

T.C
HARRAN ÜNİVERSİTESİ
TIP FAKÜLTESİ
KADIN HASTALIKLARI VE DOĞUM ANABİLİM DALI

**RAT OVERİNDE OLUŞTURULAN İSKEMİ-REPERFÜZYON
MODELİNDE DİPİRYDAMOLE VE N-ACETYLCYSTEİN'İN
KORUYUCU ETKİSİ**

UZMANLIK TEZİ

Dr. Yaşar YALINKILIÇ

TEZ DANIŞMANI

Doç. Dr. Neşe Gül HİLALİ

ŞANLIURFA

2016

T.C
HARRAN ÜNİVERSİTESİ
TIP FAKÜLTESİ
KADIN HASTALIKLARI VE DOĞUM ANABİLİM DALI

**RAT OVERİNDE OLUŞTURULAN İSKEMİ-REPERFÜZYON
MODELİNDE DİPİRYDAMOLE VE N-ACETYLCYSTEİN'İN
KORUYUCU ETKİSİ**

UZMANLIK TEZİ
Dr. Yaşar YALINKILIÇ

TEZ DANIŞMANI
Doç. Dr. Neşe Gül HİLALİ

Bu tez, Harran Üniversitesi Bilimsel Araştırma Koordinatörlüğü tarafından 06.03.2015 tarih ve 15013 proje numarası ile desteklenmiştir.

ŞANLIURFA

2016

TEŐEKKÜR

Asistanlıđım süresince yetiŐmemde emekleri olan, sayın hocam Anabilim Dalı BaŐkanı Doç.Dr. NeŐe Gül HİLALİ ve hocalarım Doç. Dr. Adnan İNCEBIYIK, Doç. Dr.M.Erdal SAK, Yrd.Doç.Dr Hacer UYANIKOĐLU, Yrd.Doç.Dr Mehmet AĐAR Yrd.Doç.Dr A. Berkız TURP 'a teŐekkür ederim.

Tez alıŐmalarım sırasında benden anlayıŐ ve desteđini esirgemeyen tez hocam Doç. Dr. NeŐe Gül HİLALİ ye, deney aŐamasında ve istatistiksel olarak deđerlendirilmesinde her türlü desteđini esirgemeyen hocam Doç. Dr. Adnan İNCEBIYIK'a, patolojik incelemede yardımcı olan Yrd.Doç.Dr.Sezen KOĐARSLAN'a, biyokimyasal parametrelerin deđerlendirilmesinde yardımcı olan Prof. Dr. Nurten AKSOY ve Dr. Abdullah TAŐKIN'a Őükran duygularımı arz ederim.

Asistanlık yıllarımı birlikte geirdiđim tüm mesai arkadaşlarıma ve tezimin hazırlanmasında desteđini esirgemeyen Dr Ebru Kirazođlu YILDIRIM'a ve klinik alıŐanlarına teŐekkür ederim.

Sevgili eŐim Dr Melek Yıldız YALINKILIÇ ve ocuklarım Yiđit, Yaren, Yasmin ve Yalın'a benimle birlikte oldukları sabırları ve destekleri iin sonsuz minnet borluyum.

Dr. YAŐAR YALINKILIÇ

İÇİNDEKİLER

SAYFA NO

TEŞEKKÜR	I
İÇİNDEKİLER	II
TABLO LİSTESİ	VI
ŞEKİLLER	VIII
RESİMLER	IX
KISALTMALAR	X
ÖZET	XIII
ABSTRACT	XV
1. GİRİŞ VE AMAÇ	1
2. GENEL BİLGİLER	3
2.1. Overin Yapısı ve Fonksiyonları	3
2.1.1. Over Embriyolojisi ve Oogenez	3
2.1.2. Over Histolojisi	5
2.1.3. Pre-antralFolükül Popülasyonu	6
2.1.4. Folliküler Gelişimin Başlaması	7
2.1.5.Preantral Büyüme Evresi veya Bazal Folüküler Büyüme	8
2.1.6. Oositlerde Apoptoz	8
2.1.7.Rodentlerde Follikül Gelişiminin Kronolojisi	9
2.1.8. ÖstrusSiklusu	10
2.2.AdneksiyaTorsiyon	10
2.3. İskemi Reperfüzyon	14
2.4. Serbest Radikaller	21
2.4.1. Reaktif Oksijen Türleri	23
2.4.1.1. Süperoksid Radikali	23
2.4.1.2. Hidrojen Peroksit (H ₂ O ₂)	23
2.4.1.3. Hidroksil Radikali (OH ⁻)	24
2.4.1.4. SingletOksijen	25
2.4.2. Hücredeki Serbest Radikal Kaynakları	25
2.4.2.1. Endojen Kaynaklar	25

2.4.2.2. Ekzojen Kaynaklar	25
2.4.3. Reaktif Oksijen Türevlerinin Rolü	26
2.5. Antioksidanlar	28
2.5.1. Antioksidan Sistemler	28
2.5.2. Antioksidan Etki Tipleri	29
2.5.3. İntraselüler Antioksidan Komponentler	30
2.5.3.1. Süperoksit Dismutaz (SOD)	30
2.5.3.2. Katalaz (CAT)	30
2.5.3.3. Glutasyon Peroksidaz (GPx)	30
2.5.3.4. Glutasyon Redüktaz (GSSGR)	31
2.5.3.5. Redükte Glutasyon (GSH)	31
2.5.4. Membran Antioksidanları	31
2.5.5. Ekstraselüler Antioksidanları	32
2.5.6. Total Antioksidan Seviye (TAS)	32
2.5.7. Total Oksidan Seviye (TOS)	33
2.5.8. Oksidatif Stres İndeksi (OSİ)	33
2.6. Sitokinler	33
2.6.1. TNF'nin Biyolojik Özellikleri	34
2.6.2.IL-1'in Biyolojik Özellikleri	35
2.6.3.IL-6'nınBiyolojik Özellikleri	38
2.6.4. IL-10'un Biyolojik Özellikleri	40
2.7. N-acetylcystein	40
2.7.1.Kimyasal yapı ve özellikleri	40
2.7.2.Farmakokinetik ve metabolizma	41
2.7.3.Absorbsiyon	41
2.7.4.Metabolizma	42
2.7.5 Etki mekanizması	42
2.7.6 Endikasyonları	43
2.7.7.Yan Etkileri	44
2.8 Dipyridamole	44
3.MATERYAL VE METOD	47
3.1. Deney Hayvanları	47

3.2. Anesteziik İlaçlar	47
3.3. Deney Tasarımı	47
3.4. Cerrahi Yöntem	48
3.5. Biyokimyasal İnceleme	51
3.6 Patolojik İnceleme	51
3.7.Verilerin Deęerlendirilmesi ve Analizi	52
4. BULGULAR	53
4.1. Biyokimyasal Verilerin Deęerlendirilmesi	53
4.1.1.Gruplara Gre Total Antioksidan Seviyesinin(TAS) Deęerlendirilmesi	58
4.1.2. Gruplara Gre Total Oksidan Seviyesinin(TOS) Deęerlendirilmesi	59
4.1.3.Gruplara Gre Oksidatif Stres İndeksi (OSİ) Deęerlendirilmesi	60
4.1.4. Gruplara Gre TNF-alfa Deęerlerinin Karşılaştırılması	61
4.1.5. Gruplara Gre IL-1 Deęerlerinin Karşılaştırılması	62
4.1.6. Gruplara Gre IL-6 Deęerlerinin Karşılaştırılması	63
4.1.7. Gruplara Gre IL-10 Deęerlerinin Karşılaştırılması	64
4.2.Gruplara Ait Histopatolojik Bulguların Deęerlendirilmesi	65
4.2.1 Gruplara Gre KonjesyonKarşılaştırılması	71
4.2.2. Gruplara Gre Hemoraji Karşılaştırılması	72
4.2.3. Gruplara Gre Lkosit İnfiltrasyonu Karşılaştırılması	73
4.2.4.Gruplara Gre Follikl Dejenerasyonu Karşılaştırılması	74
4.2.5. Gruplara Gre İnrstisyeldem Karşılaştırılması	75
4.2.6. Gruplara Gre Total Skor Karşılaştırılması	76
5.TARTIŞMA ve SONUÇ	79
KAYNAKLAR	82

TABLULAR**SAYFA NO**

Tablo-1: Başlıca Antioksidanlar	29
Tablo-2: Çalışmaya Dâhil Edilen Gruplardaki Biyokimyasal Sonuçlar	53
Tablo-3: Çalışmaya Dahil Edilen 42 Ratın Biyokimyasal Parametreleri	54
Tablo-4-: TAS Değerleri İçin Tek Yönlü Varyans Analizi	57
Tablo-5: TOS Değerleri İçin Tek Yönlü Varyans Analizi	58
Tablo-6: OSİ Değerleri İçin Tek Yönlü Varyans Analizi	59
Tablo-7: TNF- α Değerleri İçin Tek Yönlü Varyans Analizi	60
Tablo-8: IL-1 Değerleri İçin Tek Yönlü Varyans Analizi	61
Tablo-9: IL-6 Değerleri İçin Tek Yönlü Varyans Analizi	62
Tablo-10: İL-10 Değerleri İçin Tek Yönlü Varyans Analizi	63
Tablo-11: Gruplara Göre Histopatolojik Hasarın Dağılımı	65
Tablo-12: Gruplara Dahil Edilen Rat Overlerindeki Histopatolojik Olarak Elde Edilen Konjesyon, Hemoraji, Lökosit İnfiltrasyonu, Follikül Dejenerasyonu, İnterstisyel Ödem, Total Skor Sonuçları	65
Tablo-13: Konjesyon Değerleri İçin Tek Yönlü Varyans Analizi	69
Tablo-14: Hemoraji Değerleri İçin Tek Yönlü Varyans Analizi	70
Tablo-15: Lökosit İnfiltrasyonu Değerleri İçin Tek Yönlü Varyans Analizi	71
Tablo-16: Follikül Dejenerasyonu Değerleri İçin Tek Yönlü Varyans Analizi	72
Tablo-17: Ödem Değerleri İçin Tek Yönlü Varyans Analizi	73
Tablo-18: Total Skor Değerleri İçin Tek Yönlü Varyans Analizi	74

Şekil-1: Uterus, Vajina, Tubalar, Overler ve Ligamentler	4
Şekil-2: Fetal Dönem De Maximum 7 Milyon'a Ulaşabilen Germ Hücreler Fetal Dönem De Başlayan Oosit Apoptoz'u Ve Doğumdan İtibaren Menopoz'a Dek Süren Granuloza Hücre Apoptoz- Folliküler Atrezi İle Tükeneceklerdir	5
Şekil-3: Overin Histolojik Yapısı	6
Şekil-4: Overdeki Folüküllerin Gelişimi (Gougeon, 1996)	7
Şekil-5: Rodentler Ve İnsanlarda Prepuberte Ve Puberte Aşamasında Folikül Gelişimi Süreleri	9
Şekil-6: İskemide Membran Hasarının Mekanizmaları	17
Şekil-7: İskemide Pürin Metabolizmasının Gelişimi Ve Ksantin Dehidrogenazın Ksantin Oksidaza Çevrilmesi, Reperfüzyonda Oksijen Radikalinin Oluşumu	19
Şekil-8: Serbest Oksijen Radikalinin Dokudaki Doğrudan Ve Dolaylı Etkileri	20
Şekil-9: İskemideki Serbest Radikal Mekanizması	28
Şekil-10: NAC'ın Kimyasal Yapısı	41
Şekil-11: Dipirydamole' Nin Kimyasal Yapısı	46
Şekil-12: Dipiridamole Etki Mekanizması	46
Şekil-13: Sham grubuna ait rat overlerinin histopatolojik kesitlerinde düzenli histolojik yapıda over parankimi izlenmektedir (Hematoksilen & Eozin x200).	75
Şekil-14: Torsiyon- detorsiyon grubuna ait rat overlerinin histopatolojik kesitlerinde yaygın alanlarda hemoraji, konjesyon ve fokal alanlarda interstisyel ödem ve folikül dejenerasyonu izlenmektedir (Hematoksilen & Eozin x100).	75
Şekil-15: N-Asetil sistein grubuna ait rat overlerinin histopatolojik kesitlerinde fokal alanlarda hemoraji ve konjesyon alanları ile hafif yoğunlukta interstisyel ödem izlenmektedir (Hematoksilen & Eozin x100).	76
Şekil-16: Dipirydamole grubuna ait rat overlerinin histopatolojik kesitlerinde fokal alanlarda hemoraji ve konjesyon alanları ile orta derece yoğunlukta interstisyel ödem izlenmektedir (Hematoksilen & Eozin x100).	76

Resim-1: Rat Overinin Ortaya Konması	49
Resim-2: İskemi Oluşturulan Rat Overi	50
Resim-3: Üstte(Sağ) İskemi Oluşturulan Ve Aşağıda(Sol) Normal Rat Overi	50
Resim-4: Reperfüzyon Sonrası Görüntü	51



Grafik-1: Gruplara Göre TAS Düzeyi Dağılımı	57
Grafik-2: Gruplara Göre TOS Düzeyi Dağılımı	58
Grafik-3: Gruplara Göre OSİ Düzeyi Dağılımı	59
Grafik-4: Gruplara Göre TNF- α Düzeyi Dağılımı	60
Grafik-5: Gruplara Göre İL-1 Düzeyi Dağılımı	61
Grafik-6: Gruplara Göre İL-6 Düzeyi Dağılımı	62
Grafik-7: Gruplara Göre IL -10 Düzeyi Dağılımı	63
Grafik-8: Gruplara Göre Konjesyon Düzeyi Dağılımı	69
Grafik-9: Gruplara Göre Hemoraji Düzeyi Dağılımı	70
Grafik-10: Gruplara Göre Lökosit İnfiltrasyonu Düzeyi Dağılımı	71
Grafik-11: Gruplara Göre Follikül Dejenerasyonu Düzeyi Dağılımı	72
Grafik-12: Gruplara Göre Ödem Düzeyi Dağılımı	73
Grafik-13: Gruplara Göre Total Skor Düzeyi Dağılımı	74

KISALTMALAR

GnRH	: Gonadotropin Salgılatıcı Hormon
ROM	: Reaktif Oksijen Molekülleri
FSH	: Follikül Stimüle eden Hormon
LH	: Luteinleştirici Hormon
OMİ	: Oosit Olgunlaşma İnhibitörü
AMH	: Anti-Müllerian Hormon
NAC	: N-acetylcystein
USG	: Ultrasonografi
MRG	: Manyetik rezonans
ATP	: Adenozin tri-fosfat
cAMP	: Siklik Adenozin Monofosfat
cGMP	: Siklik Guanozin Monofosfat
eNOS	: Endotelyal NO Sentaz
MDA	: Malondialdehit
Gr	: Gram
GSH-Px	: Glutasyon Peroksidaz
GSSGR	: Glutasyon redüktaz
GSH	: Redükte Glutasyon
GSSG	: Glutasyon disülfit
Vitamin E	: Alfa-tokoferol
GST	: Glutasyon S-Transferaz
GTP	: Guanozin 5'-trifosfat
H&E	: Hemotoksilen Eozin
H2O2	: Hidrojen Peroksit
HOCL	: Hipoklorik asit
iNOS	: İndüklenebilir nitrik oksit sentaz enzimi
2T/DT	: İki saat torsiyon iki saat detorsiyon yapılan grup
2T/DT + SF	: İki saat torsiyon iki saat detorsiyondan 30 dk önce intra peritoneal 2cc SF verilen grup

2T/DT + NAC : İki saat torsiyon ve iki saat detorsiyondan 30 dk önce İntraperitoneal
150mg/kg NAC verilen grup

2T/DT+Dipirydamole: İki saat torsiyon iki saat detorsiyondan 30 dk önce İntraperitoneal
10mg/kg Dipirydamole verilen grup

KO : Ksantin Oksidaz

OSİ : Oksidatif Stres İndeksi

TOS : Total oksidatif Seviye

TAS : Total Antioksidan Kapasite

MİP : Makrofaj İnflamatuvar Protein

GM-CSF : Granülosit-Makrofaj Koloni Stimüle edici Faktör

TGF-β : Tranforme edici Büyüme Faktör-beta

Mg : Miligram

ml : Mililitre

mcg : Mikrogram

MPO : Myeloperoksidaz

NAD+ : Okside nikotinamid adenin dinükleotit

NADH : Redükte nikotinamid adenin dinükleotit

NO : Nitrik oksid

ONOO- : Peroksit

O- : Süper oksid

OH- : Hidroksil

LPS : Lipopolisakkarit

PAF : Platelet aktive edici faktör

PDE : Fosfodiesteraz

PG : Prostaglandin

PMNL : Polimorfonüveli lökosit

SNR : Reaktif nitrojen radikalleri

SOD : Süperoksid dismutaz

SOR : Serbest oksijen radikalleri

TNF-alfa : Tümör nekroz faktör alfa

FDA : Food and Drug Administration

TxA2 : Tromboksan A2

İL-1 :İnterlökin 1
İL-6 :İnterlökin 6
İL-10 :İnterlökin 10



ÖZET

Rat Overinde Oluşturulan İskemi-Reperfüzyon Modelinde Dipirydamole Ve N-Acetylcystein'in Koruyucu Etkisi

Dr. Yaşar YALINKILIÇ

Kadın Hastalıkları ve Doğum Anabilim Dalı Uzmanlık Tezi

Amaç: Bu çalışmanın amacı; ratoverlerinde deneysel olarak oluşturulan iskemi - reperfüzyon hasarına karşı Dipirydamole ve N-acetylcystein (NAC) tedavisinin koruyucu etkinliğini değerlendirmektir.

Materyal ve Metod: Çalışma protokolümüz Harran Üniversitesi ve Dollvet Hayvan Deneyleri Yerel Etik Kurulu (DUHADEK, DOLLVET - HADYEK) tarafından onaylandı. Çalışmamız da 42 adet female Wistar albino rat kullanıldı. Ratlar randomize bir şekilde sham, torsiyon, torsiyon-detorsiyon, torsiyon-detorsiyon+salin, torsiyon-detorsiyon+ Dipirydamole ve torsiyon-detorsiyon+ NAC olmak üzere yedişer rattan oluşan altı gruba ayrıldı. Sham grubu hariç diğer tüm gruplara iki saat boyunca ovaryan torsiyon işlemi uygulandı. Torsiyon grubu dışındaki diğer tüm gruplara 2 saat detorsiyon prosedürü uygulandı. Salin, Dipirydamole ve NAC gruplarında yer alan ratlara; detorsiyon işleminden yarım saat önce intra peritoneal yoldan 2 ml serum fizyolojik, Dipirydamole ve NAC uygulandı. Ardından tüm ratlardan oksidatif stres markerları ve tümör nekrotizan faktör alfa düzeylerinin çalışılması için 2 ml kan ile histolojik inceleme için torsiyone edilen ovaryum çıkarıldı.

Bulgular: Histopatolojik hasar skorlamasına göre en az hasar sham grubunda, en fazla ise torsiyon-detorsiyon grubunda olduğu görüldü (1.00 ± 0.81 , 11.00 ± 1.15 , $p<0.001$, $p<0.001$, sırasıyla). Dipirydamole ve NAC tedavisinin doku hasarını azaltmada etkili olduğu (total hasar skoru ortalaması: 5.00 ± 2.00 , 3.85 ± 0.89 , $p<0.001$, $p<0.001$) sırasıyla), buna karşın her iki ilaç arasında histopatolojik hasarın azaltılmasında anlamlı bir farklılığın olmadığı görüldü ($p=0.966$). Torsiyon-detorsiyon grubunda oksidatif stres düzeylerinin daha yüksek olduğu, Dipirydamole ve NAC tedavisinin ise oksidatif stres düzeylerinde belirgin bir azalmaya neden olduğu saptandı. Ayrıca inflamatuvar bir markır olarak kullanılan tümör nekrotizan

faktör alfa düzeylerinin ilaç verilen gruplarda anlamlı ölçüde azaldığı tespit edildi (43.48±4.72, 52.52±7.14, p<0.001, p<0.001, sırasıyla). Buna karşın tümör nekrotizan faktör alfa düzeylerinin azaltmada her iki ilacında eşit etkinlikte olduğu gözlemlendi (51.03±8.30, 49.22±6.64, P=0.968, sırasıyla).

Sonuç: Bu çalışma Dipiriydamole ve NAC tedavisinin ratoverlerinde oluşturulan iskemi-reperfüzyonun indüklediği oksidatif stres ve doku hasarını önlemede etkili olabileceğini göstermiştir. Buna karşın ikisi arasında koruyucu etkinlik açısından bir fark bulunmamıştır.

Anahtar kelimeler: Adneksiyal torsiyon, iskemi reperfüzyon hasarı, Dipiriydamole, NAC, rat



ABSTRACT

Protective Effect of Dipirydamole and N-acetylcystein (NAC) on Ischemia-Reperfusion

Model that Made on Rat Ovary

Yaşar YALINKILIÇ, MD

Specialty Thesis, Department of Obstetrics and Gynecology

Aim: The aim of this study is evaluating the protective activity of Dipirydamole and N-acetylcystein(NAC) treatment against ischemia - reperfusion damage created experimentally in rat ovaries.

Material and Method: Our work protocol was approved by Harran University and Dollvet Animal Testing Local Ethics Committee (DUHADEK, DOLLVET - HADYEK). 42 female Wistar rats were used in our study. Rats were separated randomly into six groups consisting of seven rats as sham, torsion, torsion- detorsion, torsion-detorsion+salin, torsion-detorsion+ Dipirydamole and torsion- detorsion+ NAC/. Except Sham, ovarian torsion procedure was implemented to all other groups for 2 hours. Detorsion procedure was implemented to other groups for 2 hours, except the torsion group. Medications were given through intra peritoneal way half an hour before the detorsion procedure in salin (two milliliter), Dipirydamole and NAC groups. Then, 2 ml of blood samples were drawn for markers of oxidative stress work and the ovaries, which were torsioned for the histologic examination, were extracted from all rats.

Results: According to histopathologic damage scores, the least damage was seen in sham group and the most damage was seen T-DT group (1.00 ± 0.81 , 11.00 ± 1.15 , $p<0.001$, $p<0.001$, respectively). It was seen that Dipirydamole and NAC treatments were effective in decreasing tissue damage (total damage score average 5.85 ± 1.86 , 6.28 ± 1.79 , $p<0.001$, $p<0.001$, respectively), and on the other hand there was not any difference between

Dipiridamole and NAC treatments ($p=0.966$). Besides, it was determined that oxidative stress levels were higher in torsion - detorsion group and the Dipiridamole and NAC treatment caused a significant decrease in oxidative stress levels. In additionally, the reductions of tumour necrosis factor-alpha levels were found to be equally effective in both drugs (51.03 ± 8.30 , 49.22 ± 6.64 , $P=0.968$).

Conclusions: The current study shows that Dipiridamole and NAC treatment can be effective in preventing tissue damage and oxidative stress, which is induced by ischemia-reperfusion that is created in rat ovaries. On the other hand, a difference was not found between Dipiridamole and NAC with regards to protective activity.

Key words: Adnexal torsion, ischemia-reperfusion injury, Dipiridamole, NAC, rat model



1.GİRİŞ VE AMAÇ

Adneksial torsiyon, nadir görülmesine rağmen, acil jinekolojik operasyonların 5. sıradaki nedenidir. Sıklıkla üreme çağındaki kadınlarda görülse de; prepubertal, postmenapozal dönemde de gözlenebilir. Acil servise akut ağrıyla gelen hastaların %2,5 - %7,4'ünde adneksial torsiyon saptanmıştır (1). Over torsiyonuna yol açan başlıca durumlar ise, ovaryan kitleler, ovaryan kistler ve yardımcı üreme tekniklerinde overlerin gonadotropinlerle hiperstimülasyonudur. Fertilizasyonu koruyabilmek için, erken tanı ve tedavi önemli rol oynamaktadır. Bununla birlikte, torsiyona uğramış overin cerrahi olarak alınması gelecek dönemde bu kadınların hem fertilizasyonunu hem de menapoz yaşını olumsuz yönde etkilemektedir. Koruyucu tedavi torsiyona (T) uğramış segmentin detorsiyone (DT) edilmesini içermektedir. Torsiyone adnekslerin detorsiyone edilmesi ile overlerin reperfüzyonuna bağlı lokal ve sistemik etkiler meydana gelmektedir. Detorsiyon işlemi iskemik dokuların oksijenlenmesi reaktif oksijen moleküllerin üretilmesine neden olmaktadır. Nadiren ovaryan arterin trombozu da iskemi-reperfüzyon hasarına sebep olabilmektedir. Overler iki farklı arter (ovaryan arter ve uterin arterin ovaryan dalı) tarafından beslendikleri için bu durum iskemi-reperfüzyon hasarını azaltmaya yardımcı olmaktadır Patogeneizde hasarlanan dokunun reperfüzyonu esnasında aktive olmuş nötrofiller ile superoksit anyon, hidrojen peroksit, ve hidroksil radikalleri gibi reaktif oksijen moleküllerinin (ROM) salınması yer almaktadır. ROM'ların hücre membranındaki poliunsatüre yağ asitlerini parçalayarak nekroz ve apopitoz yolu ile hücre hasara neden olduğu bilinmektedir (2,3).

Reperfüzyon hasarı, paradoksal olarak doku veya organlara iskemik hasardan daha fazla zarar vermektedir. Bu sebepten ötürü iskemi-reperfüzyon modeli birçok çalışmada kullanılmakta ve reperfüzyon hasarının azaltılması için birçok farmakolojik ajan denenmektedir. Daha önce yapılmış birçok hayvan çalışmasında adneksiyel torsiyonda ovaryan hasarın (reperfüzyon hasarının) azaltılması için E ve C vitamini, mannitol, DHEAS, melatonin, cafeic asit, eritropoietin gibi birçok madde kullanılmıştır (4-7). Bu çalışmalarda over hasarının belli oranlarda azaltılabileceği ortaya konulmuştur.

N-acetylcystein (NAC), intrasellüler glutatyon (GSH) prekürsörüdür ve karaciğerde glutatyon S-transferaz aktivitesini belirgin olarak artırır. Bu aktivite, ajanın anti-oksidan, anti-karsinojenik ve anti-mutajenik etkilerinin temelidir. NAC 'ın, bakteriyel test sistemleri

üzerindeki antimitojenik etkisi gösterilmiştir (8). Bu ajanın mukolitik ve anti-oksidan etkileri uzun süredir bilinmektedir. Asetaminofen zehirlenmesi sonrası karaciğer hasarının ve radyografik kontrast maddelerin üriner sistem üzerindeki zararlı etkisinin önlenmesi amacıyla uzun süredir kullanılmaktadır (9, 10). Yapılmış olan klinik çalışmalarda son derece güvenli bir ilaç olduğu gösterilmiştir (11).

Dipyridamole trombositlerin adezyonunu ve agregasyonunu inhibe eder. Bu etkisi, trombositlerde fosfodiesterazı inhibe etmesi sonucu siklik AMP düzeyini artırmasına bağlı olabilir; ayrıca, alyuvarların ve diğer hücrelerin adenosin uptake'inin Dipyridamole tarafından inhibe edilmesi sonucu kanda adenosin etkinliğinin artması ve bu endojen maddenin trombosit adenilil siklazını aktive etmesi de sAMP düzeyinin artırılmasında rol oynayabilir(12,13).

Çalışmamızın amacı, rat overinde iskemi-reperfüzyona bağlı doku hasarı üzerine Dipyridamole ve NAC 'in etkisini değerlendirmektir.

2.GENEL BİLGİLER

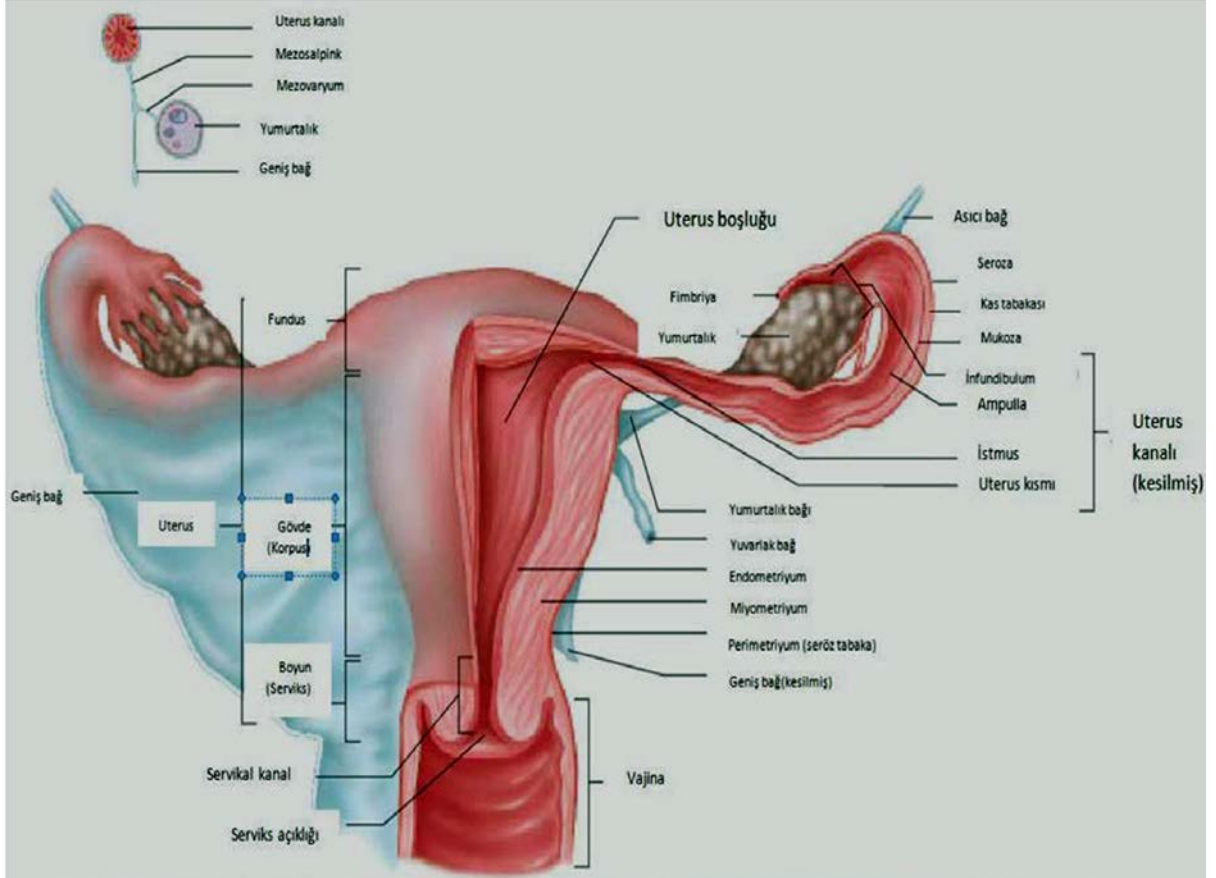
2.1. Overin Yapısı ve Fonksiyonları

Overler, uterusun her iki yanında yerleşmiş bir çift organdır. Oval şekilli olan overlerin boyutları erişkinlerde yaklaşık olarak 3-4/1.5-2/1 cm'dir. İç ve dış olmak üzere iki yüzü, ön (mezoovaryan) ve arka (serbest) olmak üzere iki kenarı, tubal (üst) ve uterin (alt) olmak üzere iki ucu vardır. Overler, uteroovaryan ve infundubulo pelvik (suspansor) ligamentlerle uterusun her iki yanında asılı halde yerleşmişlerdir. Uteroovaryan ligament, overi iç kenarından uterusu bağlar. İnfundubulopelvik ligament ise overi dış kenarından pelvik duvara asar. Her iki ligament de uterusu ait broad ligament içerisinde bulunurlar. İnfundubulopelvik ligamentin içinde overin damar ve sinirleri bulunur. Overler, gametlerin üretilmesi (gametogenez) ve steroid yapıdaki hormonların (östrojen ve progesteron) sentezlenip salgılanmasından sorumludur. Puberteden başlayarak, üreme yaşamı boyunca kadınlar devamlı olarak aylık üreme sikluslarına girerler. Bu olaylarda hipotalamus, hipofizbezi, overler ve uterus işlevleri önemlidir. Hipotalamusta ki nörosekretua hücreler, gonadotropin salgılatıcı Hormon (GnRH) sentezler ve bu hormon hipofiz bezinin ön lobuna hipofizyal portal sistem aracılığıyla ailetir. GnRH, hipofiz de üretilen ve overler üzerine etkili iki hormonun salınmasını uyarır. Bunlar; over folikülünün gelişimini ve folikül hücrelerinden östrojen salınımını uyararak Follikül stimüle eden hormon (FSH) ve ovulasyonu tetikleyen, follikül hücreleri ve korpusluteumu uyararak progesteron üretimini sağlayan Luteinleştirici hormon (LH)'dur (14,15).

2.1.1. Over Embriyolojisi ve Oogenez

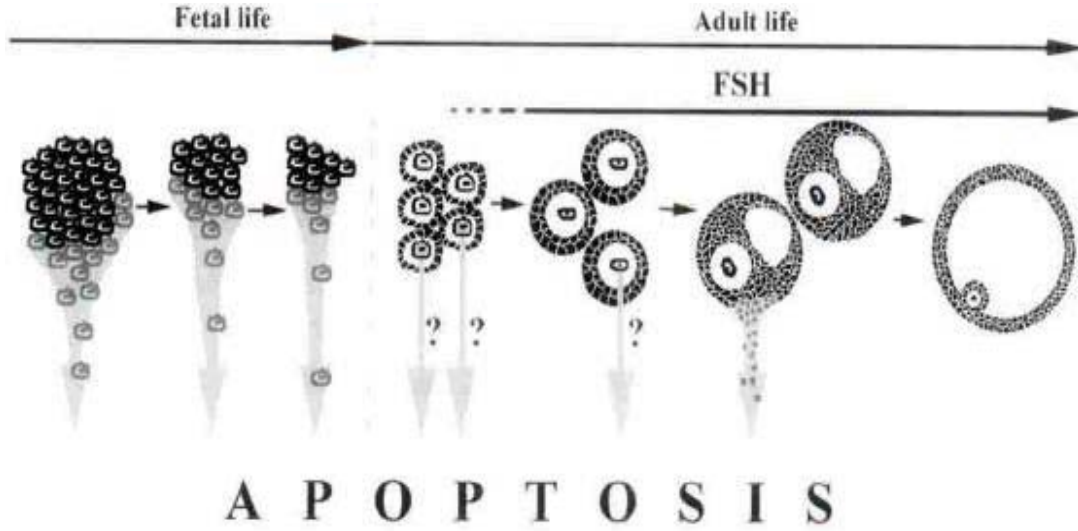
Oogenez, oogonia olarak bilinen primitif germ hücrelerinin olgun oositlere dönüşmesi sırasında gerçekleşen olaylar dizisidir. Bu süreç, doğum öncesi dönemde başlar, puberte de tamamlanır ve menopoza kadar devam eder (14-16). Erken fetal dönemde, vitellus kesesi duvarından köken alan primitif germ hücreleri çoğalarak ameboid hareketlerle gelişmekte olan gonadlara doğru göç ederler. Overlere ulaşan oogoniumlar, mitoz bölünme ile çoğalarak primer oositleri oluşturmak üzere büyürler. Primer oositler, over stromal hücreleri ile çevrilerek, kortekste tek sıralı epitelyum hücreleri ile çevrelenmiş primordial folliküller oluşturur. Her iki overde yaklaşık 500 bin primordial folikül içinde primer oosit 1.mayozun profaz aşamasına girer ve diktiati fazda bekler. Primer oositi çevreleyen folliküler hücrelerin,

oosit olgunlaşma inhibitörü (OMİ) salgılayarak oositin mayoz bölünme sürecini durdurduğu düşünülmektedir. Yenidoğan bir kız çocuğun overlerinde yaklaşık 2 milyon primer oosit vardır. Ancak gittikçe azalır ve pubertede 400 bin kadar kalır, bunlardan ancak 400 tanesi sekonder oosit olarak ovulasyonla atılır.



Şekil-1: Uterus, Vajina, Tubalar, Overler ve Ligamentler

Yeni doğan bir kız çocuğun overlerinde yaklaşık 2 milyon primer oosit vardır. Ancak gittikçe azalır ve puberte de 400 bin kadar kalır, bunlardan ancak 400 tanesi sekonder oosit olarak ovulasyonla atılır(15,17) (Şekil 1).



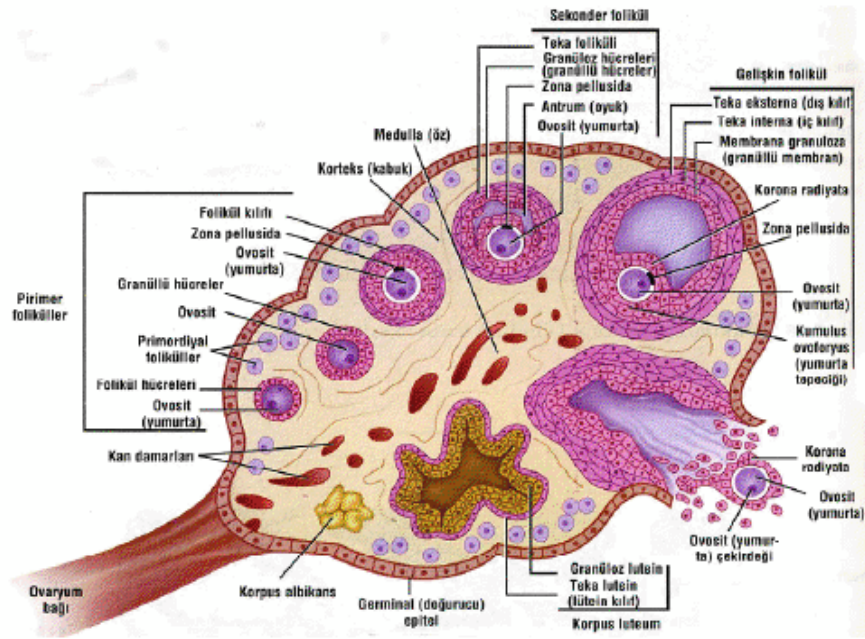
Şekil-2:Fetal dönem de maximum 7 milyon'a ulaşabilen germ hücreler fetal dönem de başlayan oosit apoptoz'u ve doğumdan itibaren menopoz'a dek süren granuloza hücre apoptoz- folliküler atrezi ile tükeneceklerdir (18).

2.1.2. Over Histolojisi

Overlerin yüzeyi tek katlı yassı yada kübik epitelyum ile kaplıdır; bu epitel germinal epitelyum olarak adlandırılır. Germinal epitelin altında, overin beyazımsı rengini veren ve tunika albuginea olarak adlandırılan sıkı bir bağ dokusu tabakası bulunur. Tunika albugineanın altında, oositleri içeren over folliküllerinin bol miktarda bulunduğu korteks yer alır. Folliküller, korteksin bağ dokusu (stroma) içinde gömülürler. Bu stroma, tipik iğ biçiminde fibroblast içerir ve bu fibroblastlar, hormonal uyarılara diğer organların fibroblastlarından farklı yanıt verir. Overinen iç kısmı, gevşek bağ dokusu için de zengin bir damar yatağı içeren medüller bölgedir (Şekil- 1). Korteks ile medulla bölgeleri arasında kesin bir sınır yoktur (19) .

Overlerin steroid hormonlarının sentezi ve salgılanması (steroidogenez), dişi üreme hücresi oositin üretimi ve atılması (oogenez) olmak üzere temel iki görevi vardır. Overler tarafından salgılanan iki temel steroid hormon, östrojen ve progesterondur. Hipotalamusta sentezlenen GnRH yanıt olarak ön hipofiz hormonlarından FSH ve LH salgılanır. Ön hipofiz bezinden salgılanan bu iki hormona yanıt olarak overden östrojen ve progesteron salgılanır. Bu hormonlar, memelilerde üreme hücrelerinin gelişip olgunlaşmalarını, ovülasyonu, gebeliğin başlamasını ve devamını sağlarken sekonder seks karakterlerinin ve meme

bezlerinin gelişme ve büyümelerini de kontrol ederler (20). FSH, foliküllerin gelişimini ve foliküler hücrelerden östrojen salgılanmasını uyarır (22). LH, sekonder oositte 1. mayotik bölünmenin tamamlanmasını uyararak ovulasyonu tetikler ve ovulasyon sonrasında kalan folikülü korpus luteuma dönüştürerek progesteron salınmasını sağlar (22). Vücutta sentezlenen östrojenlerden östradiol granuloza hücreleri tarafından üretilir ve kadında doğurganlık döneminde en fazla bulunan ve en etkin hormondur. Overde teka hücreleri tarafından sentezlenen progesteron, menstrual siklusun ikinci yarısında endometriyumda sekresyonla ilgili değişimleri başlatarak uterusu döllenmiş yumurtanın implantasyonuna uygun hale getirir. Ayrıca memedeki salgı bezlerinin gelişimlerini sağlar (22).

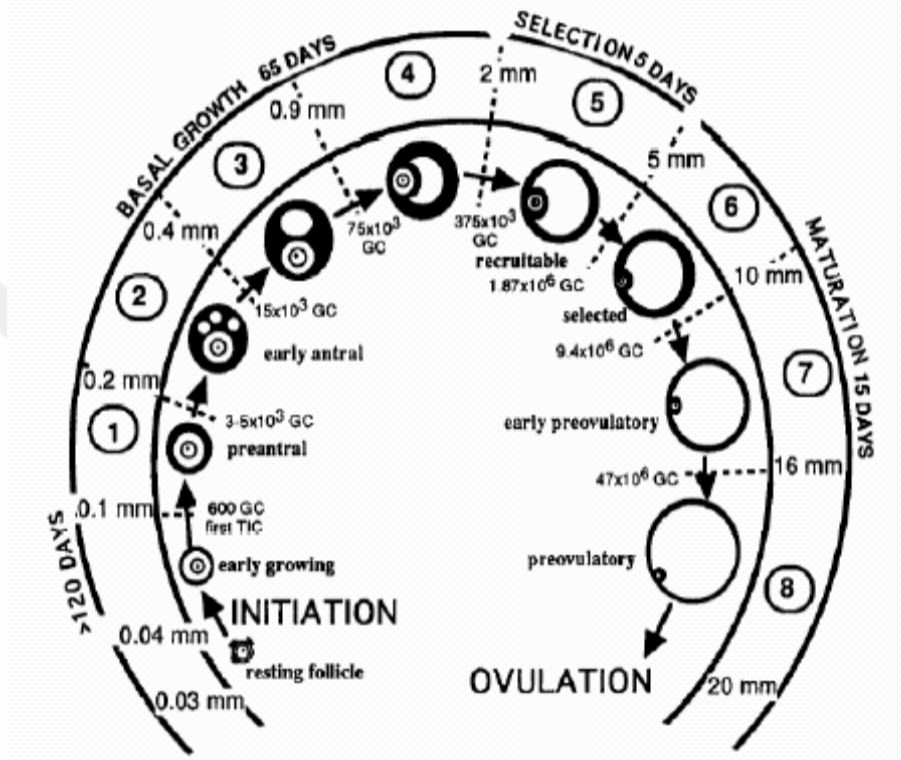


Şekil-3: Overin Histolojik Yapısı(16)

2.1.3. Pre-Antral Folükül Popülasyonu

Non-growing folükül popülasyonu, 4 tip folükülden oluşur; (I) iğsi granuloza hücreleriyle çevrenmiş primer oositten oluşan primordial folükül (35.0µm çapta), (II) iğsi yada küboidal granuloza hücreleriyle çevrenmiş primer oositten oluşan intermediyer folükül (38.0 µm çapta), (III) tek tabaka granuloza hücresiyle çevrenmiş primer oositten oluşan primer folükül (46.0 µm çapta) ve (IV) tek kattan fazla granuloza hücresiyle çevrenmiş primer oositten oluşan sekonder folükül (77.0 µm çapta) (20). Gerçek folüküler büyüme,

sekonder folükül içerisinde oluşan germinal vezikül'ün $19\mu\text{m}$ 'yi geçmesiyle başlar (21). 35 yaşına kadar her ay bekleme evresindeki folüküllerin, 'resting follicle', yaklaşık olarak 1000 tanesi büyüme sürecine geçmek üzere aktive olur ve 35 yaş üzerinde bu sayı git gide artar ve sonunda resting follicle 100–1000 arası kalınca menopozal dönem başlar (23) . Folüküler büyüme- gelişme şekil-4.'de gösterilmiştir (20).



Şekil-4: Overdeki folüküllerin gelişimi (Gougeon, 1996)

2.1.4. Follüküler Gelişimin Başlaması

Doğumla birlikte overlerde ki follüküllerin hemen hemen tamamı primordial follüküldür. Follüküler gelişimi başlatan mekanizma, net olarak anlaşılamamakla birlikte bir grup faktörün follüküler gelişimi başlattığı tesbit edilmiştir. Bu faktörlere pidermal growth factor, insulin-like growth factor, transforming growth factor, fibroblast growth factor ve siklik adenozin monofosfat (cAMP) salgılanmasını arttıran vazoaktif intestinal peptid, pituiter

adenilatsiklaz active eden peptid ve neurotropinlerdir (24). Diğer taraftan Anti-Müllerian Hormon (AMH) ve somatostatin'in follükül büyümesini engellediği tesbit edilmiştir. Bekleme evresindeki 'resting follicle' follüküllerin ne kadar miktarlar ile aktive olacağı; bekleme havuzunda kalan follükül sayısına, testesteron seviyesine, hastanın yaşına, beslenmeye ve timus aktivitesi ile opioid peptidlere bağlıdır (25,26).

2.1.5. Preantral Büyüme Evresi veya Bazal Folüküler Büyüme

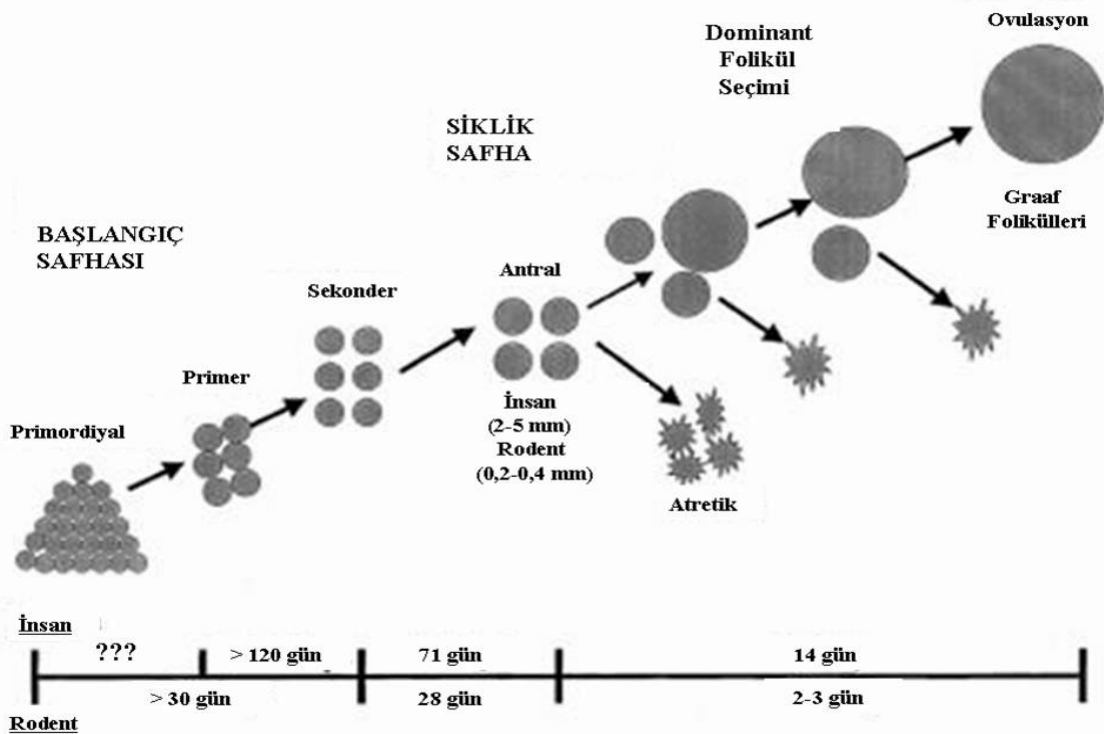
Preantral büyüme evresine geçiş, fetal dönem de başlar ve busüreç menopoza kadar devam eder (21,24). Bu evre, iğsi yapıdaki pregranuloza hücrelerinin (primordial follükül-35.0 µm), tek katlı kübik granuloza hücrelerine (primerfollükül-46.0µm), dönüşmesiyle başlar. Bu dönüşüm ile birlikte, granuloza hücreleri ve/veya oosit tarafından yapılan mukopolisakkarit tabaka olan zona pellucida oluşur (27). Primeroosit çevresindeki granuloza tabakasının, 2 katı geçmesi ve ovarian stromal hücrelerin granuloza hücrelerini saran bazal lamina'nın etrafına lokalize olmasıyla primer follüküller sekonder follükül'e dönüşür (28). Sekonder follükülü oluşturan granuloza hücrelerinde FSH, östrojen ve androjen reseptörleri mevcut olmakla birlikte tam fonksiyonel değildir (28,29). Bazal lamina etrafındaki ovarian stromal hücreler theca interna ve theca externa olmak üzere iki ayrı tabakaya farklılaşacaklardır. Theca interna hücreleri LH reseptörleri taşımaktadır. Sekonder folüküller ya büyüme devam edeceklerdir ya da %99'unda olduğu gibi atreziye uğrayacaklardır (30).

2.1.6. Oositlerde Apoptoz

Oositlerdeki gelişim ve atrezi, apoptoz bir çok moleküler mekanizma ile kontrol edilmektedir. Fizyolojik koşullar altında apoptoz, ovarian follükül'de 3 hücre tipinde görülür. Granuloza hücrelerinde ve luteal hücrelerdeki apoptoz sıklıkla erişkin dönemde olurken oositlerdeki apoptoz fetal hayatta gözlenir. Oositlerde apoptoz 13. Haftadan başlar ve 14-20. haftalar arasında maximum seviyeye (%11-17) ulaşır (31). Bu dönemden sonra doğuma dek, git gide azalır ve postnatal oositlerde apoptoz izlenmemektedir. Çevresel faktörler, genetik yapı, ilaç toksikasyonu, ovaryen iskemi ve adneksiyel torsiyon gibi durumlarda ise overlerde hasar ve apoptoz görülebilmektedir.

2.1.7. Rodentlerde Follikül Gelişiminin Kronolojisi

Rodentlerde ki ovaryan gelişim insanlardakine benzer, ancak zamanlama farklıdır. Primordiyal germ hücreleri ileri embriyonik gelişim de oogonya oluşturmak üzere gonadlara göçer. Doğumda rat ovaryumu kordonlardan ve oogonyalardan oluşur. Primordiyal foliküller doğumdan sonra üçüncü günün sonunda oluşurlar (32). İlk folikül dalgasının antral foliküle kadar gelişimi üç haftayı bulur (33). İyi gelişmiş sekonder foliküller yedinci günde gözlenir. Minimal ovaryan hücre apopitozisi ancak 18. Günde oluşur (32,34) . Bu dönem de erken antral foliküllerde gözlenir. Puberteyada ilk östrus 34.gün civarında meydana gelir. Düzenli östrus siklusu, 10-12. Aylarda düzensiz siklusların oluşumuna kadar devam eder. 12-15 ayların sonunda hayvanlar persistent siklusa girerler ve bunu persistent di östrus ve ardından an östrus takip eder. Folikül gelişimi 25 µm'den (primordialfolikül) 500-800µm (preovulatuarfolikül) çapa kadar, 60 günden fazla bir süre de ulaşır (yaklaşık 15 östrussiklusu). Primordiyal folikülün sekonder foliküle gelişim aşaması 30 günden uzun olabilir. Sekonder aşamadan ovulasyona kadar olan gelişim süresi 28±2-3 gün olabilir (33). Bu durumda erken folikül gelişimi, insanlardakine benzer şekilde rodentlerde de oldukça uzundur (Şekil 3).



Şekil-5: Rodentler ve insanlarda prepuberte ve puberte aşamasında folikül gelişimi süreleri(33).

2.1.8. Östrus Siklusu

Fareler de genital siklus (östrus siklusu) post-natal 28-42. günlerde (32-35) vajinal açıklığın gözlenmesiyle, vajinal smear yöntemi kullanılarak takip edilmektedir. Östrus siklusu yaklaşık 4-5 gün sürer (35-37). Fare ve ratlarda, insanlardakine benzer olarak, genital siklus çeşitli hormonlar ile kontrol edilmektedir. Östrus siklusu, proöstrus, östrus, metöstrus ve diöstrus olmak üzere başlıca 4 fazdan oluşur. Proöstrus fazı 12 saat, östrus fazı 12-24 saat, metöstrus fazı 6-8 saat, diöstrus fazı ise 52-60 saat sürmektedir (38-40). Östrus siklusu boyunca cinsiyet hormonlarının siklik değişimleri vajinal epitelin histolojik görünümünde belirgin değişiklikler meydana getirir. İlk defa 1917'de Stockard ve Papanicolou tarafından, guineapig'lerde başlayan östrus siklusu çalışmalarından bu güne kadar, farklı memeli türlerin de östrus aşamalarını belirlemek için kabul edilen yöntem 'vajinal smear'dir (40,42). Bu yöntem, vajinal duvardan sürüntü alınması yada vajinal yıkama sonucu elde edilen preparatlar üzerinde, her bir faz ile ilintili hücre tiplerinin (epiteliyal hücre, kornifiye hücre, lökositler) histolojik olarak tanınması esasına dayanır. Bu yöntem canlı hayatta iken, tekrarlayan siklulara ait gözlemler için güvenilir bir kayıt sağlamaktadır. Ayrıca hayvanlarda ovulasyon zamanı, kızgınlık dönemi (davranışsal östrus) ve gebeliğin tespiti için de kullanılan pratik bir yöntemdir (38,41,43,44).

2.2. Adneksiyal Torsiyon

Adneksiyal torsiyon, adneksin, overin ya da nadir olarak fallop tüpünün tek başına, infundibulopelvik ve tuboovaryen ligamanın eksenini etrafında en az tam bir tur dönmesi olarak tanımlanır. Adneksin torsiyone olması ile over dokusunda iskemi meydana gelir. İfundibulopelvik ligamanın içersindeki ovaryen damarların torsiyonu ile oluşan venöz ve lenfatik blokaj, ovaryen parankimin masif konjesyonu ve hemorajik infarktı ile sonuçlanır. Jinekolojik cerrahi aciller içerisinde beşinci sırada olup, %2,7'sini oluşturmaktadır (44). Adneks torsiyonu kadınlarda herhangi bir yaşta görülebilmektedir. Ancak genelde premenarş ve reproduktif yıllarda görülmektedir. Adneksiyel torsiyon sıklıkla alt abdomende ani, devamlı ve nonspesifik bir ağrı şeklinde kendini göstermektedir. Gecikmiş tanı yada tanı alamayan olgular oldukça sıktır ve bu gibi durumlar overin, fallopian tüpün yada her ikisinin kaybı ile sonuçlanabilmektedir. İzole fallopian tüp yada overin izlenmediği olguların tanı alamamış bir adneksiyel torsiyon sonucu gelişmiş olabileceği akılda tutulmalıdır (45,46).

Ultrasonografi (USG) deęerlendirmeleri ve renkli Doppler akım alıřmaları klinik semptomlar ve muayene bulgularının yanı sıra tanı da yardımcı olabilmektedir. Adneksiyel torsiyon tanısının konulması durumun da ise, acil cerrahi mdahale gerekmektedir(47).

Adneksiyel torsiyonun etiyolojisi net olarak belli deęildir. Olguların byk oęunluęunda overde bir kitle bulunmaktadır. Normal boyutlarda bir overde torsiyon mmkn olmakla birlikte olduka nadir bir durumdur. Benign kistik teratom gibi byk ve aęır ovaryen kitleler ve polikistik overler zellikle torsiyona meyilli olmaktadır. Ayrıca gebelik de risk faktrleri ierisinde sayılmaktadır. 5cm'nin altındaki kistlerde torsiyon nadir grlmektedir (48).

Over torsiyonlarında patoloji:

1. Fonsiyonel ve geliřimsel kistler %40

- * Folikler %23
- * Korpus Luteum %12
- * Paratubal %3
- * Paraovarian %2

2. Neoplazmlar (benign) %33

- * Teratom %17
- * Kistadenom %9
- * Kistadenofibrom %3
- * Adenofibrom %2
- * Brenner tmr %2

3. Tubal Hastalıklar %3

- * Fibroma %1
- * Hidrosalpinks %1
- * Tuba infarktı %1

4. Malignansi %2

Adneksiyel torsiyon vakalarının oęunda saę taraf sola gre daha fazla etkilenir. Saę uteroovaryen ligamanın sola gre daha uzun olması ve solda sigmoid kolonun torsiyon iin gerekli olan alanı doldurması, saę tarafta daha sık grlmesinin sebepleri olarak gsterilebilir.

Gebelik özellikle 1. trimesterde torsiyon riskini artıran başka bir faktördür En sık etyoloji corpus luteum kistinin varlığıdır. Ayrıca gebelikte artan progesteron ligamanların gevşekliğini artırarak torsiyon sebebi olabilir (86).

İzole fallopian tüp torsiyon olgularında da hematosalpenks, hidrosalpenks, gebelik ve paraovaryen kistler risk faktörleri arasında sayılabilmektedir. Pelvik inflamatuvar hastalık ve pelvik endometriozis gibi durumlarda yaygın pelvik yapışıklıklara bağlı olarak torsiyon pek mümkün olmamakta ise de overde endometrioma mevcudiyetinde mümkün gözükmemektedir (49). Adneksiyel torsiyon destekleyici bağlar olan ovaryen ve infundibulopelvik ligamanların mobilitesi nedeniyle meydana gelmektedir. Torsiyon durumunda her iki bağ da parsiyel olarak strangüle olmakta ve bu şekilde kan akımı engellenmektedir. İlk olarak venöz kan akımı bozulmakta ve sonra arteriyel kan akımında durmaktadır. Sonuç olarak adneksiyel ödem, renk değişikliği iskemi ve nekroz gelişmektedir. Adneksiyel hasar irreversibl olabilmektedir (50).

Uzamış iskemiler dışlandığında, overde şiddetli hasar izlenen adneksiyel torsiyon olgularının bile, takipte overin fonksiyonlarını koruduğu izlenmiştir ki buda bu olgularda arteriyel kan akımının tam olarak kesilmediğini göstermektedir. Düşük seviyede de olsa, ovaryen arter yada uterin arter yoluyla overin arteriyel akımı bir süre devam etmektedir. Bize yanlış yol gösterebilen adneksin iskemik-hemorajik, siyahımsı-mavimsi kötü görüntüsü gangrenden ziyade adnekteki lenfatik ve venöz stazın sonucu oluşmaktadır. İnsanlarda iskeminin irreversibl hasara yol açabileceği süre konusundabir bilgi bulunmamaktadır(51).

Hastaların önemli bir oranında, tanı gecikilmektedir. Semptomların başlamasından tanı konulmasına kadar geçen süre, saatlerden günlere kadar uzayabilmektedir. Diğer akut batın yaratan nedenlerin ayırımı güç olabilmekteyse de erken tanı ve müdahale ile en erken dönemde overde gelişebilecek irreversibl hasarın önüne geçilmesi gerekmektedir (52).

Adneksiyel torsiyonun klasik bulgular ıakut alt abdominal ağrı, peritoneal irritasyon ve palpabl bir adneksiyel kitle varlığından oluşmaktadır. Bulantı ve kusma oldukça sık olup %70'inde görülebilmektedir. Ateş yüksekliği de bulgu olarak karşımıza çıkabilmektedir(52). Bouguizane ve ark. Hastaların sadece%57,8'inin ilk muayene sırasında tanı alabildiklerini bildirmişlerdir.

Cohenveark. ise adneksiyel torsiyon ön tanısıyla yapılan 66 laparoskopiyi değerlendirmişlerdir. Adneksiyel torsiyon 29 (%44) olguda tespit edilmiştir. Bu yüksek yanlış pozitifliğe rağmen şüphelenilen her olguya laparoskopi yapılmasını önermektedirler. Çünkü tanıda gecikmede overin kaybı ile sonuçlanabilmektedir. Şunu da belirtmekte fayda vardır; gözleme alınan hastalarda ilerleyici sinir ve doku hasarı sonucu ağrı kaybolabilmektedir (52).

Adneksiyel torsiyonda spesifik bir laboratuvar bulgusu bulunmamaktadır. Beyaz küre sayısında artış izlenebilmekte ise de lökosit sayısı ile doku nekrozu arasında bir ilişki bulunmamaktadır. USG değerlendirilmesi adneksiyel torsiyonda önemlidir ve tanıda genellikle ilk başvuru olan yöntem olmaktadır. Ultrasonografik olarak, tomografide ya da manyetik rezonans (MRG) görüntülemeye spesifik bir görüntü olmasa da nerdeyse tüm olgularda pelvik bir kitle izlenebilmektedir (50). Bilgisayarlı tomografide MRG'de adneksiyel torsiyon düşündürülecek bazı bulgular vurgulanmıştır. Bunlar, fallopian tüpte kalınlaşma, torsiyone adneksiyel kitle duvarında hafif kalınlaşma, asit ve uterusun torsiyone tarafa deviyeye olmasıdır (53). Doppler akım çalışmaları yaygın olarak çalışılmıştır. Azalmış yada kayıp adneksiyel kan akımı, adneksiyel torsiyon için uyarıcı olabilmekteyse de sadece Doppler USG'de kan akımının kaybı yada azalmasının izlenmesiyle tanı konulamamaktadır (54).

Operasyon esnasında reperfüzyonu görebilmek amacıyla operasyonu uzatmanın bir faydası bulunmamıştır. Salpingooferektomi sadece adneksiyel bozulmanın çok bariz olarak izlenebildiği ligamanlarda ayrılmanın gözlemlendiği yada overin parçalandığı ve dağıldığı olgularda yapılması önerilmiştir. Overin torsiyon-detorsiyonu overlerde iskemi-reperfüzyon hasarı yaratır. Bu iskemi-reperfüzyon hasarını engellemek için birçok antiinflamatuvar ve antioksidan tedaviler denenmiştir. Konservatif tedavi yaklaşımları, overin endokrin ve germinal fonksiyonlarının devamı için gereklidir. Bu nedenle günümüzde konservatif tedavi yöntemleri ve dolayısıyla laparoskopik yaklaşımlar ön plana çıkmaktadır. Hem tanı hem de tedavi aşamasında yararlı olduğu için adneksiyel torsiyon tanısı alan kadınlarda, laparoskopik yaklaşım son yıllarda daha çok tercih edilmektedir.

Laparoskopik yaklaşımlar;

1.Tanısal (erken tanı ve gerekirse tedavi sonrası second-look laparaskopi)

2.Operatif laparaskopi

*Kist aspirasyonu, detorsiyon, kistektomi

*Unilateral salpenjektomi

*Unilateral ooferektomi

*Ovaryen fiksasyon teknikleri

Benign patolojilere sekonder gelişen adneksiyal torsiyon olgularına 'operatif laparaskopi' uygulanırken, malign olgularda ise 'laparotomi' tercih edilmelidir. Benign durumlarda ooferektomi yalnızca adneksler nekroze olmuşsa ve detorsiyon sonrası reperfüzyon göstermiyorsa düşünülebilir. Etkilenen organ başlangıçta siyah ve nekrotik gözükse de, özellikle fertilitenin korunmasının istendiği olgularda tedavi yaklaşımı olabildiğince konservatif olmalıdır ve detorsiyon işlemi seçilmelidir.

İskemik ve ödemli adneks detorsiyon yapmanın yanlış ve tehlikeli olduğu tromboembolik hadiselerle neden olabileceği şeklinde yanlış bir inanış bulunmaktadır. Fakat bu literatürde de gösterilememiştir. 1909'dan bu yana detorsiyon sonrası emboli olduğunu bildiren rapor bulunmamaktadır (55). Adneksiyel torsiyon sonrası pulmoner emboli insidansı %0,2'dir ve detorsiyon sonrası bu riskte bir artış gözlenmemektedir (51).

Ovaryen torsiyonun tekrarlanması nadir bir durumdur; bu nedenle ovaryen fiksasyon rutin bir prosedür olarak uygulanmamaktadır. Ooferopeksi veya ovaryen fiksasyon, tekrarlayan veya tekrarlama olasılığı olan olgularda önerilirken, cerrahın operasyon sırasında normalden uzun bir uteroovaryen ligaman saptaması durumunda da önerilebilir(1). Ooferopeksinin fertilité üzerine etkisi konusunda henüz yeterli bir bilgi bulunmamaktadır. Fakat eğer torsiyon tekrarlarsa özellikle polikistik overlerde olduğu gibi ovaryen fiksasyon önerilmektedir (56). Fonksiyonel over kistleri nedeniyle torsiyone olan olgulara bu tip kistlerin tekrarını önlemek için oral kontraseptifler verilmektedir (57).

2.3. İskemi Reperfüzyon

İskemi, organ veya dokulara ait damarların pıhtı veya mekanik etkenlerle tıkanması

sonucunda dokunun oksijensiz kalması ve beslenememesi olarak tanımlanır. İskemi sonrası reperfüzyon paradoksal olarak organ veya doku hasarını arttırmakta ve bu olay iskemi-reperfüzyon (İR) hasarı olarak adlandırılmaktadır. İskemi-reperfüzyon hasarında iskemideki hipoperfüzyona ek olarak inflamatuvar yanıt ve birçok organda disfonksiyon sendromları ortaya çıkmaktadır İskemi kelimesi ilk defa Yunanca“iskho”(engelleme anlamıyla) ve“hàima”(kan anlamında) olarak kullanılmıştır. İskemi, kan akımının dokuya gitmesinin engellenmesi veya kan basıncındaki düşme sonucu glikoz ve oksijenin dokuya dağıtımındaki ve metabolik artıkların dokudan uzaklaştırılmasındaki zayıflama ile meydana gelen patolojikbir durumdur (58).

İskemik hasarın giderilmesi için bu kritik zaman dilimi içinde dokunun tekrar oksijen ile beslenmesi gerekmektedir. İskemi olmuş dokunun kan akışının tekrar sağlanmasına reperfüzyon denilmektedir. İskeminin kritik süresi dolmadan, doku reperfüze edilirse hücreler ölümden kurtulabilmektedir. İskemi süresinin uzaması reperfüzyona rağmen ölüm riski olan hücrelerin sayısını artırmakta ve bu hücreler geri dönüşümsüz doku hasarı fazına girdikleri için reperfüze edilseler bile nekroza gitmektedirler. Reperfüzyon hasarının büyük bölümünden serbest radikaller sorumlu tutulmaktadır.

İskeminin ilk etkisi mitokondrilerde ki oksidatif fosforilasyon üzerine olmaktadır. İskemik dokuda en büyük hasar reperfüzyondan sonra meydana gelmektedir (59).Oksijen basıncının azalması sonucu oksidatif fosforilasyon ile ATP üretimi azalmakta ve hücre içi ATP miktarı belirgin olarak düşmektedir. ATP miktarındaki azalmanın hücre içindeki birçok sisteme etkisi olmaktadır. Örneğin sitoplazmik serbest kalsiyum normalde ATP bağımlı kalsiyum taşıyıcıları ile hücre içinde oldukça düşük yoğunlukta tutulmaktadır. İskemiden kaynaklanan ATP miktarındaki azalma sonucu, ATP bağımlı kalsiyum taşıyıcıları görevini yapamamakta ve hücre dışı kalsiyum plazma membranından geçerek hücre içinde kalsiyum yoğunluğunun artmasına neden olmaktadır. Bunu, hücre içi stoklardan kalsiyumun serbest bırakılması izlemektedir. Artan sitoplazmik kalsiyum sıra ile fosfolipazları, proteazları, ATP’azları ve endonükleazları aktifleştirmektedir. Bu enzimlerde lipit, protein, ATP ve nükleik asitleri parçalayarak hücrenin ölümünü (apoptozis) hızlandırmaktadır (60).

Yine iskemi sırasında ATP’nin yıkımı sonucu hipoksantin ve ksantin gibi pürin metabolitleri birikirken ksantin dehidrojenaz enzimi ksantin oksidaza çevrilmektedir.

Reperfüzyonesnasında sisteme ani O₂ girişı, birikmiş pürinlerin çok süratli bir şekilde oksidlemesine ve sonuç olarak urat ve süperoksit anyonu oluşumuna neden olmaktadır. Oluşan süperoksitanyonu, endotelde demir tarafından katalize edilen reaksiyonlar ile toksisitesi yüksek hidroksil radikali üretimine neden olmaktadır (61).

Hücrel ATP de azalma ile birlikte adenozin monofosfattaki (AMP) artmada fosfofruktokinaz enzimini uyararak, glikojenden ATP üretimi ile hücrenin enerjisini temin amacıyla gelişen anaerobik glikoliz hızını artırmaktadır. Sonuç olarak; glikojen hızla tükenmekte, artan glikoliz de fosfatesterlerinin hidrolizi ile laktik asit ve inorganik fosfatların birikimine neden olarak hücre içi pH' nın düşmesine yol açmaktadır (62). Daha sonra ribozomlar, granüllü endoplazmik retikulumdan ayrılmakta ve polizomlardan monozomların oluşumu ile protein sentezi de azalmaktadır. Bu aşamadan sonra iskemi hala devam ederse irreversibl zedelenme gelişmektedir. Morfolojk olarak irreversibl zedelenmeye mitokondrilerin daha şiddetli vakuolizasyonu ve mitokondri matriksinde şekilsiz, kalsiyumdan zengin yoğunlukların birikimi eşlik etmektedir (62).

Bir veya daha çok sayıda eşleşmemiş elektron içeren serbest radikaller biyomolekülleri okside edip hücre ölümüne sebep olabilmektedirler (63,64). Hücrelerde serbest radikallerin birikimi sonucu lipit peroksidasyonunun bir ürünü olan malondialdehit (MDA) birikmektedir. MDA proteinler ile birleşir ve onlarda yüksek moleküllü protein oluşumu (agregasyon), disülfit köprülerinin oluşumu, deamidasyon ve non enzimatik glikozilasyon gibi post sentetik değişimlere neden olmaktadır.

Organizmada serbest radikallerin zararlı etkilerini engellemek üzere antioksidan savunma sistemleri bulunmaktadır. Bu sistemin düzenli işlemesi organizmanın sağlıklı yaşamını sürdürmesi bakımından önemli olduğu bilinmektedir. Ancak, iskemi sonrasında yüksek miktarda oksijenin süratli bir şekilde sisteme dahil olması sonucunda, serbest radikal miktarındaki artış doğal savunma sistemini aşmakta ve sonuçta hücre hasarına (nekroz, apoptozis) kadar giden birçok patolojik durum ortaya çıkmaktadır (65,58). Noda ve ark. yaptıkları çalışmada iskemi ve reperfüzyonda intestinal mukozadaki programlı hücre ölümünü ortaya koymuşlardır (127).

Hücre apopitozisinden sorumlu önemli bir enzim Kaspaz-3 (apopain), 13 farklı üyesi

bulunan interlökin β grubundan olup sistein proteaz enzimi olarak bilinmektedir. Kaspaz-3, 17 ve 12 kDa molekül ağırlığına sahip iki alt birimden oluşmaktadır. Aktif kaspaz-3 enzimi özellikle DNA tamir ve regülasyonunda görev alan enzimler ve nükleer lamin gibi moleküllerin parçalanması ve sonuçta apoptozis olayında önemli rol oynamaktadır(65).

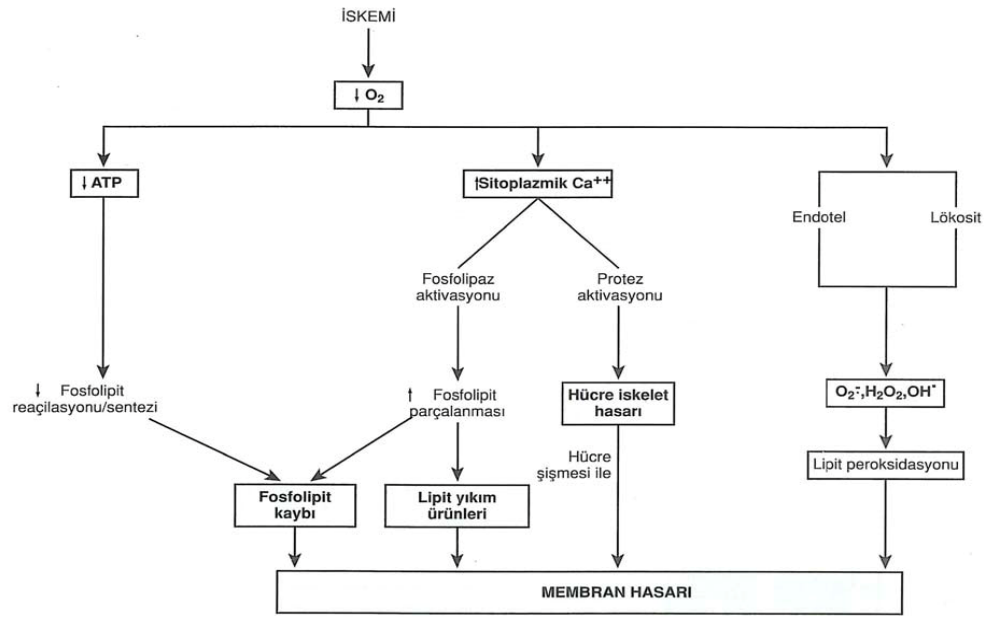
Membran hasarının birçok potansiyel nedeni bulunmaktadır (şekil 4).

1-Membran fosfolipitlerinin ilerleyici kaybı

2-Hücre iskelet anormallikleri

3-Toksik oksijen radikalleri: Toksik oksijen türevlerinin büyük ölçüde reperfüzyon sırasında zedelenme alanına gelen polimorf nüveli lökositler(PMNL) tarafından oluşturulduğu düşünülmektedir.

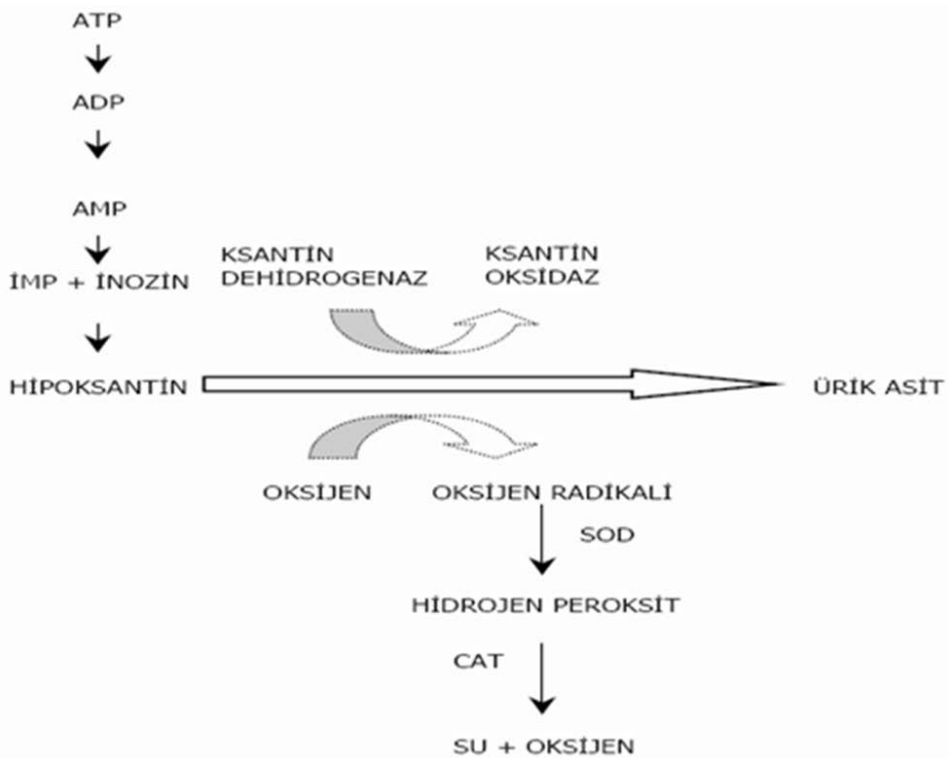
4- Lipit yıkım ürünleri: Membran hasarının mekanizmaları ne olursa olsun sonuç, yukarıda tanımlanan olaylarla kalsiyumun bol miktarda hücre içine girmesidir (62).



Şekil-6: İskemide Membran Hasarının Mekanizmaları.

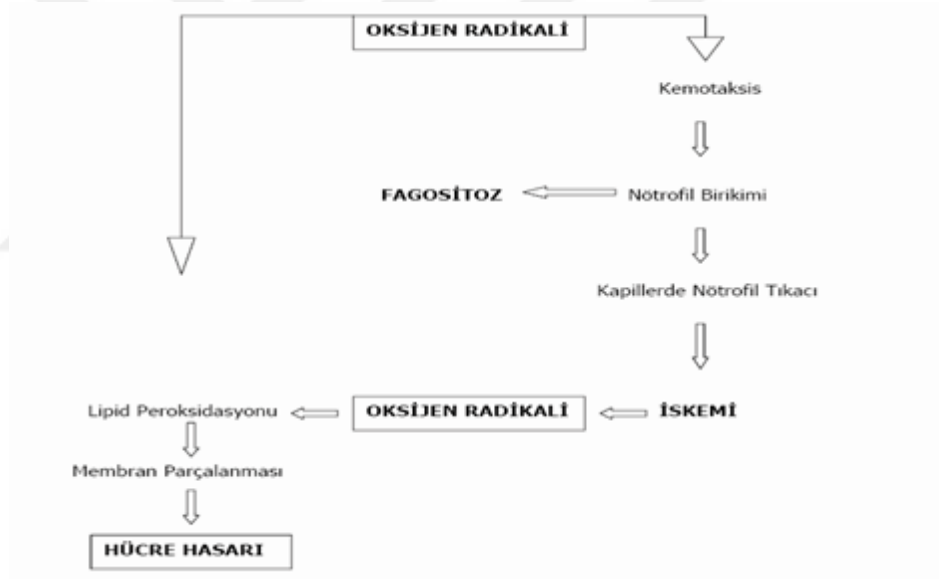
İskemi sonrası dokunun iskemiye önlemek ve kan akımını sağlamak amacı ile geliştirdiği mekanizmalar sonucu dokudaki oksijen miktarının artmasına reperfüzyon denir. Reperfüzyon sonucunda dokuda serbest oksijen radikalleri artar, endotel hücreleri hasarlanır, kompleman sistemi aktifleşir ve PMNL göçü başlar. Reperfüzyon sırasında gözlenen bu dört

faktör dokuda iskemi hasarından daha fazla bir hasara yol açar. Reperfüzyon hasarında rol oynayan hücrel ve humoral olaylar karmaşık ve henüz net olarak aydınlatılmamış fizyopatolojik bir süreçtir. Reperfüzyon ile moleküler oksijenin dokuya gelmesiyle hipoksantin, ksantin oksidaz enzimi ile ürik aside çevrilirken serbest oksijen radikali oluşmaktadır. Serbest oksijen radikali SOD enzimi etkisiyle hidrojenperoksit ve oksijenedönüşmektedir. Hidrojenperoksit ise katalaz enzimi etkisiyle su ve oksijene çevrilmektedir (66) (şekil-7). Serbest oksijen radikalleri hem dokuya doğrudan zarar vermekte hem de PMNL'lerin hasarlı doku da birikmesini sağlamaktadır. Dokuya gelen aktive PMNL'ler myeloperoksidaz, elastaz, proteaz, kollajenaz, laktoferrin ve katyonik proteinler gibi enzimlerini açığa çıkarmaktadır. Bu enzimler hem dokudaki hasarı artırır, hemde daha fazla radikal oluşmasına neden olmaktadır (67,68) (şekil-8). İskemik dokuda nötrofil infiltrasyonun stimüle olduğu ve nötrofil infiltrasyonu sonucunda serbest oksijen türevlerinin açığa çıkarak doku hasarına sebep olduğu bilinmektedir. Hücrelerin membranlarının lipid ve protein yapıları hasara uğramazsa hücrelerin normal fonksiyonlarının devam ettiği bilinmektedir (69).



Şekil-7: İskemide pürin metabolizmasının gelişimi ve ksantin dehidrogenazın ksantin oksidaza çevrilmesi, reperfüzyonda oksijen radikalının oluşumu.

Serbest oksijen radikalleri (ROS), proteinler, polisakkaridler, nükleik asitler ve doymamış yağ asitleri gibi tüm biyolojik maddeler ile reaksiyona girebilmektedir. Oksijen radikalının en karakteristik özelliği hücre membranında ki doymamış yağ asitlerinden metilen hidrojen atomunu ayırmasıdır. Bu reaksiyon hücre membranında lipid peroksidasyonu başlatmakta ve ortaya konjuge dienler, lipid hidroperoksid radikalleri ve lipid hidroperoksidler gibi lipid türevi radikaller çıkmaktadır. Lipid peroksidasyonunun son ürünlerinin malondialdehit(MDA) ve diğer aldehidler, hidrokarbon gazlar ve konjuge dienler olduğu bilinmektedir (69,70).



Şekil-8: Serbest oksijen radikalının dokudaki doğrudan ve dolaylı etkileri.

İskemi ve reperfüzyon hasarında ayrıca platelet aktive edici faktör (PAF) ve komplemanlarda rol oynamaktadır. ROS'nin endotel hücrelerini PAF üretimi yapmak üzere stimüle ettiği de gösterilmiştir. PAF potent bir nötrofil agonisti olarak görev yapmaktadır.

İskemi reperfüzyon hasarında PAF, nötrofil adezyonunu artırmakta ve lökositlerin ekstrasvazasyonuna katkıda bulunmaktadır.

Poliansatüre yağ asitleri serbest radikaletkilerine duyarlı olmalarına karşın, protein ve nükleik asitler bu zararlı etkilere karşı daha dirençli olmaktadır. Bunun başlıca sebebi, şiddetli hasar oluşturucu zincirleme reaksiyonların protein ve nükleik asid moleküllerinde gerçekleşme ihtimalinin çok zayıf olmasıdır. Serbest radikaller DNA molekülüne çok yakın bir bölgede meydana geliyorsa, okside edici radikaller tarafından DNA molekülü kolaylıkla hasara uğratılabilmektedir (71).

Endotel hücreleri tarafından oluşturulan 3 önemli koruyucu ajan prostasiklin, nitrik oksit ve adenosin olduğu bilinmektedir (72). Prostatiklin vazodilatasyon yapan, nötrofil adherensini önleyen, trombosit agregasyonunu inhibe eden ve lizozomal membranları stabilize eden potent bir eikosanoiddir (73). Yarı ömrü 1-2 dakikadır ve etkilerini adenilat siklazı aktive edip böylece cAMP yapımını artırarak göstermektedir. Nitrik Oksit (NO), endotel hücrelerinde kalsiyum ve calmoduline bağımlı bir enzim olan NOS ile oluşturulmaktadır (72). NO'nin etkileri guanilat siklazın aktivasyonu ve böylece cGMP oluşumu ile düzenlenmektedir (74). Biyolojik yarı ömrü prostasiklinden daha kısa olup 10-20 saniyedir. NO endotel hücreleri tarafından oluşturulan süperoksit radikallerini nötralize etmekte, vazodilatasyon yapmakta, trombosit adherensini inhibe etmektedir (72,73,75). Bir serbest radikal olan NO hem fizyolojik hem patofizyolojik süreçlerde önemli rol oynamaktadır. Nitrikoksitsentaz (NOS) sinir dokuda, vasküler endotelde, trombositlerde ve diğer dokular da bulunmaktadır. NOS'un, nöronal NOS (tip I, nNOS), endotelial NOS (tipIII, eNOS) ve indüklenebilir NOS (tip II, iNOS) olmak üzere farklı lokalizasyon ve düzenlenmeye sahip üç izoenzimi bulunmaktadır.

Nöronal NOS (tipI, nNOS) ve endotelial NOS (tipIII, eNOS), Ca⁺ve kalmodulin bağımlı esas izoformlardır. Nöronal NOS (tip I, nNOS), nöral iletide fonsiyon görmektedir. Endotelial NOS (tipIII, eNOS) böbreklerde bulunmaktadır. Endotelial NOS (tipIII, eNOS) vasıtasıyla oluşturulan NO, vasküler düz kas hücrelerinin relaksasyonu için en önemli sinyal olmaktadır.

İndüklenebilir NOS (tipII, iNOS) normal şartlar altında bulunmamaktadır. İnflamasyon veya enfeksiyon durumlarında sitokinler veya endotoksinler tarafından indüklenir ve uzun dönemde bol miktarda üretilmektedir.

NO, Fe-Sproteinden demiri çıkararak yerine kendisi bağlanmakta, böylece Fenton reaksiyonunu stimüle etmekte ve bu mekanizma ile karsinogeneziste rol oynamaktadır. Nitrik oksitin SOD enzimiyle yarışmaya girmesi ve süperoksit(O₂) radikaliyle etkileşmesi sonucu peroksinitri (ONOO) oluşmaktadır. Böylece nitrik oksitin fizyolojik etkisi inhibe edilmekte, Oksidatif etkisi ortaya çıkmaktadır. Vasküler tonüsün düzenlenmesi için süperoksit(O₂) ve nitrikoksit (NO) arasındaki fizyolojik dengenin önemli olduğu ileri sürülmektedir.

2.4. Serbest Radikaller

Dış orbitallerinde bir ya da daha fazla eşlenmemiş elektron bulunduran kısa ömürlü atom ve moleküller serbest radikal olarak tanımlanmaktadır. Elektriksel olarak pozitif yüklü, negatif yüklü veya nötral olabilirler. Serbest radikaller oldukça reaktiftirler ve bu yüzden çevrelerindeki atom ve moleküllere saldırırlar. Kısa ömürlüdürler. Radikal olmayan maddelerle kolay etkileşime girmeleri onları da radikal yapmaları ve bir dizi zincir reaksiyonu başlatmalarından ötürü oldukça tehlikelidirler. Aerobik hücrelerde metabolizma esnasında veya patolojik durumlarda yan ürün olarak oluşabilirler ve hücrelerde geri dönüşümlü veya dönüşümsüz değişikliklere sebep olabilirler. Bugün radikallerin hücre molekül değişimlerine, gen mutasyonlarına yol açtığı ileri sürülmekte, yaşlanma, hücresel destrüksiyon ve doku yıkımında rol aldığı kabul edilmektedir (89).Biyolojik sistemlerde meydana gelen serbest radikallerin en önemlisi oksijen radikalleridir. Serbest oksijen radikalleri, normal hücre metabolizmasında oksijen içeren birçok biyokimyasal indirgenme reaksiyonları sonucunda oluşabilmektedir. Bu işlemlerde oksijen, elektron transport zincirinde direk basamaklar halinde suya indirgenmekte ve her bir basamakta serbest oksijen radikalleri açığa çıkmaktadır

Serbest radika lreaksiyonları, normal metabolik yolların işleyişlerinin doğal bir sonucu oluşmaktadır. Oksidan moleküller organizmada başlıca glikozun oksidasyonu olmak üzere tüm anabolik ve katabolik reaksiyonlar sırası ve sonrasında sürekli oluşmaktadır. Endojen antioksidanlar adı verilen moleküller tarafından sürekli etkisiz hale getirilmektedirler. Bu oluşum ve etkisizleştirme olayları organizmalarda bir denge halinde olmaktadır (76).

Serbest radikal molekülleri, belirli düzeyde kaldıkları sürece, organizmanın yabancı maddelere ve enfeksiyöz ajanlara karşı savunmasında ki önemli moleküllerdir. Ancak, serbest radikaller belirli düzeyin üzerinde oluşmakta ve antioksidanlar yetersiz kalırsa söz konusu serbest radikaller hücrenin yapı elemanları olan protein, lipit, karbohidrat, nükleik asitler ve yararlı enzimlerin yapılarını bozarak zararlı etkilere yol açmaktadırlar (77). Bunlardan özellikle lipitler, serbest radikal hasarına karşı en hassas yapı olmaktadır. Serbest radikaller yağ asitlerindeki doymamış bağlarla kolayca reaksiyona girerek lipitlerin peroksidasyonuna neden olmaktadır (78).

Serbest radikal moleküller; organizmadaki birçok olağan hücrel tepkimenin (enerji üretimi, lipitlerin ve proteinlerin parçalanması ile inflamatuvar süreçler bunlar arasında yer almakta) yan ürünü şeklinde sürekli oluşmaktadır. Hücrelerin çoğunluğu, olağan koşullar altında kendilerini serbest radikallerin hasar verici etkilerine karşı koruyacak hücre içi ve hücre dışı kimyasal mekanizmalarla donatılmışlardır. Radikal moleküller, antioksidan savunma gücü ile dinamik bir denge içinde bulunduğu sürece organizma için yararlı olmaktadır. Örneğin fagositik hücreler tarafından mikroorganizmaların öldürülmesinin ana mekanizması serbest radikal üretimidir. Serbest radikaller başlıca üç temel mekanizma ile oluşmaktadır:

1. Normal bir molekülün elektron kaybetmesi ile oluşur.
2. Moleküle elektron transferi ile dış elektron yörüngelerinde paylaşılmamış elektron kalması durumunda radikal formu oluşur.
3. Kovalent bağların homolitik kırılması ile bağ yapısındaki iki elektronun her biri ayrı ayrı atomlar üzerinde paylaşılmamış olarak kalması durumunda radikal formu oluşur.

Serbest radikaller apoptozisin tetikleyicisi, habercisi ve efektörü olarak görev yapmaktadırlar. Bu şekilde aşırı hücre proliferasyonunu önleyerek homeostaziste yer almaktadırlar. Antioksidan savunmanın çökmesinde apoptozisi tetiklemektedir. Serbest radikaller ikinci haberci olup, transkripsiyon faktörlerini aktive etmektedirler. Hücreler arası haberleşmede görev almakta, hücrenin büyümesini sağlayan olayları düzenlemektedirler. Sitozolda ve mitokondride üretilen serbest oksijen radikali, protein sistein kalıntılarının redoksunu düzenleyerek proteinlerin yapı ve işlevinin düzenlenmesinde rol oynamaktadır. Serbest oksijen radikalleri üretimi ve antioksidatif savunma mekanizması arasındaki denge

bozulduğunda, serbest oksijen radikalleri düzeyi artmaktadır. Radyasyon, oksijen toksisitesi, post iskemik reperfüzyon hasarı, enfeksiyonlar, enflamasyonlar yanı sıra yaşlanma ile ilgili hastalıklardan ateroskleroz, karsinogenez, diyabet ve nörolojik hastalıklar serbest oksijen radikalleri üretimini arttırmaktadır (76,79). Günümüzde radikallerin hücre molekül değişimlerine, gen mutasyonlarına yol açtığı ileri sürülmekte, yaşlanma, hücrel destrüksiyon ve doku yıkımında rol aldığı kabul edilmektedir (78).

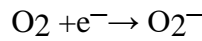
Serbest oksijen radikalleri, hücrenin önemli komponentleri olan lipit, karbohidrat, protein ve DNA'yı oksitleyerek biyolojik sistemlerde ağır hücre zedelenmelerine neden olmaktadır (79,80). Biyolojik sistemlerdeki en önemli serbest radikaller, oksijenden oluşan serbes tradikallerdir. Serbest oksijen metabolizmasında ki anahtar maddeler şunlardır (79).

1. Süperoksit anyonu (O_2^-)
2. Hidrojen peroksit(H_2O_2)
3. Hidroksil radikali (OH^-)
4. Oksijenin kendisi(O_2)
5. Geçiş metallerinin iyonları($Cu^{+2}, Fe^{+3}, Mn^{+2}$ vb.)

2.4.1. Reaktif Oksijen Türleri

2.4.1.1. Süperoksit Radikali (O_2^-)

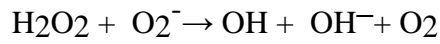
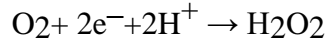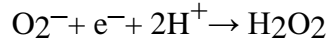Doğal oksijen molekülünün bi relektron alması ile oluşmaktadır. En büyük kaynağı elektron transport zinciridir (81).



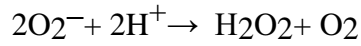
Süperoksit radikali bir serbest radikal olmakla birlikte canlılarda oluştuğu ilk gösterilen radikal olan süperoksit; zedeleyici özelliği fazla olmayan bir serbest radikal türevidir olup hidrojen peroksit (H_2O_2) kaynağıdır. Oksitleyici ve metal iyonları redükleyici etkisi vardır. Mitokondrideki enerji metabolizması sırasında oksijen kullanılırken, tüketilen oksijenin % 1-5 kadarı süperoksit yapımı ile sonlanmaktadır.

2.4.1.2. Hidrojen Peroksit (H_2O_2)

Moleküler oksijenin iki elektron veya süperoksidin bir elektron alması sonucu oluşan hidrojen peroksit, en reaktif ve zarar verici serbest oksijen radikali olan hidroksil radikaline kolayca yıkılmaktadır.

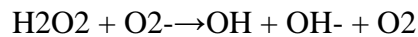
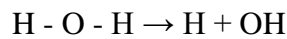


Hidrojen peroksit genellikle biyolojik sistemlerde süperoksidin dis mutasyonu ile spontan olarak veya SOD katalizörlüğünde oluşmaktadır. H₂O₂ çok reaktif bir tür olup, hücre zarlarında lipid peroksidasyonunu başlatabilmekte ve antioksidanları oksitleyebilmektedir (88). Hidrojen peroksit özellikle proteinlerdeki hem grubunda bulunan demir ile tepkimeye girerek, yüksek oksidasyon düzeyindeki reaktif demir formlarını oluşturmaktadır. Bu formdaki demir çok güçlü oksitleyici özelliklere sahip olup, hücre zarlarında lipid peroksidasyonu gibi radikal tepkimeleri başlatabilmektedir (79).



Hidrojen peroksit süper okside benzer, reaksiyondaki ortama bağlı olarak hem oksidan hemde redüktan gibi davranabilmektedir.

2.4.1.3. Hidroksil Radikali (OH[•])



O₂'nin, H₂O₂ ile reaksiyonu sonucu oldukça toksik ve son derece reaktif bir radikal olan. OH[•]'ni oluşturulur. OH radikali en reaktif radikal olarak bilinmekte ve her moleküle

saldırarak hasar meydana getirebilmektedir. DNA'nın pürin ve pirimidin bazıları ile etkileşebilir ve yeni baz modifikasyonlarının oluşumuna yol açabilir. OH ile oluşan en iyi tanımlanmış biyolojik hasar, lipid peroksidasyonu olarak bilinen serbest radikal zincir reaksiyonudur (79).

2.4.1.4. Singlet Oksijen

Oksijenin uyarılmış şekline 'singlet oksijen' denir. Reaktivitesi çok yüksek bir oksijen türüdür. Doymamış yağ asitleri ile doğrudan tepkimeye girerek peroksil radikalini oluşturmakta ve hidroksil radikali kadar etkin bir şekilde lipid peroksidasyonunu başlatabilmektedir. Özellikle karbon-karbon çift bağları singlet oksijenin tepkimeye girdiği bağlardır. Bu bileşiklerin başında bilirubin, tokoferoller, fenoller, karotenler, DNA, kolesterol, NADPH (Nicotinamide Adenine Dinucleotide Phosphate H), triptofan, metionin, sistein ve histidin gibi bileşikler gelmektedir. Bilirubin, karotenler, histidin, metionin ve bazı kimyasal bileşikler singlet oksijeni temizleyerek ona bağlı tepkimeleri inhibe edebilmektedir (82, 90). Ortaklanmamış elektron olmadığından radikal olmayan reaktif oksijen molekülüdür. Serbest radikal reaksiyonu sonucu gelişebileceği gibi serbest radikal reaksiyonunun başlamasına da yol açabilmektedir. Oksijenin elektronlarından birinin enerji alarak kendi spininin ters yönünde dönmesi sonucu oluşmaktadır.

2.4.2. Hücredeki Serbest Radikal Kaynakları

2.4.2.1. Endojen Kaynaklar

1. Mitokondrial elektron transportu
2. Endoplazmik retikulum ve nükleer membran elektron transport sistemleri (sitokrom p-450, sitokrom b5)
3. Peroksisomlar: Oksidazlar, flavoproteinler
4. Aktive fagositler v emakrofajlar
5. Otooksidasyon reaksiyonları: Fe⁺⁺, adrenalin
6. Plazma membranı: Lipoksigenaz, prostoglandin sentetaz, fagositlerde NADPH oksidaz, lipid peroksidasyonu

7. Yaşlanma

2.4.2.2. Ekzojen Kaynaklar

1. **Aşırı Oksijen Konsantrasyonu:** Hiperoksi
2. **Alışkanlık Yapan Maddeler:** Alkol,uyuşturucu,sigara
3. **Çevreletkiler:** Radyasyon, hava kirliliği
4. **Stres:** Katekolaminlerin oksidasyonu da serbest radikal kaynağıdır.
5. **Antineoplastikilaçlar:** Bleomisin, Doxorubicine, Adriamicine

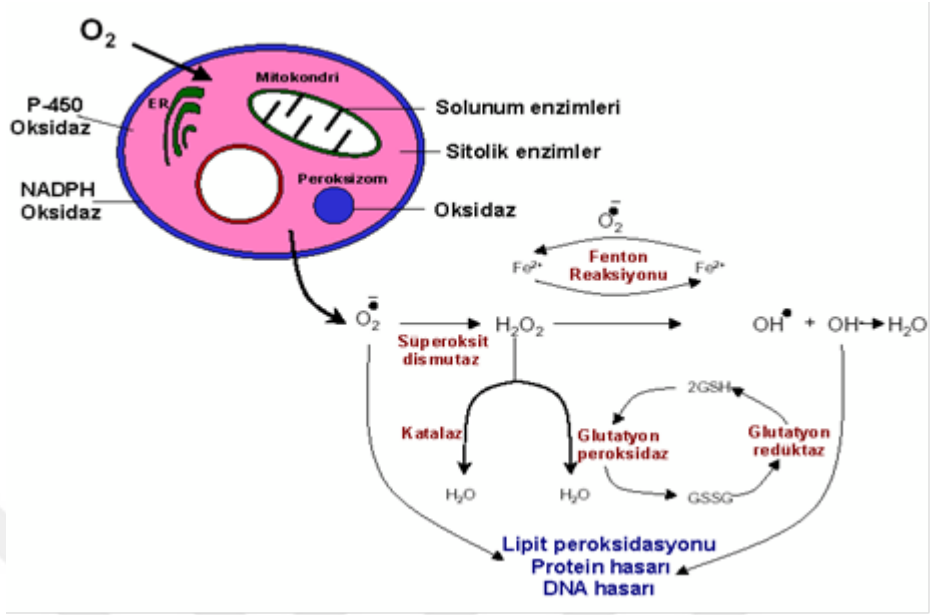
2.4.3. Reaktif Oksijen Türevlerinin Rolü

Günümüzde serbest oksijen radikalleri terimi yerine, daha kapsamlı olan ve hem süperoksit, hidroksil gibi oksijen içeren radikallere hemde aslında radikal olmayan ancak reaksiyonları ile oksijen içeren radikallerin oluşumuna neden olabilen peroksit, singletoksijen, hipoklorikasit gibi molekülleri içine alan ROS terimi daha yaygın olarak kullanılmaktadır (82).

Yukarıda da belirtildiği gibi iskemik dokuların reperfüzyonu toksik ROS oluşumuna yol açmaktadır. Bunlar süper oksitanyonlar (O_2^-), hidroksil radikalleri(OH^-), hipoklorik asit ($HOCl$), hidrojenperoksit (H_2O_2) ve nitrik oksitten derive peroksi nitrittir ($ONOO^-$) (83). Oksijen kökenli serbest radikaller aracılığı ile oluşan hücre hasarında başlangıç olay ksantin oksidaz kökenli süperoksitanyonlarının üretilmesidir (84). İskemi sırasında sellüler ATP hipoksantin oluşturmak üzere degrade edilmektedir. Normal koşullarda hipoksantin, ksantin dehidrogenaz yardımıyla ksantine oksidize edilmekte, bununla birlikte iskemi sırasında ksantin dehidrogenaz ksantin oksidaza dönüştürülmektedir. Substrat olarak nikotinamid adenin dinükleotid kullanan ksantin dehidrogenazın tersine, ksantin oksidaz oksijeni kullanmakta ve bundan dolayı iskemi sırasında hipoksantin ksantine dönüşümünü katalize edememekte ve bu da hipoksantin dokuda aşırı seviyelere çıkmasına yol açmaktadır. Reperfüzyonla oksijen tekrar sunulduğunda, fazla miktarda ki hipoksantin ksantin oksidaz ile reaksiyona girmesi toksik ROS oluşumu ile sonuçlanmaktadır (83) (Şekil-7).

Selüler ve subselüler membranların lipid peroksidasyonu da oksijen kökenli serbest radikallerin artırdığı hücre hasarında önemli bir mekanizmadır (85). Serbest oksijen radikalleri, hücre ve organel zarlarında lipid peroksidasyonuna neden olabilir. Hücre zarlarında bulunan poliansatüre yağ asitlerinin doymamış bağları, serbest radikallerle kolayca reaksiyona girerek peroksidasyona uğrayabilmektedir. Hücre membranları içerisinde poliansatüre yağ asitlerinin lipid peroksidasyonu, hücresel bütünlük ve fonksiyon kaybı ile sonuçlanabilmektedir. Bu durum tek başına hidroksi radikalleri ile başlatılabileceği gibi, uygun bir şelatör varlığında O₂-ilede başlatılabilmektedir. Lipid peroksidasyonu, bitişik yağ asiti moleküllerinde otokatalitik bir zincir reaksiyonu suretiyle lipid peroksil radikallerinin oluşumuna neden olabilmektedir. OH⁻ radikalleri ilave olarak proteinler ve DNA'nın direk oksidasyonuna neden olabilmektedir. Reaktif oksijen ürünleri DNA polimerazı inhibe ederler ve DNA üzerinde de sitotoksik etkiye neden olabilirler. Hidroksil radikallerin DNA ile tepkimesi sonucunda baz modifikasyonları, baz delesyonları, zincir kırılmaları gerçekleşebilmektedir. Özellikle pirimidinler (timin) en hassas yapılardır. DNA halatlarının kopması, DNA çift sarmalın ayrılması sonucu hücrede mutasyonlar ve ölüm gelişebilmektedir (81,83). Bu durumda enzim inaktivasyonu ve DNA ipliklerinin kırılması söz konusudur (85). Bu gibi DNA hasarı hem hücre ölümü hem de hücrelerin malign değişiminde rol almaktadır. Serbest radikaller ayrıca sülfidril aracılı protein çapraz bağları oluşturarak, parçalanmanın artmasına veya enzimatik aktivitenin kaybolmasına neden olmaktadır.

Yüzden fazla hastalık, serbest oksijen radikalleri ile ilişkilendirilmektedir. Serbest radikaller, sinir sisteminde intraventriküler hemoraji, periventriküler lökomalazi, travmatik beyin hasarı ve beyin tümörleri etyopatogenezinde rol oynamaktadır. Gözlerde ise katarakt, retinopati, maküler dejenerasyon oluşumuna neden olabilmektedir. Akciğer ve solunum sisteminde astım, amfizem, respiratuvar distress sendromu, kronik obstrüktif akciğer hastalığına; böbreklerde ise glomerulonefrit ve renal yetmezlik sırasında doku hasarına neden olmaktadır. Gastrointestinal sistemde nekrotizan enterokolit ve Crohn hastalığı patogenezinde rol oynamakta, ayrıca hemoglobin ve immün sistem defektleri oluşturmaktadır. Serbest oksijen radikalleri ayrıca, erken yaşlanma, kanser, otoimmün hastalıklar ve enflamatuar hastalıkların etyopatogenezinde de suçlanmaktadır (84). Radyasyon, stres ve ksenobiyotikler aktive olmuş fagositlerde serbest radikal üretimini arttırmaları. Aktive fagositler intrasellüler radikal oluşumuna neden olurlar.



Şekil-9: İskemideki serbest radikal mekanizması (60).

2.5. Antioksidanlar

Antioksidanlar, serbest radikal oluşumunu önleyen veya serbest radikallerin temizlenmesini arttıran maddelerdir. Radikallerle oldukça ivedi reaksiyonlara giren ve oto-oksidasyon/peroksidasyonun ilerlemesini, ilk radikal ürünün reaktif karakterine bağlı olarak biyomoleküller ve hücresel yapılara saldırmasını önleyen maddeler olarak tanımlanır.

2.5.1. Antioksidan Sistemler

Antioksidanlar, endojen ve eksojen kaynaklı olarak ikiye ayrılmaktadır. Endojen antioksidanlarda, enzim olarak görev yapanlar ve enzim olmayan antioksidanlar olarak iki grupta incelenmektedir. Enzim olan antioksidanlar; SOD, glutatyon peroksidaz (GPx), katalaz (CAT), GST, glutatyon redüktaz ve mitokondrial oksidaz sistemidir. Enzim olmayanlar ise, bilirübin, albümin, ürik asit, alfa- tokoferol, askorbik asit, serüloplazmin,

transferrin, ferritin ve glutatyon gibi maddelerdir (81,85). Eksojen antioksidan olarak da allopurinol, folik asit, C vitamini, E vitamini, asetilsistein, mannitol, adenozin, kalsiyum kanal blokerleri, non steroid antienflamatuar ilaçlar ve demir şelatörleri sayılabilir (80,84).

Tablo-1: Başlıca Antioksidanlar

ENZİMLER	YAGDA ÇÖZÜNEN RADİKAL TUTUCULAR
Süperoksid dismutaz Katalaz Glutatyon peroksidaz Glutatyon redüktaz Glutatyon transferaz Glikoz 6 fosfat dehidrogenaz Sitokrom oksidaz	E vitamini β-karoten Bilirubin Ubiquinol Flavonoidler Melatonin
SUDA ÇÖZÜNEN RADİKAL TUTUCULAR	METAL İYONLARI BAĞLAYAN PROTEİNLER
İndirgenmiş glutatyon C vitamini (Askorbik asit) Ürik asit Glukoz Sistein Mukus Taurin Sisteamin	Ferritin Transferrin Haptogloblin Hemopeksin Seruloplazmin Albumin Laktoferrin

2.5.2. Antioksidan Etki Tipleri

Antioksidanlar dört ayrı şekilde etki ederler:

1. Toplayıcı Etki (Scavenging Etki): Serbest oksijen radikallerini tutma ya da çok daha zayıf yeni bir moleküle çevirme işlemine "toplayıcı etki" denilmektedir. Bilirubin, antioksidan enzimler, trakeobronşial mukus ve küçük antioksidan moleküller bu tip bir etki göstermektedir (84,90).

2. Bastırıcı Etki (Quencher Etki): Serbest oksijen radikalleriyle etkileşip, onlara bir hidrojen aktararak aktivitelerini azaltan ya da inaktif biçime dönüştüren etki "bastırıcı etki" olarak adlandırılmaktadır. Vitaminler, bu tarz bir etkiye sahiptir (82,84).

3. Zincir Kırıcı (Chain-Breaking Etki): Serbest oksijen radikallerine bağlanarak zincirlerini kırıp fonksiyonlarını engelleyici etkiye "zincir kırıcı etki" denir. Bilirubin, hemoglobin, serüloplazmin ve mineraller zincir kırıcı etki gösterirler(92,8).

4. Onarıcı Etki (Repair Etki): Onarıcı etki üzerinde çalışmalar devam etmektedir. Oksidatif hasar görmüş DNA molekülünü tamir eden enzimler bu guruba örnek olarak verilebilir (91)

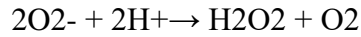
2.5.3. İntraselüler Antioksidan Komponentler

Reaktif oksijen metabolitleri, SOD, GSH-Px, CAT ve sitokrom oksidaz gibi enzimatik ve GSH (Redükte glutatyon) gibi non enzimatik intrasellüler antioksidanlarca indirgenir.

2.5.3.1. Süperoksit Dismutaz (SOD)

Antioksidan savunmanın ilk basamağında O₂·⁻'in H₂O₂'e dismutasyonunu katalizleyen SOD enzimi oluşturur.

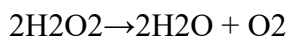
SOD



Bu reaksiyon "oksidatif strese karşı ilk savunma" olarak da adlandırılmaktadır. Bu sistem sayesinde hücrel kompartmanlardaki süperoksit düzeyleri kontrol altında tutulmaktadır. Lösemi, iskemi, hepatit, müsküler distrofi, respiratuar distress sendromu, böbrek yetmezliği, Fankoni anemisi, akciğer enfeksiyonları ve motor nöron hastalıkları gibi serbest radikal açığa çıkaran olaylarda ve hastalıklarda koruyucu rol oynadığı düşünülmektedir. Aynı zamanda SOD, lipit peroksidasyonunu da inhibe etmektedir. SOD aktivitesi, yüksek oksijen kullanan dokularda fazladır (77, 84, 93).

2.5.3.2. Katalaz (CAT)

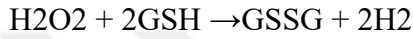
CAT



Bir metalloenzim olarak bilinen katalaz enzimi redoks reaksiyonunu teşvik eden en etkili protein katalistlerinden birisidir(87) .Yapısında dört tane hem grubu bulunan bir hemoproteindir. Etkisini H₂O₂ gibi küçük moleküllere karşı gösterir. Büyük moleküllü lipid hidroperoksitlerine ise etki etmez. Hidrojen peroksidi su ve oksijene ayrıştırır (94). Kan, kemik iliği, karaciğer, böbrek ve müköz membranda yüksek miktarda bulunmaktadır. Katalaz hücreyi kendi respiratuar patlamasına karşı koruyucu olarak hizmet etmektedir (80,84).

2.5.3.3. Glutasyon Peroksidaz (GPx)

GSH-Px



Sitozol ve mitokondrilerde SOD tarafından oluşturulan hidrojen peroksit ve yağ asidi hidroperoksitlerini ortadan kaldırmaktadır. Düşük hidrojen peroksit konsantrasyonunda çalışmaktadır. Glutasyon peroksidaz fagositik hücrelerde önemli fonksiyonlara sahiptir. Diğer antioksidanlarla birlikte GPx, solunum patlaması sırasında serbest radikal peroksidasyonu sonucu, fagositik hücrelerin zarar görmesini engeller. Eritrositlerde de GPx oksidan strese karşı en etkili antioksidandır. GPx aktivitesindeki azalma, hidrojen peroksidin artmasına ve şiddetli hücre hasarına yol açar. H₂O₂ 'nin yüksek konsantrasyonunda CAT, düşük konsantrasyonunda ise GSH-Px etkin rol oynar (84).

2.5.3.4. Glutasyon Redüktaz (GSSGR)

Glutasyon peroksidaz tarafından hidrojen peroksit ve diğer lipit peroksitlerin yükseltgenmesi sırasında glutasyon, okside glutatyona dönüşmektedir. Oksidasyona uğramış bu yapıyı tekrar kullanmak için redükte glutatyona dönüştüren enzim glutasyon redüktazdır (84).

2.5.3.5. Redükte Glutasyon (GSH)

Vücutta enzimatik olmayan en önemli antioksidandır. Proteinlerdeki SH gruplarını redükte halde tutarak oksidasyona karşı muhafaza eder. Böylece, proteinlerin ve enzimlerin inaktivasyonuna engel olur. GSH hemoglobinin oksitlenerek methemoglobine dönüşmesini

önler. Eritrosit zarını hidrojen peroksitten (H₂O₂), lökositleri fagositozda kullanılan oksidan maddelerden ve lens proteinlerini oksidatif hasarlardan korur (84).

2.5.4. Membran Antioksidanları

Membranların hidrofobik lipid yüzünde intraselüler ortamdan farklı olarak lipidlerde çözünen ve hücresele enzimlerle yok edilemeyen radikaller üretilir. Başta alfa-tokoferol (Vit E) olmak üzere, alfa-karoten, ubiquinal bileşikleri ve koenzim Q temel membran antioksidanlarıdır. Ubiquinol düşük dansiteli lipoproteinlerde oto-oksidasyonu önler.

Alfakaroten oldukça aktif bir radikal toplayıcıdır ve aktivitesi ortam oksijen konsantrasyonuna bağlıdır.

2.5.5. Ekstraselüler Antioksidanlar

Transferrin, laktoferrin, haptoglobulinler, albümin, serüloplazmin, bilirübin, ürik asit gibi proteinler ve glukoz temel ekstraselüler antioksidanlardır. Hücreler arası ortamda üretilen serbest radikal metabolitlerinin, demir ve bakır gibi katalizör metal iyonları ile karşılaşmalarının engellenmesi, ekstraselüler antioksidan savunmanın temel yoludur. Örneğin, demir taşıyıcı protein olan transferrin demir bağlayarak plazma serbest demir konsantrasyonunu düşürür. Böylelikle bağlı demir iyonları serbest radikal reaksiyonlarını katalizleyemez ve tepkime sayısı azaltılmış olur. Laktoferrin nötrofillerde radikal oluşumunu önlerken, serüloplazmin bakırı bağlar, glukoz, urat ve bilirübin ortamdaki radikalleri temizler.

2.5.6. Total Antioksidan Seviye (TAS)

Normal fizyolojik koşullarda organizma, endojen veya eksojen nedenlerle oluşan serbest radikaller ve bunlara bağlı oluşan oksidatif stres ile mücadele eden kompleks bir antioksidan defans sistemine sahiptir. Vücudun oluşan oksidan durumlara karşı redoks ayarını sürdürebilmesinde kan çok önemlidir. Çünkü kan antioksidanların vücudun tüm bölümlerine taşınmasını ve dağıtımını gerçekleştirmektedir (95). Total antioksidan kapasiteye en büyük katkı plazmadaki antioksidan moleküllerden gelmektedir. Plazmada bilirübin, serbest demiri toplayan transferin, serüloplazmin, ürik asit, E vitamini, C vitamini gibi proteinler yanında

serbest radikalleri tutan zincir kırıcı antioksidanlar da bulunmaktadır. Albümin, ürik asit, askorbik asit insan plazmasındaki total antioksidan kapasitenin %85'inden fazlasını oluşturmaktadır. Bunun nedeni, kanda bilirübin, glutatyon, flavinoidler, alfa-tokoferol ve beta-karoten gibi antioksidan sistemin komponentlerine nazaran albümin, ürik asit ve askorbik asitin seviyelerinin fazla olmasıdır (88,98).

Plazmada antioksidanlar bir etkileşim içinde bulunurlar. Genel olarak bu maddeler sinerjistik olarak çalışmaktadırlar. Bu etkileşimden dolayı, bileşenlerin tek başlarına yaptıkları etkinin toplamından daha fazla bir etki oluşmaktadır. Bu sinerjizme örnek glutatyonun askorbatı, askorbatında tokoferolün yeniden aktifleşmesini sağlaması gösterilebilir. Ayrıca bir antioksidandaki azalma diğerindeki artış ile kompanse edilebilmektedir. Total antioksidan kapasitenin ölçümü, antioksidanların tek tek ölçümünden daha değerli bilgiler vermektedir (91).

2.5.7. Total Oksidan Seviye (TOS)

Oksidatif stres; vücudumuzda mevcut oksidatif-antioksidatif dengenin oksidanlar lehine bozulması sonucu meydana gelen patolojik hadisedir. Oksidatif stresin toplam değeri, TOS olarak ifade edilir. Bu fenomen, aşırı reaktif oksijen ve/veya nitrojen türlerinin üretimi veya antioksidan tampon mekanizmasının eksikliği sonucu oluşur. Reaktif oksijen ve nitrojen ürünleri toksik olmakla beraber hücrenin lipit, protein ve DNA gibi biyomoleküllerine zarar verir. Damar endoteli de bu durumdan kısmen etkilenmektedir.

2.5.8. Oksidatif Stres İndeksi (OSİ)

Total peroksidlerin, total antioksidanlara bölünmesiyle elde edilen oransal bir indekstir. OSİ'nin yüksek olması oksidatif stresin arttığını gösterir (88,91).

$$\text{OSİ (Arbitrary Unit)} = \text{TOS } (\mu\text{mol H}_2\text{O}_2 \text{ Equiv./L}) / \text{TAS (mmol Trolox Equiv. /L)}$$

2.6. Sitokinler

Sitokinler hücreler arasında sinyal ileten, peptit veya glikoprotein yapısında molekül ağırlıkları 8-30 Kd arasında değişen, çözünebilir biyolojik mediatörlerdir. Makrofajlar,

monositler, lenfositler, fibroblastlar, endotelial hücreler, tümoral hücre klonları gibi çok çeşitli hücre grupları tarafından sentezlenerek, immun ve inflamatuvar olaylara katılan hücrelerin etkinliklerini arttırırlar (96). Proinflamatuvar grupta; TNF, IL-1, IL-8, IL-9 makrofaj inflamatuvar protein (MIP), granülosit-makrofaj koloni stimüle edici faktör (GM-CSF) yer alır.

Antiinflamatuvar grupta; tranforme edici büyüme faktör-beta (TGF- β), IL-4, IL- 6 ve IL-10 bulunur (98).

TNF alfa ve IL- 1 proinflamatuvar etki gösterirken bir yandanda diğer proinflamatuvar sitokinlerin oluşumunu indüklemektedirler. IL-8, nötrofil aktive edici protein-1, IL- 9 ve MIP nötrofil ve monosit kemotaktik sitokinler olup, TNF ve IL-1'den en fazla etkilenenler arasındadırlar(99). Bu sitokinler in-vivo olarak nötrofil migrasyonu ve degranülasyonunu uyarırlar. GM-CSF ve M-CSF primer olarak kemik iliği stimülanıdırlar, ayrıca nötrofil ve makrofajları aktive ederler ayrıca TNF üretimini arttırırlar.

IL- 4 ve IL- 6 primer olarak B hücre stimülanı olup, TNF ve IL- 1 üretimini inhibe etmekte ve bu nedenle de antiinflamatuvar grupta yer almaktadır. IL- 6 ayrıca hepatik akut faz proteinlerinin sentezini arttırmakta, bu proteinler de lipidleri ve bazı sitokinleri bağlamaktadır. TGF- β bir immunosupresif sitokin olup, aynı zamanda IL-1 ve TNF'nin potent bir inhibitörüdür. IL- 10 yapısal olarak Epstein-Bar virus proteinine bağlı bir sitokin olup lenfosit fonksiyonlarını baskılamakta ve IL- 1 için gen ekspresyonunu azaltmaktadır.

2.6.1. Tümör Nekroz Factor Alfa (TNF- ALFA)'nin Biyolojik Özellikleri

Daha önceleri kaşektin olarak adlandırılan TNF'nin biyolojik özellikleri ve sistemik etkileri büyük ölçüde IL-1'e benzemektedir.

TNF-alfa geni insanda 6. Kromozomunun kısa kolu üzerindedir ve TNF-alfa molekülü 157 aminoasit içerir. TNF reseptörü 80 kD ağırlığında bir glikoproteindir. Her hücre yüzeyinde sayıları 1000 ile 10.000 arasında değişen TNF reseptörleri bulunmaktadır.

Enfeksiyon hastalıklarının dışında travma, yanıklar, akut romatoid artrit atakları ve transplant rejeksiyonu olan hastalarda da TNF düzeyinin arttığı bildirilmektedir (100). Septik olgularda ise, TNF düzeyinin hipotansiyon ve organ yetmezliğinin derecesi ile doğru orantılı olarak arttığı saptanmıştır (100).

TNF'nin Biyolojik Etkileri

İmmünolojik Etkileri: TNF, T lenfositlerde IL-2 reseptör tanımlanmasını artırır ve lenfokin üretimini uyarır. Ayrıca B lenfositlerinin çoğalmasına neden olarak antikor üretimini arttırlar. Makrofaj, nötrofil ve eozinofil aktivasyonunu sağlayıp nötrofil kemotaksisini arttırlar. Monosit ve makrofajlarda prostoglandin IL-1, IL-6, IL-8 ve GM-CSF yapımını uyarır (101).

Hematolojik Etkileri: TNF kemik iliğinde bazı öncül hücrelerin çoğalmasını ve farklılaşmasını baskılar. Endotelial prokoagülan aktiviteyi arttırarak, intravasküler pıhtılaşma ve kapiller tromboza yol açar (102).

Karaciğer Üzerine Etkileri: Ateş ve inflamasyona cevapta önemli rol oynayan akut faz reaktanlarının sentezini artırır. Kompleman C3 ve plazma bakır düzeyini arttırırken, plazma demir,çinko düzeylerini ve sitokrom P-450 düzeyini azaltır (102).

Vasküler Etkileri: Rekombinant TNF infüzyonu memelilerde şok ve doku hasarına yol açmaktadır. Bu değişiklikler; akciğer ödemi, solunum yetmezliği, akut tübüler nekroz, yaygın hemorajik nekroz şeklinde gözlenir. TNF infüzyonu ile oluşan hipotansiyon doza bağımlıdır (102).

Diğer Etkileri: TNF'nin bakteri, virus ve tümör hücreleri üzerine öldürücü etkileri vardır. Kemik dokusunda kollagenazı arttırarak kemik rezorpsiyonuna yol açar. Yağ dokusunda lipoprotein lipaz düzeyini azaltarak lipolizi arttırır (101).

2.6.2. İnterlökin-1 (İL-1)'in Biyolojik Özellikleri

İL-1 ilk kez 1940'lı yıllarda endojen pirojen olarak tanımlanmıştır (103). Saflaştırılmış endojen pirojenin oldukça potent olduğu ve 25-50 ng/kg dozunda bile ateşe neden olduğu

rapor edilmiştir(104). Ayrıca bu maddenin plazma demir ve çinko düzeylerini azalttığı, nötrofiliye neden olduğu, koloni uyarıcı aktiviteyi başlattığı ve hepatik amiloid-A proteininin sentezini başlattığı saptanmıştır. Daha sonraları, nitrojenlere karşı T lenfosit cevabını arttırdığı bulunmuş ve böylece endojen pirojen molekülünün bir “lenfosit aktive edici faktör” olduğu kabul edilmiştir. Makrofajlarda üretilen bu maddenin lenfositleri aktive edici bir faktör olarak rol oynaması bu maddeye “interlökin” denmesine neden olmuştur.

IL-1’in intravenöz olarak uygulanması ateş, uyku hali, iştahsızlık, miyalji, atralji, baş ağrısı ve bazı gastrointestinal bozukluklara yol açmıştır. Yüksek dozlarda ise hipotansiyon gözlenmiştir (105).

İmmün Sistem Üzerine Etkileri: Rekombinant IL- 1, T ve B hücre aktivasyonunda rol oynamaktadır. İstirahat halindeki T ve B lenfositlerin yüzeyinde IL- 1 reseptörleri bulunmuştur. Ancak yabancı bir antijene verilecek olan immün cevap için IL-1’in gerekli olup olmadığı konusu henüz tam olarak aydınlatılamamıştır. T hücrelerinin bir yandan IL-1 reseptörlerine sahip olması diğer yandan IL-1’in gerekli olup olmadığı konusu henüz tam olarak aydınlatılamamıştır. T hücrelerinin bir yandan IL-1 reseptörlerine sahip olması diğer yandan IL-1’i bizzat kendilerinin üretmeleri dolayı daha da karmaşık hale sokmuştur.

IL-1 T hücre aktivasyonunu, IL-2 reseptör geni ekspresyonu yoluyla sağlamaktadır. Bir çok deneysel çalışmada matür T hücrelerinin IL-1 ile aktivasyonunun IL-6 varlığında belirgin bir şekilde arttığı gösterilmiştir (106).

IL-1’in B hücre gelişimini ve olgunlaşmasını sağlayan diğer faktörlere sinerjistik etki yaptığı ve böylece B hücrelerinin çoğalmalarına neden olarak antikor yapımını arttırdığı bulunmuştur(106). B hücrelerinin gelişimini ve olgunlaşmasını sağlayan doğal faktörlerin biyolojik aktiviteleri IL-6 varlığında ortaya çıkmaktadır.

IL-1 ile IL-6 sinerjizm içinde hem T hemde B hücrelerini aktive etmektedirler.

Hematopoetik Sistem Üzerine Etkileri: IL-1 hemapoezin değişik kademelerinde etkili olmaktadır. GM-CSF, G-CSF, M-CSF, IL-3 ve diğer sitokinlerin üretimini arttırarak bunlarla sinerjizme girmekte ve hematopoezi arttırmaktadır. IL-1’in hematopoetik öncül hücre

döngüsünü düzenlediği ve erken öncü hücreleri sitotoksik ajanlardan koruduğu bildirilmiştir(107). IL-1 aynı zamanda, invitro olarak öncü hücrelerin yaşam sürelerini arttırmaktadır. Bununla beraber IL-1'in stem hücre çoğalmasında veya farklılaşmasında bazı faktörlere ihtiyaç gösterdiği bilinmektedir (106).

Karaciğer Üzerine Etkisi: IL-1 normal hepatik proteinlerde 2-3 kat artışa neden olurken, patolojik proteinlerin sentezini 100-1000 kat arttırabilmektedir. Buna örnek olarak serum amiloid-A proteini verilebilir. Bu protein sekonder amiloidoz gelişmesine neden olmaktadır. Ayrıca IL-1, hepatositlerden fibrinojen kompleman komponentleri ve çeşitli pıhtılaşma faktörlerinin salınımını arttırmaktadır. IL-1 hepatik sitrat düzeylerini attırarak yağ asidi sentezini stimüle etmektedir. Bu etkilerin bazıları IL-6'nın uyarılması yoluyla olmaktadır (106).

Vasküler Etkileri: Yüksek doz IL-1'in intravenöz uygulanması sonrasında deney hayvanlarında hipotansiyon, vasküler rezistansta azalma, miyokard fonksiyonunda azalma, pulmoner konjesyon ve nötrofilik infiltrasyonla birlikte doku nekrozu olduğu saptanmıştır (106).

Endokrinolojik Etkileri: Langerhans adacıkları ile IL-1'in uzun süreli inkübasyonu sonunda insülin üreten beta hücrelerinde belirgin bir azalma meydana geldiği görülmüştür (106). Böylece insüline bağımlı Tip-1 diabetes mellitus oluşumunda IL-1'in muhtemelen rol oynadığı iddia edilmektedir. Bununla birlikte düşük dozda sistemik IL-1 uygulamasının hipoglisemiye yol açtığı bildirilmiştir (106).

Düşük dozda uygulanan IL-1 spermatogenezi arttırırken, yüksek dozlarda belirgin bir supresyon yaptığı rapor edilmiştir (106). IL-1 ayrıca insan koryonik gonadatropini ile indüklenen testosteron sentezinide inhibe etmektedir. IL-1'in intravenöz enjeksiyonundan yaklaşık 10 dakika sonra sistemik dolaşıma birçok nöropeptidin salındığı gösterilmiştir. IL-1'in kortikotropin salgılatıcı faktör, ACTH, vazopressin ve somatostatin salınımını arttırdığı ancak prolaktin salınımını azalttığı bildirilmiştir (106).

Böbrek Fonksiyonları Üzerine Etkileri: IL-1'in farelere sistemik uygulanmasından sonra sodyum ekskresyonunu belirgin bir şekilde arttırdığı ve bu etkinin renal kan akımından

bağımsız olduğu bulunmuştur. Ayrıca IL-1'in lupus nefriti ve immün kompleks glomerulonefrit oluşumunda rol oynadığı bilinmektedir(106).

Santral Sinir Sistemi Üzerine Etkileri: IL-1 benzer büyüklükte moleküllerle karşılaştırıldığında kan-beyin bariyerini geçmediği görülür. Uyku, ateş ve iştahsızlık gibi durumlara nöron ve glial hücrelerden salınan IL-1'in neden olduğu veya kan-beyin bariyerinin bozuk olduğu durumlarda sistemik salınan IL-1'in bariyeri aşarak etki gösterdiği rapor edilmiştir (106).

Sinovyal Hücreler, Kemik ve Kıkırdak Üzerini Etkileri: Eklem aralığında IL-1'in infüzyonu, aritri andıran hücresel destrüktif değişikliklere neden olur. IL-1, sinovial hücrelerde PG E2 kollegenaz üretimini indükler ayrıca kondrositlerden metalloproteinaz ve proteoglikanaz yapımını artırır. Sistemik olarak uygulanan IL-1 kemik rezorpsiyonunu stimüle etmektedir (107).

Katabolik Etkileri: Önceleri IL-1'in kas proteolizine neden olarak negatif nitrojen dengesi yarattığı düşünülmüşse de, daha sonra yapılan çalışmalarla bunun doğruluğu gösterilememiştir. Ancak günlük IL-1 enjeksiyonu yapılan deney hayvanlarında iştahsızlık, kilo kaybı ve buna bağlı negatif azot dengesi olduğu gösterilmiştir (108).

2.6.3.İnterlökin-6 (IL-6)'nın Biyolojik Özellikleri

IL-6, 26 kD'lik 186 aminoasitten oluşan bir glikoproteindir. IL-6 geni 7. kromozomda yer alır ve muhtemelen üç farklı alleli vardır. IL-6 monositler, T lenfositler ve fibroblastlarda yapılır (109).

IL-6 konağın savunmasında önemli bir rol oynayan, çok çeşitli fenotipik aktivitelere sahip bir sitokindir. IL-6 hedef hücreye göre değişen büyümeyi uyarıcı, büyümeyi inhibe edici ve farklılaşmayı uyarıcı aktiviteler gösterir.

IL-6 poliklonal B hücresi aktivasyonu ile karakterize çeşitli insan hastalıklarında önemli bir rol oynayabilir. Kardiak miksoma, romatoid artrit, kronik insan immün yetmezlik virus (HIV) enfeksiyonu ve alkolik karaciğer hastalığında görülen hipergamaglobulinemi

büyük ölçüde aşırı IL-6 yapımına bağlı olabilir. Ayrıca IL-6'nın çeşitli malignansilerde görülen plazmasitozda rolü olabilir. Gerçekten IL-6 multipl myelomada ve diğer lenfoid malignansilerde plazma hücreleri için bir otokrin büyüme faktörü olarak görev yapabilir.

Mezangial hücre büyümesinin IL-6 tarafından otokrin bir biçimde stimülasyonu söz konusu olabilir (109,110).

IL-6 karaciğerden akut faz proteinlerin sentezinin uyarılmasında birçok kronik otoimmün ve inflamatuvar hastalıkta hipergamaglobulinemi oluşmasından primer olarak sorumlu olabilir. IL-6'nın kendine özgü bir rolü ise, malignansilerde plazma hücreleri ve lenfoid hücreleri otokrin olarak uyarılmasıdır (109).

IL-6 intraamniyotik enfeksiyon için diagnostik bir sitokin de olabilir. İkinci ve üçüncü trimesterde amniyon sıvısı düşük düzeyde IL-6 içerir. Amniyotik enfeksiyon ile birlikte seyreden erken doğumda, amniyotik sıvıda IL-6 konsantrasyonu 5 mcg/ml ye kadar yükselebilir.

IL-6 monosit/makrofajlar, fibroblastlar, keratinositler, endotel hücreleri, mezangial hücreler, glial hücreler, kondrositler, osteoblastlar, düz kas hücreleri, T hücreleri, B hücreleri, granulositler, mast hücreleri ve bazı tümör hücrelerinde yapılmaktadır. Kardiyak miksoma, serviks karsinomu, renal karsinom ve mesane karsinomu gibi bazı tümör hücrelerinin kendiliğinden IL-6 ürettiği gözlenmiştir. Normal hücreler ise, uygun uyarı olmaksızın IL-6 üretimi yapamazlar. IL-6 yapımı çeşitli uyarılardan pozitif ve negatif yönde etkilenir. Lipopolisakkarit (LPS), monosit ve fibroblastlarda veya santral sinir sisteminde IL-6 üretimini uyarır. IL-1, TNF, IFN beta ve platelet kökenli büyüme faktörü (PDGF) gibi bazı peptid faktörler fibroblastlarda ve bazı tümör serilerinde IL-6 yapımını artırır. IFN gama makrofaj ve endotel hücrelerinde IL-6 üretimini uyarır. IL-6, endotoksin ile uyarılmış IL-1 ve TNF üretimini baskılar. IL-4 normal B hücrelerinde keratinositler ve endotel hücrelerinde IL-6 yapımının güçlü bir uyarandır. Halbuki IL-4 monositler, fibroblastlarda ve sinoviyositlerde IL-6 yapımını inhibe eder. Tümör büyüme faktörü beta (TGF beta) IL-6 yapımının güçlü bir uyarandır. Tümör büyüme faktörü beta (TGF beta) IL-6 yapımını insan monositlerinde azaltır, intestinal epitel hücrelerinde artırır (110). Plazenta üzerine etkisi profoblastlardan insan koryonik gonadotropin (HCG) salgılanması yapmaktadır.

2.6.4. Interlökin-10 (İL-10)'un Biyolojik Özellikleri

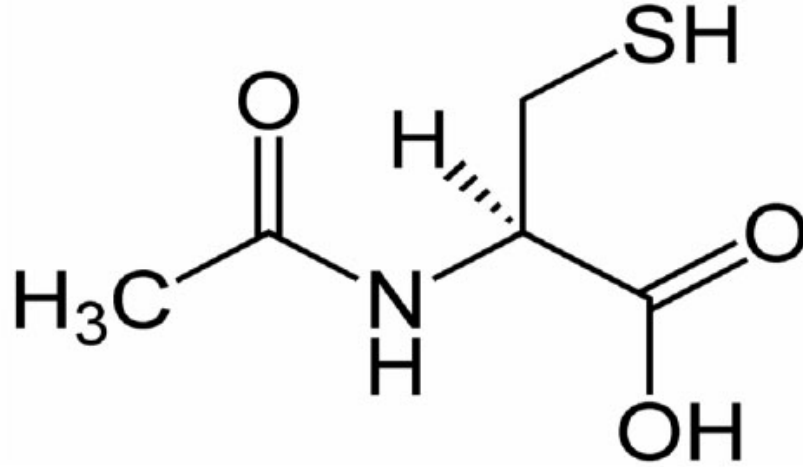
Lenfoid ve myeloid hücrelerin regülasyonunda rolü olan antinflamatuar ve immünoregülatuar bir sitokindir. Sitokin sentez inhibitor faktörü olarak da bilinmektedir. Sitotoksik veya inflamatuvar yanıtların ve antikor yanıtlarının arttırılması ile ilişkili çeşitli işlevleri vardır. IFN-gama üretimini, antijen sunumunu ve makrofajların uyarılmasını inhibe etmektedir. IL-1, IL-6,IL-8, TNF ve IL-12 gibi birçok sitokinini yapımını inhibe eder. Aktive B hücrelerinin çoğalmasını arttırır ve plazma hücrelerine farklılaşmayı sağlar.Aktif B hücrelerinde IgG, IgA, IgM sentezini arttırır .T Hepler 2 (TH2) hücre ürünüdür ve nötrofil ve makrofajlardan proinflamatuvarsitokinlerin ve kemokinlerin salınımını engeller(111-113).

2.7. N-acetylcystein

N-acetylcystein (NAC) , 1960'lı yıllardan bu yana, akciğer hastalıklarında mukolitik bir ajan ve asetaminofen hepatotoksitesinde bir antidot olarak kullanılan, tiyol türevi bir amino asittir (114). Son yıllarda, insanlarda ve deneysel hayvan çalışmalarında bir antioksidan olarak kullanımı, giderek yaygınlaşmaktadır (115). Hipoksik koşullarda kan ve doku GSH düzeylerinin azaldığı , lipid peroksidasyon ürünlerinin ise arttığı bildirilmektedir (135).

2.7.1. Kimyasal Yapı ve Özellikleri

L-sistein amino asidinin N-asetillenmiş türevi olan NAC'ın sistematik adı, (R)-2-asetamido-3-sülfonil propanoik asit; kapalı formülü, "C₅H₉NO₃S" ve molekül ağırlığı, 163.2 g/mol'dür (142, 117) (Şekil-7).



Şekil-10: NAC'ın kimyasal yapısı

NAC, yapısal olarak sisteine çok benzese de; asetil grubu nedeniyle sisteine göre, sudaki çözünürlüğü daha fazla; buna karşılık aktivitesi ve toksisitesi daha azdır. Ayrıca oksidasyon ve dimerleşme reaksiyonlarına karşı daha dayanıklıdır (114).

2.7.2Farmakokinetik ve Metabolizma:

NAC, organizmaya oral, intravenöz (*iv*) veya nebulizatör ile aerosol olarak verilebilir. NAC'ın organizmada absorpsiyonu, dağılımı, metabolizması ve atılımı, uygulama şekline bağlıdır (118). Topikal NAC kullanımı ile sistein ya da GSH miktarlarında sistemik bir artış olmadığı ve *iv* uygulama ile hızla yükselen plazma NAC düzeylerine bağlı yan etkiler görüldüğünden, NAC'ın oral kullanımı tercih edilmektedir (118).

2.7.3.Absorpsiyon

NAC, hem insanda hem de hayvanlarda oral alım sonrası hızla absorbe edilir; uygulamadan 2-3 saat sonra plazmada maksimum konsantrasyonuna ulaşır (118). ntestinal lümen/mukoza ve KC hücrelerinde çeşitli metabolitlerine dönüştürülmek üzere ilk geçiş metabolizmasına uğrayan NAC'ın çok az miktarı dolaşımda redükte formdadır (117,118).

NAC, *iv* uygulamalar esnasında plazmada hızla yükselir; yaklaşık 30 dakika (dk) sonra hemen tamamının labil disülfid formuna dönüştüğü, bildirilmektedir (119).

2.7.4. Metabolizma

Oral NAC'ın hemen tamamı, sistemik dolaşıma geçmeden önce metabolize edilir. intestinal deasetilasyon sonrası dolaşıma katılan başlıca NAC metabolitleri; sistein, sistin, inorganik sülfidler ve NAC homodisülfidleri (NAC- NAC)'dir. Ayrıca NAC'ın bir kısmı labil disülfid kompleksler oluşturmak üzere doku ve/veya plazma proteinlerine konjuge olurken; sisteinin az bir kısmı da safra asitlerine konjuge olan taurine dönüşür (142,117).

2.7.5. Etki Mekanizması

NAC'ın başlıca etkisi, ekstraselüler sistin ve ekstraselüler/intraselüler sistein düzeylerini artırması ve organizma için serbest tiyol kaynağı oluşturmasıdır. Organizmada NAC'a bağlı etkiler, "mukolitik ajan", "asetaminofen toksisitesine karşı hepatoprotektan aktivite", "glutasyon homeostazisi", "detoksifikasyon", "ağır metal iyonlarının şelasyonu" ve "direkt antioksidan aktivite" başlıkları altında toplanabilir (117)

Mukolitik Ajan Olarak NAC: İnhalasyonla alınan NAC'ın mukolitik etkisi, sahip olduğu serbest tiyol grubuyla, balgamda bulunan mukoproteinlerdeki disülfid (-S-S-) köprülerini redüklemesine ve böylece mukoproteinleri depolimerize etmesine bağlı olarak açıklanmaktadır (114,142). İnsan trakeobronşiyal sekresyonlarında yapılan *in vitro* çalışmalar, NAC varlığında mukus viskozitesinin azaldığını göstermektedir (114).

Glutasyon Homeostazisinde NAC: *In vivo* ve *in vitro* çalışmalarla, serbest tiyol donörü olan NAC'ın, GSH biyosentezini artırdığı gösterilmiştir. *In vivo* olarak NAC'ın N-deasetilasyonu ve/veya sistinin redüklenmesi ile elde edilen sistein, glutamik asit ve glisin ile birlikte daha sonra GSH sentezinde kullanılmaktadır (114).

Asetaminofen antidotu ve hepatoprotektan olarak NAC: Hepatik sitokrom P450 sistemi ile asetaminofenden oluşturulan toksik metabolit, "N-asetil-p benzokinonemin (NAPQI)", GSH ile detoksifiye edilir. Aşırı doz asetaminofen alındığında; çok miktarda oluşan NAPQI, kısa sürede GSH depolarını boşaltır ve metabolitin detoksifikasyonu

sağlanamaz. Makromoleküllerle kovalent olarak bağlanabilen NAPQI ile hepatoselüler hasar ve nekroz gelişir. NAC varlığında, hepatik GSH'ın *de novo* sentezi için gereken sistein sağlanır ve böylece KC korunmuş olur (142, 118).

Detoksifikasyon ajanı olarak NAC: Organizmada detoksifikasyondan sorumlu başlıca organ olan KC'de, nükleofilik özellik gösteren GSH, GST reaksiyonuyla elektrofilik özellikteki faz 1 metabolitlerinde bulunan halo, nitrat, nitro, sülfat, sulfonat, fosfat veya epoksid gruplarına aktarılır. Böylece GSH, elektrofilik reaktanlara karşı, dokudaki makromolekülleri, serbest tiyoller ve diğer nükleofilik grupları korumaktadır. Hepatositlerde GST aktivitesini artıran NAC, GSH sentezini tetiklemekte ve böylece GSH-bağımlı detoksifikasyon mekanizmalarına katkı sağlamaktadır (117).

Ağır metal şelatörü olarak NAC: Altın, gümüş, bakır, civa, arsenik ve kurşun gibi ağır metal zehirlenmelerinde; ayrıca CCl₄, halotan ve asetaldehit gibi zehir maruziyetlerinde, NAC'ın koruyucu etkisinin olduğu bildirilmektedir. NAC yapısında yer alan tiyol grubu, metaller için bir şelat bölgesi oluşturmakta ve metaller, GSH-tiyol grubuna bağlanarak, metal-sistein konjugatları şeklinde ekskrete edilmektedir (120).

Direkt antioksidan olarak NAC: NAC'ın biyoaktivitesi serbest tiyol grubundan kaynaklanır. Sahip olduğu nükleofilik tiyol grubu, oksidan radikallerin elektrofilik grubuyla etkileşime girerek direkt antioksidan etki gösterir. NAC, kuvvetli bir HOCl toplayıcısıdır. Ayrıca, HO• ile olan reaksiyon sürecinde, NAC önce NAC-tiyol araradikaline dönüşmekte, NAC-disülfid oluşurken HO• indirgenmektedir. $1,36 \times 10^{10} \text{ M}^{-1} \text{ sn}^{-1}$ sabit hızla gerçekleşen bu reaksiyon; güçlü ve hızlıdır. H₂O₂ üzerinde de benzer etkiye sahip olan NAC, O₂• yakalamada daha az etkilidir (136).

2.7.6. Endikasyon

NAC, akut respiratuvar distres sendromu (ARDS) ve kronik bronşit gibi solunum sistemi hastalıklarında; yoğun, kıvamlı balgamın atılması, azaltılması veya ekspektorasyonun kolaylaştırılması gereken durumlarda, tedavi amaçlı kullanılmaktadır. Yıllardır asetaminofen toksisitesinde oluşan NAPQI'nın detoksifikasyonunda bir antidot olarak kullanılan NAC'ın, transplantasyon aracılı hasar, fibrozis, hepatit, kronik alkolizm ve ağır metal zehirlenmeleri gibi KC'i tehdit eden hastalıklarda da etkili olduğu öne sürülmektedir (116). NAC; myokard, pulmoner, karaciğer ve böbreklerde İ-R sonrası hasarını engelleyici olarak kullanılmıştır (121).

NAC, sigaranın kanserojen etkisini azaltmakta ve kanserin yayılmasını önlemektedir. NAC'ın, nötrofillerde, alveolar makrofajlarda, fibroblast ve epitelyal hücrelerde sigara içmekle oluşan anormallikleri azalttığı in vitro çalışmalarla gösterilmiştir (116).

NAC, GSH eksikliğini gidererek veya önleyerek kronik obstruktif pulmoner hastalığı, enfluenza ve idiyatik pulmoner fibrozisde antiinflamatuvar olarak kullanılırken; bağışıklık sistemini güçlendirici etkisi nedeniyle HIV enfeksiyonuna karşı denenmektedir (116).

Ayrıca NAC'ın bazı polikistik over sendromu olan hastalarda infertilite tedavisinde kullanılabileceği; cerrahi sonrası komplikasyonları önlemede etkili olabileceği önerilmektedir.

NAC, bazı kanser tipleri, diyabet; kronik böbrek hastalığı ve kardiovasküler hastalıklar gibi oksidatif stresin neden olduğu patolojik durumlarda, oksidan/antioksidan sistemi desteklemek amacıyla, antioksidan bir ajan olarak da kullanılmaktadır (116,142).

2.7.7.Yan Etki

Günde iki/üç kez, 600-1500 mg veya daha düşük dozda kullanılan NAC, iyi tolere edilebilmekte; yan etki olarak nadiren bulantı, kusma, diyare, geçici deri kaşıntısı, yüz kızarıklığı, epigastrik ağrı ve kabızlık görülebilmektedir(140). .Asetaminofen toksisitesine karşı çok yüksek dozda NAC kullanıldığında ya da iv NAC uygulamalarında; yan etki olarak baş ağrısı, kulak çınlaması, kaşıntı, titreme, şeklinde hafif ya da nadir de olsa ürtiker, hipotansiyon, ateş ve anaflaktik reaksiyonlar gibi hayatı tehdit edebilecek ciddi yan etkiler görülebilmektedir (118).

2.8.Dipyridamole

Koroner vazodilatörü olarak çıkarılmış, fakat bu bakımdan etkisiz bulunmuş bir ilaçtır. Trombositlerin adezyonunu ve agregasyonunu inhibe eder. Bu etkisi, trombositlerde

fosfodiesterazı inhibe etmesi sonucu siklik AMP düzeyini artırmasına bağlı olabilir; ayrıca, alyuvarların ve diğer hücrelerin adenozin uptake'inin Dipyridamole tarafından inhibe edilmesi sonucu kanda adenozin etkinliğinin artması ve bu endojen maddenin trombosit adenilil siklazını aktive etmesi de sAMP düzeyinin artırılmasında rol oynayabilir. Trombositlerin adenilil siklazını aktive eden prostasiklin'in antiagregant etkisini potansiyalize eder (123).

Dipyridamole trombositlerin özellikle yabancı yüzeylere yapışmasını önler ve zedelenmiş damar çeperinde yapışmayı önleme bakımından zayıf etkilidir. Aspirinle sinerjistik etkileşme gösterdiği ileri sürülmüşse de birçok klinik denemede kanıtlanamamıştır. Ancak hala iskemik inme ve geçici iskemik atakların önlenmesi için aspirinle birlikte kullanılır (124).

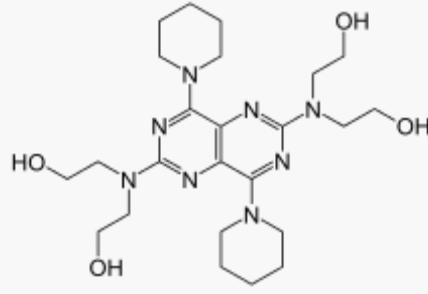
Antitrombotik ilaç olarak birçok indikasyonda denenmişse de halen yararlı olabileceği genellikle kabul edilen tek indikasyonu, kalp kapakçığı protezi takılan hastalarda kapakçık üzerinde trombus oluşumuna bağlı tromboembolik olayların önlenmesidir. Bu amaçla genellikle oral antikoagülanla veya aspirinle birlikte yardımcı ilaç olarak kullanılır. Bazı ülkelerde 25 mg aspirin ve 200 mg Dipyridamole içeren kombine tableti pazarlanmıştır.

Dipyridamole ağızdan günde 300-600 mg dozunda 3 veya 4'e bölünerek aç karna verilir.

Özel bir kullanım yeri, talyum-201 veya teknesyum99m injekte edilerek yapılan miyokardiyal perfüzyon sintigrafisi sırasında, radyoaktiviteyi az alan hipoperfüzyonlu miyokard bölgesinin fonksiyonel bir hipoperfüzyona mı yada iskemik veya nekrotik dokuya mı bağlı olduğunu araştırmaktır. Dipyridamole'ün i.v. verilmesi sırasında yapılan injeksiyondan sonra da böyle bir bölgenin hala görülmesi ikinci olasılığı güçlendirir (144).

Dipyridamole'in başlıca yan tesirleri baş ağrısı, baş dönmesi, bulantı, kızarma, hipotansiyon, senkop, mide-barsak bozuklukları ve ciltte döküntüdür. Nadiren angina nöbetlerini sıklaştırıp şiddetlendirebilir.

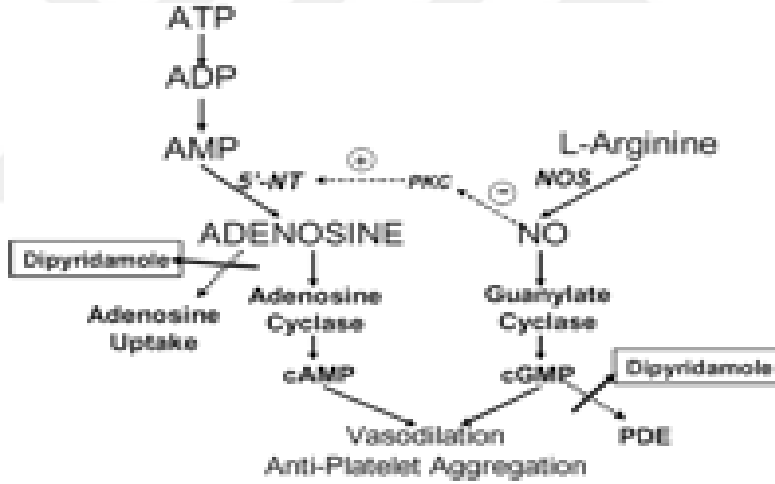
Dipyridamole



Systematic (IUPAC) name

2",2"'-(4,8-di(piperidin-1-yl)pyrimido[5,4-*d*]pyrimidine-2,6-diyl)bis(azanetriyl)tetraethanol

Şekil-11: Dipyridamole' nin Kimyasal Yapısı



Şekil-12: Dipyridamole Etki Mekanizması (141).

3. MATERYAL VE METOD

3.1. Deney Hayvanları

Çalışma protokolümüz Harran Üniversitesi ve Döllvet Hayvan Deneyleri Yerel Etik Kurulu (DUHADEK, DOLLVET - HADYEK) tarafından gözden geçirildi ve onaylandı (30.05.2014 tarih ve sayı no: 2014/30). Ratların bakımı ve uygulanacak olan tüm cerrahi işlemler “Guide for the care and use of laboratory animals”a uygun olarak planlandı. Çalışmamızda iskemi – reperfüzyona bağlı gelişen ovarian histopatolojik hasarı tespit etmek amacıyla Kara M ve ark’nın 2012 yılında tanımladıkları skorlama sistemi kullanıldı (129) .

Ağırlıkları 180-240 gr olan 42 adet female Wistar rats Elazığ Veteriner Kontrol Araştırma Enstitüsü, Türkiye’den temin edildi. Ratlar deney yapılıncaya kadar paslanmaz çelik kafeslere konularak; uygun çevre ısı (24-25 0C), nemli ortam (55-60%) ve controlled photoperiod (12.12 saat light: dark)’da standart kemirgen yemi ve su ile beslendi.

3.2. Anestezik İlaçlar

Tüm cerrahi girişimler için; Ketamin (Ketalar; Parke Davis, Eczacıbaşı, İstanbul, Türkiye) ve Xylazine (Rompun; Bayer AG, Leverkusen Germany) kombine olarak kullanıldı.

3.3. Deney Tasarımı

Toplam kırk iki female Wistar rats randomize bir şekilde 6 gruba eşit olarak bölündü (n=7). Gruplar aşağıda sıralanan şekilde oluşturuldu; sham (S), torsiyon (T), torsiyon – detorsiyon (T -D), torsiyon – detorsiyon + salin (T – DT – S), torsiyon – detorsiyon + Dipyridamole (10 mg/kg) (T – DT – Dipyridamole) ve torsiyon – detorsiyon + N-acetylcystein (150 mg/kg) (T – DT – NAC). Deneyde kullanılan Dipyridamole ve NAC dozu ve verilme yöntemi daha önce rat üzerinde yapılan çalışmalardan elde edildi [6]. Oluşturulan gruplar deneyi gerçekleştiren araştırmacılar tarafından kaydedildi. Ancak biyokimyasal ve histopatolojik incelemeyi yapan araştırmacılar çalışmanın sonuna kadar oluşturulan bu gruplardan habersiz idi (blinded).

3.4. Cerrahi Yöntem

Tüm cerrahi girişimler uygun laboratuvar ortamında ve steril koşullar altında yapıldı. Ratlar tartıldıktan sonra; anestezi için Ketamin (50 mg/kg) ve Xylazine (10 mg/kg) intramusküler olarak uygulandı. Ardından ratlar dorsal recumbent pozisyonunda yerleştirildi, cerrahi alan dezenfekte edildi ve üzerleri steril örtüler ile örtüldü. Alt abdominal bölgede yaklaşık 2 cm'lik midline longitudinal insizyon yapılarak batına girildi. Bu aşamadan sonra tüm gruplara uygulanan cerrahi girişimler aşağıda tariflenen şekilde yapıldı.

Sham Grubu: Nazik bir şekilde sağ uterin horn ve sağ adneks lokalize edildikten sonra abdominal duvar 4 – 0 nylon suturlerle kapatıldı. İki saat sonra relaparotomi yapılarak sağ over çıkarıldı. Ardından oksidatif stres parametrelerinin çalışılması amacıyla vena kava inferiordan yaklaşık 3 mililitre kan örneği ile uzak organ hasarının gözlenmesi amacıyla böbrek, karaciğer ve akciğerden doku örnekleri alındı. Cerrahi işlem sonrasında tüm ratlar sakrifiye edildi.

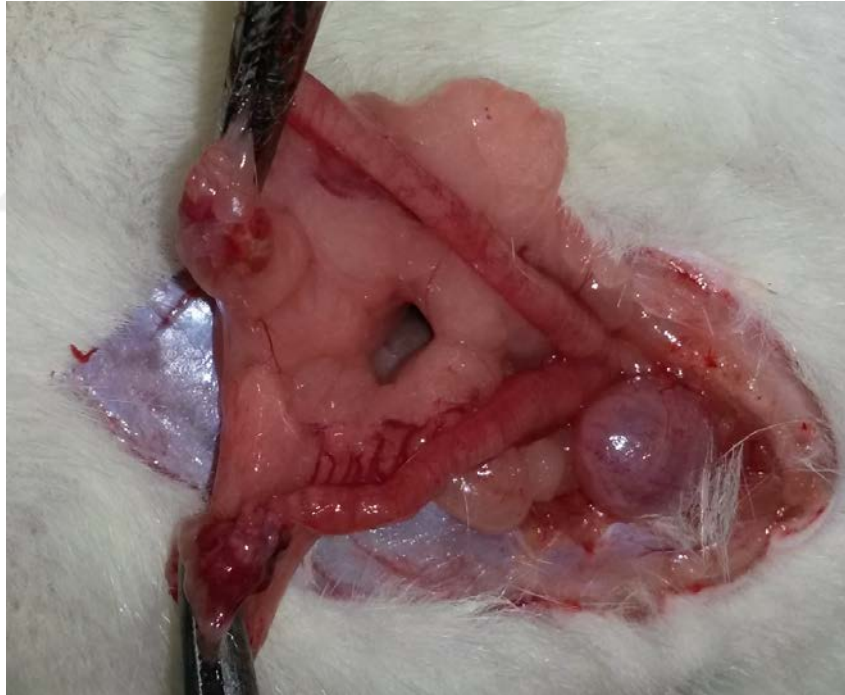Torsiyon Grubu: Ovarian torsiyon oluşturmak için sağ tuba ve overyan damarları içeren adneksiyal yapının yaklaşık 1 cm altından damar klempleri konuldu ve insizyon hattı 4 – 0 nylon ile kapatıldı. İki saat sonra relaparotomi yapılarak çalışma için gerekli olan kan ve doku örnekleri sham grubunda tariflendiği gibi alındı. Cerrahi işlem sonrasında tüm ratlar sakrifiye edildi.

Torsiyon – Detorsiyon Grubu: İki saatlik ovaryan torsiyonun ardından relaparotomi yapılarak damar klempleri açıldı ve insizyon hattı 4 – 0 nylon suturler ile kapatıldı. İki saat boyunca reperfüzyona izin verildi. Reperfüzyon fazı sonrasında relaparotomi yapılarak çalışma için gerekli olan kan ve doku örnekleri sham grubunda tariflendiği gibi alındı. Cerrahi işlem sonrasında tüm ratlar sakrifiye edildi.

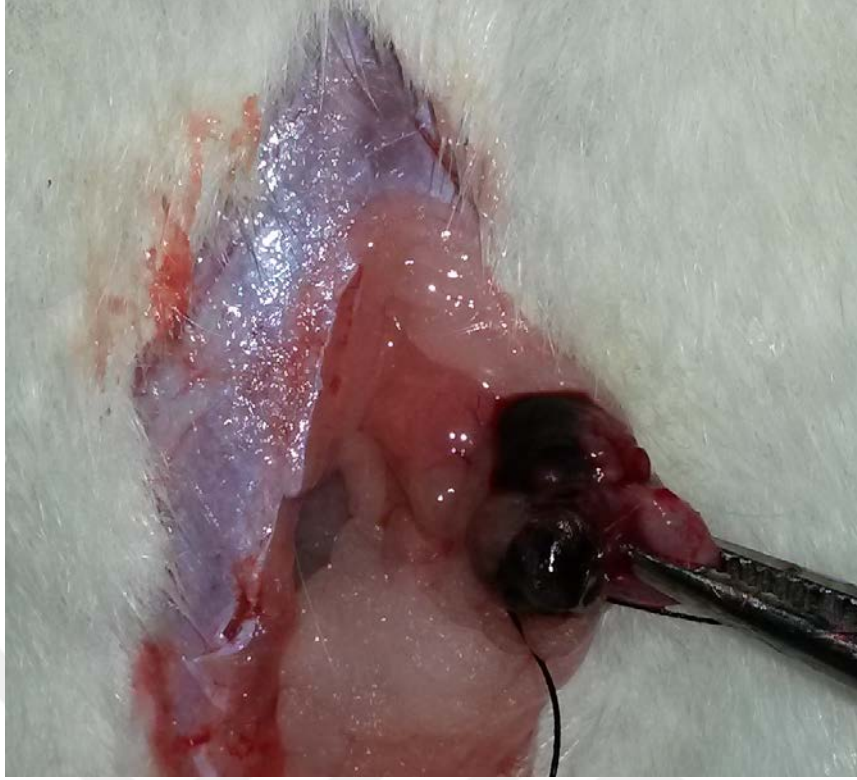Torsiyon – Detorsiyon - Salin Grubu: Bir buçuk saatlik ovaryan torsiyonun ardından intraperitoneal yoldan salin verildi. Yarım saat sonra relaparotomi yapılarak damar klempleri açıldı ve insizyon hattı kapatılarak iki saat boyunca reperfüzyona izin verildi. Reperfüzyon fazı sonrasında relaparotomi yapılarak çalışma için gerekli olan kan ve doku örnekleri sham grubunda tariflendiği gibi alındı. Cerrahi işlem sonrasında tüm ratlar sakrifiye edildi.

Torsiyon – Detorsiyon + NAC Grubu: Bir buçuk saatlik ovaryan torsiyonun ardından NAC 150 mg/kg dozunda intraperitoneal yoldan verildi. Yarım saat sonra relaparotomi yapılarak damar klemleri açıldı ve insizyon hattı kapatılarak iki saat boyunca reperfüzyona izin verildi. Reperfüzyon fazı sonrasında relaparotomi yapılarak çalışma için gerekli olan kan ve doku örnekleri sham grubunda tariflendiği gibi alındı. Cerrahi işlem sonrasında tüm ratlar sakrifiye edildi.

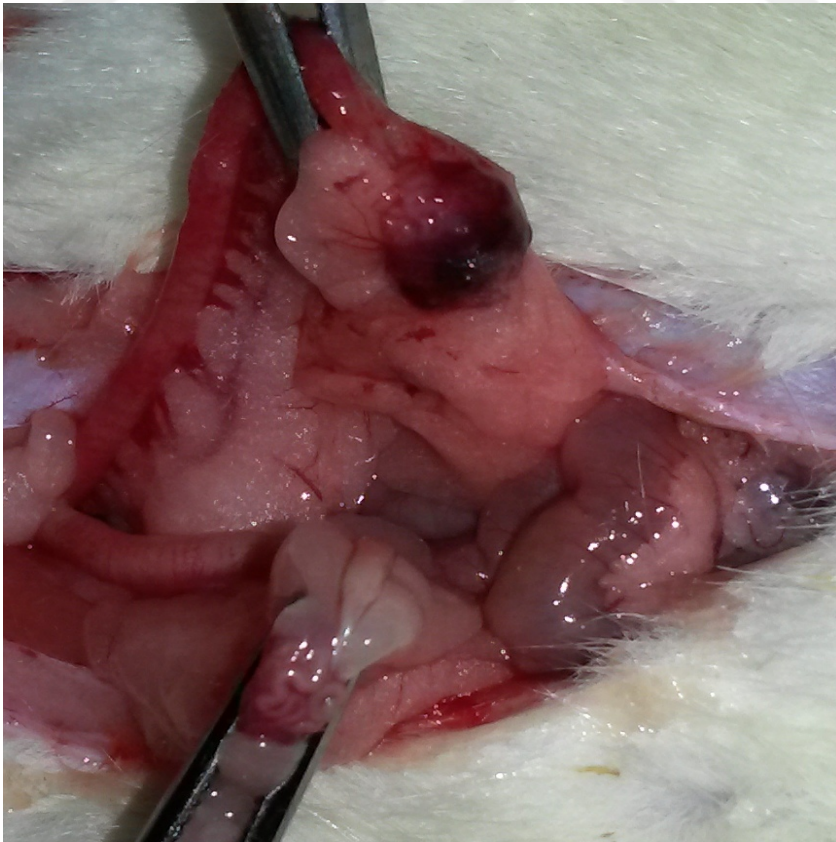
Torsiyon – Detorsiyon Dipirydamole Grubu: Bir buçuk saatlik ovaryan torsiyonun ardından Dipirydamole 10mg/kg intraperitoneal yoldan verildi. Yarım saat sonra relaparotomi yapılarak damar klemleri açıldı ve insizyon hattı kapatılarak iki saat boyunca reperfüzyona izin verildi. Reperfüzyon fazı sonrasında relaparotomi yapılarak çalışma için gerekli olan kan ve doku örnekleri sham grubunda tariflendiği gibi alındı. Cerrahi işlem sonrasında tüm ratlar sakrifiye edildi.



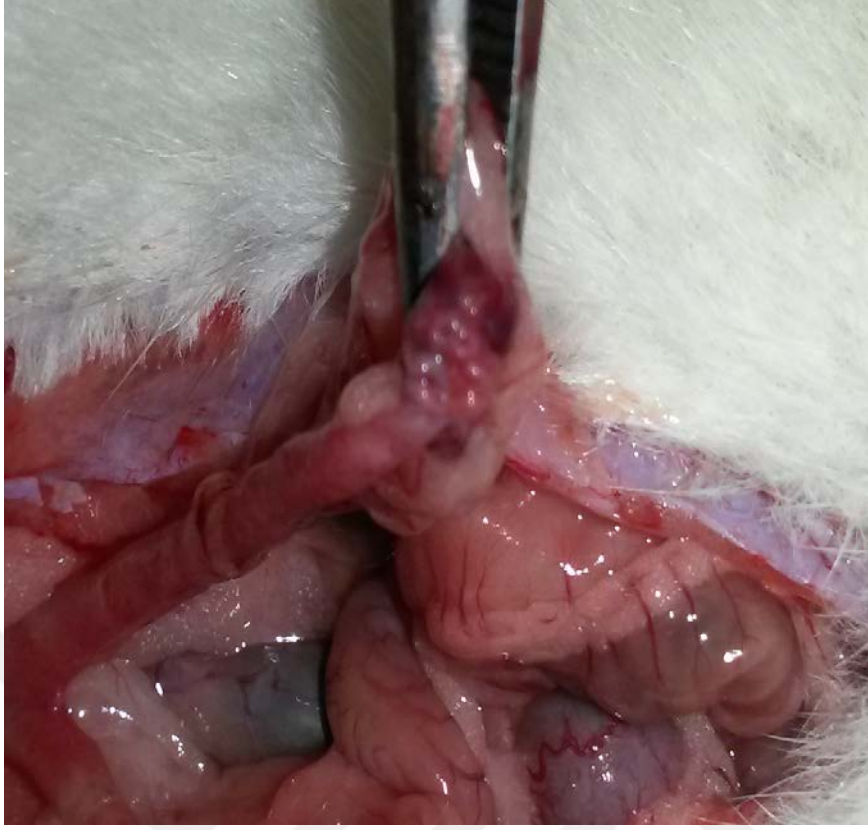Resim-1:Rat overinin ortaya konması



Resim-2:İskemi oluşturulan rat overi



Resim-3:Üstte(sağ) iskemi oluşturulan ve aşağıda(sol) normal rat overi



Resim-4:Reperfüzyon sonrası görüntü

3.5. Biyokimyasal İnceleme

Kan örnekleri serumlarına ayrılıp -40 decede saklandı, daha sonra 7 ayrı parametre değerlendirildi. Bunlar:

- 1-Total Antioksidan Seviye (TAS)
- 2- Total oksidatif Seviye (TOS)
- 3- Oksidatif Stres İndeksi (OSİ)
- 4- İnterlökin-1(İL-1)
- 5- İnterlökin-6 (İL-6)
- 6- İnterlökin-10 (İL-10)
- 7-Tümör nekroz faktör-alfa(TNF-alfa)

3.6.Patolojik İnceleme

Histopatolojik analiz: Histopatolojik inceleme için ratlardan çıkarılan ovarian dokular %10'luk tamponlu formalin solusyonu içerisinde 48 saat boyunca fikse edildi.

Ardından solusyandan çıkarılan dokular parafin bloklar içerisine gömüldü. Parafin bloklar 4 µm microtomlar kullanılarak kesildi ve hematoxylin and eosin ile boyandı. Histolojik kesitleri değerlendirmek için ışık mikroskopu (Olympus® Inc. Tokyo, Japan) kullanıldı ve fotoğrafları çekildi. Doku hasarının varlığını ve şiddetini belirlemek amacıyla en az beş mikroskopik alan incelendi. Histopatolojik değişiklikler ödem, konjesyon, hemoraji, lokosit infiltrasyonu ve folikül dejenerasyonu şeklinde tanımlandı. Hasarın şiddetine göre 0 – 4 arasında skorlama yapıldı. 0; patolojik bulgu yok, 1, 2, 3, 4 ise patolojik bulguların sırasıyla incelenen alanın <%25, %25-50, %50-75 ve >%75 olması şeklinde belirlendi. Her parametre için elde edilen skorlar toplanarak toplam skor hesaplandı.

3.7.Verilerin Değerlendirilmesi ve Analizi

İstatistiksel analiz için SPSS 16.0 software (SPSS for Windows Chicago, IL) programı kullanıldı. Tüm veriler ortalama ve standart sapma olarak sunuldu. Verilerin dağılımını analiz etmek amacıyla Kolmogorov-Smirnov testi uygulandı. Gruplar arasında karşılaştırmalar için Oneway ANOVA, posthoc test olarak Bonferroni kullanıldı. Veriler arasında korelasyon testi olarak Pearson's correlation test kullanıldı. "p" değeri 0.05'den küçük olanlar istatistiksel açıdan anlamlı olarak kabul edildi.

4. BULGULAR

4.1. Biyokimyasal Verilerin Değerlendirilmesi

Çalışmaya alınan grupların; Total Antioksidan Kapasite (TAS), Total Oksidatif Stres (TOS), Oksidatif Stres İndeksi (OSİ), İnterlökin 1 (İL-1), İnterlökin 6 (İL-6), İnterlökin 10 (İL-10), Tümör nekrotizan faktör alfa (TNF- α) değerleri tablo 2’da sunuldu.

Tablo-2: Çalışmaya Dâhil Edilen Gruplardaki Biyokimyasal Sonuçlar

	Sham	T	T-DT	T-DT-S	T-DT- Dipyridam ole	T-DT- NAC	p
TAS	0.99±0.10	0.94±0.17	0.83±0.20	0.86±0.13	1.11±0.13	1.20±0.16	<0.001
TOS	19.67±4.21	74.55±14.24	92.18±9.54	83.77±7.73	76.67±20.87	27.17±4.60	<0.001
OSI	5.56±0.96	6.70±1.15	8.71±0.39	7.29±2.98	6.80±1.12	2.25±0.22	<0.001
IL 1	46.10±3.77	63.51±17.92	76.29±19.31	75.08±19.71	58.29±15.97	57.78±12.24	0.009
IL 6	11.03±3.47	22.25±2.44	25.91±1.11	25.36±1.09	12.39±1.91	15.16±1.37	<0.001
IL 10	51.58±16.36	44.13±9.71	36.73±8.92	37.89±9.48	51.35±15.82	65.09±12.44	0.001
TNF-α	44.01±6.15	73.87±12.64	118.19±15.50	117.26±16.17	43.48±4.72	52.52±7.14	<0.001

Tablo-3: Çalışmaya Dahil Edilen 42 Ratın Biyokimyasal Parametreleri

Sütun1	TAS	TOS	OSI	IL 1
Sham	1,1	16,01	5,73	44,2
Sham	0,85	22,33	4,81	48,01
Sham	0,98	15,03	6,08	44,96
Sham	0,87	24,24	5,36	42,29
Sham	1,02	20,84	7,31	44,2
Sham	0,99	15,03	5,34	45,34
Sham	1,13	24,24	4,29	53,72
over torsiyon	1,03	66,52	6,55	76,96
over torsiyon	0,75	64,35	7,34	78,11
over torsiyon	0,97	86,92	8,54	83,06
over torsiyon	0,78	97,34	5,55	37,34
over torsiyon	1,25	76,3	6,53	66,29
over torsiyon	0,98	75,21	5,12	42,29
over torsiyon	0,86	55,25	7,3	60,58
torsiyon detorsiyon	0,98	98,88	8,49	74,22
torsiyon detorsiyon	0,86	96,08	8,98	92,45
torsiyon detorsiyon	0,75	85,25	8,98	90,3
torsiyon detorsiyon	1,04	86,52	8,57	93,93
torsiyon detorsiyon	0,93	109,19	8,25	83,21
torsiyon detorsiyon	0,43	86,08	8,37	54,1
torsiyon detorsiyon	0,85	83,27	9,35	45,85
kontrol (sf)	0,75	90,65	6,31	72,39
kontrol (sf)	0,93	89,65	5,68	90,3
kontrol (sf)	0,75	72,33	5,98	90,3
kontrol (sf)	0,86	79,36	5,36	93,93
kontrol (sf)	0,75	93,87	6,21	81,53
kontrol (sf)	1,11	80,88	13,86	54,1

kontrol (sf)	0,92	79,67	7,63	43,05
N-acetylcystein	1,06	23,95	2,26	44,96
N-acetylcystein	0,98	21,59	2,2	41,53
N-acetylcystein	1,18	30,63	2,59	60,58
N-acetylcystein	1,18	26,74	2,27	68,2
N-acetylcystein	1,32	24,6	1,86	53,72
N-acetylcystein	1,23	27,33	2,22	76,11
N-acetylcystein	1,47	35,36	2,4	59,44
Dipyridamole	1,08	68,56	6,36	31,62
Dipyridamole	1,12	72,3	6,44	59,82
Dipyridamole	1,2	106,37	8,88	76,96
Dipyridamole	1,02	61,27	6,01	50,29
Dipyridamole	0,95	53,25	5,58	62,87
Dipyridamole	1,36	105,2	7,71	76,2
Dipyridamole	1,05	69,8	6,66	50,29

Sütun1	IL 6	IL 10	TNF ALPHA
Sham	9,87	70,26	39,44
Sham	12,25	68,74	33,49
Sham	6,12	65,68	43,16
Sham	10,89	81,47	50,61
Sham	14,29	63,65	43,91
Sham	15,99	65,68	50,61
Sham	7,82	81,47	46,89
over torsiyon	22,11	40,22	67,72
over torsiyon	23,13	60,59	96,75
over torsiyon	20,41	38,7	70,7
over torsiyon	20,75	40,22	65,49

over torsiyon	22,11	40,22	67,72
over torsiyon	20,07	37,68	62,51
over torsiyon	27,22	78,41	86,19
torsiyon detorsiyon	25,25	25,87	113,63
torsiyon detorsiyon	24,84	26,48	109,58
torsiyon detorsiyon	25,18	40,01	102,7
torsiyon detorsiyon	27,85	51,25	139,91
torsiyon detorsiyon	26,21	35,65	116,1
torsiyon detorsiyon	25,18	42,26	105,56
torsiyon detorsiyon	26,88	35,64	139,91
kontrol (sf)	24,5	26,99	111,63
kontrol (sf)	24,84	26,48	107,91
kontrol (sf)	25,18	42,77	102,7
kontrol (sf)	26,88	53,46	139,91
kontrol (sf)	24,15	37,68	116,1
kontrol (sf)	25,18	42,26	102,7
kontrol (sf)	26,88	35,64	139,91
N-acetylcystein	17,69	36,66	53,58
N-acetylcystein	15,65	37,68	66,24
N-acetylcystein	15,65	39,21	55,82
N-acetylcystein	14,63	49,9	52,1
N-acetylcystein	13,27	63,5	45,4
N-acetylcystein	14,63	38,19	47,63
N-acetylcystein	14,63	43,79	46,89
Dipyridamole	13,61	40,73	35,72
Dipyridamole	9,87	48,88	43,91
Dipyridamole	12,25	45,82	46,89
Dipyridamole	10,55	38,7	38,7

Dipyridamole	11,57	42,77	46,14
Dipyridamole	13,61	63,65	49,12
Dipyridamole	15,31	38,19	43,91



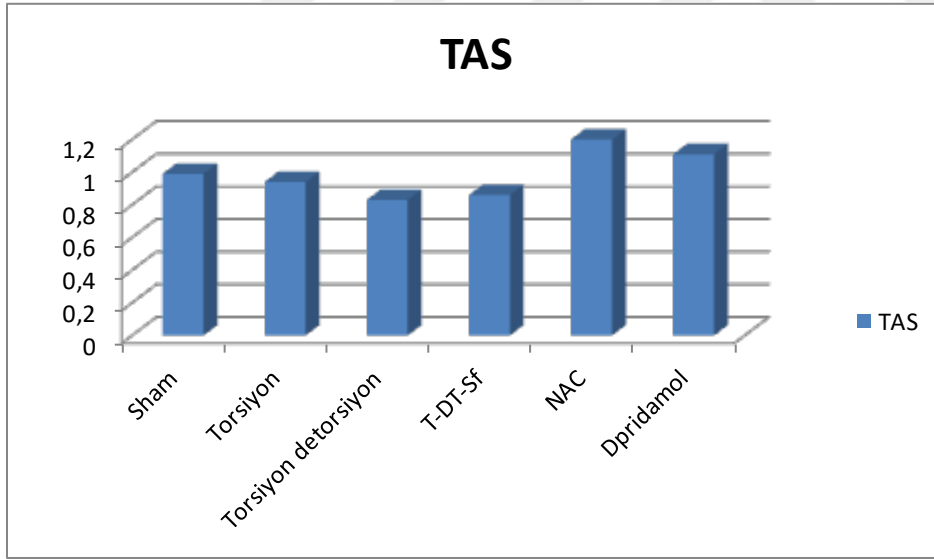
4.1.1.Gruplara Göre Total Antioksidan Seviyesinin Kapasite (TAS) Değerlendirilmesi

TAS açısından yapılan değerlendirmede; gruplar arasında anlamlı bir farklılığın olduğu saptandı ($p < 0.001$, Tablo-4) En yüksek TAS düzeyinin NAC grubunda (1.20 ± 0.16), en düşük TAS düzeyinin ise T-DT grubunda (0.83 ± 0.20) olduğu görüldü. NAC ve Dipyridamol grupları arasında yapılan değerlendirmede ise her iki ilacın TAS düzeyini arttırmada eşit etkinlikte olduğu gözlemlendi (1.20 ± 0.16 , 1.11 ± 0.13 , $p = 0.988$, Grafik-1).

Değerlendirmede parametrik testlerden tek yönlü varyans analizi testi kullanıldı.

Tablo-4-: TAS Değerleri İçin Tek Yönlü Varyans Analizi

Test	p değeri	Sonuç
Tek yönlü varyans analizi	$P < 0.001$	Gruplara göre TAS değerleri arasındaki fark istatistiksel olarak anlamlıdır.



Grafik-1: Gruplara göre TAS düzeyi dağılımı

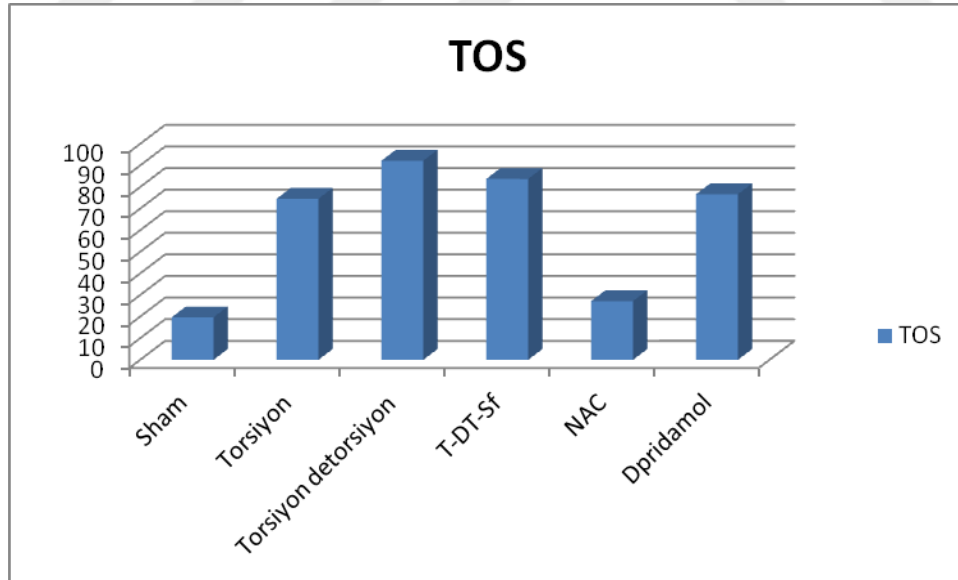
4.1.2. Gruplara Göre Total Oksidan Seviyesinin(TOS) Değerlendirilmesi

TOS açısından yapılan değerlendirmede gruplar arasında anlamlı fark saptandı ($p<0.001$, Tablo-5). En yüksek TOS düzeyi T-DT grubunda izlenirken (92.18 ± 9.54). En düşük TOS düzeyi ise sham grubunda izlendi (19.67 ± 4.21). T-DT grubu ile NAC ve Dipyridamole grupları arasında yapılan değerlendirmede her iki ilacın TOS seviyesinin anlamlı ölçüde azalttığı tespit edildi ($p<0.001$, $p=0.027$). NAC ve Dipyridamole grupları arasında TOS düzeyi açısından yapılan değerlendirmede NAC' ın TOS'u azaltmada daha etkin olduğu görüldü (27.17 ± 4.61 , 76.67 ± 20.87 , $p<0,001$, Grafik-2).

Değerlendirmede parametrik testlerden tek yönlü varyans analizi testi kullanıldı.

Tablo-5: TOS Değerleri İçin Tek Yönlü Varyans Analizi

Test	p değeri	Sonuç
Tek yönlü varyans analizi	<0.001	Gruplara göre TOS değerleri arasındaki fark istatistiksel olarak anlamlıdır.



Grafik-2: Gruplara Göre TOS Düzeyi Dağılımı

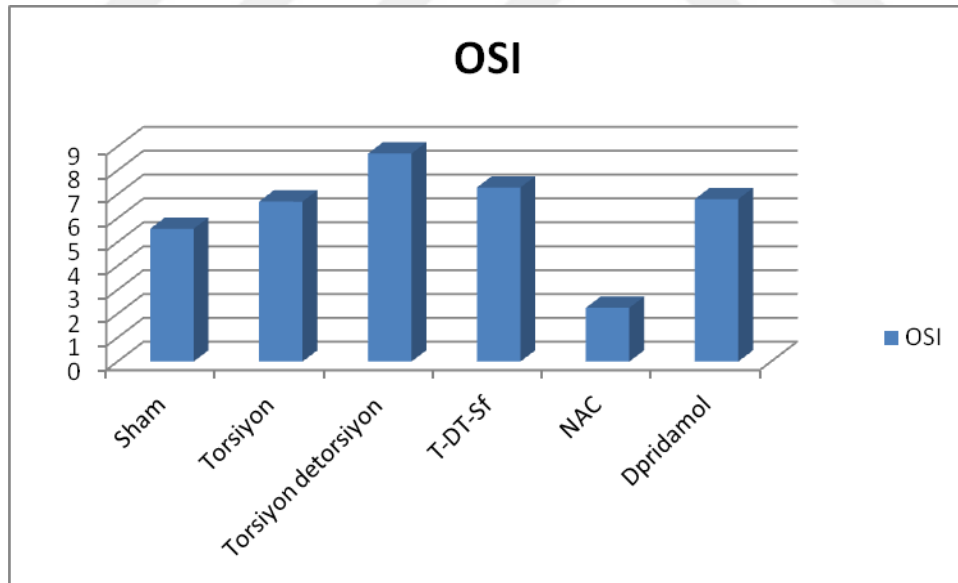
4.1.3. Gruplara Göre Oksidatif Stres İndeksi (OSİ) Değerlendirilmesi

OSİ açısından yapılan değerlendirmede gruplar arasında anlamlı bir fark olduğu izlendi ($P<0.001$, Tablo-6). En yüksek OSİ değeri T-DT grubunda izlenirken (8.71 ± 0.40) en düşük OSİ değeri ise NAC grubunda izlendi (2.226 ± 0.22). T-DT grubu ile NAC gurupları arasında yapılan değerlendirmede NAC'ın OSİ değerini anlamlı azalttığı izlendi (2.26 ± 0.22 , 8.75 ± 0.39 , $p<0.001$). NAC ve Dipyridamole grupları arasında yapılan değerlendirmede ise NAC'ın OSİ'yi azaltmada daha etkin olduğu görüldü (2.26 ± 0.22 , 6.80 ± 1.12 , $p<0.001$, Grafik-3).

Değerlendirmede parametrik testlerden tek yönlü varyans analizi testi kullanıldı.

Tablo-6: OSİ Değerleri İçin Tek Yönlü Varyans Analizi

Test	p değeri	Sonuç
Tek yönlü varyans analizi	$P<0.001$	Gruplara göre OSİ değerleri arasındaki fark istatistiksel olarak anlamlıdır.



Grafik-3: Gruplara göre OSİ düzeyi dağılımı

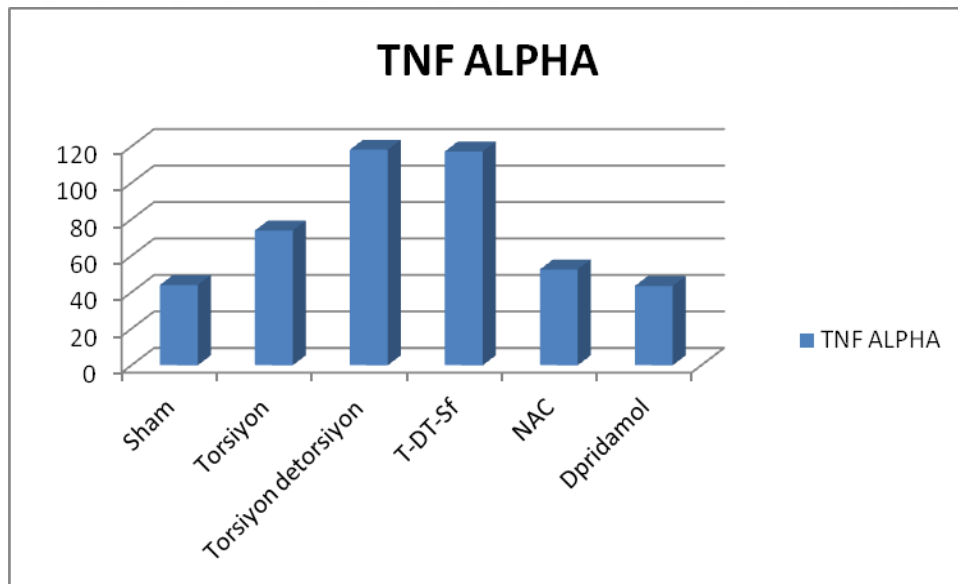
4.1.4. Gruplara Göre TNF-alfa Değerlerinin Karşılaştırılması

TNF- α açısından yapılan değerlendirmede gruplar arasında anlamlı bir fark olduğu görüldü ($p < 0.001$ tablo:7). En yüksek TNF- α değeri T-DT grubunda izlendi (118.19 ± 15.50). En düşük TNF- α değeri ise Dipirydamole grubunda izlendi (43.48 ± 4.72). T-DT grubu ile NAC ve Dipirydamole grupları arasında yapılan değerlendirmede TNF- α değerinin ilaç kullanan grupta anlamlı azaldığı görüldü ($p < 0.001$, $p < 0.001$). ile NAC ve Dipirydamole grupları arasında TNF- α değeri açısından anlamlı bir farklılık görülmedi (52.52 ± 7.14 , 43.48 ± 4.72 , $p = 0.976$, Grafik-4).

Değerlendirmede parametrik testlerden tek yönlü varyans analizi testi kullanıldı.

Tablo-7: TNF- α Değerleri İçin Tek Yönlü Varyans Analizi.

Test	p değeri	Sonuç
Tek yönlü varyans analizi	$< 0,001$	Gruplara göre TNF-alfa değerleri arasındaki fark istatistiksel olarak anlamlıdır.



Grafik-4: Gruplara Göre TNF- α Düzeyi Dağılımı

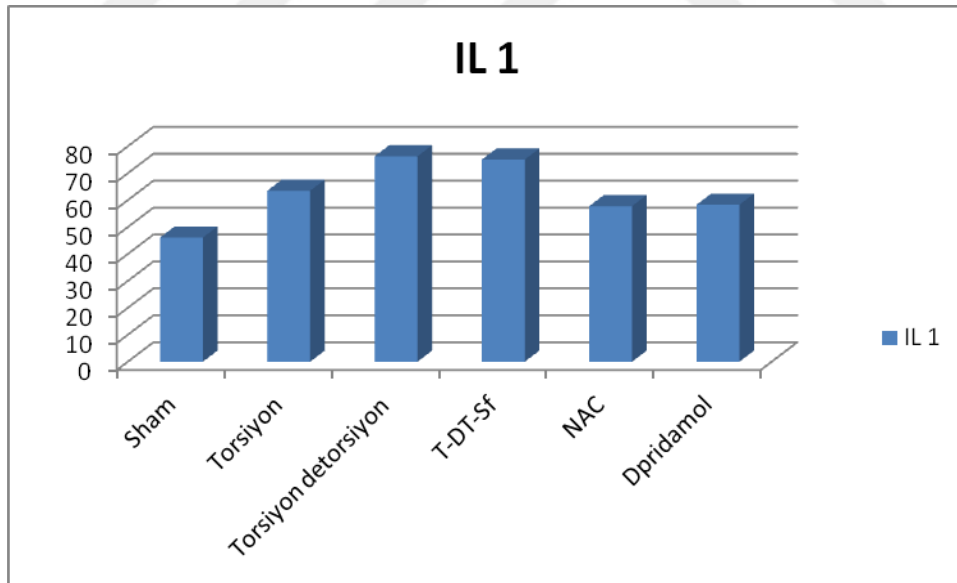
4.1.5. Gruplara Göre IL- 1 Değerlerinin Karşılaştırılması

IL-1 açısından yapılan değerlendirmede gruplar arasında anlamlı bir fark olduğu görüldü ($p=0.009$ tablo-8). En yüksek IL-1 değeri T-DT grubunda izlendi (76.29 ± 19.31). En düşük IL-1 değeri ise Sham grubunda izlendi (46.10 ± 3.77). T-DT grubu ile NAC ve Dipirydamole grupları arasında yapılan değerlendirmede anlamlı bir fark izlenmedi. ($p=0.529, p=0.624$) NAC ve Dipirydamole grupları arasında IL-1 değeri açısından anlamlı bir fark görülmedi ($57.78\pm 12.24, 58.29\pm 15.98, p=0.985$, Grafik-5).

Değerlendirmede parametrik testlerden tek yönlü varyans analizi testi kullanıldı.

Tablo-8:IL-1 Değerleri İçin Tek Yönlü Varyans Analizi.

Test	p değeri	Sonuç
Tek yönlü varyans analizi	$P=0.009$	Gruplara göre IL 1 değerleri arasındaki fark istatistiksel olarak anlamlı değildir.



Grafik-5: Gruplara Göre İL-1 Düzeyi Dağılımı

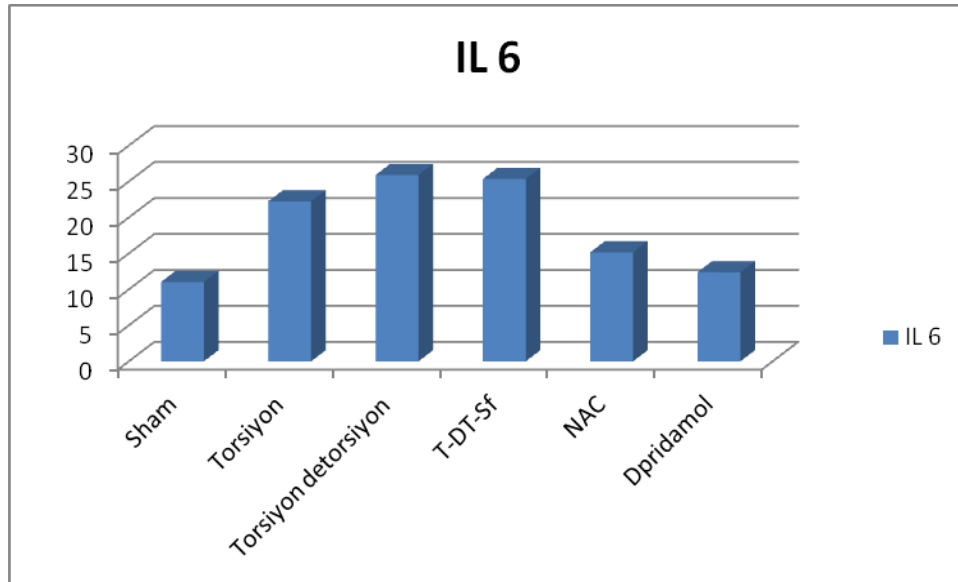
4.1.6. Gruplara Göre IL- 6 Değerlerinin Karşılaştırılması

IL-6aısından yapılan deęerlendirmede gruplar arasında anlamlı bir fark olduęu görüldü ($p<0.001$ tablo-9). En yüksek IL-6 deęeri T-DT grubunda izlendi (25.91 ± 1.11). En düşük IL-6deęeri ise Sham grubunda izlendi (11.03 ± 3.47). T-DT grubu ile NAC ve Dipirydamole grupları arasında yapılan deęerlendirmede IL-6 deęerinin ilaç kullanan grupta anlamlı ölçüde azaldığı tespit edildi. ($p<0.001$, $p<0.001$). NAC ve Dipirydamole grupları arasında IL-6 deęerleri açısından anlamlı bir farklılık olduęu gözlenmedi. (15.16 ± 1.37 , 12.39 ± 1.91 , $p=0.264$, Grafik-6).

Deęerlendirmede parametrik testlerden tek yönlü varyans analizi testi kullanıldı.

Tablo-9:IL-6 Deęerleri İçin Tek Yönlü Varyans Analizi.

Test	p deęeri	Sonuç
Tek yönlü varyans analizi	$<0,001$	Gruplara göre IL- 6 deęerleri arasındaki fark istatistiksel olarak anlamlıdır.



Grafik-6: Gruplara Göre İL-6 Düzeyi Dağılımı

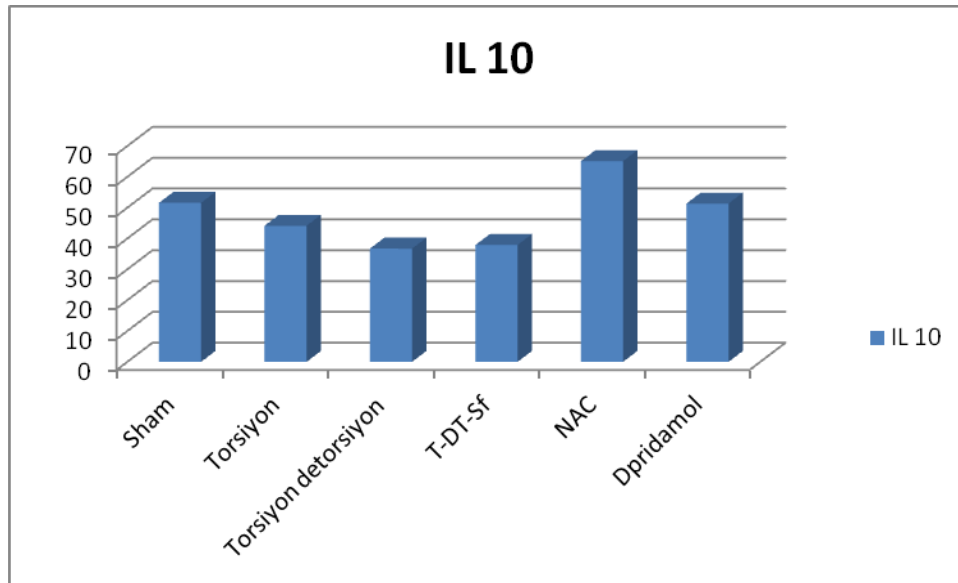
4.1.7. Gruplara Göre IL- 10 Değerlerinin Karşılaştırılması

IL-10 açısından yapılan değerlendirmede gruplar arasında anlamlı bir fark olduğu görüldü ($p=0.001$ tablo-10). En yüksek IL-10 değeri NAC grubunda izlendi (69.09 ± 12.44). En düşük IL-10 değeri ise T-DT grubunda izlendi (36.73 ± 8.92). T-DT grubu ile NAC grupları arasında yapılan kıyaslamada IL-10 düzeyinin ilaç kullanan grupta anlamlı ölçüde arttığı tespit edildi (65.09 ± 12.44 , 36.73 ± 8.92 $p=0.002$). NAC ve Dipirydamole grupları arasında yapılan değerlendirmede ise her iki ilacın IL-10 düzeyini artırmada eşit etkinlikte olduğu gözlemlendi (65.09 ± 12.44 , 51.35 ± 15.82 , $p=0.703$, Grafik-7).

Değerlendirmede parametrik testlerden tek yönlü varyans analizi testi kullanıldı.

Tablo-10: İL-10 Değerleri İçin Tek Yönlü Varyans Analizi.

Test	p değeri	Sonuç
Tek yönlü varyans analizi	$p=0,001$	Gruplara göre İL-10 değerleri arasındaki fark istatistiksel olarak anlamlıdır.



Grafik-7: Gruplara Göre IL -10 Düzeyi Dağılımı

4.2. Gruplara Ait Histopatolojik Bulguların Değerlendirmeleri

Deney grupları makroskopik olarak değerlendirildiğinde, Sham grubu dışındaki overlerin, ödem, konjesyon, hemoraji ve PMNL artışı bulguları gözlenmiştir. Kontrol grubuna ait ratlardan elde edilen ovaryum örneklerinden alınan 4µm'lik kesitlerin, Hematoksilen&Eozin (H&E) ile boyanarak ışık mikroskop altında değerlendirilmesinde, en dışta tek sıralı kübik epitelyum yapısında germinal epitelyum ve epitelin hemen altında yer alan bağ dokusu yapısında tunika albuginea tabakası izlendi. Ovaryumun dışkımsında farklı gelişim aşamasında gelişmekte olan follikülleri içeren korteks ve içte gevşek bağ dokusu yapısında, kollajen ve retiküler lifleri içeren, damar ve sinir dokudan zengin medulla olmak üzere iki kısımdan oluştuğu gözlemlendi. Germinal epitelin ve tunika albugineanın hemen altında, yassı follikül epitelyum hücreleri ile çevrili, ortasında primer oositin gözlendiği primordiyal folliküller izlendi. Gelişmekte olan primer oositlerde follikül epitel hücrelerinin kübik şekilde gözlendiği, oositin büyümekte olduğu ve çok tabakalı primer oosit yapısında oosit etrafında asidofilik homojen yapıda zona pellusidanın şekillenmiş olduğu izlendi. Antrumun belirmesi ile oluşan sekonder follikül (antral follikül) ve Graff follikülü (Tersiyer follikül) izlendi. Büyüyen oositin etrafında zona pellusida yapısı, granuloza hücrelerinin oositi çevrelemesiyle oluşan korona radiata hücreleri, granuloza hücreleri ile devam eden kumulus ooforus yapısı ve gelişmekte olan büyük antrum izlendi. Follikülün bağ dokusuna komşu kısmında gevşek bağ dokusu yapısında, kan damarlarından zengin teka interna yapısı ve bunun dışında daha yoğun ve sıkı bir bağ dokusu yapısında teka eksterna yapısı gözlemlendi.

Gruplara dâhil edilen rat overlerindeki histopatolojik olarak elde edilen konjesyon, hemoraji, lökosit infiltrasyonu, follikül dejenerasyonu, interstisyel ödem, total skor sonuçları tablo 18'de sunulmuştur. Gruplara göre histopatolojik hasarın dağılımı ise Tabo 19' da sunulmuştur.

Tablo-11: Gruplara Göre Histopatolojik Hasarın Dağılımı

	Sham	T	T-DT	T-DT-S	T-DT- Dipyrid amole	T-DT- NAC	P
Konjesyon	0.28±0.48	1.85±0.37	2.85±0.37	2.57±0.53	1.85±0.89	1.57±0.53	<0.001
Hemoraji	0.28±0.48	2.14±0.37	3.00±0.00	2.85±0.37	1.28±1.25	1.14±0.37	<0.001
Lökosit infiltrasyonu	0.28±0.48	0.42±0.53	1.57±0.53	1.42±0.78	0.57±0.97	0.42±0.53	0.001
Folikül dejenerasyonu	0.00±0.00	0.28±0.48	0.85±0.37	0.71±0.75	0.28±0.48	0.14±0.37	0.011
Interstisyel ödem	0.14±0.37	2.00±0.57	2.71±0.48	2.14±0.37	1.00±1.15	0.71±0.75	<0.001
Total skor	1.00±0.81	6.71±1.38	11.00±1.15	9.71±1.25	5.00±2.00	3.85±0.89	<0.001

Tablo-12: Gruplara Dahil Edilen Rat Overlerindeki Histopatolojik Olarak Elde Edilen Konjesyon, Hemoraji, Lökosit İnfiltrasyonu, Follikül Dejenerasyonu, İnterstisyel Ödem, Total Skor Sonuçları

Sütun1	Kongestion	Hemoraji	Lokosit infiltrasyonu
Sham	0	0	0
Sham	1	0	1
Sham	1	1	0
Sham	0	0	0
Sham	0	1	0
Sham	0	0	1
Sham	0	0	0
over torsiyon	2	2	1
over torsiyon	2	2	0
over torsiyon	2	2	0
over torsiyon	2	3	1
over torsiyon	2	2	0
over torsiyon	2	2	0
over torsiyon	1	2	1
torsiyon detorsiyon	3	3	2
torsiyon detorsiyon	2	3	2
torsiyon detorsiyon	3	3	1
torsiyon detorsiyon	3	3	2
torsiyon detorsiyon	3	3	1
torsiyon detorsiyon	3	3	2
torsiyon detorsiyon	3	3	1
kontrol (sf)	3	3	2
kontrol (sf)	3	3	1
kontrol (sf)	3	3	1

kontrol (sf)	2	3	1
kontrol (sf)	3	2	3
kontrol (sf)	2	3	1
kontrol (sf)	2	3	1
N-acetylcystein	2	1	0
N-acetylcystein	1	1	1
N-acetylcystein	1	1	1
N-acetylcystein	2	1	0
N-acetylcystein	1	1	1
N-acetylcystein	2	1	0
N-acetylcystein	2	2	0
Dipyridamole	2	1	2
Dipyridamole	1	0	0
Dipyridamole	1	1	0
Dipyridamole	1	1	0
Dipyridamole	2	0	2
Dipyridamole	3	3	0
Dipyridamole	3	3	0

Sütun1	Folikül dejenerasyonu	İntersitisyel ödem	Total Skor
Sham	0	0	0
Sham	0	0	2
Sham	0	0	2
Sham	0	1	1
Sham	0	0	1
Sham	0	0	1
Sham	0	0	0
over torsiyon	1	2	8

over torsiyon	0	2	6
over torsiyon	0	1	5
over torsiyon	0	3	9
over torsiyon	0	2	6
over torsiyon	0	2	6
over torsiyon	1	2	7
torsiyon detorsiyon	1	3	12
torsiyon detorsiyon	1	3	11
torsiyon detorsiyon	0	2	9
torsiyon detorsiyon	1	3	12
torsiyon detorsiyon	1	2	10
torsiyon detorsiyon	1	3	12
torsiyon detorsiyon	1	3	11
kontrol (sf)	1	3	12
kontrol (sf)	1	2	10
kontrol (sf)	0	2	9
kontrol (sf)	2	2	10
kontrol (sf)	0	2	10
kontrol (sf)	1	2	9
kontrol (sf)	0	2	8
N-acetylcystein	1	0	4
N-acetylcystein	0	2	5
N-acetylcystein	0	0	3
N-acetylcystein	0	1	4
N-acetylcystein	0	0	3
N-acetylcystein	0	1	3
N-acetylcystein	0	1	5
Dipyridamole	0	0	5

Dipyridamole	0	2	3
Dipyridamole	0	1	3
Dipyridamole	0	1	3
Dipyridamole	0	3	7
Dipyridamole	1	0	7
Dipyridamole	1	0	7



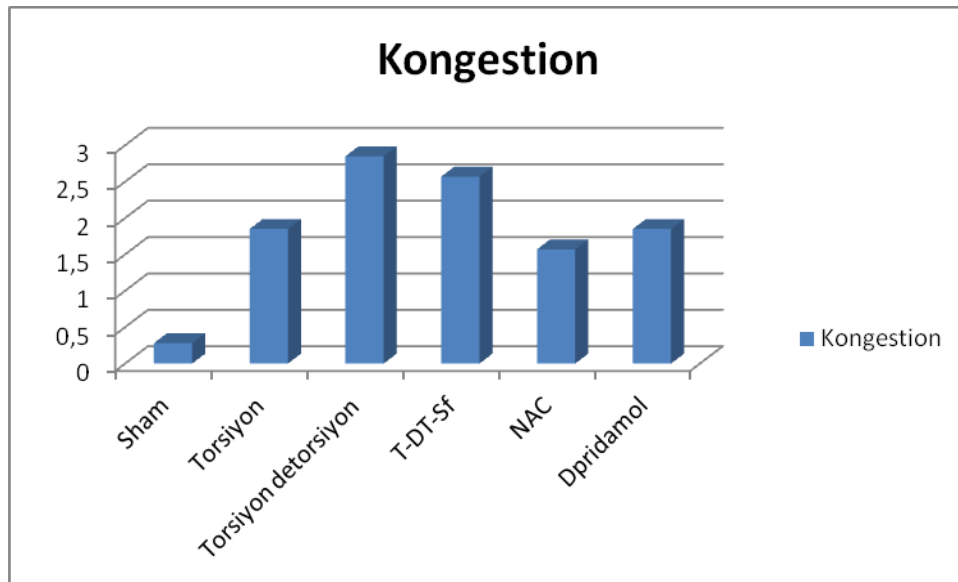
4.2.1 Gruplara Göre Konjesyon Karşılaştırılması

Histopatolojik hasar açısından kullanılan konjesyon parametresi açısından yapılan değerlendirmede; gruplar arasında anlamlı bir farklılık tespit edildi ($p<0.001$). En az konjesyon hasarının sham grubunda (0.29 ± 0.49), buna karşın enyüksek hasar skorunun ise T-DT grubunda (2.86 ± 0.38) olduğu görüldü. T-DT grubu ile NAC ve Dipirydamole grupları arasında yapılan değerlendirmede ise; ilaç kullanılan gruplarda konjesyon hasarının istatistiksel açıdan önemli oranda azaldığı saptandı ($p=0.002$, $p=0.031$, Tablo-13). NAC ve Dipirydamole grupları arasında yapılan değerlendirmede ise her iki ilacın konjesyon hasarını azaltmada eşit etkinlikte olduğu görüldü (1.56 ± 0.54 , 1.86 ± 0.89 , $p=0.976$).

Değerlendirmede parametrik testlerden tek yönlü varyans analizi testi kullanıldı.

Tablo-13: Konjesyon Değerleri İçin Tek Yönlü Varyans Analizi

Test	p değeri	Sonuç
Tek yönlü varyans analizi	<0,001	Gruplara göre konjesyon değerleri arasındaki fark istatistiksel olarak anlamlıdır.



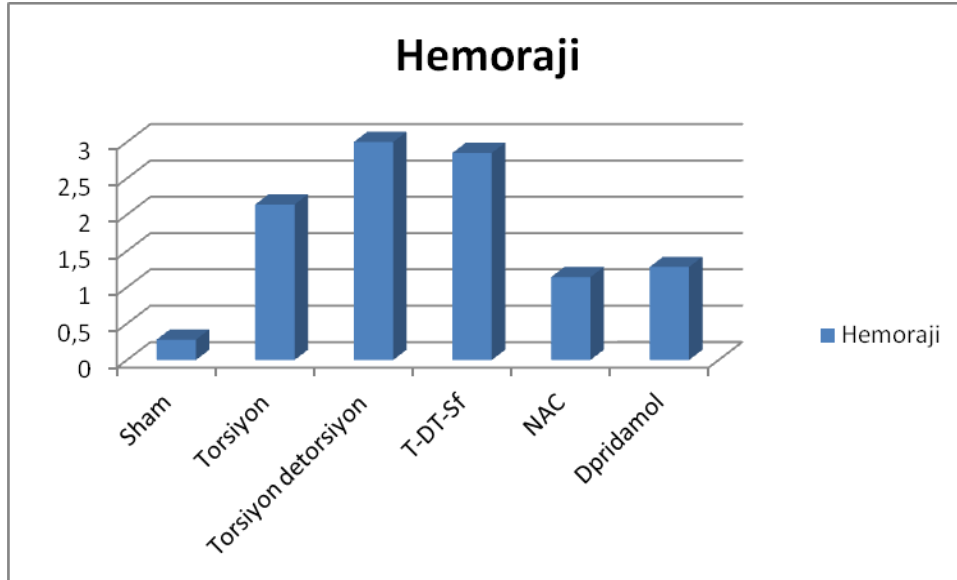
Grafik-8: Gruplara Göre Konjesyon Düzeyi Dağılımı

4.2.2. Gruplara Göre Hemoraji Karşılaştırılması

Hemoraji açısından yapılan histopatolojik değerlendirmede; gruplar arasında anlamlı bir farklılık tespit edildi ($p<0.001$). En az hemoraji hasarının sham grubunda (0.29 ± 0.45), buna karşın en yüksek hasar skorunun ise T-DT grubunda (3.00 ± 0.01) olduğu görüldü. T-DT grubu ile NAC ve Dipirydamole grupları arasında yapılan değerlendirmede ise; ilaç kullanılan gruplarda hemoraji hasarının istatistiksel açıdan önemli oranda azaldığı saptandı ($p<0.001, p<0.001$, Tablo-14). NAC ve Dipirydamole grupları arasında yapılan değerlendirmede ise her iki ilacın hemoraji hasarını azaltmada eşit etkinlikte olduğu görüldü ($1.17\pm0.35, 1.28\pm1.25, p=0.995$).

Tablo-14: Hemoraji Değerleri İçin Tek Yönlü Varyans Analizi

Test	p değeri	Sonuç
Tek yönlü varyans analizi	$<0,001$	Gruplara göre hemoraji değerleri arasındaki fark istatistiksel olarak anlamlıdır.



Grafik-9: Gruplara Göre Hemoraji Düzeyi Dağılımı

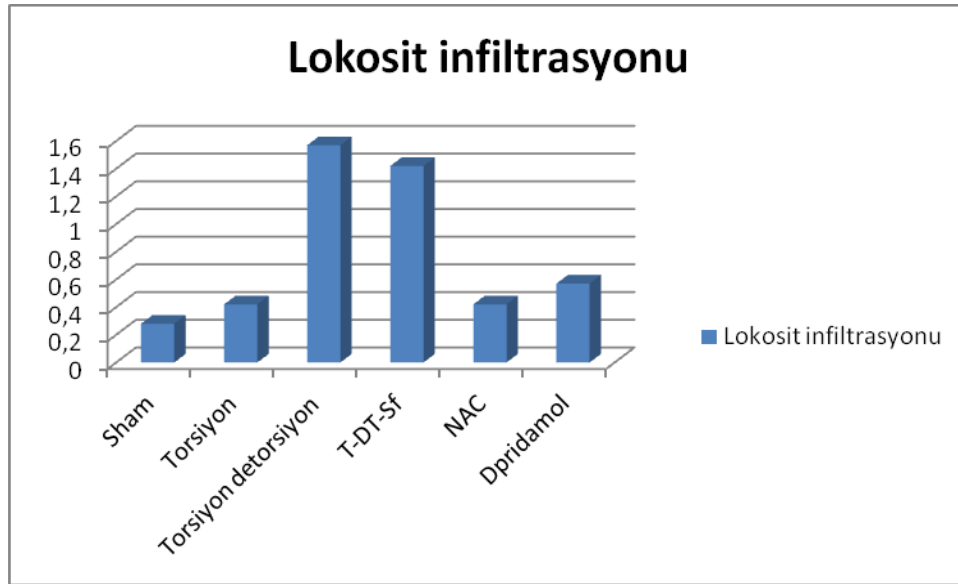
4.2.3. Gruplara Göre Lökosit İnfiltrasyonu Karşılaştırılması

Lökosit infiltrasyonu açısından yapılan histopatolojik değerlendirmede; gruplar arasında anlamlı farklılık tespit edildi ($p=0.001$). En az lökosit infiltrasyonu hasarı sham grubunda (0.27 ± 0.46), buna karşın en yüksek hasar skorunun ise T-DT grubunda (1.58 ± 0.55) olduğu görüldü. T-DT grubu ile NAC grupları arasında yapılan değerlendirmede ise; NAC kullanılan gruplarda lökosit infiltrasyonu hasarının istatistiksel açıdan önemli oranda azaldığı saptandı ($p=0.042$, Tablo-15). NAC ve Dipirydamole grupları arasında yapılan değerlendirmede ise her iki ilacın lökosit infiltrasyonu hasarını azaltmada eşit etkinlikte olduğu görüldü (0.42 ± 0.53 , 0.57 ± 0.97 , $p=0.983$).

Değerlendirmede parametrik testlerden tek yönlü varyans analizi testi kullanıldı.

Tablo-15: Lökosit İnfiltrasyonu Değerleri İçin Tek Yönlü Varyansanalizi

Test	p değeri	Sonuç
Tek yönlü varyans analizi	$P=0,001$	Gruplara göre lökosit infiltrasyonu değerleri arasındaki fark istatistiksel olarak anlamlıdır.



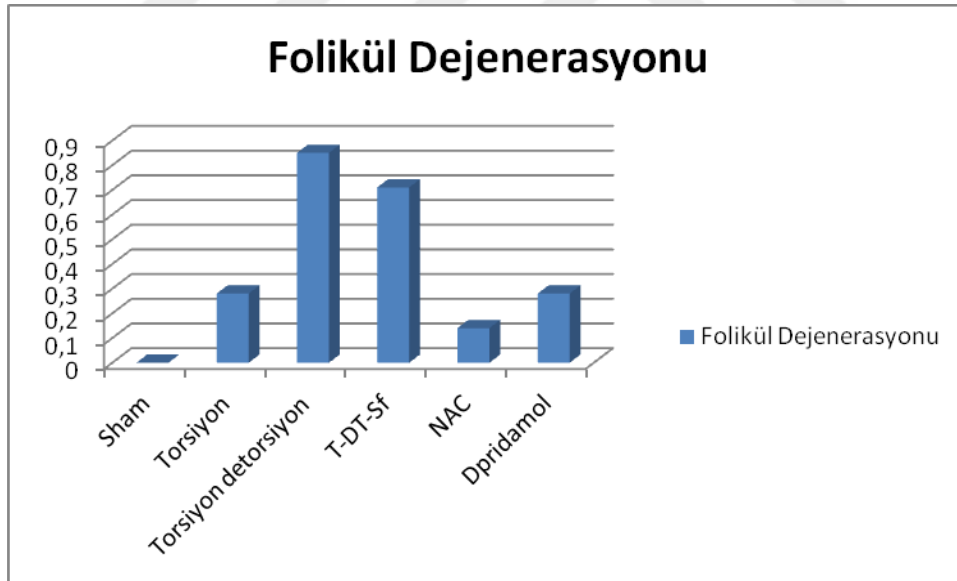
Grafik-10: Gruplara Göre Lökosit İnfiltrasyonu Düzeyi Dağılımı

4.2.4. Gruplara Göre Follikül Dejenerasyonu Karşılaştırılması

Follikül Dejenerasyonu açısından yapılan histopatolojik değerlendirmede; gruplar arasında anlamlı farklılık tespit edildi. ($p=0.011$). En az follikül dejenerasyonu hasarı sham grubunda (0.00 ± 0.00), buna karşın en yüksek hasar skorunun ise T-DT grubunda (0.87 ± 0.35) olduğu görüldü. Sham grubu dışında geriye kalan tüm gruplarda follikül dejenerasyonunun eşit olarak olduğu görüldü.

Tablo-16: Follikül Dejenerasyonu Değerleri İçin Tek Yönlü Varyans Analizi

Test	p değeri	Sonuç
Tek yönlü varyans analizi	0.011	Sham grubu dışında diğer gruplar arasında follikül dejenerasyonu değerleri arasındaki fark istatistiksel olarak anlamlı değildir.



Grafik-11: Gruplara Göre Follikül Dejenerasyonu Düzeyi Dağılımı

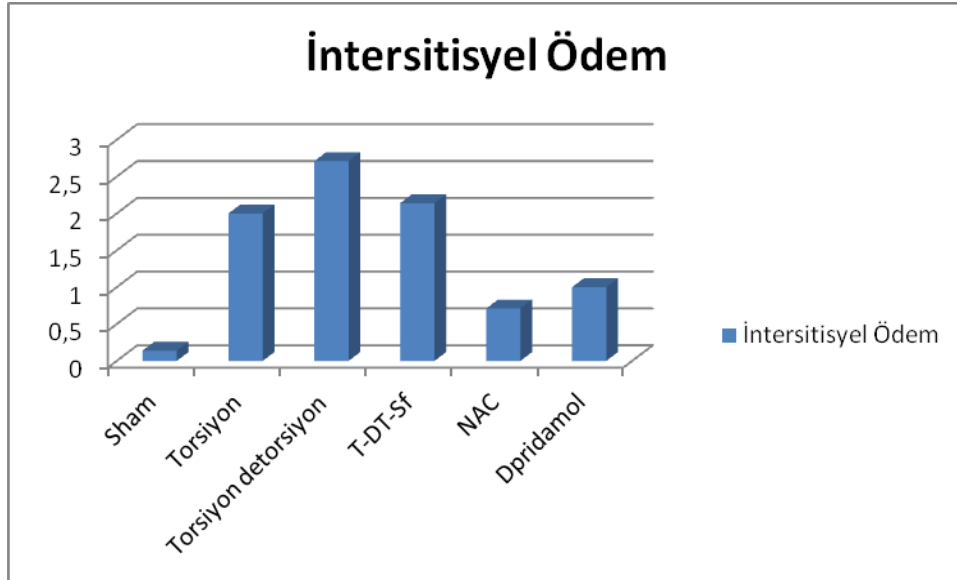
4.2.5. Gruplara Göre İnterstitiyel Ödem Karşılaştırılması

Ödem açısından yapılan histopatolojik değerlendirmede; gruplar arasında anlamlı bir farklılık tespit edildi ($p < 0.001$). En az ödem hasarının sham grubunda (0.13 ± 0.36), buna karşın en yüksek hasar skorunun ise T-DT grubunda (2.73 ± 0.49) olduğu görüldü. T-DT grubu ile NAC ve Dipirydamole grupları arasında yapılan değerlendirmede ise; ilaç kullanılan gruplarda ödem hasarının istatistiksel açıdan önemli oranda azaldığı saptandı ($p < 0.001, p = 0.001$, Tablo-17). NAC ve Dipirydamole grupları arasında yapılan değerlendirmede ise her iki ilacın ödem hasarını azaltmada eşit etkinlikte olduğu görüldü ($0.78 \pm 0.76, 1.00 \pm 1.15, p = 0.980$).

Değerlendirmede parametrik testlerden tek yönlü varyans analizi testi kullanıldı.

Tablo-17: Ödem Değerleri İçin Tek Yönlü Varyans Analizi

Test	p değeri	Sonuç
Tek yönlü varyans analizi	$< 0,001$	Gruplara göre ödem değerleri arasındaki fark istatistiksel olarak anlamlıdır.



Grafik-12: Gruplara Göre Ödem Düzeyi Dağılımı

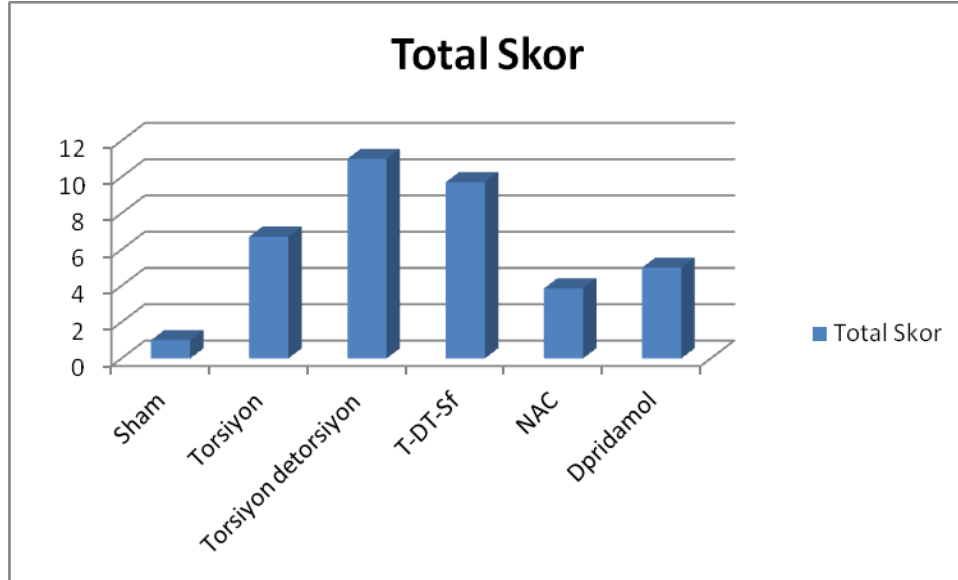
4.2.6. Gruplara Göre Total Skor Karşılaştırılması

Total skor açısından yapılan histopatolojik değerlendirmede; gruplar arasında anlamlı bir farklılık tespit edildi ($p < 0.001$). En az total skor hasarının sham grubunda (1.01 ± 0.83), buna karşın en yüksek hasar skorunun ise T-DT grubunda (11.03 ± 1.19) olduğu görüldü. T-DT grubu ile NAC ve Dipirydamole grupları arasında yapılan değerlendirmede ise; ilaç kullanılan gruplarda total skor hasarının istatistiksel açıdan önemli oranda azaldığı saptandı ($p < 0.001, p < 0.001$, Tablo-5). NAC ve Dipirydamole grupları arasında yapılan değerlendirmede ise her iki ilacın total hasar skorunu azaltmada eşit etkinlikte olduğu görüldü ($3.85 \pm 0.89, 5.00 \pm 2.00, p = 0.998$).

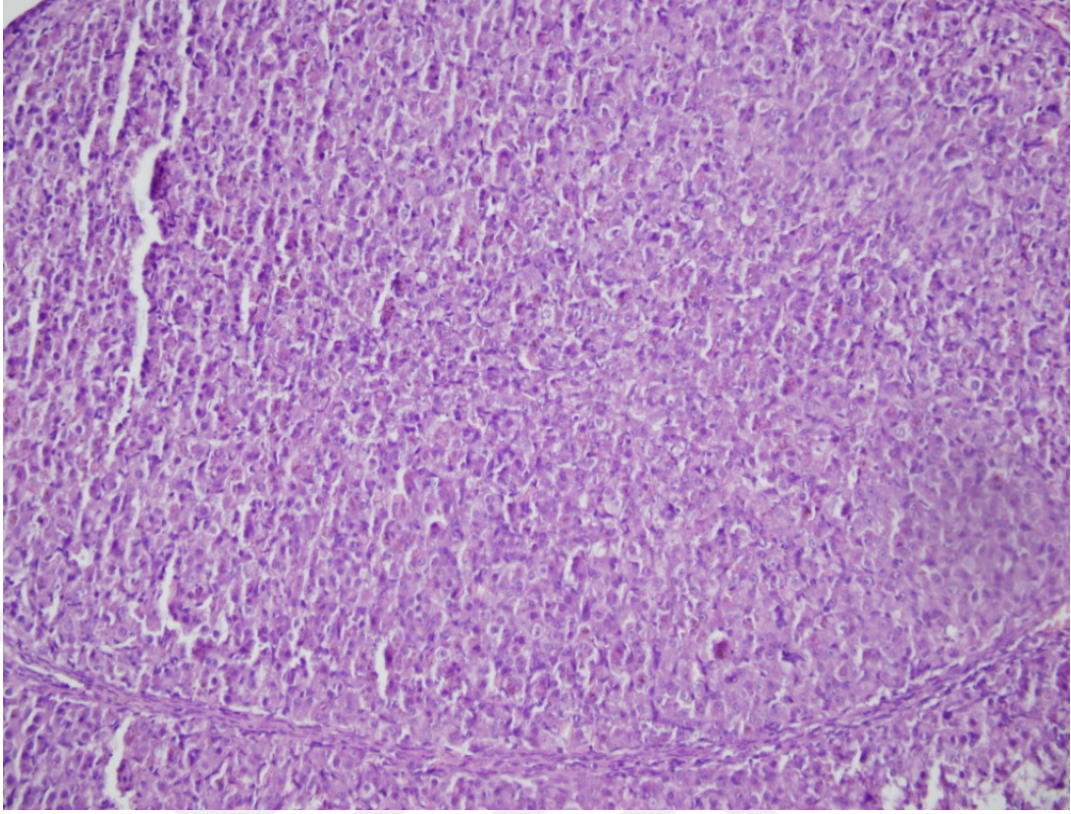
Değerlendirmede parametrik testlerden tek yönlü varyans analizi testi kullanıldı.

Tablo-18: Total Skor Değerleri İçin Tek Yönlü Varyans Analizi

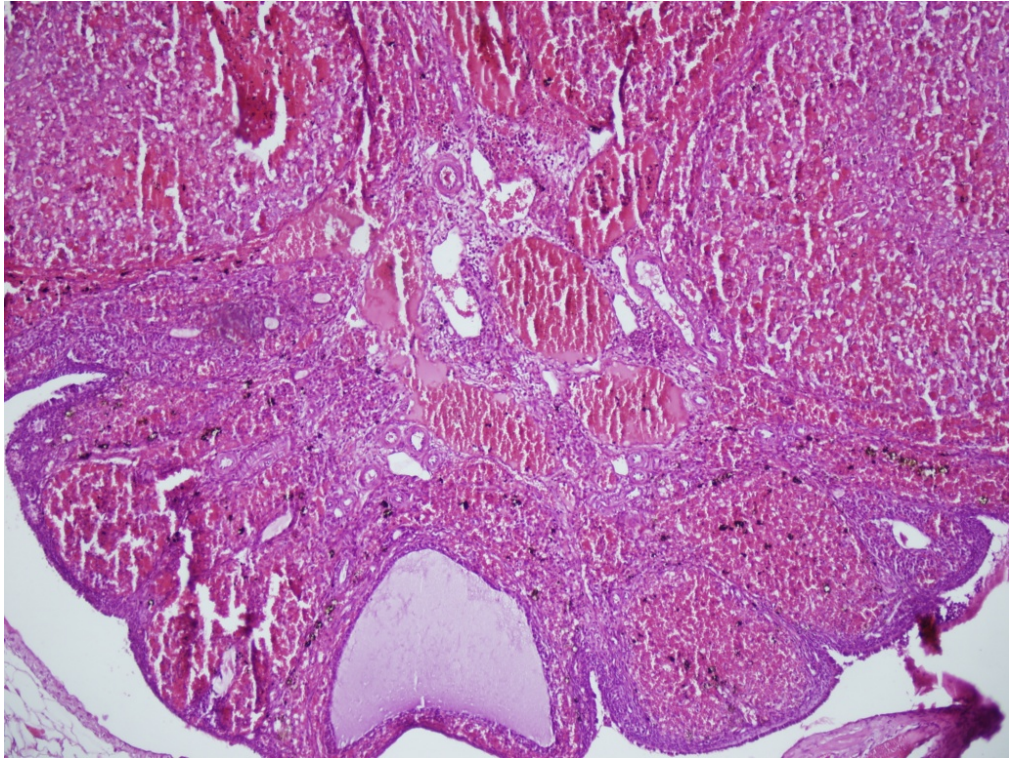
Test	p değeri	Sonuç
Tek yönlü varyans analizi	$< 0,001$	Gruplara göre total skor değerleri arasındaki fark istatistiksel olarak anlamlıdır.



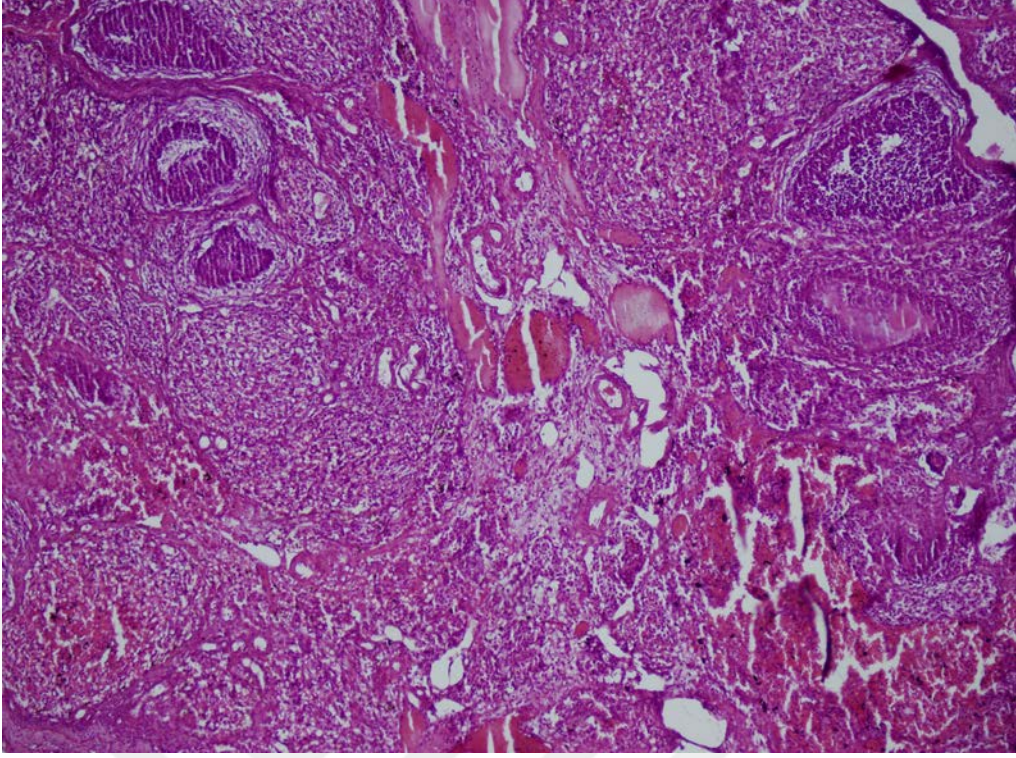
Grafik-13: Gruplara Göre Total Skor düzeyi dağılımı



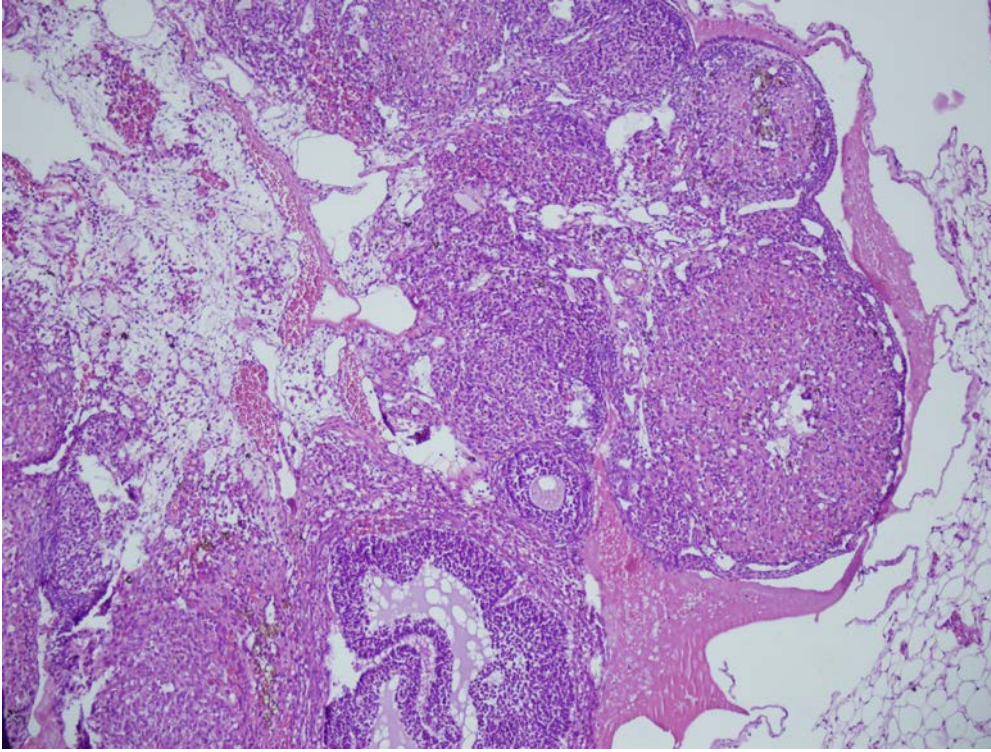
Şekil-13: Sham grubuna ait rat overlerinin histopatolojik kesitlerinde düzenli histolojik yapıda over parankimi izlenmektedir (Hematoksilen & Eozin x200).



Şekil-14: Torsiyon- detorsiyon grubuna ait rat overlerinin histopatolojik kesitlerinde yaygın alanlarda hemoraji, konjesyon ve fokal alanlarda interstisyel ödem ve folikül dejenerasyonu izlenmektedir (Hematoksilen & Eozin x100).



Şekil-15: N-Asetil sistein grubuna ait rat overlerinin histopatolojik kesitlerinde fokal alanlarda hemoraji ve konjesyon alanları ile hafif yoğunlukta interstisyel ödem izlenmektedir (Hematoksilen & Eozin x100).



Şekil-16: Dipirydamole grubuna ait rat overlerinin histopatolojik kesitlerinde fokal alanlarda hemoraji ve konjesyon alanları ile orta derece yoğunlukta interstisyel ödem izlenmektedir (Hematoksilen & Eozin x100).

5. TARTIŞMA ve SONUÇ

Çalışmamızda; ovaryan torsiyon–detorsiyon uygulanan rat modelinde Dipiriydamole ve NAC tedavisinin etkinliğini araştırmayı amaçladık. Çalışmamızdan elde edilen sonuçlar iskemi – reperfüzyon hasarına bağlı gelişen hem biyokimyasal hem de histopatolojik hasarın azaltılmasında Dipiriydamole ve NAC tedavisinin etkili olabileceğini göstermektedir.

Ovaryan vasküler pedikülün kendi ekseninde torsiyonu arteriyal kan akımının azalması ile venöz ve lenfatik drenajın obstrüksiyonu ile sonuçlanır (125). Ovaryan iskemi olarak tanımlanan bu durum over boyutunda artış, hemoraji ve venöz konjesyon ile karakterizedir (126). Torsiyona bağlı olarak kan akımının azalması; ovaryan dokuda laktik asit, hipoksantin ve lipid peroksit düzeyinde artışa neden olur (126,127). Tedavi olarak fertilitenin korunması arzu edilen hastalarda nekrotik görünümde ovaryan doku görünse dahi detorsiyon prosedürü uygulanmalıdır(128). Ancak detorsiyon prosedürü sonrasında ovaryan dokuda; nötrofil infiltrasyonu - aktivasyonu, nitrik oksit, tümör nekrotizan faktör alfa gibi sitokinler ve serbest oksijen radikallerinin üretiminde artış oluşur (127,130). İskemi – reperfüzyon hasarı olarak adlandırılan bu durum iskemiden daha fazla doku hasarının oluşumuna neden olur (131). Dolayısıyla iskemi - reperfüzyon hasarından korunmak amacıyla reperfüzyon sırasında veya öncesinde antioksidan farmakolojik ajanların kullanımının yararlı olabileceği ileri sürülmektedir (130).

Oksidatif denge serbest oksijen radikallerinin üretimi ve eliminasyonu arasındaki uygunluk, oksidatif stres ise serbest oksijen radikallerinin üretimi ile inaktivasyonunda görevli antioksidanların üretimi arasındaki dengesizlik olarak tanımlanır (132). Reaktif oksijen türlerinin zararlarına karşılık vücuttaki farklı doğal savunma sistemleri serbest radikalleri kontrol altında tutmaktadır. Bu sistemler farklı hücrelerde ve farklı serbest radikaller üzerinde rol oynadıkları için birbirlerini tamamlayıcı niteliktedir (133)

Ovaryan detorsiyon uygulanan olgularda reperfüzyona sekonder olarak dokudaki oksijen konsantrasyonu artar. Artan oksijen iskemik dokudaki hypoxanthine ve ksantin oksidaz ile tepkimeye girer. Sonuçta doku hasarına yol açan serbest oksijen radikallerinin oluşumu tetiklenir. Artmış serbest oksijen radikallerinin üretimi; hücre membranı ve mitokondrial lipidlerin peroksidasyonuna yol açarak iskemik dokudaki hasarın daha da artmasına neden olur

(114).

Purive ark.(134), ratlarda Dipirydamole'nin böbrekteki adenosinerjik A1 ve A2A reseptör agonizması üzerinden gerçekleşen iskemi ve reperfüzyon hasarını azalttığını ortaya koymuşlardır..

NAC, 1960'lı yıllardan bu yana, akciğer hastalıklarında mukolitik bir ajan ve asetaminofen hepatotoksisitesinde bir antidot olarak kullanılan, tiyol türevi bir amino asittir . Son yıllarda, insanlarda ve deneysel hayvan çalışmalarında bir antioksidan olarak kullanımı, giderek yaygınlaşmaktadır(127).

Sun ve ark (136), NAC ve indometazinin intestinal reperfüzyon modeline olan etkilerini gösteren çalışmalarında NAC'ın endotelial ve epitelyal bariyer bütünlüğünü sağladığını göstermişlerdir. Ayrıca çalışmalarında NAC kullanımının proteaz inhibitörlerini ve retikuloendotelial sistem aktivasyonunu azalttığını göstermişlerdir. Yine NAC'ın reperfüzyon zedelenmesini engellemede efektif olduğunu belirlemişlerdir. Başka bir deneysel çalışmada NAC'ın reperfüzyon zedelenmesini önlemek için adezyon molekül inhibisyonu yaptığını peroksinitriti inhibe ettiğini ve nötrofillerin azalmasını sağladığı gösterilmiştir.

Çay A. ve ark (137), testiküler torsiyon nedeniyle gelişen İ-R hasar üzerine yaptıkları çalışmada NAC etkili bulunmuştur. Karaciğer İ-R hasar üzerine yapılan başka bir çalışmada NAC'ı n dokuda trombosit agregasyonu azaltıp, cAMP düzeylerini artırarak İ-R hasarını azalttığı gösterilmiştir.

Demir ve arkadaş lar (138), İ-R hasarında karaciğerde lipid peroksit düzeylerinin arttığını ve NAC uygulamasının doku lipid peroksit seviyelerinde azalmaya yol açtığını öne sürmüşlerdir. Yapılan diğer bir çalışmada koroner arter injurisine bağlı gelişen İ-R hasarında NAC'ın olumlu etkileri olduğu gösterilmiştir. Barsak anastomozlarında iyileşme mekanik, biyokimyasal veya histopatolojik olarak değerlendirilebilir. Mekanik değerlendirme anastomozun patlama veya kopma kuvvetine bakılarak yapılırken biyokimyasal değerlendirme anastomoz bölgesindeki kollajenin yapım hızına, miktarına ve özelliklerine bakılarak yapılır.

Figuredo ve ark.(139) düzenli Dipirydamole kullanımı kalpte iskemi ve reperfüzyon hasarını azalttığını göstermişlerdir. Bu koruyucu etkisini Akt ve e NOS salınımını azaltarak yaptığı düşünülmektedir.

Vücuttaki oksidatif stres düzeyi ile TAS, TOS ile OSI arasında önemli bir korelasyon daha önceden gösterildiğinden dolayı, çalışmamızda kan oksidatif stres düzeyini ölçmek amacıyla yukarıda bahsedilen ölçüm yöntemlerini kullanıldı. Torsiyon – detorsiyon uygulanan grupta TOS ve OSI düzeyinin diğer gruplarla kıyaslandığında anlamlı ölçüde daha yüksek olduğu (92.18 ± 9.54 , 8.71 ± 0.39 , $p < 0.001$, $p = 0.034$, sırasıyla), buna karşın NAC ve Dipirydamole kullanımının ise kan oksidatif stres parametrelerinde belirgin azalmaya neden olduğunu tespit edildi (NAC (27.17 ± 4.60 , 2.25 ± 0.22 , $p < 0.001$, $p < 0.001$), Dipirydamole (76.67 ± 20.87 , 6.80 ± 1.12 , $p < 0.001$, $p < 0.001$)). Buna karşın NAC ve Dipirydamole kullanımının kan oksidatif stres parametrelerini azaltmada eşit etkinlikte oldukları tespit edildi (2.25 ± 0.22 , 6.80 ± 1.12 , $p = 0.965$).

Detorsiyon prosedürü uygulanan olgularda ovarian dokuda aktive lökosit birikimi ve buna bağlı olarak ta tümör nekrotizan faktör alfa ile serbest oksijen radikallerinin üretiminde artış meydana geldiği ileri sürülmektedir. Antioksidanlar ile inaktive edilemeyen serbest oksijen radikallerinin; direkt sellüler hasar oluşturarak ovarian dokudaki morfolojik hasarın oluşumunda katkıda bulunduğu bilinmektedir . Beklenildiği gibi sham grubunda histopatolojik hasar tespit edilmedi. En yüksek doku hasar skoru torsiyon – detorsiyon yapılan grupta izlenirken (11.00 ± 1.15), NAC ve Dipirydamole tedavilerinin ise doku hasar skorunu azaltmada etkin olduğu görüldü (3.85 ± 0.89 , 5.00 ± 2.00 , $p < 0.001$, $p < 0.001$, sırasıyla). Tümör nekrotizan faktör alfa düzeyinin beklenildiği gibi en yüksek olarak torsiyon detorsiyon grubunda olduğu gözlemlendi (118.19 ± 15.50). NAC ve Dipirydamole tedavisi uygulanan gruplarda ise ortalama tümör nekrotizan faktör alfa düzeyinin torsiyon detorsiyon grubundan anlamlı olarak düşük düzeyde olduğu tespit edildi (52.52 ± 7.14 , 43.48 ± 4.72 , $p < 0.001$, $p < 0.001$, sırasıyla).

Sonuç olarak bu çalışma; NAC ve Dipirydamole tedavisinin ovarian reperfüzyona bağlı gelişen doku ve biyokimyasal hasarın azaltılmasında etkili olabileceğini düşündürmektedir. NAC ve Dipirydamole gibi anti – oksidan ve anti inflamatuvar farmakolojik ajanların ovarian detorsiyon uygulanan olgularda kullanımı doku hasarının azaltılmasında yararlı olabilir.

KAYNAKLAR

1. Hibbard L. Adnexal torsion. *Am J Obstet Gynecol* 1985; 152:456–61.
2. Meyer JS, Harman CM, Harty MP, Markowitz RI, Hubba AM, Bellah RD. Ovarian torsion: Clinical and imaging presentation in children. *J Pediatr Surg* 1995; 30: 1433–6.
3. Celik O, Turkoz Y, Hascalik S, Hascalik M, Cigremis Y, Mizrak B, Yologlu S. The protective effect of caffeic acid phenethyl ester on ischemia-reperfusion injury in rat ovary *European Journal of Obstetrics & Gynecology and Reproductive Biology* 2004; 117:183–8.
4. Taskin O, Birincioğlu M, et al, The effects of twisted ischemic adnexa managed by detorsion on ovarian viability and histology: an ischemia-reperfusion rodent model, *Hum. Reprod.* 1998; 13: 2823-7.
5. Bakan V, Çıralık H, Tolun F, Protective effect of erythropoietin on torsion/detorsion injury in rat model *Journal of Pediatric Surgery* 2009; 44: 1988–94.
6. Ergun Y, Koç A, Dolapçioğlu K, The protective effect of erythropoietin and dimethylsulfoxide on ischemia-reperfusion injury in rat ovary, *European Journal of Obstetrics & Gynecology and Reproductive Biology* 2010; 152: 186–90.
7. Kır Şahin F, Coşar E, Koken G, Protective effect of aprotinin on ischemia reperfusion injury in rat ovary, *J. Obstet. Gynaecol. Res.* 2008; 34, No. 5: 794–800
8. Slusser SO, Grotyohann LW, Martin LF, Scaduto RC. Glutathione catabolism by the ischemic rat kidney. *Am J Physiol.* 1990; 258:1546- 53.
9. Cotgreave IA. N-acetylcysteine: pharmacological considerations and experimental and clinical applications. *Advances in Pharmacology.*1997;38: 205-27.
10. Tepel M, Van Der Giet M, Schwarzfeld C, Laufer U, Liermann D, Zidek W. Prevention of radiographic-contrast-agent-induced reductions in renal function by acetylcysteine. *New England Journal of Medicine.* 2000; 343: 180-4.
11. Bailey B, McGuigan MA. Management of anaphylactoid reactions to intravenous N-acetylcysteine. *Annals of Emergency Medicine.* 1998; 31: 710-5.
12. Dipyridamole in the laboratory: Fata-Hartley, Cori L.; Ann C. Palmenberg. Retrieved 2007; 2: 13-4.
13. De Schryver ELLM, Algra A, van Gijn J. (2007). Algra, Ale, ed. "Dipyridamole for preventing stroke and other vascular events in patients with vascular disease."

- Cochrane Database of Systematic Reviews (2): CD001820. doi:10.1002/14651858.
14. Sadler TW, Langman's Medikal Embriyolojisi (Çev.A.C Başaklar, K Sönmez) 7. Basım, Palme Yayıncılık İstanbul, 2007; 1-20.
 15. Karabulut o, Delilbaşı L, Oogenezis, Oosit Toplama Prosedürü, Oosit Morfolojisi in vitro Maturasyon, In: Delilbaşı L.(Ed). IVF laboratuvar Yöntemleri, 2007, 85-86.
 16. Eroschenko VP. Di Fiore Histoloji atlası; Fonksiyonel ilişkileriyle, 9. Baskıdan çeviri, (Çev. Ed. Prof. Dr. Ramazan Demir), 2001; 300-9.
 17. Gosden RG, Oogenesis as a foundation for embryogenesis, Mol Cell Endocrinol, 2002; 186: 149-53.
 18. Telfer E. Natural history of the mammalian oocyte. Reproductive BioMedicine Online. 2007; 15: 288-95.
 19. Kierszenbaum A L (Ed): Histoloji ve Hücre Biyolojisi, Follikül gelişimi ve Menstrual Döngü (siklus) (Çev. R. Demir), Palme Yayıncılık, Ankara, 2006; 566-72.
 20. Uzumcu M, Zachow R. Developmental exposure to environmental endocrine disruptors: consequences within the ovary and on female reproductive function. Reprod Toxicol 2007; 23: 337-52.
 21. Russel DL and Robker RL. Molecular mechanism of ovulation; coordination through the cumulus complex. Human Reproduction Update, 2007; 13(3); 289-312.
 22. Shier D, Butler J, Lewis R, Human Anatomy and Physiology, 9th edition, The McGraw-Hill 2001; 9: 34-9.
 23. De La Fuente R, Eppig JJ. Transcriptional activity of Mouse oocyte genom: companion granulosa cell modulate transcription and chromatin remodeling. Dev Biol, 2001;229; 224-36.
 24. Wu YL, Chuang H, Kou YR et. Al. Regulation of LH Receptor and PGF2 α Receptor Signaling by the Regulator of G Protein Signaling 2 (RGS2), n Human and Mouse Granulosa Cells. Chinese Journal of Physiology, 2008; 51(5); 282-91.
 25. Sela AS, Chorev E et al. Mitogen-activated protein kinase mediates luteinizing hormone-induced breakdown of communication and oocyte maturation in rat ovarian follicles, Endocrinology, 2005; 146; 1236-44.
 26. Cottom J, Slavador LM and Maizels ET et al. Follicle-stimulating hormone activates extracellular signal-regulated kinase but not extracellular signal-regulated kinase kinase through a 100-kda phosphotyrosine phosphatase. J Biol Chem, 2003; 278; 7167-79.

27. MacLean JA, Wilkinson MF. The RhoX genes. *Ann NY Acad Sci*, 2010; 1120: 72-83.
28. Cha KY and Chian RC. Maturation in vitro of immature human oocytes for clinical use. *Hum Reprod. Update*, 1993; 4; 103-20.
29. Sriraman V, Sharma SC and Richards Js Transactivation of progesterone receptor gene in granulosa cells: evidence that Pp1/Sp3 binding sites in the proximal promoter play a key role in LH inducibility. *Mol Endocrinol*, 2003; 17: 436-49.
30. Russel DL, Doyle KMh and Gonzales RI et al. Egr-1 induction in rat granulosa cells by FSH and luteinizing hormone: combinatorial regulation by transcription factors cyclic adenosine 3,5-monophosphate regulatory binding protein, serum response factor, spl, and early growth response factor-1. *Mol Endocrinol*, 2003; 17: 520-33.
31. Ohnishi J, Ohnishi E and Shibuya H, Takahashi. Functions for proteinases in the ovulatory process. *Biochim Biophys Acta, Protein Proteomics*, 2005; 10: 119-33.
32. Mazaud S, Guigon C.J, Lozach A, Coudouel N, Forest M.G, Coffigny H. et. al. Establishment of the reproductive function and transient fertility of female rats lacking primordial follicle stock after fetal gamma-irradiation. *Endocrinology* 2002; 143(12): 4775-87.
33. McGee E.A. , Hsueh A.J. Initial and cyclic recruitment of ovarian follicles. *Endocr Rev* 2000; 21(2): 200-14.
34. Gaytan F, Morales C, Bellido C, Aguilar E, Sanchez-Criado J.E. Ovarian Follicle Macrophages: Is Follicular Atresia in the Immature Rat a Macrophage-Mediated Event? *Biol Reprod* 1998; 58: 52-9.
35. Allen E. The oestrous cycle in the Mouse. *Amer J Anat* 1922; 30: 297-371.
36. Nelson J.F, Felicio L.S, Randall P.K, Sims C, Finch C.H. A longitudinal study of estrous cyclicity in aging C57BL/6J Mice: I. Cycle frequency, Length and vaginal cytology. *Biol Reprod* 1982; 27: 327-39.
37. Safranski T.J, Lamberson W.R, Keisler D.H. Correlations among three measures of puberty in mice and relationships with estradiol concentration and ovulation. *Biol Reprod* 1993; 48: 669-73.
38. Snell GD. Reproduction. In: Snell GD(Ed). *Biology of Mouse*. Second edition. USA. Dover Publications; 1956; 55-89.
39. Petroianu A, Vasconcellos L.S, Alberti L.R, Nunes M.B. The influence of venous drainage on autologous ovarian transplantation. *J Surg Res* 2005; 124:175-9.

40. Champlin A. K., Dorr D.L. Determining the stage of the estrous cycle in the Mouse by the appearance of the vagina. *Biol Reprod* 1973, 8: 491-4.
41. Campbell CS, Ryan KD, Schwartz NB. Estrous cycles in the Mouse: relative influence of continuous light and the presence of male. *Biol. Reprod* 1976; 14: 292-9.
42. Rao R.P, Kaliwal B.B. Monocrotophos induced dysfunction on estrous cycle and follicular development in mice. *Ind Health* 2002; 40: 237-44.
43. Spornitz U.M., Socin C.D. , Draavid A.A. Estrous stage determination in rats by means of scanning electron microscopic images of uterine surface epithelium. *Anat Rec* 1999; 254:116- 26.
44. Bayer AI, Wiskind AK. Adnexal Torsion: can the adnexa be saved? *Am J Obstet Gynecol* 1994;171(6):1506-10.
45. Nissen ED, Kent DR, Nissen SE, Feldman BM. Unilateral tuboovarian auto amputation. *J Reprod Med* 1977;19(3):151-3.
46. Cass DL. Ovarian torsion. *Semin Pediatr Surg* 2005;14(2):86-92.
47. Mazouni C, Bretelle F, Ménard JP, Blanc B, Gamberre M. Diagnosis of adnexal torsion and predictive factors of adnexal necrosis]. *Gynecol Obstet Fertil* 2005;33(3):1026-7.
48. Comerci JT Jr, Licciardi F, Bergh PA, Gregori C, Bren JL. Mature Cystic Teratoma: a clinicopathologic evaluation of 517 cases and review of the literature. *Obstet Gynecol* 1994;84(1):22-8.
49. Antoniou N, Varras M, Akrivis C, Kitsiou E, Stefanaki S, Salamalekis E. Isolated torsion of the fallopian tube: a case report and review of the literature. *Clin Exp Obstet Gynecol* 2004; 31(3):235-8.
50. Breech LL, Hillard PJ. Adnexal torsion in pediatric and adolescent girls. *Curr Opin Obstet Gynecol* 2005;17(5):483-9.
51. Oelsner G, Cohen SB, Soriano D, Admon D, Mashiach S, Carp H. Minimal surgery for the twisted ischaemic adnexa can preserve ovarian function. *Hum Reprod* 2003; 18 (12): 2599-602.
52. Houry D, Abbott JT. Ovarian Torsion: a fifteen year review. *Ann Emerg Med* 2001;38(2):156-9.
53. Kimura I, Togashi K, Kawakami S, Takakura K, Mori T, Konishi J. Ovarian Torsion: CT and MR imaging appearances. *Radiology* 1994; 190(2):337-41.
54. Albayram F, Hamper UM. Ovarian and adnexal torsion: spectrum of sonographic

- findings with pathologic correlation. *J Ultrasound Med* 2001;20(10):1083-9.
55. Zweizig S, Perron J, Grubb D, Mishell DR Jr. Conservative management of adnexal torsion. *Am J Obstet Gynaecol* 1993;168(6):1791-5.
56. Köse F, Turan T. [Pelvic masses and adnexal torsion]. *Turkiye Klinikleri J Surg Med Sci* 2006;2(24):78-82.
57. Oelsner G, Shashar D. Adnexal torsion. *Clin Obstet Gynecol* 2006;49(3):459-63.
58. Aydemir, O, ve Çelebi, S., 2002. Deneysel retinal iskemi ve reperfüzyon oluşturulan kobaylarda vitamin E türevlerinin glutatyon düzeyine etkisi. *Fırat Üniversitesi Sağlık Bilimleri Dergisi*, 16(3-4): 257-61.
59. Ishihara, M., and Nacano, T., Postischemic reperfusion in the eye of young and aged rats. *Jpn J Physiol*, 2000: 50; 125-32.
60. Osborne, N.N., Casson, R.J., Wood, J.P.M., Chidlow, G., Graham, M, and Melena, J, Retinal ischemia: mechanism of damage and potential therapeutic strategies. *Prog. in Retinal and Eye Research* 2004: 23: 91-147
61. Barry, M.C, and Grace, P.A., Ischemia-reperfusion injury. *Surgery*, 1997: 11: 68-72.
62. Kumar V, Cotran R., Robbins .L. *Basic Pathology*. 6th edition. 2000:6-10, 30-6.
63. Çelebi S., Dilsiz, N., Yılmaz T., ve Kukner, A.S., Effects of melatonin, vitamin E and octreotide on lipid peroxidation during ischemia- reperfusion in the guinea pig. *Eur J*, 2002: 12(2): 77-83.
64. Baykal, Y, ve Kocabalkan F., Serbest radikaller ve hücre hasarı yapma mekanizmaları. *Sendrom*, 2000: 31-38.
65. Poli, G, Albano E, and Dianzani M.U, *Free Radicals: From Basic Science to Medicine*. Birkhauser, Basel (Switzerland), 1993: 47-8.
66. Otamiri T. Oxygen radicals, lipid peroxidasyon, and neutrophil infiltration after small intestinal ischemia and reperfusion. *Surgery* 1989;105:593-7.
67. Musemeche CA, Henning SJ, Baker L. İnflammatory enzyme composition of the neonatal rat intestine: İmplications for susceptibility to ischemia. *J PedSurg* 28: 778- 91.
68. Koltuksuz U., Özen S., Uz E., Aydınç M., Karaman A., Gültek A., Akyol Ö., Gürsoy MH., Aydın E. CAPE prevents reperfusion injury in rats. *J Ped Surg*. 1999: 34(10) 1458- 62.
69. Schoenberg MH. Reperfusion injury after intestinal ischemia. *Crit Care Med* 1993: 21: 1376- 86.

70. Van Ye TM., Roza AM., Pieper GM. İnhibition of intestinal lipid peroxidation does not minimize morphologic damage. *J Surg Res.* 1993; 55: 553-8.
71. Kayalı R., Çakatay U. Basic mechanisms of protein oxidation. *Cerrahpaşa J med* 2004; 35: 83-9.
72. Lefer AM., Lefer DJ. Pharmacology of the endothelium in ischemia reperfusion and circulatory shock. *Annu Rev Pharmacol Toxicol* 1993; 33: 71-90.
73. Moncado S., Vane JR., Arachidonic acid metabolites and the interactions between platelets and blood vessel walls. *N Engl J Med* 1979; 300: 1142-7.
74. Murad F. Cyclic guanosine monophosphate as a mediator of vasodilation. *J Clin Invest* 1986; 78,1-5.
75. Palmer RMJ., Ferrige AG., Moncado S. Nitric oxide release accounts for the biological activity of endothelium-derived relaxing factor. *Nature* 1987; 327: 524-6.
76. Halliwell B, Oksidative stress, nutrition and health. Experimental strategies for optimization of nutritional antioxidant intake in humans. *eFree Radical Res.* 1996; 25:57-74.
77. Tamer L, Polat G, Eskanderi G., Ercen B., ve Atik U, Serbest radikaller. *Mersin Üniversitesi Tıp Fak. Dergisi*, 2000; 1: 52-8.
78. Bruckdorfer K.R, Lipids and Cancer. *Proc. Roy. Soc. Med.* 1987; 80: 713-4.
79. Uysal M., Serbest radikaller, lipid peroksidleri ve organizmada prooksidan antioksidan dengeyi etkileyen koşullar. *Klinik Gelişim*, 1998; 11: 336-41. 87 ile aynı
80. Halliwell B, Reactive Oxygen Species in Living System: Source, Biochemistry and Role in Human Disease. *The Am. J. Med.* 1991; 91: 145-215.
81. Erden M. Serbest Radikaller. *T.Klin. Tıp Bilimleri Dergisi.* 1992; 12: 201-7.
82. Beckman JS., Chen J., Ischiropoulos H., Crow JP. Oxidative chemistry of peroxynitrite *Meth Enzymol* 1994; 233:229-40.
83. Carden D.L., Granger D.N. Pathophysiology of ischemia-reperfusion injury. *J Pathol* 2000; 190:255-66.
84. Collard C.D, Gelman S. Pathophysiology, clinical manifestations and preventations of ischemia-reperfusion injury. *Anesthesiology* 2001; 94: 1133-8.
85. Cantürk N.Z., Sayek İ. Cerrahi araştırma kitabı. Nobel tıp kitabevleri 2005
86. Gabbe S, et al. *Obstetrics: normal and problem pregnancies*, Saunders, Philadelphia 2012; 6:400-49
87. Larson, R.A. 1988. The antioxidants of higher plants. *Phytochemistry.* 27(4); 969-

78.

88. Laden BP, Porter TD. Inhibition of human squalene monooxygenase by tellurium compounds: evidence of interaction with vicinal sulfhydryls. *J Lipid Res* 2001; 42: 235-40.
89. Fernandez V., Simitzu K. Effects of hyperthyroidism on rat liver Glutathione Metabolism. 1991; 129(1): 85-91
90. Frankel EN, Waterhouse AL, Kinsella JE. Inhibition of human LDL oxidation by resveratrol. *Lancet* 1993; 34: 1103-4.
91. Chanvitayapongs S, Draczynska-Lusiak B, Sun AY. Amelioration of oxidative stress by antioxidants and resveratrol in PC12 cells. *Neuroreport* 1997; 8: 1499-502.
92. Ozkan OV, Yuzbasioglu MF, Ciralik H, et al. Resveratrol, a natural antioxidant, attenuates intestinal ischemia/reperfusion injury in rats. *Tohoku J Exp Med.* 2009 Jul; 218(3): 251-8.
93. Burkitt, M.J. *Prog. Reac. Kin. Mech.*, 2003; 28: 75-103.
94. Duthie, G.G., Wahle, K.W.J. and James, W.P.T. 1989. Oxidants, antioxidants and cardiovascular disease. *Nutr. Res. Rev.* 2; 51-62.
95. De la Lastra CA, Villegas I. Resveratrol as an antioxidant and pro-oxidant agent: mechanisms and clinical implications. *Biochem Soc Trans.* 2007; 35: 1156-1160.
96. Laden Bellanti JA, Kadlee JV, Escobar-Guotomez A. Cytokines and the immun response. *Pediatr Clin North Am* 1994;41:597-623.
97. Burkitt MJ, Duncan J. Effects of trans-resveratrol on copper-dependent hydroxyl-radical formation and DNA damage: evidence for hydroxyl-radical scavenging and a novel, glutathione-sparing mechanism of action. *Arch Biochem Biophys.* 2000 Sep 15; 381(2): 253-63.
98. Behrman RE, Vaughan VC, Nelson WE. *Nelson Textbook of pediatrics.* Philadelphia: WB Saunders Co. 1987; 422-7.
99. Oppenheim JJ, Matsushyima K, Yoshimura T, Leonard EJ, Neta R. Relationship between interleukin1 (IL-1), Tumor necrosis faktor (TNF) and neutrophil attracting peptide (NAP-1) *Agent Actions* 1989;26:1340-1.
100. Damas P, Reuter CA, Gysen P. Tumor necrosis faktor and interleukin 1 serum levels during severe sepsis in humans. *Crit-Care-Med* 1989;17:975-8.
101. Stites DP, Terr AI. *Basic and clinical immunology* third ed. Connecticut: Appleton and Lange Co:1991; 78-92.

- 102.**Old LJ. Tumor necrosis factor (TNF) *Science* 1985;230:630-1.
- 103.**Atkins E. Pathogenesis of fever. *Physiol Rew* 1960;40:580-646.
- 104.**Dinarello CA, Renfer L, Wolff SM. Human leukocyticpyrogen: Purification and developmentof a radioimmunoassay. *Proc Natl Acad Sci USA* 1977;74:4624-7.
- 105.**Tewari A, Buhles WC Jr. Preliminary report: Effects of IL-1 on platelet counts. *Lancet* 1990;336:712-3.
- 106.**Dinarello CA. Interleukin-1 and interleukin 1 antagonism. *Blood* 1991;77:1627-8.
- 107.**Koenig A, Muehlbauer RC. TNF and IL-1 stimulatie bone resorption in vivo as measured by 3-H tetracycline excretion from prelabeled mice. *J Bone Miner Res* 1988;3:621-2.
- 108.**Mrosovsky N, Monoly LA, Conn CA: Anorexic effects of IL-1 in the rat. *Am J Physiol*1989;257:1315-6.
- 109.**Arend WP, Dayer JM. Cytokines and Growth factors. *Arthritis and Allied Conditions*, Philadelphia, PA, USA 1993;227-47.
- 110.**Akira S, Toga, Kishimoto T. IL-6 in biology and medicine. *Advances in Immunology*. Academic Press New York, 1993; Vol 54.
- 111.**Roitt I, Brostoff J, Male D. *Immunology*. UK: Mosby Ltd; 2001; 6
- 112.**Mukaido N, Horado A, Matsushimo K. A novel leukocyte chemotactic and activating cytokine, interleukin-8 (IL-8). *Cancer Treat Res*. 1995;80:261-8.
- 113.**Kevin N. Couper, Daniel G,Blound and Eleonur M.Riley *The journal of immunology*, 2008
- 114.**Yilmaz H, Şahin S, Sayar N, et al. Effects of folic acid and N-acetylcysteine on plasma homocysteine levels and endothelial function in patients with coronary artery disease. *Acta Cardiol* 2007; 62: 579-85.379
- 115.**Millea PJ. N-Acetylcysteine: Multiple clinical applications. *Am Fam Physician* 2009; 80: 265-9.
- 116.**Flora SJS. Structural, chemical and biological aspects of antioxidants for strategies against metal and metalloid exposure. *Oxidative medicine and cellular longevity* 2009; 2: 191-206.
- 117.**Bank MF, Stipanuk MH. The utilization of N-acetylcysteine and 2-oxothiazolidine-4-carboxylate by rat hepatocytes is limited by their rate of uptake and conversion to cysteine. *J Nutr* 1994; 124: 378-87.
- 118.**Man Mirja-Liisa A. N-acetylcysteine - passe - partout or much ado about nothing? *Br J Clin Pharmacol* 2006; 61: 5-15

- 119.** Aruoma OI, Halliwell B, Hoey BM, Butler J. The antioxidant action of N-acetylcysteine: Its reaction with hydrogen peroxide, hydroxyl radical, superoxide, and hypochlorous acid. *Free Radic Biol Med* 1989; 6: 593-7.
- 120.** Cuzzocrea S, Reiter RJ. Pharmacological action of melatonin in shock, inflammation and ischemia/reperfusion injury. *Eur J Pharmacol* 2001; 426: 1-10.
- 121.** Stewart S, Ryan C, Poropat S. Managing patients with acute myocardial ischemia and reperfusion injury with N-acetylcysteine. *Dimens Crit Care Nurs.* 1997; 16: 122-31.
- 122.** Dixon BS, Beck GJ, Vazquez MA; et al. (2009). "Effect of dipyridamole plus aspirin on hemodialysis graft patency". *N Engl J Med* 360 (21): 2191–201.
- 123.** Brown DG, Wilkerson EC, Love WE (March 2015). "A review of traditional and novel oral anticoagulant and antiplatelet therapy for dermatologists and dermatologic surgeons". *Journal of the American Academy of Dermatology* **72** (3): 524–34.
- 124.** Russell TL, Berardi RR, Barnett JL, O'Sullivan TL, Wagner JG, Dressman JB. pH-related changes in the absorption of "dipyridamole" in the elderly. *Pharm Res* 1994; 11: 136–43.
- 125.** Abali, R., et al., Protective effect of infliximab on ischemia/reperfusion injury in a rat ovary model: biochemical and histopathologic evaluation. *Eur J Obstet Gynecol Reprod Biol*, 2013; 171(2): 353-7.
- 126.** Sahin, F.K., et al., Protective effect of aprotinin on ischemia-reperfusion injury in rat ovary. *J Obstet Gynaecol Res*, 2008; 34(5): 794-800.
- 127.** Buyukhatipoglu, H., et al., Oxidative stress increased in healthcare workers working 24-hour on-call shifts. *Am J Med Sci*, 2010; 340(6): 462-7.
- 128.** Sayyah-Melli, M., et al., The effect of erythropoietin against oxidative damage associated with reperfusion following ovarian detorsion. *Eur J Obstet Gynecol Reprod Biol*, 2012; 162(2): 182-6.
- 129.** Kara, M., et al., The effect of edaravone on ischemia-reperfusion injury in rat ovary. *Eur J Obstet Gynecol Reprod Biol*, 2012; 162(2): 197-202.
- 130.** Mareta M, T.Š., Bujdoš M, Tóth Š Jr, Jonecová Z, Veselá J., Alterations of epithelial layer after ischemic preconditioning of small intestine in rats. *J Mol Histol*, 2012; 43(2): 171-8.

131. Aksin M, I.A., Vural M, Gul Hilali N, Camuzcuoglu A, Camuzcuoglu H, Aksoy N., Does a risky outcome of antenatal screening test indicate oxidative stress? *J Matern Fetal Neonatal Med.*, Early Online: 2013; 1-5.
132. Bozkurt, S., et al., Selenium has a protective effect on ischemia/reperfusion injury in a rat ovary model: biochemical and histopathologic evaluation. *Journal of Pediatric Surgery*, 2012; 47(9): 1735-41.
133. Diplock, A. 1998. Healty lifestyles nutrition and physical activity: Antioxidant nutrients. ILSI Europe concise monograph series, 59 p., Belgium.
134. Naunyn Schmiedebergs *Arch Pharmacol*. 2016 Apr; 389(4):361-8.
135. Kurtuluş H, Eskiocak S, Tütüncüler F, Ba aran Ü.N, Gülen . Sistemik Hipoksi Geliştirilmi Yenidoğan Ratlarda N Asetilsistein Uygulamasının Etkileri. *Turkish Journal of Bichemistry*. 2003;28:40-44.
136. Sun Z, Lasso A, Olanders K, Deng X, Andersson R. Gut barrier permeability, reticuloendothelial system function and protease inhibitor levels following intestinal ischaemia and reperfusion effects of pretreatment with N-acetyl-L-cysteine and indomethacin. *Dig Liver Dis*. 2002; 34: 560-9.
137. Çay A, Alver A, Küçük M, I k O, Emina ao lu MS, Karahan SC, De er O. The Effects of N-Aceyylcystein on Antioxidant Enzyme Activities in Experimental Testicular Torsion. *J Surg Res*. 2006;10:20-18.
138. Demir S, nal-Erden M. Pentoxifylline and N-acetylcysteine in hepatic ischemia/reperfusion injury. *Clin Chim Acta*. 1998; 275: 127-35.
139. *Int J Cardiol*. 2014 Oct 20;176(3):822-7. doi: 10.1016/j.ijcard.2014.08.013. Epub 2014 Aug 9.
140. Roysommuti S, Azuma J, Takahashi K, Schaffer S. Taurine cytoprotection: From cell to system. *J Physiol Sci* 2003; 16: 17-27.
141. Correspondence to Italo Biaggioni, MD, 1500 21st Ave S, Suite 3500, Clinical Trials Center, Vanderbilt University, Nashville, TN 372-12
142. Atkuri KR, Mantovani JJ, Herzenberg LA, Herzenberg LA. N-acetylcysteine - a safe antidote for cysteine/glutathione deficiency. *Curr Opin Pharmacol* 2007; 7: 355-9.
143. Derendorf H, VanderMaelen CP, Brickl R-S, MacGregor TR, Eisert W. "Dipyridamole" bioavailability in subjects with reduced gastric acidity. *J Clin Pharmacol* (2005) 45, 845–50