



**T.C.  
BAŞKENT ÜNİVERSİTESİ TIP FAKÜLTESİ  
PATOLOJİ ANABİLİM DALI**

**PROLİFERATİF VE NONPROLİFERATİF GLOMERÜLOPATİLERDE  
HIF-1  $\alpha$ , GLUT-2 VE VEGF EKSPRESYONLARININ PROGNOSTİK ÖNEMİ**

**UZMANLIK TEZİ  
Dr. Aydan KILIÇARSLAN**

**ANKARA - 2007**



T.C.  
BAŞKENT ÜNİVERSİTESİ TIP FAKÜLTESİ  
PATOLOJİ ANABİLİM DALI

**PROLİFERATİF VE NONPROLİFERATİF GLOMERÜLOPATİLERDE  
HIF-1  $\alpha$ , GLUT-2 VE VEGF EKSPRESYONLARININ PROGNOTİK ÖNEMİ**

**UZMANLIK TEZİ**  
**Dr. Aydan KILIÇARSLAN**

**TEZ DANIŞMANI**  
**Doç. Dr. B. Handan ÖZDEMİR**

**ANKARA – 2007**

29.05.2006 tarih ve KA06/139 nolu sayı

Bu tez çalışması Başkent Üniversitesi Araştırma Fonu tarafından desteklenmiştir.

## TEŞEKKÜR

Başkent Üniversitesi Patoloji Anabilim Dalında eğitimim süresince bilimsel, hoş görülü ve destekleyici bir ortam sağlayarak yetişmemde sonsuz emekleri geçen, onları tanıdığım ve onlardan eğitim aldığım için kendimi çok şanslı gördüğüm başta ana bilim dalı başkanımız Prof. Dr. Beyhan Demirhan olmak üzere değerli hocalarım Prof. Dr. Bülent Celasun'a, Doç. Dr. B. Handan Özdemir'e, Doç. Dr. Banu Bilezikçi'ye, Yrd. Doç. Dr. Ünser Arıkan'a, Yrd. Doç. Dr. Özlem Işıksaçan Özen'e ve Öğr. Gör. Dr. Nihan Haberal'a teşekkürü bir borç bilirim.

Tezimin her aşamasında büyük emeği geçen, bana her konuda yardımlarını ve bilimsel desteğini esirgemeyen Doç. Dr. B. Handan Özdemir'e en içten teşekkürlerimi sunarım.

Tez çalışmamda klinik bilgilerin toplanmasında yardımcı olan, Nefroloji Anabilim Dalı'nda üst ihtisas yapan, Uzm. Dr. Rengin Elsürer'e ve immünohistokimyasal boyamalarda yardımcı olan bölüm teknisyenimiz Büşra Okursoy'a ayrıca teşekkür ederim.

Dostluklarını paylaşmaktan ve birlikte çalışmaktan keyif aldığım tüm asistan arkadaşlarıma ve tüm personelimize tek tek teşekkür ederim.

Yaşamımın her döneminde hiç bir fedakârlıktan kaçınmayan aileme, bana her zaman destek veren sevgili eşime ve sabır için hayatımın ışığı kızıma çok teşekkür ederim.

Aydan Kılıçarslan

Haziran – 2007

## İÇİNDEKİLER

	Sayfa No
<b>TEŞEKKÜRLER</b> .....	<b>ii</b>
<b>İÇİNDEKİLER</b> .....	<b>iii</b>
<b>1. GİRİŞ ve AMAÇ</b> .....	<b>1</b>
<b>2. GENEL BİLGİLER</b> .....	<b>2</b>
2.1. Glomerülün yapısı .....	2
2.2. Glomerül boyutu.....	6
2.3. Endokapiller (intrakapiller) hipersellülarite .....	6
2.4. Kresentler (ekstrakapiller proliferasyon).....	8
2.5. Glomerüler viseral epitel hücreleri (podosit).....	10
2.6. Glomerüler mezangial hücreler .....	10
2.7. Mezangial interpozisyon.....	12
2.8. Mezangiölizis .....	12
2.9. Glomerüler sklerozis ve hyalinozis .....	14
2.10. Glomerüler bazal membran .....	14
2.11. Glomerüler Hastalıklar .....	16
2.12. Glomerül Hastalıklarının Patogenezi.....	17
2.13. Glomerül Hastalıklarında Görülen Klinik Tablolalar.....	19
2.14. Membranoproliferatif Glomerülonefrit (Mezangiokapiller glomerülonefrit).....	19
2.15. Fokal ve segmental glomerülonefrit (FSGS).....	31
2.16. Amiloidozis .....	41
2.17. “Hypoxia-inducible factor-1 $\alpha$ ” (HIF-1 $\alpha$ ) .....	49
2.18. “Glucose transporter tip-2” (GLUT-2).....	50
2.19. “Vasküler endotelial growth faktör” (VEGF) .....	51
<b>3. GEREÇ ve YÖNTEMLER</b> .....	<b>54</b>
3.1. Hastaların genel özellikleri ve takipleri.....	54
3.2. Histopatolojik inceleme.....	55
3.3. İmmünohistokimyasal inceleme .....	56
3.4. İstatiksel analiz .....	66
<b>4. BULGULAR</b> .....	<b>67</b>
<b>5. TARTIŞMA</b> .....	<b>73</b>
<b>6. ÖZET</b> .....	<b>77</b>
<b>7. KAYNAKLAR</b> .....	<b>78</b>

## GİRİŞ ve AMAÇ

Kronik böbrek hastalıklarında sebep ne olursa olsun hastalığın progresyonu belirleyen en önemli faktörler interstisyel fibrozis, tübüler atrofi ve glomerüler sklerozisdir. Bu patolojilerin oluşmasındaki temel faktör ise hipoksidir. Hipoksi sırasında hücrenin ve dokuların geliştireceği adaptasyon mekanizmaları organların yaşam sürelerini belirler.

Hipoksik ortamda tüm organlarda ve özellikle böbreklerde “Hypoxia-inducible factor-1 $\alpha$ ” (HIF-1 $\alpha$ ) ekspresyonu artmaktadır. HIF-1 $\alpha$  hücrelerin oksijen hemostazında anahtar görevinde bir mediatördür. Hücrelerin hipoksiye karşı geliştireceği adaptasyonda önemli rollere sahip olan genlerin ekspresyonunu düzenleyerek glukoz transport-2 (GLUT-2) ile hücrelerde glukoz transportunu, VEGF’ye bağlı anjiogenezisi, eritropoezisi, apoptozisi ve hücre proliferasyonunu indükler

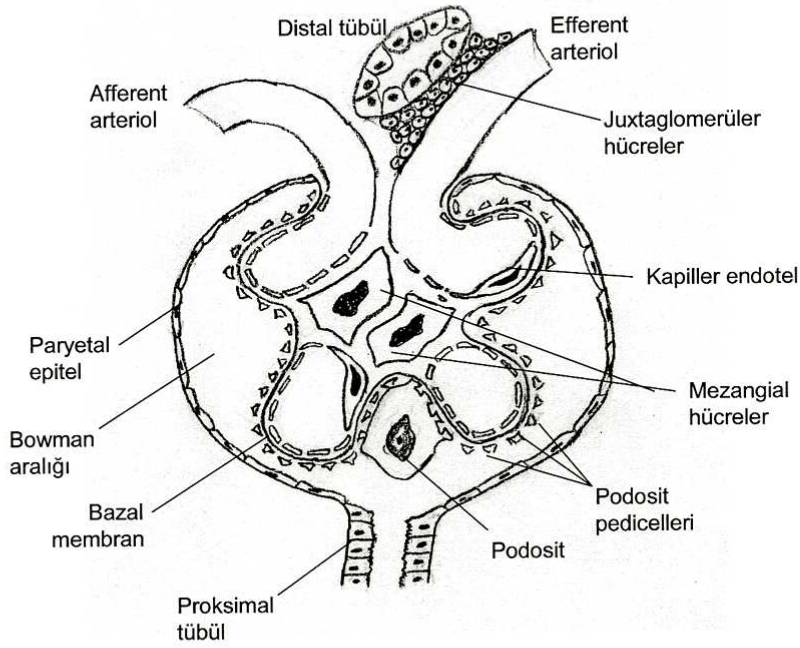
Deneysel olarak ratlarda oluşturulan glomerülonefritlerde HIF-1 $\alpha$  salınımının böbrekte koruyucu etkisi olduğu bildirilmiştir. Böbrekte bu koruyucu etkinin GLUT-2 ve VEGF ekspresyonundaki artışa sebep olarak yaptığı saptanmıştır. Ancak uzun süreli HIF uyarımının fibrozis gelişimine katkıda bulunabileceği öne sürülmüş olup bu konuda ve çok az çalışma yapılmıştır. Benzer şekilde HIF-1 $\alpha$ , GLUT-2 ve VEGF arasındaki ilişkinin böbrek hastalıklarının üzerine etkisini gösteren çalışma yapılmamıştır.

Bu nedenle biz bu çalışmada FSGS, MPGN ve amiloidozis gibi proliferatif ve nonproliferatif kronik glomerülonefrit hastalığı olan vakalarda HIF-1 $\alpha$ , GLUT-2 ve VEGF’ün ekspresyonlarının böbreğin prognozuna olan etkisini araştırmayı hedefledik.

## 2- GENEL BİLGİLER

### 2.1. Glomerülün Yapısı

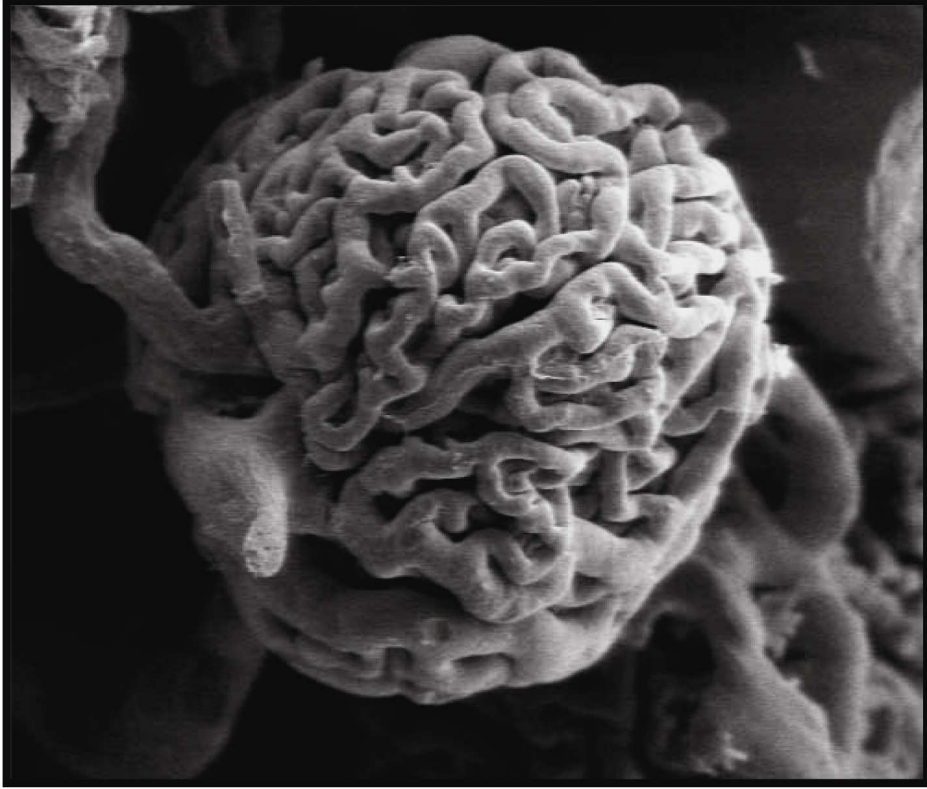
Glomerül, kanın süzüldüğü kapiller yumaktan ve onu çevreleyen kapsülden (Bowman kapsülü) oluşur (1) (Şekil 2.1). Afferent arteriyol Bowman kapsülü içinde dallanarak ve anastomozlaşarak kapiller yumağı meydana getirir (Şekil 2.2-2.3). Bowman kapsülünün viseral ve pariyetal iki yaprağı ve bunlar arasında plazma filtratının toplandığı Bowman aralığı (idrar boşluğu) vardır (2, 3).



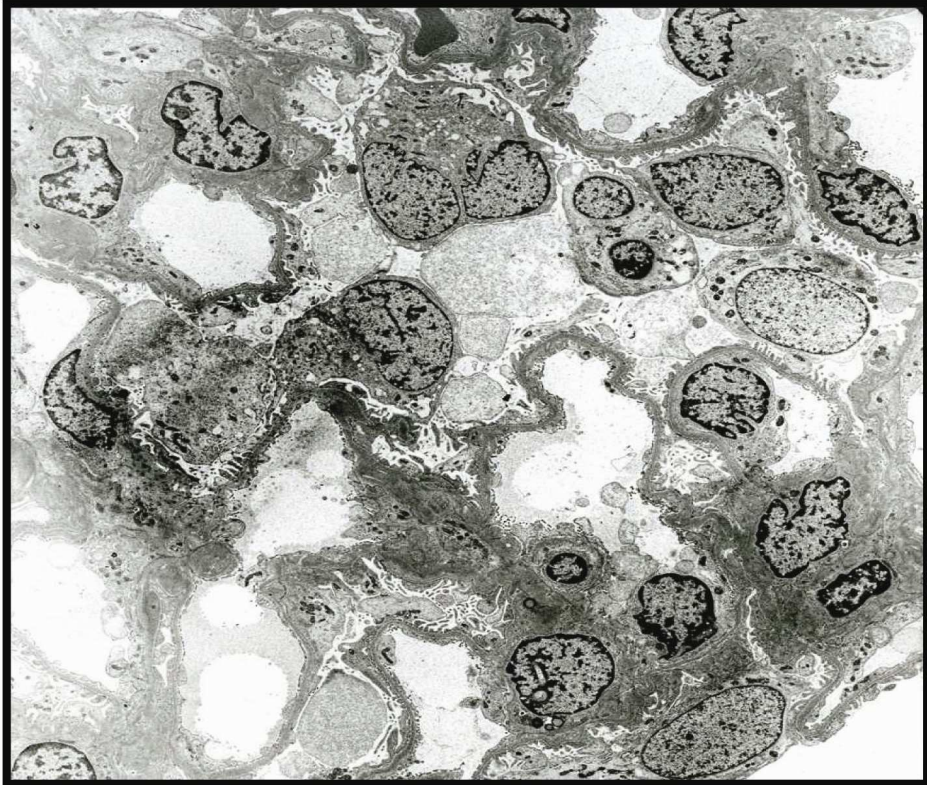
Şekil 2.1 - Glomerülün şematik görünümü

Kapsülün pariyetal yaprağı; proksimal tübül ile devamlılık gösteren tek sıra epitel tabakasından oluşur. Viseral yaprağı ise “podosit” adını alır (Şekil 2.4). Podositlerin sitoplazması kollar halinde, kapillerlere doğru uzanır ve bu kollardan daha ince olarak ayaklı çıkıntılar (foot proces, pedicels) oluşur (Şekil 2.5). Ayaklı çıkıntılar kapiller bazal membran ile direkt temasta olup aralarında kalan boşluklar filtrasyon deliklerini (slit porlar) oluşturmaktadır (4,5) (Şekil 2.6).

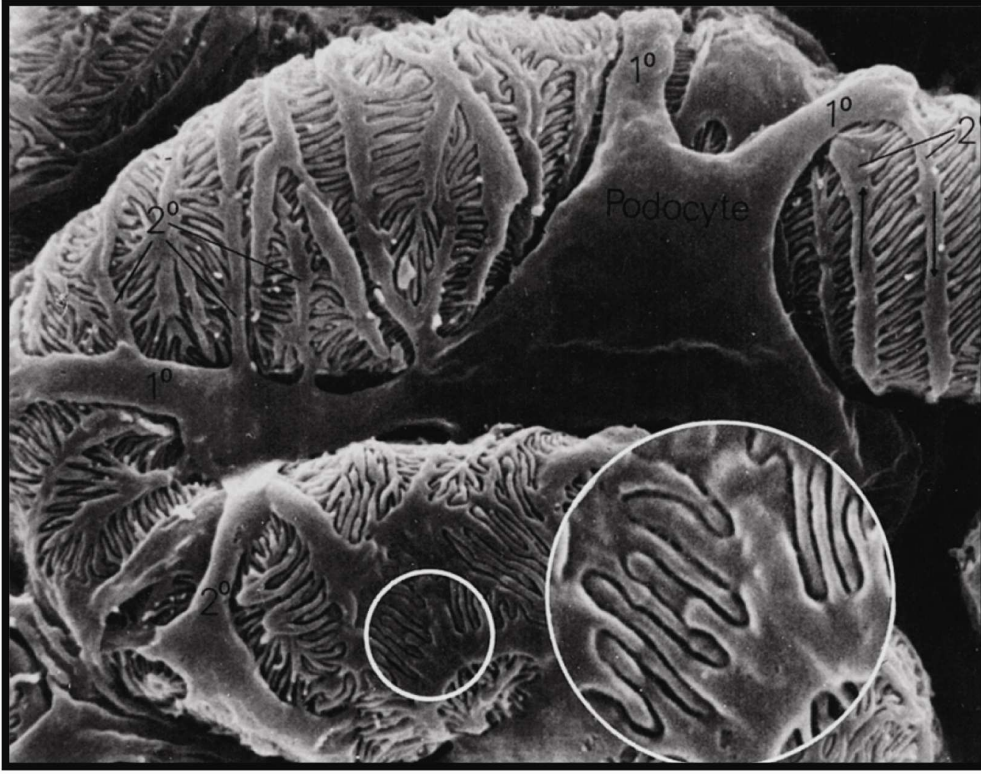
Bowman aralığının proksimal tübülün-proksimal segmentine açıldığı yere “üriner pole” denir. Bu kutubun zıt konumdaki kutbuna ise “vasküler pole” adı verilir. Burada afferent ve efferent arteriyoller ile juxtaglomerüler hücreler bulunur. Glomerüler kapillerler 5-7 lobül oluşturur.



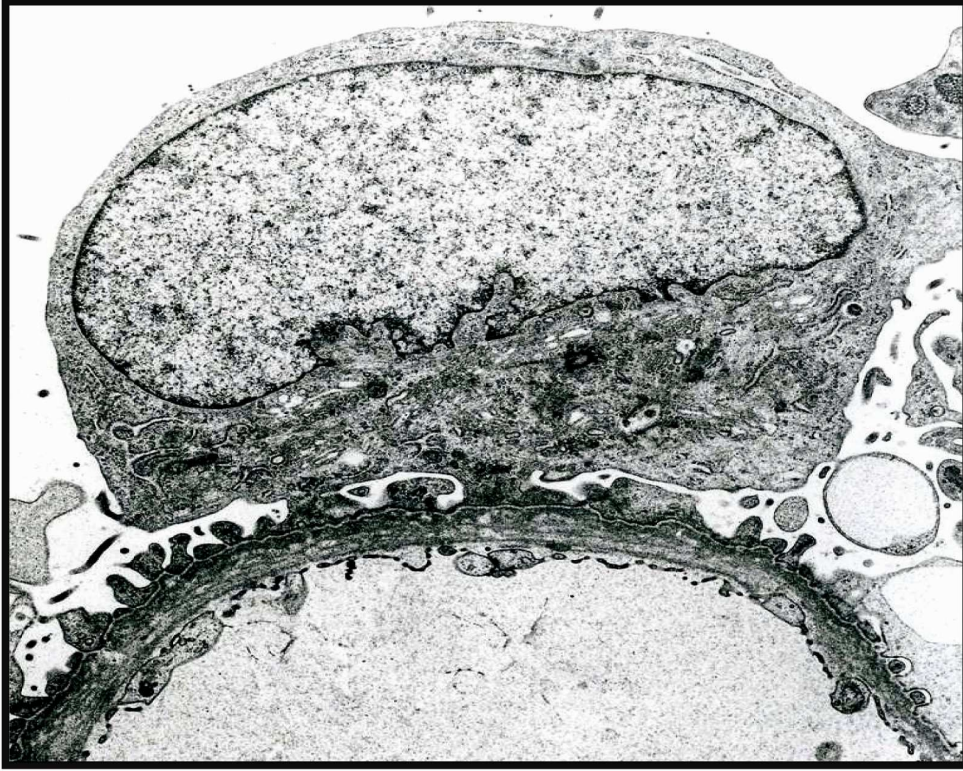
Şekil 2.2: Normal glomerülün scanning elektron mikroskopik görünümü.



Şekil 2.3: Normal glomerülün transmission elektron mikroskopik görünümü.

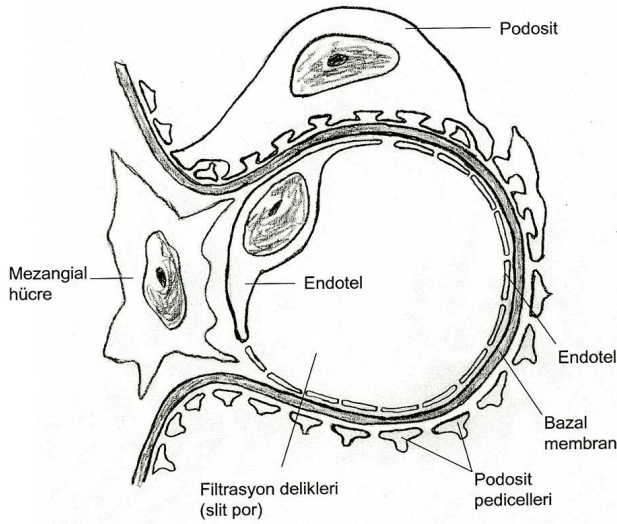


**Şekil 2.4:** Scanning elektron mikroskobunda kapiller loopları saran podosit hücreleri ve ayaklı çıkıntılarının görünümü.



**Şekil 2.5:** Transmission elektron mikroskobunda glomerül bazal membranlarına doğru uzanan podosit hücrelerinin ayaklı çıkıntıları.

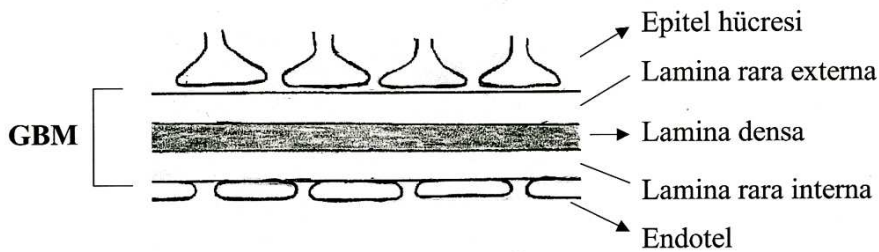




**Şekil 2.6** – Glomerül bazal membranının şematik görünümü.

Visseral epitel hücreleri, glomerülün bariyer fonksiyonunun korunmasında çok önemlidir (6). Mezangial hücre ve matris, glomerül kapiller duvarları arasında kalan interkapiller aralıkta bulunur ve glomerül yumağının kapillerleri arasında destek dokusu görevini yapar. Mezangial hücreler kasılma kabiliyetinde hücreler olup fagositoz, proliferasyon ve migratuvar özellikleri vardır. Patolojik düzeyde mezangial matris (sklerozis) artışına, growth faktör ile sitokinleri sekret ve sentez etme yeteneğine sahiptirler (7,8,9).

Endotel ile podosit arasında kalın bir glomerül bazal membran (GBM) yapısı vardır. Fenestreli endotellin döşediği glomerüler kapillerler, GBM ve podositlerin ayakları çıkıntıları “glomerül filtrasyon bariyeri”ni oluştururlar (Şekil 2.7). Ortasında, kalın, elektron geçirmeyen lamina densa tabakası ile etrafında, elektron geçiren ve daha ince nitelikte lamina rara externa (subepitelyal alan) ve lamina rara interna (subendotelyal alan) tabakaları bulunur. GBM kollajen (en sık tip IV), laminin, polianyonik proteoglikan (heparan sülfat) ve diğer glikoproteinleri içerir (7,8,9).



**Şekil 2.7-** Glomerül filtrasyon bariyeri.

Glomerüllerde plazma filtre edilerek ultrafiltrata dönüşür. GBM, moleküllerin boyutuna, şekillerine ve taşıdıkları elektrik yüke bağlı olarak moleküllerin geçişine izin verir. Kapiller duvar negatif yüke (polianyonik) sahip olması nedeni ile albumin gibi negatif (anyonik) yüklü proteinleri iter (10).

## 2.2. Glomerül boyutu

Erişkinlerdeki normal bir glomerüllerin boyutu yaklaşık olarak 200µm'dir. Glomerüllerin boyutu çeşitli nedenler ile büyüyebilir (Tablo 2.1). Glomerüler hipertrofi glomerüler zedelenmeye bağlı olarak gelişir, segmental ve global sklerozis ile sonuçlanır (11,12). Çocukların glomerülleri, erişkinlerinkine göre daha küçük boyutta ve daha kalabalık görünümündedir. Erişkinliğin ilk dönemine kadar glomerüller büyümeye devam ederler.

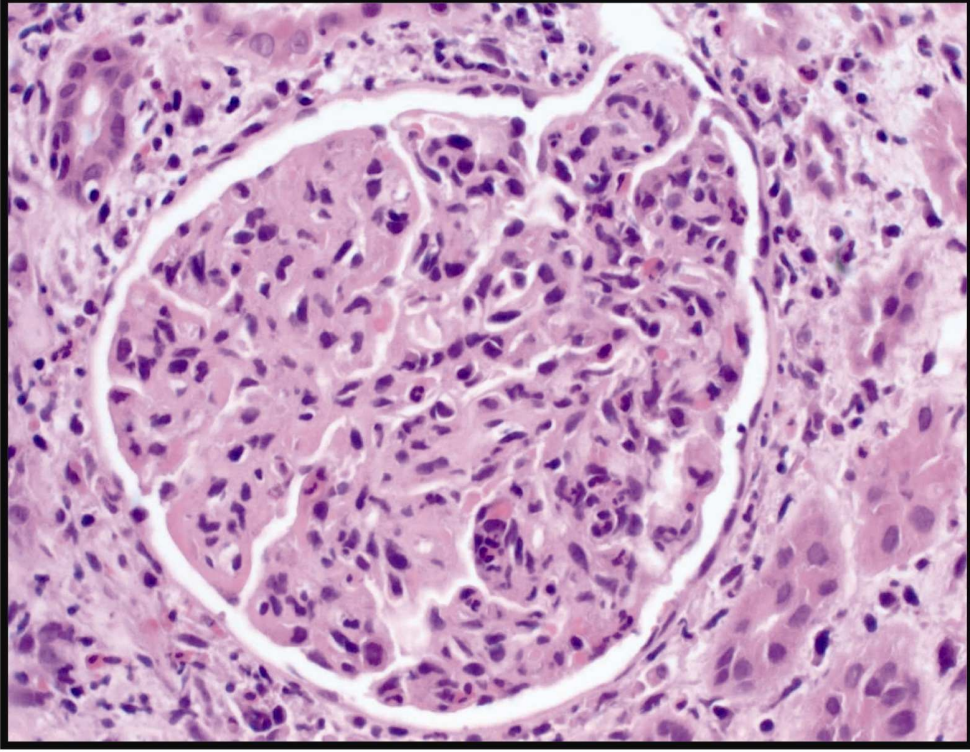
**Tablo 2.1** - Glomerüllerin boyutunun büyümesi ile ilişkili olan durumlar (2,13)

Glomerüler endokapiller hipersellülarite
Endokapiller proliferatif glomerülo nefritler
Lupus nefriti
Hücrelerin şişmesi ve ödem
Endokapiller proliferatif glomerülo nefritler
Trombotik mikroangiopatiler
Glomerüler kapiller konjesyon
Konjestif kalp yetmezliği
Orak hücreli anemi
Mezangial matriks artımı/infiltrasyon
Diffüz ve nodüler diabetik glomerülo sklerozis
Amiloid
İlerleyici membranoproliferatif glomerülo nefrit
Kompansatuar hipertrofi
Fokal segmental veya global glomerülo sklerozis
Postunilateral nefrektomi
Oligomeganefronia

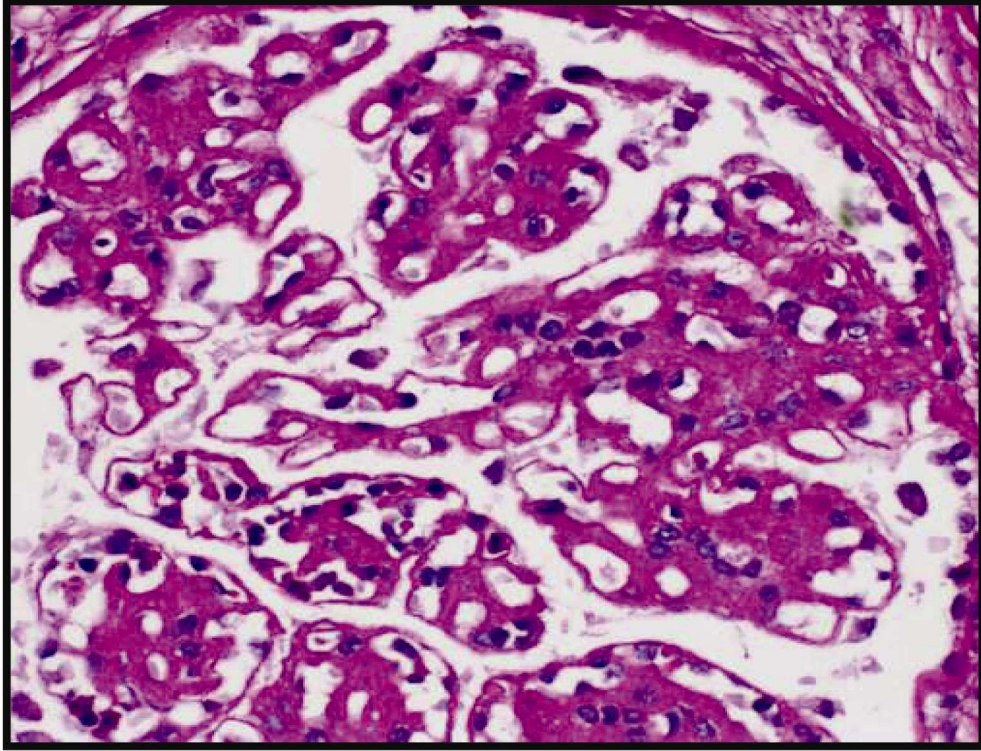
WHO, World Healty Organizasyon

## 2.3. Endokapiller (İntrakapiller) hipersellülarite

Glomerüler kapillerler sınırları içindeki hücrelerin sayısının artımı şeklinde tanımlanır. Glomerül kapiller endotel hücrelerinin şişmesi ve sayılarının artması sonucunda glomerül kapillerlerinin lümenleri daralır ve kapanır (Şekil 2.8). Bazen nötrofil lökositler ve monositlerde endokapiller hipersellülariteye katkıda bulunabilirler. Endokapiller proliferatif glomerülo nefritlerde mezangial hipersellülarite (bir mezangial alanda 4 veya daha fazla mezangial hücre ve/veya inflamatuvar hücrenin bulunması) bulgusu kesinlikle eşlik eder. Bu durum mezangioproliferatif glomerülo nefropatilerde görülen saf mezangial hipersellülariteden ayırt edilmelidir (14).



**Şekil 2.8:** Mezangial hücre proliferasyonu ve mezangial matriks artımı ile birlikte belirgin intrakapiller proliferasyon izlenmektedir. Kapiler loopların lümenleri hücre ile doludur ve bu looplarda lobulasyon görünümü meydana gelmiştir.



**Şekil 2.9:** Lobüler görünüm kazanan perifer looplarda daha belirgin olmak üzere bazal membranlarda belirgin kalınlaşma izlenmektedir.

Şiddetli intrakapiller proliferatif glomerülonefitlerde glomerüller yumak global olarak sellüeriteye bağılı büyür. Lobüler glomerülonefit paterni çeşitli durumlarda görülebilir (Tablo 2.2). Ayırıcı tanı yapabilmek için klinik, histolojik, morfolojik, immünofloresans ve elektron mikroskopik bulgulara ihtiyaç vardır (1,2,13-15).

**Tablo 2.2** - Artmış lobülasyon (yada nodüler görünüm) oluşturabilen glomerülopatiler (2).

Diffüz proliferatif glomerülonefit (örneğin lupus nefriti, WHO grade IV)
Akut postinfeksiyöz glomerülonefit
Membranoproliferatif glomerulonefit
Diabetik nodüler glomerüloskleroz
Amiloidosis
Hafif zincir depo nefropatisi
Ağır zincir depo nefropatisi
İdyopatik lobüler glomerülonefit

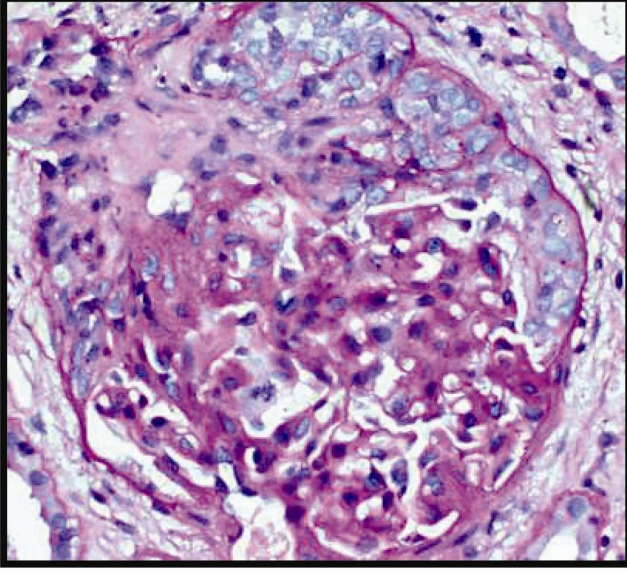
#### **2.4. Kresentler (Ekstrakapiller proliferasyon)**

Bowman aralığının en az bir alanını dolduran ve Bowman kapsülündeki hücrelerin (pariyetal epitel ve mononükleer hücreler ile karışık halde) ikiden daha fazla tabaka meydana getirecek şekilde, glomerülü yarım ay şeklinde sarması ile oluşan hücresel yapılardır. Polimorfonükleer lökositler ve fibrin gibi diğer elementler de eşlik edebilir. Kresentler içeriklerine uygun olarak sellüler, fibrosellüler ve fibröz olarak sınıflandırılmıştır (14,15) (Şekil 2.10-2.12).

“Kresentik glomerülonefit” terimi kullanabilmek için glomerüllerin %50’siden daha fazlasında kresent yapısının olması gerekir (15). Bu hastaların renal fonksiyonları hızlı bir şekilde bozulurarak hızlı bir şekilde son dönem böbrek yetmezliğine ilerlerler.

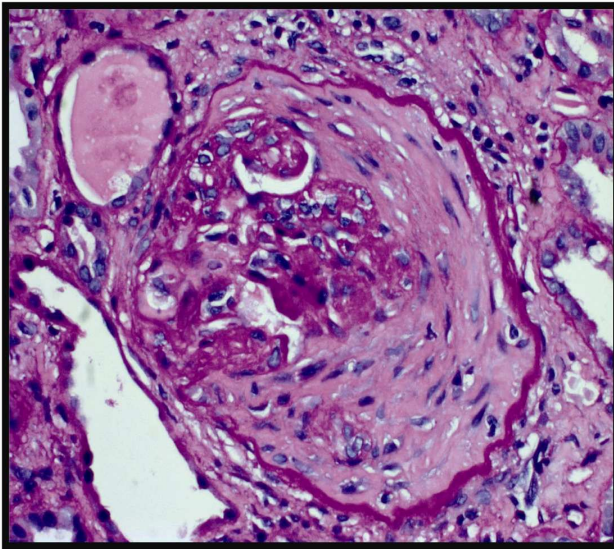
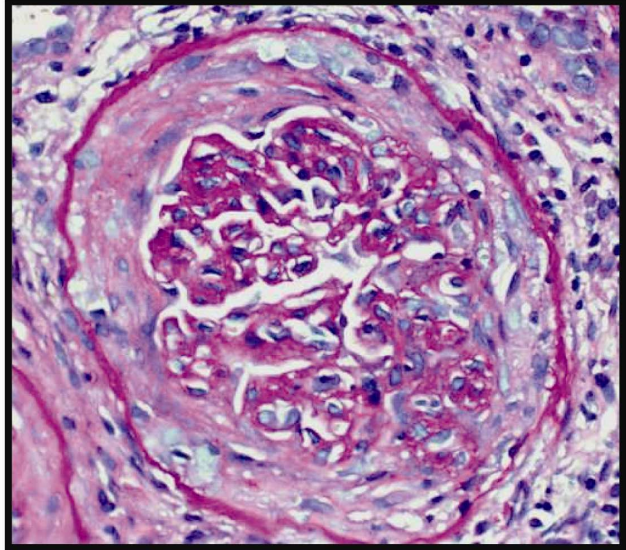
Kresentik glomerülonefitler üç başlık altında sınıflanmaktadır.

- 1- Anti glomerüler bazal membran antikoru aracılı hastalık
- 2- İmmün kompleks aracılı glomerülonefitin kresentik formu (örn; akut postinfeksiyöz glomerülonefit, lupus nefriti, IgA glomerülonefropatisi, lupus nefriti)
- 3- Pauci-immün glomerülonefit (hastaların çoğu bu gruptadır)



**Şekil 2.10:** Sellüler Kresent; yarım ay şeklinde belirgin ekstrakapiller proliferasyonu izlenmekte.

**Şekil 2.11:** Fibrosellüler kresent; kapiller yumağı çepeçevre saran ekstrakapiller proliferasyon ve buna eşlik eden fibrozis.



**Şekil 2.12:** Fibröz kresent; kapiller yumağı tamamen saran fibrozis.

Fibrosellüler ve fibröz kresentler tedaviye cevap vermeyebilirler. Hematoksilin ve eozin kesitlerinde fibröz kresent ile periglomerüler fibrozisin (Bowman kapsülünün etrafında fibrozisin olması) ayrılması zor olabilir. Periglomerüler fibrozis; kronik tübülointertisyel nefrit, nefrosklerozis ve belirgin intertisyel fibrozisin eşlik ettiği progresif renal hastalıklar ile beraberdir.

### **2.5. Glomerüler viseral epitel hücreleri (podosit)**

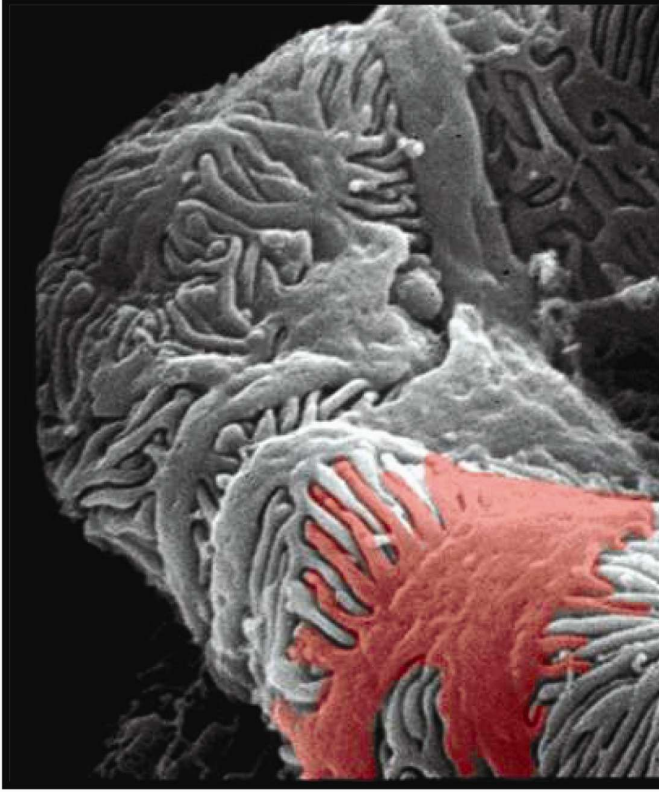
Podositlerin sitoplazmik uzantıları (ayaksı çıkıntılar) glomerül kapiller bazal membranlarını çevrelerler (Şekil 2.13-2.14). Proteinüri durumlarında; sitoplazmalarında şişkinlik, mikrovilluslarda transformasyon, ayaksı çıkıntılarda silinme (füzyon), silinme olan ayaksı çıkıntılarda sitoskeletal mikrofilamentlerde kondansasyon görülür. Genel olarak proteinürinin derecesi ile ayaksı çıkıntılardaki silinme doğru orantılıdır. Bu morfolojik bulgular reversibldir, proteinüri tedavi edilirse geriler (10, 16).

### **2.6. Glomerüler mezangial hücreler**

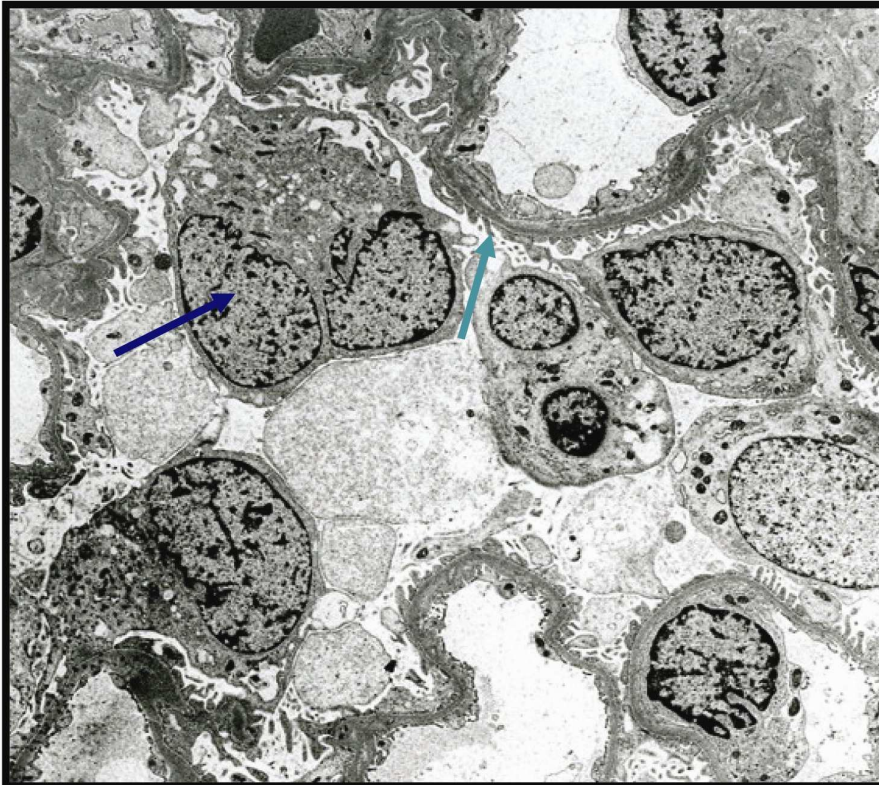Normalde 2-3 µm kalınlıktaki bir kesitte, bir mezangial aralıkta 3 yada daha az mezangial hücre bulunur (1-3,5) (Şekil 2.15). Mezangial hipersellülarite ile birlikte mezangial matriks artışı da görülebilir. Buradaki hücre artışına, intrinsik mezangial hücreler, hemotopoetik hücrelerin infiltrasyonu veya her ikisi birlikte neden olmaktadır (1,17,18) (Tablo 2.3).

**Tablo 2. 3 - Mezangial hipersellülarite izlenebilen glomerülopatiler (2).**

IgA glomerülopatisi (Berger hastalığı)
Lupus nefriti (Class IIb)
Akut postinfeksiyöz glomerülopatilerin çözülme evresi
Diffüz ve nodüler diabetik glomerülosklerozis
Hafif ve ağır zincir depo hastalığı
Minimal change nefrotik sendromu
Fokal segmental glomerülosklerozis
Hafif derecede membranoproliferatif glomerülopatiler (özellikle tip II ve III)



**Şekil 2.13:** Scanning elektron mikroskobunda bazal membran üzerinde yerleşim gösteren podosit (kırmızı) ve ayaklı çıkıntılar.



**Şekil 2.14:** Tranmission elektron mikroskobisinde podositler (mavi ok) ve ayaklı çıkıntıları (yeşil ok) ile glomerül bazal membrana tutunmaları izlenmekte.

## 2.7. Mezangial interpozisyon

Glomerül kapillerlerin subendotelyal bölgesinde immün komplekslerin depolanması ile mezangial hücrelerin glomerül kapiller endotel hücreleri ile orijinal GBM arasına, subendotelyal zona bitişik halde göç (migrasyon) etmesidir. Bu göç sırasında mezangial matriks olabilir yada olmayabilir. Bazal membrana benzer materyal birikir ve bazal membrana benzer boyanma özellikleri gösterirler. Periferal looplarda daha belirgin olmak üzere glomerül kapillerlerinin duvarlarını tam olarak sararak çift kontür veya “tren yolu” görünümü oluştururlar (19,20). Bu bulgu pek çok hastalıkta görülebilir fakat en sık membranoproliferatif glomerülo nefrit tip I’de görülür (15). Fibrin yada tüyümsü materyal tarafından subendotelyal zon genişler (trombotik mikroanjiopati) (21) yada immün depozitlerin absorpsiyonuna (membranöz glomerülo nefritlerin ileri safhasında) bağlı olarak soluk boyanma görülebilir (15).

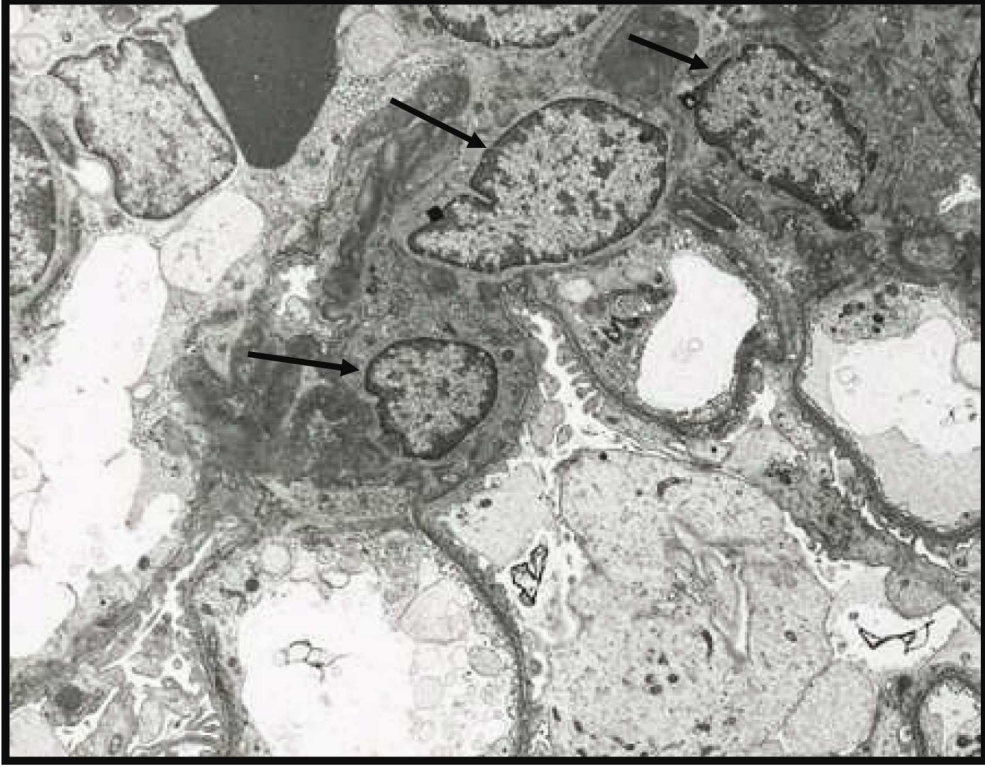
## 2.8. Mezangiölizis

Mezangial hücrelerin dejenerasyon ve mezangial matriksin bozulması şeklinde tanımlanır. Işık mikroskopunda mezangiumda ödematöz değişiklikler ve boyanmada kayıp olarak görülür (20) (Şekil 2.16).

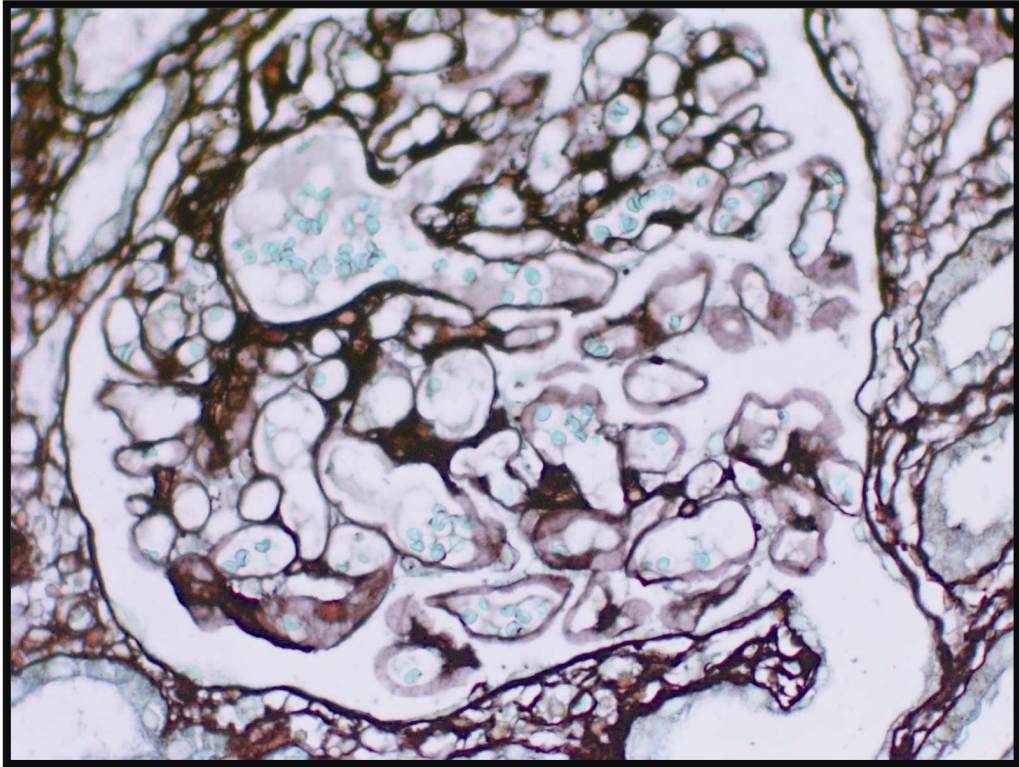
**Tablo 2.4:** Mezangiölizis ile birlikte olan durumlar (2).

Renal trombotik mikroanjiopati
Arterial hipertansiyon
Transplant glomerülopatisi
Radyasyon zedelenmesi
Kemoterapi
Diabetik nefropati
Plazma hücreli diskrazi
Toksinler (yılan zehiri, kroton yağı)
Diğer glomerülo nefritler





Şekil 2.15: Normal bir mezangial alanda üç adet mezangial hücre izlenmekte.



Şekil 2.16: Kapiller looplarda belirgin dilatasyon ile birlikte mezangiolyzis görülmekte.

## 2.9. Glomerüler sklerozis ve hyalinozis

Glomerüler sklerozis; skar ile eşdeğer olup segmental yada global olabilir. Skleroz, mezangial alanda skleroproteinlerin (mezangial matris, bazal membran-tip IV kollajen ve bazal membran benzeri materyal) birikmesi ve glomerül kapillerlerinde kollaps oluşması ile karakterizedir (11,12) (Şekil 2.17).

Hyalinozis; sıklıkla sklerozis alanın yakınında veya içinde bulunur. Işık mikroskobunda plazma proteinlerinin (immünoglobülinler ve kompleman) birikmesi ile asellüler refraktör materyal şeklinde görülür (15) (Şekil 2.18).

Skleroz ve hyalinozisin, fibrozisten ayırımını yapmak zor olabilir. Fibrozisde tip I ve III kollajen birikir. Sklerozis PAS ve gümüş boyası ile kuvvetli boyanır ve trikrom boyamasında yeşil/mavi boyanır. Hyalinozis PAS ile boyanır, gümüş ile boyanmaz ve trikrom boyasında genellikle kırmızı görülür. Fibrozis PAS ile boyanır fakat sklerozis ve hyalinozisten daha parlak bir pembe renkte boyanır. Fibrozis de gümüş ile boyanma olmaz, trikrom ile yeşil/mavi boyanma olur. Bu üç lezyonda kronik glomerüler lezyonlar olup tedaviye cevap vermezler ve gerilemezler (11,14).

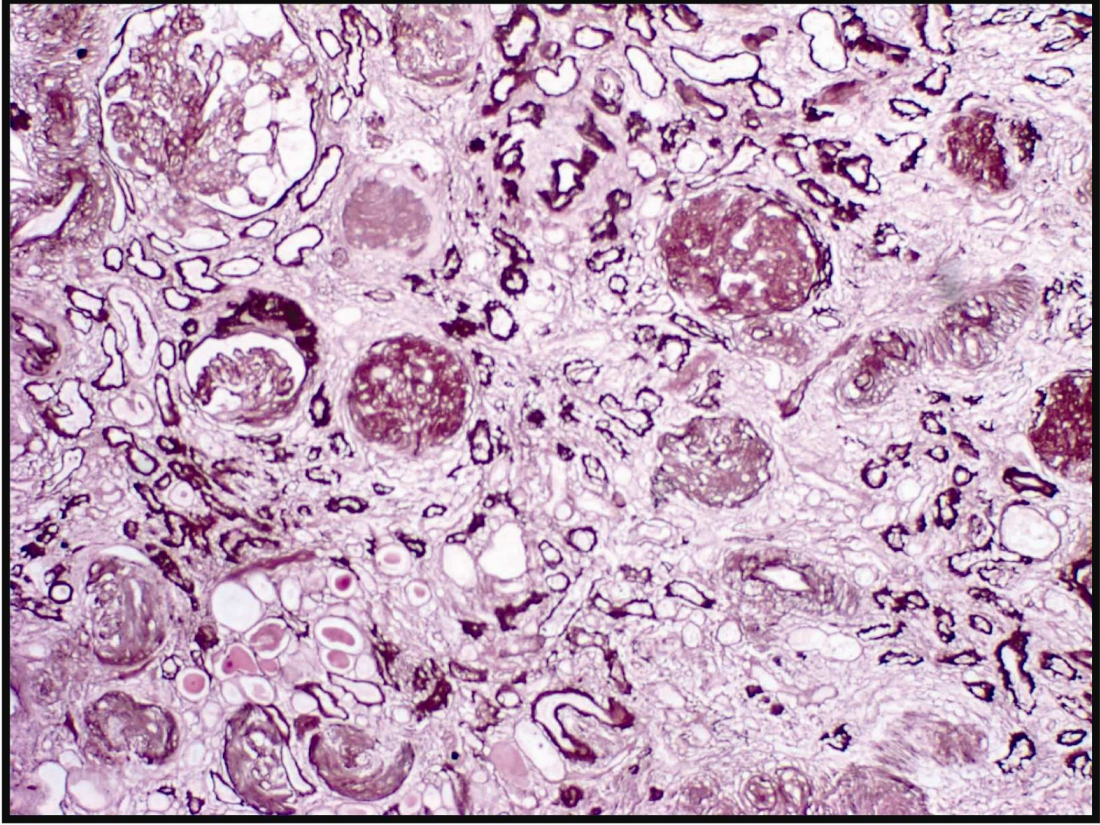
## 2.10. Glomerüler bazal membran

Glomerüler bazal membran kalınlaşması değişik nedenlere bağlı olabilir (14,15,22,23) (Şekil 2.9).

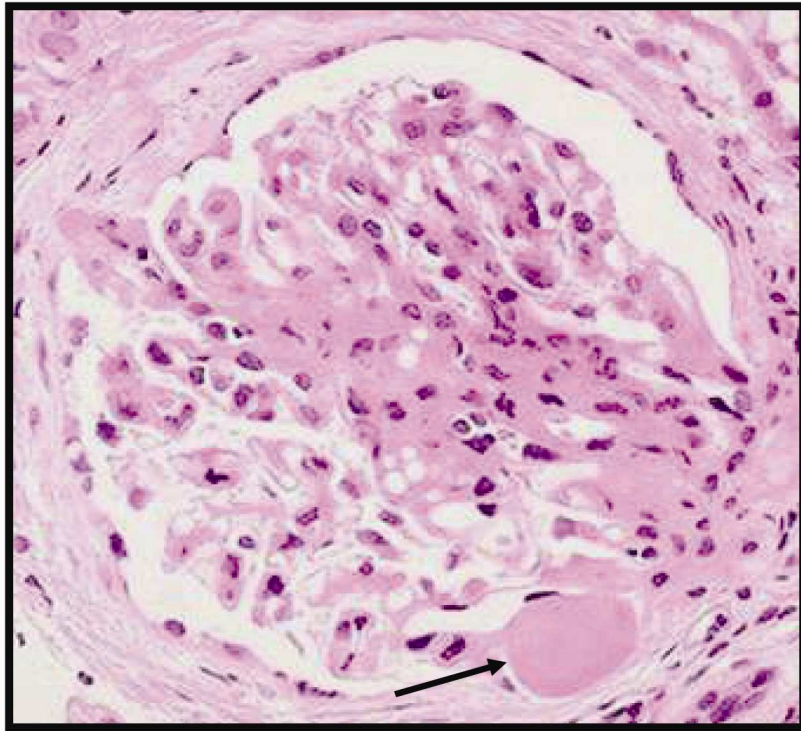
- 1- Elektron-dens immün-tip depozitlerin glomerüler kapiller duvarda birikimi (örn: membranöz glomerülo nefropatilerde subepitelyal ve intramembranöz, SLE'de subendotelyal birikim-wire loop)
- 2- Diğer tip depozitler (dens depozit hastalığı, amiloid fibrilleri)
- 3- Mezangial hücrelerin interpozisyonu (membranoproliferatif glomerülo nefrit tip I)
- 4- Subendotelyal alanda genişleme (trombotik mikroangiopati)
- 5- Bazal membranlarda artan depolanma ve ekzojen proteinler (diabetik nefropati)
- 6- Kıvrımlı ve kalınlaşmış glomerül bazal membran (iskemik değişiklikler)
- 7- Glomerüler viseral epitelyum hücrelerin sitoplazmalarında şişme

### İnce glomerül bazal membran

Elektron mikroskobunda GBM çok uzamış ve incelmıştır. İnce GBM sendromlu hastalarda beraberinde hematüri de görülebilir (24). Buda glomerül bazal membranlarındaki fokal olası yırtılmalara bağlanmaktadır. GBM fokal ve segmental incelme herediter nefrit (Alport sendromu) ve birçok diğer glomerülopatilerde görülebilir (25). Ayrıca Alport sendromunda tübül bazal membranlarında ve Bowman kapsülünde irregülerite görülebilir fakat spesifik değildir.



**Şekil 2.17:** Glomerüllerde belirgin skleroz ile birlikte interstisyumda yaygın fibrozis ve belirgin tübüler atrofi görülmekte.



**Şekil 2.18:** Glomerülde segmental skleroz ve hemen komşuluğunda hyalinozis alanı.

## **2.11. Glomerüler hastalıklar**

Glomerül hastalıkları, nefrolojide karşılaşılan önemli bir hastalık grubudur. Kronik glomerülonefritler, kronik böbrek yetmezliğinin en önemli sebeplerindendir. Böbreğin tek başına ve belirgin olarak tutulduğu durumlara primer glomerüler hastalıklar denir. Sistemik bir hastalığın böbrek lezyonu olarak ortaya çıkmasına ise sekonder glomerüler hastalık denir.

### **Primer glomerülonefritler**

Diffüz proliferatif glomerülonefrit  
Membranöz glomerülonefrit (MGN)  
Minimal değişiklik hastalığı (Lipoid nefroz)  
Fokal segmental glomerüloskleroz (FSGS)  
Membranoproliferatif glomerülonefrit (MPGN)  
IgA nefropatisi  
Kresentik glomerülonefrit  
Kronik glomerülonefrit

### **Sekonder (İkincil) Glomerülonefritler**

Sistemik lupus eritematozis  
Amiloidozis  
Diabetes mellitus  
Goodpasture sendromu  
Poliarteritis nodoza  
Wegener granülomatosisi  
Henoch-Schönlein purpurası  
Bakteriyel endokardit

### **Kalitsal bozukluklar**

Alport sendromu  
Fabry hastalığı

## **2.12. Glomerül hastalıklarının patogenezi**

Primer ve sekonder glomerülonefritlerin çoğunda immün mekanizmalar rol almaktadır. Glomerülonefritli hastaların %70'inden fazlasında glomerüllerde immünoglobulin ve çeşitli kompleman bileşenlerin birikimi tespit edilmiştir (24,25). Glomerüllerde antikorlara bağımlı, hücresele immüniteye ve alternatif yoldan kompleman aktivasyonuna bağılı zedelenme ortaya çıkar. Antikora bağımlı glomerül hasarı iki şekilde oluşur (24,29).

### **Kanda dolaşan immün kompleks nefriti**

Tip III aşırı duyarlılık reaksiyonudur. Antijen glomerül kaynaklı değildir. Endojen (DNA, tümör antijenleri) veya eksojen (bakteri, virüs) kaynaklı bir antijenin antikorla oluşturduğu komplekslerin kanda dolaşırken böbrekte süzülme esnasında glomerüler tarafından tutulması sonucu ortaya çıkar (24,25). Aşırı antikor yapımı durumunda oluşan immün kompleksler çok büyüktür ve kolayca mononükleer fagosit sistemi tarafından fagosite edilir. Antijen antikor dengesi bozulduğunda veya hafif antijen fazlalığı olduğunda oluşan küçük kompleksler glomerüle yerleşir ve komplemanı bağlayarak glomerül hasarına neden olur. Glomerül içindeki immün kompleksler, elektron mikroskopunda elektron dens depozitler şeklinde mezangial, endotel ile glomerül bazal membran (subendotelyal alan) veya podosit ile glomerül bazal membranı arasında (subepitelyal alan) görülebilirler (24,28). İmmün kompleksler glomerüllerde endotel, mezangial, viseral ve paryetal hücrelerinde proliferasyona ve lökosit infiltrasyonuna neden olurlar. Dolaşımdaki antijen uyarımı kısa süreli ise immün kompleks oluşumu ve yangısal cevap sona erer (örn: akut post- streptokoksik glomerulonefrit). Eğer antijen uyarımı sürekli ise tekrarlayan immün kompleks oluşumu glomerüllerde zedelenmeye neden olur (29). Hepatit B virus, HIV enfeksiyonu ve SLE gibi olgularda kronik olarak antijen uyarımına maruz kalınması söz konusudur (26, 27,28).

### **İn situ immün kompleks nefriti**

Direkt glomerülün yapısal elemanlarına karşı yada sonradan glomerüle tutulmuş olan antijenlere karşı antikor üretimi olur (24,29). Antijen ile antikor glomerül üzerinde (in situ) birleşerek zedelenme meydana getirir.

#### **1- Anti-glomerül bazal membran (Anti-GBM) nefriti**

Antikorlar doğrudan glomerül bazal membranlarındaki antijenlere bağlanır. Hastalığın deneysel modeli Masugi nefritidir (nefrotik serum nefriti). Masugi nefritinde

tavşanlara sıçan böbrek ekstresi enjekte edilerek, tavşanlar immünize edilir ve tavşanlarda sıçanların bazal membranlarına karşı antikolar gelişir. Daha sonra immünize edilen tavşanların serumları sıçanlara verildiğinde bu bazal membran antikoları sıçanların bazal membranlarına bağlanarak bazal membranlarda hasar yaparak glomerülonefrit meydana getirirler (29). Bu lezyonun insanlardaki örneği otoimmün bir hastalık olan “Goodpasture” Sendromudur. Hızlı ilerleyen glomerülonefrit vakalarının bir çoğu bu mekanizmalar ile oluşmaktadır (30).

## 2- Heymann nefriti (Membranöz glomerülonefrit)

Bu deneysel modelde, proksimal tübül epitelinin fırçamsı kenar antijeni ile immünize edilen sıçanlarda, insandaki membranöz glomerülonefrite benzer bir glomerülonefrit ortaya çıkmaktadır. Viseral epitel hücrelerinin (podosit) bazal membranlara bakan yüzlerinin antijenleri ile proksimal tübül epitelinin fırçamsı kenar antijenleri arasında çapraz reaksiyon olmaktadır (29).

İn situ immün kompleks nefritinin diğer nedenleri arasında ekilmiş antijenlere bağlıdır. Bu antijen kaynakları eksojen (ilaç, enfeksiyöz ajanlar) veya endojen (DNA, Ig) kaynaklı olabilir (31).

## **Hücrel immüniteye bağlı glomerülonefrit**

Böbreğe karşı duyarlanmış T hücrelerine bağlı olarak glomerüller hasar meydana geldiğinde ait bulgular vardır. İmmün birikimlerin olmadığı ve birikimler ile zedelenmenin şiddetinin uyumsuz olduğu birçok glomerülonefritin bu şekilde geliştiği öne sürülmektedir. Bu mekanizmanın hızlı ilerleyen glomerülonefrit formlarının bazılarının patogenezerinde rol aldığı düşünülmektedir (31).

## **Alternatif yoldan kompleman aktivasyonu ile oluşan glomerül hasar**

Bazı glomerülonefritlerde serumda C3, faktör B ve properdinin düşük iken C2 ve C4'ün normal düzeyde olması kompleman sisteminin alternatif yoldan aktive olduğunu göstermektedir. Bu hastalarda C3 ve properdin birikimi görülürken IgG birikimi izlenmemektedir (26,29).

## **Diğer nedenler**

İmmun olaylar dışında da bazı toksik veya bilinmeyen mekanizmalar ile viseral epitel hücreleri hasarlanır ve bazal membran ile olan ilişkisi bozulur. Bazal membranın seçici geçirgenliği bozulur. Glomerül içi hemodinamik değişiklikler sonucunda

glomerüllerin ve nefronların büyük kısmının zarara uğraması ile sağlam kalan glomerüllerin aşırı yüklenmesi ve glomerüllerdeki adaptasyon değişiklikleri ile glomerüloskleroz ortaya çıkar (12).

### **2.13. Glomerül Hastalıklarında Görülen Klinik Tablolalar (29)**

**Nefrotik sendrom;** şiddetli proteinüri ( $\geq 3,5$ gr/gün), hipoalbuminemi (3gr/dl), hiperlipidemi, lipidüri ve yaygın ödem görülür. Hastalığın başlangıcında azotemi, hematüri ve hipertansiyon çok azdır yada yoktur.

**Akut glomerülonefrit** (akut nefrotik sendrom); akut olarak başlayan, makroskopik hematüri, hafif-orta derecede proteinüri, oligoüri, azotemi, ödem ve hipertansiyon bulguları ile karakterizedir.

**Hızlı ilerleyen glomerülonefrit;** proteinüri, hematüri ve şiddeti oligoüri görülür. Asemptomatik hematüri ve proteinüri de olabilir. Genellikle hafif yada gizli glomerüler bozuklukların bir semptomudur.

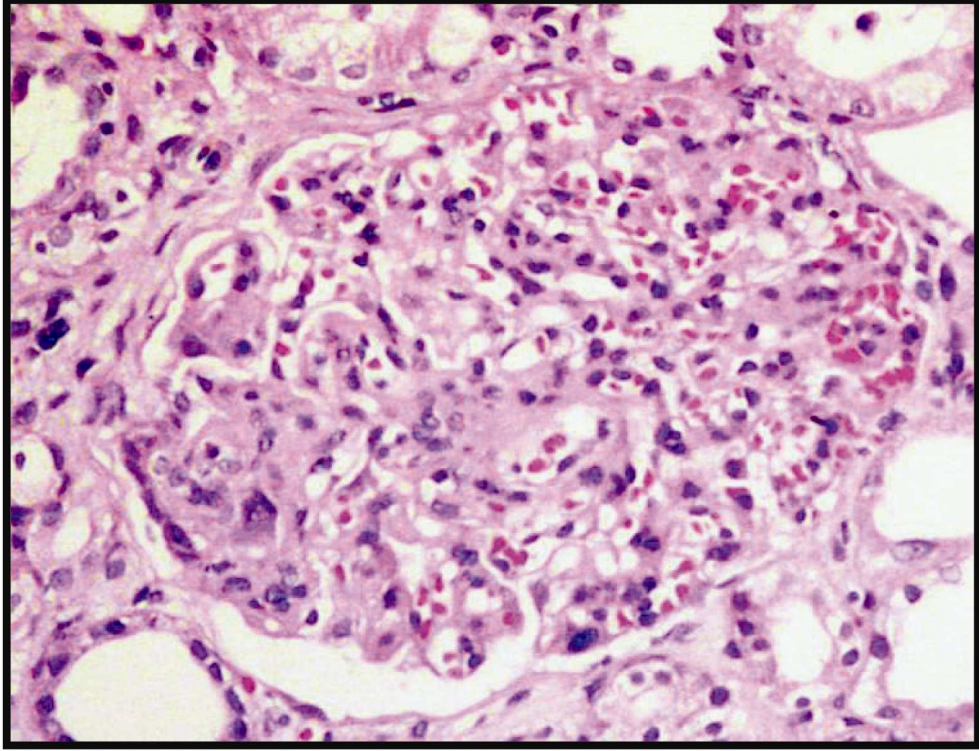
**Kronik böbrek yetmezliği;** uzun süreli üremi semptomları görülür.

### **2.14. Membranoproliferatif Glomerülonefrit (Mezangiokapiller Glomerülonefrit)**

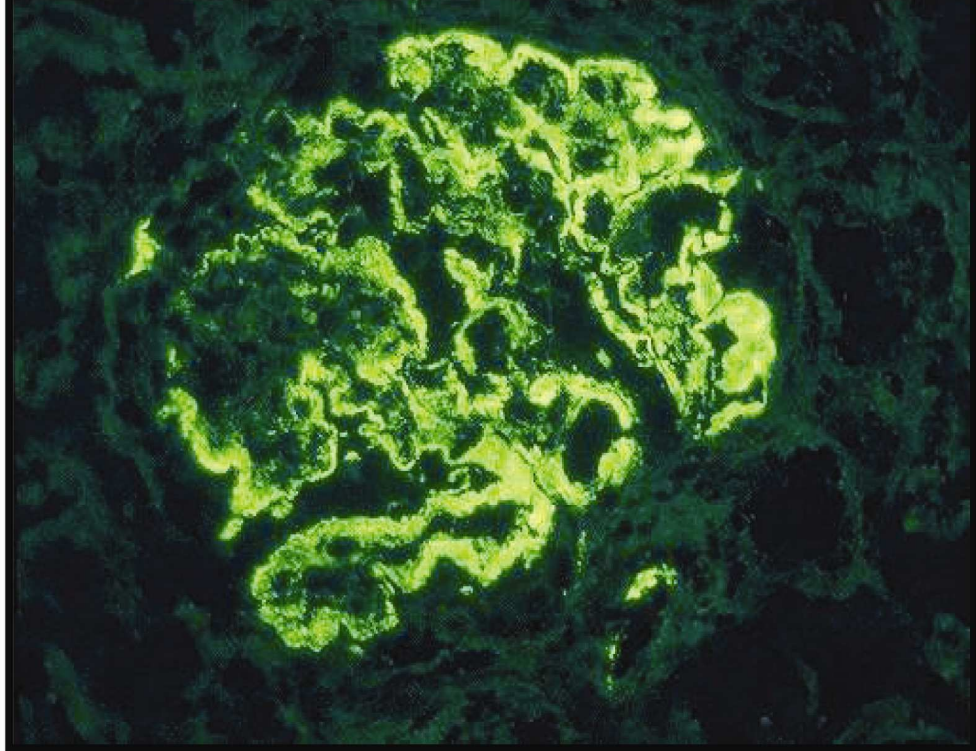
Membranoproliferatif glomerülonefrit (MPGN) histolojik olarak, glomerülün perifer looplarında mezangiumun genişlemesi, mezangial hücre proliferasyonu, glomerül bazal membran kalınlaşması ve çift kontür gelişimi ile karakterizedir (Şekil 2.19). Glomerüldeki bu değişiklikler glomerül kapiller duvardaki immün depozitlere bağlı olarak gelişmektedir (14,15, 32,33) (Şekil 2.20).

İdiyopatik nefrotik sendromların %10'unu oluşturmakta olup bu hastalık hem erişkin hemde çocukluk çağında görülebilir. En sık 7-30 yaş arasında rastlanılır. 4 yaşdan önce çok nadir olarak görülür (32). Cinsiyete göre farklılıklar görülmemektedir. Ailesel geçiş çok azdır (33).

Primer yada başka hastalıklara sekonder olarak görülebilir. Sekonder nedenler arasında SLE, hepatit B ve C enfeksiyonları, kronik karaciğer hastalığı, endokardit, kryogloblinemi, HIV ve malignite (Tablo 2.5) vardır. Sekonder formlara, primer formlardan daha sık rastlanılır (15,28,32,33).



**Şekil 2.19:** MPGN; Bowman aralığını dolduran, büyümüş kapiller yumakta belirgin endokapiller proliferasyon ve bazal membranlarda kalınlaşma izlenmekte. Kapiller lopların lümenlerinin bir kısmının kapanıdığı, bir kısmının da eritrositler ile dolu olduğu görülmekte.



**Şekil 2.20:** Glomerüllerde global şekilde perifer loplarda daha belirgin olmaz üzere IgG ile subendotelyal, granüler, kuvvetli boyanma.



Nefrotik ve nefritik sendrom bir arada görülür. Üçte ikisinde nefrotik bulgular daha ön plandadır. Bu gruptaki hastaların özgeçmişinde üst solunum yolu enfeksiyonu hikayesi tespit edilmiş fakat streptokokal enfeksiyonlar ile ilişkisi net olarak gösterilememiştir. Bu hastalarda görülen akut nefritik sendrom akut poststreptokokal glomerülonefrite benzer. Fakat, poststreptokokik glomerülonefrit 6 hafta içinde düzelme gösterirken MPGN’de düzelme spontan olarak gelişmez. Bu nedenle düzelme olmadığı durumda renal iğne biyopsisi ile tanı konfirme edilmelidir.

**Tablo 2.5** : Sekonder membranoproliferatif glomerülonefrit nedenleri (2)

İmmün depozit ile birlikte olanlar
Enfeksiyonlar
.. Kryglobulinemi (özellikle tip2 ve tip3)
. Hepatitis B, C
. Endokardit
. Viseral abseler
. Enfekte ventrikuloatriyal shunt
. Malarya
. Ebstein-Barr virus
. Human immündeficiency virus (HIV)
Otoimmün hastalıklar
Sistemik lupus eritematozus
Miks konnektif doku hastalığı
. Romatoid artrit
. Sjögren’s sendromu
Disproteinemiler
. Kryglobulinemi (tip1, tip2)
. Hafif ve ağır zincir depo hastalığı
. Waldenström’s makroglobulinemi
. Fibriler glomerülonefrit
. İmmünotaktoid glomerülonefrit
İmmün depozitler ile birlikte olmayan
. Kronik karaciğer hastalığı
Siroz
Alfa-1- antitripsin yetmezliği
Trombotik Mikroangiopati
Hemolitik üremik sendrom
Trombotik trombositopenik purpura
Transplant glomerülopati
Sickle cell anemi
Radyasyon nefropatisi
Sistemik sklerozis

Primer MPGN’in sebebi bilinmemekte olup klinik ve patolojik bulgulara bağlı olarak üç gruba ayrılır (Tablo 2.6). Her üç tipinde de major serolojik bulgu komplemanların düşük olmasıdır (34). Bu nedenle önceleri hipokomplemanemik kalıcı

glomerülonefritis terimi kullanılmıştır. Tip I 'in %85'inde, Tip II'nin %100'ünde, Tip III'ün %50'sinde kompleman düzeyi azalmıştır (37).

En sık olarak Tip I MPGN izlenir. Tip II MPGN nadir olarak görülür ve tüm primer MPGN vakalarının %5'inden azını oluşturur. Tip III MPGN, patolojik tanımlamaya bağlı olarak sıklığı değişmektedir. Çoğu serilerde tip I'den az fakat tip II'den de çok olarak tanımlanmıştır. Tip I'de depozitler primer olarak subendotelyaldır. Tip II ise dens depozitler sıklıkla bazal membran boyunca dağılmıştır. Bu nedenle Tip II'ye dens depozit hastalığıda denmektedir. Tip III'ün ayrımı ancak elektron mikroskopik inceleme ile yapılabilmektedir (32).

Tip I ve tip III MPGN'ler kronik immün kompleks hastalıkları olarak tanımlanır. Tip II MPGN ise glomerüler ve tübüler bazal membranlarda dens transformasyon göstermesi ile karakterizedir. Böylece MPGN'in saf bir içeriği yoktur.

**Tablo 2.6:** Primer membranoproliferatif glomerülonefritin subtipleri (32).

Tip	Işık mikroskopi	İmmünfloresans	EM depozitler
I Mezangio- kapiller	Diffüz ve uniform mezangial proliferasyon ve sklerozis, mezangial interpozisyon, çift kontur	IgG ve C3 veya C3 tek başına, +/-IgM, IgA, C1, mezangial ve subendotelyal	Mesangial, subendotelyal
II Dens depozit hastalığı	Orta ve değişen mezangial proliferasyon ve sklerozis, GBM'da kalınlaşma, nadiren mezangial interpozisyon, çift kontur	Tek C3, çizgi şeklinde GKD, mezangial yüzük	İntramembranöz dens depozit, mezangial nodüller depozitler
III Burkholder subtipi (MPGNI ve MGN)	Diffüz ve uniform mezangial proliferasyon ve sklerozis, mezangial interpozisyon, çift kontürler, spikelar	IgG ve C3 veya C3 tek başına, +/-IgM, IgA, C1, mezangial, subendotelyal ve subepitelyal	Mezangial, subendotelyal, subepitelyal
III Strife ve Anders sub- tipi (komp. intramemb. depozitler)	Diffüz ve uniform mezangial proliferasyon ve sklerozis, belirgin GBM kalınlaşması, değişen derecelerde mezangial interpozisyon, çift kontür	IgG ve C3 veya C3 tek başına +/-IgM, IgA, C1, mezangial ve transmembranöz	Mezangial, intramembranöz, +/-subendotelyal, +/-subepitelyal

EM: Elektron mikroskobu., GBM: Glomerül bazal membranı, GKD: glomerül kapiller duvar.

MPGN: Membranoproliferatif glomerülonefrit, MGN: Membranöz glomerülonefrit.

## Tip I MPGN

Alevlenme ve remisyonlarla giden kronik ve yavaş ilerleyen bir prognoza sahiptir. Patolojik deęişiklikler hem mesangiumda, hem de periferik glomerül kapillerlerin duvarlarındadır. Bu deęişiklikler diffüz ve global olabilir. Ancak, bazı vakalarda fokal ve segmentalde olabilir (32,33,39).

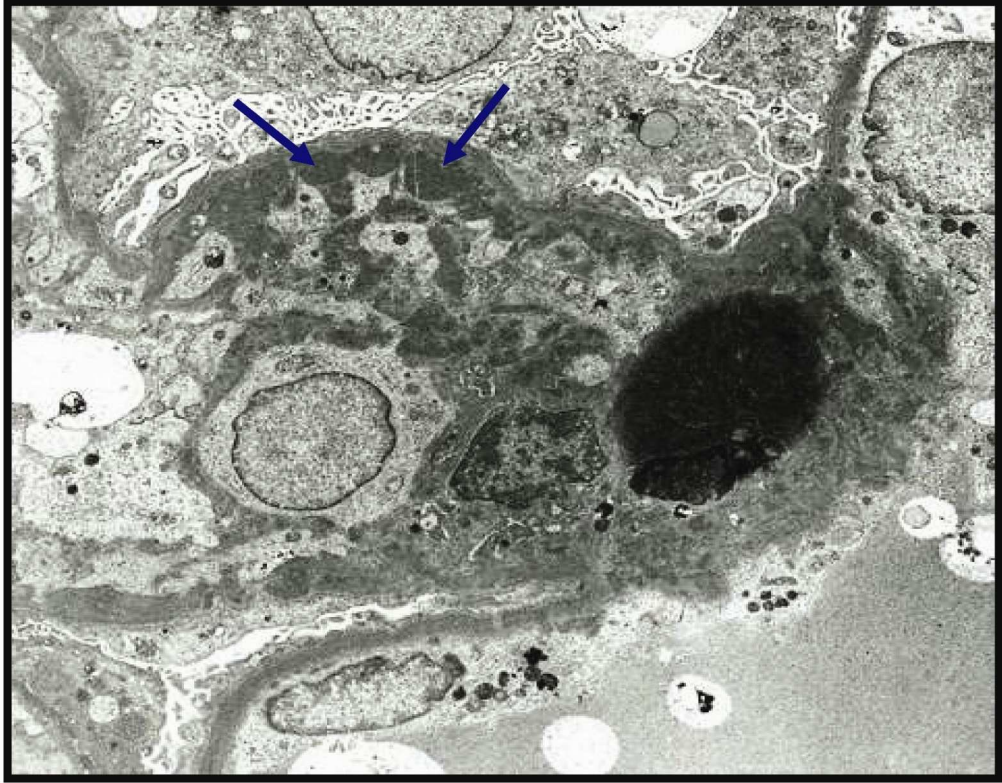
Işık mikroskopunda düşük büyütmede glomerüller belirgin olarak lobüle görünümündedir. Mezangiumda biriken depozitlere baęlı olarak genişleme ile mezangial hücrelerde artış dikkat çekicidir. Lobülün merkezinde mezangial matriksin birikimi, çoęu zaman diabetik glomerüloskleroze benzer nodüller oluşturur. Lobüler yapısına ek olarak eksüdatif, kresentik ve fokal segmental varyantlarında izlenebileceęi bildirilmiştir (33).

PAS boyamasında glomerül mezangiumu immün depozitlere baęlı olarak hipereozinofilik, buzlu cam görünümündedir. Glomerül bazal membran kalınlaşmıştır. Bu kalınlaşma fokal ve periferik kapillerlerde daha belirgindir. PAS veya gümüş boyaları ile glomerül bazal membranlar çift kontür veya “tren yolu” görünümü şeklinde izlenebilir. Bu olay, periferik kapiller kıvrımlara ilerleyen mezangial hücre uzantılarının bazal membran içine girmesi ve bazal membranı ayırması ile oluşan mezangial interpozisyon sonucu meydana gelir (32,36). Mezangial hücreler periferik kapillerler etrafına yerleşirler ve yeni bir bazal membran materyali sentez ederler ve bunun sonucu glomerül kapiller duvarında çift kontur oluşumuna neden olurlar. Bu glomerüllerde bazal membranın çift katmanı arasında subendotelyal immün depozitler görülür. Çoęu kez glomerüllerde hücrel hipersellülariteye nötrofil ve monositler katkıda bulunur (14,15,32,33). Glomerüllerde izlenen lökositler nedeni ile post enfeksiyöz glomerülo nefrite benzerlik gösterir. Vakaların bir kısmında kresent, tübüler atrofi, interstisyel fibrozis, ödem ve inflamasyon eşlik edebilir (33). Ağır proteinürisi olan vakalarda proksimal tübül epitel hücrelerinde intrasitoplazmik lipid ve protein damlacıkları görülür. İnterstisyumda köpüksü histiyositler de izlenebilir (32,36).

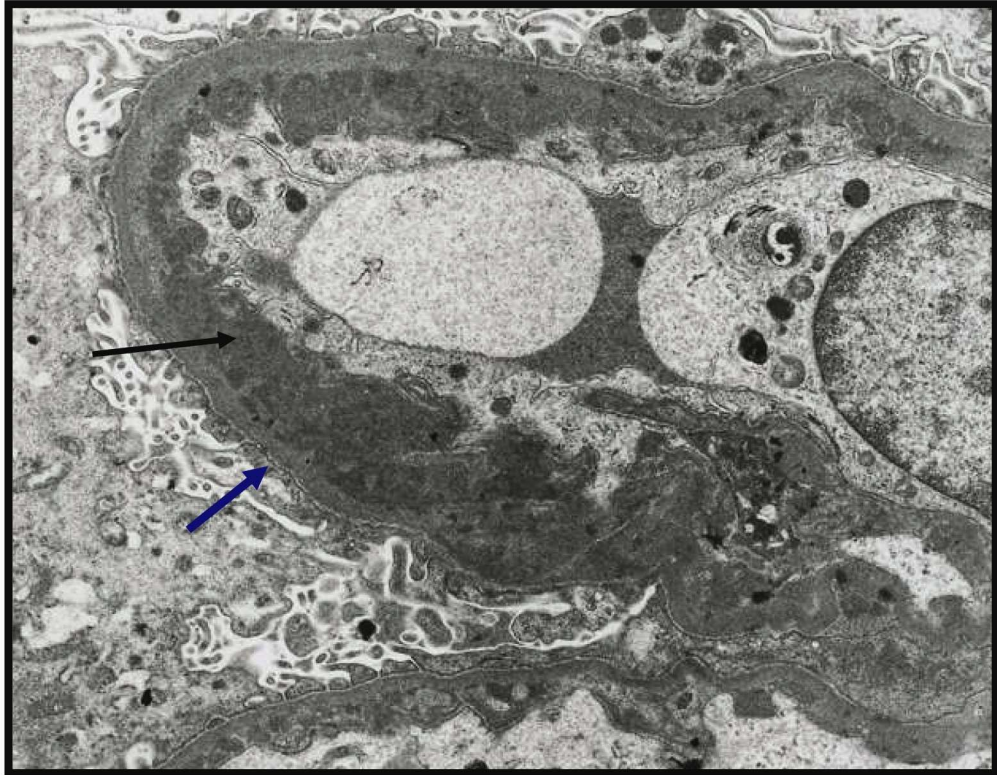
İmmünofloresans boyamada; immün depozitler glomerüllerin perifer kapiller duvarında ve mezangiumda yayılmış elektron-dens depozitler şeklinde görülürler. İmmün depozitler subendotelyal alanda sublineer paternde boyanmaya neden olur. Kapillerlerin dış kontürleri düzgün sınırlı görünümündedir. Glomerül depozitleri başlıca IgG ile C3 birleşimlerinden oluşmaktadır. Bazı vakalarda IgM, IgA ve C1q da bulunabilir (14,15,31,33).

Elektron mikroskopisinde; mezangium hipersellülerdir. Subendotelyal alandaki elektron-dens depozit miktarı değişkenlik gösterir (Şekil 2.21). Artan mezangial hücrelerin perifer kapillerler içine doğru ilerlemesi sonucunda kapiller lümenler daralır. GBM'lardaki çift kontür oluşumu; orijinal dış GBM ile içindeki yeni oluşan neomembran ile ilişkilidir (14,15,32). Yeni sentez edilen membran düzensiz olup orijinal GBM tarafından çevrelenir. Elektron mikroskopunda perifer kapillerlerin duvarlarında mezangial matriksin subendotelyal yayılımı devamlı olarak görülür. Ayrıca, subepitelyal alanda depozitler bazen görülebiliyor ise tip I, düzenli olarak izleniyorsa tip III denmektedir. Genel olarak ayaksı çıkıntılarda belirgin silinme vardır (Şekil 2.22). Buda podositlerde hipertrofiye ve fokal mikrovillus transformasyonuna neden olmaktadır.

Hastalığın kliniği yavaş gidişli fakat ilerleyicidir. 10 yıl yada fazla bir süre içinde renal yetmezlik gelişir (35,36).



**Şekil 2.21:** Tip I MPGN; bazal membranlarda kalınlaşma ve subendotelial alanda çok sayıda dens depozit görülmekte (ok ile işaretli).



**Şekil 2.22:** Tip I MPGN; subendotelial alanda çok sayıda dens depozit (siyah ok) bazal membranlarda belirgin kalınlaşmaya ve ek olarak ayaklı çıkıntılarda yaygın silinme (mavi ok) görülmekte.

## **Tip II MPGN (dens depozit hastalığı)**

Tip I'den daha az rastlanılır. Mezangial hücrelerin hipersellülaritesi çok değişkendir. Tip I'e göre daha uniformdur. Çoğu vakada mezangial hipersellülarite orta derecedir. Rölatif olarak nötrofil lökositlerde eşlik edebilir. Çift kontür gelişimi tip I'e göre daha sıktır. Işık mikroskopunda ayırt edici özellik kurdela (ribbon-like) şeklinde glomerül bazal membran kalınlaşmasıdır (14,15,32). Bu görünümü intramembranöz dens depozit birikimini meydana getirir. Bu depozitler PAS ve trikrom histokimyasal boyamaları ile görülebilmektedir. Aynı zamanda bazı tübüllerin bazal membranlarında da kalınlaşma izlenebilir. Glomerül ve tübül bazal membranlarda kalınlaşma irregüler olarak izlenir. Glomerül içinde bu kalınlaşmış kapiller looplar sosis dizisi şeklinde görülebilir (36). Bazı atipik vakalarda fokal ve segmental glomerüller proliferasyon ve nekroz izlenebilir. Kresentler eşlik edebilir (32).

İmmünofloresans özellikle ayırt edicidir. Çoğu vakada şiddetli C3 birikimi görülür. Ig ve C1q birikimi genelde abartılı değildir. Mezangiumda, periferik kapiller duvarlarında, Bowman kapsülünde ve tübüller bazal membranlarında boyanma görülür. Mezangium içinde C3 birikimi yüzük şeklinde görülebilir. Glomerül bazal membranlardaki C3 boyanması kısmen veya tam bir çizgi şeklinde izlenebilir (14,15,32,36).

Elektron mikroskopi bulguları: Tip II MPGN tanısı için elektron mikroskopik inceleme gereklidir. Lamina densada yoğun elektron-dens depozit birikimi vardır ve membrana materyal tarafından kurdele benzeri bir görünüm verir (37) (Şekil 2.23). Lamina densa intramembranöz depozitler yüzünden sıklıkla kalınlaşmış görünümündedir. Bu görünüm devamlı olmayabilir ve yer yer kesintiler göstererek sosis katar şeklini alabilir.

Sklerotik mezangial matriks içinde elektron dens depozitler küçük-yuvarlak nodüller oluştururlar. İntramembranöz dens depozitler bazen Bowman kapsülün de görülebilir. Nadiren bu depozitler interstisyel kapiller bazal membran veya arteriollerde de izlenebilir (14,15,32,36,37).

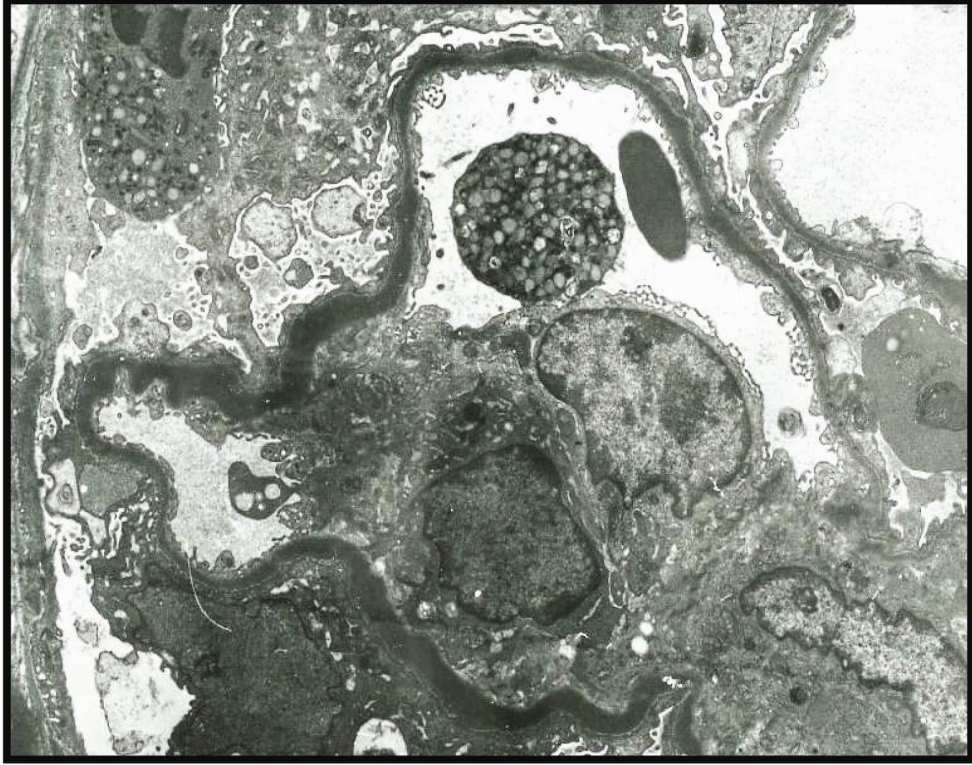### **Tip III MPGN**

Burkholder (38) ve Strife ile Anders (39) tarafından tanımlanan iki subtipi vardır. Burkholder tipinde, Tip I MPGN ile membranöz glomerülopatinin özellikleri kombine edilir. Işık mikroskopunda glomerüller bazal membrana mezangiumun interpozisyonu ile glomerüller bazal membranda çift kontur görünümü ve subepitelyal spikelar vardır. Trikrom boyamasında mezangiumda, subendotelyal ve subepitelyal alanda menekşe renginde depolanma görülür. Değişen derecelerde mezangial proliferasyon ve inflamatuvar hücrelerin birikiminin olması ile Tip I MPGN'ye benzer. Elektron mikroskopunda mezangiumda, hem subendotelyal hemde subepitelyal alanlarda granüler elektron-dense depozitler vardır (Şekil 2.24). Glomerüller kapiller duvarın kalınlaşması son derece kompleks olup subendotelyal, subepitelyal depozitler, dış yüzünde spikelar ile bazal membran materyalinde düzensiz lamellasyon izlenir (38).

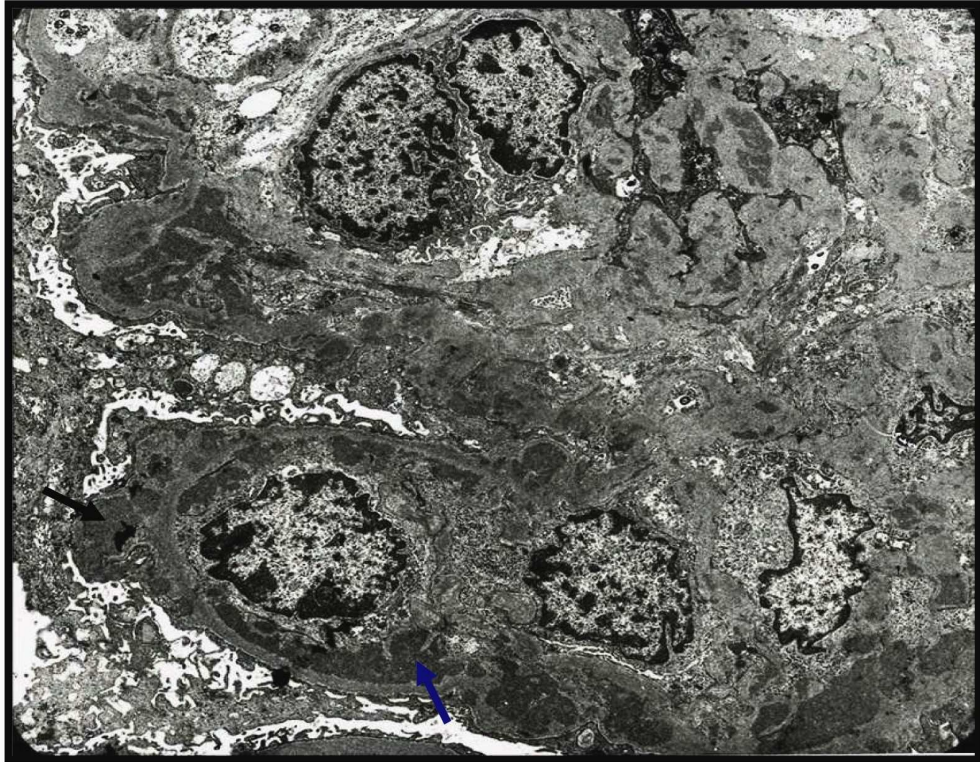
Strife ile Anders'in birbirinden bağımsız olarak tanımladığı ikinci varyantta glomerüller kapillerleri subendotelyal depozitler ve kompleks intramembranöz depozitler nedeni ile düzensiz olarak kalınlaşır. Işık mikroskopunda intramembranöz depozitler düzensiz yapıda, belirgin eozinofilik ve PAS pozitif şeklindedir (39).

Elektron mikroskopunda intramembranöz depozitler lamina densada birikmez. Depozitler özellikle subendotelyal ile subepitelyal alanda birikir ve lamina densada lamellasyon ve kırıklar oluşur. Dense depozit hastalığında görülen intramembranöz depozitlerdeki gibi yüksek elektron dens depozitler izlenmez.

İmmüno Floresans bulgular; Tip III MPGN'nin iki subtipinde de benzer bulgular mevcuttur. Vakaların yarısında immüno globulinler (özellikle IgG), C3 ile kombine olarak boyanırken daha az oranda IgM, IgA ve C1q boyanması görülür.. C3 boyanması IgG'ye göre daha belirgindir. Vakaların yarısında sadece C3 ile boyanma saptanmıştır. Glomerül kapiller duvardaki depozitler büyük ve kaba granüler görünüme sahiptirler. Fokal olarak tübül bazal membranlarında da C3 ile boyanma görülebilir (32,36).



**Şekil 2.23:** Tip II MPGN; Tüm bazal membranlar boyunca kurdela şeklinde elektron dens depozit izlenmekte.



**Şekil 2.24:** Tip III MPGN; subendotelial (mavi ok) ve subepitelyal alanlarda (siyah ok) elektron dens depozitler görülmekte.



## **Ayrıcı Tanı**

Ayrıcı tanı özellikle MPGN'nin sekonder formlarından yapılmalıdır. Tam olarak klinik bilgiler ve serolojik bilgiler alınmalıdır. İmmüno Floresansın dikkatli incelemesi ve elektron mikroskopi bulguları hastalığın ayrıcı tanısında gereklidir. MPGN ile ilişkili paraproteinlerin depolanması (monoklonal immüno globulin, hafif zincir yada ağır zincir) ile oluşan immün kompleks hastalıklarından yada immün depolanması olmayan glomerülopatilerden (trombotik mikroanjyopati veya transplant glomerulopatisi) ayrımı yapılmalıdır.

Eğer MPGN immünokompleksler ile beraber ise altında otoimmün hastalıklar veya enfeksiyon olabileceği dikkate alınmalıdır. Sistemik lupus eritematosus, hepatitis B ve C enfeksiyonları, endokarditis, şant nefriti ve viseral enfeksiyonlar, malaria, kryoglobulinemi gibi olabilecek nedenler açısından hasta araştırılmalıdır (28,29). Bu durumlar dışlandıktan sonra ancak primer MPGN tanısı verilebilir. IgA nefropatisinde ve Henoch-Schönlein purpura nefritinde membranoproliferatif boyanma paterni görülebilir (37). Fakat immünohistokimyasal olarak IgA ve C3 pozitif boyanmasının belirgin olması ayrıcı tanıda önemlidir (40).

Subakut ve kronik trombotik mikroanjyopatiler membranoproliferatif paternde olup immün depozitler mevcut değildir. Glomerül bazal membranlar çift kontür şeklinde görülür. İmmüno Floresans incelemede fibrin/fibrinojen ile belirgin boyanma izlenir (41).

Kronik karaciğer hastalıklarında membranoproliferatif paternde lezyonlar görülebilir (42).

Disproteinemilerde glomerüler depolanma olabilir. Örneğin hafif veya ağır zincir depo hastalığında glomerüler depolanma olur. Bunlardaki depolanma tek bir zincire aittir ve immün kompleks ve kompleman komponenti içermez.

Fibriler glomerülo nefritte poliklonal IgG'nin ve komplemanın belirgin olarak birikimi vardır. Glomerüler bazal membran ve mezangiumda dağılmış halde 16-24nm uzunlukta rastgele dağılmış fibrillerin olması ayrıcı tanıda yardımcıdır (43).

İmmünotaktoid glomerülo nefritlerde poliklonal immüno globulin depozitleri, 30-50 nm uzunlukta, tübülo fibriler yapıda yüksek organize depozitler şeklindedir (33).

Primer MPGN'in antijen uyarımının natürü bilinmiyor. Bununla beraber hipokomplemanemi vakalarının yaklaşık dörtte üçünde ve Tip I MPGN vakalarının yarısında dolaşımda immün kompleks gösterilmiştir. Bu da immün kompleksin patogeneizde rol aldığını güçlü bir şekilde desteklemektedir.

İtalyan Renal İmmünopatoloji Çalışma Grubunun 368 primer MPGN'li hastanın üzerinde yaptığı bir çalışmaya göre; MPGN'yi altı morfolojik varyanta ayırmışlardır (33,44). Bunlar klasik MPGN, nodüler MPGN, eksüdatif MPGN, fokal segmental MPGN, MPGN ile beraber masif depozitler ve kresentik MPGN'dir.

Klasik MPGN; yaygın ve belirgin mezangial hücre proliferasyonu ve mezangial matriks artımı vardır. Bu varyant belirgin mezangium genişlemesi ile bazı loopların kapanması ile karakterize olan "lobüler" subgrubu da içerir.

Nodüler MPGN; mezangiumun genişlemesi ile sentrilobüler sklerozis ve glomerüler kapillerlerin mikroanevrizmatik dilatasyonları ile karakterizedir.

Eksüdatif MPGN; Tip I MPGN'nin klasik formu üzerinde orta dereceli nötrofil lökosit ve mononükleer inflamatuvar hücre infiltrasyonu izlenir. Klasik tip I MPGN'den daha az oranda mezangial proliferasyon ve interpozisyon vardır.

Fokal segmental MPGN; klasik tip I MPGN'in özelliklerini taşır fakat glomeruler yumuşak segmentlerinde sınırlıdır.

MPGN ile beraber masif depozitler; sınıflandırılmamış amiloid, hafif zincir veya kriyoglobulinlerin subendotelial masif depolanması sonucu glomerül bazal membranlar kalınlaşır. Mezangial proliferasyon orta derecededir.

Kresentik MPGN; nodüler ve lobüler patern ile birlikte glomerüllerin %70'den fazlasını çepeçevre saran kresentler bulunur.

### **Tedavi ve prognoz**

Tedavisi net olarak bilinmiyor. Ancak düşük doz steroid tedavisinden sonra çocuk ve erişkinlerdeki 10 yıllık yaşam süresi %50'den, %60-85'e yükselmiştir. Tüm MPGN tiplerinde interstisyel fibrozis, tübüler atrofi, artmış kresent ve sklerotik glomerül sayısı hastalığın kötü gidişi hakkında bir ön bilgi vermektedir(32,35,36).

Tip I MPGN yavaş gelişen progresiv bir hastalıktır.

Tip II MPGN'nin prognozu daha kötü olup renal yetmezliğe hızlı bir şekilde ilerler. Bunların tanısı zor ve klinik gidişi daha kötüdür.

Tip III MPGN'in prognozu Tip I MPGN'e benzer.

Renal yetmezlik gelişen ve renal transplant yapılan hastalarda MPGN rekürrensi çok yüksektir. Transplanttan 6 ay ile 1 yıl içinde rekürrensleri bildirilmiştir (45,32,46). Çocuklarda görülen Tip I MPGN'lerden sonra yapılan transplanteden %30'unda rekürrens görülmüştür. Tip II MPGN'lerdeki rekürrens %80 ile 100 arasındadır (45,46). Bu nedenle

immünofloresans ve elektron mikroskopik inceleme hastalığın natürünü belirlemek açısından dikkatli olarak yapılmalıdır.

### **2.15. Fokal ve segmental glomerülonefrit (FSGS)**

Glomerüler lezyonlar, fokal (glomerüllerin %50'sinden azında) ve segmental (glomerülün bir kısmını) skleroz ile karakterizedir (13-15,47). FSGS'un patogenezindeki en önemli neden podositlerin zedelenmesi ve disfonksiyonudur. Foot proceslerde diffüz silinme görülürken glomerülerde immün kompleks depolanması yoktur (47, 48).

Hastalık, çocuklara göre erişkin yaş grubunda daha sık görülmektedir. Çocukluk yaş grubunda olanlar daha kötü seyretmektedir. Erişkin yaş (3-4 dekad) grubundaki nefrotik sendromların %20-30 kadarını, çocuk yaş grubundaki nefrotik sendromların %10-35 kadarını oluşturmaktadır (49). Hastaların %40-60'ı 10 ile 20 yıl içinde son dönem böbrek yetmezliğine ilerler (50). FSGS'li 5 yaş altı çocukların önemli bir kısmı, erişkinlerin 3/4'ü ölümlerle sonuçlanır. Transplantasyon sonrası rekürrens oranı %15-50'dir (46, 51).

Minimal değişiklik hastalığı ile ayrıntı tanısı yapılmalıdır (13,52,54). Çünkü FSGS'un tedavisi farklıdır ve prognozu kötüdür. Minimal değişiklik hastalığının tersine daha sık hematüri ve hipertansiyon görülebilir. FSGS'de nefrotik düzeyde bir proteinüri vardır ve seçici değildir. Bununla tam tersine minimal değişiklik hastalığında proteinüri seçicidir ve albuminüri ile karakterizedir. Kortikosteroid tedavisine yanıtları kötüdür. Histolojik incelemede tanımlanan segmental lezyonlar kritik bulgudur. Bazı araştırmacılar, FSGS'un minimal change hastalığının ileri evresi olarak da yorumlanmaktadır (13,52, 53).

FSGS'un morfolojik özelliklerinin nonspesifik olması ve biyopsilerin küçük, yüzeysel olması halinde fokal skleroz alanlarının atlanabilmesi nedeni ile tanı konulması zor olabilir. İlk biyopsilerinde minimal change tanısı alan ve steroide cevap vermeyen hastaların takipleri sırasında alınan rebiyopsilerinde FSGS bulgularının görülmesi bu şekilde açıklanmaktadır (53). Tam örnekleme yapılamadığında yama şeklinde tübülointerstisyel hastalık (tübüler atrofi, interstisyel fibrozis) olduğunda şüphelenmelidir.

İmmünofloresansda IgM ve C3 ile segmental olarak mezangial boyanma vardır.

## Etyopatogenez

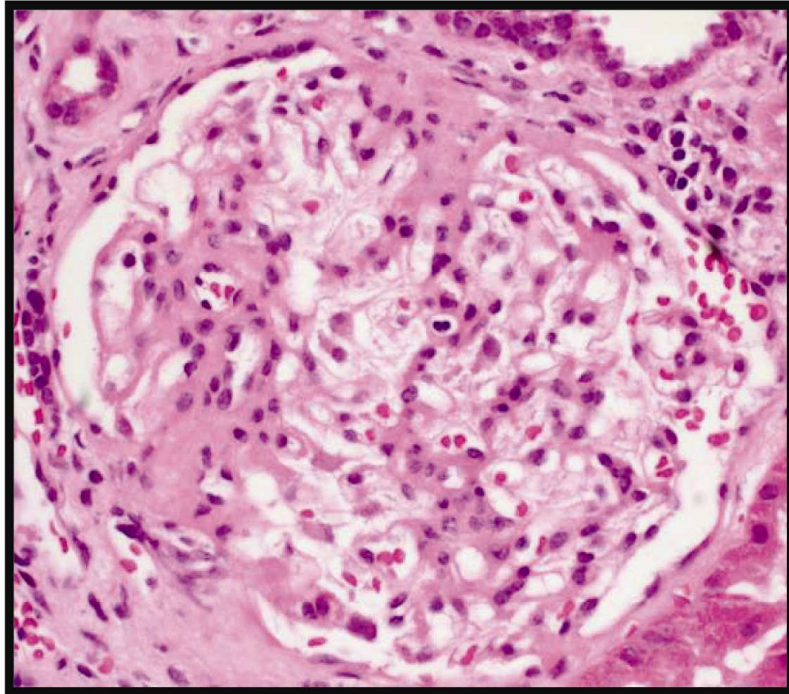
FSGS tanısında primer ve sekonder formları göz önünde tutulmalı (Tablo 2.7). Primer FSGS tanısı verilmeden önce sekonder FSGS ayırt edilmedi. Hastalığın büyük bir kısmının patogenezi bilinmemektedir. Primer hastalık olarak ortaya çıkar (idiyopatik FSGS) yada diğer bir kısmı ise bilinen başka hastalıklara eşlik eder veya etkilenir (sekonder FSGS). Primer FSGS'un patogenezi tam olarak tespit edilememiş olup en önemli yapısal bulgu; podosit sitolojik yapısının değişmesidir (52). Son zamanlarda yapılan çalışmalarda hastalarda "serum permabilite faktörü" yada "podosit toksini" bulunmuştur. Ayrıca lenfokin veya sitokinlerinde etkisi olduğu düşünülmektedir (54). Bu faktör viseral epitele zarar vererek fokal olarak geçirgenliğin artışına sebep olmaktadır. Bu alandan geçen serum proteinleri, mezangioma tutunarak, matriks depolanmasını artırır, skleroz ve hyalinizasyona sebep olur. Ayrıca bazı ailesel (spontan) streoide rezistant FSGS'lerde podositlerde mutasyon tanımlanmıştır (55). Böbrek transplantasyonundan sonra FSGS'un nüks etmesi, patogeneizde bu faktörün rol aldığı destekler.

**Tablo 2.7:** Fokal segmental glomerülosklerozis'in sınıflaması (55)

Primer (idiyopatik)
Sekonder
Unilateral renal agensis
Böbrek dokusunun azalması- artık böbrek
HIV enfeksiyonu
Eroin kullanımı
Morbid obesite
Orak hücreli anemi
Siyanotik konjenital kalp hastalığı
Reflü ve obstrüktif nefropati
Glikojen depo hastalığı
Hipertansif nefropati
Fokal proliferatif veya nekrozitan glomerülonefritin iyileşmesi

### **Morfolojik özellikler**

Hastalık başlangıçta jukstamedüller glomerüllerin bazılarını tutar (52,55,56). Karakteristik olarak değişen derecelerde sklerozis, skar, sellülarite ve hyalen depositler vardır (57). Erken lezyonlarda orta derecede mezangial hipersellülarite ve mezangial matriks artımı vardır. Skleroz geliştiğinde bu alanlar hiposellüler görünürler. Lezyonlar daha çok glomerülün periferinde olup sıklıkla kapiller yumak ile Bowman arasında yapışıklıklar oluştururlar (55) (Şekil 2.25). Bununla beraber çok az kapillerde zorlukla fark edilen kollaps gelişimi ve hyalen depositler olabilir (54,57). Skarsız normal görümlü glomerüller izlenebilir. Fakat bunlarında morfometrik incelemelerde boyutlarının büyüdüğü saptanmıştır. Bu görünüm erişkin ve çocuklardaki primer FSGS için karakteristiktir (13,47,58). Segmental lezyonlarda hipersellüleritenin nedeni intrinsik hücrelerin proliferasyonu ve lökositlerin infiltrasyonudur. Sklerotik segmentte, lökositler, köpüksü histiyositler ve hücresel debrisler hipersellüler görünüme katkıda bulunur. Sklerotik lezyonların üzerindeki viseral epitel hücre proliferasyonu kıymetli bir bulgudur (13). Bu görünüm sıklıkla endokapiller proliferatif glomerülonefrit ile karıştırılabilir. Nefrotik sendromu olan FSGS'li hastalarda glomerüllerde nonnefrotik olanlara göre daha sık olarak köpüksü histiyositler izlenir.



**Şekil 2.25:** FSGS: glomerülün birkaç segmentindeki skleroz alanı ve bu alanların Bowman kapsülüne yapışıklık gösterdiği izlenmekte.

Paryetal epitel ve fakültatif makrofajlar ekstrakapiller hipersellülariteye neden olur. Sklerotik segmentlerde Bowman kapsülündeki prolifer hücreler tek sıralıdır. Bazal membran sıklıkla fokal olarak kalınlaşmış ve kıvrımlanmıştır. Podositler bazal membrandan ayrılır ve bazal membran ile podosit arasında psödokist gelişimi olur.

Hastalığın seviyesini (stage) sağlam glomerül sayısı belirler. İlerlemiş vakalarda glomerüllerin çoğunluğu skleroz yada solidifikasyon gösterebilir. Global skleroz FSGS'un son evresinin bulgusudur (13,47).

Fokal tübüler atrofi alanları siktir ancak, spesifik histolojik özelliklere sahip değildir. Genel olarak glomerüler zedelenme derecesine bağlı olarak tübüler zedelenme görülür. Bunların FSGS'un tanısı açısından önemlidir. İnterstisyel fibrozis hastalığın prognostik göstergesidir. Glomerüler hastalığın az olduğu durumlarda tübüler atrofi fokaldır (59). Bu nedenle nefrotik sendromlu bir hastanın biyopsisinde normal görümlü glomerüller ile atrofik tübüllerin birlikte görülmesi FSGS şüphesini artırır. Minimal change hastalığından ayırıcı tanısındaki en önemli nokta interstisyel fibrozise eşlik eden tübüler atrofidir (48,59).

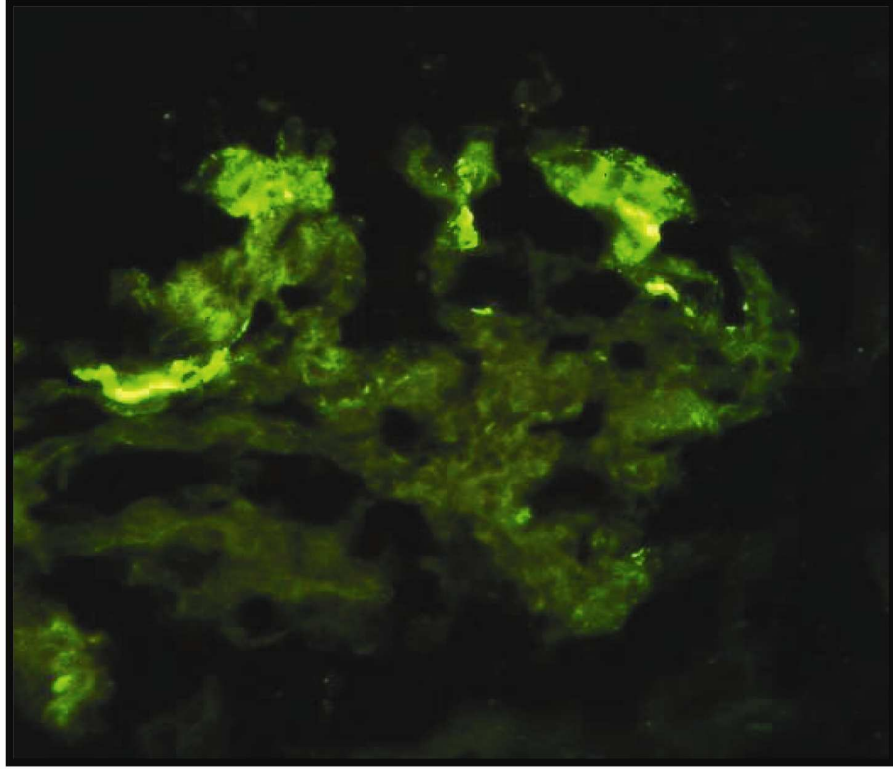
### **İmmüno Floresans Bulguları**

İmmüno Floresansda fokal ve segmental olarak boyanma vardır. Segmental sklerozis alanlarında C3 ve IgM kombinasyonu şeklinde birikim görülür (Şekil 2.26). Sklerotik segmentlerde genellikle linner ve granüler olmayan şekilde bir birikim olur. Hyalin depositlerde daha yumuşak görümlü, belirgin dış kontürlü, C3 ve IgM boyanması izlenir. C1q, C4, IgG ve IgA depolanması değişen derecelerde daha az oranda görülür

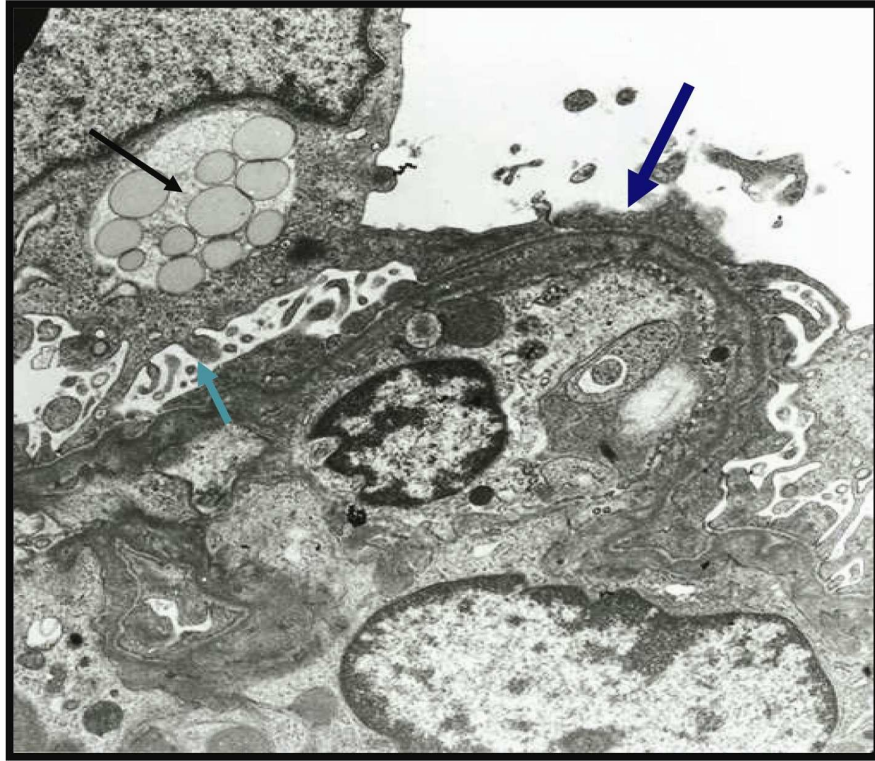
### **Elektron mikroskopik Bulguları**

Sklerotik alanlarda GBM'lar kalınlaşmış ve kıvrımlanmış olarak görünür. Sklerotik segmentler: köpüksü histiyosit, hücresel debri, lipid damlacıkları, granüler matriks, fibrin ve elektron dens depozitlerini içerebilir. İlerlemiş lezyonlar hiposellülerdir, Bowman kapsülüne yapışıklık gösterir ve nonspesifik skarlar şekline dönüşürler. FSGS'deki major bulgu ayaksı çıkıntılarının yaygın olarak silinmesidir (Şekil 2.27). Ayaksı çıkıntılar ya çok genişlemiş yada GBM'dan ayrılmış görünümde dirler (60).

Primer FSGS'ler bir takım morfolojik alt tiplerden oluşur. Bu tiplerin tanımlanması önemlidir çünkü her biri farklı prognoza sahip olup farklı tedaviler uygulanır (48,55,61).



**Şekil 2.26:** FSGS'da IgM ile segmental skleroz alanlarında kuvvetli granüler boyanma görülmekte.



**Şekil 2.27:** FSGS'de podositlerde ayaklı çıkıntılar füzyon ve diffüz silinme (mavi ok), podosit sitoplazmasında çok sayıda lipid damlacıkları (siyah ok) ile podosit uzantılarında mirovillus transformasyonu (yeşil ok) izlenmekte.

### **Primer FSGS'un morfolojik varyantları (55)**

- 1- FSGS'un başka tiplerine spesifiye edilemeyen tipi (Klasik FSGS)
- 2- Sellüler varyant (Endokapiller hipersellülarite)
- 3- FSGS ile diffüz mezangial hipersellülarite
- 4- Kollapsing varyant
- 5- Tip varyantı
- 6- C1q nefropatisi

### **1) FSGS'un başka tiplerine spesifiye edilemeyen tipi (Klasik FSGS)**

FSGS'un idyopatik sendromunun bir formu olup artan ekstrasellüler matriksler ile glomerüler yumağın fokal ve segmental konsolidasyonu ve kapiller lümenlerin kapanması ile karakterizedir. Bu varyant FSGS'un en sık karşılaşılan tipidir. İdyopatik nefrotik sendromlu çocukların %10-20'sini oluşturur (48,61). Primer FSGS'un temel yapısal özelliği proteinüridir ve genellikle nefrotik düzeydedir ( $\geq 3,5$ gr/gün).

**Işık mikroskopik özellikleri;** primer FSGS'un klasik lezyonu glomerüler yumağın segmental solidifikasyonudur. Bu lezyonlar perihilar bölge, vasküler pol veya yumağın çevresine yayılabilir. Glomerüler kapillerler segmental ve göreceli olarak asellüler matriks materyali ile dolar. Buna sıklıkla intramembranöz hyalinozis, endokapiller köpüksü hücreler ve GBM'in kıvrımlanması eşlik eder (48). Hyalinozis; plazma kökenli bir birikim olup endotel ile bazal tabaka arasında birikir (57). PAS ile pozitif boyanan, eozinofilik, amorf, buzlu cam görünümünde bir materyaldir (Şekil 2.18). Trikrom ile kırmızı boyanır ve hyalin materyal içinde şeffaf vakuollü histiyositler izlenebilir. Bowman kapsülüne adhezyonuda önemli bulgudur. Bu alandaki viseral epitel skleroza bölgeler üzerinde sellüler bir kap şeklinde görülür. Sklerotik bölgelerden podositlerin ayrılması ve yeni oluşan matriks materyalinin birikmesi ile bu alanda PAS pozitif boyanan bir halo oluşur. Bu alan trikrom ile soluk olarak boyanır. Tipik olarak yama şeklinde tübüler atrofi vardır (48,59).

**İmmünofloresans bulguları;** tipik olarak IgM ve C3 ile fokal ve segmental granüler boyanma görülür. Proksimal tübüllerde sıklıkla intrasitoplazmik protein rezopsiyon damlacıkları görülür.



**Elektronmikroskopik bulgular;** segmental olarak sklerozis alanlarında, glomerüler bazal membranlarda kırılma, retraksiyon ve intramembranöz hyalin birikimi izlenir. Sonuçta glomerüllerin kapiller lümenleri daralır ve kapanır. Endokapiller köpüksü hücreler büyük elektron lucent vakuoller içerir. Segmental sklerozis alanlarında yaygın olarak ayaksı çıkıntılarda silinme görülür. Bazı vakalarda, skleroze segmentlerden ayaksı çıkıntılar ayrılma gösterir ve bu alanlarda lameller şeklinde yeni membranlar meydana gelir. Işık mikroskopunda ayaksı çıkıntılardaki değişiklikler fokal iken EM’da çok daha yaygın olarak görülür.

### **Ayrıcı tanı**

Özellikle minimal değişiklik hastalığından ayırt edilmelidir (13,48,52,53). FSGS’un fokal olması nedeni ile iğne biyopsilerine sklerozis alanları denk düşmeyebilir. Ayrıca nonsklerotik FSGS’i, minimal change hastalığından ayırımı yapmak mümkün olmayabilir. Yama şeklinde tübülointerstisyel hastalık (tübüler atrofi, interstisyel fibrozis) olduğunda vakada FSGS yönünden şüphelenmelidir (59). İmmünofloresans ile glomerül segmentlerinde IgM ve C3 ile segmental boyanma olması FSGS lehinedir.

Primer FSGS’un sekonder FSGS’den ayırımı dikkatli bir klinik ve patolojik korelasyon ile yapılabilir. Eğer biyopsi kronik skar döneminde yapılmış ise primer FSGS’e yanlılıkla pauci-immune fokal segmental nekrotizan ve kresentik glomerulonefritis tanısı verilebilir. Bununda nedeni de immün depozitlerin eksik olmasından dolayıdır. PAS ve Jones metanamin silver (JMS) boyamaları, Bowman kapsülü ve subkapsüler fibröz proliferasyonu en iyi şekilde gösterir. Buda önceki nekrotizan ve kresentik glomerulonefritisin skar alanını, FSGS’un sinerşi alanlarını ayırt etmede kullanılır.

Ailesel nefrit (Alport’s sendromu), Fabry’s hastalığı, mitokondriyopati gibi ailesel şartların var olduğu durumlarda segmental glomerülosklerozisin bir paterni gelişebilir. Bunlarda immünofloresans boyamaları negatiftir. Bu grubun primer FSGS’den ayırt edilmesi için elektron mikroskobu önem taşır (60,62).

### **Tedavi**

Uzun süreli (3-9 ay) steroid tedavisi verilmektedir. Steroide rezistan olanlara siklofosfomid, siklosporin yada diğer immünosüpresif ajanlar kullanılır. Renal allograflarda primer FSGS rekürensi %15-50’dir (63).

## **2) Sellüler Varyant (Endokapiller hipersellülarite)**

Fokal ve segmental olarak endokapiller hipersellülarite ile lümen kapanır. Bu alanda tipik olarak köpüksü hücreler ve karyoreksis vardır. Beraberinde podositlerde hiperplazi ve hipertrofi izlenir (48,52,55,64). Klasik sklerotik lezyonlarda beraberinde görülebilir.

Fokal ve segmental glomerüler hipersellülarite özelliği ile fokal proliferatif glomerulonefritlere benzer. Endokapiller hücreler sayıca artmıştır. Bunlar endotel hücreleri, köpüksü hücreler ve lökosit infiltrasyonu (monositler ve bazende nötrofil lökosit içerir) ile karakterizedir (64). Bazı lezyonlarda köpüksü hyalin materyal, fibrin, karyoreksis izlenir ve bu hali ile segmental nekrozitan lezyonlara benzerlik gösterir. Fakat, burada glomerül bazal membranlarında kırılmalar yoktur. Bazı vakalarda podositlerin hiperplazisi ekstrakapiller hipersellülariteye benzer görünüme ve podositlerin şişmesi ile kalabalık görünümüleri sonucu “psödokresent” oluştururlar (48,64). Bunlar gerçek kresentlerden ayırt edilmelidir. Ayaksı çıkıntılarda yaygın ve belirgin silinme görülür. Buda yüksek düzeydeki proteinüri ile koreledir (54).

FSGS’un sellüler varyantının proliferatif glomerulonefritlerden ayrımının yapılması gereklidir. Belirgin olarak ayaksı çıkıntılarda silinme olması, elektron ve immünofloresans ile glomerüllerde immün depozitlerinin olmaması ile ayırt edilir.

## **3) Primer FSGS ile birlikte olan mezangial hipersellülarite**

Sık rastlanan bir varyant değildir. Fokal ve segmental glomerüler sklerozis görülür. Nonsklerotik glomerüllerde de genellikle diffüz ve global mezangial hipersellülarite saptanır. İmmünofloresansda segmental skleroz alanları içinde kaba granüler IgM ve C3 pozitif boyanır. Elektron mikroskopide yaygın olarak ayaksı çıkıntılarda kayıp vardır. Bu varyant genellikle çocuklarda görülür (48,52,55,65).

## **4) Kollapsing varyant**

Hızlı bir şekilde glomerüller kollapsa ve renal yetmezliğe ilerler. İlk tanımlandığında HIV enfeksiyonuna sekonder geliştiği ileri sürülmüştür(66).

Perihilar segment dışı alanlarda ve segmentalden daha çok diffüz olarak glomerüllerde kapiller kollaps olur. Kapiller lümenler; GBM’nın kollapsı ve kıvrımlanması ile kapanır (52,55,66,67). GBM’nın kollapsı PAS ve JMS boyaması ile en iyi şekilde gösterilebilir. Akut durumdaki glomerüler zedelenmelerde mezangial yada intrakapiller matriks artımı fark edilemez. Glomerüler kollaps alanında büyük, seçilebilen veziküler

nukleuslu ve bazende binükleasyon gösteren podositlerde hipertrofi ve hiperplazi vardır (66,67).

Podositlerin çoğalması ile üriner aralık dolar. Bu hiperplastik nitelikteki podositlerin içinde intrasitoplazmik protein resopsiyon damlacıkları vardır. Primer FSGS (NOS) benzemez çünkü glomerüllerdeki kollabe sklerozlarda hyalinozis, endokapiller köpüksü hücreler ve Bowman kapsülüne adhezyon yoktur (66,67).

Tübülointertisyel tutulum önemlidir. Glomerüler sklerozis derecesine bağlıdır. Tübül epitel hücrelerinde büyümüş hiperkromatik nükleus, nükleol, mitoz ve fokal apoptozis olabilir. Vakaların %40'ında protein silendirleri içeren tübüler mikrokistler dikkati çeker (67).

**İmmünofloresans incelemede;** segmental-global skleroz alanlarında IgM ve C3 ile boyanma görülür. Viseral epiteldeki protein resopsiyon damlacıklar IgG, IgA ve albumin ile boyanır. Aynı şekilde tübüler epitelde de protein damlacıkları boyanır.

**Elektron mikroskobunda;** kollabe lobüllerde, glomerül bazal membranları ya normaldir yada hafif bir kalınlaşma ve kıvrımlanma gösterir. Podositlerde belirgin hipertrofi, ayaksı çıkıntılarda yaygın silinme, organellerin sayısında artış, elektron yoğun protein resorbsiyon damlacıkları ve elektron lucent transport vezikülleri izlenir (66,67).

**Ayrıcı tanı;** kresentik glomerülonefritlerden ayrımının yapılması gerekir. Fokal sklerotik kollabe alanlardaki hiperplastik podositlerde, gerçek kresentlerde çoğalan pariyetal hücrelerin etrafında izlenen perisellüler matriks, ekstrakapiller fibrin ve iğsi morfoloji bunlarda yoktur.

**Tedavi ve prognoz;** genellikle steroide cevap vermez ve hızlı bir şekilde renal yetmezliğe ilerler. Bir çalışmaya göre kontrol grubu olarak klasik primer FSGS ile karşılaştırılmıştır. Kontrol grubunda ortalama böbreğin yaşam süresi 62,4 ay iken kollapsing varyantta 13 aydır (67).

## **5) Glomerüler tip lezyonu**

Tübüler polde Bowman kapsülü ile glomerüler yumak arasındaki sinerşinin olması yada tübüler poldeki tübül epitel hücrelerinin ve pariyetal epitelyal hücreleri ile podositler arasında birleşmenin olması şeklinde tanımlanabilir (48,52,55,68,69) Şekil 2.28-2.29). Etkilenen lobüllerde endokapiller hipersellülarite, endokapiller köpüksü hücreler ve

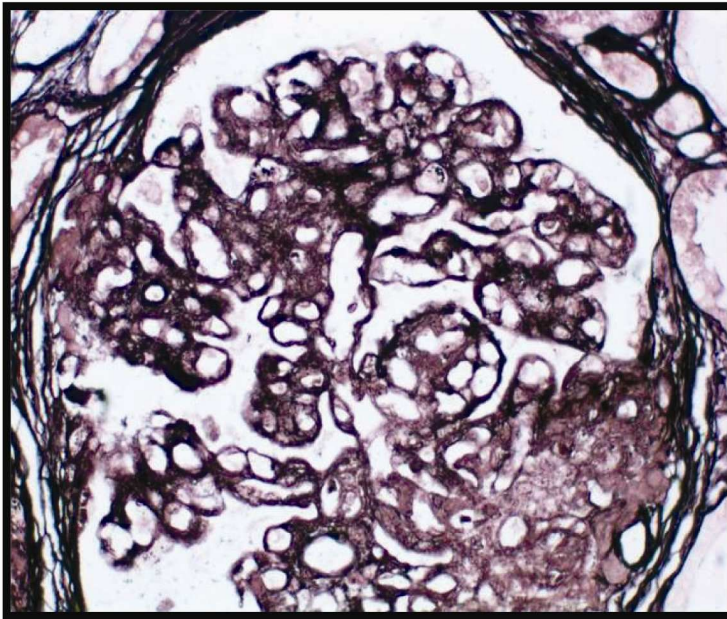
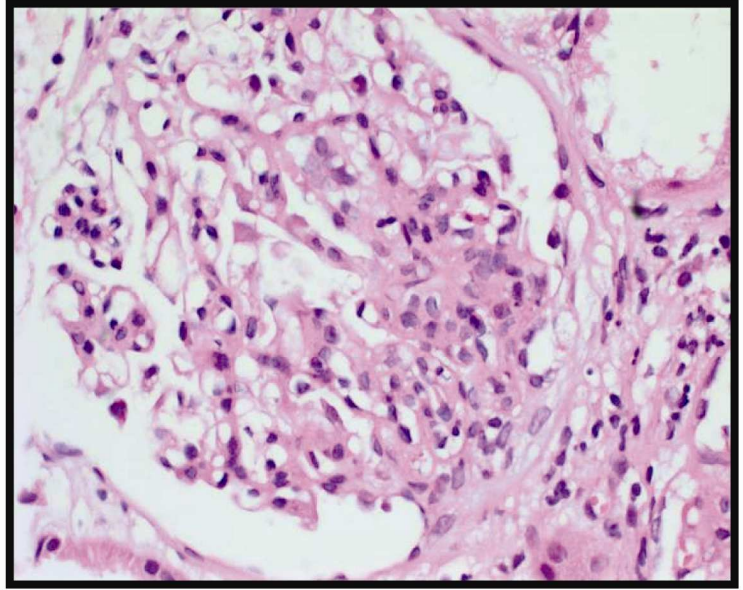
hyalinozis görülür (48,52,55,68,69). İmmünofloresans çalışmada glomerüler tip lezyon alanında IgM ve C3 ile boyanma görülür.

Elektron mikroskopik bulgular sellüler FSGS'e benzerdir. Tübüler polde tübül hücreleri ile şişmiş viseral ve paryetal hücreleri birleşmiş olarak görülebilirler(69).

Glomerüler tip lezyonu aynı zamanda membranöz glomerulopati, IgA nefropatisinde ve diabetik glomerülosklerozisde de görülebilir (69,70).

Minimal değişiklik hastalığı ile ilişkili olduğu öne sürülmektedir. Steroide iyi cevap verirler ve prognozu en iyi olan FSGS tipidir (70).

**Şekil 2.28:** FSGS tip lezyonu;  
Segmental skleroz gösteren  
segmentin tübüler kutba  
yapışıklık gösterdiği  
görülmekte.



**Şekil 2.29:** Şekil 2.26'da görülen  
glomerülün gümüş boyamasında  
segmental skleroz gösteren alanın  
tübüler kutba yapışıklık ve kapiller  
looplarda kollaps izlenmekte.

## **6) C1q nefriti**

C1q'nun paramezangial alanda belirgin olarak depolanması ile oluşan glomerulopatinin sebep olduğu idiyopatik nefrotik sendrom olarak tanımlanmaktadır (48,55,71).

Diğer FSGS'lere benzer şekilde değişen derecelerde mezangial hücre proliferasyonu vardır. İmmünofloresansda C1q boyanmasına ek olarak, vakaların çoğunda IgG birikimi de görülebilir. Elektron mikroskopik incelemede mezangiumda dens depozitler vardır. Nadiren subendotelyal ve subepitelyal birikim görülür. Bunlarda da değişen derecelerde ayaksı çıkıntılarda silinme görülür (71).

Hastaların bazıları steroide dirençli olup, son dönem böbrek yetmezliğine hızlı şekilde ilerler (71).

## **2.16. Amiloidozis**

Ekstrasellüler alanda anormal şekilde depolanan proteinöz materyaldir. Amiliod hematoksilen-eozin boyamasında amorf, eozinofilik, hyalin ekstrasellüler materyal olarak görülür. Kongo kırmızısı histokimyası ile pozitif boyanır. Elektron mikroskopunda 10nm, uzunluğunda, rastgele dağılmış, dallanma göstermeyen fibriler şekilde görülürler (72,73). Molekül yapısı antiparalel, beta plated tabakası yapısındadır (74).

Değişik tipteki monotipik polipeptidlerden oluşmaktadır. Bunlar, immüoglobulin hafif zincir (AL amiloid), immüoglobulin ağır zincir (AH amiloid), amiloid A protein (AA amiloid), beta-2 mikroglobulin, prealbumin (transretinin), prokalsitonin, islet amiloid polipeptid, atrial natriüretik peptid, beta amiloid protein, cystatin c, apolipoprotein AI, AII, lizozim ve diğerleridir (74). Amiloidin moleküler kompozisyonu farklı olmasının önemi çok az olmakla birlikte histolojik ve yapısal açıdan aynıdır. Normal koşullar altında insoluble ve proteolitik sindirime de kısmen dayanıklıdır. Dokularda amiloidin birikimi ile organlarda baskı atrofisi ve fonksiyonlarında gerileme meydana gelir. Vital organlarda süregelen bir birikim ölümle sonuçlanabilir. Böbrekte en sık AL ve AA tipi amiloid birirmektedir (72,74).

## **Etyoloji ve patogenezi**

AA amiloidlerin büyük bir kısmı kronik iltihabi olaylar (örn. tüberküloz, osteomyelit) ve kronik otoimmün hastalıklar (örn. romatoid artrit) ile bağlantılıdır (81). AA amiloid depolanması ayrıca ailesel Akdeniz ateşinde görülür (75) (Tablo 2.8).

AA amiloidin prekürsörü olan serum amiloid A proteini, inflamatuvar hastalık süresince sirkülasyonda artan bir apolipoproteindir. Buradaki genetik defekt inflamasyonun disregülasyonuna neden olmakta, buda ikincil olarak AA amiloidoze sebep olur (74).

AL amiloidozisinin prekürsörü, monoklonal immüoglobulin hafif zincir molekülleridir. Bunlar sıklıkla N-terminal bölgeleri içerir (76). AL amiloidozisli bazı hastalar tanımlanabilir fakat sıklıkla nedeni multipl myelomadır. Tanımlanmış bir neoplazmı olmayan hastalarda, amiloidojenik hafif zincir üreten B-cell diskrazileri vardır. İmmüoglobulin ağır zincirleri AH amiloidozisi oluşturmaktadır.

Amiloidogenezis, hafif zincir immüoglobulin prekürsörlerinin ayrılmasında proteolitik bir basamağa ihtiyaç duyar. Bu basamakta sonraki proteolizis (örn: hafif zincir değişken bölge fragmanları) immüoglobulin hafif zincir moleküllerinden dayanıklı ve çözünmez moleküller oluşturulur (74).

Amiloid depolanmasındaki temel patolojik etkiler doku kompozisyonu ve yapısında yaptığı bozukluktur. Ancak, bu bozukluklar direkt olarak sitotoksik etkilerden de kaynaklanabilir.

**Tablo 2.8-** Amiloidozisin sınıflaması (77)

Klinikopatolojik sınıflama	Beraber olan hastalıklar	Major fibriler protein
<b>Sistemik (generalize) amiloidozis</b>		
İmmün hastalıklar ile beraber olan amiloidozis ( <i>primer amiloidozis</i> )	Multipl myeloma ve diğer monoklonal B hücreli proliferasyonları	AL
Reaktif sistemik amiloidozis ( <i>sekonder amiloidozis</i> )	Kronik inflamatuvar durumlar	AA
Hemodiyaliz ilişkili amiloidozis	Kronik böbrek yetmezliği	A $\beta$ <sub>2</sub> m
Ailesel amiloidozis		
Ailesel Akdeniz ateşi	—	AA
Ailesel amiloidik nöropati	—	ATTR
Sistemik yaşlanma amiloidozisi	—	ATTR
<b>Lokalize amiloidozis</b>		
Senil serebral	Alzheimer hastalığı	A $\beta$
Endokrin		
Tiroidin medüller karsinomu	—	A Cal
Langerhans adası	Tip II diabet	AIAPP
İzole atriyal amiloidozis	—	AANF
Prion hastalıkları	Santral sinir sisteminin çeşitli prion hastalıkları	PrP <sup>sc</sup>

### **Primer amiloidozis (AL amiloidozis)**

Büyük bir kısmını B hücreli diskraziler oluşturur. Bu grup içinde en sık rastlanan örnek, plazma hücrelerinin malign bir neoplazmı olan “multipl myeloma” ile birlikte olan amiloidozisdir (78). Plazma hücreleri immünoglobulin sentezine ilave olarak Bence Jones proteinleri olarak da bilinen kappa ve lambda hafif zincirinde sentezler ve salgırlar (72). Bence Jones proteinleri boyutlarının küçük olması nedeni ile sıklıkla idrarda da ekstre olur. İlk olarak böbrekte AL amiloid tanımlansa bile B hücreli diskrazi teshis edilemez. Dolayısı ile monoklonal immünoglobulin zincirinin kandaki ve idrardaki yüksekliğine dikkat edilmelidir. AL amiloidozisli hastaların %90’ından fazlasında idrar ve kanlarında immünoglobulin hafif zincir yüksekliği tespit edilmiştir. Geri kalan hastalarda ise kemik iliği biyopsilerinde plazma hücrelerinde anormal monoklonal çoğalma vardır (78). Hastaların %20 kadarında AL amiloidozis tanısı konurken multipl myeloma yada B hücreli lenfomanın tanısal bulgularıda vardır. AL amiloidozis tanısı almış bazı hastalarda, sonraki 15 yıl içinde B hücreli lenfomanın ortaya çıktığı bildirilmiştir (79).

### **Sekonder amiloidozis (AA amiloidozis)**

Amiloid depolanması sistemiktir ve AA proteinden oluşur. Kronik otoimmün hastalıklar (örn: romatoid artrit) ve kronik enfeksiyöz hastalıklarda (örn: tüberküloz, bronşiektazi, osteomyelit) görülen kronik iltihabi durumlara eşlik eden sürekli devam eden bir hücre hasarına sekonder gelişir (74). Etkili antibiyotiklerin kullanıma girmesi ile enfeksiyöz hastalıkların erken tedavisi ile günümüzde artık daha çok otoimmün hastalıklarda sekonder amiloidozis görülmektedir. Aynı zamanda otozomal resesif geçişli “familyal Akdeniz ateşi”inde de temel komplikasyon amiloiddir. Nötrofil lökosit fonksiyonunun inhibe olması sonucu bu vakalarda küçük travmalar ile şiddetli doku hasarına neden olan iltihab gelişmektedir. Hastalık eritem, artrit, plevrit, peritonitis ve ateş atakları ile karakterizedir (72,75)

Sekonder amiloidozisde daha sık olarak böbrek tulumu görülür. Bu vakaların çoğunda böbrek lezyonu ölüm nedeni olmaktadır (74,78).

### **Diğerleri**

Yaşa bağlı olarak 70-80 yaş grubunda özellikle kalbi tutan sistemik amiloid birikimi saptanabilir (74,78). Extrarenal amiloidozisde; birikiminin olduğu dokuya bağlı olarak semptomlar olur. Mesanede amiloid birikmesi ile mesane disfonksiyonu, otonomik

ve periferik sinirlerde birikmesi ile disetezi, dalak ve hepatomegali ile hepatosplenomegali ve dilde birikmesi ile makroglosiye meydana gelir (74).

Ayrıca uzun süreli hemodializ yada periton dializ tedavisi olanlarda amiloid birikimi olabilmektedir. Burada biriken amiloid proteini intakt yada modifiye  $\beta_2$ -mikroglobulindir.  $\beta_2$ -mikroglobulin daha çok perinöral, periarteriyoller dokuda, kemik eklem ve deride birikim gösterir (74, 80).

Transthyretin (TTR): tiroksin ve retinol taşıyıcı, familial amiloid polinöropatilerinde TTR'nin mutant formunun birikimi görülür (81).

Tiroidin medüller karsinomunda ve feokromasitoma gibi endokrin tümörleri de mikroskopik olarak lokalize amiloid depolanması görülür (74,76).

Tip II diabetes mellituslu hastalarda Langerhans adacıklarında amiloid birikimi görülebilir (74,76).

Renal amiloidozisin tanı aşamasında tüm hastalarda sıklıkla nefrotik düzeyde proteinüri vardır. Tanı konduğunda yaklaşık olarak 2/3'de renal yetmezlik bulunur. Hematüri bazen görülebilir fakat nadiren belirgin bir özelliğidir (89).

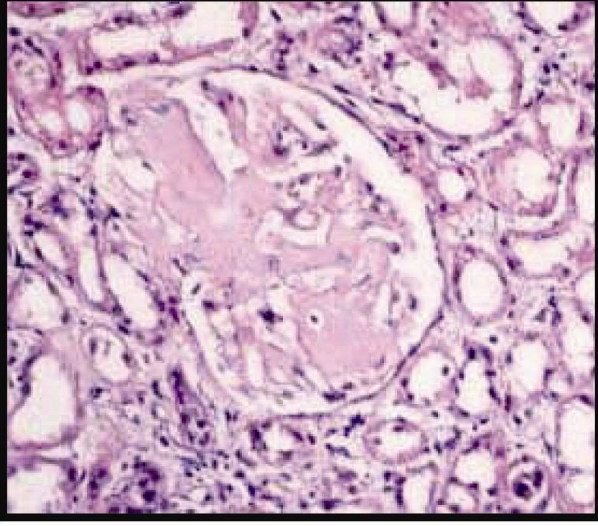
### **Gross özellikleri**

Böbrekler, başlangıçta amiloid birikimi nedeni ile büyümüş, soluk görünümde ve serttir. Kesit yüzünde; böbreğin kalınlığı normale göre azalmıştır. İleri evrede glomerüller skleroz, tübüler atrofi ve interstisyel fibrozis ile küçülür (73,74,76).

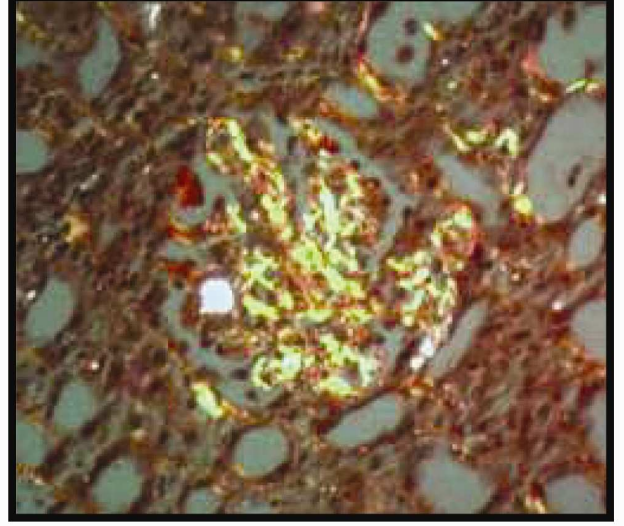
### **Işık mikroskopik bulgular**

AA ve AL aynı patolojik özelliklere sahiptir. Böbrekte H&E boyamasında amiloid eozinofilik, amorf madde şeklinde görülür (Şekil 2.30). Diabetik glomerülosklerozisdeki sklerozdan ve diğer nedenlere bağlı glomerülosklerozlardan daha yumuşak ve soluk olarak boyanır. PAS histokimyasında ile sadece zayıf boyanma izlenir. Masson trikrom histokimyası ile bulgu vermez. Kristal viyole histokimyasal boyamasının amiloide affinitesi yüksektir ve fuşka (parlak kırmızı) renge boyanır. Kongo kırmızısı histokimyası ile amiloid kırmızı ve parlak bir görünüm alır. Polarize ışık altında kırmızı boyanan bu alanlar, elma yeşili renge refle verir (73,74,76) (Şekil 2.31).

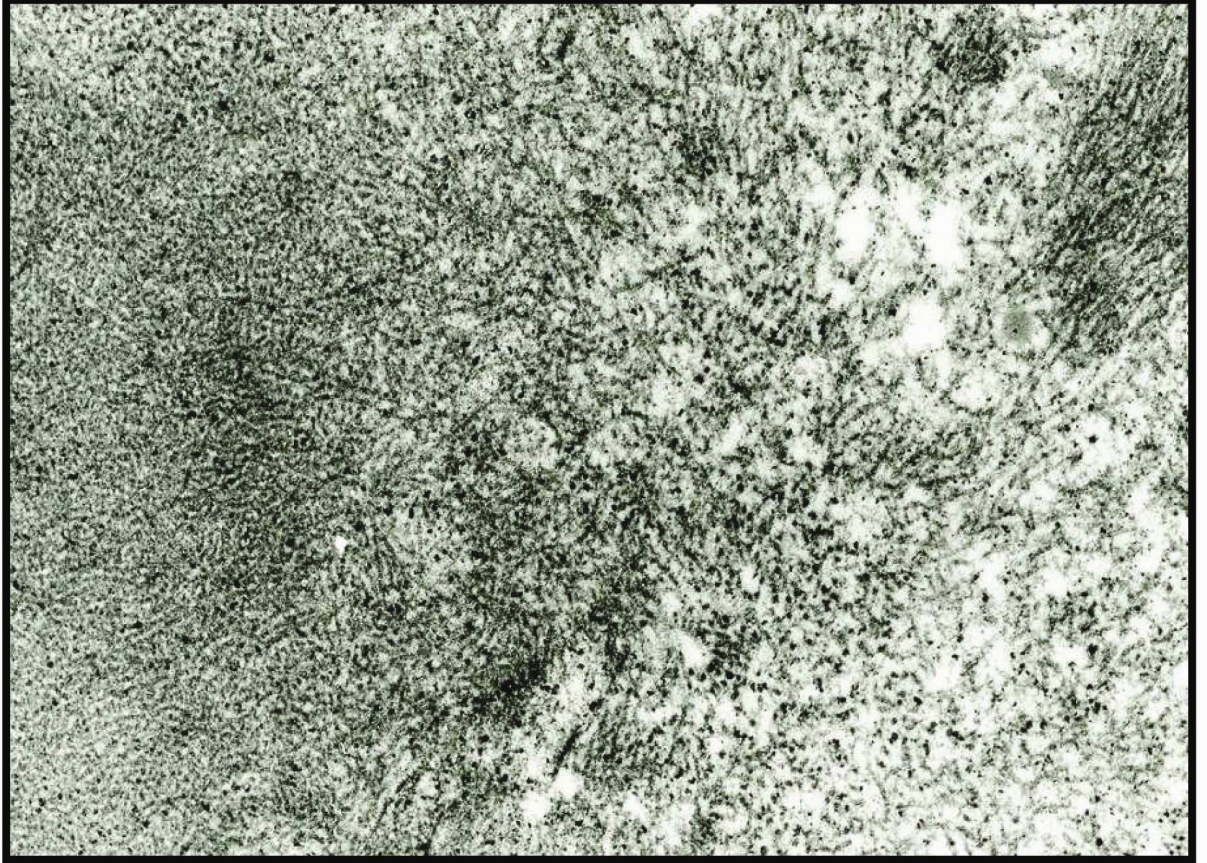




**Şekil 2.30:** Glomerülde mezangial alanda nodüler şekilde eozinofik amorf görünümde amiloid birikimi izlenmekte (H&E).



**Şekil 2.31:** Kongo kırmızısı ile mezangiumda daha belirgin olmak üzere yeşil refle veren amiloid birikimi görülmekte.



**Şekil 2.32:** Dallanma göstermeyen, rastgele dağılmış şekilde amiloid fibrillerinin birikimi (transmission elektron mikroskopisi).

Amiloid, böbrekte ilk önce glomerüllerin perifer kapiller duvarlarında olmak üzere ekstraglomerüler renal damarlar, tübül bazal membranlarında ve interstisyumda birikir. Başlangıçta glomerülde sadece birkaç segmentte ve küçük fokuslar halinde görülür. Bu rutin ışık mikroskopik incelemede atlanabilir ve yanlışlıkla minimal değişiklik glomerulopati şeklinde yorumlanabilir (82). Glomerüler mesangial matriksde segmental depolanmalar ile kapiller loopların bazal membranlarında diffüz veya nodüller kalınlaşma görülür. Birikimin miktarı arttıkça kapiller lümenler kapanır, hücreler azalır ve glomerüller bu eozinofilik materyal ile tamamen işgal edilir. İnterstisyumda sıklıkla peritübüller alanda depolanmalar, tübül lümenlerinde ise amorf, pembe görünümde silindirler şeklinde de izlenir. Genellikle damarlardan interlobüler arter ve arteriyoller tutmasına rağmen medullanın vasa rekta dalını da etkileyebilir. Amiloid renal parankimde ilerlediğinde nonspesifik kronik interstisyel fibrozis, tübüler atrofi ve kronik interstisyel inflamasyon gelişir (73,76).

### **İmmünohistokimyasal boyanma**

Amiloidin varlığının kanıtlanması ve bileşimini göstermek için en kullanışlı olan immünohistokimyasal incelemedir (73,76). AL amiloidozisinin 3/4'ünde lamda hafif zincir birikimi olur. AA proteinin immünoboyanması da AA olduğu dökümanente edilmiş vakalarda kullanılabilir. AA protein ve immüno globulin zincirin amiloid immüno boyanması bir biri ile uyumlu bir görünüme sahiptirler. Amiloid P komponenti amiloidin tüm tiplerinin immünohistokimyasal metodları ile gösterilebilir. Amiloid P komponenti amiloidin tüm formlarında bağlayan plazma proteini olup spesifik değildir (81). Glomerüllerdeki erken ve az miktardaki depolanma sadece mezangiumda olabilir. Glomerüllerdeki depolanmanın artması ile birlikte kapiller oblitere olabilirler. Ekstraglomerüler vasküler depolanmalar sıklıkla çepeçevre, transmural bir birikim vardır. Ancak hafif fokal boyanmalarda olabilir. Bu boyanmalar arter ve arteriyollerin musküler tabakasında küçük adalar şeklindedir. İnterstisyel alanda depolanmalar multifokal olup vasküler yada peritübüller alanın bitişiğinde görülür (73,79).

### **Elektron mikroskopik bulgular**

Amiloidin fibriler yapısı oldukça ayırt edici bir özelliktir. Fakat tam olarak spesifik değildir (73,76). Fibriller yaklaşık olarak 10nm uzunlukta olup dallanma göstermez ve rastgele atılmış şekildedir (Şekil 2.32). Hafif derecede renal amiloidozisde mezangiumda sıklıkla fibriler birikim vardır. Glomerüller birikim daha arttığında kapiller duvarları genişletir.

Kapiller duvarda amiloid depolanması infiltratif paternde olup paramezangial ve kapiller bazal membranların içine doğru olur. Amiloidin, kapiller duvarlarda birikmesi ile viseral epitelin ayakları çıkıntılarında silinme görülür (73,76,79).

### **Ayrıcı tanı**

Işık mikroskopunda; glomerül, interstisyum ve damar duvarında asidofilik materyal birikmesi sonucunda oluşan patolojiler ile ayrıcı tanısının yapılması gerekmektedir. Glomerülo nefritlerdeki sekonder sklerozda yada diabetik glomerüloskleroz alanlarında kollajenöz materyal birikir. Bu alanlar rutin amiloid boyaması ile kolaylıkla ayırt edilir. Amiloid, PAS histokimyası ile hafif boyanma gösterirken, sklerotik matriks PAS ile kuvvetli boyanma gösterir (73,74).

Hematoksilen-eozin boyamasında, masif glomerüller depolanma gösteren immün kompleks glomerüller hastalıklar, fibriler glomerülo nefrit, immünotaktoid glomerülopati, fibronektin glomerülopatisi ve kollajenöz fibrotik glomerülopatiler amiloide benzer boyanma gösterir. Fakat her bir hastalık için spesifik olan immünohistokimyasal ve elektron mikroskopik görüntüleri ayrıcı tanıda yardımcı olmaktadır. Kongo kırmızısı şüphesiz amiloidozisin ayrıcı tanısında önemlidir. Ancak amiloidin tespit edilebilmesi için kesitlerin yeterince kalın (8-10µm) olması gerekmektedir. İnce olan kesitlerde erken dönemdeki amiloid birikimleri gözden kaçırılabilir (74).

Gelişmiş ülkelerde sıklıkla renal amiloidozisde AL amiloid görülür ve bunun da tespit edilmesi için rutin immünofloresans mikroskopi kullanılır. Az gelişmiş ülkelerde kronik enfeksiyonların daha sık görülmesi nedeni ile AA amiloid daha sık görülür. İmmünofloresansdaki görünüm önemli ayırt edici bir özelliktedir. İmmünofloresans mikroskop ile AL amiloid yüksek doğruluk ile tespit edilebilir. Eğer amiloid depolanması az ise hematoksilen-eozin boyamasında ve elektron mikroskop incelenmesinde amiloid gözden kaçabilir fakat immünofloresans incelemede yakalanma oranı daha yüksektir (73,74,79). Eğer birikim hafif ise minimal change glomerülopati ile karıştırılabilir (82).

Hafif zincir depolanma hastalığı (LCDD) ile AL amiloidozis aynı monoklonal immünglobulin hafif zincir boyanma görüntüsüne sahiptir. LCDD hastalığında tipik olarak boyanma daha yaygın ve düzgün yayılım gösterir. Glomerüller ve tübüler bazal membranda daha doğrusal boyanma görülür (73,74,77,81).

Amiloidozis ile karışabilecek hastalıklar arasında; ışık mikroskopisinde amiloidozise benzer fakat Kongo kırmızısı ile boyanmayan ve elektron mikroskobunda fibrilleri amiloidden daha kalın olan fibriler glomerülo nefrit ve immünotaktoid glomerülopati ile nonfibriler yapıdaki hafif zincirlerin biriktiği hafif zincir glomerülopatisi yer almaktadır (14,15,33,73). Organize fibriller ve mikrotübüler yapısında depozitler içeren diğer renal hastalıkların ayırımında elektron mikroskobu kullanılır. Fibriler glomerülo nefritin ayırıcı tanısı daha zordur. Elektron mikroskobisinde glomerüllerde rastgele dağılmış halde, dallanma göstermeyen ve 20nm uzunluğunda fibrillerin birikimi görülür. İmmünotaktoid glomerülopati bir proplem yaratmamaktadır çünkü, bunlarda mikrotübüllerin paralel dizilerde olması amiloidden ayırt etmek için yeterlidir.

### **Tedavi ve prognoz**

AL amiloidozlu hastaların prognozu iyi değildir. Ancak, tedavi ile yaşam süresi bir miktar daha uzatılabilir. Bu hastalarda sıklıkla ölüm nedeni kardiyak yetmezliktir (74,77). AL amiloidozis, B-cell ve plazma hücreli neoplazmlara yönelik kemoterapötik ajanlar ile tedavi edilir. Bu tedavi ile ortalama yaşam süresi 1 yıldan 5 yıla kadar uzatılabilir. Kemik iliği transplantasyonu da tek başına kemoterapi tedavisinden daha etkilidir. AL amiloidozisin klinik süreci B hücreli neoplazm tarafından belirlenir (73,78).

AA amiloidozisin prognozu, AL amiloidozise göre daha iyidir. AA amiloidozis hiç tedavi görmeden 5-15 yıl yaşam süresi %25-50'dir. Ailesel Akdeniz ateşinden kaynaklanan AA amiloidozis kolşisin tedavisine cevap verir. Ailesel Akdeniz ateşinden kaynaklanmayan amiloidozislere uygulanan kolşisinin tedaviye etkisi net değildir. Kronik inflamatuvar hastalığa yönelik tedavi (örn: romatoid artrit için immünsüpresif tedavi) sekonder AA amiloidozis hastalıkları için faydalıdır (73,75).

AA ve AL amiloidozisler renal transplantlarda rekürrensleri görülebilir. Bir çalışmaya göre transplantasyondan 5 yıl içinde amiloidozisinin görülmesi %10 ile 20 arasında değişmektedir (83).

## 2.17. “Hypoxia-inducible factor-1 $\alpha$ ” (HIF-1 $\alpha$ )

“Hypoxia-inducible factor-1 $\alpha$ ” hücrelerin oksijen hemostazında anahtar görevi gören bir mediatördür. Hücresel enerji metabolizması, glukoz transportu, anjiogenezis, eritropoezis, demir metabolizması, pH'nın düzenlenmesi, apoptozis ve hücre proliferasyon genlerinin ekspresyonunu düzenler (84).

HIF kompleksi  $\alpha$  ve  $\beta$  subunitlerinden oluşan temel olarak helix-loop-helix alanları içeren, transkripsiyon faktör ailesidir (85). HIF $\alpha$  subuniti düzenleyici gen olup pO<sub>2</sub>'e hasastır. Hipoksik cevapta tek düzenleyicidir. HIF- $\beta$  subuniti ise ksenobiyotik cevabı içerir. HIF hipoksi durumunda birikir ve normal oksijen bulunan ortamda pO<sub>2</sub>'ye bağımlı olarak ubiquitin-proteaz yolu ile dağılır (86). Ortamda yeterli miktarda oksijen bulunduğu hidroksile HIF- $\alpha$ , von Hippel-Lindau tümör supresör proteinine (pVHL) bağlanır (87). Mitokondrial reaktif oksijen alanları, HIF- $\alpha$  subunitlerinin hipoksik stabilizasyonu sağlar (88).

Promoter bölgesinde hipoksi cevap elementi içeren birçok genin transkripsiyonunu aktive eder (89). HIF-1 $\alpha$ 'nın hedef aldığı genlere örnek olarak vasküler endotelial growth faktör (VEGF), eritropoetin (EPO), glukoz transporter (GLUT) ve phosphoglycerate kinase-1 (PGK) verilebilir (84,85,90).

HIF-1 $\alpha$ 'nın aktivasyonu, hücre proliferasyonu ve apoptozisde belirleyici bir öneme sahiptir. Bunu hücrelerdeki iyon değişiklikleri, transporterler, dolaşımdaki hormonlar ve reseptörleri üzerinde ayarlayıcı rolleri sayesinde yapabilmektedir (89,90).

HIF-1 $\alpha$  böbreğin intrauterin dönemdeki gelişimine VEGF ve endoglin gibi anjiogenik faktörlerin ekspresyonlarını düzenleyerek katkıda bulunur (90).

Akut renal iskemik durumlarda renal tübül epitel hücrelerinin nükleuslarında HIF-1 $\alpha$  tespit edilmektedir (91). HIF-1 $\alpha$ , glukozun var olduğu ortamda glukozun hücre içine alınmasını sağlayarak hipoksik hücre ölümlerinin ilk atağını düzenler ve hücrenin ölmesini engeller (92). Bunu hücrelerdeki GLUT ekspresyonunu artırarak yapar.

Kronik renal hastalıkların prognozunu belirleyen en önemli faktörlerde biri olan interstisyel fibrozis gelişiminde böbrek HIF-1 $\alpha$  ekspresyonun önemli olduğu bildirilmiştir (29,40,93). HIF-1 $\alpha$  akut iskemik reperfüzyon zedelenmesinde yararlı sitopatik etkiye sahip iken renal fibrozisin gelişiminde belirgin olarak yardımcı etkiye sahiptir (94). HIF-1 $\alpha$  sinyalleri renal fibrozis gelişiminde 3 farklı mekanizma ile etki gösterir (85), a) Fibrojenik faktörler üzerindeki direk düzenleyici etki ve transforming growth faktör-  $\beta$ 1 (TGF-  $\beta$ 1) ile sinerjik etki, b) Epitelin mezankimal transformasyonuna katkısı, c) İnflamasyon üzerindeki rolü.

Tübülointerstisyel hastalıkların patogenezinde, HIF-1 $\alpha$  inflamatuvar cevabın düzenlenmesi ile güçlü bir etkiye sahiptir. HIF'ün inaktivasyonu sonucunda myeloid hücrelerin agregasyonu, motilitesi ve infiltrasyon kabiliyeti önemli ölçüde zayıflar, ancak güçlü bir şekilde eksprese olduğunda da tersi etki görülür (95).

Eritropoezisin düzenlenmesinde böbrek görev almaktadır. Hipoksi süresince HIF-1 $\alpha$  renal interstisyel fibroblast benzeri hücrelerden eritropoietin (EPO) salınmasında uyarıcı olarak görev alır (96). Aynı şekilde HIF-2 hepatositlerde ve retinal hücrelerde hipoksi durumunda EPO uyarımını sağlayan en önemli düzenleyicidir (97). von Hippel-Lindau tümör supresör proteinindeki (pVHL) mutasyonlar von-Hippel-Lindau familial tümör sendromu, herediter şeffaf hücreli renal hücreli karsinom ve sporadik renal hücreli karsinom ile birlikte. VHL mutasyonu gösteren tümörlerde damar sayısının çok olmasının HIF transkripsiyon aktivitesinin artması sonucunda VEGF ekspresyonunun artmasına bağlı olduğu bildirilmiştir (98).

## **2.18. “Glucose transporter tip-2” (GLUT-2)**

Glukoz memeli hücrelerinde enerjinin ana kaynağıdır. Glukozun hücreye girişi çeşitli transportörler aracılığı ile olur. GLUT Na<sup>+</sup>-bağlı glukoz transport mediatörü olan transmembrane glikoprotein olup yaklaşık 7 tane kolaylaştırıcı glukoz transporteri (GLUT-1'den 7 kadar), tane konsantre glukoz transporteri (SGLT-1 ve SGLT-2) tanımlanmıştır (99). Glukoz transporterleri, Na<sup>+</sup>a bağlı elektrokimyasal gradient yolu ve konsantre gradient yolu ile hücre içine glukoz girişini sağlar.

Böbreklerde ultrafiltrat içindeki şeker, amino asit, küçük peptidler, tuz ve su çeşitli mekanizmaları ile taşınır (100,101). Ultrafiltratdaki glukozun reabsorbsiyonunda GLUT ve SGLT görev alır (99,102). Böbrekte GLUT-1, -2, -4 ve -5 ile birlikte Na<sup>+</sup>-glukoz co-transportörü olan SGLT-1 ve SGLT-2 eksprese edilir. Bunlardan böbrekte esas olarak eksprese olanlar GLUT-1 ve GLUT-2'dir (99). GLUT-1, GLUT-2 ve SGLT-2 proksimal tübülün kıvrıntılı kısımlarındaki hücrelerin basolateral alanlarında eksprese olurlar.

GLUT-2 yetmezliği insüline bağımlı olmayan diyabetler ile beraber tanımlanmıştır (103). GLUT-2 pek çok dokuda (pankreasın beta hücreleri, hepatositler, intestinal hücreler ve böbreğin epitel hücreleri) eksprese olur (104). Glukagon seviyesi yüksek, rölatif olarak hypo-insülinemik ve hiperglisemik olan farelerde GLUT-2 yetmezliği olduğu görülmüştür (129). GLUT-2 endokrin pankreasın normal fonksiyonu ve glukoz hemeostazında gereklidir (105). Pankresa ek olarak böbreğin fonksiyonları ve gelişimi içinde GLUT

gereklidir. Fetal perioddan matürasyona doğru gittikçe böbrekte SGLT mRNA ekspresyonu artmaktadır (99).

Hipoksik koşullarda ATP sentezi ve mitokondriyal solunum (aerobik solunum) azaldığı için glukoz transportu uyarılır ve iki farklı yoldan GLUT ekspresyonu indüklenir. Birinci yol hipoksiye bağlı olarak aktifleşen HIF-1 uyarısının GLUT gen transkripsiyonunu uyarmasıdır. İkinci yol ise hipoksiye bağlı olarak oksidatif fosforilasyonun inhibe ve bunun sonucu GLUT geninin transkripsiyonu ve GLUT mRNA'nın uyarılmasıdır (106).

### **2.19. “Vasküler endotelial growth faktör” (VEGF)**

VEGF, hem patolojik ve hem de fizyolojik anjiogenesizin düzenlenmesinde yüksek dinamik role sahip endotele spesifik bir mitojendir (107) . Ayrıca embriyogenezde, diyabette, yara iyileşmesinde, inflamatuvar cevap ve tümör büyümesi gibi çok çeşitli fizyolojik ve patolojik durumlarda rol alır (108, 109). Vasküler permeabliteyi artırır ve monositlerde kemotaksise neden olur (110) .

VEGF-A, insanda 121, 165, 189 ve 206 aminoasitli dört farklı izoforma sahiptir (107-112). Bunlardan 2 tanesi (VEGF121, VEGF165) difüzyona uğrarken, diğer 2 tanesi ise çoğunlukla ekstrasellüler matriksde bulunur (111). Buna ek olarak memelilerin çoğunda VEGF-B, -C, -D, -E ve plasental growth faktör tanımlanmıştır (107). VEGF-A endotel hücrelerinin göçünü ve yaşamını etkileyerek vasküler gelişimi sağlar (112).

VEGF, VEGF reseptör 1 (VEGFR-1) ve VEGF reseptör 2 (VEGFR-2) ile VEGF bezeri reseptör (VEGFR-3) üzerinden etki gösterir. VEGF endotel üzerindeki flt (VEGFR-1), flk-1/KDR (VEGFR-2) ve flt-4 (VEGFR-3) tirozin kinaz reseptörlerine bağlanır (113) .

VEGF reseptörleri pek çok hücre tipinde gösterilmiştir fakat bunların fonksiyonunun olup olmadığı gösterilememiştir. VEGF reseptör proteini ve mRNA'sı ratlarda mezangial hücrelerde, hepatositlerde (VEGFR-1 ve VEGFR-2), Leydig, Sertoli (VEGFR-1 ve VEGFR-2) ve endometriyal epitel hücrelerinde (VEGFR-2) gösterilmiştir (111).

Bu reseptörler fizyolojik olduğu kadar patolojik anjiogenezi de düzenlemektedir. Bütün VEGF-A isoformları vasküler endotel hücrelerinde eksprese edilen VEGFR-1 ve VEGFR-2 reseptörlerine bağlanır ve endotel hücrelerinde proliferasyona, migrasyona ve vasküler permeablite artışına neden olur (110-113).

Ayrıca VEGFR-1 sadece endotel hücrelerinde değil tümör hücrelerinde, inflamatuvar hücrelerde ve makrofaj gibi antijen prezente eden hücrelerde de eksprese

olmaktadır. VEGFR-1 tümörün büyümesine ve metastaz gelişimine katkıda bulunur ve monositlerin kemotaksis yolu ile aktivasyonu sağlar. VEGFR-1'in eriyebilir formlarının serumdaki seviyesi preeklamsi, proteinüri ve renal disfonksiyonu olan hastaların serumunda anormal olarak artar (114).

VEGFR-2 ise hem vasküler endotel hem de lenfatik endotel hücreleri tarafından eksprese edilir ve güçlü tirozin kinaz aktivitesine sahiptir. Anjiogenez sinyallerini güçlü olarak aktarır (110-113). Vasküler ve lenfatik endotel hücrelerinin proliferasyonu, migrasyonu ve yaşamını etkilerler.

VEGFR-3 sadece lenfatik endotel hücreleri tarafından eksprese edilir ve lenfanjiogenezisi sağlar. Fakat VEGFR-3 bazı normal damarlarda ve tümör damarlarında da eksprese edilir ve vasküler gelişimde önemli rol oynarlar (114).

Glomerülonefritlerin patogeneğinde çok çeşitli sitokinler ve growth faktörler etki etmektedir. VEGF, zedelenen glomerüldeki kapillerlerde önemli rol oynar ve endotel hücrelerinin proliferasyonunu düzenler. İn vitro koşullarda VEGF glomerüllerde epitel, mezangial ve endotelial hücrelerden salgınır (113). VEGF salgınımı hipoksi, mekanik gerilme ve hipertansiyon gibi hemodinamik değişikliklere bağlı olarak gerçekleşir (115). Glomerüllerde zedelenmenin devam ettiği durumlarda ve kronik böbrek yetmezliğine giden vakalarda glomerüllerdeki anjiogenez kapiller onarım zayıflar ve VEGF ekspresyonu azalır.

Normal ratlarda böbrek tübül epitel hücrelerinde VEGFR-1, VEGFR-2 proteini ve mRNA'sı bulunur. VEGFR-2 boyaması distal ve kolektör tübüllerde belirgin boyanma gösterirken, VEGFR-1 daha diffüz olarak fırçamsı kenarlı proksimal tübüllerde boyanma gösterir (111). Normal glomerüllerin podositlerinde de VEGF ekspresyonu izlenir. VEGF reseptör flk-1, normal, zedelenen ve rejenere olan glomerüllerde eksprese olabilir. Ratlarda yapılan bir çalışmada geniş endotelial zedelenmeye bağlı olarak gelişen glomerülonefritlerde sistematik olarak VEGF'nin verilmesinin hastalığın tedavisini olumlu yönde etkilediği saptanmıştır. Geniş endotel zedelenmeleri ile birlikte olan glomerülonefritlerde VEGF'nin sistematik olarak verilmesi tedavide yardımcı olabilecektir (113).

Hipoksik ortamlarda böbrek proksimal tübül epitel hücrelerinde VEGF üretimi artmaktadır (116). Oksijen seviyesinin düşük olduğu durumlarda HIF indüksiyonuna sekonder olarak VEGF mRNA ekspresyonu önemli ölçüde artar. Bununla beraber HIF-1 bağlı VEGF sentezinin moleküler mekanizması tam olarak anlaşılamamıştır (85 ).



Parsiyel nefrektomi sonrası gelişen renal yetmezlik, glomerülonefrit, ve trombotik mikroanjiopati tedavisinde, VEGF kullanmanın faydalı olduğu bildirilmiştir. Renal fonksiyon yetersizliğinde idrardaki VEGF atılımı artar. VEGF atılımı serum VEGF düzeyine bağlıdır. Görünüşe göre hipoksi ve inflamasyon durumunda, kalan nefronlar VEGF üretiminin artması sebep olmaktadır (113-117).



### 3- GEREÇ ve YÖNTEM

#### 3.1. Hastaların genel özellikleri ve takipleri

Ocak 1996 - Ocak 2006 yılları arasında Başkent Üniversitesi Patoloji Anabilim Dalı'na 2200 adet böbrek biyopsisi gelmiştir. Bu biyopsilerden en az 2 yıl düzenli takibi olan toplam 78'i çalışmamıza dahil edilmiştir. Yetmiş sekiz biyopsinin 24 tanesi FSGS, 34 tanesi MPGN ve 20 tanesi amiloidozis tanısı almıştır.

Kreatinin klirensi 50ml/dak altında olanlar, kötü prognoza sahip kollapsing ve sellüler tip FSGS'i olanlar ile birlikte tip II MPGN tanısı alanlar çalışmaya dahil edilmemiştir. Amiloidozis, hastalarda %55 (n:11) FMF'e %10 (n:2) tüberküloza, %10 (n:2) romatoid artrit ve %5 (n:1) kronik obstrüktif akciğer hastalığına sekonder olarak gelişmiştir. Ancak %20'sinin (n:4) nedeni bilinmemektedir. Tüm amiloidozis vakaları immünohistokimyasal olarak amiloid A ile pozitif olup sekonder amiloidozisdir.

MPGN ve FSGS tanısı alan hastalar steroid tedavisi (1mg/kg) ve amiloid tanısı alan hastalar kolşisin (2mg/kg) tedavisine ek destekleyici tedavi almışlardır. Hastaların ortalama takip süresi  $24,2 \pm 13$  ay olup bu süre içinde tüm hastaların klinik ve labratuvar takipleri yapılmıştır. Hastaların biyopsi sırasındaki ve biyopsi sonrasındaki 3., 6., 12., 18. ve 24. aylardaki kreatinin (mg/dl), kreatinin klirens (ml/dak), proteinüri (mg/24 saat) ve hemoglobin (gr/dl) değerleri gözden geçirildi. Bu dönem süresince kreatinin, kreatinin klirens, proteinüri ve hemoglobin düzeylerindeki farklılıklar değerlendirilerek hastalar almakta oldukları tedaviye cevap açısından 4 gruba ayrıldı.

- I. Grup: Biyopsiden sonraki ilk üç ayda tedaviye cevap veren hastalar. Kreatinin, kreatinin klirens ve proteinüri düzeylerinde düşme gösteren veya sabit kalanlar.
- II. Grup: Biyopsiden sonraki ilk üç ayda tedaviye cevap vermeyen hastalar. Kreatinin, kreatinin klirensi ve proteinüri düzeylerinde yükselme gösterenler.
- III. Grup: İlk üç aydan sonraki dönemde tedaviye cevap veren hastalar. Kreatinin, kreatinin klirensi ve proteinüri düzeylerinde düşme gösteren veya sabit kalanlar.
- IV. Grup: İlk üç aydan sonraki dönemde tedaviye cevap vermeyen hastalar. Kreatinin, kreatinin klirensi ve proteinüri düzeylerinde yükselme gösterenler.

Takip sırasında kreatin klirensi 50ml/dak'nın altında inen hastalar kronik böbrek yetmezliği (KBY) olarak kabul edildi. Hastalar değerlendirme sırasında KBY gelişimi açısından 2 grupta incelendi.

- I. Grup: Biyopsi sonrası ilk 12 ayda KBY gelişimi göstermeyen hastalar.
- II. Grup: Biyopsi sonrası ilk 12 ayda KBY gelişimi gösteren hastalar.

### **3.2. Histopatolojik inceleme**

Yetmiş sekiz biyopsi örneğinin tümü 3-4 µm kalınlıkta kesildikten sonra hematoxilen-eozin (H&E) ile boyanmıştır. Ayrıca tüm örnekler rutin işlem sırasında trikrom, metanamin silver, PAS (periodic acid-Schiff) ve amiloidozis histokimyasal boyamaları yapılmıştır.

Tüm biyopsiler tanısal açıdan yeniden incelendi. Tüm örneklerde toplam glomerül sayısı, segmental ve global skleroz gösteren glomerül sayısı saptandı ve bunların oranları hesaplandı. Ayrıca tüm biyopsilerde glomerüler mezangial matriks artışı, interstisyel fibrozis, interstisyel inflamasyon ve tübüler atrofi varlığı değerlendirildi. Mezangial matriks artışı, interstisyel fibrozis, interstisyel inflamasyon ve tübüler atrofi derecelendirmeleri aşağıda sıra ile verilmiştir.

#### İnterstisyel fibrozis derecelendirmesi

İF-0: İnterstisyel fibrozis yok.

İF-1: İnterstisyel fibrozis biyopsinin %50'sinden azında mevcut

İF-2: İnterstisyel fibrozis biyopsinin %50'sinden fazlasında mevcut

#### İnterstisyel inflamasyonun derecelendirmesi

İ-İnf 0: İnterstisyel inflamasyon yok.

İ-İnf 1: İnterstisyel inflamasyon %30'un altında.

İ-İnf 2: İnterstisyel inflamasyon %30'un üstünde

#### Tübüler atrofi derecelendirmesi

TA-0: Tübüler atrofi yok.

TA-1: Tübüllerin %50'sinden azında atrofik değişiklikler

TA-2: Tübüllerin %50'sinden fazlasında atrofik değişiklikler

### Mezangial matriks artışı derecelendirmesi

MM-0: Glomerüler mezangial matriks artışı yok

MM-1: Glomerüllerde fokal ve segmental olarak mezangial matriks artışı var.

MM-2: Glomerüllerde diffüz ve global olarak mezangial matriks artışı var.

### **3.3. İmmünohistokimyasal inceleme**

İmmünohistokimyasal inceleme için tüm örnekler 3µm kalınlıkta kesildikten sonra poly-L-lysin'li lamlara alındı ve deparafinize edilecek HIF-1α, GLUT-2, VEGF ve CD68 antikorları ile boyandı.

#### HIF-1α Boyaması

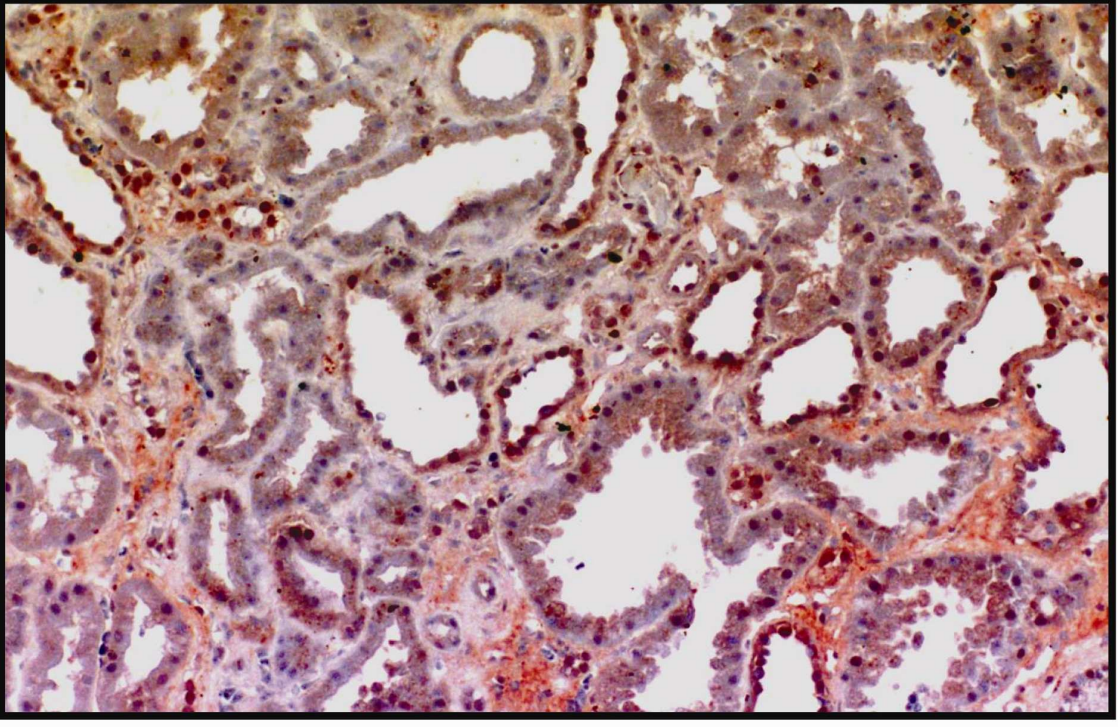
Kesitler sitrat buffer içinde (0.01mol/L, pH 6) mikrodalga fırında, maksimum derecede (750W) 15 dakika kaynatıldıktan sonra oda sıcaklığında 20 dakika soğutuldu. Hidrojen peroksitte (H<sub>2</sub>O<sub>2</sub>) 15 dakika bekletildikten sonra kesitler phosphate buffer saline-PBS (0.01mol/L pH 7,4) ile yıkandı. Daha sonra dokular HIF-1α (Ab-4, clone: H1alpha67, monoklonal mouse, 1/25 dilüsyon, Lab Vision, Neomarkers, Fremont, CA, USA ) antikoruna ile 3 saat oda koşullarında inkübe edildi. İnkübasyonu takiben PBS ile yıkanan dokular biotin ile 20 dakika ve avidin ile 20 dakika inkübe edildi. Bu işlem sonrasında tekrar PBS ile yıkanan dokular 10 dakika AEC (3-amino-9-Ethylcarbazole, Lab Vision, Neomarkers, Fremont, CA, USA ) ile boyandı ve bunu takiben hematoksilin ile zemin boyaması yapıldı. Pozitif ve negatif kontroller kullanıldı. Nükleer boyanma pozitif boyanma olarak kabul edildi.

Tübüler HIF-1α ekspresyonu tüm biyopsilerde değerlendirilerek aşağıdaki gibi derecelendirildi (Şekil 3.1-3.2).

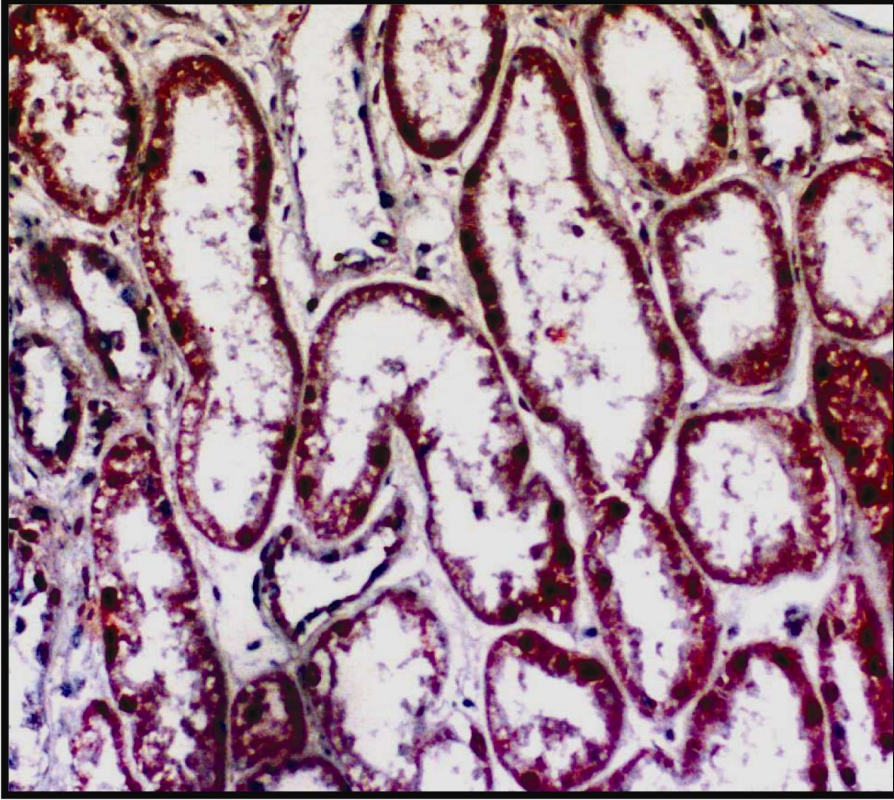
THIF-0: Tübül epitellerinde boyanma yok.

THIF-1: Tübül epitellerinin %50'sinden azında boyanma var.

THIF-2: Tübül epitellerinin %50'sinden fazlasında boyanma var.



**Şekil 3.1:** HIF-1 immünohistokimyasal boyası ile proksimal ve distal tübüllerde yer yer nükleer yer yer ise sitoplazmik boyanma.



**Şekil 3.2:** HIF-1 immünohistokimyasal boyası ile nükleer ve sitoplazmik boyanmanın yakından görünümü.

## GLUT-2 Boyaması

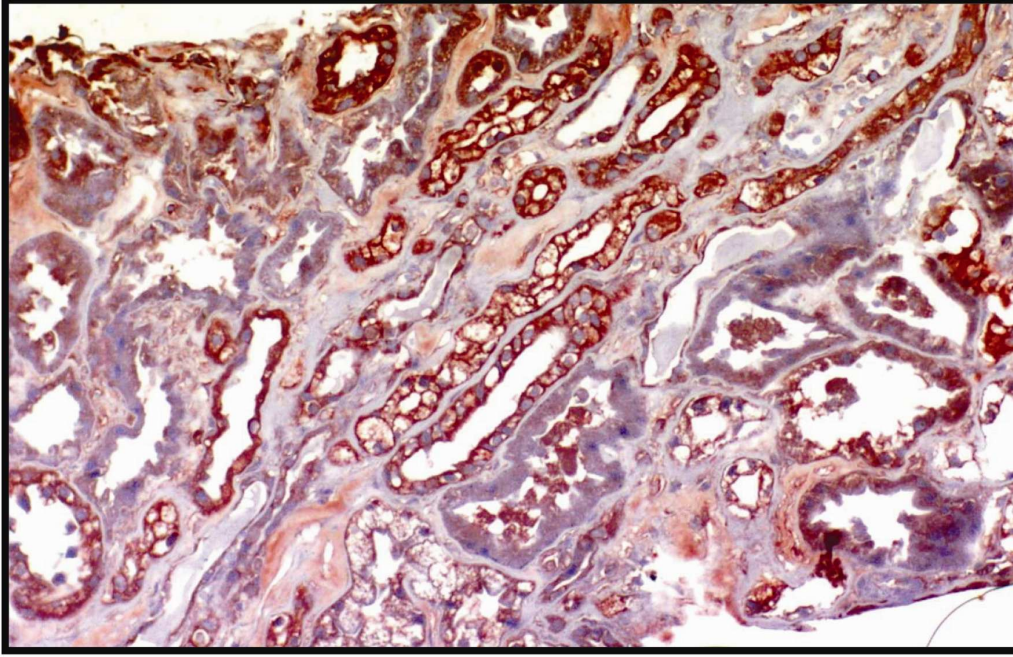
İki saat ultra-v blok uygulandıktan sonra dokular GLUT-2 (MAB1414, clone:199017, monoclonal mouse, 1/30 dilüsyon, R&D Systems) antikoru ile +4 ° C'de, 13 saat inkübe edildi. İnkübasyonu takiben PBS ile yıkanan dokular biotin ile 20 dakika ve 20 dakika avidin ile inkübe edildi. Bu işlem sonrasında tekrar PBS ile yıkanan dokular 10 dakika AEC (3-amino-9-Ethylcarbazole, Lab Vision, Neomarkers, Fremont, CA, USA ) ile boyandı ve bunu takiben hematoksilin ile zemin boyaması yapıldı. Pozitif ve negatif kontroller kullanıldı. Membranöz ve sitoplazmik boyanma pozitif boyanma olarak kabul edildi.

Tübüler GLUT-2 ekspresyonu tüm biyopsilerde değerlendirilerek aşağıdaki gibi derecelendirildi (Şekil 3.3-3.4).

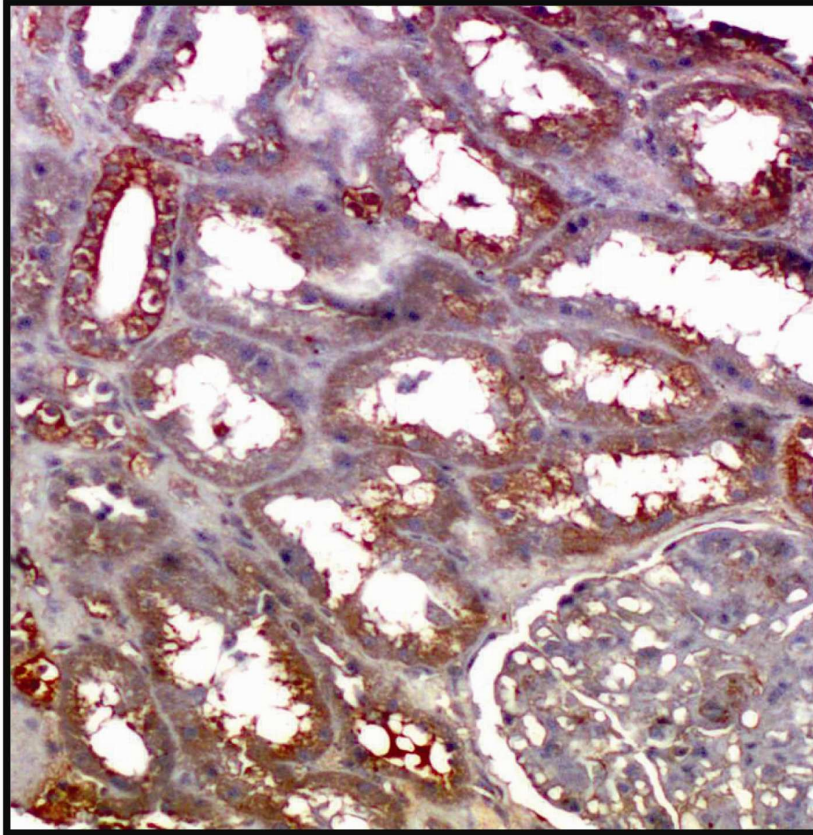
TGLUT-1: Sadece proksimal tübül epitellerinde boyanma var.

TGLUT-2: Proksimal tübül epitellerinde diffüz, distal tübül epitellerinde fokal boyanma var.

TGLUT-3: Proksimal ve distal tübül epitellerinde diffüz boyanma var.



**Şekil 3.3:** GLUT-2 immünohistokimyasal boyaması ile proksimal ve distal tübüllerde yaygın ve kuvvetli membranöz boyanma.



**Şekil 3.4:** GLUT-2 immünohistokimyasal boyaması ile bir proksimal tübüllerde kuvvetli membranöz boyanma. Glomerülde boyanma mevcut değildir.

### VEGF Boyaması

Kesitler sitrat buffer (0.01mol/L pH 6) içinde mikrodalga fırında, maksimum derecede (750W) 30 dakika kaynatıldı. Dokular tris buffer saline-TBS ( pH7,6 50 µmol tris HCL, 150 µmol NACL) ile yıkanarak VEGF (M7273, clone VG1, monoclonal mouse, 1/50 oranında dilusyon Dako, USA) antikoru ile oda sıcaklığında 90 dakika inkübe edildi. İnkübasyonu takiben TBS ile yıkanan dokular biotin ile 20 dakika ve avidin ile 20 dakika inkübe edildi. Bu işlem sonrasında tekrar TBS ile yıkanan dokular 10 dakika AEC (3-amino-9-Ethylcarbazole, Lab Vision, Neomarkers, Fremont, CA, USA ) ile boyandı ve bunu takiben hematoksilin ile zemin boyaması yapıldı. Pozitif ve negatif kontroller kullanıldı. Sitoplazmik boyanma pozitif boyanma olarak kabul edildi.

Tübüler, glomerüler, peritübüler kapiller (PTK) ve interstisyel VEGF ekspresyonları tüm biyopsilerde değerlendirilerek aşağıdaki gibi derecelendirildi.

### Tübüler VEGF derecelendirmesi (Şekil 3.5)

TVEGF-0: Tübül epitellerinde boyanma yok.

TVEGF-1: Proksimal ve distal tübül epitellerinde fokal boyanma var.

TVEGF-2: Proksimal ve distal tübül epitellerinde diffüz boyanma var.

### Glomerüler VEGF derecelendirmesi (Şekil 3.6-3.7)

GVEGF-0: Glomerüllerde boyanma yok.

GVEGF-1: Glomerüllerin %50'sinden azında bazal membranlarda ve podositlerde sitoplazmik boyanma var.

GVEGF-2: Glomerüllerin %50'sinden fazlasında bazal membranlarda ve podositlerde sitoplazmik boyanma var.

### İnterstisyel VEGF derecelendirmesi

İVEGF-0: İnterstisyel alandaki hücrelerde boyanma yok

İVEGF-1: İnterstisyel infiltratın %50'sinden azında boyanma var.

TVEGF-2: İnterstisyel infiltratın %50'sinden fazlasında boyanma var.

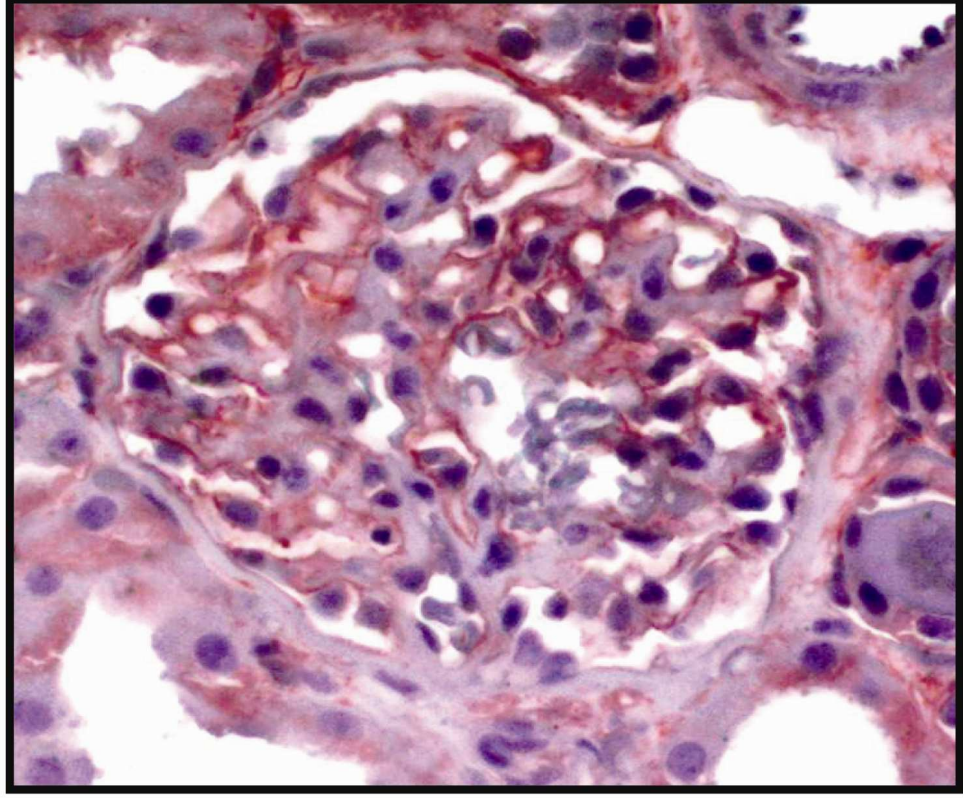
### Peritübüler kapillerlerin VEGF derecelendirmesi (Şekil 3.8)

PTKVEGF-0 : Peritübüler kapillerlerde boyanma yok.

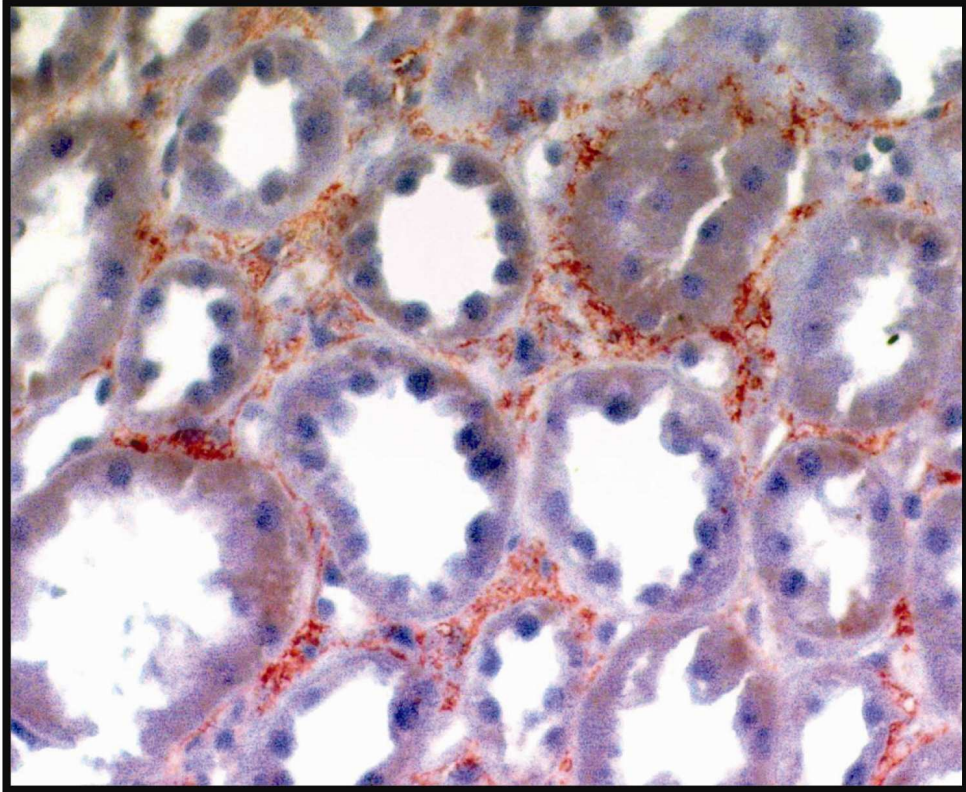
PTKVEGF-1 : Peritübüler kapillerlerin %50'sinden azında boyanma var.

PTKVEGF-2 : Peritübüler kapillerlerin %50'sinden fazlasında boyanma var.





**Şekil 3.7:** VEGF ile bazal membranlarda çizgisel şekilde kuvvetli boyanma.



**Şekil 3.8:** VEGF ile peritübüler kapillerlerde diffüz belirgin boyanma.

### CD68 boyaması

Kesitler sitrat buffer (0.01mol/L, pH 6) içinde mikrodalga fırında, maksimum derecede (750W) 20 dakika kaynatıldıktan sonra oda sıcaklığında 20 dakika soğutuldu. Hidrojen peroksitte (H<sub>2</sub>O<sub>2</sub>) 15 dakika bekletildikten sonra TBS ile yıkandı. Daha sonra kesitler CD68 (code no. N1577, clone/ret KPI<sup>1</sup>, ready-to-use, DAKO, USA,) monoklonal antikoru ile 210 dakika inkübe edildi. İnkübasyonu takiben TBS ile yıkanan dokular biotin ile 20 dakika ve avidin ile 20 dakika inkübe edildi. Bu işlem sonrasında tekrar TBS ile yıkanan dokular 10 dakika AEC (3-amino-9-Ethylcarbazole, Lab Vision, Neomarkers, Fremont, CA, USA ) ile boyandı ve bunu takiben hematoksilen ile zemin boyaması yapıldı. Sitoplazmik boyanma pozitif boyanma olarak kabul edildi. CD68 ile interstisyumdaki ve PTK içindeki makrofaj infiltrasyonunun varlığı ve miktarı değerlendirildi.

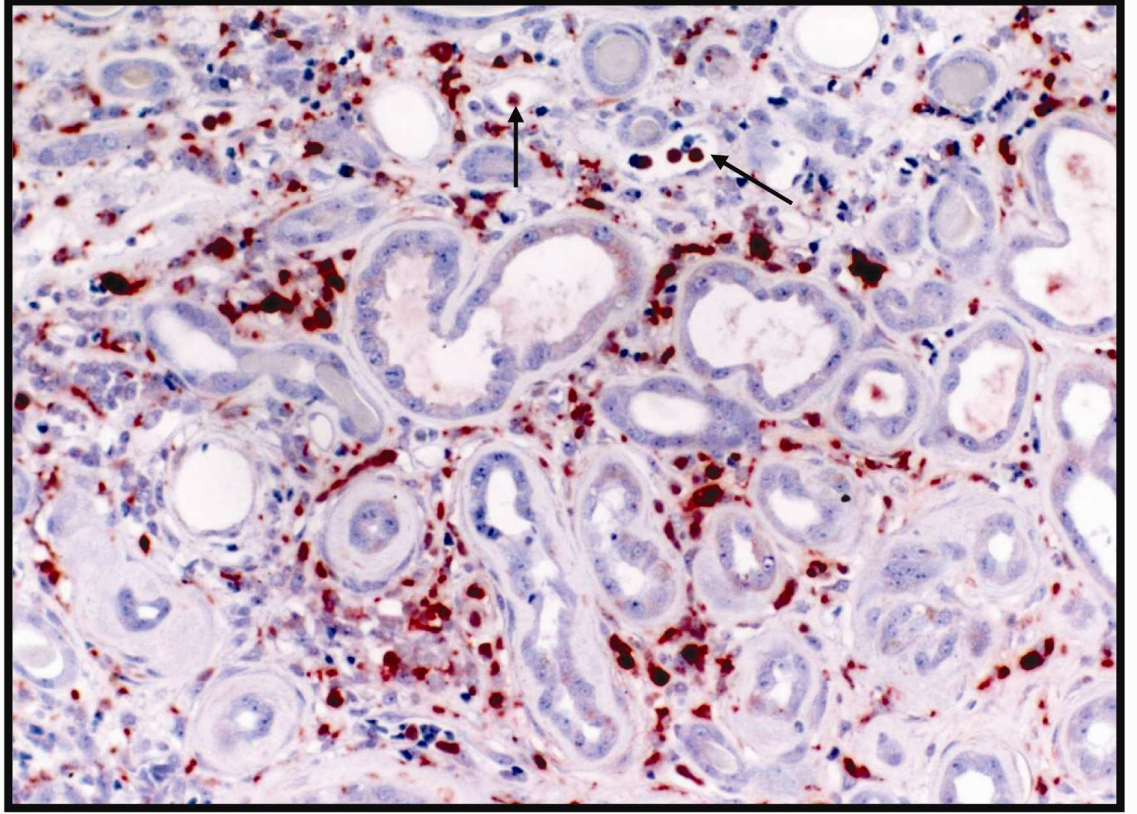
### İnterstisyel makrofaj derecelendirmesi (Şekil 3.9, 3.11)

İ-İnf CD68 - 0: İnterstisyel alanda CD68(+) makrofaj yok.

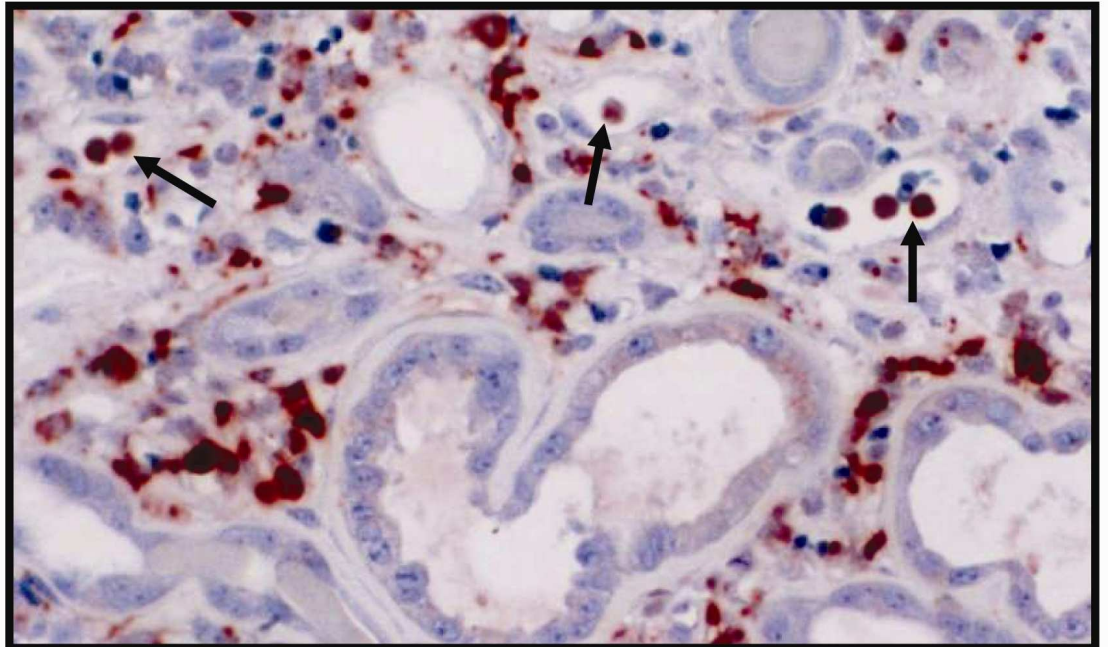
İ-İnfCD68 – 1: İnterstisyel infiltratın %50'sinden azında CD68(+) makrofaj var.

İ-İnf CD68 – 2: İnterstisyel alanın %50'sinden fazlasında CD68(+) makrofaj var.

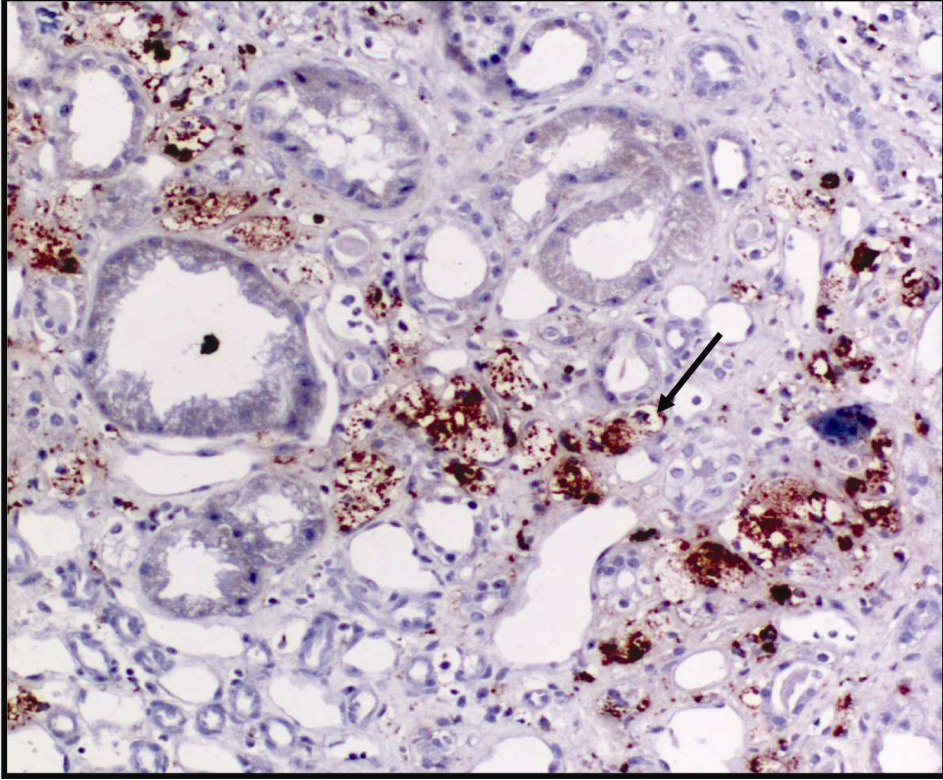
Peritübüler kapiller (PTK) makrofaj indeksi; CD68 ile boyanmanın en yoğun olduğu alanda seçilen 10 adet PTK içindeki makrofaj miktarı sayılarak elde edilen toplam makrofaj sayısı ona bölündü ve ortalama makrofaj sayısı elde edildi. Bu değer PTK makrofaj indeksi olarak kabul edildi (10 PTK içindeki makrofaj sayısı/ 10 PTK) (Şekil 3.10, 3.12, 3.14)



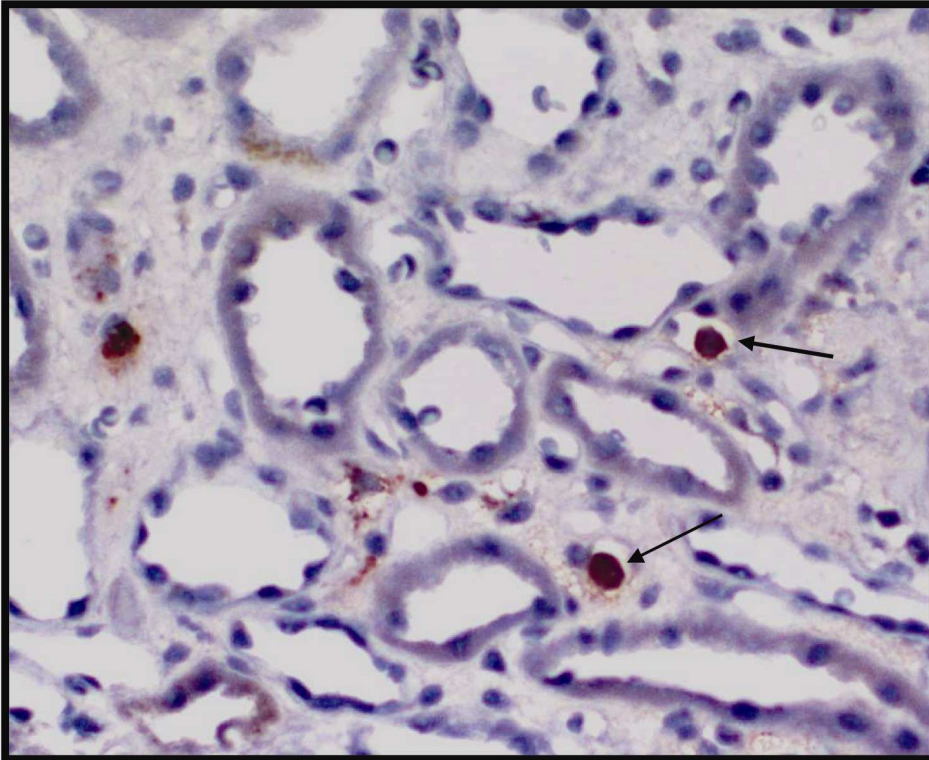
**Şekil 3.9:** CD68 ile interstisyumdaki ve PTK içindeki makrofajların kuvvetli boyanması.



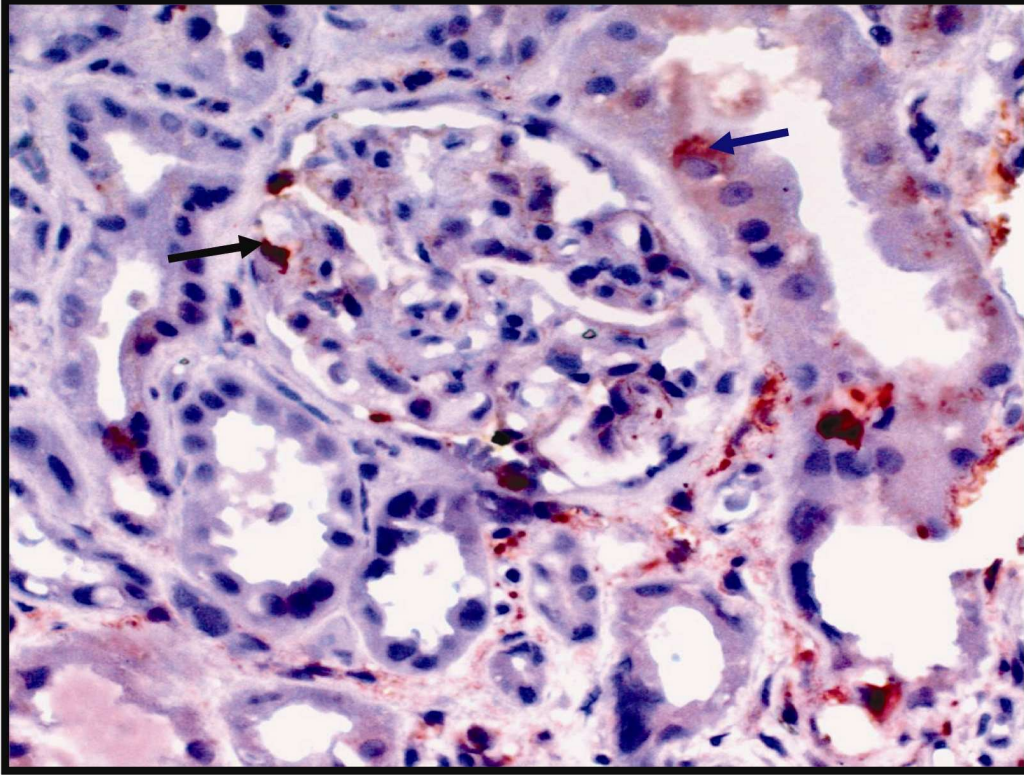
**Şekil 3.10:** CD68 ile interstisyumdaki boyanan makrofajların yakından görünümleri



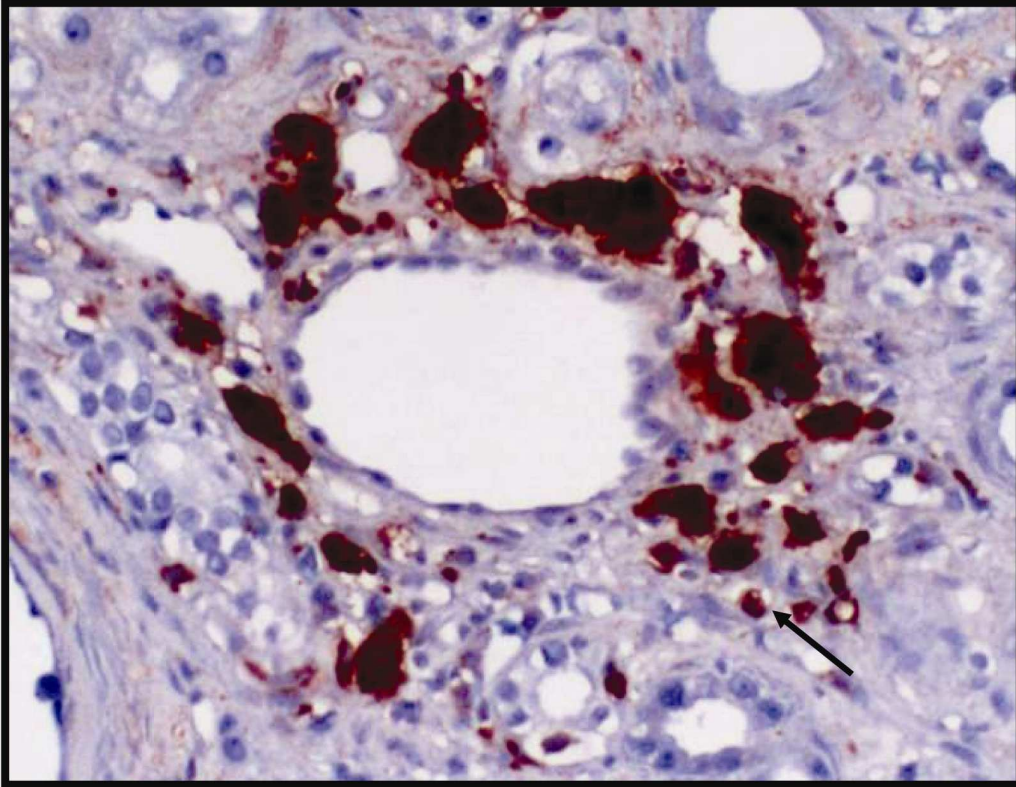
**Şekil 3.11:** İntertisyum ve PTK içindeki makrofajların (okla işaretli) CD68 ile kuvveli boyanması izlenmekte.



**Şekil 3.12:** Peritübüller kapillerler içindeki makrofajların CD68 ile boyanması.



**Şekil 3.13:** CD68 ile glomerül (siyah ok) ve tübül epitellerindeki makrofajların boyanması.(mavi ok).



**Şekil 3.14:** CD68 ile bir tübül etrafındaki makrofajların ve peritübüller kapillerlerdeki makrofajların kuvvetli boyanması.

### 3.4. İstatiksel analiz

İstatiksel analiz SPSS programı (Statistical Package for the Social Sciences, Version 11.0, SPSS Inc, Chicago, Illinois, USA) ile yapılmıştır.

Kantitatif deęişkenler için deęerler ortalama  $\pm$  standart sapma olarak verilmiştir. Ortalama deęerlerin karşılaştırılmasında one-way ANOVA testi kullanılmıştır. Gruplanabilen veriler ki-kare testi veya “Fisher’s Exact Probability” testi ile karşılaştırılmıştır.

Histokimyasal ve immünohistokimyasal parametrelerin birbiri ile karşılaştırılması “Pearson” korelasyon testi ile yapılmıştır. P deęeri 0,05’in altında olan deęerler istatiksel olarak anlamlı kabul edilmiştir.



#### 4. BULGULAR

Otuz altı kadın hasta (%46,2) ve 42 (%53,8) erkek hastanın oluşturduğu toplam 78 hastanın yaş ortalaması  $37,3 \pm 19$  olup her üç grup arasında yaş, cinsiyet, biyopsi sırasındaki kreatinin ve kreatinin klirens düzeyi, proteinüri miktarı ve hemogloblin düzeyleri açısından istatistiksel fark yoktur (Tablo 4.1).

Tablo 4.1:Hastalık gruplarının demografik ve laboratuvar bulgularının ortalama değerleri

	FSGS n=24	MPGN n=34	Amiloid n=20	P değeri
Ortalama yaş	$36,3 \pm 16$	$34,4 \pm 20$	$42 \pm 20$	$p > 0.05$
Cinsiyet K (%)	13 (54,2)	16 (47)	7 (35)	$p > 0.05$
E (%)	11 (45,8)	18 (53)	13 (65)	
Kreatinin (mg/dl)	$1,7 \pm 1,3$	$2,9 \pm 2,8$	$2,1 \pm 1,8$	$p > 0.05$
Kreatinin klirens (ml/dak)	$70 \pm 42$	$74 \pm 45,4$	$76,7 \pm 55$	$p > 0.05$
Proteinüri (gr/gün)	$4,4 \pm 7,5$	$3,5 \pm 3,2$	$5,4 \pm 6,6$	$p > 0.05$
Hemogloblin (gr/dl)	$12 \pm 1,5$	$11,4 \pm 1,4$	$11,5 \pm 1,3$	$p > 0.05$

Hastalar biyopsiden sonra ortalama  $24,2 \pm 13$  ay takip edilmiş olup FSGS'lu hastaların 2/24'ü (%8,3), MPGN'li hastaların 9/34'ü (%26,5) ve amiloid'li hastaların 5/20'si (%25) biyopsiden sonraki ilk üç aylık dönemde tedaviye direnç göstermiştir. Geç dönemde ise tedaviye direnç gösteren hastalar en çok FSGS (15/24, %62,5) ve amiloidozis (10/20, %50) tanısı olan hastalardır. Buna karşın MPGN tanısı ile izlenen hastaların sadece 11/34'ü (%32,4) geç dönemde tedaviye direnç göstermiştir.

Biyopsi sonrası ilk üç aylık dönem içinde ve üç aylık dönem sonrası takiplerdeki tedaviye cevap ile histolojik ve immünohistokimyasal parametreler arasındaki ilişki tablo 4.2 ve 4.3'de verilmiştir. FSGS, MPGN ve amiloidosis grupları interstisyel inflamasyon, interstisyel fibrosis, tübüler atrofi, global ve segmental skleroz oranları, VEGF, HIF, GLUT ve CD68 ekspresyonları açısından istatistiksel farklılık göstermediği için tüm histolojik ve immünohistokimyasal parametrelerin tedavi cevabına ve kronik böbrek yetmezliği gelişimine olan etkisi birlikte değerlendirilmiştir.

Tablo 4.2'den anlaşılacağı üzere tüm vakalarda (n=78) glomerüllerde mezangial matriks miktarı arttıkça ve istatistiksel olarak anlamlı olmamakla birlikte glomerüllerde global ve segmental skleroz oranı arttıkça biyopsiden sonraki ilk üç ay içinde tedaviye cevap azalmaktadır. İnterstisyel inflamasyon, interstisyel fibrosis, tübüler atrofi ile erken dönem tedaviye cevap arasında istatistiksel olarak anlamlı ilişki bulunamamıştır. Bununla

birlikte ilk üç ay'dan sonraki takiplerde glomerüllerdeki mezangial matriks artışına ek olarak global skleroz oranı ile birlikte tübüler atrofi, interstisyel inflamasyon ve fibrozisin de tedaviye olan cevabı istatistiksel olarak anlamlı derecede etkilediği saptanmıştır.

Her üç hastalık grubu (FSGS, MPGN, amiloidosis) kendi başlarına bağımsız olarak değerlendirildiğinde, glomerüler mezangial matriks artışı, interstisyel fibrozis, interstisyel inflamasyon, tübüler atrofi ve glomerüler skleroz oranlarının her üçünde de geç dönem tedaviyi negatif şekilde etkilediği saptanmıştır (hepsi için  $p < 0,05$ ).

Tablo 4.2: Histolojik parametrelerin erken ve geç dönem tedaviye olan etkileri

		<3ay Cevap yok	<3ay Cevap var	P değeri	>3ay Cevap yok	>3ay Cevap var	P değeri
İnterstisyel inflamasyon n(%)	0	2 (22,2)	7 (77,8)	P=0,49	2 (22,2)	7 (77,8)	P=0,003
	1	5 (14,7)	29 (85,3)		11 (32,4)	23 (67,6)	
	2	9 (25,7)	26 (74,3)		23 (65,7)	12 (34,3)	
IF n(%)	0	6 (25)	18 (75)	P=0,85	4 (16,7)	20 (83,3)	P<0,001
	1	2 (8,7)	21 (91,3)		8 (34,8)	15 (65,2)	
	2	8 (25,8)	23 (74,2)		24 (77,4)	7 (22,6)	
TA n(%)	0	6 (21,4)	22 (78,6)	P=0,34	6 (21,4)	22 (78,6)	P<0,001
	1	3 (10)	27 (90)		15 (50)	15 (50)	
	2	7 (35)	13 (65)		15 (75)	5 (25)	
Mezangial matriks artışı n(%)	0	1 (4,3)	22 (95,7)	P<0,001	10 (43,5)	13 (56,5)	P=0,025
	1	6 (14,3)	36 (85,7)		14 (33,3)	28 (66,7)	
	2	9 (69,2)	4 (30,8)		12 (92,3)	1 (7,7)	
Globsk-oran		0,3±0,34	0,2±0,2	P=0,065	0,34±0,3	0,1±0,1	P<0,05
Segsk-oran		0,24±0,3	0,2±0,2	P=0,5	0,23±0,3	0,2±0,2	P=0,6

IF: İnterstisyel Fibrosis, TA: Tübüler atrofi, Globsk-oran: Global skleroz gösteren glomerüllerin oranı, Segsk-oran: Segmental skleroz gösteren glomerüllerin oranı

İmmünohistokimyasal parametreler ile tedaviye cevap arasında ilişki tablo 4.3'de izlenmektedir. İnterstisyel alanda ve peritübüler kapillerlerin lümenindeki makrofaj yoğunluğunun artışı, hem erken hem de geç dönem tedaviye olan cevabı kötü şekilde etkilemektedir.

Glomerüler VEGF ekspresyonunun artışı erken dönemde tedavi cevabını olumlu yönde etkilerken, geç dönemde etkisizdir. Tübüler VEGF ve tübüler HIF ekspresyonlarının artışı erken dönemde tedavi cevabını olumlu yönde, geç dönemde ise olumsuz yönde etkilemektedir. İnterstisyel VEGF ve tübüler GLUT ekspresyonlarının artışının, tedavi cevabına erken dönemde etkisi yokken, geç dönemde etkisi olumsuz yöndedir. Bununla birlikte peritübüler kapiller VEGF ekspresyonu arttıkça tedaviye olan cevap hem erken hem de geç dönemde artmaktadır. Hastalık grupları immünohistokimyasal parametreler



açısından birbirinden ayrı değerlendirildiğinde FSGS, MPGN ve amiloidosis hasta gruplarında birbirinden bağımsız olarak yukarıdaki sonuçlara benzer bulgular saptanmıştır (hepsi için  $p < 0,05$ ).

Tablo 4.3: İmmünohistokimyasal parametrelerin erken ve geç dönem tedaviye olan etkileri

		<3ay Cevap yok	<3ay Cevap var	P değeri	>3ay Cevap yok	>3ay Cevap var	P değeri
GVEGF n(%)	0	4 (80)	1 (20)	P=0,015	2 (40)	3 (60)	P=0,33
	1	8 (18,6)	35 (81,4)		23 (53,5)	20 (46,5)	
	2	4 (13,3)	26 (86,7)		11 (36,7)	19 (63,3)	
TVEGF n(%)	0	7 (77,8)	2 (22,2)	P<0,001	4 (44,4)	5 (55,6)	P=0,01
	1	7 (25,9)	20 (74,1)		5 (18,5)	22 (81,5)	
	2	2 (4,8)	40 (95,2)		27 (64,3)	15 (35,7)	
İVEGF n(%)	0	13 (25)	39 (75)	P=0,2	18 (34,6)	34 (65,4)	P=0,01
	1	2 (11,8)	15 (88,2)		12 (70,6)	5 (29,4)	
	2	1 (11,1)	8 (88,9)		6 (66,7)	3 (33,3)	
PTCVEGF n(%)	0	8 (57,1)	6 (42,9)	P=0,035	12 (85,7)	2 (14,3)	P<0,001
	1	3 (7,7)	36 (92,3)		20 (51,3)	19 (48,7)	
	2	5 (20)	20 (80)		4 (16)	21 (84)	
İnterstisyel Makrofaj n(%)	0	4 (12,1)	29 (87,9)	P=0,002	9 (27,3)	24 (72,7)	P<0,001
	1	3 (10,3)	26 (89,7)		14 (48,3)	15 (51,7)	
	2	9 (56,3)	7 (43,8)		13 (81,3)	3 (18,8)	
PTC- Makrofaj		0,3±0,24	0,2±0,2	P<0,05	0,3±0,24	0,2±0,2	P<0,05
TGLUT n(%)	1	4 (14,3)	24 (85,7)	P=0,11	3 (10,7)	25 (89,3)	P<0,001
	2	5 (17,2)	24 (82,8)		14 (48,3)	15 (51,7)	
	3	7 (33,3)	14 (66,7)		19 (90,5)	2 (9,5)	
THIF n(%)	0	4 (44,4)	5 (55,6)	P=0,012	0	9 (100)	P<0,001
	1	8 (26,7)	22 (73,3)		8 (26,7)	22 (73,3)	
	2	4 (10,3)	35 (89,7)		28 (71,8)	11 (28,2)	

İnterstisyel fibrozis gelişimi ile birlikte histokimyasal ve immünohistokimyasal parametreler karşılaştırıldığında interstisyel fibrozisin interstisyel inflamasyon ( $r=0,472$ ,  $p<0,001$ ), tübüler atrofi ( $r=0,359$ ,  $p=0,001$ ), glomerüler global skleroz oranı ( $r=0,343$ ,  $p<0,01$ ), glomerüler segmental skleroz oranı ( $r=0,290$ ,  $p=0,01$ ), interstisyel makrofaj infiltrasyonu ( $r=0,454$ ,  $p<0,001$ ), PTC makrofaj infiltrasyonu ( $r=0,402$ ,  $p<0,001$ ), interstisyel VEGF ekspresyonu ( $r=0,330$ ,  $p<0,01$ ), tübüler HIF ekspresyonu ( $r=0,411$ ,  $p<0,001$ ) ve tübüler GLUT ekspresyonu ile pozitif korelasyon gösterdiği saptanmıştır. Ancak interstisyel fibrozisin PTC VEGF ekspresyonu ( $r=-0,288$ ,  $p=0,01$ ) ile negatif korelasyon gösterdiği izlenmiştir.

FSGS tanısı ile izlenen 24 hastanın 5 tanesinde (%20,8), MPGN tanısı ile izlenen 34 hastanın 8 tanesinde (%23,5) ve amiloidosis tanısı ile izlenen 20 hastanın 8 tanesinde (%40) biyopsiden sonraki bir yıl içinde kronik böbrek yetmezliği gelişmiştir. Bir yıl içinde kronik böbrek yetmezliği gelişimi ile histolojik ve immünohistokimyasal parametreler arasındaki ilişki tablo 4.4 ve 4.5’de verilmiştir.

Tablo 4.4’de izlendiği üzere interstisyel inflamasyon ve fibrosis, tübüler atrofi, mezangial matriks artışı, glomerüllerin global ve segmental skleroz oranları KBY gelişimi açısından önemli risk faktörleridir. Bu histolojik parametrelerin derecelerindeki artışa paralel olarak ilk yıl içinde KBY gelişimi olasılığı da artmaktadır.

Tablo 4.4:Histolojik parametrelerin ilk bir yıl içinde KBY gelişimine olan etkileri

		KBY -Yok	KBY- Var	P değeri
İnterstisyel İnflamasyon n(%)	0	9 (100)	0	P=0,003
	1	28 (82,4)	6 (17,6)	
	2	20 (57,1)	15 (42,9)	
IF n(%)	0	21 (87,5)	3 (12,5)	P<0.001
	1	22 (95,7)	1 (4,3)	
	2	14 (45,2)	17 (54,8)	
TA n(%)	0	26 (92,9)	2 (7,1)	P<0.001
	1	22 (73,3)	8 (26,7)	
	2	9 (45)	11 (55)	
Mezangial matriks artışı n(%)	0	21 (91,3)	2 (8,7)	P<0.001
	1	35 (83,3)	7 (16,7)	
	2	1 (7,7)	12 (92,3)	
Globsk-oran		0,18±0,2	0,4±0,28	P<0.05
Segsk-oran		0,1±0,2	0,2±0,2	P<0.05

IF: İnterstisyel Fibrosis, TA: Tübüler atrofi, Globsk-oran: Global skleroz gösteren glomerüllerin oranı, Segsk-oran: Segmental skleroz gösteren glomerüllerin oranı

Benzer şekilde bazı immünohistokimyasal parametrelerin de KBY gelişimi açısından önemli risk faktörleri olduğu saptanmıştır (Tablo 4.5). İnterstisyel ve PTC makrofaj infiltrasyonu, interstisyel VEGF ekspresyonu, tübüler GLUT ve HIF ekspresyonları arttıkça bir yıl içinde KBY gelişimi olasılığında artmaktadır. Fakat bunların tam tersine artış gösteren PTK VEGF ekspresyonu bir yıl içinde KBY gelişim riskini azaltmaktadır.

Tablo 4.5:İmmünohistokimyasal parametrelerin ilk bir yıl içinde KBY gelişimine olan etkileri

		KBY -Yok	KBY- Var	P değeri
GVEGF n(%)	0	3 (60)	2 (40)	P=0,11
	1	29 (67,4 )	14 (32,6)	
	2	25 (83,3)	5 (16,7)	
TVEGF n(%)	0	5 (55,6)	4 (44,4)	P=0,96
	1	23 (85,2)	4 (14,8)	
	2	29 (69)	13 (31)	
İVEGF n(%)	0	42 (80,8)	10 (19,2)	P=0,04
	1	10 (58,8)	7 (41,2)	
	2	5 (55,6)	4 (44,4)	
PTCVEGF n(%)	0	5 (35,7)	9 (64,3)	P=0,001
	1	30 (76,9)	9 (23,1)	
	2	22 (88)	3 (12)	
İnterstisyel Makrofaj n(%)	0	30 (90,9)	3 (9,1)	P<0.001
	1	21 (72,4)	8 (27,6)	
	2	6 (37,5)	10 (62,5)	
PTC- Makrofaj		0,25±0,2	0,34±0,22	P<0.05
TGLUT n(%)	1	26 (92,9)	2 (7,1)	P<0.001
	2	21 (72,4)	8 (27,6)	
	3	10 (47,6)	11 (52,4)	
THIF n(%)	0	9 (100)	0	P=0,028
	1	23 (76,7)	7 (23,3)	
	2	25 (64,1)	14 (35,9)	

Hastaların biyopsi sırasındaki hemoglobin düzeyinin ve kronik anemi varlığının erken ve geç dönem tedaviye ve ilk yıl içindeki KBY gelişimine olan etkileri tablo 4.6'da verilmiştir. Tübüler VEGF, tübüler HIF ve tübüler GLUT ekspresyonlarının biyopsi sırasındaki hemoglobin düzeyleri ile anlamlı derecede pozitif ilişki gösterdiği saptanmıştır (Tablo 4.6). Hemoglobin düzeylerindeki azalmaya paralel olarak tübüler VEGF, tübüler HIF ve tübüler GLUT ekspresyonları artmaktadır.

Tübüler HIF ile tübüler GLUT ekspresyonları kronik anemi varlığı ile doğrusal ilişki gösterirken tübüler VEGF ekspresyonu kronik anemi ile anlamlı ilişki göstermemektedir. İlk 3 ay içinde tedaviye cevap ile biyopsi sırasındaki hemoglobin düzeyi ve kronik anemi varlığı arasında anlamlı ilişki yoktur. Bunun tam tersi olarak geç dönem tedaviye cevap ve KBY gelişimi ile biyopsi sırasındaki hemoglobin düzeyi ve kronik anemi varlığı arasında anlamlı pozitif ilişki vardır.

Tablo 4.6: Biyopsi sırasındaki hemoglobin düzeyinin ve kronik anemi varlığının immünohistokimyasal parametrelere, erken ve geç dönem tedaviye ve ilk yıl içinde KBY gelişimine olan etkileri

		Biyopsi sırası Hemoglobin	P değeri	Kronik Anemi yok	Kronik Anemi var	P değeri
TVEGF n(%)	0	12,5±1	P<0,05	3 (33,3)	6 (66,7)	P=0,44
	1	11,8±1,7		20 (74,1)	7 (25,9)	
	2	10,6±1,5		18 (42,9)	24 (57,1)	
THIF n(%)	0	13,2±1,5	P<0,001	9 (100)	0	P=0,001
	1	12,5±1,4		17 (56,7)	13 (43,3)	
	2	10,7±1,6		15 (38,5)	24 (61,5)	
TGLUT n(%)	1	12,2±1,5	P<0,05	21 (75)	7 (25)	P=0,017
	2	11,5±1,7		11 (37,9)	18 (62,1)	
	3	10,4±2		9 (42,9)	12 (57,1)	
<3ay cevap yok		11,5±2	P=0,62	8 (50)	8 (50)	P=0,5
<3ay cevap var		11,7±1,7		33 (53,2)	29 (46,8)	
>3ay cevap yok		11±1,8	P=0,002	11 (30,6)	25 (69,4)	P<0,001
>3ay cevap var		12,3±1,5		30 (71,4)	12 (28,6)	
KBY yok		12,1±1,6	P=0,004	37 (64,9)	20 (35,1)	P<0,001
KBY var		10,7±1,7		4 (19)	17 (81)	

İmmünohistokimyasal parametrelerin birbiri ile olan ilişkileri incelendiğinde tübüler HIF ekspresyonunun tübüler VEGF ekspresyonu ( $r=0,417$ ,  $p<0,001$ ), tübüler GLUT ekspresyonu ( $r=0,374$ ,  $p=0,001$ ) ve PTC makrofaj infiltrasyonu ( $r=0,277$ ,  $p<0,05$ ) ile pozitif korelasyon gösterdiği saptanmıştır. Tübüler GLUT ekspresyonunun ise tübüler VEGF ekspresyonu ( $r=0,235$ ,  $p<0,05$ ) ve interstisyel makrofaj infiltrasyonu ( $r=0,395$ ,  $p<0,001$ ) ile pozitif korelasyon ve PTC VEGF ekspresyonu ( $r=-0,447$ ,  $p<0,001$ ) ile negatif korelasyon gösterdiği saptanmıştır. Tübüler VEGF'nin interstisyel VEGF ( $r=0,355$ ,  $p=0,001$ ) ile, interstisyel VEGF'nin ise interstisyel makrofaj infiltrasyonu ( $r=0,234$ ,  $p<0,05$ ) ile pozitif korelasyon gösterdiği izlendi.

## 5- TARTIŞMA

Etyolojik faktör ne olursa olsun kronik böbrek hastalığının ilerlemesine neden olan en önemli faktörler interstisyel inflamasyon, interstisyel fibrozis, tübüler atrofi ve glomerüler sklerozdur (14,39,55,58,118,119,120). Birçok çalışmada bu faktörlerin birlikte veya tek tek olarak kronik böbrek hastalıklarının prognozunu saptamada en önemli parametreler olduğu bildirilmiştir (14,39,58,118). Ligia Petrica ve arkadaşları primer mezangiokapiller glomerülonefriti olan hastalarda tübülointerstisyel lezyonların önemli prognostik marker olduğunu göstermişlerdir (119). İdiopatik nefrotik sendromlu hastaların tedaviye cevabını olumsuz yönde etkileyen en önemli faktörün ise başlangıç biyopsisindeki sklerotik lezyonlar olduğu gösterilmiştir (120).

Benzer şekilde bizde çalışmamızda tübülointerstisyel ve sklerotik lezyonların önemli birer prognostik parametre olduğunu saptadık. Artan derecelerde glomerüler skleroz, interstisyel inflamasyon, interstisyel fibrosis ve tübüler atrofi gösteren vakaların tedaviye kötü cevap verdikleri ve bir yıl içinde büyük oranda kronik böbrek yetmezliğine girdikleri izlendi. Özellikle mezangial matriks artışının erken dönem tedaviye cevapta çok önemli olduğunu saptadık.

Altta yatan neden ne olursa olsun interstisyel ve glomerüler skleroz gelişiminin fizyopatolojik temelini oluşturan en önemli faktörlerden birisi uzun süren kronik hipoksidir. Hipoksi durumunda tüm organlarda ve özellikle böbreklerde HIF-1 $\alpha$  ekspresyonu artmaktadır (84,89,91,93). HIF-1 $\alpha$  hücrelerin oksijen hemostazında anahtar görevinde bir mediatördür (84,88,91,96,97). HIF1- $\alpha$  pO<sub>2</sub>'e hasastır ve hipoksik cevapta tek düzenleyicidir (84,86,88,121,122). Hücresel enerji metabolizması, glukoz transportu, neovaskülarizasyon, eritropoezis, demir metabolizması, apoptozis ve hücre proliferasyon genlerinin ekspresyonunu düzenler (84,85,90,118,121,122). Promoter bölgesinde VEGF, eritropoetin (EPO), glukoz transporter (GLUT) ve phosphoglycerate kinase-1 (PGK) gibi hipoksi cevap elementi içeren birçok genin transkripsiyonunu aktive eder (84,85,90,97,121)

Böbreğin iskemik durumlarında renal tübüler epitel hücrelerinde HIF-1 $\alpha$  tespit edilmektedir (85,90,91,93,122). HIF1- $\alpha$ , glukozun var olduğu ortamda tübüler GLUT-2 ekspresyonunu artırarak glukozun hücre içine alınmasını sağlar ve anaerobik glikoliz yolu üzerinden hipoksiye bağlı hücre ölümünü önler veya geciktirir (99,101,102,104,106,122)

Bu çalışmada biyopsi sırasında hemoglobin düzeyi düşük ve kronik anemisi olan hastaların böbreğinde belirgin tübüler HIF1- $\alpha$  ekspresyonu ve buna paralel artış gösteren

tübüler GLUT-2, tübüler VEGF, glomerüler VEGF ve PTK-VEGF ekspresyonları saptandı. Tübüler HIF1- $\alpha$  ekspresyonuna paralel artış gösteren GLUT-2 ve VEGF ekspresyonları erken dönemde böbreği koruyucu etkiye sahip olup hastaların tedaviye verdikleri cevabı olumlu yönde etkilemektedirler. Bunun nedenini GLUT-2 ve VEGF'nin erken dönemde glomerül ve tübüller üzerinde tamir ve koruyucu etkisi olabileceğini ve buna bağlı olarak hastaların tedaviye daha iyi cevap verdiklerini düşündük. Renal transplantlarda yapılan çalışmalar bizim bu hipotezimizi desteklemektedir. Bu çalışmalarda akut rejeksiyon ve siklosporin toksitesi gösteren vakalarda tübüler VEGF'nin erken dönemde böbreği koruyucu etkisi olduğu bildirilmiştir (111,112,123,124).

Yoshihiro Kudo ve arkadaşlarının (122) araştırmasında, deneysel olarak ratlarda oluşturulan glomerülo nefritlerde HIF-1 $\alpha$  salınımının etkisi araştırılmış. HIF-1 $\alpha$  salınımı uyarılan ratların böbrek fonksiyonlarında değişme olmadığı ve bu ratlarda glomerülo nefrit gelişiminin önlenmediği saptanmıştır. Bunun tam tersi HIF-1 $\alpha$  salınımı olmayan ratlarda glomerülo nefrit gelişimi meydana gelmiş ve böbrek fonksiyonları bozulmuştur (122).

Erken dönemde koruyucu etkisi olduğunu düşündüğümüz HIF-1 $\alpha$  ve VEGF gibi growth faktörlerin geç dönemde fibrozis gelişimine katkıda bulunabileceği ve sonuçta böbrek fonksiyonlarını olumsuz yönde etkileyebileceği akılda tutulmalıdır. Çünkü çalışmamızda da saptadığımız üzere artan HIF-1 $\alpha$ , GLUT-2 ve VEGF ekspresyonları geç dönemde tedaviyi olumsuz yönde etkilemekte ve bu hastalarda erken KBY geliştiği izlenmektedir. Devam eden kronik anemi varlığında HIF-1 $\alpha$  ekspresyonu ve buna bağlı olarak GLUT-2 ve VEGF ekspresyonları devamlılık gösterecektir.

Hem vücutta hemde spesifik organlarda O<sub>2</sub> derivelerinin miktarı geçen kanın miktarına ve arteriyel O<sub>2</sub> içeriğine bağlıdır. Dolaşımdaki O<sub>2</sub> derivelerinin (DO<sub>2</sub>) hesaplanmasında DO<sub>2</sub>=COx %Sat (hemoglobinin O<sub>2</sub> saturasyon oranı) x Hb denklemi kullanılır (125). Bu denklemde de görüldüğü gibi Hb'in düzeyi dolaşımdaki O<sub>2</sub> deriveleri ile direkt ilişkilidir. Peritübüller kapillerlerdeki dolaşım glomerüler efferent arteriol akımından meydana gelir. Anemi sonucu glomerüler kapiller yatağın akımının azalması ile oluşan hipoksik ortamda tübüler hücrelerden, interstisyel fibroblastlardan ve böbrek mikrovasküler endotel hücrelerinden HIF-1 $\alpha$ , GLUT, “transforming growth factor-beta” (TGF-beta), “macrophage derived growth factor” (MDGF), “platelet derived growth factor” (PDGF) ve VEGF gibi growth faktörlerin ve sitokinlerin salınımı artar ve sonuçta profibrotik uyarılar oluşur (107-117). Bu fibrotik cevap ile birlikte peritübüller kapillerlerde tıkanma ile tübülointerstisyel hipoksi meydana gelir. Tübülointerstisyel hipoksi renal fonksiyonların bozulmasına neden olur. Bu fizyopatolojik mekanizma

aneminin böbrek fonksiyonları üzerine ve KBY gelişimi üzerine çok etkili olduğunu göstermektedir. Bizim sonuçlarımıza göre de kronik anemi varlığı geç dönem tedaviyi ve KBY gelişimini önemli ölçüde etkilemektedir.

Kronik olarak eksprese olan tübüler ve interstisyel VEGF interstisyel fibrosis gelişimine neden olurken, peritübüler kapillerlerden salgılanan VEGF iki yönlü sonuca neden olabilmektedir (123). Birincisi neovaskülarizasyonu indükleyerek kapiller yatağın kan akımını artırır ve hipoksiyi önleyerek böbreği korur. İkincisi ise uzun süre eksprese olan tübüler ve interstisyel VEGF ekspresyonuna katkıda bulunarak böbrekteki VEGF miktarının çok artarak devamlılık göstermesine ve artan neovaskülarizasyon ile böbrekte süreklilik gösteren bir inflamatuvar cevabın oluşmasına neden olur (107-109,123,126, 127).

Artan inflamatuvar hücrelerden ve özellikle makrofajlardan salgılanan TGF-beta, MDGF, PDGF ve VEGF gibi growth faktörler sonucu fibroblast proliferasyonu ve neovaskülarizasyon olur (110, 107-109,123-126,127). Neovaskülarizasyon sonucu bölgeye daha fazla inflamatuvar hücre gelir ve endotel hücre sayısı katlanarak artar. Artan endotelial yüzey geniş bir sitokin ve adhezyon molekülü üretim kapasitesine sahiptir. Sayıca artan inflamatuvar ve endotel hücrelerinden daha fazla olarak fibroblast proliferasyonuna neden olacak growth faktörler salgılanır ve sonuçta fibrosis ve glomerüler sklerosis gelişir (120). Bizim bulgularımız bu hipotezi desteklemekte olup interstisyel fibrosis derecesi ve KBY gelişimi ile interstisyel ve PTK makrofaj infiltrasyonu arasında anlamlı derecede pozitif ilişki saptanmıştır. Ayrıca interstisyel VEGF, tübüler VEGF, tübüler GLUT-2 ve tübüler HIF-1 $\alpha$  ekspresyonları ile interstisyel fibrosis derecesi ve KBY gelişimi arasında da anlamlı paralellikler izlenmiştir.

HIF-1 $\alpha$  akut iskemik reperfüzyon zedelenmesinde yararlı sitopatik etkiye sahip iken renal fibrozisin gelişiminde de belirgin olarak yardımcı etkiye sahiptir (93-95,127). HIF-1 $\alpha$  renal fibrosis gelişiminde 3 farklı mekanizma ile etki gösterir (85,93-95,128-127). a) Fibrojenik faktörler üzerindeki direk düzenleyici etkisi ve TGF-  $\beta$  ile sinerjik etkisi, b) Epitelin mezankimal transformasyonuna olan katkısı, c) İnflamasyon üzerindeki rolü.

HIF-1 $\alpha$ 'nın da inflamatuvar cevabın düzenlenmesinde önemli bir etkisi olduğu bildirilmiş olup, HIF-1 $\alpha$  ekspresyonundaki artış ile birlikte inflamatuvar hücrelerinde arttığı saptanmıştır (95,129).

HIF'nin hedef aldığı genler arasında glukoz transporter-2 (GLUT-2)'de yer almaktadır. GLUT-2 hücre membranlarında kolaylaştırılmış glukoz transport ailesinden, yüksek affiniteli, düşük kapasiteli glukoz transportörüdür (99,106). Bu nedenle GLUT-2

ekspresyonun translokasyonu yada intrinsik aktivitesi durumunda hücrenin bazal glukoz girişinde belirgin artış olur.

Heiling ve arkadaşları yaptıkları bir araştırmada rat mezangial hücre kültürlerinde GLUT ekspresyonunun artması ile hücre içine yüksek miktarda glukoz transportu olduğunu tespit etmişler ve artan glukoz seviyesinin glomerüllerde fibronektin ve kollagen ekspresyonunu artırdığını göstermişlerdir (126). Benzer şekilde tübüllerde artan GLUT-2 ekspresyonu sonucu artan hücre içi glukoz seviyesi, hücrelerden fazla miktarda fibrotik tipte growth faktörün salınmasına ve tübül epitel hücrelerinin myofibroblast benzeri hücrelere transforme olmasına neden olabilmektedir (99,101-104). Bunun sonucu olarak böbrekte hem glomerüllerde hemde interstisyumda fibrosis gelişmesine katkıda bulunabilmektedir. Bizim sonuçlarımız bunu desteklemekte olup GLUT-2 ekspresyonu ile fibrosis dercesi ve KBY gelişimi arasında anlamlı ilişki bulunmuştur.

Sonuç olarak erken dönemde HIF-1 $\alpha$  , VEGF ve GLUT-2 ekspresyonlarının böbreği koruyucu etkisi olduğu, geç dönemde ise fibrosis gelişimine katkıda bulunduğu düşünülmüştür. Fibrosis gelişiminde anahtar rol oynayan hipoksi ve inflamasyonun bu growth faktörleri düzenleyen en önemli parametreler olduğu ve bu nedenle kronik böbrek hastalığı tedavisi sırasında hastaların anemisinin mutlaka düzeltilmesi gerektiği saptandı.



## 6. ÖZET

Kronik böbrek hastalıklarında prognozu belirleyen en önemli histolojik parametreler interstisyel fibrozis, tübüler atrofi ve glomerüler sklerozdur. Bu parametrelerin fizyopatolojik temelini oluşturan en önemli faktörlerden biri ise hipoksidir.

Bu nedenle bu çalışmada, hipoksi ile doğrudan ilişkisi olduğu bildirilen HIF-1 $\alpha$ , VEGF ve GLUT-2 ekspresyonlarının tedaviye ve prognoza olan etkisini saptamayı amaçladık

Yirmi dört FSGS, 34 MPGN ve 20 amiloidosis vakası olmak üzere toplam 78 hasta çalışmaya alınmıştır. Hastalar erken (ilk üç ay) ve geç (üç aydan sonra) dönemde tedaviye verdiklere cevaba ve ilk 12 ay içinde KBY'ne girip girmediklerine göre gruplandırılmışlardır. Tüm biyopsiler yeniden değerlendirilerek histolojik parametreler derecelendirilmiştir. Biyopsiler HIF-1 $\alpha$ , VEGF, GLUT-2, ve CD68 antikorları ile boyanmış ve bunların ekspresyonları derecelendirilmiştir..

Erken dönemde sadece mezangial matriks artışı ( $p<0.001$ ) tedaviyi olumsuz yönde etkilemektedir. Geç dönemde ise mezangial matriks artışına ( $p<0.05$ ) ek olarak, glomerüler skleroz ( $p<0.05$ ) ile birlikte tübüler atrofi ( $p<0.001$ ), interstisyel inflamasyon ( $p<0.01$ ) ve interstisyel fibrozisinde ( $p<0.001$ ) tedaviyi olumsuz yönde etkilediği ve bir yıl içinde KBY gelişme riskini artırdığı saptanmıştır.

Tübüler HIF-1 $\alpha$  ( $p<0.05$ ) ve VEGF ( $p<0.001$ ) artışı erken dönemde tedaviyi olumlu yönde, geç dönemde ( $p<0.001$  ve  $p=0.01$ ) ise olumsuz yönde etkileyerek ilk bir yıl içinde KBY gelişme riskini artırmaktadır. Glomerüler VEGF artışı ise erken dönemde ( $p<0.05$ ) tedaviyi olumlu yönde etkilerken geç dönemde etkilememektedir. İnterstisyel VEGF ve tübüler GLUT artışı erken dönemde tedaviyi etkilemezken geç dönemde tedaviyi olumsuz yönde etkilemekte ( $p=0.01$  ve  $p<0.001$ ) ve KBY gelişme riskini artırmaktadır. İnterstisyel ( $p<0.001$ ) ve PTK makrofaj ( $p<0.05$ ) sayısındaki artış erken ve geç dönem tedaviyi olumsuz yönde etkilemekte ve KBY gelişme riskini artırmaktadır. Buna karşın PTK VEGF ekspresyonu arttıkça tedaviye cevap hem erken hem de geç dönemde olumlu yönde olup KBY gelişme riski azalmaktadır ( $p<0.001$ ).

Sonuç olarak erken dönemde HIF-1 $\alpha$  , VEGF ve GLUT-2 ekspresyonlarının böbreği koruyucu etkisi olduğu, geç dönemde ise fibrosis gelişimine katkıda bulunduğu düşünülmüştür. Fibrosis gelişiminde anahtar rol oynayan hipoksi ve inflamasyonun bu growth faktörleri düzenleyen en önemli parametreler olduğu ve bu nedenle kronik böbrek hastalığı tedavisi sırasında hastaların anemisinin mutlaka düzeltilmesi gerektiği saptandı.

## 7. KAYNAKLAR

- 1 Clapp WL, Croker BP. Adult Kidney. Histology for Pathologists (Stenberg S, ed). Second edition. New York, Lippincott-Raven, 799-834, 1997.
- 2 Lajoie G, Silva FG. Approach to the interpretation of renal biopsy. Renal Biopsy (Silva FG, D'Agati VD, Nadosdy T, ed), New York, Churchill Livingstone. chapter.3, 31-70, 1996.
- 3 Bachmann S, Kriz W, Kuhn C, Franke WW. Differentiation of cell types in the mammalian kidney by immunofluorescence microscopy using antibodies to intermediate filament proteins and desmoplakins. Histochemistry, 77(3):365-94, 1983.
- 4 Kanwar YS. Biophysiology of glomerular filtration and proteinuria. Lab Invest, 51(1), 7-21, 1984.
- 5 Lemley KV, Elger M, Koeppen-Hagemann I, Kretzler M, Nagata M, Sakai T, Uiker S, Kriz W. The glomerular mesangium: capillary support function and its failure under experimental conditions. Clin Investin, 70(9), 843-56, 1992.
- 6 Mundel P, Kriz W. Structure and function of podocytes: an update. Anat Embryol (Berl), 192(5), 385-397, 1995.
- 7 Miner JH. Renal basement membrane components. Kidney Int, 56(6), 2016-24, 1999.
- 8 Reale E, Luciano L. The laminae rarae of the glomerular basement membrane. Their manifestation depends on the histochemical and histological techniques. Contrib Nephrol, 80:32-40, 1990.
- 9 Rennke HG, Olson JL, Venkatachalam MA. Glomerular filtration of macromolecules: normal mechanisms and the pathogenesis of proteinuria. Contrib Nephrol, 24:30-41, 1981.
- 10 Adler S. Characterization of glomerular epithelial cell matrix receptors. Am J Pathol, 141(3):571-8, 1992.
- 11 Fogo AB. Progression and potential regression of glomerulosclerosis. Kidney Int, 59(2), 804-19, 2001.
- 12 Fogo AB. Mesangial matrix modulation and glomerulosclerosis. Exp Nephrol, 7(2), 147-59, 1999.
- 13 Fogo AB, Hawkins EP, Berry PL, Glick AD, Chiang ML, MacDonell Rc, Ichikawa I. Glomerular hypertrophy in minimal change disease predicts subsequent progression to focal glomerular sclerosis. Kidney Int, 38(1):115-23, 1990.

- 
- 14 Jennette JC, Falk RJ. Diagnosis and management of glomerular diseases. *Med Clin North Am*, 81(3), 653-77, 1997.
  - 15 Churg J, Bernstein J. Glassoc KRJ. Renal disease. Classification and atlas of glomerular diseases. Newyork, Igaku-Shoin, 1995
  - 16 Mundel P, Shankland SJ. Podocyte biology and response to injury. *J Am Soc Nephrol*, 13(12), 3005-15, 2002.
  - 17 Mené P, Simonson MS, Dunn MJ. Physiology of the mesangial cell. *Physiol Rev*, 69(4), 1347-424, 1989.
  - 18 Kriz W, Elger M, Lemley K, Sakaj T. Structure of the glomerular mesangium: a biomechanical interpretation. *Kidney Int Suppl*, 30:2-9, 1990.
  - 19 Arakawa M, Kimmelstiel p. Circumferential mesangial interposition. *Lab Invest*, 21(3), 276-84, 1969.
  - 20 Nakamoto Y, Yasuda T, Imai H, Miura AB. Circumferential mesangial interposition: a form of mesangiolytic. *Nephrol Dial Transplant*, 7(5); 373-8, 1992.
  - 21 Sakauchi S, Kitazawa K, Watanabe M, Mukai K, Totsuka D, Shibata T, Suqisaki T. A case of primary antiphospholipid antibody syndrome with acute renal failure showing thrombotic microangiopathy. 19(5); 594-8, 1999.
  - 22 Haramoto T, Makino H, Ikeda S, Wieslander J, Ota Z. Ultrastructural localization of the three major basement membrane components--type IV collagen, heparan sulfate proteoglycan and laminin--in human membranous glomerulonephritis. *Am J Nephrol*, 14(1), 30-6, 1994.
  - 23 Hill GS, Jeis EH, Goodloe S Jr. The nonspecificity of the ultrastructural alterations in hereditary nephritis with additional observations on benign familial hematuria. *Lab Invest*,31(5); 516-32, 1974.
  - 24 Nielsen EG, Couser WG: Immunologic Renal Diseases, 2nd ed. Lippincott-Raven, 2001.
  - 25 Wilson CB: Renal response to immunological injury. *The Kidney* (In Brenner BM, Rector F, ed), 5th ed, Philadelphia, WB Saunders, 1253-1391, 1996.
  - 26 Lib CY, Lin CC, Chang GJ, King CC. Defect of cell-mediated immune response against hepatitis B virus: an indication for pathogenesis of hepatitis-B-virus-associated membranousnephropathy. *Nephron*, 76(2), 176-85, 1997.
  - 27 Seelen MA, Daha MR. The role of complement in autoimmune renal disease. *Autoimmunity*, 39(5), 411-5, 2006.

- 
- 28 Kimmel PI, Abraham AA, Phillips TM. Membranoproliferative glomerulonephritis in a patient treated with interferon-alpha for human immunodeficiency virus infection. *Am J Kidney Dis*, 24(5), 858-63, 1994.
  - 29 Alpers CE. The Kidney. Pathologic basis of disease (Kumar V, Abbas AK, Fausto N, ed), seventh edition. Philadelphia, W.B. Saunders Company, chapter 20, 930-996, 2004.
  - 30 Arranz O, Ara J, Rodriguez R, Poveda R, Serra A, Sole-Amigo J, Fort J, Mirapeix E, Darnell A. Rapid-detection GBM-ANCA ELISA. An emergency tool for the early diagnosis of type I and II rapidly progressive glomerulonephritis. *Nefrologia*, 21(4), 349-54, 2001.
  - 31 Bolton WK, Tunker FL, Sturqill BC. New avian model of experimental glomerulonephritis consistent with mediation by cellular immunity. Nonhumorally mediated glomerulonephritis in chickens. *J Clin Invest*, 73(5), 1263-76, 1984.
  - 32 D'Agati VD, Jennette JC, Silva FG. Membranoproliferatif glomerulonephritis, Non-Neoplastik Kidney Diseases, American Resistry of Pathology, Washington, 239-267, 2005.
  - 33 D'Amico G, Ferrarario F. Mesangiocapillary glomerulonephritis. *J. Am. Soc. Nephrol* 2 (10 suppl), 159-166, 1992.
  - 34 Varada WS, Forristal J, West CD. Patterns of complement activation in idiopatic membranoproliferative glomerulonephritis types I, II, and III. *Am J Kidney Dis*, 16:196-206, 1990.
  - 35 Schmitt H, Bohle A, Reineke T, Mayer-Eichberger D, Vogl W. Long term prognosis of membranoproliferative glomerulonephritis. *Nephron*, 55:242-250,1990.
  - 36 Holey KE, Donadio JV Jr. Membranoproliferative glomerulonephritis. Renal pathology, with clinical and funtional correlations, 2nd edt, Philadelphia, Lippincott, 294-329, 1994.
  - 37 Emancipator SN. IgA nephropathy and Henoch-Schöenlein Sendrome. Heptinstall's pathology of the kidney (Jennette JC, Olson JL, Scwartz MM, Silva FG, ed), Philadelphia, Lippincott-Raven, 479-539, 1998.
  - 38 Burkholder PM, Marchand A, Krueger RP. Mied membranous and proliferative glomerulonephritis. A correlative light, immunofluorescence, and electron microscopic study. *Lab Invest*, 23:459-79,1970.
  - 39 Strife CF, Jackson EC, McAdams AJ. Type III membranoproliferative glomerulonephritis; long-term clinical and morphologic evaluation, *Clin Nephrol*, 21:323-34, 1984.
  - 40 Davin JC, Ten Berge IJ. Weenning JJ. What is the difference between IgA nephropathy and Henoch-Schöenlein purpuranepritis? *Kidney Int*, 59:823-34, 2001.

- 
- 41 Laurence J, Dang C. Pathologic distinctions among the thrombotic microangiopathies. *Clin Nephrol*, 50(6), 393, 1998.
  - 42 Pauteil-Noble C, Maiza H, Dijoud F, MacGregor B. Glomerular disease associated with hepatitis C virus infection in native kidneys. *Nephrol Dial Transplant*, 15 Suppl 8, 28-33, 2000.
  - 43 Fogo AB, Qureshi N, Horn RG. Morphologic and clinical features of fibrillary glomerulonephritis versus immunotactoid glomerulopathy. *Am J Kidney Dis*, 22:367-77; 1993.
  - 44 Ferrario F, Rastaldi MP. Membranoglomerulonephritis. *J Nephrology*, vol. 17 no.4 – 2004/ p.483.;2004.
  - 45 Masutani K, Katafuchi R, Ikeda H, Yamamoto H, Sugitani A, Kanai H, Hirakata H, Tanaka M, Iida M. Recurrence of membranoproliferative glomerulonephritis type II in renal allografts: The North American Pediatric Renal Transplant Cooperative Study experience. *J Am Soc Nephrol*, 16(7):2225-33, 2005.
  - 46 Hariharan S. Recurrent and de novo diseases after renal transplantation. *Semin Dial*, 13(3), 195-199, 2000.
  - 47 Fogo AB. Minimal change disease and focal segmental glomerulosclerosis. *Nephrol Dial Transplant*, 16 Suppl 6, 74-76, 2001.
  - 48 D'Agati VD, Fogo AB, Buijn JA, Jennette JC. Pathologic classification of focal segmental glomerulosclerosis: a working proposal. *Am J Kidney Dis*, 43:368-82; 2004.
  - 49 Braden GL, Mulhern JG, O'Shea MH, Nash SV, Ucci AA Jr, Germain MJ. Changing incidence of glomerular diseases in adult. *Am J Kidney Dis*, 35:878-883, 2000.
  - 50 Mongeau Jg, Robitaille PO, Clermont MJ, Merouani A, Russo P. Focal segmental glomerulosclerosis (FSG) 20 years later. From toddler to grown-up. *Clin Nephrol*, 40:1-6; 1993.
  - 51 Stephanian E, Matas AJ, Mauer SM, Chavers B, Nevins T, Kashtan C, Sutherland DE, Gores P, Najarian JS. Recurrence of diseases in patients retransplanted for focal segmental glomerulosclerosis. *Transplantation*, 53: 755-757; 1992.
  - 52 Focal segmental glomerulosclerosis. Heptinstall' Pathology of the Kidney. ( J. Charles Jennette, Jean L. Olson, Melvin M. Schwartz, Fred G. Silva ed), sixth ed., Philadelphia, Lippincott Williams & Wilkins, vol. I, 156-204, 2007.
  - 53 Fogo AB, Glick AD, Horn SL, Horn RG. Is focal segmental glomerulosclerosis really focal? Distribution of lesions in adults and children. *Kidney Int*, 47(6), 1690-1696, 1995.

- 
- 54 Savin VJ, Sharma M, McCarty ET, Swan SK, Ellis E, Lovell H, Warady B, Gunwar S, Chonko AM, Artero M, Vincenti F. Circulating factor associated with increased glomerular permeability to albumin in recurrent focal segmental glomerulosclerosis. *N Engl J Med*, 334:878-883; 1996
  - 55 D'Agati VD, Jennette JC, Silva FG. Focal segmental glomerulosclerosis . *Non-Neoplastic Kidney Diseases*. Washington, American Resistry of Pathology, 125-159, 2005.
  - 56 Skov K, Nyengaard Jr, Patwardan A, Mulvany MJ. Large juxtamedullary glomeruli and afferent arterioles in healthy primates. *Kidney int*;55:1462; 1999.
  - 57 Olson JL, de Urdaneta Ag, Heptinstall RH. Glomerular hyalinosis and its relation to hyperfiltration. *Lab Invest*, 52(4):387-98, 1985.
  - 58 Suzuki J, Yoshikawa N, Nakamura H. A quantitative analysis of the glomeruli in focal segmental glomerulosclerosis. *Pediatr Nephrol* 8:285; 1994.
  - 59 Bonsib SM. Focal-segmental glomerulosclerosis. The relationship between tubular atrophy and segmental sclerosis. *Am J Clin Pathol*,111(3), 343-348, 1999.
  - 60 Olson JL, Schwartz MM. The nephrotic syndrome: minimal change disease, focal segmental glomerulosclerosis and miscellaneous causes. *Heptinstall's Pathology of the Kidney* (Jennette JC, Olson JL, Schwartz MM, Silva FG, ed), 5th ed, Philadelphia, Lipincott-Raven, 187-257, 1998.
  - 61 Ingulli E, Tejani A. Radical differences in the incidence and renal outcome of idiopathic focal segmental glomerulosclerosis in children. *Pediatr Nephrol*, 5:393-7, 1991.
  - 62 Savige J, Rana K, Tona S, Buza M, Dagher H, Wang YY. Thin basement membrane nephropathy. *Kidney Int*, 64 (4):1169-78, 2003.
  - 63 Tsukaguchi H, Yager H, Dawborn J, Jost L, Cohlma J, Abreu PF, Pereira AB, Pollak MR. A locus for adolescent and adult onset familial focal segmental glomerulosclerosis on chromosome 1q25-31. *J Am Soc Nephrol*, 11:1674-1680, 2000.
  - 64 Schwartz MM, Lewis EJ. Focal segmental glomerular sclerosis: the cellular lesion. *Kidney Int*, 28(6):968-974, 1985.
  - 65 Focal segmental glomerulosclerosis in children with idiopathic nephrotic syndrome. A report of the Southwest Pediatric Nephrology Study Group. *Kidney Int*, 27(2):442-449, 1985.
  - 66 Detwiler RK, Falk RJ, Hogan SL, Jennette JC. Collapsing glomerulopathy: a clinically and pathologically distinct variant of focal segmental glomerulosclerosis. *Kidney Int*, 45:1416-24, 1994.

- 
- 67 Valeri A, Barisconi L, Apel GB, Seigle R, D'Agati V. Idiopathic collapsing focal segmental glomerulosclerosis: a clinicopathologic study. *Kidney Int*, 50:1734-46, 1996.
- 68 Howie Aj, Brewer Db. The glomerular tip lesion: a previously undescribed type of segmental glomerular abnormality. *J Pathol*, 142(3):205-220, 1984.
- 69 Hupples W, Hene RJ, Kooiker CJ. The glomerular tip lesion: a distinct entity or not? *J Pathol*, 154:187-190, 1988.
- 70 Stokes MB, Markowitz GS, Lin J, Valeri AM, D'Agati VD, Glomerular tip lesion: a distinct entity within the minimal change disease/focal segmental glomerulosclerosis spectrum. *Kidney Int*, 65:1690-702. 2004.
- 71 Markowitz GS, Schwimmer JA, Stokes MB. C1q nephropathy: a variant of focal segmental glomerulosclerosis. *Kidney Int*, 64:1232-40, 2003.
- 72 Gertz MA, Dispenzieri AL. Immunoglobulin light chain amyloidosis and the kidney. *Kidney Int*, 61:1-9. 2002.
- 73 Schwartz MM. The dysproteinemias and amyloidosis. Heptinstall's pathology of the kidney (Jennette Jc, Olson JI, Schwartz MM, Silva FG, eds), 5th ed, Philadelphia, Lippincott-Raven, 1321-1369, 1998.
- 74 Gilmore JD, Hawkins PN, Pepys MB. Amyloidosis: a review of recent diagnostic and therapeutic developments. *Br J Haematol*, 99:245-56, 1997.
- 75 Özdemir AI, Sokmen C. Familial Mediterranean fever among the Turkish People. *Am. J. Gastroenterol*, 51:311-6, 1969.
- 76 Bellotti V, Mangione P, Merlini G. Immunoglobulin light chain amyloidosis-the architect type of structural and pathogenic variability. *J Struct Biol*, 30(2-3):280-9, 2000.
- 77 Abul K. Abbas, Diseases of Immunity, Amiloidozis. Pathologic Basis of Disease (Abul K. Abbas, Nelson Faustoi, Robins and Cotran ed), seven ed. Philadelphia, W.B. Saunders Company, 258-264, 2004.
- 78 D'Agati VD, Jennette JC, Silva FG. Glomerular Diseases with paraproteinemia or organized deposits, Non-Neoplastic Kidney Diseases, American Resistry of Pathology Washington DC, 125-159, 2005.
- 79 Herrera GA, Sanders PW, Reddy BV, Hasbargen JA, Hammond WS, Brooke JD. Ultrastructural immunolabelling: a unique diagnostic tool in monoclonal light chain-related renal diseases. *Ultrastruct Pathol*, 18:401-16, 1994.
- 80 Akash N. Dialysis-related amyloidosis: Pathogenesis and promoting factor (a review). *Dialysis Transplant*, 29:325-329, 2000.

- 
- 81 Merlini G, Bellotti V: Molecular mechanisms of amyloidosis. *New Engl J Med*, 349:583, 2003.
- 82 Jones BA, Shapiro HS, Rosengerg BF, Bernstein J. Minimal renal amyloidosis with nephrotic syndrome. *Arch Pathol Lab Med*,110-889-92; 1986.
- 83 Özdemir BH, Özdemir FN, Demirhan B, Turan M, Haberal M. Renal transplantation in amyloidosis: effects of HLA matching and donor type on recurrence of primary disease. *Transplant Int*, 17:241-6, 2004.
- 84 Schofield CJ and Ratcliffe PJ. Oxygen sensing by HIF hydroxylases. *Nat Rev Moll Biol* 5: 343-354, 2004.
- 85 Volker H. Haase, Hypoxia-inducible factors in the kidney. *AJP: Renal Physiology*, 291(2):F271-281, 2006.
- 86 P.Jaakkola, D.R. Mole, Y.M. Tian, M.I. Wilson, J. Gialbert, S.J. Gaskell, A. Kriegsheim, H.F. Hebestreit, M. Mukherji, C.J. Schofield, P.H. Maxwell, C.W. Pugh, P.J. Ratcliffe, Targeting of HIF- $\alpha$  to the von Hippel-Lindau ubiquitylation complex by O<sub>2</sub> regulated proly hydroxylation, *Science* 292, 468-742, 2001.
- 87 Clifford SC, Cockman ME, Smallwood ER, Mole DR, Maxwell PH. Contrasting effect on HIF- $\alpha$  regulation by disease-causing pVHL mutation correlates with patterns of tumorigenesis in von Hippel-Lindau disease. *Human Mol Genet* 10, 1029-1038, 2001.
- 88 Guzt RD, Hoyos B, Robin E, Chen H, Liu L, Mansfield KD, Simon MC, Hammerling U, and Schumacker PT. Mitochondrial complex III is required for hypoxia-induced ROS production and cellular oxygen sensing. *Cell Metab*, 1:401-408, 2005.
- 89 G.L. Semenza, HIF-1: mediator of physiological and pathophysiological responses to hypoxia, *J. Appl. Physiol*, 88, 1474-1480, 2000.
- 90 Bernhardt WM, Schmitt R, Rosenberger C, Munchenhangen PM, Grone HJ, Frei U, Warnecke C, Bachmann S, Wiesener MS, Willam C, and Eckardt KU. Expression of hypoxia-inducible transcription factors in developing human and rat kidney. *Kidney Int*, 68:114-122, 2006.
- 91 Rosenberger C, Mandriota S, Jrgensen JS, Wiesener MS, Horstrup JH, Frei U, Ratcliffe PJ, Maxwell PH, Bachmann S, and Eckardt KU. Expression of hypoxia-inducible factor-1 $\alpha$  and -2 $\alpha$  in hypoxic and ischemic rat kidneys. *J Am Soc Nephrol*, 13:1721-1732, 2002.
- 92 Biju MP, Akai Y, Shrimanker N, and Haase VH. Protection of HIF-1-deficient primary renal tubular epithelial cells from hypoxia-induced cell death is glucose dependent. *Am J Physiol Renal Physiol* 289: F1217-1226, 2005.



- 
- 93 Fine LG, Bandyopadhyay D, and Norman JT. Is there a common mechanism for the progression of different types of renal diseases other than proteinuria? Towards the unifying theme of chronic hypoxia. *Kidney Int*, 57 Suppl 75: S22-26, 2000.
  - 94 Kalluri R and Neilson EG. Epithelial-mesenchymal transition and its implications for fibrosis. *J Clin Invest*, 112: 1776-1784, 2003.
  - 95 Kojima H, Gu H, Nomura S, Caldwell CC, Kobata T, Carmeliet P, Semenza GL, and Sitkovsky MV. Abnormal B lymphocyte development and autoimmunity in hypoxia-inducible factor 1alpha-deficient chimeric mice. *Proc Natl Acad Sci U S A*, 99:2170-2174, 2002.
  - 96 Fandrey J. Oxygen-dependent and tissue-specific regulation of erythropoietin gene expression. *Am J Physiol Regul Integr Comp Physiol*, 286:R977-988, 2004.
  - 97 Warnecke C, Zaborowska Z, Kurreck J, Erdmann VA, Frei U, Wiewaener M, and Eckardt KU: Differentiating the functional role of hypoxia-inducible factor (HIF)-1alpha and HIF-2alpha (EPAS-1) by the use of RNA interference: erythropoietin is a HIF-2alpha target gene in Hep3B and Kelly cells. *FASEB J*, 18(12), 1462-4, 2004.
  - 98 Haase VH. The VHL tumor suppressor in development and disease: functional studies in mice by conditional gene targeting. *Semin Cell Dev Biol*, 16: 564-574, 2005.
  - 99 Elisabeth I. Wallner, Jun Wada, Gianfranco Tramonti, Sun Lin, Yashpal S. Kanwar. Status of glucose transporter in the mammalian kidney and renal development. *Ren Fail*, 23(3-4): 301-310. 2001
  - 100 Berger UV, Marciani P, Peng J-B and Hediger MA. The molecular Basis of solute transport. In the molecular Basis of solute transport Brenner, B M, Ed; WB, Saunders Co.: Philadelphia, 247-276, 2000.
  - 101 Moe, O W, Berry, C A, and Rector, F C, Jr Renal transport of glucose, amino acids, sodium, chloride and water. In renal transport of glucose, amino acids, sodium, chloride and water Brenner, B M, Ed.; WB Saunders Co.: Philadelphia: 375-416, 2000.
  - 102 Longo, N, and Elsas, L J Human glucose transporters. *Adv Pediat*, 45:293-313, 1998.
  - 103 Joanne Marks, Nicolas J.C., Carvou, Edward S. Debnam, Surjit K. Srani and Robert J. Unwin. Diabetes increase facilitative glucose uptake and GLUT-2 expression at the rat proximal brush border. *J Physiol*, 553.2, pp.137-145, 2003.
  - 104 Thorens, B. Molecular and cellular physiology of GLUT2, a high-Km facilitated diffusion glucose transporter. *Int. Rev. Cytol.* 137A, 209-238 (1992).
  - 105 Unger R.H. Diabetic hyperglycemia: link to impaired glucose transport in pancreatic beta cells. *Science*, 8;251(14998), 1200-1205, 1991.

- 
- 106 Behrooz A, Ismail-Beigi F. Stimulation of Glucose Transport by Hypoxia: Signals and Mechanisms. *News Physiol. Sci*, vol 14, (105-110), 1999.
  - 107 Taro Matsumoto and Hideo Mugishima: Signal transduction via vascular endothelial growth factor (VEGF) receptors and their roles in atherogenesis. *J Atheroscler Thromb*,; 13:130-135, 2006.
  - 108 Folkman J. Angiogenesis in cancer, vascular, rheumatoid and other disease. *Nat Med* 1:27-31,1995.
  - 109 Folkman J and Shing Y. Angiogenesis. *J Biol Chem* 267:10931-10934, 1992.
  - 110 Barleon B, Sozzani S, Zhou D, Weich HA, Mantovani A, and Marme D: Migration of human monocytes in response to vascular endothelial growth factor (VEGF) is mediated via the VEGF receptor flt-1. *Blood*;87:3336-3343. 1996
  - 111 Kanellis J, Fraser S, Katerelos M and Pwer DA. Vascular endothelial growth factor is a survival factor for renal tubular epithelial cells. *Am J Physiol Renal Physiol*, 278: Ft905-F915, 2000.
  - 112 Arkonac BM, Foster LC, Sibinga NE and al. Vascular endothelial growth factor induces heparin-binding epidermal growth factor-like growth factor in vascular endothelial cells. *J Biol Chem*, 273: 4400-4405, 1998.
  - 113 Masuda Y, Shimizu A, Mori T, Ishiwata T, Kitamura H, Ohashi R, Ishizaki M, Asano G, Sugisaki Y and Yamanaka N. Vascular endothelial growth factor enhances glomerular capillary repair and accelerates resolution of experimentally induced glomerulonephritis. *Am J Pathol* 159:599-608, 2001.
  - 114 Shibuya M. Differential roles of vascular endothelial growth factor receptor-1 and receptor-2 in angiogenesis. *Journal of Biochemistry and Molecular Biology*, 39:469-478, 2006.
  - 115 Ferrara N. Role of vascular endothelial growth factor in the regulation of angiogenesis. *Kidney Int*, 56:794-814, 1999.
  - 116 El Awad B, Kreft B, Wolder E-M, Helwig- Burgel T, Metzen , Fandey J, Jelkmann W. Hypoxia and interleukin-1 $\beta$  stimulate vascular endothelial growth factor production in human proximal tubular cell. *Kidney Int*, 58:43-50, 2000.
  - 117 Hellwig-Bürgel T, Stiehl DP, Katschinski DM, Marxsen J, Kreft B and Jelkmann W. VEGF production by primary human renal proximal tubular cells: Requirement of HIF-1, PI3-kinase and MAPKK-1 signaling. *Cell Physiol Biochem*, 15:99-108, 2005.
  - 118 D'Amico G. Tubulo-interstitial damage in glomerular diseases: its role in the progression on the renal damage. *Neprol Dial Transplant*, 13:80-85, 1998.

- 
- 119 Petrica L, Marius R, Schiller A, Velciov S, Gluhovschi G, Trandafirescu V, Gheorghe B, Gluhovschi C, Bob F. Prognosis markers of tubulointerstitial injury in primary type I mesangiocapillary glomerulonephritis. *Medicine and Biology*, vol:8, no:1,19-25, 2001.
  - 120 Alexopoulos E, Papagianni A, Stangou M, Pantzaki A, Papadimitriou M. Adult-onset idiopathic nephrotic syndrome associated with pure diffuse mesangial hypercellularity. *Nephrol Dial Transplant*,15:981-987, 2000.
  - 121 Schofield CJ and Ratcliffe PJ. Oxygen sensing by HIF hydroxylases. *Nat Rev Moll Biol*, 5: 343-354, 2004.
  - 122 Kudo Y, Kakinuma Y, Mori Y, Morimoto N, Karashima T, Furihata M, Sato T, Shuin T, Sugiura T. Hypoxia-inducible factor-1 $\alpha$  is involved in the attenuation of experimentally induced rat glomerulonephritis. *Nephron Exp Nephrol* 100:95-103, 2005.
  - 123 Özdemir BH, Özdemir FN, Haberal N, Emiroğlu R, Beyhan D, Haberal M. Vascular endothelial growth factor expression and cyclosporine toxicity in renal allograft rejection. *Am J Transplant* 5:766-774, 2005.
  - 124 Alvarez Arroyo MV, Suzuki Y, Yagüe S, Lorz C, Soto C, Barat A, Beda E, Gonzalez-Pacheco FR. Role of endogenous vascular endothelial growth factor in tubular cell protection against acute cyclosporine toxicity. *Transplantation*, 74 (11):1618-1624, 2002.
  - 125 Masaomi Nangaku, Chronic Hypoxia and tubulointerstitial injury: A final common pathway to end-stage renal failure. *J Am Soc Nephrol* 17:17-25, 2006
  - 126 Heilig CW, Liu Y, England RL, Freytag SO, Gilbert JD, Heiling KO, Zhu M, Concepcion LA, Brosius FC 3rd: D-glucose stimulates mesangial cell GLUT-1 expression and basal and IGF-I sensitive glucose uptake in rat mesangial cells: Implications for diabetic nephropathy. *Diabetes*, 46:1030-1039, 1997.
  - 127 Nangaku M. Chronic hypoxia and tubulointerstitial injury: A final common pathway to end-stage renal failure. *J Am Soc Nephrol*, 17:17-25, 2006.
  - 128 Kalluri R and Neilson EG. Epithelial-mesenchymal transition and its implications for fibrosis. *J Clin Invest* ,112: 1776-1784, 2003.
  - 129 Kojima H, Gu H, Nomura S, Caldwell CC, Kobata T, Carmeliet P, Semenza GL, and Sitkovsky MV. Abnormal B lymphocyte development and autoimmunity in hypoxia-inducible factor 1 $\alpha$ -deficient chimeric mice. *Proc Natl Acad Sci U S A*, 99:2170-2174, 2002.