

1993

BAŞKENT ÜNİVERSİTESİ

TIP FAKÜLTESİ


RADYOLOJİ ANABİLİM DALI

**MEMENİN BENİGN VE MALİGN LEZYONLARININ
AYRIMINDA KANTİTATİF ELASTOGRAFİ**

UZMANLIK TEZİ

Dr. Burçak ÇAKIR PEKÖZ

Adana, 2016



1993

BAŞKENT ÜNİVERSİTESİ

TIP FAKÜLTESİ

RADYOLOJİ ANABİLİM DALI

**MEMENİN BENİGN VE MALİGN LEZYONLARININ
AYRIMINDA KANTİTATİF ELASTOGRAFİ**

UZMANLIK TEZİ

Dr. Burçak ÇAKIR PEKÖZ

Tez Danışmanı: Doç. Dr. Aysin PURBAGER

Proje no: KA 14/348

Adana, 2016

TEŞEKKÜR

Uzmanlık eğitimimi tamamladığım üniversitemizin kurucu rektörü Prof. Dr. Mehmet Haberal, rektörümüz Prof. Dr. Ali Haberal, Tıp Fakültesi dekanımız Prof. Dr. Haldun Müderrisoğlu, Adana Uygulama ve Araştırma Merkez Müdürü Yard. Doç. Dr. Turgut Noyan, Radyoloji Anabilim Dalı Başkanı Prof. Dr. Ahmet Muhteşem Ağildere, bölüm sorumlumuz Prof. Dr. Zafer Koç, tez danışmanım Doç. Dr. Ayşin Purbager, öğretim üyelerimiz Doç. Dr. Şerife Nur Uluşan, Doç. Dr. Özlem Alkan, Doç. Dr. Naime Altınkaya, Doç. Dr. Elif Karadeli, Yard. Doç. Dr. Şenay Demir Kekeç, Yard. Doç. Dr. Gürcan Erbay, Yard. Doç. Dr. Murat Gedikoğlu, Öğr. Gör. Uzm. Dr. Çağatay Andıç, Öğr. Gör. Uzm. Dr. Hülya Aslan, Öğr. Gör. Uzm. Dr. Sermin Tok, Uzm. Dr. Çağatay Bölgen ve Uzm. Dr. Mustafa Mazıcan'a teşekkür ederim.

Eğitimime katkılarından dolayı Prof. Dr. Levent Oğuzkurt, Doç. Dr. Tülin Yıldırım, Doç. Dr. Uğur Özkan, Uzm. Dr. Belgin Karan, Uzm. Dr. Sinan Deniz, Yard. Doç. Dr. Demet Ünal, Uzm. Dr. Merve Özen'e ve tüm radyoloji bölümü çalışanlarına teşekkür ederim.

Destekleri için eşim Uzm. Dr. M. Taylan Peköz, kızım Birce Peköz ve aileme teşekkür ederim.

ÖZET

Çalışmamızın amacı B- mod US'de saptanan meme lezyonlarının benign ve malign ayırımında kantitatif elastografinin etkinliğini araştırmak ve benign- malign meme lezyonlarının shear wave hızlarını karşılaştırarak, bu lezyonların ayırımında eşik değeri belirlemek idi.

Bu prospektif çalışmada B- mod ultrasonografide saptanan ve kliniğimizde biyopsi uygulanan 237'si kadın, 3'ü erkek olmak üzere 240 hastanın toplam 254 lezyonu dahil edilmiştir. Her lezyona biyopsi öncesinde shear wave elastografi uygulanmıştır. Hastaların yaş ortalaması 44.7 ± 13.2 yıl bulunmuştur. Radyoterapi ve/ veya neoadjuvan kemoterapi alan olgular çalışmaya dahil edilmemiştir. Elastografi incelemeleri meme radyolojisi ile ilgilenen iki radyologtan biri tarafından değerlendirildi. Ortalama ve ortanca shear wave hızları ve standart sapma değerleri metre/saniye olarak ölçüldü. Ortalama ve ortanca shear wave hızları ile histopatolojik tanıları karşılaştırıldı. Duyarlılık, özgüllük ve *receiver operating characteristic* eğrisi kullanılarak eğri altında kalan alan hesaplandı.

Benign ve malign gruplar arasında olguların ortalama yaşı, lezyon boyutu, ortalama ve ortanca shear wave hızları arasında istatistiksel olarak anlamlı farklılık saptandı. Ortalama shear wave hızı benign ve malign lezyonlar için sırasıyla 3.59 ± 1.2 m/s ve 5.59 ± 1.9 m/s idi. Benign- malign ayırımında ortalama shear wave hızı için eşik değeri 4.08 m/s (%71.6 duyarlılık ve %69.6 özgüllük) bulundu.

Sonuç olarak, kantitatif elastografi benign ve malign lezyonların ayırımında katkı sağlayan, diğer yöntemleri tamamlayan, etkin bir görüntüleme yöntemidir. Bu açıdan shear wave elastografi yönteminin klinik kullanımının yaygınlaştırılması gerektiği düşüncesindeyiz.

Anahtar kelimeler: elastografi, meme, shear wave

İNGİLİZCE ÖZET (ABSTRACT)

Quantitative Elastography in Differentiating Benign and Malignant Breast Lesions

The purpose of this study was to evaluate the effectiveness of quantitative elastography in differentiating benign and malignant breast lesions that were detected by B- mode ultrasonography, to compare shear wave velocities of benign and malignant lesions, and to determine cut- off values differentiating malignant lesions from benign ones.

In this prospective study we enrolled 254 breast lesions of 240 patients (237 female, 3 male) detected by B-mode ultrasonography, and underwent biopsy in our department. Shear wave elastography was performed to all lesions before biopsies. The mean age of the patients were 44.7 ± 13.2 years. The patients who had radiotherapy or chemotherapy previously were not included. Elastography examinations were performed by one of the two radiologists specialising in breast radiology. The mean and median shear wave velocities, and standard deviation values were measured in meters/second. Both mean and median shear wave velocities were compared with histopathology results. Sensitivity, specificity, and the area under the curve were obtained by using a receiver operating characteristic curve analysis.

The mean age of the patients, lesion size, mean and median shear wave velocities were significantly different between benign and malignant groups. The mean shear wave velocity of benign and malignant lesions were 3.59 ± 1.2 m/s and 5.59 ± 1.9 m/s, respectively. The cut- off value for the mean shear wave velocity was 4.08 m/s (71.6% sensitivity and 69.6% specificity) to differentiate malignant lesions from benign ones.

In conclusion, quantitative elastography is an effective and complementary method making a significant contribution in differentiating benign and malignant lesions. In this respect, we believe that clinical usage of shear wave elastography should be generalized.

Key Words: breast, elastography, shear wave

İÇİNDEKİLER

Teşekkür.....	iii
Özet.....	iv
İngilizce özet.....	v
İçindekiler dizini.....	vi
Kısaltmalar ve simgeler dizini.....	ix
Şekiller dizini.....	x
Tablolar dizini.....	xi
1. Giriş ve Amaç.....	1
2. Genel Bilgiler.....	3
2.1. Memenin Embriyolojisi ve Histolojisi.....	3
2.2. Memenin Anatomisi.....	4
2.2.1. Memenin Kanlanması.....	5
2.2.2. Memenin Lenfatik Drenajı.....	7
2.2.2.1. Memenin Yüzeysel Lenfatikleri.....	7
2.2.2.2. Memenin Derin Lenfatikleri.....	7
2.2.2.3. Aksiller Lenf Nodülleri.....	8
2.2.2.4. İnternal Mammarian Lenfatik Akımı.....	8
2.2.3. Memenin Sinirleri.....	9
2.2.4. Aksilla.....	9
2.3. Memenin Mamografik Anatomisi.....	10
2.4. Memenin Ultrasonografik Anatomisi.....	11
2.5. Memenin Lezyonları.....	11
2.5.1. Benign Lezyonlar.....	11
2.5.1.1. Kistler.....	11
2.5.1.2. Fibroadenom.....	12
2.5.1.3. İntraduktal Papillom.....	13
2.5.1.4. Yağ Nekrozu ve Yağ Kisti.....	13

2.5.1.5. Lipom.....	13
2.5.1.6. Hamartom.....	14
2.5.1.7. Adenozis.....	14
2.5.1.8. Adenom.....	15
2.5.1.9. Filloides Tümörü.....	15
2.5.1.10. Adenomyoepitelyoma.....	15
2.5.1.11. Galaktosel.....	16
2.5.1.12. Benign Fibrozisler.....	16
2.5.1.13. İntramammarian Lenf Bezleri.....	16
2.5.2. Malign Lezyonlar.....	18
2.5.2.1. Lobüler Karsinoma İn Situ.....	18
2.5.2.2. Duktal Karsinoma İn Situ (DKİS).....	18
2.5.2.3. İnvaziv Duktal Karsinom.....	19
2.5.2.4. İnvaziv Lobüler Karsinom.....	19
2.5.2.5. İnflamatuvar Karsinom.....	20
2.5.2.6. Medüller Karsinom.....	20
2.5.2.7. Papiller Karsinom.....	20
2.5.2.8. Müsinöz Karsinom.....	21
2.5.2.9. Tübüler Karsinom.....	21
2.6. Meme Kanserinin Evrelemesi	21
2.6.1. TNM Evreleme Sistemi.....	22
2.7. Meme Hastalıklarında Görüntüleme Yöntemleri.....	25
2.7.1. Mamografi.....	25
2.7.2. Ultrasonografi.....	27
2.7.3. Doppler Ultrasonografi.....	28
2.7.4. Manyetik Rezonans Görüntüleme.....	29

2.7.5. Pozitron Emisyon Tomografi.....	29
2.7.6. Galaktografi.....	29
2.7.7. Sintigrafi.....	30
2.8.Ultrasound Elastografi (Sonoelastografi)	30
2.8.1.Sonoelastografi Teknikleri.....	31
2.8.1.1.Yarı Statik Yöntemler.....	32
2.8.1.2.Dinamik Yöntemler.....	34
3. Gereç ve Yöntem	37
4. Bulgular.....	39
5. Tartışma.....	51
6. Sonuç	55
7. Kaynaklar.....	56

KISALTMALAR VE SİMGELER DİZİNİ

ARFI	Acoustic Radiation Force Impulse
ark.	Arkadaşları
AUC	Eğri altında kalan alan
BIRADS	Breast Imaging Reporting Data System
DKİS	Duktal Karsinoma in Situ
DN	Doğru Negatif
DP	Doğru Pozitif
GA	Güven Aralığı
kPa	Kilo Paskal
LKİS	Lobüler Karsinoma in Sİtu
Max	Maksimum
MG	Mamografi
Min	Minimum
MRG	Manyetik Rezonans Görüntüleme
m/s	metre/saniye
PET	Pozitron Emisyon Tomografisi
ROC	Receiver Operating Characteric
ROI	Region of Interest
SE	Sonoelastografi
SS	Standart Sapma
SW	Shear Wave
SWE	Shear Wave Elastografi
TE	Transient Elastografi
US	Ultrasonografi
VKS	Vena Kava Süperior
YN	Yanlış Negatif
YP	Yanlış Pozitif

ŞEKİLLER DİZİNİ

Şekil 1. Memenin anatomisi

Şekil 2. Memenin arteriyel dolaşımı

Şekil 3. Memenin derin lenfatikleri

Şekil 4. ARFI yöntemi ile meme parankiminden ve lezyondan yapılan ölçümler

Şekil 5. Meme lezyonlarının SWE görüntüleri

Şekil 6. Histopatolojik sonuçların dağılımı

Şekil 7. Ortalama SW hız değerleri için ROC eğrisi

Şekil 8. Ortanca SW hız değerleri için ROC eğrisi

Şekil 9. Fibroadenom olgusu

Şekil 10. İnvaziv duktal karsinom olgusu

Şekil 11. Kompleks fibroadenom olgusu

Şekil 12. İnvaziv duktal karsinom olgusu

Şekil 13. Anjiosarkom olgusu

TABLolar DİZİNİ

Tablo 1. TNM evre gruplamaları

Tablo 2. Hastaların yaş ve lezyon boyutu ortalama ve ortancası

Tablo 3. Hastaların patoloji tanıları

Tablo 4. Hastaların benign- malign ayırımına göre yaş, lezyon boyutu, ortalama ve ortanca SW hızı ortalama ve ortancası

Tablo 5. Ortalama SW hız değerleri için ROC eğrisi altında kalan alan (AUC)

Tablo 6. Ortanca SW hız değerleri için AUC

Tablo 7. Ortalama SW hızı 4.08 m/s sınırına göre DP, DN, YP ve YN sayıları

Tablo 8. Ortalama SW hız değeri 4.08 m/s sınırına göre benign- malign ayırımında metodolojik ölçütler

1. GİRİŞ ve AMAÇ

Meme kanseri kadınlarda en sık görülen malign neoplazmdir. Kadınlardaki tüm kanserlerin yaklaşık %30'unu ve kansere bağlı ölümlerin yaklaşık %18'ini oluşturmaktadır (1, 2). Amerika ve Batı Avrupa ülkelerinde her 8 kadından birinin hayatı boyunca meme kanserine yakalanma riski bulunmaktadır (3). Meme kanserinin ülkemizde insidansı 7.3/100000'dir (4). Erkeklerde kadınlara oranla 100 kat daha az sıklıkla görülmektedir (5). Meme kanserinin erken tanı ve tedavisi sağkalım açısından önemlidir. Radyolojik tanı yöntemlerinin etkin kullanılması meme kanserinin erken tanısı, tedavi planının doğru yapılması ve hastalığa bağlı mortalitenin azaltılmasında çok önemlidir (4).

Asemptomatik ve yaşı uygun kadınlarda yapılan yıllık mamografi (MG), meme kanseri mortalitesini azalttığı kanıtlanan tek modalitedir. Dens meme dokusu ve kitle oluşturmeyen tümörler MG duyarlılığını düşürmekte ve yanlış negatifliğe neden olmaktadır (6). Meme kanserinin tarama ve tanısında kullanılan MG ve ultrasonografi (US) ile istenilen duyarlılık ve özgüllük değerlerine henüz ulaşamamıştır. Gereksiz girişimleri önlemek amacıyla yeni görüntüleme yöntemleri geliştirilmeye çalışılmıştır. B- mod US, akustik enerjinin doku içerisindeki etkileşimlerinin kullanılması ile incelenen dokuların ekojenite özelliklerinin ekrana yansıtılması tekniğidir (7). Bu yöntem ile malign kitleler yüksek duyarlılıkla saptanabilmektedir. Düşük özgüllük ve yüksek yanlış pozitiflik bu yöntemin önemli sınırlılıklarıdır. Bu nedenle US elastografi yöntemi kullanılmaya başlanmış ve yüz güldürücü sonuçlar alınmıştır (8).

Ultrasonografik elastografi yumuşak dokuların elastikiyeti ve sertliği hakkında bilgi veren bir US yöntemidir. Uygulanan kuvvete yanıtı değerlendirerek dokunun sertlik derecesini ölçer. Dokuların sertlik derecesi değişik renk tonlarında gerçek zamanlı olarak gösterilebilmekte ve niteliksel derecelendirme görsel olarak yapılabilmektedir (8). Elastisite haritalarında, normal doku alanlarının gerilme derecesi ile lezyonun gerilme derecesi birbirine oranlanarak gerilim oranları elde edilebilmektedir. Kantitatif elastografi yöntemleri ile lezyonun sertlik derecesi sayısal veriler ile değerlendirilebilmektedir (8-10).

Canlı dokuların önemli özelliklerinden birisi esnekliktir. Malign lezyonlar yaygın desmoplastik reaksiyonlar içerdikleri için benign lezyonlara göre daha sert yapıdadır. Bu nedenle US elastografik incelemede malign lezyonlarda esneklik daha az olmaktadır

(11,12). Benign lezyonlar ise çevre dokularla benzer esneklik özelliğine sahip olup malign lezyonlara oranla daha esnektirler (13).

Bu çalışmada B- mod US'de saptanan meme lezyonlarının benign ve malign ayırımında kantitatif elastografinin etkinliği araştırıldı. Benign ve malign meme lezyonlarında shear wave (SW) hız değerleri karşılaştırılarak, bu lezyonların ayırımında eşik değer belirlemek amaçlandı.



2. GENEL BİLGİLER

2.1. MEMENİN EMBRİYOLOJİSİ ve HİSTOLOJİSİ

Meme dokusu embriyonik dönemin 5-6. haftasında aksilla tabanından başlayıp inguinal bölgeye kadar devam eden, kalınlaşmış ektodermin oluşturduğu iki ventral bant (meme hattı süt çizgisi) şeklinde belirginleşir. Memelilerde bu hatlar boyunca çiftler halinde memeler gelişmektedir. Ancak insan embriyosunda bu hatlar belirgin değildir ve kısa bir süre sonra gerileyip kaybolur. Yalnızca pektoral bölgede küçük bir kısım kalır. Bu gerileme olmazsa meme hattı süt çizgisinde aksesuar meme başları (politeli) ya da aksesuar memeler (polimasti) oluşabilir. Politeli memenin en sık konjenital anomalisi olup erkeklerde de görülebilir. Bebeklerin %1'inden azında ortaya çıkar. Aksesuar aksiller meme dokusu genellikle bilateraldir (14). Memenin diğer nadir anomalileri ise hipoplazi, amasti ve amazidir (15, 16). Amasti memenin olmaması durumudur ve meme hattı gelişimindeki bir kopukluk sonucu oluşur (14).

Ektoderm içeriye doğru büyürken mezenşimde birincil doku tomurcuğu oluşturduğunda memeler gelişir. Bu ilk tomurcuk da 15-20 ikincil tomurcuğun gelişimini başlatır. İkincil tomurculardan epitelyal şeritler gelişir ve çevredeki meme dokusuna doğru uzanır. Sığ bir meme çukuruna açılan major kanallar gelişir. Bebeklik çağında mezenşimin proliferasyonu sonucu bu çukur meme başına dönüşür (14).

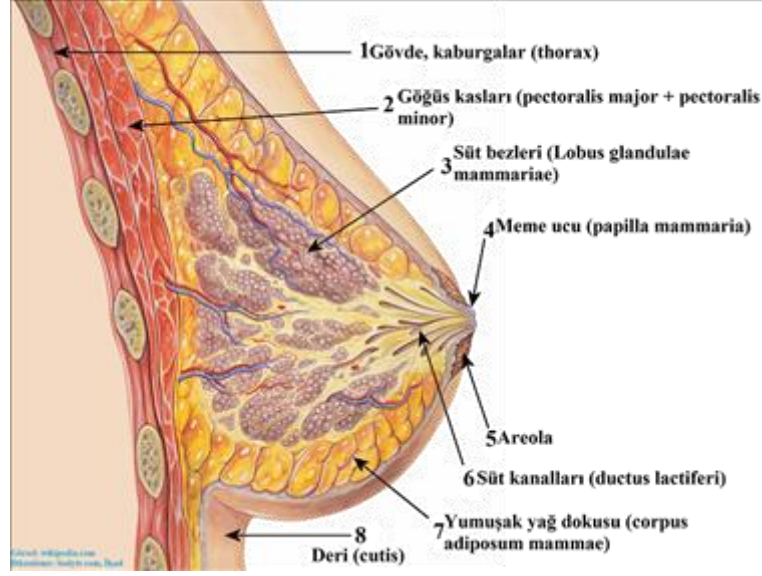
Meme dokusunda lobüloalveolar yapılar 32-40. fetal haftalarda gelişir, areolar kompleks oluşur ve pigmente olur. Doğumda meme dokusu meme başı- areola kompleksi altındaki 10-12 duktal elemandan oluşur. Dişilerde memeler ergenlik çağına kadar gelişmemiş olarak kalır, ergenlik döneminde overlerden östrojen ve progesteron salınımı ile uyarılan meme dokusu büyür ve siklik hormonal değişikliklerden sürekli etkilenir. Ancak meme gelişimi gebeliğe kadar tamamlanamaz. Gebelik ve laktasyon sürecinde hormonların etkisi ile süt sekresyonunu sağlamaya yönelik sekretuar glandlar gelişir, Duktus, lobül ve alveollerde belirgin büyüme olur. Gebelik sırasında memelerde olan bu büyüme epitelyum proliferasyonuna, alveollerin kolostrum ile gerilmesine, myoepitelyal hücrelerin bağ dokularının hipertrofisine bağlıdır. Postmenopozal dönemde ise meme dokusu regrese olur ve atrofiye uğrar (17).

Memede süt kanalları sistemi asinüslerin birleşerek terminal duktus adı verilen bir kanala açılmasıyla başlar. Terminal duktusun biri lobül içinde (intralobüler segment) ve diğeri lobül dışında (ekstralobüler segment) olmak üzere iki bölümü vardır. Birkaç lobülün terminal duktuslarının birleşmesi ile laktifer duktus oluşur. Bu duktuslar birbirlerine yaklaşarak meme başına doğru ilerler ve meme başının altında laktifer sinüs olarak isimlendirilen bir genişleme gösterirler. Bu laktifer sinüsler ampulla adı verilen çok katlı yassı epitel ile örtülü son kısım ile meme başından dışarı açılırlar. Aktif olmayan bir memede ampulla dökülmüş epitelyum hücrelerinin artıklarıyla doludur ve bunlar duktus ağzlarını bir tıkaç gibi kapatırlar. Her bir lobu drene eden laktifer duktuslarının çapı 2-4 mm ve subareolar bölgedeki laktifer sinüslerin çapı da 5-8 mm'dir (18).

2.2. MEMENİN ANATOMİSİ

Erişkin bir kadında meme dokusu göğüs ön duvarında, 2. ve 7. kaburgalar arasında, pektoral fasyanın yüzeysel ve derin tabakaları içinde yer alır. Medialde sternum kenarına, lateralde ön ve orta aksiller çizgiye kadar uzanır. 'Spence'in aksiller kuyruğu' meme dokusunun aksillaya doğru olan uzantısıdır. Memede gelişen fizyolojik olaylar bu aksiller kuyrukta da oluşur. Memenin çapı yaklaşık 10-12 cm olup santral bölgedeki kalınlığı ortalama 5-7 cm'dir. Bir memenin ortalama ağırlığı 150-200 gramdır. Laktasyonda ise memenin ağırlığı 400-500 grama ulaşmaktadır (19). Memelerin anterior ve orta bölümünde pigment birikimi nedeniyle daha koyu renkli olan areola ve meme başı bulunmaktadır (Şekil 1). Östrojen seviyesinin artması gebelikte areola renginin daha da koyulaşmasına neden olur (20).

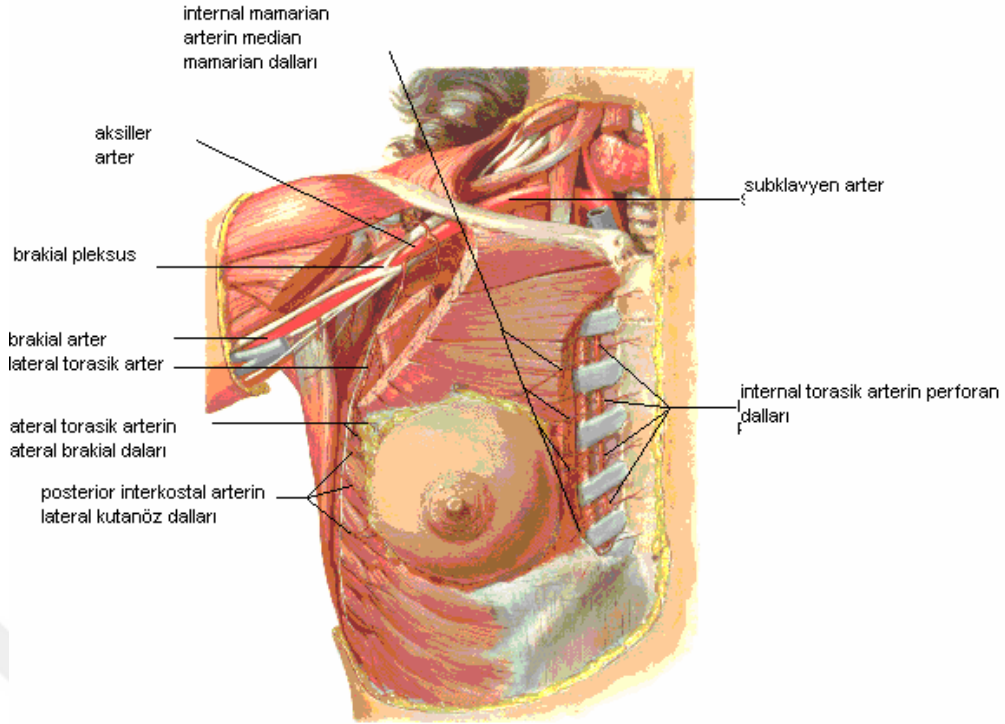
Meme dokusundan çevreye doğru uzanan fibröz yapılar Cooper ligamanı olarak adlandırılır. İlk kez Sir Astley Cooper tarafından tanımlanmıştır (21). Bu ligamanlar yüzeyde yüzeysel fasyanın yüzeysel tabakası ve deriye, derinde de yüzeysel fasyanın derin tabakasına ve pektoral fasyaya yapışmaktadır. Meme kanserli bazı olgularda görülen meme derisi retraksiyonu bu ligamanların kısılması ile oluşmaktadır. Bu görünüm meme kanserinin önemli bir fizik muayene bulgusudur (22).



Şekil 1. Memenin anatomisi

2.2.1. Memenin Kanlanması

Memenin orta ve iç kesimlerini (memenin yaklaşık %60'lık bölümünü) internal mamarian arterin ön perforan dalları (subklavian arterin yan dalı), üst dış bölümünü (memenin yaklaşık %30'luk bölümünü) ise lateral torasik arter (aksiller arterin dalı) besler. Meme ayrıca torakoakromial arterin pektoral dalı (aksiller arterin dalı), en üst torasik arter (supreme torasik arter) (aksiller arterin dalı), 3., 4., 5. interkostal arterlerin lateral dalları, subskapuler arter ve torakodorsal arterden kan alır (Şekil 2). Bu nedenle memenin arteriyel beslenmesi oldukça iyidir. Subskapuler arter aksiler arterin en büyük dalıdır. Lateral göğüs duvarında aşağı doğru ilerlerken torakodorsal arter adını alır. Bu arter memenin kanlanmasında önemli rol oynamaz ancak aksiller diseksiyon sırasında bu artere dikkat edilmelidir. Özellikle rekonstrüksiyon, latissimus dorsi flebi düşünülen hastalarda özenle korunmalıdır (19, 22, 23).



Şekil 2. Memenin arteriyel dolaşımı

Memenin venleri de arterleri ile paralel seyretmektedir. Memenin yüzeysel subkutanöz venleri yüzeysel fasyanın hemen altında bulunur. Bunlar iki ayrı biçimde dizilim gösterir. Transvers biçimde dizilenler sternumun kenarında birbirlerine yaklaşır birleşerek internal torasik vene boşalır. Longitudinal biçimde dizilenler ise sternal çentiğe doğru birbirlerine yaklaşır birleşirler ve boyun alt bölümündeki yüzeysel venlere boşalırlar. Memeden kanı taşıyan en büyük venler internal torasik venin 1., 2., 3. interkostal aralıklardaki perforan dallarıdır. Meme venlerinin dağılımı metastatik karsinom embolilerinin trasesini ve metastaz yollarını belirler (18, 22). Buna göre:

1. İnternal mamarian ven- innominate ven- vena kava superior (VKS)- akciğer kapiller ağı
2. Aksiller ven- innominate ven- VKS- akciğer kapiller ağı
3. İnterkostal venler- Azygos venleri- VKS- akciğer kapiller ağı
4. İnterkostal venler- vertebral venöz pleksuslar- vertebra metastazları

Meme kanserindeki metastatik hücrelerin vertebralara kan yoluyla retrograd olarak yayılabilmesi Batson teorisine göre içinde kapakçık olmayan sistemde basıncın da düşük olması ile açıklanmıştır (24).

2.2.2. Memenin Lenfatik Drenajı

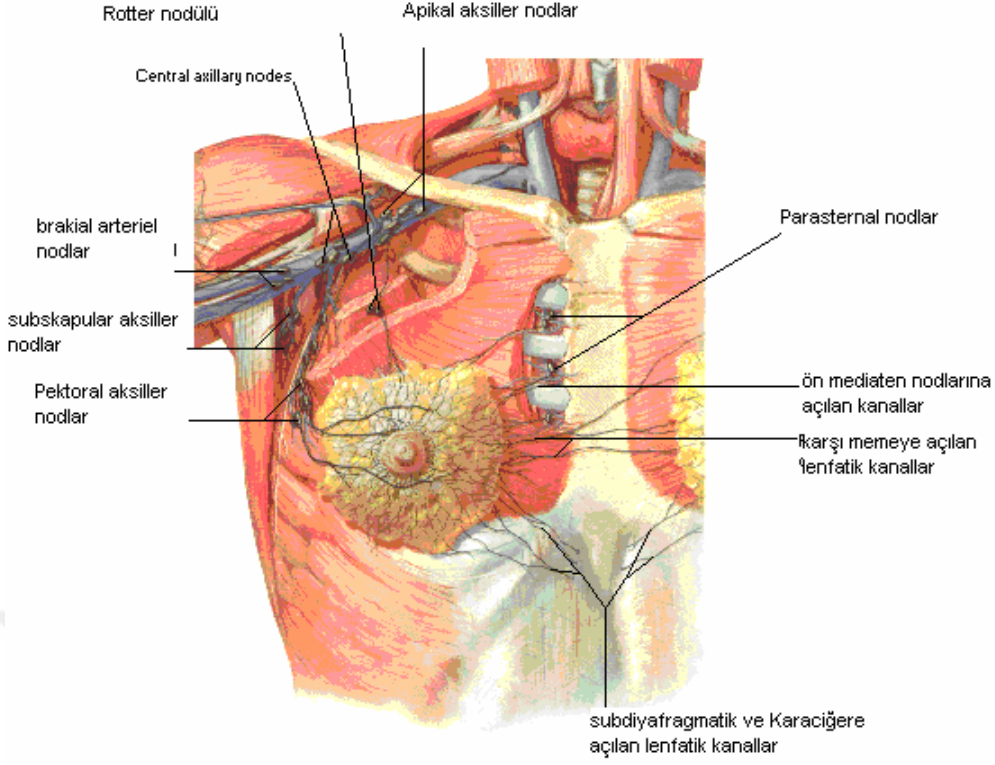
Yüzeyel (deri lenfatikleri) ve derin lenfatikler (parankimal lenfatikler) olmak üzere iki grupta incelenebilir:

2.2.2.1. Memenin Yüzeyel Lenfatikleri

Meme derisinin lenfatikleridir. Meme embriyolojik olarak ektodermden köken aldığı için lenfatik yapısı diğer bölgelerdeki derinin lenfatik yapısına uymaktadır. Bu bölgede başlıca 2 adet lenf ağı vardır: Subepitelyal/ papiller pleksus ve subdermal lenfatik pleksus. Subepitelyal pleksusta kapak yoktur ve lenf akımı herhangi bir yöne olabilir. Subdermal pleksusta ise kapak yapısı mevcuttur ve akım tek yönlüdür. Areola altında ise subareolar pleksus (Sappey pleksusu) bulunmaktadır. Memenin yüzeyel lenfatikleri derin lenfatikleri aracılığı ile aksiller lenf nodüllerine drene olurlar (25).

2.2.2.2. Memenin Derin Lenfatikleri

Periduktal lenfatikler (laktifer duktusların lenf damarları) meme lobüllerinin etrafında ince bir ağ yapısı oluştururlar. Bu ağdan çıkan birçok toplayıcı lenfatik trunkus mevcuttur. Lenfanjiografi ile memenin derin lenfatiklerinin areolar bölgeden aksillaya doğru sentrifugal olarak seyrettiği gösterilmiştir (25). Günümüzde memenin lenfatik akımının subkutanöz ve intermammarian damarlardan sentrifugal olarak aksiller ve internal meme lenf nodüllerine doğru olduğu kabul edilmektedir. Hultbarn ve arkadaşları memeye radyoaktif altın (Au- 198) enjeksiyonu yapıp lenf nodüllerinde radyoaktivite oranını değerlendirmişler ve meme lenfatiklerinin yaklaşık %97'sinin aksiller nodüllere, %3'ünün internal meme lenf nodüllerine drene olduğunu göstermişlerdir (26) (Şekil 3).



Şekil 3. Memenin derin lenfatikleri

2.2.2.3. Aksiller Lenf Nodülleri

Memenin lenfatik drenajında en önemli bölge aksiller lenf nodülleridir. Aksiller lenf nodu sayısı 20 ila 40 arasında değişmektedir. Aksiller lenfatik sistem tanımlamayı kolaylaştırmak ve meme kanserinin yayılım derecesini belirlemek için altı farklı gruba ayrılmıştır: Eksternal lenf nodülleri (anterior ya da pektoral grup), skapuler lenf nodülleri (posterior veya subskapuler grup), santral lenf nodülleri, interpektoral (Rotter grubu) lenf nodülleri, aksiller ven lenf nodülleri (lateral grup), subklavikuler lenf nodülleri (apikal grup) (27).

2.2.2.4. İnternal Mammarian Lenfatik Akımı

İnternal mammarian lenfatik akım preperikardial lenf nodüllerinden kaynaklanmaktadır. Preperikardial lenf nodüllerine ligamentum falsiform yoluyla karaciğerden, rektus kılıfından, diyafragmanın ön kısmından ve memenin iç ve derin kesiminden lenf drene olmaktadır. İnternal mammarian lenf yolları sternumun her iki

yanında seyrederek yukarı doğru çıkarlar. İntramamarian lenf yolları pektoral fasya üzerinde bulunurlar ve fasyayı delerek pektoralis major kasına girerler. Perforan damarların dalları ile birlikte seyrederek interkostal aralıkların medial kısmında internal mammarian lenf nodüllerine ulaşırlar (27).

2.2.3. Memenin Sinirleri

Memenin innervasyonu 2., 3., 4., 5. ve 6. interkostal sinirlerin anterior ve lateral kutanöz dalları ile C3 ve C4'ten gelen supraklavikuler sinirler ile sağlanır. 4. interkostal sinir dalları meme başını innerve eder (28). Meme cerrahisinde aksiller diseksiyon sırasında Nervus torasikus longus (Charles Bell siniri) korunmalıdır. Bu sinir serratus anterior kasını innerve eder ve yaralanması “Skapula Alata” durumunun ortaya çıkmasına neden olur (22).

Memenin efferent sinir lifleri primer olarak postganglionik sempatik sinirlerdir. Deri ve cilt altı dokuların kan damarlarındaki düz kasları innerve etmektedir. Sempatik sinir lifleri meme başı ereksiyonunu sağlayan meme başının sirküler düz kaslarını, laktifer duktusları çevreleyen düz kası ve erektör pili kaslarını innerve etmektedir. Memenin duysal sinir lifleri taktil ve termal uyarıyı iletir. Memenin kutanöz duyarlılığı kadınlar arasında farklılıklar göstermekte olup meme başının üstünde alt kısmına göre daha fazladır (28).

2.2.4. Aksilla

Aksillanın şekli bir piramide benzetilebilir. Apeksinde boyundan gelip kola giden damar ve sinirlerin geçtiği bir açıklık vardır. Bu açıklık servikoaksiller kanal olarak adlandırılır. Piramidin tabanını ise derinin hemen altında bulunan aksiller fasya oluşturur. Aksillanın medial duvarını kaburgalar, serratus anterior kası ve interkostal kaslar oluşturur. Pektoralis major ve minor kasları ve fasyaları aksillanın ön duvarını oluşturur. Pektoralis minor kası kuvvetli bir fasya tabakası ile çevrelenmiştir. Kostokorokoid fasya olarak bilinen bu yapı aksillanın tam diseksiyonu için kesilmelidir. Aksillanın arka duvarının bir kısmını latissimus dorsi kası oluşturmaktadır. Bu kasın ön sınırı mastektomide lateral cerrahi sınırı göstermektedir (19).

Üst ekstremitenin büyük damar ve sinirleri aksillada bir arada bulunmakta olup aksiller kılıf adı verilen bir fasya ile sarılmışlardır. Bu kılıf içerisinde aksiller arter, ven ve brakiyal pleksus bulunmaktadır. Aksiller diseksiyon sırasında aksiller veni çevreleyen fibröz kılıf ve lenf nodüllerinin birlikte çıkarılması gerekmektedir. Bu nedenle aksiller ven cerrahi açıdan büyük önem taşımaktadır (19).

Serratus anterior kasını innerve eden uzun torasik sinir aksillanın tepesindeki damar- sinir demetinin arka tarafında brakiyal pleksustan ayrılır. Toraks duvarı boyunca aşağıya doğru seyreden bu sinirin aksiller diseksiyon sırasında korunması önemlidir. Sinir hasarı sonucu skapula alata deformitesi ortaya çıkar. Torakodorsal sinir latissimus dorsi kasını innerve etmekte olup aksillada brakial pleksustan ayrılır (19).

2.3. MEMENİN MAMOGRAFİK ANATOMİSİ

Meme patolojilerini değerlendirmede primer görüntüleme yöntemi MG'dir. Yağ dokusu, glanduler doku ve kalsifikasyon memenin temel radyografik dansitelerini oluşturur. Meme MG'de üç bölümde izlenir: Kutanöz yapılar (deri, areola, meme başı), cilt altı yağ tabakası ve glandüler tabaka. Cilt altı ve destek yağ dokuları, yağ dansitesini meydana getirir. Areola, meme başı, cilt ve meme parankimi yumuşak doku dansitesindedir. Meme başı ve areola normalde santralde ve öne doğru uzanan yumuşak doku dansitesi olarak görülmektedir. Bazı kadınlarda ise varyasyonel olarak çökük ya da içe çekiktir. Cilt, MG'de memeyi çevreleyen yumuşak doku dansiteli ince bir çizgi şeklinde görülmektedir. Normal cilt kalınlığı 0.7-2.7 mm arasındadır. Meme cildinin en kalın kısmı memenin inferior ve medial kesimlerindedir. Cilt altında ise parankimi çevreleyen yağ dokusu bulunur. Cilt altı yağ dokusunun dansitesi homojen ve uniform olmalıdır. Venöz yapılar cilt altı dokuda 2-4 mm çapında, uzun kurvilineer dansiteler olarak izlenmekte olup her iki memede genellikle simetriktir. Yağlı memelerde daha iyi görülmektedir. Orta- ileri yaş kadınların MG'lerinde aterosklerotik kalsifikasyonlar içeren kıvrımlı arterler izlenebilir. Lenfatikler MG'lerde görülemez. Cooper ligamanları yağ lobülleri arasında, meme parankiminde cildin iç tarafına doğru uzanırlar ve eğimli seyir gösterirler. Bu ligamanlar en iyi cilt altı yağ dokusu içinde görülür (29).

2.4. MEMENİN ULTRASONOGRAFİK ANATOMİSİ

Meme US'de yüzeyden derine doğru cilt, cilt altı yağ dokusu, glandular ve fibröz tabaka, retroglandular yağ tabakası, kas fasyası ve kas tabakaları olarak görülmektedir. Cilt hiperekoik görünümde olup meme başına doğru yaklaştıkça cilt kalınlığı artar. Cilt altı yağ tabakası bir bant şeklinde ve ovoid konfigürasyonlu olup glanduler dokuya göre hipoekoiktir. Merkezinde bağ dokusunun meydana getirdiği ekojen bir nidus bulunmaktadır. Cilt altı yağ doku genç kadınlarda ve dens memelerde çok ince iken hastanın yaşı ilerledikçe kalınlığı artmaktadır (30).

Memenin fibroglandular dokusu genel olarak homojen ekojenitededir. Yağ involüsyonunun artması ile hipoekoik alanlar artar. Glandular doku memenin büyük bir kısmını oluşturur. Üst dış kadrın ve aksiller bölge glandüler dokudan en zengin alanlardır. Bağ dokusu ile beraber heterojen ekoik olarak izlenir. Memenin süt kanalları, meme başına doğru konverjans gösteren ve genişleyen 1-8 mm çaplarında anekoik tübüler yapılar olarak görülür. Meme başı orta derecede ekojendir ve posteriorunda akustik gölgelenme izlenir (30, 31).

Retroglandüler yağ tabakası ve kas tabakası hipoekoik olarak görülür. Kostalar hipoekoiktir ve posterior kesimlerinde akustik gölge oluşur. Normal intramammarian ve aksiller lenf bezleri ovoid konfigürasyonlu hipoekoik yapılar olup genellikle ekojenik yağlı hilusları bulunur (30, 31).

2.5. MEMENİN LEZYONLARI

2.5.1. Benign Lezyonlar

2.5.1.1. Kistler

Kistler memenin en sık izlenen lezyonlarıdır. Periferal duktal segmentlerin lokal genişlemesi ve sıvı ile dolması sonucu gelişir ve terminal duktal lobüller ile ilişkilidir. Fibrokistik değişiklikler 3. ve 4. dekatlardaki kadınların yaklaşık yarısında, değişik boyutlarda, tek ya da çok sayıda kistler ile karakterizedir. Büyük kistler tüm kadınların %20-25'inde görülür. Görüntüleme yöntemleri ile rastlantısal olarak tespit edilen kistler

genelde asemptomatiktirler. Premenstrüel dönemde ağrıya sebep olabilirler. Muayene sırasında büyük kistler palpe edilebilir ve kitle şüphesi yaratabilir (32).

MG'de kistler fibroglandüler doku ile çevrili olduklarında konturları net ayırt edilemez, ancak yağ dokusu ile çevrelendiklerinde iyi sınırlı olarak izlenir. Komşu yağ dokusunda oluşan kompresyona bağlı olarak parsiyel ya da komplet halo bulgusu gözlenebilir. Kist duvarında ince semisirküler kalsifikasyon izlenebilir. Bu görünüm kalsifiye basit kist, yağ kisti ya da sebace kist ile uyumlu olabilir. Nadiren kist duvarından kist içi kanama da bu görünüme neden olabilir. İntrakistik tümör olasılığı nedeni ile US inceleme yapılmalıdır. US kistik ve solid ayırımını en iyi yapan görüntüleme yöntemi olduğundan kistleri değerlendirmede önemlidir. Basit kistler US'de anekoik olarak görülürler, ince ekoik duvarları bulunur. Posteriora akustik güçlenme izlenir. Komplike kistler ise daha hipoekoik olarak görülür (33).

2.5.1.2. Fibroadenom

Fibroadenom memenin en sık görülen solid ve benign lezyonudur. Özellikle 2. dekatta daha sık görülür. Elli yaş üzerindeki kadınlarda tüm meme lezyonlarının %1.4 ünü oluşturur. Gerçek bir tümör değildir. Etiyolojisi tam olarak bilinmemekle birlikte lobüllerin hiperplazisi ve distorsiyonu sonucu oluştuğu düşünülmektedir (34).

Fibroadenomlar MG'de iyi sınırlı, oval, yuvarlak ya da lobüle şekilli dansiteler olarak izlenirler. Genellikle transvers çapları ön arka çaplarından büyüktür. Çevre dokulardan keskin sınırla ayrılmaları karakteristiktir. Kalsifikasyon içerebilirler. Bu kalsifikasyonlar kaba, patlamış mısır benzeri ya da 2 mm'den büyük biçimsiz dağınık serpintiler şeklinde izlenebilir. Çok nadir de olsa pleomorfik, lineer ya da granuler tarzda mikrokalsifikasyonlar da görülebilir. Fibroadenomlar US'de genellikle homojen olup büyüdüklerinde nekrotik alanlara bağlı heterojen görünebilirler. Kitlenin arkasında hafif akustik güçlenme izlenebilmektedir. Hyalen matriks ya da kalsifikasyon derecesi fazla olan ileri yaşlı hastalarda kollajenin US dalgalarını absorbe etmesi nedeniyle akustik gölgelenme daha sıktır. Bu vakalarda maligniteyi ekarte etmek zordur (34, 35).

2.5.1.3. İntraduktal Papillom

Papillomlar santralinde fibrovasküler doku bulunan, benign epitel hücreleri ile örtülü intraduktal tümörlerdir. Tüm meme lezyonlarının %1-2'sini oluştururlar. Seröz, sarı-kahverengi ya da kanlı meme başı akıntısı şeklinde belirti veren bu tümörler 4. ve 5. dekatlarda daha çok görülür. Periferal intraduktal papillomlarda yaklaşık %8-10 malign dönüşüm riski vardır (34, 35).

İnaduktal papillomları görüntüleme yöntemleriyle saptamak zordur. MG'de genellikle ayırt edilemezler. US'de ise retroareolar bölgedeki büyük papillomlar tespit edilebilir. Meme duktuslarına iyotlu kontrast madde verilmesini takiben alınan MG görüntülerinde (galaktografi) intraduktal dolun defektleri olarak saptanırlar (34).

2.5.1.4. Yağ Nekrozu ve Yağ Kisti

Yağ nekrozu travmaya uğrayan yağ hücrelerinden çıkan serbest lipitlerin inflamatuvar reaksiyona neden olması sonucu oluşur. Bu inflamatuvar reaksiyon fibroze neden olduğundan lezyon sert ve fiksedir, fizik muayenede maligniteden ayırt edilemez. Travma ya da operasyon sonrası oluşan kitlelerde akla gelmelidir. US'de fibrozis nedeniyle, hipoeoik, düzensiz sınırlı, posterior akustik gölgelenme gösteren kitleler şeklinde izlenir. Bu durumda dinamik kontrastlı meme manyetik rezonans görüntüleme (MRG) ya da biyopsi ile malignite ekarte edilmelidir. Yağ kistleri bir yağ nekrozu çeşididir. US'de düzgün sınırlı, yuvarlak ve kapsüllü anekoik basit kist olarak izlenirler. Ancak posterior kesimlerinde akustik güçlenme yerine akustik gölgelenme görülür (34).

2.5.1.5. Lipom

Lipom memenin nadir benign lezyonlarından. Yağ dokusundan oluşur ve genellikle ince bir kapsülü bulunur. Fizik muayenede düzgün konturlu, yumuşak ve mobil lezyon olarak ele gelir. MG tanıda en önemli yöntemdir. İçinde septalar bulunan yağ dansitesinde bir lezyon görülmesi radyolojik tanı için tipiktir. Bu görünümde bir lezyon için ileri inceleme gerekli değildir (34).

2.5.1.6. Hamartom

Hamartomlar fibroadenolipom olarak da adlandırılırlar. Meme dokusunun nadir görülen kapsülsüz hamartomatöz lezyonlarıdır. Değişen oranlarda yağ, yumuşak doku epiteli ve stromal komponent içerirler. Yağ içeriği nedeniyle genellikle palpe edilemezler. MG'de yağ doku ve fibröz dokunun birbirinden ayırt edilmesi sonucu patognomonik bir görüntüsü vardır. US'de yağ doku ve fibröz doku komponenti nedeniyle çevre dokudan net ayırt edilemezler. Genellikle düzgün sınırlı, hiperekoik, heterojen posterior akustik güçlenmenin eşlik ettiği kitleler olarak izlenirler (34).

2.5.1.7. Adenozis

Adenozis genel olarak terminal duktal segmentlerin neoplastik olmayan proliferasyonu sonucu gelişir. Sklerozan adenozis, mikroglandüler adenozis, radyal skar ve künt duktal adenozis olmak üzere dört ana gruba ayrılır.

Sklerozan adenozis fokal, generalize ve tümör benzeri proliferasyon olmak üzere üç alt gruba ayrılır. Nadiren atipik lobüler hiperplazi ya da lobüler karsinoma in situ (LKİS) ile birliktelik gösterir. Bu tip adenoziste kanser riski 1.5-2 kat artar (34).

Mikroglandüler adenozis benign bir adenozis grubu olup küçük boyutlu tübüllerin bağ ve yağ dokusu içerisinde büyüme göstermesi ile oluşur. MG'de yüksek dansiteli, tümör benzeri lezyonlar şeklinde gözlenir; nadiren generalize formda izlenir.

Radyal skar tek ya da çok sayıda fibröz ve elastoid merkez çevresinde, neoplastik olmayan fokal tübüler proliferatif değişiklikler sonucu oluşur. Santral fibröz merkezden periferine doğru radyal şekilde genişler ve bu alanda sıklıkla intraduktal epitelyal hiperplazi de eşlik eder. MG'de spiküle konturlu, yüksek dansiteli izlenmesi nedeniyle invaziv karsinomlara benzer. Bu lezyon içerisinde yer alan atipik hiperplazi alanlarından tübüler, duktal ya da lobüler karsinom gelişebilir. Malignite ekartasyonu ve karsinom gelişme olasılığı nedeniyle lezyon eksize edilmelidir.

Künt duktal adenozis, duktusların intraglandüler proksimal kesimlerinin küçük kistik genişlemeleri sonucu oluşan ve içleri sekresyon dolu alanlardır. Bu adenozis alanlarında da diğerlerinde olduğu gibi keseciklerin içini döşeyen, hafif hiperplazi gösteren

yassı epitel mevcuttur. Bu adenozis tipi intraglandüler olup duktal segmentler ile ilişkisi bulunmaz (34).

2.5.1.8. Adenom

Daha çok genç kadınlarda görülen oldukça nadir benign bir lezyondur. Histolojik olarak nadir stromal komponent içeren ve benign epitelyal komponentten oluşan lezyonlardır (34). Ağrısız, iyi sınırlı ve mobil kitlelerdir. MG'de homojen dansitede, iyi sınırlı, yuvarlak, oval veya lobüle şekilli lezyonlar olarak izlenir. İçerisinde mikrokalsifikasyonlar görülebilir. Halo bulgusu izlenebilir. US'de homojen ekoda ve orta derecede posterior akustik güçlenmesi bulunan lezyonlardır. Ancak akustik gölgelenme de görülebilir (36).

2.5.1.9. Filloides Tümörü

Memenin fibroepitelyal tümörlerinin %2.5'ini ve tüm meme tümörlerinin %0.3'ünü oluşturan filloides tümörü klinik ve histopatolojik olarak fibroadenomlara çok benzer (37). En sık 4. dekatta görülen bu tümör, karsinomlara göre daha erken yaşta, fibroadenomlara göre daha geç yaşta görülmektedir. Memede ağrısız, yuvarlak ve mobil kitle görünümünde olup, ortalama çap 5-9 cm civarındadır. Epitelyal hiperplazi ve stromada aşırı gelişme ile karakterize olup %80 oranında benignedir. Filloides tümörlerin %20'si malignite potansiyeline sahip olup metastaz yapabilirler. MG ile tanısı mümkün değildir. US'de genellikle iyi sınırlı oval ya da lobüle şekilli olup fibroadenomlara benzerler. Genellikle homojen ekojenitede olup boyut artışı sonucu nekroza bağlı olarak heterojen görünümde de olabilirler. Kalsifikasyon görülmeyen bu lezyonlarda kesin tanı biyopsi ile konur. Adolesanlarda hızlı büyüyen ve sonografik bulguları fibroadenoma benzeyen kitle görüldüğünde filloides tümör akla gelmelidir (34).

2.5.1.10. Adenomyoepitelyoma

İlk kez 1970 yılında tanımlanan nadir bir benign meme tümörüdür. Epitelyal ve myoepitelyal hücrelerin bifazik proliferasyonu ile oluşur. İçerisinde normal meme lobülleri ve duktusları bulunur. Malign dejenerasyon literatürde bildirilmiş olup oldukça nadir bir durumdur. Adenomyoepitelyomalar MG'de iyi sınırlı, lobüle konturlu dansite olarak

izlenebilirler. US'de ise genellikle iyi sınırlı, hipoekoik, solid lezyon olarak görülürler (38).

2.5.1.11. Galaktosel

Uniloküle veya multiloküle süt dolu retansiyon kistleridir. Laktasyon ya da gebelik dönemindeki kadınlarda görülür. Yenidoğan ve infantlarda da anneden geçen hormonlara bağlı olarak görülebilmektedir. MG'de dens meme dokusu içinde görülemeyebilir, oval ya da sferik şekilli basit kist benzeri lezyonlar olarak da görülebilirler. Galaktosel için tipik bulgu 90 derece lateral MG'de yağ- sıvı seviyesinin izlenmesidir. US'de galaktoselin süt içeriğine bağlı olarak iç yapısı anekoik ya da hipoekoik olarak gözlenir. Çoğunlukla posterior akustik güçlenme eşlik eder (36).

2.5.1.12. Benign Fibrozisler

İnsülin bağımlı diyabetik hastalarda veya diğer otoimmün hastalıklarda diyabetik mastopati ve fibrozis görülebilir. Bu nadir durum daha çok 40 yaş altında görülür. Memede kitle yakınmasıyla gelen hastaların MG'sinde asimetrik dansite olarak izlenir. US'de yoğun posterior akustik gölge oluşturan, düzensiz sınırlı lezyonlar olarak izlenirler. Neoplazilerden ayırıcı tanısı bu nedenle zordur (39).

Memenin fokal fibröz hastalığı çevre meme parankiminde bölgesel atrofinin eşlik ettiği, meme stromasının fokal, kendini sınırlayan fibröz proliferatif hastalığıdır. Genç kadınlarda izlenen bir durumdur. Büyük lezyonlar 1-3 cm çapa ulaşabilir. Meme biyopsi materyalinde insidental olarak görülme olasılığı %4-8'dir. MG'de sınırlı nodüler lezyon ya da düzensiz sınırlı dansite şeklinde izlenebilir. US'de yoğun posterior akustik gölgelenme görülür. Meme MRG'de kontrast madde ile güçlenme göstermemesi ile karsinomlardan ayırt edilebilir. Kesin tanı için histopatolojik değerlendirme gerekir (39).

2.5.1.13. İntramammarian Lenf Bezleri

İntramammarian lenf bezlerinin asemptomatik olgularda izlenmesi normal olarak kabul edilir. MG'de meme parankimi ve konnektif dokusu içerisinde lenf nodları sıklıkla görülebilir. US'de küçük boyutlu lenf bezleri saptanamayabilir. Büyük boyutlu olanlar hipoekoik, düzgün sınırlı, ovoid yer kaplayıcı lezyonlar olarak izlenirler. Hiluslarının

hiperekoik olması tipiktir. Malignite öyküsü bulunan olgularda, intamammarian lenf bezlerinin dansitesindeki artış, konturlarında silinme, hilusunun kaybolması makroskopik tutulum açısından anlamlıdır. Lenf nodlarının mikroskopik tutulumu, görüntüleme yöntemleriyle tespit edilemez (34).

Benign Meme Lezyonlarının Patolojik Sınıflandırılması

Proliferatif olmayan meme lezyonları

- Fibroadenom ve ilişkili lezyonlar
- Kistler ve apokrin metaplazi
- Kalsifikasyonlar
- Duktal ektazi
- Hafif derece duktal epitelyal hiperplazi

Atipi olmaksızın proliferatif meme lezyonları

- İntraduktal papillom
- Ağır duktal epitelyal hiperplazi
- Sklerozan adenozis
- Radyal ve kompleks sklerozan lezyonlar

Atipili proliferatif meme lezyonları

- Atipik duktal hiperplazi
- Atipik lobüler hiperplazi

Proliferatif olmayan lezyonlar kanser riski taşımazlar ve memenin benign lezyonlarının yaklaşık %70'ini oluştururlar (40).

Atipisiz proliferatif meme lezyonlarından ağır duktal epitelyal hiperplazisi geliştiğinde kanser riski 1.5-2 kat artmaktadır. Atipili proliferatif meme lezyonlarında kanser gelişme riski 4-5 kat artmaktadır (41).

2.5.2. Malign Lezyonlar

2.5.2.1. Lobüler Karsinoma İn Situ

Normal nükleus/ sitoplazma oranına sahip ancak büyük boyutlu kanser hücrelerinin terminal duktus lobüler birimlerinde distorsiyon ve distansiyon yaratması ile karakterizedir. Terminal duktus lobüler birimlerinden köken aldığı için sadece kadın memesinde gelişir. Tanı genellikle rastlantısal olarak konur. Beyaz kadınlarda Afrikanamerikalı kadınlara göre 12 kat daha fazla saptanan bu lezyonlar 44-47 yaş arasında daha sık görülür. LKİS'lu kadınların %25-35'inde invaziv meme kanseri gelişir. LKİS öyküsü bulunan kadınlarda gelişen invaziv meme kanserlerinin %65'i karsinomlardır. İnvaziv lobüler kanser, LKİS odağının hangi memede olduğundan bağımsız olarak her iki memede de gelişebilir. Bu nedenle LKİS meme kanseri için anatomik öncül değil, kanser riskinde artışın bir göstergesidir (42,43).

2.5.2.2. Duktal Karsinoma İn Situ (DKİS)

DKİS çoğunlukla kadın memesinde gelişirken erkek meme kanserlerinin de %5'inden sorumludur. Literatürde tüm biyopsi doku örneklerinde %7 oranında görüldüğü bildirilmiştir. İnvaziv bir kansere ilerleme riski yüksektir. İntraduktal karsinom terimi DKİS için kullanılır. Başlangıçta kanser hücreleri pleomorfizm, mitoz ya da atipi göstermez. Bu nedenle erken evrede DKİS'nun benign hiperplaziden ayırt edilmesi zordur. Papiller büyüme ilerleyince duktus lümeniyle birleşerek lümeni doldurur, dolayısıyla sadece atipik kanser hücreleri arasında hiperkromazi ve polarite kaybı gösteren dağınık, yuvarlak alanlar kalır (kribriform büyüme paterni). Sık bölünen pleomorfik kanser hücreleri lümeni tıkar ve duktusların gerilmesine yol açar (solid büyüme paterni). Büyümeye devam eden hücreler kendi neovasküler yapısını kurar ve nekrotik hale gelir (komedo büyüme paterni). Nekroz alanlarında oluşan kalsifikasyonlar mamografide sıklıkla görülür. İnvaziv kanserler genellikle DKİS'nun başlangıçta saptandığı memede ve aynı kadranda görülür. Bu nedenle DKİS'nun invaziv meme kanserinin anatomik öncüsü olduğu düşünülmektedir (42,43).

2.5.2.3. İnvaziv Duktal Karsinom

İnvaziv duktal karsinomlar invaziv meme kanserlerinin %60-80'ini oluştururlar. Terminal duktal yapılardan köken alan bu tümörler özel hücre tipi ile tanımlanmamıştır. İnvaziv duktal karsinomlarda DKİS sık izlenen bir bulgudur. İnvaziv duktal karsinomların yaklaşık %30-40'ında MG'de mikrokalsifikasyon bulunur.

Duktal karsinomlar genellikle düzensiz konturlu, nodüler lezyon ya da spiküle konturlu kitle lezyonu olarak izlenirler (44). Çoğunlukla yüksek dansiteli lezyonlardır. US'de sıklıkla posteriorunda akustik gölgelenme bulunan hipoekoik lezyon olarak izlenir. Lezyonun içinde ya da komşuluğunda hiperekojen noktalar şeklinde mikrokalsifikasyonlar izlenebilir. Diffüz büyüme paterni gösteren duktal karsinomlarda mikrokalsifikasyon bulunma olasılığı düşüktür. MG ve US ile görüntülenemez. Bu tip olguların tanısında MRG önerilmektedir (45).

İnvaziv meme kanserlerinin histolojik olarak tanımlanmış özel alt tipleri bulunmasına rağmen patologlar arasında, terminolojide hala anlaşmazlıklar söz konusudur. Raporlamada uyumsuzluklar olsa da özel tip meme karsinomlarının 5 yıllık sağkalım oranları, invaziv duktal karsinoma göre daha iyidir (46).

2.5.2.4. İnvaziv Lobüler Karsinom

İnvaziv duktal karsinomdan sonra tüm meme kanserleri arasında ikinci sıklıkta görülen kanser türüdür. Genellikle diffüz büyüme paterni gösterir ya da yapısal distorsiyon oluşturarak büyürler. Histolojik olarak çoğunlukla LKİS alanları içerirler. İnvaziv lobüler karsinoma alanları içerisinde çoğunlukla mikrokalsifikasyon bulunmaz. Ancak nadiren LKİS alanları komşuluğunda bulunan DKİS alanlarında mikrokalsifikasyon bulunabilir. Kitle oluşturmadıkları ve fibrozis ile birliktelik göstermedikleri için MG incelemede genellikle görülmezler. Diffüz büyüme paterni gösteren ve invaziv lobüler karsinomlu olguların çoğunluğunu oluşturan bu lezyonlar US ile de saptanamazlar. İnvaziv lobüler karsinomunun multisentrik ya da bilateral olma olasılığı yüksektir. Orta derecede prognoza sahip bu kanser türünde 5 yıllık sağ kalım yaklaşık %70-80'dir (45, 47).

2.5.2.5. İnflamatuvar Karsinom

Meme kanserlerinin %3'ünden azını oluşturur. Meme derisinde eritem, ödem, endurasyona bağlı değişiklikler ile (Peaud'orange) karakterizedir. Klinik görünüm memede bakteriyel enfeksiyon ile karıştırılabilir. Lokal ileri meme kanseri de lenfatiklerin tutulumu ile birlikte görünüm olarak inflamatuvar meme kanserine benzer. Histopatolojik olarak kanser hücrelerinin dermisteki lenfatik alanda olduğu görülür. Memede kitle eşlik edebilir. İnflamatuvar meme kanserli kadınların %75'i aksiller lenfadenopati ile başvururlar ve tanı anında sıklıkla uzak metastaz mevcuttur.

Meme derisinde diffüz kalınlaşma, subkutanöz dokuda ve parankimde yer alan trabeküler yapılarda belirginleşme başlıca MG bulgularıdır. Nadiren malign tip mikrokalsifikasyonlar da bulunabilir. US'de meme derisinde belirgin kalınlaşma vardır. MRG'de meme derisinde ve parankimal yapılarda yoğun kontrast parlaklaşması izlenir (48).

2.5.2.6. Medüller Karsinom

Medüller karsinom invaziv duktal karsinomun özel bir alt grubudur. Histolojik olarak yüksek sellülarite gösterir. Sıklıkla BRCA 1 gen mutasyonu nedeniyle risk altında olan kadınlarda görülmektedir. Yaklaşık %3-4 oranında görülmektedir (49).

Medüller karsinom tipik olarak düzgün konturludur ancak makro ya da mikrobülasyon gösterebilir. MG'de yüksek dansiteli ve düzgün konturlu olarak izlenen bu lezyonlar US'de düzgün konturlu, hipoekoik ve homojendirler. Bu görünüme sahip lezyonları fibroadenomlardan ayırt etmek zor olabilir. Büyük boyutlara ulaştığında santralinde nekroz gelişebilir ve buna bağlı kistik alan ve mikrokalsifikasyon görülebilir (45, 50).

2.5.2.7. Papiller Karsinom

Papiller karsinom özel tip meme kanseri olup tüm invaziv meme kanserlerinin %2'sini oluşturur. Genellikle küçük boyutlu olup yaşlı nüfusta daha çok görülür. Çoğunlukla nodüler büyüme gösterir. Kist duvarından köken alan papiller karsinomlar, görüntüleme yöntemlerinde kist duvarında kontur düzensizliği şeklinde izlenir.

Müsinöz ve medüller tip meme kanserlerinde olduğu gibi MG'de düzgün sınırlı ve yüksek dansiteli lezyonlar olarak görülürler. Bu kanserlerden farklı olarak sıklıkla mikrokalsifikasyon gösterirler. US'de kist ya da duktus içine doğru büyüme gösteren nodüler lezyonlar olarak izlenirler (51).

2.5.2.8. Müsinöz Karsinom

Tüm invaziv meme kanserlerinin % 2'sini oluşturur. Sıklıkla yaşlı kadınlarda görülen özel tip bir meme kanseridir. Histolojik olarak düşük dereceli kanser hücrelerinin çevrelediği ekstrasellüler müsin gölcüklerinden oluşur. Saf ve miks müsinöz tipleri vardır. Saf tip müsinöz karsinomlarda 10 yıllık sağkalım %90'larda bildirilmiş olup çok iyi prognozudur. Müsinöz kanserlerin yaklaşık %66'sında hormon reseptörü pozitifdir (46).

2.5.2.9. Tübüler Karsinom

Özel tip bir meme karsinomu olup tüm meme kanserlerinin %1-2'sini oluşturur. Tübüler karsinomda özellikle saf tipinde metastaz görülme olasılığı çok düşüktür. Sıklıkla radyal skar alanlarından kaynaklanan bu kanser türünün prognozu oldukça iyidir. Histolojik olarak iyi diferansiye parankim benzeri tübüllerden oluşur. MG'de spiküle konturlu olup büyük fibrotik alanlar ile birliktelik gösterir. Mikrokalsifikasyon eşlik edebilir (52, 53).

Diğer nadir malign meme tümörleri; kribriform karsinom, adenoid kistik karsinom, skuamoz hücreli karsinom, anjiosarkom olarak sayılabilir. Lenfoma, malign melanom ve malign epitelyal tümör metastazı da nadir olarak görülebilir (52-54).

2.6. MEME KANSERİNİN EVRELEMESİ

Diğer kanser türlerinde olduğu gibi meme kanserinde de tedavi seçeneklerini belirleyebilmek ve prognozu değerlendirebilmek için bir evreleme sistemine gereksinim duyulmuştur. Klinik evrelendirme hastalığın anatomik yayılımı esas alınarak, fizik muayene ve görüntüleme yöntemlerine göre yapılmaktadır, ancak prognoz açısından her zaman doğru bilgi vermeyebilir. Bu evrelemede tümörün histolojik tipi, grade'i, hormon reseptör durumu gibi prognoz kriterleri bulunmamaktadır. Bu nedenle patolojik evreleme prognozun belirlenmesi açısından çok önemlidir. Sadece klinik değerlendirmeye dayalı

olan bir sınıflama 1905 yılında Steintal tarafından yapılmıştır. Bu sınıflama invaziv ve noninvaziv tümörleri ayıramamakta ve erken evre kanserlerde tümör büyüklüğünün prognostik değerini göz ardı etmekteydi. Bu nedenle 1960'larda tümör büyüklüğü, lenf nodu tutulumu ve uzak metastaz durumlarını belirten TNM sistemi kullanılmaya başlanmıştır. Meme kanseri tedavisi ve prognozunu belirlemede standart bir yaklaşıma olanak veren bu evreleme sistemi günümüzde de kullanılmaktadır (55, 56).

2.6.1. TNM Evreleme Sistemi (Tablo 1)

Tümör Boyutu (T):

Primer tümör değerlendirmesinde fizik muayene, MG ve US ile tümör boyutu belirlenebilir. Fizik muayenede saptanan tümör boyutu ile patoloji spesmenindeki gerçek tümör boyutunun aynı olma oranı %54'tür (57).

Bölgesel Lenf Nodu Tutulumu (N):

Meme kanserinde prognozu belirleyen en önemli faktör metastatik aksiller lenf nodu sayısıdır. Aksiller lenf nodu metastazı bulunmayan olgularda 10 yıllık sağkalım oranı %65 iken, 4 veya daha fazla lenf nodunda metastaz bulunanlarda bu oran % 15'tir (57).

Metastaz (M):

Meme kanserinde uzak metastaz varlığı da tedavi seçeneğini ve prognozu etkilemektedir (57). Uzak metastaz arama yöntemi konusunda fikir birliği bulunmamaktadır. Pratik olarak abdomen US ve kemik sintigrafisi ve PET BT sıklıkla kullanılmaktadır.

AJCC (American Joint Comission on Cancer) Kanser Evreleme Sistemi

Primer Tümör Boyutu (T)

Tx: Primer tümör değerlendirilemiyor

T0: Primer tümöre ait bulgular yok

Tis: İn situ karsinom, intraduktal karsinom, lobüler karsinoma in situ ya da tümörsüz meme başının Paget Hastalığı

T1: Tümör çapı 0- 2 cm arasında

T1mic: Mikroinvazyon, tümör 0.1 cm'den küçük

T1a: Tümör 0.1- 0.5 cm arasında

T1b: Tümör 0.5- 1cm arasında

T1c: Tümör 1- 2 cm arasında

T2: Tümör 2-5 cm arasında

T3: Tümör 5cm'den büyük

T4: Herhangi bir boyuttaki tümörde;

T4a:Göğüs duvarına yayılım

T4b:Meme derisinde ödem (Peud'orange dahil), cilt ülserasyonu ya da ipsilateral memede sınırlı satellit cilt nodülleri

T4c: T4a+T4b

T4d: İnflamatuar meme kanseri

Bölgesel Lenf Nodları (Klinik) (N)

Nx: Bölgesel lenf nodları değerlendirilemeyen (örnek: önceden çıkarılmış)

N0: Bölgesel lenf nodu metastazı yok

N1: İpsilateral aksiller lenf nodunda metastaz varlığı, lenf nodları fikse değil

N2: İpsilateral aksiller lenf nodlarında metastaz, lenf nodları birbirlerine ve diğer yapılara yapışık veya klinik olarak aşikar aksiller lenf nodu metastazı yokken ipsilateral internal mammarian lenf nodu metastazı

N2a: İpsilateral aksiller lenf nodu metastazı, lenf nodları birbirlerine ve diğer yapılara yapışık.

N2b: Klinik olarak aşikar lenf nodu metastazı yokken, ipsilateral aşikar internal mammarian lenf nodu metastazı.

N3: Aksiller lenf nodu tutulumu ile birlikte veya yalnız ipsilateral infraklavikuler lenf nodlarında metastaz veya klinik olarak belli olan ipsilateral internal mammarian lenf nodları ve belirgin aksiller lenf nodu metastazı;

Veya internal mammarian lenf nodu tutulumu veya aksiller lenf nodu tutulumu ile birlikte ipsilateral supraklavikular lenf nodu tutulumu veya tek başına supraklavikular lenf nodu tutulumu

Uzak Metastaz (M)

Mx: Uzak metastaz değerlendirilemeyen

M0: Uzak metastaz yok

M1: Uzak metastaz var

Tablo 1. TNM evre gruplamaları

EVRELER	TÜMÖR	LENF NODU	METASTAZ
EVRE 0	Tis	N0	M0
EVRE 1	T1	N0	M0
EVRE 2A	T0	N1	M0
	T1	N1	M0
	T2	N0	M0
EVRE 2B	T2	N1	M0
	T3	N0	M0
EVRE 3A	T0	N2	M0
	T1	N2	M0
	T2	N2	M0
	T3	N1	M0
	T3	N2	M0
EVRE 3B	T4	N0	M0
	T4	N1	M0
	T4	N2	M0
EVRE 3C	T (herhangi)	N3	M0
EVRE 4	T (herhangi)	N (herhangi)	M1

2.7. MEME HASTALIKLARINDA GÖRÜNTÜLEME YÖNTEMLERİ

2.7.1. Mamografi

MG bir yumuşak doku radyografi yöntemi olup memenin glanduler yapısını, kas ve yağ dokularını incelemek için kullanılmaktadır. Klasik röntgen incelemelerine göre farklılıkları bulunmaktadır. Düşük kilovoltaj tekniği (25-50 kilovolt), 25-100 miliamper, 0.1-0.2 saniyelik ekspozür süreleri ve 0.1-0.6 mm'lik fokal spotlar kullanılmaktadır. Molibden anottan çıkan radyasyonun hemen tamamı karakteristik radyasyon özelliğindedir. Molibden anodun bu özelliğinden yararlanılarak istenilen yumuşak doku kontrastı sağlanabilmektedir. Berilyum filtre ile tüp penceresinde X-ışını absorpsiyonu en

aza indirgenmektedir. Analog mamografik incelemelerde tek yüzü emülsiyonlu filmler kullanılmaktadır. Ekran- film kombinasyonunda ise X ışını dozunu azaltmak için kaset ve içerisindeki ranforsatör ya da ekran adı verilen fosfor tabakası bulunmaktadır (58).

MG, 40 yaşından büyük kadınlarda memenin en önemli inceleme yöntemi olup meme kanseri tanısında standart referans bir metottur (59). Meme kanseri tarama yöntemi olarak asemptomatik kadınlarda ve tanı yöntemi olarak semptomatik kadınlarda kullanılmaktadır. Fizik muayene bulguları ile birlikte değerlendirme önemlidir (60). Meme kanseri taramasında amaç herhangi bir klinik bulgu vermeden kanseri tespit etmektir. Tarama MG'sinin meme kanseri mortalitesini %50 oranında azalttığı belirtilmiştir (61). Tanısal MG ele gelen kitle, ağrı, meme başı akıntısı gibi durumlarda yapılmalıdır (62). Amerikan Kanser Topluluğu (American Cancer Society) 40 yaş ve üzerindeki kadınlara yıllık tarama mamografisi önermektedir (63). Gençlerde (40 yaşın altındaki kadınlarda) ise kanser riskinin düşük olması, yoğun meme yapısı ve meme dokusunun radyasyona oldukça hassas olması gibi nedenlerle rutin MG önerilmemektedir (64).

MG incelemelerinde konvansiyonel ekran-film MG'si, dijital aksesuarı olan konvansiyonel sistemler ve tam saha dijital MG kullanılabilir. Konvansiyonel ekran-film MG'sinde çözünürlük ve doku kontrastı çok iyidir. Tam saha dijital MG'de görüntüler büyütülebilir, pencere ayarları değiştirilerek parlaklık ve kontrast ayarı yapılabilir. Dijital sistem bilgileri bilgisayar ortamında saklayabilme olanağı sağlar. Dijital MG'de bilgisayar destekli tanı uygulaması yapılabilmekte olup bu yöntemin duyarlılığı %90 civarındadır (65).

MG'de amaç, tümör ile birlikte olan ya da olmayan mikrokalsifikasyonları, parankimal kontur değişikliğini, malignite bulgusu olabilecek asimetrik dansiteleri ve yapısal distorsiyonları saptamaktır. MG projeksiyonları standart olarak mediolateral oblik ve kraniokaudaldır. Lezyon şüphesi bulunan bölgelerin ayrıntılı bir şekilde incelenebilmesi için spot kompresyonlu magnifiye görüntü, aksillar kuyruk görüntüsü, düz lateral görüntü, vadi görüntüsü ve yuvarlanmış görüntüler alınabilir (58-60).

MG'nin sensitivite ve spesifitesi meme parankiminin kompozisyonu ve dolayısıyla yaş, hormonal denge ve geçirilmiş girişimsel işlemler ile ilişkilidir. Yaş ilerledikçe memede çoğunlukla yağ replasmanı gelişir. Yağ dokudan zengin memede patolojiler mamografik olarak daha kolay görülür. Kistler ve solid tümörlerin ayırımında MG her

zaman yeterli değildir. Ayrıca bazı lezyonların benign- malign ayrımını yapmak da zor olabilir (60-62).

Meme kanseri taraması ve tanısında halen en sık kullanılan görüntüleme yöntemi MG'dir. MG'nin tanısasal değeri yüksektir (66). Cutrone ve arkadaşları (ark.)'nın yaptığı çalışmada (1999) MG'nin meme kanseri tanısında duyarlılığı %73.9, özgüllüğü %53.3 ve doğruluğu %63.2 bulunmuştur (67). Poplack ve ark.'nın yaptığı çalışmada da (2002) tüm olgular dikkate alındığında meme kanseri tanısında MG'nin duyarlılığı %74.9, özgüllüğü %96.4 bulunmuştur. Tarama MG'de ise %72.4'lük duyarlılık, %97.3'lük özgüllük tespit edilmiştir (68).

2.7.2. Ultrasonografi

US, ses dalgaları kullanılarak görüntü elde edilen bir tanı yöntemidir (58). Ucuz olması, X ışını içermemesi, her yerde bulunabilmesi ve kolay uygulanabilmesi önemli avantajlarıdır. Ancak derin yerleşimli lezyonların ve mikrokalsifikasyonların saptanmasında yetersiz kalabilmektedir. En önemli endikasyonu, bir kitlenin solid/ kistik ayrımının yapılmasıdır. MG'de belirlenen kitlelerin incelenmesinde, semptomatik hastaların değerlendirilmesinde, bazı kitlelerde benign/malign ayrımının yapılmasında, aksiller lenf nodlarının değerlendirilmesinde, mastit olgularında abse araştırılmasında, meme kanserinde tedavi sonrası takipte ve girişimsel işlemlerde kılavuz olarak kullanılmaktadır. 40 yaş üstü kadınlarda ve yoğun meme dokusu bulunanlarda MG'yi tamamlayıcı yöntem olarak, özellikle 35 yaş altındaki kadınlarda ise primer inceleme yöntemi olarak kullanılır. X ışını içermemesi nedeniyle gebe ve emzirmekte olan kadınlarda, çocuklar dahil tüm popülasyonda rahatlıkla kullanılabilmesi US'nin en önemli avantajlarıdır. En önemli dezavantajlarından biri ise çok fazla deneyim gerektirmesidir (60, 69).

US ve MG kombinasyonu ile yapılan incelemelerde saptanan malign olgu sayısı belirgin oranda artmıştır (69). US'de yuvarlak veya oval konfigürasyonlu, düzgün sınırlı, anekoik iç yapıda ve posteriorunda akustik güçlenme bulunan lezyon tipik olarak kisttir. Sonografik benign özellikler yoğun hiperekojenite, elipsoid konfigürasyon, hafif bilobulasyon yada trilobulasyon, ince ekojenik pseudokapsül ve malign bulguların olmamasıdır. Malign lezyonların sonografik özellikleri ise belirgin hipoekojenite, spikülasyon, açılı kenar, mikrolobülasyon, kalsifikasyon, gölgelenme, duktal uzanım,

dallanma paterni ve vertikal oryantasyon şeklinde sıralanabilir. Bu özelliklerden biri var ise lezyon benign olarak kabul edilmemelidir (70).

Yukarıdaki bilgiler doğrultusunda meme US incelemenin amaçları şu şekilde özetlenebilir (30, 31):

- Mamografide asimetrik dansite tespit edilen lokalizasyonda kitlenin ekarte edilmesi
- Mamografide tüm konturlarıyla görüntülenemeyen lezyonların değerlendirilmesi
- Gereksiz biyopsileri önleme
- Biyopsi ve benzeri iğne prosedürlerine rehberlik etmesi
- Gereksiz kısa dönem takiplerin önlenmesi

2.7.3. Doppler Ultrasonografi

Memenin solid lezyonlarının kanlanması Doppler US ile değerlendirilebilir. Ancak ana arter yapıları saptanabilirken anormal mikrokanlanma saptanamaz. Bu yöntem ile lezyonların benign ve malign ayrımına katkı sağlanır, ancak kesin bir ayırım yapılamaz. US'de kullanılan kontrast maddeler bu yöntemde geliştirilmiştir. Bu kontrast maddeler kapsüllü mikro kabarcıklar olup geçtikleri dokularda akustik saçılmayı artırır. Damardan ekstravaze olmadıkları için her eko bir damar varlığının kanıtıdır. Yapılan çalışmalarda çelişkili sonuçlar elde edildiği için rutinde kullanılmamaktadır (60, 71, 72).

Doppler US, düşük seviyeli internal ekoya sahip kompleks kistin solid nodülden ayrılması, benign ve malign meme lezyonlarının ayrımı, şüpheli veya malign lezyonların agresifliğinin değerlendirilmesi, intrakistik papillom veya karsinomun papiller apokrin metaplaziden ayırt edilmesi, tümör terapisine verilen cevabın değerlendirilmesi, yağ nekrozu ve skarın tekrarlayan tümörden ayrımı, mastitli memede erken abseyi temsil eden nekrotik debrinin tanısı, inflamasyona bağlı kanlanma artışının gösterilmesi, duktusta ekोजen sekresyon veya kanama ve duktal karsinoma insitu veya papillom arasında ayrımın yapılması, internal mammariyan arter ve ven gibi vasküler işaretlerin belirlenmesi, internal mammariyan lenf nodunun belirlenmesi ve memenin damarsal yapılarının incelenmesi gibi birçok durumda kullanılmaktadır (72).

2.7.4. Manyetik Rezonans Görüntüleme

Meme MRG yüksek risk grubu hastalarda MG'ye ek olarak kullanılmaktadır. MG'nin duyarlılığını düşüren dens memelerde, BRCA gen mutasyonu olan hastalarda, hayatı boyunca %20 ve üzerinde meme kanserine yakalanma riski olan kadınlarda meme MRG önerilmektedir. Meme MRG'nin US ve MG'nin birlikte kullanımına göre daha fazla duyarlılığa ve daha yüksek negatif öngörü değerine sahip olduğu belirtilmiştir. Ancak yanlış pozitiflik yüksek oranının olması ve pahalı olması nedeni ile orta riskli kadınlarda tarama amaçlı kullanımı önerilmemektedir. Meme kanseri nedeniyle neoadjuvan kemoterapi alan hastalarda tedaviye yanıtın değerlendirilmesinde, silikon implantların değerlendirilmesinde ve meme rekonstrüksiyonu yapılan hastalarda takip amaçlı meme MRG önerilmektedir. Lumpektomi sonrası MG duyarlılığının düşmesi nedeniyle bu hastalarda da meme MRG takip amaçlı kullanılmalıdır (73-75).

Meme MRG'nin avantajları MG'ye göre lezyonu daha iyi lokalize etmesi, meme dansitesinden etkilenmemesi, iyonize radyasyon içermemesi ve benign- malign ayrımını yapabilmesi olarak sıralanabilir. Dezavantajları ise mikrokalsifikasyonları saptayamaması, pahalı olması, memede kullanımının standardize edilmemesi ve bazı hastalarda (kalp pili bulanan, kapalı alan korkusu olan gibi) kullanılamamasıdır (76).

2.7.5. Pozitron Emisyon Tomografi (PET)

F-18-FDG-PET (Flour- 18- fluorodeoxyglucose- pozitron emission tomography) yalnızca primer tümörü değil bunun yanı sıra lenf nodu ve uzak metastazların varlığını da gösterebilmesi, meme dokusu yoğunluğundan etkilenmemesi gibi sebeplerden dolayı diğer görüntüleme tekniklerine kıyasla daha değerlidir. Ancak, görüntülerin amacı hastalığı erken safhada tespit etmek olduğu için bu tetkikte en büyük kısıtlayıcı faktör küçük meme kanserlerini tespit etme konusunda yetersiz kalmasıdır (77).

2.7.6. Galaktografi

Galaktografi bir mamografik inceleme tekniğidir. Meme başı akıntısı olan hastalarda intraduktal patolojinin tanımlanmasını sağlayan tek yöntemdir. Bu hastaların değerlendirilmesinde özel bir kateter vasıtasıyla meme başından duktus içine kontrast madde verilerek yapılır (29). Duktusu parsiyel ya da tamamen oblitere eden, MG ya da

fizik muayene ile belirlenemeyen çok küçük kitle lezyonlarını gösterebilmektedir. Ancak, lezyonların galaktografik özelliklerinin benign- malign ayrımı için yeterli düzeyde olmadığını gösteren çalışmalar vardır. Galaktografinin normal olduğu durumlarda kanser varlığının dışlanamayacağı da bildirilmiştir. Galaktografide temel amaç, intraduktal lezyonun tam lokalizasyonu belirlemek ve cerrahi yöntemin doğru yapılması açısından yol göstermektir (78).

2.7.7. Sintigrafi

Meme sintigrafisi invaziv olmayan bir görüntüleme yöntemi olup meme kanserinin tanısında çeşitli radyonüklidler kullanılarak yapılır. Tc99m MDP (metilen difosfat), Galyum 67 ve işaretleme somatostatin analogları günümüzde meme sintigrafisinde kullanılmaktadır. Tc99m- MIBI (methoxyizobutylizonitril) meme sintigrafisi yüksek duyarlılığa sahip olup meme kanseri metastazının görüntülenmesinde değerlidir. Bu görüntüleme yöntemi palpe edilebilen meme kitlelerinin benign- malign ayrımına da katkı sağlamaktadır (79).

2.8. ULTRASON ELASTOGRAFİ (SONOELASTOGRAFİ)

Konvansiyonel görüntüleme yöntemleri ile incelenen doku veya lezyonun morfolojik özellikleri ve kontrast tutulum karakteristikleri değerlendirilebilmektedir. Son yıllarda, dokuların iç yapısını ortaya koymaya yönelik görüntüleme yöntemleri geliştirilmekte ve bu yöntemlerin kullanımı giderek artmaktadır. Bu yöntemler ile dokuların farklı uyarılara verdikleri yanıtlar değerlendirilebilmektedir. Elastografinin temel prensibi fizik muayene yöntemlerinden biri olan palpasyonun temel ilkelerine benzerdir. Elastografi dokunun uygulanan bir kuvvete yanıtını ve böylelikle elastikiyetini ve sertliğini ölçen bir görüntüleme yöntemidir (80). Solid- kistik ayrımına katkı sağladığı bilinmektedir (81). Ucuz ve kolay uygulanabilir olması, kısa zamanda yapılabilmesi ve X ışınları içermemesi nedeniyle US ile birlikte kullanılmaktadır. US ile elastografinin birlikte kullanılması için US cihazlarına yazılım ve mekanik aksam eklenmelidir. Krouskop ve ark. sonoelastografi (SE)'nin dokuları görüntülemeye kullanılabileceğini ilk kez 1987 yılında belirtmişlerdir (82). SE'de dokuların uygulanan dış kuvvete bağlı olarak deformasyonu ve yer değişimi ile birlikte kuvvet ortadan kalktıktan sonra eski haline dönme süreci izlenebilir. Dokulardan gelen sinyallerle elde edilen görüntülere elastogram denir. Dış

kuvvet uygulanan dokuda ve çevresinde oluşan değişiklikler SE ile ölçülerek incelenen dokuların elastikiyetini temsil eden kantitatif elastografi değerleri elde edilebilir (83).

Literatürde SE konusunda sık kullanılan kavramlar şöyle sıralanabilir (84):

- Strain: ‘Gerinim’ olarak adlandırılabilir ve dışarıdan uygulanan kuvvet sonucu dokunun aksiyel plandaki hareketini ifade eder.

- Stiffness: Dokunun sertliğini, dış kuvvete karşı pozisyonunu ve şeklini koruyabilme gücünü belirtir.

- Shear wave (SW): Dilimizde ‘kayma dalgası’ olarak ifade edilebilir. Akustik radyasyon kuvveti ile uyarılan dokuda uygulanan kuvvete dik planda dokunun lateraline doğru hareket eden dalgalarıdır.

- Shear Wave Elastografi (SWE): Dokularda oluşan shear dalgalarının hızlarının ölçüldüğü bu yöntemde dokuların elastisitesi kantitatif olarak değerlendirilebilir.

- Acoustic Radiation Force Impulse Imaging (ARFI): Akustik radyasyon kuvveti impulsu ile dokuların uyarıldığı bir yöntem olup ortaya çıkan kayma dalgalarının hızı ölçülür.

- Transient Elastografi (TE): Dokuları titreşimlerle uyararak oluşan kayma dalgalarının hızını ölçen bir tekniktir. Daha çok karaciğer patolojilerinde kullanılır.

Bu tezde SE’nin İngilizce literatürde yer alan kavramları ile uyumu sağlayabilmek için ‘strain’, ‘ARFI’, ‘SWE’ ve ‘TE’ kavramları kullanılacaktır (84).

SE’nin ilk olarak kullanılmaya başlandığı yıllarda dokulara el ile kuvvet uygulanmış ve dokuların bu kuvvete verdikleri yanıt ölçülmüştür. Bu nedenle ilk dönemlerde SE yalnızca yüzeysel dokulara yapılabilmektedir. Zamanla kuvvetin uygulanış biçimi ve doku yanıtının ölçülmesi konusunda gelişmeler olmuştur. Böylelikle SE abdominal organlarda da kullanılmaya başlanmıştır. En sık karaciğer olmak üzere böbrek, pankreas, dalak, uterus ve prostat SE’nin diğer kullanım alanları olmuştur (83).

2.8.1. Sonoelastografi Teknikleri

SE’de dokuya bir dış kuvvet uygulanır ve bunun sonucu olarak dokuda yer değişimi ve deformasyon oluşur. Dokunun bu kuvvete verdiği yanıtın ve dokunun çevresinde oluşan değişikliklerin ölçülmesi SE’nin temelidir. Kullanılan kuvvet manuel olarak operatör eli ve eksternal mekanik cihazla, fizyolojik hareketle ya da doğrudan ultrason probundan çıkan akustik dalgalar ile elde edilebilir. Dokuların kuvvete verdiği yanıt dokuların elastikiyetlerine ve sertliklerine göre değişir. Elastogramların oluşturulmasında elde edilen

dokuların elastisite verilerinin Young modülüne göre dağılımı kullanılır (85). Dış kuvvet ile uyarılan dokunun dikey plandaki iç geriliminin sonografik olarak gösterilmesinde Young modülü kullanılır. Elastogramlar çoğunlukla renkli olmakla birlikte gri skalada ya da her ikisinin kombinasyonu şeklinde de gerçek zamanlı olarak izlenebilir. Dokuların strain değerlerinin karşılaştırıldığı yarı kantitatif yöntemler ve SWE, ARFI ve TE gibi shear dalgası yayılım hızı ölçümünün yapılabildiği yöntemler geliştirilmiştir. Bu sayede SE sadece görsel değerlendirme yapılabilen bir tetkik olmaktan çıkmıştır. SWE ise doku sertliğinin yine shear dalgası hızını ölçerek kilo Pascal (kPa) ya da metre/saniye (m/s) ile ifade edildiği kantitatif bir yöntemdir (83).

SE teknikleri işlem sırasında kullanılan kuvvete ve sinyal elde etme biçimine göre değişir. Kullanılan kuvvete göre yarı-statik ve dinamik olarak sınıflandırılır. Yarı- statik yöntemlerde dokular prob ile mekanik olarak uyarılır. Dinamik SE tekniklerinde ise doku probdan çıkan akustik dalgalarla uyarılır. Her iki yöntemde de dokuların dış uyarana verdikleri yanıt farklı yöntemlerle ölçülür. Genel olarak SE teknikleri strain elastografi, SWE, ARFI ve TE olarak sınıflandırılır. Bunlardan strain elastografi yarı- statik, diğerleri ise dinamik SE yöntemleridir (83).

2.8.1.1. Yarı Statik Yöntemler

Strain Elastografi

Strain elastografi yarı- kantitatif ve yarı-statik bir SE yöntemi olup bu teknikte incelenen dokuya proba kompresyon yapılır. Bu kuvvete yanıt olarak ortaya çıkan doku yer değişimi ve deformasyonu görüntülenir. Kuvvet uygulanmadan önce ve uygulandıktan sonra dokunun lokalizasyonu belirlenerek dokunun hareketi hesaplanır. Dokunun uygulanan kuvvet yönünde kontrakte ya da ekspansive olması 'strain' olarak ifade edilir. Uygulanan kuvvet US probu ile vücut yüzeyine bası (kompresyon) ve geri çekme (dekompresyon) şeklinde olur. Uygulanan kompresyon ve dekompresyon dalgaları US cihazı monitöründe sinüzoidal dalga şeklinde izlenebilir. Gerçek zamanlı görüntüleme ile kompresyon ve dekompresyon sırasındaki doku hareketi de B-mod ve renkli elastogram olarak ayrı iki pencerede izlenebilir. Dekompresyon dalgası fazı dokuya uygulanan kompresyon sonrası dokunun eski haline dönme sürecidir ve dokunun uygulanan kuvvete verdiği yanıtı gösterir. Bu fazda yapılan ölçümlerin dokunun elastisite özelliklerini kompresyon fazına göre daha iyi yansıttığı düşünülmektedir. Bu nedenle strain değeri ölçülürken monitörde izlenen dekompresyon dalgasından ölçüm yapılması önerilir (85).

Strain elastografide dokuların fizyolojik hareketlerden (kalp atımı gibi) kaynaklanan internal kuvvetlere verdiği yanıt da ölçülebilir (85). Dokulara uygulanan kuvvet dıştan mekanik aletler yardımı ya da serbest el tekniği ile prob basısı yapılarak uygulanabilir. Serbest elle yapılan elastografi tekniğinde elde edilen veriler gözlemci içi ve gözlemciler arası değerlerin anlamlı farklılık göstermediğini ortaya koymuştur (86).

Strain değeri dokunun yer değişimini ve deforme olma derecesini temsil eder. Strain elastografide kompresyon öncesi incelenen alandan gelen ekolar analiz edilir ve görüntüyü oluşturan radyofrekans sinyalleri depolanır. Kompresyondan sonra da bu işlem yapılır. Bu iki durumda elde edilen sinyaller karşılaştırılarak aradaki fark belirlenir. Probdan uzaklığa bağlı olarak görüntüdeki her noktanın yer değişim değişikliklerinin hızı dijital veri şeklinde kaydedilir. Dokuların kompresyon ve dekompresyon fazında oluşan bu yer değişim hız değerleri strain değer olarak adlandırılır ve elastogramda gösterilir (80). Dokunun dış kuvvete bağlı deformasyonu ve yer değişimi dokunun sertliği ile ters orantılıdır. Sert dokular bir bütün halinde dekomprese edilebildiğinden yumuşak dokulara göre daha az deforme olurlar ve daha az yer değiştirirler. Bu nedenle sert dokuların strain değerleri düşüktür. Yumuşak dokular bir sünger gibi komprese edildiğinden proba yakın alanlar uzak olanlardan daha fazla yer değişimine uğrarlar. Sert dokuların içeriği yumuşak dokulara göre daha homojen olduğundan uygulanan kuvvete homojen bir yanıt oluşur. Strain elastografide dokular strain özelliklerine göre renkli ya da gri skala görüntülerde kodlanırlar. Genellikle sert dokular mavi renkle, yumuşak dokular kırmızı renkle, ara sertlikteki dokularsa yeşil renkle kodlanırlar (83).

Strain oranı incelenen dokunun çevresindeki strain değerlerinin incelenen dokunun strain değerlerine oranıdır. İncelenecek olan alana, o alanı temsil edecek büyüklükte bir inceleme alanı [region of interest (ROI)] yerleştirilir. Bu alan ile aynı hizada olan referans dokudan ROI ile ölçüm yapılarak referans ROI'nin ilk ROI'ye oranı elde edilir. Sert dokuların çevre dokulara göre daha az komprese edilebilmesi ve daha az deforme olması nedeni ile strain oranları genellikle yüksektir. Strain oranı farklı lezyonların elastisitesinin karşılaştırılmasında da kullanılmaktadır (83).

Strain elastografide görüntü kalitesini etkileyen parametreler prob bası hızı ve kuvveti ile pencere genişliğidir. Dokuların elastisitesini daha iyi değerlendirmek için prob ile hedef arası <3-4 cm olmalı, karaciğer gibi homojen bir organ incelenmeli ve elastisitesi değerlendirilecek alan ile prob arasında büyük venler gibi bası dalgalarını absorbe edecek yapı bulunmamalıdır (83). Görüntü gürültüsünü azaltmak için palpasyon hızı dikkatli

seçilmeli ve elastografi pencerelerinin boyutları incelenecek olan alana lokalize olacak şekilde belirlenmelidir. Prob hareketi tek yönlü olacak şekilde dikkatli yapılmalı ve prob basısı olabildiğince eşit aralıklı olmalıdır. Yavaş prob basısı hızlı basıya göre daha kaliteli görüntü sağlamaktadır. Doyley ve ark. saniyede 0.5 bası, Havre ve ark. saniyede 1.3-2 bası ile en iyi verileri elde etmişlerdir (86, 87).

2.8.1.2. Dinamik Yöntemler

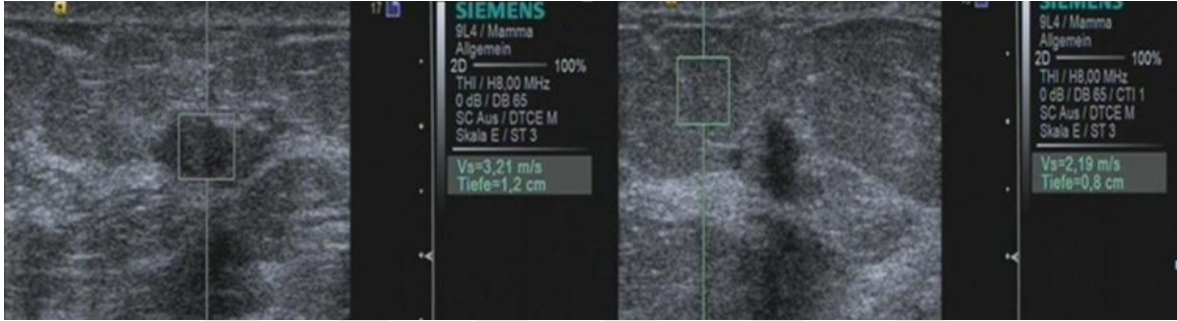Dinamik SE yöntemleri kuvvetin uygulanma biçimi ve dokuda oluşan yanıtı ölçme şekli ile yarı statik SE yöntemlerinden farklılık gösterirler. Dokuların akustik impulslar ya da titreşim dalgaları ile kuvvete maruz bırakılması ve dokulara uygulanan bu kuvvet sonucu oluşan SW hızlarının ölçülmesi dinamik SE'nin temelini oluşturur. Shear dalgaları mekanik dalgalar olup US dalgalarına benzer özelliktedirler. Yumuşak dokularda yayılım gösterirler. Shear dalgaları kompresyon düzlemine dik olarak laterale doğru, aksiyel düzlemde hareket ederler. Bu hareket suyun titreşimi ile oluşan dalgaların hareketine benzer. Bu sırada dokunun aşağı- yukarı olan hareketi sonografik dalgalarla saptanır ve böylelikle shear dalgalarının hızı ölçülebilir. Shear dalgalarının hızları (1-10 m/s) sonografik dalgalardan (1540 m/s) düşüktür ve yayılım için elastik bir ortama ihtiyaç duyarlar. Bu nedenle shear dalgaları dokular tarafından hızla zayıflatılırlar ve düşük viskoziteli sıvılarda yayılım göstermezler. SE'de shear dalgaları US dalgaları ile oluşturulur ve hızları yine US ile ölçülür. SW hızlarının ölçümü ile dokular kalitatif olarak siyah- beyaz ya da renkli haritada görsel olarak değerlendirilebilir. Farklı dokularda oluşan SW hızları karşılaştırılarak dokular birbirinden ayırt edilebilir (88).

Acoustic Radiation Force Impulse Tekniği

ARFI tekniği bir ortamda akustik dalgaların yayılımı ile ilişkilidir. US probu ile oluşturulan kısa süreli (0.03-0.4 ms) ve yüksek enerjili akustik pulslar ROI ile belirlenen dokuda çok küçük boyutta yer değişikliğine (1-20 μm) neden olur. Bu hareket sonucu shear dalgaları oluşur ve bu dalgalar ultrason korelasyon yöntemi ile tespit edilir. ARFI tekniğinde akustik radyasyon kuvveti impulsu ile dokularda oluşan yer değişiklikleri ölçülerek kalitatif görüntüler elde edilebilir. Bunun için shear dalgalarının hızlarını ölçmeye gerek yoktur. Bu görüntülerde yumuşak dokular parlak renkte, sert dokular ise siyah renkte izlenir. ARFI tekniğinde shear dalgaları hızları ölçülerek kantitatif değerlendirme yapılır. Shear dalgaları 1x0.5 cm boyutlarında dikdörtgen bir kutucuk ile

ölçülür (Şekil 4). Bu ölçümde shear dalgalarının hızları m/sn ile belirtilir ve doku elastisitesinin kareköküne eşdeğerdir. Kantitatif değerlendirmede doku sertliği arttıkça SW hızı artar (89-91).

ARFI tekniği öncelikle sirozlu hastalarda fibrozis derecesini belirlemek amacıyla kullanılmış olup 9 MHz gibi yüksek titreşim problemlerinin kullanımı ile memede kullanılmaya başlanmıştır. Memede derin yerleşimli lezyonların değerlendirilmesine imkan vermesi diğer elastografi yöntemlerine göre önemli avantajlarından biridir. Bu yöntem ile en fazla 9.10 m/sn hızında ölçümler yapılabilmektedir. Bu nedenle çok sert lezyonlarda kantitatif ölçümler yapılamamaktadır (89-91).



Şekil 4. ARFI yöntemi ile meme parankiminden ve lezyondan yapılan ölçümler

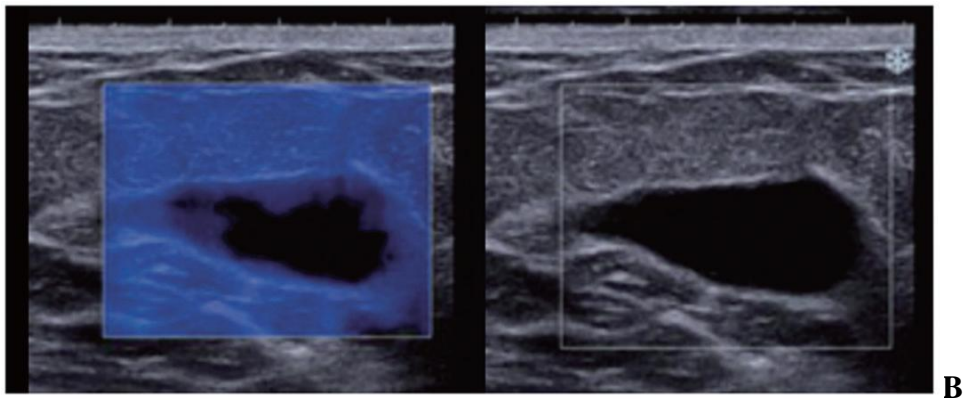

Shear Wave Elastografi

SWE ile incelenen derinlikteki dokuya odaklanmış olarak akustik dalgalar gönderilir ve dokuda oluşan shear dalgalarının yayılım hızı ölçülür. Shear dalgalarının ilerleyişinin saptanması US görüntülerinin çok hızlı (saniyede 20000 görüntü) bir şekilde işlenmesi ile sağlanır. Böylelikle veriler birkaç milisaniyede elde edilir. İki ya da üç boyutlu görüntüler elde edilebilir (92).

SWE gerçek zamanlı bir sonoelastografi yöntemidir (90). Elastogramlarda renkli görüntüler ROI'deki her piksel için SW hızı (m/s) ya da elastisiteyi (kPa) gösterir. Renk skalası genellikle 0 kPa (koyu mavi) ile +180 kPa (kırmızı) arasında değişir. Koyu ve açık mavi renk yumuşak elastisiteyi, yeşil ve turuncu renk ara elastisiteyi, kırmızı renk ise sert elastisiteyi ifade etmektedir. Sinyalsiz (signal void) alanlar basit kistleri ya da yoğun

kollajen içeren sert kitleleri ifade eder (Şekil 5). Çok sert dokularda SW dalgaları yayılamaz (81).

Dokuda SW hızı lezyon sertliğinin karekökü ile orantılıdır (Young modülü). Dokunun elastisitesi $E=\rho c^2$ formülü ile ölçülür. Bu formülde E doku elastisitesini, ρ doku dansitesini (kg/m^3), c ise SW hızını (m/s) ifade eder (92). SW hızı 'm/s' [Young modülünde çevrilerek = $3(\text{SW hızı})^2 \text{ kPa}$] ile ifade edilir (93). Chang ve ark. benign ve malign lezyonların ayırımında optimal eşik değeri 80.17 kPa olarak bulmuşlardır. Bu eşik değerde SWE tekniğinin duyarlılığı %88.8 ve özgüllüğü %84.9 olarak bulunmuştur (94). Benzer çalışmalar Berg ve ark. (2012) ile Ianculescu ve ark. (2014) tarafından yapılmış olup eşik değer sırası ile 5.2 m/s (80 kPa) ve 3.31 m/s bulunmuştur (95, 96). Meme dokusunun kalınlığı arttıkça ve lezyon derinliği 4 cm'yi aştıkça, lezyonların değerlendirilmesinde SWE sonuçlarının doğruluk oranı azalmaktadır (97).



Şekil 5. Meme lezyonlarının SWE görüntüleri

A. 0 ve +180 kPa arasında değişen renk skalası kullanılarak meme lezyonlarının maksimum elastisite renklerine göre maksimum elastisite değerleri. **B.** Basit kist içinde sinyalsiz (signal- void) alan.

3. GEREÇ ve YÖNTEM

Bu çalışma Başkent Üniversitesi Tıp ve Sağlık Bilimleri Araştırma Kurulu ve Etik Kurulu tarafından onaylanmış (Proje no: KA 14/348) ve Başkent Üniversitesi Araştırma Fonunca desteklenmiştir.

Bu prospektif çalışmada 30.01.2015 ile 06.10.2015 tarihleri arasında Başkent Üniversitesi Tıp Fakültesi Adana Uygulama ve Araştırma Merkezi Radyoloji Bölümüne başvuran, B- mod US'de BIRADS 4 ve 5 lezyonu bulunan ve kliniğimizde biyopsi uygulanan 237'si kadın, 3'ü erkek olmak üzere 240 hastanın toplam 254 lezyonuna biyopsi öncesinde SWE uygulanmıştır. Hastaların yaş ortalaması 44.7 ± 13.2 yıl bulunmuştur. Radyoterapi ve/ veya neoadjuvan kemoterapi alan olgular çalışmaya dahil edilmemiştir. Hastalar işlem öncesinde bilgilendirilmiş ve hastaların onayları alınmıştır.

Lezyonlar aynı seansta B-mod US ve SWE yöntemleri ile incelendi. İncelemede Siemens S2000 cihazı (Erlangen, Almanya) kullanıldı. B-mod US 18L6 yüzeyel lineer prob, SWE ise 9L4 lineer prob kullanılarak gerçekleştirildi. Lezyonlar meme radyolojisi ile ilgilenen iki radyologtan biri tarafından değerlendirildi. B-mod ultrasonografi ile transvers ve longitudinal planlarda görüntüler elde edildi. Lezyonların boyutları, kenar özelliği, şekli, ekojenitesi, gri skala özellikleri ve kalsifikasyon varlığı değerlendirildi. Boyut olarak en uzun çap değerlendirmeye alındı. Olgulara ait görüntülerin tamamı US cihazının hard diskine ve hastane görüntü arşivleme ve iletişim sistemine kaydedildi.

B-mod ultrasonografi görüntüleri, Amerikan Radyoloji Kolejinin geliştirdiği Meme Görüntüleme Raporlama ve Veri Sistemi (Breast Imaging Reporting and Data System-BIRADS) kılavuzluğunda sınıflandırıldı. Buna göre kategori 2 lezyonlar benign; kategori 3 lezyonlar yüksek olasılıkla benign; kategori 4 lezyonlar malignite açısından düşük şüpheli ve kategori 5 lezyonlar malignite açısından yüksek şüpheli olarak değerlendirildi. BIRADS 4 ve 5 lezyonlara biyopsi önerildi. Biyopsi yapılacak olan lezyonlar çalışmaya dahil edildi. US ve SWE incelemeleri biyopsi öncesinde gerçekleştirildi.

İnceleme hasta sedyede supin pozisyonunda yatarken yapıldı. Lezyonlar standart olarak B- mod ve renkli Doppler US ile değerlendirildi. SWE dinamik bir SE tekniği olduğundan manuel kompresyon uygulanmadı. Veri elde etme ve veri işlenmesi sürecinin hasta/ prob hareketi ve düşük sinyal- gürültü oranı ile olumsuz etkilenmesi nedeniyle ölçümler öncesinde cihaz tarafından belirlenmiş olan renk skalası ile kalite faktörü

değerlendirildi. Renk skalasına göre yeşil renk SW hız ölçümü için güvenilir kalite faktörünü ifade etmekte olup tüm ölçümler uygun kalite faktöründe yapıldı. Lezyon santralize edilerek lezyondan ve aynı derinlikteki meme dokusundan aynı büyüklükteki ROI ile en az 5'er adet SW hız ölçümü yapıldı. ROI kursorü lezyonun renk skalasına göre en sert görülen kesimine yerleştirildi. Lezyon ve aynı derinlikteki meme dokusundan ortalama SW hızı, ortanca SW hızı ve standart sapma değerleri elde edildi. Sonrasında lezyonlara biyopsi yapıldı. Histopatolojik tanılarına göre lezyonlar benign ve malign olmak üzere iki gruba ayrıldı ve gruplar arasında SW hız değerleri karşılaştırıldı.

İstatistiksel Analiz

Araştırma verileri SPSS 17.0 bilgisayar paket programına girilmiş ve analiz edilmiştir. Tanımlayıcı istatistikler; frekans, yüzde dağılımı, ortalama, standart sapma şeklinde verilmiştir. Yapılan Kolmogrov-Smirnov testine göre verilerin normal dağılıma uyduğu saptanmış ve çıkarımsal istatistik analizinde parametrik testler kullanılmıştır. Patoloji grubuna göre sürekli değişkenlerin karşılaştırılmasında normal dağılım ön şartı sağlandığı durumlarda bağımsız grup T testi, normal dağılım ön şartı sağlanmadığı durumlarda Mann-Whitney U testi kullanıldı. SW hız değerine göre eşik değer belirlemek için ROC (Receiver Operating Characteric) analizi yapılmış, duyarlılık, özgüllük, pozitif ve negatif öngörü değeri hesaplanmış ve $p < 0.05$ istatistiksel olarak anlamlı kabul edilmiştir.

4. BULGULAR

Bu çalışma 30.01.2015 ile 06.10.2015 tarihleri arasında Başkent Üniversitesi Tıp Fakültesi Adana Uygulama ve Araştırma Merkezi Radyoloji Bölümünde 240 hasta ile gerçekleştirilmiştir. Bu hastalardan 237 tanesi kadın ve 3 tanesi erkek idi. Toplam 254 lezyon çalışmaya dahil edilmiştir. Lezyonların 138 tanesinin (%54.3) histopatolojik tanısı benign, 116 tanesinin (%45.7) histopatolojik tanısı malign idi.

Çalışmamıza dahil ettiğimiz 240 hastanın yaş ortalaması 44.7 ± 13.4 yıl, 254 lezyonun ortalama boyutu 17.2 ± 10.5 mm olarak hesaplanmıştır (Tablo 2).

Tablo 2. Hastaların yaş ve lezyon boyutu ortalama ve ortancası

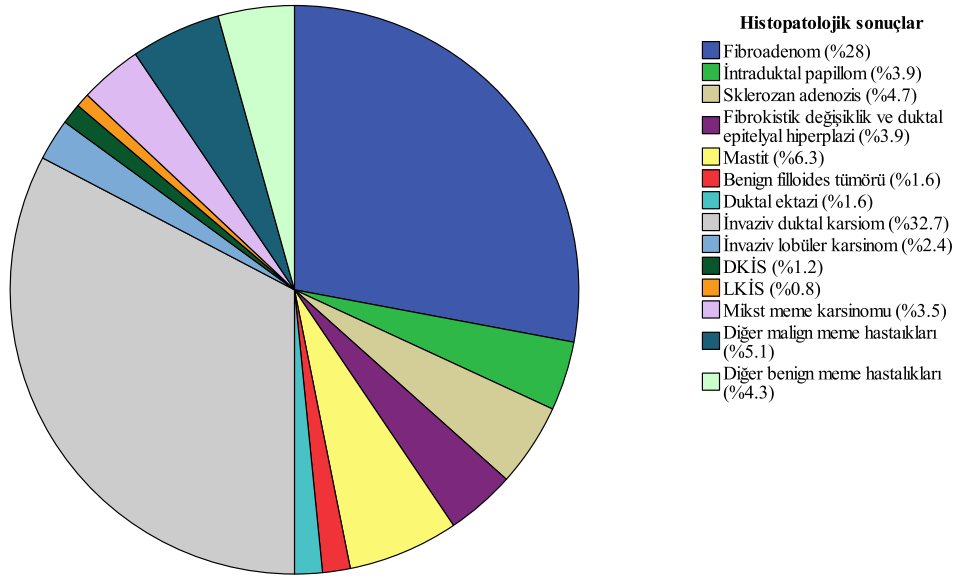
	Ortalama	SS	Ortanca	Min-Max
Yaş (yıl)	44,7	13,4	44,0	17-81
Lezyon boyutu (mm)	17,2	10,5	15,3	3,8-110

Min: Minimum, Max: Maksimum, SS=Standart sapma

İncelenen 254 lezyonda, en fazla görülen malign lezyon invaziv duktal kanser olup diğer malign meme lezyonlarından 2 tanesi lenfoma, 2 tanesi malign epitelyal tümör, 1 tanesi müsinöz karsinom, 1 tanesi medüller karsinom, 1 tanesi tübüler karsinom, 1 tanesi anjiosarkom, 1 tanesi invaziv kribriform karsinom, 1 tanesi adenoid kistik karsinom, 1 tanesi solid papiller karsinom, 1 tanesi glikojenden zengin berrak hücreli karsinom ve 1 tanesi lenfoepitelyoma benzeri meme kanseri olarak saptanmıştır. Benign lezyonlardan ise en fazla görülen fibroadenom olup diğer benign meme lezyonlarından 2 tanesi yağ nekrozu, 2 tanesi adenomyoepitelyoma, 1 tanesi lipom, 1 tanesi lenf nodu, 5 tanesi mikrokalsifikasyon içeren meme dokusu olarak saptanmıştır (Tablo 3 ve Şekil 6).

Tablo 3. Hastaların patoloji tanıları

	Sayı (n)	Yüzde (%)
Fibroadenom	71	28
Mastit	16	6,3
Sklerozan adenozis	12	4,7
İntraduktal papillom	10	3,9
Fibrokistik değişiklik ve duktal epitelyal hiperplazi	10	3,9
Benign filloides tümörü	4	1,6
Duktal ektazi	4	1,6
Diğer benign meme hastalıkları	11	4,3
İnvaziv duktal karsinom	83	32,7
Mikst meme karsinomu	9	3,5
İnvaziv lobüler karsinom	6	2,4
Duktal karsinoma in situ	3	1,2
Lobüler karsinoma in situ	2	0,8
Diğer malign meme hastalıkları	13	5,1



Şekil 6. Histopatolojik sonuçların dağılımı

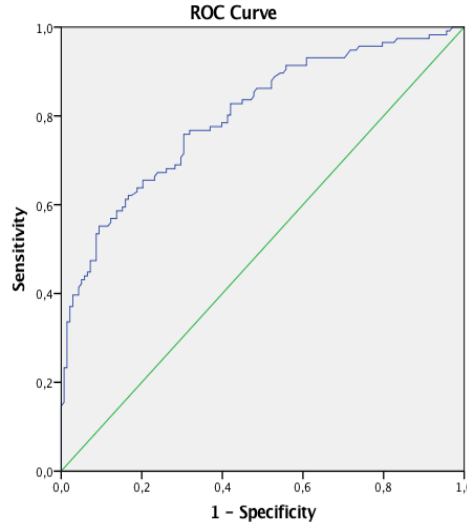
Benign ve malign meme hastalığı olanlar arasında yaş, lezyon boyutu, lezyon ortalama SW hızı ve ortanca SW hızları bakımından istatistiksel olarak anlamlı fark saptandı ($p<0.05$). Benign lezyonu bulunan hastaların yaş ortalaması 39.15 ± 10.8 yıl, malign lezyonu bulunan hastaların yaş ortalaması ise 51.14 ± 12.7 yıldır ($p<0.0001$). Lezyon boyutu malign grupta daha büyük olup ortalama 19.7 ± 12.9 mm'dir. Benign grupta ise ortalama lezyon boyutu 13.3 ± 10.2 mm'dir ($p=0.01$). Ortalama SW hızı benign lezyonlarda 3.59 ± 1.2 m/s, malign lezyonlarda ise 5.59 ± 1.9 m/s olarak hesaplandı ($p<0.0001$). Ortanca SW hızı benign lezyonlarda ortalama 3.55 ± 1.2 m/s, malign lezyonlarda ise ortalama 5.57 ± 2 m/s olarak hesaplandı ($p<0.0001$) (Tablo 4).

Tablo 4. Hastaların benign- malign ayrımına göre yaş, lezyon boyutu, ortalama ve ortanca SW hızı ortalama ve ortancası

	Benign		Malign		p
	Ortalama± SS	Ortanca Min-Max	Ortalama± SS	Ortanca Min-Max	
Yaş (yıl)	39.15 ± 10.8	38 17-69	51.14 ± 12.7	49 29-81	0.0001
Lezyon boyutu (mm)	13.3 ± 10.2	11 3-50	19.7 ± 12.9	15 7-70	0.010
Lezyon ortalama SW hızı (m/s)	3.59 ± 1.2	3.35 1.25-7.84	5.59 ± 1.9	5.55 1.73-9.69	0.0001
Lezyon ortanca SW hızı (m/s)	3.55 ± 1.2	3.30 1.27-8.63	5.57 ± 2	5.47 1.74-9.82	0.0001

Benign ve malign hasta grubu ve cinsiyet arasında anlamlı farklılık saptanmadı ($p>0.05$). İnvaziv tümör derecesi (grade'i) bilinen 56 olgunun 3 tanesi grade 1, 25 tanesi grade 2 ve 28 tanesi grade 3 idi. Tümör grade'i arttıkça lezyon boyutu, lezyon ortalama ve ortanca SW hızları artmaktaydı. Ancak istatistiksel olarak anlamlı farklılık saptanmadı ($p>0.05$).

Benign- malign ayırımında ortalama SW hız değerleri için çizilen ROC eğrisinde AUC değeri %80 (%95 GA 74- 85) ölçülmüş ve istatistiksel olarak anlamlı bulunmuştur ($p=0.0001$). ROC eğrisine göre duyarlılık %71.6 ve özgüllük %69.6 olacak şekilde eşik değer 4.08 m/s bulunmuştur (Şekil 7 ve Tablo 5).

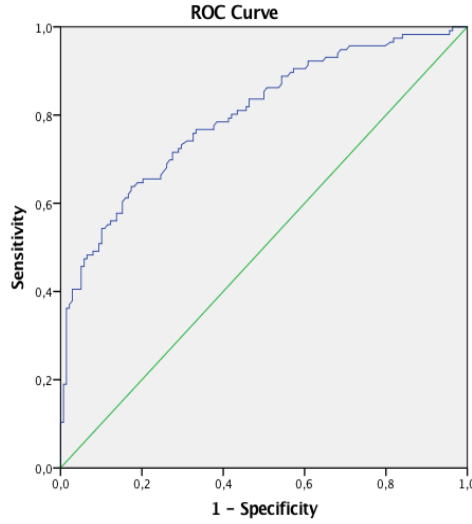


Şekil 7. Ortalama SW hız değerleri için ROC eğrisi

Tablo 5. Ortalama SW hız değerleri için ROC eğrisi altında kalan alan (AUC)

AUC	Standart Hata	p	%95 Güven Aralığı (GA)	
			Alt Limit	Üst Limit
0.800	0.028	0.0001	0.745	0.854

Benign- malign ayırımında ortalanca SW hız değerleri için çizilen ROC eğrisinde AUC değeri %79.8 (%95 GA 74- 85) bulunmuş olup istatistiksel olarak anlamlıdır ($p=0.0001$). ROC eğrisine göre eşik değer %73.3 duyarlılık ve %70.3 özgüllük ile 3.95 m/s bulunmuştur (Şelil 8 ve Tablo 6).



Şekil 8. Ortanca SW hız değerleri için ROC eğrisi

Tablo 6. Ortanca SW hız değerleri için AUC

AUC	Standart Hata	p	%95 GA	
			Alt Limit	Üst Limit
0.798	0.028	0.0001	0.744	0.853

Ortalama SW hız 4.08 m/s sınırına göre doğru pozitif (DP), doğru negatif (DN), yanlış pozitif (YP) ve yanlış negatif (YN) sayıları Tablo 7’de belirtilmiştir.

Tablo 7. Ortalama SW hızı 4.08 m/s sınırına göre DP, DN, YP ve YN sayıları

DP	DN	YP	YN
83	96	42	33

YP grupta yer alan lezyonların ortalama SW hız değerleri eşik değerin üzerinde hesaplanmış olup patolojik tanısı benign olarak sonuçlanmıştır. Bu lezyonların 21 tanesi fibroadenom tanısı almış olup bunların da 9 tanesi skleroze alanlar içeren kompleks fibroadenom olarak tanımlanmıştır. Lezyonların 5 tanesi intraduktal papillom tanısı almış olup bunların 3'ü sklerozan adenozis alanı ve fibröz doku içermektedir. Lezyonların 4 tanesi sklerozan adenozis, 3 tanesi fibrokistik değişiklik ve duktal epitelyal hiperplazi, 6 tanesi mastit, 2 tanesi mikrokalsifikasyon içeren meme dokusu ve 1 tanesi adenomyoepitelyoma tanısı almıştır. Mastit tanısı alan lezyonların 4 tanesi granümatöz mastit olarak belirtilmiştir.

YN grupta yer alan ve ortalama SW hız değerleri eşik değerin altında olup patolojik tanısı malign olarak sonuçlanan hastaların 17 tanesi invaziv duktal karsinom, 4 tanesi invaziv lobüler karsinom, 2 tanesi DKİS, 2 tanesi mikst meme karsinomu (invaziv duktal ve invaziv lobüler karsinom) ve 8 tanesi ise diğer malign meme tümörlerindedir (1 tane tübüler karsinom, 1 tane müsinöz karsinom, 1 tane düşük grade'li anjiosarkom, 1 tane malign epitelyal tümör, 1 tane medüller karsinom, 1 tane glikojenden zengin berrak hücreli karsinom, 1 tane lenfoepitelyoma benzeri meme kanseri ve 1 tanesi lenfoma). İnvaziv duktal karsinomların 1 tanesi ise LKİS alanı içermektedir. DKİS lezyonlarından 1 tanesi ise lobüllerin kanserizasyonu alanı içermektedir.

YN grubunun ortalama lezyon boyutu 16.78 ± 12.15 mm (5.8- 50), DP grubun ortalama lezyon boyutu 19.9 ± 9.77 mm (6.3- 60), YP grubun ortalama lezyon boyutu 15.84 ± 5.24 mm (5.4- 30) ve DN grubun ortalama lezyon boyutu 15.49 ± 11.94 mm (3.8- 110) bulunmuştur.

YN grubun yaş ortalaması 52.48 ± 12.42 yıl (35- 81), DP grubun yaş ortalaması 50.6 ± 12.96 yıl (29-79), YP grubun yaş ortalaması 36.98 ± 10.58 yıl (17- 63) ve DN grubun yaş ortalaması 40.1 ± 10.89 yıl (18- 69) bulunmuştur.

Ortalama SW hız değeri 4.08 m/s sınırına göre benign- malign ayırımında metodolojik ölçütler Tablo 8’de belirtilmiştir.

Tablo 8. Ortalama SW hız değeri 4.08 m/s sınırına göre benign- malign ayırımında metodolojik ölçütler

Ortalama SW hız değeri	Biyopsi		Toplam
	Malign	Benign	
Malign	83	42	125
Benign	33	96	129
Toplam	116	138	254

Bu değerlere göre;

$$\text{Duyarlılık} = (83/116) \times 100 = \%71.5$$

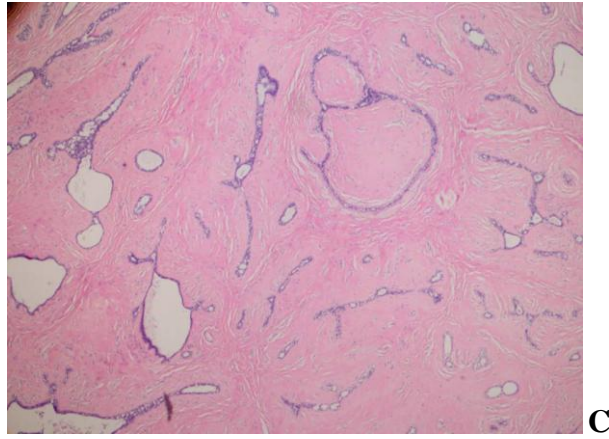
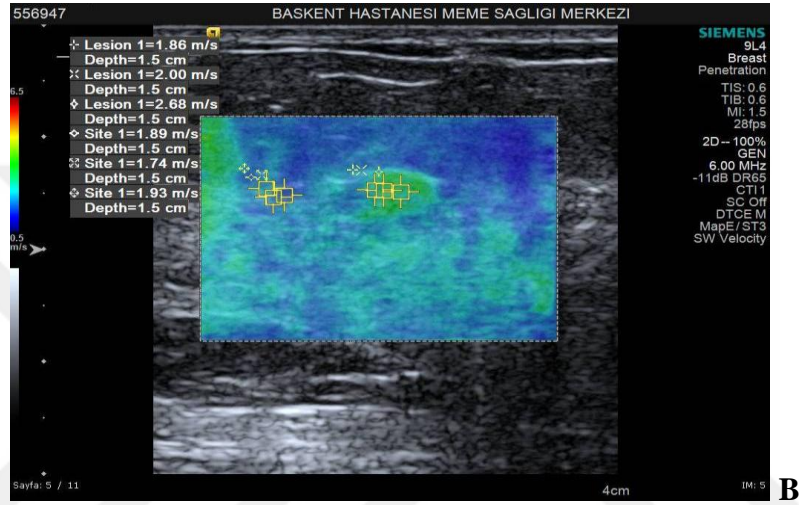
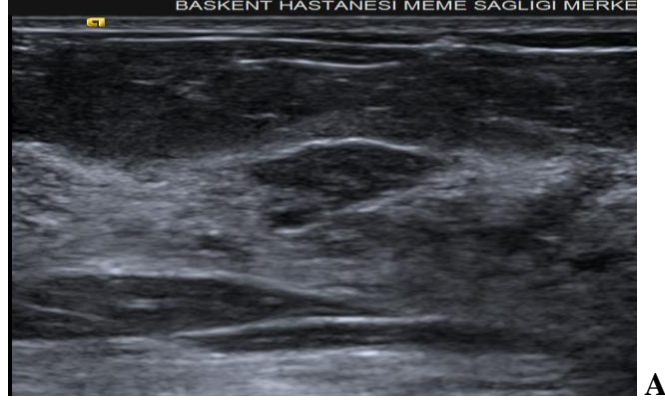$$\text{Özgüllük} = (96/138) \times 100 = \%69.6$$

$$\text{Pozitif Öngörü Değeri} = (83/125) \times 100 = \%66.4$$

$$\text{Negatif Öngörü Değeri} = (96/129) \times 100 = \%74.4 \text{ olarak hesaplanmıştır.}$$

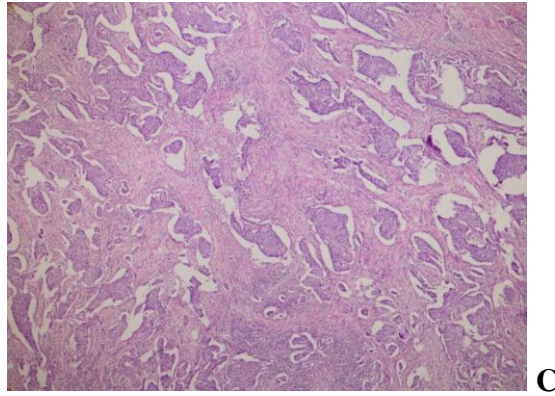
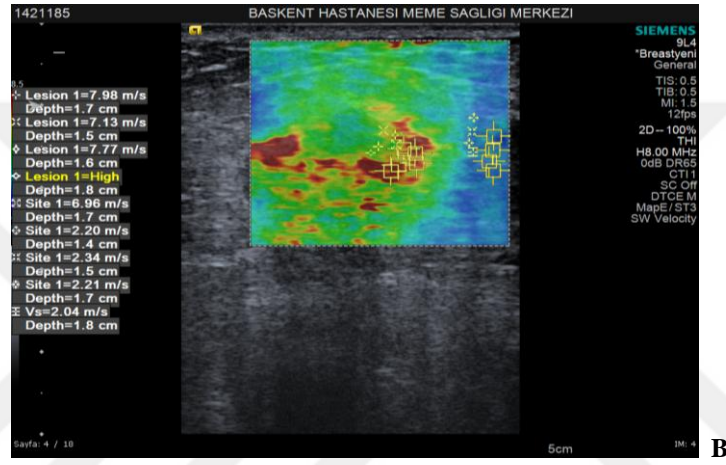
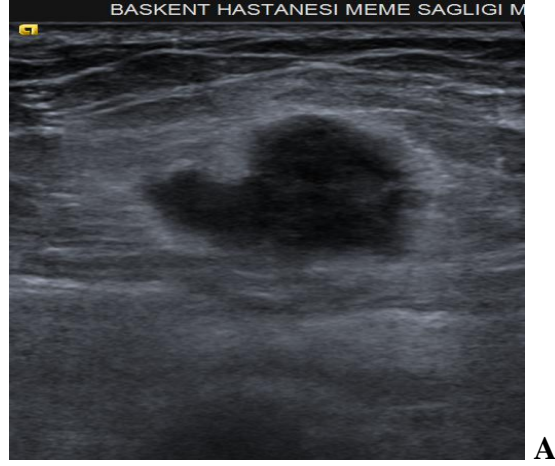
Bu sonuçlara göre; altın standart olan histopatolojik değerlendirmede malign tanısı alan hastaların %71.5’inin ortalama SW hız değeri 4.08 m/s’nin üzerinde hesaplanmıştır. Histopatolojik tanısı benign olan hastaların ise %69.6’sının ortalama SW hız değeri 4.08 cm/s’nin altındadır. Ortalama SW hızı eşik değerine göre malign olduğu düşünülen hastaların %66.4’ü gerçekten malign, benign olduğu düşünülen hastaların ise %74.4’ü gerçekten benignidir.

Olgu örneklerimizin görüntüleri Şekil 9-13’te verilmiştir.



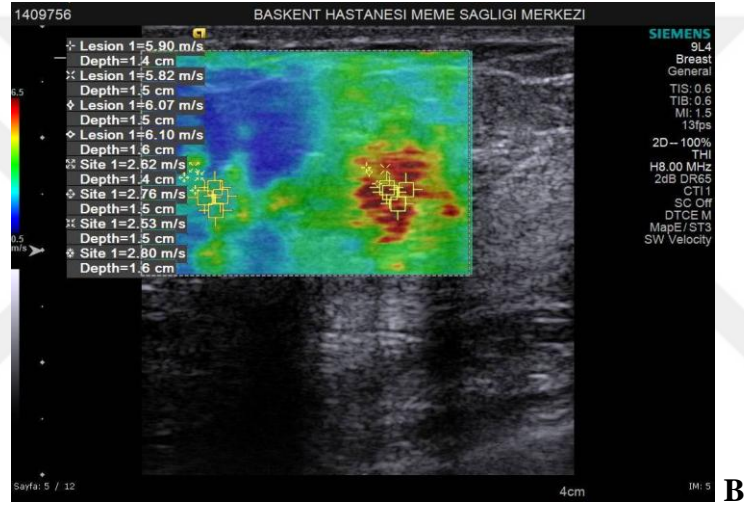
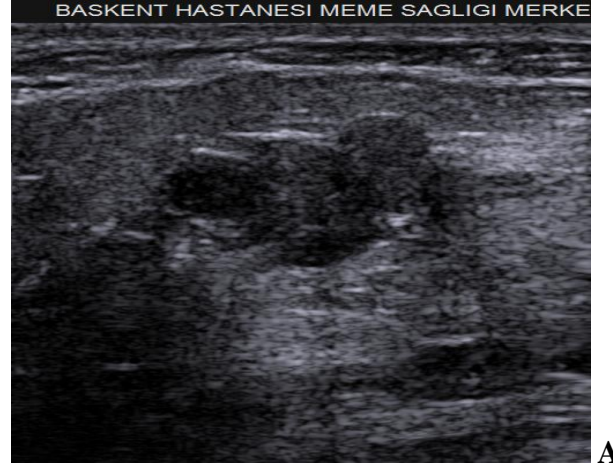Şekil 9. Fibroadenom olgusu

Kırk iki yaşında kadın hastanın B-mod incelemesinde 10 mm çapında, düzgün konturlu, oval şekilli, yağ lobülleri ile izoekoik solid lezyon izlenmektedir (A). SWE incelemede lezyon mavi- yeşil renkle kodlanmaktadır (mavi renk: yumuşak, kırmızı renk: sert). Lezyondan ve aynı derinlikteki normal meme dokusundan yapılan SW hız ölçümleri sırası ile 1.86-2.68 m/s, 1.74-1.93 m/s'dir (B). Histopatolojik olarak myoepitelyal hücrelerden oluşmuş duktus yapıları ve stromal proliferasyon alanları izlenmektedir (Hematoksilen Eozin x40) (C).



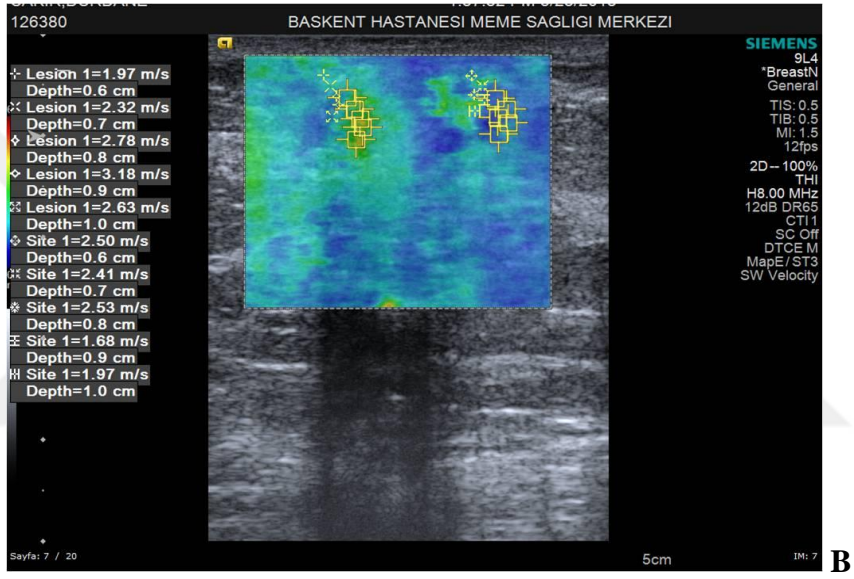
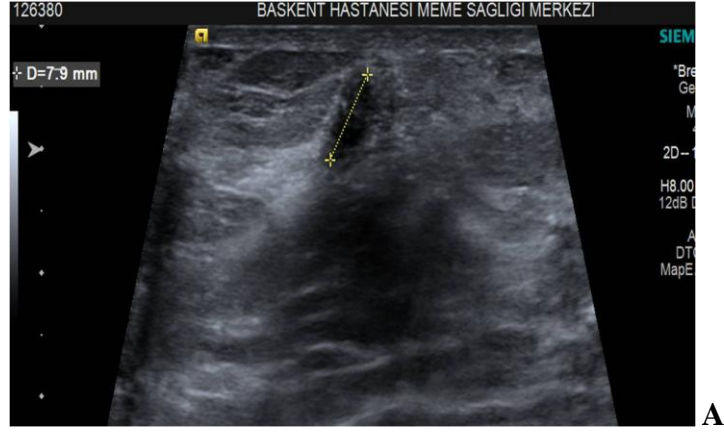
Şekil 10. İnvaziv duktal karsinom olgusu

Elli beş yaşında kadın hastanın B- mod incelemesinde 19 mm çapında, düzensiz konturlu, hipoekoik, periferinde hiperekoik rimi bulunan solid lezyon izlenmektedir (A). SWE incelemede lezyon kırmızı- turuncu renkle kodlanmaktadır. Lezyondan ve aynı derinlikteki normal meme dokusundan yapılan ölçümlerde SW hız ortalamaları sırasıyla 6.93 m/s, 3.43 m/s'dir (B). Histopatolojik incelemede desmoplastik stromada nükleer grade'i yüksek atipik hücreler izlenmektedir (Hematoksilen Eozin x40) (C).



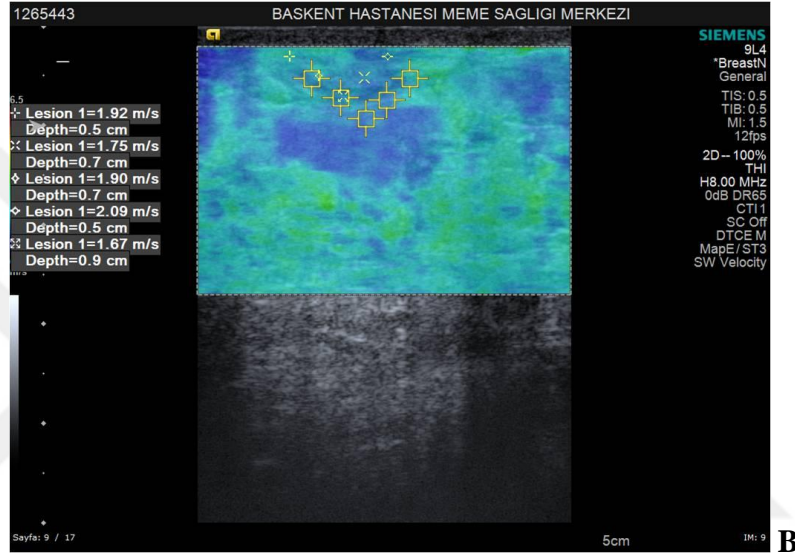
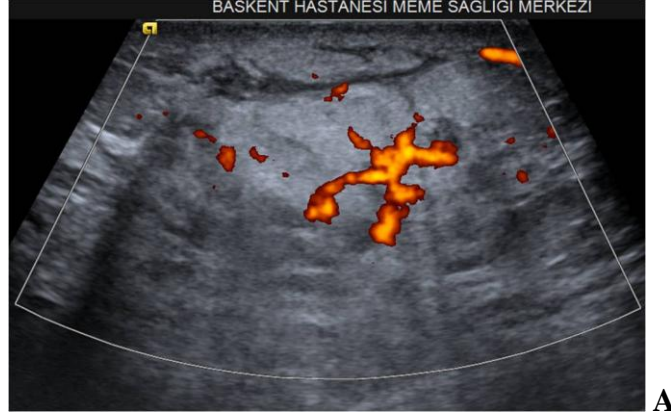
Şekil 11. Kompleks fibroadenom olgusu

Kırk dokuz yaşında kadın hastanın B- mod incelemesinde 17 mm çapında, lobüle konturlu, hipoekoik solid lezyon izlenmektedir (A). SWE incelemede lezyon kırmızı- turuncu renk ile kodlanmaktadır. Lezyon ortalama SW hızı 5.97 m/s'dir (B). Histopatolojik olarak skleroze papiller alanlar içeren kompleks fibroadenom tanısı almıştır.



Şekil 12. İnvaziv duktal karsinom olgusu

Kırk yedi yaşında kadın hastanın B- mod incelemesinde 8 mm çapında, cilde dik seyir gösteren, düzensiz sınırlı, hipoekoik, solid lezyon izlenmektedir (A). SWE incelemede lezyon yeşil- mavi renk ile kodlanmaktadır. Ortalama SW hızı 2.78 m/s ölçülmüştür (B).



Şekil 13. Anjiosarkom olgusu

Otuz dokuz yaşında kadın hastanın power Doppler US incelemesinde cilt altı yerleşimli, belirgin hipervasküler, sınırları net ayırt edilemeyen, hiperekoik, solid lezyon izlenmektedir (A). SWE incelemede yeşil- mavi renk ile kodlanmakta olup ortalama SW hızı 2.50 m/s olarak hesaplanmıştır (B). Histopatolojik olarak düşük grade'li anjiosarkom tanısı almıştır.

5. TARTIŞMA

Meme kanseri kadınlarda en sık 40-60 yaşları arasında görülmektedir. Kansere bağlı ölümler içerisinde kadınlarda ilk sırada yer almaktadır (%18) ve yaşam boyunca gelişme riski %7-10 oranındadır (1). Bu nedenle hastalığın erken tanı ve tedavisi oldukça önemlidir. Fizik muayene ile mevcut lezyonları karakterize etmek her zaman mümkün olmamaktadır. Görüntüleme yöntemleri bu nedenle oldukça önemlidir. BIRADS 3 ve BIRADS 4 lezyonlar ayırıcı tanıda en çok arada kalınan ancak büyük çoğunluğunu benign lezyonların oluşturduğu hasta gruplarıdır. Bu hastalara uygulanan gereksiz biyopsi işlemleri tüm dünyada maliyet açısından oldukça büyük bir yük oluşturmaktadır (98, 99). Bu nedenle son yıllarda görüntüleme yöntemlerinde önemli gelişmeler sağlanmıştır. Böylelikle gereksiz biyopsiler ve olası bir kanserin tanısında gecikme önlenmektedir. Ancak görüntüleme yöntemleri tek başlarına yeterli olmayabilir (3, 4).

B-mod US ile meme lezyonları morfolojik özelliklerine göre değerlendirilmektedir. US'nin doğruluğu Doppler ve harmonik görüntüleme yöntemleri ile desteklenerek arttırılmaya çalışılmıştır (100). Son yıllarda bu yöntemlere ek olarak SE yöntemi kullanılmaya başlanmıştır. SE yumuşak dokuların esnekliği, elastikliği ve sertliği hakkında bilgi veren, palpasyondan daha nesnel bir US tekniğidir. Elastografi dokunun mekanik özellikleri ile ilgilenir. Dışarıdan kuvvet uygulanmasıyla dokudaki gerinim derecesini ölçerek dokunun sertliği/ kıvamı hakkında bilgi sağlayan bir yöntemdir. Konvansiyonel US memede duyarlılığı yüksek ancak özgüllüğü oldukça düşük bir yöntemdir (101). SE'nin US'nin özgüllüğünü arttırarak gereksiz biyopsi sayısını azalttığı düşünülmektedir. Genel olarak kanserli doku normal dokuya göre 100 kat daha az esnektir. SE'de uygulanan kuvvet sonucu normal dokular olduğundan küçük görünürken, kanserli doku etrafındaki desmoplastik reaksiyondan dolayı olduğundan daha büyük görünür. Ayrıca renk kodlama ve dinamik SE yöntemlerinde SW hız ölçümü lezyon karakterizasyonuna katkı sağlamıştır (102). Statik elastografi yönteminde uygulayıcılar arasında sonuçlar oldukça farklılık göstermektedir. Bu yöntemde elastografi skoru ve strain oranı değerlendirilebilmekte olup her ikisi de öznel ve yarı- kantitatif ölçümlerdir. SWE ile kantitatif ölçümler yapılabilmekte olup bu yöntem statik elastografiye göre daha tekrarlanabilir ve daha nesnel bir yöntemdir (103).

Literatürde SWE ile benign ve malign meme lezyonlarını ayırt edebilmek amacıyla yapılan çalışmalar bulunmaktadır (10, 95, 96, 97, 103, 104). Ancak benign ve malign

ayrımını tam olarak yapabilecek kesin bir eşik değer ve skorlama sistemi yoktur. Bu nedenle bu alanda çok geniş sayılı çalışmalara ihtiyaç duyulmaktadır. Athanasiou ve ark. tarafından yapılan 46 hastada 48 meme lezyonunun incelendiği çalışmada benign lezyonların ortalama elastisite değeri 45.3 ± 41.1 kPa, malign lezyonların ortalama elastisite değeri 146.6 ± 40.5 kPa bulunmuş olup fark istatistiksel olarak anlamlıdır ($p < 0.001$) (10). Bizim çalışmamızda da benign ve malign lezyonların ortalama SW hız değerleri arasında istatistiksel olarak anlamlı farklılık saptandı ($p = 0.0001$). Literatürde benign ve malign lezyonların ayrımında lezyon elastisitesi için $45.7 - 80.17$ kPa aralığında ve SW hızları için $3.31 - 5.2$ m/s aralığında eşik değerler bildirilmiştir (93-96, 103). Çalışmamızda ortalama SW hızı için eşik değer 4.08 m/s bulunmuştur. Eşik değerın duyarlılık ve özgüllüğü sırasıyla %71.6 ve %69.6'dır. Bu oran diğer çalışmalarda yine sırasıyla şöyle bildirilmiştir: Ianculescu ve ark. %80.4 ve %73, Barr ve ark. %50 ve %94, Chang ve ark. %88.8 ve %84.9, Olgun ve ark. %96 ve %95 (93, 94, 96, 103). SWE öncesinde B- mod incelemede uygulanan kompresyonun (prekompresyon) görüntü kalitesini ve SW hızlarını etkilediği bildirilmiştir (93). Çalışmamızda duyarlılık ve özgüllüğün literatürdekilere göre düşük olmasının nedenlerinden biri B- mod US'de uygulanan bu kompresyon şiddetinin uygulayıcılar arasında farklılık göstermesi olabilir. Lee ve ark.'nın yaptığı çalışmada benign ve malign lezyon ayrımında B- mod incelemeye eklenen aynı olguda 2 farklı uygulayıcı tarafından yapılan SWE'nin tek uygulayıcı tarafından yapılan SWE'ye üstün olduğu bildirilmiştir (105). Çalışmamızda duyarlılık ve özgüllüğün düşük olmasının diğer bir nedeni de ölçümlerin iki radyologtan yalnızca biri tarafından yapılması olabilir.

Çalışmamızda 42 benign meme lezyonunun ortalama SW hız değeri 4.08 m/s'nin üstünde bulunmuştur. YP grupta bulunan bu lezyonların toplam 16 tanesi histopatolojik incelemede yoğun fibrotik ve skleroze alanlar içermekte idi. Bunların 9 tanesi skleroze alanlar içeren kompleks fibroadenom, 4 tanesi sklerozan adenozis ve 3 tanesi fibrozis içeren intraduktal papillom olarak tanı almıştır. Sklerozan adenozis lezyonlarında stromal fibrozis ve kalsifikasyonlar görülmüştür. Daha önceki çalışmalarda fibrozisin lezyon elastikiyetini azalttığı ve YP sonuçlara neden olduğu bildirilmiştir (96, 98). Yoğun fibrozis içeren sert lezyonlarda SW dalgalarının ilerlemesi zordur. Kalsifikasyon da SWE'de sinyal kaybına neden olmaktadır (97). Bu 16 benign lezyonun ortalama SW hızlarının 4.08 m/s'nin üzerinde olması içerdikleri kalsifikasyon, fibrozis ve skleroze alanlar ile açıklanabilir.

Çalışmamızda ortalama SW hız değeri 4.08 m/s'nin altında olan 33 tane malign lezyon bulunmuştur. YN grupta yer alan bu lezyonların 8 tanesi nadir görülen meme kanserlerindedir. Bunlar; medüller karsinom, müsinöz karsinom, tübüler karsinom, anjiosarkom, lenfoma, malign epitelyal tümör, lenfoepitelyoma benzeri tümör ve glikojenden zengin berrak hücreli tümördür. Medüller karsinomlar histopatolojik olarak sinsityal tabakalar oluşturan, geniş sitoplazmalı ve nekrozun görüldüğü kemik iliği (medülla) kıvamında yumuşak tümörlerdir (106). Bu nedenle medüller kanserlerde düşük SW hız değerleri elde edilebilir. Erken evre meme kanserlerinde, müsinöz tümörlerde, lenfomada ve inflamatuvar stroması bulunan nadir kanserlerde de düşük SW hız değerlerinin elde edildiği bildirilmiştir. İnflamatuvar stroması bulunan tümörler SWE'de uygulanan kuvvet sonucu daha kolay şekil değiştirebilmekte ve benign lezyonlar gibi davranıp YN sonuçlara neden olabilmektedir (93, 94, 96).

Meme kalınlığı ve lezyon derinliğindeki artış SW hız ölçümlerini etkilemekte ve YP ya da YN sonuçlara neden olmaktadır. Shear dalgaları US akustik dalgaları ile elde edilmektedir. Bu nedenle B- mod görüntüde düşük sinyal ile izlenen alanlarda SWE inceleme ile başarılı görüntüler elde edilemez. B- mod görüntü kalitesini etkileyen faktörler SWE kalitesini de etkiler. Lezyonun 4 cm'den derin olması ile kistik alanlar, akustik gölge ve kalsifikasyonlar içermesi SW hız ölçümlerini olumsuz etkilemektedir (94, 97, 107).

SW hız değerlerini etkileyen diğer bir faktör de lezyon boyutudur. Evans ve ark. 101 invaziv meme kanseri olgusunda SWE bulgularını değerlendirmiş ve lezyon boyutuna göre 3 grup belirlemişlerdir. Buna göre; lezyon boyutu <10 mm olan grubun ortalama elastisitesini 64±23 kPa, lezyon boyutu 10-20 mm olan grubun ortalama elastisitesini 129±66 kPa ve lezyon boyutu >20 mm olan grubun ortalama elastisitesini 156±45 kPa olarak bulmuşlardır. Gruplar arasında elastisite değerleri açısından anlamlı fark bulmuşlardır (108). Chang ve ark. hem benign hem de malign lezyon grubunda büyük boyutlu lezyonlarda daha yüksek ortalama elastisite değerleri elde etmişlerdir (94). Başka bir çalışmada ise küçük lezyon boyutunun YN'liğe, büyük lezyon boyutunun ise YP'liğe neden olduğu belirtilmiştir (107). Çalışmamızda YN gruptaki lezyonların ortalama boyutu 16.78 mm, YP gruptakilerin ise ortalama boyutu 15.84 mm bulunmuştur. YN sonuca neden olan 33 malign lezyondan 15 tanesinin boyutu 10 mm'nin altındadır. YP sonuca neden olan 42 benign lezyonun 24 tanesi 15 mm'den büyüktür. Lezyon boyutu çalışmamızdaki YP ve YN'liğin nedenlerinden biri olabilir.

Kim ve ark. 166 meme lezyonunda kantitatif SWE deęerlerini karřılařtırmıř ve YN grubun yař ortalaması (49.7 ± 11.3 yıl) ile DP grubun yař ortalaması (57.5 ± 10.6 yıl) arasında istatistiksel olarak anlamlı fark bulmuřlardır ($p=0.041$). Genç hastalarda YN'lięin daha fazla olduęunu bildirmişlerdir (107). Çalışmamızda YN grubun yař ortalaması 52.48 yıl ve DP grubun yař ortalaması 50.6 yıl bulunmuřtur. YN gruptaki 33 hastanın 17 tanesi 50 yař altındadır. Ayrıca iyi sınırlı malign lezyonların genellikle hızlı büyüyen yüksek grade'li lezyonlar olduęu, hızlı büyüme nedeniyle fazla desmoplazi oluřturamadıęı, fazla sert olmadıęı ve böylelikle YN'lięe neden olduęu belirtilmiştir. Genç yařta ortaya çıkan malign lezyonlarda YN'lięin daha fazla olmasının bir nedeni de genç yařtaki malignitelerin daha yüksek grade'li olması ile açıklanmıştır. Lezyon periferinde ekojenik halo bulunmasının YP'lięe neden olduęu bildirilmiştir. Ekojenik halo genellikle peritümöral inflamasyonun oluřturduęu peritümöral ödem ya da lenfatik invazyonun oluřturduęu lenfatik obstrüksiyon nedeniyle oluřur. Ancak fibrokistik deęişiklikler, adenozis, duktal ektazi ve mastit gibi neoplastik olmayan benign lezyonlarda da görülebilir (107).

Çalışmamızda invaziv tümör grade'i bilinen 56 olgunun 3 tanesi grade 1, 25 tanesi grade 2 ve 28 tanesi grade 3 idi. Bu grupta tümör grade'i arttıkça ortalama SW hız deęerleri de artmaktaydı. Ancak istatistiksel olarak anlamlı farklılık saptanmadı. Bu durumun grade 1 tümör sayısının az olması ile iliřkili olabileceęi düşünöldü.

Ayrıca çalışmamızda eřik deęer 4.08 m/s sınırına göre pozitif öngörü deęeri %66.4 iken negatif öngörü deęeri %74.4 olarak hesaplanmıştır. Bu sonuçlara, meme dokusunun kalınlıęı, lezyonun derinlięi, boyutu ve içerięinin (fibrozis ve kalsifikasyon, kistik komponent, kanama, nekroz, inflamatuvar stroma gibi) neden olabileceęini düşünmekteyiz. Ayrıca meme dokusunun ödemli olması SE ölçüm sonuçlarını etkileyebilmektedir (109). Bu nedenle SWE teknięinin tek başına tanıda her zaman yeterli olmadıęı, hasta öyküsü, fizik muayene ve dięer radyolojik bulguları ile bir bütün olarak deęerlendirilmesi gerektięi düşüncesindeyiz.

Çalışmamızda bazı kısıtlılıklar mevcuttur. Ölçümlerin tek merkezde yapılması, farklı merkezlerden radyologlar ile kontrol grubu olmaması, ölçüm yapılan normal parankimin lezyona uzaklıęının standardize edilememesi, SWE yönteminin kısmen kullanıcıya baęımlı olması, histopatolojik tanıların dengeli daęılmaması ve bazı histopatolojik tanıların sayısının az olması çalışmamızdaki kısıtlılıklardır.

6. SONUÇ ve ÖNERİLER

Bu çalışmanın amacı B- mod US'de saptanan meme lezyonlarının benign ve malign ayrımında kantitatif elastografinin etkinliğini arařtırmak, gruplar arasında SW hız deęerlerini karřılařtırmak ve eřik deęer belirlemektir. Benign ve malign lezyonların ortalama SW hız deęerleri arasında anlamlı fark bulundu. Ayrıca grupların ayrımında ortalama SW hız deęerleri için eřik deęer belirlendi.

SWE teknięi basit ve hızlı yapılabilen, benign ve malign lezyonların ayrımında katkı saęlayan, dięer yöntemleri tamamlayan, etkin bir görüntüleme yöntemidir. Bu açıdan SWE yönteminin klinik kullanımının yaygınlařtırılması gerektięi düşüncesindeyiz.



7. KAYNAKLAR

1. Greenlee RT, Murray T, Bolden S, Wingo PA. Cancer statistics, 2000. *CA Cancer J Clin* 50: 7-33, 2000.
2. Haydaroglu A, Dubova S, Özşaran Z. Ege üniversitesinde meme kanserleri: 3897 olgunun değerlendirilmesi. *Meme Sağlığı Dergisi* 1: 10-12, 2005.
3. Scheer I, Frischbier HJ. Breast cancer screening projects results. *Radiological Diagnosis of Breast Diseases* (Friedrich M, Sickles EA, eds). Berlin- Heidelberg, Springer. 333-347, 2000.
4. TR. Ministry of Health. Cancer Control Programme and Cancer Statistical in Turkey. Publish No: 618.
5. Tischkowitz MD, Hodgson SV, Fentiman IS. Male breast cancer: aetiology, genetics and clinical management. *Int J Clin Pract* 56(10): 750-754, 2002.
6. Roganovic D, Djilas D, Vujnovic S, Pavic D, Stojanov D. Breast MRI, digital mammography and breast tomosynthesis: comparison of three methods for early detection of breast cancer. *Bosn J Basic Med Sci.* 16;15(4): 64-68, 2015.
7. Merritt CRB. Physics of ultrasound. *Diagnostic Ultrasound* (Rumack CM, Wilson SR, Charboneau JW, eds). Second edition. St Louis, MO: CV Mosby Co 3-33, 2002.
8. Garra BS, Cespedes EI, Ophir J, Spratt SR, Zuurbier RA, Magnant CM. Elastography of breast lesions: initial clinical results. *Radiology* 202: 79-86, 1997.
9. Yerli H, Yılmaz T, Kaskatı T, Gülay H. Qualitative and semi- quantitative evaluations of solid breast lesions by sonoelastography. *J Ultrasound Med* 30: 179-186, 2011.
10. Athanasiou A, Tardivon A, Tanter M, Sigal-Zafrani B, Bercoff J, Deffieux T. Breast lesions: quantitative elastography with supersonic shear imaging- preliminary results. *Radiology* 256: 297-303, 2010.
11. Gao L, Parker KJ, Lerner RM, Levinson SF. Imaging of the elastic properties of tissue- a review. *Ultrasound Med Biol* 22: 959-977, 1996.
12. Chen EJ, Adler RS, Carson PL, Jenkins WK, O'Brien WD Jr. Ultrasound tissue displacement imaging with application to breast cancer. *Ultrasound Med Biol* 21: 1153-1162, 1995.
13. Itoh A, Ueno E, TohnoE, Kamma H, Takahashi H, Shiina T. Breast disease: clinical application of US elastography for diagnosis. *Radiology* 239: 341-350, 2006.
14. Bland KI, Romrell LJ. Congenital and acquired disturbances of breast development and growth. *The Breast: Comprehensive Management of Benign Malignant Diseases* (Bland KI, Copeland EM, eds). Philadelphia, WB Saunders 214-221, 1998.
15. Nso-Roca AP, Aguirre-Balsalobre FJ, Juste RM. Isolated unilateral amazia: an exceptional breast anomaly. *J Pediatr Adolesc Gynecol* 25: 140-147, 2012.
16. Chan W, Mathur B, Slade-Sharman D, Ramakrishnan V. Developmental breast asymmetry. *Breast J* 17: 391-398, 2011.
17. Monaghan P, Perusinghe NP, Cowen P, Gusterson BA. Peripubertal human breast development. *Anat Rec* 226: 501-508, 1990.
18. Kuhns JG, Ackermann DM. Microscopic anatomy of the breast. *Cancer of the Breast* (Donegan WL, Spratt JS, eds). Fourth edition. Philadelphia, W. B. Saunders. 16-21, 1995.
19. Spratt JS, Tabin GR. Gross anatomy of the breast. *Cancer of the Breast* (Donegan WL, Spratt JS, eds). Fourth edition. Philadelphia, London. W. B. Saunders 22-42, 1995.
20. Kalaycı G, Acarlı K, Demirkol K, Ertekin C. Meme anatomisi ve gelişmesi. *Genel cerrahi cilt 1*. İstanbul, Nobel 537-542, 2002.

21. Cooper sir AP. The anatomy and disease of the breast. Philedelphia, Lea and Blanchard, 1999.
22. Haagensen CD. Physicians role in detection and diagnosis of breast disease. Disease of the Breast (Haagensen CD, ed). Third edition. Philedelphia, London, W. B. Saunders 516-576, 1986.
23. Osborne MP. Breast development and anatomy. Breast Disease (Harris JR, Hellemen S, Henderson IC, Kinve DW, eds). Second edition. Philedelphia, J. B. Lippincott 1-13, 1991.
24. Haagensen CD. Anatomy of the mammary glands. Diseaes of the Breast (Haagensen CD, ed). Third edition. London, Saunders Co 1-46, 1986.
25. Halsell JT, Smith JR, Bentlage CR, Park OK, Humphreys JW Jr. Lymphatic drainage of the breast demonstrated by vital dye staining and radiography. Ann Surg 162: 221-226, 1963.
26. Hultbarn KA, Lorsen KG, Raghault I. The lymph drainage from the breast to axillary and parasternal lymph nodes studied with the aid of colloidal Au 198. Acta Radiologica (Stockholm) 43: 52-54, 1955.
27. Sabel MS. Anatomy and Physiology of the Breast. Essential of Breast Surgery. Mosby, Elsevier, 2009.
28. Miller MRG, Kasahara M. Cutaneous innervation of the human breasts. Anat Rec 135: 153-167, 1959.
29. Sutton D. Textbook of Radiology and Imaging: in the Breast. Michael JM. Seventh Edition 1451-1488, 2002.
30. Stavros AT. Breast Ultrasound. Philadelphia, Lippincott Williams, Wilkins, 2004.
31. Rumack CM, Wilson SR, Charboneau JW, Johnson JAM. Diagnostic Ultrasound. Third Edition 795-847, 2005.
32. Berg WA, Campassi CI, Ioffe OB. Cystic lesions of the breast: sonographic pathologic correlation. Radiology 227:183-191, 2003.
33. Venta LA, Kim JP, Pelloski CE, Morrow M. Management of complex breast cysts. Am J Roentgenol 173: 1331-1336, 1999.
34. Saydam S (çev.). Meme kitleleri. Terzi C (çeviri editorü). Probleme dayalı öğrenim yaklaşımıyla temel cerrahi bilimler. 1'inci Baskı. İzmir, Dokuz Eylül Yayınları. 347-363, 2002.
35. Stavros AT, Thickman D, Rapp CL, Dennis MA, Parker SH, Sisney GA. Solid breast nodules: use of sonography to distinguish between benign and malignant lesions. Radiology 196: 123-134, 1995.
36. Murillo OB, Botello HD, Ramirez MC, Reynaga GFJ. Benign breast diseases: clinical, radiological and pathological correlation. Ginecol Obstet Mex 70: 613-618, 2002.
37. Rainwater LW, Martin JK, Gaffey TA. Angiosarcoma of the breast. Arch Surg 121: 669-671, 1986.
38. Howlett DC, Mason CH, Biswas S, Sangle PD, Rubin G, Allan M. Adenomyoepithelioma of the breast: spectrum of disease with associated imaging and pathology. Am J Roentgenol 180(3): 799-803, 2003.
39. Balan P, Turnbull LW. Dynamic contrast enhanced magnetic resonance imaging and magnetic resonance spectroscopy in diabetic mastopathy. Breast 14: 68-70, 2005.
40. Sandison AT. An autopsy study of the adult human breast: with special reference to proliferative epithelial changes of importance in the pathology of the breast. Bethesda, MD, National Cancer Institute Monograph, 1962.
41. Kodlin D. Chronic Mastopathy and breast cancer: a follow-up study. Cancer 39: 260-265, 1977.

42. Lagios MD, Page D. In situ carcinomas of the breast: ductal carcinoma in situ, Paget's disease, lobular carcinoma in situ. *The Breast: Comprehensive Management of Benign Malignant Diseases* (Bland KI, Copeland EM, eds). Philadelphia:WB Saunders 261-266, 1998.
43. Adamovich TL, Simmons RM: Ductal carcinoma in situ with microinvasion. *Am j Surg* 186: 112-119, 2003.
44. Fisher B, Redmond C, Fisher ER, and participating NSABP investigators. The contribution of recent NSABP clinical trials of primary breast cancer therapy to aid understand of tumor biology: an overview of findings. *Cancer* 46: 1009-1120, 1980.
45. Szabo BK, Apselin P, Wiberg MK, Tot T, Bone B. Invasive breast cancer: correlation of dynamic MRG features with prognostic factors. *Eur Radiol* 13: 2425-2435, 2003.
46. Berg JW, Hutter RVP. Breast cancer. *Cancer* 75: 257-267, 1995.
47. Cocquyt V, Van Belle S. Lobular carcinoma in situ and invasive lobular cancer of the breast. *Curr Opin Obstet Gynecol* 17: 55-60, 2005.
48. Frei KA, Bonel HM, Pelte MF, Hylton NM, Kinkel K. Paget disease of the breast: findings at magnetic resonance imaging and histopathologic correlation. *Invest Radiol* 40: 363-367, 2005.
49. Eisinger F. Mutations at BRCA1: the medullary breast carcinoma revisited. *Cancer Res* 58: 1588-1599, 1998.
50. Meyer JE, Amin E, Lindfors KK, Lipman JC, Stomper PC, Genest D. Medullary carcinoma of the breast: mammographic and US appearance. *Radiology* 170: 79-82, 1989.
51. Puglisi F, Zuiani C, Bazzocchi M. Role of mammography, ultrasound and large core biopsy in the diagnostic evaluation of papillary breast lesions. *Oncology* 65: 311-315, 2003.
52. McDivitt RW, Boyce W, Gercell D. Tubular carcinoma of the breast: clinical and pathological observations concerning 135 cases. *Am J Surg Pathol* 6: 401-411, 1982.
53. Karan B, Pourbagher A, Bolat FA. Unusual malignant breast lesions: imaging-pathological correlations. *Diagn Interv Radiol* 18: 270-276, 2012.
54. Harvey JA. Unusual breast cancers: useful clues to expanding the differential diagnosis. *Radiology* 242(3): 683-694, 2007.
55. Donegan WL. Staging and primary treatment. *Cancer of the Breast* (Donegan WL, Spratt JS, eds). Forth edition. Philadelphia, W. B. Saunders. 375-442, 1995.
56. Fleming ID. For the American Joint Commission on Cancer, AJCC. *Cancer staging manual* (Cooper JS, Henson DE, eds). Fifth edition. Philadelphia, Lippincott-Raven. 45-49, 1997.
57. Sener SF, Lee LH. Staging of breast cancer. *Advanced Therapy of Breast Disease* (Singletary SE, Robb GL, eds). Philadelphia, BC Decker Inc. 113-119, 2000.
58. Oyar O, Gülsoy UK. *Tıbbi Görüntüleme Fiziği*. Ankara, Tisamat Basım, 2003.
59. Tuncel, E. *Klinik Radyoloji*. Ankara, Nobel ve Güneş Tıp Kitabevi, 2008.
60. Heywang-Köbrunner SH, Dershaw DD, Schreer I. *Diagnostic breast imaging*. Second edition. Stuttgart, New York, Thieme, 2001.
61. Feig SA. How reliable is the evidence for screening mammography? recent results *Cancer Res* 163: 129-139, 2003.
62. American College of Radiology: Standards for the performance of diagnostic mammography and problem solving breast evaluation (Adopted by the ACR Council 1994). In: *ACR Digest of Official Actions*. Reston, VA, American College of Radiology, 1994.

63. Smith RA, Cokkinides V, Eyre HJ. American Cancer Society guidelines for the early detection of cancer, 2004. *CA Cancer J Clin* 54: 41-52, 2004.
64. Fletcher SW, Elmore JG. Mammographic screening for breast cancer. *N Engl J Med* 348: 1672-1680, 2003.
65. Soares D, Johnson P. Breast imaging update. *West Indian Med J* 56(4): 351-355, 2007.
66. Tailler R. The role of Tc 99m sestamibi and other conventional radiopharmaceuticals in breast cancer diagnosis. *Semin Nucl Med* 29: 16-40, 1999.
67. Cutrone JA, Khalkhali I, Yospur LS. Tc.99m Sestamibi scintymammography for the evaluation of breast masses in patients with radiographically dense breasts. *Breast J* 5: 383-388, 1999.
68. Poplack SP, Tosteson AN, Groove MR, Wells WA, Carpney PA. Mammography in 53,803 women from the New Hampshire mammography network. *Radiology* 217: 832-840, 2002.
69. Zonderland HM, Coerkamp EG, Van de Vijver M, Van Voorthuisen AE. Diagnosis of breast cancer: contribution of US as an adjunct to mammography. *Radiology* 213: 413-422, 1999.
70. Stavros AT, Thickman D, Rapp CL, Dennis MA, Parker SH, Sisney GA. Solid breast nodules: use of sonography to distinguish between benign and malignant lesions. *Radiology* 196: 123-134, 1995.
71. Spinazzi A. Emerging clinical applications for contrast-enhanced ultrasonography. *Eur Radiol* 11: 7-17, 2001.
72. Yılmaz, MH. Meme Kanserinde Radyolojik Tanı ve Değerlendirme, İ.Ü. Cerrahpaşa Tıp Fakültesi Sürekli Tıp Eğitimi Etkinlikleri, Meme Kanseri Sempozyum Dizisi No:54, Aralık 27-30, 2006.
73. Saslow D, Boetes C, Burke W. American Cancer Society guidelines for breast screening with MRG as an adjunct to mammography. *Cancer Journal for Clinicians* 57: 75-89, 2007.
74. Warner E, Plewes DB, Hill KA, Causer PA, Zubovits JT, Jong RA. Surveillance of BRCA1 and BRCA2 mutation carriers with magnetic resonance imaging, ultrasound, mammography, and clinical breast examination. *JAMA* 292: 1317-1325, 2004.
75. Lehman CD, Isaacs C, Schnall MD, Pisano ED, Ascher SM, Weatherall PT. Cancer yield of mammography, MRG, and US in high- risk women: prospective multi-institution breast cancer screening study. *Radiology* 244: 381-388, 2007.
76. Basset LW, Shiroishi M. Breast imaging; magnetic resonance imaging. *The Breast: Comprehensive Management of Benign Malignant Diseases* (Bland KI, Copeland EM, eds). Third edition. Philadelphia, WB Saunders. 652-662, 2004.
77. Brem RF, Rapelyea JA, Zisman G, Mohtashemi K, Raub J, Teal CB, Majewski S, and Welch BL. Occult breast cancer: scintimammography with high-resolution breast specific gamma camera in women at high risk for breast cancer. *Radiology* 237: 274-280, 2005.
78. Slawson SH, Johnson BA. Ductography: how to and what if? *Radiographics* 21: 133-150, 2001.
79. Burak Z, Argon M, Memiş A. Evaluation of palpable masses with Tc99m MIBI: a comparative study with mammography and ultrasonography. *Nucl Med Comm* 15: 604-612, 1994.
80. Garra BS. Imaging and estimation of tissue elasticity by ultrasound. *Ultrasound J* 23(4): 255-268, 2007.

81. Lee SH, Chang JM, Cho N, and Korean Breast Elastography Study Group. Practice guideline for the performance of breast ultrasound elastography. *Ultrasonography* 33(1): 3-10, 2014.
82. Krouskop TA, Dougherty DR, Vinson FS. A pulsed Doppler ultrasonic system for making noninvasive measurements of the mechanical properties of soft tissue. *J Rehabil Res Dev* 24(2): 1-8, 1987.
83. Bamber J, Cosgrove D, Dietrich CF, Fromageau J, Bojunga J, Calliada F. EFSUMB guidelines and recommendations on the clinical use of ultrasound elastography. Part 1: Basic principles and technology. *Ultraschall Med* 34(2): 169-184, 2013.
84. Onur MR, Poyraz AK, Ucak EE, Bozgeyik Z, Özeran IH, Ogur E. Semiquantitative strain elastography of liver masses. *J Ultrasound Med* 31(7): 1061-1067, 2012.
85. Ozkan F, Yavuz YC, Inci MF, Altunoluk B, Ozcan N, Yuksel M. Interobserver variability of ultrasound elastography in transplant kidneys: correlations with clinical Doppler parameters. *Ultrasound Med Biol* 39(1): 4-9, 2013.
86. Havre RF, Elde E, Gilja OH, Odegaard S, Eide GE, Matre K. Freehand real-time elastography: impact of scanning parameters on image quality and in vitro intra- and interobserver validations. *Ultrasound Med Biol* 34(10): 1638-1650, 2008.
87. Doyley MM, Bamber JC, Fuechsel F, Bush NL. A freehand elastographic imaging approach for clinical breast imaging: system development and performance evaluation. *Ultrasound Med Biol* 27(10): 1347-1357, 2001.
88. Cosgrove D, Piscaglia F, Bamber J, Bojunga J, Correas JM, Gilja OH. EFSUMB guidelines and recommendations on the clinical use of ultrasound elastography. Part 2: Clinical applications. *Ultraschall Med* 34(3): 238-253, 2013.
89. Nightingale K, McAleavey S, Trahey G. Shear- wave generation using acoustic radiation force: in vivo and ex vivo results. *Ultrasound Med Biol* 29(12): 1715-1523, 2003.
90. Balleyguier C, Canale S, Hassen BW, Vielh P, Bayou EH, Mathieu MC. Breast elasticity: principles, technique, results: an update and overview of commercially available software. *Eur J of Rad* 82: 427-434, 2013.
91. Wojcinski S, Brandhorst K, Sadigh G, Hillemanns P, Degenhardt F. Acoustic radiation force impulse imaging with Virtual Touch™ tissue quantification: mean shear wave velocity of malignant and benign breast masses. *International Journal of Women's Health* 5: 619-627, 2013.
92. Ferraioli G, Tinelli C, Zicchetti M, Above E, Poma G, Di Gregorio M. Reproducibility of real- time shear wave elastography in the evaluation of liver elasticity. *Eur J Radiol* 81(11): 3102-3106, 2012.
93. Barr RG, Zhang Z. Shear- wave elastography of the breast: value of a quality measure and comparison with strain elastography. *Radiology* 275(1): 45-53, 2015.
94. Chang JM, Moon WK, Cho N. Clinical application of shear wave elastography (SWE) in the diagnosis of benign and malignant diseases. *Breast Cancer Res Tret* 129: 89-97, 2011.
95. Berg WA, Cosgrove DO, Doré CJ, Schafer FK, and BE1 investigators. Shear- wave elastography improves the specificity of breast US: the BE1 multinational study of 939 masses. *Radiology* 262(2): 435-449, 2012.
96. Ianculescu V, Ciolovan LM, Dunant A, Vielh P, Mazouni C, Delalogue S, Dromain C, Blidaru A, Balleyguier C. Added value of Virtual Touch IQ shear wave elastography in the ultrasound assessment of breast lesions. *Eur J Radiol* 83(5): 773-777, 2014.
97. Barr RG. Sonographic breast elastography. *J Ultrasound Med* 31: 773-783, 2012.

98. Zhao LQ, Ruan LT, Zhang H, Yin MY, Duan XS. Diagnosis of solid breast lesions by elastography 5-point score and strain ratio method. *Eur J Radiol* 81(11): 3245-3249, 2012.
99. Gaziođlu D, Büyükaşık O, Hasdemir A. BIRADS 3 ve 4 meme lezyonlarına yaklaşım: Hangi olgulara biyopsi yapılmalı? *İnönü Üniversitesi Tıp Fakültesi Dergisi* 16: 19-24, 2009.
100. Rizzatto G. Real-time elastography of the breast in clinical practice- The Italian experience. *Medix Hitachi Suppl* 1: 12-15, 2007.
101. Erdoğan S. Meme kitlelerinin değerlendirilmesinde nükleer tıp yaklaşımı. *Cerrahpaşa J Med* 34: 219-225, 2003.
102. Yamamoto A, Fukushima H, Okamura R, Nakamura Y, Morimoto T, Urata Y, Mukaihara S, Hayakawa K. Dynamic helical CT mammography of breast cancer. *Radiat Med* 24(1): 35-40, 2006.
103. Olgun DÇ, Korkmazer B, Kılıç F, Dikici AS, Velidedođle M, Aydođan F, Kantarcı F, Yılmaz MH. Use of shear wave elastography to differentiate benign and malignant breast lesions. *Diagn Interv Radiol* 20(3): 239-244, 2014.
104. Tozaki M, Fukuma E. Pattern classification of shear wave elastography images for differential diagnosis between benign and malignant solid breast masses. *Acta Radiologica* 52: 1069-1075, 2011.
105. Lee SH, Cho N, Chang JM, Koo HR, Kim JY, Kim WH, Bae MS, Yi A, Moon WK. Two- view versus single- view shear- wave elastography: comparison of observer performance in differentiating benign from malignant breast masses. *Radiology* 270(2): 344-353, 2014.
106. Mori M, Tsunoda H, Kawauchi N. Elastographic evaluation of mucinous carcinoma of the breast. *Breast Cancer* 19: 60-63, 2012.
107. Kim MY, Choi N, Yang JH, Yoo YB, Park KS. False positive or negative results of shear- wave elastography in differentiating benign from malignant breast masses: analysis of clinical and ultrasonographic characteristics. *Acta Radiologica* 56(10): 1152-1162, 2015.
108. Evans A, Whelehan P, Thomson K, McLean D, Brauer K, Purdie C, Baker L, Jordan L, Rauchhaus P, Thompson A. Invasive breast cancer: Relationship between shear-wave elastographic findings and histologic prognostic factors. *Radiology* 263(3): 673-677, 2012.
109. Gheonea IA, Stoica Z, Bondari S. Differential diagnosis of breast lesions using ultrasound elastography. *Indian J Radiol Imaging* 21(4): 301-305, 2011.