



BAŞKENT ÜNİVERSİTESİ

TIP FAKÜLTESİ

Radyoloji Anabilim Dalı

**METASTATİK BEYİN TÜMÖRLERİNDE DİFFÜZYON MR
GÖRÜNTÜLEME BULGULARI**

UZMANLIK TEZİ

Araştırma Görevlisi Dr. Özge ÖZTÜRK

ANKARA, 2016



BAŞKENT ÜNİVERSİTESİ
TIP FAKÜLTESİ

Radyoloji Anabilim Dalı

METASTATİK BEYİN TÜMÖRLERİNDE DİFFÜZYON MR
GÖRÜNTÜLEME BULGULARI

UZMANLIK TEZİ

Araştırma Görevlisi Dr. ÖZGE ÖZTÜRK

Tez Danışmanı: Prof. Dr. Tülin YILDIRIM

ANKARA, 2016

TEŞEKKÜR

Uzmanlık eğitimimi tamamladığım üniversitemizin kurucu rektörü

Sn. Prof. Dr. Mehmet Haberal' a,

Rektörümüz **Sn. Prof. Dr. Ali Haberal'a**

Başkent Üniversitesi Radyoloji Anabilim Dalı Başkanı **Sn. Prof. Dr. Ahmet Muhteşem Ağildere' ye,**

Öğretim Üyelerimiz

Sn. Prof. Dr. Emin Alp Niron' a,

Sn. Prof. Dr. Mehmet Coşkun'a,

Sn. Prof. Dr. Fatih Boyvat' a,

Sn. Prof. Dr. Cüneyt Aytekin' e,

Sn. Prof. Dr. Nihal Uslu' ya,

Sn. Prof. Dr. Fuldem Yıldırım Dönmez' a,

Sn. Doç. Dr. Umut Özzer' e,

Sn. Doç. Dr. Koray Hekimoğlu' na,

Sn. Yrd. Doç. Dr. Ali Harman' a,

Sn. Öğr. Gör. Uzm. Dr. Feride Kural' a,

Sn. Öğr. Gör. Uzm. Dr. Kemal Murat Haberal' a,

Sn. Öğr. Gör. Uzm. Dr. Hale Turnaoglu' na

Sn. Öğr. Gör. Uzm. Dr. Şehnaz Tezcan Çetiner' e

Sn. Öğr. Gör. Uzm. Dr. Funda Ulu Öztürk'e

Tez danışmanım **Sn. Prof. Dr. Tülin Yıldırım' a,**

Birlikte çalıştığım **araştırma görevlilerine**, radyoloji bölümü çalışanlarına ve her zaman yanımda olan *annem, babam, kardeşlerime, çok sevgili eşim ve canım oğluma* çok teşekkür ederim.

Ayrıca tez hazırlığı süresinde yardımlarını esirgemeyen Sn. Nevzat Özkan'a da teşekkürlerimi sunarım.

ÖZET

Günümüzde kanser insidansı giderek artmaktadır. Hastaların prognozunu belirleyen birçok faktör olmakla beraber, intrakranial metastazlar en önemli prognostik faktörlerden biridir. Erişkin hastalarda, metastatik intrakranial tümörler primer beyin tümörlerine oranla 10 kat daha sık izlenmektedir. Metastatik tümörler orjin aldıkları dokuların özelliklerini yansıtmaktadır. Bu çalışmanın amacı; kanserli olgularda solid beyin metastazlarının primer malignite tanılarına göre gruplandırılarak difüzyon ağırlıklı görüntüler (DAG) ile değerlendirilmesi, kantitatif olarak saptanmış difüzyon katsayısı (ADC) değerlerinin, karşı taraf normal beyaz cevher ADC'si ölçülerek hesaplanan ADC oranı ve T2 ağırlıklı (T2A) görüntülerdeki sinyal intensitesinin (SI)'nin karşılaştırılması ile DAG'ın beyin metastazlarının değerlendirilmesinde rutin manyetik rezonans görüntüleme (MRG) tetkikine katkılarını belirlemektir.

Retrospektif olarak yapılan bu çalışmada, Ocak 2011 – Mayıs 2016 tarihleri arasında Başkent Üniversitesi Tıp Fakültesi Ankara Hastanesi ile Başkent Üniversitesi Adana Uygulama ve Araştırma Hastanesine başvuran, primer malignite öyküsü olan veya başvuru esnasında malignite tanısı almamış olup santral sinir sistemi ile ilgili şikayetleri nedeniyle beyin MRG çekilen ve metastaz saptanan, 172'si erkek, 127'si kadın 299 hasta dahil edilmiştir. Hastalar, primer malignitelere göre gruplandırıldı. 1,5 Tesla (T) cihaz ile alınan DAG'da ADC haritaları ve T2A serilerde metastatik lezyonun en çok kontrast tutan solid kesiminden ortalama ADC değeri (mADC), bu değer karşı taraf normal beyaz cevher ADC'sine oranı ile hesaplanan ADC oranı (rADC) ve T2A'daki ortalama SI (mT2) değerleri ölçüldü. Ölçümler deneyimli bir radyolog tarafından yapıldı. Hastaların büyük bir kesiminin lezyonu akciğer karsinomu metastazı olduğu için, elde edilen veriler bu grupta ayrı olarak da analiz edildi.

Ortalama mADC değerleri primer tanı grupları arasında karşılaştırıldığında küçük hücreli akciğer karsinomu (KHAK) ortalama mADC değerinin, küçük hücre dışı akciğer karsinomu (KHDAK), meme karsinomu ve renal hücreli karsinom (RHK) ortalama mADC değerinden daha düşük olduğu gösterildi. Ayrıca, rADC değeri KHAK'de, KHDAK'ye göre anlamlı olarak daha düşük ($p<0,01$) olup diğer tanı grupları rADC değerleri arasında anlamlı istatistiksel ilişki saptanmadı. Tüm metastazların ortalama mADC değeri benzer çalışmalardan daha düşük olarak izlendi. Primer malignite tanı grupları ile intrakranial

metastatik lezyon sayısı arasında anlamlı ilişki saptanmadı. mADC değeri ve mT2 değeri lezyon sayısına göre değişkenlik göstermezken rADC değeri multipl lezyonu olanlarda daha düşük olarak saptandı. Akciğer karsinomu subtiplerine göre yapılan analizlerde KHAK mADC değerinin akciğer adenokarsinomu ve skuamöz hücreli karsinom (SHK)'dan, KHAK rADC değerinin ise akciğer adenokarsinomundan daha düşük olduğu belirlendi. Diğer değişkenlerin gruplar arasında farklılık göstermediği belirlendi. Ölçüm yapılan parametrelerin birbirleriyle ilişkisi analiz edildiğinde mADC-mT2 arasında ve rADC –mT2 arasında pozitif korelasyon olup, rADC –mT2 arasındaki ilişki daha zayıf olarak bulundu ($p<0,05$).

Sonuç olarak intrakranial metastazların difüzyon MRG bulgularının incelendiği çalışmamızda, lezyonların ADC özelliklerinin primer malignite tanılarına göre değişkenlik gösterdiği saptanmıştır. Non-invaziv olması, kolay ve kısa sürede uygulanması ve kantitatif ölçümlere olanak vermesi nedeniyle DAG'ın intrakranial metastatik lezyonların ayırıcı tanısında, takibinde, tedaviye yanıtında, konvansiyonel MRG'ye eklenmesinin gerekli olduğu sonucuna varılmıştır.

Anahtar kelimeler: Beyin metastazı, Difüzyon Ağırlıklı Görüntüleme, Görünürdeki Difüzyon Katsayısı (ADC), ADC oranı, Manyetik Rezonans Görüntüleme

ABSTRACT

Cancer incidence is increasing day after day. There is so many prognostic factors for cancer patients but intracranial metastasis is one of the most important prognostic factor for quality of life. For adult patients, metastatic intracranial tumors seen 10 times more common than primary brain tumors. Metastatic tumors reflect the characteristics of primer tumor. The aim of this study, to compare quantitative apparent diffusion coefficient (ADC) values, signal intensity (SI) at T2 sequence and ADC ratio between calculated the counterpart of normal white matter ADC value and solid brain metastases which grouped primary malignancy diagnosis and also to determine the contribution of the diffusion MRI on routine magnetic resonance imaging (MRI) in the evaluation of brain metastases.

This retrospective study, included 172 male, 127 women, total 299 patients who were applicant to Ankara Baskent University Hospital and Baskent University Adana Teaching and Research Hospital between January 2011 - May 2016. Patients choosed from a variety of clinical, primary malignancy with brain metastasis or first diagnosis applicant with complaints about the central nervous system, brain MRI taken and metastasis identified. The patients were classified according to their primary cancer. We measured mean ADC values (mADC), mean SI at T2 weighted sequences (mT2) and ADC ratio (rADC) that calculated mADC ratio the counterparty normal white matter's ADC value from the solid part of tumor which show the most contrast enhancement by using 1,5 Tesla (T) magnetic resonance (MR) scanner. The measurements were made by an experienced radiologist. ADC and T2 SI values of lung carcinoma were analyzed also because of the patients with metastatic carcinoma of the lung were a large portion of our patients.

When compared between the groups of patients mADC average values of primary; small cell lung carcinoma (SCLC) mADC average value was shown to be lower than non-small cell lung carcinoma (NSCLC), breast carcinoma and renal cell carcinoma (RCC). In addition, the ADC rate that rADC value in SCLC was significantly lower than NSCLC ($p < 0.01$) and no significant statistical relationship between the value of other diagnostic groups rADC. mADC average value of all metastases were observed to be lower than those of similar studies. There is no significant relationship between primary malignancy diagnosis and the number of intracranial metastatic lesions were not detected. When there was no relationship the number of lesions with mT2 and mADC value, rADC value was

lower in patients with multiple lesions. Analysis conducted by the subtypes of lung carcinoma, SCLC's mADC value was lower than the value of lung adenocarcinoma and squamous cell carcinoma (SCC) and SCLC's rADC value was lower than the value of adenocarcinoma's. It was determined that no significant differences among groups of other variables. When the measurement of parameters analyzed the relationship between each other mADC-mT2 and rADC -mT2 has a positive correlation, but correlation between rADC -mT2 is weaker than mADC-mT2 ($p < 0.05$).

In conclusion, diffusion MRI findings of intracranial metastases, ADC features vary for primary malignancy diagnosis in our study. Because of applying in short time, be a non-invasive method, easy way and allows the quantitative measurement, DWI should be added conventional MRI for differential diagnosis of intracranial metastatic lesions for follow-up and response to treatment.

Key words: Apparent Diffusion Coefficient (ADC), ADC ratio, Brain metastases, Diffusion Weighted Imaging (DWI), Magnetic Resonance Imaging (MRI)

İÇİNDEKİLER

TEŞEKKÜR.....	i
ÖZET.....	ii
ABSTRACT	iv
İÇİNDEKİLER.....	vi
KISALTMALAR VE SİMGELER DİZİNİ.....	vii
RESİMLER DİZİNİ.....	x
GRAFİKLER DİZİNİ.....	xi
TABLOLAR DİZİNİ.....	xii
1. GİRİŞ VE AMAÇ	1
2. GENEL BİLGİLER	4
2.1. İntrakranial Metastazların Tanımı	4
2.1.1. Epidemiyoloji	4
2.1.2. Fiziopatoloji.....	6
2.1.3. Kanser ve Metastaz Gelişimi.....	7
2.2. Görüntüleme Özellikleri	15
2.3. Difüzyon Ağırlıklı Görüntüleme	20
2.3.1. Tarihçesi	20
2.3.2. Difüzyon Ağırlıklı Mr Görüntüleme Tekniği.....	21
2.4. İntrakranial Metastazların Kliniği	27
2.4.1. Tanı.....	27
2.4.2. Semptom ve Bulgular	28
2.4.3. Tedavi.....	29
3. GEREÇ VE YÖNTEM	33
3.1. Hasta Seçimi	33
3.2. MRG Çekimi	33
3.3. İstatistiksel Yöntemler	40
4. BULGULAR	41
4.1. Demografik Bilgiler.....	41
4.2. Manyetik Rezonans Görüntüleme Bulguları	43
5. TARTIŞMA.....	52
6. SONUÇ	67
7. KAYNAKLAR.....	68

KISALTMALAR VE SİMGELER DİZİNİ

ADC	Apperent Diffusion Coefficient
ATC	ADC Transition Coefficient
BOS	Beyin Omurilik Sıvısı
BT	Bilgisayarlı Tomografi
CBF	Cerebral Blood Flow
CBV	Cerebral Blood Volume
CNR	Contrast Noise Ratio
CP	Planar Anisotropy Coefficients
CL	Linear Anisotropy Coefficients
CSF	Koloni Stimüle Edici Faktör
DAG	Difüzyon Ağırlıklı Görüntüleme
DSC MR	Dinamik Duyarlılık Kontrast MR
DTG	Difüzyon Tensör Görüntüleme
EPI	Ekoplanar İnceleme
EGF	Epidermal Büyüme Faktörü
FA	Fraksiyonel Anizotropi
FGF	Fibroblast Büyüme Faktörü
FLAIR	Fluid attenuated inversion recovery
FOV	Field of view
Glu	Glutamat
Gln	Glutamin
GRE	Gradient Eko
GF	Büyüme Faktörü
GFR	Büyüme Faktör Reseptörü
HIF-1	Hipoksi ile indüklenen Transkripsiyon Faktörü-1

IL-2	İnterlökin-2
IVKM	İntravenöz Kontrast Madde
mADC	mean ADC – ortalama ADC
mI	Miyoinozitol
mT2	mean T2 – ortalama T2
MD	Mean Diffusivity
MR	Manyetik Rezonans
MRG	Manyetik Rezonans Görüntüleme
MRS	Manyetik Rezonans Spektroskopi
MTT	Mean Transit Time
nADC	normalize ADC
NO	Nitrik Oksit
ppm	parts per milion
PDGF	Trombosit Kökenli Büyüme Faktörü
rADC	ADC oranı
RF	Radyofrekans
ROI	Region of Interest
SE	Spin Eko
SF/HGF	Scatter Faktör / Hepatosit Büyüme Faktörü
SI	Sinyal İntensitesi
SRC	Sterotaktik Radyocerrahi
SPSS	Statistical Package for the Social Sciences
SSS	Santral sinir sistemi
T	Tesla
TGF- α	Transforme Edici Büyüme Faktörü- α
TGF- β	Transforme Edici Büyüme Faktörü- β

TNF	Tümör Nekroz Faktörü
T1A	T1 Ağırlıklı
T 2A	T2 Ağırlıklı
VEGF	Vasküler Endotelyal Büyüme Faktörü
VPF	Vasküler Geçirgenlik Faktörü
D	Difüzyon katsayısı
E	Eigen
G	Uygulanan gradientin amplitüdü
δ	Uygulanan gradientin süresi
Δ	Gradientler arasındaki süre
γ	Girmanyetik oran
b	Difüzyon ağırlık faktörü
Acq	Sinyal alım bloğu
Exp	Ekspansiyel

RESİMLER DİZİNİ

Resim 1. Karsinogenezin oluşumu (40)	8
Resim 2. İzotropik ve anizotropik difüzyon.....	22
Resim 3. Difüzyon ağırlıklı görüntüleme de sinyal oluşumu (89).....	22
Resim 4. Difüzyon görüntüleme de proton hareketleri(6)	25
Resim 5. IVKM sonrası T1 ağırlıklı seansta metastatik lezyonun en çok kontrast tutan kesiminden (A) T2 ağırlıklı serilerden yapılan mT2 (B), ADC haritalarından yapılan mADC (C) ve karşı taraf normal görünen beyaz cevherden alınan ADC (D) ölçümleri	35
Resim 6. IVKM sonrası T1 ağırlıklı seansta metastatik lezyonun en çok kontrast tutan kesiminden (A) T2 ağırlıklı serilerden yapılan mT2 (B), ADC haritalarından yapılan mADC (C) ve karşı taraf normal görünen beyaz cevherden alınan ADC (D) ölçümleri	36
Resim 7. IVKM sonrası T1 ağırlıklı seansta metastatik lezyonun en çok kontrast tutan kesiminden (A) T2 ağırlıklı serilerden yapılan mT2 (B), ADC haritalarından yapılan mADC (C) ve karşı taraf normal görünen beyaz cevherden alınan ADC (D) ölçümleri	37
Resim 8. IVKM sonrası T1 ağırlıklı seansta metastatik lezyonun en çok kontrast tutan kesiminden (A) T2 ağırlıklı serilerden yapılan mT2 (B), ADC haritalarından yapılan mADC (C) ve karşı taraf normal görünen beyaz cevherden alınan ADC (D) ölçümleri	38
Resim 9. IVKM sonrası T1 ağırlıklı seansta metastatik lezyonun en çok kontrast tutan kesiminden (A) T2 ağırlıklı serilerden yapılan mT2 (B), ADC haritalarından yapılan mADC (C) ve karşı taraf normal görünen beyaz cevherden alınan ADC (D) ölçümleri	39

GRAFİKLER DİZİNİ

Grafik 1. Primer tanı gruplarına göre yaş dağılımı.....	44
Grafik 2. Primer tanı gruplarına göre mADC değerinin dağılımı	45
Grafik 3. Primer tanı gruplarına göre rADC değerinin dağılımı	46
Grafik 4. Akciğer karsinomu subtiplerinde mADC değeri dağılımı	48
Grafik 5. Akciğer karsinomu subtiplerinde rADC değerlerinin dağılımı.....	49
Grafik 6. mADC değeri ve mT2 arasındaki ilişki	50
Grafik 7. rADC değeri ve mT2 arasındaki ilişki	51
Grafik 8. Zakaria ve arkadaşlarının çalışması (136) ve bizim çalışmamızdaki primer tanı gruplarına göre mADC dağılım grafiklerinin karşılaştırılması	59



TABLÖLAR DİZİNİ

Tablo 1. Çalışmaya alınan hastaların (n=299) klinik ve demografik verileri	42
Tablo 2. Akciğer karsinomu olan hastaların subtiplere göre dağılımı	42
Tablo 3. Primer tanı gruplarında ortalama yaş, mADC, rADC, mT2 değerleri	43
Tablo 4. İntrakranial lezyon sayısının multipl veya tek olduğu gruplarda ortalama yaş, mADC, rADC ve mT2 değerleri	47
Tablo 5. Akciğer Karsinomu olan hastalarda subtiplere göre yapılan gruplandırmada ortalama yaş, mADC, rADC ve mT2 değerleri	47
Tablo 6. Literatürde ve bizim çalışmamızda belirtilen intrakranial metastazların mADC ve min ADC değerleri ile çalışmalara dahil edilen hasta sayıları	64



1. GİRİŞ VE AMAÇ

Kanser hastalıklarında, beyin metastazı sıklıkla karşılaşılan bir durum olup %20-40 oranında gözlenmektedir. Erişkinde beyin metastazları en sık rastlanan intrakranial tümörlerdir ve primer beyin tümörlerine göre sıklığı on kat daha fazladır (1). Sistemik ve lokal tedavilerdeki gelişmeler sonucu kanser hastalarında sağkalımın uzaması nedeniyle intrakranial metastazların görülme sıklığı artmıştır (2). Amerika Birleşik Devletleri'nde her yıl 170 bin yeni intrakranial metastaz vakası tespit edilmektedir (3). İntrakranial metastazların kanser hastalarındaki morbitide ve mortalitenin en önemli kaynağı olduğunu ilk defa 1898 yılında Bucholz tanımlamıştır (4). Yetişkinlerde, beyin metastazları sıklıkla akciğerin primer tümörleri (%40-50), meme karsinomu (%15-%25), malign melanom (%5-%20), renal ve gastrointestinal sistem karsinomlarından (%4-%6) kaynaklanır. En sık semptomlar baş ağrısı, nöbet, ensefalopati, ataksi, duyu ve motor kayıplardır (5).

Metastatik beyin tümörlerinde tanı amacı ile bilgisayarlı beyin tomografisi (BBT), magnetik rezonans görüntüleme (MRG) ve pozitron emission tomografi (PET) kullanılmaktadır. Kontrastlı MRG en değerli tanı yöntemidir. DAG, Dinamik Duyarlılık Kontrast MRG (DSC MRG), Difüzyon Tensör Görüntüleme (DTG), MR Spektroskopi (MRS), perfüzyon MRG, fonksiyonel MRG gibi tanı, takip, tedaviye yanıt değerlendirilmesi, sağkalım süresinin öngörülebilmesinde önemli rolü olan ileri MR uygulamaları mevcuttur(6)

Beyin metastazlarının tedavisinde; cerrahi, radyocerrahi, radyoterapi, kemoterapi ve kortikoterapi kullanılmaktadır. Tedavinin amacı sağkalımı ve hayat kalitesini artırmaya, semptomların hafifletilmesine yöneliktir. Kötü prognozlu, sistemik hastalığı kontrol altında olmayan bazı olgularda tüm beyin RT tercih edilirken, sistemik hastalığı kontrol altında ve iyi prognozlu olgularda kombine tedaviler tercih edilmektedir.(7-8)

DAG'ın temel fizik prensibi moleküllerin uzaysal bir plandaki rastgele hareketlerine (Brownian motion) dayanmaktadır. Bu rastgele mikroskopik moleküler hareketler protonlarda faz kaybına neden olur ve sinyal intensitesi azalır. Normal difüzyonu devam eden dokularda sinyal düşükken akut infarktta olduğu gibi difüzyon kısıtlanması halinde sinyal yüksektir. Difüzyon görüntüleme uygulanan gradientin şiddeti (b değeri) atıkça normal hareketli dokuda sinyal kaybı artar, difüzyonu bozulan

doku ise yüksek sinyalli kalır. ADC (apparent diffusion coefficient) haritası ise matematiksel hesaplamalarda T2 etkisini ortadan kaldıran ve kantitatif ölçüm yaparak önemli bilgiler sağlayan bir diğer parametredir. Difüzyonu kısıtlı doku ADC'de düşük sinyalli, hızlı doku ise ADC'de yüksek sinyalli alan olarak görülür ve ADC değeri yüksektir. Dokulardaki difüzyon kapiller akıma ve moleküllerin hücre içi hareketine bağlı olup aktif metabolizma gerektirir ve hücre membranınca sınırlanır. Bundan dolayı DAG dokunun hücrel organizasyonu ve metabolizması hakkında bilgi verebilir. T1 ve T2 sinyal özellikleri benzer olan dokuları mikroskopik organizasyon ve metabolizmalarına göre birbirinden ayırtedebilir. Ekoplanar sekanslar kullanılarak elde olunan DAG'nin (EPI-DAG) nekrotik tümörleri abselerden, epidermoid tümörleri araknoid kistlerden ayırtedebildiği ortaya konmuştur (9).

Metastaz, primer tümörün en erken oluşum evresinden itibaren başlar ve zaman içinde tümörün büyümesine paralel olarak büyür. Tümörler histolojik tiplerine göre farklı metastaz gücüne sahiptirler. DAG, hücre yapısı ve dokuların biyolojik özellikleri hakkında bilgi verdiği için dokuların biyolojik karakterlerini değerlendirmede kullanılan invaziv olmayan görüntüleme yöntemidir. Diffüzyon katsayısı moleküler düzeyde hareketliliğin ölçüsüdür. ADC haritası, ölçülen diffüzyon büyüklüğünün mutlak değerini gösterir. ADC biyolojik yapılarda diffüzyon katsayısı yerine kullanılır. Dokulardaki hücre yoğunluğunun artışı ile diffüzyon hızı azalır. Tümör sellülaritesi ve nukleus/sitoplazma oranı artıkça difüzyon kısıtlılığı da artmaktadır. Buna bağlı olarak ADC değerleri hücre yoğunluğunun artması veya tümörün agresifliğinin de bir göstergesi olarak kullanılabilir (10).

DAG birçok solid kanseri noninvaziv değerlendiren önemli bir tekniktir. Tümördeki değişiklikleri, tümör sınırlarını ve rutin konvansiyonel MRG' de görülemeyen peritümoral alanı göstermektedir. ADC değerleri tümör ve peritümoral alanda lezyonun primer tümörüne göre değişmektedir. Ayrıca ADC tümör sellülaritesini ters orantı olarak yansıtmaktadır.(11)

DAG kanserin tanısında, tedavi sürecinde yanıt veya relaps değerlendirilmesinde oldukça önemli bir indikatördür. Noninvaziv olması, kontrast madde kullanımı gerektirmemesi, iyonizan radyasyon içermemesi, kantitatif veriler sağlaması, görüntüleme süresinin oldukça kısa olması ve rutin görüntüleme protokolüne kolayca eklenebilmesi

nedeniyle; DAG parametreleri kanser- metastaz tanı ve tedavi sürecinde bir biyomarker olarak kullanılma olanağı sağlar. (12)

Bu çalışmanın amacı, kanserli olgularda saptanan solid beyin metastazlarını, primer tanı esas alınarak, DAG ile değerlendirmek, kantitatif ADC değerlerinin ve bu değerlerin lezyon karşı taraf normal beyaz cevherden alınacak ADC değerine oranlanmasıyla elde edilecek ADC oranlarının karşılaştırmak ve bu değerlerin hastaların primer tanılarına göre farklılık gösterip göstermediğini analiz etmek, ayrıca T2A sekanslarda tanımlanan lezyondan yapılacak SI ölçümü ile de bu verileri karşılaştırmaktır. Ek olarak difüzyon MRG'nin beyin metastazlarının değerlendirilmesinde rutin MRG tetkikine katkılarını değerlendirmektir.



2. GENEL BİLGİLER

2.1. İntrakranial Metastazların Tanımı

2.1.1. Epidemiyoloji

İntrakranial metastazlar kraniyum, beyin parankimi, dura, leptomeninks ve daha az sıklıkla pituitar, pineal bez ve koroid pleksusda görülebilmektedir. En sık intrakranial metastatik bölge beyin parankimidir. National Institute of Neurological and Communicative Disorders and Stroke tarafından 1973-1974 yılları arasında yürütülen ulusal anket sonucu intrakranial metastazlar için 8.3/100.000 insidans oranı tahmin edilmiştir (13). İskoçya'da 1989-1990 yılları arasında yürütülen populasyon çalışmasında yıllık insidans oranı 14.3/100.000 olarak bulunmuştur (14). Erkekler kadınlardan daha fazla beyin metastazına sahip olmakta, bu da büyük olasılıkla primer akciğer tümörünün erkeklerde daha yüksek insidansa sahip olmasından kaynaklanmaktadır. Barnholtz-Sloan ve arkadaşlarının 1973-2001 yılları arasında yaptıkları çalışmada 16.210 kanserli hastada beyin metastazı %9,6 oranında bulunmuştur (13,15). Posner ve Chernik'in yaptığı, kanserden ölen 2000'den fazla hastanın otopsi serilerinde beyin parankimal metastaz oranı ise %15 olarak bulunmuştur (16). Takakura ve arkadaşlarının 3359 olguyu içeren otopsi serisinde intrakranial metastaz oranı %26 olarak rapor edilmiş, parankimal metastaz oranı ise %17 olarak bulunmuştur. Otopsi çalışmalarındaki beyin metastazlarının toplam sıklığı, populasyon çalışmalarından daha fazla olduğu gösterilmiştir (17).

Genel olarak, akciğer ve melanomlar multiple beyin metastazı yaparken, meme, renal ve kolorektal kanserler tek beyin metastazı yaparlar (18). Beyin metastatik tümörlerinin %67-80' i akciğer, meme ve malign melanom metastazları tarafından oluşturulur (14,18,19). Beyin metastazı bulunan yaklaşık %60-80 hastada sıklıkla senkronize sistemik metastaz görülmektedir. Bu durum akciğer metastazlarında daha sıktır (14,20).

Akciğer kanseri olgularında, özellikle KHDAK grubunda beyin metastazı en sık izlenir. Adenokarsinomlar beyin metastazlı tüm KHDAK'ların %50'den fazlasından sorumludur. Geniş serilerde yapılan araştırmalarda KHDAK'lerin, beyin metastazı geliştirme risk faktörleri arasında, genç yaş, geniş tümör alanı, lenfovasküler aralığa yayılım, hiler lenf nodu ilişkisi bulunmuştur (21). Primeri akciğer kanseri olan kadın ve

erkek hastalar karşılaştırılmış ve kadın hastalarda beyin metastazının daha fazla görüldüğü tespit edilmiştir (15,22). Beyin metastazı tek olduğunda, akciğer lezyonlarının sıklıkla periferik ya da apikal yerleşimli olduğu rapor edilmiştir (23). Son çalışmalar ise tümörün kaynağının lobar alanı ve beyin metastazı arasında bir ilişki olmadığını göstermiştir (24). Ayrıca KHAK'nin %15-20'si intrakranial metastaz yapmaktadır (19).

Meme kanseri %5 oranında beyine metastaz yapar. Meme kanseri, akciğer kanserinden sonra ikinci sıklıkta beyine metastaz yapan kanserdir. Ayrıca leptomeningeal metastaz yapan en sık solid tümördür. Son çalışmalar meme kanserinin neden olduğu beyin metastazı insidansının arttığını göstermiştir (25). Tüm meme kanserlerinin %25'i beyin metastazı gelişiminde bağımsız prognostik faktör olan HER-2 amplifikasyonu geliştirmektedir (26). Bunun sonucunda hücrelerin malign transformasyonu meydana gelmektedir. Trastuzumab, HER-2 reseptörüne karşı geliştirilmiş monoklonal antikordur. Trastuzumab, antikör bağımlı hücrel sitotoksositeye, HER-2 down regülasyonuna neden olarak apoptozu uyarır ve immün sistemi aktive ederler. İtalyan kanser kayıtlarının baz alındığı bir çalışmada, transtuzumab alan HER-2 pozitif meme kanserli hastaların %10.5'unda beyin metastazı saptanmıştır. HER-2 pozitif olup transtuzumab almamış hastaların sadece %1.6' sında beyin metastazı gelişmiştir. Trastuzumab ile sistemik hastalık kontrol edilmesiyle, sağkalım süresi artmakta ve bundan dolayı beyin metastazı görülme sıklığı artmaktadır (27).

Melanomlar, tüm beyin metastazlarının %6-11'ni oluşturur ve beyin metastazlarının en sık üçüncü nedenidir. Melanom metastazları diğer beyin metastazlarındaki gri beyaz cevher bileşkesinin aksine kortekste yerleşmeye eğilimlidir. Multiple beyin metastazları melanomlarda daha sık görülmektedir (19,28). Baş, boyun ve deri melanomları daha fazla beyin metastazı geliştirme eğilimindedir. Melanomdan kaynaklanan beyin metastazlarında %40 oranında hemoraji gelişebildiği gösterilmiştir (29).

Renal hücreli kanserler %6 oranında beyine metastaz yaparlar ve diğerlerinden farklı davranış göstermektedirler. İlk nefrektomi sonrası 10-20 yıla kadar rekürrens görülebilir ve bu da yaşam boyu takip anlamına gelmektedir (19). Miyao ve arkadaşları tarafından yapılan bir çalışmada ortalama 13 yıllık takipte rekürren hastalığa sahip hastaların %13'ünde beyin metastazı gösterilmiştir (30).

Kolon kanserlerinin yaklaşık %3'ü beyin metastazı geliştirmektedir. Kolorektal kanser gastrointestinal tümörler içinde en sık beyin metastazı geliştiren kanserlerdir. Daha az sıklıkla özofageal, gastrik, ince bağırsak ve pankreatik karsinomlar görülür. Bu tümörler daha sık supratentorial bölgeye metastaz yapmasına rağmen, bir çalışmada kolorektal kanserlerin %23'ünde izole serebellar metastaz görüldüğü ortaya konmuştur (31). Başka bir çalışmada serebellar metastazların %31'inin gastrointestinal sistem tümörlerinden kaynaklandığı gösterilmiştir (32).

Beyin metastazlı hastaların yaklaşık %2-14'ü kanser tanısı almamıştır. Bu hastalarda nörolojik muayene ve görüntülemeye rağmen kaynak bilinmemektedir. Beyin metastazlı 181 hastalık seride, hastaların %28'i yapılan tüm klinik ve radyolojik çalışmalara rağmen primer tanı konulamamıştır. Otopsi çalışmalarında ise bu oran %5 olarak bildirilmiştir. (33).

Çocuklarda intrakranial metastaza daha sık yol açan primer kanserler; lösemi ve lenfomadır. Osteojenik sarkoma ve rabdomyosarkoma 15 yaş altı çocuklarda solid metastaz yapma eğilimindeki tümörlerdir. Germ hücreli tümör metastazları, 15-21 yaş arası daha fazla görülmektedir (34). Bouffet ve arkadaşları tarafından solid tümörlü 486 çocukta yapılan bir çalışmada insidans %2,5 olarak bulunmuş, en sık ilişkilendirilen tümörler Ewing Sarkomu, osteojenik sarkom ve nöroblastom olarak belirtilmiştir (35).

2.1.2. Fizyopatoloji

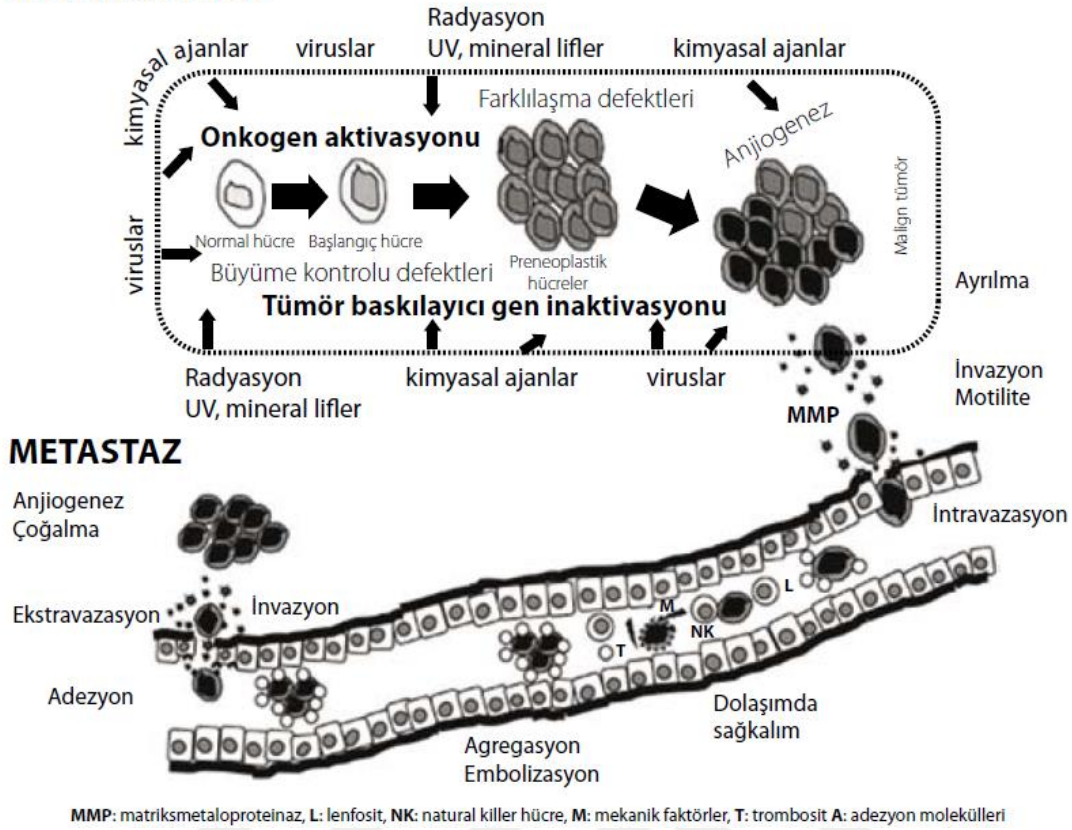
Beyin metastazlarında en sık görülen yayılma mekanizması genellikle arteriel dolaşım ile olan hematojen yayılımdır. Metastazlar arteriyel sulama alanlarının kesişme bölgelerindeki (watershed area) gri-beyaz cevher bileşiminde subkortikal alanda yerleşirler. Tümör hücreleri bu alanda çapı daralan arteriyollerde takılarak invazyona başlarlar. İntrakranial metastatik tümörlerin yerleşim yeri kan beslenme oranına göre değişim göstermektedir. Metastazların %80'ni beyine, %15'inin serebelluma ve %5'inin de beyin sapına yerleştiği bilinmektedir. En sık parietal bölge, ikinci sıklıkta frontal bölge tutulumu izlenir. Çevre beyin dokusuna 5 mm' den fazla olmayan ışınal infiltrasyon alanları izlenebilir (36). Orta ve posterior serebral arterlerin watershed alanlarında daha sık görülür. Metastatik tümörler %50-65 multiple kitleler halinde görülürler. İntrakranial

metastazların 2/3 lük kısmı parankim içerisinde, 1/32 lük kısmı ise ekstradural ve subdural yerleşimlidir (37).

2.1.3. Kanser ve Metastaz Gelişimi

Yaşamımızı sürdürebilmemiz için hücrelerimizin sürekli yenilenmesi gerekir. Yaşam süresini dolduran hücreler vücuttan atılırlarken yerlerine yenileri gelir. Bu denge genlerin kontrolü altındadır. Bazı genler hücrelerin bölünüp çoğalmasını sağlarken, bazıları da aşırı hücre bölünmesini önlerler (38). Bazen hücreler, çevresel faktörlerin çok basamaklı bir süreç içinde, hücre DNA'sında ve kromozomların fonksiyonel birimleri olan genlerde oluşturduğu değişiklikler sonucunda kontrolsüz olarak bölünmeye başlar ve normalde olmayan bir doku ortaya çıkar. Bu doku komşu ve uzak organlara yayılabilir. Bu anormal hücrelerin kontrolsüz büyüme ve yayılma özelliğine sahip olması ile gelişen hastalığa kanser adı verilir. Kanser hastalığının ortaya çıkabilmesi için yalnızca kontrolsüz çoğalma yeterli değildir. Hücrenin invazyon (diğer sağlıklı dokuları istila etme) ve metastaz (dolaşıma geçerek sağlıklı başka dokulara yayılma) gibi diğer malign özellikleri de kazanması gerekmektedir (39-40). Bu mutajenik etkilerin önemli bir kısmı hücrenin mutasyonlara karşı hassas olduğu hücre siklusu esnasında gerçekleşir. Hücre siklusu, DNA sentezinin gerçekleştiği S evresi, mitoz bölünmenin izlendiği M evresi ve bu iki temel süreç arasında kalan geçici duraklama evreleri olan G1 ve G2 (Gap = aralık) evreleri olmak üzere, başlıca 4 evrede gerçekleşir. Vücuttaki hücrelerin büyük çoğunluğu G0 olarak adlandırılan istirahat evresindedir. Bu hücreler normalde bölünmeyip ancak uygun bir uyarı geldiğinde hücre döngüsüne girer (41). Hücre siklusu kontrol noktalarındaki değişimler kanser gelişimine neden olabilir. Kanser gelişiminde tümör baskılayıcı fonksiyon, DNA onarımı ve apoptozis kritik basamaklardır. Hücre siklusunda yer alan siklinler ve siklin bağımlı kinazlar, tümör baskılayıcı genler üzerindeki etkileri ile hücreleri büyüme ve çoğalmaya yönelttikleri gibi bazen de hücrelerin ölümüne yol açabilmektedir (42).

KARSİNOGENEZ



Resim 1. Karsinogenezin oluşumu (40)

Onkogenler

DNA molekülündeki pürin ve pirimidin bazları ve şeker molekülleri ile reaksiyona giren veya kromozomların yapısında bulunan proteinlerle çarpaz bağlar oluşturan karsinojen ajanlar, DNA molekülündeki baz delesyonları, zincir kırıkları, inversiyon gibi yapısal değişikliklere yol açar. Mutasyon dediğimiz bu değişiklikler sonucunda DNA'nın replikasyonu, genlerin transkripsiyonu ve translokasyonu veya aktivasyonunda değişiklikler olur. Yapı ve fonksiyonundaki değişiklikler sonucu ekspresyonlarında ya da aktivitelerindeki düzenlemenin bozulmasıyla kanser oluşumunu kolaylaştıran bu genlere onkogen adı verilir. Onkogenler genellikle mutasyon ya da başka nedenlerle yeni bir işlev veya aktivite kazanarak otozomal dominant etki gösterirler. Normal hücrede çoğalmanın kontrolü için gerekli olan ve hasara uğradıkları veya ortadan kalktıkları zaman hücrenin denetimsiz çoğalmasına neden olan ve otozomal resesiflik gösteren genlere de tümör süpresör genler denir. Onkogenlerin aktivasyonu ve tümör süpresör gen inaktivasyonları, hücrenin kontrolsüz çoğalması, kontakt inhibisyonun kaybolması, invazyon ve metastaz yeteneği kazanması gibi malign özellikler kazanmasına yol açar (39, 43, 44). Hücre

büyümesi, farklılaşması ve çoğalmasında rolü olan proto-onkogenlerde meydana gelen mutasyonlar tümör gelişimine, tümör baskılayıcı genlerde meydana gelen mutasyonlar ise hücre siklusunun inhibisyonunu engelleyerek anormal hücre büyümesine neden olur.

Tümör Hücrelerinin Çoğalması

Sürekli bölünen hücrelerde mitozdan sonra siklus G1 -S-G1 (interfaz) ve M (mitoz) şeklinde tekrarlanır. Bu süreçte hücre uyarımı ve büyüme meydana gelmekte veya bölünme sinyali almadıkları sürece istirahat fazı G1 de durmaktadırlar. G1, S, G2 fazları (interfaz) hücre siklusunun %90'ını kapsar ve 16-24 saat sürer. Mitoz bölünme ise 1-2 saat sürmektedir.

G fazında hücreler kendi çevrelerini kontrol eder, sinyalleri alır ve büyümeyi indükler. Bu fazda DNA sentezi (replikasyonu) için hazırlık yapılır. RNA ve protein sentezi olur. S fazında DNA sentezlendikten sonra, G2 fazında hücre büyümeye devam eder, aynı zamanda RNA sentezi, protein sentezi gerçekleşir ve hücre mitozu hazırlanır. Mitoz; profaz, metafaz, anafaz ve telofazdan oluşmaktadır. Hücre siklusunda bir faz tamamlanmadan sonraki faza geçilirse genetik materyal tam ve doğru kopyalanmadığı için hücrede hasar meydana gelebilir. Hücre siklusunda G-S geçişinde, G-M geçişinde ve metafaz- anafaz geçişinde kontrol noktaları vardır. Bu kontrol noktalarında hücrenin siklusa devam edip etmeyeceği kararı verilir (40,42).

Tümörün büyüme hızını ifade etmede kullanılan “doubling time (ikilenme zamanı)” tümör hücre sayısının iki katına çıkmasıdır. Özellikle solid tümörlerin hücreleri başlangıçta geometrik artışla çoğalırken zaman ilerledikçe büyüme hızı yavaşlar ve bazı durumlarda da ölen ve çoğalan hücrelerin birbirine eşit olduğu bir plato çizerler (41,45).

Hücre proliferasyonu için gerekli olan sinyal iletim sistemi en başta büyüme faktörü adını verdiğimiz bir dizi polipeptidden oluşur. Bunlardan başlıcaları trombosit kökenli büyüme faktörü (PDGF), epidermal büyüme faktörü (EGF), koloni stimulan faktörler (CSF), transforme edici büyüme faktörleri alfa ve beta (TGF- α ve TGF- β), interlökin 2 (İL-2), insülin benzeri büyüme faktörü (İGF-1 ve 2) dır. Hem proto-onkogen hem de nonprotoonkogen kaynaklı büyüme faktörleri, hedef hücrelerdeki spesifik büyüme faktörü reseptörlere (GFR) bağlanırlar. Böylece, bu reseptörler üzerindeki tirozin kinaz

enzimler aktifleşir. GFR'ler ve bazı hormon reseptörleri hücre membranında bulunan ve bir kısmı membran içinde, bir kısmı membran dışında olan proto-onkogen proteinlerdir. Proteinin hücre yüzeyindeki parçasında spesifik ekstrasellüler büyüme faktörleri için özel bağlanma bölgeleri bulunur. GFR'ler kendilerine özgü büyüme faktörleri ile aktive edildiklerinde, bu reseptörlerin sitoplazmik bölgeleri aktif tirozin kinaz haline gelir. Aktifleşen tirozin kinazlar ekstrasellüler sinyali bazı mekanizmalarla sitoplazmik proteinlere ve nükleusa aktarırlar. Sinyal iletiminin son safhasında hücre çekirdeğindeki DNA'dan RNA yapımı ve DNA'nın replikasyonu uyarılır ve hücre çoğalması aktive olur. Bu sistemde rol alan genlerin herhangi birinde ortaya çıkabilecek aşırı aktivasyon kontrolsüz çoğalma ile sonuçlanabilecektir (38).

Hücre siklusunda birçok denetim noktası tanımlanmıştır. Bu denetim noktaları, hücre döngüsünün bir sonraki evreye geçmeden önceki evrelerin bir çeşit kontrolü olarak da düşünülebilir. Bu noktalar hücre siklusunun ilerlemesini durdurabildiği gibi, gerekli olan durumlarda apoptozisi (programlı hücre ölümü) de aktive edebilir. Anormal DNA'lı hücreler ya tamiri olanaksız ya da yanlış, eksik veya gereksiz olarak fazla transkripte olmuş DNA'dan oluşur. Böylece, DNA'sını sadece doğru bir şekilde ve tam olarak replike etmiş hücrelerin mitozise girmesi sağlanır. Apoptozis yaşlanmış ve yararsız hale gelen normal hücrelerin ortamdaki yok edilmelerini (eliminasyonlarını) sağlar. Tümör baskılayıcı genler, özellikle hücre siklusu denetim noktalarında rol alanlar ve DNA tamir genleri, siklus esnasında ortaya çıkabilecek genetik hasarları ortadan kaldırarak veya hasara uğrayan hücrelerin apoptozisine neden olarak kanserli hücrelerin ortaya çıkmasını önlemeye çalışırlar (40).

Kanser hücreleri normal hücrelerden daha hızlı büyümeyizler. Ancak daha uzun süre yaşarlar ve daha hızlı bölünürler. Böylelikle büyüme sürecinde daha büyük kanser hücreleri oranını oluştururlar. Bir kanser hücresi oluştuğunda vücudun bağışıklık sistemi bu yabancı hücreyi tanır ve parçalar. Bu sayede vücutta oluşan binlerce kanser hücresi bağışıklık sistemi tarafından yok edilir. Mutasyon gösteren hücrelerin yaşama kabiliyetleri normal hücrelere göre daha azdır ve bu yüzden ölürler. Mutasyon gösteren hücrelerin pek çoğunda bile hala aşırı büyümeyi önleyen normal feedback kontrol mekanizması (tümör süpressör genler) bulunur. Bu yüzden hayatta kalabilen mutant hücrelerin çok azı kanserli hücreye dönüşür. Sıklıkla kanser potansiyeli taşıyan bu hücreler büyüyüp kanser oluşturmadan önce vücudun bağışıklık sistemi tarafından yok edilirler. Bu farklı hücrelerin

temizlenmesinde hücrel immün cevap mekanizması rol oynamaktadır. Buna, immün sistemin kansere karşı “immün denetimi” denmektedir. İmmün sistem, tümör oluşumunu denetlemekte, aynı zamanda tümör hücresi ve antijenlerine karşı immün cevap oluşturmaktadır. Hücrel immün cevap baskılandığı zaman kanser oluşumu artmaktadır (40).

Kan desteği olmayan kanserli dokular çap olarak 1mm’den daha fazla büyümezler. Tümör hücreleri, başlangıçta oluştukları dokunun kapiller damarından difüzyonla beslenirler. Buldukları dokuda yeni damar oluşturmaya gerek duymadan 2-3 mm büyüklüğe kadar ulaşabilirler. Bu durumdaki hücreler, tipik olarak daha hızlı proliferasyon olurlar fakat artmış proliferasyon hızına kompensatuar olarak hücre ölümü de artar. Daha fazla büyümeleri için tümör dokusunun kendisi için anjiogeneze ihtiyacı vardır. Kan akımı sağlandıktan sonra, hücre ölüm hızı azalır, tümör hızla büyür ve kolayca metastaz yapabilir (46).

Kanser hücreleri damar içine girdikten sonra tüm vücudu dolaştığı halde bazı kanser türleri genellikle belli organlara metastaz yapmaktadır. Örneğin; mide kanseri daha çok karaciğere, meme kanseri kemiğe ve akciğere, kemik tümörleri akciğere metastaz yapar. “Organ seçiciliği” olarak adlandırdığımız bu işlevini belirleyen başlıca faktörler; kanser hücrelerinin yüzey özellikleri, organın damar yapısı ve organların damar duvarındaki hücrelerin yüzey özellikleridir (47).

Metastaz, kanser hücrelerinin köken aldıkları bölgeden, vücudun farklı doku ve organlarına yayılmasıdır. Bu olay anjiogenez, invazyon, migrasyon-motilite, extravazasyon ve proliferasyon gibi birbirleriyle ilişkili bir dizi kompleks ve çok basamaklı olaylar zinciri ile gerçekleşir (48). İlk olarak, tümör hücreleri yeni damar oluşumunu uyarırlar ve sonra komşu hücrelerle olan bağlarını kopararak primer tümör dokusundan ayrılırlar. Tümör hücreleri daha sonra ekstrasellüler matrikse geçerek burada ilerlerler ve çevre dokulara ulaşırlar ya da dolaşım sistemine geçip uzak dokuları işgal ederler. Bu sayede yaşamlarını ve çoğalmalarını sürdürürken konvansiyonel tedavilere dirençli olup prognozu kötüleştirerek yaşam sürecini kısaltır (49).

Anjiyogenez

Yeni damar yapımı (anjiyogenez, neovaskularizasyon) vücutta fizyolojik olarak yara iyileşmesi; embriyogenez, menstrüel siklus vb. durumlarda söz konusudur. Patolojik anjiyogenez ise başta tümörler olmak üzere kollajen doku hastalıkları (romatoit artrit vb.), retinopatiler ve psöriasis gibi hastalıklarda görülür (50). Hızlı büyüyen tümörler, tümör kitlesi 1-2 mm³'lük hacime ulaştıktan sonra oksijen ve besin desteği sağlayabilmek için ilk aşama olan anjiogenezi uyarırlar. Anjiyogenez, çevresel ve genetik değişimlerin etkisinde anjiogenik faktörlerle inhibitor faktörler arasındaki dengenin anjiyogenez aktivatörleri lehine kaymasıyla gelişir (51). Tümör ilişkili anjiyogenez; spesifik büyüme faktörlerine, endotel hücre reseptörlerinin aktivasyonuna ve endotel hücrelerinin çoğalma kapasiteleri ile buna hizmet eden hücre dışı matriks komponentlerine bağlıdır (52).

Anjiyogenetik Ajanlar

Anjiyogeneizde birçok ajan rol alır. Bunlar tümör hücrelerinden, monosit, fibroblast gibi ortamdaki diğer hücrelerden salgılanabilir ya da kollajen matriksin yıkımı sonrasında açığa çıkabilir (52). Anjiogenik moleküller içinde en önemlisi ve üzerinde en çok durulanı Vasküler Endotelyal Büyüme Faktörü (VEGF)' dur. Vasküler Geçirgenlik Faktörü (VPF) olarak da bilinir. Önceleri iki ayrı yapı zannedilirken aynı protein oldukları gösterilmiştir ve daha çok VEGF olarak adlandırılmaktadır (45). VEGF biyolojik aktivitesini temel olarak üç reseptörü ile gerçekleştirir. Tirozin kinaz yapısında olan bu reseptörleri VEGF-R1 (flt-1), VEGF-R2 (flk-1/KDR) ve VEGF-R3 (flt-4) olarak sıralanabilir. Bunlardan VEGF-R1 ve R2 endotel hücreleri üzerinde iken VEGF-R3 lenf damarları üzerinde bulunmaktadır (53,54). VEGF reseptörlerinin aktivasyonu; fosfolipaz-C, fosfoinositol-3 kinaz ve *ras* GTPaz aktivatör proteinleri gibi bir dizi hücre içi sinyal iletim proteinlerini fosforile ederek endotel hücrelerinin proliferasyon, migrasyon ve diferensiyasyonunu sağlar (55). Nitrik oksit (NO) ise anjiyogenezin VEGF bağımlı bir mediyatörüdür. VEGF'in NO sentez enzimi üzerindeki uyarıcı etkisi sonucu oluşan NO endotel hücre migrasyonunda rol alır (56). Başta RAS, SRC ve HER-2 onkogenleri olmak üzere VEGF düzeyi; p53 gen mutasyonu, IL-1 β , IL-6, IL-10, IL-13, FGF-4, PDGF, TGF- β , IGF-1, TNF- α ve NO gibi birçok endojen ajan ile düzenlenmekte ve tümör hücrelerinde VEGF ekspresyonu artmaktadır. Düşük glikoz seviyesi, oksidatif stres ve özellikle hipoksik ortamda düzeyi hızla artan hipoksi ile indüklenen transkripsiyon faktörü-1 (HIF-1) de

VEGF salınımında etkili rol oynamaktadır. Ayrıca, VEGF muhtemel temel anjiogenik faktör olma özelliği yanında; VEGF'e maruz kalan damarlarda, endotel hücreleri arasında fenestrasyon, vesiküler organeller ve transselüler gap oluşumuna olanak sağlayarak vasküler permeabiliteyi artırır. Endotel hücreleri için migratuar özelliğinin yanı sıra VEGF; hücre dışı matriks yıkımından sorumlu olan matriks metalloproteazlar ile ürokinaz ve doku- tipi plazminojen aktivatörlerinin salınımını da uyarır. Böylelikle invazyon ve metastazı da kolaylaştırır (57).

VEGF reseptörlerine benzer olarak bir diğer grup reseptör tirozin kinaz üyesi de yeni damar oluşumuyla ilgilidir. Bu grup, endotele özgü Tie (Tyrosine kinase with Immunoglobulin and Epidermal growth factor homology) reseptör ailesi olarak bilinir. Tie1 ve Tie2 reseptörleri se-lektif olarak endotel hücreleri üzerinde bulunur ve embriyonik vasküler yapının oluşumu için gereklidirler (58). Bu reseptörler endojen anjiogenez aktivatörü olan Angiopietin-1 (Ang-1)' in reseptörleridir. Ang-1 kapiller damarları güçlendirir, perisitleri stabilize ederek endotel hücre yaşam süresini artırır ve yeni oluşan vasküler yapıyı güçlendirir (59,60). Ang-1, Tie2 reseptörü için doğal bir agonist iken Ang-2, endotel hücreleri için antagonist etki gösterir. Ang-1, VEGF gibi endotel hücreleri için mitojenik etki göstermeden endotel hücrelerinin kendi arasındaki ve çevredeki düz kas, perivasküler alan ya da ekstraselüler matriks ile olan ilişkisini güçlendirir. Ang2 ise Ang1'e ters etki olarak damarları destabilize eder ve yoğun olarak damar yeniden yapım bölgelerinde artmış olarak bulunur. Ang2'nin bu destabilizör etkisi belki de vasküler yapıyı tümör dokusunda VEGF gibi mutajen ajanlara daha duyarlı kılmaktadır (61).

PDGF; timidin fosforilaz etkisi gösterir ve timidini timine defosforilleyerek serbest radikal oluşumunu artırmak suretiyle anjiogenez genlerini aktive eder. PDGF'in özellikle yüksek evreli gliyal tümörlerde gerekenden fazla salındığı bilinmektedir (62).

Fibroblast Büyüme Faktörü-2 (FGF-2, bFGF) ise bir diğer heparine bağlanan anjiogenik proteindir. FGF, endotel hücrelerinde çoğalma ve epiplast hücrelerinin endotel hücrelerine farklılaşmasını sağlar. Ayrıca, bFGF doğrudan veya dolaylı olarak endotel hücre aktivitesini düzenler. Potent bir endotel hücre stimulatörü olan bFGF; endotelde migrasyon, proliferasyon ve tüp formasyonunda sorumludur (63). bFGF ile VEGF'in anjiogenez üzerinde sinerjistik etki gösterdikleri bilinmektedir. PDGF ve bFGF de heparine bağlı peptid yapıda büyüme faktörleri olarak VEGF gibi tirozin kinaz reseptörleri

üzerine etki ederek dimerizasyon, otoposforilasyon ve neticede mitojen active edici protein kinaz (MAPK) gibi intrasellüler kinazların aktivasyonunu sağlarlar. Böylece aktivatör protein-1(AP-1) gibi transkripsiyon faktörleri uyarılarak mitojenik etkili genlerde cevap oluşturulur (64).

Transforme edici Büyüme Faktörü- β (TGF- β); tümör anjiogenezindeki rolünü endotel hücreleri üzerindeki kemotaktik etkisi ile gerçekleştirir. Bunu Tenascin gibi endotel hücrelerinin yapışmasını ve göçünü sağlayan matriks proteinlerinin yapımını artırarak gerçekleştirir. Bu sayede tümör hücrelerinin invazyon ve metastazına da olanak sağlamaktadır. Ayrıca VEGF ve VEGF reseptörlerinin ekspresyonunu da uyararak anjiogenezde proliferatif aşamada da rol alır (65).

Epidermal Büyüme Faktörü (EGF) ve Transforme edici Büyüme Faktörü- α (TGF- α) ise yine bir tirozin kinaz reseptörü olan EGF reseptörlerine bağlanırlar. Her ikisi de endotel hücreleri için mitojenik etki göstererek anjiogenez uyarırlar. Endotel hücrelerinde proliferasyon ve migrasyonda rol alan diğer bir sitokin ise Scatter faktör/hepatosit büyüme faktörü (SF/HGF)dur. Etkisini c-Met protoonkogeni ürünü olan bir transmembran tirozin kinaza yüksek afinite ile bağlanarak gerçekleştirir (66,67).

İnvazyon

Metastazın önemli bir basamağı olan tümör invazyonu kompleks ve dinamik bir olaydır. Tümör hücre invazyonu, her bir aşamasında farklı moleküllerin görev aldığı çeşitli alt basamaklardan oluşur. İlk aşama kanser hücresinin primer tümörden ayrılmasıdır (Detachment). Bu basamak hücre adezyon moleküllerinden E-Cadherin'le ilgilidir. Hücre içi partikülü olan kateninlerle birlikte invazyonu önlerler. İkinci aşama ise kanser hücrelerinin matrikse, endotel hücrelerine ve subendotelial bazal membrana tutunma aşamasıdır (Attachment). Bu aşamada hücre adezyon moleküllerinden İntegrin, Selektin ve immunglobülin benzeri adezyon molekülleri görev alırlar. Transmembranöz bir protein olan integrinler, reseptörü olan alphavbeta3 ($\alpha v\beta 3$) ile hücre-hücre, hücre-matriks ilişkisinde rol alarak invazyon ve anjiogenez gelişiminde etkilidir (68).

İnvazyon ve metastazda bir diğer basamak bazal membran ve extrasellüler matriks komponentlerinin yıkımıdır. Bu işlemde birçok proteolitik enzim görev alır. Proteoliz için

başlıca enzim grupları metalloproteazlar, plazminojen aktivatörleri (t-PA, u-PA) ve katepsinlerdir. Matriksin ve bazal membranın yıkımından sorumlu bu enzimler içinde matriks metalloproteazlar (MMP) özel bir yere sahiptir. Tümör hücreleri ve endotel hücreleri için en önemli bariyer olan bazal membranın içerdiği tip-IV kollejeni yıkan MMP-2 ve MMP-9, malignitenin derecesiyle korele olarak birçok metastatik tümörde yüksek olarak bulunmuştur.

Metastaz ve Genetik

Metastaz oluşumu için birçok moleküler faktör tanımlanmıştır. Cadherin ailesi, integrinler, laminin - elastin bağlayıcı proteinler ile CD44'u de içeren hücre adezyon molekülleri metastaz gelişiminde önemli modülatörler olarak bulunmuşlardır. Metalloproteinazlar ve uPA/uPAR sistein proteazlar gibi proteolitik enzimler de uzak organ metastazlarında önemli rol oynamaktadırlar. Bununla birlikte tümör hücre göçü için gerçekleşen anjiogenez ve lenfanjiogenez ise invazyon ve metastazda rol alan önemli biyolojik olaylardır (49).

Yukarıda bahsedilen ajanlara ek olarak metastazın her bir basamağında görev alan birçok gen tanımlanmıştır. Onkogenler bu genlerden bir gruptur. Örnek olarak mutant RAS ve RAF-MAP kinazın aktivasyonu birçok farklı tümör hücresinde metastatik fenotip ile sonuçlanmaktadır (69). MET, SERINE/THREONINE KINAZ; MOS ve RAF, TYROSINE KINASES SRC, FMS and FES gibi onkogenlerin ektopik ekspresyonları da alıcı hücrelerde yine metastaz ile sonuçlanmaktadır. Farklı olarak; metastazı, kaskadın farklı yerlerinde inhibe eden metastaz baskılayıcı (supressor) genler de bulunmuştur. Bu genlerin birçoğu metastaz gelişimini hücre proliferasyonunu inhibe etmeden önlemektedirler. Bu genlerden en ilginç olanı nm23'tur. Yüksek metastatik özelliği bulunan tümör hücre serilerinde nm23 cDNA' ları daha düşük seviyelerde iken daha az metastaz özelliği olan hücrelerde daha yüksek nm23 seviyeleri saptanmıştır (70).

2.2. Görüntüleme Özellikleri

Manyetik Rezonans Görüntüleme günümüzde en sık tercih edilen yöntemdir. Beyin tümörlerini değerlendirmede, anatomik detayları göstermede diğer görüntüleme yöntemlerine göre daha üstündür. MR'ın uygulanamadığı olgularda ilk olarak bilgisayarlı

tomografi (BT) tercih edilir. Beyin BT'de intraparakimial metastazlar çoğunlukla parakim ile izodens olarak izlenir. Küçük yuvarlak hücreli kanserler gibi yüksek nükleus stoplazma oranına sahip tümörlerin metastazları hiperdens olarak izlenebilir. Tümör içi kanamalar BT'de net bir şekilde hiperdens olarak izlenir. Hemoraji her tümörde olabilir ancak en sık renal hücreli karsinom, meme karsinomu, malign melanom ve koryokarsinom metastazlarında görülür. Hipodens olarak izlenen peritümöral ödem bazen BT'de izlenebilen tek bulgu olur. Kontrastlı BT serilerinde lezyon solid veya ring şeklinde kontrastlanabilir.

MRG'de metastatik beyin tümörlerinin sinyal intensitesi değişkendir. Nonhemorajik metastazlar T1 ağırlıklı (T1A) sekanslarda beyin dokusuyla izointenstir. Genellikle peritümöral ödeme ait hipointens görünüm tarafından çevrelenmiş, hipo ya da izointens lezyonlar olarak izlenir. Malign melanom metastazları, melanin pigmentinin T1 kısalmasına sebep olması nedeniyle T1A'da hiperintens izlenir. Birçok intraparakimial metastaz T2A'da hiperintens izlenir. T2A'da multifokal beyaz cevher ve kortikomedüller lezyonlar metastatik hastalığı işaret eder. Tümörü çevreleyen ödem hiperintens izlenir. Metastatik gastrointestinal adenokarsinom gibi müsin sekrete eden neoplazmlar ve küçük yuvarlak hücreli karsinomlar gibi nükleus stoplazma oranı yüksek olan dens tümörlerin metastazları T2A'da hipointens izlenebilen tümörlerdir. Hemoraji varlığı metastaz görüntülemesini karmaşık hale getirir. Kontrastlı MR intrakranial metastazlarda en sensitif yöntemdir. Kan-beyin bariyerinin bozulduğu yerlerin serebral MRG'de kontrastlanma göstermesi, metastazların saptanmasını kolaylaştırmaktadır. Metastatik tümörlerin büyük çoğunluğu solid, halka veya miks şekilde kontrast tutulumu gösterir.

Intraparakimial metastatik lezyonların büyük çoğunluğu kortikomedüller bileşke düzeyinde izlenir. Meninkslerin tutulumu nadir olarak izlenir. Nöroblastomalar duraya tipik olarak metastaz yapan primer tümörlerdir. Nöroblastomalar büyük çoğunluğu; kalvaryuma metastaz yapar ve içeri doğru büyüyerek beyin ödemi ve intrakranial basınç artışına neden olur. Metastazlarda kalsifikasyon görülebilir. Kalsifikasyona en sık neden olan primer tümörler; akciğer, meme ve gastrointestinal sistem tümörleridir. Kalvaryuma metastaz durumunda, iskelet sisteminin başka bölgelerinin de tutulabileceği göz önüne alınarak, kemik sintigrafisi ve direkt grafilere başvurulması primer tümör tanısı için gerekli olabilmektedir.

Intrakranial lezyonların görüntülenmesinde tek başına konvansiyonel MRG kullanıldığında sensitivite %72,5 iken ileri MR uygulamalarıyla bu değer %93,3'e çıkmaktadır (6).

DAG dokulardaki su moleküllerindeki mikroskopik hareketlerinin ölçümü ile yapılan görüntüleme şeklidir. Su moleküllerindeki kısıtlanmış veya artmış difüzyonel hareketlere göre sinyal değişikliği oluşur. Erken dönem serebral enfarktlar, kistik kitleler, enfeksiyonlar ve demyelinizan hastalıkların ayırımında DAG kullanılmaktadır (71). Beyin tümörlerinde DAG'ın 4 önemli klinik uygulaması vardır. Bunlar; tümörün derecesi ve sellülaritesi, postoperatif hasar, peritümöral ödem ve beyaz cevher traktuslarının bütünlüğüdür (6).

Perfüzyon MRG bolus şekilde enjekte edilen kontrast maddenin beyinden ilk geçişinin dinamik olarak görüntülenmesi esasına dayanır. Veriler her doku için zaman-intensite ve zaman-konsantrasyon eğrisine dönüştürülür. Perfüzyon MRG'de; serebral kan volumü (CBV), kan akımı (CBF), geçiş zamanı (MTT) rölatif olarak ölçülür ve bölgesel kan volüm haritası çıkarılır. Perfüzyon MRG ile bir kitlenin neovaskülarizasyon derecesi saptanabilmektedir. Ayrıca çevresel kontrast tutulum yapan diğer lezyonların (radyonekroz, serebral abse, demyelinizan lezyonlar) perfüzyon derecesi, lezyonların ayırıcı tanısında oldukça yardımcı olmaktadır (72). Yüksek dereceli gliomlarda, düşük dereceli gliomlara göre CBV daha yüksektir. Metastaz ve yüksek dereceli gliom ayırımında peritümöral alandan yapılan CBV ölçümleri kullanılır. Yüksek dereceli gliomun peritümöral ödeminin CBV değeri, metastaz peritümöral ödemi CBV değerinden anlamlı olarak yüksektir. Perfüzyon MRG intrakranial lezyonlarda tedavinin takibinde de kullanılmaktadır. Konvansiyonel MRG'de tümör nüksü de, radyasyon nekrozu da benzer şekilde kontrastlanmaktadır. Bu durumda yapılan perfüzyon MRG'de nüks tümör CBV'si yüksek bulunurken, nekrozda vasküler hasar nedeniyle düşük CBV değeri izlenir (6).

MR spektroskopisi (MRS), dokuların biyokimyasal yapısını ve karakterini spektral olarak gösteren görüntüleme şeklidir (73,74). Bir çözücüde bulunan çözünür veya canlı dokudaki bilinmeyen bir örneğin kimyasal kompozisyonunun kantitatif analizini sağlayan non-invaziv ve non-destrüktif bir yöntemdir (6). MRS'de protonların su, laktat, yağ gibi farklı ortamlarda, farklı salınım frekansları göstermesi prensibinden yararlanılarak elde edilmektedir. Her spektral pik, kimyasal metabolit miktarı ile orantılı olup hangi kimyasal

metabolitin ne oranda bulunduğunu gösterir. Bunların en önemlileri n-asetil aspartat (NAA), kolin (Cho), kreatin (Cr), laktat (Lac) ve glutamindir (Glu) (75). Bu piklerdeki değişiklik, lezyonun etyolojisinde tümör olup olmadığının aydınlatılmasında kullanılır (75,76). NAA, 2.02 ppm'de izlenen en belirgin piktir. SSS'de akson, nöron ve dendritlerde bulunur. Nöronal belirleyicidir, beyin bölgesindeki nöron konsantrasyonunu saptamada kullanılabilir. Malign tümörler nöronlarda hasar oluşturur ve NAA'da belirgin kayba neden olur. Cho, 3.23 ppm'de izlenir. Kolin, fosfokolin, gliserofosfokolinden gelen sinyalleri gösterir. Hücre membranında bulunur ve membran 'turnoverını' yansıtır. Hücre sayısında, membran sentezinde ve membran yıkımında artış olduğunda Cho artar. Dolayısıyla primer ve metastatik beyin tümörlerinde Cho artar. Cr, 3.03 ppm'de izlenir. MRS'de NAA'dan sonra izlenen en geniş ikinci piktir. Bu pik kreatin, fosfokreatin birleşiminden oluşur. İkinci bir kreatin piki 3.94 ppm'de görülür. Enerji metabolizmasında bir indikatördür. Genellikle stabildir ve internal standart olarak kullanılır. Laktat 1.33 ppm'de 2 pik 'doublet' izlenir. Normal beyinde tesbit edilebilir seviyede veya altındadır. 4.1 ppm'de ikinci bir laktat piki oluşur, su pikine çok yakın olduğundan genellikle su piki ile birlikte baskılanır. Laktat varlığı oksidatif fosforilasyonun kesildiği anaerobik glikolizin başladığını gösterir. Laktat anaerobik glikolizin son ürünü olup iskemi veya hipoksida görülür. Malign tümör içindeki nekrozda ve radyasyon nekrozunda, mitokondrial hastalıklarda laktat piki izlenir. Laktat piki yüksek dereceli tümörlerde en belirgindir. Miyoinozitol (mI) kısa TE değerleri kullanılarak 3.56 ppm'de vizüalize edilir. mI'nın aktif glial hücrelerde yüksek konsantrasyonda bulunduğu ve osmoregülatuar rol oynadığı düşünülmektedir. Bu nedenle glial belirleyicidir. Alzheimer, demans, demiyelinizan hastalıklar, renal yetmezlik ve demiyelinizan hastalıklarda artarken kronik hepatik ensefalopati, inme, tümör, enfeksiyonda azalabilir. Glutamat ve glutamin (Glx) esansiyel olmayan aminoasitlerdir. Kısa TE değerlerinde 2.2 ve 2.4 ppm arasında multipl pikler olarak izlenirler ve toplamları Glx olarak gösterilir. Glutamat (Glu) SSS'de major eksitatör nörotransmitterdir. Glutamin (Gln), glutamin sentetaz katalizi ile Glu'dan oluşur. Beyinde astrositlerde ve karaciğerde amonyağın detoksifiye edilmesi için de major mekanizma oluşturur. Karaciğer yetmezliğine bağlı hepatik ensefalopatilerde beyinde Glx düzeyi artar. Lipid (Lip) makromolekülleri kısa T2 relaksasyon zamanları nedeni ile kısa TE spektrumunda izlenirler. Mobil lipid protonları 0.9, 1.3, 2.0, 2.8 ve 5.3 ppm'de pik oluşturur. Belirgin pikleri 0.9 ve 1.3 ppm'de izlenir. Beyin dokusunda MRS incelemede görülebilen lipidler normalde membranlarda ve miyelinde makromoleküllere bağlı olarak bulunurlar ve bu nedenle normal beyinde görülmezler. Lipid turnoverında artışa neden olan

patolojik bozukluklarda MRS’de tespit edilebilen mobil lipidler açığa çıkar. Lipid pikleri beyin tümörlerinde, inflamatuvar ve iskemik hastalıklarda ve multiple sklerozda izlenebilir (6).

İntraparankimal metastatik kitlenin, beynin fonksiyonel bölgelerine ne kadar yakın yer aldığı ve olası bir operasyonda hangi alanların korunması gerekliliğinin belirlenmesi yönünden Blood Oxygen Level Dependent (BOLD) görüntüleme kullanılmaktadır. BOLD incelemelerde serebral aktivitedeki değişiklikleri anatomik bir görüntü üzerinde gösterilir. Nöronal aktivitenin artışı ile ilgili alanda kan akımının artması ile yapılan görüntüleme şeklidir. Hastaya bazı görsel veya motor aktiviteler yaptırılarak ilgili kortikal alanda oksihemoglobin/deoksihemoglobin oranı artırılır (77,78).

Echoplanar görüntüleme (EPI) gibi çok hızlı sekanslar kullanılarak kan akımındaki değişiklikler sonucu kortikal bölgelerde sinyal artışı şeklinde görüntüleme yapılır (79). Fonksiyonel MRG’nin en önemli ve güncel kullanım alanı duysal-motor ve konuşma merkezlerine yakın kitle lezyonlarında cerrahi öncesi fonksiyonel haritalandırmanın yapılabilmesine olanak tanımasıdır. Lezyonların bütünüyle çıkartılması sırasında oluşabilecek risk değerlendirilerek operasyon planlanır. Böylece nörolojik kayıp en aza indirilebilir (80).

Tümöral olaylarda etkilenen beyin bölgesindeki nöronal traktusların durumunu görmek amacıyla diffüzyon tensör görüntüleme (DTG) kullanılarak MR traktografi incelemesi yapılmaktadır. DTG, genellikle beyin tümörlerinin rezeksiyonu öncesi cerrahi planlama için yapılır (81,82). İyi huylu tümörler ve metastazlar beyaz cevher yolaklarında yıkıma değil itilmeye neden olurlar. Bu itilme sonrası yolaklar sağlam kalacağından anizotropinin miktarında bir değişim olmaz ve fonksiyonel anizotropi (FA) normal ya da hafif azalmıştır. Buna karşılık yer ve yönde değişiklik olduğundan kodlanan renkte değişiklik olur. Peritümöral ödemin infiltrasyondan ayrımında da DTG kullanılır. Ödemde çevre beyaz cevher yolakları arasındaki hücre dışı sıvı artacağından FA’da belirgin azalma olurken, yer yön değişimi olmadığından renkte bir değişiklik izlenmez. Glial tümörler en erken evrede bile çevresel invazyon gösteren tümörler olup komşu beyaz cevher yolaklarında kısmen ya da tamamen yıkıma neden olabilirler. İnfiltrasyonda çevre yolaklarda kısmi yıkım olacağından hücre dışı sıvı artışına bağlı FA’da azalma, yıkılan yolaklarda dik difüzyon olacağından yönde değişiklik izlenirken, yer değişimi izlenmez.

Destrüksiyonlarda ise ortamdaki beyaz cevher yolakları tamamen ortadan kalkar ve bu durumda her hangi bir anizotropi olmayacağından belirgin vektörel veri izlenmez. Soliter metastaz, gliom ayırımında peritümöral T2 hiperintensitesi içerisinde FA'da belirgin değişiklik izlenmezken, ortalama diffüzivitenin (MD) metastazlarda glioma göre arttığı izlenmiştir. Traktografi teknikleri kortikal aktivasyon verileri ile birlikte değerlendirildiğinde tümör ile kortikal merkezin ve yolakların ilişkisi saptanmaktadır. Bu sayede DTG cerrahi öncesi planlama ve morbiditenin saptanmasında tedaviye yön vermektedir (6).

Pozitron Emisyon Tomografi (PET) yöntemi tümör ile radyonekroz ayırımının yapılmasında, tümör malignite derecesinin saptanmasında ve primer odağın saptanmasında kullanılmaktadır (83).

2.3. Difüzyon Ağırlıklı Görüntüleme

2.3.1.Tarihçesi

Stejskal ve Tanner, literatürde difüzyon ağırlıklı sekansların tanımını ilk kez yapanlar olarak bilinmektedir (84,85). 1995 yılında büyüklükleri birbirine eşit ve yönleri zıt olan iki ekstra gradiyent puls eklenmiş spin-eko T2 ağırlıklı puls sekanslarını kullanmışlardır. Böylelikle bu sekans sayesinde bir yönde, belli zamandaki net su hareketinin ölçümüne olanak tanınmıştır (85). Difüzyon sekansı bu kadar erken tanımlanmasına rağmen in-vivo çalışmalarda 1980'li yılların ortalarında klinik kullanıma girmiştir. Bu yıllarda uygulanan çalışmalar belli bir spesifik alana yönelmezken, ağırlık beynin normal difüzyon özelliklerinin ortaya konulmasına verilmiştir.1990'lı yılların başlarındaki çalışmalar daha çok akut iskemideki difüzyon ağırlıklı görüntülemenin yararları ve tanı değerleri üzerine kurulmuş olup, 1995 ve 1997 yılları arasında ağırlık kazanmıştır. 1996 yılında Ebisu ve arkadaşları ilk olarak beyin apselerinin, kistik veya nekrotik tümörlerden ayırımında difüzyon ağırlıklı görüntülemeyi tanımlamıştır (86). Difüzyon ağırlıklı görüntülemenin iskemiden sonra önemli ikinci kullanım alanı olan epidermoid tümörlerin ekstra aksiyel kistlerden ayırımı ise, ilk olarak Tsuruda ve arkadaşları tarafından tanımlanmıştır (87).

Birçok vakada iskemik olmayan lezyonun ayırıcı tanısı konvensiyonel MRG ile halen güçlükle yapılabilmektedir. Bu konuda difüzyon ağırlıklı görüntüleme (DAG) gibi fonksiyonel bilgi veren ileri konvensiyonel MRG yöntemlerinin tanıda yararlı olabileceğini vurgulayan birçok çalışma bulunmaktadır (84,88). DAG geleneksel MR teknikleri ile elde edilenlerden farklı görüntü kontrastı sağlar. Bu özellikle akut iskeminin saptanmasında ve akut inmenin ani nörolojik defisit ile ortaya çıkan diğer süreçlerden ayırt edilmesine duyarlıdır. DAG tümörler, intrakranial enfeksiyonlar, travmatik beyin hasarı ve demyelinizan süreçleri içeren diğer serebral hastalıklarda da ek bilgiler sağlayabilir (84).

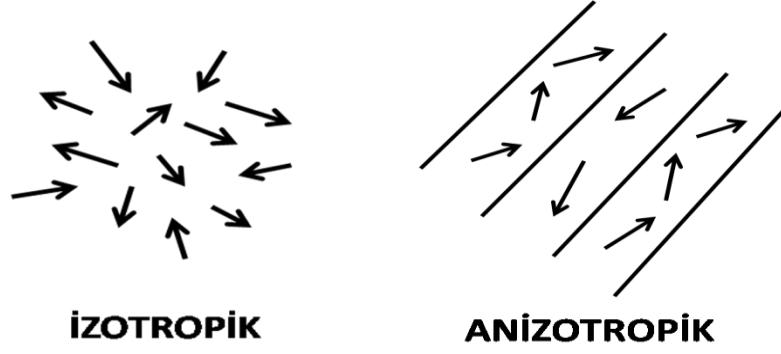
2.3.2. Difüzyon Ağırlıklı Mr Görüntüleme Tekniği

Tanımlamalar

Difüzyon: Moleküllerin kinetik enerjilerine bağlı olarak gelişigüzel hareketlerine difüzyon denir. Difüzyon kısıtlanmadığı sürece her yöne doğrudur. Bir manyetik gradiyent uygulandığında moleküler difüzyon spin-eko (SE) sinyal amplitüdünde azalmaya yol açar. Ancak difüzyonun bu etkisi standart SE görüntülerde fark edilmeyecek kadar azdır. Difüzyon etkisini ölçebilmek için herhangi bir sekansı difüzyona hassaslaştıran güçlü gradiyentler kullanılır (89).

İzotropik difüzyon: Mikro yapıları gelişigüzel dizilmiş ya da moleküllerin hareketine engeller göstermeyen dokularda difüzyon her yöne doğru eşit olur; buna izotropik difüzyon denir. Örneğin gri cevherdeki difüzyon izotropiktir (89).

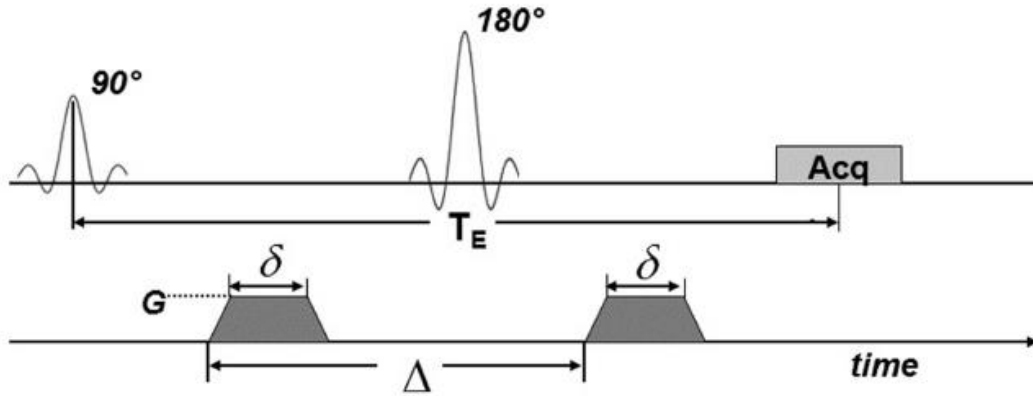
Anizotropik difüzyon: Mikro yapıları belirli bir düzen ile yerleşmiş olan dokularda difüzyon bir yönde diğer yönler göre daha fazla olabilir; buna anizotropik difüzyon denir. Örneğin beyaz cevherdeki difüzyon anizotropiktir (89).



Resim 2. İzotropik ve anizotropik difüzyon

Difüzyon ölçümü

Difüzyon ölçümü ilk defa 1965 yılında Stejskal-Tanner'in yöntemi ile mümkün olmuştur. Bu yöntemde standart SE sekansını difüzyona hassaslaştırmak amacı ile 180° radyo frekans dalgasından önce ve sonra güçlü gradiyentler uygulanmıştır (85).



Resim 3. Difüzyon ağırlıklı görüntüleme sinyal oluşumu (89).

EPI sekansında 180° RF pulsunun arkasına ve önüne eşit şiddette (G) ve sürede (δ) 2 güçlü gradiyent eklenir. Hareketin defaze edici etkisi nedeniyle difüzyonun belirgin olduğu kesimlerde sinyal düşer.

G : Uygulanan gradientin amplitüdü, δ : Uygulanan gradientin süresi, Δ : Gradientler arasındaki süre, Acq: sinyal alım bloğu

Oluşan sinyal şu şekilde hesaplanır:

$$S(G)=S_0 \exp(-bD)$$
$$b=\gamma^2 G^2(\Delta t/3)$$

S=sinyal intensitesi

S₀=T₂ ağırlıklı görüntülerdeki sinyal yoğunluğu

exp=eksponensiyel

γ^2 =giromanyetik oran

G=uygulanan gradientin amplitüdü

Δt =uygulanan gradientin süresi

Δ =gradientler arasındaki süre

b=gradientin gücü ve uygulama süresi ile ilgili parametreler

D=difüzyon katsayısı

Bu denklemde elde edilen sinyalin difüzyon ağırlığını b değeri, yani uygulanan ekstra gradientin gücü ve uygulanma süresi belirler. Difüzyon ağırlıklı bir görüntü elde edebilmek için uygulanan gradientler yüksek amplitütlü olmalı, uygulama süresi kısa olmalıdır (90). Zaten difüzyonun in-vivo ölçümü güçlü gradientlerin geliştirilmesinden sonra mümkün olmuştur.

Difüzyon Katsayısı

Difüzyon katsayısı moleküler düzeyde hareketliliğin ölçüsüdür. Sınırsız ve homojen bir sıvı ortamında difüzyon gelişigüze'dir (serbest difüzyon); ancak dokularda su moleküllerinin difüzyonu hücre içi ve hücreler arası yapılarca sınırlanır (kısıtlanmış difüzyon).

Difüzyon katsayısını etkileyen faktörler :

- Hücre içi organeller,
- Makromoleküller,
- Membranlar
- Hücre tipleri,

- Viskozite ve ısı gibi ortamın fiziksel ve kimyasal özellikleri,
- Liflerin şekli, sıklığı, myelinizasyon derecesi olarak sayılabilir.

Difüzyon katsayısı, difüzyon denkleminde elde edilen sinyalin doğal logaritması ile b değeri grafiğinin çizilmesi ile hesaplanabilir; katsayı bu eğrinin eğimidir (91).

ADC=Apparent Diffusion Coefficient (Görünürdeki Difüzyon Katsayısı)

Biyolojik dokularda difüzyon katsayısı yerine görünürdeki difüzyon katsayısı (ADC) deyimini kullanılır; çünkü in-vivo ortamda ölçülen sinyal kaybı in-vitro ortamdaki farklı olarak yalnızca su difüzyonuna değil, damar içi akım, BOS akımı ve kardiyak pulsasyonlar gibi faktörlere bağlıdır (91).

Difüzyon Vektörel Görüntüleme (Diffusion Tensor Imaging=DTI)

Difüzyon 3x3 matris ile temsil edilen vektörel bir niceliktir. Difüzyon vektörünün dokuz elemanından altısı bağımsızdır. Difüzyonu doğru olarak tanımlamak, yani difüzyonun büyüklüğü ve yönünü belirlemek için en az altı yönde ölçüm yapmak gerekir. Buna difüzyon vektörel görüntüleme denir. Difüzyon vektörel görüntüleme, difüzyon yönünün önemli olduğu bazı beyaz cevher hastalıkları ve tümör değerlendirilmesi gibi durumlarda yararlı olabilir.

Difüzyon matrisinin diyagonal elemanları difüzyonun büyüklüğü, diyagonal olmayan elemanları ise yönü ile ilgili bilgi verir. Pratikte difüzyonun göreceli büyüklüğünün belirlenmesi yeterlidir. Bunun için birbirine dik üç eksenle difüzyon ölçümü yapılır (92).

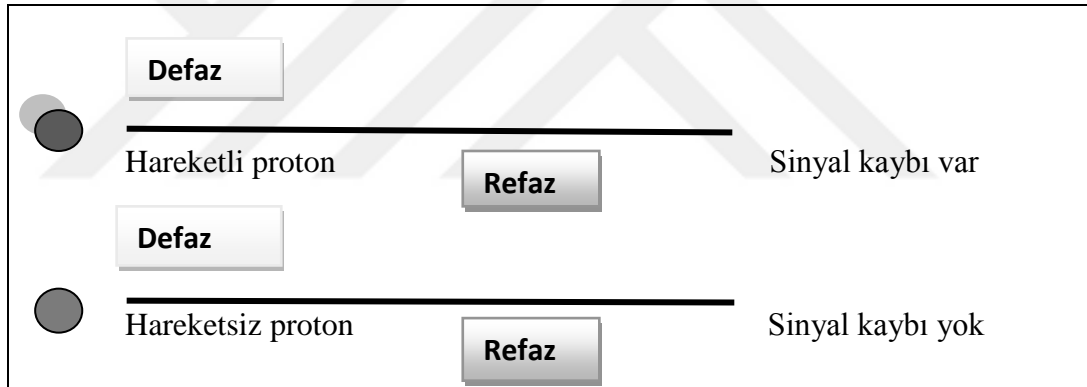
Difüzyon Ölçümünde Sekans Seçimi

Difüzyon gradientlerin konvansiyel SE sekansa uygulanmasının dezavantajı uzun inceleme süresidir. Bu yöntemle bir yönde difüzyon ölçümü 6–8 dakika sürer. Bu süre içinde hasta hareketi ve fizyolojik hareketlerin yol açtığı artefaktlar görüntü kalitesini bozar. Bugün difüzyon gradientleri konvansiyonel SE T2 yerine ekoplanar SE T2 sekansa uygulanmaktadır. Böylece inceleme zamanı ve artefaktlar azaltılmış olur. Ekoplanar

görüntülemeye hızla açılıp kapanabilen güçlü gradientlerin yardımı ile tüm beyin kesitlerini yaklaşık olarak 10 saniyede görmek mümkündür. Birbirine dik üç planda, iki ayrı b değeri kullanılarak tüm beyin kesitleri bir dakika içinde alınabilir. DAG'ı klinikte mümkün kılan ekoplanar görüntülemenin kullanılmasıdır (89).

Difüzyon MR Görüntülerinin Elde Edilmesi

Ekoplanar (EP) SE T2 sekansa, eşit büyüklükte, ancak ters yönde iki ekstra gradient eklenir. Birinci gradient protonlarda faz dağılımına (dephase) yol açar. Ters yöndeki ikinci gradient hareketsiz protonlarda faz odaklanmasını (rephase) sağlar. Böylece hareketsiz protonlar için T2 sinyalinde değişiklik olmaz. Hareketli protonlarda ise faz odaklanması kısmidir (çünkü protonların bir bölümü ortamı terk etmiş, ikinci gradientte maruz kalmamıştır). Bunlarda başlangıçtaki T2 sinyali difüzyon katsayısı ile orantılı azalma gösterir.



Resim 4. Difüzyon görüntülemeye proton hareketleri(6)

DAG'da hızlı difüzyon gösteren protonlar T2 sinyalindeki kayıp nedeni ile düşük sinyalli (koyu), yavaş difüzyon gösteren ya da hareketsiz protonlar ise T2 sinyalinde fazla değişiklik olmaması nedeni ile yüksek sinyallidir (parlak). Difüzyon ölçümünde kullanılan difüzyon gradienti (b değeri) arttıkça hareketli protonlardaki faz dağılımı ve dolayısıyla sinyal kaybı artar (93).

Öncelikle EP-SE T2 görüntüleri elde edilir (TR/TE:8000/112). Bu sekans; x,y ve z yönlerinde difüzyon gradientinin (b=1000s/mm²) eklenmesiyle 3 kez tekrarlanır.

Sonuçta 4 görüntü kümesi elde edilir:

1. EP-SE T2 (b=0, difüzyon gradienti yok)
2. EP-SE T2 (b=1000, x yönünde)
3. EP-SE T2 (b=1000, y yönünde)
4. EP-SE T2 (b=1000, z yönünde)

2.3.4 nolu kümeler x,y ve z yönlerinde difüzyonun büyüklüğünü belirler; bunlara difüzyon ağırlıklı görüntüler denir (89).

Difüzyon MR Görüntülemeye Çekim Sonrası Verilerin İşlenmesi (Post Processing)

DAG: Difüzyonun yönü ve büyüklüğü ile ilgili bilgi içerir. Dokuların dizilimine bağlı olarak difüzyonları farklı yönlerde olur; örneğin superior- inferior doğrultuda yapılan incelemede, ölçüm eksenine paralel seyreden lifler boyunca difüzyon hızlıdır (düşük sinyal). Ölçüm eksenine dik seyreden liflerde ise difüzyon yavaştır (yüksek sinyal). Doku dizilime bağlı difüzyon hızındaki farklılıklar (difüzyonel anizotropi) doku strüktürü ile ilgili bilgi vermesi açısından yararlıdır; ancak dikkatli yorumlanmazsa hatalı teşhislere yol açabilir. DAG'da kontrastı oluşturan difüzyonun yönü, büyüklüğü ve T2 sinyalidir (89).

Trase (Trace) DAG: Difüzyon vektörünün izdüşümü hesaplanarak elde edilen görüntüye denir. Her voksel için difüzyon vektörünün izdüşümü; x,y,z yönlerinde ölçülen sinyal intensitelerinin çarpımının küp kökü alınarak hesaplanır. Elde edilen Trase DAG'da yöne bağlı sinyal değişikliği ortadan kalkmıştır. Bu görüntülerde kontrastı oluşturan, difüzyonun büyüklüğü ve T2 sinyalidir. b değeri arttıkça difüzyon ağırlığı artar, T2'ye bağımlılık azalır (17). Pratikte 800–1000 s/mm²'lik b değeri yeterli difüzyon ağırlığı sağlar. Daha yüksek b değeri kullanımına ilişkin çalışmalar sürmektedir (89).

T2 parlaması (T2 shine-through): DAG'da kısıtlanmış (yavaş) difüzyon yüksek sinyal, hızlı difüzyon ise düşük sinyal olarak izlenir. Ancak DAG'da kontrastı oluşturan difüzyon sinyali yanı sıra T2 sinyalidir. Yani T2 hiperintens lezyonlar kısıtlanmış difüzyon olmasa bile DAG'da yüksek sinyalli görünür ve kısıtlanmış difüzyonu taklit eder. Buna T2 parlaması (T2 shine-through) denir (89).

ADC harita (Görünürdeki Difüzyon Katsayısı Haritası): T2 parlaması sorununu önlemek için DAG'daki T2 etkisini ortadan kaldırmak gerekir. Her voksel için T2 etkisini ortadan kaldıran matematiksel hesaplamalar yapılır ve ADC haritası elde edilir (90). ADC haritası sinyalini oluşturan yalnızca difüzyon büyüklüğüdür; bu harita difüzyon yönü ve T2 etkisinden bağımsızdır. ADC haritası, ölçülen difüzyon büyüklüğünü mutlak değerini gösterir; yani kısıtlanmış difüzyon=düşük ADC değeri=düşük sinyal; hızlı difüzyon=yüksek ADC değeri =yüksek sinyal olarak izlenir. ADC haritası sinyal değerlerinin DAG'dakinin tersi olduğuna dikkat edilmelidir; yani kısıtlanmış difüzyon DAG'da yüksek, ADC haritasında düşük sinyalli; hızlı difüzyon DAG'da düşük, ADC haritasında yüksek sinyalli izlenir (91).

Klinik uygulamada DAG'ın EP T2 ADC haritası ile birlikte yorumlanması yararlıdır. DAG'da yüksek sinyalli bir lezyon, ADC haritasında düşük sinyalli ise bunun kısıtlanmış difüzyon (örneğin akut infarkt) olduğu anlaşılır. DAG'da yüksek sinyalli lezyon ADC haritasında yüksek sinyalli ise hızlanmış difüzyon (örneğin kronik infarkt) düşünülür. Bu durumda DAG hiperintensitesinin nedeni T2 yüksek sinyalidir-T2 parlamasıdır (91).

DAG vazojenik ödemi sitotoksik ödemden ayırır. Akut iskemide izlenen sitotoksik ödemde yaklaşık ilk on gün boyunca kısıtlı difüzyon paterni gösterir (DAG yüksek, ADC düşük sinyal). Vazojenik ödemde ise hızlanmış difüzyon paterni izlenir (ADC yüksek sinyal, DAG izo-hiperintens). İnfarkt (sitotoksik ödem) olgularının vazojenik ödem sendromlarından ayırımı tedavi yaklaşımı açısından önem taşır (91).

2.4. İntrakranial Metastazların Kliniği

2.4.1. Tanı

Beyin metastazlarında tanıda öncelikle anemnez iyi alınmalı, fizik muayene ve nörolojik muayene iyi değerlendirilmelidir. Kontrastlı ve kontrastsız beyin BT ve MRG

tetikleri ile kesin tanı koyulabilmektedir. İntrakranial metastatik tümörlerin ayırıcı tanısında primer beyin tümörleri, infarkt, hemoraji ve abse gibi lezyonlar göz önünde bulundurulmalıdır. Lezyonun, gri-beyaz cevher bileşkesinde yerleşmesi, multiple olması, tümör nidusunun küçük ve etrafındaki vazojenik ödemin belirgin olması daha çok metastaz lehinedir (94). Metastatik tümörler 5 mm den küçük olduğunda, T2 ağırlıklı MRG'de belirlenebilecek kadar ödem yapmazlar (95).

Metastatik beyin tümürlü hastalarda mutlaka toraks ve abdomen taranmalıdır. Hastalarda iki yönlü akciğer grafisi, toraks BT, abdominal ultrasonografi ya da abdominal BT yapılmalıdır. Kadın hastalara mutlaka mamografi yapılmalıdır. PET, bilinmeyen primer lezyona ulaşmada oldukça kolaylaştırıcı ve etkili tanı yöntemlerinden biridir. Ancak akciğer nodüllerinin benign ya da malign ayrımında yüksek duyarlılığa (%93.9) sahip olmasına rağmen, düşük özgünlüğe (%85.8) sahiptir (95).

Metastatik lezyon ile primer tümör arasında tanı konulma açısından geçen süre uzun ise metakron, eş zamanlı tanı konulduysa senkron metastaz olarak adlandırılır (96). İntrakranial metastazların %80'nine primer tümörden sonra tanı konulmaktadır. Bazen tanısız yöntemlerin uygulanmasına rağmen primer tümör saptanamaz. Bu durum da serebral metastazdan alınan biyopsi sonucu ile histolojik tanı konulabilir (97).

2.4.2. Semptom ve Bulgular

Beyin metastazlı olgularda en sık belirtiler baş ağrısı, nöbet, ensefalopati, ataksi, duyu ve motor kayıplardır. Hastaların bir kısmı ise tanı anında asemptomatiktir. Bazen hastalar kişilik değişikliği gibi fark edilmesi daha güç semptomlarla başvurabilir. Hastalarda ilk belirti genellikle intrakranial basınç artışına bağlı ortaya çıkmakta ve en sık baş ağrısı görülmektedir (98). İlerleyen nörolojik disfonksiyon genellikle giderek genişleyen tümör kitlesi ve ödeme bağlı olmakla birlikte obstrüktif hidrosefali gelişiminin bir sonucudur. Papil stazı, hemiparezi, afazi, hemianopsi gibi nörolojik defisitler görülebilmektedir (99). Daha akut bir tablo ise epilepsi, metastaz içine kanama, bir arterin tümör tarafından invazyonu, kompresyonu veya tümör hücresi embolizasyonu sonucu gelişen inme ile açıklanabilir. Özellikle malign melanomlarda ve multiple metastazlı hastalarda epileptik nöbet sık görülür. Verteks veya oksipital bölge yerleşimli olanlar

sagittal ve lateral sinüse bası yaparak nörolojik disfonksiyon, kafa kaidesi yerleşimli olanlar kranial sinir kompresyonuna neden olabilir.

Hipofiz dokusuna metastazlar çoğunlukla asemptomatiktir. Semptomatik olduğunda genellikle baş ağrısı, görme bozukluğu ve diabetes insipitus görülür (99,100).

2.4.3. Tedavi

Tedavi planı yaparken, beyin metastazlarında birçok faktörün dikkatli incelenmesi gerekir. Tümörün yeri, büyüklüğü, tek veya multiple olması, hastanın yaşı, genel durumu, nörolojik muayenesi, primer tümör ile beyin metastaz tanısı arasındaki süre, birlikte sistemik kanserin durumu gibi faktörler iyi değerlendirilmelidir (101). Beyin metastazlı hastalarda prognozu belirleyen en önemli faktör sistemik kanser hastalığının klinik durumudur. Tedavi seçenekleri; cerrahi, kortikosteroidler, radyoterapi, stereotaktik radyocerrahi ve kemoterapidir. Bu yöntemler tek başına uygulandığı gibi kombine tedavilerde de kullanılmaktadır. Beyin metastazlarının tedavisi büyük çoğunlukla palyatif olmaktadır. Eğer primer tümör tedavi edilemiyorsa, beyin metastazlarında yapılacak tedavi yönteminin temel amacı; metastazın kontrol altına alınması, hastanın nörolojik bir nedenle ölmesini engellemektir (102). Beyin metastazlı hastaların prognozu kötüdür. Tedavi edilmemiş hastalarda ortalama sağkalım bir aydır. Kortikosteroid tedavisiyle, ödemin kontrol altına alınmasıyla yaşam süresi iki aya kadar uzayabilir. En yaygın tedavi olarak kullanılan tüm beyin radyoterapisi (TBRT) ile ortalama sağ kalım 3-6 aydır. Cerrahi tedavi sonrası TBRT uygulanan hastalarda ortalama sağkalım bir yıla kadar uzayabilmektedir. Multiple metastazlı hastalarda, stereotaktik radyocerrahi yöntemleri kullanılarak sağkalımda iyi sonuçlar elde edilebilmektedir. Beyin metastazlarında tanımlanmış en önemli prognostik faktörler yaş, performans statüsü ve ekstrakranial hastalığın durumudur (103).

Cerrahi: Cerrahide amaç, histolojik tanı, semptomların geriletilmesi, total rezeksiyon ile artmış intrakranial basıncın etkilerini ve direkt irritasyonu hemen ortadan kaldırarak lokal kürü sağlamaktır (104). Kortikal haritalama, intraoperatif ultrasonagrafi ve stereotaktik yaklaşımlarla, cerrahi esnasında oluşabilecek nörolojik defisitler azaltılmakta ve tümör lokalizasyonu belirlendiğinden total rezeksiyon daha güvenli bir şekilde yapılmaktadır. Tek metastazlı hastalara operasyon planlanırken, multiple beyin

metastazların da genelde cerrahi uygulanmamaktadır. Fakat multiple lezyonlardan birinin ileri derecede kitle etkisi yapması durumunda bir kraniotomi ile iki veya daha fazla tümör çıkartılabilirse cerrahi tedavi uygulanmaktadır. Cerrahi sonrası intrakranial metastazlı hastalarda % 31-48 oranında rekürrens görülür. Rekürrens, operasyon lojunda tekrarlama veya daha uzak bir bölgede ortaya çıkabilmektedir. Cerrahi uygulanan alandaki rekürrens, rezidü tümör hücrelerinin çoğalmasıyla, uzak rekürrens ise yeni tümör embolileri yolu ile oluşmaktadır(105).

Radyoterapi: Tedavide, radyoterapinin amacı nörolojik bulguların düzelmesinin sağlanması yanında sağkalımı da uzatmaktır. Cerrahi sonrası radyoterapi uygulanan hastaların sağkalımlarında anlamlı uzamalar sağlanmıştır. Ancak bu hastalarda radyasyon nekrozu gibi komplikasyonlar gelişebilmektedir. Radyasyon nekrozu en sık tümör yatağı çevresinde izlenirken bazen tümör bölgesinden uzakta, kontralateral hemisferde izlenebilmektedir (106). Radyasyona bağlı kognitif disfonksiyon ve lökoensefalopati uzun sağkalımlı hastalarda en sık görülen komplikasyondur (107). TBRT tedavisi uygulanan hastaların yaklaşık yarısı beyin metastazının progresyonu nedeniyle kaybedilirler. TBRT'nin hastalarda nörolojik defisitlerde düzelme ve motor fonksiyonların iyileşmesinde %44-80 oranında etkili olduğu bildirilmiştir (108). Günümüzde en sık tercih edilen standart olarak kabul edilen tedavi şeması 2 haftada 10 fraksiyonda uygulanan 30 Gy'dir (109,110).

Sterotaktik Radyocerrahi (SRC): Cerrahi olarak ulaşılması zor, tek lezyonlarda, çapı 3cm'den küçük olanlarda tercih edilir. Bunun dışında büyük lezyonlar ameliyatla alınır. SRC yapma kararında metastaz sayısı, büyüklüğü ve ulaşılması zor olan bölgedeki yerleşimler önemlidir. Tümör kontrast tutuyorsa, hayatı tehdit ediyorsa cerrahi tedaviye adaydır. Multipl metastaz varsa, tek veya daha fazla kraniotomi ile alınabilen metastazlar alınır, kalanına SRC yapılır. Eğer cerrahi olarak alınamıyorsa, SRC'ye uygun değilse, TBRT yapılır.

SRS ilk kez 1951 yılında Lekseel tarafından geliştirilmiş, beynin fonksiyonel bozukluğunda belli bir bölgenin ablasyonunda kullanılmış ve Gamma Knife olarak adlandırılmıştır. Daha sonraları AVM, akustik nörinom, cushing hastalığı, primer ve metastatik tümörler, trigeminal nevralsi, parkinson hastalığında kullanılmıştır. Son yirmi yılda radyocerrahi sistemler Linear akselerator modifikasyonu ile geliştirilmiştir. Radyasyon verilecek hedef dokunun kesin hudutları 3 boyutlu olarak lokalize edilerek

immobilize edilip ışın bu alana verilmektedir. Tek cihazdan çıkan düşük ve çok fraksiyonlar halinde doz hedef dokuda öldürücü etki yapar. Etraf doku da minimal radyasyona maruz kalır. SRC'nin avantajı cerrahi rezeksiyon yapmaksızın noninvaziv dokuyu yok etmesidir, çok az risk taşır ve hastanede kalış süresini kısaltır.

Intrakranial tümörün primer ya da metastatik ayrımının yapılması gerekir. %11 hastanın primer tümörü verifiye edilmiş ve tümörün yok oluşu gecikmiştir. Ayrıca metastazda ödem çoktur bu nedenle yüksek doz steroid gerekir ve buna ait komplikasyonlar ortaya çıkar.

Yapılan çalışmalara göre yaşamı uzatmada SRC TBRT'den daha iyidir. 3 cm' den küçük lezyonlarda ameliyat ve SRC bütün beyinin RT' sinden daha iyi sonuçlar vermiştir. Lokal rekürrens SRC tedavisi yapılanlarda %14, cerrahi ile bütün beyin RT si yapılanlarda %20 olarak bildirilmiştir. Bu nedenle SRC ile bütün beyin RT'sinin, ameliyat ile bütün beyin RT'sinden daha iyi sonuç verdiği kanaatine varılmıştır. Opere edilmeyen 3' ten fazla metastazda SRC ile bütün beyin RT'si önemli derecede rekürren metastazı azaltıp ve yaşam süresi uzatmıştır. Bu nedenle multipl metastazda SRC ve TBRT'nin birlikte yapılması önerilmiştir.

SRC'de histolojik natür, büyüklük ve invazyon prognozu etkilemektedir. Radyorezistan tümörleri 3 cm'den küçükken yakalamak gerekir. Lokal rekürrenler genellikle %85-95 oranında 1 yılda ortaya çıkar. %80 'ninde reoperasyon yapıp tümör tekrar alınabilir. SRC lokal metastaz kontrolünde kesin kontrol sağlar, tümör büyüklüğü stabilize olur veya büzüşür, %62-65 oranında tamamen ortadan kaldırır, eğer büyüme devam ederse operasyonla alınır. Metastazların cinsi, miktarı, maksimum RT dozu, tümör volümü standartlaştırılarak yapılan çalışmada önemli komplikasyon olmadığı görülmüştür. %3 hastada çevre dokuda radyasyon nekrozu meydana gelmiştir. Radyasyon nekrozu büyük metastazlarda ve daha önce bütün beyine RT yapılanlarda daha fazla meydana gelir. Bunun dışında komplikasyon area postrema radyasyona maruz kaldığında bulantı kusma olmasıdır, bunlar da antiemetikle tedavi edilir (111,112)

Kemoterapi: Beyin metastazlarında kemoterapinin tek başına etkinliği gösterilememiştir. Meme kanseri, küçük hücreli ve küçük hücreli dışı akciğer kanserleri kemosenstiftirler. Beyin metastazı cerrahiye uygun olmayan hastalarda kemoterapiye karşı

kemoterapi ile birlikte tüm beyin ışınlamasının karşılaştırması yapılmış ve çalışmalarda RT ve KT birlikte uygulanan hastaların intrakranial progresyona kadar geçen sürede anlamlı fark tespit edilmiştir. Fakat sağkalım avantajı gösterilememiştir. Fakat nörolojik bulguların düzelmesinde kemoterapi eklenen kolda anlamlı farklar gösterilmiştir. Cerrahi ve RT uygulanan hastalarda en sık ölüm nedeni sistemik hastalığın ilerlemesi olduğundan primer tümör kemoterapi ile kontrol altına alınmalıdır. Asemptomatik olan hastalarda ise RT'nin ve kemoterapinin eşzamanlı mı, yoksa sıralı mı uygulanması gerektiği konusunda yeterli veri bulunmamaktadır (113). Çoğunluğu akciğer karsinomlu vakaların oluşturduğu beyin metastazlarında TBRT ile RT-kemoterapi kombinasyonunu karşılaştıran 4 randomize kontrollü çalışma yapılmış ve hiçbir çalışmada sağkalım avantajı sağlanamamıştır. Fakat nörolojik bulguların düzelmesinde kemoterapi eklenen kolda anlamlı farklar gösterilmiştir (114). Cerrahi ve RT uygulanan hastalarda en sık ölüm nedeni sistemik hastalığın ilerlemesi olduğundan primer tümör kemoterapi ile kontrol altına alınmalıdır (115).

3. GEREÇ VE YÖNTEM

3.1. Hasta Seçimi

Retrospektif olarak yapılan çalışmaya Ocak 2011 – Mayıs 2016 tarihleri arasında Başkent Üniversitesi Tıp Fakültesi Ankara Hastanesi ile Başkent Üniversitesi Adana Uygulama ve Araştırma Hastanesine başvuran, primer malignite öyküsü olan veya santral sinir sistemi ile ilgili şikayetleri olup beyin MRG çekilen ve metastaz tanımlanan 474 hasta içerisinde 299'u dahil edilmiştir. DAG'ı olmayan 71, böbrek fonksiyon bozukluğu nedeniyle intravenöz kontrast madde (IVKM) verilemeyen 3, hemorajik metastazı olan 26, kistik metastazı olan 27, leptomeningeal metastazı olan 11, kemik metastazı olan 5, kavernoöz sinüs içi metastazı olan 1, ADC'de karşılığı izlenemeyecek kadar milimetrik metastazı olan 23 hasta çalışma dışı bırakılmıştır. Ayrıca 5 hastanın lezyonunun süpheli olması ve takip dışı kalması, 2 hastanın biyopsi sonucunun granümatöz enfeksiyon ile uyumlu gelmesi, 1 hastaya da metastazektomi yapılması nedeniyle çalışmaya dahil edilmemiştir.

Çalışmamıza alınan 299 hastanın yaş aralığı 28-85 (ortalama 58,6±12) olup 172'si erkek, 127'si kadındı.

3.2. MRG Çekimi

MR inceleme supin pozisyonunda kafa koili kullanılarak, 1,5 T MR cihazında (Siemens -Avanto) yapıldı. Transvers planda TSE T1, TSE T2, FLAIR, GRE ve DWI; koronal ve sagittal planda TSE T2, postkontrast transvers, sagittal ve koronal TSE T1A seriler elde olundu.

Konvansiyel görüntülemelerde kullanılan parametreler; FLAIR sekansta TR:8000 ms, TE: 84 ms, flip angle: 150°, FOV 220 x200 mm, rekonstruksiyon matriksi 157x256; T2 A sekansta TR:3600 ms, TE: 103 ms, flip angle: 150°, FOV 220x200 mm, rekonstruksiyon matriksi 230 x512; T1 A sekansta TR: 480 ms, TE: 12 ms, flip angle 82°, FOV 220x200 mm, rekonstruksiyon matriksi 210x380 olarak alındı. IVKM öncesi aksiyel planda eko-planar sekanslar kullanılarak difüzyon ağırlıklı görüntüler elde olundu. Kullanılan parametreler TR4000 ms, TE 107 ms, eksitasyon sayısı 3, 'distance' faktör: 0,30, matriks 192x192, kesit kalınlığı 5,5 mm, FOV: 220x200 mm, kesit sayısı 20, tarama zamanı 98 sn.

b deęerleri 0, 500 ve 1000. ADC harita grntleri MRG nitesi tarafından otomatik olarak hesaplandı. Son olarak IVKM sonrası transvers, sagittal TSE T1, koronal FS TSE T1 aęırlıklı grntler elde olundu.

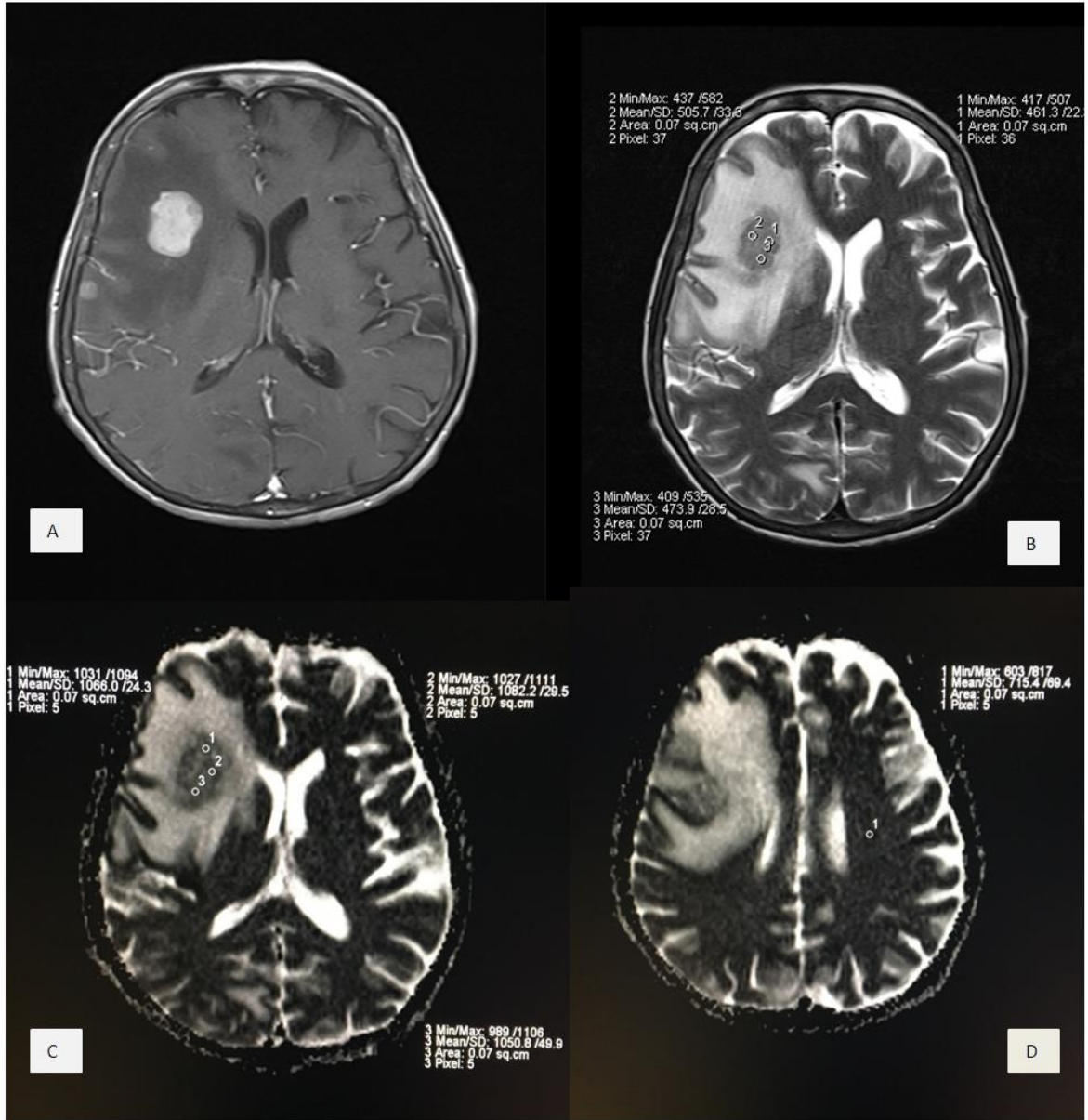
T1A, T2A, FLAIR, GRE sekanslarında lezyon yapısı, hemoraji olup olmadıęı belirlendi. Postkontrast T1A serilerde metastatik lezyonun en ok kontrast tutan solid kesimi belirlenerek, ADC haritası ve T2A serilerde eę aksiyel planda lezyondan lm yapıldı. Multipl lezyonu olan hastalarda en byk veya kriterlere en uygun lezyondan, yani tek bir lezyondan lm yapıldı. Pr kistik veya hemorajik lezyonlardan lm yapılmadı. En byk lezyonun hemorojik veya kistik komponenti varsa dięer lezyonlardan en byk ve uygun olanından, eęer hastanın tek lezyonu varsa yine hemorojik-kistik komponent dahil edilmeden solid kesimden lm yapılmıřtır.

lm yaparken lezyonun en ok kontrastlanan blgesine 3 adet ortalama boyutu 0,07 cm² olan ROI (Region of Interest) konulup, bu 3 lmn ortalaması alınarak mADC deęeri oluřturuldu. Bu mADC deęerinin, karřı taraf normal grnen beyaz cevherden llen ADC deęerine oranlanmasıyla ADC oranı yani rADC deęerini belirlendi. Ayrıca yine aynı kriterlere uyularak T2A grntlerde metastatik lezyonun en ok kontrast tutan solid kesimine 3 adet ROI yerleřtirilip SI lld ve ortalaması alınarak lezyon mT2 deęeri belirlendi.

ROI'yi uygun aralıklarla yerleřtirilmiř ancak kk lezyonlardan lm yaparken 3 farklı ROI'nin st ste geldięi durumlar da olmuřtur.

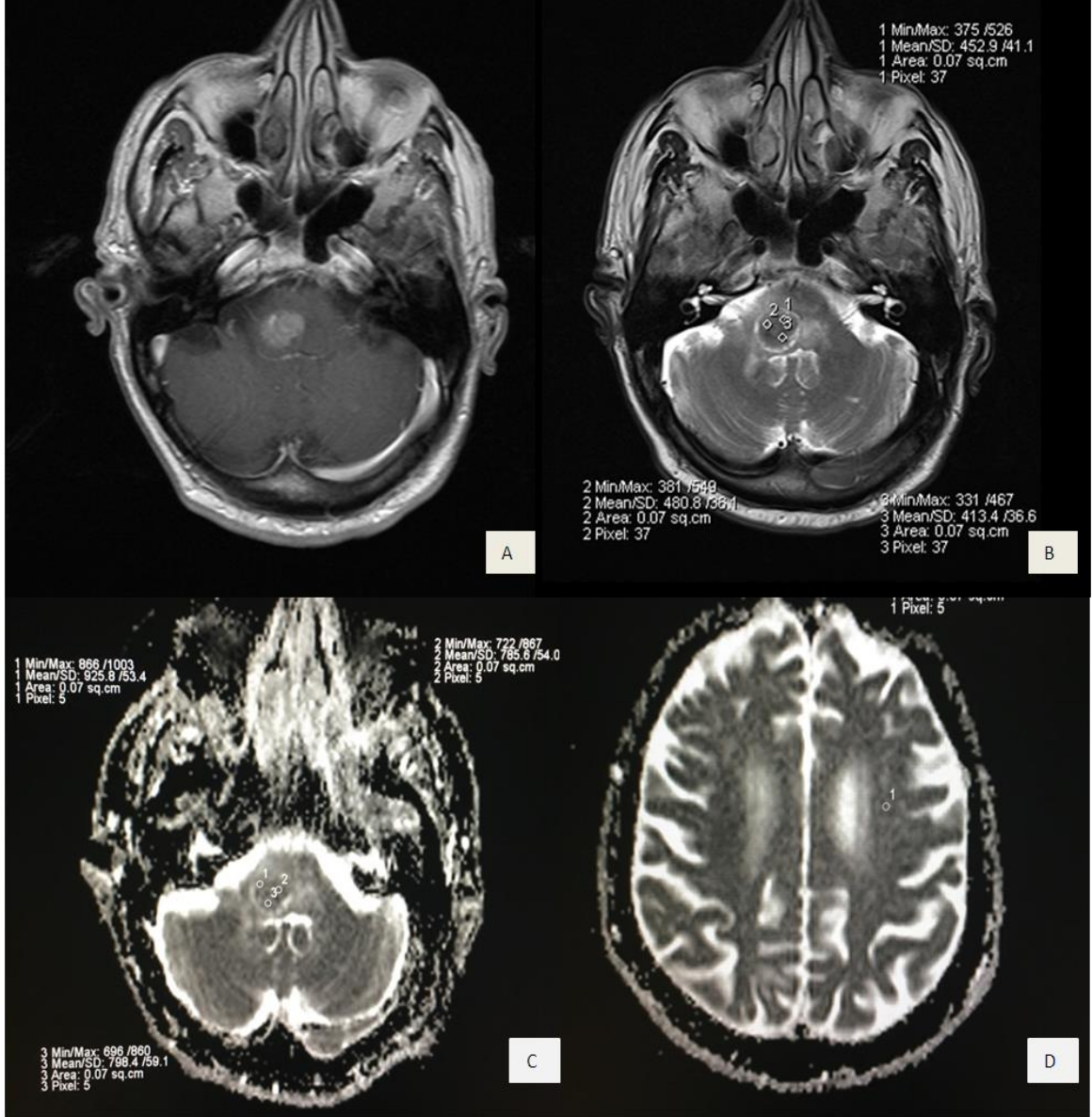
lmler deneyimli bir radyolog tarafından Leonardo (SIEMENS®) iř istasyonu kullanılarak yapılmıřtır.

IVKM sonrası T1 aęırlıklı sekansta metastatik lezyonun en ok kontrast tutan kesiminden (A) T2 aęırlıklı serilerden yapılan mT2 (B), ADC haritalarından yapılan mADC (C) ve karřı taraf normal grnen beyaz cevherden alınan ADC (D) lmleri resim 5, 6, 7, 8 ve 9'da gsterilmiřtir.



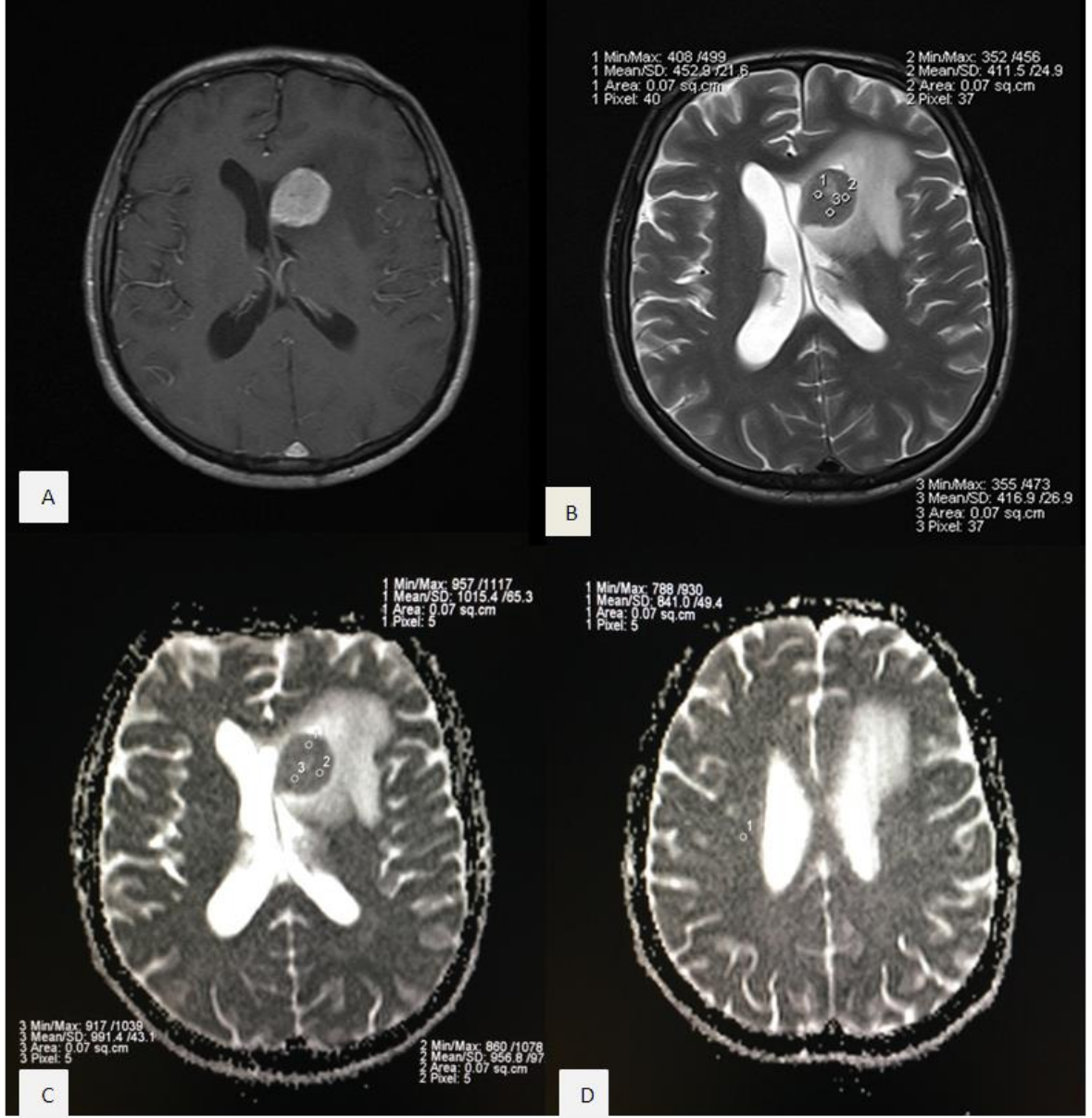
Resim 5. IVKM sonrası T1 ağırlıklı sekanda metastatik lezyonun en çok kontrast tutan kesiminden (A) T2 ağırlıklı serilerden yapılan mT2 (B), ADC haritalarından yapılan mADC (C) ve karşı taraf normal görünen beyaz cevherden alınan ADC (D) ölçümleri

62 yaşında kadın hasta, primer tanı KHDAK-SHK, multipl lezyon, mT2değeri 480, mADC değeri, $1,066 \times 10^{-3} \text{ mm}^2/\text{sn}$, rADC değeri 1,49 olarak hesaplandı.



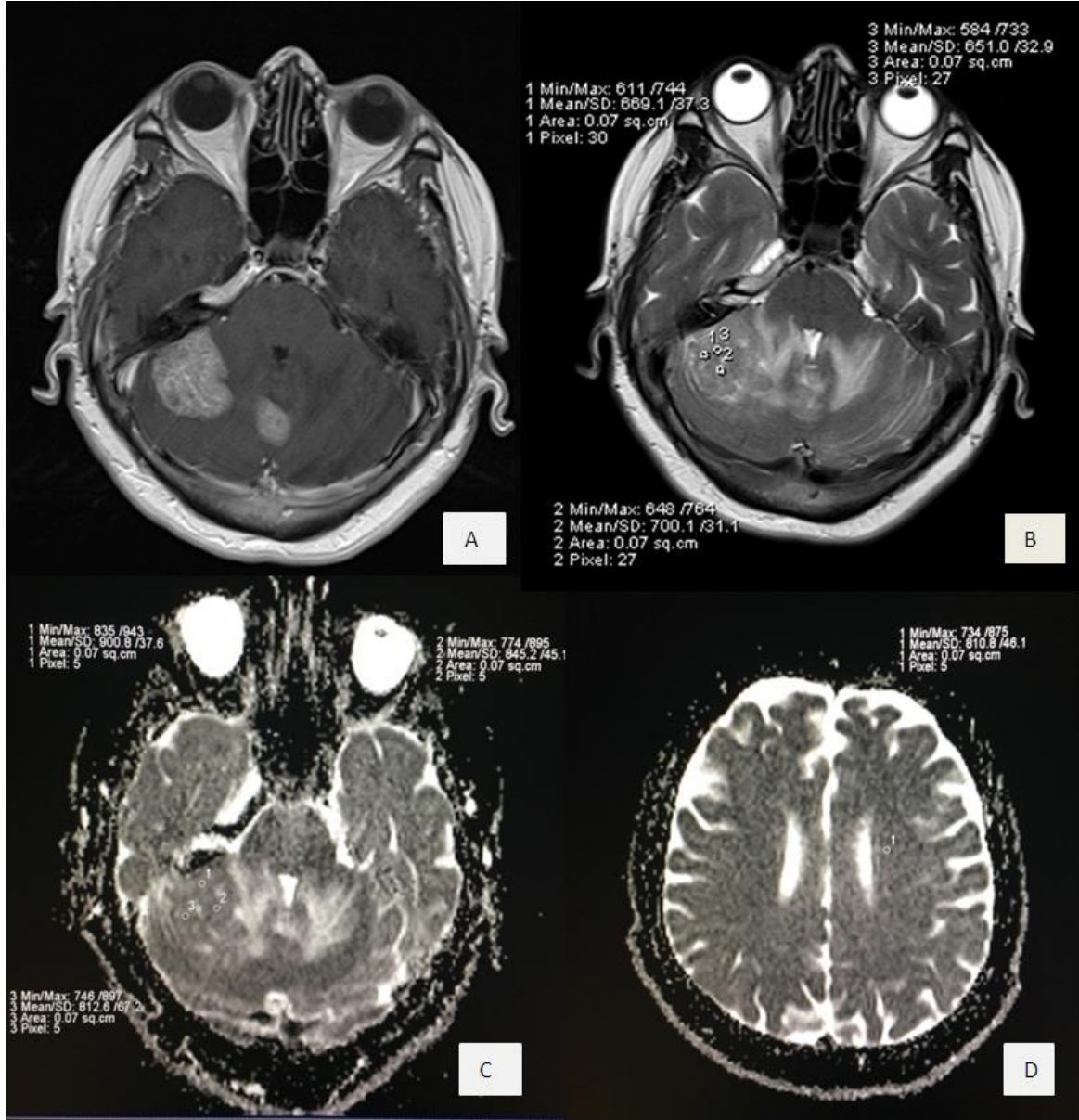
Resim 6. IVKM sonrası T1 ağırlıklı sekansa metastatik lezyonun en çok kontrast tutan kesiminden (A) T2 ağırlıklı serilerden yapılan mT2 (B), ADC haritalarından yapılan mADC (C) ve karşı taraf normal görünen beyaz cevherden alınan ADC (D) ölçümleri

72 yaşında erkek hasta, primer tanı mide karsinomu, multipl lezyon, mT2değeri 448, mADC değeri $0,836 \times 10^{-3} \text{ mm}^2/\text{sn}$, rADC değeri 0,97 olarak hesaplandı.



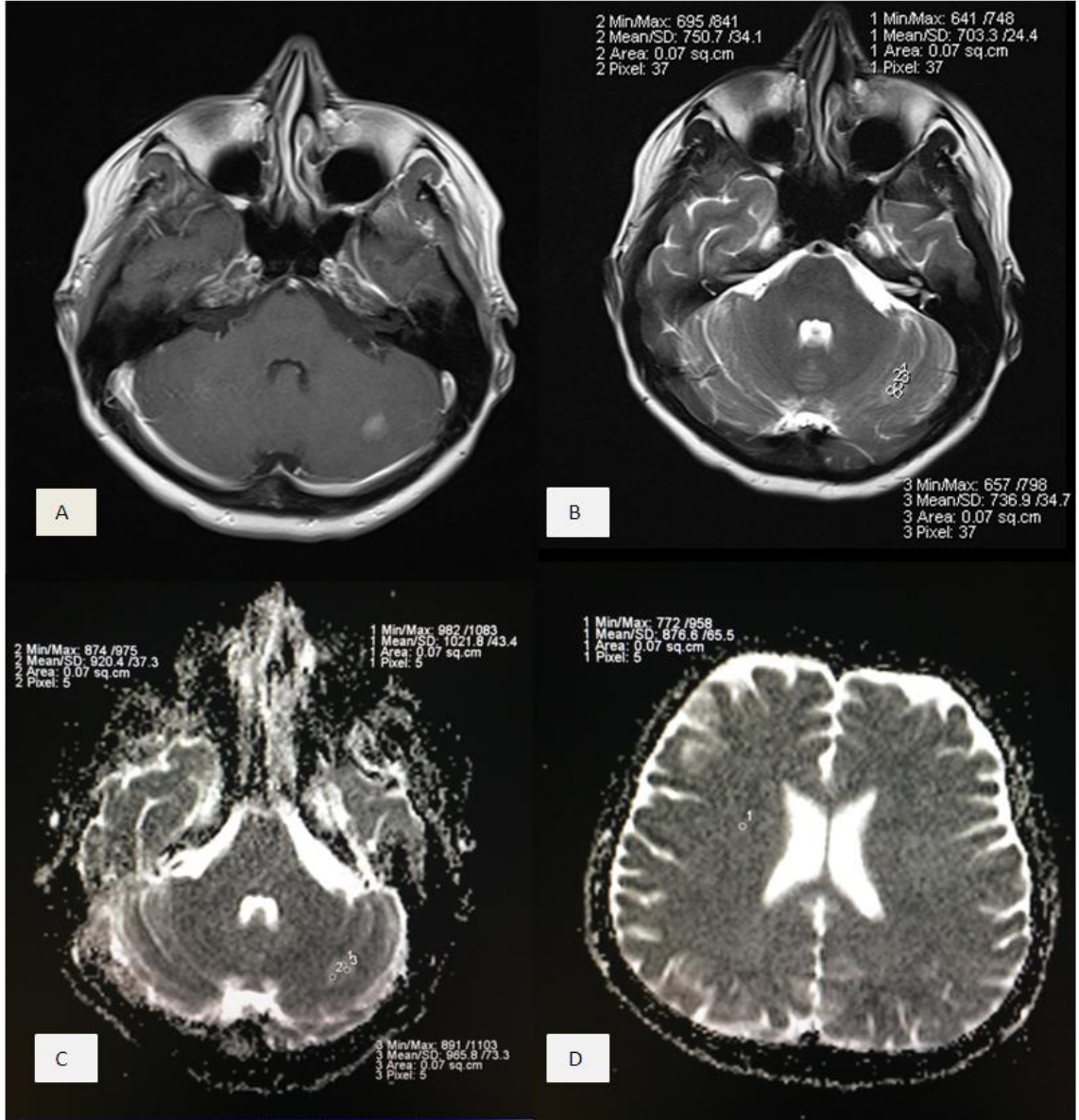
Resim 7. IVKM sonrası T1 ağırlıklı sekansa metastatik lezyonun en çok kontrast tutan kesiminden (A) T2 ağırlıklı serilerden yapılan mT2 (B), ADC haritalarından yapılan mADC (C) ve karşı taraf normal görünen beyaz cevherden alınan ADC (D) ölçümleri

37 yaşında erkek hasta, primer tanı pankreas karsinomu, tek lezyon, mT2değeri 426, mADC değeri $0,988 \times 10^{-3} \text{ mm}^2/\text{sn}$, rADC değeri 1,17 olarak hesaplandı.



Resim 8. IVKM sonrası T1 ağırlıklı sekanda metastatik lezyonun en çok kontrast tutan kesiminden (A) T2 ağırlıklı serilerden yapılan mT2 (B), ADC haritalarından yapılan mADC (C) ve karşı taraf normal görünen beyaz cevherden alınan ADC (D) ölçümleri

55 yaşında kadın hasta, primer tanı meme karsinomu, multipl lezyon, mT2değeri 673, mADC değeri $0,852 \times 10^{-3} \text{ mm}^2/\text{sn}$, rADC değeri 1,05 olarak hesaplandı.



Resim 9. IVKM sonrası T1 ağırlıklı sekansta metastatik lezyonun en çok kontrast tutan kesiminden (A) T2 ağırlıklı serilerden yapılan mT2 (B), ADC haritalarından yapılan mADC (C) ve karşı taraf normal görünen beyaz cevherden alınan ADC (D) ölçümleri

36 yaşında kadın hasta, primer tanı meme karsinomu, multipl lezyon, mT2değeri 729, mADC değeri $0,968 \times 10^{-3} \text{ mm}^2/\text{sn}$, rADC değeri 1,1 olarak hesaplandı.

3.3. İstatistiksel Yöntemler

Tüm analizler IBM SPSS (Statistical Package for the Social Sciences) Statistics 23 programında yapılmıştır. Toplanan veriler sayı ve yüzde olarak tanımlayıcı istatistiklerle belirlendi. Bağımsız değişkenlerin gruplar arası değerlendirilmesinde Kruskal Wallis, bu değişkenlerin ikili gruplarda karşılaştırılmasında Dunn testleri kullanılmıştır. Değişkenlerin lezyon sayısına göre karşılaştırılması Mann Whitney U testi ile gerçekleştirilmiştir. Cinsiyet ve lezyon sayısının primer tanı gruplarıyla karşılaştırılmasında Pearson Chi-square, bağımsız değişkenlerin birbirleriyle ilişkisinin belirlenmesinde Spearman korelasyon analizleri uygulanmıştır.

İstatistiksel anlamlılık sınırı 0,05 olarak kabul edilmiştir.

4. BULGULAR

4.1. Demografik Bilgiler

Çalışmamıza alınan 299 hastanın 172'si (%57,5) erkek, 127'si (% 42,5) kadındı. Hastaların ortalama yaşı 58,6, yaş aralığı 28-85 arasındaydı. Ortanca yaş 59 olarak saptandı.

Metastatik tümörlü hastaların 177 'si (%59,2) primer olarak akciğer karsinomundan kaynaklanmaktaydı. Bunlardan 133'ü KHDAK (%44,5), 44'ü KHAK (%14,7) idi. İkinci en sık primer kanser 73 hasta ile meme karsinomu (%24,4) olarak saptandı. Diğer metastaz yapan primer kanserlerden 14'ü GİS karsinomu (8 hasta kolon, 4 hasta mide, 2 hasta rektum) (%4,7), 8'i malign melanom (%2,7), 7'si jinekolojik malignite (3 hasta endometrium, 2 hastada over, 2 hastada serviks karsinomu) (%2,3), 6'sı RHK (%2), 5 'i sarkom (%1,7), 9 'u diğer (2 hasta tiroid, 2 hasta nazofarinks, 2 hasta mesane, 1 hasta pankreas, 1 hasta prostat karsinomu) (%3) olarak sınıflandırıldı.

Ayrıca primer tanısı akciğer karsinomu olan hastalarda yapılmış olan biyopsi sonuçlarına göre subtiplerine ayrılarak sınıflandırıldığında; 299 hastada 101 tanesi adenokarsinom (%33,8), 44 tanesi KHAK (14,7), 18 tanesi SHK (%6), 11 tanesi histopatolojisi bilinmeyen (%3,7) ve 3 tanesi sarkomatoid tip (%1) olarak ayrıldı.

204 hastanın multipl (%68,2), 95 hastanın tek (%31,8) intrakranial metastatik lezyonu vardı.

Tablo 1. Çalışmaya alınan hastaların (n=299) klinik ve demografik verileri

	Sayı	Yüzde veya Aralık
Cinsiyet		
Erkek	172	%57,5
Kadın	127	%42,5
Yaş ortalaması	58,6	28-85
Ortanca yaş	59	
İntrakranial metastaz sayısı		
Multipl	204	%68,2
Tek	95	%31,8
Primer Tanı		
KHDAK	133	%44,5
KHAK	44	%14,7
Meme	73	%24,4
GIS	14	%4,7
Malign Melanom	8	%2,7
Jinekolojik Malignite	7	%2,3
RHK	6	%2
Sarkom	5	%1,7
Diğer	9	%3

Tablo 2. Akciğer karsinomu olan hastaların subtiplere göre dağılımı

	Sayı	Yüzde(%)
Akciğer Karsinomu Subtipleri	177	59,2
Adenokarsinom	101	33,8
KHAK	44	14,7
SHK	18	6
Sarkomatoid	3	1
Histopatolojisi Bilinmeyen	11	3,7

4.2. Manyetik Rezonans Görüntüleme Bulguları

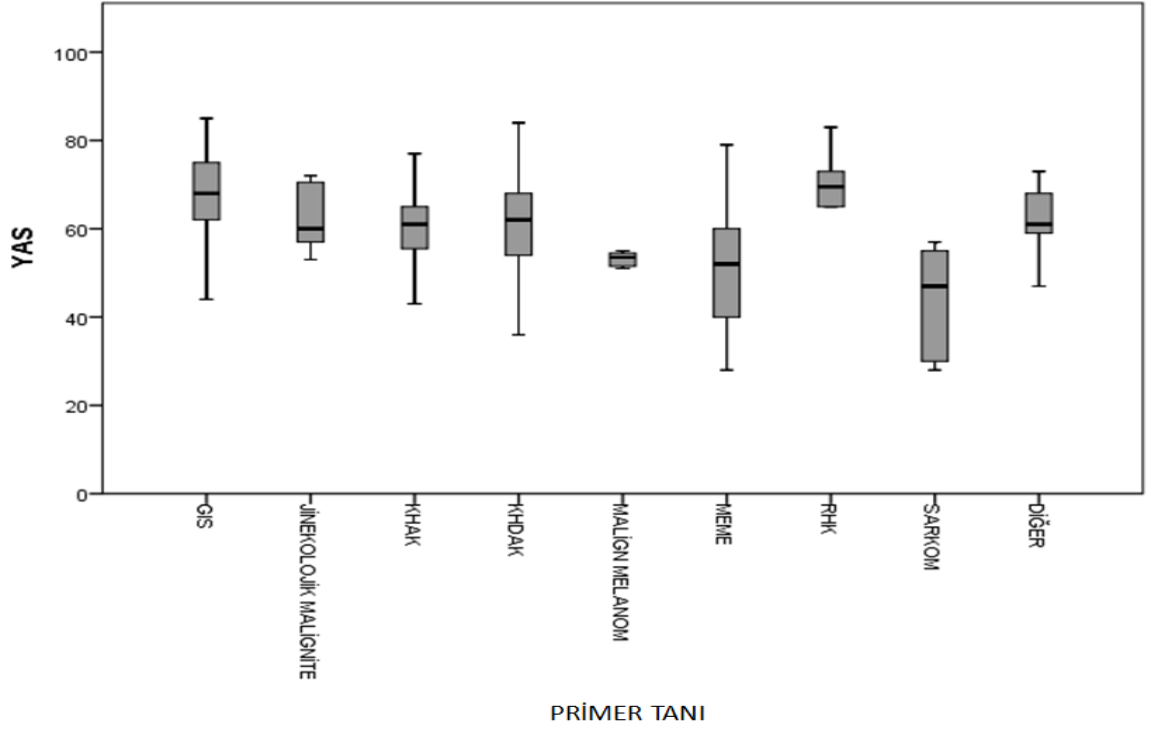
Primer tanı grupları arasında yaş dağılımı, mADC ve rADC değerleri arasında anlamlı istatistiksel farklılıklar saptanmıştır ($p<0,001$).

Hastaların primer tanılarına göre gruplandırıldığında; ortalama yaş, mADC, rADC ve mT2 değerleri Tablo 3’de verilmiştir.

Tablo 3. Primer tanı gruplarında ortalama yaş, mADC, rADC, mT2 değerleri

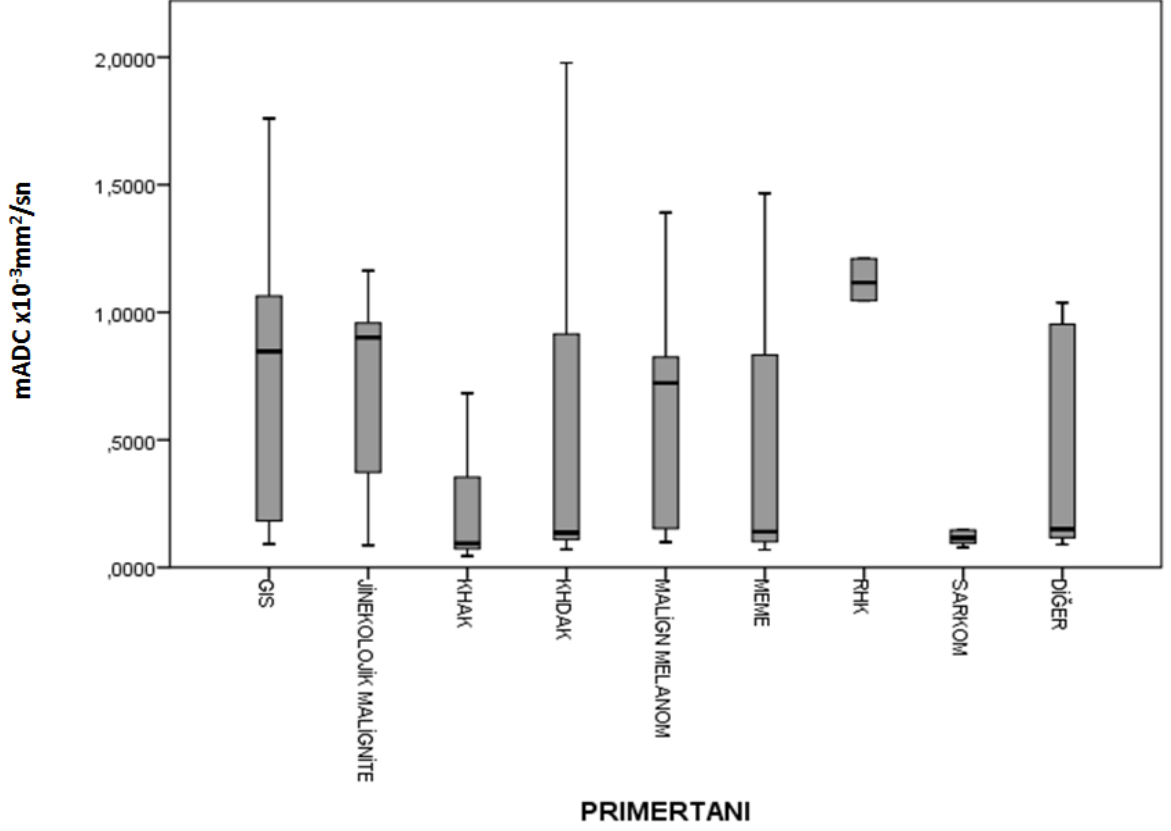
Primer Tanı Grupları	Sayı	Yaş	mADC ($\times 10^{-3}$ mm ² /sn)	rADC	mT2 (SI)
KHDAK	133	61,1	0,456	1,419	508
KHAK	44	61,2	0,273	1,16	477
Meme	73	51,1	0,462	1,35	473
GIS	14	65,6	0,761	1,61	490
Malign Melanom	8	54,7	0,611	1,36	441
Jinekolojik Malignite	7	62,8	0,687	1,28	528
RHK	6	68,3	1,044	1,48	524
Sarkom	5	43,4	0,324	1,39	456
Diğer	9	60,4	0,492	1,40	477
Total	299	58,6	0,465	1,37	491

Meme kanseri olanların yaş ortalaması 51,1 olup KHAK, KHDAK, RHK ve GIS karsinomu olan hastaların ortalama yaşlarından anlamlı olarak küçüktür ($p<0,05$).



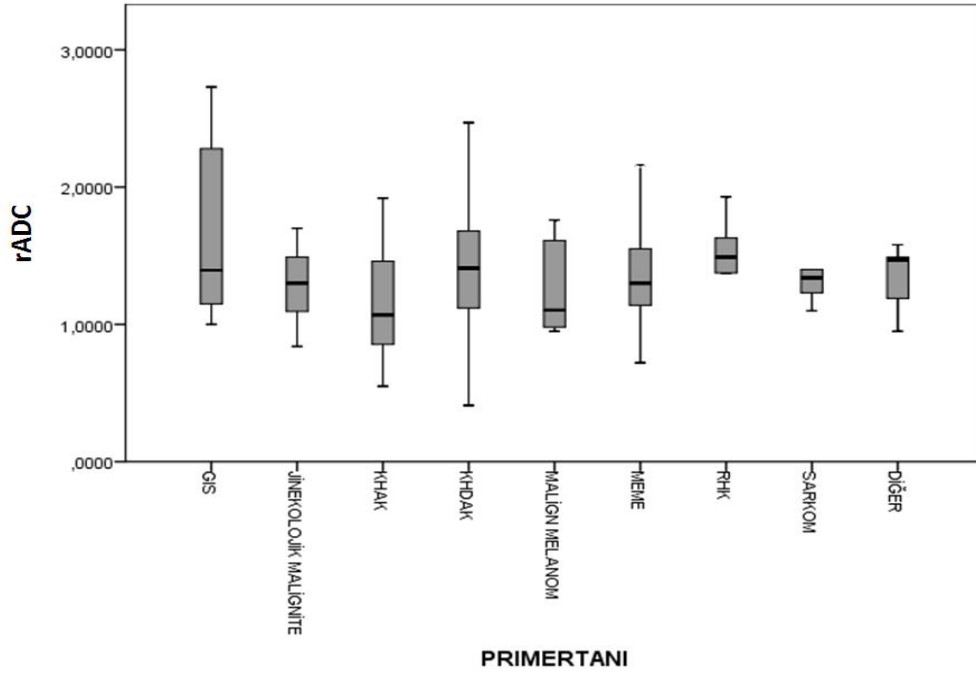
Grafik 1. Primer tanı gruplarına göre yaş dağılımı

Primer tanı gruplarında mADC değerleri ikili olarak karşılaştırıldığında, KHAK'nda ortalama mADC değeri $0,273 \times 10^{-3} \text{ mm}^2/\text{sn}$ olarak hesaplanmıştır. Bu değer meme karsinomu ($p < 0,05$), KHDAK ($P < 0,01$), GİS karsinomu ($p < 0,001$) ve RHK'dan ($p < 0,05$) anlamlı olarak düşük bulunmuştur.



Grafik 2. Primer tanı gruplarına göre mADC değerinin dağılımı

Primer tanı gruplarında ortalama rADC değerleri ikili olarak karşılaştırıldığında istatistiksel anlamlı ilişki sadece KHAK ve KHDAK arasında bulunabilmiştir. KHAK ‘da ortalama rADC değeri 1,16 olup KHDAK ortalama rADC değerinden anlamlı olarak küçüktür ($p < 0,01$).



Grafik 3. Primer tanı gruplarına göre rADC değerinin dağılımı

İntrakranial metastazı olan hastaların cinsiyetleri ile primer tanılarına göre yapılan gruplandırmada istatistiksel ilişki olup olmadığına dair yaptığımız çalışmada, jinekolojik malignite ve meme karsinomununun beklendiği gibi kadın cinsiyette olduğunu gördük. Jinekolojik malignitenin %100'ü kadın, meme karsinomu olanların %98,6 'sı kadın, %1,4'ü erkekti (Pearson Chi-Square= ,000). Diğer gruplarda cinsiyet dağılımı benzerdi.

Hastaların intrakranial lezyonlarının multipl veya tek olması durumunun, primer tanılarına göre değişkenlik gösterip göstermediği değerlendirildi ve istatistiksel anlamlı ilişki saptanmadı (Pearson Chi-Square= ,177).

İntrakranial lezyon sayısının multiple ve tek olarak yapılan gruplandırmada ortalama yaş, mADC, rADC ve mT2 değerlerinin dağılımı tablo 4'de verilmiştir.

Tablo 4. İntrakranial lezyon sayısının multipl veya tek olduğu gruplarda ortalama yaş, mADC, rADC ve mT2 değerleri

Lezyon sayısı	Sayı	Yaş	mADC ($\times 10^{-3}$ mm ² /sn)	rADC	mT2(SI)
Multipl	204	57,7	0,441	1,34	485
Tek	95	60,3	0,516	1,42	504
Total	299	58,6	0,465	1,37	491

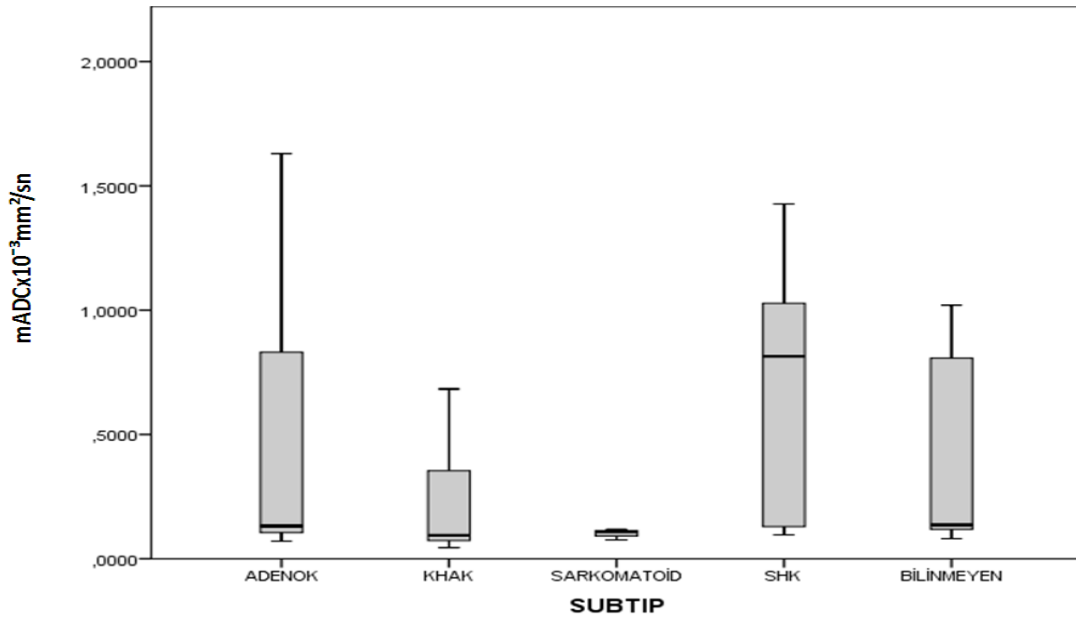
İntrakranial metastatik lezyon sayısı multipl olanların rADC değeri 1,34 olup tek lezyonu olanlara göre anlamlı olarak daha düşük saptandı ($p < 0,05$). Ancak mADC ($p = ,249$) ve mT2 ($p = ,195$) değerleri ile lezyon sayısının tek veya multipl olması arasında anlamlı istatistiksel ilişki izlenmedi.

Çalışma grubundaki 177 hasta akciğer karsinomu idi. Bu hastaların büyük bir kısmının histopatolojik tanısı yapılmış olup subtipleri belirlenmiştir. Bu gruptaki hastaların akciğer karsinomu subtiplerine göre ortalama yaş, mADC, rADC ve mT2 değerlerinin dağılımı tablo 5’de verilmiştir.

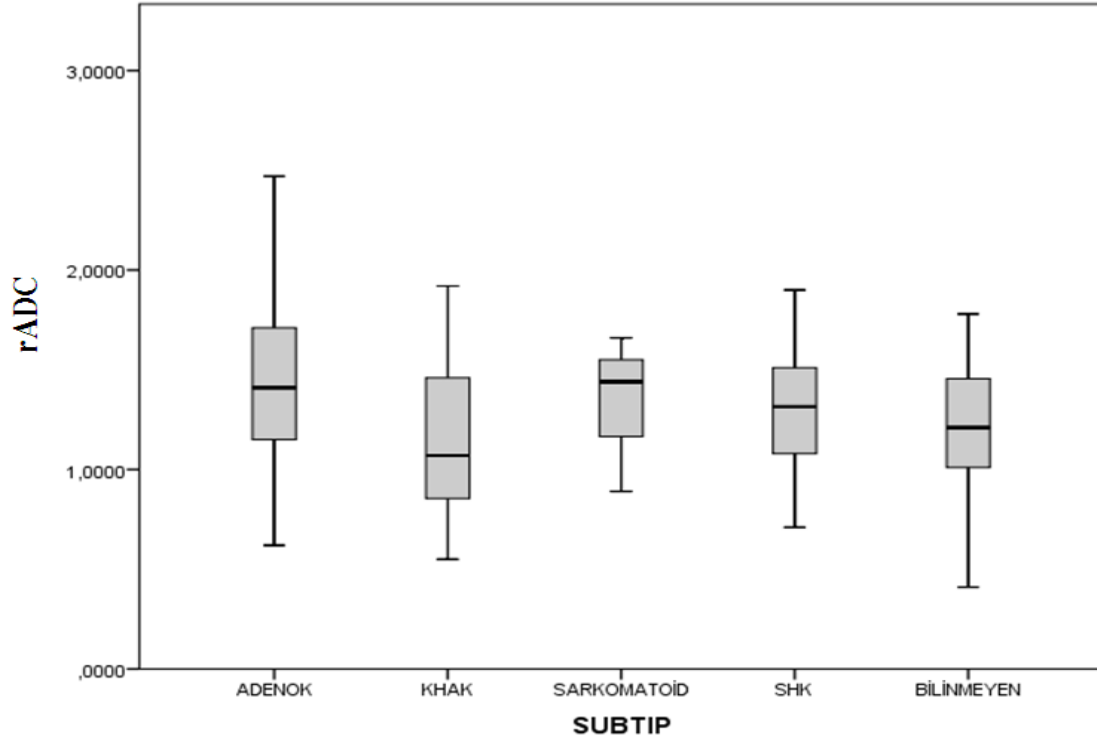
Tablo 5. Akciğer Karsinomu olan hastalarda subtiplere göre yapılan gruplandırmada ortalama yaş, mADC, rADC ve mT2 değerleri

Akciğer Karsinomu Subtipleri	Sayı	Yaş	mADC ($\times 10^{-3}$ mm ² /sn)	rADC	mT2(SI)
Adenokarsinom	101	60,1	0,432	1,46	503
KHAK	44	61,2	0,273	1,16	477
SHK	18	65,8	0,661	1,34	535
Histopatolojisi Bilinmeyen	11	61,7	0,437	1,18	511
Sarkomatoid	3	64,3	0,100	1,33	478

Akciğer karsinomu subtiplerine göre yapılan gruplarda, subtiplere göre mADC ve rADC değerlerinde istatistiksel anlamlı ilişki saptandı ($p= ,000$ ve $p= ,002$). Ancak mT2 değerleri ile anlamlı istatistiksel ilişki izlenmedi ($p= ,394$). Dunn testi ile yapılan analizde subtiplerin ikili karşılaştırılmasında KHAK'nın ortalama mADC değeri $0,273 \times 10^{-3} \text{ mm}^2/\text{sn}$ olup Adenokarsinom ve SHK'dan anlamlı olarak düşük bulunmuştur ($p= ,003$ ve $p= ,000$). Ayrıca KHAK grubunda ortalama rADC değeri 1,16; Adenokarsinom grubunda ortalama rADC 1,46 olarak hesaplanmış ve KHAK'nda adenokarsinoma göre istatistiksel anlamlı olarak daha düşük bulunmuştur ($p= ,001$). Diğer gruplarla-mADC ve rADC değerleri arasında anlamlı farklılık saptanmamıştır ($p>0,05$).

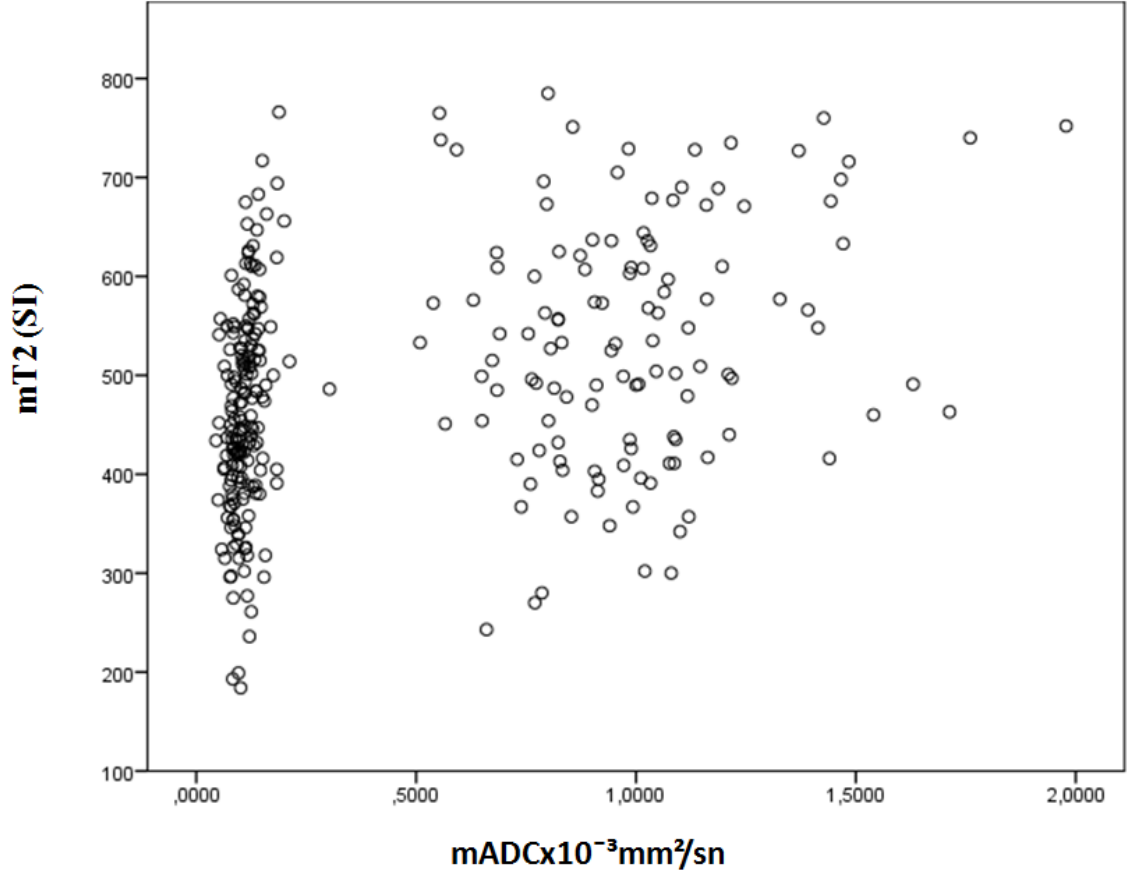


Grafik 4. Akciğer karsinomu subtiplerinde mADC değeri dağılımı

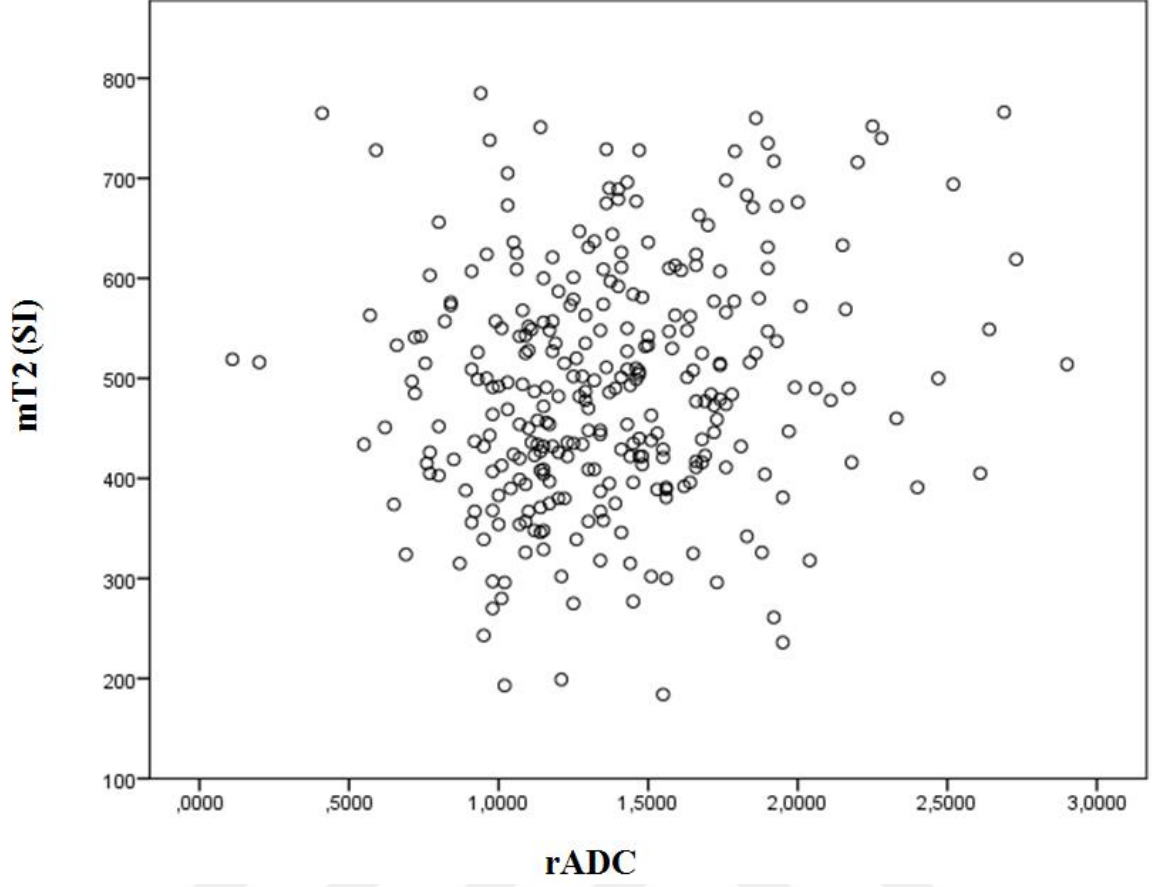


Grafik 5. Akciğer karsinomu subtiplerinde rADC değerlerinin dağılımı

Çalışma grubu genelinde yapılan analizde ortalama mADC-mT2 arasında ve rADC -mT2 arasında istatistiksel olarak anlamlı, rADC -mT2 arasında mADC-mT2 arasındaki ilişkiye göre daha zayıf olmakla birlikte pozitif korelasyon izlenmiştir. mADC-mT2 karşılaştırmasında Spearman's correlation= ,394 ve p= ,000; rADC -mT2 karşılaştırmasında Spearman's correlation= ,159 ve p= ,006 'dır.



Grafik 6. mADC değeri ve mT2 arasındaki ilişki



Grafik 7. rADC değeri ve mT2 arasındaki ilişki

5. TARTIŞMA

Difüzyon ağırlıklı görüntüleme suyun moleküler hareketi ve değişkenliğine, dokunun sellüler yapı düzeyine duyarlıdır. Dokunun mikroskopik düzeyde fonksiyonel yapısını gösterdiği için fonksiyonel bir teknik olarak düşünülmektedir(116). DAG bu özellikleri nedeniyle beyin parankim hastalıkları, tümör, kist ve abse gibi patolojilerin ayırımında değerli bilgiler sunmaktadır (117).

DAG'den oluşturulan ADC haritası su difüzyonunun her bir voxelde mm^2/sn olarak ölçülebilmesine olanak sağlamaktadır. İlk olarak inme tanısında kullanılmıştır. İnme sonrasında saniyeler içinde sitotoksik ödem gelişir. Ekstrasellüler aralıktan intrasellüler aralığa su şifti su moleküllerinin hareketini büyük oranda kısıtlar ve bu kısıtlama DAG'ta artmış, ADC'de azalmış sinyal olarak izlenir. Dens sellüler neoplazmlarda da benzer şekilde daha az hücre içeren dokuya göre su hareketi kısıtlanır ve DAG'ta artmış ADC'de azalmış sinyal izlenmektedir. ADC doku ve tümördeki hücre dansitesi ile ters korelasyon göstermekte olup tümörün hücre dansitesi ve dolayısıyla derecesi hakkında bilgi vermektedir (118).

DAG'ın akut enfarkt tanısındaki yüksek sensitivitesi ve spesifitesi genel olarak kabul görmekte ve kullanılmaktadır. İntrakranial kistik lezyonların karakterizasyonunda; araknoid kist-epidermoid kist ayırımında, abse tanısında konvansiyonel MRG sekanslarına ek olarak tanımlayıcı özellikler sunar. Ayrıca intrakranial tümörlerin karakterizasyonu, beyaz cevher-tümör-peritümöral alan, tümörün solid-kistik komponentlerinin ayırımı ekoplanar DAG sekansları alınarak yapılabilmektedir (116).

Güney ve arkadaşlarının yapmış oldukları bir çalışmada bakteriel abseyi kistik-nekrotik kitleden, epidermoid kisti araknoid kistten ayırt etmek için DAG ve kantitatif ADC değerleri kullanılmıştır. Bakteriel abse ve epidermoid kist DAG'ta hiperintens izlenmiş olup mADC değerleri absede $0,71 \times 10^{-3} \text{mm}^2/\text{sn}$, epidermoid kistte $0,66 \times 10^{-3} \text{mm}^2/\text{sn}$ olarak saptanmıştır. Araknoid kist, glioblastom ve hidatik kist DAG'da hipointens izlenmiş ve mADC değerleri araknoid kistte $3,15 \times 10^{-3} \text{mm}^2/\text{sn}$, glioblastomda $2,71 \times 10^{-3} \text{mm}^2/\text{sn}$ ve hidatik kistte $3,21 \times 10^{-3} \text{mm}^2/\text{sn}$ olarak belirtilmiştir. Epidermoid kistteki kısıtlanma içeriğindeki epitelyal hücrelerden ve kolesterolden kaynaklanan kuvvetli

anizotropiye, bakteriyel absedeki kısıtlanma kavitedeki yüksek vizközitedeki proteniöz sıvıya ve yüksek konsantrasyondaki inflamatuvar hücrelere bağlanmıştır (9).

Literatürde difüzyon kısıtlılığı nedeniyle abse tanısı konan ancak biyopsi sonucu kistik adenokarsinom metastazı olarak saptanan olgular bildirilmiştir (119). Mevcut çalışmada metastatik tümörün en çok kontrast tutan solid komponentinin difüzyon özelliklerini taradığımız için 27 pür kistik metastazı çalışma dışı bıraktık.

Pediyatrik grupta serebellar tümörlerin difensiyasyonunun mADC değerlerine göre yapılabileceğini hipotez olarak gören ve histolojik confirmasyon da yapılan bir çalışmada; mADC değerinin pilositik astrositomda $1,65 \times 10^{-3} \text{mm}^2/\text{sn}$ olup ependimomdan ($1,10 \times 10^{-3} \text{mm}^2/\text{sn}$) ve medulloblastomdan ($0,66 \times 10^{-3} \text{mm}^2/\text{sn}$) anlamlı ölçüde yüksek olduğu belirtilmiştir. Ependimomun mADC değerinin de medulloblastomdan yüksek olduğuna ayrıca dikkati çekilmiştir. Bu çalışmada ayrıca tanı koymayı anlamlı ölçüde kolaylaştıracak cutoff değerleri saptanmış olup juvenil pilositik astrositomda mADC değeri $>1,4 \times 10^{-3} \text{mm}^2/\text{sn}$, medulloblastomda $<0,9 \times 10^{-3} \text{mm}^2/\text{sn}$, ependimomda $1-1,3 \times 10^{-3} \text{mm}^2/\text{sn}$ olarak belirtilmiştir. ADC ölçümlerinin pediyatrik grupta tanı, tedavi yanıtı, relaps değerlendirmesinde oldukça önemli olduğu ancak pediyatrik grupta ADC değerlerinin erişkin gruptan ayrı olarak değerlendirilmesi gerektiği, çünkü yaş artıp beyin geliştikçe ADC değerlerinin azaldığı konusuna dikkat çekilmiştir (120).

İntrakranial malign tümörlerde normal, benign ya da reaktif dokulara göre düşük ADC değerleri tanımlanmış olup, bunun nedeni yüksek sellülariteye bağlı doku disorganizasyonu, ekstraselüler aralık tortiozitesinde artma ve su moleküllerinin hareketinde azalma olarak bildirilmiştir. DAG parametrelerinin tetkikin non-invaziv olması, kontrast madde gerektirmemesi, iyonizan radyasyon içermemesi, kantitatif verilere olanak sunması, hızlı yapılabilmesi ve rutin sekanslara kolayca eklenebiliyor olması nedeniyle; kanser hastalarında tanı, tedavi yanıtının ve relapsın değerlendirilmesinde önemli bir indikatör-biyomarker olabileceği öne sürülmüştür. Glioblastoma ile karşılaştırıldığında lenfomanın sellülaritesinin fazla olması nedeniyle lenfomada daha düşük ADC değerleri izlenmekte olduğu, astrositomların derecelendirilmesinde ADC değerlerinin yardımcı olduğu belirtilmektedir. İntrakranial malignitelerde, meme kanserinde, karaciğerin primer ve metastatik lezyonlarında, kemiğin primer sarkomlarında tedavi takiplerinde ADC değerlerinin kullanıldığı ve ADC değerlerindeki

artışın başarılı olarak kabul edildiğine, bu nedenle de tedavi yanıtında biyomarker olarak kabul edildiğine dair çalışmaların halen sürmekte olduğu bildirilmiştir (121).

Yamasaki ve arkadaşlarının 2005 yılında beyin tümörlerinde ADC değerleri kullanılarak ayırıcı tanı yapabilmek amaçlı yaptıkları çalışmada; astrositik tümörlerin dereceleri ve ADC değerleri arasında başka çalışmalarda da olduğu gibi anlamlı negatif korelasyon tanımlanmıştır. Şvannomun mADC değeri $1,384 \times 10^{-3} \text{mm}^2/\text{sn}$ olup mADC değeri $1,036 \times 10^{-3} \text{mm}^2/\text{sn}$ olan menenjiomdan daha yüksek olarak belirtilmiştir. Ancak menenjiomların derecelendirilmesi ve histolojik olarak tiplendirilmesi için mADC değerinin yeterli olmadığı eklenmiştir. Disembriyoplastik nöroepitelyal tümör (DNT) grubunda mADC değeri $2,546 \times 10^{-3} \text{mm}^2/\text{sn}$ olarak saptanmış ve tüm nöroglial tümörlerden belirgin yüksek olduğu vurgulanmıştır. Primitif nöroektodermal tümör (PNET) yani medulloblastoma, pineoblastoma, PNET grubunda mADC değeri $0,835 \times 10^{-3} \text{mm}^2/\text{sn}$ olup mADC değeri $1,230 \times 10^{-3} \text{mm}^2/\text{sn}$ olan ependimomdan daha düşük bulunmuştur. Epidermoid tümör mADC değeri $1,263 \times 10^{-3} \text{mm}^2/\text{sn}$ olup mADC değeri $1,463 \times 10^{-3} \text{mm}^2/\text{sn}$ olan kordomadan daha düşük olduğu belirtilmiştir. Malign lenfomanın mADC değeri $0,725 \times 10^{-3} \text{mm}^2/\text{sn}$, metastatik tümörlerin mADC değeri $1,149 \times 10^{-3} \text{mm}^2/\text{sn}$ ve glioblastoma multiformenin mADC değerinin $1,079 \times 10^{-3} \text{mm}^2/\text{sn}$ olduğu belirtilmiş ve malign lenfomanın mADC değerinin metastatik tümörler ve glioblastomadan belirgin düşük olduğu vurgulanmıştır. Bu çalışma sonuçlarına göre mADC değeri ile glioblastoma ve metastatik tümör ayırımının yapılamadığı belirtilmiştir (122).

Benzer bir çalışmada primer santral sinir sistemi lenfomasında mADC değeri $0,630 \times 10^{-3} \text{mm}^2/\text{sn}$ ve rADC değeri 0,83; glioblastoma multiformede mADC değeri $0,963 \times 10^{-3} \text{mm}^2/\text{sn}$ ve rADC değeri 1,26 bulunmuş ve lenfomada glioblastomaya göre değerlerin daha düşük olduğu belirtilmiştir. Lenfoma-glioblastoma ayırımında kullanılmak üzere mADC için $0,818 \times 10^{-3} \text{mm}^2/\text{sn}$, rADC için 1,06 olarak cutoff değerleri verilmiştir (123).

Beyin tümörlerinde DAG'ın rolünün araştırıldığı, 8 grade II astrositom, 9 glioblastoma, 18 menenjioma (8 meningoendotelyal, 8 fibröz, 2 transizyonel menenjioma) ve 21 metastatik tümörün (primer tanısı 13 akciğer karsinomu, 5 GİS karsinomu, 2 RHK, 1 meme karsinomu olan) dahil edildiği çalışmada en yüksek mADC değeri $1,14-1,18 \times 10^{-3} \text{mm}^2/\text{sn}$ olup II. derece astrositomda saptanmıştır. Glioblastomanın mADC değeri $0,82 \times 10^{-3} \text{mm}^2/\text{sn}$ olup II. Derece astrositomadan anlamlı düşük olduğu belirtilmiştir. Metastatik

tümör mADC'si $0,79 \times 10^{-3} \text{mm}^2/\text{sn}$ olup glioblastoma ile arasında anlamlı istatistiksel farklılık saptanmadığı belirtilmiştir. Menenjiomanın mADC değeri $0,78 \times 10^{-3} \text{mm}^2/\text{sn}$ olup ayrı ayrı karşılaştırıldığında menenjioma histopatolojik tiplerindirilmesi ile mADC değerleri arasında ilişki olmadığı bu çalışmada da vurgulanmıştır (124).

Reddy ve arkadaşlarının yapmış oldukları bir başka çalışmada intrakranial adenokarsinom metastazlarında, radyasyon nekrozunda ve glioblastomada kısıtlanmış difüzyon belirtilmiştir (125).

Birçok çalışmada ADC sekansının primer santral sinir sistemi lenfomasını glioblastoma ve beyin metastazlarından ayırt etmeyi sağladığı belirtilirken bazı çalışmalarda bu lezyonların mADC değerlerinde overlap bildirilmiştir. Bu nedenle DAG'ın dikkatli yorumlanması, mutlaka diğer sekanslarla ve klinik öykü ile birlikte değerlendirilmesi gerektiği vurgulanmıştır (126,127).

DTG su moleküllerinin difüzyon hareketlerine hassasiyeti ile beyaz cevherin mikrostriktürel bütünlüğünü ölçebilen gelişmiş non-invaziv bir görüntüleme yöntemi olup konvansiyonel görüntüleme yöntemlerinde izlenmeyen gizli değişiklikleri gösterilebilmektedir (128). Glioblastoma ve beyin metastazı ayırımı için yapılmış birçok çalışma mevcuttur. Bazı çalışmalar bu ayırım için ADC ölçümlerini işaret ederken bazı çalışmalar DTG parametrelerinden FA 'ya dikkat çekmektedir. Birkaç çalışmada ise bu iki parametre de ayırım için yetersiz bulunmuştur (129).

Wang ve arkadaşları 2009 yılında yapmış oldukları çalışmada bu ikilemlerin görüntülerin elde olunması, kullanılan analitik metodlar, uygulanan gradyentler arası farklılıklar, heterojen beyin metastazlarında DTG'de izlenen artefaktlardan kaynaklanıyor olabileceği ifade edilmiştir. Wang ve arkadaşları 63 glioblastoma, 25 beyin metastazı (primer tanısı akciğer karsinomu olan 11, meme karsinomu olan 6, malign melanom olan 5, kolon karsinomu olan 1, parotid karsinomu olan 1, özafagus karsinomu olan 1 hasta) olan hasta dahil ettikleri çalışmada, tümörün kontrastlanan yerinden, santralinden, peritümöral alanda infiltratif olduğunu düşündükleri lezyona yakın kesim ve vazojenik ödem olduğunu düşündükleri uzak kesimden yaptıkları ADC, FA, planar anisotrophy coefficient (CP) ve linear anisotrophy coefficient (CL) ölçümlerinde tümörün kontrastlanan kesimlerinde yaptıkları ölçümleri daha anlamlı bulduklarını belirtmiştir.

Kullanılan istatistiksel yöntemde cutoff değerleri elde olunmuştur. ADC için $1,07 \times 10^{-3} \text{mm}^2/\text{sn}$ belirtilen değer olup düşük sensitivite ve spesifite nedeniyle (%55 ve %48) tek başına ADC'nin indikatör olamayacağı ifade edilmiştir. ADC, FA, CP, CL ve ADC+FA+CP parametrelerini karşılaştırdıkları analizde; cutoff değeri 0,72 olarak verilen ADC+FA+CP değerinin yüksek sensitivite ve spesifite ile (%92 ve %100) bir ayıraç olabileceği vurgulanmıştır (129).

Hastanın eğer bilinen bir malignitesi varsa veya lezyon sayısı multipl ise bu durumun metastaz olduğu rahatlıkla söylenebilir. Ancak eğer tek bir lezyon varsa, konvansiyonel MRG'deki sinyal özellikleri ve kontrastlanma paternleri glioblastoma ve intrakranial metastatik lezyona benziyorsa ayırım için biyopsi yapmak gerekliliği doğmaktadır. Ancak birçok çalışma ileri MR tekniklerinin bu konuda anlamlı ve önemli ipuçları verebileceğini ileri sürmektedir. Bu nedenle Lee ve arkadaşlarının 2011 yılında yapmış oldukları çalışma 38'i glioblastoma 35'i intrakranial metastaz (16 akciğer, 3 meme, 3 anorektal karsinom, 2 kolon, 3 malign melanom, 3 RHK) olan 73 hastayı kapsamaktadır. Lezyonun kontrastlanan bölgesinden ve peritümöral ödem alanlarında minimum ADC değeri ve rADC ölçümleri yapıp karşılaştırıldığında glioblastoma için tümöral alan minADC $0,903 \times 10^{-3} \text{mm}^2/\text{sn}$, rADC 1,152; metastaz için minADC $0,894 \times 10^{-3} \text{mm}^2/\text{sn}$ rADC 1,145 olup istatistiksel anlamlı farklılık saptanmamıştır. Ancak peritümöral alandan yapılan ölçümlerde glioblastoma için minADC $1,149 \times 10^{-3} \text{mm}^2/\text{sn}$, rADC 1,466; metastaz için min ADC $1,413 \times 10^{-3} \text{mm}^2/\text{sn}$ rADC 1,829 olup glioblastomada metastaz ödemine göre anlamlı oranda düşük bulunmuştur. Bu durumun glioblastoma peritümöral alanının malign infiltratif hücrelerden, metastaz peritümöral alanının vazojenik ödemden oluşması ve sonuçta sellülaritenin ADC düşüklüğüne sebep olmasından kaynaklandığı ileri sürülmüştür. MRS yapıldığında glioblastomanın peritümöral ödeminde metastazdakine göre Cho/Cr oranı ve CBV daha yüksek bulunmuştur. DTG ile metastaz peritümöral alanında MD daha yüksek bulunurken FA değerleri arasında farklılık saptanmamıştır. Tümöral alandaki değerlerin istatistiksel olarak anlamsız çıkması durumunun ise her iki lezyonda da nekroz ve duyarlılık artefaktı nedeniyle olan heterojen sinyal intensitesine bağlı olduğu ifade edilmiştir (130).

Krabbe ve arkadaşları da yapmış oldukları çalışmada metastaz mADC ve peritümöral alan mADC değerini ($2 \times 10^{-3} \text{mm}^2/\text{sn}$ ve $2,41 \times 10^{-3} \text{mm}^2/\text{sn}$) yüksek dereceli gliomdan ve peritümöral alanından ($1,37 \times 10^{-3} \text{mm}^2/\text{sn}$ ve $1,91 \times 10^{-3} \text{mm}^2/\text{sn}$) anlamlı olarak

yüksek bulmuş ve bunu metastazın artmış intra ve ekstraselüler sıvı fraksiyonu ve metastatik hücrelerin yüksek dereceli glioma hücrelerine göre daha fazla sıvı üretmesine bağlı olduğunu ileri sürmüşlerdir (131).

2005 yılında Kitiş ve arkadaşları yapmış oldukları bir çalışmada düşük dereceli glioma, anaplastik astrositoma, glioblastoma, lenfoma ve intrakranial metastazlarda minimum ADC ölçümü yapmışlardır. Sırasıyla elde ettikleri değerler $1,09 \times 10^{-3} \text{mm}^2/\text{sn}$; $0,77 \times 10^{-3} \text{mm}^2/\text{sn}$; $0,70 \times 10^{-3} \text{mm}^2/\text{sn}$; $0,54 \times 10^{-3} \text{mm}^2/\text{sn}$ ve $0,78 \times 10^{-3} \text{mm}^2/\text{sn}$ olup yalnızca düşük dereceli gliomanın min ADC değeri diğerlerinden anlamlı yüksek olarak bulunmuştur. Diğerleri arasında anlamlı farklılıklar saptanmamıştır. Aslında lenfomada düşük ADC değerleri elde olunmuş fakat analiz sonucunun anlamlı çıkmaması hasta sayısının az olmasına bağlanmıştır (132).

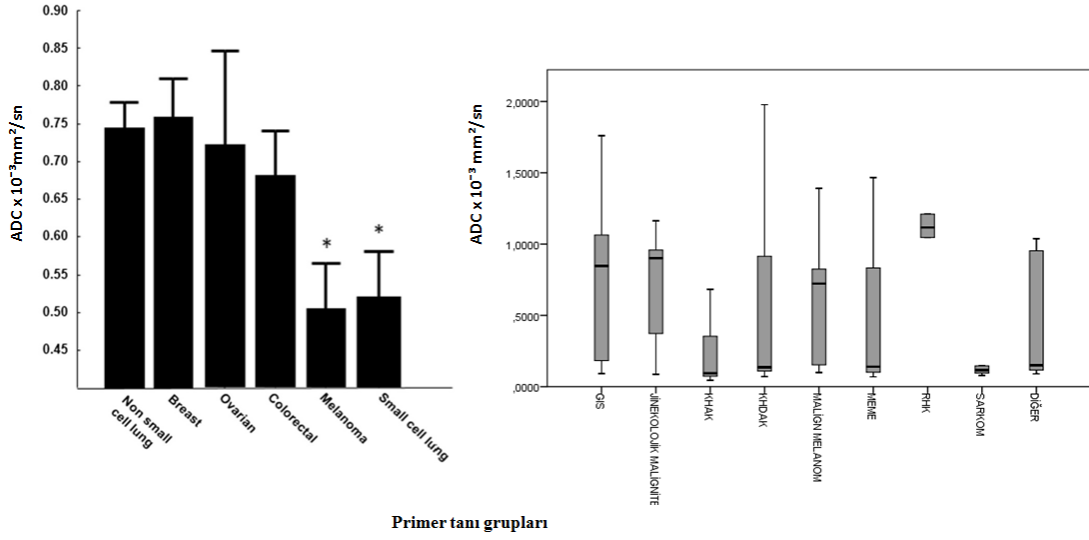
Intraserebral kitlelerin difüzyon özelliklerini konvansiyonel MRG ve histolojik özellikleriyle karşılaştırmayı amaçlayan benzer bir çalışmada mADC değerleri gliomada $1,14 \times 10^{-3} \text{mm}^2/\text{sn}$, lenfomada $0,58 \times 10^{-3} \text{mm}^2/\text{sn}$, menenjiomada $0,85 \times 10^{-3} \text{mm}^2/\text{sn}$, absede $0,29 \times 10^{-3} \text{mm}^2/\text{sn}$, enfarktta $0,55 \times 10^{-3} \text{mm}^2/\text{sn}$, granülomada $0,39 \times 10^{-3} \text{mm}^2/\text{sn}$ ve metastazda $1,03 \times 10^{-3} \text{mm}^2/\text{sn}$ olarak bulunmuştur. En düşük mADC değerleri abse ve granülomada iken benzer çalışmalarda olduğu gibi lenfomanın mADC değeri de diğer tümörlere oranla anlamlı düşük olarak belirtilmiştir. Lezyonun kontrastlanma miktarı-malignite derecesi-mADC değerleri arasında anlamlı ilişki saptanmamıştır (133).

Zakaria ve arkadaşları 2014 yılında ileri MR tekniklerinin beyin metastazı tanısında ve seyrindeki rolüne dair yaptıkları bir derlemede; MRG'nin intrakranial lezyonlarda tanı, takip, tedaviye yanıt, beklenen sağkalım süreci gibi sorulara büyük ölçüde yanıt verdiğini belirtmiştir. İntrakranial, periferik kontrastlanan lezyon izlendiğinde DAG ile abse ekarte edilip, glioblastoma-metastaz ayrımı içinde yine ileri MR tekniklerine başvurulabileceği belirtilmiştir. ADC ile ilgili veriler daha önceki çalışmalarda da belirtildiği şekilde bu derlemede de vurgulanmıştır. Ancak ölçümlerin manuel yapılması, genel bir ADC ölçüm cetvelinin olmaması, ölçüm yapılan yerin radyolog bağımlı olması nedeniyle ADC sonuçlarının çok da güvenilir olmadığına da ayrıca dikkat çekilmiştir. DTG'de infiltratif glioblastoma hücrelerinin beyaz cevher traktlarını infiltre edip, metastazın deforme etmesi de ayrı bir ipucu olarak belirtilmiştir. Perfüzyon MRG' de CBV ve CBF değerleri vaskülarite göstergesi olduğundan, glioblastomanın patolojik neovaskülarizasyon ve

infiltrasyon göstermesi nedeniyle; glioblastoma peritümöral ödeminden elde olunan CBV ve CBF değerlerinin metastazinkine göre daha yüksek olduğu ifade edilmiştir. Ayrıca perfüzyon MRG ile aynı verileri kullanıp farklı veri işleme sistemi olan Diffusion Susceptibility Contrast MR (DSC MRG)'nin doku permeabilitesi ve kan beyin bariyerindeki bozulmayı göstermesi, metastazda kan beyin bariyerinin bozulup vazojenik ödem izlenmesi sebebiyle metastazda veriler daha yüksek bulunmuştur. MRS'de de Cho/NAA oranı arasında anlamlı farklılıklar olduğu, lipid, fosfat gibi metabolitlerin önem kazandığı belirtilmiştir. MRG' nin primeri bilinmeyen metastatik olgularda bir takım diagnostik ipuçları verdiğini belirterek; malign melanom metastazının hücre içeriğindeki melaninden ötürü T1A'da hiperintens, müsinöz metastazların T2A'da hipointens olması, MRS' de lipid saptanan lezyonların kolon karsinomuna yöneltmesi örneklenmiştir. ADC ölçümlerinin de kötü diffenziye tümörlerde oldukça düşük olduğu ancak primer belirlemede zayıf kaldığı belirtilmiştir (134).

Ancak bir başka çalışmada Zakaria ve Jenkinson, metastazın DAG/ADC özelliklerinin tümör orjinine göre farklı davranışlar gösterdiği, primer tanıyı öngörmeyi sağlayacak bir biyomarker olabileceği fakat kesin tanı koymak için yetersiz kalacağı belirtilmiştir (135).

Yine Zakaria ve arkadaşlarının yapmış olduğu başka bir çalışmada beyin metastaz ve çevresinin DAG bulgularının hastanın tedaviye yanıtını öngörebilmeyi sağladığını ifade etmişlerdir. Çalışmaya 76 hasta dahil edilmiş ve tümör içerisinden, tümör sınırından, peritümöral alandan yakın ve uzak olmak üzere iki adet; toplamda 4 adet ADC ölçümü yapılmıştır. Bu dört ADC ölçümünü ATC (ADC transition coefficient) olarak birleştirip analiz ettiklerinde, ATC'nin tedaviye yanıt ve sağkalım öngörüsünde daha kıymetli olduğu (ATC>0,279 olanda sağkalım kısa) belirtilmiştir. Tümörlerin mADC değeri $0,919 \times 10^{-3} \text{mm}^2/\text{sn}$ olarak saptanmıştır. Kötü differensiyel olan KHAK ve malign melanomun mADC değerinin meme, over, kolorektal karsinomdan daha düşük olduğu belirtilmiştir (136). Bizim çalışmamızda da benzer şekilde KHAK'nun mADC değeri KHDAK, meme, GİS ve RHK'dan daha düşüktür. Aslında Zakaria ve arkadaşları primer tanıya göre farklılık gösteren ADC değerleri olduğunu düşündüklerini ancak hasta popülasyonunun homojen dağılmaması nedeniyle anlamlı sonuçlar elde edememiş olabileceklerini belirtmiştir (136). Benzer dağılım paterni bizim çalışmamızda da söz konusuydu. 299 hastanın 177'si akciğer karsinomu olup diğer grup sayıları da oldukça heterojen dağılmaktaydı.



Grafik 8. Zakaria ve arkadaşlarının çalışması (136) ve bizim çalışmamızdaki primer tanı gruplarına göre mADC dağılım grafiklerinin karşılaştırılması

Lee ve arkadaşları da 2014 yılında yapmış oldukları çalışmada, intrakranial metastatik lezyonların DAG'da SI ve kantitatif ADC ölçümlerinin SRC'ye yanıtı, sağkalım süresini öngörmeye kullanılabileceğini belirtmiştir. DAG'da SI'da azalmanın iyi, artmanın kötü; tümör ADC'sindeki artmanın iyi, azalmanın kötü prognozu işaret ettiği ifade edilmiştir (137).

Onkoloji pratiğinde intrakranial metastazların tanısı, prognozu, tedaviye yanıtının öngörülmesi amaçlı DAG oldukça kullanılmaktadır. Zakaria ve arkadaşlarının 2014 yılında, farklı cihazlara ait yazılımlardan yapılan ölçümlerin farklılık gösterip göstermediği, bu durumunun ölçüm güvenilirliğini etkileyip etkilemediğini araştırdıkları çalışmada 12 hasta'nın DAG'ları farklı 3 farklı yazılımda değerlerindirilmiş ve minimal farklılık göstermekle birlikte sonuçlar güvenilir bulunmuştur. Ayrıca uygun ROI konulan bölge tespiti için yaptıkları çalışmada kontrastlı serilerde en büyük ya da tek tümörün en çok kontrastlanan alanından ve multipl lezyonlarda hepsinden ölçüm yapılarak ortalama alınmıştır ve ilk grupta mADC değerinin minimal daha düşük çıktığı belirtilmiştir. Bu durum büyük lezyonların santralinde nekrotik alanlar olmasına bağlanmıştır. rADC değeri de ölçülmüş ve diğer ADC ölçüm parametreleri ile korele ve benzer sonuçlar elde edilmiştir. Tümör-sınır-pertümöral ödem alanındaki ADC değişimi için en sağlıklı ölçüm ve analiz, bu alanlardaki ADC gradyentini yansıtan ADC transition coefficient (ATC)

ile olacağı belirtilmiştir. Karaciğer lezyonlarının DAG'larının iki farklı yazılımda değerlendirildiği ve anlamlı farklılık izlemeyen bir başka çalışma da örnek gösterilmiştir. Voksel boyutunun ADC değerini etkilemediği ayrıca belirtilmiştir (138).

Hayashida ve arkadaşlarının 2006 yılında yaptıkları ve 26 intrakranial metastatik lezyonu dahil ettikleri çalışmada lezyonlar histopatolojik tanılarına göre gruplandırılmıştır. 13 adenokarsinom (iyi differansiye: 4 akciğer, 1 over, 1 uterus; orta differansiye:1 akciğer; kötü differansiye 6 akciğer;), 3 küçük hücreli tümör(3'ü de KHAK), 2 büyük hücreli karsinom (2'si de akciğer), 2 skuamöz hücreli karsinom (2'side özafagus), 2 papillotübüler karsinom (2'side meme), 1 büyük hücreli nöroendokrin karsinom (akciğer), 1 mukoepidermoid karsinom (akciğer), 1 sinovial sarkom ve 1 malign melanom (deri) olgusu değerlendirilmiştir. Lezyonlar DAG'da hipointens-minimal hipointens-izointens-minimal hiperintens- hiperintens olarak sınıflandırılmıştır. Kantitatif olarak ayrıca T2A serilerde lezyonun SI'sını göstermek için $CNR = (SI_t - SI_c) / SD_{noise}$ formülü ile nADC (bizim çalışmamızdaki rADC) ölçümleri yapılmıştır. İyi differansiye adenokarsinom nADC değeri (1,81) diğer lezyonlardan anlamlı yüksektir. Kötü differansiye nADC değeri 1,40 ve diğer tümörlerin ki 1,19 olup bunlar arasında anlamlı ilişki saptanmamıştır. Ayrıca nADC değeri ile tümör sellülaritesi arasındaki kuvvetli negatif korelasyon vurgulanmıştır. Ancak hücre sellülaritesi yani nADC değeri ve T2A SI yani Contrast Noise Ratio (CNR) arasında anlamlı ilişki saptanmamıştır. Hücre differensiyasyonu kötüyse nADC değeri düşük, iyi ise yüksektir. Fakat bununla birlikte iyi differansiye adenokarsinom metastazı DAG'da hipointens olup düşük CNR; küçük hücreli karsinom, büyük hücreli nöroendokrin karsinom gibi agresif tümörler DAG'da hiperintens olup yüksek CNR, nADC değeri düşük olan malign melanom, kötü differansiye adenokarsinom, sarkom, papillotubuler karsinom DAG'da hiperintens izlenmezken yüksek CNR ölçülmektedir. Bu durumun T2A'daki SI'nın lezyon paramanyetik içeriği (demir, kalsiyum, hemorojik komponent, melanin); paramanyetik olmayan içeriğe (protein konsantrasyonu, fibrokollagenöz stroma, akım bağımlı sinyal intensite değişiklikleri) ve yetersiz stoplazma, azalmış sellülarite gibi faktörlere bağlı değişkenlik göstermesinden kaynaklandığı öne sürülmüştür (139). Biz çalışmamızda tüm lezyonlardaki mADC-mT2, rADC-mT2 arasındaki ilişkiyi analiz ettiğimizde; rADC-mT2 arasında daha zayıf olmakla birlikte pozitif korelasyon tespit ettik. Ayrıca Hayashida ve arkadaşlarının çalışmasındaki akciğer adenokarsinom metastazlarının rADC değeri (1,40) bizim çalışmamızdaki akciğer adenokarsinom metastazı grubu rADC değerleri ile (1,46) benzerlik göstermektedir (139).

Benzer şekilde Duygulu ve arkadaşlarıda intrakranial metastazların difüzyon kısıtlama sıklığı, DAG bulgularıyla primer tanı arasında korelasyon olup olmadığı sorularına yanıt aradıkları araştırmaya %48,6'sı akciğer, %26,3'ü meme, %5,2'si kolon , diğerleri tiroid, mesane, pankreas, prostat, testis, özafagus karsinomu ,RHK, indifferansiye karsinom, periampüller tümör olarak dağılan 76 hastayı dahil etmiştir. Difüzyon kısıtlayan lezyonlar olarak DAG'da hiperintens ADC'de hipointens olanlar kabul edilmiştir. Akciğer karsinomlarının %27'si (KHAK'nın %41,6'sı; KHDAK'nın %20'si), meme karsinomunun %15'i, kolon karsinomunun % 25'i, testis karsinomunun %100'ü (Testis tümörü metastaz vaka sayısı 1 dir) difüzyon kısıtlamıştır. Lezyonların T1A'da en çok kontrastlanan yerinden 5 ROI ile ölçüm yapılmış ve minimum ADC değeri belirlenmiş olup bu değerler difüzyon kısıtlayan lezyonlarda $0,72 \times 10^{-3} \text{mm}^2/\text{sn}$ ve difüzyon kısıtlamayan lezyonlarda $0,78 \times 10^{-3} \text{mm}^2/\text{sn}$ olarak belirtilmiştir. Her iki grup arasında istatistiksel anlamlı farklılık saptanmamıştır. Bu çalışmada en geniş primer patoloji grubu akciğer ve meme karsinomu olduğu için difüzyon kısıtlayan lezyon yüzdesinin de en çok bu gruplarda olduğu, daha fazla hasta sayısı, grupların homojen dağıldığı çalışmalarla bu verilerin desteklenmesi gerektiği ayrıca ifade edilmiştir (116). Benzer şekilde bizim çalışmamızda da hasta sayısı oldukça fazla olmasına rağmen gruplar arası dağılım benzer şekilde heterojenite göstermiştir.

Meyer ve arkadaşları bizim çalışmamıza çok benzer olarak yaptıkları çalışmada toplamda intrakranial metastazı olan 159 hasta 948 metastatik lezyonun MRG ve DAG bulguları değerlendirilmiştir. Hastaların 65'i akciğer (41'i KHDAK, 20'si KHAK, 4'ünün histopatolojisi belirlenememiş), 41' i meme, 24'ü malign melanom, 8'i ürolojik, 8'i genital, 5'GİS karsinomu, 8'i diğer (2 nöroendokrin ,1 mezotelyoma, 1 rabdomiyosarkom, 1 timik karsinom), 3'ü de primeri belirlenemeyen karsinom olarak gruplandırılmıştır. İstatistiksel analiz, dağılım itibariyle sadece akciğer, meme ve malign melanom grupları arasında yapılmıştır. Beyin metastazlarının primer tanılarına göre farklı MR özellikleri olduğu belirtilen çalışmada meme karsinomunun en sık serebellar, KHDAK'ın en çok parietookspital loba metastaz yaptığı ifade edilmiştir. Primer tanı gruplarına göre lezyon boyutları arasında anlamlı farklılık saptanmamıştır. ADC ölçümü için postkontrast T1A serilerde metastatik lezyona yerleştirilen lezyonun tümünü alabilecek en geniş ROI, ADC haritası ve diğer sekanslarda da otomatik yerleşmiştir. Bizim çalışmamızdan farklı olarak sadece hemorojik metastazlar çalışma dışı bırakılmıştır. Bu çalışmada diğer çalışmalardan farklı olarak aynı hastanın metastazları arasındaki ADC değişimi de ölçülen en büyük

ADC değerinden, en küçük ADC değeri çıkartılarak ayrıca hesaplanmış ve analiz edilmiştir. ADC değeri $<0,70 \times 10^{-3} \text{mm}^2/\text{sn}$ olan çok düşük, $0,70-0,90 \times 10^{-3} \text{mm}^2/\text{sn}$ arasında olan düşük, $0,90-1,20 \times 10^{-3} \text{mm}^2/\text{sn}$ arası orta, $>1,20 \times 10^{-3} \text{mm}^2/\text{sn}$ olan yüksek olarak kabul edilmiştir. Lezyonlardan yapılan ölçümler $0,44-2,97 \times 10^{-3} \text{mm}^2/\text{sn}$ arasında değişmekte olup mADC değeri $0,98 \times 10^{-3} \text{mm}^2/\text{sn}$ olarak belirtilmiştir. Metastatik lezyonların %72,8'inin ADC değeri $0,90 \times 10^{-3} \text{mm}^2/\text{sn}$ altında bulunmuş ve genel olarak düşük ve orta olarak sınıflandırılmıştır (%11,1 çok düşük, % 35,2 düşük, %37,6 orta ve % 16,1 yüksek). Primer tanı grupları içerisinde en düşük mADC değeri KHAK 'da olup $0,86 \times 10^{-3} \text{mm}^2/\text{sn}$ olarak, KHDAK'da mADC değeri $1,17 \times 10^{-3} \text{mm}^2/\text{sn}$ olup en yüksek değer olarak belirtilmiştir. Meme karsinomunda mADC değeri $0,97 \times 10^{-3} \text{mm}^2/\text{sn}$, malign melanomda $0,99 \times 10^{-3} \text{mm}^2/\text{sn}$ olarak belirtilmiştir. KHAK mADC değeri diğer üç gruptan anlamlı olarak düşüktür, diğer gruplar arasında anlamlı farklılıklar saptanmamıştır (140). Bizim çalışmamızda da benzer olarak KHAK mADC değeri KHDAK, meme ve GIS karsinomu ile RHK'dan anlamlı olarak daha düşük bulunmuştur. Ayrıca Meyer ve arkadaşları HER2 pozitif ve negatif olan lezyonların mADC değerlerini karşılaştırmış ve istatistiksel farklılık saptanmamıştır (140). Lezyonlar arası mADC değeri değişimi $0,02-2,19 \times 10^{-3} \text{mm}^2/\text{sn}$ arasında olup bu değişim KHAK'da KHDAK'na göre daha yüksek olarak saptanmıştır.

Akciğer karsinomu beyne en sık metastaz yapan kanser türü olup, intrakranial metastaz da akciğer kanseri olan hastalarda en önemli prognostik faktörlerden birini oluşturmaktadır. Tek metastazlarda uygun lokalizasyonda varsa metastazektomi sağkalımı önemli ölçüde artırdığı için metastaz görüntülemesi ve yorumlaması oldukça önem kazanmıştır (141). Bizde çalışmamızın büyük kesimini oluşturan akciğer karsinomu metastazlarını ayrı olarak da analiz etmenin gerekli olduğunu düşündük.

Yıldırım ve arkadaşlarının 2014 yılında yaptıkları çalışmada akciğer karsinomunun intrakranial metastazlarının MR bulgularını belirtmiştir. 103 metastazın %46,6'sı multipl, %53,4'ü tek olarak belirtilmiştir. Bizim çalışmamızda bu oran multipl lehine olup %68,2 ve %31,8 olarak izlenmiştir. Yine aynı çalışmada KHAK'nun %82,3 oranında multipl lezyon yapma eğilimi olduğu, SHK'un ise %67,5 oranla tek metastaz yapma eğilimde olduğu belirtilmiştir (141). Biz çalışmamızda primer lezyon grupları ya da akciğer karsinomu subtipleri- lezyon sayısı arasında anlamlı istatistiksel farklılık saptamadık.

Akciğer kanserlerinde tedavi planlamasında ve prognozun belirlenmesinde diğer önemli faktörler de hücre tipi ve evrelemedir. Tümörler hücre tiplerine göre farklı metastaz gücüne sahiptir. Yıldırım ve arkadaşlarının 2014 yılında yaptıkları bir diğer çalışmada da akciğer kanserli olgularda intrakranial metastazların histopatolojik tiplere, soliter ve multipl olma durumlarına göre DAG kullanarak kantitatif ADC ölçümleri yapmış ve karşılaştırmıştır (10). 60 hasta dahil ettikleri bu çalışmada bizimle benzer şekilde %51,6 oranında multipl %48,4 oranında tek lezyon izlenmiştir. Hastaların % 70'i KHDAK (%42,8 adenokarsinom, %23,8 SHK, %33,4 primeri belirlenemeyen) %30'u KHAK'dır. Biz tüm metastazlar içerisinde bu oranları %33,8 adenokarsinom, %14,7 KHAK, %6 SHK, %1 sarkomatiod tip, %3,7 histopatolojisi bilinmeyen olarak belirledik. KHDAK mADC değeri $0,72 \times 10^{-3} \text{mm}^2/\text{sn}$, rADC 0,82; KHAK mADC değeri $0,69 \times 10^{-3} \text{mm}^2/\text{sn}$, rADC 0,79 olarak saptanmış ve aralarında anlamlı istatistiksel bağlantı bulunamamıştır. KHDAK'ı adenokarsinom ve SHK olarak iki grupta KHAK ile karşılaştırdıklarında da anlamlı sonuç saptanmamıştır (Adenokarsinom mADC değeri $0,73 \times 10^{-3} \text{mm}^2/\text{sn}$, rADC 0,82; SHK mADC değeri $0,71 \times 10^{-3} \text{mm}^2/\text{sn}$, rADC 0,815).

Biz primer tanı gruplarının kantitatif ADC değerleri arasında istatistiksel anlamlı sonuçlar elde ettik. KHAK mADC'si ($0,273 \times 10^{-3} \text{mm}^2/\text{sn}$), adenokarsinom ($0,432 \times 10^{-3} \text{mm}^2/\text{sn}$) ve SHK mADC değerinden ($0,66 \times 10^{-3} \text{mm}^2/\text{sn}$) anlamlı olarak düşük bulundu. Yine KHAK rADC değeri (1,16) adenokarsinom rADC değerinden anlamlı olarak düşük bulundu. Bu durumun benzer çalışmalarda da belirtildiği gibi KHAK'daki malign hücrelerin kötü differensiyasyonlu olmasından kaynaklandığını düşünmekteyiz.

Yıldırım ve arkadaşları tek lezyonların mADC değerini $0,83 \times 10^{-3} \text{mm}^2/\text{sn}$ rADC değerini 0,95; multipl lezyonların mADC değerini $0,58 \times 10^{-3} \text{mm}^2/\text{sn}$ rADC değerini 0,67 olarak saptamış ve multipl lezyonların mADC ve rADC değerini tek lezyona göre anlamlı düşük olarak saptamıştır. Bu durumun multipl metastaz yapan tümörün ve metastazının daha sellüler olmasından kaynaklandığını, akciğer karsinomunun intrakranial metastazlarının kantitatif ADC değerlerinin, tümörün histopatolojisinden çok derecesi ile ilişkili olduğunu ifade etmiştir (10).

Bizim verilerimize göre mADC değeri lezyon sayısı ile korelasyon göstermezken; rADC değeri multipl olanlarda(1,34) tek olanlara göre anlamlı olarak düşük bulundu.

Tablo 6. Literatürde ve bizim çalışmamızda belirtilen intrakranial metastazların mADC ve min ADC değerleri ile çalışmalara dahil edilen hasta sayıları

	minADC değeri	hasta sayısı
Lee ve ark. 2011	$0,894 \times 10^{-3} \text{ mm}^2/\text{sn}$	35
Kitis ve ark. 2005	$0,78 \times 10^{-3} \text{ mm}^2/\text{sn}$	14
Duygulu ve ark. 2010		
Difüzyon kısıtlayan lezyonlarda	$0,72 \times 10^{-3} \text{ mm}^2/\text{sn}$	15
Difüzyon kısıtlamayan lezyonlarda	$0,78 \times 10^{-3} \text{ mm}^2/\text{sn}$	61
	mADC değeri	
Krabbe ve ark. 1997	$2 \times 10^{-3} \text{ mm}^2/\text{sn}$	7
Yamasaki ve ark. 2005	$1,149 \times 10^{-3} \text{ mm}^2/\text{sn}$	29
Stadnik ve ark. 2001	$1,03 \times 10^{-3} \text{ mm}^2/\text{sn}$	2
Wang ve ark. 2009	$1,07 \times 10^{-3} \text{ mm}^2/\text{sn}$	25
Kono ve ark. 2001	$0,79 \times 10^{-3} \text{ mm}^2/\text{sn}$	21
Zakaria ve ark. 2014	$0,919 \times 10^{-3} \text{ mm}^2/\text{sn}$	76
Meyer ve ark. 2015	$0,98 \times 10^{-3} \text{ mm}^2/\text{sn}$	159
Bizim çalışmamız	$0,465 \times 10^{-3} \text{ mm}^2/\text{sn}$	299

Literatürde belirtilen ADC değeri ve lezyon sellülaritesi arasındaki ters korelasyon bizim çalışmamızda histopatolojik konfirmasyon olmadığı için değerlendirilememiş ve analiz edilememiştir. Çalışmamıza referans kabul ettiğimiz çalışmalarda belirtilen intrakranial metastatik lezyonların en küçük ve ortalama ADC değerleri tablo 6'da özetlenmiştir. Öncelikle çalışmamızdaki hasta sayısı önceki çalışmalara göre yüksek olmasına rağmen primer tanı gruplarına göre dağılım tüm çalışmalarda olduğu gibi heterojenite göstermektedir. Çünkü intrakranial metastazı literatürde de belirtildiği gibi en sık akciğer sonra da meme karsinomu yapmaktadır. Akciğer karsinomu ve meme karsinomu da en sık izlenen kanser türüdür. Böylece hasta popülasyonunu büyük oranda bu iki kanser türü oluşturmaktadır. Gruplar arası homojen olmayan dağılım nedeniyle mADC değeri için cutoff değeri oluşturulamaması çalışmamızın kısıtlamalarından birini oluşturdu.

Çalışmamızda elde ettiğimiz ortalama mADC değeri diğer çalışmalarda elde edilenlere göre daha düşük hatta Meyer ve arkadaşlarının belirttiği sınıflamaya göre

belirgin düşük olarak izlendi. ADC ölçüm yapılan lokalizasyon ve ROI genişliği, birçok çalışmada da belirtildiği gibi ölçüm yapan kişiye bağlı olan, belli bir ölçüm cetveli, kesin kuralları olmayan dolayısıyla çalışmalarda hep kısıtlama olarak belirtilen bir konudur. Hayashida ve arkadaşları ölçümü lezyonun solid kesiminden, Duygulu ve arkadaşları lezyonun kistik-nekrotik kesimi dışındaki solid kısımdan, Meyer ve arkadaşları sadece hemorojik kısımları dışlayarak lezyonun bütününden ölçüm yapmıştır. Biz ölçümlerimizi yaparken lezyonun en çok kontrastlanan solid komponentinden, kistik veya hemorojik olmayan alana, sabit genişlikte tutulan 3 adet ROI yerleştirdik ve ortalamalarını aldık. Bu nedenle bizim ölçümlerimizin lezyonun en sellüler kesiminden yapıldığını ve elde ettiğimiz ADC değerinin bunu yansıttığını düşünmekteyiz.

Ayrıca belirtmemiz gerekir ki çalışmaya dahil ettiğimiz hastaların büyük çoğunluğu primer kanseri nedeniyle kemoterapi almış veya almakta, yine büyük bir çoğunluğu önceden profllaktik tüm beyin radyoterapi almış veya terapotik olarak almakta, daha önce başka lokalizasyondaki metastazı için SRC almış veya ölçüm yaptığımız lezyon için almaktaydı. Hastaların almış oldukları bu tedavilerin metastatik hücre içeriğini, ekstrasellüler aralığı, nukleus-stoplazma oranını yani lezyonun konvansiyonel MRG ve DAG özelliklerini değiştirdiği ve bunun yaptığımız ADC ve T2A'da SI ölçümünü etkilediğine inanıyoruz.

Çalışmamızın kısıtlılıkları

Çalışmamızda teknik kısıtlılıklar nedeniyle ADC ve T2A SI ölçümleri klasik manuel ROI yerleştirme yöntemiyle yapılmıştır. Bu yöntemde ölçümler noktasal lokalizasyon değişimlerine oldukça duyarlıdır. Yine parsiyel volüm etkisi ROI yönteminde dikkat edilmesi gereken bir durum olup mümkün olan en küçük ROI'ler özenle yerleştirilmiştir. Ölçümler yapılırken bu konularda son derece dikkatli davranılmış olmasına rağmen yine de bu durumun elde edilen sonuçları etkilediğini düşünmekteyiz.

Çalışmamız retrospektif olduğu için hastalarımızın büyük çoğunluğu önceden KT, RT almış veya almakta hatta bir kısmı başka lezyon veya görüntüleme yapılan lezyon için SRC almıştı. Bu durumun lezyonu oluşturan malign hücrelerin özelliklerini değiştirdiğini ve bunun da ölçümlerimize yansıdığını düşünmekteyiz. Daha geniş kapsamlı prospektif bir

alıřmada hastalara tedavi ncesi grntleme yapılması ve lezyonun ilk halinden yani primer tanıyı yansıtacağı halinden lm yapılması saėlanabilir.

Yine primer tanı gruplarındaki homojen olmayan daėılım da alıřmamızın nemli kısıtlamalarından biriydi. En ok hasta akciėer ve meme karsinomu grubunda olduėu iin istatistiksel anlamlı sonular daha ok bu gruplarda elde edildi. Ayrıca histopatolojik konfirmasyonumuz olmadığından patolojik verilerle radyolojik verileri karřılařtırmamız mmkn olmadı. Multidisipliner, daha geniř hasta gruplarıyla, grup sayılarını yakın veya eřit tutarak, prospektif olarak yapılacak alıřmalarda daha verimli sonular elde edilebileceėine inanmaktayız.



6. SONUÇ

KHAK'ın beyin metastazlarında elde olunan ortalama mADC değerleri, KHDAK, meme karsinomu ve RHK'den daha düşük bulunmuştur. Tüm gruplarda ortalama mADC değeri literatürdeki benzer çalışmalardan daha düşük bulunmuştur.

ADC oranı KHAK'da KHDAK'na göre istatistiksel olarak anlamlı oranda düşüktür.

Primer tanı gruplarının lezyon sayısı üzerinde anlamlı bir etkisi yoktur. mADC değeri ve mT2 değeri lezyon sayısına göre değişkenlik göstermezken rADC değeri multipl lezyonu olanlarda daha düşük olarak saptanmıştır.

KHAK mADC değerinin adenokarsinom ve SHK'dan anlamlı olarak düşük, yine KHAK rADC değerinin adenokarsinomdan daha düşük olduğu saptanmıştır. Diğer değişkenlerin gruplar arasında farklılık göstermediği belirlenmiştir.

Ölçüm yapılan parameterlerin birbirleri ile ilişkisi analiz edildiğinde mADC-mT2 arasında ve rADC -mT2 arasında, rADC -mT2 arasında daha zayıf olmakla birlikte pozitif korelasyon izlenmiştir.

Sonuç olarak; intrakranial metastazlar primer beyin tümörlerine göre on kat daha fazla izlenirken ve kanser sıklığı malesef giderek artarken, santral sinir sisteminin görüntülenmesi ve tanı koyma aşamasının non-invaziv olması oldukça önem kazanmıştır. İntrakranial metazların difüzyon MRG bulgularının incelendiği çalışmamızda, lezyonların ADC özelliklerinin primer tanılarına göre değişkenlik gösterdiğini saptadık. Kolay ve kısa sürede uygulandığı ve kantitatif ölçümler yapılabildiği için DAG, metastatik beyin tümörlerinin ayırıcı tanısında, takibinde, tedaviye yanıtında, konvansiyonel MRG'ye ek olarak kullanılması gerekli bir ileri MR uygulamasıdır.

7. KAYNAKLAR

1. Thomas SS, Dunbar EM. Modern Multidisciplinary Management of Brain Metastasis. *Curr Oncol Rep* 2010;12:34-40.
2. Lin NU, Bellon JR, Winer EP. CNS metastasis in breast cancer. *J Clin Oncol* 2004;22:3608-3617.
3. Coutard H: Principles of x-ray therapy of malignant diseases; 1934, *Lancet* 2:1-8.
4. Bucholz A. Kasuistischer Beitrag zur Kenntnis der Karzinome des Zentralnervensystems. *Monatsschr Psychiatr Neurol.* 1898;4: 183-210.
5. K. Ogawa, Y. Yoshii, Y. Aoki et al., "Treatment and prognosis of brain metastasis from gynecological cancers," *Neurologia Medico-Chirurgica*, 2008, vol. 48, no. 2, pp. 57-62.
6. Erden İ. Nöroradyoloji Manyetik Rezonans Uygulamaları. *Türk Radyoloji Derneği, Ankara* 2008:137-138, 238-255.
7. Leksell L: The stereotactic method and radiosurgery of the brain *Acta Chir Scand*; 1951, 102:316-319.
8. Larsson B: Radiobiological fundamentals in radiosurgery. In Steiner L, Lindquist C (eds): *Radiosurgery: Baseline and Trends*. New York, Raven Press, 1992, pp3-14.
9. Güney B, Kitiş Ö, Çallı C, Yünter N. İntrakranial kistik lezyonlarda difüzyon ağırlıklı MR görüntüleme. *Ege Tıp Dergisi* 2003;42(2):107-113.
10. Yıldırım I. O, Aktaş A. Akciğer Kanseri Metastazlarının Diffüzyon MR ile Değerlendirilmesi. *Medicine Science* 2014;3(1):1079-91.
11. *Neuro-Oncology* 16:vi13-vi15, 2014. doi:10.1093/neuonc/nou250 Diffusion Weighted MRI Discriminates Primary Cancer Type and Outcome in Brain Metastasis.
12. Henson JW, Ulmer S, Harris GJ. Brain tumor imaging in clinical trials. *AJNR Am J Neuroradiol.* 2008;29:419-24
13. Walker AE, Robins M, Weinfeld FD. Epidemiology of brain tumors: the national survey of intracranial neoplasms. *Neurology.* 1985;35:219-26.
14. Counsell CE, Collie DA, Grant R. Incidence of intracranial tumours in the Lothian region of Scotland, *J Neurol Neurosurg Psychiatry.* 1996;61:143-50.
15. Barnholtz-Sloan JS, Sloan AE, Davis FG, et al. Incidence proportions of brain metastasis in patients diagnosed. The Metropolitan Detroit Cancer Surveillance System. *J Clin Oncol.* 2004;22:2865-72.
16. Posner JB, Chernik NL. Intracranial metastasis from systemic cancer. *Adv Neurol.* 1978;19:579-92.
17. Takakura K, Sano K, Hojo S, Hirano A. Metastatic tumors of the central nervous system. Tokyo: Igaku-Shoin; 1982; 5:111-4.
18. Delattre JY, Krol G, Thaler HT, Posner JB. Distribution of brain metastasis. *Arch Neurol.* 1988;45:741-4.

19. DeAngelis LM, Posner JB. Intracranial metastasis. In: DeAngelis LM, Posner JB, editors. Neurologic complications of cancer. New York: Oxford University Press; 2009. p. 141–193.
20. Mavrakis AN, Halpern EF, Barker FG, Jr. Diagnostic evaluation of patients with a brain mass as the presenting manifestation of cancer. *Neurology*. 2005;65:908–11.
21. Hubbs JL, Boyd JA, Hollis D. Factors associated with the development of brain metastasis: analysis of 975 patients with early stage nonsmall cell lung cancer. *Cancer*. 2010;116:5038–5046.
22. Yawn BP, Wollan PC, Schroeder C. Temporal and gender-related trends in brain metastasis from lung and breast cancer. *Minn Med*. 2003;86:32–7.
23. Tomlinson BE, Perry RH, Stewart-Wynne EG. Influence of site of origin of lung carcinomas on clinical presentation and central nervous system metastasis. *J Neurol Neurosurg Psychiatry*. 1979;42:82–8.
24. Shi AA, Digumarthy SR, Temel JS, et al. Does initial staging or tumor histology better identify asymptomatic brain metastasis in patients with non-small cell lung cancer. *J Thorac Oncol*. 2006;1:205–10.
25. Stemmler HJ, Heinemann V. Central nervous system metastasis in HER-2-overexpressing metastatic breast cancer: a treatment challenge. *Oncologist*. 2008;13:739–50.
26. Gabos Z, Sinha R, Hanson J, et al. Prognostic significance of human epidermal growth factor receptor positivity for the development of brain metastasis after newly diagnosed breast cancer. *J Clin Oncol*. 2006;24:5658–63.
27. Musolino A, Ciccolallo L, Panebianco M et al. Multifactorial central nervous system recurrence susceptibility in patients with HER2-positive breast cancer: epidemiological and clinical data from a population-based cancer registry study. *Cancer*. 2011;117:1837–1846.
28. Liew DN, Kano H, Kondziolka D, et al. Outcome predictors of Gamma Knife surgery for melanoma brain metastasis. Clinical article. *J Neurosurg*. 2011;114:769–79.
29. Wronski M, Arbit E. Surgical treatment of brain metastasis from melanoma: a retrospective study of 91 patients. *J Neurosurg*. 2000;93:9–18.
30. Liew DN, Kano H, Kondziolka D, et al. Outcome predictors of Gamma Knife surgery for melanoma brain metastasis. Clinical article. *J Neurosurg*. 2011;114:769–79.
31. Mongan JP, Fadul CE, Cole BF. Brain metastasis from colorectal cancer: risk factors, incidence, and the possible role of chemokines. *Clin Colorectal Cancer*. 2009;8:100–5.
32. Nussbaum ES, Djalilian HR, Cho KH, Hall WA. Brain metastasis. Histology, multiplicity, surgery, and survival. *Cancer*. 1996;78:1781–8.
33. Giordana MT, Cordera S, Boghi A. Cerebral metastasis as first symptom of cancer: a clinico-pathologic study. *J Neurooncol*. 2000;50:265–73.
34. Graus F, Walker RW, Allen JC. Brain metastasis in children. *J Pediatr* 1983; 103:558-561.

35. Bouffet E, Doumi N, Thiesse P, et al. Brain metastasis in children with solid tumors. *Cancer*. 1997;79:403–10.
36. Sawaya R, Bindal RK, Lang FF, et al: Metastatic brain tumors. In Kaye AH, Laws ER (eds): *Brain Tumors. An Encyclopedic Approach*, 2nd ed. Edinburgh, Churchill Livingstone, 2001:999-1026.
37. Kleinschmidt Demasters B. K. et al. Dural metastases: a retrospective surgical and autopsy series. *Archives of pathology & laboratory medicine*, 2001, 125.7: 880-887.
38. Kumar V, Cotran RS, Robbins SL, eds *Basic Pathology*. 7th W.B. Saunders Company 1992.
39. Ringer DP, Schnipper LE. *Principles of Cancer Biology*. In: Lenhard RE, Osteen RT, Gansler T; eds. *Clinical Oncology* Atlanta: American Cancer Society; 2001:21-35.
40. İçli F, Akbulut H. *Onkolojiye Giriş*. In: İliçin G, Biberoglu K, Süleymanlar G ve ark.; eds. *İç Hastalıkları. Güneş Kitapevi*; 2005:2007-2014.
41. Dinçol K. *Kemoterapide Temel Prensipler*. In: Topuz E, Aydın A, Karadeniz AN; eds. *Klinik Onkoloji. İstanbul Üniversitesi Onkoloji Enstitüsü Yayınları*; 2000:34-47.
42. Reed Sİ. *Cell Cycle*. In: DeVita VT, Lawrence TS, Rosenberg SA; eds. *Cancer*. 8 th Ed. Philadelphia: Lippicott-Williams & Wilkins; 2008:79-92.
43. Dalay N. *Kanser Biyolojisi*. Topuz E, Aydın A, Karadeniz AN; eds. *Klinik Onkoloji. İstanbul Üniversitesi Onkoloji Enstitüsü Yayınları*; 2000:48-53.
44. Tripathy D. *Neoplasia*. In: McPhee SJ, Lingappa VR, Ganong WF et al.; eds. *Pathophysiology of Disease*. 2nd ed. Connecticut: Appleton & Lange; 1997:78-97.
45. Dy GK, Adjei AA. *Principles of Chemotherapy*. In: Chang AE, Ganz PA, Hayes DF et al.; eds. *Oncology*. Springer Science Business Media; 2006:14- 40.
46. Kerbel RS, Ellis LM. *Angiogenesis*. DeVita VT, Lawrence TS, Rosenberg SA; eds. *Cancer*. 8 th ed. Philadelphia: Lippicott-Williams & Wilkins; 2008:103-116.
47. Cantley L, Carpenter CL. *Cell Signaling*. In: DeVita VT, Lawrence TS, Rosenberg SA; eds. *Cancer*. 8 th ed. Philadelphia: Lippicott-Williams & Wilkins; 2008:67-78.
48. Poste G, Fidler IJ. The pathogenesis of cancer metastasis. *Nature* 1980; 283: 139-146.
49. Meyer T, Hart IR. Mechanisms of tumour metastasis. *Eur J Cancer* 1998; 34: 214-221.
50. Folkman J, Klagsbrun M. Angiogenic factors. *Science* 1987; 235: 442-447.
51. Folkman J. Tumor angiogenesis: therapeutic implications. *N Engl J Med* 1971; 285: 1182-1186.
52. Klagsbrun M, D'Amore PA. Vascular endothelial growth factor and its receptors. *Cytokine*.
53. Stacker SA, Caesar C, Baldwin ME et al. VEGF-D promotes the metastatic spread of tumor cells via the lymphatics. *Nat Med* 2001; 7: 186-191.
54. Kliche S, Waltenberger J. VEGF receptor signaling and endothelial function. *IUBMB Life*. 2001;52: 61-66.

55. Dvorak HF, Brown LF, Detmar M, Dvorak AM. Vascular permeability factor/vascular endothelial growth factor, microvascular hyperpermeability, and angiogenesis. *Am J Pathol* 1995; 146: 1029-1039.
56. Lala PK, Chakraborty C. Role of nitric oxide in carcinogenesis and tumour progression. *Lancet Oncol* 2001; 2: 149-156.
57. Ferrara N, Davis-Smyth T. The biology of vascular endothelial growth factor. *Endocr Rev* 1997; 18: 4-25.
58. Sato TN, Qin Y, Kozak CA, Audus KL. Tie-1 and tie-2 define another class of putative receptor tyrosine kinase genes expressed in early embryonic vascular system. *Proc Natl Acad Sci U S A* 1993; 90: 9355-9358.
59. Suri C, Jones PF, Patan S et al. Requisite role of angiopoietin-1, a ligand for the TIE2 receptor, during embryonic angiogenesis. *Cell* 1996; 87:1171-1180.
60. Koblizek TI, Weiss C, Yancopoulos GD et al. Angiopoietin-1 induces sprouting angiogenesis in vitro. *Curr Biol* 1998; 8: 529-532.
61. Yancopoulos GD, Davis S, Gale NW et al. Vascular-specific growth factors and blood vessel formation. *Nature* 2000; 407: 242-248.
62. Gasparini G, Harris AL. Clinical importance of the determination of tumor angiogenesis in breast carcinoma: much more than a new prognostic tool. *J Clin Oncol* 1995; 13: 765-782.
63. Klagsbrun M. The fibroblast growth factor family: structural and biological properties. *Prog Growth Factor Res* 1989; 1: 207-235.
64. Mentlein R, Held-Feindt J. Angiogenesis factors in gliomas: a new key to tumour therapy? *Naturwissenschaften* 2003; 90: 385-394.
65. Breier G, Blum S, Peli J et al. Transforming growth factor-beta and Ras regulate the VEGF/VEGF-receptor system during tumor angiogenesis. *Int J Cancer* 2002; 97: 142-148.
66. Grotendorst GR, Soma Y, Takehara K, Charette M. EGF and TGF-alpha are potent chemoattractants for endothelial cells and EGF-like peptides are present at sites of tissue regeneration. *J Cell Physiol* 1989; 139: 617-623.
67. Bottaro DP, Rubin JS, Faletto DL et al. Identification of the hepatocyte growth factor receptor as the c-met proto-oncogene product. *Science* 1991; 251: 802-804.
68. Brooks PC, Clark RA, Cheresch DA. Requirement of vascular integrin alpha v beta 3 for angiogenesis. *Science* 1994; 264: 569-571.
69. Chambers AF, Tuck AB. Ras-responsive genes and tumor metastasis. *Crit Rev Oncog* 1993; 4:95-114.
70. Steeg PS. Perspectives on classic article: metastasis suppressor genes. *J Natl Cancer Inst* 2004; 96: E4.
71. Mehdizade A, Somon T, Wetzel S, et al. Diffusion weighted MR imaging on a low-field open magnet. *J Neuroradiol* 2003; 30(1): 25-30.
72. Zhu M, Dai J, Li S. Cerebral angiography and MR perfusion images in patients with ischemic cerebral vascular disease. *Chin Med J (Engl)* 2002; 115(11): 1687-1691.

73. Aksoy FG, Yerli H. Dinamik kontrastlı beyin perfüzyon görüntüleme: Teknik prensipler uzak ve sorunlar. Tanısal ve girişimsel radyoloji dergisi. 2003 9:309-314.
74. Young RJ, Sills AK, Brem S, Knopp EA: Neuroimaging of metastatic brain disease. Neurosurgery Nov, 2005; 57(5 Suppl):S10- 23.
75. Kwock L, Smith JK, Castillo M, Ewend MG, Cush S, Hensing T, Varia M, Morris D, Bouldin TW. Clinical Applications of Proton MR Spectroscopy in Oncology. Technol Cancer Res Treat 2002; 1(1): 17-28.
76. Shigeno K, Igawa M. MRI and proton MR spectroscopy. Nippon Rinsho 2002; 60 Suppl 11: 128-132.
77. Fink, Kathleen R, et al Imaging of brain metastases. Surgical Neurology International,2013, 4.Suppl 4:S209.
78. Parrish T. Functional MR imaging. MRI Clin North Am 1999;7: 765-782
79. Bradley WG, Chen DY, Atkinson DJ, Edelman RR. Fast Spin-Echo and Echo-Planar Imaging. In: Stark DD, Bradley WG. eds. Magnetic Resonance Imaging. Third ed. Mosby, St Louis, 1999, 125- 157.
80. Yesildag A, Oyar O. Manyetik rezonans görüntüleme fizigi. Oyar O, Gülsoy UK ed. Tıbbi Görüntüleme Fizigi. Tisamat Basım, Ankara, 2003: 281-372.
81. Miller JH, McKinstry RC, Philip JV, et al. Diffusion-tensor MR imaging of normal brain maturation: a guide to structural development and myelination. AJR 2003; 180(3): 851-859.
82. Cho JM, Kim EH, Kim J, Lee SK, Kim SH, Lee KS, Chang JH. Clinical use of diffusion Tensor image-merged functional neuronavigation for brain tumor surgeries: Review of preoperative, intraoperative and postoperative data for 123 cases. Yonsei Medical Journal 2014;55(5):1303-1309.
83. Belohlavek OB, Simonava G, Kantorova I, Novotni JJr, Li R: Brain metastasis after stereotactic radiosurgery using the Leksell Gamma Knife: Can FDG PET help to differentiate radionecrosis from tumor progression. Eur J Nucl Med mol Imaging 2003; 30 (1):96-100.
84. Pamela SW, Ellen GP, Gilberto GR. Radiology. 2000;217:331-345.
85. Stejskal E, Tanner J. Spin diffusion measurements: spin echos in the presence of time-dependent field. J Chem Phys. 1965;42:288-292.
86. Ebisu T, Tanaka C, Umeda M. Discrimination of brain abscess from necrotic or cystic tumors by diffusion weighted echo planar Imaging . Magn Reson Imaging. 1996;14:1113-16.
87. Tsuruda JS, Chew WM. Diffusion-weighted Imaging of the Brain: Value of Differentiating Between Extraaxial Cysts and Epidermoid Tumors. AJNR. 1990;11:925-931.
88. Moore Keith L, Persaud T.V.N. Human Embriology. 2002.
89. <http://www.med.ege.edu.tr/norolbil/2001/NBD15001.html>
90. Keyik B, Edgüder T, Çakmakcı E, Bakdık S, Hekimoğlu B. Difüzyon ağırlıklı MRG'nin konvansiyonel beyin MRG'ye katkısı. Türk Tanısal ve Girişimsel Radyoloji Dergisi. 2002;8:323-329.

91. Şener RN. Difüzyon MRG’de “apparent diffusion coefficient” (ADC) değerleri. Türk Tanısal ve Girişimsel Radyoloji Dergisi. 2001;7:460-463.
92. Pierpaoli C, Jezzard P, Basser PJ, Barnett A, Di Chiro G. Diffusion tensor Imaging of the human brain. *Radiology*. 1996;201:637-648.
93. Cercignani M, Horsfield MA. The physical basis of diffusion-weighted MRI. *J Neurol Sci*. 2001;186:11-14.
94. Engelken J.D., Muhonen M.G., Experience with High-dose Gadolinium MR İmaging in the Evaluation of Brain Metastasis *Am J. Neuroradiol*,1992; 13:335-347.
95. Accuracy of Positron Emission Tomography for Diagnosis of Pulmonary Nodules and Mass Lesions: A Meta-analysis. Michael K. Gould, Courtney C. Maclean, Ware G. Kushner, Chara E. Rydzak and Douglas K. Owens. *JAMA*, 2001; 7: 914.
96. Macchiarini P, Bounaguid IR, Hardin M, et al.: Results and prognosis factors of surgery in the management of non smallcell lung cancer with solitary brain metastasis.*Cancer* 1991; 68:300-304.
97. Loeffler J.S, Patchell R.A, Sawaya R. *Metastatic Brain Cancer: Principles and Practice of Oncology 5th Edition Philadelphia, Lippincot-Raven 1997, 2523-2536.*
98. Nutt S.H, Patchell R.A, İntrakranial Hemorrhage Associated with Primary and Secondary Tumors *Neurosurg Clin. North Am*, 2008, 3:591-605,192.
99. Kizir A,Küçüçük S. Onkolojik aciller II (Radyasyon onkolojisinde aciller). In: Topuz E, Aydınler A, Karadeniz AN, eds. *Klinik Onkoloji*. İstanbul: İ.Ü Onkoloji Enstitüsü Yayınları, 1.Baskı, 2004. P.305-10.
100. Santarelli JG, Sarkissian V,Hou LC , Veeravagu A, Tse V, Molecular events of brain metastasis, *Neurosurg Focus*, 2007: 22(3).
101. Galicich J.H, Arbit E, Wronski M. *Metastatic Brain Tumors Neursurgery (Eds) Wilkins R.h, Rengechary S.S 2nd Edition Vol 1B, Newyork, McGraw-Hill. 1996, 807-821.*
102. Ranasinghe MG,sheehan JM. Surgical management of brain metastasis. *Neurosurg Focus*.2007; 22(3):E2.
103. Tsao MN, Lloyd NS, Wong RK; Supportive Care Guidelines Group of Cancer Care Ontario's Program in Evidence-based Care. Radiotherapeutic management of brain metastasis: a systematic review and meta-analysis. *Cancer Treat Rev* 2005;31(4):256-73.
104. Smalley SR, Schray MF, Laws ER, et al: Adjuvant radiation therapy after surgical resection of solitary brain metastasis. Association with pattern of failure and survival. *Int. J Radiat Oncol Biol Phys* 1987, 13:1611.
105. Patchell R.A, Brain metastasis. *Neurol Clin*, 1991, 9:817-832.
106. Giglio P, Gilbert MR. Cerebral Radiation Necrosis. *The Neurologist* 2003; 9:180-188.
107. Crossen JR, Garwood D, Glastein E, Neuwelt EA. Neurobehavioral sequelae of cranial irradiation in adults: a review of radiation-induced encephalopathy. *J Clin Oncol* 1994; 12:627-642.
108. Wen PY, Loeffler JS. Management of brain metastasis. *Oncology (Williston Park)* 1999;13(7):941-54, 957-61.

109. Gaspar L, Scott C, Rotman M, Asbell S, Phillips T, Wasserman T, et al. Recursive partitioning analysis (RPA) of prognostic factors in three Radiation Therapy Oncology Group (RTOG) brain metastasis trials. *Int J Radiat Oncol Biol Phys* 1997;37(4):745- 51.
110. Priestman TJ, Dunn J, Brada M, Rampling R, Baker PG. Final results of the Royal College of Radiologists' trial comparing two different radiotherapy schedules in the treatment of cerebral metastasis. *Clin Oncol (R Coll Radiol)* 1996;8(5):308-15.
111. Larson D.A., Flickinger J.C., Loeffler J.S. The Radiobiology of Radiosurgery. *Int J Radiat Oncol Biol Phys*, 1993; 25:557-566.
112. Hacıyakupoğlu E, Oktay K, Olguner SK, Yılmaz DM, Hacıyakupoğlu S. Metastatik beyin tümörleri. *Cukurova Medical Journal* 2014;39(2):191-202.
113. Mehta MP, Paleologos NA, Mikkelsen T, Robinson PD, Ammirati M, Andrews DW, Asher AL et al. The role of chemotherapy in the management of newly diagnosed brain metastasis: a systematic review and evidence based clinical practice guideline. *J Neurooncol* 2010;96:71-83.
114. Verger E, Gil M, Yaya R, Vinolas N, Villa S, Pujol T. Temozolomide and concomitant whole brain radiotherapy in patients with brain metastasis: a phase II randomised trial. *Int j Radiat Oncol Phys* 2005;61(1):185-191.
115. F Grossi, Scolaro T, Tixi L, Loprevite M, Ardizzoni A: The role of the systemic chemotherapy in the treatment of brain metastasis from small cell lung cancer. *Crit Rev Oncol Hemat* 2001; 37: 6167.
116. Duygulu G, Ovali GY, Calli C, Kitis O, Yunten N, Akalin T, Islekel S. Intracerebral metastasis showing restricted diffusion: Correlation with histopathologic findings. *European Journal of Radiology* 2010;74:117-120.
117. Reiche W, Schuchardt V, Hagen T, Ilyasov KA, Billmann P, Weber J. Differential diagnosis of intracranial ring enhancing cystic mass lesions-role of DWI and DTI. *Clin Neurol Neurosurg* 2010;112(3):218-25.
118. Schmainda KM. Diffusion-weighted MRI as a biomarker for treatment response glioma. *CNS Oncol* 2012;1(2):1-12.
119. Hartmann M, Jansen O, Heiland S, Sommer C, Munkel K, Sortor K. Restricted diffusion within ring enhancement is not pathognomonic for brain abscess. *American Journal of Neuroradiology* 2001;22:1738-42.
120. Rumboldt Z, Camacho DLA, Lake D, Welsh CT, Castillo M. Apparent diffusion coefficients for differentiation of cerebellar tumors in children. *AJNR* 2006;27:1362-68.
121. Padhani AR, Liu G, Mu-Koh D, Chenevert TL, Thoeny HC, Takahara T, Jurasz AD, Ross BD, Cauteren MV, Collins D, Hammound DA, Rustin GJS, Taouli B, Choyke PL. Diffusion-weighted magnetic resonance imaging as a cancer biomarker: Consensus and recommendations. *Neoplasia* 2009;11:102-25.
122. Yamasaki F, Kurisu K, Satoh K, Arita K, Sugiyama K, Ohtaki M, Takaba J, Tominaga A, Hanaya R, Yoshioka H, Hama S, Ito Y, Kajiwara Y, Yahara K, Saito T, Thohar MA. Apparent diffusion coefficient of human brain tumors at MR imaging. *Radiology* 2005;235:985-91.

123. Toh CH, Castillo M, Wong AMC, Wei KC, Wong HF, Ng SH, Wan YL. Primary cerebral lymphoma and glioblastoma multiforme: Differences in diffusion characteristics evaluated with diffusion tensor imaging. *AJNR Am J Neuroradiol* 2008;29:471-75.
124. Kono K, Inoue Y, Nakayama K, Shokudo M, Morino M, Ohata K, Wakasa K, Yamada R. The role of diffusion weighted imaging in patients with brain tumors. *AJNR Am J Neuroradiol* 2001;22:1081-1088.
125. Reddy JS, Mishra AM, Bahari S. The role of diffusion weighted imaging in the differential diagnosis of intracranial cystic mass lesions: A report of 147 lesions. *Surgical Neurology* 2006;243(2):539-550.
126. Batra A, Tripathi RP. Atypical Diffusion Weighted Magnetic Resonance Findings in Glioblastoma Multiforme. *Australasian Radiology*. 2004;48(3):388-91.
127. Toh CH, Chen YL, Hsieh TC, Jung SM, Wang HF, Ng SH. Glioblastoma Multiforme with Diffusion Weighted Magnetic Resonance Imaging Characteristics Mimicking Primary Brain Lymphoma: Case Report. *Journal of Neurosurgery*. 2006;105(1):132-35.
128. Nucifura PG, Verma R, Lee SK, Melhem ER. Diffusion-tensor MR imaging and tractography: exploring brain microstructure and connectivity. *Radiology* 2007;245(2):367-84.
129. Wang S, Kim S, Chawla S, Wolf RL, Zhang WG, O'Rourke DM, Judy KD, Melhem ER, Poptani H. Differentiation between glioblastomas and solitary brain metastases using diffusion tensor imaging. *NeuroImage* 2009;(44):653-60.
130. Lee EJ, Brugge K, Mikulis D, Choi DS, Bae JM, Lee SK, Moon SY. Diagnostic value of peritumoral minimum apparent coefficient for differentiation of glioblastoma multiforme from solitary metastatic lesions. *AJR* 2011;196:71-76.
131. Krabbe K, Gideon P, Wagn P, Hansen U, Thomsen C, Madsen F. MR diffusion imaging of human intracranial tumours. *Neuroradiology* 1997;39:483-89.
132. Kitis O, Altay H, Calli C, Yuntun N, Akalin T, Yurtseven T. Minimum apparent diffusion coefficient in the evaluation of brain tumors. *European Journal of Radiology* 2005;55:393-400.
133. Satdnik TW, Chaskis C, Michatte A, Shabana WM, Rampaey K, Luypaert R, Budinsky L, Jellus V, Osteaux M. Diffusion-weighted magnetic resonance imaging of intracerebral masses: comparison with conventional magnetic resonance imaging and histologic findings. *AJNR Am J Neuroradiol* 2001;22:969-76.
134. Zakaria R, Das K, Bhojak M, Radon M, Walker C, Jenkinson MD. The role of magnetic resonance imaging in the management of brain metastases: Diagnosis to prognosis. *Cancer Imaging* 2014;14:8.
135. Zakaria R, MD Jenkinson. Diffusion weighted MRI is a promising imaging biomarker in brain metastases. *J Neurooncol* 2015;121:421-422.
136. Zakaria R, Das K, Radon M, Bhojak M, Rudland M, Rudland PR, Sluming V, Jenkinson MD. Diffusion-weighted MRI characteristics of the cerebral metastasis to brain boundary predicts patient outcomes. *Medical Imaging* 2014;14:26.

137. Lee CC, Wintermark M, Xu Zhiyuan, Yen CP, Schlesinger D, Sheehan JP. Application of diffusion-weighted magnetic resonance imaging to predict the intracranial metastatic tumor response to gamma knife radiosurgery. *J Neurooncol* 2014;118:351-361.
138. Zakaria R, Dos K, Bhojok M, Radon M, Sluming V, Waller C, Jenkinson Md. The reliability of routine clinical post-processing software in assessing potential diffusion-weighted MRI 'biomarkers' in brain metastases. *Magnetic Resonance Imaging* 2014;32(3):291-96.
139. Hayashida Y, Hirai T, Morishita S, Kitajima M, Murakami R, Korogi Y, Makino K, Nakamura H, Ikushima I, Yamura M, Kochi M, Kuratsu J, Yamashita Y. Diffusion-weighted imaging of metastatic brain tumors: Comparison with histologic type and tumor cellularity. *AJNR Am J Neuroradiol* 2006;27:1419-25.
140. Meyer HJ, Fiedler E, Kornhuber M, Spielmann RP, Surov A. Comparison of diffusion-weighted imaging findings in brain metastases of different origin. *Clinical Imaging* 2015;39:965-69.
141. Yıldırım İO, Büyükkutlu ARF, Aydoğdu K. MRI findings of brain metastasis in lung cancers. *Medicine Science* 2014;3(1):1079-91.
142. Yıldırım İO, Aktaş A. Metastases in lung cancers with diffusion MRI. *Medicine Science* 2014;3(1):1092-102.