



1993

**BAŞKENT ÜNİVERSİTESİ
TIP FAKÜLTESİ**

Genel Cerrahi Anabilim Dalı

**REKTOSEL VE ANAL İNKONTİNANS BİRLİKTELİĞİ
VE EŞ ZAMANLI CERRAHİ ONARIM SONUÇLARI**

UZMANLIK TEZİ

Dr. Elifcan HABERAL

Ankara, 2016



1993

**BAŞKENT ÜNİVERSİTESİ
TIP FAKÜLTESİ**

Genel Cerrahi Anabilim Dalı

**REKTOSEL VE ANAL İNKONTİNANS BİRLİKTELİĞİ
VE EŞ ZAMANLI CERRAHİ ONARIM SONUÇLARI**

UZMANLIK TEZİ

Dr. Elifcan HABERAL

Tez Danışmanı: Prof. Dr. Feza YARBUĞ KARAKAYALI

Ankara, 2016

TEŐEKKÜR

Genel Cerrahi uzmanlık eđitimimde tecrube ve bilgi birikimi ile bana yol gsteren saygıdeđer hocam Prof. Dr. Mehmet HABERAL'a rektörümüz Prof. Dr. Ali Haberal'a, bölüm başkanımız sayın Prof. Dr. Gökhan MORAY'a, hocalarım Prof. Dr Sedat YILDIRIM' a, Prof. Dr. Yahya EKİCİ 'ye teşekkür ederim.

Bu çalışmada emeđi geçen başta tez danışmanım Prof. Dr. Feza YARBUĐ KARAKAYALI 'ya olmak üzere beni 5 yıllık eđitimim boyunca yalnız bırakmayan, destekleyen, eđiten hoca olmamanın yanında abi ve abla olan Dr. Cem Aydođan, Dr. Ebru Abalı, Dr. Tugan Tezcaner, Dr. Aydıncañ Akdur, Dr. Mahir Kıñnap, Dr. Ebru Soy, Dr. Tefvik Avcı, Dr. Onur Aydın'a, birlikte büyüdüđüm, hergünü beraber geçirdiđimiz meslektaşlarımdan Dr.Emre Karakaya ve Dr.Dilřah Ersöz teşekkürü bir borç bilirim.

Her anımda yanımda olan beni sevileriyle büyüten annem Nilgün Kolsarıcı, babam Mehmet Süreyya Kolsarıcı, kardeřlik duygusunu sonuna kadar yaşatan kardeřim Ahmet Bilal Kolsarıcı ve kalan hayatımın en deđerlisi sevgili eşim Dr. Bahtiyar Haberal'a řükran ve sevgilerimi sunarım.

Dr. Elifcañ HABERAL

ÖZET

Rektosel ve Anal İnkontinans Birlikteliği ve Eş Zamanlı Cerrahi Onarım Sonuçları

Rektosel tıkaçıcı defekasyon sendromunun en sık sebebidir. Hastaların %30'unda anal inkontinans eşlik edebilir. Bu çalışmada rektosel ve anal inkontinans birlikteliğinin prevalansı ve bu hasta grubunda uygulanan transperineal onarım tekniğinin uzun dönem sonuçlarının değerlendirilmesi amaçlandı.

2010-2014 yılları arasında polikliniğimize çıkış obstrüksiyonu semptomları ile başvuran 297 kadın hasta prospektif olarak değerlendirildi. Çalışma grubunu, klinik olarak rektosel ve anal inkontinans tanısı konulan, ortalama yaşları 61 olan 27 hasta oluşturdu. Hastaların çoğunda başlıca şikayet, zor dışkılama ve fekal kirlenme idi. Rektosel tanısı bimanuel rektovajinal muayene ve defekografi ile konuldu. Anal sfinkterler MRG ile değerlendirildi. Tüm hastalarda perineal yaklaşımla vicryl mesh ile onarımı takiben 9 hastaya overlapping sfinkteroplasti, 18 hastaya levatoroplasti uygulandı. Ameliyat öncesi ve sonrası tüm hastalar anal manometri basınç ölçümleri, Cleveland Clinic İnkontinans Skoru(CCIS), Tıkaçıcı Defekasyon Skoru (ODSc), Cleveland Clinic Constipation Skoru (CCCS) ve Pelvik Taban Bozuklukları Formu (PFDI-20) ile değerlendirildi.

Ameliyat öncesi ve ameliyat sonrası 12. Ayda uygulanan CCCS, CCIS ve ODSc (14.15 vs 5.6, 9.7 vs 2.7 ve 9.3 vs 3.4) skorları arasındaki düşme istatistiksel olarak anlamlı idi. Anal manometri değerlendirmelerinde ortalama dinlenim ve sıkma basınçları arasında istatistiksel anlamlı olmamakla beraber belirgin yükselme gözlemlendi (47.11 vs 54.55 ve 51.55 vs 61.7). PFDI-20 ile değerlendirilen hayat kalitesinde de post-operatif dönemde anlamlı iyileşme saptandı (72.45 vs 20.83).

Pelvik çıkış obstrüksiyonu olan hastalarda inkontinans varlığının klinik olarak değerlendirilmesi cerrahi teknik seçiminde ve dolayısı ile başarılı tedavi sonucu elde edilmesinde önemlidir. Bu hasta gruplarında rektoselin mesh ile onarımına eş zamanlı sfinkteroplasti veya levatoroplasti eklenmesi ile başarılı sonuçlar alınabilir.

Anahtar sözcükler: Rektosel, Anal inkontinans, Cerrahi teknik

ABSTRACT

Coexistence of Rectocele and Anal Incontinence and Long Term Results of Simultaneous Surgical Repair

Aim: In this study, we evaluated the coexisting prevalence of fecal incontinence and rectocele and also long-term results of the perineal repair techniques used for the management of this group of patients.

Method: 297 female patients presenting to our clinic with outlet obstruction symptoms were evaluated prospectively. Coexisting pathologies of rectocele and fecal incontinence were determined in 27 patients (mean age 61). Vicryl mesh repair with a perineal approach were performed in all patients, followed by an overlapping sphincteroplasty in 9 and levatoroplasty in 18 patients. Before and after surgery, all patients were evaluated with anal manometry pressure measurement, Cleveland Clinic Incontinence Score (CCIS), Adjusted Obstructive Defecation Score (ODSc), Cleveland Clinic Constipation Score (CCCS) and Adjusted Pelvic Floor Disorder Questionnaire (PFDI-20).

Results: The mean follow-up time was 12 months. The post-operative decrease of the CCCS, CCIS and ODSc scores (14.15 vs 5.6, 9.7 vs 2.7 and 9.3 vs 3.4) were statistically significant. Although they were not statistically significant, the mean resting and squeezing pressures were found to be increased (47.11 vs 54.55 and 51.55 vs 61.7) in the anal manometry assessment. PFDI-20 also revealed a significant better quality of life in the post-operative follow-up (72.45 vs 20.83).

Conclusion: In such patients, adding a levatoroplasty or sphincteroplasty procedure to the mesh repair of rectocele may provide increased success rates and better patient satisfaction.

Key Words: Rectocele, Anal incontinence, Surgical technique

İÇİNDEKİLER

TEŞEKKÜR	i
ÖZET	ii
ABSTRACT	iii
İÇİNDEKİLER.....	iv
KISALTMALAR DİZİNİ	v
TABLolar DİZİNİ.....	vi
ŞEKİLLER DİZİNİ	vii
RESİMLER DİZİNİ	viii
1. GİRİŞ.....	1
2. GENEL BİLGİLER.....	4
2.1. Pelvik Taban Anatomisi.....	4
2.2. Anorektal fizyoloji.....	10
2.3. Tıkayıcı (Obstrüktif) Defekasyon Sendromu	12
2.4 Anal (Fekal) İnkontinans	31
3. GEREÇ VE YÖNTEM.....	46
4. BULGULAR	53
5. TARTIŞMA.....	56
6. SONUÇ VE ÖNERİLER	63
7. KAYNAKLAR.....	65

KISALTMALAR DİZİNİ

EAS	eksternal anal sfinkter
İAS	internal anal sfinkter
ODS	obstrüktif (tıkayıcı) defekasyon sendromu
POP	pelvik organ prolapsusu
BMI	vucut kitle indeksi
HRT	hormon replasman tedavisi
ICS	uluslararası kontinans derneği
MRG	manyetik rezonans görüntüleme
STARR	stapler ile transanal rektal rezeksiyon
EAUS	endoanal ultrasonografi
LİS	lateral internal sfinkterotomi
CCİS	Cleveland clinic incontinence score
HPZ	high pressure zone
RAİR	rektoanal inhibitör refleks
EMG	elektromyografi
PNTML	puidental sninir terminal motor latensi
CCCS	Cleveland clinic constipation score
ODSc	obstructive defecation score
PFDI-20	pelvic floor disability index

TABLÖLAR DİZİNİ

Tablo 2. 1. Rektösel Onarım Çeşitleri	28
Tablo 2.2. İnkötinans Etyolojisi.....	33
Tablo 2.3. Cleveland Clinic Incötinance Score (CCIS).....	39
Tablo 4.1. Demografik Özellikler	53
Tablo 4.2. Preop ve Postop Sonuçların Dağılımı.....	54



ŞEKİLLER DİZİNİ

Şekil 2. 1. Rektovaginal septum (Cleveland Clinic Florida, Weston, FL. Copyright ©)	5
Şekil 2. 2. Rektum anatomisi (3).....	7
Şekil 2. 3. Pelvik taban desteği olarak pelvik diafram (13)	9
Şekil 2. 4. Perineal membran (Cleveland Clinic Florida, Weston, FL. Copyright ©)	10
Şekil 2. 5. Enterosel (14).....	14
Şekil 2. 6. Rektal prolapsus (30)	16
Şekil 2. 7. Rektosel (Cleveland Clinic Florida, Weston, FL. Copyright ©)	17



RESİMLER DİZİNİ

Resim 2. 1. Rektosel anal ve vaginal muayenesi (Prof.Dr Feza Karakayalı arşivinden)....	23
Resim 2. 2. Defekografide rektosel görüntüsü ve ön-arka çap ölçümü	26
Resim 2. 3. Pelvik Manyetik Rezonansta eksternal sfinkter defekti.....	36
Resim 2. 4. Anal manometri	38
Resim 3. 1. Perineal bölgeye yapılan ‘Y’ şeklinde insizyon.....	48
Resim 3. 2. Rektovaginal faysa diseksiyonu.....	48
Resim 3. 3. Rektovagial fasyaya vicryl mesh yerleştirilmesi	49
Resim 3. 4. Greftin tespiti	49
Resim 3. 5. Levatoroplasti	50
Resim 3. 6. Eksternal sfinkterin sağlam kenarlarının bulunması.....	50
Resim 3. 7. Overlapping sfinkteroplasti.....	51
Resim 3. 8. Cildin kapanması	51

1. GİRİŞ

Rektosel obstruktif defekasyon sendromunun en sık sebebi olup anterior rektumun vaginanın posterior duvarına doğru herniye olması sonucu oluşmaktadır. Klinik olarak pelvik taban değerlendirmesinde sadece pelvik taban hastalığı olan kadınlarda yaygın olmayıp asemptomatik hastalarda %80'e varan oranlarda görülebilmektedir. Rektovaginal septum yaşla birlikte zayıflamaktadır, bu durum dışkılama sırasında rektumun vaginaya protrüde olmasına sebep olmaktadır. En sık görülen şikayetler barsak boşaltılmasını tamamlamak için parmak kullanma (20-75 %) ve vaginal şişkinlik (30 %) varlığıdır. Hastaların %30'unda fekal inkontinans rektosele eşlik etmektedir. Doğum sırasında perinenin aşırı gerilmesi, sonrasında tam olmayan iyileşme ile, anal sfinkter defektinin (perineal cisim defekti) ana sebebidir. Rektal mukoza alt anterior rektal kas duvarının ortasındaki defekt boyunca herniye olur. Bu defekt daha sonra internal ve eksternal anal sfinkterlere doğru uzanır. Bu durum anal sfinkter bozulmasına bağlı olarak fekal inkontinansı olan kadınlarda kalıcı bir bulgudur. Ek olarak ileri yaş, doğum sayısı, uzun yıllardır devam eden kronik ciddi konstipasyon sfinkter kompleksinde zayıflığa sebep olur; aynı zamanda rektosel hastalarında fekal inkontinansa da sebep olabilir.

Fekal inkontinans semptomları gösteren ve dışkılamada zorluğu olan hastaların büyük çoğunluğu kadındır. Aslında, anal sfinkter defekti ve rektosel ayrı antitelendir ve ayrı ayrı tedavi edilmelidir. Bu sebeple hastalar üst üste gelen semptomlar açısından detaylı olarak sorgulanmalıdır. Bu yazı, fekal inkontinans ve rektosele sahip seçilmiş sayıda kadın hasta üzerindeki deneyimi ortaya koymaktadır. Bu çalışmada, fekal inkontinans ve rektoselin birlikte görülme prevalansını ve bu hastalarda kullanılan perineal tamir tekniklerinin uzun dönem sonuçlarını değerlendirmeyi amaçladık.

Metod

Bu prospektif çalışmada, 2010-2014 yılları arasında obstrüksiyon semptomları ile kliniğimize başvuran 297 kadın hasta değerlendirildi. Rektosel ve fekal inkontinans birlikteliği 27 (9%) hastada saptandı. Multi kompartman sendromu, rektal prolapsus ve enteroseli olan hastalar çalışmaya dahil edilmedi. Hastaların çoğunda ana şikayet defekasyonda zorluk ve fekal kirletme idi ve 19 hasta (70%) ped kullanıyordu.

Anal inkontinans, en az bir aylık periyotta kontrolsüz, tekrarlayan gayta kaçırma olarak tanımlanmıştır. Rektosel bimanuel rektovaginal muayene ve defekografi ile tanımlanmıştır. Anal sfinkter MRG ile değerlendirilmiştir. Bütün hastalarda perineal

yaklaşım ile vicryl mesh tamiri yapılmış olup; 18 hastada anterior levatoroplasti, 9 hastada sfinkteroplasti eklenmiştir.

Cerrahi öncesi ve sonrası bütün hastalar anal manometri basınç ölçümleri ve defekografi ile değerlendirilmiştir. Standardizasyon için çeşitli klinik skorlama sistemleri kullanılmıştır. Konstipasyon CCCS, fekal inkontinans CCIS ve ODS_c ile ölçülmüş; hastaların yaşam kalitesi cerrahi öncesi, cerrahiden hemen sonra ve 12 ay sonra yapılan PFDI-20 ile değerlendirilmiştir.

Teknik

Operasyon barsak hazırlığını takiben litotomi pozisyonunda genel anestezi altında yapılmaktadır. 50 ml 1:200,000 efedrin solüsyonu normal salin içinde vaginadan retroperitoneal dokulara kadar rektovaginal septuma enjekte edilmiştir. Transvers perineal insizyon yapıp elektrokoter ile posterior fornix boyunca bir disseksiyon planı oluşturulmuştur. 3-4 x 6-7 cm emilebilen mesh (poliglikolik asit) hazırlanmış ve defekti örtecek şekilde şekillendirilmiştir. Greft, 2 veya 3 adet 3/0 vicryl dikiş ile rektovaginal fasyaya fikse edilmiştir. Daha sonra puborektal ve pubokoksigeal kaslar posterior fornix arkasında tamamen ortaya konmuştur. Puborektal ve pubokoksigeal kasların ön dalında proksimalden distale doğru emilmeyen kalın (0) dikişlerle 5 ya da 6 matris dikiş geçilip rektovaginal septumu güçlendirmek ve yeniden oluşturmak için kullanılmıştır. Artan vaginal duvar kesilip düzeltildikten sonra her bir kenar emilebilen 0 dikişlerle dikilmiştir. Sfinkter defekti olan 9 hastada, anterior sfinkter kas üzerindeki subkutan doku disseke edilip sfinkter plikasyonu eklenmiştir. Transvers insizyon 3/0 emilebilen dikişler ile kapatılmıştır.

Yüksek lifli diyet post-op hastalara tavsiye edilmiştir. Hastalar post-op ikinci gün taburcu edilmiştir. 2x500 mg oral siprofloksasin post-op 3 gün boyunca hastalara verilmiştir.

Sonuçlar

Hastaların ortalama yaşı 61 (49-77), ortalama vaginal doğum sayısı 3 (1-8), ortalama gebelik sayısı 3 (2-8) olarak bulunmuştur. 15 hastada (55%) histerektomi operasyonu öyküsü bulunmaktadır. Ortalama vücut kitle indeksi 25.5 (21-38) olarak hesaplanmıştır. 8 hastada grade 2, 19 hastada grade 3 rektosel saptanmıştır.

Pre-op skorlarla karşılaştırıldığında post-op skorlarda CCCS, CCIS ve ODS skorlarında (14 vs. 5.6, 9.7 vs. 2.7 ve 9.3 vs. 3.4, sırasıyla) anlamlı düşme saptanmıştır. Farklılık istatistiksel olarak anlamlı olmasa da, ortalama dinlenme ve sıkma basınçları (47 vs. 55 ve 52 vs. 61) anal manometri değerlendirmesinde artmış olarak bulunmuştur. PFDI-20 post-op takipte yaşam kalitesinde anlamlı olarak iyileşme olduğunu ortaya koymuştur (72.4 vs. 20.8).

Ek olarak, post-op 12. ayda yapılan defekografi dinlenme, kontraksiyon ve defekasyon fazlarında normal anorektal açılar olduğunu ve 2 cm'i geçen rektosel olmadığını göstermiştir. Hastaların hiçbirinde proktolojik inceleme ile pelvik organ prolapsus siteminin ICS sınıflamasına göre rektosel bulunmamaktadır.

Tartışma

Obstruktif defekasyon sendromu olan hastalarda detaylı bir sorgulama çok önemlidir. Bizim çalışma grubumuzda, hastaların %9'unda eşlik eden anal inkontinans semptomları saptamak uygun cerrahi tedavi tekniği planlamayı yapmamızı sağladı.

Perineal levatoroplasti ve/veya sfinkteroplasti ile 74% iyileşme literatürde bildirilmektedir. Bu çalışmada; ODS, CCCS ve PFDI-20 skorlarında tüm hastalarda anlamlı iyileşme saptanmıştır ve birinci yılın sonundaki defekografi normal bulunmuştur. Anterior levatoroplasti sonrası bütün hastalarda rektovaginal septumda mesh desteği kullanmak yüksek başarı oranlarının sebebi olabilir. Yaşlı kadınlarda, pelvik taban güçsüzlüğünün rekürrensine bir eğilim bulunmaktadır. Emilebilen mesh ile güçlendirme ilgi çekici bir seçenektir ve orta pelvik kompartmanı destekleyerek rektal prolapsus ve/veya enterosel oluşmasını engellemektedir. Önceki çalışmalar, transperineal mesh tamiri ile anatomik tamire kıyasla daha yüksek anatomik ve fonksiyonel iyileşme oranları olduğunu göstermiştir.

Çalışma grubumuzda, hastaların %33'ü radyolojik olarak kanıtlanmış sfinkter defektine sahip olmasına rağmen bütün CCIS skorları 12 aylık değerlendirmede 5'in altında bulunmuştur. Hastaların hiçbirisi artık ped kullanmamaktadır. Anterior levatoroplasti ile kombine sfinkter tamiri yapılması diğer çalışmalardan farklılığıdır. Levatoroplastinin, levator kasların ön dallarının plikasyonu, anal sfinkter yüksek basınç zonunun uzunluğunu arttırdığı gösterilmiştir. Bu durum inkontinans semptomlarının iyileşmesine katkıda bulunabilir. Öte yandan, her perineal gövde veya anal sfinkter defekti anal inkontinans ile ilişkili değildir. Perineal gövde defekti obstruktif defekasyona katkıda bulunabilir ve bu defektin tamiri semptomatik düzelmedeki başarıyı açıklayabilir.

Rektoselli hastalarda inkontinansın klinik olarak değerlendirilmesi uygun cerrahi tekniği seçip başarılı tedavi elde etmede çok önemlidir. Bu hastalarda, rektoselin mesh ile tamarine levatoroplasti veya sfinkteroplasti eklemek başarı oranını ve hasta memnuniyetini arttırabilir. Ancak uzun takip süresi kesin yorum yapmak için gerekmektedir.

2. GENEL BİLGİLER

2.1. Pelvik Taban Anatomisi

Pelvik kavite kemik ve kaslarla sınırlanmış, önde symphysis pubis, arkada sakrum ve yanlarda ise spina ischiadicaların olduğu eşkenar dörtgen şeklinde bir açıklıktır. Pelvisin organları mesane, vajen ve rektumdur. Bu organlardan hiç birinin belirgin bir şekli ve gücü yoktur. Pelvik organların şekil, biçim ve güçleri; ligamanların, fasya ve kasların sinerjik etkisiyle organları germesiyle ortaya çıkar.

Pelvik taban, aşağıya doğru daralan kemik pelvis yapısının en alt kısmında bulunan ve pelvis ile perineumu birbirinden ayıran kas-giriş tabakalarından oluşan bir diaframdır. Pelvis tabanı, pelvik organlara musküler kasılma ile aktif, fasya ve ligamanlar ile pasif destek sağlar. Kemik ve bağ dokusu pelvisin ana yapısal komponentleridir. Pelvis tabanı yapıları direk olarak pubik kemik, spina ischiadica, sakrum ve koksikse tutunurken; indirek olarak da fasyalarla tutunurlar.

• *Bu kemik yapıya tutunan pelvis tabanı ve pelvik organlar iç yüzden dışa (batın boşluğundan vulvaya doğru) şu tabakalardan oluşurlar:*

- ❖ Pelvis visseral peritonu
- ❖ Pelvik organlar ve aralarındaki özel bağ dokusu (Endopelvik fasya)
- ❖ Pelvik diafram
- ❖ Ürogenital diafram
- ❖ Yüzeysel perineal kaslar
- ❖ Cilt altı ve cilt

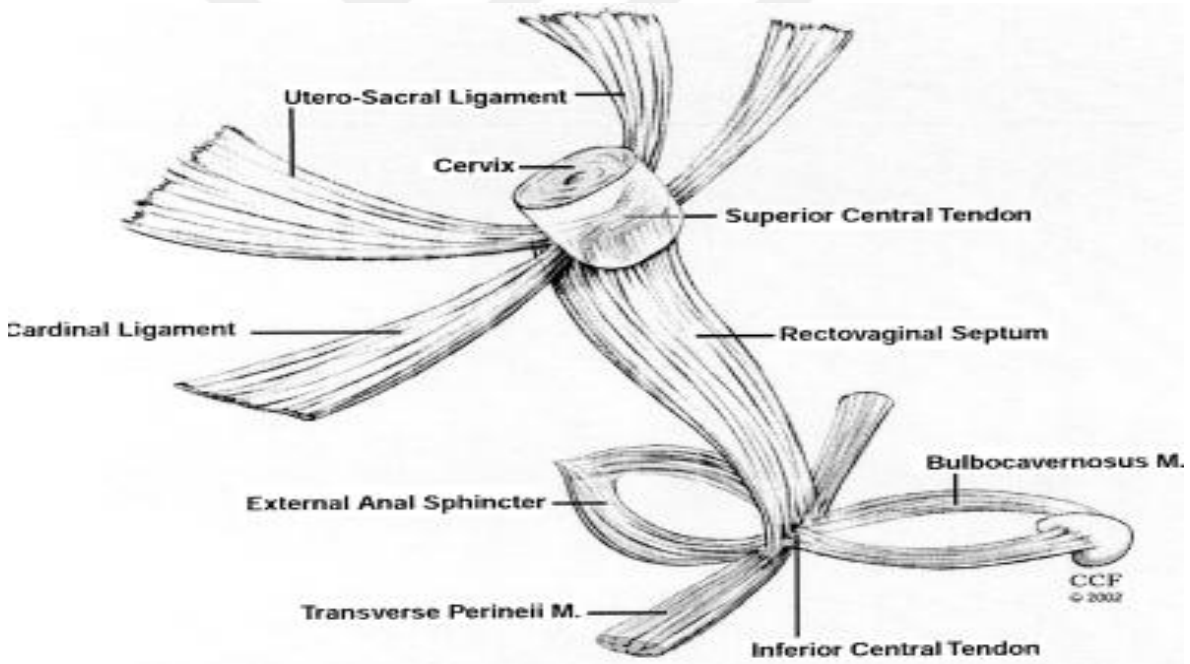
✓ **Endopelvik Fasya**

Peritonun hemen altında yer alan, abdominal transvers fasyanın pelvik taban üzerine doğru uzanan bir devamıdır. Pelvis tabanını ve pelvik organları pasif olarak destekleyen bu fasya kollajen, fibroblast, elastin, düz kas lifleri, nörovasküler ve fibrovasküler demetlerden oluşur¹. Pelvis tabanında değişik anatomik formlarda (fasya ve ligament) ve düzeylerde bulunarak kompleks bir ağ oluşturur. Mesane, üretra ve vajinal destek bu fasya tarafından sağlanır². Endopelvik fasyanın serviksi saran kısmı parametrium, vajeni saran kısmı parakolpiyum adını alır ve bu kısım uterusu ve üst vajinaya destek sağlar. Endopelvik fasyanın spesifik olarak yoğunlaşmış olan kısımları ligament olarak (sakrouterin ve kardinal ligamentler) adlandırılmaktadır. Endopelvik fasyanın arka vajinal duvardaki kısmına

rektovajinal fasya denir. Bu kısım distalde perineal cisme, proksimalde parametriyuma ve serviks çevresindeki fasyal halkaya ve lateralde iliokoksigeus kasının fasyasına tutunur.

✓ **Rektovajinal septum**

Vajen posterior apeksi ve rektum ön duvarı arasındaki fasya yapısıdır. İki tabakadan oluşur; *posterior vaginal fasya* ve *prerektal fasya*dır. Bunlar distalde perineal cisme bağlanırken birleşirler. Proksimalde kardinal sakrouterin bağ kompleksiyle birleşerek vajina arka apeksine destek sağlar. Yanlara doğru bu tabakalar birleşerek pararektal fasya olarak devam eder. Arka tarafta vajinal bir insizyondan bakıldığında rektal pililer, prerektal boşluğu pararektal boşluktan ayırır. Ayrıca proksimal vajina ve pelvis içinde kalan rektuma destek levator kasının medial kısmı (pubokoksigeus) ile sağlanır. Vajina ve rektumun bir kısmı levator kası üzerinde hemen hemen yatay bir konumda yer alır. Pubokoksigeus kası aracılığı ile yanlarda rektovajinal septum pelvik yan duvarlara asılırken, proksimal vajina ve rektumun horizontal anatomik konumu sağlanmış olur⁴ (Şekil 2.1).



Şekil 2. 1. Rektovajinal septum (Cleveland Clinic Florida, Weston, FL. Copyright ©)

✓ **Anal Kanal Anatomisi**

Anal kanal, gastrointestinal traktusun son kısmı olup 3-5 cm uzunluğundadır. Rektumun levator ani kasını delerek geçtiği noktadan (puborektal halka) başlayıp anüsün ağzında sonlanır. Arkasında koksiks ile bağ (lig.anococcygeum) yağ ve fibromuskuler doku

ile ilişkidir. Her iki yanında inferior hemoroidal damarları, lenfatikleri ve sinirleri içeren ve yağ dokusundan oluşan iskiorektal fossalar bulunur. Kadınlarda önde vajina ile komşuluk gösterir⁵.

Anal kanalın iç örtüsü yukarıda mukozal ve aşağıda kutanöz bölümlerden oluşur. Bunları ayıran çizgi anal valvlerin bulunduğu dış orifisten 2 cm yukarıdaki bölümdür. Bu çizgi "linea pektinea" veya "linea dentata" adını alır. Anal orifisten hemen sonra ise cilt kalınlaşmakta kıl ve bez içermeye başlamaktadır⁶. Anorektal ring terimi 1934 yılında Milligan ve Morgan tarafından ortaya atılmıştır. Muskulus puborektalis tarafından oluşturulur. Rektum ile anal kanalın birleşme noktasını belirlediği için fonksiyonel olarak önemlidir⁶. Bazı yazarlar, anal kanalı cerrahi (fonksiyonel) ve anatomik anal kanal olarak iki bölüme ayırırlar. Anal kenar (anal verg) denilen, anüsün perine kılı derisi ile birleşen dış ağızdan dentat çizgiye doğru 2.5-3 cm'lik olan bölüme "anatomik", anal verg'ten anal ringe kadar olan bölüm ise "cerrahi" anal kanal olarak adlandırılır⁶⁻⁷⁻⁸ (Şekil 2.2).

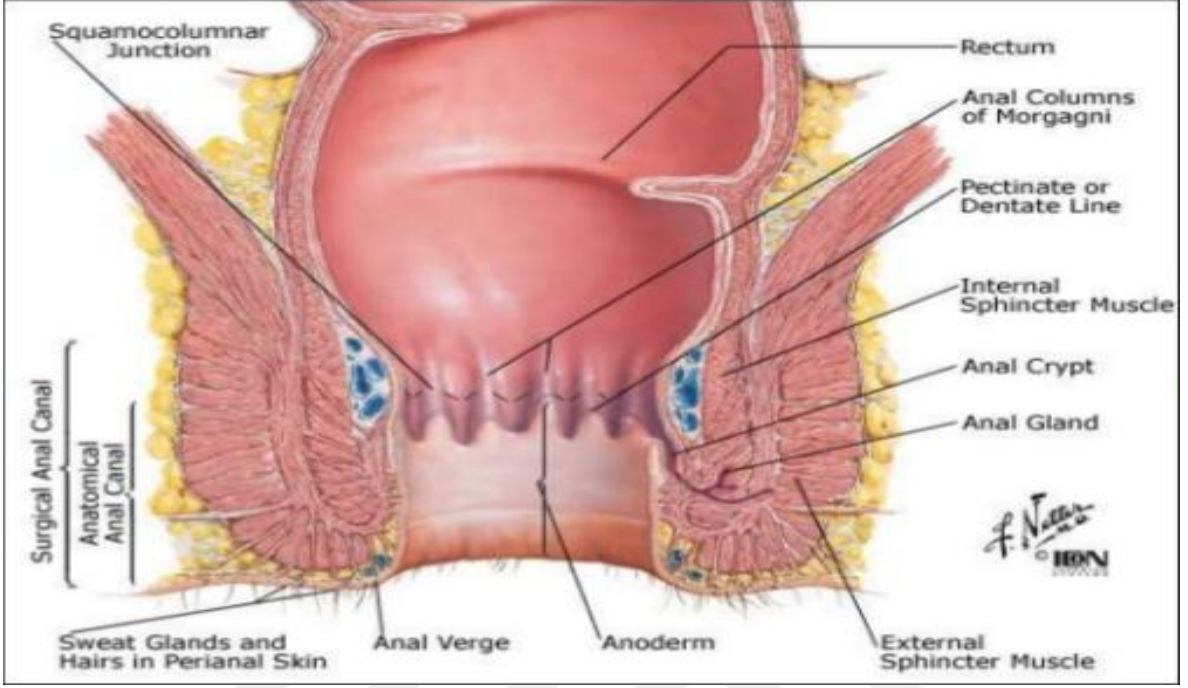
✓ İç (internal) Anal Sfinkter

Rektumun, sirkuler kas tabakasının anal kanal etrafında kalınlaşmasıyla oluşan uzantısıdır. Linea dentatanın 8-12 mm distalinde, anal verge'in ise 6-8 mm proksimalinde kalın bir halka ile sonlanır. Düz kas yapısına sahiptir. Otonom sinirlerle innerve olur. Parasempatik sinirler inhibitör, sempatik sinirler uyarıcı etkiye sahiptir. Bu kasın alt kısmı intersfinkterik oluk olarak belirlenmiştir. Eksternal sfinkterin derin ve yüzeysel kısımları tarafından çevrelenmiştir. İnternal sfinkterin dışında rektumun longitudinal kası bulunur. Bu kasa ait lifler yukarıda puborektalise ait lifler ile değişirler, aşağıda ise birkaç lif eksternal sfinkter lifleri arasında uzanarak anüs derisine ulaşır ve 'corrugator' diye adlandırılan kısımları meydana getirirler. İnternal anal sfinkter, anal kanalın istirahat halindeki basıncının %80-85' inden sorumludur⁹⁻¹⁰ (Şekil 2.2).

✓ Dış (eksternal) Anal Sfinkter

İç sfinkteri çevreler. Çizgili kas yapısındadır. İstemli kasılır. Eksternal sfinkter kompleksi pelvik tabanın aşağı kısmında yerleşmiştir. Koronal ve sagittal kesilerde, eksternal anal sfinkterin internal anal sfinkterden daha aşağıya uzandığı ve bu sfinkterin altına doğru bir yelpaze gibi genişlediği gösterilmiştir⁹⁻¹¹. Milligan ve Morgan 1934' te bu kası üç bölüme ayırmışlardır. Tek bir fonksiyonel birim olarak hareket eden üç kas halkasından oluşur. Lifler internal sfinkteri çevreler. Subkutan sfinkterlerin üst kısmı süperfisyel sfinkter tarafından örtülmüştür. Karşılığında bu sfinkterin üst kısmı eksternal sfinkterin derin parçası ile sarılmıştır. Bu lifler arkada koksiksten çıkar ve anüsü sarar. Önde birkaç lif perineal

gövdeye ve bulbokavernöz kasa tutunur. Kadında bazı lifler vajinanın dışındadır⁹⁻¹¹. Yukarıda ise levator kaslarla kaynaşarak pubise tutunur. Bu durum kasa ilmik (triple loop) yapısı verir¹¹.



Şekil 2. 2. Rektum anatomisi (3)

✓ Pelvik diafram

Pelvik tabandaki çizgili kaslar, kendi fasyal bağlantıları ile birlikte çalışarak ,tüm pelvis içinde pelvik organ prolapsusunu önlerler ve kontinansı sağlarlar. Bu çizgili kaslardan levator ani kompleksi pelvis ile perineumu birbirinden ayıran bir yapıdır ve pelvik diafram olarak adlandırılır.

Levator ani kompleksi, pelvik organ desteğinde en önemli rolü üstlenmektedir. Üç kısımdan oluşmaktadır.

• İleokoksigeal Kas

Levator ani kasının ilk parçasıdır. Spina iskiadikus ile obturator fasyadan orijin alır. Aşağı, arkaya ve mediale doğru uzanarak sakrum alt kısmına ve anokoksigeal ligamente uzanır. Fibröz bir banttır.

• Pubokoksigeal Kas

Obturator fossanın ön yarısından ve pubisin arkasından orijin alır. Lifler arkaya, aşağıya ve mediale doğru uzanarak karşı taraftan gelen pubokoksigeus kasın lifleri ile arka orta hatta birleşirler. Bu bileşke sonucunda arka orta hatta koksikse uzanan anokoksigeal ligamenti oluştururlar. Daha kalın ve “U” şeklinde bir kas olup pubik kemikten başlayarak

vajina ve rektumun yan duvarlarına bağlanır. Bu, açıklığı öne bakan U harfi şeklindeki boşluğa ürogenital hiatus adı verilmektedir. Üretra ve vajen buradan geçmektedir. Rektum da bu açıklıktan geçmesine rağmen, levator ani kası direk olarak rektuma yapıştığı için bu hiatusta adı geçmemektedir. Bu açıklık, önde pubik kemik, lateral kenarlarda levator ani kası, arkada perineal cisim ve eksternal anal sfinkterle sınırlandırılmaktadır. Levator ani kası rektuma direk destek sağlarken, vajina, mesane ve üretraya indirek destek sağlar ve aynı zamanda direk vajinal duvara tutunarak, anterior vajinal duvar ve mesane boynunun kaldırılmasını sağlar. Aynı zamanda levator ani kasının istemli kasılma ve gevşemesi ile mesane boynu ve proksimal üretrayı intrapelvik pozisyonda destekleyen dinamik bir yapı oluşturur. Anal ve üretral sfinkterleri bir sling gibi sararak intrinsek düz kasların tonusuna katkıda bulunur, tonik ve fazlı basınçlarını artırırlar. Kasın kontraksiyonu ürogenital hiatusu hem kaldırır hem de kapatır, rektum ve vajen pubise doğru çekilir. Levator ani kasının anüs ve koksiks arasındaki bölümü levator plate, anokoksigeal raphe olarak adlandırılır.

- **Puborektal Kas**

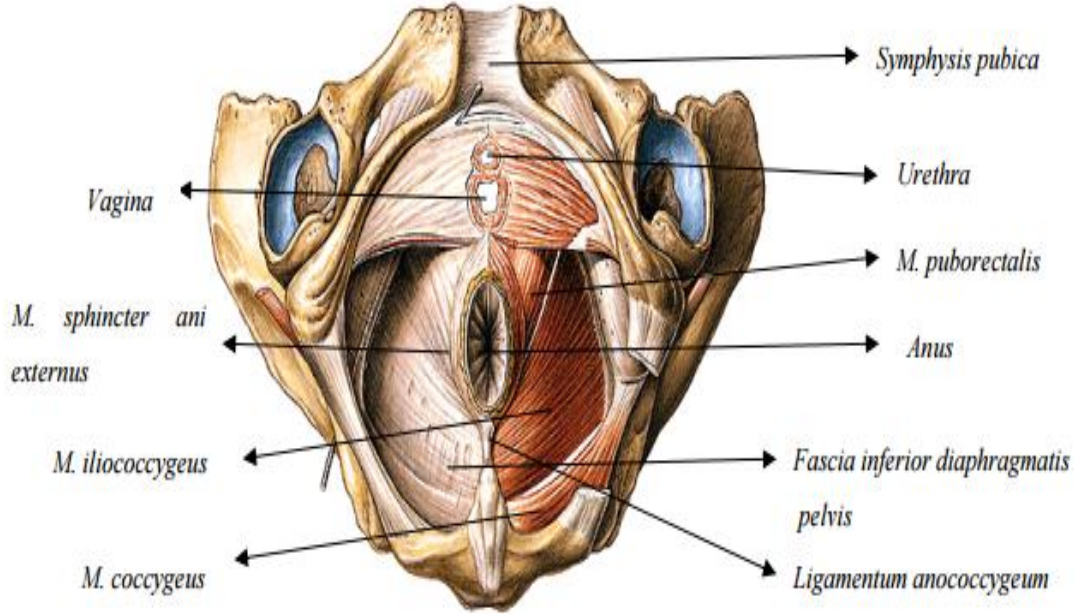
Kontinans mekanizmasında önemli role sahiptir. Simfisis pubisin alt arka kısmından orijin alır ve derin perineal poşun üst tabakasına tutunur. Kasın her iki yandan gelen lifleri anorektal bileşkede anal kanalın üst kısım lateralinde birleşirler. Puborektal kasın yönü pubise doğru olduğundan, anal kanal ve rektum arasında bir açı oluşur. İstirahat halinde yaklaşık olarak 90 derece olan bu açı ıkınma halinde 135 derece ölçülür. Bu açı kontinansın sağlanmasında önemlidir. Puborektal kasının arka ve yan kısımları, eksternal sfinkterin derin parçası ve internal sfinkterin proksimal kısmı anorektal halkayı oluşturur. Rektal muayenede anal girimden 3-4 cm yukarıda anal kanalın özellikle lateral ve arka kısmında palpe edilir. Kontinansın devamında son derece önemli olan bu oluşum cerrahi girişimlerde iyi korunmalıdır (Şekil 2.3).

- **M. Koksigeus**

Kasları spina iskiadikadan başlar ve sakrum ve koksiksin lateral kenarında sonlanır. Kontraksiyonu ile mesane boynunu yüksek pozisyonda tutulmasına yardım eder ve öksürme sırasında mesane boynunu desteklemek için kasılabilirler. Gevşemeleri mesane boynunun pozisyonunu değiştirerek miksiyonu kolaylaştırır ¹¹ (Şekil 2.3).

Bağ dokusuna, uzun süre sabit kuvvet uygulanırsa gerilip uzayacaktır. O halde ligamentler ve fasyaların üretra ve pelvik organların pozisyonlarını tek başlarına sağlaması biyomekanik prensiplere aykırıdır. Pelvik tabanın müsküler desteği, fibröz dokular üzerindeki sürekli stresi kaldırarak bu yapıların uzamasına ve esnemesine engel olur⁸. Fizyolojik çalışmalarda levatör aninin fibrillerinin büyük bölümünü yavaş atımlı lifler (Tip1)

oluşturmaktadır ve sürekli aktivite açısından eksternal anal sfinktere çok benzediği belirlenmiştir. Sadece istemli kontraksiyon sırasında aktif olan çoğu çizgili kasın aksine sağladığı sabit tonus, ürogenital hiatusu kapatarak, günlük rutin aktivitelerimiz sırasında pelvis tabanının pasif destekleyici yapılar üzerindeki yükün büyük bölümünü kaldırmaktadır. Levatör ani kasının periüretal ve perianal kısımları ise Tip 2 liflerden oluşur. Bunlar aktivite sırasında puborektalis kasının istemli kasılması ile tonusu artırıp intraabdominal basınçtaki ani artışlara karşı koyarlar.



Şekil 2. 3. Pelvik taban desteği olarak pelvik diafram (13)

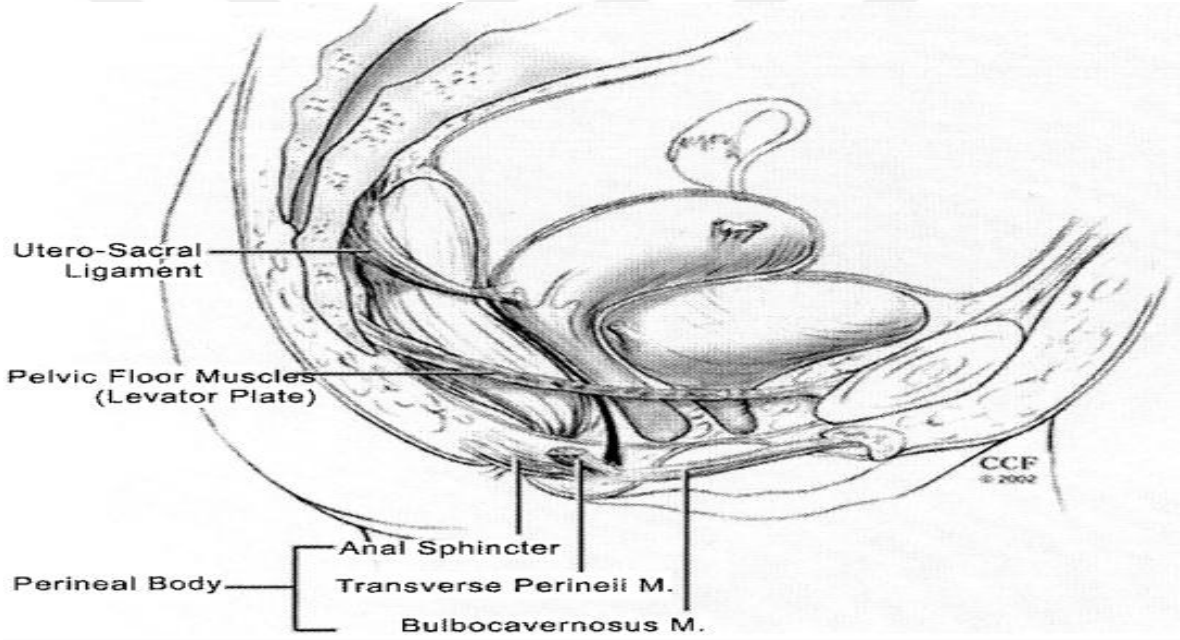
✓ Ürogenital Diafram

Eşkenar dörtgen şeklindeki alt pelvis açıklığının ön üçgen bölümü perineal membranla kapatılır. Bu yapı derin transvers perineal kas ve altında uzanan fasyadan oluşur. Himen halkası hizasında yer alarak üretra, vajina ve perineal cisim ischiopubik kollara bağlar. Daha yüzeide bulunan m.ischiocavernosus ve m. bulbospongiosus ile m. transversus perinei superficialis lifleri ürogenital diaframın oluşumuna katkı sağlamakta ve bu yapı inferior pubik ramuslar ile perineal cisim arasındaki boşluğu kaplamaktadır. Ürogenital hiatusu kapatarak ve distal vajinayı destekleyerek sfinkter benzeri bir etki oluşturmaktadır. Eşkenar dörtgen şeklideki açıklığın ön yarısı perineal membranla örtülürken arka yarıda orta hatta anal sfinkter ve iki yanda ischiorectal fossalar yer alır. Perineal membranın hemen üzerinde, üretra üzerindeki kemerin hemen posteriorundan başlayan iki kas uzanır. Bunlar kompressor üretra ve üretrovajinal sfinkterdir⁶. Bunlar kadında çizgili ürogenital sfinkter kasının bir parçasıdır ve sfinkter üretra kasının devamıdır. Distal üretraya baskı yaparlar.

Posteriorda membranla kaynaşmış olarak transvers vajen kası ve bazı düz kas fibrilleri bulunur. Klitoris dorsal ve derin sinirleri ve damarları da bu membranda bulunur.

✓ Perineal Cisim

Anüs ile vestibulum vaginae arasında, orta hatta bulunan piramidal fibromuskuler bir yapıdır. Bu yapının sefalik apeks kısmını rektovajinal septum oluşturmaktadır. Perineal cisme rektum, pubokoksigeal ve iliokoksigeal kaslar, perineal kaslar ve anal sfinkter tutunmaktadır. Ayrıca perineal cisim yapısında düz kas, elastik lifler ve sinir uçları bulunmaktadır. Hemen üzerinde uterus ve vajenin yer alması nedeniyle bu yapı pelvik tabanın önemli bir kısmını oluşturup doğum esnasında gerilirken doğum sonrası eski halini almaktadır. Perineal cisim zayıflıklarında rektosel ve enterosel gibi vajen arka duvar prolapsusları oluşabilmektedir¹¹⁻¹² (Şekil 2.4).



Şekil 2. 4. Perineal membran (Cleveland Clinic Florida, Weston, FL. Copyright ©)

2.2. Anorektal fizyoloji

Puborektalis kası, hem levator kompleksi hem de eksternal anal sfinkter kompleksine katılır ve bir geçiş aşamasını oluşturur. İinferior pubik ramustan başlayan lifler anorektumun posteriorundan dolanır ve U-şeklinde bir askı oluşturur. Çizgili kas histolojisinde olmasına karşın tonik kontraksiyona sahip olan bu kas, internal ve eksternal anal sfinkterlerin üst sınırlarıyla birlikte anorektal halka'yı (anorectal ring) oluşturur ve anal kanalı rektumdan ayırır. Puborektalis kasının tonik kontraksiyonu, anal kanal ile rektum arasındaki dar açığı (anorektal açığı) yaratır¹⁸.

Pelvik diafram dahilinde olmamakla birlikte, pelvik taban fizyolojisi ve özellikle de anorektal fizyoloji kapsamında çok önemli bir unsur eksternal anal sfinkter (EAS) kompleksidir.

Puborektalis kası ile entegre olan derin, yüzeysel ve subkutanöz komponentleri halinde ayrılmasına karşın cerrahi disseksiyonda ve fonksiyonel olarak bir bütün halindedir.

EAS somatik orijinlidir, ancak tonik kontraksiyona sahiptir. Anorektal fizyoloji kapsamında değinilmesi zorunlu diğer bir kas yapısı da internal anal sfinkter (İAS) dir. Visseral orijinli bu kas tabakası, kolorektumun sirküler kas tabakasının bir devamı özelliğindedir ve anal kanal etrafında 2-3 mm'lik bir kalınlığa ulaşır. İAS, otonomik innervasyona ve tonik kontraksiyona sahiptir. Anal kanal dinlenme basıncının %80-85'ini İAS'in tonik kontraksiyonu ile sağlar.

Pelvik taban kaslarının anatomik değerlendirilmelerinin en çağdaş ve ayrıntılı yöntemi transanal ultrasonografi'dir¹⁸⁻¹⁹.

Anorektumun lumbal 1, 2, 3 sempatik ve sakral 2, 3, 4, parasempatik (nervi erigentes) kaynaklı ve presakral sinir aracılığıyla otonomik innervasyonu dışında, pelvik taban kaslarının ve anal sfinkterlerin somatik innervasyonu önemlidir. Sakral 3, 4 düzeyinden direkt olarak çıkan somatik lifler, iliokoksigeus ve iskiokoksigeus kasları arasından geçerek levator ani kaslarına motor ve perianal bölgeye duyuşal lifler iletirler.

Yine sakral 2, 4 kaynaklı pudental sinir, iskiokoksigeus ve piriformis kasları arasından önce pelvis dışına çıktıktan sonra gluteal bölgeden bir seyirle Alcock kanalı içinden tekrar levator kompleksi içine yönelir (bu nedenle anorektumun cerrahi disseksiyonu sırasında, otonomik sinirlerin tersine zarar görmez). inferior rektal sinir, perineal sinir ve penis ya da klitoris dorsal siniri adlarıyla anılan dalları; EAS ve levator ani'ye motor, anal kanal, perianal bölge, penis veya klitorise de duyuşal lifler iletirler.

Kısaca tanımlanan bu nöromuskuler yapı doğrultusunda, anorektumun ve pelvik tabanın son derece iyi gelişmiş ve koordine duyuşları, basınç zonları ve rölatif arkları mevcuttur²⁰⁻²¹.

Rektumun yalnız otonomik innervasyonu olması nedeniyle relativ duyuşsuzluğuna karşın, pelvik taban kasları rektal ampullaya ulaşan 1 cc su ya da 10 cc havayı dahi algılama yeteneğindedir. Yine anal kanal, pudental sinir aracılığıyla serbest ve organize sinir uçları (Golgi-Mazzoni cisimcikleri, Pacinian korpüskülleri, vs) ile ağrı, sıcaklık, dokunma ve basınç değışikliklerine son derece duyarlıdır. Bu duyuşlar, pudental sinir afferentleri ile spinal medulla ve kortekse iletilir. Defekasyon (dışkılama) eylemi de, bu nöromuskuler kompleksin kısmen refleks kısmen de istemli bir aktivitesidir. Rektuma fekal bolusun geçmesiyle İAS

refleks olarak gevşer (rektoanal inhibitör refleks) ve fekal bolus anal kanal ile temas eder. Anal kanal böylece fekal bolusun mevcudiyetini hisseder ve yapısını (gaz, sıvı, katı feces, vs) ayrıştırır (ömekleme tepkisi). İAS'in refleks olarak gevşemesi esnasında EAS de refleks olarak daha da kasılır ve kontinens (dışkılamanın engellenmesi) sağlanır. Bu aşamada defekasyon istenmiyorsa İAS de yavaş yavaş tonik kontraksiyonuna döner (uyum tepkisi) ve fekal bolus kişi tarafından algılanmakla birlikte rektum içinde muhafaza edilir²⁵. Bu uyumu zorlayacak hız ya damiktarda fekal bolus mevcudiyeti ya da birikmesi ve kişinin istemli olarak defekasyona yönelmesi halinde ise dışkılama eylemi gerçekleşir. Büyük fekal bolus mevcudiyetinde İAS zaten gevşeme halindedir.

Puborektalis kası istemli olarak gevşetilir ve anorektal açığı genişletilerek fekal bolusun distale geçişine izin verilir. Valsalva manevrası ile karın içi basıncının da artırılması ile EAS basıncı yenilir ve fekal bolus anüsten dışarı çıkar²²⁻²³⁻²⁴.

2.3. Tıkayıcı (Obstrüktif) Defekasyon Sendromu

Tanım ve patofizyoloji

Feçesin çıkışını engelleyerek bir çıkış obstrüksiyonu yaratan pelvik taban ve anal kaslardaki fonksiyonel bozukluk, son 20 yıl içinde tanımlanmış ve 'Tıkanmış defekasyon' olarak adlandırılmıştır. Yetişkinlerde görülen kabızlığın %50 nedeni tıkayıcı defekasyon sendromudur (obstructive defecation syndrome -ODS)²⁵. Pelvik taban hastalıklarında öne çıkan en önemli şikayet ise zorlu defekasyondur. Karakteristik semptomlar kabızlık, zorlu dışkılama, tam boşalamama hissi, sert dışkılama ve vaginaya ya da anüse digital (elle) yardım kullanarak dışkılamaktır²⁵. Bu semptomlar, genel olarak 65 yaş ve üstü kadınlarda görülür²⁶.

Tıkayıcı defekasyon sendromunun ana nedenlerini, anorektal kavşağı etkileyerek anatomik tıkanıklığa sebep olan rektosel ve rektal prolapsus oluşturur²⁷. Bunun haricinde enterosel, sigmoidosel, spastik pelvik taban sendromu (anismus) ve bunların değişik kombinasyonlar halinde birliktelikleri de sebepler arasında sayılabilir²⁵. Hastalar, kabızlık şikayetlerinin yanısıra vaginal kitle, idrar kaçırma gibi şikayetlerle kadın doğum veya üroloji bölümlerine de gelebilirler²⁸. Bunun yanında, asemptomatik kadınlara yapılan defekografilerde rektosel ve rektal prolapsus saptanma oranları sırasıyla %81 ve %35 olarak bildirilmiştir²⁹. Pelvik taban disfonksiyonuna bağlı konstipasyon, rektosel, rektal prolapsus gibi patolojilere sekonder olabilmesi dışında defekasyon sırasında pelvik tabanın gevşememesi sebebiyle de olabilir. Hastalar uzun ve başarısız defekasyon girişimleri

şikayeti ile doktora başvururlar. Dışkı çıkarabilmek için uzun süre tuvalette oturmak zorunda olduklarını ifade ederler. Lavmanlarla kısmi bir rahatlık sağlamaları tipiktir. Rektal muayenede düzleşmiş bir perine ve ıkınmakla anal sfinkterlerin ve pelvik taban kaslarının gevşemediği gözlenir. Anatomik bulgulardaki tutarsızlık ve semptomlardaki çeşitlilik nedeniyle ODS teşhisini koymak güçtür³⁰. Birçok çalışmada kullanılan ve bizimde kullandığımız tıkaçıcı defekasyon skora anketi hastalara uygulanarak, semptomların ve hastalığın derecesi saptanabilir³¹⁻³².

Kabızlık semptomları ile gelen hastalarda ayrıntılı anamnez almak çok önemlidir. Özellikle ülkemizde, kadınların konstipasyonu farklı tanımlamaları ve değişik oranlarda şikayetçi olmaları nedeniyle anamnezin önemi daha da artmaktadır.

ODS yönetimi genellikle konservatiftir. Hastalara öncelikle hayat tarzı değişikliği, yüksek lifli diyet, bol hidrasyon, düzenli egzersiz ve gerektiğinde lavman veya laktasif kullanımı önerilir. Biofeedback tedavi, pelvik taban kaslarının relaksasyonunu sağlayarak yardımcı olabilir³³⁻³⁴. Rektosel ile birlikte ODS semptomları olan hastaların ise çoğunda bir yandan cerrahi tedavi düşünülmelidir. Ancak ameliyat endikasyonlarını, hangi ameliyatın uygulanması gerektiğini ve etkinliğini belirleyen yeterli veri maalesef henüz oluşmamıştır³⁵. Çünkü rektoselin yanında diğer organ prolapsuslarının olması ve semptomatik izole rektoselli hastaların % 10-30'unda sıvı veya katı gıdalara karşı fekal inkontinans bildirilmesi tedavi şeklini değiştirmektedir³⁶.

Tıkaçıcı defekasyon sendromu ve bunun en önemli nedeni olan rektosel için en önemli risk faktörleri doğum, geçirilmiş operasyonlar ve ileri yaşın pelvik destek sistemi ve sinirlere yaptığı hasar olarak gösterilebilir³⁷.

Tıkaçıcı Defekasyon Sendromu Hastalıkları

Enterosel

Rektal prolapsus

Rektal mukozal invaginasyon

Spastik pelvik taban sendromu –Anismus

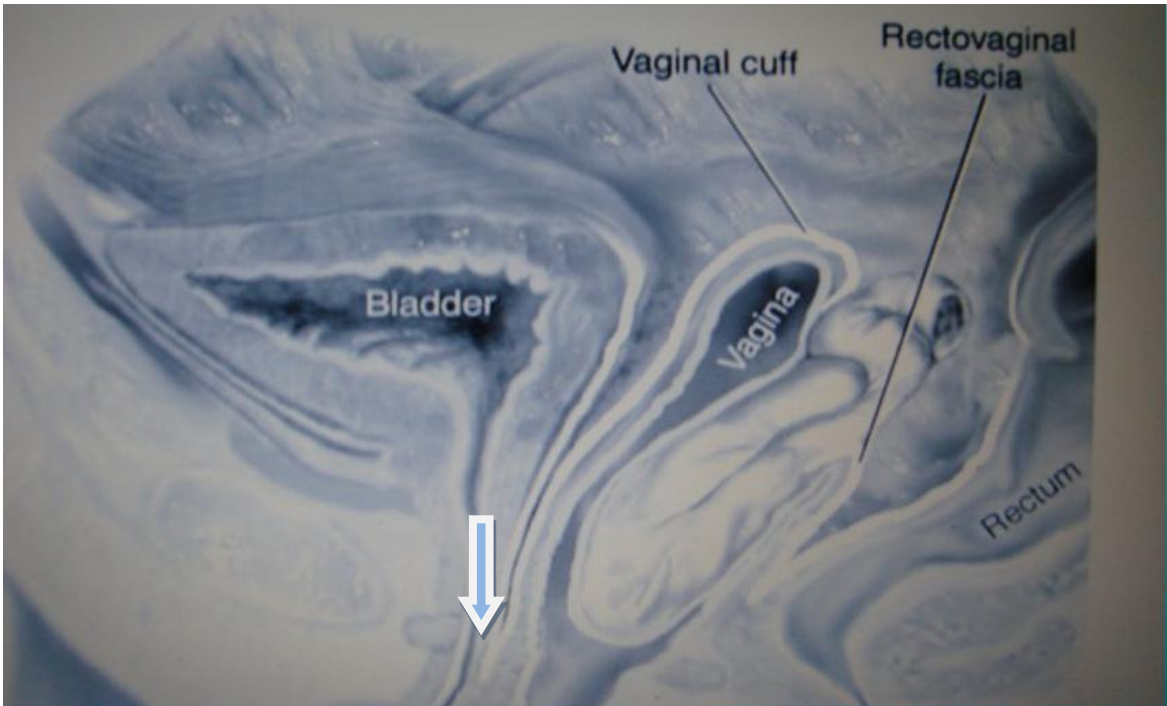
Rektosel

✓ ENTEROSEL

Pelvik peritoneal kesenin rektovajinal boşluk içerisine herniasyonudur. Herni kesesi içerisinde yağ dokusu bulunursa peritoneosel, ince barsak ansı bulunursa enterosel ve sigmoid kolon yer alırsa sigmoidosel olarak isimlendirilir. Histerektomi hikayesi olan kadınlar bu tip herniye yatkındır³⁸.

Enterosel, peritonun vajen mukozası ile temasta olduğu bir herniasyon olup aradaki bölücü endopelvik fasya kaybolmuştur ve ince barsaklar herniye olan kesenin içini doldurmuştur (Şekil 2.5). Genel olarak oluşum mekanizmalarına göre, enterosel 4 tipe ayrılmaktadır; konjenital, çekme, itme ve iyatrojenik tip enterosel³⁹. Konjenital enterosel nadirdir ve spina bifida gibi nörolojik hastalıklar ve konnektif doku hastalıkları gibi doğumsal yapı anomalileri neden olan faktörlerdir. Çekme (traksiyon) enteroseli uterovajinal sarkmaya sekonder olarak oluşmaktadır. İtme enteroseli ise artan karın içi basıncının uzun süre bu şekilde kalması sonucu oluşmaktadır. Bu iki enterosel tipi (çekme ve itme), apikal vajinal prolapsus ile, sistosel ya da rektosel ile beraber görülebilmektedir. İyatrojenik enterosel ise normal horizontal vajinal eksenin vertikal eksen haline gelmesine neden olan, stres inkontinans için yapılan kolposüspansiyon ve iğne üretropeksi gibi operasyonlar sonrasında veya histerektomi ameliyatlarında vajinal kafın yeterince iyi asılamaması sonucunda görülebilmektedir⁴⁰.

Hastalar konstipasyon ve yetersiz dışkılama hissi gibi çeşitli semptomlar ile başvurabilir. Bu hastalar çoğu zaman gözden kaçırılır ya da yanlış tanı alırlar. Rektum dolu olduğunda ince barsak anslarının pelvis içerisine girişini engelleyerek de enteroseli maskeleyebilir. Bazen, boş rektum ile incelemenin tekrar edilmesi gerekebilir. Spontan redükte olmayan enterosel perineal herni olarak isimlendirilir. Büyük enterosel varlığı da küçük rektosel ve sistoseli maskeleyebilir.



Şekil 2. 5. Enterosel (14)

✓ REKTAL PROLAPSUS VE İNVAGİNASYON

Rektal invajinasyon, rektum duvar prolapsusu olarak tanımlanır ve rektum duvar tabakalarının tümünü içerir. Ancak mukoza tabakası tek başına da prolabe olabilir. Rektal invajinasyon da dışkı pasajı için mekanik obstrüksiyona neden olabilir. Anal verje olan uzaklığına göre intra-rektal, intra-anal ve ekstra-anal olarak sınıflanabilir. Ekstra-anal invajinasyon, rektal prolapsus olarak da isimlendirilir. Düşük dereceli invajinasyon rektal mukozanın katlanması olarak tanımlanır ve anal kanala uzanım göstermez. Yüksek dereceli invajinasyon ise tüm duvar katmanlarını içerir, anal kanala uzanım gösterir veya dışkılamayı engeller. Rektal prolapsus insidansı yaklaşık 4/1000 olup, yetişkin popülasyonda kadın erkek oranı 6/1'dir⁴¹.

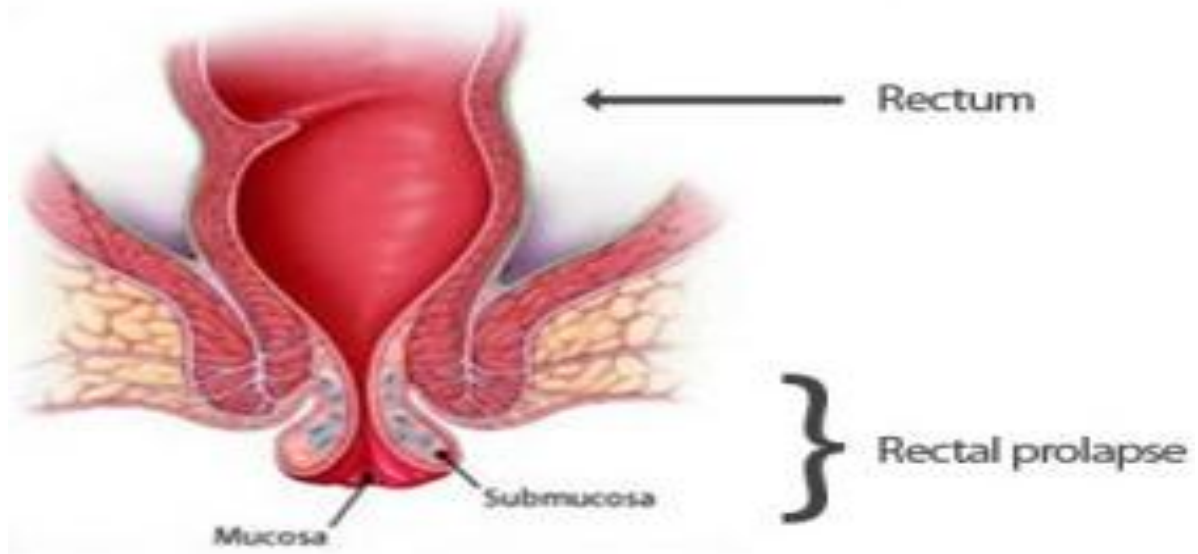
Rektal prolapsusta etyoloji pek belirgin değildir, bazı teoriler ya da birlikte görülen anatomik farklılıklarla oluş nedeni açıklanmaya çalışılmaktadır. Derin Douglas boşluğu, pelvik taban ve anal kanal kaslarının gevşekliği ya da atonisi, pudental sinir nöropatisi sonucu oluşan eksternal ve internal anal sfinkter zayıflığı, levator diyastazı, uzun sigmoid kolon, rektum ile sigmoid kolon arasındaki çap farkı, mobil mezorektum ve gevşek lateral ligamanın eşlik ettiği rektumun sakruma yetersiz fiksasyonu, kolorektal tümör ya da polipler rektal prolapsusa neden olabilecek durumlardır. Pudental nöropati, travma, diyabet ya da sakral sinir kökünü tutan tümörlerle birlikte de görülebilmektedir. İnternal prolapsus ile dışarı tam sarkan (komple) prolapsusa bakıldığında, bu hastalıkta sarkmanın etkisiyle giderek sigmoid mezenterinin uzadığı, Douglas boşluğunun derinleştiği, sakruma fiksasyonun etkisini kaybettiği ve pelvik taban adalelerinin giderek zayıfladığı gözlemlenmektedir, bu nedenle bu bulguların prolapsus nedeni değil, prolapsusun sonucu olduğu düşüncesi giderek daha fazla kabul görmektedir⁴¹.

Rektal prolapsusun belirti ve bulguları arasında en önemlisi prolapsusun kendisidir. Hastaların büyük çoğunluğu başvuru şikayeti olarak prolapsusun kendisini tanımlar (makatta kitle, makatta şişlik gibi). Diğer belirti ve bulguları arasında rektal basınç hissi ve ağrı, tam boşalamama, çıkış bölgesinde tıkanıklık ve uzun süre ıkmaya yol açan kabızlık sayılabilir. Dışarı çıkan dokudan mukuslu akıntı ve kanama da olabilir. Kronik uzun süreli konstipasyon ve zorlama hastaların yarısına eşlik eder. Prolapsusun ilerlemesiyle beraber hastaların %50-75'inde fekal inkontinans geliştiği bilinmektedir.

Erken dönemde, tam olmayan rektal prolapsus durumunda hastaların şikayetleri belirsiz olabilir. Bu dönemde, rektum defekasyon sırasında ıkmayla dışarı çıkmakla beraber kendiliğindende redükte olmaktadır. Hastalar defekasyon sonrası bir rahatsızlık ve tam boşaltım olmaması hissinden bahseder. Prolapsusun ilerlemesiyle beraber rektum

defekasyon öncesi ve sonrası anal kanalın dışındadır. Hastalar bu dönemde anal bölgede bir kitleden, eşlik eden fekal inkontinans ve perianal bölgede akıntı ve ıslaklıktan yakınır. Sürecin kronikleşmesiyle beraber rektum ancak parmakla içeri itilebilir hale gelir.

Hastanın hikayesinin değerlendirilmesinin ardından fizik muayeneye geçilir. Sistemik muayenenin ardından perianal bölge muayenesinde hasta ve hekim için en rahat pozisyon olan sol lateral Sims pozisyonuna geçilir. Anal muayene hasta istirahat halindeyken, ıkındırılarak ve sfinkterlerini kasmaı söylenerek yapılan dikkatli bir inspeksiyonla başlar. Prolabe segment sirküler çizgili olarak gözlenebilir. Muayene ile rektumun tüm katlarının prolabe olmuş olduđu doğrulanır(Şekil 2.6). Benzer görünüme sahip olabilen hemoroid pakeleri veya mukozal prolapsustan ayırıcı tanıda sirküler çizgilenmenin görülmesi önemlidir. Hemoroid ve mukozal prolapsusta ise radial çizgilenme izlenir. Rektal tuşe ile anal kanalın duvarının durumu, varsa lezyonun tanımı ve lokalizasyonu, rektosel varlığı, sfinkter tonusu ve sıkma basıncı hakkında da bilgi edinilir. Aynı zamanda puborektal kasın ve anorektal halkanın muayenesi mümkün olur. Anoskop ve fleksibl sigmoidoskopi de organik bir lezyonun ekarte edilmesi için mutlaka yapılmalıdır.

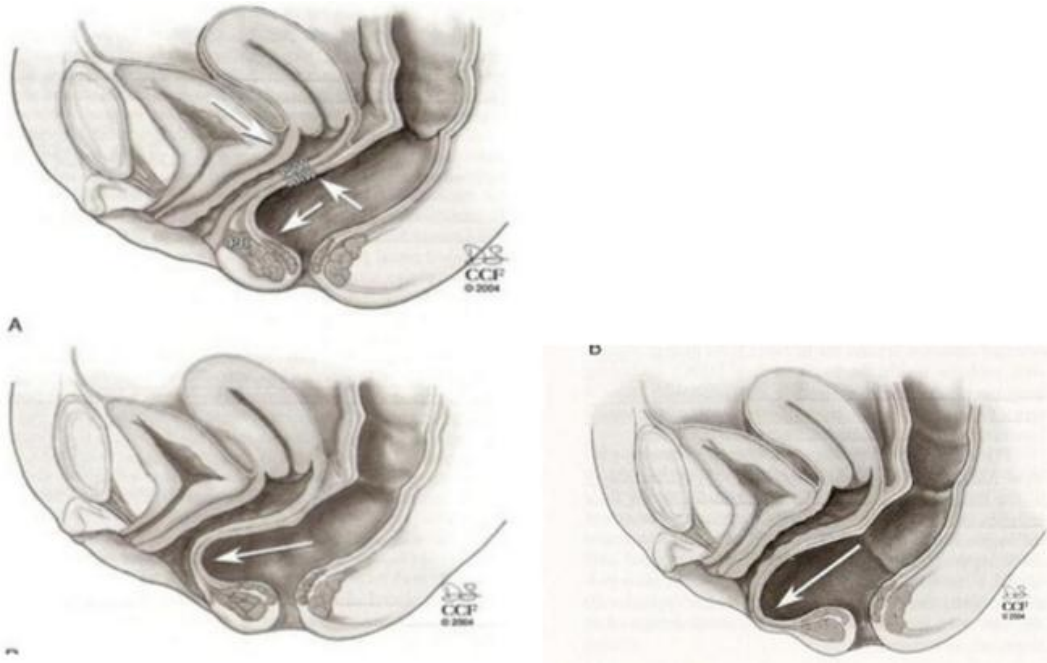


Şekil 2. 6. Rektal prolapsus (30)

✓ REKTOSEL

Rektosel, anterior rektumun posterior vajinal duvara herniasyonudur. Rektum ön duvarı ve vajina arka duvarını oluşturan yapılar normal anatomik pozisyonlarında olmayıp öne vajinaya doğru yer değiştirmiştir ve bu durumda rektum ön duvarı vajen epiteli ile direkt temas halinde bulunmaktadır. Rektosel esas olarak rektovajinal septumun bir defektidir⁴².

Rektovajinal septum içinde ince membranöz bir konnektif doku bulunmakta ve bu Denonvillier fasyası olarak tanımlanmaktadır. Bu fasya, altındaki posterior vajinal duvar fasyası ile bütünleşmiş durumdadır. Kardinal-sakrouterin ligamanlardan ve serviks posteriorundan başlayıp perineal cismin üst kenarına ve lateralde levator ani kasının fasyasına kadar uzanmaktadır. Bu fasyanın kaudal tutunma kısmı, doğum gibi durumlarda ayrılırsa perineal cisim daha mobil hale gelip rektosel oluşumuna ve perineal sarkmaya neden olabilmektedir³⁷ (Şekil 2.7).



Şekil 2. 7. Rektosel (Cleveland Clinic Florida, Weston, FL. Copyright ©)

Yaş, menopozal durum, gebelik, vajinal doğum, obezite, kronik öksürük ve kabızlık, stres, konjenital faktörler ve geçirilmiş histerektomi etyopatogeneizde suçlanmaktadır⁴³⁻⁴⁴. Etiyolojinin multifaktöryel olduğu kabul edilir⁴⁵.

Levator ani kas kompleksini oluşturan pubococcygeus, iliococcygeus, puborectalis kasları istirahat halinde tonik olarak kasılı olup genital hiatusu kapatmakta ve bu sayede pelvik organlara destek olmaktadır⁴⁶. Travma ve denervasyon sonrası levator ani kas tonusu kaybolması ürogenital hiatusun açılmasına, levator horizontal düzleminin zayıflamasına ve kase şeklinde çukurlaşmasına neden olmaktadır⁴⁷⁻⁴⁸. Direkt kas travmasına ek olarak levator aniye olan nörojenik hasar, normal doğum sonrasında da olabilmektedir. Pelvik diaframın destekleyici rolü bu diaframın kas ve sinirlerinde etkilenme nedeniyle değişebilmektedir.

Rektosel sık karşılaşılan bir durumdur. Sağlıklı erişkin kadınlarda % 80 oranında asemptomatik rektosel tespit edildiği bildirilmiştir⁴⁹. Erişkin kadınlarda semptomatik

rektosel %18, 60 yaşın üzerinde ise %23 oranında görülmektedir. İnsidansı yaş ve doğum sayısı ile artmakla birlikte hiç doğum yapmamış genç kadınlarda bile %13 oranında görülebilmektedir.

Tıkayıcı defekasyon sendromu nedenlerinden rektoseli olan hastaların dikkatli anamnezi alınmalı ve fizik muayene ile değerlendirilmelidir. Çünkü hastanın üriner sistemi, barsakları, seksüel hayatı ve bunların yaşam kalitesi üzerine olan etkilerini açıklayacak başka semptomları ve bulguları olabilir ve diğer organ prolapsusları ile birliktelik de gösterebilirler. Hastanın yaşı, cinsiyeti, şikayetleri, şikayetlerinin süresi ve sıklığı, günlük defekasyon alışkanlıkları, vücut kütle indeksi, ek hastalıkları (diabet, hipotiroidi), geçirdiği hastalıklar ve ameliyatlar (özellikle bayan hastalarda pelvik bölge ile ilgili ameliyatlar), gebelik durumu, doğum şekli ve sayısı, kullandığı ilaçlar, beslenme alışkanlıkları ile cinsel alışkanlıklar ayrıntılı olarak sorgulanmalıdır.

Etiyoloji- Risk Faktörleri

Rektosel ve pelvik organ prolapsusu etyolojisi multifaktöryel olup, gelişiminde birçok risk faktörü tanımlanmıştır⁵⁰. Prolapsus ve rektosel gelişimine yol açması muhtemel olan faktörler Bump ve Norton (1998) tarafından anlamayı kolaylaştırıcı şekilde sınıflandırılmıştır⁵¹.

Predispozan faktörler: genetik ve ırk

Prolapsusu başlatan faktörler: gebelik, doğum, histerektomi ve nöropati

Hızlandırıcı faktörler: obezite, sigara içiciliği, pulmoner hastalık, konstipasyon

Dekompanse edici faktörler: yaşlanma, menapoz, aşırı derecede zayıflık ve ilaç kullanımları olarak sınıflandırılmıştır⁵¹.

• Genetik ve Irk

Bazı çalışmalar genetik ya da kromozomal faktörlerin prolapsus gelişmesinde rol oynayabileceğini göstermiş, annesinde yada kız kardeşinde prolapsus tespit edilen hastalarda riskin artmış olduğu saptanmıştır⁴³. Amerika'da yapılan bir çalışmada Asya kökenli kadınlarda prolapsus riski daha yüksek bulunmuşken, Afrika ya da Amerika kökenli kadınlarda beyaz kadınlara göre daha düşük prolapsus gelişme riski saptanmıştır⁵². Bu etnik farklılıkların nedeni tam olarak bilinmemekle birlikte Amerika ve Afrika'lı kadınların pelvik çatılarının dar olmasının bu duruma neden olabileceği düşünülmektedir⁵². Bu durum, pelvisin yapısı ve bağ dokusunun kalıtsal farklılıkları ile açıklanabilir. Burada ırklar ve kültürler arasındaki çevresel ve sosyal farklılıklar da rol oynar (doğum sayısı, zor doğumlar,

evde yapılan doğumlar). Buna göre ırklar arasında yatkınlık olarak bir fark olduğu görülmektedir⁵³⁻⁵⁴⁻⁵⁵.

- **Gebelik ve Doğum**

Pelvis tabanı yetmezliğinde en önemli etyolojik faktör gebelik ve doğumdur⁵⁶. Vajinal doğum en etkili faktördür, prolapsusu olan kadınların %90'ı vaginal doğum yapmış kadınlardır⁵⁷. Burada rektosel için risk, odds ratio (OR), ilk doğumda 2,2, sonraki her doğum başına 1,2 olarak bulunmuştur. Buna göre ilk doğum pelvik tabana en fazla hasarı verir, sonraki doğumlar ise bu hasara çok az ilavede bulunmaktadır. Ayrıca gravida ve parite arttıkça daha yüksek evrelerdeki rektosellere rastlanmaktadır⁵⁷. Buna rağmen obstetrik kaynaklı pelvis tabanı yetmezlik nedenlerinin birçok yönü henüz tam olarak açıklığa kavuşmamıştır. Vajinal doğum, doğrudan endopelvik fasya, destek sistemi veya vajen duvarını hasara uğratarak veya indirekt olarak pelvik tabandaki kas ve sinirlerde hasar oluşturup pelvik taban disfonksiyonuna neden olabilir⁵⁸. Pudental sinir 3 dalı ile, pelvis tabanı destek sistemi ve kontinansla ilgili kaslar dahil eksternal anal sfinkter, levator ani kas kompleksi, vajina ve perineyi innerve eder. Pudental sinirin gerilmesi ve doğrudan bası altında kalması, özellikle orta pelviste spina ischiadicalar seviyesinde olmaktadır, bunun sonucunda nörolojik kontrol bozulur, çizgili kas yapısındaki pelvik kaslar ve ürogenital sfinkterlerde atrofi gelişebilir. Nörolojik hasar levator ani kasının zayıflamasına ve hiatusun genişlemesine neden olur. Bu da rektosel oluşumunu kolaylaştırır. Vajinal doğum sonrası anal sfinkterin zayıflaması sonucunda fekal inkontinans da gelişebilir. Bununla birlikte sıklıkla pudental sinir yaralanmasının kısmen reversible olduğunu açıklayan çalışmalar da mevcuttur. Pudental sinir "terminal motor latency" ölçümlerinde, vajinal doğum yapanlarda nullipar kontrollere göre iletide anlamlı derecede düşme saptanmıştır. Bu etki sezaryen ile doğum yapanlarda ise görülmemektedir⁵⁹. Sinir hasarı olasılığı, forseps veya vakum ile doğum, multiparite, doğumun ikinci evresinin uzaması, 3. derece perine yırtığı ve iri bebek doğumu ile artmaktadır⁵⁹⁻⁶⁰. Oxford Aile Planlaması çalışmasında; artmış vajinal doğum 60 yaş altındaki kadınlarda prolapsus gelişimi için en önemli risk faktörü olarak gösterilmiştir⁶¹. Nullipar kadınlarla karşılaştırıldığında, 2 vajinal doğum yapan kadının prolapsus geliştirme açısından relatif riski % 8,4 iken, 4 veya daha fazla doğum yapanlarda ise bu risk % 10,9'a çıkmaktadır⁶¹.

Gebelik de pelvik organ prolapsusları (POP) gelişiminde etken olabilir. İlk trimesterde ve 36. gebelik haftasında muayene edilen hastaların %46'sında yeni POP gelişimi veya var olan POP'un şiddetinde artma saptanmıştır⁶². Epizyotominin amacı daha ciddi laserasyonları önlemek olsa da epizyotomi ve pelvik taban disfonksiyonu ile ilgili

yapılan çalışmalar ciddi laserasyonların epizyotomi yapılan hastalarda daha fazla olduğunu ortaya çıkarmıştır⁶³⁻⁶⁴.

- **Histerektomi**

Uterusun alınması, eş zamanlı olarak prolapsus riskini artırmakta ancak bunun semptomatik hale gelmesi uzun yıllar almaktadır⁴⁵. Oxford Aile Planlaması çalışmasında daha önce histerektomize olan kadınlarda prolapsus nedeniyle cerrahi tedavi yapılma insidansı yılda %2,9 olarak bulunmuştur⁴⁵. Histerektomiden 3 yıl sonra prolapsus nedeni ile cerrahi riski %1 artmaktayken, 15 yılın sonunda ise %5 artmaktadır⁴⁵. Histerektomi tekniği ile rektosel arasındaki ilişkiye bakıldığında, vajinal histerektomi yapılanlarda abdominal histerektomi yapılanlara göre daha fazla oranda ve daha yüksek evrelerde pelvik organ prolapsusu bulunmuştur. Bunun nedeni vajinal histerektomi esnasında bile pelvik taban destek bozukluğunun var olması olabilir⁶⁵.

- **Nöropati**

Prolapsus, üriner ve fekal inkontinans gibi semptomların nöropatilerle birlikteliği sık görülmektedir. Tekrarlayan ve uzun süren kabızlık, pudental sinirde kronik gerilmeler ile hasara yol açarak, pelvik taban kasları ve eksternal anal sfinkterin denervasyonu yoluyla pelvik taban relaksasyonuna neden olabilmektedir. Kadınlarda, erkeklerle karşılaştırıldığında pudental sinir denervasyonunun benzer olduğu fakat puborektalis kasındaki denervasyonun daha dikkat çekici olduğu görülmüştür⁶⁶.

- **Obezite**

Obezite, kronik intraabdominal basıncı artırarak pelvik organ prolapsusu gelişmesinde etkili olmaktadır. Pelvik organ prolapsus gelişme riski, BMI 25-30 arasında olan kadınlarda 2,51 kat, BMI >30 olan kadınlarda ise 2,56 kat daha yüksek bulunmuştur⁶⁷⁻⁶⁸. Aynı şekilde Vücut kütle indeksi (BMI) 30kg/m²'nin üzerinde veya bel çevresi 88 cm'nin üstünde olan kadınlarda sistosel, rektosel ve uterin prolapsus daha yüksek oranlarda görülmektedir⁶⁸.

- **Kronik Hastalıklar ve Sigara**

Kronik hastalıklardan kronik obstrüktif akciğer hastalıkları, hipertansiyon ve kronik konstipasyon prolapsus etyolojisinde sorumlu tutulmaktadır. Kronik öksürüğe sebep olan akciğer hastalıkları, kitle oluşturan pelvik patolojiler, asit oluşumuna neden olan hastalıklar ve kronik konstipasyon, intraabdominal basıncı sürekli artırarak, endojen östrojen desteğinin azaldığı postmenapozal dönemde pelvik organ prolapsusu gelişiminde etkili olmaktadır. Özellikle konstipasyon sonucu kronik ıkınma pelvik taban kaslarının fonksiyonunu ve

kasılmasını etkileyen akkiz bir nöropatiye neden olabilmektedir⁶⁶. Bump ve arkadaşlarının yaptığı bir çalışmada, sigara içenlerde pelvik organ prolapsus riskinin 2–3 kez arttığı gösterilmiştir. Bunun kronik öksürüğe bağlı artmış karın içi basıncından mı yoksa tütün ve nikotinin pelvik taban kaslarının yapısında oluşturacağı değişiklikten mi kaynaklandığı ise kesin olarak aydınlatılamamıştır⁶⁹.

- **Yaş**

Rektosel insidans ve prevalansı ilerleyen yaşlarda daha sık görülür. Özellikle perimenapozal ve postmenapozal dönemde daha sık görülür⁷⁰. Bunun nedeni pelvik taban kasları ve diğer dokularda ilerleyen yaşla birlikte genel bir zayıflama olmasıdır. 18–83 yaş arası 1004 kadın üzerinde yapılan bir çalışmada, her bir dekat için %40 rölatif risk artışı görülmüştür⁷¹. Genç hasta grubunda, bağ doku hastalıklarının (skleroderma, dermatomyozit), bilinen nörolojik sorunların (multiple skleroz, poliomyelit), konjenital anomalilerin ve otoimmün hastalıkların (sistemik lupus, romatoid artrit) daha yüksek oranda bulunduğu belirtilmiştir. Özellikle otoimmün hastalıklarda tedavi için verilen steroidlerin, bağ dokusunu zayıflatarak pelvik organ prolapsusu için predispoze bir faktör olduğu düşünülmüştür. Ayrıca gençlerde hastalık daha düşük evrelerde. Bu durum hastalığın doğal seyri ile ilgili olabilir ve prolapsus tedavi edilmediği takdirde zamanla hastalığın derecesinde artma ve diğer kompartmanlarda tutulma ve sarkma görülebilir⁷².

- **Menapoz**

Postmenapozal dönem ilerleyen yaşla birlikte, pelvik taban üzerine etkileri olan faktörlerin de birikimine neden olur. Birçok prolapsus vakası menopoz sonrası belirgin hale gelmektedir. Aslında pelvisteki tüm dokular östrojen reseptörlerine sahiptir ve östrojen eksikliğinde ortaya çıkan atrofik değişiklikler prolapsus gelişimine katkıda bulunur. Yaş ve uzamış hipoöstrojenik durumda osteoporoz da gelişir. Osteoporozla bağlı omurgadaki kifotik değişiklikler pelvis girim düzleminde daha horizontal bir kaymaya yol açar. Bu değişiklik pelvis girimi üzerine binen abdominal içerik ağırlığının pelvis tabanı ve ürogenital hiatus üzerine daha doğrudan yansımaya yol açar⁷³. Östrojen eksikliğine bağlı olarak kollajen miktar ve kalitesinde değişiklikler olduğu gösterilmiştir, hormon replasman tedavisiyle (HRT) doku kollajen miktarının artmakta olduğu ve bu durumun da üretral fonksiyonlar üzerine olumlu etki yaparak inkontinansın azalmasına katkıda bulunduğu söylenmektedir⁷³.

- **Semptomatoloji**

Rektosellerin çoğunluğu semptomatik değildir⁷⁴. Defekografi esnasında yapılan proktoktografik ölçümlerde 2 cm üzerinde olanların semptom verdiği kabul edilmektedir. Semptomatik rektoselde hastaların en sık şikayeti görülme sıklıkları sırasıyla %35-%25

olan, defekasyon yapabilmek için vaginaya veya rektuma elle yardım alma (digitasyon) ve vaginal şişkinliktir. Yetersiz rektal boşalma semptomları, ıkınma hissi, sıkışma ve inkontinans diğer görülen semptomlar arasındadır⁷⁵. Fekal inkontinans, %30 hastada rektosele eşlik eder⁷⁶. Alt anterior rektal kas duvarındaki defektten rektal mukozanın herniye olması rektosele, bu herniasyonun internal ve eksternal anal sfinkterlere doğru ilerlemesi ile anal sfinkterlerdeki bozulma ise fekal inkontinansa sebep olur⁷⁶.

Semptom veren rektosellerde, defekasyon sırasında dışkı rektosel kesesi içinde takılı kalır ve hasta dışkılama yapamaz. Barsak boşalmasını sağlamak için hasta parmakları ile anüsün yan ve ön tarafına, çoğunlukla vajen içine bastırarak dışkılamaya yardım eder.

Disparoni, multifaktöriyel bir semptom olup vajinal kuruluk, atrofi, düşük östrojen seviyeleri nedeniyle ileri yaşlardaki kadınlarda görülmektedir. Bu hastalarda cinsel ilişki esnasında oluşabilen idrar kaçırma, utanma duygusu, disparoni ve vajinal kuruluk cinsel memnuniyeti azaltmaktadır⁷⁷.

Fizik Muayene

İnspeksiyonda abdominal muayenede bir kitlenin varlığı, defekasyon zorluğuna neden olabilecek anorektal hastalıklar (anal fissür, fistül, striktür, kanser, tromboze hemoroid) ve ıkınma sırasında gözle de görülebilen prolapsus varlığı değerlendirilir.

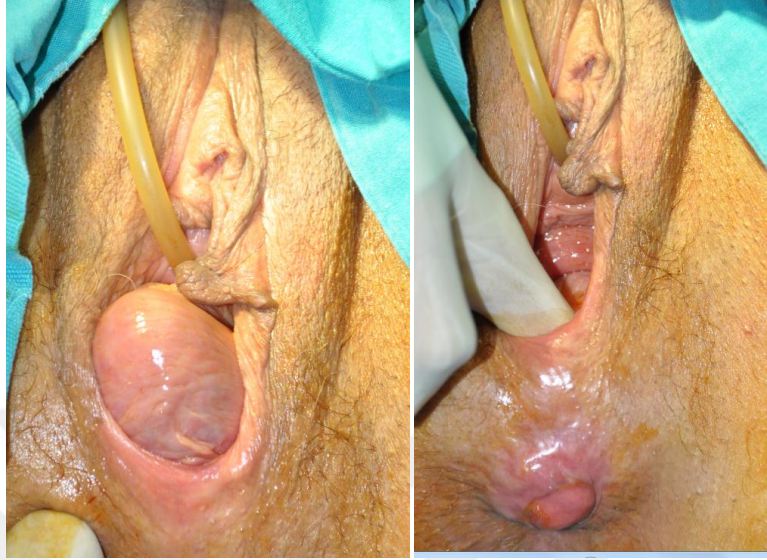
Bimanuel (vajinal ve rektal) muayene ile tanı koymak mümkündür (Resim 2.1). Muayene yaparken hastanın ıkınması istenerek rektum ile vajinal bölge arasındaki defekt ortaya konur. Bu muayene sırasında sistosel ve desensus uteri de muayene edilebilir. Rektoseli derecelendirmek için muayene litotomi pozisyonunda başlamalıdır, ancak prolapsus hastanın tariflediğinden daha az veya semptomların işaret ettiğinden daha hafif görülüyor ise muayenenin dik veya ayakta tekrarlanması gerekebilir.

Hastaların çoğunda, idrar kesesi sarkması (sistosel) ve/veya makat sarkması (rektal prolapsus) gibi diğer pelvik taban hastalıkları da eşlik edebilir.

Premenapozal kadınlarda muayene, semptomların daha ağır olduğu menüstruasyondan kısa bir süre öncesine veya menüstruasyonun olduğu zamana ertelenebilir. Vajene doğru olan cepleşme rektosel için tanı koydurucudur. Gerçek rektosel cepleşmesi anal halkanın hemen üzerindedir. Yine muayenede kötü yapılmış bir epizyotominin etken olacağı unutulmamalıdır. Bu cepleşme radyolojik olarak defekografi ile ortaya konur.

Uluslararası Kontinans Derneği'ne (ICS) göre pelvik organ prolapsusları 4 evrede değerlendirilir. Evre I'de prolapsusun en distal kısmı vajinal himenin 1 cm proksimaline, Evre II'de ise vajinal himenin 1 cm distaline kadar uzanır. Evre III'de himenin distaline 1

cm'den fazla uzanır ancak vajina dışına protrüze olmaz. Evre IV'de vajina dışına protrüze olmuştur. Bu sınıflamaya rağmen rektosel büyüklüğü ile semptomlar arasında direkt bir ilişki gösterilememiştir⁷⁸.



Resim 2. 1. Rektosel anal ve vaginal muayenesi (Prof.Dr Feza Karakayalı arşivinden)

Tanı Yöntemleri

✓ Defekografi

Anorektal bölge ve pelvis tabanının morfolojik ve dinamik incelenmesi 50 yıldan uzun süredir defekografi ile mümkündür. İlk defa 1953'te Wallden tarafından tariflenmiş, 1964 yılında Burhenne defekasyonun dinamik takibini yönetime eklemiştir. Günümüzde ise incelemenin yapıldığı çoğu klinikte Mahieu ve ark.'nın modifiye ettiği yöntem kullanılmaktadır⁷⁹⁻⁸⁰.

Yaşlılarda sık görülen dışkılama bozuklukları statik görüntüleme yöntemleri ile pek anlaşılmayan morfolojik ve işlevsel anormalliklere bağlı olarak ortaya çıkar. Defekografi sırasında rektuma baryum hamuru verilmekte ve boşaltılması sırasında gerçek zamanlı olarak rektum ve anal kanal yapısı ile kemik bileşenlerle bağlantısı hem statik, hem de dinamik açıdan değerlendirilmektedir⁷⁹.

Baryum lavmanlı çift kontrast, endokaviter ultrasonografi ve bilgisayarlı tomografi gibi diğer yöntemler anatomik yapının ayrıntılı olarak değerlendirilmesinde yarar sağlar, ancak dinamik değişikliklerin saptanma şansı yoktur⁷⁹. Bu nedenle anal manometri ve elektromiyografi tamamlayıcı bilgiler sağlar⁷⁹. Son yıllarda hastayı radyasyona maruz bırakmadan morfolojik ve işlevsel değerlendirme olanağı sağlayan manyetik rezonans (MR)

defekografi ilgi çekmeye başlamıştır. Ancak MR sistemleri pahalı ve az bulunan sistemlerdir⁸⁰.

Defekografi ise minimal invaziv, güvenli, ucuz ve basit bir görüntüleme yöntemidir. İşlem sırasında, rektuma nişastalı 150-200 ml baryum verilerek, hasta istirahatte iken, sfinkterleri istemli kasarken, ıkınma ve defekasyon sırasında dinamik görüntüler elde edilir. Tüm inceleme süresi 10-15 dakika süren bu test, rektal mukozal prolapsus, intussusepsiyon, tam kat rektal prolapsus, enterosel, sigmoidosel, paradoksik puborektal kontraksiyon, perine düşüklüğü sendromu ve rektosel tanısı konulmasına yardımcı olur⁸¹. Ayrıca kadınlarda boşaltım bozuklukları ile pelvik organ prolapsusu arasındaki ilişkiyi tanımak için tüm pelvik taban, ince barsak, vajina, mesane ve rektum opasifiye edilerek de değerlendirilebilir⁸². Defekografi hastalığın tanısının doğru bir şekilde konularak uygun tedavi metodlarının kararının verilmesinde ve uygulanan tedavi metodunun etkinliğinin belirlenmesinde çok faydalı bir testtir.

Hasta, işlemden bir gece öncesinden itibaren aç kalır. İşlemden 3 saat önce rektum içi uygulanan temizleyici enema ile rektum temizliği sağlanır. Enterosel şüphesinde, hastalara düşük yoğunluklu oral baryum sülfat süspansiyonu işlemden 1.5-2 saat önce ve 400 mL verilir. Böylece pelvik ince barsak anslarının rektuma göre daha az opak görünümü sağlanır ve süperpozisyon önlenir. Defekasyon hissini yaratacak, gaita kıvamında radyopak bulamaç elde etmek için birçok yöntem uygulanabilir. Piyasada satılan, defekografi için özel üretilmiş, yoğunluğu ve miktarı belli olan hazır baryum pastaları kullanılabilir. Patates nişastası (200- 300 gr haşlanmış patates mikserde çekilir; kıvamı yarı katı olacak şekilde püre haline getirilerek hazırlanır) veya buğday nişastası, yoğunluğu feçes yoğunluğuna yakın olacak şekilde, baryum sülfat ile karıştırılarak daha ucuz ve kolay baryum pastası elde edilmesi de mümkündür.

Baryum pastasının yoğunluğu tanının doğru bir şekilde konulmasında önemli bir etkidir. Rektum, ince barsak ve gerektiğinde vajen ile mesanenin görüntülenmesi için belli yoğunluklarda kontrast maddeler kullanılabilir. Rektumun opak görünümünün sağlanabilmesi için rektum, 150-300 mL (hastada sıkışma hissi oluşana kadar) hazırlanan baryum pastası, 50 mL'lik gavaj enjektörü yardımıyla doldurulur. Baryum infüzyonu sonrası defekasyon ihtiyacı olan hasta, anüse de baryumla işaretleme yapılarak, defekografi konsoluna floroskopi tablası sağında kalacak şekilde oturtulur. Floroskopi tablası dik konuma getirilir. İlk olarak hastadan spot bir görünüm alınır. Ardından görüntüleme, aşağıdaki sıraya uygun şekilde devam eder:

1. Anüs dolu iken istirahat sırasında,
2. Anal sfinkter ve pelvis tabanı kaslarının maksimum kontraksiyonu sırasında (hastadan tuvaletini sıkıca tutması istenir)
3. Dışkılama olmaksızın ıkınma sırasında (hastaya ıkınmasını ancak tuvaletini yapmamasını söyleriz)
4. Dışkılama sırasında (hastaya olabildiğince hızlı bir şekilde ve tek seferde tuvaletini yapmasını söyleriz)
5. Dışkılama sonrası istirahat sırasında skopi ile dinamik olarak görüntüler ve kayıt ederiz

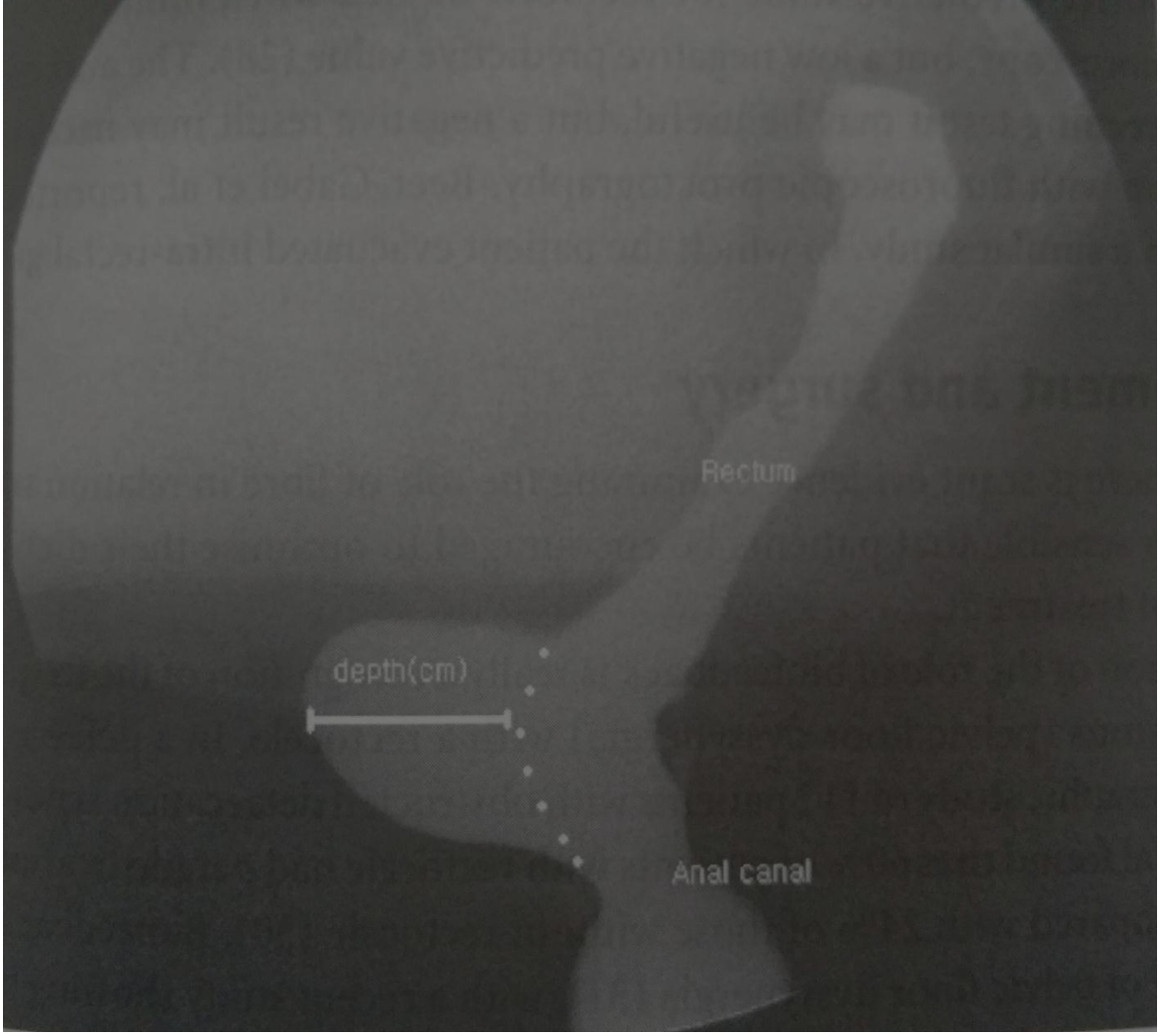
İstirahat sırasında anal kanal neredeyse tamamen kapalıdır. Bu durumda anal kanal ile rektum arasındaki açı 95-96 derecedir. Pelvis tabanının istemli kontraksiyonu sırasında anorektal açı yaklaşık 75 dereceye düşer ve anorektal bileşke kranial tarafa hareket eder. Hastadan ıkınması istendiğinde ise tersi oluşur: anorektal açı genişler, puborektal iz kısmen ya da tamamen kaybolur ve pelvis tabanı çöker. Boşaltım sırasında anal kanal ve rektum kaudal yönde hareket eder. Anal kanal iç ve dış sfinkterlerin gevşemesi ile açılır, anorektal açı puborektal kasın gevşemesi ile genişler ve anal kanal en geniş çapa ulaşır. Dışkılama safhası fizyolojik şartlarda 30 saniyeden kısa sürer. Dışkılama sonrası istirahatte alınan görüntü rezidü için belirleyicidir.

Rektosel obstrüktif defekasyonlar içinde en sık cerrahi tedavi gerektiren durumdur⁸². Kesin tanısı defekografi ile konur⁸³. Defekografide rektum ön duvarındaki öne doğru kabarıklığın ıkınma ve boşaltım sırasında opasifiye edilmiş vajina lümenini ittiği görülür. Defekasyon sırasında rektum, yetersiz tahliye olur. Radyoopak pastanın belli bir kısmı cep içinde kalır ve dışkılamadan sonra da izlenir. Defekografide anterior rektal duvarın dışından çizilen hayali çizgi ile öne doğru kabarıklığın en uç noktası arasındaki mesafe bize rektosel boyutunu verir⁸⁴ (Resim 2.2).

Rektoselin boyutuna göre 3 derecesi vardır.

- ✓ Birinci derece: Dışa doğru keseleşme, rektum ön-arka çapına göre 2 cm'den azdır ve klinik bulgu vermez.
- ✓ İkinci derece: Dışa doğru keseleşme 2-4 cm arasındadır.
- ✓ Üçüncü derece: Dört cm ve üzerinde dışa doğru bir keseleşme söz konusudur.

İkinci ve üçüncü derecedeki anterior rektosel oluşumlarında sıklıkla defekasyon problemleri mevcuttur ve defekasyon sonrası rektum lümeninde özellikle de rektosel içinde anlamlı miktarda rezidü kalmaktadır.



Resim 2. 2.Defekografide rektosel görüntüsü ve ön-arka çap ölçümü

✓ **Kolonoskopi**

Anorektal bölgeyle ilgili yakınmalarda klasik olarak uygulanan kolonoskopik yöntemler rektosel için özellikle gereklidir. Karın içi basınç artış nedeninisaptamada, polip veya karsinoma ve intussusepsiyon ayırıcı tanısında kolonoskopi gereklidir⁸⁴.

✓ **Pelvik MR**

Rektal ve vajinal yolla verilen kontrast madde sonrası çekilen MR, rektosel tanısında kullanılan yardımcı bir radyolojik tanı metodudur⁸⁵

Dinamik MR, pelvik tabanın istirahat, kasma ve defekasyon esnasında görüntülenmesi temeline dayanır. Kapalı boru sistemlerde yatar pozisyonda gerçekleştirilebileceği gibi, özgül açık sistemlerde oturur pozisyonda da yapılabilir⁸⁵. Rektosel derecelendirilmesi, protrüde olan duvarın en derin noktası ile normal beklenen duvar marjini arasındaki uzaklık ölçülerek yapılır. Defekasyon sırasında 2 cm'ye ulaşan

rektosel klinik olarak önemlidir⁸⁶⁻⁸⁷. Yapılan ölçümlere göre küçük (<2 cm), orta (2-4 cm) ve büyük (>4 cm) olarak sınıflanabilir.

TEDAVİ

✓ Medikal Tedavi

Tedavi, semptomların şiddetine, doğum yapma isteğine, cinsel aktivitenin olup olmamasına, defekasyon yapamamanın derecesine ve hastanın yaşına göre değişir. Hastalarda diğer sistemik hastalıklar, özellikle kronik obsrükatif akciğer hastalığı varsa öncelikle bu tedavi edilmelidir. Obezite varsa kilo vermesi önerilmeli, intra abdominal basıncı artıran sistemik patoloji varsa öncelikli olarak tedavi edilmelidir.

Pelvik kaslarda zayıflık olduğu düşünülen hastalara Kegel egzersizleri önerilebilir. Kegel egzersizlerinin amacı yıpranmış ve zayıf düşmüş olan levator ve puborektal adelelerin güçlenmesini, işlevlerini daha iyi yerine getirmesini sağlamaktır. Egzersiz esnasında pelvis tabanı kasları 3-10 saniye süreyle kasılır ve 5-10 saniye ara verilerek bu yapılır. Egzersiz arka arkaya 5-10 kez uygulanır. Egzersizlerden maksimum fayda sağlanabilmesi için günde beş kez yapılması önerilmektedir. Egzersiz, premenopozal kadınlarda, adelelerinde atrofi gelişmiş olan daha yaşlılara kıyasla daha etkilidir.

Kas zayıflığı olup defekasyonda zorluk olan hastalarda, öncelikle liften zengin diyet ve laksatifler denenmelidir. Yüksek lifli diyetle 25-35 g/gün lifli yiyecek alınması ve 2-3 litre su içilmesi, kafein içeren ve alkollü içeceklerden uzak durulması önerilmektedir.

Herhangi bir kontrendikasyon yoksa östrojen preparatları ve kremleri vajinal müköz membranda düzelmeye sağladığı için verilmelidir. Östrojen preparatlarının yanısıra vajina içine yerleştirilen vajinal pesser aparatları da kullanılabilir. Aslında pesserler cerrahi tedavinin yaygın olarak kullanıldığı günümüzde, oldukça seyrek tercih edilen bir tedavi şeklidir. Mekanizma olarak vajinal destekleyici ve hacim oluşturuvcu araçlar olarak prolapsus tedavisinde kullanılabilirler. Pesserler yaygın olarak başka ko-morbid faktörlerin de bulunduğu ve cerrahiye uygun olmayan yaşlı kadınlarda kullanılmaktadır⁸⁸.

• CERRAHİ TEDAVİ

Konservatif cerrahi ile düzelmeyen ve defekografik olarak 2-4 cm üzerindeki tüm semptomatik rektosellerde cerrahi tedavi uygulanmalıdır⁸⁴ (Tablo 2.1).

Cerrahi kararı verilmeden önce, jinekolojik cerrahi sonrası komplikasyonlar, rektal prolapsus, sistosel ve pelvik organ prolapsus varlığı değerlendirilmelidir. Eğer diğer pelvik organların prolapsusu da varsa hastalara uygulanacak cerrahi yöntem belirlenirken bu durum

mutlaka göz önüne alınmalıdır. Özellikle rektoseli olan hastaların yaklaşık 1/3'ünde bulunan fekal inkontinans anamnezde özellikle sorgulanmalıdır.

David E. ve arkadaşları tarafından belirtilen başlıca cerrahi endikasyonları;⁸⁴

a- Defekografik olarak ölçülen 2-4 cm üzerindeki semptomatik rektoseller,

b- Vajen lümenine doğru olan dolgunluk hissinin verdiği rahatsızlık,

c- Vajinal koitus güçlüğü,

d- Defekografi esnasında rektosel içeriğinin boşalmaması veya boşalmanın uzaması,

e- Semptomların uzaması ve yaşam kalitesini etkilemesi,

f- Rektumun boşalması için vajinal veya rektal yoldan elle yardımda bulunulması,

g- Pelvis, kalça ve sakrumda ağrıların olması,

h- Tedavi amacı ile vajene konulan pesser aparatına bağlı komplikasyonların gelişmesi

Cerrahi Tedavi Çeşitleri

Tablo 2. 1. Rektosel Onarım Çeşitleri

REKTOSELDE UYGULANAN AMELİYATLAR	
1)Transvaginal	Posterior kolporafi Greftli onarım
2)Transrektal	Açık metodla onarım Stapler ile onarım
3)Transperineal	
4)Transabdominal	Açık anterolateral retropeksi Laparoskopik sakrokolporektopeksi

✓ Transvaginal Onarım

Genellikle jinekologlar tarafından uygulanan bu ameliyat posterior kolporafi ve posterior kolporafi + greftli onarım olarak yapılır. Ameliyatın esası rektovajinal duvarı vajen yoluyla kuvvetlendirmek için levator kaslarının ve rektovajinal fasyanın plikasyonu veya rektovajinal fasyadaki defektin kapatılmasıdır. Levator adelelerin orta hat üzerinde yaklaştırılması levator adele plağının boyunu uzatır, öne doğru basınç azalır ve defekasyon sırasında anal kanala doğru gayta yönlenebilir sağlanır.

Posterior kolporafi vajina posterior duvarına vertikal insizyonla yapılır. Posterior vajinal mukoza rektoselden ayrıldıktan sonra puborektal kasların muskulofasiyal yapıları

Allis klempeleri ile her iki taraftan tutulur ve absorbe olmayan sütürlerle birbirine yaklaştırılır. Mukozadaki fazlalık eksize edilir ve vajinal mukoza aralıklı, absorbe olabilen sütürlerle dikilir.

Yaygın biçimde uygulanmasına rağmen posterior kolporafi, ‘yeterince anlaşılmamış ve yetersiz uygulanmış jinekolojik cerrahiler’ arasında kabul edilmiştir⁸⁹. Bir çok çalışmada tatmin edici anatomik sonuçlar bildirmiş olsa da, ameliyat sonrası barsak ve cinsel fonksiyonlar üzerinde tartışmalı etkiler gösterilmiştir. Çeşitli serilerde posterior kolporafi ile konstipasyonda %43-90 oranında iyileşme olduğu, bu hastalarda disparoninin %2-33, vaginal kitlenin %0-24 oranında sebat ettiği bildirilmiştir⁹⁰⁻⁹¹. Komplikasyon olarak, fistül veya aşırı daralmaya bağlı şiddetli ağrı olabilir. Yine daralan vajen nedeni ile disparoni postoperatif en önemli sorunlardan biridir.

Rektoselde transvajinal olarak yapılan bir diğer ameliyatta greftli onarımdır. Greftli onarımların uygulanma amacı primer onarımlardan sonra görülen nüksü ve disparoni oranlarını azaltmaktır. Poliprolen greft kullanılarak yapılan onarımlardan sonra hastalarda anatomik düzelme ve disparonide iyileşme görülmüş ancak bu hastalarda da greft erozyonu (%0-25), enfeksiyon (%11) ve rektovajinal fistül (%2) gibi komplikasyonlar tabloya eklenmiştir⁹². Bu komplikasyonları azaltmak için absorbe edilebilen vicryl greftler de kullanılmıştır. Ancak bu greftlerle yapılan onarımlardan sonra da nüks problemleri ve disparoni ya da iyileşmeme sorunuyla karşılaşmıştır⁹³. Posterior vajinal duvara yapılan transvers insizyonla defektin yeri ve büyüklüğü tespit edilir. Kullanılacak olan greft levator kasları ve rektovajinal konnektif dokuya tespit edilir. Vajinal mukoza fazlası eksize edilerek mukoza kapatılır.

✓ **Transperineal Girişim**

Bu girişim, rektosele neden olan zayıf rektovajinal septuma ulaşmanın en doğrudan yoludur. Kullanım alanının ve dolayısıyla deneyimin kısıtlı olmasına karşın, transperineal yaklaşımın rektosel cerrahisinde en uygun yaklaşım olduğu görüşü ağırlık kazanmaktadır⁹⁴. Ancak tamamen incelmış ve fitiklaşmış bir rektovajinal septumun disseke edilmesi, yani vajen arka duvarı ile rektum arasında doğru cerrahi planın bulunması risklidir ve deneyim gerektirmektedir.

Litotomi pozisyonunda perineye transvers perineal insizyon yapılır. Posterior vajinal mukoza ve rektum duvarının yaralanmamasına dikkat edilmelidir. Lateralde ve proksimalde rektosel sınırına ulaşmaya kadar diseksiyona devam edilir. Greft, her iki lateralde levator adelerine absorbe edilebilen sütürler ile tespit edilir.

Transperineal girişim ile, transrektal girişim sonucu gelişebilecek sfinkter kusurları ile transvaginal girişim sonucu gelişen disparoni oranlarının azaltılması amaçlanmıştır. Eksternal anal sfinkter defekti endorektal ultrason ile belirlenmiş ise sfinkteroplasti, defekt yoksa levatoroplasti eklenir⁹⁵.

Ayrıca bu girişim ile rektovaginal duvarı sağlamlaştırmak için greft ve allogreft uygulamaları da son yıllarda tarif edilmektedir. İlk olarak St.Marks grubu tarafından transperineal prolen greft onarımı kullanılmıştır⁸⁷. Daha sonra erozyon ve rektovaginal fistül gibi prolen greft komplikasyonlarından nedeniyle vicryl ve biyolojik greftlere yönelinmiştir.

✓ **Transrektal (transanal) Onarım:**

Rektosel ile birlikte perianal patolojisi olan hastalara uygun bir ameliyattır. Sistosel varsa bu yol tercih edilmemelidir. Yine preoperatif dönemde sfinkter kusuru olan hastalarda operasyon esnasında uygulanacak dilatasyona bağlı olarak sfinkter hasarı artacağından, ayrıca yüksek yerleşimli rektoselde de teknik olarak güç olduğundan tercih edilmemelidir⁹⁶⁻⁹⁷⁻⁹⁸.

Transrektal girişim için hasta Jacknife pozisyonunda yatırılır. Rektum ile vajina arasındaki septum defekti kontrol edilerek dentat çizgi üzerinden 6-7 cm insizyon yapılır. Rektum mukoza ve submukoza her iki taraftan keskin diseksiyonla submukozal konnektif dokudan ayrılır. Septal defekt ortaya konulduktan sonra muskulofasiyal doku tek tek absorbe olmayan sütürler ile defekt kapatılacak şekilde transvers olarak suture edilir. Suture edilirken vajina mukozasından geçmemeye dikkat edilmelidir. Defektin vertikal uzunluğu fazla ise vertikal sütürlerde kullanılabilir. Takiben rektum mukozası absorbe olabilen sütürlerle kapatılır. Fazla mukoza ise eksize edilir.

Transrektal rektosel onarımı yapılan çeşitli çalışmalarda anorektal semptomlarda %38-100 oranlarında düzelme bildirilirken, %27 hastada disparoninin, %12-38 hastada ise vajinal kitlenin devam ettiği ayrıca bu yöntemle tedavide %9 hastada kanama, %6 oranında enfeksiyon ve %3 oranında da rektovaginal fistül komplikasyonlarının geliştiği bildirilmiştir⁹⁸⁻⁹⁹.

Transrektal rektosel onarımı bir sirküler stapler yardımıyla da (STARR, Stapler ile Transanal Rektal Rezeksiyon) yapılabilir. Litotomi pozisyonunda gerçekleştirilen bu ameliyatta anoskop yerleştirildikten sonra rektoselden transfiksion suture geçirilir ve stapler ile rektoselin rezeksiyonu yapılır. Rezeksiyon sonrası rektum anterior duvarına transvers pilikasyon yapılır. Bu sırada vajina arka duvar mukozasının yaralanmamasına dikkat edilmelidir. İtalya (13), İspanya (11) ve Fransa'dan (12) üç çok merkezli çalışmada,

STARR'ın ardından konstipasyon skorunda anlamlı azalmalar olduğu ve hastaların %80'den fazlasında tatmin edici sonuçlar elde edildiği bildirilmiştir. Bu veriler STARR'ın etkili olduğunu düşündürse de, prosedür ile ilişkili morbiditenin %15-36 arasında değiştiği bildirilmiştir⁹⁸⁻¹⁰⁰⁻¹⁰¹. Yapılan bir çalışmada ise puborektal kas dissinerjisi olan, kolonik transit zamanının uzun ve rektosel boyutlarının büyük olduğu hastalarda STARR başarısının düşük olduğu, ayrıca ameliyat tekniğine akredite olmamış ve cihazı iyi uygulama tecrübesine sahip olmayan cerrahların yaptığı ameliyatlardan sonra da morbiditenin arttığı ve hayatı tehdit eden ciddi septik komplikasyonların görülebileceği bildirilmiştir¹⁰². STARR uygulanacak hastaların çok iyi seçilmesi ve uygulayacak cerrahın da akredite ve tecrübeli olması gerekmektedir. Bir diğer dezavantaj da cihazın oldukça pahalı olması nedeniyle işlemin yüksek maliyetidir.

Transrektal onarım lineer stapler kullanılarak da yapılabilir. Rektosel, 2 adet Babcock klemp ile anal kanala doğru çekilir ve lineer staplerle rezeksiyonu yapılır. Stapler sütür hattı absorbe edilen bir materyal ile dikilir¹⁰². Bu onarımın sonuçlarının da transanal rektosel onarımından farkı yoktur¹⁰².

✓ **Transabdominal Onarım**

Sıklıkla enteroselin de birlikte olduğu vakalarda tercih edilir. Ön duvar prolapsusu da var ise abdominal sakro-kolpopeksi uygulanır. Pelvik organ prolapsusunda tüm pelvik organ ve yapıların greft yardımı ile promontoriuma asılması hedeflenmektedir. Rektum serbestleştirilir, rektovajinal septum ortaya konulur ve Greft kullanılarak rektum sakral promontoryuma tespit edilir.

Hastalarda postoperatif dönemde %3 douglas apsesi, %3 ileus ve %15 oranında üriner sistem enfeksiyonu görülmekte, %20 hastada nüks, %55 dışkılama bozukluğu ve %76 hastada pelvik rahatsızlık bildirilmektedir¹⁰³⁻¹⁰⁴.

2.4 Anal (Fekal) İnkontinans

Rektum dışkının biriktiği bir rezervuar olarak görev yapar. Dinlenim halinde dışkı rektumda tutulur. Bu rezervuar gerildiğinde defekasyonu başlatmak için stimulus gönderilir. Bunun sonucunda günde bir veya birkaç kez sol kolondan başlayarak fekal kitlenin aşağı doğru rektuma ilerlemesini sağlayan peristaltik dalgalar oluşur¹⁰⁶. Rektum gerildiğinde internal sfinkter gevşer (rektoanal inhibitor refleksi), eksternal sfinkter kasılarak kontinansı sağlar. Çömelleme hareketi rektum ve anal kanal arasındaki açığı düzleştirir. Valsalva manevrasının basıncı eksternal sfinkter direncini yener ve pelvik taban alçalır. Eğer eksternal

anal sfinkter relaksasyonu sağlayan inhibitör sinyalleri alırsa fekal bolus boşalır. Defekasyonun zamanlaması kortikal inhibisyona neden olan çevresel faktörlerle temel anorektal reflekslerin dengesine dayanır¹⁰⁶.

Eksternal anal sfinkterin paralize olması durumunda anal dinlenim basıncının minimal değişiklik göstermesi, anal dinlenim kontinansından primer olarak internal anal sfinkterin sorumlu olduğunu gösterir. İnternal anal sfinkterin kontrolü intrinsik ve ekstrinsik sinir sistemi ve myojenik nöronlar arasındaki kompleks etkileşim ile sağlanır. Eksternal anal sfinkterin de sürekli tonik aktivitesi dinlenim ve uyku sırasında devam eder. Eksternal anal sfinkter bu özelliğiyle dinlenim sırasında aktif olmayan diğer çizgili kaslardan ayrılır. Postural değişiklikler ve intraabdominal basınç artışına neden olan hapsirik, öksürük, valsalva manevrası eksternal anal sfinkterin gerginliğinin anal refleks ile artmasına neden olur. İstemli olarak 40-60 saniyelik periyodlarla kasılabilen eksternal anal sfinkter ikinci sakral spinal segment tarafından yönetilir¹⁰⁵. Geleneksel olarak dışkıının formunun ne şekilde olduğuna karar vermekten sorumlu sinir uçlarının anal duvarın dışında levator ani kası içinde olduğu düşünülürdü. Ruhl ve arkadaşları sakral dorsal köklerin, rektal duvarda yer alan düşük eşik değerli mekanoreseptörlerden gelen afferent lifler içerdiğini göstermiştir¹⁰⁵⁻¹⁰⁶. Bu afferent lifler rektumun kontraksiyon derecesini ve dolum durumunu takip eder. Anal kanalın duyusu çeşitli reseptörler tarafından alınır. Bunlar serbest intraepitelyal sinir uçları (ağrı), Meissner cisimciği (dokunma), Krause cisimciği (soğuk), Pacini ve Golgi-Mazzoni cisimcikleri (basınç ve gerilim), genital cisimciklerdir (sürtünme). Anal mukozadaki bu sinir ağı dışkı formunun anlaşılmasında etkilidir ancak kontinansa etkisi yoktur. Bu sayede, bu alanda anestezi sağlandığında sıvı gaz ayrımı yapılamazken bile kontinansın korunduğu görülür¹⁰⁶.

Anal kontinans ya da fekal kontinans gaitanın kabul edilebilir zaman ve mekanda boşaltılması, rektumun içindeki muhtevanın uykuda dahi kalitesinin, yani katı, sıvı veya gaz mı olduğunun fark edilebilmesidir. Hastanın inkontinans semptomları fekal materyalin katı, sıvı ya da gaz halinde oluşuna göre değişebilir.

Anal inkontinans, sıklığı tam olarak bilinmeyen ancak tahmin edilenin üzerinde kişide fiziksel ve psikososyal olarak etkileyen bir sorundur. Değişik ülkelerde yapılan çalışmalarda, toplum içinde fekal inkontinansı prevalansı %1.4–12.7 arasında bulunmuştur¹⁰⁷⁻¹⁰⁸⁻¹⁰⁹.

Anal inkontinansın nedeni multifaktöriyeldir. Barsak motilitesindeki değişiklikler, dışkı hacmi ve yoğunluğu, mental durum, kas tonusu, nörolojik problemler inkontinansa

neden olabilir¹¹⁰⁻¹¹¹⁻¹¹². Bu mekanizmalardan biri çalışmadığında diğer mekanizmalar kompanse edemez ise inkontinans gelişir (Tablo 2.2).

Tablo 2. 2. İnkontinans Etiyolojisi

1)Konjenital
>Spina bifida
>Anorektal anomaliler
>Hirschsprung hastalığı
> Kistik fibrozis
2)Edinsel
a.Kolon kaynaklı
> Kronik diyare (parazit, inflamatuvar barsak hastalığı, irritabl kolon, ilaçlar)
> Gastro-kolik fistül
> Malabsorbsiyon (kısa barsak sendromu)
>Gıda allerjisi (Çölyak hastalığı)
>Aşırı laksatif kullanımı
>Endokrin tümörler (gastrinoma, VIPoma, karsinoid)
b. Rektum kaynaklı
> Azalmış rektal duyum (diyabet, ileri yaş)
>Azalmış rezervuar kapasitesi (fibrozis, radyoterapi, travma)
>Rezeksiyon (aşağı anterior rezeksiyon)
>Rektal inflamasyon (Crohn hastalığı, nonspesifik proktitis, tropikal hastalıklar)
>Rektal tümörler (villöz adenom, karsinom)
c.Anüs kaynaklı
>Yetersiz anal tonus (ileri yaş, prolapsus)
>Nörolojik hasar (pudental nöropati, diyabetik nöropati, multipl skleroz, demans)
>Travma (yaralanma, anal cerrahi, obstetrik travma, dilatasyon işlemleri)

Hastaların çoğunda sorunun kaynağı obstetrik travma veya anal cerrahi sonrası ortaya çıkan sfinkter defektidir. Doğum sonrası kadınların 1/10'unda fekal inkontinans, 1/3'ünde üriner inkontinans ortaya çıkar. Bunun sebebi doğum sırasında perineal cismin aşırı gerilmesidir. Vajinal doğumların ancak %10'unda sfinkter hasarı belirgin olsa da, diğer kadınlarda da okült hasar oluşur. Doğum sonrası ultrasonografi incelemelerinde ilk vajinal doğum sonrası kadınların %30'unda sfinkter hasarı olduğu gösterilmiştir¹¹³. Hasar gösterilen hastaların 1/3'ünde inkontinansla ilgili belirtiler ortaya çıkmıştır. Asemptomatik hastaların daha sonraki yıllarda inkontinans açısından risk altında olduğu söylenebilir. Doğum sırasında inkontinansa yol açan risk faktörleri arasında forsepsle doğum, oksipitoposterior pozisyon ve doğumun ikinci evresinin uzaması sayılabilir. Endoanal ultrasonografide (EAUS) gösterilen sfinkter defektinin boyutu fekal kontinansın inkontinansın düzeyini etkilemez. Bu da kontinans mekanizmasının karmaşıklığını gösterir. Doğum

sırasında epizyotomi yapılan kadınlara uygulanan primer tamirin sonucunu bildiren 33 çalışmanın fekal inkontinans ortalaması %39 olarak bulunmuştur¹¹⁴.

Postoperatif fekal inkontinansın en sık nedeni perianal fistül ameliyatlarıdır. Perianal fistülün etiyojisi, sınıflaması ve cerrahi tedavi yöntemleri inkontinansa yol açma riski açısından önemli ölçüde değişiklikler göstermektedir. Bu değişkenler içinde inkontinans riskini ayrı ayrı değerlendirmek gerekir. Fistül cerrahisinin değerlendirildiği 312 vakalı seride %24 oranında minör inkontinans ortaya çıkmıştır¹¹⁵. Bu seride inkontinans riskini arttıran faktörler internal orifisin posteriorda olması, yüksek yerleşimli fistül ve dallanmalar gösteren fistül olarak gösterilmiştir. Diğer bir seride (n=160) erken postoperatif inkontinans %6 olarak bulunmuş, daha geç dönemde kalıcı sıvı ve gaz inkontinansı %0.7 oranında iken katı inkontinans ise görülmemiştir¹¹⁶.

Yüksek yerleşimli fistüllerde seton yerleştirilmesi ile ilgili çeşitli yayınlar mevcuttur. Treerapol tüm fistüllere rutin seton uygulaması ile %0 inkontinans bildirirken, kompleks fistüllerde Pearl %5, van Tets %59, Graf %44, Hasegawa %22, Hamalainen %41 inkontinans oranları bildirmiştir¹¹⁷⁻¹¹⁸. Fistül cerrahisi sonrası inkontinans riskinin genel olarak %10–20 arasında olduğu ifade edilebilir. Riskin, kesilen kas miktarı ile orantılı olarak arttığı bilinmektedir. Kas kesilmesinin uygulanmadığı ameliyatlar (yapıştırıcı, plug, flep) postoperatif inkontinansı azaltır, ancak bu ameliyatların da başarı oranları tartışmalıdır.

Anal fissür tanısıyla lateral internal sfinkterotomi (LİS) yapılan hastaların %1–38’inde geçici (1–3 ay süren) inkontinans gelişir ve bunların da yaklaşık 1/3’ü kalıcıdır¹¹⁸. Özellikle vajinal doğum yapmış olan fissür hastaları LİS sonrası inkontinans açısından daha risklidir.

Garcia-Aguilar’ın serisinde LİS’in kapalı yöntemle yapılması inkontinansı %27’den %16’ya indirmiştir, ancak bu bile yüksek bir orandır¹¹⁹. Khubchandani %22, Lewis uzun dönemde %6 inkontinans riski bildirmiştir¹²⁰⁻¹²¹.

Hemoroidal hastalığa yönelik girişimleri takiben internal sfinkter hasarı giderek daha sık görülmektedir. Hemoroidektomi sırasında özellikle Lord’un dilatasyon işlemi yapılırsa 17 yıl sonra dahi %52’ye varan inkontinans görülür¹²². İnternal sfinkter hasarı ile oluşan kirlenme şeklindeki pasif inkontinansa yönelik yapılan çeşitli tedavi yöntemleri pek etkili olmamıştır. Stapler anopeksi ameliyatından sonra da inkontinans görülür. Çok merkezli bir çalışmada stapler hemoroidektomi yapılan 1,107 hastada %0.2 gaz ve katı inkontinans oranı bildirilmiştir¹²³. Milligan-Morgan hemoroidektomi yapılan 507 hastanın 7–14 yıl sonra değerlendirilmesi ile %33’ünün inkontinans atağı geçirdiği ancak %8’inin doğrudan

ameliyatla ilgili olduğu anlaşılmıştır¹²⁴. Tüm çalışmalar dikkate alındığında hemoroidektomi sonrası inkontinans oranını %0.5–5 arasında olduğu söylenebilir.

Anamnez – Tanı

Değerlendirmeye öncelikle detaylı bir hikaye ve takip eden fizik muayene ile başlanır. Hikayede inkontinans türü (katı, sıvı, gaz), inkontinans sıklığı, inkontinans miktarı, komplet veya parsiyel oluşu sorgulanmalıdır. Problemin ciddiyeti semptomlar, sıklık, dışkı yoğunluğu, zamanlama, inkontinansın hayat kalitesi üzerindeki etkisi ile değerlendirilir. Hastanın dışkılama günlüğü tutması değerlendirmeyi kolaylaştırabilir.

Perianal bölgenin muayenesinde hasta ve hekim için en rahat pozisyon sol lateral sims pozisyonudur. Anal muayene hasta istirahat halinde iken, ıkındırılarak ve sfinkterlerini kasmaı söylenerek yapılan dikkatli bir inspeksiyon ile başlar. Hasta istirahat halindeyken açık ve gevşek anüs, perianal irritasyon bulguları, geçirilmiş cerrahi veya obstetrik travmaya bağıli skarlar, mukozal prolapsus, perianal akıntı varlığı, prolabe hemoroidler, fistül ağızları görülebilir. Daha sonra hastaya makatını sıkması söylenerek sfinkter kasılması gözlenir. Anüste hareket gözlenmemesi sfinkter yetersizliğinin göstergesidir. Rektal prolapsus varlığını gözlemek ve pelvik taban kas yapısını değerlendirmek amacıyla hasta ıkındırılır. Anal bölgenin distale doğru 2-3 cm'den fazla deplase olması nörojenik inkontinansı düşündürür. Son olarak perianal duyu ve anal kasılma refleksi değerlendirilir. Dokunma veya iğne batmasına karşı duyuusal bozukluk ve sfinkter kontraksiyon kusuru varlığında pudental nöropati veya kauda equina lezyonu akla gelir ve bu durum cerrahi onarımın başarısız olabileceğinin göstergesidir. Rektal tuşle ile anal kanal ve rektum duvarının durumu, varsa lezyonun büyüklüğü, lokalizasyonu, overflow inkontinans nedeni olan fekal impaksiyon ve rektosel varlığı, sfinkter tonusu ve sıkma basıncı hakkında doğru ve yeterli bilgi almak mümkün olur. Aynı zamanda puborektal kasın ve anorektal halkanın muayenesi yapılmış olur. Anoskop ve fleksible sigmoidoskopi, organik lezyonların ekarte edilmesi ve inkontinanslı bir hastanın ilk değerlendirmesinin tamamlanması için mutlaka yapılmalıdır.

✓ Endoanal Ultrasonografi

1980'li yılların sonunda, rektal tümörlerin endoskopik ultrasound taraması çalışmaları sırasında ve özellikle ince ve sert endoultrasound problemlerinin kullanıldığı vakalarda sfinkterlerin mükemmel görüntülenebildiği dikkati çekmiştir¹²⁵. Zamanla daha da geliştirilen bu ultrasound problemleri ile ve 7.5-10 mHz frekanslarda, anorektumun duvar tabakaları ve komşu kas/sfinkter yapılarının ayrıntılı görüntülenmesi mümkün olmuştur. İnternal sfinkter ortalama 2.4 mm, eksternal sfinkter ise 4.7 mm kalınlığındadır¹²⁶.

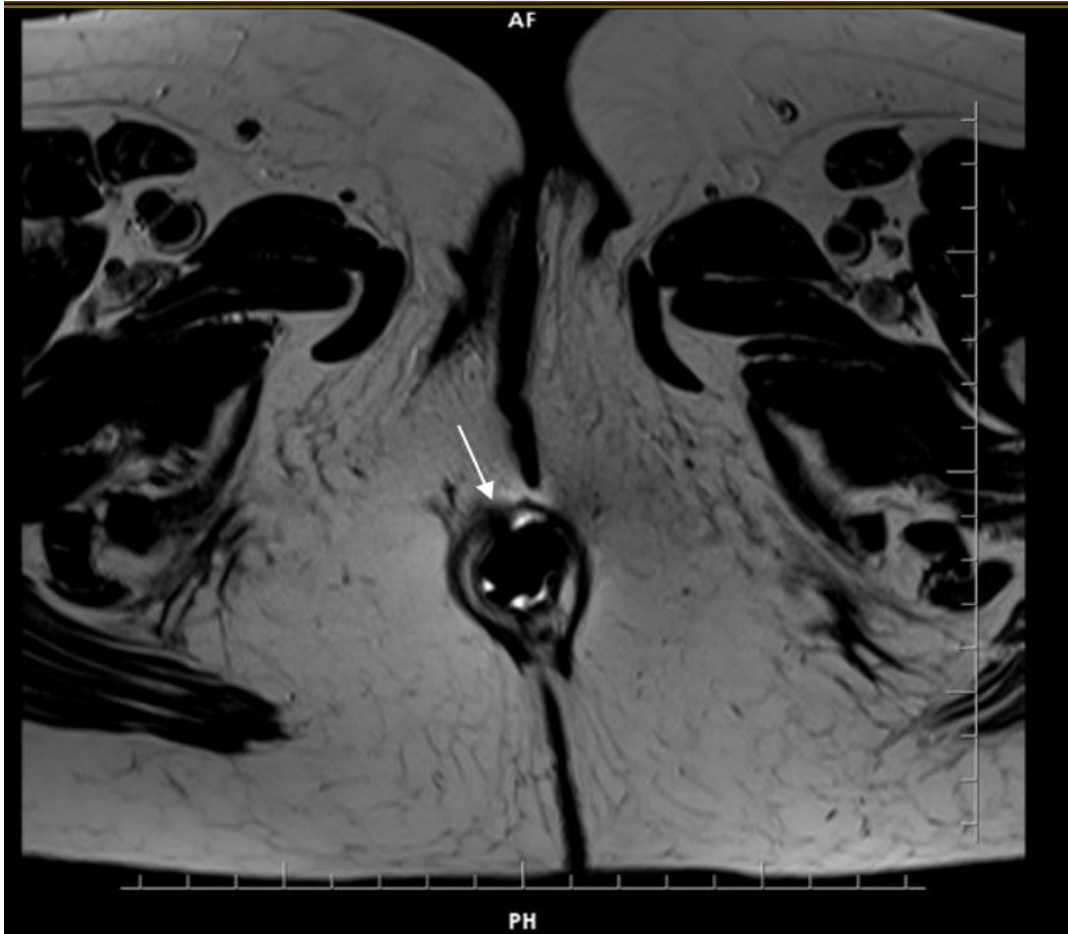
Yaş ile birlikte internal sfinkter kalınlığında artış olur. Sfinkter kalınlığı ile anal kanal istirahat basıncı arasında ilişki saptanamamıştır.

Ultrasonografik olarak anal kanal; üst, orta ve alt olmak üzere üç zonda incelenir. Anal kanalın üst 1/3 kısmında “U” şeklinde puborektal kas halkası görülür. Kanalın 1/3 orta kısmında internal sfinkter belirginleşir. Sfinkter defektlerinin çoğu bu seviyede belirlenir. Alt 1/3 kısımda ise eksternal sfinkterin cilt altındaki parçası izlenir.

EAUS sfinkter defektlerinin ortaya konmasında %100 kesinliği olan seçkin bir yöntemdir¹²⁷. Ancak bu kesinlik sonografistin tecrübesine bağlıdır. Fizik muayene ile sfinkter tonusu düşük bulunan hastaların sfinkter defektinin lokalizasyonu ve derecelendirilmesi EAUS ile yapılır. Yine de EAUS’de saptanan her sfinkter defekti inkontinans olacağı anlamına gelmez¹²⁷.

✓ Manyetik Rezonans Görüntüleme

Eksternal anal sfinkter yırtıkları ve atrofisi tespit edilerek cerrahi tedaviden fayda görecektir hastalar belirlenebilir. Anal kanal manometrisi sfinkter fonksiyonlarını tespit etmek için önemlidir, ancak atrofi ile travmatik hasar ayırımını yapamaz⁸⁵⁻⁸⁶ (Resim 2.3).



Resim 2. 3. Pelvik Manyetik Rezonansta eksternal sfinkter defekti

Manyetik rezonans görüntüleme ve endolüminal inceleme teknikleri geliştikten sonra, anal malformasyonlar, anal fistüller ve anorektal tümörlerin evrelemesinde yerlerini almıştır.

Eksternal sfinkter ve pelvik taban kasları da MRG ile gösterilebilir. Endoanal ultrasonografi ile gösterilmesi güç olan eksternal sfinkter kas atrofisi MRG ile belirlenebilir. İnternal sfinkteri ise EAUS daha net bir şekilde gösterir. MRG incelemesi ile çıkış obstrüksiyonuna neden olabilecek durumlar ortaya çıkarılabilir. Bu nedenle anal inkontinansı olan hastalarda MRG ile endoanal morfolojik inceleme önemlidir. Son yıllarda MR defekografi teknikleri de geliştirilmiştir. Yakın zamanda yapılmış olan bir çalışmada, MR defekografi incelemesi sonucunda inkontinansı olan hastaların %67'sinde cerrahi yaklaşım planının değiştiği belirtilmiştir¹²⁵.

MR incelemesi için gelen hastalarda genellikle fekal inkontinans, kronik konstipasyon, perirektal ağrı, yetersiz dışkılama hissi ve organ prolapsusu gibi semptomlar vardır¹²⁵.

✓ Anal Manometri

Anal manometri, sfinkter fonksiyonunu değerlendirmek için en sık kullanılan ve basınç ölçme esasına dayanan bir yöntemdir. Temel olarak bir anorektal manometri sistemi 4 bileşenden oluşur:

1. Basınçölçerler “transducer”
2. Anorektal manometri kateteri
3. Veri işleyici
4. Anorektal manometri bilgisayar yazılımı (Resim 2.4).



Resim 2. 4. Anal manometri

Çalışma prensibi olarak anorektal manometride kullanılan kateterler “kapiller” kateterler ve “solid state” kateterler olmak üzere ikiye ayrılabilir. “Solid state” manometri tekniğinde basınçölçerler kateterin uç tarafında yer almakta ve buradan doğrudan basınç ölçümü yapılmaktadır, kateter maliyetinin yüksek oluşu nedeni ile bu yöntem yaygın olarak kullanılmamaktadır. İçinden devamlı su perfüzyonu (0.3 ml/dakika) yapılan sekiz kanallı (3.6 mm’lik balonsuz ve 4.8 mm’lik dış çapı olan balonlu) polivinil silindirik kateter ile durarak, istirahatte ve istemli maksimum sıkma basınçları ölçülür. Ölçümler kiloPaskal birimi ile ifade edilir

Anokutanöz refleks ve rektoanal inhibitör refleksler de belirlenebilir. İkinci tip kateterin ucunda 90 derecelik açılarda konsantrik olarak çepeçevre yerleştirilmiş transduserlara bağlı dört kanal bulunmaktadır. Ölçüm delikleri birkaç santimetre içeri girecek şekilde kateter rektuma yerleştirilir, 1 mm/sn hızda geri çekilerek eş zamanlı kayıt yapılır. Böylelikle vektör manometri ile anal kanalın basınç haritası çıkarılmış olur. Anal manometri ile anal kanal uzunluğu, motilitesi ve basınçları gösterilir.

Anal inkontinansın derecesini objektif bir şekilde belirleyebilmek için inkontinans dereceleme anketleri kullanılmalıdır. Bu anketler ile inkontinans derecesi sayısal verilere dönüştürülerek klasik semptomatolojik sorgulamaya göre daha objektif sonuçlar elde edilebilmektedir. Temel olarak gaz, sıvı ve şekilli dışkı inkontinansını sorgulayan bu anketler arasında günümüzde uygulama kolaylığı sağlaması nedeniyle Cleveland Clinic Incontinence Score (CCIS) dereceleme sistemi daha yaygın olarak kullanılmaktadır¹⁶¹ (Tablo 2. 3). Anal inkontinans değerlendirmesi için yapılacak anorektal manometri

öncesinde hastaya inkontinans dereceleme anketi yapılması ve bu verinin rapora eklenmesi önerilmektedir¹²⁸.

Tablo 2.3. Cleveland Clinic Incotinance Score (CCIS)

	Asla	Nadir (1 ayda 1 veya daha az)	Bazen (1 haftada 1 veya daha az)	Genellikle (1 günde 1 veya daha az)	Sürekli
Katı	0	1	2	3	4
Sıvı	0	1	2	3	4
Gaz	0	1	2	3	4
Ped kullanımı	0	1	2	3	4
Yaşam Kalitesine Etkisi	0	1	2	3	4

Yorum: 0 puan: mükemmel, 1-7 puan: iyi, 8-14 puan: orta, 15-20 puan şiddetli inkontinans

Anal manometri ile anal kanal uzunluğu, motilitesi ve basınçları gösterilir. Testin uygulanması ile, istirahat basıncı, sıkma basıncı ve maksimum dayanıklılık süresi, rektoanal inhibitör refleksi, öksürme cevabı, basıncın defekasyon çabasına cevabı ayrı ayrı ölçülür. İstirahatte ölçülen basınç İAS'in tonik kasılmasının sonucudur. Maksimum sıkma basıncı, EAS'in fonksiyonunu gösterir. Normalde anal kanal istirahat basıncı 40–70 mm Hg, maksimum sıkma basıncı 100–180 mm Hg'dir. İstirahatte anal kanalın distalinde İAS liflerinin yoğunlaştığı bölgede yüksek basınç alanı (high pressure zone – HPZ) oluşur. Bu alan, rektal basınçtan %30 daha fazla basınç ölçüldüğü bölgedir. Fizyolojik değerlendirmelere göre çoğu anal fissür uzamış HPZ ve artmış dinlenme basıncı ile ilişkili bulunmuştur¹²⁹⁻¹³⁰. Rektoselde anal manometride HPZ uzunluğu ve dinlenme basıncı dikkate alınır. Rektoselde manometrik testler HPZ'nun kısaldığını, düşük ya da normal dinlenme basıncı olduğunu göstermektedir¹³¹.

Rektoanal inhibitör refleksi (RAİR), rektal balonun ani olarak şişirilmesi ile anal kanal istirahat basıncının düşmesi cevabıdır. Normalde, istirahat basıncının %25'den fazla düşmesi beklenir. Verilen volüm ve refleksi süresi hesaplanır. Aşağı rektal eksizyon, Hirschsprung hastalığı, skleroderma, bazen rektal prolapsus ile nörojenik anal inkontinante RAİR kaybolur.

Manometrinin tedavi planlanmasındaki rolü kesin değildir. Manometride anormal bulunan değerler inkontinansın derecesi ile uyumlu olmayabilir. Ayrıca bir çalışmada fekal

inkontinansı olan hastaların %40'ında istirahat ve sıkma basınçları normal bulunmuştur¹³². Yine de tedavinin kararlaştırılmasında ve sonuçların değerlendirilmesinde bu testlerin yardımcı rolü vardır. Yaş ve cinsiyetle değişkenlik gösterir. Bazal basınçların klinik önemi ise tartışmalıdır; düşük basınçlı normal kontinansli kişiler olabildiği gibi, yüksek basınçlı fekal inkontinans hastaları da vardır¹³²⁻¹³³.

✓ **Elektromyografi (EMG)**

Puborektal kas ve dış anal sfinkterin nöromuskuler bütünlüğünün değerlendirilmesi amaçlanır. Dinlenme, istemli sfinkter kasılması, ıkınma ve çeşitli refleksler sırasında pelvik taban motor ünitelerinde gerçekleşen elektriksel aktivite kaydedilir. Amaç, sfinkteri haritalandırarak sfinkter hasarını belirlemek, motor ünitelerin çalışması ile kontraksiyon veya relaksasyon varlığını saptamak ve sinir uyarılmasını gösteren denervasyon-reinnervasyon durumunu göstermektir. Çizgili pelvik taban kaslarının elektromyografisi, konsantrik iğne EMG, tek lifli EMG ve yüzey EMG tekniklerinden birisi kullanılarak yapılabilir. Konsantrik iğne EMG obstetrik, cerrahi veya diğer travmatik nedenlere bağlı sfinkter yaralanmalarında uygun cerrahi girişimin planlanması için ve dış anal sfinkterin haritalandırılmasında kullanılır. Tek lif EMG lif yoğunluğunun tespitine olanak sağlar. Denervasyon ve takiben reinnervasyonun değerlendirilmesinde en iyi yöntem olmakla birlikte, konsantrik EMG'ye oranla daha iyi bir klinik yönetim imkânı sağlamaz. Ayrıca daha invaziv ve ağırlı bir uygulamadır. Yüzey EMG geniş bir alandaki elektriksel aktiviteyi göreceli olarak kabaca ölçen bir tekniktir. Sıkma basıncı düşük hastalarda hasarın kas ya da sinir kökenli olduğunu ayırt edebilir. Hastalar tarafından kolay tolere edilir ve infeksiyon riski daha azdır. Biofeedback tedavisinde görsel ve işitsel sinyal sağlayabilir¹³⁴⁻¹³⁵.

✓ **Pudental Sinir Terminal Motor Latensi (PNTML)**

Dış anal sfinkterin motor, perinenin duyuşal inervasyonunu sağlayan pudental sinirin fonksiyonunu araştırmak amacıyla kullanılan standart bir testtir. Pudental sinirin transrektal stimülasyonu ile yapılır. İdiopatik anal inkontinansda PNTML uzaması önemlidir ve nörojenik inkontinans lehine yorumlanır. PNTML uzaması pudental sinir lezyonunu göstermekle birlikte, normal latensler sinir hasarını ekarte ettirmez. Bu inceleme sfinkterin nörolojik statüsünü değerlendirir. Cerrahi prosedürün ameliyat sonrası sonucu hakkında iyi tahmin sağlar ve sfinkter onarım adaylarında yapılması faydalıdır. Nöropati varlığında başarı oranı %10 iken, yokluğunda % 80'i bulmaktadır¹³⁴⁻¹³⁵.

✓ Spinal Stimülasyon

Spinal stimülasyon testi inkontinans nedeni olarak kauda equina hasarının varlığını gösterir. İdiopatik anal inkontinanslı hastaların %23'ünde L1 - 4 arasında kauda equina'da iletim gecikmesi söz konusudur¹³⁴⁻¹³⁵.

TEDAVİ

Hastalara uygun bir diyet ve düzenli bir defekasyon alışkanlığı kazandırılması ilk basamak olmalıdır. Fekal inkontinans atakları çoğunlukla diyare ile arttığından ilk aşamada dışkı kitlesi oluşturan yüksek lifli diyet, metil selüloz gibi lümendeki suyu çekerek dışkının katılığı artıran maddeler kullanılır. Katı dışkının kontrolü daha kolaydır. Yeterli miktarda sıvı alınması ve defekasyon için yeterli zaman ayrılması, aşırı ıkınma sonucu ileride oluşabilecek perineal çökmeyi önlemek için önemlidir. Kolon geçiş süresinin uzatılabilmesi, su emiliminin arttırılabilmesi, sfinkter relaksasyonunun önlenmesi veya tonusunun arttırılması amacıyla çeşitli medikal preparatlar denenebilir. Pelvik taban kaslarının ve dış anal sfinkterin tonusunu arttırmaya yönelik, perineal egzersiz ve fizik tedavi programları yaptırılabilir.

✓ Biofeedback Tedavi

Güvenli, noninvaziv ve göreceli olarak ucuz bir alternatif tedavi yöntemidir. İstemli sfinkter aktivitesini ölçmek için hastanın anüsüne balonlu bir sonda yerleştirilir. Düzenek, işitsel veya görsel uyarı veren bir monitöre bağlanır. Hasta sfinkterini kasıp, anal basıncı arttırdığında oluşan uyarı gözlenir. Böylece hastanın bu yanıtı geliştirmesi için egzersiz yapmasına olanak sağlanmış olur. Egzersiz ile eksternal anal sfinkter tonusunun arttırılması, rektal duyumun geliştirilmesi ve rektal distansiyona karşı sfinkter yanıtının artması sağlanır. Manometri veya elektromyografi yardımı ile yapılabilirse de koopere olan hastalarda kendi kendilerine sıkma-gevşeme egzersizleri (Kegel egzersizi) şeklinde de yapılabilir.

Hastalar özel bir odada çevreden etkilenmeksizin yatırılır. Biofeedback probu anal kanal ve rektum içine yerleştirilir. Her gün iki saat süre ile kendi kendine sıkma-gevşetme egzersizleri şeklinde çalışması istenir. Uygulamaya her gün veya haftada iki gün olmak üzere on seans devam edilir. Sonunda şikayetleri tekrar değerlendirilir. Hasta seçimi önemlidir. En çok parsiyel denervasyonlu nörojen inkontinans grubu hastalar fayda görür. Hafif sfinkter hasarı olanlar da fayda sağlanabilir.

Çeşitli yayınlarda fekal inkontinans için uygulanan biofeedback tedavisinin sonuçları farklılık göstermektedir. Toplamda hastaların %75'i fayda görür, %50'si ise iyileşir. Ancak uzun süreli takiplerde bu oranın korunabildiğini söylemek güçtür. Bir yılı geçen takiplerde

başarı oranı %50'lere düşmektedir. Başarı; hasta motivasyonu, rektal duyu kapasitesinin varlığı ve kasılabilen sfinkter varlığı ile koroledir. Sfinkter simetrisi ve rektal kapasitenin korunduğu vakalarda başarı oranı %60'lara ulaşmaktadır¹³⁵⁻¹³⁶. Son yıllarda perianal injeksiyon yöntemi ile artifisyel sfinkter uygulaması rağbet görmektedir. Bu yöntemle erken dönem başarı şansı yüksek olmakla birlikte uzun dönemde tekrarlayan injeksiyonlar gerekmektedir. Otolog yağ dokusu, submukozal politetrafloroetilen, kollojen ve silikon içerikli implantlar bu amaçla kullanılan başlıca materyallerdir¹³⁷⁻¹³⁸⁻¹³⁹.

✓ **Cerrahi Yöntem**

Anal inkontinans önemli sonuçları olan ve kesin tedavisi için çaba harcanması gereken sosyal bir durumdur. Bilinen en etkili tedavi yöntemi cerrahidir. Anal sfinkterlerde anatomik defekti bulunan ve yeterli rezidüel kas kitlesi olan, ancak nörolojik innervasyonu sağlam olan pek çok hasta primer sfinkter onarım teknikleri ile başarılı şekilde tedavi edilir. Sağlam sfinkter mekanizması ile birlikte pudental sinir gerilme tipi harabiyeti olan olgular pelvik taban onarıcı girişimlerinden yarar görürler¹⁴⁰.

Konjenital anorektal malformasyonlar, nöromusküler dejenerasyona bağlı olgular, masif travma ve enfeksiyon gibi sfinkter mekanizması hacminin ileri derecede bozulduğu son dönem inkontinansı olan hastalar ile anorektal kas onarım tekniklerinin başarısız olduğu olgularda ise statik ve dinamik neosfinkter prosedürleri stomaya alternatif tedavi yöntemleri olarak denenmelidir. Bu amaçla, unilaterale veya bilateral iskelet kas transpozisyonları, anal çevirme prosedürleri ve yapay anal sfinkter implantasyonu kullanılabilecek girişimlerdir.

✓ **Overlap Sfinkteroplasti**

Primer sfinkter onarımları, travmatik sfinkter defekti bulunan, ancak pelvik diyafram ve sfinkterlerin nörolojik innervasyonu sağlam olan hastalarda tercih edilen tedavi yöntemleridir. En çok kabul gören overlapping sfinkteroplasti, ilk kez Parks ve McPartlin tarafından 1971 yılında uygulanmış ve 1977'de Slade tarafından modifiye edilmiştir. Ameliyattan önce barsak temizliğinin çok iyi yapılması önemlidir. Perioperatif antibiyotik profilaksisi ile daha iyi sonuç alındığı gösterilmiştir.

Ameliyatta prone jack-knife pozisyonu tercih edilir. İnternal ve eksternal sfinkter, önde vajina duvarı ve arkada anal kanal mukoza yüzeyinden en bloc prepare edilmeli ve yırtık yüzeyinin üzerine çıkılmasına dikkat edilmelidir. Bölgeyi innerve eden pudental sinirlere hasar vermemek amacıyla agresif posterolateral diseksiyondan kaçınılmalıdır. Oluşturulan fibromusküler uçlar üst üste gelecek şekilde (overlapping) iki sıra dikişle tamir edilir. Tek defekt bulunan anal sfinkter yaralanmalarında üst üste getirilerek primer tamir

uygulaması en yaygın kullanılan yöntemdir¹⁴⁰⁻¹⁴¹. Çeşitli serilerde başarı oranları (katı ve sıvı kontinansı) %50 ile %80 arasında değişmektedir¹¹⁹⁻¹⁴¹⁻¹⁴².

✓ Levatoroplasti

Puborektal ve pubokoksigeal kasların her iki kolu orta hattın her iki tarafından açığa çıkarılır. Anterior orta hatta plikasyonu esasına dayanan bu yöntemde, her iki kas aralıklı vicryl dikişlerle karşılıklı yaklaştırılır. Levatorplastinin büyük avantajları vardır. İlk olarak rektovaginal septumu güçlendirerek levator hiatusun çapı azaltılır. İkinci olarak anal sfinkter tamirine olanak sağlar. Üçüncü olarak transanal tamir sonrası olan dinlenme ve sıkma basınçlarında düşme ve fekal inkontinans görülür ama levatorplastide bunlar engellenir. Transvaginal yaklaşımda ise sık görülen vaginal gerginlik ve disparoni levatorplastide daha az görülür¹⁴³⁻¹⁴⁴. Asıl amaç, levatorplastide ile HPZ'nu uzatarak anal tonusu arttırmaktır¹⁴³⁻¹⁴⁴.

✓ Plikasyon

İlk kez 1940 yılında Blaisdell tarafından uygulanan izole plikasyon yöntemleri sınırlı yarar sağlamıştır. Bu teknikte, eksternal anal sfinkter ve puborektalis kası anteriorda yüzeyelleştirilir. İncelmiş sfinkter S şekline getirilip sütüre edilir. Sfinkter bölünmediğinden, sfinkter mekanizması ve perineal cisme hacim etkisi sağlanmaktadır¹⁴³.

✓ Postanal Onarım (Park's prosedürü)

Pudental nöropati sonucu gelişmiş kas gevşekliğinin neden olduğu inkontinans cerrahisinde kullanılan yöntemlerdir. Bu hastalarda sıklıkla anatomik sfinkter defekti yoktur. Postanal onarım, anorektal açığı restore eder ve anal kanalı uzatır¹⁴⁵. Bu tedavi yöntemi anatomik olarak defekt olmadığı halde anal sfinkteri güçsüz olan hastalarda önerilir¹⁴⁴. Anal girimin 5 cm posteriorundan yapılan V şeklinde bir insizyonla intersfinkterik oluktan levator kas seviyesine kadar diseksiyon yapılır. Tek tek konulan 2-0 polipropilen sütürlerle sağ ve sol levator kasları plike edilerek posteriordan anteriora doğru yaklaştırılır. Sonra eksternal anal sfinkter de plike edilerek benzer şekilde kapatılır ve cilt absorbable bir sütür ile devamlı şekilde kapatılır. Bu yöntemde de başarılı sonuç alınabilmesi için doğru hasta seçimi önemlidir. St Marks çalışmasında postoperatif ortalama 15 aylık takip sonrasında hastaların %76'sının katı ve sıvı dışkı kontinansı olduğu gösterilmiştir¹⁴⁵. Bu yaklaşımla belirli bir grup hasta fayda görebilir ancak hangi hastaların fayda göreceğini belirleyen preoperatif prediktif fizyolojik kesin parametreler yoktur. Eksternal sfinkterin anatomik olarak intakt olduğu, ağır inkontinanslı hastalara önerilebilir.

✓ Sakral Sinir Uyarımı

İlk defa 1995 yılında Matzel ve arkadaşları tarafından uygulanan bu teknik, diğer cerrahi yöntemlerin başarısız olacağı düşünülen ya da bu yöntemlerin invaziv olduğu hastalara uygulanabilir. Eksternal anal sfinkter ve pelvik tabanın motor inervasyonu pudental sinirin dalı olan inferior rektal sinir ile sağlanır. Hem sempatik (L1, L2) hem parasempatik (S2, S3, S4) inervasyonu vardır. Kontinans mekanizmasını sakral spinal sinirler kontrol eder¹⁴⁶.

Önce deneme amaçlı S3 foramene perkütan bir elektrod yerleştirilir ve dışardan bir uyararla bir hafta süreyle uygulanır. Hastanın yararlandığı saptanırsa kalıcı elektrodlar ve pil implante edilir. Hasta dışkılamak istediğinde dışarıdan bir aletle akımı durdurur ve sfinkterler gevşer. Dışkılama bitince tekrar pil devreye sokulur. Bu yöntemle dinlenim ve sıkma basınçlarının ve rektal duyunun iyileştiği gösterilmiştir. Sakral sinir stimülasyon tekniğinin uygulanabilmesi için anal sfinkterin intakt olması, yalnızca sinir iletiminin yetersiz olması gerekir. Başarı oranları %70 - 90 arasında değişir, morbiditesi minimaldir¹⁴⁶.

Sakral sinir stimülasyonu yöntemiyle tedavi edilen hastaların ortalama 1 yıllık takipleri sonunda semptomlarında anlamlı iyileşme olduğu ve ortalama 48 ay takip sonunda iyileşmenin stabil olduğu gösterilmiştir¹⁴⁸⁻¹⁴⁷. Aynı tedavi yönteminin incelendiği başka bir çalışmada (en kısa takip süresi 8 yıl) fekal inkontinans epizodlarındaki azalmanın %50'nin üzerinde olduğu gösterilmiştir¹⁴⁷.

✓ Gracilis Transpozisyonu

Bacağın addüksiyonunu sağlayan gracilis kası, uyluk iç yüzüne yapılan 3 kesi ile, nörovasküler bağlantıları korunarak serbestleştirilir. Perianal bölgede yapılan 2 lateral veya tek bir anterior kesi yardımıyla oluşturulan tünelden geçirilerek anüs etrafına sarılır ve karşı tuber iski koluna tespit edilir. Yeni sfinkterin gerginliği bir dilatatör ya da parmak aracılığı ile kontrol edilir. Kasın istemli kasılması sıkma basıncında artışa ve kontinansa düzelmeye neden olur. Yapılan elektrofizyolojik çalışmalar; sürekli elektriksel uyarıya maruz kalan çizgili kas liflerinin zamanla çabuk yorulmayan ve daha uzun süreli kasılabilen tip 1 liflere dönüştüğünü göstermiştir. Buna dayanarak geliştirilen dinamik graciloplastide, kasın elektriksel uyarımını sağlamak için 2 adet elektrot nörovasküler pakete en yakın yere yerleştirilir. Elektrot kabloları karın ön duvarına tünelize edilerek bir jeneratöre bağlanır. 6 - 8 hafta programlanır ve sonrasında gracilis kasının tonik kontraksiyona geçtiği gözlenir. Defekasyonun gerçekleştirilmesi için jeneratörün kapatılması yeterli olur¹⁴⁵. Sfinkter rekonstrüksiyonunda sinir iletimi bozulmamış bir kas kullanıldığından dinlenme ve ıkınma

basınçları arttırılmış olur. Morbiditesi yüksek olan bu tekniğin etkinliği, elektriksel uyarı uygulandığında bile düşük bulunmuştur¹⁴⁷.

✓ **Yapay Sfinkter**

Sfinkter tamiri mümkün olmayan son dönem kalıcı fekal inkontinans tedavisi için alternatif bir tedavi seçeneğidir Burada hasta tarafından kontrol edilen aktif bir protez implante edilir. İlk olarak yapay üriner sfinkterin bir benzeri olarak geliştirilmiştir. Cihaz üç silikonlu bölümden oluşmaktadır. Birincisi anüs etrafına sarılan şişirilebilen kılıftır. İkincisi basınç ayarlayan balondur, prevezikal bölgeye yerleştirilir, 50 ile 120 cmH20 basıncı arasında yedi değişik seviyede ayarlanabilir. Üçüncüsü kontrol pompasıdır, 1.2–3.6 cm boyutlarında ve suyun kılıfa gidiş- gelişini ayarlayan rezistör ve valvlerden oluşur. Kontrol pompası erkek hastada skrotum içine, kadın hastada labium içine yerleştirilir. Ayrıca pompanın ucunda bir deaktivasyon düğmesi vardır. Sistem yerleştirildikten iki ay sonra doku ödemi ve hassasiyeti gerileyince aktive edilir¹⁴⁵.

✓ **Fekal Diversiyon**

Son dönem anal inkontinans için bir tedavi seçeneğidir. Diğer operatif girişimlerin başarısız olduğu vakalarda son alternatif olarak değerlendirilebileceği gibi demanslı, dekübit ülserli paraplejik hastalarda ve operasyonun kontrendike olduğu seçilmiş vakalarda ilk seçenek olarak da uygulanabilir.

3. GEREÇ VE YÖNTEM

Bu çalışma Başkent Üniversitesi Tıp ve Sağlık Bilimleri Araştırma Kurulu tarafından onaylanmış (proje no: KA16/273) ve Başkent Üniversitesi Araştırma fonunca desteklenmiştir.

Çalışmamıza, 2010-2014 tarihleri arasında Başkent Üniversitesi Tıp Fakültesi İstanbul ve Ankara Genel Cerrahi Kliniklerine kabızlık, zorlu defekasyon, parmak yardımı ile defekasyon ve yetersiz defekasyon hissi ile başvuran 297 kadın hasta dahil edilerek, bu hastaların ayrıntılı anamnezleri alınıp, demografik özellikleri belirlendikten sonra, bimanuel muayeneleri dahil olacak şekilde fizik muayeneleri (rektal ve vajinal) yapıldı.

Hastalara, şikayet ve semptomlarını sınıflandırmak, diğer pelvik taban hastalıklarını ayırt edebilmek, ameliyat öncesi ve sonrası hastaların şikayetlerini karşılaştırmak için Cleveland Clinic Constipation Score (CCCS)¹⁶³ ve Obstructive Defecation Score (ODSc)¹⁶² hastaların konstipasyon derecesini saptamak, Cleveland Clinic Incontinence Score (CCIS)¹⁶¹ inkontinans derecesini belirlemek, Pelvic Floor Disability Index (PFDI-20)¹⁶⁴ ise hastaların yaşam kalitelerini değerlendirmek amacı ile kullanıldı.

Bütün hastalara pelvik organ prolapsus tanısı için defekografi, eşlik eden anal inkontinans tanısı için anal manometri ve anal kanal sfinkter değerlendirmesi için de Pelvik MRG yapıldı. Hastalar kadın doğum bölümünce de muayene edilerek smear testleri alındı. Ayrıca, 50 yaş üzeri ve şikayetleri arasında rektal kanama da olan hastalara malignite taraması için kolonoskopi uygulandı.

Tıkayıcı defekasyon sendromu tanısı alan hastalar arasında etyolojileri rektal prolapsus, enterosel, sigmoidosel ve multiorgan prolapsusları olan hastalar çalışma dışı bırakıldı.

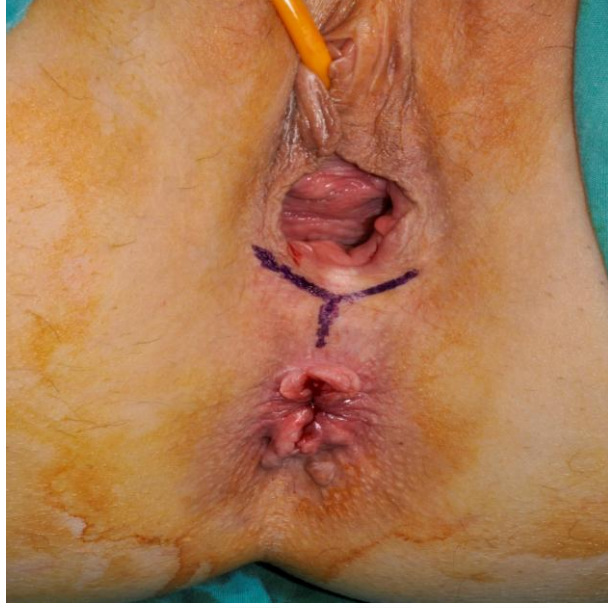
Alınan anamnez, yapılan fizik muayene, dinamik ve statik tetkikler, uygulanan testler sonucunda 297 hastadan 27'sine (%9) izole rektosel ve beraberinde anal inkontinans tanısı konuldu. Defekografi ile bu hastalardan 8'inde (%29,6) grade 2, 19'unda (%70,4) grade 3 rektosel tesbit edildi. Hastaların ana şikayetleri kabızlık, zor defekasyon ve gaz inkontinansı olmakla birlikte, 19 (%70) hastada iç çamaşırında fekal kirlenme ve lekelenme anamnezi mevcuttu.

Bu 27 hastanın CCIS ortalama puanı >5'ti. MRG sonucunda ise 9 hastada eksternal anal sfinkter hasarı saptandı.

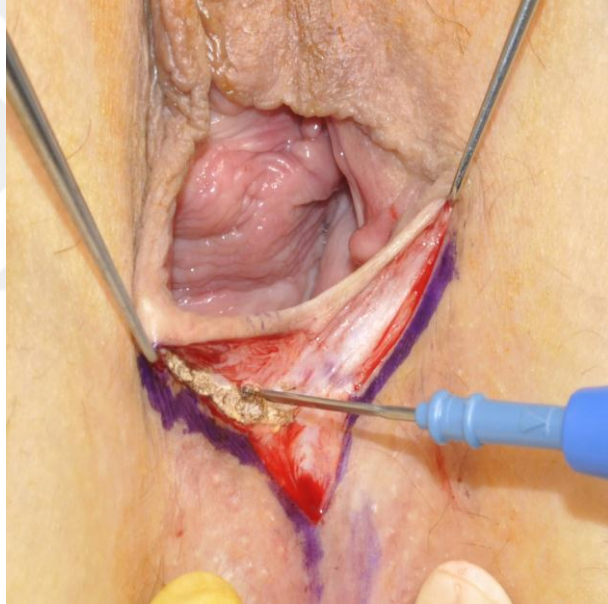
Çalışmamızdaki 27 hastayada cerrahi öncesi 3 ay süre ile yüksek fiberli diyet, bol hidrasyon ve biofeedback tedavi yapıldı. Fakat hastaların şikayetlerinde bir değişiklik

olmadı. Hasta şikayetleri ve bulgular göz önüne alınarak rektosel onarımında rektovajinal septumu güçlendirmek için vicryl greft ile onarım tercih edildi. Hastaların hepsinde inkontinans skorlamasının >5 olması ve çoğu hastada fekal kirlenme öyküsü nedeniyle levatoroplasti planlandı, sfinkter hasarı saptanan 9 hastaya ise levatoroplasti yerine overlapping sfinkteroplasti yapıldı.

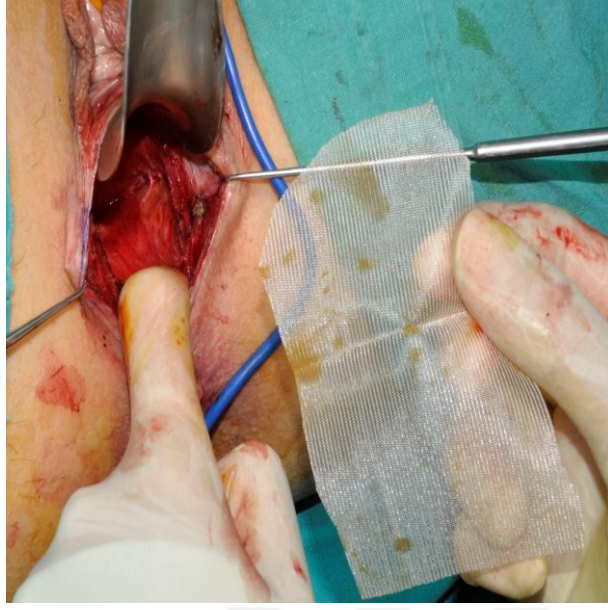
Hastalara gece 12'den sonra aç kalmaları söylendi. Hepsine ameliyattan önceki gün 1 adet fleet fosfo soda çözeltisi içirildi ve ameliyat sabahı B.T. enema ile barsak temizliği yapıldı. Spinal anestezi, antibiyotik profilaksisi (ciprofloksasin, metronidazol) ve idrar sondası takılmasını takiben, litotomi pozisyonunda ameliyata başlandı. Perineal bölgeye Y şeklinde insizyon yapıldı (Resim 3.1). 15 mL %0.5'lik Xylocain, 1/200.000 adrenalin ile birlikte kanama kontrolü ve lokal anestetik olarak posterior vajinal duvarın arkasına injekte edildi ve elektrokoterin "cut" modu kullanılarak posterior fornikse kadar bir plan oluşturuldu (Resim 3.2). Her 2 tarafta, puborektal ve pubokoksigeal kaslar tam olarak ortaya konulacak şekilde, posterior vaginal mukoza ve rektum duvarının yaralanmamasına dikkat edilerek diseksiyona devam edildi. Rektovajinal septum üzeri tam olarak ortaya konulduktan sonra üzerini kapatacak şekilde 3-4x6-7 cm boyunda poliglikolik asit (emilebilen) greft yerleştirildi (Resim 3.3.). Poliglikolik asit greft 2-3 adet 2/0 vicryl sütür ile rektovajinal fasyaya tesbit edildi (Resim 3.4). Rektovajinal septum ortaya konulurken her iki lateral duvarda ortaya konan levator ani kas bileşenleri oluşturan puborektal ve pubokoksigeal kaslara 5-6 adet 2/0 absorble vicryl sütür ile proksimalden distale doğru dikişler atılarak levatoroplasti tamamlandı (Resim 3.5). Sfinkter defekti olan hastalarda overlapping sfinkteroplasti için aynı insizyondan defekte doğru katlar geçildi. Diseksiyon ile sağlam kenarlar ortaya konuldu (Resim 3.6). İnternal ve eksternal sfinkter önde vajina duvarı, arkada anal kanal mukozası yüzeyinden en blok ayrıldı. İnter sfinkterik alan ve eksternal anal sfinkterin sağlam kenarları bulundu. EAS ise overlapping (üst üste) şeklinde yine PDS sütürler ile onarıldı (Resim 3.7). Bazı hastalarda bulging yapan vaginal duvar kesilerek açıkta kalan vaginal duvar absorbable dikişlerle kapatıldı. Her iki insizyon orijinaline uygun transvers planda vicryl ile primer tek tek sütüre edildi (Resim 3.8). Pansuman kapatıldı.



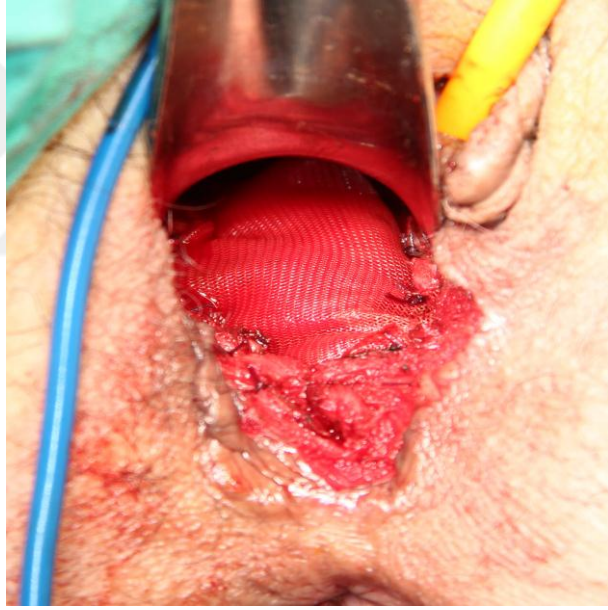
Resim 3. 1. Perineal bölgeye yapılan 'Y' şeklinde insizyon



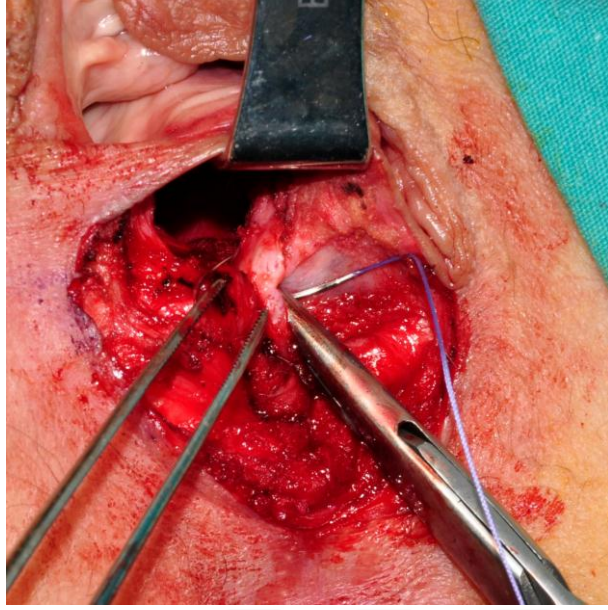
Resim 3. 2. Rektovaginal faysa diseksiyonu



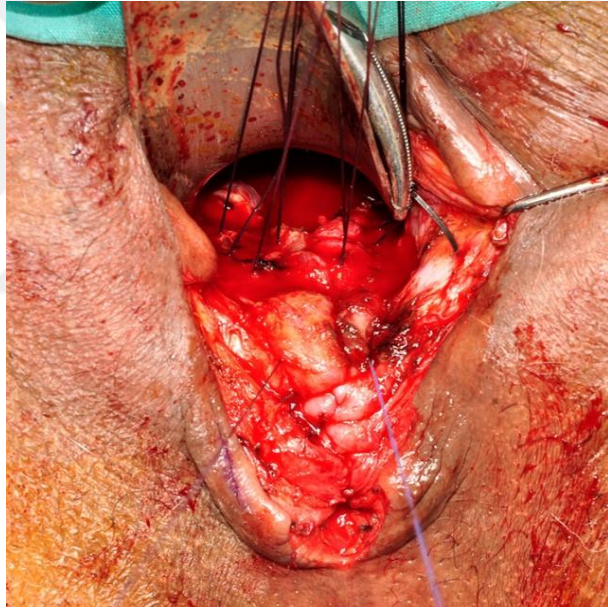
Resim 3. 3. Rektovagial fasyaya vicryl mesh yerleřtirilmesi



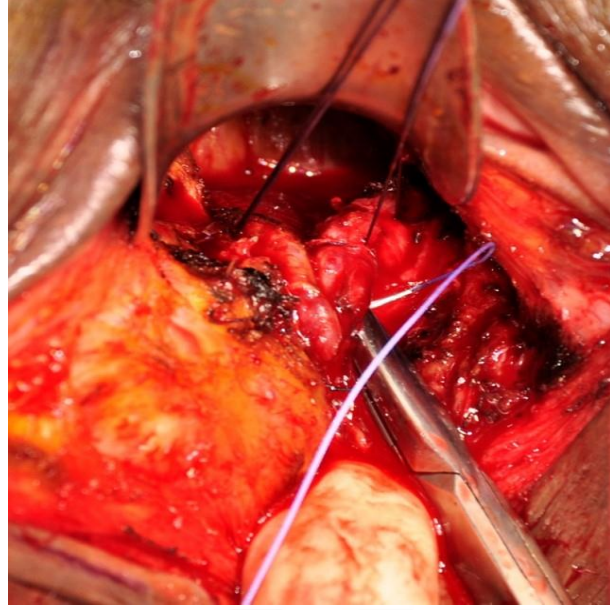
Resim 3. 4. Greftin tespiti



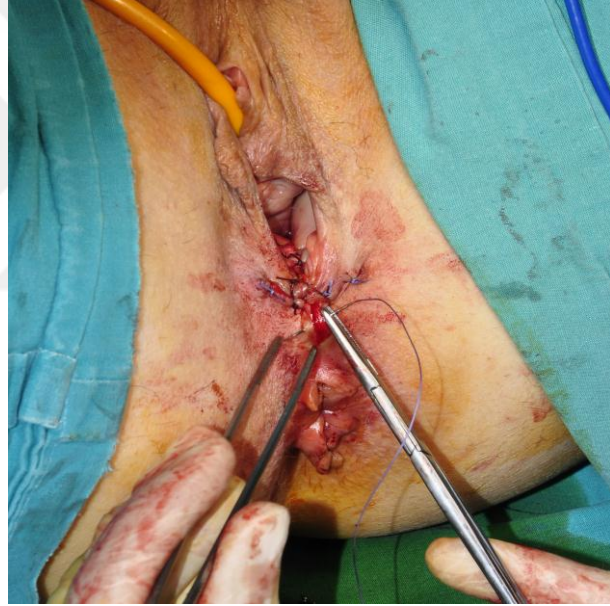Resim 3. 5. Levatoroplasti



Resim 3. 6. Eksternal sfinkterin sađlam kenarlarının bulunması



Resim 3. 7. Overlapping sfinkteroplasti



Resim 3. 8. Cildin kapanması

Ameliyattan 6 saat sonra oral beslenme başlandı. İdrar sondası postoperatif 1. gün çıkarıldı. Postoperatif 2. gün yüksek fiberli diyet başlandı ve 3 gün boyunca oral ciprofloksasin alması istenerek taburcu edildi.

Taburculuktan 1 hafta sonra hastalar kontrole çağrıldı.

Ameliyat sonrası 12. ayda hastalar tekrar çağrılarak bimanuel fizik muayene, anal manometri, ODSc, CCCS, CCIS ve PFDI-20 testleri tekrarlandı. Hastalara ait prospektif veriler retrospektif olarak incelendi.

Elde edilen veriler, sosyal bilimler için hazırlanmış istatistik programı (SPSS) (Version 22.0, Chicago IL, USA) kullanılarak analiz edildi. Çalışmada değişkenlerin

normallik varsayımı görsel (histogram, olasılık grafiđi) ve analitik metodlar (Shapiro-Wilk) kullanılarak deđerlendirildi. Tanımlayıcı istatistiklerde normal dađılan deđişkenler için ortalama \pm standart sapma, normal dađılmayan deđişkenler için ortanca deđer (minimum-maksimum) verildi. Operasyon öncesi ve sonrası ODS skoru, konstipasyon skoru, CCIS ve sıkma basıncı farklarını karşılaştırmak için Wilcoxon testi; PDFI-20 ve dinlenim basıncı arasındaki farkları karşılaştırmak için İlişkili Ölçümler için T Testi (Paired Samples T Test) kullanıldı. $p < 0,05$ düzeyi istatistik olarak anlamlı kabul edildi.



4. BULGULAR

Tıkanmış defekasyon sendromu tanısı alan 297 hastadan izole rektosel kliniği olan 27 (%9) hasta belirlendi. Bu 27 hastanın 19 'unda (%70) klinik olarak ped kullanma yani fekal kirlenme şikayeti olup, 9 hastada (%33) eksternal sfinkter defekti saptandı. Hastaların klinik ve demografik özelliklerine bakıldığında, ortalama yaş 61(49-77) olarak hesaplandı. 40-60 yaş arası hasta sayısı 14 (%51) iken, 60-80 yaş arası 13 hasta (%49) mevcuttu (Tablo 4.1).

Tablo 4.1. Demografik Özellikler

Yaş aralığı	Hasta sayısı
40-60 yaş	14(%51)
60-80 yaş	13(%49)
Demografik özellikler	
Ortalama gebelik sayısı	3(2-8)
Vaginal doğum sayısı	(1-8)
Histerektomi sayısı	15
Ortalama BMI	25,5

Hastaların ortalama gebelik sayısı 3(2-8) idi ve bunların hepsi normal vaginal doğumdu. Ortalama vaginal doğum sayısı 3(1-8) olarak tespit edildi.15 hastanın (%55) histerektomi öyküsü mevcut olup bunlardan 1 tanesi vaginal histerektomi, diğerleri transabdominal histerektomi idi.

Ortalama vücut kütle indeksleri (BMI) 25.5 (21-38) olup 2 hastanın BMI'sı >30 üstündeydi.

27 hastanın hepsinde vicryl greft kullanılarak rektosel onarımı yapıldı. Bu hastalardan 9 'una eksternal anal sfinkter defekti de olmasından dolayı onarıma overlapping sfinkteroplasti eklendi. Fakat bütün hastalarda CCIS'nin >5 olmasından dolayı diğer 18 hastaya da sfinkter basıncını artırmaya yönelik levatoroplasti uygulandı.

Ameliyat sonrası 12. ayda kontrole gelen hastaların proktolojik muayenesinde İCS klasifikasyonuna göre rektosel saptanmadı. Ameliyat sonrası kontrol defekografide, dinlenme, kasma ve defekasyon zamanlarının hiç birinde 2 cm'yi geçen rektosel saptanmadı. Hastalara yapılan 12. aydaki anal manometri sonuçlarında ortalama istirahat basıncında ve

ortalama sıkma basınçlarında istatistiksel anlamlı bir fark bulunmadı. Fakat rektosel onarımında hem rektovaginal septumu güçlendirmek, hem de bütün hastalarda görülen anal inkontinans için yapılan levatoroplasti nedeniyle ameliyat öncesi olan HPZ uzunluğu 3 cm'den 4.5 cm'ye çıkmış olup istatistiksel olarak anlamlı bulundu. Anal ıslanma nedeniyle ped kullanan 19 hasta da dahil olmak üzere hastaların hiçbirinde postoperatif ped kullanma ihtiyacı olmadı (Tablo 4.3).

Ameliyat öncesi ve sonrası karşılaştırılan testlerden ODSc'nin ameliyat öncesi ortalaması 9,3 iken, ameliyat sonrası 12. ayda 3,4 olarak saptandı ve istatistiksel anlamlı bulundu ($p < 0,001$) (Tablo 4.2).

CCCS'da ameliyat öncesi test ortalaması 14 iken ameliyat sonrası 12. ayda 5,5'e düştü ve istatistiksel anlamlı bulundu ($p < 0,001$) (Tablo 4.2).

CCIS skalasında ise ameliyat öncesi hastaların inkontinans ortalaması 9,7 iken ameliyat sonrası 2'ye düştü ve istatistiksel anlamlı bulundu ($p < 0,001$) (Tablo 4.2).

Yaşam kalitesi değerlendirmesini yapan PFDI-20 testinde de ameliyat öncesi ortalama sonuç 74 iken, ameliyat sonrası 20,8 bulundu. Hastaların yaşam kaliteleri değerlendirmesinde de istatistiksel anlamlı sonuç çıktı ($p < 0,001$) (Tablo 4.2).

Tablo 4.2. Preop ve Postop Sonuçların Dağılımı

(n=27)	PRE-OP		POST-OP		p
	Mean±SD	Median (min-maks)	Mean±SD	Median (min-maks)	
ODSc	9,33±2,13	9 (6-14)	3,44±1,55	3 (1-6)	<0,001^a
CCCS	14,15±5,98	11 (7-25)	5,59±3,37	5 (2-14)	<0,001^a
CCIS	9,70±1,56	10 (7-13)	2,70±1,26	2 (0-5)	<0,001^a
PDFI-20	72,4±16,4	71,9 (43,8-100)	20,8±9,5	21,9 (6,2-40,6)	<0,001^b

a)Wilcoxon Signed Rank Test; b)Paired Samples T Test

Tablo 4.3. Preoperatif ve Postoperatif Anal Manometri Sonuçları

(n=27)	PRE-OP		POST-OP		p
	Mean±SD	Median (min-maks)	Mean±SD	Median (min-maks)	
Dinlenim Basıncı	47,11±6,49	49 (30-56)	54,56±4,03	55 (45-62)	NS^a
Sıkma Basıncı	51,56±7,85	50 (40-69)	61,70±6,60	60 (50-75)	NS^a
Max. TV (ml)	155±25,30	135 (90-210)	153±20,56	145(100-170)	NS^b
İlk His , (ml)	60±8,13	62 (40- 100)	40±5,46	55(20-100)	NS^b
HPZ, cm	3.0±1,2	3,2(1.5-4.0)	4.5±1,2	4,8(2.0-5.5)	<0.001^a

a)Wilcoxon Signed Rank Test; b)Paired Samples T Test

Ameliyat sonrası erken dönemde 1 hastada (%3) hematoma meydana geldi. Geç dönemde ise 3 hastada (%11) yara yeri enfeksiyonu oldu, cinsel aktif olan 8 hastanın 5'i (%62) cinsel ilişki sırasında dispareni yaşadığını ifade etti.



5. TARTIŞMA

Tıkayıcı defekasyon sendromu günümüzde kadın hastaların yaşam kalitesini ciddi şekilde etkileyen bir hastalık olup hala gerçek insidansı belirlenmemiştir³³. Gerek hastaların semptomlarını belirtmede çekince yaşamaları, gerek pelvik taban hastalıklarının yeterince önemsenmemesi tanının saptanmasında zorluk yaşanmasına neden olur. Rektosel, anterior rektal duvarın posterior vajene doğru herniasyonudur. Bu durum tıkayıcı defekasyonun önde gelen nedenlerinden olup kadın hastalarda prevalansı yüksek olarak bildirilmiştir³³. Ancak, rektoselde hala yetersiz tanımlanmış ve yetersiz tedavi edilen bir hastalıktır. Rektovajinal septumun önemi konusundaki anlaşmazlık, rektoselle birlikte multikompartman prolapsusta olduğu gibi diğer organların da prolapsusunun eşlik etmesi ve en iyi cerrahi tedavi konusunda görüş birliği olmaması kanıta dayalı bir yaklaşımın ortaya çıkmasına engel olmuştur²⁵. En iyi cerrahi tedavi şekli için kanıta dayalı bir temel oluşmasının karşısındaki bir diğer engel de pelvik organ prolapsusu hakkında standart, geçerlilik kazanmış tanımların olmayışı, farklı enstitülerce basılmış serilerin karşılaştırılmasının olmamasıdır³⁰.

Bizim bu çalışmadaki amacımız kabızlık ve fekal kirlenme semptomlarının birlikte olduğu rektoselli ve anal inkontinanslı hastalarda tek insizyon ile yapılan ameliyat sonuçlarımızı değerlendirmektir. Yalnızca izole, semptomatik rektoseli olan hastalar ve rektoselle birlikte anal inkontinansı olan hastalar bizim çalışmamıza dahil edilmiş ve bu şekilde cerrahi sonucu etkileyebilecek ek faktörlerin ekarte edilmesi amaçlanmıştır. Ayrıca, bu çalışmada semptom skorlarının analiz için kullanılması ile pelvik organ prolapsusunun ve anal inkontinansın geçerli, nicel tanımlanmalarını yapmak hedeflendi.

Rektosel tedavisi semptomların şiddetine, doğum yapma isteğine, cinsel aktivitenin olup olmasına, defekasyon yapamamanın derecesine ve hastanın yaşına göre değişir. Özellikle 2 cm'nin altındaki rektosellerde semptom görülmemekte ve operasyon gereksinimi genellikle bulunmamaktadır¹⁴⁹. Cerrahi gereklilik özellikle bu ameliyatı yapan jinekologlar ve kolorektal cerrahlar arasında da farklılık göstermektedir. Literatüre göre semptomatik rektosel yönetimi primer olarak cerrahidir¹⁴⁹. 2002 yılında yapılan bir çalışmada ise rektosel cerrahi tedavi endikasyonu üzerinde bir anket gerçekleştirilmiş olup bu çalışmada jinekologların tamamı, gastrointestinal semptom olmaksızın rektosel onarımı yaparken, kolorektal cerrahların sadece % 6'sı gastrointestinal semptomlar olmadan rektosel cerrahi tedavisini önerdiklerini belirtilmişlerdir⁷⁴.

Bir rektoseli onarmak için çeşitli cerrahi hedefler söz konusudur: apekten perineuma endopelvik fasya ve levator plate bütünlüğü yeniden sağlanmalıdır. Sağlıklı bir pelvik taban varlığında, konnektif doku sistemine çok az yük biner; çünkü genital hiatus kapalıdır, vajen ön ve arka duvarları birbiri ile temas halindedir. Bu durumda intraabdominal kuvvetler vajen ön ve arka duvarına eşit oranda gelir ve birbirini dengelediğinden herhangi bir dokuda yük artışına ve gerilmeye yol açmazlar. Ancak pelvik taban ve rektovaginal septum zayıfladığında ve puborektalis kasının kronik kontraksiyon gücü azaldığında, artan karın içi basıncı bu kez vajina içindeki atmosfer basıncına galip gelerek konnektif dokulara yük bindirir. Bunun üzerine artmış abdominal ve rektal basınçla rektum ile birlikte posterior vajinal duvarın ve perineal cismin desensusu görülebilir. Özellikle yaşlı kadınlarda olan bu durum sonucu zayıf olan rektovaginal septumun onarımı birçok çalışmada gündeme gelmiştir. Tomita R ve arkadaşlarının, rektoseli olan 12 kadın hastada yaptıkları çalışmada rektovaginal septumun yatay dikişlerle güçlendirilmesinden sonra anterior levatoroplasti yapılarak ameliyat sonrasında öncesine göre dışkılama zorluğunda, dışkılamayı parmakla manipülasyonda ve yetersiz boşalımda istatistiksel anlamlı azalma saptanmıştır¹⁴⁴.

Rektosel cerrahi tedavisinde en etkili olan yöntem hala belirsizdir. Transvajinal, transanal, transperineal ve transabdominal yaklaşımların obstrüktif defekasyon semptomlarını iyileştirmeleri başarı değeri olarak kullanılmaktadır⁹¹.

Transvajinal onarım, jinekologlar için geleneksel bir ameliyattır. Yaygın biçimde uygulanmasına rağmen, posterior kolpografi ‘yeterince anlaşılmamış ve yetersiz uygulanmış jinekolojik cerrahiler’ arasında kabul edilmiştir⁸³. Birçok yazar tatmin edici anatomik sonuçlar bildirmiş olsa da, ameliyat sonrası barsak ve cinsel fonksiyonlar üzerinde tartışılmalı etkiler gösterilmiştir. Çalışmalarda transvajinal onarım %80 oranında vajinal şişkinliği önlemede başarılı olup %67 oranında defekasyon için dijital yardım ihtiyacını giderse de, anorektal semptomların (eksik boşalma, perinide basınç hissi, tam boşalamama ve anal inkontinans) geçmediği ya da tekrarladığı ve dispareni şikayetinin postoperatif dönemde en fazla olduğu ortaya çıkmıştır⁸⁹. Bizim çalışmamızda ise asıl amaç hastaların semptomatik ve istatistiksel iyileştiğini göstermek olup, hastaların ameliyat sonrası kabızlık, parmakla defekasyon yardımı, tam boşalamama hissi şikayetleri olmadığı gibi anal inkontinans şikayetleri de kalmamıştır. Transvajinal onarımda ameliyat öncesi ve sonrasında maksimum anal kanal istirahat basıncında bir artış olduğu gösterilmiş ve bu durumun levator plikasyonuna bağlı olabileceği bildirilmiştir⁷⁵. Bizim çalışmamızda, sıkma ve dinlenme basınçlarında istatistiksel anlamlı sonuç çıkmamış olmasına karşılık hastaların ameliyat öncesinde olan fekal kirlenme semptomlarının ameliyat sonrası kaybolması tarafımızca

yaptığımız levatoroplastiye bağlanmıştır. Birçok çalışmada, ameliyat sonrası disparoni oranının yüksek olmasından levatoroplasti sorumlu tutulmuştur⁸⁴. Bizim çalışmamızda da, cinsel aktif olan 8 kişide ameliyat sonrası 5 'inin (%62) disparoni şikayetleri ortaya çıkmıştır. Bu durum, 'defekt spesifik onarım ı gündeme getirmiştir. Geleneksel posterior kolpografinin tersine bu serilerin hepsinde ameliyat sonrası disparoninin daha az görüldüğü bildirilmiştir. Jinekologlar genellikle transvaginal onarımı hastalara eş zamanlı vaginal girişim, sistosel onarımı veya vaginal histerektomi gereken olgularda tercih etmektedirler¹⁴⁸.

Transanal onarım ise, jinekologların barsak disfonksiyonları ve eşlik eden anorektal hastalıkları yeterince değerlendirememelerine ek olarak, posterior kolporafinin gerçek plandaki anatomik defekti sağlamlaştırmaktan çok gizlemesi nedeniyle ortaya çıkmıştır ve kolorektal cerrahların rektosel tedavisi ile ilgilenmeleri ilk olarak bu yolla olmuştur⁹¹⁻¹⁵⁰. Kolorektal cerrahların gerek barsak disfonksiyonlarını, gerekse eşlik eden anorektal hastalıkları doğal olarak daha iyi tanımları, bu grubun zaman içinde rektosel tedavisini daha ağırlıklı olarak üstlenmeleri ile sonuçlanmıştır. Transanal yaklaşımda, rektosele sıklıkla eşlik eden anal fissür, hemoroid, fistül, sfinkter defektleri gibi yandaş hastalıkların da tedavi edilmesi olanaklıdır. Ancak, transanal rektosel onarım sonuçlarının, transvaginal onarım sonuçlarından daha üstün olmadığını iddia eden seriler de bulunmaktadır⁹³⁻⁹⁴⁻⁹⁶⁻¹⁰¹⁻¹⁰⁸. Semptomatik defekasyon düzelme oranı %30-90 arasında değişmektedir¹⁶⁵. Bununla birlikte, serilerin çoğunda hastaların %3-34'ünde anal inkontinans şikayetleri gelişmiştir¹⁶⁶⁻¹⁶⁷. Genel komplikasyon oranının da %9'a kadar ulaştığı bildirilmiştir¹³⁰⁻¹⁶⁵⁻¹⁶⁸.

Bu komplikasyonlar kesilen mukozadan kanama, enfeksiyon, yarada bozulma ve rektovaginal fistülleri içerir. Düşük morbidite oranı titiz diseksiyon, uygun hemostaz, profilaktik antibiyotik kullanılması ve rektumdaki muscularis proprianın katlanması sırasında sütürlerin doğru yerleştirilmesine bağlanmıştır.

Transanal yaklaşımın en önemli limitasyonu, transvajinal ya da transperineal yaklaşıma oranla daha sınırlı bir diseksiyon zorunluluğudur. Anal ekartasyonun sfinkterler üzerine olası olumsuz etkisinin de hatırlanması gerekir⁹³⁻⁹⁴⁻⁹⁶⁻¹⁰¹⁻¹⁰⁸. Postoperatif görülen anal inkontinans semptomları bu onarımın sınırlılığını belirlemiştir¹⁸¹. Bizim çalışmamızda transanal onarımı tercih etmeme nedenimiz de hastalarımızın hepsinde rektoselle birlikte zaten anal inkontinans şikayetlerinin görülmesi olmuştur.

Diğer ilişkili tanımlar olmadan tek başına rektosel varlığında laparoskopik cerrahi nadiren endikedir. Laparoskopik yaklaşımın temel göstergesi sırasıyla enterosel ve rektosel ile ilişkilidir⁸⁷⁻¹⁴⁷. Transabdominal yaklaşımın avantajı daha hızlı iyileşme ve daha az ağrıdır. Laparoskopik cerrahinin dezavantajı ise uzun çalışma süresi, sütür teknik zorluğu ve

ekonomik maliyettir. Yapılan çalışmalarda da, izole rektosel tedavisinde transabdominal yaklaşımın transvaginal, transanal ve transperineal onarıma üstünlüğü gösterilememiştir⁹⁵⁻¹⁶⁹⁻¹⁷⁰.

STARR ya da Transtar, rektosel ile birlikte olan ya da olmayan intussusepsiyon ile ilişkili obstrüksiyonlu defekasyonun düzeltilmesine yönelik prosedürlerdir. Esas olarak iki prosedür de aynı cerrahi sonucu, yani distal rektal fazlalığın rezeksiyonu ve normal anorektal anatominin düzeltilmesini amaçlamaktadır. İdeal olanı hastanın normal bir anal sfinkter fonksiyonuna sahip olmasıdır. 12 aylık takip süresi olan çok merkezli, prospektif bir Avrupa çalışmasında, STARR ve Transtar ameliyatlarının defekasyon ve semptom şiddeti skorlarında anlamlı azalmayla giden başarılı sonuçlar elde edilmiştir¹⁷¹. Bu sonuçların yanı sıra bildirilmiş olan intraoperatif komplikasyon oranı ise %9'dur.

Transperineal yol, rektosele neden olan zayıf rektovajinal septuma ulaşmanın en doğrudan yoludur¹⁶⁹. Kullanım alanının ve dolayısıyla deneyimin kısıtlı olmasına karşın, rektosel cerrahisinde transperineal yaklaşımın rekürrens açısından en uygun yol olduğu görüşü ağırlık kazanmaktadır¹³⁵. Rektosel onarımı için transperineal yaklaşım üzerine yapılmış önceki çalışmalarda obstrüktif defekasyon semptomlarını rahatlatmada etkili bir yöntem olduğu gösterilmiş,¹⁷⁶ bu sonuçlar sonrasında bazı çalışmalarda da vurgulanmıştır. Maher C. ve arkadaşlarının yaptığı bir çalışmada transvaginal ve transanal onarımlar arasında rekürrens oranları açısından fark bulunamamış olup, iki tekniğinde dezavantajlarının mevcut olduğu vurgulanmıştır⁸². Transanal onarımın postoperatif dönemde anal sfinkterin hem dinlenim, hem de kasılma basıncını önemli ölçüde bozabildiği⁸²⁻⁸³ ve posterior vajinal duvar onarımı ile karşılaştırıldığında enterosel için yüksek rekürrens oranına sahip olduğu gösterilmiştir⁸². Posterior vajinal duvar onarımı ise dispareniye neden olabilir ve gaita retansiyonu yapıp eksik boşalma hissi yaratabilir,⁸²⁻⁸³ aynı zamanda daha yüksek intraoperatif kan kaybı ve daha yüksek postoperatif analjezik gereksinimi ile de ilişkilidir⁸². Transperineal onarımda ise tamamen incelmış ve fitiklaşmış bir rektovajinal septumun diseke edilmesi, yani vajen arka duvarı ile rektum arasındaki cerrahi planın takibi risklidir ve deneyim gerektirmektedir. Kanlanması yoğun bir bölge olduğundan komplikasyon olarak yarada hematoma, enfeksiyon, rektovajinal fistül ve levatoroplasti eklenen hastalarda dispareni de bildirilmiştir. Yapılan bazı çalışmalarda komplikasyon oranları % 4-8 arasında verilmiştir⁹⁵⁻¹⁴⁷. Bizim çalışmamızda da komplikasyon olarak 3 hastada yara yeri enfeksiyonu, 1 hastada ise yara yerinde hematoma meydana geldi.

Mohamed Farid ve arkadaşlarının yaptığı bir çalışmada, tıkaçıcı defekasyon semptomları gösteren 48 rektoselli hasta 3 gruba ayrılarak transanal, transperineal ve

transperineal +levatoroplasti ameliyatları yapılmıştır⁸⁶. Bu 3 grup kabızlık, eksik boşaltım, parmak yardımı ile boşaltım, dışkılama sırasında ıkınma semptomları açılardan ameliyat öncesi ve sonrası karşılaştırıldığında, transperineal onarımlarda iyileşme oranı anlamlı olup, levatoroplasti eklenenlerde bu oran daha da anlamlı bulunmuştur¹⁸⁵. Ayrıca ameliyat öncesi ve sonrası yapılan anal manometride de sıkma basıncı ve maximum tolerasyon hacminde de en iyi sonuçlar transperineal onarım +levatoroplasti grubunda elde edilmiştir¹⁸⁵.

Rektosel onarımında greft kullanılması ilk olarak Adler tarafından 1962 yılında tanımlanmıştır. Transperineal onarımı greft ile güçlendirerek yapılan çalışmalarda, diğer anatomik onarımlara kıyasla daha yüksek anatomik ve fonksiyonel iyileşme oranı bildirilmiştir⁹⁶. Rektoselin geleneksel doku onarımında görülen yüksek nüks oranları ve cerrahi tedavi başarısızlığının yanı sıra, greftlerde sağlanan teknolojik gelişmeler rektovajinal septumun greft ile desteğine ilgiyi artırmıştır. Greftli onarımın başarısı, erken fibroblast infiltrasyonu ve minimal enflamasyon ile birlikte greftin konak dokuyla birleşme özelliğine bağlıdır.

Watson, rektoselin greftli onarımının esas olarak altta yatan nedeni düzelttiğini (rektovajinal septum bozukluğu) ileri sürmüştür⁹². Bu yöntem, doku onarımının zayıf doku kuvveti gibi sınırlamalarını ortadan kaldırmakta ve gerilim olmadan normal anatomik desteği yeniden sağlamaktadır. Bizim çalışmamızdaki %89.3'lük anatomik kür oranı greftli onarımın rektovajinal septumu yeniden yapılandırmadaki etkinliğini ortaya koymaktadır.

Pelvik taban defektlerinin onarımını güçlendirmek için birçok greft materyali kullanılmıştır. Bu greftlerin kullanımının yararı ile ilgili bir sonuca ulaşmak zordur, çünkü çoğu rapor küçük örnek gruplarını içeren ve değişkenlerin tam olarak belirtilmediği retrospektif vaka serileridir. Greftler sentetik ve biyolojik materyallerden oluşur. Sentetik greftlerin 2 özelliği önemlidir; porozite ve sertlik. Transvajinal veya perineal yaklaşımla sentetik greft kullanımının anatomik ve fonksiyonel sonuçlarının kabul edilebilir olduğunu gösteren raporlar vardır, ancak hastaların % 20'sine kadarında oluşabilen greft erozyonu ve enfeksiyon komplikasyonları önemli bir problem gibi görünmektedir. Bugün, prolen (emilmeyen) greftler, prolapsus cerrahisinde en yaygın kullanılan sentetik materyaldir. Günümüzde greft erozyonu ve rektovajinal fistül oluşumu riskleri, rektosel cerrahisinde prolen greft kullanımını sınırlandırmıştır. Bioprotezler ise çok farklı biyolojik kaynaklardan elde edilmektedir (hem insan, hem hayvan) ve protezin hem fiziksel, hem de biyolojik özelliklerini değiştiren birçok farklı işlemlerden geçmektedirler. Bioprotezler kullanıldığında, bioprotezin erime riski ya hiç yoktur, ya da çok azdır, fakat anatomik ve

fonksiyonel sonuçlar daha kötüdür ve üstelik pahalıdırlar. Hastaların %41'inde rektosel rekürrensi olduğu rapor edilmiştir¹⁵⁴.

Vicryl (emilebilir) greft kullanımı kolaydır ve vaskülarizasyonu dokularda hemostaza da yardımcı olur. Bu hemostatik etkiden dolayı, bu greftler dalak yaralanmalarının tamirinde de kullanılmaktadır. Rektoselin transperineal vicryl greft ile onarımı sonrası hasta memnuniyetinin yüksek olması, defektif rektovajinal septumun güvenle onarılması, greft erozyonu ve fistül görülmemesine bağlıdır. Yara yeri enfeksiyonu da çalışmalarda az sayıda görülmüş olup, bu vakalar da antibiyotik tedavisine cevap vermiş ve greftin yenilenmesi gerekmemiştir⁹²⁻⁹⁵. Emilebilir greft ile onarım orta pelvik bölgenin desteklenmesini sağlayarak oluşabilecek rektal prolapsus ve enteroselin de önlenmesinde yardımcı olabilir⁹⁵. Perineal yaklaşımla yapılan levatoroplasti ve vicryl greft kullanarak rektovajinal septumu destelemek, çalışmamızda yüksek başarı oranlarını sağlamıştır.

Hemen hemen bütün çalışmaların ortak özelliği transperineal greftli onarımdan sonra hastaların %80-98'inde anatomik iyileşme görülmesidir. Çalışmalarda postoperatif disparoni oranı %84, komplikasyon oranları da %0-8.4 arasında bildirilmiştir. Özellikle grefte bağlı organ erozyonu ve septik komplikasyonların sentetik greftlerde daha fazla geliştiği de vurgulanmaktadır⁹².

Kontinans sosyal olarak kabul edilebilir bir süre için defekasyon ihtiyacının ertelenebilmesi ya da kontrol altında ve belli aralıklarla dışkılama olarak tanımlanabilir. Anatomik olarak bütünlüğü korunmuş sfinkter kompleksi ve pelvik taban fonksiyonu yanı sıra, duysal ve motor inervasyonun da devamlılığına bağlıdır. Bu faktörlerden herhangi biri veya birkaçında oluşan hasarlanma inkontinans ile sonuçlanabilir. Anal inkontinans ise hem bireysel, hem de toplumsal açıdan bireyi etkileyen ciddi bir problemdir. Erişkin popülasyonda son yıllarda yapılan çalışmalarda %2-2.5'luk prevalans görülmektedir¹¹⁶. Yaşla birlikte anal inkontinans sıklığı artmakta ve özellikle bakımevlerinde bu oran %50-60'lara varmaktadır. Pelvik organ prolapsusu olan 3,963 hasta üzerinde yapılan bir çalışmada inkontinans prevalansı %6.96 bulunmuştur¹¹⁶⁻¹³³.

Rektosel varlığında anal inkontinans birlikteliği hemen her zaman görülmektedir¹³⁷. Doğum sırasında aşırı ıkınma sonrası yetersiz iyileşme, ilerleyen yaşlarda sfinkter defektlerine ve perine çökmesine yol açabilir. Tedavi edilmemiş semptomatik rektosel varlığında kabızlık ve zor defekasyon anal inkontinans riskini arttırıcı faktörlerdir. Semptomatik rektosel hastalarının 1/3'ünde önemli derecede anal inkontinans şikayetleri görülür. Bizim çalışma grubumuzda bütün hastaların anal inkontinans şikayeti olup %33'ünde radyolojik olarak anal sfinkter hasarı tespit edilmiştir. Fakat postoperatif 12. ayda

yapılan Wexner skorlaması bütün hastalarda <5 olarak saptanmıştır. Literatürde anal sfinkter hasarı olan hastalara yapılan perineal levatoroplasti ve /veya overlapping sfinkteroplasti ile %74 iyileşme olduğu gösterilmiştir¹⁷⁹.

Bizim çalışmamızda olduğu gibi, izole semptomatik rektoseli olup anal inkontinans semptomları da olan hastalarda transperineal yaklaşım literatürde de önerilmektedir¹⁸⁴. Bu hasta grubunda cerrahide amaç inkontinansa ve konstipasyona yol açan pelvik taban hastalığını düzeltmektir. Zayıflamış rektovajinal septumun absorbe edilebilen greft ile desteklenmesi sonrası levatoroplasti/sfinkteroplasti ile daha iyi sonuçlar elde edilebileceği hipotezinden yola çıkılarak yapılan çalışmamızda, hastaların hepsinde inkontinans, konstipasyon ve yaşam kalitelerinde anlamlı iyileşme olması teknik seçimini desteklemektedir.



6. SONUÇ VE ÖNERİLER

- Konstipasyon şikayeti ile gelen her kadın hasta rektosel varlığı açısından değerlendirilmelidir.
- Rektosel, kadınlarda tıkaçıcı defekasyon sendromunun en önemli nedenlerindedir.
- Rektoseli olan hastalara öncelikle konservatif tedavi verilmeli; semptomları konservatif tedaviye rağmen devam eden hastalara cerrahi düşünülmelidir.
- Semptomatik rektoseli olan hastaların anamnezinde ayrıntılı sorgulama yapılırca, bizim çalışmamızda da olduğu gibi hastalarının önemli kısmında anal inkontinans şikayeti ortaya konabilir.
- Tedavi edilmemiş semptomatik rektosel varlığında konstipasyon ve zor defekasyon anal inkontinans riskini artırıcı faktörler olabilir.
- Bizim çalışma grubunda % 9 oranında tıkaçıcı defekasyon sendromu ile anal inkontinans birlikteliği sadece hasta şikayet sorgulama sonucu bulunmuştur.
- Çalışmamızda CCIS, CCCS, ODS_c ve PDF1-20 testleri hem hastaların semptomlarını obejektif bir şekilde ortaya koyma hem de tedavi öncesi ve sonrası şikayetlerini karşılaştırma yönünden yardımcı olmuştur.
- İzole rektosel ve anal inkontinans birlikteliği tedavi şeklini değiştirmektedir.
- Özellikle son yıllardaki çalışmalarda daha çok önem kazanmış transperineal greftli onarım + levatoroplasti ile anal kanaldaki yüksek basınç zonunun uzunluğunun artması, konstipasyon ve anal inkontinans semptomlarını düzeltmektedir.
- Yeterli kontraksiyon fonksiyonu gösteren kas kitlesi varlığında overlapping sfinkteroplasti tekniği ile primer onarım, halen en etkin tedavi yöntemlerinden biridir. Hem düşük maliyeti hem de uygulanabilirliği ile en iyi cerrahi seçeneklerdendir.
- Rektosel ve sfinkter tamirinin sonuçlarını değerlendiren pek çok çalışmada, başarısızlık oranlarının ilk birkaç aydan daha ziyade uzun dönemde yıllar içinde arttığı gösterilmiştir. Bu nedenle, daha gerçekçi veriler elde edilmesi için, ameliyat sonrası hasta izleminde takip sürelerinin uzun tutulması gerekmektedir.
- Çalışmamıza dahil olan hastaların 1 yıllık takip sonuçlarında rektosel rekürrensi hiç yoktur. Takip süresi diğer çalışmalar da göz önüne alındığında yeterli olarak görüle bile rektosel rekürrensi değerlendirilmesi için daha uzun takip süresine ihtiyaç vardır.

- Bizim sonuçlarımızda anal inkontinans %100 başarı sağlandığı tespit edilmiştir ve bu oran literatürdeki çalışmalardan daha üstündür.
- Rektosel ve anal inkontinansın eşlik ettiği hastalarda başarılı sonuçlar için farklı cerrahi yöntemlerin karşılaştırılması gerekmektedir. En etkin cerrahi tedavinin belirlenmesi amacıyla daha fazla hasta sayısı içeren randomize kontrollü çalışmalara ihtiyaç vardır.



7. KAYNAKLAR

- 1) Ulmsten U. Connective tissue factors in the aetiology of female pelvic disorders. *Ann Med* 22: 403.1990
- 2) Norton PA: Pelvic floor disorders: role of fascia and ligaments. *Clin Obstet Gynecol* 36: 926-38. 1993
- 3) Frank H. Netter, Atlas of Human Anatomy, Chapter: Pelvis and Perineum, 2015 basımı
- 4) Delancey JOL, Ashton-Miller JA. Pathophysiology of adult urinary incontinence. *Gastroenterology*;126: 23-32. 2004
- 5) Rolandelli R, Roslyn JJ. The colon and rectum: Surgical Anatomy and Operative Procedures. In: Sabiston Jr DC, Lyerly HK, eds. *Textbook of Surgery, The Biological Basis of Modern Surgical Practice*. 15th ed. Philadelphia: W.B. Saunders Company.;pp.971-4. 1997
- 6) Skandalakis JE, Grey SW, Rowe Jr JS. Colon, Rectum and Anus. In: *Anatomical Complications in General Surgery*. New York: Mc Graw Hill Book Company.;pp.220-51. 1986
- 7) Lindsey I, Guy RJ, Warren BF, Mortensen NJMcC. Anatomy of Denonvilliers' fascia and pelvic nerves, impotence, and implications for colorectal surgeon. *Br J Surg*;87:1288-99. 2000
- 8) Raizada V, Mittal RK. Pelvic floor anatomy and applied physiology. *Gastroenterol Clin N Am*;37:493- 509. 2008
- 9) Barleben A, Mills S. Anorectal anatomy and physiology. *Surg Clin N Am*;90:1-15. 2010
- 10) Stoker J. Anorectal and pelvic floor anatomy. *Best Pract Res Clin Gastroenterol*;23:463-75. 2009
- 11) David E B, *The ASCRS Manual of Colon And Rectal Surgery*. p. 1-31. 2009
- 12) Corman M L, ed. *Colon and Rectal Surgery*., Lippincott Williams&Wilkins. 1-31. 2005
- 13) Ferner H, Staubesand J. *Sobotta Atlas of Human Anatomy*. 18th ed. München: Urban & Schwarzenberg.; 2:221. 1982
- 14) Bump RC, Norton PA. Epidemiology and natural history of pelvic floor dysfunction. *Obstet Gynecol Clin North Am*; 25: 723-46 .1998
- 15) Norton PA: Pelvic floor disorders: role of fascia and ligaments. *Clin Obstet Gynecol* ; 36: 926-38. 1993
- 16) Sabiston *Textbook of Surgery*, 19th ed Chapter 52 – Colon and Rectum:1294. 2012
- 17) Andrew Barleben, MD, MPH, Steven Mills, MD, FACS, FASCRS *Anorectal Anatomy and Physiology Surg Clin N Am* 90 1-15. 2010
- 18) Grigorescu BA, Lazarou G, Olson TR, et al. Innervation of the levator ani muscles: description of the nerve branches to the pubococcygeus, iliococcygeus, and puborectalis muscles. *Int Urogynecol J Pelvic Floor Dysfunct*;19:107-16. 2008
- 19) Pemberton J H. Anatomy and physiology of the anus and rectum. In Beck D E, Wexner S D. Eds. *Fundamentals of Anorectal Surgery*. Newyork: Mc Hill.Inc, 1-24. 1992
- 20) Jorge J M N. Anorectal anatomy and physiology. In Beck D E, Wexner S D, Eds. *Fundamental of Anorectal Surgery*. 2nd Ed., London: Saunders Co,1-24. 1998
- 21) Alabaz Ö, Aygen E. Anüs, rektum ve kolonun embriyoloji ve anatomisi. Alabaz Ö. *Kolon ve Rektal Cerrahinin El Kitabı*. 1. Baskı, Adana: Nobel Tıp Kitabevleri Ltd. Şti., 1-13. 2004

- 22) Osmanoğlu H, Tunçyürek P. Anal İnkontinans. Ergüney S, Çiçek Y. Güncel Cerrahi Tedavi. İstanbul: Avrupa Tıp Kitapçılık Ltd: Şti., 286-291. 2001
- 23) Kodner I J, Fry D R. Colon, Rectum and Anus. In Schwartz G T, Spencer F C, Galloway A C, Eds. Principles of Surgery. 7th Ed., New York: Mc Graw-Hill Companies, Inc., 1265-95. 1999
- 24) Welton M L, Varma M G, Amerhauser A. Colon, Rectum and Anus. In Norton J A, Bollinger R R, Eds. Surgery Basic Science and Clinical Evidence. New York: Springer Verlag Inc., 667-743. 2001
- 25) Khaikin M, Wexner SD. Treatment strategies in obstructed defecation and fecal incontinence. World J Gastroenterol 12:3168-73. 2006
- 26) Higgins PD, Johanson JF. Epidemiology of constipation in North America: a systematic review. Am J Gastroenterol 99:750-9. 2004
- 27) Gagliardi G, Pescatori M, Altomare DF, Binda GA, Bottini C, Dodi G, et al. Italian Society of Colo-Rectal Surgery (SICCR). Results, outcome predictors, and complications after stapled transanal rectal resection for obstructed defecation. Dis Colon Rectum 51:186-95; discussion 195. 2008
- 28) Elneil S. Complex pelvic floor failure and associated problems. Best Pract Res Clin Gastroenterol 23:555-73. 2009;
- 29) Shorvon PJ, McHugh S, Diamant NE, Somers S, Stevenson GW. Defecography in normal volunteers: results and implications. Gut 30:1737-49. 1989
- 30) Kapoor DS, Sultan AH, Thakar R, Abulafi MA, Swift RI, Ness W. Management of complex pelvic floor disorders in a multidisciplinary pelvic floor clinic. Colorectal Dis 10:118-23. 2008
- 31) Lehur PA, Stuto A, Fantoli M et al Outcomes of stapled transanal rectal resection vs. biofeedback for the treatment of outlet obstruction associated with rectal intussusception and rectocele: a multicenter, randomized, controlled trial. Dis Colon Rectum 51:1611–1618. 2008
- 32) Amin AI, Hallbook O, Lee AJ et al A 5-cm colonic J pouch colo-anal reconstruction following anterior resection for low rectal cancer results in acceptable evacuation and continence in the long term. Colorectal Dis 5:33–37. 2003
- 33) Pucciani F, Reggioli M, Ringressi MN. Obstructed defaecation: what is the role of rehabilitation? Colorectal Dis 14:474-9. 2012
- 34) Lau CW, Heymen S, Alabaz O, Iroatulam AJ, Wexner SD. Prognostic significance of rectocele, intussusception, and abnormal perineal descent in biofeedback treatment for constipated patients with paradoxical puborectalis contraction. Dis Colon Rectum 43:478-82. 2000
- 35) Goh JT, Tjandra JJ, Carey MP. How could management of rectoceles be optimized? ANZ J Surg;72:896-901. 2002
- 36) Konsten J, Baeten CG. Hemorrhoidectomy vs. Lord's method: 17-year follow-up of a prospective, randomized trial. Dis Colon Rectum;43:503–6. 2000
- 37) Mellgren A, Lopez A, Schultz I, et al. Rectocele is associated with paradoxical anal sphincter reaction. Int J Colorectal Dis. ;13(1):13–6. 1998
- 38) Ulmsten U. Connective tissue factors in the aetiology of female pelvic disorders. Ann Med; 22: 403. 1990
- 39) Bremner S, Mellgren A, Holmstrom B, Uden R. Peritoneocele and enterocele. Formation and transformation during rectal evacuation as studied by means of defaeco-peritoneography. Acta Radiol;39:167–75. 1998
- 40) Pomerri F, Zuliani M, Mazza C, et al. Defecographic measurements of rectal intussusception and prolapse in patients and in asymptomatic subjects. Am J Roentgenol;176:641–5. 2001

- 41) Fengler SA, Pearl RK, Prasad ML, Orsay CP, Cintron JR, Hambrick E, et al. Management of recurrent rectal prolapse. *Dis Colon Rectum*; 40: 832-4. 1997
- 42) Bump RC, Mattiasson A, Bo K, et al. The standardization of terminology of female pelvic organ prolapse and pelvic floor dysfunction. *Am J Obstet Gynecol*. 1996 Jul;175(1):10-7. 1996
- 43) Chiaffarino F, Chatenoud L, Dindelli M, Meschia M, Buonaguidi A, Amicarelli F, et al. Reproductive factors, family history, occupation and risk of urogenital prolapse. *Eur J Obstet Gynecol Reprod Biol*; 82: 63-7. 1999
- 44) Dietz HP, Bennett MJ. The effect of childbirth on pelvic organ mobility. *Obstet Gynecol*;102(2): 223-8. 2003
- 45) Swift SE, Pound T, Dias JK. Case-control study of etiologic factors in the development of severe pelvic organ prolapse. *Int Urogynecol J Pelvic Floor Dysfunct*; 12: 187-92. 2001
- 46) Kearney R, Sawhney R, DeLancey JOL. Levator ani muscle anatomy evaluated by origin-insertion pairs. *Obstet Gynecol*; 104: 168-73. 2004
- 47) Singh K, Jakab M, Reid WM, Berger LA, Hoyte L. Three-dimensional magnetic resonance imaging assessment of levator ani morphologic features in different grades of prolapse. *Am J Obstet Gynecol*; 188: 910-5. 2003
- 48) DeLancey JO. The hidden epidemic of pelvic floor dysfunction: achievable goals for improved prevention and treatment. *Am J Obstet Gynecol*; 192: 1488-95. 2005
- 49) Altomare DF, Rinaldi M, Veglia A, Petrolino M, Sallustio L, Lobascio PL Combined perineal-endorectal repair of rectocele with PPH 01 stapler: a new surgical approach. *ed CIC Internazionali Roma.*; pp751-2. 2000
- 50) J Eric Jelovsek, Christopher Maher and Matthew D Barber. Pelvic organ prolapse. *TheLancet*;369:1027-38. 2007
- 51) Bump RC1, Norton PA. Epidemiology and natural history of pelvic floor dysfunction. *Obstet Gynecol Clin North Am.* ;25(4):723-46. 1998
- 52) Hendrix SL, Clark A, Nygard I, Aragaki A, Barnabei V, McTiernan A. Pelvic organ prolapse in the Women's Health Initiative: gravity and gravidity. *Am J Obstet Gynecol*; 186: 1160-6. 2002
- 53) Makinen J, Soderstorm K, Kiilhoma P, et al: Histologic change in the vagina connective tissue incontinent and stres incontinent women. *Acta Obstet Gynecol Scand*;66:455. 1987
- 54) Norton PA. Pelvic flor disorders: the role of fascia and ligaments. *Clin Obstet Gynecol*; 36:926-938. 1993
- 55) Norton PA, Baker JE, Sharp HC, Warenski JC. Genitourinary prolapse and joit hipermobility in women. *Obstet Gynecol*; 85:225-28. 1995
- 56) Yalçın Ö. Pelvik organ prolapsusu etiyoloji ve fizyopatoloji. In: Güner H, editör. *Ürojinekoloji ve Pelvik Rekonstrüktif Cerrahi*. Ankara: Güneş Tıp Kitapevi. 2008
- 57) Carley ME, Turner RJ, Scott DE, Alexander JM. Obstetric history in women with surgically corrected adult urinary incontinence or pelvic organ prolapse. *J Am Assoc Gynecol Laparasc*; 6:39-44. 1999
- 58) Harris RL, Cundiff GW, Coates KW, Bump RC. Urinary incontinence and pelvic organ prolapse in nulliparous women. *Obstet Gynecol*; 92:951-4. 1998
- 59) Connelly V, Fynes M, Campbell D, Johnson H, O'Connell PR, O'Herliby C. Obstetric events leading to anal sphincter damage. *Obstet Gynecol*; 92(6):955-961. 1998
- 60) Allen RE, Hosken GL, Smith ARB, Warrell DW. Pelvic flor damage in childbirth: a neorophysiological study. *Br J Obstet Gynaecol*;104: 1004-1008. 1997

- 61) Mant JI, Painter R, Vessey M. Epidemiology of genital prolapse: observations from the Oxford Family Planning Association Study. *Br J Obstet Gynaecol.*;104(5):579-85. 1997
- 62) Sze EH, Sherard GB 3rd, Dolezal JM. Pregnancy, labor, delivery and pelvic organ prolapse. *Obstet Gynecol.*;100:981-6. 2002
- 63) Helwig JT, Thorp JM Jr, Bowes WA Jr: Does midline episiotomy increase the risk of third- and fourth-degree lacerations in operative vaginal deliveries? *Obstet Gynecol*;82: 276-9. 1993
- 64) Klein MC, Gauthier RJ, Robbins JM et al: Relationship of episiotomy to perineal trauma and morbidity, sexual dysfunction and pelvic floor relaxation. *Am J .Obstet Gynecol.*;171(3):591-8. 1994
- 65) Symmonds RE, Williams TJ, Lee RA, Webb MJ. Posthysterectomy enterocele and vaginal vault prolapse. *Am J Obstet Gynecol*;140:852-859. 1981
- 66) Parks AG, Swash M, Urich M. Sphincter denervation in anorectal incontinence. *Gut*;18:656-65. 1977
- 67) Bidmead J, Cardozo LD. Pelvic stress changes in the older women, *British Journal of Urology.*; 82(1): 18-25. 1998
- 68) Mouritsen L. Classification and evaluation of prolapse. *Best practice & Research Clinical Obstetrics and Gynaecology.* 19(6) :895-911. 2005
- 69) Rogers RG, Coates KW, Kammerer-Doak D, et al. A short form of the pelvic organ prolapse/urinary incontinence sexual questionnaire (PISQ-12). *Int.urogynecol J Pelvic Floor Dysfunc*;14: 164-68. 2003
- 70) Moller LA, Lose G, Jorgensen T. The Prevalance and bothersomeness of lower urinary tract symptoms in women 40-60 years of age. *Acta Obstet Gynecol Scand*; 79: 298-305. 2000
- 71) Staskin DR. Age related physiological and pathologic changes affecting lower urinary tract function. *Clin Geriat Med*; 2: 701-10. 1986
- 72) Brown JS, Grady D, Ouslander JG, Herzog AR, Varner RE, Fosner SF. Prevalance of urinary incontinence and associated risk factors in postmenopausal women. *Heart & Estrogen/Progestin Replacement Study (HERS) Research Group.* *Obstet Gynecol*;94: 66-70. 1999
- 73) Rock JA, Jones III HW (editors). *Te Linde's Operative Gynecology.* Tavmergen E (Çeviri editörü). 9ncu baskı s:858, İzmir Güven Kitabevi, 2005.
- 74) Riss S, Stift A. Surgery for obstructed defecation syndrome - is there an ideal technique. *World J Gastroenterol.* ; 21(1):1-5. 2015
- 75) Maeda K, Maruta M, Hanai T, et. al. Transvaginal anterior levatorplasty with posterior colporrhaphy for symptomatic rectocele. *Tech Coloproctol.*;7(3):181-5 2003
- 76) Ayabaca SM(1), Zbar AP, Pescatori M. Anal continence after rectocele repair. *Dis Colon Rectum.* 2002 Jan;45(1):63-9. *Tech Coloproctol.* ;7(3):181-5. 2003
- 77) Hay-Smith J, Morkved S, Fairbrother KA, Herbison GP. Pelvic floor muscle training for prevention and treatment of urinary and faecal incontinence in antenatal and postnatal women. *Cochrane Database Syst Rev*; 4:CD007471. 2008
- 78) Weber AM, Walters MD, Ballard LA, Booher DL, Piedmonte MR. Posterior vaginal prolapse and bowel function. *Am J Obstet Gynecol*; 179(6 Pt 1):1446-9. 1998
- 79) Niccoló Faccioli et al. Defekografi: Pratik bir yaklaşım, *Diagn Interv Radiol*;16:209-216.2. 2010
- 80) Hedrick TL, Friel CM. Constipation and pelvic outlet obstruction. *Gastroenterol Clin N Am*; 42: 863-876. 2013

- 81) Hyeon-Min Cho, Anorectal Physiology: Test And Clinical Application, J Korean Soc Coloproctol;26;311-315. 2010
- 82) Dean D. T. Maglinte et al. Functional imaging of the pelvic floor, radiology: volume 258: number 1- 2011.
- 83) Ömer Alabaz, Pelvik Taban Hastalıkları, Anorektal Bölgenin Selim Hastalıkları 167-187, Türk Kolon Ve Rektum Cerrahisi Derneği-2011.
- 84) David E. Beck and Nechol L. Allen, Rectocele Clin Colon Rectal Surg;23:90-98. 2010
- 85) Bertschinger KM, Hetzer FH, Roos JE, Treiber K, Marincek B, Hilfiker PR. Dynamic MR imaging of the pelvic floor performed with a patient sitting in an open-magnet unit versus with patient supine in a closed-magnet unit. Radiology; 223: 501-8. 2002
- 86) Healy JC, Halligan S, Reznick RH, Watson S, Bartram CI, Phillips R, et al. Dynamic MR imaging compared with evacuation proctography when evaluating anorectal configuration and pelvic floor movement. AJR Am J Roentgenol; 169: 775-9. 1997
- 87) Fielding JR, Giffiths DJ, Versi E, Mulkern RV, Lee ML, Jolesz FA. MR imaging of pelvic floor continence mechanism in the supine and sitting positions. AJR Am J Roentgenol; 171: 1607-10. 1998
- 88) Zeitlin M, Lebherz T. Pessaries in the geriatric patient. J Am Geriatric Soc;40:635-639. 1992
- 89) Nichols DH. Posterior colporrhaphy and perineorrhaphy :separate and distinct operations .Am J Obstet Gynecol;164:714-21.1991
- 90) Yamana T, Takaahashi T, Iwade re J. Clinical and physsiologic outcomes after transvaginal rectocele repair. DisColRec; 49:661-7. 2006
- 91) López A, Anzén B, Bremmer S, Mellgren A Nilsson BY, Zetterström J, et al. Durability of success after rectocele repair. Int Urogynecol J;12(2):97-103. 2001
- 92) Watson SJ, Loder PB, Halligan S et al .Transperineal repair of symptomatic rectocele with Marlex mesh: a clinical, physiological and radiologic assessment of treatment. J Am Coll Surg 183:257–261. 1996
- 93) Goh JT, Tjandra JJ, Carey MP. How could management of rectoceles be optimized? J Surg; 72(12):896-901. 2002
- 94) Murthy VK, Orkin BA, Smith LE, Glassman LM.Excellent outcome using selective criteria for rectocele repair. Dis Colon Rectum; 39:374-8.1996
- 95) Leventoglu S, Menten BB, Akın M, Karamercan A, Oğuz M. Transperineal rectocele repair with polyglcolic acid mesh: a case series. Dis Colon Rectum; 50:2085–92. 2007
- 96) Infantino A, Masin A, Melega E, Dodi G, Lise M.Does surgery resolve outlet obstruction. Int J Colorectal Dis;10(2): 97-100. 1995
- 97) Khubchandani IT, Clancy JP, Rosen L, Riether RD, Stasik JJ. Endorectal repair of rectocele revisited. Br J Surg; 84:89-91. 1997
- 98) Boccasanta P, Venturi M, Stuto A, Bottini C, Caviglia A, Carriero A, et al. Stapled transanal rectal resection for outlet obstruction: a prospective,multicentertrial. Dis Colon Rectum;47(8):1285-96. 2004
- 99) Sehapayak S. Transrectal repair of rectocele: An extended armamentarium of colorectal surgeons report of 355 cases. Dis Co lon Rectum;28:422-33. 1985
- 100) Dindo D,Weishaupt D ,Lehrmann K et al .Clinical and morphologic correfation after stapled transanal rectal resection for obstructed defecation syndrome Dis Colon Rectum;51:1768-74. 2008
- 101) Lehur PA ,Stuto A,Fantoli M et al.Outcomes of stapled transanal resection vs. biofeedback for treatment of outlet obstruction with rectal intussusception and rectocele :a ,multicenter,randomized,controlled trial.Dis Colon Rectum;51:1611-18. 2008

- 102) Pescatori M, Dodi G, Salafia C, Zbar AP. Rectovaginal fistula after double-stapled transanal rectotomy (STARR) for obstructed defaecation. *Int J Colorectal Dis*;20:83-5. 2005
- 103) Hoore AD, Vanbeckevoort D, Penninckx F. Clinical, physiological and radiological assessment of rectovaginal septum reinforcement with mesh for complex rectocele. *Bir Jour Sur*;95:1264-72;2008
- 104) Parks AG, Porter NH, Hardcastle J. The syndrome of the descending perineum. *Proc R Soc Med*;59:477-82; 1996
- 105) Ruhl A, Thewissen M, Ross HG, et al. Discharge patterns of intramural mechanoreceptive afferents during selective distension of the cat's rectum. *Neurogastroenterol Motil*;10:219-25; 1998
- 106) Lubowski DZ, Meagher AP, Smart RC, et al. Scintigraphic assessment of colonic function during defaecation. *Int J Colorectal Dis*;10:91-3. 1995
- 107) Kalantar J S, Howell S, Talley N J. Prevalence of fecal incontinence and associated risk factors. An underdiagnosed problem in the Australian community *Med J Aus,t*; 176: 54-57; 2001
- 108) Nelson R, Norton N, Cauttey E, Furner S. Community-based prevalence of anal incontinence. *JAMA*; 224: 559-561. 1995
- 109) Koukraklis G, Andromanakos N. Evaluating patients with anorectal incontinence. *Surg Today*; 34: 304-312. 2004
- 110) Jackson SL, Hull TL Fecal incontinence in women. *Obstet Gynecol Surg*; 53:741-747. 1998
- 111) Johanson JF, Lafferty J Epidemiology of fecal incontinence: the silent affliction. *Am J Gastroenterol*; 91:33-36. 2006
- 112) Tan JJ, Chan M, Tjandra JJ Evolving therapy for fecal incontinence. *Dis Colon Rectum*; 50:1950-1967. 2007
- 113) Sultan AH, Thakar R. Third and fourth degree tears. In *Perineal and Anal Sphincter Trauma*. (Eds.) Sultan AH, Thakar R, Fenner DE. Springer, 2007.
- 114) Abramov Y, Sand PK, Botros SM, et al. Risk factors for female anal incontinence: new insight through the Evanston-Northwestern twin sisters study. *Obstet Gynecol*;106:726-32. 2005
- 115) Van Tets WF, Kuijpers HC. Continence disorders after anal fistulotomy. *Dis Colon Rectum*;37:1194-7. 1994
- 116) Jorge JM, Wexner SD. Etiology and management of fecal incontinence. *Dis Colon Rectum*;36:77-97. 1993
- 117) Theerapol A, So BY, Ngoi SS. Routine use of setons for treatment of anal fistulae. *Singapore Med J*;43:305-7. 2002
- 118) Hamalainen KP, Sainio AP. Cutting seton for anal fistulas: high risk of minor control defects. *Dis Colon Rectum*;40:1443-6. 1997
- 119) Garcia-Aguilar J, Belmonte C, Wong WD, et al. Open vs. closed sphincterotomy for chronic anal fissure: longterm results. *Dis Colon Rectum*;39:440-3. 1996
- 120) Khubchandani IT, Reed JF. Sequelae of internal sphincterotomy for chronic fissure in ano. *Br J Surg*;76:431-4. 1989
- 121) Lewis TH, Corman ML, Prager ED, et al. Long-term results of open and closed sphincterotomy for anal fissure. *Dis Colon Rectum*;31:368-71. 1988
- 122) Konsten J, Baeten CG. Hemorrhoidectomy vs. Lord's method: 17-year follow-up of a prospective, randomized trial. *Dis Colon Rectum*;43:503-6. 2000
- 123) Ravo B, Amato A, Bianco V, et al. Complications after stapled hemorrhoidectomy: can they be prevented? *Tech Coloproctol*;6:83-8. 2002

- 124) Johannsson HO, Graf W, Pahlman L. Long-term results of haemorrhoidectomy. *Eur J Surg*;168:485–9. 2002
- 125) Terra P, Stoker J. The current role of imaging techniques in faecal incontinence. *Eur Radiol*; 16: 1727-36. 2006
- 126) Simmang C, Birnbaum EH, Kodner IJ, Fry RD, Fleshman JW. Anal sphincter reconstruction in the elderly: does advancing age affect outcome? *Dis Colon Rectum*; 37:1065–1069. 1994
- 127) Menteş B. Pelvik Taban Hastalıkları: Rektal prolapsus, Fekal inkontinans. Engin A. Genel Cerrahi Tanı ve Tedavi İlkeleri. Ankara: Atlas Kitapçılık Tic Ltd. Ştd.,: 582-589. 2000
- 128) Aras Emre Canda, Cem Terzi. Anorektal Manometri. *Turk J Colorectal Dis*; 22(4): 164-16. . 2012
- 129) Cerdan FJ,Ruiz de Leon A, Azpiroz F,Martin J,Balibrea JL.Anal sphincteric pressure in fissure-in-ano before and after lateral internal sphincterotomy. *Dis Colon Rectum*;25:198-201. 1982
- 130) Xynos E,Tzortzinis A,Chrysos E,Tzovaras G,Vassilakis JS.Anal manometry in patients with fissure-in-ano before and after internal sphincterotomy. *Int J Colorectal Dis* 8:125-8.
- 131) Yoshioka K,Matsui Y,Yamada O , et al. Physiologic and anatomic assessment of patients with rectocele.*Dis Colon Rectum* ;34 704-8 1991.
- 132) Jorge JM, Wexner SD: Anorectal manometry: techniques and clinical applications. *South Med J* ; 86: 924-31. 1993
- 133) Scott SM, Gladman MA : Manometric, sensorimotor and neurophysiologic evaluation of anorectal function. *Gastroenterol Clin North Am* ; 37(3): 511-38. 2008
- 134) Gee S A, Jones R S, Durdey P. On-line quantitative analysis of surface electromyography of the pelvic floor in patients with faecal incontinence. *Br J Surg*; 87: 814-8. 2000
- 135) Browning GG, Motson RW Anal sphincter injury. Management and results of Parks sphincter repair. *Ann Surg*;199:351–357. 1994
- 136) Khanduja KS, Padmanabhan A, Kerner BA, Wise WE, Aguilar PS Reconstruction of rectovaginal fistula with sphincter disruption by combining rectal mucosal advancement flap and anal sphincteroplasty. *Dis Colon Rectum*; 42:1432–1437. 1999
- 137) Lau CW, Heymen S, Alabaz O, Iroatulam AJ, Wexner SD. Prognostic significance of rectocele, intussusception, and abnormal perineal descent in biofeedback treatment for constipated patients with paradoxical puborectalis contraction . *Dis Colon Rectum*;43:478–82. 2000
- 138) Norton c, Kamm M A. Anal sphincter biofeedback and pelvic floor exercises for faecal incontinence in adults-a systematic review. *Aliment Pharmacol Ther*; 15: 1147-54. 2001
- 139) Fynes M, Marshall K. A prospective randomized study comparing the effect of augmented biofeedback alone of fecal incontinence after obstetric trauma. *Dis Colon Rectum*; 42: 1999
- 140) Penninckx F. Fecal incontinence: indications for repairing the anal sphincter. *World J Surg*; 16:820–825. 1992

- 141) Malouf A J, Norton C S, Engel A F, Nicholls R J, Kamm M A. Long-term results of overlapping anterior anal-sphincter repair for obstetric trauma. *Lancet*.;255:260–265. 2000
- 142) Young CJ, Mathur MN, Evers AA, Solomon MJ. Successful overlapping anal sphincter repair: relationship to patient age, neuropathy and colostomy formation. *Dis Colon Rectum*;41:344–9. 1998
- 143) Ommer et. Al. Results of transperineal levator-plasty in treatment of symptomatic rectocele *Chirurg. Sep*;69(9):966-72. 1998
- 144) Tomita R1, Ikeda T, Fujisaki S, Sugito K, Sakurai K, Koshinaga T, Shibata M. Surgical technique for the transperineal approach of anterior levatorplasty and recto-vaginal septum reinforcement in rectocele patients with soiling and postoperative clinical outcomes. *Hepatogastroenterology*.;59(116):1063-7. doi: 10.5754/hge09360. 2012
- 145) Terzi C. Anal inkontinans. Alemdaroğlu K, Akçalı T, Buğra D. *Kolon, Rektum ve Anal Bölge Hastalıkları*. 2. Baskı, İstanbul: Türk Kolon ve Rektum Cerrahisi Derneği; 291-306. 2004
- 146) Damon H, Barth X, Roman S, Mion F. Sacral nerve stimulation for fecal incontinence improves symptoms, quality of life and patients' satisfaction: results of a monocentric series of 119 patients. *Int J Colorectal Dis*. 2012
- 147) George AT, Kalmar K, Panarese A, Dudding TC, Nicholls RJ, Vaizey CJ. Longterm outcomes of sacral nerve stimulation for fecal incontinence. *Dis Colon Rectum*;55(3):302-6.
- 148) Zbar AP, Lienemann A, Fritsch H, Beer-Gabel M, Pescatori M. Rectocele: pathogenesis and surgical management. *Int J Colorectal Dis* 2003;18:369–384. 2012
- 149) Beck DE, Allen NL. Rectocele. *Clin Colon Rectal Surg* 2010;23:90–98.
- 150) Maher C, Baessler K, Glazener CM, Adams EJ, Hagen S. Surgical management of pelvic organ prolapse in women. *Cochrane Database Syst Rev* ;4:CD004014. 2004
- 151) Ho, YH, Ang, M, Nyam, D, Tan, M, Seow-Choen, F. Transanal approach to rectocele repair may compromise anal sphincter pressures *Dis Colon Rectum*;41:354-358. 1998
- 152) Kahn, MA, Stanton, SL. Posterior colporrhaphy: its effects on bowel and sexual function *Br J Obstet Gynaecol*.104:828-6; 1997
- 153) Farid M1, Madbouly KM, Hussein A, Mahdy T, Moneim HA, Omar W. Randomized controlled trial between perineal and anal repairs of rectocele in obstructed defecation. *World J Surg*. 2010 Apr;34(4):822-9. doi: 10.1007/s00268-010-0390-y.
- 154) Altman D, Mellgren A, Blomgren B et al. Clinical and histological safety assessment of rectocele repair using collagen mesh. *Acta Obstet Gynecol Scand* 83:995. 2004
- 155) Lechaux JP, Lechaux D, Bataille P, Bars I. Transperineal repair of rectocele with prosthetic mesh. A prospective study. *Fr Ann Chir* 129:211–217 CrossRef. 2004
- 156) Ayav A, Bresler L, Brunaud L, Boissel P. Longterm results of transanal repair of rectocele using linear stapler. *Dis Colon Rectum*; 47(6):889-94. 2004
- 157) Tjandra JJ, Ooi BS, Tang CL, et al. Transanal repair of rectocele corrects obstructed defecation if it is not associated with anismus. *Dis Colon Rectum* 1999;42:1544–50.
- 158) Zutshi M, Hull TL, Casillas-Romero S, Trzoinski R, Bast JF. Incontinence after a lateral internal sphincterotomy: are we underestimating it? *ASCRS Annual Meeting*, May 8-13, 2004
- 159) Matsuoka H, Mavrantonis C, Wexner SD, Oliveira L, Gilliland R, Pikarsky A . Postanal repair for fecal incontinence—is it worthwhile? *Dis Colon Rectum*;43:1561–1567. 2000
- 160) Ferrara A, Luzan J H, Cebrian J. Clinical manometric and EMG characteristics of patients with fecal incontinence. *Tech Coloproctol*;5: 13-18 . 2001

- 161) Cetin Cam, Selcuk Selcuk, Mehmet Resit Asoglu Validation of the CCIS and Wexner scale in women with fecal incontinence in a Turkish population. *Int Urogynecol J.*; 22:1375–1379. 2011
- 162) Altomare DF, Spazzafumo L, Rinaldi M, Dodi G, Ghiselli R, Piloni V. Set-up and statistical validation of a new scoring system for obstructed defaecation syndrome. *Colorectal Dis.*;10:84-88. 2008
- 163) Agachan F1, Chen T, Pfeifer J, Reissman P, Wexner SD. A constipation scoring system to simplify evaluation and management of constipated patients. *Dis Colon Rectum*;39(6):681-5. 1996
- 164) Seyda Toprak Celenay & Turkan Akbayrak Validity and reliability of the Turkish version of the Pelvic Floor Distress Inventory-20. *Int Urogynecol J* 23:1123–1127. 2012
- 165) Maslekar S, Jayne DG. The Management of Constipation. In: Brown SR et al. *Contemporary Coloproctology*. London, Springer:399–406. 2012
- 166) Ternent CA, Bastawrous AL, Morin NA, Ellis CN, Hyman NH, et al. Practice parameters for the evaluation and management of constipation. *Dis Colon Rectum* 50:2013–2022. 2007
- 167) D’Avolio M, Ferrara A, Chimenti C. Transanal rectocele repair using EndoGIA: short-term results of a prospective study. *Tech Coloproctol* ;9:108–114.2005.
- 168) Longstreth GF, Thompson WG, Chey WD, Houghton LA, Mearin F, Spiller RC. Functional bowel disorders. *Gastroenterology*;130:1480-1491. 2006
- 169) Janssen LW, van Dijke CF .Selection criteria for anterior rectal wall repair in symptomatic rectocele and anterior rectal wall prolapse.*Dis Colon Rectum* 1194;37:1100-17. 2005
- 170) Roman H,Michot F. Long –term outcomes of transanal rectocele repair.*Dis Colon Rectum*;48:510-17. 2005
- 171) Drossman DA,Corazziari E,Talley NJ,Thomson WG .Rome 2 Modular Questionnaire :investigator and respondent forms.Rome 2 The Functional Gastrointestinal Disaorders 2nd ed. McLean ,VA ,USA:Degnon Associates ,:669-88. 2000
- 177) Karlbom U,Graf W,Nilsson S,Pahlman L.Does surgical repair of rectocele improve rectal emptying?*Dis Colon Rectum* 1196;39:1296-1302. 1999
- 178) Paraiso MFR, Falcone T, Walters MD. Laparoscopic surgery for enterocele, vaginal apex prolapse and rectosele. *Int Urogynecol J*;10:223–229. 1999
- 179) Lefevre R, Davila GW. Functional Disorders: Rectocele. *Clin Colon Rectal Surg*;21:129–137. 2008
- 180) Lenisa L,Schwandner O, Stuto A ,et al.STARR with Contour Transtar :prospective multicentre European Study .*Colorectal Dis*;11(8):821-7. 2009
- 181) Ho Y-H ,Ang M ,Nyam D,Tan M ,Seow-Choen F.Transanal approach to rectocele repair may compromise anal sphincter pressures.*Dis Colon Rectum* ;41:354-8. 1998
- 182) Neil J. Smart, Mark A. Mercer –Jones. Functional Outcome After Transperineal Rectocele Repair with Porcine Dermal Collagen Implant . *Dis Colon Rectum*;50:1-6. 2007
- 183) C.Neal Ellis, M.D. Outcomes After the Repair of Rectoceles With Transperineal Insertion of a Bioprosthetic Graft. *Dis Colon Rectum*;53:213-218. 2010
- 184) Sezai Leventoğlu, B.Bülent Menteş, Murat Akın.Transperineal Rectocle Repair with Polyglycolic Acid Mesh :A Case Series.*Dis Colon Rectum*;50:2085-2095. 2007
- 185) Mohamed F MD. Rectocele repair in obstructed defecation : randomized comparative study *Dis Colon Rectum*;55(3):302-6. 2012