



**BAŞKENT ÜNİVERSİTESİ**  
1993

**BAŞKENT ÜNİVERSİTESİ**  
**TIP FAKÜLTESİ**

**ÇOCUK CERRAHİSİ ANABİLİM DALI**

**DENEYSEL SPERMATİK KORD HASARININ**  
**RAT MODELİNDE KORD VE TESTİS ÜZERİNE ETKİLERİ**

**UZMANLIK TEZİ**  
**DR. ESRA ELİF ARSLAN**

**ANKARA 2017**



**BAŞKENT ÜNİVERSİTESİ**  
1993

**BAŞKENT ÜNİVERSİTESİ**  
**TIP FAKÜLTESİ**

**ÇOCUK CERRAHİSİ ANABİLİM DALI**

**DENEYSEL SPERMATİK KORD HASARININ**  
**RAT MODELİNDE KORD VE TESTİS ÜZERİNE ETKİLERİ**

**UZMANLIK TEZİ**

**DR. ESRA ELİF ARSLAN**

**Tez Danışmanı: Yrd. Doç. Dr. L. Hakan GÜNEY**

**ANKARA 2017**

**DA 16/43**

## ÖZET

Spermatik kord inguino-skrotal bölge ameliyatlarında dikkat edilmesi gereken en önemli inguinal yapıdır. Cerrahi olarak spermatik kord ve elemanlarına uygulanan hasarların testiküler hasara ve sonuç olarak infertiliteye neden olduğu bilinmektedir. Bu çalışmada, ratlarda vas deferens üzerinde oluşturulan hasar tiplerinin; vas deferens, testis ve epididim üzerinde oluşturduğu etkilerin irdelenmesi amaçlanmıştır.

Çalışmada kullanılan 34 adet prepubertal erkek *Sprague Dawley* rat; digital kompresyon, traksiyon, kesi ve kontrol grupları olmak üzere 4 gruba ayrıldı. Digital kompresyon grubunda sağ vas deferens serbestleştirilerek ılık ıslak spanç ile iki parmak arasında 4 dakika basınç uygulandı. Traksiyon grubunda sağ vas deferens serbestleştirildikten sonra askıya alınarak 10 gr ağırlık ile 4 dakika traksiyon uygulandı. Kontrol grubunda cerrahi model uygulanmadı, sadece vas deferens ve testis varlığı görüldü. Kesi grubunda ise sağ vas deferens serbestleştirildikten sonra testiküler arter ve vene zarar verilmeden ortasından tam kesi yapıldı. Vas deferens iki yönden tam kat iki dikiş ile onarıldı. Yirmi sekiz gün sonra tüm hayvanlar sakrifiye edildi. Sağ testis, epididim ve vas deferens hücre değişiklikleri makroskopik ve mikroskopik olarak değerlendirildi.

Vas deferens sperm varlığı değerlendirmesinde en az sayıda rat traksiyon grubunda mevcuttu (3/9) ( $p=0,027$ ) ve vas deferens iç çap dağılımları değerlendirilmesinde belirgin azalma gözlemlendi ( $p=0,009$ ). Kesi grubunda vas deferens kas kalınlığı/dış çap oranında belirgin azalma tespit edildi ( $p=0,034$ ). Model gruplarında seminifer tübül çap ve sağ testis hacim ortalamaları açısından istatistiksel açıdan anlamlı bir farklılık tespit edilemezken kesi grubunda sağ ve sol testis hacimleri kendi arasında kıyaslandığında fark anlamlı olarak azalmıştı ( $p=0,008$ ).

Bu bulgulara göre operasyon esnasında korda uygulanan gerilme ile lümen içerisinde sperm varlığı belirgin olarak etkilenmektedir. Kesi sonrası onarım yapılan vakalarda sperm varlığının devam ediyor olması hasarlanma sonrası onarımın önemini göstermektedir. Yapılacak ameliyatlarda vas deferens korumak için olabildiğince dikkat etmek gerekmektedir.

**Anahtar kelimeler:** Spermatik kord hasarı, digital kompresyon, traksiyon, kesi, fertilité, rat

## İNGİLİZCE ÖZET

### **Effects of Experimental Spermatic Cord Injury on Cord and Testis in Rat Model**

Spermatic cord is the most important inguinal structure to be protected from injury in inguino-scrotal region operations. It is known that surgical damage to the spermatic cord and its components also causes testicular damage and lead to infertility. In this study, it was aimed to investigate the effects of different types of vas deferens injury on vas deferens, testis and epididymis in rats.

Thirty four prepubertal male *Sprague Dawley* rats used in the study and were divided into 4 groups; digital compression, traction, incision and control groups. In digital compression group, the right vas deferens were released and the pressure was applied between the two fingers for 4 minutes with a warm wet sponge. In the traction group after the right vas deferens were released, traction was applied with a weight of 10 g for 4 minutes. In the control group no surgical model was applied, only vas deferens and testicular presence was observed. In the incision group, the right vas deferens were released and then a complete incision was made from the middle of the vas deferens without damaging the testicular artery and vein. The vas deferens was repaired in two directions with two sutures. Twenty eight days later, all animals were sacrificed. Cell changes that occurred in the right testis, epididymis and vas deferens were evaluated by macroscopic and microscopic.

In traction group has least number of rats who have had sperm present in vas deferens (3/9) ( $p=0,027$ ) and there was significant decrease of inner diameter of vas deferens ( $p=0,009$ ). In incision group, vas deferens muscle thickness per external diameter ratio showed significant decrease ( $p=0,034$ ). There was no statistically significant difference in mean seminiferous tubule diameter and right testis volume within groups. When the right and left testis volumes were compared in the incision group, the difference was significantly decreased in the right testis (that the procedure applied) ( $p = 0.008$ ).

According to these findings, the presence of sperm in the vas deferens lumen is significantly affected by the traction applied to the cord during operation. The presence of sperm in case of the incision group shows the importance of post-injury repair. During inguinal surgeries care must be taken to protect vas deferens especially from traction.

**Key words:** Spermatic cord injury, digital compression, traction, incision, fertility, rat

# İÇİNDEKİLER

	Sayfa
Özet .....	iii
İngilizce Özet .....	iv
İçindekiler Dizini .....	v
Kısaltmalar ve Simgeler Dizini .....	ix
Şekiller Dizini .....	xi
Tablolar Dizini .....	xiii
Teşekkür .....	xiv
1.GİRİŞ ve AMAÇ .....	1
2.GENEL BİLGİLER .....	2
2.1.İnguinal Bölge .....	2
2.1.1.İnguinal Kanal .....	3
2.1.2.İnguinal Bölge Arterleri .....	5
2.1.3.İnguinal Bölge Venleri .....	6
2.1.4.İnguinal Bölge Sinirleri .....	6
2.2.Testis .....	6
2.2.1.Anatomi ve Histoloji .....	6
2.2.2.Embriyoloji .....	11
2.2.3.Vaskülarizasyon .....	13
2.2.4.İnervasyon .....	13

2.3.İnguinal Herni .....	14
2.3.1.Epidemiyoloji .....	14
2.3.2.Hikaye, Fizik Muayene ve Tanı .....	15
2.3.3.Görüntüleme Yöntemleri .....	17
2.3.4.Tedavi .....	18
2.3.5.Postoperatif Komplikasyonlar .....	24
2.4.Hidrosel .....	26
2.4.1.Epidemiyoloji .....	26
2.4.2.Hikaye, Fizik Muayene, Tanı .....	26
2.4.3.Tedavi .....	27
2.5.İnmemiş Testis .....	28
2.5.1.Testis İniş Mekanizmaları .....	28
2.5.2.Epidemiyoloji .....	29
2.5.3.Sınıflandırma .....	30
2.5.4.Tanı .....	32
2.5.5.Komplikasyonlar .....	34
2.5.6.Tedavi .....	36
2.5.7.Postoperatif Komplikasyonlar .....	42
3.GEREÇ ve YÖNTEM .....	43
3.1.Deney Hayvanları .....	43
3.2.Anestezi .....	43

3.3.Deney Modeli .....	44
3.3.1.Kontrol Grubunda Yapılan İşlemler .....	44
3.3.2.Deneysel Digital Kompresyon Modeli Oluşturulması .....	44
3.3.3.Deneysel Traksiyon Modeli Oluşturulması .....	45
3.3.4.Deneysel Kesi Modeli Oluşturulması .....	45
3.4.Sakrifikasyon .....	46
3.5.Histopatolojik İnceleme .....	46
3.5.1.Testis Patolojilerinin Değerlendirilmesi .....	47
3.5.2.Spermatik Kord ve Epididim Patolojilerinin Değerlendirilmesi .....	47
3.6.İstatistiksel Analiz .....	48
4.BULGULAR .....	50
4.1.Makroskopik Değerlendirme .....	50
4.1.1.Kontrol Grubu .....	50
4.1.2.Digital Kompresyon Grubu .....	50
4.1.3.Traksiyon Grubu .....	51
4.1.4.Spermatik Kord Kesi Grubu .....	51
4.1.5.Testis Hacimleri .....	52
4.2.Mikroskopik Değerlendirme .....	53
4.2.1.Sperm Varlığı .....	54
4.2.2.İnflamatuvar Hücre Reaksiyonu .....	57
4.2.3.Seminifer Tübül Çapı .....	58

4.2.4.Vas Deferens İç Çap Dağılımları .....	58
4.2.5.Vas Deferens Dış Çap Kalınlığı .....	60
4.2.6.Vas Deferens Kas Kalınlığı .....	60
4.2.7.Vas Deferens Kas Kalınlığı/Dış Çap Oranı .....	61
5.TARTIŞMA .....	62
6.SONUÇ .....	67
7.KAYNAKLAR .....	68





## KISALTMALAR ve SİMGELER

A: Arter

AMH: Antimüllerian hormon

BT: Bilgisayarlı Tomografi

CGRP: Kalsitonin Gen Bağımlı Peptid

Cm: Santimetre

DK: Digital Kompresyon Grubu

EGF: Epidermal Büyüme Faktörü

FSH: Folikül Uyarıcı Hormon / Follicle-Stimulating Hormone

HCG-hCG: Human Chorionic Gonadotropin

HE: Hematoksilen Eozin

hMG: Human Menopausal Gonadotropin

i.m.: İntramuskuler

Ins1-3: İnsulin Benzeri Faktör 3

i.p.: İntraperitoneal

K: Kontrol Grubu

L: Sol

LH: Luteinize Hormon

LHRH: Luteinleştirici Hormonu Salgılatan Hormon

Lig: Ligamentum

M: Muskulus

Mm: Milimetre

MR: Manyetik Rezonans Görüntüleme

N: Nervus

R: Sağ

SKK: Spermatik Kord Kesi Grubu

SRY: Sex Determining Region

T: Traksiyon Grubu

TDF: Testis Belirleyici Faktör – Testis Determining Factor

USG: Ultrasonografi

V: Ven

Vb.: ve benzeri



## ŞEKİLLER

	Sayfa
Şekil 2.1. İnguinal Kanal ve Hasselbach Üçgeni .....	3
Şekil 2.2. Testis Kesiti ve Toplayıcı Sistem .....	7
Şekil 2.3. Seminifer Tübül Duvarında Spermatogenik Hücreler ile Sertoli Hücrelerinin Yerleşimi .....	8
Şekil 2.4. Seminal Vezikül ve Duktus Deferens Birleşimi .....	10
Şekil 2.5. Vas (Duktus) Deferens Kesiti .....	10
Şekil 2.6. Germ Hücre Embriyolojisi .....	11
Şekil 2.7. İnguinal Herni Muayenesi .....	15
Şekil 2.8. Eksternal Oblik Kasın Üzerinin Açılması .....	21
Şekil 2.9. Vas Deferens ve Testiküler Damarların Herni Kesesinden Ayrılması .....	22
Şekil 2.10. Herni Kesesinin İnternal İnguinal Kanal Düzeyinde Bağlanması .....	22
Şekil 2.11. Hidrosel ve İnguinal herni; Patent Prosesus Vajinalis ile İlişkisi .....	26
Şekil 2.12. Konjenital İnmemiş Testis Sınıflaması .....	31
Şekil 2.13. Ektopik Testis Lokalizasyonları .....	32
Şekil 2.14. Vas Deferens Konjenital Anomalileri .....	35
Şekil 2.15. İnguinal Orşiopeksi .....	38
Şekil 2.16. Prosesus Vajinalin Ayrılması ve Yüksek Ligasyon .....	38
Şekil 2.17. Skrotumda Cep Oluşturma .....	39
Şekil 2.18. Testisin Skrotumda Oluşturulan Cebe Taşınması ve Tespit Edilmesi .....	39
Şekil 3.1. Normal Erkek Rat Genitalya .....	44

Şekil 3.2. Digital Kompresyon Grubu .....	45
Şekil 3.3. Traksiyon Grubu .....	45
Şekil 3.4. Spermatik Kord Kesi Grubu .....	46
Şekil 4.1. K7 Numaralı Denek .....	50
Şekil 4.2. DK4 Numaralı Denek .....	50
Şekil 4.3. T7 Numaralı Denek .....	51
Şekil 4.4. T8 Numaralı Denek .....	51
Şekil 4.5. SKK6 Numaralı Denek .....	52
Şekil 4.6. SKK8 Numaralı Denek .....	52
Şekil 4.7. Kolbe Derecelendirme Skalası .....	54
Şekil 4.8. Testis Kesiti .....	55
Şekil 4.9. Epididim ve Vas Deferens Kesiti .....	56
Şekil 4.10. Epididim Kesiti .....	56
Şekil 4.11. Vas Deferens Kesiti .....	57
Şekil 4.12. Seminifer Tübül .....	58
Şekil 4.13. Vas Deferens Kesiti .....	59

## TABLULAR

	Sayfa
Tablo 4.1. Sağ Testis Hacmi .....	52
Tablo 4.2. Sol Testis Hacmi .....	52
Tablo 4.3. Spermatik Kord Kesi Grubu Testis Hacimleri .....	53
Tablo 4.4. Digital Kompresyon Grubu Testis Hacimleri .....	53
Tablo 4.5. Traksiyon Grubu Testis Hacimleri .....	53
Tablo 4.6. Testis, Epididim ve Vas Deferenste Sperm Varlığı .....	54
Tablo 4.7. İnflamtuar Hücre Reaksiyonu .....	57
Tablo 4.8. Seminifer Tübül Çap Ortalamaları .....	58
Tablo 4.9. Vas Deferens İç Çap Ölçümleri .....	59
Tablo 4.10. Vas Deferens Dış Çap Ölçümleri .....	60
Tablo 4.11. Vas Deferens Kas Kalınlığı Ölçümleri .....	60
Tablo 4.12. Vas Deferens Kas Kalınlığı/Dış Çap oranı .....	61

## TEŞEKKÜR

Yanında çalışmaktan onur duyduğum, engin tecrübelerinden faydalandığım, yetişmemde daima desteğini gördüğüm değerli hocam sayın Prof. Dr. Akgün HİÇSÖNMEZ'e,

Gerek uzmanlık eğitimimin gerek özel yaşamımın her aşamasında hoşgörü ve sabırla bana yol gösteren, önerilerinden her zaman yararlandığım, insani ve ahlaki değerleri ile örnek aldığım, bana bir baba bir ağabey olan Yrd. Doç. Dr. L. Hakan GÜNEY'e,

Bilgi ve deneyimlerinden istifade ettiğim, ilgi ve desteklerini esirgemeyen Doç. Dr. Tuğba ACER DEMİR ve Uzm. Dr. Ender FAKIOĞLU'na,

Eğitim sürecime olan katkılarından dolayı Prof. Dr. Selçuk YÜCESAN, Doç. Dr. İbrahim ÖTGÜN, Doç. Dr. Abdülkerim TEMİZ, Doç. Dr. Semire S. EZER, Yrd. Doç. Dr. Emine İNCE, Yrd. Doç. Dr. H. Özkan GEZER, Yrd. Doç. Dr. İsak AKILLIOĞLU'na,

Birlikte çalışmaktan zevk aldığım tüm asistan, hemşire, teknisyen ve sağlık personeli arkadaşlarıma, desteklerini hep yanımda hissettiğim canım dostlarım Dr. Müge SAĞNAK AKILLI, Dr. Gizem İNAL ASLAN, Dr. Doğuş GÜNEY, Ebru YILMAZ, Nur Sema ÇELİK, Selma TÜRKMEN, Netice ÖNER, Semiha SİM, Fahriye CANTEKİN, Esin SUNAR, Sevgi ÖZEL, Nilüfer DİKMEN'e,

Proje çalışmasında ve tezimin hazırlanmasında emeği geçen Deney Hayvanları Üretim ve Araştırma Merkezi'nden veteriner hekim Dr. Didem BACANLI ve Dr. Evren ÖZDEMİR KOCABAŞ'a, teknisyenlerimiz Sezai KÖLCÜK ve Adem KURTÇUOĞLU'na, Patoloji Anabilim Dalı'ndan Prof. Dr. B. Handan Özdemir ve Dr. E. Ebru DENİZ'e, Biyoistatistik Anabilim Dalı'ndan Prof. Dr. Ersin ÖĞÜŞ ve Dr. Yağmur ZENGİN'e,

Bugünlere gelmem için çabalayan, karşılıksız sevdiklerine emin olduğum, maddi manevi yardımlarını esirgemeyen annem Ayser GÜRBÜZ ve babam Hikmet GÜRBÜZ'e, her konuda yardımcım olan, benimle ağlayıp benimle gülen annem Nurten ARSLAN ve babam Hasan ARSLAN'a, kardeşlerim Mehmet Murat GÜRBÜZ, Barış ARSLAN, Selda GÖRGÜN, Selim GÖRGÜN, Bengi ARSLAN, Eren ARSLAN ve tatlışlarım Eylül GÖRGÜN ve Ada ARSLAN'a, sevgisi ve desteği ile hep yanımda olan çok değerli biricğim, eşim Önder ARSLAN'a teşekkür ederim.

Dr. Esra Elif ARSLAN

# 1 GİRİŞ ve AMAÇ

İnguinal bölge cerrahileri hiç şüphesiz çocuk cerrahisi kliniklerinde en sık karşılaşılan bölge cerrahisi olmaya devam etmektedir. İnguinal herni, hidrosel ve inmemiş testis bu bölgede en sık rastladığımız patolojilerdir. Çocuklarda inguinal herni standart onarımı, herni kesesinin derin inguinal halka hizasından bağlanması (yüksek ligasyon) ve herniektomidir. Hidrosel için ameliyat yöntemi inguinal herni ile benzer olarak yapılmakta, hidrosel kesesi proksimali derin inguinal halka hizasından bağlanmaktadır. İnmemiş testis için ise çoğunlukla testisin bulunduğu lokalizasyona göre inguinal veya skrotal orşiopeksi uygulanmaktadır (1). Hangi patoloji ve cerrahi tedavi yöntemi uygulanacak olursa olsun spermatik kord ve testise intraoperatif olarak diseksiyon yapılmasının yanında traksiyon, spanç ile digital kompres gerektiği bilinen bir gerçektir.

Cerrahi sonrası oluşabilecek komplikasyonlar; hematoma, skrotal ödem, hidrosel, ilioinguinal sinir hasarı, iyatrojenik inmemiş testis, testis atrofisi, nüks, yara yeri enfeksiyonu ve spermatik kord hasarıdır (2-4).

Spermatik kord yaralanmaları testiküler hasara yol açması nedeniyle inguinal bölge cerrahilerinde önemli komplikasyonlarından biridir. Cerrahi sırasında vas deferens ve testiküler damarların manipülasyonunda gerekli hassasiyetin gösterilmediği durumlarda testiküler hasar meydana gelmektedir ve erişkin yaşa geldiğinde hasta infertilite ile karşımıza çıkmaktadır (1,5,6). Vas deferens yaralanmalarında vasovasostomi cerrahi onarım metodu olarak uygulanmaktadır (1,5,7).

Brêtas ve ark. deneysel rat modelinde spermatik korda traksiyon uygulayarak yaptığı çalışmada; vas deferensde anatomik bir patoloji olmadığı ve kas kalınlığının azalmadığı fakat testis ve epididimde hasar olduğu tespit edilmiştir (8). Janick ve Shandling'in rat modelinde inguinal herni onarımı sırasında vas deferens hasar mekanizmalarını incelediği çalışmada; kordu parmak ile sıkıştırma (digital kompresyon), forseps, bulldog damar klemple ve "mosquito" klemple sıkıştırma uygulanmış, en az hasarın digital kompres uygulanan grupta gözlendiği ve geçici transmural inflamasyona neden olduğu belirtilmiştir (9,10).

Çalışmamızda farklı hasar tiplerini seçerek ratlarda dijital kompresyon, traksiyon, kesi ve kontrol grubu olmak üzere dört grup oluşturduk. Bu hasarların vas deferens, testis ve epididimde meydana getirdikleri etkileri araştırdık.

## 2 GENEL BİLGİLER

### 2.1 İnguinal Bölge

İnguinal bölge patolojilerinin iyi anlaşılabilmesi için iyi bir anatomi bilgisine sahip olmak gerekmektedir.

Karın ön duvarında, aşağıdan ligamentum (lig.) inguinale (Poupart), medialden musculus (m.) rektus abdominis lateral kenarı ve yukarıdan spina iliaca anterior superiorları birleştiren çizginin sınırladığı hayali alana “İnguinal Bölge” denir (11).

İnguinal bölgede batın ön duvarında anatomik katları oluşturan yapılar yüzeyden derine doğru;

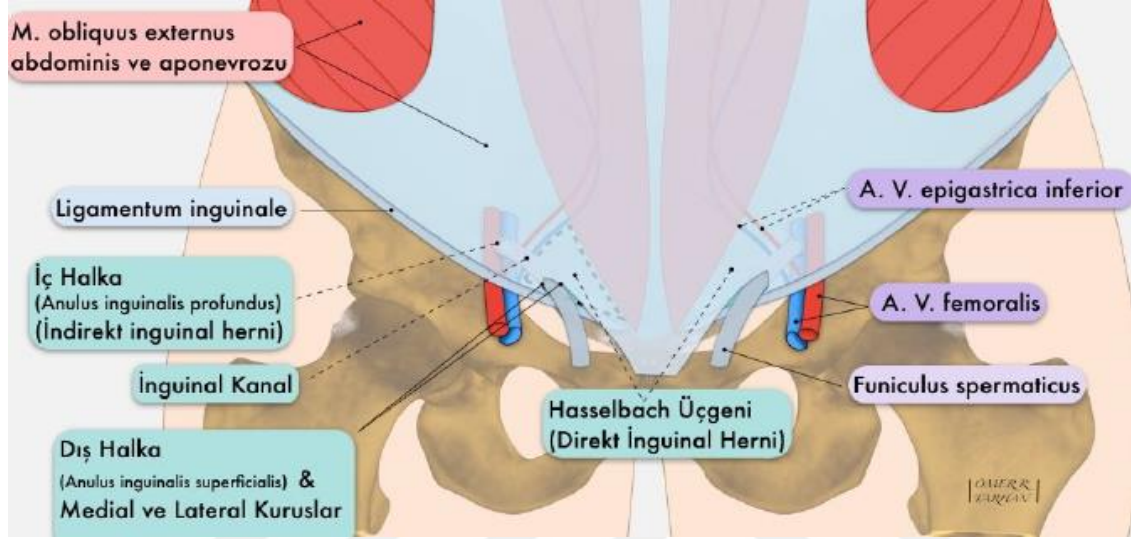
- Deri
- Subkutan fasya
  - Yağ dokusu içerir. Yüzeyel (Camper) ve derin (Scarpa) diye iki kısımdan oluşur. Yüzeyel-kalın kısım yukarıdan aşağıya perine, skrotum ve penise yayılır. Derin-ince kısım karın duvarından penise (Buck fasyası), skrotuma (Dartos) ve perineye (Colles fasyası) olarak uzanır
- Eksternal oblik kas ve aponevrozu
- İnternal oblik kas ve aponevrozu
- Transversus abdominis kası ve aponevrozu
- Henle ligamanı (Falks İnguinalis): Fasya transversalis pubise yapıştığı yerde kalınlaşma göstermektedir. İnguinal kanalın posterior duvarının medial köşesinde, rektus kası kılıfının pubise yapıştığı yerde bulunan bu yapıya denir
- Tendon Konjuan: M. Obliquus internus ve M. Transversus abdominis aponevrozlarının birleşmesinden meydana gelmekte olup, krista pubika ve linea pektineaya yapışır
- Transversalis fasyasının ön-arka yaprağı
- Preperitoneal alan
- Periton
- Yüzeyel ve derin inguinal halkalar

şeklinde sıralanır (11-16).



## Hasselbach Üçgeni

İnguinal bölgede, alt kenarı inguinal ligaman, üst kenarı arteria (a.) ve vena (v.) epigastrica inferiorlar, iç yan kenarı m. rektusun lateral kenarı ile sınırlanan üçgen şeklindeki alana “Hasselbach Üçgeni” denir. Bu üçgenden direkt inguinal herniler oluşur (14,16,17) (Şekil 2.1).



Şekil 2.1: İnguinal Kanal ve Hasselbach Üçgeni (A: Arteria, V: Vena, M: Muskulus) (18)

### 2.1.1 İnguinal Kanal

Karın ön duvarı muskuloaponevrotik yapıların meydana getirdiği oblik bir kanaldır. Erkeklerde testis ve funnikulus spermaticus, kadınlarda lig. teres uteri (Round lig.) bu kanaldan geçip karın dışına çıkarlar.

İnguinal kanalın sınırları; önde eksternal oblik kası aponevrozu, arkada hastaların 3/4'ünde arka duvar lateralde transversus abdominis aponevrozu ve transversal fasyadan oluşur. 1/4'ünde ise posterior duvar sadece transversal fasyadan meydana gelir. Medialde, arka duvar internal oblik aponevrozu ile güçlendirilir. Üst duvar internal oblik kasın alt kenarının arkus yapan lifleri ve transversus abdominis kasından ve aponevrozundan oluşur. Altta ise kanalın tabanı inguinal ligaman (Poupart) ve medialde lakunar ligamandan (Gimbernant) oluşur (11,14,16).

Kanalın üst ucu derin/iç halkayı (anulus inguinalis profundus) oluşturur ve burası transversal fasyada bir açıklıktır. Üst sınırı transversus abdominis arkusu, alt sınırı ise iliopubik traktusun aponevrotik lifleri, inferior epigastrik damarlar ve intrafoveolar ligaman (Hasselbach) oluşturur. İnférieur epigastrik damarlar transversal fasyaya penetre olurlar. Kanalın alt/dış ucu ise süperfisyal inguinal halkayı (anulus inguinalis superfisyalis) oluşturur ve burası eksternal oblik kasın aponevrozunda üçgen bir açıklıktır. Halkanın kenarlarını kasın superior ve inferior krusları oluşturur ve bunlar bir araya gelip interkrural lifler tarafından güçlendirilir (14,19).

İnguinal kanalın boyu erişkin erkeklerde 3,5-4 cm, kadınlarda ise daha uzun olup 4-5 cm'dir. İnfantlarda inguinal kanal kısadır (1-1,5 cm) ve kanal uzunluğu ilk iki yıl içerisinde fazla uzamaz (20), pratik açıdan internal ve eksternal halka birbiri üstündedir (14,16,19). Tanyel ve arkadaşlarının yapmış olduğu bir çalışmada inguinal kanal uzunluğunu hesaplamak için bir formül belirtilmiştir (20). Buna göre;

İnguinal kanal uzunluğu (mm) = 24 + (0,11 x yaş)

### **İnguinal kanalın içeriği:**

*Erkeklerde:*

Erkeklerde spermatik kordon (funnikulus spermatikus) bir konnektif doku matriksi içerir ve bu preperitoneal konnektif dokunun devamıdır. İçeriğinde;

- Vas (Duktus) Deferens
- Üç adet arter
  - İnternal Spermatik (Testiküler) Arter
  - Deferensiyal Arter
  - Eksternal Spermatik (Kremasterik) Arter

Testiküler arter ile deferansiyal arter arasında daima yeterli anastomoz bulunur. Kişilerin 2/3'ünde bu arterler ile kremaster arterleri arasında anastomoz vardır.

- Venöz pleksus (Pampiniform pleksus)
- Üç adet sinir
  - Genitofemoral sinirin genital dalı
  - İlioinguinal sinir

- Hipogastrik pleksusun sempatik lifleri
- Üç adet fasya tabakası
  - Eksternal spermatik fasya -vinnominant fasyanın devamı
  - Ortada kremaster kası - internal oblik kas fasyası ve liflerinin devamı
  - İnternal spermatik fasya - transversal fasyanın devamı

bulunmaktadır.

*Kadında:*

- Uterusun round ligamanı (Lig. teres uteri)
- Genitofemoral sinirin genital dalı
- Kremaster damarları
- İlioinguinal sinir

bulunmaktadır (14,19,21,22).

### **2.1.2 İnguinal Bölge Arterleri**

İnguinal bölgede arterler anatomik yerleşimlerine göre, yüzeysel ve derin arterial dolaşım olarak iki ayrı planda incelenir.

Yüzeysel arterler subkutanöz yağlı doku içinde bulunur ve birçoğu arteria femoralisten çıkar;

- A. Sirkumfleksa İliaka Süperfisiyalis
- A. Epigastrika Süperfisiyalis
- A. Pudenta Eksterna Süperfisiyalis
- A. Pudenta İnterior Eksterna

Derin yerleşimli arterler ise internal oblik ve transversus abdominis kasları arasında bulunurlar;

- Arteria Epigastrika İnterior
  - A. İliaca Eksternanın dalıdır. Arka periton ile fasya transversalis arasından ilerleyerek iliopubic traktusu çaprazlar, iç halkanın medial kenarı hizasına gelir, iç ve yukarı doğru gider. Linea semisirkularis hizasında A. Epigastrika Süperior ile anastomoz yapar. Rektus kasını besler.

- A. Spermatica / A. Overica
  - Direkt aortadan çıkarlar.

İnferior epigastrik arter eksternal spermatic ve pubik dallarını verir. A. obturatoria, kanalis obturatoria'ya girerken "Ramus Pubicus" adlı yan dalı verir. Ramus ossis pubisin arka tarafında dağılan bu dal a. epigastrika inferiorun pubik dalı ile anastomoz yapar. Lig. lakunare üzerine isabet eden bu anastomoz ameliyat esnasında tehlike doğurabilir. Corona Mortis (Ölüm Üçgeni); medialde duktus deferens, lateralde spermatic damarlar ve aşağıda iliak damarlar arasındaki üçgendir. Bu bölge ameliyat sırasında uygulanacak olan sütür, bağlama gibi işlemlerden kaçınılması gereken alandır (11,23).

### 2.1.3 İnguinal Bölge Venleri

İnguinal bölgenin venleri arterlere eşlik ederler ve femoral vene dökülürler. İnferior epigastrik venler ve derin sirkumfleks iliak venler farklı olarak eksternal iliak vene dökülürler (19,14).

### 2.1.4 İnguinal Bölge Sinirleri

İnguinal bölgenin derisinde dağılan sinirler Nervus (N.) interkostalislerin dalıdır. Derin sinirleri ise lomber pleksustan çıkarlar. Bunlar N. iliohypogastrikus, N. ilioinguinalis ve N. genitofemoralisin genital dalıdır (19,14,16,24).

## 2.2 Testis

### 2.2.1 Anatomisi ve Histolojisi

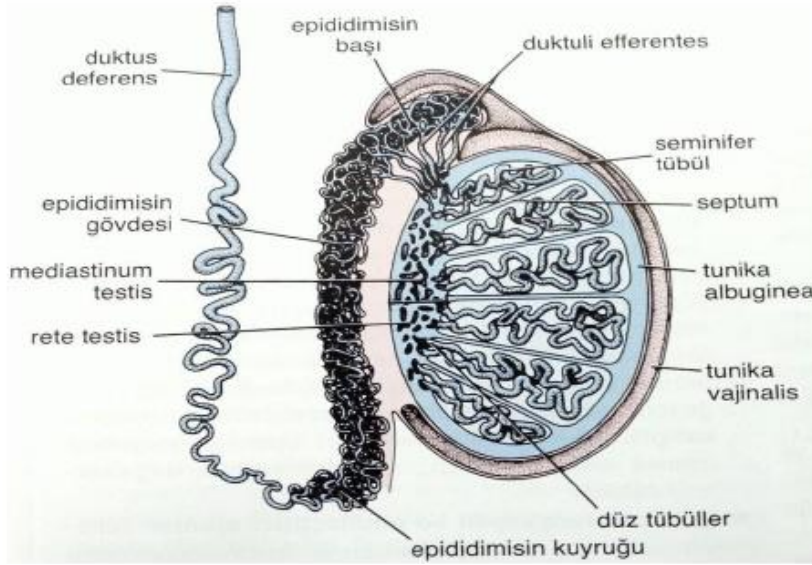
Sağlıklı bir erkek genital organları; testis, epididim, vas (duktus) deferens, ejakülatör kanal, prostat, seminal vezikül, bulboüretal bezler ve penisten oluşmaktadır.

Testisler vas deferens, lenfatik pleksuslar, spermatic arter ve veni içeren spermatic korda asılı olarak skrotum içine yerleşmiş, sperm üreten bir çift ovoid şekilli gonaddır (25-27). Bebeklerde normal testis boyutları yaklaşık olarak 16x14 mm'dir. Testis puberteye kadar yavaş büyür ve 12 yaşında uzun eksen 30-40 mm olabilir. Spermatogenezin başlaması ile testis hızla büyür ve 16 yaşında 60 mm civarında olur (28).

Skrotum içinde yer alan testisler sırasıyla dıştan içe doğru tunika vaginalis, tunika albuginea ve tunika vaskülozadan oluşan üç tabakalı kalın bir kapsül ile kaplanmıştır;

- 1) *Tunica Vaginalis*: Embriyonik processus vaginalisin distal kalıntısı olan testisin büyük bir kısmını saran; lamina parietalis (skrotum'un iç yüzünü döşeyen) ve lamina visceralis (testisi saran) olmak üzere iki yapraklı periton kalıntısıdır. Bu katlar arasındaki boşlukta testis hareketini sağlayan kaygan bir sıvı bulunmaktadır.
- 2) *Tunica Albuginea*: Testisi dışarıdan saran fibröz bir dokudur. Kapsülün en kalın ve belirgin tabakasıdır. Testis posteriorunda vertikal bir septum oluşturmak üzere kalınlaşır ve mediastinum testisi oluşturur.
- 3) *Tunica Vasküloza*: Testisin damar ağından oluşmaktadır ve tunika albugineanın iç tüzünü örter (29-33) (Şekil 2.2).

Mediastinum testis; damar, sinir ve kanalların girip çıktığı bölgedir. Mediastinum testisten çıkan ince bağ dokusu septumları tunica albugineanın iç yüzüne doğru ışınal uzanır ve testisi piramit/koni şekilli 200-300 lobüle ayırır. Bu lobüllerin her birinde 1-4 arası seminifer tübül bulunur (Bkz. Şekil 2.2). Seminifer tübül epiteli germinal epitel olarak adlandırılıran modifiye çok katlı kübik epitelidir (34,35).



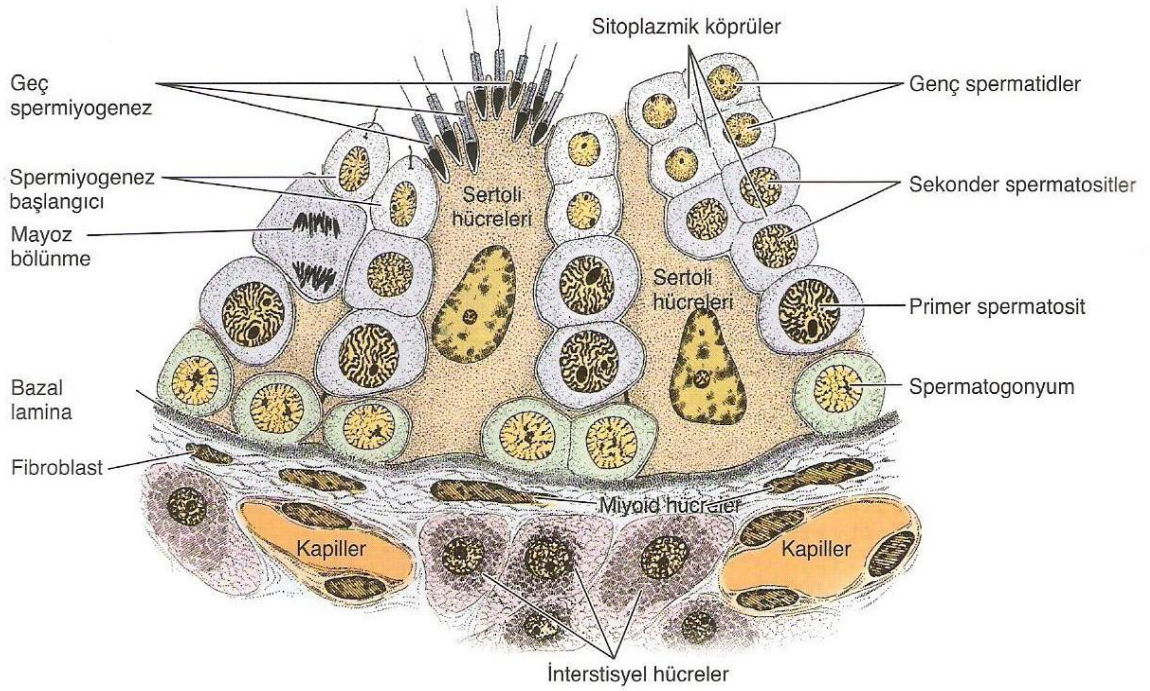
Şekil 2.2: Testis Kesiti ve Toplayıcı Sistem (Rete testis, Efferent kanallar, Epididim, Vas deferens) (33)

Bu yapı içerisinde sertoli hücreleri ve germinal hücreler bulunur. Sertoli hücreleri destek hücreleridir. Androjen bağlayıcı protein, LHRH like peptid (Luteinleştirici hormonu salgılatan hormona benzeyen peptid), antimüllerian hormon (AMH) ve inhibin salgılar. Germinal hücreler ise spermatogenik hücrelerdir ve spermatogonyumlardan spermatozoalar oluşana kadar görülen hücre tipleridir. Bu iki hücre grubu arasındaki

bağlantı kompleksleri kan-testis bariyerini oluşturur, kandan gelen maddelerin lümen içerisine geçişini önler (30,32).

Seminifer tübüller peritübüler doku vasıtasıyla interstisyel dokudan ayrılmıştır ve damarsız yapılardır. Seminifer tübül içerisindeki germinal epitelin beslenmesi peritübüler dokunun geçirgenliği oranında perfüzyon yoluyla olmaktadır. Seminifer tübüller arasını dolduran bağ dokusu interstisyel dokular olarak adlandırılır. İnterstisyum; kan ve lenfatik damarlar, leydig hücreleri, fibroblastik destek hücreleri, mast hücreleri ve makrofajlardan meydana gelir (36-37) (Şekil 2.3).

Pubertede hipofizden salınan lüteinizan hormon (LH) etkisi ile leydig hücresi üzerindeki reseptörlerden testosteron yapımı uyarılır. Testosteron erkeklerde sekonder seks karakterlerinin oluşmasından sorumludur (32,39).



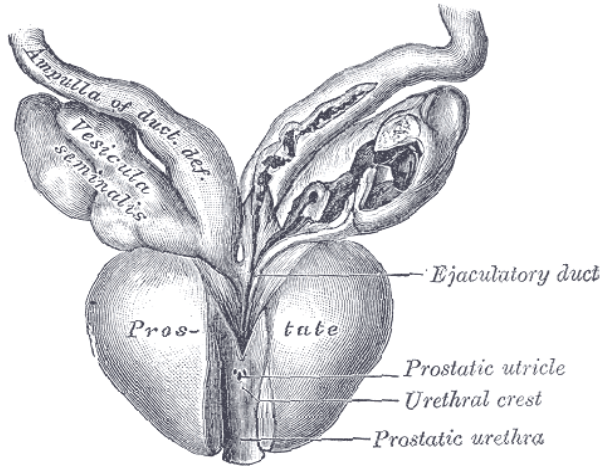
Şekil 2.3: Seminifer Tübül Duvarında Spermatojenik Hücreler ile Sertoli Hücrelerinin Yerleşimi (38)

Seminifer tübüller mediastinumdan geçerken kıvrımlarını kaybederler ve düz tübülleri (tübüli rekti) oluştururlar. Düz tübüller spermatozoa üretmezler. Spermatozoaları bir kanal ağı yapısı olan rete testise iletirler. Rete testis, testiküler sıvı ve spermatozoanın epididim baş kısmına aktarılmasında rol oynayan 10-15 efferent kanalcığın birleşmesi ile oluşur (30,40) (Bkz. Şekil 2.2).

Her bir lobülden gelen duktus tek bir epididim duktusuna drene olur. Sperm depolanması, taşınması ve olgunlaşması için gerekli bir organ olan epididim testisin superior ve posterolateral yüzü boyunca uzanır. Ortalama 3-4 metre uzunluğundadır. Baş, gövde ve kuyruk olarak adlandırılan üç bölüme ayrılır. Baş kısmı efferent kanallarının sarılı uçlarından oluşur. Spermiler gövde kısmında depolanır ve son gelişim evrelerinden geçerler. Kuyruk kısmı ise spermleri ejakülatör kanala taşıyan duktus deferens (vas deferens) meydana getirir. Bu kanallardan bir çift bulunur ve temel görevi spermatozoanın taşınması, absorpsiyonu ve sekresyonu olan duktus deferens 5 kısma ayrılır; epididimal, skrotal, inguinal, retroperitoneal kısım ve ampulla.

Vas deferens epididimin kuyruğunun alt kısmından başlayarak ilk önce çok kıvrımlı olur, ancak giderek daha az bükülür hale gelir. Testis ve epididimin medial tarafının arka sınırı boyunca yükselir ve inguinal kanaldan abdominal inguinal halkaya doğru spermatik kordun bir bileşeni olarak meydana gelir (27,41). İnférieur epigastrik arterin yan tarafı boyunca eğilir ve eksternal iliak arterin önünde yaklaşık 2,5 cm yükselir. Sonrasında geriye ve hafifçe aşağı doğru yönelir ve eksternal iliak damarları oblik olarak geçer, pelvik kaviteye girer. Peritoneal membran ve lateral pelvis duvarı arasından oblitere umbilikal arter, obturator damarlar ve sinirler medialinden aşağı iner. Üreteri önden çaprazlar, tüpün medial tarafına ulaşır. Seminal vezikül üst ucu ve mesane fundusu arasında hafif ileriye doğru uzanır. Seminal vezikülün orta kısmına ulaşıldığında, onunla temas halinde aşağı ve mediale doğru yönlendirir ve kademeli olarak karşı duktusa yaklaşır. Mesanenin fundusu ve rektum arasında yerleşir. Son olarak, aşağıya doğru prostatın tabanına yönlendirir ve burada büyük ölçüde daralır.

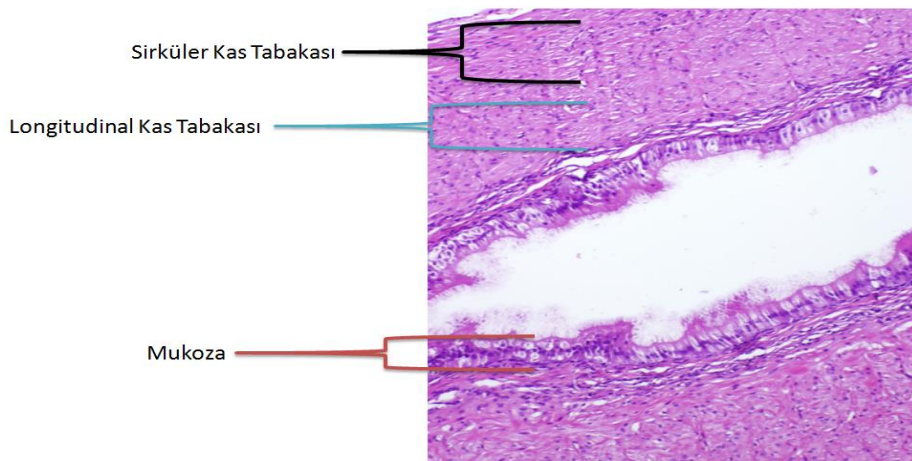
Seminal vezikül seminal sıvının çoğunluğunu oluşturan koyu, alkali bir sıvı salgılayan bir bezdir. Duktus deferens, seminal vezikül kanalı olan duktus eksretorius ile birleşerek duktus ejakulatoriusu oluşturur ve prostatın posterior kısmını anteroinferior doğrultuda geçerek prostatik üretranın posterior duvarında, prostatik utrikülün her iki yanındaki orifisler ile üretraya açılırlar (42-44) (Şekil 2.4).



Şekil 2.4: Seminal Vezikül ve Duktus Deferens Birleşimi (43)

Vas (Duktus) deferens; yalancı çok katlı prizmatik stereosilyalı epitel, fibroelastik lamina propria ile ortada sirküler, içte ve dışta longitudinal olmak üzere üç katlı düz kas içeren bir yapıya sahiptir (Şekil 2.5).

Erişkin vas deferens çapı 5 mm altındadır ve genellikle boyu 30 cm'den daha uzundur. Puberte öncesi vas deferens dış çapı yaklaşık olarak 1 mm, puberte ortasında 2 mm çapındadır (45). İnternal iliak arterin dalı olan superior vezikal arterden (bazen de inferior vezikal arter) kanlanır. Otonom sinir sistemi hem düz kas kontaktilitesini hem de epitelyal sekresyon kontrolünü sağlar (44,46).



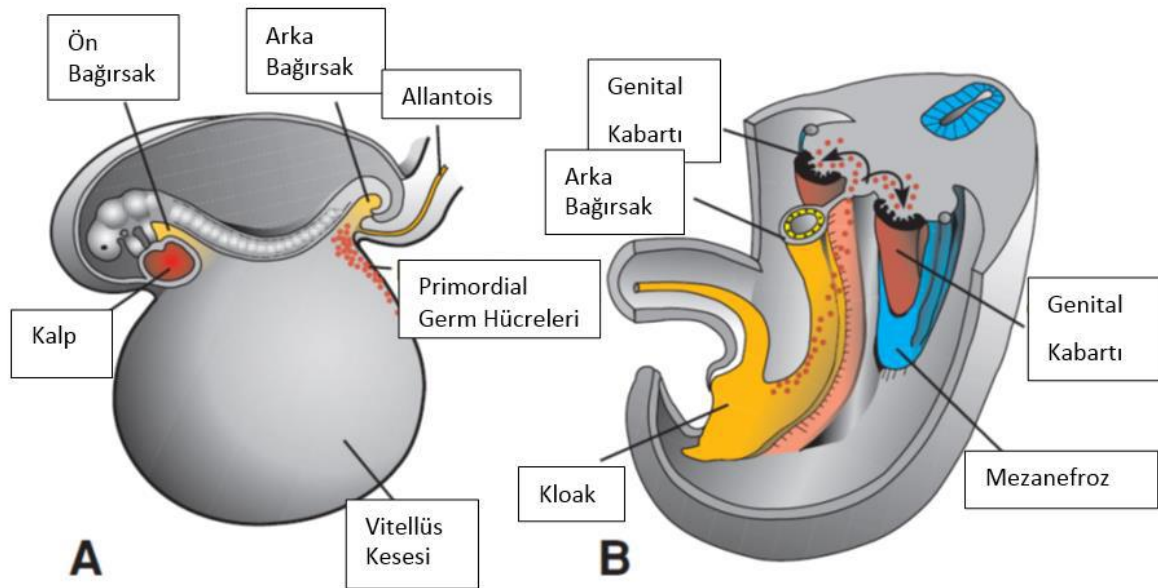
Şekil 2.5: Vas (Duktus) Deferens Kesiti. Kalın kas tabakası ile duktus deferens semen sıvısının penisten çıkmasını sağlar.



## 2.2.2 Embriyoloji

Gestasyonun beşinci haftasında primitif gonadlar mezonefrozun ventromedialinde ürogenital kabarıklıkta epitelyal kalınlaşma olarak belirir ve gestasyonun 6. ve 7. haftalarında embriyonik yolk kesesinden buradaki gonadal kordonlara göç ederek onların içini doldururlar (47,48). Yedinci ve sekizinci gestasyonel haftaya kadar primitif gonadlar üst kutuplarından asıcı ligamentlere, alt kutuplarından gubernaküluma tutunmuş halde dururlar.

İnsan embriyosunun 10-12. dorsal segmentleri arasından primordiyal gonadın mezenkimal kısmı gelişir. Takiben gelişimin 3. haftasında yolk kesesi (allantois) duvarında endoderm hücreleri arasında primordiyal germ hücreleri ortaya çıkar. Gestasyonun 3-6. haftalarında primodial germ hücreleri son bağırsağın dorsal mezenteri aracılığı ile genital katlantılara göç ederler (48-50) (Şekil 2.6).



Şekil 2.6: Germ Hücre Embriyolojisi; A: Vitellüs kesesinin allantoise yakın duvarında primordiyal germ hücrelerini gösteren 3 haftalık bir embriyo. B: Arka bağırsak ve dorsal mezenter boyunca primordiyal germ hücrelerinin genital kabartıya göç ederken izlediği yol (50)

Sekonder oositi dölleyen sperm türüne bağlı olarak embriyonun kromozomal ve genetik cinsiyeti fertilizasyon sırasında belirlenmiş olmasına rağmen gebeliğin yedinci haftasına kadar her iki cinsin gonadları erkek veya dişi morfolojik özelliklerine sahip değildirler (49,50). Gebeliğin yedinci haftasında ise XX, XY kromozom kompleksine bağlı olarak

erkek ya da diřilięe farklılařma olur. Cinsiyetin ayrılmasındaki esas önemli kısım Y kromozomudur. Y kromozomu cinsiyeti belirleyen bölgesinde (Sex Determining Region = SRY) testis belirleyici faktör (Testis Determining Factor = TDF) genini taşımaktadır (29,49). Genetięi XY olan embriyoda TDF'yi kodlayan Y kromozomu üzerindeki SRY geni etkisi ile primitif germ kordonları hızla çoęalır. Bu kordonlar testis veya meduller kordonları oluştururlar. Dördüncü ayda gonadın hilusunda ince ve daha küçük kordonlara parçalanıp aę şekline dönüşerek rete testis ile devam eder (48,50).

Testise farklılařan gonadda önce sertoli hücreleri belirlemektedir. Testis kordonları bu durumda primitif germ hücreleri ve yüzey epitelden köken alan sertoli destek hücrelerinden oluşur. SRY geni etkisinde olan dięer bir transkripsiyon faktörü Steroidojenik Faktör-1 sertoli ve leydig hücrelerinin farklılařabilmesi için gereklidir, leydig hücrelerinde Sitokrom P-450 steroidojenik enzimlerinin varlığını saęlar ve sertoli hücreleri ile pituiter gonodotropların farklılařmasını başlatır (51,52).

Sertoli hücre öncüleri kadın reproduktif organ dokularının (müllerian yapıların-paramezonefrik kanalların) regresyonuna neden olan MIF sekrete ederler. Testis kordonlarının arasında gonadal sırtın orijinal mezenşiminden köken alan intertisyel leyding hücreleri bulunur. Leyding hücreleri gestasyonun 8.haftasında testosteron salgılamaya başlar. Testosteron sekresyonu Wolf kanal sisteminin farklılařmasını saęlayarak epididim, vas deferens ve aksesuar seks bezlerini oluşturur (50,52,53). Seminifer tübüller rete testis lümenine baęlandıktan sonra duktuli efferentes ile devam ederek Wolf kanalına dökölüp vas deferensi oluştururlar (48,50).

Seksüel farklılařma olduktan sonra overler kasık bölgesinden uzaklařırken testisler inguinal kanala yaklařır. Erkeklerde testosteron etkisiyle asıcı ligamentler yok olur ve gubernakülum testisin 7. aydan sonra inguinal kanaldan geçerek skrotum içine yerleşmesinde yol gösterici olur (15).

Üçüncü fötal ayın başında fetusun boyunun hızla uzamasına gubernakülumun eşlik edememesi nedeni ile testisin başlangıçta yer aldığı yerleşim yerinden ařaęıya kaymaya ve testis inguinal bölgeye inmeye başlar. Testis gestasyonun üçüncü ayı başlarında inguinal bölgeye inmiř olur. Testisin kanal içine itilmesinde mekanik (gubernakulum, intaabdömal basınç, epididimal malformasyon) ve endokrin faktörler (androjenler, AMH, östradiol, epidermal büyüme faktörü - EGF, İnsulin benzeri faktör 3 - Insl-3, Kalsitonin gen baęımlı peptid-CGRP) rol oynar (15,54,55).

Gubernakulumun görevi yedinci aya kadar inguinal kanal içinde hyaluronik asit içeriğinin artmasıyla genişleyerek inguinal kanalı ve skrotumu testisin geçebileceği ve yerleşebileceği büyüklüğe erdirmektir (15).

Gestasyonun üçüncü ayında karın ön duvarında periton boşluğu orta hattın sağ ve solunda internal halkadan skrotuma kadar uzanan iki simetrik balonlaşma; yani prosesus vajinalisi yapar (56-58). Prosesus vajinalis testisin skrotuma ulaşmasında hidrolik bir güç sağlar. Gubernakulum testis, prosesus vajinalisin önünde ve lateralinde yer alır (15). Gonad skrotuma ulaştıktan sonra prosesus vajinalis internal halkadan itibaren kendiliğinden oblitere olur. Geride prosesus vajinalisin sadece testisi saran kısmı kalır ve tunika vajinalis adı verilir (15,59,60).

Gonadların aşağı inişi kızlarda intraabdominal devrede sona erer, gonadlar karın içinde kalır. Kızlarda inguinal kanal içine round ligamentle birlikte uzanan prosesus vajinalis benzeri bir peritoneal cep vardır; Nuck divertikülü adı verilir. Erkeklerdeki prosesus vajinalisin karşılığıdır (15,57,61). Erkeklerdeki skrotumun karşılığı olarak kızlarda labia major ile devamlılık gösterir (1). Prosesus vajinalis ve Nuck divertikülü potansiyel hernidir (62).

### **2.2.3 Vaskülarizasyon**

Testislerin arteriyel kanlanmasının büyük kısmı abdominal aortanın dalı olan testiküler arterler tarafından sağlanır. Bunlar dışında deferansiyel arter ve kremasterik arter de testislerin kanlanmasına katkıda bulunur. Testislerin venöz drenajı, mediastinumdan çıkan, birbirleriyle bağlantılı küçük venler aracılığıyla gerçekleşir. Testisin posteriorundan çıkan testiküler venler, plexus pampiniformis olarak vas deferensin önünde yukarı uzanır ve inguinal kanaldan geçerek abdomene ulaşır. Abdomen içinde bu venler birleşerek testiküler arterin her iki yanında yükselen bir çift testiküler veni oluşturur. Daha sonra her bir taraftaki bir çift ven birleşerek tek bir testiküler veni oluşturur. Sağ testiküler ven renal venin hemen altından vena kava inferiora açılırken; sol testiküler ven sol renal vene açılır (63,64).

### **2.2.4 İnervasyon**

Testisin somatik inervasyonu yoktur. İntermezenterik sinirler ve renal pleksustan otonomik sinirleri alır. Bu sinirler testis içine testiküler arterlerin çevresinden girerler. Testiküler

adrenerjik inervasyon primer olarak leydig hücre gruplarını besleyen küçük kan damarları ile sınırlıdır (65,66).

## 2.3 İnguinal Herni

### 2.3.1 Epidemiyoloji

Çocukluk çağı inguino-skrotal bölgede yer alan cerrahi patolojiler çok sayıda hastalık ve konjenital anomaliyi içerir; tedavi planlaması takip olan benign bir hidroselden yaşamı tehlikeye sokan, acil cerrahi müdahaleler gerektirebilecek strangüle inguinal herni veya testis tümörüne kadar değişebilir (14,67).

Çocuklarda inguinal herni veya hidrosel; prosesus vajinalisin açık kalmasıyla ilişkilidir (56,68). Karın içi organların peritoneal kese içerisine girmesi veya peritoneal sıvının dolmasıyla klinik olarak belirgin hale gelirler ve prosesus vajinalisin genişliği aralarındaki tek farktır (15).

İnguinal herni onarımı çocuk cerrahisi pratiklerinde en sık yapılan cerrahi girişimlerdir (61,69). İnguinal herni insidansı term yenidoğanlarda %0,8-4,4 arasındadır (61,70), prematürelde ise bu oran %18-30'e kadar yükselmektedir (71,72). Erkeklerde kızlardan 3-10 kat fazla görülür (61,71,73).

Hernilerin %60-75'i sağ, %25-30'u sol tarafta görülürken, %10-15'i ise bilateraldir (61,74). Sağ testis sola nazaran skrotum içine daha geç iner ve prosesus vajinalisin daha geç kapanır. Bu asimetri sağ tarafta inguinal herni, hidrosel ve inmemiş testis sıklığının daha fazla olmasını açıklar (61,72). Günümüze kadar yapılan çalışmalarda karşı tarafta patent prosesus vajinalis görülme ihtimali açısından belirgin farklar bulunmuştur. Tek taraflı inguinal herni tanısı alan hastalarda %5,2-%100 arasında değişen oranda karşı tarafta patent prosesus vajinalis bulunduğu bildirilmiştir (71).

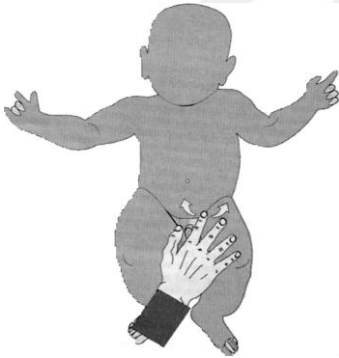Her açık prosesus vajinalis herni olacağı anlamına gelmez (74). Kız cinsiyet, sol taraf inguinal herni olması, prematürite, ebeveynlerde inmemiş testis hikayesi olması bilateral inguinal herni için risk faktörlerini oluşturur (61). Ailesel yatkınlıkta; kardeş hikayesi olması ve özellikle ikiz kardeşte olması fitik riskini arttırmaktadır (1,71). Bazı hastalıklar ve durumlarda inguinal herni sıklığı artmaktadır. Kistik fibrozis, mesane ekstrofisi, intraabdominal basınç ve sıvı artışı (mekonyum ileus, mekrotizan enterokolit, pertion diyalizi, ventriküloperitoneal şant, omfalosel, gastroşizis) ve bağ dokusu hastalıklarının

(Ehler Danlos Sendromu, Marfan Sendromu vb.) inguinal herni oluşumunda payı bulunmaktadır (71,74). Bu tip hastalıklarda en önemli nokta herni onarımından sonra nüks oranının %50 civarında olmasıdır (15,74).

### 2.3.2 Hikaye, Fizik Muayene ve Tanı

İnguinal herni asemptomatik veya semptomatik olabilir. Hikayede çoğu kez çocuğun gülmesi, ağlaması, ıkınması gibi karın içi basıncı arttırması ile kasık bölgesinde belirginleşen bir şişlik olarak karşımıza çıkar. Aileler tarafından banyo sırasında veya rutin muayene esnasında doktor tarafından fark edilebilir. Erkeklerde skrotumda, kızlarda ise labium majus bölgesinde şişlik görülebilir. Bu şişlik yatmakla, karın içi basınç azaldığında ya da itmekle kaybolur. Redükte edilen bir şişlik varlığında tanı kesinleşir (1,15,61).

Fizik muayenede kord ve elemanları dış halka hizasında, pubik kemik arasında sıkıştırılarak keseye bağlı kalınlaşma "İpek Çorap İşareti - Silk Sign" (ipek çorabın birbirine sürtünmesi duygusunu veren his) bulgusu aranır (Şekil 2.7). Herni kesesi nedeniyle kord ve elemanlarının kalınlaşmış olması daha güvenilir bir bulgudur (61,75).



Şekil 2.7: İnguinal Herni Muayenesi: Tek bir parmak inguinal yapılarla paralel olarak kasık üzerine koyulur ve pubik kemik seviyesine kadar gezdirilerek keseye bağlı kalınlaşma hissedilmeye çalışılır (1).

Muayene sırasında inguinal kanalda bulunabilecek inmemiş veya retraktıl testis nedeni ile mutlaka skrotal muayene yapılmalı, testislerin yerinde olup olmadığı kontrol edilmelidir (15,61,74). Skrotum içine kadar inmiş fitıklara skrotal veya komplet herni adı verilir (72,76).

Fıtık kesesi içinde omentum, apendiks (Amyand Herni), kolon, ince barsak, mesane, Meckel divertikülü (Littre Fıtığı), over ve fallop tüpleri bulunabilir (15,70). Fıtık kesesi içerisine kızlıklarda over, erkeklerde mesane sıklıkla sliding yapan organlardır (70).

Kızlarda kanal içinde redükte edilemeyen fasulye büyüklüğünde bir kitlenin olması, overin kese içine sliding yaptığıının belirtisidir (72,77). Kız fitıklarında fallop tüpleri ve overler %15-20 oranında sliding yapar. Genellikle yenidoğan grupta görülür. İnsidans infant yaş grubunda en fazladır ve yaş artışı ile oran azalır. Uterus ve uterin adneksler de fitik kesesi içerisinde olabilir (73,78,79).

İnkarsere herni barsakların veya karın içi organların fitik kesesi içerisinde sıkışması ile meydana gelir. Sıkışmanın internal ya da eksternal halka hizasında nerede olduğu halen tartışma konusu olsa da sıklıkla internal halka seviyesinde görülür.

Postanal ilk 1 yıl içerisinde inkarserasyon sıklığı artmaktadır. Miad yenidoğanlarda inkarserasyon oranı %28-31 ilken, prematürlerde bu oran %13-18'e gerilemektedir. Bu da internal ringin daha geniş olmasına, yenidoğan yoğun bakım ünitelerinde daha erken tanı alıp erken redüksiyon yapılmasına bağlanabilir. Pediatrik popülasyonda insidansı %3-18 olarak bildirilmiştir. Bu oran infantlarda %30' kadar çıkmaktadır (1,61,80). İnkarserasyon riski cinsiyete veya fitığın sağ veya sol tarafta olmasına göre değişmez. Erkeklerde (%12) ve kızlarda (%17) benzer oranlara sahiptir (1,15).

İnkarserasyon belirtileri ağrı, kusma, fizik muayene bulgusu olarak da kasık şişliğidir. Kusma başlangıçta safralı değildir. Eğer safralı kusma başlarsa ve abdominal distansiyon gelişirse mutlaka intestinal obstrüksiyon ekarte edilmelidir (15,61).

İnkarsere herni tanısı konulduktan sonra uygun şartlar (analjezik, sedatif ilaçlar, Trandelenburg pozisyonu, kasık bölgesine buz uygulaması) sağlanarak manüel redüksiyon denenmelidir. Bu esnada zorlayıcı davranışlardan kaçınılmalıdır. Sedasyon sonrası fitik spontan redükte olabilir (61,81).

Yaş ve inkarserasyon süresine bağlı olarak manüel redüksiyon sonrası başarı %95-100'dür. Redüksiyon sağlanamazsa cerrahi müdahale hemen planlanmalıdır. Eğer redüksiyon gerçekleştirilirse ameliyat için zaman planlanması yapılmalıdır. Elektif onarım 24-72 saat içerisinde yapılması önerilmektedir (71,80).

Herni kesesi içerisinde sıkışan organın önce venöz ve lenfatik dolaşımı, belli bir süre sonra da arteriyel dolaşımı bozulur, organda gangren ve nekroz yani strangülasyon meydana gelir (61,74). Strangülasyon inkarsere hernilerin %5'inde görülür (15). Bu da acil cerrahi girişimi gerektirir. Dolaşım bozukluğu, intestinal obstrüksiyon, perforasyon şüphesi bulunan hasta grubunda redüksiyon işlemi asla denenmemelidir (61,71). Ayakta direkt

batın grafisi (ADBG) ve ultrasonografi (USG) tanıda yardımcı olmaktadır. ADBG’de intestinal obstrüksiyonu gösteren hava sıvı seviyeleri, inguinal kanal ya da skrotum içinde gaz görülür (15,61). İnkarserasyon 1 yaş altında özellikle de yenidoğan döneminde daha ciddi ve riskli komplikasyonlara neden olur. Akut testiküler iskemi özellikle infant grubunu etkiler (70,82).

Ayırıcı tanıda lenfadenit, hidrosel, appendiks testis torsiyonu, testis torsiyonu, inmemiş testis, yumuşak doku kitleleri akla gelmelidir. Lenfadenopati ayrımı kanalın lateralinde olması nedeni ile daha kolay yapılabilir. Testis torsiyonu akut ağrı ile gelir, acil cerrahi gerektirir. Testisin skrotum içinde palpe edilmesi, inguinal kanalda fitik bulgusu olmaması ile inkarserasyondan ayrılır. Appendiks testis torsiyonunda, nekrotik appendiks testise ait testis üst polü üzerinde “Mavi Nokta Belirtisi - Blue Dot Sign” görülür. Hidrosel ayrımında hidrosel kesesinin inguinal kanal içinde devam edip etmediğine ve transillüminasyona (muayene sırasında skrotuma ışık tutularak içerisinde sıvı olan skrotal kesenin ışığı geçirmesi) bakılabilir. Ayrıca tanıda USG’den yararlanılabilir (15,61,83).

### **2.3.3 Görüntüleme Yöntemleri**

Çoğu olguda öncelikle hikaye ve fizik muayene ile inguinal herni ve hidrosel tanısı konulur ancak bir kısmında radyolojik testler gerekli olmaktadır. Önceleri kontrastlı bir tetkik olan herniografi kullanılırken günümüzde bunun yerini USG almıştır.

Herniografi; suda çözünen opak maddenin floroskopi eşliğinde peritoneal kaviyete infraumbilikal enjeksiyondur. Yerçekimi ile kontrast madde herni kesesi içerisine göllenir, 5-10-45 dakika aralıklarla grafler alınır. Hidrosel de bu tetkik ile gösterilebilir, ayrıca femoral herninin inguinal herniden ayrımı, kontralateral herni tespiti veya postoperatif hastalarda rekürren herni ayrımı içinde faydalıdır. İnkarsere hernilerde kese boynu tıkalı olduğu için faydası yoktur. Bu testin komplikasyon oranı nadirdir; görülebilen komplikasyonlar intestinal perforasyon, intramural intestinal hematoma, alerjik reaksiyonlardır. Bundan dolayı herniografi çok kullanım alanı bulmamıştır. Modern çocuk hastanelerinde bu yöntem artık kullanılmamaktadır (1,80).

USG fizik muayeneyi tamamlayıcı tetkik olması nedeni ile sıklıkla kullanılmaktadır. Hızlı, non invaziv ve komplikasyonu olmaması avantajlarıdır. Chen ve ark. çalışmasında inguinal herni tanısı alan hastalarda her iki tarafa USG yapılmış ve inguinal kanal çapının 4 mm ve altında olması normal olarak kabul edilmiştir. Çalışmada inguinal kanal çapı 4 mm ve

üzerinde ölçüldüğünde bu hastalarda peroperatif %97 oranında inguinal herni olduğu tespit edilmiştir. Hata ve ark. çalışmasında da USG ile preoperatif bulgu arasındaki doğruluk oranını %95 olarak bulmuştur. Bu değerler doğru bir hikaye alındığında gerçek değerleri yansıtmaktadır. Fizik muayene şüpheli ise ve tek taraflı inguinal hernisi olan olgularda USG karşı tarafı değerlendirmede faydalı olabilir (80,83,84).

Kontralateral herni tanısı için herniografi, ultrasonografi ve laparoskopiden yararlanılabilir. Karşı tarafın cerrahi girişim ile taranması çoğu zaman gereksizdir (1,74,85).

### **2.3.4 Tedavi**

#### **Anestezi**

Anestezi yöntemi hastaya göre belirlenir. Geleneksel olarak hastaların çoğunluğu maske, laringeal maske veya endotrakeal entübasyon ile genel anestezi altında opere edilir. Postkonseptual yaş, anestetik ilaçlar (kas gevşetici, nekrotik analjezikler), preoperatif dönemde olan apne atak sıklığı, ventilatör desteği, anemi durumu anestezi için birer risk faktörüdür. Sağlıklı, miad doğum olan infantlarda ve daha büyük hastalarda genellikle operasyon daha güvenilirdir. Ancak prematür hastalarda (özellikle gestasyonel yaşı 36 haftadan az, gestasyonel yaş ve kronolojik yaş toplamı 60 haftadan az olan) ve ek hastalığı olup anestezi sonrası komplikasyon riski yüksek infantlarda rejyonel teknikler (spinal, epidural, kaudal anestezi) gibi daha özellikli yöntemler seçilebilir (1,71,80,86).

Abajian ve ark. yüksek riskli prematür yenidoğanlarda spinal anestezi kullanımının postoperatif gelişebilecek apne ve bradikardinin azaltılmasında genel anesteziye alternatif olarak kullanılabileceği belirtilmiştir (87). Welborn ve ark. yapmış oldukları çalışmada spinal anestezi ile inguinal herni onarımı yapılan prematürlerde apne gelişmediğini, genel anestezi uygulananlarda ise %37 oranında apne geliştiğini göstermişlerdir (88). Benzer sonuç olarak Somri ve ark. çalışmasında genel anestezi alan hastalarda morbidite daha yüksek bulunmuştur (89). Ancak Gallagher ve ark. spinal anestezinin kısa süreli etkinliği olması nedeni ile sadece 60 dakikadan daha kısa sürede yapılabilecek operasyonlarda spinal anestezi kullanımının elverişli olacağını ve apne riskinin devam ettiğini belirtmişlerdir (90). Craven ve ark. çalışmasında benzer olarak spinal anestezinin apne, bradikardi ve oksijen desaturasyonu yönünden genel anesteziye herhangi bir üstünlüğü saptanmamıştır (91).



Prematür bebeklerde anestezi sırasında ve postoperatif dönemde apne, bradikardi, respiratuar komplikasyonlar olmaktadır (1). Genel anestezi altında inguinal herni onarımı yapılan, gestasyonel yaşı 37 haftadan az olan bebeklerde respiratuar ve kardiyojenik problemler, sıklıkla da %10-30 oranında apne görülmektedir (71,92). Prematürlerde apne patogenezi multifaktoriyeldir; havayolu obstrüksiyonu, anemi, immatur respiratuar sistem, hipotermi, anestetik ilaçlar nedenler arasında sayılabilir (71). İntraoperatif narkotik analjezik ve kas gevşetici kullanımı postkonseptual yaşı altmış hafta altında olan hastalarda apne-bradikardi insidansını arttırmaktadır (80).

Warther-Larsen ve ark. çalışmasında sağlıklı çocuklarda anestezi sonrası 6 saat monitorize izlemin yeterli olduğu, postkonseptual yaşı 46 hafta altında olan prematür hastaların, postkonseptual yaşı 46-60 hafta arasında olan infantların, anemisi, nörolojik hastalığı, kronik akciğer hastalığı ve evde apne atakları olan hastaların 12 saat monitorize izlemesi gerektiğini ifade edilmiştir (93).

Genel anesteziye ek olarak uygulanan kaudal blok ve insizyon bölgesine uygulanan lokal anestezi postoperatif ağrı kontrolünde etkili yöntemlerdir. Anatomik deformiteler, koagülopati ve enfeksiyon rölatif kontraendikasyonlardır. Bunlar dışında preoperatif veya intraoperatif ilioinguinal ve iliohipogastrik sinir blokajı da uygulanmaktadır. Postoperatif dönemde opioid, parasetamol ve asetaminofen gibi analjezikler kullanılır (1,15,61,80).

Kaudal blok genellikle anesteziistler tarafından uygulanırken, sinir blokları anesteziist ve cerrahlar tarafından yapılabilir. Eğer cilt insizyonu öncesi lokal anestezi yapılacaksa dış sınırlar belirlenmelidir. Lokal anestezi anterior superior iliak spinanın 1 cm medialine yapılır. Kör olarak uygulamalarda başarı %70-80'dir. Uygulama sırasında kolon ve ince barsak perforasyonu meydana gelebilir. USG eşliğinde yapılması ile başarı artar. Onarım sırasında cerrah direkt olarak sinir üzerine lokal uygulama yapabilir. Bu yöntemler arasında herhangi bir üstünlük saptanmamıştır (71,80,94).

### **Tedavi Zamanlaması**

Anestezi riskleri, prematürite, inkarserasyon-strangülasyon, cerrahi teknik gibi pek çok neden inguinal herni ameliyat zamanlamasını önemli hale getirmiştir ve zamanlama yaş ve komorbiditelere göre yapılmalıdır (61,71).

Prematürlerde inguinal herni onarımı zamanlamasında farklı görüşler vardır. Operasyon teknik olarak daha zordur ve morbiditesi yüksektir. Bununla birlikte frajil herni kesesi

olması, vas deferens ve testiküler damar yaralanması riski ve bunun sonucunda testiküler atrofi, rekürren herni gelişme riski yüksektir. Kızlarda benzer olarak overlerin ve fallop tüplerinin torsiyon riski mevcuttur (71,80). Mevcut risklerden ötürü prematürlerin ameliyatının yenidoğan yoğun bakım ünitesinde tedavi altındayken planlanacağı gibi taburculuğa yakın dönemde veya taburculuk sonrası en yakın dönemde de planın yapılması mümkündür. Büyük çocuklarda ve adölesanlarda inkarserasyon riski düşük olduğu için elektif şartlarda ameliyat edilmesi uygundur (61,80). Ancak ertelenmiş ameliyatlarda kalınlaşmış herni dokusunun spermatik korda adezyonu, kord hasar riskindeki artış ve uzun ameliyat süresi ile karşılaşılabilir (71,95).

Zavras ve ark. çalışmasında respiratuar problemler (bronkopulmoner displazi), konjenital kalp hastalığı, nekrotizan enterololit, mekonyum peritoniti gibi ciddi yoğun bakım ihtiyacı olan hastalıklardan dolayı hastanede yatmakta olup redüktable hernisi olan prematür hastalarda bekle ve gör politikası izlenmesi ve hastanın mevcut durumu düzeldikten sonra ameliyat önerilmektedir. Düşük doğum ağırlıklı redüktable fitığı olan bebeklerde elektif ameliyat sağlık durumu düzeldikten sonrasına veya vücut ağırlığı 2200 gr üzerinde olduğunda yoğun bakımdan taburcu edilmeden yapılabilir (71).

Zamakhsary ve ark. çalışmasında bir yaşından küçük, asptomatik olgularda cerrahi planlamanın ilk tanı konulduktan 14 gün sonra yapılması gerektiği ve bu yaş grubunda 2 kat riskli olduğu için 14 gün zaman sınırlamasının aşılması gerektiği vurgulanmıştır (96). Elektif koşullarda yapılan inguinal herni onarımlarında komplikasyon oranı %1-3,5 iken inkarsere inguinal herni onarımlarından sonra komplikasyon oranı daha yüksektir (%20-50) (15). Langer ve ark. yaptığı çalışmada 14 ila 30 gün bekleme süresi kıyaslandığında; erken opere edilen grupta inkarserasyon riskinde %50 azalma tespit edilmiştir (1).

Genel olarak varılan sonuç komorbit hastalıklar, inkarserasyon hikayesi, yaş gibi multiple faktörler göz önüne alınarak ameliyat uygulanabilecek en yakın dönemde ve elektif şartlarda yapılmalıdır.

### **Cerrahi Teknik**

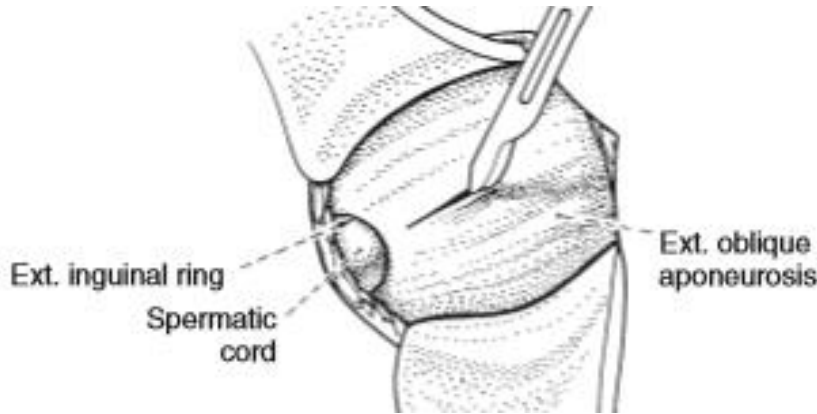
Inguinal herni standart onarımı çocuklarda fitik kesesinin internal ring hizasından bağlanması yani yüksek ligasyondur (1,15). Çocuklarda fitikların hemen tümü indirekt

olduğundan direkt fitik veya bağ dokusu hastalığının eşlik etmesi gibi özel durumlar dışında fasyaya destek dikişi veya yapay yama konulması gerekmez (54,61).

Cilt inguinal kanalın üzerine gelecek şekilde (kesi uzunluğu hastanın yaşına göre değişmekle birlikte) ortalama 1,5-2 cm uzunluğundaki cilt pililerine paralel transvers kesi ile açılır. Sıra ile cilt, cilt altı yağ doku, Camper ve Scarpa fasyasında kesildikten sonra Farabeuff ekartörler ile kanalın üzerindeki yağ dokular kenara çekilir ve inguinal kanalın tavanı (eksternal oblik aponöroz) görülür.

Herni kesesinin eksternal halkadan balonlaştığı görülebilir. İnguinal kanal (eksternal oblik aponöroz) eksternal halka korunarak veya halkayı da içine alacak şekilde fasyanın lifleri doğrultusunda açılabilir. Küçük çocuklarda ve yenidoğanlarda kanal boyunun kısa olması nedeni ile internal inguinal halka eksternal halkanın hemen altındadır ve kanalı açma ihtiyacı duyulmayabilir. Ancak inkarsere veya strangüle hernilerde ise eksternal oblik aponözünün ve eksternal halkanın açılması şarttır.

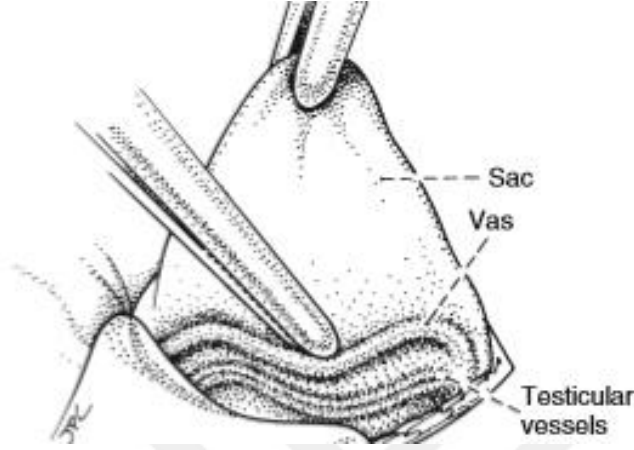
Fasya kenarları klemp ile tutulduktan sonra kenarları yukarıdan ve aşağıdan ayrılarak kanal içindeki yapılar uzaklaştırılır. İlioinguinal sinir kanal açılırken korunmalıdır. Herni kesesi spermatik kordun önünde ve medialindedir (Şekil 2.8).



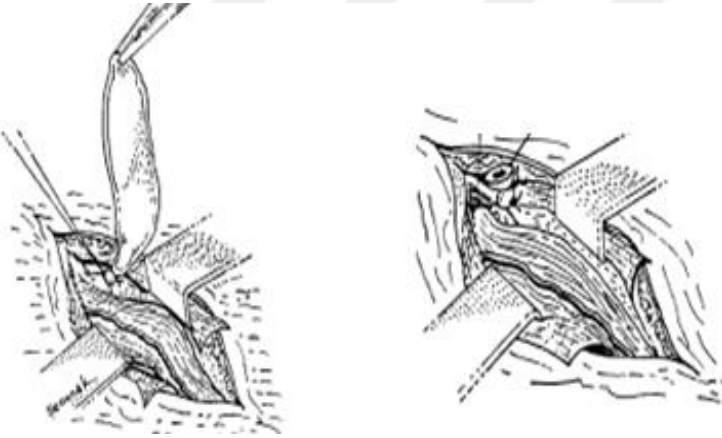
Şekil 2.8: Eksternal Oblik Kasın Üzerinin Açılması (1)

Sonra kese kendi etrafında birkaç kez çevrilerek duvar kalınlığına uygun emilebilen dikiş materyali ile boynu iki kez bağlanır ve arta kalan kese çıkartılır (Şekil 2.10).

Kremaster kası lifleri aralanır ve keseye ulaşılır. Kese klemp ile tutularak çekilir, çevresindeki dokulardan ayrılır ve yukarı doğru asılarak internal halkaya doğru preperitoneal yağ dokusu görülene kadar kord ve elemanları korunarak serbestleştirilmeye devam edilir (Şekil 2.9).



Şekil 2.9: Vas Deferens ve Testiküler Damarların Herni Kesesinden Ayrılması (1)



Şekil 2.10: Herni Kesesinin İnternal İnguinal Kanal Düzeyinde Bağlanması (74)

Bu işlemler sırasında kordun zedelenmemesine, kesesin yırtılmamasına özen gösterilmelidir. Fıtık kesesi hazırlandıktan sonra yüksek ligasyon yapılmadan mutlaka açılıp sliding herni ihtimaline karşı içine bakılmalıdır. Kesenin distali kord ve damar zedelenme riski, iskemik orşit ve postoperatif hematoma nedeni ile çıkartılmaz. Distal kese ağzı genişletilerek yerinde bırakılır. İnsizyon kapatılmadan önce ameliyat sırasında yukarı gelmiş olan testis skrotum derisi çekilerek yerine yerleştirilir. İnguinal kanal ameliyat

başında açılmışsa mutlaka kapatılır. Ameliyat sonrasında katlar anatomik plana uygun olarak kapatılır.

Herni onarımı kız çocuklarında da benzerdir. Kese yakalandıktan sonra açılarak içerisinde fallop tüpü, over dokusu olup olmadığına bakılır. Eğer organ yoksa yüksek ligasyon benzer şekilde yapılır. Eğer over veya tüpler kese içerisinde ise genellikle karın içine itilemezler çünkü herhangi bir müdahale kanama, organ hasarına neden olabilir. Kesenin organ distalinden bağlanması ve içindeki organlar ile birlikte karın içine invajine edilmesi önerilir. Eğer kızlarda kese içerisinde gonad görülürse interseks anomalisi akla gelerek mutlak biyopsi alınmalıdır, devam edecek olan tedavi biyopsi sonucuna göre şekillenmelidir (1,48,74,77,97).

### **Kontralateral Eksplorasyon**

Prosesus vajinalisin en az 2 cm uzunluğunda olması ve içinden hava veya sıvı geçmesine izin veren lümeneye sahip olduğu takdirde patent prosesus vajinalis olarak tanımlanabilir (1,15). Patent prosesus vajinalisin ne kadarının potansiyel bir herni riski taşıdığı bilinmemektedir (61). İki yaşa kadar prosesus vajinalislerin bir kısmı kapanmakta iken iki yaşından sonra kapanması olası değildir. Ve yaşamın bir döneminde fitik ortaya çıkmaktadır (80). Bir yaş altında olan infantların %60-80'inde patent prosesus vajinalis tespit edilirken, bir yaş üzeri hastalarda bu oran %40'tır. Patent prosesus vajinalis tespit edilirse %25-50 sıklığında klinik olarak herni tespit edilmektedir (1,80).

Geçen zaman içerisinde rutin kontralateral eksplorasyon yönetiminden vazgeçilmiştir. İki yaş altı erkek hastalarda pediatrik cerrahların sadece %40'ı kontralateral eksplorasyon uygularken, 2-5 yaş arası erkeklerde %13'ü rutin olarak uygulamaktadır. Kız hastalarda bu oran %39, prematürlerde ise %51'dir (1).

Kontralateral eksplorasyonun en önemli avantajı açık kalmış bir prosesus vajinalisin kapatılması ile ileride oluşabilecek bir inguinal herninin önüne geçmesidir. Ancak yapılacak olan eksplorasyonda potansiyel riskler göz önüne alınmalıdır aksi takdirde negatif eksplorasyon gereksiz bir cerrahi işlem olacaktır. Aileye başlangıçta karşı taraf eksplorasyonu yapılması ya da yapılmaması durumlarında karşılaşılabilecek durumlar ayrıntılı şekilde anlatılmalıdır. Karşı taraf eksplorasyon sırasında vas deferens ve testiküler damar yaralanma riski vardır. Bununla birlikte yara yeri enfeksiyonu, artmış ağrı, uzamış ameliyat ve anestezi süresi diğer dezavantajlarıdır (1,15,71). Yaş, cinsiyet, altta yatan

hastalık durumu, fitik tarafı gibi risk faktöleri belirlenmelidir. Fizik muayene sırasında karşı tarafta kord ve elemanlarının kalınlaşması veya ipek eldiven bulgusu gibi bir bulgunun varlığı, kız cinsiyet, prematürite, inkarsere herni, kistik fibrozis, bağ dokusu hastalıkları, ventriküloperitoneal şant, asit gibi durumlarda karşı taraf eksplorasyon düşünülmelidir. Böyle durumlar dışında karşı tarafın eksplorasyonu son yıllarda yapılmamaktadır (1,15,61,80).

Sağ taraf prosesus vajinalis sol tarafa göre daha geç kapandığı için sağ taraf inguinal herni daha sık görülmektedir. Bundan dolayı sol taraf herni tanısı alan hasta gruplarında bilateral inguinal herni görülme sıklığı sağ inguinal herni tanılı hastalara göre daha fazladır (1).

### **Laparoskopik Onarım**

Laparoskopik teknikler çocuklarda inguinal herni onarımında alternatif metod olarak 1990'lı yılların başlarında uygulanmaya başlamıştır (71,80). Önceleri yüksek rekürrens riski ve uzun operasyon zamanı olmasına rağmen teknikteki ilerleme ile risk azalmıştır. Açık cerrahi ile kıyaslandığında operasyon süresi ve komplikasyon riskleri benzerdir (60,80). Laparoskopik yaklaşım cerrahın becerisine, karşı tarafı değerlendirebilmesine ve onarım tekniğine bağlıdır (98). Avantajları; karşı tarafın değerlendirilebilmesi, kozmetik sonuçlar, düşük testiküler atrofi ve düşük vas deferens yaralanma riski olmasıdır (71,80).

### **2.3.5 Postoperatif Komplikasyonlar**

Elektif şartlarda yapılan operasyon sonrası komplikasyon oranı %1-3,5 iken inkarsere inguinal herni onarımlarından sonra komplikasyon oranı %20'lere çıkmaktadır (15). En sık karşımıza çıkanlar erken dönem komplikasyonlar arasında yer alan hematoma, skrotal ödemdir (69).

Yara yeri enfeksiyonu da bir diğer erken dönem komplikasyon nedenidir. İnkarsere veya strangüle inguinal herni onarımı sonrasında görülebilir. Bakım ve kontaminasyonun en aza indirilmesi ile önlenir. Pansuman ve antibiyotikler ile kısa sürede iyileşme görülür (1,69).

Büyük herni kesesi veya skrotal hernisi olan hastalarda distal kısım ağzında yeterli açıklık bırakılmaması ile postoperatif dönemde sıvı birikmesi sonucu non-kommunike hidrosel gelişebilir. Oluşan mevcut hidrosel spontan resorbe olabilir ya da onarım gerekebilir (1,61).

Geç dönem komplikasyonlar olarak iyatrojenik inmemiş testis, testis atrofisi, vas deferens hasarı, infertilite, nüks sayılabilir. İyatrojenik inmemiş testis nadir görülen ama önemli komplikasyonlardan biridir (1). Ameliyatta herni kesesi diseksiyonu sonrasında insizyon dışına alınan testis, kord ve elemanları skrotal cilt çekilerek yerine indirilmezse, dokulardan dikiş geçirilirdiyse ya da enfeksiyon sonrası skatrisyel dokunun geri çekmesine bağlı olarak testis yüksek skrotal ya da inguinal kanal seviyesinde kalabilir (99,100).

Operasyon sırasında vas deferens yaralanabilir. Penset ya da klemp dişleri arasına sıkıştırılması ile kalıcı hasara neden olabilir. Herni kesesinin yeterli diseksiyonu yapılmadığı takdirde döndürme aşamasında kord ve elemanları sütür içerisinde kalabilir (5,15,101). Oluşan hasar sonucu spermatik granülom, vas deferens veya epididimal epitelyum disfonksiyonu ve testiküler atrofi ile karşımıza çıkabilir (5) ya da erişkin yaşa kadar hasar anlaşılabilir ve infertilite ile karşımıza çıkabilir (1).

Operasyon sırasında özellikle de küçük çocuklarda testiküler damarlarda zedelenebilir. İnguinal herni onarımı sonrası testiküler atrofi %1-19 sıklığında bildirilmiştir. İnkarsere hernide ise kese içerisine testiküler damarların sıkışması sonucu %2,6-5 sıklığında testiküler atrofi meydana gelir (1,2,69).

Operasyon sırasında yapılan teknik hatalar nüksün ana sebebidir. Fark edilmeden kaçan fitik kesesi, uygun seviyede yapılmayan yüksek ligasyon neden olabilir. İnkarsereasyon rekürrens için önerimli bir risk faktörüdür. Bağ dokusu hastalıkları gibi eşlik eden diğer hastalıklar, yanlış tanı almış femoral veya direkt herni olması, laparoskopik onarımın uygun teknik ile yapılamaması diğer risk faktörleridir (1,74). Yenidoğan, prematür olgularda, komplike hernilerde nüks sıklığı artmıştır. Komplike olmayan inguinal hernide oran %0,5-1 olarak bildirilmiştir (102). Prematürlerde bu oran %15'lere çıkmaktadır. İnkarsere hernilerde ise yaklaşık %20 civarındadır (1).

Komşu organ yaralanması nadir olarak görülür. Kese içerisinde barsaklar, mesane, kızlarda over, uterus, fallop tüpleri yerleşebilir ve onarım sırasında mutlak dikkat gerektirir. Sinir hasarı fasya açılması sırasında meydana gelebilir. İlioinguinali genitofemoral, iliohipogastrik, lateral femoral kutanöz sinirler risk altındadır (69,74).

Yanlış tarafın opere edilmesini engellemek için hasta ameliyathane odasına alınmadan hangi tarafın yapılacağı işaretlenmeli ve aileye tekrar doğrulattırılmalıdır (69,101).

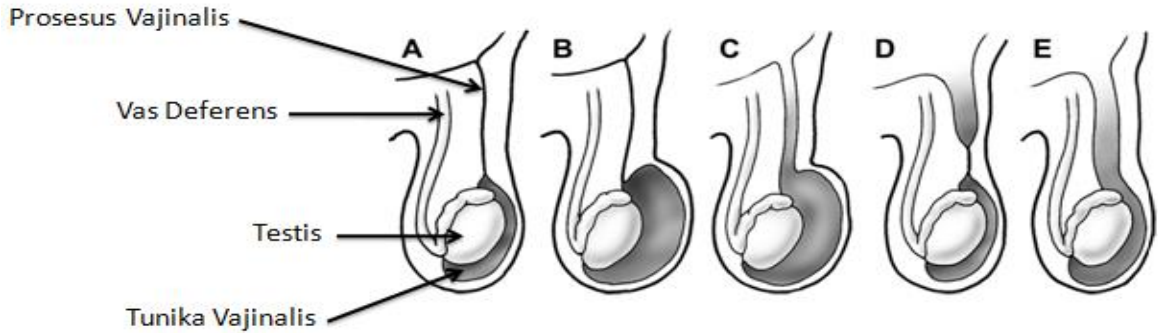
Erişkinlerde operasyon sonrası kronik ağrı hastaların yaklaşık olarak %10'unda görülmekte, çocukta ise belirli bir yüzde verilememektedir. Yama kullanılan büyük yaş grubu çocuklarda ağrı daha belirgin olabilir (1).

## 2.4 Hidrozel

### 2.4.1 Epidemiyoloji

Hidrozel sık görülen bir konjenital anomalidir. Prosesus vajinalisin kapanmasının tamamlanmaması sonucu, periton boşluğu ile devam eden bağlantının sadece periton sıvısının geçmesine izin verecek kadar dar olduğu duruma denir (15,56). Erkek yenidoğanlarda %6-58 sıklığında görülür. Genellikle ilk 1 yaş içerisinde bilateraldir ancak muhtemelen neden olarak sağ testisin inişinde olan gecikmeye bağlı olarak sağ tarafta görülme sıklığı artmıştır (1,56,61). Tunika vajinalisin parietal ve visseral katları arasında sıvı toplanması olarak da tanımlanır.

Periton boşluğu ile ilişkili "kominike", periton boşluğu ile ilişkisiz "non-kominike" hidrozel olabilir (67,80,103). Tedavi yöntemlerinin farklılığı nedeni ile kominike ve non-kominike hidrozel ayrımını yapmak önemlidir (Şekil 2.11).



Şekil 2.11: Hidrozel ve İnguinal herni; Patent Prosesus Vajinalis ile İlişkisi. A: Normal, B: Hidrozel, C: Kominike Hidrozel, D: İnguinal Herni, E: Komplet İnguinal Herni (76)

### 2.4.2 Hikaye, Fizik Muayene ve Tanı

Hikaye ve fizik muayene ile ayrımı genellikle yapılır. Muayenede transillüminasyon görülür. Kominike hidrosellerin boyutları pozisyonla, aktiviteyle, yatmakla değişiklik gösterir. Muayene sırasında basınç uygulandığında değişiklik gösterir. Diurnal



değişiklikler olmaktadır; ailelerin ifadelerine göre gün içerisinde şişlik artmakta, sabahları şişlik azalmaktadır. Non-kominike hidrosellerin boyutlarında ise değişiklik olmaz (15,56,61).

Hidrosel iç halkayla skrotum arasında bir lokalizasyonda kistik bir yapı halinde olduğunda da "kord hidroseli" veya "kordon kisti" denir. Takibinde boyutlarında büyüme veya küçülme olmaz, inguinal kanal boyunca herhangi bir düzeyde genellikle aniden beliren ve boyutu değişmeyen şişlik olarak kendini gösterir (54,56). Benzer durumun kızlardaki karşılığına ise "Nuck Kanalı Kisti/Hidroseli" denir. Nuck kanalı hidroseli kendisini inguinal bölgede veya labium majusta ağrısız, sert, batın içine redükte edilemeyen kitle şeklinde bulgu verir (54,104).

Abdominoskrotal hidrosel ise nadir görülen bir hidrosel tipi olup, inguinal kanal boyunca, skrotumdan karın boşluğuna kadar uzanır. İnguinal herni ile ayrımında USG'den yararlanılabilir (1,105).

Prosesus vajinalisin peritoneal bağlantısının kapanması 1-2 yaşa kadar olabilir. Kominike hidrosellerin %2'si, peritoneal bağlantıyı sağlayan kese boynunun genişlemesiyle inguinal herniye dönüşebilir. Bu nedenle eş zamanlı fitik bulgusu yoksa kominike hidrosel 1 yaşından önce ameliyat edilmez. İnguinal herni ya da altta yatan testikuler patoloji şüphesi varsa erken cerrahi girişim endikedir (1,15,80). İki yaşından sonra gerilemeyen kominike hidrosel için cerrahi tedavi kaçınılmazdır. Kominike olmayan ve testis etrafında oldukça gergin durumda yer alan hidrosellerin daha erken yaşta ameliyat edilmeleri mümkündür (15,56)

### **2.4.3 Tedavi**

Hidrosel tedavisi inguinal herni ile benzerdir. Tanı doğrulandıktan sonra tedavi ameliyattır. Ameliyat yöntemi olarak hidrosel kesesinin proksimali internal halka hizasında bağlanır, kese distal ağzı rekürrensi azaltmak amaçlı genişçe açık bırakılır. Kesenin distali testis dokusuna zarar vermemek için tamamen çıkartılmaya çalışılmaz. Pediatrik hidrosellerin iğne aspirasyonu ile boşaltılması veya sklerozan madde enjeksiyonu çok tehlikelidir. Tekrarlama, peritonit ve lokal enfeksiyon riski nedeni ile önerilmemektedir (15,61,103). Ameliyat sonrası tekrarlayan hidrosellerde USG ile inguinal herni ekarte edildikten sonra 1 yıla kadar hasta takip sürecine alınır. Eğer hidrosel devam ediyorsa tekrar bir operasyon veya transskrotal aspirasyon denenebilir (15,80).

## 2.5 İnmemiş Testis

### 2.5.1 Testis İniş Mekanizmaları

Testislerin inişine etki eden faktörlere yönelik çok sayıda teori öne sürülmesine rağmen testislerin iniş mekanizmaları halen tartışmalıdır. Hipotezlere göre testis inişinin iki evresi vardır; ilk evre transabdominal evredir. Testisler böbreklerin alt polünden inguinal kanal girişine doğru yer değiştirirler. Gestasyonun 8-15. haftaları arasındaki bu dönemine, transabdominal evre adı verilir. Testis androjenden bağımsız, AMH etkisiyle karın arka duvarı boyunca inişe geçer; gebeliğin 17. haftasında iç inguinal halka hizasına gelir ve gebeliğin 28. haftasına kadar burada kalır. İkinci evre inguinokrotal evredir. Gestasyonun 25-35. haftalarında gerçekleşir. Gubernakulum ile birlikte penetre olan prosesus vajinalis skrotuma doğru balonlaşmaya devam eder ve testis bu evrede inguinal kanal yoluyla karın ön duvarını geçerek skrotuma iner ve doğumdan hemen önce de gelişimini tamamlamış halde skrotumdaki yerini alır. Gonad skrotuma ulaştıktan sonra prosesus vajinalis internal halkadan itibaren kendiliğinden oblitere olur. Geride prosesus vajinalisin sadece testisi saran kısmı kalır ve tunika vajinalis adı verilir (15,60,106-108,).

Testis iniş mekanizmalarında ilk evrede oluşan hasar intraabdominal testis ile sonuçlanır. Tüm inmemiş testis olgularının %10'unu oluşturur. İkinci evrede meydana gelen hasar daha sık karşımıza çıkar ve testis internal ring, yüksek skrotal düzey arasında bir yerde kalabilir (18).

İniş sırasında gubernakulum, intraabdominal basınç, epididimal malformasyon, androjenler, MIF, östradiol, EGF, Insl 3, CGRP gibi mekanik ve endokrin pek çok faktör rol oynamaktadır (29,47,55,109,110).

Androjenler kraniyel suspensor ligamanın regresyonunu sağlar ancak testiküler iniş için bu regresyon şart değildir. Gubernakulumun yayılması primer olarak Leydig hücrelerinden salınan Insl 3 tarafından sağlanmaktadır ve ilk fazda en önemli düzenleyicidir. Androjenler aynı zamanda testis ve gubernakulumun inguinal bölgeden skrotuma migrasyonunda rol oynar. Mekanizma tam olarak bilinmese de genitofemoral sinirin de mekanizmanın içerisinde olduğuna dair kanıtlar vardır. Androjenlerin etkisi ile genitofemoral sinirin duyu dalları gubernakular migrasyonda indirekt rol oynayan CGRP'yi salgılar ve ikinci fazda etkilidir (47,111).

Epididimin testisin inişi üzerindeki etkileri tartışmalıdır. İnmemiş testis hastalarında epididimal anomali sık görülür. %16-60 arasında değişir. Androjenik uyarıların epididimal gelişim için gerekliliği gösterilmiştir (28,47,112).

### 2.5.2 Epidemiyoloji

İnmemiş testis veya kriptorşidizm antik çağlardan beri bilinen bir hastalıktır ve Yunanca “Kryptos - Salkı, Gizli” ve “Orchis - Testis” kelimelerinden türemiştir (15,113).

1700 yılların sonlarında John Hunter tarafından insan fetusunda yapılan çalışmalar ile ilk kayıtlar oluşturulmuştur. Hunter, gubernakulum ile inguinal karın duvarına konnekte intraabdominal testisi göstermiştir (111-113).

İnmemiş testis ve kriptorşidizm genellikle aynı anlamda kullanılır. Ancak temelde aynı şeyi tanımlamaz. İnmemiş testis normal göç yolu üzerinde testisin skrotuma inmeden takılıp kalmış olmasını, kriptorşidizm ise hem bu durumu hem de ektopik veya gliding (subkütan) testisi ve anorşiyi kapsar. Testisin normal iniş yolu dışında bir lokalizasyonda kalmasına ektopi, birinin mevcut olmamasına monorşizm, ikisinin birden olmamasına anorşizm ve ikiden çok sayıda olmasına da poliorşidizm denir (3,15,113).

İnmemiş testis veya kriptorşidizm erkek çocuklarda görülen genitoüriner sistemin en sık doğumsal patolojilerindedir (3,114). Miadında doğan bebeklerde %1-4,6 oranında görülür. Bu oran prematürelere belirgin olarak artmıştır. Preterm yenidoğanlarda bu oran %1,1-45’dir. Doğum ağırlığı 1500 gr altında olan bebeklerde %60-70’e kadar çıkmaktadır. Yüksek oran olmasının nedeni testis inişinin gestasyonel 35. haftaya kadar tamamlanmamış olmasıdır. İniş tamamlanamadığı için bu oran 900 gram altındaki bebeklerde %100’dür. Hem prematürelere hem miad doğumlu bebeklerde postnatal ilk 3 ayda spontan iniş olabilmektedir ve 1 yaş sonunda oranlar miad doğanlarda %0,5-1’e, prematürelere %5’e kadar inmektedir (3,111).

İnmemiş testis aile hikayesi olanlarda normal popülasyona göre daha sıklıkta görülmektedir. Ailesel geçiş %2-14 oranında bildirilmiştir (113,115). Babada inmemiş testis olması 2,3 kat, kardeşte olması 3,5 kat ve ikizde olması 10,1 kat riski arttırmaktadır (112).

Vakaların %70-90’ında inmemiş testis tanısı tek taraflıdır ve %45-70’inde sağ testis, %30-50’inde sol testis inmemiştir. İki taraflı inmemiş testis oranı %10-45 arasında

değişmektedir. Sağ inmemiş testis oranının sola göre yüksek olmasının nedeni sol testisin inişini sağdan daha önce tamamlamasıdır (28,61,111,113).

İnmemiş testislerin çoğunluğunu testisin skrotum içerisine inişindeki yetersizlik nedeni palpable testisler oluşturur ancak %20'i kadarı palpe edilemez. Bunların da yarısı intraabdominal testislerdir. Bilateral palpe edilemeyen veya inmemiş testis olan hastalar cinsel gelişim bozuklukları, hipospadias yönünden mutlak araştırılmalıdır (4,111,116).

Prematürite, düşük doğum ağırlığı, intrauterin gelişme geriliği, ikiz gebelik, ailesel yatkınlık, ilk çocuk olma, ilerlemiş anne yaşı, maternal obezite-diyabet, sigara, annenin gebelik süresinde östrojen maruziyeti olası risk faktörleri arasındadır (4,47,60,112).

İnmemiş testis Prader-Willi Sendromu, Noonan Sendromu, Persistan Müllerian Kanal Sendromu, Distal Artrogripozis Sendromu, Prune Belly Sendromu, omfalosel, gastroşizis, Trizomi 13,18,21 gibi bazı sendrom ve kromozom anomalilerinin bileşenleri arasında yer alır. Hipospadias, inguinal herni, epididim anomalileri, hormonal sorunlar ile birlikteliği olabilir (15,111,117).

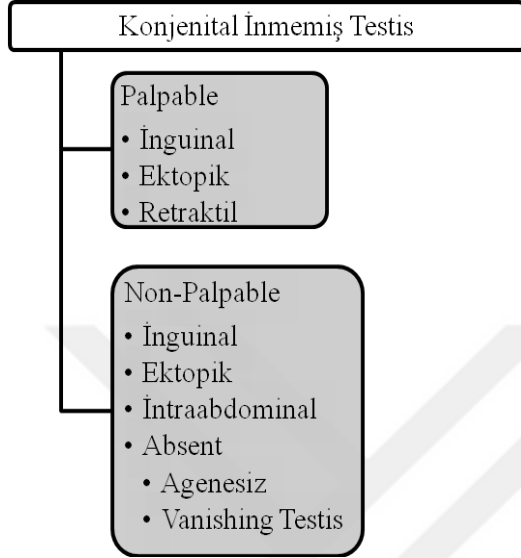
İnmemiş testisin hipotalamik-pitüiter-gonadal ekseninde bir bozukluğa bağlı olduğu ileri sürülmüştür. Ancak izole inmemiş testisli olgularda bu ekseninde bir bozukluk olduğu veya olmadığı yönlerinde tartışılmalı bulgular rapor edilmiştir. Diğer taraftan iki taraflı inmemiş testisi olan hastalarda bu eksenin bozuk olduğu, tek taraflı inmemiş testisi olanlarda ise bozuk olmadığı görüşü de bulunmaktadır. İnmemiş testis nedeniyle tedavi olmuş erkekler erişkin yaşa ulaştıklarında testis durumuna bağlı olarak hormonal değişiklikler görülebilmektedir. Testis hacmi ve sperm yoğunluğu ile Folikül Uyarıcı Hormon (Follicle-Stimulating Hormone-FSH) değerleri arasında ters orantı saptanırken, inhibin B değeri ile düz orantı bulunmaktadır (118-120).

### **2.5.3 Sınıflandırma**

İnmemiş testis fizik muayene bulgularına göre testisin palpe edilip edilememesine veya lokalizasyonuna göre sınıflandırılabilir. İnmemiş testiste testisler yaklaşık olarak %80'inde palpe edilebilir (3). Konjenital veya akkiz (acquired/asendan) olması yenidoğan döneminde yapılan muayene ile ayırt edilebilir (28,114,121) (Şekil 2.12).

Asendan testis; ilk aylar ve yaşlarda testis skrotum içerisinde olup daha sonraki bir dönemde yukarı çıkması olarak tanımlanmaktadır. %1-2 oranında görülür. Spontan

olabileceği gibi inguinal herni onarımı sonrası oluşan fibrotik prosesus vajinalis, serebral palsi (kremaster kas spazmı), vas deferens veya testiküler damarların vücudun büyümesine ayak uyduramaması nedeni ile olabilir. Testis yüksek skrotal düzeyde palpe edilir ve muayene ile skrotuma indirilemez. Orşiopeksi yapılması gerekir (3,28,111,114).

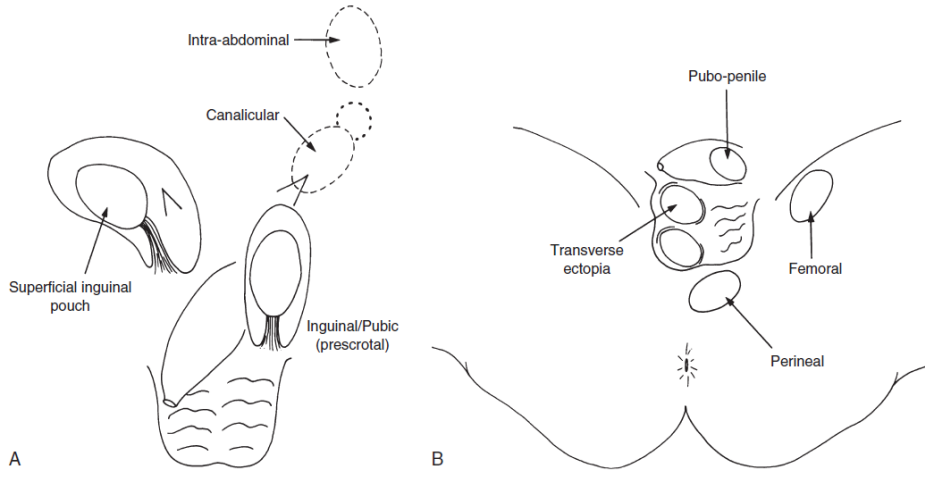


Şekil 2.12: Konjenital İnmemiş Testis Sınıflaması (3)

Gerçek-konjenital inmemiş testiste ise fizik muayenede skrotum boştur ve testis normal iniş yolu üzerinde palpe edilebilir. Testis intraabdominal, inguinal kanal, eksternal ring çıkışında olabilir (4,60).

Retraktif veya “Yo yo/Utangaç” testis; kremaster kas refleksine bağlı olarak testisin yüksek skrotal pozisyonda veya yüzeysel inguinal kanalda yer almasıdır. Muayene ile rahatlıkla skrotuma iner ve bırakıldığında skrotumda kalır. Aynı taraf skrotum gerçek/konjenital inmemiş testislerin aksine gelişmiştir ve testisler normal boyutlarındadır. Tedavi endikasyonu yoktur (15,16,24).

Ektopik testis: testisin iniş mekanizmasında inguinal kanal içerisinden geçtikten sonra eksternal ringden sonra normal yolun dışında başka lokalizasyonlara yerleşmesidir. En sık yüzeysel inguinal poşa (eksternal oblik fasya ile scarpa fasya arası; “Denis-Browne Poşu”) yerleşim gösterir. Bu bölge dışında femoral, perineal, prepenil, karşı skrotumda (transvers testiküler ektopi) bulunabilir ve cerrahi olarak tedavi edilmelidir (Şekil 2.13) (3,56).



Şekil 2.13: Ektopik Testis Lokalizasyonları (111)

Gliding (Kayan) testiste; retraktıl testisin aksine testis muayene ile skrotuma zor iner ve hemen tekrar inguinal bölgeye çıkar (112,114).

İntraabdominal testis böbrek alt polü ile internal ring arasında herhangi bir lokalizasyonda bulunabilir. Non-palpable testislerin %50-60'ını oluşturmaktadır. Ektopik olarak perihepatik perisplenik alanlarda nadiren olarak bulunsa da sıklıkla internal inguinal ringe yakın olarak tespit edilir. Laparoskopide en güvenilir yöntemdir. İnternal ringin açık ya da kapalı olmasına göre varyantları vardır. Kapalı varyant Prune Belly Sendromu ile birlikteliği mevcut. Açık varyant ise “Peeping Testis” olarak adlandırılır (3,111).

Peeping testis inguinal ringde bulunan testisin batin boşluğu ve inguinal kanal arasında hareket etme durumudur (112).

Atrofik testis “Vanishing testis”; testisin embriyolojik dönemde spermatik kord torsiyonu veya vasküler bir nedene bağlı olarak kaybolmasıdır. Laparoskopide kör sonlanmış damarların ve spermatik kordun görülmesi ile tanı konur. %80 tek taraflıdır.

Testiküler agenezi; intrauterin torsiyona bağlı olarak testiküler kan akımındaki bozulma, damarların gelişmemesi, anormal gonadal farklılaşma sonucu meydana gelir. Aynı tarafta renal agenezi ve müllerien kanal yapıları da görülebilir (3,111,114).

#### 2.5.4 Tanı

İnmemiş testis tanısı ilk olarak fizik muayene ile konulur. İncelemede boş hipoplazik skrotum, inguinal kabarıklık veya eşlik eden bir inguinal herni görülebilir. Gerginlik

olmadan testisin indirilen en alt düzeyi inguinal kanal, yüzeysel inguinal poş, yüksek skrotal, skrotal pozisyonlar olarak tespit edilir ve sonrasında skrotuma indirilen testisin yerinde kalıp kalmadığı, hemen yukarı çıkıp çıkmadığı gözlemlenir. Bu işlem sıcak bir ortamda, sıcak ellerle, hasta rahatlatılarak yapılmalıdır. Çünkü soğukluk kremaster refleksini uyarır ve testisin yukarı çekilmesine, yanlış tanı konulmasına neden olabilir.

Spina iliaca anterior süperiordan simfizis pubise doğru yapılacak palpasyonda yolak üzerinde bir lokalizasyonda testis palpe edilebilir. Olası inguinal testis bu sırada palpe edilebilir. Lenf nodu, inguinal herni ayrımı yapılır. Eğer bu yolak üzerinde testis palpe edilemiyorsa ektopik testis mutlaka düşünülerek perine, femoral bölge gibi diğer lokalizasyonlara dikkatlice bakılmalıdır. Supraskrotal testiste testisin tunika vajinalis içerisinde ve mobil olabileceği unutulmamalıdır. Üç ay sonra hasta tekrar muayene edilmelidir, bu süre içerisinde testis skrotuma inebilir (4,28,111,113).

İnmemiş testis ile retraktıl testis ayrımında; retraktıl testiste testis zorlama olmadan skrotum içerisine inebilir ve içeri çekildikten sonra skrotum içerisinde kalır ancak inmemiş testiste ise testis skrotum içerisine indirilemez. Ayrıca retraktıl testiste boyutlar normaldir ve hikayede banyoda veya hasta uyurken testisler skrotum içerisindedir (111,115).

Palpe edilemeyen tek taraflı inmemiş testislerde karşı skrotum mutlaka muayene edilmelidir. Testis boyutları, lokalizasyonu tanısal değer taşır. Herhangi bir kompensatuar hipertrofi spesifik olmasa da testiküler agenezi veya atrofiyi düşündürür.

İki taraflı olarak palpe edilemeyen testislerde hipospadias için inceleme yanında skrotum rengi, bifid skrotum, dış genityanın görünümüne bağlı olarak cinsel gelişim bozuklukları yönünden araştırma yapılmalıdır. Karyotip analizi, endokrinolojik değerlendirmeler (testosteron üreten testis varlığını göstermek ve anorşi olasılığı için Human Chorionic Gonadotropin (HCG) testi) yapılabilir (3,4,28).

HCG testi kısa protokol uygulamasında bazal serum testosteron, FSH ve LH değerleri alındıktan sonra, 100 IU/kg dozunda 48 saat arayla 3 kez intramusküler (i.m.) hCG verilir. Sonrasında testosteron düzeylerinde artış olması pozitif olarak kabul edilmektedir. Yeterli yanıt olmadığı zaman uzun protokol uygulanır. Bunun için 6 hafta boyunca haftada 5 kez olmak üzere i.m. hCG verilir. Alınan sonuçlarda testosteron düzeyinin artmaması anorşiye işaret eder (114).

Palpe edilemeyen testis için anorşiden önce intraabdominal testis akla gelmelidir. Olguların %80'inde testis inguinal kanal veya ektopik bir lokalizasyonda palpe edilebilir. Skrotumun gelişmemiş olması testisin ya yüksek inguinal ya da intraabdominal yerleşimli olabileceğinin belirtisi olabilir. İnmemiş testis tanısında özellikle palpe edilemeyen testislerde radyolojik yöntemlerden; USG, manyetik rezonans görüntüleme (MR), MR anjiyografi, MR venografi, bilgisayarlı tomografiden (BT) faydalanılabilir. Ancak bu konuda radyolojik çalışmaların faydası tartışmalıdır. Tüm radyolojik çalışmalar değerlendirildiğinde sadece %44'ünde testis görüntülenebilir.

USG non-invaziv, kolay uygulanabilen bir yöntemdir. Testis lokalizasyonunu belirlemekle birlikte tedavi öncesi ve sonrası testis boyutlarını değerlendirmede kullanılabilir. İntrakanaliküler inmemiş testislerde USG fizik muayeneye yardımcı bir tetkiktir. Tedavide inguinal eksplorasyon planlanabilir. Ancak intraabdominal testislerde USG etkinliği düşüktür; duyarlılığı %45, özgüllüğü %78 civarındadır.

MR'ın duyarlılığı biraz daha yüksektir (%86) ancak çocukluk yaş grubunda anestezi gerekliliği ve pahalı olması dezavantajlarıdır. Özellikle seçilmiş vakalarda; cinsel gelişim bozukluklarında mülleryen yapıların değerlendirilmesi, testis boyut ölçümünün gerekliliği durumlarında kullanımı yaygındır. BT'nin kullanımı yüksek radyasyon içermesinden dolayı daha nadirdir (3,4,60,114).

İntraabdominal testis için cerrahi eksplorasyon ya da laparoskopik inceleme yapılabilir. En güvenilir yöntem laparoskopidir. Tanısal değer %100'e yakındır. İnvaziv bir yöntem olması, genel anestezi gerekliliği, teknik alet kullanımı dezavantajları olsa da hem tanıda uygulanabilirliği ve cerrahi olarak müdahale imkânı vermesi avantajları arasındadır. Vakaların yaklaşık olarak %95'inde intraperitoneal bir testis veya kör sonlanan bir vas deferens ve testiküler damarların görülmesi mümkündür (113-115).

### **2.5.5 Komplikasyonlar**

İnmemiş testis nedeni ile oluşabilecek en önemli komplikasyonlar infertilite ve malignitedir.

Fetal premordial germ hücreleri postnatal 3. ayda neonatal gonositlere dönüşür. Bu dönüşüm LH, testosteron, AMH ile olur ve yaklaşık olarak 12. ay civarında tamamlanır. Tip A spermatogonium 3-4 yaş civarına kadar tip B spermatogoniumuna, o da primer spermatozite dönüşür. Puberteye kadar spermatik tübüllerde kalır. Skrotum ısısı vücut

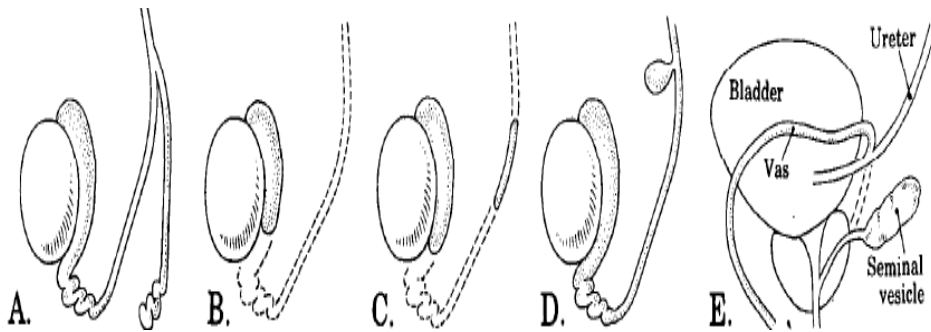


ısisına (36-37°C) göre yaklaşık 4 derece kadar düşüktür (32-33°C) ve testis postpartum dönemde testiküler fonksiyonlar için bu ısıda bulunmalıdır (28,60,111).

Karın içi testislerde, sürekli yukarıda kalan testislerde germ hücre maturasyonunun bozulduğu, testis boyutlarının küçüldüğü deneysel olarak gösterilmiştir. Testis inişindeki aksaklıklar neonatal gonositlerin tip A spermatogoniumlara dönüşümü bozmaktadır. Leydig hücrelerinin 2 ila 6. aylar arasında bozulmaya başlar ve 2 yaşına geldiğinde inmemiş testislerin %40'ında hiç germ hücresi kalmamaktadır. Testisin skrotum dışı lokalizasyonda kaldığı süre ne kadar uzunsa oluşacak değişiklikler o kadar şiddetli olmaktadır (47,111).

Fertilite oranları ve semen analizi değerlendirmeleri testisin tedavi öncesi yerleşimiyle ilgilidir. Fertilite oranı iki taraflı inmemiş testis vakalarında tek taraflı vakalara göre daha düşüktür. Erken yaşta yapılacak olan tedavi ile infertilite riski azaltılır. Tedavi edilmemiş bilateral inmemiş testis olguları %100'ü oligospermik, %75'i azospermiktir.

Fertiliteyi etkileyen başka bir faktör de epididimal bağlantı problemleri, vas deferens atrezisi veya duplikasyonu gibi duktal anomalilerdir (3,111-113). Vas deferens duplikasyonu nadir görülen bir anomlidir. İnsidansı %0,05'dir. Genellikle inguinla herni onarımı, inmemiş testis onarımı, varikoselektomi sırasında görülür. Operasyon sırasında dikkat edilmeyen veya dökümente edilmeyen duplike vas deferensler nedeni ile fertiliteyi etkileyen ciddi medikal komplikasyonlar oluşabilir (Şekil 2.14) (5,122,123). Testis ne kadar yukarıda yer almaktaysa duktal anomali riski de o kadar yüksektir ve sperm akışı etkilendiği için infertilite nedenidir.



Şekil 2.14: Vas Deferens Konjenital Anomalileri; A: Duplikasyon, B: Agenezi, C: Segmental Aplazi, D: Divertikül, E: Ektopi (123)

Testis tümörü inmemiş testis hikayesi olan hastalarda normalden 35-50 kat daha fazla görülür. İnmemiş testiste görülen germ hücre dejenerasyonu ve displazisi artmış malignite riski ile ilişkilidir. İnguinal kanal içinde olan testislerde malignansi insidansı %1, intraabdominal testislerde ise %5'tir. Küçük yaşlarda orşiopeksi yapılan vakalarda malignansi insidansı belirgin şekilde azdır (28,111,112).

Çocukluk döneminde tümör görülmesi nadirdir. 20 ila 40 yaş civarında, normal testislerde kanser geçimi ile benzer sıklıkta görülür. İnmemiş testis zemininde oluşan tümörlerin çoğunluğunu (%60-74) seminom oluşturur ve sıklıkla inguinal veya abdominal testislerde oluşmaktadır (60,113). Non-seminomatöz tümörler olan embriyonal karsinom, gonadoblastom ve teratokarsinom ise gerçek inmemiş testisler ve skrotal testislerde görülmektedir.

İnmemiş testis hastalarında görülen testis kanserlerinin %20'sinin karşı testiste görüldüğü belirtilmiştir. Tümör tanısı konulduğunda testisin skrotum içinde olması hem tanı hem de tedaviyi kolaylaştırır. Bu yüzden testisin skrotum içerisine indirilmesi önemlidir. Prepubertal dönemde yapılan cerrahi ile testiküler kanser riski azalmaktadır (3,4,113).

Asending testislerde normal germ hücre dönüşümü erken postnatal dönemde tamamlandığı için malignite riski daha az sıklıkta görülmektedir ancak fertilitenin azalmasında belirgin risk vardır.

İnmemiş testiste normal skrotal bağlantı olmadığı ve yüzeysel inguinal pošta tunika vajinalis içerisinde hareketli olduğu için testis torsiyonu normal popülasyona göre daha sık görülmektedir. İntraabdominal testislerde torsiyon oluşabilmektedir. Son yayınlarda erken yaşta orşiopeksi yapıldığı için bu oranın azaldığı belirtilmektedir.

İnmemiş testis ile birlikte yüksek oranda patent prosesus vajinalis saptanmıştır. Klinik olarak bulgu veren inguinal herniler inkarserasyon riski nedeni ile opere edilmeli, eş zamanlı inmemiş testis onarımı yapılmalıdır. Testis skrotum dışında travmaya daha açıktır. İnguinal kanal içinde sıkışarak basınç travması etkisinde kalır (3,111,113).

## **2.5.6 Tedavi**

Tedavide güncel yaklaşım testisin postnatal 4 ila 6. aya kadar inişi devam edebileceği için 6-12 aya kadar hastaların izlenmesi, daha sonraki aylarda halen inmemiş olan testisler için cerrahi planlanmalıdır (124,125).

Tedavide amaç öncelikle travma, infertilite riskini azaltmak, tümör gelişimi riski nedeni ile testisi görünür hale getirmektir. Yapılan çalışmalar doğrultusunda hipotalamo-pitüiter-gonadal yolak hakkında bilgilerin artması nedeni ile cerrahi tedaviye ek olarak hormon tedavisinin eklenmesi fikri günümüzde yaygınlaşmıştır (60,126).

### **Hormon Tedavisi**

Hormon tedavisinde hCG, LHRH veya Human Menopausal gonadotropin (hMG) tek tek veya kombine şekilde kullanılmaktadır. Maksimum başarı oranı %10-50 arasında değişmektedir. Tedavi ile genel başarı oranı testisin lokalizasyonuna bağlıdır. Yüksek yerleşimli inmemiş testislerin tedaviye cevabı azdır. İki taraflı inmemiş testis olgularında başarı daha yüksektir. hCG endojen testosteron salınımını uyarır. LHRH ise hipofiz bezinden gonadotropin sekresyonunu uyarır ve FSH salgılanmasını, Leydig hücreleri üzerinde LH reseptör sayısını artırır (3,60,111).

İnmemiş testis hastalarında hCG'nin haftada 2 kez, 100 IU/kg i.m. yol ile 3-4 hafta, LHRH'nin de sprey olarak her burun deliğine 100 mg olarak günde 6 kez 3-4 hafta uygulanması önerilmektedir. hCG tedavisi sonrası skrotal eritem ve pigmentasyonda artış, pubik kıllanma, testis ve penis boylarında büyüme gibi komplikasyonlar görülmektedir. LHRH tedavisi sonrası ateş basması, meme büyümesi, meme ağrısı, daha az oranda olmak üzere kabızlık, ishal, bulantı ve karaciğer enzimlerinde yükselme görülebilmektedir. Hormon tedavisi sonrası 6 ay içinde %10-25 oranında skrotuma inen testislerin geri çıktığı görülmüştür (3,4,111).

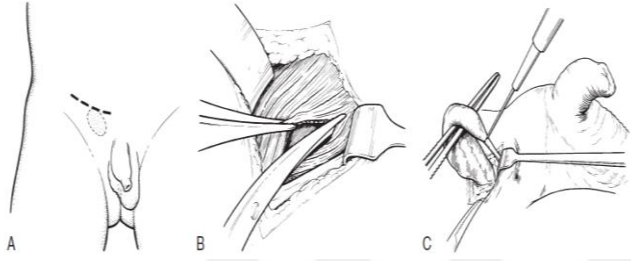
### **Cerrahi Tedavi**

Pediyatrik cerrahi merkezlerinde inmemiş testis ameliyatı için bekleme süreleri değişiklik gösterir. Çeşitli merkezlerce 6-12 aylar arası, en geç 18 ayda ameliyatın yapılması önerilmektedir (3,111,126). Tek ve iki taraflı inmemiş testisi olan hastalar doğum sonrası rutin ve 3 ay sonra kontrol muayene yapılmalıdır. Eğer 3 aylık süre içerisinde testis halen inmemiş ise muhtemel 6. ayda orşiopeksi planı yapılacaktır. Eğer bu süre içerisinde testiküler iniş normal ise olası asendan testis yönünden mutlaka yıllık kontrollere çağrılmalıdır. Puberte döneminde tekrar muayene edilmelidir (111,124).

İnmemiş testis onarımında seçilecek teknik testisin bulunduğu lokalizasyona göre değişir. Bu yüzden hasta anestezi altındayken tekrar muayene edilmelidir. Palpable testisler için

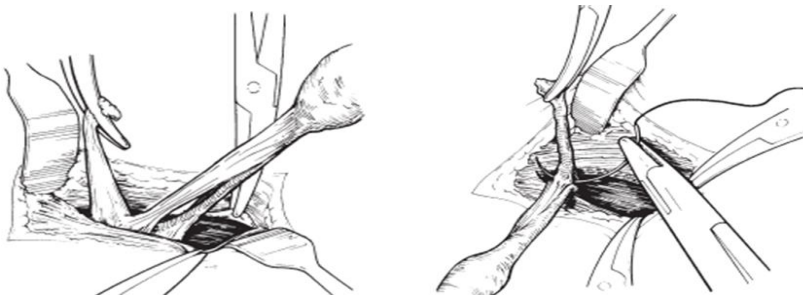inguinal veya skrotal orşiopeksi uygulanır. İnguinal orşiopeksi %92 gibi yüksek başarı oranı ile geniş bir uygulama alanına sahiptir (3,127).

*Standart İnguinal Orşiopeksi:* İnguinal herni onarımına benzer şekilde cilt, cilt altı, Camper ve Scarpa fasyaları geçildikten sonra inguinal kanal (eksternal oblik fasyası) üzerine düşülür. Testisin bu sırada yüzeysel inguinal pošta yer alabileceği unutulmamalıdır. İnguinal kanal eksternal ringden proksimale doğru açılır. İlioinguinal sinirin hasarlanmamasına özen gösterilmelidir. Testis bulunduktan sonra tunika vajinalisten tutularak yapışıklar ve distalden gubernakulumdan serbestleştirilir (Şekil 2.15).



Şekil 2.15: İnguinal Orşiopeksi; A: Cilt İnsizyonu, B: Eksternal Oblik Aponörozunun açılması, C: Gubernakuler Bağlantının Kesilmesi (111)

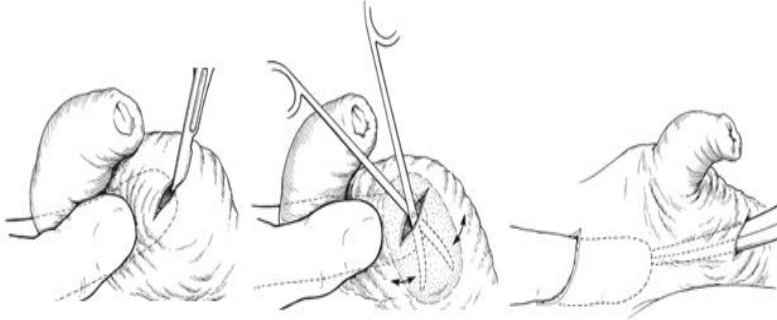
Sonrasında testisin inişine izin vermeyen fibröz yapışıklıklar ve kremaster kas lifleri testisin inişine izin verecek şekilde kontrol edilerek ayrılır. Olası patent prosesus vajinalis tespit edilirse kremaster kası, spermatik kord ve testiküler damarlardan internal ringe kadar ayrılır ve yüksek ligasyon ile onarılır (Şekil 2.16).



Şekil 2.16: Prosesus Vajinalin Ayrılması ve Yüksek Ligasyon (111)


Kesiden künt parmak diseksiyonu ile testisin ineceği yol skrotumda oluşturulduktan sonra skrotum derisi üzerinde 0,5-1 cm tranvers kesi yapılır. Dartos fasyası ve deri arasında

testisin yerleştirilebileceği bir poş hazırlanır. İnguinoskrotal fasyadan geçirilen bir klemp önce hazırlanan yoldan inguinal kanala doğru ilerletilir, serbest testis tutulur. Kord ve damarlarının dönmemesine dikkat edilerek testis hazırlanan boşluğa parmak klavuzluğunda çekilerek yerleştirilir (Şekil 2.17).



Şekil 2.17: Skrotumda Cep Oluşturma (111)

Testis bir suturele deriye veya skrotum tabanına tespit edilebilir. İşleme katlar anatomik planda kapatılarak son verilir (Şekil 2.18) (3,111,124).



Şekil 2.18: Testisin Skrotumda Oluşturulan Cebe Taşınması ve Tespit Edilmesi (111)

Palpe edilen testiste orşiopeksi sırasına uygulanan manevralar yetersiz kaldığında, intraabdominal testisin skrotuma indirilmesinde *radikal proksimal retroperitoneal diseksiyon yöntemi (La Roque Manevrası)* yeterli düzeyde kord uzunluğu sağlamada kullanılabilir. Tüm kremaster liflerinden diseke edilen vas deferens ve testiküler damarlar gergin bir şekilde tutularak retroperitoneal alanda işaret parmağı yardımı ile proksimal fitik kesesi arasındaki klivajdan böbrek hilumuna doğru serbestleştirilir (28,124).

*Skrotal Orşiopeksi:* Eksternal ring hizası ve düşük inguinal yerleşimli inmemiş testisler olgularında skrotal orşiopeksi alternatif bir uygulama olarak yapılabilir. %85-100 oranında başarı bildirilmiştir. İlk olarak Bianchi ve Squire tarafından tanımlanmış olan teknik; kozmetik sonuçlar, kısa operasyon süresi, aynı insizyondan bilateral onarım yapılabilmesi ile standart inguinal yaklaşımdan avantajlıdır. Postoperatif komplikasyonlar (yara yeri enfeksiyonu, testiküler atrofi, herni, hidrosel) açısından iki teknik arasında belirgin farklılık saptanmamıştır. Bu teknikte skrotum üst polden cilt katlantılarına paralel transvers insizyon yapılır. Testis dışarı alınır. Kremaster lifleri diseke edilir. Vas deferens ve vasküler yapılar testisin inişine izin verecek şekilde ortaya konur. Yeterli uzunluk sağlandıktan sonra testis dartos poşuna yerleştirilerek işleme son verilir. Mevcut kesiden orşiopeksi sırasında prosesus vajinalis görülürse yüksek ligasyon da yapılabilir. Eğer yeterli ligasyon sağlanamazsa herni ve/veya hidrosel gelişebilir (127-129).

Bazı olgularda testis skrotum içine kolay indirilemez. *Prentiss yöntemi* bu durumda denenebilecek bir yoldur. Yönteme göre inguinal kanal tabanında yer alan inferior epigastrik damarlar bağlanır, transversalis fasya açılır. Kord ve damarlar eksternal ringe yakın bir mesafeden kanal içine alınarak trasversalis fasya tekrar onarılır. Bu şekilde ek mesafe kazanılır (124,126).

*Fowler–Stephans Yöntemi:* Testis rahat bir şekilde skrotumun içine yerleştirmedeğinde bu yönteme başvurulabilir. Fowler-Stephans yönteminde spermatik arter ve ven proksimalden bağlanıp kesilir. Bu şekilde testisin kollaterallerden (inferior vezikal arterin bir dalı olan vas deferens arteri ve inferior epigastrik arterin uç dalı olan spermatik arter – kremasterik arter) beslenmesi hedeflenir. Tunika albugenia insize edilerek testis kan akımı değerlendirildikten sonra testis kolay bir şekilde dartos poşu içerisine yerleştirilir. İşlem öncesinde bağlanacak olan damarlar vasküler klemp ile kontrol edilmelidir. Başarı oranı %50-80 olarak bildirilmiştir. Ortalama %30 hastada testis atrofisi görülebilir.

*Koff Yöntemi:* Damarlar Fowler-Stephans yönteminin aksine distalden bağlanır. Başarı oranı %90 civarındadır (111,112,124)

*Evreli Fowler-Stephans Yöntemi:* 1984 yılında tanımlanmıştır. İlk seansta diseksiyon yapılmadan intraabdominal olarak testiküler arter ve ven bağlanır. 6-12 ay kollateral dalların gelişmesi için beklenir ve ikinci seansta testis skrotuma indirilir. Başarı oranı %77-90 civarındadır (28,116)

*İki Evreli Orşiopeksi:* İki aşamalı orşiopeksi tüm uzatma teknikleri uygulanmasına rağmen testis skrotuma yerleştirilemiyor ve testis kanlanması bozuluyorsa uygulanmalıdır. Ameliyata standart orşiopeksi şeklinde başlanır, testis olabildiğince mobilize edildikten sonra gergin olamadan geldiği noktada bırakılır. İlk ameliyattan 6 ay-1 yıl sonra ikinci kez eksplore edilir, mevcut yapışıklıklar diseke edildikten sonra internal inguinal halkaya kadar kord serbestlenip testis skrotuma indirilir.

*Reorşiopeksi:* Planlanan iki aşamalı orşiopeksi sonrası veya başarısız olan orşiopeksi sonrası yapılacak olan işlemdir. İlk ameliyatlardan öncesi bu durumun yaşanabileceği aile ile konuşulmalıdır. Eski operasyona ait yara hattı üzerinden yapılan insizyon ile işleme başlanır. Yavaş, dikkatli bir diseksiyon yapıldıktan sonra spermatik kord çevresindeki yapılan yetersiz diseksiyon tamamlanır ve yeterli kord uzunluğu elde edilinceye kadar spermatik kord serbestleştirilir. İnférieur epigastrik damarların medialinden testis daha kısa bir mesafeden skrotuma ulaştırılmaya çalışılır (111,112,124,130).

*Mikrovasküler Ototransplantasyon:* Testiküler damarlar aortadan dallandığı bölgeden ve renal ven/vena kavaya birleştiği yerden kesilip bağlanır. Testis dartos poşuna yerleştirildikten sonra mikrocerrahi yöntemler ile inferior epigastik damarlara anastomoz edilir. Bu yöntem tecrübeli mikrovasküler cerrahlar tarafından yapılmalıdır. Değişik serilerde %55-87 başarı oranı bildirilmiştir. Endikasyonlar hastanın tek testisi olması ve bu testisin Fowler-Stephans yöntemi ile riske atılmayacak kadar değerli olması ve testisin Fowler-Stephans yöntemi ile düzeltilemeyecek şekilde yüksek yerleşimli olmasıdır (112,126).

*Orşiopeksi ve Laparoskop:* 1976 yılında non-palpable testisler için tanısal laparoskopinin kullanılmaya başlanması ile testis lokalizasyonunun belirlenmesi, çeşitli cerrahi tedavi yöntemlerinin yapılması konusunda sıklıkla kullanılmaktadır.

Açık cerrahiye geçilmeden orşiopeksi ya da orşiektomi laparoskopisi ile yapılabilir. Prosesus vajinasli açık ya da kapalı olabilir. Eğer kapalı ise testis dokusu bulunabilme şansı düşüktür. Testisler parakolik, böbrek alt kutuplarında aranmalıdır. Eğer prosesus vajinalis açıksa testis yüksek olasılıkla vardır ve laparoskopisi ile inguinal kanala girilip testis aranabilir ya da inguinal eksplorasyona geçilir. Testisler inguinal kanala 2 cm'den daha yakınsa primer orşiopeksi, inguinal halkanın 2 cm'den daha fazla uzağındaysa orşiopeksi tercih edilmemektedir. Bu durumda aşamalı Fowler-Stephans yöntemi, mikrovasküler ototransplantasyon, orşiektomi seçenekleri denenebilir (60,112).

### 2.5.7 Postoperatif Komplikasyonlar

Orşiopeksi sonrası oluşabilecek komplikasyon sıklığı testisin preoperatif lokalizasyonuna bağlı olarak %1,2-5'dir.

En korkulan ve en önemli komplikasyon testis atrofisidir. Ancak oldukça nadir görülür. Öncesinde cerrahi geçirmiş hastalarda bu oranı artmaktadır. Bu nedenle orşiopeksi yapılan çocuklar ameliyattan 3-6 ay sonra mutlaka kontrole çağrılmalıdır. Testiküler damarların iatrojenik veya Fowler-Stephans yöntemi ile testiküler damarların bağlanması, testisin skrotuma gergin indirilmesi ya da inguinal kanalın sıkı onarılması nedeni ile atrofi meydana gelebilir. Non-palpable, intraabdominal testisler veya reorşiopeksi sonrası riski daha yüksektir.

Ameliyat sonrası ilk birkaç gün içinde, testisin fark edilmeden vasküler yapıları etrafında döndürülerek skrotuma yerleştirilmesi sonrası veya skrotuma suturele tespit edilmiş olsa da spontan olarak testis torsiyonu meydana gelebilir.

Diğer komplikasyonlar; spermatik kord kesisi, testisin venöz ve lenfatik dolaşımının bozulmasına bağlı geçici ödem, ilioinguinal sinir kesisi, femoral ven yaralanması, hematoma, yara yeri enfeksiyonu (skrotal kesi yeri enfeksiyonu daha sık görülmektedir), %2-3 sıklıkta testisin reorşiopeksi gerektirecek şekilde yukarı kaçmasıdır.

Vas deferens hasarı genellikle herni kesesinden spermatik kordun ayrılması sırasında meydana gelir. Vas deferens denervasyonunda meydana gelen kayıp ile motilite etkilenir, fonksiyonel obstrüksiyona ve semen transportunda aksaklığa neden olur (3,4,6,111).



### 3 GEREÇ VE YÖNTEM

Çalışmamız Başkent Üniversitesi Tıp Fakültesi Deney Hayvanları Etik Kurulu tarafından onaylanmış (Proje no: DA16/43) ve Başkent Üniversitesi Araştırma Fonunca desteklenmiştir.

#### 3.1 Deney Hayvanları

Deneysel vas deferens hasar modeli için Başkent Üniversitesi Deney Hayvanları Üretim ve Araştırma Merkezi'nden temin edilen yaşları 6 hafta (prepubertal) olan, 101-173 gr ağırlığında 34 adet erkek *Sprague Dawley* rat kullanıldı.

Bütün deney hayvanları ameliyat öncesi ve sonrası dönemde vivaryumda 12 saatlik gece/gündüz düzeninde, 20-24°C oda sıcaklığında ve %50±10 nemli ortamda barındırıldı. Ratlar standart yem ile beslendi. Deney hayvanlarına yem ve su kısıtlaması uygulanmadı.

Çalışmada kullanılan ratlar rasgele seçilerek 4 gruba ayrıldı;

- **Digital Kompresyon Grubu** (DK, n=8): Sağ spermatic korda ılık ıslak spanç ile 4 dakika digital kompresyon uygulandı.
- **Traksiyon Grubu** (T, n=9): Sağ spermatic korda 10 gram ağırlık ile 4 dakika traksiyon uygulandı.
- **Spermatic Kord Kesi Grubu** (SKK, n=9): Sağ spermatic korda tam kesi yapıldıktan sonra 7/0 prolene dikiş ile onarıldı.
- **Kontrol Grubu** (K, n=8): Sağ spermatic kord, testis ve epididim görüldükten sonra karın kapatıldı.

#### 3.2 Anestezi

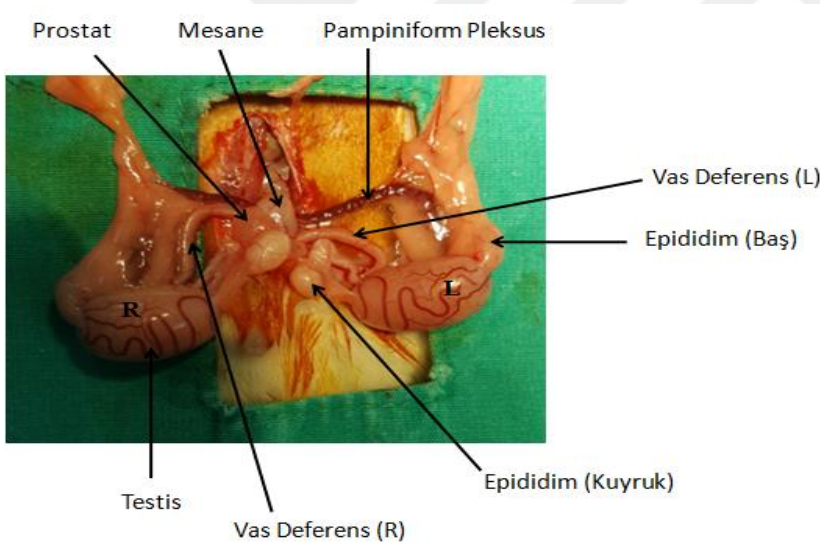
Deney sırasında her türlü cerrahi girişim anestezi altında uygulandı. Bu amaçla deney hayvanlarının cerrahi anestezi derinliğine ulaşması için dissosiyatif anestetik olan Ketamin Hidroklorür (Alfamine %10, Ege Vet, Türkiye) 75 mg/kg intraperitoneal (i.p.), sedatif ve düz kas gevşetici olarak Xylazin Hidroklorid (Rompun %2, Bayer, Türkiye) 7 mg/kg i.p. dozunda uygulanmıştır.

### 3.3 Deney Modeli

Deney hazırlık işlemleri tüm ratlarda benzer model olarak gerçekleştirildi. Anestezi sonrası karın bölgelerindeki tüyler tıraş edildi, supin pozisyonda tespit edildikten sonra tıraş edilen bölge %10'luk Polivinilpirolidon iyot (Isosol, Merkez Labrotuarı İlaç Sanayi, Türkiye) ile dezenfekte edildi. Orta hattın yapılan 2 cm'lik insizyon ile karın açıldı. Sağ spermatik kord, testis ve epididim insizyondan dışarı alındıktan sonra korda belirlenen hasar yöntemleri uygulandı. Cerrahi işlemler uygulandıktan sonra dokular anatomik pozisyonuna geri yerleştirildi. Karın duvarı 3/0 vicryl suture ile 2 kat olarak devamlı dikiş ile kapatıldı.

#### 3.3.1 Kontrol Grubunda Yapılan İşlemler

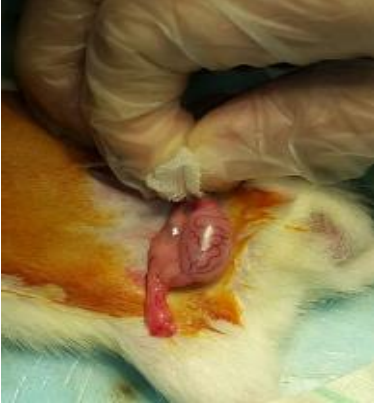Kontrol grubundaki hayvanlara aynı anestezi ve sterilizasyon tekniği sonrasında orta hat laparotomi yapıldı. Sağ spermatik kord, testis ve epididim bütünlüğü görüldükten sonra herhangi bir işlem uygulanmadan karın kapatıldı (Şekil 3.1).



Şekil 3.1: Normal Erkek Rat Genitalya (R: Sağ, L: Sol)

#### 3.3.2 Deneysel Digital Kompresyon Modeli Oluşturulması

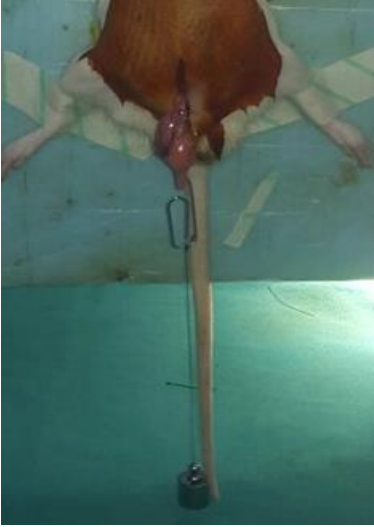Batın açıldıktan sonra sağ spermatik kord çevre dokudan serbestleştirilerek testise yakın kısmından ılık ıslak spanç ile iki parmak arasında 4 dakika digital kompresyon uygulandı. Sonrasında yapılar anatomik pozisyonuna tekrar yerleştirildi (Şekil 3.2).



Şekil 3.2: Digital Kompresyon Grubu

### 3.3.3 Deneysel Traksiyon Modeli Oluşturulması

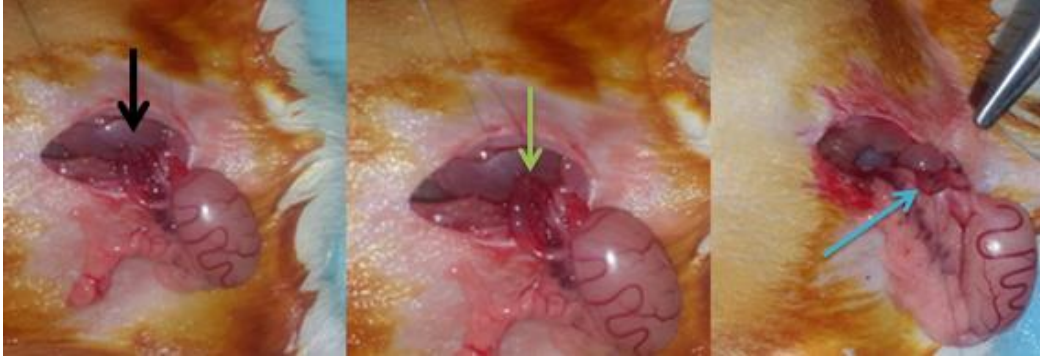
Sağ spermatik kord serbestleştirilerek askıya alındıktan sonra 10 gram ağırlık ile 4 dakika yer çekimi doğrultusunda traksiyon uygulanmıştır. Sonrasında yapılar anatomik pozisyonuna tekrar yerleştirildi (Şekil 3.3).



Şekil 3.3: Traksiyon Grubu

### 3.3.4 Deneysel Kesi Modeli Oluşturulması

Sağ spermatik kord serbestleştirilerek, testiküler arter ve vene zarar verilmeden spermatik kord ortasından tam kesi yapıldı. Kord iki yönden (anterior/posterior) 7/0 prolen ile tam kat iki dikiş ile onarıldıktan sonra yapılar anatomik pozisyonuna tekrar yerleştirildi (Şekil 3.4).



Şekil 3.4: Spermatik Kord Kesi Grubu; Siyah Ok: Kesi hattı, Yeşil Ok: Onarım hattı, Mavi Ok: Onarım sonrası

### 3.4 Sakrifikasyon

İlk cerrahiden 28 gün sonra tüm hayvanlara ketamin 150 mg/kg i.p. dozunda uygulandı. Hayvanlar supin pozisyonda tespit edildi. Uygun sterilizasyon ile orta hat insizyonundan girilerek deneklerin sağ spermatik kord, sağ testis, sağ epididim ve sol testisleri total olarak eksize edildikten sonra %10'luk formaldehit solusyonu içinde muhafaza edilerek makroskopik ve mikroskopik incelemeye alındı.

### 3.5 Histopatolojik İnceleme

Histopatolojik incelemeler Başkent Üniversitesi Tıp Fakültesi Patoloji Anabilim Dalı'nda yapıldı. Her hayvandan elde edilen sağ spermatik kord, sağ testis ve sağ epididim %10'luk formaldehit solusyonu içinde muhafaza edilerek en geç 24 saat içerisinde parafine gömüldü. Histopatolojik değişimler ışık mikroskopisi ile değerlendirildi. Tüm dokular tek ve aynı patolog tarafından incelendi.

Histopatoloji için hazırlanan dokular hematoksin eozin (HE) boyanması için deparafinize edildi. Deparafinizasyon işleminde dokular art arda 2 ayrı ksilen (Birpa, Türkiye) içerisinde 5'er dakika bekletildi. Daha sonra, sırasıyla, %96'luk, %75'lik ve %35'lik alkol içerisinde 5'er dakika bekletildi. Deparafinize edilen örnekler distile su ile yıkandı. Dokular hematoksin (Merck, Almanya) ile 7 dakika muamele edildi. Hematoksin sonrasında suda yıkama yapılarak asit alkolde 3 saniye ve amonyaklı suda 7 saniye bekletildi. Bu işlemler arasında örneklere suda yıkama yapıldı. Amonyaklı suda bekletildikten sonra tekrar yıkama yapılarak eozin (Merck, Almanya) içerisinde 5 dakika bekletildi. Sonrasında %75'lik alkol ile 2 dakika, %96'luk alkolle 3 dakika muamele

edilerek 2 ayrı ksilen içerisinde 5'er dakika bekletildi. Son olarak da Entellan (Merck, Almanya) ile lamel kapandı.

### 3.5.1 Testis Patolojilerinin Değerlendirilmesi

Kesitler; sertoli hücre yapısı, seminifer tübül çapı, testis dokusu içerisinde sperm varlığı, spermatogenez, ödem ve konjesyon açısından değerlendirildi.

Testisin histolojik değerlendirmesi *Kolbe Histolojik Derecelendirme Skalasına* göre incelendi (131). İnterstisyel alandaki ve testis içindeki konjesyon, ödem şiddeti bütün olarak değerlendirildi ve ayrı ayrı sınıflandırma yapılmadan kalitatif olarak değerlendirildi.

#### **Kolbe Histolojik Derecelendirme Skalası**

**Grade 0:** Bol miktarda intralüminal sperm, germinal epitelyum normal spermatogenik hücrelerden oluşan düzenli katmanlar halinde, normal sertoli hücreleri. Genellikle hilum yakınında meydana gelen ara sıra tübüler dejenerasyon

**Grade 1:** Testis kesit alanının %5 ila %50'sinde intraluminal sperm yokluğu, sertoli hücre devamlılığı ile germinal epitelin dejenerasyonu veya kaybı

**Grade 2:** Testis kesit alanının %50 ila %100'ünde 1. derece değişiklikler

**Grade 3:** Testis kesit alanının %0 ila %50'sinde germinal epitelyum ve sertoli hücrelerinin tamamen kaybı. Tübüller eozinofilik amorf hücresel debris içeriyor

**Grade 4:** Testis kesit alanının %50 ila %100'ünde 3. derece değişiklikler

**Grade 5:** Testislerin kesit alanının %0 ila %50'sinde tübüler yapı tamamen silinmiş ve histiositik ve lenfositik infiltrat ile yer değiştirmiştir

**Grade 6:** Testislerin kesit alanının %50 ila %100'ünde 5. derece değişiklik

Testis hacimleri Cinnador formülü ile hesaplandı; Testis Hacmi = 0,52 x uzunluk (cm) x en (cm) x kalınlık (cm) = cm<sup>3</sup>.

### 3.5.2 Spermatik Kord ve Epididim Patolojilerinin Değerlendirilmesi

Kesitler; vas deferenste sperm ve epididimde sperm varlığı, vas deferens iç çap, vas deferens kas kalınlığı, vas deferens total çap, ödem ve konjesyon açısından değerlendirildi.

Konjesyon, ödem şiddeti bütün olarak değerlendirildi ve ayrı ayrı sınıflandırma yapılmadan kalitatif olarak değerlendirildi.

### 3.6 İstatiksel Analiz

İstatistiksel değerlendirme için “SPSS v17.0 (Statistical Package for Social Sciences for Windows version 17.0, Chicago, IL, USA- September 2012 license number:1093910, Baskent University)” istatistik paket programı kullanılmıştır. İstatistik analizler Başkent Üniversitesi Tıp Fakültesi Biyoistatistik Anabilim Dalı tarafından yapılmıştır. Tüm testler için I. Tip hata olasılığı  $\alpha=0,05$  olarak belirlenmiştir.

Sürekli sayısal değişkenlerin dağılımlarının normal dağılıma uygunluğu “Shapiro-Wilk Normallik Testi” ile değerlendirilmiştir. Tanıtıcı istatistikler normal dağılım gösteren değişkenler için Ortalama±Standart Sapma, normal dağılım göstermeyen değişkenler için Medyan (Minimum-Maksimum) şeklinde verilmiş olup, kategorik değişkenler için tanıtıcı istatistik olarak sayı (%) verilmiştir.

Bağımsız protokol grupları (“Digital Kompresyon Grubu”, “Traksiyon Grubu”, “Spermatik Kord Kesi Grubu”, “Kontrol Grubu”) arasında sayısal değişkenler açısından herhangi bir farklılık olup olmadığının test edilebilmesi amacıyla ilk olarak uygun hipotez testi seçimi için varsayım kontrolleri sağlanmıştır. Protokol gruplarında ölçüm dağılımlarının normal dağılıma uygunluğu “Shapiro-Wilk Normallik Testi” ile grup varyanslarının homojenliği ise “Levene Testi” ile test edilmiştir.

Buna göre, parametrik test varsayımları sağlandığından gruplar arasında “Sağ Testis Volümü”, “Vas Deferens Dış Çap”, “Seminifer Tübül Çapı” açısından bir farklılık olup olmadığı parametrik bir test olan “Tek Yönlü Varyans Analizi (ANOVA)” ile test edilmiş ve protokol gruplarında ilgili sayısal değişkenlere ilişkin tanıtıcı istatistik olarak Ortalama±Standart Sapma verilmiştir. Parametrik test varsayımları sağlanmadığından “Sol Testis Volümü”, “Vas Deferens Kas Kalınlığı”, “Vas Deferens İç Çap”, “Vas Deferens Kas Kalınlığı/Dış Çap Oranı” açısından bir farklılık olup olmadığı parametrik olmayan “Kruskal-Wallis Varyans Analizi” ile test edilmiş, protokol gruplarında ilgili sayısal değişkenlere ilişkin tanıtıcı istatistik olarak Medyan (Minimum-Maksimum) verilmiştir. Kruskal-Wallis Varyans Analizi sonrası istatistiksel olarak farklılığın hangi gruplar arasında olduğunun bulunması amacıyla çoklu karşılaştırma testlerinden Dunn testi kullanılmıştır.

Uygulanan protokol ile kategorik deęişkenler (epididimde sperm varlığı, vas deferenste sperm varlığı, enflamasyon) arasında bir baęımlılık durumunun söz konusu olup olmadığı ilgili çapraz tablolarda beklenen sıklığı 5'ten küçük olan göze yüzdesi %20'yi aştığından "Fisher-Freeman-Halton (Genelleştirilmiş Fisher) Kesin Testi" ile test edilmiştir.

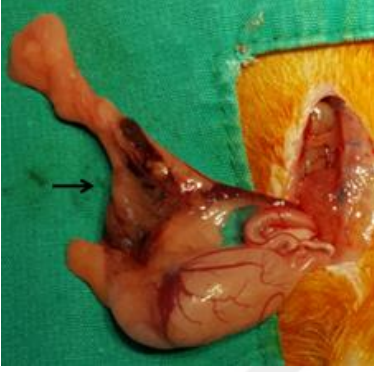

## 4 BULGULAR

### 4.1 Makroskopik Deęerlendirme

#### 4.1.1 Kontrol Grubu (K)

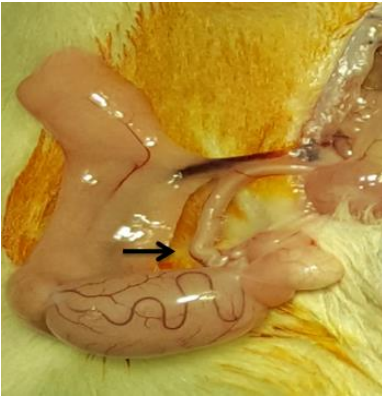K6 numaralı denekte cilt insizyonunun proksimalinde dikiş reaksiyonuna baęlı olduęu düşünölen yara yeri enfeksiyonu mevcuttu. K7 numaralı denekte saę testis damarlarında hematom geliřtięi göröldü (řekil 4.1).



řekil 4.1: K7 Numaralı Denek; Siyah Ok: Pampiniform Pleksus- Hematom

#### 4.1.2 Digital Kompresyon Grubu (DK)

DK8 numaralı denekte makroskopik olarak saę testisin sol testise kıyasla küçük olduęu göröldü (řekil 4.2).

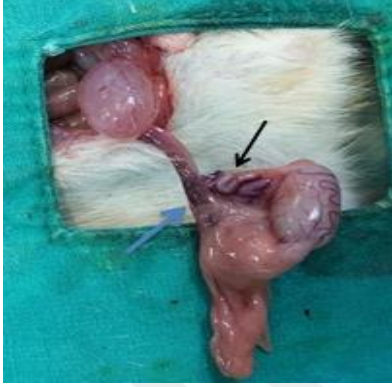

řekil 4.2: DK4 Numaralı Denek; Spanç ile tutulan bölge

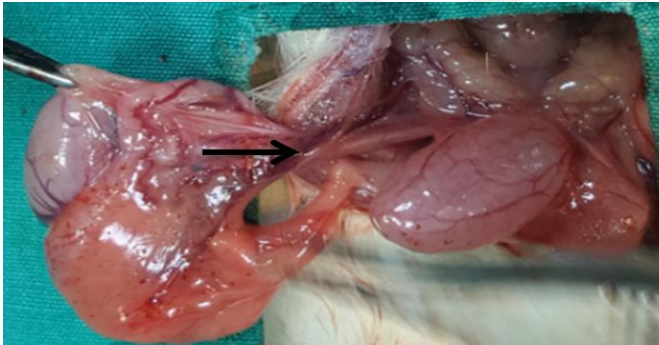


#### 4.1.3 Traksiyon Grubu (T)

T7 numaralı denekte sağ vas deferens kendi üzerinde kıvrılmış olarak görülüyordu ve testiküler damarlarda minimal hematoma görüldü. T8 numaralı denekte vas deferens ile çevre doku arasında adezyon görüldü (Şekil 4.3, 4.4).



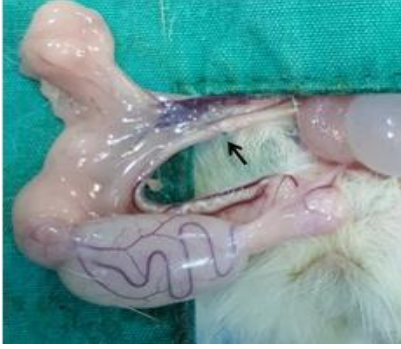Şekil 4.3: T7 Numaralı Denek; Siyah Ok: Vas Deferens kendi üzerinde kıvrılmış görünümde, Mavi Ok: Testis damarlarında hematoma görünümü



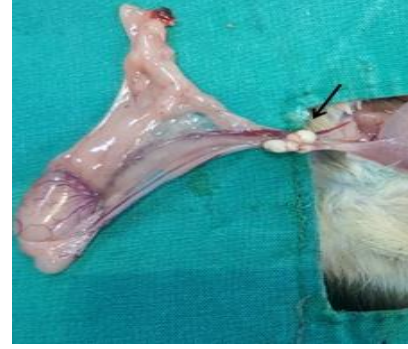Şekil 4.4: T8 Numaralı Denek; Vas Deferens ile çevre doku arası yapışıklık

#### 4.1.4 Spermatik Kord Kesi Grubu (SKK)

Deneklerde vas deferense uygulanan kesi sonrası yapılan anastomoz hatları sağlam olarak görüldü, açılma tespit edilmedi (Şekil 4.5). SKK7 numaralı denekte makroskopik olarak sağ testisin sol testise kıyasla küçük olduğu, SKK8 numaralı denekte anastomoz hattı üzerinde granülom oluşumu (Şekil 4.6) görüldü.



Şekil 4.5: SKK6 Numaralı Denek; Onarım hattı



Şekil 4.6: SKK8 Numaralı Denek; Spermatik Kord Granülomu

#### 4.1.5 Testis Hacimleri:

Denekler üzerinde uygulanan modellerde sağ testis hacim ortalaması kesi grubunda  $1,962 \pm 0,515 \text{ cm}^3$  ile diğer gruplara göre belirgin olarak düşük, kontrol grubunda sağ testis hacim ortalaması  $2,382 \pm 0,316 \text{ cm}^3$  ile en yüksek olarak bulundu (Tablo 4.1). Sağ testis hacim ortalaması açısından gruplar arasında olan farklılık istatistiksel açıdan anlamlı saptanmadı ( $p=0,356$ ).

Denekler üzerinde uygulanan modellerde sol testis hacim ortanca değerleri benzer sonuçlara sahipti (Tablo 4.2) ve sol testis hacmi dağılım değerleri uygulanan modeller arasında kıyaslandığında istatistiksel açıdan anlamlı farklılık tespit edilmedi ( $p=0,469$ ).

Tablo 4.1: Sağ Testis Hacmi: <sup>a</sup> Tek Yönlü Varyans Analizi (ANOVA) p değeri, \*SS: Standart Sapma, Hacim:  $\text{cm}^3$

	Grup	Ortalama	$\pm$ SS*	<i>p</i>
Sağ Testis Hacmi	Kontrol	2,382	0,316	0,356 <sup>a</sup>
	Digital Kompresyon	2,213	0,513	
	Traksiyon	2,137	0,527	
	Kesi	1,962	0,515	

Tablo 4.2: Sol Testis Hacmi: <sup>a</sup> Kruskal-Wallis Varyans Analizi p değeri, Hacim:  $\text{cm}^3$

	Grup	Ortanca	Minimum	Maksimum	<i>p</i>
Sol Testis Hacmi	Kontrol	2,55	2,35	2,95	0,469 <sup>a</sup>
	Digital Kompresyon	2,51	2,34	2,81	
	Traksiyon	2,57	1,32	2,88	
	Kesi	2,76	2,03	3,19	

Kesi grubunda sağ ve sol testis hacimleri kendi içinde kıyaslandığında sağ ve sol testis hacim dağılımları arasındaki fark istatistiksel açıdan anlamlıdır ( $p=0,008$ ) (Tablo 4.3). Ortancalara bakıldığında, kesi grubunda sağ testis hacmi ortancası sol testis hacim ortancasına oranla anlamlı derecede daha düşük bulundu.

Tablo 4.3: Spermatik Kord Kesi Grubu Testis Hacimleri, Hacim:  $\text{cm}^3$

Kesi Grubu	Sağ Testis Hacmi	Sol Testis Hacmi	<i>p</i>
<b>Ortanca</b>	2,12	2,76	0,008
<b>Minimum</b>	1,13	2,03	
<b>Maksimum</b>	2,77	3,19	

Digital kompresyon grubunda sağ ve sol testis hacim dağılımları arasındaki fark istatistiksel açıdan anlamlı değildir ( $p=0,069$ ) (Tablo 4.4).

Tablo 4.4: Digital Kompresyon Grubu Testis Hacimleri, Hacim:  $\text{cm}^3$

Digital Kompresyon	Sağ Testis Hacmi	Sol Testis Hacmi	<i>p</i>
<b>Ortanca</b>	2,31	2,51	0,069
<b>Minimum</b>	1,08	2,34	
<b>Maksimum</b>	2,7	2,81	

Traksiyon grubunda sağ ve sol testis hacim dağılımları arasındaki fark istatistiksel açıdan anlamlı değildir ( $p=0,220$ ) (Tablo 4.5).

Tablo 4.5: Traksiyon Grubu Testis Hacimleri, Hacim:  $\text{cm}^3$ ,  $\pm$ SS: Standart Sapma

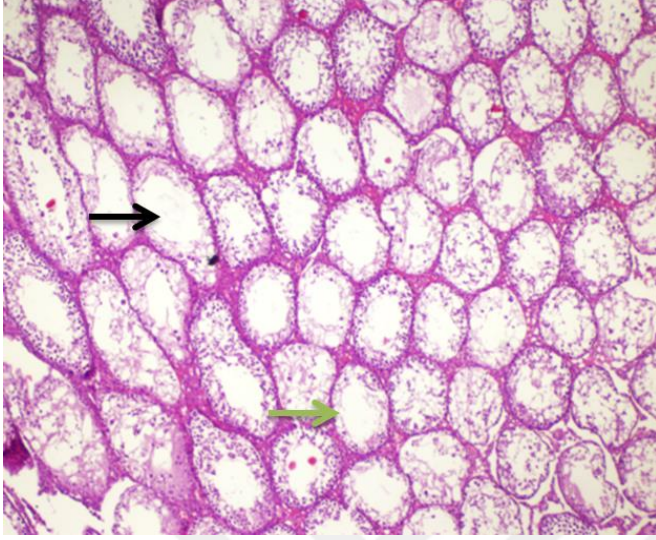Traksiyon	Sağ Testis Hacmi	Sol Testis Hacmi	<i>p</i>
<b>Ortalama</b>	2,137	2,494	0,220
<b><math>\pm</math>SS</b>	0,527	0,464	

## 4.2 Mikroskopik Değerlendirme

Histopatolojik incelemede deneklerin hiçbirinde testiküler fibrozis ve nekroz saptanmadı.

Gruplar arası testiste sperm varlığı, epididimde sperm varlığı, vas deferenste sperm varlığı, vas deferens iç çap, dış çap, kas kalınlığı, kas kalınlığı/dış çap oranı, testis hacimleri, seminifer tübül çapları, inflamatuvar hücre varlığı incelendi.

Kolbe Histolojik Derecelendirme skalasına göre sadece traksiyon grubunda T8 numaralı deneğin sağ testisinde Grade 1 değişiklikler tespit edildi. Diğer deneklerde Grade 0 değişiklikler kaydedildi (Şekil 4.7).



Şekil 4.7: Kolbe Derecelendirme Skalası. Grade 1 Değişiklikler (Siyah Ok: Testis kesit alanının %5 ila %50'sinde intraluminal sperm yokluğu, Yeşil Ok: Sertoli hücre devamlılığı ile germinal epitelin dejenerasyonu veya kaybı) (T8, HEx100)

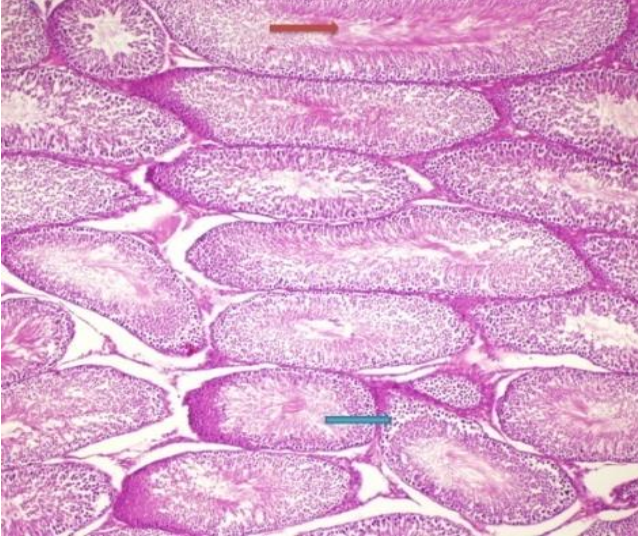#### 4.2.1 Sperm Varlığı

##### Testiste Sperm Varlığı:

Deneklerin tümünde (n=34, %100) testiste maturasyonu tamamlamış olgun sperm hücreleri görüldü (Tablo 4.6, Şekil 4.8).

Tablo 4.6: Testis, Epididim ve Vas Deferenste Sperm Varlığı

Sperm Varlığı	Testis		Epididim		Vas Deferens		Toplam
	Yok	Var	Yok	Var	Yok	Var	
<b>Kontrol</b>	0	8 (100%)	0	8 (100%)	0	8 (100%)	8
<b>Digital Kompresyon</b>	0	8 (100%)	2 (25%)	6 (75%)	4 (50%)	4 (50%)	8
<b>Traksiyon</b>	0	9 (100%)	1 (11%)	8 (89%)	6 (67%)	3 (33%)	9
<b>Kesi</b>	0	9 (100%)	1 (11%)	8 (89%)	5 (56%)	4 (44%)	9
<b>Toplam</b>	0	34 (100%)	4 (12%)	30 (88%)	15 (44%)	19 (56%)	34 (100%)
<b><i>p değeri</i></b>			0,565		0,027		



Şekil 4.8: Testis Kesiti; Kırmızı Ok: Sperm Hücreleri, Mavi Ok: Sertoli Hücreleri (SKK1, HEx40)

### **Epididimde Sperm Varlığı:**

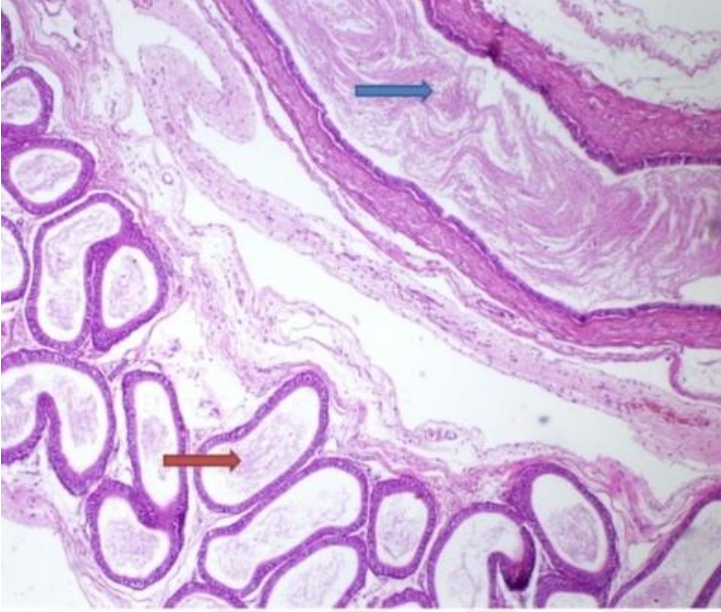
Gruplar (deney modelleri) dikkate alınmadan incelendiğinde toplam deneklerin yaklaşık %88'inde (n=30/34) epididimde maturasyonu tamamlamış olgun sperm hücreleri izlenirken (Şekil 4.9), %12'sinde (n=4/34) sperm hücrelerine rastlanmadı (Şekil 4.10). Gruplar temel alındığında; kontrol grubunda deneklerin tamamında (n=8/8, %100), traksiyon grubundaki deneklerin %89'unda (n=8/9), digital kompresyon grubundaki deneklerin ise %75'inde (n=6/8) ve kesi grubundaki deneklerin %89'unda (n=8/9) epididimde sperm görüldü (Bkz. Tablo 4.6).

Denekler üzerinde uygulanan modeller ile epididimde sperm varlığı arasındaki bağımlılık durumu istatistiksel olarak etkili bir faktör olarak saptanmadı ( $p=0,565$ ).

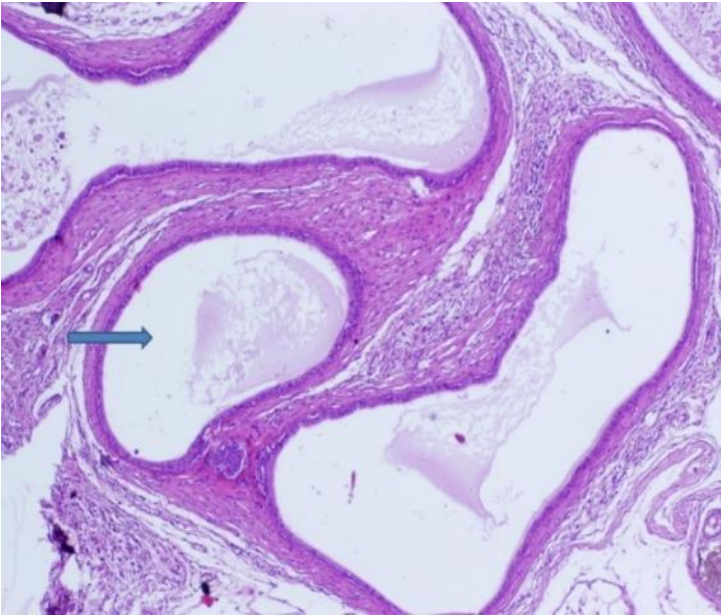
### **Vas Deferenste Sperm Varlığı:**

Gruplar dikkate alınmadan incelendiğinde toplam deneklerin yaklaşık %56'sında (n=19/34) vas deferenste maturasyonu tamamlamış olgun sperm hücreleri izlenirken (Şekil 4.9), %44'ünde (n=15/34) sperm hücrelerine rastlanmadı (Şekil 4.11). Gruplar temel alındığında; kontrol grubundaki deneklerin tamamında (n=8/8, %100), traksiyon grubundaki deneklerin yaklaşık %33'ünde (n=3/9), digital kompresyon grubundaki deneklerin %50'sinde (n=4/8) ve kesi grubundaki deneklerin de %44'ünde (n=4/9) vas deferenste sperm görüldü (Bkz. Tablo 4.6).

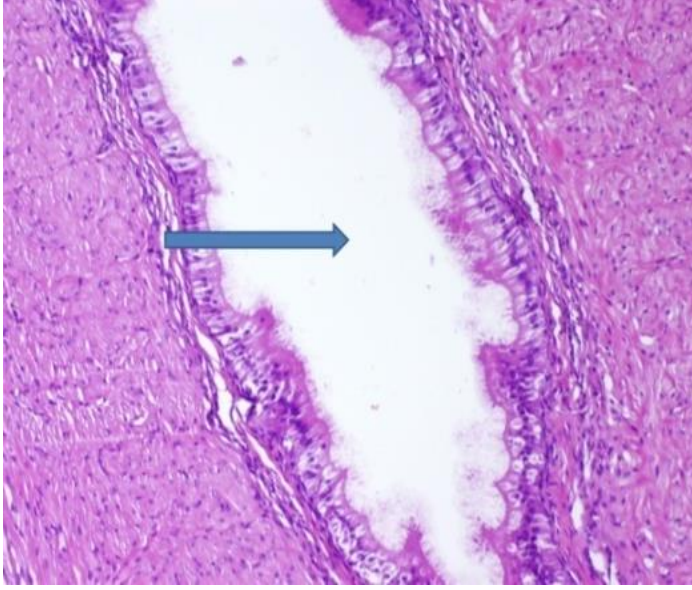
Denekler üzerinde uygulanan modeller ile vas deferenste sperm varlığı arasındaki bağımlılık durumu istatistiksel açıdan anlamlı olarak bulundu ( $p=0,027$ ).



Şekil 4.9: Epididim ve Vas Deferens Kesiti; Kırmızı Ok: Epididimde Sperm Hücreleri, Mavi Ok: Vas Deferenste Sperm Hücreleri (K4, HEx40)



Şekil 4.10: Epididim Kesiti; Mavi Ok: Epididimde Sperm Hücreleri Görülmüyor (DK3, HEx40)



Şekil 4.11: Vas Deferens Kesiti; Mavi Ok: Vas Deferens Lümeni; Sperm Hücreleri Görülmüyor (DK3, HEx100)

#### 4.2.2 İnflamatuvar Hücre Reaksiyonu

Deneklerin hiçbirinde (n=34, %100) testiste inflamatuvar hücre tespit edilmedi. Gruplar dikkate alınmadan incelendiğinde ise vas deferenslerin yaklaşık %24'ünde (n=8/34) inflamatuvar hücreler mevcutken, %76'sında (n=26/34) tespit edilmedi.

Gruplar temel alındığında inflamatuvar hücreler kontrol grubunda görülmezken, kesi grubundaki deneklerin %44'ünde (n=4/9), traksiyon grubundaki deneklerin %33'ünde (n=3/9) ve digital kompresyon grubundaki deneklerin de %12'sinde (n=1/8) görüldü.

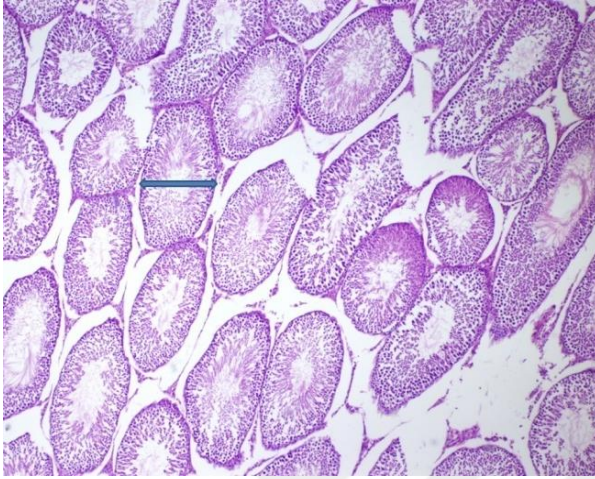
Denekler üzerinde uygulanan modeller ile enflamasyon arasındaki bağımlılık durumu istatistiksel olarak anlamlı saptanmadı ( $p=0,145$ ) (Tablo 4.7).

Tablo 4.7: İnflamtuvar Hücre Reaksiyonu

İnflamtuvar Hücre Reaksiyonu	Vas Deferens		Testis		Toplam
	Yok	Var	Yok	Var	
<b>Kontrol</b>	8 (100%)	0	8 (100%)	0	8
<b>Digital Kompresyon</b>	7 (88%)	1 (%12)	8 (100%)	0	8
<b>Traksiyon</b>	6 (67%)	3 (33%)	9 (100%)	0	9
<b>Kesi</b>	5 (56%)	4 (44%)	9 (100%)	0	9
<b>Toplam</b>	26 (76%)	8 (24%)	34 (100%)	0	34 (100%)
<b><i>p değeri</i></b>	0,145				

### 4.2.3 Seminifer Tübül Çapı

Gruplar temel alındığında digital kompresyon grubunda seminifer tübül çapı ortalaması  $0,266\pm 0,029$  mm ile en yüksek değere sahipti (Şekil 4.12). Kontrol grubunda seminifer tübül çapı ortalaması  $0,260\pm 0,044$  mm, traksiyon grubunda  $0,260\pm 0,052$  mm ve kesi grubunda  $0,245\pm 0,018$  mm olarak bulundu.



Şekil 4.12: Seminifer Tübül; Spermatozoonların üretim yeridir. Mavi Ok: Seminifer Tübül Çap (DK7, HEx100)

Model gruplarında seminifer tübül çapları ortalamaları açısından istatistiksel açıdan anlamlı bir farklılık tespit edilmedi ( $p=0,717$ ) (Tablo 4.8) ancak oran kesi grubunda en düşük olarak bulundu.

Tablo 4.8: Seminifer Tübül Çap Ortalamaları. <sup>a</sup> Tek Yönlü Varyans Analizi (ANOVA) p değeri, \*SS: Standart Sapma, Çaplar: mm

	Grup	Ortalama	$\pm$ SS*	<i>p</i>
SeminiferTübül Çapı	Kontrol	0,260	0,044	0,717 <sup>a</sup>
	Digital Kompresyon	0,266	0,029	
	Traksiyon	0,260	0,052	
	Kesi	0,245	0,018	

### 4.2.4 Vas Deferens İç Çap Dağılımları

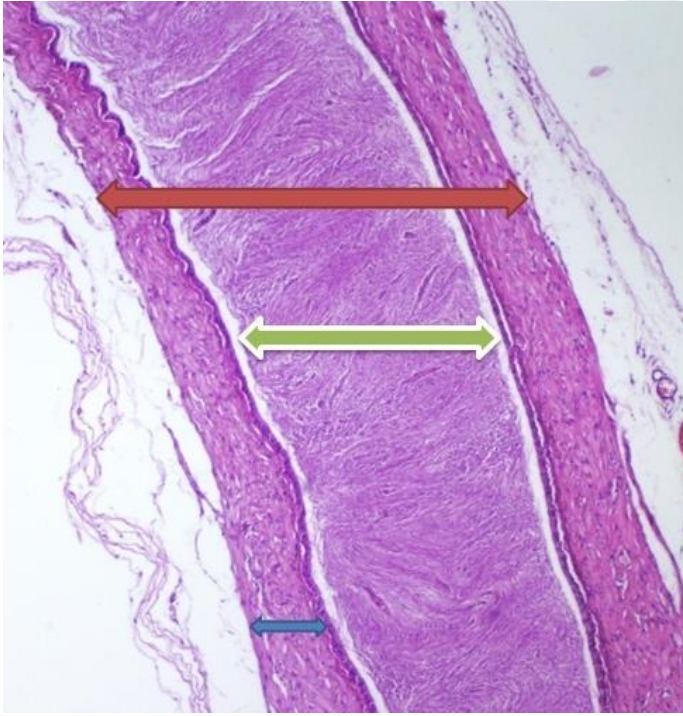Gruplar temel alındığında kesi grubunda vas deferens iç çap ortancası 0,40 mm (Min-Mxm: 0,33-0,71 mm) ile en yüksek değere, traksiyon grubu da 0,30 mm (Min-Mxm: 0,12-



0,40 mm) ile en düşük değere sahipti. Kontrol grubunda ise vas deferens iç çap ortancası 0,31 mm (Min-Mxm: 0,20-0,80 mm) ve digital kompresyon grubunda vas deferens iç çap ortancası 0,33 mm (Min-Mxm: 0,30-0,56 mm) olarak bulundu (Tablo 4.9, Şekil 4.13).

Tablo 4.9: Vas Deferens İç Çap Ölçümleri. <sup>a</sup> Kruskal-Wallis Varyans analizi p değeri, Çaplar: mm

	Grup	Ortanca	Minimum	Maksimum	<i>p</i>
Vas Deferens İç Çap	Kontrol	0,31	0,20	0,80	0,009 <sup>a</sup>
	Digital Kompresyon	0,33	0,30	0,56	
	Traksiyon	0,30	0,12	0,40	
	Kesi	0,40	0,33	0,71	



Şekil 4.13: Vas Deferens Kesiti; Kırmızı Ok: Dış Çap, Yeşil Ok: İç Çap, Mavi Ok: Kas Kalınlığı (K1, HEx40)

Denekler üzerinde uygulanan model gruplarındaki vas deferens iç çap dağılımları açısından fark istatistiksel açıdan anlamlı bulundu ( $p=0,009$ ). Farklılığın hangi gruplar arasında olduğunu tespit edebilmek amacıyla yapılan çoklu karşılaştırma testi sonucunda traksiyon ile kesi gruplarının vas deferens iç çap dağılımları açısından istatistiksel olarak farklı olduğu %95 güven düzeyinde söylenebilir ( $p=0,006$ ).

#### 4.2.5 Vas Deferens Dış Çap Kalınlığı

Gruplar temel alındığında traksiyon grubunda vas deferens dış çap ortalaması  $1,266\pm 0,192$  mm ile en yüksek değere sahipti. Kontrol grubunda vas deferens dış çap ortalaması  $1,097\pm 0,335$  mm, digital kompresyon grubunda  $1,137\pm 0,322$  mm ve kesi grubunda  $1,138\pm 0,297$  mm olarak bulundu (Bkz. Şekil 4.13).

Model gruplarında vas deferens dış çap kalınlık ortalamaları açısından istatistiksel açıdan anlamlı bir farklılık tespit edilmedi ( $p=0,644$ ) (Tablo 4.10).

Tablo 4.10: Vas Deferens Dış Çap Kalınlığı. <sup>a</sup> Tek Yönlü Varyans Analizi (ANOVA) p değeri, \*SS: Standart Sapma, Çaplar: mm

	Grup	Ortalama	$\pm$ SS*	<i>p</i>
VasDeferens Dış Çap	Kontrol	1,097	0,335	0,644 <sup>a</sup>
	Digital Kompresyon	1,137	0,322	
	Traksiyon	1,266	0,192	
	Kesi	1,138	0,297	

#### 4.2.6 Vas Deferens Kas Kalınlığı:

Gruplar temel alındığında traksiyon grubunda vas deferens kas kalınlığı ortancası 0,50 mm (Min-Mxm: 0,33-0,60 mm) ile en yüksek değere, kesi grubunda 0,25 mm (Min-Mxm: 0,10-0,71 mm) ile en düşük değere sahipti. Kontrol grubunda vas deferens kas kalınlığı ortancası 0,45 mm (Min-Mxm: 0,10-0,56 mm) ve digital kompresyon grubunda 0,47 mm (Min-Mxm: 0,33-0,56 mm) olarak bulundu (Bkz. Şekil 4.13).

Kesi grubunda vas deferens kas kalınlığı ortancası diğer gruplara göre düşük olarak çıkmasına rağmen vas deferens kas kalınlığı açısından uygulanan protokol grupları arasındaki fark istatistiksel açıdan anlamlı bulunmadı ( $p=0,274$ ) (Tablo 4.11).

Tablo 4.11: Vas Deferens Kas Kalınlığı Ölçümleri. <sup>a</sup> Kruskal-Wallis Varyans analizi p değeri, Çaplar: mm

	Grup	Ortanca	Minimum	Maksimum	<i>p</i>
Vas Deferens Kas Kalınlığı	Kontrol	0,45	0,10	0,56	0,274 <sup>a</sup>
	Digital Kompresyon	0,47	0,07	0,56	
	Traksiyon	0,50	0,33	0,60	
	Kesi	0,25	0,10	0,71	

#### 4.2.7 Vas Deferens Kas Kalınlığı/Dış Çap Oranı

Gruplar temel alındığında kesi grup ortancası 0,28 (Min-Mxm: 0,11-0,4) ile en düşük, traksiyon grup ortancası da 0,38 (Min-Mxm: 0,31-0,43) ile en yüksek değere sahipti. Kontrol grubunda bu oran ortancası 0,37 (Min-Mxm: 0,17-0,4), digital kompresyon grubunda ortanca 0,38 (Min-Mxm: 0,1-0,39) olarak bulundu (Tablo 4.12).

Tablo 4.12: Vas Deferens Kas Kalınlığı/Dış Çap oranı. <sup>a</sup> Kruskal-Wallis Varyans analizi p değeri

	<b>Grup</b>	<b>Ortanca</b>	<b>Minimum</b>	<b>Maksimum</b>	<b>p</b>
<b>Vas Deferens Kas Kalınlığı/Dış Çap Oranı</b>	Kontrol	0,37	0,17	0,40	0,034 <sup>a</sup>
	Digital Kompresyon	0,38	0,10	0,39	
	Traksiyon	0,39	0,31	0,43	
	Kesi	0,28	0,11	0,40	

Uygulanan model grupları karşılaştırılmasında vas deferens kas kalınlığı/dış çap oranı açısından fark istatistiksel açıdan anlamlı bulundu ( $p=0,034$ ). Farklılığın hangi gruplar arasında olduğunu tespit edebilmek amacıyla yapılan çoklu karşılaştırma testi sonucunda traksiyon ile kesi gruplarının oran dağılımları açısından istatistiksel olarak farklı olduğu söylenebilir ( $p=0,022$ ).

Kesi grubunda bu oran kontrol grubu ile kıyaslandığında (K:0,37 / SKK:0,28) belirgin düşüklük dikkati çekmektedir.

## 5 TARTIŞMA

İnmemiş testis, inguinal herni ve hidrosel onarımı için cerrahi klinikleri arasında “Ne zaman yapalım?” sorusunun cevabı tartışmalı bir konudur. İnmemiş testis için pek çok cerrah ileri yaşlarda oluşabilecek en önemli komplikasyonlar olan infertilite ve maligniteyi göz önde bulundurarak ameliyatı 6-12 aylık yaş aralığı arasında planlamaktadır (60,132). İnguinal herni için ise ameliyat planı yaşa ve komorbit hastalıklara göre yapılmalıdır (1,61,80). Ancak ertelenmiş operasyonda kalınlaşmış herni dokusunun spermatik korda adezyonu ve kord hasar riskindeki artış mutlak dikkat gerektirmektedir (71). Hidrosel tanısına inguinal herni eşlik ediyorsa veya hidrosel kesesi daha gergin olup, ağrı ve huzursuzluğa neden oluyorsa ameliyat erken dönem için planlanmalıdır (56).

“Karşı taraf için de müdahale gerekli midir?” sorusunun cevabı diğer tartışmalı olan konudur. Tek taraflı fitik tanısı alan hastalarda bilateral inguinal herni insidansı nedeni ile asemptomatik karşı tarafın eksplere edilip edilmemesi üzerinde yapılan çalışmalar halen çözümlenmemiştir. Karşı taraf eksplorasyonun en önemli avantajı açık kalmış bir prosesus vajinalisin kapatılması ile ileride oluşabilecek bir inguinal herninin önüne geçilmesi olsa da önemli bir dezavantajı vas deferens ve testiküler damarların yaralanma riskidir. Negatif eksplorasyon gereksiz bir cerrahi işlem olacağı için operasyon öncesi ayırıcı tanı mutlaka dikkatlice yapılmalıdır (1,15,71).

Genel cerrahi, üroloji ve çocuk cerrahisi kliniklerinde inguinal bölge ameliyatlarında kullanılan teknikler farklı olsada cerrahi tedavi yönteminde spermatik kord ve testise diseksiyon esnasında traksiyon, digital kompresyon uygulanabilmektedir. Cerrahi deneyim ile onarımlar hızlı ve düşük komplikasyon oranlarıyla gerçekleştirilmektedir ancak işlem sırasında vas defereste hasarlanma, kopma meydana gelebilir (1,61). İnguinal herni olgularında vas deferens hasarlanma sıklığı %0,8-2 civarındadır. İnkarsere inguinal herni olgularda bu oran %10'a kadar artmaktadır (1,7,133). Erişkin yaşa kadar hasar anlaşılabilir ve infertilite, azospermi ile karşımıza çıkabilir (1). 2000 yılında Matsuda tarafından yapılmış olan bir çalışmada subfertil hastaların %26,7'sinde vas deferens obstrüksiyonu tespit edilmiş ve bu olguların çocukluk çağında inguinal herni operasyonu geçirdiği belirtilmiştir (134).

Operasyon esnasında vas deferens hasarı oluşması durumunda primer reanastomoz prosedürleri (vasovasostomi, vasoepididimostomi) uygulanmalıdır (1,7,134).

Vasovasostomi için emilebilen veya emilemeyen, 8-0, 9-0 veya 10-0 dikişler kullanılarak makrocerrahi tek kat anastomoz (optik loupe destekli ya da desteksiz), loupe destekli modifiye tek kat anastomoz, çift kat vasovasostomi, modifiye çift kat vasovasostomi, uçyan vasoepididimostomi gibi teknikler önerilmiştir (5,135).

Cerrahi olarak spermatik kord ve elemanlarına uygulanan hasarların her iki taraflı testiküler hasara neden olduğu yapılan çalışmalarda gösterilmiştir. Tek tarafta meydana gelen testis kan akımındaki nörovasküler regülasyon ve hemodinamik değişiklikler karşı taraf testisteki etkilenme mekanizması olabilir. Vas deferens obstrüksiyonu testiküler kan akımında azalmaya ve sonuç olarak testiküler hipoksi ve atrofiye neden olmaktadır. Antisperm antikolar ve sempatik vasospazmın buna neden olduğu belirtilmektedir (136,137).

Konjenital ve akkiz obstrüksiyonlar seviyeye bağlı olarak seminifer tübül, rete testis, eferent kanallar ve vas deferensin ilk kısmında hidrostatik basınç artışına neden olur. Erkek duktal sistemindeki obstrüksiyona verilen genel cevap sekretuar epiteldeki dejenerasyondur ve artmış basınç ve metabolit birikimi muhtemel hasar mekanizmasıdır (138).

Janick ve Shandling inguinal herni onarımı sırasında vas deferens hasar mekanizmalarını açıklamak için ratlarda spanç ile digital kompresyon, dişsiz forseps, damar klembi ve “mosquito” klemp kullanarak oluşturdukları modeller ile yapmış oldukları çalışmada en az hasarın digital kompresyon uygulanan grupta olduğunu ve geçici transmural inflamasyona neden olduğunu belirtmişlerdir (9,10).

Abasıyanık ve ark. spermatik kordu sıkıştırma ve klemple tutma olarak gruplandığı çalışmada ise hasar tipinin süreden daha önemli olduğunu, kas hasarının fertilité üzerinde yan etkileri ile eşleştirilmemesi gerektiğini ve kontralateral eksplorasyonun asemptomatik vakalarda 1 yaş altında yapılmaması gerektiğini vurgulanmıştır (139). Bizim çalışmamızda da yukarıda anlatılan çalışmalara paralel olarak en az hasar vas deferense digital kompresyon uygulanan grupta tespit edilmiştir.

Kord hasarı veya vasovasostomi sonrasında travmaya bağlı olarak mukozadan sperm kaçıışı olur ve spermatik granülom ile sonuçlanabilir (5,139). Abasıyanık ve ark. çalışmasında yapılan uygulamalar ile spermatik granülom oluşumu arasında anlamlı farklılık saptanmamıştır (139). Bizim çalışmamızda kesi grubunda 1 denekte granülom oluşumu

tespit edilmiştir. Bu da en ağır hasar olarak düşündüğümüz kesi grubunda dikkatli müdahale edildiğinde sperm kaçıışına engel olunacağını göstermektedir.

Testisin yaklaşık olarak %70-80'ı seminifer tübüllerden oluştuğu için testiküler volüm spermatogenezi yansıtır. Hacimde meydana gelen deęişiklik bu nedenden dolayı fertilitiyi etkilemektedir (8). Choi ve ark. çalışmasında spermatik korda sıkıştırma/germe ve spermatik kord çevresinde künt diseksiyon oluşturarak yapmış olduğu çalışmada künt diseksiyonun testiküler hacime daha fazla etki ettiği, seminifer tübül çaplarında ve tübül başına sertoli hücre sayılarında farklılık oluşturmadığı gösterilmiştir. Sıkıştırma/germe uygulanan grupta işlem uygulanmamış karşı taraf testiste seminifer tübül çapında artma, tübül başına sertoli hücre sayısında azalma, künt diseksiyon oluşturulan grupta ise seminifer tübül çaplarında ve tübül başına sertoli hücre sayılarında artış tespit edilmiştir. Testiküler büyüme etkilenmiş olmasına karşın spermatosit popülasyonu veya fertilitite etkilenmemiştir (137). Altay ve ark. prepubertal ve adult ratlar üzerinde karşılaştırmalı olarak spermatik kord ligasyonu uyguladığı çalışmada prepubertal ratlarda hidrostatik basınç artışının daha fazla olduğunu, testis çaplarının daha fazla etkilendiğini ancak spermatogenezin minimal etkilendiğini göstermişlerdir (138).

Bizim çalışmamızda deneklerimizde testiküler nekroz saptanmazken, sağ testis ortalaması ve sol testis hacim dağılımları açısından gruplar arasında olan farklılık istatistiksel açıdan anlamlı bulunmamıştır ( $p=0,356$   $p=0,469$ ). Ancak kesi grubunda sağ ile sol testis hacimleri kendi içinde kıyaslandığında sağ testis hacmi azalmış, sağ ve sol testis hacim dağılımları arasındaki fark istatistiksel açıdan anlamlı olarak bulunmuştur. Yani vas deferens hasarının testis hacimleri üzerinde etkisi olduğu düşünülmüştür.

Denekler üzerinde uygulanan modeller ile enflamasyon arasındaki bağımlılık durumu istatistiksel olarak etkili bir faktör değildir ( $p=0,145$ ) ancak kesi grubunda iltihabi hücrelerin sık görülmesinin nedeni bir onarım hattının olması, kullanılan dikiş materyali veya iyileşme dokusu belirtileri olarak yorumlanabilir. Hacimde görülen azalmaya rağmen testiküler fibrozis ve testiste inflamatuvar hücreler saptanmadı. En sık kesi grubunda görülen inflamatuvar hücreler testiküler kanlanmayı doku beslenmesini bozarak yaptığı düşünülebilir.

Ceylan ve ark. yaptığı çalışmada ise spermatik korda oluşturulan traksiyonun vas deferens ve testiste meydana getirdiği hasarı incelenmiş ve tüm gruplarda istatistiksel olarak anlamlı

veri olarak vas deferens kas tabakasında incelme ve testiküler atrofi gözlenmiştir. Dış ve iç çaplar arasında gruplar arası azalma tespit edilirken istatistiksel olarak anlam saptanmamıştır (133). Kas tabakası; insan vas deferensinde kalındır ve total çapın yaklaşık olarak  $\frac{3}{4}$ 'ünü oluşturur. Ejekülasyon için önemlidir ve spermin üretraya geçişinde rol oynar. Mukoza veya kas tabakasında oluşturulacak hafif bir hasar fertilitiyi etkilemektedir (133,140).

Bretas ve ark. deneysel rat modelinde spermatik korda traksiyon uygulayarak yaptığı çalışmada vas deferensde anatomik-patolojik farklılık ve kas kalınlığında azalma tespit etmezken, testis ve epididimde hasara neden olduğunu gösterilmiştir. Testiküler nekroz tespit edilmezken, sağ vas deferense uygulanan traksiyon ile testis volümlerinde azalma ve epididimde sperm varlığında azalma gösterilmiştir (8).

Bizim çalışmamızda oluşturulan model grupları kendi içlerinde kıyaslandıklarında kas kalınlıkları dağılımları arasında anlamlı fark saptanmazken, kas kalınlıklarında meydana gelen değişiklikler nedeni ile kas kalınlığının dış çapa oranında kesi grubunda, iç çap dağılımları karşılaştırmasında ise traksiyon grubunda istatistiksel olarak anlamlı azalma tespit edildi. Traksiyon modelinde vas deferens iç çap ortancası 0,3 mm, kesi grubunda kalınlığının dış çapa oranı 0,28 ile belirgin düşüklük dikkati çekmektedir. Bu çapta ve kas kalınlıklarında oluşan azalma sonucu ile traksiyon ve kesi grubunun karşılaştırmasında traksiyon uygulanan deneklerin %67'sinde vas deferenste sperm tespit edilmezken, mevcut hasar kesi grubuna (%56) göre yüksek olarak bulundu. Ancak kesi grubunda vas deferenste sperm görülen denek sayısının %44 gibi düşük oranda olmasına rağmen testis değerlendirmesinde tüm deneklerde sperm görülmüştür.

İnmemiş testis onarımlarında testisin skrotuma gergin indirilmesi veya inguinal herni onarımlarında kesenin diseksiyonu sırasında kord ve elemanlarının gergin halde tutularak işlem yapılması vas deferens bütünlüğünü etkilemektedir. Çalışmamızda bulduğumuz sonuçlarda traksiyon grubundaki hayvanların %33'ünde vas deferenste sperm tespit edildiği göz önünde bulundurulursa kordun yapısal bütünlüğünün devamı sperm akışını etkilemektedir. Hastaların ilerleyen yaş grubunda meydana gelebilecek infertilite ve sonucunda oluşabilecek psikolojik etkileri yüzünden yaşayabileceği sıkıntılar öngörülerek ameliyat esnasında yapıların korunması konusunda özenli davranılmalıdır.

Lee ve ark. çalışmasında rat modeli üzerinde spermatik korda digital kompresyon uygulanmıştır. Sonuç olarak testiküler atrofi saptanmamış, seminifer tübül incelemelerinde normal germ hücre maturasyonu gösterilmiş, seminifer tübül çapı, testis biyopsi skorlaması ve vas deferens çap dağılımları gruplar arasında benzer sonuçlar elde edilmiş olup, sadece hacim ölçümlerinde gruplar arasında anlamlı fark bulunmuştur. Sonuçların fertilitiyi etkilemediği ve bilateral eksplorasyonun güvenli yapılabileceğini vurgulamışlardır (141).

Bizim çalışmamızda da seminifer tübül çapları dağılımı arasında anlamlı fark elde edilmedi. Uygulanan modeller ile seminifer tübül çapları ortalamaları birbirine benzer olarak saptandı. Mikroskopik incelemelerde normal germ hücre maturasyonları gözlemlendi. Sadece traksiyon grubumuzda 1 denekte Kolbe Histolojik Derecelendirmesine göre 1. Derece değişiklik tespit edildi. Bu derecelendirmeye göre bizim çalışmamızda uygulanan 4 grubun fertilitiyeye etki etmediği düşünüldü.

Babaei ve ark. farelerde uyguladıkları çalışmalarında iatrojenik vas deferens hasarının fertilitiyeye üzerindeki etkisini araştırılmışlardır. Vas deferens klemp ile 2 dakika tutularak model oluşturulmuştur. Sonuç olarak oluşturulan kord hasarı ile epididimde sperm sayısında ve yaşayabilirliğinde azalma, sperm anormalliği ve DNA hasarı tespit etmişlerdir. İn vitro fertilizasyon denenmiş olup, oluşturulan deneklerde fertilizasyonda belirgin azalma gösterilmiştir (132,136).

Bizim çalışmamızda ise model gruplar arasında epididimde sperm varlığı kıyaslandığında istatistiksel olarak anlamlı farklılık sağlanamadı. En az hasar spanç ile digital kompresyon oluşturulan grupta tespit edildi. Testislerde meydana gelen enflamasyon, vas deferenste ve epididimde olan konjenital veya akkiz obstrüksiyon sonrası meydana gelen basınç artışı nedeni ile seminifer tübüller, germ hücreleri hasar görmekte, spermatogenezde oluşan bozukluk, sperm sayısında ve motilitesinde olan azalma ile infertilite-aspermiyle sonuçlanabilmektedir (136,142,143).

Vas deferense ne kadar az müdahale uygulanırsa hastada oluşabilecek komplikasyonlar o kadar azalır. Yapılacak ameliyatlarda vas deferensi korumak için olabildiğince dikkat etmek gerekmektedir. En az hasar spanç ile vas deferensin tutulduğu grupta görülmüştür. Traksiyon grubunda meydana gelen hacim değişiklikleri ve vas deferenste sperm varlığının azalması bize operasyon esnasında kord kesisi olduğu durumlarda onarım yapmanın doğruluğunu, önemini göstermektedir.



## 6 SONUÇ

Çalışmamızda çocukluk çağı inguinal bölge cerrahilerinde vas deferenste oluşabilecek hasar tipleri belirlendi. Ratlar üzerinde yapılan çalışmada vas deferensteki hasar tiplerinin testis, epididim ve vas deferens üzerinde meydana gelen etkileri incelendi. Dört gruba (Kontrol, Digital Kompresyon, Traksiyon, Spermatik Kord Kesi) ayrılan ratlar postoperatif 28. günde sakrifiye edilerek makroskopik ve mikroskopik olarak değerlendirildi. Şu sonuçlar elde edildi:

1. Denekler üzerinde uygulanan hasar modelleri ile vas deferenste sperm varlığı arasındaki bağımlılık durumu istatistiksel açıdan anlamlıdır ( $p=0,027$ ). Vas deferenste sperm görülen denek sayısı traksiyon grubunda en az olarak bulundu.
2. Denekler üzerinde uygulanan modeller ile vas deferens iç çap dağılımları açısından fark istatistiksel açıdan anlamlıdır ( $p=0,009$ ). Kesi grubunda iç çap ortancası en yüksek olarak bulundu.
3. Denekler üzerinde uygulanan modeller ile vas deferens kas kalınlığı/dış çap oranı açısından fark istatistiksel açıdan anlamlıdır ( $p=0,034$ ). Kesi grubunda vas deferens kas kalınlığı/dış çap oran ortancası en düşük değerde bulundu.
4. Kesi grubunda sağ ve sol testis hacimleri kıyaslandığında sağ ve sol testis hacim dağılımları arasındaki fark istatistiksel açıdan anlamlı bulundu ( $p=0,008$ ).

Kesi grubunda iç çap ortancasının en yüksek ve vas deferens kas kalınlığı/dış çap oran ortancasının en düşük değere sahip olması bu grupta oluşturulan hasar modelinin vas deferens kas tabakasında etkilenmeye neden olduğunu göstermektedir.

Kordun kesilip tekrar onarımın yapıldığı grupta vas deferens distalinde sperm görülen denek sayısı traksiyon grubundan fazla olarak bulundu yani korda uygulanan gerilme ile ejakulatın distale geçişinde azalma tespit edildi. Operasyon sırasında incelen kordun kesilip tekrar onarımın yapılması ile distalde sperm sayısının artabileceği öngörülmüştür.

İnguinal bölge patolojilerinde operasyon esnasında vas deferens manipüle edilirken çok dikkatli olunmalıdır. Fark edilmeden yapılan tek taraflı vas deferens hasarı sonucu bilateral etkilerinden dolayı infertilite ile sonuçlanabilir. Hasar mekanizmalarını anlamak böyle önemli bir komplikasyonu önlemek açısından anlamlıdır.

## 7 KAYNAKLAR

1. Glick PL, Boulanger SC. Inguinal hernias and hydroceles. *Pediatric Surgery* (Coran AG, ed). 7th edition. Philadelphia, Saunders Elsevier. 985-1001, 2012.
2. Hughes K, Horwood JF, Clements C, Leyland, Corbett HJ. Complications of inguinal herniotomy are comparable in term and premature infants. *Hernia* 20: 565-569, 2016.
3. Radmayr C, Dogan HS, Hoebeke P, Kocvara R, Nijman R, Stein R, Undre S, Tekgul S. Management of undescended testes: European Association of Urology/European Society for Paediatric Urology Guidelines. *Journal of Pediatric Urology* 12: 335-343, 2016.
4. Vikraman J, Hutson JM, Li R, Thorup J. The undescended testis: clinical management and scientific advances. *Seminars in Pediatric Surgery* 25: 241-248, 2016.
5. Blouchos K, Boulas KA, Tselios DG, Hatzigeorgiadis A, Kirtsis P. Iatrogenic vas deferens injury due to inguinal hernia repair. *Hellenic Journal of Surgery* 84 (6): 356-353, 2012.
6. Lekili Ö, Gümüş B, Kandiloğlu AR, Işısağ A, Müezzinoğlu T, Büyüksu C. The effects of extensive vas mobilization on testicular histology during orchiopexy. *Int Urol Nephrol* 30 (2): 165-170, 1998.
7. Flechner L, Smith J, Treseler P, Maa J. Vasal injury during inguinal herniorrhaphy: a case report and review of the literature. *Perm J* 18 (4): 85-88, 2014.
8. Brêtas S, Tatsuo ES, AnaCastello JS. Effects of traction on the spermatic cord of rats. *Acta Cirúrgica Brasileira* 29 (8): 499-507, 2004.
9. Shandling B, Janik JS. The vulnerability of the vas deferens. *J Pediatr Surg* 16 (4): 461-464, 1981.
10. Janik JS, Shandling B. The vulnerability of the vas deferens (II): the case against routine bilateral inguinal exploration. *J Pediatr Surg* 17 (5): 585-588, 1982.
11. Skandalakis LJ, Gadacz TR, Mansberger AR, Mitchell WE, Colborn GL, Skandalakis JE. *Modern Hernia Repair; The embryological and anatomical basis of Surgery*. Second revised edition. London, United Kingdom, Taylor & Francis Ltd. 1996.

12. Turhan AN, Kapan S, İpek SF, Hatipoğlu S, Aygün E. İnguinal herni tamirinde anterior preperitoneal mesh ve Lichtenstein mesh takviyelerinin karşılaştırılması. *Bakırköy Tıp Dergisi* 1: 16-19, 2005.
13. Rutkow IM, Robins A. Tension free plug mesh herniorafi (Skandalakis LJ. *Modern Hernia Repair*). First edition. Newyork, Panthenon Com. 204-210, 2002.
14. Skandalakis PN, Skandalakis JE, Colborn GL, Kingsnorth AN, Weidman TA, Skandalakis LJ. Abdominal wall and hernias. *Surgical Anatomy* (Skandalakis JE, ed). 14th ed. Athens, PMP Co. Vol 1, 9: 395-491, 2004.
15. Başaklar, C. İnguinal herni, hidrosel ve kordon kisti. *Bebek ve Çocukların Cerrahi ve Ürolojik Hastalıkları*. Ankara, Palme Yayıncılık. Cilt II. 1695-1716, 2006.
16. Netter FH. *Atlas of Human Anatomy*. Second Edition. USA, Elsevier Science, 1997.
17. Göksel K. Genel Cerrahi Cilt-1. İÜ İstanbul Tıp Fakültesi Temel ve Klinik Bilimler Ders Kitapları, Nobel Tıp Kitabevi. 52: 681-697, 2002.
18. Tarhan ÖR. İnguinal bölge anatomisi.  
Erişim: <http://www.turkcerrahi.com/makaleler/inguinal-bolge-anatomisi>
19. Seymour S, Shires T, Spencer F, Daly J, Fischer J, Galloway A. *Principles of Surgery*. Seventh Edition. 34: 1613-1639, 1999.
20. Taghavi K, Genete VP, Mirjalili SA. The pediatric inguinal canal: systematic review of the embryology and surface anatomy. *Clinical Anatomy* 29: 204-210, 2016.
21. Rutkow İM, Robins PH, Alan W. Testicular atrofi and chronic residual neuralgia as risk of inguinal hernioplasty. *Surg. Clin. N. A.* 573-574, 1996.
22. Wantz GE. Abdominal wall hernias. *Principles of Surgery* (SeymourSchwartz ed) 7. Ed. Singapore, McGraw Hill Co. Vol. 2, 34: 1585-1611, 1999.
23. Sayek I. *Temel Cerrahi*. 3'ncü baskı. Ankara, Güneş Kitabevi. 157: 1503-1522, 2004.
24. Snell RS. *Klinik Anatomi*. 5'inci baskı. İstanbul, Nobel Tıp Kitabevi. 133-148, 1998.
25. Moore KL. The pelvis and perineum. *Clinically Oriented Anatomy*. Third edition. USA, Lippincott Williams & Wilkins. 278-280, 1992.
26. Kierszenbaum AL. Üreme Sistemi. *Histoloji ve Hücre Biyolojisi, Patolojiye Giriş* (Demir R, ed). Ankara, Palme Yayıncılık. 531-544, 2006.

27. Moore KL: The abdomen. Clinically Oriented Anatomy. Third edition. USA, Lippincott Williams & Wilkins. 149- 152, 1992.
28. Başaklar C. İnmemiş testis. Bebek ve Çocukların Cerrahi ve Ürolojik Hastalıkları. Ankara, Palme Yayıncılık. Cilt II. 1717-1752, 2006.
29. Moore KL, Persaud TVN. Klinik Yönleriyle İnsan Embriyolojisi (Dalçık H, Yıldırım M, ed). 2'nci baskı. İstanbul, Nobel Tıp Kitabevleri. 2009.
30. Eşrefoğlu M. Özel Histoloji. Malatya, Medipres Yayıncılık, 253-264, 2009.
31. Carneiro J, Junqueira CL. Temel Histoloji Text & Atlas (Solakoğlu S, Aytekin Y, ed). İstanbul, Nobel Yayıncılık, 2009.
32. Aytekin Y, Solakoğlu S. Erkek üreme sistemi histolojisi. Erkek Reprodüktif Sistem Hastalıkları ve Tedavisi (Kadıoğlu A, Çayan S, Semerci B, Orhan İ, Aşçı R, Yaman Ö, Usta MF, Kendirci M, ed). Birinci baskı. İstanbul, Türk Androloji Derneği. 35-60, 2004.
33. Netter FH. Atlas of Human Anatomy. Third edition. USA, Elsevier Science, 2002.
34. Ross MH, Pawlina W. Histology a Text and Atlas with Cell and Molecular Biology, Fourth Edition. Philadelphia, Lippincott Williams&Wilkins, 2003
35. Snell RS. Clinical Anatomy. Third edition. Boston, Brown and Company, 1986.
36. Setchell BP, Brooks DE. Anatomy, vasculature, innervation and fluids of the male reproductive tract. The Physiology of Reproduction (Knobil E, Neill JD, ed). New York, Raven. 753-836, 1988.
37. Hutson JC. Testicular macrophages. Int Rev Cytol 149: 99-143, 1994.
38. Junqueira LC, Carneiro J. Temel Histoloji. (Solakoğlu S, Aytekin Y, ed) İstanbul, Nobel Tıp Kitapevi, 2009
39. Dröge W. Free radicals in the physiological control of cell function. Physiol Rev82: 47-95, 2002.
40. Singh, V. Textbook of Anatomy Abdomen and Lower Limb. Second edition. Vol 2. India, Elsevier, 2014.
41. Anafarta K, Bedük Y, Arıkan N. Temel Üroloji. 3'üncü baskı. Ankara, Güneş Tıp Yayınevi, 2007.
42. [www.anatomy-medicine.com/the-male-reproductive-system/172-the-ductus-deferens.html](http://www.anatomy-medicine.com/the-male-reproductive-system/172-the-ductus-deferens.html)
43. [www.en.wikipedia.org/wiki/Vas\\_deferens](http://www.en.wikipedia.org/wiki/Vas_deferens)
44. Dixon J, Jen PYP, Gosling JA. Structure and autonomic innervation of the human vas deferens: a review. Microscopy Research and Technique 42: 423-432, 1998.

45. Hendry WF. Testicular, epididymal and vasal injuries. *BJU International* 86: 344-348, 2000.
46. [www.bartleby.com/107/259.html](http://www.bartleby.com/107/259.html)
47. Ağras K. Embryology of undescended testis and mechanisms of testicular descent. *Turk Urol Sem* 3: 17-22, 2012.
48. Moore KL. *The Developing Human*. 4th ed. Philadelphia, Saunders Co, 1988.
49. Şeftalioğlu A. Genel ve Özel İnsan Embriyolojisi. 3. Baskı. Ankara, Feryal Matbaası, 1998.
50. Sadler TW. Langman's Medikal Embriyoloji. (Başaklar AC, ed) 7'nci baskı. Ankara, Palme Yayıncılık, 1996.
51. Brook CD. *Clinical Paediatric Endocrinology*. Third Edition. UK, Blackwell, 1995.
52. Ikeda Y. SF-1: a key regulator of development and function in the mammalian reproductive system. *Acta Paediatr Jpn* 38 (4): 412-419, 1996.
53. Lee MM, Donahoe PK. Mullerian inhibiting substance: a gonadal hormone with multiple functions. *Endocr Rev* 14 (2): 152-164, 1993.
54. Özaydın S, Mahmut Z, Çelebi S, Başdaş CB, Güvenç Ü, Sander S. 27 Years' experience in children with inguinal hernia and hydrocele. *İKSST Derg* 8 (1): 15-19, 2016.
55. Wensing CJG. The Embryology of testicular descent. *Hormone Research in Paediatrics* 30 (4-5): 144-152, 1988.
56. Naji H, Ingolfsson I, Isacson D, Svensson JF. Decision making in the management of hydroceles in infants and children. *Eur J Pediatr* 171: 807-810, 2012.
57. Grosfeld JL. Hernias in children. *Rob and Smith Operative Surgery* (Spitz L, Coran AG, ed), 5th edition. UK, Chapman and Hall. 222-238, 1995.
58. Shrock P. The processus vaginalis and gubernaculum. *Surg Clin North Am* 51 (6): 1263-1268, 1971.
59. Hutson JM, O'Neill JA, Grosfeld JL, Fonkalsrud EW, Coran AG. *Pediatric surgery*. 5'inci baskı. St. Louis, Mosby-Year Book Inc, 1998.
60. Hutson JM, Clarke MCC. Current management of the undescended testicle. *Seminars in Pediatric Surgery* 16: 64-70, 2007.
61. Lao OB, Fitzgibbons RJ, Cusick RA. Pediatric inguinal hernias, hydroceles and undescended testicles. *Surg Clin N Am* 92: 487-504, 2012.

62. Stickel WH, Manner M. Female hydrocele (cyst of the canal of nuck): sonographic appearance of a rare and little-known disorder. *J Ultrasound Med* 23: 429-32, 2004.
63. Asala S, Chaudhary SC, Bidmos M. Anatomical variations in the human testicular blood vessels. *Annals of Anatomy- Anatomischer Anzeiger* 183 (6): 545-549, 2001.
64. Yalçın B, Komesli GH, Özgök Y, Ozan H. Vascular anatomy of normal and undescended testes: surgical assessment of anatomic channels between testicular and deferentiak arteries. *Urology* 66 (4): 854-857, 2005.
65. Mitchell GA. The innervation of the kidney, ureter, testicle and epididymis. *J Anat* 70 (Pt 1): 10-32, 1935.
66. Baumgarten HG, Falck B, Holstein AF, Owman C, Owman T. Adrenergic innervation of the human testis, epididymis, ductus deferens and prostate: a fluorescence microscopic and fluorimetric study. *Z Zellforsch Mikrosk Anat* 90 (1): 81-95, 1968.
67. Zorludemir Ü. Inguino-scrotal pathologies. *Turk Arch Ped* 45: 23-28, 2010.
68. Tanyel C, Öcal T, Büyükğamukçu N. Excessive sac pressures: the pathogenesis and innocence of hydroceles in children. *BJU International* 87: 372-375, 2001.
69. Tiryaki T, Azılı MN, Özcan F, Livanelioğlu Z, Mambet E, Akbıyık F, Şenel E, Özmert S, Saydam S, Atayurt H. Complications of the inguinal hernia repair in children: evaluation of the 8265 patients. *Turkish J. Pediatr* 6 (1): 13-18, 2012.
70. Erdoğan D, Karaman İ, Aslan MK, Karaman A, Çavuşoğlu YH. Analysis of 3776 pediatric inguinal hernia and hydrocele cases in a tertiary center. *Journal of Pediatric Surgery* 48: 1767–1772, 2013.
71. Zavras N, Christou A, Misiakos E, Salakos C, Charalampopoulos A, Schizas D, Machairas A. Current trends in the management of inguinal hernia in children. *International Journal of Clinical Medicine* 5: 770-777, 2014.
72. Ein SH, Njere I, Ein A. Six thousand three hundred sixty-one pediatric inguinal hernias: a 35-year review. *J Pediatr Surg* 41: 980-986, 2006.
73. Akıllıoğlu I, Kaymakçı A, Akkoyun I, Güven Ş, Yücesan S, Hiçsönmez A. Inguinal hernias containing the uterus: a case series of 7 female children. *Journal of Pediatric Surgery* 48: 2157–2159, 2013.
74. Şenocak ME. Çocuklarda inguinal herniler. *Klinik Pediatri* 1 (1): 13-19, 2002.

75. Luo CC, Chao HC. Prevention of unnecessary contralateral exploration using the silk glove sign (SGS) in pediatric patients with unilateral inguinal hernia. *Eur J Pediatr* 166 (7): 667-669, 2007.
76. Snyder CL. Inguinal hernias and hydroceles. *Ashcraft's Pediatric Surgery* (Holcomb GW III, Murphy JP, ed). 5th edition. Philadelphia, WB Saunders. 670, 2010.
77. Goldstein IR, Potts WJ. Inguinal hernia in female infants and children. *Ann Surg* 148: 819-822, 1958.
78. Fowler CL. Sliding indirect hernia containing both ovaries. *J Pediatr Surg* 40: 13-14, 2005.
79. Jedrzejewski G, Stankiewicz A, Wieczorek AP. Uterus and ovary hernia of the canal of nuck. *Pediatric Radiology* 38: 1257-1258, 2008.
80. Lau ST, Lee YH, Caty MG. Current management of hernias and hydroceles. *Seminars in Pediatric Surgery* 16: 50-57, 2007.
81. Goldman RD, Balasubramanian S, Wales P, Mace SE. Pediatric surgeons and pediatric emergency physicians' attitudes towards analgesia and sedation for incarcerated inguinal hernia reduction. *J Pain* 6 (10): 650-655, 2005.
82. Orth RC, Towbin AJ. Acute testicular ischemia caused by incarcerated inguinal hernia. *Pediatr Radiol* 42: 196-200, 2012.
83. Chen KC, Chu CC, Chou TY, Wu CJ. Ultrasonography for inguinal hernias in boys. *J Pediatr Surg* 33 (12): 1784-1787, 1998.
84. Hata S, Takahashi Y, Nakamura T, Suzuki R, Kitada M, Shimano T. Preoperative sonographic evaluation is a useful method of detecting contralateral patent processus vaginalis in pediatric patients with unilateral inguinal hernia. *J Pediatr Surg* 39 (9): 1396-1399, 2004.
85. Miltenburg DM, Nuchtern JG, Jaksic T, Kozinetiz C, Brandt ML. Laparoscopic evaluation of the pediatric inguinal hernia-a meta-analysis. *J Pediatr Surg* 33 (6): 874-879, 1998.
86. Esposito C, Escolino M, Turrà F, Roberti A, Cerulo M, Farina A, Caiazzo S, Cortese G, Servillo G, Settini A. Current concepts in the management of inguinal hernia and hydrocele in pediatric patients in laparoscopic era. *Seminars in Pediatric Surgery* 25: 232-240, 2016.

87. Abajian JC, Melish RW, Browne AF, Perkins FM, Lambert DH, Mazuzan Jr JE. Spinal anesthesia for surgery in the high-risk infant. *Anesthesia & Analgesia* 63: 359-362, 1984.
88. Welborn LG, Rice LJ, Hannalah RS, Broadman LM, Ruttman UE, Fink R. Postoperative apnea in former preterm infants: prospective comparison of spinal and general anesthesia. *Anesthesiology* 72: 838-842, 1990.
89. Somri M, Gaitini L, Vaida S, Collins G, Sabo E, Molginer G. Postoperative outcome in high-risk infants undergoing herniorrhaphy: comparison between spinal and general anesthesia. *Anaesthesia* 53: 762-766, 1998.
90. Gallagher TM. Regional anaesthesia for surgical management of inguinal hernia in preterm babies. *Archives of Disease in Childhood* 69: 623-624, 1993.
91. Craven PD, Badawi N, Hederson-Smart DJ, O'Brien M. Regional (spinal, epidural, caudal) versus general anesthesia in preterm infants undergoing inguinal herniorrhaphy in early preterm infancy. *Cochrane Database of Systematic Reviews* 3: 2003 (Article ID: CD003669).
92. Steward DJ. Preterm infants are more prone to complications following minor surgery than are term infants. *Anesthesiology* 56 (4): 304-306, 1982.
93. Warther-Larsen S, Rasmussen LS. The former preterm infant and risk of postoperative apnea: recommendations for management. *Acta Anaesthesiologica Scandinavica* 50: 888-893, 2006.
94. Willschke H, Marhofer P, Bösenberg A, Johnston S, Wanzel O, Cox SG, Sitzwohl, Kapral S. Ultrasonography for ilioinguinal/iliohypogastric nerve blocks in children. *Br J Anaesth* 95 (2): 226-230, 2005.
95. Uemura S, Woodward MW, Amerena R, Drew J. Early repair of inguinal hernia in premature babies. *Pediatric Surgery International* 15: 36-39, 1999.
96. Zamakhsary M, To T, Guan J, Langer JC. Risk of incarceration of inguinal hernia among infants and young children waiting elective surgery. *Canadian Medical Association Journal* 179: 1001-1005, 2008.
97. Nazem M, Dastgerdi HMMH, Sirousfard D. Outcomes of pediatric inguinal hernia repair with or without opening the external oblique muscle fascia. *J Res Med Sci* 20 (12): 1172-1176, 2015.
98. Bharathi RS, Arora M, Baskaran V. Minimal access surgery of pediatric inguinal hernias: a review. *Surg Endosc* 22: 1751-1762, 2008.



99. Wang F, Zhong H, Zhao J. Ascending testis after repair of pediatric inguinal hernia and hydrocele: a misunderstood operative complication. *Journal of Pediatric Urology* 13: 53-e1, 2017
100. Abeş M, Bakal Ü, Petik B. Ascending testis following inguinal hernia repair in children. *European Review for Medical and Pharmacological Sciences* 19: 2949-2951, 2015.
101. Rafiei MH, Jazini A. Is the ligation of hernial sac necessary in herniotomy for children? A randomized controlled trial of evaluating surgical complications and duration. *Adv Biomed Res* 4: 97, 2015.
102. Bonnard A, Aigrain Y. Inguinal hernias in children. *Rev Prat* 53 (15): 1667-1670, 2003.
103. Tekgöl S, Reidmiller H, Beurton D, Gerharz E, Hoebeke P, Kocvara R, Radmayr C, Rohrmann D. Hidrosel. *Pediyatrik Üroloji Klavuzları*, 2006.
104. Kalaycı M, Ozder A. Hydrocele of the canal of nuck: arare cause of an inguinal mass. *JAEMCR* 3: 126-128, 2012.
105. Peker A, Arıkan A. Abdominoskrotal Hidrosel. *SSK Tepecik Hast Dergisi* 2 (1): 75-77, 1992.
106. Rozanski TA, Bloom DA. The undescended testis. Theory and management. *The Urologic Clinics of North America* 22: 107-118, 1995.
107. Petorak İ. *Medikal Embriyoloji*. İstanbul, Beta Basım Dağıtım A.Ş., 1986.
108. Toki A, Watanabe Y, Tani M, Ogura K, Wang ZQ. Adopt a wait-and-see attitude for patent processus vaginalis in neonates. *J Pediatr Surg* 38 (9): 1371-1373, 2003.
109. Peppas D. The undescended testis: an update. *Dialogues in Pediatric Urology* 20, 1997.
110. Tanyel FC. A reevaluation of the mechanism of testicular descent: reasons for failed descent or ascent. *J Pediatr Surg* 35: 1147-1149, 2000.
111. Hutson JM. Undescended testis, torsion and varicocele. *Pediatric Surgery* (Coran AG, ed). 7th edition. Philadelphia, Saunders Elsevier. 985-1001, 2012.
112. Kaygısız O, Pişkin MM, Doğan HS, Çanaklı F. İnmemiş testis ve güncel tedavisi. *Ürolojik Cerrahi Derneği* 1 (1), 2012.
113. Kılıç N, Balkan E. Çocuklarda inmemiş testis. *Güncel Pediatri* 2: 145-148, 2004.

114. Kefi A, Mammadov E. Diagnostic management of undescended testis. *Turk Urol Sem* 1: 60-62, 2010.
115. Yurtçu M. Undescended testis in children and new treatment approaches. *Selçuk Üniv Tıp Derg* 27 (2): 121-123, 2011.
116. Daher P, Nabbout P, Feghali J, Riachy E. Is the Fowler-Stephens procedure still indicated for the treatment of nonpalpable intraabdominal testis? *Journal of Pediatric Surgery* 44: 1999-2003, 2009.
117. Yaşar Bozkurt, Ahmet Ali Sancaktutar, Yusuf Kibar. Undescended testis and the presence of concurrent inguinal hernia: a review. *Dicle Medical Journal* 39 (3): 462-466, 2012.
118. Vinardi S, Magro P, Manenti M, Lala R, Costantino S, Cortese MG, Canavese F. Testicular function in men treated in childhood for undescended testes. *J Pediatr Surg* 36 (2): 385-388, 2001.
119. Rusnack SL, Wu HY, Huff DS, Synder HM, Carr MC, Bellah RD, Zderic SA, Canning DA. Testis histopathology in boys with cryptorchidism correlates with future fertility. *J Urol* 169: 659-662, 2003.
120. Lee PA, Bellinger MF, Coughlin MT. Correlations among hormone levels, sperm parameters and paternity in formerly unilaterally cryptorchid men. *J Urol* 160: 1155-1157, 1998.
121. Aksakal MZT, Sütçü M, Gökçay G, Baysal SU. Edinsel inmemiş testis: vaka sunumu. *Çocuk Dergisi* 9 (2): 91-92, 2009.
122. Breitinger MC, Roszkowski EH, Bauermeister AJ, Rosenthal AA. Duplicate vas deferens encountered during inguinal hernia repair: a case report and literature review. *Case Reports in Surgery*. Article ID 8324925, 2016.
123. Vohra S, Morgentaler A. Congenital anomalies of the vas deferens, epididymis and seminal vesicles. *Urology* 49 (3): 313-321, 1997.
124. Önoğ FF, Güzel R, Gümüş E. Open surgical treatment of undescended testis. *Turk Urol Sem* 3: 36-40, 2012.
125. Yıldız T, Keleş İ, Metin M, Dumlupınar Y, Arpacık M, Aydınç M, İlçe Z. Türkiye’de inmemiş testis ameliyat yaşı; sağlıkta gelişmişlik düzeyi göstergesi mi? *Konuralp Tıp Dergisi* 6 (2): 29-33, 2014.
126. Taran I, Elder JS. Results of orchiopexy for the undescended testis. *World J Urol* 24: 231-239, 2006.

127. Novaes HF, Carneiro Neto JA, Macedo A Jr, Barroso Junior U. Single scrotal incision orchiopexy- a systematic review. *Int Braz J Urol* 39 (3): 305-311, 2013.
128. Feng S, Yang H, Li X, Yang J, Zhang J, Wang A, Lai X, Qiu Y. Single scrotal incision orchiopexy versus the inguinal approach in children with palpable undescended testis: a systematic review and meta-analysis. *Pediatr Surg Int* 32: 989-995, 2016.
129. Dayanç M, Kibar Y, Irkılata HC, Korğalı E, Örs AÖ. Scrotal orchiopexy results of inguinal hernia repair associated with cryptorchidism. *Türk Üroloji Dergisi* 33 (2): 181-184, 2007.
130. Noseworthy J. Recurrent undescended testes. *Seminars in Pediatric Surgery* 12 (2): 90-93, 2003.
131. Kolbe A, Sun CC, Hill JL. Unpredictability of capsulotomy in testicular torsion. *J Pediatr Surg* 22 (12): 1105-1109, 1987.
132. Ravikumar V, Rajshankar S, Harreesh R.S. Kumar, Nagendra Gowda M.R. A clinical study on the management of inguinal hernias in children on the general surgical practice. *Journal of Clinical and Diagnosis Research* 7 (1): 144-147, 2013.
133. Ceylan H, Karakök M, Güldür E, Cengiz B, Bağcı C, Mir E. Temporary stretch of the testicular pedicle may damage the vas deferens and the testis. *Journal of Pediatric Surgery* 38 (10): 1530-1533, 2003.
134. Matsuda T. Diagnosis and treatment of post-herniorrhaphy vas deferens obstruction. *International Journal of Urology* 7: 35-38, 2000.
135. Baker K, Sabanegh E. Obstructive azoospermia: reconstructive techniques and results. *Clinics* 68: 61-73, 2013.
136. Babaei M, Najafi G, Jalali AS, Behfar M. Effects of unilateral vas deferens trauma on fertility: an experimental in vitro fertilization mice model study. *Bull Emerg Trauma* 3 (4): 122-127, 2015.
137. Choi SE, Kook MC, Kim CJ, Lee SC, Park KW, Jung SE, Kim WK. Effects of compression/stretching of the spermatic cord and blunt dissection on testicular growth and fertility. *Journal of Pediatric Surgery* 44: 2163-2167, 2009.
138. Altay B, Hekimgil M, Kefi A, Çıkılı N. Histopathological examination of both ipsilateral and contralateral testes with different obstructive models in prepubertal and adult rats. *BJU International* 88: 84-89, 2001.

139. Abasıyanık A, Güvenç H, Yavuzer D, Peker Ö, İnce Ü. The effect of iatrogenic vas deferens injury on fertility in an experimental rat model. *Journal of Pediatric Surgery* 32 (8): 1144-1146, 1997.
140. Pryor JL, Mills SE, Howards SS. Injury to the pre-pubertal vas deferens. I. Histological analysis of pre-pubertal human vas. *J Urol* 146: 473-476, 1991.
141. Lee SL, DuBois JJ, Rishi M. Testicular damage after surgical groin exploration for elective herniorrhaphy. *Journal of Pediatric Surgery* 35 (2): 327-330, 2000.
142. Sarda A, Pandey D, Bhalla S, Gupta S, Khurana N. Effects of obstruction to sperm egress on the male testis and epididymis. *The Internal Journal of Urology* 8 (1): 1-8, 2010.
143. Azenabor A, Ekun AO, Akinloye O. Impact of inflammation on male reproductive tract. *J Reprod Infertil* 16 (3): 123-129, 2015.

