


**BAŞKENT ÜNİVERSİTESİ TIP FAKÜLTESİ  
RADYOLOJİ ANA BİLİM DALI**

**DEJENERATİF SERVİKAL HASTALIĞI OLANLARDA DİNAMİK  
SERVİKAL MANYETİK REZONANS GÖRÜNTÜLEME  
BULGULARININ STANDART STATİK MANYETİK REZONANS  
GÖRÜNTÜLEME VE KLİNİK BULGULAR İLE KORELASYONU**

**Araştırma Görevlisi Dr. Mert BAYRAMOĞLU**

**UZMANLIK TEZİ**

**ANKARA - 2019**



**BAŞKENT ÜNİVERSİTESİ TIP FAKÜLTESİ**  
**RADYOLOJİ ANA BİLİM DALI**

**DEJENERATİF SERVİKAL HASTALIĞI OLANLARDA DİNAMİK**  
**SERVİKAL MANYETİK REZONANS GÖRÜNTÜLEME**  
**BULGULARININ STANDART STATİK MANYETİK REZONANS**  
**GÖRÜNTÜLEME VE KLİNİK BULGULAR İLE KORELASYONU**

**Araştırma Görevlisi Dr. Mert BAYRAMOĞLU**

**UZMANLIK TEZİ**

**Tez danışmanı: Prof. Dr. Tülin YILDIRIM**

Bu çalışma Başkent Üniversitesi Tıp ve Sağlık Bilimleri Araştırma Kurulu ve Etik Kurulu tarafından 10.11.2017 tarihli 17/87 sayılı kararı ile onaylanmış ve Başkent Üniversitesi Araştırma Fonunca desteklenmiştir.

**ANKARA - 2019**

## KABUL VE ONAY



## TEŞEKKÜR

Uzmanlık eğitimimi tamamladığım üniversitemizin kurucu rektörü

**Sn. Prof.Dr. Mehmet HABERAL'a**

**Rektörümüz**

**Sn. Prof.Dr. Ali HABERAL'a**

**Başkent Üniversitesi Radyoloji Ana Bilim Dalı Başkanı**

**Sn. Prof.Dr. Ahmet Muhteşem AĞILDERE'ye**

**Öğretim üyelerimiz**

**Sn. Prof.Dr. Emin Alp NİRON'a**

**Sn. Prof.Dr. Mehmet COŞKUN'a**

**Sn. Prof.Dr. Fatih BOYVAT'a**

**Sn. Prof.Dr. Nihal USLU'ya**

**Sn. Prof.Dr. Fuldem YILDIRIM DÖNMEZ'e**

**Sn. Prof.Dr. Umut ÖZYER'e**

**Sn. Prof.Dr. Koray HEKİMOĞLU'na**

**Sn. Öğr. Üyesi Dr. Ali HARMAN'a**

**Sn. Öğr. Üyesi Dr. Feride KURAL'a**

**Sn. Öğr. Üyesi Dr. Kemal Murat HABERAL'a**

**Sn. Öğr. Üyesi Dr. Hale ALTUNOĞLU'na**

**Tez danışmanım Sn. Prof. Dr. Tülin YILDIRIM' a**

**Birlikte çalıştığım uzman hekimlere, araştırma görevlilerine, radyoloji bölümü çalışanlarına**

**Bu süreçte desteğini eksik etmeyen aileme, sevgili eşime ve oğluma  
teşekkür ederim.**

## ÖZET

Bu çalışmanın amacı dejeneratif servikal hastalık olgularında statik ve dinamik manyetik rezonans görüntüleme (MRG) bulguları arasındaki farklılıkların değerlendirilmesi ve klinik bulgular ile statik ve dinamik MRG bulguları arasındaki korelasyonun araştırılmasıdır.

Hastanemize boyun ağrısı şikayeti ile başvuran 84 hasta çalışmaya dahil edilmiştir. MRG öncesinde yapılan klinik muayene sırasında hastalar vizüel analog skala (VAS) ve boyun özürülük indeksi (BÖİ) formları ile değerlendirilmiştir. Statik servikal MRG görüntülerinde C3-C7 düzeyleri arasından Kang skoru (KS), ligamentum flavum (LF) kalınlığı, spinal kanal ön-arka çapı (SKÇ), sagittal hareket aralığı (ROM) ölçümleri yapılmış, aynı ölçümler dinamik MRG’ de tekrarlanmıştır. Nötr, fleksiyon ve ekstansiyon pozisyonlarında elde edilen veriler istatistiksel olarak karşılaştırılmış, ayrıca MRG bulguları ile VAS ve BÖİ skorları arasındaki ilişki de değerlendirilmiştir.

Çalışmaya dahil edilen 84 olgunun (55 Kadın, 29 erkek) yaş ortalaması  $51.32 \pm 7.29$  dir. Nötr pozisyonda C4-5 ve C6-7 düzeylerinde ( $p < 0.05$ ), fleksiyon pozisyonunda C4-5 ve C6-7 düzeylerinde ( $p < 0.05$ ), ekstansiyon pozisyonunda C4-5 ve C6-7 düzeylerinde (Sırasıyla  $p < 0.05$ ;  $p < 0.01$ ) KS’ ları ile VAS puanları arasında pozitif yönlü korelasyon bulunmuştur. Tüm düzeylerde nötr-ekstansiyon ve fleksiyon-ekstansiyon pozisyonlarındaki KS’ ları arasında fark bulunmuştur (Sırasıyla  $p < 0.05$ ,  $p < 0.01$ ). Fleksiyon pozisyonunda C6-7 düzeyinde VAS puanı ile LF kalınlığı arasında negatif yönlü ilişki bulunmuştur ( $p < 0.05$ ). Tüm düzeylerde nötr, fleksiyon ve ekstansiyon pozisyonlarındaki LF kalınlıkları arasında fark bulunmuştur ( $p < 0.01$ ). Fleksiyon pozisyonunda C4-5 düzeyinde SKÇ ile VAS puanı arasında negatif yönlü ilişki bulunmuştur ( $p < 0.05$ ). Tüm düzeylerde nötr, fleksiyon ve ekstansiyon pozisyonlarındaki SKÇ arasında fark bulunmuştur ( $p < 0.01$ ). Fleksiyonda C4-5 ve C6-7 düzeylerinde ölçülen SKÇ ile ROM arasında pozitif yönlü korelasyon bulunmuştur (Sırası ile  $p < 0.05$ ;  $p < 0.01$ ). Ekstansiyonda C6-7 düzeyinde ölçülen SKÇ ile ROM arasında negatif yönlü korelasyon bulunmuştur ( $p < 0.05$ ). Fleksiyonda C6-7 düzeylerinde ölçülen KS ile ROM arasında negatif yönlü korelasyon bulunmuştur ( $p < 0.05$ ).

Çalışmamız dinamik MRG’nin, servikal kanal stenozu ve bu duruma katkı sağlayan faktörlerin görüntülenmesinde statik MRG’ ye üstün olduğunu göstermiştir. Dinamik

MRG' nin standart incelemeye ek olarak kullanılması operasyon planlaması için kullanışlı olabilir. Bununla birlikte her hasta için bu yöntemin kullanılması hasta konforu, zaman ve maliyet açısından uygun değildir. Çalışmamız fizik muayene, boyun ağrı ve özürllük formlarının ek inceleme ihtiyacını belirlemek amacı ile kullanımının yeterli katkı sağlamadığını göstermektedir. Yalnız aksiyel boyun ağrısı şikâyeti bulunan hastalardan ziyade myelopati ve radikülopati semptomlarının bulunduğu hasta grubu ile yapılacak çalışmalar ile bu ilişkinin gösterilebileceğini düşünüyoruz.

**ANAHTAR KELİMELEER:** Servikal Omurga, Dejeneratif Servikal Hastalık, Boyun Ağrısı, Dinamik Manyetik Rezonans Görüntüleme



## ABSTRACT

The aim of this study is to evaluate the differences between static and dynamic magnetic resonance imaging (MRI) findings in patients with degenerative cervical disease and to investigate the correlation between clinical and dynamic MRI findings.

84 patients admitted to our hospital with complaints of neck pain, were included in the study. During the clinical examination before MRI, the patients were evaluated with visual analog scale (VAS) and neck disability index (NDI) forms. Kang score (KS), ligamentum flavum (LF) thickness, spinal canal anteroposterior diameter (SCD), sagittal range of motion (ROM) among the C3-C7 levels were measured on static cervical MRI and the same measurements were repeated on dynamic MRI. The data obtained from the MRI in neutral, flexion and extension positions were compared statistically and the relationship between MRI findings and VAS and NDI scores were also evaluated.

The mean age of 84 patients (55 females, 29 males) included in the study is  $51.32 \pm 7.29$  years. Positive correlation was found between KS and VAS scores on C4-5 and C6-7 levels in neutral position ( $P < 0.05$ ), on C4-5 and C6-7 levels in flexion position ( $P < 0.05$ ), on C4-5 and C6-7 levels in extension position (respectively  $P < 0.05$ ;  $P < 0.01$ ). There was a difference between KS at neutral-extension and flexion-extension positions at all levels ( $P < 0.05$ ,  $P < 0.01$ , respectively). There was found a negative relationship between the VAS score and LF thickness in flexion position on level of C6-7 ( $P < 0.05$ ). There were differences in LF thickness at neutral, flexion and extension positions at all levels ( $P < 0.01$ ). A negative correlation was found between SCD and VAS score in flexion position ( $P < 0.05$ ) at C4-5 level. A significant difference was found between the values of SCD in neutral, flexion and extension positions at all levels ( $p < 0.01$ ). A positive correlation was found between SCD and ROM measured at C4-5 and C6-7 levels in flexion ( $P < 0.05$ ;  $P < 0.01$ , respectively). A negative correlation was found between SCD and ROM measured at C6-7 level in extension ( $P < 0.05$ ). There was a negative correlation between KS and ROM measured at C6-7 levels in flexion ( $p < 0.05$ ).

Our study showed that dynamic MRI is superior to static MRI in imaging of cervical canal stenosis and the factors contributing to this condition. The use of dynamic MRI in addition

to standard inspection may be useful for diagnose, treatment and operation planning of degenerative cervical disease. However, this method is not suitable for each patient in terms of patient comfort, time and cost. Our study shows that the use of physical examination, neck pain and disability forms in order to determine the need for additional examination does not contribute sufficiently. We think that this relationship can be demonstrated by studies with patients who have symptoms of myelopathy and radiculopathy rather than patients with axial neck pain alone.

**KEYWORDS:** Cervical Spine, Degenerative Cervical Disease, Neck Pain, Dynamic Magnetic Resonance





# İÇİNDEKİLER

<b>KABUL VE ONAY .....</b>	<b>iii</b>
<b>TEŞEKKÜR.....</b>	<b>iv</b>
<b>ABSTRACT .....</b>	<b>vii</b>
<b>İÇİNDEKİLER.....</b>	<b>ix</b>
<b>KISALTMALAR DİZİNİ .....</b>	<b>xi</b>
<b>ŞEKİLLER DİZİNİ .....</b>	<b>xii</b>
<b>TABLolar DİZİNİ .....</b>	<b>xiii</b>
<b>1. GİRİŞ ve AMAÇ .....</b>	<b>1</b>
<b>2. GENEL BİLGİLER .....</b>	<b>2</b>
2.1. Vertebral kolon .....	2
2.2. Servikal Vertebra Anatomisi .....	2
2.2.1. Servikal omurga eklemleri .....	7
2.2.2. Servikal Bölgenin Ligaman Ve Kasları .....	7
2.2.3. Spinal kord ve sinirler .....	9
2.2.4. Servikal bölgenin vasküler yapıları.....	10
2.3. Servikal omurga kinetiği.....	11
2.4. Servikal spondilozis .....	12
2.4.1. Servikal spondilozis patofizyolojisi .....	12
2.4.2. Servikal spondilozis ile ilişkili semptomlar .....	13
2.5. Radyolojik yöntemler .....	15
2.5.1. Servikal DR.....	16
2.5.2. MG ve BT Myelografi .....	17
2.5.3. BT.....	19
2.5.4. MRG.....	19
<b>3. GEREÇ VE YÖNTEM.....</b>	<b>22</b>
3.1. Hasta Seçimi .....	22
3.2. Klinik muayene ve formlar .....	22
3.3. Dışlama kriterleri .....	23
3.4. MRG Çekimi.....	23
3.5. Ölçüm ve değerlendirme.....	24

3.6. İstatistiksel Yöntem .....	27
<b>4. BULGULAR .....</b>	<b>28</b>
<b>5. TARTIŞMA .....</b>	<b>51</b>
<b>6. SONUÇ .....</b>	<b>64</b>
<b>7. KAYNAKLAR.....</b>	<b>65</b>
<b>8. EKLER.....</b>	<b>78</b>
EK 1: Boyun Özürlülük Sorgulama Formu .....	78



## KISALTMALAR DİZİNİ

<b>ABD</b>	: Ana Bilim Dalı
<b>AG</b>	: Ağırlıklı Görüntüler
<b>ALL</b>	: Anterior Longitudinal Ligaman
<b>ASA</b>	: Anterior Spinal Arter
<b>BOS</b>	: Beyin Omurilik Sıvısı
<b>BÖİ%</b>	: Boyun Özürlülük Yüzdesi
<b>BÖİ</b>	: Boyun Özürlülük İndeksi
<b>BT</b>	: Bilgisayarlı Tomografi
<b>DR</b>	: Direk Radyografi
<b>FSE/TSE</b>	: Fast Spin Eko/Turbo Spin Eko
<b>FTR</b>	: Fizik Tedavi ve Rehabilitasyon
<b>KMA</b>	: Kord için Mevcut Alan
<b>KS</b>	: Kang Skoru
<b>LF</b>	: Ligamentum Flavum
<b>MG</b>	: Myelografi
<b>MRG</b>	: Manyetik Rezonans Görüntüleme
<b>PLL</b>	: Posterior Longitudinal Ligaman
<b>PSA</b>	: Posterior Spinal Arter
<b>ROM</b>	: Sagittal Hareket Aralığı
<b>SKÇ</b>	: Spinal Kanal Ön-Arka Çapı
<b>SKSA</b>	: Spinal Kord Sinyal Artımı
<b>SSM</b>	: Servikal Spondilotik Myelopati
<b>STIR</b>	: Short Tau Inversion Recovery

## ŞEKİLLER DİZİNİ

Şekil 1-a. BT Hacimsel Görüntüleme Tekniği. Servikal Vertebra .....	4
Şekil 1-b. BT Hacimsel Görüntüleme Tekniği. Servikal Vertebra .....	5
Şekil 1-c. BT Hacimsel Görüntüleme Tekniği. Servikal Vertebra .....	6
Şekil 2. Üst servikal omurga anatomisi .....	8
Şekil 3. Spinal kord arteriyel yapıları .....	11
Şekil 4-a DR. Standart servikal seriler .....	16
Şekil 4-b. DR. Dinamik servikal inceleme .....	17
Şekil 5. BT Myelografi. Sagittal ve aksiyel imajlar .....	18
Şekil 6. BT, multiplanar rekonstrüksiyon .....	19
Şekil 7. Dinamik MRG. Nötr, fleksiyon ve ekstansiyon pozisyonunda sagittal T2AG	21
Şekil 8. FONAR Upright® MRG cihazı .....	21
Şekil 9. Sagittal T2AG. SKÇ ve LF kalınlığı ölçümü .....	25
Şekil 10. Kang skorlama sistemi .....	26
Şekil 11. Vizüel analog skala .....	26
Şekil 12. Olguların cinsiyet dağılımı .....	28
Şekil 13. Olguların KS' u dağılımı .....	31
Şekil 14. Olguların milimetre cinsinden ortalama LF kalınlıkları .....	33
Şekil 15. Olguların milimetre cinsinden ortalama LF kalınlıkları .....	33
Şekil 16. Olguların milimetre cinsinden SKÇ'ı .....	35
Şekil 17. Muhle sınıflaması .....	56

## TABLolar DİZİNİ

<b>Tablo 1.</b>	Kompleks boyun hareketlerinin oluşmasına yardım eden kaslar .....	9
<b>Tablo 2.</b>	MRG çekim protokolleri .....	24
<b>Tablo 3.</b>	Çalışmaya alınan 84 hastanın VAS, BÖİ%, ROM derecesi değerlerine ilişkin tanımlayıcı istatistikler .....	28
<b>Tablo 4.</b>	Hastaların C3-4, C4-5, C5-6, C6-7 düzeylerindeki nötr, fleksiyon ve ekstansiyon pozisyonlarındaki KS' u dağılımı .....	30
<b>Tablo 5.</b>	Hastaların C3-4, C4-5, C5-6, C6-7 düzeylerindeki nötr, fleksiyon ve ekstansiyon pozisyonlarındaki LF değerlerine ilişkin tanımlayıcı istatistikler .....	32
<b>Tablo 6.</b>	Hastaların C3-4, C4-5, C5-6, C6-7 düzeylerindeki nötr, fleksiyon ve ekstansiyon pozisyonlarındaki SKÇ değerlerine ilişkin tanımlayıcı istatistikler .....	34
<b>Tablo 7.</b>	Hastaların VAS puanları ve BÖİ% ile KS değerleri arasındaki korelasyon ..	37
<b>Tablo 8.</b>	Hastaların her düzeydeki KS'nın nötr, fleksiyon ve ekstansiyon pozisyonlarında karşılaştırılması .....	39
<b>Tablo 9.</b>	Hastaların VAS, BÖİ puanları ile nötr, fleksiyon ve ekstansiyon pozisyonundaki her düzeyde LF kalınlıkları arasındaki korelasyon .....	41
<b>Tablo 10.</b>	Hastaların her düzeydeki LF kalınlıklarının nötr, fleksiyon ve ekstansiyon pozisyonlarında karşılaştırılması.....	43
<b>Tablo 11.</b>	Hastaların VAS, BÖİ puanları ile nötr, fleksiyon ve ekstansiyon pozisyonundaki her düzeyde SKÇ arasındaki korelasyon .....	45
<b>Tablo 12.</b>	Hastaların her düzeydeki SKÇ'nın nötr, fleksiyon ve ekstansiyon pozisyonlarında karşılaştırılması .....	47
<b>Tablo 13.</b>	ROM ile VAS ve BÖİ% arasındaki korelasyon .....	47
<b>Tablo 14.</b>	ROM ile SKÇ arasındaki ilişki .....	48
<b>Tablo 15.</b>	ROM ile LF kalınlığı arasındaki ilişki .....	49
<b>Tablo 16.</b>	ROM ile KS arasındaki ilişki .....	50

<b>Tablo 17.</b> Çalışmamızda elde edilen verilerle, literatürdeki benzer çalışmaların verilerinin karşılaştırılması .....	54
<b>Tablo 18.</b> Muhle sınıflaması .....	55
<b>Tablo 19.</b> Çalışmamızda elde edilen verilerle, literatürdeki benzer çalışmaların verilerinin karşılaştırılması .....	61



# 1. GİRİŞ ve AMAÇ

Servikal spondilozis, yaşlanma ile ortaya çıkan ya da travma veya başka bir patolojik duruma bağlı olarak gelişebilen dejeneratif değişiklikler için kullanılan genel ve spesifik olmayan bir terimdir. Dejeneratif servikal hastalık ile ilişkili semptomlar aksiyel boyun ağrısı, radikülopati, myelopati veya bunların kombinasyonu olarak görülebilir. Dejeneratif değişikliğe uğrayan faset, unkovertebral eklem, diskler ve ligamanlar sinir sonlanmalarına sahiptirler. Boyun ağrısı bu yapıların herhangi birinden veya birkaçından kaynaklanabilir. Buna bağlı olarak boyun ağrısı bulunan hastalarda ağrı kaynağının belirlenmesi çoğu zaman mümkün olmamaktadır. Servikal spondilotik myelopati spinal kanalın konjenital olarak veya dejeneratif değişikliklere sekonder daralmasına ve spinal kordun basıya uğramasına bağlı gelişmektedir. Uyuşma, koordinasyon bozukluğu, yürüme bozuklukları, bağırsak ve mesane disfonksiyonu myelopati ile ilişkili semptomlardır. Servikal radikülopati servikal sinirlerin kompresyonuna sekonder gelişir ve tipik olarak boyun ağrısı, kol ağrısı, duysal defisit, motor defisit, reflekslerde azalma veya bunların her hangi bir kombinasyonu ile ortaya çıkabilir. Boyun ağrısı semptomları çoğu zaman kendiliğinden gerileyebilmektedir ancak persistan ağrısı bulunan ve tedaviye yanıt vermeyen olgularda görüntüleme yapılması gerekebilmektedir. Direk radyografi, myelografi, bilgisayarlı tomografi ve manyetik rezonans görüntüleme servikal bölgenin değerlendirilmesinde kullanılabilecek görüntüleme yöntemleridir. Bu yöntemler içerisinde MRG spinal kord, vertebralar, diskler, ligamanlar ve faset eklemlerdeki patolojik değişiklikleri yüksek çözünürlükte gösterebilmesi ve radyasyon içermemesi nedeni ile öne çıkmaktadır. Servikal omurganın yüksek hareket kabiliyeti, özellik ile boynun fleksiyon ve ekstansiyonunda, servikal vertebral kanalın morfometrisinde değişikliklere neden olabilir. Bu nedenle görüntüleme ile klinik bulgular uyumlu olmayabilir. Statik MRG hasta supin pozisyonda ve boyun hafif ekstansiyonda iken uygulanmaktadır. Statik MRG incelemesine ek olarak boyun fleksiyonda ve ekstansiyonda iken elde edilen sagittal görüntüler, servikal yapılarda nötr pozisyonda izlenmeyen değişikliklerin saptanmasında faydalı olabilir. Bununla birlikte her hastada dinamik MRG protokolünün uygulanması hasta konforu, zaman ve maliyet açısından uygun değildir. Bu çalışmanın amacı dejeneratif servikal hastalık olgularında, statik ve dinamik MRG bulguları arasındaki farklılıkların değerlendirilmesi ve klinik bulgular ile statik ve dinamik MRG bulguları arasındaki korelasyonun araştırılmasıdır.

## 2. GENEL BİLGİLER

### 2.1. Vertebral kolon

Vertebral kolon 7 servikal, 12 torakal, 5 lomber, 5 sakral ve 4 koksigeal olmak üzere, toplam 33 vertebradan meydana gelir. Servikal, torakal ve lomber vertebralar hareketli, sakral ve koksigeal vertebralar ise hareketsizdir. Vertebral kolonun vücudun postürünün ve dengesinin sağlanması, spinal kordu yaralamalara karşı korunması gibi önemli görevleri vardır.

Vertebral kolon, vertebraların, intervertebral disklerin ve ligamanların uygun bir şekilde birleşmesi ile meydana gelmiştir. Spinal kolon üzerine düşen ağırlık yukarıdan aşağıya doğru gidildikçe artmaktadır. Bu nedenle yukarıdan aşağıya doğru gidildikçe vertebra cisimlerinin büyüdüğü görülmektedir. Spinal kolonun hem ağırlığı taşıması, hem de elastiki özellikte olması intervertebral diskler ve yardımcı ligamanlar ile sağlanmaktadır. Spinal kolonun maruz kaldığı kompresif etkilere karşı koyabilmesi ve segmentler arası stabilitenin sağlanması ise fizyolojik eğrilikler ile mümkün olmaktadır. Servikal ve lomber bölgede bu eğrilikler öne doğru konveks iken, torakal ve sakral bölgede arkaya doğru konveksirler. Servikal ve lomber bölgede fizyolojik lordoz, torakal bölgede ise fizyolojik kifoz izlenir (1).

### 2.2. Servikal Vertebra Anatomisi

Vertebral kolonun en hareketli kısmı olan servikal omurga C1'den C7'ye kadar 7 vertebradan oluşmaktadır. Servikal vertebraların en önemli ayırt edici özelliği tüm servikal vertebra transvers proseslerinde foramen bulunmasıdır. C1-C6 vertebraların transvers foramenleri vertebral arter ve venleri çevreler iken, C7 transvers forameninden yalnızca aksesuar venler geçer.

Atlas (C1) ve aksis (C2) anatomik olarak farklılık göstermektedir. C3 ila C7 arasındaki vertebralar ise birbirileri ile daha benzer yapıdadır.

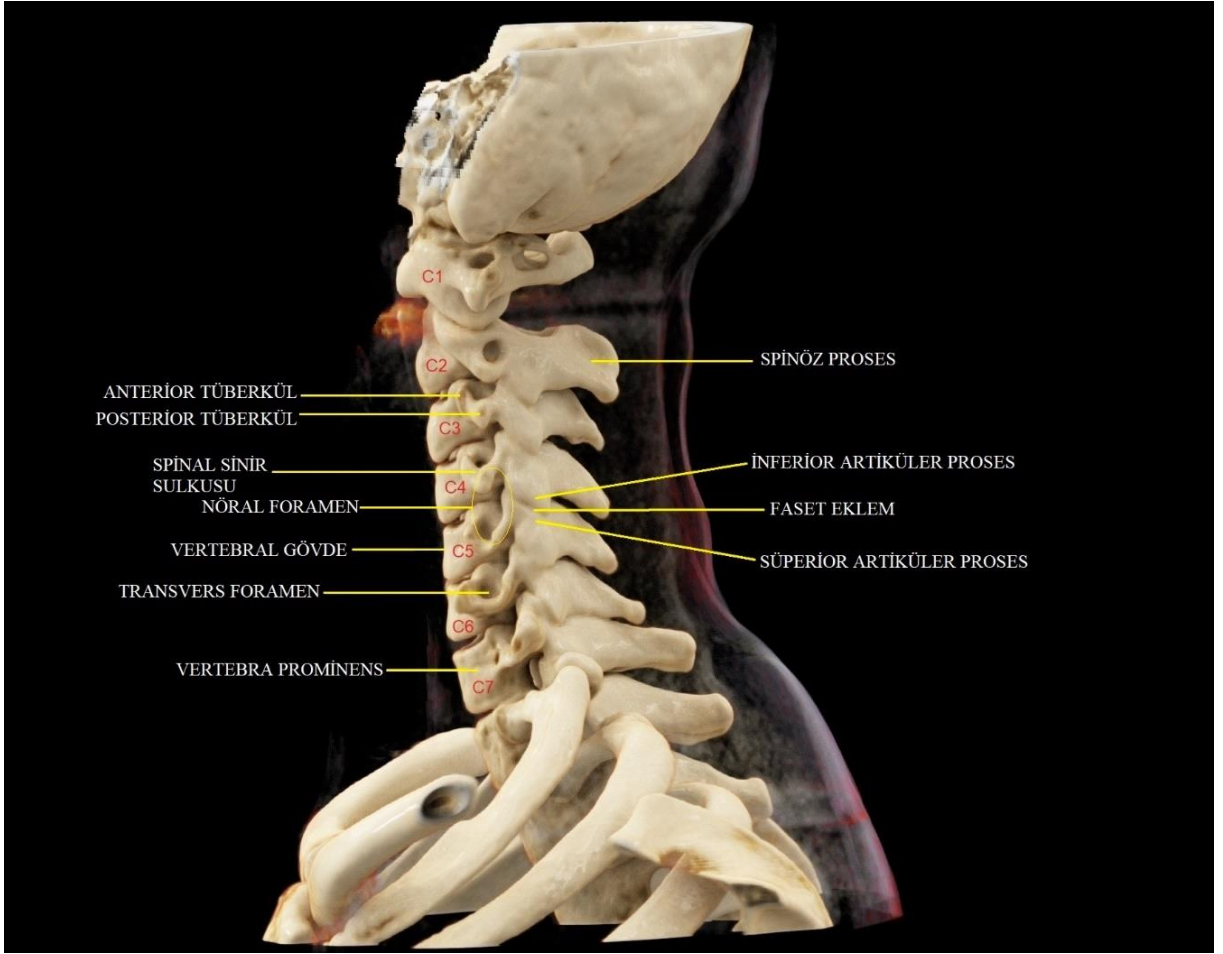


Atlasın vertebral gövdesi ve spinöz prosesi yoktur; süperior artiküler fasetleri oksipital kondiller ile, inferior artiküler fasetleri C2 süperior fasetleri ile ilişkidir (2). Atlanto-oksipital eklem olarak bilinen bu yapı boyun fleksiyon ve ekstansiyonun yaklaşık %50 sinden sorumludur (3). Her iki tarafta baş hareketlerinde etkin kaslar için bağlanma yeri olarak görev yapan transvers çıkıntılar bulunur. Bu çıkıntıların oluşturduğu transvers foramenden vertebral arter geçer. Atlasın dairesel yapısının yaklaşık beşte birini oluşturan ön kemerin merkezinde anterior longitudinal ligaman (ALL) ve longus kolli kasının yapışma yeri olan ön tüberkül bulunur. Ön kemerin posteriorunda dens aksis (odontoid prosesi) ile eklem yapan fovea dentis bulunur. Arka kemer atlas kemiğinin dairesel yapısının yaklaşık beşte ikilik kısmını oluşturur. Arka kısmında spinöz prosesin körelmesi ile oluşmuş olan arka tüberkül bulunur. Her iki tarafta lateral gövdenin arkasında, üst vertebral oluk bulunur. Buradan 1. servikal sinir ve transvers foramenden çıktıktan sonra mediyale dönen vertebral arter geçer.

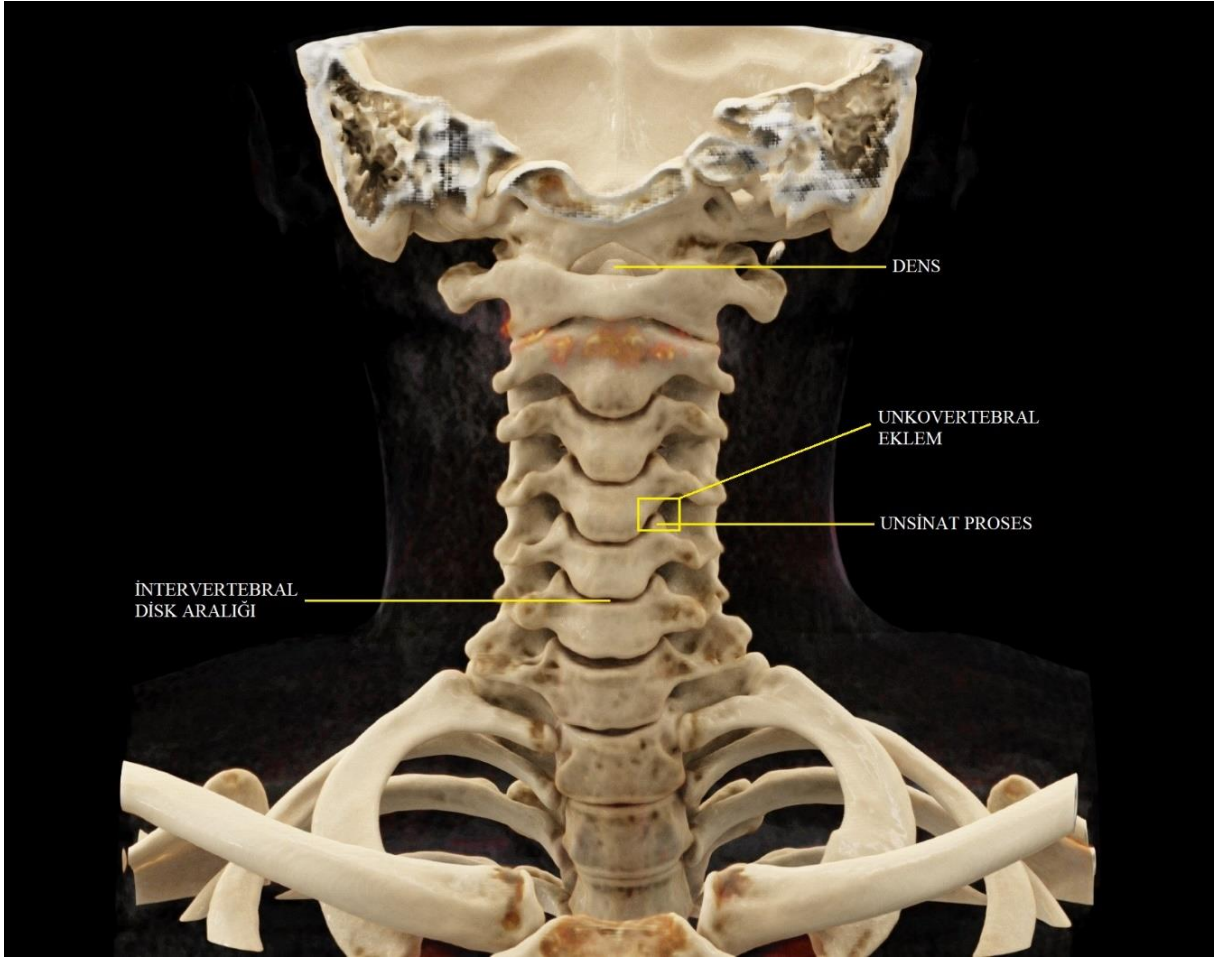
Aksis omurganın 2. vertebraşdır. Kemiğın ön komponentleri, dens aksis, transvers prosesler, üst ve alt artiküler fasetlerdir. Bilateral pedikül ve laminalar arka kemeri oluşturur. C2 vertebraının ayırıcı özellikleri, Atlas ile eklem yapan iki adet massa lateralis, C3 ile eklem yapan bir gövdeye ve Atlas ön kemerinin posterioruna doğru yukarı uzanan odontoid prosesi adı ile bilinen bir yapıya sahip olmasıdır. Atlantoaksiyel eklemi yapan odontoid prosesi; transvers, alar ve apikal ligamanlar tarafından stabilize edilmektedir (2). Atlanto-aksiyel eklem her iki tarafa doğru boyun rotasyon hareketine yaklaşık 70 derece, fleksiyon-ekstansiyon hareketine yaklaşık 10 derece katkıda bulunmaktadır (4).

Daha alt seviyede C3-C7 vertebraların anatomisi benzer özelliktedir. Her vertebra bir gövde, iki pedikül, iki transvers prosesi, iki lamina ve bir spinöz prosesden ibarettir. Gövdelerinin çift unsinat prosesi oluşturan konkav üst yüzeyleri vardır. Unsinat prosesler komşu süperior vertebra gövdesi ile unkovertebral eklemi oluşturmak üzere eklem yapar. Transvers ve spinöz prosesler ligamanlar için yapışma yeri olarak fonksiyon gösterir. C3-C6 vertebraların transvers prosesleri bifid iken, C7 genellikle bifid değildir. Servikal bölgede rahatlıkla palpe edilebilen C7 spinöz prosesi en geniş ve en belirgin olandır (2) (Şekil 1 A,B,C).

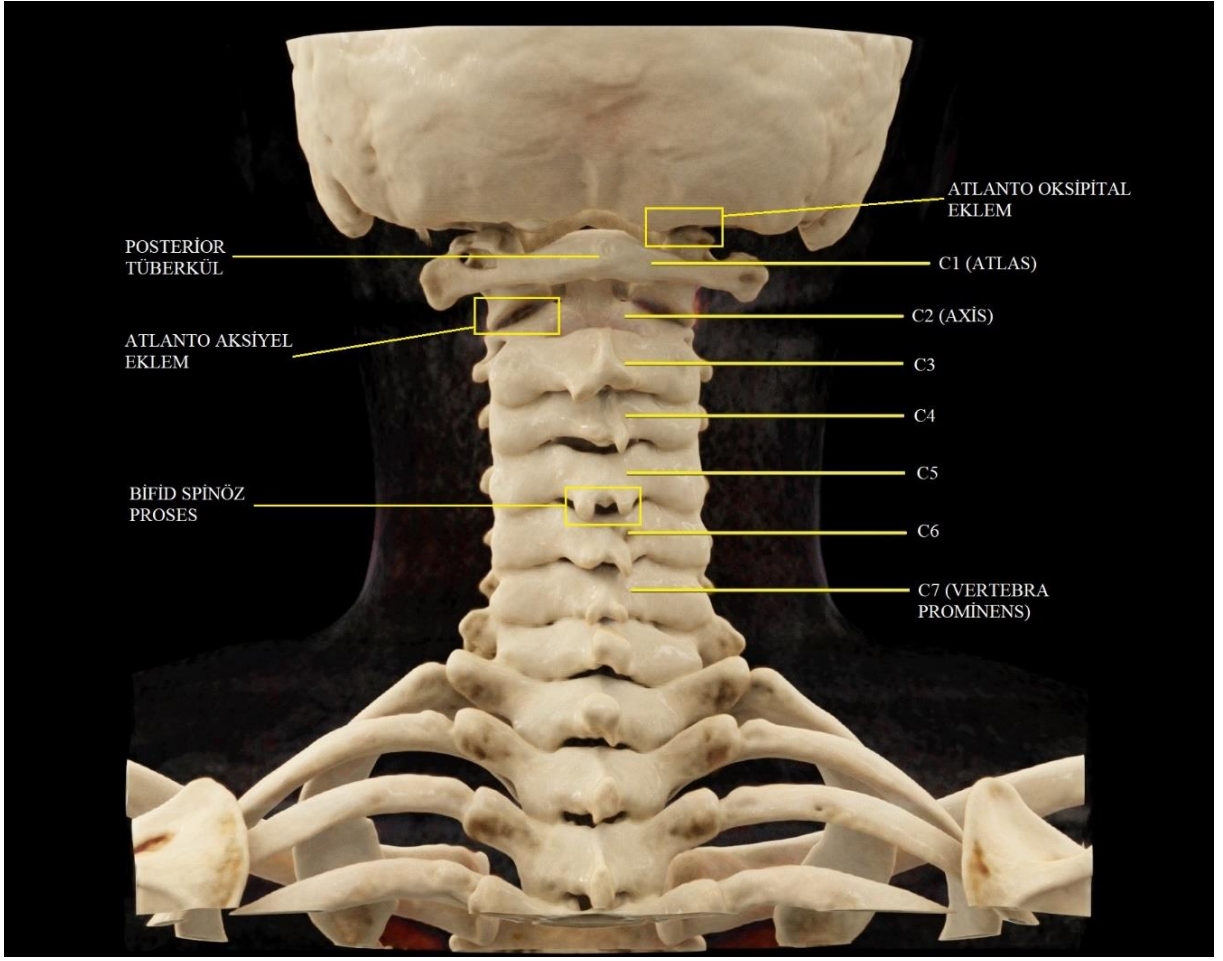
Şekil 1-a. BT Hacimsel Görüntüleme Tekniği. Servikal vertebra. Sagittal plan.



Şekil 1-b. BT Hacimsel Görüntüleme Tekniği. Servikal vertebra. Anterior koronal plan.



Şekil 1-c. BT Hacimsel Görüntüleme Tekniği. Servikal vertebra. Posterior koronal plan.



### **2.2.1. Servikal omurga eklemleri**

Atlanto-okspital ve atlanto-aksiyel eklemler arasında intervertebral disk bulunmamaktadır. İntervertebral diskin olmaması bu eklemleri inflamatuvar olaylara karşı savunmasız bırakmaktadır.

C2 ile C7 arasında intervertebral disk, iki unkovertebral eklem, ve iki faset eklemden oluşan 5 eklem bulunmaktadır. Faset eklemler gerçek apofizyel eklemlerdir. Bu özelliği eklemi dejeneratif değişikliklere ve sistemik artritlere duyarlı hale getirmektedir. Kartilaj ve sinovyal tabakanın innervasyonu yoktur. Eklem kapsülü ise dorsal primer ramustan köken alan sinirler ile innerve olmaktadır.

Kraniyalden kaudale inildikçe intervertebral disk boyutları artmaktadır ve bu durum servikal vertebral kolonda klasik lordotik görünüme sebep olmaktadır.

Her intervertebral disk içte nukleus pulposus, dışta annulus fibrosus' dan oluşmaktadır. Nukleus pulposus Tip II kollajen ve proteoglikanlardan oluşmaktadır. Bu yapılar su ile etkileşimde bulunarak basınca karşı direnç sağlar. Anulus fibrosus diske formunu veren ve yapının güçlü olmasını sağlayan Tip I kollajenden oluşmaktadır. İnnervasyonunu ventral sinir kökleri ve sempatik pleksusdan kaynaklanan sinuvertebral sinirden almaktadır.

Yaş ile birlikte oluşan disk dejenerasyonu su kaybı nedeni ile olmaktadır, bu da diskde yükseklik kaybı, annüler yırtık ve miksomatöz değişikliklere neden olarak disk herniasyonu riskini artırmaktadır. Bu olay özellikle posterior longitudinal ligamanın (PLL) bulunmadığı ve annulus fibrosusun en zayıf olduğu diskin posterolateral kesiminde olmaktadır (5).

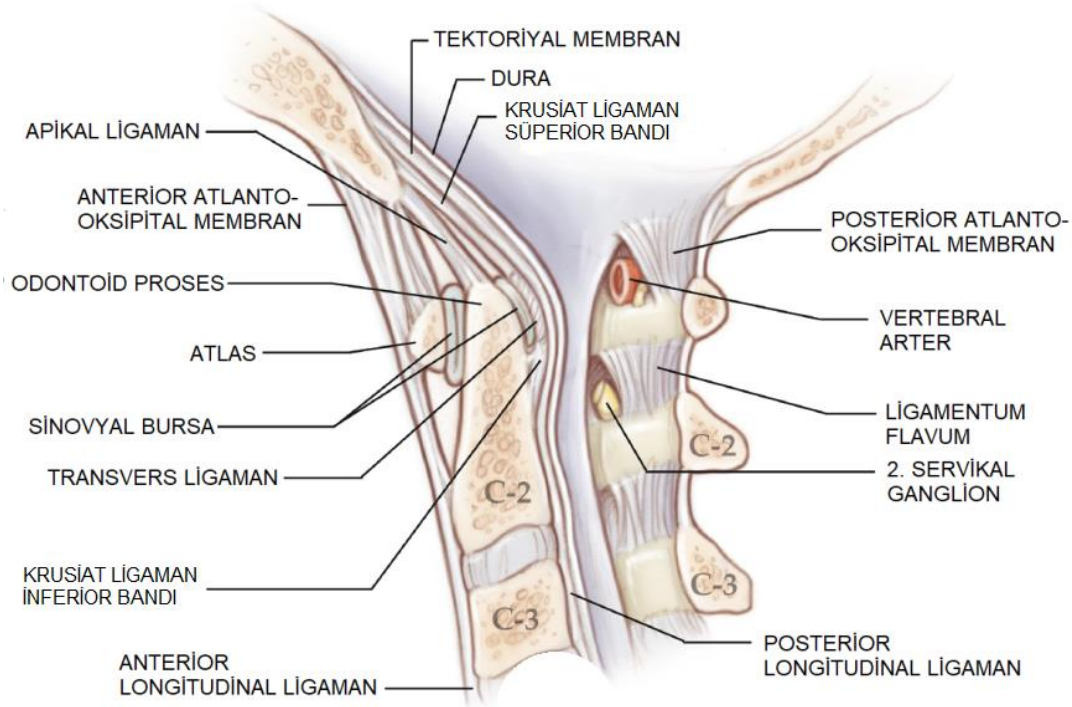
### **2.2.2. Servikal Bölgenin Ligaman Ve Kasları**

Oksipito-atlanto-aksiyel kompleks stabilitesini sağlayan ligamanlardan en önemlisi olan krusiat ligaman, C1 lateral gövdeleri arasında, odontoid proses posteriorunda horizontal olarak uzanan transvers ligaman ve baziondan C2 vertebra gövdesine uzanan

vertikal ligamandan oluşur. Vertikal ligamanın süperior band ve inferior band olmak üzere iki parçası vardır. Bu kompleksin stabilitesine katkıda bulunan diğer ligamanlar, odontoid proses ucundan foramen magnuma uzanan çift alar ligamanlar ve odontoid prosesi baziona bağlayan apikal ligamandır. ALL ve PLL ön ve arka tarafta spinal kolon boyunca uzanarak hiperekstansiyon ve hiperfleksiyona karşı direnç oluştururlar. ALL'ın devamı olan anterior atlanto-oksipital membran, C1'i foramen magnum anterior-inferioruna bağlar ve atlanto-oksipital eklemin ekstansiyonunu sınırlar. Posterior atlanto-oksipital membran ise C1'i foramen magnum dış kenarına bağlar. ALL, tektorial membran -PLL'ın rostral uzanımı- ve posterior ligamentöz kompleks -faset eklem kapsülü, ligamentum flavum (LF), interspinöz ligaman, supraspinöz ligaman- bu yapının stabilitesine destek olurlar. LF komşu vertebraların laminalarını birleştirmektedir, dejenerasyonu ligamanda kalınlaşma ve bükülmeye neden olarak spinal kanal stenozu ve spinal kord basısı oluşturabilmektedir. İnterspinöz ligamanlar komşu vertebraların spinöz proseslerini birleştirmektedir. Supraspinöz ligaman ise oksiputtan orjin alarak bir aponevroz olarak uzanıp C7'ye yapışır ve burdan da lomber bölgeye doğru devam eder (6) (Şekil 2).

Servikal vertebra birçok kas için yapışma yeri görevi görür. Bu kaslar servikal vertebraya destek verir ve kompleks boyun hareketlerinin oluşmasında rol oynar (Tablo 1).

**Şekil 2.** Üst servikal omurga anatomisi (7).



**Tablo 1.** Kompleks boyun hareketlerinin oluşmasına yardım eden kaslar.

<b>Fleksör Kaslar</b>	<b>Ekstansör Kaslar</b>	<b>Rotator Kaslar</b>	<b>Lateral fleksör Kaslar</b>
-Sternokleidomastoid -Skalenius -Prevertebral	-Splenius -Semispinalis -Kapitis -Trapezius -Küçük ekstansör kaslar	- Sternokleidomastoid - Küçük intrinsek boyun kasları	- Skalenus antikus, medyus ve postikus - Küçük intrinsek boyun kasları

### 2.2.3. Spinal kord ve sinirler

Spinal kord, santral sinir sisteminin, kaudale uzanan ve vertebral kolon kemik yapıları tarafından korunan bir parçasıdır. Spinal kord dura mater, araknoid mater ve pia mater olmak üzere 3 zar ile çevrelenmektedir. Kemik yapıların daha hızlı büyümesi nedeni ile erişkinde spinal kord spinal kanalın üçte ikisini doldurmaktadır. Spinal kord posterior, lateral, ve anterior kolon olarak 3 kısma ayrılmaktadır. Posterior kolon proprioseptif, vibrasyon ve taktil duyuları taşır; lateral kolon vücudun karşı tarafının motor lifleri, ağrı ve duyularının yolağıdır; anterior kolon ise kaba dokunma duyusunu taşır. Spinal sinir ön ve arka sinir köklerinin bir araya gelmesi ile oluşur. Spinal korddan 8 servikal, 12 torakal, 5 lumbar, 5 sakral ve bir koksigeal çift spinal sinir çıkar. Bu sinirler intratekal kontrast kullanılarak elde olunan BT görüntüleri ya da yüksek çözünürlüklü T2AG ile görüntülenebilir. Duyusal bir sinir olan C1, C1-C2 aralığının üstünden çıkar dolayısı ile C1-C2 aralığından C2 siniri çıkar. Bu neden ile C8 siniri de C7-T1 aralığından çıkmaktadır. Sinir kökü foramenin yaklaşık üçte birini işgal etmektedir. Dejeneratif değişiklikler foramende daralmaya yol açabilmektedir. Boyun ekstansiyonu forameni daraltır iken, boyun fleksiyonu ile foramen genişlemektedir (8).

#### 2.2.4. Servikal bölgenin vasküler yapıları

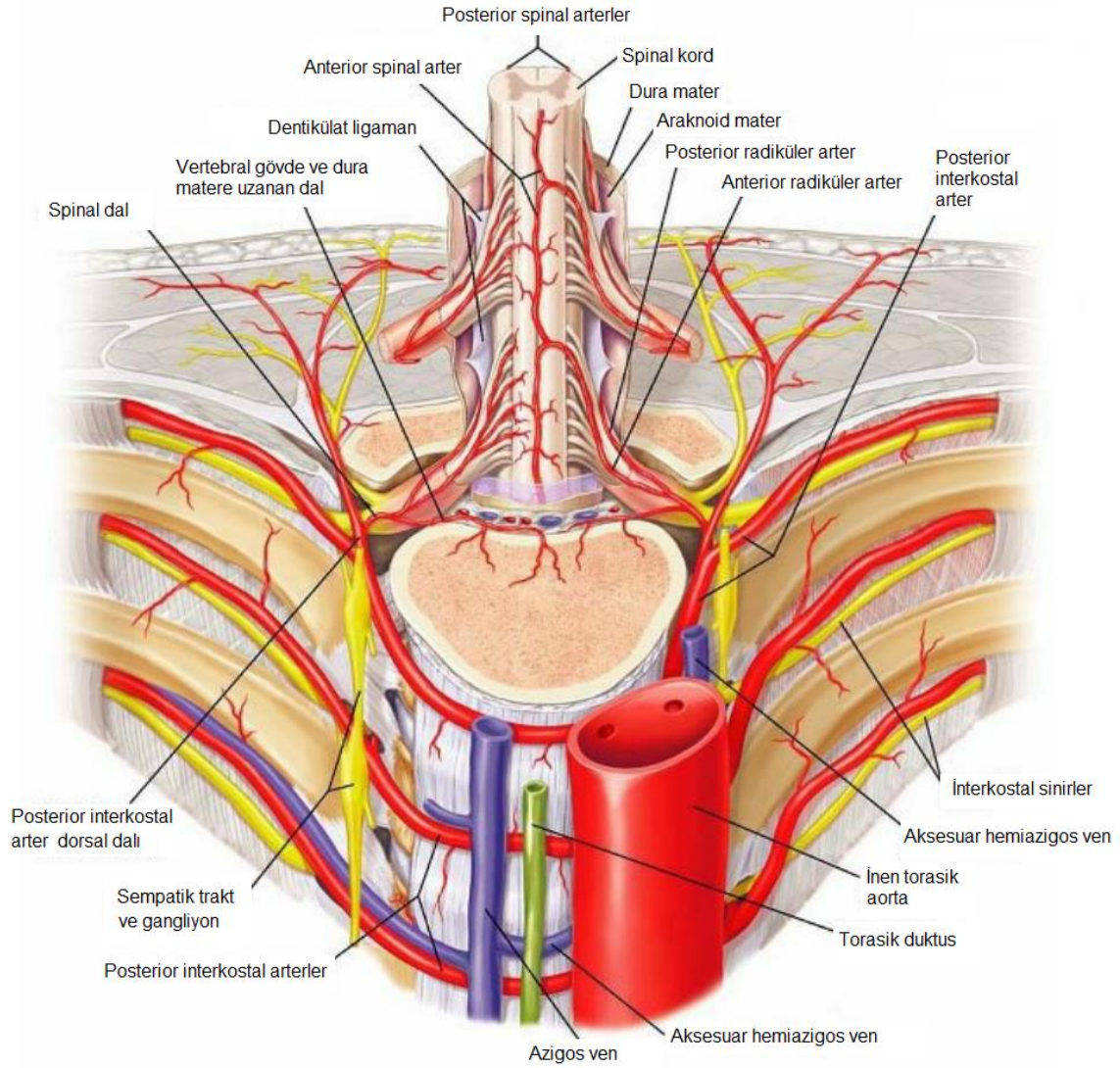
Vertebral arterler, subklavian arterlerden orjin almakta ve C6 transvers foramenlerinden girerek yukarı doğru uzanmaktadır. C1 seviyesinde lateral mass posteriorundan geçerek foramen magnuma girerler. Vertebral arterlerin orjin ve seyrinde varyasyonlar olabilmektedir (9). Arteriyel diseksiyon gibi durumlar ciddi boyun ağrılarında ve akım olmamasına bağlı posterior sirkülasyon semptomlarına neden olabilir (Şekil 3).

Spinal kanal yapısının arteriyel beslenmesi yukarıdan aşağıya doğru posterior inferior serebellar arter, vertebral arterler, asendan servikal arterler, derin servikal arterler, posterior interkostal arterler, lomber arterler ve lateral sakral arterlerden köken alan dallar ile desteklenmektedir. Bu ana damarlardan köken alan segmenter arterler, ventral ve dorsal dal olarak ikiye ayrılır. Dorsal dal ise spinal dal ve muskükütanöz dal olarak ikiye ayrılır. Spinal dal intervertebral foramen düzeyinde 3 dal verir. Ön ve arka dallar dura mater ve vertebrayı besler. Medial dal ise radiküler, radikülopal ve medüller arter dallarını verir (10). Spinal kord kanlanması anterior spinal arter (ASA), posterior spinal arter (PSA) ve pial ağdan sağlanır. ASA vertebral arterden köken almaktadır ve medüller arterler ile desteklenmektedir. ASA dalları sentrifugaldir ve kordun posterior kolunu hariç çoğu kısmını beslemektedir. Spinal kordun posterior kolunun kanlanması inferior serebellar arter veya vertebral arterden köken alan PSA'den olmaktadır. PSA ve pial ağ radikülopal arterlerden de katkı alır. PSA dalları sentripetaldir (11).

Spinal kord venöz drenajı pial venöz ağ, anterior ve posterior spinal venler yolu ile olur. Bu venler servikal bölgede innominate venler yolu ile kaval sisteme dökülür (12).



**Şekil 3. Spinal kord arteriyel yapıları (13).**



### **2.3. Servikal omurga kinetiği**

Servikal bölge omurganın en mobil segmentidir. Fleksiyon ve ekstansiyonda yaklaşık 90 derece hareket kabiliyetine sahiptir. Bu hareket aralığının yaklaşık üçte ikisi ekstansiyonda gerçekleşir. Aksis altında kalan servikal omurga kesimi subaksiyel omurga olarak adlandırılmaktadır. Subaksiyel omurgada maksimum hareket aralığı C5-C6 düzeyindedir ve en fazla dejenerasyon bu aralıkta görülür. Rotasyon hareketi yaklaşık 80-90 derece düzeyinde gerçekleşir. Bu hareket aralığının yaklaşık yarısı atlanto-aksiyel eklemlerle ilişkilidir. Ekstansiyon gibi rotasyon hareketi de spinal kanalın daralmasına neden olur. Servikal omurganın lateral hareketi yaklaşık 30 derece düzeyinde bir miktar rotasyon hareketinin de desteği ile gerçekleşir (4).

## 2.4. Servikal spondilozis

Servikal spondiloz, multifaktöriyel dejeneratif değişikliklere sekonder gelişen, spinal kanal ve nöral foraminal daralma ile seyreden duruma verilen genel bir addır (14). Disk yüksekliği kaybı, disk dejenerasyonu, bulging, ligaman hipertrofisi, kemik yapıda spur ve osteofit oluşumu, vertebral subluksasyon, faset eklem artropatisi gibi durumlar boyun ağrısına neden olabileceği gibi spinal kanal darlığına ve/veya intervertebral foramende daralmaya yol açarak semptomatik hale gelebilirler. İntervertebral foramenin daralması radikülopati, spinal kanalın daralması ve buna bağlı kord basısı oluşması ise myelopati bulgularına neden olur.

Aksiyel boyun ağrısı spinal kolon boyunca oluşan ağrıyı tanımlar. Radikülopati ise dermatomal veya myotomal yayılım gösteren şikayetleri tarif eder. Bu şikayetler uyuşma, ağrı veya fonksiyon kaybı olarak tanımlanabilir. Spinal kordda hasar oluşması durumunda ise myelopatiden söz edilir. Uyuşma, koordinasyon bozukluğu, yürüme bozuklukları, bağırsak ve mesane disfonksiyonu myelopati ile ilişkili semptomlardır. Servikal omurga hastalıkları çoğu zaman cerrahi müdahale gerektirmeksizin semptomatik tedavi ile gerilemektedir. Non-invaziv tedavi ile gerilemeyen semptomları bulunan hastalar epidural steroid enjeksiyonu, faset blokajı, faset rizotomileri gibi girişimsel yöntemler için yönlendirilebilir. Bu tedavilerden fayda görmeyen ve dekompresyon ihtiyacı bulunan hastalarda cerrahi tedavi gerekebilmektedir (15,16).

### 2.4.1. Servikal spondilozis patofizyolojisi

İntervertebral disk dejenerasyonu amfiartroid eklemlerde -çok az harekete izin veren eklem- görülen osteofit oluşumundan kaynaklanmakta iken, artritler diartrodial eklemler -geniş hareket aralığı bulunan eklemler- ve sinovyal boşluk ile ilişkilidir. Enflamatuar olmayan disk dejenerasyonu spondilozisin tanımlayıcı özelliklerinden biridir (17). Dejeneratif değişiklikler intervertebral diskde kuruma ile başlamaktadır. Bu durum kondroitin sülfata oran ile keratin sülfat miktarının artması ile ilişkilendirilmektedir (18,19). Nükleus pulpozus elastikiyetini kaybeder. Bu durum yükün çoğunun annulus fibrosus üzerine binmesi ile sonuçlanır. Annulus fibrosusun dorsalde daha ince olması bu bölgenin diseksiyona daha hassas olmasına yol açar. Buradan herniye olan nükleus

pulposus spinal kord basısı oluşmasında önemli rol oynar. Disk yüksekliği öncelik ile anteriorda kaybolur, buna bağlı servikal lordozda azalma meydana gelebilir. Yük dağılımının değişmesi, kifotik deformiteye ve yükün faset eklemlere binmesine bağlı bu eklemlerde hipertrofiye neden olabilir. Disk herniasyonu ve yükseklik kaybına bağlı annulus fibrosusun periferel lifleri, Sharpey lifleri ve PLL, dorsal vertebral gövdeden sıyrılabilir. Vertebral gövdenin soyulmasını takiben bu bölgelerde reaktif kemik spurları oluşmaya başlar. Bu spurlar intervertebral foramende daralmaya neden olabilir. Bu faktörlerin bir araya gelmesi spinal kanal çapının daralmasına neden olur (20,21). Konjenital servikal stenozu bulunan bireylerde bu değişiklikler myelopatinin daha hızlı gelişmesine neden olmaktadır.

#### **2.4.2. Servikal spondilozis ile ilişkili semptomlar**

Ağrı, doku hasarını engelleyen bir koruyucu mekanizmadır. Boyun ağrısı yaşam boyu prevalansı %67 ile %71 arasında değişen, yaygın görülen bir durumdur. 2010 Global Hastalık Yüğü araştırmasına göre boyun ağrısı Amerika Birleşik Devletleri'nde bel ağrısı, depresyon, ve diğer kas-iskelet hastalıklardan sonra gelen dördüncü özürülük nedenidir (22). Toplum üzerinde ciddi yük oluşturmasına rağmen boyun ağrısı ile ilgili bilimsel araştırmalar yeterli ilgi ve maddi destek almamaktadır (23). Boyun ağrısı şikayeti orta yaş kadınlarda daha sık görülmektedir (24,25). Boyun ağrısının sebebi araştırılırken dejeneratif değişiklikler, travma, romatoid artrit gibi otoimmün hastalıklar, enfeksiyon, ankilozan spondilit, spinal kord kompresyonu, yansıyan visseral ağrı gibi patolojiler, sigara kullanımı ve malign hastalıklar da göz önünde bulundurulmalıdır.

Aksiyel boyun ağrısı, baş veya omuzlara yansıyabilen ve innervasyona sahip her türlü dokudan kaynaklanabilen boyun ağrısı olarak tanımlanabilir. Bu dokular zigoapofizeal eklemler, servikal diskler, vertebral periosteum, posterior boyun kasları, servikal dura mater, oksipito-atlanto-aksiyel eklemler ve vertebral arterler olarak sayılabilir. Asemptomatik hastalarda faset eklemlere yapılan provokatif enjeksiyonların boyun ağrısına neden olduğu gösterilmiştir. Bu ağrı patterni sinir kökü blokajı veya eklem kapsülüne anestetik madde verilerek tedavi edilebilmektedir (26,27). Üst servikal omurgada dejeneratif artritler "servikojenik baş ağrısı" olarak bilinen suboksipital bölge baş ağrısına neden olmaktadır. Bu ağrının sebebinin büyük oksipital sinirin irritasyonu

olduđu düşünölmektedir. Atlanto-oksipital eklem artrit Őikayetleri provokatif ekstansiyon ve fleksiyon ile artarken, atlanto-aksiyel artrit Őikayetleri rotasyon ile agreve olmaktadır. Suboksipital bölge ağrısı hastalıklı ekleme steroid enjeksiyonu yapılarak veya inatçı durumlarda bu eklemin füzyonu sağlanarak tedavi edilmektedir.

Servikal disk kaynaklı ağrı iyi innervasyonu bulunan annulus fibrosusun hasara uğramasına bađlı olmaktadır. Bu fikir, yapılan çalışmalarda (28) hasarlı olduđu düşünölen diskin provokatif enjeksiyon ile belli bir basınca maruz kalması sonucu ağrı izlenirken, aynı basınç ile yapılan enjeksiyonun sağlıklı diskde ağrıya neden olmaması sonucuna dayanmaktadır.

Boyun bölgesi kaslarının irritasyonuna bađlı myofasyal ağrı da aksiyel boyun ağrısına neden olabilmektedir. Myofasyal ağrı boyun ağrısının direkt olarak sebebi olabileceđi gibi, postöral bozukluklar ve sigara kullanımı (29) gibi durumların yansıması olabilmektedir. Myofasyal ağrının daha jeneralize formu ise vücut genelini etkileyen fibromyaljidir. Fibromyalji hastalarında ilişkili kasların daha az düzeyde yüksek enerjili fosfat içerdiđi gösterilmiştir (30). Fibromyalji hastalarında eşlik eden kronik yorgunluk, irritabl barsak sendromu, kognitif bozukluk ve parestezi Őikayetleri de bulunur.

Boyun ağrısına neden olan sistemik inflamatuvar artropatiler tipik olarak sabah tutukluđu, poliartiköler tutulum, rijidite ve cilt bulguları patterni gösterirler. El ve ayaklardan sonra romatoid artrit tutulum yaptıđı en sık ikinci yer üst servikal omurgalardır (31). Romatoid artrit sıklıkla servikal omurgada önce tutukluk, ilerleyen dönemlerde ise instabilite ile sonuçlanan tutulum yapar. Baziller invajinasyon odontoid prosesin beyin sapına basısı ve ani ölüm ile sonuçlanabilen, romatoid artrit gibi kazanılmış ya da bazı konjenital hastalıkların önemli bir komplikasyonudur. Atlanto-aksiyel eklem de nörolojik hasar ile sonuçlanabilen instabilite gösterebilir. Bu ciddi komplikasyonlar nedeni ile risk altında olan hastalarda entübasyon gerektiren işlemlerden önce servikal omurganın dinamik görüntölemesi yapılmalıdır. Boyun ağrısı ile prezente olabilecek seronegatif spondiloartropatiler ankilozan spondilit, psöriatik artrit, ve reaktif artrit olarak sıralanabilir.

Enfeksiyon ve neoplazmlar kemik yıkımı yaparak, periostal sinirleri irrite ederek, faset eklem ve servikal diskleri etkileyerek aksiyel boyun ağrısına neden olabilirler. Bu gibi durumlarda boyun ağrısı Őikayeti ile başvuran yaşlılar, malignensi öyküsü bulunanlar,

immün yetmezliği bulunan hastalar, ateş, kilo kaybı gibi semptomları bulunan hastalar dikkatle değerlendirilmeli ve gerektiğinde ileri tetkik için yönlendirilmelidirler.

Servikal Spondilolitik Myelopati (SSM), özellik ile 40 yaş üstü hastalarda en sık spinal kord hastalığıdır (32). Esas patofizyolojik anormallik spinal kanal çapının daralmasıdır. Spinal kanal çapı, cinsiyet, yaş ve boy ile değişkenlik göstermektedir (33,34). Kadavra çalışmalarında C3-C7 düzeylerinde ortalama SKÇ' nin  $14.1 \pm 1.6$  mm olduğu gösterilmiştir (35). SSM gelişiminde statik ve dinamik faktörler rol oynar. Statik faktörler, konjenital veya edinilmiş spinal kanal stenozu (<13 mm), intervertebral disk herniasyonu, dejeneratif değişikliklere bağlı osteofit büyümesi, unkovertebral ve faset eklem hipertrofisi, PLL ve LF hipertrofisi olarak sayılabilir. Dinamik faktörler ise vertebral kolon ve spinal kordda, normal fizyolojik yük altında hareket ile oluşan değişikliklerdir. Bu faktörlere bağlı gelişen spinal stenoz ve kronik bası, spinal kordun vasküler beslenmesini bozabilir. Myelopati en sık olarak vasküler ağrı en zayıf olan C5-C7 düzeylerinde görülür (36,37).

Servikal radikülopati, servikal sinirlerin kompresyonuna sekonder gelişir ve tipik olarak boyun ağrısı, kol ağrısı, duyu defisit, motor defisit, reflekslerde azalma veya bunların her hangi bir kombinasyonu ile prezente olabilir. Kompresyon herniye disk veya osteofite sekonder oluşabilir. En sık C7 sinir kökü etkilenir, bunu C6 sinir kökü takip eder. Olguların çoğu disk basısından ziyade spondilozis ile ilişkili gelişir. Disk yüksekliğinin azalması foraminal daralmaya neden olur. Disk yüksekliğinde azalma, yükün unkovertebral eklemlere binmesi ile sonuçlanır. Buna sekonder kemik hipertrofisi gelişir. Bu durum daha da çok foraminal daralma ve radikülopati ile sonuçlanır (38).

## **2.5. Radyolojik yöntemler**

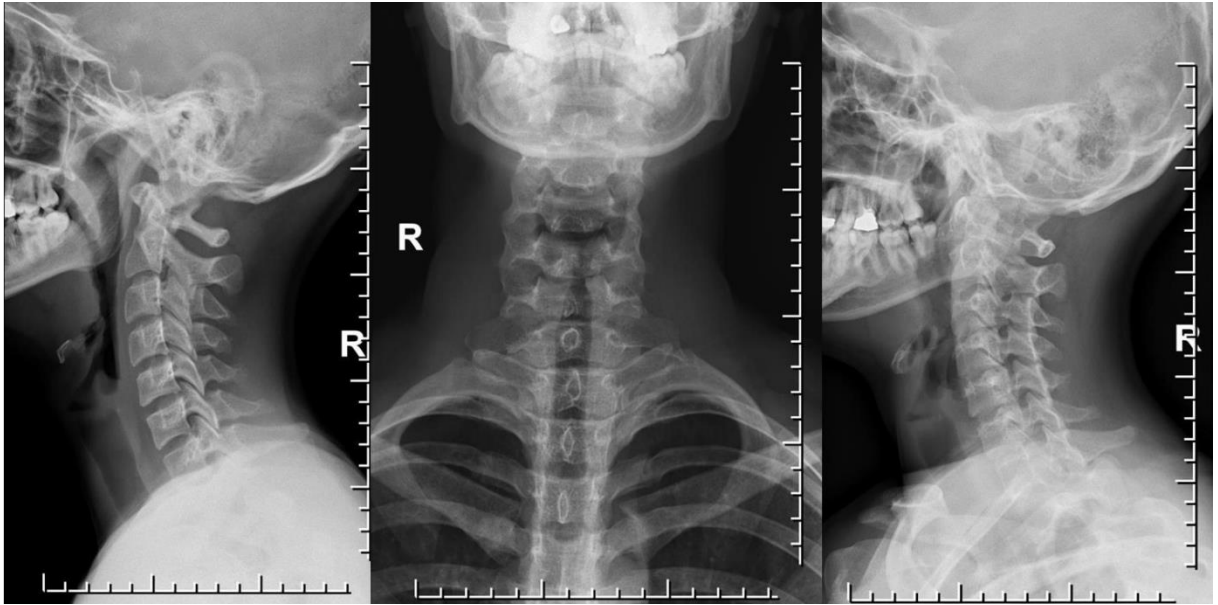
Yapılan herhangi bir görüntülemenin amacı iyi bir anamnez ve klinik muayenenin oluşturduğu soruya cevap verebilmektir. Hastalığın tanısı ve uygun tedavisinde yol gösterici olabilmesi açısından seçilen görüntüleme yönteminin mümkün olduğunca sensitif ve spesifik olması gerekmektedir. Servikal bölge görüntülemesinde direk servikal radyografi (DR), servikal myelografi (MG), bilgisayarlı tomografi (BT), BT myelografi,

MRG gibi yöntemler mevcuttur. Bunlardan hangi yöntemin seçileceği klinik duruma göre değişebilmektedir (39).

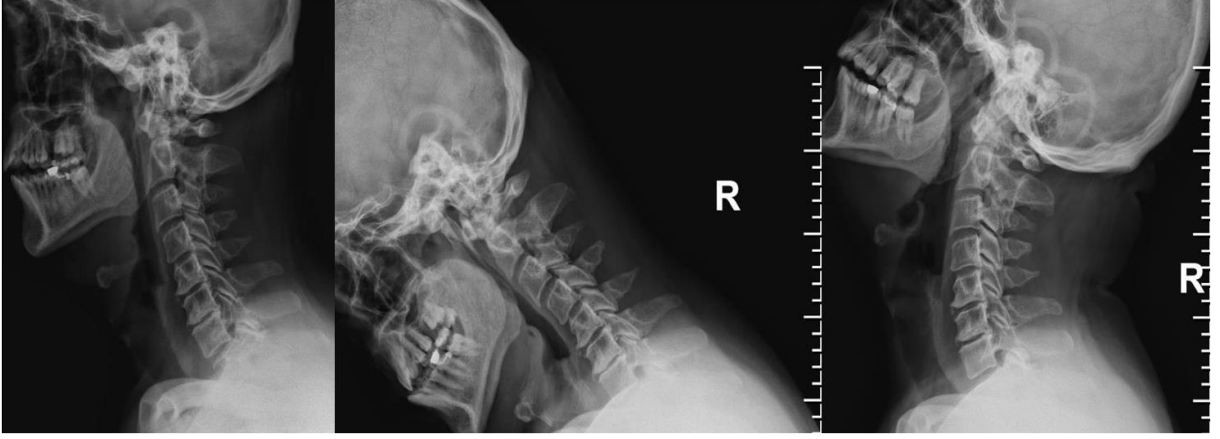
### 2.5.1. Servikal DR

Servikal bölgenin DR ile görüntülenmesi hızlı, ucuz ve nispeten kolay ulaşılabilir olması nedeni ile ilk basamak görüntüleme yöntemi olarak tercih edilmektedir. Standart seriler lateral, anterior posterior, ve odontoid prosesin değerlendirilmesi için ağız açıkken alınan görüntülerden oluşmaktadır. Bazı merkezlerde lateral oblik görüntüler de alınabilmektedir (Şekil 4-A). Bu görüntüler faset ve unkovertebral eklemlerdeki değişiklikleri, osteofitleri ve disk aralığını, travma hastalarında fraktür ve dislokasyonu gösterebilir. Anstabil yaralanmaları olan hastalar hariç ekstansiyon ve fleksiyon pozisyonunda elde olunan grafiler instabilitenin değerlendirilmesi ve servikal hareket açıklığı değerlendirmesi için kullanılabilir (40) (Şekil 4-B). Bunun dışında servikal vertebranın kavsi ve aksı, spondilolistezis, spondilolizis, konjenital anomaliler, tümör ve enfeksiyonlara bağlı oluşan litik veya sklerotik lezyonlar, yumuşak doku ve ligaman kalsifikasyonları DR ile değerlendirilebilir.

Şekil 4-A. DR. Standart servikal seriler.



**Şekil 4-B.** DR. Dinamik servikal inceleme.



### 2.5.2. MG ve BT Myelografi

İlk olarak 1921 yılında Sicard ve Forestier (41) tarafından tanımlanan bu yöntem on yıllar boyunca spinal kanalda yer alan yumuşak dokuların değerlendirilebilmesine imkan veren tek yöntem olmuştur. DR ile görüntülenemeyen disk herniasyonu, spinal kanalın hemoraji veya tümör nedeni ile daralması, sinir kökü basısı bu yöntem ile görüntülenebilmiştir. İlk dönemlerde kullanılan iodize yağ (lipiodol) kullanımı yavaş emiliyor olması, uzun süren ağrıya sebep olması, akut enflamasyon ve adesiv araknoidit gibi yan etkileri nedeni ile 1944'de yerini Iophendylata (Pantopaque) bırakmıştır (42). Ancak bu kontrast madde ile de benzer yan etkiler görülmüştür. Suda çözünür iyonik kontrast maddeler (örn. Meglumine iothalamate (Conray)) ile yapılan işlemlerde ise nörotoksisite ve nöbet komplikasyonları görülmüştür. Günümüzde ise suda çözünen, non-iyonik kontrast ajanların düşük osmolariteli (300 mOsm/ml) formları (Iohexol (Omnipaque)) BT myelografi tetkikinde kullanılmaktadır (43). Bu kontrast maddeler daha az toksiktir ve nöbet komplikasyonu ihtimali çok düşüktür. En belirgin yan etkisi baş ağrısıdır (44).

İşlem, hasta oturur veya pron pozisyonda iken mümkün olduğunca spinöz proseslerin ayrılmasını sağlayacak şekilde vücudun fleksiyona getirilmesini takiben yapılır. Ponksiyon, konusun sonlandığı L1 seviyesinin altından, tercihen L2-3 seviyesinden 20G Quincke iğne (PicIndolor, Artsana S.p.A., Grandate, İtaly) ile yapılır. Laboratuvar incelemesi amacı ile 5-10 ml beyin omurilik sıvısı (BOS) alınır ve floroskopik kontrol altında suda çözünür, non-iyonik kontrast madde enjekte edilir (45). Servikal inceleme için

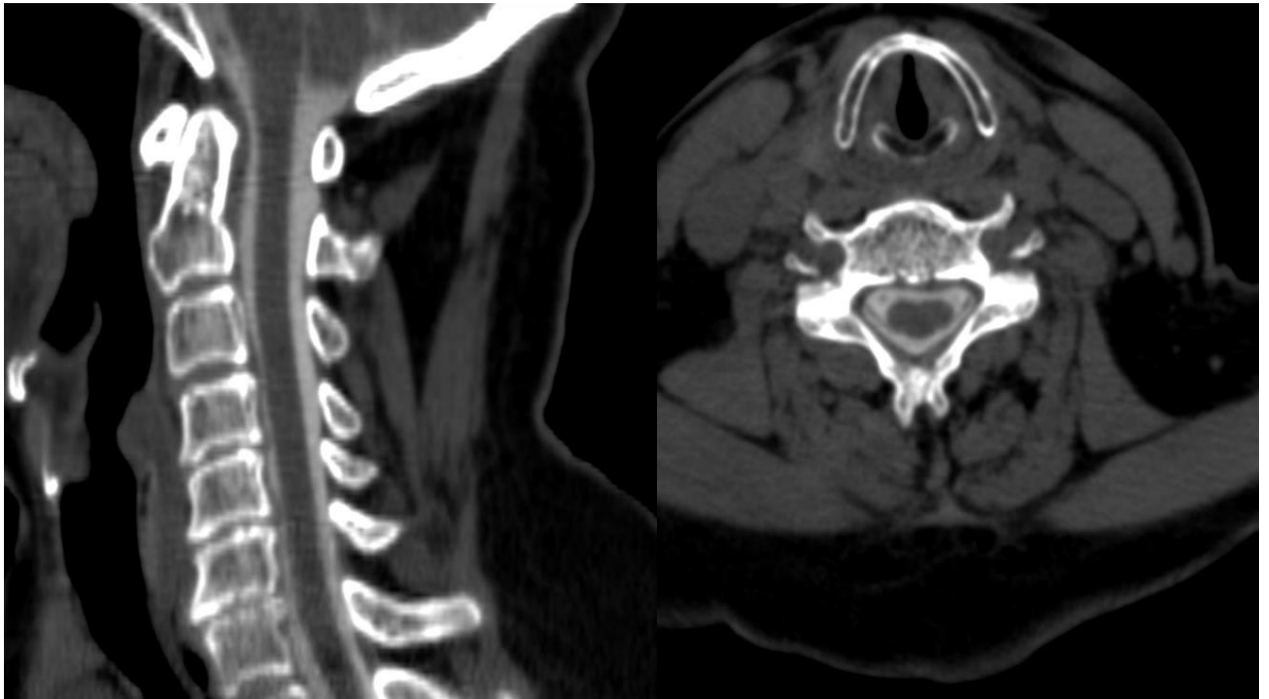
kontrast madde enjeksiyonu güvenlik nedeni ile lomber bölgeden yapılır. Torasik omurganın aşılması için hastanın yaklaşık 15 derece baş aşağı pozisyona getirilmesi, kontrast alt servikal omurgaya ulaşınca hastanın yüz üstü yatırılması gerekir. Hasta bu pozisyonda yatarken çekim yapılır. Pozisyonlama yapılırken hastanın başının mümkün olduğunca az hareket etmesi kontrast maddenin intrakranial BOS alanlarına ulaşmaması için önemlidir.

Günümüzde disk herniasyonu ve kök basısı için altın standart olmamakla birlikte, myelografi sadece MRG'nin mümkün olmadığı durumlarda kullanılan bir yöntem değildir. Myelografinin lateral reseslerde sinir kökü basısı derecesi (46) ve lomber spinal stenozda dekompresif cerrahi düzeylerinin belirlenmesi (47) gibi durumlarda MRG'ye üstün olduğunu gösteren çalışmalar mevcuttur. Ayrıca MRG, BT myelografiye nazaran spinal kanal genişliğini daha dar, spinal stenozu olduğundan daha ileri düzeyde gösterebilmektedir (48).

Çok kesitli BT ve suda çözünür non-ionik kontrast maddelerin kullanıma girmesi ile MG daha kolay, daha güvenli ve daha diagnostik hale gelmiştir (Şekil 5).

**Şekil 5.** BT Myelografi. Sagittal ve aksiyel imajlar.

(Dr.Bruno Di Muzio, Radiopaedia.org, rID: 21905' den alınmıştır.)

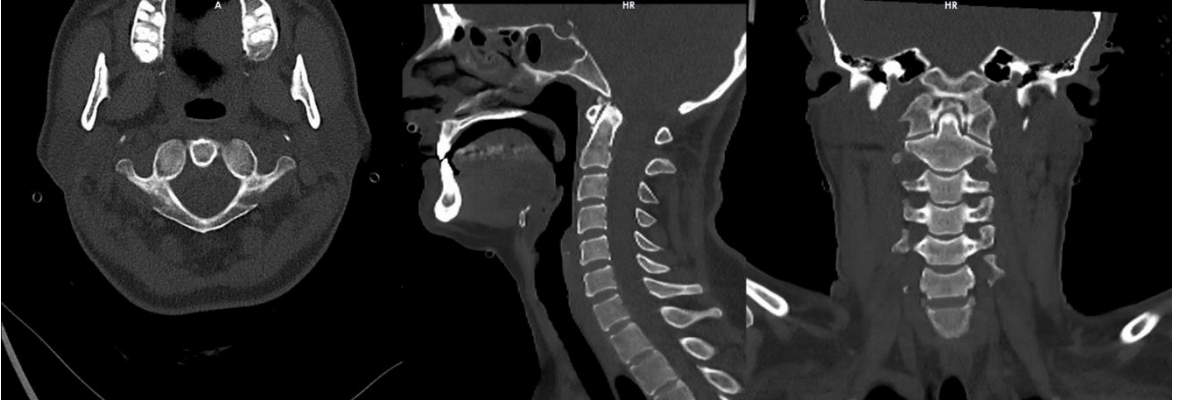



### 2.5.3. BT

BT foramenlerde daralmaya neden olabilecek posterolateral osteofitleri ve santral kanalda daralmaya neden olabilecek ligaman ossifikasyonu gibi patolojilerin ve kemik yapıların değerlendirilmesi için uygun bir yöntemdir. BT'nin diğer bir avantajı multiplanar rekonstrüksiyon yapılabilmesidir (Şekil 6). Özellikle travma hastalarında DR ile görüntülenemeyen fraktürler BT ile kolaylıkla saptanabilmektedir. Bununla birlikte BT tek başına yumuşak dokuyu değerlendirmek için yeterli bir tetkik değildir. MRG'nin kontraendike olduğu veya metal artefaktlarının MRG'de tanıyı zorlaştırdığı durumlarda kullanılabilir. Dual-enerji BT cihazları kullanılarak, özel teknikler ile metal artefaktları azaltılabilmektedir (49–51).

Şekil 6. BT, multiplanar rekonstrüksiyon.

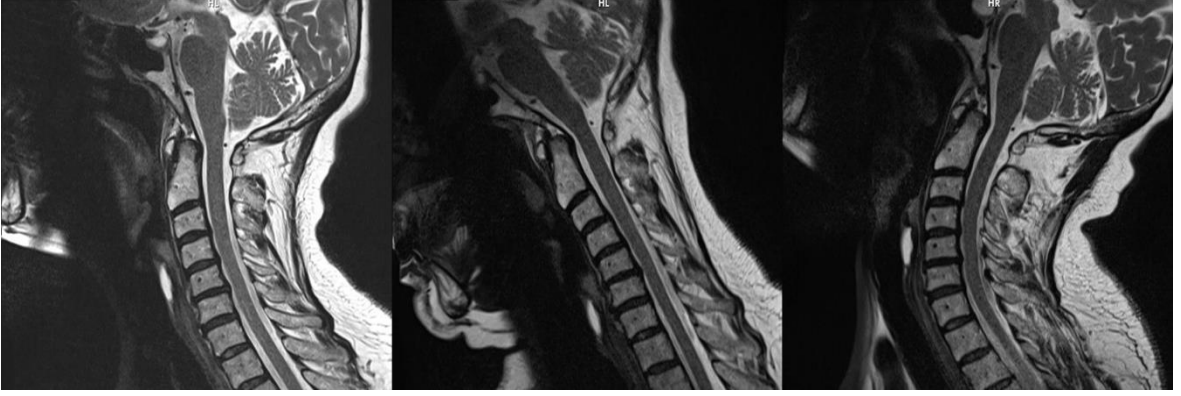


### 2.5.4. MRG

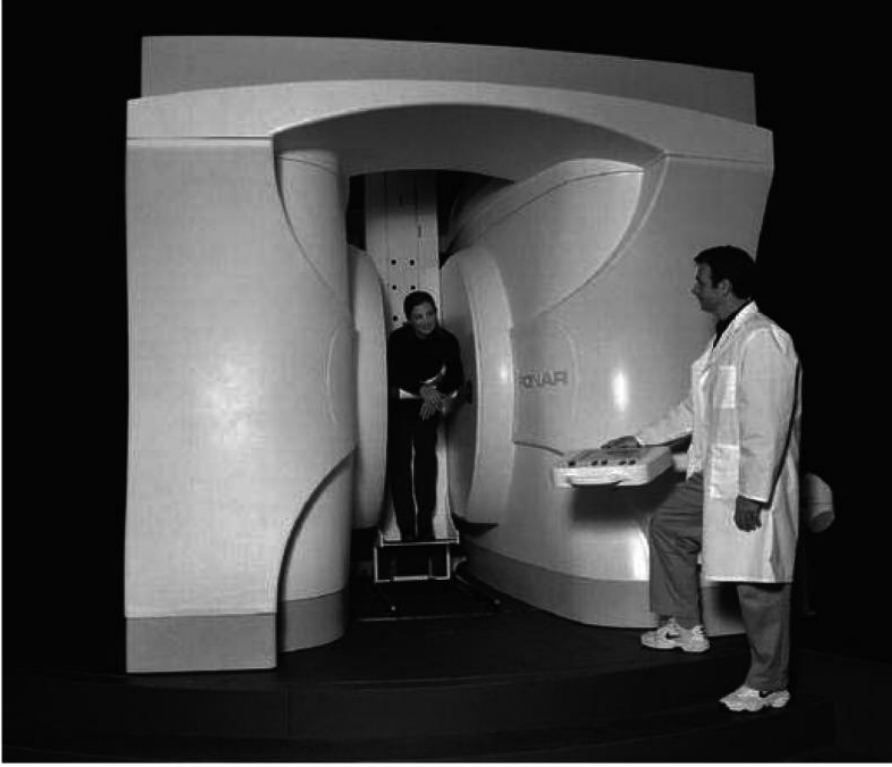
Diğer görüntüleme yöntemleri ile kıyaslandığında servikal omurganın değerlendirilmesinde MRG en geniş bilgi sağlayan yöntem olarak öne çıkmaktadır. Hem kemik yapıların, hem de intervertebral diskler, spinal ligamanlar, nöral yapılar gibi yumuşak dokuların ayrıntılı olarak değerlendirilebilmesine imkan tanır. Spinal yüzeyel koillerin ve gradient eko sekanslarının 1980 sonlarında kullanıma girmesi ile MRG hızlı bir şekilde servikal spinal kord ve sinir köklerinin görüntülenmesinde myelografinin yerini almıştır. İnvaziv olmaması, radyasyon içermiyor olması ve intratekal kontrast madde gerektirmemesi spinal görüntüleme MRG'nin önemli avantajlarıdır.

Servikal MRG incelemesi için sagittal görüntüler mutlaka alınmalıdır. İnce kesit kalınlığı ve mümkün olduğunca minimum “interslice gap” kullanılmalıdır. Disk, son plak, vertebral gövde ve ligamentöz yapıların değerlendirilebilmesi için sagittal imajlar T1AG, T2AG ve short tau inversion recovery (STIR) sekanslarını içermelidir. Lateral disk herniasyonu, faset eklem hipertrofisi, yumuşak dokudan kaynaklanan inflamatuvar olaylar, postoperatif skar, spondilolistezis gibi yağ dokusunu oblitere eden lezyonlar T1AG’ lerde değerlendirilebilir. Spinal kord, BOS ve disk arasındaki kontrastın iyi değerlendirilebilmesi amacı ile farklı firmalar tarafından geliştirilen, “spoiled T2\*” sekansına dayalı teknikler mevcuttur (Siemens: MEDIC (Multi-Echo Data Image Combination), GE: MERGE (Multiple Echo Recombined Gradient Echo), Philips: M-FFE (Merged Fast Field Echo), Hitachi: ADAGE (Additive Arrangement Gradient Echo)). Bu sekanlarda parlak BOS, orta sinyalde izlenen disk materyali ve düşük sinyal intesinde izlenen osteofitler birbirinden ayırt edilebilir. Cerrahi planlanan hastalarda bu ayrımın yapılması önemlidir. Bunun ile birlikte gradient eko sekansları foraminal ve spinal stenozu olduğundan daha abartılı gösterebilmektedir. Fast spin eko (FSE) T2AG’ler BOS, spinal kord ve sinir köklerinin değerlendirilmesi için kullanılabilir. FSE görüntülerin önemli avantajı duyarlılık artefaktlarına gradient eko sekanslarından daha az duyarlı olmasıdır. T2AG’ de yağ ve ödemin benzer intensitede olması nedeni ile değerlendirilemeyen ligamentöz yaralanma ve kemik ödemi STIR imajlar ile görüntülenebilir (52). Gradyent faz içi ve faz dışı görüntüler kemik iliğinde patolojik süreçlerin ayırt edilmesinde kullanılabilir (53). Spinal kordun iskemik, inflamatuvar, travmatik ve demyelinizan lezyonlarının değerlendirilmesi için Diffüzyon AG kullanılabilir. Statik MRG’ ye ek olarak boyun fleksiyon ve ekstansiyon pozisyonuna getirilerek dinamik MRG elde edilebilir (Şekil 7). Statik veya dinamik konvansiyonel MRG hasta yatar pozisyonda yapılmaktadır. Bu yöntemin dezavantajı servikal yapılarda başın ağırlığı ile oluşan değişikliklerin gözden kaçabiliyor olmasıdır. Spinal hastalıklar, özellik ile spinal stenoz, pozisyon ile ilişkilidir. Bu sorunu aşmak için dikey MRG cihazları ile görüntüleme yapılabilmektedir (Şekil 8). Ancak bu cihazlar her merkezde bulunmamaktadır ve rutin kullanıma girmemiştir. Dikey MRG ile yapılmış çalışma sayısı az olmak ile birlikte bu yöntem kompleks spinal hastalıkların tanısında yeni bir yöntem olarak öne çıkmaktadır (20,54–56).

Şekil 7. Dinamik MRG. Nötr, fleksiyon ve ekstansiyon pozisyonunda sagittal T2AG.



Şekil 8. FONAR Upright® MRG cihazı (56)



### 3. GEREÇ VE YÖNTEM

#### 3.1. Hasta Seçimi

Çalışmaya Başkent Üniversitesi Tıp Fakültesi Fizik Tedavi ve Rehabilitasyon Ana Bilim Dalı' na (FTR ABD) dejeneratif servikal hastalığı düşündüren semptomlar ile başvuruda bulunan 40-64 yaş arası, 55' i kadın 29' u erkek olmak üzere toplam 84 hasta dahil edilmiştir.

#### 3.2. Klinik muayene ve formlar

Çalışmaya alınan her bir hasta, görüntümeden önce FTR ABD'da yapılan muayene esnasında VAS ve BÖİ formlarını cevaplamıştır.

Ağrı skorumla ölçeği olarak kullanılan VAS, Price ve ark. tarafından geliştirilmiştir (57). Değerlendirme için hastadan horizontal düzlemde 10 cm uzunluğunda 1 cm ile eşit aralıklara bölünmüş bir skala üzerinde 0 hiç ağrı yok, 10 en şiddetli ağrı düzeyini belirtecek şekilde ağrı şiddetine denk gelen noktayı işaretlemesi istenmiştir. Hastanın işaretlediği rakam ağrı şiddeti puanı olarak kabul edilmiştir (Şekil 10).

Dr.Howard Vernon tarafından geliştirilen BÖİ, Dr.Nur Kesiktaş ve ark. (58) tarafından türkçeye çevrilmiş ve türkçe hali 2012 yılında yayınlanmıştır (EK1). Test 10 sorudan oluşmaktadır. Her bir soru için A,B,C,D,E,F şıklarından oluşan 6 cevap seçeneğinden birinin işaretlenmesi istenmektedir. Skorumla A=0, B=1, C=2, D=3, E=4, F=5 olacak şekilde yapılmıştır. 7,8, ve 10. sorularda G şıkkı bulunmakta olup hastanın soruda sorulan aktiviteyi hiç yapmadığını belirtmektedir. Test sonucuna göre toplam 0-4 puan özürülük yok, 5-14 puan hafif özürülük, 15-24 puan orta derece özürülük, 25-34 puan şiddetli özürülük, 35 puan ve üzeri tamamen özürülü olarak kabul edilmiştir. Boyun özürülük yüzdesi (BÖİ%) ise hasta puanının toplam puana (50) bölünmesi ile hesaplanır. BÖİ% hesaplanırken G şıkkı işaretlenmiş ise bu sorular değerlendirmeye alınmamıştır ve örneğin 1 soruda G şıkkı işaretlendi ise toplam puan 45 olarak kabul edilmiştir.

### 3.3. Dışlama kriterleri

- Servikal bölgeden cerrahi öyküsü olan
- Servikal vertebra fraktür öyküsü olan
- Servikal bölgede benign ya da malign tümörü olan
- Servikal bölgede kemik veya disk ile ilişkili enfeksiyonu olan
- Bağ doku ve inflamatuvar romatizmal hastalığı bulunan
- Fibromiyalji sendromu tanısı olan
- MRG çekimi için kullanılan ilaçlara karşı alerjisi bulunan
- Klostrofobisi bulunan
- Hamile
- Metal protez veya kalp kapakçığı replasmanı yapılmış
- Okur yazar olmayan
- Yeterli bilişsel fonksiyona sahip olmayan hastalar çalışmaya dahil edilmemiştir.

### 3.4. MRG Çekimi

Servikal MRG incelemeleri ABD' mızda mevcut olan 1,5 Tesla Siemens Avanto ve Siemens Symphony cihazlarda standart boyun sarmalı kullanılarak yapıldı (Erlangen, Germany).

Statik inceleme için sagittal TSE T1A, TSE T2A, aksiyel planda intervertebral disklerden gradient eko ağırlıklı (MEDIC) sekanslar elde olunmuştur. Standart sekansları takiben, boyun fleksiyon ve ekstansiyonda iken dinamik inceleme yapılmıştır. Dinamik inceleme için destek yastıkları kullanılarak, hastaların tolere edebileceği ölçüde, boyun fleksiyon ve ekstansiyon pozisyonuna getirilmiş ve sagittal T2A görüntüler elde olunmuştur. (Tablo 2) .

Standart sekanslar sonrası kontrast madde verilmesini gerektiren bir durumla karşılaşıldığında kontrast enjeksiyonu uygulanmış ve dinamik görüntüler alınmadan çekim tamamlanmıştır. Bu hastalar çalışmaya dahil edilmemiştir.

**Tablo 2.** MRG çekim protokolleri

	TR	TE	FA	FOV	RM	ST	IG	AV
<b>TSE T1A</b>	500	11	150	220*220	212*384	3 mm	0,3 mm	3
<b>TSE T2A</b>	3040	109	150	270*448	270*448	3 mm	0,3 mm	3
<b>GRE (MEDIC)</b>	830	18	28	165*220	192*320	3 mm	0,9 mm	2

TR:Time to repeat TE:Time to echo FA:Flip angle FOV:Field of view RM:Reconstruction matrix ST:Slice thickness  
IG: Intersection Gap AV:Averages

### 3.5. Ölçüm ve değerlendirme

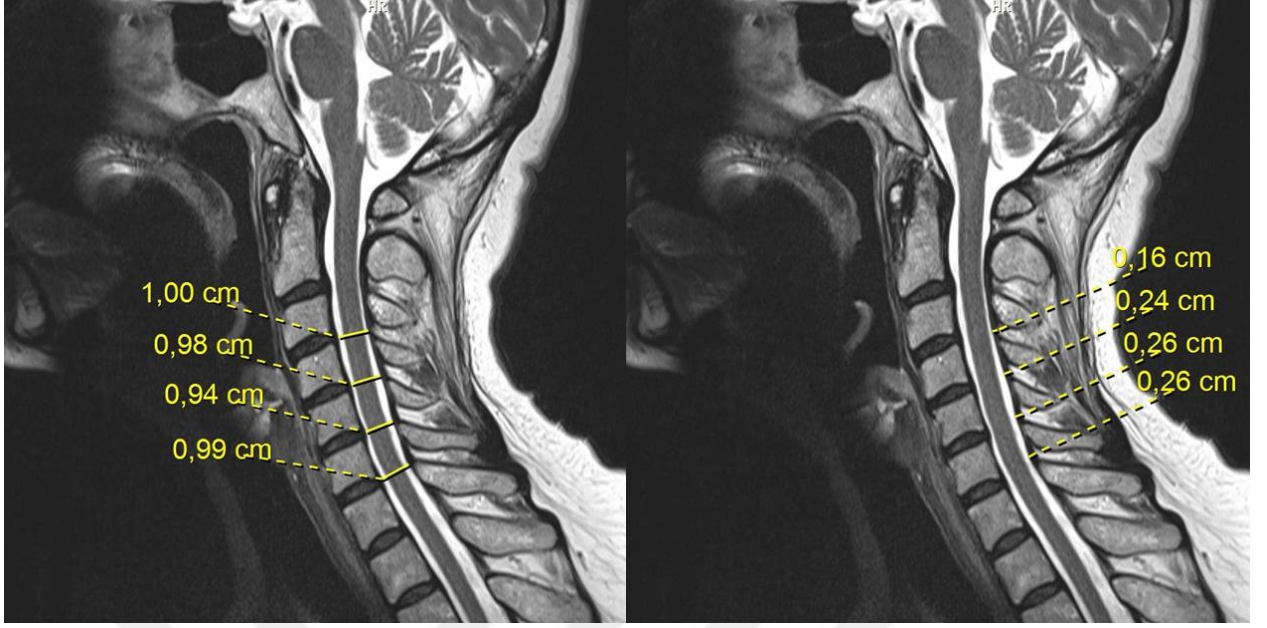
Ölçüm ve değerlendirmeler Syngo.Via (Siemens, Erlangen, Germany) çalışma istasyonunda uygulanmıştır.

Nötr, fleksiyon ve ekstansiyon görüntülerde, değerlendirmeye alınan C3-C4, C4-5, C5-C6, C6-C7 düzeylerinden ölçüm yapılmıştır. Ölçümler sagittal kesitte T2A görüntülerde, disk seviyesinde SKÇ ve her düzey için en belirgin olduğu kesimden LF kalınlığını kapsamaktadır. SKÇ ölçümleri her seviyede anteriorda diskin en belirgin olduğu düzeyden posteriorda LF'a kadar, spinal korda dik olarak gerçekleştirilmiştir. (Şekil 9).

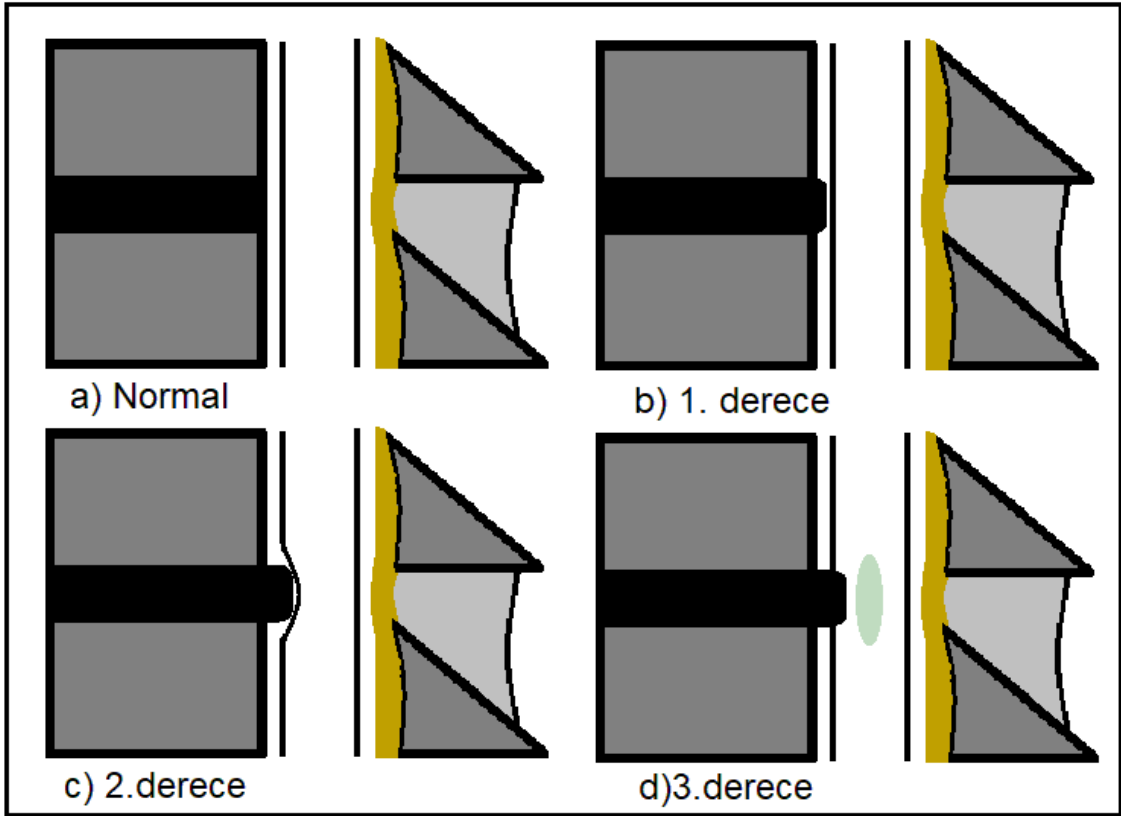
Servikal kanal stenozu derecesi Kang (59) yöntemi ile hesaplanmıştır. Bulgular 0,1,2,3 olmak üzere 4 dereceye ayrılmıştır. 0 normal olarak kabul edilmiştir, 1. derece kord deformitesi olmadan, subaraknoid mesafenin %50' den az obliterasyonunu ifade etmektedir. 2. derece kord deformitesi ile birlikte olan santral kanal stenozunu belirtmektedir, 3. derece ise kompresyona uğrayan düzey komşuluğunda spinal kordda T2A görüntülerde sinyal artımı olduğunu ifade etmektedir (Şekil 10).

Hem statik, hem de dinamik MRG üzerinden yapılan bu ölçümler hastaların klinik muayene esnasında doldurdukları ağrı ölçeği (VAS) ve fonksiyonel değerlendirme ölçeği (BÖİ) ile istatistiksel olarak korele edilmiştir (Şekil 11, EK1). Nötr, fleksiyon ve ekstansiyonda, her düzeyden elde olunan KS' u istatistiksel olarak karşılaştırılmıştır. Benzer şekilde LF kalınlığı ve SKÇ değerleri de istatistiksel olarak karşılaştırılmıştır.

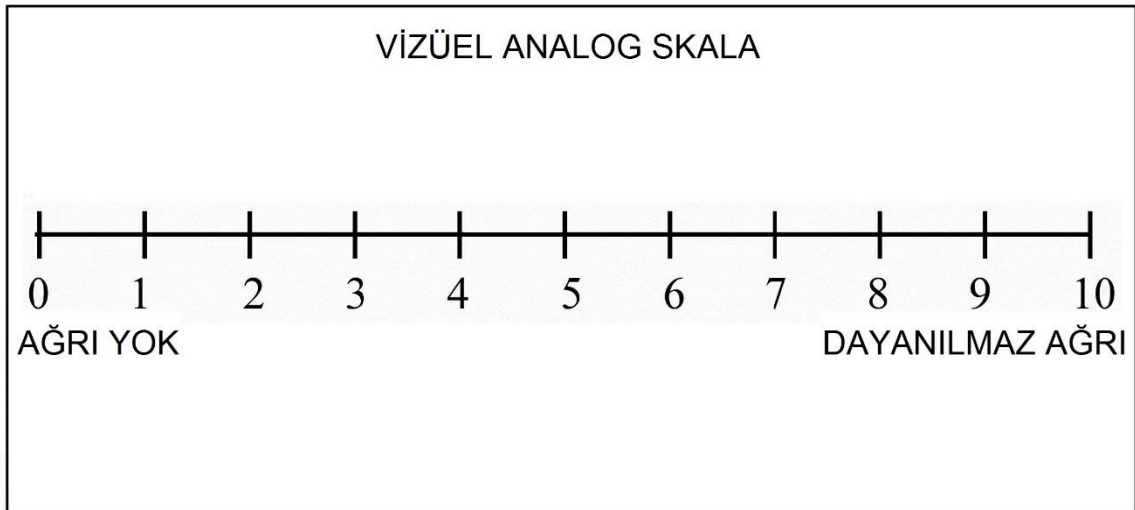Şekil 9. Sagittal T2A görüntüler. SKÇ ve LF kalınlığı ölçümü.



Şekil 10. Kang Skorlama Sistemi



Şekil 11. Vizüel analog skala





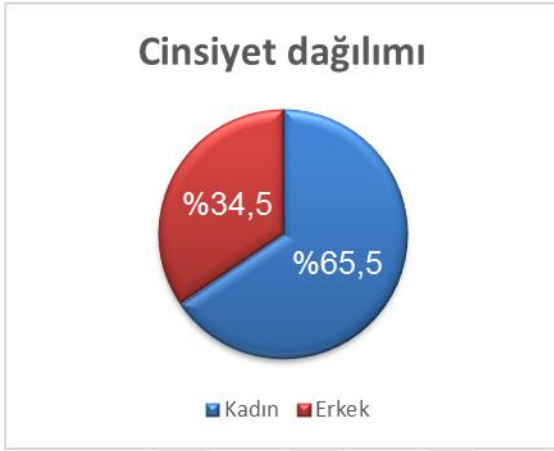### 3.6. İstatistiksel Yöntem

Değerlendirmelerde IBM SPSS Statistics 20.0 programı kullanılmış ve istatistiksel anlamlılık sınırı olarak  $p < 0,05$  kabul edilmiştir. Sürekli verilere ilişkin tanımlayıcı istatistiklerde ortalama standart sapma, ortanca, minimum, maksimum değerleri, kesikli verilerde ise yüzde değerleri verilmiştir. Verilerin nötr dağılıma uygunluğunun incelenmesinde ShapiroWilk testinden yararlanılmıştır. Hastaların KS, LF kalınlığı ve SKÇ değerlerinin diğer değişkenlerle ilişkisinin incelenmesinde Pearson ve Spearman's korelasyon katsayısından faydalanılmıştır. Her düzeydeki ölçümlerin ayrı ayrı nötr, fleksiyon ve ekstansiyon pozisyonlarındaki farklılıklarının karşılaştırılmasında Friedman test kullanılmıştır. Farklılığın hangi pozisyondan kaynaklandığının incelenmesinde Friedman çoklu karşılaştırma testi kullanılmıştır.

## 4. BULGULAR

Çalışmaya katılan 84 hastanın 55' i kadın 29' u erkekti (Şekil 12). Yaş ortalaması  $51.32 \pm 7.29$ , yaş aralığı 40-64 tür. Klinik muayene esnasında doldurdukları VAS ortalamaları  $4.86 \pm 2.15$ , ortanca 5 (1-10) dir. BÖİ% değeri ortalama  $28.07 \pm 12.17$ , ortanca 26 (4-64) dir. Sagittal dinamik MRG görüntüleri üzerinden ölçülen ROM ortalama değeri  $40.56 \pm 10.97$  derece, ortanca değeri 42 (16-68) derece bulunmuştur (Tablo 3).

Şekil 12. Olguların cinsiyet dağılımı



Tablo 3. Çalışmaya alınan 84 hastanın VAS, BÖİ%, ROM değerlerine ilişkin tanımlayıcı istatistikler.

	Ort $\pm$ SS	Ortanca (Min-maks)
Yaş	$51.32 \pm 7.29$	51 (40-64)
VAS	$4.86 \pm 2.15$	5 (1-10)
BÖİ%	$28.07 \pm 12.17$	26 (4-64)
ROM	$40.56 \pm 10.97$	42 (16-68)

C3-4, C4-5, C5-6, C6-7 düzeylerinde Nötr, Fleksiyon ve Ekstansiyon pozisyonlarındaki KS, LF kalınlığı, SKÇ değerlerine ilişkin tanımlayıcı istatistikler hesaplanmıştır.

KS için total hasta popülasyonu ortalaması üzerinden yapılan hesaplamalarda;

- KS 0 olan hasta sayısı fleksiyonda nötral pozisyona göre artmakta, ekstansiyonda ise azalmaktadır.

- KS 1 olan hasta sayısı fleksiyonda nötral pozisyona göre azalmakta, ekstansiyonda ise artmaktadır.

- KS 2 olan hasta sayısı C3-4, C4-5 düzeylerinde fleksiyonda nötral pozisyona göre azalmakta, ekstansiyonda ise artmaktadır. C5-6 seviyesinde hem fleksiyonda, hem de ekstansiyonda artmaktadır. C6-7 seviyesinde ise nötral ve fleksiyon pozisyonunda KS 2 olan hasta sayıları eşittir, ekstansiyon pozisyonunda ise artmıştır.

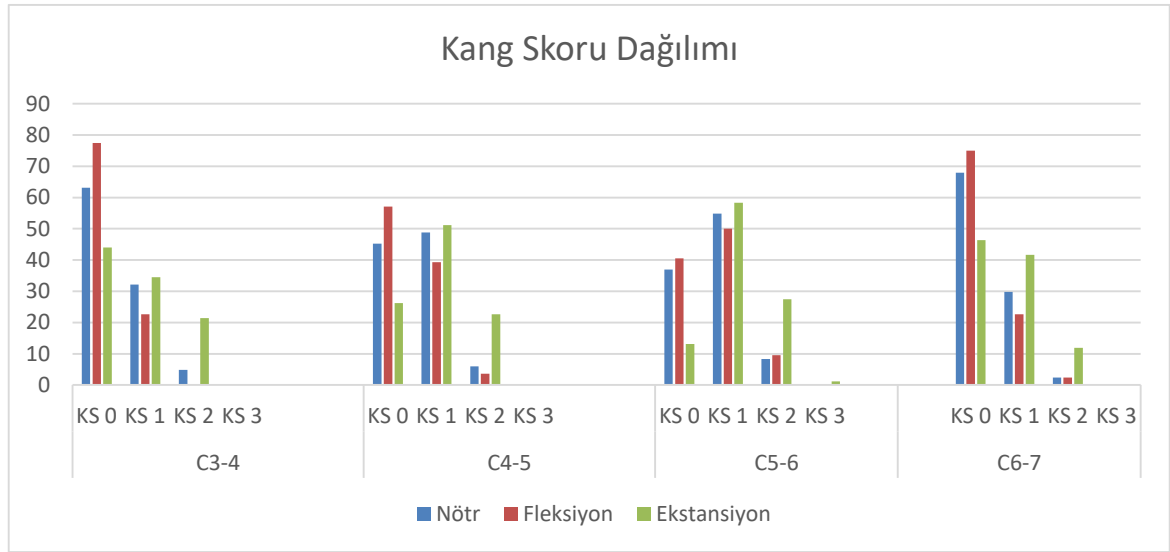
- Çalışmamızda KS 3 olan tek bir hasta olup C5-6 düzeyinde ekstansiyon pozisyonunda ölçülmüştür (Tablo 4; Şekil 13).



**Tablo 4.** Hastaların C3-4, C4-5, C5-6, C6-7 düzeylerindeki nötr, fleksiyon ve ekstansiyon pozisyonlarındaki KS dağılımı

KS		0		1		2		3	
		n	%	n	%	n	%	n	%
Nötr	C3-4	53	63,1	27	32,1	4	4,8	-	-
	C4-5	38	45,2	41	48,8	5	6,0	-	-
	C5-6	31	36,9	46	54,8	7	8,3	-	-
	C6-7	57	67,9	25	29,8	2	2,4	-	-
Fleksiyon	C3-4	65	77,4	19	22,6	-	-	-	-
	C4-5	48	57,1	33	39,3	3	3,6	-	-
	C5-6	34	40,5	42	50,0	8	9,5	-	-
	C6-7	63	75,0	19	22,6	2	2,4	-	-
Ekstansiyon	C3-4	37	44,0	29	34,5	18	21,4	-	-
	C4-5	22	26,2	43	51,2	19	22,6	-	-
	C5-6	11	13,1	49	58,3	23	27,4	1	1,2
	C6-7	39	46,4	35	41,7	10	11,9	-	-

**Şekil 13.** Olguların KS' u dağılımı



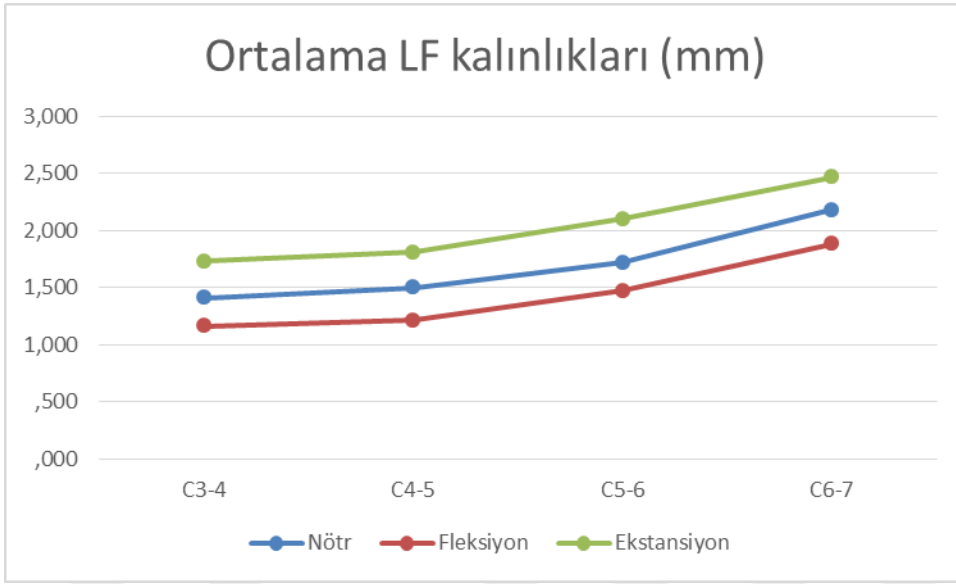
LF kalınlığı için total hasta popülasyonu ortalaması üzerinden yapılan hesaplamalarda;

LF kalınlığı C3-C7 düzeyleri arasında kaudale inildikçe artmaktadır (Şekil 12). LF kalınlığı fleksiyon ile azalmakta, ekstansiyon ile artmaktadır (Şekil 14). LF en ince olarak C3-4 düzeyinde, fleksiyon pozisyonunda (0,3 mm), en kalın olarak C6-7 düzeyinde, ekstansiyon pozisyonunda (4,7 mm) ölçülmüştür (Tablo 5, Şekil 15).

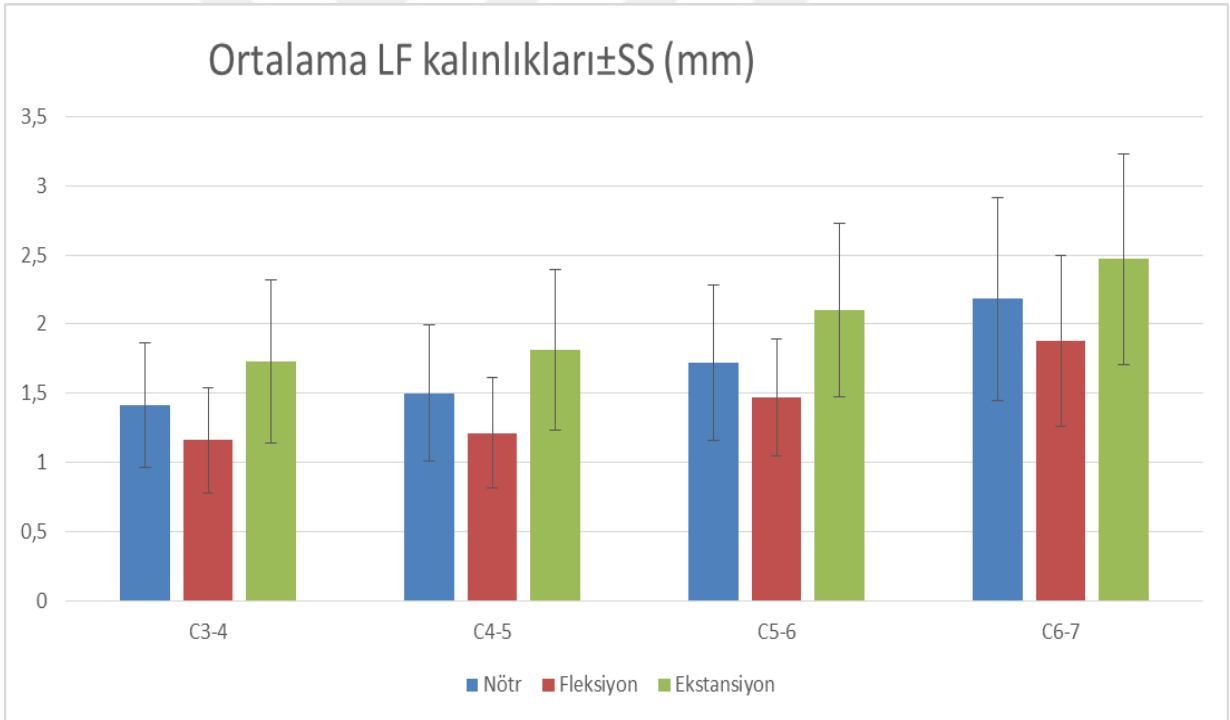
**Tablo 5.** Hastaların C3-4, C4-5, C5-6, C6-7 düzeylerindeki nötr, fleksiyon ve ekstansiyon pozisyonlarındaki LF değerlerine ilişkin tanımlayıcı istatistikler

<b>LF Kalınlığı</b>			
		<b>Ort ± SS</b>	<b>Ortanca(Min-maks)</b>
Nötr	C3-4	1.41±0.45	1.4 (0.5-2.7)
	C4-5	1.50±0.49	1.4 (0.6-3.2)
	C5-6	1.72±0.56	1.6 (0.5-3.6)
	C6-7	2.18±0.73	2.0 (0.8-4.3)
Fleksiyon	C3-4	1.16±0.38	1.2 (0.3-2.3)
	C4-5	1.21±0.40	1.2 (0.4-2.3)
	C5-6	1.47±0.42	1.4 (0.5-2.6)
	C6-7	1.88±0.62	1.7 (0.8-3.8)
Ektansiyon	C3-4	1.73±0.59	1.6 (0.7-3.3)
	C4-5	1.81±0.58	1.7 (0.8-3.8)
	C5-6	2.10±0.63	2.0 (0.9-4.2)
	C6-7	2.47±0.76	2.4 (1.1-4.7)

**Şekil 14.** Olguların milimetre cinsinden ortalama LF kalınlıkları



**Şekil 15.** Olguların milimetre cinsinden ortalama LF kalınlıkları



Spinal kanal çapı için total hasta popülasyonu ortalaması üzerinden yapılan hesaplamalarda;

SKÇ ortalama değeri tüm düzeylerde nötral pozisyona göre fleksiyon pozisyonunda artmakta, ekstansiyonda ise azalmaktadır (Şekil 16). SKÇ en küçük değeri C5-6 düzeyinde,

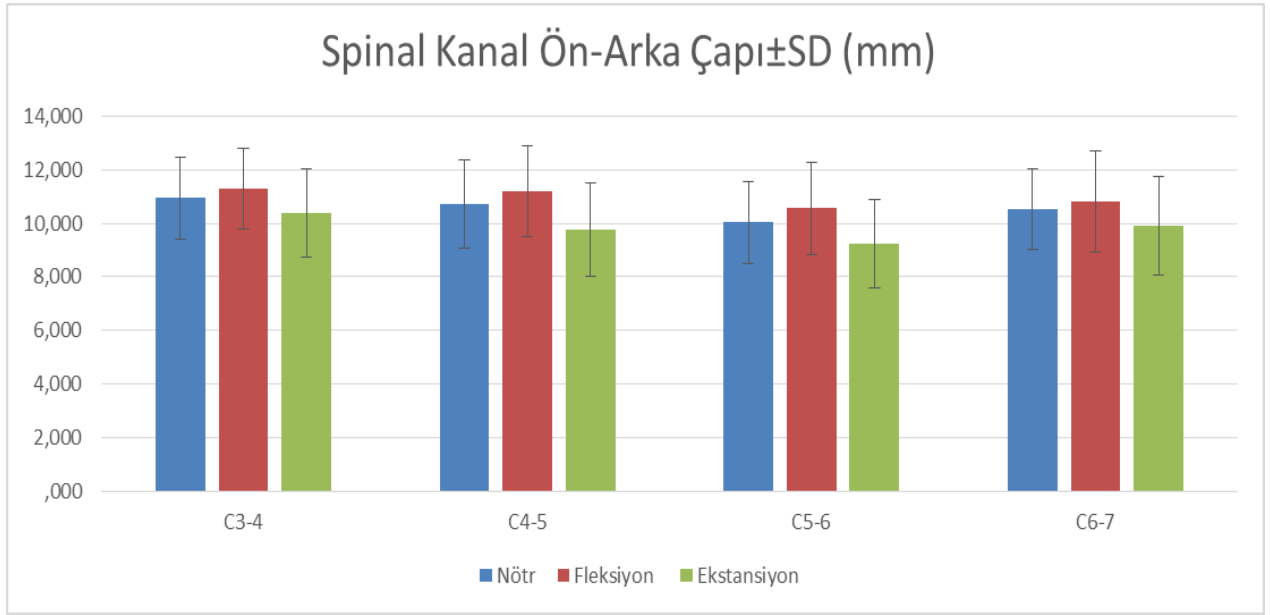
ekstansiyon pozisyonunda (4,8 mm), en büyük değeri ise C4-5 düzeyinde, fleksiyon pozisyonunda (16,5 mm) ölçülmüştür (Tablo 6).

**Tablo 6.** Hastaların C3-4, C4-5, C5-6, C6-7 düzeylerindeki Nötr, Fleksiyon ve Ekstansiyon pozisyonlarındaki SKÇ değerlerine ilişkin tanımlayıcı istatistikler

<b>SKÇ</b>			
		<b>Ort ± SS</b>	<b>Ortanca(Min-maks)</b>
Nötr	C3-4	10.94±1.53	11.2 (6.4-14.3)
	C4-5	10.71±1.64	10.7 (5.5-15)
	C5-6	10.04±1.54	10.0 (6-13.3)
	C6-7	10.54±1.5	10.7 (5.8-14)
Fleksiyon	C3-4	11.28±1.50	11.3 (6.9-16)
	C4-5	11.22±1.70	11.2 (6.5-16.5)
	C5-6	10.56±1.72	10.5 (6-15)
	C6-7	10.80±1.89	11.1 (10-14.5)
Ekstansiyon	C3-4	10.40±1.65	10.5 (6,3-14.4)
	C4-5	9.77±1.73	9.8 (5.7-15.2)
	C5-6	9.23±1.66	9.3 (4.8-12.6)
	C6-7	9.89±1.84	10.2 (10.1-13)



**Şekil 16.** Olguların milimetre cinsinden SKÇ



### **Kang Skoru**

Nötral, fleksiyon ve ekstansiyon pozisyonunda her düzeyde ölçülen KS' u, VAS ve BÖİ% puanları ile istatistiksel olarak karşılaştırılmıştır (Tablo 7).

Nötr pozisyonda C4-5 ve C6-7 düzeylerinde (Sırasıyla  $r=0.348, p<0.05$ ;  $r=0.301, p<0.05$ ) KS' ları ile VAS puanları arasında pozitif yönlü korelasyon bulunmuştur. Bu düzeylerde KS' u arttıkça VAS puanı da artmaktadır.

Fleksiyon pozisyonunda C4-5 ve C6-7 düzeylerinde ( Sırasıyla  $r=0.386, p<0.05$ ;  $r=0.242, p<0.05$ ) KS' ları ile VAS puanları arasında pozitif yönlü korelasyon bulunmuştur. Bu düzeylerde KS' u arttıkça VAS puanı da artmaktadır.

Ekstansiyon pozisyonunda C4-5 ve C6-7 düzeylerinde (Sırasıyla  $r=0.228, p<0.05$ ;  $r=0.294, p<0.01$ ) KS' ları ile VAS puanları arasında pozitif yönlü korelasyon bulunmuştur. Bu düzeylerde KS arttıkça VAS puanı da artmaktadır.

Nötr pozisyonda C3-4 ve C5-6 düzeylerinde KS' ları ile VAS puanları arasında korelasyon bulunamamıştır ( $p>0.05$ ).

Fleksiyon pozisyonunda C3-4 ve C5-6 düzeylerinde KS' ları ile VAS puanları arasında korelasyon bulunamamıştır ( $p>0.05$ ).

Ekstansiyon pozisyonunda C3-4 ve C5-6 düzeylerinde KS' ları ile VAS puanları arasında korelasyon bulunamamıştır ( $p>0.05$ ).

Nötr pozisyonda C3-4, C4-5 , C5-6, C6-7 düzeylerinde KS' ları ile BÖİ% puanları arasında korelasyon bulunamamıştır ( $p>0.05$ ).

Fleksiyon pozisyonunda C3-4, C4-5 , C5-6, C6-7 düzeylerinde KS' ları ile BÖİ% puanları arasında korelasyon bulunamamıştır ( $p>0.05$ ).

Ekstansiyon pozisyonunda C3-4, C4-5 , C5-6, C6-7 düzeylerinde KS' ları ile BÖİ% puanları arasında korelasyon bulunamamıştır ( $p>0.05$ ).

**Tablo 7.** Hastaların VAS ve BÖİ% puanları ile KS' u değerleri arasındaki korelasyon

KS	VAS		BÖİ	
	r*	p	r*	p
Nötr				
C3-4	0.161	0.143	0.067	0.545
C4-5	0.348	0.001	0.153	0.164
C5-6	0.139	0.209	0.001	0.991
C6-7	0.301	0.005	0.097	0.380
Fleksiyon				
C3-4	0.145	0.190	0.034	0.758
C4-5	0.386	0.000	0.139	0.208
C5-6	0.053	0.634	-0.033	0.767
C6-7	0.242	0.027	0.112	0.309
Ekstansiyon				
C3-4	0.068	0.538	-0.030	0.789
C4-5	0.228	0.037	0.043	0.695
C5-6	0.080	0.467	0.010	0.931
C6-7	0.294	0.007	0.120	0.276

\*Spearman's Korelasyon Katsayısı

Nötr, fleksiyon ve ekstansiyon pozisyonlarında yapılan KS ölçümleri her düzeyde karşılaştırılmıştır. Farkın hangi pozisyondan kaynaklandığını anlamak amacı ile çoklu karşılaştırma testi yapılmıştır (Tablo 8).

C3-4 düzeyinde nötr ,fleksiyon ve ekstansiyon pozisyonlarındaki KS' ları arasında fark bulunmuştur ( $p<0.01$ ).

Çoklu karşılaştırma sonucunda;

Nötr – Fleksiyon  $p=0.341$   $p>0.05$  fark yok

Nötr – Ekstansiyon  $p=0.009$   $p<0.01$  fark var

Fleksiyon – Ekstansiyon  $p=0.000$   $p<0.01$  fark var bulunmuştur.

Nötr pozisyon ile fleksiyon pozisyonunda ölçülen KS' ları arasında anlamlı ilişki bulunamamıştır. Ekstansiyon pozisyonundaki KS' ları hem nötr, hem de fleksiyon pozisyonunda ölçülen KS' larına göre anlamlı düzeyde yüksektir.

C4-5 düzeyinde nötr ,fleksiyon ve ekstansiyon pozisyonlarındaki KS' ları arasında fark bulunmuştur ( $p<0.01$ ).

Çoklu karşılaştırma sonucunda;

Nötr – Fleksiyon  $p=0.609$   $p>0.05$  fark yok

Nötr – Ekstansiyon  $p=0.004$   $p<0.01$  fark var

Fleksiyon – Ekstansiyon  $p=0.000$   $p<0.01$  fark var bulunmuştur.

Nötr pozisyon ile fleksiyon pozisyonunda ölçülen KS' ları arasında anlamlı ilişki bulunamamıştır. Ekstansiyon pozisyonundaki KS' ları hem nötr, hem de fleksiyon pozisyonunda ölçülen KS' larına göre anlamlı düzeyde yüksektir.

C5-6 düzeyinde nötr ,fleksiyon ve ekstansiyon pozisyonlarındaki KS' ları arasında fark bulunmuştur ( $p<0.01$ ).

Çoklu karşılaştırma sonucunda;

Nötr – Fleksiyon  $p=1.000$   $p>0.05$  fark yok

Nötr – Ekstansiyon  $p=0.000$   $p<0.01$  fark var

Fleksiyon – Ekstansiyon  $p=0.000$   $p<0.01$  fark var bulunmuştur.

Nötr pozisyon ile fleksiyon pozisyonunda ölçülen KS' ları arasında anlamlı ilişki bulunamamıştır. Ekstansiyon pozisyonundaki KS' ları hem nötr, hem de fleksiyon pozisyonunda ölçülen KS' larına göre anlamlı düzeyde yüksektir.

C6-7 düzeyinde nötr ,fleksiyon ve ekstansiyon pozisyonlarındaki KS' ları arasında fark bulunmuştur ( $p<0.01$ ).

Çoklu karşılaştırma sonucunda;

Nötr – Fleksiyon  $p=1.000$   $p>0.05$  fark yok

Nötr – Ekstansiyon  $p=0.010$   $p<0.05$  fark var

Fleksiyon – Ekstansiyon  $p=0.001$   $p<0.01$  fark var bulunmuştur.

Nötr pozisyon ile fleksiyon pozisyonunda ölçülen KS' ları arasında anlamlı ilişki bulunamamıştır. Ekstansiyon pozisyonundaki KS' ları hem nötr, hem de fleksiyon pozisyonunda ölçülen KS' larına göre anlamlı düzeyde yüksektir.

**Tablo 8.** Hastaların her düzeydeki KS' nın nötr, fleksiyon ve ekstansiyon pozisyonlarında karşılaştırılması

KS	Ort.±S.Sapma			Test İstatistiği	p*
	Ortanca (Min-Max)				
	Nötr	Fleksiyon	Ekstansiyon		
C3-4	0.42±0.59 0 (0-2)	0.23±0.42 0 (0-1)	0.77±0.78 1 (0-2)	59.322	0.000
C4-5	0.61±0.60 1 (0-2)	0.46±0.57 0 (0-2)	0.96±0.70 1 (0-2)	53.124	0.000
C5-6	0.71±0.61 1 (0-2)	0.69±0.64 1 (0-2)	1.17±0.66 1 (0-3)	51.167	0.000
C6-7	0.35±0.53 0 (0-2)	0.27±0.50 0 (0-2)	0.65±0.69 0 (0-2)	47,842	0.000

\*Friedman testi

\*Tekrarlı Ölçümlerde Varyans Analizi

## Ligamentum Flavum

LF kalınlığı nötr, fleksiyon ve ekstansiyon pozisyonunda her düzeyde ölçülmüştür. Ölçümler VAS ve BÖİ puanları ile istatistiksel olarak karşılaştırılmıştır (Tablo 9).

Fleksiyon pozisyonunda C6-7 düzeyinde VAS puanı ile LF kalınlığı arasında negatif yönlü ilişki bulunmuştur ( $r=-0.224, p<0.05$ ).

Nötr pozisyonda C3-4, C4-5 , C5-6, C6-7 düzeylerinde LF kalınlığı ile VAS puanları arasında korelasyon bulunamamıştır ( $p>0.05$ ).

Fleksiyon pozisyonunda C3-4, C4-5 , C5-6 düzeylerinde LF kalınlığı ile VAS puanları arasında korelasyon bulunamamıştır ( $p>0.05$ ).

Ekstansiyon pozisyonunda C3-4, C4-5 , C5-6, C6-7 düzeylerinde LF kalınlığı ile VAS puanları arasında korelasyon bulunamamıştır ( $p>0.05$ ).

Nötr pozisyonda C3-4, C4-5 , C5-6, C6-7 düzeylerinde LF kalınlığı ile BÖİ% puanları arasında korelasyon bulunamamıştır ( $p>0.05$ ).

Fleksiyon pozisyonunda C3-4, C4-5 , C5-6, C6-7 düzeylerinde LF kalınlığı ile BÖİ% puanları arasında korelasyon bulunamamıştır ( $p>0.05$ ).

Ekstansiyon pozisyonunda C3-4, C4-5 , C5-6, C6-7 düzeylerinde LF kalınlığı ile BÖİ% puanları arasında korelasyon bulunamamıştır ( $p>0.05$ ).

**Tablo 9.** Hastaların VAS, BÖİ% puanları ile nötr, fleksiyon ve ekstansiyon pozisyonundaki her düzeyde LF kalınlıkları arasındaki korelasyon

LF	VAS		BÖİ%	
	r*	p	r*	p
Nötr				
C3-4	-0.035	0.753	0.700	0.527
C4-5	0.002	0.989	0.067	0.546
C5-6	0.086	0.436	-0.015	0.891
C6-7	-0.046	0.676	-0.095	0.392
Fleksiyon				
C3-4	-0.081	0.465	0.013	0.907
C4-5	0.024	0.826	-0.022	0.844
C5-6	-0.180	0.101	-0.117	0.287
C6-7	-0.224	0.040	-0.162	0.141
Ekstansiyon				
C3-4	-0.095	0.390	0.040	0.715
C4-5	-0.105	0.341	-0.061	0.580
C5-6	-0.050	0.651	-0.125	0.259
C6-7	-0.038	0.732	-0.075	0.497

\*Spearman's Korelasyon Katsayısı

Nötr, fleksiyon ve ekstansiyon pozisyonlarında yapılan LF kalınlığı ölçümleri her düzeyde karşılaştırılmıştır. Farkın hangi pozisyondan kaynaklandığını değerlendirmek için çoklu karşılaştırma testi yapılmıştır (Tablo 10).

C3-4 düzeyinde nötr ,fleksiyon ve ekstansiyon pozisyonlarındaki LF kalınlığı arasında fark bulunmuştur ( $p<0.01$ ).

Çoklu karşılaştırma sonucunda;

Nötr – Fleksiyon  $p=0.000$   $p<0.01$  fark var

Nötr – Ekstansiyon  $p=0.000$   $p<0.01$  fark var

Fleksiyon – Ekstansiyon  $p=0.000$   $p<0.01$  fark var bulunmuştur.

Her üç pozisyondaki LF kalınlıkları arasında fark bulunmuştur ( $p<0.01$ ). LF kalınlığı en düşük olarak fleksiyon pozisyonunda, en yüksek olarak ise ekstansiyon pozisyonunda ölçülmüştür.

C4-5 düzeyinde nötr ,fleksiyon ve ekstansiyon pozisyonlarındaki LF kalınlığı arasında fark bulunmuştur ( $p<0.01$ ).

Çoklu karşılaştırma sonucunda;

Nötr – Fleksiyon  $p=0.000$   $p<0.01$  fark var

Nötr – Ekstansiyon  $p=0.000$   $p<0.01$  fark var

Fleksiyon – Ekstansiyon  $p=0.000$   $p<0.01$  fark var bulunmuştur.

Her üç pozisyondaki LF kalınlıkları arasında fark bulunmuştur ( $p<0.01$ ). LF kalınlığı en düşük olarak fleksiyon pozisyonunda, en yüksek olarak ise ekstansiyon pozisyonunda ölçülmüştür.

C5-6 düzeyinde nötr ,fleksiyon ve ekstansiyon pozisyonlarındaki LF kalınlığı arasında fark bulunmuştur ( $p<0.01$ ).

Çoklu karşılaştırma sonucunda;

Nötr – Fleksiyon  $p=0.000$   $p<0.01$  fark var

Nötr – Ekstansiyon  $p=0.000$   $p<0.01$  fark var

Fleksiyon – Ekstansiyon  $p=0.000$   $p<0.01$  fark var bulunmuştur.

Her üç pozisyondaki LF kalınlıkları arasında fark bulunmuştur ( $p<0.01$ ). LF kalınlığı en düşük olarak fleksiyon pozisyonunda, en yüksek olarak ise ekstansiyon pozisyonunda ölçülmüştür.



C6-7 düzeyinde nötr ,fleksiyon ve ekstansiyon pozisyonlarındaki LF kalınlığı arasında fark bulunmuştur ( $p<0.01$ ).

Çoklu karşılaştırma sonucunda;

Nötr – Fleksiyon  $p=0.000$   $p<0.01$  fark var

Nötr – Ekstansiyon  $p=0.000$   $p<0.01$  fark var

Fleksiyon – Ekstansiyon  $p=0.000$   $p<0.01$  fark var bulunmuştur.

Her üç pozisyondaki LF kalınlıkları arasında fark bulunmuştur ( $p<0.01$ ). LF kalınlığı en düşük olarak fleksiyon pozisyonunda, en yüksek olarak ise ekstansiyon pozisyonunda ölçülmüştür.

**Tablo 10.** Hastaların her düzeydeki LF kalınlıklarının nötr, fleksiyon ve ekstansiyon pozisyonlarında karşılaştırılması.

LF	Ort.±S.Sapma			Test İstatistiği	p*
	Ortanca (Min-Max)				
C3-4	1.41±0.45	1.16±0.38	1.73±0.59	97.101	0.000
	1.40 (0.5-2.7)	1.20 (0.3-2.3)	1.60 (0.7-3.3)		
C4-5	1.50±0.49	1.21±0.40	1.81±0.58	101.948	0.000
	1.40 (0.6-3.2)	1.20 (0.4-2.3)	1.70 (0.8-3.8)		
C5-6	1.72±0.58	1.47±0.43	2.10±0.63	101.764	0.000
	1.60 (0.5-3.6)	1.35 (0.5-2.6)	2.05 (0.9-4.2)		
C6-7	2.18±0.73	1.88±0.62	2.47±0.76	89.105	0.000
	2.00 (0.8-4.3)	1.70 (0.8-3.8)	2.40 (1.1-4.7)		

\*Friedman testi

\*Tekrarlı Ölçümlerde Varyans Analizi

## Spinal Kanal Ön-Arka Çapı

Hastaların VAS ve BÖİ% puanları ile nötr, fleksiyon ve ekstansiyon pozisyonunda, her düzeyde SKÇ arasındaki ilişki incelenmiştir (Tablo 11).

Fleksiyon pozisyonunda C4-5 düzeyinde SKÇ ile VAS puanı arasında negatif yönlü ilişki bulunmuştur ( $r=-0.218, p<0.05$ ).

Nötr pozisyonda C3-4 , C4-5, C5-6, C6-7 düzeylerinde SKÇ ile VAS puanları arasında korelasyon bulunamamıştır ( $p>0.05$ ).

Fleksiyon pozisyonunda C3-4 ,C5-6, C6-7 düzeylerinde SKÇ ile VAS puanları arasında korelasyon bulunamamıştır ( $p>0.05$ ).

Ekstansiyon pozisyonunda C3-4 , C4-5, C5-6, C6-7 düzeylerinde SKÇ ile VAS puanları arasında korelasyon bulunamamıştır ( $p>0.05$ ).

Nötr pozisyonda C3-4, C4-5 , C5-6, C6-7 düzeylerinde SKÇ ile BÖİ% puanları arasında korelasyon bulunamamıştır ( $p>0.05$ ).

Fleksiyon pozisyonunda C3-4, C4-5 , C5-6, C6-7 düzeylerinde SKÇ ile BÖİ% puanları arasında korelasyon bulunamamıştır ( $p>0.05$ ).

Ekstansiyon pozisyonunda C3-4, C4-5 , C5-6, C6-7 düzeylerinde SKÇ ile BÖİ% puanları arasında korelasyon bulunamamıştır ( $p>0.05$ ).

**Tablo 11.** Hastaların VAS, BÖİ puanları ile nötr, fleksiyon ve ekstansiyon pozisyonundaki her düzeyde SKÇ arasındaki korelasyon

SKÇ	VAS		BÖİ%	
	r*	p	r*	p
Nötr				
C3-4	-0.084	0.446	-0.066	0.552
C4-5	-0.181	0.100	-0.065	0.560
C5-6	-0.064	0.561	-0.044	0.692
C6-7	-0.142	0.199	-0.078	0.479
Fleksiyon				
C3-4	-0.045	0.683	-0.059	0.591
C4-5	-0.218	0.046	-0.080	0.468
C5-6	-0.047	0.672	-0.065	0.554
C6-7	-0.182	0.097	-0.077	0.485
Ekstansiyon				
C3-4	-0.057	0.605	-0.144	0.192
C4-5	-0.113	0.304	-0.016	0.888
C5-6	-0.087	0.430	-0.011	0.923
C6-7	-0.086	0.434	-0.032	0.770

\*Spearman's Korelasyon Katsayısı

Nötr, fleksiyon ve ekstansiyon pozisyonlarında yapılan SKÇ ölçümleri her düzeyde karşılaştırılmıştır. Farkın hangi pozisyondan kaynaklandığını değerlendirmek için çoklu karşılaştırma testi yapılmıştır (Tablo 12).

C3-4 düzeyinde nötr ,fleksiyon ve ekstansiyon pozisyonlarındaki SKÇ arasında fark bulunmuştur ( $p<0.01$ ).

Çoklu karşılaştırma sonucunda;

Nötr – Fleksiyon  $p=0.000$   $p<0.01$  fark var

Nötr – Ekstansiyon  $p=0.000$   $p<0.01$  fark var

Fleksiyon – Ekstansiyon  $p=0.000$   $p<0.01$  fark var bulunmuştur.

Her üç pozisyonda SKÇ arasında fark bulunmuştur ( $p<0.01$ ). SKÇ en düşük olarak ekstansiyon pozisyonda, en yüksek olarak ise fleksiyon pozisyonda ölçülmüştür.

C4-5 düzeyinde nötr ,fleksiyon ve ekstansiyon pozisyonlarındaki SKÇ açıları arasında fark bulunmuştur ( $p<0.01$ ).

Çoklu karşılaştırma sonucunda;

Nötr – Fleksiyon  $p=0.000$   $p<0.01$  fark var

Nötr – Ekstansiyon  $p=0.000$   $p<0.01$  fark var

Fleksiyon – Ekstansiyon  $p=0.000$   $p<0.01$  fark var bulunmuştur.

Her üç pozisyonda SKÇ arasında fark bulunmuştur ( $p<0.01$ ). SKÇ en düşük olarak ekstansiyon pozisyonda, en yüksek olarak ise fleksiyon pozisyonda ölçülmüştür.

C5-6 düzeyinde nötr, fleksiyon ve ekstansiyon pozisyonlarındaki SKÇ açıları arasında fark bulunmuştur ( $p<0.01$ ).

Çoklu karşılaştırma sonucunda;

Nötr – Fleksiyon  $p=0.000$   $p<0.01$  fark var

Nötr – Ekstansiyon  $p=0.000$   $p<0.01$  fark var

Fleksiyon – Ekstansiyon  $p=0.000$   $p<0.01$  fark var bulunmuştur.

Her üç pozisyonda SKÇ arasında fark bulunmuştur ( $p<0.01$ ). SKÇ en düşük olarak ekstansiyon pozisyonda, en yüksek olarak ise fleksiyon pozisyonda ölçülmüştür.

C6-7 düzeyinde nötr, fleksiyon ve ekstansiyon pozisyonlarındaki SKÇ açıları arasında fark bulunmuştur ( $p<0.01$ ).

Çoklu karşılaştırma sonucunda;

Nötr – Fleksiyon  $p=0.000$   $p<0.01$  fark var

Nötr – Ekstansiyon  $p=0.000$   $p<0.01$  fark var

Fleksiyon – Ekstansiyon  $p=0.000$   $p<0.01$  fark var bulunmuştur.

Her üç pozisyonda SKÇ arasında fark bulunmuştur ( $p<0.01$ ). SKÇ en düşük olarak ekstansiyon pozisyonunda, en yüksek olarak ise fleksiyon pozisyonunda ölçülmüştür.

**Tablo 12.** Hastaların her düzeydeki SKÇ' nin nötr, fleksiyon ve ekstansiyon pozisyonlarında karşılaştırılması

SKÇ	Ort.±S.Sapma			Test İstatistiği	p*
	Nötr	Fleksiyon	Ekstansiyon		
C3-4	10.94±1.53	11.28±1.50	10.40±1.65	F=89.536	0.000
C4-5	10.71±1.64	11.22±1.70	9.78±1.73	F=139.414	0.000
C5-6	10.04±1.54	10.56±1.72	9.23±1.66	F=98.222	0.000
C6-7	10.54±1.51	10.80±1.89	9.89±1.84	F=19.979	0.000

\*Friedman testi

\*Tekrarlı Ölçümlerde Varyans Analizi

### Hareket aralığı

Hastaların VAS ve BÖİ% puanları ile ROM arasındaki ilişki incelenmiştir. VAS ve BÖİ% ile ROM arasında korelasyon bulunamamıştır ( $p>0.05$ )

**Tablo 13.** ROM ile VAS ve BÖİ% arasındaki korelasyon.

ROM	VAS		BÖİ%	
	r*	p	r*	p
	-0,093	0,401	-0,005	0,965

\*Spearman's Korelasyon Katsayısı

Fleksiyon ve ekstansiyon pozisyonunda ölçülen SKÇ ile ROM arasındaki ilişki incelenmiştir. Fleksiyonda C4-5 ve C6-7 düzeylerinde ölçülen SKÇ ile ROM arasında pozitif yönlü korelasyon bulunmuştur (sırası ile  $r=0,229$ ,  $p<0,05$ ;  $r=0,381$ ,  $p<0,01$ ). Ekstansiyonda C6-7 düzeyinde ölçülen SKÇ ile ROM arasında negatif yönlü korelasyon bulunmuştur ( $r=-0,277$ ,  $p<0,05$ ). Diğer düzeylerde istatistiksel olarak anlamlı ilişki bulunamamıştır (Tablo 14).

**Tablo 14.** ROM ile SKÇ arasındaki ilişki.

SKÇ	ROM	
	r*	p
Fleksiyon		
C3-4	0,120	0,278
C4-5	0,229*	0,036
C5-6	0,173	0,117
C6-7	0,381**	0,000
Ekstansiyon		
C3-4	0,092	0,405
C4-5	-0,010	0,928
C5-6	-0,040	0,718
C6-7	-0,277*	0,041

\*Spearman's Korelasyon Katsayısı

Fleksiyon ve ekstansiyon pozisyonunda ölçülen KS ile ROM arasındaki ilişki incelenmiştir. Fleksiyonda C6-7 düzeylerinde ölçülen KS ile ROM arasında negatif yönlü korelasyon bulunmuştur ( $r=-0,222$ ,  $p<0,05$ ). Ekstansiyonda ve fleksiyonda diğer düzeylerde istatistiksel olarak anlamlı ilişki bulunamamıştır.

**Tablo 15.** ROM ile KS arasındaki ilişki.

KS	ROM	
	r*	p
Fleksiyon		
C3-4	-0,111	0,315
C4-5	-0,149	0,175
C5-6	-0,087	0,432
C6-7	-0,222	0,042
Ekstansiyon		
C3-4	-0,024	0,830
C4-5	-0,112	0,309
C5-6	-0,069	0,535
C6-7	-0,149	0,176

\*Spearman's Korelasyon Katsayısı

Fleksiyon ve ekstansiyon pozisyonunda ölçülen LF kalınlığı ile ROM arasındaki ilişki incelenmiştir. Fleksiyonda ve ekstansiyonda ölçülen LF kalınlığı ile ROM arasında istatistiksel olarak anlamlı ilişki bulunamamıştır.

**Tablo 16.** ROM ile LF kalınlığı arasındaki ilişki.

LF	ROM	
	r*	p
Fleksiyon		
C3-4	-0,052	0,636
C4-5	-0,158	0,152
C5-6	-0,139	0,208
C6-7	-0,142	0,199
Ekstansiyon		
C3-4	0,015	0,889
C4-5	0,016	0,884
C5-6	0,030	0,785
C6-7	0,081	0,463

\*Spearman's Korelasyon Katsayısı



## 5. TARTIŞMA

Dejeneratif servikal hastalığı olan bireylerde MRG tetkiki değerli bir görüntüleme yöntemidir. Ancak MRG bulgularının her zaman hasta şikayetleri ile uyumlu olmadığı iyi bilinmektedir (60–63). Bunun nedeni servikal bölgenin dinamik yapısı olabilir. Dejeneratif servikal hastalık ile ilişkili semptomlar aksiyel boyun ağrısı, radikülopati, myelopati veya bu üçünün kombinasyonu olarak ortaya çıkabilir. Boyun ağrısı en sık semptom olup, en korkulan sonuç SSM gelişimidir (64). Dinamik MRG son 10 yıl içerisinde üzerinde çalışılan ve iyi anlaşılmış bir konudur ancak klinik önemi ve tedaviye katkısı halen tartışmalıdır. SSM hastalarında dinamik MRG' nin yararlı olduğunu belirten çalışmalar vardır (65,66). Çalışmamızın amacı hasta şikayetleri ile dinamik MRG' nin uyumunu değerlendirmek ve hareket ile değişkenlik gösteren parametreler göz önüne alındığında dinamik MRG' nin statik MRG' ye üstün olup olmadığını araştırmaktır.

Daha önce yapılan dinamik MRG çalışmalarında fleksiyon ve ekstansiyonda değişim gösteren spinal kanal çapı (67–73), kord kalınlığı (69,71), spinal kanal/kord çapı (L değeri) (74), spinal kord-kanal uzunluğu (75), intervertebral disk (76), Cobb açısı (77,78), kord kompresyonu (66,72,79), stenoz derecesi (67,72), intramedüller sinyal değişikliği (79), listezis (80), LF kalınlığı (81) gibi faktörler değerlendirmeye alınmıştır. Biz de çalışmamızda SKÇ ve LF kalınlığı değerlendirdik, bunun ile birlikte stenoz derecesi, kord kompresyonu ve intramedüller sinyal değişikliklerini kapsayan KS da hesaplandı. MRG bulguları klinik değerlendirme formlarından elde edilen veriler ile istatistiksel olarak karşılaştırıldı. Çalışmamızda VAS  $4.86 \pm 2.15$  ve BÖİ% ortalaması  $28.07 \pm 12.17$  bulunmuştur. Joseph ve ark. (82) boyun ağrısı şikayeti ile hastaneye başvuran hastalarda medikal tedavi öncesi VAS skoru ortalaması  $7.82 \pm 1.09$  ve BÖİ skoru ortalaması  $69.58 \pm 13.32$ , tedavi sonrası VAS skoru ortalaması  $3.85 \pm 1.78$  ve BÖİ skoru ortalaması  $34.68 \pm 16.04$  bulunmuştur. Bizim çalışmamızda hasta grubunun medikal tedavi alıp almadıkları sorgulanmamıştır. Ayrıca Joseph ve ark. çalışmasına benzer şekilde çalışmamızda da hastaların VAS ile BÖİ% skorları arasında pozitif korelasyon izlenmiştir.

Radyolojik olarak SKÇ' ni değerlendirmek için farklı teknikler kullanılmıştır. SKÇ ölçümü eski yıllarda DR ile yapılmıştır. DR ile yapılan bir çalışmada 14 mm ve altı spinal kanal çapının myelopati semptomları oluşumu için anlamlı olduğu belirtilmiştir (83).

DR' de fokus-film mesafesi, obje-film mesafesi ve benzeri teknik nedenler ile magnifikasyon oluşmaktadır. Bunu aşmak için hem vertebral gövdenin hem de spinal kanalın eşit derecede magnifikasyona uğradığı düşünülerek spinal kanal/vertebral gövde oranının kullanımı önerilmiştir. Bu oran cinsiyetten bağımsız, yaklaşık olarak 1/1 dir. 0,82'den daha düşük oranlar ise servikal spinal kanal stenozu lehinedir (84,85). Prasad ve ark. (86) spinal kanal çapının direk grafide sadece kemik yapılar ile sınırlandığını, MRG' de ise yumuşak dokuların da katkısı nedeni ile ölçümlerin aynı olamayacağını belirtmişlerdir. Bu çalışmada boyun ağrısı şikâyeti bulunan 20-40 yaş arası 87 hastada, C4-7 düzeylerinde spinal kanal çapı ortalama 10,6 mm bulunmuştur. Prasad ve ark. Torg oranı ile MRG ölçümlerinin zayıf korelasyon gösterdiğini belirtmişlerdir. Dalbayrak ve ark. (68) SSM hastalarında DR, BT ve MRG ölçümleri karşılaştırılmış ve aynı hasta grubunda ortalama kanal çapı DR' de 13,56 mm, BT' de 9,84 mm, MRG de 7,04 mm bulunmuştur. Bu çalışmalardan da anlaşıldığı gibi DR ve BT yeterli yumuşak doku çözünürlüğü sunmadığından ve radyasyon içerdiğinden yalnızca stenoz değerlendirmesi için uygun tetkikler değildirler. MRG, hem farklı düzlemlerde yüksek çözünürlükte görüntü elde edilmesine, hem de yumuşak doku ve kemik yapıların ayrıntılı değerlendirilmesine olanak sağlar. Bu neden ile spinal kanal ve spinal kord çapının ölçümünde kullanışlı bir yöntemdir (87). Ancak spinal kanal çapında hareket ile oluşan değişiklikler statik MRG protokolü ile yapılan görüntülemelerde değerlendirilememektedir.

Gelişimsel segmental sagittal çap (GSC) vertebra gövdesi posteriorunun orta noktasından, spinolaminar çizgiye olan en kısa sagittal mesafe olarak bilinmektedir. Bu değer dejeneratif değişikliklerden etkilenmemektedir (88,89). Ulbrich ve ark. (33) spinal kanal çapının normal MRG değerlerini hesaplamak amacı ile 140 sağlıklı gönüllüde C1, C3, C6 düzeylerinden GSC yöntemi ile spinal kanal mesafesini ölçmüşlerdir. Ölçüm sonuçlarına göre spinal kanal çapı normal değerleri C1 düzeyinde 10.7-19.7 mm, C3 düzeyinde 9.4-17.2 mm, C6 düzeyinde 9.2-16.8 mm arasında değişmektedir. Tierney ve ark.(90) çalışmasında, 14 genç erkek atlette C3-C7 düzeylerinde ortalama spinal kanal çapı 13.25 ( $\pm 1.47$ ) bulunmuştur.

Çalışmamızın popülasyonu dejeneratif değişiklikleri olan hastalardan oluşmaktadır. Bu nedenle çalışmamızda SKÇ, intervertebral diskin orta kesim posteriorundan, LF' un anterior marjinine olan mesafe olarak ölçülmüştür. Ölçümler spinal korda dik olacak

şekilde gerçekleştirilmiştir. SKÇ ölçümleri C3-C7 düzeyleri arasından yapılmıştır. Hasta grubumuzda nötr pozisyonda SKÇ C3-4 düzeyinde ortalama  $10.94 \pm 1.53$  mm, C4-5 düzeyinde ortalama  $10.71 \pm 1.64$  mm, C5-6 düzeyinde ortalama  $10.04 \pm 1.54$  mm, C6-7 düzeyinde ortalama  $10.54 \pm 1.5$  mm bulunmuştur. Nötr pozisyon ele alındığında en düşük (5,5 mm) ve en yüksek (15 mm) SKÇ mesafesi C4-5 düzeyinde ölçülmüş olup ortalama 10,7 mm bulunmuştur. Çalışmamızın popülasyonunda yaş ortalaması  $51.32 \pm 7.29$  olup, Ulbrich ve ark. çalışmasında 37.6, Tierney ve ark. çalışmasında 27 yaşın altındadır. SKÇ'nin yaş, cinsiyet, boy ve dejeneratif değişikliklerden etkilendiği bilinmektedir ve ölçüm yöntemlerimiz farklıdır. SKÇ ölçümlerimizin daha düşük değerlerde olması bu nedenler ile açıklanabilir. Bizim çalışmamızda, daha önce yapılan çalışmalara benzer şekilde, C6-7 düzeyinde minimal artış olmak ile beraber SKÇ'nin kranialden kaudale doğru gidildikçe azaldığını desteklemektedir (33,88). Bu bulgu ile birlikte spinal kord kalınlığının kaudale inildikçe artıyor olması kord için mevcut alanın azalmasına ve spinal stenoz gelişimi sonrasında SSM oluşmasına predispozisyon oluşturabilir (91).

Servikal bölgede SKÇ'nin fleksiyon ve ekstansiyonu ile değişimini değerlendirmek için yapılan çalışmalar lomber bölge ile kıyaslandığında az sayıdadır. Morishita ve ark. (73) boyun ağrısı bulunan 295 hastayı 0,6T dikey MRG cihazı kullanarak değerlendirmişlerdir. Çalışma dinamik olarak yapılmıştır. Ortalama çap pedikül düzeyinde  $13.73 \pm 1.37$  mm hesaplanmıştır. Bu çalışmaya göre spinal kanalın 13 mm' den daha dar olması servikal spinal stenoz gelişimi için risk oluşturmaktadır. Spinal kanalın pozisyonlar arasında değişimi ile bilgi verilmemiştir. Zhang ve ark. (69) SSM hastalarını preoperatif olarak dinamik MRG ile değerlendirmiştir. Bu çalışmada supin pozisyonda 1.5 T MR cihazı ile nötr ve hastaların yapabildiği ölçüde fleksiyon ve ekstansiyon pozisyonlarında görüntüler elde edilmiş ve C3-T1 düzeylerinden ölçümler yapılmıştır. SKÇ her düzeyde vertebradan spinolaminar çizgiye olan en kısa mesafe olarak ölçülmüş ve bu mesafeden spinal kord sagittal çapı çıkartılarak kord için mevcut alan (KMA) hesaplanmıştır. KMA ekstansiyon pozisyonunda, diğer pozisyonlara göre düşüktür. Bu durum ekstansiyonda spinal kanalın daralması, spinal kordun kısalıp kalınlaşması ve LF' un bükülmesi ile açıklanmıştır (92). Bizim çalışmamızda KMA hesaplanmamıştır. Ancak SKÇ ve LF kalınlığı ölçümleri benzer duruma işaret etmektedir.

Pratali ve ark.(71) SKÇ' nı intervertebral diskin orta kesim posteriorundan LF' un anterior marjinine olan mesafe olarak ölçmüşlerdir. Ancheschi ve ark. (93) çalışmasında

SKÇ'ı ölçümü C2-C7 düzeyleri arasından her düzey için kanalın en dar olduğu kesimden yapılmıştır. Bu çalışmada SKÇ' ı tüm düzeylerde, fleksiyonda, nötr ve ekstansiyon pozisyonuna göre daha geniş bulunmuştur.

Çalışmamızda SKÇ ortalama değerleri Pratali ve ark. ve Ancheschi ve ark. değerleri ile kıyaslandığında daha yüksek bulunmuştur (Tablo 17). Benzer yöntem ile görüntüleme ve ölçüm yapılmış olması nedeni ile bu farkın hasta popülasyonu ile ilişkili olabileceğini düşünüyoruz. Sözü edilen çalışmalarda SSM için cerrahi planlanan hastalar seçilmiş iken, bizim hasta grubumuz spesifik olmayan boyun ağrısı ile başvuran hastalardan oluşmaktadır.

**Tablo 17.** Çalışmamızda elde edilen verilerle, literatürdeki benzer çalışmaların verilerinin karşılaştırılması

<b>Nötr</b>	<b>Mevcut çalışma</b>		<b>Pratali</b>	<b>Ancheschi</b>
<b>C3-4</b>	10,94±1,53	<b>C3-4</b>	7,7±2,7	7,33±3,05
<b>C4-5</b>	10,71±1,64	<b>C4-5</b>	8,0±2,3	7,37±2,47
<b>C5-6</b>	10,04±1,54	<b>C5-6</b>	7,8±2,0	7,59±1,93
<b>C6-7</b>	10,54±1,5	<b>C6-7</b>	8,4±1,4	8,57±1,59
<b>Fleksiyon</b>	<b>Mevcut çalışma</b>		<b>Pratali</b>	<b>Ancheschi</b>
<b>C3-4</b>	11,28±1,50	<b>C3-4</b>	8,7±2,6	8,22±2,86
<b>C4-5</b>	11,22±1,70	<b>C4-5</b>	9,1±2,3	8,65±2,41
<b>C5-6</b>	10,56±1,72	<b>C5-6</b>	8,9±2,0	8,83±2,05
<b>C6-7</b>	10,80±1,89	<b>C6-7</b>	9,5±1,5	9,29±1,70
<b>Ekstansiyon</b>	<b>Mevcut çalışma</b>		<b>Pratali</b>	<b>Ancheschi</b>
<b>C3-4</b>	10,40±1,65	<b>C3-4</b>	7,1±2,6	6,73±3,09
<b>C4-5</b>	9,77±1,73	<b>C4-5</b>	7,6±2,5	7,11±2,85
<b>C5-6</b>	9,23±1,66	<b>C5-6</b>	7,6±2,0	7,53±2,16
<b>C6-7</b>	9,89±1,84	<b>C6-7</b>	8,3±1,6	8,22±1,77

Dalbayrak ve ark. (68) çalışmasında SKÇ' nin nötr pozisyon ile kıyaslandığında fleksiyon pozisyonunda ortalama %14,9 artarken, ekstansiyon pozisyonunda ortalama

%13.4 azalmakta olduğunu bildirmişlerdir. Inufusa ve ark. (94) in vitro BT ile yaptıkları çalışmada SKÇ' nın ekstansiyon ile azaldığını, fleksiyonda ise arttığı belirtilmiştir. Bizim çalışmamızda da SKÇ fleksiyonda artmakta, ekstansiyonda azalmaktadır.

Xiong ve ark. (70) dikey MRG cihazı ile yaptıkları çalışmada, SKÇ' nın C3-C7 düzeylerinde, fleksiyondan ekstansiyona gidildikçe daraldığını, ancak C2-C3 ve C7/T1 düzeylerinde kayda değer değişim olmadığını belirtmişlerdir. Bizim çalışmamız C3-C7 düzeyleri arasında yapılmıştır ve bulgular Xiong ve ark. çalışması ile uyumludur.

Holmes ve ark. (95) in-vitro çalışmasında SKÇ' da ekstansiyonda gözlenen daralmanın en belirgin olarak C5-6 düzeyinde olduğu belirtilmiştir. Bizim çalışmamızda da fleksiyon ile ekstansiyon pozisyonları arasında en belirgin daralma C5-6 düzeyinde ölçülmüştür.

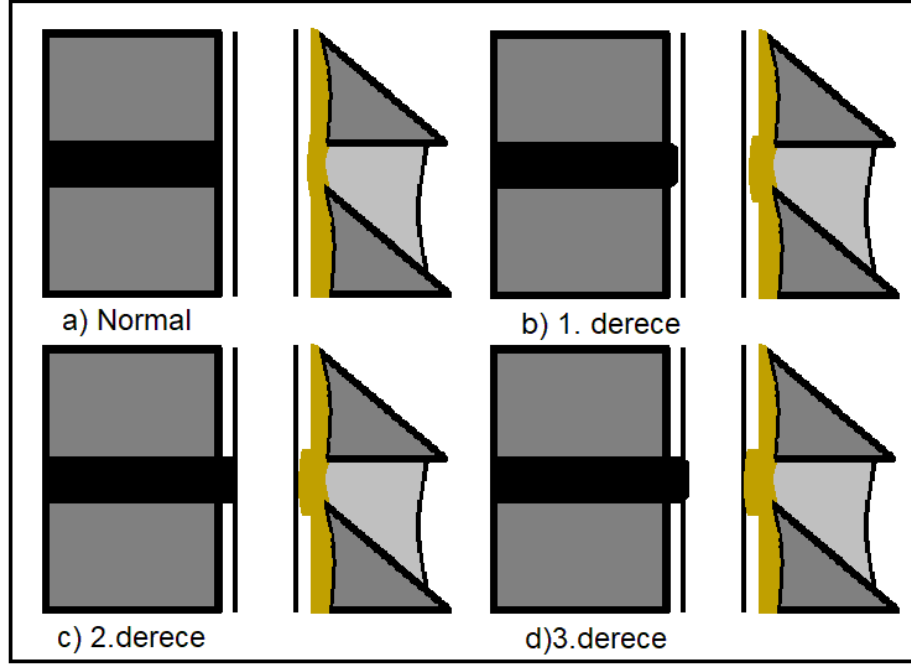
Spinal stenoz boyun ağrısına neden olabilmektedir (96). Bizim çalışmamızda da fleksiyon pozisyonunda C4-5 düzeyinde SKÇ ile VAS puanı arasında negatif yönlü ilişki bulunmuştur. Bu düzeyde spinal kanalı daha dar olan hastaların ağrı skorları daha yüksektir. Diğer pozisyonlarda ve düzeylerde SKÇ ile VAS ve BÖİ% değerleri arasında istatistiksel olarak anlamlı ilişki saptanamamıştır.

Muhle ve ark. (67) servikal kanal stenozunu aşağıdaki derecelendirme sistemine göre sınıflandırılmışlardır (Tablo 18, Şekil 17).

**Tablo 18.** Muhle sınıflaması

<b>0. derece</b>	<b>Normal</b>
<b>1.derece</b>	Anterior veya posterior subaraknoid mesafenin parsiyel obliterasyonu
<b>2.derece</b>	Anterior veya posterior subaraknoid mesafenin komplet obliterasyonu
<b>3.derece</b>	Servikal kordun anterior veya posteriordan kompresyonu

Şekil 17. Muhle sınıflaması



Kang ve ark. (59) Muhle sınıflamasında tanımlanan obliterasyon kavramının net olmadığını ve kompresif myelopatinin iyi bir tanımlayıcısı olarak bilinen spinal kordda T2A görüntülerde oluşan sinyal artımının (SKSA) (97–99) hiç değerlendirmeye alınmadığını belirtmişler ve Muhle sınıflamasını temel alarak KS' nı geliştirmişlerdir (Şekil 8).

Kang ve ark. ağrı şikâyeti VAS kriterlerine göre 10 üzerinden 5 olan, myelopati semptomları bulunan, servikal kanal stenozu nedeni ile ameliyat olan ya da cerrahi aday olan hastaları 3'e ayırmışlardır. Hastalar en yüksek KS' una göre gruplanmış ve klinik semptomlar görüntüleme bulguları ile karşılaştırılmıştır. Stenoz derecesi, myelopatiyi telkin eden nörolojik bulguları bulunan hastalar ve cerrahi geçiren/cerrahi aday olan hasta yüzdesi ile pozitif korelasyon göstermiştir. Ciddi ağrı semptomları (VAS  $\geq 5$ ) ile servikal kanal stenoz derecesi arasında korelasyon gösterilmemiştir. Bu çalışma statik MRG protokolü ile yapılmıştır.

Park ve ark. (100)100 hastanın servikal statik MRG bulgularını retrospektif olarak değerlendirmişlerdir. MRG skorlaması için Kang yöntemi kullanılmıştır. Görüntüleme bulgularını belli bir kantitatif yöntem kullanmadan, var veya yok şeklinde sınıflanan nörolojik bulgular ile kıyaslamışlardır. Bu çalışmada da bizim hasta grubumuzda olduğu

gibi çoğu hasta nörolojik semptomlardan çok spesifik olmayan ağrı şikayetleri nedeni ile tetkik edilmiştir. KS 0 olan hastalarda nerdeyse hiç nörolojik bulgu gözlenmez iken, KS 2 ve 3 olan hastaların çoğunda nörolojik bulgular mevcuttur. Park ve ark. çalışması göstermiştir ki KS' u arttıkça nörolojik bulgular da artmaktadır.

Nigro ve ark. (66) yaptığı çalışmada hastanın kendi çabası ile yapabildiği kadar nötr, fleksiyon ve ekstansiyon pozisyonlarında dinamik görüntüler elde olunmuş ve sagittal TSE T2AG' den ölçüm yapılmıştır. Sınıflama için Muhle skalası kullanılmıştır. Çalışma göstermiştir ki dinamik MRG, statik MRG ye kıyas ile daha fazla bulgu ortaya çıkarmaktadır. Statik MRG de toplam 156, dinamik MRG de 186 spinal kord kompresyonu bulgusu tanımlanmıştır.

Muhle ve ark. (72) servikal spondilozu bulunan 46 hastada özel bir pozisyonlama cihazı kullanarak yaptıkları çalışmada servikal spinal stenozda fleksiyon ve ekstansiyon ile oluşan değişimi değerlendirmişlerdir. Bu çalışma stenoz derecesinin fleksiyonda 11 hastada (%24), ekstansiyonda 22 hastada (%48), hem fleksiyon, hem ekstansiyonda ise 2 hastada (%4) arttığını göstermiştir. 11 hastada (%24) ise pozisyon ile spinal stenoz düzeyinde farklılık saptanmamıştır. Başka bir çalışmada Muhle ve ark. (67) dejeneratif hastalığın farklı evrelerinde olan 81 hastayı dinamik MRG ile değerlendirmişlerdir. Bu çalışmaya göre dejenerasyon düzeyi arttıkça, ekstansiyon pozisyonunda spinal stenoz ve kord basısı prevalansı artmaktadır. Buna karşılık fleksiyonda çoğu hastada kord dekompresyonu izlenmektedir. Fleksiyonda 4 hastada (%5), ekstansiyonda ise 22 hastada (%27) kord basısı izlenmiştir. Chen ve ark. (101) 62 hasta ile yaptıkları çalışmada fleksiyonda 2 hastada (%3) kord basısı izlendiğini, 9 hastada ise (%14) spinal stenoz düzeyinin azaldığını ve kord dekompresyonun izlendiğini ifade etmişlerdir. Ekstansiyonda ise 19 hastada (%31) stenoz düzeyinde artış izlenmiştir. Bu bulgulara dayanarak Chen ve ark. fleksiyonun kord basısına olan katkısının önemsenmeyecek düzeyde olduğunu belirtmişlerdir. Hayashi ve ark. (80) çalışmasında nötr pozisyonda izlenmeyen spinal stenoz bulgularının, ekstansiyonda %16,1 fleksiyonda %3,7 olarak izlendiği belirtilmiştir. Zhang ve ark. (69) çalışmasında da Muhle sınıflaması kullanılmıştır ve segmental kanal stenozu ekstansiyon pozisyonunda, nötral ve fleksiyon pozisyonuna göre daha yüksek oranda bulunmuştur. Zeitoun ve ark. (79) Muhle sınıflamasını kullanarak yaptıkları çalışmada ekstansiyon pozisyonunda stenoz derecesinin nötr ve fleksiyon pozisyona kıyas ile belirgin arttığını belirtmişlerdir. Bu iki çalışmada da spinal stenoz düzeyinin

fleksiyonda azaldığı, buna bağlı olarak intramedüller sinyal artımının fleksiyonda daha kolay izlenebildiği belirtilmiştir. Lee ve ark. (102) KS' unu kullanarak yaptıkları çalışmada C2-T1 düzeylerinden hesapladıkları toplam skoru pozisyonlar arasında karşılaştırılmıştır. Servikal spinal stenoz düzeyi ekstansiyonda artmakta, fleksiyonda azalmaktadır. Ekstansiyonda ölçülen skor, nötral pozisyonda ölçülen skordan, nötral pozisyonda ölçülen skor da fleksiyonda ölçülen skordan anlamlı derecede yüksek bulunmuştur.

Bizim çalışmamızda dinamik MRG' de, servikal spinal stenoz ile ilişkili oluşabilecek değişiklikleri değerlendirmek amacı ile KS kullanılmıştır. Çalışmamız prospektif olarak yapılmıştır ve hasta semptomları kantitatif olarak değerlendirilmiştir. Nötr, fleksiyon ve ekstansiyon pozisyonlarında sagittal düzlemde TSE T2A görüntüler elde olunmuştur. Her pozisyonda, C3-4 , C4-5, C5-6, C6-7 düzeylerinden elde olunan KS, VAS ve BÖİ% ile karşılaştırılmıştır. Ayrıca KS nötr, fleksiyon ve ekstansiyonda elde olunan görüntülerde de karşılaştırılmıştır.

Çalışmamızda, nötr pozisyon ile ekstansiyon pozisyonu arasında ve fleksiyon pozisyonu ile ekstansiyon pozisyonu arasında KS'da istatistiksel olarak anlamlı fark bulunmuştur. C3-4, C4-5, C5-6, C6-7 düzeylerinde KS' u, ekstansiyon pozisyonunda, nötr ve fleksiyon pozisyonlara kıyas ile yüksek bulunmuştur. Bu sonuçlar daha önce yapılan çalışmalar ile uyumludur. Ancak nötr pozisyon ile fleksiyon pozisyonu arasında KS'da anlamlı istatistiksel ilişki izlenmemiştir. Bu sonuç fleksiyonda spinal stenozun arttığını ya da azaldığını vurgulayan çalışmalar ile uyumlu değildir (67,69,72,79,80,101,102). Sonuçlardaki bu tutarsızlık, katılımcı özelliklerindeki farklılıklar ile açıklanabilir. Sağlıklı hastalarda tariflenen ekstansiyonda anterior disk migrasyonu (103) dejenerasyonu olan yaşlı bireylerde görülmeyebilir veya bizim çalışmamızda da gösterildiği gibi ekstansiyonda kord basısına sebep olan LF hipertrofisi sağlıklı bireylerde gözlenmeyebilir (104). Bizim çalışmamız ile aynı skorlama sistemini kullanan (102) tek dinamik çalışmada her pozisyon için total stenoz skoru hesaplanmıştır. Bizim çalışmamızda ise her düzey ayrı değerlendirilmiştir. Total skor ile yapılan ölçümlerde farklı seviyelerdeki bazı bulgular atlanabilir ya da abartılabilir. Fleksiyon pozisyonunda ölçülen stenoz ile ilgili bulgularımızın uyumsuzluğu bu şekilde açıklanabilir. Ayrıca bu bulgular değerlendirilirken fleksiyon pozisyonu ile ekstansiyon pozisyonunda oluşan stenozun mekanizmalarının farklı olduğu akıld tutulmalıdır. Fleksiyon pozisyonunda spinal kord uzayıp, gerilmekte ve kanal içerisinde anteriora yer değiştirmektedir (105). Fizyolojik olarak fleksiyonda



anterior subaraknoid mesafe daralmakta, posterior subaraknoid mesafe genişlemektedir (92). Bundan başka anterior subaraknoid mesafede oluşan daralmada protrude disk, osteofit formasyonu, PLL' da bükülme gibi faktörler de rol oynamaktadır.

Zeitoun ve ark. (79) çalışmasında SKSA' nın fleksiyon pozisyonunda daha kolay görüntülenebildiği belirtilmiştir. Bizim çalışmamızda bir hastada, nötr ve fleksiyon pozisyonunda izlenmeyen SKSA, ekstansiyon pozisyonunda izlenmiştir.

Dejeneratif değişikliğe uğrayan faset, unkovertebral eklem, diskler ve ligamanlar sinir sonlanmalarına sahiptirler. Boyun ağrısı bu yapıların herhangi birinden veya bunların kombinasyonundan kaynaklanabilir. Buna bağlı olarak boyun ağrısı bulunan hastalarda ağrı kaynağının belirlenmesi çoğu zaman mümkün olmamaktadır. Özellikle C4-5, C5-6 ve C6-7 semptomatik hastaların çoğunda ağrının kaynaklandığı düzeylerdir (106). Bizim çalışmamızda da nötr, fleksiyon ve ekstansiyon pozisyonlarında, C4-5 ve C6-7 düzeylerinde KS ile VAS arasında pozitif yönlü korelasyon bulunmuştur. Bu düzeylerde KS arttıkça ağrı düzeyi de artmaktadır. Tüm pozisyonlarda C3-4 ve C5-6 düzeylerinde KS ile VAS arasında korelasyon gözlenmemiştir. Tüm pozisyon ve düzeylerde KS ile BÖİ% arasında korelasyon gözlenmemiştir.

Kemik spinal kanal genişliği normal olsa bile kanal içinde yer işgal eden yapılarda oluşan dejeneratif değişiklikler veya dinamik faktörler kanal çapında değişikliğe neden olabilir. Servikal spinal stenoza neden olan faktörlerden biri de LF'da oluşan değişikliklerdir. LF ile ilgili çalışmaların çoğu lomber bölgeye yönelik yapılmış olup servikal LF kalınlığını araştıran çalışma sayısı azdır. Torasik ve lomber bölgelere kıyasla servikal bölgede LF daha incedir ancak göreceli olarak spinal kanalda daha fazla yer işgal ettiğinden ciddi daralmaya ve bununla ilişkili semptomlara neden olabilir (96). LF'da kalınlaşmaya neden olan faktörler tartışmalıdır. Birçok çalışma bu durumu hipertrofi, kalsifikasyon, ossifikasyon, enflamasyon, disk yüksekliğinde azalma veya travmatik strese bağlı bükülme ile açıklamaya çalışmıştır (107–110). Servikal spondilozu bulunan hastalarda LF elastikiyetini kaybeder ve daha kalın hale gelir (111). Boyun hareketleri ile, dejenere olmuş LF spinal kanala protrüde olarak kanalda daralmaya neden olabilir. Bazı hastalarda bu durum ciddi kord basısı ve klinik semptomlara neden olabilmektedir. Dinamik MRG nötral pozisyonda izlenmeyen LF kalınlığı ve kord basılarını göstermede kullanışlı bir yöntemdir (81,112,113).

Sayit ve ark.(81) LF kalınlığında oluřan deęişiklikleri dinamik MRG ile deęerlendirmişlerdir. Bu alıřmada grntleme 0,6T dikey MRG cihazı ile yapılmıřtır. LF kalınlıęı C2-T1 arasında tm dzeylerde, ayrı ayrı llmřtr. lm sonularına gre, LF kalınlıęı kranialden kaudale doęru minimal deęişiklikler gstermekte, C6-7 dzeyinde ise belirgin artmaktadır. LF'un ntral pozisyonda en kalın olduęu dzey C6-7'dir ( $2,67\pm 0,89$  mm). Fleksiyon ve ekstansiyonda elde olunan lmler ntr pozisyon ile karřılařtırıldıęında bazı dzeylerde anlamlı fark bulunmuřken, fleksiyon ile ekstansiyondaki kalınlıklar karřılařtırıldıęında tm dzeylerde anlamlı fark gzlenmiřtir.

Zeng ve ark.(113) boyun aęrısı řikayeti bulunan 189 hastayı, 0,6T dikey MRG cihazı ile grntlemiřlerdir. LF, C2-T1 arasında tm dzeylerde ayrı ayrı llmřtr. Dinamik grntlerden yapılan lmlerde LF' un ekstansiyon pozisyonunda kalınlařtıęı anlařılmıřtır. Tm segmentlerde fleksiyon ile ekstansiyon pozisyonları arasında LF kalınlıęında  $0.26\pm 0.85$  mm artıř izlenmiřtir. LF hipertrofisi en ok C4-5 ve C5-6 dzeylerinde izlenmiř ve bunun servikal spinal stenoz oluřumuna nemli katkısı bulunduęu belirtilmiřtir.

Bizim alıřmamız ile Sayit ve ark. ve Zeng ve ark. alıřmaları arasında LF kalınlıęında farklı sonular elde edilmiřtir. Bu iki alıřmada LF kalınlıęı bizim alıřmamıza kıyas ile yksek bulunmuřtur. Bu farklılık bahsi geen alıřmalarda dřk znrlkl grntleme yapılması, lm yntemi ve dikey MRG cihazı ile ekim yapılması, dolayısı ile aksiyel yke -bař aęrılıęı- baęlı LF kalınlıęının artmasından kaynaklanıyor olabilir (55). Bizim alıřmamız, bu iki alıřmadan farklı olarak hasta supin pozisyonda iken yapılmıřtır (Tablo 19).

alıřmamız LF kalınlıęı kranialden kaudale doęru progresif olarak arttıęını ve bu artıřın C6-7 dzeyinde belirginleřtięini gstermiřtir. Daha nce yapılan alıřmalara (81,113) benzer řekilde LF kalınlıęı ekstansiyonda, fleksiyon pozisyonuna gre daha yksek bulunmuřtur. Ancak bizim alıřmamızda, Sayit ve ark. alıřmasından farklı olarak LF kalınlıęı' da tm pozisyonlarda anlamlı fark izlenmiřtir, yani LF en kalın olarak ekstansiyonda, sonra ntr pozisyonda, en ince olarak ise fleksiyonda llmřtr. (řekil 12, řekil 13).

Fleksiyon pozisyonunda C6-7 düzeyi hariç bütün pozisyonlarda ve düzeylerde VAS puanı ve BÖİ% ile LF kalınlığı arasında istatistiksel olarak anlamlı ilişki bulunamamıştır. C6-7 düzeyinde VAS puanı ile LF kalınlığı arasında negatif yönlü ilişki bulunmuştur ( $r=-0.224, p<0.05$ ). LF' un fleksiyonda incelenmesi ile oluşan ağrı, ligamanların stabilize edici yapı olmasının yanında ligamento-musküler reflekslerde duyu organı olarak görev almaları ile açıklanabilir. Bu özellikleri sayesinde ligamanlar eklemlerin strese karşı korunmasında yardımcı olurlar. Histolojik çalışmalar ligamanların önemli bir sinir ağına sahip mekanoreseptörler içerdiklerini göstermektedir. Bu mekanoreseptörler musküler aktivitenin düzenlenmesinde rol alır. Ligamanlar uzun süre gerilime maruz kaldıklarında normal yapılarını kaybetmeye başlarlar, buna sekonder gelişen inflamatuvar değişiklikler ağrıya sebep olabilir. Ayrıca ligamanlarda oluşan gevşeme, eklem desteğinin azalmasına, eklemden instabiliteye ve ağrıya neden olabilir (114).

Çalışmamız LF' da ekstansiyonda izlenen kalınlaşmanın, özellikle dar kanalı bulunan ve milimetrik basılardan bile etkilenebilecek hasta grubunda göz önüne alınması gerektiğini göstermektedir. Günümüzde birçok cerrahi prosedürün disk basılarına yönelik yapıyor olması ve ameliyat sonrası bazı hastalarda şikayetlerin gerilemiyor olması bu durum ile açıklanabilir.

**Tablo 19.** Çalışmamızda elde edilen verilerle, literatürdeki benzer çalışmaların verilerinin karşılaştırılması

<b>Fleksiyon</b>	<b>C3-4</b>	<b>C4-5</b>	<b>C5-6</b>	<b>C6-7</b>
<b>Sayıt</b>	2,30±0,79	2,24±0,91	2,19±0,94	2,41±0,98
<b>Zeng</b>	2,31 ± 0,56	2,25 ± 0,59	2,29 ± 0,69	2,47 ± 0,70
<b>Mevcut çalışma</b>	1,16±0,38	1,21±0,40	1,47±0,42	1,88±0,62
<b>Ekstansiyon</b>	<b>C3-4</b>	<b>C4-5</b>	<b>C5-6</b>	<b>C6-7</b>
<b>Sayıt</b>	2,70±1,15	2,61±0,98	2,61±0,99	2,81±0,98
<b>Zeng</b>	2,59± 0,73	2,51 ± 0,74	2,52 ± 0,67	2,81 ± 0,81
<b>Mevcut çalışma</b>	1,73±0,59	1,81±0,58	2,10±0,63	2,47±0,76

Servikal omurganın normal hareket aralığında altı hareket mümkündür. Asemptomatik kişilerde ve spondiloz bulguları bulunan kişilerde ROM belirlenmesi için yapılan ve değişik yöntemler kullanan çalışmalar vardır. Bizim çalışmamızda da hastaların sagittal akstaki hareket aralığının değerlendirilmesi ve diğer çalışmalar ile karşılaştırılabilmesi amacı ile fleksiyon ve ekstansiyon pozisyonlarında, C2 ile C7 vertebraları alt son plakları düzeyinden, Cobb açısı yöntemi kullanılarak ölçümler yapılmıştır. Ortalama ROM  $40.56 \pm 10.97$  derece, ROM ortanca değeri 42 (16-68) derece bulunmuştur. Geniş bir asemptomatik birey grubunda özel bir cihaz yardımı ile yaptığı ölçümlerde Swinkels ve ark. (115) fleksiyon için yaklaşık ortalama 60 derece, ekstansiyon için yaklaşık ortalama 70 derece hareket aralığı tanımlamışlardır ve yaşın ROM üzerinde önemli bir belirleyici faktör olduğunu belirtmişlerdir. Ancak bu çalışmada ölçümler radyolojik olarak yapılmamıştır ve ölçüm için servikotorasik bölge de dahil edilmiştir. Yukawa ve ark. (116) 1200 asemptomatik gönüllüden elde edilen direk grafilere, Cobb açısı yöntemini kullanarak fleksiyon ve ekstansiyon pozisyonunda ölçümler yapmışlardır. Ölçümler için C2 ve C7 düzeyleri kullanılmıştır. ROM ölçümleri 30 lu yaşlarda  $67.7 \pm 17.0$  derece, 80 li yaşlarda  $45.0 \pm 12,5$  derece olarak bulunmuştur (totalde  $55.3 \pm 16$ ). Yu ve ark. (87) SSM bulguları bulunan hastalarda direk grafilere maksimum fleksiyon ve maksimum ekstansiyonda elde edilen görüntülerden Cobb açısı yöntemini kullanılarak ROM ölçümü yapmışlardır ve bu çalışmada ortalama değer 40-45 derece arasında değişmektedir. Pratali ve ark. (71) dinamik MRG' de C2-C7 vertebraları düzeyinden Cobb açısı yöntemini kullanarak yaptığı ölçümlerde fleksiyon-ekstansiyon pozisyonları arasındaki açıyı ortalama olarak  $34 \pm 8,4$  derece olarak ölçmüşlerdir.

Çalışmamızda ROM değerleri Yu ve ark. çalışması ile benzer, Pratali ve ark. çalışmasındaki değerlerden bir miktar daha yüksektir. Ayrıca Swinkels ve ark. ve Yukawa ve ark. çalışmalarında belirttikleri gibi ilerleyen yaşlarda hareket aralığının daraldığını destekler niteliktedir. Liu ve ark. (117) çalışmasında ROM ile BÖİ arasında anlamlı istatistiksel ilişki saptanmamıştır. Chen ve ark. (118) çalışmasında lomber omurgada ROM ile VAS arasında anlamlı istatistiksel ilişki saptanmamıştır. Bizim çalışmamızda da ROM değerleri ile VAS ve BÖİ% değerleri arasında anlamlı istatistiksel ilişki saptanmamıştır. Morishita ve ark. (73) çalışmasında fleksiyon-ekstansiyon pozisyonları arasında her bir segmentin harekete katkısı açı olarak hesaplanmış ve toplamına total sagittal açısal mobilite denmiştir. Çalışma göstermiştir ki spinal kanal çapı daraldıkça total sagittal açısal mobilite azalmaya meyletmektedir ancak bu veri istatistik olarak anlamlı bulunmamıştır.

Bizim çalışmamızda ROM ile fleksiyonda ölçülen SKÇ arasında C4-5 ve C6-7 düzeylerinde (sırasıyla  $r=0.229$ ,  $p<0.05$ ,  $r=0.381$ ,  $p<0.01$ ) pozitif yönlü, ekstansiyonda ölçülen SKÇ arasında C6-7 düzeyinde ( $r=-0.277$ ,  $p<0.05$ ) negatif yönlü korelasyon bulunmuştur. Diğer düzeylerde anlamlı ilişki saptanmamıştır. Bu bulgular SKÇ' nin sagittal düzlemdeki hareket aralığı ile ilişkili olduğunu destekler niteliktedir.

Zeng ve ark. (113) Cobb açısı ile LF kalınlığının ilişkili olduğunu belirtmişlerdir. LF kalınlığındaki değişiklikler esas olarak Cobb açısı ile ölçülen hareketin sebep olduğu bükülme nedeni ile oluşmaktadır. Bununla birlikte servikal spinal instabilite ve LF kendi özellikleri ile de ilişkili olabilir. Bizim çalışmamızda LF kalınlığı ile ROM arasında anlamlı istatistiksel ilişki bulunamamıştır.

Lee ve ark. (102) çalışmasında KS' u kullanılarak hesaplanan total servikal spinal stenoz skorundaki değişim Cobb açısındaki değişime bölünerek açısal olarak harekete bağlı spinal stenozda oluşan değişim hesaplanmıştır. ROM ile nötral pozisyonda ölçülen total KS' u arasında ve nötr-fleksiyon aralığında ölçülen açı ile nötral pozisyonda ölçülen total KS' u arasında zayıf pozitif yönlü ilişki bulunmuştur. Bizim çalışmamızda fleksiyon pozisyonunda hesaplanan KS' u ile ROM arasında C6-7 düzeyinde negatif yönlü korelasyon bulunmuştur ( $r=-0.222$ ,  $p<0.05$ ). Diğer düzeylerde ve ekstansiyon pozisyonunda anlamlı ilişki saptanmamıştır. Lee ve ark. çalışmasında izlenen pozitif ilişkinin sebebi net olarak açıklanamamıştır. Spinal stenozun dejeneratif değişiklikler ile ilişkili olabildiği düşünüldüğünde artan spinal stenoz düzeyi ile hareket aralığının daralıyor olabileceğini düşünmekteyiz.

## 6. SONUÇ

Dinamik MRG servikal kanal stenozu ve bu duruma katkı sağlayan faktörlerin görüntülenmesinde kullanılacak efektif ve non-invazif bir görüntüleme yöntemidir. Bu çalışmada SKÇ, LF kalınlığı ve KS nötr, fleksiyon ve ekstansiyon pozisyonlarında ölçülmüş olup, bu parametrelerin boyun hareketleri ile değişkenlik gösterdiği anlaşılmıştır. Özellikle ekstansiyon pozisyonunda nötr ve fleksiyon pozisyona kıyasla, spinal stenoz düzeyinde artış izlenmiştir. Statik MRG' ye ek olarak fleksiyon ve ekstansiyon görüntülerin elde edilmesi, servikal spinal stenozun ve ilişkili nörolojik durumların anlaşılmasında, tedavisinde ve önlenmesinde yararlı bilgiler sağlayabilir. Ayrıca preoperatif hastalarda, operasyon planlanması açısından yardımcı olabilir. Bununla birlikte her hasta için bu yöntemin kullanılması hasta konforu, zaman ve maliyet açısından uygun değildir. Çalışmamız boyun ağrı ve özürülük formlarının ek inceleme ihtiyacını belirlemek amacı ile kullanımının yeterli katkı sağlamadığını göstermektedir. Yalnız boyun ağrısı şikâyeti bulunan hastalardan ziyade, myelopati ve radikülopati semptomları bulunan geniş hasta grupları ile yapılacak çalışmalar, dinamik MRG' nin ek katkı sağlayabileceği hastaların belirlenmesinde faydalı olacaktır.

## 7. KAYNAKLAR

1. DeSai C, Agarwal A. *Anatomy, Back, Vertebral Column.*; 2019. <http://www.ncbi.nlm.nih.gov/pubmed/30247844>. Accessed August 19, 2019.
2. Waxenbaum JA, Futterman B. *Anatomy, Back, Cervical Vertebrae.*; 2018. <http://www.ncbi.nlm.nih.gov/pubmed/29083805>. Accessed August 19, 2019.
3. Hall GC, Kinsman MJ, Nazar RG, et al. Atlanto-occipital dislocation. *World J Orthop.* 2015;6(2):236-243. doi:10.5312/wjo.v6.i2.236
4. Ogoke BA. The management of the atlanto-occipital and atlanto-axial joint pain. *Pain Physician.* 2000;3(3):289-293.
5. Nedresky D, Singh G. *Anatomy, Back, Nucleus Pulposus.*; 2019. <http://www.ncbi.nlm.nih.gov/pubmed/30570994>. Accessed August 19, 2019.
6. Lacy J, Gillis CC. *Atlantoaxial Instability.*; 2019. <http://www.ncbi.nlm.nih.gov/pubmed/30137847>. Accessed August 19, 2019.
7. Patel PM. Anesthetic management of spinal cord trauma. In: *Anesthesia for Spine Surgery.* Cambridge University Press; 2012:228-246. doi:10.1017/CBO9780511793851.016
8. Nógrádi A, Vrbová G. *Anatomy and Physiology of the Spinal Cord.* 2013. <https://www.ncbi.nlm.nih.gov/books/NBK6229/>. Accessed August 19, 2019.
9. Eskander MS, Drew JM, Aubin ME, et al. Vertebral artery anatomy: a review of two hundred fifty magnetic resonance imaging scans. *Spine (Phila Pa 1976).* 2010;35(23):2035-2040. doi:10.1097/BRS.0b013e3181c9f3d4
10. Tveten L. Spinal cord vascularity. I. Extraspinal sources of spinal cord arteries in man. *Acta Radiol Diagn (Stockh).* 1976;17(1):1-16. <http://www.ncbi.nlm.nih.gov/pubmed/1266654>. Accessed August 20, 2019.

11. Miyasaka K, Asano T, Ushikoshi S, Hida K, Koyanagi I. Vascular Anatomy of the Spinal Cord and Classification of Spinal Arteriovenous Malformations. *Interv Neuroradiol.* 2000;6(1\_suppl):195-198. doi:10.1177/15910199000060S131
12. Lasjaunias P, Berenstein A, ter Brugge KG. Intracranial Venous System. In: *Clinical Vascular Anatomy and Variations*. Berlin, Heidelberg: Springer Berlin Heidelberg; 2001:631-713. doi:10.1007/978-3-662-10172-8\_7
13. Tank PW, Gest TR. Lippincott Williams and Wilkins Atlas of Anatomy (Point (Lippincott Williams & Wilkins)). 2008:448. <http://www.amazon.co.uk/Lippincott-Williams-Wilkins-Atlas-Anatomy/dp/0781785057>. Accessed August 20, 2019.
14. Ross J, Brant-Sawadzki M, Moore K et al. *Diagnostic Imaging. Spine*. 1st ed. Amirsys; 2004.
15. Todd AG. Cervical spine: degenerative conditions. *Curr Rev Musculoskelet Med.* 2011;4(4):168-174. doi:10.1007/s12178-011-9099-2
16. Butler JS, Öner FC, Poynton AR, O'Byrne JM. Degenerative Cervical Spondylosis: Natural History, Pathogenesis, and Current Management Strategies. *Adv Orthop.* 2012;2012:1-3. doi:10.1155/2012/916987
17. Mullin J, Shedid D, Benzel E. *Overview of Cervical Spondylosis Pathophysiology and Biomechanics*. Vol 2.; 2011.
18. Emery SE. Cervical spondylotic myelopathy: diagnosis and treatment. *J Am Acad Orthop Surg.* 2001;9(6):376-388.
19. Ferguson RJ, Caplan LR. Cervical spondylitic myelopathy. *Neurol Clin.* 1985;3(2):373-382.
20. Morishita Y, Hymanson H, Miyazaki M, et al. Review article : Kinematic evaluation of the spine : a kinetic magnetic resonance imaging study. 2008;16(3):348-350.
21. Kim RC. Principles and practice of neuropathology. 1993.



22. Murray CJL, Abraham J, Ali MK, et al. The State of US health, 1990-2010: Burden of diseases, injuries, and risk factors. *JAMA - J Am Med Assoc.* 2013;310(6):591-608. doi:10.1001/jama.2013.13805
23. Cohen SP. Epidemiology, diagnosis, and treatment of neck pain. *Mayo Clin Proc.* 2015;90(2):284-299. doi:10.1016/j.mayocp.2014.09.008
24. Fejer R, Kyvik KO, Hartvigsen J. The prevalence of neck pain in the world population: A systematic critical review of the literature. *Eur Spine J.* 2006;15(6):834-848. doi:10.1007/s00586-004-0864-4
25. Hogg-Johnson S, van der Velde G, Carroll LJ, et al. The Burden and Determinants of Neck Pain in the General Population. *Spine (Phila Pa 1976).* 2008;33(Supplement):S39-S51. doi:10.1097/brs.0b013e31816454c8
26. Dwyer A, Aprill C, Bogduk N. Cervical zygapophyseal joint pain patterns. I: A study in normal volunteers. *Spine (Phila Pa 1976).* 1990;15(6):453-457.
27. Mooney V, Robertson J. The facet syndrome. *Clin Orthop Relat Res.* 1976;(115):149-156.
28. Peh WCG. Provocative discography: current status. 2005:1-7. doi:10.2349/biij.1.1.e2
29. Chen Z, Li X, Pan F, Wu D, Li H. A retrospective study: Does cigarette smoking induce cervical disc degeneration? *Int J Surg.* 2018;53:269-273. doi:10.1016/j.ijssu.2018.04.004
30. Bengtsson A, Henriksson KG, Larsson J. Reduced high-energy phosphate levels in the painful muscles of patients with primary fibromyalgia. *Arthritis Rheum.* 1986;29(7):817-821. doi:10.1002/art.1780290701
31. Gillick JL, Wainwright J, Das K. Rheumatoid arthritis and the cervical spine: A review on the role of surgery. *Int J Rheumatol.* 2015;2015. doi:10.1155/2015/252456
32. Zileli M, Ozer A. Nobel Publish. In: *Surgery of Spine and Spinal Cord.* 1st ed. Adana: Nobel Publishing; 1997:315-343.

33. Ulbrich EJ, Schraner C, Boesch C, et al. Normative MR Cervical Spinal Canal Dimensions. *Radiology*. 2014;271(1):172-182. doi:10.1148/radiol.13120370
34. Okada Y, Ikata T, Katoh S, Yamada H. Morphologic analysis of the cervical spinal cord, dural tube, and spinal canal by magnetic resonance imaging in normal adults and patients with cervical spondylotic myelopathy. *Spine (Phila Pa 1976)*. 1994;19(20):2331-2335. doi:10.1097/00007632-199410150-00014
35. Lee MJ, Cassinelli EH, Riew KD. Prevalence of cervical spine stenosis: Anatomic study in cadavers. *J Bone Jt Surg - Ser A*. 2007;89(2):376-380. doi:10.2106/JBJS.F.00437
36. Amukotuwa SA, Cook MJ. Spinal Disease: Neoplastic, Degenerative, and Infective Spinal Cord Diseases and Spinal Cord Compression. In: *Neurology and Clinical Neuroscience*. Elsevier Inc.; 2007:511-538. doi:10.1016/B978-0-323-03354-1.50044-4
37. McCormick WE, Steinmetz MP, Benzel EC. Cervical spondylotic myelopathy: make the difficult diagnosis, then refer for surgery. *Cleve Clin J Med*. 2003;70(10):899-904. <http://www.ncbi.nlm.nih.gov/pubmed/14621236>. Accessed August 21, 2019.
38. Iyer S, Kim HJ. Cervical radiculopathy. *Curr Rev Musculoskelet Med*. 2016;9(3):272-280. doi:10.1007/s12178-016-9349-4
39. Tong C, Barest G. Approach to imaging the patient with neck pain. *J Neuroimaging*. 2003;13(1):5-16. doi:10.1177/1051228402239712
40. El-Khoury GY, Kathol MH, Daniel WW. Imaging of Acute Plain Radiography , Injuries of the Cervical CT , and MR Imaging. *Am J Roentgenol*. 1995;164:43-50. doi:10.2214/AJR.11.8150
41. Sicard J, Forestier J. Méthode radiologique d'exploration de la cavité épurale par le lipiodol. January 1921.
42. Taveras M. *Neuroradiology* : 1924:593-602.

43. Widmark JM. Imaging-Related Medications: A Class Overview. *Baylor Univ Med Cent Proc.* 2007;20(4):408-417. doi:10.1080/08998280.2007.11928336
44. Sandow BA, Donnal JF. Myelography complications and current practice patterns. *AJR Am J Roentgenol.* 2005;185(3):768-771. doi:10.2214/ajr.185.3.01850768
45. Ozdoba C, Gralla J, Rieke A, Binggeli R, Schroth G. Myelography in the Age of MRI: Why We Do It, and How We Do It. *Radiol Res Pract.* 2011;2011:1-6. doi:10.1155/2011/329017
46. Bartynski WS, Lin L. Lumbar root compression in the lateral recess: MR imaging, conventional myelography, and CT myelography comparison with surgical confirmation. *Am J Neuroradiol.* 2003;24(3):348-360.
47. Morita M, Miyauchi A, Okuda S, Oda T, Iwasaki M. Comparison between MRI and myelography in lumbar spinal canal stenosis for the decision of levels of decompression surgery. *J Spinal Disord Tech.* 2011;24(1):31-36. doi:10.1097/BSD.0b013e3181d4c993
48. Grams AE, Gempt J, Förschler A. Comparison of spinal anatomy between 3-Tesla MRI and CT-myelography under healthy and pathological conditions. *Surg Radiol Anat.* 2010;32(6):581-585. doi:10.1007/s00276-009-0601-0
49. Tins B. Technical aspects of CT imaging of the spine. *Insights Imaging.* 2010;1(5-6):349-359. doi:10.1007/s13244-010-0047-2
50. Green C, Butler J, Eustace S, Poynton A, O'Byrne JM. Imaging Modalities for Cervical Spondylotic Stenosis and Myelopathy. *Adv Orthop.* 2011;2012:1-4. doi:10.1155/2012/908324
51. Katsura M, Sato J, Akahane M, Kunimatsu A, Abe O. Current and novel techniques for metal artifact reduction at CT: Practical guide for radiologists. *Radiographics.* 2018;38(2):450-461. doi:10.1148/rg.2018170102
52. Sanelli PC, Schaefer PW, Loevner LA. *Neuroimaging: The Essentials.* Wolters Kluwer Health; 2016.

53. Erly WK, Oh ES, Outwater EK. The utility of in-phase/opposed-phase imaging in differentiating malignancy from acute benign compression fractures of the spine. *AJNR Am J Neuroradiol.* 27(6):1183-1188. <http://www.ncbi.nlm.nih.gov/pubmed/16775260>. Accessed August 20, 2019.
54. Vitaz TW, Shields CB, Raque GH. DynamicWeightBearingMRI\_2004. 2004:456-461.
55. Jinkins JR, Dworkin JS, Green CA, et al. Upright, weight-bearing, dynamic-kinetic magnetic resonance imaging of the spine - Review of the first clinical results. *J Hong Kong Coll Radiol.* 2003;6(2):55-74.
56. Jinkins JR, Dworkin JS, Damadian R V. Upright, weight-bearing, dynamic-kinetic MRI of the spine: Initial results. *Eur Radiol.* 2005;15(9):1815-1825. doi:10.1007/s00330-005-2666-4
57. Price DD, Mcgrath PA, Rafii A, Buckingham B. The Validation of Visual Analogue Scales as Ratio Scale Measures for Chronic and Experimental Pain. 1983;17:45-56.
58. Kesiktas N, Ozcan E, Vernon H. Clinimetric properties of the Turkish translation of a modified neck disability index. *BMC Musculoskelet Disord.* 2012;13:25. doi:10.1186/1471-2474-13-25
59. Kang Y, Lee JW, Koh YH, et al. New MRI Grading System for the Cervical Canal Stenosis. *Am J Roentgenol.* 2011;197(1):W134-W140. doi:10.2214/AJR.10.5560
60. Coronado R, Hudson B, Sheets C, et al. Correlation of Magnetic Resonance Imaging Findings and Reported Symptoms in Patients with Chronic Cervical Dysfunction. *J Man Manip Ther.* 2014;17(3):148-153. doi:10.1179/jmt.2009.17.3.148
61. Kadanka Z, Kerkovsky M, Bednarik J, Jarkovsky J. Cross-sectional transverse area and hyperintensities on magnetic resonance imaging in relation to the clinical picture in cervical spondylotic myelopathy. *Spine (Phila Pa 1976).* 2007;32(23):2573-2577. doi:10.1097/BRS.0b013e318158cda0.

62. Siivola SM, Levoska S, Tervonen O, Ilkko E, Vanharanta H, Keinanen-Kiukaanniemi S. MRI changes of cervical spine in asymptomatic and symptomatic young adults. *Eur spine J Off Publ Eur Spine Soc Eur Spinal Deform Soc Eur Sect Cerv Spine Res Soc*. 2002;11(4):358-363. doi:10.1007/s00586-001-0370-x
63. Boden SD, McCowin PR, Davis DO, Dina TS, Mark AS, Wiesel S. Abnormal magnetic-resonance scans of the cervical spine in asymptomatic subjects. A prospective investigation. *J Bone Joint Surg Am*. 1990;72(8):1178-1184.
64. Vogt MT, Cawthon PM, Kang JD, Donaldson WF, Cauley JA, Nevitt MC. Prevalence of symptoms of cervical and lumbar stenosis among participants in the Osteoporotic Fractures in Men Study. *Spine (Phila Pa 1976)*. 2006;31(13):1445-1451. doi:10.1097/01.brs.0000219875.19688.a6
65. Bartlett RJ V, Rigby AS, Joseph J, Raman A, Kunnacherry A, Hill CAR. Extension MRI is clinically useful in cervical myelopathy. *Neuroradiology*. 2013;55(9):1081-1088. doi:10.1007/s00234-013-1208-z
66. Nigro L, Donnarumma P, Tarantino R, Rullo M, Santoro A, Delfini R. Static and dynamic cervical MRI: two useful exams in cervical myelopathy. *J Spine Surg*. 2017;3(2):212-216. doi:10.21037/jss.2017.06.01
67. Muhle C, Metzner J, Weinert D, et al. Classification system based on kinematic MR imaging in cervical spondylitic myelopathy. *Am J Neuroradiol*. 1998;19(9):1763-1771.
68. Dalbayrak S, Yaman O, Nevzat Firidin M, Yilmaz T, Yilmaz M. The Contribution of Cervical Dynamic Magnetic Resonance Imaging to the Surgical Treatment of Cervical Spondylotic Myelopathy Servikal Spondilopatik Miyelopatide Servikal Dinamik Manyetik Rezonans Görüntülemenin Katkısı. *Orig Investig Turk Neurosurg*. 2015;25(1):36-42. doi:10.5137/1019-5149.JTn.9082-13.1
69. Zhang L, Zeitoun D, Rangel A, Lazennec JY, Catonné Y, Pascal-Moussellard H. Preoperative Evaluation of the Cervical Spondylotic Myelopathy With Flexion-Extension Magnetic Resonance Imaging. *Spine (Phila Pa 1976)*. 2011;36(17):E1134-E1139. doi:10.1097/BRS.0b013e3181f822c7

70. Xiong C, Daubs MD, Scott TP, et al. Dynamic Evaluation of the Cervical Spine and the Spinal Cord of Symptomatic Patients Using a Kinetic Magnetic Resonance Imaging Technique. *Clin spine Surg.* 2017;30(8):E1149-E1155. doi:10.1097/BSD.0000000000000429
71. Pratali RR, Smith JS, Ancheschi BC, et al. A Technique for Dynamic Cervical Magnetic Resonance Imaging Applied to Cervical Spondylotic Myelopathy: A Reliability Study. *Spine (Phila Pa 1976).* 2019;44(1):E26-E32. doi:10.1097/BRS.0000000000002765
72. Muhle C, Weinert D, Falliner A, et al. Dynamic changes of the spinal canal in patients with cervical spondylosis at flexion and extension using magnetic resonance imaging. *Invest Radiol.* 1998;33(8):444-449. <http://www.ncbi.nlm.nih.gov/pubmed/9704283>. Accessed August 21, 2019.
73. Morishita Y, Naito M, Hymanson H, Miyazaki M, Wu G, Wang JC. The relationship between the cervical spinal canal diameter and the pathological changes in the cervical spine. *Eur Spine J.* 2009;18(6):877-883. doi:10.1007/s00586-009-0968-y
74. Miura J, Doita M, Miyata K, et al. Dynamic evaluation of the spinal cord in patients with cervical spondylotic myelopathy using a kinematic magnetic resonance imaging technique. *J Spinal Disord Tech.* 2009;22(1):8-13. doi:10.1097/BSD.0b013e31815f2556
75. Endo K, Suzuki H, Nishimura H, Tanaka H, Shishido T, Yamamoto K. Kinematic analysis of the cervical cord and cervical canal by dynamic neck motion. *Asian Spine J.* 2014;8(6):747-752. doi:10.4184/asj.2014.8.6.747
76. Fei Z, Fan C, Ngo S, Xu J, Wang J. Dynamic evaluation of cervical disc herniation using kinetic MRI. *J Clin Neurosci.* 2011;18(2):232-236. doi:10.1016/j.jocn.2010.04.035
77. Machino M, Yukawa Y, Hida T, et al. Cervical alignment and range of motion after laminoplasty: radiographical data from more than 500 cases with cervical spondylotic myelopathy and a review of the literature. *Spine (Phila Pa 1976).* 2012;37(20):E1243-50. doi:10.1097/BRS.0b013e3182659d3e

78. Fujimori T, Le H, Ziewacz JE, Chou D, Mummaneni P V. Is there a difference in range of motion, neck pain, and outcomes in patients with ossification of posterior longitudinal ligament versus those with cervical spondylosis, treated with plated laminoplasty? *Neurosurg Focus*. 2013;35(1):E9. doi:10.3171/2013.4.FOCUS1394
79. Zeitoun D, El Hajj F, Sariali E, Catonne Y, Pascal-Moussellard H. Evaluation of spinal cord compression and hyperintense intramedullary lesions on T2-weighted sequences in patients with cervical spondylosis using flexion-extension MRI protocol. *Spine J*. 2015;15(4):668-674. doi:10.1016/j.spinee.2014.12.001
80. Hayashi T, Wang JC, Suzuki A, et al. Risk factors for missed dynamic canal stenosis in the cervical spine. *Spine (Phila Pa 1976)*. 2014;39(10):812-819. doi:10.1097/BRS.0000000000000289
81. Sayit E, Daubs MD, Aghdasi B, et al. Dynamic Changes of the Ligamentum Flavum in the Cervical Spine Assessed with Kinetic Magnetic Resonance Imaging. *Glob Spine J*. 2013;3(2):69-73. doi:10.1055/s-0033-1337121
82. Roslin Joseph L, Sasidharan Palappallil D. Neck disability index, Visual analog scale, and Likert scale in patients receiving pharmacotherapy for neck pain: How good do they correlate? *Natl J Physiol Pharm Pharmacol*. 2017;328. doi:10.5455/njppp.2017.7.1233917122016
83. Kessler JT. *Congenital Narrowing of the Cervical Spinal Canal*. Vol 38.; 1975. <http://jnnp.bmj.com/>.
84. Pavlov H, Torg JS, Robie B, Jahre C. Cervical spinal stenosis: determination with vertebral body ratio method. *Radiology*. 1987;164(3):771-775. doi:10.1148/radiology.164.3.3615879
85. Torg JS, Pavlov H, Genuario SE, et al. Neurapraxia of the cervical spinal cord with transient quadriplegia. *J Bone Joint Surg Am*. 1986;68(9):1354-1370. <http://www.ncbi.nlm.nih.gov/pubmed/3782207>. Accessed August 21, 2019.
86. Prasad SS, O'Malley M, Caplan M, Shackelford IM, Pydisetty RK. MRI measurements of the cervical spine and their correlation to Pavlov's ratio. *Spine (Phila Pa 1976)*. 2003;28(12):1263-1268. doi:10.1097/00007632-200306150-00009

87. Yu W, Spine SW-OKU, 2006 undefined. Spinal imaging: radiographs, computed tomography, and magnetic resonance imaging.
88. Herzog RJ, Wiens JJ, Dillingham MF, Sontag MJ. Normal cervical spine morphometry and cervical spinal stenosis in asymptomatic professional football players. Plain film radiography, multiplanar computed tomography, and magnetic resonance imaging. *Spine (Phila Pa 1976)*. 1991;16(6 Suppl):S178-86. doi:10.1097/00007632-199106001-00001
89. PAYNE EE, SPILLANE JD. The cervical spine; an anatomico-pathological study of 70 specimens (using a special technique) with particular reference to the problem of cervical spondylosis. *Brain*. 1957;80(4):571-596. doi:10.1093/brain/80.4.571
90. Tierney RT, Maldjian C, Mattacola CG, Straub SJ, Sitler MR. Cervical spine stenosis measures in normal subjects. *J Athl Train*. 2002;37(2):190-193.
91. Morishita Y, Naito M, Wang JC. Cervical spinal canal stenosis: the differences between stenosis at the lower cervical and multiple segment levels. *Int Orthop*. 2011;35(10):1517-1522. doi:10.1007/s00264-010-1169-3
92. Muhle C, Wiskirchen J, Weinert D, et al. Biomechanical aspects of the subarachnoid space and cervical cord in healthy individuals examined with kinematic magnetic resonance imaging. *Spine (Phila Pa 1976)*. 1998;23(5):556-567. doi:10.1097/00007632-199803010-00008
93. Da Costa Ancheschi B, Savarese A, De Rezende Pratali R, et al. Dynamic magnetic resonance imaging: Preliminary presentation of a technique. *Coluna/ Columna*. 2016;15(3):209-212. doi:10.1590/S1808-185120161503162794
94. Inufusa A, An HS, Lim TH, Hasegawa T, Haughton VM, Nowicki BH. Anatomic changes of the spinal canal and intervertebral foramen associated with flexion-extension movement. *Spine (Phila Pa 1976)*. 1996;21(21):2412-2420. doi:10.1097/00007632-199611010-00002
95. Holmes A, Han ZH, Dang GT, Chen ZQ, Wang ZG, Fang J. Changes in cervical canal spinal volume during in vitro flexion-extension. *Spine (Phila Pa 1976)*. 1996;21(11):1313-1319. doi:10.1097/00007632-199606010-00006



96. Zhang L, Chen HB, Wang Y, Zhang LY, Liu JC, Wang ZG. Cervical spinal canal narrowing and cervical neurological injuries. *Chin J Traumatol*. 2012;15(1):36-41. doi:10.3760/cma.j.issn.1008-1275.2012.01.008
97. Takahashi M, Yamashita Y, Sakamoto Y, Kojima R. Chronic cervical cord compression: clinical significance of increased signal intensity on MR images. *Radiology*. 1989;173(1):219-224. doi:10.1148/radiology.173.1.2781011
98. Yukawa Y, Kato F, Yoshihara H, Yanase M, Ito K. MR T2 image classification in cervical compression myelopathy: predictor of surgical outcomes. *Spine (Phila Pa 1976)*. 2007;32(15):1675-1678; discussion 1679. doi:10.1097/BRS.0b013e318074d62e
99. Al-Mefty O, Harkey LH, Middleton TH, Smith RR, Fox JL. Myelopathic cervical spondylotic lesions demonstrated by magnetic resonance imaging. *J Neurosurg*. 1988;68(2):217-222. doi:10.3171/jns.1988.68.2.0217
100. Park HJ, Kim SS, Chung EC, et al. Clinical correlation of a new practical MRI method for assessing cervical spinal canal compression. *Am J Roentgenol*. 2012;199(2):197-201. doi:10.2214/AJR.11.7599
101. Chen CJ, Hsu HL, Niu CC, et al. Cervical degenerative disease at flexion-extension MR imaging: Prediction criteria. *Radiology*. 2003;227(1):136-142. doi:10.1148/radiol.2271020116
102. Lee Y, Kim SY, Kim K. A dynamic magnetic resonance imaging study of changes in severity of cervical spinal stenosis in flexion and extension. *Ann Rehabil Med*. 2018;42(4):584-590. doi:10.5535/arm.2018.42.4.584
103. Kim Y-H, Kim S-I, Park S, Hong SH, Chung SG. Effects of Cervical Extension on Deformation of Intervertebral Disk and Migration of Nucleus Pulposus. *PM R*. 2017;9(4):329-338. doi:10.1016/j.pmrj.2016.08.027
104. Tracy JA, Bartleson JD. Cervical spondylotic myelopathy. *Neurologist*. 2010;16(3):176-187. doi:10.1097/NRL.0b013e3181da3a29

105. Harrison DE, Cailliet R, Harrison DD, Troyanovich SJ, Harrison SO. A review of biomechanics of the central nervous system--Part I: spinal canal deformations resulting from changes in posture. *J Manipulative Physiol Ther.* 1999;22(4):227-234. <http://www.ncbi.nlm.nih.gov/pubmed/10367759>. Accessed August 21, 2019.
106. Frontera WR, Silver JK (Julie K., Rizzo TD. *Essentials of Physical Medicine and Rehabilitation : Musculoskeletal Disorders, Pain, and Rehabilitation.*
107. Altinkaya N, Yildirim T, Demir S, Alkan O, Sarica FB. Factors associated with the thickness of the ligamentum flavum: is ligamentum flavum thickening due to hypertrophy or buckling? *Spine (Phila Pa 1976).* 2011;36(16):E1093-7. doi:10.1097/BRS.0b013e318203e2b5
108. Dewachter L, Violon D, Crevits I. Ossification of the ligamentum flavum in the cervical spine. *JBR-BTR.* 94(4):219. <http://www.ncbi.nlm.nih.gov/pubmed/21980746>. Accessed August 21, 2019.
109. Chokshi FH, Quencer RM, Smoker WRK. The “thickened” ligamentum flavum: Is it buckling or enlargement? *Am J Neuroradiol.* 2010;31(10):1813-1816. doi:10.3174/ajnr.A2241
110. Sairy K, Biyani A, Goel VK, et al. Lumbar ligamentum flavum hypertrophy is due to accumulation of inflammation-related scar tissue. *Spine (Phila Pa 1976).* 2007;32(11). doi:10.1097/01.brs.0000263407.25009.6e
111. Gu R, Zhu Q, Lin Y, Yang X, Gao Z, Tanaka Y. Dynamic canal encroachment of ligamentum flavum: An in vitro study of cadaveric specimens. *J Spinal Disord Tech.* 2006;19(3):187-190. doi:10.1097/01.bsd.0000190816.28682.83
112. Bartlett RJ V, Hill CAR, Rigby AS, Chandrasekaran S, Narayanamurthy H. MRI of the cervical spine with neck extension: is it useful? *Br J Radiol.* 2012;85(1016):1044-1051. doi:10.1259/bjr/94315429
113. Zeng C, Xiong J, Wang JC, et al. The Evaluation and Observation of Hidden Hypertrophy of Cervical Ligamentum Flavum, Cervical Canal, and Related Factors Using Kinetic Magnetic Resonance Imaging. *Glob Spine J.* 2015;6(2):155-163. doi:10.1055/s-0035-1557140

114. Hauser RA. Ligament Injury and Healing: A Review of Current Clinical Diagnostics and Therapeutics. *Open Rehabil J.* 2013;6(1):1-20. doi:10.2174/1874943701306010001
115. Swinkels 2014. Normal Values for Cervical Range of Motion. 2014;39(5):362-367. doi:10.1097/BRS.OOOOOOOOOOOOOO1
116. Yukawa Y, Kato F, Suda K, Yamagata M, Ueta T. Age-related changes in osseous anatomy, alignment, and range of motion of the cervical spine. Part I: Radiographic data from over 1,200 asymptomatic subjects. *Eur Spine J.* 2012;21(8):1492-1498. doi:10.1007/s00586-012-2167-5
117. Liu S, Lafage R, Smith JS, et al. The Impact of Dynamic Alignment, Motion and Center of Rotation on Myelopathy Grade and Regional Disability in Cervical Spondylotic Myelopathy. *Spine J.* 2014;14(11):S125. doi:10.1016/j.spinee.2014.08.309
118. Chen Y-A, Chang J-W, Pao J-L, Hsu W-L. Relationship between lumbar spine range-of-motion and balance performance during forward reaching in patients with lumbar spinal stenosis following fusion surgery. *Physiotherapy.* 2015;101:e232. doi:10.1016/j.physio.2015.03.406

## 8. EKLER

### EK 1: Boyun Özürülük Sorgulama Formu (58)

Bu sorgulama formu boyun ağrınızın günlük yaşam aktivitelerinizi yerine getirme yeteneklerinizi nasıl etkilediğini anlamamıza yardımcı olacak şekilde tasarlanmıştır. Lütfen her bölümdeki bir kutucuğu işaretleyiniz. Bir bölümde birden çok yanıtı kendinize yakın hissetseniz bile, şu anki durumunuza en yakın olan seçeneği işaretleyiniz.

#### Bölüm 1 - Boyunda Ağrı Yoğunluğu

- A- Şu anda hiç boyun ağrım yok.
- B- Şu anda çok hafif derecede boyun ağrım var.
- C- Boyun ağrım orta derecede ve gelip gidiyor.
- D- Boyun ağrım orta şiddette ve değişkenlik göstermiyor.
- E- Boyun ağrım şiddetli fakat gelip gidiyor.
- F- Boyun ağrım şiddetli ve değişkenlik göstermiyor.

#### Bölüm 6 – Konsantrasyon

- A- İstedğim zaman dikkatimi hiç zorlanmadan istediğim kadar toplayabiliyorum.
- B- Hafifçe zorlanarak dikkatimi toplayabiliyorum.
- C- İstedğim zaman biraz zorlanarak dikkatimi toplayabiliyorum.
- D- İstedğim zaman epeyce zorlanarak dikkatimi toplayabiliyorum.
- E- İstedğim zaman dikkatimi toplamakta çok fazla zorlanıyorum.
- F- Dikkatimi hiç toplayamıyorum.

#### Bölüm 2 - Kişisel Bakım (giyinme ve temizlenme)

- A- Ek bir ağrıya neden olmadan kendime bakabiliyorum.
- B- Kendime normal olarak bakabiliyorum fakat bu ek bir ağrıya neden oluyor.
- C- Kendi bakımımı yaparken ağrım artıyor, yavaşlıyorum ve dikkatli oluyorum.
- D- Biraz yardıma ihtiyacım var fakat kişisel bakımımın çoğunu yapabiliyorum.
- E- Kişisel bakımım ile ilgili işlerin çoğunda her gün yardıma ihtiyacım var.
- F- Giyinemiyorum. Zorlukla yıkanıyorum ve yataktan çıkıyorum.

#### Bölüm-7 İş (Herhangi bir işte çalışmıyorsanız lütfen G seçeneğini işaretleyiniz)

- A- İstedğim kadar iş yapabilirim.
- B- Her günlük işlerimi yapabilirim, ama daha fazlasını yapamam.
- C- Her günlük işlerimin çoğunu yapabilirim, daha fazlasını yapamam.
- D- Her günlük işlerimi yapamam.
- E- Herhangi bir işi zorlukla yapabilirim.
- F- Hiçbir iş yapamam
- G- Hiç yapmadım

#### Bölüm 3 – Yük Kaldırma (boyun ağrınız olmadığı zamanlarda kaldırdığımız ağır yüklerle eşit ağırlıkta)

- A- Ek bir ağrı hissetmeden ağır yükleri kaldırabiliyorum.
- B- Ağır yükleri kaldırabiliyorum, fakat ek bir ağrıya neden oluyor.
- C- Ağrı yükleri yerden kaldırmama engel oluyor, fakat yükler, örneğin masa üstü gibi uygun bir yere yerleştirilirse kaldırabiliyorum.
- D- Ağrı ağır yük kaldırmama engel oluyor, fakat hafif ve orta ağırlıktaki yükler örneğin masa üstü gibi uygun bir yere yerleştirilirse kaldırabiliyorum.
- E- Çok hafif yükleri kaldırabiliyorum.
- F- Hiçbir şeyi kaldıramıyorum ve taşıyamıyorum.

#### Bölüm 8 - Araba Kullanma

- A- Boyun ağrısı hissetmeden araba kullanabiliyorum.
- B-Boyumda hafif bir ağrı hissi ile istediğim kadar araba kullanabiliyorum.
- C- Boyumda orta derecede ağrı nedeni ile istediğim kadar araba kullanamıyorum.
- D- Orta derecede bir boyun ağrısı nedeniyle istediğim kadar araba kullanamıyorum.
- E- Boyumda şiddetli ağrı nedeniyle güçlükle araba kullanabiliyorum.
- F- Boyun ağrısı nedeniyle hiç araba kullanamıyorum.
- G- Hiç yapmadım

#### Bölüm 4 - Okuma

- A- Hiç boyun ağrısı hissetmeden istediğim kadar okuyabiliyorum.
- B- Hafif bir boyun ağrısı hissederek istediğim kadar okuyabiliyorum.
- C- Orta derecede boyun ağrısı hissederek istediğim kadar okuyabiliyorum.
- D- Boynumda orta derecede ağrı nedeniyle istediğim kadar okuyamıyorum.
- E- Boynumda şiddetli ağrı nedeniyle istediğim kadar okuyamıyorum.
- F- Boyun ağrısı nedeniyle hiç okuyamıyorum.

#### Bölüm 9 – Uyku

- A- Uyku problemim yok.
- B- Uykum çok hafif bozuk (bir saatten az süreyle biraz bozuk).
- C- Uykum hafif bozuk ( 1-2 saat uykusuzluk).
- D- Uykum orta derecede bozuk (2-3 saat kadar süren uykusuzluk).
- E- Uykum çok bozuk (3-5 saat süreyle uykusuzluk).
- F-Uykum tamamen bozuk (5-7 saat süresince uykusuzluktur).

#### Bölüm 5 - Baş ağrıları

- A- Hiç baş ağrım yok.
- B- Sık olmayan hafif baş ağrılarım var.
- C- Orta derecede baş ağrılarım var.
- D- Sık gelen orta derecede baş ağrılarım var.
- E- Sık gelen ağır derecede baş ağrılarım var.
- F- Hemen hemen her zaman baş ağrılarım var.

#### Bölüm 10 – Boş zaman aktiviteleri

- A- Tüm boş zaman aktivitelerine boynumda ağrı hissetmeden katılabiliyorum.
- B- Tüm boş zaman aktivitelerine boynumda biraz ağrı hissederek katılabiliyorum.
- C-Boynumdaki ağrı nedeni ile tüm boş zaman aktivitelerinin bir kısmına katılabiliyorum.
- D-Boynumdaki ağrı nedeni ile boş zaman aktivitelerinin çok az bir kısmına katılabiliyorum.
- E-Boynumdaki ağrı nedeni ile boş zaman aktivitelerine hemen hemen hiç katılamıyorum.
- F- Hiç bir aktiviteye hiç bir şekilde katılamıyorum.
- G- Hiç yapmadım