



**BAŞKENT ÜNİVERSİTESİ  
SAĞLIK BİLİMLERİ ENSTİTÜSÜ  
ORTODONTİ ANABİLİM DALI**

**İSKELETSEL SINIF III BİREYLERDE MAKSİLLER EKSPANSİYON  
VE PROTRAKSİYON UYGULAMASININ DENTOFASİYAL  
YAPILARA VE TEMPOROMANDİBULAR EKLEME OLAN  
ETKİLERİNİN İNCELENMESİ**

**DOKTORA TEZİ**

**Dt. Cansuf Köse**

**Ankara,2007**



**BAŞKENT ÜNİVERSİTESİ  
SAĞLIK BİLİMLERİ ENSTİTÜSÜ  
ORTODONTİ ANABİLİM DALI**

**İSKELETSEL SINIF III BİREYLERDE MAKSİLLER EKSPANSİYON  
VE PROTRAKSİYON UYGULAMASININ DENTOFASİYAL  
YAPILARA VE TEMPOROMANDİBULAR EKLEME OLAN  
ETKİLERİNİN İNCELENMESİ**

**DOKTORA TEZİ**

**Dt. Cansuf Köse**

**Danışman: Prof.Dr. İ.Sina Uçkan**

**2.Danışman: Doç.Dr. Ayça Arman**

**Ankara,2007**

## ÖZET

**Köse, C., İskeletsel Sınıf III Bireylerde Maksiller Ekspansiyon Ve Protraksiyon Uygulamasının Dentofasiyal Yapılara Ve Temporomandibular Ekleme Olan Etkilerinin İncelenmesi, Başkent Üniversitesi Sağlık Bilimleri Enstitüsü Ortodonti Programı Doktora Tezi, 2007.** Ortodontik tedavi ile temporomandibular düzensizlik (TMD) arasındaki ilişki literatürde geniş olarak tartışılmıştır. Çene ucundan destek alarak maksillaya kuvvet uygulayan yüz maskelerinde, bu kuvvetin yaklaşık olarak %75'inin TME bölgesine iletildiği belirtilmiştir. Bu çalışmadaki amaç, hızlı üst çene genişletmesi/yüz maskesi uygulamasının dento-fasiyal yapılar ve kondil-disk-glenoid fossa üçlüsü üzerindeki etkilerinin kontrol grubu ile karşılaştırılmalı olarak incelenmesidir. Bu amaçla çalışmada, iskeletsel ve dişsel sınıf III düzensizliğe sahip 14 hasta tedavi grubunu, 12 hasta ise kontrol grubunu oluşturmuştur. Çalışmaya pubertal atılım öncesi gelişim döneminde olan ve TMD belirti ve bulguları bulunmayan bireyler dahil edilmiştir.

Çalışmanın materyali, tedavi-kontrol öncesi ve sonrası alınan, lateral sefalometrik filmler, el-bilek filmleri, manyetik rezonans görüntüleri (MRG) ve alçı modellerden oluşmaktadır. Sefalometrik filmler üzerinde, iskeletsel, dentoalveolar ve yumuşak doku ölçümleri, manyetik rezonans görüntüleri üzerinde kondil-disk konumu şekli ve fossa morfolojisi ile ilgili ölçümler yapılmıştır. Alçı modellerde ise kanin ve 1.molar dişler arası transvers genişlikler ölçülmüştür.

Çalışmanın bulguları değerlendirildiğinde, tedavi grubunda sagittal maksiller gelişim stimule edilmiş, mandibular gelişim, büyümenin posteriora yönlendirilmesiyle kontrol altına alınmıştır. Dento-alveolar yapılarda gözlenen, alt keserlerdeki retraksiyon ve overjet'teki artma Sınıf III düzensizliğin çözümüne yönelik olumlu katkıda bulunmuştur. Yumuşak doku ilişkisi, iskeletsel ve dentoalveolar değişimlere paralel olumlu gelişim

göstermiştir. Disk kondil ilişkisi değerlendirildiğinde, tedavi grubunda disk bir miktar anteriora yer değiştirmiş ancak kontrol grubu ile karşılaştırıldığında gruplar arasında fark anlamsız bulunmuştur. Tedavi ile kondil-glenoid fossa ilişkisinde bir değişiklik gözlenmemiştir. Çalışma sonunda, tedavi grubunda kondiler açılanmada (kondil başı eğimi) azalma olduğu, ancak kontrol grubu ile karşılaştırıldığında gruplar arasında önemli bir fark olmadığı saptanmıştır. Fossa morfolojisinde bir değişiklik bulunmamıştır. Diskin bölgesel konumu değerlendirildiğinde tedavi ile B bölgesindeki disk konumunda artış gözlemlendiği ancak kontrol grubu ile karşılaştırıldığında gruplar arasında fark olmadığı bulunmuştur. Uygulama sonunda, disklerin %92,85'inin diskin normal şekli olarak kabul edilen, bikonkav konfigürasyona sahip olduğu saptanmıştır. Hızlı üst çene genişletmesi/yüz maskesi uygulamasının kraniyofasiyal yapılarda önemli miktarda düzeltici etkisi bulunurken, TMD için predispozan bir etkisinin olmadığı saptanmıştır.

Anahtar kelimeler: TME, MRG, üst çene genişletmesi/yüz maskesi, iskeletsel Sınıf III maloklüzyon.

## ABSTRACT

**Köse, C., The Evaluation Of The Effects Of Maxillary Expansion And Protraction Therapy On Dentofacial Structures And Temporomandibular Joint In Skeletal Class III Patients. Baskent University Health Sciences Institute Phd Thesis in Orthodontics, Ankara, 2007.** The association between orthodontic treatment and temporomandibular joint dysfunction (TMD) has been discussed widely in the literature. It was reported that 75% of the force applied by facemask was delivered to TMJ. The aim of this study was to examine the effects of maxillary expansion and facemask therapy on dentofacial structures and condyle-disc-glenoid fossa triple according to each other comparatively to the control group. Patients included in the treatment (N=14) and control groups (N=12) all had skeletal and dental class III discrepancies. Patients were in the prepubertal stage of growth and they presented no signs and symptoms of TMD.

The material of this study consists of lateral cephalometric films, hand-wrist films, magnetic resonance images and dental casts obtained before and after the treatment and control periods. Cephalometric analysis included skeletal, dentoalveolar and soft tissue measurements and the condyle-disc position and shape, fossa morphology was evaluated from the MRI's. Changes in the molar and canine widths were measured directly from the casts.

According to the results, it was observed that, in the treatment group maxillary growth was stimulated and mandibular growth was controlled with posterior rotation. Retraction of lower incisors and increase in the overjet had positive effects on the solution of the skeletal discrepancy. The soft tissue profile improved, reflecting the skeletal and dentoalveolar changes. The evaluation of disc-condyle relationship revealed that the disc was slightly displaced anteriorly in the treatment group, but this was not statistically significant when compared with the control group. There were no changes in

the position of the condyle according to the glenoid fossa. It was observed that the condylar angle slightly decreased in the treatment group, while the difference between the groups was not significant. The fossa morphology did not change significant in either groups. There were an increase in the position of discs in the compartment B, but this was also not significant when compared with the controls. 92.85% of the discs were bi-concave at the end of treatment which is considered to be a normal disc shape. While RME/face mask therapy had positive effects on the craniofacial structures, it was not found to be a predisposing factor for TMD.

Keywords: TMJ, MRI, maxillary expansion/face mask, skeletal Class III malocclusion.

# İÇİNDEKİLER

	SAYFA
<b>ONAY SAYFASI</b>	<b>III</b>
<b>TEŞEKKÜR</b>	<b>IV</b>
<b>ÖZET</b>	<b>V</b>
<b>ABSTRACT</b>	<b>VII</b>
<b>İÇİNDEKİLER</b>	<b>VIII</b>
<b>ŞEKİLLER DİZİNİ</b>	<b>X</b>
<b>TABLolar DİZİNİ</b>	<b>XI</b>
<b>1. GİRİŞ</b>	<b>1</b>
<b>2. GENEL BİLGİLER</b>	<b>4</b>
2.1 Ortopedik Yüz Maskesi	6
2.2 Temporomandibular Eklem	11
2.3 Temporomandibular Eklem Ve Ortodontik Tedavi İlişkisi	14
2.4 Manyetik Rezonans Görüntüleme Yöntemi (MRG)	17
2.5 TME Manyetik Rezonans Görüntüsü Üzerinde Belirlenen Disk Konumları	18
<b>3. MATERYAL VE METOD</b>	<b>21</b>
3.1 Sefalometrik Referans Noktaları, Düzlemleri ve Ölçümleri	25
3.1.1. Sefalometrik Referans Noktaları	25
3.1.2 Sefalometrik Referans Düzlemleri	27
3.1.3 Sefalometrik Ölçümler	30
3.1.3.1 İskeletsel Yüz Yükseklikleri	30
3.1.3.2 Maksiller İskeletsel Ölçümler	30
3.1.3.3 Mandibular İskeletsel Ölçümler	35
3.1.3.4 Maksillo-Mandibular Ölçümler	35
3.1.3.5 Dentoalveolar Ölçümler	36
3.1.3.6. Yumuşak Doku Ölçümleri	36
3.1.3.7 Model Ölçümleri	37

<b>3.2 MRG Üzerinde Belirtilen, TME'ye Ait Noktalar</b>	
Düzlemler Ve Ölçümler	<b>40</b>
<b>3.2.1 MRG Üzerinde Belirlenen Referans Noktaları</b>	<b>40</b>
<b>3.2.2 MRG Üzerinde Belirlenen Referans Düzlemleri</b>	<b>41</b>
<b>3.2.3 TME MRG' sinde Yapılan Açısal Ve Boyutsal Ölçümler</b>	<b>42</b>
<b>3.2.3.1 Diskin Kondile Göre Konumunu Belirleyen Açısal Ölçümler</b>	<b>42</b>
<b>3.2.3.2 Kondilin Glenoid Fossadaki Konumunu Belirleyen Ölçümler</b>	<b>43</b>
<b>3.2.3.3 Morfolojik Ölçümler</b>	<b>43</b>
<b>3.2.4 MRG' de Disk Konumunun Bölgesel Olarak Değerlendirilmesi</b>	<b>45</b>
<b>3.2.5 MRG' de Disk Konfigurasyonunun Sınıflandırılması</b>	<b>46</b>
<b>3.3. İstatistik Yöntem</b>	<b>47</b>
<b>3.4. Metod Hatası</b>	<b>47</b>
<b>4. BULGULAR</b>	<b>51</b>
<b>4.1. Tedavi Ve Kontrol Gruplarında Başlangıç Değerleri Arasındaki Farklılıkların İncelenmesi</b>	<b>51</b>
<b>4.1.1 Sefalometrik Ölçümler</b>	<b>51</b>
<b>4.1.2 MRG ölçümleri</b>	<b>55</b>
<b>4.2 Tedavi Ve Kontrol Gruplarının Gözlem Başı Ve Sonu Farklılıkları (T2-T1) Ve Bu Farkların Gruplar Arasında Mann Whitney U Testi İle Karşılaştırılması</b>	<b>55</b>
<b>4.2.1 Sefalometrik Ölçümler</b>	<b>55</b>
<b>4.2.1.1 İskeletsel Ölçümler</b>	<b>55</b>
<b>4.2.1.2 Dentoalveolar Ölçümler</b>	<b>63</b>
<b>4.2.1.3 Yumuşak Doku Ölçümleri</b>	<b>64</b>
<b>4.2.2 Model Ölçümleri</b>	<b>65</b>
<b>4.2.3 MRG Ölçümleri</b>	<b>65</b>
<b>5. TARTIŞMA</b>	<b>71</b>
<b>6. SONUÇLAR</b>	<b>89</b>



<b>ŞEKİLLER</b>	<b>Sayfa</b>
<b>Şekil 2.1</b> Temporomandibular Eklem	<b>11</b>
<b>Şekil 3.1</b> Genişletme Aparenti Ve Yüz Maskesi Uygulaması	<b>25</b>
<b>Şekil 3.2</b> Araştırmada Kullanılan Referans Noktaları	<b>28</b>
<b>Şekil 3.3</b> Araştırmada Kullanılan Sefalometrik Düzlemler	<b>29</b>
<b>Şekil 3.4</b> Araştırmada Kullanılan İskeletsel Yüz Yüksekliği Ölçümleri	<b>31</b>
<b>Şekil 3.5</b> Araştırmada Kullanılan Maksiller İskeletsel Ölçümler	<b>32</b>
<b>Şekil 3.6</b> Araştırmada Kullanılan Mandibular İskeletsel Ölçümler	<b>33</b>
<b>Şekil 3.7</b> Araştırmada Kullanılan Maksillo-Mandibular İskeletsel Ölçümler	<b>34</b>
<b>Şekil 3.8</b> Araştırmada Kullanılan Dentoalveolar Ölçümler	<b>38</b>
<b>Şekil 3.9</b> Araştırmada Kullanılan Yumuşak Doku Ölçümleri	<b>39</b>
<b>Şekil 3.10</b> Araştırmada Kullanılan Model Ölçümleri	<b>40</b>
<b>Şekil 3.11</b> MRG Üzerinde Belirlenen Referans Noktaları	<b>41</b>
<b>Şekil 3.12</b> MRG Üzerinde Belirlenen Referans Düzlemleri	<b>42</b>
<b>Şekil 3.13</b> Diskin Konumunu Gösteren Açısal Ölçümler	<b>43</b>
<b>Şekil 3.14</b> Kondilin Konumunu Gösteren Ölçümler	<b>44</b>
<b>Şekil 3.15</b> Morfolojik Ölçümler	<b>44</b>
<b>Şekil 3.16</b> MRG Üzerinde Saptanan Bölgesel Disk Konumu	<b>45</b>
<b>Şekil 3.17</b> Disk Konfigurasyonu	<b>46</b>
<b>Şekil 4.1</b> Tedavi Grubuna Ait Bireyin Tedavi Öncesi Ve Sonrası Fotoğrafları	<b>68</b>
<b>ŞEKİL 4.2</b> Tedavi Grubundaki Bir Bireyin, Tedavi Öncesi Ve Sonrası Alınan MRG'leri	<b>70</b>

## TABLolar

## Sayfa

<b>Tablo 3.1</b> Arařtırmaya alınan bireylerin yař dađılımları ve tedavi/kontrol süreleri	<b>21</b>
<b>Tablo 3.2</b> Arařtırmada yapılan açısız sefalometrik ve model ölçümlerine ait tekrarlıma katsayıları	<b>49</b>
<b>Tablo 3.3</b> Arařtırmamızda kullanılan MRG parametrelerine ait tekrarlıma katsayıları	<b>50</b>
<b>Tablo 4.1</b> Tedavi ve kontrol gruplarının gözlem bařındaki (T1) sefalometrik, model ve MRG ölçümlerinin tanımlayıcı deđerleri ve grupların Mann Whitney-U testi ile karşılařtırılması	<b>52</b>
<b>Tablo 4.2</b> Tedavi ve kontrol gruplarının gözlem bařı ve gözlem sonundaki deđerleri (T2-T1) arasında fark olup olmadıđının incelenmesi ve bu farkların gruplar arasındaki öneminin karşılařtırılması	<b>59</b>
<b>Tablo 4.3</b> Tedavi Ve Kontrol Gruplarının Gözlem Bařı Ve Gözlem Sonundaki Disk Konum Ve Konfigürasyon Deđerleri (T2-T1) Arasında Fark Olup Olmadıđının İncelenmesi Ve Bu Farkların Gruplar Arasındaki Öneminin Karşılařtırılması	<b>67</b>

## 1. GİRİŞ

Sınıf III malokluzyonların görülme sıklığı, diğer maloklüzyonlara göre daha düşüktür. Ancak farklı toplumlarda, değişen oranlarda Sınıf III vakalara rastlanmaktadır. Beyaz ırkta Sınıf III malokluzyonun görülme sıklığı %1-5 arasında iken, Çin ve Japon popülasyonunda bu oran %12-14 civarına kadar çıkmaktadır (1).

Sınıf III malokluzyonların, geniş protruziv mandibula, yetersiz veya retruziv maksilla, protruziv mandibular dentisyon, retruziv maksiller dentisyon ve bu komponentlerin kombinasyonu şeklinde bir çok iskeletsel ve dental komponentleri bulunmaktadır (2-4).

İskeletsel komponenti olan Sınıf III malokluzyonlarda iki tür tedavi yaklaşımı bulunmaktadır. Bunlardan biri, büyüme gelişim dönemindeki hastalarda ortodontik/ortopedik tedavinin yapılması, diğeri ise büyüme periyodu bitene kadar tedavinin ertelenmesi ve sonrasında ortognatik cerrahi ve/veya ortodontik tedavi uygulanmasıdır. Tedavi yöntemini belirlemedeki asıl hedef, iki yaklaşım arasındaki uygun seçimin yapılabilmesidir (5).

Çoğunlukla, mandibular prognatizmin, genetik bir potansiyeli olduğu ve sadece ortopedik tedavi ile değiştirilemeyeceği, tedaviye ek olarak cerrahi yaklaşımın da gerekebileceği bildirilirken (6,7), başarılı bir ortodontik tedavinin, sorunun daha da ciddileşmesini önleyebileceği, cerrahi müdahale ihtiyacını azaltabileceği veya ortadan kaldıracabileceği ve gelişimin en önemli yıllarında hastanın psikososyal ve görünüm olarak daha iyi hissetmesini sağlayabileceği de belirtilmiştir (5).

Erken karma dentisyonunda, Sınıf III problemlerin ortodontik olarak çözümüne yönelik, üst çene genişletmesi ve yüz maskesi uygulaması (5), çenelik (8) ve Frankel 3 (9) apareyi gibi bir çok tedavi yaklaşımı bulunmaktadır. Maksiller

yetmezlik ve/veya mandibular prognatizm ile ilişkili maloklüzyonların tedavisinde protraksiyon yüz maskeleri 100 yılı aşkın süredir kullanılmakta ve başarılı sonuçlar elde edilmektedir (5).

Ortodontinin en önemli ve en çok tartışılan konularından bir tanesi ortopedik kuvvetlerin çeneler üzerindeki etkileridir. İskeletsel Sınıf III maloklüzyonlarda, çeneler arasındaki uyumsuzluğun, ortopedik olarak giderilmesi hedeflenmektedir. Bu amaçla uygulanan kuvvetlerin protruziv ve retraktif etkileri, kemikler aracılığı ile alt çene eklemine iletilmektedir. Bu kuvvetlerin şiddetindeki ve uygulama yönündeki değişiklikler, çene eklemine bütünlüğü üzerinde etkili olabilmektedir (10). Bu nedenle iskeletsel Sınıf III maloklüzyonların tedavilerinde asıl hedef, ortopedik düzeltmenin sağlanması ile birlikte, yan etkilerin en aza indirilmesi, mümkün ise elimine edilmesi olmalıdır. Genel olarak ortodontistler, tedavi planı yaparken kondil pozisyonunu ihmal etmekle suçlanmaktadırlar (11).

Ortodontik tedavi ile temporomandibular düzensizlik (TMD) arasındaki ilişki literatürde geniş olarak tartışılmıştır (11-33). Uygulanan retraksiyon kuvvetlerinden sonra, kondilin remodeling sürecinin değiştiği belirtilse de, kondil diskin konum ve morfolojisi hakkında az sayıda araştırma bulunmaktadır. Retraktif kuvvetlerin temporomandibular eklem (TME) olan etkilerini değerlendirmek amacıyla tüm çalışmalarda çenelik uygulamasının etkileri incelenmiş, ancak yüz maskesinin TME üzerindeki etkilerini inceleyen çalışma yapılmamıştır. Oysa çene ucundan destek olarak maksillaya kuvvet uygulayan yüz maskelerinde, bu kuvvetin yaklaşık olarak %75'inin TME bölgesine iletiildiği belirtilmiştir (21).

TME bölgesini incelemek amacıyla, transkraniyal lateral grafi ve panoramik filmler, tomografi, komputere tomografi, artrografi ve artroskopi yöntemleri kullanılmıştır (34). Manyetik Rezonans Görüntüleme (MRG) yöntemi, yüksek doku kontrast rezolüsyonu olduğu için hem yumuşak hem de sert dokuları aynı kesitte gösterebilmesi, multiplanar görüntü elde edilebilmesi, invaziv olmaması, X-ışınlarının yerini radyofrekans dalgaları ve manyetik alanların alması ve

günümüze kadar belirlenen biyolojik zararının olmaması nedeniyle, son yıllarda tercih edilen bir görüntü yöntemi olmuştur (35).

Bu çalışmanın amacı;

1) İskeletsel ve dişsel Sınıf III düzensizlikte lateral sefalogramlar ile hızlı üst çene genişletmesi / yüz maskesi uygulamasının dentofasiyal yapı üzerindeki etkilerini saptamak,

2) Hızlı üst çene genişletmesi / yüz maskesi uygulanan bireylerde kondil-disk-glenoid fossa üçlüsünde meydana gelen morfolojik ve pozisyonel değişiklikleri kontrol grubu ile karşılaştırmalı olarak MRG yöntemi ile incelemektir.

## 2. GENEL BİLGİLER

Geç süt dişlenme ve karma dentisyon döneminde, tedavisi en zor ve karmaşık maloklüzyon, Sınıf III maloklüzyondur (36-38). Bu problem, sadece uzman hekimler tarafından değil, hekim olmayan insanlar tarafından da kolayca teşhis edilebilmektedir.

Sınıf III maloklüzyonların görülme sıklığı, değişik toplumlar arasında farklılık göstermektedir. Kuzey Amerika toplumunda Sınıf III maloklüzyon sıklığı %5, Beyaz İngiliz ve İskandinavlarda %3-5 (39), Türklere %6-8 (40), Çinli ve Japonlarda ise %12-14 (41) arasındadır. Japon ortodonti hastalarının %48'inde Sınıf III maloklüzyon olduğu bildirilmiştir (41).

Maloklüzyonun etyolojisi tedaviyi belirleyen faktördür. Sınıf III anomalilerin en önemli etyolojik nedeni, genetik aktarımdır. Tedaviye karar vermede, iskeletsel büyüme paterni, maksiller ve mandibular büyüme kaynakları tek başına yeterli değildir. Fonksiyonel ve çevresel etki de oldukça önemlidir. Anteriyorda ve ağız içinde daha aşağıda konumlanmış düz bir dilin alışkanlık olarak mandibulayı önde konumlandırması, geniş tonsiller ve nazorespiratör bozukluklar, anormal erüpsiyon sonucu oluşan okluzal kuvvetlerin neden olduğu okluzal kontaklar, insizal rehberliğin mandibulayı anteriyorda konumlandırması gibi durumlarda da Sınıf III ilişki oluşabilir ve bu durum erken dönemde tedavi edilmez ise durum morfolojik bir hal alır (42). Ayrıca sella ve glenoid fossa arasındaki bölgenin vertikal gelişiminde oluşan artışın, iskeletsel Sınıf III maloklüzyon için etyolojik bir faktör olabileceği ileri sürülmüştür (43).

İskeletsel Sınıf III maloklüzyonlar, geniş veya protruziv mandibula, retruziv maksilla, protruziv mandibular dentisyon, retruziv maksiler dentisyon ve bunların kombinasyonu şeklinde bir çok iskeletsel ve dental komponent içermektedir. Ayrıca Sınıf III bireyler geniş mandibular düzlem açısı, geniş gonial açı, uzun mandibula ve dental kompenzasyon bulgularıyla Sınıf I bireylerden ayrılırlar (3).

Sanborn (44), incelediği Sınıf III bireylerden oluşan grubunun %45,2'sinde mandibular protrüzyon, %33,3'ünde maksiller retrüzyon, %9.5'inde de maksiller retrüzyon ve mandibular protrüzyon kombinasyonunun bulunduğunu saptamıştır.

Dietrich (45) ise daimi dentisyondaki Sınıf III maloklüzyon grubunun %37.5'inde maksiller retrüzyon, %31'inde mandibular protrüzyon ve % 1.5'inde maksiller retrüzyonla birlikte mandibular protrüzyon bulunduğunu, %24'ünde maksiller ve mandibular pozisyonun normal olduğunu bildirmiştir. Ellis ve McNamara (3), Guyer ve arkadaşları (4), mandibular protrüzyonla ilgili olarak Dietrich'in sonuçlarıyla uyumlu sonuçlar bulmuşlardır.

Çoğu Sınıf III maloklüzyon, süt dişlerin sürmesi esnasında veya sonrasında ortaya çıkmaktadır. Almanya'da okul öncesi dönemde 2000 çocukta yapılan bir araştırmada, Sınıf III maloklüzyonun % 18'inin süt dişlerinin düşmesinden önce görüldüğü gözlenmiştir. Bu oran karışık dişlenme döneminde %3'e düşmektedir. Sınıf III maloklüzyon varlığında; dişlerin zararlı kuvvetlere maruz kalması, fonksiyonel dengede bozukluklar, çiğneme ve konuşma fonksiyonunun bozulması, kozmetik ve daha az sıklıkla psikolojik problemler, protetik tedavi zorluğu gibi durumlar söz konusudur. Bu sorunlar tek başına görülebileceği gibi beraber de görülebilmektedir (42).

Sınıf III maloklüzyonların ortodontik olarak en sorunlu maloklüzyonlardan biri olmasının sebebi, büyüme sonrasında stabil ve memnun edici tedavi sonuçlarının elde edilmesinin kesin olmamasıdır (46). Yapılan çalışmalarla uzun dönemde relaps sorunun varlığına dikkat çekmişlerdir (5,47,48).

Yapılan pek çok araştırma, ortopedik aygıtlarla, gelişim süreci içinde maksilla ve mandibulanın büyümesinin kontrol edilebildiğini ve/veya yeniden yönlendirilebildiğini göstermektedir (27,30,37,38,46,49-51). Büyümekte olan bireylerde ise Sınıf III anomalinin spesifik tiplerine özel çenelik (8), yüz maskesi (5), protraksiyon headgear (52) gibi ağız dışı aygıtlar ve/veya manyetik apareyler (53), Sınıf III elastik destekli apareyler (54) gibi diğer ağız içi apareyler

kullanılmaktadır. Daimi dentisyonda iskeletsel ve dental sınıf III malokluzyona sahip hastalarda ise tedavi seçenekleri sınırlıdır. Bu durumda seçenekler; çekimli kamufraj tedavisi ve/veya ortognatik cerrahi olacaktır (43).

## **2.1 Ortopedik Yüz Maskesi**

Protraksiyon maskesi kullanımı ilk olarak bundan 100 yıl önce tanımlanmış olup asıl tanımlayıcı gelişmeler bu yüzyılın başlarında görülmüştür (55). Delaire (56) bu teknik üzerindeki ilgiyi tekrar arttırmış, geliştirilmiş ve aparey Delaire'nin yüz maskesi adı altında kullanılmaya başlanmıştır. Petit (57,58) daha sonradan Delaire'nin temel modelini modifiye ederek apareyle uygulanan kuvvet miktarını arttırmış ve tedavi süresinin ksalmasını sağlamıştır.

Yüz maskesinin Sınıf III malokluzyon oluşabilecek tüm bölgelere etki etmesi, bu apareyin Sınıf III anomalilerin tedavilerinde kullanılan en etkili yöntemlerin başında gelmesini sağlamıştır. Yüz maskesi terapisinde müdahale çok erken yaşlarda gerçekleştirildiği için, tedavi sonuçları gelecekteki kraniofasial büyüme ile de ilişkilendirilmektedir. Yüz maskesi üst çeneye uygulanmış akril parçalı, bantlı veya hareketli apareylerle, hatta premolar ve molarlara simante edilmiş kalın bir lingual arkla da uygulanabilmektedir (59).

İskeletsel Sınıf III maloklüzyonların tedavisine başlama yaşı konusunda değişik görüşler bulunmaktadır. Kuniaki ve Sinha (60), yüz maskesi/maksiller genişletme tedavisinin etkinliğini kontrol grubuyla karşılaştırmak amacıyla yaptıkları çalışmada, ortalama yaşları 4 yıl 2 ay olan, 25 sınıf III malokluzyonlu hastaya, yüz maskelerini okluzal düzlem ile 30° açı yapacak şekilde 500 gram elastik kuvveti ile günde en az 10 saat kullandırmışlardır. Çalışma sonucunda, erken dönemde tedavinin belirgin olarak daha etkili iskeletsel ve dental değişimlere neden olduğunu bildirmişlerdir.

Kajiyama ve Suzuki (61), maksiller protraksiyonun, süt dişlenme ve erken karma dişlenme döneminde uygulanmasının ortopedik ve ortodontik etkilerini



karşılaştırmışlar ve süt dişlenme dönemindeki iskeletsel ve dentoalveoler değişimlerin istatistiksel olarak daha anlamlı olduğunu bulmuşlardır.

Saadia ve Torres (62), süt, karma ve geç karma dişlenme dönemindeki Sınıf III hastalarda maksiller protraksiyonla birlikte maksiller ekspansiyon tedavisinin sagittal yöndeki değişimlerini incelemişlerdir. Çalışma grupları 112 kız ve erkek çocuğundan oluşmakta olup çalışma sonucunda; süt dişlenme ve geç karma dişlenme dönemlerinde uygulanan tedavilerin etkinliklerinde anlamlı farklar bulunmuştur. Sonuçta hasta kooperasyonunun sağlanabileceğinin düşünüldüğü durumlarda tedaviye, teşhis konar konmaz başlanması gerektiğini belirtmişlerdir.

Benzer şekilde; Franchi ve arkadaşları (59), Kapust ve arkadaşları (63), Geran ve arkadaşları (64) erken yaşta uygulanan tedavi ile iskeletsel düzelmenin daha fazla olduğunu bulmuşlardır.

Yüz maskesi etkinliği, kullanım süresine göre değişmektedir. Apareyin kullanım süresi genelde 10-12 saat iken anomalinin şiddetine göre 16-18 saate çıkarılabilmektedir. Hatta çocuklarda tüm gün kullanım ile 3-6 aylık tedavi sonucunda başarı elde edilebilmektedir (37).

Maksillaya uygulanan protraksiyon tedavisinde, protraksiyon yerinin değiştirilmesi, maksillanın hareket yönünü de değiştirmektedir. Maksiller arkın değişik bölgelerinden protraksiyon yaparak, dentofasiyal yapıdaki değişiklikleri inceleyen çalışmalar bulunmaktadır (65-67).

Ishii ve arkadaşları (65), protraksiyon bölgesinin değiştirilmesinin protraksiyona etkisini araştırmış ve bunun için 1. premolar ve 1. molar bölgeyi kıyaslamışlardır. Çalışma sonucunda; maksiller protraksiyon daha anteriordan yapıldığı takdirde maksillanın ileri hareketinin daha paralel olacağını belirtmişlerdir. Çalışmalarında 1. molar protraksiyon grubunda maksillanın daha önde konumlandığını, yukarı ve öne rotasyonun daha fazla olduğunu belirtmişlerdir. Ağız içi protraksiyon yerinin, iskeletsel ve dental sorunların

vertikal boyutlarına göre belirlenmesi gerektiğini; çeneler arası uyumsuzluk fazla ise protraksiyonun molar bölgeden, hastada açık kapanış yatkınlığı varsa protraksiyonun daha anterior bir noktadan yapılması gerektiğini belirtmişlerdir.

Da Silva ve arkadaşları (66), 31 Sınıf III hastaya yüz maskesi uygulayarak yaptıkları çalışmalarında protraksiyon bölgesi olarak kanin ve 1.molar bölgeyi karşılaştırmışlar ve kanin bölgesinden yapılan protraksiyon ile maksillanın daha paralel hareket edeceğini bildirmişlerdir.

Maksillanın aşağı ve ileri hareketi; mandibulayı aşağı ve geri yönde rotasyon yaptırmakta ve Sınıf III ilişkii düzeltmektedir. Bu durum, yüz maskesi uygulamasının alt yüz yüksekliği artmış durumlarda kontrendike olmasına neden olmuştur (67).

Baccetti ve arkadaşları (67) tarafından, kuvvet uygulama yeri ve açısı aşağıdaki gibi özetlenmiştir.

- Molar dişlerde uygulanan paralel kuvvet, dişlerin saat yönünün tersine devrilmesine neden olmaktadır.
- Okluzal düzlemin  $20^\circ$  altından uygulanan kuvvet devrilmeyi azaltmakta ve biraz ekstrüzyona neden olmaktadır.
- Paralel ve aşağı yöndeki kuvvetler maksillanın ön bölgesinin kontraksiyonuna neden olmaktadır.
- Molar ve 1.premolar dişlerden oklüzal düzleme paralel uygulanan kuvvet, palatal düzlemin saat yönünün tersine rotasyonuna neden olmaktadır.
- $20^\circ$ 'lik kuvvet palatal düzlemin rotasyonunu azaltmaktadır.
- 1.premolar bölgeden uygulanan kuvvet molardan uygulanan kuvvete oranla daha az palatal düzlem rotasyonuna neden olmaktadır.

Bu sonuçlara göre protraksiyon aygıtları ile uygulanan kuvvet, ileri ve aşağı yöndeki kuvvet vektörünün kombinasyonu şeklinde olmalıdır. Böylece maksilla

ileri hareket ederken orta yüzün saat yönünün tersine rotasyonu da minimuma inecektir.

Yüz maskesi ile maksillanın protraksiyonu esnasında maksillanın transvers olarak genişletilmesinin protraksiyona katkıda bulunacağını belirten birçok çalışma vardır (38,49,68-70). Üst çene genişletmesi Sınıf III hastalarda özellikle yetersiz maksiller genişlikten dolayı uygulanmaktadır. Hızlı üst çene genişletmesi (RME) uygulanan genç hastalarda, sınıf III yapının düzelmesine katkıda bulunacak gelişmeler gözlenmiştir. Haas (68), RME uygulamasında A noktasında hafif ileri hareket ve maksillada hafif aşağı- ileri hareket oluştuğunu belirtmiştir. Westwood ve arkadaşları (38) ve Kapust ve arkadaşları (63), ekspansiyonun suturların rijiditesini kırdığını ve yüz maskesinin protraksiyon etkisini attırdığını belirtmişlerdir.

Kim ve Graber (71), üst çene genişletmesinin maksiller protraksiyona etkilerini inceledikleri çalışmalarında, maksiller genişletmeyle veya genişletme olmadan uygulanan protraksiyonun kraniyofasiyal etkilerinin benzer olduğunu, genişletme uygulanmayan gruplarda tedavi süresinin uzun, genişletme gruplarında ise daha kısa olduğunu belirtmişlerdir. Genişletme uygulanmayan vakalarda daha çok dişsel değişiklikler gözlenirken genişletme uygulanan vakalarda değişimin büyük kısmının iskeletsel olarak sağlandığını bildirmişlerdir.

Baik (69), üst çene genişletmesinin protraksiyon ile birlikte başlamasından çok, protraksiyondan önce yapılması gerektiğini bildirmiştir. Bu şekilde palatal düzlem açısındaki azalma, yani maksillanın yukarı rotasyonunun daha az olacağını bildirmiştir.

Aslan ve arkadaşları (70), genişletme ile üst çenenin kraniyo-fasiyal kompleksteki diğer 9 kemikle olan sutural bağlantısının açılmış olacağını ve bu durumun protraksiyona katkıda bulunacağını belirtmişlerdir. Genişletme ile karşıt arktaki dişlerin interferensler oluşturması, mandibulayı aşağı ve geri rotasyona uğratmakta, bu da posterior çapraz kapanışla birlikte anterior çapraz

kapanışında çözümlenmesini sağlamaktadır (72).

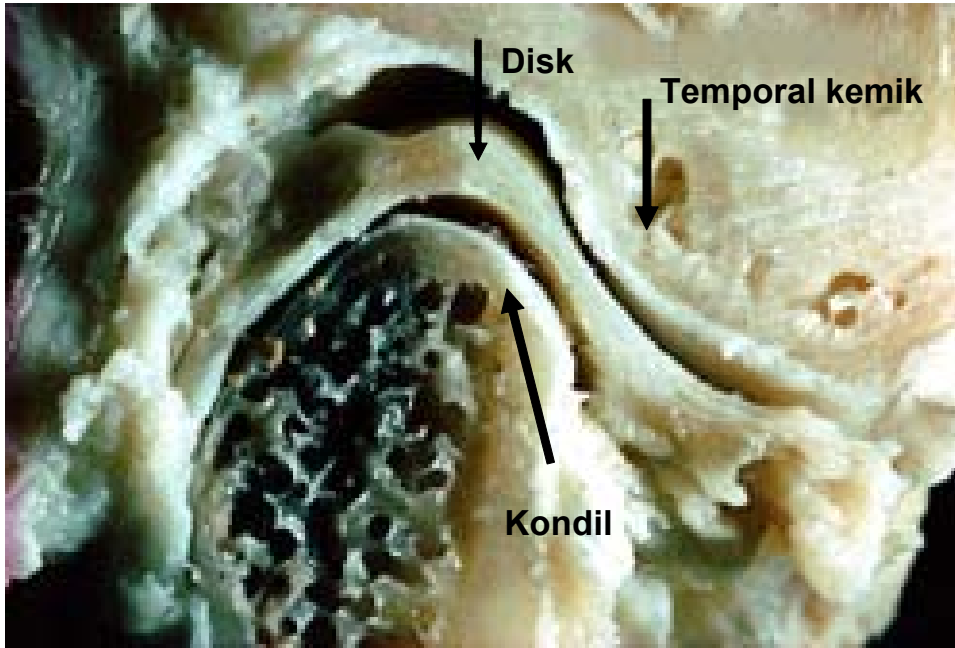
RME/Yüz Maskesi uygulaması ile tedavi edilen Sınıf III maloklüzyonlarda oluşan dental ve iskeletsel değişimleri incelemek amacıyla birçok araştırma yapılmıştır (38,46,49,73-76). Bu çalışmalar sonucunda maloklüzyonun, maksillanın ileri, mandibulanın geri hareketi ile tedavi edildiği belirtilmiştir. Çenelerin sagittal yöndeki bu hareketi, dik yön yüz değerlerinin artmasını ve daha konveks bir profil oluşmasını sağlamaktadır. Tedavi sonucu oluşan, maksiller dişlerin ekstrüzyonu, ileri hareketi ve mandibular dişlerin retrüzyonu ise tedavinin iskeletsel etkisini azaltabilmektedir. Bu nedenle yüz maskesi uygulamasının, yukarıda belirtilen istenmeyen dentoalveolar etkilerini azaltıp, ortopedik etkilerini arttırmak amacıyla ankiloze dişler ve dental implantlar kuvvet uygulama noktaları olarak seçilmiş ve başarılı sonuçlar elde edilmiştir (77-79).

Maksiller protraksiyon apareylerinin uzun dönem etkilerini inceleyen birçok araştırmada, iskeletsel ve dentoalveolar değişimlerde önemli relaps potansiyeli olduğu belirtilmiştir (80-82). Kuniaki ve Sinha (60) ise, erken dönem yüz maskesi/maksiler genişletme apareyi tedavisinin etkilerinin uzun dönem etkilerini inceledikleri çalışmalarında; tedavi ve kontrol grubu arasında SNA, SNB, ANB ve Witts değerlerinde uzun dönemde önemli bir değişiklik bulunmadığını, tedavi sonunda retrüzyon konumunda olan mandibular keserlerin protrüzyonundan dolayı artmış over-jet'te azalma gözlendiğini bildirmişlerdir. Pozitif over-jet miktarındaki bir miktar relapsa rağmen, hastaların tatmin edici bir oklüzal gelişim gösterdiğini belirtmişlerdir.

Ngan ve arkadaşları (80), çalışmalarında yüz maskesi ile tedavi görmüş hastalardan 8 yıl sonra aldıkları kayıtlar ile dento-iskeletsel yapının %67 oranında stabil kaldığını belirtmişlerdir.

## 2.2 Temporomandibular Eklem (TME) (Şekil 2.1)

Temporomandibular eklem (TME); bilateral, diartroidal, ginglimoid, sinoviyal bir eklemdir ve serbestçe hareket edebilmektedir. Diartroidal teriminin kullanılmasının sebebi; eklem anteriorunda mandibular kondil ve süperiorda artiküler eminens ve temporal kemiğin bulunduğu iki kemik parçasından oluşmasına, ginglimoid teriminin kullanılmasının sebebi ise eklem menteşeye benzer hareket komponentinin bulunmasıdır. Eklem sinoviyal membranla çevrilidir ve serbestçe hareket edebilmektedir (83).



**Şekil 2.1** Temporomandibular Eklem

Disk, (Şekil 2.1) kondil ve temporal kemiğin arasındaki boşlukta yer alır. TME' de rotasyon ve diğer eklemlerden üstün olarak, translasyon hareketi bir arada yapılmaktadır (83).

Kondil-disk bütünü, glenoid fossa içinde, sadece yukarı aşağı değil aynı zamanda ileri geri yönde de hareket edebilmektedir. Bu hareket kombinasyonu

sayesinde kompleks fonksiyonel aktiviteler yapılmaktadır. TME'nin komponentleri; kapsül, ekstrakapsüler ligament, artiküler eminens, glenoid fossa, kondil, disk, diskin ligamentleri, sinoviyal membran ve sinoviyal sıvı şekline sıralanmaktadır (83).

Eklem kapsülü alt kısımda kondil başının altına ve kondil boyununun üst sınırına yapışır. Medial ve lateralde kapsül oldukça sıkıdır ve alt çeneyi hareketleri sırasında stabilize eder. Önde ve arkada ise çok gevşektir ve böylece mandibuler hareketlerin rahatça yapılabilmesine izin verir (34).

Temporomandibular ligamente stabilite sağlayan ana ekstrakapsüler ligamentler temporomandibular ve sfenomandibular ligamentlerdir. Stilomandibular ligament ve pterygomandibular raphe de temporomandibular eklemle ilgilidir fakat eklem stabilitesinde aksesuar görevi yapmaktadırlar (83).

Artiküler eminens, aşağı ve yukarı doğru bir eğim ve bu eğimler arasında zigomatik tüberkülün mezial uzantısı olan transvers bir kenardan oluşan konveks bir yapı, glenoid fossa ise, temporal eklemün üst kemik bölümünü oluşturan temporal kemiğe ait, konkav bir yapıdır. Glenoid kavite yüzeylerinin fibrokartilaj doku ile kaplı olmamasından dolayı, artiküler eminens gibi fonksiyon sırasındaki yüklemekten etkilenmemektedir.(34)

Mandibula kondili (Şekil 2.1), TME'ye ait kemik elemanlarından biri olup, anatomik olarak büyük bir fasulye tanesini andırmaktadır. Yale ve arkadaşlarının (84) çalışmasında kondil tipleri 4'e ayrılmıştır. Bunlar görülme sıklıklarına göre konveks (%58), düz (%25), açılı (%12) ve yuvarlak (%3) olarak sınıflandırılmıştır. Bu sınıflandırma, Oberg ve arkadaşları (85) tarafından desteklenmekle birlikte içbükey tipteki kondillerin çok daha sıklıkla görüldüğü belirtilmiştir.

Kondil başının vertikal yön uzun ekseni, ramusun uzun ekseni ile aynı düzlem üzerinde yer alır. Kondil başı ile kondil boynu arasında açılanma yoktur (86). Bu ilişkinin büyüme ve gelişimin erken döneminde kondil şeklinin değişmesi ile

beraber deęişebildięi bildirilmiřtir. Bu deęiřiklięin sebebinin, uygulanan ortopedik kuvvetler ile kollum mandibula önünde meydana gelen remodeling olduęu belirtilmiřtir (87).

Mandibular kondil ve fossanın artikuler yüzeyleri dört farklı katmandan oluřmaktadır (88).

1. Artiküler kıkırdak
2. Proliferatif kıkırdak
3. Fibrokartilajenöz kıkırdak
4. Kalsifiye kıkırdak

En yüzeyel katmana artiküler tabaka denilmektedir. Bu katman eklem kavitesine komřudur ve en dıřtaki fonksiyonel yüzeyi oluřturmaktadır. Proliferatif tabaka temel olarak hücrelidir. Burada diferansiye olmamıř mezenşimal hücreler bulunmaktadır. Fibrokartilajenöz tabaka kollajen fibriller ve kollajenlerin ıřınsal tarzda bulunsa da birbirini kesen paketler halinde bulunduęu tabakadır. En derin katman kalsifiye tabakadır. Bu katman artiküler kıkırdak boyunca daęılmıř olan kondroblastlar ve kondrositlerden oluřmaktadır (88).

Disk (řekil 2.1) Yunanca “meniskos” dan köken almıř bir kelime olup, yarım ay anlamına gelmektedir. TME, bikonveks (dıř bükey) bir eklem olmasına raęmen yüzeylerin fonksiyonel iliřkileri nedeni ile bikonkav (iç bükey) yapıda diske sahiptir. Artiküler disk, kan damarı veya sinir fibrilleri içermeyen yoğun fibröz konnektif dokudan oluřan bir yapıdır ve sagittal düzlemde kalınlıęına göre 3 kısıma ayrılır. Diskin arka kısmı 3 mm, orta kısmı 1 mm, ön kısmı ise 2 mm. kalınlıęa sahiptir. İnce olan orta kısmı ‘intermediat zone’ adını alır. Çok yoğun bir yapıya sahip olan bu kısım fonksiyon sırasında en fazla basınca maruz kalan bölgesidir. Arka kısım ise öne göre daha kalındır. Normal eklemden kondilin artiküler yüzeyi intermediyat zon üzerinde bulunur. Önden bakıldıęında genellikle disk medialde daha kalındır. Eklem diskinin üst yüzeyi temporal kemięin artiküler tüberkülünün arka-alt konturu, alt yüzeyi ise kondil bařının konturu ile uyumludur (34).

Artiküler disk arkada gevşek konnektif doku alanına birleşir. Damar ve sinir yönünden zengin olan bu alan 'retrodiskal lamina' olarak adlandırılır. Bu bölge iki alandan oluştuğu için 'bilaminar zone' adı da verilir. Süperior retrodiskal lamina elastik fibrillerden, inferior retrodiskal lamina ise kollajen fibrillerden oluşmaktadır. Artiküler disk, kapsüler ligamente yalnızca anterior ve süperiordan değil medial ve lateralden de bağlantılıdır (34).

Fonksiyonel disk konumu üç başlık altında incelenmektedir.

Normal disk konumu; normal disk-kondil ilişkisinde posterior band, saat 12 veya 1 hizasındadır. Redüksiyonlu disk deplasmanı; inferior retrodiskal lamina ve diskal kollateral ligamentlerin uzamasıyla diskin posterior sınırı incelmektedir. Bu durumda disk, diskal boşluğa doğru kaymakta veya itilmektedir. Disk ile kondilin bu şekilde ilişkisini kaybetmesi dislokasyon olarak adlandırılmaktadır. Hasta kondilini tekrar diskin posterior sınır üzerinde konumlandırmak için maniple edebilirse, disk redükte olarak adlandırılmaktadır (88). Redüksiyonsuz disk deplasmanı; superior retrodiskal laminanın elastisitesini kaybetmesiyle diskin tekrar yakalanması zorlaşmaktadır. Disk redükte olmadığı zaman, kondilin ileri translasyonu diski kondilin önüne iter (88).

Katzberg ve arkadaşları (89) ile Westesson ve Paesani (90), MRG incelemesinde, klinik olarak asemptomatik bireylerin %33'ünde disk deplasmanı olduğunu belirtmişlerdir.

Lieberman ve arkadaşları (91) ile Hans ve arkadaşları (92), asemptomatik genç bireylerin MRG incelemesinde %5-11,8 oranında disk deplasmanı olduğunu rapor etmişlerdir.

Sinoviyal sıvı, retrodiskal bölgede bulunan damarlardan oluşan, yoğun bir sıvıdır. Eklem artıkları yüzeyi vasküler olmadığı için, sinoviyal sıvı bu dokulara metabolik gereksinim kaynağı olarak görev yapmaktadır. İçeriğinde eklem lubrikasyonunda önemli bir rolü olan müsin gibi maddeler bulunduğu için,



eklem yüzeyindeki bozulma ve yırtılmayı önlemede etkili olduğu bildirilmiştir. Bu nedenle sıvıyı hazırlayan sinoviyal tabakasının korunması son derece önemlidir (34).

Sinoviyal sıvıda negatif intraartiküler basınç mevcuttur. Sıvının yüzey gerilimi, kondiler hareketler boyunca eklem lubrikasyonu yapan kapiller bir film gibi sıvının artiküler yüzeylere yayılmasını sağlamaktadır. Osteoartritin patogeneğinde intraartiküler sinoviyal sıvı basıncındaki artış, ağrıya sebebiyet veren bir faktör olabilmektedir (81).

Temporomandibular eklemle ilişkili olarak dört çift güçlü kas, mandibula hareketlerinde rol almaktadır. Bunlar; masseter kas, temporal kas, medial pterygoid kas ve lateral pterygoid kaktır (88).

### **2.3 Temporomandibular Eklem ve Ortodontik Tedavi İlişkisi**

Stomatognatik sistemdeki düzensizlikte multifaktöryel etyoloji söz konusudur (33). Tedavi edilmemiş maloklüzyonlar, stabil olmayan oklüzyon, stres ve diğer psikolojik faktörler, travma, diğer bireysel predispozanlar ve yapısal durumlar muhtemel etyolojik faktörler olarak görülmektedir. İnsanların %35-72' sinde TME düzensizliği (TMD) görülmektedir. Yapılan epidemiyolojik çalışmalarda TME düzensizliklerinin cinsiyet ve yaş ayrımı göstermediği belirtilmiştir (12).

TME'nin internal düzensizlikleri, eklem ve ilişkili anatomik yapılarda morfolojik ve yapısal değişikliklerle sonuçlanan, ilerleyici, dejeneratif bir sorundur. İntraartiküler komponentin normal anatomik ilişkisi değişmiştir (33).

1980'lerden itibaren, ortodonti literatüründe, temporomandibular düzensizlikler (TMD) ile yakından ilgilenilmiş ve TMD ile ortodontik tedavi arası ilişkiyi inceleyen birçok çalışma yapılmıştır (11-15,19,23,24,26,28,30,31,33).

Literatürde, ortodontik tedavinin TMD oluşturma potansiyeli olduğu konusunda tartışmalar vardır (12). Rickets (93), oklüzyonun değişmesi ile bazı eklem içi

düzensizlik belirtilerinin görülebileceğini ve tedavi esnasındaki bazı kuvvetlerin TMD için predispozan etki yapabileceğini belirtmiştir. Aksi görüşte olan çalışmalar ise, ortodontik tedavinin TMD'ye sebep olmadığını, ortodontik tedavi ile daha stabil bir dental ve iskeletsel yapı sağlandığını ve ortodontik tedavinin TME disfonksiyon semptomlarını elimine etmek amacıyla uygulandığını belirtmişlerdir (94-98).

Sadowsky ve Polson (96), birbirinden bağımsız, 96 ve 111 hastadan oluşan 2 grupta ortodontik tedavinin uzun dönemde TMD'ye sebep olup olmadığını inceledikleri çalışmalarında, kontrol grubu ile karşılaştırıldığında, tedavi edilen gruplarda herhangi bir TMD belirtisinde artış olmadığını belirtmişlerdir.

Erken iskeletsel Sınıf III maloklüzyonların tedavisinde antero-posterior yönde daha normal çene ilişkisi sağlamak amacıyla kullanılan ortopedik çenelik ve yüz maskesinin, mandibula kondiline geri yönde uyguladıkları kuvvetin TME'de internal bozukluklara yol açabileceği belirtilmiştir (93). Kondilin artiküler eminens ve glenoid fossa ile ilişkisi de TMD etyolojik sebeplerindedir. Mandibulaya uygulanan ortopedik retraktif kuvvetlerin, kondil ile disk arasındaki ilişkiyi bozacak şekilde uygulanmasının, tedavi esnasında diskin biyomekaniğinin değişmesine sebep olarak TMD'ye neden olabileceği belirtilmiştir. Bununla birlikte, TME'de çenelik ile yaratılan stresin, diş sıkma ve çiğneme esnasında oluşan kuvvetlerden düşük olması nedeniyle, TME komponentleri arasındaki ilişki sağlandığı sürece çenelik uygulamasının ciddi bir problem oluşturmayacağı belirtilmiştir (69).

Yapılan deneysel çalışmalarda, kondile uygulanan retraksiyon kuvvetleri sonucunda kondilin yeniden şekillenme potansiyelinin değiştiği belirtilmiştir (99). İn vivo ve in vitro çalışmalarda, kondil kıkırdağının hücresel faaliyetlerinin, dış etkenlere göre düzenlendiği gösterilmiştir. Dış etkenlerin, kollajen sentezinin artmasına, kondroblastların yassılaşması ve sayıca azalmasına ve alkalin fosfataz düzeyindeki artışa bağlı olarak hipertrofik tabaka kalınlığının artmasına neden olduğu belirtilmiştir. Mekanik etkiler, TME bölgesine olan sinoviyal sıvı geçişini azaltmakla kalmayıp, intersellüler matriks yolu ile besleyici sıvının

geçimini de engellemektedir. Kondroblastlar yeterince beslenemediği için, hipertrofiye uğrayan hücre sayısı artmakta, dejenerasyon başlamakta ve intersellüler matriks tablosu değişmektedir. Kondilin mekanik etkilere karşı hassasiyetinden, kraniyofasiyal yapıyı oluşturan komponentlerin büyümesini yönlendirmekte yaralanılmaktadır (99).

Mandibulaya uygulanan retraktif kuvvetlerin mandibula kondilinde, golf sopasına benzer şekilde açılanmalar oluşturduğu bildirilmiştir (100). Petroviç ve arkadaşları (101), rat mandibulasında yaptıkları çalışmalarında, retraktif kuvvetler karşısında, kondil başı ve kondil boynunun anterioruna yapışan lateral pterygoid kasın üst ve alt karınlarının uzadığını bulmuşlardır. Uzama ile periostta oluşan gerilimin, bu bölgede kemik depozisyonunu stimüle ettiğini ve mandibuler kondilin anteriorundaki ossifikasyon ile kondil başı ile boynu arasında açılanma oluştuğunu bildirmişlerdir.

TME internal düzensizliğinin oluşma nedenlerinden birisi, diskin kondile göre veya kondilin diske göre konumunun değişmesidir. Diskin kondile göre daha önde veya kondilin diske göre daha arkada konumlanması, semptomatik belirtilerin oluşmasına neden olmaktadır (28).

Gelişen teknoloji, her alanda olduğu gibi üstünlüğünü görüntüleme tekniklerinde de göstermiştir. İnsan TME bölgesini detaylı şekilde görüntüleyebilecek birçok yöntem geliştirilmiştir. Bu yöntemler kullanılarak yapılan çalışmalarda, anatomik yapılar üzerinde karşılaştırılmalı olarak durulmuş, TME sağlığı bakımından semptomlu ve semptomsuz bireylerin TME bölgesi görüntülenmiş, bu bölgeye ait normal ve anormal durumlar tarif edilmiştir.

TME bölgesini incelemek amacıyla, transkraniyal lateral grafiler ve panoramik filmler, tomografi, komputere tomografi, artrografi ve artroskopi yöntemleri kullanılmış ancak MRG yönteminin, yüksek doku kontrast rezolüsyonu olduğu için hem yumuşak hem de sert dokuları aynı kesitte görüntülemesi, multiplanar görüntü elde edilebilmesi, invaziv olmaması ve X-ışınlarının yerini radyofrekans dalgaları ve manyetik alanların alması, günümüze kadar belirlenen biyolojik

zararının olmaması nedeniyle, son yıllarda tercih edilen bir görüntü yöntemi olmuştur. MRG, TME'nin kemiksel, kassal ve fibröz komponentlerini yüksek derecede kontrast çözünürlükte görüntülemesi gibi avantajlarından dolayı TME bölgesinin detaylı olarak incelemesinde kullanılmaktadır (22).

MRG'nin TME'de uygulanmasıyla sadece disk-kondil kompleksinin ilişkisi belirlenmekle kalmayıp, aynı zamanda kemik yüzeylerindeki düzensizlikler ve enflamasyon da belirlenebilmektedir (22).

#### **2.4 Manyetik Rezonans Görüntüleme Yöntemi (MRG)**

Bundan birkaç yüzyıl öncesine kadar tıp gerek hastalık teşhisi gerekse tedavi konusunda yeterli bilgiye ve tekniğe sahip değildi. Ancak bilimin ilerlemesiyle teknolojiye de tıbbın da yansımış ve 18. yüzyılın sonlarında röntgenin bulunmasıyla kafatasının içi ilk defa görüntülenmiştir. Daha sonrada hızla devam eden görüntü tekniklerindeki gelişme, günümüzde MRG ile doruğa ulaşmıştır (102).

Günümüzün en yaygın görüntüleme tekniği olan MRG'nin görüntüleme yöntemi olarak ilk kullanımı 1970'lere dayanmaktadır. Aslında fizik prensipleri çok daha önce, 1946 yılında Bloch ve Purcell tarafından geliştirilmiştir. Ülkemizde ilk olarak MRG 1989 yılında 9 Eylül Üniversitesinde kullanılmıştır (102).

MR görüntüleri, hastayı veya ilgilenilen bölgeyi güçlü ve üniform bir statik manyetik alana yerleştirilerek elde edilir. Hidrojen çekirdeklerine ait manyetize protonlar, hastada küçük mıknatıslar gibi sıraya dizilirler. Daha sonra radyofrekans dalgalarından yararlanılarak ana bölgeye dik olarak gelen salınımlı manyetik alan elde edilir. Uyarı döneminde çekirdekler enerjiyi absorbe ederek statik alandaki sıralamadan çıkarlar. Çekirdekler uyarı döneminden normal dengeli duruma geçerken, nükleer manyetizasyonla cihazın alıcı bobinlerinde oluşturulan sinyaller bir seri algoritmden geçirilerek tanısal görüntüye dönüştürülür. Değişik yapıdaki doku görüntüleri dokuların manyetik gevşeme

özelliklerinden faydalanılarak değişik sayıda ve sıklıkta uyarılan radyo frekans özellikleri ile elde edilir (102).

## **2.5 TME Manyetik Rezonans Görüntüsü Üzerinde Belirlenen Disk Konumları**

Disk, süperiorda temporal kemiğe ait olan glenoid fossanın eminens eğiminin alt yüzeyi ile, inferiorda ise kondilin diske bakan üst-ön yüzeyi arasında yerleşmektedir (83).

Diskin posterior bandının bilaminer saha ile birleştiği bölge ve kondil tepesi, aynı düzlem üzerinde bulunmalı; başka bir ifade ile saat 12 konumunda olmalıdır. Açma fonksiyonu esnasında eminens eğimi boyunca, kondilin aşağı ve öne hareketi ile birlikte diskte onu takip etmeli ve diskın intermediyat bölgesi, eminens eğiminin alt bölümü ve kondil tepesi arasında lokalize olmalıdır (10). Kapatma fonksiyonunda da, açma fonksiyonundaki yolun tersi izlenerek, disk ile bilaminar saha birleşimi ve kondil tepesi arasında daha önceden ifade edilen ideal ilişki korunmalıdır.

Diskın mandibula kondili ve temporal kemiğin artiküler yüzeyi arasında anormal konumlanması ve buna bağlı olarak fonksiyonlarının değişmesi, TME internal düzensizliklerinin başlamasına neden olmaktadır (88)

MRG'de dört tip görüntüye rastlamak mümkündür (90)

- Tip 1: Normal (papyon şeklinde, bikonkav). Açıkça görülebilen posterior ve anterior bantlar ve kolayca görülebilen intermediyat bölge vardır. Anterior bant posterior banttan daha küçüktür.
- Tip 2: Bu tipte uniform olarak kalınlaşma vardır.
- Tip 3: Posterior ve anterior bantlar ile intermediyat bölge açıkça tanınmaz.

- Tip 4: Posterior bant atrofiyedir ve yaklaşık olarak normal anterior bantın büyüklüğündedir. Tipik olarak kondil ve artiküler tüberkülden remodeling değişiklikleri belirgindir.

### 3. MATERYAL VE METOD

Bu araştırma, tedavi amacı ile Başkent Üniversitesi Diş Hekimliği Fakültesi Ortodonti Anabilim Dalı'nda tedavi gören sınıf III malokluzyona sahip toplam 26 bireyden elde edilen el bilek filmi, lateral sefalometrik filmi, MRG ve model kayıtları üzerinde yürütülmüştür. Bireyler tedavi (N= 14) ve kontrol (N=12) olmak üzere iki gruba ayrılmıştır.

Tedavi ve kontrol grubunu oluşturan bireylerin kronolojik yaşları, iskelet yaşları, tedavi ve kontrol sürelerine ait tanıtıcı istatistik değerleri Tablo 3.1'de gösterilmiştir.

**Tablo 3.1** Araştırmaya Alınan Bireylerin Yaş Dağılımları Ve Tedavi/Kontrol Süreleri.

$\bar{X}$  = Ortalama Değer (Yıl Ve Yılın Ondalık Kesirleri Olarak Verilmiştir).

SS= Standart Sapma (Yıl Ve Yılın Ondalık Kesirleri Olarak Verilmiştir).

	<b>Tedavi Grubu N= 14</b>	<b>Kontrol Grubu N=12</b>	<b>P</b>
	$\bar{X} \pm SS$	$\bar{X} \pm SS$	
<b>Kronolojik Yaş</b>	10,23±1,38	10,47±1,29	A.D
<b>İskelet Yaşı</b>	10,22±1,32	10,51±1,24	A.D
<b>Tedavi/Kontrol Süresi (Yıl)</b>	0,70±0,10	0,61±0,10	A.D

A.D: Anlamli değil

Çalışma grubuna dahil edilen bireylerde aşağıdaki kriterler göz önüne alınmıştır.

- Bireylerin el-bilek filmlerine göre pubertal atılım öncesi gelişim döneminde olmaları (103)
- Maksiller retrüzyon veya maksiller retrüzyon ve mandibuler prognatizm kombinasyonuna bağlı iskeletsel Sınıf III anomaliye sahip olmaları ( $ANB < 0^\circ$ , Witts' < 0 mm)
- Anterior çapraz kapanış bulunması ve Angle Class III molar ilişkiye sahip olmaları

- Bireylerin iskeletsel dik yön gelişiminin normal yada anteriora yönlenmiş olması (SN-MD< 40°)
- Overbite'in normal yada artmış değerlerde olması (Overbite>0 mm)
- Bireylerde konjenital diş eksikliği veya herhangi bir nedenle çekilmiş diş bulunmaması.
- TMD belirti ve bulguları bulunmaması.

Kontrol ve tedavi grubundaki bireyler iskeletsel olgunlaşma evrelerine ve kronolojik yaşlarına göre eşleştirilmiştir. Kontrol grubunda yer alan bireylerde de, iskeletsel Sınıf III ilişki bulunup, keserlerde başa baş konumdadır veya negatif overjet bulunmaktadır. SN-MD açıları 40°'nin altında olup normal veya azalmış vertikal iskeletsel gelişim göstermektedirler.

Çalışma için Başkent Üniversitesi Araştırma ve Etik Kurulunun onayı alınmıştır. Araştırma kapsamındaki tüm bireylerin ailelerine gereken açıklamalar yapılmış, MRG incelemesi yapılabilmesi için onayları alınmıştır.

Tedavi ve kontrol grubunu oluşturan tüm bireylerden, gözlem başı ve sonunda standart koşullarda, lateral sefalometrik film, el bilek filmi ve ağız kapalı pozisyonda, sağ ve sol temporomandibular eklem bölgesinden sagittal oblik kesitte MRG kayıtları alınmıştır.

Tedavi grubundaki bireylerin üst çenelerine kanin ve 1.premolar dişler arasına elastik uygulamak için çengel yerleştirilmiş, ortasında hyrax vidası bulunan bonded genişletme apareyi uygulanmıştır (Şekil 3.1). Premolar ve molar dişleri kapsayan akrilik parçalar negatif overbite'in elimine edilmesi amacıyla okluzyon yükseltici olarak kullanılmıştır. Apareyin mandibula ile temas eden yüzeyinde aşındırma yapılarak, tüm mandibular posterior dişlerin aparey ile teması sağlanmıştır. Aparey üst çeneye cam iyonomer siman (Meron.Voco, Cuxhaven, Almanya) aracılığıyla yapıştırılmıştır. İşeri ve Özsoy'un (104) çalışmalarında bildirilen semi rapid protokol gereği vida ilk bir hafta günde 2 tur açılmıştır. 1 hafta sonunda alınan okluzal film ile palatinal süturun kırıldığı gözlemlendikten



sonra gerekli genişlik sağlana kadar haftada 3 tur açılmıştır. Petit tip yüz maskesi (57) (Ormco, California, A.B.D.) her bir tarafa 400 gr kuvvet ile oklüzal düzlem ile 30-40° açı yapacak şekilde uygulanmıştır. Hastalar günde 14 saatten az olmayacak şekilde yüz maskelerini kullanmaları yönünde bilgilendirilmişlerdir (Şekil 3.1).

Tedaviye negatif overjet elimine edilip, aşırı düzeltme yapılarak başa baş kanin ve molar ilişki elde edilinceye kadar devam edilmiştir. Tedavi süresi ortalama olarak 8.4 ay'dır. Bu aşamadan sonra tüm hastalara, pekiştirme amaçlı Hawley apareyi yapılmış ve geceleri çenelik kullanımına başlanmıştır. 3 hasta dışındaki diğer tüm hastalar için sabit tedaviye ihtiyaç olduğu belirlenmiştir.

Kontrol grubunu oluşturan bireylere, gözlem süresince hiçbir ortodontik uygulama yapılmamıştır.

Sefalometrik filmler ile, kontrol grubunda gözlem süreci boyunca büyüme ve gelişim ile spontane olarak, tedavi grubunda ise uygulanan tedavi ile dentofasiyal yapılarda meydana gelen değişim, MRG kayıtlarıyla da TME bölgesinde, özellikle disk ile kondil ve disk ile fossa arasında oluşan değişikliklerin görüntülenmesi sağlanmıştır.

Araştırmada kullanılan lateral sefalometrik filmler standart koşullarda elde edilmiştir (Planmeca proline EC, Helsinki, Finlandiya). Filmler, bireylerin dişleri sentrik okluzyonda, Frankfurt Horizontal düzlemi yere paralel olacak şekilde konumlandırılarak elde edilmiştir. Merkezi ışın kaynağı ile film kaseti arasındaki uzaklık 160 cm ve bireyin sagittal düzlemiyle film kaseti arasındaki uzaklık 14.5 cm olarak ayarlanmıştır. Ortalama olarak 66 kvP ve 11 miliamper güç kullanılmış, 1.1 sn. ışın verilerek röntgenler çekilmiştir. 18 x 24 cm boyutlarında röntgen filmleri (Konica.A.B.D) kullanılmıştır. Filmler banyo makinesinde banyo edilmiştir (Velopex –extra-xe.A.B.D).

Araştırmaya dahil edilen tüm bireyler, araştırma öncesi ve sonrası TME sağlığı yönünden klinik olarak muayene edilmiş ve TME internal düzensizliği belirtisi

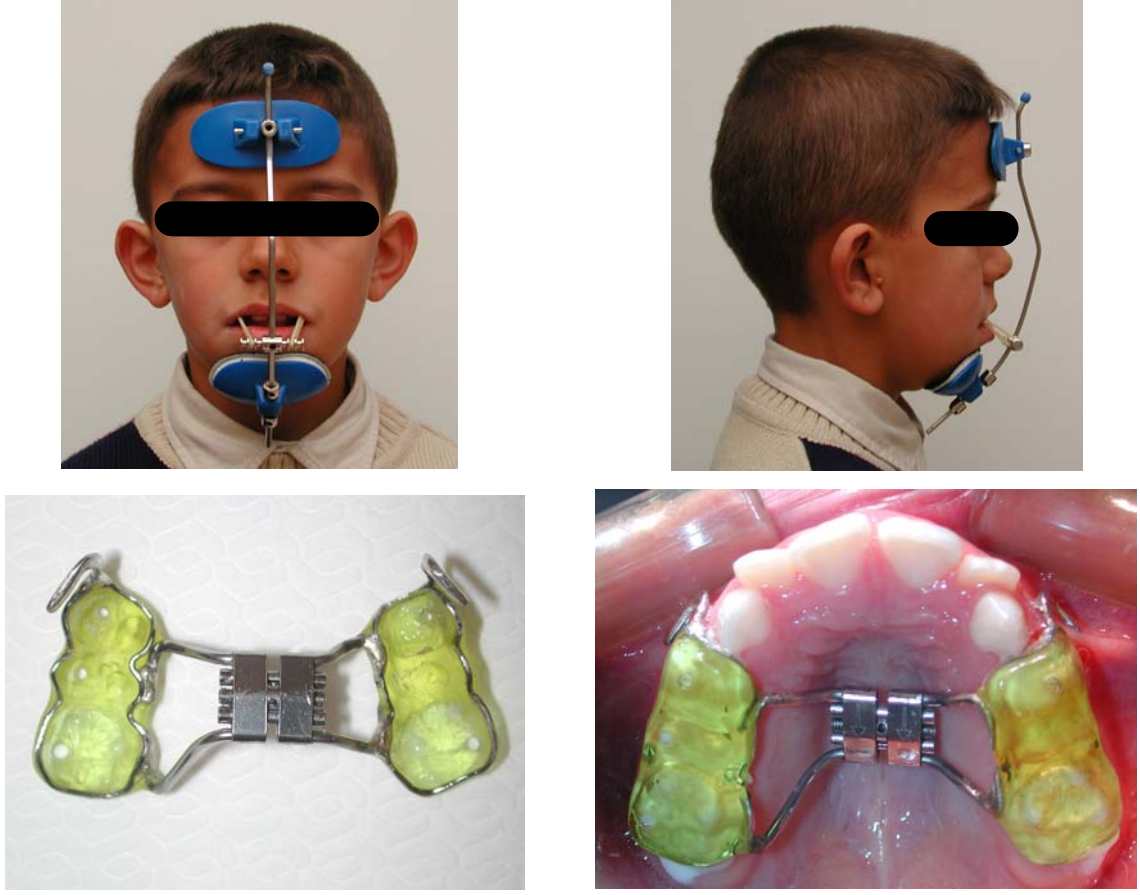
olan semptomları (kliking, ağrı, harekette sınırlılık, kapatamama gibi) bulundurmadıkları saptanmıştır. Bireylerin semptomsuz ve küçük yaşta olmalarından dolayı, standardizasyonu sağlamak açısından, sadece ağız kapalı pozisyonda iken MRG incelemesi yapılmıştır.

MRG kayıtları, Başkent Üniversitesi Tıp Fakültesi Hastanesi Radyoloji Anabilim Dalı'nda alınmıştır. Bireyler, 1.5 T.'lık MR cihazı (Siemens Magnetom Symphony, Erlangen, Almanya) ile incelenmiş ve inceleme her seferinde her birey için aynı uzman hekim tarafından yapılmıştır.

Birey MR masasına baş önde olacak şekilde supin pozisyona getirildikten sonra başın stabilizasyonu boyun altına yerleştirilen, başı ve boynu çepeçevre saran kauçuk platform ile sağlanmıştır. MR cihazının işaretleyici ışığı, yüzün ortaoksal düzlemi ve Frankfurt Horizontal düzleminden geçecek şekilde ayarlanmıştır. Daha sonra TME koil'i eklem bölgesine yerleştirilmiş ve birey cihazdan gelen sesler açısından bilgilendirilmiştir.

İncelemeler aksiyal plot alındıktan sonra oblik sagittal düzlemde yapılmıştır. TR 400 ms., TE 15 ms., inceleme kalınlığı 3 mm, inceleme aralığı 0 mm, FOV 16 cm, NEX 2 ve matriks 192x256 olarak seçilmiştir. İnceleme 3.16 dakika devam etmiştir. Böylece tedavi ve gözlem başı ve sonrası dönemlerde olmak üzere, toplam 28 adet manyetik rezonans görüntüsü elde edilmiştir.

Referans noktaları, sefalometrik filmler ve manyetik rezonans radyografileri üzerine yerleştirilen asetat kağıtlarına 0,3 mm.lik kurşun kalemle işaretlenmiş ve referans düzlemleri oluşturulmuştur. Tüm ölçümler aynı araştırmacı tarafından yapılmıştır. Çalışmada kullanılan referans noktalarının belirlenmesinde ve yapılan ölçümlerde hata olup olmadığını kontrol etmek için, lateral sefalogram ve manyetik rezonans görüntülerinden rasgele seçilen 16'şar tanesi üzerinde, ilk noktalama ve ölçümlerden 20 gün sonra tekrar noktalama ve ölçüm yapılmıştır.



**Şekil 3.1** Genişletme Apareyi ve Yüz Maskesi Uygulaması

### 3.1 Sefalometrik Referans Noktaları, Düzlemleri ve Ölçümler

#### 3.1.1. Sefalometrik Referans Noktaları (Şekil 3.2) (105-107).

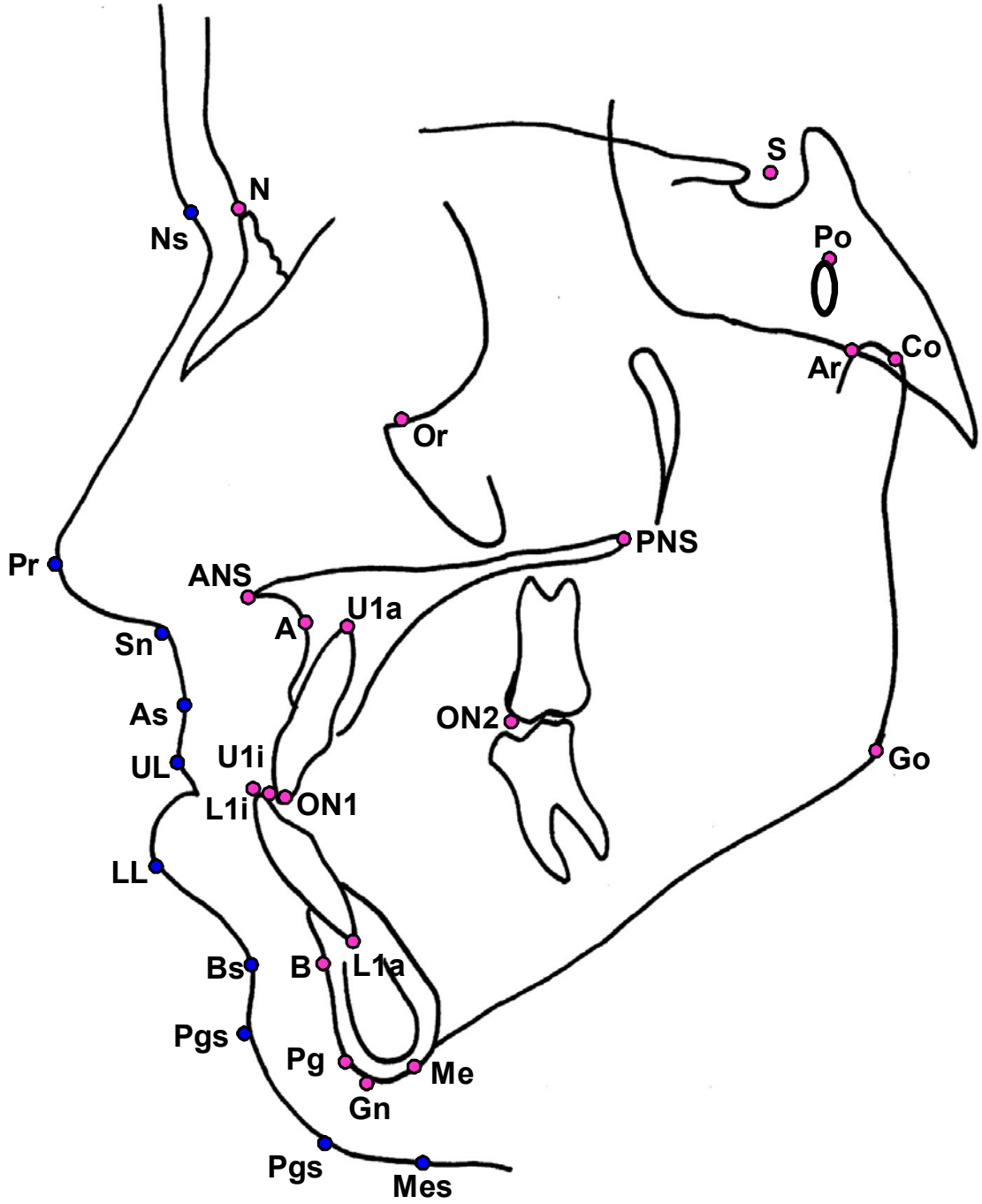
1. Sella (S): Sella turcica'nın merkezi.
2. Nasion (N): Sutura frontonasalis'in en ön ve o bölgedeki girintinin en derin noktasıdır.
3. Anterior Nasal Spina (ANS): Nasal spinanın ön kemik çıkıntısıdır.
4. Posterior Nasal Spina (PNS): Nasal spinanın arka kemik çıkıntısıdır.
5. Supspinale (A): ANS altındaki üst çene ön alveolar kemik girintisinin en derin noktasıdır.
6. Incisor superior (U1i): Üst orta keser dişin kesici kenarı.

7. Apex süperior (U1a): Üst orta kesici dişin kök ucu.
8. Incisor inferior (L1i): Alt orta keser dişin kesici kenarı.
9. Apex inferior (L1a): Alt orta kesici dişin kök ucu.
10. Supramentale (B): Pg noktasının üzerindeki alt çene ön alveolar kemik girintisinin en derin noktasıdır.
11. Pogonion (Pg): Kemik çene ucunun en ön noktasıdır.
12. Gnathion (Gn): Mandibular simfizin en ileri ve alt noktası.
13. Menton (Me): Mandibular simfizin alt kenarının en aşağı noktası.
14. Gonion (Go): Mandibular ve ramal düzlemlerden oluşan açının, açı ortayının mandibular kemiği kestiği nokta.
15. Condylion (Co): Prosesus condylarisin en üst ve en dış noktası.
16. Porion (Po): Meatus acusticus externus'un merkezi.
17. Articulare (Ar): Mandibulanın prosesus artikularisinin dorsal konturu ile temporal kemiğin alt yüzeyinin kesişim noktası.
18. Orbitale (Or): Orbita çukurunun alt kenarının en derin noktası.
19. Oklüzal nokta1 (ON1): Lateral sefalogramlar da kesici overbite'inin orta noktası.
20. Oklüzal nokta2 (ON2): Lateral sefalogramlarda 1.molar dişlerin meziyal tüberkülleri arasındaki temas noktası.
21. Üst dudak (UL): Üst dudağın en ileri noktası.
22. Alt dudak (LL): Alt dudağın en ileri noktası.
23. Yumuşak doku Nasion (Ns): SN doğrusunun yumuşak dokuyu kestiği nokta
24. Pronasale (Pr): Burun ucunun estetik düzleme teğet olan bölümüdür.
25. Yumuşak doku Pogonion (Pgs): Yumuşak doku çene ucunun röntgen görüntüsünün estetik düzleme teğet olduğu nokta
26. Subnasale (Sn): Burun ile üst dudağın birleşme noktası.
27. Yumuşak doku A (As): Sert doku A noktasının, yumuşak dokudaki izdüşümü.
28. Yumuşak doku B (Bs): Sert doku B noktasının, yumuşak dokudaki izdüşümü.

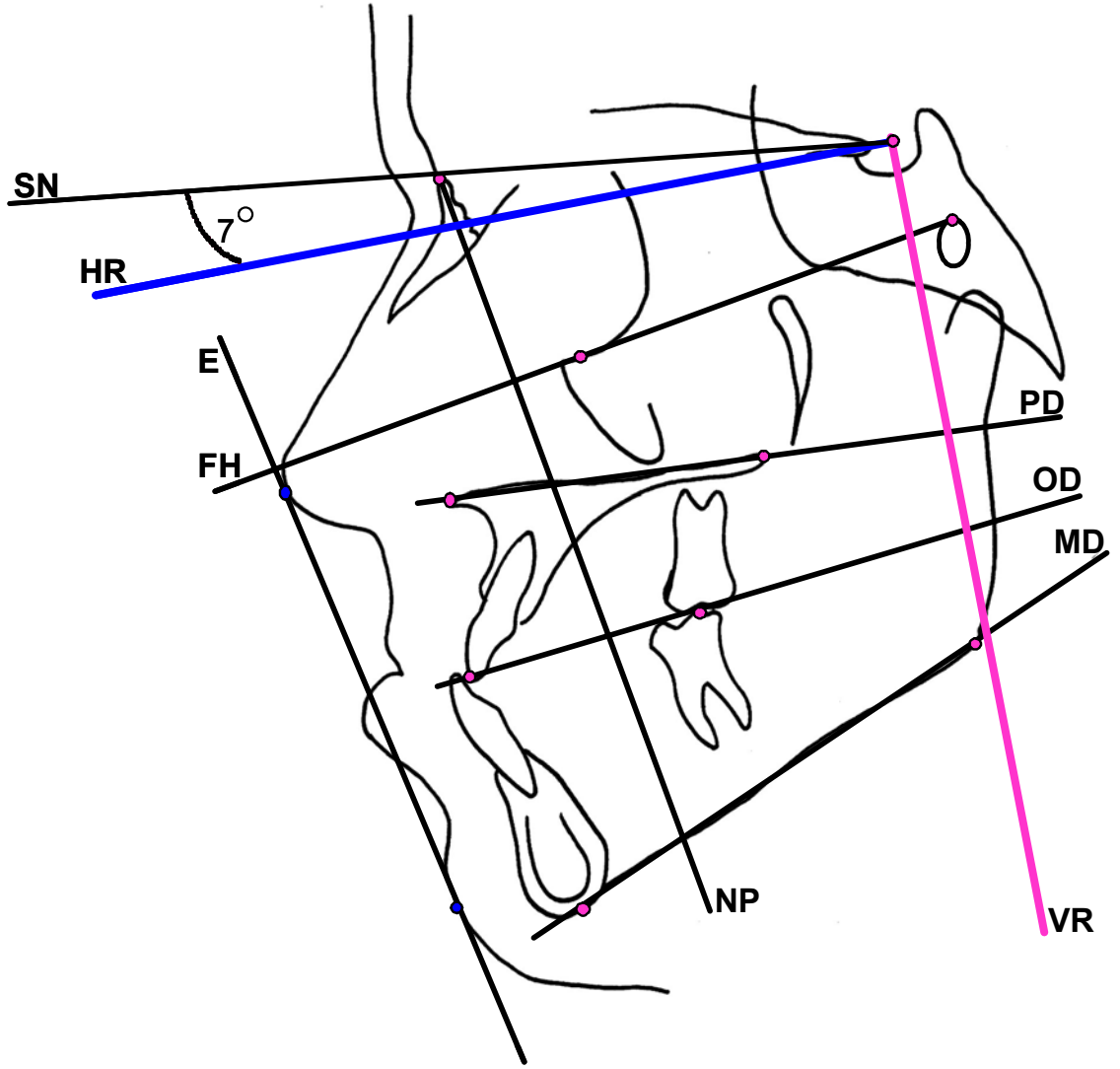
29. Yumuşak doku Menton (Mes) Sert doku menton noktasının, yumuşak dokudaki izdüşümü.

### 3.1.2 Sefalometrik Referans Düzlemleri (Şekil 3.3)

1. SN Düzlemi (SN): S ve N noktalarından geçen düzlemdir.
2. Horizontal referans düzlemi (HR): S noktası merkez olmak üzere SN düzleminin 7° aşağı doğru rotasyonu ile oluşturulan düzlemdir.
3. Frankfurt horizontal düzlemi (FH): Anatomik porion ve orbitale noktalarından geçen düzlemdir.
4. Palatal düzlem (PD): ANS ve PNS noktalarından geçen düzlem.
5. Oklüzal düzlem (OD): OP1 ve OP2 noktalarından geçen düzlem.
6. Mandibular düzlem (MD): Gonion ve Pogonion noktalarından geçen düzlemdir.
7. Vertikal referans düzlemi (VR): Horizontal referans düzlemine Sella noktasından dik çizilerek oluşturulan düzlemdir.
8. Nasion Perpendiküler Düzlemi (NP): N noktasından FH düzlemine dik olarak oluşturulan düzlem.
9. Estetik Düzlem (E): Lateral sefalometrik filmde burun ucu ve çene ucuna teğet olarak çizilen düzlem.



Şekil 3.2 Araştırmada kullanılan referans noktaları.



Şekil 3.3 Araştırmada kullanılan sefalometrik düzlemler.

### 3.1.3 Sefalometrik Ölçümler

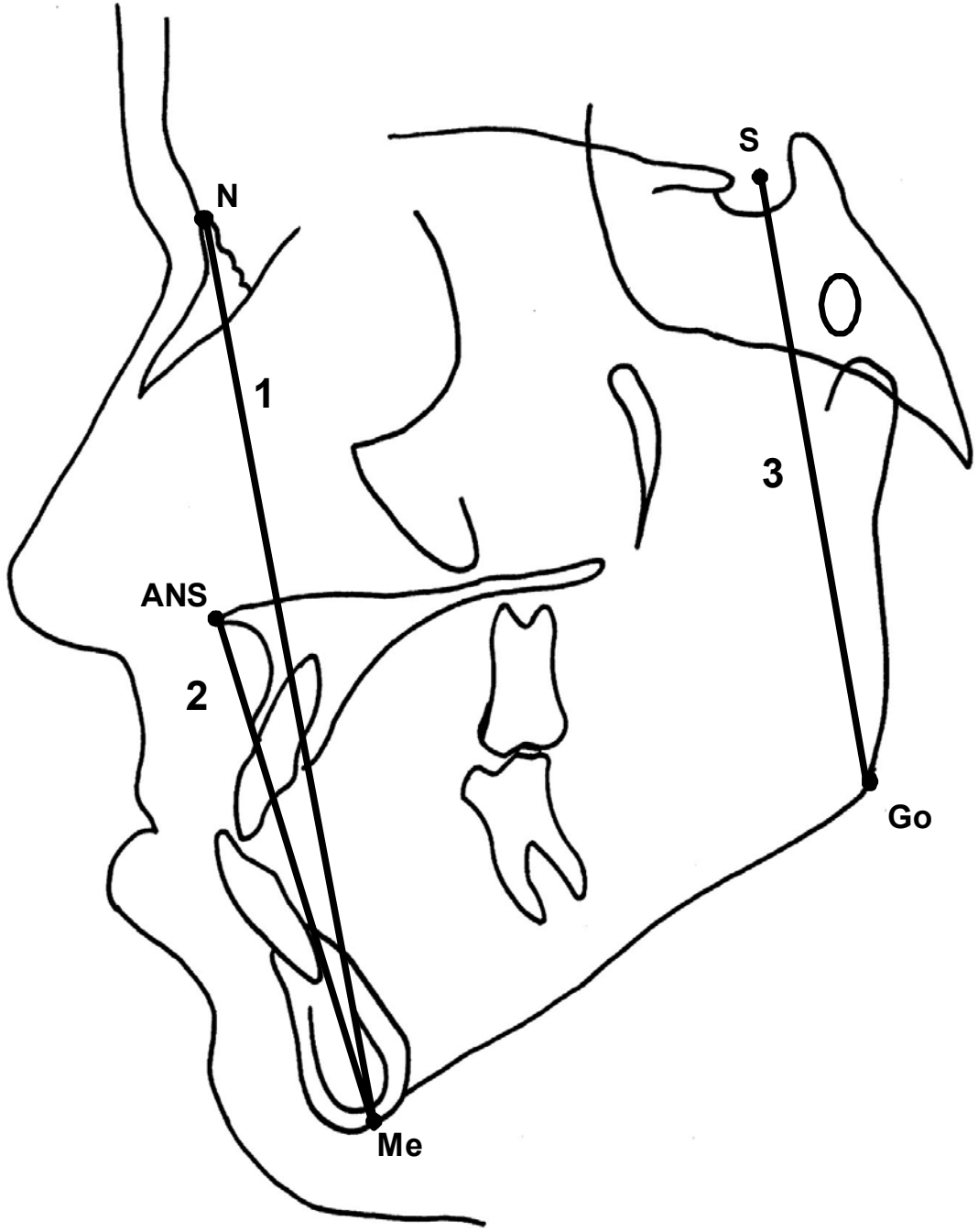
#### 3.1.3.1 İskeletsel Yüz Yükseklikleri (Şekil 3.4)

1. N-Me (mm): Ön yüz yüksekliği.
2. ANS-Me (mm): Alt ön yüz yüksekliği
3. S-Go (mm): Arka yüz yüksekliği.
4. Jarabak oranı: Arka yüz yüksekliğinin, ön yüz yüksekliğine oranı.

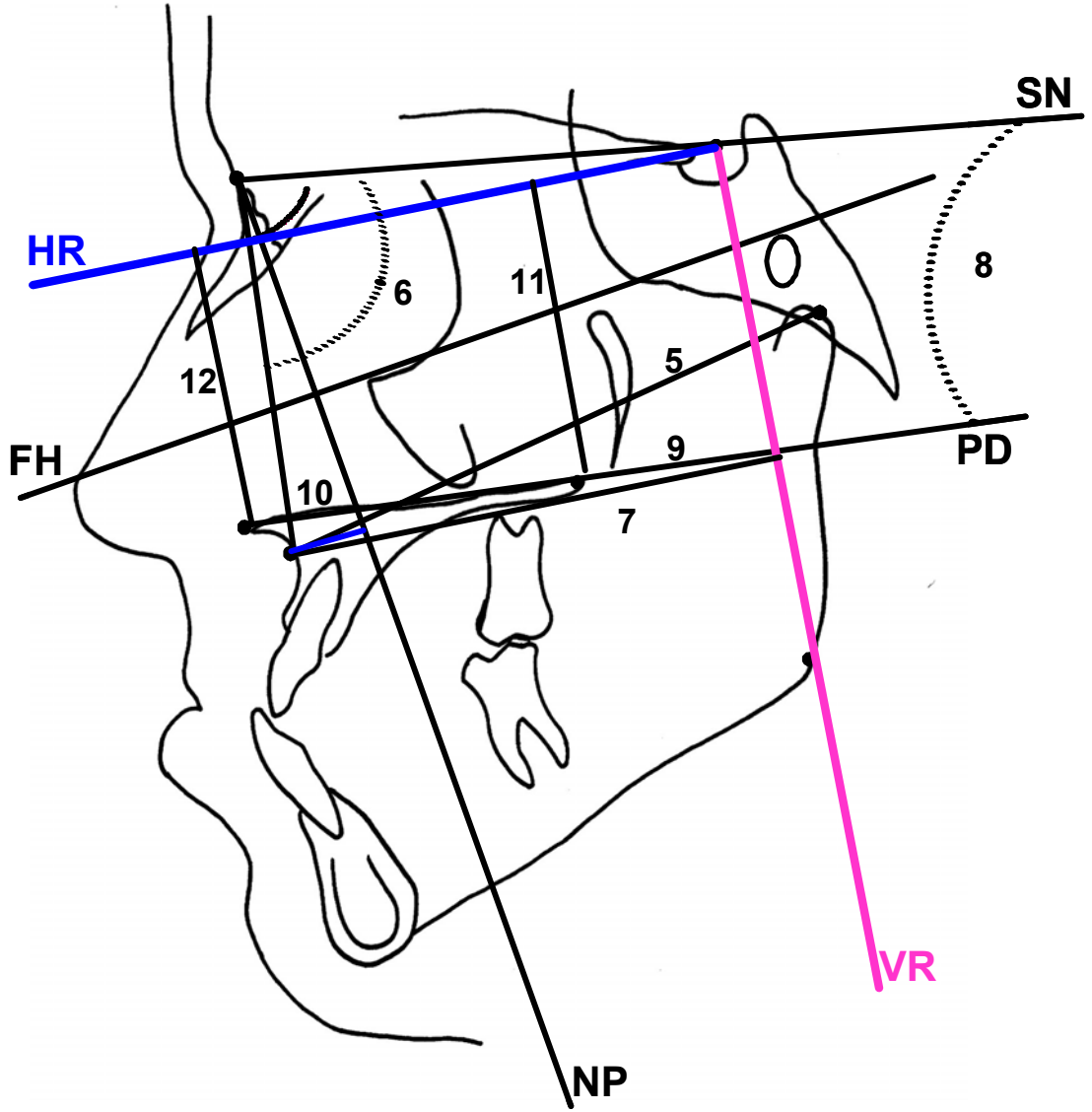
#### 3.1.3.2 Maksiller İskeletsel Ölçümler (Şekil 3.5)

5. Co-A (mm): Efektif orta yüz uzunluğu.
6. SNA ( $^{\circ}$ ): Üst çenenin kafa kaidesine göre konumunu gösteren açı.
7. A-VR (mm): A noktasının vertikal referans düzlemine olan dik uzaklığı.
8. SN.PD ( $^{\circ}$ ): Palatal düzlem ile SN düzlemi arasındaki açı.
9. ANS-PNS (mm) : Maksillanın sagittal uzunluğu.
- 10.NP-A (mm): A noktasının Nasion perpendiküler düzlemine olan uzaklığı
- 11.HR-PNS (mm): PNS noktasının horizontal referans düzlemine olan dik uzaklığı.
- 12.HR-ANS (mm): ANS noktasının horizontal referans düzlemine olan dik uzaklığı.

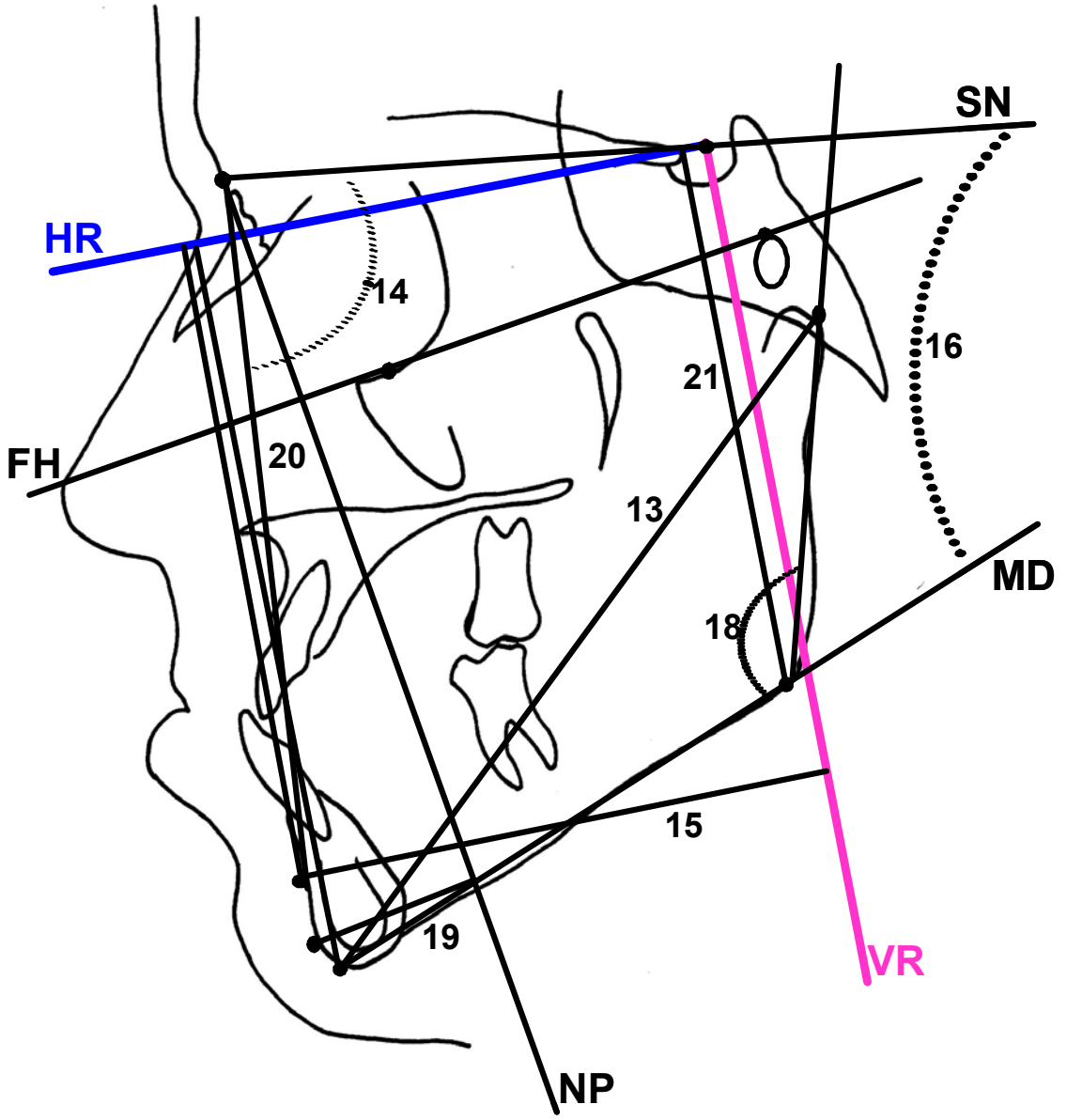




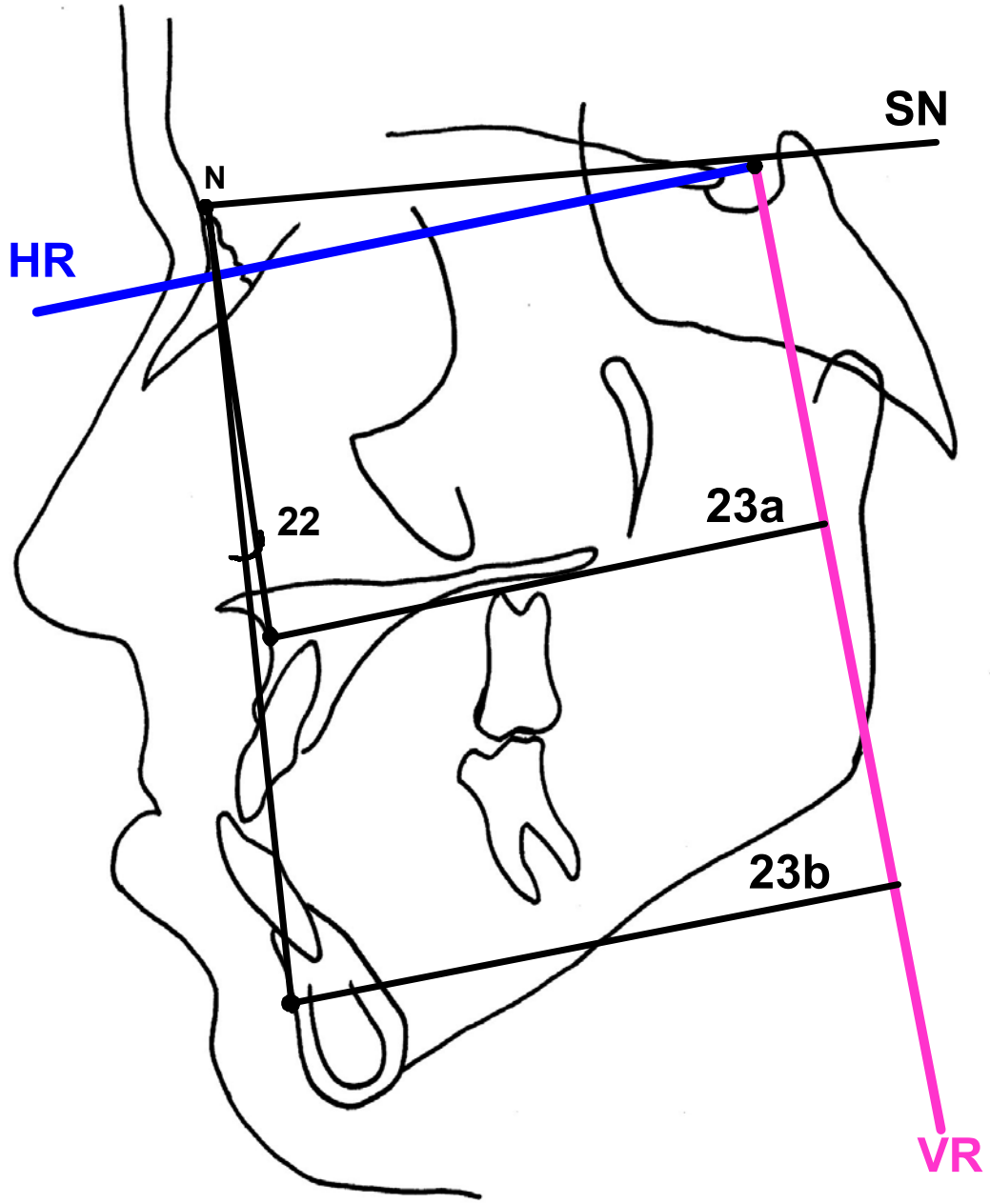
**Şekil 3.4** Araştırmada kullanılan iskeletsel yüz yüksekliği ölçümleri.



**Şekil 3.5** Araştırmada kullanılan maksiller iskeletsel ölçümler.



Şekil 3.6 Araştırmada kullanılan mandibular iskeletsel ölçümler.



**Şekil 3.7** Araştırmada kullanılan maksillo-mandibular iskeletsel ölçümler.

### 3.1.3.3 Mandibular İskeletsel Ölçümler (Şekil 3.6)

13. Co-Gn (mm): Efektif mandibula uzunluğu.
14. SNB ( $^{\circ}$ ): Alt çenenin kafa kaidesine göre sagittal konumunu veren açı.
15. B-VR (mm): B noktasının vertikal referans düzlemine olan dik uzaklığı.
16. SN-MD ( $^{\circ}$ ): Mandibular düzlemin ön kafa kaidesi ile yaptığı açı.
17. HR.MD ( $^{\circ}$ ): Mandibular düzlemin horizontal referans düzlemi ile yaptığı açı.
18. Gonial Açığı ( $^{\circ}$ ): Ramal düzlem ile mentondan mandibula korpusunun alt kenarına çizilen teğet arasında oluşan açı.
19. NP-Pg (mm): Pogonion noktasının, Nasion perpendiküler düzlemine olan uzaklığı.
20. HR-Gn (mm): Gn noktasının horizontal referans düzlemine olan dik uzaklığı.
21. HR-Go (mm): Go noktasının horizontal referans düzlemine olan dik uzaklığı.

### 3.1.3.4 Maksillo-Mandibular Ölçümler (Şekil 3.7)

22. ANB ( $^{\circ}$ ): Çeneler arası sagittal ilişkiyi veren açı.
23. (A-VR)-(B-VR) (mm): A ve B noktalarının vertikal referans düzlemine olan uzaklıkları arasındaki fark.
24. Witts' (mm): A ve B noktalarının okluzal düzlemdeki iz düşümleri arasındaki mesafe.
25. NAPg ( $^{\circ}$ ): Maksiller bazal arkın protruziyonunu gösteren açı.

### 3.1.3.5 Dentoalveolar Ölçümler (Şekil 3.8)

26. Overjet (mm): Alt ve üst keser dişlerin kesici kenarlarından horizontal referans düzlemine ölçülen dik uzaklıklar arasındaki fark.
27. Overbite (mm): Alt ve üst keser dişlerin kesici kenarlarından vertikal referans düzlemine ölçülen dik uzaklıklar arasındaki fark.
28. U1.NA (°): Üst santral kesici diş ile NA düzlemi arasında oluşan açı.
29. U1i-NA (mm): Üst santral kesici diş ile NA düzlemi arasındaki uzaklık.
30. L1.NB (°): Alt santral kesici diş ile NB düzlemi arasında oluşan açı.
31. L1i-NB (mm): Alt santral kesici diş ile NB düzlemi arasındaki uzaklık.
32. SN.OP (°): SN düzlemi ile okluzal düzlem arasında oluşan açı.
33. L1.MD (°): Alt keser ile mandibular düzlem arasında oluşan açı.
34. PD.U1 (°): Üst keser diş ile maksillanın yaptığı açı.

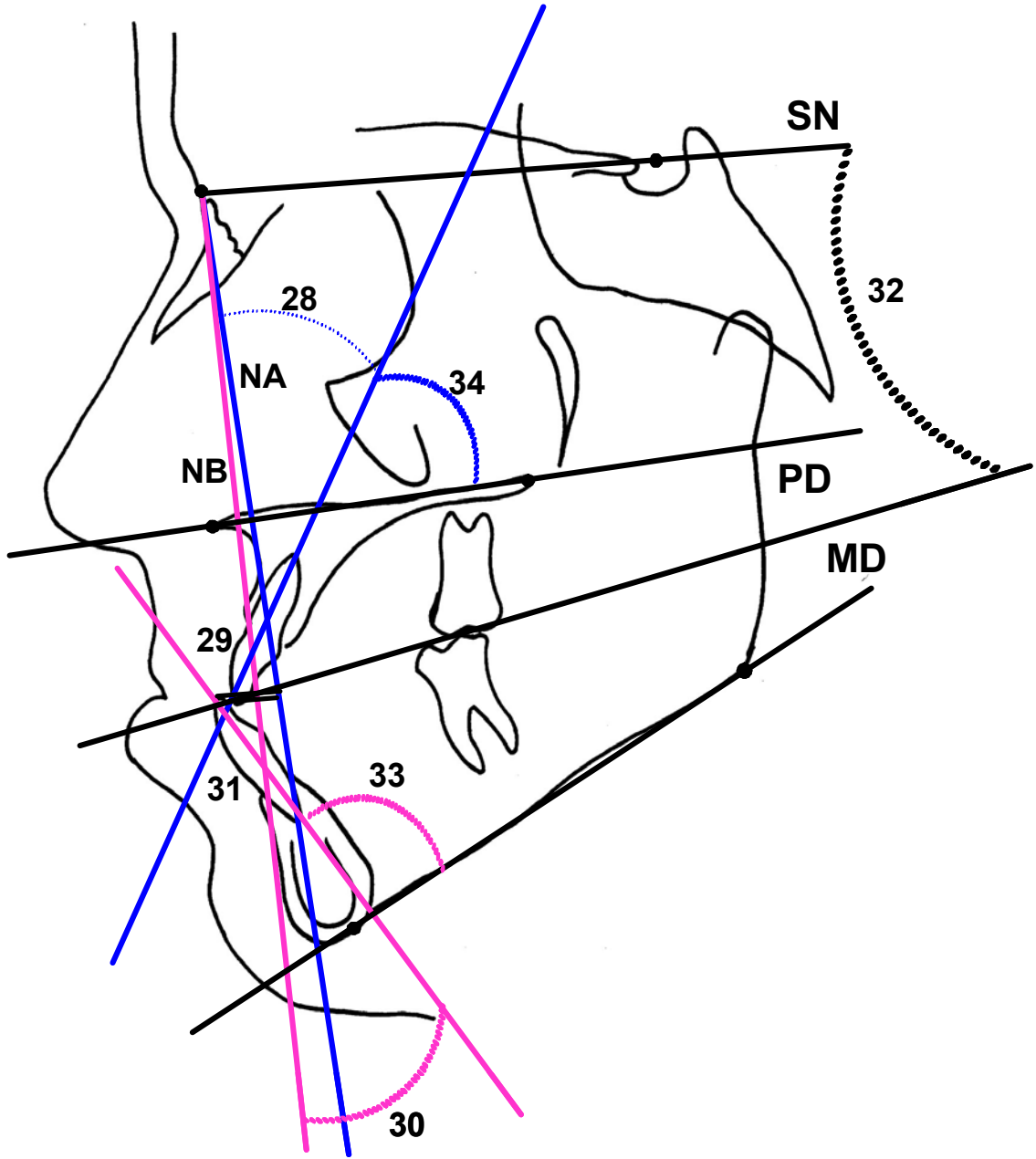
### 3.1.3.6. Yumuşak Doku Ölçümleri (Şekil 3.9)

35. Ns-Mes (mm): Yumuşak doku Nasion ve Menton noktaları arasındaki uzaklık. Ön yüz yüksekliği.
36. Sn-Mes (mm): Subnasale noktası ile yumuşak doku Menton noktası arasındaki mesafe. Üst ön yüz yüksekliği.
37. Ns.Sn.Pgs (°): Yumuşak doku konveksitesini gösteren açı.
38. As-Vr (mm): Yumuşak doku A noktasının vertikal referans düzlemine olan uzaklığı.
39. UL-VR (mm): Üst dudağın en ileri noktasının vertikal referans düzlemine olan uzaklığı.
40. UL-E (mm): Üst dudağın en ileri noktasının E düzlemine olan uzaklığı.
41. LL-VR (mm): Alt dudağın en ileri noktasının vertikal referans düzlemine olan uzaklığı.

42. LL-E (mm): Alt dudađın en ileri noktasının E düzlemine olan uzaklıđı.
43. Bs-VR (mm): Yumuşak doku B noktasının vertikal referans düzlemine olan uzaklıđı.
44. (UL-VR)-(LL-VR) (mm): Alt ve üst dudađın vertikal referans düzlemine olan uzaklıkları arasındaki fark.
45. Nazolabial açı (°): Üst dudak ile burun alt kenarının yaptığı açı.

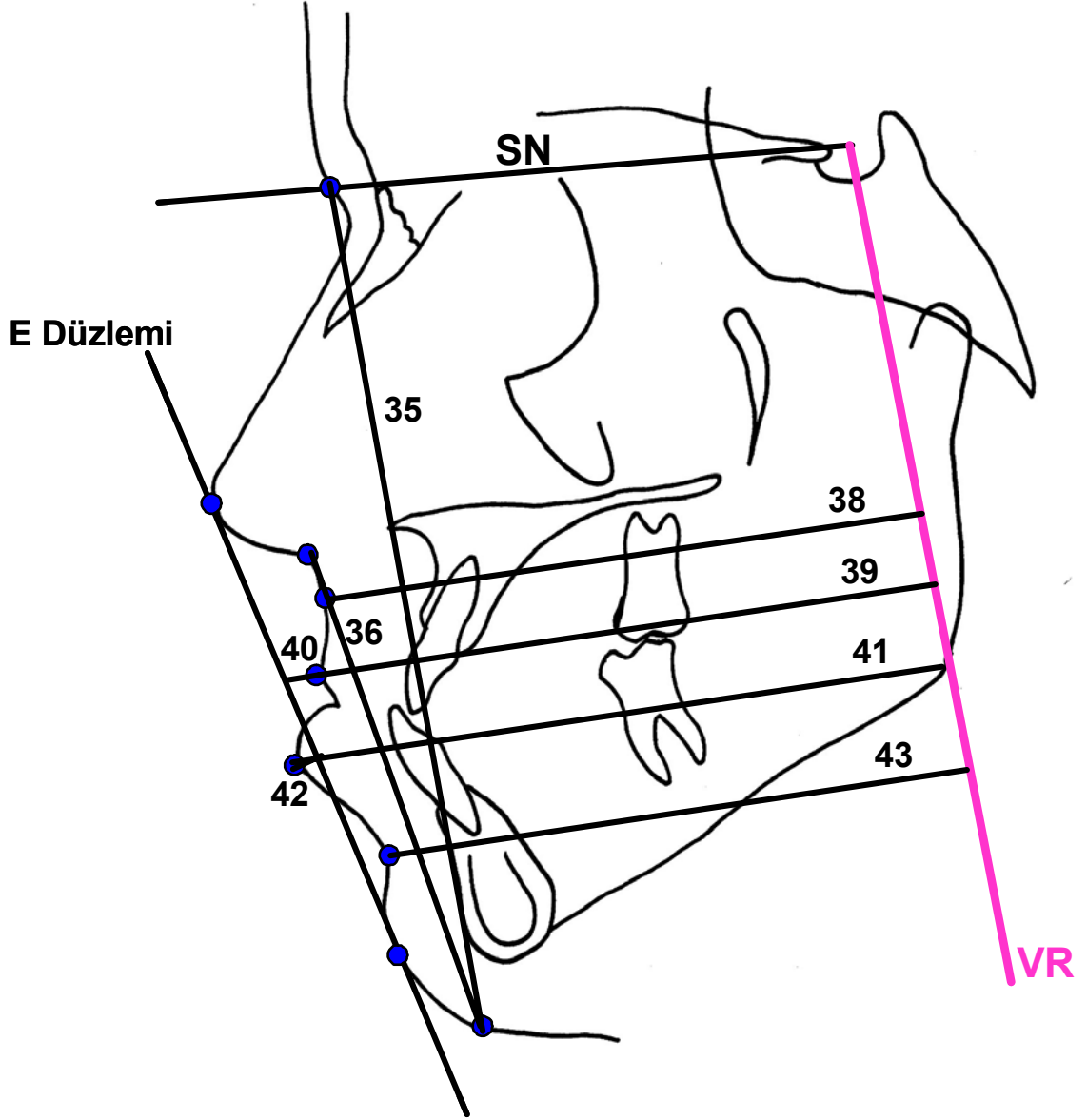
### **3.1.3.7 Model Ölçümleri (Şekil 3.10)**

46. Maksiller interkanin mesafe (3-3): Sağ ve sol maksiller kanin dişlerinin lingual yüzeylerinin orta noktaları arası mesafe.
47. Maksiller intermolar mesafe (6-6): Sağ ve sol maksiller 1.molar dişlerinin lingual yüzeylerinin orta noktaları arası mesafe.
48. Mandibular interkanin mesafe (3-3): Sağ ve sol mandibular kanin dişlerinin lingual yüzeylerinin orta noktaları arası mesafe.
49. Mandibular intermolar mesafe (6-6): Sağ ve sol mandibular 1.molar dişlerinin lingual yüzeylerinin orta noktaları arası mesafe.

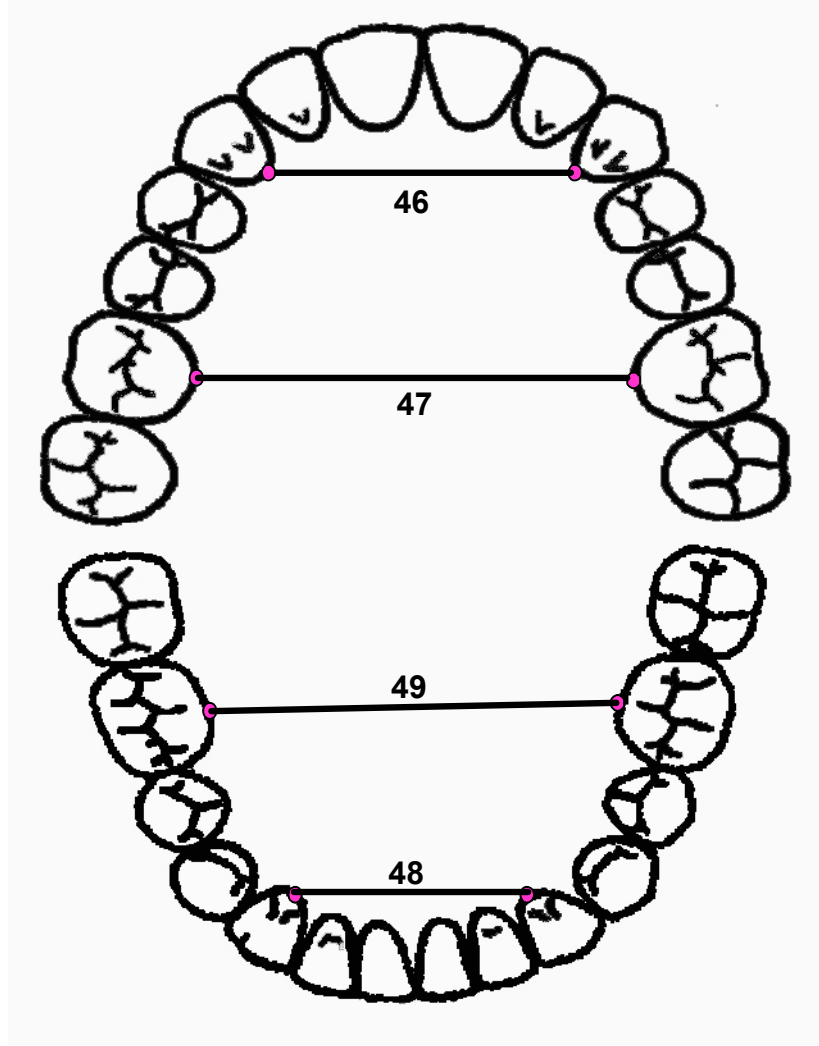


**Şekil 3.8** Araştırmada kullanılan dentoalveolar ölçümler.





Şekil 3.9 Araştırmada kullanılan yumuşak doku ölçümleri.



Şekil 3.10 Araştırmada kullanılan model ölçümleri.

### 3.2 MRG Üzerinde Belirtilen, TME'ye ait Noktalar, Düzlemler ve Ölçümler (18,104,105)

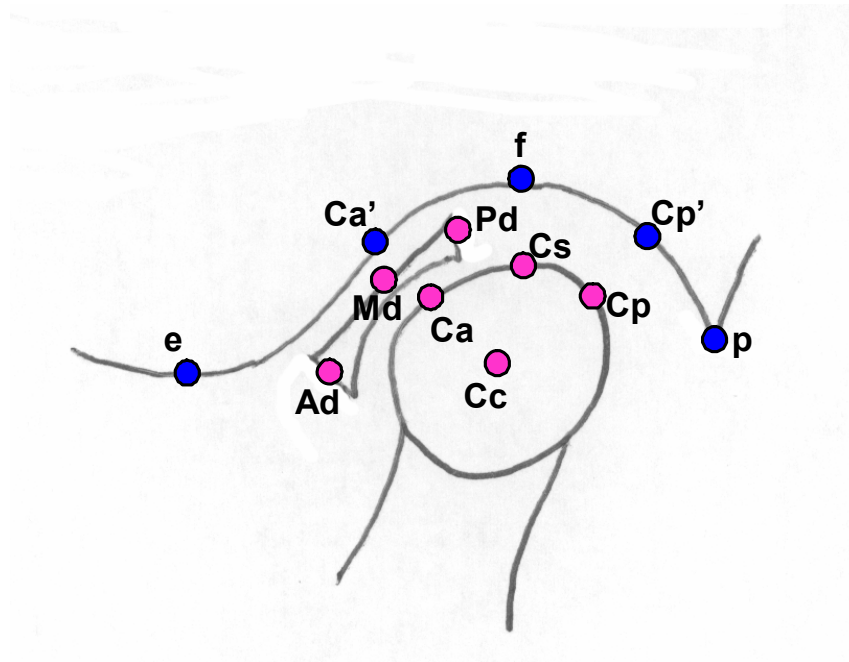
#### 3.2.1 MRG Üzerinde Belirlenen Referans Noktaları (Şekil 3.11)

1. e noktası: Artiküler eminensin en alt ucu.
2. f noktası: Glenoid fossa derinliğinin en üst tepe noktası.
3. p noktası: postglenoid çıkıntının en alt uç noktası.
4. Ad: Diskin anterior bandının ön orta noktası.
5. Md: Diskin intermediyat (ara) bölgesinin orta noktası.
6. Pd: Diskin posterior bandının arka orta noktası.

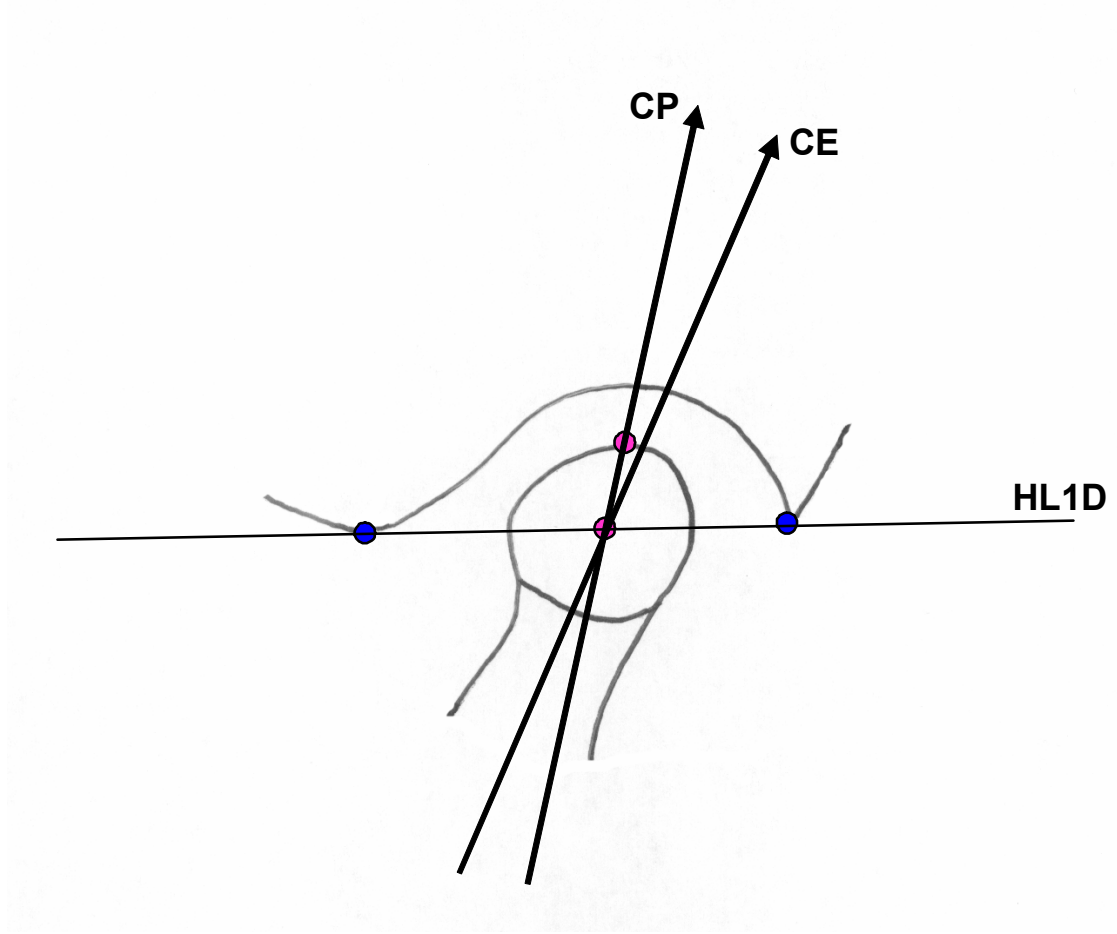
7. Ca: f noktasından, kondilin ön kenarına çizilen teğetin, kondilin ön yüzeyi üzerinde oluşturduğu nokta.
8. Ca': Ca noktasından çıkılan dikmenin, kondilin ön tarafına bakan glenoid fossa yüzeyini kestiği izdüşüm noktası.
9. Cs: Mandibula kondilinin üst kurvatürünün orta noktası .
- 10.Cp: f noktasından kondilin arka yüzeyine çizilen teğetin, bu yüzey üzerinde oluşturduğu nokta.
- 11.Cp': Cp noktasından çıkılan dikmenin, kondilin arka tarafına bakan glenoid fossa yüzeyini kestiği izdüşüm noktası.
- 12.Cc: Sagittal MRG'de antero-posterior yönde kondil çapının yarısı kadar mesafe, kondil tepesinden itibaren ölçüldüğünde, kondil içerisinde oluşturulan merkezi nokta.

### 3.2.2 MRG Üzerinde Belirlenen Referans Düzlemleri (Şekil 3.12)

1. HL1 Düzlemi (HL1D): e ve p noktalarından geçen düzlem.
2. Kollum Ekseni (CE): Sagittal MR görüntüsünde, kollum mandibulanın ortasından ramus arka kenarına paralel olarak oluşturulan düzlem.
3. Kondil Düzlemi (CP): Cs ve Cc noktalarından geçen düzlem.



Şekil 3.11 MRG üzerinde belirlenen referans noktaları.



**Şekil 3.12** MRG üzerinde belirlenen referans düzlemleri.

### 3.2.3 TME MRG' sinde Yapılan Açısal ve Boyutsal Ölçümler

#### 3.2.3.1 Diskin Kondile Göre Konumunu Belirleyen Açısal Ölçümler (Şekil 3.13)

1. Posterior Band Açısı: Cs, Cc, Pd noktaları arasındaki açı
2. İntermediyat Bölge Açısı: Cs, Cc, Md noktaları arasındaki açı.
3. Anterior Band Açısı: Cs, Cc, Ad noktaları arasındaki açı.

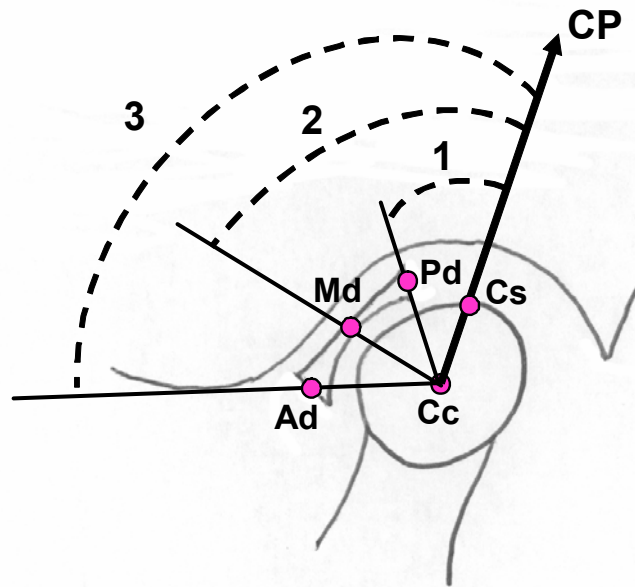
### 3.2.3.2 Kondilin Glenoid Fossadaki Konumunu Belirleyen Ölçümler (Şekil 3.14)

4. Anterior Eklem Boşluğu: Ca ve Ca' noktaları arasındaki dik uzaklık.
5. Posterior Eklem boşluğu: Cp ve Cp' noktaları arasındaki dik uzaklık.
6. K.G.F.K Oranı: Kondilin Glenoid Fossa içindeki konumunu veren oransal ölçümdür.

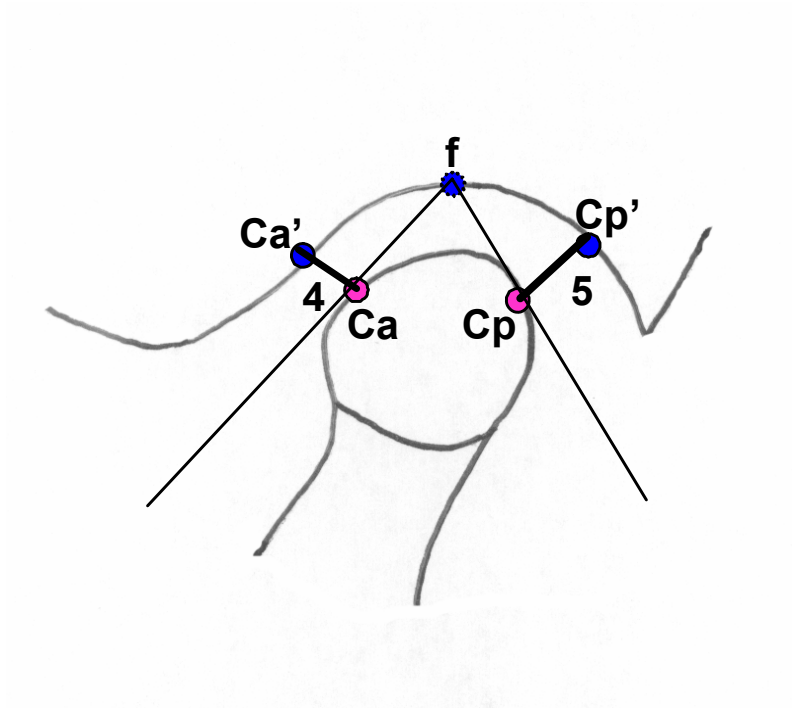
Bu oran,  $(Cp-Cp')-(Ca-Ca') / (Cp-Cp')+(Ca-Ca') \times 100$  formülü ile ifade edilmektedir.

### 3.2.3.3 Morfolojik Ölçümler (Şekil 3.15)

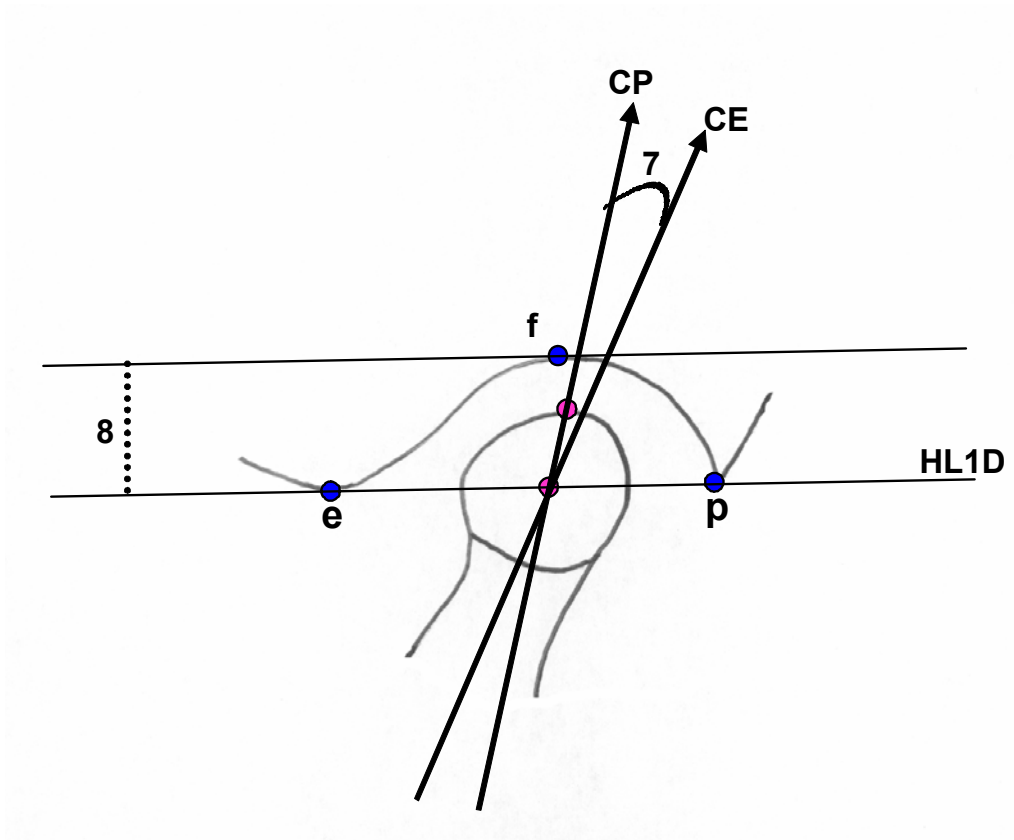
7. Alfa Açısı ( $\alpha^\circ$ ): Kondil düzlemi (CP) ile, kollum eksenine (CE) arasındaki açı olup, kondil başı ile kondil boynu arasındaki eğilme hakkında bilgi verir.
8. Fossa Derinliği (fd): Fossanın en derin noktasıyla HL1 düzlemi arasındaki mesafe.



Şekil 3.13 Diskin konumunu gösteren açısal ölçümler.



Şekil 3.14 Kondilin konumunu gösteren ölçümler.



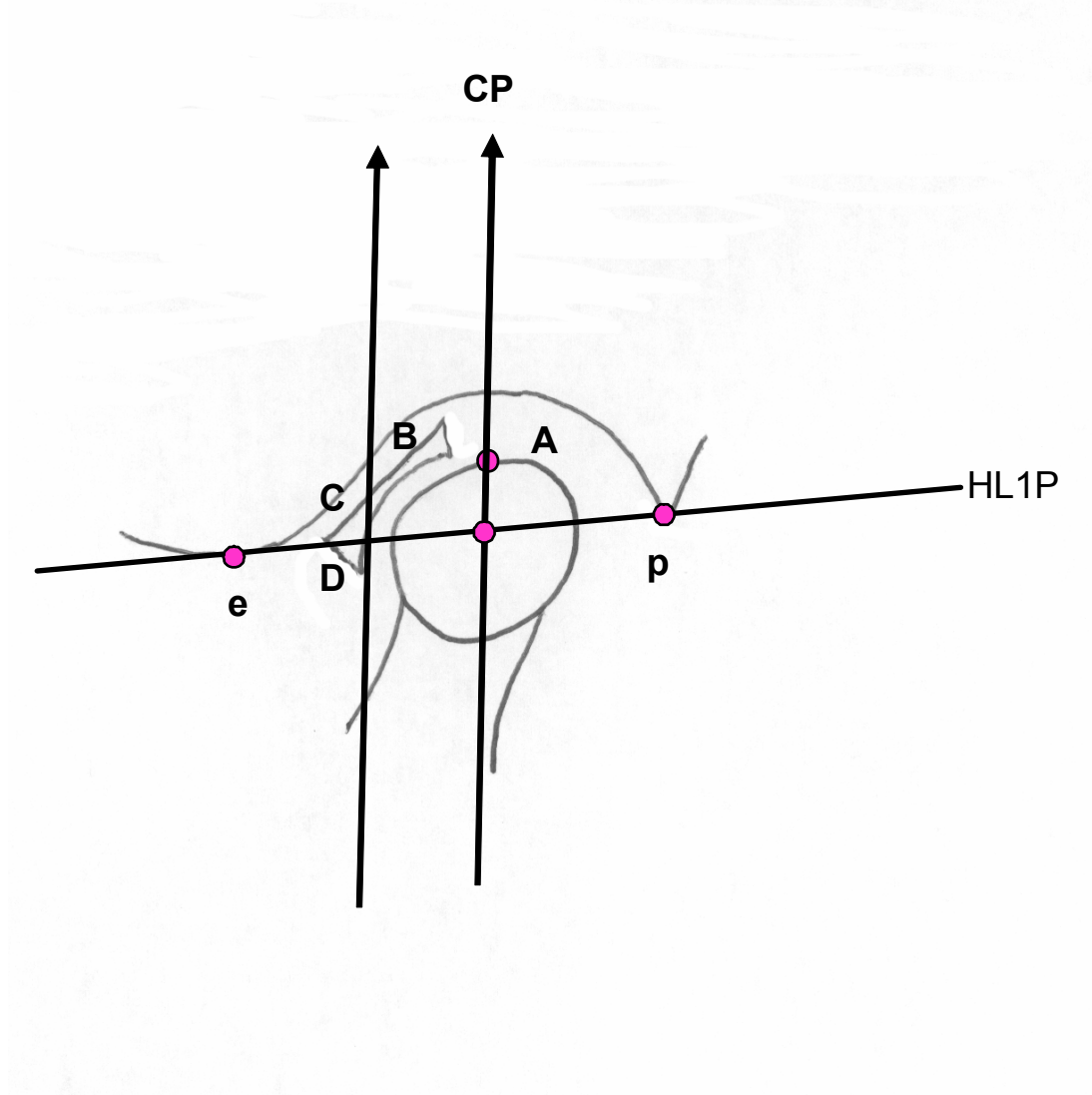
Şekil 3.15 Morfolojik ölçümler.

### 3.2.4 MRG' de Disk Konumunun Bölgesel Olarak Değerlendirilmesi (Şekil 3.16)

**A bölgesi:** Ağız kapalı pozisyonda alınan TME MRG'sinde diskin posterior bandı saat 12 konumundadır ve bu disk konumu normal kabul edilmektedir.

**B ve C Bölgesi:** Ağız kapalı pozisyonda alınan TME MRG' sinde diskin normal konumlandığı yada kısmen anteriora deplase olduğu, yada diskte redüksiyonlu disk deplasmanı mevcut olduğu kabul edilmektedir.

**D Bölgesi:** Ağız kapalı pozisyonda alınan TME MRG' sinde, diskin tam olarak anteriora deplase olduğu kabul edilmektedir.



Şekil 3.16 MRG üzerinde saptanan bölgesel disk konumu.

### 3.2.5 MRG' de Disk Konfigürasyonunun Sınıflandırılması (Şekil 3.17)

**Bikonkav:** Diskin alt ve üst yüzeyleri konkav şekildedir.

**Biplanar:** Disk düzgün olarak kalınlaşmıştır.

**Hemikonveks:** Diskin üst yüzeyi konkav, alt yüzeyi konvektir.

**Bikonveks:** Diskin hem alt hem üst yüzeyleri konveks şekildedir.

**Folded:** Diskin merkezinden kıvrılarak oluşturduğu şekil.

<b>Bikonkav ( Papyon şekli)</b>	
<b>Biplanar</b>	
<b>Hemikonveks</b>	
<b>Bikonveks</b>	
<b>Folded</b>	

**Şekil 3.17** Disk konfigürasyonu.



### 3.3. İstatistik Yöntem

Çalışmamızda, iskeletsel Sınıf III vakalara uygulanan, yüz maskesi/üst çene genişletmesi tedavisinin, dentofasiyal yapılar ve TME'ye olan etkileri, sefalometri ve MRG yöntemleri kullanılarak incelenmiştir. İnceleme esnasında kullanılan istatistik yöntemler şu şekilde sıralanmaktadır:

1. Tedavi ve kontrol grupları için tanımlayıcı değerler hesaplanmıştır. (Ortalama değer ( $\bar{X}$ ), Standart sapma (SS), Ortanca, Minimum (Min), Maksimum (Maks)) Grupların gözlem başındaki (T1) değerlerinin benzer olup olmadığının kontrolü amacıyla Mann Whitney-U testi uygulanmıştır.
2. Tedavi ve kontrol gruplarının gözlem başı ve gözlem sonundaki değerleri (T2-T1) arasında fark olup olmadığının belirlenmesi için Eşleştirilmiş Örneklerde Wilcoxon testi ve bu farkların gruplar arasında karşılaştırılması için Mann-Whitney U testi uygulanmıştır.
3. Sefalometrik, model ve MRG analizlerinden elde edilen parametrelerin güvenilirliğinin test edilmesi amacıyla "Grup içi korelasyon katsayısı (R)" kullanılmış, bu amaçla birinci ve ikinci görüntülerden her parametreye ilişkin "ölçüm tekrarlama katsayıları" hesaplanmıştır.

### 3.4. Metot Hatası

Referans noktaları, sefalometrik filmler ve manyetik rezonans radyografileri üzerine yerleştirilen asetat kağıtlarına 0,3 mm.lik kurşun kalemle işaretlenmiş ve referans düzlemleri oluşturulmuştur. Tüm ölçümler aynı araştırmacı tarafından yapılmıştır. Çalışmada kullanılan referans noktalarının belirlenmesinde ve yapılan ölçümlerde hata olup olmadığını kontrol etmek için, lateral sefalogram ve manyetik rezonans görüntülerinden rasgele seçilen 16'şar tanesi üzerinde, ilk noktalama ve ölçümlerden 20 gün sonra tekrar noktalama ve ölçüm

yapılmıştır. Tüm ölçümler, yüksek tekrarlıma değeri olan, 1 değerine çok yakın bulunmuştur. (Tablo 3.2, Tablo 3.3)

**TABLO 3.2** Araştırmada yapılan açısal sefalometrik ve model ölçümlerine ait tekraralama katsayıları.

Parametre	Tekrarlama Katsayısı (r) 1. Film	Tekrarlama Katsayısı (r) 2. Film	Parametre	Tekrarlama Katsayısı(r) 1. Film	Tekrarlama Katsayısı(r) 2. Film
<b>SEFALOMETRİK ÖLÇÜMLER</b>					
<b>İskeletsel</b>					
<b>Yüz Yükseklikleri</b>					
N-Me (mm)	0,96	0,99	<b>Dentoalveolar Ölçümler</b>		
ANS-Me (mm)	0,97	0,99	Overjet (mm)	0,97	0,99
S-Go (mm)	0,97	0,90	Overbite (mm)	0,95	0,98
Jarabak Oranı	0,89	0,93	U1.NA (°)	0,97	0,96
<b>Maksiller İskeletsel Ölçümler</b>			U1i-NA (mm)	0,98	0,96
Cd-A (mm)	0,95	0,98	L1.NB (°)	0,99	0,99
SNA (°)	0,96	0,97	L1i-NB (mm)	0,97	0,95
A-VR (mm)	0,99	0,99	SN.OD (°)	0,98	0,99
SN.PD (°)	0,97	0,97	L1.MD (°)	0,99	0,99
HR.PD (°)	0,94	0,91	PD.U1 (°)	0,98	0,99
PD (mm)	0,94	0,96	<b>Yumuşak Doku Ölçümleri</b>		
NP-A (mm)	0,99	0,99	Ns-Mes (mm)	0,96	0,92
HR-ANS (mm)	0,96	0,95	Sn-Mes (mm)	0,98	0,98
<b>Mandibular İskeletsel Ölçümler</b>			Ns.Sn.Pgs (°)	0,89	0,94
Cd-Gn (mm)	0,97	0,99	As-VR (mm)	0,98	0,99
SNB (°)	0,95	0,96	UL-VR (mm)	0,99	0,99
B-VR (mm)	0,98	0,99	UL-E (mm)	0,99	0,97
SN.MD (°)	0,97	0,95	LL-VR (mm)	0,99	0,99
HR.MD (°)	0,98	0,96	LL-E (mm)	0,99	0,99
Gonial Açığı	0,92	0,98	Bs-VR (mm)	0,99	0,99
NP-Pg (mm)	0,99	0,99	(UL-VR)-(LL-VR)	0,96	0,95
HR-Gn (mm)	0,99	0,99	Nazolabial Açığı	0,98	0,97
HR-Go (mm)	0,95	0,99	<b>MODEL ÖLÇÜMLERİ</b>		
<b>Maksillo-Mandibular Ölçümler</b>			Max 3-3 (mm)	0,96	0,99
ANB (°)	0,94	0,94	Max 6-6 (mm)	0,99	1,00
(A-VR)-(B-VR)	0,98	0,96	Mand 3-3 (mm)	0,94	0,97
NAPg (°)	0,99	0,95	Mand 6-6 (mm)	0,99	0,94
Witt's (mm)	0,96	0,98			

**Tablo 3.3** Arařtırmada kullanılan MRG parametrelerine ait tekrarlamaya katsayıları.

Parametre	Tekrarlama Katsayısı (r) 1. Film		Tekrarlama Katsayısı (r) 2. Film	
	Sağ	Sol	Sağ	Sol
<b>Diskin kondile göre konumunu belirleyen ölçümler</b>				
Posterior Açı	0,99	0,99	0,99	0,97
Medial Açı	0,99	0,99	0,98	0,98
Anterior Açı	0,99	0,99	0,98	0,99
<b>Kondilin Glenoid fossadaki konumunu belirleyen ölçümler</b>				
Ca-Ca'(mm)	0,86	0,96	0,95	0,91
Cp-Cp'(mm)	0,90	0,96	0,98	0,91
Cs-Cs'(f) (mm)	0,98	0,99	0,95	0,96
İndeks	0,85	0,80	0,84	0,83
<b>Morfolojik ölçümler</b>				
CcCs.CECP (°)	0,99	0,99	0,99	0,99
EP⊥f (mm)	0,96	0,94	0,80	0,91

## 4. BULGULAR

### 4.1 Grupların Gözlem Başındaki (T1) Değerlerinin Benzer Olup Olmadığının Kontrolü

Tedavi/kontrol başı parametre değerlerinin iki grup arasında benzer yada farklı olup olmadıklarını test etmek amacıyla Mann Whitney U testi uygulanmıştır. Tablo 4.1'de tedavi ve kontrol başı ortalama değerler ve bu ortalamalar arasındaki farkların istatistik açıdan önemlilikleri gösterilmektedir. Bu bölümde sadece istatistiksel olarak farklı bulunan parametrelerden bahsedilecektir.

#### 4.1.1 Sefalometrik Ölçümler

- Maksillanın NP düzlemine göre konumunun (NP-A) başlangıç değeri ortalaması tedavi grubunda -6,32 mm, kontrol grubunda ise -3,83 mm. olarak ölçülmüştür. Gruplar arasında  $p < 0,05$  düzeyinde fark bulunmuştur.
- A ve B noktalarının vertikal referans düzlemlerine göre konumlarının farklarının ((A-VR)- (B-VR)) başlangıç değeri ortalaması tedavi grubunda -2,61 mm, kontrol grubunda ise -0,58 mm. olarak ölçülmüştür. Gruplar arasında  $p < 0,05$  düzeyinde fark bulunmuştur.
- Maksilla ve mandibulanın okluzal düzleme göre sagittal konumlarının (Witt's) başlangıç değeri ortalaması tedavi grubunda -8,21 mm, kontrol grubunda ise -5,42 mm. olarak ölçülmüştür. Gruplar arasında  $p < 0,05$  düzeyinde fark bulunmuştur.

**Tablo 4.1:** Tedavi ve kontrol gruplarının gözlem başındaki (T1) sefalometrik, model ve MRG ölçümlerinin tanımlayıcı değerleri ve grupların Mann Whitney-U testi ile karşılaştırılması

$\bar{X}$ : Ortalama değer SS: Standart sapma Min: Minimum Maks:Maksimum

SEFALOMETRİK ÖLÇÜMLER	Tedavi Başı			Kontrol Başı			P
	$\bar{X} \pm SS$	Ortanca	Min-Maks	$\bar{X} \pm SS$	Ortanca	Min-Maks	
<b>İskeletsel Ölçümler</b>							
<b>Yüz Yükseklikleri</b>							
N-Me (mm)	112.28±7.03	111.5	96.50- 123	113.13±4.45	113.25	105- 121	0.64
ANS-Me (mm)	60.46±4.70	61.5	49- 66	62.96±4.70	63.5	53- 69.5	0.24
S-Go (mm)	72.43±5.46	72	60- 81	74.88±3.61	73.5	70- 81	0.33
Jarabak Oranı	64.54±4.46	65.4	56- 72	66.18±2.97	65	62.3- 71	0.69
<b>Maksiller İskeletsel</b>							
Cd-A (mm)	80.71±4.34	81	72- 90	82.17±3.49	82	76- 89	0.77
SNA (°)	76.93±5.09	76.5	69- 84	78.17±2.11	77.76	74.5- 82	1
A-VR (mm)	60.82±4.66	61	55- 70	62.75±4.10	62	58- 71	0.60
SN.PD (°)	7.21±5.66	8.5	-8- 16	4.5±3.2	4.5	-2- 9	0.64
NP-A (mm)	-6.32±3.11	-6	-13- -1.50	-3.83±3.19	-3.75	-11- 0	<b>0.042*</b>
HR-PNS (mm)	42.82±3.33	43.25	37- 47	43.29±3.09	43.50	39- 48	0.62
HR-ANS (mm)	43.93±3.71	43.50	38- 49.5	42.54±2.66	43	37- 47.50	0.64
<b>Mandibular İskeletsel</b>							
Cd-Gn (mm)	110.36±5.38	111	97.50- 119	112.04±4.49	112.5	105- 120	0.70
SNB (°)	80.96±3.93	82	74- 87	80.54±2.46	80.25	77- 84	0.21
B-VR (mm)	63.39±6.51	61	55- 75	63.33±5.28	64.5	55- 73	0.36
SN.MD (°)	31.03±5.22	31	23- 38	29.67±4.02	30.50	23- 35	0.95
Gonial Açığı	131.25±6.15	132	119- 141	128.83±4.35	128.50	123- 136	0.07
NP-Pg (mm)	-1.82±5.08	-2.5	-10- 6	-1.54±3.97	-1.75	-9- 4	0.67
HR-Gn (mm)	102.39±6.59	102	88- 113	103.17±4.75	102	95- 111	0.77
HR-Go (mm)	72.75±5.55	74	60- 81	74.75±3.46	73.50	70- 81	0.82
<b>Maksillo-Mandibular</b>							
ANB (°)	-4.07±3.20	-4	-10- 0	-2.37±2.07	-1.75	-6.50- 0	0.13
(A-VR)-(B-VR) (mm)	-2.61±3.99	-1	-9.50- 2	-0.58±3.53	0	-6- 4.50	<b>0.042*</b>
NAPg (°)	-9.89±7.86	-9.5	-27- -0.50	-6.58±6.15	-4.50	-22- 0	0.14
Witt's (mm)	-8.21±2.85	-8.25	-14- -2.50	-5.42±2.94	-5.50	-9- -1	<b>0.030*</b>

\*: P <0.05 \*\*: P <0.01 \*\*\* : P <0.001

**Tablo 4.1(Devam):** Tedavi ve kontrol gruplarının gözlem başındaki (T1) sefalometrik, model ve MRG ölçümlerinin tanımlayıcı değerleri ve grupların Mann Whitney-U testi ile karşılaştırılması

$\bar{X}$ : Ortalama değer SS: Standart sapma Min: Minimum Maks:Maksimum

	Tedavi Başı			Kontrol Başı			P
	$\bar{X} \pm SS$	Ortanca	Min-Maks	$\bar{X} \pm SS$	Ortanca	Min-Maks	
<b>Dentoalveolar</b>							
Overjet (mm)	-3.18±1.95	-3.25	-8- -1	-1.83±2.12	-2.25	-5- 2.50	0.28
Overbite (mm)	3.75±3.31	3	0- 10	2.25±2.33	1.50	-1- 6.50	0.16
U1.NA (°)	24.82±5.50	25	13- 32	23.25±4.32	24	15- 31	0.31
U1i-NA (mm)	5.14±1.97	5.50	2- 8.50	3.96±1.47	4.25	2- 6	<b>0.017*</b>
L1.NB (°)	19.07±9.36	19.50	7- 38	17.87±7.56	20	3- 29	0.38
L1i-NB (mm)	3.43±1.73	3	1.50- 7	3.71±2.21	3	0- 8	0.72
SN.OD (°)	16.21±4.73	16.50	9- 24	13.67±4.59	14	6.50- 21	0.40
L1.MD (°)	85.75±9.32	85.50	67- 105	86.04±8.07	87.25	72- 97	0.60
PD.U1 (°)	110.82±7.04	110.50	98- 122	108.62±4.76	108.75	103.5-121	0.19
<b>Yumuşak Doku</b>							
Ns-Mes (mm)	121.43±6.85	122	107.50- 133	121.79±3.97	120.25	115- 129	0.85
Sn-Mes (mm)	65.61±4.32	67	57.50-70	68.25±4.17	69	59- 75	0.059
Ns.Sn.Pgs (°)	5.50±7.23	6	-7- 16	9.33±7.77	9.50	-4- 21	0.102
As-VR (mm)	75.50±5.63	75	68- 85	77.08±4.88	76.75	71- 88.50	0.905
UI-VR (mm)	78.14±6.20	77.50	69.50-88	79.87±5.59	79.75	73- 92	0.98
UI-E (mm)	-6.71±2.69	-7.75	-10- -1	-6.12±3.84	-5.50	-14- 0	0.28
Ll-Vr (mm)	80±7.17	77.75	71-93.50	80.75±5.06	80.25	73.50- 91	0.97
Ll-E (mm)	-2.32±2.79	-2	-7- 3	-1.87±4.51	-2.25	-10- 7	0.75
Bs-VR (mm)	74.21±6.68	71.50	65.50-86.50	74.62±5.43	75.75	64.50- 86	0.57
(UIVr)-(LlVr)	-1.86±2.10	-1.25	-7- 1	-0.92±2.38	-1.25	-4- 2.50	0.42
Nazolabialacı	107.64±16.11	110	70- 130	103.42±14.49	103	83- 129	0.40
<b>MODEL ÖLÇÜMLERİ</b>							
Mand 3-3 (mm)	26.79±2.06	26.50	24-30.50	26.58±1.68	27	23- 29	0.80
Max 3-3 (mm)	31.28±2.76	30.75	26.50- 36	31±1.72	30.25	29- 34.50	0.42
Mand 6-6 (mm)	42.29±2.79	45.25	41- 50	45.92±2.29	46.50	40- 48.50	0.51
Max 6-6 (mm)	49.29±4.67	49.75	39.50- 57	51.46±3.16	52	46.5- 56.5	0.33

\*: P <0.05 \*\*: P <0.01 \*\*\* : P <0.001

**Tablo 4.1(Devam):** Tedavi ve kontrol gruplarının gözlem başındaki (T1) sefalometrik, model ve MRG ölçümlerinin tanımlayıcı değerleri ve grupların Mann Whitney-U testi ile karşılaştırılması

$\bar{X}$ : Ortalama değer SS: Standart sapma Min: Minimum Maks: Maksimum

MRG ÖLÇÜMLERİ	Tedavi Başı			Kontrol Başı			P
	$\bar{X} \pm SS$	Ortanca	MinMaks	$\bar{X} \pm SS$	Ortanca	Min-Maks	
<b>Diskin Kondile Göre Konumunu Belirleyen Ölçümler</b>							
Posterior Acı (°) (Sağ)	4.07±18.20	9	-39- 31	4.71±17.50	8.50	-34- 32	0.95
Posterior Acı (°) (Sol)	3.61±15.22	0.50	-23- 23	5±14.89	10	-27- 26	0.51
Medial Acı (°) (Sağ)	44.50±14.56	45.75	12- 64	54.42±16.24	49.50	35- 93	0.21
Medial Acı (°) (Sol)	45.36±13.86	44	30- 80	46.17±13.06	48.50	26- 65	0.99
Anterior Acı (°) (Sağ)	91.43±12.48	93	65- 106	100.42±13.52	99	81- 131	0.22
Anterior Acı (°) (Sol)	91.93±15.40	92.50	68- 126	91.42±11.45	93.50	72- 108	0.48
<b>Kondilin Glenoid Fossadaki Konumunu Belirleyen Ölçümler</b>							
Ca-Ca' (Sağ) (mm)	4.76±1.06	5	2.50- 6.50	4.92±0.95	5	3.50- 7	0.67
Ca-Ca' (Sol) (mm)	5.70±1.64	5.25	3- 9.50	5.57±2.10	5.50	2.80-10.50	0.82
Cp-Cp' (Sağ) (mm)	6.74±1.69	6.75	4.30- 10	6.47±2	6.50	2.20- 10	0.44
Cp-Cp' (Sol) (mm)	6.11±1.47	5.75	3- 9	6.63±1.71	6.25	3.80-10	0.27
Cs-Cs'(F) (Sağ) (mm)	7.91±2.06	7.85	4.50-11.50	8.40±2.47	8	3.80- 12.50	0.48
Cs-Cs'(F) (Sol) (mm)	7.50±2.27	7.60	4.30-11.50	8.54±2.20	8	5.50-13.50	0.23
Index (Sağ)	16.83±15.24	15.60	-20- 37.50	11.50±21.80	19	-38.80- 37.9	0.38
Index (Sol)	3.73±16.96	4.35	-25- 29.40	9.83±20.28	5.30	-27.20- 47	0.23
<b>Morfolojik Ölçümler</b>							
CcCs.CeCp (°) (Sağ)	6.57±9.05	5.50	-8- 28	0.37±5.62	1.50	-9- 9	<b>0.01**</b>
CcCs. CeCp(°) (Sol)	7.78±8.98	6.75	-4- 31.50	3.62±5.65	2.75	-4- 11	0.13
Ep⊥F (Sağ) (mm)	11.29±1.19	11.25	8.50-12.80	11.87±2.68	11.50	8.50- 16.50	0.60
Ep⊥F (Sol) (mm)	11.80±2.28	12.25	8- 17	12.12±1.75	12.25	9.50- 16	0.57

\*: P <0.05 \*\* : P <0.01 \*\*\* : P <0.001



- Dentoalveolar ölçümlerden üst orta kesici dişin NA düzlemine göre uzaklığının (U1-NA(mm)) başlangıç değeri ortalaması tedavi grubunda 5,14mm, kontrol grubunda ise 3,96mm. olarak ölçülmüştür. Gruplar arasında  $p < 0,05$  düzeyinde fark bulunmuştur.

#### **4.1.2 MRG Ölçümleri**

- Kondil boynundaki açılanmanın (CcCs-CECP) başlangıç değeri ortalaması tedavi grubunda 6,57mm, kontrol grubunda ise 0,37mm. olarak ölçülmüştür. Gruplar arasında  $p < 0,01$  düzeyinde fark bulunmuştur.

### **4.2 Tedavi Ve Kontrol Gruplarının Gözlem Başı Ve Gözlem Sonu Değerleri (T2-T1) Arasında Fark Olup Olmadığının İncelenmesi Ve Bu Farkların Gruplar Arasındaki Öneminin Karşılaştırılması**

Tedavi ve kontrol gruplarının gözlem başı ve gözlem sonundaki sefalometrik, model ve MRG ölçümlerinin değerleri (T2-T1) arasında fark olup olmadığı Eşleştirilmiş Örneklerde Wilcoxon testi ve bu farkların gruplar arasında karşılaştırılması için Mann-Whitney U testi uygulanmıştır. Grup içi ve gruplar arası farklar Tablo 4.2'de verilmiştir. Bu bölümde grup içi ve gruplar arası istatistiksel olarak anlamlı bulunan parametrelerden bahsedilecektir. Tablo 4.3'de tedavi ve kontrol gruplarının gözlem öncesi ve sonrasına ait diskin bölgesel konum ve konfigürasyonunun MRG üzerinde değerlendirilmesiyle elde edilen bulgular verilmiştir.

#### **4.2.1 Sefalometrik Ölçümler**

##### **4.2.1.1 iskeletsel Ölçümler**

- Tedavi ve kontrol süresinde, ön yüz yüksekliğinde (N-Me), tedavi grubunda 3,85 mm ( $p < 0,001$ ), kontrol grubunda ise 1,83 mm ( $p < 0,05$ )

istatistiksel olarak anlamlı artış bulunmuştur. Gruplar arasındaki bu fark  $p < 0,05$  düzeyinde istatistiksel olarak anlamlıdır.

- Tedavi ile birlikte, tedavi grubunda, alt ön yüz yüksekliğinde (ANS-Me) 4,64 mm artış olup ( $p < 0,001$ ) kontrol grubunda istatistiksel olarak anlamlı bir değişiklik olmamıştır. Gruplar arasında  $p < 0,001$  düzeyinde fark bulunmuştur.
- Tedavi ve kontrol süresinde, arka yüz yüksekliğinde (S-Go), tedavi grubunda 2 mm ( $p < 0,05$ ), kontrol grubunda ise 1,04 mm ( $p < 0,05$ ) istatistiksel olarak anlamlı artış bulunmuştur. Gruplar arasında istatistiksel olarak anlamlı bir fark bulunmamıştır.
- Tedavi ve kontrol süresince orta yüz uzunluğunda (Cd-A), tedavi grubunda anlamlı bir artış bulunurken ( $p < 0,01$ ), kontrol grubunda ise istatistiksel olarak anlamlı bir değişim bulunmamıştır. Gruplar arasındaki fark  $p < 0,001$  düzeyinde anlamlıdır.
- Maksiller retrognatizm (SNA), tedavi grubunda 2,04 mm ile istatistiksel olarak anlamlı artış gösterirken ( $p < 0,001$ ), kontrol grubunda önemli bir değişim saptanmamıştır. Gruplar arasındaki fark istatistiksel olarak anlamlıdır ( $p < 0,001$ ).
- A noktasının saggittal pozisyonu (A-VR), tedavi grubunda  $p < 0,001$  düzeyinde anlamlı artış gösterirken, kontrol grubunda anlamlı bir değişim saptanmamıştır. Gruplar arasındaki fark  $p < 0,001$  düzeyinde anlamlıdır.
- Maksillanın NP düzlemine göre konumunda (NP-A) tedavi grubunda 3,75 mm ile anlamlı artış gözlenirken ( $p < 0,05$ ), kontrol grubunda önemli bir değişim saptanmamıştır. Gruplar arasındaki fark  $p < 0,01$  düzeyinde istatistiksel olarak önemli bulunmuştur.
- Posterior Nazal Spina'nın vertikal konumunu belirleyen ölçümde (HR-PNS), tedavi grubunda  $p < 0,001$  düzeyinde anlamlı artış bulunurken, kontrol grubunda değişim gözlenmemiştir. Gruplar arasındaki fark önemli bulunmamıştır.
- Anterior Nasal Spina'nın vertikal konumunu konumun belirleyen ölçümde (HR-ANS), tedavi grubunda anlamlı değişim bulunmazken, kontrol grubunda  $p < 0,05$  düzeyinde anlamlı artış bulunmuştur. Gruplar arasındaki fark istatistiksel olarak önemli bulunmamıştır.

- Tedavi süresince, tedavi grubunda efektif mandibular uzunlukta (Cd-Gn) anlamlı bir değişim gözlenmezken, kontrol grubunda  $p<0,05$  düzeyinde anlamlı artış bulunmuştur. Gruplar arası fark istatistiksel olarak önemli bulunmamıştır.
- Mandibular prognatizm (SNB), tedavi grubunda,  $-2,57^\circ$ 'lik azalma ile istatistiksel olarak önemli değişim ( $p<0,01$ ) gösterirken, kontrol grubunda gözlem süresince anlamlı değişim bulunmamıştır. Gruplar arası fark  $p<0,001$  düzeyinde istatistiksel olarak önemlidir.
- B noktasının sagittal pozisyonu (B-VR), tedavi grubunda  $-3,25$  mm ile  $p<0,05$  düzeyinde anlamlı azalma gösterirken, kontrol grubunda anlamlı değişim bulunmamıştır. Gruplar arasındaki fark  $p<0,001$  düzeyinde önemli bulunmuştur.
- Mandibulanın kafa kaidesine göre eğimini gösteren SN.MD açısı, tedavi grubunda  $2,39^\circ$  ile anlamlı artış gösterirken ( $p<0,01$ ), kontrol grubunda anlamlı bir değişim olmamıştır. Gruplar arası fark istatistiksel olarak önemli bulunmuştur ( $p<0,05$ ).
- NP düzlemine göre Pg noktasının konumunda (NP-Pg), tedavi ve gözlem süresince gruplarda anlamlı değişimler bulunmasa da, gruplar arasında  $p<0,01$  düzeyinde önemli fark bulunmuştur.
- Gnathion noktasının horizontal referans düzlemine olan uzaklığı (HR-Gn) tedavi grubunda  $p<0,001$  düzeyinde, kontrol grubunda  $p<0,05$  düzeyinde anlamlı değişimler göstermiştir. Değişimler gruplar arasında farklı bulunmamıştır.
- Çeneler arası sagittal ilişki (ANB), çalışma grubunda  $4,71^\circ$  ile önemli ( $p<0,001$ ) artış gösterirken, kontrol grubunda önemli bir değişim olmamıştır. Gruplar arası fark  $p<0,001$  düzeyinde önemli bulunmuştur.
- Vertikal referans düzlemine göre çeneler arası sagittal ilişki ((A-VR)-(B-VR)), çalışma grubunda  $6,11$  mm ile anlamlı ( $p<0,001$ ) artış gösterirken, kontrol grubunda anlamlı bir değişim olmamıştır. Gruplar arası bu fark  $p<0,001$  düzeyinde önemli bulunmuştur.

- Fasiyal konveksite açısı (NAPg), çalışma grubunda 10,18° ile önemli ( $p<0,001$ ) artış gösterirken, kontrol grubunda önemli bir değişim olmamıştır. Gruplar arası fark  $p<0,001$  düzeyinde önemli bulunmuştur.
- Witt's değerlerinde, tedavi grubunda 6,75 mm ile  $p<0,001$  düzeyinde, kontrol grubunda ise -0,92 mm ile  $p<0,05$  düzeyinde önemli değişimler bulunmuştur. Gruplar arası fark  $p<0,001$  düzeyinde önemli bulunmuştur.

**Tablo 4.2** Tedavi Ve Kontrol Gruplarının Gözlem Başı Ve Gözlem Sonundaki Değerleri (T2-T1) Arasında Fark Olup Olmadığının İncelenmesi Ve Bu Farkların Gruplar Arasındaki Öneminin Karşılaştırılması

D: fark      SS: standart sapma      Min= minimum değer      Maks= maksimum değer

Tedavi Grubu					Kontrol Grubu				Tedavi-Kontrol Farkları
SEFALOMETRİK ÖLÇÜMLER	D±SS	Ortanca	Min-Maks	P	D±SS	Ortanca	Min-Maks	P	P
<b>İskeletsel Ölçümler</b>									
<b>Yüz Yükseklikleri</b>									
N-Me (mm)	3.85±2.3	3.50	1.00- 9.00	<b>0.001***</b>	1.83±1.44	1.75	-1- 4.50	<b>0.004**</b>	<b>0.011*</b>
ANS-Me (mm)	4.64±2.36	4	0- 10	<b>0.001***</b>	0.62±1.52	1	-2.50- 2.50	0.166	<b>0***</b>
S-Go (mm)	2±2.68	2.50	-2- 7	<b>0.018*</b>	1.04±1.47	1.50	-2- 3	<b>0.039*</b>	0.297
Jarabak Oranı	-0.83±2.63	-1.05	-4.20- 3.30	0.233	-0.14±1.25	0.30	-2.40- 1.20	0.844	0.432
<b>Maksiller İskeletsel</b>									
Cd-A (mm)	4.04±2.79	5	-1- 8	<b>0.002**</b>	0.42±1.16	0.25	-1.50- 2	0.232	<b>0.001***</b>
SNA (°)	2.04±1.38	2	0- 5	<b>0.001***</b>	-0.17±1.25	0	-2.50- 1.50	0.748	<b>0***</b>
A-VR (mm)	2.82±1.44	2.50	0.50- 5	<b>0.001***</b>	-0.46±1.32	-0.25	-2.50- 2	0.232	<b>0***</b>
SN.PD (°)	0.04±4.48	-1	-4- 13	0.467	0.79±1.91	0.75	-1.50- 6	0.179	0.231
NP-A (mm)	3.75±6.65	2.25	-8- 2	<b>0.026*</b>	-0.75±1.63	-1.25	-2.50- 2.50	0.136	<b>0.004**</b>
HR-PNS (mm)	1.57±0.90	1.50	0- 3	<b>0.001***</b>	0.67±1.28	1	-1- 3	0.126	0.053
HR-ANS (mm)	0.75±2.45	0.25	-3- 5	0.306	0.87±0.96	1	-1- 2.50	<b>0.016*</b>	0.432

\*: P <0.05    \*\*: P <0.01    \*\*\* : P <0.001

**Tablo 4.2(Devam)** Tedavi Ve Kontrol Gruplarının Gözlem Başı Ve Gözlem Sonundaki Değerleri (T2-T1) Arasında Fark Olup Olmadığının İncelenmesi Ve Bu Farkların Gruplar Arasındaki Öneminin Karşılaştırılması  
D: fark SS: standart sapma Min= minimum değer Maks= maksimum değer

Tedavi Grubu					Kontrol Grubu				Tedavi-Kontrol Farkları
Mandibular İskeletsel	D±SS	Ortanca	Min-Maks	P	D±SS	Ortanca	Min-Maks	P	P
Cd-Gn (mm)	-2.21±8.54	0.75	-2.9- 6	0.706	1.21±1.67	1	-2- 3	<b>0.039*</b>	0.297
SNB (°)	-2.57±2.28	-2	-6.50- 2	<b>0.004**</b>	0.46±1.08	0.50	-1- 2	0.178	<b>0***</b>
B-VR (mm)	-3.25±3.92	-2	-11.50- 3	<b>0.007**</b>	0.58±1.50	0.50	-1.50- 3	0.282	<b>0***</b>
SN.MD (°)	2.39±3.20	2	-3.50- 8	<b>0.020**</b>	0.29±1.23	0	-1- 2.50	0.632	<b>0.031*</b>
Gonial Açığı	0.29±1.87	1	-3- 3	0.503	1.25±5.65	0.25	-8- 17	0.284	0.940
NP-Pg (mm)	-4±9.67	-4.25	-19- 20	0.064	-0.08±1.53	0	-2- 3	0.758	<b>0.004**</b>
HR-Gn(mm)	4.68±2.69	4	2- 10	<b>0.001***</b>	1.50±1.46	1.50	-1- 3.50	<b>0.012*</b>	0.002
HR-Go (mm)	1.29±2.34	1.75	-2- 5	0.054	1.29±1.60	1.25	-2- 3	0.023	0.860
<b>Maksillo-Mandibular</b>									
ANB(°)	4.71±1.84	4	2.50- 9	<b>0.001***</b>	-0.50±1.46	-0.75	-2.50- 2.50	0.228	<b>0***</b>
(A-VR)-(B-VR) (mm)	6.11±3.11	5	2- 12.50	<b>0.001***</b>	-1±1.64	-1	-3.50- 1.50	0.074	<b>0***</b>
NAPg (°)	10.18±7.30	8	3- 33	<b>0.001***</b>	-0.96±2.47	-0.50	-6- 2	0.210	<b>0***</b>
Witt's (mm)	6.75±2.36	7	3.50- 11	<b>0.001***</b>	-0.92±1.24	-1	-3- 1	<b>0.032*</b>	<b>0***</b>
<b>Dentoalveolar</b>									
Overjet (mm)	7.29±2.12	6.75	5- 11.50	<b>0.001***</b>	-0.33±1.15	0	-2- 1.50	0.306	<b>0***</b>
Overbite (mm)	-1.61±3.09	-1.50	-9- 4	<b>0.044*</b>	0.50±1.30	0	-1- 3.50	0.223	0.15
U1.NA (°)	0.89±4.08	2	-5- 7	0.482	1.29±3.82	1.50	-0.50- 6	<b>0.049*</b>	0.860
U1i-NA (mm)	-0.18±1.93	0	-5.50- 2.50	0.929	0.96±1.08	1	-0.50- 3	<b>0.012*</b>	0.095
L1.NB (°)	-4.82±4.90	-5	-18- 3	<b>0.003**</b>	-0.92±1.61	-0.25	-4- 2	0.071	<b>0.008**</b>
L1i-NB(mm)	-0.79±1.55	-0.75	-3- 2	<b>0.022*</b>	-0.17±0.94	0	-2- 1	0.572	0.076
SN.OD (°)	-1.96±3.55	-2	-9- 4	0.074	0.92±3.55	-2	-9- 4	0.258	<b>0.041*</b>
L1.MD (°)	-3.89±4.54	-4.50	-12- 5	<b>0.014*</b>	-0.25±1.86	-0.50	-2.50- 5	0.623	<b>0.027*</b>
PD.U1 (°)	2.04±8.32	2.50	-22- 12	0.102	0.92±4.18	0.50	-10- 5.50	0.233	0.297

\*: P <0.05 \*\* : P <0.01 \*\*\* : P <0.001

**Tablo 4.2(Devam)** Tedavi Ve Kontrol Gruplarının Gözlem Başı Ve Gözlem Sonundaki Değerleri (T2-T1) Arasında Fark Olup Olmadığının İncelenmesi Ve Bu Farkların Gruplar Arasındaki Öneminin Karşılaştırılması  
D: fark SS: standart sapma Min= minimum değer Maks= maksimum değer

Tedavi Grubu					Kontrol Grubu				Tedavi-Kontrol Farkları
Yumuşak Dokü	D±SS	Ortanca	Min-Maks	P	D±SS	Ortanca	Min-Maks	P	P
Ns-Mes (mm)	4.75±2.55	5	1- 9	<b>0.001***</b>	2.17±1.30	2.50	-0.50- 4	<b>0.004**</b>	<b>0.017**</b>
Sn-Mes (mm)	4.71±2.03	4	2- 8.50	<b>0.001***</b>	-0.12±1.42	0	-2.50- 2.50	0.799	<b>0***</b>
Ns.Sn.Pgs	8.36±3.91	9	2- 17	<b>0.001***</b>	-1.83±3.50	-1.50	-11- 3.50	0.066	<b>0***</b>
As-VR (mm)	2.14±2.79	2.75	-5- 5.50	<b>0.023*</b>	0.25±0.92	0	-1- 1.50	0.230	<b>0.009**</b>
UL-VR (mm)	2.43±3.48	3.50	-7- 8	<b>0.023*</b>	0.67±1.07	0.75	-1- 2	0.057	<b>0.017*</b>
UL-E (mm)	2.75±2.44	2.50	-1- 7.50	<b>0.003**</b>	-0.21±1.14	0	-3- 1.50	0.670	<b>0.001**</b>
LL-VR (mm)	-1.43±3.84	-0.50	-9- 3	0.373	0.71±1.27	1	-1.50- 2.50	0.089	0.160
LL-E (mm)	0.07±2.20	-0.25	-3.50- 4.50	0.937	-0.04±1.12	0.25	-2- 1.50	0.918	0.860
Bs-VR (mm)	-2.86±3.99	-1.50	-10.50- 3	<b>0.009**</b>	0.87±1.49	0.75	-1- 4	0.064	<b>0***</b>
(UL-VR)-(LL-VR)(mm)	3.07±2.16	2.50	0- 7	<b>0.002**</b>	0±0.93	0	-1.50- 1.50	1.00	<b>0***</b>
Nazolabialaçı	-5.64±11.25	-1.50	-33- 14	0.077	2.33±7.23	0.75	-6- 19	0.503	0.076
<b>MODEL ÖLÇÜMLERİ</b>									
Mand 3-3 (mm)	0.43±1.34	0.25	-2.50- 2.50	0.218	-0.12±0.57	0	-1- 1	0.453	0.145
Max 3-3 (mm)	3.11±1.50	3	1- 6	<b>0.001***</b>	0.71±1.47	0.50	-1.50- 4	0.137	<b>0***</b>
Mand 6-6 (mm)	1.32±1.51	1.25	-0.50- 5	<b>0.005**</b>	-0.62±2.68	0	-9- 1	0.852	<b>0.011*</b>
Max 6-6 (mm)	4.29±1.68	4	1- 7.50	<b>0.001***</b>	0.33±0.83	0.25	-1- 2	0.185	<b>0***</b>

\*: P <0.05 \*\* : P <0.01 \*\*\* : P <0.001

**Tablo 4.2(Devam):** Tedavi Ve Kontrol Gruplarının Gözlem Başı Ve Gözlem Sonundaki Değerleri (T2-T1) Arasında Fark Olup Olmadığının İncelenmesi Ve Bu Farkların Gruplar Arasındaki Öneminin Karşılaştırılması  
D: fark SS: standart sapma Min= minimum değer Maks= maksimum değer

Tedavi Grubu					Kontrol Grubu				Tedavi-Kontrol Farkları
MRG ÖLÇÜMLERİ	D±SS	Ortanca	Min-Maks	P	D±SS	Ortanca	Min-Maks	P	P
<b>Diskin Kondile Göre Konumunu Belirleyen Ölçümler</b>									
Posterior Açı (Sağ)	3.64±10.09	4.75	-20- 19	0.162	5.87±8.88	4.50	-12- 20.50	<b>0.045*</b>	0.595
Posterior Açı (Sol)	9.11±6.71	10.50	-2- 19	<b>0.002**</b>	2.25±9.06	0.50	-10- 17	0.480	<b>0.027*</b>
Medial Açı (Sağ)	5.64±8.39	6.25	-11- 18	0.30	-0.08±13.16	2	-27- 19	0.555	0.252
Medial Açı (Sol)	9.21±13.78	7	-10- 38	<b>0.02*</b>	4.25±14.94	7.50	-24- 20	0.306	0.527
Anterior Açı (Sağ)	5±10.07	3	-10- 24	0.074	2±13.08	1.50	-23- 29	0.449	0.560
Anterior Açı (Sol)	6.71±21.33	-1	-23- 48	0.509	5.33±14.62	11.50	-21- 23	0.367	0.899
<b>Kondilin Glenoid Fossadaki Konumunu Belirleyen Ölçümler</b>									
Ca-Ca' (Sağ) (mm)	0.16±1.09	0.35	-1.70- 1.70	0.635	0.65±1.71	0.50	-1.50- 4.50	0.357	0.742
Ca-Ca' (Sol) (mm)	-0.21±0.96	-0.25	-2.50- 1.20	0.589	0.43±1.65	0	-2.50- 4	0.395	0.176
Cp-Cp' (Sağ) (mm)	-0.17±1.29	-0.25	-2.50- 1.70	0.648	-0.70±1.63	-0.50	-3- 1.80	0.166	0.432
Cp-Cp' (Sol) (mm)	0.64±1.67	1	-3.50- 3	0.120	-0.44±2.29	-1	-6.50- 1.50	0.070	0.294
Cs-Cs'(F) (Sağ) (mm)	-0.11±1.79	-0.50	-2.50- 4	0.674	-0.19±1.72	-0.25	-3.50- 2.50	0.858	0.860
Cs-Cs'(F) (Sol) (mm)	0.70±1.32	0.75	-2.50- 2.50	0.070	-0.54±1.49	-0.35	-3- 1.50	0.305	0.432
Index (Sağ)	-2.01±14.71	-0.75	-22.90- 29	0.530	-10.60±18.30	-9.15	-48.40- 20.50	0.084	0.252
Index (Sol)	7.76±15.87	11	-20.40- 39.20	0.101	-16.72±19.78	-22	-39.80- 30	<b>0.028*</b>	<b>0.002**</b>
<b>Morfolojik Ölçümler</b>									
Cccs-Cecp (Sağ) (°)	-3.79±5.99	-2.50	-15- 6	<b>0.025*</b>	-0.62±5.62	1	-14- 5.50	0.919	0.131
Cccs- Cecp (Sol) (°)	-3.93±9.67	-3.75	-29.50- 9	0.167	-0.27±7.01	-2	-12.25- 9	1	0.347
Ep⊥F (Sağ) (mm)	0.28±1.70	0.25	-2.80- 3	0.556	1.32±1.64	1	-1- 4.50	0,230	0.160
Ep⊥F (Sol) (mm)	-0.45±2.58	0	-6- 3	0.814	0.62±1.91	0.25	-2.50- 3.50	0.234	0.347

\*: P <0.05 \*\* : P <0.01 \*\*\* : P <0.001



#### 4.2.1.2 Dentoalveolar Ölçümler

- Overjet, tedavi grubunda ortalama 7,29 mm ile önemli ( $p<0,001$ ) artış gösterirken, kontrol grubunda önemli bir değişim olmamıştır. Gruplar arası bu fark  $p<0,001$  düzeyinde önemli bulunmuştur.
- Tedavi grubunda overbite da sağlanan ortalama -1,61 mm' lik azalma önemli ( $p<0,001$ ) bulunurken, kontrol grubunda önemli bir değişim olmamıştır. Tedavi grubundaki bu değişim, gruplar arasında önemli bir fark oluşturmamıştır.
- Üst keser proklinasyonunda ( $U1.NA^\circ$ ), tedavi grubunda değişim gözlenmezken, kontrol grubunda  $p<0,05$  düzeyinde önemli değişim bulunmuştur. Kontrol grubundaki önemli değişime rağmen, gruplar arasında önemli fark bulunmamıştır.
- Üst orta kesici dişin NA düzlemine göre uzaklığında ( $U1-NA(mm)$ ), tedavi grubunda önemli bir değişim gözlenmemiştir. Kontrol grubunda  $p<0,05$  düzeyinde önemli artış bulunmuş ancak, gruplar arasında bu fark önemli bulunmamıştır.
- Alt keser proklinasyonunda ( $L1.NB^\circ$ ), tedavi grubunda  $-4,82^\circ$ lik önemli ( $p<0,01$ ) azalma bulunurken, kontrol grubunda önemli bir değişim bulunmamıştır. Tedavi grubundaki azalma gruplar arasında  $p<0,01$  düzeyinde önemli fark oluşturmuştur.
- Alt orta kesici dişin NB düzlemine göre uzaklığında ( $L1-NB(mm)$ ), tedavi grubunda  $p<0,05$  düzeyinde azalma gösterirken, kontrol grubunda önemli bir değişim gözlenmemiştir. Gruplar arasında önemli bir fark bulunmamıştır.
- Okluzal düzlemin kafa kaidesine göre eğiminde ( $SN.OD$ ), grup içi değişimler, gruplar arasında  $p<0,05$  düzeyinde önemli bulunmuştur.
- Alt keser mandibular düzleme açısında ( $L1.MD$ ), tedavi grubunda  $-3,89^\circ$  ile önemli azalma bulunurken, kontrol grubunda önemli bir değişim bulunmamıştır.  $L1.MD$  açısındaki değişim, gruplar arasında  $p<0,05$  düzeyinde istatistiksel olarak önemli bulunmuştur.

#### 4.2.1.3 Yumuşak Doku Ölçümleri

- Yumuşak doku ön yüz yüksekliğinde (Ns-Mes), tedavi grubunda  $p < 0,001$  düzeyinde, kontrol grubunda ise  $p < 0,01$  düzeyinde önemli artış bulunmuştur. Gruplar arası fark  $p < 0,01$  düzeyinde önemli bulunmuştur.
- Yumuşak doku alt ön yüz yüksekliğinde (Sn-Mes), tedavi grubunda  $p < 0,001$  düzeyinde önemli fark bulunurken, kontrol grubunda bir değişim bulunamamıştır. Gruplara arası fark  $p < 0,001$  düzeyinde önemlidir.
- Yumuşak doku konveksitesi (Ns.Sn.Pgs), tedavi grubunda  $p < 0,001$  düzeyinde artış göstermiş, kontrol grubunda önemli bir değişim bulunmamıştır. Gruplara arası fark  $p < 0,001$  düzeyinde önemlidir.
- Yumuşak doku A noktasının vertikal referans düzlemine göre konumu (As-VR), tedavi grubunda  $p < 0,05$  düzeyinde önemli artış gösterirken, kontrol grubunda bir değişim bulunmamıştır. Gruplara arası fark  $p < 0,01$  düzeyinde önemlidir.
- Üst dudağın vertikal referans düzlemine göre konumunda (UL-VR), tedavi grubunda  $p < 0,05$  düzeyinde önemli fark bulunurken, kontrol grubunda bir değişim bulunmamıştır. Gruplar arası fark  $p < 0,05$  düzeyinde önemlidir.
- Üst dudağın E düzlemine göre konumunda (UL-E), tedavi grubunda  $p < 0,01$  düzeyinde önemli bulunurken, kontrol grubunda bir değişim bulunmamıştır. Gruplara arası fark  $p < 0,01$  düzeyinde önemlidir.
- Yumuşak doku mandibulanın vertikal referans düzlemine göre konumunda (Bs-VR), tedavi grubunda  $p < 0,01$  düzeyinde önemli azalma bulunurken, kontrol grubunda bir değişim bulunamamıştır. Gruplar arası fark  $p < 0,001$  düzeyinde önemlidir.
- Dudakların sagittal yön ilişkisinde (UL-VR)-(LL-VR), tedavi grubunda  $p < 0,01$  düzeyinde önemli artış bulunurken, kontrol grubunda bir değişim bulunamamıştır. Gruplar arası fark  $p < 0,001$  düzeyinde önemlidir.

#### 4.2.2 Model Ölçümleri

- Tedavi grubunun maksiller kanin dişlerinin kron apeksleri arasında (Max(3-3)), 3,11 mm ile önemli ( $p<0,001$ ) bir artış bulunmuştur. Kontrol grubunda herhangi bir artış bulunmazken, gruplar arası fark  $p<0,001$  düzeyinde önemlidir.
- Tedavi grubunda maksiller 1.büyük azı dişlerin mesio-bukkal tüberkülleri arasındaki mesafenin (Max(6-6)) 4,29 mm ile önemli olarak artmış olduğu bulunmuştur ( $p<0,01$ ). Kontrol grubunda önemli bir değişiklik bulunmazken, gruplar arası fark istatistiksel olarak önemlidir ( $p<0,001$ ).
- Tedavi grubunda mandibular 1.büyük azı dişlerin mesio-bukkal tüberkülleri arasındaki mesafenin (Mand(6-6)) 1,32 mm ile önemli olarak artmış olduğu bulunmuştur ( $p<0,01$ ). Kontrol grubunda önemli bir değişiklik bulunmazken, gruplar arası fark istatistiksel olarak önemlidir ( $p<0,05$ ).

#### 4.2.3 MRG Ölçümleri

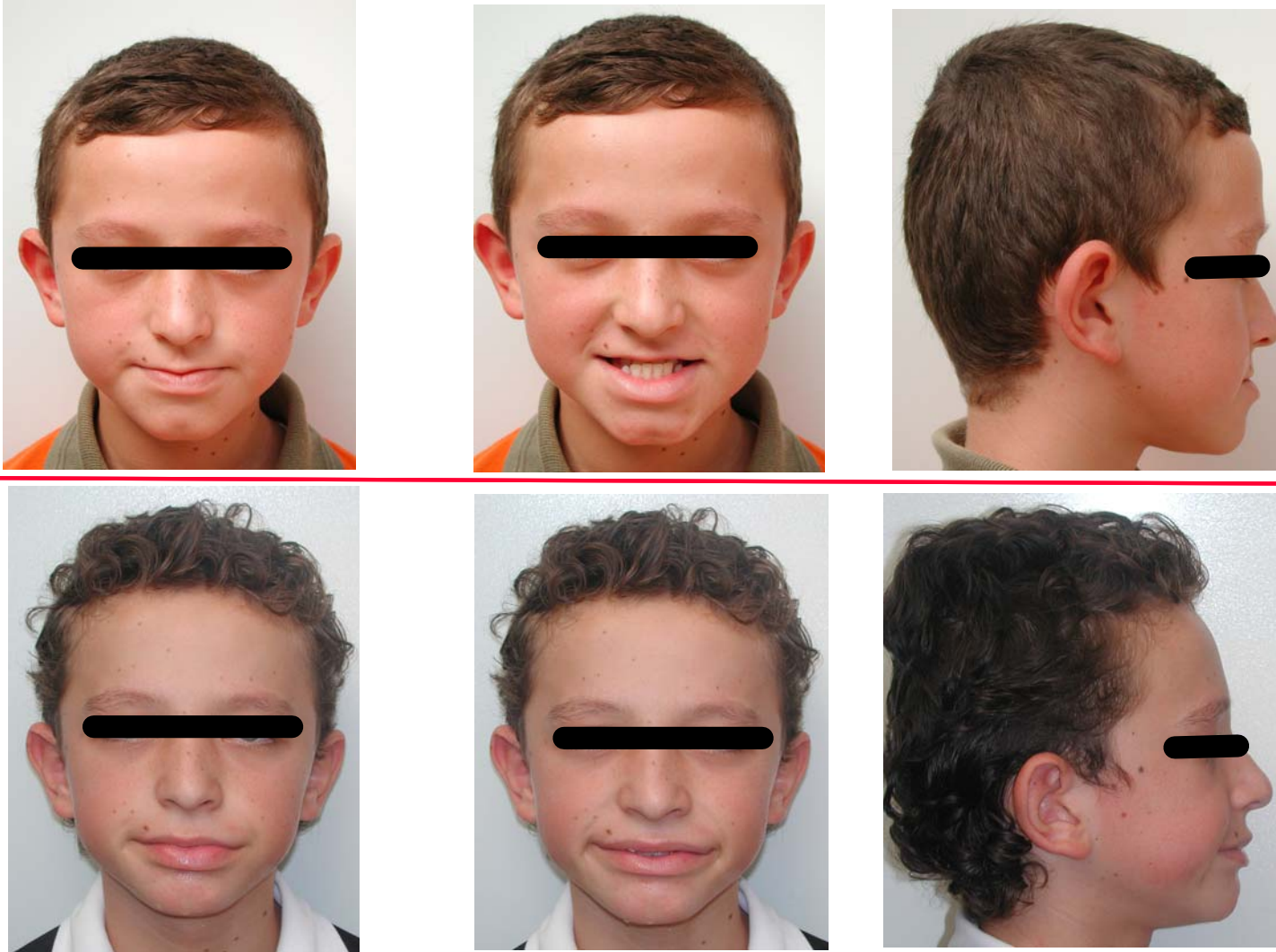- Diskin kondile göre konumunu belirleyen ölçümlerden, sağ eklemden ölçülen posterior açıda (Posterior açı(Sağ)), tedavi grubunda istatistiksel olarak önemli değişim bulunmazken, kontrol grubunda  $p<0,05$  düzeyinde önemli artış bulunmuştur. Gruplar arasında önemli bir fark bulunmamıştır.
- Diskin kondile göre konumunu belirleyen ölçümlerden, sol eklemden ölçülen posterior açıda (Posterior açı(Sol)), tedavi grubunda önemli değişiklik bulunurken ( $p<0,01$ ), kontrol grubunda değişiklik gözlenmemiştir. Gruplar arası fark  $p<0,05$  düzeyinde önemlidir.
- Diskin kondile göre konumunu belirleyen ölçümlerden, sol eklemden ölçülen medial açı (Medial açı(Sol)), tedavi grubunda önemli miktarda değişiklik gösterirken ( $p<0,05$ ), kontrol grubunda değişiklik

gözlenmemiştir. Tedavi grubundaki fark gruplar arasında önemli fark oluşturmamıştır.

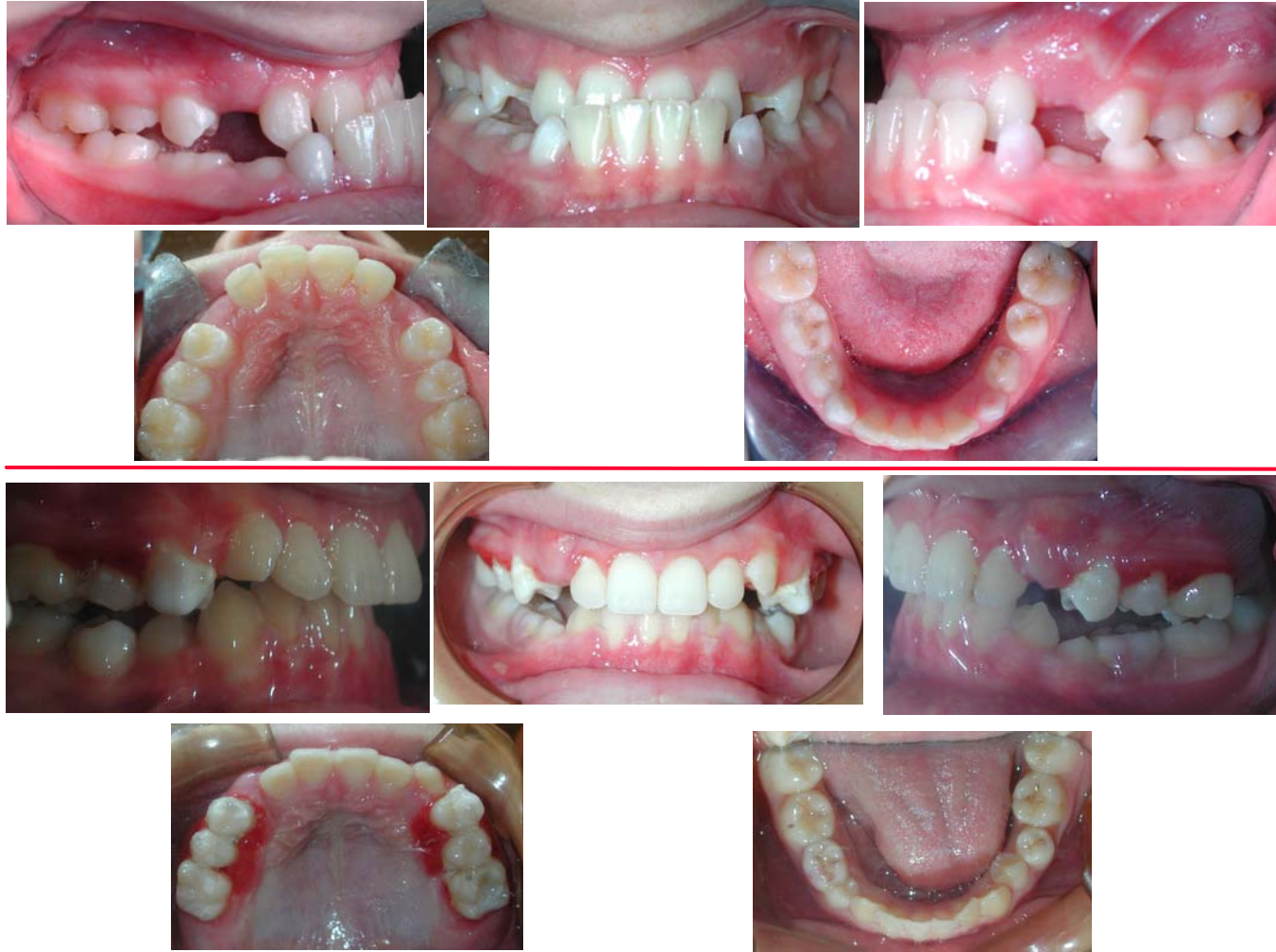- Kondilin glenoid fossadaki konumunu belirlemek amacıyla yapılan oransal ölçümünde, tedavi grubunda önemli değişiklik bulunmazken, kontrol grubunda  $p < 0,05$  düzeyinde değişiklik gözlenmiştir. Değişiklikler gruplar arasında  $p < 0,01$  düzeyinde önemli bulunmuştur.
- Kondil boynundaki açılanmanın tespiti amacıyla yapılan ölçümlerde ((CcCs-CeCp(Sağ)), sağ eklemdede, tedavi grubunda  $p < 0,05$  düzeyinde önemli değişiklik bulunmuştur. Kontrol grubunda değişiklik bulunmazken, gruplar arası fark da anlamsız bulunmuştur.
- Tedavi grubunda (Tablo 4.3) diskin, eklem boşluğunun B ve AB bölgesinde bulunma yüzdelerinde, kontrol grubunda ise A ve AB bölgesinde bulunma yüzdelerinde istatistiksel olarak önemli değişimler bulunmuştur. Gruplar arasında ise istatistiksel olarak önemli bir fark bulunmamıştır.
- Tedavi grubunda (Tablo 4.3), hemikonveks disk konfigürasyonunda istatistiksel olarak önemli değişim bulunurken ( $p < 0,01$ ), kontrol grubunda önemli değişiklik bulunmamıştır. Gruplar arasında istatistiksel olarak önemli bir fark bulunmamıştır. Bikonkav disk konfigürasyonunda grup içi ve gruplar arasında önemli değişiklik gözlenmemiştir.

**Tablo 4.3** Tedavi Ve Kontrol Gruplarının Gözlem Başı Ve Gözlem Sonundaki Disk Konum Ve Konfigürasyon Değerleri (T2-T1) Arasında Fark Olup Olmadığının İncelenmesi Ve Bu Farkların Gruplar Arasındaki Öneminin Karşılaştırılması

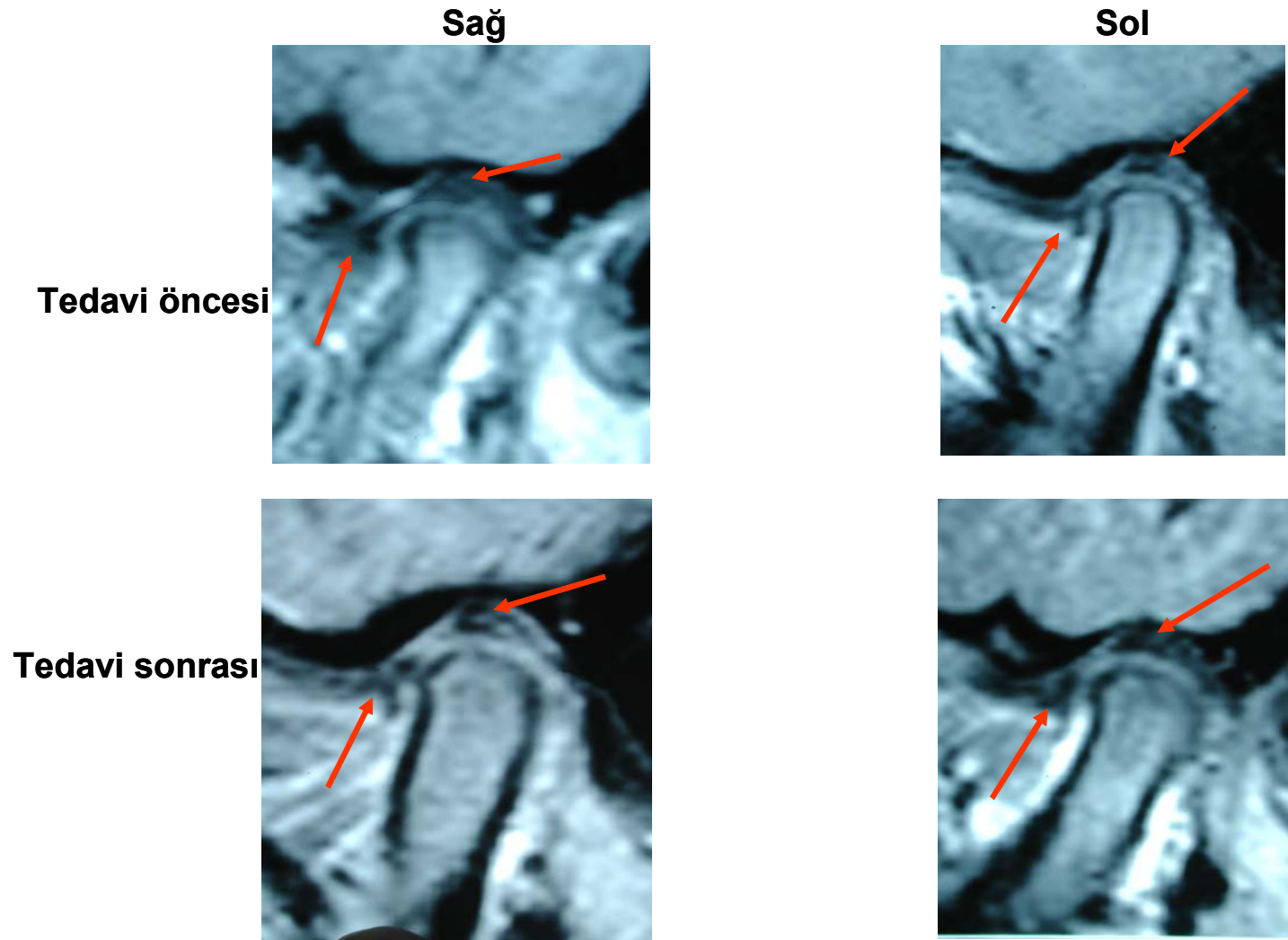
		Tedavi			Kontrol			Tedavi-Kontrol Farkları
		T1	T2	P	T1	T2	P	P
Diskin Bölgesel Konumu	A	%57.15	%57.15	0,860	%50	%58.33	<b>0,027*</b>	0,076
	B	%28.57	%30.71	<b>0,023*</b>	%25	%25	0,929	0,095
	AB	%14.29	%7.14	<b>0,008**</b>	%25	%16.66	<b>0,006**</b>	0,297
Disk Konfigürasyonu	Hemikonveks	%14.29	%7.15	<b>0,008**</b>	%5	%5	0,937	0,218
	Bikonkav	%85.71	%92.85	0,482	%95	%95	0,885	0,860



**Şekil 4.1** Tedavi grubuna ait bireyin ekspansiyon/yüz maskesi uygulaması öncesi ve sonrası ağız dışı fotoğrafları.



**Şekil 4.1 (Devam)** Tedavi grubuna ait bireyin ekspansiyon/yüz maskesi uygulaması öncesi ve sonrası ağız içi fotoğrafları



**Sekil 4.2** Tedavi grubundaki bir bireyin, tedavi öncesi ve sonrası alınan TME MRG'leri



## 5. TARTIŞMA

Ortodonti ve temporomandibular eklem düzensizliği arasındaki ilişki ortodonti literatüründe uzun yıllardır tartışılmaktadır (11-33). Malokluzyonların TME sorunlarına yol açtığı bildirilirken aynı zamanda ortodontik mekaniklerin de TMD nedeni olduğunu düşünenler bulunmaktadır (12,93). İskeletsel Sınıf III maloklüzyonun erken dönem tedavisinde kullanılan, çenelik ve ortopedik yüz maskesi gibi çeşitli fonksiyonel apareylerde ankraj noktası olarak çene ucunun kullanılmasının, TME üzerinde etkisinin bulunduğu bildirilmiştir (21). Maksiller yetersizliği bulunan sınıf III bireylerde çene ucundan destek alarak maksillaya kuvvet uygulayan yüz maskelerinde bu kuvvetin yaklaşık olarak %75'inin TME bölgesine iletildiği belirtilmiştir (21).

Yapılan bazı çalışmalar ile mandibulaya uygulanan retraktif kuvvetlerin disk ve kondil arkasında bulunan retroartiküler bölgede enflamatuvar bir cevap yaratmadığı belirtilirken (94,106), bazı çalışmalarla da bu retraktif kuvvetlerin TME bölgesini oluşturan elemanlar arasındaki ilişkiyi bozduğu belirtilmiştir (108,109). Mandibula kondilinin retroartiküler bölgedeki damar sinir ağına uyguladığı baskı sonucunda bazı klinik belirtilerin ortaya çıktığı bildirilmiştir (108,109). Ayrıca MRG görüntüsünde disk konumu nedeni ile TME internal düzensizliğinin mevcut olduğu saptanan bireylerin, genellikle bir ortodontik tedavi geçmişinin olduğuna da dikkat çekilmiştir (109). Jackson ve arkadaşları (110) ise, yüz maskesi uygulamasının TME üzerindeki etkilerini inceledikleri çalışmalarında, maymun maksillasına anterior yönde uyguladıkları kuvvetlerin TME'de herhangi bir histolojik değişime neden olmadığını belirtmişlerdir.

TME problemlerinde, mandibula kondili ve temporal fossa ilişkisinin bozukluğunun predispozan pozisyonları ilk olarak 1918'de Pringle tarafından tanımlanmıştır (111). Sağlıklı kondil fossa ilişkisinde; kondilin fossa içinde anteroposterior olarak merkezde konumlandığı belirtilmiştir. Yine birçok çalışmada belirtilen normal kondil disk pozisyonu; ağız kapalı konumda iken, diskin posterior bandının kondil başının üstünde konumlandığı saat 12

pozisyonudur. Sınıf III hastalarda ise bu durumun deđiřtiđi, diskin bütn olarak kondilin zerinde konumlandığı veya kondile gre daha posteriorda konumlandığı pozisyon sıklıkla grlmektedir (17). Bazı arařtıřıcılar; kondil pozisyonu ile TME i dzensizliklerini iliřkilendirmişlerdir (112-117). Cohlmia; Sınıf III hastalarda kondilin, diđer maloklzyonlara oranla daha nde konumlandığını belirtmiştir (17).

Yapılan birok deneysel ve klinik alıřmalarda, alın ve ene ucundan destek olarak kuvvet uygulayan ortopedik yz maskelerinin kullanımıyla maksillo-mandibular komplekste nemli deđiřimler olduđu bilinmektedir (3,4,27,30,37,38,44-46).

İskeletsel Sınıf III anomaliyi dzeltmeye ve etkilerini incelemeye ynelik bir ok alıřma bulunurken (3,4,27,30,37,38,44-46,49-51), bu tedavilerin TME'ye olan etkilerini inceleyen pek fazla alıřma bulunmamaktadır. Gkalp ve arkadařları (23) enelik ile yaptıkları tedavilerin TME'ye olan etkilerini MRG ile incelemişlerdir. alıřmaları sonucunda, erken yařlarda mandibulaya uygun kořullarda uygulanan retraktif kuvvetlerin TMD nedeni olmayacağını belirtmişlerdir. Uygulanan retraktif kuvvetlerin %75'ini eklem blgesine ileten yz maskesi uygulamasının TME zerindeki etkilerini inceleyen klinik bir arařtırma ise bulunmamaktadır. Bu amala planlanan bu alıřmada, hızlı st ene geniřletmesi ve yz maskesi uygulamasının kraniofasiyal etkileri sefalometrik yntem ile incelenirken TME etkileri yumuřak ve sert dokuları bir arada izlemeye imkan veren MRG grntleme yntemi ile deđerlendirilmiştir. Bu řekilde, dentofasiyal yapıda ve TME'de grlen deđiřikliklerin eř zamanlı olarak incelenmesi mmkn olmuřtur.

İyi planlanmış klinik alıřmalarda, kontrol grubu ile tedavi sonularından normal byme sonularının ıkarılarak tedavi etkinliđinin belirlenmesi gerekmektedir. Bununla birlikte, klinik alıřmalarda, maloklzyonun řiddetindeki bireysel varyasyonlar, byme paterni, tedavi protokol, hasta kooperasyonu, tedavi

cevabı ve relaps potansiyeli gibi durumlardan dolayı sınırlayıcı durumlar bulunmaktadır (8,118).

Bu çalışmadaki kontrol grubu; gözlem aralığı, kronolojik/iskeletsel yaş ve sefalometrik özellikler bakımından, tedavi grubu ile eşleştirilmeye çalışılmıştır. Kontrol grubu olarak yaş ortalaması 10,43 yıl olan 12 iskeletsel Sınıf III birey kullanılmıştır.

Kontrol grubunun Sınıf I olmasının, tedavi sonuçlarının ne kadar normale ulaştığını anlamaya olanak sağladığı belirtilmiş olsa da, Shanker ve arkadaşları (81), MacDonald ve arkadaşları (36), Westwood ve arkadaşları (38) cross-sectional çalışmalarda Sınıf III kontrol grubunun kullanılmasının avantaj olacağını belirtmişlerdir. Tedavi grubunun yaş ortalaması ise 10,23 yıldır ve el-bilek filmleri incelendiğinde, tüm bireyler pre-pubertal gelişim evresindedir.

İskeletsel Sınıf III malokluzyon tedavisinde hasta seçimi çok önemli bir konudur. Uzun dönem iskeletsel sınıf III tedavisinin sonuçlarını inceleyen çalışmalarda mandibuler düzlem açısının başarıyı etkileyen çok önemli bir faktör olduğu bulunmuştur (5). Bu nedenle çalışmaya sadece; pozitif over-bite değerlerine sahip, normal iskeletsel vertikal gelişim gösteren bireyler (SN.MD<40) dahil edilmiştir.

Maksiller protraksiyonda uygulanan kuvvetler ortopedik nitelikte olduğundan dolayı, dirençli bir intraoral ankraj sisteminin kullanılması gerekmektedir. Çalışmamızda; ağız içi aparey olarak üst çene posterior dişlerin bukkal, oklüzal ve palatinal yüzeylerini kavrayan bonded hızlı genişletici aparey kullanılmış ve vertikal yönde meydana gelebilecek artışın en aza indirgenmesi amaçlanmıştır.

Üst çene genişletmesi için kullanılan genişletme apareyinin rijit bir ankraj ünitesi oluşturabilmesi ve MRG alınacak bireylerin kooperasyon durumları düşünülerek

çalışmaya pubertal atılım öncesi, geç karma dentisyonda bulunan ortalama yaşları 10,43 ve 10,23 olan bireyler dahil edilmiştir.

Bonded hızlı maksiller genişletme apareyinin yapım ve kullanımındaki kolaylıklar ve etkili over-bite kontrolü sağlaması nedeni ile özellikle maksiller darlık, maksiller çapraşıklık ve yetersiz over-bite'a sahip vakaların çekimsiz olarak tedavilerinde başarılı bir şekilde kullanılabilmesi belirtilmiştir (119). Bununla birlikte, bonded tip akrilik apareyler ile molar dişlerde eğilmenin daha az olduğu ve bunun uzun vadede daha düşük bir relaps sonucu doğuracağı belirtilmiştir (120).

Maksiller protraksiyon amacı ile Campbell (2), yaptığı çalışmada; lingual ark, sabit aparey ve hızlı palatal ekspansiyon apareylerini kullanmıştır. Shanker ve arkadaşları (121) ve Mervin ve arkadaşları (122) hyrax hızlı maksiller ekspansiyon apareyini kullandıklarını bildirirken, Bacetti ve arkadaşları (123) ve Franchi ve arkadaşları (124) bonded maksiller akrilik splint genişletici apareyi, MacDonald ve arkadaşları (36), Kapust ve arkadaşları (125), Baik (69) ve Ngan ve arkadaşları (126), bantlı maksiller genişletici aparey kullandıklarını bildirmişlerdir. Gallagher ve arkadaşları (50) ise yavaş genişletme apareyi kullanmıştır.

Gallagher ve arkadaşları (50), maksiller ekspansiyon ve protraksiyon sırasında maksillanın rotasyonuna bağlı olarak meydana gelen overbite'daki azalma nedeniyle dolikofasiyal hastalarda akrilik splinti olan apareyler kullanılmasının daha doğru olduğunu bildirmişlerdir. Yapılan diğer bir çalışmada da konvansiyonel ekspansiyon apareyleri yerine bonded akrilik ekspansiyon apareyleri ile maksiller ekspansiyon yapıldığında vertikal boyutta meydana gelen artışın en aza indirilebileceği belirtilmiştir (127).

Yapılan çalışmalar sonucunda genel kanı, maksiller protraksiyon sırasında, kuvvetin maksillanın rotasyon merkezine yakın olan ve oklüzal düzlemin yukarisından, kanin-premolar bölgesinden uygulanması olmuştur (65-67). Bu

şekilde posterior maksillanın aşağı rotasyonunun ve anterior kapanışın açılmasının önlenebileceği belirtilmiştir (65). Yine aynı şekilde, maksillanın antero-posterior yetersizliğinin olduğu çoğu durumda vertikal yetersizliğin de olduğunu, elastiklerin oklüzal düzlem ile yaklaşık 30-40° aşağı yöndeki uygulamasının bu sorunun çözümünde katkıda bulunacağı belirtilmiştir (65).

Bu çalışmada, median palatin suturun kırılmasından sonra, protraksiyon kuvveti oklüzal düzlem ile aşağı yönde 30-45° lik bir açı yapacak şekilde kanin dişi ile 1.premolar dişi arasında ki bölgeden uygulanmıştır. İlk aşamada 3 ay süreyle ve günde en az 14-15 saat olacak şekilde her bir tarafa 400 gram olmak üzere toplam 800 gram kuvvet uygulanmıştır. Protraksiyonun gözlenmesinden sonra, kuvvet miktarı her tarafta 500 grama çıkartılarak tedavi bitirilmiştir.

Maksiller protraksiyon için genellikle her bir tarafa 300-1000 gram arası değişen ortopedik nitelikte şiddetli kuvvetler uygulanabilmektedir. Diş hareketlerinin minimuma indirilerek, düzelmenin iskeletsel olarak düzelmesi için hastaların günde 14-15 saat apareyi kullanmaları önerilmiştir. Kuvvet miktarı ve günlük kullanım süresi arttıkça tedavi süresinin azaldığı bildirilmiştir (114,126). Ancak Delaire (56) bu tedavinin zaman aldığı, tedavinin daha fizyolojik, daha yavaş ve uzun zamanda sonuçlanmasının tercih edildiğini bildirmiştir. Haas (68), ortopedik bir kuvvet elde etmek için kuvvet miktarının 450gramı aşması gerektiğini belirtmiştir.

Nartallo-Turley ve Turley (128), maksiller protraksiyon için 200-450 gram kuvvet uygularken, Ngan ve arkadaşları (114,126), 380 gram, Baik (69), 300-500 gram, Itoh ve arkadaşları (129); 500 gram, So (130), 450-500 gram, Kapust ve arkadaşları (125) 600-800 gram, Alcan ve arkadaşları (131), 750 gram ve Chang ve arkadaşları (132) ise 1000-1500 gram arası kuvvet uyguladıklarını bildirmişlerdir. Tosun (133), uygulanan kuvvetin şiddetinin bazı durumlarda 2000 grama kadar çıkabileceğini, bu kadar büyük kuvvetlerin uygulanabilmesi için üst çene dişlerinin çok sıkı şekilde bir araya getirilmesi gerektiğini bildirmiştir

Bu çalışmada toplam maksiller protraksiyon süresi ortalama 8,4 aydır. Dentofasiyal yapılarda oluşan değişiklikler sefalometrik filmlerde yapılan ölçümlerle belirlenmiştir. Sagittal, vertikal, horizontal yönde oluşan değişiklikleri incelemek amacıyla sefalometrik filmlerde vertikal ve horizontal referans düzlemleri oluşturulmuştur. Pancherz ve Hansen (134), büyüme periyodunun kısa bir dönemini içeren longitudinal çalışmalarda Nasion-Sella doğrusunun uygun bir referans düzlemi olarak kullanılabileceğini, büyüme gelişimin uzun dönemini içeren çalışmalarda ise Björk (135) tarafından belirlenen stabil kafatası yapılarının kullanılmasının metod hatasının en aza indirilmesi açısından önemli olduğunu belirtmişlerdir. Horizontal referans düzlemi, SN doğrusunun 7° rotasyonu ile, vertikal referans düzlemi ise horizontal referans doğrusuna S noktasından dik çizilmesiyle oluşturulmuştur. MacDonald ve arkadaşları (36), sınıf III malokluzyonlu bireylerin, maksiller ekspansiyon/yüz maskesi ile tedavisi sonrası oluşan sefalometrik değişiklikleri inceledikleri çalışmalarında horizontal referans düzlemi olarak bu çalışmada olduğu gibi SN doğrusunun 7° rotasyonu ile oluşan düzlemi kullanmışlardır. Bu şekilde oluşturulan düzlemin doğal baş pozisyonuna daha yakın olduğunu belirtmişlerdir.

Bu çalışmada maksilla, 8.4 ayda vertikal referans düzlemine göre ortalama 2.82 mm., NP düzlemine göre ortalama 3.75 mm. ve SN düzlemine göre ortalama 2.04° açısal olarak sagittal yönde ileri doğru yer değiştirmiştir. Maksillanın sagittal yöndeki hareketi yüz maskesi etkilerinin incelendiği birçok çalışma ile uyum içerisinde (36,38,46,51,63).

Çalışmada horizontal referans düzlemine göre yapılan ölçümler sonucunda tedavi grubunda, anterior nazal spinadaki vertikal hareket istatistiksel olarak anlamlı bulunmazken , posterior nazal çıkıntının horizontal referans düzlemine olan uzaklığında istatistiksel olarak anlamlı artış bulunmuştur. Horizontal referans düzlemine göre vertikal yönde oluşan bu değişimler sonucunda palatal düzlemde anterior rotasyon bulunmuş ancak bu fark kontrol grubu ile karşılaştırıldığında anlamlı bulunmamıştır.

Gallagher ve arkadaşları (50), maksiller protraksiyonun kısa ve uzun dönem etkilerini inceledikleri çalışmalarında; benzer şekilde maksillada anterior rotasyon bulmuş ve elastik uygulama yerine göre rotasyon miktarının değişeceğini belirtmişlerdir. Palatal ekspansiyonun ise kısmi olarak maksillanın anterior rotasyonunda etkili olabileceğini söylemişlerdir.

Turley ve Turley (51), yüz maskesi ve üst çene genişletme uygulamasının Sınıf III maloklüzyona etkilerini inceledikleri çalışmalarında; PNS noktasının ANS noktasına oranla daha fazla aşağı hareketi sonucunda maksillada saat yönünün tersinde bir rotasyon olduğunu belirtmişlerdir. Benzer şekilde yapılan çalışmalarda maksillada saat yönünün tersine rotasyon bulunurken (36,123,125,136), Westwood ve arkadaşları (38), yaptıkları araştırmalarında maksillada önemli miktarda rotasyon bulmamışlardır.

Çalışmada kullanılan mandibulaya ait tüm açısal ve boyutsal ölçümler mandibulanın aşağı ve geri rotasyon yaptığını göstermektedir. Ağız içi elastiklerin uygulama açısına bağlı olarak kuvvetin büyük bir kısmının çene ucuna direnç olarak iletilmesinin bu rotasyonun nedenlerinden olabileceği düşünülmüştür. Yüz maskesi ve çenelik uygulamaları sonucunda mandibulanın aşağı ve geriye doğru yer değiştirdiği birçok çalışmada bildirilmiştir (49-51,61,62,66,67,69,70,73).

Grandori ve arkadaşları (137) yaptıkları model çalışmasında maksillayı öne almak için uygulanan 1000 gramlık kuvvetin yaklaşık %75'i olan 700-750 gramın alt çeneye iletildiğini ve bu kuvvetin mandibulada aşağı ve geri yönde rotasyon yaptığını göstermişlerdir. Grandori ve arkadaşlarının çalışmalarının sonucuna göre; bu çalışmada da uygulanan ortalama 800 gramlık kuvvetin 560-600 gramının mandibulaya iletildiği ve bu kuvvetin mandibulanın rotasyonu için önemli bir etken olabileceği düşünülmüştür.

Protraksiyon ve ekspansiyona baęlı olarak maksillada meydana gelen anterior rotasyon da, mandibulanın rotasyonunda etkili bulunmuştur. Çalışmamızda okluzal akril splintli genişletme apareyi kullanılarak tüberkül temaslarına baęlı kontrolsüz vertikal yön artışı en aza indirilmeye çalışılmıştır. Maksiller ark genişliğinin artması ile maksiller dişlerin bukkale devrilip, ekstrüze oldukları, bunun da mandibulada posterior rotasyona neden olduğu bildirilmiştir (120).

Efektif mandibular uzunluk (Cd-Gn), kontrol grubunda anlamlı artış gösterirken, ortopedik yüz maskesi grubunda istatistiksel olarak önemli bir deęişiklik bulunamamıştır. Bu nedenle tedavi grubunda yüz maskesi kullanımı ile mandibular büyümenin kontrol edildięi düşünölmektedir. Mandibulanın boyutu ile ilgili tedavi grubuna ait bulgular, daha önce yapılmış olan birçok çalışmayla uyuşmaktadır (138-143).

Çeneler arası ilişkiler incelendięinde, N perpendiküler-A noktasından ölçölen maksiller protraksiyon, kontrol grubundan 4.5mm. fazla bulunmuşken, tedavi grubunda mandibula neredeyse 4 mm kadar geriye hareket etmiştir. Maksillaya uygulanan protraksiyon ve mandibulaya uygulanan retraksiyon kuvvetleri sonucunda çeneler arası sagittal uyumsuzluk ANB'ye göre 5.21°, Witts' ölçümüne göre 7.67mm düzelme gösterirken, iskeletsel konveksitede 11.14° artış sağlanmışır. Bu sonuçlar Westwood ve arkadaşlarının (38) sonuçlarıyla benzerdir.

Sınıf III maloklüzyonların tedavileri ile ilgili yapılmış araştırmaların pek çoęunda tedavi sonucunda ön ve arka yüz yüksekliklerinde vertikal yönde artış olduğu bildirilmiştir (9,144-148). Bu artışın nedeni; maksillanın vertikal hareketine karşı mandibulanın saat yönündeki rotasyonu olarak deęerlendirilmiştir. Ngan ve arkadaşları (80,141), maksiller ekspansiyon ve protraksiyon tedavisi ile mandibular düzlem açısı ve alt yüz yüksekliğinde artış bulmuşlar ve üst çenede genişletme ile oluşan molar ekstrüzyonunun bu artışın bir kısmından sorumlu olabileceğini bildirmişlerdir.



Keser dişlerle ilgili ölçümler değerlendirildiğinde, çalışma grubundaki alt keserlerde dikleşme, kontrol grubunda üst keserlerdeki protrüzyon dikkati çekmektedir. Kontrol grubunda maksiller keser dişlerde meydana gelen protrüzyon, doğal kompanzasyon gereği labiale eğilmeleri olarak yorumlanabilir. Alt keserlerdeki dikleşme ise yüz maskesinin çene ucu parçasının göstermiş olduğu çenelik etkisi ile kuvvetlerin yumuşak dokular aracılığı ile dişlere basınç olarak iletilmesinden ve mandibuladaki posterior rotasyonla ilişkilendirilmektedir. Tedavi grubundaki alt keser dikleşmesi L1.MD açısına da yansımış, yaklaşık 4°'lik azalma gözlenmiş ve gruplar arasında bu ölçüm bakımından anlamlı fark bulunmuştur. Tedavi grubunda üst keser dişlerin konumlarının korunmasının, ekspansiyonla sağlanan yerin keser dişler tarafından kullanılmasının sonucu olduğu düşünülmektedir.

Gallagher ve arkadaşları (50), yüz maskesi tedavisi ile L1.MD açısını 2.5°, Alcan ve arkadaşları (131), 2.85° ve Silva Filho ve arkadaşları (149), 2.18° azaldığını bildirmişlerdir.

Over-jet miktarında tedavi grubunda önemli artış saptanmıştır. Over-jet teki bu artışın sebebi, maksillanın ileri hareketi, mandibulanın posterior rotasyonu ve alt keserlerin linguale eğilmesidir. İskeletsel Sınıf III olgularda yüz maskesi uygulamasının over-jet değerlerinde artışa neden olacağı pek çok çalışmada belirtilmiştir. Over-jet miktarında otaya çıkan bu iyileşmenin büyük bir bölümünün, mandibulanın aşağı doğru rotasyonunu kompanze etmek için ortaya çıkan mandibular keserlerdeki dikleşmeye bağlı olabileceği bildirilirken, değişik yazarlar tarafından değişik yüzdelerle iskeletsel ve dental değişikliklere bağlı oluşabileceği de belirtilmiştir (50,142,149).

Bu çalışmada tedavi grubunda azalan overbite, grup içindeki maksillanın anterior, mandibulanın posterior rotasyonuna bağlanabilse de, kontrol grubu ile karşılaştırıldığında anlamlı bir fark bulunmamaktadır. Maksiller protrakسیون tedavisine bağlı olarak overbite miktarında azalma birçok araştırmacı tarafından bildirilmiştir (37,141). Ngan ve arkadaşları (37), yaptıkları çalışma sonunda,

overbite miktarının tedavi ile azaldığını ve bu azalmanın mandibular düzlem açısı ve alt yüz yüksekliğindeki artış ile birlikte olduğunu, bu vertikal değişikliklerin bazılarının ise maksiller ekspansiyon ile birlikte posterior dişlerin sürmelerine bağlı olabileceğini ileri sürmüşlerdir.

Dento-iskeletsel değişiklikler, yumuşak doku yapısını da etkilemektedir. Uygulanan tedavilerle direkt sert dokular etkilense de, yumuşak dokuların da değişik bölgelerde kalınlığı değişerek, indirekt olarak etkilendiği bildirilmiştir. Dudak kalınlığı, dudak gerilimi ve over-jet miktarı, sert ve yumuşak doku ilişkilerini etkileyen faktörlerdir. Dudaklar dişlerin retrüzyonunu izlerken; dudak kalınlığı, dudak uzunluğu, dudak gerginliği ve tonsunun da değişikliğe uğradığı bildirilmiştir (19).

Bu çalışmada; yumuşak doku ön yüz ve ön alt yüz yüksekliklerinde, iskeletsel dik yön artışlarına paralel bir artış olmuştur. Yumuşak doku konveksitesinde yaklaşık  $8.5^\circ$  artış gözlenirken, kontrol grubu konkavitesi yaklaşık olarak  $2^\circ$  artış göstermiştir. Bu fark gruplar arasında da istatistiksel olarak anlamlı bulunmuştur. Yumuşak doku konveksitesinde saptanan artış, iskeletsel konvetsitedeki artışa paralel olarak, orta yüz protrüzyonu ve mandibulanın aşağı ve arkaya doğru olan rotasyonuna bağlıdır.

Ngan ve arkadaşları (37); yüz maskesi tedavisi sonucu hem maksilla, hem de mandibulanın iskeletsel ve yumuşak doku profillerinin sagital ilişkilerinde ortaya çıkan değişiklikleri arasında anlamlı korelasyonlar bulmuştur. Maksillanın ileri hareketinin yumuşak doku A noktasın hareketi ile, maksiller kesici ve over-jet değişimlerinin ise üst dudak hareketi ile ilişkili olduğu bildirilmiştir (132-134).

Bu çalışmada, tedavi grubunda üst keser konumlarında önemli değişimler olmasa da, maksillanın anterior hareketine bağlı olarak, yumuşak doku üst dudak değerlerinde olumlu ve anlamlı değişimler saptanmıştır. Üst dudak, tedavi grubunda, vertikal referans düzlemi ve Rickets'in estetik düzlemine (E

Düzlemi) göre yaklaşık olarak 2.5-3 mm. öne hareket ederken, kontrol grubunda, bu değerlerde, gözlem süresince önemli bir değişim saptanmamıştır.

Bu çalışmada yumuşak doku alt dudak değerlerinde, tedavi grubu içinde ve kontrol grubu ile karşılaştırılmasında, önemli değişimler bulunmamıştır. Nazolabial açı, tedavi grubunda, yaklaşık olarak 6 derecelik bir azalma göstermiş olsa da, bu istatistiksel olarak önemli olarak bulunmamıştır.

Bu çalışmaya benzer olarak Kılıçoğlu'da (74), alt dudağın sert dokularda oluşturulan değişikliklerden etkilenmeyebileceğini belirtmiş ve yaptığı çalışmasında, alt keserler Steiner'in S doğrusuna göre geriye hareket etse de bunun anlamlı olmadığını göstermiştir. Buna sebep olarak da, Sınıf III maloklüzyon olgularında çapraz kapanışın düzeltilmesinden sonra, alt dudağın hem alt hem üst keserlerle temasta olmasını ve bundan dolayı sadece alt keserlerin retraksiyonu ile değil, üst keserlerin protraksiyonundan da etkilenmesini göstermiştir.

Yumuşak doku değişiklikleri genel olarak değerlendirildiğinde; orta yüz yumuşak dokusu ve üst dudağın öne doğru hareketi, alt dudak takip etmemiş olsa da mandibular yumuşak dokunun retraksiyonu sonucu ortaya çıkan kombine değişiklikler ile yumuşak doku profiline olumlu katkıda bulunulmuş ve yumuşak doku profili daha kabul edilebilir normlara dönüştürülmüştür. Kapust ve arkadaşları (63) ve Turley ve Turley'de (51) benzer bulgular bildirmişlerdir.

Çalışmada kullanılan ağız içi genişletme apereyi, hem ağız içi sağlam bir ankraj ünitesi oluşturabilmek, hem de üst çene genişletilmesi amacıyla kullanılmıştır. Tedavi grubunda, üst çenede yapılan model ölçümlerinde kanin dişleri arasındaki mesafede ortalama 3.11 mm., 1.molar dişleri arasındaki mesafede ise ortalama 4.29 mm. istatistiksel olarak anlamlı artışlar bulunmuştur. Mandibulada yapılan model ölçümlerinde ise 1.molar dişler arası mesafede anlamlı artış bulunmuştur. Bu artışın posterior dişler arasındaki okluzal kilidin

açılmasından ve alt molar dişlerin okluzyon oluşturabilmek için üst molar dişleri takip etmesinden kaynaklanabileceği düşünülmektedir. Ngan ve arkadaşları (37) ise, maksiller protraksiyon tedavisi sonrası oluşan sefalometrik ve okluzal değişimleri inceledikleri çalışmalarında, 6 aylık genişletme ve protraksiyon tedavisinden hemen sonra üst çene kanin dişleri arasında 2.2 mm., 1.molar dişler arasındaki mesafede 2.3 mm., alt 1.molar dişler arasındaki mesafede de 2.3 mm artış olduğunu belirtmişlerdir. Mandibuladaki intermolar mesafedeki artışın, sınıf III yapının protraksiyon ile antero-posterior olarak iskeletsel sınıf I ilişkiye dönüşmesiyle ilgili olduğunu, sınıf III malokluzyonlarda, maksillanın ön kısmının mandibulanın daha geniş olan arka kısmı ile okluzyon oluşturduğunu, bununda bazen posterior çapraz kapanış veya maksiller ve mandibular dişlerin lingual devrilmesine neden olduğunu belirtmişlerdir. Maksillanın protraksiyonuyla iskeletsel sınıf I ilişkinin oluşturulmasıyla posterior molar dişlerde bu sefer bukkal devrilme oluştuğunu, bununda intermolar mesafelerde artış oluşturduğunu bildirmişlerdir. Kontrol grubundaki herhangi bir model ölçümünde anlamlı değişimler bulunmamıştır.

Bu çalışma ile maksillada sagittal yönde yaklaşık 4 mm kadar ilerleme gözlenirken, vertikal yönde anterior rotasyon belirlenmiştir. Mandibulanın sagittal yön gelişimi, uygulanan retraktif kuvvetlerin etkisiyle mandibulada oluşan posterior rotasyonla kontrol altına alınmıştır. Çeneler arası oluşan değişimlerle ön ve arka yüz yüksekliklerinde artış bulunmuştur. Dental olarak özellikle alt keserlerle ilgili ölçümlerde anlamlı değişimler saptanmış olup, yumuşak dokuda da olumlu değişimler kaydedilmiştir. Çalışma süresinin ortalama 8.4 ay olmasından dolayı, oluşan sefalometrik değişimlerin uzun dönem kontrollerinin yapılması gerekmektedir. Yapılan çalışmalarla protraksiyon/ekspansiyon tedavisinin uzun dönem etkileri incelenmiş ve önemli miktarda relaps potansiyelinden bahsedilmiştir (80-82).

Çalışmamızın ikinci aşaması; çalışma ve kontrol gruplarının TME bölgesinde meydana gelen değişikliklerin, özellikle kondil-disk-fossa üçlüsünün birbirine

göre ilişkileri yönünden, manyetik rezonans görüntüsü üzerinde incelenmesinden oluşmuştur.

MRG, son yıllarda temporal kemik bölgesinin detaylı olarak incelenmesinde kullanılan etkili bir görüntüleme yöntemidir (102). Bireylerden alınan MRG görüntüleri üzerinde, Murakami ve arkadaşları (150) tarafından belirlenen ve Gökalp ve arkadaşları (23) tarafından çalışmalarında kullanılan referans noktalarından yararlanılmıştır. Bu noktalardan düzlemler oluşturulmuş ve diskin konumunu ve şeklini, kondilin fossa içindeki konumunu, kondilin ve glenoid fossanın morfolojisini belirlemeye yönelik açısall ve boyutsal ölçümler yapılmıştır (18).

Ortodontik tedavi ile TME disfonksiyonu arasındaki ilişki literatürde geniş olarak incelenmiştir (11-33). Her ne kadar yüz maskesi ile protraksiyon esnasında uygulanan kuvvetin bir kısmı mandibula aracılığı ile TME'ye iletirse de, daha çok mandibular kondil boyunca kuvvet uygulayan çenelik tedavisinin TME iç düzensizliğine neden olabileceği düşünülmüştür. Bu konuda yapılan araştırmalar sonucunda genel kanı, çenelik tedavisi ile uygulan retraktif kuvvetlerin kondil-fossa-disk üçlüsünde herhangi bir düzensizliğe neden olmadığıdır (10,23,28,30), ancak aksini gösteren çalışmalar da bulunmaktadır (21,93).

Mukaiyama ve arkadaşları (151), tedavi edilmemiş ve çenelik tedavisi görmüş anterior çapraz kapanışı olan iki grup üzerinde yaptıkları çalışmalarında, tedavi grubunda %47, kontrol grubunda ise %38 oranında TMD bulunduğunu tespit etmiş ancak 2 grup arasında istatistiksel olarak anlamlı bir fark bulunmadığını belirtmişlerdir. Dibbets ve Van der Weele (152), Begg mekanikleri ve çenelik tedavisi de dahil hiçbir hareketli apareyin, TMD belirti ve bulguları için sebep olamayacağını belirtmişlerdir.

Laurell ve arkadaşları (153) çalışmalarında; MRG kullanarak, inferior lateral pterygoid kasın içindeki fasya kalınlığının belirlenebileceğini, bunun da kronik

anterior disk deplasmanının bir indikatörü olabileceğini belirtmişlerdir. Ayrıca çeşitli eko teknikleri ile, disk ve posterior ataçman bölgesinin çözünürlüğünün artırılabilceğini belirtmişlerdir.

Drace ve Enzmann (109); fizyolojik bir disk kondil ilişkisinde, diskin posterior ataçman ile birleşme kısmının, kondil tepesi ile saat 12 pozisyonunda olması gerektiğini bildirmişlerdir. Saat 12 konumu 0° kabul edilerek, bundan  $\pm 10^\circ$ 'lik sapmalar normal kabul edilmiştir.  $+10^\circ$ 'den büyük sapmalar diskin anteriora,  $-10^\circ$ 'den büyük olan değişiklikler ise diskin posteriora deplasmanı olarak kabul edilmiştir.

Bu çalışmada; disk kondil ilişkisini belirlemek, tedavi ve kontrol sonucu diskin kondile göre konumunu saptayabilmek için saat 12 pozisyonu temel alınarak, kondil düzlemi ile diskin posterior bandı arasındaki açı (posterior açı) ölçülmüştür. Posterior açıda, tedavi grubunda daha fazla olmak üzere artış bulunmuştur. Tedavi grubundaki posterior açıdaki artış, diskin kondile göre konumunu belirlemek amacı ile ölçülen intermediyat (medial) ve anterior açılarda da belirlenmiş ancak kontrol grubu ile karşılaştırıldığında aradaki fark istatistiksel olarak anlamlı bulunmamıştır. Bu durum, yüz maskesi tedavisi ile diskin anteriora doğru az miktarda yer değiştirdiğini göstermektedir.

Kondilin retro pozisyonunun diskin anteriora yer değiştirmesinden kaynaklanan relatif bir durum olduğu ifade edilmiştir (154). Bu nedenle, diskin anteriora deplasmanının, kondilin retro pozisyonundan kaynaklanabileceği düşünülmüş ve kontrolü, bu amaçla yapılan ölçümlerle yapılmıştır.

Kondilin glenoid fossa içindeki konumu Pullinger ve arkadaşları (114) tarafından belirlenen bir oranla tespit edilmiştir. Bu oran posterior ve anterior eklem boşluklarının, farklarının toplamına bölümünün yüzdesi şeklinde elde edilen;  $(CpCp' - CaCa') / (CpCp' + CaCa') \%$  formülü ile hesaplanmaktadır. Kondilin, konsentrik konumundan optimal sapma miktarı  $\pm 12\%$  olarak belirtilmiştir. Bonilla-Aeagon ve arkadaşları da (155) benzer bir oran kullanmış ve bu orana

lineer oran adını vermişlerdir. Bu oran -12'den az ise kondilin posterior konumda, -12 ile +12 arasında konsentrik konumda, +12 den büyük ise anteriorda pozisyonda konumlandığını belirtmişlerdir. Ancak bu oranın belirlenmesinden önce, anterior ve posterior eklem boşlukları ölçülmüştür. Bu amaçla; glenoid fossanın en derin yeri olan f noktasından, kondilin anterior ve posterior yüzeyine teğetler çizilmiştir. Bu teğet noktalarından fossaya iz düşüm noktaları oluşturulmuş ve iki nokta arası mesafe, ön ve arka eklem boşlukları olarak belirlenmiştir (23,150).

Çalışmamızda, tedavi ve kontrol gruplarında, ön, arka ve üst eklem boşluğu mesafelerinde istatistiksel olarak önemli değişimler bulunmamıştır. Bu sonuca göre; yüz maskesi tarafından uyguladığımız retraktif kuvvetler sonucu, kondil fossa içinde konum değiştirmemiş ancak istatistiksel olarak anlamlı olmasa da disk, anteriora bir miktar yer değiştirmiştir. Kontrol grubu sol eklem oransal ölçümlerinde istatistiksel olarak anlamlı değişimler bulunmuştur. Bunun sebebinin kontrol grubunda, büyüme gelişimin ile daha ideal bir disk-kondil ilişkisinin sağlanması olabileceği düşünülmüştür.

Disk konumundaki değişiklikler, diskin şeklinin de değişmesine neden olmaktadır. Bu çalışmada; tedavi başı ve sonu disk konumları incelendiğinde, gruplar arasında önemli bulunmayan anterior disk deplasmanını destekler sonuçlar bulunmuştur. Tedavi ile birlikte, diskin eklem boşluğunun B bölgesinde bulunma yüzdesinde önemli artış ( $p<0,05$ ) bulunurken AB bölgelerinde konumlandığı oranda da önemli azalma ( $p<0,01$ ) bulunmuştur. Uygulama sonunda, disklerin %92,85'inin diskin normal şekli olarak kabul edilen, bikonkav konfigürasyona sahip olduğu saptanmıştır.

Mandibula kondili ve ramus aynı düzlem üzerinde bulunmaktadır (84). Retraktif kuvvetlerin mandibula kondili üzerindeki etkilerinin incelendiği çalışmalarda; stomatognatik sistemdeki fonksiyonların değişmesine ve mandibulada oluşan rotasyona bağlı olarak mandibula kondili ile kondil boynu arasındaki açıda değişmeler olduğu belirtilmiştir (156).

Mekanik stresler ile kemik yeniden şekillenmesi arasındaki ilişkiyi bulmak amacıyla biyokimyasal ve biyomekanik çalışmalar yapılmıştır (157-159). Biyokimyasal yaklaşımlarla, mandibula kondil kırırdağından alınan kondrositlerden oluşmuş kültür ortamına uygulanan  $-50\text{g/cm}^2$  ve  $-100\text{g/cm}^2$ 'lik hidrostatik kompresyon kuvvetlerinin, DNA sentezinde %30, glikozaminoglikan seviyesinde de %60'lık artış oluşturduğu gözlenmiştir (157). Biyomekanik çalışmaları ise; fonksiyonel ve ortopedik kuvvetlere karşı alveolar ve kraniyofasiyal kemiklerinin remodellinginde, uygun basınç/gerilim yoğunluğunun anahtar belirleyici olduğunu göstermiştir. Basınç ve gerilim stresleri, farklı bir gerilim potansiyeli oluşturarak, bölgedeki osteoklastları ve osteoblastları aktive etmektedir. Daha sonra rezorpsiyon ve depozisyon gibi kemik yeniden şekillenmeleri, hücrel aktivite ile oluşturulmaktadır (158,159).

Petroviç ve arkadaşları (101), yaptıkları hayvan çalışmasında; çenelik uygulaması ile lateral pterygoid kasın gerildiğini, bunun da kondilin yeniden şekillenme sürecini değiştirerek kondil boynunda kemik depozisyonuna yol açtığını belirtmiştir.

Mimura ve Deguchi (18), çenelik uygulaması sonunda, kondil boynunda eğilme oluştuğunu ve bu eğilmenin anterior eklem boşluğunun daralmasının nedeni olduğunu bildirmişlerdir.

Gökalp ve Kurt (30), çenelik uygulamasının TME'ye olan etkilerini inceledikleri çalışmalarında, mandibulaya uygulanan retraktif kuvvetlerin lateral pterygoid kasın aktivitesini arttırdığını, böylece kondil başının ön yüzüne yapışan lateral pterygoid kasın distal kutbunun bu bölgede oluşturduğu gerilim ile osteoklastik aktivitenin arttığını ve kondil boynunda bir açılanma olduğunu bildirmişlerdir.

Kanematsu (160), Macaca İrus'lar üzerinde çeneliğin histolojik etkilerini incelediği çalışması sonunda; çenelik uygulamasının, kondil boynundaki kemik depozisyonunu azaltırken, ramus arka kenarındaki kemik depozisyonunu



arttırdığını belirtmiştir. Çalışmasında kondilin öne eğilmesinden bahsetmemiş olsa da, bahsettiği yeniden şekillenme mekanizmaları öne eğilme için neden oluşturmaktadır.

Bu çalışmada; yüz maskesinin retraktif etkisine bağlı olarak; kondil başı ile kondil boynu arasındaki açısal ilişki, alfa açısı olarak incelenmiştir. Tedavi grubunda bu açıda anlamlı bir azalma bulunmasına rağmen ( $p < 0,05$ ), kontrol grubu ile karşılaştırıldığında fark istatistiksel olarak anlamlı bulunmamıştır.

Bjork (156), fasiyal rotasyon ile kondiler büyüme arasında güçlü bir ilişki olduğunu belirtmiştir. Yukarı, geri yöndeki kondil büyümesinin mandibulaya posterior rotasyon yaptırarak uzun yüze sebep olacağını, ileri, yukarı kondil büyümesinin ise mandibulanın anterior rotasyonu ile sonuçlanacağını bildirmiştir. Bu çalışmanın sonucunda, kondil başındaki öne eğilmeye rağmen, mandibulada posterior rotasyon gözlenmiştir. Bu durum eğilmenin otonom bir büyüme sonucu değil, dış streslerin konsantrasyonuna bağlı oluşmasından kaynaklanmaktadır.

Sugawara ve arkadaşları (161), büyüme-gelişimi devam eden bireylerde çenelik uygulaması sonucu oluşan kondil başındaki öne eğilmenin, tedavi sonrasında mandibulayı öne sürükleyebileceğini, bu nedenle çenelik uygulamasının mandibula büyümesi bitene kadar devam etmesi gerektiğini belirtmiştir.

Glenoid fossadaki pozisyonel ve morfolojik değişiklikler çenelik tedavisinin terapötik etkilerini anlamada önemlidir. Bu çalışmada, glenoid fossanın morfolojisine yönelik fossa derinliği ölçümü yapılmıştır. Bu amaçla artiküler eminensin en alt ucu (e) ve postglenoid çıkıntının en alt ucundan (p) geçen düzlem ile (HL1) ile fossanın en derin noktası arası dik mesafe ölçülmüş ve glenoid fossa morfolojisinde değişiklik saptanmamıştır. Mimura ve Deguchi (18), çenelik uygulaması sonucu fossa derinliğinde kontrol grubuyla karşılaştırdıklarında bir değişiklik olmadığını belirtmişlerdir. Deguchi ve

McNamara (162) ise, Sınıf III hastalarda çenelik uygulaması sonucunda glenoid fossa derinliğinde artış olduğunu belirtmişlerdir.

Yaklaşık 8 ay kadar süren protraksiyon tedavisi ile diskte, gruplar arasında istatistiksel olarak önemli olmasa da anteriora hareket gözlenmiş, kondilin fossa içindeki konumunda ise değişiklik bulunmamıştır. Uygulanan protraksiyon tedavisi ile oluşan retraktif kuvvetlerin etkisi ile kondil boynunda öne doğru açılanma olduğu bulunmuş ancak bu ölçümde de gruplar arasında önemli fark bulunmamıştır. Glenoid fossa morfolojisinde değişiklik gözlemlenmemiştir. Bireyler tedaviden sonra tekrar eklem muayenesine alınmış ve TMD belirtisi olan ağrı, harekette kısıtlılık, krepitasyon bulgularına rastlanmamıştır. Diskte meydana gelen istatistiksel boyutta anlamsız ileri hareketin, kalıcı bir değişiklik mi, yoksa zaman içerisinde adaptif değişikliklerle eski konumuna gelebilecek bir değişiklik mi olduğunun belirlenmesi amacıyla daha uzun dönem incelemeler içeren çalışmaların yapılması gerektiği düşünülmektedir.

## 6. SONUÇLAR

Sağlık bilimlerinin hepsinde olduğu gibi, ortodontik tedavide de hedef, düzensizliğin giderilmesi sırasında çevre dokulara en az zarar verilmesi olmalıdır. Ortalama 8.4 ay devam eden bu çalışma ile prepubertal gelişim öncesi bireylerden oluşan tedavi grubuna RME/Yüz maskesi uygulamasının etkileri, eşleştirilmiş kontrol grubuyla incelenmiştir. Kraniyofasiyal yapılarda önemli düzelmeler elde edilirken, kontrol grubu ile karşılaştırıldığında TME'de önemli bir internal düzensizliğe yol açmadığı gösterilmiştir. Dento-iskeletsel yapı ve TME bölgesi, sefalometrik filmler ve MRG ile incelenmiş ve şu sonuçlara ulaşılmıştır:

1. Tedavi grubunda sagittal maksiller gelişim stimule edilmiş, mandibular gelişim, büyümenin posteriora yönlendirilmesiyle kontrol altına alınmıştır.
2. Dento-alveolar yapılarda gözlenen, alt keserlerdeki retraksiyon ve overjet'teki artma Sınıf III düzensizliğin çözümüne yönelik olumlu katkıda bulunmuştur.
3. Yumuşak doku ilişkisi, iskeletsel ve dentoalveolar değişimlere paralel olumlu gelişim göstermiştir.
4. Disk kondil ilişkisi değerlendirildiğinde, tedavi grubunda disk bir miktar anteriora yer değiştirmiş ancak kontrol grubu ile karşılaştırıldığında gruplar arasında fark anlamsız bulunmuştur.
5. Tedavi ile kondil-glenoid fossa ilişkisinde bir değişiklik gözlenmemiştir.
6. Çalışma sonunda, tedavi grubunda kondiler açılanmada (kondil başı eğimi) azalma olduğu, ancak kontrol grubu ile karşılaştırıldığında gruplar arasında önemli bir değişiklik olmadığı saptanmıştır. Fossa morfolojisinde bir değişiklik bulunmamıştır.
7. Diskin bölgesel konumu değerlendirildiğinde tedavi ile B bölgesindeki disk konumunda artış gözlemlendiği ancak kontrol grubu ile karşılaştırıldığında gruplar arasında fark olmadığı bulunmuştur.
8. Uygulama sonunda, disklerin %92,85'inin diskin normal şekli olarak kabul edilen, bikonkav konfigürasyona sahip olduğu saptanmıştır.

## KAYNAKÇA

- 1) Iwagaki H. Hereditary influence of malocclusion. Am J Orthod Oral Surg 1938;24:328-38
- 2) Campbell PM. The dilemma of Class III treatment. The Angle Orthod 1983;53(3):175-191
- 3) Ellis E, McNamara JA. Components of adult Class III malocclusion. J. Oral and Max Surg 1984;42:295-305
- 4) Guyer EC, Ellis EE, McNamara JA, Behrents RG. Components of Class III malocclusion in juveniles and adolescents. Angle Orthod 1986;56:7-30
- 5) Baccetti T, Franchi L, McNamara J. Cephalometric variables predicting the long-term success or failure of combined rapid maxillary expansion and facial mask therapy. Am J Orthod Dentofacial Orthop 2004;126:16-22
- 6) Proffit WR, Fields HW. Contemporary Orthodontics. Third edititon. North Carolina. Mosby. 2000.s.:115
- 7) Kajiyama K, Murakami T, Suzuki A. Evaluation of the modified protractor applied to Class III malocclusion with retruded maxilla in early mixed dentition. Am J Orthod Dentofacial Orthop 2000;118:549-559
- 8) Üçüncü N, Üçem TT, Yüksel S. A comparison of chincup and maxillary protraction appliance in the treatment of skeletal Class III malocclusion. Eur J Orthod 2000;22:43-51
- 9) McNamara JA, Hüge SA. Functional regulator (FR III) of Frankel. Am J Orthod Dentofacial Orthop 1985;88:409-424
- 10) Gökalp H. İskeletsel Klas III düzensizliğin çenelik ile tedavisi sonrasında temporomandibular eklem bölgesinde ve kraniyofasiyal yapıda meydana gelen değişikliklerin manyetik rezonans görüntüleme yöntemi ve lateral sefalometrik yöntem ile incelenmesi. Doktora tezi, Ankara Üniversitesi Diş Hekimliği Fakültesi, Ortodonti Anabilim Dalı, Ankara, 1998
- 11) Artun J, Hollender LG, Truelove EL. Relationship between orthodontic treatment, condylar position, and internal derangement in the temporomandibular joint. Am J Orthod Dentofacial Orthop 1992;101:48-53
- 12) Hirata R, Heft M, Hernandez B, King G. Longitudinal study of signs of temporomandibular disorders (TMD) in orthodontically treated and nontreated groups. Am J Orthod Dentofacial Orthop 1992;101:35-40

- 13) Hans M, Lieberman J, Goldberg J, Rozenzweig G, Bellon E. A comparison of clinical examination, history, and, MRI for identifying orthodontic patients with TMD. *Am J Orthod Dentofacial Orthop* 1992;101:54-9.
- 14) Krenemak C, Kinser D, Harman H, Menard C, Jakobsen J. Orthodontic risk factors for TMD. I: Premolar extractions. *Am J Orthod Dentofacial Orthop* 1992;101:13-20.
- 15) Krenemak C, Kinser D, Harman H, Menard C, Jakobsen J. Orthodontic risk factors for TMD. Part II. *Am J Orthod Dentofacial Orthop* 1992;101:21-7.
- 16) Mot B, Casselman J, DeBoever J. Pseudodynamic magnetic resonance imaging in the diagnosis of TMD. *J Prosthet Dent* 1994;72:309-13
- 17) Cohlma J, Ghosh J, Sinha P, Nanda R. Tomographic assessment of temporomandibular joint in patients with malocclusion. *The Angle Orthod* 1996;66(1):27-36.
- 18) Mimura H, Deguchi T. Morphological adaptation of TMJ after chin-cup therapy. *Am J Orthod Dentofacial Orthop* 1996;110:541-6
- 19) Tanne K, Tanaka E, Sakuda M. Stres distribution in the temporomandibular joint produced by orthopedic chincup forces applied in varing directions: A three-dimensional analytic approach with the finite element method. *Am J Orthod Dentofacial Orthop* 1996;110:502-7
- 20) Ruf S, Pancherz H. TMJ growth adaptation in Herbst treatment: a prospective MRI and cephalometric roentgenographic study. *Eur J Orthod* 1998;20:375-388
- 21) Deguchi T, Uematsu S, Kawahara Y, Mimura H. Clinical evaluation of TMJ in patients treated with chin-cup. *Angle Orthod* 1998;68(1):91-94
- 22) Eberhard D, Bantleon H.P, Steger W. Functional magnetic resonance imaging of temporomandibular joint disorders. *Eur J Orthod* 2000;22:489-497
- 23) Gökalp H, Arat M, Erden I. The changes in the TMJ disc position and configuration in early orthognatic treatment: a MRI evaluation. *Eur J Orthod* 2000;22:217-224
- 24) Arat M, Gökalp H, Erdem D, Erden İ. Changes in the TMJ disc-condyle-fossa relationship following functional treatment of skeletal Class II division 1 malocclusion: A MRI study. *Am J Orthod Dentofacial Orthop* 2001;119:316-9
- 25) Gökalp H, Türkkahraman H, Bzeizi N. Correlation between eminence steepness and condyle disc movements in the TMJ with internal derangements on MRI. *Eur J Orthod* 2001;23:579-584

- 26) Kim M, Graber T, Viana M. Orthodontics and temporomandibular disorders: A meta-analysis. *Am J Orthod Dentofacial Orthop* 2002;121:438-46
- 27) Pullinger A, Seligman D, John M, Harkins S. Multifactorial comparison of disk displacement with and without reduction to normals according to TMJ hard tissue anatomic relationships. *J Prosthet Dent* 2002;87:298-310
- 28) Arat ZM, Akçam MO, Gökalp H. Long term effects of chin-cup therapy on the temporomandibular joints. *Eur J Orthod* 2003;25:471-475
- 29) Kajiyama K, Suzuki A. Comparison of orthodontic and orthopedic effects of a modified maxillary protractor between deciduous and early mixed dentition. *Am J Orthod Dentofacial Orthop* 2004;126:23-32
- 30) Gökalp H, Kurt G. Magnetic Resonance Imaging of the Condylar Growth Pattern and Disk Position after Chin Cup Therapy: A Preliminary Study. *Angle Orthod* 2005;75:494-501
- 31) Pellizoni S, Salioni M, Juliano Y, Guimaraes A, Alonso L. TMJ disc position and configuration in children with functional unilateral posterior crossbite: A MRI evaluation. *Am J Orthod Dentofacial Orthop* 2006;129:785-93
- 32) Ahn S, Kim T, Lee D, Nahm D. Evaluation of internal derangements of the TMJ by panoramic radiographs compared with MRI. *Am J Orthod Dentofacial Orthop* 2006;129:479-85
- 33) Mohlin B, Axelsson S, Holm A. TMD in relation to malocclusion and orthodontic treatment. *Angle Orthod* 2007;77(3):542-548
- 34) Hatipoğlu MT. Temporomandibular eklem. 1982. Ankara.s.:45-68
- 35) Laurell K.A, Tootle R, Cunningham R, Simon D. Magnetic resonance imaging of the temporomandibular joint. part II. *J Prosthet Dent* 1987;58:211-218
- 36) McDonald K, Kapust A, Turley P. Cephalometric changes after correction of Class III malocclusion with maxillary expansion/face mask therapy. *Am J Orthod Dentofacial Orthop* 1999;116:13-24
- 37) Ngan P, Yiu c, Hu A, Hagg U, Wei S, Gunel E. Cephalometric and occlusal changes following maxillary expansion and protraction. *Eur J Orthod* 1998;20:237-254
- 38) Westwood PV, McNamara JA, Bacetti T, Franchi L, Sarver DM. Long term effects of Class III treatment with rapid maxillary expansion and face mask therapy followed by fixed appliances. *Am J Orthod Dentofacial Orthop* 2003;123:306-320

- 39) Björk A. The face in profile: A anthropological X-ray investigation of Swedish children and concripts. Berligska Boktrycherit. 1947;Lund 40:58
- 40) Ülgen M, Yolalan C. Angle Klass III anomalilerin Coben Sefalometrik Analizi ile incelenmesi. Türk Ortodonti Dergisi 1998;1:1-6
- 41) Irie M, Nakamura S. Orthopedic approach to severe skeletal Class III malocclusion. Am J Orthod Dentofacial Orthop 1975;67:377-392
- 42) Graber T.M, Rakosi T, Petrovic A.G. Dentofacial Orthopedics with Functional Appliances. Toronto. Mosby. 1985. s.:391-411
- 43) Droel R, Isaacsson RC. Some relationship between the glenoid fossa position and various skeletal discrepancies. Am J Orthod Dentofacial Orthop 1972;64:64-78
- 44) Sanborn Rt. Differences between the facial skeletal pattern of Class III malocclusion and normal occlusion. Angel Orthod 1955;25:208-222
- 45) Dietrich UC. Morphological variability of skeletal Class III relationship as revealed by cephalometric analysis. Trans Europ Orthod Soc, 1970:131-143
- 46) Arman A, Toygar T.U, Abuhijleh E. Evaluation of maxillary protraction and fixed appliance therapy in Class III patients. Eur J Orthod 2006;28:383-392
- 47) Wells AP, Sarver D, Proffit WR. Long-term efficacy of reverse pull headgear therapy
- 48) Ghiz MA, Ngan P, Gunel P. Cephalometric variables to predict future success of early orthopedic Class III treatment. Am J Orthod Dentofacial Orthop 2005;127:301-306
- 49) Vaughn G, Mason B, Moon H, Turley P. The effects of maxillary protraction therapy with or without rapid palatal expansion: A prospective, randomized clinical trial. Am J Orthod Dentofacial Orthop 2005;128:299-309
- 50) Gallagher RW, Miranda F, Buschang PH. Maxillary protraction: treatment and posttreatment effects. Am J Orthod Dentofacial Orthop 1998;113:612-619
- 51) Turley PEN, Turley PK. Cephalometric effects of combined palatal expansion and face mask therapy on Class III malocclusion. Angle Orthod 1998;68;(3)217-224
- 52) Ngan P, Wei SHY, Hagg U, Yiu CKY, Merwin D, Stickel B. Effect of protraction headgear on Class III malocclusion. Quintences Int 1992;23:197-207
- 53) Darendeliler MA, Chiarini M, Joho J.P. Early Class III treatment with magnetic appliances. J Clin Orthod 1993;27:563-569

- 54) Ferro A, Nucci LP, Ferro F, Gallo C. Long-term stability of skeletal Class III patients treated with splints, Class III elastics, and chin cup. *Am J Orthod Dentofacial Orthop* 2003;123:423-34
- 55) Ngan P, Yiu C, Hu A, Hagg U, Wei S, Gunel E. Cephalometric and occlusal changes following maxillary expansion and protraction. *Eur J Orthod* 1998;20:237-254
- 56) Delaire J, Verdon P, Flour J. Ziele und ergebnisse extraoraler zuge in postero-anteriorer richtung in anwendung einer orthopadischen maske bei der behandlung von fallen der fallen klasse III. *Fort-schritte der kieferorthopadie*. 1976;37:247-262
- 57) Petit H. Adaptation following accelerated facial mask therapy. In: *clinical alteration of the growing face, craniofacial growth series*. University of Michigan, Ann Arbor.
- 58) Petit H. Upper airway problems and pre-orthodontic orthopedics: Ear Nose Am J Orthod Dentofacial Orthop 1998;93(4):358-359
- 59) Franchi L, Baccetti T, McNamara J. Postpubertal assessment of treatment timing for maxillary expansion and protraction therapy followed by fixed appliances. *Am J Orthod Dentofacial Orthop* 2004;126:555-568
- 60) Kuniaki M, Sinha P. Cephalometric changes after long term early treatment with face mask and maxillary intraoral appliance therapy. *Semin Orthod* 2001; 7:169-179
- 61) Kajiyama K, Suzuki A. Comparison of orthodontic and orthopedic effects of a modified maxillary protractor between deciduous and early mixed dentition. *Am J Orthod Dentofacial Orthop* 2004;126:23-32
- 62) Saadia M, Torres E. Sagittal changes after maxillary protraction with expansion in Class III patients in the primary, mixed, and late mixed dentitions: A longitudinal retrospective study. *Am J Orthod Dentofacial Orthop* 2000;117:669-80
- 63) Kapust A, Sinclair P, Turley P. Cephalometric effects of face mask/expansion therapy in Class III children: A comparison of three age groups. *Am J Orthod Dentofacial Orthop* 1998;113:12-20
- 64) Geran G, Mc Namara J, Baccetti T, Shapiro L. A prospective long-term study on the effects of rapid maxillary expansion in the early mixed dentition. *Am J Orthod Dentofacial Orthop* 2006;129:631-640



- 65) Ishii H, Morita S, Takeuchi Y, Nakamura S. Treatment effects of combined maxillary protraction and chin-cup appliance in severe skeletal Class III cases. *Am J Orthod Dentofacial Orthop* 1987;92:304-312
- 66) Da Silva F, Margo Ac, And Capellozza F. Early treatment of Class III malocclusion with rapid maxillary protraction. *Am J Orthod Dentofacial Orthop* 1998;92:304-12
- 67) Baccetti T, Franchi L, McNamara J.A. Treatment and posttreatment craniofacial changes after RME and facemask therapy. *Am J Orthod Dentofacial Orthop* 2000;118:404-13
- 68) Haas Aj. Palatal ekspansion: just the beginning of dentofacial orthopedics. *Am J Orthod Dentofacial Orthop* 1970;57:219-255
- 69) Baik H.S. Clinical results of the maxillary protraction in Korean children. *Am J Orthod Dentofacial Orthop* 1995;108(6):583-92
- 70) Aslan S, Baran S, Kama J.D. Correction of a severe Class III malocclusion. *Am J Orthod Dentofacial Orthop* 2002;112:304-12
- 71) Kim J, Graber T.M. *Am J Orthod Dentofacial Orthop* 1987;92:304-12
- 72) Bacetti T, Franchi L, Mcnamara J. Treatment and posttreatment craniofacial changes after rapid maxillary expansion and facemask therapy. *Am J Orthod Dentofacial Orthop* 2000;118:404-13
- 73) Turley P. Managing the developing Class III malocclusion with palatal expansion and facemask therapy. *Am J Orthod Dentofacial Orthop* 2002;4:350-352
- 74) Kılıçoğlu H, Kırılıç Y. Profile changes in the patients with Class III malocclusion after Delaire mask therapy. *Am J Orthod Dentofacial Orthop* 1998;113:453-62
- 75) Da Silva Og, Magra Ac, Capellozza L. Early treatment of the Class III malocclusion with rapid maxillary expansion and maxillary protraction. *Am J Orthod Dentofacial Orthop* 1998;113:196-203
- 76) Kapust A, Sinclair P, Turley P. Cephalometric effects of face mask/expansion therapy in Class III children: A comarison of three age groups. *Am J Orthod Dentofacial Orthop* 1998;113:12-18
- 77) Smalley W. Kokich Vg. *Am J Orthod Dentofacial Orthop* 1999;108:583-92

- 78) Enacar A, Giray B, Pehlivanoğlu M, İplikcioğlu H. Face mask therapy with rigid anchorage in a patient with maxillary hypoplasia and severe oligodontia. *Am J Orthod Dentofacial Orthop* 2003;123:571-7
- 79) Kircelli B, Pektaş Ö, Uçkan İS. Orthopedic protraction with skeletal anchorage in a patient with maxillary hypoplasia and hypodontia. *Angle Orthod* 2006;76(1):156-63
- 80) Ngan P, Hagg U, Yiu C, Wei H. Treatment response and long-term dentofacial adaptations to maxillary expansion and protraction. *Sem Orthod* 1997;3:255-64
- 81) Shanker S, Ngan P, Wade D, Yiu C, Haff U, Wei Shy. Cephalometric A point changes during and after maxillary protraction and expansion. *Am J Orthod Dentofacial Orthop* 1996;110:423-30
- 82) McGill Js, Mcnamara Ja Jr. Treatment and post treatment effects of rapid maxillary expansion and facial mask therapy. University of Michigan 1999
- 83) Fonseca 2000. TMD, Oral and maxillofacial surgery. WB Saunders Company, Philadelphia, Pennsylvania
- 84) Yale Sh, Rosenberg Hm, Ceballos M. Laminographic cephalometry in the analysis of mandibular condyle morphology. A preliminary report. *Oral Surg Oral Med Oral Pathol* 1961;14:793-805
- 85) Oeberg T, Calsson G, Fajers Cm. The temporomandibular joint. A morphologic study on a human autopsy material. *Acta Odontol Scand* 1971;29:349-84
- 86) Witzig JW, Spahl TJ. The clinical management of basic maxillofacial orthopedics appliances. Volume III. TMJ. s.:27-73. Mosby-Year book, Inc. St Louis.1991
- 87) Dibbets JM, Van Der Weele L. Flattened condylar projection in children: Reflection of seasonal growth? *Eur J Orthod* 1991;13:161-165
- 88) Okeson JP. Management of temporomandibular disorders and malocclusion. 5<sup>th</sup> edition. Mosby.St. Louis. A.B.D. 2003. s.:438-450
- 89) Katzberg RW, Westesson PL, Tallents RH, Drake CM. Anatomic disorders of the TMJ disc in asymptomatic subjects. *J Oral Maxillofac Surg* 1996;54:147-153
- 90) Westesson PL, Paesani D. Magnetic resonance imaging of the TMJ decreased signal from the retrodiscal tissue. *Oral Surg Oral Med Oral Pathol* 1993;76:631-635

- 91) Lieberman JM, Hans MG, Rosencweig G, Goldberg Hs, Bellon EM. Magnetic resonance imaging of the juvenile temporomandibular joint: a preliminary report. *Radiology* 1992;182:531-534
- 92) Hans MG, Lieberman J, Goldberg J, Rosencweig G. A comparison of clinical examination, history and magnetic resonance imaging for identifying orthodontic patients with temporomandibular joint disorders. *Am J Orthod Dentofacial Orthop* 1992;101:54-59
- 93) Ricketts RM. Clinical implications of the TMJ. *Am J Orthod Dentofacial Orthop* 1966;52:416-39
- 94) Greene Cs. Orthodontics and the TM joint. *Angle Orthod* 1982;52:166-72
- 95) Greene Cs. Orthodontics and temporomandibular disorders. *Dent clin North Am* 1998;32:522-38
- 96) Sadowsky C, Polson Am. Temporomandibular disorders and functional occlusion after orthodontic treatment: results of two long term studies. *Am J Orthod Dentofacial Orthop* 1984;86:386-90
- 97) Sadowsky C, Theisen Ta, Sakols Ei. Orthodontic treatment and temporomandibular joint sounds. A longitudinal study. *Am J Orthod Dentofacial Orthop* 1991;99:441-7
- 98) Dibbets J.M, Van Der Weele L. Extraction, orthodontic treatment, and craniomandibular dysfunction. *Am J Orthod Dentofacial Orthop* 1991;99:210-9
- 99) Charlier JP, petrovic AG, Stutzman JH. Effects of mandibular hyperpropulsion on the prechondroblastic zone of young rat condyle. *Am J Orthod Dentofacial Orthop* 1969;55:71-4
- 100) Copray JCM, Jansen HWB. Duterloo HS. An in vitro system for studying the effect of variable compressive forces on the mandibular condylar cartilage of the rat. *Archs Oral Biol* 1985;30(4):305-311
- 101) Petrovic G, Stutzmann JJ, Oudet CL. Control progress in the Postnatal growth of the condylar cartilage of Mandible. Monograph, Number 4. Craniofacial growth and development. The University of Michigan, Ann Arbor. Michigan. s.: 101-119
- 102) Öztürk B. Manyetik Rezonans Görüntüleme. *Biltek Kış*.2004
- 103) Helm S, Siersbaek-Nielsen S, Skieller U, Björn A. Skeletal maturation of the hand in relation to maximum pubertal growth in body height. *Eur J Orthod* 1971;75:1223-1233

- 104) İşeri H, Özsoy S, Semirapid maxillary expansion-a study of long term transvers effects in older adolescents and adults. Angle Orthod 2004;74:71-78
- 105) Ülgen M. Ortodonti. Anomaliler, sefalometri, etioloji, büyüme ve gelişim, tanı. 2'nci baskı. Ankara. 2001
- 106) Uzel İ, Enacar A. Ortodontide sefalometri. 2'nci baskı.Çukurova üniversitesi basımevi. Adana, 2000
- 107)Graber TM, Rakosi T, Petrovic AG. Dentofacial Orthopedics With Functional Appliances. Toronto. Mosby. 1985. s.:94,95.
- 108) Wyatt W.E. Preventing adverse effects on the TMJ through orthodontic treatment. Am J Orthod Dentofacial Orthop 1987;91(6):493-499.
- 109) Drace J.E, Enzmann D.R. Defining the normal TMJ: Closed-, partially open-, and open mouth MRI of Asymptomatic subjects. Radiology. 1990;177:73-76
- 110) Jackson GW, Kokich VG, Shapiro PA. Experimental and postexperimental response to anteriorly directed extraoral force in young Macaca nemestrina. Am J Orthod Dentofacial Orthop 1979;75(3):318-33
- 111) Pringle JH. Displacement of the mandibular meniscus and its treatment. Br J Surg 1918;6:385-389
- 112) Farrar WB, McCarty WB. A clinical outline of TMJ diagnosis and treatment. Montgomery,Ala:Walker 1983:84-88
- 113) Mikhail MG, Rosen H. The validity of temporomandibular joint radiographs using the head positioner. J Prosthet Dent 1979;42:441-446
- 114) Pullinger A, Solberg W, Hollender L. Tomographic analysis of mandibular condyle position in diagnostic subgroups of TMD. J Prosthet Dent 1986;55:723-729
- 115) Farrar WB. Characteristic of the condylar path in internal derarrangements of the TMJ. J Prosthet Dent 1978;39:319-323
- 116) Weinberg L. Correletation of TMD with radiographic findings. J Prosthet Dent 1972;28(5):519-539
- 117) Weinberg L. Role of condylar position in TMJ dysfunction-pain syndrome. J Prosthet Dent 1979;41(6):636-643
- 118) Arman A, Toygar U, Abuhijleh E. Profile changes associated with different orthopedic treatment approaches in Class III maolocclusion. Angle Orthod 2004;74:731-740

- 119) Uysal M, Memikođlu UT, İřeri H. Akrilik bonded rapid maksiller ekspansiyon aygıtı (RME) ile yapılan çekimsiz ortodontik tedaviler. Türk Ortodonti Dergisi. 1995;8(2):283-290
- 120) Memikođlu UT, İřeri H, Uysal ME. Comparison of dentofacial changes with rigid acrylic bonded and Haas type banded rapid maxillary expansion devices. Türk Ortodonti Dergisi. 1997;10(3):255-264
- 121) Shanker S, NganP, Wade D. Cephalometric A point changes during and after maxillary protraction and expansion. Am J Orthod Dentofacial Orthop 1996;110:423-430
- 122) Merwin D, Ngan P, Hagg U. Timing for effective application of anteriorly directed orthopedic forces to the maxilla. Am J Orthod Dentofacial Orthop 1997;112(3):292-299
- 123) Baccetti T, McGill JS, Franchi L, McNamara JA Jr, Tollaro I. Skeletal effects of early treatment of Class III malocclusion with maxillary expansion and face-mask therapy. Am J Orthod Dentofacial Orthop 1998;113:333-43
- 124) Franchi L, Baccetti T, McNamara JA. Shape-coordinate analysis of skeletal changes induced by rapid maxillary expansion and facial mask therapy. Am J Orthod Dentofacial Orthop 1998;114:418-426
- 125) Kapust AJ, Sinclair PM, Turley PK. Cephalometric effects of face mask/expansion therapy in Class III children: a comparison of three age groups. Am J Orthod Dentofacial Orthop 1998;113:204-12
- 126) Ngan P, Hagg U, Yiu C. Soft tissue and dentoskeletal profile changes associated with maxillary expansion and protraction headgear treatment. Am J Orthod Dentofacial Orthop 1996;109(1):38-49
- 127) Asanza S, Cisneros GJ, Nieberg LG. Comparison of hyrax and bonded expansion appliances. Angle Orthod 1997;67:15-22
- 128) Nartallao-Turley PE, Turley PK. Cephalometric effects of combined palatal expansion and facemask therapy on Class III malocclusion. The Angle Orthod 1998;68(3):217-224.
- 129) Itoh T, Chaconas SC, Caputo AA. Photoelastic effects of maxillary protraction on the craniofacial complex. Am J Orthod Dentofacial Orthop 1985;88(2):117-124

- 130) Lai-Ying So. Effects of reverse headgear treatment on sagittal correction in girls born with unilateral complete cleft lip and cleft palate- skeletal and dental changes. *Am J Orthod Dentofacial Orthop* 1996;109(2):140-147
- 131) Alcan T, Keleş A, Erverdi N. The effects of a modified protraction headgear on maxilla. *Am J Orthod Dentofacial Orthop* 2000;117(1):27-38
- 132) Chang HF, Chen KC, Nanda R. Two-stage treatment of a severe Class III, deep bite malocclusion. *Am J Orthod Dentofacial Orthop* 1997;111(5):481-486
- 133) Tosun Y. Ağız dışı apareyler. Sabit ortodontik apareylerin biyomekanik prensipleri. Bölüm 5, 143-158. Ege üniversitesi basımevi. İzmir
- 134) Pancherz H, Hansen K. The nasion-sella reference line in cephalometry: A methodologic study. *Am J Orthod Dentofacial Orthop* 1984;86(5):427-435
- 135) Björk A. The use of metallic implants in the study of facial growth in children: method and application. *Am J Phys Antropol* 1968;29:243-254
- 136) McGill JS, McNamara JA Jr. Treatment and posttreatment effects of rapid maxillary expansion and facial mask therapy. *Growth modification, Ann Arbor*. 1999
- 137) Grandori F, Merlini C, Tadini G, Ravazzani P. A mathematical model for the computation of the forces exerted by the facial orthopedic mask. *Am J Orthod Dentofacial Orthop* 1992;101:441-7
- 138) Tollaro I, Bacetti T, Franchi L. Early functional treatment of Class III malocclusion. *Am J Orthod Dentofacial Orthop* 1995;108:525-532
- 139) Turley PK. Orthopedic correction of Class III malocclusion with palatal expansion and custom protraction headgear. *J Clin Orthod* 1998;22:314-325
- 140) Ngan P, Wei SHY, Hagg U, Yiu CKY, Merwin D, Stickel B. Effect of protraction headgear on Class III malocclusion. *Quintences int.* 1992;23:197-207
- 141) Ngan P, Hagg U, Yiu CKY, Merwin D, Wei SHY. Treatment response to maxillary expansion and protraction. *Eur J Orthod* 1996;18:151-168
- 142) Mermigos J, Full C, Andreasen G. Protraction of maxillofacial complex. *Am J Orthod Dentofacial Orthop* 1990;98:47-55
- 143) Wisth PG, Tiritrapunt A, Rygh P, Boe OE. The effect of maxillary protraction on front occlusion and facial morphology. *Acta Odontol Scand* 1998;45:227-237
- 144) Turley PK. Orthopedic correction of Class III malocclusion: Retention and phase II therapy. *J Clin Orthod.* 1996;30:313-324

- 145) Loh MK, Kerr WJS. Functional regulator III: Effects and indications for use. *British J Orthod* 1985;12:153-157
- 146) Ulgen M, Firatli S. The effects of the Frankel's function regulator on the Class III malocclusion. *Am J Orthod Dentofacial Orthop* 1994;105:561-567
- 147) Kerr WJS, TenHave TR, McNamara Jr. A comparison of skeletal and dental changes produced by function regulators. *Eur J Orthod* 1989;11:235-242
- 148) Takada K, Petdachai S, Sakuda M. Changes in dentofacial morphology in skeletal Class III children treated by a modified maxillary protraction headgear and a chin-cup: A longitudinal cephalometric appraisal. *Eur J Orthod* 1993;15:211-221
- 149) Silva FOG, Magro AC, Filho LC. Early treatment of the Class III malocclusion with rapid maxillary expansion and maxillary protraction. *Am J Orthod Dentofacial Orthop* 1998;113(2):196-203
- 150) Murakami S, Takahashi A, Nishiyama H, Fujishita M, Fuchihata H. Magnetic resonance evaluations of the TMJ disk position and configuration. *Dentomaxillofacial Radiology*. 1993;22:205-207
- 151) Mukaiyama T, Fukazawa H, Mizoguchi I, Mitani H. Prevalence of TMJ dysfunction for 6-10 year old Japanese children with chin-cup orthodontic treatment. *J Jpn Orthod Soc*. 1998;47:425-432
- 152) Dibbets JHM, van der Weele LT. Extraction, orthodontic treatment, and craniomandibular dysfunction. *Am J Orthod Dentofacial Orthop* 1991;99:210-9
- 153) Laurell KA, Tootle R, Cunningham R, Beltran J, Simon D. MRI of the TMJ. Part II: Comparison with laminographic, autopsy, and histologic findings. *J Prosthet Dent* 1987;58:211-218
- 154) Pullinger GA, Hollender L, Solberg K.W, Petersson A. A tomographic study of mandibular condyle position in an asymptomatic population. *J Prosthet Dent* 1985;53(5):706-713
- 155) Bonilla-Aragon H, Tallents R, Katzberg R, Kyrkanidesw S, Moss ME. Condyle position as a TMJ internal derangement. *J Prosthet Dent* 1999;82:205-8
- 156) Björk A, Variation in the growth pattern of human mandible: Longitudinal radiographic study by the implant method. *J Dent Res* 1963;42:400-11
- 157) Tanne K, Nagataki T, Matsubara S. Association between mechanical stress and bone remodelling. *J Osaka Univ Dent Sch* 1990;30:64-71.
- 158) Tanne K, Sakuda M. Biomechanical and clinical changes of the craniofacial complex from orthopedic maxillary protraction. *Angle Orthod* 1991;61:145-52.

159) Hart RT, Thongpreda N, Hennebel VV. Stres analys of bones and simulation of mechanically induced cortical remodelling. Willians KR, Tony A, Middleton J. Pallotti G, eds. Interfaces in medicine and mechanics. New York:Elsevier Applied science,1991

160) Kanematsu S. Dentofacial changes produced by extra-oral posterior force on the mandible of Macaca Irus. J Jpn Orthod Soc. 1998;47:1-36

161) Sugawara J, asano T, Endo N, Mitani H. Long term effects of chincap therapy on skeletal profile in mandibular prognatism. Am J Orthod Dentofacial Orthop 1990;98:127-33

162) Deguchi T, McNamara JA. Craniofacial adaptations induced by chin-cup therapy in Class III patients. Am J Orthod Dentofacial Orthop 1999;115:175-82