

T.C
BAŐKENT ÜNİVERSİTESİ
SAĐLIK BİLİMLERİ ENSTİTÜSÜ
AĐIZ, DİŐ, ÇENE HASTALIKLARI ve CERRAHİSİ
ANABİLİM DALI



**TEMPOROMANDİBULAR EKLEM İNTERNAL
DÜZENSİZLİKLERİNDE SİNOVİYAL SIVIDAKİ sIL- 1RII, sTNF-
 α RI ve sIL-6r SEVİYESİNİN DEĐERLENDİRİLMESİ**

DOKTORA TEZİ

Dt Efsun Yener

Ankara/2006

T.C.
BAŞKENT ÜNİVERSİTESİ
SAĞLIK BİLİMLERİ ENSTİTÜSÜ
AĞIZ, DİŞ, ÇENE HASTALIKLARI ve CERRAHİSİ
ANABİLİM DALI



**TEMPOROMANDİBULAR EKLEM İNTERNAL
DÜZENSİZLİKLERİNDE SİNOVİYAL SIVIDAKİ sIL- 1RII, sTNF-
 α RI ve sIL- 6R SEVİYESİNİN DEĞERLENDİRİLMESİ**

DOKTORA TEZİ

Dt Efsun Yener

TEZ DANIŞMANI

Prof. Dr. Kenan Araz

Proje numarası:

DKA05/08

Ankara/2006

T.C
BAŞKENT ÜNİVERSİTESİ
SAĞLIK BİLİMLERİ ENSTİTÜSÜ

Ağız, Diş, Çene ve Hastalıkları ve Cerrahisi Doktora Programı çerçevesinde yürütülmüş olan bu çalışma, aşağıdaki jüri tarafından Doktora Tezi olarak kabul edilmiştir.

Tez Savunma Tarihi: 24/11/2006

**TEMPOROMANDİBULAR EKLEM İNTERNAL
DÜZENSİZLİKLERİNDE SİNOVİYAL SIVIDAKİ sIL- 1RII, sTNF-
αRI ve sIL- 6R SEVİYESİNİN DEĞERLENDİRİLMESİ**

Tez Danışmanı: Prof. Dr. Kenan Araz

Tez Jürisi Üyeleri

Adı Soyadı

İmzası

Prof. Dr. Kenan ARAZ

.....

Prof. Dr. Sina UÇKAN

.....

Prof. Dr. Muzaffer TUNCER

.....

Prof. Dr. Mine CAMBAZOĞLU

.....

Doç. Dr. Şule BULUT

.....

ONAY:

Bu tez Sağlık Bilimleri Enstitüsü Yönetim Kurulunca belirlenen yukarıdaki jüri üyeleri tarafından uygun görülmüş ve Yönetim Kurulu'nun/...../..... Tarih ve SBE/...../.....sayılı kararıyla kabul edilmiştir.

.....

Enstitü Müdürü

TEŞEKKÜR

Doktora eğitimim ve tez çalışmalarım süresince yardımlarını esirgemeyen, sonsuz sabrı, eşsiz kişiliği, yumuşacık kalbi, sevgi ve hoşgörüsü ile daima yanımda olan değerli hocam Sayın Prof. Dr Kenan ARAZ'A

Sınırsız bilgi, tecrübe ve teşviğini biz öğrencilerinden esirgemeyen değerli hocam Sayın Prof. Dr. Sina UÇKAN'a

Tez çalışmamın son halini almasında sıcak ilgi ve tecrübesini benimle paylaşan değerli hocam Sayın Prof. Dr. Cansu ALPASLAN'a

Tez çalışmamın gelişiminde ve biyokimyasal değerlendirmelerinde yardımlarını esirgemeyen değerli hocam Sayın Uzm. Ecz. Ayşegül HABERAL'a

Tez çalışmamın istatistiksel değerlendirmelerinde yardımlarını esirgemeyen değerli hocam Sayın Yrd. Doç. Dr Yasemin Genç'e

En sıkıntılı anlarımda yumuşak sesi, güler yüzüyle ve sonsuz yardımlarıyla yanımda bulduğum canım ablam Sayın Dr. Dt. Ayşe GÜLŞAHI'ya, sevgili eşi Dr. Dt. Kamran GÜLŞAHI' ya ve Dr. Dt. Firdevs ŞENEL'e

Tez çalışmamın fotoğraflarının hazırlanmasında yardımcı olan asistan arkadaşlarım Dt. Bertan ARPAK ve Dt. Taylan AKÇA'ya

Dostluğunu ve desteğini asla unutmayacağım canım arkadaşım Dt Zeynep EKMEKÇİ'ye

Tez çalışmamda ve bütün klinik işlemlerimde yardımlarını eksik etmeyen çalışkan teknisyenlerimiz Meral KARSLI ve Emine ALICI'ya

çok teşekkür ederim

Dünyaya gözlerimi açtığım andan beri sonsuz sabrı, sevgisi, içtenliği ve yapıcılığıyla daima yanı başımda olan canım anneme, meslek hayatını ve kişiliğini örnek aldığım canım babama, bu yaşlara gelmemde büyük emeği olan ikinci annem canım anneanneme, ablası olduğum için mutluluk ve gurur duyduğum dert ortağım küçük kardeşime, sabrını, sevgisini ve ilgisini benden esirgemeyen, beraber mesafelere katlandığımız sevgili eşime

İthaf ediyorum

TEMPOROMANDİBULAR EKLEM İNTERNAL DÜZENSİZLİKLERİNDE SİNOVİYAL SIVIDAKİ sIL- 1RII, sTNF-αRI ve sIL- 6R SEVİYESİNİN DEĞERLENDİRİLMESİ

ÖZET

Toplumda sıklıkla görülen temporomandibular eklem internal düzensizliklerinin etiyolojisi, disk pozisyonuna, intraartiküler vakum etkisine, sinoviyal sıvı içeriğindeki değişikliğe ve eklem yüzeylerindeki dejenerasyona bağlanmaktadır. Son yıllarda sinoviyal sıvı içeriğindeki değişikliklerin ve proinflatuar sitokinlerin etkisi popülerite kazanmaktadır. Özellikle de IL- 6, TNF- α , IL- 1 β ve reseptörleri üzerinde sıklıkla durulmaktadır. Bu çalışma temporomandibular eklem internal düzensizliği olan hastaların sinoviyal sıvılarındaki sIL- 6R, sTNF- α RI ve sIL- 1RII konsantrasyonlarının artrosentezin başarısına etkisini değerlendirilmek amacıyla planlanmıştır. Serbest halde bulunan bu reseptörlerden sTNF- α RI ve sIL- 1RII sitokinlerinin etkisini baskılayacak yönde etkilerken, sIL- 6R tam tersi yönde etki göstermektedir. Çalışmada 23 adet sınırlı ağız açıklığı ve ağrı şikayeti olan hastaya artrosentez işlemi yapılmış ve işlemde önce alınan sinoviyal sıvı örneği biyokimyasal olarak incelenmiştir. Her hastada preoperatif, erken postoperatif ve postoperatif 1. haftada ve 1. ayda maksimum ağız açıklığı ölçülmüş, ayrıca görsel analog skala (VAS) çene hareketleri sırasında duyulan ağrının belirlenmesi için kullanılmıştır. Biyokimyasal analizde her reseptöre spesifik Eliza Kiti kullanılmıştır. Tedavinin başarı kriteri maksimum ağız açıklığının 38mm' den fazla olması ve VAS değerlerindeki düşüş olarak belirlenmiştir. Sonuçlarda tedavinin başarılı kabul edildiği grupla başarısız olduğu grup arasında sTNF- α RI ve sIL- 1RII konsantrasyonları açısından istatistiksel olarak anlamlı bir fark olmadığı, fakat sIL- 6R konsantrasyonunun tedavinin başarısız kabul edildiği grupta anlamlı düzeyde yüksek olduğu gözlemlenmiştir.

Anahtar kelimeler: İnternal düzensizlik, proinflatuar sitokinler, artrosentez

THE EVALUATION OF THE CONCENTRATIONS OF sIL- 1RII, sTNF- α RI AND sIL- 6R IN SYNOVIAL FLUID IN TEMPOROMANDIBULAR JOINT INTERNAL DERANGEMENT

ABSTRACT

The etiology of temporomandibular joint internal derangements, that is frequently seen in population, is occupied with disk position, intraarticular vacuum effect, alterations in synovial fluid and degenerations of articular surfaces. Recently, the effects of alterations in synovial fluid and proinflammatory cytokines are more popular. Especially, IL- 6, TNF- α , IL- 1 β and their receptors are noticeable. This study is planned for evaluating the effects of sIL- 6R, sTNF- α RI and sIL- 1RII concentrations in synovial fluid of the patients with temporomandibular joint internal derangements on the success rate of arthrocentesis. The soluble receptors like sTNF- α RI and sIL- 1RII promote the effects of their cytokine molecules, but sIL- 6R adversely affects on its own cytokine molecule. In this study, 23 patient, who were complained about limited mouth opening and pain during jaw function, underwent arthrocentesis and the synovial fluid samples which were aspirated before operation was examined. Maximum mouth openings of each patient were measured before operation, early after operation, at the first week and on the first month of operation, and visual analog scale(VAS) was used for measuring pain levels during jaw functions. In biochemical analysis, specific Eliza kits for each receptor was used. A maximum mouth opening of more than 38mm and decreasing in VAS scores were arbitrarily taken as indicating the success of treatment. In conclusion, we observed that the concentrations of sTNF- α RI and sIL- 1RII in successful group were not statistically different from which in unsuccessful group, but the concentration of sIL- 6R in successful group was statistically higher than unsuccessful group.

Key Words: Internal derangement, proinflammatory cytokines, arthrocentesis

İÇİNDEKİLER

1.Giriş.....	1
2.Genel bilgiler	4
2.1Temporomandibular Eklem	4
2.1.1Temporomandibular Eklem Gelişimsel Anatomisi	4
2.1.2. Sınıflandırma.....	5
2.1.3.Temporomandibular Eklem Komponentlerinin Fizyolojisi ve Klinik Anatomisi.....	6
2.1.3.1. Kapsül	6
2.1.3.2. Ekstrakapsüler ligamentler	7
2.1.3.3. Artiküler eminens	8
2.1.3.4. Glenoid fossa	8
2.1.3.5. Kondil	9
2.1.3.6. Disk	10
2.1.3.7. Diskin ligamentleri	11
2.1.3.8. Sinoviyal membran ve sinoviyal sıvı.....	13
2.1.3.9. Sinoviyal sıvının görevleri.....	14
2.2. Artiküler yüzeylerin histolojisi	15
2.3. Temporomandibular eklem damarları ve sinirleri.....	17
2.4. Temporomandibular eklemle ilişkili kaslar	17
2.4.1. Masseter	18
2.4.2. Temporal kas	18
2.4.3. Medial pterygoid	19
2.4.4. Lateral pterygoid	19
2.5.Temporomandibular eklem biyomekaniği.....	19
2.6.Temporomandibular eklem diskinin fonksiyonları.....	21
3.Temporomandibular eklem internal düzensizlikleri(TME içyapı düzensizliği)	22
3.1.Temporomandibular eklem internal düzensizliğinin etiyolojisi	26
3.2.Temporomandibular eklem internal düzensizliklerinin klinik bulguları	27

4. Temporomandibular eklem internal düzensizliklerinde enzimatik doku yıkım mekanizması	32
5. Sitokinler	32
5.1. İnterlökin- 1(IL- 1).....	33
5.2. Serbest İnterlökin-1reseptör tiplII(sIL-1RII)	35
5.3. Tümör nekroz faktör alfa(TNF- α).....	36
5.4. Serbest(soluble) Tümör nekroz faktör alfa reseptör tipl(sTNF- α RI).....	37
5.5. İnterlökin- 6(IL- 6).....	38
5.6. Serbest(soluble) İnterlökin- 6 reseptör(sIL-6R)	39
6. Sitokinler, eklem hastalığı ve kıkırdak dejenerasyonu.....	40
7. Artrosentez.....	42
7.1 Artrosentezin amacı	44
7.2 Artrosentezin endikasyonları	44
7.3. Artrosentezin kontraendikasyonları	45
7.4. Artrosentezin komplikasyonları	45
7.5 Artrosentezin mekanizması	45
8. Materyal ve metodlar.....	46
8.1. Klinik muayene.....	47
8.2. Artrosentez Tekniği	47
8.3. Sinoviyal sıvı örneklerinin hazırlanması	49
8.4. Proinflamatuvar sitokinlerin ve total protein konsantrasyonlarının Ölçülmesi	49
8.5. İstatistiksel inceleme	58
9. Sonuçlar	59
10. Tartışma ve sonuç.....	70
11. Kaynaklar	76

KISALTMALAR

TME	Temporomandibular Eklem
ID	İnternal Düzensizlik
KK	Kapalı Kilitleme
MRG	Manyetik rezonans görüntüleme
Kd	Kilo Dalton
VAS	Görsel Analog Skala
mm	milimetre
ml	mililitre
pg/ml	pikogram/mililitre
ng/ml	nanogram/mililitre
µg/ml	mikrogram/mililitre

ŞEKİLLER LİSTESİ

Şekil 1 Temporomandibular Eklem.....	4
Şekil 2 Temporomandibular Eklem Komponentleri.....	6
Şekil 3 Ekstrakapsüler Ligamentler	7
Şekil 4 Artiküler Eminens.....	8
Şekil 5 Glenoid Fossa.....	8
Şekil 6 Kondil.....	10
Şekil 7 Disk.....	11
Şekil 8 Artiküler yüzeylerin histolojisi	15
Şekil 9 Massater	18
Şekil 10 Temporal kas	18
Şekil 11 Medial ve Lateral pterygoid kas	19
Şekil 12 Temporomandibular eklem biyomekaniği	20
Şekil 13 Proteoglikanlar	32

RESİMLER LİSTESİ

Resim 1 Operasyon öncesi maksimum ağız açıklığının ölçülmesi	52
Resim 2 Lokal anestezi enjeksiyonu.....	52
Resim 3 Üst eklem boşluğuna girilmesi.....	53
Resim 4 Serum fizyolojik enjeksiyonu	53
Resim 5 Eklem lavajı	54
Resim 6 Operasyon sonrası maksimum ağız açıklığının ölçülmesi	54
Resim 7 Operasyon öncesi ve sonrası ağız açıklıklarının karşılaştırılması ..	55
Resim 8 Biosource Eliza İnceleme kiti	55
Resim 9 HBT Human Eliza inceleme kiti	56
Resim 10 Örneklerin plakaya alınması	56
Resim 11 Plakaların inkübatöre konulması	57

TABLÖLAR LİSTESİ

Tablo 1 Hasta pre op deęerlendirme izelgesi.....	62
Tablo 2 VAS ve Maksimum aęiz aıklıęı deęerlendirme izelgesi.....	63
Tablo 3 Hastaların sinoviyal sıvılarındaki total protein ve proinflatuar sitokin reseptörü konsantrasyonu ve tedavinin postoperatif 1. ay başarı durumu	64

GRAFİKLER LİSTESİ

Grafik 1 Başarılı ve başarısız vakalar arasında zaman içinde değişen maksimum ağız açıklığı	65
Grafik 2 Başarılı ve başarısız vakalar arasında zaman içinde değişen VAS değeri	65
Grafik 3 Başarılı ve başarısız vakalar arasında hastalık süresi fark	66
Grafik 4 Başarılı ve başarısız vakalar arasındaki kilitlilik süresi farkı	66
Grafik 5 Başarılı ve başarısız vakalar arasındaki kilitlilik süresi fark	67
Grafik 6 Başarılı ve başarısız vakalar arasındaki sIL-6R konsantrasyon farkı	67
Grafik 7 Başarılı ve başarısız vakalar arasındaki sIL-1R2 ve sTNF-R1 konsantrasyon farkı	68
Grafik 8 Başarılı ve başarısız vakalar arasındaki total protein konsantrasyon farkı	68
Grafik 9 Postoperatif 1. ay sonunda tedavinin başarı ve başarısızlık Durumu	69

1. GİRİŞ

Temporomandibular eklem(TME) anatomisi, fonksiyonları ve yapısı hakkında literatürde birçok bilgi yer almasına rağmen, TME bozuklukları ve bu bozuklukların etiyojisi, bununla beraber olarak da tedavisi halen tam olarak açıklanamamıştır.

Temporomandibular eklem internal düzensizlikleri 20.yy sonlarından itibaren tanımlanmaya başlanmış ve literatürde önemli bir yer almıştır. İnternal düzensizlik terimi(ID), eklem içerisindeki artiküler yapıların bozukluğu anlamına gelmektedir. Bu düzensizlik, primer olarak disk ve kondilin anormal pozisyonel ilişkisi olarak tanımlanmaktadır (Fonseca 2000).

İnternal düzensizliğin(ID) en ciddi aşaması olan kapalı kilitleme(KK), redüksiyonsuz disk deplasmanı olarak adlandırılmaktadır ve aynı zamanda dejeneratif intrakapsüler bir patoloji sayılmaktadır. Başlangıçta çoğu klinisyen çenedeki kilitlemeyi disk pozisyonuna bağlamaktaydı. Ancak bugünlerde çiğneme kaslarındaki gerilimin, intraartiküler vakum etkisinin, sinoviyal sıvı içeriğindeki değişikliğin, disk pozisyonunun, eklem yüzeylerindeki dejenerasyonun kapalı kilitlemenin etiyojisindeki etkenler olduğu düşünülmektedir. Özellikle sinoviyal sıvı içeriğindeki değişikliklerin proinflamatuvar sitokinler, reseptörler ve antagonistler ile ilişkili olduğu ve bunların kapalı kilitleme gibi internal düzensizliklerin etiyojisi ve ilerlemede önemli rolleri olduğu düşünülmektedir(Okeson 2003).

İnternal düzensizliğin(ID) tedavisi amacıyla pek çok invaziv ve invaziv olmayan yöntemler kullanılmaktadır. Ucuz, basit ve invaziv olmayan yöntemlerin gelişmesiyle cerrahiye olan ilgi azalmış ancak konservatif tedavilerin başarısızlığı ve ileri dejeneratif bozuklukların varlığında cerrahi yöntemler endikasyon alanı bulmuştur (Nitzan 1990). Kapalı kilitlemedeki adezyonların lizisi ve üst eklem boşluğunun lavajı yani artrosentez, bu tipteki hastalarda ağız

açıklığının artması, semptomların gerilemesi açısından etkili bir tedavi olmakla birlikte, alınan sinoviyal sıvı örneğinin biyokimyasal olarak incelenmesi de tanı ve tedavi etkinliği hakkında bilgi vermektedir (Westacott 1996).

Temporomandibular eklem internal düzensizliklerinde; temporomandibular eklem MR görüntülenmesiyle internal düzensizliğe inflamasyonun da eşlik ettiği görülmektedir. Sinoviyal membranın inflamasyonunun sinoviyal sıvının viskozitesini değiştirdiği, bu durumun da lubrikasyonu, artiküler kıkırdak ve diskin beslenmesini bozduğu görülmektedir. İnflamasyon sürecinden sonra dejeneratif enzimlerin aktivasyonu hem sinoviyal sıvı hem de artiküler kıkırdak üzerinde yıkıcı etkiler yaratmaktadır (deBont 1985, Nitzan 1990). Bu patolojik değişikliklerin sinoviyal proliferasyona, sinoviyal sıvıda fibrozise ve sinoviyumla beraber diskin adezyonuna sebep olduğu belirtilmektedir. Yapılan çalışmalara göre bu artrosentez işlemiyle eklem boşluğundaki adezyon, kıkırdak dejenerasyonu ve ağrıya sebep olduğu bilinmekte olan proinflamatuvar sitokinler de uzaklaştırılmakta ve böylece semptomlar iyileşmektedir (Nishimura 2004).

Genel olarak kıkırdak dejenerasyonu ve internal düzensizlik semptomlarının IL-1 β , TNF- α ve IL-6 gibi proinflamatuvar sitokinlerin inflamatuvar stimulus ile indüklemesiyle oluştuğu düşünülmektedir (Westacott 1996, Nishimura 2004).

Sitokinler, hücre yüzeyinde yer alan spesifik reseptörlere bağlanarak etki gösterirler. Bu reseptörler moleküler membrana bağlı oldukları gibi serbest de olabilirler (Lotz 1995, Feldmann 1996). Serbest reseptör molekülleri, sitokinlerin bağlanma noktalarını kendilerine saptırarak sitokin etkisini zayıflatırlar. Reseptör moleküllerinin ortaya çıkması sitokinlerin kontrolü altındadır. Hücre yüzeyindeki transmembran reseptör molekülleri sitokin etkileşiminde çok önemlidir. Bu moleküllerin aktivasyonları ile artışları yoğun sinyalizasyon gereğidir. Supresör etkiler reseptör yapımını aşağı çekebilir. Bağlı halde olan reseptörlerin sitokinler üzerinde agonist etkisi vardır. Genel olarak proinflamatuvar sitokinler (IL-

1 β ,TNF- α ,IL- 6) inflamatuvar stimulus ile indüklenmektedir. Bu sitokinlerin sadece hastalıklı diz ekleminde değil; internal düzensizlik ve osteoartritin mevcut olduğu temporomandibular eklemden de bulunduğu rapor edilmiştir (Kılıçturgay 2003, Pellefier 1993).

Son yıllarda yapılan çalışmalarda; TME internal düzensizliği olan hastalarda uygulanan artrosentez ve takibinde aspirasyon sıvısının biyokimyasal olarak incelenmesinde serbest TNF- α reseptör tip I(sTNF-RI), serbest IL- 1 β reseptörü(sIL-1RII) ve serbest IL- 6 reseptörünün (sIL-6r) sinoviyal sıvıda bulunmasının, işlem sonrası tedavi prognozunu etkileyecek bir indikatör olabileceği düşünülmektedir (Pellefier 1993, Attur 1995, Nishimura 2004).

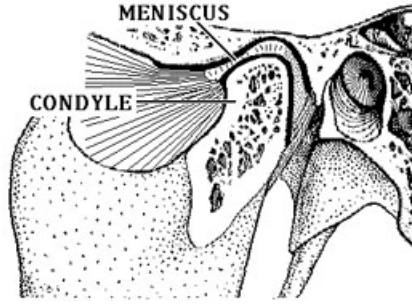
İnternal düzensizliklerin toplumda sıklıkla görülmesi ve artrosentez işleminin son yıllarda sıklıkla kullanılmaya başlaması ile birlikte dejeneratif eklem hastalıklarında gözlerin sitokinlere çevrilmesi, artrosentez sıvısının biyokimyasal olarak değerlendirilmesini işlemi de bu mekanizmayı anlamak için kullanılan yardımcı bir yöntem haline getirmektedir (Dolwick 1983a, Nitzan 1990, Kaneyama 2002).

Bu çalışmada; temporomandibuler ekleminde internal düzensizliği olan hastalara hem tanı hem de tedavi amacıyla artrosentez işlemi yaparak, alınan sinoviyal sıvı örneğindeki sTNF-RI, sIL-1RII ve sIL-6R'nün seviyesinin belirlenip postoperatif prognoz ile ilişkilendirilmesi amaç edinilmiştir.

2. GENEL BİLGİLER

2.1 TEMPOROMANDİBULER EKLEM

2.1.1 Temporomandibuler Eklem Gelişimsel Anatomisi



Şekil 1 Temporomandibuler Eklem

Temporomandibuler eklem gebeliğin 10.haftasında bir tanesi temporal kemik komponenti, diğeri kondil için ayrılan iki blastemadan (mezenşimal kondenzasyon) gelişmektedir. Kondiler blastemanın superioruna doğru diskin içine doğru diferansiye olacak olan bir mezenşimal hücre bandı gelişmektedir. Temporal ve kondiler mezenşimal hücreler membranöz kemiğin üzerinde uzanan osteoblastların içine diferansiye olmaktadır. İnsan fetal temporomandibular eklemine X ışınları ile incelenmesi ile gebeliğin 12. haftasından 32. haftasına kadar temporal kemiğe oranla kondil başının kalsifikasyonunun yüksek derecede olduğu gözlenmektedir (Fonseca 2000).

Kondilin merkezinde kıkırdak gelişmektedir. Bu kıkırdak, hayatın 27.yılına kadar sekonder kıkırdağa dönüşmektedir. Sekonder kıkırdak; endokondral mekanizmayla subkondral kemik oluşumunda ve bu da aşırı yüklemeye cevap olarak meydana gelen adaptasyon değişikliklerinin bir parçası olan kondilin genişlemesine katkıda bulunacaktır (Fonseca 2000).

Gelişmekte olan disk hücre ve damarsal açıdan zengindir. Bu gelişen disk lateral pterygoid kasla birlikte anteriora (Öğütçen-Toller 1994) ve orta

kulağın malleusunun içine doğru gelişmekte olan Merkel kıkırdağının sonundaki bir ligamentin superioru ile birlikte posteriora (Vasquez 1993) doğru devam etmektedir. Ligamentin superior lifleri ve inferior lifler anterior malleolar ligamentin etrafını çevrelerken, Merkel kıkırdağının kalıntıları ve kordo timpani temporal kemiğin timpanik duvarının içine girmektedir. Bu ataçman, postnatal hayatta skuamotimpanik fissürün kenarlarına birçok lifi giren diskomalleolar ligament içine doğru gelişmektedir ve malleusa olan ataçmanlarını kaybetmektedir (Öğütçen-Toller 1995).

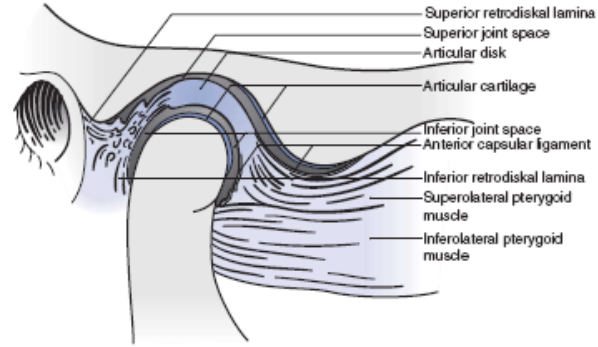
Erişkin TME de ligamentin proksimal $\frac{2}{3}$ 'ün de sadece elastik fibriller bulunmaktadır ve primer olarak kollajenden oluşmaktadır. Diskomalleolar ligamentin postnatal modifikasyonun aksine lateral pterygoidin superior başına doğru olan anterior ataçman doğumdan sonra var olmaya devam etmektedir (Valenza 1993).

Valenza ve arkadaşları gelişmekte olan insan fetal diskinin posterior ve anterior ataçmanlarının, çığneme fonksiyonunun bir sonucu olarak disk elastiklerinin geliştiği iddiasının tersine elastik fibrillerden zengin olduğunu göstermektedir. Gelişmekte olan temporomandibuler eklem, gebeliğin 14. haftasında matür eklemün tüm komponentlerini göstermektedir. İlginçtir ki fetusta disk; anterior bant, intermediate katman ve posterior bant olarak ayrılmıştır (Ramieri 1996). Fetal diskin periferinde sinir lifleri ve kan damarları bulunmaktadır. Ancak diskteki bu damar ve sinirler kaybolmakta fakat doğumdan sonra disk ataçmanında görülmektedir (Rees 1954). Erişkinde sfenoidin spinasını lingula mandibulaya bağlayan sfenomandibuler ligament, Merkel kıkırdağının kılıfının bir derivasyonudur (Öğütçen-Toller 1995).

2.1.2 Sınıflandırma

Temporomandibuler eklem (TME); bilateral, diartroidal, ginglymoid, sinoviyal bir eklemdir ve serbestçe hareket edebilmektedir. Diartroidal teriminin kullanılmasının sebebi; eklemün anteriorda mandibular kondil ve superiorda

artiküler eminens ve temporal kemiğin bulunduğu iki kemik parçasından oluşmasına, ginglymoid teriminin kullanılmasının sebebi ise eklemin menteşeye benzer hareket komponentinin bulunmasına bağlanmaktadır. Eklem sinoviyal membranla çevrilmektedir ve serbestçe hareket edebilmektedir (Fonseca 2000).



Şekil 2 Temporomandibuler Eklem Komponentleri

2.1.3 Temporomandibuler Eklem Komponentlerinin Fizyolojisi ve Klinik Anatomisi

2.1.3.1 Kapsül

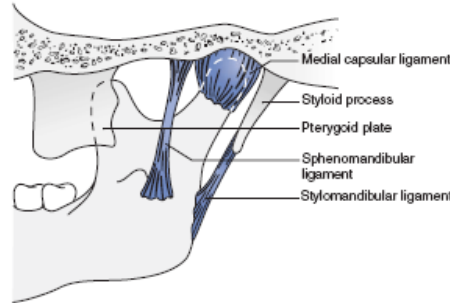
Eklem kapsülü; fibroelastiktir, vaskülarite ve innervasyon açısından zengin, dens, konnektif bir dokudur. Kapsül lateral yüzeyinde zigomatik tüberküle, glenoid fossaya ve postglenoid fossaya bağlanmaktadır. Lateral kapsül midsagittal plana kadar medial olarak devam eder ve sonra lateral pterigoidlerin superior ve inferior başlarının desteklediği anterior bilaminar katman bölgesinde anteriora doğru daha yakın olmaktadır (Fonseca 2000).

Medial yönde, kapsül glenoid fossanın medial kenarına tutunmaktadır. Sfenoid kemiğin spinası, sfenomandibular ligament ve foramen spinozumdan geçen orta meningeal arter medial kapsül ile yakın temastadır. Kapsül inferiorda kondil boyununun periostu ile temastadır (Ramieri 1996).

Posterior yönde, kapsül petrotimpanik fissüre bağlanmaktadır ve posterior bilaminar katmanın superior katmanı ile birleşmektedir. Posterior

kapsül ve postglenoid tüberkül arasında vasküler dokudan zengin vasküler cisim bulunmaktadır (Loughner 1997). Kan damarlarına ek olarak parotis bezi, posterior kapsül ve postglenoid tüberkül arasında bulunmaktadır. Parotis bezi, bulunduğu yerden farinksin lateral duvarına ulaşana kadar uzanır. Lateral kapsülün temporomandibular ligamenti oluşturmak için kalınlaştığı düşünülmektedir. Fakat kadavra üzerinde yapılan çalışmalar sonucunda bu ligamentin varlığı hakkında şüpheler olduğu ortaya çıkmaktadır (Ramieri 1996).

2.1.3.2 Ekstrakapsüler Ligamentler



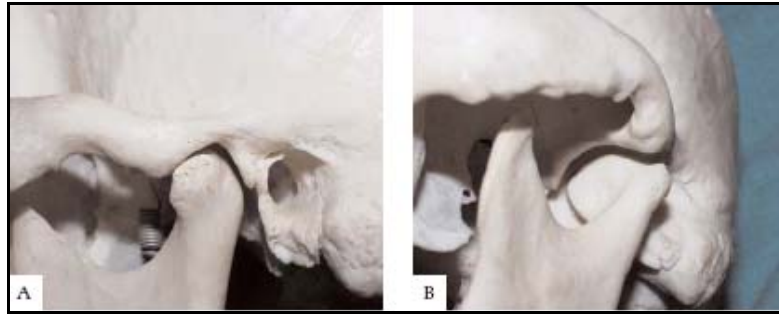
Şekil 3 Ekstrakapsüler Ligamentler

Temporomandibuler ligamente stabilite sağlayan ana ekstrakapsüler ligamentler temporomandibuler ve sfenomandibuler ligamentlerdir. Sfenomandibuler ligament; malleusun anterior yüzünden, petrotimpanik fissürün kenarlarından ve yukarıda sfenoidin spinasından köken almakta ve aşağıda lingula mandibulaya girmektedir. Üst ucunda ligament N. chorda timpanicus'u çaprazlamaktadır. Ligament, Merkel kıkırdağının embriyonik artıklarından birini temsil eder (Fonseca 2000).

Stilomandibuler ligament ve pterygomandibuler raphe de temporomandibuler eklemlerle ilgilidir fakat eklem stabilitesinde aksesuar görevi yapmaktadır. Stilomandibuler ligament yukarıda stiloid proçese, aşağıda angulus ve mandibular ramusa tutunmaktadır. Pterygomandibuler raphe, eğer mevcutsa, yukarıda pterygoid hamulusa aşağıda mandibulanın mylohyoid kenarının posterior kenarına bağlanmaktadır (Ramieri 1996).

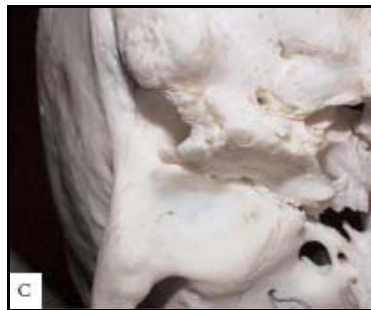2.1.3.3 Artiküler Eminens

Artiküler eminens; aşağı doğru inen bir meyil, zigomatik tüberkülün mezial uzantısı olan bir transvers kenar ve yukarı doğru çıkan bir meyilden oluşur. Anterior bilaminar katmanın superior katmanı, yükselen meyil içine girmekte ve böylece, eklem kavitesinin anterior superior girintisini sınırlandırmaktadır. Eminens; dens, kompakt ve özellikle kollagen az miktarda elastik fibrillerden oluşan fibröz doku ile çevrilmiştir. Eminensi çevreleyen fibröz yapı; eminensin aşağı doğru meyil yapan yerinde en kalın halini almaktadır. Bu fibröz dokunun altında koronoid kemik ve onun altında da kompakt kemik vardır. Glenoid fossanın aksine; artiküler eminens fonksiyon sırasındaki yüklemekten etkilenmektedir (Ramieri 1996).



Şekil 4 Artiküler Eminens

2.1.3.4 Glenoid Fossa



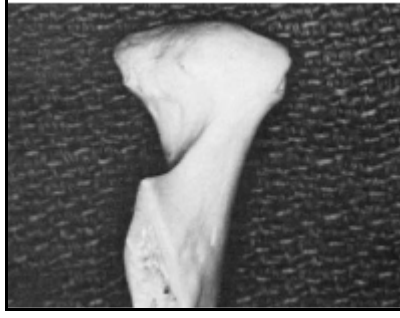
Şekil 5 Glenoid Fossa

Glenoid veya mandibuler fossa; posterior bölgede, posterior kapsüle ataçman sağlayan ve eklem kavitesinin posterior superior uzantısının hattını oluşturan petrotimpanik fissurle sınırlanmaktadır. Fossanın lateral ve medial kenarları bulunmaktadır. Medial kenar sfenoidin spinası ve orta meningeal arteri ile birlikte foramen spinosumun hemen lateralinde yer almaktadır. Lateral kenar; anteriora doğru deri altında da hissedilebilen zigomatik tüberkülün içine ve posteriora doğru postglenoid tüberkül içine doğru devam etmektedir (Ramieri 1996).

2.1.3.5 Kondil

Kondil, mediolateral olarak genişlemekte ve anteroposterior olarak daralmaktadır. Deri altında hissedilebilen bir lateral tüberkül, bir eklem kapsülü ve bir medial tüberkülden oluşmaktadır. Tüberküller; medial ve lateral kollateral ligamentlere ataçman sağlamaktadırlar. Kondiler aks posteromedial yönde tüberküller arasında hareket eder, sıfırdan geniş açığa kadar değişen açılarla karşı tarafın aksı ile birleşmektedir. Kondilin artiküler yüzeyi, fibroblast ve çok sayıda kondrosit içeren kalın bir fibroelastik doku ile çevrelenmektedir. Kondili saran bu doku bazen fibrokartilaj olarak, bileşenleri ise yaş ve kondilin değişen bölgelerine göre anterior, medium ve posterior olarak sınıflandırılmaktadır (Fonseca 2000).

Genç yaşlarda, fibrokartilaj diferansiye olmamış küçük hücrelerden oluşan en derin katmanına depo hücre katmanı denmektedir (Carlson 1974). Genç bireylerdeki kondilde bu depo hücre katmanı ile subkondral kemik arasında hiyalin kıkırdak bulunmaktadır. Bu kıkırdağın varlığı, kondili hiperplastik hale getirerek aşırı yüklerle adapte etmeye yardımcı olmaktadır. Yaşlanan kondilde, sadece kıkırdak kalıntıları kalmakta, diğer alanlar kalsifiye olmaktadır. Bu safhada, travmadan kaynaklanan aşırı yüklenme dejeneratif eklem hastalıklarına yol açabilmektedir (Fonseca 2000).



Şekil 6 Kondil

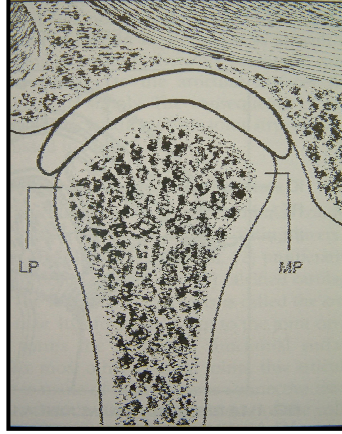
2.1.3.6. Disk

Disk, kondil ve temporal kemiğin arasındaki boşluğu doldurmaktadır. Mandibula sentrik ilişki pozisyonunda olduğunda, diskin orta noktası superiordan, artiküler eminensin aşağı doğru inen eğimi ile, inferiordan ise kondilin konveks artiküler yüzeyi ile temastadır. Disk konkav yapıda olduğu için; anterior, posterior, medial ve lateral kenarları vardır. Midsagittal kesitte; disk anterior bant, posterior bant ve intermediate katmandan oluşmaktadır (Fonseca 2000).

Disk vasküler olmayan ve innerve olmayan fibrokartilaj olarak tarif edilmektedir. Hücrelerin çoğunluğu fibroblastlardan oluşmaktadır, az miktarda kondrosit de mevcuttur. Kollagen yumaklara paralel elastik lifler de mevcuttur. Özellikle; keratan sülfat, kondroitin 4-sülfat, kondroitin 6-sülfat ve hyaluronik asit kondiler kıkırdak ve disk fibrokartilajın önemli komponentlerindedir (Ali 1995). Bu glikozaminoglikanlar özellikle yüklemeye dayanıklı alanlarda dağılmaktadırlar. Glikozaminoglikanlar üzerindeki negatif yük, suyu harekete geçirmekte ve disk ya da kondiler kıkırdağın deforme olarak veya su salınımı yaparak uygulanan stresi azaltmasına olanak sağlamaktadır.

Baskı kuvvetinin rahatlamasından sonra, su içeriği tekrar düzenlenmekte ve yük uygulanan doku, orijinal şekline geri dönmektedir. Anterior disk deplasmanının deneysel modelinde; kondiler kıkırdak içindeki işaretlenen

glikozaminoglikanların kaybı gösterilmiş ve eklem hastalığı gelişiminin diğer sinoviyal eklemlerdeki gibi olduğu bildirilmiştir (Ali 1995).



Şekil 7 Disk

2.1.3.7 Diskin Ligamentleri

Disk ligamentleri: anterior ve posterior bilaminar katman ya da ligamentler, lateral ve medial kollateral veya kondilodiskal ligamentler ve diskomalleolar ligamentlerden oluşmaktadır. Bu ligamentlerin hepsi vasküler, innerve ve fibroelastik yapıdadır. Anterior ligamentin artiküler eminensin yükselen eğimine giren bir superior stratumu ve inferiorundan kondilin anterioruna giren bir anterior stratumu mevcuttur. Sentrik pozisyonda iken ligament kendi kendine katlanmaktadır, normalde ise serbest haldedir. Ağız açıldığı zaman, kondil rotasyon hareketi yaptığı için ligament aşağı yönde kasılmaktadır. Anterior ligament lateral pterygoid kasın inferior ve superior başları ile desteklenmektedir (Fonseca 2000).

Posterior ligament ya da bilaminar zon petrotimpanik fissürün dudaklarından giren, yüksek derecede elastik superior stratumdan ve yine elastik lif içeren, aşağıda kondilin posterior kenarından giren inferior stratumdan oluşmaktadır. Posterior bilaminar zon ağız açılması sırasında hareketin tüm safhalarında diskin kondili yakalaması için kasılmaktadır. Posterior ligamentteki

elastik lifler ligamentin anteroposterior kasılmasına olanak sağlamak amacıyla posterior kapsülle dik açı yapmaktadır (Fonseca 2000).

Disk ve ligamentlerin hücreleri elastini, serbest elastazın etkisinden korumak amacıyla proteaz inhibitörü salgılamaktadırlar. Serbest elastazın travmaya maruz kalınan süre boyunca salındığı rapor edilmektedir. Bilaminar zon diğer fibröz konnektif dokulara benzer olarak sadece Tip I kollagen ve glikozaminoglikan içermektedir (Ali 1996). Redüksiyonsuz disk deplasmanı olan eklemlerde bilaminar zon fibrotik değişikliklere uğramakta ve psödodisk(yalancı disk) denilen disk benzeri bir yapı haline gelmektedir (Blaustein 1986). Hastalığın deneysel modelinde, fibrokartilajın karakteristiği olan sülfat proteoglikanlar ve tip II kollagenin ortaya çıktığı tavşan bilaminar zonundaki disk dokusunun aşırı yüklenme sırasında yalancı disk yapısına döndüğü ve ayrıca bilaminar zon kan damarlarının oblitere olduğu rapor edilmektedir (Ali 1996).

Medial ve lateral kondilodiskal ya da kollateral ligamentler kollagenözdür ve diski kondilin lateral ve medial kutuplarına sıkıca bağlanmaktadır. Elastik kollateral ligamentler disk ve kondile lateral hareketler sırasında yardımcı olmaktadır. Bu yüzden lateral kollateral ligamentler travmaya maruz kaldığında sublüksasyona ve diskin medial deplasmanına yol açabilmektedir. Her iki kollateral ligament de iyi derecede innerve ve vaskülerdir (Fonseca 2000).

Diskin en medialdeki parçası posteriorda diskomalleolar ya da Pinto ligamenti olarak adlandırılan ligamentle temastadır. 1962 yılında Pinto disk ve orta kulağın anterior proçesi arasında fibröz bir bağlantının histolojik olarak var olduğunu belirtmiştir (Pinto 1962). Daha sonraki yıllarda Loughner ve arkadaşları 14 kadavrada yaptıkları diseksiyonda sadece bir kadavrada bu ligamente rastlamışlardır (Loughner 1989).

2.1.3.8 Sinoviyal Membran ve Sinoviyal Sıvı

Temporomandibular eklemin(TME) iç kısmı ve disk ligamentlerinin artikülasyona gelmeyen yüzeyleri sinoviyal membranla örtülmektedir. Histolojik olarak, sinoviyal membran intima ve subintima tabakalardan oluşmaktadır. İntima bir ila dört katman derinliğindedir. Birbirleriyle bağlantılı olmayan iki tip hücre RNA içerikleriyle de birbirlerinden farklıdır (Fonseca 2000).

Birinci hücre tipi; ışık mikroskopunun altında fibroblastlar gibi görünmektedir. Bu tip hücrelerin; subintimal kollagen, proteoglikanlar ve sinoviyal sıvının glikoproteinlerini salgıladığı düşünülmektedir. Aynı zamanda bu hücrelere B tipi ya da S tipi hücreler denilmektedir (Fonseca 2000).

İkinci hücre tipi; makrofajlardır ve büyük miktarda lizozomlar, serbest ribozomlar ve iyi gelişmiş Golgi kompleksinden oluşmaktadır. Bu hücreler fagositozda aktiftirler ve A tipi ya da M tipi hücre olarak bilinmektedirler. Sinoviyal hücrelerin iki tipi de kollagenaz ve elastaz gibi proteazları sinoviyal sıvı içine salma özelliğine sahiptirler ve böylece eklem yüzeylerini fibröz adezyonlardan korumaktadırlar (Dijkgraaf 1996).

İntima tabakasını subintimal konnektif dokudan ayıran gerçek bir bazal lamina yoktur. Subintimal konnektif doku vaskülerdir ve hem kollagen ve elastik(fibroareolar) lifler içeren gevşek areolar konnektif dokuyu, hem de dens fibröz dokuyu içermektedir. İnsan subsinoviyumunda serbest sinir sonlanmaları gösterilmektedir(Fonseca 2000).

Üst eklem boşluğundaki sinoviyal sıvı miktarı 1,2 ml iken alt boşluktaki sinoviyal sıvı miktarı 0,9 ml'dir (Toller 1961). Sıvı negatif intraartiküler basınçta mevcuttur (Roth 1983). Sinoviyal sıvının yüzey gerilimi, kondiler hareketler boyunca eklem lubrikasyonu yapan kapiller bir film gibi sıvının artiküler yüzeylere yayılmasını sağlamaktadır. Sinoviyal sıvı; sinoviyal eklemlerin artiküler yüzeyleri arasında sürtünmeyi azaltan ve lubrike eden lubrisin adı

verilen bir glikoprotein içermektedir. Osteoartritin patogenezinde intraartiküler sinoviyal sıvı basıncındaki artış, ağrıya sebebiyet veren bir faktör olabilmektedir. Westessen ve Brooks MRI kullanarak internal düzensizliği olan birçok hastada sinoviyal efüzyonun varlığını saptamışlardır. Bu yazarlar ağrının şiddetini sinoviyal efüzyonun derecesiyle ilişkili olduğunu göstermişlerdir. Sinoviyal sıvı, sitokinler, proteoglikan içeriği ve fiziksel özellikleri hakkında sağlıklı ve patolojik eklemi olan hastalarda daha çok çalışma yapılması önerilmektedir (Fonseca 2000).

2.1.3.9 Sinoviyal Sıvının Görevleri

Artiküler disk, kapsüler ligamente sadece anterior ve posteriordan değil, medial ve lateralden de bağlanmaktadır. Bu ataçman eklemi üst ve alt olmak üzere iki boşluğa ayırmaktadır. Sinoviyal döşemeyi oluşturan özelleşmiş endotelial hücreler kaviteyin internal yüzeylerini çevrelemektedir. Bu döşeme, retrodiskal dokuların anterior kenarında yerleşmiş olan özelleşmiş sinoviyal saçak boyunca tüm eklem kaviteyini dolduran sinoviyal sıvı üretmektedir. Bu yüzden temporomandibuler eklem sinoviyal eklem olarak bilinmektedir.

Sinoviyal sıvının iki amacı bulunmaktadır. Eklemde artiküler yüzeyi vasküler olmadığı için, sinoviyal sıvı bu dokulara metabolik gereksinim kaynağı olarak görev yapmaktadır. Artiküler dokular, sinoviyal sıvı ve kapsülün damarları arasında hızlı ve serbest değişimler olmaktadır. Ayrıca sinoviyal sıvı fonksiyon süresince artiküler yüzeyler arasında lubrikant görevi yapmaktadır. Diskin, kondilin ve fossanın artiküler yüzeyi hareket süresince sürtünmeyi azaltması amacıyla oldukça düzgündür. Ek olarak sinoviyal sıvı da bu sürtünmeyi azaltmak yönünde görev yapmaktadır (Okeson 2003).

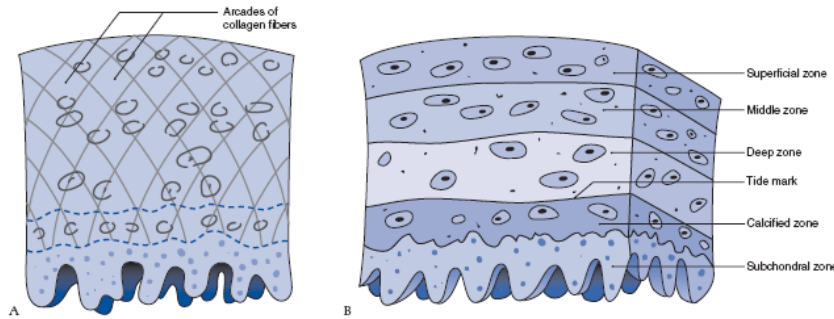
Sinoviyal sıvı artiküler yüzeyleri iki mekanizma ile lubrike etmektedir. Birincisi **boundary lubrikasyon** adı verilen ve eklem hareket ettiği zaman ortaya çıkan sinoviyal sıvının bir eklem bölgesinden diğer eklem bölgesi içine geçmeye zorlandığı zaman ortaya çıkmaktadır. Reses bölgelerde ve sınır

bölgelerde bulunan sinoviyal sıvı, artiküler yüzeylere baskı uygulamaktadır ve böylece lubrikasyon sağlamaktadır. *Boundary lubrikasyon* hareket eden eklemlerde sürtünmeyi engellemekte ve eklem lubrikasyonunun primer mekanizmasını oluşturmaktadır (Okeson 2003).

İkinci lubrikasyon mekanizması ***weeping lubrikasyon***dur. Bu mekanizma artiküler yüzeylerin küçük miktarda sinoviyal sıvıyı absorbe etmesi anlamına gelmektedir (Shengyi T, Yinghua X 1991). Eklem fonksiyonu süresince artiküler yüzeyler arasında kuvvet oluşmaktadır. Bu kuvvetler az miktarda sinoviyal sıvının artiküler dokuların içine ve dışına çıkmasına sebep olmaktadır. Bu mekanizma karşılıklı metabolik değişimin olduğu bir mekanizmadır.

Kompresyon basıncı altında az miktarda sinoviyal sıvı serbest kalmaktadır. Bu sinoviyal sıvı artiküler yüzeylerin yapışmasını engelleyen lubrikant görevi yapmaktadır. *Weeping lubrikasyon* hareket halinde olmayan fakat komprese olmuş eklemden sürtünmenin elimine olmasına yardımcı olmaktadır. Sadece az oranda sürtünme *weeping lubrikasyon* sonucunda elimine olabilmektedir, böylece artiküler yüzeylerin maruz kaldığı uzamış kompresyon kuvvetleri bu kaynağı tüketmektedir (Okeson 2003).

2.2 Artiküler Yüzeylerin Histolojisi



Şekil 8 Artiküler Yüzey

Mandibuler kondil ve fossanın artiküler yüzeyleri dört farklı katmandan oluşmaktadır.

1. Artiküler kıkırdak
2. Proliferatif kıkırdak
3. Fibrokatilajenöz kıkırdak
4. Kalsifiye kıkırdak

En yüzeyel katmana **artiküler tabaka** denilmektedir. Bu katman eklem kavitesine komşudur ve en dıştaki fonksiyonel yüzeyi oluşturmaktadır. Diğer sinoviyal eklemlerin aksine bu artiküler yüzey, hyalin kıkırdaktan çok dens fibröz konnektif dokudan oluşmaktadır. Kollagen fibrillerin çoğu bir paket içindedir ve artiküler yüzeye yakın ve paralel olarak konumlanmaktadır (deBont L 1985, deBont L 1984). Fibriller sıkıca birleşmiştir ve hareket kuvvetlerine karşı koymaktadır. Bu fibröz konnektif dokunun eklem hyalin kıkırdaktan daha fazla avantaj sağladığı düşünülmektedir (Okeson 2003).

İkinci katman olan **proliferatif tabaka** temel olarak hücrelidir. *Proliferatif katmanda* diferansiye olmamış mezenşimal hücreler bulunmaktadır. Bu doku kuvvet iletimi sırasında artiküler yüzeyler üzerinde fonksiyonel ihtiyaca cevap olarak oluşan artiküler kıkırdaktan sorumludur (Okeson 2003).

Üçüncü katman **fibrokatilajenöz tabakadır**. Bu katmanda kollagen fibriller ve bazı kollagenler ışınal tarzda bulunsa da birbirini kesen paketler halinde bulunmaktadır. Fibrokatilaj lateral ve sıkışma kuvvetlerine karşı koyacak direnci sağlayacak üç boyutlu ağ içermektedir (Okeson 2003).

Dördüncü ve en derin katman **kalsifiye tabakadır**. Bu katman artiküler kıkırdak boyunca dağılmış olan kondroblastlar ve kondrositlerden oluşmaktadır. Kalsifiye katmanda kondrositler cansız, hipertrofik ve sitoplazmaları yoktur. Ekstrasellüler matriks iskeletin yüzeyi, endosteal kemik büyümesi devam ederken remodeling aktivitesi için aktif alan sağlamaktadır (Okeson 2003).

Artiküler kıkırdak kondrositler ve intrasellüler matriksten oluşmaktadır (Mow VC 1992). Kondrositler; kollagen, proteoglikanlar, glikoproteinler ve matriksi oluşturan enzimleri üretmektedir. Proteoglikanlar protein korları ve glikozaminoglikan halkalarından oluşan karmaşık moleküllerdir. Proteoglikanlar hiyaluronik asit halkaları ile birleşerek matriksin büyük proteinini meydana getiren proteoglikan çökeltisi oluşturmaktadır. Bu çökeltilerin su ile bağlanma eğilimi olduğundan, matriks genişlemekte ve kollagen fibrilleri arasındaki gerilim proteoglikan çökeltisinin şişme basıncının etkisini yok etmektedir. Bu yolla, intersitisyel sıvı ekleme gelen yüke dayanmaktadır.

Ekleme gelen yükten kaynaklanan eksternal basınç artiküler kıkırdağın internal basıncı ile dengededir. Bu yük artınca, doku sıvısı yeni denge sağlanana kadar dışarıya akacaktır. Ekleme gelen yük azaldığında ise sıvı yeniden emilecek ve doku eski hacmine kavuşacaktır. Eklem kıkırdağı sinoviyal sıvı tarafından beslenmektedir (Okeson 2003).

2.3 Temporomandibuler Eklem Damarları ve Sinirleri

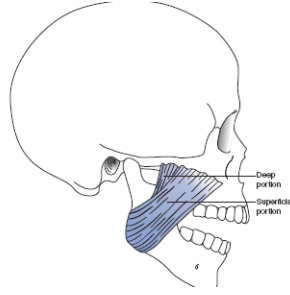
TME, superfisiyal temporal ve maksiler arterlerden beslenmektedir. Venöz direnaja ise, superfisiyal temporal ve pterygoid ven pleksusu ile sağlanmaktadır (Okeson 2003).

TME ve çiğneme kasları trigeminal sinirin mandibuler dalıyla innerve olur. Eklem anterior bölgesi masseterik sinir, posterior bölgesi ise derin temporal sinir tarafından innerve olmaktadır (Rocabado 1983).

2.4 Temporomandibuler Eklemle İlişkili Kaslar

Mandibula hareketlerini dört çift güçlü çiğneme kasıyla yapmaktadır (Okeson 1996).

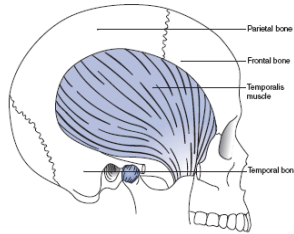
2.4.1 Masseter:



Şekil 9 Massater

Dikdörtgen şekilli kalın bir kastır. Superfisiyal ve derin olmak üzere iki dala ayrılmaktadır. Her iki dal zigomatik ve maksiller arktan köken almaktadır. Süperfisiyal masseter aşağıya doğru, mandibuler ramusun ve mandibulanın lateral yüzünün alt sınırına yapışır. Derin masseter ise mandibulanın lateralinin daha yukarisına ve koronoide yapışır. Her iki dal anteriora doğru birlikte uzanır, ancak posteriorda ayrılır. Masseterin esas görevi mandibulayı yukarı kaldırmak ve dişlerin temasını sağlamaktır. Ayrıca derin masseter kas mandibulayı bir miktar geriye çekmektedir (Okeson 1996).

2.4.2 Temporal Kas:



Şekil 10 Temporal Kas

Yelpaze şeklinde büyük bir kastır. Temporal fossa ve kafanın lateral yüzeyinde orijin almaktadır. Temporalisin lifleri zigomatik arktan geçerek aşağıya doğru güçlü tendonuyla koronoide ve mandibuler ramusun anterior sınırına yapışmaktadır. Liflerin yönlendirilmesi temporalisin hareketini belirler. Ortadaki oblik lifler mandibulayı yukarı kaldırdığı gibi geriye çekmektedir. Posteriordeki horizontal lifler mandibulayı retrakte etmektedir. İleriye doğru horizontal uzandığında artiküler eminensin önünden aşağıya doğru uzanarak

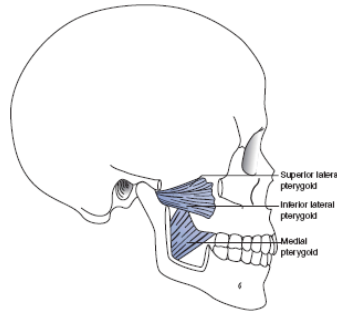
mandibulaya yapışmaktadır. Posterior temporalisin primer fonksiyonu, mandibulayı yukarı kaldırmak ve bir miktar geriye almaktır (Okeson 1996).

2.4.3 Medial pterygoid:

Lateral pterygoid plakanın medial yüzünden orijin almakta ve aşağı, geriye ve dışa doğru uzanarak angulus mandibulanın medialinde sonlanmaktadır. Anatomik ve fonksiyonel olarak bu kas masseteri karşılamaktadır. Elevatör kaslardandır (Okeson 1996).

2.4.4 Lateral pterygoid:

İnferior ve superior dallardan oluşmaktadır ve her ikisinin de fonksiyonu farklıdır. İnférieur dalı ağız açma ve protrüzyon esnasında elevatör kaslarla birlikte çalışmaktadır (Nadiou 1996).



Şekil 11 Lateral ve Medial Pterygoid Kaslar

Suprahyoid (anterior ve posterior digastrik, geniohyoid, mylohyoid ve stilohyoid) kaslar ve infrahyoid kaslar (larinks, trakea, tiroid bölgesindeki kaslar) da mandibulanın hareketlerine kasılarak yardımcı olmaktadır (Okeson 1996).

2.5 Temporomandibuler Eklemin Biyomekaniği

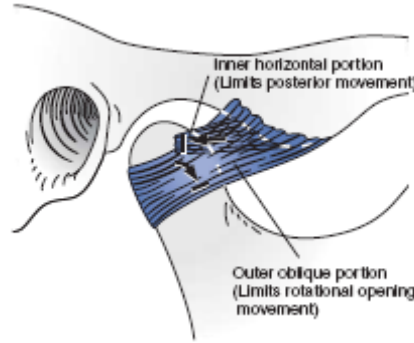
Temporomandibuler eklem iki tip hareket yapmaktadır;

- 1- Alt kompartımanda disk ile kondil arasında rotasyon

2- Üst kompartımda diskin üst yüzeyi ile artiküler eminens arasında translasyon ya da kayma hareketi

Mandibulanın tamamen açılması hem rotasyon hem de kayma hareketinin kombinasyonu ile gerçekleşmektedir. Hareket esnasında her iki eklemdaki stabilite, kondil ile eminens arasındaki diskin intermediate bölgesini tutan anterior ve posterior disk rotasyonu ile sağlanmaktadır. Superior retrodiskal lamina diske posterior yönde rotasyonu yaptırırken, superior lateral pterygoid kas diski anterior yönde hareket ettirmektedir (Bell 1983).

İstirahat pozisyonunda diskin ince intermediate bölgesi kondil ile eminens arasında kalmaktadır. Superior retrodiskal lamina istirahat pozisyonunda gevşektir ancak, disk-kondil kompleksi eminens üzerinde öne doğru hareket ederken, superior retrodiskal lamina kondil üzerindeki diski posterioara doğru çekerek aktif hale gelmektedir. Bu hareket, ağzın açılması esnasında diskin anteriora yer değiştirmesini önlemektedir. Öne doğru yapılan hareket sırasında superior lateral pterygoid kas inaktif olmaktadır. Ağzın kapanması sırasında yani geri harekette, superior retrodiskal lamina inaktif olmaktadır ve superior lateral pterygoid kas, kondil üzerindeki diski anterior yönde rotasyonu yaptırmak için kasılmaktadır (Nadioo 1996).



Şekil 12 Temporomandibuler Eklem Biyomekaniği

2.6 Temporomandibuler Eklem Diskinin Fonksiyonları

Diğer sinoviyal eklemlerin tersine, temporomandibuler kondil ve temporal kemik disk yokluğunda birbiri üzerine oturmamaktadır. Disk rotasyon ve translasyon süresince eklemi stabilize etmektedir. Sentrik oklüzyonda diskin inferior kavitesi kondilin konveksitesine otururken, üst konkavitesi artiküler eminensin konveksitesine oturmaktadır. Normal olarak, anterior superior ve anterior reses ve posterior superior ve posterior inferior reses dışında, disk ve artiküler yüzeyler arasında boşluk yoktur. Ayrıca medial üst ve alt resesler ve lateral üst ve alt resesler mevcuttur (Fonseca 2000).

Resesler sinoviyal sıvıyla doludur ve eklemin artiküler yüzeyi üzerinde lubrikasyon sağlayan sinoviyal sıvının bir film tabakası olarak yayılmasını, posterior reses içinde sıvının sıkışmasını sağlamaktadır ve eklem hareketleri boyunca kondilin anterior reses içinde rotasyonuna izin vermektedir. Benzer bir sıvı dinamiği lateral hareketler sırasında da oluşmaktadır. Maksimum eklem kontağı, diskin eklemin yüke dayanıklı yüzeylerindeki kontak stresleri azaltmasıyla sağlanmaktadır (Fonseca 2000).

Şok emici fonksiyonuna ek olarak disk, sinoviyal sıvının kapiller filminin dağılarak yüzeyleri çevrelemek ve lubrikasyonu sağlamak amacıyla, artiküler yüzeyler arasındaki boşluğu azaltmaktadır. Ayrıca, diskin retrodiskal dokulara olan ataçmanı yüzünden disk translasyonu vasküler dokuları ileri doğru çekmekte ve ağız açılması boyunca kan akışını arttırmak amacıyla vasküler elemanları açmaktadır (Fonseca 2000).

Özetle, temporomandibular eklemin(TME) diğer sinoviyal eklemlerle ortak noktaları çok olsa da kendine özel bir karakteri bulunmaktadır. Bu özellikler; artiküler yüzeylerinin hyalin kıkırdakla değil, fibroelastik doku ile çevrenmesi, kondiler kıkırdakın kondilin maruz kaldığı travmaya karşı cevapta önemli rolü olması ve 25'li yaşlarda kaybolması, fonksiyonlarının bilateral olması, dental oklüzyondan etkilenmesi ve sonuç olarak fonksiyonda iken ve

tüm eklem hareketleri boyunca hareketli olan şok emici bir intakt diske sahip olmasıdır (Fonseca 2000).

3. TME INTERNAL DÜZENSİZLİKLERİ (TME İÇ YAPI DÜZENSİZLİĞİ)

TME'nin iç yapı düzensizliği(İD), kondil başı ve artiküler eminensle diskin uyumsuzluğu olarak tanımlanabilmektedir. Hey (1814) ID terimini, düzgün artiküler fonksiyonu engelleyen lokalize mekanik bir bozukluk olarak tanımlanmıştır (Eversole ve Machado 1985). Annandale 1887 yılında, gevşek intraartiküler kıkırdağı düzeltmek amacıyla cerrahi tedaviyi tanımlamıştır (Laskin 1994a)

Pringele(1918) klik ve poppingin, diskin anteriora yer değiştirmesinin belirtisi olduğunu ve bunun da lateral pterygoid kasının aşırı çekmesinden kaynaklandığını tanımlamıştır. Klik, kilitleme ve ağrıya yol açan diskin, zamanla formunda oluşan değişikliklerin tedavisinde menisektomi rapor edilmiştir. Wakeley (1929), diskin yer değiştirme mekanizmasını tanımlamış ve diskin kalın posterior dış kısmının kapsülden ayrılması ve lateral pterygoid kasın diski, içeri ve öne doğru çekmesiyle geliştiğini öne sürmüştür. Ağız açılırken, kondil ile temporal kemik arasında diskin ezildiğini bildirmiş ve tedavisinde de menisektomiyi rapor etmiştir (Mercuri 1994).

Monson(1921), TME fonksiyon bozukluğu olan hastalarda kulak semptomlarını ilk tanımlayan araştırmacı olup, bu semptomların posterior diş kaybıyla ilişkili olduğunu ileri sürmüştür. 1934'te Costen, çenedeki ağrının ve kulak semptomlarının ısırmadaki değişikliklere bağlı geliştiğini bildirmiş ve bunu kulak ve sinüs semptomları olarak adlandırmıştır. Bu semptomların, atrofik veya perfore disk varlığı, üstaki borusunun ve timpanik plakların sıkışması, glenoid fossadaki kemiğin erozyonu, temporal ve kordo timpanik sinirlerin iritasyonundan kaynaklandığı açıklasa da, çoğu anatomist bunu doğrulamamıştır. Ancak diş hekimleri okluzyonun vertikal boyutundaki

azalmanın, temporomandibuler eklem bozukluklarının primer nedeni olabileceği görüşünü dikkate almışlardır.

Bauer (1940), mandibula hareketindeki değişikliklerin eklem yapılarında aşırı oklüzal yüklerin etkisinden kaynaklanabileceğini ileri sürmüştür. Bu dönemlerde, okluzyonun vertikal boyutunu düzeltmek amacıyla oklüzal apareyler kullanılmıştır. Brussel'in 1949'da kadavralar üzerindeki araştırmasında, disk yer değiştirmesinin kondilin anterior bölgesine doğru olduğunu ve kondilin üst kısmında çok az da olsa erozyon ve kemik düzensizliklerinin varlığını göstermiştir (Farrar 1986, McNeill 1997).

Ireland (1951), klik ile kilitlemenin birbiri ardına gelişen bir olay olduğu ve diskin anteriora kondilin ise posteriora yer değiştirmesiyle ilgili olduğunu bildirerek tedavide kondilektomi önermiştir (Farrar 1986).

Temporomandibular ağrı- disfonksiyon sendromu terimini ilk kullanan Schwartz(1955), sendromun özelliklerini koordinasyon bozukluğu, ağrı-kısıtlılığı, kısıtlılık fazı olmak üzere üç aşamada göstermiştir. Schwartz, primer etiyolojik faktör olarak çiğneme kasları ve emosyonel stresin önemini vurgulamıştır. Bu dönemlerde etiyoloji, mekanik veya yapısal tıkanıklıklardan çok psikolojiye dayandırılmış, nöromusküler fizyoloji alanında çalışmalar yoğunlaştırılmış ve klinik araştırmalar medikal ve fizik tedavi yaklaşımlarının etkinliğinin değerlendirilmesine odaklanmıştır (Schwartz 1995, Rocabado 1983).

Laskin(1969), kronik oral alışkanlıklarla oluşan kas spazmlarının, ağrı-disfonksiyon sendromunun belirtilerinden sorumlu olduğu psikofizyolojik görüşü popüler hale getirmiş ve devamlı kas spazmlarının diskin yer değiştirmesine yol açabileceğini öne sürmüştür. 1970'lerde TME'deki ağrı ve disfonksiyonun nedeni diskin yer değiştirmesi ve deformitesinin önemine odaklanmıştır. Değişik derecelerdeki kondiler kayma diskin, mandibuler kondil ile ilişkisinde normal ve anormal pozisyonunu artrografide gösteren Wilkes (1978), dişler interküspal pozisyona geldiğinde TME'deki klik ve sınırlamanın anteriora yer değiştiren disk

nedenli olduğunu göstermiştir. Kondil pozisyonları ve hareketlerinin ölçümleri resiprokal klikin ve kilitlemenin TME disk ve kondil düzensizliği nedeniyle olduğunu göstermiştir. Kilitlenme fenomeninin genellikle klikten sonra geliştiği kondiler hareket yönü artrografik çalışmalarla gösterilmiştir.

Doğal olarak kilitlenme sonrasında; kondiler düzleşme, periferik ekzostozlarla birlikte artiküler yüzeyde düzensizlikler, skleroz gibi kondilde dejeneratif kemik değişikliklerinin geliştiği bildirilmiştir (Farrar 1978, 1979a, 1979b). McCarty ve Farrar(1979a) alt eklem boşluğu artrografisi ve kondiler hareket yönü ölçümlerinden, internal düzensizliğin, dişler sentrik pozisyonda iken kondilin posterosuperior yer değiştirmesiyle birlikte diskin anterior veya antero-medial olarak yer değiştirmesi şeklinde tanımlamışlardır. Tüm bu diagnostik görüntüleme ve cerrahi izlenimlerden elde edilen bulgular, TME ağrı ve disfonksiyonunun sınıflandırılması, teşhis ve tedavinin yapılmasının disk yer değiştirmesine, diskin pozisyon ve şekline bağlanılabileceği ileri sürülmüştür.

Katzberg (1980) anterior disk yer değiştirmesini iki alt grupta adlandırmıştır: Redüksiyonlu anterior disk deplasmanı; anteriorda konumlanan diskin ağız açılırken kondilin normal superior pozisyonuna repoze olması, redüksiyonsuz anterior disk deplasmanı; ağız açık ve kapalı pozisyonda diskin normal kondil üst pozisyonuna repoze olmaması olarak tanımlamıştır.

Kapalı kilitlenmede sınırlı ağız açıklığının nedeninin; kondilin kaymasını engelleyen tıkaç gibi hareket eden, redükte olmayan, anteriora yer değiştirmiş disk olduğu kabul edilmektedir (Dolwick 1983a, Lepard 1984). TME'de diskin antero-medial yönde yer değiştirdiği ve yer değiştiren diskin çene hareketleri esnasında mekanik bir engel oluşturabildiği gösterilmiştir (Lepard 1987). Uzun süre diskin anteriora yer değiştirdiği durumlarda, kondilin diske bakan yüzeyindeki kırıkta basınç geliştiği ve bununda kemik yapısında dejenerasyonun başlamasında rol oynadığı bildirilmiştir (Westesson 1985, Stengenga 1989, De Bont 1986).

Diskin yer deęiřtirme nedenlerini aıklamak amacıyla eřitli mekanizmalar ileri srlmřtr. Bunlardan biri olan vakum etkisi mekanizmasında, kilitlemenin olduęu eklemlerin st bořluęundaki negatif eklem ii basıncın, kilitleme olmayan eklemlerden daha byk olduęunun gsterilmesiyle aıklanmıřtır (Sanders 1986, Nitzan 1992). 1989 yılında McCain, TME'deki sinoviyal hipervasklaritenin redkte olmayan diskte redkte olandan daha ok olduęunu ve hipervasklariteyle beraber enflamasyonun var olduęu, enflamasyon ve mediyatrlerin de aęrıya neden olduęunu ileri srmřtr.

TME'deki hipervasklarite ve eritem gibi enflamasyon belirtilerinin aęrının řiddetiyle iliřkisi, TME artroskopisini kullanıncaya kadar bilinmemekteydi (Murakami 1991). Normal aęız aılması esnasında kondilin kayma hareketini yapamamasının adezyonlar, fibrozisler, eklem yzeyindeki ve hatta sinoviyal sıvının zellięinde deęiřiklikler sonucu geliřtięini Murakami(1986) ve Nitzan (1991a) rapor etmiřlerdir.

MRG'nin TME'in grntlenmesinde kullanılmasıyla sadece disk-kondil kompleksinin iliřkisini belirlemekle kalmayıp, aynı zamanda kemik yzeyindeki dzensizliklerin ve enflamasyonun belirlenmesi, TME patogenezinde nemli yer tutmaktadır. Enflamasyonun dięer bulgusu olarak eklem efzyonu T2 aęırlıklı MRG'de gsterilmiřtir (Schellhas 1989, Adame 1998). Efzyonun eklem aęrısı ile iliřkili olduęu da belirtilmektedir (Westesson 1992, 1993, Sano 1995).

Diskin anteriora yer deęiřtirerek mekanik engel oluřturması kondilin kayma hareketini engellemekte ve klinik olarak aęız aıklıęının sınırlanmasının nedeni olarak gsterilmektedir. Bu amala tedavi normal aęız aıklıęının oluřturulması iin diskin yeniden pozisyonlandırılmasına ynlendirilmektedir.

Artroskopik lavaj ve lizis iřlemi (Nitzan 1990) ve 1991(b) yılında Nitzan'ın uyguladıęı artrosentez sonucunda, disk yeniden pozisyonlanmadan normal aęız

açıklığının oluşturulması, kapalı kilitlemede alternatif açıklamaları beraberinde getirmiştir.

Artroskopik lavaj ve lizis işlemi (Nitzan 1990) ve 1991(b) yılında Nitzan'ın uyguladığı artrosentez sonucunda, disk yeniden pozisyonlanmadan normal ağız açıklığının oluşturulması, kapalı kilitlemede alternatif açıklamaları beraberinde getirmiştir. .

3.1 Temporomandibuler Eklem İnternal Düzensizliğinin Etiyolojisi

Travma, aşırı fonksiyonel yüklenme, dejeneratif eklem değişiklikleri ve oklüzal problemler (özellikle distal deflektif temaslar) TME internal düzensizliğinin patogeneğinde önemli rol oynayan faktörlerdir. İnternal düzensizliğin etiyojisinin travma ile ilgili olduğu rapor edilmektedir. Bir defalık veya uzun süreli akut veya kronik travmanın posterior disk ataçmanlarının gerilmesine veya elastik liflerin yırtılmasına yol açabildiği ve bunun da fonksiyondaki diskin anteriora yer değiştirmesine neden olabileceği belirtilmiştir (Mercuri 1982, Juniper 1984).

Akut makrotravma: trafik kazası, spor yaralanmaları, endotrakeal entübasyon, servikal traksiyon ve dental veya cerrahi uygulamalar esnasında ağzın aşırı zorlanması olarak sıralanmaktadır (Schwartz 1984, Eriksson 1992, Laskin 1994, 1998). Akut travma, internal düzensizliğin etiyojisinde başlatıcı faktör olarak %39 ila %43 arasında bulunmuştur (Harkins 1985, Westling 1990, Pullinger 1991).

Aşırı fonksiyonel yüklenme internal düzensizliğin bir diğer nedenidir. Dişlerini sıkma, gıcırdatma veya tırnak, kalem ısırma gibi parafonksiyonel alışkanlıklar uzun süreli kronik mikrotravmalardır. Bu parafonksiyonel alışkanlıkların, eklem yıkama özelliğini değiştirdiği, disk ile kondil arasında sürtünme oluşturarak dejeneratif değişikliklerine ve aşamalı disk yer değiştirmesine yol açabileceği ileri sürülmektedir (Dolwick 1983b, Westling

1990, Kampe 1997, Nagara 1999). Kronik diş gıcırdatma alışkanlığının, miyofasial ağrıya neden olabildiği ve devamlı miyospazmların değiştirebileceğini ve başlangıçta fonksiyonel bir bozukluk olan durumun organik bozukluğa ilerleyebileceği ileri sürülmektedir (Schiffman 1992a, Glaros 1998, Israel 1999). Ayrıca devamlı kas aktivitesinin, TME diskinin yer değiştirmesini provoke edebileceği de ileri sürülmektedir (Farrar 1979b, Isberg 1985).

Dejeneratif eklem değişikliği internal düzensizliğin gelişmesinde primer bir faktör olabilmektedir (Stegenga 1989, 1991, 1992). Artiküler yüzeylerde gelişen dejenerasyon, düzgün yüzeyler üzerinde kayma hareketinin olmamasına bağlı olarak normalde ağız açılırken posteriora rotasyon yapan diskin anteriora yer değiştirmesine yol açabilmektedir. Travma veya aşırı fonksiyonel yüklenmeye bağlı diskin yer değiştirmesi sonucu, sekonder dejeneratif eklem değişikliği oluşabilmektedir (DeBont 1986, Salo 1991, Laskin 1994, Abubaker 1995).

Yapısal sert doku değişikliklerinin TME internal düzensizliklerinin son aşamalarında olduğu ve düzensizliğin derecesi hakkında bilgi verebildiği de rapor edilmektedir (Westesson 1985, Stegenga 1989), DeLeeuw ve arkadaşları (1995), redüksiyonlu anterior disk deplasmanı vakalarının çok azının zamanla redüksiyonsuz aşamaya ilerlediğini ancak redüksiyonsuz anterior disk deplasmanı olan hastaların tümünde yapısal kemik değişikliklerinin geliştiğini, 30 yıllık takibini yaptığı çalışmasının sonuçlarında göstermiştir.

3.2 Temporomandibuler Eklem İnternal Düzensizliklerinin Klinik Bulguları

Literatürde DeLeeuw ve arkadaşlarının (1995) görüşlerinin aksine TME internal düzensizliklerinin sinsi bir başlangıcı olabildiği ve kalıcı olup ilerlemeye devam ettiği görüşü de mevcuttur. Friction ve ark (1988), kondil ile disk arasındaki bu uyumsuzluğun beş aşamada geliştiğini tanımlamaktadır. Laskin (1994) ilk üç aşamayı sınıflandırmaya dahil ederken son iki aşamanın iç yapı düzensizliği sonucu oluştuğunu belirtmektedir.

Birinci aşama; ağız açma ve kapama esnasında eklemden ses gelmesidir (Farrar 1978). Ağız açmada oluşan ses, diskin konkav yüzeyiyle normal pozisyonun sağlanması için, diskin posterior bandı arasında hareket eden kondili gösterir. Normal disk-kondil ilişkisi kalan açma hareketiyle sürdürülür. Ağız kapama esnasında oluşan klik ise bu hareketin tersi şeklinde gelişir. Bu da resiprokal kliktir.

Disk kondilin anteriorunda ve medialinde yer aldığı **ikinci aşama** başlar. Bu aşamada kondilin kayması engellenince, klinik olarak kilitlenme meydana gelir. Kilitlenme aralıklı hale gelir. Tekrarlayan klik ve aralıklı kilitlenme posterior, medial ve kollateral ligamentlerde gerilme ve bu yapıların gevşemesine neden olur. Bu aşama redüksiyonlu anterior disk deplasmanı olarak adlandırılır (Laskin 1994).

Üçüncü aşama; akut kapalı kilitlenme (Wilkes 1978) veya redüksiyonsuz anterior disk deplasmanı olarak tanımlanmaktadır. Anteriorda disk kalıcı lokalize olup, normal kondiler kaymayı engeller. Sadece eklem rotasyon yaptığından hiçbir eklem sesi kaydedilmez. Eklemdaki fonksiyon bozukluğuna ilaveten eklemden daha fazla dejenerasyonu önlemek amacıyla splintlenen çiğneme kasları ağrılı ve hassastır (Bell 1983, Isberg 1985, Schiffman 1992a). Bu aşama; ağız açıklığında sınırlanma, etkilenen tarafa doğru deviasyon, lateral ve protruziv hareketlerde sınırlama ve/veya ağrı ile karakterizedir (Dolwick 1983a, Laskin 1994).

Kilitlenmenin devam ettiği ve mobilizasyonun olmadığı **dördüncü aşama** yumuşak doku remodelingine yol açar. Bu aşama Dolwick ve arkadaşlarının (1983a) fonksiyonel progresyon teorisiyle açıklanabilmektedir. Günlük normal çene fonksiyonu, çene orijinal açıklığına yakın açılıncaya kadar diskin yumuşak dokusuna daha fazla anteriora doğru kuvvet uygular. Posterior ataçman ve kollateral ligamentler fibröz konnektif doku birikimiyle aşamalı olarak remodele olur. Bu aşamada kaymada temas yüzeyindeki düzensizlikler sonucu ağız açılırken tek bir klik veya krepitasyon oluşabilir. Bu durum devam

ederse, yumuřak doku remodelingi sert doku remodelingine ilerler. Bu beřinci ařamada izlenir.

Beřinci ařamada, kronik olarak anteriora yer deęiřtirmiř diskin řeklinde ve bikonkav grnřnde belirgin deęiřiklikler izlenir. Diskte bilaminar blgede dejenerasyon ve perforasyonlar vardır. İnternal dzensizlikteki yumuřak ve sert doku deęiřiklikleri kemikte de osteofit, skleroz, erozyon gibi dejeneratif deęiřiklikleri beraberinde getirir. Redksiyonsuz anterior disk deplasmanının TME osteoartrozisinde ilerlemesi kaınılmaz olacaktır (Westesson 1985, Pullinger 1987)

Nitzan ve Marmary (1997b), TME'in intraartikler bozukluklarının sınıflandırılmasında bir kategoriyi daha tanımlamaktadır. Redksiyonsuz disk deplasmanı olarak adlandırılan nc ařamadan ayırt edilmesi gerektięini vurgulamakta ve eklemin btnlęnn korunduęu ancak diskin fossaya yapıřarak kondilin kaymasını tmyle engelleyen ve klinik olarak sınırlı aęız aıklıęıyla karakterize **diskin yapıřması fenomenini** tanımlamaktadır. Bu fenomenin zellięi ani bařlangı, kalıcı olabilen diskin fossaya yapıřıklıęının, eklemin st kompartımının lavajıyla serbestleřtirilmesidir. Aęız aıklıęında řiddetli sınırlanma ve aęız amaya zorlandıęında aęrının varlıęı redksiyonsuz anterior disk deplasmanından ayıran klinik zellięidir.

Stegenga ve arkadařları (1989, 1991) internal dzensizlikle osteoartrozisin birlikte geliřtięini, klinik ve radyolojik olarak sınıflandırılabileceęini gstermektedir. Bařlangı ařaması- redksiyonlu anterior disk deplasmanı, immediat ařama- redksiyonsuz anterior disk deplasmanı ve terminal ařama kronik, kalıcı disk yer deęiřtirmesi ve disk perforasyonlarına karřılık geldięini rapor etmiřtir. Kondiler dzleřmenin ilerledięi ikinci ařamada sinoviyal membranda iritasyonun oluřabileceęi, enflamatuar mediyatrler ve enzimlerin hem aęrıya hem de daha fazla dejenerasyona yol aabildięini gstermiřtir. Osteoartrozis, ilk olarak eklemdede kemik ilięi anormallikleri řeklinde

gelişmekte ve dejenerasyonun çok ilerlemesiyle durum osteoartirit halini almaktadır (Sano 1999).

Aseptomatik bireylerde disk yer değiştirmesinin sıklığını bilmek; TME disfonksiyonunun nedenini anlamak, doğru teşhis ve tedavi planlamasını yapmak için önemlidir. Bu amaçla yapılan çalışmalarda, disk yer değiştirmesinin sıklığı %2 ile %32 arasında değişmektedir (Rammelsberg 1997, Kirkos 1987, Lundh 1991, Tasaki 1996). TME disfonksiyonlu bireylerde internal düzensizliğin sıklığı %72 ile %78 arasında yer alır (Peasani 1992, Tasaki 1996).

Friedman (1993) kapalı kilitlemeli 400 hastanın klinik bulgularını sunduğu ve konservatif tedavi uyguladığı çalışmasında, hastaların tümünde ağız açmada sınırlanma bulgusu varken, hastaların %62'sinde ağrı kaydetmiştir. Manuplasyonla diskin repozisyonu ve takiben splint uygulamasını kapsayan konservatif tedaviyle 209 hastayı başarıyla tedavi etmiş ve hastalara cerrahiden önce konservatif tedavi uygulamanın faydalı olacağını önermiştir.

Nitzan ve arkadaşları (1991b), cerrahi uygulanan 135 hastanın 194 eklemde cerrahi ve klinik bulgularına dayandırarak yaptığı çalışmada, 12 hastanın cerrahiden sonra inatçı, şiddetli ağız sınırlaması olduğunu tespit etmiştir. Bu sınırlamanın kondilin tümüyle kaymasını yapamamasının disk şekil ve pozisyonuyla ilgili olmadığını, vakum etki ve/veya sinoviyal sıvı viskozitesi gibi geri dönüşümlü durumlardan kaynaklandığı ileri sürülmüştür.

Redüksiyonsuz anterior disk deplasmanı olan hastalarda doğal mekanizmanın anlaşılması, özellikle tedavinin gerçek etkilerinin değerlendirilmesi için gereklidir. Kapalı kilitlemede redüksiyonsuz anterior disk deplasmanı olan hastalarda hiçbir tedavi uygulamadan hastalığın doğal seyri belirlenmesi için yapılan çalışmalarda, 18 ay sonunda sorunun %68.2 oranında kendiliğinden ortadan kalktığı ve klinik bulgulardaki iyileşmenin zamanla oluştuğu ileri sürülmüştür. 18 aylık takiple klinik bulgulardaki bu azalmanın,

kapalı kilitlemeli hastaların tedavisinde dikkate alınması gerektiğini önermektedir (Sato 1997).

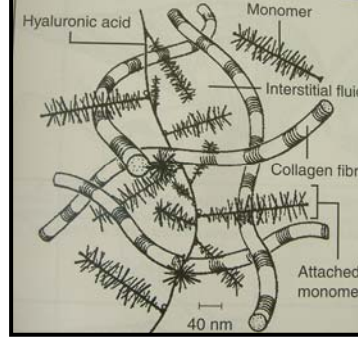
Sato ve arkadaşları (1998) 26 hastanın hiçbir tedavi uygulamadan bir yıllık takibi sonunda, ağız açıklıklarının arttığını, ancak lateral hareketlerdeki sınırlamanın değişmeden kaldığını ve başlangıçta saptanan dejeneratif değişikliklerde artış olmadığını tespit etmişlerdir. Ancak, hastalarda üst eklem boşluğuna hyalüronik asit enjekte edilmesinin faydalı olacağını önermektedirler. Redüksiyonsuz anterior disk deplasmanı olan hastalarda üç tedavinin etkinliğinin değerlendirildiği çalışmada, hiçbir tedavinin yapılmadığı grup ile stabilizasyon splinti uygulanan grup arasında tedavi başarısı açısından anlamlı sonuçlar bulunmamıştır (Sato 1995).

Kapalı kilitlemeli hastalarda eklemden kaynaklanan ağrının değerlendirildiği çalışmalarda, çiğneme kaslarından ve internal düzensizliklerin tiplerinden kaynaklanan ağrıyı hastanın objektif olarak ayırt edebileceği ve klinik parametrelerin de bunu destekleyeceği ileri sürülmektedir (Hesse 1996, Miller 1999)

İnatçı disk yer değiştirmesinde tedavi etkinliğinin değerlendirilmesi, maksimum ağız açıklığı, ağrı veya fonksiyon bozukluğunun varlığı artroskopik cerrahi, artrosentez ve fizik tedavi arasında hiçbir farklılık olmadığı sonucuna ulaşılmıştır (Kropmans 1999).

Murakami ve arkadaşları (1995), kapalı kilitlemeli hastalarda medikal tedavi ve splint uygulananlardaki başarı oranını %55,6, artrosentez uygulananlardakini %70, artroskopi uygulananlardakini ise %91 olarak bildirmiştir. Artrosentezin artroskopik cerrahinin tedavi etkinliği ile karşılaştırıldığında alternatif olabileceğini de ileri sürmektedir.

4.TEMPOROMANDİBULAR EKLEM İTERNAL DÜZENSİZLİKLERİNDE ENZİMATİK DOKU YIKIM MEKANİZMASI



Şekil 13 Proteoglikanlar

Temporomandibuler eklem ekstraselüler matriks moleküllerinin kompleks yapılanmasından oluşmaktadır. Kollagenler, kıkırdak proteoglikanları ve glikoproteinler temporomandibular eklemde artiküler yapısında bulunmaktadır. Kartilajenöz matriksin kaybı özel ekstraselüler matriks hücrelerinin harabiyeti ile ilişkilidir. Yıkım mekanizması enzimatik olmayan olaylarla ilgili olduğu kadar, spesifik enzimlerle de ilişkili olabilmektedir. Temporal kemiğin, mandibular kondilin artiküler yüzeyinin fibrokartilajında bulunan ve artiküler diskin fonksiyonunda görev alan kollagenler dokuların formunu korur ve dokuların gerilme kuvvetine karşı dayanıklı olmasını sağlar (Fonseca 2000).

Hem enzimatik hem enzimatik olmayan mekanizmalar temporomandibular eklemde ekstraselüler matriksinin degradasyonundan sorumludur (Fonseca 2000).

5.SİTOKİNLER

Sitokinler; immün ve enflamatuar olaylara katılan hücrelerin etkinliklerinin artırılması için uyarılmış lenfositler, monositler ve makrofajlar ile diğer bazı

hücrelerde sentezlenen ve salınan peptid veya glikopepetid yapısındaki maddelerdir.

Sitokinler, hücre yüzeyinde yer alan spesifik reseptörlere bağlanarak etki gösterirler. Bu reseptörler moleküler membrana bağlı oldukları gibi serbest(soluble) de olabilirler. Serbest(soluble) reseptör molekülleri, sitokinlerin bağlanma noktalarını kendilerine saptırarak sitokin etkisini zayıflatırlar.

Reseptör moleküllerinin ortaya çıkması sitokinlerin kontrolü altında bulunur. Hücre yüzeyindeki transmembran reseptör molekülleri sitokin etkileşiminde çok önemlidir. Bu moleküllerin aktivasyonları ile artışları yoğun sinyalizasyon gereğidir. Supresör etkiler reseptör yapımını aşağı çekebilir. Bağlı halde olan reseptörlerin sitokinler üzerinde agonist etkisi vardır (Kılıçturgay 2003).

5.1 İnterlökin- 1(IL- 1)

İnterlökin- 1(IL- 1) hem sinoviyal hücreler ve hem de kondrositler tarafından sentezlenen ve dejeneratif eklem hastalıklarındaki kıkırdak dejenerasyonunda önemli rol oynayan potent bir proinflamatuvar sitokindir(Attur 2000) IL- 1, temel olarak sinoviyal makrofajlar tarafından üretilmektedir (Takahashi 1998).

Terim olarak IL- 1 üç polipeptit hormondan oluşmaktadır: IL- 1 α , IL- 1 β ve IL- 1 reseptör antagonisti. IL- 1 α ve IL- 1 β , her iki tip IL- 1 reseptörünün de agonistidir ve aynı biyolojik etkiyi yaratmaktadır. Bu iki subtipin potansiyelleri temelde rölatif olarak birbirlerinden farklıdır (IL- 1 β > IL- 1 α) ve bu nedenle IL- 1 α aktif formda üretilmekte ve IL- 1 β inaktif prekürsör formda üretilmektedir. IL- 1 β 'nın inaktif prekürsör formu proteazlar tarafından aktive edilmekte **IL- 1 konvertaz** olarak adlandırılmaktadır (Fonseca 2000).

IL- 1 birçok matriks degradasyon enzimlerin salınımını ve sentezini sinositler ve kondrositler yoluyla indüklemektedir. Bu enzimler hem fibroblast tiplerini (MMP- 1) hem polimorfonükleer tip kollagenazları (MMP- 8), stromelysin (MMP- 3), jelatinazları (72-kd ve 92-kd) ve katepsinleri içermektedir. IL- 1'in ayrıca doğal olarak oluşan enzimlerin baskılama görevi de vardır. Diğer sitokinler matriks degradasyon enzimlerinin IL- 1'in indüksiyonunun inhibisyonunda ve potansiyelinin artışında etkili olabilmektedir. IL- 1, IL- 6 ve IL- 8 gibi birçok biyolojik aktiviteleri benzeyen sitokinlerin sentezini artım yönünde regüle etmektedir. Yapılan birçok çalışma IL- 1 ve belki de diğer sitokinlerin matriks degrades edici enzimlerin sentezini arttırarak ve bu moleküllerin aktivitesini sınırlandırıcı yönde fonksiyon gösteren moleküllerin sentezini baskılamaktadır (Fonseca 2000).

IL- 1 artiküler fibrokartilajda bulunan ekstra-selüler matriks moleküllerinin sentezini regüle etmektedir. IL- 1 kartilaj spesifik tip II kollagenlerin sentezini azaltacak yönde ve tip I kollagen, fibronektin ve birçok integrinin sentezini arttıracak şekilde regülasyon sağlamaktadır (Fonseca 2000).

IL- 1 ayrıca kondrositler ve sinositlerde fosfolipaz aktivitesini arttırarak araşidonik asit metabolizmasını stimüle etmektedir. Primatlar üzerinde yapılan çalışmalarda IL- 1'in kondrositler aracılığı ile prostoglandin E2 yapımını arttırdığı rapor edilmektedir. Prostoglandin E2 ve leukotriene B4'ün eklem enflamasyonunu arttırmakta rol oynayarak, kemik rezorpsiyonunu stimule ederek ve immün cevabı modüle ederek (Pelletier 1993) dejeneratif TME hastalığının patogenezinde etken olduğu belirtilmektedir (Fonseca 2000).

IL-1'in iki subtipi de inflamatuvar reaksiyonlarla ilgilidir, fakat sadece IL- 1 β romatoid artritli hastaların sinoviyal sıvılarında bulunmaktadır. İnsan diz eklemine sinoviyal sıvısında bulunan IL- 1 β seviyesinin lokal hastalık aktivitesi ile ilişkili olduğu bilinmektedir. Ratlar üzerinde yapılan çalışmalarda IL- 1 β 'nın kronik enflamasyonda periferel nosiseptörleri duyarlılaştırdığı ve hiperaljeziye sebep olduğu rapor edilmiştir (Kopp 1998).

IL- 1 β 'nın kemik ve kıkırdak rezorpsiyonu üzerinde potent etkisi olduğundan ve fibroblastları stimule ettiğinden, ayrıca pannus formasyonu ve TME'in fibröz ve kemiksel ankilozu ile ilişkisi olduğuna dair şüpheler bulunmaktadır. Literatürde TME artiriti olan hastaların sinoviyal sıvısında bulunan IL- 1 β 'in VAS ile ve dijital palpasyondaki ağrı ile korelasyonu pozitif olduğu, basınç ağrısının tolerans seviyesi ile de negatif korelasyonu olduğu bildirilmiştir (Kopp 1998).

IL- 1 β seviyesi ayrıca TME destrüksiyonun radyografik belirtisi ile de ilişkilidir. Romatoid artiriti olan hastalarda sinoviyal sıvıdaki IL- 1 β seviyesi normal eklemlerdekinden daha fazladır. Yani IL- 1 β 'nın TME sinoviyal sıvısında bulunması non-spesifik inflamatuvar hastalık varlığını yada ağrı durumunu belirten bir prognostik faktördür. Sinoviyal sıvıda IL- 1 β bulunması eklemdaki destrüktif yapının aktif immünite ile ilgili inflamatuvar sürecin bir indikatörü olabileceği ve belki de klinik diagnostik ya da prognostik önemi olabileceği düşünülebilir (Kopp 1998).

Takasahi ve ark (1998) yaptıkları çalışmada TME hastalığı olan bireylerin sinoviyal sıvılarında normal bireylere kıyasla IL- 1 β gibi proinflamatuvar sitokinlerin daha fazla bulunduğunu rapor etmişlerdir. Kopp ve arkadaşları (1998) TME sinoviyal sıvısında IL- 1 β 'nın dominant olarak bulunmasını ağrı ile ilişkilendirmektedirler. Sinoviyal sıvıdan alınan örneklerde IL- 1 β 'nın internal düzensizliği olan bireylerde normal bireylere kıyasla daha yüksek oranda olduğu bulunmuştur. Bu sonuç, internal düzensizliği olan hastaların sinoviyal sıvılarındaki artmış IL- 1 β seviyesinin hücresel kaynağının sinoviyal ve endotelial hücreler olduğu ve TME bozukluklarının patogenezinde rol oynadığını göstermektedir (Suzuki 1999).

5.2 Serbest(soluble) İnterlökin- 1 Reseptörü Tip II (sIL- 1R tip II)

IL- 1'in biyolojik aktivitesi spesifik yüzey proteini olan IL- 1 reseptörlerine bağlanmasıyla başlamaktadır (Pellefier 1993). IL- 1 reseptörleri I ve II olmak

üzere ikiye ayrılmaktadır (IL-1RI ve IL-1RII). IL-1RI 80 kd(kilodalton) moleküler ağırlıklıdır; T hücreleri, fibroblastlar ve keratinositler tarafından üretilmektedir. IL-1RII ise 68 kd moleküler ağırlıklı olup, B hücreleri ve PMN'ler tarafından üretilmektedir (Kaneyama 2005). Hem IL- 1 α hem de IL- 1 β her iki IL- 1 molekülüne bağlanabilmektedir, fakat IL- 1 α tip I' e, IL- 1 β ise tip II' ye daha iyi bağlanmaktadır (Pellefier 1993).

Tip I IL-1R (IL-1RI), uzun reseptör kuyruğuna sahiptir ve IL- 1'e bağlandıktan sonra interselüler sinyal iletiminin indüksiyonundan sorumludur. Tip II IL-R (IL-IRII) kısa sitoplazmik alana sahiptir ve inflamatuvar yanıtı karşı inaktiftir. IL-IRII hücre yüzeyinden serbest(soluble) halde salınır IL- 1 ve bağlanır ve bu sitokinin hücre yüzeyine ulaşmasını engeller (Tominaga 2004).

Deneysel romatoid artrit modelinde IL- 1 molekülüne bağlanan IL- 1 reseptörlerinin molekülü inhibe ettiği görülmüştür (Sandler 1998).

5.3 Tümör Nekroz Faktör Alfa(TNF- α)

TNF- α kaşektin olarak da bilinen moleküler ağırlığı yaklaşık olarak 17 kd olan trimetrik bir proteindir. Monositler ve makrofajlar tarafından sentezlenir, fibroblastlardan kollagenaz sentezlenmesini indükler, konnektif doku destrüksiyonu ve kemik rezorpsiyonu ile ilişkilidir. TNF aktif inflamatuvar süreç olsun ya da olmasın birçok vücut sıvısından izole edilebilmektedir. Palpasyondaki TME ağrısının preoperatif TNF seviyesi ile ilgili olduğu ve inflamatuvar mediyatörlerin internal düzensizliklerde ağrı oluşturduğu rapor edilmiştir (Schafer 1998).

Rossomando ve arkadaşları(1992) yapmış oldukları çalışmada, artroskopi ve artrotomi sırasında TME sinoviyal sıvısında TNF- α 'nın bulunduğunu göstermişlerdir. Bu çalışmada TNF'nin seçilmiş olmasının sebebi, bu sitokinin sadece bir inflamatuvar mediyatör değil ayrıca kemik rezorpsiyonunun da bir modülatörü olmasıdır.

TNF- α IL-1'e analog yönde etki etmektedir. Doku degradasyonunu artırırken proteoglikan sentezinin bütünlüğünü baskılar ve kırıkta kollagenlerinin yapımını seçici olarak azaltır. Ek olarak TNF- α , PGE2 sentezini ve IL-6'nın kondrositler tarafından üretimini stimüle eder (Takahashi 1998). Schafer ve arkadaşları (1992) yaptıkları çalışmada sinoviyal sıvıdaki TNF- α seviyesinin disk deplasmanı semptomları ile ilgili olduğu rapor edilmiştir.

Normal bireylerde TNF aktivitesi henüz bulunmamıştır. Normal sinoviyumda ya TNF ölçülemeyen miktarlarda üretilmekte ya da hücrelerde sentezlenmiş fakat salınmamaktadır. Bu çalışmada kontrol grubu yoktur, çünkü sağlıklı bireylerden sıvı alınması oldukça zordur (Schafer 1992).

5.4 Serbest Tümör Nekroz Alfa Reseptörü Tip I (sTNF- R Tip I)

Diğer sitokinler gibi TNF- α da spesifik yüzey reseptörlerine bağlanarak etki göstermektedir. Bu reseptörler sTNFR-I ve sTNFR-II' dir. Bu reseptörler ekstraselüler olarak soluble formda bulunmaktadır. Son yıllardaki çalışmalarda bu soluble reseptörlerin TNF- α 'nın biyolojik aktivitesini azalttığı rapor edilmektedir (Uehara 2004).

Van Zee ve arkadaşları (1992) sTNFR'nin deneysel bakteriyemide arttığını ve yeterli miktarının TNF- α 'nın sitotoksitesini bloke ettiğini göstermektedirler. Ayrıca temporomandibular eklem hastalıklarında agresif doku destrüksiyonundan korunmada etkili bir molekül olduğu rapor edilmektedir

sTNFR-I hastalık durumunda hastalığın seyrini etkilememektedir, fakat sTNFR-II hastalığın seyrini kötüye çevirmektedir. sTNFR-I konsantrasyonu maksimum ağız açıklığı ve eklem ağrısı ile ilgili değildir, fakat ciddi deformitesi olan redüksiyonsuz anterior disk deplasmanının mevcut olduğu hastaların sinoviyal sıvılarında sTNFR-I seviyesinin artması geçmişte olan inflamasyon ve dejeneratif süreç ile ilişkili olabilmektedir (Uehara 2004).

5.5 İnterlökin- 6(IL- 6)

IL- 6,T hücreleri, monositler/makrofajlar, fibrblastlar ve endotelial hücreler gibi büyük çeşitlilikte hücre tipleri tarafından oluşturulan multifaktöriyel bir sitokindir. Enfeksiyon ya da yaralanma ile başlayan inflamatuvar ve immün cevapta büyük rol oynamaktadır. IL- 6'nın biyolojik aktivitesi iki membranlı glikoproteinden oluşan yüksek afinitedeki reseptör kompleksine bağlanmasıyla başlamaktadır. Bu glikoproteinler; IL- 6 ya düşük afinitede bağlanan 80 kd moleküler ağırlığa sahip komponent reseptör ve tek başına IL- 6 ya bağlanamayan fakat yüksek afinitede bağlanmak için gerekli olan 130 kd moleküler ağırlıklı sinyal ileten komponenttir (Kaneyama 2005).

IL- 6 seviyesinde artış; hidroartrit, pseudogut, herhangi bir sebebe bağlı olmadan ortaya çıkan inflamatuvar eklem rahatsızlığı ve travmatik eklem hastalığı gibi non- romatizmal durumlardaki sinoviyal efüzyonda olur. Sinoviyal hücrelerden IL-6'nın sentezlenmesi ve yaralanmaya karşı oluşturulan cevaptaki rolü dejeneratif eklem hastalığında IL-6'nın önemli bir yere oturmasına yol açmıştır (Sandler 1998).

Fu ve arkadaşları sinoviyal sıvıdaki IL- 6 seviyesinin dejeneratif eklem hastalığı olan hastaların radyografik bulgularıyla ve eklem bölgesindeki ağrı ile pozitif korelasyonda olduğunu bildirmişlerdir (Fu 1995a).

IL- 6'nın TME internal düzensizliklerinde çok önemli bir rolü olduğu düşünülmektedir (Sato 2003).Yakın dönemdeki çalışmalarda IL- 1 β ve TNF- α 'nın değil ama IL- 6 nın sinovitin ciddiyeti ile ilgili olduğu bu makaledeki çalışmada gösterilmektedir. Sato ve arkadaşlarının yaptıkları çalışmada IL-6'nın sinoviyumda uzanan hücrelerde ve kan damarlarının periferinden infiltre olan mononükleer hücrelerde bulunmuştur. Bu hücrelerin sadece sinoviyal dokulardan değil sinoviyal sıvılardan da sentezlenebildiği rapor edilmiştir. Bu çalışmada TME internal düzensizliklerinde sinoviyal sıvıda IL- 6 bulunma oranı % 89 olarak belirlenmiştir. Ancak bulunma oranı yapılan diğer çalışmalarda %

21'den – 100'e kadar deęişen oranlarda bulunmuştur, bunun sebebi ise büyük ihtimalle hastalar, alınan sinoviyal sıvılar ve kullanılan yöntem arasındaki farklılıklardır (Sato 2003).

IL- 6'nın in vitro ortamda osteoklast aktivitesini arttırdığı ve kemik rezorpsiyonuna yol açtığı görülmektedir. Fu ve arkadaşları radyograflarda görülen kondildeki dejeneratif deęişikliklerin sinoviyal sıvıdaki IL- 6 konsantrasyonu ile ilgili olduğunu göstermişlerdir (Fu 1995b).

5.6 Serbest (soluble) İnterlökin- 6 Reseptörü(s IL-6r)

Spesifik IL- 6 reseptörleri B ve T hücre bağlantılarında, fibroblastlar, makrofajlar ve keratinositlerde bulunmaktadır. T hücreleri ve keratinositlerde yüksek bağlanma bölgeleri vardır (Pelletier 1993).

IL- 6 reseptör sistemi ligant bağlayıcı reseptör (IL-6R) ve sinyal ileticisi, hücre yüzeyinde 130 kd'lik formda, serbest halde ise sIL-6R formda proteinlerden oluşmaktadır, serbest ve bağlı formu da liganta bağlanabilme kapasitesindedir. IL- 6R 80 kd'lik glikoproteindir ve IL-1R gibi immünglobulin süper ailesine mensuptur. Bu proteinin IL- 6 ya bağlanmak için tüm gereksinimleri mevcut olmasına rağmen ikinci bir 130 kd'lik interselüler bir glikoprotein sinyal iletimi için gereklidir (Pelletier 1993).

Serbest haldeki reseptörler sitokin antagonisti gibi hareket ederler ve membran reseptörleri ile yarışarak sitokin ile hedef hücrenin birleşimini bloke etmektedirler. Bu durumun tersine sIL-6R, IL- 6 agonisti gibi davranıp IL-6'ya bağlanarak etki ve potansiyelini arttırmakta ve sinyal iletimine yardımcı olmaktadır (Kaneyama 2005). Böylece serbest haldeki IL-6R'ün (sIL-6R) romatoid artritli olan hastaların sinoviyal sıvılarında bulunması bu reseptörün dejeneratif özelliğini ortaya koymaktadır. Ayrıca sIL-6R 'ünün IL- 6 'yı potansiyalize ederek hücre ölümüne sebep olduğundan sinoviyal hücre

proliferasyonunu azalttığı Nishimoto ve arkadaşlarının yaptığı çalışmada ortaya çıkmaktadır (Nishimoto 2000).

6. SİTOKİNLER, EKLEM HASTALIĞI ve KARTİLAJ DEJENERASYONU

Artiküler kıkırdak, sinoviyal membran ve sinoviyal sıvı sinoviyal bir eklemde başlıca elemanlarıdır. TME, vücuttaki diğer sinoviyal eklemlere benzemesine karşın diğer birçok artiküler tipte sinoviyal eklemlerden farklı olarak TME’de hiyalin kıkırdak yerine fibrokartilaj yapı bulunmaktadır (DeBont L 1993).

Sinoviyal eklemlerde artiküler kıkırdağın beslenmesi, subkondral kemikten değil sinoviyal sıvıdan olur. Bu yüzden sinoviyal sıvı içeriğinde olan herhangi bir değişiklik kıkırdak metabolizmasında da değişikliğe sebep olmaktadır. Artiküler kıkırdak hücreler ve matriksten oluşmaktadır. Hücreler kondrositlerdir. Matriks ise proteoglikanlardan ve kollagen fibrillerden oluşur ki buna temel madde denilmektedir (DeBont L 1993).

Kondrositler aktif hücrelerdir; matriksin proteoglikan ve kollagenlerini ayrıca glikoprotein ve enzimleri üretmektedir. TME artiküler kıkırdağındaki kollagen fibriller 3 boyutlu katman ağlarından ve fibril yumaklarından oluşmaktadır (DeBont L 1984) Proteoglikanlar protein korlarından ve birçok glikozaminoglikan halkalarından oluşan karmaşık moleküllerdir. Hiyaluronik asit halkalarıyla temas ederek bu yolla çökerler. Hidrofilik olan bu makromoleküller şişmeye eğilimli bir jel oluştururlar ve artiküler kıkırdağın kollagen fibrilleri arasında bulunmaktadırlar. Bunlar matriksin intersitisyel boşluğunu doldurmakta, kollagen ağı boyunca ilerlerler ve çökmüş olan proteoglikanları tamamen şişmekten korumaktadırlar.

Normal fonksiyon sırasında yüklemekten kaynaklı eksternal basınç internal kıkırdak basıncı ile dengededir. Bu yolla proteoglikanlar kollagen ağları

sabit basınç altında tutar ve artiküler kıkırdak fiziksel özelliklerini kazanmaktadır (DeBont L 1993).

Erken dejeneratif değişiklikler boyunca hiyalin artiküler kıkırdağın yumuşaması ve şişmesi sonucunda proteoglikan su jelinin hacim olarak artması ile sonuçlanır. Bu durum büyük ihtimalle matriks içinde yıkılmış kollagen fibrillerin lokalize olmasından kaynaklanmaktadır. Kıkırdak içinde kollajenden başka gerilme kuvvetine sahip eleman olmadığı için bu kollagen fibril fragmentasyonu artiküler kıkırdaktaki hidrasyon artımını açıklamak için uygun görülmektedir. Eklem hastalığının erken evrelerinde su içeriğinde artma olmaktadır, ek olarak kollagen fibril fragmentasyonu, proteoglikan tüketimi ve kondrosit kümelenmesi görülmektedir. Hücreler prolifer olmakta, aktif hale gelmekte ve kaybolan matriksi tamir etme girişiminde bulunmaktadırlar (DeBont 1991).

Kıkırdak dejenerasyonu ile ilgili birçok hipotez bulunmaktadır. İlk bozulma mekanik, kimyasal veya enflamatuar olabilmektedir. Matriks degradasyonunda bu olayların tümü kondrosit veya sinoviyal hücrelerin yıkımına ve ek olarak da proteolitik veya kollegenolitik enzimlerin salınmasına sebep olmaktadır. Kıkırdak dejenerasyonu devam ettiği zaman doku bütünlüğü bozulur, su toplar, fibrile olur, horizontal ayrılma olur, adezyon oluşur. TME deki patolojik durum diğer sinoviyal eklemlerdekinin aynısıdır. Böylece TME patolojisi sinoviyal eklem patolojisidir fakat terminolojisi TME patolojisi terminolojisidir (DeBont 1993).

Kıkırdak yıkımının ekstrensik ve intrensik olmak üzere iki ana yolla olduğu düşünülmektedir. İntrensik degradasyon kondrositler tarafından meydana gelirken, ekstrensik degradasyon sinoviyal hücreler, makrofaj/monositler, ve polimorfonükleer lökositlerin ürettiği matriks yıkıcı enzimlerle olmaktadır. Kondrositlerin katabolik enzim üretme özelliği sadece kıkırdağın fizyolojik turn-overında değil internal düzensizlik, osteoartrit ve romatoid artirit gibi hastalıklarda da iyi bilinmektedir.

Dejeneratif eklem rahatsızlıklarının patogeneğinde sorumlu tutulan sitokinlerin başlıcaları IL- 1, TNF, IL- 6 ve IL- 8'dir (Fonseca 2000). TNF alfa ve IL- 6 kondrosit katabolizmasına sebep olabilmektedir. Bu sitokinlerin makrofajlar, sinoviyal hücreler ve diğer inflamatuvar hücreler tarafından üretildiği düşünülmektedir, fakat bu sitokinlerin değişik hücreler tarafından da sentezlendiğinin farkına varılmıştır (Schinmei 1989).

Saklatvala ve arkadaşları (1986) domuz ve inek kıkırdağı üzerinde yaptıkları çalışmada insan artikuler kıkırdağının TNF- α reseptörüne duyarlı olduğu ve kollagenaz ve kazeinaz üretimini arttırdığına dair bulgular rapor etmişlerdir. Schinmei ve arkadaşlarının yaptıkları çalışma sonucunda insan IL- 6 hücreleri üretici hücreler olduğu için kıkırdak degradasyonunda önemli rolü olduğu düşünülmektedir (Schinmei 1986).

Sonuç olarak sitokinler temporomandibular eklemi etkileyen remodeling ve dejeneratif olayla ilgilidir (Schinmei 1986).

7. ARTROSENTEZ:

Sinoviyal sıvı içeren eklemlerde; eklem boşluğundan sıvı alınması ve bunu takiben terapötik maddelerin enjeksiyonu işlemi olan artrosentez özellikle romatologlar ve ortopedistler tarafından tanımlanmaktadır. Teşhise dayalı artrosentez sinoviyal sıvı analizini yapmak için uygulanırken, terapötik artrosentez eklem içi basıncı azaltarak ağrının semptomatik tedavisinde, septik veya kristal yüklü sıvının direnajını yapmak ya da ilaç enjeksiyonu amacıyla uygulanmaktadır. Bu amaçla travmatik sinovitis, hemartrozis, artrit, pseudogut, lupus eritematozus, ve septik artritte kullanılmaktadır. Artrosentez; diz, kalça, ayak bileği, metakarpal ve metatarsal falangeal eklemlerde yaygın olarak yapılmaktadır (Smuelson 1985, Schafer 1993).

Temporomandibuler eklemden artrosentez işlemi ilk olarak; kapalı kilitlemeli hastalarda, sınırlanan mandibuler hareketi tedavi etmek amacıyla

uygulanan artroskopik ve lavajın başarılı kullanımından doğmuştur (Sanders 1986, Moses 1989, Nitzan 1990, Montgomery 1991).

Murakami ve ark (1986) üst eklem boşluğundaki adezyonları trokarla çıkarmış ve artroskopik lavajın yapılmasıyla KK'yı başarıyla tedavi etmişlerdir. Sanders'ın (1986) yaptığı çalışmada travma sonrasında hem disk yer değiştirmekte hem de kapsül içinde mikro kanama ve efüzyon oluşmaktadır. Bunun sonucunda disk yüzeylerinde sürtünme disk fibrilizasyonları ve sonrasında da adezyonlar gelişmektedir. Bu adezyonların yaygın olarak üst boşlukta görüldüğü ileri sürülmektedir fakat inferior boşlukta da görüldüğü unutulmamalıdır.

Murakami ve arkadaşları (1987), artrosentez işlemi; üst eklem boşluğuna tek bir girişle basit pompalama ve hidrolik basıncı takiben çeneye manuplasyon uygulanması olarak tanımlamıştır. Hidrolik basıncın eklem içindeki adezyonları ayırdığı ve manuplasyonla diskin kondili fonksiyonel olarak yakalamasını sağladığı ileri sürülmektedir (Murakami 1987, Totsuka 1989). Murakami ve arkadaşları (1987), 10 hastanın 9 'unda işlem sonrasında KK'nin hemen rahatladığını, ağız açıklığının ortalama 38.6mm, 6 aylık takip sonrasında 8 hastanın stabil olduğunu rapor etmiştir.

Nitzan ve ark (1991b) bu tekniği üst eklem boşluğuna biri sıvının girişini, diğeri ise çıkışını sağlayan iki giriş kullanarak modifiye etmişlerdir. İkinci iğnenin giriş amacı, ayrılan adezyonların, ağrı ve enflamasyona ait kimyasal mediyatörlerin ve osteoartritik debrislerin bölgeden uzaklaştırılmasını sağlamaktır. Makrotravması olmayan ve konservatif tedavilere yanıt vermeyen ani, kalıcı KK'li 17 hastayı başarıyla tedavi etmişler, 4 ila 14 aylık takip sonucunda ağız açıklığının 24.1 mm den 42.7 mm' e arttığı ve ağrı şiddetinin (VAS) de 8. 7 den 2. 3'e düştüğünü fonksiyon bozukluğunun ise 10. 2 den 2. 2' e azaldığını kaydetmişlerdir. Dimitroulis ve arkadaşları (1995), 46 hastanın 45'inde artrosentez sonrasında 6 ila 30 aylık takip sonrasında ağız açıklığı ve mandibular disfonksiyonların iyileştiğini, ağrının azaldığını rapor etmektedir.

Artrosentezin, konservatif tedaviler arasında yer alması gereken bir tedavi şekli olması gerektiği ileri sürülmüştür (Murakami 1995, Stein 1995, Frost 1999).

Murakami ve arkadaşları (1995) bu sonuca, 63 hastanın bu üç farklı tedavi yönteminin 6 aylık takibi sonrasında varmışlardır. Hosaka ve ark(1996) 20 hastadaki tedavi başarısını 6 aylık takipte %70, 3 yıllıkta ise % 78. 9 olarak bildirilmiştir. Artrosentez işlemi uygulanan KK'li hastalarda başarı oranı % 46 ila %96.5 olarak rapor edilmektedir (Totsuka 1989, Nitzan 1994, Fridrich 1996, Nitzan 1997a, Carvajal 2000).

Terapatik enjeksiyon amacıyla eklem içerisine kortikosteroid, sodyum hiyaluronat verilerek TME ağrı ve disfonksiyonda etkinliği üzerinde çalışmalar bulunmaktadır. Kortikosteroidlerin artiküler kıkırdakta destrüksiyon, enfeksiyon ve mevcut eklem hastalığının ilerlemesi gibi yan etkileri nedeniyle tercih edilmeyip (Agus 1983, Kopp 1985, 1987), en iyi seçimin sinoviyal membran tarafından üretilen ve sinoviyal sıvının ana maddelerinin büyük bir kısmını oluşturan sodyum hiyaluronatın kullanımı olduğu da gösterilmektedir (Bertolami 1993, Fader 1993, Alparslan 1997, Sato 1999b).

7.1 Artrosentezin Amacı

Eklemdeki negatif basıncı ortadan kaldırmak ve adezyonların ortadan kaldırılmasıyla diskin fossa tavanından ayrılmasına izin vererek kondilin kaymasını sağlamaktır. Böylece ağız açıklığını normal değerlere ulaştırmaktır (Murakami 1987, Nitzan 1991b). Ağrı mediyatörlerini, inflamatuvar hücre ve ürettikleri maddeleri bölgeden uzaklaştırarak ağrının giderilmesini sağlamaktır (Kopp 1983, Zerdeneta 1997, Rateliffe 1998, Shibata 1998).

7.2 Artrosentez Endikasyonları:

Medikal tedavi, fizik tedavisi, oklüzal apareyler gibi konservatif tedavilere dirençli veya cevap vermeyen TME disfonksiyonunda, akut veya kronik KK'li

hastalarda, dejeneratif eklem deęişiklięi olanlarda ve inatçı kronik eklem aęrılı hastalarda endikedir (Dolwick 1994, Stein 1995, Frost 1999). Artrosentez akut ya da kronik kapalı kilitleme vakalarında ilk etapta uygulanabilecek minimal invaziv, basit, iyi uzun dönem sonuçlarıyla birlikte etkili ve minimal potansiyel komplikasyonları olan bir tekniktir (Frost 1999).

7.3 Artrosentezin Kontraendikasyonları:

Artrosentez için çok az kontraendikasyon mevcuttur. Eęer hastanın tek yakınması hareket kısıtlılıęı ise ve diaęnoz kemiksel ya da fibröz ankiloz olarak koyulduysa hasta artrosentez işleminden yarar sağlamayabilmektedir. Benzer olarak aęrı ve disfonksiyonun sebebi ekstrakapsüler nedenler ise intrakapsüler teknikler bu durumu düzeltmekte yardımcı olmamaktadır. (Frost 1999).

7.4 Artrosentezin Komplikasyonları:

Artrosentez komplikasyonları; enfeksiyon, dış kulak yolu perforasyonu, yumuşak dokulara sıvı sızması, çiğneme deęişiklik, TME kırırdaęının zedelenmesi, hematom olarak sayılabilmektedir (Frost 1999).

7.5 Artrosentezin Mekanizması:

Kapalı kilitleme olarak adlandırılan TME hipomobilitesi önceleri anteriora yer deęiştirmiş pozisyonda kalıcı ve deforme olmuş diskin kondilin kayma hareketini engelleyen bir tıkaç olduęu düşünölmekteydi (Dolwick 1983b). Ancak artroskopik lizis ve lavajla, disk pozisyonu dikkate alınmayarak mandibuler hipomobilitate, disfonksiyonun ve aęrının giderilmesi başarıyla gerçekleştirilmiştir (Sanders 1986, Moses 1989, Montgomery 1991).

Normal ağız açılması esnasında kondilin kayma hareketi yapamamasının adezyonlar, fibrilizasyon, eklem yüzeylerindeki ve hatta sinoviyal sıvının özellięindeki deęişiklikler sonucu geliştiiği rapor edilmektedir (Sanders 1986,

Nitzan 1991b). Diskin anteriora yer deđiřtirdiđi durumlarda artrosentez iřlemiyle mobilitenin sađlanmasında, diskin redüksiyonunun gerekli olmadığı da belirtilmektedir (Segami 1990).

Nitzan ve arkadaşları (1991b, 1992) diskin sađlıklı santral kısmının fossanın tavanından ayrıldıđını tanımladılar. Kapalı alanda negatif basınç olduđu ve bu basıncın diski fossaya dođru tutmada yeterli olduđu ileri sürülmektedir.

8. MATERYAL ve METODLAR

Arařtırma Ankara Bařkent Üniversitesi Diř hekimliđi Fakóltesi Ađız, Diř, Çene Hastalıkları ve Cerrahisi Kliniđine sınırlı ađız açıklıđı řikayeti ile bařvuran yařları 17 ile 57 arasında deđiřen (ort 35,65± 12,78 yıl) klinik ve radyolojik olarak kapalı kilitleme- anterior redüksiyonsuz disk deplasmanı teřhisi konulan, 21'i kadın, 2'si erkek toplam 23 hastanın temporomandibular eklemi üzerinde yürütüldü.

Hasta seçiminde hastaların artrosentez iřlemine kontraendikasyon oluřturacak sistemik bir hastalıđının olmamasına, hikayesinde majör travma řikayetinin bulunmamasına ve maksimum ađız açıklıđının kısıtlı olmasına, iřlemden 1 hafta önce hastalar eđer kullanıyorsa non-steroidal ilaç kullanımının kesilmesine ve rahatsızlıđının teřhisinin MRG ile desteklenerek eklem içi yapılardan kaynaklanmış olmasına dikkat edildi

8.1 Klinik Muayene

Hastaların, esas řikayetleri, bařlangıç semptomları, řikayetlerinin süresi, diř sıkma ve gıcırdatma alışkanlıklarının varlıđı, ađız açma ve kapama hareketleri sırasında eklemdaki ses varlıđı, ađız açarken deviasyon varlıđı belirlendi, maksimum ađız açıklıkları ölçüldü ve preauriküler bölgede palpasyonundaki ađrı durumu VAS testi ile deđerlendirildi (tablo1).

Hastalara, eğer non-steroidal ilaç kullanıyorsa sinoviyal sıvılardaki sitokin seviyesinin etkilenmemesi amacıyla, artrosentez işleminden 1 hafta önce kullanımı bırakıldı.

Operasyon öncesi, artrosentez işleminin hemen sonrası ve postoperatif 1. haftada ve 1. ayda maksimum ağız açıklığı alt ve üst santral kesici dişler arasındaki mesafe orta hatta kumpasla ölçülerek belirlendi. Ayrıca görsel analog skala (VAS) (0=yok 10=şiddetli) değerleri ve şekilli ağrı skala değerleri (0=ağrı yok 1=çok az 2=biraz fazla 3=daha fazla 4=çok ağrı 5=dayanılmayacak kadar çok ağrı) işlemden 1 hafta önce, 1. haftada ve işlemden 1 ay sonra daha önceden hazırlanmış olan forma kayıt edildi (tablo 2).

Klinik muayenenin takibinde teşhisi doğrulamak amacıyla Ankara Başkent Üniversitesi Radyoloji AD'de ağız açık ve kapalı pozisyonda iken MRG alındı.

8.2 Artrosentez Tekniği

İşlem için kullanılan malzemeler

1. Lokal anestetik madde (2 ml Ultracain^R DS Forte 40 mg/ml artikain HCL, 0.0012mg/ml epinefrin)
2. 2 adet 20 gauge enjektör
3. 1 adet 2. 5 ml'lik enjektör
4. Serum fizyolojik
5. 2 adet Beher
6. Antiseptik solüsyon
7. Steril kumpas

Çalışmaya katılan tüm hastalara gönüllü denek bilgilendirme ve onay formu imzalatıldıktan sonra yarı oturur pozisyonda ve baş işlem uygulanmayacak tarafa döndürülerek pozisyonlandırıldı. Operasyondan önce hastanın maksimum ağız açıklığı ölçüldü (Resim 1). Temporomandibular eklem

üzerindeki preauriküler deri ve kulak topikal antiseptik solüsyon ile silinerek hazırlandı ve bölge steril yeşil bir örtü ile izole edildi..

Fossa ve eminens üzerinde artroskopik prosedürde kullanılan giriş noktalarına benzer şekilde kantal ve tragus hattı boyunca tragusun 1 ve 2cm önünde iki nokta belirlendi (Artroskopide kullanılan referans noktaları rehber alındı McCain 1988) Aurikulotemporomandibuler sinir 2 ml'lik lokal anestezi(Ultracain^R DS Forte 40 mg/ml artikain HCL, 0.0012mg/ml epinefrin) ile bloke edildi(Resim 2), sonra 20 gauge'luk bir iğne ile üst eklem boşluğuna girildi (Resim 3).

Yaklaşık olarak 2 ml 'lik steril serum fizyolojik ile superior eklem boşluğunu şişirmek için enjekte edildi (Resim 4). Bu sıvı hiç değiştirilmeden 10 kez aspirasyon ve enjeksiyon yapıldı. Elde edilen bu sinoviyal sıvı örneği bir kenara ayrıldıktan sonra ilk önce tek iğne ile yıkama yapıldı, sonra ikinci bir 20 gauge'luk iğne de superior eklem boşluğu boyunca serbest sıvı akışına olanak sağlayacak şekilde artikuler eminensin bu bölgedeki şişmiş olan kompartımana yerleştirildi.

Bir iğneden parmak basıncıyla sıvı enjekte edilerek diğer iğneden sıvı akışı olması sağlandı (Resim 5). Bu şekilde eklem adezyonlarının kopması ve kimyasal mediyatörlerin uzaklaşması hedeflendi. Yaklaşık 400 ml serum fizyolojik kullanılarak lavaj yapıldıktan sonra artrosentez işlemi tamamlandı. Erken postoperatif dönemde hastanın maksimum ağız açıklığı ölçüldü (Resim 6- 7).

İşlem sonrasında hastalara kas gevşetici, postoperatif enfeksiyondan korunmak amacıyla antibiyotik ve ağrıyı gidermek amacıyla analjezik reçete edildi. Ayrıca hastalara yumuşak diyet, sıcak uygulama ve pasif gerdirme hareketleri önerildi.

İşlem sonrasındaki 1 aydaki ağrının operasyondan önceki ağrıya kıyasla azalmış olması ve maksimum ağız açıklığının 38 mm' den fazla olması tedavinin başarı kriteri olarak kabul edildi (Nishimura 2004).

8.3 Sinoviyal Sıvı Örneklerinin Hazırlanması

. Tüm örnekler, 20 gauge' luk iğne kullanılarak superior eklem boşluğuna 2. 0 ml'lik SF solüsyonu 10 kez enjekte edilip aspire edilerek dilüe sinoviyal sıvı olarak toplandı. Örneklerin ortalama(SD) hacmi 2,1 ml idi. Örnekler 10 dakika süre ile 2500 rpm'de santrifüj edildi ve biyokimyasal inceleme yapılana kadar - 20°C'de saklandı (Resim 8).

8.4 Proinflamatuvar Sitokinlerin ve Total Protein Konsantrasyonlarının Ölçülmesi

Tüm örnekler 1'e 20 oranında sulandırılarak Başkent Üniversitesi Biyokimya Araştırma Laboratuvarında çalışıldı.

Hazırlanan sinoviyal sıvı örneklerinde sTNF- α incelenmesi için Soluble Human Tumor Necrosis Factor Receptor ELISA Kiti (Biosource International Inc. Robert Maciel Associates, Masacuset, Amerika) kullanıldı. Üretici firmanın direktifleri doğrultusunda sırasıyla ilk önce örneklere 50 μ L eklendi, daha sonra 200 μ L HRP eklendi (Resim 10) ve hepsi teker teker santrifüj edildi, örnekler oda sıcaklığında 1 saat inkübe edildi. Aspire edilip 3 kez Working Wash Buffer ile yıkanan örneklerin her birine 50 μ L Kromojenik Solüsyon eklendi ve takibinde oda sıcaklığında 15 dakika süreyle inkübe edildi. Her örneğe 200 μ L bitirme solüsyonu eklendi. Absorbe edilenler 450 nm ve 490 nm'de okundu (Resim 11).

Sinoviyal sıvı örneklerinden sIL-6R'ünü incelemek için Biosource Human Soluble Interleukin- 6 Receptor Eliza inceleme kiti (Biosource International Inc. Camarillo, Kaliforniya, Amerika) kullanıldı ve üretici firmanın direktifleri doğrultusunda her örneğe uygun oranda ekleme yapıldıktan her birine 50 μ L

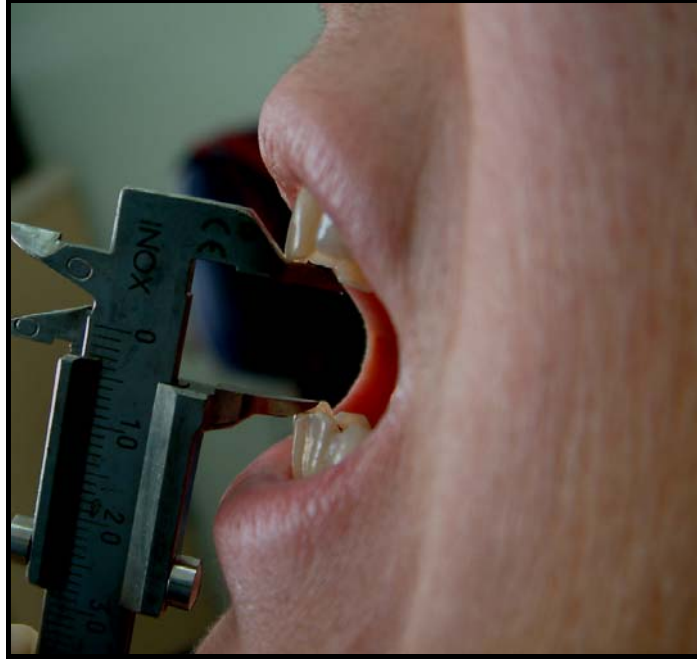
antijen spesifik Biotin Konjugat eklendi. Örnekler 2 saat süreyle oda sıcaklığında inkübe edildikten sonra aspire edilip 4 kez Working Wash Buffer ile yıkandı. Her örneğe 100 µL Streptavidin-HRP Working Konjugate eklendi ve oda sıcaklığında 30 dakika süreyle inkübe edildi. Aspire edilip 4 kez Working Wash Buffer ile yıkanan örneklerin her biri 100 µL stabilize kromogen eklendi. Örnekler karanlıkta ve oda sıcaklığında 30 dakika süreyle inkübe edildi ve her birine 100 µL bitirme solüsyonu eklendi absorbe edilenler 450 nm de okundu.

Son olarak sIL - 1βr(Tip II)'ünü incelemek için Human sIL- 1 RII Eliza test kiti(HyCult biyoteknoloji, Amerika) kullanıldı (Resim 9). Prospektüse uygun olarak 8 adet tüp 1'den 8' e kadar işaretlendi.8. tüpe 500 µl'lik dilüsyon buffer kontrol değeri olarak kullanılmak üzere konuldu. Tüp 1'e ise aynı miktarda dilüsyon buffer miktar kontrolü olarak eklendi. 2. tüpten 7. tüpe kadar 225 µl dilüsyon buffer eklendi.150 µl standart, tüp 1'e aktarıldı. 2.5 oranında sulandırıldıktan sonra 150 µl tüp 2'ye aktarıldı ve aynı işlem tüp 7'ye kadar tekrar edildi. Her standarda 100 µl dublike transfer edildi. Tüpler 1 saat oda sıcaklığında(18- 25°C) inkübe edildi. Daha sonra tüplerdeki örnekler multikanal pipet kullanılarak aspire edildi, her örneğe 200 µl lik dilüe wash buffer eklendi 20 sn beklendi ve plaka içindeki örnekler multikanal pipetlerle tekrar aspire edildi. Bu prosedür 3 defa tekrar edildi ve kalan Wash Bufferın uzaklaşması için tüpler boşaltıldı.

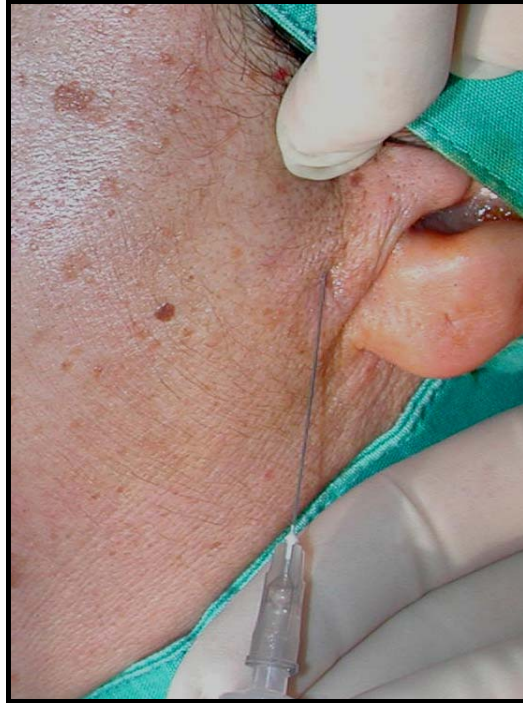Her örneğe 100 µl dilüe tracer ve takibinde 100 µl dublikat eklendi. Tüplerin yüzeyi kapatılarak 1 saat oda sıcaklığında inkübe edildi. Yıkama prosedürü tekrar edildi. Her örneğe 100 µl dilüe streptavidin-peroxidase konjugat eklendi. Takibinde 100 µl dublikat eklendikten sonra oda sıcaklığında 1 saat inkübe edildi. İnkübasyon periyodunun sonunda tetrametilbenzidin(TMB) solüsyonu hazırlanarak temiz bir konteynır içine 6 ml TMB, 6 ml Substrat Bufferla karıştırıldı ve 12 ml substrat dilüsyon buffer eklendi. Dilüe TMB substrat solüsyonu üzerine alüminyum folyo örtülerek 15 dakika karanlıkta bırakıldı. Yıkama prosedürü tekrar edildi. Her örneğe 100 µl hazırlanmış TMB substrat solüsyonu eklendi, üstü kapatıldıktan sonra 20- 30 dakika oda sıcaklığında

beklendi.100 µl bitirme solüsyonu her örneğe eklendi. Spektrometrede 400 nm'de ölçerek incelendi (tablo 3)

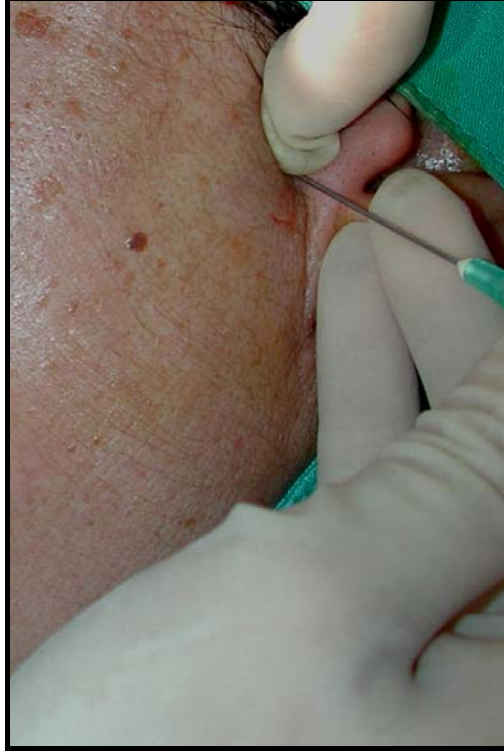Total protein konsantrasyonu protein inceleme kiti (Modular PP, Roche. Fransa)ile incelendi.



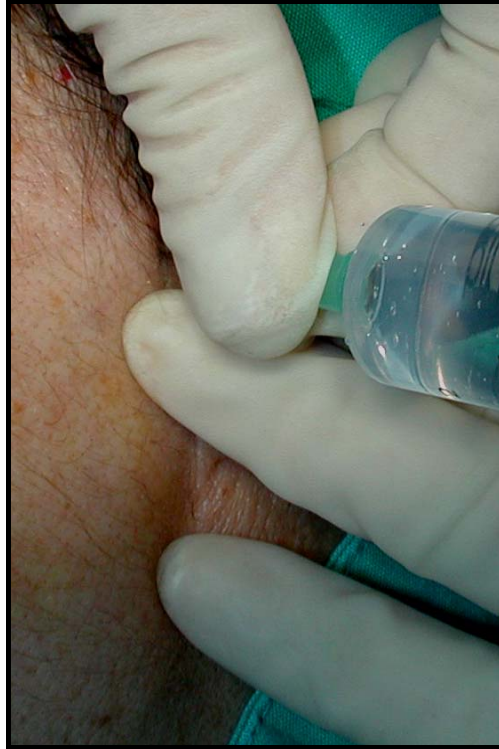Resim 1 Operasyon öncesi maksimum ağız açıklığının ölçülmesi



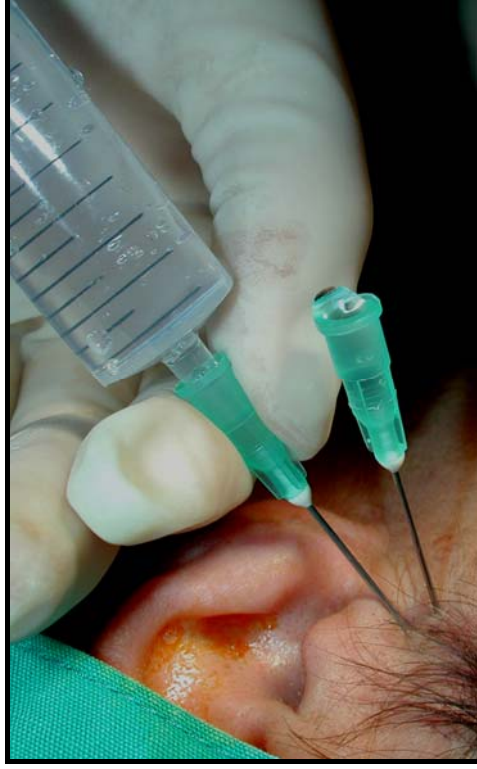Resim 2 Lokal anestezi enjeksiyonu



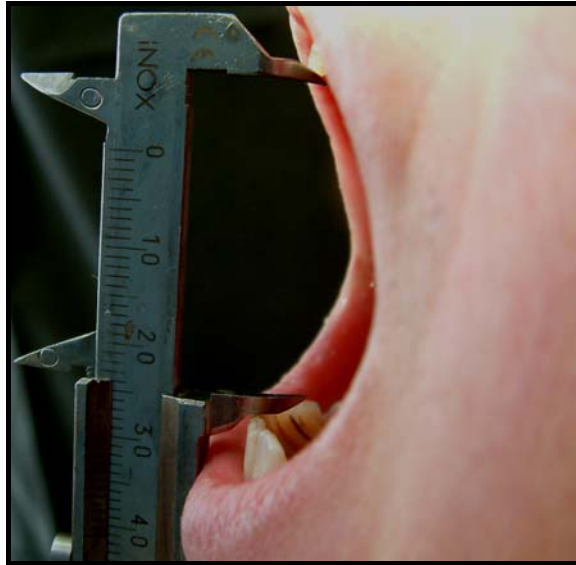Resim 3 Üst eklem boşluđuna girilmesi



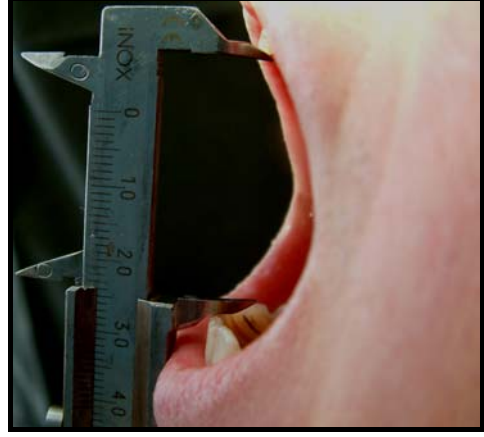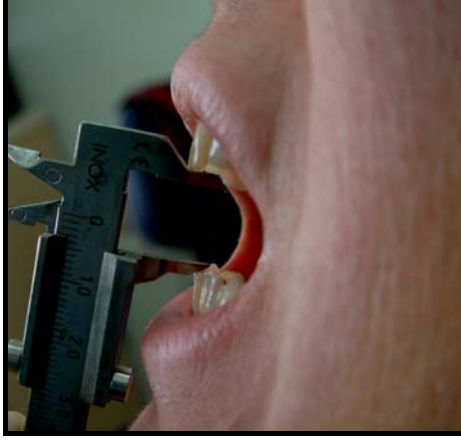
Resim 4 Serum fizyolojik enjeksiyonu



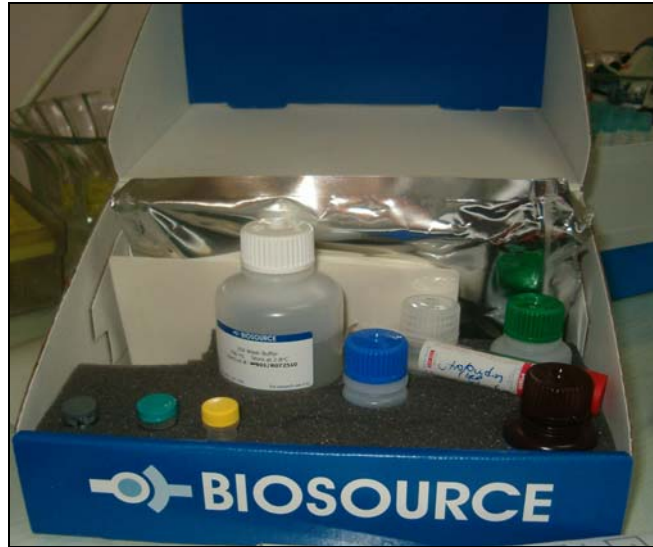Resim 5 Eklem lavajı



Resim 6 Operasyon sonrası maksimum ağız açıklığının ölçülmesi



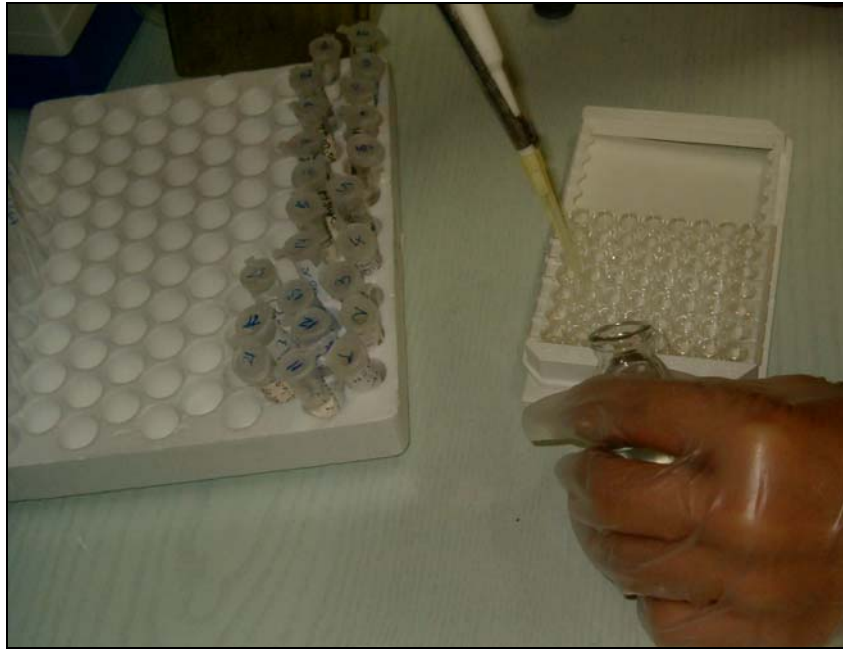Resim 7 Operasyon öncesi ve sonrası ağız açıklıklarının karşılaştırılması




Resim 8 Biosource Eliza İnceleme Kiti



Resim 9 HBT Human Eliza İnceleme Kiti



Resim 10 Örneklerin plakaya alınması



Resim 11 Plakanın İnkübatöre konulması

8. 5 İstatistiksel İnceleme

Yapılan tedavinin başarı kriteri maksimum ağız açıklığının 38mm'den fazla olması ve VAS değerlerinin başlangıç skorlarına göre daha düşük skorda olması olarak belirlendi.

Hastalık süresinin başarı durumu ile ilişkisini belirlemek için non-parametrik testlerden Mann-Whitney U Testi kullanıldı. Başarılı ve başarısız gruplar arasında yaş ortalamalarını karşılaştırmak için Student t-Test'i kullanıldı.

Gruplar arasında cinsiyet dağılımlarının karşılaştırılması için ki- kare testi kullanıldı. Gruplar arasında kilitli kalma süresi ortalaması ile tedavinin başarısı arasındaki ilişkiyi bulmak için Student t-Test'i kullanıldı.

Başarılı ve başarısız gruplar arasındaki sinoviyal sıvıdaki sIL-6R, sIL-1RII ve total protein konsantrasyon miktarı arasındaki ilişkiyi belirlemek için non-parametrik testlerden Mann-Whitney U testi, sTNF-RI konsantrasyon miktarı arasındaki ilişkiyi belirlemek için Student T- Testi kullanıldı. Maksimum ağız açıklıklarının üç zaman diliminde karşılaştırılması Tekrarlı ölçümlerde varyans analizi yöntemiyle yapıldı. Tekrarlı ölçümlerde iki yönlü varyans analizi ile başarısız ve başarılı vakaların zaman içindeki değerlerinin farklı olup olmadığı incelendi.

9. SONUÇLAR

Çalışmaya dahil edilen 23 hastada hastalık süresi 1 ay- 60 ay arasında (ortalama $7, 87 \pm 11, 96$ ay) ve yaş 17- 57 yıl (ortalama $35, 65 \pm 12, 78$) arasında değişmektedir. Çenelerin kilitli kalma süresi 3 gün- 25 gün (ortalama $11, 3 \pm 6, 399$ gün) dür. Çalışmaya alınan hastaların % 8,7 'si erkek iken % 91, 3 'ü kadındır. Artrosentez İşlemi sonrasındaki 1 aydaki ağrının operasyondan önceki ağrıya kıyasla azalmış olması ve maksimum ağız açıklığının 38 mm den fazla olması tedavinin başarı kriteri olarak kabul edildiğinden postoperatif 1. hafta başarı durumu %69, 56 başarılı ve % 30, 44 başarısız, postoperatif 1. ay başarı durumu %65,2 başarısız ve %34,8 başarılı olarak belirlendi (Grafik 9).

VAS değerlerine ait tanımlayıcı istatistiklerde 23 hastanın başlangıç VAS ortancası 6, 1. hafta VAS ortancası 2 ve 1. ay VAS ortancası 1' dir. Ortancalar mukayese edildiğinde VAS değerlerinde zaman içinde düşme gözlenmektedir (Grafik 2).

Maksimum ağız açıklığına ait tanımlayıcı istatistikler incelendiğinde hastaların başlangıç maksimum ağız açıklığı 18- 26 mm(ortalama $22, 07 \pm 2, 42$ mm), 1. haftada bu değer 34- 42 mm(ortalama $38,09 \pm 2,06$ mm) çıkmış olduğu ve 1. ay sonraki maksimum ağız açıklığı 31- 40mm (ortalama $36,3 \pm 2,67$ mm)' ye düştüğü görülmektedir (Grafik 1).

Reseptörlere ve total protein miktarına ait tanımlayıcı istatistikler incelendiğinde; sinoviyal sıvı örneklerinde tüm hastalara ait sIL- 6R konsantrasyonu 4, 685- 54, 576 pg/ml(ortalama $17, 30 \pm 12, 65$ pg/ml) iken sTNF- RI konsantrasyonu 0,095- 0,919 ng/ml(ortalama $0,34 \pm 0,27$ ng/ml) , sIL- 1RII konsantrasyon miktarı 1,440- 23, 978 ng/ml (ortalama $6, 84 \pm 5,52$ ng/ml) iken total protein konsantrasyon miktarı 3,1- 84, 2 μ g/ml(ortalama $24,20 \pm 21,26$ μ g/ml) olduğu görülmektedir.

Hastalık süresinin başarı durumu ile ilişkisinin belirlenmesinde veriler normal dağılım gösterdiği için non- parametrik testlerden Mann- Whitney U testi kullanıldı (Grafik 3). Tedavisi başarısız olanlarda hastalık süresi ortancası 5 (min:1 – max: 60) iken başarılı olanlarda 4,25(min:2- max:9) ay olarak bulunmuştur. Buna göre hastalık süreleri ile tedavinin başarısı arasında istatistiksel olarak anlamlı bir fark bulunamamıştır ($p > 0,05$).

Kilitlilik süresi ve tedavinin başarısı arasındaki ilişki Student t- testi ile incelendi (Grafik 4). Tedavisi başarılı olanlarda çenenin kilitli kalma süresi ortalaması $7,38 \pm 2,39$ gün iken başarısız olanlarda $13,40 \pm 6,93$ gündür. Bu sonuçlara göre başarısız olanlarda çenelerin kilitli kalma süresi başarılı olanlardan anlamlı derecede uzun olduğu ortaya çıkmaktadır ($p < 0,01$).

Yaş faktörünün başarılı ve başarısız gruplar arasındaki dağılımını incelemek için Shapiro-Wilk testi uygulandı ve dağılımın normal olduğu görüldü ($p > 0,05$) (Grafik 5). Başarılı ve başarısız gruplarda yaş ortalamalarının karşılaştırılması için Student T-testi yapıldı ve başarılı ve başarısız gruplarda yaş ortalamalarında fark olmadığı görüldü ($p > 0,05$).

Başarılı ve başarısız gruplar arasında cinsiyet dağılımlarının karşılaştırılması amacıyla ki-kare testi yapıldı ve başarı durumuyla cinsiyet arasında istatistiksel olarak anlamlı bir ilişki olmadığı ortaya çıktı ($p > 0,05$).

Sinoviyal sıvı örneklerindeki sIL-6R konsantrasyon miktarı ile tedavinin başarısı arasındaki ilişkiyi belirlemek amacıyla Mann- Whitney U testi yapıldı. Başarılı olan grubun sinoviyal sıvı örneğindeki sIL-6R ortalaması $9,42 \pm 4,57$ pg/ml iken başarısız olan grupta $21,50 \pm 13,66$ pg/ml olarak belirlendi (Grafik 6). Sonuçta başarılı ve başarısız gruplar arasında sIL-6R miktarlarındaki fark istatistiksel olarak anlamlı düzeyde olduğu ortaya çıktı ($p < 0,01$).

Sinoviyal sıvı örneklerindeki sTNF-RI konsantrasyon miktarı ile tedavinin başarısı arasındaki ilişkiyi belirlemek amacıyla Mann-Whitney U testi yapıldı

(Grafik 7). Başarılı olan grupta sTNF-R1 ortalaması $0,35 \pm 0,27$ ng/ml iken başarısız olan grupta $0,33 \pm 0,28$ ng/ml olarak belirlendiğinden farkın istatistiksel olarak anlamlı düzeyde olmadığı ortaya çıktı ($p > 0,05$).

Sinoviyal sıvı örneklerindeki sIL1-RII konsantrasyon miktarı ile tedavinin başarısı arasındaki ilişkiyi belirlemek amacıyla Student T-testi yapıldı (Grafik 7). Başarılı olan grupta sIL1-RII $10,20 \pm 8,02$ ng/ml iken başarısız olan grupta $5,05 \pm 2,43$ ng/ml olarak belirlendiğinden farkın istatistiksel olarak anlamlı düzeyde olmadığı ortaya çıktı ($p > 0,05$).

Sinoviyal sıvı örneklerindeki total protein konsantrasyon miktarı ile tedavinin başarısı arasındaki ilişkiyi belirlemek amacıyla Mann-Whitney U testi yapıldı (Grafik 8). Başarılı olan grupta total protein konsantrasyon miktarı ortalaması $6,67 \pm 4,49$ µg/ml iken başarısız olan grupta $33,55 \pm 20,76$ µg/ml olarak belirlendiğinden farkın istatistiksel olarak anlamlı düzeyde olduğu belirlendi ($p < 0,01$).

Maksimum ağız açıklıklarının pre-operatif, post-operatif 1. hafta ve post-operatif 1. ayda karşılaştırılması tekrarlı ölçümlerde varyans analizi ile yapıldı. Tüm hastalarda pre-operatif ağız açıklığı ile karşılaştırıldığında post-op 1. hafta ve post-op 1. ayda ağız açıklıklarının istatistiksel olarak anlamlı düzeyde arttığı ($p < 0,001$) ancak post-operatif 1. hafta ve post-op 1. ay ağız açıklıkları kıyaslandığında arada anlamlı azalma olduğu görüldü ($p < 0,001$).

Tekrarlı ölçümlerde iki yönlü varyans analizi ile başarılı ve başarısız gruplardaki maksimum ağız açıklığının zaman içindeki değerlerinin farklı olup olmadığı incelendi. Zaman içinde maksimum ağız açıklıkları değerlerinin başarılı ve başarısız gruplar arasında benzer olmadığı sonucuna varıldı ($p < 0,01$).

Hasta no	Hastalık süresi/ay	Bruksizm	Deviasyon	Ağrı	Kilitlilik Süresi/gün	Cinsiyet	Yaş
1	2	1	1	1	10	E	17
2	3	1	1	1	20	K	22
3	12	1	1	1	15	K	38
4	7	1	1	1	7	K	40
5	5	1	1	1	3	K	19
6	4	1	1	1	20	K	29
7	18	1	1	1	14	K	17
8	3	1	1	1	8	K	35
9	4	1	1	1	5	K	40
10	1	1	1	1	3	K	27
11	8	1	1	1	7	K	43
12	6	1	1	1	6	K	39
13	60	1	1	1	25	K	28
14	4	1	1	1	10	K	52
15	3	1	1	1	15	K	17
16	4,5	1	1	1	8	K	48
17	3	1	1	1	4	K	45
18	5	1	1	1	9	K	49
19	8	1	1	1	20	K	42
20	9	1	1	1	11	K	51
21	2	1	1	1	21	K	57
22	4	1	1	1	6	K	46
23	5,5	1	1	1	13	E	19

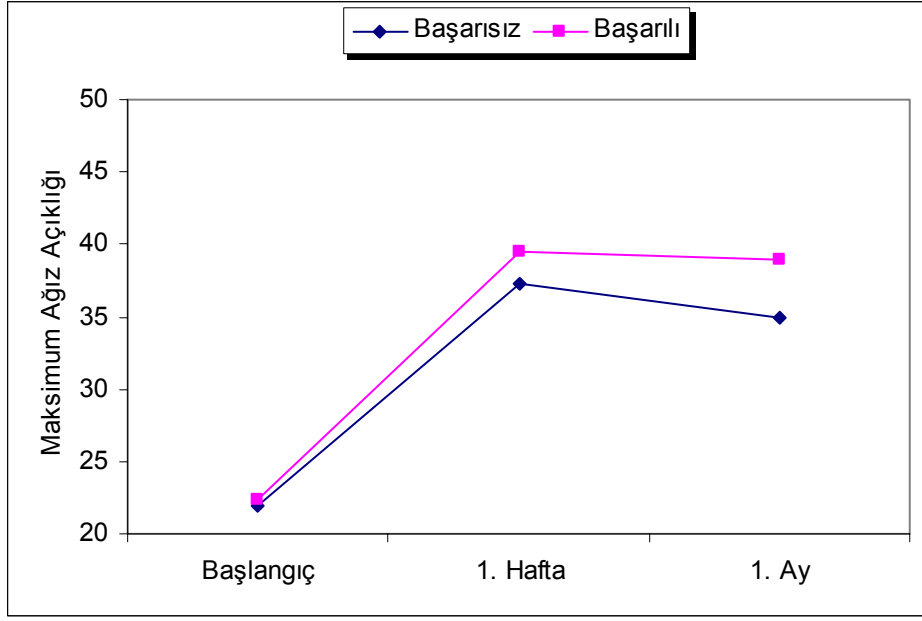
Tablo 1 Hasta pre op değerlendirme çizelgesi(1= var, 0=yok)

Hasta no	Başlangıç vas	Başlangıç MAA/mm	Erken PO MAA/mm	PO 1, hafta VAS	PO 1, hafta MAA/mm	1, ay VAS	1. ay MAA/mm
1	7	23	40	2	39	1	39
2	6	25	42	2	36	2	36
3	7	22	41	1	35	0	32
4	5	21	38	1	38	0	38
5	6	24	40	2	37	1	37
6	4	22	39	1	38	1	37,5
7	8	20	37	4	35	2	35
8	5	23	42	3	40	2	39
9	5	26	40	2	39	0	39
10	8	18	38	4	35	3	32
11	7	19	36,5	3	34	1	31
12	4	22,5	41	2	40,5	0	39,5
13	5	24	43	2	42	1	37
14	9	19,5	42	2	40	1	37
15	6	25	40	2	38	2	33
16	4	21	41	1	39,7	0	39,5
17	5	24	42	0	40	0	40
18	7	23	40,5	2	39	1	36
19	6	21	39	3	338	1	34
20	3	18	42	2	40	0	38
21	4	19	41	3	38	1	37
22	9	21,5	41	5	37	1	35
23	3	26	40	2	38	0	33,5

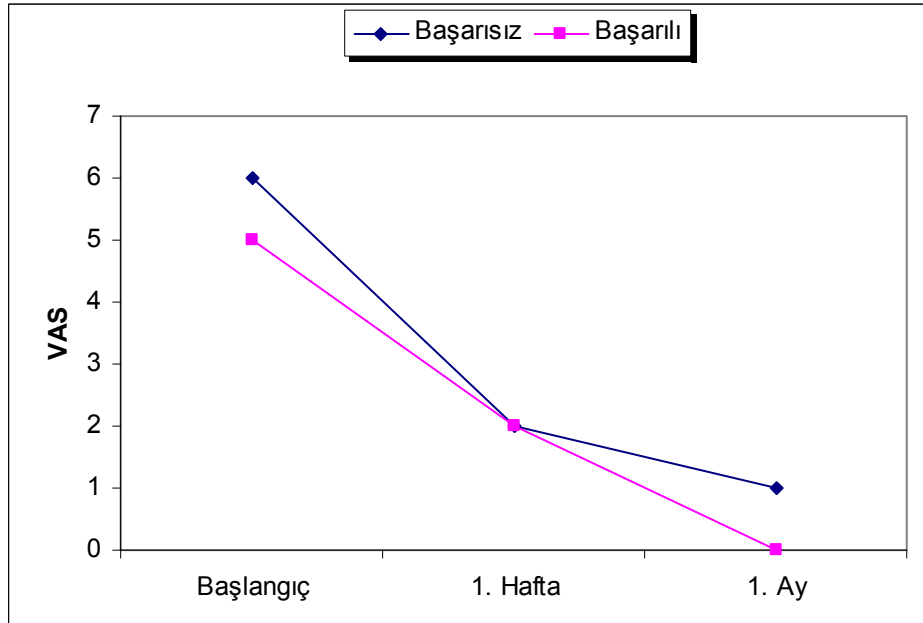
Tablo 2 VAS ve Maksimum ağız açıklığı değerlendirme çizelgesi

Hasta no	SIL-6R pg/ml	STNF-RI ng/ml	SIL-I RII ng/ml	Total protein µgr/ml	Başarı Durumu
1	8,518	0,16	23,978	3,1	1
2	11,69	0,16	7,044	48,4	0
3	26,579	0,134	2,993	11,6	0
4	6,301	0,113	19,409	3,2	1
5	10,799	0,109	10,012	18	0
6	9,462	0,191	8,006	22,4	0
7	9,943	0,887	2,854	52	0
8	9,047	0,905	10,943	7,4	1
9	7,242	0,212	11,869	6,3	1
10	18,664	0,292	5,615	57,8	0
11	16,329	0,145	7,403	38,9	0
12	9,949	0,103	3,275	3,4	1
13	15,851	0,272	3,494	84,2	0
14	14,406	0,702	3,765	11,5	0
15	22,461	0,458	1,44	41,9	0
16	4,685	0,168	4,158	6,1	1
17	9,8	0,412	1,684	7	1
18	18,649	0,919	5,216	25,9	0
19	23,192	0,369	3,157	15,3	0
20	19,807	0,549	6,269	16,9	1
21	18,988	0,374	7,443	15	0
22	50,974	0,095	4,119	22,1	0
23	54,576	0,195	3,251	38,2	0

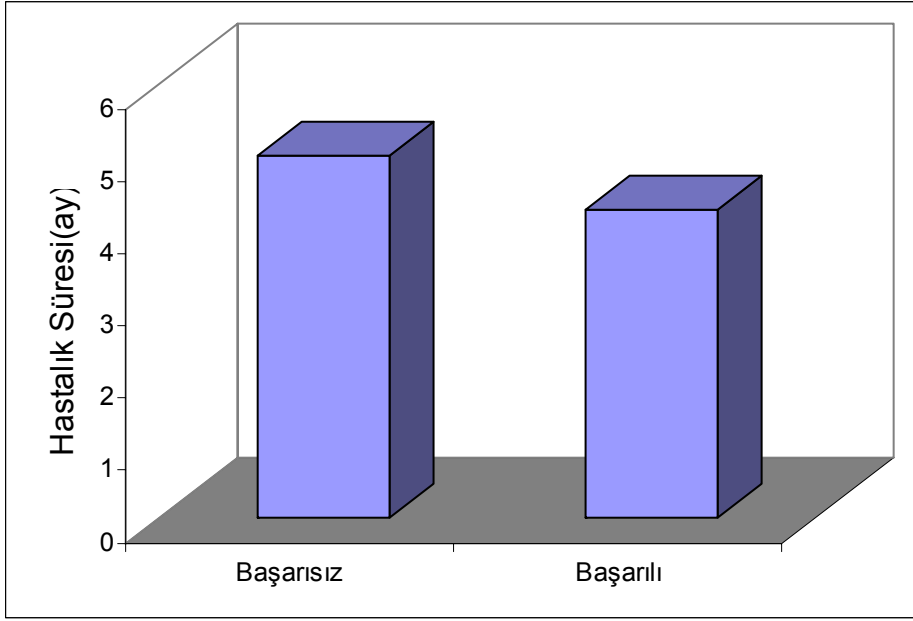
Tablo 3 Hastaların sinoviyal sıvılarındaki total protein ve proinflamatuvar sitokin reseptörü konsantrasyonu ve tedavinin postoperatif 1. ay başarı durumu(1=başarılı, 0=başarısız)



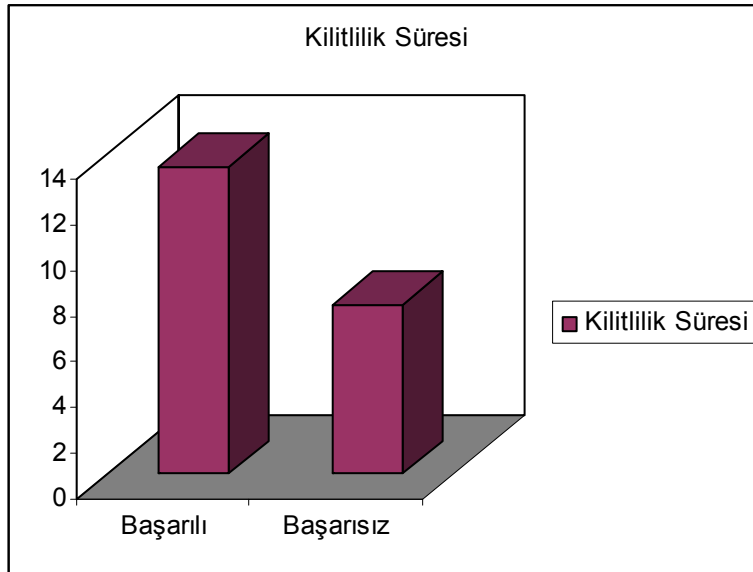
Grafik 1 Başarılı ve başarısız vakalar arasında zaman içinde değişen maksimum ağız açıklığı



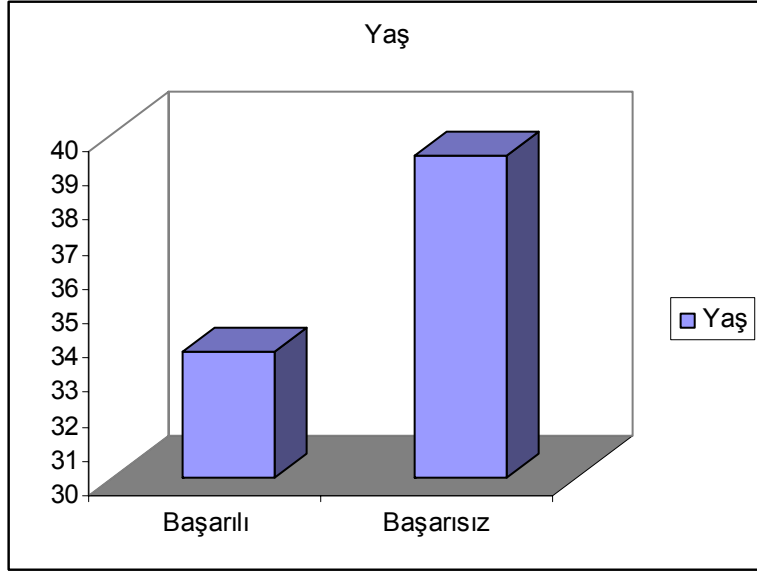
Grafik 2 Başarılı ve başarısız vakalar arasında zaman içinde değişen VAS değeri



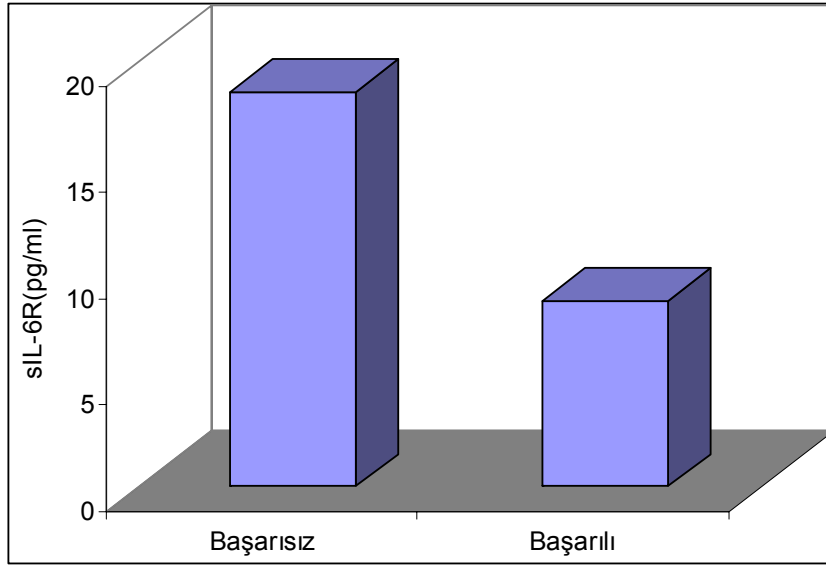
Grafik 3 Başarılı ve başarısız vakalar arasında hastalık süresi farkı



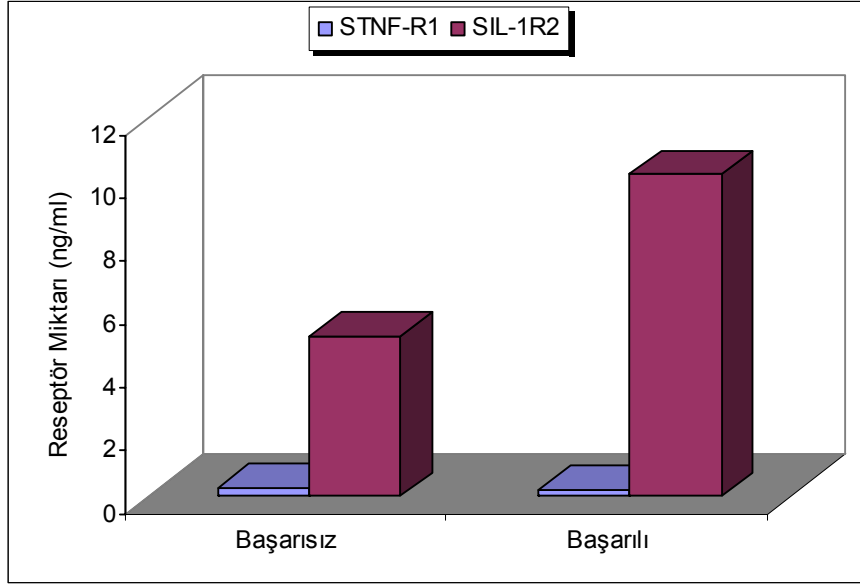
Grafik 4 Başarılı ve başarısız vakalar arasındaki kilitlilik süresi farkı



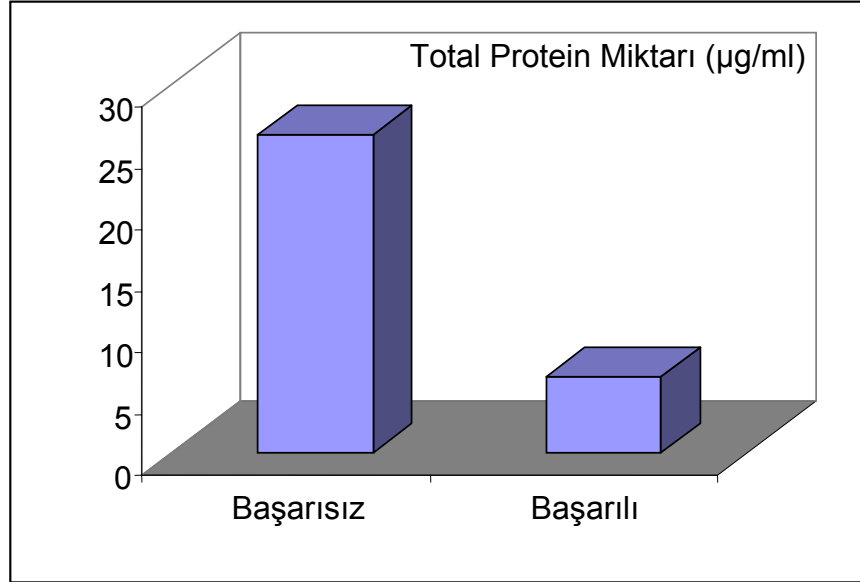
Grafik 5 Başarılı ve başarısız vakalar arasındaki yaş farkı



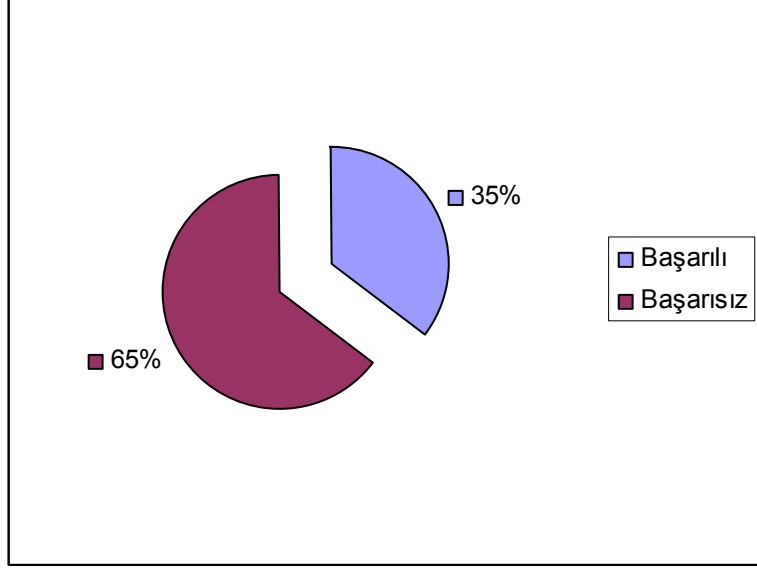
Grafik 6 Başarılı ve başarısız vakalar arasındaki sIL-6R konsantrasyon farkı



Grafik 7 Başarılı ve başarısız vakalar arasındaki sIL-1R2 ve sTNF-R1 konsantrasyon farkı



Grafik 8 Başarılı ve başarısız vakalar arasındaki total protein konsantrasyon farkı



Grafik 9 Postoperatif 1. ay sonunda tedavinin başarı ve başarısızlık durumu

10. TARTIŞMA VE SONUÇ

İnternal düzensizliğin(ID) en ciddi aşaması olan kapalı kilitlenme(KK), dejeneratif intrakapsüler bir patoloji sayılmaktadır. İlk yıllarda çenede oluşan bu kilitlenme disk pozisyonuna bağlamaktaydı. Son yıllarda ise proinflamatuvar sitokinlerin sebep olduğu sinoviyal sıvı içeriğindeki değişikliğin ve kıkırdak dejenerasyonunun kapalı kilitlenmelerin etiolojisindeki etkenler olduğu düşünülmektedir. Ayrıca temporomandibular eklemin direkt olarak görüntülenmesiyle internal düzensizliğe inflamasyonun da eşlik ettiği görülmüş ve bu durum da proinflamatuvar sitokinlerin internal düzensizliklerdeki rolünü kuvvetlendirmiştir (Okeson 2003, Güler 2003, Güler 2005).

Genel olarak, IL- 6, TNF- α ve IL- 1 β gibi proinflamatuvar sitokinler inflamatuvar stimulus ile uyarılmaktadırlar. Nishimura ve arkadaşları(2004) bu sitokinler sadece hastalıklı diz ekleminde değil TME internal düzensizliği olan hastaların sinoviyal sıvılarında da izole edilmiştir. Bu durum proinflamatuvar sitokinler ve dolaylı olarak da reseptörlerinin TME internal düzensizliğinin patogenezinde rol oynadığı ihtimalini kuvvetlendirmekte ve ID'nin özellikle de KK'nın tedavisinde sıklıkla kullanılan artrosentez işlemi sırasında alınan sinoviyal sıvı örneklerinin incelenmesini popüler hale getirmektedir.

Literatürde IL- 6, TNF- α ve IL- 1 β gibi proinflamatuvar sitokinlerin TME internal düzensizliği üzerindeki etkisi hakkında birçok çalışma olmasına rağmen (Nishimura 2004, Fu 1995a) bu sitokinlerin serbest(soluble) reseptörleri hakkında çok az çalışma bulunmaktadır.

Sitokin reseptörleri bağlı ve serbest olmak üzere ikiye ayrılmaktadır. Serbest olan reseptörler sitokinler ile yarışa girerek sitokinlerin etkilerini baskılamaktadır. sIL-6R ise bu duruma aykırıdır ve IL- 6 molekülünü agonist yönde etkilemektedir (Kılıçturgay 2003).

Kaneyama ve arkadaşlarının(2005) 55 hasta üzerinde yaptığı çalışmada sIL-1RII konsantrasyonunun tüm TMD grubunda yüksek oranda bulunmuştur.

Çalışmamızda ise sIL-1RII konsantrasyon miktarı ile tedavi başarısı arasındaki ilişki anlamlı değildi. Bunun sebebi proinflamatuvar sitokinlerin sadece kendi reseptörlerinden değil diğer proinflamatuvar sitokinlerden de etkilenebilmesi olabilmektedir (Kılıçturgay 2003). Kaneyama ve ark(2005) yaptıkları çalışmada kontrol grubundaki sIL-1RII konsantrasyonu hastalık grubundakinden yüksekti. Çalışmamızda kontrol grubu olmadığı için herhangi bir kıyaslama yapılamadı, fakat başarılı ve başarısız olan vakalar arasında sIL-1RII konsantrasyonu açısından istatistiksel olarak anlamlı bir fark bulunamadı. Bunun sebebi ise seçilen hastaların tümünde kapalı kilitleme olması ve yapılan çalışmalara göre sIL-1RII 'in tüm TMD'li hastalarda bulunması olabilmektedir.

Kaneyama ve ark(2005) yaptığı çalışmada sIL-6R'ün konsantrasyonunun internal düzensizliği olan hastalarda kontrol grubuna kıyasla yüksek olduğu rapor edilmektedir.

Çalışmamızda başarılı ve başarısız olan grup arasındaki sIL-6R konsantrasyon miktarı karşılaştırıldığında başarısız olan grupta istatistiksel olarak anlamlı düzeyde yüksek olduğu görülmüştür. Bunun sebebi sIL-6R'ın IL-6'nın etkilerini potansiyalize edici özelliği olabilir.

Sato ve arkadaşlarının(2003) 21 hasta üzerinde yaptığı çalışmaya göre internal düzensizlikleri olan hastaların sinoviyal sıvılarında IL-6 %89 oranında bulunmuştur, yine aynı çalışmada IL-6'nın sinovitin ciddiyeti ile ilişkisi ortaya çıkarılmaktadır. sIL-6R, IL-6'nın etkilerini arttırdığı için tedavinin başarısız kabul edildiği grupta miktar olarak artmış olması bu şekilde açıklanabilir.

Kaneyama ve arkadaşlarının(2005) yapmış olduğu çalışmada sTNF-RI konsantrasyonunun TMD'li hasta grubunda kontrol grubuna kıyasla daha yüksek olduğu belirtilmektedir.

Uehara ve arkadaşlarının(2004) yapmış olduğu çalışmada sTNF-RI'in hastalık seviyesini etkilemediği maksimum ağız açıklığı ve eklem ağrısı ile ilgili olmadığı, fakat ciddi deformitesi ve redüksiyonsuz disk deplasmanının mevcut olduğu hastaların sinoviyal sıvılarında sTNF-RI seviyesinin artmasının geçmişteki inflamasyon ve dejeneratif sürecin belirtisi olduğu rapor edilmektedir.

Çalışmamızda sTNF-RI konsantrasyonunun ile artrosentez işleminin başarısına etkisi incelendiğinde başarılı ve başarısız olan grupta sTNF-RI konsantrasyonu açısından bir fark bulunamamıştır. Bu sonuç, Uehara ve arkadaşlarının(2004) yapmış oldukları çalışmanın sonuçları temel alındığında olağandır.

Kaneyama ve arkadaşlarının(2005) yaptıkları çalışmada TMD grubunda total protein konsantrasyonunu sağlıklı gruba göre yüksek olduğu görülmüştür. Nishumura ve arkadaşlarının(2004) yaptıkları çalışmada ise artrosentez işleminin başarılı olduğu grupta işlemin başarısız olduğu gruba kıyasla total protein konsantrasyonunun düşük olduğunu rapor etmişlerdir.

Çalışmamızda total protein konsantrasyonu açısından artrosentez işleminin başarılı ve başarısız olduğu grup karşılaştırıldığında başarısız grupta total protein konsantrasyonunun başarılı olan gruptan daha yüksek olduğu görüldü. Bunun sebebi sinoviyal sıvıda total protein konsantrasyonunun fazla olmasının sinoviyal enflamasyonla ilgili olması olarak açıklanabilmektedir (Kaneyama 2005, Guler 2005).

Artrosentez işleminin başarısında yaş faktörünün etkisini göstermek amacıyla Emshoff ve arkadaşları(2005) 63 hasta üzerinde yaptığı çalışmaya göre tedavinin başarılı olduğu vakalarda yaş ortalamasının, başarısız olduğu vakalardan daha az olduğu bildirilmiştir.

Kondob ve arkadaşlarının(1998) ortalama yaşları 75 olan taze kadavralar üzerinde yaptığı çalışmada disk üzerinde oluşan deformitelerin eklem

hastalığından çok yaşın etkisiyle oluştuğunu göstermişlerdir. TME'nin değişik komponentlerinde remodelingde ve dejenerasyonda yaşa bağlı artış olduğunu gösteren birçok makale rapor edilmiştir (Westesson 1992, De Bont 1986). Fakat remodelingin daha genç bireylerde de görülmesi bu durumun yaşla ilişkisini tam olarak açıklayamamaktadır.

Çalışmamızda Kondob ve arkadaşlarının(1998) çalışmasına uygun olarak başarılı ve başarısız vakalar arasında yaş ortalaması yönünden anlamlı bir fark bulunamamıştır.

Artrosentez işleminin başarılı ve başarısız olduğu gruplar arasında cinsiyet dağılımının karşılaştırılması sonucunda istatistiksel olarak anlamlı bir fark bulunamadı. Talwar ve arkadaşlarının(2006) yaptığı çalışmada östrojen hormonunun kondrosit proliferasyonunu inhibe edip, kondrosit maturasyonunu arttırmasıyla artiküler kıkırdak kalınlığında azalmaya neden olması yüzünden kadınlarda eklem hastalıklarının daha fazla görüldüğü rapor edilmektedir. Bu duruma bağlı olarak tedavinin de etkinliğinin daha az olması beklenmesine rağmen çalışmamızda hasta sayısının az olması (21 kadın 2 erkek) ve büyük çoğunluğunun kadın olması erkek ve kadınlar arasında tedavinin etkinliğini kıyaslamak tam olarak uygun olmamıştır.

Nishimura ve ark(2004) yaptığı çalışmada artrosentez yapılan hastalarda VAS değerlerinin zaman içinde düştüğü rapor edilmektedir Frost(1999)'un yaptığı çalışmaya göre artrosentez işleminden sonra ağrının ciddi oranda azaldığı bildirilmektedir. Çalışmamızda tedavinin başarı kriterlerinden biri olan VAS skorlarının, tedavi süresince değişim gösterdiği başka bir deyişle artrosentez işleminden sonraki zamanla VAS skorları arasında istatistiksel olarak anlamlı bir ilişki görülmüştür. Tedavinin başarılı olduğu grupta VAS skorları daha fazla düşerken, başarısız olan grupta daha az düşmektedir. Bunun sebebi eklem lavajı sırasında eklem ağrısından sorumlu kimyasal mediyatörlerin ortamdaki uzaklaşması ya da kullanılan kas gevşeticiler ve sıcak

uygulama yüzünden kas spazmının azalması ve çene fonksiyonlarının rahat yapılmasıyla birlikte ağrının sübjektif olarak azalmış olması olabilir.

Çalışmamızda diğer bir tedavi kriteri olan maksimum ağız açıklığı değerlendirildiğinde preoperatif ağız açıklığının 1. haftada istatistiksel olarak anlamlı düzeyde arttığı, 1. ayda ise 1. haftaya kıyasla düştüğü fakat preoperatif ağız açıklığına göre istatistiksel olarak anlamlı düzeyde fazla olduğu görüldü.

Artrosentez internal düzensizliklerin tedavisinde kullanılmaktadır ve belli dönem içinde şikayetlerin geçmesine olanak sağlamaktadır. Kısa dönem takipli çalışmalar çok olmakla birlikte, uzun dönem çalışmalar daha az sayıdadır. Belirli bir dönem sonra ağız açıklığında relaps görülme olasılığı olsa bile şikayetlerdeki hafifleme hastayı rahatlatacak şekildedir. Nishimura ve arkadaşlarının(2001) yaptığı çalışmada ciddi preoperatif ağrısı olan hastalarda zamanla ağız açıklığında relaps görülebileceği rapor edilmektedir. Çalışmamızda ağız açıklığında relaps olması durumu bu şekilde açıklanabilmektedir. Fakat ağrı sübjektif bir semptom olduğu için kesin olarak bu karara varmak doğru olmayabilir.

Çalışmamızda hastalık süresi ile artrosentezin başarı durumu arasında anlamlı bir ilişki bulunamamıştır. Emshoff ve arkadaşlarının(2004) yaptığı çalışmada kronik TME rahatsızlığı olan hastalarda kronik olmayanlara göre artrosentezin başarıları düşük bulunmuştur. Fakat bu fark istatistiksel olarak anlamlı değildir. Frost ve arkadaşlarının(1999) yaptığı çalışmaya göre artrosentez yapılan hastalardan kronik TME rahatsızlığı olanlarda kısa dönem başarı oranı %85 ve üzeri, akut TME rahatsızlığı olanlarda başarı oranı % 90 ve üzeri olarak bulunmuştur fark yaklaşık olarak aynıdır.

TME kapalı kilitlemesi olan hastalarda çenenin kilitli kalma süresinin uzun olması sinovitin ciddiyetini göstermektedir (Kaneyama 2005). Bu sonuçla uyumlu olarak çalışmamızda artrosentezin başarısız olduğu grupta çenelerin kilitli kalma süresinin başarılı olan gruptan daha uzun olduğu görülmüştür.

Artrosentezin başarısını belirlemek için Hosaka ve arkadaşları(1996) kapalı kilitleme şikayeti olan 20 hastada artrosentez yapmış ve başarı oranını % 75 olarak rapor edilmiştir. 20 hastanın 6'sında bu başarının 36 ay içinde düştüğü görülmektedir. Alpaslan ve arkadaşlarının(2003) yaptığı 6 aylık takip süresi olan çalışmada kapalı kilitlemesi olan hastalarda cerrahi tedavi uygulanmamış grupta başarı % 55,6, artrosentez yapılmış olan grupta başarı % 70 ve artroskopi grubunda ise % 91 olarak bildirilmektedir.

Çalışmamızda artrosentezin başarısı 1. hafta sonunda % 69,56 başarılı ve % 30,44 başarısız, 1. ay sonunda % 34,8 başarılı ve % 65,2 başarısız olarak belirlendi. 1. ay sonunda başarının 1. haftaya göre düşmüş olmasının sebebi hastalarda buruksizm olmasıyla birlikte kas spazmı ve eklem içi basıncın artmasına bağlanabilmektedir. Hastalara oklüzal splint 1. ay sonunda yapıldığı için ve yumuşak diyet uygulamaları, sıcak uygulama ve hareket kısıtlaması ile birlikte başarı ilerleyen zamanlarda artış göstermiş olabilir.

Sonuç olarak; kapalı kilitlemenin tedavisinde artrosentez hastaların şikayetlerinin azalmasını ve normal fonksiyona dönmelerini sağlayan bir yöntemdir, ancak sinoviyal sıvı içindeki proinflatuar sitokinler tedavinin başarısını etkileyebilmektedir. Özellikle agonist özelliği nedeniyle sIL-6R'nin ve buna ek olarak sinoviyal sıvıdaki yüksek total protein konsantrasyonunun tedavinin başarısında etkili olabileceği, sTNF-RI'nin ise tedavi başarısında etkisiz olabileceği literatürle uyumlu olarak bulunmuştur. Fakat sIL-1RII'nin tedavi sonucuna etkisini belirlemek için daha çok çalışmaya ihtiyaç vardır.

11. KAYNAKLAR

ABUBAKER AO(1995) *Differential diagnosis of arthritis of the temporomandibular joint*, Oral Maxillofac Surg Clin North Am,7(1), 1- 21.

ADAME CG, MONJE F, MUNOZ M AND MARTÍN- GRANIZO R(1998) *Effusion in magnetic resonance imaging of temporomandibular joint: A study of 123 Joints*, J Oral Maxillofac Surg, 56, 314- 318.

AGUS B, WEISBERG J AND FREIDMAN MH (1983) *Therapeutic injection of temporomandibular joint*, Oral Surg, 55(6), 553- 556.

ALI AM, SCHARAWY M(1995) *An immunohistochemical study of effects of surgical induction of anterior disk displacement of the rabbit temporomandibular joint on type I and II collagens* Arch Oral Biol 40: 473.

ALPASLAN G VE ALPASLAN C (1997) *TME internal düzensizliklerinin artrosentez ve sodyum hyaluronat enjeksiyonu ile tedavisi: Ön rapor*, Türk Oral Maksillofas Cer Derg, 1, 25- 30.

ALPASLAN C, DOLWICK F, HEFT M W(2003) *Five-year retrospective evaluation of temporomandibular joint arthrocentesis*, Int J Oral Maxillofac Surg 32; 263- 267.

AREND WP, DAYER J-M(1990) *Cytokines and cytokine inhibitors or antagonists in rheumatoid arthritis*. Arthritis Rheum 33;305- 15.

ATTUR MG, DAVE M, CIPOLLETTA C(1995) *Autocrine and Paracrine effects of Interleukin 1 (IL- 1) in Human Arthritis by Type II IL- 1 decoy receptor*. The Journal of Biological Chemistry 51: 275, 200

BELL WE (1983) *Understanding temporomandibular biomechanics*, J Craniomandib Pract, 1(2), 27- 33

BERTOLAMI CN, GAY T, CLARK GT, RENDELL J, SHETTY V, LIU C AND SWANN DA(1993) *Use of sodium hyaluronate in treating temporomandibular joint disorders: A randomized, double-blind, placebo-controlled clinical trial*, J Oral Maxillofac Surg, 51, 232- 242.

BLAUSTEIN DI, SCAPINO RP(1986) *Remodelling of the temporomandibular joint disc and and posterior attachment in disc displacement specimens in relation to glycosaminolikan content* Plast Reconst Surg 78: 756.

CARLSON GE, OBERG T(1974) *Remodelling of the temporomandibular joints* Oral Sci Rev 6: 53.

CARVAJAL WA AND LASKIN DM(2000) *Long-term evaluation of arthrocentesis for the treatment of internal derangements of the temporomandibular joint*, J Oral Maxillofac Surg, 58, 852- 855.

De LEEUW, BOERING G, STEGENGA B AND DE BONT M(1995) *Radiographic signs of the temporomandibular joint osteoarthritis and internal derangement 30 years after nonsurgical treatment*. Oral Surg Oral Med Oral Pathol Oral Radiol Endod, 79, 382- 392.

DEBONT L, , BOERING G, LIEM R, EULDERINK F AND WESTESSON PI(1986) *Osteoarthritis and internal derangement of the temporomandibular joint: A light microscopic study*, J Oral Maxillofac Surg, 44, 634- 643

DEBONT L, BOERING G, HAVINGA P(1984) *Spatial arrangement of collagen fibrils in the articular cartilage of the mandibular condyle: a light microscopic and scanning electron microscopic study*, J Oral Maxillofac Surg 42: 306- 313

DEBONT L, LIEM R, BOERING G(1985) *Ultrastructure of the articular cartilage of mandibular condyle: aging and degeneration*, Oral Surg, Oral Med, Oral Pathol 60: 631- 641

DeBONT L, STEGENGA B(1993) *Pathology of temporomandibular joint internal derangement and osteoarthritis* Int J Oral Maxillofac Surg 22: 71- 74

DeBONT L, STEGENGA B, BOERING G(1991) *Normal physiology of synovial joints. Articular cartilage.* In: Thomas m, Bronstein SL *Arthroscopy of the temporomandibular joint Philadelphia: WB Saunders* 28- 35

DĪJKGRAAF LC, LAMBERT GM, BONT DE(1996) Structure of the normal synovial membrane of the temporomandibular joint: A review of the literarure J Oral Maxillofacial Surg 54: 332

DOLWICK MF AND RIGGS RR(1983a) *Diagnosis and treatment of internal derangements of the temporomandibular joint,* Dent Clin North Am, 27(3), 561-571

DOLWICK MF, KATZBERG RW AND HELMS CA (1983B) *Internal derangement of temporomandibular joint: Fact or friction,* J Prosthet Dent 49, 415- 419.

EMSHOFF R (2005) *Clinical factors affecting the outcome of arthrocentesis and hydraulic distension of temporomandibular joint* Oral Surg Oral Med Oral Pathol Oral Radiol Endod, Article in Press

EMSHOFF R, RUDISCH A(2004) *Determining predictor variables for treatment outcomes of arthrocentesis and hydraulic distension of the temporomandibular joint,* J Oral Maxillofac Surg, 62(4), 816- 823.

ERIKSSON L, WESTESSON PI, MACHER D, HICKS D AND TALLENTS RH(1992) *Creation of disk displacement in human temporomandibular joint autopsy specimens,* J Oral Maxillofac Surg, 50, 869- 873.

EVERSOLE LR, MACHADO L (1985) *Temporomandibular joint internal derangements and associated neuromuscular disorders*, J AM Dent Assoc, 110, 69- 79

FADER KW, GRUMMONS DC, MAIJER R AND CHRISTENSEN LV(1993) *Pressurized infusion of sodium hyaluronate for closed lock of the temporomandibular joint. Part 1: a case study*, J Craniomand Pract 11(1), 68-72.

FARRAR WB AND MCCARTY WL(1979a) *Inferior joint space arthrography and characteristics of the condilar path in internal derangements of the TMJ*, J Prosthet Dent, 41(5), 548- 555

FARRAR WB AND MCCARTY WL(1979b) *The TMJ Dilemma*, J Alabama Dent Assoc, 1, 19- 26

FARRAR WB(1978) *Characteristics of the condylar path in internal derangements of the TMJ*, J Prosthet Dent, 39(3), 319- 323

FARRAR WB(1986)*Differentiations of TMJ disorders relative to stress phenomena*, Basal Facts, 8(1), 17- 21

FELDMANN M, BRENNAN FM, MAINI RN(1996) *Role of cytokines in rheumatoid arthritis*. Annu Rev Immunol 14:397

FONSECA(2000) *Temporomandibular joint disorders*, Oral and Maxillofacial Surgery. WB Saunders Company, Philadelphia, Pennsylvania.

FRICITION JR, KROENING RJ AND HATHAWAY KM(1988) *TMJ and craniofacial PAIN: Diagnosis and management 1st ed*. Ishiyaku Euro America Inc, St Louis, Tokyo.

FRİDRİCH KL, WİSE JM AND ZEİLTER DL(1996) *Prospective comparison of arthroscopy and arthrocentesis for temporomandibular joint disorders*, J Oral Maxillofac Surg, 54, 816- 820.

FRİEDMAN MH(1993) *Closed lock: A survey of 400 cases*, Oral Surg, Oral Med, Oral Pathol 60: 631- 641

FROST DE, KENDELL BD(1999) *The use of arthrocentesis for treatment of Temporomandibular Joint Disorders* J Oral Maxillofac Surg 57: 583- 587

FU K, MA X, ZHANG Z, CHEN W(1995a) *Tumor necrosis factor in synovial fluid of patients with temporomandibular disorders* J Oral Maxillofac Surg 53: 424- 6

FU K, MA X, ZHANG Z, CHEN W(1995b) *Interleukin-6 in synovial fluid and HLA- DR expression in synovium from patients with temporomandibular disorders* J Orofac Pain 9: 131- 137

GÜLER N, UÇKAN S, İMİRZALİOĞLU P, AÇIKGÖZOĞLU S(2005) *Temporomandibular internal derangement: relationship between joint pain and Mr grading of effusion and total protein concentration in joint fluid*, Dentomaxillofac Radiol, 34(3): 175- 81.

GÜLER N, YATMAZ PI, ATAĞLU H, EMLİK D, UÇKAN S(2003) *Temporomandibular internal derangement: correlation of MRI findings with clinical symptoms of pain and joint sounds in patient with bruxing behaviour*, Dentomaxillofac Radiol, 32(5): 304- 10.

HARKİNS SJ AND MARTENEY JL (1985) *Entrensic trauma: a significant preticipating factor in temporomandibular joint dysfunction*, J Prosthet Dent, 54, 271- 272

HESSE JR, NAEÏJE M AND HANSSON TL(1996) *Craniomandibular stiffness in myogenous and arthrogeous CMD patients, and control subjects: A clinical and experimental investigation*, J Oral Rehabil, 23, 379- 385.

HOSAKA H, MURAKAMI KI, IIZUKA T(1996) *Outcome of arthrocentesis for temporomandibular joint with closed lock at 3 years follow-up*, Oral Surg Oral Med Oral Pathol Radiol Endod, 82, 501- 504.

ISBERG A, WILDMALM SF AND IVARSSON B(1985) *Clinical, radiographic and electromyographic study of patients with internal derangement of temporomandibular joint*, Am J Orthod, 88, 453- 460.

JUNIPER (1984) *Temporomandibular joint dysfunction: A theory based upon electromyographic studies of lateral pterygoid muscle*, Br J Oral Surg, 22(1), 1-8.

KAMPE T, TAGDAE T, BADER G, EDMAN G AND KARLSSON S(1997) *Reported symptoms and clinical findings in a group of subjects with longunderstanding bruxing behaviour*. J Oral Rehabil 24, 581- 587.

KANEYAMA K, SEGAMI N, NISHIMURA M(2002) *Importance of proinflammatory cytokines in synovial fluid from 121 joints with temporomandibular disorders* Br J Oral Maxillofacial Surg 40: 418

KANEYAMA K, SEGAMI N, SUN W, SATO J(2005) *Analysis of tumor necrosis factor- α , interleukin-6, interleukin-1 β , soluble tumor necrosis factor receptors I and II, interleukin-6 soluble receptor, interleukin-1 soluble receptor type II, interleukin-1 receptor antagonist, and protein in synovial fluid of patients with temporomandibular joint disorders* Oral Surg Oral Med Oral Pathol Radiol Endod 99: 276- 284.

KANEYAMA K, SEGAMI N, SUN W, SATO J, FUJIMURA K(2005) *Analysis of tumor necrosis factor- α , interleukin- 6, interleukin-1 β , soluble tumor necrosis factor receptors I and II, interleukin- 6 soluble receptor, interleukin-1 soluble receptor type II, interleukin-1 receptor antagonist, and protein in synovial fluid of patients with temporomandibular joint disorders* Oral Surg Oral Med Oral Pathol Oral Radiol Endod 99: 276- 84

KARTZBERG RW, DOLWICK MF, HELMS CA, HOPENS T, BALES DJ AND COGGS GC(1980) *Arthrotomography of the temporomandibular joint*, ARJ, 134, 995- 1003

KILIÇTURGAY K(2003) *İmmunoloji*, Nobel & Güneş Tıp Kitabevi, İstanbul

KIRKOS LT, ORTENDAHL DA, MARK AS AND ARAKAWA M(1987) *Magnetic resonans imaging of the TMJ disk in asymptomatic volunteers*. J Oral Maxillofac Surg, 45, 852- 854

KONDOB T, WESTESSON P, TAKAHASHI T, SETO K(1998) *Prevelans of morphological changes in the surfaces of the temporomandibular joint disk associated with internal derangement*, J Oral Maxillofac Surg, 56, 339- 343.

KOPP S(1998) *The influence of Neuropeptides, Serotonin, and Interleukin 1 β on temporomandibular joint pain and inflammation* J Oral Maxillofac Surg 56: 182- 191

KOPP S, WENNEBERG B AND CARLSSON GE(1983) *Clinical, microscopical and biochemical investigation of sinovial fluid from temporomandibular joints*, Scand J Dent Res, 91, 33- 41.

KOPP S, WENNEBERG B, HARALDSON T AND CARLSSON GE (1985) *The short-term effect of intra-articular injections of sodium hyaluronate and*

corticosteroid on temporomandibular joint pain and dysfunction, J Oral Maxillofac Surg, 43, 429- 435.

KOPP S, WENNEBERG B, HARALDSON T AND CARLSSON GE(1987)
Long- term effect of intra-articular injections of sodium hyaluronate and corticosteroid on temporomandibular joint arthritis, J Oral Maxillofac Surg, 45, 929- 935

KROPMANS JB, DIJKSTRA PU, STEGENGA B AND DE BONT LGM(1999)
Therapeutic outcome assessment in permanent temporomandibular joint disk displacement, J Oral Rehabil, 26, 357- 363.

LASKIN (1969)*Etiology of pain-dysfunction syndrome, J Am Dent Assoc, 79, 147- 153*

LASKIN (1994)*Etiology and pathogenesis of internal derangements of the temporomandibular joint Oral Maxillofac Surg Clin North Am, 6(2), 217- 222*

LASKIN(1998) *Temporomandibular disorders: Diagnosis and treatment in TextBook of Rheumatology Ed by WN Kelley, ED Harris, 1- 14, WB Saunders Co, Philadelphia, USA.*

LEPARD PJ(1984) *Anterior dislocation of temporomandibular joint, Br J Oral Maxillofac Surg, 22, 9- 17.*

LEPARD PJ(1987) *Surgery of the non-ankylosed temporomandibular joint, Br J Oral Maxillofac Surg, 25, 138- 148.*

LOTZ M,BLONCO FJ(1995) *Cytokine regulation of chondocyte functions J Rheumatol 22: 104,(suppl 43)*

LOUGHNER BA, GREMILLION HA, MAHAN PE, WATSON RE(1997) *The medial capsule of the human temporomandibular joint* J Oral Maxillofac Surg 55: 363

LOUGHNER BA, LARKIN LH, MAHAN PE(1989) *Discomalleolar and anterior malleolar ligaments: Possible causes of middle ear damage during temporomandibular joint surgery*, Oral Surg Oral Med Oral Pathol Radiol Endod 68: 14.

LUNDH H AND WESTESSON PL(1991) *Clinical signs of temporomandibular joint internal derangement in adults*, Oral Surg Oral Med Oral Pathol, 72, 637-641.

MCCAIN JP, DE LA RUA H AND BLANC WG(1989) *A correlation of clinical, radiological and arthroscopic findings of internal derangements of TMJ*, J Oral Maxillofac Surg, 47, 913- 921

MCNEILL C (1997) *History and evolution of TMD concepts*, Oral Surg Oral Med Oral Pathol Oral Radiol Endod, 83,51- 63

MERCURI GM AND LASKIN DM (1984) *Indications for surgical treatment of internal derangements of the temporomandibular joint*. Oral Maxillofac Surg Clin North Am, 6(2), 223- 226

MERCURI LG, CAMPBELL RL AND SHAMASKIN RG (1982) *Intra-articular meniscus dysfunction surgery*, Oral Surg 54(6), 613- 621.

MILLER VJ, BOOKHAN V, BRUMMER D AND SINGH JC(1999) *A mouth opening index for patients with temporomandibular disorders*, J Oral Rehabil, 26, 534- 537.

MONTGOMERY MT, VAN SICKELS AND HARMS SE (1991) *Success of temporomandibular joint arthroscopy in disk displacement with or without reduction*, Oral Surg Oral Med Oral Pathol Oral Radiol Endod, 71, 651- 659.

MOSES JJ, SARTORIS D, GLASS R, TANAKA T AND POKER I (1989) *The effect of arthroscopic surgical lysis and lavage of the superior joint space on TMJ disk position and mobility*, J Oral Maxillofac Surg, 47, 674- 678.

MOW VC, RATCLIFFE A, POOLE AR(1992) *Cartilage and diarthrorial joints as paradigms for hierarchical material and structures*, Biomaterials 13: 67- 97

MURAKAMI KI, MATSUKI M, IUZUKA T AND ONO T(1986) *Diagnostic arthroscopy of the TMJ: Differential diagnosis in patients with limited mouth opening*, J Craniomandib Pract, 4(2), 118- 126

MURAKAMI KI, MATSUKI M, IUZUKA T AND ONO T(1987) *Recapturing the persistent anteriorly displaced disk by manipulation after pumping and hydraulic pressure to the upper joint cavity of temporomandibular joint*, J Craniomand Pract, 5(1), 17- 24.

MURAKAMI KI, MORIYA Y, HOSAKA H, SEGAMI N(1995) *Short term treatment outcome study for the management of temporomandibular joint closed lock, A comparison of arthrocentesis to nonsurgical therapy and arthroscopic lysis and lavage*, Oral Surg Oral Med Oral Pathol Oral Radiol Endod, 80, 253- 257.

MURAKAMI KI, SEGAMI N, FUJIMURA K AND IIZUKA T(1991) *Correlation between pain and synovitis in patients with internal derangement of temporomandibular joint*, J Oral Maxillofac Surg, 49, 1159- 1161.

NADÍOO LCD (1996) *Lateral pterygoid muscle and its relationship to the meniscus of the temporomandibular joint*, Oral Surg Oral Med Oral Pathol Oral Radiol Endod, 82, 4- 9

NAGARA K, MURATA S, NAKAMURA S AND TSUCHIYA T(1999) *Displacement and stress distribution in temporomandibular joint during clenching*, Angle Orthodontics, 69(4), 372- 379.

NISHIMOTO N, ITO A, ONO M, TAGOH H, MATSUMOTO T, TOMITA T(2000) *IL-6 inhibits the proliferation of fibroblastic synovial cells from rheumatoid arthritis patients in the presence of soluble IL-6 receptor* Int Immunol 12: 187-193

NISHIMURA M, SEGAMI N, KANEYAMA K(2004) *Comparison of cytokine level in synovial fluid between successful and unsuccessful cases in arthrocentesis of the Temporomandibular Joint*. J Oral Maxillofacial Surg 62: 284- 287

NISHIMURA M, SEGAMI N, KANEYAMA K, SUZUKI T(2001) *Prognostic factors in arthrocentesis of the temporomandibular joint: Evaluation of 100 Patients with internal derangement*, J Oral Maxillofacial Surg 59: 874- 877

NITZAN DW AND DOLWICK MF(1991a) *An alternative explanation for the genesis of closed lock symptoms in the internal derangement process*, J Oral Maxillofac Surg, 49, 810- 815.

NITZAN DW(1994) *Arthrocentesis for severe closed-lock of the temporomandibular joint*, Oral Maxillofac Surg Clin North Am, 6(2), 245- 257.

NITZAN DW, DOLWICK MF AND HEFT MW(1990) *Arthroscopic lavage and lysis of the temporomandibular joint: a change in perspective*, J Oral Maxillofac Surg, 48, 798- 810.

NITZAN DW, DOLWICK MF AND MARTINEZ GA(1991b) *Temporomandibular joint arthrocentesis: A simplified treatment for severe, limited mouth opening*, J Oral Maxillofac Surg, 49, 1163- 1167.

NITZAN DW, MAHLER Y AND SIMKIN A(1992) *Intra-articular pressure measurements in patients with suddenly developing, severely limited mouth opening*, J Oral Maxillofac Surg, 50, 1038- 1042

NITZAN DW, MARMARY Y(1997b) *The 'Anchored Disk Fenomen': A proposed etiology for sudden-onset, severe and persistent closed-lock of the temporomandibular joint*, J Oral Maxillofac Surg, 55, 797- 802.

NITZAN DW, SAMSON B AND BETTER H(1997a) *Long-term outcome of arthrocentesis for sudden-onset, severe and persistent closed-lock of the temporomandibular joint*, J Oral Maxillofac Surg, 55, 151- 157.

OGUTCEN-TOLLER M(1995) *The morphogenesis of the human discomalleolar and sphenomandibular ligaments* J Craniomaxillofacial Surg 23: 42

OGUTCEN-TOLLER M, JUNIPER RP(1994) *The development of the human lateral pterygoid muscle and the temporomandibular joint and related structures: A three- dimensional approach*. Early Hum Dev 39: 57.

OKESON JP(1996) *Management of Temporomandibular Disorders and Occlusion*, 2nd ed. CV Mosby Co, St Louis USA.

OKESON JP(2003) *Management of Temporomandibular Disorders and Occlusion*, Mosby 5th Edition

PELLEFIER JP, DIBATTISTA JA, ROUGHLEY P(1993) *Cytokines and inflammation in cartilage degradation*. Rheum Dis Clin North Am 19:545

PINTO OF(1962) *A new structure related to the temporomandibular joint and middle ear* J Prosthet Dent 12: 95

PULLINGER AG AND SELIGMAN DA (1991) *Trauma history in diagnostic groups of temporomandibular disorders*, Oral Surg Oral Med Oral Pathol Oral Radiol Endod, 71, 529- 534.

PULLINGER AG AND SELIGMAN DA(1987) *TMJ osteoarthritis: A differentiation of diagnostic subgroups by symptom history and demographics*, J Craniomand Disord, 1(4), 252- 256.

RAMIERI G, BONARI G, MORANI V(1996) *Development of nerve fibers in the temporomandibular joint of the human fetus* Anat Embryol 194: 57.

RAMMELSBERG P, POSPIECH PR, JAGER L, DUC JMP, BÖHM AO AND GERNET W(1997) *Variability of disk position in asymptomatic volunteers and patients with internal derangements of the TMJ*, Oral Surg Oral Med Oral Pathol Oral Radiol Endod, 83, 393- 399.

RATELIFFE A, ISRAEL HA, SAED- NEJAD F AND DIAMOND B(1998) *Proteoglycans in the sinovial fluid of the temporomandibular joint as an indicator of changes in cartilage metabolism during primary and secondary osteoarthritis*, J Oral Maxillofac Surg, 49, 171- 176.

REES LA(1954) *The structure and the function of the mandibular joint* Br Dent J 96: 125.

ROCABADO M(1983) *Arthrocinematics of the temporomandibular joint*, Dent Clin North AM, 27(3), 573- 594

ROSSOMANDO EF, WHITE LB, HADJIMICHAEL J, SHAFER D (1992)

Immunomagnetic separation of tumor necrosis factor alpha. I. Batch procedure for human temporomandibular fluid. J Chromatogr. Nov 27;583(1):11-8.

ROTH TE, GOLDBERG JS, BEHRENTS RG(1984) Synovial fluid determination in temporomandibular joint Oral Surg 57: 583

SAKLATVALA J(1986) *Tumor necrosis factor alfa stimulates resorption and inhibits synthesis of proteoglycan in cartilage 322: 547- 549*

SALO L, RAUSTIA A, PERNU H AND VIRTANEN K (1991) *Internal derangement of temporomandibular joint: A Histochemical study, J Oral Maxillofac Surg, 49, 171- 176.*

SAMUELSON CD, CANNON GW AND WARD JR(1985) *Arthrocentesis, J Fam Pract, 20(2), 179- 184.*

SANDERS B (1986) *Arthroscopic surgery of Temporomandibular Joint: Treatment of internal derangement of persistent closed-lock, Oral Surg Oral Med Oral Pathol Oral Radiol Endod, 62, 361- 372*

SANDLER N, BUCKLEY M, CILLO J, BRAUN TW(1998) *Correlation of inflammatory Cytokines with arthroscopic findings in patients with temporomandibular joint internal derangements J Oral Maxillofac Surg 56: 534-543.*

SANO S, KAWAMURA H AND MOTEGI K(1995) *Management of non-reducing temporomandibular joint disk disolacement: Evaluation of three treatments, Oral Surg Oral Med Oral Pathol Oral Radiol Endod, 80, 384- 388.*

SANO T, WESTESSON PL, LARHEİM TA, RUBİN SJ AND TALLENTS RH(1999) *Osteoarthritis and abnormal bone marrow of the mandibular condyle*, Oral Surg Oral Med Oral Pathol Oral Radiol Endod, 87, 243- 252.

SATO J, SEGAMI N, NISHIMURA M, DEMURA N, YOSHIMURA H, YASHITAKE Y(2003) *Expression of interleukin-6 in synovial tissues in patients with internal derangement of temporomandibular joint* Br J Oral Maxillofac Surg 45: 95-101.

SATO S, KAWAMURA H AND MOTEGI K(1995) *Management of nonreducing disk displacement in the temporomandibular joint: Evaluation of three treatments*. Oral Surg Oral Med Oral Pathol Oral Radiol Endod, 80,384- 388.

SATO S, KAWAMURA H AND MOTEGI K(1999B) *Disc position and morphology in patients with nonreducing disc displacement treated by injection of sodium hyaluronate*, Int J Oral Maxillofac Surg, 28, 2533- 257.

SATO S, KAWAMURA H, NAGASAKA H AND MOTEGI K(1997) *The natural course of anterior disk displacement without reduction in the temporomandibular joint: Follows-up at 6,12, and 18 months*, J Oral Maxillofac Surg, 55, 234- 238.

SATO S, SAKAMATO M, NAGASAKA H AND MOTEGI K(1998) *The natural course of nonreducing disk displacement in the temporomandibular joint: Changes in condylar mobility and radiographic alterations at one-year follow-up*. Int J Oral Maxillofac Surg, 27, 173- 177.

SCHAFFER DM, ASSAEL L, WHITE B, ROSSOMANDO EF(1994) *Tumor necrosis factor- α as a biochemical marker of pain and outcome in temporomandibular joints with internal derangements* J Oral Maxillofac Surg 52: 786- 791

SCHAFFER DM, ASSAEL L, WHITE B, ROSSOMANDO EF, ROGERSON K(1992) *Clinical implications of TNF- α in synovial fluid from TMJs* J Dent Res 71: 621

SCHAFFER TC(1993) *Joint and soft tissue arthrocentesis*, Prim Care, 20(4), 757- 771.

SCHELLHAS KP(1989) *MR imaging of muscle of mastication*, AJR, 153, 93-98.

SCHIFFMAN EL, ANDERSON GC, FRICTON JR AND LINDGREN BR (1992A), *The relationship between level of mandibular pain and dysfunction and stage of temporomandibular joint internal derangement*, J Dent Res, 71(11), 1812- 1815.

SCHINMEI M, MASUDA K, KIKUCHI T, SHIMMURA Y(1989) *Interleukin- 1, Tumor necrosis factor and interleukin- 6 as mediators of cartilage destruction* Sem in Arthrit and Rheumat 27- 32

SCHWARTZ HC AND KENDLING RW (1984) *Internal derangements of temporomandibular joint: Description of clinical symptoms*, Oral Surg Oral Med Oral Pathol Oral Radiol Endod, 58(1), 24- 29.

SEGAMI N, MURAKAMI KI AND IIZUKA T(1990) *Arthrographic evaluation of disk position following mandibular manipulation technique for internal derangement with closed lock of the temporomandibular joint*, J Craniomand Disord Facial Oral Pain, 4, 99- 108.

SHENGYI T, YINGHUA X(1991) *Biomechanical properties and collagen fiber orientation of TMJ disks in dogs: part 1. Gross anatomy and collagen fiber orientation of the disc*, J Craniomandibular Disord 5: 28- 34

SHIBATA T, MURAKAMI KI, KUBATO E AND MAEDA H (1998) *Glycosaminoglycan components in temporomandibular joint synovial fluid as a marker of joint pathology*, J Oral Maxillofac Surg, 56, 209- 213.

STEIN IJ(1995) *TMJ arthrocentesis: A conservative surgical alternative*, NYSDJ, 4, 68- 71.

STENGEGA B, BROEKHUIJSEN ML, DEBONT LGM AND VAN WILLIGEN(1992) *Bite force endurance in patients with temporomandibular joint osteoarthritis and internal derangement*, J Oral Rehabil, 19, 639- 647.

STENGEGA B, DE BONT LGM AND BOERING G (1989) *Osteoarthritis as the cause of craniomandibular pain and dysfunction: a unifying concept*, J Oral Maxillofac Surg, 47, 249- 256

STENGEGA B, DEBONT LGM, BOERING G, VAN WILLIGEN(1991) *Tissue responses to degenerative changes in temporomandibular joint: A review*, J Oral Maxillofac Surg, 49, 1079- 1088.

SUZUKI T, SEGAMI N, KANEYAMA K, NISHIMURA M, NOJIMA T(1999) *Specific expression of interleukin- 1 β in temporomandibular joints with internal derangement: Correlation with clinical findings* Oral Surg Oral Med Oral Pathol Oral Radiol Endod 88: 413- 17

TAKAHASHI T, KONDOH T, FUKUDA M, YAMAZAKI M, TOYOSAKI T, SUZUKI R(1998) *Proinflammatory cytokines detectable in synovial fluids from patients with temporomandibular disorders* Oral Surg Oral Med Oral Pathol Oral Radiol Endod 85: 135- 41.

TALWAR RM, WONG BS, SVOBODA K, HARPER RP(2006) *Effects of estrogen on chondrocyte proliferation and collagen synthesis in skeletally mature articular cartilage*, J Oral Maxillofac Surg, 64(4), 600- 9.

TASAKI MM, WESTESSON PL, ISBERG AM, REN YF AND TALLENTS RH (1996) *Classification prevalence of temporomandibular joint displacement in patients and symptom-free volunteers. Am J Orthod Dentofac Orthop, 109, 249-262.*

TOLLER PA(1961) *The synovial apparatus and TMJ function Br Dent J 111: 355.*

TOMINAGA K, HABU M, SUKEDAI M, HIROTA Y, TAKAHASHI T, FUKUDA J(2004) *IL- 1 β , IL-1 receptor antagonist and soluble type II IL-1 receptor in synovial fluid of patients with temporomandibular disorders Arch Of Biol 49: 493-499*

TOTSUKA Y, NAKAMURA T, FUKUDA H, SAWADA A, UCHIYAMA Y AND KAWASAKI T(1989) *Treatment of closed lock by mandibular manipulation assisted by hydraulic pressure in the upper cavity of temporomandibular joint, Oral Maxillofac Surg Clin North Am, 1(1), 111- 122.*

UEHARA J, KUBOKI T, FUJISAWA T, KOJIMA S, MAEKAWA K, YATANI H(2004) *Soluble tumor necrosis factor receptors in synovial fluids from temporomandibular joints painful anterior disk displacement without reduction and osteoarthritis Arch Of Biol 49: 133- 142*

VALENZA V, FARINA E, CARINI F(1993) *The prenatal morphology of the articular disk of the human temporomandibular joint Ital J Anat Embryol 98: 221.*

VAN ZEE KJ, KOHNO T, FISCHER E, ROCK CS, MOLDAWER LL, LOWRY SF (1992) *Tumor necrosis factor soluble receptors circulate during experimental and clinical inflammation and can protect against excessive tumor necrosis factor alpha in vitro and in vivo. Proc Natl Acad Sci U S A Jun 1;89(11):4845-9.*

VASQUEZ R, VELASCO M, COLLADO J(1993) *Relationships between the temporomandibular joint and middle ear in human fetuses* J Dent Res 72: 62.

WESTACOTT CL, SHERIF M(1996) *Cytokines in osteoarthritis: mediators of markers of joint destruction?* Semin Arthritis Rheum 25: 254

WESTESSON PI AND BROOKS SL(1992) *Temporomandibular joint: Relationship between MR evidence of effusion and presence of pain and disk displacement,* AJR, 159, 559- 563.

WESTESSON PI AND PEASANI D (1993) *MR imaging of TMJ: Decreased signal from the retrodiscal tissue,* Oral Surg Oral Med Oral Pathol Oral Radiol Endod, 76, 631- 635.

WESTESSON PI(1985) *Structural hard-tissue changes in temporomandibular joints with internal derangement,* Oral Surg Oral Med Oral Pathol, 59, 220- 224

WESTLING L, CARRISON GE AND HELKIMO M (1990) *Background factors in craniomandibular disorders with special reference to general joint hypermobility, parafunction and trauma.* J Craniomandibular Disord Facial Oral Pain, 4, 89- 98.

WILKES CH (1978)*Arthrography of temporomandibular joint in patients with TMJ pain dysfunction syndrome,* Minn Med, 61,645- 652

ZERDENETA G, MILAM S AND SCHMITZ JP(1997) *Elution of proteins by continuous temporomandibular joint arthrocentesis,* J Oral Maxillofac Surg, 55, 709- 716.