



BAŞKENT ÜNİVERSİTESİ
SAĞLIK BİLİMLERİ ENSTİTÜSÜ
ORTODONTİ ANABİLİM DALI

**SÜT DİŞLERİNDEN ANKRAJ ALAN MODİFİYE HAAS
APAREYİ İLE YAPILAN HIZLI ÜST ÇENE GENİŞLETMESİNİN
UZUN DÖNEM DENTAL VE İSKELETSEL ETKİLERİNİN
DEĞERLENDİRİLMESİ**

Dt. Nargiz MURADOVA

DOKTORA TEZİ

ANKARA, 2019



BAŞKENT ÜNİVERSİTESİ

SAĞLIK BİLİMLERİ ENSTİTÜSÜ

**SÜT DİŞLERİNDEN ANKRAJ ALAN MODİFİYE HAAS
APAREYİ İLE YAPILAN HIZLI ÜST ÇENE GENİŞLETMESİNİN
UZUN DÖNEM DENTAL VE İSKELETSEL ETKİLERİNİN
DEĞERLENDİRİLMESİ**

DOKTORA TEZİ

Dt. Nargiz MURADOVA

TEZ DANIŞMANI

Prof.Dr.Ayça Arman ÖZÇIRPICI

ANKARA, 2019



T.C
BAŞKENT ÜNİVERSİTESİ
SAĞLIK BİLİMLERİ ENSTİTÜSÜ

Ortodonti Anabilim Dalı Ortodonti Doktora Programı çerçevesinde Dt.Nargiz Muradova tarafından yürütülmüş olan bu çalışma, aşağıdaki jüri tarafından Doktora Tezi olarak kabul edilmiştir.

Tez Savunma Tarihi: 13/09/2019

Tez Konusu : “Süt Dişlerinden Ankraj Alan Modifiye Haas Apareyi ile Yapılan Hızlı Üst Çene Genişletmesinin Uzun Dönem Dental ve İskeletsel Etkilerinin Değerlendirilmesi”

TEZ DANIŞMANI: Prof.Dr.Ayça Arman Özçırpıcı

TEZ JÜRİSİ ÜYELERİ

Prof.Dr. Ayça Arman Özçırpıcı
Prof.Dr. Ufuk Toygar Memikoğlu
Doç.Dr. Burçak Kaya
Prof.Dr. Selin Kale Varlık
Dr.Öğr.Üyesi Nilüfer İrem Tunçer

Başkent Üniversitesi
Ankara Üniversitesi
Başkent Üniversitesi
Gazi Üniversitesi
Başkent Üniversitesi

ONAY: Bu tez, Başkent Üniversitesi Lisansüstü Eğitim-Öğretim ve Sınav Yönetmeliği'nin ilgili maddeleri uyarınca yukarıdaki jüri üyeleri tarafından uygun görülmüş ve Enstitü Yönetim Kurulunun 17 / 09 / 2019 tarih ve 43-12 Karar Sayısı ile kabul edilmiştir.

Prof. Dr. Fatma Belgin ATAÇ
Enstitü Müdürü



BAŞKENT ÜNİVERSİTESİ SAĞLIK BİLİMLERİ ENSTİTÜSÜ
YÜKSEK LİSANS / DOKTORA TEZ ÇALIŞMASI ORJİNALLİK RAPORU

Tarih: 31 / 07 / 2019

Öğrencinin Adı, Soyadı : Nargiz Muradova

Öğrencinin Numarası : 21410193

Anabilim Dalı : Ortodonti Anabilim Dalı

Programı : Doktora

Danışmanın Unvanı/Adı, Soyadı : Prof. Dr. Ayça Arman Özçırpıcı

Tez Başlığı : Süt dişlerinden ankraj alan Modifiye Haas Apareyi ile yapılan hızlı üst çene genişletmesinin uzun dönem dental ve iskeletsel etkilerinin değerlendirilmesi.

Yukarıda başlığı belirtilen Yüksek Lisans/Doktora tez çalışmamın; Giriş, Ana Bölüm'ler ve Sonuç Bölümünden oluşan, toplam 87 sayfalık kısmına ilişkin, 31 / 07 / 2019 tarihinde şahsım/tez danışmanım tarafından Turnitin adlı intihal tespit programından aşağıda belirtilen filtrelemeler uygulanarak alınmış olan orijinallik raporuna göre, tezimin benzerlik oranı % 12'dir.

Uygulanan filtrelemeler:

1. Kaynakça hariç
2. Alıntılar hariç
3. Beş (5) kelimedenden daha az örtüşme içeren metin kısımları hariç

"Başkent Üniversitesi Enstitüleri Tez Çalışması Orijinallik Raporu Alınması ve Kullanılması Usul ve Esaslarını" inceledim ve bu uygulama esaslarında belirtilen azami benzerlik oranlarına tez çalışmamın herhangi bir intihal içermediğini; aksinin tespit edileceği muhtemel durumda doğabilecek her türlü hukuki sorumluluğu kabul ettiğimi ve yukarıda vermiş olduğum bilgilerin doğru olduğunu beyan ederim.

Öğrenci İmzası.....

Onay

31 / 07 / 2019

Prof. Dr. Ayça Arman Özçırpıcı

Öğrenci Danışmanı Unvan, Ad, Soyad,

TEŞEKKÜR

Bu çalışmanın gerçekleştirilmesindeki değerli katkıların yanı sıra, beş sene boyunca pratik ve teorik bilgilerini benimle paylaşan, tecrübelerini hoşgörü ve sabırla aşıl原因an, etik değerlerini örnek aldığım ve asistanı olmaktan her zaman onur duyduğum sevgili hocam **Prof.Dr.Ayça Arman Özçirpıcı**'ya,

Mesleki becerilerimin gelişmesinde büyük rolü olan **Doç.Dr.Burçak Kaya**'ya, uzakta olmasına rağmen desteğini ve bilgisini hiçbir zaman eksik etmeyen sevgili hocalarım **Prof.Dr.Ömür Polat Özsoy** ve **Doç.Dr.Çağla Şar**'a,

Her zaman birlikte çalışmaktan zevk aldığım, tezimin en zorlu süreçlerinde beni motive eden **Dr.Öğr.Üyesi Hande Pamukçu** ve **Dr.Öğr.Üyesi İrem Tunçer**'e,

Tez çalışmamın dijital ölçüm aşamalarındaki paha biçilmez katkılarından dolayı **Uzm.Dr.Gökhan Serhat Duran**'a,

Beş sene boyunca akademik ve sosyal hayatımın her adımında desteğini esirgemeyen sevgili dönem arkadaşlarım **Tuğçe Yılmaz**, **Yasemin Kartal** ve **Sinem İnce**'ye, özellikle tez çalışmamın birçok aşamasında beni yönlendirerek, akademik bilgi ve teknik desteğini sonuna kadar sunan **Azize Atakan**'a,

Her biri çalışma hayatımın bir parçası olan ve en güzel zamanlarımı birlikte geçirdiğim bütün asistan arkadaşlarıma,

Aramızda uzak mesafeler olsa bile hayatımın her aşamasında varlıklarından güç aldığım, maddi ve manevi destekleriyle her zaman yanımda olan annem **Seyyare Hasanova** ve babam **Cabbar Hasanov**'a, hayattaki en büyük şansım olan sevgili kardeşlerim **Nigar**, **Nermin** ve **Hüseyn**'e

Tüm bu süreç içerisinde yaptığım huysuzlukları çeken, bana daima anlayış gösteren sevgili eşim **Elşen Muradov**'a

Sonsuz teşekkürlerimi sunarım...

ÖZET

Nargiz Muradova, Süt dişlerinden ankraj alan Modifiye Haas Apareyi ile yapılan hızlı üst çene genişletmesinin uzun dönem dental ve iskeletsel etkilerinin değerlendirilmesi, Başkent Üniversitesi Sağlık Bilimleri Enstitüsü Ortodonti Doktora Programı, Doktora Tezi, 2019

Amaç: Süt dişlerinden ankraj alan Modifiye Haas Apareyi ile yapılan hızlı üst çene genişletmesinin (HÜÇG) dental arklar ve iskeletsel yapılar üzerine olan etkisinin kısa ve uzun dönemde değerlendirilmesidir.

Birey ve Yöntem: Çalışmamıza Modifiye Haas Apareyi ile HÜÇG yapılmış 24 bireyin kayıtları dahil edilmiştir. Hastaların genişletme öncesi (T_0), genişletme apareyi çıkarıldığında (T_1) ve 1 yıllık pekiştirme (T_2) kayıtları incelenmiştir. Lateral sefalometrik ve panoramik filmler Dolphin Imaging yazılımı ile, dental modeller ise Dental Wings 7 cihazı ile taranıp 3 boyutlu olarak Viewbox 4 programı ile analiz edilmiştir. Yapılan analizlerde 33 sefalometrik, 10 model ve 6 panoramik ölçüm değerlendirilmiştir. Verilerin analizi IBM SPSS Statistics 17.0 paket programında yapılmıştır.

Bulgular: Genişletme sonrası A ve ANS noktalarında sagittal yönde anlamlı derecede öne hareket gözlenirken ($p<0,001$), SNA açısında istatistiksel olarak anlamlı bir değişim gözlenmemiştir. Hem ANS hem de PNS noktalarının horizontal referans düzlemine olan uzaklığında T_0 'a göre T_1 ve T_2 'de anlamlı artış bulunmuştur.

SNB, SN-GoGn ve GoMe-HRD açılarında anlamlı bir değişim izlenmemiştir. B ve Pog noktalarının benzer şekilde T_0 'a göre T_2 de anlamlı derecede öne doğru hareketi izlenmiştir (B-VRD, $p=0,039$)(Pog-VRD, $p=0,005$). Her iki nokta T_0 'a göre T_1 ve T_2 de anlamlı derecede aşağı doğru hareket etmiştir (B-HRD, $p<0,001$) (Pog-HRD, $p<0,001$). Maksillomandibular ölçümlerde bir değişim izlenmezken anterior üst ve alt yüz yüksekliğinde artış bulunmuştur. Keserlerin hem kafa hem de kendi kaidesiyle yaptığı açıda değişiklik izlenmemiştir.

Model ölçümlerinde hem maksilla hem de mandibulada intermolar genişlikte artış bulunmuştur ($p<0,001$, $p=0,013$). Takip sürecinde üst intermolar genişlikte nüks izlense de T₂ dönemindeki değerler başlangıça göre istatistiksel olarak anlamlı derecede yüksek bulunmuştur ($p<0,001$). Genişletme sonrası palatinal yüzeyin her 3 alanında da istatistiksel anlamda belirgin artış izlenmiştir ($p<0,001$). Ark derinliği ölçümlerinde fark görülmezken, ark çevresinde belirgin artış bulunmuştur ($p<0,001$).

Sağ ve Sol A açılarındaki takip döneminde artış bulunurken, B ve C açılarındaki ise takip döneminde azalma görülmüştür.

Sonuç: Modifiye Haas ile HÜÇĞ sonrası hem dental hem de iskeletsel yapılarda anlamlı değişiklikler gözlenmiştir. Genişletmeyle birlikte maksillada hafif öne hareket görülürken, keser açılarındaki anlamlı değişim izlenmemiştir. Dental arklarda hem transversal boyut ölçümlerinde, hem de alan ölçümlerinde önemli artış gözlemlenmiştir. Genişletmenin kanin ve yan kesici diş eğimlerine direkt bir etkisi bulunamamıştır.

Anahtar Kelimeler: Üst çene genişletmesi, Modifiye Haas Apareyi, süt diş ankraji, 3D dental model, karma dentisyon

Bu tez çalışması Başkent Üniversitesi Tıp ve Sağlık Bilimleri Araştırma Kurulu tarafından onaylanmıştır (Proje no: D-KA 17/14).

ABSTRACT

Nargiz Muradova, Evaluation of long-term dental and skeletal effects of rapid maxillary expansion using modified Haas expander anchored on deciduous teeth, Baskent University Institute of Health Sciences PhD Programme of Orthodontics, PhD Thesis, 2019

Aim: The purpose of this study was to evaluate the short and long term changes of the dental arches and skeletal structures induced by rapid maxillary expansion (RME) anchored on deciduous teeth.

Subjects and Method: The study consists of twenty-four patients treated with a modified Haas expander. The records of the patients were evaluated before the treatment (T_0), at the removal of the expander (T_1) and one year later after the removal of the expander (T_2). Lateral cephalometric and panoramic radiographs were analysed with Dolphin Imaging Software. Dental models were scanned by using Dental Wings7 and analysed with Viewbox4 software programme. A total of 49 parameters including 33 cephalometric, 10 model and 6 panoramic measurements were evaluated. Statistical analysis was conducted using IBM SPSS 17.0 package programme.

Results: Sagittal displacement of A and ANS points showed statistically significant increase ($p < 0,001$). However change in the SNA angle was not significant. When T_0 , T_1 and T_2 time intervals were compared, there were statistically significant increases in the distance between ANS-HRD and PNS-HRD.

In our study, no significant difference was observed in the SNB, SN-GoGn and GoMe-HRD angles. The B and Pog points presented statistically significant forward movements according to the VRP in T_2 ($p = 0,039$, $p = 0,005$). Both points moved significantly downward in T_1 and T_2 when compared T_0 ($p < 0,001$, $p < 0,001$). Although no significant change was found in the measurements related to maxillomandibular evaluation, the upper anterior and the lower anterior face heights increased. The analysed measurements presented no significant difference in the upper incisor angulation with respect to the anterior cranial base and palatal plane.

There were significant increases in maxillary and mandibular intermolar widths. Slight relapse tendency was observed in intermolar width in T₂, but T₁ values were still statistically significant higher than pretreatment values. All palatal area measurements showed significant enlargement. Arch depth showed no statistically significant change. Palatal expansion produced measurable increase (p<0,001).

The right and left A angles showed increase in T₂. However, there was a significant decrease in the B and C angles.

Conclusion: At the end of RME using modified Haas expander, there were significant changes in both dental and skeletal structures. The findings revealed forward movement of the maxilla, however the incisor angulation did not change. Transverse dimensions of dental arches and palatal area measurements showed significant increase. There was no direct influence of expansion on the lateral incisor and canine angulations.

Key Words: Rapid maxillary expansion, Modified Haas Expander, deciduous teeth anchorage, 3D dental model, mixed dentition

This study was approved by Baskent University Institutional Review Board (Proje no: D-KA 17/14).

İÇİNDEKİLER

ONAY SAYFASI.....	iii
TEŞEKKÜR.....	iv
ÖZET.....	v
ABSTRACT.....	vii
İÇİNDEKİLER.....	ix
SİMGELER VE KISALTMALAR.....	xii
ŞEKİLLER.....	xiii
TABLolar.....	xv
1 GİRİŞ.....	1
2 GENEL BİLGİLER.....	3
2.1 Ortodontik Tedavide Zamanlama.....	3
2.2 Üst Çenenin Transversal Gelişimi.....	5
2.3 Üst Çene Geniştirilmesi	6
2.3.1 Tarihçe.....	7
2.3.2 Geniştirme protokolü	8
2.3.3 Midpalatal suturen biyolojik cevabı	12
2.3.4 Üst çene genişletmesinde kullanılan apareyler.....	12
2.4 Üst Çene Geniştirilmesine Karar Verme Ve Etkilerinin Değerlendirilmesinde Dental Modellerin Kullanımı.....	16
2.5 Dijital Modeller	17

2.6	Üç Boyutlu (3B) Görüntü Elde Etme Teknikleri	19
3	BİREYLER VE YÖNTEM	21
3.1	Birey Seçimi.....	21
3.2	Apareylerin Yapılması ve Uygulanması.....	22
3.3	Kayıtların Elde Edilmesi	24
3.4	Modellerin Değerlendirilmesi	25
3.4.1	Üç boyutlu modellerin elde edilmesi.....	25
3.4.2	Model analizi	26
3.4.3	Model analizinde kullanılan referans noktalar (Şekil 3.6).....	26
3.4.4	Model analizinde kullanılan ölçümler	28
3.4.5	Model karşıtırmaları.....	30
3.5	Lateral Sefalometrik Filmlerin Değerlendirilmesi	30
3.5.1	Lateral sefalometrik filmlerin analizinde kullanılan referans noktalar (Şekil 3.12).....	31
3.5.2	Lateral sefalometrik filmlerin analizinde kullanılan referans düzlemler (Şekil 3.13).....	33
3.5.3	Lateral sefalometrik filmlerin analizinde kullanılan ölçümler.....	34
3.5.4	Panoramik Filmlerin Analizinde kullanılan referans noktalar (Şekil 3.20).....	41
3.5.5	Panoramik filmlerin analizinde kullanılan ölçümler (Şekil 3.21).....	42
3.6	İstatistiksel Analiz	45
4	Bulgular	46

4.1	Demografik Özellikler	46
4.2	Metot hatasının değerlendirilmesi.....	46
4.3	Sefalometrik Bulgular.....	48
4.3.1	Maksiller ölçümler.....	48
4.3.2	Mandibuler ölçümler	49
4.3.3	Maksillomandibuler ölçümler.....	50
4.3.4	İskeletsel yüz yüksekliği ölçümleri	51
4.3.5	Dentoalveoler ölçümler	51
4.3.6	Yumuşak doku ölçümleri.....	52
4.4	Model Bulguları	60
4.5	Panoramik Film Bulguları	64
5	TARTIŞMA	67
5.1	Çalışma Amacının Tartışılması	67
5.2	Çalışma Yönteminin Tartışılması.....	67
5.3	Bulguların Tartışması.....	72
5.3.1	Sefalometrik ölçümlerin değerlendirilmesi	72
5.3.2	Model ölçümlerinin değerlendirilmesi	78
5.3.3	Panoramik film ölçümlerinin değerlendirilmesi	85
5.4	Klinik Yorumlar ve Öneriler	86
6.	SONUÇ.....	88

SİMGELER VE KISALTMALAR

ark.	Arkadaşları
\bar{D}	Farkın aritmetik ortalaması
HRD	Horizontal referans düzlem
HÜÇG	Hızlı üst çene genişletmesi
Maks	Maksimum
Min	Minimum
mm	Milimetre
n	Birey Sayısı
p	İstatistiksel anlamlılık
RME	Rapid maxillary expansion
ss	Standart sapma
VRD	Vertikal referans düzlem
VRP	Vertical reference plane
\bar{X}	Aritmetik ortalama
°	Derece
%	Yüzde
=	Eşittir
>	Büyüktür
<	Küçüktür
±	Eksiği veya fazlası

ŞEKİLLER

Şekil 3.1: Çalışmanın akış diyagramı	22
Şekil 3.2: Molar bantlarının alçı modelde (A) ve ağız içinde (B) seçimi	22
Şekil 3.3: Süt kaninlerde oluşturulmuş yuva ve bantlı aljinat ölçü.....	23
Şekil 3.4: Genişletme vidasının uyumlandırılması	23
Şekil 3.5: Modifiye Haas genişletme apareyi	24
Şekil 3.6: Dental Wings 7 Model Tarama Cihazı	25
Şekil 3.7: Model analizinde kullanılan referans noktalar	27
Şekil 3.8: Palatal yüzey alanı ölçümleri.....	29
Şekil 3.9: Üst ve alt intermolar genişlik ölçümleri	29
Şekil 3.10: Molar açısı ve palatal kubbe derinliği ölçümleri.....	29
Şekil 3.11: Ark derinliği ve ark çevresi ölçümleri.....	30
Şekil 3.12: Lateral sefalometrik filmlerin analizinde kullanılan referans noktalar	32
Şekil 3.13: Lateral sefalometrik filmlerin analizinde kullanılan referans düzlemler...34	
Şekil 3.14: Maksiller iskeletsel ölçümler	35
Şekil 3.15: Mandibuler iskeletsel ölçümler	36
Şekil 3.16: Maksillomandibuler İskeletsel Ölçümler.....	37
Şekil 3.17: İskeletsel Yüz Yüksekliği Ölçümleri.....	38
Şekil 3.18: Dentoalveoler Ölçümler	39

Şekil 3.19: Yumuşak Doku Ölçümleri.....	40
Şekil 3.20: Panoramik filmlerin analizinde kullanılan referans noktalar	41
Şekil 3.21: Panoramik filmlerin analizinde kullanılan ölçümler	42
Şekil 3.22: Çalışmaya dahil edilen örnek bir hastaya ait intraoral fotoğraflar	43
Şekil 3.23: Çalışmaya dahil edilen örnek bir hastaya ait 3B model görüntüleri.....	43
Şekil 3.24: Çakıştırmada rehber olarak kullanılan renk skalası.....	44
Şekil 3.26: Çalışmaya dahil edilen diğer 2 hastanın model çakıştırma görüntüleri.....	44
Şekil 3.25: Çalışmaya dahil edilen 2 örnek hastaya ait model çakıştırma görüntüleri	44

TABLolar

Tablo 4.1: Olguların demografik özellikleri	46
Tablo 4.2: İzlem zamanlarına göre sefalometrik ölçümlere ait güvenilirlik sonuçları ..	47
Tablo 4.3: İzlem zamanlarına göre panoramik ölçümlerine ait güvenilirlik ölçümleri .	48
Tablo 4.4: İzlem zamanlarına göre model ölçümlerine ait güvenilirlik ölçümleri	48
Tablo 4.5: İzlem zamanlarına göre sefalometrik ölçümlerin tanımlayıcı değerleri.....	55
Tablo 4.6: İzlem zamanlarına göre sefalometrik değerlerdeki farkların istatistiksel olarak karşılaştırılması	58
Tablo 4.7: İzlem zamanlarına göre model ölçümlerinin tanımlayıcı değerleri.....	62
Tablo 4.8: İzlem zamanlarına göre model ölçümlerindeki farkların istatistiksel olarak karşılaştırılması.....	63
Tablo 4.9: İzlem zamanlarına göre panoramik ölçümlerinin tanımlayıcı değerleri.....	65
Tablo 4.10: İzlem zamanlarına göre panoramik değerlerdeki farkların istatistiksel olarak karşılaştırılması	66

1 GİRİŞ

Üst çene genişletmesi büyümesi devam eden transversal anomalili bireylerin tedavisinde en sık kullanılan yöntemdir (1). En çok görülen transversal anomalilerden olan maksiller darlığın klinik olarak en belirgin bulgusu posterior çapraz kapanıştır. Posterior çapraz kapanışın süt ve erken karma dişlenme döneminde görülme insidansı yaklaşık %7-23 arasında değişmektedir. Posterior çapraz kapanışlar anterior segmentte yer darlığına ve yetersiz maksiller ark genişliğine neden oldukları için mutlaka erken yaşlarda tedavi edilmelidir (2). Üst çene genişletmesinin en yaygın kullanımı maksiller darlığın eliminasyonu için olsa da, üst çenede yer darlığının bulunduğu durumlarda arkta dişlerin düzgün sıralanabilmesi için yeterli yeri sağlamak amacıyla da uygulanmaktadır (3). Genişletme ile birlikte intermolar genişlikteki artış ark içinde yer kazanımı sağlamaktadır (4). Dentisyonun erken dönemlerinde yapılan genişletmeler, süt kaninlerin ve daimi küçük azı dişlerinin çekim gereksinimlerini de oldukça azaltmaktadır (5).

Üst çene genişletmesi literatürde hızlı, yavaş ve yarı-hızlı olmak üzere üç farklı protokolda uygulanmaktadır (6).

Hızlı üst çene genişletmesinde ağır kuvvetler hızlı bir şekilde posterior dişlere uygulandığı için dişlerde hiyalinizasyon oluşmakta ve dişler hareket etme fırsatı bulmadan bu kuvvetler süturlara iletilmektedir. Dişlerde minimum hareket gözlenirken, midpalatal süturda ortopedik kuvvetin etkisiyle ayrılma görülmektedir (7). Genişletme sırasında iskeletsel genişleme gibi istenen hareketler dışında ağır kuvvetlerin etkisiyle destek alınan dişlerde kontrolsüz tipping, ekstrüzyon, periodontal ligamentte hasar, kök rezorpsiyonu, kemik kaybı, beyaz leke lezyonları gibi olumsuz etkiler de oluşabilmektedir. Bu negatif etkilerden kaçınmak için özellikle dentisyonun erken evrelerinde süt dişlerinden destek alınması önerilmiştir. (8). Mutinelli (9) süt dişlerinden destek alınarak yapılan hızlı üst çene genişletmesinin etkili bir yöntem olduğunu ve daimi dişlenme dönemine kadar stabilitesini uzun süre koruduğunu bildirmiştir.

Geleneksel Haas apareyi diř/doku destekli bir aparey olup, bant yardımıyla daimi birinci molar ve birinci küçük azı diřlerinden, akrilik kütle sayesinde ise palatal kubbeden destek almaktadır (10). Modifiye Haas Apareyinde ise süt ikinci molarlar, süt kaninler ve palatal kubbeden destek alınarak genişletme yapılmaktadır. Süt diřlerinden ankraj alındığı için genişletme gereken vakalarda daimi diřlerin sürmesini beklemeye gerek yoktur.

Bu çalışmanın amacı süt diřlerinden ankraj alan Modifiye Haas Apareyi ile yapılan hızlı üst çene genişletmesinin dental arklar ve iskeletsel yapılar üzerine olan etkisinin değerlendirilmesidir.



2 GENEL BİLGİLER

2.1 Ortodontik Tedavide Zamanlama

Ortodontik tedaviye başlama yaşı ile ilgili literatürde çok farklı görüşler vardır. Bazı klinisyenler tedavinin süt dentisyonda bile başlayabileceğini savunurken, diğerleri ise ideal bir ortodontik tedavi için bütün küçük azı dişlerinin, hatta ikinci büyük azı dişlerinin bile sürmesinin gerektiğini savunmaktadırlar (11–13).

Amerikan Ortodonti Derneği ilk ortodontik muayenenin 7 yaşında yapılması gerektiğini savunmaktadır (14).

Ortodontik müdahale için en uygun zamanın belirlenmesi en deneyimli ortodontistler arasında dahi tartışma konusudur. İdeal tedavi zamanını belirlemede çenelerin büyüme-gelişimi, büyüme atılım zamanı, büyümenin miktarı ve ne zaman biteceğinin tahmini önemli bir role sahiptir. Çenelerdeki büyüme problemlerinin çoğu genellikle 4-10 yaşları arasında görülmektedir. Bu problemlerin şiddetinin azaltılması ilerideki tedaviyi kolaylaştıracağı gibi, sonuçların da daha stabil olmasını sağlayacaktır (15).

Yang ve ark. (16) ortodontistlerin bakış açısına göre tedavi için en iyi zamanı, erken tedaviyi engelleyen faktörleri ve hastalardaki uyum problemlerini belirlemeyi amaçladıkları anket çalışmalarında 137 ortodontist 41 tip malokluzyon için en iyi tedavi zamanlamasını kendi tecrübelerine dayanarak değerlendirmişlerdir. Ortodontistler 41 malokluzyondan 21'i erken karma dentisyon döneminde (özellikle anterior çapraz kapanış %76), 13'ünün geç karma dentisyon döneminde (mandibular yetmezlik için %59 ve derin kapanış %60) ve sadece iki durumun (maksiller orta hat diasteması %43 ve konjenital diş eksikliği %39) daha geç dönemlerde tedavi edilmesi gerektiğini rapor etmişlerdir. Erken tedaviye engel teşkil edebilecek iki esas faktörün davranış (%98) ve uyum bozukluğu (%96) olduğu gösterilmiştir. Finansal (%76) ve ailesel problemler (%57) ise nispeten daha az önemli bulunmuştur.

Carlson'a göre (17) 6-8 yaşına kadar kraniofasial büyümenin %80'i tamamlanmaktadır, ancak midfasial ve mandibular büyümenin 8-10 yaşlarında sadece %50'si tamamlanmış olur. Yani dentisyonun geçiş döneminde mandibuler ve

midfasial büyümenin önemli bir kısmı devam etmektedir. Bu nedenle süt ve karma dişlenme döneminde çevresel faktörlerin etkisi altında yeni başlayan çoğu malokluzyon teşhis edilip aynı dönemde tedavi ile önlenabilir.

Musich ve ark. (15) 100 çocuk üzerinde yaptıkları çalışmada katılımcıların %73'ünün erken ortodontik tedavi ihtiyacı olduğunu tespit etmişlerdir. Diğer bir çalışmada ise çocukların yaklaşık %25'inde erken yaşta üst çene genişletmesi gerektiren durumlar (çapraz kapanışlar %8.2, negatif overjet %3.2, ark uzunluğunda yetersizlik % 14.3) olduğu saptanmıştır (18).

Üst çene genişletmesi ihtiyacı olan bireylere erken yaşlarda müdahale edilmesinin çok sayıda avantajı mevcuttur.

1. Anatomi çalışmalarından elde edilen sonuçlara göre midpalatal suturen yapısı maturasyonla birlikte oldukça kompleks bir hale gelmektedir. Erken yaşlarda Y şeklinde olan suture yaşla birlikte karmaşık bir yapıya dönüşmektedir. Bu nedenle erken yaşlarda suture ayrılma sağlamak için çok daha az kuvvet gerekmektedir. Yaş ilerledikçe kemik maturasyonu artmakta ve fragmanları birbirinden ayırmak için gereken kuvvet miktarı da artmaktadır. Uygulanan kuvvetin miktarı arttıkça ekspansiyonun istenmeyen yan etkilerini de beraberinde getirmektedir.
2. Üst çene genişletmesi erken yaşlarda uygulandığında ankraj olarak süt dişleri kullanılabilir ve böylece daimi dişlerde kuvvetin etkisiyle görülebilecek bukkal kemik dehiscensi, dişeti çekilmesi, kök rezorpsiyonu gibi yan etkilerin önüne geçilebilir (19,20).
3. Genişletme aparatlarının önemli bir parçası damak kubbesine yerleştiği için tedavi sırasında hastalarda geçici konuşma ve yutkunma sorunu oluşturmaktadır. Ancak genç bireylerde nöromuskuler sistemin adaptasyonu adolesan bireylerinkine göre oldukça hızlı olduğu için bu sorunlar çok kısa sürede çözülmektedir. Aynı genişletme aparatları adolesan bireylerde kullanıldığında ise harflerin telaffuzu ve yutkunma sorununa alışma süreci daha uzun sürmektedir.
4. Dar bir maksillanın olumsuz etkileri dentisyonla sınırlı kalmamaktadır. Literatürde üst çenedeki darlığın çocuklarda hava yolu problemleri

oluşturabileceğine dair görüşler mevcuttur. Süt veya karma dentisyon gibi daha erken evrelerde yapılan hızlı üst çene genişletmesiyle nazal havayolu hacminde artış ve respiratuar fonksiyonda iyileşme sağlanabilir.

5. Genişletme erken yaşlarda yapıldığında daimi dişler için yer kazanılmakta ve ektopik erüpsiyon riski azalmaktadır. Daimi dişler genişletme sonrasında sürdüğü için ekspansiyonun stabilitesini uzun dönemde olumlu yönde etkilemektedir.

2.2 Üst Çenenin Transversal Gelişimi

Fasiyal büyüme çok yönlü ve dinamik bir paterne sahiptir ve genellikle transversal, sagittal ve vertikal olmak üzere üç düzlemde incelenmektedir (21). Büyümenin her üç yönde de değerlendirilmesi tedavi planlamasında kritik öneme sahiptir. Kraniofasiyal büyüme-gelişimin uzun dönem takibi sonucunda üç yöndeki büyüme hızının aynı olmadığı ve aynı anda sonlanmadığı görülmüştür (22). Büyüme ilk olarak transversal yönde tamamlanırken, en uzun süren büyüme ise vertikal yöndedir. Büyüme kapasitesi dikkate alındığında da maksillanın transversal yöndeki büyüme miktarının, sagittal ve vertikal yönlerdeki büyümeden daha az olduğu bulunmuştur. Maksillanın transversal yöndeki gelişimi üç farklı mekanizmayla açıklanmaktadır.

1. Sutura Palatina Media: Üst çenenin en önemli transversal büyüme merkezlerinden biridir. Maksillaya yerleştirilen metal implantların uzun yıllar incelenmesi sonucu, implantlar arasındaki uzaklığın artmasıyla birlikte sutural transversal büyüme kanıtlanmıştır (23). Longitudinal çalışmalarda 6-18 yaş aralığında kemik kaidesi genişliğinin molarlar arası genişlikten daha fazla arttığı ve böylece molarların apekslerinin bukkale, kronlarının ise palatinaline doğru hareket ettiği gözlenmiştir (24). Björk, maksiller santrallerin palatinaline yerleştiği vidalar ile zigomaya yerleştirilen metal implantları 10-18 yaş arasında karşılaştırdığında, zigomatik çıkıntılardaki implantlar arası uzaklığın daha fazla arttığını bulmuştur. Sonuç olarak sağ ve sol maksillanın horizontal düzlem üzerinde birbirlerine doğru, arka tarafları dışarı ve öne gelecek şekilde, sutura palatina media önde az, arkada

daha fazla büyüyüp açılarak karşılıklı rotasyon yapmaktadır. Bu rotasyona bağlı olarak molarlar da öne doğru yer değiştirmektedir.

2. Alveolar kemiğin lateralinin eksternal yüzeylerindeki periostal gelişim: Maksiller daimi dişler süt dişlerinin labialinden sürer ve alveol kemiğinin labial yüzeyinde önce kemik apozisyonu daha sonra ise rezorpsiyon izlenir. Böylece bu bölgede kemiğin yeniden remodellingi ile transversal yönde bir artış olur.

3. Maksiller sinüsün genişlemesi: Maksillanın zigomatik çıkıntısının posteriorunda bulunan alveolar kemik ve zigomatik kemiğin dış yüzeyinde oluşan apozisyonların sonucunda yüz genişliği artarken, iç yüzeylerdeki rezorpsiyonlarla da maksiller sinüsler transversal yönde genişlemektedir. Maksiller sinüslerin bu şekilde genişlemesi doğrudan maksillanın da transversal yönde genişlemesine katkıda bulunmaktadır.

İntermaksiller sutureda ossifikasyon posteriordan anteriora doğru ilerlemektedir (25). Davida (26) 1926 yılında yaptığı bir çalışmada benzer şekilde suturun öncelikle posteriorda kapanmaya başladığını göstermiştir.

2.3 Üst Çene Genişletmesi

Üst çene genişletmesi; maksillanın transversal yön anomalilerinde, dental arkta yer kazanmak ve maksiller retrognatizi bulunan vakalarda sutureları hareketlendirip yüz maskesinin etkisini arttırmak amacıyla uygulanmaktadır (7). Transversal yön anomalileri içinde en fazla görülen malokluzyon posterior çapraz kapanıştır. Maksiller ve mandibuler dişler arasındaki oklüzal ilişkinin bukkolingual yönde bozulması, başka bir ifadeyle sentrik oklüzyonda üst posterior dişlerin vestibül tüberküllerinin alt posterior dişlerin santral fossalarına temas etmesi çapraz kapanış olarak tanımlanmıştır. Posterior çapraz kapanışlar tek veya çift taraflı olabilir ve çoğu zaman maksiller arkın mandibular arka göre yetersiz genişlikte olmasından kaynaklanır. Sık karşılaşılan bu malokluzyon kendi kendine düzelmez ve tedavi edilmediğinde kraniyofasiyal asimetrilere ve mandibuler disfonksiyonlara yol açabilir (27). Malokluzyonun esas sebebi üst çenedeki darlık olduğu için tedavisinde de amaç

maksiller genişletmeyle bu darlığın giderilmesidir. Üst çenedeki darlık iskeletsel veya dental olabilmektedir. Dental posterior çapraz kapanışlarda apikal kaide genişliği yeterli olup, sadece diş kavsinde darlık bulunmaktadır. İskeletsel darlıklarda ise maksillanın kemik kaidesinde transversal yönde yetersiz gelişim ve çoğu zaman kompanzasyondan dolayı dişlerin kronlarında bukkal tipping görülmektedir (28). Her iki tip posterior çapraz kapanışta da en uygun tedavi yöntemi üst çene genişletmesidir.

2.3.1 Tarihçe

Üst çene genişletmesinin geçmişi 1860'lı yıllara dayanmaktadır. Literatürde genişletme apareyi ile sütura palatina medianın ayrılması hakkındaki ilk bilgi Angell ve ark. tarafından verilmiştir. Angle geliştirdiği genişletme apareyi ile 14 yaşındaki bir kız çocuğunda günde 2 kez vıda çevirme protokolü uygulayarak üst çenenin sağ-sol segmentlerinin birbirinden ayrıldığını ve maksiller santraller arasında diastema oluştuğunu rapor etmiştir (29). İlk uygulandığı yıllarda kraniyofasiyal yapılar için olumsuz etkiler oluşturabileceğini düşünen yazarlar nedeniyle kullanımı çok kısıtlanmıştır. Röntgen filmlerin kullanımıyla birlikte genişletme sonrasında ön dişler arasında açılan diastemanın kemik fragmanlarının birbirinden ayrılması sonucu oluştuğu kanıtlanmıştır. 1950'li yıllarda sefalometrik filmlerin kullanımıyla birlikte genişletmenin iskeletsel yapılar üzerinde oluşturduğu değişiklikler de incelenmeye başlanmıştır. Haas (30) bütün bu gelişmeler doğrultusunda domuzlar üzerinde yaptığı çalışmada ekspansiyon vidalı akrilik splint kullanarak 10 gün süresince genişletme yapmış ve 12-15 mm toplam genişleme elde etmiştir. Çalışmanın en dikkat çekici bulgularından biri de mandibuler dişlerin maksilladaki genişlemeyi takip ettiği ve alt dental arka spontan bir genişleme görülmesidir. Hayvan çalışmada elde ettiği pozitif bulgular sonucunda Haas (30) 1961 yılında maksiller ekspansiyon için daimi birinci molar ve premolarlardan destek alan, dişlerin bukkal ve lingual yüzeylerinde metal barları olan ve akrilik kaide ile palatal kubbeden destek alan bir genişletme apareyi tasarlamıştır. Bir tur çevirmede 0.8-1 mm genişleme sağlayan vidalarda sabah ve akşam olmak üzere çeyrek tur açma protokolü uygulamıştır. Geçmişteki uygulamaların aksine prosedürün hastalar için ağrısız olduğunu, vidayı çevirirken oluşan baskı hissini ise dakikalar içinde yok olduğunu vurgulamıştır. Hastaların

yarısı zigomatikomaksiller stur blgesinde, ok az bir kısmı ise ek olarak zigomatikotemporal blgede de baskı hissettiklerini bildirmişlerdir (30). Biederman (31) ise 1968 yılında Haas'ın tasarladığı apareyi modifiye ederek daha hijyenik bir genişletme apareyi geliştirmiştir. Sadece dişlerden ankraj alan bu aparey hijyenik olmasının yanı sıra akrilik kaide olmadığı için ekspansiyon sırasında yumuşak dokularda irritasyon oluşturmamıştır. Araştırmacılar 1960'lı yıllardan itibaren ok sayıda modifikasyon yaparak farklı ekspansiyon apareylerini denemişlerdir.

2.3.2 Genişletme protokol

Maksiller ekspansiyonda kullanılan yöntemler sturun açılma hızına baėlı olarak yavaş, yarı hızlı ve hızlı olmak üzere 3 grupta sınıflandırılmaktadır.

2.3.2.1 Yavaş st ene genişletmesi

Yavaş genişletme metodunda uygulanan kuvvetin miktarı 10-20 Newton (450-900gr.) arasında deėişmektedir. Bu metotta kuvvetin miktarı hızlı maksiller ekspansiyona gre daha az olduėu için sirkummaksiller suturların evresindeki dokularda daha az baskı oluřturur (32). Kuvvet sutural dokuların direncinin kırılması için yeterli olmadığından iskeletsel etkisi daha az, dental hareket miktarı ise daha fazladır (32). Ancak st ve karma dentisyon dneminde yapılan genişletmede yavaş evirme protokol ile maksiller segmentlerde ortopedik ayrılma grlebileceėi rapor edilmiştir (33). Sandıkoėlu ve Hazar, Mossaz-Joelson ve Mossaz iskeletsel etkinin %50 oranına kadar ulařabileceėini, Hicks ise bu oranın %16-30 arasında deėişkenlik gsterdiğini rapor etmiştir (34-36).

Yapılan arařtırmalar haftada 0.5-1 mm'lik genişletmenin evre dokuların adaptasyonu aısından daha uygun olduėunu gstermektedir. Yavaş evirme protokolnde genişletme uzun srede daha yavaş bir hızla gerekleřtiėi için maksillanın yeniden řekillenmesi ve konumlanması sırasında doku btnlėu bozulmaz (33). Maksillaya komřu yapıların, zellikle nazal tabanın genişletmeye fizyolojik adaptasyonu için yavaş evirme protokolnn daha uygun olduėu gsterilmiştir (37).

Bu yöntemin bir diğer avantajı ise çevre dokularda biriken rezidüel yük miktarının uygulanan kuvvetle orantılı şekilde az olmasıdır. Genişletme sonrası görülen relapsın esas sebebinin rezidüel yük olduğu göz önünde bulundurulursa, yavaş çevirme protokolünün uygulandığı vakalarda nüks oranının daha az olması beklenir.

Yavaş üst çene genişletmesinde kullanılan mekaniklere örnek olarak; dişlere uygulanan kroşelerle tutuculuk sağlayan ve akrilik kaide içerisindeki bir vida yardımıyla kuvvet uygulayan hareketli apareyler, anterior ve posterior helikal bükümlere sahip paslanmaz çelik tellerden oluşan Quad-heliks apareyi, Quad-heliksın modifikasyonları olan Porter ve W apareyi, magnetler içeren genişletme apareyleri, Nikel-Titanyum maksiller genişletme apareyi ve Minne apareyi gösterilebilir (28).

2.3.2.2 Hızlı üst çene genişletmesi

Üst çene genişletmesinde hızlı çevirme protokolünün ortaya çıkmasındaki esas amaç ortopedik kuvvet miktarı artırılırken, ortodontik hareketin ise azaltılması olmuştur. Bu amaç doğrultusunda dişler ve alveoler yapılara ortodontik diş hareketi limitlerini aşan kuvvetler uygulanmaktadır (29). Kuvvetin miktarı 15-50 Newton (0.9-4.5kg) arasında değişmekte ve periodontal ligamentin elastik limitlerini aştığı için dişlerde hiyalinizasyon oluşturarak dental yapıların laterale hareketi engellenmektedir.

Sütura palatina medianın ayrılmasıyla birlikte maksillanın sağ ve sol segmentleri birbirinden uzaklaşır. Genişletme yapılan vakaların büyük çoğunluğunda oklüzalden bakıldığında maksiller segmentlerin anterior ve posteriora paralel bir şekilde ayrılmadığı görülmektedir. Garret ve ark. (38) yaptıkları konik ışınli bilgisayarlı tomografi çalışmasında birinci premolarlar hizasında genişletmenin %55'inin, birinci molarlar hizasında ise yaklaşık %38'nin iskeletsel olduğunu göstermişlerdir. Sonuç olarak, iskeletsel genişleme anteriora daha fazla görülürken, posteriora doğru azalmaktadır.

Süturun açılmasıyla birlikte maksiller segmentlerin hem sagittal hem de frontal yönde rotasyona uğradıkları gözlenmiştir. Bu rotasyon sonucu üst çene sıklıkla aşağı ve hafif öne doğru yer değiştirmektedir. İntermaksiller süturdaki açılma frontalden değerlendirildiğinde supero-inferior yönde de eşit olmayan bir ayrılma olduğu bulunmuştur. Ayrılma piramidal şekilde olup, tepesi nazal taban, tabanı ise oral kavitededir. Frontal düzlemde her iki maksillanın rotasyon merkezinin frontomaksiller suture bölgesinde olduğu rapor edilmiştir (39).

Klinik olarak hızlı üst çene genişletmesinin en belirgin bulgusu maksiller santraller arasında oluşan diastemadır. Kesiciler arasında oluşan diastemanın boyutunun ekspansiyon vidasının açılma miktarının yarısı kadar olduğu düşünülmektedir (40). Ekspansiyonun devamında, transseptal liflerin elastik çekme kuvvetiyle birlikte santral keserlerin kronları tekrar birbirlerine doğru hareket etmeye başlamaktadır. İlk önce dişlerin kronları temas ederken, zamanla kökler de orijinal eksen eğimlerine dönmeye çalışırlar. Bu süreç yaklaşık 4 ay devam ederken, dişlerin aksiyel eğimleri 50 dereceye kadar değişkenlik gösterebilmektedir. Eğer hastada genişletme öncesinde diastema mevcutsa, tedavi sonunda diastema aynı boyutta kalabilir veya azalabilir (10).

Alveoler eğilme ve periodontal dokulardaki sıkışmanın etkisiyle posterior dişlerin inklınasyonlarında ekspansiyon sonrası değişiklikler gözlemlenebilir. Maksiller posterior dişlerde bukkal tipping ile birlikte bir miktar ekstrüzyon görülmektedir (36).

Midpalatal suturen açılmasıyla alveolar proseslerde laterale doğru eğilme oluşmaktadır. Ancak palatal kubbedeki değişiklikler konusunda çok farklı görüşler mevcuttur. 1900'li yılların ortasına kadar ekspansiyonla birlikte palatal kubbede alçalma olduğu düşünülmekteydi (41). Daha sonra alçı modeller ve röntgen filmler üzerinde yapılan çalışmalarda, palatal kubbe yüksekliğinin değişmediği (42), intermolar genişlikle palatal kubbe derinliği arasında bir ilişki olmadığı sonucuna varılmıştır (43).

Maksiller kemikler nazal kavite ile ilişkili olduğu için midpalatal suturedaki ayrılma nazal kavitenin anatomi ve fizyolojisini de etkilemektedir. Nazal valf burnun en dar yumuşak doku alanı olup, görevi hava girişini kontrol etmektir. Dar bir yapıya

sahip olduğu için nazal hava akışının en yüksek dirençle karşılaştığı bölgedir. Hızlı üst çene genişletmesinde maksiller kemiklerde ayrılma en çok keser bölgede, yani nazal valfin hemen altında görülmektedir. Bu nedenle palatal ayrılmayla burnun lateral duvarları birbirinden uzaklaştığı için nazal kavite hacmi artmaktadır (44). Üst çene genişletmesinin en büyük avantajlarından biri nazal kavitenin hacminin artmasıyla birlikte nazal solunumun iyileşmesidir.

Deeb ve ark. (45) nazal tabandaki hacim artışının yaklaşık 0.41 cm^3 veya %35,3 oranında olduğunu rapor etmiştir. Nazal tabandaki genişleme apertura piriformis bölgesinde, koanalara göre 2 kat daha fazladır. Nazal kavitedeki genişleme oranı anteriordan posteriora doğru azalmaktadır.

2.3.2.3 Yarı hızlı üst çene genişletmesi

Uzun dönem çalışmaların sonucunda maksiller genişletmenin sadece sutura palatina medianın ayrılmasından ibaret olmadığı, kraniyofasiyal kompleksteki birçok yapıyı da etkilediği görülmüştür. Bu yapılar kraniyumdaki konumlarına bağlı olarak ekspansiyona farklı derecede direnç göstermektedir. En yüksek stres seviyesi sfenoid kemiğin pterygoid prosesinde ve zigomatik kemiğin anterior kısmında tespit edilmiştir (46). Bu yapılardaki direncin azaltılması ve uzun dönemde daha stabil sonuçların elde edilebilmesi için genişletme hızında farklı protokoller uygulanmaya başlanmıştır.

Mew (47) 1977 yılında 'Bioblock' ismini verdiği, kroşeleri ve akrilik kaidesi bulunan vidalı hareketli bir aparey ile haftalık 1-1.5mm'lik genişletme yapmış ve bu çevirme protokolünün hızlı maksiller ekspansiyona göre dokular için daha fizyolojik olduğunu rapor etmiş ve bu işlemi yarı hızlı üst çene genişletmesi olarak literatüre tanıtmıştır.

İşeri ve ark. (46) çevre dokularda daha az direnç oluşması için hızlı çevirme protokolü uygulanan hastalarda intermaksiller süturdaki ayrılmayı takiben yavaş çevirme protokolüne geçilmesini önermektedir. Sonraki yıllarda İşeri ve Özsoy (48) Mew tarafından yapılan yarı hızlı genişletme protokolünden farklı vida çevirme

protokolü önermişlerdir. Mew (47), Sandıkçiođlu ve Hazar (34) haftada 1 mm aktivasyon yaparken, İřeri ve Özsoy (48) ilk 5-6 gün boyunca günde 2 kez 0.2 mm, sonraki günlerde ise haftada 3 kez 0.2 mm çevirme protokolü uygulamışlardır. Bu çevirme protokolünde suture ayrıldıktan sonra yavaş genişletmeye geçildiđi için nazomaksiller kompleksin adaptasyon süreci kolaylaşmakta ve retansiyon sonrası relaps oranı azalmaktadır.

2.3.3 Midpalatal suturen biyolojik cevabı

Midpalatal sutureya uygulanan kuvvetin ilk oluşturduđu etki travmadır. Suture alanındaki lokalize kan damarlarından küçük çaplı sızıntı başlar. Bu küçük defekt alanları eksüda, ekstravaze kırmızı kan hücreleri, parçalanmış fibrin ve ince kollajen fibrilleri ile dolmaya başlar (49). Yara bölgesinde bu geçici polimorf doku cevabı genellikle ilk 12 saat içinde görülür. Makrofajlar ve ilk fibroblastların defekt bölgesine gelmesi ise 24 saatte gerçekleşir. Suturedaki ayrılmadan 3-4 gün sonra suture marjinlerinde önceden bulunan osteoblastlar tarafından kemik yapımı başlar. Genişletmeyle suturen açılması tamamlandığında ilk ay içinde suturen mineral içeriđi hızla artarken, suture etrafındaki kemiğin mineral yapısı azalır ve önceki yapısına dönebilmesi için yaklaşık 3 ay gerekir (50).

2.3.4 Üst çene genişletmesinde kullanılan apareyler

Üst çene genişletmesinde kullanılan apareyler destek aldıkları yapılara göre diş, diş-doku, kemik destekli veya hibrit şekilli olabilmektedir.

2.3.4.1 Üst çene genişletmesinde kullanılan diş destekli apareyler

Hyrax apareyi: William Biederman (51) tarafından 1968 yılında tasarlanmıştır. Bu aparey ismini ortasındaki hijyenik ekspansiyon vidasından almıştır. Aparey genişletme vidasından ve palatal konturlara uyumlandırılıp premolar ve molar bantlarına lehimlenen tellerden oluşmaktadır. En büyük avantajı akrilik kaideye sahip olmadığı için mukozal irritasyona sebep olmaması ve temizliđinin daha rahat

yapılabilmektedir (7). Ekspansiyon vidası önden arkaya doğru çevrilerek aktive olur ve her aktivasyonda yaklaşık 0.2 mm lateral ekspansiyon sağlar. Çok kısa süre içerisinde sutureda ayrılma sağlayıp maksimum 13 mm'ye kadar genişletme elde edilmesine izin verir.

Hyrax apareyinin en büyük dezavantajlarından biri Haas apareyine göre daha esnek olmasıdır. Bu sebeple dişlerde bukkale devrilme çok, sutural açılma ise daha az olmaktadır (52).

Issacson apareyi: Bu aparey Minne olarak adlandırılan yaylı bir genişletme vidasına sahiptir. Vida direkt premolar ve molar bantlarına lehimlenir ve sıkıştırılmış yayın kuvvetiyle bantlara kuvvet uygular.

2.3.4.2 Üst çene genişletmesinde kullanılan diş-doku destekli apareyler

Bu apareyler dişlerin yanı sıra akrilik kaide ile oral dokulardan da destek aldığı için daha paralel bir genişletme, nazal kavite tabanında daha fazla artış sağlamaktadır. Ekspansiyonun relaps oranı daha az bulunurken, ortopedik etkinin daha fazla olduğu görülmüştür. En büyük dezavantajı akrilik kaidenin yumuşak dokularda oluşturduğu irritasyonlardır.

Haas apareyi: Haas tarafından 1961 yılında tasarlanmıştır. Molar ve premolar bantlarına lehimlenen tellerden ve akrilik kaidenin içinde ekspansiyon vidasından oluşmaktadır.

Bonded apareyler: İlk kez 1973 senesinde Cohen ve Silverman tarafından tanıtılmıştır. Posterior segmentteki dişleri kaplayan akrilik kütle dişlere yapıştırılmaktadır. Karma dentisyon döneminde özellikle yeni süren dişlere bant yerleştirme zorluğu dikkate alındığında kullanımı daha kolay olabilmektedir. Akrilik kütle dişleri hem okluzalden hem de bukkalden sardığı için posterior dişlerin tipping ve ekstrüzyonunu engellemektedir (53).

Sarver ve Jonhnston (53) 20 adolesan birey üzerinde yaptıkları çalışmada maksillanın ekspansiyona bağılı aşağı ve öne hareketinin bonded apareyler ile minimize edilebileceği veya engellenebileceğini rapor etmişlerdir.

Reed ve ark. (54) ise önceki çalışmaların aksine banded ve bonded gruplarında palatal düzlemin ve maksiller molarların aşağıya doğru hareket miktarında fark olmadığını bildirmişlerdir.

2.3.4.3 Üst çene genişletmesinde kullanılan kemik destekli apareyler

Diş ve diş-doku destekli genişletme apareylerinde özellikle postpubertal dönemdeki hastalarda kuvvetin etkisiyle alveolar eğilme ve dental tipping miktarının çok daha fazla olduğu görülmektedir. Bunun esas sebebi yaşla birlikte süturdaki ossifikasyon miktarının artması, aynı zamanda sirkummaksiller süturlardaki iskeletsel maturasyonun hızlı bir şekilde ilerlemesidir (55). Bu nedenle, erişkin hastalarda konvansiyonel apareylerle yapılan genişletmelerde kök rezorpsiyonu (56), periodontal hasar, başarısız veya yetersiz bir genişletme (3), yumuşak dokuda hipertrofi ve ülserasyon (57) gibi komplikasyonlarla daha sık karşılaşmaktadır.

İstenmeyen dentoalveolar etkileri elimine etmek ve iskeletsel etkiyi arttırmak için mini vidalardan destek alınarak yapılan hızlı üst çene genişletme apareyleri geliştirilmiştir (58). İskeletsel ankrajlı genişletmelerde de horizontal olarak tamamen paralel bir genişleme olmadığı, daha çok maksiller parçaların lateral rotasyonu şeklinde bir açılma olduğu gösterilmiştir (59).

Arman Özçırpıcı ve ark. (60) dört adet minividadan destek alan ekspansiyon apareyinin etkilerini inceledikleri çalışmada, apareyin büyümesi devam eden bireylerde kolay uygulanabilir ve hijyenik bir seçenek olduğunu söylemişlerdir. Yazarlar bu uygulamayı özellikle azalmış overbite ve ankraj diş eksikliği bulunan olgularda önermektedir.

2.3.4.4 Üst çene genişletmesinde kullanılan diş-kemik destekli (hibrit) apareyler

İlk kez Benedict Wilmes tarafından literatüre sunulmuştur. Aparey anterior palatinada ikinci ve üçüncü rugalar hizasında yerleştirilen iki minivida yardımıyla palatinal bölgeden, birinci molarlara yerleştirilen bantlar yardımıyla ise dişlerden destek almaktadır. Hibrit apareylerin en büyük avantajı diş ankrajının azaltılması ve cerrahi işlemin minimal invaziv olmasıdır. Premolarlar dahil edilmediği için genişletme sonrası apareyin sökülmesini beklemeden sabit tedaviye başlanılabilir (61).

2.3.4.5 Hızlı üst çene genişletmesinde süt dişlerinden ankraj alınması

Transversal anomaliler, özellikle posterior çapraz kapanışlar 19 ayla 5 yaş arasında ortaya çıkmaktadır. Bu malokluzyonlar müdahale edilmeden kendi kendine düzelmekte, ancak süt ve erken karma dişlenme döneminde tedavi edilmesi normal okluzyonun gelişimine olanak tanımaktadır (62). Süt ve karma dişlenmede genişletme yapmak için çok sayıda farklı apareyler uygulanmaktadır. Geleneksel hızlı üst çene genişletmesinde daimi birinci molarlardan destek alınırken, dentisyonun erken yıllarında daimi dişler yerine süt dişlerinden destek alınabilir. Genişletme sırasında midpalatal süturun açılması için uygulanan ağır kuvvetlerin daimi dişlere verdiği zarar dikkate alındığında süt dişlerinden ankraj alınması daimi dişlerin korunması için önemli bir avantajdır.

Süt dişlerinden ankraj alan hızlı üst çene genişletmeleri sadece posterior çapraz kapanış varlığında değil, erken karma dentisyonunda yer darlığını gidermek amacıyla da uygulanmaktadır. Karma dentisyon döneminde maksilladaki darlık keserlerin sürmesi için yerin yetersiz olmasına ve çoğu zaman ektopik sürmesine neden olmaktadır. Yapılan çalışmalar doğrultusunda, hızlı üst çene genişletmesinin maksillanın anteriorunda posteriora göre daha fazla etkili olduğunu göstermiştir. Anteriordaki bu etkili genişleme lateral keserler için gerekli yerin sağlanmasına ve arkta doğru konumlarında sürmelerine olanak tanımaktadır .

Süt ve erken karma dentisyonda en sık kullanılan hızlı üst genişletme apareyi Haas apareyinin modifikasyonudur. Bilindiği üzere Haas apareyi bantlarla daimi birinci premolar ve molarlardan, akrilik kaide ile palatal kubbeden destek almaktadır. Modifiye Haas Apareyinde ise bantlarla süt ikinci molarlardan destek alınırken, genişletme vidasından anteriora doğru uzanan kollarla da süt kaninlerden destek alınmaktadır (63). Akrilik kaide kısmı orijinal Haas apareyinin palatal kısmı ile benzerlik gösterir.

Mutinelli ve ark. (63) yaptıkları çalışmada Modifiye Haas Apareyi ile yapılan hızlı üst çene genişletmesinin dental etkilerini değerlendirmişlerdir. Yazarlar karma dentisyonda yapılan bu genişletmeyle birlikte diş kavsi boyutlarının erkenden daimi dentisyon boyutlarına ulaştığını ve böylece maksiller anterior dişlerin kolayca seviyelendiğini, hafif ve orta dereceli çapraşıklığın giderildiğini rapor etmişlerdir.

Rosa ve ark. (64) ise aynı genişletme apareyinin yer darlığına bağlı anterior çapraz kapanışı ve rotasyonlu keserleri bulunan vakalar üzerinde etkilerini değerlendirmişlerdir. Çalışmanın sonucunda genişletme sonrası hastaların %84'ünde anterior çapraz kapanışın spontan olarak düzeldiği ve düzelmenin uzun dönem stabil olduğu gözlemlenmiştir. Çaprazdaki lateral keserlerin genişletme sonrası kendi kendine düzelleme oranı santral keserlerin düzelleme oranından daha fazla bulunmuştur.

Cozzani (8), Modifiye Haas Apareyinde daimi birinci molarlardan destek alınmamasına ve direkt kuvvet uygulanmamasına rağmen, bu dişlerde ekspansiyon vidasındaki açılmanın en az yarısı kadar bir genişleme olduğunu, çapraz kapanışın düzeldiğini ve sonuçların stabilitesinin uzun dönem devam ettiğini bildirmiştir.

2.4 Üst Çene Genişletmesine Karar Verme Ve Etkilerinin Değerlendirilmesinde Dental Modellerin Kullanımı

Ortodontik çalışma modelleri tanı ve tedavi planlamasının temel taşıdır. Dental modeller sadece tedavi öncesi planlama için değil, tedavideki ilerlemenin değerlendirilmesi ve vakaların belgelenmesi için gereklidir. Özellikle ortodontide okluzyonun üç boyutlu değerlendirilmesi ve ölçümlerin daha hassas yapılabilmesi için

dental modeller oldukça gereklidir. Alçı modeller güvenilir bir diagnostik kayıt şekli olup; ark asimetrisi, çapraşıklık miktarı, malokluzyon sınıflaması, Bolton analizi gibi birçok analiz yapılabilmesine olanak tanımaktadır. En sık yapılan model ölçümleri; overjet, overbite, diş boyutları, ark uzunluğu ve transversal genişlik ölçümleridir (65).

Han (66) yaptığı çalışmada, farklı diagnostik kayıtların ortodontik tedaviye karar verme aşamasında ne kadar gerekli olduğu ve hangisine göre verilen kararların daha tutarlı olduğunu incelemiştir. Sonuç olarak, herhangi bir tanı yöntemi kullanmadan, sadece alçı modeller üzerinden yapılan tedavi planlamalarının %55'i fotoğraf ve röntgen filmler gibi diğer diagnostik kayıtlar eklendiğinde de değişmemiştir. Buradan yola çıkarak, dental modellerin tedavi kararında en etkili ve tutarlı araçlardan biri olduğu söylenebilir.

Dental modeller özellikle transversal yön problemlerinin incelenmesinde oldukça etkilidir. Transversal darlığın belirlenebilmesi için çok sayıda analiz geliştirilmiştir. Bu analizler içerisinde en sık kullanılanlardan biri Howe's model analizidir. Üst çene genişletmesinin endikasyonunun konulmasında ve genişleme miktarını belirlemede uygulanabilmektedir. Yöntemin esas amacı dişler ve onları taşıyan apikal kemik kaidesi arasındaki ilişkiyi transversal yönde değerlendirmektir. Howe's model analizinde 4 lineer ve 3 oransal ölçüm bulunmaktadır. Bu ölçümler alt ve üst çene diş materyalinin birbirine oranı, premolarlar arası genişlik, premolarlar arası genişliğin diş materyaline oranı, apikal kemik kaidesinin genişliği, apikal kemik kaidesi genişliğinin diş materyaline oranı ve apikal kemik kaidesi uzunluğu olarak belirlenmiştir.

2.5 Dijital Modeller

Bilgisayar destekli üretim ve tasarımların dişhekimliğine girmesiyle beraber, alçı modeller yerine dijital modellerin kullanımı da yaygınlaşmaya başlamıştır (67).

Dijital sistemlerle görüntüleme; teknisyenin aktif olduğu indirekt teknik ve hekimin aktif olduğu direkt teknik olmak üzere iki grupta değerlendirilebilir (68).

İndirekt sistemde ağız içi tarayıcı kullanılmadan geleneksel yöntemlerle ölçü alınır. Alınan ölçü ile elde edilen alçı model tarama işlemine tabi tutulur. Bazı sistemlerde ise alçı model kullanılmadan alınan ölçü yüzeyinin taranması ile sanal model elde edilebilir.

Direkt teknikte geleneksel ölçü yöntemleri tamamen ortadan kalkarken, dış kavsi ağız içi görüntüleme sistemlerinin yardımı ile taranır ve bilgisayar ortamına aktarılarak dijital modeller elde edilir.

Dijital modellerin yaygınlaşmasındaki en büyük neden alçı modellerin kullanımında karşılaşılan sorunların çoğunun çözülebilmesidir. Dijital ortodontik modellerin avantajları şu şekilde özetlenebilir:

Muhafaza: Alçı modellerin saklanması için büyük depo alanları gerekirken, dijital modeller bilgisayarda muhafaza edilmektedir. Bir dijital model dosyasının büyüklüğü tarama hassasiyetine ve modeli oluşturan firmaya göre değişmekle birlikte 1-14 megabayt arasındadır. Özetle, modellerin bilgisayarda saklanması için çok az hafızaya gerek duyulmaktadır (69).

Erişim kolaylığı ve çoklu erişim: Sanal ortamda tutulan modellere saniyeler içinde kolaylıkla ulaşılabilir, diğer hekimlerle fikir alışverişi için paylaşılabilir (70).

Kopyalama: Alçı modellerin aksine, dijital modeller istenildiği kadar çoğaltılabilir. Yedekleme işleminin kolay olması bilgi kaybı gibi sorunlarla karşılaşma riskini ortadan kaldırır.

Yıpranma: Alçı modeller zamanla hem yapılan işlemler sırasında, hem de taşınma gibi durumlarda zarar görebilir. Hiç işlem görmeyen modeller bile ortamdaki sıcaklık ve nem gibi temel çevresel faktörlerden etkilenerek yıpranabilir.

Tasarruf: Dijital modeller, alçı modeller için gerekli saklama maliyetlerinin önüne geçerek, alçı model elde edilmesi için harcanan zaman ve materyallerden tasarruf sağlarlar.

2.6 Üç Boyutlu (3B) Görüntü Elde Etme Teknikleri

Objelerde 3 boyutlu görüntü elde etmek için çok sayıda yöntem mevcuttur. Bunlar içerisinde en çok aşağıdaki 4 metod kullanılmaktadır (71).

1. Stereo Analiz: İnsan gözünün algılama prensibi olan stereopsis baz alınarak meydana getirildiği için anlaşılması en kolay sistemdir. Üç boyutlu algı denilen insanın iki gözüyle cismin farklı kısımlarını farklı açılardan algılayarak görüntü derinliğinin oluşturulması prensibine dayanmaktadır. Buna paralaks adı verilir. Bu yaklaşım diş hekimliğinde gömülü dişlerin pozisyonlarının tespiti için kullanılan Clark yöntemi veya benzeri radyografi tekniklerinin de temelini oluşturur. Farklı açılı 2 kamera yardımı ile 3 boyutlu (3B) görüntü oluşturulmaktadır (72).

Stereo Analiz yönteminde derinlik çözünürlüğü iki kamera arasındaki mesafeye bağlıdır. Kameralar birbirinden ne kadar uzak, obje kameraya ne kadar yakınsa çözünürlük o kadar iyi olmaktadır.

2. Gölgeleme ile Şekillendirme: İnsan beyninin de üç boyutlu algılama yapabilmek için kullandığı bir yöntemdir. Çevredeki objelerden göze ulaşan ışığın yoğunluğu farklılık gösterir. Bu farklılığın üç nedeni vardır; ışık kaynağının şiddeti (güneş veya yapay ışık), objenin ışığı yansıtma derecesi, objenin ışık kaynağı ve göze göre eğimi. Bu son faktör objenin şeklinin anlaşılmasında önemlidir. Bir nesnenin parlaklığı, ışığın yönüyle nesnenin oluşturduğu açıya bağlıdır. Daha spesifik olarak, parlaklık aydınlatma yönü ile normal yüzey arasındaki açının kosinüsü ile orantılıdır. Işık kaynağının yönü biliniyorsa, nesnenin her bir yüzeyinin ve buradan da tüm nesnenin şeklinin oryantasyonunu belirlemek mümkündür.

3. Fotometrik Stereo: Gölgeleme ile şekillendirmenin bir varyasyonu olan bu yöntem stereo analizin tam tersi bir prensibe dayanmaktadır. Bir ışık kaynağı ve iki kamera kullanmak yerine, bir kamera ve iki ışık kaynağı kullanılmaktadır. Kamera sabittir ve bilgisayar farklı parlaklıktaki görüntüleri birleştirerek üç boyutlu görüntü elde etmektedir. Beyazlık ve renk farklılıklarından bağımsız olarak görüntüleme yapılmaktadır.

4. Yapısal Aydınlatma: Bu yöntemde objenin üzerine lazer kaynağından noktasal bir ışık hüzmesi ya da bir ışık çizgisi düşürülerek tarama yapılmaktadır.

Tarama sırasında kamera sabittir ve lazer kaynađı obje etrafında döner ya da obje bir platformda dönerken lazer ışığı gönderilmektedir. Dijital model oluşturan firmalar genellikle bu tekniđi kullanmaktadır.



3 BİREYLER VE YÖNTEM

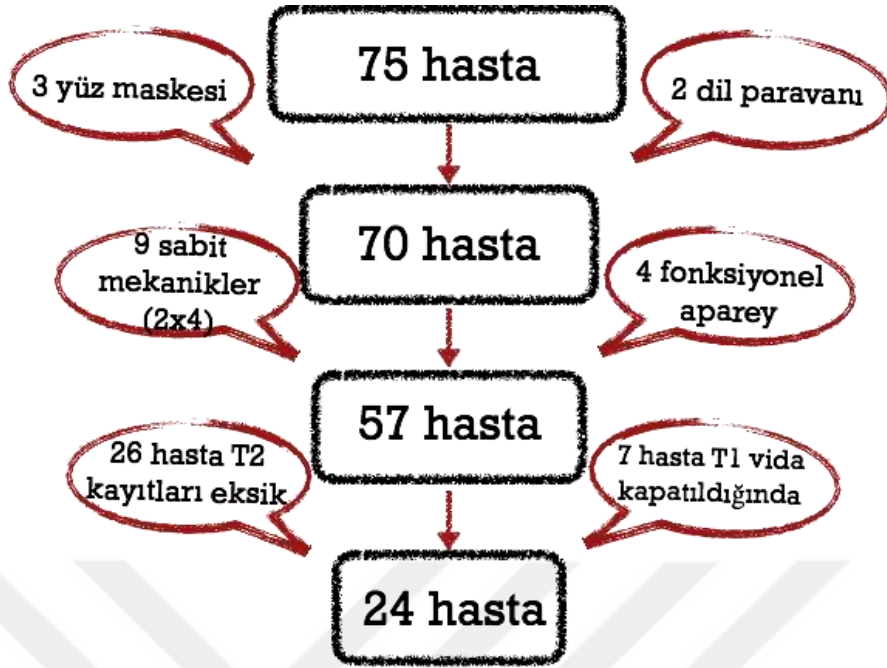3.1 Birey Seçimi

Çalışmaya 2014-2018 yılları arasında Başkent Üniversitesi Dişhekimliği Fakültesi Ortodonti Anabilim Dalı'nda Modifiye Haas Apareyi uygulanmış hastalara ait kayıtlar dahil edilmiştir. Bu çalışma Başkent Üniversitesi Tıp ve Sağlık Bilimleri Araştırma Kurulu tarafından onaylanmıştır. (Proje no: D-KA 17/14).

Araştırmaya dahil edilme kriterleri şunlardır:

- Herhangi bir kraniofasiyal konjenital anomalisi veya sendromu bulunmayan,
- Erken karma dentisyon döneminde olan,
- Maksiller kanin ve süt ikinci molarları ağızda mevcut olup, ve bu dişlerde mobilitesi bulunmayan,
- Orta dereceli yer darlığı veya posterior çapraz kapanış sebebiyle üst çene genişletmesi yapılan,
- Daha önce ortodontik tedavi görmemiş,
- Tedavi öncesi, tedavi sonu ve bir yıllık pekiştirme kayıtları bulunan,
- Bu süreçte genişletme dışında herhangi bir ortodontik mekanik uygulanmayan hasta kayıtları seçilmiştir.

Arşiv kayıtlarına ulaşılan 75 hasta içerisinde belirlenen dahil edilme kriterlerine uyan toplam 24 hastaya ait tedavi öncesi, sonrası ve bir yıllık pekiştirme model, sefalometrik ve panoramik film kayıtları çalışmaya dahil edilmiştir. Kayıtlarına ulaşılan hastaların ikisinde Modifiye Haas Apareyine dil paravanı eklenmiş, üç hastada genişletme sonrası yüzmaskesi, dört hastada fonksiyonel tedavi, dokuz hastada 2x4 gibi sabit tedavi mekanikler uygulanması nedeniyle çalışma dışı bırakılmışlardır. Modifiye Haas uygulanmış bireylerin yedisinde T1 zaman birimine ait kayıtlar aparey sökümünde değil, genişletme vidası sabitlendiğinde alındığı için değerlendirmeye alınamamıştır. Diğer 26 hastanın bir senelik pekiştirme kayıtları olmadığı için çalışmaya dahil edilememiştir. (Şekil 3.1)

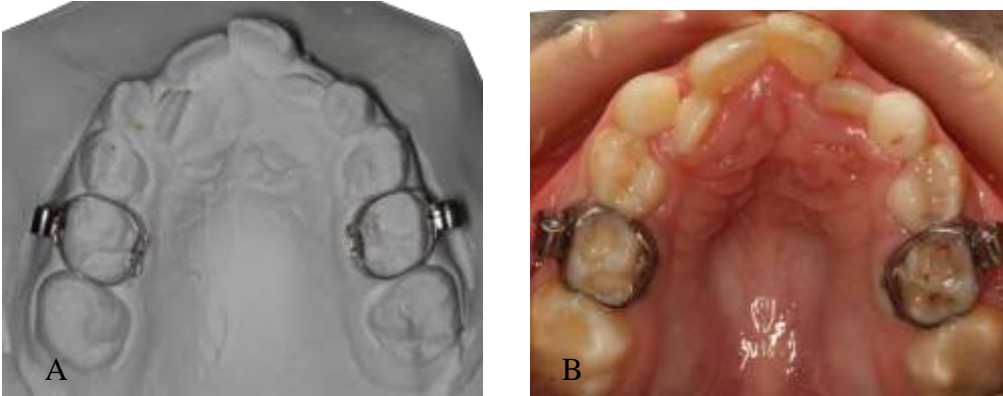


Şekil 3.1: Çalışmanın akış diyagramı

Çalışma grubu yaş ortalaması $8,6 \pm 0,8$, dağılım aralığı ise 6,8 ile 10,3 yıl arasında değişen 15 kız, 9 erkek toplam 24 bireyden oluşmaktadır.

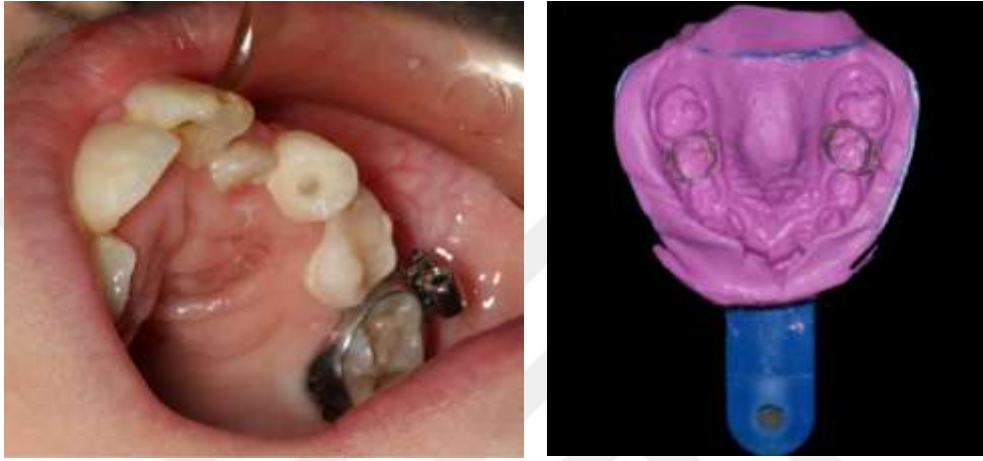3.2 Aparentlerin Yapılması ve Uygulanması

Tüm bireylerde Haas aparatının modifikasyonu ile HÜÇG yapılmıştır. Aparat yapımının ilk aşamasında alçı modeller üzerinde süt ikinci molarlar için uygun ölçüde prefabrike bantlar seçilip ağız içinde dişlere yerleştirilmektedir (Şekil 3.2).



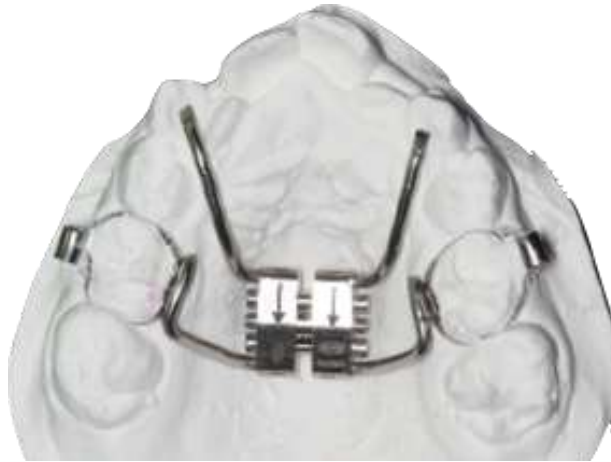Şekil 3.2: Molar bantlarının alçı modelde (A) ve ağız içinde (B) seçimi

Geniřletme apareyinin diđer desteđi olan sũt kaninlerde ise daha farklı bir hazırlık yapılmıřtır. Bu destek için sũt kaninlerin palatinal yũzeyinin orta ũçlũsũnde geniřletme apareyinin ũn kollarının tutunabilmesi için rond frezle yuva oluřturulmuřtur. Daha sonra aljinat ile ũst ĉeneden bantlı ũlĉũ alınmıřtır (řekil 3.3).



řekil 3.3: Sũt kaninlerde oluřturulmuř yuva ve bantlı aljinat ũlĉũ

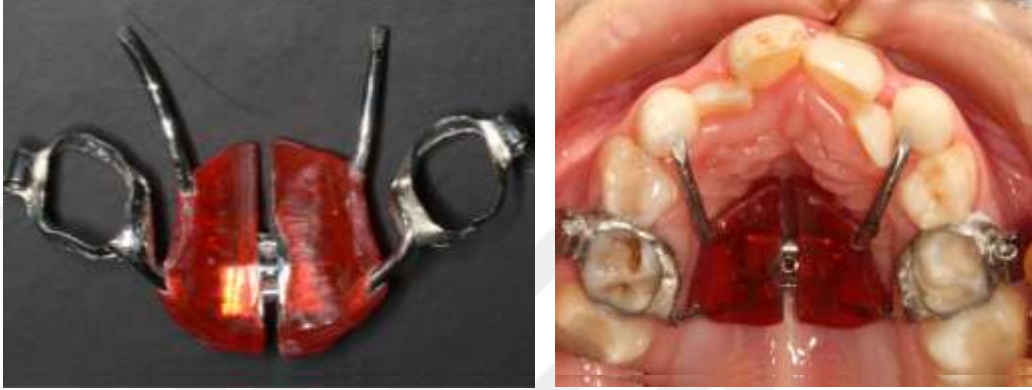Laboratuvarıda sert alĉı ile ĉalıřma modelleri elde edilmiřtir. ĉalıřma modelleri ũzerinde geniřletme vidası palatinada tam ortaya denk gelecek řekilde yumuřak dokudan uzak, ancak palatinal kubbenin en derin bŕlgesine yerleřtirilmiř ve uygun bũkũmler yapılmıřtır (řekil 3.4).



řekil 3.4: Geniřletme vidasının uyumlandırılması

Daha sonra vidanın posterior kolları süt ikinci molar bantlarına lehimlenerek polisaj yapılmaktadır.

Lehim işleminden sonra ekspansiyon vidasının çevresine vidayı da içine alacak şekilde akril ilave edilip polimerizasyon sonrasında tesviye işlemi gerçekleştirilmektedir (Şekil 3.5).



Şekil 3.5: Modifiye Haas genişletme apareyi

Aparey ilk önce cam iyonomer siman ile süt ikinci molarlara simante edilmiş, daha sonra ise ön kollar süt kaninlerdeki tırnaklara asitleme ve bondlama yapıldıktan sonra ışıkla polimerize olan kompozit ile yapıştırılmıştır.

Çalışmaya aynı çevirme protokolü uygulanmış hastalar dahil edilmiştir. Çevirme işlemi ilk 10 gün boyunca sabah ve akşam olmak üzere günde iki, kere yapılmıştır. Süturdaki açılmanın oklüzal filmlerle tespitinden sonra 14 gün boyunca günde bir kere, sadece sabahları aktivasyon devam ettirilmiştir. Daha sonra çevirme işlemi bitirilmiş ve vidanın ağız içinde kendi kendine dönmemesi için bazı hastalarda ligatürle bazı hastalarda ise kompozitle sabitlenmiştir. Pekiştirme amacıyla apareyler altı ay ağızda tutulmuştur. Altı aylık pekiştirme sonrası genişletme apareyi çıkarılmış, aljinat ölçü ve röntgen film kayıtları alınmıştır.

3.3 Kayıtların Elde Edilmesi

Hastaların tedavi öncesi (T_0), genişletme aparatının çıkarıldığı seans (T_1) ve aparatın çıkarılmasından bir yıl sonraki pekiştirme kayıtları (T_2) arşiv kayıtlarından elde edilmiştir. Hastalarda genişletme ile oluşan dental ve iskeletsel değişiklikler hem

ortodontik alçı modeller hem de panoramik ve sefalometrik filmler üzerinden değerlendirilmiştir. Panoramik ve sefalometrik filmler hastanenin bilgisayar üzerinde depolanan dijital veritabanından elde edilirken, dental modeller ise geleneksel alçı modeller şeklinde arşivden çıkarılmıştır.

3.4 Modellerin Değerlendirilmesi

3.4.1 Üç boyutlu modellerin elde edilmesi

Bu çalışmada model değerlendirmesi alçı modeller yerine üç boyutlu dijital modeller üzerinde yapılmıştır. Arşiv taraması sonrası çalışmaya dahil edilen 72 alçı model, genel bir kontrol sonrasında dijital modellerin elde edilmesi için tarama işlemine tabi tutulmuştur. Modellerin taranmasında Dental Wings 7 (Dental - Wings Inc., Montreal QC, Kanada) serisi cihaz tercih edilmiştir (Şekil 3.6). Beş serbestlik eksenli ve iki yüksek hızlı kamera ile çalışan optik kurulum, yüksek bir doğruluk derecesiyle üstün bir tarama hacmine (140 mm x 140 mm x 140 mm) erişim sağlamaktadır. Tarama işlemi sonrasında 3B modeller 'STL' formatında kaydedilmiştir.



Şekil 3.6: Dental Wings 7 Model Tarama Cihazı

3.4.2 Model analizi

Ölçümler 3 boyutlu model görüntüleri üzerinde yapılmıştır. Ölçümler için Viewbox 4-Cephalometric Software (dHal Software, Kifissia, Yunanistan) programı kullanılmıştır. Viewbox 4 radyografik, fotografik ve 3 boyutlu model analizi için geliştirilmiş bir yazılım programıdır.

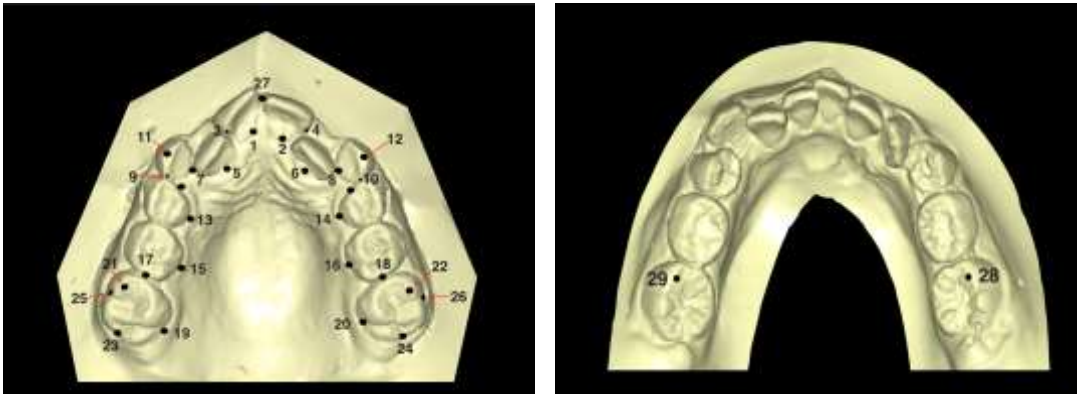
Modeller üzerinde toplamda 10 ölçüm yapılmıştır, bunlardan; 4'ü alan, 4'ü uzunluk, 1'i derinlik ölçümü, 1'i ise açısal ölçümlerdir.

3.4.3 Model analizinde kullanılan referans noktalar (Şekil 3.6)

Modellerin 3B analizinde maksillada 27, mandibulada 2 nokta kullanılmıştır.

1. 1R: Sağ daimi veya süt santral kesici dişin palatinal yüzeyinde dentogingival birleşimin en derin ve orta noktası
2. 1L: Sol daimi veya süt santral kesici dişin palatinal yüzeyinde dentogingival birleşimin en derin ve orta noktası
3. 1dR: Sağ daimi veya süt santral kesici dişin distali
4. 1dL: Sol daimi veya süt santral kesici dişin distali
5. 2R: Sağ daimi veya süt yan kesici dişin palatinal yüzeyinde dentogingival birleşimin en derin ve orta noktası
6. 2L: Sol daimi veya süt yan kesici dişin palatinal yüzeyinde dentogingival birleşimin en derin ve orta noktası
7. 3R: Sağ daimi veya süt köpek dişinin palatinal yüzeyinde dentogingival birleşimin en derin ve orta noktası
8. 3L: Sol daimi veya süt köpek dişinin palatinal yüzeyinde dentogingival birleşimin en derin ve orta noktası
9. 3dR: Sağ daimi veya süt köpek dişinin distal temas noktası
10. 3dL: Sol daimi veya süt köpek dişinin distal temas noktası
11. 3cR: Sağ daimi veya süt köpek dişinin tüberkül tepesi
12. 3cL: Sol daimi veya süt köpek dişinin tüberkül tepesi

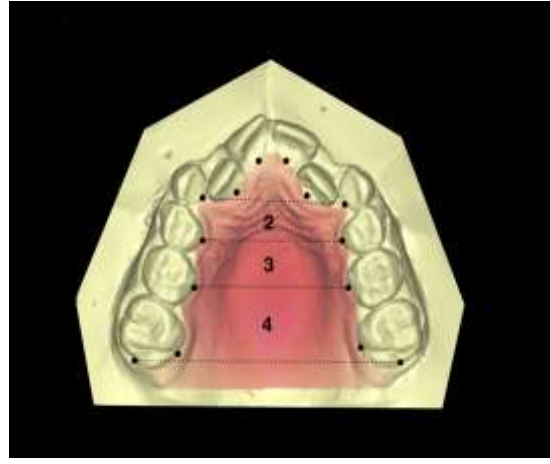
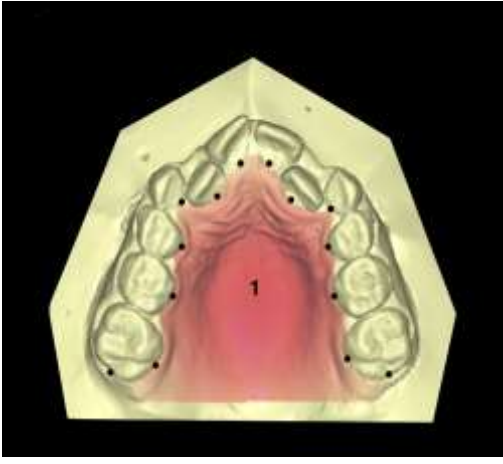
13. 4R: Sağ daimi 1. premolar veya süt 1. azı dişin palatinal yüzeyinde dentogingival birleşimin en derin ve orta noktası
14. 4L: Sol daimi 1. premolar veya süt 1. azı dişin palatinal yüzeyinde dentogingival birleşimin en derin ve orta noktası
15. 5R: Sağ daimi 2. premolar veya süt 2. azı dişin palatinal yüzeyinde dentogingival birleşimin en derin ve orta noktası
16. 5L: Sol daimi 2. premolar veya süt 2. azı dişin palatinal yüzeyinde dentogingival birleşimin en derin ve orta noktası
17. 5dR: Sağ 2. premolar veya süt 2. molar dişin distal temas noktası
18. 5dL: Sol 2. premolar veya süt 2. molar dişin distal temas noktası
19. Mx6R: Sağ daimi 1. molar dişin palatinal yüzeyinde dentogingival birleşimin en derin ve orta noktası
20. Mx6L: Sol daimi 1. molar dişin palatinal yüzeyinde dentogingival birleşimin en derin ve orta noktası
21. 6mbcR: Sağ daimi 1. molar dişin mezio-bukkal tüberkül tepesi
22. 6mbcL: Sol daimi 1. molar dişin mezio-bukkal tüberkül tepesi
23. 6dR: Sağ daimi 1. molar dişin distal sınır noktası
24. 6dL: Sol daimi 1. molar dişin distal sınır noktası
25. 6mR: Sağ daimi 1. molar dişin mezial yüzeyinin orta noktası
26. 6mL: Sol daimi 1. molar dişin mezial yüzeyinin orta noktası
27. MP: Sağ ve sol santral kesicilerin kesici kenar en meziallerinin orta noktası
28. Mn6R: Alt sağ daimi 1. moların mezio-bukkal tüberkül tepesi
29. Mn6L: Alt sol daimi 1. moların mezio-bukkal tüberkül tepesi



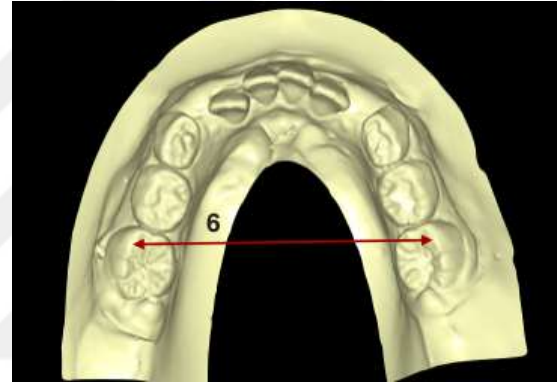
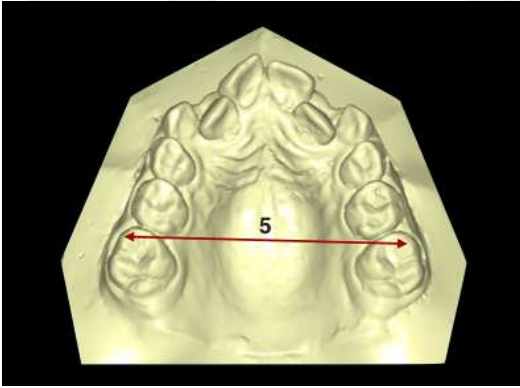
Şekil 3.7: Model analizinde kullanılan referans noktalar

3.4.4 Model analizinde kullanılan ölçümler

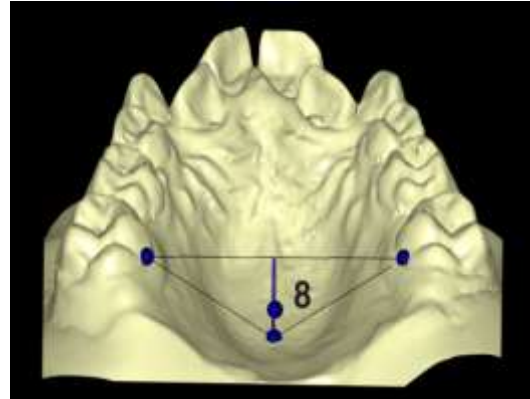
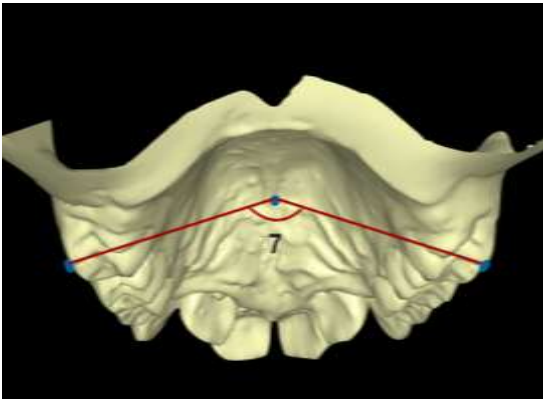
1. Total yüzey alanı: Tüm dişlerin palatinal dentogingival birleşiminin en derin noktası ve molar dişlerin en distal noktalarının birleşimiyle oluşan kapalı boşluğun yüzey alanı ölçümü (Şekil 3.8)
2. Anterior Palatal Alan: Süt/daimi kanin ve süt 1. molar/1. premolar dişlerin dentogingival birleşimlerinin en derin noktalarının birleşimiyle oluşan kapalı boşluğun yüzey alanı ölçümü (Şekil 3.8)
3. Orta Palatal Alan: süt 1.molar/1. premolar ve süt 2. molar/2. premolar dişlerin dentogingival birleşimlerinin en derin noktalarının birleşimiyle oluşan kapalı boşluğun yüzey alanı ölçümü (Şekil 3.8)
4. Posterior Palatal Alan: süt 2.molar/2.premolar dişlerin dentogingival birleşimlerinin en derin noktaları ile daimi 1.molar dişlerin en distal noktalarının birleşimiyle oluşan kapalı boşluğun yüzey alanı ölçümü (Şekil 3.8)
5. Üst İntermolar genişlik: Sağ ve sol daimi 1. molarların mezio-bukkal tüberkül tepeleri arasındaki mesafe (Şekil 3.9)
6. Alt İntermolar genişlik: Alt daimi 1.molarların mezio-bukkal tüberkül tepeleri arasındaki mesafe (Şekil 3.9)
7. Molar tipping açısı: Sağ ve sol daimi 1. molarların bukkal yüzeylerinden teğet geçen düzlemin oluşturduğu açı (Şekil 3.10)
8. Palatal kubbe derinliği: Sağ ve sol daimi I molarların dentogingival birleşimlerinin en derin noktalarını birleştiren düzlem ile midpalatal suture üzerindeki palatal kubbenin en derin noktası arasındaki mesafe (Şekil 3.10)
9. Ark derinliği: Santral kesicilerin mezial birleşim noktasından daimi birinci molarların mezial temas noktalarını birleştiren hatta uzanan çizgi (Şekil 3.11)
10. Ark çevresi: Sağ ve sol daimi 1.molarların mezial temas noktalarından kaninlerin distal noktalarına, kanin distallerinden santral kesicilerin distal temas noktalarına, bir taraftaki merkezi kesici dişin distal noktasında diğer taraftaki merkezi kesici dişin distal temas noktasına kadar olan mesafenin toplamı (Şekil 3.11)



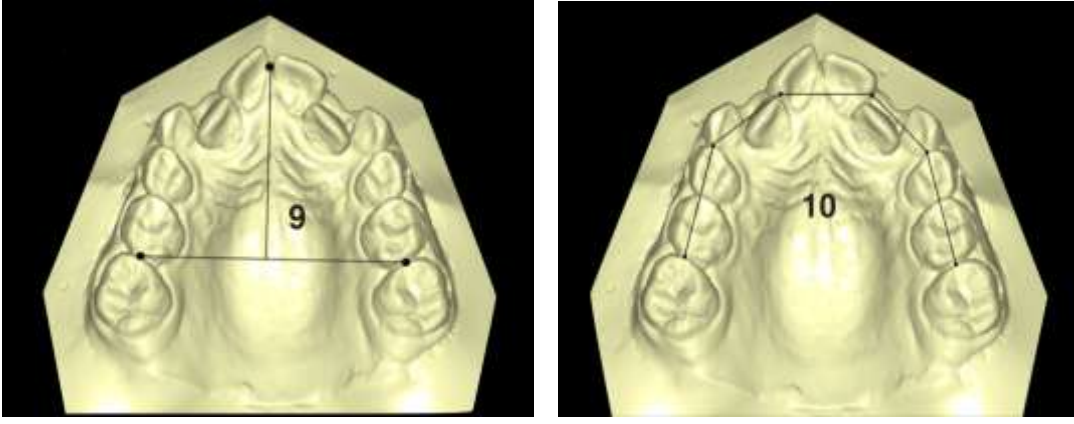
Şekil 3.8: Palatal yüzey alanı ölçümleri



Şekil 3.9: Üst ve alt intermolar genişlik ölçümleri



Şekil 3.10: Molar açığı ve palatal kubbe derinliği ölçümleri



Şekil 3.11: Ark derinliği ve ark çevresi ölçümleri

3.4.5 Model çakıştırmaları

Çalışmamıza dahil edilen hastaların T_0 , T_1 ve T_2 dönemine ait dijital üst çene modelleri Cloud Compare (Cloud Compare Stereo, 2004) üç boyutlu çakıştırma programı kullanılarak, üçüncü rugaların medial 2/3'ü ve bu rugaların dorsalindeki palatal kubbe bölgesinde çakıştırılmıştır. Üç farklı zaman biriminde oluşan değişiklikler renk skalası rehber alınarak görsel olarak değerlendirilmiştir. Mavi renkten kırmızı renge doğru geçiş değişikliklerin arttığını ifade etmektedir (Şekil 3.24).

3.5 Lateral Sefalometrik Filmlerin Değerlendirilmesi

Çalışma grubumuza dahil edilen hastalardan alınan sefalometrik filmlerin tümü Morita marka Veraviewepocs® 2D model dijital sefalometrik ve panoramik görüntüleme cihazı (Morita, CA, ABD) kullanılarak elde edilmiştir. Lateral sefalometrik filmler standart koşullarda, Frankfort horizontal düzlemi yere paralel olacak şekilde, dişler sentrik okluzyonda, dudaklar istirahat konumunda alınmıştır.

Lateral sefalometrik filmler Dolphin Imaging yazılımı (Vers 11.5 Premium, Patterson Dental, CA, ABD) kullanılarak değerlendirilmiştir. Tüm ölçümler aynı araştırmacı tarafından yapılmış ve aynı bireye ait 3 farklı zaman biriminde alınmış filmler ard arda çizilerek çizim hatasının minimum düzeyde tutulması amaçlanmıştır.

Bireysel çizim ve ölçüm hata oranının belirlenebilmesi için 24 hastanın bütün ölçümleri 2 hafta sonra tekrarlanmıştır.

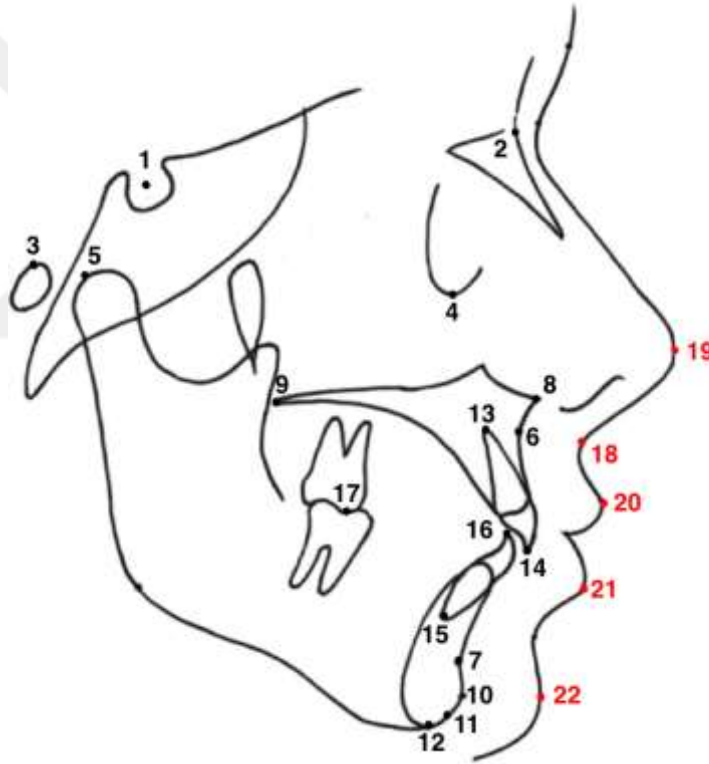
Lateral sefalometrik filmlerin analizinde 5 dental, 12 iskeletsel, 5 yumuşak doku olmak üzere toplam 22 referans nokta kullanılmıştır. Bu noktalar kullanılarak 25'i iskeletsel, 7'si dişsel, 5'i ise yumuşak doku ölçümü olan 12 açısal, 23 lineer ve 2 oransal ölçüm yapılmıştır, bunların da ölçümleridir. Toplamda 37 adet sefalometrik ölçüm yapılmıştır.

3.5.1 Lateral sefalometrik filmlerin analizinde kullanılan referans noktalar

(Şekil 3.12)

1. Sella (S): Sella tursica'nın orta noktası
2. Nasion (N): Nazofrontal sütünun midsagittal düzlemle kesiştiği en ileri nokta
3. Porion (Po): Dış kulak yolunun üst kenarının orta noktası
4. Orbitale (Or): Orbita çukurunun alt kenarının en derin noktası
5. Condylion (Cd): Kondil başının en üst ve en geri noktası
6. A noktası (A): Midsagittal düzlemde spina nasalis anterior'dan üst kesici dişe uzanan kemik konkavitesinin en derin noktası
7. B noktası (B): Midsagittal düzlemde alt kesici dişten çene ucuna uzanan kemik konkavitesinin en derin noktası
8. Spina Nasalis Anterior (ANS): Burun ön açıklığının tabanında maksillanın kemik çıkıntısının en uç noktası
9. Spina Nasalis Posterior (PNS): Sert damağın lateral sefalometrik filmdeki görüntüsünün en arka noktası
10. Pogonion (Pog): Alt çene simfizinin dış konturu üzerindeki en ileri nokta
11. Gnathion (Gn): Alt çene simfizinin dış konturu üzerindeki en ileri ve en alt nokta
12. Menton (Me): Alt çene simfizinin dış konturu üzerindeki en alt nokta
13. U1a: Üst santral dişin apeksi
14. U1i: Üst santral dişin kesici kenarının uç noktası

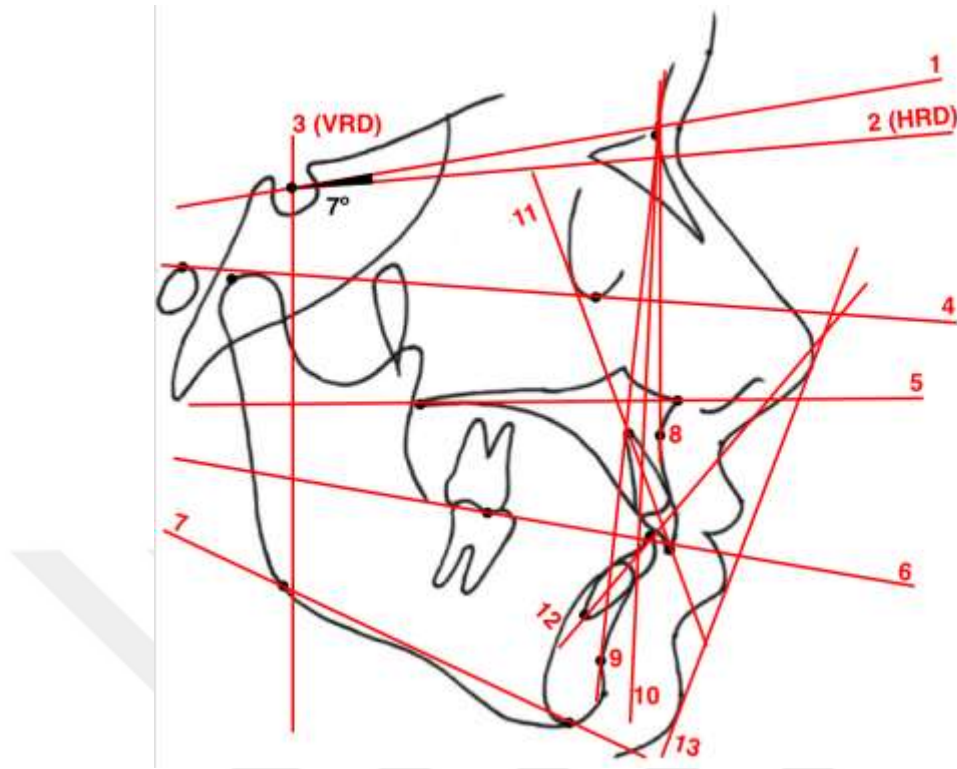
15. L1a: Alt santral kesici diřin apeksi
16. L1i: Alt santral kesici diřin kesici kenarının u noktası
17. U6: Üst birinci molar diřin meziobukkal tüberkül tepesi
18. Subnasale (Sn): Burun ile üst dudađın birleřme noktası
19. Pronasale (Pr): Burun ucunun sagittal yöndeki en ileri noktası
20. UL Noktası: Üst dudađın sagittal yöndeki en ileri noktası
21. LL Noktası: Alt dudađın sagittal yöndeki en ileri noktası
22. Yumuřak Doku Pogonion (Pg') Noktası: Yumuřak doku ene ucunun en ileri noktası



řekil 3.12: Lateral sefalometrik filmlerin analizinde kullanılan referans noktalar

3.5.2 Lateral sefalometrik filmlerin analizinde kullanılan referans düzlemler (Şekil 3.13)

1. SN düzlemi (SN): Sella ve Nasion noktalarından geçen düzlem
2. Horizontal referans düzlemi (HRD): SN düzlemiyle S noktasında 7° açı yapacak şekilde çizilen düzlem
3. Vertikal referans düzlemi (VRD): HRD'ye S noktasından indirilen dikme ile oluşturulan düzlem
4. Frankfort horizontal düzlemi: Porion ve Orbitale noktalarından geçen düzlem
5. Palatal düzlem (PD): ANS ve PNS noktalarından geçen düzlem
6. Oklüzal düzlem (OD): Alt ve üst 1.molar dişlerin meziobukkal tüberkül tepelerinin ve alt ve üst santral dişlerin kesici kenarlarının ortasından geçen düzlem
7. GoMe düzlemi (GoMe): Go ve Me noktalarından geçen düzlem, mandibular düzlem
8. NA düzlemi: N ve A noktalarından geçen düzlem
9. NB düzlemi: Nasion ve B noktasından geçen düzlem
10. Nasion Perpendiküler düzlemi (N perp): Nasion noktasından Frankfort horizontal düzlemine dik indirilen çizgi
11. U1 düzlemi: Üst en ileri kesici dişin uzun eksenidir
12. L1 düzlemi: Alt en öndeki orta kesici dişin uzun eksenidir
13. E doğrusu: Pronasale ile yumuşak doku pogonion noktalarından geçen düzlem



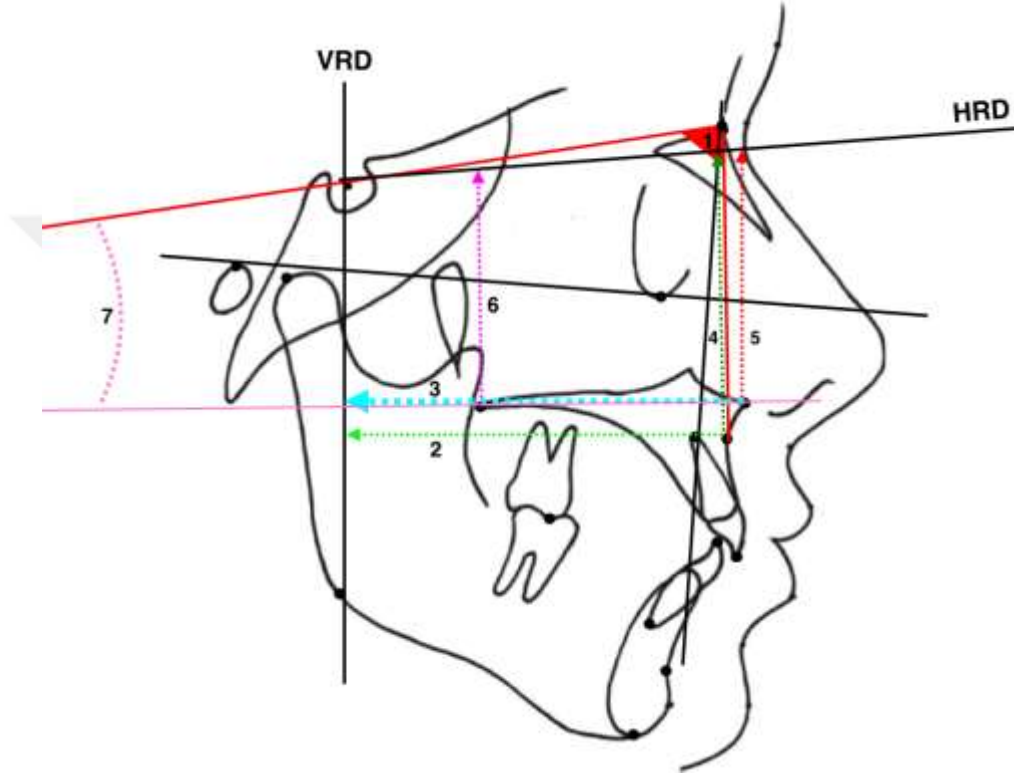
Şekil 3.13: Lateral sefalometrik filmlerin analizinde kullanılan referans düzlemler

3.5.3 Lateral sefalometrik filmlerin analizinde kullanılan ölçümler

3.5.3.1 Maksiller iskeletsel ölçümler (Şekil 3.14)

1. SNA ($^{\circ}$): SN düzlemi ile NA düzleminin oluşturduğu açı
2. A-VRD (mm): A noktası ile vertikal referans düzlemi arasındaki mesafe
3. ANS-VRD (mm): ANS noktası ile vertikal referans düzlemi arasındaki mesafe
4. A-HRD (mm): A noktası ile Horizontal referans düzlemi arasındaki mesafe

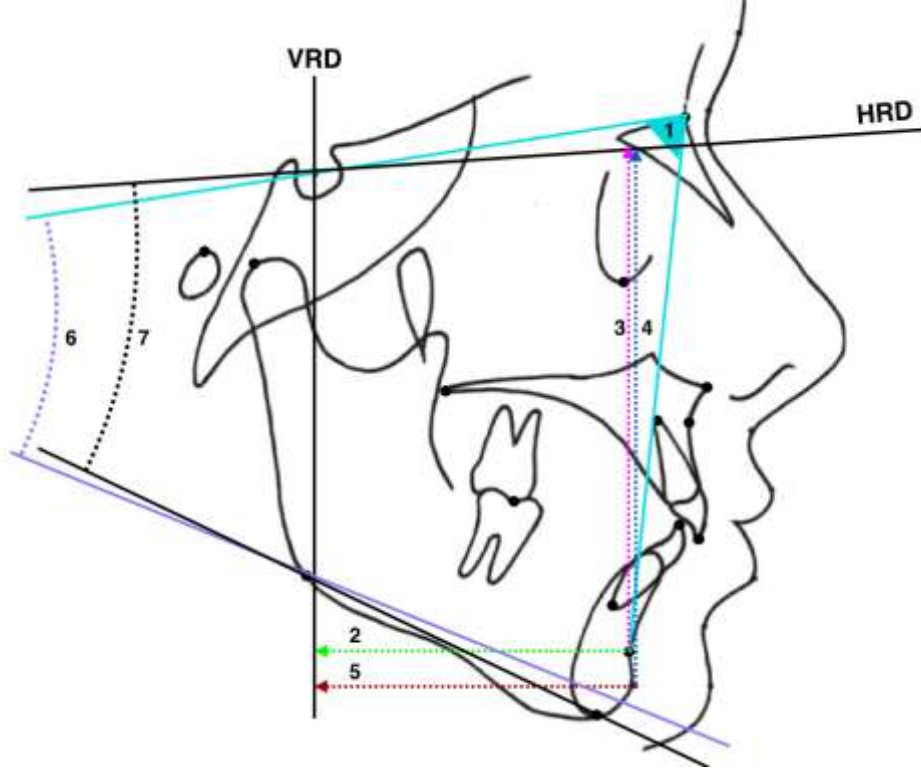
5. ANS-HRD (mm): ANS noktası ile Horizontal referans düzlemi arasındaki mesafe
6. PNS-HRD (mm): PNS noktası ile Horizontal referans düzlemi arasındaki mesafe
7. SN-PD ($^{\circ}$): SN düzleminin PD düzlemi ile yaptığı açı



Şekil 3.14: Maksiller iskeletsel ölçümler

3.5.3.2 Mandibuler iskeletsel ölçümler (Şekil 3.15)

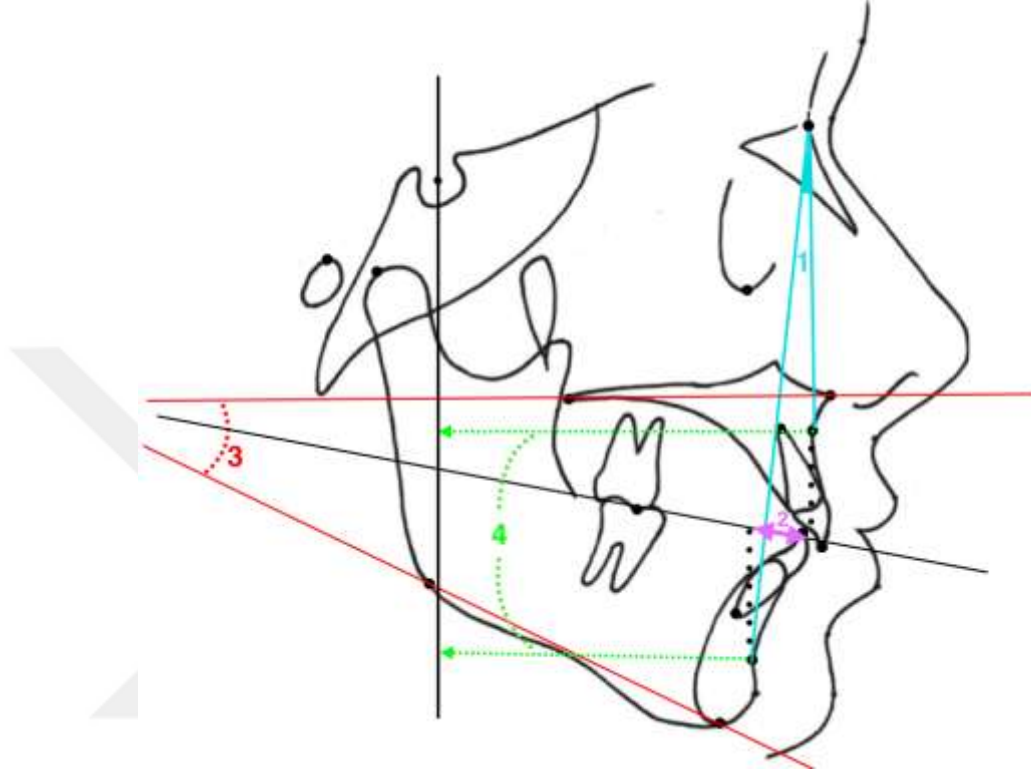
1. SNB ($^{\circ}$): SN düzleminin NB düzlemi ile yaptığı açı
2. B-VRD (mm): B noktasının VRD'ye olan dik mesafesi
3. B-HRD (mm): B noktasının HRD'ye olan dik mesafesi
4. Pog-HRD (mm): Pog noktasının HRD'ye olan dik mesafesi
5. Pog-VRD (mm): Pog noktasının VRD'ye olan dik mesafesi
6. SN-GoGn ($^{\circ}$): GoGn düzleminin SN düzlemi ile yaptığı açı
7. GoMe-HRD ($^{\circ}$): GoMe düzleminin HRD ile yaptığı



Şekil 3.15: Mandibuler iskeletsel ölçümler

3.5.3.3 Maksillomandibuler İskeletsel Ölçümler (Şekil 3.16)

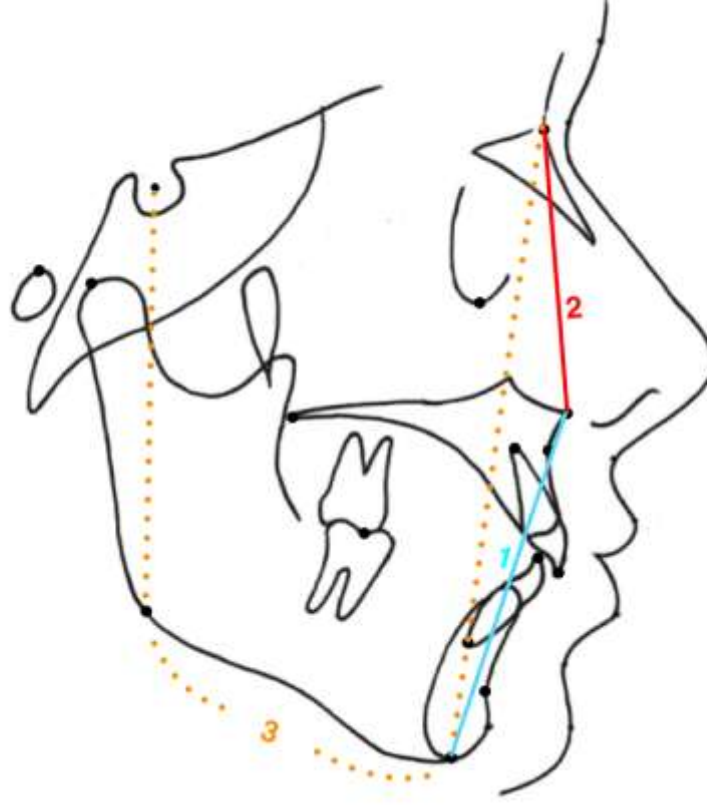
1. ANB ($^{\circ}$) NA düzlemi ile NB düzlemi arasındaki açı
2. Wits (mm) A ve B noktalarının okluzal düzlem üzerindeki izdüşümlerinin arasındaki mesafe
3. PD-GoMe ($^{\circ}$) ANS-PNS düzlemi ile GoMe düzlemi arasındaki açı
4. (A-VR)-(B-VR) (mm) A noktasının vertikal referans düzlemine olan mesafesinin, B noktasının vertikal referans düzlemine olan mesafesinden farkı



Şekil 3.16: Maksillomandibuler İskeletsel Ölçümler

3.5.3.4 İskeletsel yüz yüksekliği ölçümleri (Şekil 3.17)

1. ANS-Me (mm): ANS noktası ile Menton noktası arasındaki mesafe
2. N-ANS (mm): Nasion noktası ile ANS noktası arasındaki
3. S-Go/N-Me: Sella ve Gonion noktaları arasındaki mesafenin Nasion ve Menton noktaları arasındaki mesafeye oranı

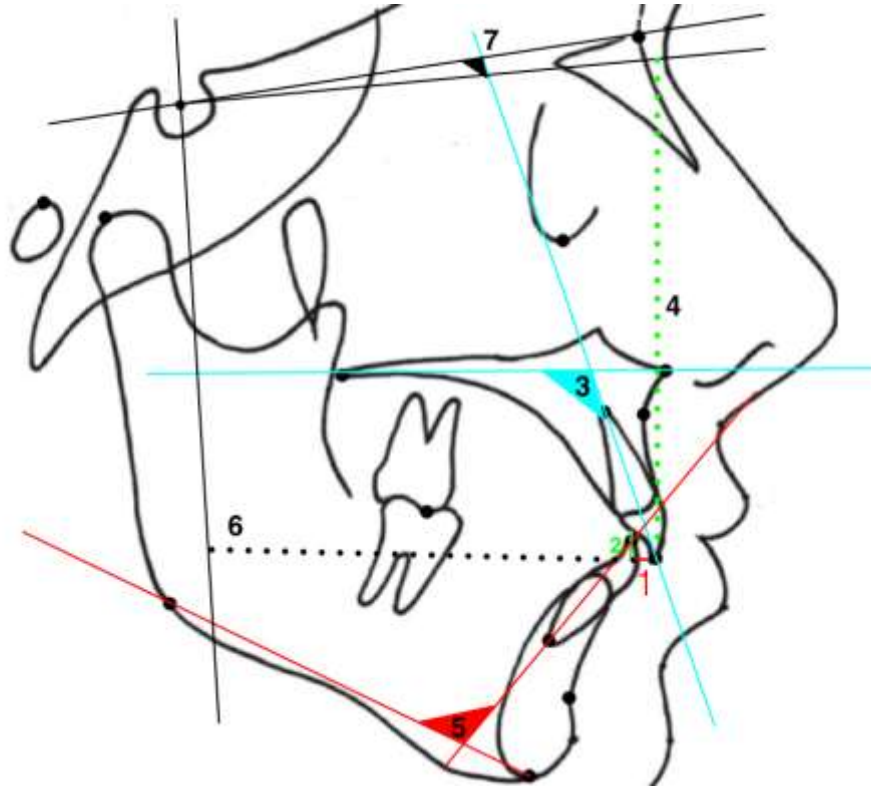


Şekil 3.17: İskeletsel Yüz Yüksekliği Ölçümleri

3.5.3.5 Dentoalveoler ölçümler (Şekil 3.18)

1. Overjet (mm): Üst santral kesici dişin uç noktası ile alt santral kesici dişin uç noktası arasındaki horizontal mesafe
2. Overbite (mm): Üst santral kesici dişin uç noktası ile alt santral kesici dişin uç noktası arasındaki vertical mesafe
3. U1-PD (°): Üst en ileri kesici dişin uzun ekseninin ANS-PNS düzlemi ile yaptığı açı
4. U1i-HRD (mm): Üst en ileri kesici dişin insizal noktasının HRD'ye olan dik uzaklığı

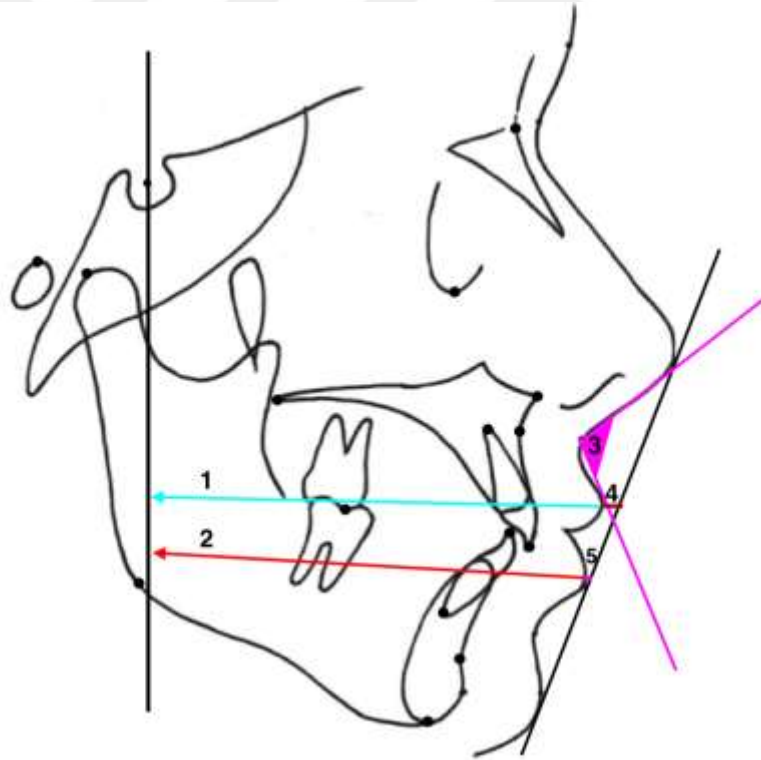
5. IMPA ($^{\circ}$) Alt en ileri kesici diřin uzun aksının GoMe düzlemi ile yaptığı açı
6. U1i-VRD (mm) Üst en ileri kesici diřin insizal noktasının VRD'ye olan dik uzaklıđı
7. U1-SN ($^{\circ}$): Üst en ileri kesici diřin uzun aksının SN düzlemi ile yaptığı açı



Şekil 3.18: Dentoalveoler Ölçümler

3.5.3.6 Yumuşak Doku Ölçümleri (Şekil 3.19)

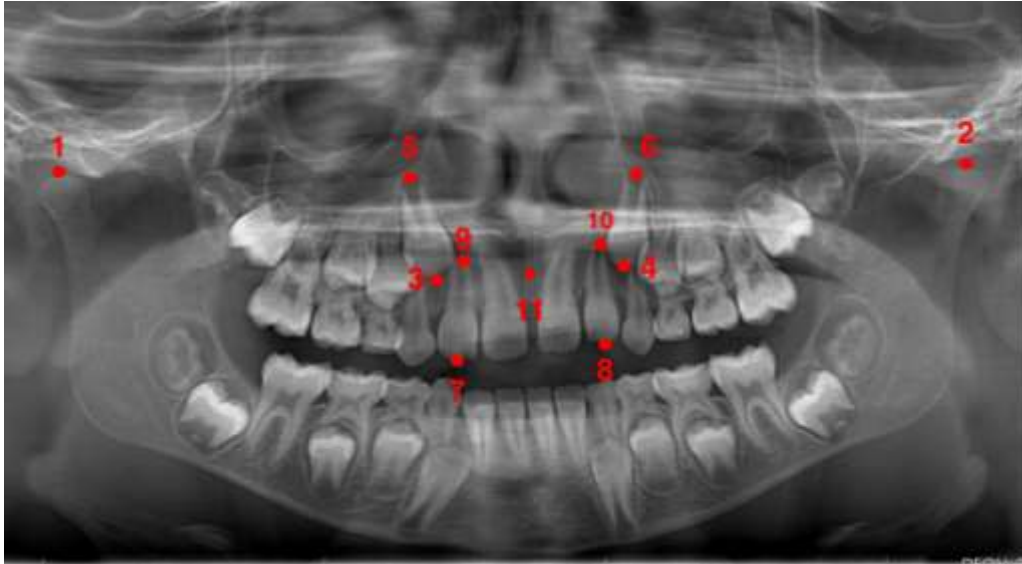
1. UL-VRD (mm): Üst dudağın sagittal yönde en ileri noktasının VRD'ye olan uzaklığı
2. LL-VRD (mm): Alt dudağın sagittal yönde en ileri noktasının VRD'ye olan uzaklığı
3. Nazolabial Açık (°): Üst dudağa teğet geçen doğru ile kolumella altından geçen teğet arasında oluşan açı
4. UL-E (mm): Üst dudağın sagittal yönde en ileri noktası ile E doğrusu arasındaki uzaklık
5. LL-E (mm): Alt dudağın sagittal yönde en ileri noktası ile E doğrusu arasındaki uzaklık



Şekil 3.19: Yumuşak Doku Ölçümleri

3.5.4 Panoramik Filmlerin Analizinde kullanılan referans noktalar (Şekil 3.20)

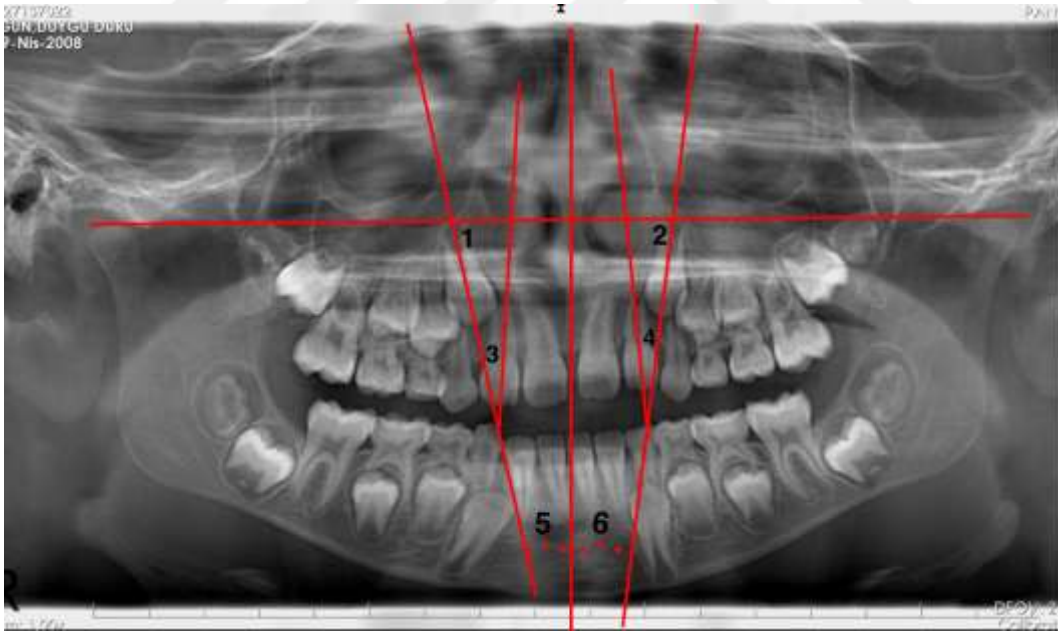
1. CdR: Sağ kondil başının en üst noktası
2. CdL: Sol kondil başının en üst noktası
3. CiR: Sağ köpek dişinin tüberkül tepesi
4. CiL: Sol köpek dişinin tüberkül tepesi
5. CaR: Sağ köpek dişinin apeks noktası
6. CaL: Sol köpek dişinin apeks noktası
7. İiR: Sağ yan kesici dişin insizal kenarı
8. İiL: Sol yan kesici dişin insizal kenarı
9. İaR: Sağ yan kesici dişin apeks noktası
10. İaL: Sol yan kesici dişin apeks noktası
11. Mm: Maksiller santral kesici dişler arasında görünen maksiller suture noktası



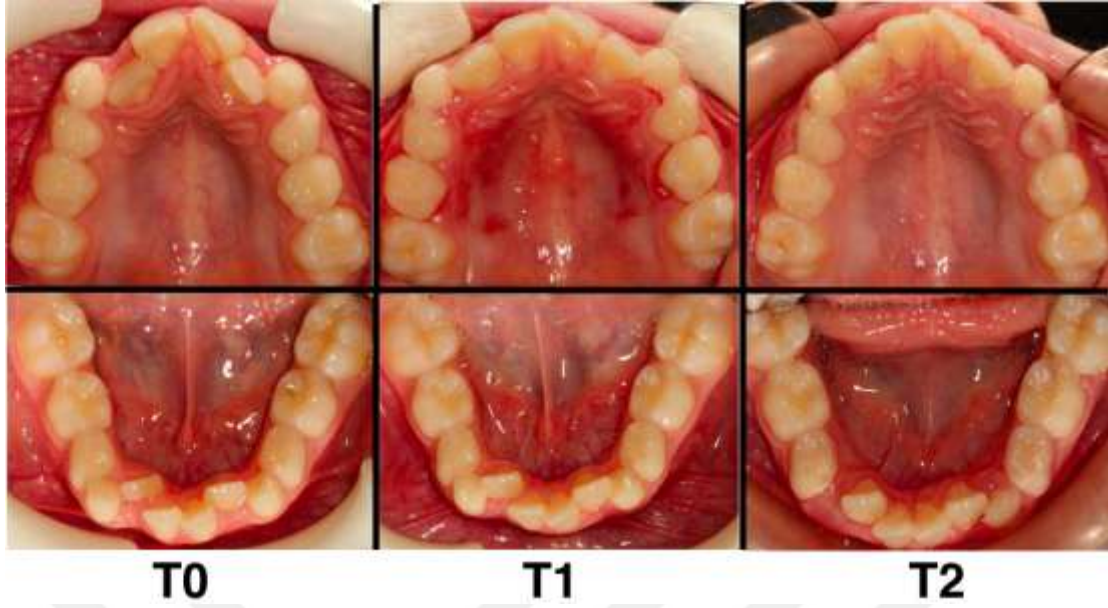
Şekil 3.20: Panoramik filmlerin analizinde kullanılan referans noktalar

3.5.5 Panoramik filmlerin analizinde kullanılan ölçümler (Şekil 3.21)

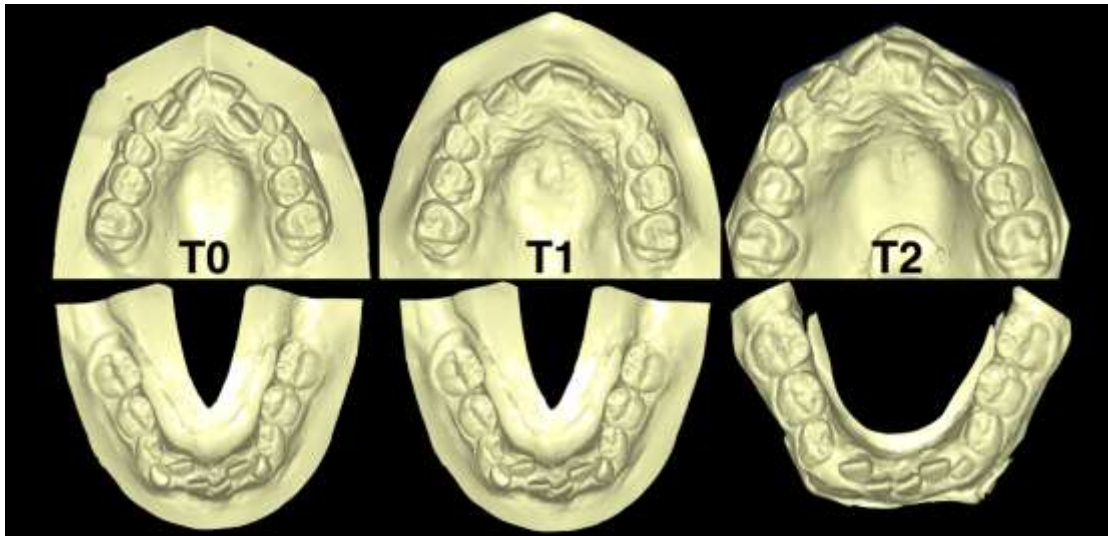
1. Sağ A açısı: Kondil başlarının en üst noktasından geçen düzlemlerle sağ daimi kaninin uzun ekseninin oluşturduğu açı
2. Sol A açısı: Kondil başlarının en üst noktasından geçen düzlemlerle sol daimi kaninin uzun ekseninin oluşturduğu açı
3. Sağ B açısı: Maksiller sağ daimi kanin dişin uzun aksı ile maksiller sağ yan kesici dişin uzun aksının oluşturduğu açı
4. Sol B açısı: Maksiller sol daimi kanin dişin uzun aksı ile maksiller sol yan kesici dişin uzun aksının oluşturduğu açı
5. Sağ C açısı: İntermaksiller suture ile oluşturulan maksiller orta hatla sağ daimi kanin dişin uzun ekseninin oluşturduğu açı
6. Sol C açısı: İntermaksiller suture ile oluşturulan maksiller orta hatla sol daimi kanin dişin uzun ekseninin oluşturduğu açı



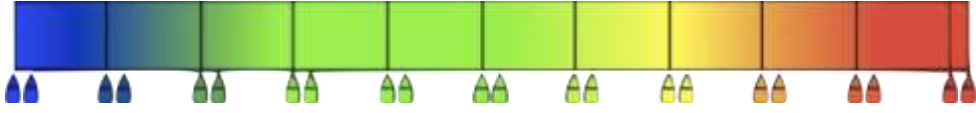Şekil 3.21: Panoramik filmlerin analizinde kullanılan ölçümler



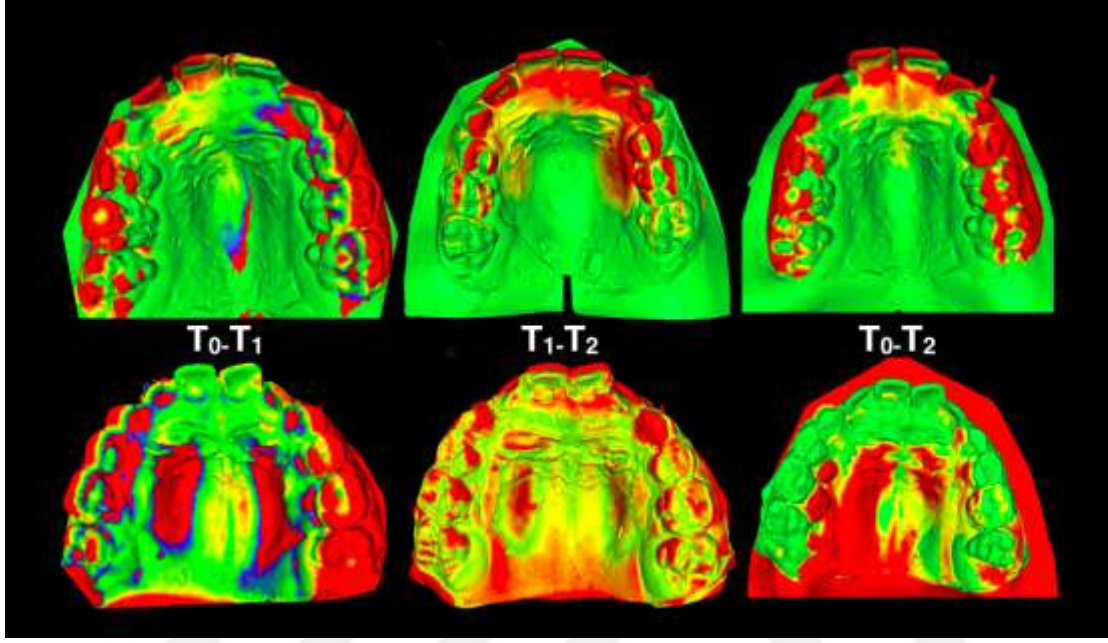
Şekil 3.22: Çalışmaya dahil edilen örnek bir hastaya ait intraoral fotoğraflar



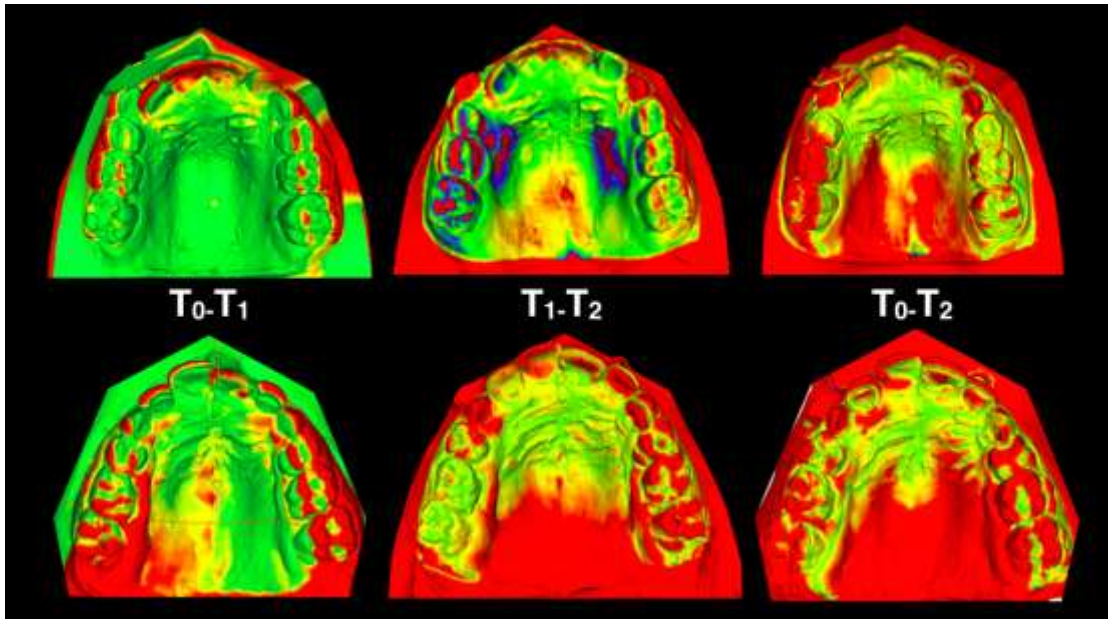
Şekil 3.23: Çalışmaya dahil edilen örnek bir hastaya ait 3B model görüntüleri



Şekil 3.24: Çakıştırma rehber olarak kullanılan renk skalası



Şekil 3.26: Çalışmaya dahil edilen 2 örneğe ait model çakıştırma görüntüleri



Şekil 3.25: Çalışmaya dahil edilen diğer 2 hastanın model çakıştırma görüntüleri

3.7 İstatistiksel Analiz

Verilerin analizi IBM SPSS Statistics 17.0 (IBM Corporation, Armonk, NY, USA) paket programında yapılmıştır. Sürekli sayısal değişkenlerin dağılımının normale yakın olup olmadığı Shapiro-Wilk testiyle araştırılmıştır. Tanımlayıcı istatistikler sürekli değişkenler için ortalama \pm standart sapma veya medyan (çeyrekler arası dağılım genişliği) biçiminde, kategorik değişkenler ise olgu sayısı ve (%) şeklinde gösterilmiştir.

Sefalometrik, panoramik ve model ölçümleri yönünden gözlemcinin her bir izlem zamanı içerisinde yapmış olduğu 1.değerlendirme ile 2.değerlendirme arasındaki uyumun (tutarlılığın) önemliliği sınıf içi korelasyon katsayısı ve %95 güven aralıkları hesaplanarak değerlendirilmiştir.

İzlem zamanlarına göre sefalometrik, panoramik ve model ölçümlerine ait ortalama değerlerde istatistiksel olarak anlamlı değişimin olup olmadığı tekrarlayan ölçümlerde varyans analizi kullanılarak Wilks'in Lambda testiyle incelenmiştir. Wilks'in Lambda test istatistiği sonuçlarının önemli bulunması halinde Bonferroni Düzeltmeli çoklu karşılaştırma testi kullanılarak farka neden olan izlem zaman(lar)ı tespit edilmiştir.

Tüm zaman aralıklarına göre parametrik test istatistiği varsayımlarının sağlanmadığı sefalometrik, panoramik ve model ölçümlerinde istatistiksel olarak anlamlı değişimin olup olmadığı ise Friedman testiyle değerlendirilmiştir. Friedman test istatistiği sonuçlarının önemli bulunması halinde Dunn'in çoklu karşılaştırma testi kullanılarak farka neden olan izlem zaman(lar)ı tespit edilmiştir.

Herhangi iki izlem zamanı arasında sefalometrik, panoramik ve model ölçümlerinde meydana gelen değişimlerin hem kendi içlerinde hem de birbirileri arasında istatistiksel olarak anlamlı korelasyon gösterip göstermediği ise Spearman'ın sıra sayıları korelasyon testiyle araştırılmıştır.

Aksi belirtilmedikçe $p < 0,05$ için sonuçlar istatistiksel olarak anlamlı kabul edilmiştir.

4 BULGULAR

4.1 Demografik Özellikler

Çalışmada değerlendirilen 24 bireye ait demografik veriler Tablo 4.1’de verilmiştir.

Tablo 4.1: Olguların demografik özellikleri

\bar{X} : Aritmetik ortalama, **ss**: Standart sapma, **Min-Maks**: Minimum ve maksimum değerler

	n=24
Yaş ($\bar{X} \pm ss$)	8,6±0,8 (yıl)
Yaş aralığı (Min-Maks)	6,8 – 10,3
Cinsiyet	
Erkek	9 (%37,5)
Kız	15 (%62,5)

4.2 Metot hatasının değerlendirilmesi

Bu araştırmada bireysel ölçüm hata düzeyinin belirlenebilmesi amacı ile tüm hastalara ait sefalometrik film, panoramik film ve model analizi ilk ölçümlerden iki hafta sonra tekrarlanmıştır. Sefalometrik ölçümlere ait güvenilirlik sonuçları Tablo 4.2’de gösterilmiştir. Panoramik ölçümlere ait güvenilirlik sonuçları Tablo 4.3’de, model ölçümlerinin güvenilirlik sonuçları Tablo 4.4’te gösterilmiştir. Yapılan ölçümler arasında yüksek uyum tespit edilmiştir.

Tablo 4.2: İzlem zamanlarına göre sefalometrik ölçümlere ait güvenilirlik sonuçları

Parametre	T₀	T₁	T₂
SNA (°)	0,984 (0,955 - 0,995)	0,983 (0,950 - 0,994)	0,987 (0,963 - 0,996)
A-VRD (mm)	0,984 (0,955 - 0,995)	0,982 (0,949 - 0,994)	0,985 (0,956 - 0,995)
ANS-VRD (mm)	0,952 (0,868 - 0,984)	0,965 (0,901 - 0,988)	0,955 (0,874 - 0,984)
A-HRD (mm)	0,951 (0,863 - 0,983)	0,955 (0,874 - 0,984)	0,939 (0,833 - 0,979)
ANS-HRD (mm)	0,990 (0,972 - 0,997)	0,977 (0,934 - 0,992)	0,952 (0,868 - 0,984)
PNS-HRD (mm)	0,964 (0,899 - 0,988)	0,963 (0,898 - 0,987)	0,969 (0,913 - 0,989)
SN-PD (°)	0,979 (0,942 - 0,993)	0,978 (0,937 - 0,992)	0,987 (0,962 - 0,995)
SNB (°)	0,990 (0,973 - 0,997)	0,986 (0,959 - 0,995)	0,989 (0,968 - 0,996)
B-VRD (mm)	0,988 (0,965 - 0,996)	0,981 (0,947 - 0,994)	0,988 (0,965 - 0,996)
B-HRD (mm)	0,963 (0,897 - 0,987)	0,957 (0,881 - 0,985)	0,970 (0,917 - 0,990)
Pog-HRD (mm)	0,973 (0,925 - 0,991)	0,967 (0,908 - 0,989)	0,971 (0,918 - 0,990)
Pog-VRD (mm)	0,996 (0,987 - 0,998)	0,984 (0,954 - 0,994)	0,985 (0,958 - 0,995)
SN-GoGn (°)	0,971 (0,919 - 0,990)	0,978 (0,937 - 0,992)	0,965 (0,903 - 0,988)
GoMe-HRD (°)	0,976 (0,933 - 0,992)	0,965 (0,903 - 0,988)	0,971 (0,918 - 0,990)
ANB (°)	0,978 (0,939 - 0,993)	0,990 (0,972 - 0,997)	0,985 (0,957 - 0,995)
Wits (mm)	0,943 (0,842 - 0,980)	0,946 (0,851 - 0,981)	0,962 (0,895 - 0,987)
PD-GoMe (°)	0,983 (0,952 - 0,994)	0,972 (0,921 - 0,990)	0,981 (0,947 - 0,994)
(A-VR)-(B-VR)	0,977 (0,934 - 0,992)	0,988 (0,965 - 0,996)	0,989 (0,970 - 0,996)
ANS-Me (mm)	0,986 (0,960 - 0,995)	0,991 (0,975 - 0,997)	0,989 (0,968 - 0,996)
N-ANS (mm)	0,990 (0,971 - 0,997)	0,975 (0,929 - 0,991)	0,954 (0,873 - 0,984)
SGo-NMe	0,903 (0,742 - 0,966)	0,911 (0,763 - 0,969)	0,930 (0,810 - 0,976)
Overjet (mm)	0,957 (0,879 - 0,985)	0,980 (0,945 - 0,993)	0,957 (0,881 - 0,985)
Overbite (mm)	0,983 (0,951 - 0,994)	0,920 (0,786 - 0,972)	0,976 (0,933 - 0,992)
U1-SN (°)	0,958 (0,882 - 0,985)	0,926 (0,799 - 0,974)	0,968 (0,910 - 0,989)
U1-PD (°)	0,943 (0,843 - 0,980)	0,877 (0,682 - 0,957)	0,965 (0,902 - 0,988)
U1i-VRD (mm)	0,983 (0,951 - 0,994)	0,967 (0,908 - 0,989)	0,987 (0,964 - 0,996)
U1i-HRD (mm)	0,987 (0,961 - 0,995)	0,976 (0,932 - 0,992)	0,907 (0,753 - 0,967)
IMPA (°)	0,904 (0,745 - 0,966)	0,971 (0,918 - 0,990)	0,880 (0,689 - 0,958)
UL-VRD (mm)	0,987 (0,962 - 0,996)	0,978 (0,937 - 0,992)	0,980 (0,942 - 0,993)
LL-VRD (mm)	0,960 (0,887 - 0,986)	0,977 (0,935 - 0,992)	0,978 (0,937 - 0,992)
Nazolabial (°)	0,970 (0,916 - 0,990)	0,958 (0,884 - 0,986)	0,947 (0,853 - 0,982)
UL-E (mm)	0,983 (0,950 - 0,994)	0,983 (0,952 - 0,994)	0,979 (0,939 - 0,993)
LL-E (mm)	0,951 (0,863 - 0,983)	0,982 (0,950 - 0,994)	0,961 (0,892 - 0,987)

Tablo 4.3: İzlem zamanlarına göre panoramik ölçümlerine ait güvenilirlik ölçümleri

Parametre	T ₀	T ₁	T ₂
A sağ (°)	0,995 (0,986 - 0,998)	0,992 (0,977 - 0,997)	0,995 (0,985 - 0,998)
B sağ (°)	0,981 (0,947 - 0,994)	0,935 (0,822 - 0,977)	0,994 (0,984 - 0,998)
C sağ (°)	0,995 (0,985 - 0,998)	0,989 (0,968 - 0,996)	0,995 (0,986 - 0,998)
A sol (°)	0,993 (0,981 - 0,998)	0,992 (0,978 - 0,997)	0,992 (0,976 - 0,997)
B sol (°)	0,958 (0,882 - 0,985)	0,991 (0,974 - 0,997)	0,986 (0,959 - 0,995)
C sol (°)	0,994 (0,983 - 0,998)	0,995 (0,987 - 0,998)	0,992 (0,978 - 0,997)

Tablo 4.4: İzlem zamanlarına göre model ölçümlerine ait güvenilirlik ölçümleri

Parametre	T ₀	T ₁	T ₂
Total Alan	0,980 (0,942 - 0,994)	0,974 (0,924 - 0,992)	0,991 (0,974 - 0,997)
Anterior Alan	0,963 (0,893 - 0,988)	0,926 (0,792 - 0,975)	0,980 (0,940 - 0,993)
Orta Alan	0,907 (0,745 - 0,969)	0,891 (0,704 - 0,963)	0,903 (0,733 - 0,967)
Posterior Alan	0,743 (0,384 - 0,909)	0,938 (0,825 - 0,980)	0,971 (0,915 - 0,991)
Palatal Derinlik	0,957 (0,875 - 0,986)	0,973 (0,920 - 0,991)	0,944 (0,839 - 0,981)
Üst İntermolar Genişlik	0,987 (0,961 - 0,996)	0,985 (0,954 - 0,995)	0,962 (0,891 - 0,988)
Molar açısı	0,971 (0,914 - 0,990)	0,945 (0,843 - 0,982)	0,941 (0,833 - 0,981)
Ark derinliği	0,928 (0,797 - 0,976)	0,964 (0,896 - 0,988)	0,892 (0,707 - 0,964)
Ark çevresi	0,977 (0,933 - 0,993)	0,964 (0,895 - 0,988)	0,977 (0,934 - 0,993)

4.3 Sefalometrik Bulgular

4.3.1 Maksiller ölçümler

Maksiller iskeletsel ölçümlerin tanımlayıcı değerleri Tablo 4.5'te, izlem zamanlarına göre karşılaştırmalar ise Tablo 4.6'da gösterilmiştir.

Tüm zaman aralıklarına göre SNA açısında istatistiksel olarak anlamlı değişim görülmemiştir.

Tüm zaman aralıklarına göre A-VRD ölçümlerinde istatistiksel olarak anlamlı fark olup ($p<0,001$), söz konusu farka neden olan durum T_0 'a göre T_1 ve T_2 'deki A-VRD mesafesinin daha fazla olmasından kaynaklanmıştır. (T_1-T_0 $p=0,002$) (T_2-T_0 $p<0,001$).

Tüm zaman aralıklarına göre ANS-VRD ölçümlerinde istatistiksel olarak anlamlı fark olup söz konusu farka neden olan durum T_0 'a göre T_2 'deki ANS-VRD mesafesinin daha yüksek olmasından kaynaklandığı görülmüştür ($p=0,011$).

Tüm zaman aralıklarında A-HRD ölçümlerinde istatistiksel olarak anlamlı fark olup söz konusu farka neden olan durum T_0 'a göre T_1 ve T_2 'deki A-HRD değerlerinin daha yüksek olması idi ($p<0,001$ ve $p<0,001$).

Tüm zaman aralıklarına göre ANS-HRD ölçümlerinde istatistiksel olarak anlamlı fark olup ($p<0,001$), söz konusu farka neden olan durum T_0 'a göre T_1 ve T_2 'deki ANS-HRD değerlerinin daha yüksek olmasından kaynaklanmıştır (T_1-T_0 $p=0,010$ ve T_2-T_0 $p<0,001$). Ayrıca T_1 'e göre T_2 'deki ANS-HRD düzeyi de istatistiksel olarak anlamlı düzeyde daha yüksek bulunmuştur ($p<0,001$).

Tüm zaman aralıklarında PNS-HRD ölçümlerinde istatistiksel olarak anlamlı fark olup ($p<0,001$), T_0 'a göre T_1 ve T_2 'deki PNS-HRD düzeylerinin daha yüksektir ($p<0,001$ ve $p<0,001$). Ayrıca T_1 'e göre T_2 'deki PNS-HRD düzeyi de istatistiksel anlamlı derecede artış göstermiştir ($p<0,001$).

Tüm zaman aralıklarında SN-PD açısında istatistiksel olarak anlamlı değişim göstermemiştir ($p=0,957$).

4.3.2 Mandibuler ölçümler

Mandibuler iskeletsel ölçümlerin tanımlayıcı değerleri Tablo 4.5'te, izlem zamanlarına göre karşılaştırmalar ise Tablo 4.6'da gösterilmiştir.

Tüm zaman aralıklarında SNB açısı istatistiksel olarak anlamlı değişim göstermemiştir ($p=0,272$).

İzlem zamanlarına göre B-VRD ölçümlerinde T_0 'a göre T_2 'de istatistiksel olarak anlamlı fark olup T_2 'deki B-VRD düzeyleri daha yüksek bulunmuştur ($p=0,039$).

Tüm zaman aralıklarına göre B-HRD ölçümlerinde istatistiksel olarak anlamlı fark olup ($p<0,001$), T_0 'a göre T_1 ve T_2 'deki B-HRD düzeylerinin daha yüksektir ($p<0,001$ ve $p<0,001$). Ayrıca T_1 'e göre T_2 'deki B-HRD düzeyi de istatistiksel olarak anlamlı derecede daha yüksek bulunmuştur ($p=0,013$).

İzlem zamanlarına göre Pog-HRD ölçümlerinde istatistiksel olarak anlamlı fark olup ($p<0,001$), T_1 ve T_2 'de Pog-HRD düzeyleri artış göstermiştir ($p<0,001$ ve $p<0,001$). T_2 'deki Pog-HRD değeri T_0 'a göre istatistiksel olarak anlamlı derecede farklı bulunmamıştır (T_2-T_0 $p=0,164$)

İzlem zamanlarına göre Pog-VRD ölçümlerinde istatistiksel olarak anlamlı fark olup, T_0 'a göre T_2 'deki Pog-VRD düzeyleri artış göstermiştir ($p=0,005$).

Hiçbir zaman aralığında SN-GoGn ve GoMe-HRD açılarında istatistiksel olarak anlamlı değişim görülmemiştir.

4.3.3 Maksillomandibuler ölçümler

Maksillomandibuler ölçümlerin tanımlayıcı değerleri Tablo 4.5'te, izlem zamanlarına göre karşılaştırmalar ise Tablo 4.6'da gösterilmiştir.

Hiçbir zaman aralığında ANB açısında istatistiksel olarak anlamlı farklılık gözlenmemiştir ($p=0,494$). Wits, PD-GoMe, (A-VR)-(B-VR) ölçümlerinde istatistiksel olarak anlamlı farklılık görülmemiştir ($p=0,060$; $p=0,846$; $p=0,933$).

4.3.4 İskeletsel yüz yüksekliği ölçümleri

İskeletsel ölçümlerin tanımlayıcı değerleri Tablo 4.5'te, izlem zamanlarına göre karşılaştırmalar ise Tablo 4.6'da gösterilmiştir.

Tüm zaman aralıklarına göre ANS-Me ölçümlerinde istatistiksel olarak anlamlı fark olup ($p<0,001$), T_0 'a göre T_1 ve T_2 'deki ANS-Me düzeyleri daha yüksek bulunmuştur ($p<0,001$ ve $p<0,001$).

Tüm zaman aralıklarına göre N-ANS ölçümlerinde istatistiksel olarak anlamlı fark olup ($p<0,001$), T_0 'a göre T_1 ve T_2 'deki N-ANS düzeyleri daha yüksek bulunmuştur (T_1-T_0 $p=0,003$ ve T_2-T_0 $p<0,001$). Ayrıca T_1 'e göre T_2 'deki N-ANS düzeyi de istatistiksel olarak anlamlı derecede daha yüksektir (T_2-T_1 $p<0,001$).

Hiçbir zaman aralığında S-Go/N-Me düzeylerinde istatistiksel olarak anlamlı farklılık görülmemiştir ($p=0,157$).

4.3.5 Dentoalveoler ölçümler

Dentoalveolar ölçümlerin tanımlayıcı değerleri Tablo 4.5'te, izlem zamanlarına göre karşılaştırmalar ise Tablo 4.6'da gösterilmiştir.

Tüm zaman aralıklarına göre Overjet düzeylerinde istatistiksel olarak anlamlı değişim görülmezken ($p=0,446$), Overbite ölçümlerinde istatistiksel olarak anlamlı fark olup, söz konusu farka neden olan durum T_0 ve T_1 'e göre T_2 'deki overbite düzeylerinin daha yüksek olmasından kaynaklandığı gözlenmiştir (T_2-T_0 $p=0,014$ ve T_2-T_1 $p=0,029$).

Hiçbir zaman aralığında U1-PD ve U1-SN açılarında istatistiksel olarak anlamlı farklılık görülmemiştir.

Tüm zaman aralıklarına göre U1i-HRD ölçümlerinde istatistiksel olarak anlamlı fark olup ($p<0,001$), T_0 'a göre T_1 ve T_2 'deki U1i-HRD mesafesinin daha fazla olduğu

görülmüştür ($p<0,001$ ve $p<0,001$). Ayrıca T_1 'e göre T_2 'deki U1i-HRD düzeyi de istatistiksel olarak anlamlı düzeyde yüksek bulunmuştur (T_2-T_1 $p=0,002$).

İzlem zamanlarına göre U1i-VRD ölçümlerinde istatistiksel olarak anlamlı fark olup, T_0 'a göre T_1 ve T_2 'deki değerler daha yüksek bulunmuştur ($p=0,015$ ve $p<0,001$). Ayrıca T_1 'e göre T_2 'deki U1i-VRD mesafesi istatistiksel olarak anlamlı derecede daha fazla bulunmuştur ($p=0,003$).

Tüm zaman aralıklarına göre IMPA açısından istatistiksel olarak anlamlı değişim görülmemiştir ($p=0,299$).

4.3.6 Yumuşak doku ölçümleri

Yumuşak doku ölçümlerinin tanımlayıcı değerleri Tablo 4.5'te, izlem zamanlarına göre karşılaştırmalar ise Tablo 4.6'da gösterilmiştir.

Tüm zaman aralıklarına göre UL-VRD ölçümlerinde istatistiksel olarak anlamlı fark olup ($p<0,001$), T_0 'a göre T_1 ve T_2 'deki UL-VRD düzeyleri daha yüksek bulunmuştur (T_1-T_0 $p=0,011$ ve T_2-T_0 $p<0,001$). Ayrıca T_1 'e göre T_2 'deki UL-VRD düzeyi de istatistiksel olarak anlamlı derecede daha yüksektir (T_2-T_1 $p=0,034$).

Tüm zaman aralıklarına göre LL-VRD ölçümlerinde istatistiksel olarak anlamlı fark olup ($p<0,001$), T_0 'a göre T_1 ve T_2 'deki LL-VRD düzeylerinin daha yüksek olduğu görülmüştür (T_1-T_0 $p=0,003$ ve T_2-T_0 $p<0,001$).

Hiçbir zaman aralığında Nazolabial açıda, UL-E ve LL-E mesafelerinde istatistiksel olarak anlamlı değişim gözlenmemiştir ($p=0,442$; $p=0,361$ ve $p=0,850$).

Tablo 4.5: İzlem zamanlarına göre sefalometrik ölçümlerin tanımlayıcı değerleri \bar{X} : Aritmetik ortalama, ss : Standart sapma, **Min-Maks**: Minimum ve maksimum değerler

Parametre	T₀		T₁		T₂	
	$\bar{x} \pm ss$	%95 güven aralığı Alt-üst sınır	$\bar{x} \pm ss$	%95 güven aralığı Alt-üst sınır	$\bar{x} \pm ss$	%95 güven aralığı Alt-üst sınır
	Min - Maks		Min -Maks		Min - Maks	
Maksiller İskeletsel Ölçümler						
SNA (°)	80,68±3,56	79,18/82,19	81,04±3,61	79,51/82,56	80,75±3,41	79,31/82,19
	75,70-89,40		75,60-88,00		74,30-86,80	
A-VRD (mm)	58,08±3,75	56,50/59,66	58,80±3,89	57,16/60,44	59,33±4,03	57,62/61,03
	50,40-64,50		51,50-65,70		52,70-66,80	
ANS-VRD (mm)	64,93±3,54	63,43/66,42	65,38±3,83	63,76/67,00	66,00±3,69	64,45/67,56
	57,90-71,60		57,60-73,00		59,80-74,10	
A-HRD (mm)	42,43±2,43	41,40/43,45	44,23±2,66	43,10/45,35	45,30±2,58	44,21/46,39
	37,10-46,00		39,10-49,10		39,80-50,80	
ANS-HRD (mm)	37,45±2,65	36,33/38,57	38,50±2,75	37,34/39,66	39,94±2,96	38,69/41,19
	33,20-41,80		34,30-43,40		34,40-44,80	
PNS-HRD(mm)	36,47±2,19	35,54/37,39	37,81±2,22	36,88/38,75	38,95±2,35	37,96/39,95
	32,60-41,10		33,90-41,50		35,40-43,20	
SN-PD (°)	1,19±3,08	0,11/2,49	1,00±3,14	0,33/2,33	1,21±3,15	0,12/2,54
	2,7-10,00		5,90-9,40		2,80-10,20	
Mandibuler İskeletsel Ölçümler						
SNB (°)	76,00±2,96	74,75/77,25	76,49±2,99	75,23/77,75	76,30±2,83	75,10/77,49
	69,90-80,50		69,90-81,50		70,10-80,80	
B-VRD (mm)	49,18±4,80	47,15/51,20	50,02±5,03	47,90/52,14	50,43±5,00	48,32/52,54
	40,50-56,60		40,70-59,30		41,00-58,00	
B-HRD (mm)	76,95±3,93	75,29/78,60	79,55±3,68	78,00/81,10	80,86±4,28	79,05/82,67
	71,10-87,20		74,60-89,30		74,30-92,60	
Pog-HRD (mm)	85,30±4,23	83,51/87,09	88,20±3,75	86,61/89,78	89,19±4,06	87,47/90,90
	79,50-96,80		81,20-96,50		81,80-99,70	
Pog-VRD (mm)	48,98±5,41	46,69/51,26	50,15±5,55	47,80/52,49	50,75±5,54	48,41/53,09
	38,60-56,80		39,50-60,90		39,80-58,90	
SN-GoGn (°)	34,90±4,77	32,88/36,91	34,90±4,54	32,99/36,82	34,75±4,41	32,88/36,61
	27,20-45,60		26,90-46,00		27,60-44,60	
GoMe-HRD (°)	31,54±4,55	29,62/33,46	31,42±4,31	29,60/33,24	31,53±4,16	29,77/33,28
	24,50-41,70		23,00-41,50		2,80-10,20	

Tablo 4.5: (Devam) İzlem zamanlarına göre sefalometrik ölçümlerin tanımlayıcı değerleri \bar{X} : Aritmetik ortalama, **ss**: Standart sapma, **Min-Maks**: Minimum ve maksimum değerler

Parametre	T₀		T₁		T₂	
	$\bar{x} \pm ss$	%95 güven aralığı Alt-üst sınır	$\bar{x} \pm ss$	%95 güven aralığı Alt-üst sınır	$\bar{x} \pm ss$	%95 güven aralığı Alt-üst sınır
	Min - Maks		Min - Maks		Min - Maks	
Maksillomandibuler İskeletsel Ölçümler						
ANB (°)	4,67±2,59	3,57/5,76	4,56±2,36	3,56/5,55	4,44±2,29	3,47/5,40
	(-0,60)-9,80		0,50-7,60		(-0,20)-8,10	
Wits (mm)	0,95±3,07	(-0,35)/2,24	0,56±2,69	(-0,57)/1,70	1,43±2,69	0,29/2,56
	(-4,70)-7,00		(-4,30)-4,30		(-3,80)-6,20	
PD-GoMe (°)	30,09±6,00	27,55/32,62	30,00±6,66	27,19/32,82	29,34±4,90	27,27/31,41
	20,90-46,40		21,50-54,50		20,30-42,20	
(A-VR)-(B-VR)	8,9±3,31	7,51/10,30	8,78±3,21	7,43/10,13	8,90±3,07	7,60/10,19
	3,50-14,20		3,30-15,10		1,70-13,40	
İskeletsel Yüz Yüksekliği Ölçümleri						
ANS-Me (mm)	57,03±3,60	55,51/58,56	58,22±3,73	56,64/59,80	58,78±3,82	57,17/60,39
	50,00-64,40		50,00-66,00		51,60-66,80	
N-ANS (mm)	45,18±2,58	44,09/46,27	46,51±2,56	45,43/47,59	47,83±2,92	46,60/49,07
	40,70-49,70		42,10-51,00		42,30-52,70	
SGo/NMe	61,61±3,87	59,98/63,25	62,30±3,43	60,86/63,75	61,73±3,15	60,39/63,06
	20,90-46,40		21,50-54,50		20,30-42,20	

Tablo 4.5: (Devam) İzlem zamanlarına göre sefalometrik ölçümlerin tanımlayıcı değerleri \bar{X} : Aritmetik ortalama, ss : Standart sapma, **Min-Maks**: Minimum ve maksimum değerler

Parametre	T₀		T₁		T₂	
	$\bar{x} \pm ss$	%95 güven aralığı Alt-üst sınır	$\bar{x} \pm ss$	%95 güven aralığı Alt-üst sınır	$\bar{x} \pm ss$	%95 güven aralığı Alt-üst sınır
	Min - Maks		Min - Maks		Min - Maks	
Dentoalveolar Ölçümler						
Overjet (mm)	4,21±2,02	3,36/5,07	4,01±1,78	3,26/4,76	4,43±1,88	3,64/5,23
	0,70-8,50		0,00-7,40		1,80-8,20	
Overbite (mm)	0,91±2,17	0,00/1,83	1,19±1,87	0,40/1,98	2,00±1,68	1,29/2,70
	-3,80-4,40		-2,7-5,00		(-1,10)-4,30	
UI-SN (°)	104,65±6,12	102,07/107,2	103,96±7,60	100,75/107,1	105,57±8,80	101,86/109,29
	92,40-115,70		89,40-117,40		86,30-119,70	
UI-PD (°)	112,88±7,19	109,84/115,9	111,63±8,10	108,21/115,0	113,73±9,82	109,59/117,88
	96,70-124,10		93,80-127,00		91,60-129,70	
UIi-HRD (mm)	60,50±2,85	59,30/61,70	65,52±3,00	61,25/63,78	64,09±3,12	62,77/65,41
	65,30-55,40		56,40-68,40		58,9-70,90	
UIi-VRD (mm)	60,58±3,87	58,95/62,22	61,55±4,49	59,65/63,45	62,80±4,84	60,76/64,85
	54,30-66,30		54,60-68,50		51,70-71,80	
IMPA (°)	91,69±6,20	89,07/94,31	91,69±6,20	88,90/94,20	91,69±6,20	89,92/95,70
	79,60-107,70		79,60-107,70		79,60-107,70	
Yumuşak Doku Ölçümleri						
UL-VRD (mm)	72,27±4,01	70,58/73,97	73,43±4,67	71,45/75,40	74,84±4,39	72,99/76,70
	64,30-79,60		65,80-81,30		67,60-82,60	
LL-VRD (mm)	68,30±4,54	66,39/70,22	70,22±5,08	68,08/72,37	71,43±5,07	69,29/73,57
	58,70-77,30		60,50-79,40		60,40-80,00	
Nazolabial (°)	117,89±9,97	113,68/122,1	116,38±10,66	111,88/120,8	116,65±9,45	112,66/120,64
	101,00-136,60		98,80-136,70		97,30-133,20	
UL-E (mm)	(-1,50)±2,17	-2,42/-0,59	(-1,99)±2,12	-2,89/-1,09	(-1,93)±2,24	-2,88/-0,99
	(-5,60)-1,70		(-7,50)-1,90		(-6,70)-2,20	
LL-E (mm)	(-0,40)±1,86	-1,18/0,39	(-0,23)±2,43	-1,26/0,79	(-0,28)±2,48	-1,33/0,76
	(-3,70)-2,60		(-6,10)-4,10		(-4,60)-4,00	

Tablo 4.6: İzlem zamanlarına göre sefalometrik değerlerdeki farkların istatistiksel olarak karşılaştırılması

\bar{D} : Farkın aritmetik ortalaması, ss : Standart sapma, p : Anlam derecesi, - Anlamlı değildir

Parametre	$T_1- T_0$		$T_2- T_0$		$T_2- T_1$	
	$\bar{D} \pm ss$	P-değeri	$\bar{D} \pm ss$	P-değeri	$\bar{D} \pm ss$	P-değeri
Maksiller iskeletsel Ölçümler						
SNA (°)	0.35±1.23	-	0.07±1.44	-	-0.29±1.40	-
A-VRD (mm)	0.72±0.91	0.002	1.25±1.38	<0.001	0.53±1.37	0.219
ANS-VRD (mm)	0.45±1.31	0.312	1.08±1.64	0.011	0.63±1.36	0.102
A-HRD (mm)	1.80±2.17	<0.001	2.88±1.12	<0.001	1.08±2.14	0.064
ANS-HRD (mm)	1.05±1.59	0.010	2.50±1.19	<0.001	1.44±1.48	<0.001
PNS-HRD (mm)	1.35±0.78	<0.001	2.49±0.78	<0.001	1.14±0.73	<0.001
SN-PD (°)	0.00 (1.78)	-	0.00 (1.68)	-	0.30 (1.58)	-
Mandibuler iskeletsel Ölçümler						
SNB (°)	0.49±1.44	-	0.30±1.31	-	-0.20±1.39	-
B-VRD (mm)	0.85±2.06	0.168	1.25±2.28	0.039	0.41±2.13	>0.999
B-HRD (mm)	2.60±2.55	<0.001	3.92±2.15	<0.001	1.31±2.03	0.013
Pog-HRD (mm)	2.90±2.10	<0.001	3.89±2.15	<0.001	0.99±2.40	0.164
Pog-VRD (mm)	1.17±2.27	0.058	1.77±2.45	0.005	0.60±2.32	0.655
SN-GoGn (°)	0.01±1.96	-	-0.15±2.51	-	-0.16±1.89	-
GoMe- HRD (°)	-0.12±1.99	-	-0.02±2.23	-	0.10±1.61	-
Maksillomandibuler İskeletsel Ölçümler						
ANB (°)	0.45 (2.10)	-	-0.15 (1.68)	-	-0.40 (1.25)	-
Wits (mm)	-0.38±2.55	-	0.48±1.52	-	0.86±2.04	-
PP - GoMe (°)	0.05 (4.18)	-	-0.30 (4.15)	-	0.00 (1.93)	-
(A-VR)-(B-VR)	-0.13±1.89	-	-0.01±1.51	-	0.12±1.59	-

p<0,05 istatistiksel olarak anlamlı

Tablo 4.6: (Devam) İzlem zamanlarına göre sefalometrik değerlerdeki farkların istatistiksel olarak karşılaştırılması

\bar{D} : Farkın aritmetik ortalaması, **ss**: Standart sapma, **p**: Anlam derecesi, - Anlamlı değildir

Parametre	$T_1- T_0$		$T_2- T_0$		$T_2- T_1$	
	$\bar{D} \pm ss$	P-değeri	$\bar{D} \pm ss$	P-değeri	$\bar{D} \pm ss$	P-değeri
İskeletsel Yüz Yüksekliği Ölçümleri						
ANS-Me (mm)	1.19±1.29	<0.001	1.75±1.27	<0.001	0.56±1.42	0.200
N -ANS (mm)	1.33±1.72	0.003	2.65±1.19	<0.001	1.32±1.41	<0.001
SGo / NMe	0.69±2.26	-	0.11±2.55	-	-0.58±1.70	-
Dentoalveoler Ölçümler						
Overjet (mm)	0.20±1.25	-	0.20 ±1.23	-	0.15±1.20	-
Overbite (mm)	0.28±1.30	0.915	1.08±1.70	0.014	0.80±1.40	0.029
U1-SN (°)	-0.69±4.58	-	0.92±5.57	-	1.61±3.98	-
U1-PD (°)	-1.25±3.84	-	0.85±5.36	-	2.10±4.69	-
U1i-HRD (mm)	2.02±1.67	<0.001	3.59±1.66	<0.001	1.57±1.94	0.002
U1i-VRD (mm)	0.97±1.53	0.015	2.22±2.00	<0.001	1.25±1.63	0.003
IMPA (°)	-0.14±3.18	-	1.12±4.83	-	1.26±3.79	-
Yumuşak Doku Ölçümleri						
UL-VRD (mm)	1.15±1.76	0.011	2.57±2.16	<0.001	1.42±2.52	0.034
LL-VRD (mm)	1.92±2.50	0.003	3.13±2.95	<0.001	1.21±2.49	0.078
Nazolabial (°)	-1.52±5.74	-	-1.25±5.61	-	0.27±4.68	-
UL-E (mm)	-0.49±1.65	-	-0.43±1.71	-	0.06±1.39	-
LL-E (mm)	0.16±1.37	-	0.11±1.46	-	-0.05±1.12	-

p<0,05 istatistiksel olarak anlamlı

4.4 Model Bulguları

Model ölçümlerin tanımlayıcı değerleri Tablo 4.7’de, izlem zamanlarına göre karşılaştırmalar ise Tablo 4.8’de gösterilmiştir.

Tüm zaman aralıklarına göre palatinanın total yüzey alanı ölçümlerinde istatistiksel olarak anlamlı fark olup ($p<0,001$), T_0 ’a göre T_1 ve T_2 ’deki total yüzey alanı daha fazladır (T_1-T_0 $p<0,001$ ve T_2-T_0 $p=0,003$). Ayrıca T_1 ’e göre T_2 ’deki total alan istatistiksel olarak anlamlı düzeyde daha az bulunmuştur (T_2-T_1 $p=0,012$).

Tüm zaman aralıklarına göre anterior palatinal yüzey alanı ölçümlerinde istatistiksel olarak anlamlı fark olup ($p<0,001$), T_0 ’a göre T_1 ve T_2 ’deki alanın daha fazla olduğu görülmüştür (T_1-T_0 $p<0,001$ ve T_2-T_0 $p=0,004$). T_2 ’deki anterior yüzey alanı T_1 ’den istatistiksel olarak anlamlı derecede farklılık göstermemiştir (T_2-T_1 $p=0,092$).

Tüm zaman aralıklarına göre orta palatinal yüzey alanı ölçümlerinde istatistiksel olarak anlamlı fark olup ($p<0,001$), T_0 ve T_2 ’ye göre T_1 ’deki alan düzeyinin daha geniş olduğu bulunmuştur (T_1-T_0 $p<0,001$ ve T_2-T_1 $p=0,003$).

Tüm zaman aralıklarına göre posterior palatinal yüzey alanı ölçümlerinde istatistiksel olarak anlamlı fark olup ($p<0,001$), T_0 ve T_2 ’ göre T_1 ’deki alanın daha geniş olduğu görülmüştür ($p<0,001$ ve $p<0,001$). Ayrıca T_0 ’a göre T_2 ’deki posterior yüzey alanı da istatistiksel olarak anlamlı düzeyde daha geniştir ($p<0,001$).

Tüm zaman aralıklarına göre palatal derinlik ölçümlerinde istatistiksel olarak anlamlı fark olup ($p<0,001$), T_2 ’ye göre T_0 ve T_1 ’deki derinlik düzeyleri daha düşüktür (T_2-T_1 $p=0,038$ ve T_2-T_0 $p=0,010$). T_1 döneminde T_0 ’a göre istatistiksel olarak anlamlı bir değişim izlenmemiştir (T_1-T_0 $p>0,999$).

Tüm zaman aralıklarına göre üst intermolar genişlik ölçümlerinde istatistiksel olarak anlamlı fark olup ($p<0,001$), T_0 ve T_2 ’ye göre T_1 ’deki intermolar genişliğin daha fazla olduğu görülmüştür ($p<0,001$ ve $p<0,001$). Ayrıca T_0 ’a göre T_2 ’deki intermolar ölçümleri de istatistiksel olarak anlamlı düzeyde daha yüksektir ($p<0,001$).

Tüm zaman aralıklarına göre alt intermolar genişlik ölçümlerinde istatistiksel olarak anlamlı fark olup, T_0 'a göre T_1 ve T_2 'deki değerlerin daha yüksek olduğu gözlenmiştir (T_1-T_0 $p=0,013$ ve T_2-T_0 $p=0,020$).

Tüm zaman aralıklarına göre molar açıları istatistiksel olarak anlamlı fark olup ($p<0,001$), T_1 'e göre T_0 ve T_2 'deki molar açı düzeylerinin daha yüksek bulunmuştur (T_1-T_0 $p=0,02$ ve T_2-T_1 $p<0,001$).

Hiçbir zaman aralığında ark derinliği ölçümlerinde istatistiksel olarak anlamlı farklılık saptanmamıştır ($p=0,093$).

Tüm zaman aralıklarına göre ark çevresi ölçümünde istatistiksel olarak anlamlı fark olup ($p<0,001$), T_0 ve T_2 'ye göre T_1 'deki ark çevresi daha geniştir ($p<0,001$ ve $p<0,001$). Ayrıca T_0 'a göre T_2 'deki ark çevresi de istatistiksel olarak anlamlı derecede yüksek bulunmuştur ($p<0,001$).

Tablo 4.7: İzlem zamanlarına göre model ölçümlerinin tanımlayıcı değerleri \bar{X} : Aritmetik ortalama, ss : Standart sapma, **Min-Maks**: Minimum ve maksimum değerler

Parametre	T₀		T₁		T₂	
	$\bar{x} \pm ss$	<i>%95 güven aralığı</i>	$\bar{x} \pm ss$	<i>%95 güven aralığı</i>	$\bar{x} \pm ss$	<i>%95 güven aralığı</i>
	<i>Min - Maks</i>	<i>Alt-üst sınır</i>	<i>Min - Maks</i>	<i>Alt-üst sınır</i>	<i>Min - Maks</i>	<i>Alt-üst sınır</i>
Model Ölçümleri						
Total Alan	956,25±91,10	917,7/994,7	1143,0±98,88	1101,2/1184,7	1041,92±98,94	1000,1±1083,7
	832,30-1172,1		1002,40-1424,1		886,90-1320,70	
Anterior Alan	182,02±22,22	172,6/191,4	225,83±27,51	214,2/237,4	207,99±34,07	193,6/222,3
	138,30-226,80		158,60-288,60		151,00-307,10	
Orta Alan	241,80±26,84	230,4/253,1	284,23±38,86	267,8/300,6	252,15±30,02	239,4/264,8
	196,60-294,00		211,00-358,20		174,40-301,00	
Posterior Alan	313,57±33,08	299,6/327,5	379,96±43,22	361,7/398,2	343,02±30,79	330,0/356,0
	262,10-393,10		293,20-477,00		282,40-426,20	
Palatal Derinlik	11,55±1,86	10,7/12,3	11,80±1,49	11,1/12,4	12,55±1,48	11,9/13,1
	5,80-15,00		8,60-15,90		9,30-15,40	
Üst İntermolar Genişlik	49,77±2,78	48,6/50,9	54,53±3,09	53,2/55,8	52,97±3,05	51,6/54,2
	45,10-57,20		49,90-61,60		47,40-60,10	
Alt İntermolar Genişlik	47,13±2,71	45,5/48,7	48,81±2,89	47,1/50,4	48,80±3,04	47,0/50,5
	43,43-51,90		45,31-54,16		44,16-53,13	
Molar açısı	46,13±5,90	43,6/48,6	42,87±8,26	39,3/46,3	47,47±8,83	43,7/51,1
	36,30-60,60		18,40-57,80		19,40-62,70	
Ark Derinliği	26,85±1,74	26,1/27,5	27,54±2,09	26,6/28,4	26,74±1,91	25,9/27,5
	23,00-30,30		24,90-24,40		24,00-30,20	
Ark Çevresi	75,31±3,33	73,9/76,7	80,84±3,28	79,4/82,2	78,47±3,64	76,9/80,0
	69,20-81,30		75,48-87,37		72,02-85,26	

Tablo 4.8: İzlem zamanlarına göre model ölçümlerindeki farkların istatistiksel olarak karşılaştırılması

\bar{D} : Aritmetik ortalama, ss : Standart sapma, p : Anlam derecesi, - Anlamlı değildir

Parametre	T_1-T_0		T_2-T_0		T_2-T_1	
	$\bar{D} \pm ss$	P-değeri	$\bar{D} \pm ss$	P-değeri	$\bar{D} \pm ss$	P-değeri
Model Ölçümleri						
Total Alan	179.15 (95.70)	<0.001	93.65 (67.03)	0.003	-91.55 (66.55)	0.012
Anterior Alan	43.82±23.94	<0.001	25.97±35.02	0.004	-17.85±38.00	0.092
Orta Alan	42.43±33.91	<0.001	10.35±34.94	0.481	-32.08±42.25	0.003
Posterior Alan	66.39±37.63	<0.001	29.45±29.12	<0.001	-36.94±28.95	<0.001
Palatal Derinlik	0.26±1.34	>0.999	1.01±1.52	0.010	0.75±1.36	0.038
Üst İntermolar Genişlik	4.76±1.77	<0.001	3.20±1.28	<0.001	-1.56±1.34	<0.001
Alt İntermolar Genişlik	1.68±1.82	0.013	1.66±1.93	0.020	-0.01±1.84	>0.999
Molar Açığı	-2.70 (4.23)	0.002	2.85 (6.40)	0.337	4.15 (5.35)	<0.001
Ark Derinliği	0.70 (1.25)	-	0.40 (2.00)	-	-0.30 (1.68)	-
Ark Çevresi	5.53±1.59	<0.001	3.16±1.82	<0.001	-2.36±1.98	<0.001

$p < 0,05$ istatistiksel olarak anlamlı

4.5 Panoramik Film Bulguları

Panoramik ölçümlerin tanımlayıcı değerleri Tablo 4.9'da, izlem zamanlarına göre karşılaştırmalar ise Tablo 4.10'da gösterilmiştir.

Tüm zaman aralıklarına göre panoramik sağ A ve sol A açılarında istatistiksel olarak anlamlı fark olup ($p<0,001$), T_0 ve T_1 'e göre T_2 'deki panoramik sağ A açısı daha yüksek bulunmuştur (T_2-T_0 $p<0,001$ ve T_2-T_1 $p<0,001$). Sol A açısı ise istatistiksel olarak T_0 'a göre T_2 'de artış göstermiştir ($p<0,001$).

İzlem zamanlarına göre sağ ve sol B açılarında istatistiksel olarak anlamlı fark olup, T_0 'a göre T_2 'deki sağ B açısının daha düşük olmasıdır (T_2-T_0 $p=0,004$). Sol B açısı ise T_0 ve T_1 'e göre T_2 'de daha düşük bulunmuştur (T_2-T_0 $p<0,001$ ve T_2-T_1 $p=0,002$).

Tüm zaman aralıklarına göre sağ C ve sol C açılarında istatistiksel olarak anlamlı fark olup ($p<0,001$), T_0 ve T_1 'e göre T_2 'deki sağ C açısının daha düşük olduğu görülmüştür (T_1-T_0 $p<0,001$ ve T_2-T_1 $p<0,001$). Sol C açısının T_0 'a göre T_2 'de daha düşük olduğu gözlenmiştir (T_2-T_0 $p<0,001$).

Tablo 4.9: İzlem zamanlarına göre panoramik ölçümlerinin tanımlayıcı değerleri \bar{X} : Aritmetik ortalama, ss : Standart sapma, **Min-Maks**: Minimum ve maksimum değerler

Parametre	T_0		T_1		T_2	
	$\bar{x} \pm ss$ Min - Maks	%95 güven aralığı Alt-üst sınır	$\bar{x} \pm ss$ Min - Maks	%95 güven aralığı Alt-üst sınır	$\bar{x} \pm ss$ Min - Maks	%95 güven aralığı Alt-üst sınır
Panoramik Ölçümler						
A sağ (°)	73,63±9,93	69,44/77,83	73,94±9,43	69,95/77,92	82,25±6,79	79,38/85,12
	51,90-89,30		52,10-87,70		64,50-89,99	
A sol (°)	74,76±8,51	71,17/78,35	76,45±7,51	73,28/79,62	82,87±5,54	80,53/85,21
	54,80-88,40		56,40-89,10		68,50-89,40	
B sağ (°)	22,75±11,00	18,11/27,40	21,23±13,66	15,46/26,99	15,13±10,31	10,77/19,48
	1,70-48,20		0,90-48,90		1,80-44,00	
B sol (°)	18,23±10,51	13,79/22,67	27,11±4,90	6,21/48,00	10,03±8,36	6,50/13,56
	0,80-39,60		1,20-25,52		0,50-31,10	
C sağ (°)	16,32±9,85	12,16/20,48	15,93±9,37	11,97/19,88	7,70±6,87	4,80/10,61
	0,40-37,90		2,10-37,30		0,10-25,60	
C sol (°)	15,30±8,57	11,69/18,92	13,57±7,59	10,36/16,77	7,21±5,57	4,85/9,56
	1,30-35,00		2,00-33,70		0,90-21,40	

Tablo 4.10: İzlem zamanlarına göre panoramik değerlerdeki farkların istatistiksel olarak karşılaştırılması

\bar{D} : Aritmetik ortalama, **ss:** Standart sapma, **p:** Anlam derecesi, - Anlamlı değildir

Parametre	T_1-T_0		T_2-T_0		T_2-T_1	
	$\bar{D} \pm ss$	P-değeri	$\bar{D} \pm ss$	P-değeri	$\bar{D} \pm ss$	P-değeri
Panoramik ölçümler						
A sağ (°)	0.20 (5.27)	>0.999	9.25 (11.83)	<0.001	8.35 (10.63)	<0.001
A sol (°)	1.60 (4.98)	0.447	6.35 (11.03)	<0.001	6.60 (9.18)	0.018
B sağ (°)	-1.10 (19.08)	>0.999	-6.70 (17.00)	0.004	-6.25 (11.23)	0.012
B sol (°)	-2.30 (11.20)	>0.999	-8.70(13.18)	<0.001	-9.85 (8.80)	0.002
C sağ (°)	-0.50 (5.83)	>0.999	-9.50 (11.75)	<0.001	-8.10 (10.20)	<0.001
C sol (°)	-1.75 (5.23)	0.250	-6.40(11.48)	<0.001	-6.60 (9.93)	0.028

p<0,05 istatistiksel olarak anlamlı

5 TARTIŞMA

5.1 Çalışma Amacının Tartışılması

HÜÇG 1860'lı yıllardan günümüze kadar ortodonti pratiğinde en çok uygulanan tedavi yöntemlerinden biridir. 21. yüzyıla kadar hızlı üst çene genişletmesinde geleneksel olarak birinci daimi molarlar ve birinci premolarlar ankraj dişleri olarak kullanılmıştır, ancak tedavinin yan etkilerinden kaçınılabilmesi amacıyla daimi dişler yerine süt dişlerinin ankraj olarak kullanılması fikri son on yılda oldukça popülerlik kazanmıştır. Literatürde süt dişlerinden ankraj alınarak yapılan hızlı üst çene genişletmesinin etkinliğini değerlendiren araştırmalar bulunmakta. (9,73,74); ancak bunların çoğunda sadece genişletmeyle birlikte dental arklarda oluşan değişiklikler değerlendirilmektedir. Bu çalışmanın amacı ise süt dişlerinden ankraj alan Modifiye Haas Apareyi ile yapılan hızlı üst çene genişletmesinin dental arklar ile beraber iskeletsel yapılar üzerine olan etkisinin ve sürmekte olan dişlerin sürme yolunda oluşturduğu değişikliklerin değerlendirilmesidir.

5.2 Çalışma Yönteminin Tartışılması

Çalışmaya herhangi bir kraniyofasiyal konjenital anomalisi veya sendromu bulunmayan hastalar dahil edilmiştir. Kraniyofasiyal deformiteye sahip hastalarda, özellikle dudak damak yarıklı olgularda maksillanın anatomisinin farklı olması nedeniyle hızlı üst çene genişletmesinin etkileri de değişiklik göstereceğinden bu hastalar çalışma dışı bırakılmıştır (75). Araştırmamıza dahil ettiğimiz hastalarda Modifiye Haas Apareyi ile hızlı üst çene genişletmesi öncesi ve sonrasında herhangi farklı bir ortodontik tedavi mekaniği uygulanmamış olmasına dikkat edilmiştir. Bu nedenle Modifiye Haas Apareyi ile birlikte dil paravanı veya yüz maskesi uygulanan bireyler çalışma dışı bırakılmıştır. Modifiye Haas Apareyi çıkarıldıktan bir yıl sonrasında alınan kayıtlar da değerlendirildiği için takip süresince segmental braketleme gibi sabit mekaniklerle tedavi gören hastalar da çalışma dışı bırakılmıştır.

Çalışma grubu belirlenirken araştırmada standardizasyonun sağlanabilmesi amacıyla aynı çevirme protokolü uygulanmış hastalar tercih edilmiştir. Araştırmaya dahil edilen hastaların hepsinde vida ilk on gün günde iki kez çevrilmiş, sonraki 10-14 gün boyunca günde bir kez çevrilmiştir. Rosa ve ark.'larının (64) yaptıkları benzer bir çalışmada posterior çapraz kapanışı bulunan hastalarda ilk iki hafta günde iki, daha sonrasında ise günde bir, çapraz kapanışı bulunmayan hastalarda ise ilk üç hafta günde bir, sonrasında ise bir gün arayla aktivasyon protokolü uygulamışlardır. Bu çalışmada ise posterior çapraz kapanışı olan ve olmayan hastalarda aynı aktivasyon yapılmıştır. Mutinelli ve ark. (63), Cozzani ve ekibi (8) aynı apareyde günde bir veya iki tur aktivasyon protokolü uygulayarak maksimum 10 mm'lik aktivasyona ulaşmışlardır. Bu çalışmada uyguladığımız aktivasyon protokolü daha önce yapılan Modifiye Haas çalışmalarıyla benzerlik göstermektedir.

Araştırmamıza dahil edilen bütün hastalarda genişletme vidası sabitlendikten sonra aparey pekiştirme amacıyla altı ay ağızda tutulmuştur. Costa ve ark.'larının (76) büyümesi devam eden hastalarda maksiller ekspansiyon sonrası en ideal retansiyon süresini belirlemek için yaptıkları sistematik derlemede hem sabit hem de hareketli apareylerle yapılan genişletme sonrasında altı aylık pekiştirme süresinin relapstan kaçınmak için yeterli olduğu sonucuna varılmıştır. Haas (77) midpalatal süturun etrafındaki kemiğin separasyon bölgesine integrasyonu ve yeni kemiğin oluşumu için 3-6 ay gerektiğini, bu sebeple de pekiştirme süresinin uygun olarak 3 ila 6 ay arasında olması gerektiğini savunmaktadır. Cozza ve ark.'larının (78) karışık dişlenme döneminde hızlı üst çene genişletmesinin iskeletsel etkilerini değerlendirdikleri çalışmalarında da benzer olarak, genişletme apareyi pekiştirme amaçlı pasif bir şekilde altı ay boyunca ağızda tutulmuştur.

Rosa ve ark. (64) anterior çapraz kapanışın eliminasyonu için aynı apareyi kullanarak yaptıkları çalışmalarında, genişletme sonrası retansiyona gerek olmadığını, keserlerde ve daimi molarlarda relaps görülmediğini belirtmişlerdir. Bir başka Modifiye Haas çalışmasında ise yazarlar 12 aylık pekiştirme süreci izlemişlerdir (63).

Çalışmamızda hastalara ait genişletme öncesi (T_0), genişletme sonrası (T_1) ve bir yıllık takip (T_2) olmak üzere üç ayrı zaman periyodundaki kayıtları değerlendirilmiştir. Literatürde yer alan bazı çalışmalarda ise ölçümler genişletme

öncesi ve genişletme vidası sabitlendiğinde yapılmıştır (34). Ancak bu çalışmada ölçümlerin ekspansiyon sonrası aparey sökümünde yapılmasının temel sebeplerinden biri dijital model çakıştırmasının yapılmasıdır. Model çakıştırmaları dijital program üzerinde ve üçüncü rugalar hizasında yapılmaktadır. Ancak aparey ağızda iken akrilik bölgenin çakıştırma alanını kaplaması güvenilir bir değerlendirmenin yapılabilmesini olanaksız kılmaktadır.

Araştırmamızda çalışma grubunu karşılaştırdığımız herhangi bir kontrol grubu bulunmamaktadır. Değerlendirmeler üç zaman birimi (T_0 , T_1 , T_2) karşılaştırılarak yapılmıştır. Çalışmamıza dahil edilen hastalarda genişletme posterior çapraz kapanış veya yer darlığına bağlı yan kesici dişlerin sürememesi veya ektopik sürmesi sebebiyle yapılmıştır. İdeal bir kontrol grubunun oluşturulması için bu hastalarda herhangi bir ortodontik müdahale yapılmaması gerekmektedir. Ancak çalışmamız yaklaşık iki yıllık bir süreci kapsamaktadır ve bu kadar uzun bir süre özellikle bu tür erken müdahale gerektiren durumlarda herhangi bir tedavinin uygulanmaması etik değerlere uygun olmayacağı düşünülmüştür.

Çalışmamızda değerlendirmeler dijital çene modelleri, sefalometrik ve panoramik filmler üzerinde yapılmıştır.

Modellerin dijital ortamda saklanabilmesi, ölçümlerin daha hassas ve kolaylıkla tekrar edilebilmesine imkan tanınması nedeniyle dijital modeller üzerinde değerlendirme yapılmıştır. Bunun için arşivden ulaşılan hasta modelleri Dental Wings 7 cihazı ile taranarak dijital ortama aktarılmıştır.

Ortodontik tedavi planlamasında dijital modeller geleneksel alçı modellerin yerine geçebilecek iyi bir alternatif olarak görülmektedir (79). En önemli avantajları kaybolma ve zarar görme ihtimali olmadığı için tekrar tekrar kullanılabilmesidir (80).

Literatürde dijital ve alçı modeller üzerinde yapılan ölçümlerin güvenilirliğini karşılaştıran çok sayıda çalışma bulunmaktadır ve bu araştırmaların çoğunda dijital modellerin ortodontik kayıt materyali olarak başarıyla kullanılabilceği, yapılan ölçümlerin güvenilir ve tekrarlanabilir olduğu sonucuna varılmıştır (65,81,82). Sousa ve ark. (83) dijital modeller üzerinde yapılan ark genişliği ve uzunluğu ölçümlerinin tekrarlanabilirliğini alçı modeller üzerinde yapılan ölçümlerle benzer bulmuştur ve

lineer ölçümlerde dijital modellerin güvenilir olduğunu rapor etmişlerdir. Bell ve ark. (84) tarafından yapılan benzer bir çalışmada, dijital ve alçı modeller üzerinde yapılan lineer ölçümler arasında istatistiksel olarak anlamlı bir farklılık bulunamamıştır.

Kusnoto ve Evans (85) yükseklik ve genişlik ölçümlerinde dijital modellerin alçı modellere göre daha güvenilir, fakat derinlik ile ilgili ölçümlerde ise geleneksel modellere göre daha az güvenilir olduğunu bildirmişlerdir.

Ege Üniversitesi'nde yapılan bir başka çalışmada alçı ve dijital modeller üzerinde yapılan aynı ölçümler karşılaştırılmıştır. Ölçümler arasında istatistiksel olarak anlamlı fark olsa da bu fark klinik olarak önemli bulunmamıştır (86). Sonuç olarak dijital modellerde yazılım programı ile yapılan ölçümlerin güvenilir olduğu, ortodontik tedavi planlamalarında ve arşivlemede kullanılabileceği rapor edilmiştir.

Asquith ve ark. (87) çalışmalarında dudak damak yarıklı hastalarda bile dijital model ve alçı modeller üzerinde yapılan ölçümler arasında istatistiksel olarak anlamlı bir fark bulamamışlardır.

Model ölçümleri yapılırken çok sayıda referans nokta belirlenmiş ve literatürde yaygın olarak tercih edilen noktalar kullanılmıştır. (63,88) Çalışmamıza dahil olan hastaların hepsi karışık dişlenme döneminde olup iki yıl süresince çok sayıda diş değişikliği gözlemlendiği için palatal yüzey alanı ölçümlerinin dişlerin sürmesinden ve malpozisyonlarından etkilenmemesi için referans noktalar dişler üzerinde değil gingival marjin üzerinde yerleştirilmiştir.

Model çakıştırmaları için 'Cloud Compare' 3B çakıştırma programı tercih edilmiştir. Büyümesi devam eden hastalarda farklı zaman birimlerinde alınmış üç boyutlu modellerin çakıştırmada kullanılan referans alanla ilgili literatürde sadece birkaç çalışma mevcuttur. Chen ve ark.'larının (89) üç boyutlu üst çene modellerinin çakıştırmada güvenilir ve tekrarlanabilir bir referans alan belirlemek için yaptıkları bir çalışmada ortodontik tedavi görecektir olan gönüllü erişkin hastalara ikisi retraksiyonda dördü ise çakıştırmada kullanılmak üzere altı adet minivida yerleştirilmiştir. Üç boyutlu çakıştırma yapmak için en az üç referans noktası gerekmektedir, ancak minividaların kaybedilme ihtimaline karşın çakıştırma için dört minivida yerleştirilmiştir. Çalışma sonucunda çakıştırma için en stabil alan olarak

üçüncü rugaların medial 2/3'ü ve bu rugaların dorsalindeki palatal kubbe bölgesi bulunmuştur.

Vasilakos ve ark. (90) 3B model çakıştırmasında kullanılan beş farklı alanı karşılaştırmış ve en tekrarlanabilir, güvenilir alanın üçüncü rugaların mezial kısımları ve onun posteriorundaki küçük alan olduğu sonucuna varmışlardır. Bu alanda çakıştırmanın mümkün olmadığı durumlarda ise ikinci en güvenilir alan üçüncü rugaların meziallerini ve midpalatal suture üzerinde birinci daimi molarların lingual groovelarına kadar uzanan 6mm'lik genişliğe sahip bölgedir.

Literatürde yaygın bir fikir olarak çakıştırmalar için en güvenilir alan üçüncü rugalar hizası kabul edilmektedir. Bu alan maksillanın kendi içinde en güvenilir alan olsa bile, Simmons ve ark. (91) uzun dönem büyüme-gelişim kayıtları üzerinde yaptıkları çalışmada bu alanın tamamen stabil olmadığını, özellikle büyüme-gelişimi devam eden hastalarda diş hareketlerini ölçmek için bu bölgede yapılan çakıştırmaların güvenilir olmadığı sonucuna varmışlardır.

Çalışma grubumuz tamamen büyüme gelişimi devam etmekte olan hastalardan oluşmaktadır ve çakıştırmada referans olarak kullandığımız bölgenin stabil olmaması sebebiyle ölçümler çakıştırma üzerinden değil, farklı zaman birimine ait model görüntüleri üzerinde yapılmıştır. Çakıştırmalar sadece görsel değerlendirme için kullanılmıştır.

Bu çalışmada tedavi ve takip sürecinde oluşan iskeletsel değişiklikleri değerlendirmek için sefalometrik filmler kullanılmıştır. Sefalometrik filmler hasta arşivinden kolaylıkla ulaşılabilir olup, ek maliyet gerektirmemesi, standardize edilebilir, kullanışlı ve ölçümlerinin güvenilir olması nedeniyle tercih edilmiştir.

Sefalometrik ölçümlerde horizontal ve vertikal referans düzlemi olarak sırasıyla; SN'e (sella-nasion) 7 derece açı ile belirlenen doğru horizontal referans düzlemi olarak kabul edilmiş ve sella üzerinde bu düzleme dik olarak indirilen doğru vertikal referans düzlemi olarak tercih edilmiştir. Çalışmamızda Frankfort düzleminin horizontal referans olarak kullanılmamasına ilişkin birçok çalışmada Frankfort düzlemini oluşturan noktaların, özellikle porionun tekrarlanabilirliğinin düşük olması

ve analizi yapan arařtırmacıya gre konumunun gerek anatomik lokasyonundan 1cm'ye kadar farklılık gstermesidir (92,93).

SN dzlemine 7 derece ile izilecek dođrunun gerek horizontal dzleme ok yakın olması nedeniyle referans olarak kullanılması nerilmiřtir.

Arařtırmamızda hızlı st ene geniřletmesiyle birlikte yan kesici ve daimi kpek diřlerinin srme yolunda ve aılarında oluřan deđiřiklikler panoramik filmlerle deđerlendirilmiřtir. Mutinelli ve ark. (94) st diřlerinden destek alınarak Haas apareyi ile erken dnemlerde yapılan hızlı st ene geniřletmesinde interkanin blgede transversal ynde ok etkili bir geniřleme sađlandığını, zellikle lateraller srmeden nce tercih edildiđinde anterior diřlerin dođru konumlarında srmesini kolaylařtırdığını bildirmişlerdir. Literatrde geniřletmenin dođrudan diřlerin srme aılarında oluřturduđu deđiřikliđi inceleyen bir alıřmaya rastlanmamıř ve bu etkileri deđerlendirecek standart bir lm tekniđi bulunmamaktadır.

Hadler-Olsen ve ark. (95) 2018 yılında yayınladıkları bir alıřmada erken yařlarda headgear uygulamasıyla birlikte daimi kaninlerin srme yolunda oluřan deđiřimleri belirledikleri aısal panoramik lmler geliřtirmişlerdir. alıřmamızda bu lmler rehber olarak alınmıştır.

Panoramik filmlerde referans olarak kondil bařlarının superior kenarları ve intermaksiller stur blgesi seilmiştir.

5.3 Bulguların Tartıřması

5.3.1 Sefalometrik lmlerin deđerlendirilmesi

alıřmamızda A noktasının ekspansiyon sonrasında bařlangıca gre istatistiksel olarak anlamlı derecede ne hareket ettiđi bulunmuřtur. Davis ve Kronman'ın (43) yaptıkları ekspansiyon alıřmasında 26 olgudan 22'sinde alıřmamızla benzer olarak A noktasının vertikal referans dzlemine gre ne dođru hareket ettiđini rapor edilmiştir. T₁ ve T₂ dnemlerini karřılařtırdığımızda ise istatistiksel olarak anlamlı bir farklılık bulunmamıştır. Bu sonu A noktasındaki

değişimin büyüme-gelişim kaynaklı değil, genişletmenin bir sonucu olarak ortaya çıktığını göstermektedir. A noktasında ekspansiyonla birlikte görülen diğer bir değişim ise T_1-T_0 dönemleri arasında horizontal referans düzlemine göre istatistiksel olarak anlamlı derecede aşağı doğru hareketidir. Bu bulgu daha önce literatürde yapılan birçok çalışmanın sonuçlarıyla benzerdir (30,43,96). Ancak takip süresinde A noktasının konumunda anlamlı değişiklik bulunmamıştır.

A noktasının konumunu gösteren bulgulardan biri de SNA açısıdır. T_0-T_1 dönemleri arasında SNA açısında minimal bir artış görülse de bu fark istatistiksel olarak anlamlı bulunmamıştır. Cozza ve ark. (78) benzer olarak süt molar ankrajlı ekspansiyon apareyinin iskeletsel etkilerini değerlendirdikleri çalışmalarında SNA açısındaki değişimleri istatistiksel olarak anlamlı bulmamışlardır.

Literatürde maksillanın ekspansiyona bağlı sagittal yöndeki hareketleriyle ilgili farklı görüşler mevcuttur. Davis ve Kronman (43), Haas (10) gibi yazarlar genişletme sonrasında maksillada anterio-posterior yönde bir değişim olmadığını bildirirken; Byrom (97), Sarver ve Johnston (53) ve de Silva (98) ise bu görüşü desteklemektedir.

Hızlı üst çene genişletmesinde maksillada süturun açılmasıyla birlikte en çok değişim gösteren noktalardan biri de intermaksiller süturun en ileri noktası olan ANS'dir (99). Çalışmamızda ANS noktasının hem horizontal hem vertikal yer değişimleri değerlendirilmiştir. ANS noktasının vertikal referans düzleme olan uzaklığı incelediğinde T_1-T_{10} ve T_2-T_1 dönemleri arasında istatistiksel olarak anlamlı bir fark bulunmamıştır. Tek anlamlı farklılık T_2-T_0 zaman birimleri arasında görülmüştür. Bu değişim ANS noktasının yapılan ekspansiyondan bağımsız olarak büyüme-gelişimle birlikte öne doğru hareket ettiği şeklinde yorumlanabilir.

ANS noktasının T_1-T_0 ve T_2-T_1 zaman aralıklarında istatistiksel olarak anlamlı derecede aşağı doğru hareket ettiği gözlemlenmiştir. De Silva'ya göre (98) erken dönemde yapılan maksiller ekspansiyon sonrası üst çenenin sagittal yöndeki değişimi belirgin olarak gözlenmese bile, genişletme sonrası maksilla her zaman aşağı doğru hareket etmektedir. Çalışmamızda PNS noktasındaki değişikliklerin ANS noktasıyla benzerlik gösterdiği gözlenmiştir.

Hem ANS noktasında hem de PNS noktasında oluşan deęişikliklere raęmen SN-PD aısında istatistiksel olarak anlamlı bir fark bulunamamıřtır. Bu doęrultuda posterior ve anterior nasal spina noktalarının nerdeyse aynı oranda ařaęı hareket ettięi, sagittal ynde bir hareket olmadıęı sylenebilir. Ekspansiyon sonrasında palatal dzlemin paralele yakın bir řekilde ařaęı doęru hareket ettięi, bu nedenle SN ile yaptıęı aıda deęiřim olmadıęı sonucuna varılabilir. Chung ve ark.'larının (100) daimi diřlerden destek alarak yaptıkları hızlı st ene geniřletmesiyle ilgi alıřmalarında benzer bulgular rapor edilmiřtir. Haas (30), Davis ve Kronman (43), Wertz (39), Wertz ve Dreskin (101) de benzer řekilde kek yařlardaki hastalarda yaptıkları geniřletme alıřmalarında aynı bulgulara ulařtıęı grlmřtr.

Geniřletmeyle birlikte maksillanın ařaęıya doęru hareketi veya ekstrze olan ankraj diřlerinin oluřturduęu primer temas mandibulanın anterior kraniyel kaiedeye gre konumunu doęrudan etkilemektedir. Bu etkiye baęlı olarak oęu zaman mandibula posterior rotasyon yapmaktadır. Bu durum kendini SNB aısındaki azalmayla gsterir (1,10,39,53,96).

alıřmamızda SNB, SN-GoGn ve GoMe-HRD aılarının her  zaman birimindeki deęerleri birbiriyle karřılařtırıldıęında istatistiksel olarak anlamlı bir farklılık bulunamamıřtır. Daimi diřlerden destek alan geniřletme apareylerinin oęunda grlen mandibulanın posterior rotasyonu alıřmamızda gzlenmemektedir.

Garib ve ark.'nın (102) hızlı st ene geniřletmesinin uzun dnem etkilerini deęerlendirdięi alıřmasında, ekspansiyonun mandibulanın gerek antero-posterior konumunu etkilemedięini gstermiřtir. Mandibulanın posterior rotasyonu ve buna baęlı ene ucundaki deęiřiklikler tamamen geici etkilerdir. Bařlangı ve geniřletme sonrası  aylık pekiřtirme periyodunu karřılařtıran alıřmaların oęunda mandibuladaki posterior rotasyon byk oranda geri dnmektedir (39,103). Arařtırmamıza dahil edilen hastalarda da mandibulada posterior rotasyon gzlenmemiř ve bu durum ekspansiyon sonrası alınan T₁ kayıtlarının 6 aylık pekiřtirme dnemi sonunda alınmıř olmasıyla iliřkilendirilmiřtir. Chang'in (104) Haas tipi geniřletme apareyini deęerlendirdięi alıřmasında benzer olarak kontrol grubuyla arasında mandibulanın vertikal konumunda farklılık bulunamamıřtır.

Çalışmamızda hem B hem de Pog noktasının vertikal referans düzlemine olan vertikal uzaklığında ekspansiyon öncesi ve sonrası değerlerde istatistiksel olarak anlamlı bir fark görülmemiştir, ancak T_1 den T_2 'ye kadar geçen bir yıllık süreçte her iki noktada istatistiksel olarak anlamlı derecede öne hareketin büyümeyle ilişkili olduğu tahmin edilmektedir.

Çalışmamızda değerlendirilen maksillomandibuler ölçümlerin (ANB, Wits, A-VR, B-VR, PD-GoMe) hiçbirinde T_1-T_0 , T_2-T_1 ve T_2-T_0 dönemleri karşılaştırıldığında istatistiksel olarak anlamlı farklılık bulunamamıştır. ANB açısının değişmemesi, SNA ve SNB açılarında belirgin bir değişikliğin olmamasıyla açıklanabilir.

Akkaya ve ark. (105) ekspansiyon sonrasında maksillanın aşağı hareketi, mandibulanın posterior rotasyonu ile birlikte ANB ve mandibuler düzlem açısında önemli artış olduğunu rapor etmiştir. Çalışmamızda palatinal düzlemin mandibuler düzlemle yaptığı açıdaki (PD-GoMe) değişimin istatistiksel olarak anlamlı olmamasının nedeni ise mandibulada ekspansiyona bağlı bir posterior rotasyon gözlenmemesi, palatinal düzlemin ise ANS ve PNS noktalarının eşit miktarda aşağı hareketiyle birlikte paralel yer değiştirmesiyle açıklanabilir.

Çalışma sonucunda üst ön yüz yüksekliğinde (N-ANS) T_1-T_0 arasında istatistiksel olarak önemli bir artış meydana geldiği izlenmektedir ve bu artış T_2-T_1 pekiştirme döneminde de devam etmiştir. Aslında bu değişimler tamamen ANS noktasındaki değişimleri yansıtmaktadır. N-ANS değerinin T_1-T_0 ve T_2-T_1 dönemlerindeki artış miktarının neredeyse aynı olduğu (ort. 1,3 mm) gözlenmiştir. Çalışma grubundaki hastaların tamamının büyüme-gelişim çağındaki bireylerden oluşması bu değişimin genişletme mi yoksa büyümeye bağlı mı oluştuğunu belirlemek oldukça zordur. Literatürdeki birçok çalışmada, genişletme sonrası anterior yüz yüksekliğinde görülen artışın geçici okluzal temaslar sonucunda oluştuğu, bunun gerçek bir artış olmadığını savunulmaktadır (54,78,100,106). Rossi ve ark. (106) HÜÇG ile vertikal yönde oluşan etkilerin hiçbirinin 6 aydan fazla sürmediğini bildirmiştir.

ANS-Me değerinde de oldukça benzer bir durum gözlenmiştir. Alt ön yüz yüksekliğini gösteren bu değer de her iki zaman aralığında artış gösterse de T_1-T_0

dönemindeki artış anlamlı bulunurken, T₂-T₁ dönemindeki farklılık istatistiksel olarak anlamlı bulunmamıştır.

Posterior yüz yüksekliğinin anterior yüz yüksekliğine olan oranında (SGo/NMe) her üç dönemde de istatistiksel olarak anlamlı bir fark bulunmamıştır. Bunun sebebi posterior yüz yüksekliğinin ön yüz yüksekliği ile aynı oranda büyüme göstermesidir. Rossi ve ark. (106) ise ekspansiyon sonrası hem anterior (N-Me) hem de posterior (S-Go) yüz yüksekliklerinde artış olduğunu, ancak bu artışın birbiriyle orantılı olması nedeniyle SGo/NMe oranının ve yüz tipinin değişmediğini bildirmiştir.

Araştırmamızda hızlı üst çene genişletmesinin keser konumlarına etkisi de değerlendirilmiştir. Bütün izlem zamanlarında üst keserlerin hem kendi (U1-PD) hem de kafa kaidesiyle (U1-SN) yaptığı açıda istatistiksel olarak anlamlı bir değişim gözlenmemiştir, ancak literatürdeki birçok çalışmada üst keserin palatinal düzlem ve SN düzlemiyle yaptığı açılarda önemli derecede azalma rapor edilmiştir. Bishara ve Staley (1) hızlı üst çene genişletmesi yapılmış hastaların %76'sında üst keserlerin dikleştiğini bildirmiştir.

Üst keserlerin, ekspansiyonla birlikte oluşan median diastemanın kapanması sırasında retrokline olduğu düşünülmektedir (107). Oluşan diastema transseptal liflerin kronları birbirine yaklaştırmasıyla kapanmaktadır, ancak bu çekme hareketi paralel bir şekilde değil, kronlara daha kısa mesio-distal ark yolu katettirerek, kronları daha linguale devirerek gerçekleşmektedir.

Diğer bir teori ise keser retroklinasyonunu perioral kas dengesinin değişmesiyle açıklamaktadır (30). Genişleme ile birlikte maksillanın öne doğru hareketi orbikularis oris kasının maksiller keserler üzerindeki baskısını arttırmakta ve keserlerin bir miktar linguale devrilmesine sebep olmaktadır.

Üst keser açılarını değerlendiren parametreler T₁-T₀ zaman aralığında keserlerde çok hafif retroklinasyonun olduğunu, ancak T₂-T₁ döneminde tekrar ilk değerlerine döndüğünü göstermektedir. Çalışmamızdaki bu değişimin istatistiksel olarak anlamlı olmaması, ölçümlerin diğer araştırmalara göre genişleme periyodunun sonunda değil, 6 aylık pekiştirme dönemi sonrasında yapılmasıyla ilişkilendirilebilir.

Çalışmamızda maksiller kesicilerin sagittal ve vertikal yöndeki konumu vertikal ve horizonral referans düzlemlerine olan uzaklığı (U1i-VRD ve U1i-HRD) ile değerlendirilmiştir. Üst kesicinin insizal kenarının vertikal referans düzlemine olan dik uzaklığı T_1-T_0 ve T_2-T_1 zaman aralığında anlamlı derecede artış göstermiştir. Sonuç olarak üst keserin insizal kenarının sagittal yönde öne doğru hareket ettiği söylenebilir. Bu durum maksillanın ekspansiyonla birlikte kafa kaidesine göre öne hareketiyle yorumlanabilir.

Çalışmamızda alt keserin mandibuler düzlem ile yaptığı açıda (IMPA) herhangi bir değişiklik gözlenmemiştir. Coelho ve ark. (108) ekspansiyonun mandibuler keserler üzerine etkisini değerlendirmek amacıyla yaşları araştırmamızla benzerlik gösteren (6-11 yıl) 21 çocuk üzerinde yaptığı çalışmada, ekspansiyon sonrası alt keserlerin sagittal konumunu hem lineer hem de açısal ölçümlerle değerlendirilmiştir. Sonuç olarak araştırmamızla benzer olarak hızlı üst çene genişletmesinin alt keserler üzerinde belirgin bir etkisinin olmadığı rapor edilmiştir. Wertz (39) de alt keser konumunun maksiller ekspansiyondan etkilenmediğini savunan araştırmacılardan bir diğeridir.

Bishara ve Staley (1) ise alt keserlerin ekspansiyon sonrasında ya labiale devrildiğini ya da eğiminin değişmediğini gözlemlemiştir.

Overjet miktarında tedavi sonunda (T_1-T_0) istatistiksel olarak anlamlı bir fark bulunmamıştır. Literatürde genişletme sonunda overjet değerindeki değişiklikler üst keserlerin retroklinasyonu veya mandibulanın posterior rotasyonu ile ilişkilendirilmektedir, ancak çalışmamızda her iki durum da izlenmediği için overjet değerinde de belirgin bir değişim gözlenmemiştir. Pekiştirme döneminde de (T_2-T_1) herhangi bir değişim izlenmemiştir.

Literatürde genişlemenin overbite üzerine etkisiyle ilgili çok farklı görüşler mevcuttur. Araştırmamızda genişleme sonunda overbite değerinde istatistiksel olarak anlamlı fark bulunmazken, pekiştirme döneminde (T_2-T_1) overbite'ın arttığı gözlemlenmiştir. Gürel ve ark. (109) ise hızlı üst çene genişletmesinin uzun dönem sonuçlarını değerlendirdikleri çalışmalarında ekspansiyon sonrası overbite'ın azaldığını ve bu azalma eğiliminin pekiştirme döneminde de devam ettiğini

bildirmişlerdir. Garib ve ark. (102) ise çalışmamızla uyumlu olarak overbite'da genişleme sonrası istatistiksel olarak anlamlı bir fark saptamamışlardır.

Literatürde hızlı üst çene genişletmesinin sert dokular üzerine olan etkisiyle ilgili çok sayıda çalışma olmasına karşın yumuşak dokuların değerlendirilmesiyle ilgili çalışmalar kısıtlıdır. Karaman ve ark. (110) ekspansiyon ile oluşan yumuşak doku değişikliklerini inceledikleri çalışmalarında ekspansiyon öncesi ve sonrası lateral sefalometrik filmleri incelemiş ve yumuşak dokuda oluşan değişimleri maksilla ve maksiller keserlerin öne hareketiyle ilişkilendirmiştir. Çalışmamızda dudakların sagittal yöndeki konumu 'E' düzlemi ve vertikal referans düzlemine göre değerlendirilmiştir. T₁-T₀ zaman aralığında hem üst hem de alt dudak vertikal referans düzlemine göre anlamlı derecede öne doğru hareket etmiştir. T₂-T₁ döneminde ise üst dudakta ileriye doğru belirgin hareket devam ederken, alt dudakta T₂-T₁ sürecinde istatistiksel olarak anlamlı düzeyde bir hareket izlenmemiştir. Üst dudağın öne doğru hareketi maksillanın genişlemesiyle birlikte ileri hareketiyle açıklanabilir (102).

Dudakların E düzlemine göre olan konumunda ise çalışma süresi boyunca anlamlı bir fark bulunamamıştır. E düzlemini oluşturan noktalardan biri burunda konumlandığı için bu parametrenin burnun büyümesinden etkilenecek olması bu değişimin gölgelenmesine neden olabilir.

Kim ve ark. (111) hızlı üst çene genişletmesi sonrası dudaklarda oluşan değişiklikleri 3 boyutlu tomografi görüntüleri üzerinde değerlendirmişlerdir. Genişlemeyle birlikte üst dudağın vertikal uzunluğunun arttığı, alt ve üst dudağın kalınlığında azalma olduğu bildirilmiştir. Bu sonuçlar ise transversal boyut artışıyla birlikte ağız etrafındaki yumuşak dokuların gerilmesiyle ilişkilendirmiştir.

5.3.2 Model ölçümlerinin değerlendirilmesi

Çalışmamızda palatinanın total yüzey alanını ölçmek için Primožič'in (112) çalışmasında kullanılan referans noktalar tercih edilmiştir. Palatinal yüzeyin sınırlarını belirleyen noktalar her bir dişin dentogingival birleşiminin ortası, distal sınır ise Primožič'in araştırmasında ikinci daimi molarların distali olarak belirlenmesine

rağmen çalışmamıza dahil edilen hastaların hiçbirinde ikinci daimi molarların sürmemiş olması nedeniyle daimi birinci molarların distali olarak belirlenmiştir. Çalışmamızda total yüzey alanında T_1-T_0 ve T_2-T_1 dönemlerinde istatistiksel olarak anlamlı bir artış görülmüştür. Bukhari ve ark. (113) Haas apareyi ile HÜÇG genişletmesi yapılmış olguları kontrol grubuyla karşılaştırdıkları çalışmada, genişletme grubunda palatinal yüzey alanındaki artışın (127.05mm^2) kontrol grubuna (10.35mm^2) nazaran oldukça yüksek olduğunu gözlemlemişlerdir. Araştırmamızda ise T_1-T_0 dönemindeki artış daha yüksek (179.15mm^2) bulunmuştur, ancak takip döneminde yüzey alanındaki artışta nüks gözlenmiş ve T_2 döneminde T_1 'den istatistiksel olarak anlamlı derecede daha düşük bulunmuştur. Yüzey alanında takip süresi sonunda nüks görülse de T_0 'daki değerlere geri dönmemiş, T_2 'deki değer T_0 'a göre istatistiksel olarak anlamlı derecede yüksek bulunmuştur.

En çok değişimin hangi bölgede olduğunu belirlemek için palatal yüzey alanı; anterior (3-4), orta (4-5) ve posterior palatal yüzey alanı (5-6) olmak üzere üç ayrı segment halinde incelenmiştir. Her üç alanda T_1-T_0 döneminde istatistiksel olarak anlamlı artış bulunmuştur. En fazla artış posterior alanda görülürken, en az değişim orta palatal alanda gözlenmiştir. Apareyin ankraj aldığı dişler daha fazla kuvvete maruz kalmakta ve daha çok bukkale doğru hareket etmektedir ve palatal yüzey alanı genişlemektedir. Anterior ve posterior yüzey alanlarındaki artışın daha fazla olmasının sebebi destek dişlerinin bu bölgede olmasıyla açıklanabilir. T_2-T_1 döneminde anterior yüzey alanında ekspansiyon sonrasında görülen artış daha stabil kalırken, orta ve posterior palatal yüzey alanında istatistiksel olarak anlamlı derecede nüks gözlenmiştir. Nükse rağmen daimi posterior bölgedeki T_2 değerleri yine T_0 'a göre anlamlı derecede yüksek bulunmuştur.

Süt dentisyonda ekspansiyon sonrası palatal değişikliklerin 3 boyutlu olarak incelendiği başka bir çalışmada, kontrol grubuyla karşılaştırıldığında tedavi grubunda palatal yüzey alanında çalışmamızla benzer şekilde anlamlı artış bulunmuştur. Palatal yüzey alanının genişlemesi büyük oranda midpalatal süturun açılmasıyla birlikte bölgenin yeni kemikle dolması ve transversal boyutların artmasıyla açıklanmaktadır (114). Ancak bu artışın tamamen midpalatal süturdaki açılmayla ilişkilendirilmesi doğru bir yaklaşım değildir. Midpalatal süturda yaşa bağlı büyümenin ve

geniřletmeyle birlikte diřlerin bukkale devrilmesinin de palatal yzey alanındaki artıřa katkısı gz nnde bulundurulmalıdır.

Hızlı st ene geniřletmesi sonrası palatal kubbenin derinlięinde oluřan deęiřiklikler palatal proseslerin ařaęıya hareketi (30) ve dentoalveolar ykseklikteki deęiřimlerle iliřkilidir (115,116). alıřmamızda geniřleme ncesi ve sonrası (T_1-T_0) palatal derinlik deęerleri karřılařtırıldıęında istatistiksel olarak anlamlı bir fark bulunmamıřtır. Bir yıllık pekiřtirme dneminde ise palatal derinlikte anlamlı bir artıř grlmřtr.

Haas (30) ekspansiyon sonrası palatinal proseslerin ařaęı inmesiyle birlikte palatal derinlikte de azalma olduęunu bildirirken, Ladner (115) hem yavař hem de hızlı st ene geniřletmesi gruplarında palatal derinlikte diřlerin srmesiyle birlikte artıř izlendięini belirtmiřtir. Bazı arařtırmacılar ise ekspansiyonun palatal derinlikte anlamlı deęiřim oluřturmadıęını bildirmiřlerdir (43).

Spillane ve ark. (117) karma dentisyon dneminde yapılan geniřletme sonrası palatal derinlikte azalma olduęunu, ancak geniřletmeden 1 sene sonra tedavi ncesi deęerlere geri dndęn, daha sonra ise hafif artıř olduęunu bildirmiřlerdir. Geniřletme sonrası grlen azalma istatistiksel olarak anlamlı olsa da klinik olarak nemsiz bulunmuřtur.

alıřmamızda T_1-T_0 dneminde anlamlı deęiřim olmaması benzer řekilde aıklanabilir; palatal prosesler ekspansiyonun etkisiyle ařaęı inerken azalan palatal derinlik, 7 aylık srete (aktif ekspansiyon + 6 aylık pekiřtirme) diřlerin srmesi ile artmıř ve bu iki olay birbirini dengelemiřtir.

T_2-T_1 dnemindeki artıř ise diřlerin srmesinin devam etmesi ve dentoalveolar ykseklięin artmasıyla iliřkilendirilebilir.

alıřmamızda maksiller intermolar geniřlik HG sonrası (T_1-T_0) belirgin bir artıř (4,76 mm) gstermiřtir. Geniřlemenin bir kısmı (1,56 mm) 1 yıllık takip srecinde (T_2-T_1) nks gsterse de geniřlemenin byk bir kısmı korunmuřtur (3,2 mm).

Mutinelli (94) st diřlerinden destek alan Modifiye Haas Apareyi ile intermolar mesafede belirgin artıřın saęlanabildięini belirtmiřtir. Geniřleme sonrası elde edilen intermolar geniřlik (3,63 mm) alıřmamızdaki intermolar geniřlik artıřından yaklaşık 1 mm daha az bulunmuřtur.

Geran ve ark. (88) erken karma dentisyonda yapılan hızlı st ene geniřletmesinin uzun dnem takibini inceledikleri alıřmalarında, bařlangıca gre elde edilen net intermolar mesafe artıřının 4,2 mm olduęu, kontrol grubundan 3.5 mm fazla olduęu belirtilmiřtir. alıřmamızdan farklı olarak intermolar mesafenin llmesinde birinci daimi molarların dentogingival birleřim noktası referans olarak seilmiřtir. Arařtırmamıza dahil edilen hastaların erken karma dentisyon dneminde olması nedeniyle tedavi srecinde diřlerin srmesi devam etmiřtir, srme devam ettięi iin dentogingival birleřim noktasından yapılan lmn hassasiyeti gvenilir olmayabileceęi dřnlmektedir.

Mew (118), 25 hastada yaptıęı yarı-hızlı geniřletme sonrasında 3,5mm'lik net geniřletme elde edildięini ve hi relaps grlmedięini bildirmiřtir. Lima ve ark. (119) yavař st ene geniřletmesiyle elde ettikleri geniřlemenin %81,1'nin 4 yıllık takip sonrası hala korunduęunu belirtmiřlerdir. Wong ve ark. (120) ise aynı gzlem sresinde bu oranı %84 olarak rapor etmiřlerdir.

Mutinelli (94) st diřlerinden ankraj alan Modifiye Haas Apareyi ile ekspansiyon sonrası 1 yıllık takip sonunda intermolar mesafedeki atıřın %79 oranında, Cozzani ve ark. (73) ise %90,2 oranında korunduęunu bildirmiřlerdir. alıřmamızda ise bu oran daha az (%67,2) bulunmuřtur.

Schiffman ve Tuncay (121) geniřletme ile elde edilen intermolar geniřlik artıřının 5 yıllık takip sonrası yaklaşık %40'nın kaybedildięini bildirmiřlerdir. Literatrdeki uzun dnem takipli alıřmalara gre korunan net geniřleme artıřı genellikle 3-4 mm arasında deęiřmektedir.

alıřmamıza dahil edilen hastaların 15'inde alt intermolar geniřlik de deęerlendirilmiřtir. Arařtırmamızdaki 24 hastadan 9'unda alt enede sabit veya hareketli geniřletme apareyleri, lingual ark ve 2x4 gibi mekanikler kullanıldıęı iin alt intermolar mesafe lm dikkate alınmamıřtır.

McNamara (122) mandibuler dentisyonun mandibulanın konum ve şeklinden çok maksillanın iskeletsel ve dental morfolojisinden etkilendiğini belirtmiştir. Hızlı üst çene genişletmesi sonrası mandibuler arkta oluşan spontan değişiklikler bu hipotezi desteklemektedir. Haas (30) 1961 yılında maksiller apikal kaide genişliğindeki artışın mandibuler ark genişliğinde spontan, daimi ve belirgin bir artışa neden olduğunu bildirmiştir. Ugolini (123) hızlı üst çene genişletmesi sonrası mandibulada hem intermolar hem interkanin bölgedeki spontan transversal boyut artışının hızlı maksiller ekspansiyonun en iyi klinik etkilerinden biri olduğunu savunmaktadır.

Çalışmamızda alt intermolar genişlik T_1-T_0 döneminde istatistiksel olarak anlamlı bir artış gösterirken, T_2-T_1 dönemlerinde bu fark anlamlı bulunmamıştır. Hiçbir ortodontik müdahale olmamasına rağmen erken karma dentisyondan daimi dentisyona geçiş dönemini kapsayan bu süreçte mandibuler intermolar genişlik artış göstermiştir. Normal büyüme-gelişimle azalması beklenen bu parametrenin artması oldukça dikkat çekicidir.

Lima ve ark. (124) maksillada yapılan ekspansiyon sonrasında mandibuler intermolar genişlikte yaklaşık 1,47 mm'lik artış gözlemlenmiş ve uzun dönemde bu artışın korunduğunu belirtmiştir. Çalışmamızda alt intermolar mesafedeki artış daha fazla olmak üzere ortalama 1,68 mm olarak bulunmuş ve T_2-T_1 döneminde hiç relaps görülmemiştir.

Baysal (125) konik ışıklı bilgisayarlı tomografi görüntüleri üzerinde yaptığı çalışmada genişletme sonrası mandibuler intermolar genişlikteki artışın dişlerin eğimlerindeki değişikliğe bağlı olduğunu belirtmiştir. Genişleme sonrasında mandibuler posterior dişlerin bukkale devrildiğini ve bu devrilmenin maksiller dişlerin aksine takip döneminde de arttığını belirtmiştir.

Hızlı üst çene genişletmesiyle birlikte maksiller transversal boyutlardaki artış hem ortodontik hem de ortopedik hareketlerin kombinasyonu sonucu ortaya çıkmaktadır. Ankraj dişleri transversal yönde uygulanan kuvvetin etkisiyle lateral devrilebilmektedir. Hicks (36) molarlar arası açının ekspansiyon sonrasında $1^\circ-24^\circ$ artış gösterebildiğini rapor etmiştir. Bu artışın sebebini ise alveolar eğilme ve alveolar kemik içinde dişlerin devrilmesi ile ilişkilendirmiştir, ancak Kartalian ve ark. (126)

geniřletme sonrası istatistiksel olarak anlamlı sayılabilecek bir dental devrilme oluřmadığını bildirmişlerdir.

Adkins (127) geniřletme sırasında bukkale devrilmenin posterior ankraj diřler için kaçınılmaz bir etki olduđunu söylemiştir. Bukkale devrilme derecesinin ise çok deđişken olduđunu, bazı hastalarda 1° görülürken bazılarında ise bunun 15° olabileceđini rapor etmiştir. Regresyon analizi sonucunda devrilme derecesi ile hastanın yaşı, cinsiyeti, bařlangıç palatal geniřliđi, ekspansiyon miktarı ve apraz kapanıř arasında bir iliřki bulunamamıştır.

alıřmamızda daimi molar diřlerden destek alınmamasına rađmen bukkale devrilmenin olup olmadığını belirlemek için molarlar arası aı deđerlendirilmiştir. Molarlar arası aı T₁-T₀ döneminde yaklařık 2,7° derece azalmıştır. Literatürdeki alıřmaların aksine molarlar bukkale deđil istatistiksel olarak anlamlı derecede linguale devrilmiştir. Daimi molarlar ankraj olarak kullanılmadıđı için bukkale devrilme izlenmemiřtir. Aynı diřlerde linguale devrilme olmasının sebebi ise üst keserlerin retroklinasyonundaki mekanizmayla aıklanabilir. Maksillanın transversal boyut artışıyla birlikte posterior diřlerin üzerine gelen yanak basıncı artarak diřlerin bir miktar linguale devrilmesine neden olabilmektedir. T₂-T₁ takip döneminde ise molarlar arası aı artmıştır.

HÜG apareylerinin olumlu etkilerinden biri de arkta yer kazanılmasını sađlayarak aprařıklığı giderebilmektir (127). Son yıllarda ekimsiz ortodontik tedavinin yeniden popülerlik kazanmasıyla birlikte arkta yer oluřturmak için uygulanan tedavi alternatiflerine de olan ilgi artmıştır. Yer darlıđının erken yařlarda belirlenmesi ve erken dönemde yapılan geniřletmeler ile arkta ne kadar yer sađlanabildiđini belirlemek ortodontik tedavi planlaması için oldukça faydalı olacaktır.

alıřmamızda T₁-T₀ dönemlerinde ark evresinde ekspansiyonun etkisiyle ortalama 5,53 mm'lik bir artıř görülmüş ve bu artıř istatistiksel olarak anlamlı bulunmuřtur. Adkins ve ark.'nın (127) ge karma ve erken daimi dentisyon döneminde yaptıkları ekspansiyon alıřmalarında geniřletme sonrasında ark evresinde yaklařık 4,7 mm'lik artıř elde etmişlerdir. Berlocher (128) de benzer olarak geniřleme sonrasında ark evresinde yaklařık 4 mm'lik artıř rapor etmiştir ve

bu artışın daimi dişlerin sürmesine olumlu yönde çok büyük etkisinin olacağını belirtmiştir. Geran ve ark. (88) ise genişletme sonrasında tedavi grubunda ark çevresinde 0,9 mm'lik artış bulurken kontrol grubunda ise 1,8 mm'lik azalma gözlemlenmiştir. Geran ve ark. (88) takip sürecinde belirgin bir relaps birdirmemiş olmalarına rağmen çalışmamızda T₂-T₁ döneminde yaklaşık 2.3 mm'lik istatistiksel olarak anlamlı sayılabilecek bir relaps görülmüştür.

Spillane ve McNamara (117), Brust ve McNamara (129) yaptıkları çalışmalarda büyüme ve gelişimi devam eden hastalarda ark çevresinde görülen değişiklikleri incelemiştir. Büyüme ve gelişimle birlikte ark çevresinde azalma görüldüğü ve bunun süt ikinci molarların kaybıyla yerine daha küçük premolarların gelmesiyle ilişkilendirmiştir. Çalışmamızdaki hastalar erken karma dentisyon döneminde ve tamamında 2. süt molarlar mevcut olup dentisyondaki değişime bağlı ark çevresindeki azalma T₁-T₀ döneminde gözlemlenmediği için ark çevresindeki artış da diğer çalışmalara göre daha fazla bulunmuştur. T₂-T₁ döneminde görülen azalma ise sadece genişleme relapsını değil aynı zamanda büyüme ve gelişimle görülen azalmayı da içermektedir.

Çalışmamızda tüm zaman aralıklarına göre ark derinliği ölçümlerinde istatistiksel olarak anlamlı değişim saptanmamıştır. Geran ve ark. (88) ekspansiyon sonrasında ark derinliğinde anlamlı bir azalma rapor etmişlerdir ve bu durumu ekspansiyonla birlikte anterior dişlerde görülen retroklinasyonla ilişkilendirmiştir. Araştırmamızda ark derinliğinde değişikliğin görülmemesini keserlerde linguale devrilmenin olmamasıyla açıklayabiliriz.

Adkins ve Nanda (127) yaptıkları çalışmada genişletme sonunda ark derinliğinde 0,4 mm kadar azalma tespit etseler de bu değişim iskeletsel olarak anlamlı bulunmamıştır.

Spillane ve McNamara (117) genişletme öncesi ve sonrası değerlendirmelerinde çalışmamızla benzer olarak ark derinliğinde anlamlı bir değişim gözlemlenmemiştir.

Grassia ve ark. (130) erken karma dentisyonda 2 farklı ekspansiyon apareyinin etkilerini karşılaştırdıkları çalışmalarında ark derinliği ölçümünde hem grup içi hem de gruplar arasında istatistiksel olarak anlamlı bir farka rastlamamışlardır.

5.3.3 Panoramik film ölçümlerinin değerlendirilmesi

Panoramik film ölçümlerinin değerlendirilmesinde amaç hızlı üst çene genişletmesinin sürmemiş yan kesici ve kanin dişlerinin vertikal konum ve eğimleri üzerine olumlu bir etkisinin olup olmamasını değerlendirmektir. Dental arka yer darlığının olması daimi dişlerin geç sürmesine, kendi yerinden uzakta ektojik sürmesine ve bazen de gömülü kalmasına sebep olmaktadır. Erken karma dentisyonda yapılan ekspansiyon maksiller keser ve kaninlerin gömülülük oranını büyük oranda azaltıp, spontan sürmelerini kolaylaştırmaktadır (131).

Çalışmamızda sağ ve sol kanin açısında (A açısı) T_1 - T_0 döneminde istatistiksel olarak anlamlı bir fark bulunmazken T_2 döneminde başlangıca göre daha yüksek açı değeri bulunmuştur. Takip döneminde kaninlerin sürme yoluna daha çok girmesi nedeniyle kondil başlarından geçen düzlemlerle oluşturdukları açı da artmıştır. Ancak T_0 - T_1 döneminde istatistiksel olarak anlamlı bir fark bulunmadığı için takip dönemindeki bu açı değişikliği genişletme ile ilişkilendirilememiştir.

Kaninlerin daimi yan kesicilerle yaptığı açı (B açısı) başlangıca göre T_2 döneminde istatistiksel olarak anlamlı derecede daha düşük bulunmuştur. Normal erüpsiyon sürecinde 7-8 yaş genellikle 'ugly duckling stage' (çirkin ördek yavrusu) aşaması olarak bilinmektedir. Bu dönemde maksiller kanin kronları yan keserlerin köklerini meziale doğru ittiği için bu yaşlarda B açısı daha yüksektir. Kaninlerin sürme yoluna girmesiyle birlikte bu açı azalmaktadır. B açısının T_0 döneminde T_1 ve T_2 dönemlerine göre daha yüksek bulunmasının sebebi de bu süreçle açıklanabilir.

Panoramik filmlerde kanin dişlerin açısı sadece kondil başlarından geçen referans düzleme göre değil aynı zamanda maksiller orta hatta göre de değerlendirilmiştir. İzlem zamanlarına göre T_1 - T_0 döneminde sağ ve sol C açısında istatistiksel olarak anlamlı bir değişim izlenmemiştir. Her iki taraf için açı değeri T_2

döneminde istatistiksel olarak anlamlı bir düşüş göstermiştir. T₁ döneminde anlamlı bir değişiklik görülmediği için bu etki de genişletmenin direkt etkisi olarak kabul edilmemiştir. Olsen ve ark. (95) da çalışmalarında aynı açıyı değerlendirmiş ancak panoramik filmlerde maksiller orta hattın belirlenmesinin zorluğu sebebiyle bu ölçümün güvenilirliğinin tartışılır olduğunu vurgulamışlardır.

5.4 Klinik Yorumlar ve Öneriler

Günümüzde ağız ve diş sağlığına verilen önem ve ilginin artması ile birlikte, erken yaşlarda ortodontik uygulamalar da oldukça yaygınlaşmaktadır. Tüm tedavi dallarında olduğu gibi, ortodontik bozuklukların erken teşhisi ve tedavisi oldukça önemli bir basamaktır. Erken ortodontik müdahaleler ilerleyen yaşlarda yapılacak sabit ortodontik tedavinin zorluğunu, daimi diş çekimi gereksinimini, tedavi süresini, komplikasyonlarını azalttığı için veliler tarafından da oldukça pozitif karşılanmaktadır.

Çalışmamızda kullandığımız Modifiye Haas genişletme apareyinin klinik açıdan en büyük avantajlarından biri hasta kooperasyonu gerektirmemesidir. Erken karma dentisyon döneminde yaygın olarak kullanılan hareketli genişletme apareylerinin etkinliğinin büyük çoğunluğu hasta uyumuna bağlı olduğu için tedavi sonucunu ve genişletme miktarını öngörmek oldukça zorlaşmaktadır. Özellikle de anteriorda yer darlığına bağlı süremeyen veya ektopik süren keserlerin varlığı, fonksiyonel alt çene kaymasının olduğu ve kısa sürede etkili bir genişletmenin gerektiği vakalarda Modifiye Haas apareyinin iyi bir seçenek olduğu kanaatindeyiz.

Sabit bir aparey olmasına rağmen çocuklarda hijyen kontrolünü zorlaştırmadığı görülmüştür. Geleneksel Haas apareyi ile kıyaslandığında daha küçük bir akrilik kaideye sahip olması damak mukozasında irritasyon ihtimalini azaltmaktadır.

Bu genişletme apareyinin uygulandığı hastaların yaşlarının daha küçük olması sebebiyle velilerin vida çevirme işleminde daha çekingen oldukları gözlemlenmiştir.

Bu endişeyi ortadan kaldırmak amacıyla intraoral aktivasyonu sadece hekim tarafından yapılan hafızalı ekspansiyon vidaları da tercih edilebilir.



6. SONUÇ

Modifiye Haas Apareyi ile erken karma dişlenmede yapılan hızlı üst çene genişletmesiyle oluşan iskeletsel ve dental değişikliklerin değerlendirildiği bu çalışmada elde edilen önemli sonuçlar şunlardır:

1. Erken karma dişlenmede posterior çapraz kapanış veya orta dereceli yer darlığı bulunan vakalarda Modifiye Haas Apareyi ile etkili genişletme sağlanmaktadır.
2. Modifiye Haas Apareyi ile hızlı üst çene genişletmesi sonrası keser ve molar açılarında değişiklik izlenmemiştir.
3. Genişletme sonrası maksiller dental arkta transversal yönde anlamlı boyut artışı saptanmıştır.
4. Dental arktaki değişikliklerin büyük bir kısmı 1 yıllık pekiştirme sonunda korunmuştur.
5. Üst çenede yapılan genişletme sonucunda mandibuler intermolar mesafede kendiliğinden bir artış izlenmiştir.
6. Erken karma dişlenmede yapılan hızlı üst çene genişletmesinin yan kesici ve kanin dişlerinin açlarına direkt bir etkisi bulunamamıştır.

KAYNAKLAR

1. Bishara ES, N Staley R. Maxillary expansion: Clinical implication. *Am. J. Orthod.* 91: 3–14, 1987.
2. Kennedy DB, Osepchook M. Unilateral posterior crossbite with mandibular shift: a review. *Journal-Canadian Dent Assoc.* 71(8): 569, 2005.
3. McNamara JA, Baccetti T, Franchi L. Rapid Maxillary Expansion Followed by Fixed Appliances: A Long-term Evaluation of Changes in Arch Dimensions. *Angle Orthod.* 73(4):344–53, 2003.
4. O’Higgins EA, Lee RT. How much space is created from expansion or premolar extraction? *J Orthod.* 27(1):11–3, 2000.
5. McInaney JB, Adams RM, Freeman M. A nonextraction approach to crowded dentitions in young children: early recognition and treatment. *J Am Dent Assoc.* 101(2): 251–7, 1980.
6. Brunetto M, Andriani J da SP, Ribeiro GLU. Three-dimensional assessment of buccal alveolar bone after rapid and slow maxillary expansion: clinical trial study. *Am J Orthod Dentofac Orthop.* 143(5):633–44, 2013.
7. Agarwal A, Mathur R. Maxillary Expansion. *Int J Clin Pediatr Dent.* 3(3):139–146, 2010.
8. Cozzani M, Rosa M, Cozzani P. Deciduous dentition- anchored rapid maxillary expansion in crossbite and non- crossbite mixed dentition patients: reaction of the permanent first molar. *Prog Orthod.* 4(1):15–22, 2003,
9. Mutinelli S, Cozzani M. Rapid maxillary expansion in early-mixed dentition: effectiveness of increasing arch dimension with anchorage on deciduous teeth. *Eur J Paediatr Dent Off J Eur Acad Paediatr Dent.* 16(2):115–22, 2015
10. J. Haas A. Palatal expansion: Just the beginning of dentofacial orthopedics. *Am. J Orthod.* 57: 219–255, 1970.

11. Dugoni SA. Comprehensive mixed dentition treatment: Can it avoid full banded therapy? *Pac Coast Soc Orthod Bull.*68: 33–4, 1996.
12. Prasad PN, Phull TS, Sharma T, Dabla N. Timing of orthodontic treatment. *J Oral Heal Comm Dent.* 5(2): 94–6, 2011.
13. Dibiasse A. The timing of orthodontic treatment. *Dent Update.* 29(9): 434–41, 2002.
14. Suresh M, Ratnaditya A, Kattimani VS. One Phase versus Two Phase Treatment in Mixed Dentition: A Critical Review. *J Int oral Heal JIOH* 7(8): 144–7, 2015.
15. R. Musich D, J Busch M. Early Orthodontic Treatment: Current Clinical Perspectives 100: 17–24, 2007.
16. Yang EY, Kiyak HA. Orthodontic treatment timing: a survey of orthodontists. *Am J Orthod Dentofacial Orthop.* 113(1): 96–103, 1998.
17. Carlson DS. Biological rationale for early treatment of dentofacial deformities. *Am J Orthod Dentofacial Orthop.*121(6) :554–8, 2002.
18. Tausche E, Luck O, Harzer W. Prevalence of malocclusions in the early mixed dentition and orthodontic treatment need. *Eur J Orthod.* 26(3): 237–44, 2004.
19. Odenrick L, Karlander EL, Pierce A. Surface resorption following two forms of rapid maxillary expansion. *Eur J Orthod.* 13(4): 264–70, 1991.
20. Garib DG, Henriques JFC, Janson G. Periodontal effects of rapid maxillary expansion with tooth-tissue-borne and tooth-borne expanders: a computed tomography evaluation. *Am J Orthod Dentofac Orthop.* 129(6): 749–58, 2006.
21. Nanda R, Snodell SF, Bollu P. Transverse Growth of Maxilla and Mandible. *Semin Orthod.*18(2): 100–17, 2012.

22. Goldstein MS. Changes in dimensions and form of the face and head with age. *Am J Phys Anthropol.* 22(1): 37–89, 1936.
23. Björk A, Skieller V. Facial development and tooth eruption. *Am J Orthod Dentofac Orthop.* 62(4): 339–83, 1972.
24. Sillman JH. Dimensional changes of the dental arches: longitudinal study from birth to 25 years. *Am J Orthod.* 50(11): 824–42, 1964.
25. Persson M, Thilander B. Palatal suture closure in man from 15 to 35 years of age. *Am J Orthod.* 72(1): 42–52, 1977.
26. Davida E. Untersuchungen über die Obliteration der Schadelnahte und Synchronosen. *Anat Entwicklung.* 81: 465–529, 1926.
27. Ugolini A, Cerruto C, Di Vece L. Dental arch response to Haas-type rapid maxillary expansion anchored to deciduous vs permanent molars: A multicentric randomized controlled trial. *Angle Orthod.* 85(4): 570–6, 2014
28. Halıcıoğlu K. Üst çene genişletmesinde kullanılan apareyler ve felsefeler – Derleme. *Atatürk Üniv. Diş Hek.Fak. Derg.* 4: 32–39, 2011.
29. Angell EH. Treatment of irregularity of the permanent or adult teeth. *Dental Cosmos.* 1: 540-544, 1860.
30. Haas AJ. Rapid Expansion Of The Maxillary Dental Arch And Nasal Cavity By Opening The Midpalatal Suture. *Angle Orthod.* 31(2): 73–90, 1961.
31. Biederman W. A hygienic appliance for rapid expansion. *JPO J Pract Orthod.* 2(2): 67–70, 1968.
32. Lagravere MO, Major PW, Flores-Mir C. Skeletal and dental changes with fixed slow maxillary expansion treatment: a systematic review. *J Am Dent Assoc.*136(2): 194–9, 2005.
33. Bell RA. A review of maxillary expansion in relation to rate of expansion and patient's age. *Am J Orthod.* 81(1): 32–7, 1982.

34. Sandikcioglu M, Hazar S. Skeletal and dental changes after maxillary expansion in the mixed dentition. *Am J Orthod Dentofacial Orthop.* 111(3): 321–7, 1997.
35. Mossaz-Joelson K, Mossaz CF. Slow maxillary expansion: a comparison between banded and bonded appliances. *Eur J Orthod.* 11(1): 67–76, 1989.
36. Hicks EP. Slow maxillary expansion. A clinical study of the skeletal versus dental response to low-magnitude force. *Am J Orthod.* 73(2): 121–41, 1978.
37. Storey E. Tissue response to the movement of bones. *Am J Orthod.* 64(3): 229–47, 1973.
38. Garrett BJ, Caruso JM, Rungcharassaeng K. Skeletal effects to the maxilla after rapid maxillary expansion assessed with cone-beam computed tomography. *Am J Orthod Dentofacial Orthop.* 134(1): 8–9, 2008.
39. Wertz RA. Skeletal and dental changes accompanying rapid midpalatal suture opening. *Am J Orthod.* 58(1): 41–66, 1970.
40. Arvind Kumar S, Gurunathan D, Sharma S. Rapid maxillary expansion: A unique treatment modality in dentistry. *Journal of Clinical and Diagnostic Research.* 5: 906–911, 2011.
41. McCurdy SL. Discussion: Separation of Upper Maxillary. *J Am Med Assoc.* 52: 1030–1, 1909.
42. Gohl E, Nguyen M, Enciso R. Three-dimensional computed tomography comparison of the maxillary palatal vault between patients with rapid palatal expansion and orthodontically treated controls. *Am J Orthod Dentofacial Orthop.* 138(4): 477–85, 2010.
43. Davis WM, Kronman JH. Anatomical changes induced by splitting of the midpalatal suture. *Angle Orthod.* 39(2): 126–32, 1969.

44. Oliveira De Felipe NL, Da Silveira AC, Viana G. Relationship between rapid maxillary expansion and nasal cavity size and airway resistance: short- and long-term effects. *Am J Orthod Dentofacial Orthop.* 134(3): 370–82, 2008.
45. Deeb W, Hansen L, Hotan T. Changes in nasal volume after surgically assisted bone-borne rapid maxillary expansion. *Am J Orthod Dentofacial Orthop.* 137(6): 782–9, 2010.
46. Iseri H, Tekkaya AE, Oztan O, Bilgic S. Biomechanical effects of rapid maxillary expansion on the craniofacial skeleton, studied by the finite element method. *Eur J Orthod.* 20(4): 347–56, 1998
47. Mew JR. Semi-rapid maxillary expansion. *Br Dent J.* 143(9): 301–6, 1977.
48. İşeri H, Özsoy S. Semirapid Maxillary Expansion—A Study of Long-Term Transverse Effects in Older Adolescents and Adults. *Angle Orthod.* 74(1): 71–8, 2004.
49. Ten Cate AR, Freeman E, Dickinson JB. Sutural development: structure and its response to rapid expansion. *Am J Orthod.* 71(6): 622–36, 1977
50. Ekstrom C, Henrikson CO, Jensen R. Mineralization in the midpalatal suture after orthodontic expansion. *Am J Orthod.* 71(4): 449–55, 1977.
51. Bishara SE, Staley RN. Maxillary expansion: clinical implications. *Am J Orthod Dentofacial Orthop.* 91(1): 3–14, 1987.
52. McNamara JA, Brudon WL, Kokich VG. *Orthodontics and dentofacial orthopedics.* Needham Press; 2001.
53. Sarver DM, Johnston MW. Skeletal changes in vertical and anterior displacement of the maxilla with bonded rapid palatal expansion appliances. *Am J Orthod Dentofacial Orthop.* 95(6): 462–6, 1989.
54. Reed N, Ghosh J, Nanda RS. Comparison of treatment outcomes with banded and bonded RPE appliances. *Am J Orthod Dentofacial Orthop.* 116(1): 31–40, 1999.

55. Silverstein K, Quinn PD. Surgically-assisted rapid palatal expansion for management of transverse maxillary deficiency. *J Oral Maxillofac Surg.* 55(7): 725–7, 1997.
56. Erverdi N, Okar I, Kucukkeles N, Arbak S. A comparison of two different rapid palatal expansion techniques from the point of root resorption. *Am J Orthod Dentofacial Orthop.* 106(1): 47–51, 1994.
57. Betts NJ, Vig KW, Vig P, Spalding P, Fonseca RJ. Changes in the nasal and labial soft tissues after surgical repositioning of the maxilla. *Int J Adult Orthodon Orthognath Surg.* 8(1): 7–23, 1993.
58. Lee K-J, Park Y-C, Park J-Y. Miniscrew-assisted nonsurgical palatal expansion before orthognathic surgery for a patient with severe mandibular prognathism. *Am J Orthod Dentofacial Orthop.* 137(6): 830–9, 2010.
59. Tausche E, Hansen L, Hietschold V. Three-dimensional evaluation of surgically assisted implant bone-borne rapid maxillary expansion: a pilot study. *Am J Orthod Dentofacial Orthop.* 131(4): 92-9, 2007.
60. Arman Ozcirpici A, Yılmaz A, Polat-Ozsoy O. Maxillary Expansion Via Palatal Mini-Implants: A Preliminary Study. *Turkish Journal of Orthodontics.* 27: 16–27, 2014.
61. Wilmes B, Nienkemper M, Drescher D. Application and effectiveness of a mini-implant-and tooth-borne rapid palatal expansion device: the hybrid hyrax. *World J Orthod.* 11(4): 323–30, 2010.
62. Kutin G, R. Hawes R. Posterior cross-bite in deciduous and mixed dentition. *American journal of orthodontics.* 56: 491–504, 1969.
63. Mutinelli S, Manfredi M, Guiducci A. Anchorage onto deciduous teeth: effectiveness of early rapid maxillary expansion in increasing dental arch dimension and improving anterior crowding. *Prog Orthod.* 16: 22, 2015
64. Rosa M, Lucchi P, Mariani L. Spontaneous correction of anterior crossbite by

- RPE anchored on deciduous teeth in the early mixed dentition. *European journal of paediatric dentistry: official journal of European Academy of Paediatric Dentistry*. 13: 176–180, 2012.
65. Rheude B, Lionel Sadowsky P, Ferriera A, Jacobson A. An evaluation of the use of digital study models in orthodontic diagnosis and treatment planning. *Angle Orthod*. 75(3): 300–4, 2005.
66. Han UK, Vig KWL, Weintraub JA. Consistency of orthodontic treatment decisions relative to diagnostic records. *Am J Orthod Dentofac Orthop*. 100(3): 212–9, 1991.
67. Çağlar İ, Yeşil Duymuş Z, Ateş SM. Diş hekimliğinde kullanılan ölçü sistemlerinde güncel yaklaşımlar: Dijital ölçü. *Atatürk Üniv Diş Hek Fak* 25: 135–40, 2015.
68. Silva JSA, Erdelt K, Edelhoff D. Marginal and internal fit of four-unit zirconia fixed dental prostheses based on digital and conventional impression techniques. *Clin Oral Investig*. 18(2): 515–23, 2014.
69. Türköz Ç. Dijital ortodontik modeller. *Gazi Üniversitesi Diş Hekim Fakültesi Derg*. 26(3): 181–7, 2009.
70. Leifert MF, Leifert MM, Efstratiadis SS. Comparison of space analysis evaluations with digital models and plaster dental casts. *Am J Orthod Dentofac Orthop*. 136(1): 16-e1. 2009.
71. Halazonetis DJ. Acquisition of 3-dimensional shapes from images. *Am J Orthod Dentofac Orthop*. 119(5): 556–60, 2001.
72. Jacobs SG. Radiographic localization of unerupted mandibular anterior teeth. *Am J Orthod Dentofac Orthop*. 118(4): 432–8, 2000.
73. Cozzani M, Guiducci A, Mirengi S. Arch width changes with a rapid maxillary expansion appliance anchored to the primary teeth. *Angle Orthod*. 77(2): 296–302, 2007.

74. da Silva Filho OG, do Prado Montes LA, Torelly LF. Rapid maxillary expansion in the deciduous and mixed dentition evaluated through posteroanterior cephalometric analysis. *Am J Orthod Dentofac Orthop.* 107(3): 268–75, 1995.
75. Dogan E, Dogan S. The evaluation of the effects of rapid palatal expansion on nasomaxillary complex in patients with complete unilateral and bilateral cleft lip and palate. *J Cleft Lip Palate Craniofacial Anomalies.* 4(3): 173-179, 2017.
76. Costa JG, Galindo TM, Mattos CT. Retention period after treatment of posterior crossbite with maxillary expansion: a systematic review. *Dental Press J Orthod.* 22(2): 35–44, 2017.
77. Haas AJ. The treatment of maxillary deficiency by opening the midpalatal suture. *Angle Orthod.* 35: 200–17, 1965.
78. Cozza P, Giancotti A, Petrosino A. Rapid palatal expansion in mixed dentition using a modified expander: a cephalometric investigation. *J Orthod.* 28(2):129–34, 2001.
79. Whetten JL, Williamson PC, Heo G. Variations in orthodontic treatment planning decisions of Class II patients between virtual 3-dimensional models and traditional plaster study models. *Am J Orthod Dentofacial Orthop.* 130(4): 485–91, 2006.
80. Redmond WR. Digital models: a new diagnostic tool. *J Clin Orthod.* 35(6): 386–7, 2001.
81. Zilberman O, Huggare JA V, Parikakis KA. Evaluation of the validity of tooth size and arch width measurements using conventional and three-dimensional virtual orthodontic models. *Angle Orthod.* 73(3): 301–6, 2003.
82. Quimby ML, Vig KWL, Rashid RG. The Accuracy and Reliability of Measurements Made on Computer-Based Digital Models. *Angle Orthod.* Jun 74(3): 298–303, 2004.

83. Sousa MVS, Vasconcelos EC, Janson G. Accuracy and reproducibility of 3-dimensional digital model measurements. *Am J Orthod Dentofac Orthop.* 142(2): 269–73, 2012.
84. Bell A, Ayoub AF, Siebert P. Assessment of the accuracy of a three-dimensional imaging system for archiving dental study models. *J Orthod.* 30(3): 219–23, 2003.
85. Kusnoto B, Evans CA. Reliability of a 3D surface laser scanner for orthodontic applications. *Am J Orthod Dentofacial Orthop.* 122(4): 342–8, 2002.
86. Aslıhan M, Erdiñç E, Dođan S. Dijital modellerde gvenirlilik. *E Diřhek Fak Derg.* 29(2): 99–103, 2008.
87. Asquith JA, McIntyre GT. Dental arch relationships on three-dimensional digital study models and conventional plaster study models for patients with unilateral cleft lip and palate. *Cleft Palate Craniofac J.* 49(5): 530–4, 2012.
88. Geran RG, McNamara JAJ, Baccetti T. A prospective long-term study on the effects of rapid maxillary expansion in the early mixed dentition. *Am J Orthod Dentofacial Orthop.* 129(5): 631–40, 2006.
89. Chen G, Chen S, Zhang XY. Stable region for maxillary dental cast superimposition in adults, studied with the aid of stable miniscrews. *Orthod Craniofac Res.* 14(2): 70–9, 2011.
90. Vasilakos G, Schilling R, Halazonetis D. Assessment of different techniques for 3D superimposition of serial digital maxillary dental casts on palatal structures. *Sci Rep.* 7(1): 58-38, 2017.
91. Simmons JD, Moore RN, Erickson LC. A longitudinal study of anteroposterior growth changes in the palatine rugae. *J Dent Res.* 66(9): 1512–5, 1987.
92. Ludlow JB, Gubler M, Cevitanes L. Precision of cephalometric landmark identification: cone-beam computed tomography vs conventional cephalometric views. *Am J Orthod Dentofac Orthop.*;136(3): 312, 2009.

93. Pancherz H, Gökbuget K. The reliability of the Frankfort horizontal in roentgenographic cephalometry. *Eur J Orthod.*18(4): 367–72, 1996.
94. Mutinelli S, Cozzani M, Manfredi M. Dental arch changes following rapid maxillary expansion. *Eur J Orthod.* 30(5): 469–76, 2008.
95. Hadler-Olsen S, Pirttiniemi P, Kerosuo H. Does headgear treatment in young children affect the maxillary canine eruption path? *Eur J Orthod.* 40(6): 583–91, 2018.
96. da Silva Filho OG, Boas MC, Capelozza Filho L. Rapid maxillary expansion in the primary and mixed dentitions: a cephalometric evaluation. *Am J Orthod Dentofacial Orthop.* 100(2): 171–9, 1991.
97. Byrom AG. Evaluation of anterior-posterior and vertical skeletal changes in rapid palatal expansion cases as studied by lateral cephalograms. *Am J Orthod Dentofac Orthop.* 60: 419, 1971.
98. de Silva Fo OG, Boas CV, Capelozza LFO. Rapid maxillary expansion in the primary and mixed dentitions: a cephalometric evaluation. *Am J Orthod Dentofac Orthop.*100(2): 171–9, 1991.
99. Woller JL, Kim KB, Behrents RG. An assessment of the maxilla after rapid maxillary expansion using cone beam computed tomography in growing children. *Dental Press J Orthod.*19(1): 26–35, 2014.
100. Chung C-H, Font B. Skeletal and dental changes in the sagittal, vertical, and transverse dimensions after rapid palatal expansion. *Am J Orthod Dentofac Orthop.*126(5): 569–75, 2004.
101. Wertz R, Dreskin M. Midpalatal suture opening: a normative study. *Am J Orthod.*71(4): 367–81, 1977.
102. Garib DG, Henriques JC, Carvalho PEG. Longitudinal effects of rapid maxillary expansion: a retrospective cephalometric study. *Angle Orthod.* 77(3): 442–8, 2007.

103. Heflin BM. A three-dimensional cephalometric study of the influence of expansion of the midpalatal suture on the bones of the face. *Am J Orthod.* 57(2): 196–215, 1970.
104. Chang JY, McNamara JAJ, Herberger TA. A longitudinal study of skeletal side effects induced by rapid maxillary expansion. *Am J Orthod Dentofacial Orthop.* 112(3): 330–7, 1997.
105. Akkaya S, Lorenzon S, Üçem TT. A comparison of sagittal and vertical effects between bonded rapid and slow maxillary expansion procedures. *Eur J Orthod.* 21(2): 175–80, 1999.
106. Rossi M de, Rossi A de, Abrao J. Skeletal alterations associated with the use of bonded rapid maxillary expansion appliance. *Braz Dent J.* 22: 334–9, 2011.
107. Grob, Roy L. Jr. A lateral cephalometric analysis of changes in the position of the maxillary incisors induced by rapid separation of the midpalatal suture. Master's Theses, Loyale University, Dentistry, Chicago, 1970.
108. Coelho CLV, Nouer PRA, Nouer FD. Position and stability of the mandibular incisors after rapid maxillary expansion. *Revista Gaúcha de Odontologia.* Porto Alegre. 57: 183-186, 2009.
109. Gurel HG, Memili B, Erkan M. Long-Term Effects of Rapid Maxillary Expansion Followed by Fixed Appliances. *Angle Orthod.* 80(1): 5–9, 2009.
110. Karaman AI. Examination of Soft Tissue Changes After Rapid Maxillary Expansion. *World J Orthod.* 3(3): 217–22, 2002.
111. Kim Y-I, Kim J-R, Park S-B. Three-dimensional analysis of midfacial soft tissue changes according to maxillary superior movement after horizontal osteotomy of the maxilla. *J Craniofac Surg.* 21(5): 1587–90, 2010.
112. Primožič J, Perinetti G, Richmond S. Three-dimensional longitudinal evaluation of palatal vault changes in growing subjects. 82 (4): 632-6, 2012.
113. Bukhari A, Kennedy D, Hannam A. Dimensional changes in the palate

- associated with slow maxillary expansion for early treatment of posterior crossbite. *Angle Orthod.* 88(4): 390–6, 2018.
114. Primožic J, Baccetti T, Franchi L. Three-dimensional assessment of palatal change in a controlled study of unilateral posterior crossbite correction in the primary dentition. *Eur J Orthod.* 35:199–204, 2013.
 115. Ladner PT, Muhl ZF. Changes concurrent with orthodontic treatment when maxillary expansion is a primary goal. *Am J Orthod Dentofacial Orthop.* 108(2): 184–93, 1995.
 116. Björk A, Skieller V. Growth in Width of the Maxilla Studied by the Implant Method. *Scandinavian journal of plastic and reconstructive surgery.* 8: 26–33, 1974.
 117. Spillane LM, McNamara JA. Maxillary adaptation to expansion in the mixed dentition. *Semin Orthod.*1(3): 176–87, 1995.
 118. Mew J. Relapse following maxillary expansion. A study of twenty-five consecutive cases. *Am J Orthod.* 83(1): 56–61, 1983.
 119. Leticia Lima A, M A Lima Filho R, Bolognese A. Long-term clinical outcome of rapid maxillary expansion as the only treatment performed in Class I malocclusion. *The Angle orthodontist.* 75: 416–420, 2005.
 120. Alexander Wong C, M Sinclair P, Keim R. Arch dimension changes from successful slow maxillary expansion of unilateral posterior cross-bite. *The Angle orthodontist.* 81: 616–623, 2011.
 121. Schiffman PH, Tuncay OC. Maxillary expansion: a meta analysis. *Clin Orthod Res.* 4(2): 86–96, 2001.
 122. McNamara JA. Maxillary transverse deficiency. *Am J Orthod Dentofac Orthop.*117(5): 567–70, 2000.
 123. Ugolini A, Doldo T, Ghislanzoni LTH. Rapid palatal expansion effects on mandibular transverse dimensions in unilateral posterior crossbite patients: a

- three-dimensional digital imaging study. *Prog Orthod*.17: 1, 2016.
124. Lima AC, Lima AL, Filho RMAL. Spontaneous mandibular arch response after rapid palatal expansion: a long-term study on Class I malocclusion. *Am J Orthod Dentofacial Orthop*. 126(5): 576–82, 2004.
 125. Baysal A, Veli I, Ucar F. Changes in mandibular transversal arch dimensions after rapid maxillary expansion procedure assessed through cone-beam computed tomography. *The Korean Journal of Orthodontics*. 41: 200, 2011.
 126. Kartalian A, Gohl E, Adamian M. Cone-beam computerized tomography evaluation of the maxillary dentoskeletal complex after rapid palatal expansion. *Am J Orthod Dentofacial Orthop*. 138(4): 486–92, 2010.
 127. Adkins MD, Nanda RS, Currier GF. Arch perimeter changes on rapid palatal expansion. *Am J Orthod Dentofacial Orthop*. 97(3): 194–9, 1990.
 128. Berlocher WC, Mueller BH, Tinanoff N. The effect of maxillary palatal expansion on the primary dental arch circumference. *Pediatr Dent*. 2(1): 27–30, 1980.
 129. Brust EW. Arch dimensional changes concurrent with expansion in mixed dentition patients. Master Theses, University of Michigan, School of Dentistry, 1992.
 130. Grassia V, d'Apuzzo F, Jamilian A. Comparison between rapid and mixed maxillary expansion through an assessment of arch changes on dental casts. *Prog Orthod*.16(1): 20, 2015.
 131. Pavoni C, Franchi L, Lagana G. Radiographic assessment of maxillary incisor position after rapid maxillary expansion in children with clinical signs of eruption disorder. *J Orofac Orthop*. 74(6): 468–79, 2013.