

**T. C.
İSTANBUL BİLİM ÜNİVERSİTESİ
SAĞLIK BİLİMLERİ ENSTİTÜSÜ
HİSTOLOJİ VE EMBRİYOLOJİ ANABİLİM DALI**

**NORMOSPERMİ VE ASTENOSPERMİ OLGULARINDA
PLC ζ 'NİN FERTİLİZASYONDAKİ ETKİSİ**

Biyolog Narin AHMETOĞLU

YÜKSEK LİSANS TEZİ



İSTANBUL, 2013

**T. C.
İSTANBUL BİLİM ÜNİVERSİTESİ
SAĞLIK BİLİMLERİ ENSTİTÜSÜ
HİSTOLOJİ VE EMBRİYOLOJİ ANABİLİM DALI**

**NORMOSPERMİ VE ASTENOSPERMİ OLGULARINDA
PLC ζ 'NİN FERTİLİZASYONDAKİ ETKİSİ**

Biyolog Narin AHMETOĞLU

**Tez Danışmanı
Doç. Dr. Canan HÜRDAĞ**

YÜKSEK LİSANS TEZİ

İSTANBUL, 2013

BEYAN

Bu tez çalışmasının kendi çalışmam olduğunu, tezin planlanmasından yazımına kadar tüm aşamalarda etik dışı hiçbir davranışımın olmadığını, tezimdaki bütün bilgileri akademik ve etik kurallar içinde elde ettiğimi, bu tez çalışması sonucu elde edilmeyen bütün bilgi ve yorumlar için kaynak gösterdiğimi ve bu kaynakları da kaynaklar listesine aldığımı, yine bu tezin çalışılması ve yazımı sırasında patent ve telif haklarını ihlal edici bir davranışımın olmadığını beyan ederim.

Narin AHMETOĞLU



İÇİNDEKİLER

Sayfa No

1. ÖZET	1
2. SUMMARY	2
3. GİRİŞ VE AMAÇ	3
4. GENEL BİLGİLER.....	4
4.1. ERKEK GENİTAL SİSTEM	4
4.1.1. Testis Histolojisi.....	5
4.1.1.1. Seminifer Tübüller.....	5
4.1.1.2. Spermatogenez.....	7
4.1.1.2.1. Spermatogonyal Evre	8
4.1.1.2.2. Mayoz Bölünme	9
4.1.1.2.3. Spermijogenez	11
4.1.2. Semen	12
4.1.2.1. Semen Analizinde Spermatozoanın Mikroskopik İncelenmesi.....	12
4.1.3. Spermatozoon Yapısı.....	16
4.1.3.1. Spermatozoon Kapasitasyonu ve Motilite Kazanması	18
4.1.3.2. Fertilizasyon	18
4.1.3.3. Oosit Olgunlaşması ve Aktivasyonu	20
4.2. FOSFOLİPAZ C ζ	23
4.3. SPERM FENOTİPİ PATOLOJİLERİ.....	27
4.4. ERKEK İNFERTİLİTESİ	29
4.4.1. Fosfolipaz C ζ ile İnfertilite Arasındaki İlişki	31
5. MATERYAL VE YÖNTEM.....	33
5.1. HASTA GRUPLARI.....	33
5.2. ÖRNEKLERİN TOPLANMASI.....	33
5.3. SPERM BOYAMA VE MORFOLOJİ İNCELEME	34
5.4. IŞIK MİKROSKOBU İLE GÖRÜNTÜLENMESİ	34
5.4.1. İmmünohistokimyasal Boyama	34
5.4.2. İmmünofloresan Boyama	35
5.5. GEÇİRİMLİ ELEKTRON MİKROSKOBU (TEM) TAKİBİ.....	35

6. BULGULAR	37
6.1. IŞIK MİKROSKOBU BULGULARI	37
6.1.1. İmmünohistokimyasal Bulgular	37
6.1.1.1. Normospermi Deney Grubunun İmmünohistokimyasal Bulguları	37
6.1.1.2. Astenospermi Deney Grubunun İmmünohistokimyasal Bulguları	41
6.1.2. İmmünofloresan Bulguları	44
6.1.2.1. Normospermi Deney Grubunun İmmünofloresan Bulguları.....	44
6.1.2.2. Astenospermi Deney Grubunun İmmünofloresan Bulguları	50
6.2. GEÇİRİMLİ ELEKTRON MİKROSKOBU (TEM) BULGULARI	53
6.2.1. Normospermi Deney Grubunun Elektron Mikroskobu Bulguları.....	53
6.2.2. Astenospermi Deney Grubunun Elektron Mikroskobu Bulguları.....	57
7. TARTIŞMA.....	64
8. SONUÇ.....	68
9. TEŞEKKÜR	69
10. KAYNAKLAR.....	70

SİMGE VE KISALTMALAR

A°	Angström
ABP	Androjen Bağlayıcı Protein
AMH	Anti- Mülleryen Hormon
ART	Yardımcı Üreme Teknikleri
ATPaz	Adenozin Trifosfataz
β	Beta
°C	Santigrad Derece
Ca⁺²	Kalsiyum
cAMP	Siklik Adenozin Monofosfat
cm	Santimetre
DAG	Diaçil Gliserol
DAPI	4,6-Diamidino-2-Phenylindole
DAZ	Y Kromozomu Mikrodelesyonu
DFS	Fibröz Örtüde Displazi
FSH	Folikül Uyarıcı Hormon
GPCR	G Proteinleri Bağlayan Reseptör
GVBD	Germinal Vezikülün Yıkılması
H-E	Hematoksilen- Eozin
H₂O₂	Hidrojen Peroksit
ICS	İmmotil Silya Sendromu
ICSI	İntrasitoplazmik Sperm Enjeksiyonu
IP₃	İnositol Trifosfat
IP₃R_s	İnositol Trifosfat Reseptörü
IVF	<i>in Vitro</i> Fertilizasyon
kDA	Kilodalton
α	Alfa
LH	Lüteinleştirici Hormon
M	Molar
m	Metre

ml	Mililitre
μl	Mikrolitre
μm	Mikrometre
MI	Metafaz I
MII	Metafaz II
MPF	M- Fazı Destekleyici Faktör
mRNA	Haberci RNA
NSFA	Nonspesifik Flagellar Anomali
OAD	Oosit Aktivasyon Eksikliği
OMI	Oosit Mayoz Baskılatıcı Faktör
PAWP	Post-akrozomal Örtü WW Domain Bağlayıcı Protein
PBS	Fosfat Tamponu
PH	Plekstirin Homoloji
PHSS	Hızlı Hareketli Sperm Sayısı
PIP₂	Fosfotidilinositol 4,5 Bifosfat
PKA	Protein Kinaz A
PKC	Protein Kinaz C
PLC	Fosfolipaz C
PLCβ	Fosfolipaz C Beta
PLCδ	Fosfolipaz C Delta
PLCγ	Fosfolipaz C Gamma
PLCϵ	Fosfolipaz C Epsilon
PLCη	Fosfolipaz C Eta
PLCζ	Fosfolipaz C Zeta
PVS	Perivitellin Aralık
RTK	Reseptör Tirozin Kinaz
SH	SRC Homoloji
TEM	Geçirimli Elektron Mikroskobu
TGF-β	Transforme Eden Büyüme Faktörü Beta
WHO	Dünya Sağlık Örgütü
ZP	Zonula Pellusida

T.C. Saęlık Bakanlıęı, Trkiye Kamu Hastaneleri Kurumu, İstanbul İli Beyoęlu Kamu Hastaneleri Birlięi Genel Sekreterlięi, ŐiŐli Etfal Eęitim ve AraŐtırma Hastanesi, Klinik AraŐtırmalar Etik Kurulu tarafından 08/01/2013 tarih ve 2013/132 numaralı karar ile onaylanmıŐtır.

AraŐtırma Projesi No: HE/1112012



1. ÖZET

Memeli yumurtası, ovulasyondan sonra mayoz bölünmenin II. evresinde metafaz safhasında duraklama dönemine girer. Fertilizasyon esnasında spermatozoon yumurta aktivasyonu için gerekli olan intrasellüler Ca^{+2} salınımını uyarır. Fosfolipaz C zeta (PLC ζ), sperm kökenli oosit aktivatör faktör olarak önümüze çıkar. Aynı zamanda potansiyel erkek infertilite biyoişaretçisi özelliği taşımaktadır. Memelilerde PLC ζ 'nın, spermatogenezis gelişimi boyunca anlatımı olmaktadır. PLC ζ , spermatozoonun başında perinükleer teka kısmında yerleşmiştir ve ooplazmaya fertilizasyon esnasında salınmaktadır. PLC ζ fonksiyonundaki bozuklukların erkek infertilitesine sebep olabileceği ileri sürülmektedir. PLC ζ 'nin anormal yerleşim gösterdiği spermatozoonlar ile oositi aktive edememektedir. Bu çalışmada, normospermi (n=20) ve astenospermi (n=20) grupları arasında PLC ζ 'nin yerleşimleri immünohistokimya ve immünofloresan yöntemleri kullanılarak incenmiştir. Bunlara ek olarak, normospermi ve astenospermi grupları arasında ultrastrüktürel farklılıklar geçirimli elektorun mikroskobu (TEM) yöntemi kullanılarak belirlenmiştir.

Bu çalışmanın sonucunda, ultrastrüktürel olarak baş ve kuyrukta anomalilerin olduğu görülen astenospermi örneklerinde, PLC ζ dağılımının normospermi grubuna göre baş ve post-akrozomal bölgelerde azaldığı belirlendi.

Sonuç olarak, PLC ζ molekülün motilite eksikliğine bağlı olarak infertilite gösteren bireylerdeki fertilizasyonda oosit aktivasyonunda rolünün olabileceği düşünülmektedir.

2. SUMMARY

Mammalian eggs are ovulated and arrested at second meiotic division of the metaphase stage. Upon fertilization, the spermatozoon triggers persistent intracellular calcium oscillation, that are required for egg activation. Phospholipase C zeta (PLC ζ), is a sperm-borne that appears as oocyte activating factor. A potential biomarker of human male infertility. During spermatogenesis development PLC ζ expression occurs. PLC ζ is located in spermatozoon's head in perinuclear theca and its release into the ooplasm during fertilization. It can be suggested that certain types of male infertility are due to a defect in PLC ζ function. Spermatozoa that show abnormal localization pattern of PLC ζ are not able to activate oocyte. In this study investigated PLC ζ localization in normospermia (n=20) and asthenospermia (n=20) groups using immunohistochemistry and immunoflorescence methods. Additionally, we used transmission electron microscopy (TEM) to show ultrastructural differences in between the normospermia and asthenospermia groups.

As a result of this study, asthenospermic group samples where the head and tail showed abnormalities compared with normospermic group samples with PLC ζ a decrease in PLC ζ localization was determined in the head and post-acrosomal region.

In conclusion, It can be suggested that PLC ζ plays a role in activating oocyte fertilization in patients with infertility problems who have motility deficiency.

3. GİRİŞ VE AMAÇ

İnfertilite dünya çapında her 7 çiftten 1'ini etkilemektedir. Bu istatistiksel veriler infertilitenin Dünya Sağlık Teşkilatınca (WHO) bir hastalık olarak değerlendirilmesine neden olmuştur. Bu yönde ilerleyen çalışmalar ile yardımcı üreme tekniklerinde (ART) araştırmalar giderek artmaktadır. Bu teknolojilerin ilerlemesi, erkek ve dişi üreme sistemi, gamet korunumu ve gamet kullanımını üzerindeki bilgilerimizi arttırmıştır.

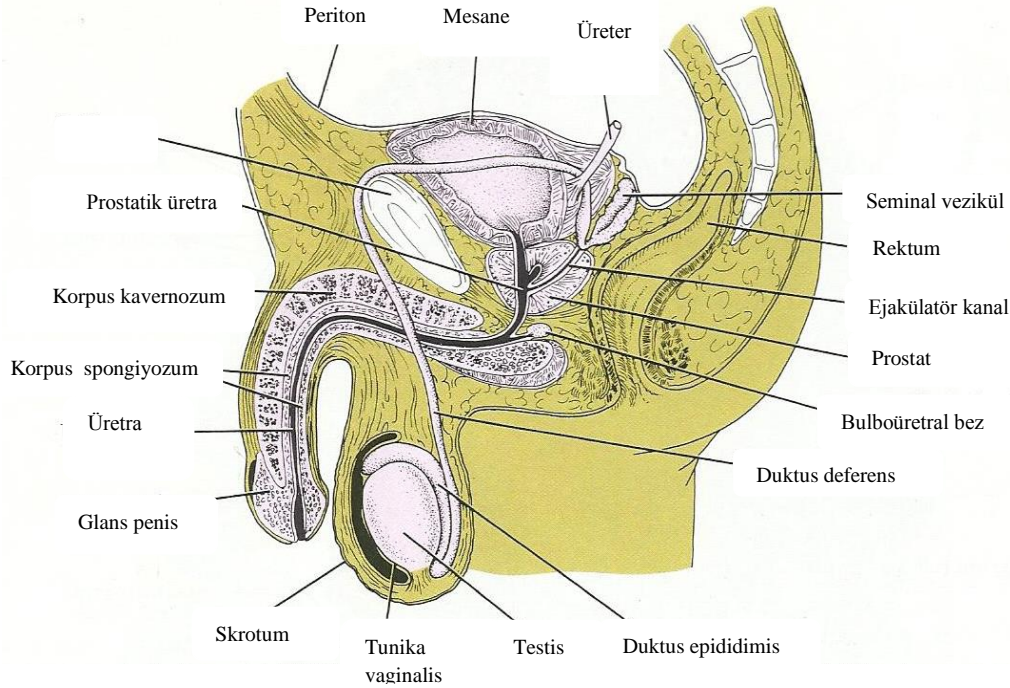
Fertilizasyon sürecinin ana sorularından biri yumurtanın nasıl aktive olduğudur. Son zamanlardaki çalışmalar, fertilizasyon sürecinde oositi aktive eden spermatozoon kaynaklı bir faktörün varlığını ortaya koymuştur. Bu faktör, PLC ζ olarak bilinen, insanda yaklaşık olarak 70 kDa ağırlığında olan Ca⁺² a duyarlı bir proteindir. PLC ζ , Protein Kinaz C (PKC) sinyal yolunu kullanarak hücre içi Ca⁺² depolarından, Ca⁺² salınımını uyararak oosit aktivasyonunu indükler. Başarısızlıkla sonuçlanan fertilizasyon, çoğunlukla spermatozoonun oositi aktive etmesindeki yetersizlikten kaynaklanmaktadır. PLC ζ molekülünün spermatozoon üzerindeki anormal yerleşimi ve düşük seviyelerde ekspresyonunun olması oosit aktivasyonunda başarısızlığa sebep olmaktadır. Bu çalışmada, normospermi (ml'deki spermatozoon sayısı 20 milyon/ml veya daha fazla) ve astenospermi (motilitenin %30'dan az olması) gruplar kullanılarak, oosit aktivasyonunda rol oynayan bir protein olan PLC ζ 'nin hem immünohistokimya hem de immünofloresan düzeyde belirlenmesi ve gruplar arasında bir karşılaştırma yapılabilmesi ve bunun yanısıra, normospermi ve astenospermi gruplarından elde edilen spermatozoa örneklerinin ultrastrüktürel düzeyde incelenmesi amaçlanmıştır. Bu çalışma ile normospermi ve astenospermi gruplarında, PLC ζ proteinin fertilizasyona olan etkilerinin incelenmesi hedeflenmiştir.

4. GENEL BİLGİLER

4.1. ERKEK GENİTAL SİSTEM

Erkek üreme sistemi testisler, genital kanallar, yardımcı genital bezler ve penisten oluşmaktadır. Testisler hem hormonları hem de spermatozoa üretmesi açısından çift fonksiyona sahip organlardır. Genital kanallar, testiste üretilen spermatozoonları penise taşıyan duktus epididimis, duktus deferens (vas deferens) ve üretradan oluşmaktadır. Yardımcı genital bezler ise seminal veziküller, prostat bezi ve bulboüretral bezlerdir. Penis, erektil dokudan oluşmuş kopulasyon organıdır (Şekil 1).

Genital kanallar ve yardımcı bezler, düz kas kasılmalarının da yardımı ile spermatozoayı kanallara gönderen salgıları üretir. Bu salgılar aynı zamanda erkek üreme sistemi içinde bulunan spermatozoonlar için gerekli besinleri sağlar. Spermatozoonlar ile birlikte genital kanallar ve yardımcı bezlerin salgısı, penis yoluyla dişi üreme sistemine ileten semeni oluşturur (1).



Şekil 1. Erkek Üreme Sistemine Ait Yapıların Şematik Gösterimi (2) .

4.1.1. Testis Histolojisi

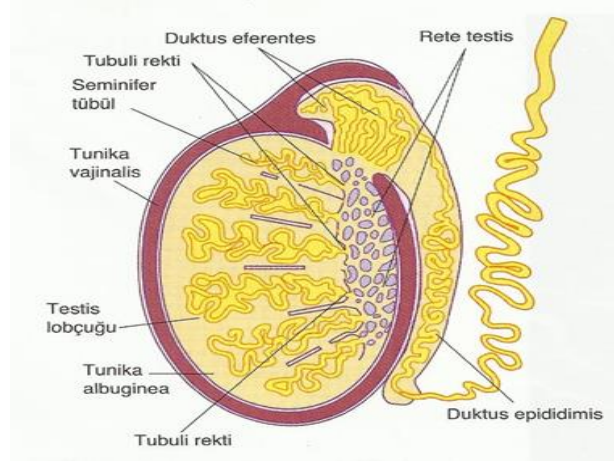
4.1.1.1. Seminifer Tubüller

Testisler karın boşluğunun dışında skrotum içinde yer alan bir çift organdır. Bu yerleşimleri testislerin, vücut ısıdan 2-3°C düşük bir ısıda olmalarını sağlar. Normal spermatogenez için 34°-35°C sıcaklık gereklidir. Olgun testisin arka yüzü duktus epididimis ile ilişkilidir. Hem testis hem de duktus epididimis skrotal kese içerisinde duktus deferens, spermatik arter, venöz ve lenfatik pleksusları içeren spermatik kordon ile asılıdır. Testis, rete testisin yer aldığı yerde kalınlaşarak mediastinumu oluşturan tunika albugina ile çevrenir. Mediastinumdan testiküler kitleye doğru uzanan fibröz septumlar dokuyu 250-300 lopçuğa ayırmaktadır. Herbir lopçuk bir ile dört seminifer tubül içerir. Herbir seminifer tubül yaklaşık 150 µm çapta ve 80 cm uzunluğunda iki ucu U şeklinde olan ve rete testise açılan tüplerdir (Şekil 2). Rete testis, seminifer tubülde oluşan testiküler spermatozoa, salgısal proteinler ve iyonlar toplayan kanallar ağıdır.

Seminifer tubül iki belirgin hücre populasyonunu içeren özelleşmiş seminifer epitel ile döşeli merkezi bir lümeninden oluşur. Bu hücreler;

- **Somatik Sertoli hücreleri**
- **Spermatogenik hücreler (spermatogonyumlar, spermatositler ve spermatidler)** (Şekil 3).

Seminifer tubül epitel, bir bazal membran ile kollagen lifler, fibroblastlar ve kasılabilir miyoid hücrelerden oluşan bir duvarla çevrenmiştir. Miyoid hücreler hareketsiz spermatozoonları rete testise ilerleten ritmik kasılma aktivitelerinden sorumludur. Spermatozoonlar, epididimal kanaldan geçtikten sonra ileri hareket özelliklerini kazanırlar. Seminifer tubüller arasında kan damarları, lenfatik kanallar veya sinüzoidler, makrofaj ve androjen üreten Leydig hücre grupları bulunmaktadır (1).



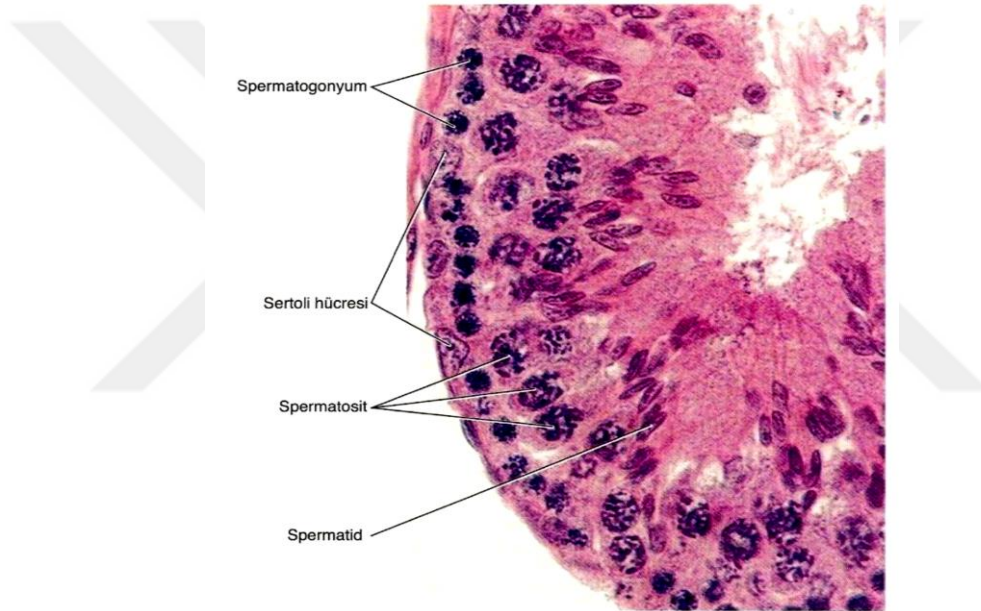
Şekil 2. Testis Kanalları ve Epididim Kanalı (3).

Sertoli hücreleri, puberteye kadar seminifer tubül epitelinin dominant hücre tipidir. Puberteden sonra, seminifer tubülleri döşeyen hücrelerin yaklaşık %10'unu oluşturur. Daha ileri yaşta erkeklerde spermatogenik hücre popülasyonu düştüğü zaman, Sertoli hücreleri tekrar epitelin ana elemanı haline gelir. Sertoli hücreleri bazal laminadan seminifer tubül lümenine doğru uzanan prizmatik hücrelerdir. Sertoli hücrelerinin apikal ve lateral hücre membranlarının düzensiz sınırları vardır. Bunun sebebi gelişmekte olan spermatogenik hücrelere çöküntü sağlayarak ev sahipliği yapmaktır. Sertoli hücrelerinin nükleusu olukludur ve heterokromatin kitleleri ile ilişkili geniş bir çekirdekçik içerir. Sitoplazma, düz yüzlü ve granüllü endoplazmik retikulum, mitokondriler, lizozomlar, lipid damlacıkları, yaygın bir Golgi aygıtı ve zengin bir hücre iskeleti (vimentin, aktin ve mikrotübüller) içerir. Sertoli hücreleri bazolateral bölgelerinde, diğer Sertoli hücreleri ile zonula okludens bağlantıları oluştururlar. Bazolateral zonula okludens bağlantıları, seminifer tubül epitelini, bir bazal ve bir adluminal kompartmana böler ve gelişmekte olan spermatozoidleri ve spermatozoidleri otoimmün reaksiyonlardan koruyan kan-testis bariyeri olarak adlandırılan elemanları belirlerler. Sertoli hücrelerinin birden fazla fonksiyonu vardır. Bunlar;

- Gelişmekte olan spermatogenik hücreleri desteklemek, korumak ve beslemek,
- Spermiyogenezin sonunda spermatozoidler tarafından atılan rezidual (artık) cisimcikler olarak adlandırılan hücre kısımlarını fagositoz ile ortadan kaldırmak,
- Olgun spermatozoidlerin, aktin-aracılı kasılmalarla seminifer tubül lümenine salınımını kolaylaştırmak,
- Seminifer tubül lümenine proteinler ve iyonlardan zengin bir sıvı salgılamak.

Sertoli hücreleri folikül–stimüle edici hormon (FSH) uyarımına cevap verirler. FSH, androjen-bağlayıcı protein (ABP) sentezini ve sekresyonunu düzenler. ABP, testosteron ve di-hidrotestosteron andojenlerine yüksek bağlanma afinitesi olan bir salgısal proteindir. Sertoli hücreleri, inhibin ve aktivin alt ünitelerini (α ve β alt üniteleri) salgılar. İnhibin, hipotalamustan ve ön hipofizden salınan gonadotropin salgılatıcı faktör ve FSH üzerine negatif feedback bir etki gösterir. Aktivin ise FSH salınımı üzerine pozitif feedback bir etkiye sahiptir.

Sertoli hücreleri puberteden sonra post-mitotiktir ve erişkinde mitotik hücre bölünmesi görülmez (1).



Şekil 3. Seminifer Tubül Epitelinin Hücreleri HE (3).

4.1.1.2. Spermatogenez

Spermatogenezis, erkek germ hücrelerinin oluşmasını, sayılarının artmasını ve olgun spermatozoonlara dönüşmesini sağlayan bir süreçtir. Bu süreç, tek sıra Sertoli hücreleri ve spermatogenik seriye ait hücrelerle çevrili seminifer tubüllerde gerçekleşir (1).

4.1.1.2.1. Spermatogonyal Evre

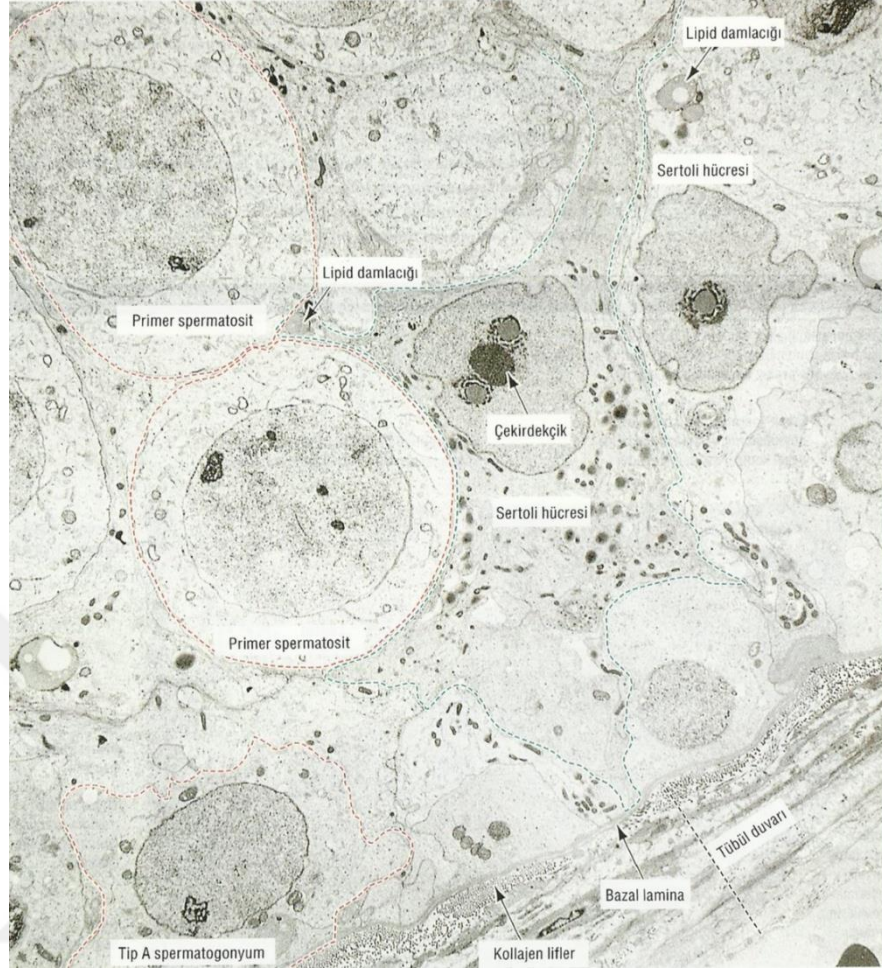
Spermatogonyumlar, seminifer tubül bazal kompartmanında bazal lamina ile doğrudan ilişkide olan diploid spermatogenik hücrelerdir. Sertoli hücreleri arasındaki zonula okludens altında yer aldığından kan-testis bariyeri dışında yer alırlar. Spermatogonyumlar, spermatogonyal kök hücrelerinden köken alırlar ve pubertede başlayan başarılı mitotik hücre bölünmeleri geçirirler.

İki temel morfolojik spermatogonyal hücre tipi vardır:

- Tip A spermatogonyum (insan testislerinde koyu ve açık spermatogonyumlar olarak gözlenir)
- Tip B spermatogonyum (Şekil 4).

Spermatogonyal kök hücrelerin erkek infertilitesinde önemli etkileri vardır. Bu hücreler kısmen inaktif hücrelerdir ve bu nedenle radyasyon ve kanser kemoterapisine dirençlidirler. Mitotik olarak bölünen spermatogonyumlar, mayoz bölünme ile meydana gelen spermatozoidler ve farklılaşmakta olan spermatidler kanser kemoterapisine ve radyasyona duyarlıdır. Radyoterapi veya antikanser kemoterapisinin sonlandırılmasından sonra, spermatogonyal kök hücreleri spermatogenik süreci yeniden oluşturabilirler. Post-mitotik Sertoli hücreleri bu tedavilere yüksek oranda dirençlidir.

Başarılı mitotik bölünmeler geçirdikten sonra, tip B spermatogonyumlar, son S fazını (DNA sentezi) tamamladıktan hemen sonra mayoz bölünmenin profaz aşamasına girerler (1).



Şekil 4. İnsan Seminifer Tubül Epiteli (1).

4.1.1.2.2. Mayoz Bölünme

Tip B spermatogonyumların en son mitotik bölünmesinin ardından, ortaya çıkan yavru hücreler, DNA sentezler (S fazı), G2 fazına ilerler ve 4C DNA içerikleri ile birinci mayoz bölünmeye başlarlar. Birinci mayoz bölünme, yaklaşık 10 gün süren uzun bir profaz ile karakterizedir. Birinci mayoz bölünmenin profazının alt evreleri; leptoten (ipliksi), zigoten (eşleşen), pakiten (kalınlaşan), diploten (çift görünen) ve diyakinez (uzaklaşan) evreleridir. Bu alt evreler 4 temel olayla karakterize edilir:

1. Zigoten-pakiten evresinde homolog kromozomların (otozomlar ve seks kromozomları X ve Y) eşleşmesini ya da sinapsını kolaylaştıran sinaptonemal kompleks oluşumu,
2. Homolog kromozomların eşleşmesi (sinapsis),

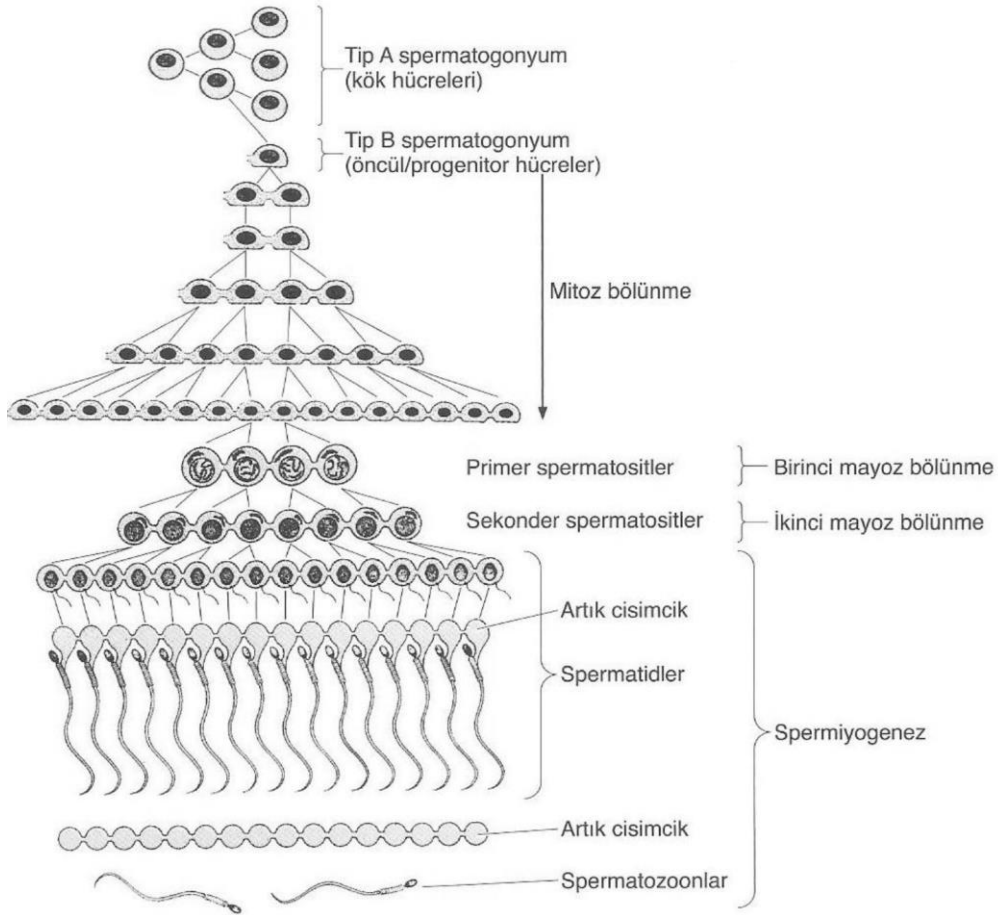
3. Krossing-over (homolog kromozomların kardeş olmayan kromatidleri arasında genetik bilgi deęiřimi),

4. Ayrılma (disjunction), eřleşmiş homolog kromozomların ayrılması.

Bu uzamış profaz evresinden sonra, kardeş kromatid çiftleri metafaz, anafaz ve telofaz evrelerinden geçer ve yavru hücrelere-sekonder spermatositlere- dağılır. İkinci mayoz bölünme sırasında, profaz, metafaz, anafaz ve telofaz evreleri kardeş kromatidleri yavru hücrelere (spermatidlere) dağılırlar (Şekil 5).

Mayoz bölünmenin üç önemli sonucu;

- Spermatozoon ve oosit, her biri homolog kromozom çiftinin sadece bir temsilcisini içerir.
- Maternal ve paternal kromozomlar rastgele dağılır.
- Krossing-over genetik çeşitlilięi artırır (1).



Şekil 5. Spermatogenez ve Spermiyogenez Evreleri (3).

4.1.1.2.3. Spermiyogenez

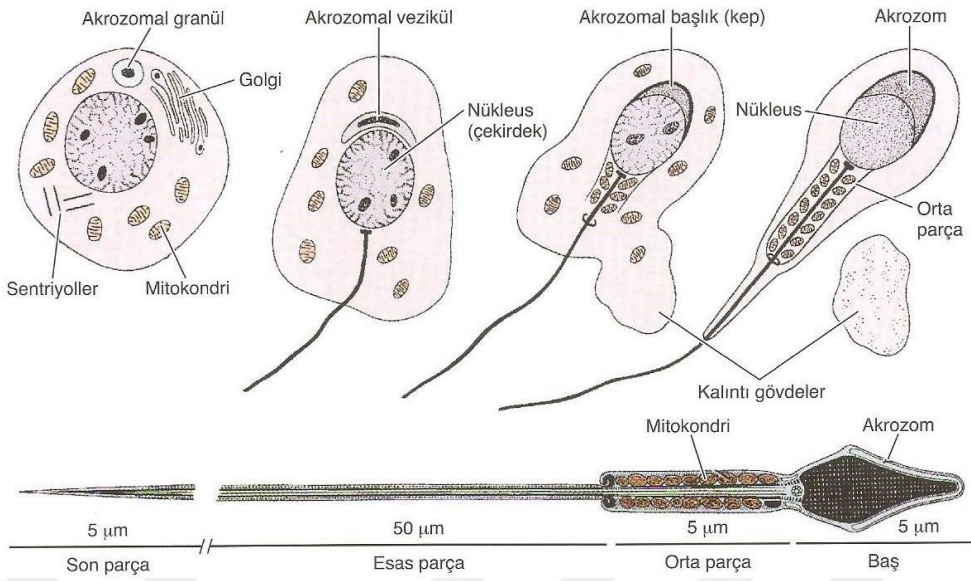
Haploid spermatidler, seminifer tubül lümenine yakın adluminal kompartmanda yerleşmişlerdir. Spermatidler, Sertoli hücrelerinin sitoplazma çöküntüleri içinde gömülüdür. Spermatidler, spermiyogenez adı verilen farklılaşma sürecine girerler. Spermiyogenez, spermatogenezin son aşamasıdır. Üç ana olay spermiyogenezi karakterize eder.

1. Flagellum (kamçı) gelişmesi: Flagellum, distal sentriyolden gelişir. Keratin içeren dış yoğun lifler ve bir fibröz kılıf ile çevrili bir aksoneme (eş merkezli dizilime sahip 9+2 mikrotübül çiftleri) sahiptir. Mitokondriyumlar kuyruğun proksimal bölümü (orta parça) çevresinde helikoidal / sarmalimsi bir kılıf oluşturur.

2. Akrozom gelişmesi: Akrozom oluşumu, döllenme için gerekli olan hidrolitik enzimlerin sürekli sentezinin gerçekleştiği ve depolandığı akrozomal keseyi içerir. Akrozomun gelişmesi, Golgi evresi, kep (şapka) evresi, akrozomal evre ve olgunlaşma evresi olmak üzere 4 ardışık evreden oluşur.

3. Nüklear yoğunlaşma: Somatik histonlar (H1, H2A, H2B, H4), arjinin ve lizin zengin protaminler ile yer değiştirdiğinde nüklear yoğunlaşma oluşur. Bu somatik histonların protaminlere dönüşümünden sonra, nükleozomlar kaybolur ve çekirdek materyalini yoğunlaştırmak için düz kromatin lifler yan yana dizilir. Spermiyogenezin olgunlaşma aşamasından sonra belirgin bir RNA sentezi yoktur.

Sonuncu spermatid olgunlaşma evresi sırasında, mitokondriler, gelişmiş flagellum boyunca dizilmelerini tamamlar, çekirdek uzar, yoğunlaşır ve manşet kaudal yönde göç eder. Olgunlaşma işlemi, çekirdek uzamış, yoğunlaşmış şeklini aldığı anda, manşet dağılmaya başladığında ve dış yoğun lifler tamamen organize olduğunda tamamlanır (Şekil 6) (1).



Şekil 6. İnsanda Spermiyogenezisin Şematik Gösterimi (3).

4.1.2. Semen

Hipotalamo-hipofiziyal testiküler eksen dahilinde testisler, post-testiküler boşaltım kanalları ve yardımcı bezlerin salgılarından oluşan son üründür. Semeni oluşturan yapılar şunlardır;

- **Testis;** 200- 500 milyon spermatozoa hücresi (%3-5)'ini üretmektedir.
- **Seminal vezikül;** fruktoz, prostaglandinler, sitrat, magnezyum ve seminal veziküle özgü proteinler (%50-70)'i üretmektedir.
- **Prostat;** prostata-özgün asit fosfataz, fibrinolizin, prostata özgün antijen, çinko, magnezyum ve amilaz (% 15-30) üretmektedir.
- **Bulboüretral bezler;** galaktoz, mukus ve siyalik asit (%3-5) üretmektedir (1, 4).

4.1.2.1. Semen Analizinde Spermatozoanın Mikroskopik İncelenmesi

Erkek infertilitesinin saptanması ve değerlendirmesinde spermatozoonların mikroskopik incelenmesi en önemli testtir. Uygun tedavi yöntemini belirlemekle birlikte, ART'nin başarısı ile ilgili bilgiler de sağlar. Semen örnekleri 2-7 günlük cinsel perhizden sonra mastürbasyonla temiz, kuru, plastik, steril bir kaba toplanmalıdır.

Semen deęerlendirme kriterleri, likefaksiyon, grnm, volm, pH, viskozite, mikroskobik incelemedir (Tablo 1) (4).

Parametre	Normal deęerler
Likefaksiyon	Oda ısısında 60 dakikaya tamamlama
Grnm	Homojen, gri ve opak renkte
Kıvam	Akışkan olması
Hacim	≥2 ml
pH	≥7.2
Yoęunluk	Semende 20 milyon spermatozoa/ml veya daha fazla
Toplam Sayı	Her semen ejaklasyonunda 40 milyon spermatozoa veya fazlası olmalı
Kendilięinden Hareket Gc	Ejaklasyondan 60 dakika sonra; %50 veya daha fazla ileri hareketi olan ya da %25 veya daha fazla hızlı ileri hareketi olması
Morfoloji	%30 veya daha fazla normal řekilli, %15 veya daha fazla normal řekilli *
Canlılık	%75 veya daha fazla ; %50 veya daha fazla
Lkositler	1 milyon/ml veya daha az
İmmun boncuk testi	%20'den az yapışmış partikll; %50'den az yapışmış partikll hareketli spermatozoa
KKR testi	%10'dan az yapışmış partikll; %50'den az yapışmış partikll hareketli spermatazoa

Tablo 1. WHO'nun Semen Analizi İin Verdięi Normal Deęerler (5) .

* Kruger'in kurallara baęlı morfolojisi deęerlendirmesi

KKR, karışık kmelenme reaksiyonu

Mikroskobik Deęerlendirme

a) Konsantrasyon

Spermatozoon sayısı, doęrudan semenin ince bir tabaka halinde lam-lamel arasında ya da Makler, hemosimetre, Thoma lamı ve Hoffman sayaları kullanılarak incelenmesi ile

belirlenir. Spermatozoon konsantrasyonu milyon/ml olarak değerlendirilir. WHO standartlarına göre 20 milyon/ml ve daha fazla olması normal kabul edilmektedir (6).

b) Sperm Motilitesi

Spermatozoon sayımı yapılırken, spermatozoon hareketleri 4 sınıfa ayrılır;

- a) +4 hareketli spermatozoonlar; lineer bir şekilde ileri yönde hızlı hareket eder.
- b) +3 hareketli spermatozoonlar; ileri yönde daha yavaş harekete sahiptir.
- c) +2 hareketli spermatozoonlar; oldukları yerde hareket eder.
- d) +1 hareketli spermatozoonlar da hareketsiz şekilde durmaktalar.

Motilite hareketlilik anlamına gelmekte olup +4, +3 ve +2 hareketli spermatozoonların toplam oranıdır. Hızlı hareketli spermatozoonların sayısı (PHSS) sadece +4 ve +3 hareketli spermatozoonların oranıdır (6).

c) Morfoloji Değerlendirmesi

Spermatozoon morfolojisi çeşitli yollarla değerlendirilebilir. WHO metotlarının 3. baskısı, ya ıslak-lam ya da tespiti yapıp boyanmış bir preparatın kullanılmasını gerektirir. Bir damla (10-20 µl) semen lam üzerine damlatılır. Örneğin üstü lamel ile örtüldükten sonra morfoloji tayini yapılır. Başka bir seçenek olarak, örnek lam üzerine tespit edilmeden önce eşit hacimde tespit eriği ve metilen mavisi ile karıştırılabilir. Aydınlık saha ve faz kontrast mikroskopunda X400 ya da X1000 büyütmede en azından 100 spermatozoa sayılmalıdır. WHO'nun 3. baskısındaki kıstaslara göre, normal bir semen analizinde mutlaka %30 normal spermatozoa içermesi gerekir (Tablo 2) (7,8).

Baş	Orta parça	Kuyruk
Oval, düzgün yuvarlak, armut şeklinde, iğne, çift ve şekilsiz başlar daima anormal	Düz, kuyruktan hafifçe kalın	Tek, kırılmamış, düz, bükülmemiş veya halka şeklinde kıvrılmamış

Tablo 2. WHO'nun Normal Spermatozoon Yapısının Değerlendirmesi (7, 8).

Spermatozoon morfolojisi değerlendirmesinde Kruger'in kriterlerinin kullanabilmesi için, 5µl sıvılaştırılmış meni lam üzerine damlatılır ve ince yayma yapılarak oda ısısında kurutulur. Hazırlanan lam tespit edilir ve Diff-Quik boya seti ile boyanır (9). Lamlar X1000 büyütme kullanılarak ışık mikroskopunda incelenir. Sağlıklı bir değerlendirme yapılabilmesi için en az 100 spermatozoa sayılmalıdır. Kruger ve arkadaşlarının tarif ettiği gibi, normal spermatozoon şekline sahip olmayan anormal olarak kabul edilmelidir. %15 veya daha fazla normal spermatozoa morfolojisinin görülmesi normal bir sonuç olarak kabul edilmeli ve % 4'ten küçük normal spermatozoa morfoloji ise anormal olarak kabul edilmelidir (Tablo 3) (9, 10).

Baş	Orta parça	Kuyruk
Düzgün, oval biçimli Uzunluk: 5-6 µm Çap: 2.5-3.5 µm Akrozom: Spermatozoon başının %40-70'ini oluşturmali	İnce ve güzel hatlı, eksensel olarak bağlı 1 µm genişliğinde ve yaklaşık olarak baş uzunluğunun 1.5 katı Spermatozoon başının yarısından büyük hiçbir sitoplazmik dalmacığın olmaması	Tek, kırılmamış, düzgün, 45 µm uzunluğunda bükülmemiş veya halka gibi değil

Tablo 3. Kruger Kriterlerine Göre Normal Spermatozoon Yapısının Değerlendirmesi (9, 10).

d) Spermatozoon Dışı Hücreler

Semende spermatozoa hücresi dışında ürogenital sisteme ait epitel hücreleri, prostata ait hücreler, spermatogenetik seriye ait hücreler ve lökositler olmak üzere değişik hücrelerde görülebilir. WHO tüm bu hücreler için üst limiti 5 milyon/ml olarak belirlemiştir. Çoğunlukla nötrofil olmak üzere lökositler, semende sık rastlanmakla birlikte 1 milyon/ml'nin üzerinde olduğunda (lökositospermi) enfeksiyon ve spermatozoon kalitesinde bozukluklara neden olmaktadır (11, 12).

e) Spermatozoon Parametreleri

Normospermi: ml'deki spermatozoon sayısı 20 milyon/ml veya daha fazladır.

Oligospermi: ml'deki spermatozoon sayısı 20 milyon/ml'den daha azdır.

Polispermi: ml'deki spermatozoon sayısı 20 milyon/ml'den çok fazladır.

Azospermi: Tüm semende hiç spermatozoon bulunmamasıdır.

Aspermi: Seminal plazma üretiminin olmamasıdır.

Nekrospermi: Spermatozoonların ölü olmasıdır.

Astenospermi: Motilitenin düşük (%30'dan daha az) olmasıdır.

Teratospermi: Morfolojik olarak anormal spermatozoonların çoğunlukta olmasıdır.

Lökospermi: Semende lökositlerin 1 milyon/ml'den daha fazla olmasıdır.

Hiperspermi: Semen hacminin 6 ml'den daha fazla olmasıdır.

Hipospermi: Semen 1 ml veya daha az olmasıdır.

Globozoospermi: Spermatozoonda akrozom yokluğudur (6).

4.1.3. Spermatozoon Yapısı

Olgun spermatozoon baş ve kuyruk olmak üzere iki kısımdan oluşur. Bir bağlantı parçası ile baş kuyruğa bağlanmıştır.

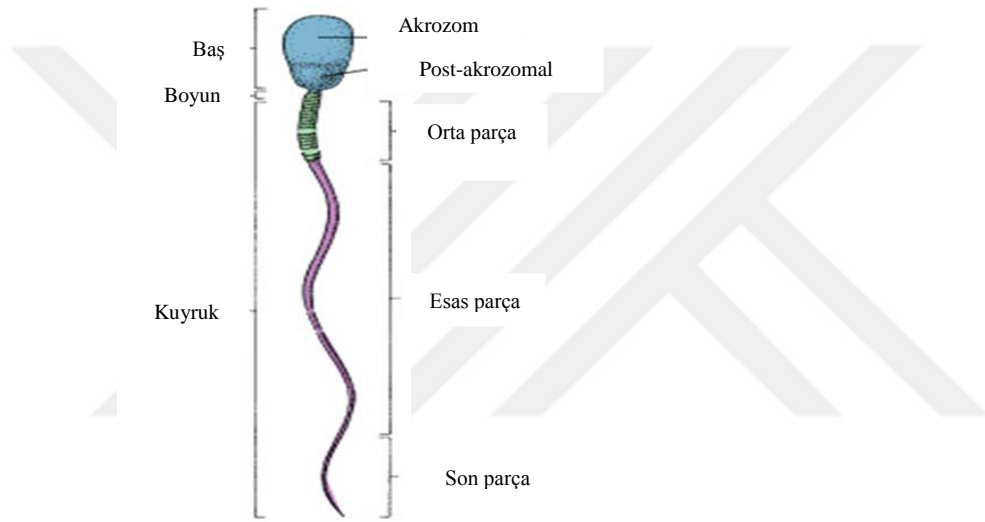
Kuyruk 3 parçada incelenebilir: Orta parça, esas parça ve son parça (Şekil 7). Spermatozoonun baş ve kuyruk kısımlarını bir plazma membranı sarar.

Baş, akrozomla sarılmış çekirdekten oluşur. Çekirdek yassılaştırmış yoğun bir yapıdır. Çekirdeğin anteriyör yarısını akrozom örter ve lizozomlarda sıkça bulunan hidrolitik enzimler (proteazlar, asit fosfotazlar, hiyaluridaz ve nöraminidaz) içerir. Genellikle akrozom, özel bir tip lizozom olarak kabul edilir. Akrozomal enzimler, spermatozoonun oositi saran korona radiata ve zona pellusidayı geçişini kolaylaştırmak için döllenme anında salınır.

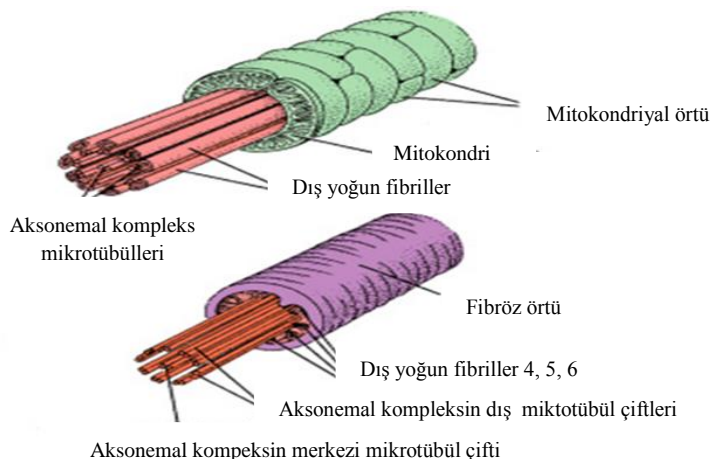
Bağlantı parçası, bir çift sentriyolün bulunduğu dar bir parçadır. Distal sentriyol, spermatozoon kuyruğunun merkezi parçası olan aksonemi oluşturur. Kuyruğun orta parçası, sarmal olarak dizilmiş mitokondriyumların oluşturduğu tabaka, 9+2 mikrotübüler aksonem ve dış yoğun lifler adı verilen spermatozoon boynundaki bağlantı parçasından

kuyruk boyunca uzanan 9 uzama seyreden kolonlardan oluşur. Orta parçanın alt sınırı mitokondriyel sarmalın annulusta sonlanmasıyla belirgindir.

Esas parça, kuyruğun en uzun parçasıdır. Yedi yoğun lifçe sarılı merkezi aksonem ve bir fibröz kılıftan oluşur. Fibröz kılıf, eş uzaklıktaki uzama kolonlardan çıkan dairesel iskelet tarafından oluşturulur. Hem dış yoğun lifler, hem de fibröz kılıf, spermatozoanın öne hareketi sırasında mikrotübüler kayma ve kıvrılma için sağlam bir iskelet yapısı oluşturan keratin proteini içerir (Şekil 8). Son parça, dış yoğun lifler ve fibröz kılıfın erken sonlanmasından dolayı, sadece aksonem bulunan kuyruğun çok kısa bir parçasıdır (1).



Şekil 7. Olgun Spermatozoonun Yapısı (13).



Şekil 8. Olgun Spermatozoon Kuyruk Yapısı (13).

4.1.3.1. Spermatozoon Kapasitasyonu ve Motilite Kazanması

Spermatozoon ancak kapasitasyon ve akrozom reaksiyonunu tamamlayarak hiperaktivasyon hareket yeteneğini kazandıklarında oositi dölleyebilme kapasitesine sahip olurlar (14, 15).

Spermatozoon, kapasitasyon sürecini dişi genital kanallarında, bu kanalların salgılarının etkisiyle tamamlarlar. Kapasitasyon, spermatozoada yapısal bir değişikliğe neden olmayan ve genellikle akrozom reaksiyonunun tamamlanması için gerekli bir olgunlaşma süreci olarak kabul edilir. Spermatozoanın vajinadan tuba uterinaya ulaşması sırasında meydana gelen kapasitasyon sırasında spermatozoanın plazma membranlarında bazı değişiklikler gözlenir.

- Akrozomal kep bölgesindeki plazma membranından seminal plazma proteinleri ve glikoprotein örtü uzaklaştırılır.
- Spermatozoon plazma membranındaki intramembranöz partiküllerin yer değiştirdiği gözlenir.
- Hücre içi kalsiyum ve sodyum seviyesi yükselir.

Kapasitasyon, spermatozoonların oositle karşılaşmasından önce tamamlanmış olması veya bu sırada tamamlamaları gereken bir süreçtir. Her ne kadar yapısal bir değişiklik gözlenmese de kapasitasyonu tamamlanmış olan spermatozoonlarda hücre içi iyonların yeniden düzenlenmesi gerçekleşir ve metabolik değişiklikler olmaktadır. Moleküler düzeyde ise adenilat siklaz/protein siklaz aktivitesi yeniden düzenlenir ve nükleus proteinlerinde değişiklikler meydana gelir (15, 16, 17, 18, 19).

Kapasitasyon sürecini tamamlayan spermatozoonun motilite kinetiği değişir ve hiperaktif olur. Hiperaktivasyon, spermatozoon kuyruk hareketlerindeki açılanmanın ve ileriye doğru olan hızının artması olarak tanımlanır (20).

4.1.3.2. Fertilizasyon

Fertilizasyon sırasında 3 ana olay meydana gelir.

Bunlar sırasıyla;

- Akrozom reaksiyonu,
- Zona pellusida (ZP)'nin bir proteini olan ZP3'e spermatozoonun bağlanması,

- Spermatozoon-oosit füzyonudur.

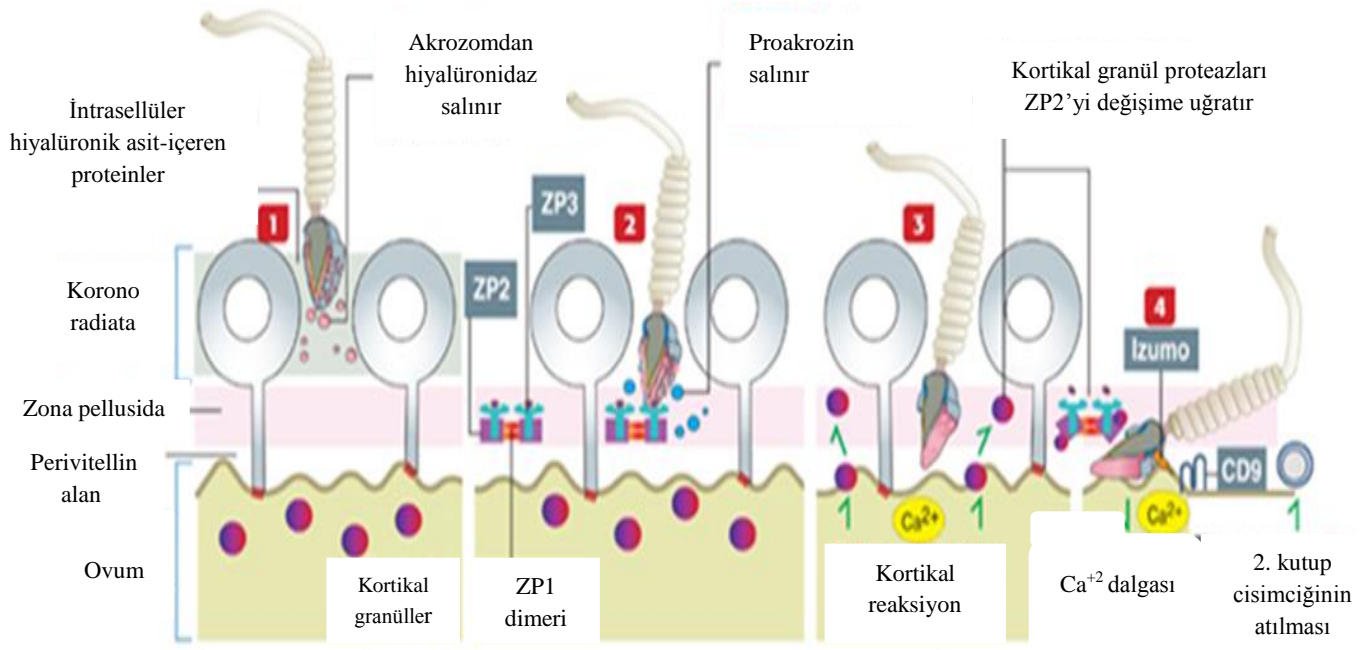
Akrozomal kese 3 öğeden oluşur:

- 1) dış akrozomal membran,
- 2) iç akrozomal membran,
- 3) hidrolitik enzimler (hiyalüronidaz, akrozin, esteraz, N-asetil glukozaminidaz, asit fosfotaz gibi enzimler).

Spermatozoon oosite yaklaştığında ve Ca^{+2} varlığında spermatozoon plazma membranı dış akrozomal membranla kaynaşır. Bu olay “akrozom reaksiyonu” olarak adlandırılır. Membran füzyonu ile oluşan küçük açıklıklar hidrolitik enzimlerin salınımını kolaylaştırır.

Tüm memeli oositlerinin plazma membranları, oosit tarafından üretilen ve 6-7 μ m kalınlığında olan zona pellusida tarafından sarılmıştır. Zona pellusida 3 glikoproteinden oluşmuştur; ZP1, ZP2, ZP3. ZP2 ve ZP3 düzenli aralıklarla ZP1 dimerleri tarafından birbirine bağlanarak uzun filament kompleksini oluştururlar (1).

Spermatozoon-oosit füzyonunda iki membran proteini gereklidir. Bu proteinler, spermatozoonda Izumo ve oosite ise CD9'dur. Izumo, spermatozoon-spesifik immunoglobulin süper ailesine ait membran proteindir. Akrozom reaksiyonu sonrası spermatozoon plazma membranında yerleşim gösterir. CD9, tetraspanin süper ailesine ait transmembran proteindir. Izumo ve CD9 proteinleri, spermatozoon-oosit füzyon reaksiyonu için gerekli plazma membran protein kompleksinin organizasyonu veya stabilizasyonu için gerekli olduğu düşünülmektedir (Şekil 9). Diğer proteinlerden, ADAM'lar gibi proteinlerinin de (disintegrin ve metalloproteaz) füzyon reaksiyonuna katıldığı düşünülmektedir. Spermatozoon-oosit füzyonu, oosit plazma membranında hafif şiddette depolarizasyona yol açmaktadır. Bunun sonucunda da oosit sitoplazması içinde 5-20 saniye Ca^{+2} dalgası oluşmaktadır. Ca^{+2} konsantrasyonundaki artış, depolarizasyon sinyallerini artırır. Oositin hücre bölünmesine devam etmesi ile mayoz II bölünmeyi tamamlayarak ikinci kutup cisimciğinin perivitellin aralığa atılmasını ve erken embriyogenezin başlamasını tetikler (21).



Şekil 9. Spermatozoon-Oosit Fertilizasyonun Şematik Gösterimi (21).

4.1.3.3. Oosit Olgunlaşması ve Aktivasyonu

Ovaryumda gelişimini tamamlayarak olgun hale geçen follikülden oositin dışarı atılması ovulasyon olarak tanımlanır.

Gelişebilmek için gonadotropin bağımlı hale gelen follikül, FSH etkisiyle pre-antral safhadan ovulasyon öncesi evreye geçer. Menstrüal siklusun ortasına denk gelen geç foliküler evrede yine hipofiz ön lobundan salgılanan bir diğer hormon olan luteinleştirici hormonun (LH) ovulasyondan hemen önce pik yapmasıyla oosite germinal vezikülün yıkılması (GVBD) gerçekleşir ve kromozomlar metafaz I (MI)'den telofaz I evresine geçerler. Oosit I. mayoz bölünmeyi ovulasyondan hemen önce tamamlar.

Birinci mayoz bölünme sonrasında kromatin iki kardeş hücre arasında eşit olarak dağılırken, sekonder oositten biri hemen hemen tüm sitoplazmaya sahip iri bir hücre olarak kalır, diğeri zona pellusida ile oosit arasındaki alanda (perivitellin alan, PVS) kalan küçük bir hücredir ve 1. kutup cisimciği (PB) olarak adlandırılır. Haploid kromozom içeren sekonder oosit meydana gelir ve nükleus 2. mayoz bölünme evresine girer. Fertilizasyon sırasında spermatozoonun oosite girmesiyle oosit 2.mayoz bölünmeyi tamamlar ve 2. kutup cisimciği atılır. Ovulasyonla atılan oosit matür, sekonder oosit ya da metafaz II (MII) oosit olarak adlandırılır.

Oositleri mayoz bölünmede duraksatan mekanizmaların moleküler temeli tam olarak anlaşılammakla birlikte, mitoz bölünmede işlev gören proteinlerin bu bölünmede de rol oynadığı düşünülmektedir. Bunun yanında, oosit mayozu baskılayıcı (OMI) olarak adlandırılan mayoz-duraksatıcı molekül henüz detaylı aydınlatılmamıştır.

Transforme eden büyüme faktörü beta (TGF- β), anti-Mülleryan hormon (AMH), aktivin, inhibin veya folistatin gibi peptidler, aday moleküllerin birkaçı olarak mayoz-duraksatıcı olarak gösterilmektedir. Daha doğrusu bu mayoz duraksatıcı faaliyet, teka interna, granüloza ve foliküler sıvıdan kaynaklanan çoğu etkenin katkısının sonucudur. Foliküler sıvıda bulunan hipoksantin ve adenozin gibi pürin bazları fosfodiesteraz işlevlerini baskılar ve böylece oosit içinde, oosit mayozunun duraklamasını sürdüren yeterince yüksek bir siklik adenozin monofosfat (cAMP) derişimi korunur.

Mayozu sürdürme yeterliliği oosit büyümesinin son safhasında kazanılır. Oosit ilk olarak GVBD'yi yapabilecek hale gelir; ancak MI'de duraksar. Daha fazla gelişimle beraber MII'ye ulaşma yeteneğini elde eder ve mayoz bölünmeyi gerçekleştirecek hale gelir.

Mayozu yeterliliği M-fazı destekleyici faktörün (MPF) etkinleşmesinin sonucudur. *in Vivo* ortamda, mayozun yeniden başlatılması için ilk uyarı, granüloza hücrelerindeki LH reseptörüne bağlanan yüksek LH düzeyleridir. Mayoz baskılayıcısının sürekli varlığına rağmen germinal vezikül yıkımı somatik bölünme kaynaklı henüz bilinmeyen bir mayoz uyarıcı madde tarafından tetiklendiği düşünülmektedir. Somatik hücrelerden gelen mayoz tetikleyici, ya granüloza ve oosit arasındaki bağlantılar aracılığıyla taşınır veya oosite hücre dışından parakrin yolla geçer. Granüloza hücreleri içerisinde LH başlangıçta cAMP'yi artırır, ardından PKC uyarımı olarak hücre içi Ca^{+2} depolarını [fosfolipaz C ve inositol trifosfat (Ca^{+2} serbestleştirici bir madde) aracılığı ile] açığa çıkar. Protein kinaz A (PKA) ve PKC oosit olgunlaşmasına etkileri paraleldir ve mayoz ile ilgili sonucun belirlenmesi tamamen uyarım alanına bağlıdır.

Oositte bulunan PKA tip 1 baskılayıcı ve kumulustaki PKA tip 2 mayozun tekrar başlamasını sağlar. Bu nedenle cAMP'nin oosit olgunlaşması üzerinde çelişkili etkileri olabilir; mayozun durumunu belirleyecek olan ulaşılan cAMP seviyesi ve cAMP akışının süresidir (5).

Mayotik duraksama döneminden çıkan oositte fertilizasyonu takiben oosit aktivasyonu dediğimiz pek çok seri olay meydana gelir. Oositi totipotent zigota dönüştüren bu morfolojik ve biyokimyasal olaylar;

- Kortikal granüllerin ekzositozu (polispermi olmasını önler),
- 2. kutup cisimciği oluşumu,
- Maternal RNA toplanması,
- Dişi ve erkek pronukleuslarının oluşumu,
- Embriyonik gen ekspresyonunun başlamasını içerir.

Memeli oositi fertilizasyonu takiben, pek çok seri Ca^{+2} salınımı ortaya koyar. Bu sitosolik Ca^{+2} 'daki değişimin oosit aktivasyonunu ve gelişimini tetikleyici olduğu düşünülmektedir.

Farede tek başına Ca^{+2} iyonlarının mikroenjeksiyonunun embriyo gelişimini blastosist safhasına ilerlemesine yardımcı olduğu görülmüştür. Memeli oositinde, Ca^{+2} salınımında kabul edilmiş genel görüş, inositol trifosfat (IP_3) aracılı Ca^{+2} salınımı ile intrasellüler Ca^{+2} depolarından salınımın gerçekleştiği yönündedir. IP_3 reseptörlerinin (IP_3R_s) hamster ve fare oositlerinde blokajı, iregulasyonun azaltılması ya da ekspresyonun azaltılması, Ca^{+2} salınımı ve bundan dolayı Ca^{+2} aktivasyonunu engellediğini göstermiştir. Sitosolik IP_3 konsantrasyonunda artış, memeli oositlerinin fertilizasyonu sırasında, IP_3 aracılı Ca^{+2} salınımında artışa neden olmuştur.

Oositlerin Ca^{+2} salınımı sıklığı ve derecesi, hücre döngüsünün ilerlemesi ve protein ekspresyonu profilinde etkili bir unsur olarak bildirilmektedir.

Ca^{+2} salınımı, sadece fertilizasyon aşaması için gerekli olmayıp aynı zamanda sonraki embriyonik gelişim içinde önemlidir.

Birçok teori fertilizasyonda spermatozoonun, gamet füzyonunu takiben Ca^{+2} salınımını nasıl temin ettiğini açıklamaya çalışmaktadır. Bu teorilerden biri, spermatozoon ile oosit plazma membranı üzerindeki pek çok reseptör arasındaki etkileşimden kaynaklandığı savunmaktadır. Ca^{+2} salınımını, G-protein ilişkili zincir veya tirozin kinaz aktivitesi ile sağladığı öne sürülmektedir. Uzun yıllar bu membran/reseptör modeli dominant teori olarak ortaya koyulmuştur. Mikroenjeksiyon yönteminin başarı ile uygulandığı ICSI (intrasitoplazmik sperm enjeksiyonu) metodu, membran/reseptör teorisi üzerinde tartışmaya yol açmıştır. Bu teknik spermatozoon/oosit membran etkileşimini etkisiz kılmıştır.

Üzerinde durulan 2. teori ise gamet füzyonun ardından çözülebilir oosit aktivasyon faktörlerinin oosite salındığı ve Ca^{+2} salınımını başlattığı yönündedir. IP_3 bağımlı oosit aktivasyonun, fosfolipaz C (PLC) bağılı mekanizmaya ihtiyaç duyduğu öne sürülmektedir (22).

4.2. FOSFOLİPAZ C ζ

PLC aktivitesine dair ilk kanıt Hokin ve ark. tarafından 1953'de, güvercin pankreas dilimlerinde, kolinerjik uyarılmadan sonra fosfolipitlerin spesifik hidrolizi ile rapor etmişlerdir (23).

Takenawa ve ark. 1981'de ilk PLC'yi saflaştırmış ve molekül ağırlığı 68 kDA olduğu önermiştir (24).

1983'de Streb ve ark. IP_3 'ün, fosfotidilinositol 4, 5 bifosfat (PIP_2) hidrolizi ile üretildiğini, pankreatik asinus hücrelerinde intrasellüler Ca^{+2} hareketinden sorumlu olduğunu belirtmişlerdir (25).

Fosfoinositidil-spesifik PLC, PIP_2 'yi hidrolize ederek ikincil mesajcılar olan, diaçilgliserol (DAG) ve IP_3 'ü üretir. DAG ve IP_3 , protein kinaz ve intrasellüler Ca^{+2} salınımını aktive edebilecekleri sinyal transdüksiyon yolunu başlatır (26, 27, 28).

PLC izomerleri yüksek korunmuş katalitik X, Y bölgelerinin yanısıra çeşitli regülatör bölgelerde içerir; bunlar C2 bölgesi, EF bölgesi ve plekstrin homoloji (PH) bölgeleridir (Şekil 10). Her PLC alt tipi özgün bölgeye sahip ve PLC izomerleri farklı dokularda farklı eksprese olurlar. Bu faktörler, spesifik düzenleyici mekanizmaya katkı sağlar ve PLC izomerlerine fonksiyonel çeşitlilik katar (28).

Yüze yakın ekstrasellüler sinyal molekülü PLC mekanizmasının aktivasyonunu destekler; bunlar Ras süperailisine ait G proteinler, tirozin kinazlar, Ca^{+2} ve/veya diğer uyarıcıları içermektedir. PLC izomeri, ilk Ca^{+2} ve PKC aracılı hücre sinyali ile oluşturulmuştur. PKC aracılı membran inositidil seviyelerinde değişiklikler pek çok membran hücre iskeleti ve sitosolik proteinlerin aktivitesini değiştirir. PLC izomerlerinin asıl fonksiyonu ana sinyal proteini olmalarıdır (29).

Memelilerde 13 PLC izomeri tanımlanmış ve 6 alt tipe ayrılmıştır; PLC beta ($\beta 1, 2, 3, 4$), PLC gamma ($\gamma 1, 2$), PLC delta ($\delta 1, 3, 4$), PLC epsilon (ϵ), PLC zeta (ζ) ve PLC eta ($\eta 1, 2$) (29).

PLC β alt tipi, G protein reseptör çifti (GPCR) ile aktive edilir. Buna karşın, PLC γ alt tipi reseptör tirozin kinaz (RTK) ile aktive edilir. Büyüme faktör uyarımı üzerinden, PLC γ , büyüme faktör reseptörleri ile de aktive olmaktadır. Src homoloji 2 (SH2) bölgesi-fosfotirozin etkileşimi aracılığı ile ve RTK tarafından fosforilasyona maruz kalır (28). Diğer taraftan, PLC ϵ hem GPCR hemde RTK ile farklı aktivasyon mekanizmaları ile aktive olur (30). Tüm PLC aktivitesinin büyümesi ve sürdürülmesi muhtemelen hem intrasellüler Ca^{+2} hareketi ve ekstrasellüler Ca^{+2} girişi ile olmaktadır (31, 32, 33).

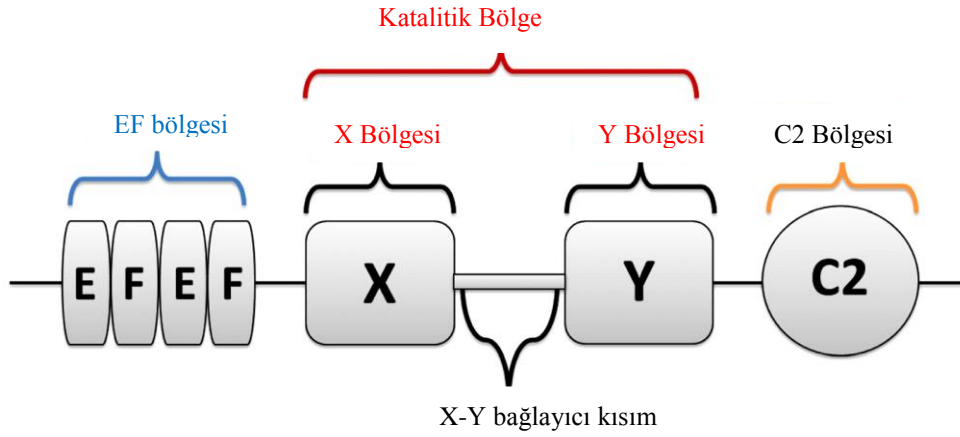
PLC $\delta 1$ ve PLC $\eta 1$, GPCR aracılı Ca^{+2} hareketi ile aktive olmaktadır ve PLCde pozitif feedback sinyal amplifikasyonu içermektedir (34, 35).

Hormonlar ve nörotransmitterlerle PLC izomerleri GPCR aracılığı ile aktive olmakta ve PLC izomerleri çeşitli beyin fonksiyonlarını düzenlemektedir.

PLC, çeşitli ekstrasellüler ligantlar, büyüme faktörleri, hormonlar, sitokinler ve lipidler tarafından aktive edilirler.

PLC aktivasyonu, tümörögenез ve/veya metastaz bağlantılı migrasyon, proliferasyon, büyüme, inflamasyon, angiogenez ve aktin hücre iskeleti reorganizasyonunda gerekmektedir. Bu yüzden, PLC izomerlerinin anormal ekspresyonu ve aktivitesi, çeşitli insan kanserlerinde saptanmış ve tümör ilerlemesiyle bağlantılı olduğu görülmüştür (36).

Oosit aktivasyonu, fertilizasyondan sonra memeli embriyonik gelişiminde erken basamaktır. Karakteristik, geçici büyük sitoplazmik Ca^{+2} tetiklenmesi “ Ca^{+2} salınımı” olarak bilinmektedir. Bu çarpıcı Ca^{+2} sinyal olgusu oosit aktivasyonu ile ilgili tüm olayların (kortikal granül ekzositozisi, mayozun sürdürülmesi ve tamamlanması ve pronukleus oluşumu) sonuçlanması için gereklidir. Uzun zamandır yapılan çalışmalar Ca^{+2} salınımı ve oosit aktivasyonu için testis spesifik izoform olan fizyolojik bir ajanın var olduğunu göstermektedir. Bu izoform PLC ζ 'dir (37). Sounder ve arkadaşları (2002) yeni bir alt birim olarak PLC ζ tanımlamışlardır. Bu proteinin anahtar işlevinin oosit aktivasyonu olduğunu belirtmişlerdir. PLC ζ , tipik PLC yapısı gösterir (38). Karakteristik X ve Y katalitik bölgesi vardır; PIP $_2$ hidrolizinde işlevsel olduğu belirtilmektedir (39, 40, 41). Tek C2 bölgesi ve 4 ardarda dizili EF bölgesi vardır.

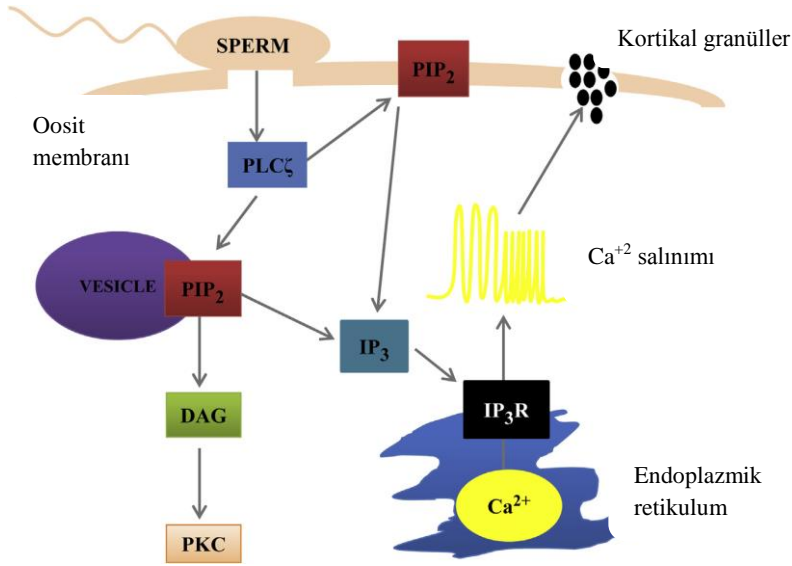


Şekil 10. PLC ζ Molekülünün Şematik Gösterimi (22).

C2 bölgesi, C terminal ucunda ve 4 ard arda dizili uzama faktörü (EF) bölgeleri N-terminal ucunda yer alır (29).

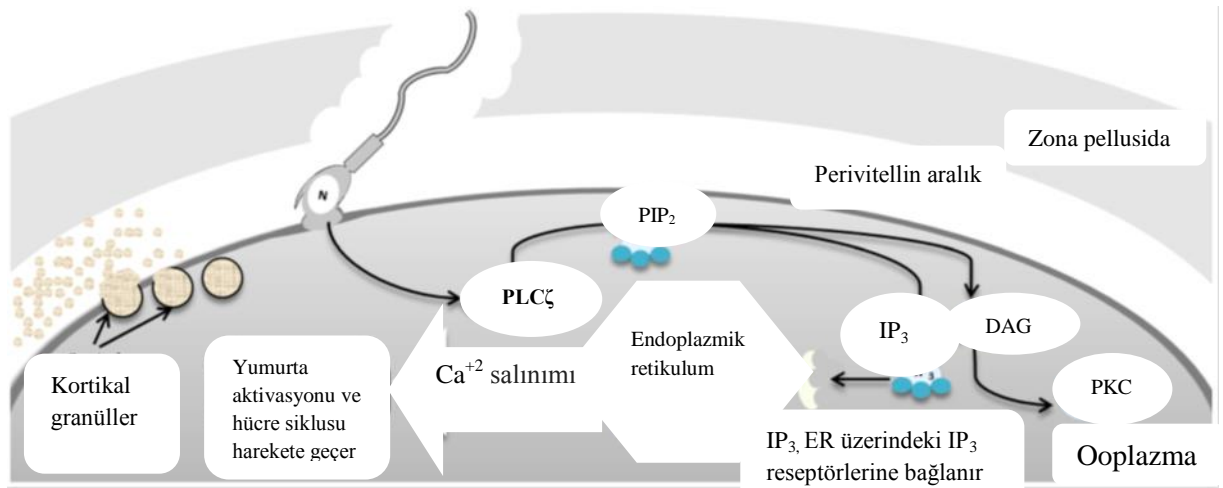
PLC ζ , PLC δ ile yakın homoloji gösterirler. Aralarında %33 benzerlik vardır. En düşük homolojide (%9) PLC ϵ ile gösterir. PLC formları arasındaki en büyük farklılık PH ve SH bölgesinin bulunmamasıdır. Bu PLC ζ 'yi en küçük ağırlıklı bilinen memeli PLC yapar. İnsan da yaklaşık 70 kDa, farede yaklaşık 74 kDa ağırlıktadır (38). PLC ζ 'nin diğer bir farklı özelliği de yüksek Ca^{+2} hassasiyetidir (42). PLC δ 1 proteinine göre 100 kat daha fazla hassasiyet taşıdığı gösterilmiştir (43,44). Ca^{+2} a karşı olan bu hassasiyet EF bölgeleri sonucu doğmaktadır (45, 46). Katalitik XY bölgesi oldukça korunmuş, PLC δ ile yakın homoloji gösterirler. Aktif kısımdaki mutagenез, total Ca^{+2} salınım yeteneğinin kaybedilmesine yol açar (47, 48, 49). X ve Y bölgeleri arasında XY-bağlayıcı kısım vardır (Şekil 10). Pek çok PLC proteininde anahtar regülatör fonksiyonu vardır. XY-bağlayıcı kısım, negatif yükünden dolayı enzim ve oto inhibasyon fonksiyonlarında potansiyel rolü olabilir (29,41). C2 bölgesinin, PLC ζ aktivitesinin regülasyonunda önemli bir rolü olduğu düşünülmektedir (45). C2 bölgesinin diğer bir fonksiyonunun ise, PLC ζ proteinin, PIP $_2$ substratına hedef almasını kolaylaştırdığı ve oosit aktivasyonunu başlattığı yönündedir (47).

PLC ζ 'nin her bölgesi farklı karakteristik biyokimyasal özellikleri göstermede önemli role sahiptir. PLC ζ , PIP $_2$ molekülünü, IP $_3$ ve DAG'e hidroliz eder.



Şekil 11. PLCζ'nin Hareket Mekanizması (74).

PKC sinyal yolunun aktive edilmesini sağlar (38, 43, 50). IP₃ endoplazmik retikulum üzerindeki IP₃Rs'ye bağlanır. İntrasellüler Ca²⁺ depolarından Ca²⁺ salınımını tetikler ve oosit aktivasyonunu indükler (Şekil 11, 12) (51).



Şekil 12. PLCζ Molekülü İşleyiş Mekanizmasının Şematik Gösterimi (22).

PLC ζ , insan spermatozoon başında 3 farklı bölgede rastlanmıştır. Bunlar;

- Akrozomal bölge,
- Ekvatoriyal bölge,
- Postakrozom bölgeleri'dir (52, 53, 54).

Grace ve arkadaşları (2008), PLC ζ 'yi baskın olarak ekvatoriyal alanda, daha düşük oranda ise akrozomal ve post-akrozomal alanda saptamışlardır (53). Ekvatoriyal ve post-akrozomal yerleşim spermatozoon-oosit füzyonunu takiben ooplazmaya hızlı geçişi sağladığını düşündürmektedir (55, 56).

PLC ζ proteini, kapasitasyona uğramamış ve akrozomu bozulmamış spermatozoonda post-akrozomal ve akrozomal bölgelerde görülmüştür; kapasitasyondan sonra post-akrozomal ve ekvatoriyal bölgelerde bu proteinin dağılımı gözlenmiştir. Bu durum, akrozom reaksiyonun indüklenmesinde PLC ζ , proteinin potansiyel rolü olduğunu göstermektedir (53).

Yapılan çalışmalar, PLC ζ proteinin farklı cinslerde spermatogenezis sürecinde mayotik spermatositlerin erken aşamasında sentez edildiğini ortaya çıkarmış ve spermatid aşamasında spermatozoonda ölçülebilir düzeye geldiğini göstermiştir (57, 58, 59).

PLC ζ , enzimatik aktivitesini oosit içine salındığında gerçekleştirir ve spermatozoonda inaktif halde kaldığı düşünülmektedir. İnaktif halde kalmasını sağlayan mekanizma halen bilinmemektedir. Oositte bulunan bazı faktörlerin, PLC ζ 'yi aktif hale getirmede gerekli olduğu düşünülmektedir (47, 60).

4.3. SPERM FENOTİPİ PATOLOJİLERİ

Astenozoospermi ve teratozoospermi çoğunlukla erkek infertilitesinden sorumlu olmasına rağmen tam anlamı ile anlaşılammıştır. Erkek infertilitesinin sebebi halen pek çok bireyde belirsizliğini korumaktadır. Sayısız hasta idiyopatik erkek infertilitesinden muzdariptir. Son zamanlardaki gelişmeler, spermatozoonlarda görülen genetik anormallerin erkek infertilitesinde önemli bir rol oynadığı belirlenmiştir. İskandinav ülkelerin 1970 yıllarının ortasındaki klasik tanımlamasına göre şiddetli astenozoosperminin sebebi, spermatozoada moleküler mekanizmalarda rol oynayan dinein (ATPaz aktivitesi ile ilgili yapısal bir protein) protein eksikliğidir. Ayrıca kistik fibrozis, Y kromozomu uzun kolu üzerindeki mikrolezyonlar erkek infertilitesinden sorumlu olabilmektedir.

Spermatozoa patolojileri, rutin semen analizleri veya fonksiyonel testler ile belirlenmemektedir. Bu testler, patolojilerin altında yatan sorunu açığa çıkaramamaktadır. Elektron mikroskobu, ışık mikroskobunun kısıtlı inceleme imkanına kıyasla daha iyi çözüm sunabilmektedir ve spermatozoa patolojileri ile ilgili çok iyi gözlem imkanı sağlamaktadır. Elektron mikroskobu incelemeleri, spermatozoon bileşenlerinin iç yapısal ve konumsal organizasyonun detaylarını görünebilir kılmaktadır.

Şiddetli astenozoospermi çoğu kez flagellanın yapısal değişimine sebep olmaktadır ve %70 infertil erkekte motilite kaybının sebebinin oluşturmaktadır.

Şiddetli astenozoospermi hastaları üzerinde yapılan çalışmalar 2 tip kuyruk anomalisinin olduğunu göstermektedir. Birincisi, nonspesifik flagellar anomali (NSFA) olarak adlandırılan gruptur. Bu anomali spermatozoa örneklerinde rastgele görülmektedir. İkinci tip kuyruk anomali fibröz örtüde displazi (DFS) olarak tanımlanmaktadır ve pek çok spermatozoayı etkilemektedir. Bu anomali, solunum patolojisi ve ailesel geçmişle ilişkilidir. Tüm bu bulgular kuyruktaki yapısal anomaliler sonucu şiddetli astenozoospermi oluştuğunu göstermektedir.

Şiddetli astenozoospermi hastalarda, NSFA tipi anomalinin daha fazla olduğu gözlenmiştir. Bu anomalide aksonemal mikrotübüldeki normal 9+2 düzeninde bozulma ve değişim görülmektedir. Patolojik NSFA, fenotipte geri dönüşümlüdür ve çoğunlukla ikincil koşullar fertilitiyi olumsuz etkilemektedir. Varikosel, seminal yolda enfeksiyon, immünolojik faktörler buna örnek verilebilir. NSFA, şiddetli astenozoospermide çok sık görülen bir patolojidir. Bu yapısal fenotip, heterojen olarak rastgele mikrotübüler değişim ile karakterizedir. NSFA, ailesel bir geçmiş içermez. Spermatozoonda bu anomaliler semen yaymalarında mikrotübüler değişimin flagellar çapa yansımamasından dolayı ışık mikroskobu düzeyinde görülemez; bu nedenle sadece ultrastrüktürel (ince yapısal) inceleme ile spermatozoondaki anomaliler tespit edilebilmektedir.

DFS tipi anomali taşıyan spermatozoon örneklerinde motilitenin daha düşük olduğu saptanmıştır. Çoğu vakada spermatozoa tamamen immotil, kısa, kalın, düzensiz kuyruğa sahiptir. Bazı kaynaklarda “stump tail” veya “short tail” (kısa kuyruk) olarak isimlendirilmiştir. Ultrastrüktürel çalışmalarda DFS diğer spermatozoadan kısa ve kalın kuyruğu ile ayırt edilmektedir. DFS tanısı, fibröz örtü modifikasyonları olarak ortaya çıkmakta ve tüm spermatozoa örneklerini etkilemektedir. Bu modifikasyonlar, fibröz örtüde hipertrofi ve hiperplazi, mikrotübül etrafında kalın yüzük ve fibröz örtü şeklinde

gözlenen normal veya bozuk aksonem şeklinde görülür. Orta parça bölümü biçimli bir yapı göstermemekte ve mitokondri yetersiz veya hiç bulunmamaktadır. Testiküler biyopsiler veya immatür spermatid içeren semen üzerinde yapılan çalışmalar sonucu, bu defektlerin spermiyogenezis sürecinde fibröz örtü organizasyon başarısızlığı ile ortaya çıktığı gösterilmiştir. DFS'lı 50 hasta üzerindeki çalışma ile 10 hastanın erken çocukluk döneminden itibaren kronik solunum hastalığı geçirdiği gösterilmiştir. İki hasta üzerindeki ultrastrüktürel çalışma bronşiyal silyalarının dinenin kollarında eksik olduğunu göstermiştir ve immotil silya sendromu (ICS) karakteristik bulguları görülmüştür.

DFS şiddetli astenozoospermi veya total spermatozoon immotilitesi ile birlikte sistematik spermatozoon abnormalitesidir. Fibröz örtü ve diğer aksonemal, periaksonemal yapıda homojen ve özgün bozulmuş fenotiple karakterizedir. Diğer androlojik bozukluklar gibi ikincil bir koşuldan etkilenmez. Çoğunlukla medikal tedavilere cevap vermez. Tüm yayınlarda yaygın ailesel geçmiş olduğu görülmüştür; fakat genetik anomali görülmemiştir. DFS, tanısı fertilité açısından oldukça olumsuzdur. Bu hastalarda klasik *in Vitro* fertilizasyon (IVF) metodları fertilizasyonu ve hamileliği aktive etmede başarısızdır. ICSI tedavi seçeneği olabilir; ancak genetik bir araştırma gerektirir (61).

4.4. ERKEK İNFERTİLİTESİ

Erkek infertilitesinin altında yatan nedenlerin sayısı çok olsa da geleneksel olarak pre-testiküler, testiküler ve post-testiküler etkenler şeklinde gruplandırılır.

Pretestiküler nedenler daha çok hormonal kaynaklıdır. Hipotalamusa bağlı nedenler ve hipofize bağlı nedenler olmak üzere 2'ye ayrılabilir. Hipotalamusa bağlı nedenler; gonadotropin eksikliği, LH eksikliği, FSH eksikliği, konjenital hipogonadotropik sendromlardır. Hipofize bağlı nedenler; hipofiz yetmezliği, hiperprolaktinemi, ekzojen hormonlar ve büyüme hormonu eksikliğidir.

Testiküler nedenler, testis düzeyinde etki göstererek infertiliteye neden olan durumları kapsar. Hormon manipülasyonu ile tedavi edilebilen pre-testiküler durumların çoğunun aksine testiküler etkiler büyük oranda geri dönüşümsüzdür. İnfertiliteye sebep olan testiküler nedenler kısaca şunlardır;

- Kromozomla ilişkili (Klinefelter sendromu [XXY], XX cinsiyet dönüşümü, XXY sendromu]

- Turner sendromu
- Miyotonik distrofi
- Kaybolan testis sendromu (iki taraflı anorşi)
- İzole Sertoli hücresi sendromu (germ hücre aplazisi)
- Y kromozumu mikrodelsyonları (DAZ)
- Gonadotoksinler (radyasyon, ilaçlar)
- Sistemik hastalıklar (böbrek yetmezliği, karaciğer yetmezliği, orak hücre anemisi)
- Defektif androjen aktivitesi
- Testis zedelenmesi (orşit, torsiyon, travma) kriptorşidizm
- Varikosel
- İdiyopatik

İnfertiliteye sebep olan post-testiküler nedenler ise 3 gruba ayrılabilir. Bunlardan ilki reproduktif yol obstrüksiyonudur. Bunlar doğumsal blokajlar, edinsel blokajlar, fonksiyonel blokajlardır. Diğer post-testiküler infertilite nedeni ise spermatozoon fonksiyon veya hareketliliğini ilgilendiren anormalliklerdir. Bunlar ICS, olgunlaşma kusurları, immünolojik infertilitedir.

ICS; bu hastalarda spermatozoon hareketliliği azalmış veya kaybolmuştur. 1:20.000 erkekte spermatozoa defektlerinin nedeni spermatozoon ve diğer siliyalı hücrelerin aksonemlerindeki (hareketliliği sağlayan organeller) anormalliklerdir. Normalde bir merkezi çift etrafında 9 çift mikrotübül dizilmekte ve mikrotübülü ve dolayısıyla spermatozoon kuyruğunun hareketini düzenleyen dinein kollarıyla (ATPaz) birbirine bağlanmaktadır. Dinein kollarındaki çeşitli kusurlar silyer ve spermatozoon aktivitesinin bozulmasına neden olmaktadır. Kartagener sendromu (1:40.000 erkek) kronik sinüzit, bronşiyektazi ve situs inversus ile karakterize bu sendromun bir alt grubudur. ICS olgularının çoğu çocuklukta solunum sistemi veya sinus sorunlarıyla ortaya çıkmaktadır. Retina ve kulaktaki silyalarda etkilenerek retinitis pigmentosa ve sağırılığa yol açabilir. ICS olan erkeklerin semenlerinde normal sayılarda ancak canlı spermatozoa bulunur. Spermatozoon çekirdeğinin etkilenmediği düşünülmektedir. Tanı spermatozoonun elektron mikroskopik incelenmesi ile konumaktadır. Diğer bir post-testiküler infertilite nedeni ise cinsel birleşmeyle ilgili sorunlardır. Empotans, hipospadiyas bunlardan birkaçıdır (62).

4.4.1. Fosfolipaz C ζ İle Erkek İnfertilitesi Arasındaki İlişki

Başarılı bir fertilizasyon sırasında spermatozoon oositin zona pellusidasına bağlanır ve spermatozoondan salınan proteazlar ile bu bariyer aşılar (63). Spermatozoon, oosit plazma membranı ile kaynaşır ve spermatozoondan salınan oosit aktivasyon faktörleri ile oosit aktivasyonu başlatılır (64, 65).

Başarısızlıkla sonuçlanan fertilizasyon çoğunlukla spermatozoonun oositi aktive etmesindeki başarısızlıktan kaynaklanır (60, 66, 67). Spermatozoon PLC ζ oosit aktivasyon faktörüdür (47, 60, 68).

PLC ζ , baskın olarak spermatozoonun ekvatoriyal bölgesinde bulunur ve IP₃ yolu ile Ca⁺² salınımını sağlayarak oosit aktivasyonunu sağlar (47, 60). Düşük miktarda PLC ζ proteinine sahip hastalar veya PLC ζ 'nin mutant formunun eksprese edildiği hastalarda spermatozoonun oosit aktivasyonu için gerekli Ca⁺² salınımını yapamadığı ve fertilizasyonun başarısızlığa uğradığı görülmüştür (49, 69). Fare ve insan yumurtasına yabancı tip insan PLC ζ proteini enjeksiyonu, Ca⁺² salınımını indükler; farede erken embriyo gelişimi ile blastosist aşamasına kadar başarılı bir şekilde gelişimin sürmesini sağlar (70).

Yapılan çalışmalarda globozoospermik, düşük fertilizasyon veya tamamen fertilizasyon başarısızlığı gösteren hasta gruplarında PLC ζ proteini ekspresyonunun fertil veya yüksek oranda fertilizasyon gösteren gruplara göre oldukça düşük olduğu gösterilmiştir (71).

Yine yapılan çalışmalar yüksek oranda anormal morfolojiye sahip semen örneklerinde oosit aktivasyonu gerçekleştirme potansiyelinin düştüğü gösterilmiştir (72). ICSI yöntemi, şiddetli erkek infertilitesi, IVF tedavisini takiben fertilizasyon başarısızlığı ile sonuçlanan vakarın tedavisinde devrim yaratan bir tekniktir. Aktivasyon başarı oranı %70'i aşmaktadır; ancak buna rağmen %1-5 ICSI siklusu halen başarısızlıkla sonuçlanmaktadır. Oosite bağlı faktörler (oosit maturasyonunu tamamlamaması ve fosfoinositol sinyal yolu bozukluğu) ihmal edildiğinde ICSI başarısızlığının ana sebebi oosit aktivasyon başarısızlığıdır. PLC ζ , oosit aktivasyonu kabiliyeti ve erkek infertilitesinde tanısal bir belirteç olması mümkündür (48, 54, 60).

Rutin semen analizleri erkek infertilitesine tanı koymada kritiktir ve oldukça başarılı ve makul bilgi vermektedir. Buna rağmen pek çok hasta klinik bir sebebi olmadan fertilizasyonda başarısızlık yaşamaktadır. Sperm fonksiyonuna dair anahtar

biyoışaretçilerin semen analizine eklenmesiyle bu test daha açıklayıcı hale gelebilir (73). PLC ζ 'nın spermatozoada nicel analizi, semen analizi için yeni bir yol gösterici olabilir. Bu sebeple, oosit aktivasyon kabiliyeti için ek bir biyoışaretleyici işlevi görebilir. Yine PLC ζ mRNA'sının nicel ölçümü oosit aktivasyonu kabiliyeti için iyi bir klinik işaretleyici olabilir (74).

Aghajanpour ve arkadaşlarının yaptığı çalışmada, fertil kontroller ile kıyaslandığında ICSI sonrası azalmış veya başarısız olmuş fertilizasyon gösteren hastalara ait spermatozoa örneklerinde PLC ζ mRNA seviyesinde kayda değer düşüş olduğu gözlenmiştir (71).



5. MATERİYAL VE YÖNTEM

5.1. HASTA GRUPLARI

Bu çalışmaya infertilite merkezine başvurmuş olan yaşları 24-40 arasında değişen normospermi (sayı 20 milyon/ml ve üzeri, motilite %50 ve üzeri, n=20) ve astenospermi (sayı 20 milyon/ml ve üzeri motilite %30 ve altı, n=20) olmak üzere 2 grup semen örneği dahil edildi.

5.2. ÖRNEKLERİN TOPLANMASI

Semen örnekleri, 3-5 günlük cinsel perhizle kliniğe gelen hastalardan, hastanın adının, soyadının yazılı olduğu steril kaplara, mastürbasyon yöntemi ile alındı. Semen alındığı saat not edildi. Oda ısısında yarım saat likefiye olması için bekletildi. Turnusol kağıdı ile pH (7.2-8.0) değerlendirmesi yapıldı. Cinsel perhiz süresi, vizkosite (normal), hacim (2-6 ml), renk (opak) ve hastaya özel likefaksiyon zamanı (30 dk) kaydedildi. Mililitredeki sperm sayısını belirlemek üzere, Makler sayma kamarasına (Counting Chamber Makler, Sefi Medikal Instruments, İsrail) küçük bir damla semen örneği konuldu. Toplam sperm sayısı ve progresif hareketli ve immotil sperm sayısı ile motilite değerlendirildi.

Spermatozoa konsantrasyonu, motilite ve morfolojisi için standart manuel teknikler uygulandı. Motilite ve konsantrasyon ışık mikroskopunda X20 büyütmede WHO kriterlerine göre en az 100 sperm sayılarak yapıldı. Makler sayma kamarasına (Makler chamber, Sefi Medikal Instruments İsrail) 10 µl semen koyularak ve X20 büyütme altında 10 kare sayılarak konsantrasyon ve motilite belirlendi.

Morfolojik skora için lam üzerine yayılarak hazırlanan semen preparatları Spermac boyama yöntemi ile boyandı. Morfoloji, faz kontrast mikroskopta, X100 büyütmede Kruger kriterlerine göre değerlendirildi.

5.3. SPERM BOYAMA VE MORFOLOJİ İNCELEME

Morfolojik inceleme için bir lama bir damla semen örneğinden damlatıldı. Damlatılan semenin miktarını, sperm sayısına bağlı olarak ayarlandı. İkinci bir lam aracılığı ile bu damlayı slayt üzerine yayılıp hava ile kurutuldu. Lamlar daha sonra Spermac boyama (Ferti Pro NV, Industriepark Noord, Belçika) yöntemi ile boyandı.

İlk olarak lam üzerine yayılıp kurutulmuş preparatlar, fiksatif solüsyonunda 10 dk bekletildi. Fiksatif su ile arandıktan sonra suyu süzülerek A, B, C (Ferti Pro NV, Industriepark Noord, Belçika) solüsyonlarında sırayla 1,5 dk olacak şekilde sırayla boyama işlemi yapıldı. Kurutulmuş kesitler için daha sonra immersiyon yağı kullanılarak X100 büyütmede incelendi. Morfoloji değerlendirmesi yaparken 100 sperm dikkate alındı. Her anomali ayrı ayrı not edildi.

5.4. IŞIK MİKROSKOBU İLE GÖRÜNTÜLENMESİ

5.4.1. İmmünohistokimyasal Boyama

Visköz bir yapıda olan semen örneklerini, parafin takibi alınabilmesi için ile "collection fluid" maddesi ile homojen bir şekilde muamele edildi. Santrifüj işlemi sonrası, dip kısmındaki (semen+collection fluid) pellet, kasetlere (Cytoblock Kit, Thermo Scientific, Amerika) hapsedildi (sandviç modeli). % 4'lük paraformaldehit fiksatifinde 1 saat fikse edildikten sonra, dehidratasyon amaçlı yükselen alkol serilerinden geçirildi ve parafine gömme işlemi yapıldı. Parafin bloklardan 4 µm kalınlığında alınan kesitler, ksilol ve alkol serilerinden geçirilerek suya indirildi. Kesitler maskelenmiş antijenlerin ortaya çıkarılması için Decloaking chamber (Model DC2008INTL, USA)'da (20 dk 110 °C) sitrat tamponu (pH 6,0) (Lab Vision AP-9003-500) içerisinde işleme alındı. Ardından kesitler 20 dk oda sıcaklığında soğumaya bırakıldı. Kesitler endojen peroksidaz aktivitesinin engellenmesi için oda sıcaklığında %0,3'lük hidrojen peroksit (H₂O₂)'de 10 dk tutulduktan sonra, distile suyla çalkalandı ve fosfat tamponuna (PBS) (pH 7,2) alındı. PBS de 5 dk bekletildikten sonra bloklama solüsyonunda 5 dk süre ile bekletildi. Ardından kesitler PLC ζ antikoru (Anti-PLCZ1 rabbit Sigma, R37067, 1: 50). +4 °C'de 1 gece inkübe edildi. Ertesi gün kesitler PBS'de 2 kez yıkandıktan sonra, sekonder antikorda 15 dk oda

sıcaklığında inkübe edildi. Daha sonra 2 kez PBS ile yıkandı ve streptavidin'de oda sıcaklığında 15 dk. inkübasyonun ardından tekrar 2 kez PBS ile yıkandı. Ardından DAB (substrat 1 ml+1 damla kromojen) ile renklendirme işlemi 10 dk süre ile yapıldı. Çesme suyu ile yıkandıktan sonra nukleus boyaması için hematoksilin boyasında 1-2 dk tutuldu ve ardından PBS'de mordanlama işlemi yapıldı. Çesme suyu ile durulandı ve yükselen alkol serilerinden (%70, %96, %100) geçirilip ksilolde 5 dk bekletildi ve sonra entellan ile preparatlar kapatıldı. Spermatozoon hücreleri üzerindeki PLC ζ dağılımı, ışık mikroskobu (Olympus Bx53, Japonya) ile incelenip, X100 büyütmede fotoğrafları çekildi.

5.4.2. İmmünofloresan Boyama

Lam üzerinde spermatozoon örnekleri, immunofloresan boyama için tespit edildi. Kesitler 5 dk PBS de bekletildi ve yıkama solüsyonu damlatılıp 10 dk oda sıcaklığında bekletildi. Bloklama solüsyonu damlatılarak 30 dk. inkübe edildi. PLC ζ antikoru (PLZ1 (Alexa Flour 488) rabbit, ABIN911374, 1: 50) ile +4°C'de 1 gece inkübasyona bırakıldı. Ertesi gün karanlık bir ortamda 10 dk süre ile ve 3 kez PBS ile yıkandı. Ardından DAPI solüsyonu damlatılarak lamel ile kapatıldı. Ardından örnekler floresan mikroskobunda (Olympus Bx51, Japonya) incelendi ve görüntülendi.

5.5. GEÇİRİMLİ ELEKTRON MİKROSKOBU (TEM) TAKİBİ

Hastadan alınan spermatozoonlar, 1.tespit işlemi için santrifüj edilerek üstteki sıvı alındı. Santrifüj tüpündeki çökelti üzerine fosfat tamponlu %2.5'lik glutaraldehit ilave edildi ve 2 saat bekletildi. Üzerine yıkama işlemi için PBS (0,1M, pH: 7.4) ilave edilerek 2000 rpm'de 5 dk süre ile 2 kez santrifüj işlemi edildi. Post-fiksasyon için spermatozoonlar santrifüj edildi ve üzerine %1'lik osmium tetraoksit ilave edildi ve 1 saat bekletildi. Ardından yıkama işlemi tekrar edildi. Bloklar, boyama amacı ile uranil asetatla 30 dk bekletildi. Dehidratasyon işlemine geçildi. %70 alkolde 2X5 dk, %96 alkolde 2X5 dk, %100 alkolde 2X10 dk, propilen oksitte 2X10 dk bekletildi. Gömme işlemi için propilen oksit:epon (1:1) karışımında 20dk, propilen oksit: epon (1:2) karışımında 1 gece bekletildi. Ertesi gün saf epon karışımında 3 saat bekletildi. Daha sonra parçalar epona gömülerek 60°C'lik etüvde 18-20 saat süre ile polimerize edildi. Ultramikrotomda

(Reichert, Supernova ultramicrotome) alınan yarı ince kesitler (1 μm) toluidin mavisi ile boyandı. Yarı ince kesitlerde yer tayini yapıldıktan sonra 600-700 A° kalınlığında bakır grid üzerine alındı. Kontrastlama işlemi için uranil asetatıta 30-40 dk, kurşun sitratta 10-20 dk boyanarak parçalar elektron mikroskobunda (JEOL- JEM 1011) incelendi.



6. BULGULAR

Çalışmamızda 40 gönüllüden alınmış olan normospermi (n=20) ve astenospermi (n=20) semen örneklerin immünohistokimyasal ve immünofloresan olarak PLC ζ molekülü değerlendirmeye alındı. Bununla birlikte bu gruplara ait spermatozoonlar ince yapısal özelliklerini incelemek amacıyla geçirimli elektron mikroskobunda değerlendirildi.


6.1. IŞIK MİKROSKOBU BULGULARI

Çalışmamız sonucunda normospermi ve astenospermi gruplarına ait semen örneklerinde; immünohistokimya ve immünofloresan yöntemleri kullanılarak spermatozoa üzerinde PLC ζ molekülü görünür hale getirildi ve ışık mikroskobunda incelendi. Astenospermi grubunda, normospermi grubuna göre azalmış immünohistokimya ve immünofloresan reaksiyonları şeklinde farklılıklar gözlemlendi.

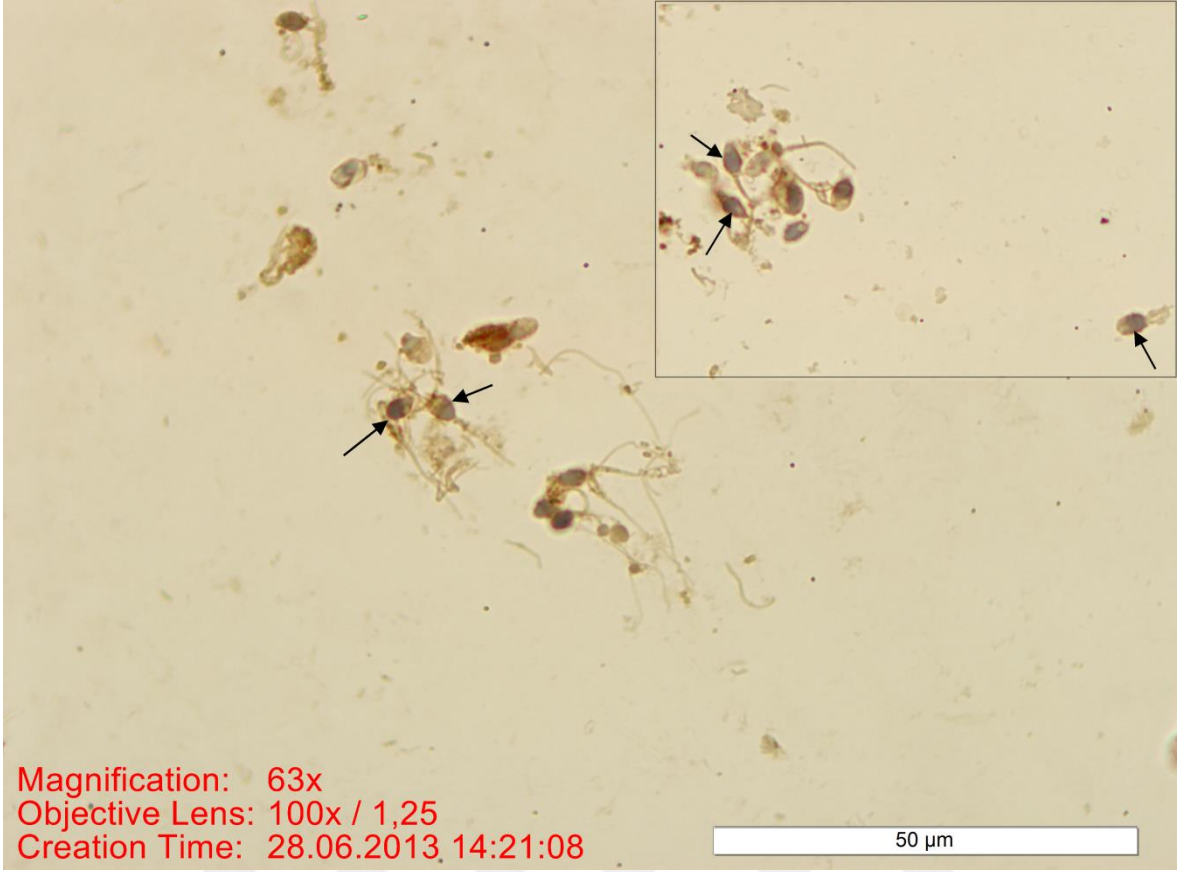
6.1.1. İmmünohistokimyasal Bulgular

6.1.1.1. Normospermi Deney Grubunun İmmünohistokimyasal Bulguları

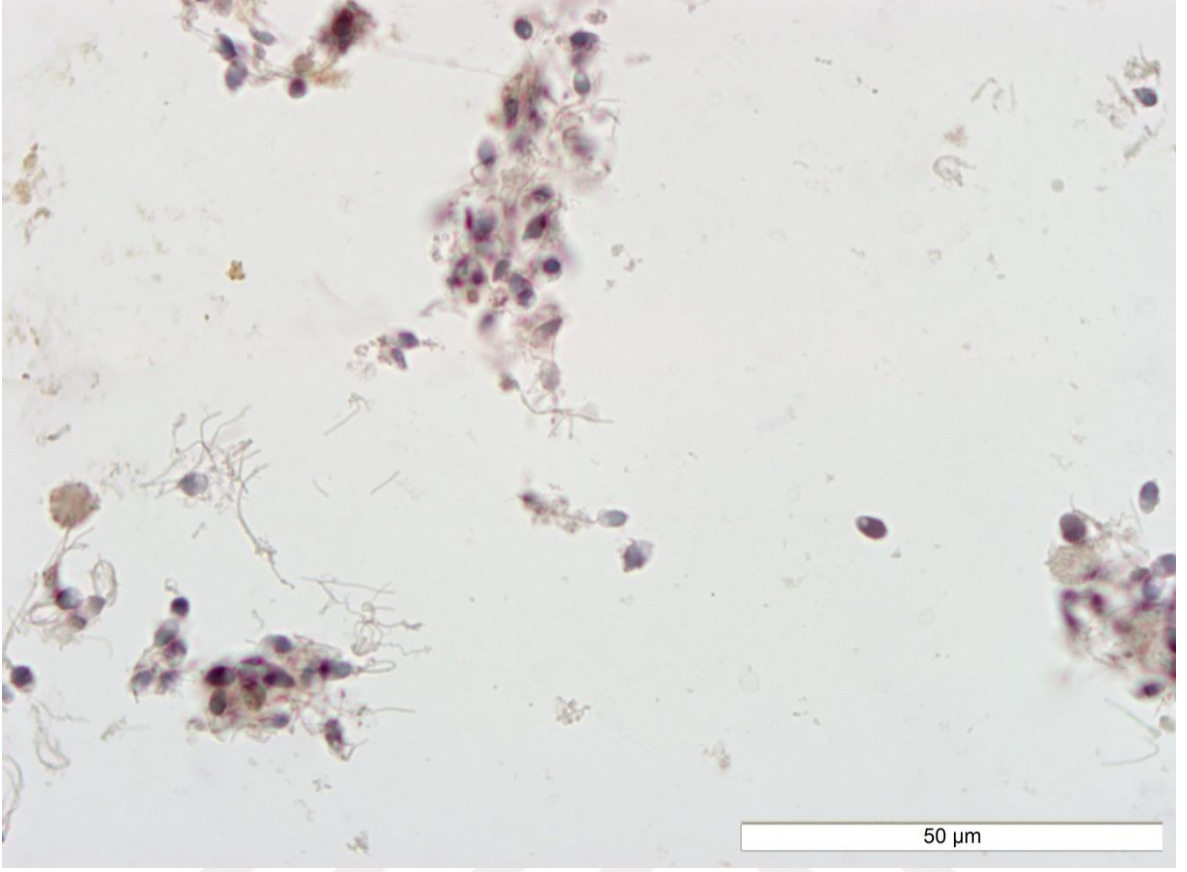
Normospermi grubu bireylerden elde edilen kesitlerde, spermatozoonlarda PLC ζ reaksiyonu, baş kısmının membranı boyunca, akrozom ve post-akrozomal bölgelerde belirgin olarak gözlemlendi (Resim 1, 2).



Resim 1. Normospermi grubunda; spermatozoanın post-akrozomal bölgesi ile baş kısmının membranı boyunca PLC ζ immün reaksiyonu reaksiyonu (→). Bar: 50 μ m.



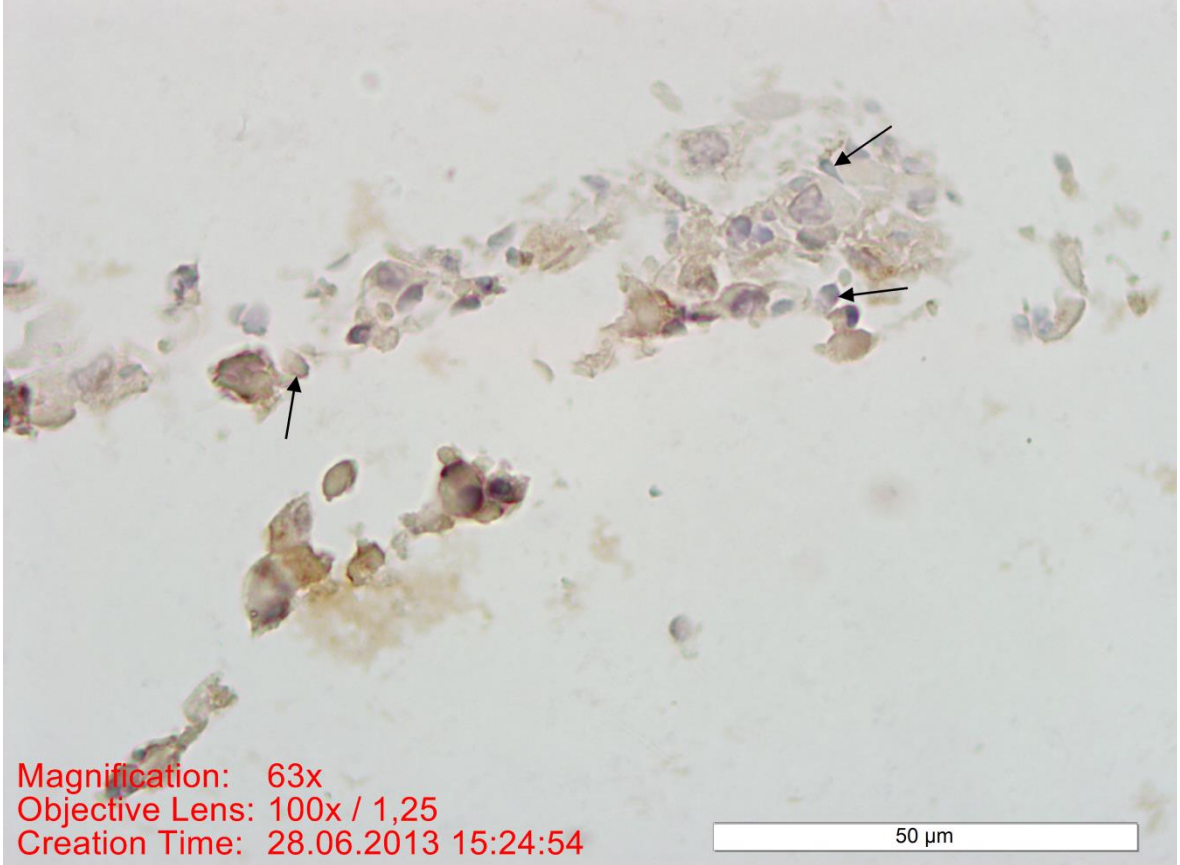
Resim 2. Normospermi grubunda; spermatozoanın baş kısmı membranı boyunca PLC ζ immün reaksiyonu (→). Bar: 50 μ m, İnet Bar: 50 μ m.



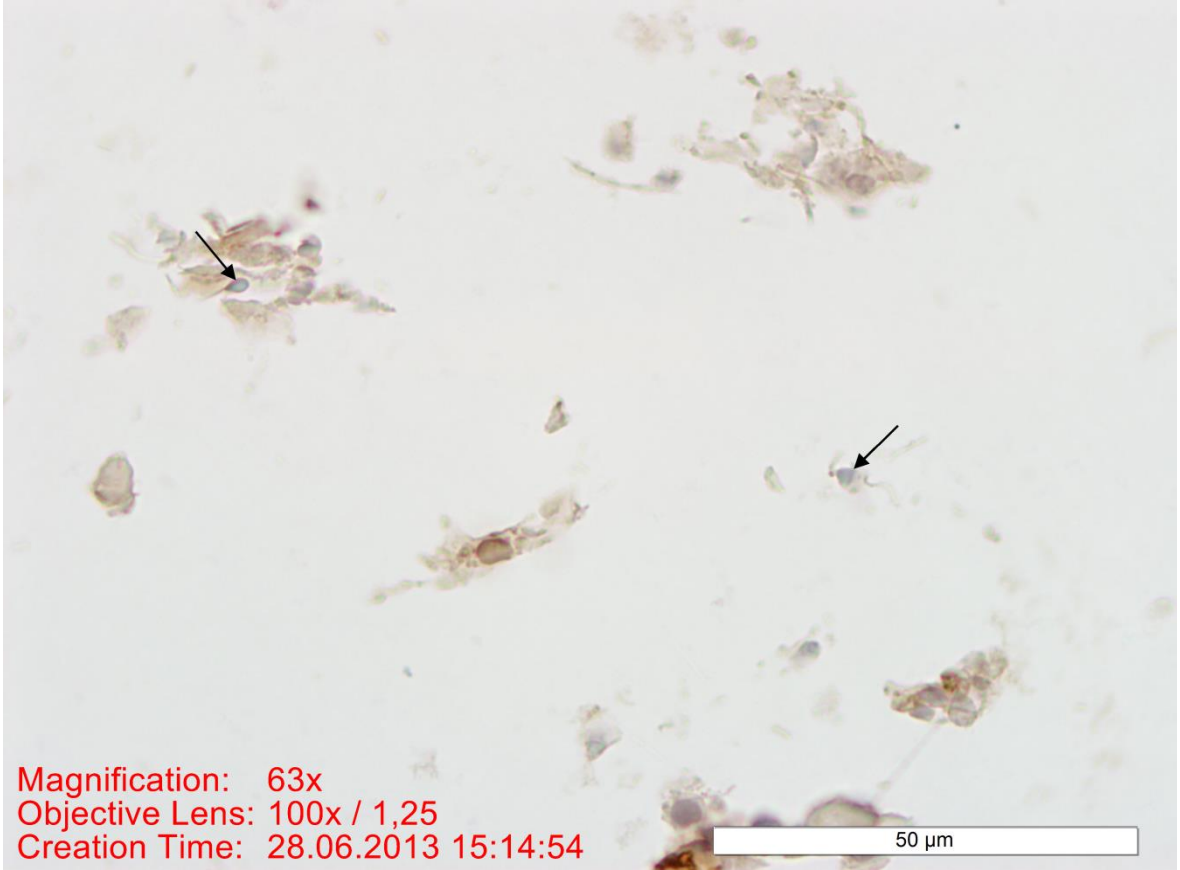
Resim 3. Normospermi grubunda PLC ζ immünohistokimyası negatif kontrolü. Bar: 50 μ m.

6.1.1.2. Astenospermi Deney Grubunun İmmünohistokimyasal Bulguları

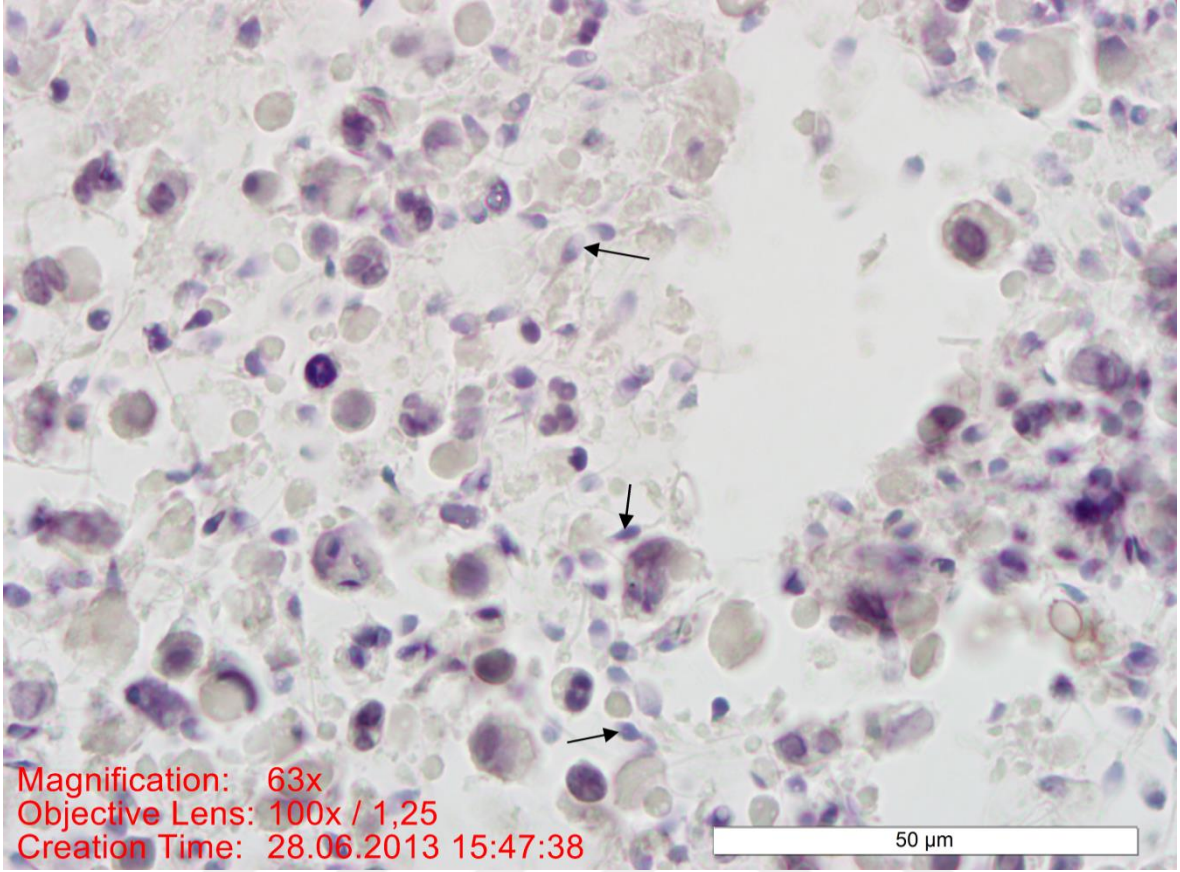
Astenospermi grubu bireylerinden elde edilen kesitlerde; spermatozoonlarda PLC ζ reaksiyonu baş kısmında membran boyunca, akrozom ve post-akrozomal bölgelerde azaldığı gözlemlendi (Resim 4, 5).



Resim 4. Astenospermi grubunda; spermatozoanın baş kısmı membranı boyunca azalmış PLC ζ reaksiyonu (→). Bar: 50 μ m.



Resim 5. Astenospermi grubunda; spermatozoanın baş kısmı membranı boyunca azalmış PLC ζ reaksiyonu (→). Bar: 50μm.

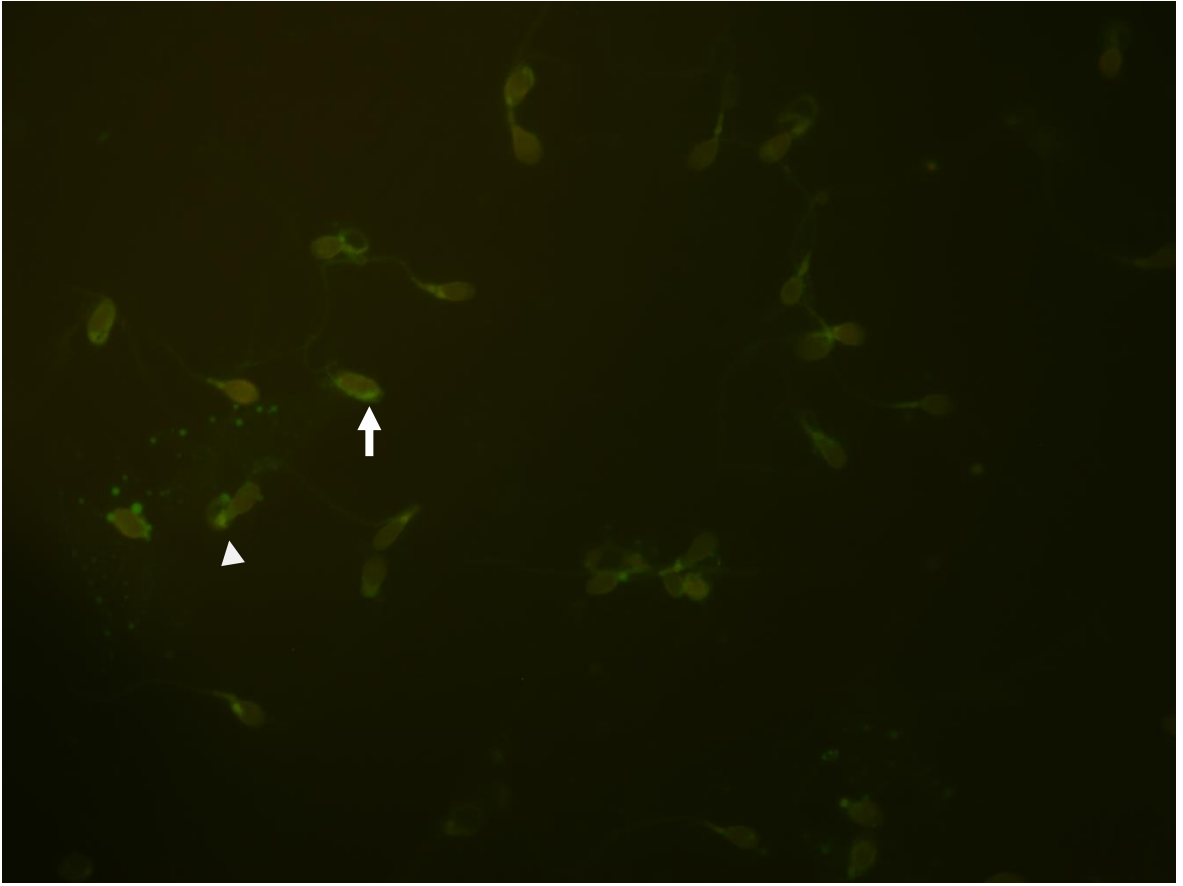


Resim 6. Astenospermi grubunda; PLC ζ immünohistokimyası negatif kontrolünde immün reaksiyon göstermemiş spermatozoa (→). Bar: 50 μ m.

6.1.2. İmmünofloresan Bulguları

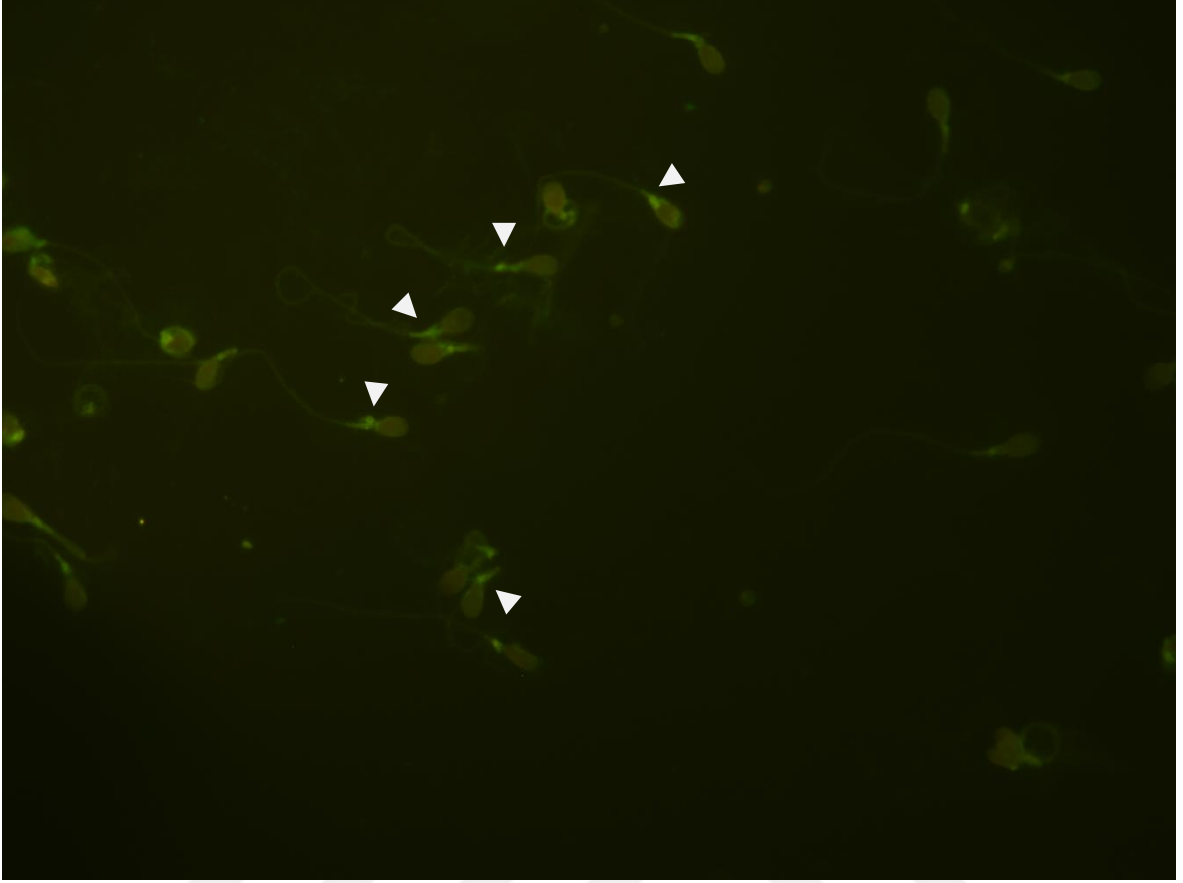
6.1.2.1. Normospermi Deney Grubunun İmmünofloresan Bulguları

Normospermi grubu bireylerinden elde edilen görüntülerde; PLC ζ immünofloresan reaksiyonu incelendiğinde, spermatozoa baş kısmı membranı boyunca (Resim 7, 10, 11), ekvatoriyal bölgesinde (Resim 9), post-akrozom bölgesinde (Resim 7, 8, 10) yoğun bir reaksiyon gözlemlendi.

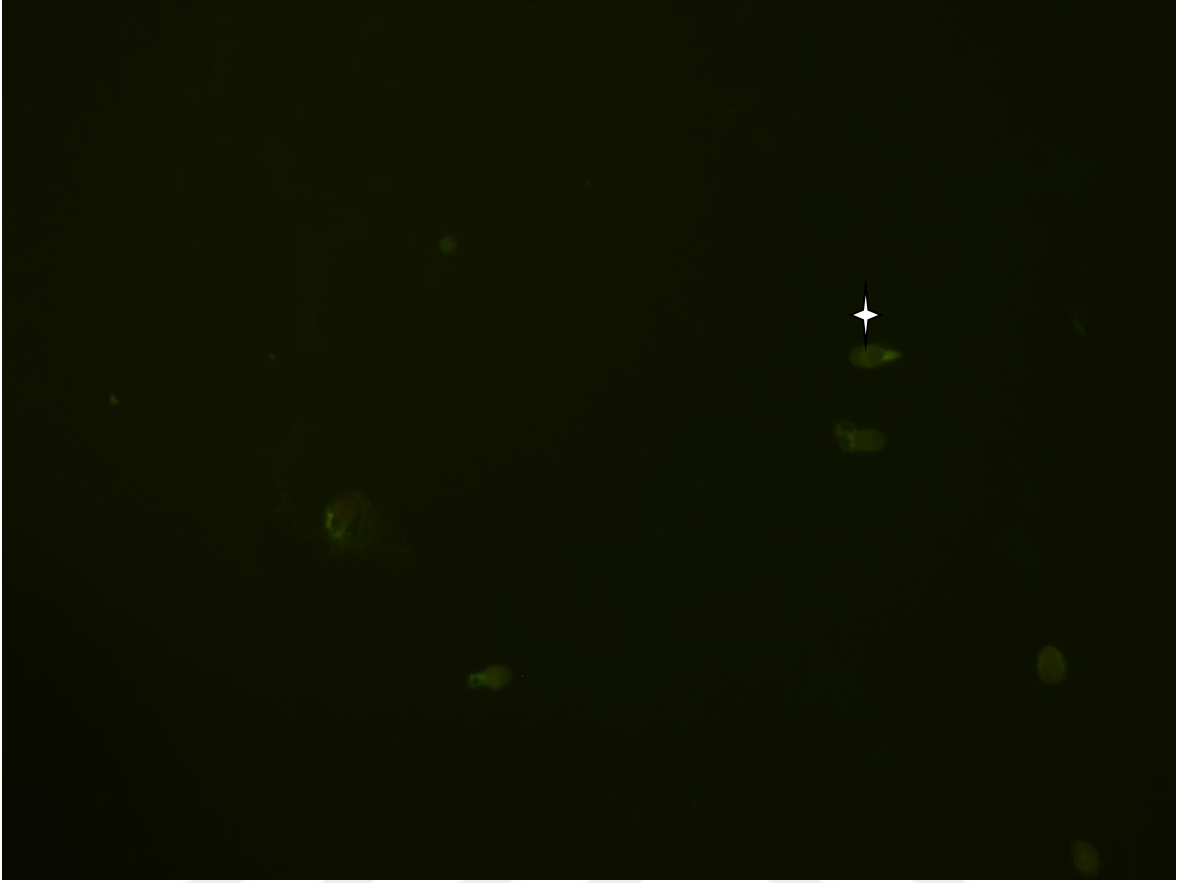


Resim 7. Normospermi grubunda; spermatozoanın baş kısmı membranı boyunca (beyaz ok) ve post-akrozom bölgesinde (beyaz ok ucu) PLC ζ immünofloresan reaksiyonu.

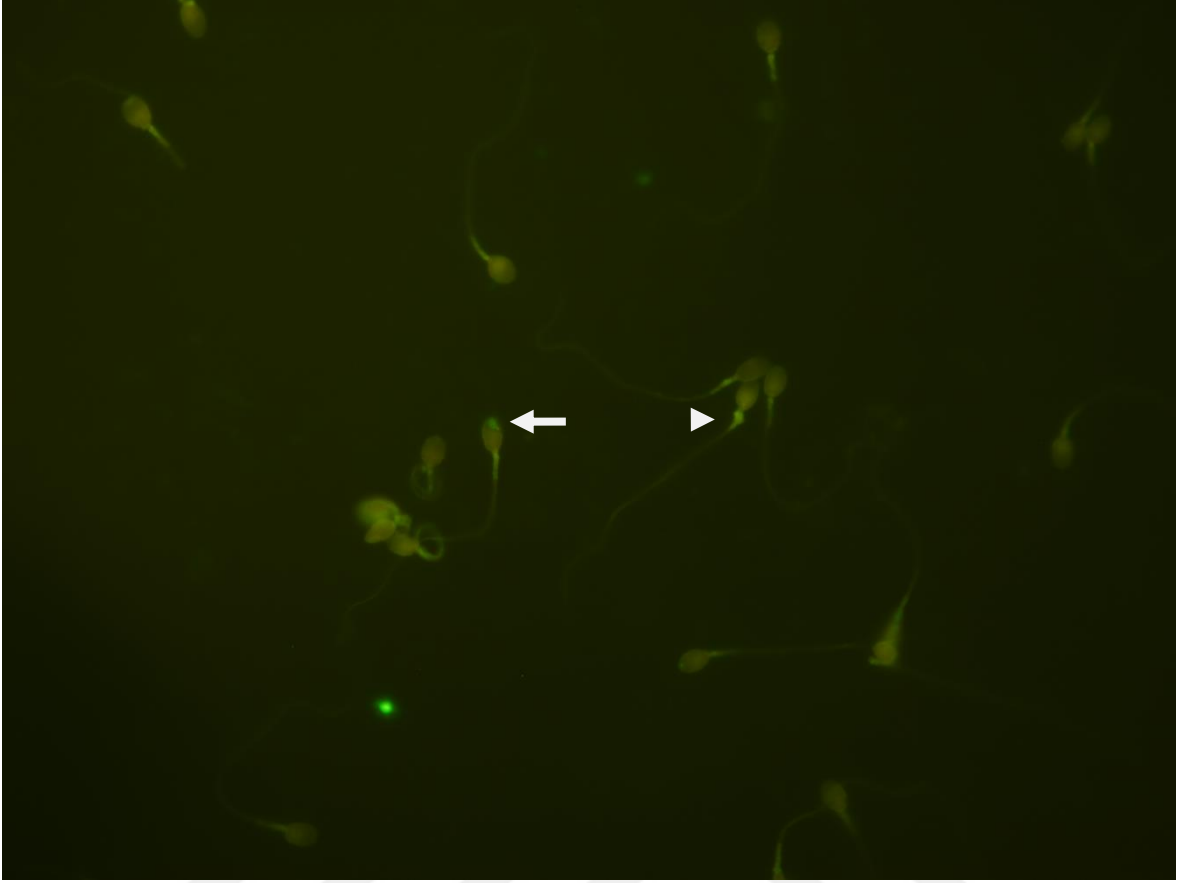
Büyütme: X100.



Resim 8. Normospermi grubunda; spermatozoanın post-akrozom bölgelerinde PLC ζ immünofloresan reaksiyonu (beyaz ok ucu). Büyütme: X100.

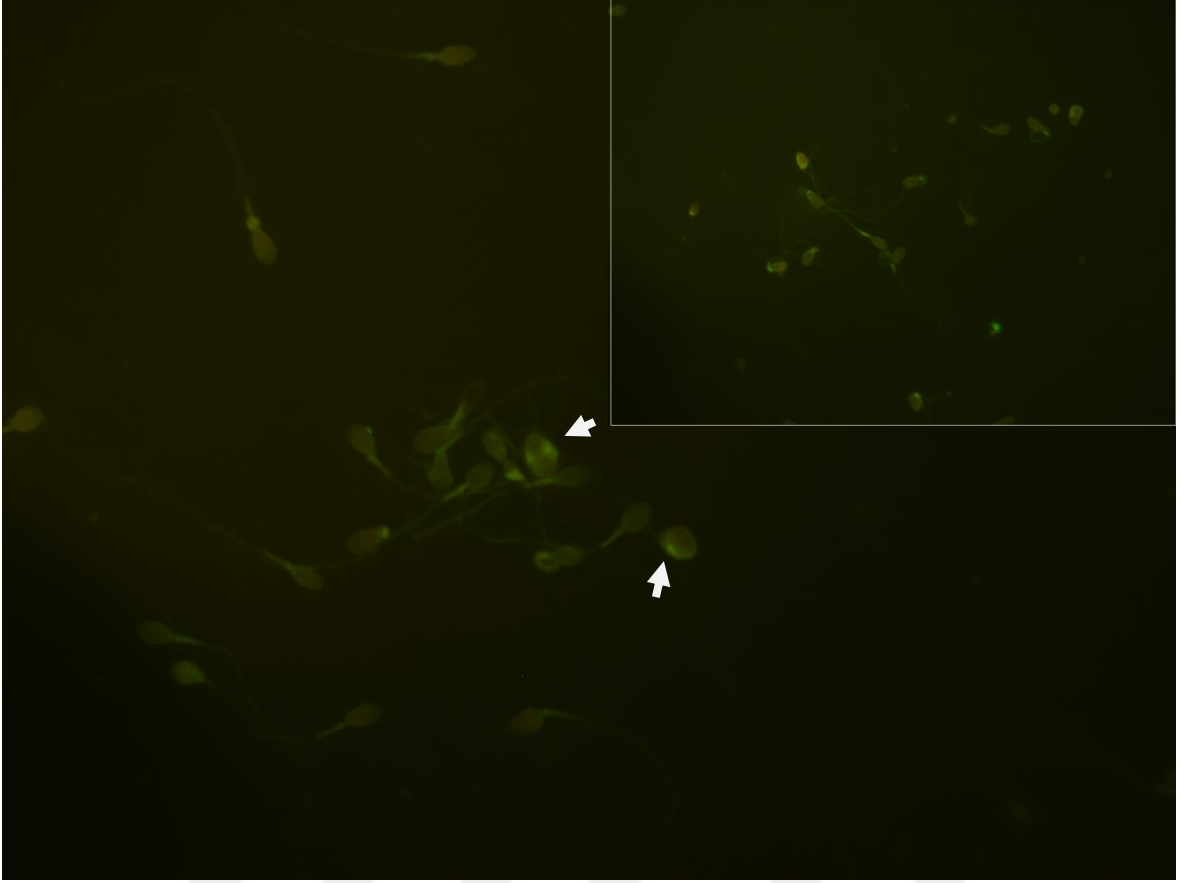


Resim 9. Normospermi grubunda; spermatozoonun ekvatoriyal bölgesinde PLC ζ immünofloresan reaksiyonu (beyaz yıldız). Büyütme: X100.



Resim 10. Normospermi grubunda; spermatozoanın baş kısmı membranında (beyaz ok) ve post-akrozom bölgesinde (beyaz ok ucu) PLC ζ immünofloresan reaksiyonu.

Büyütme: X100.



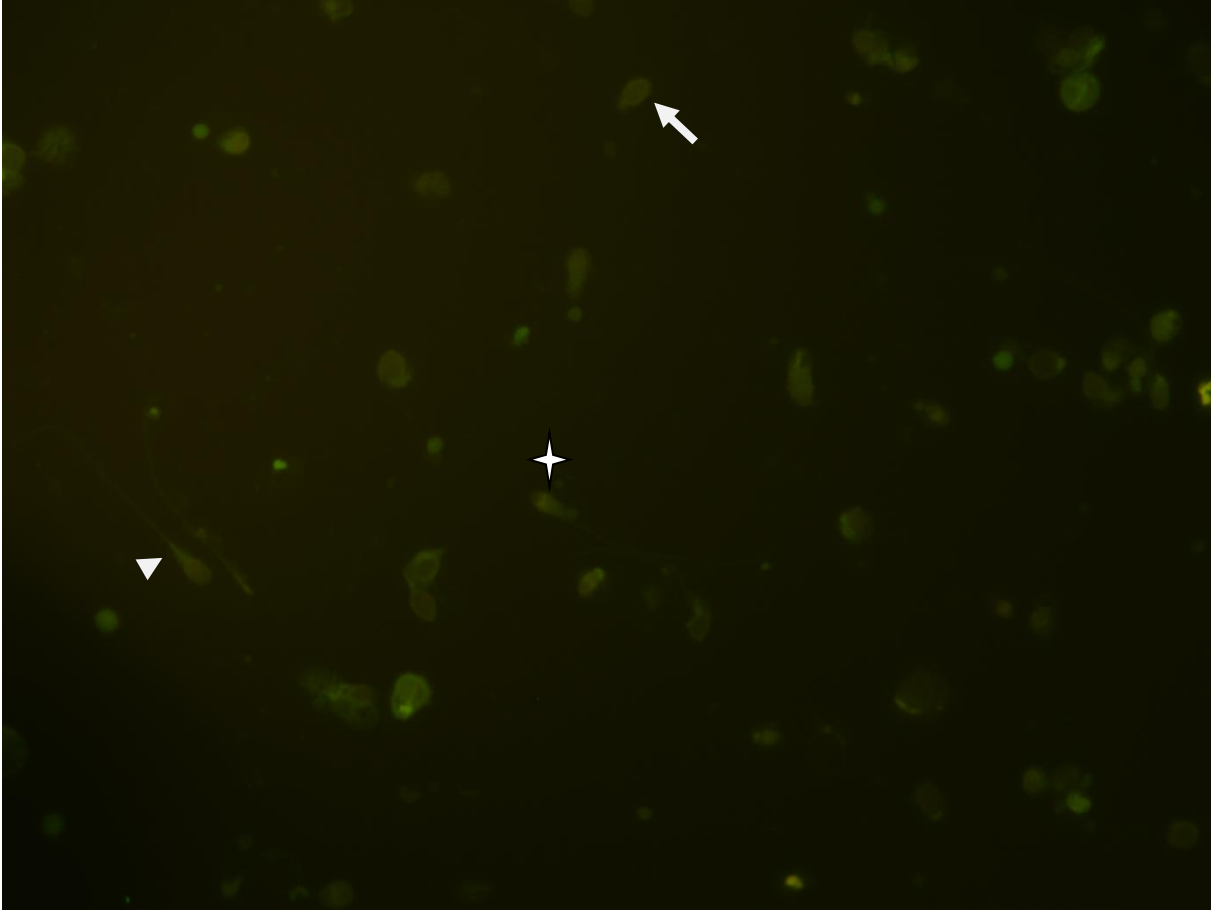
Resim 11. Normospermi grubunda; spermatozoonların baş kısmı membranında PLC ζ immünofloresan reaksiyonu (beyaz ok). Büyütme: X100, İncet büyütme: X100.



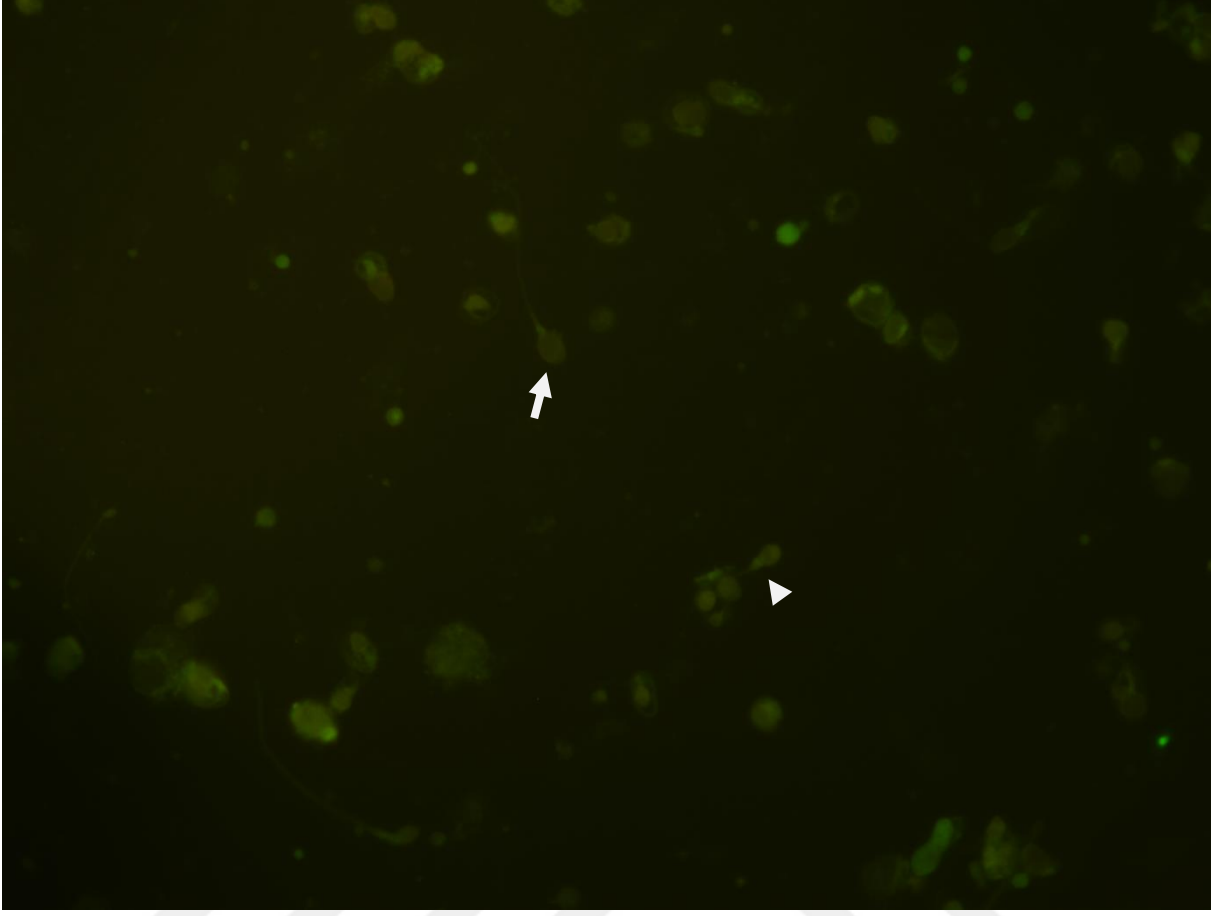
Resim 12. Normospermi grubunda PLC ζ immünofloresan negatif kontrolü.
Büyütme:X100.

6.1.2.2. Astenospermi Deney Grubunun İmmüno Floresan Bulguları

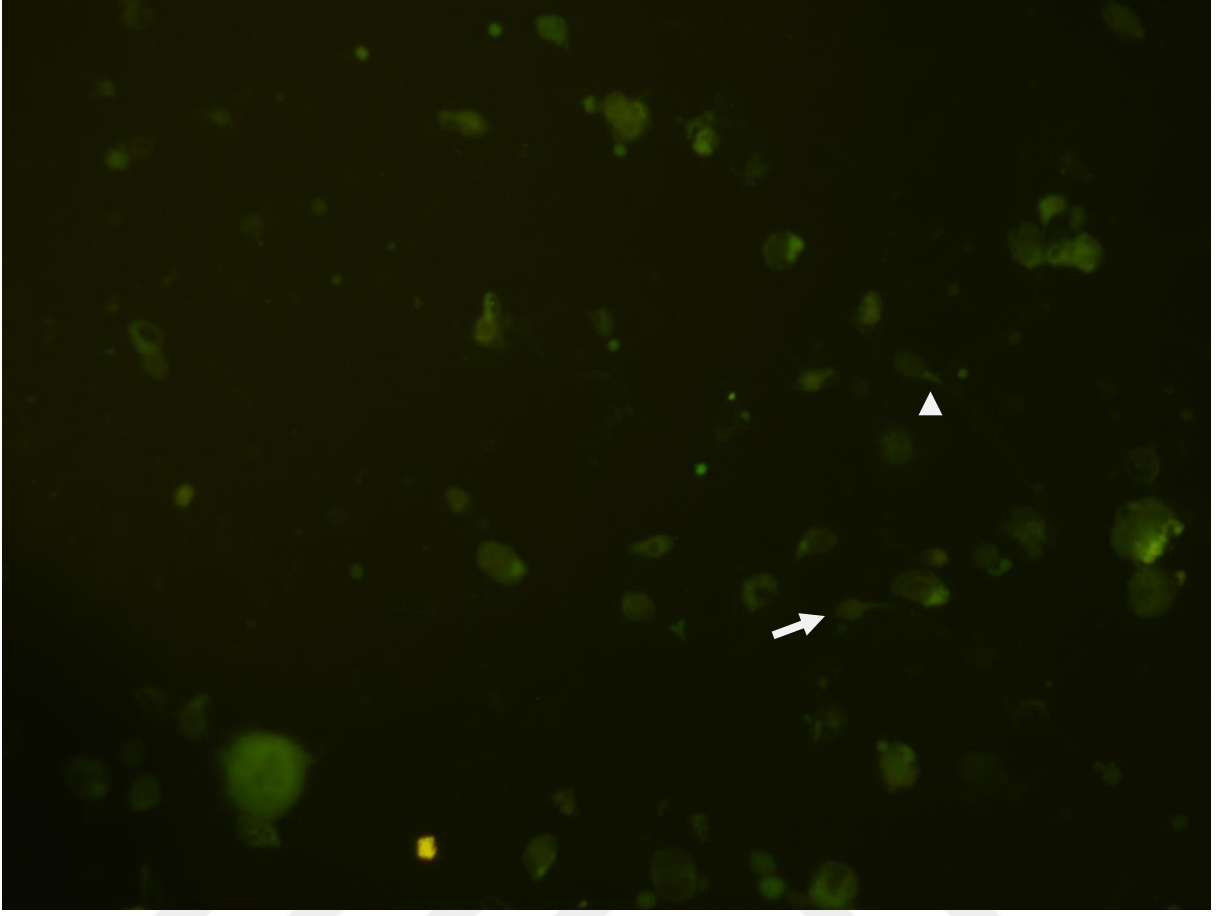
Astenospermi grubu bireylerinden elde edilen görüntülerde; PLC ζ immüno floresan reaksiyonu incelendiğinde, normospermi grubu ile kıyaslandığında spermatozoanın baş kısmı membranı boyunca, ekvatoriyal ve post-akrozom bölgesinde belirgin olarak reaksiyonun azalmış olduğu gözlemlendi (Resim 13, 14, 15).



Resim 13. Astenospermi grubunda; spermatozoonların baş kısmı membranı boyunca (beyaz ok), ekvatoriyal bölgesinde (beyaz yıldız) ve post-akrozom bölgesinde (beyaz ok ucu) azalmış PLC ζ immüno floresan reaksiyonu. Büyütme: X100.



Resim 14. Astenospermi grubunda; spermatozoonların baş kısmı membranı boyunca (beyaz ok) ve post-akrozom bölgesinde (beyaz ok ucu) azalmış PLC ζ immünofloresan reaksiyonu. Büyütme: X100.

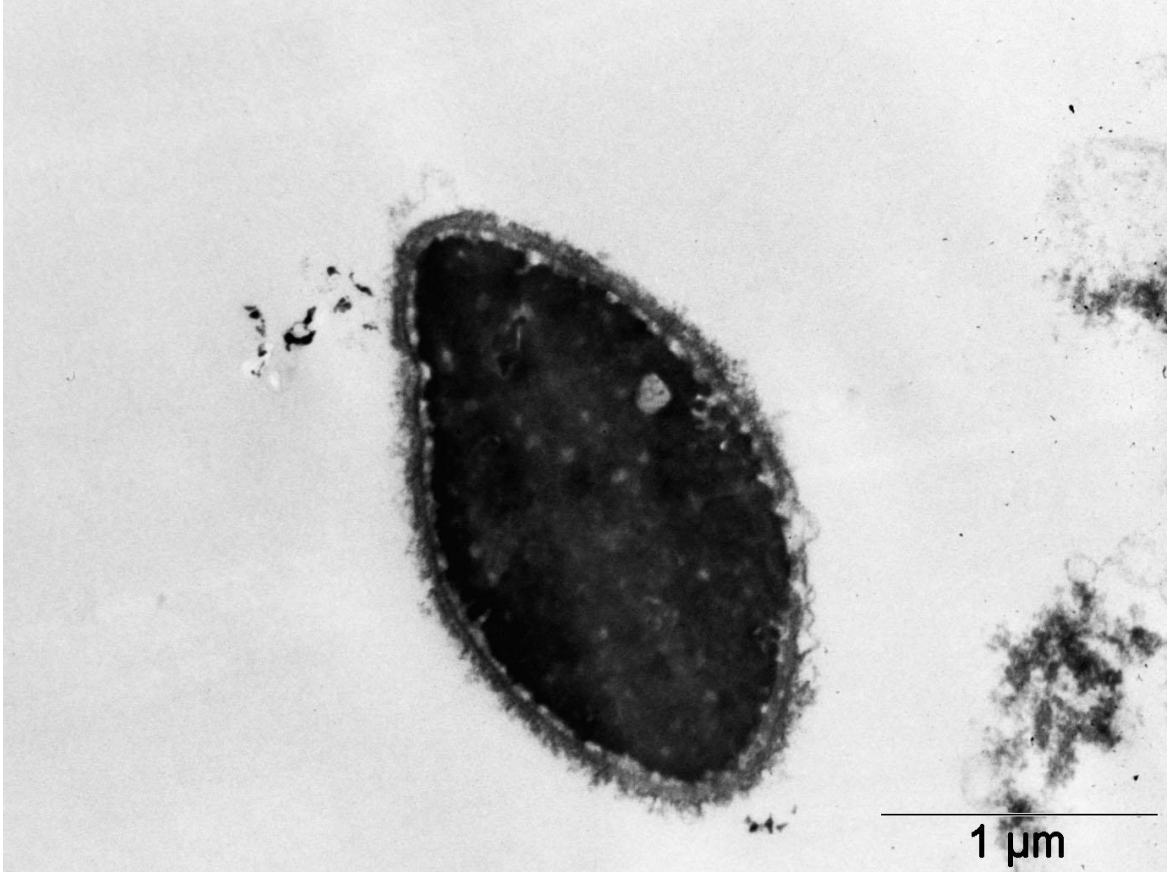


Resim 15. Astenospermi grubunda; spermatozoonların baş kısmı membranı boyunca (beyaz ok) ve post-akrozom bölgesinde (beyaz oku ucu) azalmış PLC ζ immünofloresan reaksiyonu. Büyütme: X100.

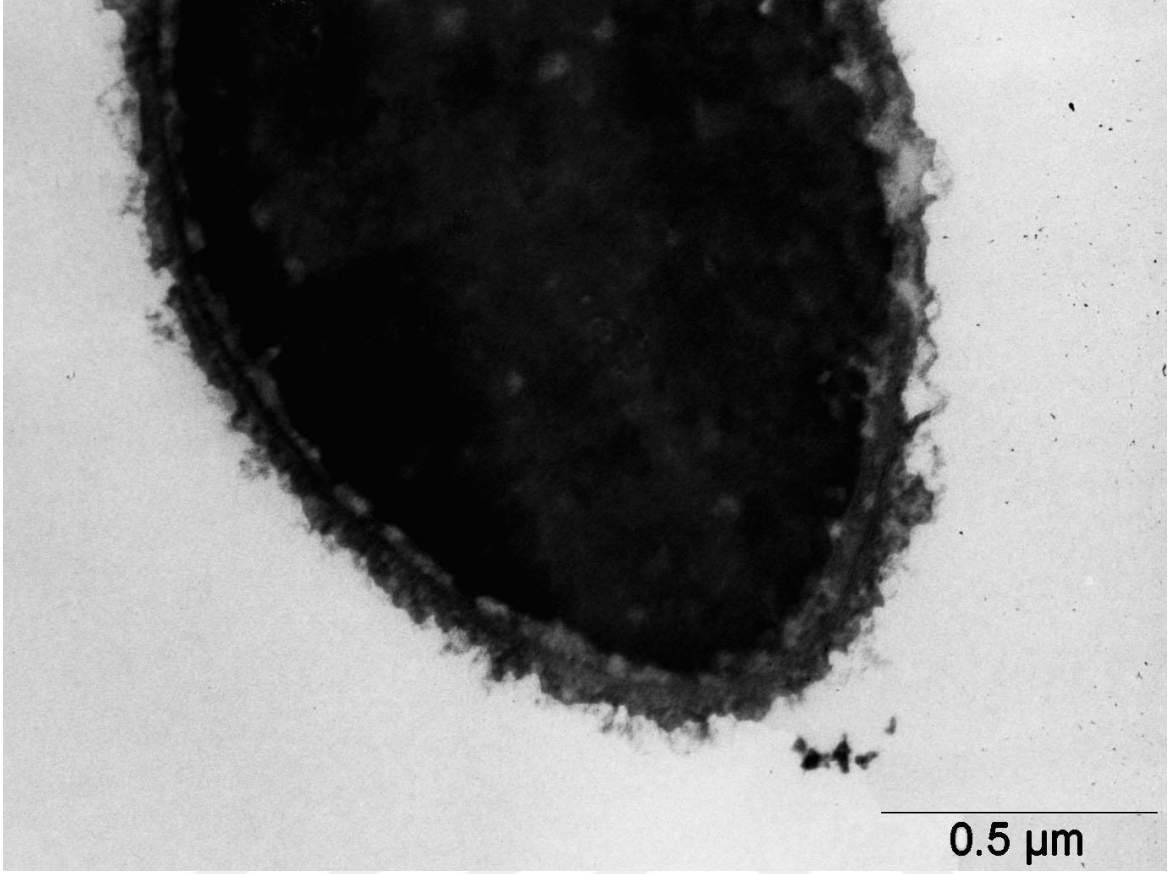
6.2. GEÇİRİMLİ ELEKTRON MİKROSKOBU (TEM) BULGULARI

6.2.1. Normospermi Deney Grubunun Elektron Mikroskobu Bulguları

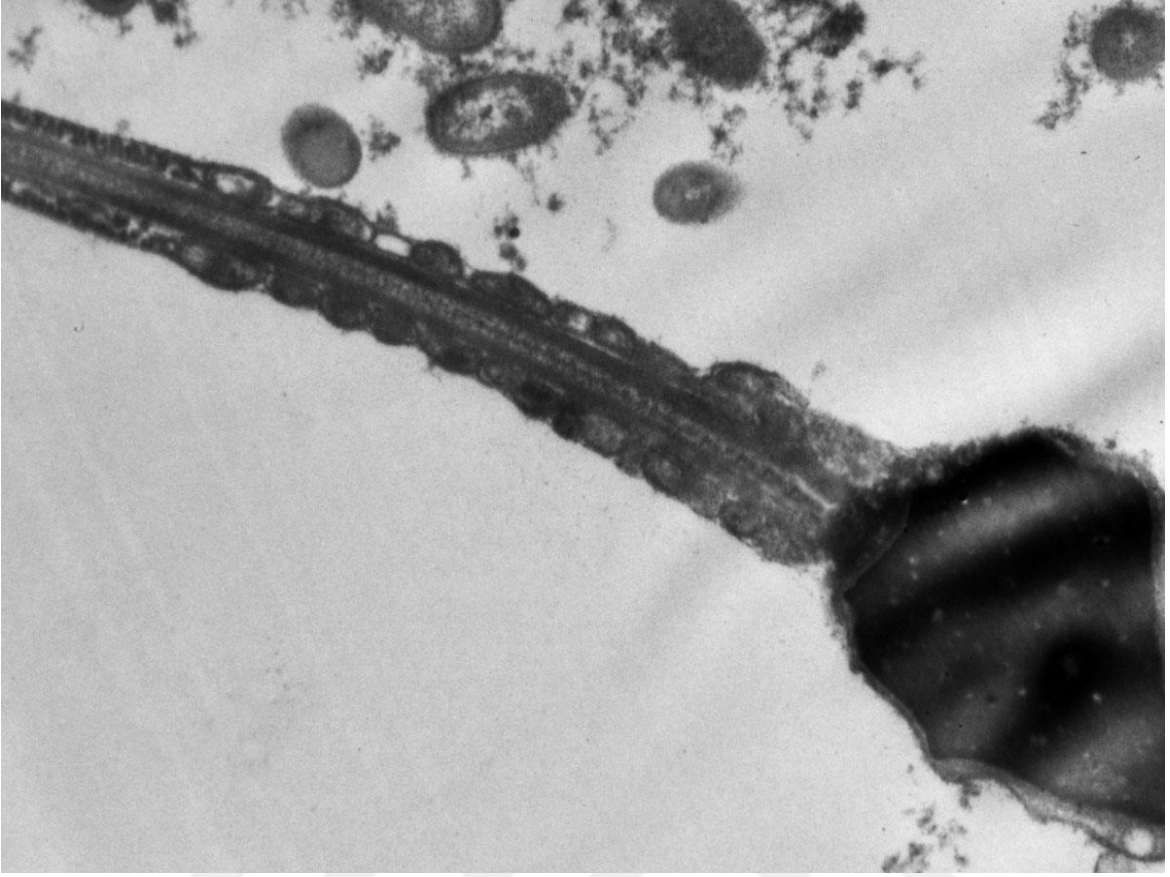
Geçirimli elektron mikroskobu çalışmasında normospermi ve astenospermi grupları incelendi. Normospermi ve astenospermi örnekleri spermatozoonda baş ve kuyruk olmak üzere 2 kısımda değerlendirildi. Normospermi grubunda, spermatozoonların baş kısmındaki nukleusun ve plazma membranının korunmuş olduğu (Şekil 16, 17) görüldü. Normospermi grubundaki örneklerimizin kuyruk bölgesindeki mitokondriyon diziliminin düzgün olduğu, 9+2 aksonem ve fibröz örtü yapısının bütünlüğünün korunduğu gözlemlendi (Şekil 18, 19).



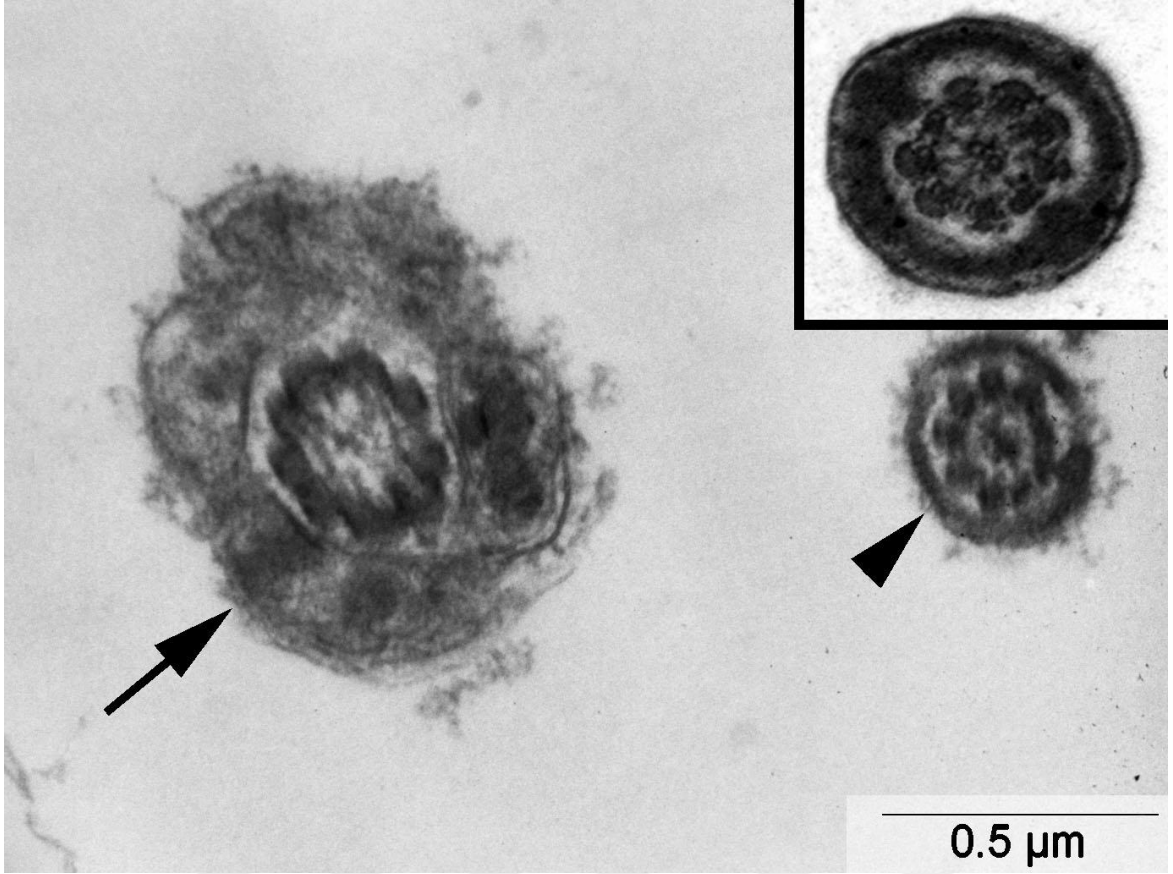
Şekil 16. Normospermi grubunda; plazma membranı ve nukleus bütünlüğü korunmuş normal spermatozoon baş görüntüsü. Büyütme: X30000.



Şekil 17. Normospermi grubunda; plazma membranı ve nukleus bütünlüğü korunmuş normal spermatozoon baş görüntüsü. Büyütme: X60000.



Şekil 18. Normospermi grubunda; mitokodriyon dizilimi düzgün spermatozoon.
Büyütme: X15000.

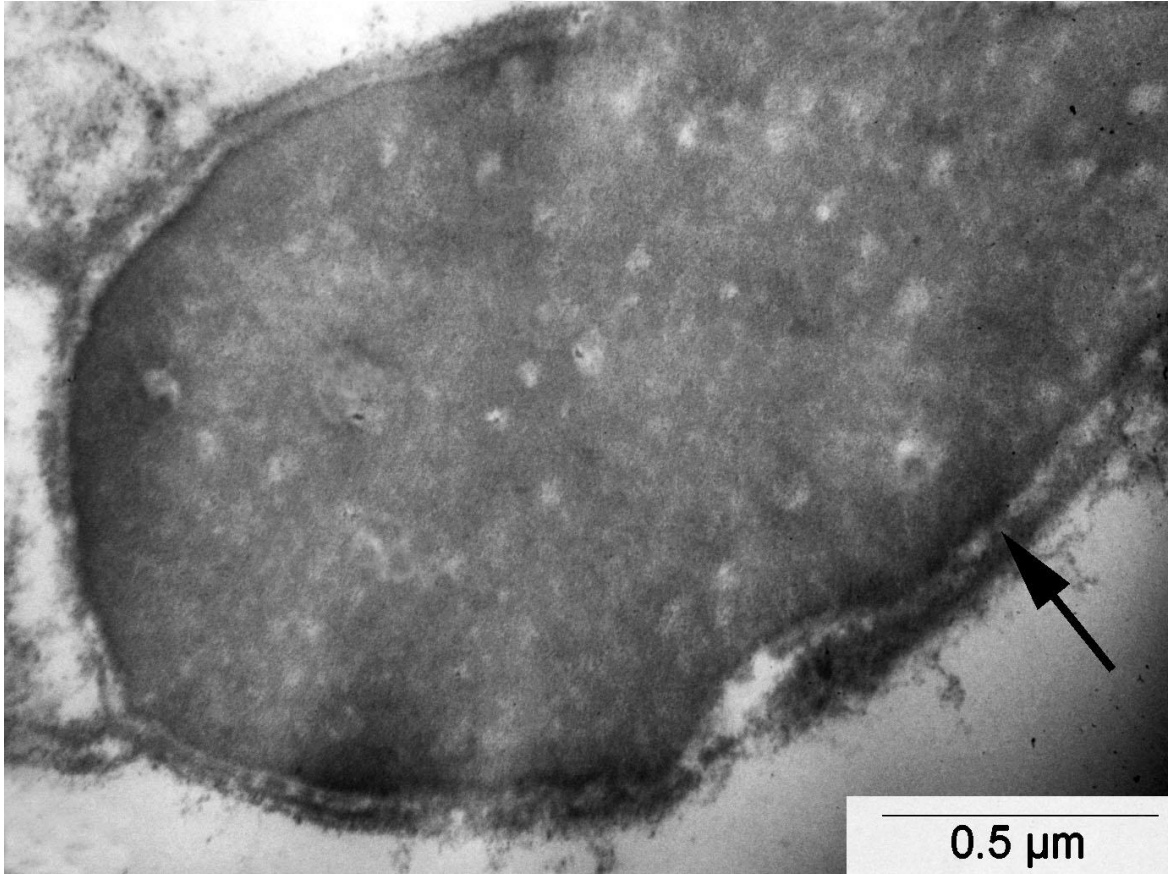


Şekil 19. Normospermi grubunda; flagella'nın esas parçasında normal fibröz örtü ve düzgün aksonem yapısı, (→), flagellada düzgün aksonem yapısı (▶).

Büyütme: X60000, İncet Büyütme: X75000.

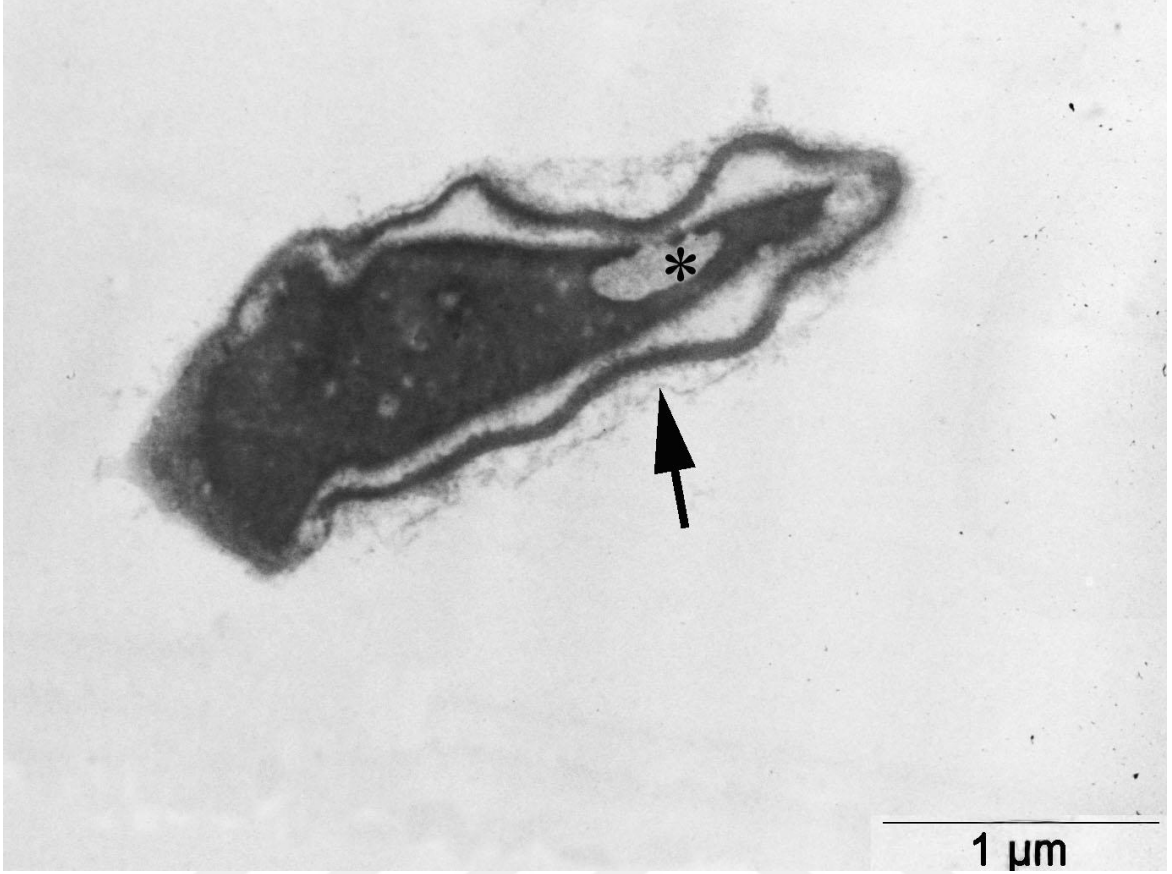
6.2.2. Astenospermi Deney Grubunun Elektron Mikroskobu Bulguları

Astenospermi grubundaki spermatozoonların baş kısmının plazma membran yapısının bozulduğu (Şekil 21) vakuollü ve granüllü bir kromatin yapısına sahip olduğu (Şekil 20, 21, 23) görüldü. Bunun yanı sıra bazı örneklerde atılmamış sitoplazmik artığın yer aldığı (Şekil 22, 23), ve elonge (uzamış) başlı spermatozoonların olduğu gözlemlendi (Şekil 22). Bu grup spermatozoonların kuyruk kısmının orta parçasında mitokondriyon dağılımının düzensizliği, dağılmış bir fibröz örtüsünün bulunduğu (Şekil 24, 25), motilite de önemli rol oynayan 9+2 aksonem yapısındaki merkezi çiftin yer almadığı ve dağılmış mikrotubüllerin olduğu görüldü (Şekil 26).



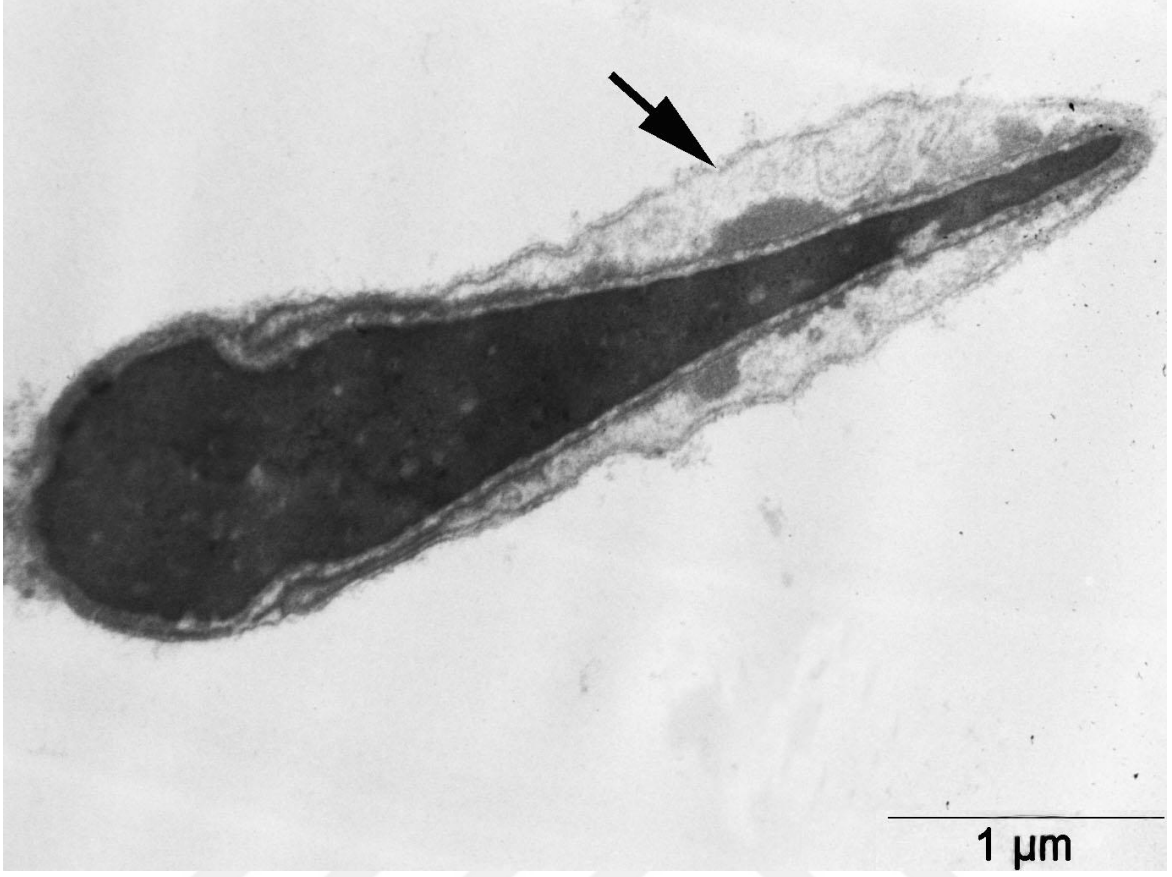
Şekil 20. Astenospermi grubunda; spermatozoon başı kromatinde granüler yapı (→)

Büyütme: X60000.

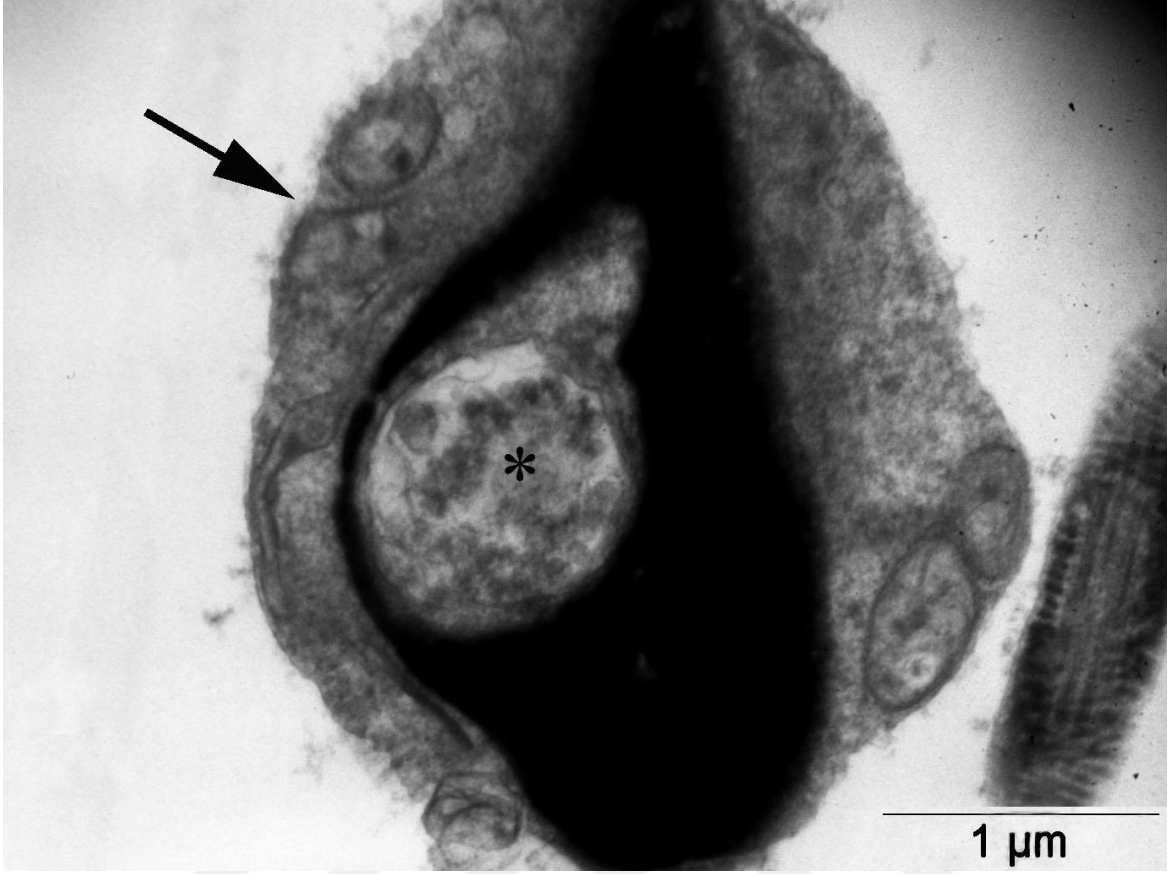

Şekil 21. Astenospermi grubunda; spermatozoon başı kromatinde şiddetli vakuoler bozukluk (*), granüler kromatin, normalden farklı plazma membranı görüntüsü (→).

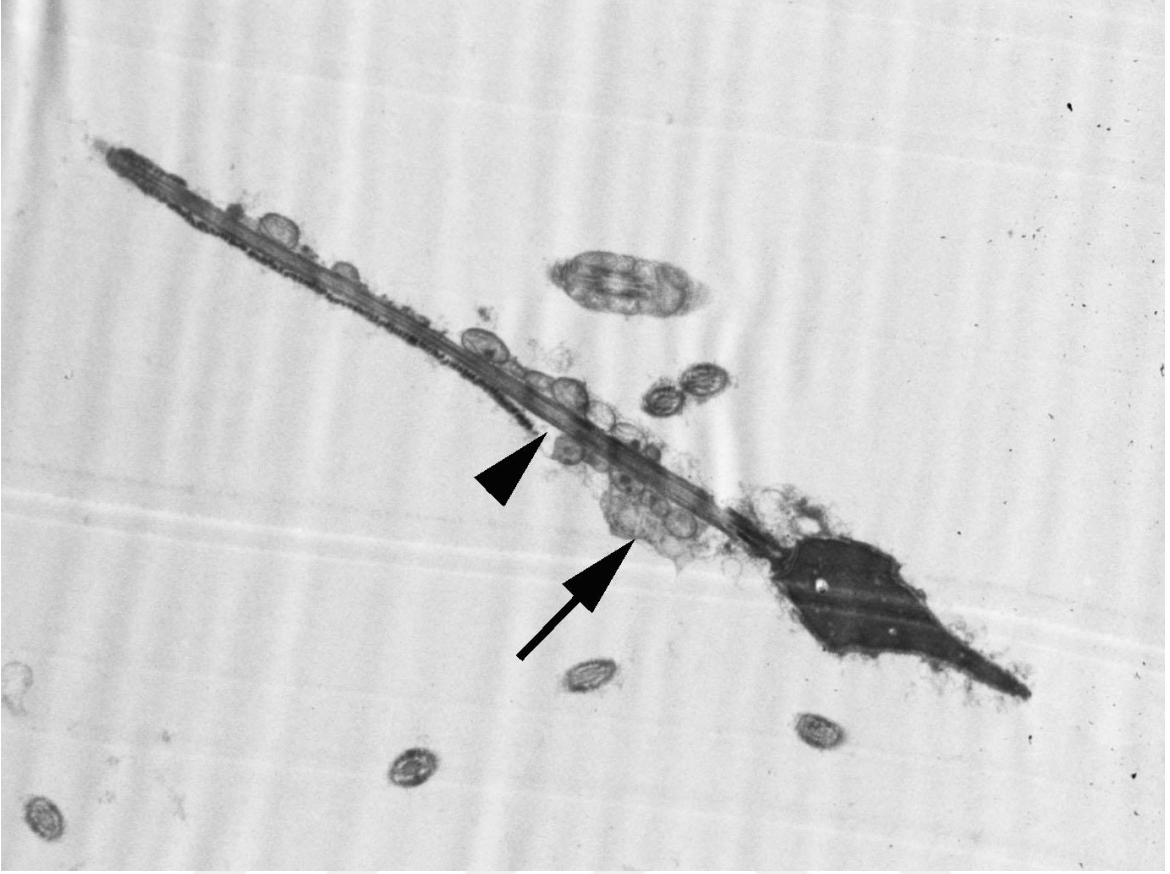
Büyütme: X30000.



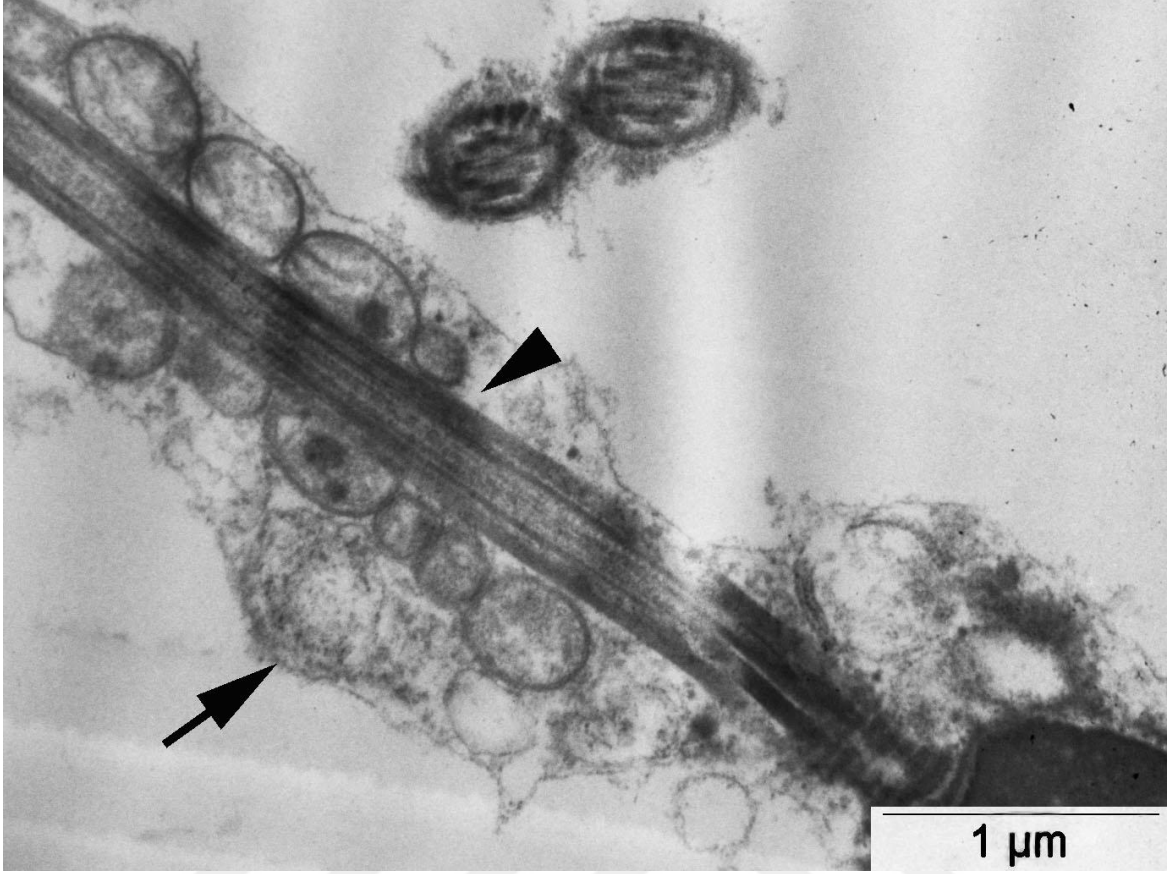
Şekil 22. Astenospermi grubunda; spermatozoonda elonge baş ve atlamamış sitoplazmik artık (→). Büyütme: X30000.



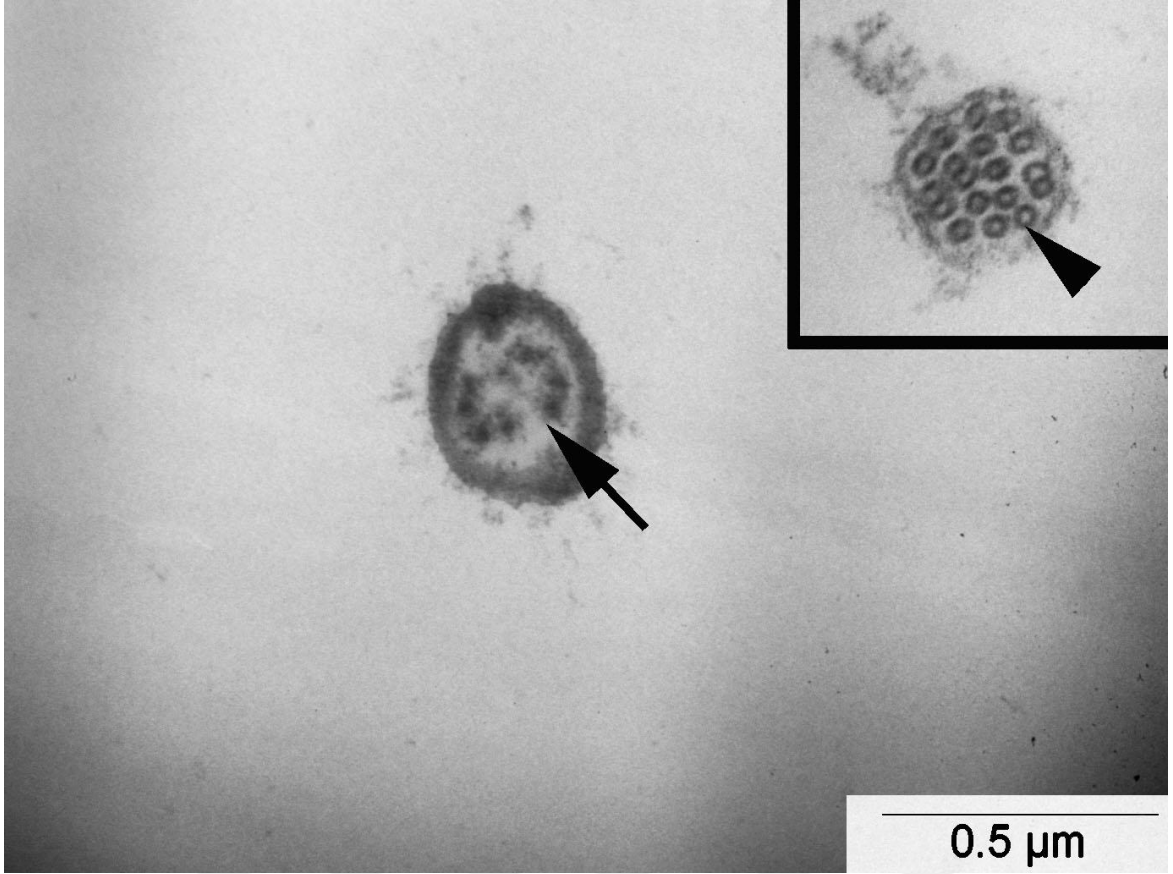
Şekil 23. Astenospermi grubunda; spermatozoon başı kromatinde şiddetli vakuoler bozukluk (*) ve atlamamış sitoplazmik artık (→). Büyütme: X30000



Şekil 24. Astenospermi grubunda; bütün bir spermatozoonda dağılmış fibröz örtü (→) ve orta parçada mitokondriyon eksikliği(▶). Büyütme: X10000.



Şekil 25. Astenospermi grubunda; bütün bir spermatozoonda dağılmış fibröz örtü (→) ve orta parçada mitokondriyon eksikliği(▴). Büyütme: X30000.



Şekil 26. Astenospermi grubunda; spermatozoon flagellasında bozulmuş 9+2 aksonem yapısı (→) ve dağılmış mikrotübüller (▶). Büyütme: X60000, İnet Büyütme: X100000.

7. TARTIŞMA

İnfertilite dünya çapında her yedi çiftten birini etkilemektedir (60, 75, 76). Bu endişe verici istatistiksel veriler, infertilitenin WHO tarafından artık bir hastalık sınıfına alınmasına neden olmuştur (77). İngiltere'deki tüm doğumların %1,5'i ART kullanılarak gerçekleşmektedir (78). Bazı ülkelerde bu oran %7'lere kadar ulaşmaktadır (60, 79). Klasik IVF'de pek çok infertil çift için etkili bir tedavi yöntemidir. Çeşitli koşullarda, şiddetli erkek infertilisinde olduğu gibi (vakaların %19-57) normal IVF yöntemi ile tedavi etkili değildir (80). Bu gibi durumlarda, bireyin spermatozoonunun direkt oosite enjekte edildiği ICSI olarak adlandırılan daha ileri teknik kullanılmaktadır (81). Birçok vakada, tekniğin uygulanması oldukça etkilidir. Bu teknik, erkek faktörüne bağlı infertilite ve IVF'e rağmen total fertilizasyon başarısızlığı olan vakaların tedavisinde dönüm noktası olmuştur. İngiltere'de yaklaşık olarak tüm IVF vakalarının %52'sini ICSI oluşturmaktadır (78). Bu tekniğin başarısına karşın, ICSI'yi takiben fertilizasyonda başarısızlık erkek infertilitesinde özellikle de ICSI'nin temel tedavi haline dönüşmesiyle birlikte daha dikkat çekici hale gelmiştir (82). Bu yeni yaklaşıma rağmen, %1-5 ICSI siklusu halen başarısızlıkla sonuçlanmaktadır (79, 83). ART'nin dünya çapında bu kadar gelişmesine rağmen hamilelik ve doğum oranı, IVF ve ICSI protokollerinde nadiren %32 ve %33'ü geçmektedir (84). Sonuç olarak, ICSI başarısızlığı ve diğer idiyopatik koşullar gibi infertilitenin altında yatan moleküler ve fizyolojik mekanizmayı iyi anlamaya ihtiyaç bulunmaktadır. Böylece ART protokolleri gelişebilir, düzeltilebilir veya yeni teknikler ile yer değiştirilebilir.

Son yıllarda yapılan çalışmalarda, spermde spesifik bir protein olan ve fertilizasyonu takiben oosit aktivasyonundan sorumlu oosit aktivatör faktör olan PLC ζ fonksiyonundaki bozuklukların erkek infertilitesinde etkin olduğuna dair bilgiler ileri sürülmüştür (54).

Biz de çalışmamızda bu bilgiler ışığında, potansiyel erkek infertilite biyoişareti olduğu iddia edilen ve spermatogenezis boyunca ekspersyonu olan PLC ζ 'nin histokimyasal olarak hem normospermik hem de astenospermik bireylerde yerleşimini inceledik. Normospermik bireylerin spermatozoonlarında PLC ζ proteinin baş kısmında membran boyunca, akrozom ve post-akrozomal bölgelerde belirgin olduğu görülmüştür. Aynı zamanda immünofloresan görüntülemelerde de, bu proteinin spermatozoonların benzer

bölgelerinde dağılım gösterdiği tespit edilmiştir. Yapılan çalışmalarda PLC ζ proteinin akrozomal bölgede yerleşim gösterdiği ortaya konmuştur (53). Diğer çalışmalarda ise fare spermatozoonunda akrozomal ve post-akrozomal bölgelerde iki PLC ζ yerleşimi gösterilmiştir (58, 85). Biyokimyasal ve klinik kanıtlar başta PLC ζ olmak üzere sitrat sentaz ve post-akrozomal örtü WW domain bağlayıcı protein (PAWP) gibi proteinlerin memelilerde oosit aktivasyonundan sorumlu baskın spermatozoon faktör adayları olduğunu desteklemektedir (22, 60, 86, 87, 88).

Aarabi ve arkadaşları, PLC ζ 'nin sitosolik protein olmadığını bunun yerine fare/boğa spermatozoonlarında post-akrozomal bölge üzerinde yerleşim gösterdiğini ve insan spermatozoonlarında tüm baş boyunca yerleşim gösterdiğini iddia etmiştir (89). Bu bilgi, PLC ζ 'nin sitosolik spermatozoa proteini olduğu, kemirgen ve insan spermatozoasında akrozomal, ekvatoriyal ve post-akrozomal bölgelerde yerleşim gösterdiğini savunan pek çok diğer çalışma ile çelişmektedir (22, 60, 88). Çelişkili olarak Aarabi ve arkadaşları, epididimal hücrelerden salgılandığı yönünde ve fertilizasyonu takiben ooplazma içinde birleşme olmadığını göstermiştir. Bu verilere bu çalışmada örnek sayısının az olması ve antikoron spesifikliğı gibi nedenlerden dolayı şüpheli bakılmaktadır (89).

PLC ζ ile erkek infertilitesi arasındaki ilk klinik ilişki, Yoon ve arkadaşları tarafından rapor edilmiş, PLC ζ proteinin azalmış seviyesi, total eksikliği veya anormal yerleşimi ile ilişkili olduğu görülmüştür (54).

Tekrarlayan ICSI başarısızlığı olan vakalardan elde edilen spermatozoonlar, fare oositlerin içine enjekte edildiğinde Ca⁺² salınımını uyaramadığı, fakat rastlantısal olarak PLC ζ mRNA enjekte edildiğinde salınımı uyandırdığı gözlenmiştir (54).

Normospermi grubundan elde ettiğimiz PLC ζ verileri yukarıda bahsettiğimiz çalışmalara paralellik göstermektedir. Bu proteinin infertilite ile olan ilişkinin anlamak amacıyla astenospermi grubu spermatozoonlarında PLC ζ 'nin dağılımı değerlendirildiğinde, spermatozoonların baş kısmında ve post-akrozom bölgesinde belirgin olarak reaksiyonun azalmış olduğu görülmüştür. PLC ζ 'nin infertilite ile bağlantısı araştırıldığında PLC ζ 'nin önemi anlaşılmıştır. Daha ileri düzeyde çalışmalar yapıldığında, PLC ζ 'nin infertilitede oosit aktivasyonunda önemli rolü olabileceğı ile ilgili bilgiler edinilmiştir. Deneysel ve klinik veriler globozoospermi ve oosit aktivasyon eksikliği (OAD) ile PLC ζ 'nin anormal ekspresyonu, yerleşimi ve protein yapısı arasında bağlantı

olduğunu göstermiştir (74). Anormal PLC ζ yerleşime sahip spermatozoonların oositi aktive etmediği gösterilmiştir. Bununla birlikte, immunoblot analiz sonuçları, globozoospermik örneklerde azalmış miktarda PLC ζ proteini olduğunu kanıtlamıştır. Anormal yapıya sahip PLC ζ non-globozoospermik bir hastada tespit edilmiş ve benzer şekilde PLC ζ proteinin azalmış olduğu görülmüştür (48).

Heytens ve arkadaşları tarafından yapılan çalışmada insan globozoospermik spermatozoonun fare oositlerine enjekte edildiğinde uzun devre Ca⁺² salınımının oluşmadığı görülmüştür. İmmünotokimyasal kanıtlar, globozoospermik spermatozoonlarda anormal PLC ζ yerleşimi ile birlikte immün reaksiyonun düşük seviyede bulunduğu ortaya konmuştur (48).

İnfertil erkeklerde, yetersiz spermatozoonun yanında, PLC ζ 'nin defektif ekspresyonu ve 3 boyutlu yapısındaki bozukluklara ve buna bağlı olarak PLC ζ gen mutasyonuna sahip olduğu sonucuna varılmıştır. Bu çalışmadan alınan veriler, fertil erkekteki spermatozoonlarda PLC ζ 'nin dominant olarak ekvatoriyal ve post-akrozomal bölgelerde bulunduğu tespit edilmiştir (50).

PLC ζ 'nin sperm kapasitasyonu ile ilgili olarak yapılan çalışmalarda, kapasitasyonu tamamlamamış insan spermatozoonunda PLC ζ , dominant olarak ekvatoriyal bölgede yerleşim göstermiştir. Bu bölgedeki yerleşim, kapasitasyonu izleyen süreçte korunduğu görülmüş ve iyonofor tedavisi olmuş kısaca akrozom reaksiyonu geçirmiş spermatozoa örneklerinde baskın PLC ζ yerleşimi ekvatoriyal bölgede bulunmuştur. Bazı vakalarda PLC ζ spermatozoon başında ve özellikle akrozomal ve post-akrozomal bölgelerde rastlanmıştır. Kapasitasyonu gerçekleşmemiş spermatozoonların %88'inde PLC ζ immünofloresan reaksiyonu ekvatoriyal bölgede, %35,3 akrozom bölgesinde, %21,9 post-akrozom bölgesinde ve %11,6 yalnızca post-akrozom bölgesinde reaksiyon olduğu gösterilmiştir. Kapasitasyondan sonra, spermatozoonun ekvatoriyal bölgesinde PLC ζ yerleşimi aynı kalmıştır. Post-akrozomal bölgesinde PLC ζ dağılımı, hasarın artmış olduğu, akrozomal PLC ζ gösteren hücre yüzdesinde de önemli bir azalma olduğu gözlenmiştir (53).

ICS gösteren hastalarda çocukluk çağından itibaren kronik solunum hastalığı geçmişi vardır ve infertilite sebebi sperm immotilitesidir. Solunum sistemi bronşiyal silyalar ve spermatozoon flagellası aksonemide dinein kollarda eksiklik başlıca immotiliteden sorumludur. Daha sonraki yayınlarda immotil silya sendromuna sebep olan

pek çok aksonemal anomali tanımlanmıştır. Şiddetli astenozoospermi veya spermatozoon immotilitesi içeren 5 hasta incelendiğinde, bu hastalardan 3'ü şiddetli solunum hastalığı, bir diğesinde de albinizm görülmüştür. Diğer bir hastada da Kartagener sendromu görülmüştür. Ultrastrüktürel çalışmalar 4 hastada dinein kollarda eksiklik açığa çıkarmıştır. 5. hastada merkezi mikrotübül çiftinde eksiklik saptanmıştır (61).

Spermatozoada ultrastrüktürel çalışmalar astenozoospermide pek çok çeşitli flagellar değişim ile fertilizasyon potansiyellerini tanısal ve belirteç (prognostik) olarak değerlendirme imkanı sağlar (61). Bu doğrultuda bizde ultrastrüktürel düzeyde PLC ζ reaksiyonu azalmış astenospermik bireylerin spermatozoonlarını incelediğimizde, infertilitede motilitenin en belirgin özelliği olan kuyruk yapısında 9+2 aksonem yapısının bozulduğunu gözlemledik; buna ek olarak baş kısmında vakuolizasyon, elonge başlı spermatozoonlar, membran yapısının bütünlüğünde bozulma şeklinde bulgulara rastladık. Ayrıca boyun kısmında sitoplazmik artıklar ve yine motilitede etkili olan mitokondri dağılımının düzensizliğini gözlemledik. Elde ettiğimiz bu bulgular PLC ζ bulguları ile karşılaştırdığımızda astenospermik örneklerde PLC ζ reaksiyonları yapısal olarak farklılıkların görüldüğü baş ve boyun bölgelerinde azalmış olması, sperm fonksiyonunda özellikle oosit aktivasyonunda bu proteinin önemli rolü olabileceğini düşündürmektedir.

Bu çalışmanın, oosit aktivasyon sürecini araştırmada, ART protokollerinin başarısını arttırmada önemli potansiyele sahip olabileceğini ve erkek infertilitesi için yeni tanısal testlerin geliştirebilmesine ışık tutacağını düşünmekteyiz.

Sonuç olarak, PLC ζ molekülünün motilite eksikliğine bağlı olarak infertilite gösteren bireylerde, fertilizasyon sırasında oosit aktivasyonunda rolünün olabileceğini ortaya koymaktadır.

8. SONUÇ

2002 yılında PLC ζ keşfinden sonra, hem bilimsel hem de klinik düzeyde temel spermatozoon proteinini anlamamızda pek çok ilerleme kaydedildi. PLC sınıfının EF kısımları, X-Y bölgeleri ve C2 bölgesi başarılı oosit aktivasyonu ve embriyogenezin başlatılmasında çok önemli bir rolünün olduğu gamet füzyonu takiben karakteristik Ca⁺² salınımlarının oluşmasında da etkin olduğu anlaşılmıştır. Özellikle X-Y bağlayıcı bölgesi substratın bağlanmasında ve belki de düzenlenmesinde önemli bir rol oynamaktadır. Ayrıca, klinik kanıt bağlantısını desteklemek için PLC ζ eksikliği ve erkek faktörü infertilite arasında güçlü kanıtlar sunmaya devam etmektedir. Spermatozoon ve oosit içerisinde PLC ζ 'nin ekspresyonu ve fonksiyonel aktivitesinin nasıl düzenlendiği hakkında çok az bilgi bulunmaktadır. Klinik açıdan, genetik, yapısal ve fonksiyonel olarak PLC ζ testleri geliştirmek oldukça önemlidir. PLC ζ , erken embriyogenez ve oosit aktivasyonunda oluşan Ca⁺² salınımının moleküler yol ile başlatılması ve düzenlenmesinde önemli bir rol oynamaktadır. Aynı zamanda PLC ζ eksikliğinin, idiopatik (açıklanamayan) infertilite, düşük ya da kromozomal/genetik anormallik gibi üreme tıbbının diğer sorunları üzerinde etkisinin olup olmadığını dikkate almak yerinde bir karar olabilir.

9. TEŞEKKÜR

Yüksek Lisans tez çalışmam süresince, bilgi birikimini paylaşan, katkılarını ve hoşgörüsünü hiçbir zaman esirgemeyen, tezimi hazırlama döneminde deneyimleri ve desteği ile her zaman yanımda olan çok sevgili hocam Sayın Doç. Dr. Canan HÜRDAĞ'a, Laboratuvar çalışmalarım süresince yanımda olan, yardımını ve bilgisini benimle paylaşan değerli hocam Yrd. Doç. Dr. Yasemin Ersoy ÇANILLIOĞLU'na, Çalışmam da örnek teminatında elinden gelen tüm özveriyi gösteren sevgili hocam Yrd. Doç. Dr. Evrim ÜNSAL'a, Elektron mikroskopik çalışmalarım da desteğini esirgemeyen Dr. Aslı KANDİL'e, Elektron mikroskopik çalışmalarım da desteğini esirgemeyip her türlü olanağı sağlayan Prof.Dr. Seyhun SOLAKOĞLU'na, İmmünofloresan çalışmalarım da bilgisini ve desteğini bizimle paylaşan ve zamanını ayıran Araş. Grv. Naziye ÖZKAN'a, Çalışmam boyunca desteğini esirgemeyen sevgili arkadaşlarım Ayşe ALTUN'a, Ayşegül İLKAN'a ve Hayriye KARAKAYA'ya, Yüksek lisans eğitimim sürecinde sevgisi ve desteğiyle hep yanımda olan ve üzerimde sonsuz emeğe sahip olan başta sevgili anneme, sevgili babama ve aileme minnettarı borç bilirim.

10. KAYNAKLAR

1. Abraham L. Kierszenbaum. Çev. Ed. Demir R. Üreme Sistemi. Histoloji ve Hücre Biyolojisi, Patolojiye giriş. Ankara, Palme Yayıncılık, 2006; 531-589.
2. Ross MH, Romrell LJ, Kaye GI. Male Reproductive System. Histology, A text and atlas. 3rd edn. Maryland, USA. Williams & Wilkins, 1995, 644.
3. Junqueira JC, Carneiro J. Çev. Ed. Solakoğlu S. Aytekin Y. Erkek Üreme Sistemi. Temel Histoloji, Text & Atlas. İstanbul, Nobel Tıp Kitabevleri, 2009, 418-425.
4. İrez T, Kucur M, İşman FK. Androloji Laboratuvarı El Kitabı, İstanbul, Nobel Tıp Kitabevleri, 2007, 19-30.
5. Gardner KG, Weissman A, Howles CM, Shoham Z. Çev. Ed. İrez T, Arda O, Kaleli S. Sperm değerlendirmesi, *in Vitro* oosit olgunlaşması. Yardımla Üreme Teknikleri Temel Kitabı, Laboratuvar ve Klinik Görüşler. Nobel Kitabevleri, 2010, 65-151.
6. WHO (Dünya Sağlık Örgütü) Laboratuvar El Kitabı: İnsan Semeni ve Sperm-Servikal Mukus Etkileşimi Değerlendirilmesi. Çeviri Editörü: Günalp S. Ankara, Tıp Teknik Kitapevi, 2002.
7. World Health Organization. WHO laboratory manual for the examination of human semen and sperm-cervical mucus interaction, 3rd edn. New York: Cambridge University Press, 1992, 3-27.
8. World Health Organization. WHO laboratory manual for the examination of human semen and sperm-cervical mucus interaction, 4th edn. New York: Cambridge University Press, 1999, 4-33, 60-61.
9. Kruger TF, Acosta AA, Simmons KF, Swanson RJ, Matta JF, Oehninger S. Predictive value of abnormal sperm morphology in *in Vitro* fertilization. *Fertil Steril.* 1988, 49:112-17.
10. Kruger TF, Menkveld R, Stander FS, et al. Sperm morphologic features as a prognostic factor in *in Vitro* fertilization. *Fertil Steril.* 1986, 46: 1118-23.
11. Tomlinson MJ, Barrat CLR, Cook ID. Prospective study of leukocytes and leukocyte subpopulation in semen suggests they are not a cause of male infertility. *Fertil Steril.* 1993, 60:1069-75
12. Wolff H, Politch JA, Martinez A, Haimovici F, Hill JA, Anderson DJ. Leukospermia is associated with poor sperm quality. *Fertil Steril.* 1990, 53: 528-36

13. Ross. MH. Histology a Text and Atlas with Cell and Molecular Biology. Fourth Edition, Lippincott Williams & Wilkins, 2003.
14. Gardner DK, Weissman A, Howles CM, Shoham Z. Textbook of Assisted Reproductive Techniques. Laboratory and Clinical Perspectives. Martin Dunitz, UK, 2001.
15. Longo FJ. Fertilization. Chapman and Hall, 2nd edn, 1997
16. Sadler TW. , First Week of Development: Ovulation to Implantation. Langman's Medical Embryology. 10th edn. Baltimore. Lippincott Williams and Wilkins, 2006: 35-37.
17. Gardner LP and Hiatt JL. Female Reproductive System. Color Text-book of Histology. 3rd edn. Philadelphia, Saunders, 2007:480-482.
18. Carlson BM. Transport of gametes and Fertilization. Human Embryology of *in Vitro* Fertilization. 3rd edn. Philadelphia, Mosby, 2004: 27-41.
19. Jones R. Interaction of zona pellucida glycoproteins, sulphated carbohydrates and synthetic polymers with proacrosin, the putative egg-binding protein from mammalian spermatozoa. *Development*. 1991, 111: 1156-63.
20. Gorus FK, Pipeleers DG. A rapid method for the fractionation of human spermatozoa according to their progressive motility. *Fertil Steril*. 1981, 35(6): 662-65.
21. Abraham L. Kierszenbaum. Fertilization, Placentation and Lactation. Histology and Cell Biology. An Introduction to Pathology. 3rd edn. Philadelphia, Saunders, 2012; 660-661.
22. Ramadan WM, Kashir J, Jones C, Coward K. Phospholipase C zeta and its potential role in infertility treatment. *Cell Commun Signal*. 2012, 10:12.
23. Hokin MR, Hokin LE. Enzyme secretion and the incorporation of P32 into phospholipides of pancreas slices. *J Biol Chem*. 1953, 203:967-77.
24. Takenawa, T. and Nagai, Y. Purification of phosphatidylinositol-specific phospholipase C from rat liver. *J. Biol. Chem*. 1981, 256: 6769-6775.
25. Streb H, Irvine RF, Berridge MJ, Schulz I. Release of Ca⁺² from a nonmitochondrial intracellular store in pancreatic acinar cells by inositol-1,4,5-trisphosphate. *Nature*. 1983, 306:67-9.

26. Majerus, PW, Connolly TM, Deckmyn H, Ross TS, Bross TE., Ishii H, Bansal VS and Wilson DB. The metabolism of phosphoinositide-derived messenger molecules. *Science*.1986, 234:1519-1526.
27. Singer WD, Brown HA and Sternweis PC. Regulation of eukaryotic phosphatidylinositol-specific phospholipase C and phospholipase D. *Annu. Rev. Biochem.* 1997, 66: 475-509.
28. Rhee SG. Regulation of phosphoinositide-specific phospholipase C. *Annu. Rev. Biochem.* 2001, 70: 281-312.
29. Gresset A, Sondek J, Harden TK. The Phospholipase C Isozymes and Their Regulation. *Subcell Biochem.* 2012, 58: 61–94.
30. Smrcka AV, Brown JH, Holz GG. Role of phospholipase Cepsilon in physiological phosphoinositide signaling networks. *Cell Signal.* 2012,24:1333–43
31. Okubo Y, Kakizawa S, Hirose K, Iino M. Visualization of IP₃ dynamics reveals a novel AMPA receptor-triggered IP₃ production pathway mediated by voltage-dependent Ca⁺² influx in Purkinje cells. *Neuron*.2001, 32:113–22.
32. Thore S, Dyachok O, Gylfe E, Tengholm A. Feedback activation of phospholipase C via intracellular mobilization and storeoperated influx of Ca⁺² in insulin-secreting beta-cells. *J Cell Sci.* 2005, 118:4463–71.
33. Young KW, Nash MS, Challiss RA, Nahorski SR. Role of Ca⁺² feedback on single cell inositol 1, 4, 5-trisphosphate oscillations mediated by G-protein-coupled receptors. *J Biol Chem.* 2003, 278:20753–60.
34. Kim YH, Park TJ, Lee YH, Baek KJ, Suh PG, Ryu SH. Phospholipase C-delta 1 is activated by capacitative calcium entry that follows phospholipase C-beta activation upon Bradykinin stimulation. *J Biol Chem.* 1999, 274:26127–34.
35. Kim JK, Choi JW, Lim S, Kwon O, Seo JK, Ryu SH. Phospholipase C-eta 1 is activated by intracellular Ca⁺² mobilization and enhances GPCRs/PLC/Ca⁺² signaling. *Cell Signal.*2011, 23:1022–9.
36. Young RY, Matilde YF, Lucio C. The physiological roles of primary phospholipase C. *Advances in Biological Regulation.* 2013, 1-10.
37. Nomikos M, Yu Y, Elgmati K, Theodoridou M, Campbell K, Vassilakopoulou V, Zikos C, Livaniou E, Amso N, Nounesis G, Swann K, Lai FA. Phospholipase Cζ

- rescues failed oocyte activation in a prototype of male factor infertility. *Fertil Steril*. 2013,99:76-85.
38. Saunders CM, Larman MG, Parrington J, Cox LJ, Royse J, Blayney LM, Swann K, Lai FA. PLC zeta: a sperm-specific trigger of Ca^{+2} oscillations in eggs and embryo development. *Development*. 2002, 129(15):3533–3544.
 39. Nomikos M, Elgmati K, Theodoridou M, Calver BL, Nounesis G, Swann K, Lai FA. Phospholipase C ζ binding to PtdIns(4,5)P₂ requires the XY-linker region. *J Cell Sci*. 2011, 124(15):2582–2590.
 40. Nomikos M, Mulgrew-Nesbit A, Pallavi P, Mihalyne G, Zaitseva I, Swann K, Lai FA, Murray D, McLaughlin S. Binding of phosphoinositide-specific phospholipase C- ζ (PLC- ζ) to phospholipid membranes. *J Biol Chem*. 2007, 282(22):16644–16653.
 41. Nomikos M, Elgmati K, Theodoridou M, Georgilis A, Gonzalez-Garcia JR, Nounesis G, Swann K, Lai FA. Novel regulation of PLC ζ activity via its XYlinker. *Biochem J*. 2011, 438(3):427–432.
 42. Kouchi Z, Fukami K, Shikano T, Oda S, Nakamura Y, Takenawa T, Miyazaki S. Recombinant phospholipase C ζ has high Ca^{+2} sensitivity and induces Ca^{+2} oscillations in mouse eggs. *J Biol Chem*. 2004, 279(11):10408–10412.
 43. Swann K, Yu Y. The dynamics of calcium oscillations that activate mammalian eggs. *Int J Dev Biol*. 2008, 52(5–6):585–94.
 44. Nomikos M, Swann K, Lai FA. Starting a new life: sperm PLC-zeta mobilizes the Ca^{+2} signal that induces egg activation and embryo development: an essential phospholipase C with implications for male infertility. *Bioessays*. 2011; 34:126–34.
 45. Kouchi Z, Shikano T, Nakamura Y, Shirakawa H, Fukami K, Miyazaki S. The role of EF-hand domains and C2 domain in regulation of enzymatic activity of phospholipase C zeta. *J Biol Chem*. 2005, 280:21015–21.
 46. Nomikos M, Blayney LM, Larman MG, Campbell K, Rossbach A, Saunders CM. Role of phospholipase C ζ - domains in Ca^{+2} -dependent phosphatidylinositol 4,5-biphosphate hydrolysis and cytoplasmic Ca^{+2} oscillations. *J Biol Chem*. 2005, 280:31011–8.
 47. Swann K, Saunders CM, Rogers NT, Lai FA. PLC ζ (zeta): A sperm protein that triggers Ca^{+2} oscillations and egg activation in mammals. *Sem Cell Dev Biol*. 2006, 17(2):264–273.

48. Heytens E, Parrington J, Coward K, Young C, Lambrecht S, Yoon SY, Fissore RA, Hamer R, Deane CM, Ruas M, Grasa P, Soleimani R, Cuvelier CA, Gerris J, Dhont M, Deforce D, Leybaert L, De Sutter P. Reduced amounts and abnormal forms of phospholipase C zeta (PLC ζ) in spermatozoa from infertile men. *Hum Reprod.* 2009, 24(10):2417–2428.
49. Nomikos M, Elgmati K, Theodoridou M, Calver BL, Cumbes B, Nounesis G, Swann K, Lai FA. Male infertility-linked point mutation disrupts the Ca⁺² oscillation-inducing and PIP₂ hydrolysis activity of sperm PLC ζ . *Biochem J.* 2011, 434(2):211–217.
50. Miyazaki S, Shirakawa H, Nakada K, Honda Y. Essential role of the inositol 1,4,5-trisphosphate receptor/Ca⁺² release channel in Ca⁺² waves and Ca⁺² oscillations at fertilization of mammalian eggs. *Dev Biol.* 1993; 158(1):62–78.
51. Yoon AY, Fissore R. Release of phospholipase C ζ and [Ca⁺²] oscillation-inducing activity during mammalian fertilization *Reproduction*, 2007, 134: 695-704.
52. Suh PG, Park JI, Manzoli L, Cocco L, Peak JC, Katan M, Fukami K, Kataoka T Yun S, Ryu SH. Multiple roles of phosphoinositide-specific phospholipase C isozymes. *BMB Rep.* 2008, 41(6):415–434.
53. Grasa P, Coward K, Young C, Parrington J. The pattern of localization of the putative oocyte activation factor, phospholipase C ζ , in uncapacitated, capacitated, and ionophore-treated human spermatozoa. *Hum Reprod.* 2008, 23(11):2513–2522.
54. Yoon SY, Jellerette T, Salicioni AM, Lee HC, Yoo MS, Coward K, Parrington J, Grow D, Cibelli JB, Visconti PE, Mager J, Fissore RA. Human sperm devoid of PLC, zeta 1 fail to induce Ca⁺² release and are unable to initiate the first step of embryo development. *J Clin Invest.* 2008, 118(11):3671–3681.
55. Lawrence Y, Whitaker M, Swann K. Sperm-egg fusion is the prelude to the initial Ca⁺² increase at fertilization in the mouse. *Development.* 1997, 124 (1):233–241.
56. Sutovsky P, Manandhar G, Wu A, Oko R. Interactions of sperm perinuclear theca with the oocyte: Implications for oocyte activation, antipolysperm defense, and assisted reproduction. *Microsc Res Tech.* 2003, 61 (4):362–378.
57. Mizushima S, Takagi S, Ono T, Atsumi Y, Tsukada A, Saito N, Shimada K. Phospholipase Czeta mRNA expression and its potency during spermatogenesis for activation of quail oocyte as a sperm factor. *Mol Reprod Dev.* 2009; 76:1200–1207.

58. Young C, Grasa P, Coward K, Davis LC, Parrington J. Phospholipase C zeta undergoes dynamic changes in its pattern of localization in sperm during capacitation and the acrosome reaction. *Fertil Steril*. 2009, 91:2230–42.
59. Yoneda A, Kashima M, Yoshida S, Terada K, Nakagawa S, Sakamoto A. Molecular cloning, testicular postnatal expression, and oocyteactivating potential of porcine phospholipase C zeta. *Reproduction*. 2006, 132:393–401.
60. Kashir J, Heindryckx B, Jones C, De Sutter P, Parrington J, Coward K. Oocyte activation, phospholipase C zeta and human infertility. *Hum Reprod Update*. 2010, 16:690–703
61. Chemes HE. Phenotypes of sperm pathology: genetic and acquired forms in infertile men, *Journal of Andrology*. 2000, Vol.21 no 6:799-808.
62. Emil A. Tanagho, Jack W. McAninch. Çev.Ed. Kazancı G. Erkek İnfertilitesi.Smith Genel Üroloji. İstanbul, Nobel Tıp Kitabevleri, 2009; 684-707.
63. Saling PM. Mammalian sperm interaction with extracellular matrices of the egg. *Oxf Rev Reprod Biol*. 1989, 11:339–388.
64. Dozortsev D, De Sutter P, Rybouchkin A, Dhont M. Timing of sperm and oocyte nuclear progression after intracytoplasmic sperm injection. *Hum Reprod*. 1995, 10:3012–3017.
65. Parrington J, Davis LC, Galione A, Wessel G. Flipping the Switch. How a Sperm Activates the Egg at Fertilization. *Dev Dyn*. 2007, 236:2027–2038.
66. Mahutte NG, Arici A. Failed fertilization: is it predictable? *Curr Opin Obstet Gynecol*. 2003, 15:211–218.
67. Nasr-Esfahani MH, Tavalae M, Deemeh MR, Arbabian M, Parrington J. Can assessment of total acrosin activity help predict failed or low fertilization rate ICSI for implementation of artificial oocyte activation? *Open Androl J*. 2010a, 2:19–26.
68. Kurokawa M, Sato K, Fissore RA. Mammalian fertilization: from sperm factor to phospholipase Czeta. *Biol Cell*. 2004, 96:37–45.
69. Kashir J, Konstantinidis M, Jones C, Lemmon B, Lee HC, Hamer R. A maternally inherited autosomal point mutation in human phospholipase C zeta (PLCz) leads to male infertility. *Hum Reprod*. 2012, 27:222–31.
70. Ito J, Parrington J, Fissore RA. PLCz and its role as a trigger of development in vertebrates. *Mol Reprod Dev*. 2011, 78:846–53.

71. Aghajjanpour S, Ghaedi K, Salamian A, Deemeh MR, Tavalae M, Moshtaghian J, Parrington J, Nasr- Esfahani MH. Quantitative expression of phospholipase C zeta, as an index to assess fertilization potential of a semen sample. *Hum. Reprod.* 2011, 26:2950-2956.
72. Nasr-Esfahani MH, Razavi S, Javdan Z, Tavalae M. Artificial oocyte activation in severe teratozoospermia undergoing intracytoplasmic sperm injection. *Fertil Steril.* 2008a, 90: 2231–2237.
73. Barratt CL, Mansell S, Beaton C, Tardif S, Oxenham SK. Diagnostic tools in male infertility- the question of sperm dysfunction. *Asian J Androl.* 2011, 13:53–8.
74. Amdani SN, Jones C, Coward K, Phospholipase C zeta (PLC ζ): Oocyte activation and clinical links to male factor infertility. *Advances in Biological Regulation.* 2012, 1-17.
75. Boivin J, Bunting L, Collins JA, Nygren KG: International estimates of infertility prevalence and treatment-seeking: potential need and demand for infertility medical care. *Hum Reprod.* 2007, 22(6):1506–1512.
76. Ombelet W, Cooke I, Dyer S, Serour G, Devroey P. Infertility and the provision of infertility medical services in developing countries. *Hum Reprod Update.* 2008, 14(6):605–621.
77. Zegers-Hochschild F, Adamson GD, de Mouzon J, Ishihara O, Mansour R, Nygren K, Sullivan E, van der Poel S. The International Committee for Monitoring Assisted Reproductive Technology (ICMART) and the World Health Organization (WHO) revised glossary on ART terminology. *Hum Reprod.* 2009, 24(11):2683–2687.
78. HFEA: Latest UK IVF figures–2009 and 2010. [<http://www.hfea.gov.uk/ivffigures-2006.html>]
79. Nasr-Esfahani MH, Deemeh MR, Tavalae M. Artificial oocyte activation and intracytoplasmic sperm injection. *Fertil Steril* 2010, 94(2):520–526.
80. Wilkes S, Chinn DJ, Murdoch A, Rubin G. Epidemiology and management of infertility: a population-based study in UK primary care. *Fam Pract* 2009, 26(4):269–274.
81. Palermo G, Joris H, Devroey P, Van Steirteghem AC. Pregnancies after intracytoplasmic injection of single spermatozoon into an oocyte. *Lancet.* 1992, 340(8810):17–18.

82. Heindryckx B, Van der Elst J, De Sutter P, Dhont M. Treatment option for sperm or oocyte-related fertilization failure: assisted oocyte activation following diagnostic heterologous ICSI. *Hum Reprod* 2005, 20:2237–41.
83. Yanagida K, Fujikura Y, Katayose H. The present status of artificial oocyte activation in assisted reproductive technology. *Reprod Med Biol* 2008, 7(3):133–142.
84. de Mouzon J, Goossens V, Bhattacharya S, Castilla JA, Ferraretti AP, Korsak V, Kupka M, Nygren KG, Nyboe Andersen A. Assisted reproductive technology in Europe, 2007: results generated from European registers by ESHRE. *Hum Reprod*. 2012, 27(4):954–966.
85. Fujimoto S, Yoshida N, Fukui T, Amanai M, Isobe T, Itagaki C. Mammalian phospholipase C α induces oocyte activation from the sperm perinuclear matrix. *Dev Biol*. 2004, 274:370–83.
86. Harada Y, Matsumoto T, Hirahara S, Nakashima A, Ueno S, Oda S. Characterization of a sperm factor for egg activation at fertilization of the newt *Cynops pyrrhogaster*. *Dev Biol*. 2007, 306:797–808.
87. Wu AT, Sutovsky P, Manandhar G, Xu W, Katayama M, Day BN, PAWP, a sperm-specific WW domain-binding protein, promotes meiotic resumption and pronuclear development during fertilization. *J Biol Chem*. 2007, 282:12164–75.
88. Kashir J, Deguchi R, Jones C, Coward K, Stricker S. Comparative biology of sperm factors and fertilization-induced calcium signals across the Animal Kingdom. *Mol Reprod Dev*. 2013, 80(10):787-815.
89. Aarabi M, Yu Y, Xu W, Tse MY, Pang SC, Yi YJ. The testicular and epididymal expression profile of PLC α in mouse and human does not support its role as a sperm-borne oocyte activating factor. *PLoS One*. 2012, 7:e33496.