

T.C.
BALIKESİR ÜNİVERSİTESİ
SAĞLIK BİLİMLERİ ENSTİTÜSÜ
VETERİNER (PATOLOJİ) ANABİLİM DALI



**SIĞIR PNÖMONİLERİNİN PATOLOJİK VE
BAKTERİYOLOJİK YÖNTEMLER İLE ARAŞTIRILMASI**

YÜKSEK LİSANS TEZİ

İlşu BULUT

Tez Danışmanı

Prof. Dr. Musa KARAMAN

BALIKESİR-2019

T.C.
BALIKESİR ÜNİVERSİTESİ
SAĞLIK BİLİMLERİ ENSTİTÜSÜ
PATOLOJİ (VETERİNER) ANABİLİM DALI



SIĞIR PNÖMONİLERİNİN PATOLOJİK VE BAKTERİYOLOJİK
YÖNTEMLER İLE ARAŞTIRILMASI

YÜKSEK LİSANS

İlsu BULUT

Tez Danışmanı
Prof. Dr. Musa KARAMAN

BALIKESİR-2019

T.C.
BALIKESİR ÜNİVERSİTESİ
SAĞLIK BİLİMLERİ ENSTİTÜSÜ
VETERİNER (PATOLOJİ) ANABİLİM DALI

**SIĞIR PNÖMONİLERİNİN PATOLOJİK VE
BAKTERİYOLOJİK YÖNTEMLER İLE ARAŞTIRILMASI**

YÜKSEK LİSANS TEZİ

İlsu BULUT

TEZ SINAV JÜRİSİ

Prof. Dr. Kadir ÖZCAN
Uşak Üniversitesi – Başkan

Prof. Dr. Musa KARAMAN
Balıkesir Üniversitesi - Üye

Prof. Dr. Fatma İLHAN
Balıkesir Üniversitesi - Üye

Tez Danışmanı
Prof. Dr. Musa KARAMAN

BALIKESİR-2019

Bu araştırma; Balıkesir Üniversitesi Bilimsel Araştırma Projeleri Birimi tarafından
2017/068 nolu proje ile desteklenmiştir.



T.C.
BALIKESİR ÜNİVERSİTESİ
SAĞLIK BİLİMLERİ ENSTİTÜSÜ

TEZ KABUL VE ONAY

Patoloji Anabilim Dalı Yüksek Lisans Programı çerçevesinde yürütülmüş olan


“SİĞİR PNÖMONİLERİNİN PATOLOJİK VE
BAKTERİYOLOJİK OLARAK ARAŞTIRILMASI”


başlıklı tez çalışması, aşağıdaki jüri tarafından Yüksek Lisans Tezi olarak kabul edilmiştir.

İlhan BULUT

Tez Savunma Tarihi: 04/07/2019

TEZ SINAV JÜRİSİ


Prof. Dr. Kadir ÖZCAN
Uşak Üniversitesi
Başkan


Prof. Dr. Fatma İLHAN
Balıkesir Üniversitesi
Üye


Prof. Dr. Musa KARAMAN
Balıkesir Üniversitesi
Üye

Yüksek Lisans Tezi, sınav jüri komisyonu tarafından imzalanarak
~~26/07/2019~~ tarihinde teslim edilmiştir.


Prof. Dr. İzzet KARAHAN
Enstitü Müdürü

BEYAN

Bu tez çalışmasının kendi çalışmam olduğunu, tezin planlanmasından yazımına kadar bütün aşamalarda patent ve telif haklarını ihlal edici etik dışı davranışımın olmadığını, bu tezdeki bütün bilgileri akademik ve etik kurallar içinde elde ettiğimi, bu tezde kullanılmış olan tüm bilgi ve yorumlara kaynak gösterdiğimi beyan ederim. Tarih 04/07/2019

İlSu BULUT



TEŐEKKÜR

Yüksek Lisans Tezi olarak sunduđum bu alıőmanın baőlangıcından bitimine kadar geen süre zarfında bilgi birikimini ve yardımını esirgemeyen deđerli danıőman hocam Prof. Dr. Musa KARAMAN'a sonsuz teőekkürlerimi sunarım. Bilimsel geliőimime katkılarından dolayı Anabilim Dalı öğretim üyeleri Prof. Dr. Fatma İLHAN ve Prof. Dr. Hasan ÖZEN'e teőekkürlerimi sunarım. Tezimin hazırlanması sırasında yardımlarını esirgemeyen Mikrobiyoloji Anabilim Dalı Başkanı Prof. Dr. Ziya İLHAN'a çok teőekkür ederim. alıőmanın istatistiksel analizlerinin yapılmasında yardımcı olan Sađlık Bilimleri Fakóltesi Dr. Öğrt. Üyesi Celalettin EVİK'e teőekkür ederim. Mezbahalardan akciđer dokularının toplanmasında, immunohistokimyasal alıőmalarda ve karşılaőtığım problemlerde rahatlıkla yardım isteyebildiğim Araő. Gör. Mustafa USTA'ya teőekkür ederim. alıőma süresince yardımları ve destekleri için Veteriner Hekim Mehmet Barıő İYİSAN'a, intörn öğrencilerinden Görkem AŐIK, Melek ÖZASLAN ve Mesut SÜRÜCÜ'ye teőekkür ederim. Hayatımın her anında, her koşulda her daim yanımda olan sevgili annem, babam ve kardeőime teőekkürü bir bor bilirim.

İÇİNDEKİLER

ÖZET	iii
ABSTRACT	iv
SİMGELER VE KISALTMALAR DİZİNİ	v
ŞEKİLLER DİZİNİ	vi
TABLolar DİZİNİ	ix
1. GİRİŞ	1
2. GENEL BİLGİLER	3
2.1. Solunum Sistemi.....	3
2.2. Pnömoniler.....	5
2.2.1. Bronkopnömoni.....	8
2.2.2. İrinli Bronkopnömoni.....	9
2.2.3. Fibrinli Bronkopnömoni.....	10
2.2.4. İnterstisyel Pnömoni.....	11
2.2.5. Granülomatöz Pnömoni.....	13
2.3. Nitrik Oksit.....	14
3. GEREÇ VE YÖNTEM	16
3.1. Hayvan Materyali.....	16
3.2. Dokuların İşlenmesi.....	16
3.3. Histopatolojik İncelemeler.....	16
3.3.1. Hematoksilen-Eozin Boyama Yöntemi	17
3.3.2. PAS (Periodic Acid Schiff) Boyama Yöntemi	17
3.3.3. Ziehl-Neelsen Boyama Yöntemi	17
3.3.4 von Kossa Boyama Yöntemi.	18
3.4 İmmunohistokimyasal İncelemeler	18
3.5. Bakteriyolojik İncelemeler	19
3.5.1. İzolasyon	19
3.5.2. İdentifikasyon	19
3.6. İstatistiksel İncelemeler.....	20
4. BULGULAR	21
4.1. Patolojik Bulgular.....	21
4.2. Makroskobik Bulgular.....	21
4.2.1. İrinli Bronkopnömoni.....	21

4.2.2. İrinli Nekrotik Bronkopnömoni.....	23
4.2.3. Fibrinli Bronkopnömoni.....	25
4.2.4. Bronkointerstisyel Pnömoni.....	27
4.2.5. İnterstisyel Pnömoni.....	27
4.2.6. Granülomatöz Pnömoni.....	28
4.3. Mikroskobik Bulgular.....	30
4.3.1. İrinli Bronkopnömoni.....	30
4.3.2. İrinli Nekrotik Bronkopnömoni.....	31
4.3.3. Fibrinli Bronkopnömoni.....	32
4.3.4. Bronkointerstisyel Pnömoni.....	34
4.3.5. İnterstisyel Pnömoni.....	34
4.3.6. Granülomatöz Pnömoni.....	37
4.4. von Kossa Boya Bulguları.....	42
4.5. İmmunohistokimyasal Boya Bulguları.....	43
4.6. Bakteriyolojik Bulgular.....	47
4.7. İstatistiksel Bulgular.....	49
5. TARTIŞMA.....	50
6. SONUÇ VE ÖNERİLER.....	61
KAYNAKLAR.....	63
EK-1. ÖZGEÇMİŞ.....	74
EK-2. ETİK KURUL VE PROJE ONAY BELGESİ.....	75

ÖZET

Sığır Pnömonilerinin Patolojik ve Bakteriyolojik Yöntemler ile Araştırılması

Bu çalışma Ocak - Nisan 2019 tarihleri arasında Balıkesir ilinde yer alan mezbahalarda kesilen sığırlarda pnömoni insidansını ve pnömونيye neden olan bakteriyel etkenleri belirleyerek pnömonili akciğerlerde bulunan lezyonların makroskopik ve mikroskopik özelliklerini ortaya koymak amacıyla yapıldı. Çalışmada farklı ırklardan, 1 yaş üzerindeki 1524 adet sığırın akciğerleri makroskopik olarak incelendi ve bunlardan 50'sinde (%3.28) pnömoni bulguları belirlenerek akciğer doku örnekleri alındı. Pnömoniler, lezyonların akciğerdeki dağılımı ve eksudatın karakteri dikkate alınarak 6 grupta sınıflandırıldı. Pnömoni lezyonlarına en sık akciğerlerin kranial loblarında rastlandı. Çalışmada interstisyel pnömoni %48, granümatöz pnömoni %24, fibrinli bronkopnömoni %12, irinli bronkopnömoni %6, irinli nekrotik bronkopnömoni %6 ve bronkointersitisyel pnömoni %4 olarak belirlendi. Bakteriyolojik olarak yapılan incelemelerde pnömoni teşhisi konulan olguların 15'inde herhangi bir etken izole edilmezken, 35 olguda bakteri izolasyonu yapıldı. Çalışmada tespit edilen pnömoni tipi dikkate alınmaksızın 50 vakada yapılan bakteri izolasyonu sonucunda izole edilen bakteri türleri sırasıyla *Streptococcus* spp. (%16), *Staphylococcus* spp. (%12), *Moraxella* spp. (%10), *Acinetobacter* spp. (%8), *Corynebacterium* spp. (%6), *Enterococcus* spp. (%4), *Pasteurella multocida* (%4), *Pseudomonas aeruginosa* (%2), *Tetracoccus* spp. (%2), *Micrococcus* spp. (%2), *Bordetella parapertussis* (%2) ve *Haemaphilus* spp. (%2) olarak tespit edildi.

Anahtar Kelimeler: Bakteriyoloji, Sığır, Patoloji, Pnömoni

ABSTRACT

Pathological and Bacteriological Investigation of Cattle Pneumonia

This study was performed to investigate the incidence of cattle pneumonia and the bacteriological agents causing the pneumonia as well as to determine gross and microscopic features of the lung tissues of cattle slaughtered between January - April 2019 in Balıkesir province. Lung tissues of 1524 cattle, 1 year and older, were scanned grossly and 50 of them (3.28%), which showed signs of pneumonia, were collected further investigation. Pneumonia were classified in 6 different types according to the localization of the lesions and the type of exudates. Pneumonia lesions were mostly seen in the cranial lobes of lungs. In this study, the incidence of pneumonia types were determined as interstitial pneumonia 48%, granulomatous pneumonia 24%, fibrinous bronchopneumonia 12%, purulent bronchopneumonia 6%, purulent necrotic bronchopneumonia 6%, and bronchointerstitial pneumonia 4%. In bacteriological investigation, bacteriological agent isolation was accomplished in 35 cattle while no agent was isolated in 15 animals. Without considering the type of pneumonia bacteriological agents isolated in total of 50 cases investigated in the study were *Streptococcus* spp. (16%), *Staphylococcus* spp. (12%), *Moraxella* spp. (10%), *Acinetobacter* spp. (8%), *Corynebacterium* spp. (6%), *Enterococcus* spp. (4%), *Pasteurella multocida* (4%), *Pseudomonas aeruginosa* (2%), *Tetracoccus* spp. (2%), *Micrococcus* spp. (2%), *Bordetella parapertussis* (2%), and *Haemaphilus* spp. (2%).

Key words: Bacteriology, Cattle, Pathology, Pneumonia

SİMGE VE KISALTMALAR DİZİNİ

BHV-1	: Bovine Herpesvirus 1
BİP	: Bronkointerstisyel Pnömoni
BRSV	: Bovine Respiratorik Sinsityal Virus
CNS	: Kougülas Negatif Staphylococcus
eNOS	: Endotelyal Nitrik Oksit Sentaz
FBN	: Fibrinli Bronkopnömoni
GP	: Granülatöz Pnömoni
HE	: Hematoksilen-Eozin
İBP	: İrinli Bronkopnömoni
İNBP	: İrinli Nekrotik Bronkopnömoni
iNOS	: İndüklenebilir Nitrik Oksit Sentaz
İP	: İnterstisyel Pnömoni
M. haemolytica	: <i>Manheimia haemolytica</i>
nNOS	: Nöronal Nitrik Oksit Sentaz
P. multocida	: <i>Pasteurella multocida</i>
PAS	: Periyodik Asit Schiff
PBS	: Fosfat Buffer Solüsyonu
PI-3	: Parainfluenza Virus 3
TÜİK	: Türkiye İstatistik Kurumu
µm	: Mikrometre

ŞEKİLLER DİZİNİ

Sayfa No

Şekil 4.1. İrinli Bronkopnömoni. Kranial Loblarda Kırmızı Gri Renkli Konsolide Alanlar.....	22
Şekil 4.2. İrinli Bronkopnömoni. Kesit Yüzünde İrin.....	22
Şekil 4.3. İrinli Nekrotik Bronkopnömoni. Akciğere Yayılmış Keskin Sınırlı Beyaz Gri Renkli İrin Dolu Odaklar.....	23
Şekil 4.4. İrinli Nekrotik Bronkopnömoni. Çeşitli Büyüklüklerde Apseler.....	24
Şekil 4.5. İrinli Nekrotik Bronkopnömoni. Apse Odağı.....	24
Şekil 4.6. Fibrinli Bronkopnömoni. Hepatize Bir Lobun Kesit Yüzünde Mozaik Görünümü ile İnterlobüler Septumda Kalınlaşma.....	25
Şekil 4.7. Fibrinli Bronkopnömoni. Plörada Kalınlaşma ve Akciğerde Mozaik Görünüm.....	26
Şekil 4.8. Fibrinli Bronkopnömoni. Kranial Loblarda Hepatize Alanlar ve Plörada Mat Görünüm.....	26
Şekil 4.9. Bronkointerstisyel Pnömoni. Akciğer Şişkin ve Kranial Loblarda Hepatize Alanlar.....	27
Şekil 4.10. İnterstisyel Pnömoni. Sağ Kranial, Sağ ve Sol Medial Lobda Pnömoni Alanları ile Kaudal Loblarda Amfizem.....	28
Şekil 4.11. Granümatöz Pnömoni. Tüberküloz, Miller Granülomlar.....	29
Şekil 4.12. Granümatöz Pnömoni. Tüberküloz, Visseral Plörada Diffuz, Miller Granülomlar.....	29
Şekil 4.13. Granümatöz Pnömoni. Tüberküloz, Sağ Kranial Lobda Konglomere Granülomlar.....	30
Şekil 4.14. İrinli Bronkopnömoni. Alveol, Bronşiyol ve Bronş Lümenlerinde Nötrofil, Granülosit ve Dökülmüş Epitel Hücreleri. HE.....	31
Şekil 4.15. İrinli Nekrotik Bronkopnömoni. Ortada Nekrotize Alan, Çevresinde Nötrofil Granülosit ve Dış Kısımda Fibröz Bir Kapülle Çevrelenmiş Apse Odağı. HE.....	32
Şekil 4.16. Fibrinli Bronkopnömoni. Sol Lobüler Kısım Normal Görünüm, Sağ Lobüler Kısımda Alveol Lümeninde Ödem, İnterlobüler Septumda Kalınlaşma. HE.....	33

Şekil 4.17. Fibrinli Bronkopnömoni. Alveol Lümeninde Ödem, Fibrin, Alveolar Makrofaj, Nötrofil Granülosit ve Dökülmüş Epitel Hücreleri ile Hiperemi. HE.....	33
Şekil 4.18. Bronkointerstisyel Pnömoni. Bronşiyol Lümeninde Nötrofil, Granülosit ve Nekrotik Epitel Hücreleri ile İnteralveoler Septumda Kalınlaşma. HE.....	34
Şekil 4.19. İnterstisyel Pnömoni. İnteralveolar Septumlarda Kalınlaşma. HE.....	35
Şekil 4.20. İnterstisyel Pnömoni. Peribronşiyol Lenfoid Hiperplazi. İnteralveolar Septumlarda Kalınlaşma. HE.....	35
Şekil 4.21. İnterstisyel Pnömoni. Alveollerde Hiyalin Membran ve İnteralveolar Septumlarda Kalınlaşma. HE.....	36
Şekil 4.22. İnterstisyel Pnömoni. Supplöral Bölgede İnterstisyel Amfizem. HE.....	36
Şekil 4.23. Granülomatöz Pnömoni, Tüberküloz. Kazeifikasyon Nekrozu, Kalsifikasyon, Epiteloid Hücre, Langhans Tipi Dev Hücreleri. HE.....	37
Şekil 4.24. Granülomatöz Pnömoni, Tüberküloz. Ortada Kazeifikasyon Nekrozu, Çevrede Mononükleer Hücreler, Epiteloid Hücre, Langhans Tipi Dev Hücreleri ile İnce Fibröz Kapsül. HE.....	38
Şekil 4.25. Granülomatöz Pnömoni, Tüberküloz. Akciğer Doku Kesitinde Çomak Şeklinde Kırmızı Renkte Asit Fast Basiller. ZN.....	38
Şekil 4.26. Granülomatöz Pnömoni. Tüberküloz, Epiteloid Hücrelerin Sitoplazmalarında Kırmızı Renkte Asit Fast Basiller. ZN.....	39
Şekil 4.27. Granülomatöz Pnömoni, Tüberküloz. Langhans Tipi Dev Hücrelerinin Sitoplazmasında Kırmızı Renkli Asit Fast Basiller. ZN.....	39
Şekil 4.28. Mikotik Pnömoni. Mantar, Ortada Nekroz, Çevrede Makrofajların Yoğun Olduğu Yangısal Hücre İnfiltrasyonu ile En Dışta Fibröz Kapsül Oluşumu. HE.....	40
Şekil 4.29. Mikotik Pnömoni. Nekroz Alanında Mantar Hifaları. PAS.....	41
Şekil 4.30. Mikotik Pnömoni. Mantar Hifaları. PAS.....	41
Şekil 4.31. Mikotik Pnömoni. Septumlu Mantar Hifaları. PAS.....	42
Şekil 4.32. Granülomatöz Pnömoni. Tüberküloz. Nekrotize Alanın Ortasında Kalsifiye Oluşumlar. Von Kossa.....	42
Şekil 4.33. Mikotik Pnömoni. Kalsifiye Alanlar. Von Kossa.....	43
Şekil 4.34. İrinli Bronkopnömoni. Makrofajda Yoğun ve Bronşiyol Epitel Hücrelerinde Hafif Derecede iNOS İmmunpozitif Boyanma. IHC.....	44

Şekil 4.35. İrinli Bronkopnömoni. Makrofaj ve Bronşiyol Epitel Hücrelerinde Hafif Derecede iNOS İmmunpozitif Boyanma. IHC.....	44
Şekil 4.36. İrinli Nekrotik Bronkopnömoni. Nötrofil Granülosit, Makrofaj, Damar Endotel Hücrelerinde Orta Derecede iNOS İmmun Boyanma. IHC.....	45
Şekil 4.37. Fibrinli Bronkopnömoni. Bronşiyol Epitelleri ve Çevresindeki Damar Endotel Hücreleri ile Epitel Hücrelerinde Orta Derecede iNOS İmmun Boyanma. IHC.....	45
Şekil 4.38. Bronkointerstisyel Pnömoni. Bronşiyol ve Alveol Epitel Hücrelerinde Hafif iNOS İmmun boyanma. IHC.....	46
Şekil 4.39. İnterstisyel Pnömoni. Az Sayıdaki Alveol Epitel Hücreleri ve Makrofajlarda Hafif Şiddetli iNOS İmmun Boyanma. IHC.....	46
Şekil 4.40. Granülomatöz Pnömoni. Makrofaj, Epiteloid Hücre ve Dev Hücrelerinde iNOS İmmun Boyanma. IHC.....	47
Şekil 4.41. İmmun Boyanma Sonuçlarının Değerlendirilmesi.....	49

TABLULAR

	<u>Sayfa No</u>
Tablo 2.1. Pnömoni Sınıflandırılması.....	7
Tablo 2.2. Tercih Edilen Pnömoni Sınıflandırılması.....	7
Tablo 4.1. Pnömnilerin Sınıflandırılması ve Olgu Sayısı.....	21
Tablo 4.2. Akciğerde Pnömoni Lezyonlarının Skorları.....	43
Tablo 4.3. Pnömoni Tiplerine Göre İzole Edilen Bakteriyel Etkenler.....	48



1.GİRİŞ

İnsanlar dengeli beslenmek için hayvansal kökenli proteinlere gereksinim duymaktadır. Sağlıklı bir insanın vücut ağırlığının her kilogramı için günde 1 gram protein tüketmesi ve bunun da %42'sinin hayvansal kökenli olması gerekmektedir (Şekerden ve Özkütük, 1993; Şekerden ve Özkütük, 1993; Kaya, 1994; Akman ve Kumlu, 1998; Aslan ve ark., 2002). Günümüzde protein ihtiyacının karşılanmasında sığır eti ve ürünleri ilk sırayı almaktadır (Gardner ve ark., 2004).

Türkiye İstatistik Kurumu (TÜİK) 2018 yılı verilerine göre ülkemizde toplam 17.166.194 baş sığır bulunmaktadır. Ülkemiz sığır yetiştiriciliği açısından geniş bir potansiyele sahip olmasına rağmen üretim alanında amaçlanan hedefin altında kalmaktadır. Türkiye'de hayvancılığın geri kalmasında hayvan hastalıkları önemli bir sorun olup bu hastalıkların oluşmasında yetiştiricilerin yeterince eğitilmiş olmaması, bölgeler arası kontrolsüz hayvan nakilleri, farklı bölgelerden getirilen hayvanların aynı barınaklarda tutulması, olumsuz iklim koşulları, yeterli veya etkin aşılama yapılamaması gibi pek çok etken sayılabilir (Gürbüz A, 2003; Yılmaz, 2009).

Sığır yetiştiriciliğinde karşılaşılan hastalıklar arasında solunum sistemi hastalıkları ilk sıralarda yer almaktadır. Solunum sistemi enfeksiyonları yemden yararlanma oranında düşüşe, işletme/üretici açısından işgücü ve verim kaybına, canlı ağırlık artışında azalmaya ve şiddetli olgularda ölüme kadar varan sonuçlar doğurmaktadır. Bu nedenlerden dolayı solunum sistemi enfeksiyonları sığır yetiştiriciliğinde önemli ekonomik kayıpların oluşmasına yol açmaktadır. (Gourlay ve ark., 1970; Dalgleish, 1991; Gunn ve Wilson, 1991; Jim ve ark., 1993; Dawson ve ark., 1996; Bagley, 1997; Friton ve ark., 2005). Bu kayıplar özellikle Amerika Birleşik Devletleri, İngiltere, Kanada ve Avrupa Birliği ülkeleri başta olmak üzere birçok ülkede yaşanmaktadır (Yates, 1982; Frank, 1986). Amerika Birleşik Devletleri'nde solunum sistemi hastalıkları nedeniyle oluşan ekonomik kayıpların yıllık yaklaşık 800-900 milyon dolar olduğu ve hayvan başına düşen sağaltım

masraflarının ise 15.57 dolar olarak bildirilmiştir (Chirase ve ark., 2001; Lorenz ve ark., 2011). Ülkemizde de solunum sistemi hastalıklarının görülme oranı bölgelere göre değişiklik göstermekle birlikte %22-59.7 arasında değişmektedir. Besi sığırlarında görülen ölümlerin %50-70'i solunum sistemi kaynaklı olduğu bildirilmiştir (Alkan ve ark., 1997; Çımtay ve ark., 2000).

Bu çalışma 2019 yılının Ocak-Nisan ayları arasında Balıkesir yöresinde kesilen sığırlarda pnömonilerin insidansı, pnömoniye neden olan bakteriler ile pnömonili akciğerlerde bulunan lezyonların makroskobik ve mikroskobik özelliklerini belirlemek amacıyla yapılmıştır.



2. GENEL BİLGİLER

2.1. Solunum Sistemi

Solunum sisteminin temel görevi atmosferden solunan havadaki oksijen ile vücutta metabolik faaliyetler sonucunda oluşan karbondioksitin alveoller içinde yer değişimini sağlamaktır. Ayrıca bu temel görevin yanında solunum sisteminin başka görevleri de vardır. Bu görevler; karbondioksit atılımı ile asit baz dengesini sağlamak, kan depolamak, kortikosteroid, serotonin ve prostaglandin gibi biyoaktif maddeleri metabolize etmek, angiotensin gibi maddeleri aktive etmek, solunan havanın ısı ve nemini ayarlamak, koku alma, ses çıkarma, vücut sıcaklığını dengede tutmak ve vücudun sıvı dengesini düzenlemeye yardımcı olmaktır (Blood ve ark., 1989; Apley, 1999; Milli ve ark., 2001; Kurtdere ve ark., 2002; Shahriar ve ark., 2002; Caswell ve ark., 2007). Solunum sistemi anatomik yapısına göre üst ve alt solunum yolları olmak üzere iki kısma ayrılır. Üst solunum yolu ağız, burun, burun boşluğu, farenks ve larenksden oluşur. Larenks üst solunum sistemi ile alt solunum sistemini birbirinden ayırır, bu iki sistem arasında bir kapak görevi görür. Trakea, bronş, bronşiyol ve alveollerden oluşan akciğer ise alt solunum yolunu oluşturur (Yaman, 1996). Göğüs boşluğunu dolduran, göğüs kafesi içinde yer alan akciğerler sağ ve sol olmak üzere iki lobdan oluşmaktadır. Akciğerin anatomik olarak bir tabanı (basis pulmonalis), bir tepesi (apeks pulmonalis), iki kenarı (margo dorsalis obtutus, margo acutus) ve dört yüzü (facies costalis, facies medialis, facies diaphragmatica, facies interlobares) bulunmaktadır. Sığır akciğerinde sağ lop üç parça halinde olup bu loplara lobus cranialis, lobus medius ve lobus caudalis'tir. Lobus cranialis pars cranialis ve pars caudalis olmak üzere iki loba ayrılır. Lobus accesorius katılımıyla sığırın sağ akciğeri beş lobdan oluşmaktadır. Sol akciğeri ise fissura interlobaris ile lobus cranialis ve lobus caudalis diye iki loba ayrılır. Lobus cranialis, pars cranialis ve pars caudalis'den oluşur (Milli ve ark., 2001; Dyce ve ark., 2002; Caswell ve Williams, 2007; Dursun, 2008; Budras ve ark., 2009). Böylece sığır sol akciğeri toplam üç lobdan oluşmaktadır. Akciğerin yapısı hafif süngerimsi ve elastik olup rengi kırmızıdan gülgüni pembeye kadar değişiklik gösterir. Genç hayvanlarda

akciğer açık kırmızı ya da pembe renkte görünürken yaşlı hayvanlarda ve özellikle şehirlerde yaşayan canlılarda kömür ve benzeri partiküllerin solunum havasına karışmasından dolayı koyu kırmızı hatta siyahımsı bir renk alabilir. Akciğerin dış yüzü plöra olarak adlandırılan parlak seröz bir zarla kaplıdır (Milli ve ark., 2001; Dyce ve ark., 2002; Caswell ve Willams, 2007; Dursun, 2008; Budras ve ark., 2009). Akciğerin damar ağını truncus pulmonalis, vena pulmonales, ramus bronchialis ve vena bronchialis damar kolları oluşturur. Truncus pulmonales a. pulmonalis dextra ve a. pulmonalis sinistra'ya ayrılır. Bu damarlar kalbin sağ karıncığındaki oksijence fakir kanı akciğere taşıırken, vena pulmonales de akciğerdeki oksijenle yüklü kanı kalbin sol kulakçığına taşır (Dursun, 2008).

Solunum sisteminin önemli parçalarından biri olan trakea dallanarak bronşlara, bronşiyollere, terminal ve respiratorik bronşiyollere ayrılır. Trakea ve bronşları daralmalara ve deformasyonlara karşı koruyan hiyalin kıkırdak halkalar bulunurken bronşiyol duvarlarında kollabe olmayı engelleyecek kıkırdak halkalar bulunmaz. Bronşiyol duvarında bu kıkırdak halkalar yerini ince bir bağ dokusu şeklinde interalveolar septumlara bırakmıştır (Milli ve ark., 2001; Eurell ve ark., 2006; Caswell ve Willams, 2007; McGavin ve ark., 2007).

Solunum sisteminin savunma mekanizması akciğer parankim dokusunu dış etkilere ve hasardan korumaya yöneliktir. Savunma olayında nazal pasajlar ile üst solunum yolları ilk basamağı oluşturur. Alveol parankimini tip I ve tip II pnömosit hücreleri oluşturur (Çakar ve ark., 2013). Alveol hücrelerinin tip I pnömosit hücreleri sayı olarak %60'ını, tip II pnömosit hücreleri de %40'ını oluşturmaktadır. Tip I hücrelerinin sitoplazmaları 0.2-0.5 nanometre büyüklüğünde gaz değişimine imkan sağlar iken solunan havadan ve kan yoluyla gelen zararlı etkenlere karşı oldukça duyarlıdır (Milli ve ark. 2001; Caswel ve Willams, 2007). Sitoplazmalarında ozmiyofilik lameller inklüzyon bulunduran kübik şekilli tip II pnömosit hücrelerinin en önemli görevlerinden birisi de pulmoner surfaktan sentezlemektir. Surfaktan alveoller içerisine salgılanır ve alveollerin yüzey geriliminde değişikliğe yol açarak bu soluk verme sırasında alveollerin tamamen kollabe olmasını engeller (Milli ve ark., 2001; Caswel ve Willams, 2007; McGavin ve ark., 2007; Çakar ve ark., 2013).

Akciğer savunmasında önemli rol oynayan akciğer makrofajları; alveolar makrofajlar, interstisyel makrofajlar, pulmoner intravasküler makrofajlar ve dentritik hücrelerden oluşmaktadır. Alveol makrofajları kan monositlerinden oluşur daha sonra intersitisyel boşluklarda olgunlaşır ve akciğere doğru ilerlerler. Fakat yangısal bir reaksiyon oluştuğunda kan monositleri direkt alveol makrofajlarını oluştururlar (Milli ve ark., 2001; McGavin ve ark., 2007).

Solunum sistemi hastalıkları diğer çiftlik hayvanlara oranla sığırlarda daha çok görülmektedir. Bu durumun oluşmasında sığır akciğerinin anatomik yapısı ve akciğerlerin vücutlarına oranla oldukça küçük olması önemli faktörlerdir. Sığırlarda akciğerlerin orantısal küçüklüğü, akciğerlerin fonksiyonel kapasitesinin düşmesine neden olmaktadır. Sığır akciğerinin fazla loblu oluşu da temizlenme işlevinin düşük seviyelerde gerçekleşmesine yol açmaktadır. Sığır akciğerinin anatomik yapısı gereği farengal sıvılar akciğere doğru süzülür ve pulmoner hipotansiyon oluşma riskini artırır. Sığırlar çevre ısısı değişimine diğer türlere göre daha duyarlı olup soğuk havalarda ventilasyon kapasiteleri düşüş gösterir (Aslan, 1994; Kurtdede ve ark., 2002).

2.2. Pnömoniler

Pnömoni, kısaca akciğer parankiminin yangısı olup genellikle bronşiyolitisi ve plöritisi ile seyreder. Pnömoni klinik olarak anoreksi, yüksek ateş, dispne, seröz veya mukopurulent burun ve gözyaşı akıntısı, nabız ve solunum artışı gibi klinik bulgular ile karakterizedir. Hastalığın oluşumunda yapıcı ve hazırlayıcı faktörler olmak üzere iki temel etken etkili olmaktadır (Bryson ve ark., 1979; Davies 1985; Ames, 1997). Hastalığa zemin oluşturan etkenler bakım besleme hataları, üşütme, havalandırmanın yeterli olmaması, uygun olmayan barınaklar, farklı yaş gruplarının bir arada tutulması, mevsimsel etkiler, ortam ısısı, aşılama programlarının uygulanmaması, ani yem değişiklikleri, hayvanların başka bir ortama taşınması gibi hazırlayıcı faktörler ile virus, bakteri, mantar ve paraziter etkenlerde pnömonilerin oluşmasında rol oynamaktadır. Oluşan pnömoninin tipi; etkenin türüne, bu maddelerin akciğere giriş yollarına (aerojen, hematojen, lenfojen), hayvanın türü, yaşı ve direncine göre değişiklik gösterebilir (Lopez ve Martinson, 2017). Hastalık bazı vakalarda kendi

kendine iyileşme gösterirken çoğu zaman ciddi verim kayıplarına yol açar ve genç hayvanlarda oldukça ölümcül olabilir (Davies, 1985; Dörtkardeş, 2018). Sığır pnömonilerinin etiyojisini saptamak için çok sayıda araştırma yapıldığı ve bu çalışmalar sonucunda fazla sayıda hastalık yapıcı etken izole edildiği bildirilmektedir. Yapılan çalışmalarda pnömoniye genellikle tek başına bir etkenin neden olmadığı çoğu vakada birden fazla etken veya hazırlayıcı faktörlerin rol oynadığı tespit edilmiştir (Yates, 1982; Aslan, 1994; Davies, 1985). Bu mikroorganizmaların çoğu sağlıklı hayvanların solunum sisteminde bulunur fakat stres faktörleri devreye girdiğinde bu etkenler patojen hale geçerek pnömoniye yol açar (Alley, 1991; Arda ve ark., 1999; Martin, 1999).

Hastalığın etiyojisinde rol oynayan viruslerden en önemlileri *Parainfluenza-3 (PI-3 virus)*, *Respiratorik sinsityal virus (RSV)*, *Bovine virus diarrhea/mucosal disease (BVD-MD)*, *Adeno ve Reovirusler*, *Retrovirus*'lardır (Bryson ve ark., 1978; Davies, 1985; Kıran, 1990; Ulutas ve ark., 2017). Hastalığın oluşmasında etkili olan bakteriyel etkenler arasında; *Pasteuralla (P.) multocida*, *Mannhaemia (M.) haemolytica*, *Mycoplasma spp.*, *Corynebacterium pyogenes*, *Haemophilus somnus*, *Streptococcus spp.* ve *Staphylococcus spp.*'dir (Davies, 1985; Kaya ve Erganiş, 1991; Aslan, 1994; Ames, 1997; Öztürk ve Çorlu, 2006;).

Oluşan pnömoninin tipi; etkenin türüne, akciğere giriş yollarına (aerojen, hematojen, lenfojen), hayvanın türü, yaşı ve direncine göre sığırlarda değişiklik gösterebilir. Pnömoniler çeşitli kriterlere göre sınıflandırılabilir. Bu sınıflandırma Tablo 2.1'de gösterilmektedir.

Tablo 2.1. Pnömoni sınıflandırılması (Çiftçi ve ark., 2015).

Klinik Seyirine Göre	Etiyolojik Sınıflandırma	Morfolojik Sınıflandırma
-Akut -Subakut -Kronik	-Bakteriyel -Viral -Mikoplazma, -Mikotik, -Paraziter pnömoniler	a)Yangının tipine göre 1. eksudatif pnömoniler (kataral,irinli,fibrinli,nekrotik,hemorajik pnömoniler) 2. proliferatif pnömoniler (intersitisyel pnömoni) 3. proliferatif-eksudatif pnömoniler (buzağuların bronkointerstisyel pnömonisi,koyunların atipik pnömonisi) b)Yangının ilk başladığı yere ve yayılma şekline göre 1. bronkopnömoni (lobüler pnömoni) 2. lobar pnömoni 3. interstisyel pnömoni

Yakın dönemde yapılan değerlendirmede pnömoninin etiyolojisi, eksudasyonun tipi, morfolojisi, lezyonların akciğerdeki dağılımı göz önüne alındığında tercih edilen sınıflandırma Tablo 2.2' de gösterilmiştir (Çiftçi ve ark., 2015).

Tablo 2.2. Tercih edilen pnömoni sınıflandırılması

<p>1)Bronkopnömoni</p> <p>a)Fibrinli bronkopnömoni b)İrinli bronkopnömoni c)Aspirasyon pnömonisi</p> <p>2)İnterstisyel Pnömoni</p> <p>3)Embolik Pnömoni</p> <p>4)Granülomatöz Pnömoni</p>

2.2.1. Bronkopnömoni

Bronkopnömoni bronş, bronşiyol ve alveollerin yangısı olarak tanımlanır. Evcil hayvanlarda en sık görülen pnömoni tipi olan bronkopnömoniler fırsatçı bakteriler ve mikoplazmalar tarafından oluşturulur ve bu pnömonilerde lezyonlar genellikle akciğerlerin kraniyal loblarında şekillenir (Milli ve ark., 2001; Caswel ve Willams, 2007; McGavin ve ark., 2007; Çiftçi ve ark., 2015). Lezyonların kraniyal loblarda daha çok görülmesinin nedeni; kraniyal bölgedeki hava sirkülasyonunun farklı olması, hava yollarının daha kısa ve çok dallı olmasından kaynaklanmaktadır (Dungworth, 1993; Lopez ve Martinson, 2017). Patojen etkenlerin akciğer savunma sistemini atlatarak bronşiyalveoler bölgeye kolayca geçip bu bölgelerde hasar oluşturması sonucu bronkopnömoni meydana geldiği tespit edilmiştir (Lopez ve Martinson, 2017). Etken akciğere aerojen ya da aspirasyon yoluyla gelir ve akciğer solunum mekanizmasını aşarak bronşiyalveoler sınırda yangı oluşturur. Bu yangının akciğerlere yayılması iki şekilde olur. Yangı ilk olarak bronşiyalveolar bölgede başlar daha sonra ilerleyerek proksimalde bronşiyol ve bronşlara, distal kısımda ise alveolar duktus ve respiratorik asinuslardaki alveollere yayılır ve eksudat bronş, bronşiyol ve alveol lümeninde birikir, biriken eksudat akciğerin hava tutma kapasitesini düşürür. Bunun sonucunda lobüler alanlarda yangı odakları oluşur ve bu şekilde yangının yayılması endobronşiyal yayılma olarak isimlendirilir (Milli ve ark., 2001; McGavin ve ark., 2007; Radelli ve ark., 2008; Özen ve ark., 2009; Wawegama ve ark., 2012; Çiftçi ve ark., 2015). Diğer yayılma şekli olan peribronşiyal yayılmada yangı, bronş ve bronşiyollerin duvarını aşarak çevredeki alveollere yayılım gösterir ve alveoller de yangılanmış olur (Çiftçi ve ark., 2015).

Bronkopnömonilerde görülen tipik makroskopik bulgu kranioventral bölgelerde yer alan düzensiz konsolide alanlardır. Bronkopnömoninin erken dönemlerinde akciğer damarlarında hiperimi, bronşiyalveoller boşlukta ödem sıvısı bulunur. Akciğer hasarı hafiften orta dereceye geldiğinde nötrofil granülosit, alveolar makrofaj infiltrasyonu ile fibrin oluşumu şekillenir (Lopez ve Martinson, 2017). Hafif şiddetli olaylarda plöra düzgün ve parlakken yangının şiddetlendiği durumlarda plörada kırmızımsı bir renk ve pürüzlü görünüm, sarı-gri renkli fibrin veya fibrinopurulent eksudat toplanır. Pnömoniyeye neden olan etken bronşiyol epitellerini etkiler ve buralarda nekrotikten hiperplaziye kadar değişen derecelerde lezyonlar

oluşturur. Peribronşiyol dokularda hafif akut yangı belirtileri de dikkat çekicidir. Bronkopnömonilerde; eksudat içerisinde nötrofil lökosit yoğunluktaysa irinli bronkopnömoni, fibrin fazla ise fibrinli bronkopnömoni olarak ikiye ayrılır (Dungworth, 1993; Milli ve ark., 2001).

2.2.2. İrinli Bronkopnömoni

Genellikle kranioventral loblardaki bronş, bronşiyol ve alveoller içinde purulent veya mukopurulent eksudat birikimi ile karakterize olan bronkopnömonilerdir. İrinli bronkopnömoniler genellikle lobüler yayılım gösterirler ve bu yüzden lobüler pnömoni şeklinde de isimlendirilirler. Bu pnömoninin oluşmasına sebep genellikle bakteriyel enfeksiyonlardır. *Streptococcus* spp., *Staphylococcus* spp., *Salmonella* spp., *C. pyogenes*, *Escherichia coli*, *P. multocida* ve *Bordetella bronchiseptica* gibi bakteriler en sık rastlanan etkenlerdir (McGavin ve ark., 2008; Çiftçi ve ark., 2015; Lopez ve Martinson, 2017). Bu etkenler kimi zaman primer olarak pnömoni oluşturabilirken kimi zaman da viral enfeksiyonlar sonucunda sekonder etken olarak pnömoniyeye sebep olurlar. Bazı durumlarda ise bu bakteriyel etkenler viral pnömonilere karışarak kataral-irinli bronkopnömoniyeye yol açabilirler (Milli ve ark., 2001; Caswel ve Willams, 2007; McGavin ve ark., 2008; Wawegama ve ark., 2012; Çiftçi ve ark., 2015; Lopez ve Martinson, 2017). İrinli bronkopnömonilerin makroskopisinde genellikle akciğerin kranioventral loblarında düzensiz yayımlı, kırmızı renkli ve sert kıvamlı odaklar şeklinde lezyonlar dikkat çeker. Bu odakların merkezinde bazı durumlarda irin, apse ve nekroz şekillenebilir. Akciğerin kesit yüzünde özellikle bronşlarda kıvamlı, bulanık ve bazen de irinle karışık bir eksudatın sızdığı gözlenir. Sızan bu eksudatın rengi, kıvamı ve miktarı etkene göre değişiklik gösterir. Bronş ve bronşiyollerin eksudatla tıkanmasından dolayı lezyonlar arasında veya çevresinde koyu renkli çökük atelektazik ya da soluk açık renkli amfizemli alanlar oluşur. Bu durumdan dolayı lezyonlar dama tahtası görünümüne sahiptir. İrinli bronkopnömonilerde genellikle plöra yangıdan etkilenmez (Caswel ve Willams, 2007; McGavin ve ark., 2007; Radelli ve ark., 2008; Yılmaz, 2009; Adamu ve ark., 2013; Çiftçi ve ark., 2015). Yangı kronik bir hale dönüştüğünde lökosit infiltrasyonu, fibrin oluşumu ve kapiller hacimdeki küçülmeye bağlı olarak renk giderek açılır gri renge dönüşür. İrinli bronkopnömonilerin

mikroskobisinde hiperemi ve ödem ile birlikte alveol, bronşiyol ve bronş lümenlerinde bol miktarda nötrofil granülosit, makrofaj ve dökülmüş epitel hücrelerine rastlanır. Şiddetli olgularda purulent veya mukopurulent eksudat bronş, bronşiyol ve alveol lümenini doldurabilir (Maunsel ve ark., 2009; Yılmaz, 2009; Çiftçi ve ark., 2015).

2.2.3. Fibrinli Bronkopnömoni

Akciğer dokusunda yoğun fibrin birikimi ile karakterize olan pnömoni tipidir (Caswel ve Willams, 2007; McGavin ve ark., 2007; Özen ve ark., 2009; Yılmaz, 2009; Çiftçi ve ark., 2015). Etiyolojik olarak *P. multocida*, *M. haemolytica*, *Mycoplasma mycoides* subsp. *mycoides* gibi bakteriyel etkenler primer neden olurken bazı durumlarda da viral enfeksiyonlar sonrasında sekonder etken olarak rol oynarlar (Caswel ve Willams, 2007; McGavin ve ark., 2007; Nicholas ve ark., 2008; Radelli ve ark., 2008; Yılmaz, 2009). Bu pnömonide lezyonların yerleşimi lobar karakterli olup plöra da yangıya katıldığı için plöropnömoni tablosu şeklindedir (Caswel ve Willams, 2007; McGavin ve ark., 2007; Çiftçi ve ark., 2015). Fibrinli bronkopnömoniler akciğerin %30'undan daha az kısmında şekillense bile şiddetli toksemi nedeni ile hayvanlarda ölüme yol açabilir (Lopez ve Martinson, 2017). Şiddetli konjesyon, hemoraji ve yoğun fibrin birikimi ile karakterize olan fibrinli bronkopnömonilerde, akciğerin özellikle kraniyal loblarının en az bir lobun tamamına yakınına, bazen de akciğerin $\frac{3}{4}$ 'ünü kaplayacak kadar geniş alanlarda şekillenen koyu veya açık kırmızı, kahverengimsi veya gri renkli, kıvamlı, hepatize alanlar şeklinde lezyonlar görülür (Ortatatlı, 1997; Caswel ve Willams, 2007; Çiftçi ve ark., 2015). Lezyonların görünümüne göre fibrinli bronkopnömoniler birbirini izleyen yangısal hiperemi, kırmızı hepatizasyon, gri hepatizasyon ve lizis evreleri olmak üzere dört döneme ayrılmaktadır. Fibrinli pnömonilerde bazen lezyonların görüldüğü bölgelerde irin ve apse odakları şekillenebilir ve bu durum fibrinopurulent bronkopnömoni olarak isimlendirilir. Bazen de lezyonlu bölgelerde koyu siyah renkli nekroz odakları görülür ve bu pnömoniler de fibrinonekrotik bronkopnömoni olarak isimlendirilir. Fibrinli pnömonilerde plöra da yangılandığı için genelde akciğerler göğüs kafesine yapışmış durumdadır (Çiftçi ve ark., 2015). Fibrinli bronkopnömonilerde interlobuler septumlarda ödem ve genişleme, arteriol, venül ve

lenf damarında trombozlar, bazı vakalarda belirgin koagulatif nekroz alanları ile göğüs boşluğunda farklı miktarlarda sıvı birikimi şekillenir. Akciğer dokusunda yoğun nekroz oluşumu sonucunda pulmoner sekester oluşabilir. Pulmoner sekesterin oluşumuna yol açan nedenlerden birisi büyük pulmoner damarlarda oluşan şiddetli iskemi ya da *M. haemolytica* gibi bakteriler tarafından üretilen nekrotize toksinlerdir (Lopez ve Martinson, 2017).

Fibrinli bronkopnömoninin makroskopik görünümü hayvanın yaşı, lezyonun şiddeti, plöral yüz ve kesit yüzünün görünümüne göre değişmektedir. Fibrinli pnömonilerde farklı dönemlerdeki yangılı lobuslar yan yana gelebilir ve yan yana gelen lobuslar akciğerin kesit yüzünde alacalı bir görünüm oluşmasına yol açmaktadır. Akciğer lobları makroskopik olarak alacalı mermer görünümünü almaktadır. Fibrinli pnömonilerde akciğerden alınan parçaların kesit yüzeylerinden genellikle eksudat sızmamaktadır. Bunun nedeni fibrinin akciğerdeki eksudatı pıhtılaştırarak sızmasını engellemesidir (Çiftçi ve ark., 2015; Lopez ve Martinson, 2017). Fibrinli bronkopnömonilerin mikroskopisinde yangısal döneme bakılmaksızın genel olarak bronşiyol ve alveol lümenlerinde plazma proteinince zengin sıvı, fibrin, nötrofil granülosit ile dökülmüş nekrotik hücreler göze çarpmaktadır. Fibrinli bronkopnömonilerde hayvanlarda nadiren lizis dönemi şekillenir. Fibrinli bronkopnömoniler daha çok alveoler fibrozis ve bronşiyolitis obliterans ile sonuçlanır. Diğer önemli sonuçları ise saprotif bakteriler tarafından oluşturulan gangren, akciğer apsesi ile kronik plöritisdir (Lopez ve Martinson, 2017).

2.2.4. İnterstisyel Pnömoni

İnterstisyel pnömonide yangı akciğerin interstisyumunda, yani interalveolar septumlar ile bronş, bronşiyol ve damarların çevresinde oluşurken alveol, bronş, bronşiyol lümenlerinde yangısal bir değişiklik şekillenmez. Alveol duvarını oluşturan alveol epiteli, bazal membran ve damar endotel katmanlarının herhangi birisinde hasar oluşumu interstisyel pnömoniyeye yol açar (Lopez, 1998; Çiftçi ve ark., 2015). İnterstisyel pnömonilerin meydana gelmesinde viruslar, mikoplazmalar, klamidyalılar, toksik gazlar ve alerjik olaylar önemli rol oynar (Dungworth, 1993; Lopez, 1998; Çiftçi ve ark., 2015).

İnterstisyel pnömoniler evcil hayvanlarda morfolojik özelliklerine göre akut ve kronik interstisyel pnömoni olmak üzere iki ana gruba ayrılır (Lopez ve Martinson, 2017). İnterstisyel pnömonilerde, akut eksudatif dönemde alveol epiteli hasar görür ve bu hasarın sonucunda alveol lümeninde ödem sıvısı birikir. Bazen diffüz alveoler hasar durumlarında ödem sıvısı, lipitler veya pulmoner surfaktan komplementleri ile birleşerek alveol bazal membran ve bronşiyol duvarında birikir. Bu birikim sonucunda hiyalin membran oluşur. Bu dönemde ayrıca alveol içinde biriken ödem sıvısı interstisyumda nötrofil granülosit ve ödem toplanmasına neden olarak alveol duvarının kalınlaşmasına sebep olur (Lopez ve Martinson, 2017). Bronşiyol, bronş ve damarlar etrafındaki lenfoid dokularda hiperplazi meydana gelir. Mikoplazma enfeksiyonlarında bu hiperplazi daha belirgin olarak şekillenir. Yangı bölgesinde lenfosit, histiyosit ve plazma hücrelerinden oluşan yangısal hücre infiltrasyonu meydana gelir (Maeda ve ark., 2003; Caswel ve Williams, 2007; McGavin ve ark., 2007; Radelli ve ark., 2008; Yılmaz, 2009). Bu akut eksudatif dönem birkaç günde tip II pnömositlerinin hiperplazisi ile karakterize akut proliferatif döneme dönüşür. Akut proliferatif dönemin en tipik özelliği tip II pnömositlerin proliferasyonudur. Alveol duvarında oluşan kalınlaşmadan dolayı akciğerler süngerimsi kıvamda ve sönmeyen yapıdadır. Hastalığa sebep olan etken ortadan kaldırılmazsa alveoler hasar sürekli tekrarlandığından dolayı akut interstisyel pnömoni kronik interstisyel pnömoniyeye dönüşür. Kronik interstisyel pnömonilerin tipik özelliği intersitisyumda mononükleer hücre infiltrasyonu ve fibrozisin şekillenmesidir (Çiftçi ve ark., 2015).

İnterstisyel pnömonilerde belirgin bir makroskobik bulgu oluşmaması hastalığın tanısında histopatolojik incelemeyi zorunlu hale getirmektedir. Makroskobik olarak interstisyel pnömonide akciğerler süngerimsi veya elastik kıvamlı, kesit yüzü kuru ve et görünümündedir. Göğüs boşluğu açıldığında üzerinde kaburga izleri bulunan akciğer loblarında kollaps, hepatizasyon veya konsolidasyon gözlenmez (Dungworth, 1993; Çiftçi ve ark., 2015). Lezyonlar, daha çok kaudo dorsal loblarda şekillense de bazen tüm akciğer loblarına da yayılabilir. Küçük hava yolları ve çevresinde dikkat çekici yangısal değişikliklere rastlanılmaz. Lezyonların yerleşim yerinin farklı olması interstisyel pnömonilerin bronkopnömonilerden ayırt edilmesini sağlar (Milli ve ark., 2001).

2.2.5. Granülomatöz Pnömoniler

Granülomatöz pnömoniler, lokal veya bazen yaygın yerleşimli, farklı büyüklüklerde ve sayıda akciğere rastgele yayılmış, granülom oluşumuyla karakterize kronik pnömonilerdir (Jones ve Hunt, 1983; Urman, 1983; Alibaşoğlu ve Yeşildere, 1988). Bu tip pnömoniler fagositoz yoluyla ve akut yangıyla elimine edilemeyen, dokuda uzun süre yaşayabilme yeteneğine sahip organizmalar veya partiküller nedeniyle evcil hayvanlarda oluşan kronik nitelikli pnömonilerdir. Makroskobik olarak akciğerde iyi sınırlara sahip, farklı büyüklüklerde, özellikle kalsifikasyonların şekillendiği durumlarda sert kıvamlı nodüllerle karakterizedir. Mikroskobik olarak akciğerde, granülomlar ortada nekrotik bir alan çevresinde makrofaj, epitelioid hücre, lenfosit, bazen dev hücreleri, en dışta lenfosit ile plazma hücrelerinin de yer aldığı bağ doku ile çevrelenmiş odak şeklindedir. Diğer pnömoni tiplerinin aksine bu tip pnömonilere neden olan etkenler PAS veya asit-fast boyalarla ortaya çıkarılabilir (Lopez ve Martinson, 2017).

Granülomatöz pnömoniye *Cryptococcosis* spp, *Coccidiomycosis* spp, *Histoplasmosis* spp. ve *Blastomycosis* spp. gibi mantar ile *Mycobacterium bovis* gibi bakteriyel etkenler sebep olur. Tüm türlerde granülomatöz pnömonilerin en önemli bakteriyel hastalığı *M. bovis* tarafından oluşturulan tüberkülozdur (Milli ve ark., 2001; Caswel ve Williams, 2007; McGavin ve ark., 2007). Tüberküloz etkenleri sığırlara genellikle aerojen yolla bulaşır ve primer lezyonlar daha çok akciğerin dorso kaudal bölgesinde tek ya da multiple odaklar şeklinde şekillenir. Tüberküloz etkenleri tarafından oluşturulan granülomatöz yangı, bronkopnömonilerde olduğu gibi alveol ve bronşiyoler bölge sınırından başlar, daha sonra lobüler yayımlı yonca yaprağı görünümde lezyonlar oluşur (Francis, 1972; Dungworth, 1985; Pritchard, 1988). Bazen de lezyonlar birleşerek geniş kalsifikasyon nekroz alanlarını oluştururlar (Urman, 1983; Alibaşoğlu ve Yeşildere, 1988). Konakçının direncine göre primer odakdaki etkenler bazen tamamen ortadan kaldırılır, bazen de inaktif durumda bekler ve konakçının direnci düştüğünde tekrar aktifleşerek hızla yayılıp kana karışarak generalize olurlar. Bu durum sonucunda akciğer ve visseral organlarda çok sayıda akut miller tüberküller şekillenir (Runnels, 1960; Urman, 1983; Dungworth. 1985). *Cryptococcus neoformans*, *Coccidioides immitis*, *Histoplasma capsulatum*, *Blastomyces dermatitis*, *Actinobacillus* spp., *Actinomyces*

spp., *Nocardia* spp., gibi mikotik etkenler hematojen veya solunum yoluyla akciğere gelerek granümatöz pnömonileri oluştururlar. Hayvanlarda farklı nedenlerle şekillenen immünsüpresyon veya uzun süreli antibiyotik tedavisi sonrası patojen mantarların yanısıra fakültatif mantar etkenleri de granümatöz pnömonilere neden olmaktadır. (Urman, 1983; Alibaşoğlu ve Yeşildere, 1988).

2.3. Nitrik Oksit

Nitrik oksit, nitrik oksit sentaz (NOS) enzimi tarafından, L-arjininden iki ardışık monooksijenaz reaksiyonu sonucunda sentezlenen endojen reaktif bir ara moleküldür (Antosova ve ark, 2017). Bu reaksiyon bir dizi nitrik oksit sentaz (NOS) enzimi tarafından katalize edilir. Nitrik oksit sentaz enzimleri, yapısal nitrik oksit sentaz (cNOS) ve indüklenebilir nitrik oksit sentaz (iNOS) olmak üzere iki ana gruba ayrılır (Sarela ve Mathie, 1996; Yılmaz, 2010; Söylemez ve Özüm, 2013). Yapısal NOS vasküler endotelde, nöronlarda ve plateletlerde bulunur (Lincoln, 1997; Dweik, 2001; Çalikoğlu ve ark, 2002). Fizyolojik durumlarda bazal düzeyde NO sentezinden sorumlu olan cNOS'un endotelial ve nöronal olmak üzere 2 formu vardır (Marin ve Rodrigues-Martinez, 1997). Kısa sürelerde ve pikomolar seviyelerde NO üretimi sağlayan cNOS guanilsiklazı inhibe ederek bronş ve düz kas gevşemesi, vasküler tonunun düzenlenmesi, platelet aktivasyonunun inhibisyonu, nörotransmisyon gibi işlevlerin regülasyonundan sorumludur (Lincoln ve ark, 1997; Moncada, 1992; Marin ve Rodrigues-Martinez, 1997; Çalikoğlu ve ark, 2002). Fizyopatolojik olaylarda oluşan NO oluşumundan sorumlu olan indüklenebilir NOS kardiyomyositler, hepatositler, nöronlar, mikroglial hücreler, nötrofiller, vasküler endotel ve düz kas hücrelerinde bulunur ve sitokinler, endotoksin ile lipopolisakkarit gibi bakteriyel ürünlerce uyarılır (Çalikoğlu ve ark, 2002; Özkan ve Yüksekol, 2003). Fizyolojik durumlarda Ca^{2+} /kalmodülün kompleksi varlığında cNOS tarafından düşük miktarlarda üretilen NO doku hasarına yol açmaz (Sarela ve Mathi, 1996; Lincoln ve ark, 1997; Yılmaz, 2010). Düzenli olarak oksihemoglobin tarafından ortamdaki temizlenir. Tam aksine, enfeksiyöz ya da yangı durumlarında Ca^{2+} varlığına gerek duymadan endotoksinler ve inflamatuvar sitokinler tarafından indüklenen iNOS ise çok yüksek miktarlarda NO oluşmasına neden olur (Yılmaz, 2010). Artan NO temizlenmediğinde süperoksit ile reaksiyona girerek peroksinitrit

(ONOO^-) oluşur. Oluşan bu ürün güçlü ve yarılanma ömrü çok kısa bir oksidandır. Organizmada peroksinitrit, hidroksil radikali gibi davranan hidroksinitrite (HOONO) dönüşür. Peroksinitritin parçalanmasıyla yüksek konsantrasyonlarda NO oluşur. Bu reaktif nitrojen bileşikleri lipidler, DNA, tioller, aminoasitler ve metallere reaksiyona girerek enzim fonksiyonlarını bozar, membran bütünlüğüne zarar verir ve DNA mutasyonu, bunların sonucunda lipid peroksidasyonu oluşur (Kuyumcu ve ark, 2004). Böylece yüksek miktarlarda oluşan serbest radikaller dokularda hasara yol açmasının yanı sıra septik şok, romatoid artrit, serebral iskemi, multiple skleroz ve diyabetin dahil olduğu pek çok hastalığın patogenezinde yer alır (Anggard, 1994). Sürekli ve yüksek konsantrasyonda nitrik oksit üretimi, makrofajların, virus, bakteri, mantar, protozoa, helmint ve tümör hücrelerine karşı sitostatik ve sitotoksik aktivite göstermelerini sağlar (Vlad, 2015).

3. GEREÇ VE YÖNTEM

3.1. Hayvan Materyali

Çalışmanın materyalini 50 adet pnömonili sığır akciğerleri oluşturdu. Ocak-Nisan 2019 tarihleri arasında Balıkesir’de faaliyet gösteren mezbahalara kesim için getirilen 1 yaş üstündeki besi sığırları antemortem olarak muayene edildi ve akciğer seslerinde sertleşme, seromüköz burun akıntısı ve hırıltı gibi klinik bulgular gösterenlerin kesim sonrası akciğer dokuları makroskopik olarak incelendi. Makroskopik inceleme sonucunda, pnömoni teşhisi konulan 50 akciğerin her birinden ayrı ayrı iki seri doku örnekleri alındı. İlk seri patolojik incelemeler için %10’luk tamponlu formalin solüsyonunda tespit edildi. Mikrobiyolojik analizler için alınan ikinci seri doku örnekleri kısa sürede soğuk zincirde BAUN Veteriner Fakültesi Mikrobiyoloji Anabilim Dalı Laboratuvarına ulaştırıldı. Laboratuvara getirilen doku örnekleri yaklaşık 2 saat içinde kültüre edildi.

3.2. Dokuların İşlenmesi

Mezbahalardan kesim sonrası makroskopik olarak muayene edilerek alınan akciğer örnekleri %10’luk tamponlu formaldehit solüsyonu içerisinde 1 gün süre ile tespit edildi. Tespit işleminden sonra küçültülerek kasetlere alınan doku örnekleri en az 1 gece çeşme suyunda yıkandı. Dokuların dehidrasyon ve şeffaflaştırma işlemleri için otomatik doku takip cihazından alkol ve ksilol serilerinden geçirildi. Bu işlemden sonra parafin ile bloklanan dokulardan mikrotomla 5µm kalınlığında kesitler alınarak normal ve polilizinli lamlara aktarıldı.

3.3. Histopatolojik İncelemeler

3.3.1. Hematoksilen-Eozin Boyama Yöntemi

Normal lam üzerine alınan doku örneklerinden parafini uzaklaştırmak ve rehidre etmek amacıyla 1 saat süre ile 56°C etüvde bekletilen kesitler sırayla ksilol ve azalan alkol serilerinden geçirildi. Kesitler hematoksilen ve eozin boyası ile boyandı ve ışık mikroskobunda incelendi.

3.3.2. PAS (Periodic Acid Schiff) Boyama Yöntemi

Doku örnekleri mantar etkenlerini belirlemek için peryodik asit shiff (PAS) boyama yöntemi ile boyandı. Bu amaçla; 1 saat süre ile 56°C etüvde bekletilen kesitler deparafinizasyon işleminden sonra periyodik asit solüsyonunda 5 dakika bekletildi. Takibinde 5 dakika çeşme suyu ile yıkanan kesitler Schiff reaktif solüsyonunda 15 dakika tutuldu. Akan çeşme suyu altında 10 dakika pembe renk oluşuncaya kadar yıkanan kesitlerin üzerine light green solüsyonu damlatılarak birkaç saniye beklendi. Sonrasında sırayla alkol ve ksilolden geçirilen kesitler entallen ile kapatıldıktan sonra ışık mikroskobunda mantar etkenlerin varlığı yönünden değerlendirildi.

3.3.3. Ziehl-Neelsen Boyama Yöntemi

Asit-fast bakterilerin tespiti için Ziehl-Neelsen boyama yöntemi kullanıldı. Bilinen yöntemlerle deparafinizasyon ve rehidrasyon işlemi yapılan kesitlerin üzerine, yüzeyi kaplayacak şekilde Karbon fuksin döküldü ve 30 dakika bekletildi. % 1'lik asit alkol ile dekolerize edilen kesitler çeşme suyunda 8 dakika süre ile yıkandı. Yıkama işleminden sonra kesitlerin üzerine metilen mavisi dökülerek 1-2 dakika bekletildi. Bu işlemin ardından kesitler alkol ve ksilol serilerinden geçirildi, entallen ile kapatıldı ve ışık mikroskobunda incelendi.

3.3.4. von Kossa Boyama Yöntemi

Dokularda şekillenen kalsifikasyonu belirlemek için von Kossa boyama yöntemi kullanıldı. Bilinen yöntemlerle rehidre edilen kesitler ticari von Kossa boyama kiti (Bio Optica, Cat no: 04-170801) ile boyandı ve ışık mikroskobunda değerlendirildi.

3.4. İmmunohistokimyasal İncelemeler

Bu çalışmada pnömoni tipleri ile iNOS immün aktivitesi arasındaki etkileşimi belirlemek amacıyla avidin-biotin peroksidaz immunohistokimyasal yöntemi tercih edildi. İmmunohistokimya boyamada ticari bir firma tarafından üretilen hazır kit (İnvitrogen cat no: 85-9043) kullanıldı. İmmunohistokimyasal boyamalar için polilizin kaplı lamlara alınan kesitler, rutin dehidrasyon işlemlerinden geçirildi. PBS ile yıkama işleminden sonra kesitler, sırasıyla endojen peroksit aktivitesini engellemek için %3'lük hidrojen peroksid solüsyonunda 20 dakika, antijenik reseptörleri açığa çıkarmak amacıyla 10 dakika mikrodalga işlemine tabi tutuldu. PBS ile 3 defa yıkama işleminden sonra spesifik olmayan boyamayı engellemek amacıyla %5'lik tavşan serumu ile 30 dakika inkübe edilen kesitler PBS ile yıkandıktan sonra 1/100 oranında sulandırılmış iNOS (İnvitrogen PA5/168-55) antikoru ile 1 saat oda ısısında bekletildi. Ardından kesitler biotinize sekonder antikorlar ile 30 dakika inkübe edildi. Yıkama işleminden sonra tüm kesitler peroksidaz bağlanmış streptavidin ile 30 dakika inkübe edildi. İmmün reaksiyonu görünür hale getirmek amacıyla 3,3'-diaminobenzidine tetrahydrochloride (Cell Signaling- cat no:8090S) solüsyonu kullanıldı. Zemin boyaması için Mayer's Haematoksilen ile boyanan kesitler immunmount ile kapatıldı ve ışık mikroskobunda incelendi. İmmunohistokimyasal incelemede iNOS antikoru ile boyanma değerlendirilirken 20'lik büyütmede rastgele 5 farklı alanda immün pozitif boyanan hücreler aşağıdaki verilen kriterlere göre sayıldı ve bir skor skalası elde edildi.

Hafif: 1-10 hücrede immün boyanma

Orta: 11-20 hücrede immün boyanma

Şiddetli: 21-30 hücrede boyanma

3.5. Bakteriyolojik İncelemeler

Çalışmada kullanılan sığırlara ait akciğer örneklerinden aerobik bakterilerin izolasyonu için bakteriyolojik ekimler yapıldı.

3.5.1. İzolasyon

Aerobik bakterilerin izolasyonu amacıyla %7 defibrine koyun kanlı blood agar base (1.10885, Merck, Darmstadt, Germany) kullanıldı. Besiyeri üretici firmanın talimatları doğrultusunda hazırlanıp, otoklavda steril edildikten sonra ısısı 45-47°C kadar soğutulup, steril koyun kanı ilave edildi.

Pnömoni şüpheli sığır akciğerlerinden steril svablarla besiyerine ekimler yapıp, aerobik atmosferde 37°C'de 1-3 gün inkube edildi. Üreyen etkenler makroskopik ve mikroskopik morfolojileri, hemolitik özellikleri ve çeşitli biyokimyasal özelliklerine göre identifiye edildi.

3.5.2. İdentifikasyon

İzole edilen bakterilerin identifikasyonu amacıyla öncelikle etkenler basit ve Gram boyama yöntemleri ile boyanarak mikroskopik morfolojileri yönünden incelendi. Bakterilerin identifikasyonunda MacConkey agar (CM0007, Oxoid, Basingstoke, England), oksidasyon/fermantasyon besiyeri (O/F) (268820, Difco, Le Pont de Claix, France), SIM besiyeri (211578, Difco, Le Pont de Claix, France), mannitol salt agar (LAB, LAB007, Lancashire, U.K.), DNase test agar (Difco, 263220, France), MR/VP agar (Oxoid, Hampshire, U.K.) ve urea agar base (Lab 130, LAB, Lancashire, UK) besiyerleri kullanıldı. Diğer yandan rutin teşhiste kullanılan çeşitli biyokimyasal testler yapıldı (Arda, 2006; Quinn ve ark., 2011).

3.6. İstatistiksel İncelemeler

Pnömoni tipleri ile iNOS'un immun boyanması arasındaki farkın anlamlı olup olmadığı SPSS paket programı (version 23.0, SPSS Inc, Amerika) kullanılarak irdelendi. Araştırmanın tanımlayıcı istatistiklerinde sayı ve yüzdeler kullanıldı. Gruplar arası farkın değerlendirilmesi için Ki-kare testi kullanıldı. Sonuçların önemlilik düzeyleri için Pearson Chi-Square Test dikkate alındı. Önemlilik düzeyi olarak tüm analizler için $p < 0.05$ düzeyi dikkate alındı. Tüm istatistiki analizler gerçekleştirildi.



4. BULGULAR

4.1. Patolojik Bulgular

Çalışmada mezbahada kesimi yapılan 1524 adet besi sığırlarından 50 (%3,28) adetinde makroskopik olarak pnömoni tespit edildi. Çalışmada akciğerlerde şekillenen lezyonlar makroskopik ve mikroskopik yöntemler ile incelendi, pnömoni tipleri ve olgu sayıları Tablo 4.1’de sunuldu.

Tablo 4.1. Pnömonilerin sınıflandırılması ve olgu sayıları

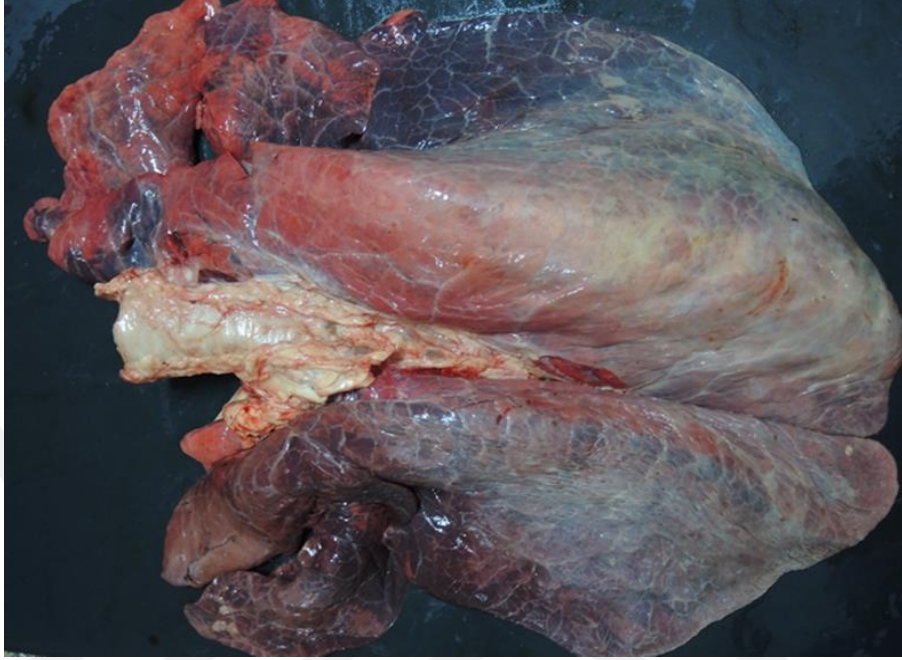
Pnömoni Tipi	Olgu Sayısı	Yüzdesi
İrinli Bronkopnömoni	3	% 6
İrinli Nekrotik Bronkopnömoni	3	% 6
Fibrinli Bronkopnömoni	6	% 12
Bronkointerstisyel Pnömoni	2	% 4
İnterstisyel Pnömoni	24	% 48
Granüloamatöz Pnömoni	12	% 24
TOPLAM	50	% 100

4.2. Makroskopik Bulgular

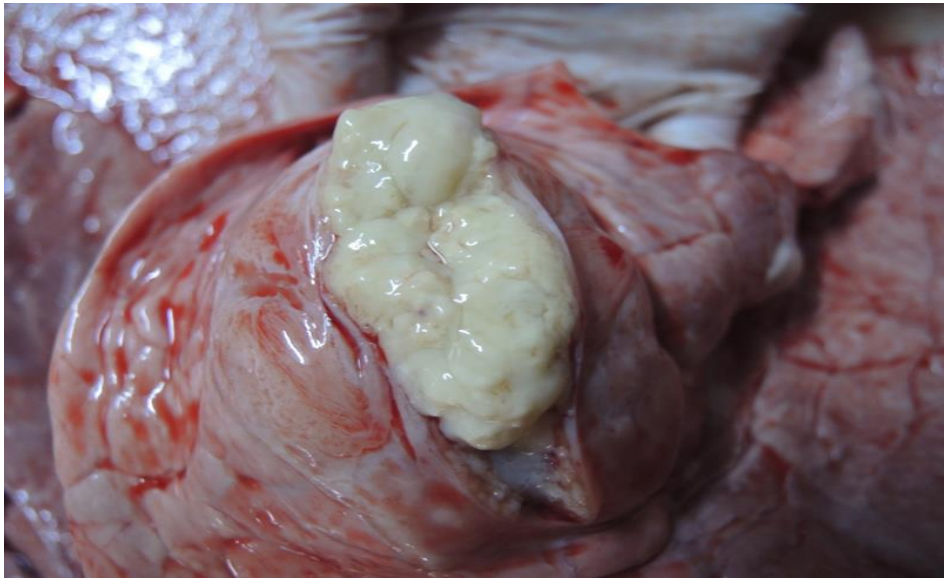
4.2.1. İrinli Bronkopnömoniler

Çalışmada toplanan pnömonili akciğerler arasında irinli bronkopnömoniyeye 3 olguda (%6) rastlandı. İrinli pnömoni olarak sınıflandırılan akciğerlerin makroskopik incelemesinde kraniyal loblarda, çeşitli büyüklüklerde, çevresinden keskin sınırlarla ayrılan kırmızı veya gri renkli hepatize alanlar tespit edildi (Şekil 4.1). Bu alanların

kesit yüzünden köpüklü eksudat sızıyordu. Bronş ve büyük hava yollarının lümeni beyaz renkli köpüklü eksudat ile doluydu, bu eksudat temizlendiğinde hava yolu mukozalarının hiperemik olduğu dikkati çekti.



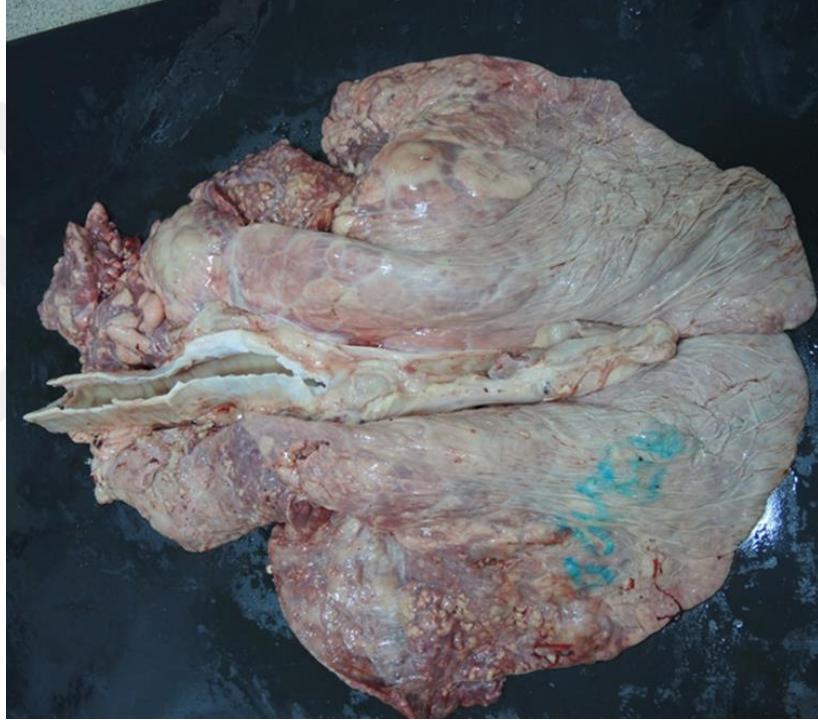Şekil 4.1. İrinli bronkopnömoni. Kranial loblarda kırmızı gri renkli konsolide alanlar.



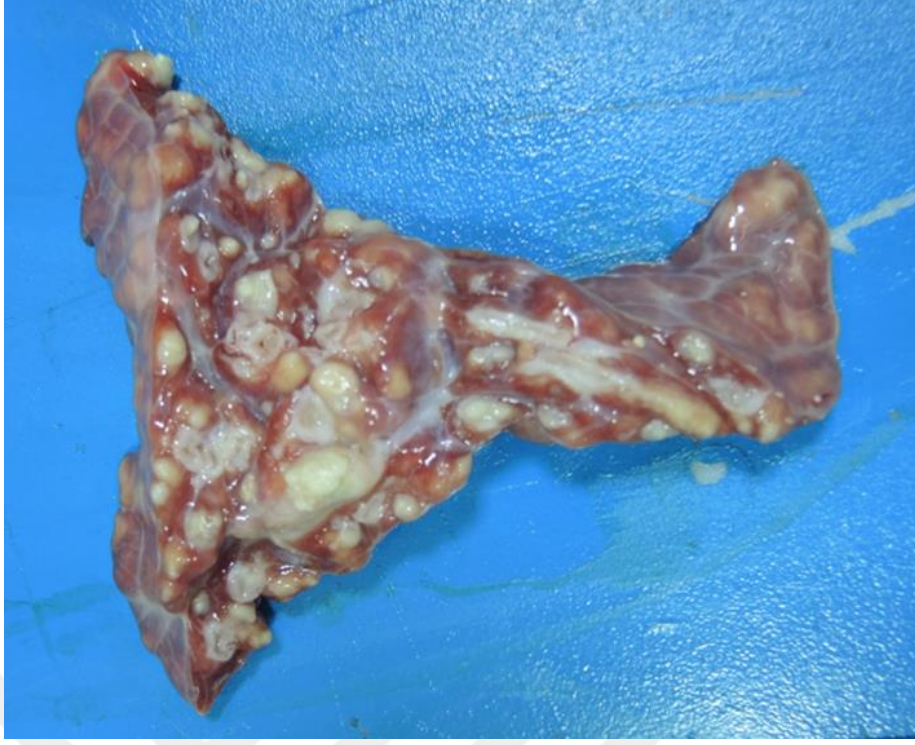Şekil 4.2. İrinli bronkopnömoni. Kesit yüzünde irin.

4.2.2. İrinli Nekrotik Bronkopnömoni

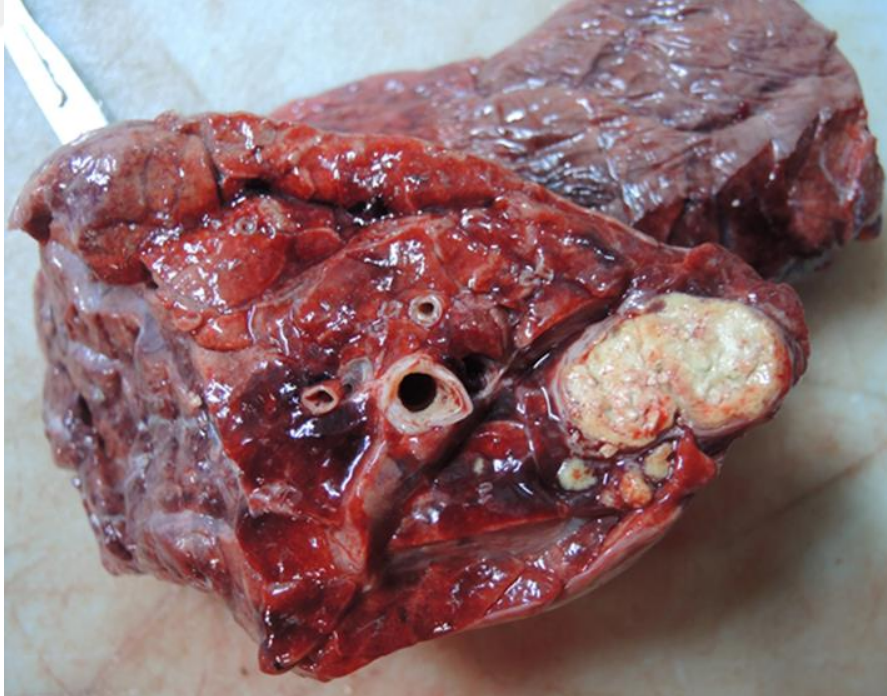
Pnömonili akciğer örnekleri arasından 3 olguda (%6) irinli nekrotik pnömoni bulgularına rastlanıldı. Lezyonlar makroskopik olarak incelendiğinde 1 vakada kranial ve intermedial loblarında içine alan keskin sınırlı, sert kıvamlı gri-kırmızı renkli değişik büyüklükte alanlar tespit edildi. Bu alanların kesit yüzlerinde irin bulunmaktaydı (Şekil 4.3 – Şekil 4.4). İrinin bulunduğu nekroz alanın çevresi kalın bir kapsül ile çevrili olduğu görüldü (Şekil 4.5).



Şekil 4.3. İrinli nekrotik bronkopnömoni. Akciğere yayılmış keskin sınırlı beyaz-gri renkli irin dolu apse odakları.



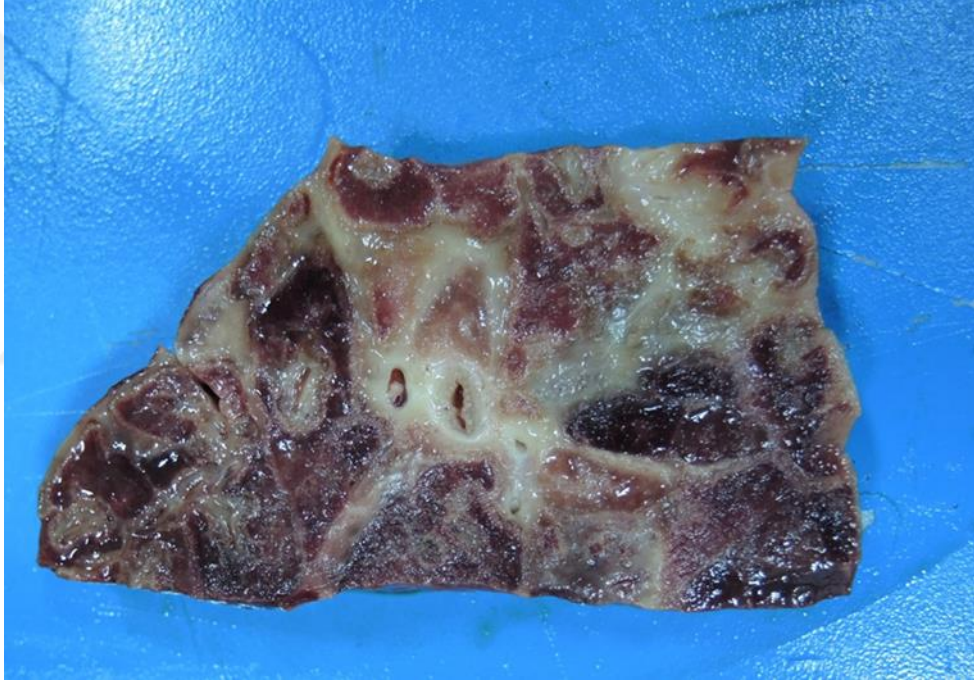Şekil 4.4. İrinli nekrotik bronkopnömoni. Çeşitli büyüklüklerde apseler.



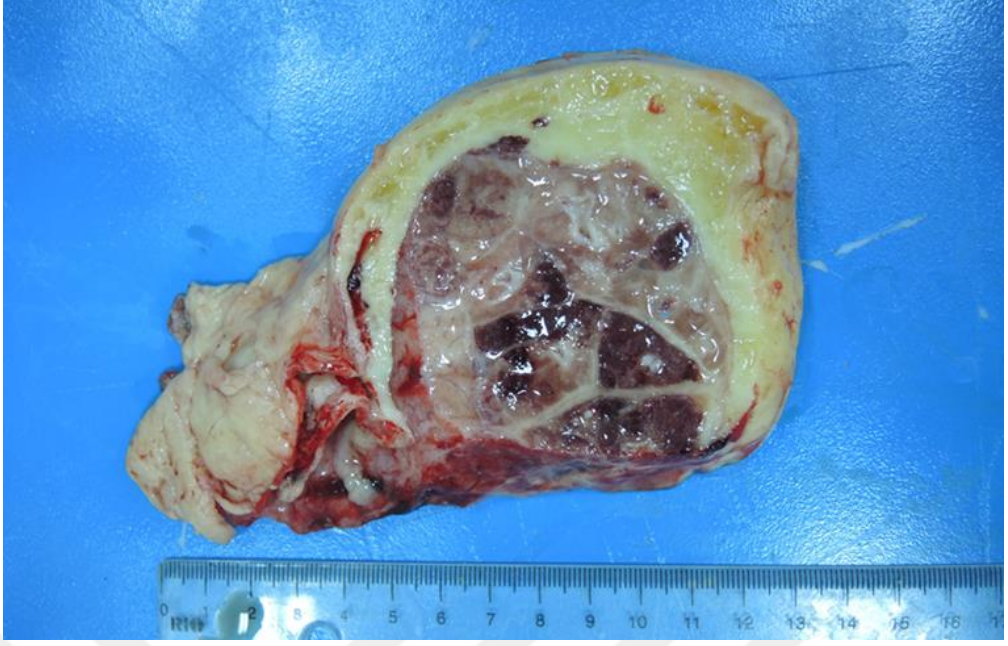Şekil 4.5. İrinli nekrotik bronkopnömoni. Apse odağı.

4.2.3. Fibrinli Bronkopnömoni

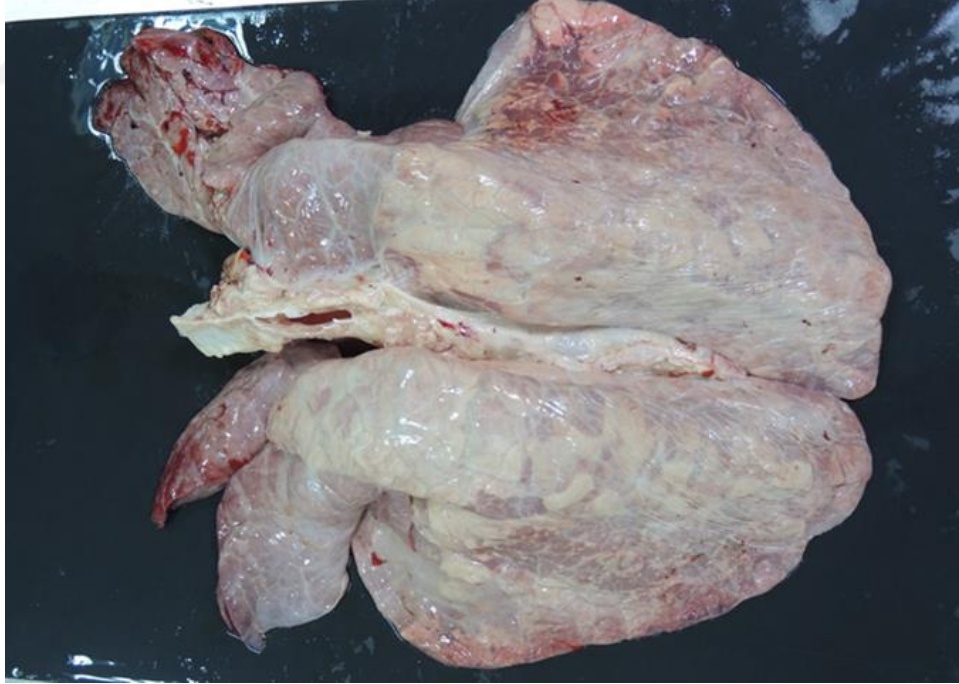Fibrinli pnömoni tespit edilen 6 olguda (%12) lezyonların çoğunlukla kranial lobların tamamına yakın bölümünde şekillendiği, renginin koyu kırmızı, kırmızı-gri veya gri-kahverengi gibi renk değişimleri sebebiyle alacalı mermer görünümünde olduğu, akciğerlerin ödemli, şişkin ve kesit yüzünde interlobüler septumlarda belirgin düzeyde kalınlaşma görüldü (Şekil 4.6 – Şekil 4.7). Lezyonlu lopların yüzeyini örten plöranın mat bir görünüme sahip olduğu (Şekil 4.8), 2 vakada da akciğer loblarının birbirlerine, perikart ve kostalara yapıştığı, 1 vakada ise plöranın belirgin düzeyde kalınlaştığı dikkati çekti.



Şekil 4.6. Fibrinli bronkopnömoni. Hepatize bir lobun kesit yüzünde mozaik görünümü ile interlobüler septumda kalınlaşma.



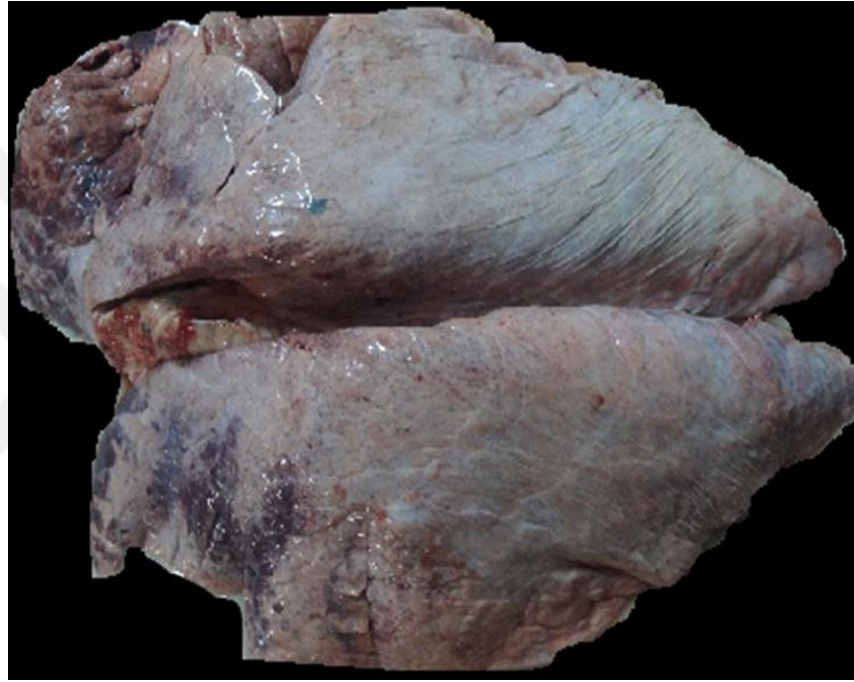Şekil 4.7. Fibrinli bronkopnömoni. Plörada kalınlaşma ve akciğerde mozaik görünüm.



Şekil 4.8. Fibrinli bronkopnömoni. Kranial loblarda hepatize alanlar ve plörada mat görünüm.

4.2.4. Bronkointerstisyel Pnömoni

Çalışmada toplanan akciğerlerin 2 tanesinde (%4) bronkointerstisyel pnömoni lezyonlarına rastlanıldı. Bronkointerstisyel pnömoni olarak değerlendirilen olgularda belirgin hacim artışı, kranial loblarda lobüler dağılımlı kırmızı renkli hepatize alanlar görüldü (Şekil 4.9). Bu alanların kesit yüzü nemli, bronşiyol lümenlerinde az miktarda berrak sıvı bulunduğu gözlemlendi.

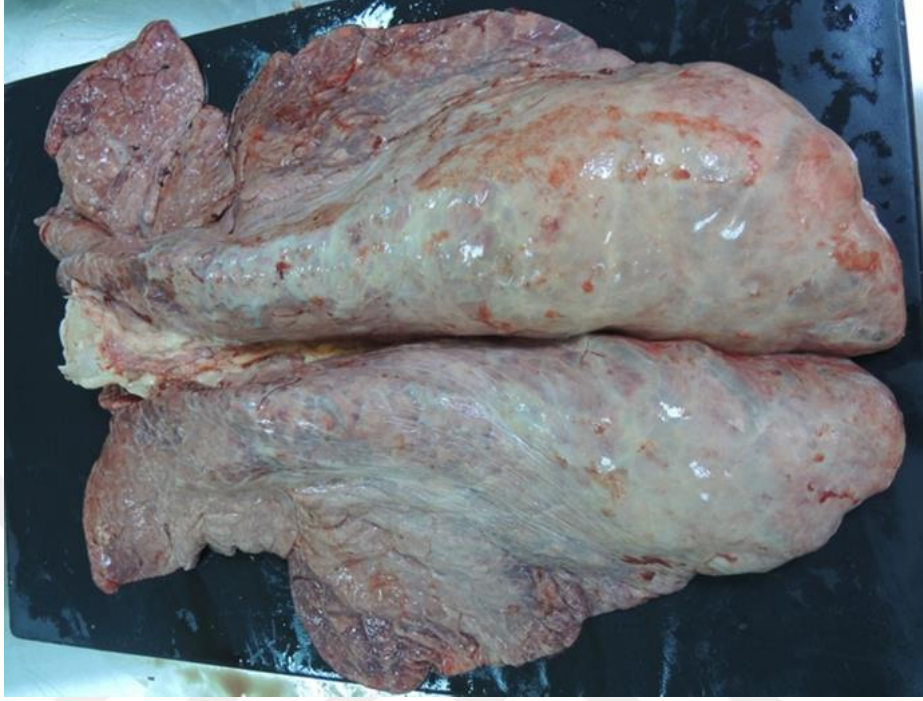

Şekil 4.9. Bronkointerstisyel pnömoni. Akciğer şişkin ve kranial loblarda hepatize alanlar.

4.2.5. İnterstisyel Pnömoni

Çalışmada toplanan pnömonili akciğer örnekleri arasında 24 olguda (%48) interstisyel pnömoni tespit edildi. Bu pnömoni tipinde süngerimsi yapıdaki akciğerlerin kollabe olmadığı, lezyonların çoğunlukla kaudo dorsol yerleşimli, kıvamlı ve soluk renkli gri-beyaz renkte şekillendiği dikkati çekti. Bu alanların kesit

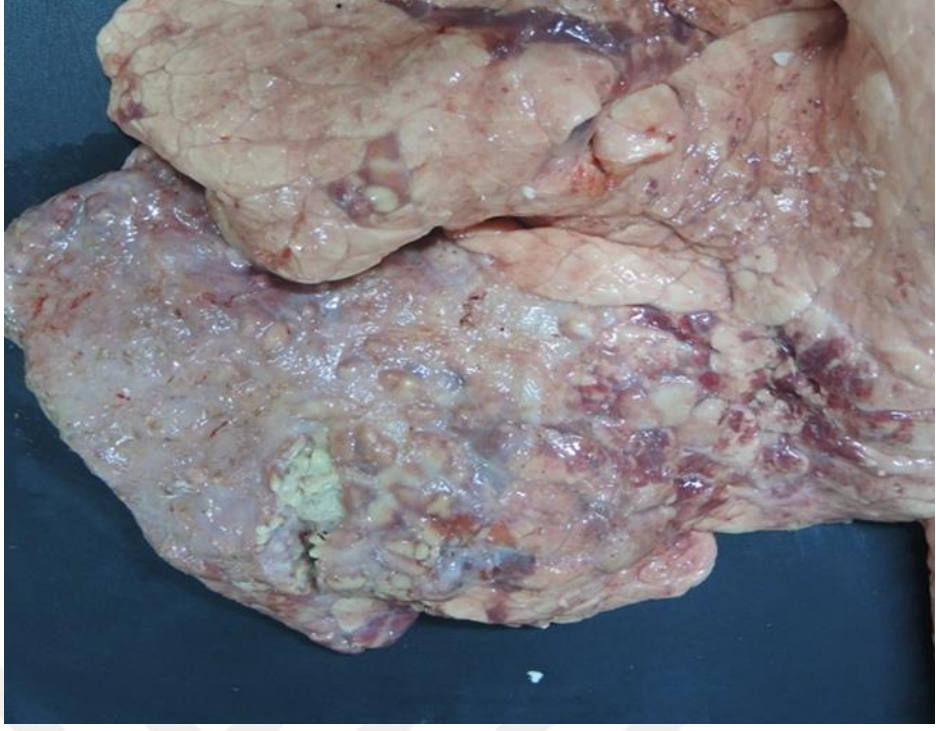
yüzü kuruydu. Ayrıca yer yer sağlam ve lezyonlu bölgeler de amfizemli alanlara rastlanıldı (Şekil 4.10).



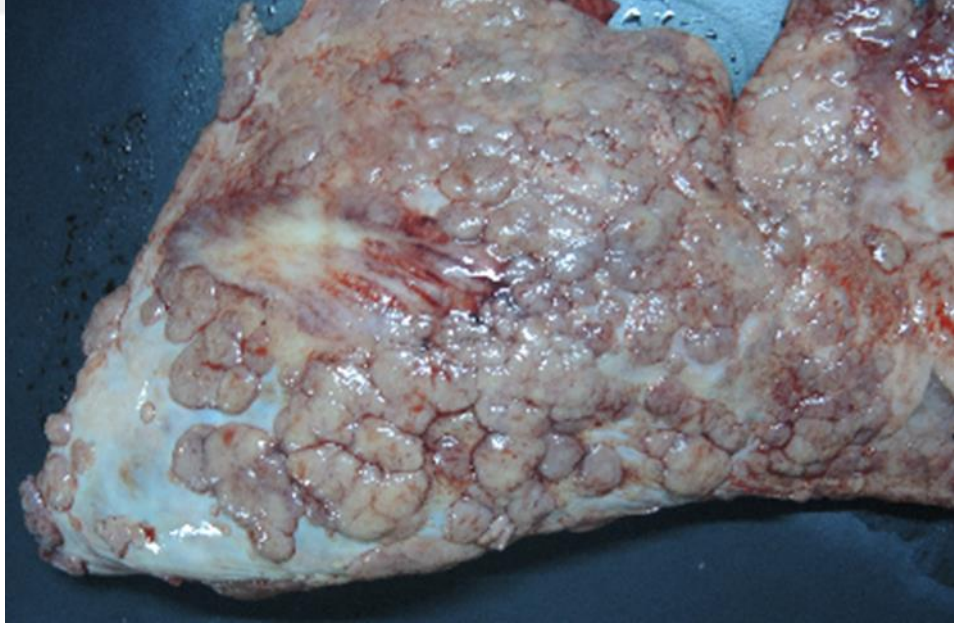
Şekil 4.10. İnterstisyel pnömoni. Sağ kraniyal, sağ ve sol medial loblarda pnömoni alanları ile kaudal loblarda amfizem.

4.2.6. Granümatöz Pnömoni

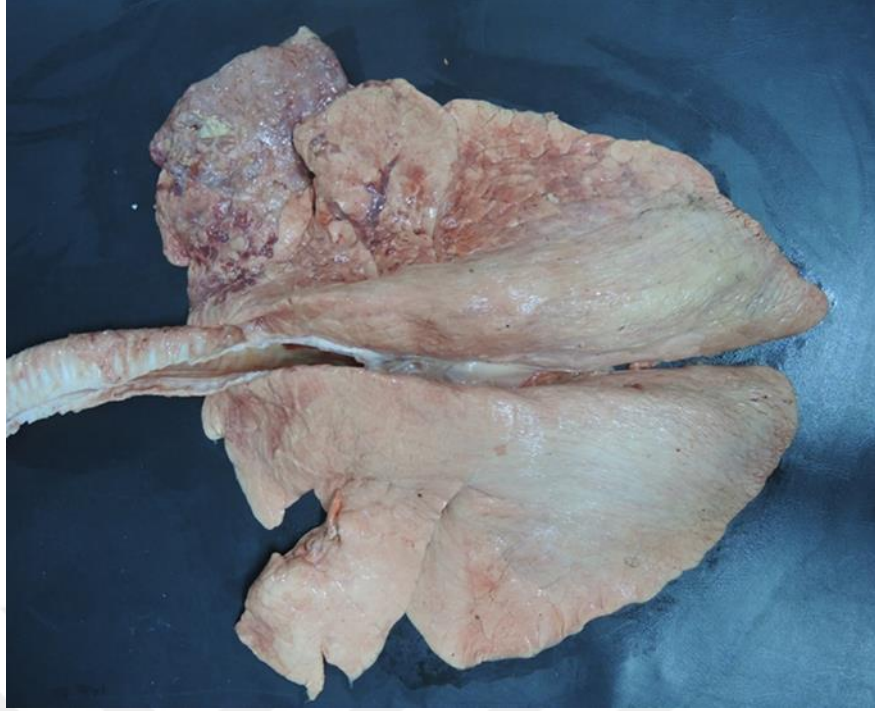Çalışmada toplanan akciğerler arasında granümatöz pnömoniyeye 12 olguda (%24) rastlanıldı. Granümatöz pnömoni olarak değerlendirilen olgularda lezyonların dağılımı vakadan vakaya değişmekle birlikte genellikle akciğerlerin dorsal yüzünde, çoğunlukla da kaudal loblarda, değişen sayı ve büyüklükte nodül şeklindeydi. Bu nodüllerin büyük bir kısmı birkaç mm çapında odak şeklinde (Şekil 4.11 – Şekil 4.12), bazı olgularda odaklar birleşerek nodüllerin 1-3 cm çapa ulaştığı dikkati çekti (Şekil 4.13). Kapsülle çevrili olan bu odaklar kesildiğinde, bazı olgularda ortada irin benzeri içerik bulunurken bazılarında koyu kıvamlı nekroz alanı ile gri veya beyaz renkli kalsifikasyonu akla getiren sert bir kitle bulunmaktaydı.



Şekil 4.11. Granülatöz pnömoni. Tüberküloz, miller granülomlar.



Şekil 4.12. Granülatöz pnömoni. Tüberküloz, visseral plörada diffüz, miller granülomlar.

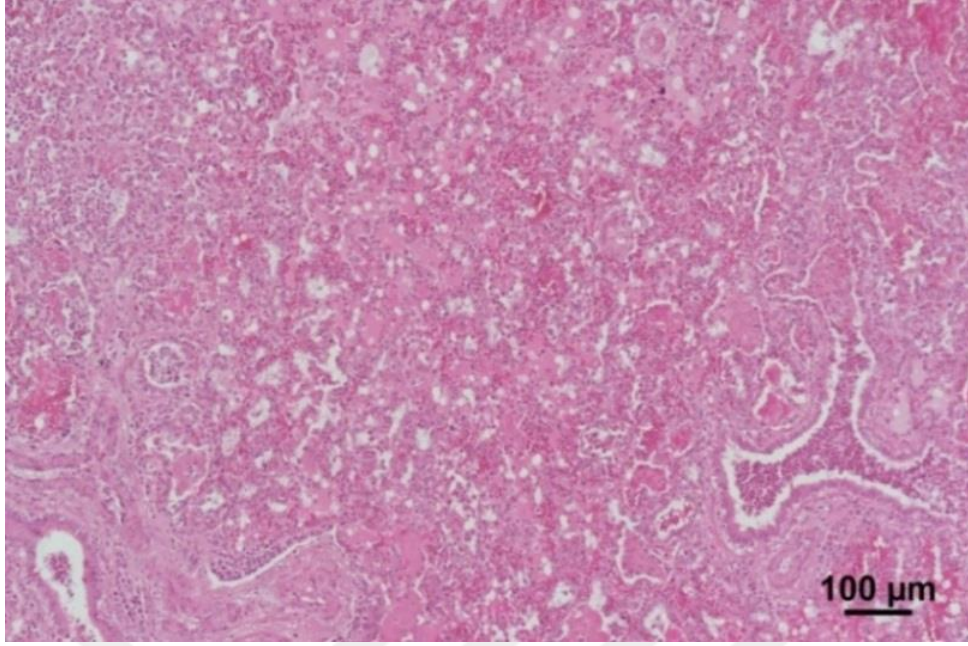


Şekil 4.13. Granümatöz pnömoni. Tüberküloz, sağ kranial lobda konglomere granülomlar.

4.3. Mikroskopik Bulgular

4.3.1. İrinli Bronkopnömoni

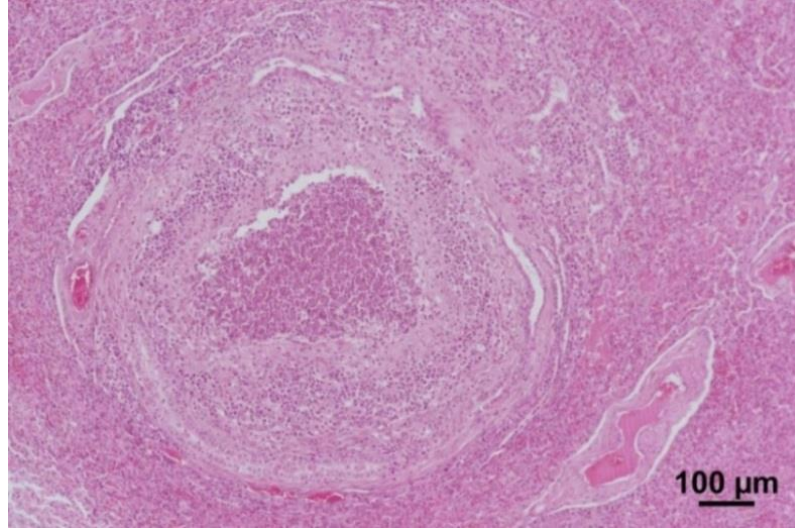
İrinli bronkopnömoni olgularının mikroskopik incelemesinde alveol, bronşiyol ve bronş lümenlerinin yoğun nötrofil granüositler ile dolu olduğu (Şekil 4.14), yer yer buradaki epitel hücrelerinin nekroze olarak döküldüğü dikkati çekti. Ayrıca interalveoler alanda hiperemi, nötrofil granüosit, az sayıda makrofaj infiltrasyonu ile bazı alveol lümenlerinin pembe renkli homejen sıvıyla dolu olduğu görüldü.



Şekil 4.14. İrinli bronkopnömoni. Alveol, bronşiyol ve bronş lümenlerinde nötrofil granülosit ve dökülmüş epitel hücreleri. HE.

4.3.2. İrinli Nekrotik Bronkopnömoni

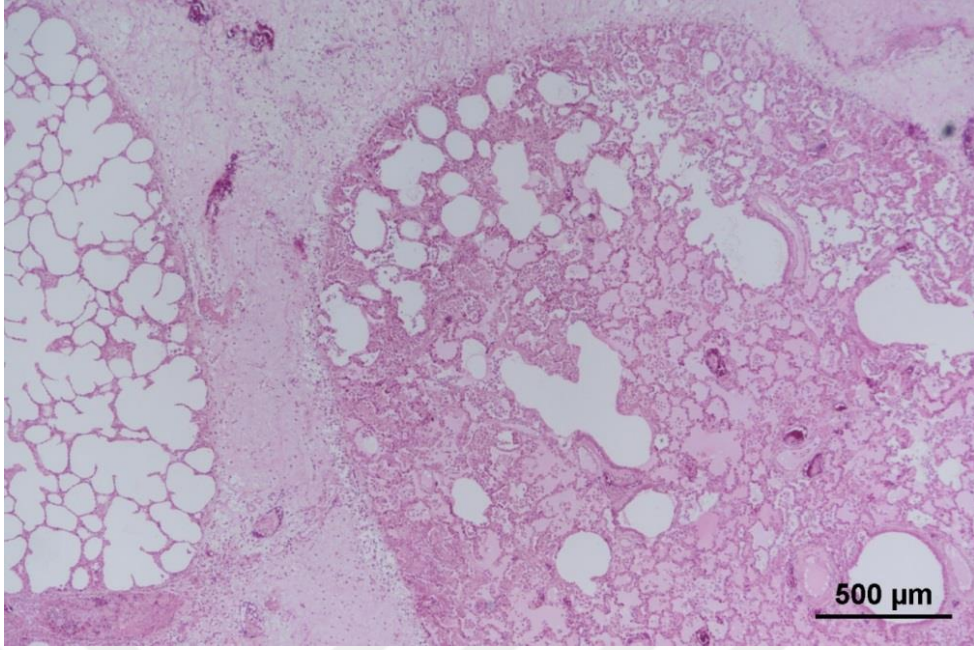
Bu pnömonide, irinli pnömonide belirtilen bulgulara ilaveten lezyonlu bölgelerin bazı alanlarında farklı büyüklük ve sayıda, ortada nekrotik hücrelerle birlikte ölü veya sağlam nötrofil granülositler, çevresinde yine nötrofil granülosit ve makrofajların yer aldığı, en dışta fibröz bağ doku hücrelerinin çevrelendiği apse odaklarına rastlandı (Şekil 4.15).



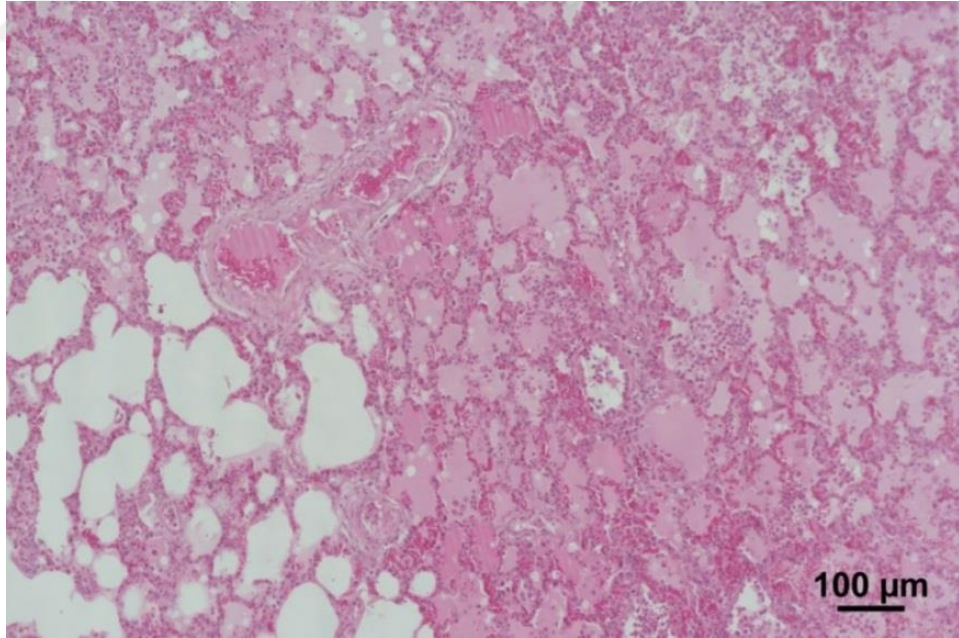
Şekil 4.15. İrinli nekrotik bronkopnömoni. Ortada nekrotize alan, çevresinde nötrofil granülosit ve dış kısımda fibröz bir kapsülle çevrelenmiş apse odağı. HE.

4.3.3. Fibrinli Bronkopnömoni

Çalışmada 6 adet olguda fibrinli bronkopnömoni tespit edildi. Bazı lobüllerin normal yapıda diğer lobüllerde ise şiddetli yangısal değişikliklerin şekillendiği gözlemlendi. Yangısal değişikliklerin şekillendiği bu alanlarda interalveolar kapiller damarların hiperemik, alveollerin lümenlerinin değişen derecelerde pembe, homojen bir sıvı ile dolu olduğu ve interlobüler septumların fibrin ve ödem nedeniyle kalınlaştığı gözlemlendi (Şekil 4.16). Yangının şiddetlendiği alanlarda alveol lümenindeki ödemin yerini fibrince zengin bir eksudata bıraktığı ve eksudat içerisinde yoğun nötrofil granülosit, alveolar makrofaj ve dökülmüş nekrotik epitel hücrelerinin yer aldığı tespit edildi (Şekil 4.17). Ayrıca plörada fibrin ve ödem nedeniyle genişleme, arteriol, venül ve lenf damarında trombozlar dikkati çekti.



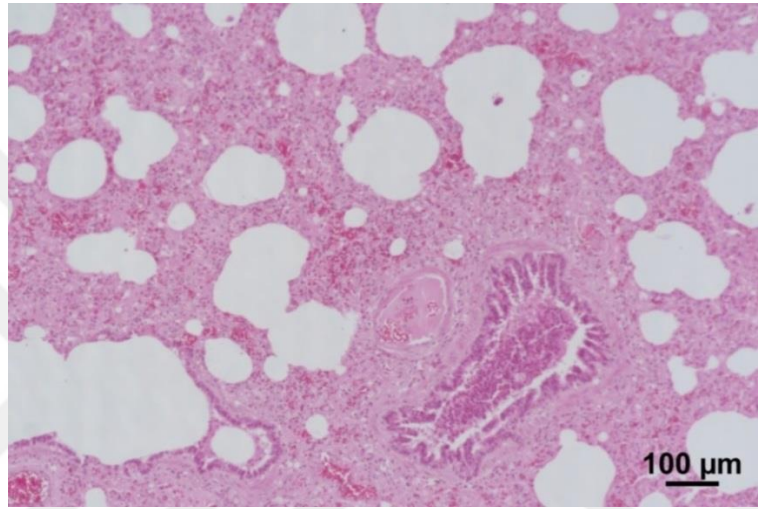
Şekil 4.16. Fibrinli bronkopnömoni. Sol lobüler kısım normal görünüm, sağ lobüler kısımda alveol lümeninde ödem, interlobüler septumda kalınlaşma. HE.



Şekil 4.17. Fibrinli bronkopnömoni. Alveol lümeninde ödem, fibrin, alveolar makrofaj, nötrofil granülosit ve dökülmüş epitel hücreleri ile hiperemi. HE.

4.3.4. Bronkointerstisyel Pnömoni

Çalışmada bronkointerstisyel pnömoni olarak tespit edilen olgulara yapılan mikroskopik incelemelerde interalveolar septumlarda hiperemi, ödem, makrofaj ve az sayıda nötrofil granülosit infiltrasyonu nedeniyle kalınlaşma, alveol lümenlerinin boş, bronşiyollerin ise nötrofil granülosit ve dökülmüş epitel hücreleri ile dolu olduğu dikkat çekti (Şekil 4.18).

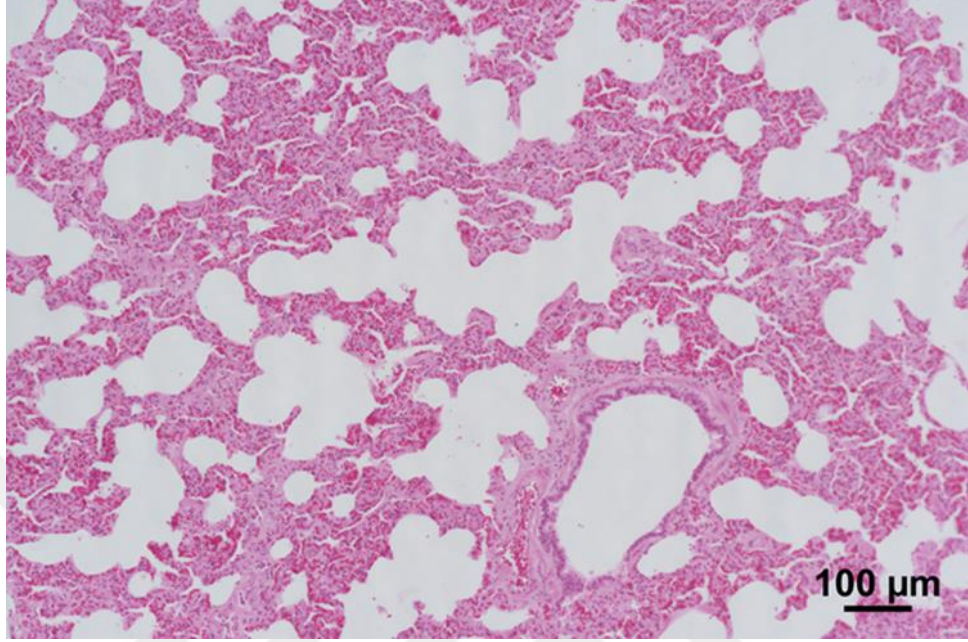


Şekil 4.18. Bronkointerstisyel pnömoni. Bronşiyol lümeninde nötrofil granülosit ve nekrotik epitel hücreleri ile interalveolar septumda kalınlaşma. HE.

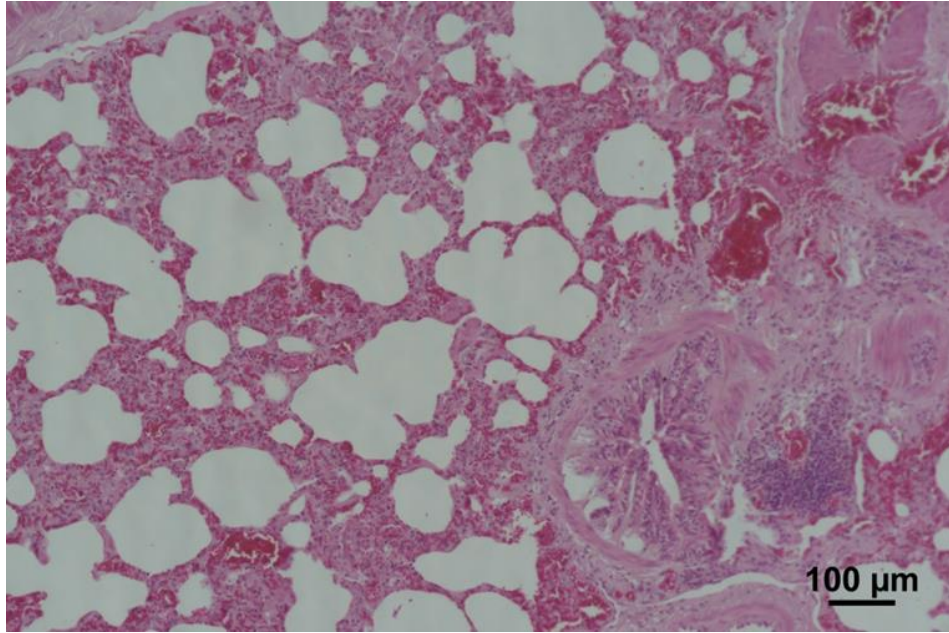
4.3.5. İnterstisyel Pnömoni

İnterstisyel pnömoni olarak değerlendirilen olgularda interalveolar septumlarda mononükleer hücre infiltrasyonu, ödem ve bağ doku artışı nedeniyle kalınlaşma (Şekil 4.19) ile bazı bronşiyollerin çevresindeki lenfoid dokuda hiperplazi (Şekil 4.20) tespit edildi. Genel olarak alveol, bronşiyol ve bronş lümenleri boştu, ancak bazı alveollerde epitel tabakanın üzerinde pembe homojen görümlü hiyalin membranlara (Şekil 4.21) rastlanıldı. Bir vakada alveol epitellerinde hiperplazi görüldü. Alveollerin bazılarında atelektazi bazılarında ise amfizemin geliştiği, bir

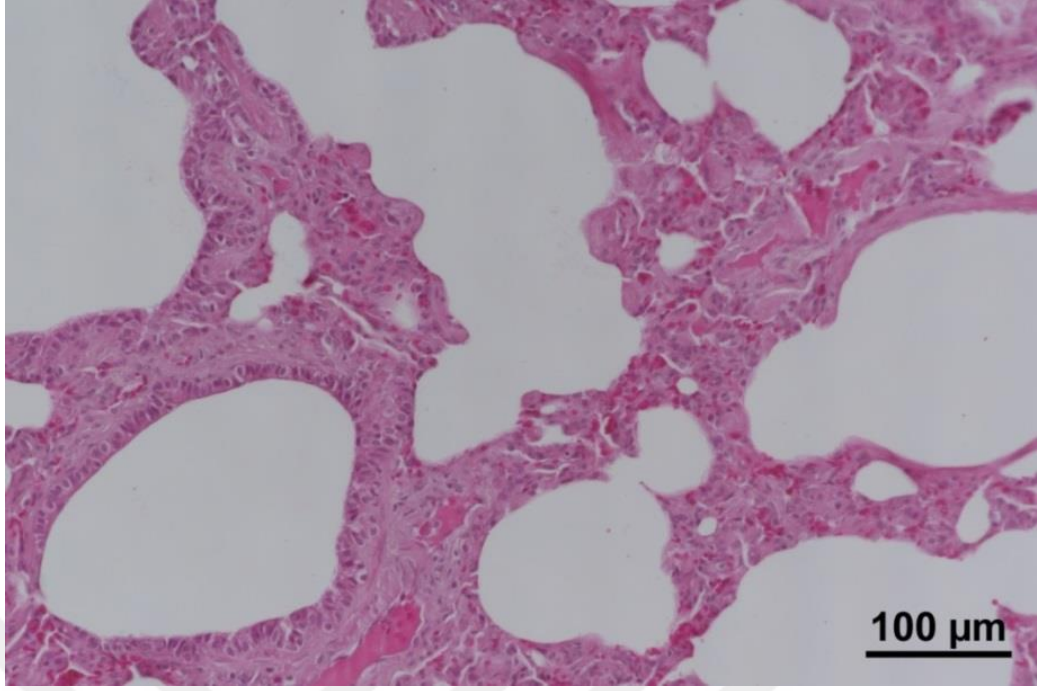
vakada ise interstisyel amfizemin şekillendiği (Şekil 4.22) görüldü. Amfizem bulunan bölgelerdeki alveol epitel hücreleri yer yer dejenere ve nekrotikti.



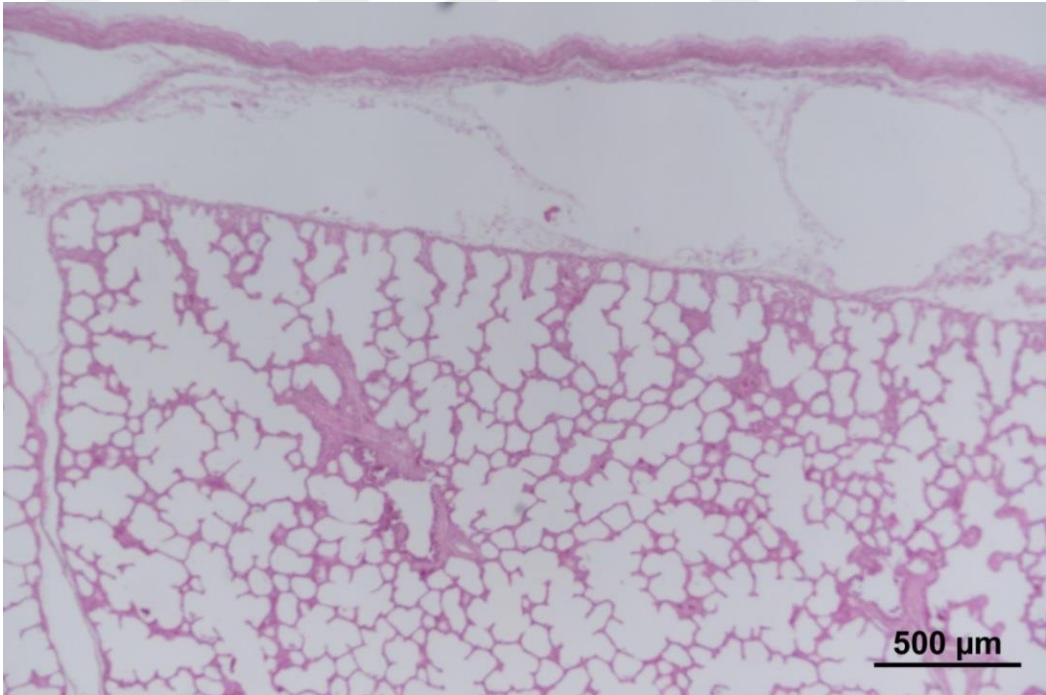
Şekil 4.19. İnterstisyel pnömoni. İnteralveolar septumlarda kalınlaşma. HE.



Şekil 4.20. İnterstisyel pnömoni. Peribronşiyol lenfoid hiperplazi, interalveolar septumlarda kalınlaşma. HE.



Şekil 4.21. İnterstisyel pnömoni. Alveollerde hiyalin membran ve interalveolar septumlarda kalınlaşma. HE.

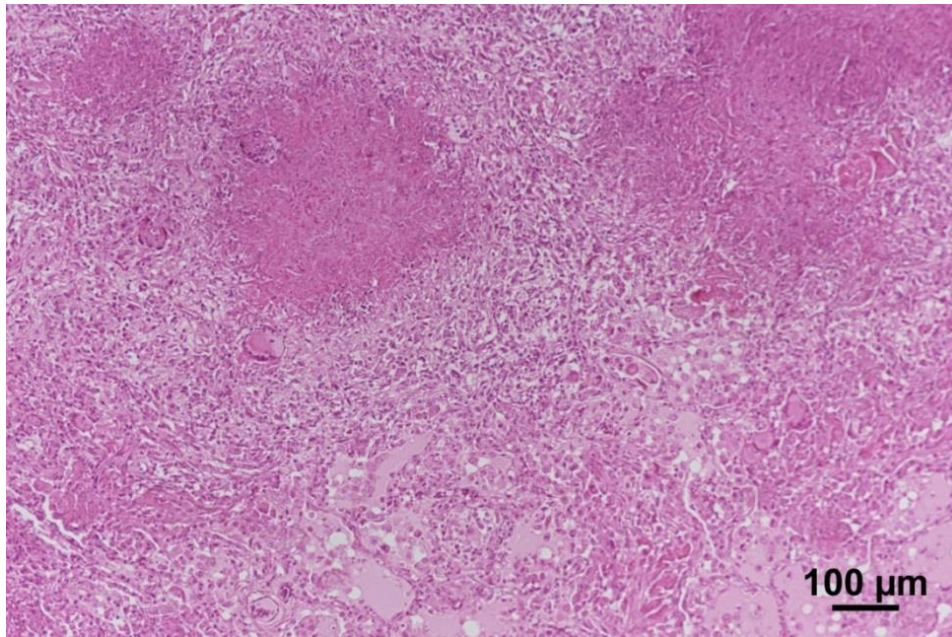


Şekil 4.22. İnterstisyel pnömoni. Supplöral bölgede interstisyel amfizem. HE.

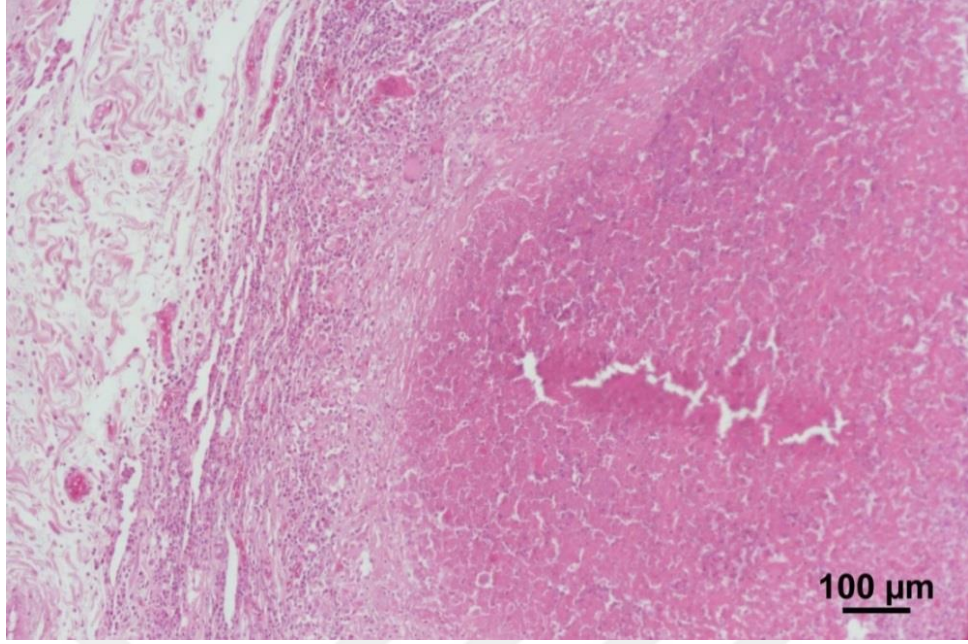
4.3.6. Granülatöz Pnömoni

Çalışmada 12 vakada granülatöz pnömoni tespit edildi. Granülatöz pnömoni olarak sınıflandırılan 12 vakada asit-fast bakterileri tespiti için Ziehl-Neelsen, mantar etkenlerini ortaya koymak amacıyla PAS boyama yöntemleri ile boyandı. Boyama sonucunda 7 olguda asit-fast bakterisi, 3 olguda mantar hifaları tespit edildi. İki olguda herhangi bir boyanma olmadığı için bu olgular diğer granülatöz pnömoni olarak sınıflandırıldı.

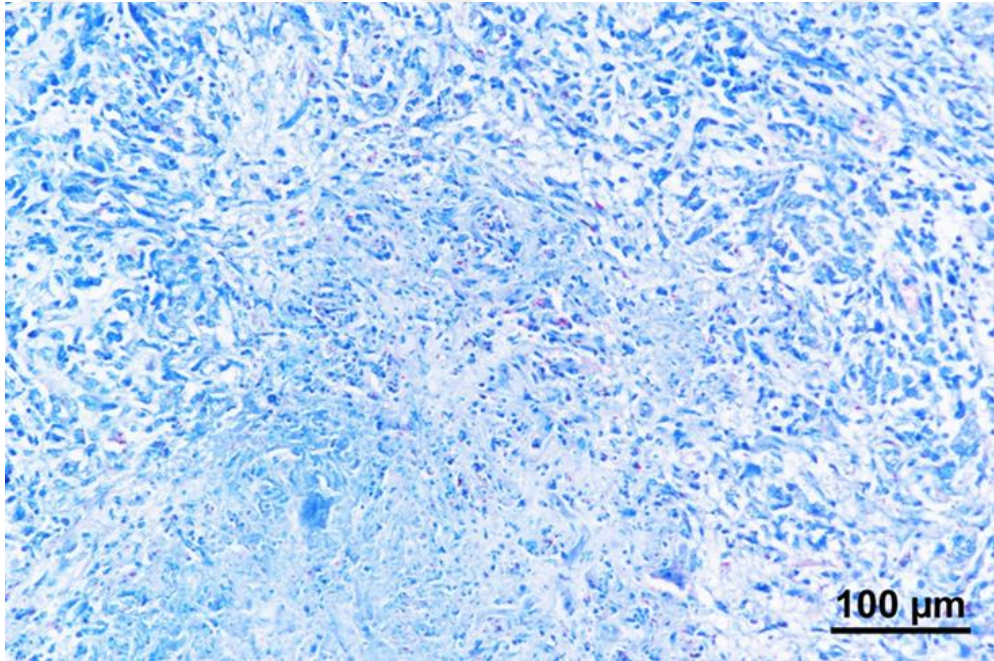
Tüberküloz olarak sınıflandırılan granülatöz pnömonilerin genel olarak ortada kazeifikasyon nekrozu ve kalsifikasyon alanı, çevresinde makrofaj, epitelioid hücre, Langhans tipi dev hücresi (Şekil 4.23, Şekil 4.24), lenfosit ve plazma hücrelerinden oluşan yangısal hücre kuşağı ile en dışta fibröz bağ dokunun oluşturduğu kapsül ile karakterize olduğu görüldü. Ancak 1 olguda fibröz kapsül oluşumu belirlenemedi. Bir vakada plörada daha belirgin, akciğer dokusunda ise daha küçük tüberküllere rastlandı. Ziehl-Neelsen yöntemi ile yapılan boyamalarda nekroz alanının çevresinde serbest veya Langhans tipi dev hücresinin sitoplazmasında kırmızı renkli asit-fast basil boyanması gözlemlendi (Şekil 4.25 - 4.27).



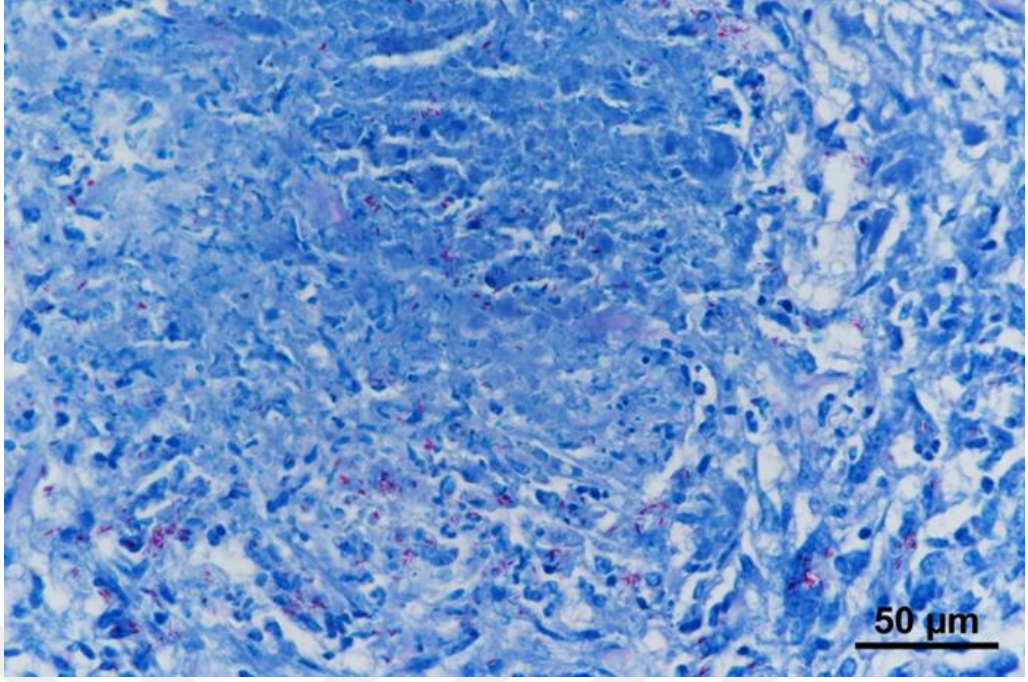
Resim 4.23. Granülatöz pnömoni. Tüberküloz, kazeifikasyon nekrozu, kalsifikasyon, epitelioid hücre, Langhans tipi dev hücreleri. HE.



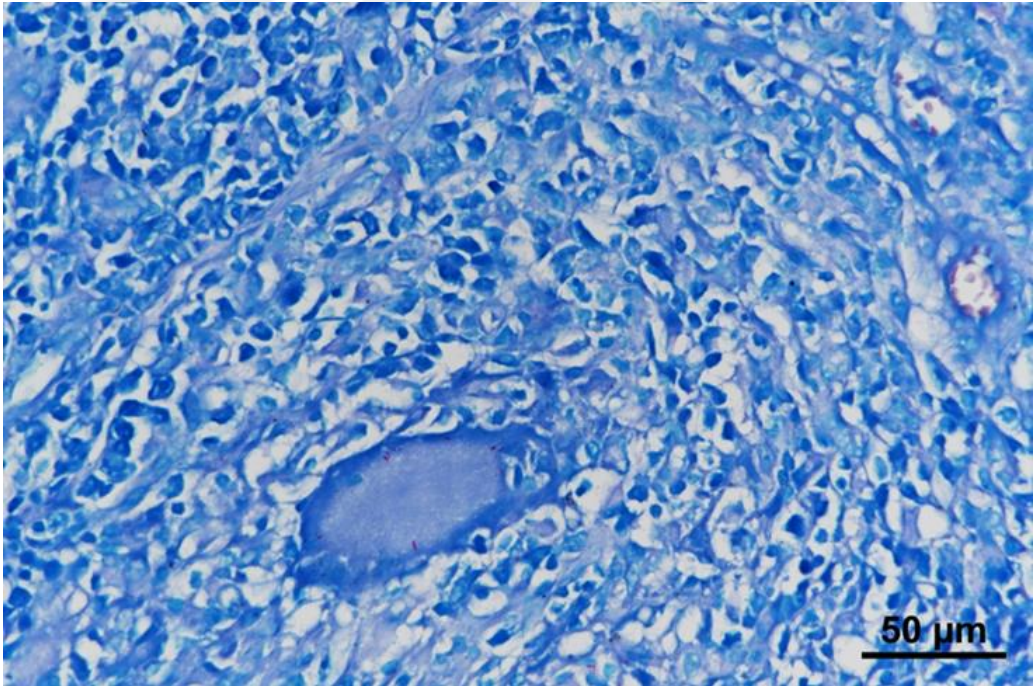
Şekil 4.24. Granülomatöz pnömoni. Tüberküloz, ortada kazeifikasyon nekrozu, çevrede mononükleer hücreler, epitelooid hücre, Langhans tipi dev hücresi ile en dışta ince fibröz kapsül. HE.



Şekil 4.25. Granülomatöz pnömoni. Tüberküloz, akciğer doku kesitinde çomak şeklinde kırmızı renkte asit fast basiller. ZN.

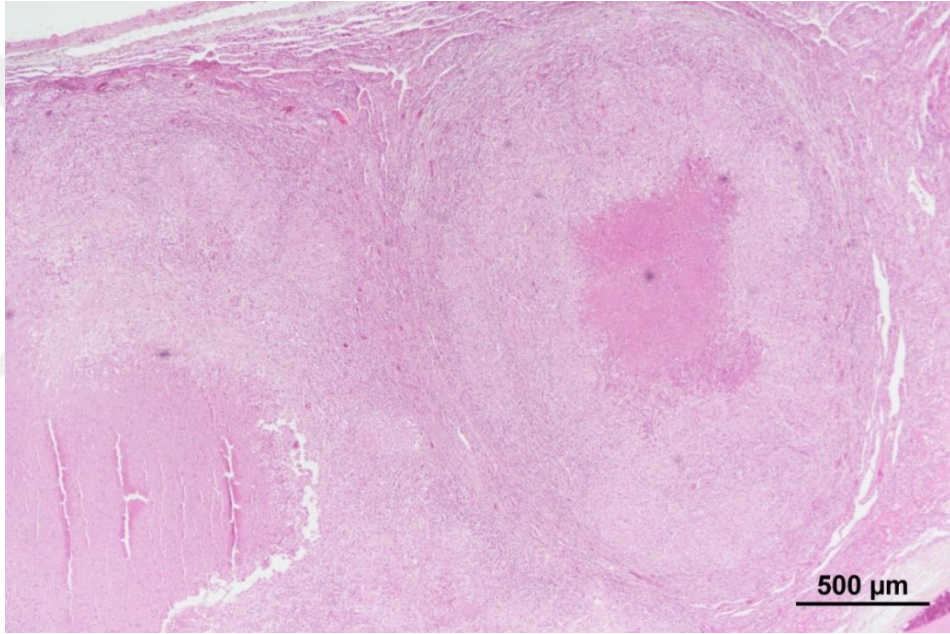


Şekil 4.26. Granülomatöz pnömoni. Tüberküloz, epitelooid hücrelerin sitoplazmalarında kırmızı renkte asit fast basiller. ZN.

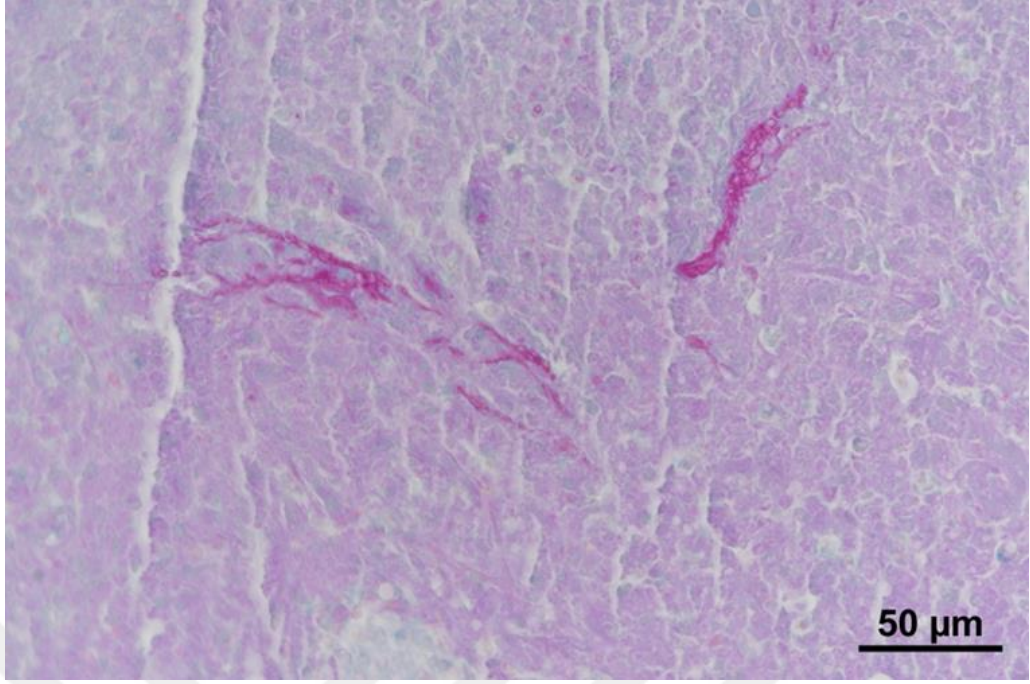


Şekil 4.27. Granülomatöz pnömoni. Tüberküloz, Langhans tipi dev hücrenin sitoplazmasında kırmızı renkte asit fast basiller. ZN.

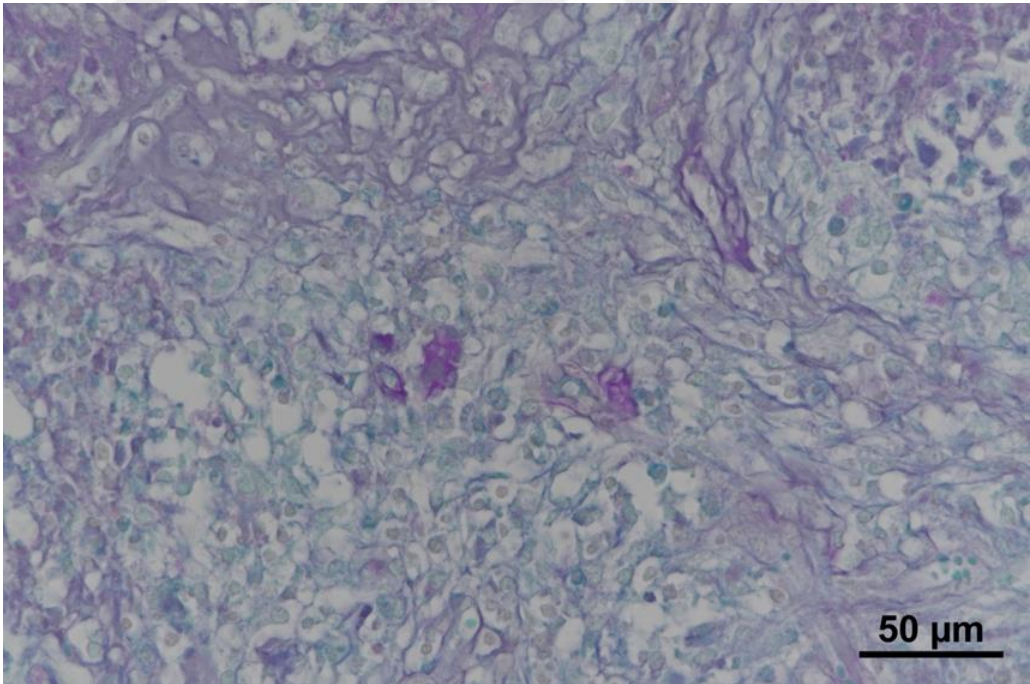
Çalışmada granümatöz pnömoni olarak sınıflandırılan 3 olguda uygulanan PAS boyaması sonucunda mantar hifalarına rastlanıldı. Mikotik pnömoni olarak adlandırılan bu 3 olguda akciğerde farklı büyüklükte nekroz alanları, nekroz alanlarının çevresinde nötrofil granülosit ve plazma hücrelerinin yoğunlukta olduğu yangısal hücre infiltrasyonları ile yer yer yabancı cisim dev hücrelerine rastlanıldı (Şekil 4.28). Büyük nekroz alanlarının çevresinde ince fibröz bir kapsül bulunurken, küçük nekrotik alanlarda herhangi bir kapsül oluşumuna rastlanılmadı. PAS boyamalarında özellikle nekroz alanlarında ve çevresindeki bölgede septumlu mantar hifaları görüldü (Şekil 4.29 - 4.31).



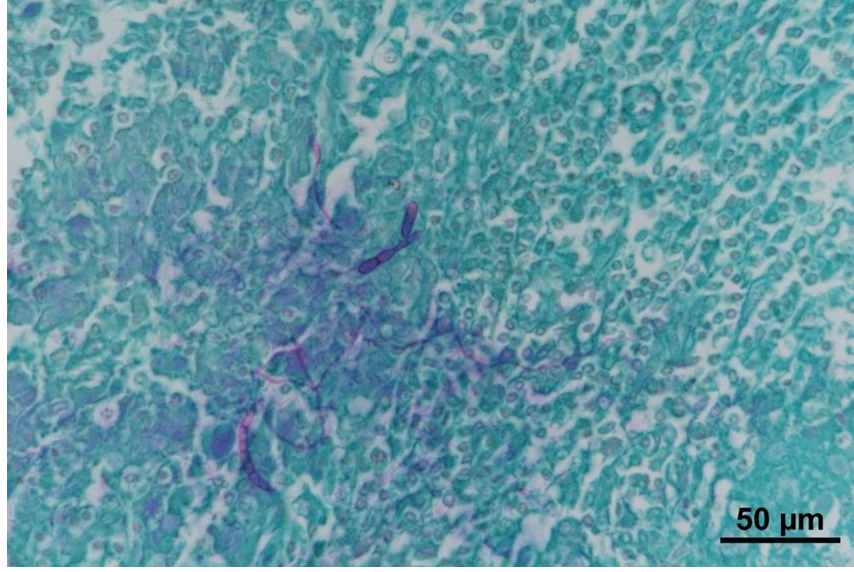
Şekil 4.28. Mikotik pnömoni. Mantar, ortada nekroz, çevrede makrofajların yoğun olduğu yangısal hücre infiltrasyonu ile en dışta fibröz kapsül oluşumu. HE.



Şekil 4.29. Mikotik pnömoni. Nekroz alanında mantar hifaları. PAS.



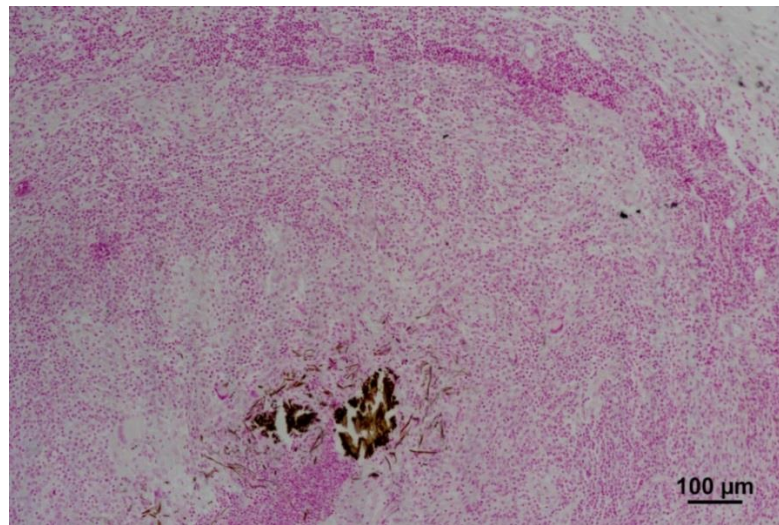
Şekil 4.30. Mikotik pnömoni. Mantar hifaları. PAS.



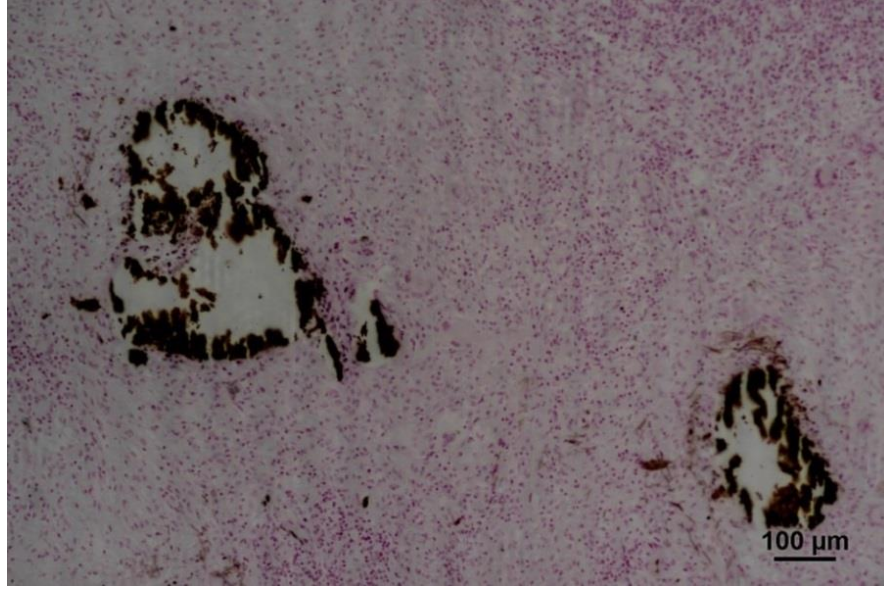
Şekil 4.31. Mikotik pnömoni. Septumlu mantar hifaları. PAS.

4.4. von Kossa Boya Bulguları

Çalışmada von Kossa ile yapılan boyamada 1 tüberküloz (Şekil 4.32), 1 mikotik pnömoni (Şekil 4.33) , 2 diğer granüloamatöz pnömoni ile 1 irinli nekrotik pnömonide nekroz alanında kalsifiye yapılar tespit edildi.



Şekil 4.32. Granüloamatöz pnömoni. Tüberküloz, nekrotize alanın ortasında kalsifiye oluşumlar. von Kossa.



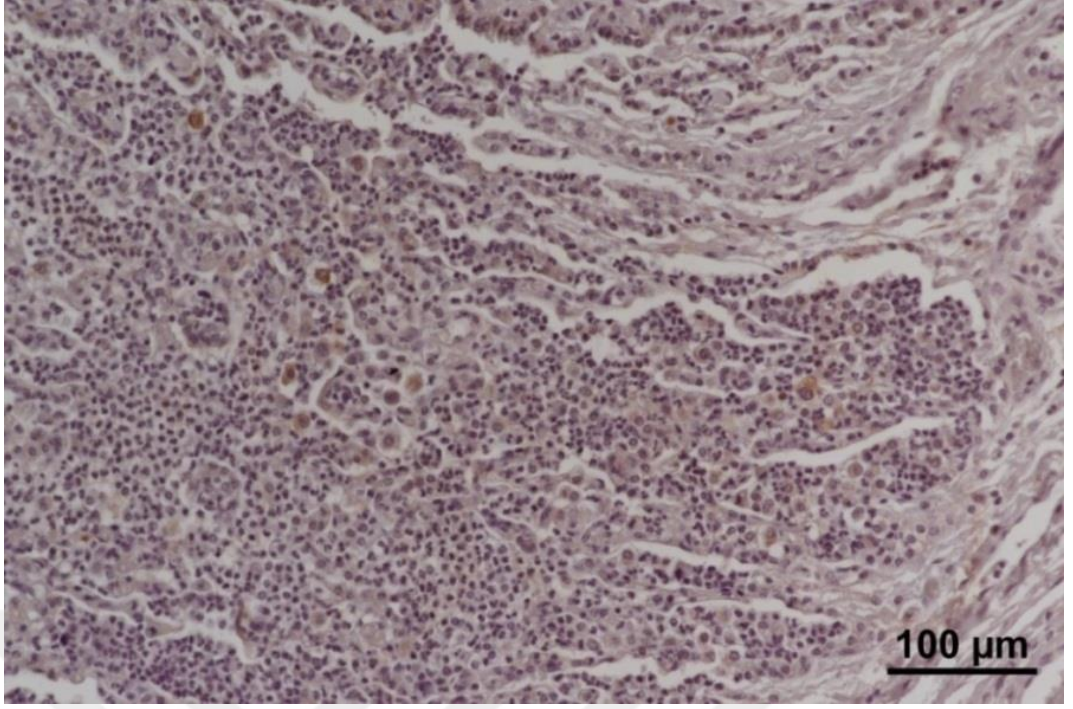
Şekil 4.33. Mikotik pnömoni. Kalsifiye alanlar. von Kossa.

4.5. İmmunohistokimyasal Boya Bulguları

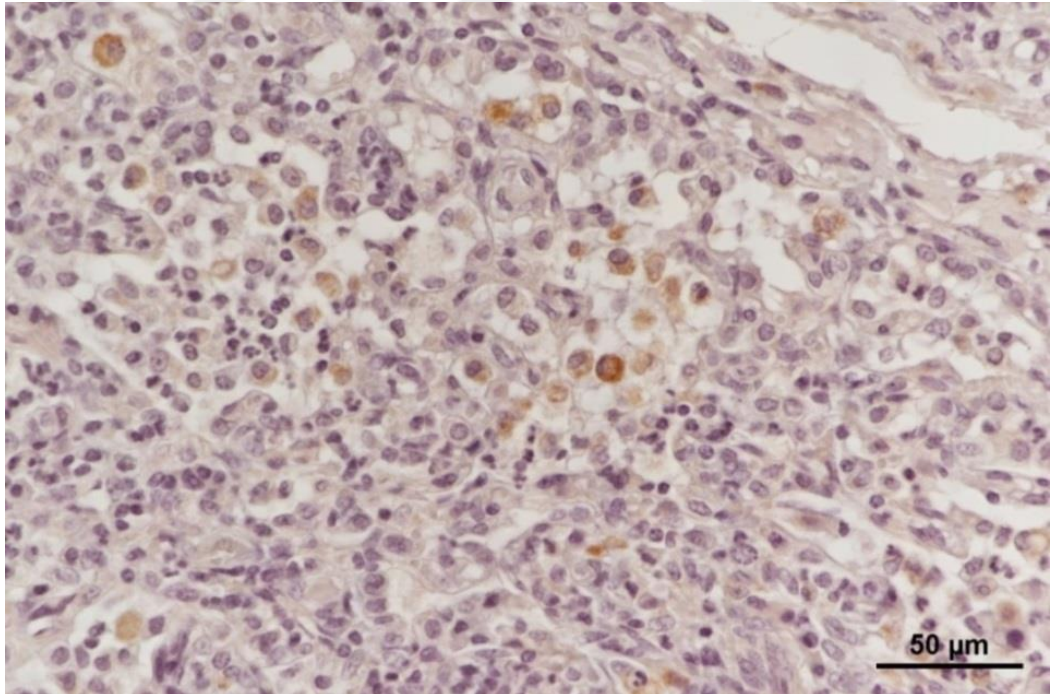
Nitrozatif doku hasarını belirlemek amacıyla iNOS antikoru ile yapılan immun boyamalarda genelde damar endoteli, nötrofil granülosit, alveolar makrofaj, dev hücreleri ile bronşiyol epitel hücrelerinin sitoplazmalarında immun pozitif boyanma gözlemlendi (Şekil 4.35 – 4.41). Pnömoni tiplerine göre iNOS antikoru ile boyanan hücrelerin sayımı sonucu elde edilen skor Tablo 4.2’de sunuldu.

Tablo 4.2. Akciğerde pnömoni tiplerine göre iNOS immun boyama skoru

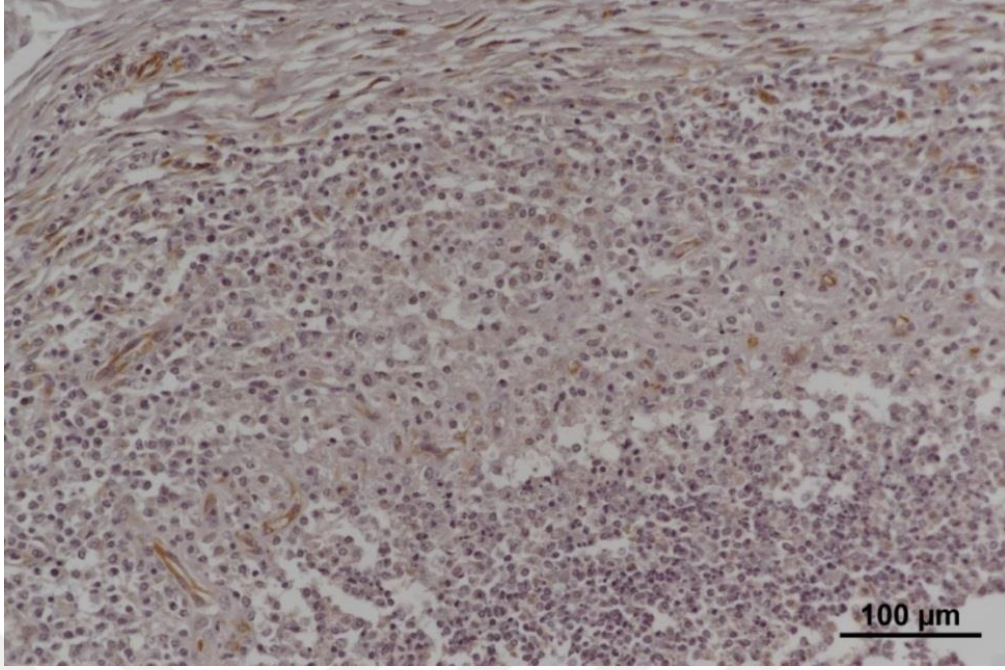
	İBP	İNBP	FBN	BİP	İP	GP	Toplam
Şiddeti							
Hafif (+)	2	2	3	1	20	4	
Orta (++)	1	1	2	1	3	2	
Şiddetli (+++)	0	0	1	0	1	6	
TOPLAM	3	3	6	2	24	12	50



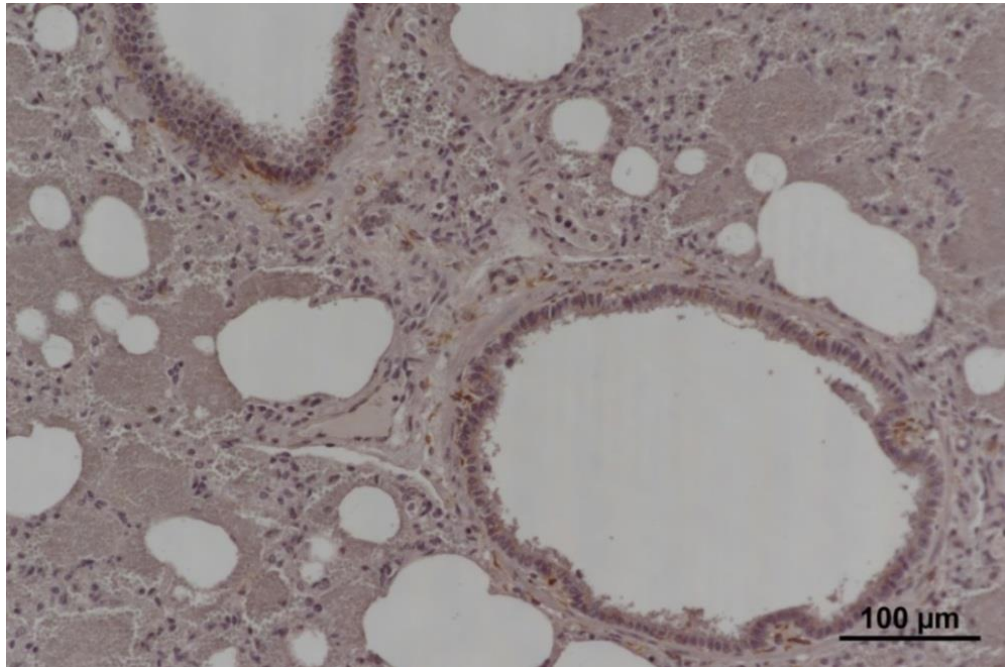
Şekil 4.34. İrinli bronkopnömoni. Makrofajlarda yoğun, bronşiyol epitel hücrelerinin sitoplazmasında hafif derecede iNOS immunpozitif boyanma. IHC.



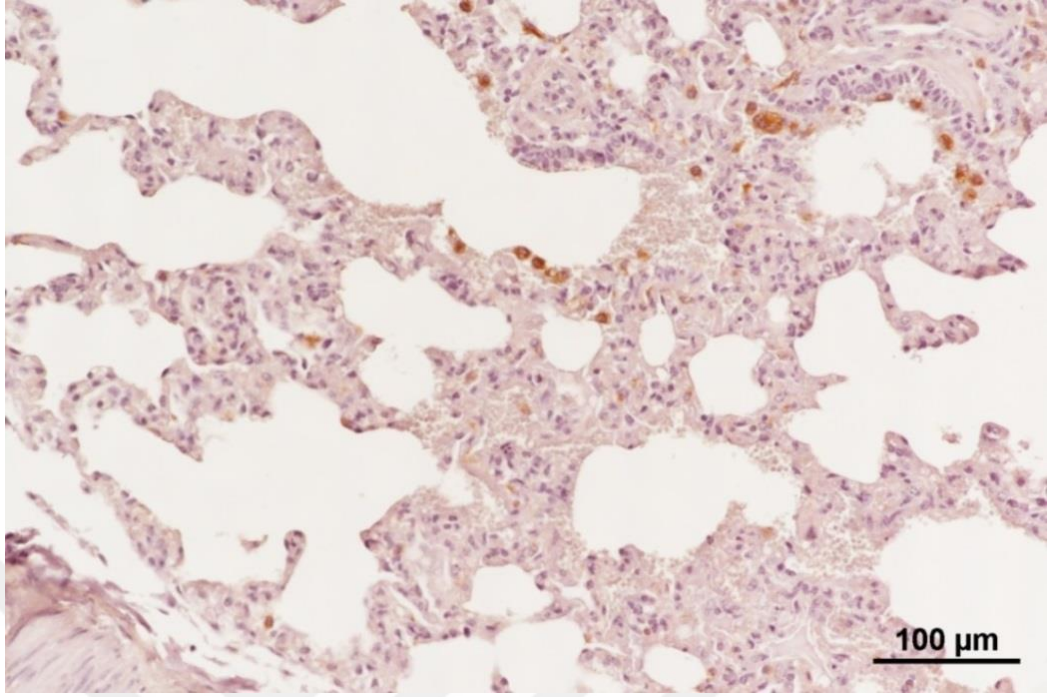
Şekil 4.35. İrinli bronkopnömoni. Makrofaj ve bronşiyol epitel hücrelerinde hafif derecede iNOS immunpozitif boyanma. IHC.



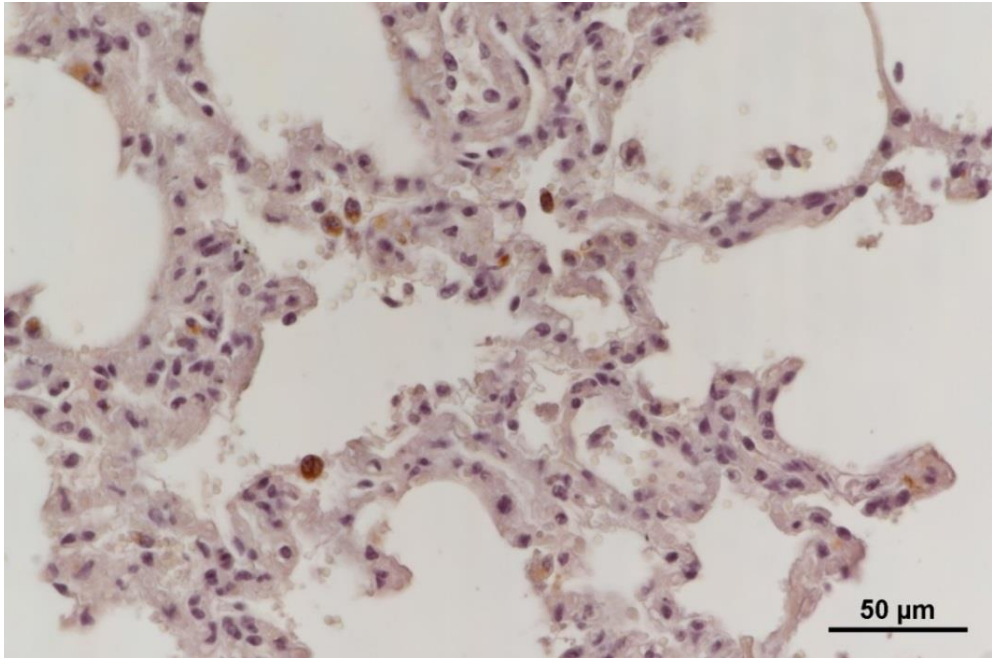
Şekil 4.36. İrinli nekrotik bronkopnömoni. Nötrofil granülosit, makrofaj, damar endotel hücrelerinde orta derecede iNOS immün boyanma. IHC.



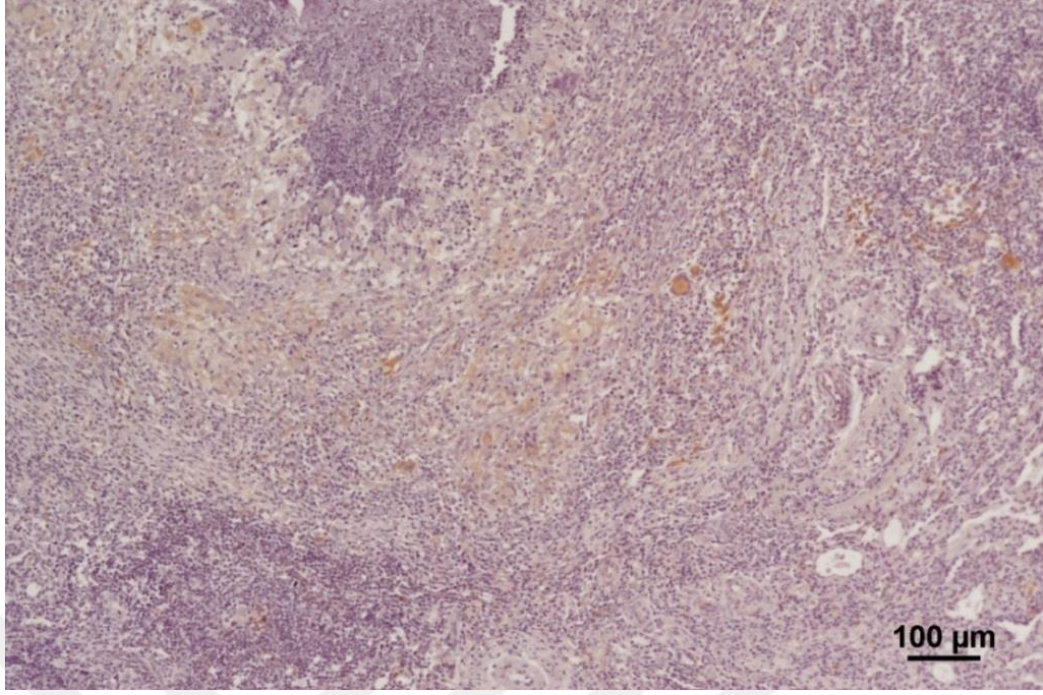
Şekil 4.37. Fibrinli bronkopnömoni. Bronşiyol epitel hücreleri ve çevresindeki damar endotel hücrelerinde orta derecede iNOS immün boyanma. IHC.



Şekil 4.38. Bronkointerstisyel pnömoni. Bronşiyol ve alveol epitel hücrelerinde hafif iNOS immun boyanma. IHC.



Şekil 4.39. İnterstisyel pnömoni. Az sayıdaki alveol epitel hücreleri ve makrofajlarda hafif iNOS immun boyanma. IHC.



Şekil 4.40. Granülomatöz pnömoni. Makrofaj, epiteloid hücre ve dev hücrelerinde orta derecede iNOS immun boyanma. IHC.

4.6. Bakteriyolojik Bulgular

Çalışmada makroskopik olarak pnömoni tespit edilen 50 akciğer dokusundan alınan örneklerin bakteriyolojik ekim ve incelemeler sonucunda akciğerlerin 35'inden (%70) çeşitli bakteriler izole edildi. Pnömoni tiplerine göre izole edilen bakteriyel etkenler Tablo 4.3'de gösterildi.

Tablo 4.3. Pnömoni tiplerine göre izole edilen bakteriyel etkenler

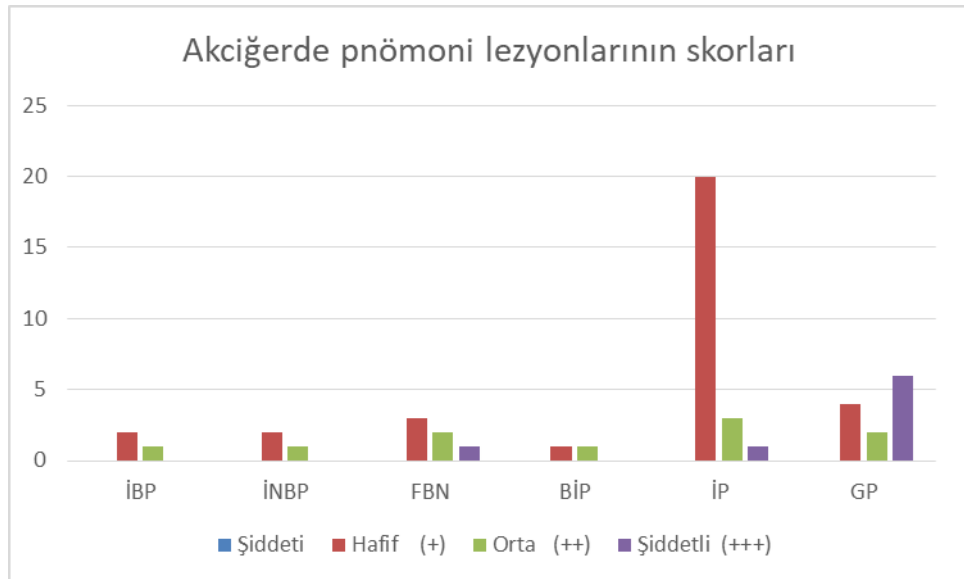
Morfolojik Tanı	Vaka sayısı	İzole edilen Bakteri Türü	İzole Edilen Bakteri Sayısı
Bronkointerstisyel Pnömoni	2	<i>Bordetalla parapertussis</i>	1
		Bakteri üremesi -	1
İrinli Bronkopnömoni	3	<i>Corynebacterium</i> spp.	1
		<i>Pseudomonas aeruginosa</i>	1
		<i>Streptococcus</i> spp	1
İrinli Nekrotik Pnömoni	3	<i>Enterococcus</i> spp.	1
		<i>S. aureus</i>	1
		Bakteri üremesi -	1
Fibrinli Pnömoni	6	<i>Streptococcus</i> spp.	3
		<i>P. multocida</i>	1
		<i>Acinetobacter</i> spp.	1
		CNS	1
İnterstisyel Pnömoni	24	<i>Acinetobacter</i> spp	2
		Moraxella spp.	3
		<i>Tetracoccus</i> spp.	1
		<i>Micrococcus</i> spp.	1
		<i>Corynebacterium</i> spp.	1
		<i>Streptococcus</i> spp.	1
		<i>Enterococcus</i> spp.	1
		<i>P. multocida</i>	1
		<i>Haemophilus</i> spp.	1
		Bakteri üremesi –	12

Granüloamatöz Pnömoni	12	<i>S. aureus</i>	3
		<i>Streptococcus spp.</i>	3
		<i>Acinetobacter spp.</i>	1
		<i>Moraxella spp.</i>	2
		<i>Cornebacterium spp.</i>	1
		Bakteri üremesi -	2

4.7. İstatistiksel Bulgular

Pnomoni tipi ile iNOS antikoruyla boyanan hücre sayısı arasında istatistiksel olarak anlamlı bir sonuç çıkmadı ($p>0.005$). Verilerin istatistik analiz sonuçları Şekil 4.41' de sunuldu.

Şekil 4.41. İmmun boyanma sonuçlarının değerlendirilmesi



5. TARTIŞMA

Solunum sistemi enfeksiyonları Veteriner Hekimlikte sığır yetiştiriciliğinde ekonomik kayıplara neden olan hastalıkların başında gelmektedir (Batmaz, 2006). Hastalık tablosunun oluşmasında etken, konakçı, çevresel şartlar, beslenme koşulları ile stres faktörleri gibi çok sayıda etken rol oynamaktadır (Yates, 1982; Frank, 1986). Anatomik ve fizyolojik özelliklerinden dolayı akciğerler, hem dış çevreye hem de iç ortamla sürekli ilişki halinde olmasından dolayı enfeksiyöz ve nonenfeksiyöz etkenlere maruz kalmaktadır. Bu nedenle akciğerlerin hastalıklara yakalanma olasılığı artmaktadır (Urman, 1983; Breeze, 1985; Jubbe ve ark. 1985; Omar, 1996).

Dünyanın çeşitli ülkeleri ve ülkemiz de sığır pnömonilerinin epidemiyolojik insidansını belirlemeye yönelik çok sayıda çalışma yapılmıştır. Yapılan bu çalışmalar sonucunda pnömoni oranının %3.6 ile %65.83 arasında değiştiği bildirilmektedir (Özer, 1985; Özer, 1987; Haritani ve ark., 1990; Maity ve Deb, 1991; Kıran ve ark., 1993; Öztürk ve ark., 1996; Hazıroğlu ve ark., 1997; Ortatatl, 1997; Tegtmeler ve ark., 1999; Yener ve ark., 2001). İnsidans oranındaki farkın oluşmasında bölgesel farklılıklar, işletme tiplerinin değişkenliği, farklı hayvan ırklarının seçilmesi, yaş, mevsim ve beslenme biçimlerindeki farklılıklar gibi birçok etkenin rol oynadığı görülmektedir. Balıkesir ilinde faaliyet gösteren mezbahalarda 1 yaşından büyük besi danalarının kesimi sonrasında akciğerlerin makroskopik olarak incelendiği 1524 adet akciğerin 50 adetinde (%3.28) pnömoni tespit edildi. Çalışmamızda pnömoni insidansı yukarıda bahsedilen çalışmalar göz önüne alındığında daha düşük olduğu dikkati çekmektedir. Mezbahada 1524 hayvanın postmortem incelemesi aşamasında verminöz pnömoni olarak tanımlanan olgular çalışma materyaline alınmamıştır. Diğer sebepler arasında çalışma materyalinin 4 ay gibi kısa bir sürede toplanması ve örnek alınan hayvanları besi sığırlarının oluşturmasıdır.

Standart ya da kalıplaşmış bir pnömoni sınıflandırma şekli bulunmamakla birlikte çoğu zaman araştırmacılar lezyonun akciğerdeki yerleşim yeri, dağılımı,

görünümü ve eksudatın niteliğini dikkate alarak pnömonileri gruplandırmışlardır. Kimi araştırmacılar makroskobik ve mikroskobik bulguları ayrı ayrı ele alıp değerlendirmiş, çıkan patolojik bulgular doğrultusunda etiyolojiyi belirlemeye çalışmışlardır (Ortatatlı, 1997). Makroskobik olarak benzer görünümdeki lezyonların farklı pnömoni tipleri tarafından oluşturulabildiğinden çoğu araştırmacı makroskobik ve mikroskobik lezyonların bir arada değerlendirip pnömonilerin sınıflandırılmasının daha sağlıklı olacağını öne sürmektedirler (Runnels ve ark., 1960; Gourlay ve ark., 1970; Urman, 1983; Thomson, 1984; Jubb ve ark., 1985; Daoust, 1989; Kıran, 1990; Yener ve ark., 2001). Günümüzde birçok araştırmacı tarafından yaygın olarak kabul edilen pnömoni sınıflandırması çalışmamızda da tercih edilmiş ve pnömoniler bronkopnömoni (irinli, irinli nekrotik, fibrinli), bronkointerstisyel pnömoni, interstisyel pnömoni ve granülomatöz pnömoni olarak sınıflandırılmıştır (Jonea ve Hunt 1983; Urman, 1983; Alibaşoğlu ve Yeşildere 1988; Çiftçi ve ark., 2015).

Sığır pnömonileri üzerine yapılan çalışmalarda lezyonların sıklıkla kranial loblarda daha az olarak kaudal ve tüm akciğer loblarında şekillenebildiği bildirilmektedir (Urman, 1983; Thomson, 1984; Breeze, 1985; Lopez ve Martinson, 2017). Lezyonların çoğunlukla kranial loblarda şekillenmesini araştırmacılar sığırlarda hava yolların kısa ve dar oluşu, solunumun yüzlek ve ventilasyonun fazla olması ile yerçekiminin ödem sıvısı ile eksudat üzerinde etkili olması gibi pek çok farklı nedene bağlamaktadırlar (Breeze, 1985; Jubb ve ark., 1985). Çalışmamızda elde edilen bulgularda bu bilgileri doğrular nitelikte olup lezyonlar sıklıkla kranial loblarda daha az olarak kaudal ve tüm akciğer loblarında şekillendiği görüldü.

Çalışmada toplanan tüm pnömoniler içerisinde 3 (%6) olguda irinli bronkopnömoniye rastlanıldı. Ortatatlı (1997) çalışmasında sığırlarda irinli bronkopnömoniye 25 olguda (%5.29), Yaman ve Gülcü (2002) 41 (%27.52) olguda rastladığını bildirmiştir. Çalışmada karşılaşılan makroskobik bulgular literatür bilgileriyle (Thomson, 1984; Dungwort, 1985; Ortatatlı, 1997; Çiftçi ve ark., 2015) benzer olup, lezyonların genellikle akciğerin kranial loblarında şekillendiği tespit edildi. Diğer araştırmacıların (Thomson, 1984; Dungwort, 1985) çalışmalarında olduğu gibi bu çalışmada da alveol, bronşiyol ve bronş lümenlerinin nötrofil granülositler ve dökülmüş epitel hücreleri ile dolu olduğu, ödem ve yangısal hücre

artışından kaynaklı interalveolar septumlarda kalınlaşmalar görüldü. Bazı vakalarda epitel hücrelerinde nekroz alanları dikkat çekti.

Çalışmamızda irinli nekrotik bronkopnömoni tespit edilen olgularda akciğer üzerinde keskin sınırlı, sert kıvamlı gri-kırmızı renkli alanlara rastlanıldı. Lezyonlu bölgelerin kesit yüzleri nemli, hava yolları ve parankimden irin sızdığı görüldü. Benzer bulguların şekillendiği çalışmaların insidansları irdelendiğinde Ortatatl (1997) 18 (%3.81), Altun (2015) 28 (%28), Yaman ve Gülcü (2002) 13 (%8.72) olguda irinli nekrotik bronkopnömoni lezyonlarına rastladıklarını kaydetmişlerdir. Sunulan çalışmamızda irinli nekrotik bronkopnömoni 3 (%6) olguda tespit edildi. İrinli nekrotik bronkopnömonilerin temelinde yanlılıkla aspire edilen endojen veya eksojen yabancı maddeler ile interstisyel pnömonilere takiben patojenitesi yüksek bakterilerce oluşturulan sekonder enfeksiyonlar yer almaktadır (Özer 1990; Kıran ve ark.,1993). Çalışmamızdaki insidansın düşük olması interstisyel pnömoni vakalarının yüzdesi dikkate alındığında %48, bu olguların sekonder enfeksiyöz periyoduna girmeden kesime sevk edilmesine bağlanmıştır. Çalışmamızda irinli nekrotik pnömoni tespit edilen vakalarda mikroskopik olarak ortada nekrotik alan, bu alanın çevresinde nötrofil granülositler ve dışta tam belirgin olmayan fibröz bir kapsül yer almaktaydı. Bahsedilen bu mikroskopik bulgular diğer araştırmacıların verileriyle benzerlik taşımaktaydı (Özer, 1990; Kıran ve ark., 1993).

Çalışma sonucunda toplanan tüm pnömoniler arasında 12 olguda (%6) fibrinli bronkopnömoni tespit edildi. Omar (1996) %16, Gourlay ve ark. (1970) %30, Schulz ve Umlauf (1987) %15 oranında fibrinli bronkopnömoni gördüklerini bildirmişlerdir. Ortatatl (1997) besi danaları üzerinde yaptığı çalışmada fibrinli bronkopnömoni oranını %15.64 olarak belirtirken Yaman ve Gülcü (2002) ise %16.11 oranında rastladıklarını belirtmişlerdir. Birçok araştırmacı fibrinli bronkopnömonilerin diğer hayvanlara oranla sığırlarda daha fazla görüldüğünü bildirmiştir (Thomson, 1984; Dungworth, 1985; Dalgleish, 1990; Car ve ark., 1991; Lopez, 1998). Sığırlarda fibrinli bronkopnömonilerin daha fazla şekillenmesi sığır kanının yüksek oranda fibrinojen içermesi, plasminojen seviyesindeki düşüklük, akciğer dokularında plasmin inhibitörünün yüksek olması ile makrofaj ve lökositlerin yangı sırasında prokoagulant aktivitelerinde artma gözlenirken fibrinolitik

aktivitelerinde azalma görülmesi gibi faktörlere bağlanmaktadır (Dungworth, 1985; Car ve ark., 1991).

Çalışmamızdaki fibrinli pnömoni insidansının diğer çalışmalardan düşük olması çalışma materyalinin bir yaşından büyük besi sığırlarından oluşması ve bölgenin coğrafi ve iklimsel farklılığına bağlanmıştır. Çalışmada fibrinli bronkopnömoni olarak isimlendirilen vakalarda genellikle koyu veya açık kırmızı, kahverengimsi veya gri renkli, kıvamlı, hepatize alanlar, interlobüler septumlarda genişleme ve kesit yüzünde alacalı mozaik görünüm vardı. Mikroskopik bulguları ise yangının şiddetlendiği alanlarda alveol lümenindeki ödemin yerini fibrince zengin bir eksudata bıraktığı ve eksudat içerisinde yoğun nötrofil granülosit, alveoler makrofaj ve dökülmüş nekrotik epitel hücrelerinin yer aldığı görüldü. Fibrinli bronkopnömonilerde yangı alanında oluşan fibrin, uyarıcı bir etken nedeniyle kan hava bariyerindeki permabilite artışı ve bütünlüğün bozulması sonucunda alveol lümeninde oluşur. Alveol lümeninde biriken fibrinöz eksudat kohn porları aracılığıyla alveolden alveole taşınabilir. Bu yüzden tüm akciğer dokusunda yaygın bir fibrinöz eksudat gözlenir (Rehmtulla ve Thomson, 1981; Yates ve ark., 1983; Thomson 1984; Slocombe ve ark., 1985; Daoust, 1989; Dalgleish, 1990; Lopez, 1998). Yoğun fibrin eksudasyonu alveoler ve kapiller membranlarda hasarın şiddetini göstermektedir (Pamukçu, 1970; Thomson, 1984; Dungworth, 1985). Akciğerde oluşan fibrin kemotaksiyi uyuyarak yangı bölgesine lökositlerin gelmesine neden olur. Bu nedenle fibrinli pnömonilerde çoğu zaman çok miktarda lökosit bulunur (Lopez ve Martinson, 2017). Fibrinli bronkopnömonilerde enfeksiyon temel olarak bronş bronşiyol aracılığı ile yayılır. Ayrıca interlobüler ve interalveolar septumlarda meydana gelen ödem de enfeksiyonun yayılmasına katkı yapar (Pancieria ve Corstvet, 1984; Dungworth, 1985). Çalışmada fibrinli bronkopnömoni olgularında interlobüler septumların ödem ve fibrin ile genişlemiş olması yukarıdaki bilgiyi doğrular niteliktedir. Bronşitis, bronşiyolitis ve septumların genişlemesi gibi nedenlerden dolayı fibrinli eksudatın uzaklaştırılması sığırlarda oldukça zordur (Rybicka ve ark., 1974). Bu nedenle sığırlarda fibrinli bronkopnömonilerde tam iyileşme şekillenmez (Breeze, 1985; Dungworth, 1985). Hipoksi ve toksemi olaylarının önlenememesi sonucunda sıklıkla ölüm şekillenir. Ölümün şekillenmediği durumlarda ise fibröz eksudatın ve nekrotik bölgelerin yoğun organizasyonu sonucu akciğerde et benzeri fibröz doku oluşumu ve plöral yüzeylerde adezyon meydana gelir (Lopez ve

Martinson, 2017). Çalışmada da bu bilgileri doğrular nitelikte olguların çoğunda damarlarda tromboz, alveol, bronş ve bronşiyol lümenlerinde hiperplazi, plörada fibrin ve ödem artışından dolayı kalınlaşma gibi komplike lezyonlara rastlanıldı. Bir olguda bronş ve bronşiyol epitel hücrelerinin sitoplazmasında inklüzyon cisimliği tespit edildi. Olgudaki bu bulgu, pnömonin viral olarak başladığı takiben sekonder bakteriyel enfeksiyon etkenlerinin katılımı ile fibrinli bronkopnömoniye dönüştüğünü düşündürmektedir.

Viral ve bakteriyel etkenlerinin miks olarak seyrettiği bronkointerstisyel pnömonilerin oluşum mekanizmaları oldukça kompleksdir (Lopez, 1998). Bu terim akciğerlerde *BHV-1*, *PI-3* ve *BRSV* gibi viral etkenlerin akciğerlerde oluşturduğu tam olmayan interstisyel pnömonileri tanımlamak için kullanılmaktadır (Caswell ve ark., 2007, Panciera ve Confer, 2010; Lopez ve Martinson, 2017). Bronkointerstisyel pnömoni, bronşiyol epitellerinde nekroz ve hafif düzeyde yangısal hücre infiltrasyonu ile tip II pnömositlerde hiperplazi ile karakterizedir. Viral etkenler tarafından başlatılan yangı aerojen veya hematojen yolla gelen bakterilerin işe karışmasıyla kompleks bir hale gelmektedir. Bronş, bronşiyol ve alveollerde meydana gelen hasar veya endotoksin gibi bakteriyel ürünlerin etkisiyle ortamda sitokin, komplement ve diğer kemotaktik faktörlerde artış meydana gelmekte buda lökositlerin yangı bölgesine göç etmesine neden olmaktadır (Panciera ve Confer, 2010; Lopez ve Martinson, 2017). Bu yüzden daha çok bronşiyollerde ve hasarlı bronşiyollerin çevresindeki alveollerde yıkımlanma meydana gelmekte, bronş-bronşiyollerin eksudat ile dolması hava yollarını tıkayarak akciğerlerde konsolide alanların şekillenmesine neden olmaktadır. Alveol duvarındaki diffuz yıkımlanmaya hematojen, bronş ve bronşiyollerin çevresindeki alveoller yıkımlanmanın ise aerojen yolla gelen etkenler tarafından oluşturulduğu bildirilmektedir (Dungworth, 1985; Kerr ve Linnabary, 1989). Hematojen yolla gelen etkenler, akciğerde daha geniş alanlara yayılarak lezyonlar oluştururken aerojen yolla alınan etkenlerinde kraniyal loblarda daha belirgin ve şiddetli lezyonlara yol açtığı kaydedilmektedir (Dungworth, 1985; Kerr ve Linnabary, 1989; Lopez, 1998). Bronkointerstisyel pnömonilerde genellikle primer olarak oluşan viral lezyonu gizleyen sekonder bakteriyel enfeksiyonlar şekillendiğinden bronkointerstisyel pnömoniye gerçek anlamda çok nadir rastlanılır (Panciera ve Confer, 2010). Fulton ve ark. (2009) tarafından yapılan çalışmada 214 olgunun 3'ünde (%1.4) bronkointerstisyel pnömoni tespit ettiklerini

bildirmektedirler. Sunulan bu çalışmada da yukardaki literatürlere uygun şekilde 2 vakada (%4) bronkointerstisyel pnömoni gözlemlendi.

Solunum sisteminde affinite gösteren *BRSV* gibi viral etkenler, parazit larvalarının göçü, *3-metilindol* gibi kimyasal maddeler, toksik gazlar ve alerjik olaylar tarafından oluşturulan interstisyel pnömoni bir hastalıktan ziyade akciğerde oluşan lezyonu tanımlamak için kullanılan terimdir (Panciera ve Confer, 2010; Lopez ve Martinson, 2017). Belirgin bir makroskobik bulgunun şekillenmediği interstisyel pnömonilerde primer hasar etkenin geldiği yola göre değişmekle birlikte genellikle ya tip I pnömosit veya vasküler endotelial hücrelerinde ya da bronşiyol Klara hücrelerinde oluşmaktadır (Panciera ve Confer, 2010). Ülkemizde sığır pnömonileri üzerine yapılan çalışmalarda interstisyel pnömoniyi Ortatatl (1997) %20.93, Altun (2015) %42, Yaman ve Gülcü (2002) %36.24 oranında tespit ettiklerini rapor etmişlerdir. Sunulan bu çalışmada 24 olguda (%48) interstisyel pnömoniyeye rastlanıldı. Yukarda sözü edilen yayınlarda olduğu gibi yaptığımız çalışmada da interstisyel pnömoni diğer pnömoni tiplerine oranla daha yüksek oranda bulunmuştur. Bu oranın diğer çalışmalardan yüksek olmasının nedeni bölgemizde kesilen hayvanların genellikle ithal besi danası olması, yoğun ekstansif besleme tipi nedeniyle bir arada duran çok sayıda hayvanın etkilenmesi, etkilenen hayvanların sekonder etkenlerce bronkopnömonilere dönüşmeden kesilmesi gibi faktörlere bağlandı. İnterstisyel pnömoni olarak sınıflandırılan olguların makroskobik incelemesinde akciğerlerin şişkin, soluk, süngerimsi kıvamda ve kollabe olmadığı görüldü. Mikroskobik incelemelerde ise interalveolar septumlarda mononükleer hücre infiltrasyonu, bağ doku ve ödem artışı nedeniyle kalınlaşma, peribronşiyal, peribronşiyol ve perivasküler lenfoid dokuda hiperplazi şekillendiği görülmüştür. Çalışmamızda elde edilen bulgular literatür bilgilerini doğrular niteliktedir (Rehmtull ve Thomson, 1981; Yates ve ark., 1983; Thomson, 1984; Daoust, 1989; Dalgleish, 1990).

Çalışmada 12 olguda (%12) granülomatöz pnömoniyeye rastlanıldı. Ortatatl ve ark. (1998) Konya bölgesinde yaptıkları çalışmada kesilen sığırların %1.30'unda, Altun (2015) ise çalışmasında 6 olguda (%6) granülomatöz pnömoni ile karşılaştıklarını bildirmişlerdir. Çalışmadaki granülomatöz pnömonilerin kendi içinde değerlendirilmesi sonucunda, 7 (%58.33) olguda Tüberküloz, 3 olguda (%25)

mantar, 2 (%16.66) olguda ise herhangi bir etken isimlendirmesi yapılamadığı için diğer granülatöz pnömoni olarak sınıflandırıldı. Oratatlı ve ark. (1998) çalışmasında 53 olguda granülatöz pnömoni teşhisi yapmıştır. Bu vakaların 45 (%85)'i Tüberküloz, 6 (%11.3)'sı Aktinobasiloz ve 2 (%3.7)'sinin de pnömomikoz olduğunu belirtmişlerdir. Akıllı ve ark. (2012) Adana bölgesinde yaptığı çalışmada ise granülatöz pnömoni tespit edilen örneklerin %60'ı Tüberküloz, %05.4'ü Aktinobasiloz ve %38'ininde mantar olduğu bildirilmiştir. Granülatöz pnömonilerin makroskopik incelemesi tüberküloz ve mantar gibi bazı hastalıkları akla getirirde kesin tanı bakteriyolojik veya moleküler yöntemlerle yapılabilmektedir. Ancak acil durumlarda ön tanı için Ziehl-Neelsen boyama, PAS gibi özel boyama yöntemlerine ihtiyaç duyulmaktadır (Jones ve Hunt, 1983; Alibaşoğlu ve Yeşildere, 1988; Diker, 1989). Çalışmada granülatöz pnömoni olarak değerlendirilen 12 olguya Ziehl-Neelsen boya protokolü uygulandı ve 7 olguda asid-fast boyama özelliğine sahip olan tüberküloz basillerine rastlanıldı. Sığırlarda tüberküloza neden olan *M. bovis* basillerinin akciğerin herhangi bir lobuna yerleşip lezyon oluşturabildiği kaydedilmektedir (Runnels, 1960; Urman, 1983; Alibaşoğlu ve Yeşildere, 1988). Ancak bu basiller oksijence fakir ortamları sevdiğileri için genelde akciğerde ventilasyonun zayıf olduğu kaudal loblarının dorsal yüzeylerine daha çok affinite gösterdiği bildirilmektedir (Dungworth, 1985). Sunulan çalışmada da tüberküloz olarak tespit edilen granülatöz pnömonili vakalarda lezyonların çoğunun kaudal lobların dorsal yüzlerinde şekillendiği görüldü.

Çalışmada toplanan 50 pnömonili akciğer içerisinde 3 olguda (%6) mantar etkenlerine bağlı lezyonlar görüldü. Ortatlı (1998) granülatöz pnömoni çalışmasında 2 olguda (%3.7) mantar hifalarına rastladığını bildirmektedir. Mantar kaynaklı oluşan granülatöz makroskopik görünümünden dolayı diğer granülatöz pnömonilerle kolaylıkla karıştırılabilir (Alibaşoğlu ve Yeşildere, 1988). Bu nedenle mikroskopik incelemede PAS gibi özel mantar boyama yöntemleri kullanılarak etkenin tespit edilmesiyle ayırım yapılabilmektedir. Çalışmamızda tüm örnekler PAS boyama yöntemiyle boyandı ve granülatöz pnömoni olarak sınıflandırılan 3 vakada mantar hifalarına, makroskopik ve mikroskopik incelemelerde granülatöz pnömoni özellikleri taşıyan ancak özel boyamalarda herhangi bir sonuç alınamayan 2 olgu diğer granülatöz pnömoni olarak sınıflandırıldı.

Bakteri, virus, parazit ve mantar gibi hastalık yapıcı patojen etkenler ile organizmada yer alan çok sayıdaki sistemik ve lokal düzenleyicilerin hücrel yapılarla karşılıklı etkileşimleri sonucu meydana gelen pnömoni oluşumu karmaşık bir süreçtir. Moleküler ve hücrel mekanizmalar tam olarak açığa kavuşmamasına rağmen, pnömoni oluşumunda NO'nun rol oynadığı saptanmıştır (Fligger ve ark., 1999). NO, ilk kez, endotel kaynaklı gevşeme faktörü olarak tanımlanan, yararlı veya zararlı birçok fizyolojik ve patolojik süreçte rol oynayan önemli bir sinyal molekülüdür. Memeli hücrelerinde vazodilasyon, trombosit agregasyonunun inhibisyonu, sinirsel iletim ve immün sistemin düzenlenmesi gibi pek çok fizyolojik rolü bulunan NO, iNOS yolu ile aşırı düzeyde oluştuğunda süperoksit anyonu ile reaksiyona girerek peroksinitriti oluşturur. Oluşan peroksinitritin dekompozisyonu sırasında açığa çıkan nitrojen dioksit ve hidroksil radikali oksidan özelliğe sahiptir ve lipid peroksidasyona yol açarlar. Böylece DNA ve doku hasarına neden olarak septik şok, romatoid artirit, hipertansiyon, hiperkolesterolemi, diyabet ve kalp hastalıkları gibi çeşitli hastalıkların yanısıra akciğerde epitel hücre hasarını da içeren biyokimyasal ve morfolojik değişikliklere, astımın alevlenmesine, solunum sistemi enfeksiyonların artmasına neden olur (Özkan ve Yüksekol 2003; Demiryürek ve ark, 2004; Koç, 2011).

Solunum sisteminde önemli birçok fizyolojik ve patolojik etkiye sahip olan NO'nin akciğerdeki hücrel kaynakları, epitel hücreleri, pulmoner arter ve venlerin endotel hücreleri, inhibitör nonadrenerjik nonkolinerjik sinirler, düz kas hücreleri, mast hücresi, mezotel hücreleri, nötrofil, makrofaj ve lenfositlerdir (Dweik, 2001; Ricciardolo ve ark., 2004). Üç NOS izoformu da akciğerde mevcuttur. Özgül olarak nNOS, inhibitör nonadrenerjik nonkolinerjik nöronlardan salınır. Endotelial NOS ise endotel hücrelerinde yer alır. İndüklenebilir NOS normal hava yolu epitelinde yer alır ve sitokinler, endotoksin ve reaktif oksijen radikalleri tarafından indüklenir (Dweik, 2001). Hayvanlarda yapılan deneysel çalışmalarda iNOS aktivitesinin alerjik olaylarda arttığı buna karşın eNOS ve nNOS aktivitelerinde değişim olmadığı bildirilmiştir (Hess ve ark., 1998; Chiba ve ark., 2006). Bakteriyel lipopolisakkarit (Hess ve ark., 1998), *Pseudomonas aeruginosa* (Dowling ve ark., 1998), *Adenovirus* (Zsengeller ve ark., 2001) ve *Respiratorik Sinsityal Virus* enfeksiyonlarında (Stark ve ark., 2005) da epitelial iNOS aktivitesinin arttığı bildirilmektedir. Enfeksiyöz

hastalıklarda artan iNOS aktivitesinin nitrozatif doku hasarının bir göstergesi olduğunu ifade edilmektedir (Akaike ve ark., 1996; Murray ve ark., 2017). Sunulan bu çalışmada tüm pnömoni vakalarında alveolar makrofajlar başta olmak üzere, endotel hücreleri, bronşiyol ve alveol epitellerinde iNOS antikoru ile immun boyanma gözlemlendi. Araştırmamızda pnömoni tipleri ile iNOS immun boyanması arasında istatistiksel olarak anlamlı bir sonuç çıkmadığı dikkat çekti. Elde edilen sonuç yukarıda sözü edilen literatürleri doğrular nitelikte akciğerlerde pnömoni gelişimi sırasında doku hasarının oluştuğunun bir göstergesi olarak yorumlandı.

Sığırlarda *P. haemolytica*, *Mycoplasma* spp., *E. coli*, *Arcanobacterium pyogenes* ve *H. somnus* tarafından oluşturulan pnömonilerde iNOS immun aktivitesinin sadece *A. pyogenes* ve *P. haemolytica*'ya bağlı oluşan pnömonilerde nekroz alanının çevresindeki lökosit ile alveolar makrofajlarda oluştuğu, buna karşın akut veya kronik pnömonilerde aktivite artışının belirlenemediği bildirilmektedir (Fligger ve ark., 1999). Çalışmamızda tüm vakalarda iNOS antikoru ile immun pozitif boyanma görülmesi akciğerlerde oluşan doku hasarının bir belirteci olarak kabul edilmiştir.

Makroskobik ve mikroskobik lezyonlar sonucunda pnömoni olarak değerlendirilen 50 adet akciğerin 35 (%70)'inde aerobik bakteri izolasyonu yapıldı. Bakteriyolojik incelemeler sonucunda en fazla izole edilen etkenler arasında *Streptococcus* spp., *Staphylococcus* spp ve *Moraxella* spp.'nin olduğu görüldü. Sığırlarda görülen pnömoni olgularında pnömoniyi oluşturan etken veya etkenlere ilişkili olarak değişik tiplerde pnömonilere rastlanılmaktadır. Bronkopnömonilerin oluşmasında genel olarak primer etkenlerin etkili olduğu düşünülmektedir (Omar, 1966; Thomson, 1984; Dungworth, 1985; Delverdier ve ark., 1991). İrinli bronkopnömoniyeye neden olan bakteriyel etkenler arasında *Streptococcus* spp., *Staphylococcus* spp., *Salmonella* spp., *C. pyogenes*, *E. coli*, *P. multocida* ve *Bordetella bronchiseptica* yer almaktadır (McGavin ve ark., 2008; Çiftçi ve ark., 2015; Lopez ve Martinson, 2017). Sunulan bu çalışmada irinli bronkopnömoni olgularından yapılan bakteri izolasyonu sonucunda *Corynebacterium* spp. (%33.33), *P. aeruginosa* (%33.33) ve *Streptococcus* spp. (%33.33) izole edilmiştir. Omar (1966) yaptığı çalışmada irinli bronkopnömonilere genellikle *C. pyogenes*'in neden olduğunu, diğer bakteri türlerinde irinli bronkopnömoniyeye sebep olabileceğini

bildirmiştir. İrinli nekrotik bronkopnömonili 3 olgunun sadece 2'sinde bakteri izolasyonu yapılmış ve bu vakalarda sırasıyla *Enterococcus* spp. ve *S. aureus* izole edilmiştir. Çalışmamızda irinli ve irinli nekrotik bronkopnömonili olgulara yapılan bakteriyolojik ekimler sonucunda elde edilen etkenler literatür bilgileriyle uyum içerisindedir. Bu durum, incelenen materyallerde bulunan canlı bakteri sayısı ile ilgili olabileceği gibi uygulanan izolasyon yöntemlerinin farklı olmasıyla açıklanabilir.

Fibrinli bronkopnömonilerin oluşmasında primer etken olarak en başta *M. haemolytica* gösterilmektedir (Panciera ve Corstvet, 1984; Slocom ve ark., 1985; Shoo, 1989; Dalgleish, 1990; Weiss ve ark., 1991). *M. haemolytica* dışında *P. multocida*, *M. mycoides* subsp. *mycoides* ve bazı diğer bakterilerinde virus veya mikoplazmalarla miks enfeksiyon oluşturup fibrinli pnömoniye neden olduğu bildirilmiştir (Rehmtulla ve Thomson, 1981; Panciera ve Corstvet, 1984; Gourlay ark., 1989; Gourlay ve ark., 1970; Thomas ve ark., 1985). Çalışmada fibrinli pnömoni olarak değerlendirilen 6 olgunun 3'ünde *Streptococcus* spp. (%50), 1'inde *P. multocida* (%16.66), 1'inde *Acinetobacter* spp. (%16.66) ve 1 olguda CNS (*Kougülas Negatif Staphylococcus*) izole edildi. Çalışmamızda *M. haemolytica* izole edilemezken, 1'er vakada CNS ve *P. multocida* izole edilmesi, konuyla ilgili literatürlerle benzerlik göstermektedir.

İnterstisyel pnömonilerin oluşmasında enfeksiyöz etkenler özellikle viruslar, kimyasal maddeler, bitkisel toksinler ile metabolik bozukluklar gibi etkenler rol oynadığı için hastalığın etiolojisini belirlemekte çeşitli sorunlar yaşanabilmektedir (Dungworth, 1985; Kerr ve Linnabary, 1989). Bronkointerstisyel pnömonilerin şekillenmesinde ise daha çok virüs ve mikoplazmalar rol oynamaktadır (Dungworth, 1985). Çalışmada viral etkenlerle birlikte mikoplazma türlerinin de izolasyonuna yönelik bir çalışma yapılmadığından, tespit edilen interstisyel ve bronkointerstisyel pnömoni olgularının kesin sebepleri ortaya çıkartılamamıştır. Çalışmada toplanan vakalardan interstisyel pnömoni olarak değerlendirilen 24 olgudan, 2'sinde (%8.3) *Acinetobacter* spp., 3 olguda (%12.5) *Moraxella* spp., 2 olguda (%8.3) *Staphylococcus* (CNS), 11 olguda bakteri üremesi görülmedi ve kalan 7 olguda sırayla (%4.6) *Micrococcus* spp., *Corynebacterium* spp., *P. multocida*, *Haemophylus* spp., *Streptococcus* spp., *Tetracoccus* spp. ve *Enterococcus* spp. bakteri izolasyonları yapıldı. Bronkointerstisyel pnömonili 2 olgudan yalnızca birisinde bakteri izolasyonu

yapılabildi ve olguda *Bordetella (B.) parapertussis* izole edildi. Söz konusu bakterinin bir vakadan izole edilmiş olması dikkat çekici bulunmuştur. Literatürler incelendiğinde *B. parapertussis*'in sığır pnömonilerindeki önemini ortaya koyan yeteri sayıda çalışmanın olmadığı görülmektedir. Gerçekleştirilen bu projede söz konusu bakterinin saf kültür olarak izole edilmiş olması, Balıkesir ve yöresindeki sığır pnömonilerindeki *B. parapertussis*'in primer etken olarak düşünülmesine neden olmuştur. Konuyla ilgili daha sağlıklı verilere ulaşılabilmesi bakımından konuyla ilgili başka çalışmalarında yapılması faydalı olacaktır.

Sığır pnömonileriyle ilgili yazılı kaynaklar incelendiğinde *Acinetobacter* spp.'nin izolasyonu ile ilgili yeteri sayıda çalışmanın olmadığı görülmektedir. *Acinetobacter (A.)* cinsinde yaklaşık 50 adet tür bulunduğu bildirilmektedir (van der Kolk ve ark., 2019). Bu türler içinde en patojen olanın *A. baumannii* olduğu ifade edilmektedir. Gerçekleştirilen bu çalışmada izole edilen bakteri tür düzeyinde tanımlanmadığından dolayı, izolatın *A. baumannii* olup olmadığı saptanamamıştır. Ancak bakteri örneklerden saf kültür olarak izole edilmiş, izolatın patojen *A. baumannii* olabileceği şeklinde düşünülebilir.

6. SONUÇ ve ÖNERİLER

Çalışma süresi içerisinde Balıkesir ilindeki mezbahalardan toplanan 50 adet sığır akciğeri makroskobik ve mikroskobik olarak incelendi. İnceleme sonucunda sığırlarda sırasıyla interstisyel pnömoni %48, granümatöz pnömoni %24, fibrinli bronkopnömoni %12, irinli bronkopnömoni %6, irinli nekrotik %6 ve bronkointerstisyel pnömoni %4 oranlarında gözlemlendi. Bakteriyolojik incelemeler sonucunda en fazla izole edilen etkenler arasında *Streptococcus* spp., *Staphylococcus* spp., *Moraxella* spp.'nin olduğu görüldü. Çalışma sonunda gözlemlenen pnömoni vakalarında pnömoniyi oluşturan etken veya etkenlere bağlı olarak değişik tiplerde pnömonilere rastlanıldı.

Ekim yapılan ve bakteri üremesi gerçekleşen akciğer dokuları arasında bir kıyaslama yapıldığında 12 olguda görülen eksudatif pnömonilerde (irinli, irinli nekrotik ve fibrinli bronkopnömoni) bakteri üreme oranı %91.66 iken, 24 olguda görülen proliferatif pnömonilerde (interstisyel pnömoni) ise oran %54.1 olarak belirlendi. Çalışmada eksudatif tip pnömonilerde yapılan bakteriyolojik ekimler sonucunda üreyen bakterilerle patolojik bulgular genelde birbiriyle ilişkiliydi. Proliferatif pnömonilerde viral etkenler çalışmada belirlenmediği için bu vakalarda üreyen bakteriler ile viral etkenler arasında bir ilişkilendirme yapılamadı. Çalışmada incelenen 1524 adet sığır akciğerinin 50 adetinde makroskobik olarak pnömoni tespit edildi. Bu olguların 7'sinde (%14) Ziehl-Neelsen boyaması sonucunda aside dirençli bakteriler tespit edildi. Her ne kadar bu olgularda kesin teşhis için bakteriyolojik ve moleküler yöntemler proje bütçesinin yetersizliği nedeniyle uygulanamaması çalışmada uygulanan özel boyalarla elde edilen sonuçlar doğrultusunda bu vakalar tüberküloz olarak değerlendirildi.

Önemli zoonoz hastalıklardan birisi olan tüberkülozun bu kadar yüksek düzeylerde çıkması halk sağlığı açısından tehdit oluşturmaktadır. Bu nedenle sahadaki hayvanların rutin olarak Tüberkülin Deri testine tabi tutulması,

mezbahalarda sorumlu veteriner hekimlerin tüberküloz yönünden bilgilendirilmesi önem taşımaktadır.



KAYNAKLAR

Adamu JY, Wawegama NK, Browning GF, Markham PF. Membrane proteins of *Mycoplasma bovis* and their role in pathogenesis. *Rec. Vet. Sci.*, 2013, 95: 321-325.

Akaike, T, Noguchi Y, Ijiri S, Setoguchi K, Suga M, Zheng YM, Dietzschold B and Maeda H. Pathogenesis of influenza virus induced pneumonia: involvement of both nitric oxide and oxygen radicals. *Proc. Natl. Acad. Sci. USA*, 1996, 93:2448–2453.

Akıllı H, Yoldaş A, Özmen M, Topçuoğlu H, Turut N, Tuzcu N. Çukurova Yöresinde Sığırlarda Görülen Granülatöz Pnömonilerin Etiyolojisinin Histopatolojik ve Moleküler Yöntemlerle Belirlenmesi. *AVKAE Derg.*, 2012, 2:1-6.

Akman N, Kumlu S. Türkiye Hayvancılığının Örgütlenme Sorunları. II. Zootekni Kongresi, Bursa, 22-25 Eylül 1998, *Kongre Bildiri Özetleri Kitabı*: 34-52.

Alibaşoğlu M ve Yeşildere T. *Veteriner Sistemik Patoloji*, Cilt 1. İstanbul, Kardeş Matbaası, 1988:207-262.

Alkan F, Özkul A, Karaoğlu MT, Bilde S, Akça Y, Burgu İ, Yeşilbağ K, Oğuzoğlu TÇ. Sığırlarda viral nedenli solunum sistemi enfeksiyonlarının seroepidemiolojisi. *AÜ. Vet. Fak. Derg.*, 1997, 44:1-8.

Alley MR. *Pneumonia in sheep*. *Vet Ann*. 1991, 31:51-58.

Altun S. Pnömonili Sığır Akciğerlerinde *Mycoplasma bovis* Enfeksiyonunun Patolojik ve Moleküler Yöntemlerle Araştırılması. Sağlık Bilimleri Enstitüsü, Veteriner Patoloji Anabilim Dalı, Doktora Tezi, Erzurum: Atatürk Üniversitesi, 2015.

Ames TR. Dairy Calf Pneumonia. The disease and it's impact. *Vet. Clin. NorthAm. Food Anim*. 1997, 13(3):379-391.

Anggard E. Nitric oxide: mediatör, murderer and medicine. *Lancet*. 1994, 343:1199-1206.

Apley M. Respiratory disease the rapeutics. In: Howard JL, Smith RA (eds). *Current Veterinary Therapy, Food Animal Practice* 4 ed. London, Philadelphia, Toronto, W.B. Saunders Comp. 1999:462-672.

Arda M, Minbay A, Leloğlu N, Aydın N, Kahraman M, Akay Ö, Ilgaz A, İzgür M, Diker KS. Fakültatif anaerobik gram negatif çomaklar. İçinde: Aydın N (editör). *Özel Mikrobiyoloji*, No 26, Ankara, Medisan Yayıncılık, 1999.

Arda M. *Temel Mikrobiyoloji*, 3. Baskı. Ankara, Medisan Yayınları, 2006.

Aslan S, Bozdoğan Ş, Uzun T, Gökmen C. Tarım Sektöründe Hayvancılık ve 50. Yılında EBK. Et ve Balık Ürünleri A.Ş. Genel Müdürlüğü. Yayınlanmamış Rapor. Aralık, 2002, Ankara.

Aslan V. *Evcil Hayvanlarda İç Hastalıkları*. Konya, Mimoza Basın ve Yayın evi, 1994.

Bagley CV. Bovinerespiratorydisease. 1997 Erişim: [http://extension.usu.edu/files/publications/factsheet/AH Beef 04. pdf](http://extension.usu.edu/files/publications/factsheet/AH%20Beef%2004.pdf). Erişim Tarihi: 18.03.2019.

Batmaz H. *Pasteurella* pneumonileri ve ekonomik önemi. Sığırların Solunum Sistemi Hastalıkları Sempozyumu, Bursa, 2006, Uludağ Üniversitesi, Veteriner Fakültesi, TÜBİTAK: 58-64.

Baysan E. Aydın Yöresinde Sığırlarda Solunum Yolu Enfeksiyonlarına Neden Olan *Pasteurella spp.* Etkenlerinin İzolasyon, İdentifikasyon ve Antibiyotiklere Olan Duyarlılığının Araştırılması. Sağlık Bilimleri Enstitüsü, Farmakoloji ve Toksikoloji Anabilim Dalı. Yüksek Lisans Tezi, Aydın: Adnan Menderes Üniversitesi, 2007.

Blood DC. and Radostis OM. *Veterinary Medicine*, Seventy Edition. London, Baillire Tindall, 1989.

Breeze R. *Respiratory disease in adult cattle*. Vet Clin of North Am: Food Animal Prac., 1985, 1(2):311-345.

Bryson DG, McFerran JB, Ball HJ, Neill SD. Observation on outbreaks of respiratory disease in calves associated with *parainfluenza type 3 virus* and *respiratory syneytial virüs infection*. Vet. Rec. 1979, 104(3):45-49.

Bryson DG, McFerran JB, Ball HJ, Neill SD. Observation on outbreaks of respiratory disease in housed calves pathological and microbiological findings. Vet. Rec. 1978, 103(23):503-509.

Budras KD, Wünsche A. *Veterinary Anatomy*. İçinde: Çeviri: Veteriner Anatomi Atlası, Beşoluk K, (Çeviri editörü). Malatya, Medipres Matbaacılık, 2009:90-100.

Car BD, Suyemoto MM, Nielsen NR and Slauson DO. *The role of leucoctes in the pathogenesis of fibrin deposition in bovine acute lung injury*. Am. J. of Pathol. 1991, 138(5):1191-1198.

Caswell JL and Williams KJ. *Respiratory system*. In: Jubb (ed). Kennedy and Palmer's Pathology of Domestic Animals, 5st ed. 2007:523-629.

Chiba Y, Matsuo K, Sakai H, Abe K, Misawa M. *Increased expression of inducible nitric oxide synthase in nasal mucosae of guinea pigs with induced allergic rhinitis*. Am. J. Rhinol. 2006, 20(3):336-341.

Chirase NK, Greene LW. Dietary Zinc and Manganese Sources Administered from the Fetal Stage Onwards Affect Immune Response of Transit Stressed and Virus Infected Offspring Steer Calves. Animal Feed Science and Technology, 2001, 93: 217-228.

Çakar L, Şahin G, Yemen N. Solunum. İçinde: *Tıbbi Fizyoloji*. Çavuşoğlu H, Yeğen BÇ, (çeviri editörleri) Textbooks of Medical Physiology, Guyton AC, Hall JE. 12. Baskı, İstanbul, Nobel Tıp Kitapevleri, 2013, 468-532.

Çalikoğlu M, Çalikoğlu İ, Ulubaş B. Astım ve Nitrik Oksit. *Tüberküloz ve Toraks Derg.* 2002, 50(3):395-400.

Çiftçi MK, Ortatatlı M, Erer H, Hatipoğlu F, Özdemir Ö. *Veteriner Sistemik Patoloji*, 1. Cilt. Konya, Selçuk Üniversitesi Basımevi, 2015, 157.

Çimtay İ, Şahin T, Kaya NBA. Enzootik pnömonili besi sığırlarının tedavisinde kullanılan amoksisilin'in etkinliğinin araştırılması. *YYÜ. Vet. Fak. Derg.*, 2000, 11:113-116.

Dalgleish R. *Bovine pneumonic pasteurellosis*. In Practice 1990, 12(6):223-226.

Dalgleish R. Differential diagnosis of respiratory disease in adult cattle. In Practice 13, 1991, 6: 237-241.

Daoust Pİ. Morphological study of bacterial pneumonia of feedlot cattle: Determination of age of lesions. Can Vet J., 1989, 130:155-160.

Davies DH. Aetiology of pneumonia of young sheep. Preg. Vet. Microbiol, Immun. 1985, 1:229-248.

Dawson PS, Stuart P, Darbyshie JH, Parker WH, McCrea CT. Respiratory disease in a group of intensively reared calves. Vet. Rec. 78, 1996, 16:543-546.

Delverdier M, Schelcher F, Cabanie P, Valarcher JF and Espinasse J. Physiopathologie des pneumopathies inflammatoires chez les bovins mecanismes lesionnels. Le Point Vet., 1991, 23(138):347-354.

Demiryürek Ş, Turan NN, Demiryürek AT. Peroksinitrinin akciğerlerdeki etkileri ve akciğer hastalıklarındaki rolü. *Genel Tıp Derg*, 2004; 14(4):163-169.

Diker F. Bursa yöresinde çeşitli ırk sığırlarda görülen tüberküloz lezyonlarının organlara dağılışı ve histolojik yapıları. *Pendik Hayv. Hast. Merk. Araşt. Enst. Derg.* XX 1989, 47(2):78-94.

Dörtkardeş AB. Klinik Olarak Pneumoni Tespit Edilen Buzağılarda Haptoglobin, Serum Amiloid A ve Hepsidin Değerlerinin Araştırılması. Sağlık Bilimleri Enstitüsü, Veteriner İç Hastalıkları Anabilim Dalı. Yüksek Lisans Tezi, Burdur: Mehmet Akif Ersoy Üniversitesi, 2018.

Dungworth DL. The respiratory system. Jubb KVF, Kennedy PC, Pamer N (eds). *Pathology of domestic animals*, volume 2, fourth edition. San Diego, Academic Press, 1993:589-613.

Dungworth DL. *The respiratory system*. Jubb KVF, Kennedy PC, Pamer N (eds). In: *Pathology of domestic animals*, volume 2, 3rd edition. London, Academic Press, 1985:413-556.

Dursun N. *Veteriner Anatomi* 2. 12. Baskı. Ankara, Medisan Yayınevi, 2008:118-126.

Dweik R. *The promise and reality of nitric oxide in the diagnosis and treatment of lung disease*. *Clev. Clin. J. Med.* 2001, 68:486-493.

Dyce KM, Sack WO, Wensing CJG. *Veterinary Anatomy*. Saunders Elsevier. Riveport Lane, St Luis, Missouri 63043. 2002, 677-698.

Eurell JA, Frappier BL. *Dellman's Text Book of Veterinary Histology*. 2121 State Avenue, Ames, Iowa 50014, USA, Blackwell publishing, 2006.

Fligger JM, Waldvogel AS, Pfister H and Jung TW. Expression of inducible nitric oxide synthase in spontaneous bovine bronchopneumonia. *Vet. Pathol.* 1999, 36:397-405.

Francis J. Route of infection in tuberculosis. *Aust. Vet. J.* 1972, 48:578.

Frank GH. The Role of *Pasteurella haemolytica* in the Bovine Respiratory Disease Complex. *Vet. Med.* 1986, 12:841-846.

Friton GM, Cajal C, Ramirez -Romero R. Longterm effects of meloxicam in the treatment of respiratory disease in fattening cattle. *Veterinary Record*, 2005, 156:809-811.

Fulton RW, Blood KS, Panciera RJ et al. Lung pathology and infectious agents in fatal feedlot pneumonias and relationship with mortality disease onset, and treatments. *J. Vet. Diagn Invest* 2009; 21: 464.

Gardner G, Assadourian E, Sarin R. The state of consumption today. In: Starke L (eds). *State of the World 2004. Special Focus: The Consumer Society, Worldwatch Institute*. Norton, New York, 2004, 3-21.

Gourlay RN, Mackenzie A, Cooper JE. Studies of the microbiology and pathology of pneumonic lung of calves. *J. Comp. Pathog.* 1970, 80:575-584.

Gourlay RN, Thomas LH and Wyld SG. Experimental *P.multocida* pneumonia in calves. *Res. Vet. Sci.*, 1989, 47:185-189.

Gunn HM and Wilson B. Observations on outbreaks of respiratory disease in intensively housed feedlot cattle and climatic considerations. *Irish Vet. J.* 1991, 44: 41-42.

Güneş V. Buzağı Solunum Sistemi Hastalıkları. *Lalahan Hay. Araşt. Enst. Derg.* 2018, 58 (Özel Sayı) 35-40.

Gürbüz A. Sığır ve Koyunlara Ait Pnömonili Akciğerlerden *Pasteurella haemolytica*'nın İzolasyonu, Biyotiplendirilmesi ve Antibiyotiklere Olan Duyarlılıklarının Belirlenmesi. Sağlık Bilimleri Enstitüsü, Mikrobiyoloji Anabilim Dalı. Doktora Tezi, Kars: Kafkas Üniversitesi, 2003.

Gürel H. Sığırlarda Solunum Sistemi Hastalıklarında Kullanılan Antibiyotikler. *Vet. Hekim Der. Derg.* 2009, 80(3): 29-33.

Gürer B. Türkiye' de Hayvansal Ürünlerde Gıda Güvencesinin Analizi. Fen Bilimleri Enstitüsü, Tarım Ekonomisi Anabilim Dalı. Doktora Tezi, Adana: Çukurova Üniversitesi, 2013.

Haritani M, Nakazawa M, Hashimoto K, Narita M, Tagawa I, Nakagawa M. Immunoperoxidase evaluation of the relationship between necrotic lesions and causative bacteria in lungs of calves with naturally acquired pneumonia. *Am J. Vet. Res.* 1990, 51:1975-1979.

Hazıroğlu R, Erdeğer J, Gülbahar MY, Kul O. Association of *Pasteurella haemolytica*, *Pasteurella multocida* and *Haemophilus somnus* with pneumonia in calves. *Deutsche Tierärztliche Wochenschrift*, 1997, 104:150-153.

Hess A, Bloch W, Rucker J, Addicks K., Stennert E, Michel O. In vitro expression of inducible nitric oxide synthase in the nasal mucosa of guinea pigs after incubation with lipopolysaccharides or cytokines. *Eur Arch Otorhinolaryngol.* 1998, 255(9): 448-453.

Irmak M. Pneumonili Besi Sığırlarının Tedavisinde Florefenikol ve Tilmicosin Etkinliği Üzerine Karşılaştırılmalı Araştırmalar. Sağlık Bilimleri Enstitüsü, Veteriner İç Hastalıkları Anabilim Dalı. Yüksek Lisans Tezi, Şanlıurfa: Harran Üniversitesi, 2005.

Jim GK, Booker CW, Ribble CS, Guichon PT, Thorlakson BE. Afield Investigation of the Economic Impact of Respiratory Disease in Feedlot Calves. *Can Vet. J.* 34, 1993, 11: 668-673.

Jones TC ve Hunt RD. *Veterinary Pathology*, 5th ed, Philadelphia, USA, Lea and Febiger, 1983.

Jubb KVF, Kennedy PC, Palmer N. *Pathology of Domestic Animals*, 3th. ed. Vol.2. London, Academic Press In. 1985.

Kaya A. *Büyükbaş Hayvan Yetiştirme*, Ders Notları No:14. Bornova-İzmir Ege Üniversitesi Ziraat Fakültesi Yayınları, 1994.

Kaya O, Erganiş O. Koyun ve kuzu pneumonileri üzerinde etiyolojik survey. *Veterinarium.* 1991, 2:3-4, 27-29.

Kerr LA, Linnabary RD. A review of interstisyel pneumonia in cattle. *Vet. Hum. Toxicol.* 1989, 31(3):247-254.

Kıran MM, Berkin Ş, Kaya O, Dinçer Z. Konya bölgesi koyun pnömonilerinde patolojik ve etiyolojik araştırmalar. *S.Ü. Vet. Fak. Derg.* 1993, 1: 3-9.

Kıran MM. Konya Bölgesinde Kuzu Pneumonilerinde Patolojik ve Etiyolojik Araştırmalar. Sağlık Bilimleri Enstitüsü, Veteriner Patoloji Anabilim Dalı. Doktora Tezi, Konya: Selçuk Üniversitesi, 1990.

Koç A. AW 264.7 Makrofaj hücrelerinde nitrik oksit sentezi üzerine l-karnitinin etkisi. Sağlık Bilimleri Enstitüsü, Biyokimya Anabilim Dalı. Doktora Tezi: Ankara: Ankara Üniversitesi, 2011.

Kurtdede A, Kalınbacak A. Solunum Sistemi. Gül Y (ed). *Geviş Getiren Hayvanların İç Hastalıkları*. Ankara, Medipres Yayıncılık, 2002.

Kuyumcu A, Düzgün AP, Özmen MM, Besler TH. Travma ve enfeksiyonda nitrik oksidin rolü. *Ulus Travma Derg*, 2004, 10(3):149-159.

Lessile IM and Birn KJ. Tuberculosis in cattle caused by the avian type tubercle bacillus. *Vet. Rec.* 1967, 80(19):559-564.

Lincoln J, Hoyle CH, Burnstock G, editors. Nitric oxide in health and disease. Cambridge: Cambridge University Press, 1997.

Lopez A, Martinson A.S. Respiratory System. Zachary JF (ed). *Pathologic Basis of Veterinay Disease*, sixth edition. Elsevier, ST. Louis, 2017.

Lopez A. Respiratory System. McGavin MD, Zachary JF (eds). *Pathologic Basis of Veterinay Disease*, fourth edition. Mosby Elsevier, St. Louis. 1998, 505-517.

Lorenz I, Earley B, Gilmore J, Hogan I, Kennedy E, More SJ. Calf health from birth to weaning. III. housing and management of calf pneumonia, *Irish Veterinary Journal*, 2011, 64:14.

Maeda T, Shibara T, Kimura K, Wada Y, Sato K, Imada Y, Ishikawa Y, Kadota K. *Mycoplasma bovis*-associated suppurative otitis media and pneumonia in bull calves. *Journal of Compharative Pathology*, 2003, 129:100-110.

Maity B, Deb P. Seasonal variation in incidence of pneumonia in cattle. *Ind. J. Anim. Sci.* 1991, 61:261-262.

Marin J, Rodrigues-Martinez MA. Role of vascular nitric oxide in physiological and pathological conditions. *Pharmacol Ther*, 1997, 75:111-34.

Martin JS. Pneumonia in sheep, 1999. ag.info@omaf.gov.on.ca.

Maunsell FP, Donovan GA, Risco C, Brown MB. Field evaluation of a *Mycoplasma bovis* bacterin in young dairy calves. *Vaccine*, 2009, 27:2781-2788.

McGavin MD, Zachary JF. *Pathologic Basis Veterinay Disease*, 4st ed. By Mosby inc. 11830 Westline Industrial Drive St. Louis, Missouri 63146, 2007, 500-530.

Milli ÜH, Hazıroğlu R. *Veteriner Patoloji*, 2. Cilt, 2.Bakı. Ankara, Tamer Matbaacılık, 2001, 31-104.

Moncada S. *The L-arginine: Nitric oxide pathway*. 1992; 145:201-27.

Murray MG, Neill RGO, Lee MA, McElroy MC, More SJ, Monagle A, Earley B, Cassidy JP. The bovine paranasal sinuses: Bacterial flora, epithelial expression of nitric oxide and potential role in the in-herd persistence of respiratory disease pathogens. *Plos No*, 12(3), 2017.

Nicholas RA, Ayling R, Mc Aulliffe L. Bovine respiratory disease. In: *Mycoplasma Disease of Ruminant*. CAB international, Oxfordshire, UK, 2008, 132-161.

Omar AR. The aetiology and pathology of pneumonia in calves. *The Vet. Bulletin*, 1966, 36(5):259-272.

Ortatatlı M, Çiftçi KM, Tuzcu M. Sığırlarda Tüberküloz ve Diğer Granümatöz Pnömoniler Üzerinde Patolojik İncelemeler. *Vet. Bil. Derg.* 1998, 14(2):139-150.

Ortatatlı M. Konya Bölgesi Mezbahalarında Kesilen Besi Danalarında Pnömonilerin İnsidensi ve Patolojisi. Sağlık Bilimleri Enstitüsü, Veteriner Patoloji Anabilim Dalı. Doktora Tezi, Konya: Selçuk Üniversitesi, 1997.

Özen H, Karaman M, Şahin M, Özcan K. Pnömonili sığırlarda *Mycoplasma bovis*, *M. dispar*, *M. bovirhinis* ve *M. mycoides* subsp. *mycoides* (küçük koloni tipi)'in PZR ile belirlenerek patolojik bulgularının incelenmesi. *K.Ü. Vet. Fak. Derg.* 2009, 15:125-133.

Özer H. Besi danalarında eksudative pneumonielerin yayılışı. *Elazığ bölgesi Vet. Hek. Od. Derg.*, 1985, 3:63-70.

Özer H. Besi sığırlarında atipik interstisyel pneumonielerin yayılışı. *F.Ü. Sağ. Bil. Derg.* 1987, 1, 27-34.

Özer H. Elazığ yöresi koyunlarında görülen pneumonie şekilleri üzerine patolojik incelemeler. *F. Ü Sağ. Bil. Derg.* 1990, 4(1):15-25.

Özkan M, Yükselol İ. Nitrik oksit ve Akciğer. *Toraks Derg.* 2003, 4(1):88-94.

Öztürk D, Çorlu M. Pneumonili Koyun Akciğerlerinden İzole Edilen Bakteriler ve Antibiyotik Duyarlılıkları. *S.Ü. Vet Bil Derg*, 2006, 22, 1-2: 59-63.

Öztürk G, Özcan C, Kalender H. Elazığ Et ve Balık Kurumu Mezbahasında kesilen sığırlarda rastlanan pnömonilerin patolojik ve bakteriyolojik olarak incelenmesi. *Pendik Vet. Mikrobiyol. Derg.* 1996, 27, 2:163-174.

Öztürk İ. Burdur ve Isparta Yöresi Klinik Pneumonili Koyunlardan İzole Edilen Bakteriyel Etkenler ve Antibakteriyal Duyarlılıkları. Sağlık Bilimleri Enstitüsü, Veteriner İç Hastalıkları Anabilim Dalı. Yüksek Lisans Tezi, Afyon: Afyon Kocatepe Üniversitesi, 2007.

Pamukçu M. *Veteriner Patoloji*, Cilt 2. Ankara, A.Ü. Vet. Fak. Yay. AÜ Basımevi, 1970.

Pancieri RJ and Confer AW. Pathogenesis and Pathology of Bovine Pneumonia. *Veterinary Clinics of North America Food Animal Practice*. 2010, 26(2):191-214.

Pancieri RJ and Corstvet RE. Bovine pneumonic pasteurellosis: Model for *P.haemolytica* and *P.multocida* induced pneumonia in cattle. *Am J. Vet. Res.* 1984, 45(12):2532-2537.

Pritchard DC. A century of bovine tuberculosis 1888-1988: Conquest and reaction. *Vet. Microbiol.* 1988, 43:1995.

Quinn PJ, Markey BK, Leonard FC, Fitzpatrick ES, Fanning S. *Concise Review of Veterinary Microbiology*, 2nd ed. Wiley-Blackwell, UK, 2016.

Radelli E, Luini M, Loria GR, Nicholas RAJ, Scanziani E. Bacteriological serological, pathological and immunohistochemical studies of *Mycoplasma bovis* respiratory infection in veal calves adult cattle at slaughter. *Res. Vet. Sci.* 2008, 85: 282-290.

Rehmtulla AJ and Thomson RG. A review of the lesions in shipping fever of cattle. *Can. Vet. J.* 1981, 22:1-8.

Runnels RA, Monlux WS and Monlux AW. *Principles of Veterinary Pathology*, Ames, Iowa, USA, The State University Press, 1960, 391-441.

Rybicka K, Daly BDT, Migliore JJ and Norman JC. Ultrastructure of pulmonary alveoli of the calf. *Am. J. Vet. Res.* 1974, 35(2):213-222.

Sarela AI, Mathie RT. The role of nitric oxide in surgical practice. *Surgery* 1996, 14: 154-156.

Schulz VG, Umlauf KD. Pathologisch-histologische und bakteriologische untersuchungen zur enzootischen pneumonie des kalbes. *Monatshefte für Veterinarmedizin*. 1987, 42, 7, 252-255.

Shahriar FM, Clark EG, Janzen E, West K, Wobeser G. Coinfection with bovine viral diarrhoea virus and *Mycoplasma bovis* in feedlot cattle with chronic pneumonia. *Can. Vet. J.* 2002, 43: 863-868.

Shoo MK. Experimental bovine pneumonic pasteurellosis: A review. *Vet. Rec.* 1989, 124:141-144.

Slocombe RF, Malark J, Ingersoll R, Derksen FJ and Robinson NE. Importance of neutrophils in the pathogenesis of acute pneumonic pasteurellosis in calves. *Am. J. Vet. Res.* 1985, 46(11): 2253-2258.

Stark JM, Khan AM, Chiappetta CL, Xue H, Alcorn JL, Colasurdo GN. Immune and functional role of nitric oxide in a mouse model of respiratory syncytial virus infection. *J. Infect. Dis.* 2005, 191(3):387-395.

Şahin İ. Samsun İli ve Çevresindeki Koyun Pnömonilerinden İzole Edilen Mannheimia Türlerinin Fenotipik Karakterizasyonu ve Antibiyotik Duyarlılıklarının Belirlenmesi. Sağlık Bilimleri Enstitüsü, Veteriner Mikrobiyoloji Anabilim Dalı. Yüksek Lisans Tezi, Samsun: Ondokuz Mayıs Üniversitesi, 2017.

Şekerken Ö, Özkütük K. Büyükbaş Hayvan Yetiştirme. Çukurova Üniversitesi Ziraat Fakültesi Ders Kitabı No:122, Adana, 1993.

Şekerken Ö, Özkütük K. Büyükbaş Hayvan Yetiştirme: Et Sığırcılığı ve Sığır Besiciliği Ders Kitabı, Samsun, 1995.

Tegtmeier C, Uttenthal A, Friis NF, Jensen NE, Jensen HE. Pathological and microbiological studies on pneumonic lungs from Danish calves. *Zentralbl Veterinarmed B.* 1999, 46: 693-700.

Thomson RG. The interpretation of lesions found in the lungs of feedlot cattle. *Can. Vet. J.* 1984, 25(1):42-43.

Ulutas AP, Ulutas B, Kırıl F, Asıcı Ekren GS, Gültekin M. Changes of acute phase protein levels in saanen goat kids during neonatal period. *Small Rumin Rec.* 2017, 146: 33-34.

Urman HK. *Evcil Hayvanlarda Özel Patolojik Anatomisi*. Cilt 1. Ankara, A.Ü. Vet. Fak. Yay. Basımevi, 1983.

van der Kolk JH, Endimiani A, Graubner C, Gerber V, Perreten V. Acinetobacter in veterinary medicine, with an emphasis on Acinetobacter baumannii. *Journal of Global Antimicrobial Resistance*. Volume 16, March 2019, Pages 59-71.

Vlad D, Trombitas V, Capusan M, Albu S. The role of nitric oxide in chronic rhinosinusitis, Vol. 5, No. 19. Romanian Journal of Rhinology, 2015.

Wawegama NK, Kancı A, Marenda MS, Mansell PD, Browning GF, Markham PF. Histochemical and morphometric characterization of bronchopneumonia in calves caused by infection with *Mycoplasma bovis*. Veterinay Microbiolog, 2012, 158:220-224.

Weiss DJ, Bauer MC, Whiteley LO, Maheswaran SK, and Ames TR. Changes in blood and bronchoalveolar lavage fluid components in calves with experimentally induced pneumonic pasteurellasis. Am. J. Vet. Res. 1991, 52(2):337-344.

Yaman İ, Gülcü HB. Besi danalarında pnömonilerin patolojik ve bakteriyolojik incelemesi. *F.Ü. Vet. Fak. Derg.* 2002, 18, 3:99-108.

Yaman K. *Fizyoloji*, 2. Baskı. Bursa, Uludağ Üniversitesi Basımevi, 1996, 367-370.

Yates WDG, Jericho KWF and Doige CE. Effect of bacterial döşe on pneumonia induced by aerosol exposure of calves to bovine herpesvirus-1 and *P.haemolytica*. Am. J. Vet. Res. 1983, 44(2):238-243.

Yates WDG. A review of infectious bovine rhinotracheitis, shipping fever pneumonia and viral-bacterial synergism in respiratory disease of cattle. Can. J. Com. Med. 1982, 46:256-263.

Yener Z, Görtürk K, Gülbahar Y, Solmaz H. Bitlis mezbahasında kesilen keçilerde pnömoni olguları üzerinde patolojik ve bakteriyolojik çalışmalar. *Vet. Bil. Derg.* 2001, 17 (1): 13-30.

Yılmaz O. Dişi reproduktif sistemde yeni bir nörotransmitter: Nikrik Oksit. *Kocatepe Vet. Derg.* 2010, 3(2):65-70.

Yılmaz R. Sığırlarda *Mycoplasma bovis* Pnömonilerinde Histopatolojik İmmunohistokimyasal Bulgular. Sağlık Bilimleri Enstitüsü, Patoloji Anabilim Dalı. Doktora Tezi, Bursa: Uludağ Üniversitesi, 2009.

Zsengeller ZK, Ross GF, Trapnell BC, Szabo C and Whitsett JA. Adenovirus infection increases iNOS and peroxynitrite production in the lung. Am. J. Physiol. Lung Cell Mo.l Physiol. 2001, 280:503–511.

EKLER

Ek-1. Özgeçmiş

KİŞİSEL BİLGİLER	
Adı Soyadı	: İlsu BULUT
Doğum Tarihi	: 25/03/1993
Doğum Yeri	: Balıkesir
Medeni Hali	: Bekar
Uyruğu	: T.C.
Adres	: Balıkesir Üniversitesi, Sağlık Bilimleri Enstitüsü Veteriner Patoloji Anabilim Dalı, Çağış Kampüsü, Balıkesir
E-mail	: ilsubulut@gmail.com
EĞİTİM	
Lise	: Yahya Kaptan Anadolu Lisesi (2011)
Lisans	: Balıkesir Üniversitesi, Veteriner Fakültesi (2011-2016)

EK-2. Etik Kurul ve Proje Onay Formu

T.C. BALIKESİR ÜNİVERSİTESİ HAYVAN DENEYLERİ YEREL ETİK KURULU Çağış Yerleşkesi, (Bigadiç yolu üzeri 17. km) 10145, BALIKESİR-TÜRKİYE ARAŞTIRMA BAŞVURUSU ONAYI				
BAŞVURU BİLGİLERİ	ARAŞTIRMANIN ADI	"Sığır Pnömonilerinin Patolojik ve Bakteriyolojik Yöntemler ile Araştırılması"		
	PROJE YÜRÜTÜCÜSÜ KURUMU	Prof. Dr. Musa KARAMAN BAUN Veteriner Fakültesi Patoloji AD.		
	YARDIMCI ARAŞTIRICILAR	İlisu BULUT		
	ARAŞTIRMANIN NİTELİĞİ	Yüksek Lisans		
	ARAŞTIRMANIN SÜRESİ	01/04/2019 – 01/06/2019		
	KULLANILACAK HAYVAN TÜRÜ VE SAYISI	Sığır - 50 Adet		
DEĞERLENDİRİLEN İLGİLİ BELGELER	Belge Adı	Tarihi		
	HADYEK BAŞVURU FORMU	21.03.2019		
KARAR BİLGİLERİ	Karar No : 2019/3-4	Tarih : 26.03.2019		
	Görüşme Sonunda; proje dosyasının Hayvan Deneyleri Etik Kurullarının Çalışma Usul Ve Esaslarına D Yönetmeliğin 8.Maddesi (k) bendi kapsamında HADYEK iznine tabi olmadığına oy birliği ile karar verildi.			
ETİK KURUL BİLGİLERİ				
ÜYELER				
Unvanı / Adı / Soyadı EK Üyeliği	Uzmanlık Dalı	Kurumu	İlişki (*)	İmza
Dr. Öğr. Üyesi Elif AKSÖZ Başkan	Tıbbi-Farmakoloji	Tıp Fakültesi	<input type="checkbox"/> E <input checked="" type="checkbox"/> H	
Doç. Dr. Gülten ERKEN Başkan Yardımcısı	Tıbbi- Fizyoloji	Tıp Fakültesi	<input type="checkbox"/> E <input checked="" type="checkbox"/> H	
Prof. Dr. Ziya İLHAN Üye	Veteriner - Mikrobiyoloji	Veteriner Fakültesi	<input type="checkbox"/> E <input checked="" type="checkbox"/> H	
Doç. Dr. Hatice YILDIRIM Üye	Moleküler Biyoloji ve Genetik	Fen Edebiyat Fakültesi	<input type="checkbox"/> E <input checked="" type="checkbox"/> H	
Dr. Öğr. Üyesi Fatih UĞUN Üye	Tıp-Anesteziyoloji ve Reanimasyon	Tıp Fakültesi	<input type="checkbox"/> E <input checked="" type="checkbox"/> H	
Dr. Öğr. Üyesi Muharrem EROL Üye	Veteriner Cerrahi	Veteriner Fakültesi	<input type="checkbox"/> E <input checked="" type="checkbox"/> H	
Hacer ERDEN Üye	Sivil Toplum Kuruluş Üyesi	Ev Hanımı	<input type="checkbox"/> E <input checked="" type="checkbox"/> H	
Mehmet UÇAR Üye	Sivil Üye	Emekli	<input type="checkbox"/> E <input checked="" type="checkbox"/> H	
et. Hek. Mustafa H. YARANOĞLU Üye	Veteriner Hekim	BAUNDEHAM	<input type="checkbox"/> E <input checked="" type="checkbox"/> H	
Başvurulan Projelerde Proje Sahibi veya Yardımcı Araştırmacılardan birinin Yerel Etik Kurul Üyesi veya 1. Derece krabası olması halinde ilgili üye proje kurul görüşmesine katılamaz.				



T.C.
BALIKESİR ÜNİVERSİTESİ
BİLİMSEL ARAŞTIRMA PROJELERİ BİRİMİ
SÖZLEŞMESİ

PROJE NO: 2017/068

MADDE 1: Balıkesir Üniversitesi tarafından desteklenmesine karar verilen **2017/068** no' lu, "**Siğir Pnömonilerinin Patolojik ve Bakteriyolojik Yöntemler ile Araştırılması**" isimli projenin, Bilimsel Araştırma Projeleri Yönergesiyle belirlenen esaslar dahilinde yürütülmesi ve sonuçlandırılması amacıyla Balıkesir Üniversitesi Rektörü **Prof. Dr. Kerim ÖZDEMİR** ile proje yürütücüsü **Prof. Dr. Musa KARAMAN** arasında aşağıda belirlenen koşullarla işbu sözleşme imzalanmıştır.

MADDE 2: Proje yürütücüsü, projenin Balıkesir Üniversitesi Bilimsel Araştırma Projeleri Yönergesi ve bu sözleşme hükümlerinde öngörülen amaç, kapsam, süre ve diğer hususlara uygun olarak yürütülmesi ve sonuçlandırılmasından sorumludur.

MADDE 3: Desteklenmesi kabul edilen projenin amaç, kapsam, süre, program, yardımcı araştırmacılar ve bütçesinde yapılacak değişiklikler, Bilimsel Araştırma Projeleri Komisyonunun kararıyla mümkündür.

MADDE 4: Bilimsel Araştırma Projeleri kapsamında alınan demirbaşlar bölüm ayniyat mutemetlerine zimmetlenir. Adı geçen demirbaş ürününün proje bitim tarihinden itibaren 1 (bir) ay içerisinde iade edilmesinden proje yürütücüsü sorumlu olup, iade işleminin belirlenen süre içerisinde yapılmamasının sonucunda proje yürütücüsü ürün bedelini karşılayacağını kabul eder.

MADDE 5: Proje yürütücüsü, aşağıdaki tarihlerde ara ve sonuç raporlarını istenilmeden teslim etmek zorundadır :

1.Ara Rapor - 08-05-2017 - 07-11-2017

2.Ara Rapor - 08-11-2017 - 07-05-2018

Sonuç Raporu - 08-05-2018 - 07-11-2018

Ayrıca istenildiğinde proje ile ilgili ayrıntılı bilgileri ve kayıtları Bilimsel Araştırma Projeleri Komisyonuna vermekle yükümlüdür. Ara Raporlarının, kabul edilebilir mazeret bildirmeksizin bu sözleşme ile belirlenen tarihlerde teslim edilmemesi halinde proje yürütücüsüne ödeme yapılmaz bu durumda Bilimsel Araştırma Projeleri Komisyonu projeyi iptal edebileceği gibi proje yürütücüsünün değiştirilmesine de karar verebilir.

Bilimsel Araştırmalar Birimi tarafından desteklenen projeler Bilimsel Araştırma Projeleri Komisyonunun ve / veya bu komisyonun belirleyeceği proje izleyicileri tarafından yerinde incelenebilir; proje yürütücüsü izleyicilere istenilen her türlü belgeyi vermekle yükümlüdür.

MADDE 6: Proje yürütücüsü, sonuçlanan projenin tüm yönlerini ve sonuçlarını kapsayan Kesin raporunu sözleşme tarihinin sona ermesinden itibaren dört ay içinde Bilimsel Araştırma Projeleri Birimince hazırlanmış olan "**Kesin Raporu**" formatına uygun olarak Bilimsel Araştırma Projeleri Birimine vermekle yükümlüdür. **Kesin Raporun kabul edilen sürede sunulmaması veya kabul edilebilir bir mazeret bildirilmemesi halinde proje iptal edilir.**

Bilimsel Araştırmalar ciltlenmiş olarak sunulan "**Kesin Raporu**" Bilimsel Araştırma Projeleri Komisyonu tarafından incelendikten sonra kabul edilebilir veya gerekli düzeltmelerin yapılması istenebilir. Yapılan değişikliklerden sonra **Kesin Raporu** yeniden değerlendirilir. Bilimsel Araştırma Projeleri Komisyonu tarafından Kesin Raporu yapılması istenilen değişiklikler için tanınan süre azami proje süresinin kullanılmış olması halinde 2 ayı geçemez.

MADDE 7: Proje yürütücüsünün gerçekçi gerekçeler sunması koşuluyla, projeye en fazla toplam bütçesinin %50'si kadar ek ödenek ve / veya 1 yıla kadar ek süre verilmesi konusu Komisyon tarafından değerlendirilebilir.

MADDE 8: Proje yürütücüsü, tamamlanan proje ile ilgili veri, kayıt ve dokümanları en az 10 yıl saklamak zorundadır.

MADDE 9: Proje yürütücüsü, proje ile ilgili verileri ve bulguları, yayınladığı her türlü yazı, makale ve sunduğu bildirimlerde "Balıkesir Üniversitesi tarafından desteklenmiştir." ibaresini belirtmek zorundadır.

MADDE 10: Proje ile ilgili çalışmaların sürdürülmesinde, işyeri ve proje personeli yönünden çalışmanın gerektirdiği her türlü güvenlik önlemlerinin alınmasından proje yürütücüsü sorumludur.

MADDE 11: Bilimsel Araştırma Birimi Komisyonunca desteklenmek suretiyle ele alınan bu projenin sonucunda 17.7.1963 tarih ve 278 sayılı Kanununun 2/a maddesine göre bir ihtira meydana gelirse bu ihtira aynı kanununun 21. maddesi uyarınca Bilimsel Araştırma Birimi Komisyonuna ait olacaktır. Ancak Bilimsel Araştırma Birimi Komisyonunun bu ihtiradan dolayı usulüne uygun olarak istihsal edeceği patenti satma yahut kiralama yolu ile elde edeceği bedel veya kiranın %30'u ihtirayı yapan veya yapanlara verilecektir.

MADDE 12: Proje de elde edilen bilimsel sonuçların telif hakkı Balıkesir Üniversitesine aittir.

MADDE 13: Proje kapsamında alınan araç-gereç vb. Üniversitemiz Öğretim Elemanlarının kullanımına açıktır.

MADDE 14: Bu sözleşme ile öngörülen toplam maddi destek miktarı ve ödeme planı bilimsel araştırma projeleri ödeneklerinin nakit akışında meydana gelebilecek kısıntıların neden olacağı aksamalar mücbir sebep olarak kabul edilir ve bu nedenle taraflar sorumlu tutulamazlar.

MADDE 15: Lisansüstü Öğrenim Araştırma projelerinden tez basımı dışında, bir (1) yıl içinde yayın yapılmadığı takdirde, tez yürütücüsü tezi yapanında adının geçmesi koşuluyla tezdten yayın hazırlamak hakkına da sahiptir.

MADDE 16- Projeler kapsamında alınan makine ve teçhizat için ayrıca oda, derslik, laboratuvar vb. gibi yerler talep edilmeyecektir.

MADDE 17- Projeyi desteklemek amacıyla Balıkesir Üniversitesi tarafından 2017 yılı için; **TÜKETİME YÖNELİK MAL VE MALZEME ALIMLARI** : 5,991.00 TL, olmak üzere toplamda **5,991.00 TL** ödenek sağlanacaktır.

MADDE 18- .../.../2017 tarihinde taraflarca imzalanan bu sözleşmenin yürürlük süresi 18 aydır. Proje yürütücüsüne ek süre verilmesi halinde bu sözleşme ek sürede de geçerli olup, ayrı bir sözleşme imzalanmaz.

MADDE 19- Proje kapsamındaki, yazışmalar, ara rapor, sonuç raporu, harcama işlemleri ve takibinde tüm sorumluluk proje yürütücüsüne ait olup, bu işlemlerden doğabilecek hata ve zararlar proje yürütücüsü tarafından karşılanır.

MADDE 20- Sözleşme giderleri Bilimsel Araştırma Projeleri Komisyonu tarafından ödenir.

MADDE 21- Anlaşmazlık halinde yetkili merci Balıkesir Mahkeme ve İcra Daireleridir.

BALIKESİR ÜNİVERSİTESİ
adına
Prof.Dr. İlter KUŞ
Rektör

PROJE YÜRÜTÜCÜSÜ
Prof. Dr. Musa KARAMAN
Öğretim Üyesi