

T.C.  
BALIKESİR ÜNİVERSİTESİ  
SAĞLIK BİLİMLERİ ENSTİTÜSÜ  
HİSTOLOJİ VE EMBRİYOLOJİ ANABİLİM DALI



**EPİDİDİMİSİN STEREOLOJİK YÖNTEMLER İLE  
İNCELENMESİNDE BOUİN FİKSATİFİ VE MODİFİYE  
DAVIDSON FİKSATİFİNİN ETKİLERİNİN  
KARŞILAŞTIRILMASI**

**YÜKSEK LİSANS TEZİ**

**İlknur BAYRAKTAR**

Tez Danışmanı

**Dr. Öğr. Üyesi Fatma Bahar SUNAY**

**BALIKESİR-2019**

**T.C.  
BALIKESİR ÜNİVERSİTESİ  
SAĞLIK BİLİMLERİ ENSTİTÜSÜ  
HİSTOLOJİ VE EMBRİYOLOJİ ANABİLİM DALI**

**EPİDİDİMİN STEREOLOJİK YÖNTEMLERİ İLE  
İNCELENMESİNDE BOUİN FİKSATİFİ VE MODİFİYE  
DAVIDSON FİKSATİFİNİN ETKİLERİNİN  
KARŞILAŞTIRILMASI**

**YÜKSEK LİSANS TEZİ**

**İlknur BAYRAKTAR**

**TEZ SINAV JÜRİSİ**

**Doç. Dr. Ömür Karaca SAYGILI  
Balıkesir Üniversitesi- Başkan**

**Dr. Öğr. Üyesi Başak BÜYÜK  
İzmir Demokrasi Üniversitesi- Üye**

**Dr. Öğr. Üyesi Fatma Bahar SUNAY  
Balıkesir Üniversitesi- Üye**

**Tez Danışmanı  
Dr. Öğr. Üyesi Fatma Bahar SUNAY**

**BALIKESİR-2019**



T.C.  
BALIKESİR ÜNİVERSİTESİ  
SAĞLIK BİLİMLERİ ENSTİTÜSÜ

TEZ KABUL VE ONAY

Histoloji ve Embriyoloji Anabilim Dalı Yüksek Lisans Programı çerçevesinde yürütülmüş olan

**“EPİDİDİMİSİN STEREOLOJİK YÖNTEMLER İLE  
İNCELENMESİNDE BOUİN FİKSATİFİ VE MODİFİYE DAVIDSON  
FİKSATİFİNİN ETKİLERİNİN KARŞILAŞTIRILMASI”**

başlıklı tez çalışması, aşağıdaki jüri tarafından Yüksek Lisans Tezi olarak kabul edilmiştir.

Tez Savunma Tarihi: 02/09/2019

TEZ SINAV JÜRİSİ

Doç. Dr. Ömür Karaca SAYGILI  
Balıkesir Üniversitesi  
Başkan

Dr. Öğr. Üyesi Başak BÜYÜK  
İzmir Demokrasi Üniversitesi  
Üye

Dr. Öğr. Üyesi Fatma Bahar SUNAY  
Balıkesir Üniversitesi  
Üye

Yukarıdaki Yüksek Lisans Tezi, sınav jüri komisyonu tarafından imzalanarak  
12./09/2019 tarihinde teslim edilmiştir.

Prof. Dr. İzzet KARAHAN  
Enstitü Müdürü

## BEYAN

Bu tez çalışmasının kendi çalışmam olduğunu, tezin planlanmasından yazımına kadar bütün aşamalarda patent ve telif haklarını ihlal edici etik dışı davranışımın olmadığını, bu tezdeki bütün bilgileri akademik ve etik kurallar içinde elde ettiğimi, bu tezde kullanılmış olan bütün bilgi ve yorumlara kaynak gösterdiğimi beyan ederim. (02/09/2019)

**İlknur BAYRAKTAR**



## TEŐEKKÜR

Bu tezin gerekleŐtirilmesinde, deęerli bilgilerini benimle paylaŐmaktan ekinmeyen ve ne zaman danıŐsam kıymetli zamanını ayırıp sabırla ve bŸyŸk bir ilgiyle bana faydalı olabilmek iin elinden gelenden daha fazlasını sunan, her sorun yaŐadıęımda yanına ekinmeden gidebildięim, gŸler yŸzŸnŸ ve samimiyetini benden esirgemeyen ve gelecekteki mesleki hayatımda da bana verdięi deęerli bilgilerden faydalanacaęımı dŸŐŸndŸęŸm kıymetli ve danıŐman hoca statŸsŸnŸ hakkıyla yerine getiren Dr. Őęr. Őyesi Fatma Bahar SUNAY' a teŐekkŸrŸ bir bor biliyor ve Ÿkranlarımı sunuyorum. Yine alıŐmamda konu, kaynak ve yŸntem aısından bana sŸrekli yardımda bulunarak yol gŸsteren ve gelecekteki hayatında ok daha baŐarılı olacaęına inandıęım kıymetli arkadaŐlarım ArŐ. GŸr. Nursel HASANOęLU ve GŸlden TURHAN'a sonsuz teŐekkŸrlerimi sunarım. TeŐekkŸrlerin az kalacaęı dięer Ÿniversite hocalarımda da bana 4 yıllık Ÿniversite hayatım boyunca kazandırdıkları her Ÿey iin ve beni gelecekte sŸz sahibi yapacak bilgilerle donattıkları iin hepsine teker teker teŐekkŸrlerimi sunuyorum.

GeliŐen ve geliŐmeye devam eden bilim ve teknoloji nedeniyle bilgi yŸkŸ sŸrekli artmaya devam eden tıp dŸnyasına, bundan Ÿ yıl Ÿnce bilgisizce adım atmıŐ biri olarak bugŸn, bu dŸnyanın gŸzel bir dalında bilerek ve isteyerek uzmanlaŐıyor olmanın mutluluęunu yaŐıyorum. Son olarak, bu gŸzel gŸne eriŐmemde ok bŸyŸk emekleri olan, desteklerini bir an olsun bile esirgemeyen ve bundan Ÿnce olduęu gibi bundan sonra da her daim en bŸyŸk manevi desteęim olmaya devam edecek olan annem Avniye BAYRAKTAR'a, babam Cevat BAYRAKTAR'a ve dŸnyaya geliŐiyle benim en bŸyŸk hediyem olan kardeŐim NurgŸl BAYRAKTAR'a sonsuz teŐekkŸr ediyorum.

# İÇİNDEKİLER

<b>ÖZET</b> .....	iii
<b>ABSTRACT</b> .....	iv
<b>SİMGELER VE KISALTMALAR DİZİNİ</b> .....	v
<b>ŞEKİLLER DİZİNİ</b> .....	vi
<b>TABLolar DİZİNİ</b> .....	vii
<b>1. GİRİŞ</b> .....	1
<b>2. GENEL BİLGİLER</b> .....	3
2.1. Testis Yapısı.....	4
2.2. Epididimis.....	6
2.2.1. Epididimis Histolojisi.....	8
2.2.2. Spermin Olgunlaşması.....	12
2.2.3. Spermin Depolanması.....	13
2.3. Tespit.....	14
2.3.1. Fiziksel Tespit.....	15
2.3.2. Kimyasal Tespit.....	17
2.3.3. Bouin Fiksatif.....	18
2.3.4. Modifiye Davidson Fiksatif.....	19
2.3.5. İdeal Bir Tespit Solüsyonunun Özellikleri.....	20
2.4. Stereoloji.....	22
2.4.1. Cavalieri Prensibi.....	23
2.5. Sitolojik Preparatların Boyanması.....	24
2.5.1. Hematoksilen Eozin Boyama.....	24
2.5.2. Pas (Periyodik Asit Schiff) Boyama.....	27
2.5.3. Masson Trikrom Boyama.....	28
<b>3. GEREÇ VE YÖNTEM</b> .....	29
3.1. Hayvan Materyali.....	29
3.1.1. Doku Örneklerinin Elde Edilmesi.....	29

3.2. Tespit Solüsyonlarının Hazırlanması.....	30
3.2.1. Bouin Tespit Solüsyonu.....	30
3.2.2. Modifiye Davidson Solüsyonu.....	30
3.3. Işık Mikroskopik Yöntem.....	31
3.3.1. Doku Takibi ve Gömme.....	31
3.3.2. Kesit Alma.....	32
3.4. Histokimyasal Boyama.....	32
3.4.1. Hematoksilen-Eozin Boyama Prosedürü.....	32
3.4.2. Masson Trikrom Boyama Prosedürü.....	34
3.4.3. Pas (Periyodik Asit Schiff) Boyama Prosedürü.....	35
3.5. Cavalieri Prensibi.....	36
3.6. İstatistiksel Analiz.....	37
<b>4. BULGULAR.....</b>	<b>38</b>
4.1. Hematoksile-Eozin Boyama Bulguları.....	38
4.2. Masson Trikrom Boyama Bulguları.....	42
4.3. Pas Boyama Bulguları.....	45
4.4. Stereolojik Bulgular.....	49
<b>5. TARTIŞMA.....</b>	<b>52</b>
<b>6. SONUÇ VE ÖNERİLER.....</b>	<b>56</b>
<b>KAYNAKLAR.....</b>	<b>57</b>
<b>EK-1. ÖZGEÇMİŞ.....</b>	<b>71</b>
<b>EK-2. ETİK KURUL ONAY RAPORU.....</b>	<b>72</b>

## ÖZET

### **Epididimisin Stereolojik Yöntemler ile İncelenmesinde Bouin Fiksatif ve Modifiye Davidson Fiksatifinin Etkilerinin Karşılaştırılması**

Hastalıkların teşhis edilmesi ve tanı koyulması sürecinde en önemli aşamalardan biri, doku örneklerinin iyi bir şekilde değerlendirilmesinden geçmektedir. Dokuların morfolojik olarak incelenmesi tek başına yeterli değildir. Bu nedenle, dokuların sadece morfolojik olarak değil hem histolojik hem de stereolojik incelenmesi gerekmektedir. Bu tez çalışmasının amacı, kullanılan iki farklı tespit solüsyonunun epididimis dokusu üzerinde histolojik anlamda hem boyanmasına hem de stereolojik anlamda dokuda meydana gelen hacim değişimindeki farklılıkları açığa çıkartmaktır.

Bu amaçla, çalışmamızda 10 adet, yetişkin, erkek, Spraque-Dawley sıçan kullanıldı. Eter anestezisi altındaki deneklere servikal dislokasyon uygulandıktan sonra skrotal insizyondan sağ ve sol epididimisleri çıkartıldı. Elde edilen epididimisler 2 eşit gruba ayrıldı (n=10). Dokular mDF ve Bouin fiksatifleri ile tespit edildi. Rutin takip işlemlerinden sonra parafine gömülen dokulardan alınan 5 µm kalınlığındaki kesitler Hematoksilen-Eozin, PAS ve Masson Trikrom ile boyandı.

Kesitler Olympus marka mikroskop ile incelendi ve DP73 kamera ile fotoğraflandı.

Her iki fiksatif ile tespit edilmiş doku örneklerinden alınan preparatlarda stereolojik metodlardan biri olan cavalieri prensibi kullanılarak dokuların hacim ölçümleri yapıldı. Tespit öncesi ve tespit sonrasında hacimsel olarak fiksatifler arasında önemli ve anlamlı bir fark olmadığı bulunmuştur ( $p>0.05$ ). Elde edilen diğer bulgularda, kullanılan iki fiksatiften biri diğerlerine oranla epididimis dokusunun daha fazla çekmesine neden olmadığı ve dokunun morfolojik yapısını koruduğu ortaya çıkmıştır. Fakat mDF, BF'ye oranla dokudaki nükleer detayı daha net ortaya koymuştur.

Sonuç olarak, epididimis dokusu üzerinde fiksatiflerin etkilerinin daha net ve güvenilir sonuçlar ortaya koyabilmesi için kullanılan boya ve fiksatiflerin sayılarının artırılması sağlanmalıdır.

**Anahtar Kelimeler:** Bouin fiksatif, Cavalieri prensibi, Fiksatif, mDF



## ABSTRACT

### **Comparison of the Effects of Bouin fixative and Modified Davidson Fixative on the Investigation of Epididymis by Stereological Methods**

One of the most important steps in the diagnosis and diagnosis of disease is through a good evaluation of tissue sample. Morphological examination of tissues alone is not sufficient. Therefore, tissues should be examined not only morphologically but also histologically and stereologically. The aim of this thesis is to reveal both the histological staining of the two different fixing solutions on the epididymis tissue and the differences in the volume changes in the tissue in the stereological sense.

In this study, 10 adult, male, Sprague-Dawley rats were utilized. Cervical dislocation was applied to ether anesthetized subjects, and both right and left epididymis were taken out from a scrotal incision. Twenty epididymis obtained were divided into two equal groups (n=10) and fixed with BF and mDF. After routine tissue processing, 5 thick sections were taken from paraffin blocks and stained with Haematoxylin-Eozin, PAS and Masson Trikrom. Sections were analysed with Olympus BX53 microscope and photographed with DP73 camera.

Volume measurements of the tissues were made by using cavalieri principle which is one of the stereological methods in the preparations taken from both fixed and fixed tissue samples. It was found that there was no important and significant difference between the fixatives before and after fixation ( $p > 0.05$ ). In the other findings, it was found that one of the two fixatives used did not cause the epididymis tissue to attract more and the morphological structure of the tissue was preserved. But, mDF fixative revealed more nuclear detail in the tissue than BF.

As a result, the number of dyes and fixatives used should be increased so that the effects of fixatives on epididymis tissue can produce clearer and more reliable results.

**Key Words:** Bouin fixative, Cavalieri principle, Fixative, mDF

## SİMGE VE KISALTMALAR DİZİNİ

ICMART	: Yardımla Üreme Teknikleri Uluslararası İzleme Komitesi
WHO	: Dünya Sağlık Örgütü
BF	: Bouin Fiksatif
mDF	: Modifiye Davidson Fiksatif
H&E	: Hematoksilen-Eozin
PAS	: Periyodik Asit Shift
MTC	: Masson Trichrom
OECD	: Ekonomik İşbirliği ve Kalkınma Örgütü



## ŞEKİLLER DİZİNİ

	<b>Sayfa No</b>
<b>Şekil 2.1.</b> Erkek Üreme Sistemi Organları.....	3
<b>Şekil 2.2.</b> İnsan Testis ve Epididimis Yapısı.....	5
<b>Şekil 2.3.</b> Epididimis Anatomik Yapısı.....	8
<b>Şekil 2.4.</b> Epididimis Histolojisi.....	11
<b>Şekil 2.5.</b> Noktalı Alan Ölçüm Cetveli.....	24
<b>Şekil 4.1.</b> BF'ye ait Epididimis Dokusunun H&E Boyama Görüntüsü x40.....	39
<b>Şekil 4.2.</b> BF'ye ait Epididimis Dokusunun H&E Boyama Görüntüsü x20.....	39
<b>Şekil 4.3.</b> BF'ye ait Epididimis Dokusunun H&E Boyama Görüntüsü x10.....	40
<b>Şekil 4.4.</b> MDF'ye ait Epididimis Dokusunun H&E Boyama Görüntüsü x40.....	40
<b>Şekil 4.5.</b> MDF'ye ait Epididimis Dokusunun H&E Boyama Görüntüsü x20.....	41
<b>Şekil 4.6.</b> MDF'ye ait Epididimis Dokusunun H&E Boyama Görüntüsü x10.....	41
<b>Şekil 4.7.</b> MDF'ye ait Epididimis Dokusunun MTC Boyama Görüntüsü x40.....	42
<b>Şekil 4.8.</b> MDF'ye ait epididimis dokusunun MTC Boyama Görüntüsü x20.....	43
<b>Şekil 4.9.</b> MDF'ye ait Epididimis Dokusunun MTC Boyama Görüntüsü x10.....	43
<b>Şekil 4.10.</b> BF'ye ait Epididimis Dokusunun MTC Boyama Görüntüsü x40.....	44
<b>Şekil 4.11.</b> BF'ye ait epididimis dokusunun MTC Boyama Görüntüsü x20.....	44

<b>Şekil 4.12.</b> BF'ye ait Epididimis Dokusunun MTC Boyama	
Görüntüsü x10.....	45
<b>Şekil 4.13.</b> MDF'ye ait Epididimis Dokusunun PAS Boyama	
Görüntüsü x40.....	46
<b>Şekil 4.14.</b> MDF'ye ait Epididimis Dokusunun PAS Boyama	
Görüntüsü x20.....	46
<b>Şekil 4.15.</b> MDF'ye ait Epididimis Dokusunun PAS Boyama	
Görüntüsü x10.....	47
<b>Şekil 4.16.</b> BF'ye ait Epididimis Dokusunun PAS Boyama	
Görüntüsü x40.....	47
<b>Şekil 4.17.</b> BF'ye ait Epididimis Dokusunun PAS Boyama	
Görüntüsü x20.....	48
<b>Şekil 4.18.</b> BF'ye ait Epididimis Dokusunun PAS Boyama	
Görüntüsü x10.....	48

## TABLULAR DİZİNİ

	<b>Sayfa No</b>
<b>Tablo 2.1.</b> Erkek Üreme Sistemi Organları.....	4
<b>Tablo 3.1.</b> Doku Takip İşlemi.....	31
<b>Tablo 4.1.</b> Bouin ve Modifiye Davidson Fiksaitifi ile Tespit Edilen Epididimis Dokusunun Cavalieri Prensibi Kullanılarak Elde Edilen Hacim Analizi.....	50
<b>Tablo 4.2.</b> Bouin ve Modifiye Davidson Fiksaitifi ile Tespit Edilen Epididimis Dokusunun Cavalieri Prensibi Kullanılarak Ölçülen Hacimlerinin Mann-Whitney U Testi Analizi.....	51

# 1. GİRİŞ

Günümüzde yaşadığımız çevreyi kirleten pek çok fiziksel ve kimyasal etkenin erkek üreme sistemi üzerinde toksik etkiler oluşturduğu bilinmektedir (Mills ve ark., 1977). Özellikle ağır metaller ve endokrin sisteme zarar verici kimyasallar erkek üreme sistemini olumsuz etkileme potansiyeline sahiptir (Diamanti-Kandarakis ve ark., 2009).

Dünya üzerinde 485 milyon çift infertilite problemi yaşamaktadır (Mascarenhas ve ark., 2012). Bu vakaların yaklaşık % 40'ı erkeğe bağlı sebeplerden dolayı oluşmaktadır.

Yardımla Üreme Teknikleri Uluslararası İzleme Komitesi (ICMART) ve Dünya Sağlık Örgütü (WHO), düzenli ve korunmasız bir cinsel ilişki olmasına rağmen 12 aylık süreç sonrasında hamileliğin gerçekleşmemesini infertilite olarak tanımlamıştır (Zegers-Hochschild ve ark., 2009). Aynı zamanda infertilite, küresel bir halk sağlığı sorunu olarak kabul edilmektedir (Boivin ve ark., 2007; Macaluso ve ark., 2010).

Bu sebeple üreme sisteminde meydana gelebilecek her türlü hastalığın erken teşhis edilebilmesi ve tanı koyulabilmesi için doku histolojisi hakkında geniş ve kapsamlı bilgi sahibi olmak gerekir. Aynı zamanda epididimis dokusunun incelenmesi hem laboratuvar deneylerinde hemde yapılacak olan stereolojik çalışmalar sonucunda bizi doku fonksiyonu hakkında bilgi sahibi edeceği için önemlilik arz etmektedir.

Epididimis dokusu hakkında histopatolojik olarak araştırma yapmadan önce yapılacak olan ilk adım dokuların düzgün bir şekilde tespit edilmesidir. Küçük hacime sahip olması nedeniyle epididimis dokusunu tespit etmek oldukça zordur. Bu yüzden uygulanacak olan fiksatif solüsyonu; dokunun büzülmesine neden olmamalı,

kesit alınırken kolaylık sağlamalı, dokunun morfolojik özelliklerini deęiřtirmeden korumalı, dokunun boyanmasını kolaylařtırmalı ve sonrasında yapılacak olan stereolojik alıřmalar için elveriřli hale getirmelidir (Lihui ve ark., 2011).

Bu tez alıřmasının amacı; histoloji laboratuvarlarında yapılacak alıřmalar için kullanılan doku materyallerinin tanımlanması sırasında en önemli ařamayı oluřturan tespit srecinde kullanılan fiksatif solsyonlarının dokunun morfolojisine ve boyanmasına olan etkileri arařtırılmıřtır. Dięer taraftan en ok kullanılan stereolojik yntemlerden biri olan cavalieri prensibi kullanılarak dokunun hacim lmleri yapıldı. Tespit ncesinde ve tespit sonrasında elde hacim deęerlerinin karřılařtırılması yapıldı.

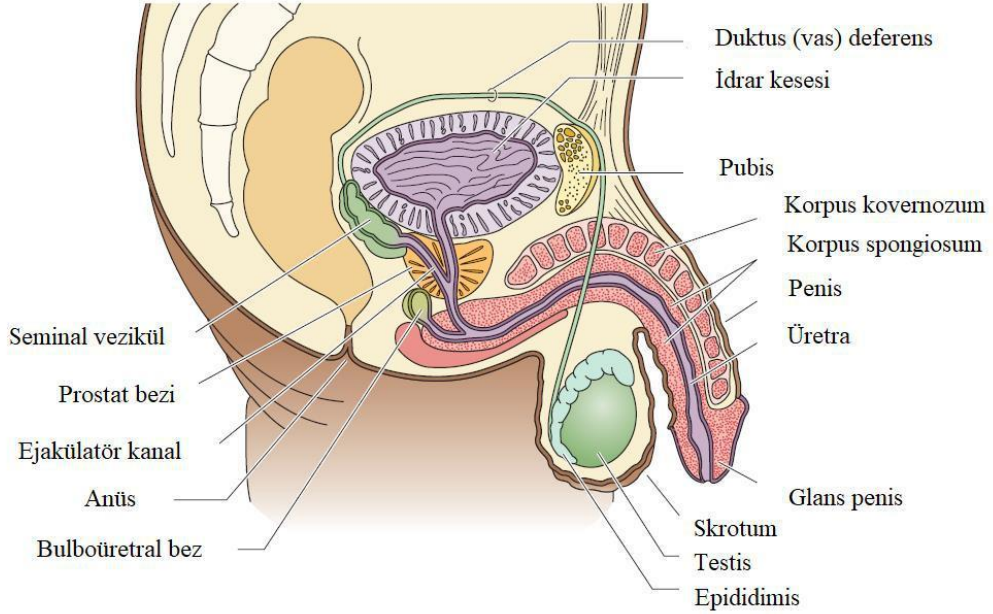
Sonraki ařamada ise fazla sayıda alınmıř olan kesitler H&E, PAS, Mason Trikrom boyaları ile boyandı. Daha sonra boyanmıř doku preparatlarının resimleri ekildi. Kullanılan tespit solsyonlarının dokunun boyanmasına olan etkisine bakıldı.

Bu kapsam erevesinde doku zerinde oluřabilecek etkilerin ortaya ıkarılması yapılacak olan alıřmaların daha kısa srede gerekleřmesine olanak tanıyacaktır.

## 2. GENEL BİLGİLER

Erkek üreme sistemi; intratestiküler ve ekstrasitküler genital kanallardan, dış genital organ olan penisten, aksesuar cinsel bezlerden ve sperm üretim merkezi olan testisten oluşmaktadır (Tablo 2.1.) (Kierszenbaum, 2006). Erkek üreme sisteminin üç ana fonksiyonu vardır. Bunlar,

1. Sperm oluşturmak
2. Erkek üreme hormonlarını salgılamak (androjen, testosteron)
3. Dışı genital kanalı içerisinde spermatozoa birikimi sayesinde döllenmeyi kolaylaştırmaktır (Kierszenbaum, 2006).



Şekil 2.1. Erkek üreme sistemi organları (Gartner ve Hiatt, 2007).



**Tablo 2.1.** Erkek üreme sistemi organları (Gartner ve Hiatt, 2007).

Dış genital organ	Penis
Gonad	Bir çift testis
Ekstratestiküler kanallar	Epididimis, vas deferens, ejakülatuar kanal, erkek üretrasının bir parçası
Aksesuar cinsel bezler	Seminal vezikül, prostat ve bulboüratral bez
İntratestiküler kanallar	Tubuli rekti, rete testis, duktuli efferentes

## 2.1. Testis Yapısı

Testisler, spermatozoa ve erkek üreme hormonlarının üretiminden sorumludur. Testis parankiması içerisinde, sperm üretiminin gerçekleştiği çok sayıda seminifer tübüller bulunmaktadır. Bu tübüller arasında leydig hücrelerinin küçük grupları yer alır. Leydig hücreleri sperm üretimi ve erkek sekonder cinsiyet özelliklerinin kazanılmasını sağlayan testosteronu üretirler (Martini ve ark., 2012).

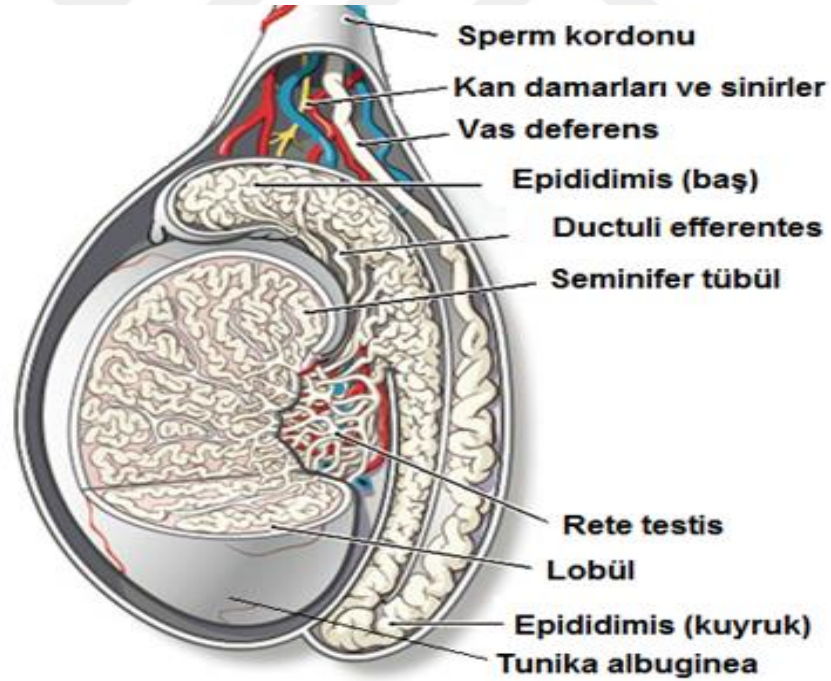
Testisler, vücut sıcaklığının altında (35°C) ve karın boşluğunun dışında tutulan skrotumda bulunur. Bu sıcaklık sperm gelişimi için çok önemlidir (Reuter, 2011).

Testisler üç katmandan oluşan bir kapsül ile sarılıdır. En dışta olan katman *tunika vajinalis*, orta tabaka yumuşak kas lifleri içeren yoğun bir kollajenöz tabaka olan *tunika albuginea*, en içte kan damarları bakımından zengin bir gevşek bağ dokusu olan *tunika vasküloza* tabakası yer alır (Reuter, 2011).

Testis, lobüller olarak adlandırılan kısımlara ayrılır. Her lobülde küçük ve U şeklinde olan seminifer tübüller vardır. Sayıları yaklaşık olarak 800 adet seminifer tübül sıkıca birbirine sarılmıştır. Seminifer tübüller, rete testis adı verilen bir dizi düz ve birbirine bağlı olan kanallara ayrılır. Rete testisin epididimisle olan bağlantısını duktus efferentes denilen intratestiküler kanal sağlar (Martini ve ark., 2012).

Seminifer tübüller düz bir kanal olan rete testis ile birleşirler. Daha sonra rete testis epididimisle arasındaki bağlantı görevini sağlayacak olan ve sayıları türlere göre bağlı olarak değişen yaklaşık olarak 4 ile 20 arasında değişen bir tübül serisi olan duktuli efferentesle birleşir (Hemeida ve ark., 1978; Nistal ve Paniagua, 1984).

Bu tübüller son derece uzundur ve farelerde 1 m'den sıçanlarda 3 m'ye kadar uzunluğu değişen epididimisin tek bir sarmal kanal oluşturacak şekilde birleşirler (Takano ve ark., 1981; Turner ve ark., 1990).



**Şekil 2.2.** İnsan testis ve epididimis yapısı (Sharma ve Agarwal, 2011).

## 2.2. Epididimis

Epididimis yaklaşık olarak boyu 4 ile 5 cm arasında değişim gösteren kıvrımlı bir tüptür. Duktus efferentes ile duktus deffentes arasında önemli bir bağlantı noktasıdır (Robaire ve ark., 2000).

Epididimisin üç ana fonksiyonu vardır. Bunlar spermin olgunlaşması, hareket kazanması ve dölleme kabiliyetinin sağlanmasıdır (Robaire ve ark., 2000).

Testisten çıkan ve epididimis olarak bilinen uzun ve kıvrımlı bir tübüle giren sperm fonksiyonel olmayan bir gamettir (Cooper, 2007). Sperm çoğunlukla inaktif bir yapıda olduğu için olgunlaşma sürecinde epididimis epiteline bağlı bir bölgede sentezlenen ve salgılanan proteinlerle etkileşim halindedir. Sperm epididimisin proksimal bölgesinden distal bölgesine doğru ilerlerken hem hareketlilik hemde bir yumurtayı dölleyebilme yeteneğini kazanır. Bu süreç içerisinde sperm morfolojik, biyokimyasal ve fiziksel değişikliklere uğrar (Cooper, 1990). Yapılan mikroskopik çalışmalar bazı türlerde epididimal taşınma sırasında spermin akrozom ve çekirdeğinin hem boyutunda hem de görünümünde bazı değişimlerin olduğunu göstermiştir (Turner, 2008).

Epididimisin fonksiyonunun ve spermin olgunlaşma sürecinin tam olarak bilinmesi infertil erkeklerin % 40' ında spermin olgunlaşmamasından meydana gelen kısırlığın tedavisi için de önemlidir (Cooper, 1990).

Bu süreçler erkek fertilitesi açısından oldukça önemlidir ve bu süreçlerde ortaya çıkan herhangi bir olumsuz durum erkek infertilitesinde önemli bir faktör olabilir (Turner, 2008).

Bu kadar çok fonksiyonun yerine getirilebilmesi için epididimis testisten protein, glikoprotein ve diğer moleküllerden aşırı şekilde bölgeselleşmiş salınımı ile kendine has bir ortamın oluşturulmasına bağlıdır (Robaire ve ark., 2006).

Yetişkin bir epididimisin temel fonksiyonu döllemenin gelişimini ve sürdürülmesini destekleyen sürekli değişim halinde olan çevresel bir ortama maruz

kaldıkları için spermlerin kanal boyunca ilerlemesini sağlayan ideal koşulları sağlamaktır (Robaire ve ark., 2000).

Yunancada epididimis 'testisin üzerinde veya bitişğinde' anlamına gelmektedir (Takano ve ark., 1981).

Epididimis ilk kez Benoit tarafından 4 anatomik bölgeye ayrılmıştır:

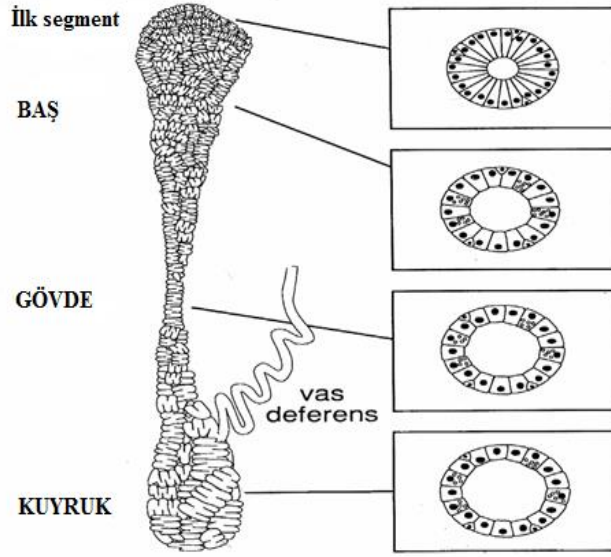
- 1- İlk segment
- 2- Baş (kaput)
- 3- Gövde (korpus)
- 4- Kuyruk (kauda) (Benoit, 1926).

Fare gibi bazı türlerde proksimal epididimis bölgesi, ilk segment olarak da bilinmektedir. Bu nedenle, ilk segment ve duktuli efferentes, lümen spermlerinin belirgin bir konsantrasyonuna yol açan ve kanala giren testis sıvısının çoğunluğunun emiliminden, iyon ve küçük organik moleküllerin absorbe edilmesinde sorumludur (Abe ve ark.,1986).

Bugüne kadar incelenmiş olan tüm memeli türlerinde, epididimisin her bölgesi bağ doku septaları ile ayrılan lobüller halinde daha da organize olmuştur. Bu septalar sadece organlar için iç destek sağlamaz aynı zamanda lobüller içerisinde protein ve genlerin seçici olarak ekspres edilmesine izin veren lübüller arasında işlevsel bir ayırım sağlar (Turner ve ark., 2003).

Epididimisin uzantısı çok kalın bir kas katmanı ile çevrelenen ve düz bir tüp şeklinde olan vas deferenstir (Turner ve ark.,1990).

Epididimis epitelinin fonksiyonlarının düzenlenmesinin arkasındaki mekanizmanın tam olarak anlaşılabilmesi ve spermlere olan etkisi hakkındaki bilgiler hala oldukça sınırlıdır (Robaire ve ark., 2006).



**Şekil 2.3.** Epididimisin anatomik yapısı (Cooper ve ark., 2004).

### 2.2.1. Epididimis Histolojisi

Duktus epididimis bağ dokusu ile ince düz kas katmanı tarafından çevrelenmiş olan uzun ve kıvrımlı bir tübüldür. Bazı kısımları olgun sperm içerir. Yalancı çok katlı prizmatik yapıda bir epitele sahiptir (Robaire ve Hermo, 1988).

Epididimis farklı özelliklerde epitelyal hücelere sahiptir. Bunlardan bazıları kanal boyunca yer alır bazıları ise özellikle özel bölgelerde bulunurlar (Benoit, 1926). Bu hücre tipleri kendilerine özgü bölgelerde bulunurlar, bölgesel farklılıklar da dahil olmak üzere benzer yapısal özellikler ve fonksiyonları paylaşırlar (Yeung ve ark., 1991; Kirchhoff, 1999).

Epididimis 5 farklı hücre yapısına sahiptir. Bunlar,

- 1- Esas hücre
- 2- Bazal hücre

- 3- Şeffaf hücre
- 4- Apikal hücre
- 5- Halo hücre'dir (Benoit, 1926).

Epididimisin sahip olduğu hücre tiplerinden esas hücreler protein salınımı ve emilimini, şeffaf ve apikal hücreler endositozu, halo hücreleri bağışıklıktan ve bazal hücreler ise antioksidanların üretiminden sorumludurlar (Robaire ve ark., 2000; França ve ark., 2005)

**Esas hücreler;** tüm memelilerin epididimisindeki başlıca hücre tipi esas hücre olarak adlandırılır. Bu hücreler tüm kanal boyunca yer alırlar, fakat her bölgede yapısal farklılıklar gösterirler (Hamilton, 1975; Robaire ve Hermo,1988).

Bu hücrelerin en çarpıcı özellikleri; gelişmiş salgı, endositik mekanizma ve bazal kısmında hizalanmış olan çekirdekleridir. İncelenen bölgeye bağlı olarak esas hücreler epididimisin toplam epitel hücre popülasyonunun yaklaşık olarak % 65 ile % 80'lik bir kısmını oluştururlar (Trasler ve ark., 1988).

Yapı ve fonksiyonları farklı bölgeler arasında çarpıcı bir şekilde değişiklik gösterir (Hamilton, 1975; Robaire ve ark.,1988; Hermo ve ark., 1994). Bu farklılıklar salgı aygıtları (Endoplazmik retikulum, Golgi aygıtı, Salgı granülleri) ile endositik aparatların (endozomlar, lizozomlar) organizasyon ve görünümüne yansır (Hermo ve Robaire, 2002).

Bir diğer önemli fark ise; hala önemi tam olarak anlaşılmayan sadece korpus epididimisinde bulunan lipid damlacıklarının bol miktarda bulunmasıdır (Robaire ve ark., 2000). Esas hücreler luminal bölgede aktif olarak salınan ya da hücrelerde daha sonra tutulmuş olan çok sayıda proteinin sentezini yapar (Vierula ve ark., 1992; Kirchoff, 2002; Dacheux ve Dacheux, 2002). Ayrıca esas hücreler epididimisin luminal bölgesinde bulunan proteinlerin endositozunda da aktif rol alır (Hermo ve Robaire, 2002).

**Bazal hücreler,** insanda dahil olmak üzere bugüne kadar incelenmiş olan tüm türlerde görülmektedir (Hamilton, 1975; Robaire ve ark., 1988). Hemosferik

görünümünde, bazal membranına yapışıktır ve kanalın lümenine doğrudan erişemezler (Veri ve ark., 1993).

Bazal hücreler, epididimis tübüllerinin çevresini büyük oranda kaplayacak ana yarı küresel hücre gövdesinden temel zar boyunca uzanmış olan ince hücrelerdir (Veri ve ark., 1993).

**Apikal hücreler;** öncelikle başlangıç segmentinin ve ara bölgenin epitelyumunda bulunur (Serre ve Robaire, 1998). Bu hücreler apikal kısımda konumlandırılmış olan karakteristik bir küresel çekirdeği vardır. Bu hücreler bazal membran ile temas etmezler (Adamali ve Hermo, 1996). Bu hücrelerin spesifik fonksiyonları hakkında lümeninde bulunan maddeleri endositoz etme yeteneklerinden başka çok az bilgi bilinmektedir (Adamali ve ark., 1999).

**Şeffaf hücreler,** büyük ve aktif endositik hücrelerdir. İnsanda dahil olmak üzere birçok türde epididimisin kaput, korpus ve kauda bölgelerinde bulunur (Hamilton, 1975; Cooper 1986; Robaire ve Hermo, 1988). Bu hücreler apikal bölgede çok sayıda kesecik, endozom, multivasküler cisim ve lizozoma sahiptir. Bazal bölgelerinde ise çekirdek ve değişken miktarlarda lipit damlacıkları yer alır (Abou-Haila ve ark., 1984; Hermo ve ark., 1988; Robaire ve Hermo, 1988).

Şeffaf hücrelerde endositik aktivite esas hücrelere kıyasla özellikle epididimisin kauda kısmında çok daha fazladır (Moore ve Bedford, 1979; Hermo ve ark., 1988).

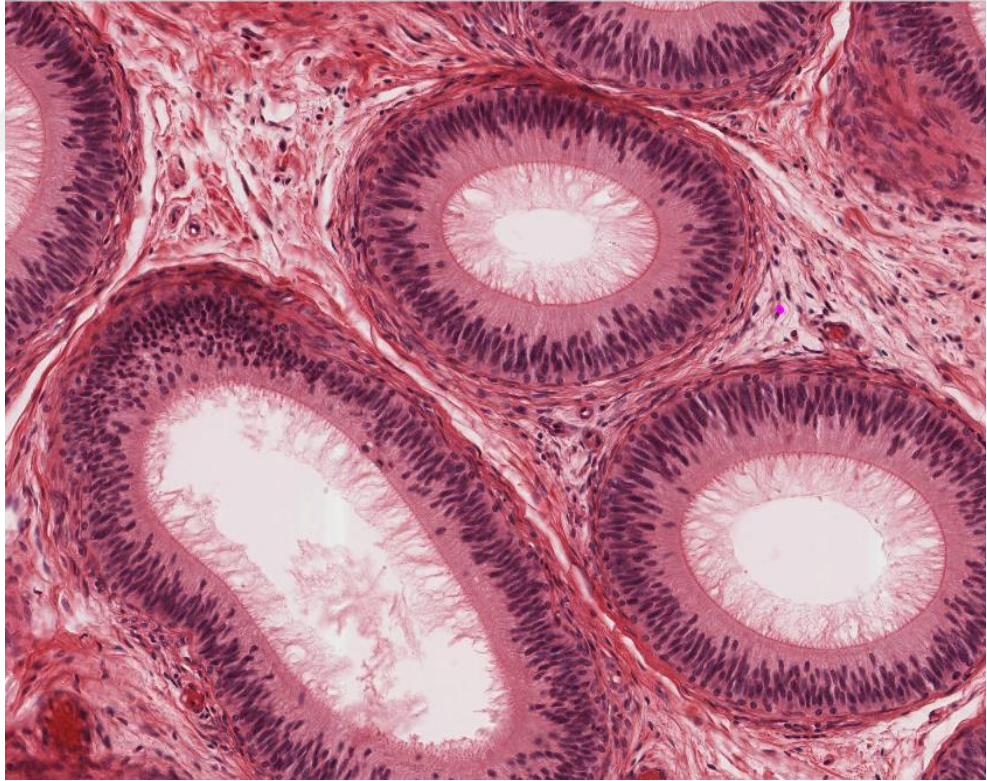
Şeffaf hücreler çoğunlukla spermler tarafından salınımı gerçekleşen sitoplazmik damlacıkların içeriğini kanaldan geçerken alırlar (Robaire ve Hermo, 1988; Hermo ve ark., 1988). Buradaki sitoplazmik damlacıklar, sperm salınımı sırasında oluşur ve spermin plasma zarında modifikasyona neden olabilecek olan golgi saküler elementleri içerir (Oko ve ark., 1993).

Aynı zamanda şeffaf hücreler birçok farklı proteini endositoza uğrattır fakat bu çoğunlukla bölgeye özgü bir durumdur (Flickinger ve ark., 1988; Hermo ve ark., 1992; Vierula ve ark., 1995).

**Halo hücreler;** epididimis epitelinde bulunan şeffaf sitoplazmanın dar kısmında yer alan küçük hücrelerdir. Bu hücreler genellikle epitel tabanında bulunurlar fakat bazal zara temas etmezler. Aynı zamanda farklı sayılarda yoğun çekirdek granüllerine sahiptirler (Robaire ve Hermo, 1988).

Halo hücreleri lenfositler veya monositler olarak tanımlanmışlardır. Bu iki hücre tipinin hem boyutları hemde çekirdek morfolojilerindeki benzerlikten dolayı ışık mikroskopunda ayırt etmek oldukça zordur (Reid ve Cleland, 1957; Hamilton, 1972; Robaire ve Hermo,1988; Flickinger ve ark., 1997;).

Açık bir şekilde ifade etmek gerekirse, genç yetişkin hayvanlarda halo hücreleri yardımcı T lenfositleri, sitotoksit T lenfositleri ve monositleri içerirler fakat B lenfositlerini içermez (Serre ve Robaire, 1998).



**Şekil 2.4.** Epididimis histolojisi (Michigan Histology and Virtual Microscopy Learning Resources, 2019).



### 2.2.2. Spermin Olgunlaşması

Sperm olgunlaşması; döllenme sürecinde gerekli olan glikoprotein, protein ve enzimlerin epididimal salgılanmalarına cevap olacak şekilde ve sperm yüzeyinde morfolojik ve biyokimyasal olarak değişimlerini içerir (Orgebin-Crist, 1967).

Sperm olgunlaşması süresince moleküller epididimisin farklı bölgeleri ile luminal sıvının içerisine salgılanırlar. Bu moleküller diğer moleküllerin fonksiyonlarını değiştirirler, akrozom ve sperm yüzeyiyle sırasıyla etkileşime girerler (Robaire ve ark., 2000; Gatti, 2004; Sullivan, 2004).

Bu süreçte proteinler spermlere bağlanır ve sperm fonksiyonlarını direkt olarak etkiler (Ellerman ve ark., 1998; Von Horsten ve ark., 2007). Bazı proteinler daha sonra ya zona pellucidaya ya da oositin plasma membranına bağlanır (Flesch ve Gadella, 2000; Cohen ve ark., 2011). Diğer proteinler ise tübul uzunluğu boyunca kısa bir süre kalırlar. Eğer uzun süre kalma durumu olursa epididimal hücre fonksiyonları ve sperm olgunlaşması için zararlı olabilir. Bu proteinleri ortadan kaldırmak için birçok mekanizma vardır (Fouche ve ark., 2000; Dacheux ve ark., 2005; Von Horsten, 2007).

Gevşek bir şekilde bağlı olan kısa etkili proteinler döllenme sırasında aktive edilecek alanları maskeleyerek sperm yüzeyi ile olan doğrudan etkileşimleri engeller. Epididimis tarafından salgılanan bazı moleküller sperm yüzeyi ile doğrudan etkileşime girmez. Bu moleküller onun yerine spermlerin akrozomuyla etkileşime girer. Sperm akrozomu, sperm çekirdeğinin ön kısmının üzerinde bulunan oldukça özelleşmiş olan bir organdır. Akrozom döllenme için gerekli olduğuna inanılan birçok hidrolitik enzimleri içerir (Yoshinaga ve Toshimari, 2003).

Epididimal sıvı içerisinde olduğu düşünülen bir dizi protein vardır. Bunlar laktoferrin, prostaglandin D2, heksosaminidaz, glutatyon peroksidaz ve albüminoidal proteinlerdir (Fouchecourt ve ark., 2000; Suzuki ve ark., 2004). Bu proteinlerin taşıma, enzimatik aktivite ve bağlanma fonksiyonlarını sergilediği bilinmektedir. Bu proteinler aynı zamanda epididimal olgunlaşma sırasında, spermler ve onu

çevreleyen sıvı arasında lipid ve protein değişimini kolaylaştırarak spermilerin dölleme kapasitesine katkı sağlarlar (Dacheux ve ark., 2005).

Daha önceden mevcut olan proteinlerin proteolizi ve hatta spermin metabolik aktivitesi epididimal sıvının protein içeriğine katkıda bulunurlar (Dacheux ve ark., 2005). Spermin olgunlaşmasını azaltan moleküllerin birçoğu kesin olarak belirlenmemiş olsada, bölgeselleştirilmiş epididimal sıvının mikro ortamlarının epididimal tübül boyunca spermde sayısız değişikliğe neden olduğu ortaya çıkmıştır (Von Horsten, 2007).

Sperm taşınımı, testisten epididimisin kauda kısmına doğru artan hidrostatik basınç gradientine karşı gerçekleşir (Johnson ve Howards, 1975).

### **2.2.3. Spermin Depolanması**

Memelilerin dışarıya akan kanal sistemleri içerisinde spermin depolanması için en uygun yer epididimisin kauda bölgesidir. Memelilerde spermin normal taşıma süresi epididimisin kauda bölgesinin vasıtası yoluyla 3 ile 10 gün aralığında olmasına rağmen, spermiler 30 günü aşan periyotlarda bu dokularda depolanabilir. Yarasalarda ise sperm birkaç ay boyunca epididimiste depo edilebilir ve fonksiyonları korunur (Gopalakrishna ve Bhatia, 1980).

Spermilerin epididimisin kauda bölgesinde depo edilmesi ile, hareket etme kaybı yaşamasından önce dölleme yeteneğinin zarar gördüğü ortaya çıkmıştır (Depeiges ve ark., 1985).

Birçok memeli türünde yapılan çalışmalara dayanılarak mevcut kanallarda bulunan spermilerin % 50 ile % 80'lik bir kısmı epididimisin kauda bölgesinde bulunduğu ve bu spermilerin yaklaşık olarak % 50'si ejakülasyon için uygundur (Amann, 1981).

Buna karşılık olarak, sperm üretim oranı diğer memeli türlerinden daha az olan insan, boşalmada bulunan sperm sayısına yaklaşık olarak eşit olan bir sperm rezervesine sahiptir (Amann, 1981).

### 2.3. Tespit

Tespit, genellikle dokuların mikroskopik olarak hazırlanması için yapılan ilk adımdır (Fox ve ark., 1985). Cerrahi işlemlerde dokuların çıkarılmasından sonra mümkün olan en kısa sürede veya otolizi önlemek için ölümden hemen sonra gerçekleştirilmelidir (Eltoum ve ark., 2001). Fiksasyondaki amaç; dokuyu korumak, hücrelerin morfolojisini en az seviyede değiştirmek ve daha sonraki rutin doku takip aşamalarına dayanabilecek şekilde dokuları korumaya yardımcı olmaktır (Fox ve ark., 1985).

Histolojik incelemelerde dokuların uygun tespit edilmesi son derece önemlidir. Bu işlem göz ardı edildiğinde, modern bir histopatoloji laboratuvarında yapılan testlerin çeşitliliği etkisini yitirmektedir. Bazı özel fiksatifler dokuları sertleştirmek, korumak ve spesifik moleküllerin kaybını önlemek gibi özellikleri dikkate alınarak çeşitli kategorilere ayrılırlar. Bunlara reaktif grupların ve çapraz bağların kovalent ilavesi, dehidrasyon, asit ve sıcaklığın etkileri ve bu eylemlerin birleşimi de dahildir (Eltoum ve ark., 2001).

Fiksatifler avantaj sağlamanın yanında birçok dezavantaja da sahiptir. Fiksasyon sırasında dokuların şişmesi veya büzüşmesi, histokimyasal ve immünohistokimyasal boyama kalitesinin istenilen düzeyde olmaması, biyokimyasal analizin doğru bir şekilde gerçekleştirilebilmesi ve hücrel organellerin yapılarını muhafaza etmeleri gibi birçok olumlu ve olumsuz özelliklere sahiptir (Eltoum ve ark., 2001). Katabolik enzimlerin aktivitelerini durdurarak dokuların mikroyapısının kısa ve uzun vadede zarar görmesine engel olur (Eltoum ve ark., 2001; Eltoum ve ark., 2001).

Dokuların tespit edilmesi biyolojik fonksiyonların ve yapıların daha iyi anlaşılması adına son yüzyılda çeşitli fiksatiflerin ortaya çıkmasına neden olmuştur

(Eltoum ve ark., 2001; Eltoum ve ark., 2001). Bu nedenle, bugüne kadar evrensel veya ideal olarak nitelendirilen bir fiksatif yoktur (Grizzle ve ark., 2001). Fiksatif yapılacak olan analizlere bağılı olacak şekilde seçilmelidir. Bir doku içerisindeki farklı yapı elemanları için farklı fiksasyon protokollerini uygulamak gerekebilir. İdeal bir fiksatif, dokunun parçalanmasına ve otoliz olmasına engel olur (Fox ve ark., 1985; Hewitt ve ark., 2008).

İdeal bir fiksatifin diğere önemli özellikleri:

- Dokulara hızlı bir şekilde nüfuz etmeli,
- Raf ömrü en az bir yıl olmalı,
- Modern otomatik doku prosedürleri ile uyumlu olmalı,
- Parafin bloklarından kesit alınmasını kolaylaştırmalı,
- Uzun vadede dokuların depolanmasını sağlamalı,
- Yağlı, lenfoid ve sinir dokuları dahil olmak üzere çeşitli dokular için kullanılabilir olmalı,
- Küçük ve büyük doku örneklerini korumalı,
- Histokimyasal, immünohistokimyasal ve diğere özel prosedürleri desteklemeli,
- Uygun maliyetli olmalıdır (Dapson, 1993).

Dokuların fiksasyonu fiziksel veya kimyasal yöntemler kullanılarak iki farklı şekilde gerçekleştirilir (Eltoum ve ark., 2001; Eltoum ve ark., 2001).

### **2.3.1. Fiziksel Tespit**

Gram boyamadan önce mikroorganizmaların kuru ısıyla fikse edilmesinin haricinde; tıbbi, veteriner patolojisi, anatomi ve histolojinin rutin uygulamalarında yaygın olarak kullanılmazlar.

Hematosilen-Eozin boyamadan sonra dokuların mikroskopik görünüşlerinin zaman içinde tekrarlanabilir olması; tanı patolojisi için kullanılan fiksatiflerin birincil şartını oluşturmaktadır (Eltoum ve ark., 2001; Eltoum ve ark., 2001). Fiziksel tespit;

- Isıtma
- Mikrodalga
- Dondurarak kurutma gibi birbirinden bağımsız süreçleri içerir.

Hematoksilen-Eozin boyamadan sonra dokuların mikroskopik görünümünün zaman içinde tekrarlanabilir olması, tanı patolojisi için kullanılan fiksatifler için birincil koşuldur (Eltoum ve ark., 2001; Eltoum ve ark., 2001).

**Isı ile tespit;** fiziksel fiksasyonda kullanılan en basit tespit etme yöntemidir. Histopatolojide ısı, öncelikle doku takip aşamalarının yanısıra fiksasyonun diğer şekillerini hızlandırmak için kullanılır (Russin ve Trivett, 2001).

**Mikrodalga ile tespit;** biyolojik materyallerin işlenmesi ve tespit edilmesini hızlandırır. Hücre yapısı ve antijeniklik mükemmel derecede korunur (Login ve Dvorak, 1994). Mikrodalgada ısı üretimi gerçekleştiği için, eğer ısı kontrol edilmezse hücre ve dokular zarar görebilir (Russin ve Trivett, 2001).

Kimyasal fiksatif prosedürlerine göre daha az zahmetlidir. Bundan dolayı, mikrodalga ile tespit etme yöntemi birçok histoloji laboratuvarında rutin olarak kullanılan prosedür haline gelmektedir. Mikrodalga ile tespit etme kullanımı hakkında yapılan araştırmalar hayvan çalışmalarının bitkisel çalışmalara oranla daha fazla olduğunu ortaya koymaktadır (Schichnes ve ark., 2001).

**Dondurarak kurutma ile tespit,** küçük moleküller ve çözünür materyaller ile ilgili çalışmalar yapabilmek için oldukça yararlı bir tekniktir. Dokular ince kesitlere bölünür, sonrasında sıvı haldeki nitrojene batırılır ve -40 °C'de bir vakum yardımıyla dokunun suyu giderilir. Doku formaldehit buharı ile fikse edilir (Pearse, 1980).

Öncelikli kullanma alanı çevresel araştırmalardır fakat nadiren de olsa klinik laboratuvar ortamında da kullanılmaktadır (Pearse, 1980).

### 2.3.2. Kimyasal Tespit

Kimyasal tespit yeterli morfolojik korunmayı sağlamak amacıyla organik ve organik olmayan çözeltiler içerirler. Kimyasal tespit üç ana kategoriye ayrılırlar:

- 1- Koagüle edici fiksatifler
- 2- Koagüle olmayan fiksatifler (Cross-linking)
- 3- Bileşik fiksatifler (Baker, 1958).

**Koagüle edici tespit;** hem organik hemde organik olmayan çözeltiler proteinlerin koagüle olmasını sağlayarak suda çözünmez hale getirirler. Kollajen gibi lifli proteinlerin ve lipoproteinlerin hücrel yapılarını korurlar. Bu tür proteinlerin koagüle olması doku histomorfolojisini ışık mikroskobik seviyede muhafaza eder. Ne yazık ki, koagüle edici fiksatifler, sitoplazmik çökeltme ile birlikte mitokondriyal ve salgı granüllerinin kötü korunmasına neden olurlar (Lillie ve Fullmer, 1976).

En çok tercih edilen koagüle edici tespit solüsyonları;

- Metanol
- Etanol
- Aseton
- Pikrik Asit
- Trikloroasetik Asit (Lillie ve Fullmer, 1976).

Metanol suyun yapısına etanolden daha yakındır. Etanol bu yüzden moleküllerin hidrofobik alanları ile olan etkileşiminde metanolden daha fazla rekabet halindedir. Pıhtılaşma fiksasyonu etanol için % 50-60 konsantrasyonunda başlar fakat metanol için % 80 veya daha fazla bir konsantrasyona ihtiyaç duyar (Lillie ve Fullmer, 1976).

Proteinlerin üçüncül yapısının bozulması proteinlerin fiziksel özelliklerini değiştirir, fonksiyon kaybına ve çözünmez hale gelmelerine neden olur. Çoğu protein, organik ortamlarda daha az çözünmesine rağmen, aseton fiksasyonu

içerisinde % 13 oranında protein kaybı yaşayabilir. Alkol, proteinleri organik ve organik olmayan maddelerin varlığına, alkol konsantrasyonuna, pH ve fiksasyonun sıcaklığına bağlı olarak farklı şekillerde denatüre eder (Horobin, 1982).

**Koagüle olmayan tespit;** sitoplazmik ve nükleer membranlar, mitokondri, membrana bağlı salgı granülleri, granüllü ve granülsüz endoplazmik retikulum gibi hücre organelleri, elektron mikroskopunda net bir şekilde görüntülenebilmesi için dikkatlice korunmalıdır (Bancroft, 1990).

En çok tercih edilen koagüle olmayan tespit solüsyonları;

- Formaldehit
- Gluteraldehit
- Osmiyum Tetraoksit
- Merkürük Klorür
- Cıva Klorür (Bancroft, 1990).

### 2.3.3. Bouin Fiksatif

Fiksatifin içeriğinde pikrik asit, formaldehit ve asetik asit yer almaktadır. Eritrositleri parçalar ve sahip olduğu hızlı nüfus etme özelliği sayesinde asetik asit nükleik asitleri koagüle eder (Latendresse, 2002). Küçük dokular en az 6 saat büyük dokular ise 2 güne kadar fikse edilebilir. Dokular fikse edildikten sonra % 70'lik alkole aktarılır. Üçlü boyamalarda birincil sabitleyici olarak görev yapar (Crookham, 1991).

Yapısında bulunan asetik asit ve pikrik asit nedeniyle oluşmuş olan büzüşmeyi azaltmak için kullandığında dokularda şişmeye neden olur. Formaldehit ise koagülatif özelliği olmayan bir çözeltilidir. Proteinlerle çapraz bağ oluşturur ve dokulara nüfus etme hızı yavaştır (Latendresse, 2002). Bouin fiksatif genellekle testis fiksasyonu için kullanılır. Çekirdeğin yapısını korur, özellikle kromozomlar mayoz bölünme sırasında gözlenir (Crookham, 1991). Keskin hematoksilen-eozin

boyamalarda sonuç verir ve bu sebepten dolayı bazı patologlarca tercih nedenidir (Latendresse, 2002).

Kemiksi dokular birkaç gün veya haftalarca solüsyon içinde kaldığında bile doku detayları iyi bir şekilde korunur ve doku morfolojisi zarar görmez. Fiksatif içerisine % 25 oranında etanol konulduğunda yağ bakımından zengin dokular için kullanılabilir (Crookham, 1991).

Dokunun tümünü sarı renge boyaması ve ayrıntılı bir şekilde incelenmesini zorlaştırdığı için büyük dokularda kullanılması uygun değildir (Latendresse, 2002). Dokulardaki sarı rengin giderilmesi dokunun PBS ya da tamponlanmış etanol ile çok sayıda yıkanması ile gerçekleşmektedir. Ayrıca şu anda geçerliliğini koruyan birçok protokolda dokudaki sarı rengin giderilmesi için % 70'lik alkol ile birçok kez yıkanması gerektiğini önermektedir (Crookham, 1991).

Kırmızı kan hücrelerinin lizisine sebep olur. Pikrik asit DNA ve RNA degradasyonuna yol açabileceğinden PCR gibi hasarsız DNA gerektiren özel çalışmalar için dokuların kullanımına müdahale edebilir (Latendresse, 2002).

#### **2.3.4. Modifiye Davidson Fiksatif**

Bouin fiksatifine benzer bir fiksatiftir ancak bu fiksatifte pikrik asit yerine alkol kullanılır. İçeriğinde formalin, asetik asit ve alkol bulunur. Dokulara hızlı nüfuz etme özelliğine sahiptir. Diğer bilinen formalin protokolleri ile karşılaştırıldığında dokuların zarar görme olasılığı daha düşüktür (Kelder ve ark., 2008).

Bu yöntemde alkol; hidrojen bağlarını ve üçüncül yapıları kırarak proteinlerin denatüre olmasını sağlar. Pikrik asit yokluğunda alkol aynı işlevi görür, ancak daha hızlı nüfuz etme oranına ulaşır (Latendresse ve ark., 2002). Minimal formalin içeriği ile iyi nükleer detay veren hızlı bir fiksatiftir. Özellikle tıbbi biyopsi, jinekolojik materyal ve kemik iliği örneklerinde fazlaca kullanılır (Moore ve ark., 1953).



Testis biyopsileri ve yağ içeren lenf nodlarının gece boyunca fikse edilmesinde kullanılır. Küçük numunelerin fikse edilmesi hızlıdır. Dokuların fiksasyon içerisinde bulunma süresi 24 saat ile sınırlandırılmalıdır (Moore ve Barr, 1954). Göz ve testis dokuları için hem mükemmel derecede hücresel detaylar sağlar hemde hücrelerin daha az büzüşmesine neden olur. Fotoreseptör hücrelerin duyuşal uçlarının daha kötü korunmasını sağlasa bile, retina ve kornea gibi sabit hücreler için hala kabul edilebilir bir fiksatifdir (Latendresse ve ark., 2002).

### **2.3.5. İdeal bir Tespit Solüsyonunun Özellikleri**

İdeal olarak tanımlanan bir fiksatif, doku ve organların doğal yapısının korunmasını amaç edinir. Hücresel bileşenleri mümkün olduğunca canlı tutabilmek için tüm biyokimyasal ve proteolitik işlemler inaktivite edilir (Huang ve Yeung, 2005).

İyi kalitede bir fiksasyon elde etmek için kimyasal fiksasyon süresince aşağıda belirtilen değişkenler göz önüne alınmalıdır:

1. Penetrasyon oranı: Dokunun boyutuna ve seçilen fiksatife bağlıdır. Eğer alınan örnek TEM çalışmaları için kullanılacaksa doku bloklarının boyutu yaklaşık olarak 1 mm<sup>3</sup> veya daha az olmalıdır. Belli bir protokol çerçevesinde fikse edilecek dokunun boyutu belirlenirken dokunun yoğunluğu ve gözenekli olup olmadığı gibi faktörler dikkate alınmalıdır (Huang ve Yeung, 2005).
2. Konsantrasyon: Hücresel bileşenler içerik olarak farklı olan fiksatif bileşenlerine farklı tepki verir. Deneyin amacına bağlı olarak, fiksatifin içerisindeki bileşenlerin uygun konsantrasyonları seçilmelidir. Enzimatik aktivitenin korunabilmesi için doku düşük konsantrasyonlu tespit solüsyonu içerisinde uzun süre tutulmalıdır. Bununla birlikte, fiksatif içerisinde dokunun fazla tutulması hücre ve organların şişmesine, hücresel ince yapıların zarar görmesine neden olur (Huang ve Yeung, 2005).

3. Süre: Fiksasyon süresinin çok kısa olması fiksatifin doku içerisine nüfuz etmesini ve makromoleküllerin çapraz bağlanmasının yeterli düzeyde gerçekleşmesini engeller. Dokunun uzun süre fiksasyon içerisinde kalması durumunda, aşırı çapraz bağlanmaya neden olacağı için dokuyu kırılğan hale getirir. TEM çalışmalarında 1 mm<sup>3</sup> boyutundaki dokular oda sıcaklığında 4 saat boyunca ya da +4 °C’ de bir gece boyunca fikse edilirler. Işık mikroskobu çalışmalarında kullanılan dokuların boyutları genellikle elektron mikroskobu çalışmalarında kullanılan dokuların boyutlarından daha büyük olduğu için buzdolabında bir gece bekletilerek fiksasyon yapılması önerilir (Huang ve Yeung, 2005).
4. Sıcaklık: Dokular muhafaza edildikleri sıcaklıklarda fikse edilmelidir. Bunun nedeni, dokuların sıcaklık şoku yaşamasını önlemektir. Işık mikroskopik çalışmalarda dokulara ilk oda sıcaklığında tespit işlemi uygulandıktan sonra, dokular +4 °C’de buzdolabında bir gece bekletilmelidir. Uygulanacak olan immunolojik ve enzimatik çalışmalar için proteinlerin stabilize olması isteniyorsa daha düşük sıcaklıklar tercih edilmelidir (Huang ve Yeung, 2005).
5. Ozmolarite: Tespit solüsyonlarının sahip olduğu ortam yoğunluğu dokuların üzerinde oldukça etkilidir. Hipertonik ortama sahip solüsyonlarda bulunan dokular büzüşürken, hipotonik ortamdaki dokularda ise şişmeler meydana gelir. İzotonik ortamların ise dokular üzerinde herhangi bir olumsuz etkisi yoktur (Huang ve Yeung, 2005). Çoğu fiksatif hipertonik ortama sahiptir (Hayat, 2000). SEM çalışmaları için kullanılacak olan dokular, izotonik ya da daha az yoğunlukta olan fiksatiflerde tespit edilmesi gerekirken; TEM çalışmaları için ise dokular hipertonik ortamlarda tespit edilirler (Huang ve Yeung, 2005).
6. Dokunun boyutu: Fiksatifin dokunun her tarafına eşit bir şekilde nüfuz edebilmesi için doku hacmi 4 mm’den daha kalın olmamalıdır. İdeal doku hacmi 3 mm’dir. Standart doku kasetlerinin içerisinde doku boşluğunun 5 mm derinliğinde olması gerektiği unutulmamalıdır (Carson,1997).

7. Fiksatifin hacmi: Laboratuvarlarda yapılan en sık hatalardan birisi de bu oranın yeterli düzeyde ayarlanamamasıdır. İdeal bir fiksatif hacmi, dokunun hacminden en az 15-20 kat daha fazla olmalıdır. Fiksatif doku içerisine nüfuz ettikçe belli bir süre sonra miktarında azalma olur. Bu durumun olumsuz tarafı, istenilen düzeyde dokuların fikse edilememesi ve boyanamamasıdır (Carson,1997). Fiksatif hazırlanma ve kullanma aşamasında dikkat edilecek birçok faktör vardır ve bu faktörler fiksatifin kalitesini önemli ölçüde etkilemektedir.

#### **2.4. Stereoloji**

Stereoloji, üç boyutlu yapıların özellikle de iki boyutlu görüntülerine dayanarak temel parametrelerin ölçülmesidir (Mathieu ve ark., 1983; Altunkaynak ve ark., 2008). Diğer bir ifadeyle; hemen hemen her türlü yapının iki boyutlu kesitlerinden üç boyutlu veriler elde etmemize yarayan bir morfometri dalıdır (Russ ve Dehoff, 2000).

Bu yöntemde, manyetik rezonans görüntülerine ve bilgisayarlı tomografi taramasına dayanılarak güvenilir, sağlam ve zaman bakımından etkili olan hacim ve yüzey tahminleri yapılır (Mathieu ve ark., 1983; Altunkaynak ve ark., 2008). Mikroskoplar ve diğer görüntüleme araçları bize genellikle 2 boyutlu görüntüler sunar (Russ ve Dehoff, 2000). Stereolojik prosedürler ise; alanların, basamakların ve oldukça geniş kesit alanlarındaki nesnelerin örneklenmesi gibi tekrar eden görevleri gerektirir.

Stereolojik metotların en önemli avantajı; araştırma laboratuvarları için hazırlanmış bilgisayar destekli stereolojik analiz sistemlerinde uygulanabildiği gibi basit araç ve gereçlerin kullanımı ile düşük maliyetlerle de uygulayabilme imkanı sunmasıdır. Stereoloji çoğu zaman mikro yapılar hakkında bilgiler vermesine rağmen kullanım alanı sadece mikro yapılarla sınırlı değildir (Russ ve Dehoff, 2000).

### 2.4.1. Cavalieri Prensibi

17.yy'da İtalyan matematikçi Bonaventura Cavalieri, hacim değerlerinin hesaplanması amacıyla organ ve dokulardan elde edilen seri kesitlere dayalı bir metot tanımlamıştır ve bu metoda cavalieri prensibi adını koymuştur. Günümüzde bu yöntem çeşitli boyut ve şekillerdeki objelerin hacimleri hakkında bilgi sahibi olabilmek için yaygın bir şekilde kullanılmaktadır (Şahin ve ark., 2008).


Her stereolojik yaklaşım iki ana aşamadan oluşur:

- Uygun bir doku örnekleme aracılığıyla organın problemlenmesi,
- Bölümler üzerinde uygun sayım stratejileri ile yapıların miktarlarının tahmin edilmesi (Uyanık ve ark., 2009).

Bu yöntem, büyütme derecesi doğru bir biçimde belirlendikten sonra, mikroskopta gözlenen, monitöre veya bir başka görüntü ortamına yansıtılan veya fotoğraflanmış her türlü görüntü üzerinde rahatça uygulanabilmektedir. Tek bilinmesi gereken, cetveldeki noktalar arasındaki uzaklığın, büyütme derecesine göre, doku düzeyindeki gerçek uzunluğudur (Altunkaynak ve ark., 2008).

Stepanizer, mikroskobik ve makroskobik (radyoloji, tomografi) görüntüleme yöntemlerinden dijital olarak yakalanan görüntülerin stereolojik olarak değerlendirilmesi için kullanımı kolay, bilgisayara dayalı bir yazılım programıdır. Bu program; test sistemlerinin oluşturulmasını, üst üste yerleştirilmiş test sistemleri ile dijital görüntülerin uygun şekilde görüntülenmesini, ölçeklendirme olanağının, sayım modülünün ve sonuçların elektronik tablo programlarına aktarılmasına yönelik bir dışa aktarma fonksiyonunun oluşturulmasını içermektedir (Tschanz ve ark., 2011).

Stereolojide, Noktalı Alan Ölçüm Cetvelleri (NAÖC) dokuların izdüşümsel alanlarını hesaplamada kullanılan en yaygın metodlardan biridir (Şekil 2.5).



Şekil 2.5. Noktalı alan ölçüm cetveli (Canan ve ark., 2002).

## 2.5. Sitolojik Preparatların Boyanması

Epididimis dokularından elde edilen preparatlara, çeşitli çalışmalar yapmak amacıyla farklı boyamalar yapıldı.

### 2.5.1. Hematoksilen-Eozin Boyama

Hematoksilen-Eozin boyası günümüzde histoloji uygulamalarında kullanılan en yaygın boyama protokolüdür (Groen ve ark., 1985; Yeo ve Jayasoo, 1993; Sun ve ark., 2004). İlk olarak Hematoksilen ve Eozin (H&E) boyalarının birleşimi 1876 yılında kimyager olan Wisswzky tarafından yapılmıştır (Wisswzky, 1876).

Hematoksilen boya bileşeni hücrenin çekirdeğini mavi veya mor renge boyar ve iyi bir intranükleer detay verir.

Eozin ise hücre sitoplazmasını ve bağ dokusu liflerinin çoğunu pembe, turuncu ve kırmızı gibi değişik tonlarda ve yoğunluklarda boyar. Otomatik boyama

cihazları ve ticari amaçla hazırlanmış olan H&E boya solüsyonları günümüz laboratuvarlarında rutin boyamalarda en çok tercih edilen boyalardır (Bancroft, 1990).

## EOZİN

Eozin boyası, alüminyum hematoksilin ile birleştirilerek bir dokunun genel histolojik yapısını incelemek için kullanılan bir boyadır. Ticari olarak kolaylıkla elde edilebilen üç farklı çeşiti vardır. Bunlar;

- Eosin B
- Eosin Y
- Eosin S

En yaygın olarak kullanılan boya Eozin Y'dir. Eozin boyasının aşırı derecede farklılaşması sadece kırmızı kan hücreleri ve eozinofil granülleri kırmızıya boyandığında devam edebilir. Bu bazen, eozinofillerin konumunu ve tanımlanmasını kolaylaştırmak için kullanılır. Kaslar kollajen dokudan kolayca ayırt edilir ve kırmızı kan hücreleri parlak kırmızı renkli boyanır (Bancroft, 1990).

## HEMATOKSİLEN

Hematoksilen *Hematoxylon campechianum* adı verilen bir ağaçtan elde edilir. Bu ağaç, çoğunlukla Batı Hindistanda yetiştirilmektedir ancak ana vatanı Meksikadır (Bancroft, 1990).

Hematoksilenin kendisi bir boya değildir. Ana oksitlenme ürünü olan hematein, aynı zamanda renk verme özelliğine de sahiptir. Hematein Hematoksilenden iki farklı yolla elde edilir. Bunlardan birisi doğal oksidasyon diğeri ise kimyasal oksidasyondur (Bancroft, 1990).

### ***Dođal Oksidasyon***

Bu iřlem yavař gerekleřen bir sureci kapsamaktadır ve bu sure 3-4 ay kadar surebilir. Bu sure sonrasında oluřan boyanın kalitesi daha iyi ve boyanan dokular daha uzun sure saklanabilmektedir. Ehrlich ve Delafield hamatoksilen boya solasyonları bu grup ierisinde yer alır (Bancroft, 1990).

### ***Kimyasal Oksidasyon***

Kimyasal oksitleyici ajanların kullanımı hematoksilenin anında hemateine donüşmesine neden olur. Bu nedenle, hematoksilen özelteleri hazırlandıktan hemen sonra direkt olarak kullanıma hazırdır. omrleri genellikle dođal oksidasyon sonucu oluřan hematoksilenlerden daha kısadır, devam eden oksidasyon suresince hava ve ıřıđın etkisiyle hemateinin ođunu yok eder, renksiz bir bileřiđe donüşturr (Bancroft, 1990).

Kullanılan mordanların tur, boyanan doku bileřenlerinin turn ve bunların rengini kuvvetli bir řekilde etkiler. Hematoksilen boya iin en kullanıřlı mordantlar alüminyum, demir ve tungsten tuzlarıdır. Hematoksilen özelteleri ieriklerinde bulunan mordantlara gore sınıflandırılırlar.

- Demir Hematoksilenler
- Alüminyum Hematoksilenler
- Tungsten Hematoksilenler
- Molibden Hematoksilenler
- Kurřun Heamatoksilenler
- Mordantsız Hematoksilenler (Bancroft, 1990).

Dokuların rutin hematoksilen ve eozin boyaması iin en sık kullanılan hematoksilenler Ehrlich, Mayer, Harris, Gill, Cole ve Delafield'dir. Dokularda iyi bir nukleer boyanma sađlarlar. Carazzi'nin hematoksileni ise zellikle acil dondurulmuř blmlerde kullanılır. Bu boyalar alüminyum hematoksilen boya grubu ierisinde yer

alırlar. Renk sabitleyici (mordant) olarak alüminyum kullanılır. Genellikle alüminyum potasyum sülfat veya alüminyum amonyum sülfat formunda bulunur (Bancroft, 1990).

Alüminyum içerikli hematoksilen boyalarının çoğunda çekirdek boyama kalitesi birkaç ay sonra bozulmaya başlar. Bu bozulma, boyanın içerisinde oluşan bir çökelti sayesinde anlaşılabilir. Bu aşamada, boya kullanılmadan önce filtrelenmeli ve boya yaparken süre artırılmalıdır.

En iyi sonuçlar elde etmek için, her ay taze içerikli boya hazırlanmalı ve ekonomik olması adına hazırlanan boya her seferinde küçük miktarlarda olmalıdır (Bancroft, 1990).

### **2.5.2. Pas Boyama**

Pas boyama tekniği, karbonhidratların ve glikokonjugatların gösterimi için kullanılan çok yönlü ve en yaygın tekniktir. Bu tekniğin ilk histokimyasal kullanımı McManus tarafından 1946 yılında musinlerin gösterilmesi amacıyla olmuştur (McManus, 1946).

Daha sonra yapılan diğer çalışmalarda Pas boyama tekniği, belirli glikoprotein içeren moleküllerin gösterilmesi için yararlı olduğunu göstermiştir (Lillie, 1947; McManus, 1948; Lillie, 1951).

Pas boyama, musin ve glikoproteinlerin tespiti sayesinde farklı tümörlerin tanısını koymaya yardımcı olabilir (Hennigar, 1987). Özellikle böbreğin glomerüler kılcal damarlarında artan bazal membran kalınlığı birçok patolojik durumun göstergesidir.

Histoloji laboratuvarlarında tipik olarak kullanılan Pas boyama, karbonhidratların içeriğindeki serbest aldehit gruplarının Schiff ayırıcı ile tepkime vermesi sonucunda parlak kırmızı-morumsuz kırmızı renk oluştururlar (Bauer, 1933; Thompson, 1966; Harley, 1987).



### **2.5.3. Masson Trikrom Boyama**

Bağ dokuların farklı şekilde gösterimi için uygulanabilecek birçok teknik trikrom boyalar kategorisine girmektedir. ‘Trikrom boyası’ terimi; kas, kollajen lifleri, fibrin ve eritrositleri birbirinden ayırt edebilmek adına kullanılan, içeriğinde üç farklı boya kullanarak yapılan birçok tekniğin genel adıdır (Horobin, 1980).

Kullanılan metodlar genel olarak kas fibrilleri ve kollajen arasındaki farklılığı ortaya çıkarmak için kullanılır (Horobin,1980).

Trikrom boyamada genel kural, küçük boya molekülü bir doku elemanına nüfuz eder ve boyanmasına neden olur; ancak daha büyük yapı bir boyama molekülü aynı elemente nüfuz ederse küçük molekül ile yer değiştirir (Horobin, 1980).

### **3. GEREÇ VE YÖNTEM**

#### **3.1. Hayvan Materyali**

Bu tez çalışmasında Uludağ Üniversitesi Tıp Fakültesi Deney Hayvanları Araştırma Merkezinden alınan Sprague-Dawley cinsi 200-350 gram ağırlığında, yetişkin, 10 adet erkek rat kullanıldı. Hayvanlar deneysel çalışma süresince 25 °C oda ısısında, 12 saat aydınlık ve karanlık dönemlerde tutuldu. Yem ve su günlük olarak değiştirildi. Çalışma süresince hayvanlar, kenarları sert plastik ve üstünde metal ızgara bulunan kafeslerde tutuldu.

Deneysel çalışma, Balıkesir Üniversitesi Hayvan Deneyleri Yerel Etik Kurulu'nun 25.04.2019 tarihli toplantısından alınan 2019/4-4 sayılı onayı ile gerçekleştirilmiştir (bkz. EK-2).

##### **3.1.1. Doku Örneklerinin Elde Edilmesi**

Hayvanlara eter anestezi altında servikal dislokasyon uygulandı. Sonrasında skrotal insizyon ile sağ ve sol epididimisleri hızla çıkartıldı. Epididimisler yağ dokularından ayrılıp kasetlere yerleştirildi ve numaralandırılması yapıldı. Deney hayvanları, rastgele olarak her grupta 10 adet blok olacak şekilde 2 gruba ayrıldı.

Histolojik ve morfolojik analizler için dokuların 10 tanesi mDF fiksatifine diğer 10 tanesi ise Bouin fiksatifine konuldu. Bouin fiksatifinde 24 saat, mDF fiksatifinde ise 24 saat tespit edildi. Daha sonra hücre bloklarına rutin doku takibi yöntemi uygulandı.

## 3.2 Tespit Solüsyonlarının Hazırlanması

### 3.2.1. Bouin Tespit Solüsyonu

İlk önce suda doymuş pikrik asit hazırlandı. Bunun için 1 gr pikrik asit 86 ml distile su içerisinde eritildi.

#### *Solüsyonun Hazırlanması*

- **Suda Doyurulmuş Pikrik Asit:** 75 ml
- **Formalin:** 25 ml
- **Gliseal Asetik Asit:** 5 ml

Bouinde tespitten sonra doku parçaları, pikrik asidin sarı renginin giderilmesi için 2 kez % 70'lik alkol banyosundan geçirildi. Her seferinde sararan alkol dökülüp yenisi kullanıldı.

### 3.2.2. Modifiye Davidson Tespit Solüsyonu

Formaldehit, distile su, etanol ve gliseal asetik asitten meydana gelen tespit solüsyonudur.

#### *Solüsyonun Hazırlanması*

- **Formaldehit:** 30 ml
- **Etanol:** 15 ml
- **Distile Su:** 50 ml
- **Gliseal Asetik Asit:** 5 ml

### 3.3. Işık Mikroskopik Yöntem

#### 3.3.1. Doku Takibi ve Gömme

Dokuların tespit işlemleri tamamlandıktan sonra rutin doku takibi prosedürü uygulandı. Bu prosedür aşağıda basamakları tarif edilen biçimde gerçekleştirildi (Tablo 3.1).

**Tablo 3.1.** Doku takip işlemi

Kullanılan Solüsyonlar	Uygulama Süresi
% 70'lik Alkol	1 saat
% 96'lık Alkol I	1 saat
% 96'lık Alkol II	1 saat
% 100'lük Alkol I	1 saat
% 100'lük Alkol II	1 saat
Ksilen I	15 dk
Ksilen II	15 dk
Ksilen III	15 dk
% 50 Ksilen + % 50 Parafin I	15 dk
Parafin II	45 dk
Parafin III	30 dk

Dokular vakumlu etüvde 58-60 °C'deki sıvı parafin içerisinde 1 gün bekletildi. Ertesi gün takip kasetleri etüvden çıkartılıp tek tek açıldı. İçerisindeki dokular sıcak pens yardımıyla base mould kasetlerine konuldu. Dokuların gömme yüzeyine karar verildikten sonra dokuların pozisyonunu bozmayacak şekilde

üzerlerine 65-70 santigrat derecede eritilmiş sıvı parafin döküldü. Kasetlerin üzerlerine kurşun kalemlerle dokuların hangi fiksatife ait olduğu yazıldı. Bloklar soğuması için buzdolabına kaldırıldı. Daha sonra yeterince soğuyan bloklar base mouldlardan çıkartılarak kesim için buz dolu kabın içerisinde bekletildi.

### **3.3.2. Kesit Alma**

Işık mikroskopik incelemeler için mikrotomda (Termo 365) 5 µm kalınlığında ve 1/50 µm aralıklarla seri kesitler alındı. 37 °C'lik su banyosunda kesitlerin açılması sağlanarak rodajlı ve polilizinli lamalar üzerine alındı. Tüm kesitler 1 gece 37 °C'lik etüvde tutularak lam üzerine yapışmaları sağlandı. Ksilolle parafinden uzaklaştırma işlemi gerçekleştirildi. Uygun histokimyasal boyama için preparatlar uygun hale getirildi.

## **3.4. Histokimyasal Boyama**

### **3.4.1. Hematoksilen-Eozin Boyama Prosedürü**

Epididimis dokusunun genel görünümü hakkında bilgi edinmek, çekirdek ve sitoplazma ayırımını kolaylaştırması bakımından stereolojik hacim hesaplayabilmek amacıyla yapılmıştır.

### ***Solüsyonların Hazırlanması***

Eozin solüsyonu için;

- **Eozin Y:** 100 ml
- **% 95'lik Alkol:** 125 ml
- **Distile su:** 375 ml

Asit-Alkol solüsyonu için;

- **% 70'lik Alkol:** 1000 ml
- **HCl:** 10 ml

Amonyaklı su solüsyonu için;

- **Distile su:** 1000 ml
- **Amonyak:** 1-2 ml

### ***Hematoksilen Eozin Boyama Prosedürü***

- 1- Arka arkaya 3 tane ksilen serisinde 5'er dakika tutuldu.
- 2- Kuruduktan sonra alkol serilerine geçildi. Ksilenin alkol içerisine geçmemesinde dikkat edildi.
- 3- % 100, % 96, % 70 alkol serilerinde 3'er dakika tutuldu.
- 4- Distile suda 2-3 dakika yıkandı.
- 5- Hematoksilende 8 dk tutuldu.
- 6- Çeşme suyunda 5 dk yıkandı.
- 7- Asit alkolde doku pembe renk alana kadar batırılıp çıkarıldı.
- 8- Çeşme suyunda 2 dk yıkandı.
- 9- Doku mor renk alana kadar amonyaklı suya batırılıp çıkarıldı.
- 10- Distile suda 2 dk yıkandı.
- 11- Eozinde 3 dk tutuldu.
- 12- % 70 Alkol, % 96 Alkol ve % 100 Alkolde 3'er dakika bekletildi. Preparatlar dışarıda kurutuldu.
- 13- Ardından 3 ksilen serisinde 5'er dakika tutuldu.
- 14- Boyalı preparatlar entellan damlatılarak kapatıldı.

Yapısında iki farklı boyar maddeye sahip olması nedeniyle dokunun hem çekirdek hemde sitoplazmasını farklı renklere boyadı. Hematoksilen dokunun çekirdek kısmını mavi renge boyarken, Eozin ise hücre sitoplazmasını ve bağ dokusunu pembe-kırmızı renge boyadı.

### 3.4.2. Masson Trikrom Boyama Prosedürü

İçeriğinde 3 farklı boya bileşenini barındırır. Bağ doku elemanlarını farklı renklere boyayarak kolayca birbirinden ayırt edilmesini sağlar.

#### *Solüsyonların Hazırlanması*

A solüsyonu için;

- **Asit fuksin** : 0.5 gr
- **Gliseal asetik asit** : 0.5 ml
- **Distile su** : 100 ml.

B solüsyonu için;

- **Fosfomolibtik asit** : 1 gr
- **Distile su** : 100 ml

C solüsyonu için;

- **Metilen mavisi** :2 gr
- **Gliseal asetik asit** :2.5 ml
- **Distile su** :100 ml

Epididimis dokularından 5 µm kalınlığında seri kesitler alındı. Kesitlerin lamlara yapışması ve içeriğindeki parafinin erimesi için etüvde 1 saat boyunca tutuldu. Daha sonra ksilen serilerinden geçirilip deparafinizasyon işlemi tamamlandı.

2×3 dk absol alkollerde tutuldu. Sonrasında ise her birinde 3 dk kalmak koşuluyla azalan dereceli alkol serilerinden geçirildi. Kesitler ilk önce Harris hematoksilende 15 dk bekletildi. Dokudaki fazla boyanın temizlenmesi için preparatlar musluk suyunda 5 dk boyunca yıkandı.

Daha sonra boyama işlemi aşağıdaki prosedüre göre devam etmiştir:

### ***Masson Trikrom Boyama Prosedürü***

- 1- % 1'lik Asit Alkol (2-3 sn)
- 2- Musluk suyu (5 dk)
- 3- Amonyaklı su (5 dk)
- 4- Musluk suyu (5 dk)
- 5- Solüsyon A (5 dk)
- 6- Distile su (2 dk)
- 7- Solüsyon B (5 dk)
- 8- Solüsyon C (2 dk)
- 9- Distile su (2 dk)
- 10- % 1'lik Asetik asit (2 dk)

Preparat en son aşamada, her birinde 3 dk durmak şartıyla artan alkol serilerinden geçirildi. Ksilende 5 dk tutulduktan sonra entellan ile kapatıldı.

### **3.4.3. PAS (Periyodik Asit Schiff ) Boyama Prosedürü**

Dokunun sahip olduğu ve glikokonjugat olarak adlandırılan glikoprotein, glikolipid ve proteoglikandan oluşan üçlü yapıların gösterimi için kullanılmıştır.

### ***Solüsyonların hazırlanması***

Periyodik asit çözeltisi için;

- **Periyodik asit :1 gr**



- **Distile su:** 200 cc

Schiff ayıracı için;

- **Kaynamış distile su :**200 ml
- **Bazik fuksin :**1 gr
- **Potasyum metabisülfid :**2 gr
- **%10'luk HCL:** 10 cc
- **Karbon tozu :**0.5 gr

Dokunun kendisinden elde edilen kesitler aşağıda belirtilen boyama prosedürüne uyularak boyanmıştır.

- 1- Dokulardan elde edilen seri kesitler ilk olarak deparafinize edildi.
- 2- Ardından 3'er dk % 100, % 96 ve % 70'lik etil alkol serilerinden geçirildi.
- 3- 2-3 dk distile su içerisinde bekletildi.
- 4- Periyodik asit solüsyonunda 5 dk tutuldu.
- 5- Ardından 5 dk distile su ile preparatlar yıkandı.
- 6- Dokular Schiff ayıracağına alınıp 15 dk bekletildi.
- 7- Musluk suyunda 5 dk yıkandı.
- 8- Mayer hematoksilende 3 dk tutarak zıt boyama yapıldı.
- 9- Musluk suyunda 8 dk dokular yıkandı.
- 10- % 70, % 96 ve % 100'lük alkol serilerinde 3 dk tutuldu.
- 11- Her iki ksilende 5'er dk tutuldu.
- 12- En son incelenmek üzere entellan ile kapatıldı.

### **3.5. Cavalieri Metodu ile Stereolojik Analiz**

Bu tez çalışmasında 5 µm kalınlığındaki epididimis dokularından elde edilen ışık mikroskopik preparatlar H&E boyama yapıldı. Bouin ve mDF solüsyonları ile fikse edilmiş epididimis preparatlarındaki tüm doku alanının fotoğrafları Olympus

marka mikroskopla ve DP73 kamera ile çekildi. Çekilen resimler daha sonra StepAnalyzer programına aktarılarak nokta sayımı yapıldı.

Stereolojik Analiz için kullanılan cavalieri prensibi epididimis dokusunun hacminin hesaplanması amacıyla kullanıldı. Epididimisin hacminin ölçümü özellikle toksikolojik çalışmalarda yapılan deneysel arařtırmalar için önemli bir kriterdir.

### **3.6. İstatistiksel Analiz**

Epididimisin bađ dokusundaki sayısal dağılımın belirlenebilmesi için kullanılan StepAnalyzer analiz programından nokta sayımı yapılarak elde edilen deđerler, SPSS 23 istatistik programına aktarıldı. Birbirinden bađımsız iki grubun karşılaştırılması amacıyla non-parametrik olmayan Mann-Whitney U testi uygulandı. Elde edilen sonuçların  $p>0.05$  olması kullanılan her iki fiksatif arasında anlamlı bir fark saptanmadığını ortaya çıkarmıştır.

## 4. BULGULAR

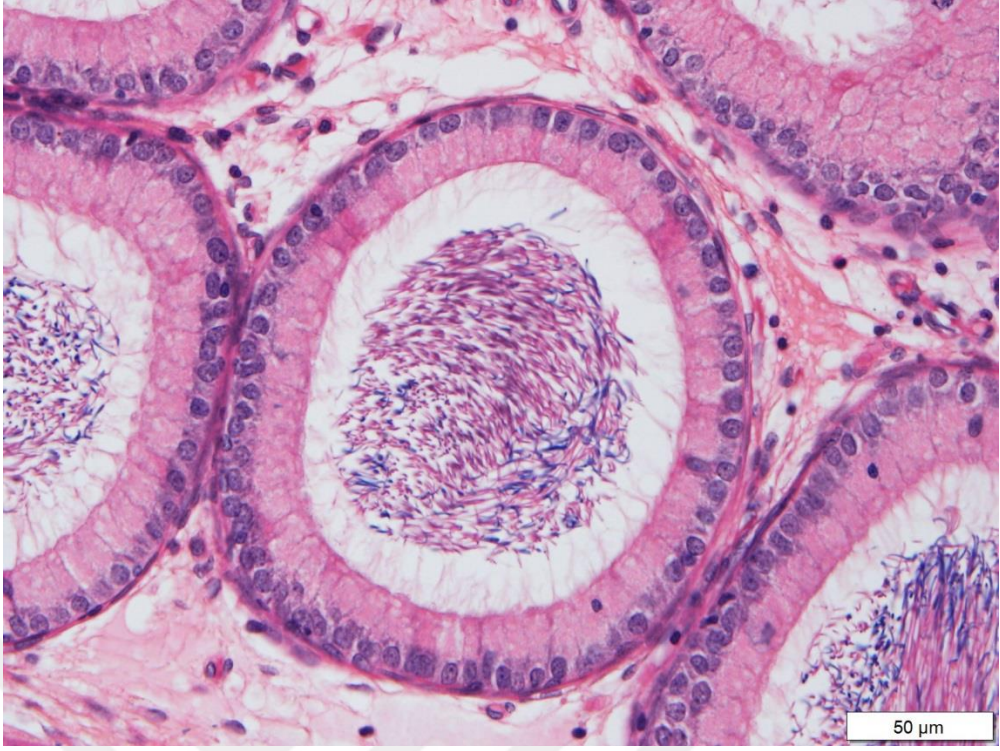
Çalışmamızda Balıkesir Üniversitesi Tıp Fakültesi Deney Hayvanları Araştırma Merkezinden alınan toplamda 10 hayvandan elde edilen 20 adet epididimis dokuları her grupta 10 tane doku olacak şekilde Bouin ve Modifiye Davidson olmak üzere iki farklı fiksatifte konuldu. Tespit işlemi tamamlanmış olan epididimis dokularından rastgele seri kesitler alındı. Alınan kesitler MTC, PAS ve H&E olmak üzere 3 farklı boya ile boyandı. Stereolojik analizler için H&E boyalı preparatlar kullanıldı.

Bu çalışmada kullanılan iki farklı fiksatifin; dokular üzerindeki morfolojik etkisi, histokimyasal çalışmalarda kullanılan boyalara etkisi ve stereolojik bir yöntem olan cavalieri prensibi ile dokunun hacimsel olarak hesaplanmasına olan etkisinin ortaya çıkarılması amaçlanmıştır.

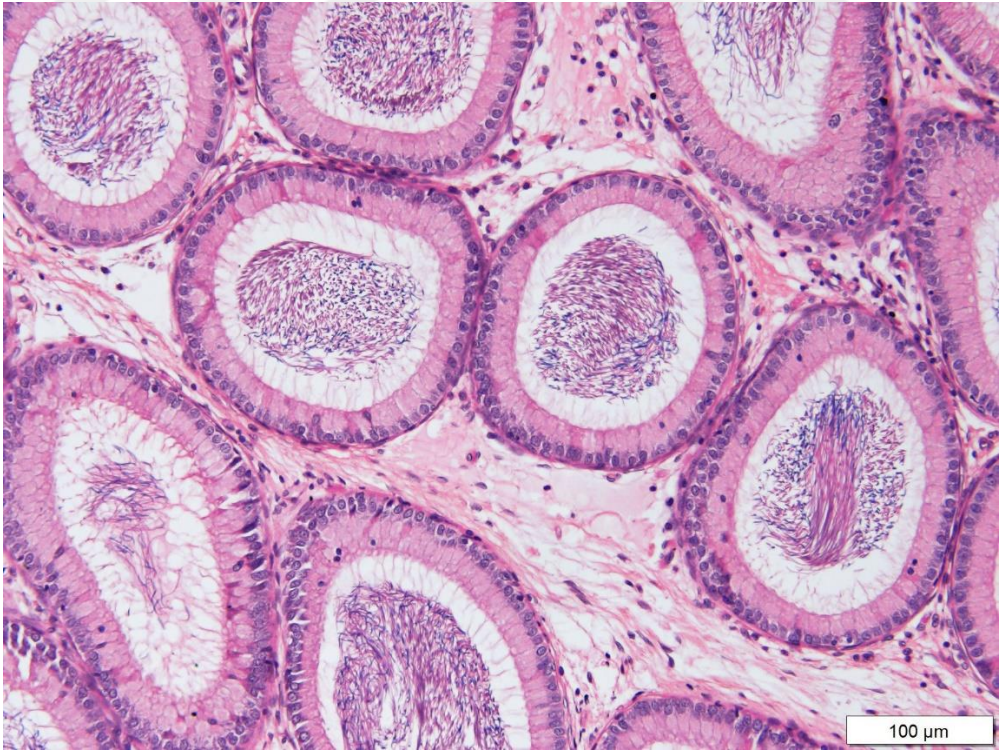### 4.1. Hematoksilen-Eozin Boyama Bulguları

Bouin ve Modifiye Davidson fiksatifine ait epididimis doku örneklerinin H&E boyanma görüntülerinde esas ve bazal hücreler, epididimis tübüllerini çevreleyen düz kas tabakası, prizmatik stereosilyalar ve epitelin boyanma netliği incelenmiştir. Her iki fiksatif epididimis dokusunun sahip olduğu tüm yapıları belirgin bir şekilde boyamıştır. Fakat hücresel bazda daha net görünüm mDF fiksatifinde gözlenmiştir (Şekil 4.4.- 4.6.).

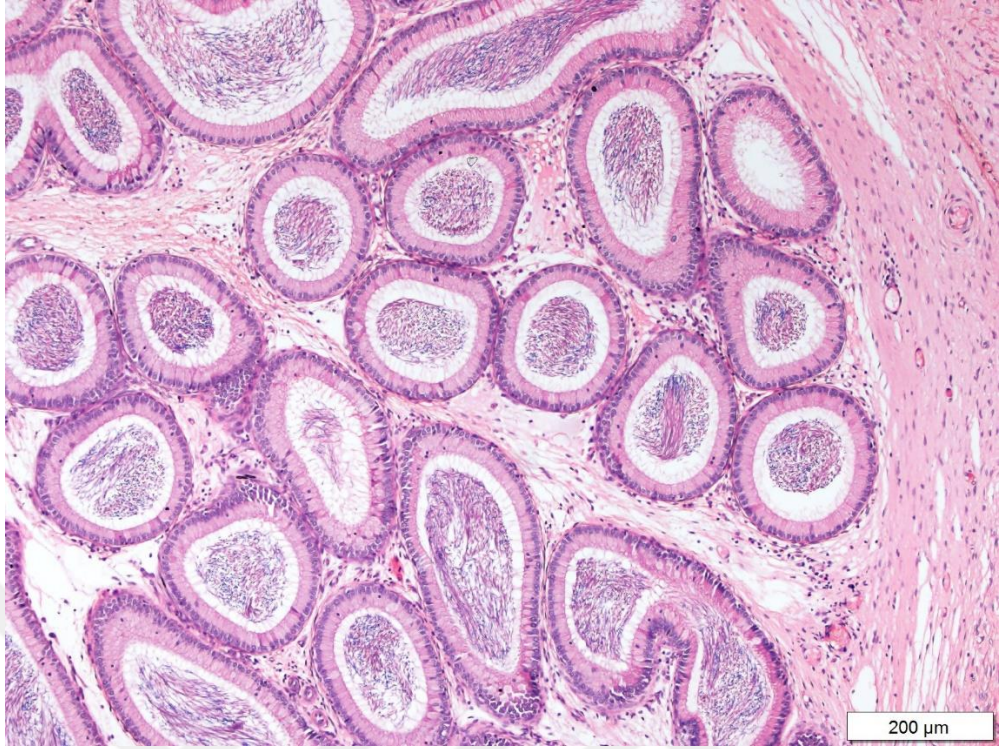
Spermiller her iki fiksatifte boyanmış fakat bouin fiksatifinde daha koyu renkli olduğu gözlenmiştir (Şekil 4.1.- 4.3.). Esas ve bazal hücreler, bouin fiksatifinde daha soluk renklidir. Bu anlamda, hücresel detay Modifiye Davidson fiksatifinde daha iyidir (Şekil 4.4.). İki fiksatifte hücrenin büzüşmesine neden olmamıştır. İki farklı fiksatifte ait preparatlarda epididimisin enine kesitlerinin yanında boyuna kesitlere de rastlanmıştır (Şekil 4.6.). Epididimis tübüllerini çevreleyen düz kas tabakası ve epitel yapısı mDF fiksatifinde daha belirgindir (Şekil 4.4.).



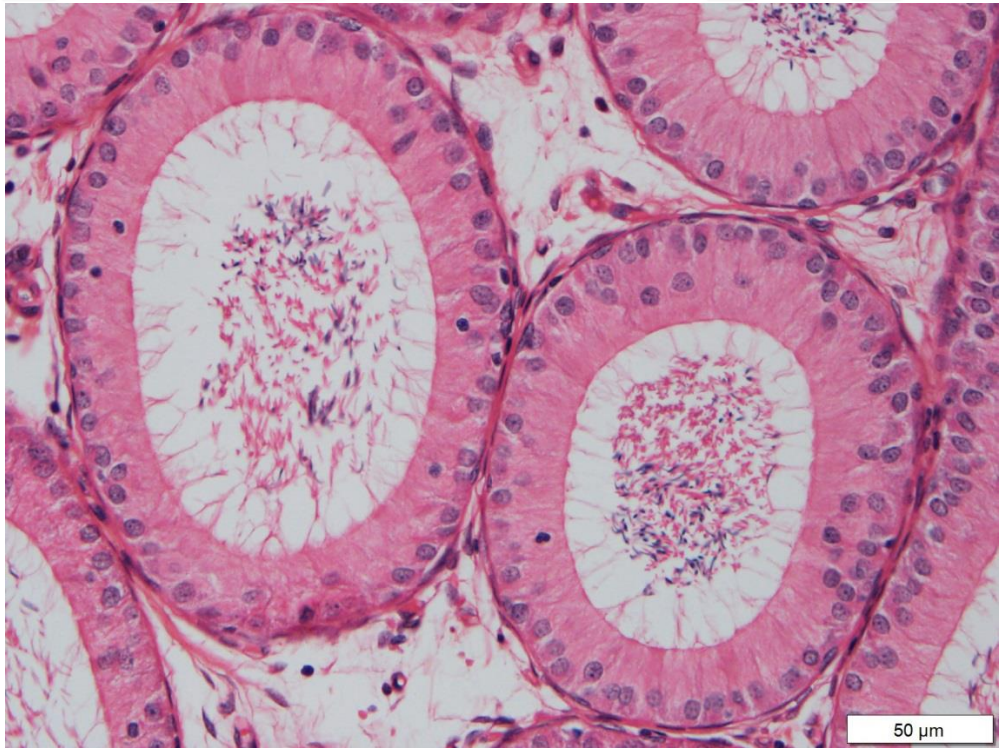
Şekil 4.1. BF'ye ait epididimis dokusunun H&E boyama görüntüsü x40



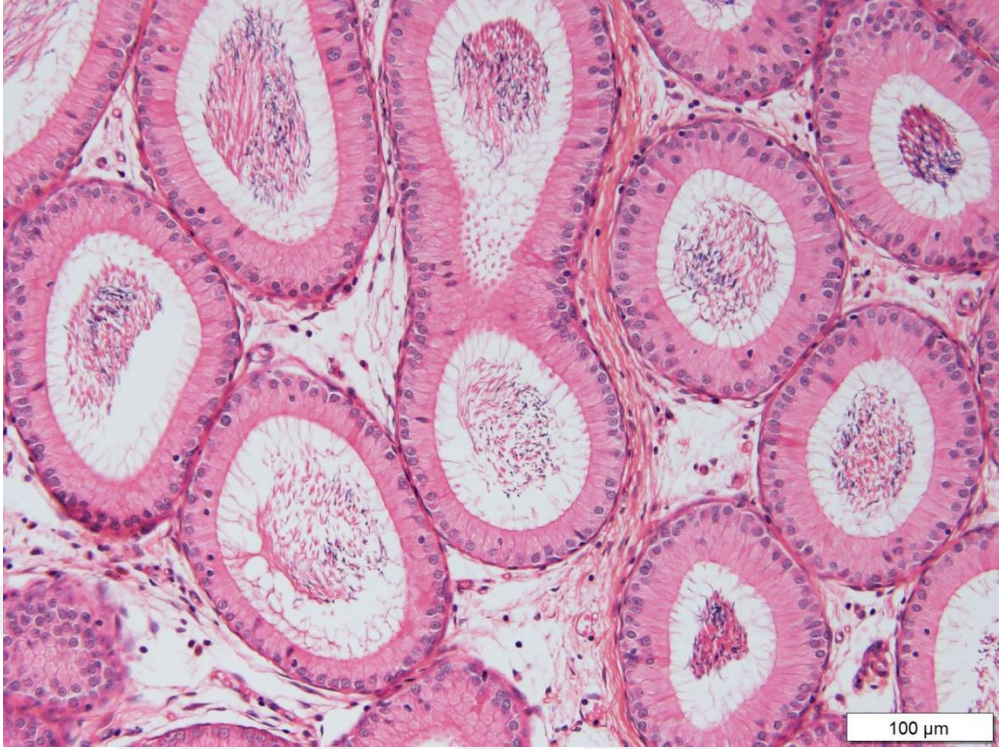
Şekil 4.2. BF'ye ait epididimis dokusunun H&E boyama görüntüsü x20



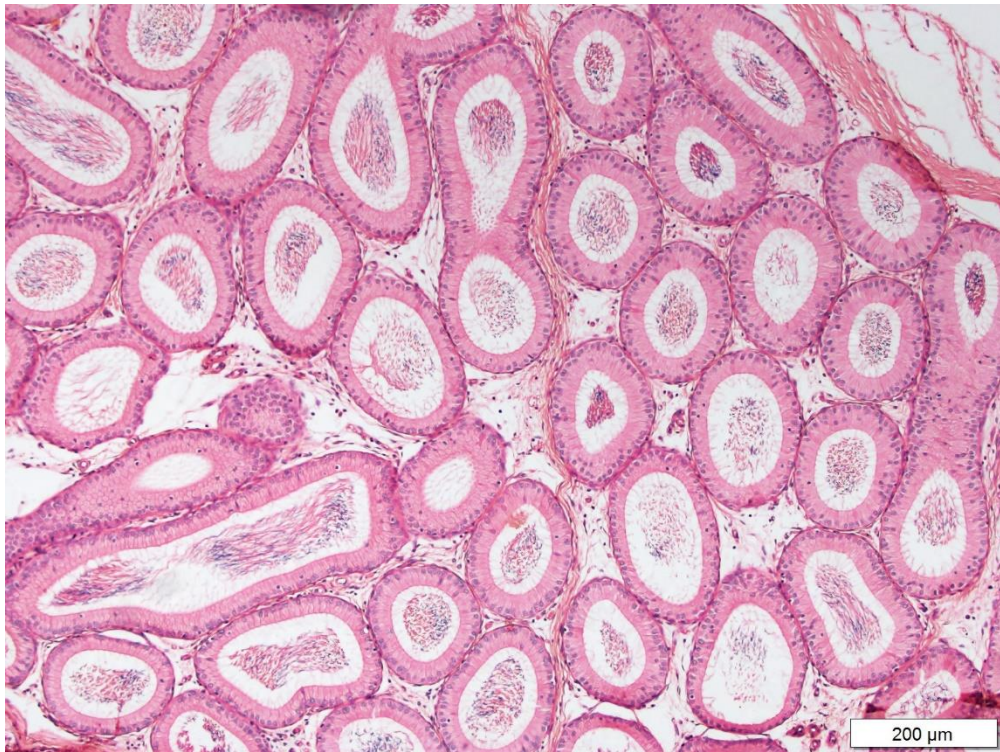
**Şekil 4.3.** BF'ye ait epididimis dokusunun H&E boyama görüntüsü x10



**Şekil 4.4.** mDF'ye ait epididimis dokusunun H&E boyama görüntüsü x40



Şekil 4.5. mDF'ye ait epididimis dokusunun H&E boyama görüntüsü x10

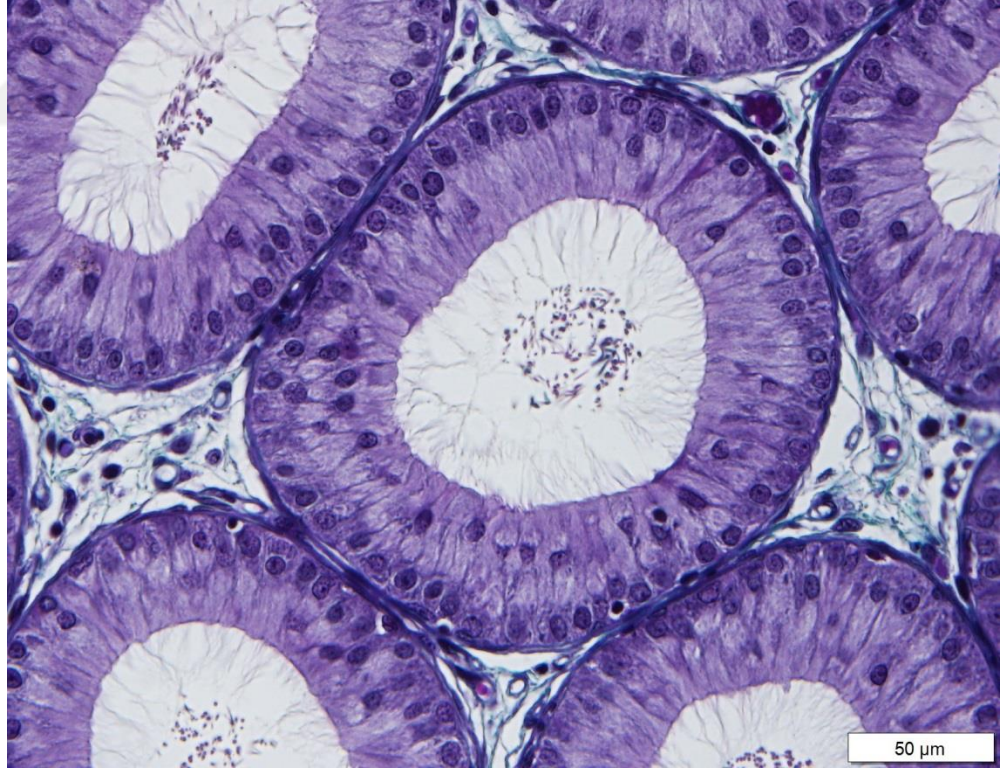


Şekil 4.6. mDF'ye ait epididimis dokusunun H&E boyama görüntüsü x10

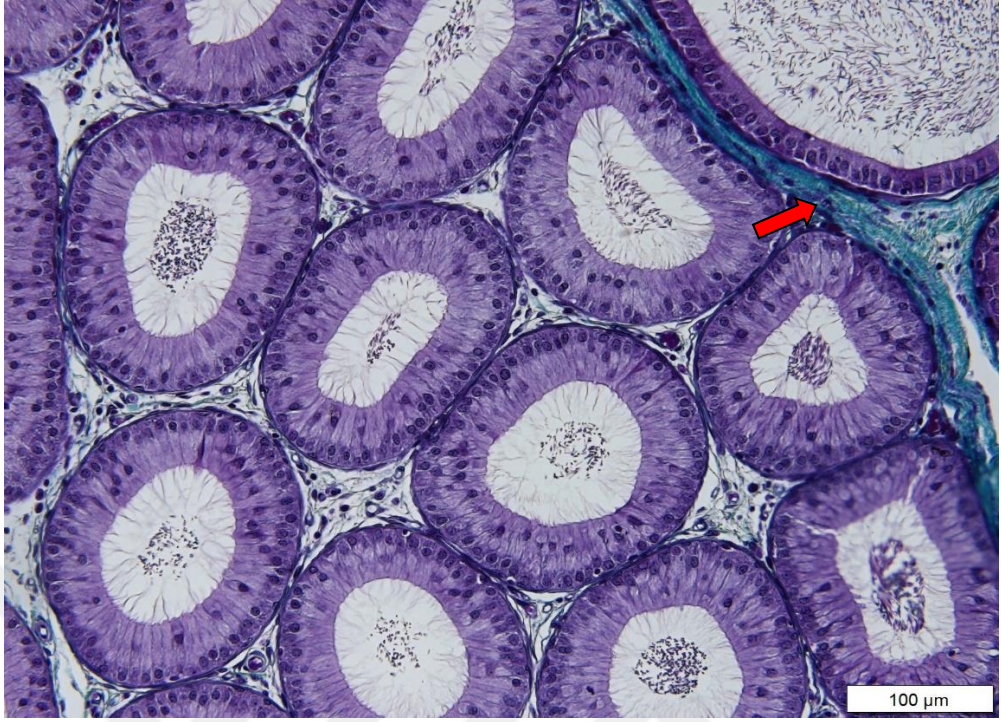
#### 4.2. Masson Trikrom Boyama Bulguları

Yapılan bu tez çalışmasında rastgele seçilen epididimis doku preparatlarından her iki fiksatifte ait iki lam alınarak Masson Trikrom boyaması yapıldı.

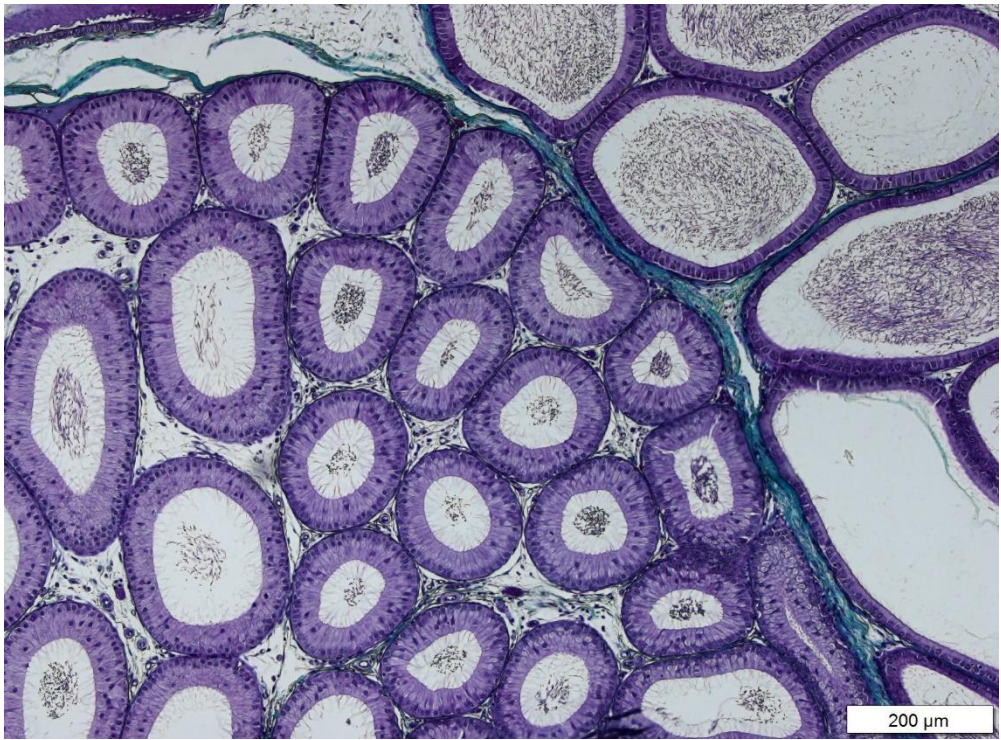Masson Trikrom Boyaması yapılan epididimis doku preparatlarında her iki fiksatif için bağ dokusu ve tübüllerin etrafını saran düz kas tabakası değerlendirildi. Bu yapıların mDF'ye ait olan kesitlerinde daha net şekilde gözlenmiştir. BF' ye ait olan kesitlerde bağ dokunun boyanmasının gerçekleştiği fakat renginin mDF'ye ait olan kesitlere göre daha soluk renkte olduğu gözlenmiştir (Şekil 4.12.). Ayrıca BF'ye ait olan kesitlerde epididimis tübülleri arasında bozulmalar olduğu gözlenmiştir (Şekil 4.10.). Bağ dokusu yeşil renk, diğer hücreler ise mavi-mor renk boyanmıştır. Her iki fiksatif kesitlerinde boyuna kesitlerde gözlenmektedir (Şekil 4.9.- 4.12.).



Şekil 4.7. mDF'ye ait epididimis dokusunun MTC boyama görüntüsü x40

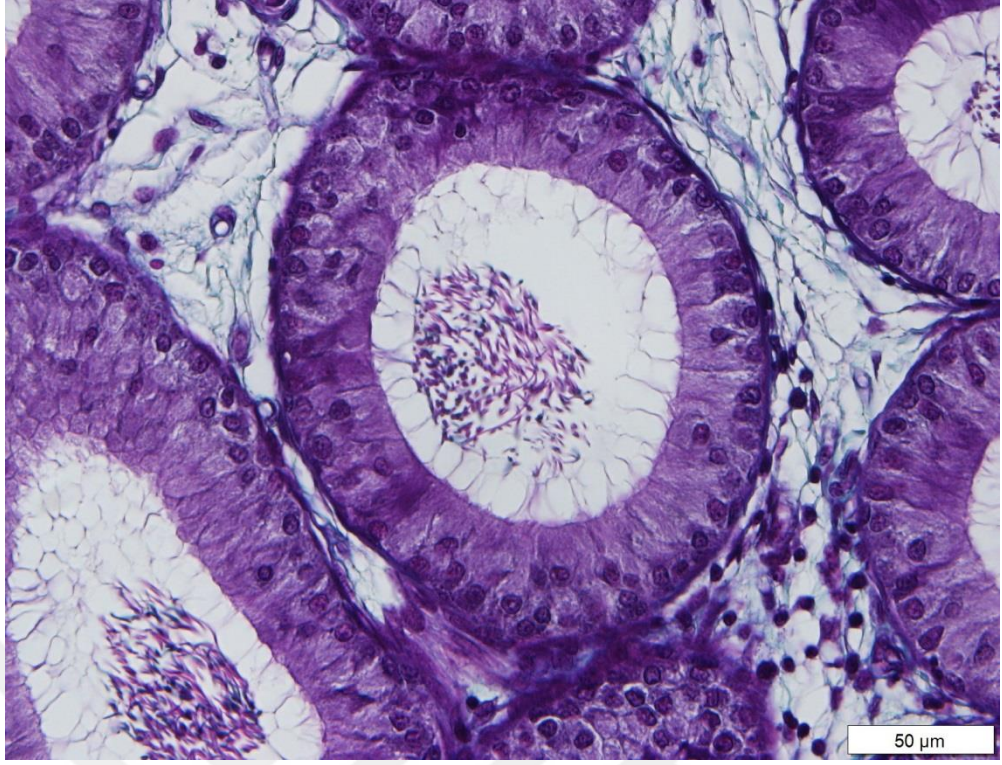


Şekil 4.8. mDF<sup>3</sup>ye ait epididimis dokusunun MTC boyama görüntüsü x20

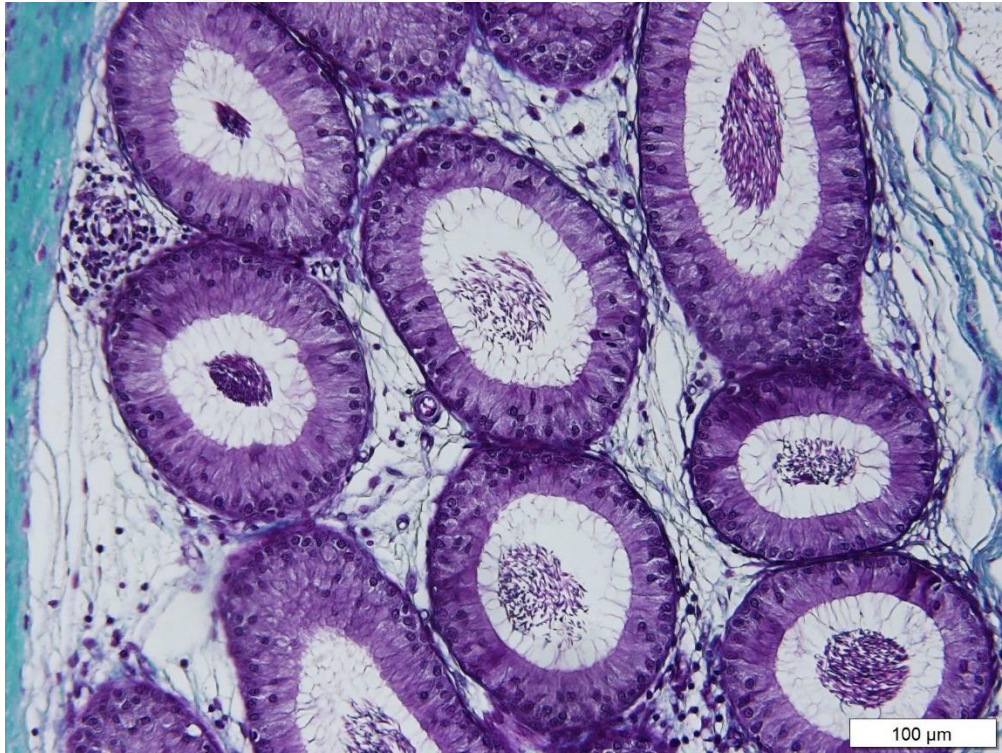


Şekil 4.9. mDF<sup>3</sup>ye ait epididimis dokusunun MTC boyama görüntüsü x10

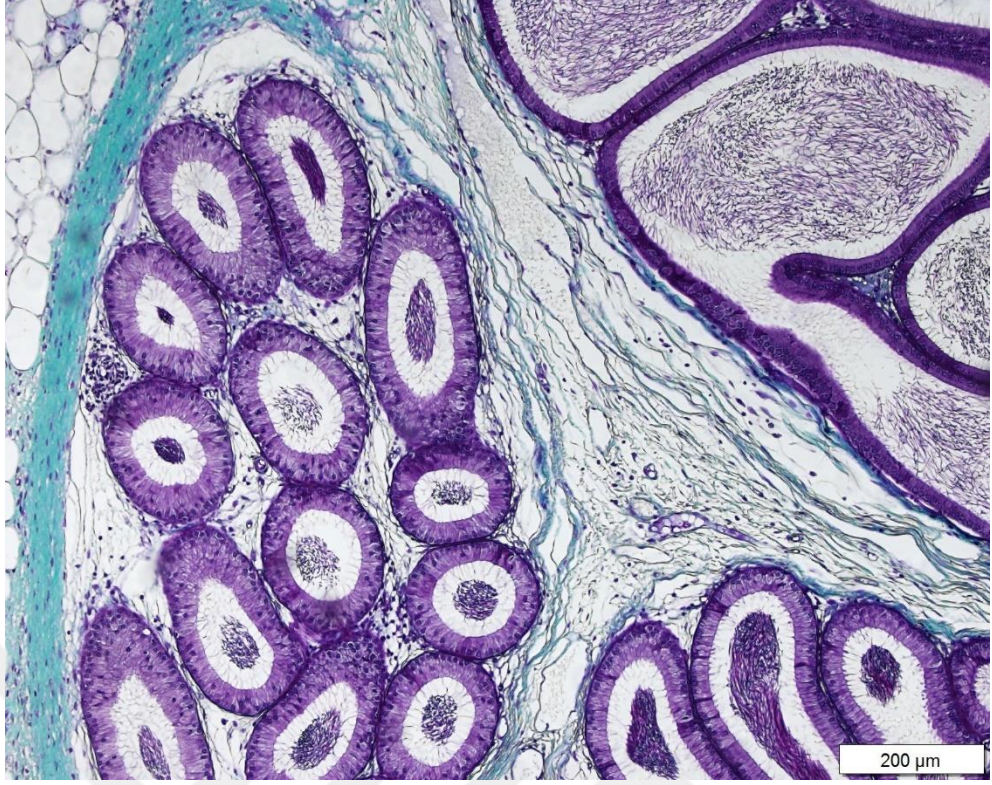



**Şekil 4.10.** BF'ye ait epididimis dokusunun MTC boyama görüntüsü x40



**Şekil 4.11.** BF'ye ait epididimis dokusunun MTC boyama görüntüsü x20



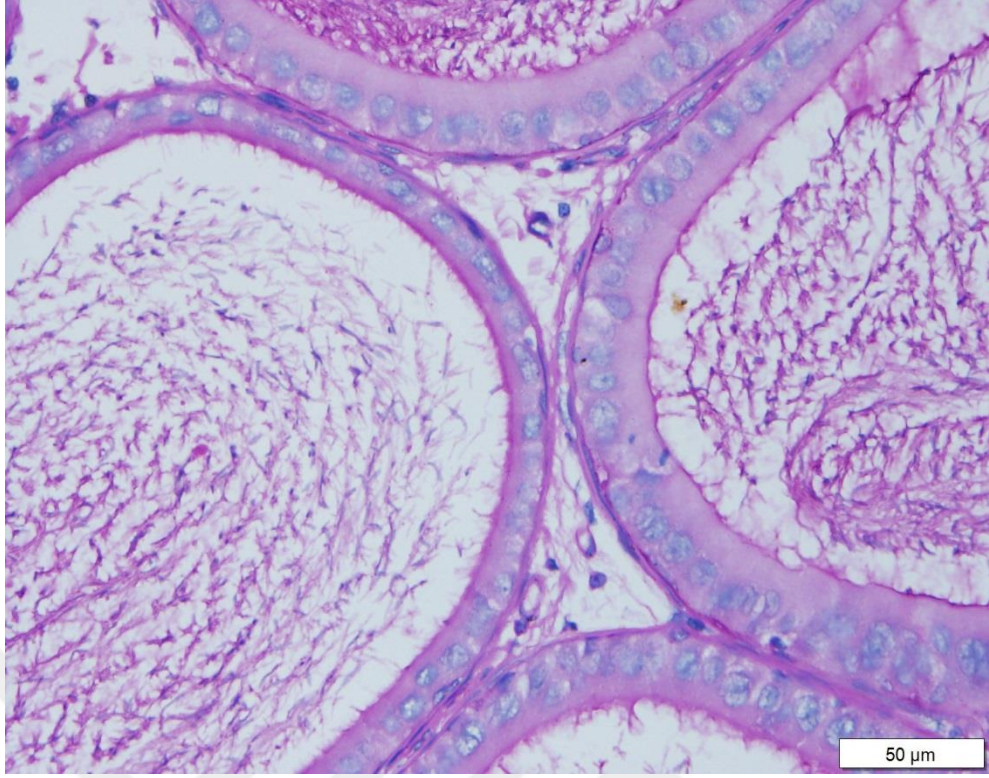
**Şekil 4.12.** BF'ye ait epididimis dokusunun MTC boyama görüntüsü x10

### **4.3. PAS Boyama Bulguları**

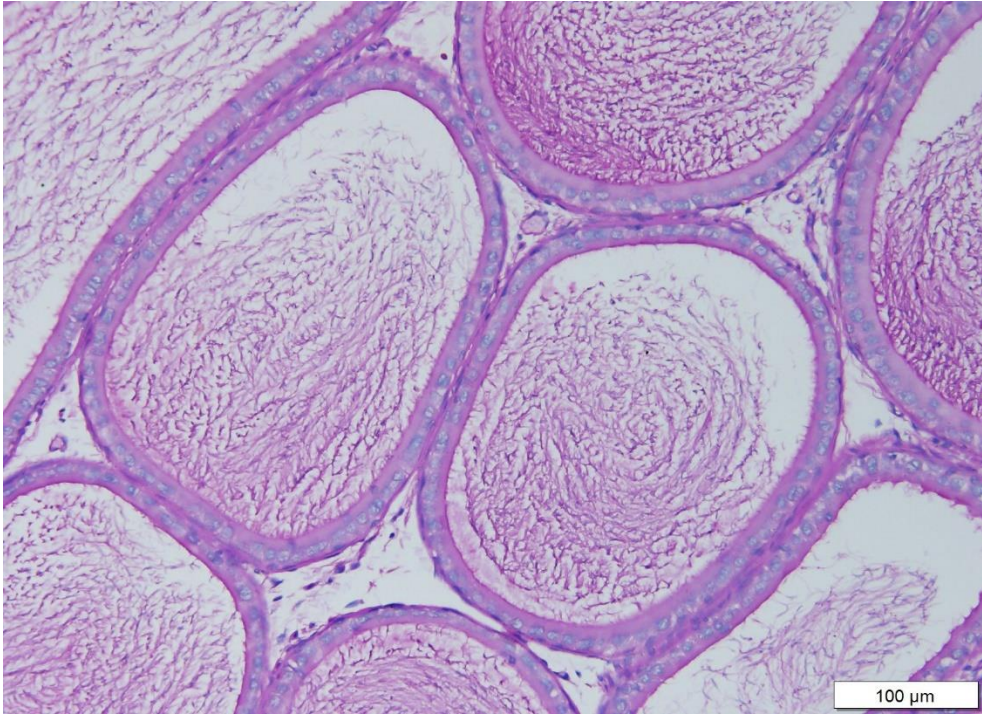
Yapılan bu tez çalışmasında rastgele seçilen epididimis doku preparatlarından her iki fiksatifte ait iki lam alınarak PAS boyama yapıldı.

PAS boyası yapılan epididimis doku preparatlarında her iki fiksatif için ayrı ayrı değerlendirildiğinde; epitel hücrelerinin bazal membran yapılarının boyanma netliği incelenmiştir.

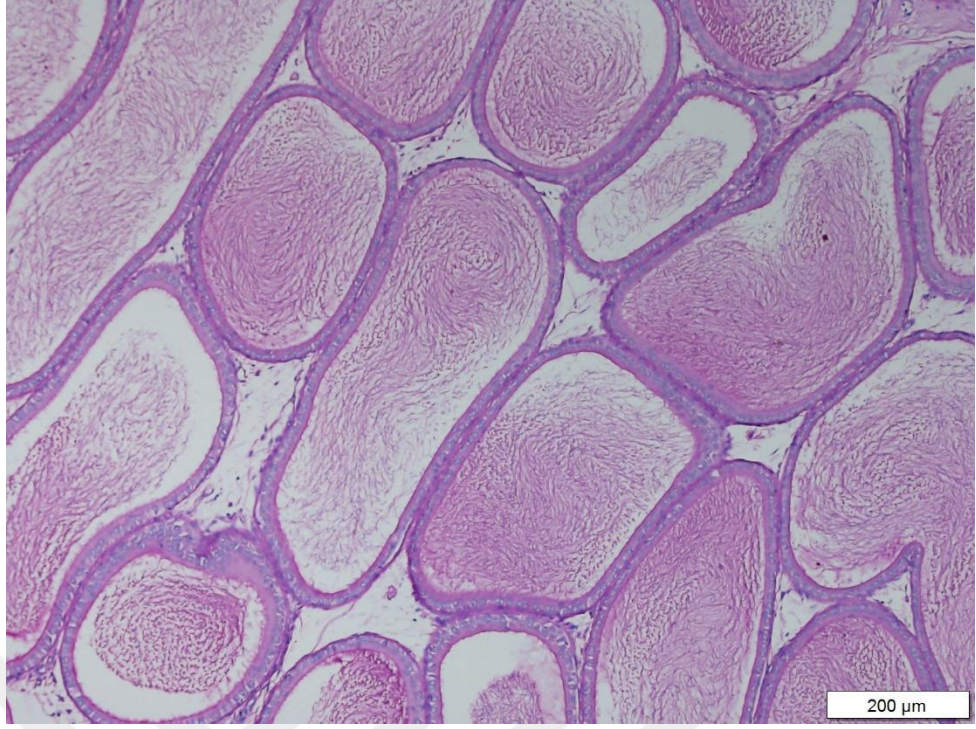
mDF'ye ait preparatlar incelendiğinde bazal membran yapısının BF'ye ait preparatlara oranla daha keskin hatlarda olduğu gözlenmiştir (Şekil 4.13.- 4.16.).



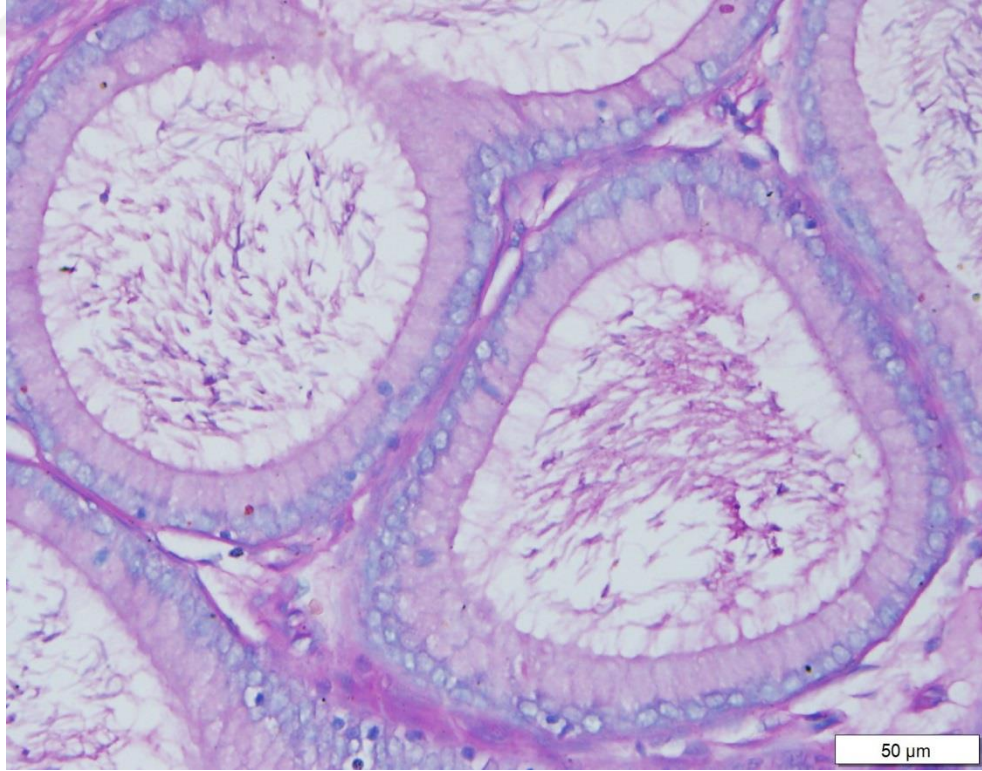
**Şekil 4.13.** mDF'ye ait epididimis dokusunun PAS boyama görüntüsü x40



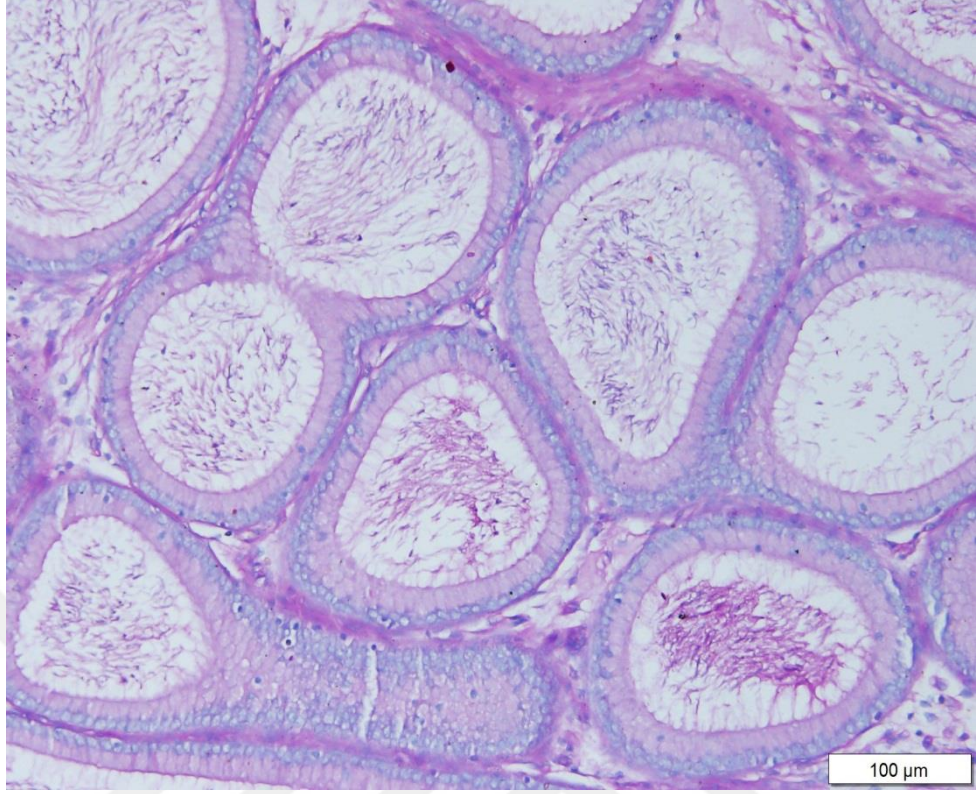
**Şekil 4.14.** mDF'ye ait epididimis dokusunun PAS boyama görüntüsü x20



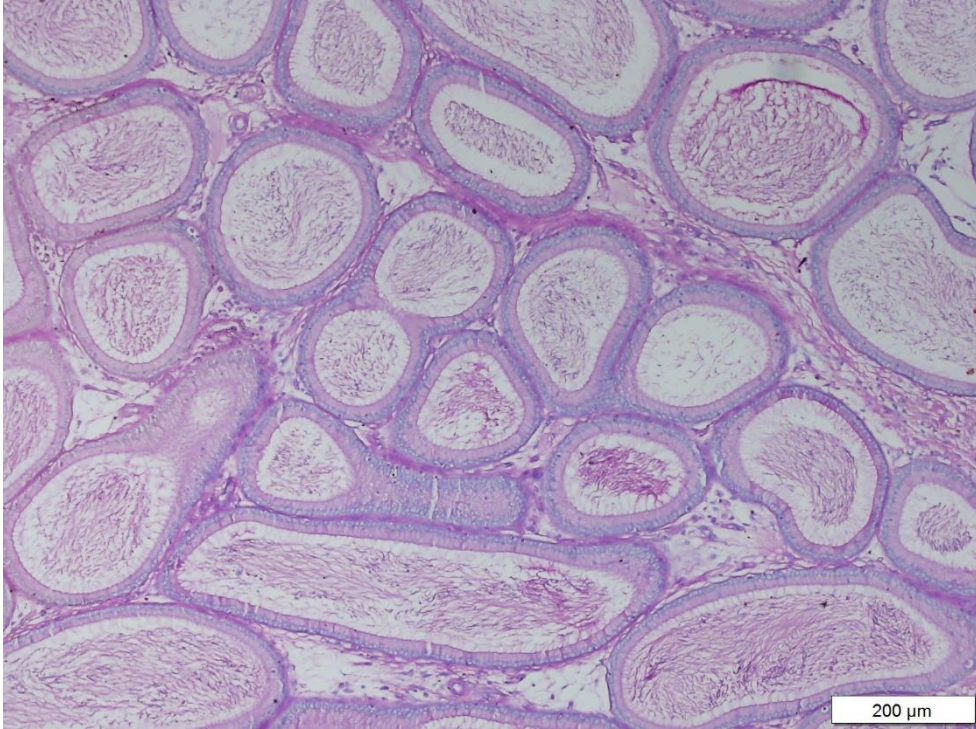
**Şekil 4.15.** mDF'ye ait epididimis dokusunun PAS boyama görüntüsü x10



**Şekil 4.16.** BF'ye ait epididimis dokusunun PAS boyama görüntüsü x40



**Şekil 4.17.** BF'ye ait epididimis dokusunun PAS boyama görüntüsü x20



**Şekil 4.18.** BF'ye ait epididimis dokusunun PAS boyama görüntüsü x20

#### 4.4. Stereolojik Bulgular

BF'den elde edilen verilerde; Vönce ortalaması  $\bar{x}=0.580$ , Vsonra ortalaması  $\bar{x}=0.134$ , Çekme ortalaması  $\bar{x}=0.758$  ve CE ortalaması  $\bar{x}=0.017$  bulunmuştur (Tablo 4.1.).

Modifiye Davidson Fiksatifinden elde edilen verilerde; Vönce ortalaması  $\bar{x}=0.512$ , Vsonra ortalaması  $\bar{x}=0.142$ , Çekme ortalaması  $\bar{x}=0.714$  ve CE ortalaması  $\bar{x}=0.018$  bulunmuştur (Tablo 4.1.).

Epididimis dokusunda ölçeğin genel analiz sonuçlarına göre; Vönce ortalamasının  $\bar{x}=0.546$  olduğu, Vsonra ortalamasının  $\bar{x}=0.138$  olduğu, Çekme ortalamasının  $\bar{x}=0.736$  olduğu ve CE ortalamasının  $\bar{x}=0.0175$  olduğu bulunmuştur (Tablo 4.1.).

**Tablo 4.1.** Bouin ve Modifiye Davidson Fiksatifleri ile Tespit Edilen Epididimis Dokusunun Cavalieri Prensibi Kullanılarak Elde Edilen Hacim Analizi

	<b>Fiksatif</b>	<b>n</b>	$\bar{x}_{sıra}$	<b>SS</b>	<b>Median</b>	<b>Min.</b>	<b>Max.</b>
<b>Vönce</b> <b>(cm<sup>3</sup>)</b>	<b>BF</b>	10	0.580	±0.125	0.551	0.465	0.880
	<b>MDF</b>	10	0.512	±0.0834	0.498	0.389	0.646
	<b>Toplam</b>	20	0.546	±0.109	0.528	0.389	0.880
<b>Vsonra</b> <b>(cm<sup>3</sup>)</b>	<b>BF</b>	10	0.134	±0.0394	0.118	0.079	0.217
	<b>MDF</b>	10	0.142	±0.0262	0.144	0.100	0.180
	<b>Toplam</b>	20	0.138	±0.0328	0.139	0.079	0.217
<b>Çekme</b> <b>(%)</b>	<b>BF</b>	10	0.758	±0.0772	0.76	0.65	0.91
	<b>MDF</b>	10	0.714	±0.0729	0.71	0.59	0.83
	<b>Toplam</b>	20	0.736	±0.0765	0.73	0.59	0.91
<b>CE</b> <b>(%)</b>	<b>BF</b>	10	0.017	±0.0048	0.02	0.01	0.02
	<b>MDF</b>	10	0.018	±0.0042	0.02	0.01	0.02
	<b>Toplam</b>	20	0.017	±0.0044	0.02	0.01	0.02

Epididimis dokusu için kullanılan bouin ve modifiye davidson fiksatiflerinde stereolojik analizler için kullanılan cavalieri prensibi ile elde edilen hacimlerin Mann-Whitney U sonuçlarına göre; Vönce değişkeni (p=0.924), Vsonra değişkeni (p=0.449), Çekme değeri (p=0.225) ve CE değeri ise (p=0.615) bulunmuştur. Genel

anlamda tüm deęişkenler için bulunan deęerler göz önünde alındığında istatistiksel olarak anlamlı fark bulunmamıştır ( $p>0.005$ ) (Tablo 4.2.).

**Tablo 4.2.** Bouin ve Modifiye Davidson Fiksatif ile Tespit Edilen Epididimis Dokusunun Cavalieri Prensibi Kullanılarak Ölçülen Hacimlerinin Mann-Whitney U Testi Analiz Sonuçları

	<b>Fiksatif</b>	<b>n</b>	<b>S.T.</b>	<b>U</b>	<b>Z</b>	<b>P</b>
<b>V önce</b> <b>(cm<sup>3</sup>)</b>	<b>BF</b>	10	12.05			
	<b>MDF</b>	10	8.95	34.50	-1.17	0.241
	Toplam	20				
<b>V sonra</b> <b>(cm<sup>3</sup>)</b>	<b>BF</b>	10	9.50			
	<b>MDF</b>	10	11.50	40.00	-0.76	0.449
	Toplam	20				
<b>Çekme</b> <b>(%)</b>	<b>BF</b>	10	12.10			
	<b>MDF</b>	10	8.90	34.00	-1.21	0.225
	Toplam	20				
<b>CE</b> <b>(%)</b>	<b>BF</b>	10	10.00			
	<b>MDF</b>	10	11.00	45.00	-0.50	0.615
	Toplam	20				



## 5. TARTIŞMA

Bu çalışmadaki amaç, bir dokunun morfolojik olarak incelenme aşamasında en önemli etmenlerden biri olan tespit sürecinde epididimis dokusunun hücreyel bütünlüğünü koruyan, dokuların boyanma kalitesini artıran ve stereolojik olarak incelenmesini kolaylaştıran fiksatifleri ortaya çıkarmaktır.

Günümüzde yaşadığımız çevreyi kirleten pek çok fiziksel ve kimyasal etkenin erkek üreme sistemi üzerinde toksik etkiler oluşturduğu bilinmektedir (Mills ve ark., 1977). Özellikle ağır metaller ve endokrin sisteme zarar verici kimyasallar erkek üreme sistemini olumsuz etkileme potansiyeline sahiptir (Diamanti-Kandarakis ve ark., 2009).

Bu sebeple üreme sisteminde meydana gelebilecek her türlü hastalığın erken teşhis edilebilmesi ve tanı koyulabilmesi için doku histolojisi hakkında geniş ve kapsamlı bilgi sahibi olmak gerekir. Aynı zamanda epididimis dokusunun incelenmesi hem klinik çalışmalarda hemde laboratuvar deneylerinde sperm oluşumu ve epididimis fonksiyonunun değerlendirilmesi açısından önem arz etmektedir (Mills ve ark., 1977).

Epididimis dokusu hakkında histopatolojik olarak araştırma yapmadan önceki ve en önemli aşama dokuların yapısını koruyan solüsyonlarda tespit edilmesidir. Birçok organla karşılaştırıldığında epididimis dokusunun tespit edilmesi histolojik ve immünohistokimyasal olarak analiz edilmesi sahip olduğu minimal düzeydeki bağ dokusu nedeniyle zordur (Doran, 2005; Howran ve ark., 2005).

Fiksasyon süreci histolojik ve morfolojik çalışmaların önemli bir parçasını oluşturmaktadır. Fiksatifler dokuların morfolojisini, protein yapısını ve histokimyasal boyanmasını olumsuz etkileyebilir. Bu nedenle, yapılacak çalışmaya ve dokuya uygun fiksatif seçimi dikkatlice yapılmalıdır (Doran, 2005; Howran ve ark., 2005). Bu yüzden uygulanacak olan fiksatif solüsyonu; dokunun büzüşmesine neden olmamalı, kesit alınırken kolaylık sağlamalı, dokunun morfolojik özelliklerini değiştirmeden korumalı, dokunun boyanmasını kolaylaştırmalı ve sonrasında

yapılacak olan stereolojik çalışmalar için elverişli hale getirmelidir (Lihui ve ark., 2011).

Çalışmamızda 10 adet Sprague Dawley cinsi sıçan kullanıldı. Bu hayvanlardan alınan epididimis dokuları bouin ve modifiye davidson fiksatifleri içerisinde tespit edildi. Toplamda tespit edilen 20 adet epididimis dokusu doku takip aşamalarından geçirilip, sonrasında parafine gömme işlemi yapıldı. Elde edilen doku bloklarından seri kesitler alındı. Bu kesitlere H&E, MTC ve PAS boyaması yapıldı. MTC ve PAS boyamalarında dokunun epitel hücrelerinin bazal membran yapıları, bağ dokusu ve tübüleri etrafını saran düz kas tabakası değerlendirildi. H&E ile boyanan kesitler üzerinden stereolojik analizler yapabilmek için cavalieri prensibi ile hacim ölçümü gerçekleştirildi.

Çalışmamızda epididimis dokusu üzerinde yapılan deneysel süreçler ve değerlendirmeler sonucunda kullanılan fiksatifler karşılaştırıldığında mDF fiksatif ile tespit edilen doku örneklerinde nükleer ve tübüler çözünürlük daha net bir şekilde gözlenmiştir. Ayrıca morfolojik olarak dokularda herhangi bir şekilde büzüşme gözlenmemiştir. Bouin fiksatif mDF fiksatifine alternatif olarak kullanılabilir.

Yapılan bazı çalışmalarda, mDF içerisinde BF'nin de olduğu birçok fiksatifle karşılaştırıldığında hayvan testis ve epididimis gibi organlar için en uygun fiksatif olduğu kabul edilmiştir. Bunun nedeni ise; dokunun histolojik yapısını mükemmel seviyede koruması, bouin fiksatifine göre daha güvenilir ve kullanımının kolay olması gösterilmiştir (OECD, 2001).

Bouin fiksatif içerdiği pikrik asit nedeniyle, birçok dezavantaja sahiptir. Patlayıcı, mutajenik, kanserojen, tahriş edici ve alerjendir. Yapısındaki pikrik asit tespit solüsyonunun dokulara yavaş nüfuz etmesine neden olur. Dokunun sahip olduğu glikojenin korunması için olumlu bir etki sağlarken, dokunun büzüşmesine neden olarak olumsuz bir durum oluşturur (Tu ve ark., 2011). Buna ek olarak dokunun içerisinden pikrik asit yapısını çıkarabilmek için çok fazla sayıda alkol serilerinden geçirilmesi gerekmektedir. Bu durum daha sonra dokuların boyanma kalitesine olumsuz yönde etkide bulunacaktır (Lanning ve ark., 2002).

Birçok arařtırmacı tıbbi ürünlerin ve kimyasalların üreme üzerindeki etkisini tespit etmek amacıyla Bouin solüsyonunu testis dokusu için tavsiye etmesine rağmen, daha iyi bir fiksatif olabileceğini düşünmüşlerdir.

Dikkat edilecek diđer bir husus dokuların Bouin ve Modifiye Davidson fiksatiflerinde 48 saatten daha uzun bir süre bırakılmamasıdır. Bu durum dokunun sertleşmesine neden olur ve ayrıca dokunun kesilmesini zorlaştırır (Tu ve ark., 2011).

Latendresse ve ark. (2002), mDF ile tespit edilmiş testis doku örneklerinin Bouin fiksatifine oranla daha az büzülmeye ve daha iyi morfolojiye sahip olduğunu bulmuşlardır. H&E ile boyanmış doku kesitleri incelendiğinde de nükleer detayın mDF fiksatifinin daha iyi koruduđu gözlenmiştir. Sitoplazmanın hücrel korunumu mDF fiksatifi kullanılarak gerçekleşmiştir. Aynı zamanda stereolojik çalışmalarda hücrel sayımların yapılabilmesine olanak tanıyan çekirdeklerin daha iyi ayırt edildiđi bilgisine ulaşmışlardır.

Bu tez çalışmasının deneysel süreçlerinin sonunda elde ettiğimiz verilerle literatür taramasında elde ettiğimiz bilgi ve sonuçların aynı doğrultuda olduğunu saptadık. Bu durum yaptığımız çalışmanın güvenilirliğini ortaya koymuştur.

Testis ve göz dokusu ile ilgili çalışmalarda mDF fiksatifinin bouin fiksatifinin yerine kullanılabileceđi vurgulanmıştır. Bu iki fiksatifin yetişkin hayvan testis morfolojisini en iyi şekilde koruduđu da belirtilmiştir. Aynı zamanda dokular boyanma kalitesi bakımından değerlendirildiğinde mDF ile fikse edilmiş doku örneklerinde görüntünün daha belirgin ve net olduđu savunulmuştur (Lanning ve ark., 2002).

Chapin (1984), mDF ile tespit edilmiş testis doku örneklerindeki nükleer detay BF ile karşılaştırıldığında daha net ve belirgin olduđu bulunmuştur.

Dokulara hızlı nüfuz etme özelliklerinden dolayı en çok tercih edilen solüsyonlar, mDF ve Bouin fiksatifleridir. Bu durum yapılarında bulunan asetik asitten kaynaklanmış olabilir. Çünkü asetik asitin önemli bir özelliđi de hızlı penetrasyon yeteneđine sahip olmasıdır. Bu durum daha sonraki kesit alma aşamasında kolaylık sağlamıştır (Latendresse ve ark., 2002).

Epididimis dokusu üzerine fiksatifler ile alakalı olarak yapılan çalışmaların yetersiz oluşu, bizi literatür taramalarında yapısal benzerlik nedeniyle testis dokusu ile ilgili çalışmaları baz almamızı zorunlu kılmıştır. Yapılan çalışmaların sonucu ile kendi bulduğumuz sonuçların arasında benzerlik olması çalışmamızın güvenilirliğini artırmıştır.

Bu bağlamda epididimis üzerine yapılan çalışmamızın erkek üreme sisteminde meydana gelebilecek çeşitli hastalıkların teşhis edilmesini, tanı koyulmasını ve laboratuvarlardaki deneysel süreçleri de kısaltacağı düşüncesindeyiz.



## 6. SONUÇ VE ÖNERİLER

Dokuların mikroskopik inceleme sürecindeki en önemli basamağı tespit aşamasıdır. Dokularda büzüşme ve artefaktların oluşumunun engellenmesi için dikkat edilecek basamaklardan biri de dokulara uygun tespit solüsyonunun seçimidir.

Çalışmamızda kullanılan mDF ve BF gibi iki farklı tespit solüsyonunun dokunun morfolojik yapısını bozmaması, boyanmasına engel oluşturmaması ve stereolojik çalışmalarda kolaylık sağlaması gibi özelliklerine bakılarak karşılaştırılması yapılmıştır. Fakat kullanılan bu iki tespit solüsyonunun birbiri üzerine herhangi bir üstünlük kuramadığı gözlenmiştir ( $p>0.005$ ). Hücrelerin morfolojik olarak iyi korunması ve büzüşmelerin gerçekleşmemesi dikkat çekmiştir.

Özellikle BF'nin içeriğinde pikrik asit bulunması nedeniyle dokulardan arındırılması noktasında sıkıntılar yaşanmıştır. Dokudan arındırılması deneysel süreci uzatmış ve dokunun çok fazla alkol serilerinden geçirilmesine neden olmuştur. Bu durum daha sonra da dokunun genel anlamda boyanma kalitesini düşürmüştür.

Epididimis gibi hassas dokular tespit edilirken solüsyonların içeriği daha az toksik ve dokulara hızlı nüfuz etme özelliğinde olmasına dikkat edilmelidir. Kullanılan tespit solüsyonları hücrelerin hem morfolojik hemde histolojik düzeyde incelenmesi sürecinde sonucun doğruluğunu etkileyecek en önemli etkenlerden biridir.

Ülkemizde yapılmış olan birçok histolojik ve morfolojik çalışmalar dikkate alındığında, diğer solüsyonlara oranla önerilen tespit solüsyonlarının içerisinde mDF ve BF'nin daha çok kullanıldığı gözlenmektedir.

Deneysel çalışmalarda tespit aşaması, dokular üzerinde yapılan histolojik ve morfolojik çalışmalarda doğru analizlerde bulunabilmede önemli bir unsurdur.

Çalışmamızda özellikle epididimis gibi hassas ve mekanik hasardan etkilenebilecek dokular için en ideal tespit solüsyonunun mDF ve BF olduğu ortaya çıkmıştır.

## KAYNAKLAR

Abe K, Takano H, Ito T. Microvasculature of the mouse epididymis, with special reference to fenestrated capillaries localized in the initial segment. *Anat Rec.* 1984, 24: 209-218.

Abou-Haila A, Fain-Maurel MA. Regional differences of the proximal part of mouse epididymis: morphological and histochemical characterization. *Anat. Rec.* 1984, 209:197–208.

Adamali HI, Hermo L. Apical and narrow cells are distinct cell types differing in their structure, distribution, and functions in the adult rat epididymis. *J. Androl.* 1996, 17: 208–222.

Adamali HI, Somani IH, Huang JQ, Mahuran D, Gravel RA, Trasler JM, Hermo L. Abnormalities in cells of the testis, efferent ducts, and epididymis in juvenile and adult mice with beta-hexosaminidase A and B deficiency. *J. Androl.* 1999, 20:779–802.

Altunkaynak ME, Ozbek E, Altunkaynak BZ, Can I, Unal D, Unal B. The effects of high-fat diet on the renal structure and morphometric parametric of kidneys in rats. *J Anat* 2008, 212 :845-832.

Amann RP. A critical review of methods for evaluation of spermatogenesis from seminal characteristics. *J. Androl.* 1981, 2:37–58.

Arends MJ, Morris RG, Wyllie AH. Apoptosis: the role of the endonuclease. *Am. J. Pathol.* 1990, 136:593–608.

Arnold MM, Srivastava S, Fredenburgh J. Effects of fixation and tissue processing on immunohistochemical demonstration of specific antigens. *Biotechnic and Histochemistry* 1999, 71:224–230.

Baker JR. Principles of biological microtechnique: a study of fixation and dyeing. London, 1958, 2:19-139.

Bancroft JD. Theory and practice of histological techniques. Edinburg London Melbourne and New York 1990, 31:53-74.

Bauer H. Mikroskopisch-chemischer Nachweis von Glykogen und einigen anderen Polysacchariden. Zeitschrift für mikroskopische anatomische Forschung 1933, 10: 33-143.

Benoit J. Recherches anatomiques, cytologiques et histophysiologiques sur les voies excrétrices du testicule chez les mammifères. *Arch. Anat. Histol. Embryol. (Strasb)*. 1926, 5:173–412.

Boivin J, Bunting L, Collins JA, Nygren KG. International estimates of infertility prevalence and treatment-seeking: potential need and demand for infertility medical care. *Hum Reprod* 2007, 22:1506–1512.

Carson FL. Histotechnology. 2nd ed. ASCP Press. Chicago, 1997.

Cohen DJ, Maldera JA, Vasen G, Ernesto JJ, Muñoz MW, Battistone MA & Cuasnicú PS. Epididymal protein CRISP1 plays different roles during the fertilization process. *Journal of Andrology* 2011, 121: 197-281

Cooper TG. *The Epididymis, Sperm Maturation and Fertilisation*. Springer-Verlag, New York, 1986.

Cooper TG. In defense of a function for the human epididymis. *Fertil Steril*. 1990, 54:965–975.

Cooper TG, Yeung CH, Wagenfeld A, Nieschlag E, Poutanen M, Huhtaniemi I, Sipila P. Mouse models of infertility due to swollen spermatozoa. *Mol Cell Endocrinol* 2004, 216: 55-63.

Cooper TG. Sperm maturation in the epididymis: a new look at an old problem. *Asian J Androl.* 2007, 9:533–539.

Creasy DM, Jonassen H. Histological fixation of testes: Use of Davidson's fluid as an Bouin's fluid. *Vet pathol.* 1999, 36: 518.

Crookham J, Dapson R. *Hazardous Chemicals in the Histopathology Laboratory.* 2nd ed, 1991.

Dacheux JL and Dacheux F. Protein secretion in the epididymis. In *The Epididymis: From Molecules to Clinical* 2002:151-168.

Dapson RW. Fixation for the 1990s: a review of needs and accomplishments. *Biotechnic and Histochemistry* 1993, 68:75–82.

Depeiges A, Betail G, Coulet M and Dufaure JP. Histochemical study of epididymal secretions in the lizard, *Lacerta vivipara*. *Cell. Tissue Res.* 1985, 57: 463–466.

Diamanti-Kandarakis E, Bourguignon JP, Giudice LC, Hauser R, Prins GS, Soto AM, Zoeller RT, and Gore AC. Endocrinedisrupting chemicals: An Endocrine Society scientific statement. *Endocr Rev* 2009, 30:293–342.

Ellerman DA, Brantúa S, Martínez SP, Cohen DJ, Conesa D, Cuasnicú PS. Potential contraceptive use of epididymal proteins: immunization of male rats with epididymal protein DE inhibits sperm fusion ability. *Biology of Reproduction*, 1998, 216:1029-1036.

Eltoum I, Fredenburgh J, Myers RB, Grizzle W. Introduction to the theory and practice of fixation of tissues. *Journal of Histotechnology* 2001, 24:173–190.



Eltoum IE, Fredenburgh J, Grizzle WE. Advanced concepts in fixation: effects of fixation on immunohistochemistry and histochemistry, reversibility of fixation and recovery of proteins, nucleic acids, and other molecules from fixed and processed tissues, special methods of fixation. *Journal of Histotechnology* 2001, 24: 201–210.

Flesch FM, Gadella BM. Dynamics of the mammalian sperm plasm membrane in the process of fertilization. *Biochimica et Biophysica Acta*, 2000, 219:197-235.

Flickinger CJ, Bush LA, Howards SS, Herr JC. Distribution of leucocytes in the epithelium and interstitium of four regions of the Lewis rat epididymis. *Anat. Rec.* 1997, 248:380–390.

Flickinger CJ, Herr JC, Klotz KL. Immunocytochemical localization of the major glycoprotein of epididymal fluid from the cauda in the epithelium of the mouse epididymis. *Cell. Tissue Res.* 1988, 251:603–610.

Fouchecourt S, Matayer S, Locatelli A, Dacheux F, Dacheux JL. Stallion epididymal fluid proteome: qualitative and quantitative characterization; secretion and dynamic changes of major proteins. *Biology of Reproduction*. 2000, 128:1790-1803.

Fox CH, Johnson FB, Whiting J, Roller PP. Formaldehyde Fixation. *J Histochem Cytochem.* 1985,33:845–853.

França LR, Avelar GF, Almeida FFL. Spermatogenesis and sperm transit through the epididymis in mammals with emphasis on pigs. *Theriogenology*. 2005,110:300-318

Gatti JL, Castella S, Dacheux F, Ecroyd H, Métayer S, Thimon V, Dacheux JL. Post-testicular sperm environment and fertility. *Animal Reproduction Science*, 2004, 28:321-339.

Gartner LP, Hiatt JL. *Color Textbook of Histology*, 3rd ed. Philadelphia, Saunders Elsevier, 2007, 342:490-505.

Gavrieli Y, Sherman Y, Ben-Sasson SA. Identification of programmed cell death in situ via specific labeling of nuclear DNA fragmentation. *J. Cell Biol.* 1992, 119:493–501.

Gopalakrishna A, Bhatia D. Storage of spermatozoa in the epididymis of the bat, *Hipposideros speoris* (Schneider). 1982, 49:951–953.

Grizzle WE, Stockard C, Billings P. The effects of tissue processing variables other than fixation on histochemical staining and immunohistochemical detection of antigens. *Journal of Histotechnology* 2001, 24:213–219.

Grizzle WE. Silver staining methods to identify cells of the dispersed neuroendocrine system. *Journal of Histotechnology* 1996, 11:225–234.

Grizzle WE, Myers RB, Manne U. The use of biomarker expression to characterize neoplastic processes. *Biotechnic and Histochemistry* 1997, 72:96–104.

Grizzle WE, Myers RB, Manne U. Factors affecting immunohistochemical evaluation of biomarker expression in neoplasia. In: Hanausek, M., Walaszek, Z. (Eds.), *John Walker's methods in molecular medicine—tumor marker protocols*. 1998a: 161–179.

Grizzle WE, Myers RB, Manne U and Srivastava S. Immunohistochemical evaluation of biomarkers in prostatic and colorectal neoplasia. In: Hanausek, M., Walaszek, Z. (Eds.), *John Walker's methods in molecular medicine—tumor marker protocols*. 1998b: 143–160.

Grizzle WE, Myers RB, Oelschlager DK. Prognostic biomarkers in breast cancer: factors affecting immunohistochemical evaluation. 1995, 30: 243–250.

Grizzle, WE, Fredenburgh J. Safety in biomedical and other laboratories. In: Patrinos G, Ansorg W. *Molecular diagnostics*. 2005, 33:421–428.

Groen F, Young IT, Lignart GA. Comparison of different focus functions for use in autofocus algorithms. *Cytometr*,1985, 6:81-91.

Hamilton DW. The mammalian epididymis. In *Reproductive Biology* (H. Balin and S. Glassner, Eds.). 1972, 14:268–337

Hamilton DW. Structure and function of the epithelium lining the ductuli efferentes, ductus epididymidis and ductus deferens in the rat. In *Handbook of Physiology*. 1975, 215:259–301.

Harley RA. Histochemical and immunochemical methods of use in pulmonary pathology. In: Spicer, S.S. (Ed.), *Histochemistry in pathologic diagnosis*. Marcel Dekker, New York,1987.

Hayat MA. Principles and techniques of electron microscopy: biological applications, 4th ed. Cambridge University Press, New York, 2000.

Hewitt SM, Lewis FA, Yanxiang C, Conrad RC, Cronin M, Dnaneberg KD. Tissue handling and specimen preparation in surgical pathology. *Arch Pathol Lab Med*. 2008, 132:1929–1935.

Hemeida NA, Sack W, McEntee K. Ductuli efferentes in the epididymis of boar, goat, ram, bull, and stallion. *Am. J. Vet.* 1978, 12: 1892–1900.

Hengartner MO. The biochemistry of apoptosis. *Nature* 2000, 407:770–776.

Hennigar GR. Techniques in nephropathology. In: Spicer, S.S. (Ed.), *Histochemistry in pathologic diagnosis*. Marcel Dekker, New York,1987.

Hermo L, Adamali HI, Andonian S. Immunolocalization of CA II and H<sup>+</sup> V-ATPase in epithelial cells of the mouse and rat epididymis. *J. Androl.* 2000, 21:376–391.

Hermo L and Robaire B. Epididymis cell types and their function. In *The Epididymis: From Molecules to Clinical Practice* (B. Robaire and B. T. Hinton, Eds.), 2000, 61: 81–102.

Hermo L, Dworkin J and Oko R. Role of epithelial clear cells of the rat epididymis in the disposal of the contents of cytoplasmic droplets detached from spermatozoa. *Am. J. Anat.* 1988, 183:107–124.

Hermo L, Oko R, Morales CR. Secretion and endocytosis in the male reproductive tract: a role in sperm maturation. *Int. Rev. Cytol.* 1994, 154:106–189.

Hermo L, Oko R, Robaire B. Epithelial cells of the epididymis show regional variations with respect to the secretion or endocytosis of immobilin as revealed by light and electron microscope immunocytochemistry. *Anat. Rec.* 1992, 232: 202–220.

Hess RA, Fernandes SAF, Gomes GRO, Oliveira CA, Lazari MFM. Estrogen and its Receptors in Efferent Ductules and Epididymis. *Journal of Andrology*, 2011, 32:193-464

Hess RA, Zhou Q, Nie R, Oliveira C, Cho H, Nakai M, Carnes K. Estrogens and epididymal function. *Reproduction, Fertility and Development*, Vol. 2001, 13: 273-283

Huang BQ, Strout GW, Russell SD. Fertilization in *Nicotiana tabacum*: ultrastructural organization of propane-jet-frozen embryo sacs *in vivo*. 1993, 191:256–264

Huang BQ, Yeung EC. Chemical and physical fixation of cells and tissues: an overview. *Springer International Publishing Switzerland*. 2015, 67: 23-32.

Johnson AL, Howards SS. Intratubular hydrostatic pressure in testis and epididymis before and after vasectomy. *Am. J. Physiol.* 1975, 228:556–564.

Kelder W, Inberg B, Plukker JTM, Groen H, Baas PC, Tiebosch ATMG. Effect of modified Davidson's fixative on examined number of lymph nodes and TNM-stage in colon carcinoma. *European Journal of Surgical Oncology* 2008, **34**(5): 525-530

Kerr JF, Wyllie AH, Currie AR. Apoptosis: a basic biological phenomenon with wide-ranging implications in tissue kinetics. *Br J Cancer* 1972, 26:239–57.

Kerr JF. History of the events leading to the formulation of the apoptosis concept. *Toxicology* 2002;181– 182:471–4.

Kirchhoff C. Gene expression in the epididymis. *Int. Rev. Cytol.* 1999, 188:133–202.

Kirchhoff C. Specific gene expression in the human and non-human primate epididymis. In *The Epididymis: From Molecules to Clinical Practice* pp. 2002, 112: 201–218.

Latendresse JR, Warbritton AR, Jonassen H, Creasy DM. Fixation of testes and eyes using a modified Davidson's fluid: Comparison with Bouin's fluid and conventional Davidson's fluid. *Toxicologic Pathology* , 2002, **30**(4): 524-533.

Lihui TU, Lili YU , Huiping ZHANG. Morphology of Rat Testis Preserved in Three Different Fixatives. *Center of Reproductive Medicine* , 2011,31(2):178-180

Lillie RD, Fullmer HM. Histopathologic technic and practical histochemistry, 4th ed. McGraw-Hill, New York, 1976.

Lillie RD. Reticulum staining with Schiff reagent after oxidation by acidified sodium periodate. *Journal of Laboratory and Clinical Medicine* 1947,32: 910–912.

Lillie RD. Histochemical comparison of the Casella, Bauer and periodic acid oxidation leucofuchsin techniques. *Stain Technology* 1951, 26: 123–136.

Login GR, Dvorak AM. Methods of microwave fixation for microscopy—a review of research and clinical applications: 1994,27:1–119.

Macaluso M, Wright-Schnapp TJ, Chandra A, Johnson R, Satterwhite CL, Pulver A, Berman SM, Wang RY, Farr SL, Pollack LA. A public health focus on infertility prevention, detection, and management. *Fertil Steril*, 2010, 93:11-10.

Martini FH, Timmons MJ and Tallitsch RB. *Human Anatomy*. (7th Edition). San Francisco, 2002.

Mascarenhas MN, Flaxman SR, Boerma T, Vanderpoel S, Stevens GA. National, Regional, and Global Trends in Infertility Prevalence Since 1990: A Systematic Analysis of 277 Health Surveys. *PLoS Med*. 2012, 9:12-10.

Mathieu O, Cruz-Orive LM., Hoppeler H, Weibel ER. Estimating length density and quantifying anisotropy in skeletal muscle capillaries. *J. Microsc*. 1983,31:131–146.

McManus JFA. Histological demonstration of mucin after periodic acid. 1946,121:158-202.

McManus JFA. The periodic acid routine applied to the kidney. *American Journal of Pathology* 1948, 24: 643–653.

Michigan Histology and Virtual Microscopy Learning Resources, [http://141.214.65.171/Histology/Male%20Reproductive%20System/270\\_HISTO\\_40\\_X.svs/view.apml](http://141.214.65.171/Histology/Male%20Reproductive%20System/270_HISTO_40_X.svs/view.apml) 29.07.2019.

Miles D, Athmanathan S, Thakur A, Willcox. A novel apoptotic interaction between HSV-1 and human corneal epithelial cells, *Curr Eye Res* 2003, 26:165 – 174.

Mills NC, Mills, TM, Means, AR. Morphological and biochemical changes which occur during postnatal development and maturation of the rat testis. *Biol Reprod* 1977, 17:124–30.

Moore KL, Barr ML. Nuclear morphology, according to sex, in human tissues. *Acta Anatomica*, 1954, 21:197-208.

Moore KL, Graham MA, Barr ML. The detection of chromosomal sex in hermaphrodites from a skin biopsy. *Surgery, Gynecology and Obstetrics*, 1953, 96: 641-648.

Moore HDM, Bedford J. MShort-term effects of androgen withdrawal on the structure of different epithelial cells in the rat epididymis. *Anat. Rec.* 1979, 193:293–311.

Nistal M, Paniagua R. Development of the male genital tract. In *Testicular and Epididymal Pathology* (M. Nistal and R. Paniagua, Eds.) 1984, 23: 1-13.

O'Hara L, Welsh M, Saunders PTK, Smith LB. Androgen receptor expression in the caput epididymal epithelium is essential for development of the initial segment and epididymal spermatozoa transit. *Endocrinology*, Vol. 2011, 2:152-197.

Oko R., Hermo L, Chan PT, Fazel A, Bergeron JJ. The cytoplasmic droplet of rat epididymal spermatozoa contains saccular elements with Golgi characteristics. *J. Cell. Biol.* 1993,123:809–821.

Orgebin-Crist MC. Sperm maturation in rabbit epididymis. 1967, 32: 816-818.

Parthasarathy MV. Transmission electron microscopy: chemical fixation, freezing  
Paweletz N. Walther Flemming: pioneer of mitosis research. *Nat Rev Mol Cell Biol* 2001; 2:72–5.

Pearse AG. Histochemistry, theoretical and applied. 4.th edition. Churchill Livingstone Edinburgh, 1980.

Reid BL, Cleland KW. The structure and function of the epididymis: histology of the rat epididymis. *Aust. J. Zool.*1957, 5: 223–246.

Reuter VE. Anatomy Pathology of Testis Cancer. Scardino PT, Lineham WM, Zelefsky MJ & Vogelzang NJ (eds.). *Comprehensive Textbook of Genitourinary*

*Oncology*. (4th Edition). Philadelphia: Wolters Kluwer/Lippincott Williams & Wilkins. 2011, 31:531-543.

Robaire B, Henderson NA. Actions of 5 $\alpha$ -reductase inhibitors on the epididymis. *Molecular and Cellular Endocrinology*, 2006,250:190-195

Robaire B, Hermo L. Efferent ducts, epididymis and vas deferens: structure, functions and their regulation. In *The Physiology of Reproduction* 1988,24: 999–1080.

Robaire B, Syntin P, Jervis K. The coming of age of the epididymis. In *Testis, Epididymis and Technologies in the Year 2000* 2000,143: 229–262.

Russ CJ, Dehoff RT. *Practical Stereology*. 2nd edition New York, 2000

Russin WA, Trivett CL. Vacuum-microwave combination for processing plant tissues for electron microscopy. In: Giberson RT, Demarce RS Jr (eds) *Microwave techniques and protocols*. Humana Press 2001,12:25–35

Sahin B, Mazonakis M, Akan H, Kaplan S, Bek Y. Dependence of computed tomography volume measurements upon section thickness: an application to human dry skulls. *Clin Anat* 2008; 21,479-485

Schichnes D, Nemson JA, Ruzin SE. Microwave paraffin techniques for botanical tissues. In: Giberson RT, Demarce RS Jr (eds) *Microwave techniques and protocols*. Humana Press, 2001, 54:181–189

Serre V, Robaire, B. Segment specific morphological changes in the aging brown Norway rat epididymis. *Biol. Reprod.* 1998,58:497–513.

Serre V, Robaire B. The distribution of immune cells in the epithelium of the epididymis of the aging brown Norway rat is segment-specific and related to the luminal content. *Biol. Reprod.* 1999, 61:705–714.



Sharma S, Agarwal A. Spermatogenesis: An Overview. In Zini A and Agarwal A (eds.), *Sperm Chromatin: Biological and Clinical Applications in Male Infertility and Assisted Reproduction*, 1st ed. New York, Springer Science+Business, 2011,16:19-43.

Sullivan R. Male fertility markers, myth or reality. *Animal reproduction science*, 2004, 82: 341- 347

Sun Y, Duthaler S, Nelson BJ. Autofocusing in computer microscopy: selecting the optimal focus algorithm. *Microsc. Res. Tech.* 2004, 65:139-149.

Sun EL, Flickinger, CJ. Morphological characteristics of cells with apical nuclei in the initial segment of the adult rat epididymis. *Anat. Rec.* 1980, 196:285–293.

Suzuki K, Drevet J, Hinton BT, Huhtaniemi I, Lareyere JJ, Matusik RJ, Pons E, Poutanen M, Sipila P, Orgebin-Christ MC. Epididymis-specific promoter-driven gene targeting: a new approach to control epididymal function? *Molecular and Cellular Endocrinology*, 2004, 216 :15-22

Takano H, Abe K, Ito T. Changes in the mouse epididymis after ligation of the ductuli efferentes or proximal epididymal duct: qualitative and quantitative histological studies [author's translation]. *Kaibogaku Zasshi* 1981,56:79–90.

Toshimori K. Biology of spermatozoa maturation: an overview with an introduction to this issue. *Microscopy Research and Technique*, 2003, 61:1-6

Trasler JM, Hermo L, Robaire B. Morphological changes in the testis and epididymis of rats treated with cyclophosphamide: a quantitative approach. *Biol. Reprod.* 1988, 38:463–479.

Turner TT, Bomgardner D, Jacobs JP, Nguyen QA. Association of segmentation of the epididymal inter- stitium with segmented tubule function in rats and mice. *Reproduction* 2003,125: 871–878.

Turner TT, Gleavy JL, Harris JM. Fluid movement in the lumen of the rat epididymis: effect of vasectomy and subsequent vasovasostomy. *J. Androl.* 1990, 11: 422–428.

Turner, T.T. De Graaf's thread: the human epididymis. *Journal of Andrology*, Vol. 2008, 29: 237-50

Umar A, Ooms MP, Luider TM, Grootegoed JA, Brinkmann, AO. Proteomic Profiling of Epididymis and Vas Deferens: Identification of Proteins Regulated during Rat Genital Tract Development. *Endocrinology*, 2003,144: 4637–4647

Uyanik A, Unal D, Halici Z, Cetinkaya R, Altunkaya BZ, Keles ON, Polat B, Topal A, Colak S, Suleyman H, Unal B. Does haloperidol have side effects on histological and stereological structure of the rat kidneys? *Renal Failure* 2009; 31:570-581

Veri JP, Hermo L, Robaire B. Immunocytochemical localization of the Yf subunit of glutathione S-transferase P shows regional variation in the staining of epithelial cells of the testis, efferent ducts, and epididymis of the male rat. *J. Androl.* 1993,14:23–44.

Vierula ME, Araki Y, Rankin TL, Tulsiani DR., Orgebin-Crist, MC. Immunolocalization of a 25-kilodalton protein in mouse testis and epididymis. *Biol. Reprod.* 1992, 47:844–856.

Von Horsten HH, Johnson SS, SanFrancisco SK, Hastert MC, Whelley SM, Cornwall GA. Oligomerization and transglutaminase cross-linking of the cystatin CRES in the mouse epididymal lumen: Potential mechanism of extracellular quality control. *The Journal of Biological Chemistry*, 2007, 282:32912-32923

Wissowzky A. Ueber das Eosin als reagenz auf Hämoglobin und die Bildung von Blutgefäßen und Blutkörperchen bei Säugetier und Hühnerembryonen. *Archiv für mikroskopische Anatomie* 1876; 13:479-496.

Wyllie AH. Cell death: The significance of apoptosis, in *Int. Rev. Cytol.*, (Bourne GH, Danielli FJ, Jeon KW) Academic Press, 1980, 68: 251–306.

Yedowitz JC, Blaho JA. Herpes simplex virus 2 modulates apoptosis and stimulates NF-kappaB nuclear translocation during infection in human epithelial HEp-2 cells, *Virology* 2005, **342**: 297 – 310.

Yeo T, Jayasooriah R. Autofocusing for tissue microscopy. *Image Vis. Comput.*, 1993, 11: 629-639.

Yeung CH, Cooper TG, Bergmann M, Schulze H. Organization of tubules in the human caput epididymidis and the ultrastructure of their epithelia. *Am. J. Anat.* 1991,191:261–279.

Yoshinaga K, Toshimori K. Organization and modifications of the sperm acrosomal molecules during spermatogenesis and epididymal maturation. *Microscopy Research and Technique*, 2003,61:39-45.

Zegers-Hochschild F, Adamson G, de Mouzon J, Ishihara O, Mansour R, Nygren K, Sullivan E, Vanderpoel S, for ICMART and WHO. International Committee for Monitoring Assisted Reproductive Technology (ICMART) and the World Health Organization (WHO) revised glossary of ART terminology, 2009. *Fertil Steril* 2009, 92:1520–1524.

## EK-1. ÖZGEÇMİŞ

<b>KİŞİSEL BİLGİLER</b>	
Adı Soyadı	: İlnur BAYRAKTAR
Doğum tarihi	: 10.01.1989
Doğum yeri	: Rize
Medeni hali	: Bekar
Uyruğu	: T.C.
Adres	: Balıkesir Üniversitesi Sağlık Bilimleri Enstitüsü, Histoloji ve Embriyoloji Anabilim Dalı, 10600 Balıkesir
Tel	: 0266 244 00 10
Faks	: 0266 244 00 11
E-mail	: biolog_gs1905@hotmail.com
<b>EĞİTİM</b>	
Lise	: Şirinyer Ertuğrul Gazi Anadolu Lisesi (2007)
Lisans	: Pamukkale Üniversitesi Fen-Edebiyat Fakültesi Biyoloji Bölümü (2008-2013)
<b>YABANCI DİL BİLGİSİ</b>	
İngilizce	: Orta derecede
<b>ÜYE OLUNAN MESLEKİ KURULUŞLAR</b>	
	Türk Histoloji ve Embriyoloji Derneği

## EK-2. ETİK KURUL RAPORU



T.C.  
**BALIKESİR ÜNİVERSİTESİ**  
**HAYVAN DENEYLERİ YEREL ETİK KURULU**  
Çağış Yerleşkesi, (Bigadiç yolu üzeri 17. km) 10145, BALIKESİR-TÜRKİYE  
**ARAŞTIRMA BAŞVURUSU ONAYI**

<b>BAŞVURU BİLGİLERİ</b>	ARAŞTIRMANIN ADI	"Epididimisin Stereolojik Yöntemler ile İncelenmesinde Bouin Fiksatif ve Modifiye Davidson Fiksatifinin Etkilerinin Karşılaştırılması"
	PROJE YÜRÜTÜCÜSÜ KURUMU	Dr. Öğr. Üyesi Fatma Bahar SUNAY BAUN Tıp Fakültesi
	YARDIMCI ARAŞTIRICILAR	Biyolog İknur BAYRAKTAR Yüksek Lisans Öğr.
	ARAŞTIRMANIN NİTELİĞİ	Yüksek Lisans
	ARAŞTIRMANIN SÜRESİ	06/05/2019 – 06/11/2019
	KULLANILACAK HAYVAN TURU VE SAYISI	Sıçan – 10 Adet

DEĞERLENDİRİLEN İLGİLİ BELGELER	Belge Adı	Tarihi
		HADYEK BAŞVURU FORMU

<b>KARAR BİLGİLERİ</b>	<b>Karar No : 2019/4-4</b>	<b>Tarih : 25.04.2019</b>
	Yukarıda başvuru bilgileri verilen araştırma projesi gerekçe, amaç ve yöntemler dikkate alınarak görüşüldü ve ilgili belgeler incelendi. Projenin etik açıdan uygun olduğuna, çalışmanın aşağıdaki hususlar dikkate alınarak yürütülmesine ve sorumlu araştırmacıya iletilmesine oy birliği ile karar verildi. 1) Projede herhangi bir değişiklik gerektiğinde kurulumuzdan onay alınması, 2) Projede çalışacağı bildirilen araştırmacılar değişikliği olduğunda kurulumuzdan onay alınması, 3) Çalışma süresinde tamamlanamaz ise ek süre talebinde bulunulması, 4) Çalışma tamamlandığında sonuç raporunun gönderilmesi.	

ETİK KURUL BİLGİLERİ				
ÜYELER				
Unvanı / Adı / Soyadı EK Üyeligi	Uzmanlık Dalı	Kurumu	İlişki (*)	İmza
Dr. Öğr. Üyesi Elif AKSÖZ Başkan	Tıbbi-Farmakoloji	Tıp Fakültesi	<input type="checkbox"/> E <input checked="" type="checkbox"/> H	
Doç. Dr. Gülten ERKEN Başkan Yardımcısı	Tıbbi- Fizyoloji	Tıp Fakültesi	<input type="checkbox"/> E <input checked="" type="checkbox"/> H	
Prof. Dr. Ziya İLHAN Üye	Veteriner - Mikrobiyoloji	Veteriner Fakültesi	<input type="checkbox"/> E <input checked="" type="checkbox"/> H	
Doç. Dr. Hatice YILDIRIM Üye	Moleküler Biyoloji ve Genetik	Fen Edebiyat Fakültesi	<input type="checkbox"/> E <input checked="" type="checkbox"/> H	
Dr. Öğr. Üyesi Fatih UĞUN Üye	Tıp-Anesteziyoloji ve Reanimasyon	Tıp Fakültesi	<input type="checkbox"/> E <input checked="" type="checkbox"/> H	
Dr. Öğr. Üyesi Muharrem EROL Üye	Veteriner Cerrahi	Veteriner Fakültesi	<input type="checkbox"/> E <input checked="" type="checkbox"/> H	
Hacer ERDEN Üye	Sivil Toplum Kuruluş Üyesi	Ev Hanımı	<input type="checkbox"/> E <input checked="" type="checkbox"/> H	
Mehmet UÇAR Üye	Sivil Üye	Emekli	<input type="checkbox"/> E <input checked="" type="checkbox"/> H	
Vet. Hek. Mustafa H. YARANOĞLU Üye	Veteriner Hekim	BAUNDEHAM	<input type="checkbox"/> E <input checked="" type="checkbox"/> H	

(\*) Başvurulan Projelerde Proje Sahibi veya Yardımcı Araştırmacıların birinin Yerel Etik Kurul Üyesi veya 1. Derece Akrabası olması halinde ilgili üye proje kurul görevlerine katılmaz.