

**T.C.**  
**BALIKESİR ÜNİVERSİTESİ**  
**SAĞLIK BİLİMLERİ ENSTİTÜSÜ**  
**PATOLOJİ (VETERİNER) ANABİLİM DALI**



**MACC1 EKSPRESYONUNUN MEME KANSERİNDE**  
**ÖNEMİ VE PATOLOJİK PROGNOSTİK**  
**BELİRTEÇLERLE İLİŞKİSİ**

**YÜKSEK LİSANS TEZİ**

**Nevroz ALIŞ SÖYLEYİCİ**

Tez Danışmanı

**Dr. Öğr. Üyesi Figen ASLAN**

**BALIKESİR-2019**

**T.C.**  
**BALIKESİR ÜNİVERSİTESİ**  
**SAĞLIK BİLİMLERİ ENSTİTÜSÜ**  
**PATOLOJİ (VETERİNER)**  
**ANABİLİM DALI**

**MACC1 EKSPRESYONUNUN MEME KANSERİNDE ÖNEMİ**  
**VE**  
**PATOLOJİK PROGNOSTİK BELİRTEÇLERLE İLİŞKİSİ**

**YÜKSEK LİSANS TEZİ**

**Nevroz ALIŞ SÖYLEYİCİ**

**TEZ SINAV JÜRİSİ**

**Prof. Dr. Kadir ÖZCAN**  
Uşak Üniversitesi - Başkan

**Prof. Dr. Hasan ÖZEN**  
Balıkesir Üniversitesi - Üye

**Dr. Öğr. Üyesi Figen ASLAN**  
Balıkesir Üniversitesi - Üye

Tez Danışmanı

**Dr. Öğr. Üyesi Figen ASLAN**

Bu araştırma; Balıkesir Üniversitesi Bilimsel Araştırma Projeleri Birimi tarafından 2017/023 nolu proje ile desteklenmiştir.

**BALIKESİR-2019**



T.C.  
BALIKESİR ÜNİVERSİTESİ  
SAĞLIK BİLİMLERİ ENSTİTÜSÜ

TEZ KABUL VE ONAY

Patoloji Anabilim Dalı Yüksek Lisans Programı çerçevesinde yürütülmüş olan


**“MACC1 EKSPRESYONUNUN MEME KANSERİNDE ÖNEMİ  
VE PATOLOJİK PROGNOSTİK BELİRTEÇLERLE İLİŞKİSİ”**

başlıklı tez çalışması, aşağıdaki jüri tarafından Yüksek Lisans Tezi olarak kabul edilmiştir.

**Nevroz ALIŞ SÖYLEYİCİ**

**Tez Savunma Tarihi: 04/07/2019**

**TEZ SINAV JÜRİSİ**

  
Prof. Dr. Kadir ÖZCAN  
Uşak Üniversitesi  
Başkan

  
Prof. Dr. Hasan ÖZEN  
Balıkesir Üniversitesi  
Üye

  
Dr. Öğr. Üyesi Figen ASLAN  
Balıkesir Üniversitesi  
Üye

Yüksek Lisans Tezi, sınav jüri komisyonu tarafından imzalanarak  
~~02/08/2019~~ tarihinde teslim edilmiştir.

  
Prof. Dr. İzzet KARAHAN  
Enstitü Müdürü

## BEYAN

Bu tez çalışmasının kendi çalışmam olduğunu, tezin planlanmasından yazımına kadar bütün aşamalarda patent ve telif haklarını ihlal edici etik dışı davranışımın olmadığını, bu tezdeki bütün bilgileri akademik ve etik kurallar içinde elde ettiğimi, bu tezde kullanılmış olan tüm bilgi ve yorumlara kaynak gösterdiğimi beyan ederim.

04.07.2019

  
Nevroz ALIŞ SÖYLEYİCİ

## TEŐEKKÜR

Tezimin hazırlanmasında, en başından son aşamaya kadar her türlü desteğini esirgemeyen tez danışmanım Dr. Öğr. Üyesi Figen ASLAN'a,

Tezin moleküler ayağında yardımları ve destekleri için Dr. Öğr. Üyesi Ayla SOLMAZ AVCIKURT'a,

Hayatımın her alanında beni candan destekleyen canım aileme, her ne kadar yanımda olamasa da görebilseydi eğer benimle gurur duyacak olan rahmetli canım babam Ahmet ALIŐ'a,

Her an yanımda olup beni yüreklendirerek destekleyen eşim Ahmet Rasih SÖYLEYİCİ'ye,

Laboratuvar aşamalarında çalışmalarımı yapmamda yardımcı olan Balıkesir Üniversitesi Tıbbi Patoloji Laboratuvarı teknisyeni arkadaşım Nihal DİRLİK'e, teşekkürü borç bilirim.

# İÇİNDEKİLER

<b>ÖZET</b> .....	<b>iii</b>
<b>ABSTRACT</b> .....	<b>iv</b>
<b>SİMGELER VE KISALTMALAR DİZİNİ</b> .....	<b>v</b>
<b>ŞEKİLLER DİZİNİ</b> .....	<b>vi</b>
<b>TABLolar DİZİNİ</b> .....	<b>viii</b>
<b>1. GİRİŞ</b> .....	<b>1</b>
<b>2. GENEL BİLGİLER</b> .....	<b>3</b>
2.1. Memenin Anatomisi ve Fizyolojisi.....	3
2.1.1. Memenin Kanlanması.....	6
2.1.2. Memenin Lenfatik Sistemi.....	7
2.2. Memenin Histolojisi.....	9
2.3. Meme Kanseri.....	10
2.3.1. Etiyoloji, Epidemiyoloji ve Risk Faktörleri .....	10
2.3.2. Klinik Özellikler. ....	12
2.4. Memenin Malign Lezyonları. ....	12
2.4.1. Non-invaziv (In Situ) Malign Lezyonlar.....	12
2.4.2. İnvaziv Malign Lezyonlar. ....	14
2.5. Meme Tümörlerinin Sınıflandırılması.....	17
2.6. Meme Kanserinde Tanı.....	18
2.7. Meme Kanserinde Evreleme .....	18
2.7.1 Primer Tümör Sınıflandırılması.....	20
2.7.2. Bölgesel Lenf Nodları (Klinik Sınıflama). ....	20
2.7.3. Bölgesel Lenf Nodları (Patolojik Sınıflama).....	21
2.7.4. Uzak Metastaz.....	23
2.7.5. TNM Evreleme Sistemi.....	23
2.8. Meme Kanserinde Prognostik ve Prediktif Faktörler.....	24
2.8.1 Evre.....	24
2.8.2. Aksiller Lenf Nodu Tutulumu.....	24
2.8.3. Tümör Çapı.....	25
2.8.4. Tümör Derecesi (Histolojik Grade).....	25
2.8.5. Lenfovasküler İnvazyon.....	26
2.8.6. Östrojen Reseptörü (ER) ve Progesteron Reseptörü (PR) .....	27

2.8.7. HER2.....	27
2.8.8. Ki-67.....	28
2.8.9. VEGF.....	28
2.9. Meme Kanserinde Moleküler Sınıflama .....	29
2.10. HGF/c-MET Sinyal Yolağı .....	29
2.11. MACC1 .....	31
<b>3. GEREÇ VE YÖNTEM.....</b>	<b>33</b>
3.1. Olguların Toplanması .....	33
3.2. Etik Kurul Onayı.....	33
3.3. İmmünohistokimyasal Metod.....	33
3.3.1. İmmünreaktivitenin Değerlendirilmesi.....	34
3.4. Moleküler Metod.....	35
3.4.1 Real Time PCR Metodu .....	35
3.3.2. Verilerin İstatistiksel Analizi .....	38
<b>4.BULGULAR.....</b>	<b>39</b>
4.1. Olguların Demografik ve Klinikopatolojik Özellikleri.....	39
4.2. İmmünohistokimyasal Bulgular.....	40
4.2.1. İmmünohistokimyasal olarak değerlendirilen MACC1 Ekspresyonunun Klinikopatolojik Parametrelerle Karşılaştırılması.....	47
4.3. RT-PCR Bulguları.....	54
4.3.1. RT-PCR ile elde edilen MACC1 mRNA Ekspresyonunun Klinikopatolojik Parametrelerle Karşılaştırılması.....	55
<b>5. TARTIŞMA.....</b>	<b>60</b>
<b>6. SONUÇ VE ÖNERİLER.....</b>	<b>64</b>
<b>KAYNAKLAR .....</b>	<b>66</b>
<b>EK-1. ÖZGEÇMİŞ.....</b>	<b>78</b>
<b>EK-2. ETİK KURUL ONAY.....</b>	<b>79</b>

## ÖZET

### MACC1 Ekspresyonunun Meme Kanserinde Önemi ve Patolojik Prognostik Belirteçlerle İlişkisi

Bu çalışmada, meme kanserine ait tümör dokularında metastazla ilişkili kolon kanser geni-1 (MACC1)'in protein ve mRNA ekspresyonu ve bu ekspresyonun klinikopatolojik prognostik parametrelerle ilişkisi araştırılmıştır.

2011-2018 yılları arasında, Balıkesir Üniversitesi Tıp Fakültesi Patoloji Anabilim Dalı'nda invaziv duktal karsinom tanısı alan ve radikal mastektomi operasyonu yapılmış 66 kadın hasta grubu çalışmaya dahil edildi. Kontrol grubu mammoplasti nedeniyle opere olmuş 25 olgudan oluşturuldu. Hastaların patoloji raporlarından olgulara ait yaş, tümör büyüklüğü, lenf nodu metastazı, tümörün histolojik derecesi, ER, PR, HER2 durumu ve Ki-67 proliferatif indeks bilgileri alındı. Tümör ve kontrol dokularına ait parafin bloklarda immünohistokimyasal yöntemle ve Real-Time PCR ile MACC1 ekspresyonu araştırıldı. Ayrıca tümör dokularında immünohistokimyasal olarak VEGF ekspresyonu incelendi. Tümör dokularındaki MACC1 ekspresyonunun klinikopatolojik prognostik parametreler ve VEGF ile ilişkisi araştırıldı.

Bu çalışmada MACC1'in hem protein hem de mRNA ekspresyonu, tümör dokularında normal meme dokularına göre daha yüksek bulundu. Ayrıca MACC1 protein ekspresyonunun histolojik grade, ER ve HER2 gibi önemli prognostik belirteçler ile ilişkisi tespit edildi. Buna göre ER(-), HER2(+) ve Grade-3 olan olgularda MACC1 protein ekspresyonu daha yüksek saptandı. Ancak MACC1 ekspresyonu ile VEGF arasında anlamlı ilişki saptanamadı.

Sonuç olarak MACC1'in meme kanserinde anjiyogenez etkisi olmayabilir veya bu etki VEGF ile ilişkili olmayabilir. Ancak MACC1 ekspresyonu, meme karsinomunu işaret eden bir belirteç olmasının yanı sıra bağımsız bir kötü prognoz belirteci de olabilir.

**Anahtar Kelimeler:** Ekspresyon, MACC1, Meme kanseri, Prognostik belirteç.



## ABSTRACT

### **Importance of MACC1 Expression in Breast Cancer and its Relationship with Pathological Prognostic Markers**

The present study investigates the protein and mRNA expression of metastasis-associated colon cancer gene-1 (MACC1) in breast cancer tumour tissues and its relationship with clinicopathological prognostic parameters.

The study included 66 female patients diagnosed with invasive ductal carcinoma who underwent radical mastectomy at the Department of Pathology, Faculty of Medicine, Balıkesir University between 2011 and 2018. The control group comprised 25 patients undergoing mammoplasty. Patients' age, tumour size, lymph node metastasis, histologic grade, ER, PR, HER2 status and Ki-67 proliferative index were obtained from pathology reports. MACC1 expression was investigated by immunohistochemistry and Real-Time PCR in paraffin blocks of both tumour and control tissues. In addition, VEGF expression was examined immunohistochemically in tumour tissues. The relationship of MACC1 expression with clinicopathological prognostic parameters and VEGF in tumor tissues was investigated.

In this study, both protein and mRNA expression of MACC1 were found to be higher in tumor tissues than in normal breast tissues. Furthermore, MACC1 protein expression was associated with important prognostic markers such as histological grade, ER and HER2. MACC1 protein expression was higher in patients with ER (-), HER2 (+) and Grade-3. However, no significant correlation was found between MACC1 expression and VEGF.

These results indicate that MACC1 may not have an angiogenic effect in breast cancer and may not be associated with VEGF. However, MACC1 expression may be an independent marker of poor prognosis as well as a marker of breast carcinoma.

**Key Words:** Expression, MACC1, Breast cancer, Prognostic marker.

## SİMGELER VE KISALTMALAR DİZİNİ

<b>AJCC</b>	: Amerikan Birleşik Kanser Komitesi (Joint Cancer Committee)
<b>BRCA1</b>	: Breast Cancer 1, Early Onset Geni
<b>BRCA2</b>	: Breast Cancer 2, Early Onset Geni
<b>CK</b>	: Sitokeratin
<b>DKİS</b>	: Duktal Karsinoma İn Situ
<b>ER</b>	: Östrojen Reseptörü
<b>HE</b>	: Hematoksilen-Eozin
<b>HER2</b>	: İnsan Epidermal Büyüme Faktörü Reseptörü 2
<b>HGF</b>	: Hepatosit Büyüme Faktörü
<b>İDK</b>	: İnvaziv Duktal Karsinom
<b>İHK</b>	: İmmünohistokimya
<b>İLK</b>	: İnvaziv Lobüler Karsinom
<b>LKİS</b>	: Lobüler Karsinoma İn Situ
<b>MG</b>	: Manyetik Rezonans Görüntüleme
<b>PCR</b>	: Polimeraz Zincir Reaksiyonu
<b>PR</b>	: Progesteron Reseptörü
<b>RT-PCR</b>	: Real-Time PCR (Gerçek zamanlı polimeraz zincir reaksiyonu)
<b>TDLU</b>	: Terminal Duktal Lobüler Ünite
<b>US</b>	: Ultrasonik Görüntüleme
<b>VEGF</b>	: Vasküler Endotelyal Büyüme Faktörü

Şekil 2.1. Memenin Anatomisi.....	5
Şekil 2.2. Memenin Lob Elemanları.....	6
Şekil 2.3. Memenin Arteriyel Beslenmesi.....	7
Şekil 2.4. Memenin Lenfatik Sistemi.....	9
Şekil 2.5. HGF/c-MET Sinyal Yolağı.....	31
Şekil 2.6. HGF / c-Met Sinyalini Aktive Eden MACC1 Tarafından Düzenlenen Pozitif Feedback Döngüsü Modeli.....	32
Şekil 4.1. İnvaziv Duktal Karsinom Hücrelerinde Negatif MACC1 Ekspresyonu (Skor 0) (x400).....	42
Şekil 4.2. İnvaziv Duktal Karsinom Hücrelerinde Negatif MACC1 Ekspresyonu (Skor 1) (x400).....	42
Şekil 4.3. İnvaziv Duktal Karsinom Hücrelerinde Pozitif MACC1 Ekspresyonu (Skor 2) (x400).....	43
Şekil 4.4. İnvaziv Duktal Karsinom Hücrelerinde Pozitif MACC1 Ekspresyonu (Skor 3) (x400).....	43
Şekil 4.5. Kontrol ve tümör dokularında MACC1 (+) ve MACC1 (-) olguların dağılımı (%).....	44
Şekil 4.6. Normal meme epitel hücrelerinde negatif MACC1 ekspresyonu (Skor1) (x400).....	45
Şekil 4.7 Normal meme epitel hücrelerinde pozitif MACC1 ekspresyonu (Skor3) (x400).....	45
Şekil 4.8. İnvaziv Duktal Karsinom Hücrelerinde Negatif VEGF Ekspresyonu (skor 1) (x400).....	46
Şekil 4.9. İnvaziv Duktal Karsinom Hücrelerinde Pozitif VEGF Ekspresyonu (skor 2) (x400).....	46
Şekil 4.10. İnvaziv Duktal Karsinom Hücrelerinde Pozitif VEGF Ekspresyonu (skor 3) (x400).....	47
Şekil 4.11. MACC1 (+) ve MACC1 (-) olgulardaki VEGF ekspresyonu (%).....	48
Şekil 4.12. MACC1 (+) ve MACC1 (-) olgularının yaşa göre ( $\leq 50$ , $>50$ ) dağılımı (%).....	50
Şekil 4.13. MACC1 (+) ve MACC1 (-) olgularının tümör çapına göre	

( $\leq 2$ cm, $> 2$ cm) dağılımı (%).....	50
<b>Şekil 4.14.</b> MACC1 (+) ve MACC1 (-) olgularının lenf nodu tutulumuna (+,-) göre dağılımı (%).....	51
<b>Şekil 4.15.</b> MACC1 (+) ve MACC1 (-) olgularının ER durumuna (+,-) göre dağılımı (%).....	51
<b>Şekil 4.16.</b> MACC1 (+) ve MACC1 (-) olgularının PR durumuna (+,-) göre dağılımı (%).....	52
<b>Şekil 4.17.</b> MACC1 (+) ve MACC1 (-) olgularının HER2 durumuna (+,-) göre dağılımı (%).....	52
<b>Şekil 4.18.</b> MACC1 (+) ve MACC1 (-) olgularının Ki-67 proliferatif indeksine ( $< \%15$ , $\geq \%15$ ) göre dağılımı (%).....	53
<b>Şekil 4.19.</b> MACC1 (+) ve MACC1 (-) olgularının tümörün histolojik derecesine (Grade I-II, Grade III) göre dağılımı.....	53
<b>Şekil 4.20.</b> Kontrol ve Tümör Dokularında MACC1 mRNA Ekspresyonu.....	54
<b>Şekil 4.21.</b> MACC1 mRNA ekspresyonu ile MACC1 protein ekspresyonu arasındaki ilişki grafiği.....	54
<b>Şekil 4.22.</b> MACC1 mRNA ekspresyonu ile VEGF durumu arasındaki ilişki grafiği.....	55
<b>Şekil 4.23.</b> MACC1 mRNA ekspresyonu ile hasta yaşı arasındaki ilişki grafiği .....	55
<b>Şekil 4.24.</b> MACC1 mRNA ekspresyonu ile tümör çapı arasındaki ilişki grafiği ....	56
<b>Şekil 4.25.</b> MACC1 mRNA ekspresyonu ile lenf nodu tutulumu arasındaki ilişki grafiği .....	56
<b>Şekil 4.26.</b> MACC1 mRNA ekspresyonu ile ER durumu arasındaki ilişki grafiği .....	57
<b>Şekil 4.27.</b> MACC1 mRNA ekspresyonu ile PR durumu arasındaki ilişki grafiği.....	57
<b>Şekil 4.28.</b> MACC1 mRNA ekspresyonu ile HER2 durumu arasındaki ilişki grafiği.....	58
<b>Şekil 4.29.</b> MACC1 mRNA ekspresyonu ile Ki-67 proliferasyon indeksi arasındaki ilişki grafiği.....	58
<b>Şekil 4.30.</b> MACC1 mRNA ekspresyonu ile tümörün histolojik derecesi arasındaki ilişki grafiği.....	59

## TABLolar DİZİNİ

Sayfa No

<b>Tablo 2.1.</b> DSÖ'nün Meme Tümörleri Sınıflaması.....	17
<b>Tablo 2.2.</b> AJCC'nin Klinik Evreler Sınıflaması.....	19
<b>Tablo 2.3.</b> AJCC'nin TNM Evre Grupları.....	23
<b>Tablo 2.4.</b> İnvaziv Meme Karsinomlarında Histolojik Derecelendirme .....	26
<b>Tablo 3.1.</b> PCR Bileşenlerinin Miktarları.....	38
<b>Tablo 3.2.</b> Real-Time PCR Çalışma Prosedürü.....	38
<b>Tablo 4.1.</b> Tümör Olgularının Demografik ve Klinikopatolojik Özellikleri.....	40
<b>Tablo 4.2.</b> İmmünohistokimyasal Olarak Tümör Olgularındaki MACC1 Ekspresyon Skoru ve Sayı-% Dağılımı .....	41
<b>Tablo 4.3.</b> Normal Meme Dokuları Ve Tümör Dokularının MACC1 Ekspresyon Durumu.....	44
<b>Tablo 4.4.</b> Tümör Olgularındaki MACC1 Ekspresyonu ve VEGF Ekspresyonu Arasındaki İlişki.....	47
<b>Tablo 4.5.</b> MACC1 Ekspresyon Durumunun Klinikopatolojik Parametreler ile İlişkisi.....	49

# 1. GİRİŞ

Meme kanseri, dünyada ve ülkemizde kadın ölüm sebeplerinin başında olup günümüzde hala insidansı artmaya devam etmektedir. Birçok ülkede görülme sıklığı ile birlikte hasta sağkalım oranı da giderek artmaktadır. Ancak bu durum metastatik hastalarda genellikle 2-3 yıl hayatta kalma süresiyle sınırlıdır (Siegel ve Jemal, 2018).

MACC1 (Metastazla ilişkili kolon kanser geni 1), ilk olarak kolon kanserinin progresyonuna sebebiyet veren c-Met transkripsiyon regülatörü olarak tanımlanmıştır ve kolon kanserinde hepatosit büyüme faktörü (HGF) / c-Met (mezenkimal-epitelyal transisyon faktörü) sinyalizasyonunun aracılık ettiği tümör progresyonu ve metastazının ana regülatörüdür (Stein ve ark., 2009a). HGF / c-Met yolu, kanserde proliferasyon, motilite ve invazyon dahil üzere çeşitli biyolojik aktiviteleri düzenler (Maulik ve ark., 2002).

MACC1, primer ve metastatik kolon kanserinde normal kolon mukozasına göre yüksek ekspresyon göstermektedir (Stein ve ark., 2009a). MACC1'in yüksek ekspresyonu; hepatosellüler karsinom, akciğer adenokarsinomu ve mide kanseri gibi birçok kanserde kötü klinik seyirle ilişkilidir (Shimokawa ve ark., 2011; Qiu ve ark., 2011; Wang ve ark., 2013).

Meme kanserinde, MACC1'in genetik varyantları ve polimorfizmi ile ekspresyonunun, meme kanseri hastalarının prognozu ile potansiyel ilişkisi henüz tam olarak açıklığa kavuşmamıştır. MACC1 ekspresyonu, hastalığın seyri için bir prognostik belirteç olabileceği gibi terapötik hedef olarak da kullanılabilir.

Çalışmamızda, merkezimizde tanı almış memenin invaziv duktal karsinom olguları ve normal meme dokularında immünohistokimyasal ve moleküler yöntemlerle MACC1 ekspresyonu incelendi ve tümördeki ekspresyonun klinikopatolojik prognostik parametrelerle (hastanın yaşı, tümör çapı, lenf nodu tutulumu, tümörün histolojik derecesi, ER, PR, HER2 ekspresyon durumu, Ki-67 proliferatif indeksi) ilişkisi araştırıldı. Ayrıca MACC1 ekspresyonunun anjiyogenez

üzerine etkisini arařtırmak için, MACC1 ile VEGF (Vasküler Endotelyal Büyüme Faktörü) arasındaki iliřki deęerlendirildi.



## 2. GENEL BİLGİLER

### 2.1. Memenin Anatomisi ve Fizyolojisi

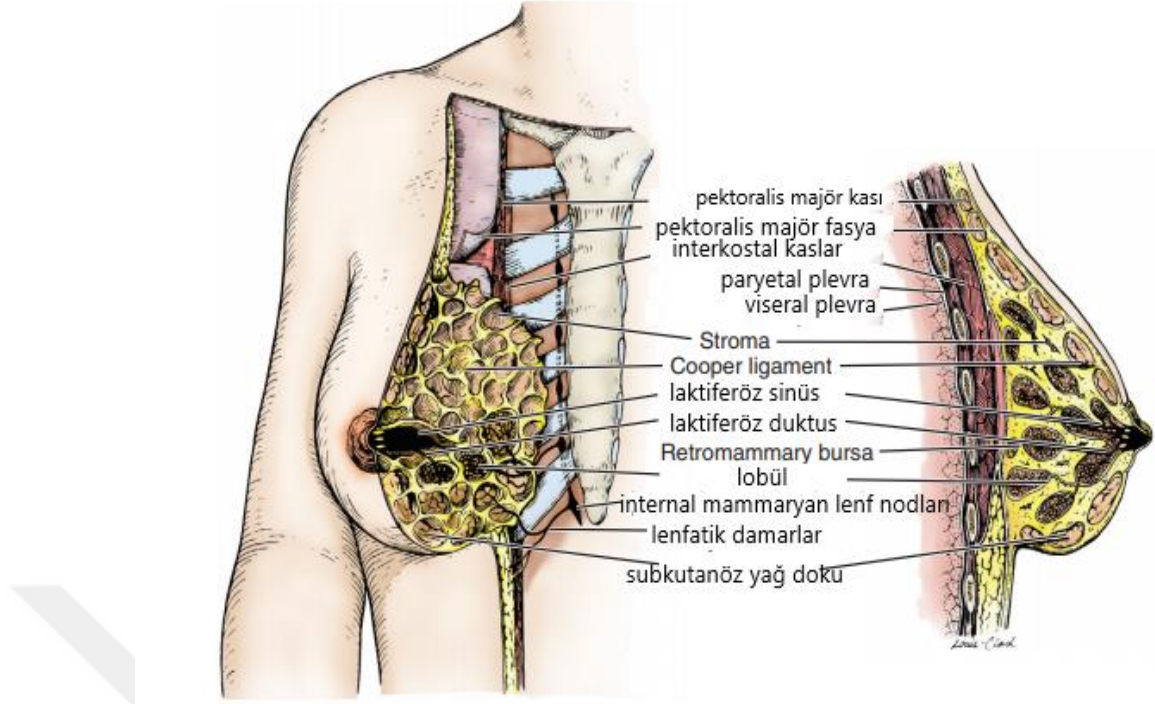
İnsan memesi; göğüs ön duvarında M. pektoralis majör üzerinde yerleşim gösteren, modifiye bir apokrin ter bezidir. Yetişkin kadın memesi, yaklaşık olarak ikinci ve altıncı kaburga arasında, sternumun yan kenarları arasında ortalanmış olarak, aksillaya doğru uzanan değişken bir aksiller kuyruk şeklinde uzanım gösterir. Temelde östrojen, progesteron ve prolaktin olmak üzere çeşitli hormonlardan etkilenecek süt üretiminde görev alır. Birleşik tubuloalveolar bez yapılarından oluşur. Yarım küre veya konik şekilli olup, şekli ve büyüklüğü ırk, yaş ve fizyolojik durumlara göre değişiklik gösterir. Ortalama çapı 10-12 cm arasında değişmektedir ve laktasyonda olmayan inaktif meme ağırlığı 150-200 gr olup, aktif dönemde ise 400-500 gr ağırlığa ulaşabilmektedir. Anatomik ve fizyolojik gelişim ve değişimi fetal hayatın 5-6. haftasında başlar ve menopoza kadar devam eder (Carter, 2003; Moinfar, 2007; Tavassoli ve Eusebi, 2009).

Anatomik olarak meme; cilt, cilt altı yağ dokusu ve parankim ile stromadan oluşan meme dokusu olmak üzere üç tabakadan oluşur (Şekil 2.1). Meme cilt dokusu, toraksın diğer bölgelerinin deri yüzeyinden farklılık göstermez. Hem erkek hem de kadınlarda, memenin merkezinde koyu pigmente dairesel veya oval şekilli bir areola ile merkezi erektil bir meme başı bulunur. Meme başında 15-20 adet porilaktiferi adı verilen süt kanallarının açıldıkları delikler mevcuttur. Areola ve meme başının pigmentasyon derecesi, gebelik ve laktasyonda daha koyu kahverengi olmakla birlikte pembeden açık kahverengine doğru değişiklik gösterir. Areola kasılmayı kolaylaştıran düz kas lifleri içerir. Meme başı ve areola histolojik olarak çok katlı yassı epitel ile örtülüdür. Ayrıca areolada montgomeri bezleri olarak adlandırılan, deri yüzeyinden kabarık görünümde bez yapıları bulunur. Bu bezlerin salgıları areolanın kayganlığını sağlar (Tavassoli ve Eusebi, 2009; O'Malley ve ark., 2011).



Meme bezini saran deri altı yağ dokusu areoladan dışa doğru kalınlaşma gösterir ve pannikulus adipozus adı verilen fibröz yağ dokusu bölmeleri ile bölümlere ayrılır (Schleip ve ark., 2012). İlk kez Sir Astley Cooper tarafından tanımlanan, “Cooper ligamentleri” adı verilen fibröz lifler, meme derisinden başlayarak meme loblarını sararak meme altındaki derin fasyaya yapışır. Bu yapı memenin kendine has dik duruşunu sağlar (Cooper, 1840; Carter D, 2003). Cooper ligamentlerinin malign lezyon ya da fibrozis nedeniyle kısılması, fibröz septumların gerilip tutundukları deriyi içeri çekmesine neden olur. Bu durum portakal kabuğu görünümü olarak bilinen duruma sebep olur ve meme kanserinin sekonder işaretlerinden olan ciltte retraksiyonun nedeni budur (Schleip ve ark., 2012). Meme üst dış kadranında, diğer bölgelerine kıyasla daha fazla sayıda glandüler yapı bulunur. Bu durum memenin malign ve benign lezyonlarının bu bölgede daha sık görülmesine neden olur (Lee, 2005).

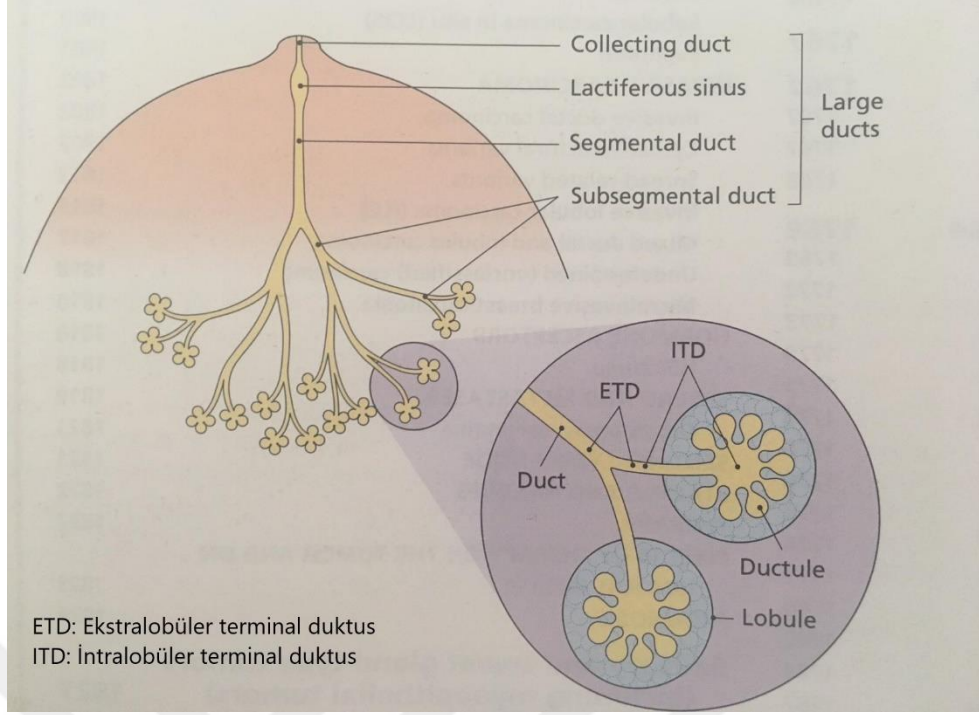
Cilt altı yağ dokusunun çepeçevre sardığı meme dokusu, birbirinden bağımsız, meme başı çevresinde radyal dizilim gösteren yaklaşık 15-20 adet lob ve bu lobları oluşturan lobüllerden, ayrıca salgılanan sütün meme başına iletimini sağlayan süt kanallarından oluşur. Memenin asıl süt üretim birimi miks tubuloasiner mikroskobik laktiferöz glandlardır. Bu glandlar bir alveoler boşluğa açılan asiner hücreler ve salgıyı terminal duktusa ileten tek katlı küboidal epitel doku ile döşenmiş kanaldan meydana gelir. Terminal duktus ve interlobüler duktuslar aracılığıyla toplanan süt, o lobun açıldığı süt kanalına iletilir ve areolaya taşınır. Matür bir meme bezinde bir lobülü oluşturan alveolar gland topluluğu ve açıldığı terminal duktus, topluca Terminal Duktus Lobüler Ünite (TDLU) olarak adlandırılır. Salgılanan sütün hareketinden sorumlu olan myoepitel hücre katmanı, alveoller, tubuller ve süt kanallarında epitel hücreleri ile bazal membran arasında yerleşim gösterir ve oksitosin hormonunun etkisi ile uyarılarak duktus ve alveollerdeki basıncı artırır. Böylece salgının meme başına doğru hareketi sağlanmış olur (Rosai, 2004; Jesinger, 2014; Mills ve ark., 2015).



**Şekil 2.1.** Memenin anatomisi (Bland ve ark., 2018).

Süt kanalları areola altında bulunan ve radyal liflerden oluşan bir düz kas katmanı içerisinde genişleyerek laktifer sinüsleri oluştururlar ve tekrar daralıp meme başına açılırlar. Laktifer sinüslerin meme başına açıldığı bölgede dışta çok katlı yassı epitel izlenirken, içe doğru iki katman küboid epitele geçiş izlenir. Proksimalde kalan süt kanalları ve tubullerde ise epitel tek katlı küboid olarak devam eder (Rosai, 2004).

Terminal duktus, intralobüler ve ekstralobüler olmak üzere iki segmentten oluşur (Şekil 2.2). Laktifer duktus, birkaç adet lobülün terminal duktuslarının birleşmesi ile meydana gelir. Terminal duktuslar demet halinde toplanarak meme başına doğru ilerler. Buradan meme başının hemen altında laktiferöz sinüs adı verilen bir genişlik oluştururlar. Laktiferöz sinüsler çok katlı yassı epitel ile örtülü olan ampulla adlı yapı ile meme başından dışarı açılır (Kumar ve ark., 2008; Jesinger, 2014).



**Şekil 2.2.** Memenin lob elemanları (Rosai, 2004).

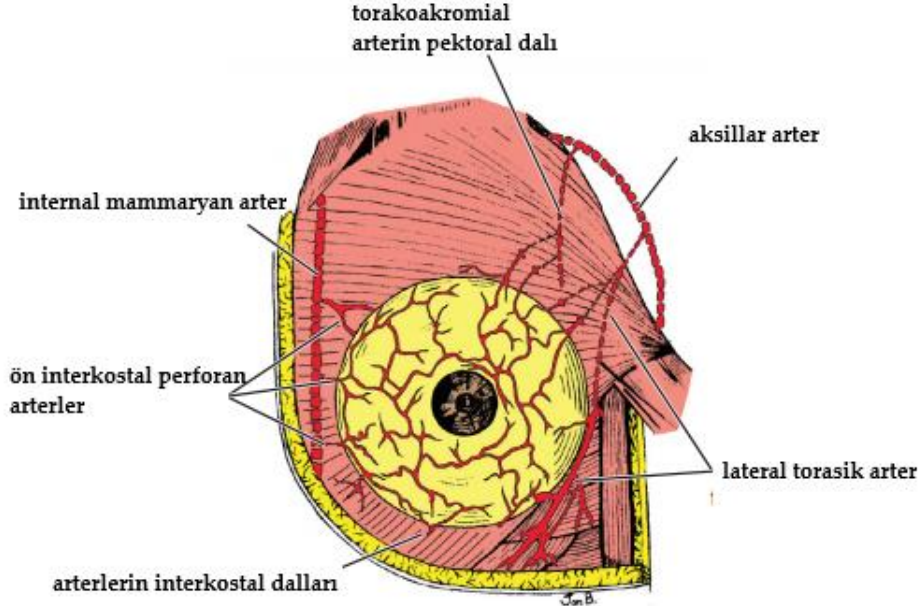
### 2.1.1. Memenin Kanlanması

Memenin arteriyel kanlanması oldukça iyidir ve çeşitli kaynaklardan beslenir.

Memenin arteriyel dolaşımı,

- internal torasik arterin perforan dalları,
- posterior interkostal arterlerin lateral dalları ve
- aksiller arterin dalları

olmak üzere üç ana arter tarafından sağlanır (Şekil 2.3). Memenin orta ve iç kesimleri internal mammarian arterin ön perforan dalları tarafından, üst dış bölümleri ise lateral torasik arter tarafından beslenir (Bland ve ark., 2018).



**Şekil 2.3.** Memenin arteriyel beslenmesi (Bland ve ark., 2018).

Transvers ve longitudinal biçimde dizilim gösteren yüzeysel ve subkutanöz venler, yüzeysel fasyanın hemen altına yerleşmiştir. Transvers dizilim gösteren venler, sternumda yaklaşıp birleşerek internal torasik vene açılırken longitudinal biçimde dizilim gösterenler sternal çentiğe doğru birleşerek boyun alt bölgesindeki yüzeysel vene açılırlar (Bland ve ark., 2018).

### 2.1.2. Memenin Lenfatik Sistemi

Memenin lenfatikleri, deri ve parankimal lenfatikler olmak üzere iki gruba ayrılır. Deri lenfatikleri (yüzeysel lenfatikler), meme bezinin üzerini kaplayan cilt dokusuna ait lenfatiklerdir. Subepitelyal ve subdermal lenfatik pleksus olmak üzere başlıca iki adet lenfatik ağdan meydana gelir. Subepitelyal pleksusta kapak yapısı yoktur ve lenfatik akımın yönü herhangi bir yöne doğru olabilir. Subdermal pleksusta ise kapak bulunur ve lenfatik akım tek yönlüdür. Areolanın hemen altında “sappey pleksusu” olarak da adlandırılan subareolar pleksus yer alır. Lenf sıvısını areola ve meme başından alarak diğer pleksuslara bağlar. Ayrıca laktifer duktuslarına da uzanım

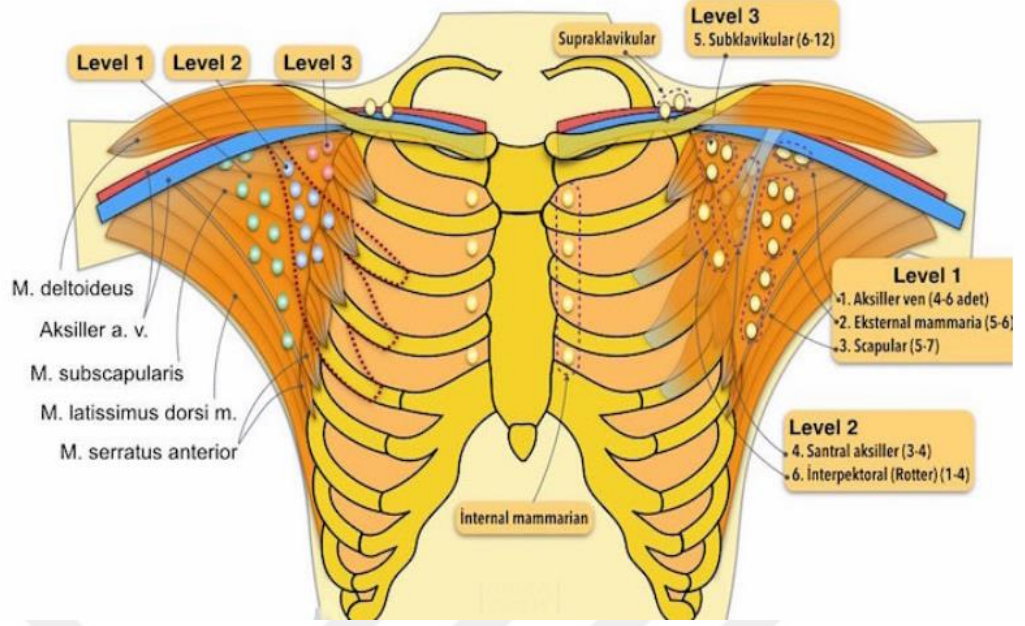
göstermektedir. Yüzeysel lenfatikler temelde parankimal lenfatikler vasıtasıyla aksiller lenf nodlarına drene olurlar (Brenin ve ark., 2001; Iglehart ve ark., 2008).

Memenin parankimal lenfatik drenajı aksiller yol, mammaria interna yolu ve transpektoral yol olmak üzere üç yol ile olur. Aksiller lenfatik yol, meme üst ve alt yarısından gelen lenf sıvısını toplayan ana istasyondur. Mammaria interna yolu ise parasternal yerleşimli meme mediali ve bir miktar lateralinin lenfatik akımının toplandığı nodlardır. Transpektoral yolda ise lenf sıvısı pektoralis majör kasını delerek supraklavikuler nodlara ulaşır (Iglehart ve ark., 2008).

Memenin primer lenfatik drenaj güzergâhı aksiller lenf nodlarından geçer (Şekil 2.4). Aksiller lenf nodları geçmişten bugüne çeşitli sınıflandırmalara tabi tutulmuştur. En detaylı sınıflandırma Pickren tarafından yapılmıştır. Bu sınıflandırmaya göre aksiller lenf nodları 6 gruba ayrılır (Pickren ve ark., 1965; Greene ve ark., 2002);

- Aksiller ven grubu
- Eksternal mammaryan grup
- Skapular grup
- Santral grup
- Subklavikuler grup
- İnterpektoral grup

Ancak günümüzde daha sık kullanılan gruplama Berg tarafından yapılan gruplamadır (Berg, 1955). Berg aksiller lenf nodlarını level 1, level 2 ve level 3 olarak üç grup altında toplamıştır (Garcia-Etienne ve ark., 2019).



**Şekil 2.4.** Memenin lenfatik sistemi (Tarhan, 27 Ocak 2019).

Level 1 lenf nodları, m. pektoralis minörün lateralinde yerleşen eksternal mammarian, skapular, aksiller ven ve santral aksiller grup lenf nodlarıdır. Level 2 lenf nodları, m. pektoralis minör'ün posteriorunda konumlanmış santral aksiller grup lenf nodlarıdır. Level 3 lenf nodları ise, disekte edilmesi en zor olan m. pektoralis minörün medialinde bulunan subklavikular lenf nodlarıdır. Bu nodları m. pektoralis minörü kesmeden çıkarmak oldukça zordur (Greene ve ark., 2002; Garcia-Etienne, 2019).

## 2.2. Memenin Histolojisi

Normal meme epiteli toplam meme dokusunun küçük bir kısmını oluşturur. Buna rağmen meme hastalıklarının birçoğu meme epitelinden köken alır. Meme epiteli, her biri çiçeklenen bir ağaca benzeyen dallı yapılar içeren 10-15 segmentten meydana gelir. Terminal duktal lobuler sistem, segment veya lop şeklinde organize olmuştur. Duktuslar, duktuluslar ve lobuler asinüslerden oluşan lobüller, yağ doku ve fibröz dokudan meydana gelen bir stroma içine yerleşmişlerdir. Segmentlerin dağılımı çeşitlilik gösterir ve segment dalları birbiri üzerine binebilir (Tavasolli ve Schnitt, 1999).

TDLU epitelü luminal (i) ve myoepitelüyal (dış) olmak üzere iki tabakadan meydana gelir. Luminal ve miyoepitelüyal tabakaların deęerlendirilmesi benign ve malign lezyon ayırımında temel klavuzlardandır. Fizyolojik olarak inaktif memede luminal epitelde sitoplazma soluk; nükleuslar küboidal, kolumnar şekilli, üniform oval şekilde izlenir. Bu epitel, sitokeratin 7, 8, 9 ve 18'i eksprese eder. Miyoepitelial hücreler genellikle düzleşmiş, komprese nükleus içerebileceęi gibi, yoğun stoplazmalı, belirgin epiteloid hücreler şeklinde de görülebilir. Duktus, duktulus ve asinuslar, laminin ve tip 4 kolajenden oluşan, miyoepitelüyal hücreler çevresinde olan ve duktal lobuler sistemi çevreleyen bazal tabaka ile çevrilidir. Bu tabaka TDLU'yi stromadan ayırır. Duktusların çevresinde terminal duktus ve asinuslerden farklı olarak elastik lifler izlenir. Meme başı ve areola çok katlı keratinize epitelde çevrilidir ve bu epitel laktiferöz duktusun terminaline kadar uzanır. Meme başı ve areolada nadiren benign berrak hücrelerin görülmesi, bu hücrelerin Paget hastalığı ile karıştırılmasına sebebiyet verebilir (Tavasolli ve Schnitt, 1999; Sandoval-Leon, 2013; Mills ve ark., 2015).

### **2.3. Meme Kanseri**

Meme kanseri, memenin glandüler elemanlarından köken alan epitel hücrelerinde meydana gelen kontrolsüz büyüme ve çoęalma sonucu ortaya çıkar. TDLU'nin parankim hücrelerinden kaynaklanan adenokarsinomlar bu tümörlerin büyük çoęunluęunu oluşturur (Carbone ve ark., 1993).

#### **2.3.1. Etiyoloji, Epidemiyoloji ve Risk Faktörleri**

Meme kanseri, dünya genelinde sıklığı akcięer kanserini ikinci sırada takip eden, kadın ölüm sebeplerinin başında gelen bir malignitedir (Torre ve ark., 2015). Kadınlarda görülen kanserlerin tümünün %23'ünü oluşturur ve kansere baęlı ölümlerin %14'ünden sorumludur (Siegel ve Jemal, 2018). Avrupada 2018 yılında melanom dışı deri kanseri hari, 3.91 milyon yeni kanser vakası ve buna baęlı 1.93 milyon ölüm gerçekleştięi rapor edilmiştir. Bu raporlara ve WHO verilerine göre en sık görülen kanser 523.000 vaka ile meme kanseridir (Ferlay ve ark., 2018; WHO, 10 Ocak 2019). Ülkemizde de 43/100.000 insidansa sahip olup, her yıl yaklaşık 15.000

kadına meme kanseri tanısı konulmaktadır (Türkiye Kanser Kontrol Planı, 25 Aralık 2018). Meme kanserinin görülme sıklığı gün geçtikçe artmasına rağmen erken teşhis ve tedavi yöntemlerinin gelişmesiyle birlikte buna bağlı ölümler ciddi oranda azalmıştır. (Ferlay ve ark., 2019).

Meme kanseri gelişiminde etkili olan risk faktörleri çok çeşitlidir. Yaş, cinsiyet, ırk, menarş ve menopoz yaşı, ilk gebelik yaşı, laktasyon, infertilite, ailede meme ve/veya over kanseri öyküsü, atipik hiperplazi veya lobüler karsinoma in situ öyküsü, bilinen ya da şüphe edilen meme kanseri ile ilişkili gen mutasyonları, 30 yaş altında torakal radyoterapi almış olmak, hormon tedavileri, kişisel meme kanseri öyküsü ve vücut kitle indeksi bu risk faktörlerindedir. En yüksek risk grubuna giren kadınlar kuvvetli aile öyküsüyle beraber, tanımlanmış genetik mutasyonu, lobüler karsinoma in situ veya atipik duktal hiperplazisi olanlardır (Siegel ve Jemal, 2018). Yapılan çalışmalarda meme kanserinin yaş ve beden kitle indeksiyle de anlamlı ilişkisi olduğu saptanmıştır (Açıkgöz ve ark., 2018).

Meme kanseri riskinin belirlenmesi, kansere yakalanma riski yüksek olan sağlıklı bireylerin ayırımı için önemlidir (Armstrong ve ark., 2000). Risk belirlemesi için kullanılan çeşitli modeller vardır ve bu modeller risk faktörlerinin kombinasyonu üzerine kuruludur (Güllüoğlu, 2008; Amir ve ark., 2010). Hesaplanan meme kanserinin belli bir süre veya hayat boyu riskini tahmin etmek için kullanılır. Bu modeller temelde herediter ve non-herediter meme kanseri riskini değerlendirmek üzere sınıflanmıştır. Herediter meme kanserli hastalarda daha çok genetik mutasyon varlığını da içeren analizler önerilir (Couch, Shattuck-Eidens, Frank ve BRCA-PRO). Bu testlerde BRCA1 (breast cancer gene 1) veya BRCA2'de gen mutasyonu saptanması, aile öyküsünde 1. veya 2. dereceden akrabada hem over hem de meme kanseri bulunması gibi parametreler göz önüne alınır (Berry ve ark., 2002). Non-herediter meme kanser riskinin hesaplanmasında ise en sık Gail ve Claus modelleri kullanılır. Gail modeli, yalnızca kuvvetli aile öyküsü olan 35 yaş üstü kadınlarda kullanılır. Irk, birinci derece akrabada meme kanseri öyküsü sayısı, menarş yaşı, ilk doğum yaşı gibi parametreleri sorgular. Claus modeli ise genetik yatkınlığı inceler, kuvvetli aile öyküsü olan, fakat mutasyon saptanmamış hastalarda kullanılır (Amir ve ark., 2010; Rogulski ve Oszukowski, 2011).



### **2.3.2. Klinik Özellikler**

Hastaların büyük bir çoğunluğu kliniğe ele gelen kitle şikayeti ile başvurur. Erken evre meme kanseri belirtileri ağrı, şişlik, meme derisinde kızarıklık, portakal kabuğu görünümü, meme başı akıntısı, aksiller veya supraklavikuler lenf nodlarında büyüme olarak sıralanabilir (Morrow, 2004).

### **2.4. Memenin Malign Lezyonları**

Meme kanserleri histolojik tiplerine göre; bazal membranı aşan (invaziv) ve aşmayanlar (non-invaziv) olmak üzere iki başlık altında incelenir (Tavasolli ve Devilee, 2003; Kumar ve ark., 2008).

#### **2.4.1. Non-invaziv (İn Situ) Malign Lezyonlar**

Bazal membran ile sınırlı, lenfovasküler kanallara ve stromaya yayılım göstermeksizin gelişen malign lezyonlar, non-invaziv olarak adlandırılırlar (Kumar ve ark., 2008). Lobüler karsinoma in situ ve duktal karsinoma in situ (intraduktal karsinom) olmak üzere iki tipi vardır.

#### ***Lobüler Karsinoma İn Situ (LKİS)***

Terminal duktusların lobüler birimlerinden köken alan, histolojik olarak terminal duktuslarda ve asinüslerde proliferasyonla beraber kohezyon kaybı ve az sayıda mitoz gösteren oval veya yuvarlak çekirdekli hücreler ile karakterize lezyonlardır (Sunil ve ark., 2012). LKİS'e komşu stromal alanda görülen mikrokalsifikasyonlar, en tipik bulgularındandır. Genellikle non-palpabl olup meme biyopsilerinde tesadüfen saptanırlar. Menopoz sonrası lobüllerin atrofiye gitmesinden dolayı LKİS çoğunlukla premenopozal dönemde görülür. LKİS tanısı konan hastalarda invaziv duktal ve invaziv lobüler karsinom gelişme riski normal popülasyona göre yaklaşık 9 kat daha fazladır. Multisentriktir ve çoğunlukla bilateral olarak da gözlenebilir (Hussain ve Cunnick, 2011; Murray ve ark., 2013).

### ***Duktal Karsinoma İn Situ (İntraduktal Karsinom/DKİS)***

Meme duktuslarının içerisinde çoğalıp duktus boyunca yayılım gösteren, bazal membranı aşmayan, memenin primer malign lezyonudur. Lobülü doldurup şeklini bozarak duktus benzeri alanların oluşmasına sebep olur. Erken evrede kanser hücreleri pleomorfizm, atipi ve mitoz göstermediğinden, bu aşamada DKİS'nun benign hiperplaziden ayrımı oldukça zordur. İnvaziv bir kansere ilerleme riski yüksek olup çeşitli morfolojik ve biyolojik özelliklere sahip heterojen lezyon gruplarını da içerebilmektedir (Virnig ve ark., 2010; Sunil ve ark., 2012).

DKİS'nun sınıflandırılması konusunda henüz ortak bir görüş bulunmamakla beraber, epitel hücrelerindeki farklılıklara göre komedo tip ve non-komedo tip (solid tip, kribriform tip, papiller tip ve mikropapiller tip) olmak üzere iki temel grupta incelenmiştir. Komedo tip, DKİS'nun malignitesi en yüksek olan alt tipi olup ortasında yoğun nekrozu çevreleyen yüksek nükleer dereceli hücreler ile karakterizedir. Kribriform büyüme paterninde papiller büyüme ilerleyip duktus lümeniyle birleşerek lümeni doldurur. Ancak rutinde bu sınıflandırma yaygın olarak kullanılmamakla beraber bunun yerine daha çok nükleer derece ve buna eşlik eden nekroz varlığına bakılmaktadır (Burstein ve ark., 2004; Leonard ve Swain, 2004; Allred, 2010).

DKİS, histopatolojik olarak düşük nükleer dereceli, orta nükleer dereceli ve yüksek nükleer dereceli olmak üzere üç farklı sınıfta incelenir. Her üç derece de solid, kribriform veya multipapiller patternde izlenebilir. Düşük nükleer dereceli DKİS'da küçük monomorfik hücreler, belirsiz nükleoller, uniform nükleuslar izlenmekle beraber ince kromatin dağılımı görülür. Mitoz nadirdir. Psammomatöz tipte mikrokalsifikasyonlar mevcuttur. Orta dereceli DKİS, bazı duktuslar içinde intraluminal nekroz odakları ile karakterize olup nükleol belirginliği ve kromatin kabalaşması gibi özelliklerin görüldüğü lezyonlardır. Yüksek dereceli DKİS'da ise, solid, kribriform ya da mikropapiller yapılar oluşturan yüksek derecede atipi gösteren hücreler izlenir. Genellikle 5 mm'den büyük odaklar şeklinde görülür. Bunun yanısıra tek bir duktusta görülen "clinging" paterndeki belirgin atipik hücreler bu tanı için yeterlidir. Belirgin pleomorfik nükleuslar, veziküler ve irregüler dağılım gösteren kromatin, belirgin ve multipl nükleoller izlenebilir. Mitoz sıktır, nekrotik debrilerden

zengin komedo nekroz belirgin özelliğidir. Mikrokalsifikasyon sıklıkla görülebilir (Lester ve ark., 2009; Allred, 2010; Sunil ve ark., 2012).

Bazı nadir varyantlarda DKİS'i oluşturan hücreler; skuamöz hücreler, apokrin hücreler, taşlı yüzük hücreleri, iğsi hücreler, nöroendokrin veya berrak hücreleri de içerebilir. Bunların derecelendirilmesi için ortak bir görüş birliği yoktur (Lester ve ark., 2009; Sunil ve ark., 2012).

DKİS'nun laktiferöz duktuslar aracılığıyla deri ile örtülü meme başına ulaşması sonucu meme başının Paget hastalığı meydana gelir. Bu hastalıkta malign hücreler normal epidermal bariyerin yapısını bozar ve ekstrasellüler sıvının dışarıya çıkmasına sebebiyet verir. En sık rastlanan klinik bulgular unilateral meme başı ve kabuk bağlayan areoladır (Sandoval-Leon, 2013).

İyi diferansiye tümörlerde tümör hücrelerinin östrojen reseptörü ekspresyonu daha az, progesteron reseptörü ekspresyonu görece daha fazladır. DKİS iyi prognoza sahip olup yapılan çalışmalarda DKİS tanısı almış olguların mastektomi sonrası uzun dönem sağkalım oranının %97'nin üzerinde olduğu bildirilmiştir (Narod ve ark., 2015).

#### **2.4.2. İnvaziv Malign Lezyonlar**

Tümör hücrelerinin bazal membranı aşarak çevre stromaya ve lenfovasküler kanallara sızması ile meydana gelen lezyonlar invaziv olarak adlandırılır. Bu lezyonlara aynı zamanda in situ karsinomlar da eşlik edebilir (Kumar ve ark., 2008).

#### ***İnvaziv Duktal Karsinom***

Meme kanserlerinin yaklaşık %65-75'inden sorumlu olan, prognozu en kötü infiltratif karsinomlardır. Bu tip kanserlere genellikle DKİS de eşlik edebilir, fakat nadiren LKİS ile birlikte de olabilirler (Kumar ve ark., 2008). İleri evre kanserler deride çukurlaşmaya, meme başında retraksiyona, göğüs duvarına fiksasyona yol açarlar. Ortalama üçte iki vakada östrojen reseptörü ya da progesteron reseptörü

ekspresyonu izlenmekle beraber, ortalama üçte bir vakada HER2/neu'nin overekspresyonu görülür (Razek ve ark., 2010).

İnvaziv duktal karsinom, diğer özel tip invaziv malign karsinomların herhangi birinin içinde sınıflandırılmayan tüm kanserler için kullanılan genel bir terimdir. Non-special tip karsinomlar duktal karsinomun sinonimleri olarak adlandırılırlar. Mamografide spiküler uzantıları bulunan kitle lezyon şeklinde izlenir. İnvaziv duktal karsinomlar makroskobik görünümüne göre stellat (yıldız şeklinde) ve sınırlı olmak üzere iki grupta incelenir. Stellat karsinomlarda aksiller metastazların daha sık olduğu saptanmıştır. İnfiltratif duktal karsinomların ışınsal yayılım gösteren kitle lezyon şeklindeki görünümüleri daha tipiktir ve tümörün çevresindeki fibrotik yanıtı dolay bunlar skirröz karsinom olarak adlandırılmaktadır. Skirröz karsinomda bol miktarda fibröz stroma ile elastin izlenir. Lezyonun içinde ya da komşuluğunda hiperekojen noktalar şeklinde mikrokalsifikasyonlar izlenebilir (Kumar ve ark., 2008; Sunil ve ark., 2012).

### ***İnvaziv Lobüler Karsinom***

İnvaziv duktal karsinomdan sonra görülme sıklığı bakımından ikinci sırada yer alan meme karsinomudur. Bilateral ve multisentrik yerleşimli olma sıklığı infiltratif duktal karsinoma göre iki kat daha fazla olup %20 oranında bilateraldir. Mamografilerde daha çok parankim yapısında bozukluk şeklinde, özellikle belirgin kontur çizmeyen asimetric dansiteler olarak görülmekle beraber parankimal distorsiyon veya silik düzensiz sınırlı tümöral kitleler olarak izlenebilirler. LKİS alanlarını da içerebilen invaziv lobüler karsinom, histolojik veya mamografik olarak invaziv duktal karsinomu taklit edebilir. Hücreler bazen zincir dizileri şeklinde tek tek dizilerek stromayı infiltre edip tümöral ya da normal duktus ve asinusları çevreleyerek “öküz gözü görünümü” olarak tanımlanan şekilde görülebilirler (Kumar ve ark., 2008; Sunil ve ark., 2012). İnvaziv lobüler karsinomda bazen mamografik olarak bulgu saptanamayabilir, ayrıca hastalar klinik olarak asemptomatik olabilir. Bu nedenle bu kanser tipi fizik muayene ve mamografi incelemelerinde gözden kaçırılabilir. Prognozu orta derecede olan bu kanser türünde 5 yıllık sağ kalım oranı yaklaşık %70-80'dir (Reed ve ark., 2015).

### ***Medüller Karsinom***

İnvaziv duktal karsinomun özel bir alt türü olup tüm meme kanserlerinin %5-7'sini oluşturur. Düşük gradeli ve prognozu iyi olan tümörlerdir. Lezyon çevre dokudan iyi sınırla ayrılmakta ve büyük anaplastik hücre kümelerinden meydana gelmektedir. Makro ya da mikro lobülasyonlar gösterebilir. Medüller karsinomlar sıklıkla BRCA1 gen mutasyonuna sahip kadınlarda görülmektedir. Mammografide ve US'de düzgün sınırlı, hipoekoik ve homojen görünmesinden dolayı bu lezyonları fibroadenomlardan ayırt etmek zordur. Tümör boyutu büyüdükçe santralde nekroz gelişebilir ve buna bağlı olarak kistik alanlar ve mikrokalsifikasyon görülebilir. Ayrıca aksiller lenf nodlarının reaktif olarak büyüyebilmesi klinik evrelendirmede yanıltıcı olabilmektedir (Sunil ve ark., 2012; Zangoury ve ark., 2018).

### ***Kolloid (Müsinöz) Karsinom***

Sıklıkla ileri yaşlı kadınlarda görülen nadir bir alt tiptir. Tümör büyüme hızı oldukça yavaş, iyi prognozlu lezyonlar olup lenf nodu metastazı hemen hiç görülmez. Histolojik olarak düşük gradeli tümöral hücrelerin çevrelediği ekstrasellüler müsin gölcükleri içerisinde yüzen, dar, eozinofilik sitoplazmalı, uniform, yuvarlak hücrelerin küçük gruplarından oluşur. Lezyon iyi sınırlı olup benign lezyonları taklit edebilmektedir. Makroskopik olarak yumuşak kıvamlı ve jelatinöz görünümde dirler. Saf müsinöz ve miks müsinöz varyantları tanımlanmıştır (Bae ve ark., 2011).

### ***Tubuler Karsinom***

Meme kanserlerinin %1-2'sini oluşturan, tümör boyutu 1 cm'nin altında, oldukça iyi prognozlu lezyonlardır. Tipik olarak sert, beyaz, yıldızvari bir görünüme sahiptir. Histolojik olarak iyi diferansiye, düşük gradeli nükleusa sahip tubul yapıları izlenir. Lenf nodu metastazı seyrek olup sıklıkla radyal skar alanlarından kaynaklanan bu kanser tipinin prognozu mükemmeldir (Lea ve ark., 2015).

## 2.5. Meme Tümörlerinin Sınıflaması

Meme tümörlerinde, DSÖ'nün 2012'de önerdiği sınıflama kullanılmaktadır (Tablo 2.1).

**Tablo 2.1.** DSÖ'nün meme tümör sınıflaması (Lakhani, 2012).

<ul style="list-style-type: none"><li>• <b>Epitelyal Tümörler</b><ul style="list-style-type: none"><li>Mikroinvaziv karsinom</li><li>İnvaziv karsinom <b>NST(spesifik tip olmayan)</b> (eski sınıflamada İnvaziv duktal karsinom, NOS)<ul style="list-style-type: none"><li>❖ Mikst karsinom</li><li>❖ Pleomorfik karsinom</li><li>❖ Osteoklastik dev hücreli karsinom</li><li>❖ Koryokarsinomatóz özellikleri olan karsinom</li><li>❖ Melanotik özellikleri olan karsinom</li></ul></li><li>İnvaziv lobuler karsinom (<b>klasik, solid, alveolar, pleomorfik, tubulolobüler, mikst</b>)</li><li>Tübüler karsinom</li><li>İnvaziv kribriform karsinom</li><li>Medüller karsinom</li><li>Müsinöz karsinom ve bol müsin içeren diğer tümörler<ul style="list-style-type: none"><li>❖ Müsinöz karsinom</li><li>❖ Kistadenokarsinom ve prizmatik hücreli müsinöz karsinom</li><li>❖ Taşlı yüzük hücreli karsinom</li></ul></li><li>Nöroendokrin tümörler<ul style="list-style-type: none"><li>❖ Solid nöroendokrin hücreli karsinom</li><li>❖ Apikal karsinoid tümör</li><li>❖ Küçük hücreli / yulaf hücreli karsinom</li><li>❖ Büyük hücreli nöroendokrin karsinom</li></ul></li><li>İnvaziv papiller karsinom</li><li>İnvaziv mikropapiller karsinom</li><li>Apokrin karsinom</li><li>Metaplastik karsinomlar<ul style="list-style-type: none"><li>❖ Saf epitelyal metaplastik karsinomlar<ul style="list-style-type: none"><li>○ Skuamoz hücreli karsinom</li><li>○ İğsi hücre metaplastik adenokarsinom</li><li>○ Adenoskuamoz karsinom</li><li>○ Mukoepidemoid karsinom</li><li>○ Mikst epitelyal/mezenkimal metaplastik karsinomlar</li></ul></li></ul></li><li>Lipidden zengin karsinom</li><li>Sekretuar karsinom</li><li>Onkositik karsinom Adenoid kistik karsinom Asinik hücreli karsinom</li><li>Glikojenden zengin berrak hücreli karsinom</li><li>Sebaseöz karsinom</li><li>İnflamatuar karsinom</li><li>Lobüler neoplazi<ul style="list-style-type: none"><li>❖ Lobüler karsinoma in situ</li></ul></li><li>İntraduktal proliferatif lezyonlar<ul style="list-style-type: none"><li>❖ Olağan duktal hiperplazi (Usual ductal hyperplasia)</li><li>❖ Düz epitelyal atipi (Flat epithelial atypia)</li><li>❖ Atipik duktal hiperplazi</li><li>❖ Duktal karsinoma in situ</li></ul></li><li>Mikroinvaziv karsinom İntraduktal papiller neoplaziler<ul style="list-style-type: none"><li>❖ Santral papillom</li><li>❖ Periferik papillom</li><li>❖ Atipik papillom</li><li>❖ İntraduktal papiller karsinom</li><li>❖ İntrakistik papiller karsinom</li></ul></li><li>Benign epitelyal proliferasyonlar<ul style="list-style-type: none"><li>○ Adenozis (varyantlar dahil)</li><li>○ Sklerozan adenozis</li><li>○ Apokrin adenozis</li><li>○ Blunt duktos adenozis</li></ul></li></ul></li></ul>	<ul style="list-style-type: none"><li>○ Mikroglandüler adenozis</li><li>○ Adenomyopitelyal adenozis</li><li>❖ Radyal skar/kompleks sklerozan lezyon</li><li>❖ Adenomlar<ul style="list-style-type: none"><li>○ Tübüler adenom</li><li>○ Laktasyon adenomu</li><li>○ Apokrin adenom</li><li>○ Pleomorfik adenom</li><li>○ Duktal adenom</li></ul></li><li>• <b>Myopitelyal lezyonlar</b><ul style="list-style-type: none"><li>Myoepitelyozis</li><li>Adenomyoepitelyal adenozis</li><li>Adenomyoepitelyoma Malign myoepitelyoma</li></ul></li><li>• <b>Mezenkimal tümörler</b><ul style="list-style-type: none"><li>Hemanjioma</li><li>Angiomatozis</li><li>Hemangioperisitom</li><li>Psödoangiomatóz stromal hiperplazi</li><li>Myofibroblastoma</li><li>Fibromatozis (agresif)</li><li>İnflamatuar myofibroblastik tümör</li><li>Lipom<ul style="list-style-type: none"><li>❖ Anjiolipom</li></ul></li><li>Granüler hücreli tümör</li><li>Nörofibrom Schwannoma</li><li>Anjiosarkom Liposarkom</li><li>Rabdomyosarkom</li><li>Osteosarkom Leiomyom</li><li>Leiomyosarkom</li></ul></li><li>• <b>Fibroepitelyal tümörler</b><ul style="list-style-type: none"><li>Fibroadenom</li><li>Fillodes tümörü<ul style="list-style-type: none"><li>❖ Benign</li><li>❖ Borderline</li><li>❖ Malign</li></ul></li><li>Periduktal stromal sarkom, düşük dereceli Meme hamartomu</li></ul></li><li>• <b>Memebaşı tümörleri</b><ul style="list-style-type: none"><li>Meme başı adenomu</li><li>Siringomatöz adenom</li><li>Meme başının Paget hastalığı</li></ul></li><li>• <b>Malign lenfoma</b><ul style="list-style-type: none"><li>Diffüz büyük B-hücreli lenfoma</li><li>Burkitt lenfoma</li><li>MALT tipi ektranodal marjinal-zon-B-hücreli lenfoma</li><li>Foliküler lenfoma</li></ul></li><li>• <b>Metastatik tümörler</b></li></ul>
--	---

## 2.6. Meme Kanserinde Tanı

Meme kanseri tanısı konulurken, anamnez, fiziki muayene (palpasyon ve inspeksiyon), mammografi ve biyopsi alma yöntemlerine başvurulur. Anamnez hastanın yaşı, aile öyküsü, daha önce meme ile ilgili geçirilmiş hastalık, menarş yaşı ve düzeni, menopoz yaşı gibi bilgileri içerir. Fiziki muayenede meme büyüklüğü, simetrisi, meme derisinde meydana gelen renk değişikliği, buruşma, çukurlaşma, portakal kabuğu görüntüsü varlığı, memede retraksiyon, ödem, ülserasyon ve meme başlarına dikkat edilir. Palpasyon ile aksiller ve supraklavikuler lenf nodları kontrol edilir. Bunun yanı sıra memede ele gelen kitle varsa, kitlenin çapı, şekli, yoğunluğu, mobilitesi, sınırları, lokalizasyonu ve sertliğine bakılır.

Mammografi, herhangi bir kontrast madde kullanmaksızın uygulanan röntgen tekniğidir. Klinik olarak kuşkusu bulunan fakat küçük boyut nedeniyle palpasyonda tespit edilemeyen kitlelerin görülmesini sağlar ve gerekliyse biyopsi alanını belirler. Ayrıca aksiller lenf nodlarına metastaz yapmış primer lezyonun yer tespitinde de oldukça önemlidir (Özmen ve ark., 2012).

Ultrasonografide memenin kistik lezyonları görüntülenerek teşhis edilir. Ayrıca meme başı akıntısı mevcut ise bu sekreten sitolojik preparat hazırlanarak habis hücre varlığı tespit edilebilir. Meme kanserinde kesin tanı biyopsi ile konur. Palpe edilebilen her kitleden biyopsi alınması gereklidir. Sıklıkla tru-cut iğne biyopsisi (core biyopsi) ile kitleden örnekleme yapılarak lezyonun benign ya da malign karakterde olması radyolojik ve histopatolojik bulgular ile birlikte değerlendirilir ve hatta in situ ve invaziv ayırımı yapılabilir (Özmen ve ark., 2012).

## 2.7. Meme Kanserinde Evreleme

1977'de kurulan Amerikan Kanseri Ortak Komitesi (American Joint Committee on Cancer/AJCC), TNM olarak adlandırılan, anatomik bulgulara dayanan bir evreleme sistemi yayınladı. T: tümör büyüklüğünü, N: lenf nodu tutulumunu, M: metastazı ifade etmektedir. Günümüzde halen bu TNM evreleme sistemi kullanılmaktadır. Bu evreleme sistemi, yalnızca geniş bir yelpazedeki tümörleri değil, farklı tipte maligniteleri de kapsayan, hekimlerin tanı koymasını kolaylaştıran çok çeşitli

güncellemeleri de içerir. Meme kanser evrelemesi, meme kanseri tanısı konulduktan sonra hastalığın seyri, kanserin hangi aşamada olduğu, kansere en uygun tedavinin seçilmesi gibi konularda hekime ışık tuttuğundan son derece önemlidir (Giuliano ve ark., 2018). AJCC, majör prognostik faktörleri kullanarak meme kanserlerini Evre 0 – IV arasında klinik evrelere ayırmaktadır (Tablo 2.2).

**Tablo 2.2.** AJCC'nin klinik evreleme sınıflaması (Compton ve ark., 2012).

Evre	Özellik	5 Yıllık Sağkalım Oranı
Evre 0	DKİS veya LKİS	%92
Evre I	2 cm veya daha küçük boyutta lenf nodu tutulumu olmayan (<0.02 cm metastaz) invaziv karsinom	%87
Evre II	5 cm ve daha küçük boyutta ve 3 lenf nodu metastazına kadar tutulumu olan veya 5 cm'den büyük ancak lenf nodu tutulumu olmayan invaziv karsinomlar	%75
Evre III	5 cm veya daha küçük boyutta ve 4'ün üzerinde lenf nodu metastazı olan invaziv karsinomlar, 5 cm'den büyük ve lenf nodu metastazı olan invaziv karsinomlar, 10 ve üzerinde lenf nodu metastazı olan invaziv karsinomlar, internal lenf nodu metastazı olan karsinomlar, deri tutulumu olan invaziv karsinomlar, klinik olarak inflamatuvar karsinomlar	%46
Evre IV	Uzak organ metastazı olan tüm meme karsinomları	%13



### 2.7.1 Primer Tümör Sınıflaması

Primer tümör ve tümörün makroskopik görünümüne göre sınıflandırma aşağıda sıralandığı şekildedir (Compton ve ark., 2012);

- ***Tx***: Değerlendirilemeyen primer tümör
- ***T0***: Primer tümöre ait bulgu yok
- ***Tis***: İn situ karsinom
  - ***Tis (DCIS)***: Duktal karsinoma in situ
  - ***Tis (LCIS)***: Lobüler karsinoma in situ
  - ***Tis (Paget)***: Meme başının paget hastalığı
- ***T1***: Tümör çapı 2 cm ya da daha küçük
  - ***T1mik***: Tümör çapı 0.1 cm'den küçük tümör; mikroinvazyon
  - ***T1a***: Tümör çapı 0.1 cm ile 0.5 cm arasında olan tümör
  - ***T1b***: Tümör çapı 0.5 cm ile 1 cm arasında olan tümör
  - ***T1c***: Tümör çapı 1 cm ile 2 cm arasında olan tümör
- ***T2***: Tümör çapı 2 cm ile 5 cm arasında olan tümör
- ***T3***: Tümör çapı 5 cm'den büyük tümör
- ***T4***: Göğüs duvarı ve/veya cilt dokularına direkt yayılımı olan herhangi büyüklükte tümör
  - ***T4a***: Pektoralis majör kası dışında göğüs duvarına yayılımı olan tümör
  - ***T4b***: Ödem, portakal kabuğu görünümü, cilt ülserasyonu veya satellit cilt nodüllerinin eşlik ettiği tümör
  - ***T4c***: T4a ve T4b'nin birlikteliği
  - ***T4d***: İnflamatuar karsinom

### 2.7.2. Bölgesel Lenf Nodları (Klinik Sınıflama)

Bölgesel lenf nodu tutulumuna göre klinik olarak yapılan sınıflama aşağıda sıralandığı şekildedir (Compton ve ark., 2012);

- ***Nx***: Değerlendirilemeyen lenf nodu tutulumu
- ***N0***: Bölgesel lenf nodu tutulumu yok
- ***N1***: Hareketli, ipsilateral bölgesel lenf nodu tutulumu

- **N2:** Komşu dokulara yapışık ipsilateral aksiller lenf nodu metastazı veya aksiller metastaz olmaksızın klinik veya radyolojik olarak (lentosintigrafi dışında) görülebilen ipsilateral internal lenf nodu metastazı
  - **N2a:** Birbirlerine veya komşu dokulara yapışık ipsilateral aksiller lenf nodu metastazı
  - **N2b:** Aksiller metastazı olmaksızın klinik veya radyolojik olarak görülebilen ipsilateral internal mammaryan lenf nodu metastazı
- **N3:** İpsilateral infraklaviküler lenf nodu metastazı veya klinik ve radyolojik (lenfosintigrafi dışında) olarak görülebilen ipsilateral internal mammaryan lenf nodu metastazı + aksiller lenf nodu metastazı veya supraklaviküler lenf nodu metastazı
  - **N3a:** İpsilateral infraklaviküler lenf nodu metastazı + aksiller lenf nodu metastazı
  - **N3b:** Klinik ve radyolojik (lenfosintigrafi dışında) olarak görülebilen ipsilateral internal mammaryan lenf nodu metastazı + aksiller lenf nodu metastazı
  - **N3c:** İpsilateral supraklaviküler lenf nodu metastazı

### 2.7.3. Bölgesel Lenf Nodları (Patolojik Sınıflama)

Bölgesel lenf nodu tutulumuna göre patolojik olarak yapılan sınıflama ise aşağıda sıralandığı şekildedir (Compton ve ark., 2012);

- **pNx:** Değerlendirilemeyen bölgesel lenf nodları
- **pN0:** Bölgesel lenf nodu metastazı yok
  - **pN0(i-):** Bölgesel lenf nodu metastazı yok, İHK (-)
  - **pN0(i+):** Bölgesel lenf nodu metastazı yok, İHK (+), ancak tümör infiltrasyon alanı 0.2 mm'den küçük
  - **pN0(mol-):** Bölgesel lenf nodu metastazı yok, RT-PCR (-)
  - **pN0(mol+):** Bölgesel lenf nodu metastazı yok, RT-PCR (+)
- **pN1:** Mikrometastaz; tümör infiltrasyon alanı 0.2 mm ile 2 mm arasında, 1-3 aksiller lenf nodu tutulumu ve/veya klinik veya radyolojik olarak görüntülenemeyen, ancak sentinel biyopside saptanan internal mammaryan lenf nodunda mikrometastaz

- **pN1mik:** Tümör infiltrasyon alanı 0.2 mm ile 2 mm arasında; mikrometastaz
- **pN1a:** 1-3 aksiller lenf nodu tutulumu
- **pN1b:** Klinik veya radyolojik olarak görüntülenemeyen, ancak sentinel biyopside saptanan internal mammaryan lenf nodunda mikrometastaz
- **pN1c:** 1-3 aksiller lenf nodu tutulumu ve klinik veya radyolojik olarak görüntülenemeyen, ancak sentinel biyopside saptanan internal mammaryan lenf nodunda mikrometastaz
- **pN2:** 4-9 aksiller lenf nodu metastazı veya aksiller tutulum olmaksızın internal mammaryan lenf nodlarında klinik ve radyolojik (lenfosintigrafi dışında) olarak görüntülenebilen tutulum
  - **pN2a:** tümör infiltrasyon alanı 2 mm veya daha büyük, 4-9 aksiller lenf nodu metastazı
  - **pN2b:** Aksiller tutulum olmaksızın internal mammaryan lenf nodlarında klinik ve radyolojik (lenfosintigrafi dışında) olarak görüntülenebilen tutulum
- **pN3:** 10 veya daha fazla aksiller lenf nodu metastazı veya infraklaviküler lenf nodu metastazı, veya klinik ve radyolojik (lenfosintigrafi dışında) olarak belirgin internal mammaryan lenf nodu metastazı + en az 1 aksiller lenf nodu metastazı, veya sentinel biyopsi ile tanısı konan mikroskobik internal mammaryan lenf nodu metastazı + 3'den fazla aksiller lenf nodu metastazı
  - **pN3a:** Tümör infiltrasyon alanı 2 mm'den büyük, 10 veya daha fazla aksiller lenf nodu metastazı veya infraklaviküler lenf nodu metastazı
  - **pN3b:** Klinik ve radyolojik (lenfosintigrafi dışında) olarak belirgin internal mammaryan lenf nodu metastazı + en az 1 aksiller lenf nodu metastazı veya sentinel biyopsi ile tanısı konan mikroskopik internal mammaryan lenf nodu metastazı + 3'den fazla aksiller lenf nodu metastazı
  - **pN3c:** İpsilateral supraklaviküler lenf nodu metastazı.

#### 2.7.4. Uzak Metastaz

Metastatik durumlara göre sınıflama aşağıda sıralandığı şekildedir (Compton ve ark., 2012);

- ***Mx***: Değerlendirilemeyen uzak metastaz
- ***M0***: Uzak metastaz yok
- ***M1***: Uzak metastaz var

#### 2.7.5. TNM Evreleme Sistemi

AJCC'ye göre TNM evreleme sistemi Tablo 2.3'de gösterilmiştir.

**Tablo 2.3.** AJCC'nin TNM evre grupları (Brierley ve ark., 2016).

EVRE	TÜMÖR	LENF NODU	METASTAZ
EVRE 0	Tis	N0	M0
EVRE 1	T1	N0	M0
EVRE 2A	T0 T1 T2	N1 N1 N0	M0 M0 M0
EVRE 2B	T2 T3	N1 N0	M0 M0
EVRE 3A	T0 T1 T2 T3 T3	N2 N2 N2 N1 N2	M0 M0 M0 M0 M0
EVRE 3B	T4 T4 T4	N0 N1 N2	M0 M0 M0
EVRE 3C	T (Tis, T0, T1, T2, T3 veya T4)	N3	M0
EVRE 4	T (Tis, T0, T1, T2, T3 veya T4)	N (N0, N1, N2 veya N3)	M1

## **2.8. Meme Kanserinde Prognostik ve Prediktif Faktörler**

Meme kanserinde hastaliksız ve genel sağkalım ile ilişkili her türlü parametre prognostik faktör olarak adlandırılır. Prognostik ve prediktif faktör olarak kullanılan en yaygın parametreler; ER ve PR varlığı, HER2 durumu, Ki-67 ekspresyonu, tümör anjiyogenezi ve tümör baskılayıcı genler olarak sıralanabilir. Evre, tümör çapı, histolojik grade, nükleer grade, aksiller lenf nodu tutulumu, CIS komponentinin karakteri ve oranı, lenfovasküler invazyon, deri ve meme başı invazyonu ise konvansiyonel prognostik faktörlerdendir. Tüm bu faktörler tümörün doğal seyrini önceden belirlemek amacı ile kullanılır (Cianfrocca ve Goldstein, 2004).

### **2.8.1 Evre**

Meme kanserinde evreleme TNM evrelemesi temeline dayanır. Aksiller ve intramamarial lenf nodları dışındaki lenf nodlarının (transpektoral, internal mammarial, supraklavikuler ve servikal) tutulumu uzak metastaz olarak değerlendirilir. Tümör tipi, çapı ve yayılımı; bölgesel lenf nodları ve metastazların alt tip kombinasyonları ile değerlendirilip I'den IV'e kadar evreleme yapılır (Giuliano ve ark., 2018).

### **2.8.2. Aksiller Lenf Nodu Tutulumu**

Aksiller lenf nodu tutulumu, metastatik tümör büyümesi olan ipsilateral aksiller lenf nodu sayısı ile ifade edilir. Hastaliksız ve genel sağkalımı gösteren bilinen en güçlü prognostik faktördür. Metastaza dair bir kanıt bulunmayan hastalarda (M0), beş yıllık sağkalım oranının %80-90 arasında olduğu bildirilmiştir (Özmen ve ark., 2012; Siegel ve ark., 2017).

Klinik olarak tanı konulmuş meme kanserlerinin %50'sinde aksiller lenf nodu tutulumu beklenir. Aksiller lenf nodu tutulumunun klinik olarak değerlendirilmesi yanlış pozitif ve negatif sonuçlara sebebiyet verebileceğinden en doğru değerlendirme için biyopsi gereklidir (Garcia-Etienne ve ark., 2019). Daha az morbiditeye sahip alternatif bir diğer prosedür ise sentinel lenf nodu biyopsisidir. Sentinel lenf nodu;

tümörden köken alan hücrelerin gittiği ilk lenf düğümü olarak adlandırılmıştır. İşaretlemede radyoaktif izotoplar ya da mavi boya kullanılmaktadır. Sentinel lenf nodu negatif ise, daha gerideki lenf nodlarında da tutulum olmadığı yüksek olasılıkla kabul edilir (Acar ve ark., 2017).

Meme kanserli hastalarda metastatik lenf nodu sayısı oldukça önemlidir. 4 ve üzeri metastatik lenf nodu varlığında prognoz kötüdür. Boyut olarak 2mm'nin altında olan mikrometastazların prognozdaki rolü henüz tartışmalı bir konudur. 2mm ve üzeri boyutta olan makrometastazlar ise kanıtlanmış prognostik öneme sahiptir (Garcia-Etienne ve ark., 2019).

### **2.8.3. Tümör Çapı**

Aksiller lenf nodu tutulumu negatif olgularda en güçlü ve tutarlı prognostik faktör tümör çapıdır. Adjuvan tedavi kararı vermede rutin olarak kullanılır. Tümör çapı ile sağkalım arasında ters orantılı bir ilişki bulunmakta olup, tümör büyüklüğü, tutulumu olan lenf nodu sayısı ile korelasyon gösterir. Bununla birlikte bağımsız olarak da değerlendirilebilir. Büyüklük olarak çapı 2 cm veya altında olan tümörlerde olguların prognozunun daha iyi olduğu kabul edilir (Cianfrocca ve Goldstein, 2004).

### **2.8.4. Tümör Derecesi (Histolojik Grade)**

Tümörün histolojik derecesi; köken aldığı dokuya ne derece benzediği, yani diferansiyasyonu ile değerlendirilir. Genel sağkalım üzerine etkisi en iyi araştırılmış prognostik faktör tümörün histolojik derecesidir (Cianfrocca ve Goldstein, 2004). Günümüzde tümör diferansiyasyonunu değerlendirmede yaygın olarak kullanılan sistem, Elston tarafından modifiye edilmiş *Modified Scarff Bloom Richardson* derecelendirme sistemidir (Elston ve Ellis, 2002). Bu sistemde tubul formasyonu, nükleer grade ve mitoz oranı ayrı ayrı incelenerek skorlanır ve tümörün histolojik diferansiyasyonu I ve III arasında derecelendirilir (Tablo 2.4). Grade I iyi diferansiye tümörleri, grade II orta derece diferansiye tümörleri, grade III kötü diferansiye tümörleri ifade eder. Uzak metastaz riski ve sağkalım oranı en kötü olan tümörler grade

III, en iyi tümörler ise grade I tümörlerdir. Bu derecelendirme, medüller karsinomlar hariç olmak üzere tüm invaziv meme karsinomlarında kullanılabilir (Bansal ve ark., 2012; Lakhani ve ark., 2012).

**Tablo 2.4.** İnvaziv meme karsinomlarında histolojik derecelendirme (Lakhani ve ark., 2012).

<b>BULGU</b>	<b>SKOR</b>
<b>Tubul ve Gland Formasyonu</b>	
Tümörün büyük kısmı (> %75)	1
Orta derece (%75-10)	2
Yok veya çok az (< %10)	3
<b>Nükleer pleomorfizm</b>	
Küçük, düzenli, uniform hücreler	1
Çap ve pleomorfizmde orta derecede artış	2
Belirgin pleomorfizm	3
<b>Mitoz sayısı (10 büyük büyütme alanında)</b>	
≤ 8	1
9-16	2
≥ 17	3

Buna göre tümörün histolojik derecesi aşağıdaki gibi hesaplanarak belirlenir;

- Toplam skor 3-5 ise Grade I
- Toplam skor 6 veya 7 ise Grade II
- Toplam skor 8 veya 9 ise Grade III

### 2.8.5. Lenfovasküler İnvazyon

Tümör dokusunu çevreleyen lenfatik ve kapiller damarların invazyonu, lenf nodu metastazı ile ilişkilendirilir ve bu sebeple prognostik açıdan oldukça önemlidir. Klinik olarak anlamlı evreleme alt gruplarında lenfovasküler invazyon varlığının bağımsız, yüksek riskli bir kriter olup olmadığı hala belirsizdir. Vasküler invazyona 4 ve üzeri lenf nodu tutulumu izlenen olgularda daha sıklıkla rastlanır. Lenfatik invazyona sıklıkla perinöral invazyon da eşlik eder (Rakha ve ark., 2012).

### **2.8.6. Östrojen Reseptörü (ER) ve Progesteron Reseptörü (PR)**

İleri evre meme kanserlerinde steroid reseptör bulunup bulunmama durumu, meme kanserli hastaları tedavilerinin yönlendirilmesinde uzun yıllardır kullanılmaktadır. Günümüzde invaziv meme karsinomuna ait öneklerde ER ve PR varlığının araştırılması rutin bir uygulama haline gelmiştir. PR, teorik olarak ER indüklemesiyle oluşan bir reseptördür. ER ve PR varlığının klinik seyir ile ilişkili olduğu bildirilmiş olup, ER ve PR düzeyleri proliferasyon ile ters orantılıdır. ER düzeyi yaş arttıkça artış gösterir, buna karşın PR düzeyi ise menopoz ile ilişkilidir (Yip ve Rhodes, 2014; Goyal ve ark., 2016).

Yapılan çalışmalarda ER (+) olgularda hastalıksız sağkalımın ER (-) olgulara göre daha uzun olduğu saptanmıştır. Primer meme kanserlerinin yaklaşık %55-65'inde, metastazların ise %45-55'inde ER(+) durumu gözlenir. ER (+) tümörlü olguların büyük bir kısmı (ortalama %52'si), hormonal tedaviye yanıt verirken ER (-) olgularda ise bu oran %8'e kadar düşer. ER ve PR'nin her ikisinin de pozitif olduğu durumda ise hormonal tedaviye yanıt verme oranı %75-80'dir (Young ve ark., 2018).

### **2.8.7. HER2**

Hücre büyümesi kontrolünde görev alan transmembran bir glikoprotein olan HER2 (Human epidermal growth factor veya c-erbB2), tümör proliferasyonu, metastaz yeteneği ve ilaç direnci ile ilişkilidir (Cianfrocca ve Goldstein., 2004). HER2'nin normal meme dokusundaki ekspresyon oranı %15-30 iken, meme kanserinde bu oran %20-30'dur (Kumar ve ark., 2008). HER2 pozitifliği kötü prognoz ve tümör agresifliği ile yakından ilişkilidir. HER2 durumu, hastanın adjuvan kemoterapi alıp almayacağını belirlemede yardımcı olur (Hicks ve Kulkarni 2008; Ramadan ve ark., 2011).



### **2.8.8. Ki-67**

Ki-67 yalnızca proliferen olan hücrelerde bulunan nükleer antijene karşı gelişmiş monoklonal bir antikordur. Ki-67, hücre siklusunun aktif fazında, hücrelerin onarımı sırasında veya hücre siklusunun başlamasıyla eksprese edilmektedir. Hücre döngüsünün G0 fazına tüm hücreler DNA içeriğinden bağımsız olarak girebildiğinden Ki-67 proliferasyon durumu, tümörün proliferen hücre komponenti ile alakalı bilgi verir. İmmünohistokimyasal yöntemle değerlendirilen Ki-67, proliferasyon göstergesi olarak en sık başvuru parametredir. Tümör dokusunda Ki-67 ekspresyonu; aksiller lenf nodu tutulumu, tümör büyüklüğü, histolojik derece ve lenfovasküler invazyon ile ilişkilendirilmiştir. Bununla birlikte hormon reseptörlerinin artışı, Ki-67'nin düşük ekspresyonunu gösterir (Yerushalmi ve ark., 2010; Denkert ve ark., 2015; Ragab ve ark., 2018).

### **2.8.9. VEGF**

Tümör hücrelerinin gelişim, invazyon ve metastaz yeteneğine sahip olması anjiyogeneze bağlıdır. Anjiyogeneze rol oynayan endotel büyüme faktörlerinin en önemlisi VEGF (Vasküler Endotelial Büyüme Faktörü)'dir. VEGF, normal ve patolojik koşullarda görülen anjiyogenezin temel indükleyicisidir. Nötrofiller, makrofajlar, trombositler, tümörün stromal hücreleri ve fibroblastlar tarafından eksprese edilir (Rosen, 2002; Eichmann ve Simon, 2012 ). Yapılan çalışmalarda, farklı kanser tiplerinde serum VEGF düzeyi ile tümör evresi ve tümör dokusunda VEGF ekspresyonu arasında anlamlı korelasyon saptanmıştır (Banys-Paluchowski ve ark., 2018).

VEGF'nin tümör dokusunda ekspresyonu, hasta sağkalımı ile ilişkilidir. Tedavi türüne karar verilme aşamasında ve tedaviye cevabın değerlendirilmesinde de yardımcı faktör olarak kullanılabilir. Lenf nodu tutulumu negatif olan meme kanseri olgularında ER, PR ve tümör boyutu ile VEGF ekspresyonu arasında anlamlı ilişki bulunduğu rapor edilmiştir (Choi ve ark., 2005; Zhang ve ark., 2013).

## 2.9. Meme Kanserinde Moleküler Sınıflama

Meme karsinomlu olguların gen ekspresyon profillerinin farklılığı, 2000 yılında yapılan çalışma ile belirlenmiştir (Perou ve ark., 2000). Daha sonraki çalışmalarda ise meme karsinomlarının gen ekspresyon profilleri daha ayrıntılı çıkarılmaya başlanmıştır (Malhotra ve ark., 2010; Dai ve ark., 2015). Moleküler olarak meme karsinomları luminal A, luminal B, HER2 amplifiye ve bazal benzeri olmak üzere 4 alt tipe ayrılır. Luminal A ve B, meme bezlerinin luminal hücrelerine benzerlik gösterirler. Luminal A; ER ve PR pozitif, HER2 negatif olguları kapsar. En sık görülen alt tip olmakla beraber genelde düşük dereceli tümörlerden oluşur. Tüm meme kanseri tipleri içerisinde en iyi prognoza sahip gruptur (Prat ve ark., 2013). Luminal B alt grubunda da ER ve PR pozitif görülür, ancak Ki-67 proliferasyon oranının yüksek olması (%14'ten fazla) ayırıcı özelliğidir. HER2 (+) veya (-) olabilir. Prognoz luminal A'ya göre daha kötüdür (Creighton, 2012). HER2 amplifiyede; HER2 pozitif, ER ve PR nadir pozitifdir. Tüm meme kanserlerinin %10-15'ini oluşturur. Bazal benzeri tümörler, normal meme dokusunun bazal hücreleri ile benzerlik gösterirler. HER2, ER ve PR'nin aynı anda negatif olması sebebiyle "triple negatif meme karsinomları" olarak adlandırılırlar. CK5, CK6 ve CK17'yi yüksek düzeylerde eksprese etmekle birlikte p53 mutasyonu, yüksek proliferasyon indeksi, yüksek tümör grade'i ve kötü prognoz ile ilişkilidir (Hudis ve Gianni, 2011).

## 2.10. HGF/c-MET Sinyal Yolağı

HGF (hepatosit büyüme faktörü), yaklaşık 90 kD büyüklüğünde, plazminojen serin proteaz ailesine mensup heterodimerik, multidomain bir glikoproteindir. Disülfid bağlı sitokinlerin en büyüğü olan HGF, PRGFs (plazminojen ile ilişkili büyüme faktörleri) içinde yer alır ve PRGF1 olarak da adlandırılır. Plasenta ve karaciğerin normal gelişimi, morfogenezis, nöral gelişim, böbrek ve akciğer rejenerasyonunda görev alır. Bununla beraber kanser hücrelerinin invazyon, migrasyon ve angiogenezisinde önemli rol oynar (Organ ve Tsao, 2011).

HGF, aktivatör protein-1 (AP-1)'e bağımlı COX2'yi aktive ederek apoptozu inhibe eder (Byun ve ark., 2014). Ayrıca HGF'nin meme kanserinde Bcl-X1, kolon

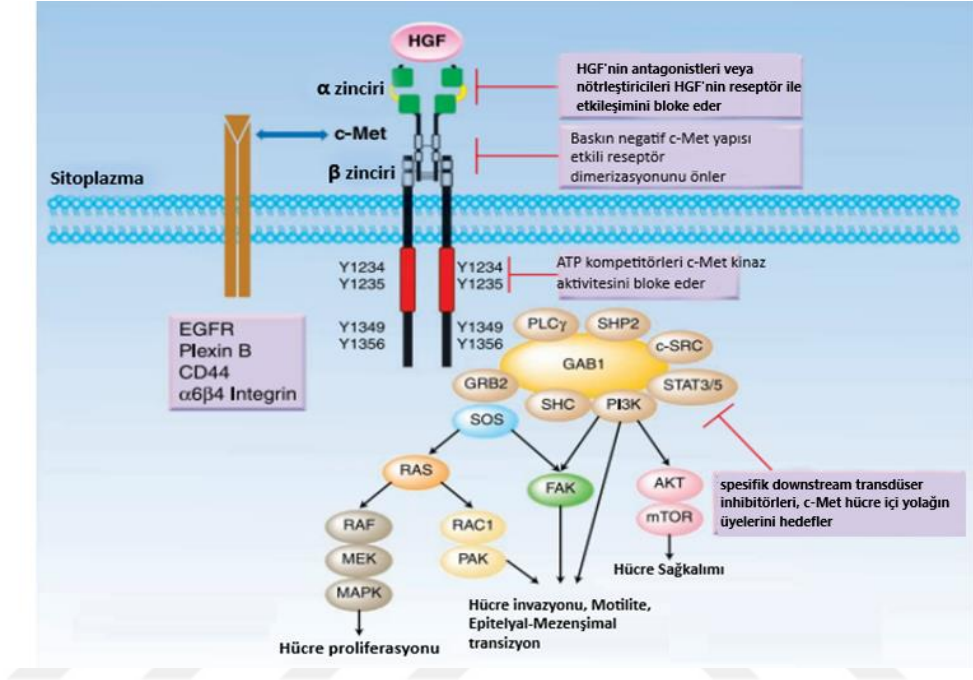
kanserinde Bcl-W aktivasyonu ile, akciğer kanserinde ise glioblastoma hücrelerinde MAPK/Akt sinyal yolağı ile apoptozu inhibe ettiği belirtilmiştir (Liska ve ark., 2011; Gümüştekin ve ark., 2012; Leung ve ark., 2017). Bunun yanı sıra böbrek ve mide epitel hücreleri, miyositler, podositler, serebellar nöronlar, endotel hücreler, hepatositler ve plazma hücreleri, HGF'nin antiapoptotik etki gösterdiği diğer yerlerdendir (Nakamura ve Mizuno, 2010).

c-MET (mezenşimal epitelyal transisyon faktörü), transmembranal bir reseptör tirozin kinazdır. Reseptör tirozin kinazlar (RTK) ve HGF'nin reseptörü olan c-MET, insanda 7. kromozomda (7q21-q31) lokalize, 120 kb'den daha büyük bir gen olan MACC1 (metastazla ilişkili kolon kanser geni), tarafından kodlanır. c-MET proteini, ekstrasellüler bir  $\alpha$  alt birimi ile tirozin kinaz aktivitesi olan kısmı transmembranal yerleşimli olmak üzere diğer kısmı sitoplazmik yerleşmiş  $\beta$  alt birimlerinden oluşmaktadır (Sierra ve Tsao, 2011). c-MET temel olarak epitelyal hücreler tarafından salgılanmakla birlikte vasküler endotel hücreleri, lenfatik endotel hücreleri, nöral hücreler, hepatositler, hematopoetik hücreler ve perisitler tarafından da salgılanır. Buna karşın HGF, yalnızca mezenkimal hücreler tarafından salgılanır. c-MET'i aktive eden mutasyonların çoğu  $\beta$  alt biriminin transmembranal bölgesinde gerçekleşir. Bunun sonucunda c-MET'in çoğu solid tümörde tümör hücrelerinin metastaz ve invazyon kapasitesini artırdığı görülmüştür (Cecchi ve ark., 2010).

Hepatosit büyüme faktörü (HGF) / mezenkimal-epitelyal geçiş faktörü (cMET) yolağı, primer bir tümörün invazyon ve metastazına katkıda bulunan bir dizi sinyal yolunu aktive eder. cMET bir tirozin kinaz reseptörüdür ve bilinen tek ligandı da HGF'dir. HGF'nin cMET'e bağlanması, fosfatidilinositol 3-kinaz (PI3K / AKT), mitojenle aktive olan protein kinaz (ERK / MAPK) ve sinyal transdüseri ve transkripsiyon (STATs) yolakları gibi efektörleri aktive eden fosforlanmış cMET oluşumuna yol açar. HGF / cMET etkileşimi, bu hücrel sinyalizasyon yolları yoluyla da hücrel proliferasyon, hayatta kalma, göç ve invazyonda anahtar rol oynar (Nakamura ve Mizuno, 2010; Leung ve ark., 2017)

HGF / c-MET yolağının aktivasyonu, fosfatidilinositol-3-kinazın (PI3 kinaz) aktivasyonu ve ardından Akt aktivasyonu ile apoptozu önler. PI3 kinaz-Akt yolu ve RAS-MAPK yolu aracılığıyla çarpaz karışmanın, hayatta kalmayı teşvik ettiği işaret edilmiştir. Ayrıca c-MET ve epidermal büyüme faktörü reseptörü (EGFR) arasındaki

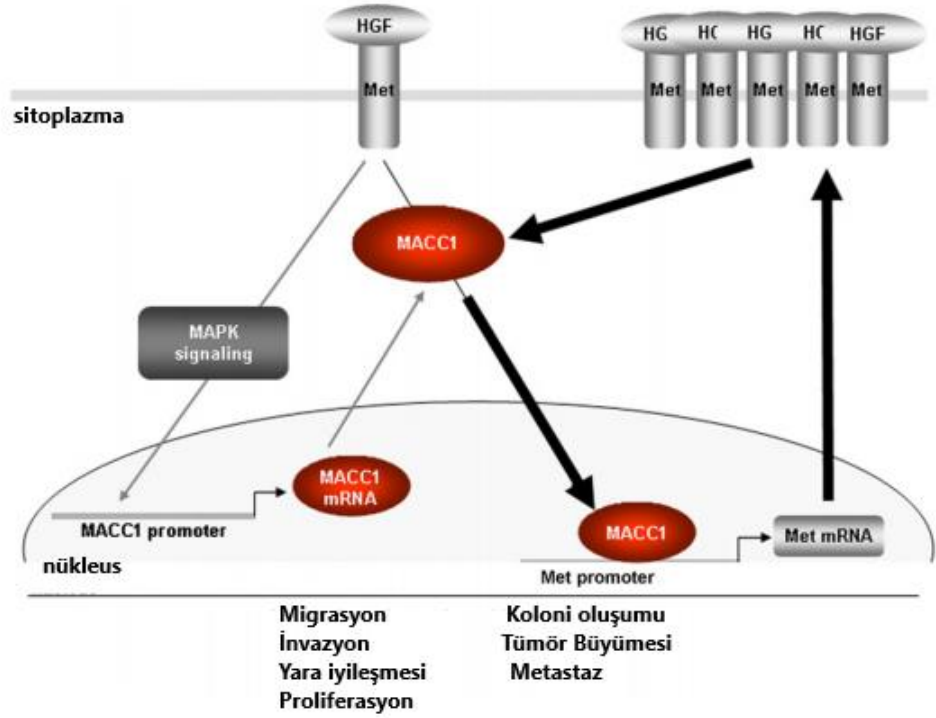
çarpaz karışma da çeşitli biyolojik sistemlere dahil edilmiştir (Şekil 2.5). Solid tümörlerin çoğunda HGF ve c-MET ekspresyonu gözlenmiştir ve c-MET sinyalizasyonu da meme kanseri dahil olmak üzere çeşitli maligniteler ile ilişkilendirilmiştir (Eder ve ark., 2009)



Şekil 2.5. HGF/c-MET sinyal yolağı (Eder ve ark., 2009).

## 2.11. MACC1

c-MET sinyal yolağının transkripsiyon regülatörü olan MACC1'in, ilk olarak 2009 yılında Stein ve arkadaşları tarafından primer ve metastatik kolon kanserinde normal kolon mukozasına göre yüksek ekspresyonu yanında hayatta kalma süresinin azlığı ve metastazla ilişkisi saptanmıştır. MACC1 geni, 7. kromozom üzerinde (7p21.1) bulunur ve yedi ekzon ve altı introndan oluşur. MACC1 proteini bir Src homoloji 3 (SH3) domaini, ZU5 domaini ve iki ölüm domaini (DD) barındırır. MACC1 içeren protein-protein etkileşimleri, bu domainlerin alan yapısına dayanmak sureti ile mümkündür (Şekil 2.6). MACC1 sayısız genin promotör bölgelerinde bulunan SP1 alanına bağlanır. Ayrıca, MACC1'in MAPK sinyal yolunun bir hedef geni olduğu ileri sürülmektedir (Arlt ve Stein, 2009; Stein ve ark., 2009a).



**Şekil 2.6.** HGF / c-Met sinyalini aktive eden MACC1 tarafından düzenlenen pozitif feedback döngüsü modeli (Arlt ve Stein, 2009).

Daha önce yapılan *in vitro* çalışmalar, HGF / MET yolunun hücre motilitesi, invazyon ve metastazda temel rol oynadığını göstermiştir (Sattler ve ark., 2007). Stein ve arkadaşları 2009 yılında yaptıkları çalışmada MACC1'in ayrıca ksenograft modellerinde tümör büyümesine neden olduğunu ve HGF / MET sinyal yolunun ana regülatörü olduğunu saptamışlardır. MACC1, *in vitro* kanser hücrelerinde invazyon, proliferasyon, migrasyon ve koloni oluşumunu indükler ve kolon kanserinde tümör büyümesi ve metastazın temel düzenleyicisi olarak tanısal ve prognostik olarak değerli bir belirteçtir (Stein ve ark., 2009a; Stein ve ark., 2009b).

MACC1'in ayrıca kolon kanseri yanında mide kanseri, pankreas kanseri, hepatosellüler kanser, akciğer kanseri, over kanseri ve meme kanseri dahil diğer birçok solid kanserde de tanısal ve prognostik olarak önemli bir belirteç olduğu vurgulanmaktadır (Sueta ve ark., 2015; Guo ve ark., 2018).

### **3. GEREÇ VE YÖNTEM**

#### **3.1. Olguların Toplanması**

Bu çalışmaya 2011-2018 yılları arasında Balıkesir Üniversitesi Tıp Fakültesi Patoloji Anabilim Dalı arşivinden taranarak radikal mastektomi operasyonu yapılan ve invaziv duktal karsinom tanısı almış çalışmaya uygun bulunan 66 adet olgu dahil edildi. Çalışmaya alınan olguların daha önce neoadjuvan tedavi almamış olmalarına ve immünohistokimyasal olarak ER, PR, HER2 ve Ki-67 çalışmalarının yapılmış olmasına dikkat edildi. Ayrıca herhangi bir meme hastalığı problemi olmayan ve sadece mammoplasti nedeniyle opere olmuş olgular arasından 25 olgu kontrol grubumuz için seçildi. Olgulara ait normal kontrol ve tümör dokuyu en iyi temsil eden parafin bloklar arşivden temin edildi.

#### **3.2. Etik Kurul Onayı**

Çalışmamıza Balıkesir Üniversitesi Tıp Fakültesi Klinik Araştırmalar Etik Kurulu 05/06/2017 tarih ve E.22304 sayılı kararı ile etik kurul onayı alınmıştır.

#### **3.3. İmmünohistokimyasal Metod**

66 adet tümör ve 25 adet kontrol dokusuna MACC1 ve VEGF protein ekspresyonları immünohistokimyasal yöntemle çalışıldı. İlk olarak tümörlü parafin bloklardan pozitif şarjlı lam üzerine yaklaşık 3,5-4µ kalınlığında kesitler alındı. Preperatlar 30-45 dk 65°C etüvde bekletilerek deparafinizasyon işlemine hazır hale getirildi. Parafini kısmen uzaklaştırılmış preperatlar Ventana Benchmark XT immünohistokimyasal boyama cihazında çalışıldı.

İmmünohistokimyasal boyama protokolü aşağıdaki aşamalar takip edilerek yapıldı:

- Pozitif şarjlı lamlara alınan kesitler cihaza (Ventana Benchmark XT) yerleştirilip parafinin eritilmesi işlemi cihazda gerçekleştirildi.
- Lamlarda CC1 (Cell Conditioner 1) solüsyonu ile antijen açığa çıkarma işlemi uygulandı.
- Lamlara hidrojen peroksit uygulanarak 7 dk inkübasyon ile endojen peroksidazın maskelenmesi işlemi yapıldı.
- Primer antikolar VEGF (Thermo Scientific RB-9031-R7 - 1:100) ve MACC1 (Millipore Polyclonal Human-Mouse Anti-MACC1 - 1:400) manuel olarak damlatılarak 30 dk inkübasyon yapıldı.
- Ultra View Universal DAB Detection kit sekonder antikoru 10 dk süreyle uygulandı.
- Hematoksilen ile 8 dk arka plan boyaması yapıldı ve ardından Bluing Reagent solüsyonu ile arka plan boyaması iletildi.
- Bu aşamadan sonra lamalar cihazdan alınarak durulama, alkol ile dehidratasyon, ksilen ile şeffaflandırma işlemleri yapıldı. Preperatlara entellan damlatılarak lamel ile kapatıldı.

### 3.3.1. İmmünreaktivitenin Değerlendirilmesi

İmmünohistokimyasal olarak çalışılan MACC1 ve VEGF protein ekspresyonlarının değerlendirilmesi, iki patolog tarafından olgular hakkında herhangi bir klinik ve patolojik bilgi bilinmeden ergonomik yanyana iki başlıklı ışık mikroskobu (Nikon 300038) ile 400x (40x objektif lens, 10x oküler lens) büyütmede yapıldı. Her iki antikor için tümör hücrelerinin epitelindeki sitoplazmik boyanma derecesi dikkate alındı. Stromal alanlar değerlendirmeye alınmadı. Ayrıca her iki antikor da tümör dokularının tamamında ancak farklı yoğunluklarda ekspresyon gösterdiğinden, ekspresyon değerlendirilirken boyanmanın yoğunluğu esas alındı. Buna göre MACC1 ve VEGF ekspresyonu dokulardaki boyanma yoğunluğuna göre aşağıdaki şekilde skorlandı:

- Hiç boyanma yoksa '0' ,
- Zayıf boyanma (açık sarı) varsa '1',
- Orta şiddette boyanma ( sarı-kahverengi) varsa '2' ,
- Kuvvetli boyanma (kahverengi) varsa '3' .

Boyanma skoru 0 ve 1 olanlar negatif, 2 ve 3 olanlar pozitif olarak gruplanarak istatistiksel analiz yapıldı.

### **3.4. Moleküler Metod**

#### **3.4.1 Real Time PCR Metodu**

66 adedi tümör dokusu ve 25 adedi benign kontrol dokusu olmak üzere toplam 91 adet doku örneği üzerinde çalışıldı. Örnekler parafin bloklardan 3,5 µm kalınlığında kesit alınmış şekilde pozitif şarjlı lam üzerine alındı. Doku örneklerinden RNA'ya özgü kit kullanılarak RNA izolasyonları yapıldı.

RNA'dan cDNA sentezi yaparken RNA kuyruğunun sonundaki A kuyruğu ile eşleşen Oligodtler kullanılarak elde edildi. Elde edilen cDNA'lardan SYBR Green temelli Real Time PCR kuruldu.

#### ***Deparafinizasyon***

- Örnekler 60°C etüvde 1 saat bekletildi.
- İçerisine ksilen eklendi ve 10 dk bekletildi.
- Ksilen uzaklaştırıldıktan sonra üzerine tekrar ksilen eklendi ve 10 dk bekletildi.
- %100 Ethanol: 10 dk
- %95 Ethanol: 10 dk
- %70 Ethanol: 5 dk
- %50 Ethanol: 5 dk
- %30 Ethanol: 3 dk
- 1X PBS: 5dk bekletildi ve kapakların ağzı açık bırakılarak uzaklaştırılması sağlandı.



- Parafin uzaklaştırılan dokulardan RNA izolasyonu aşağıdaki protokole uygun olarak yapıldı:

***Dokudan RNA İzolasyonu (Gene All, Ribospin, Cat No: 304-150, Lot No: 30416D05014)***

- -80°C’de saklanan dokular RNAaselardan arındırılmış steril bir çalışma ortamında bistüri ile ufak parçalara ayrıldı.
- Parçalanmış dokuların üzerine 400 µL LYS buffer ve 4µL B-mercaptoethanol eklendi.
- Oda ısısında 5 dk bekletildi.
- Elde edilen lizat mini spin kolona aktarıldı.
- 10.000 devirde 30 sn oda ısısında santrifüj edildi.
- Toplama tüpleri değiştirildi ve üzerine 500 µL GW1 buffer eklendi.
- 10.000 devirde 30 sn oda ısısında santrifüj edildi.
- Toplama tüpleri değiştirildi ve üzerine 700 µL RNW buffer eklendi.
- 10.000 devirde 30 sn oda ısısında santrifüj edildi.
- Herhangi bir bufferin kolon içerisinde kalmasına karşın tekrar 10.000 devirde 1 dk süreyle oda ısısında santrifüj edildi.
- Kolonlar etiketlenmiş steril 1.5 ml’lik eppendorflara alındı.
- Üzerine 50 µL nuclease-free water eklendi. 1 dk oda ısısında bekledikten sonra 10.000 devirde 1 dk oda ısısında santrifüj edildi.
- Elde edilen RNA - 20°C’de saklandı.

***RNA’dan CDNA İzolasyonu (Gene All, Hyperscript, First Strand Synthesis Kit, Cat No: 601-005, Lot No : FS015B04002)***

RNA’dan cDNA sentezi iki aşamada yapıldı.

<b><i>Bileşenler</i></b>	<b><i>Miktar</i></b>	<b><i>Bileşenler</i></b>	<b><i>Miktar</i></b>
Distile su	8 µL	RNA template	5 µL
D NTPs	1 µL	Total	14µL

Bileşenler eklendikten sonra 65°C’de 5 dk bekletildi. Daha sonra buz üzerine alındı.

<b><i>Bileşenler</i></b>	<b><i>Miktar</i></b>
10x RTase reaction buffer	2
0.1 M DTT	2
Hyper Script TM Reverse Transcriptase (200 U/µL)	1
ZymAllTM RNase Inhibitor	1

İkinci aşamada yukarıdaki bileşenler eklendikten sonra 55°C’de 1 saat, 85°C’de 5 dk bekletildikten sonra -20°C’ye kaldırıldı.

***c-DNA Konsantrasyon Ölçümleri (Life Technologies Molecular Probes, Qubit ssDNA Assay Kit)***

Qubit 2.0 ile c DNA miktarları ölçüldü. Her bir reaksiyonda 60 ng olacak şekilde hesaplandı. Hesaplama yapıldıktan sonra her bir reaksiyona 2 µL eklendi

***Real Time PCR (GeneAll SYBR GREEN MASTER MIX CAT NO:801-520, LOT:QP116G25001)***

Çalışma Applied Biosystem Step One Plus cihazı ile yapıldı. Örnekler iki tekrarlı olacak şekilde çalışıldı. Real-Time PCR protokolü Tablo 3.1 ve Tablo 3.2’de belirtilmiştir.

**Tablo 3.1.** PCR bileşenlerinin miktarları

<b>PCR BİLEŞENLERİ</b>	<b>MİKTAR</b>
2X SYBR GREEN MASTER MIX(Cat No:801-520, Lot no:QP116G25001)	10µL
F (10 pm)	1 µL
R (10 pm)	1 µL
ROX	2 µL
cDNA	2 µL
WATER	4 µL
<b>TOPLAM</b>	<b>20 µL</b>

**Tablo 3.2.** Real-Time PCR çalışma prosedürü

PCR KOŞULLARI		DÖNGÜ SAYISI
95°C	10 dk	X1
95°C	15 sn	X40
60°C	45 sn	

### 3.5. Verilerin İstatistiksel Analizi

Çalışmamızda istatistiksel analizler IBM SPSS Statistics 22.0 For Windows programı ile yapılmıştır. Verilerin değerlendirilmesinde tanımlayıcı istatistiksel metodların (ortalama standart sapma) yanı sıra, immünohistokiyasal verilerde ikili grupların karşılaştırmasında Fischer Exact testi, Pearson Chi-Square testi kullanılmıştır. Moleküler verilerde ise sürekli verilerin karşılaştırmalarında Student's t testi ve tek yönlü varyans analizi kullanılmıştır. Sonuçlar anlamlılık  $p < 0.05$  düzeyinde değerlendirilmiştir.

## 4. BULGULAR

### 4.1. Olguların Demografik ve Klinikopatolojik Özellikleri

Çalışmamızda, invaziv duktal karsinom nedeniyle opere olan 36-79 yaşları arasında tamamı kadın hastalardan oluşan 66 adet olgu bulunmaktaydı. Hastaların yaş ortalaması  $57,4 \pm 3$  yıl olup 50 yaşında ve daha küçük hastaların sayısı 16 (%24.2), 50 yaş üzeri hasta sayısı ise 50 (%75.7) idi. Kontrol grubumuzun yaş ortalaması ise  $39,7 \pm 4$  yıl idi.

Operasyon materyallerinde makroskopik olarak tümör boyutu 2 cm ve daha küçük olan hasta sayısı 29 (%43.9), 2 cm'den büyük olan hasta sayısı 37 (%56) idi.

Çalışmamızda, tüm olgulara lenf nodu diseksiyonu yapılmış olup, lenf nodu metastazı pozitif hasta sayısı 40 (%60), negatif olan hasta sayısı 26 (%39.3) idi.

Tanı koyma aşamasında yapılmış olan İHK boyamalar ile olgulara ER, PR hormon reseptörleri ve HER2 uygulanmıştır. Buna göre ER(+) hasta sayısı 52 (%78.8), ER(-) hasta sayısı ise 14 (%21.2) idi. PR(+) hasta sayısı 43 (%65.1), PR(-) hasta sayısı ise 23 (%34.8) idi. HER2, 42 olguda (%63.6) pozitif, 24 olguda (%36.3) ise negatif idi.

Ki-67 proliferasyon indeksi için %15 sınır değeri olarak kabul edildiğinde olguların 16'sı (%24.2) düşük, 50'si (%75.7) ise yüksek proliferasyon indeksine sahip idi.

Modifiye Bloom-Richardson derecelendirme sistemine göre 8 olgu (%12.1) grade I, 37 olgu (%56) grade II ve 21 olgu (%31.8) grade III olarak değerlendirilmiştir.

Tümör olgularının demografik ve klinikopatolojik özellikleri Tablo 4.1'de gösterilmiştir.

**Tablo 4.1.** Tümör olgularının demografik ve klinikopatolojik özellikleri

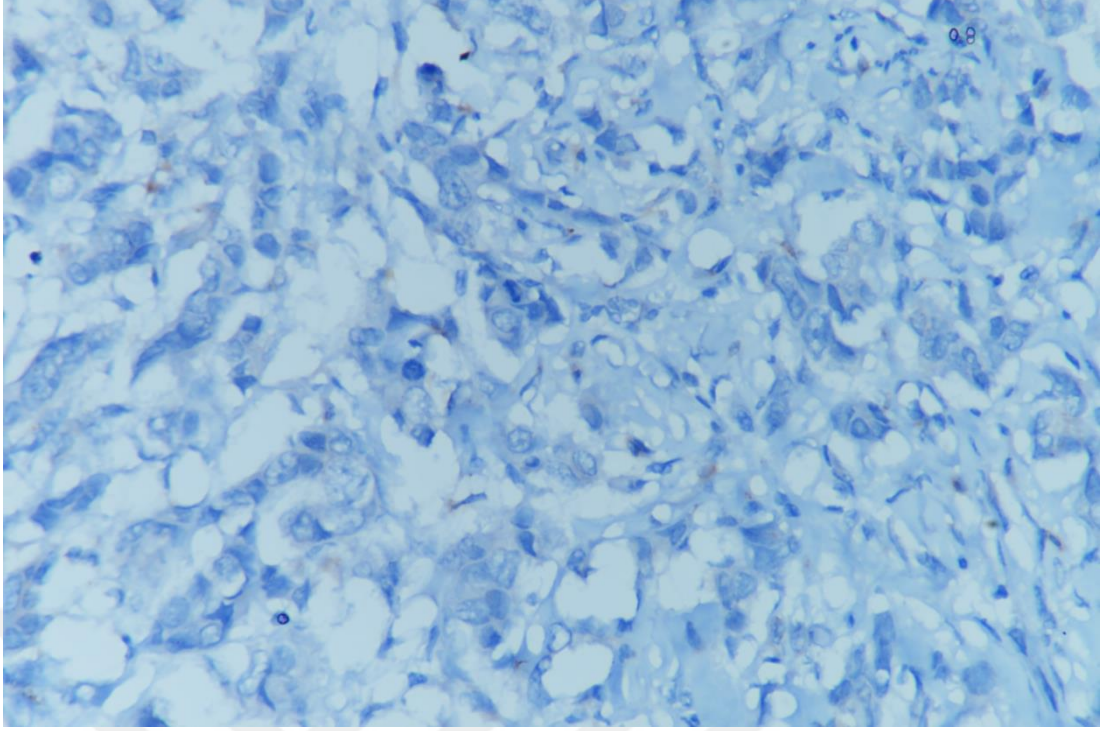
<b>DEMOGRAFİK VE KLİNİKOPATOLOJİK ÖZELLİKLER</b>	<b>SAYI</b>	<b>%</b>
<b>YAŞ</b>		
≤50	16	24.2
>50	50	75.7
<b>TÜMÖR ÇAPI</b>		
≤2	29	43.9
>2	37	56
<b>LENF NODU</b>		
(+)	40	60
(-)	26	40
<b>ER</b>		
(+)	52	78.8
(-)	14	21.2
<b>PR</b>		
(+)	43	65.1
(-)	23	34.8
<b>HER2</b>		
(+)	42	63.6
(-)	24	36.3
<b>Kİ-67</b>		
<%15	16	24.2
≥%15	50	75.7
<b>GRADE</b>		
<b>I</b>	8	12
<b>II</b>	37	56
<b>III</b>	21	31.8

#### **4.2. İmmünohistokimyasal Bulgular**

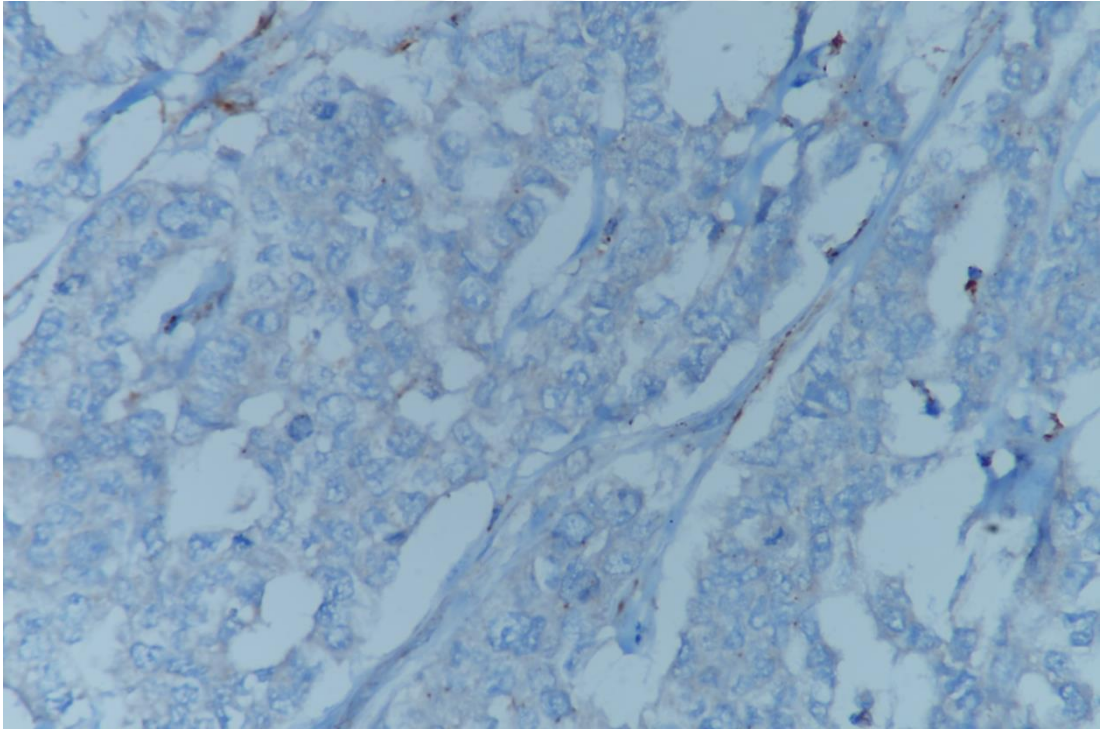
İmmünohistokimyasal olarak çalışılan MACC1 protein ekspresyonu, boyanma yoğunluğuna göre; tümör olgularının 4'ünde (%6) boyanma skoru 0, 17'sinde (%25.7) boyanma skoru 1, 36'sında (%54.5) boyanma skoru 2, 9'unda (%13.6) ise boyanma skoru 3 olarak değerlendirildi (Tablo 4.2). Tümör olgularımızın 21'inde (%31.8) MACC1 ekspresyonu negatif, 45'inde (%68.1) ise pozitif idi ( Şekil 4.1-4.4).

**Tablo 4.2.** İmmünohistokimyasal olarak tümör olgularındaki MACC1 ekspresyon skoru ve sayı-% dağılımı

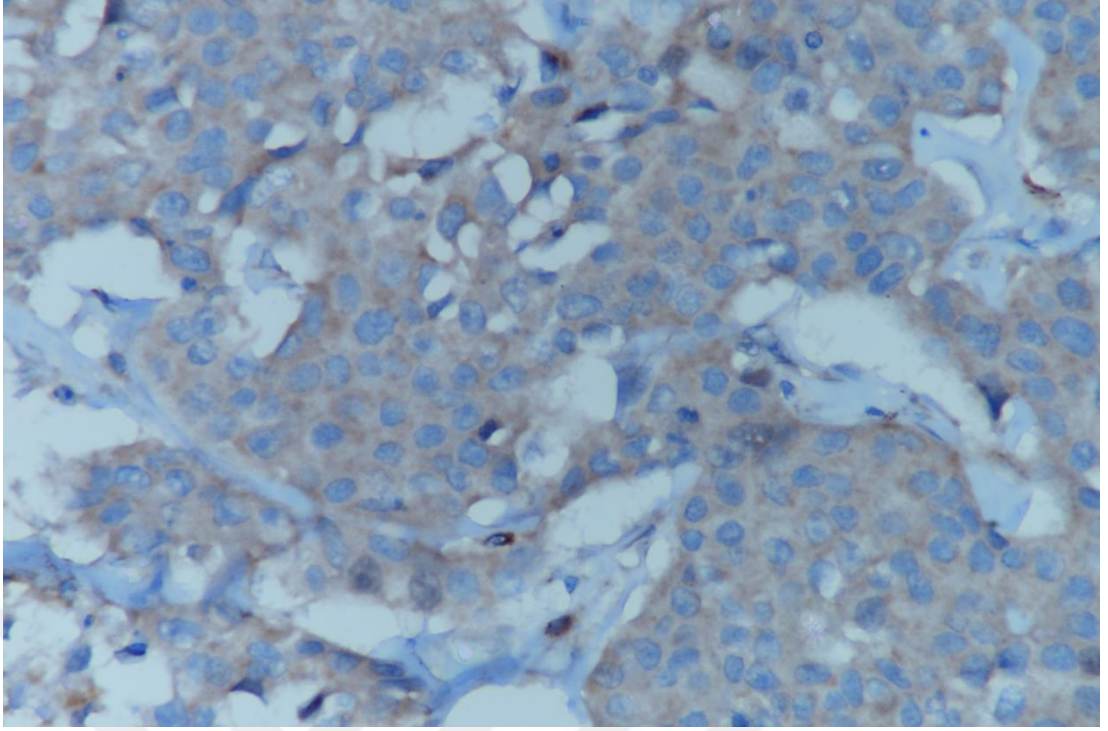
<b>MACC1 SKORU</b>	<b>SAYI</b>	<b>%</b>
SKOR 0	4	6
SKOR 1	17	25.7
SKOR 2	36	54.5
SKOR 3	9	13.6



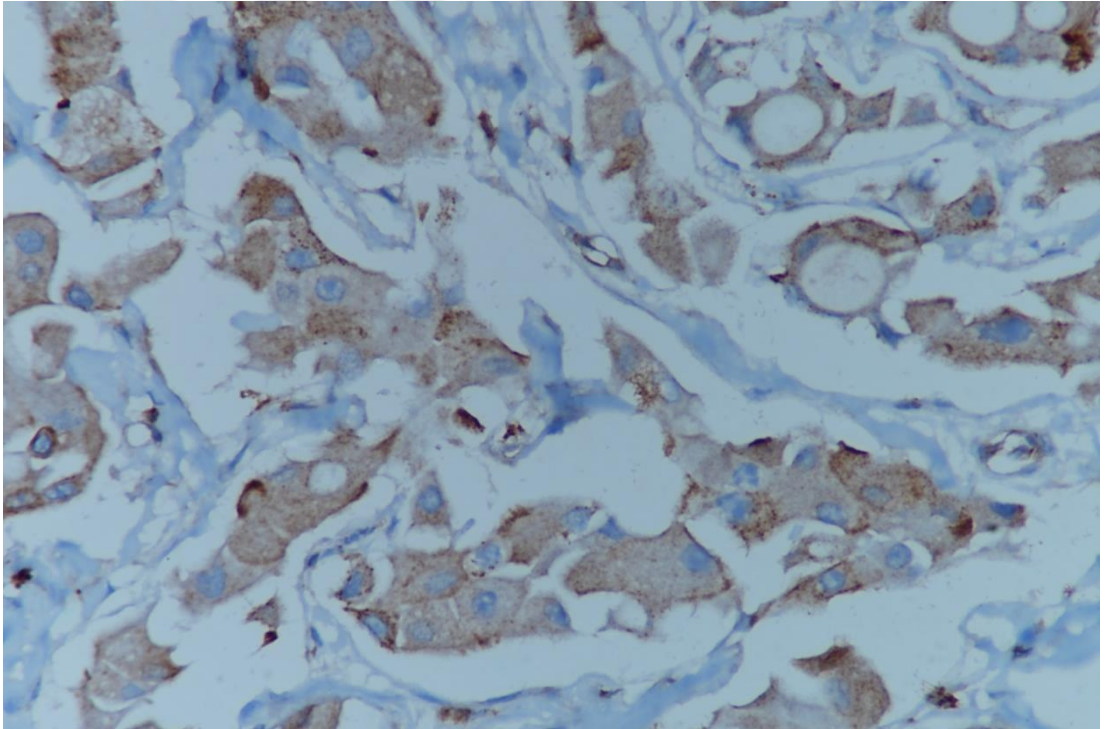
**Şekil 4.1.** İnvaziv duktal karsinom hücrelerinde negatif MACC1 ekspresyonu (Skor 0) (x400). Hücre epitelinde boyanma gözlenmemektedir.



**Şekil 4.2.** İnvaziv duktal karsinom hücrelerinde negatif MACC1 ekspresyonu (Skor 1) (x400). Hücre epitelinde zayıf sitoplazmik boyanma gözlenmektedir.



**Şekil 4.3.** İnvaziv duktal karsinom hücrelerinde pozitif MACC1 ekspresyonu (Skor 2) (x400). Hücre epitelinde orta derecede sitoplazmik boyanma gözlenmektedir.



**Şekil 4.4.** İnvaziv duktal karsinom hücrelerinde pozitif MACC1 ekspresyonu (Skor 3) (x400). Hücre epitelinde kuvvetli sitoplazmik boyanma gözlenmektedir.

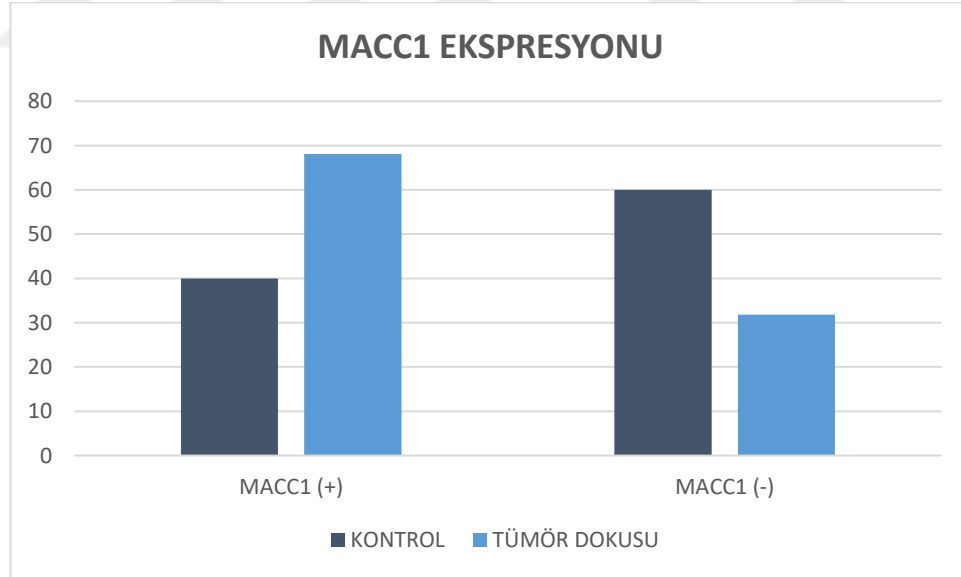


MACC1 ekspresyonu kontrol olgularımızın ise 15'inde (%60) negatif, 10'unda (%40) pozitif idi. Tümör olgularında (%68.1) normal meme olgularına (%40) göre daha yüksek oranda pozitiflik gösterdi. Bu fark istatistiksel olarak da anlamlıydı (p=0.014).

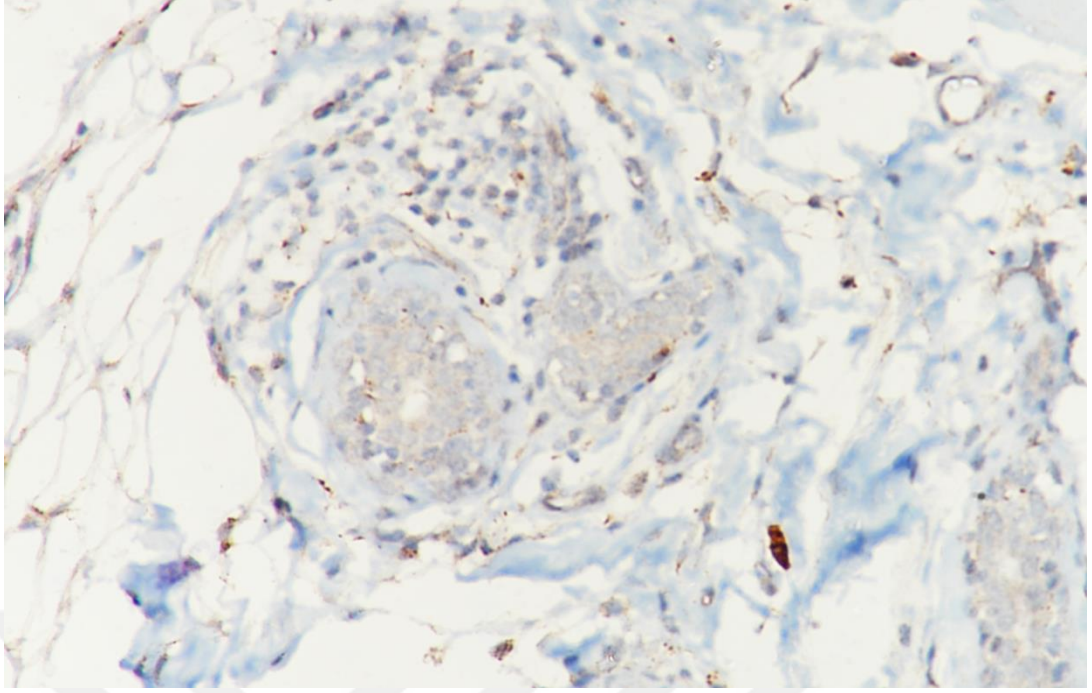
Tablo 4.3 ve Şekil 4.5 - 4.7'de normal meme dokuları ve tümör dokularının MACC1 ekspresyon durumu gösterilmektedir.

**Tablo 4.3.** Normal meme dokuları ve tümör dokularının MACC1 ekspresyon durumu

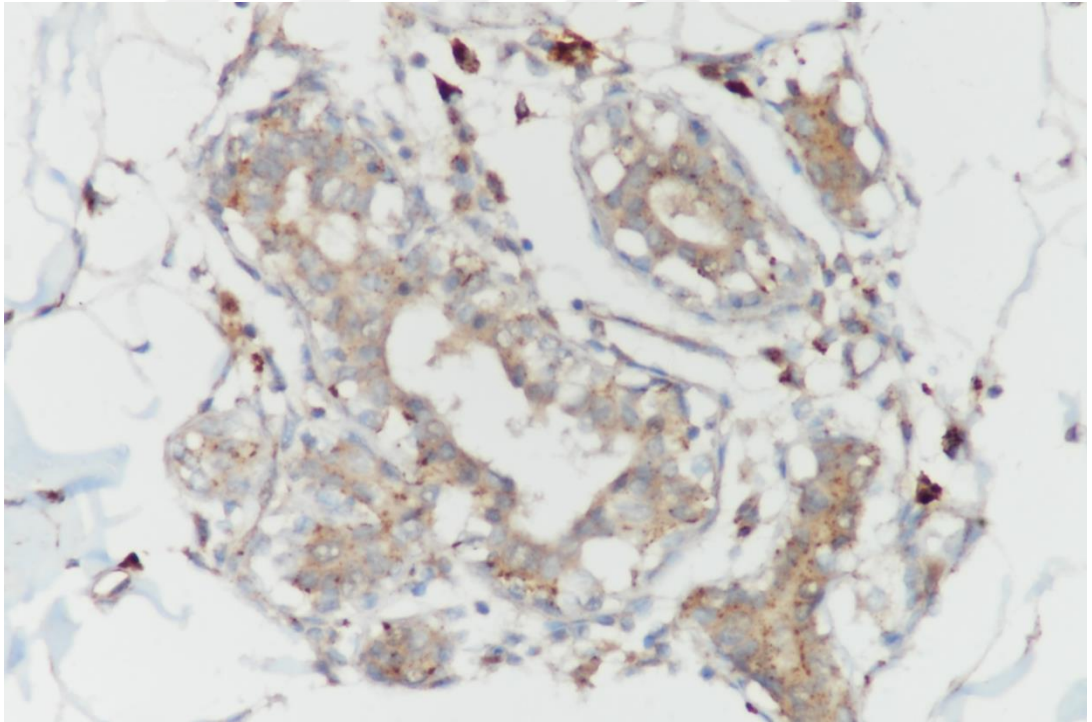
MACC1 EKSPRESYONU	NORMAL MEME		TÜMÖR DOKUSU		p (Chi-Square)
	SAYI	%	SAYI	%	
(-) (SKOR 0 VE 1)	15	60	21	31.8	0.014
(+) (SKOR 2 VE 3)	10	40	45	68.1	



**Şekil 4.5.** Kontrol ve tümör dokularında MACC1 (+) ve MACC1 (-) olguların dağılımı (%).

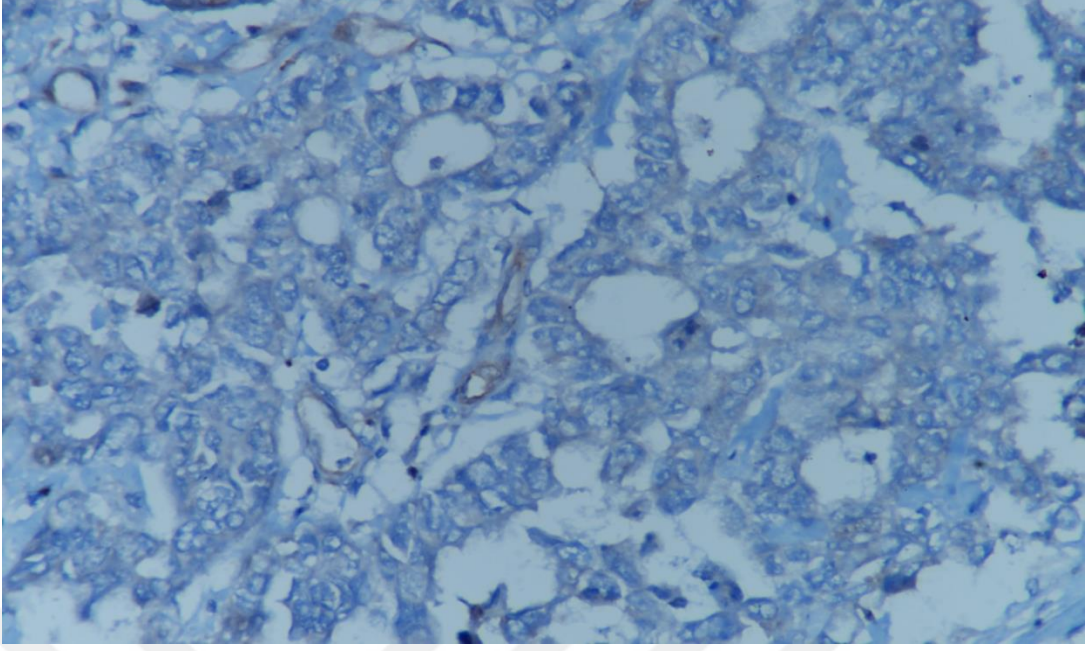


**Şekil 4.6.** Normal meme epitel hücrelerinde negatif MACC1 ekspresyonu (Skor1) (x400).Hücre epitelinde zayıf sitoplazmik boyanma gözlenmektedir.

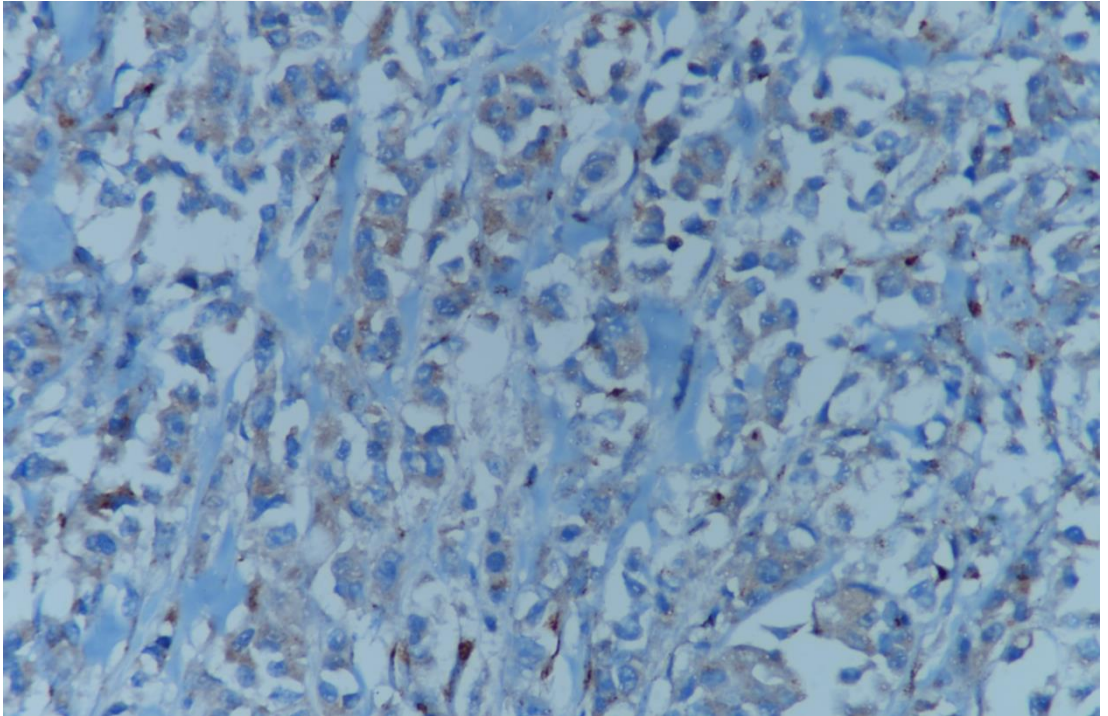


**Şekil 4.7.** Normal meme epitel hücrelerinde pozitif MACC1 ekspresyonu (Skor3) (x400). Hücre epitelinde kuvvetli sitoplazmik boyanma gözlenmektedir.

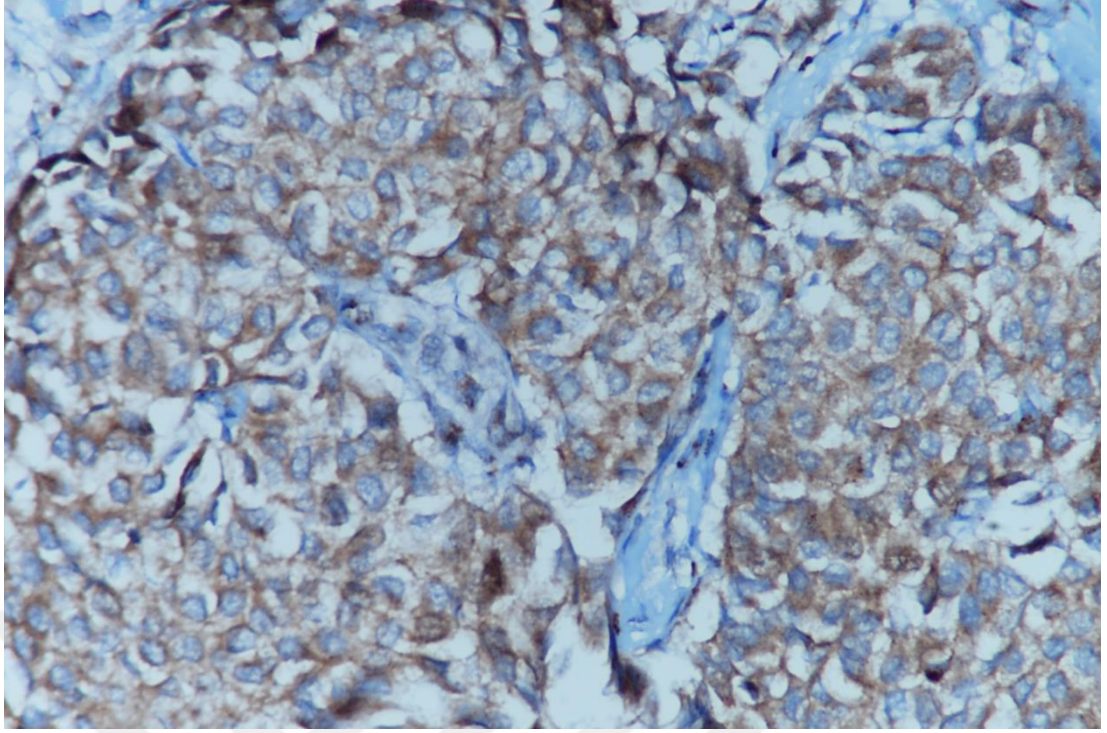
Olgularımıza immünohistokimyasal olarak çalışılan VEGF ekspresyonu, 53 tümör olgusunda pozitif, 13 olguda ise negatif olarak değerlendirildi ( Şekil 4.8 - 4.10).



**Şekil 4.8.** İnvaziv duktal karsinom hücrelerinde negatif VEGF ekspresyonu (skor 1) (x400). Hücre epitelinde zayıf sitoplazmik boyanma gözlenmektedir.



**Şekil 4.9.** İnvaziv duktal karsinom hücrelerinde pozitif VEGF ekspresyonu (skor 2) (x400). Hücre epitelinde orta derecede sitoplazmik boyanma gözlenmektedir.



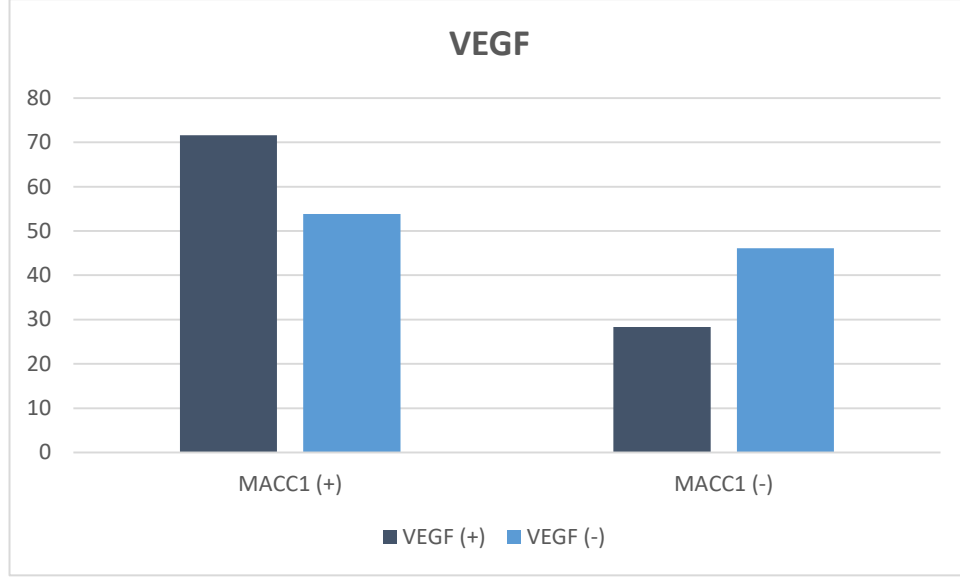
**Şekil 4.10.** İnvaziv duktal karsinom hücrelerinde pozitif VEGF ekspresyonu (skor 3) (x400). Hücre epitelinde kuvvetli sitoplazmik boyanma gözlenmektedir.

Tümör olgularındaki MACC1 ekspresyonu ve VEGF ekspresyonu arasında anlamlı ilişki bulunamadı ( $p= 0.319$ ) (Tablo 4.4), (Şekil 4.11).

**Tablo 4.4.** Tümör olgularındaki MACC1 ekspresyonu ve VEGF ekspresyonu arasındaki ilişki

VEGF EKSPRESYONU	MACC1 (-)		MACC1 (+)		P
	SAYI	%	SAYI	%	
VEGF (+) (n=53)	15	28.3	38	71.6	0.319**
VEGF (-) (n=13)	6	46.1	7	53.8	

\*\* : Fischer Exact



**Şekil 4.11.** MACC1 (+) ve MACC1 (-) olgulardaki VEGF ekspresyonu (%).

#### 4.2.1. İmmünohistokimyasal olarak değerlendirilen MACC1

##### Ekspresyonunun Klinikopatolojik Parametrelerle Karşılaştırılması

MACC1 protein ekspresyonu, tümör olgularındaki klinikopatolojik parametreler ( yaş ( $\leq 50$ ,  $> 50$ ), tümör çapı ( $\leq 2$  cm,  $> 2$  cm), lenf nodu metastazı (+,-), ER (+,-), PR (+,-), HER2 (+,-), Ki-67 ( $< \% 15$ ,  $\geq \% 15$ ) ve tümörün histolojik derecesi (Grade I-II, Grade III)) ile karşılaştırıldı. Klinikopatolojik parametreler, hasta sayısındaki dağılım ve istatistiksel analiz sonuçları Tablo 4.5’de gösterilmiştir.

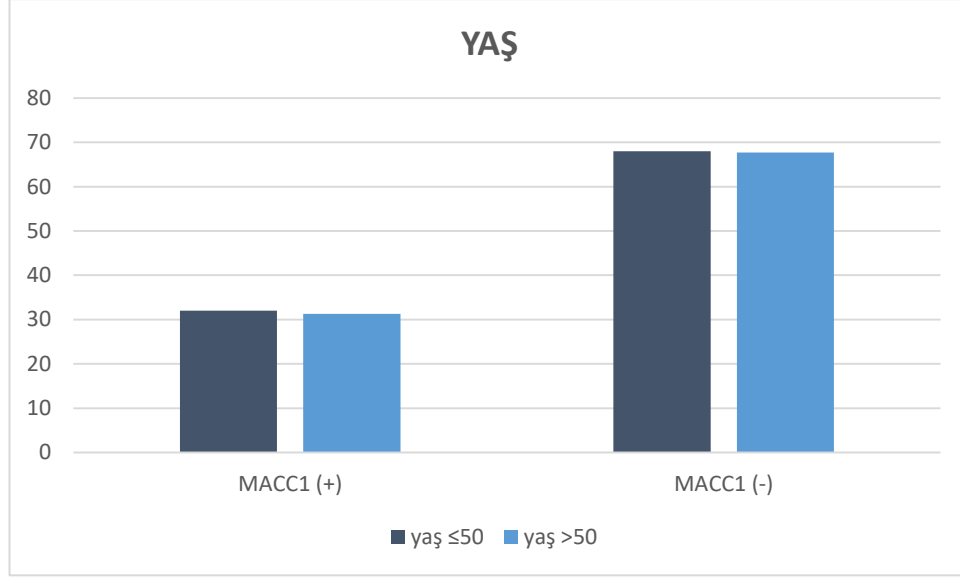
**Tablo 4.5.** MACC1 ekspresyon durumunun klinikopatolojik parametreler ile iliřkisi.

KLİNİKOPATOLOJİK PARAMETRELER	MACC1 (-)		MACC1 (+)		P
	SAYI	%	SAYI	%	
YAŞ ≤50 (n=16)	5	31.25	11	68.7	0.961*
YAŞ >50 (n=50)	16	32	34	68	
TÜMÖR ÇAPI ≤2 cm (n=29)	11	37.9	18	62	0.340*
TÜMÖR ÇAPI >2 cm (n=37)	10	27	27	72.9	
LENF NODU (+) (n=40)	15	37.5	25	62.5	0.219*
LENF NODU (-) (n=26)	6	23	20	76.9	
ER (+) (n=52)	20	38.4	32	61.5	<b>0.027**</b>
ER (-) (n=14)	1	7.1	13	92.8	
PR (+) (n=43)	14	32.5	29	67.4	0.860*
PR (-) (n=23)	7	30.4	16	69.5	
HER2 (+) (n=42)	9	21.4	33	78.5	<b>0.017*</b>
HER2 (-) (n=24)	12	50	12	50	
Kİ-67 <%15 (n=16)	6	37.5	10	62.5	0.575*
Kİ-67 ≥%15 (n=50)	15	30	35	70	
GRADE I VE II (n=45)	18	40	27	60	<b>0.016*</b>
GRADE III (n=21)	3	14.2	18	85.7	

\*: Pearson Chi-Square

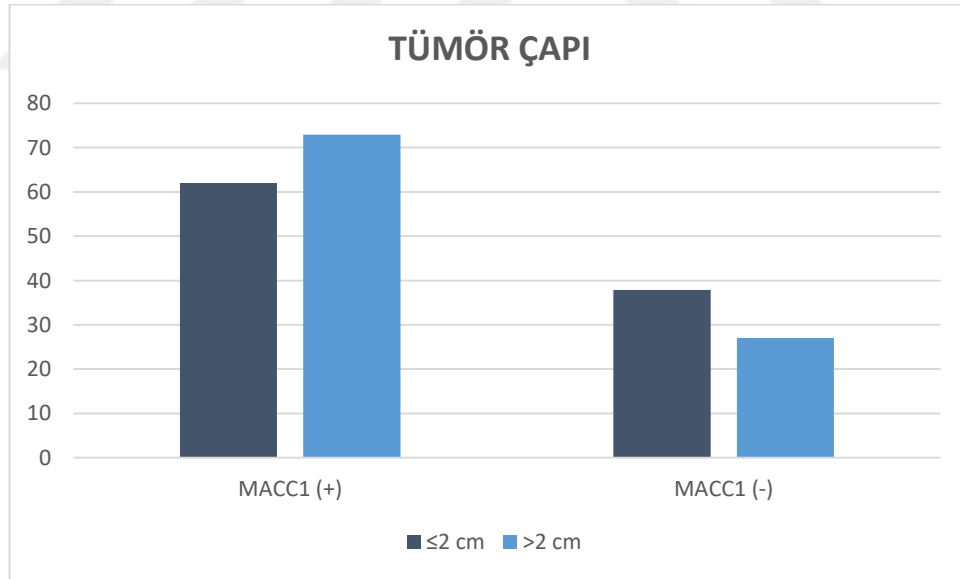
\*\* : Fischer Exact

**Yaş:** MACC1 ekspresyonunun olguların yaşlarına (≤50, >50) göre yapılan karşılaştırmasında anlamlı fark bulunmadı (p=0.961) (Şekil 4.12).



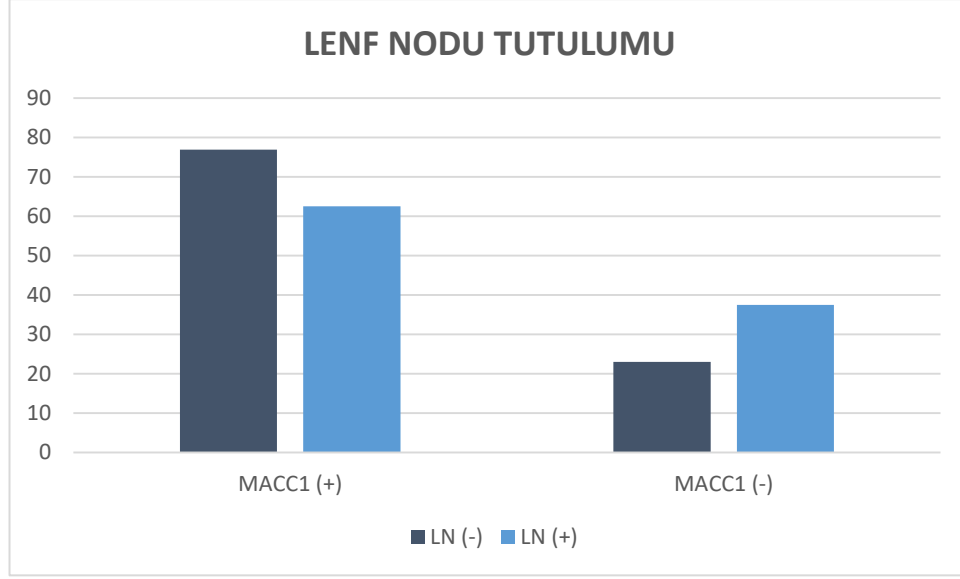
**Şekil 4.12.** MACC1 (+) ve MACC1 (-) olgularının yaşa göre ( $\leq 50$ ,  $>50$ ) dağılımı (%).

**Tümör çapı:** MACC1 ekspresyonunun tümör çapına ( $\leq 2$  cm,  $> 2$  cm) göre yapılan karşılaştırmasında anlamlı fark bulunmadı ( $p=0.340$ ) (Şekil 4.13).



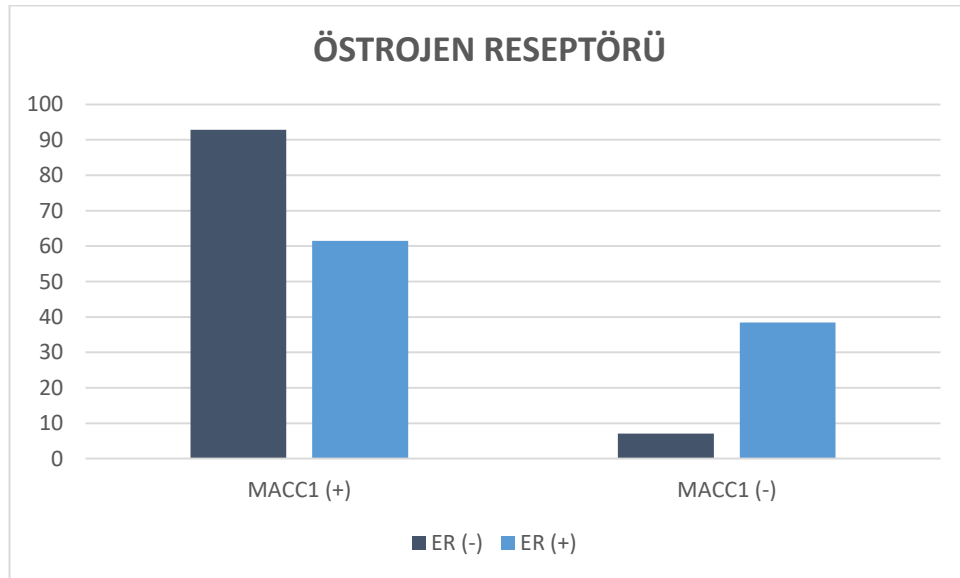
**Şekil 4.13.** MACC1 (+) ve MACC1 (-) olgularının tümör çapına göre ( $\leq 2$  cm,  $>2$  cm) dağılımı (%).

**Lenf nodu tutulumu:** MACC1 ekspresyonunun lenf nodu tutulumuna (+,-) göre yapılan karşılaştırmasında anlamlı fark bulunmadı ( $p=0.219$ ) (Şekil 4.14).



**Şekil 4.14.** MACC1 (+) ve MACC1 (-) olgularının lenf nodu tutulumuna (+,-) göre dağılımı (%).

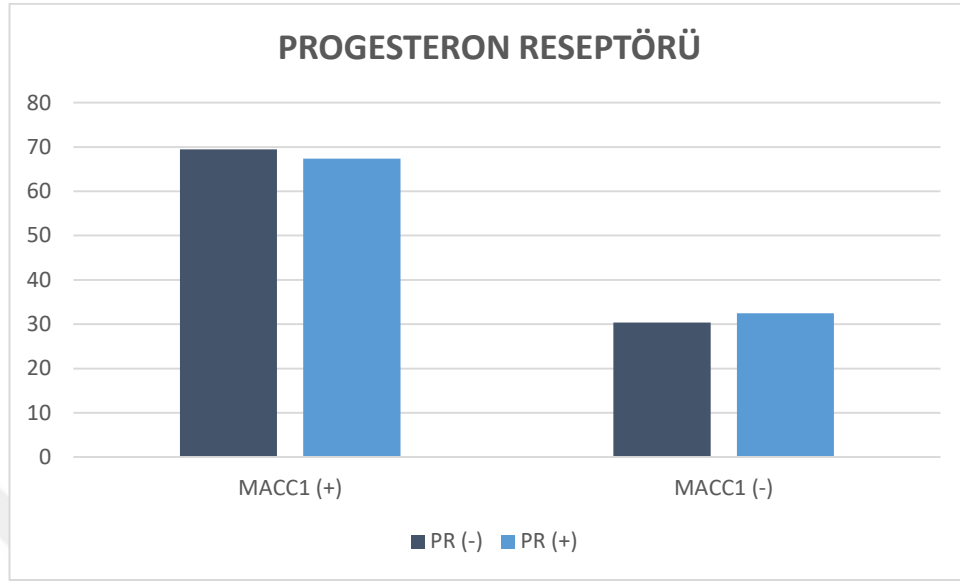
**ER durumu:** MACC1 ekspresyonu ve ER durumu (+,-) arasındaki karşılaştırmada, MACC1 ekspresyonu ER (-) olgularda ER (+) olgulara göre anlamlı derecede yüksek bulundu ( $p= 0.027$ ) (Şekil 4.15).



**Şekil 4.15.** MACC1 (+) ve MACC1 (-) olgularının ER durumuna (+,-) göre dağılımı (%).

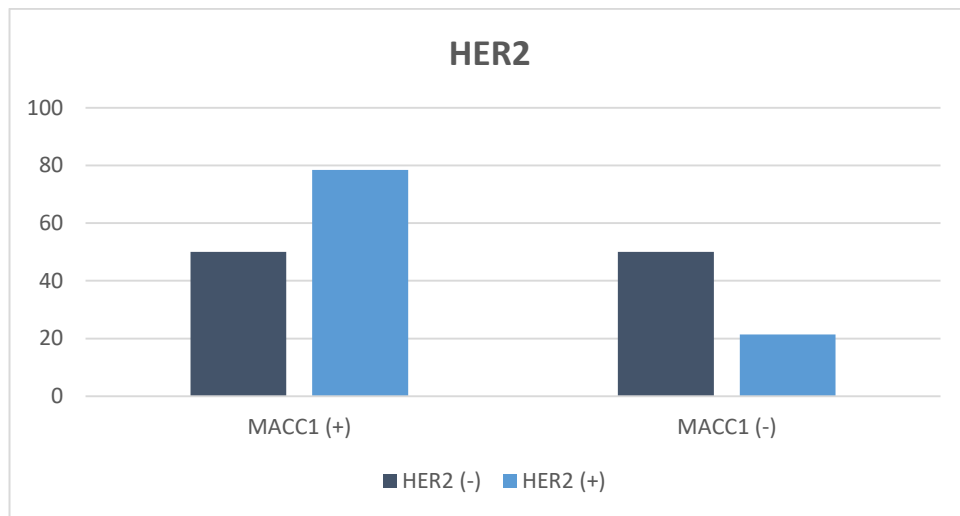


**PR durumu:** MACC1 ekspresyonu ve PR durumu (+,-) arasındaki karşılaştırmada, anlamlı fark bulunamadı ( $p= 0.860$ ) (Şekil 4.16).



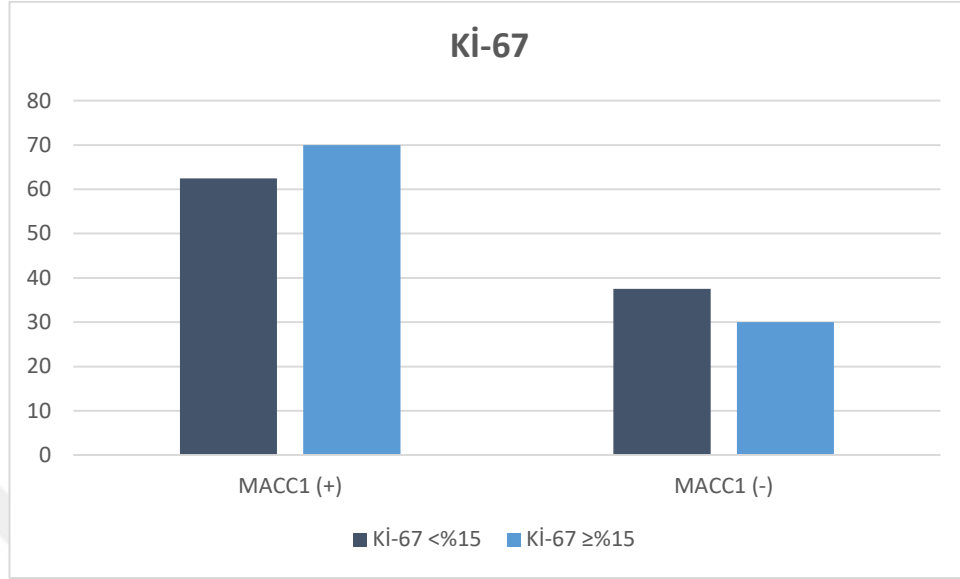
**Şekil 4.16.** MACC1 (+) ve MACC1 (-) olgularının PR durumuna (+,-) göre dağılımı (%).

**HER2 durumu:** MACC1 ekspresyonu ve HER2 durumu (+,-) arasındaki karşılaştırmada, MACC1 ekspresyonu HER2 pozitif olgularda HER2 negatif olgulara göre anlamlı derecede yüksek bulundu ( $p= 0.017$ ) (Şekil 4.17).



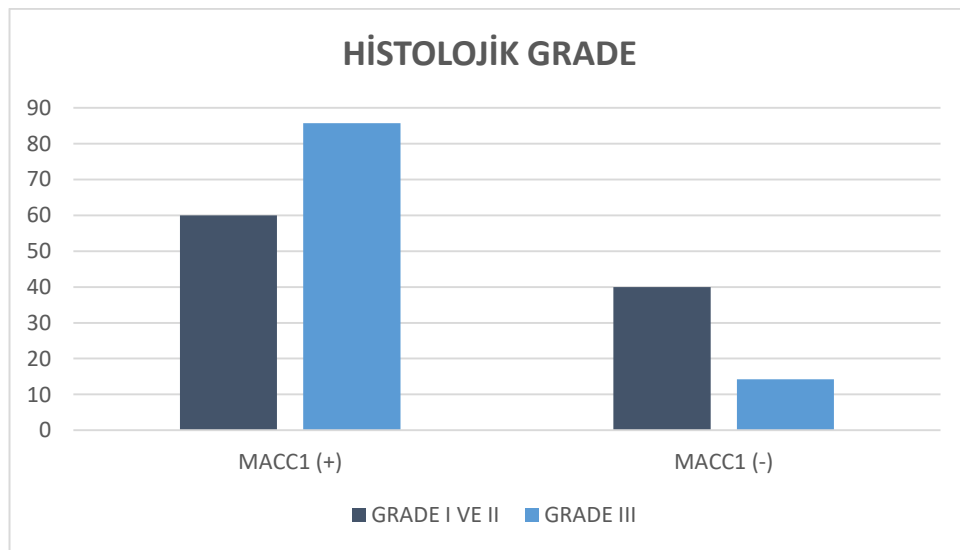
**Şekil 4.17.** MACC1 (+) ve MACC1 (-) olgularının HER2 durumuna (+,-) göre dağılımı (%).

**Ki-67:** MACC1 ekspresyonu ve Ki-67 proliferatif indeksi (< %15, ≥ %15) arasındaki karşılaştırmada, anlamlı fark bulunmadı (p= 0.575) (Şekil 4.18).



**Şekil 4.18.** MACC1 (+) ve MACC1 (-) olgularının Ki-67 proliferatif indeksine (< %15, ≥ %15) göre dağılımı (%).

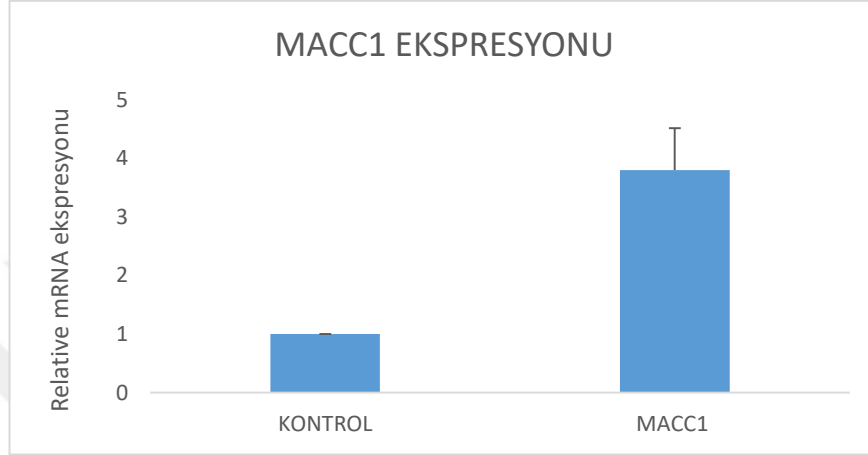
**Histolojik Grade:** MACC1 ekspresyonu ve tümörün histolojik derecesi (Grade I-II, Grade III) arasındaki karşılaştırmada, MACC1 ekspresyonu Grade III olgularda Grade I-II olgulara göre anlamlı derecede yüksek bulundu (p= 0.016) (Şekil 4.19).



**Şekil 4.19.** MACC1 (+) ve MACC1 (-) olgularının tümörün histolojik derecesine (Grade I-II, Grade III) göre dağılımı.

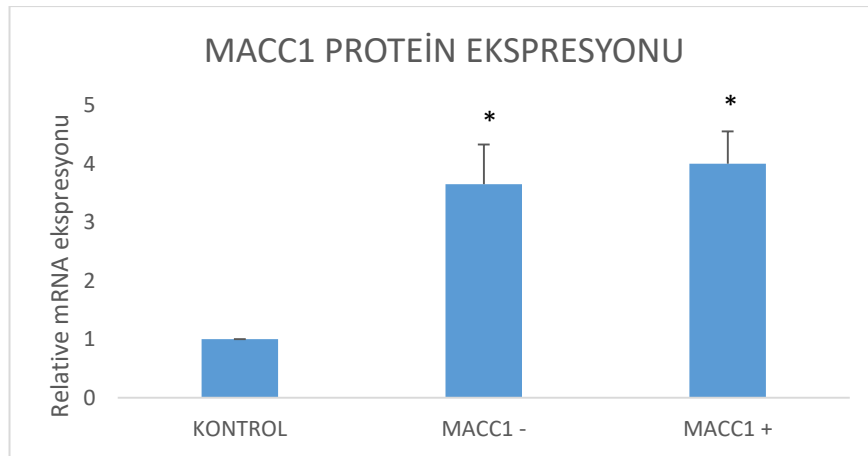
### 4.3. RT-PCR Bulguları

MACC1'in qRT-PCR ile ölçülen mRNA ekspresyonu, tümör dokularında kontrol dokularına göre belirgin yüksek olup istatistiksel olarak da anlamlı fark saptandı ( $p=0.00$ ) (Şekil 4.20).



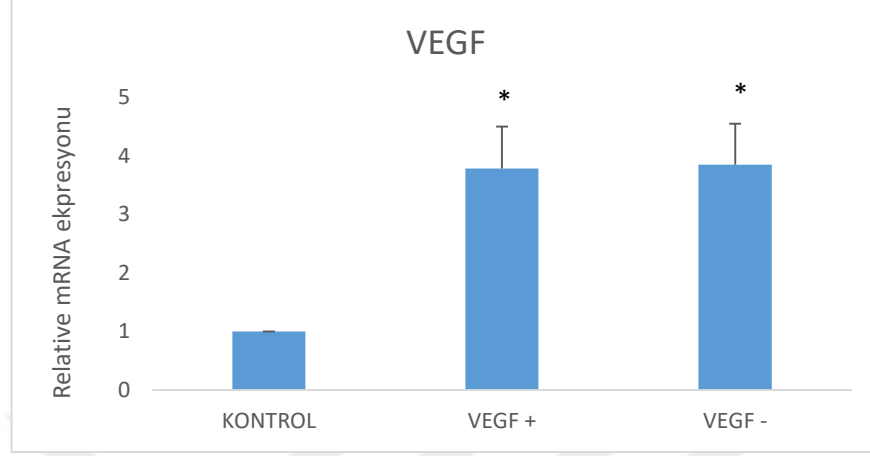
Şekil 4.20. Kontrol ve tümör dokularında MACC1 mRNA ekspresyonu.

MACC1 protein ekspresyonu negatif ve pozitif olan grupların MACC1 mRNA ekspresyonları ölçüldüğünde MACC1 protein ekspresyonu pozitif olan grubun MACC1 mRNA ekspresyonu daha yüksekti. Gruplar arasında istatistiksel olarak da anlamlı fark bulundu ( $p=0.043$ ) (Şekil 4.21).



Şekil 4.21. MACC1 mRNA ekspresyonu ile MACC1 protein ekspresyonu arasındaki ilişki grafiği.

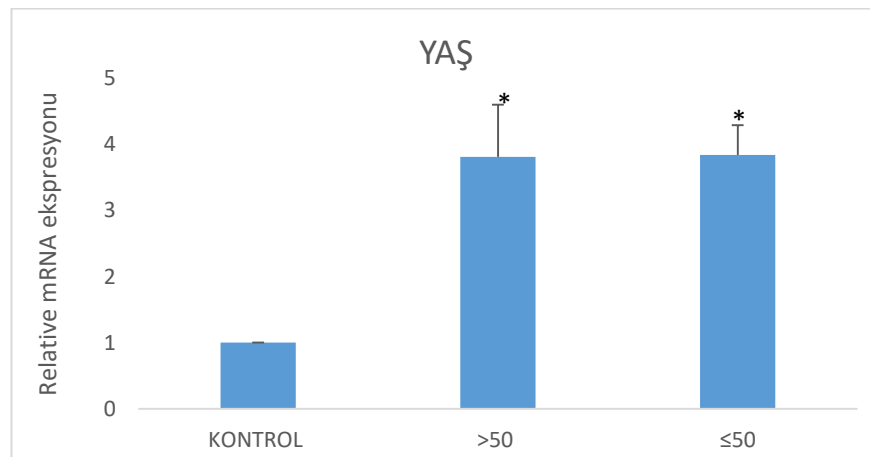
VEGF (+) ve VEGF (-) olgularda MACC1 mRNA ekspresyonları birbirine çok yakın ölçülmüş olup istatistiksel olarak anlamlı fark bulunmadı ( $p=0.779$ ) (Şekil 4.22).



Şekil 4.22. MACC1 mRNA ekspresyonu ile VEGF durumu arasındaki ilişki grafiği.

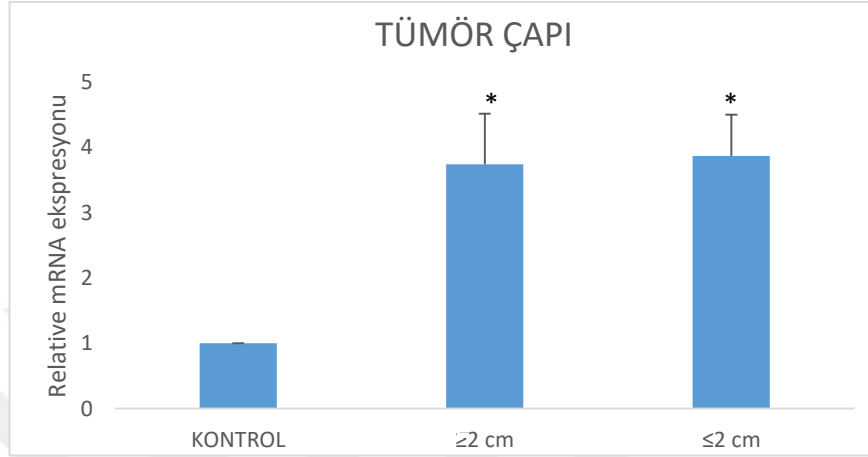
#### 4.3.1. RT-PCR ile elde edilen MACC1 mRNA Ekspresyonunun Klinikopatolojik Parametrelerle Karşılaştırılması

**Yaş:** Yaşı  $>50$  ve  $\leq 50$  olan hastalarda ölçülen MACC1 ekspresyonları birbirine çok yakın olup istatistiksel olarak anlamlı fark yoktu ( $p=0.888$ ) (Şekil 4.23).



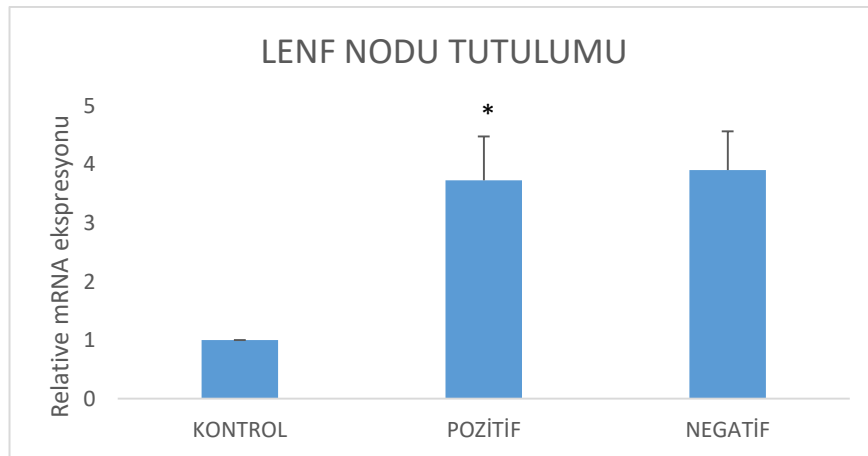
Şekil 4.23. MACC1 mRNA ekspresyonu ile hasta yaşı arasındaki ilişki grafiği.

**Tümör çapı:** Tümör çapı  $\leq 2$  cm olan olgular ile tümör çapı  $> 2$  cm olan olguların MACC1 mRNA ekspresyonları birbirine çok yakın ölçüldü. Bu iki grup arasında MACC1 mRNA ekspresyonu açısından istatistiksel olarak anlamlı fark saptanmadı ( $p=0.475$ ) (Şekil 4.24).



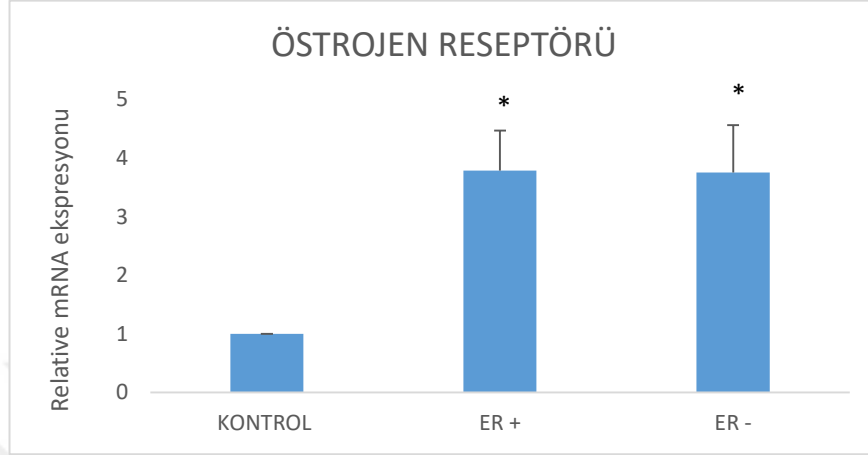
Şekil 4.24. MACC1 mRNA ekspresyonu ile tümör çapı arasındaki ilişki grafiği.

**Lenf nodu tutulumu:** Lenf nodu tutulumu negatif ve lenf nodu tutulumu pozitif hastalarda MACC1 mRNA ekspresyonu birbirine çok yakın olup istatistiksel olarak anlamlı fark yoktu ( $p=0.340$ ) (Şekil 4.25).



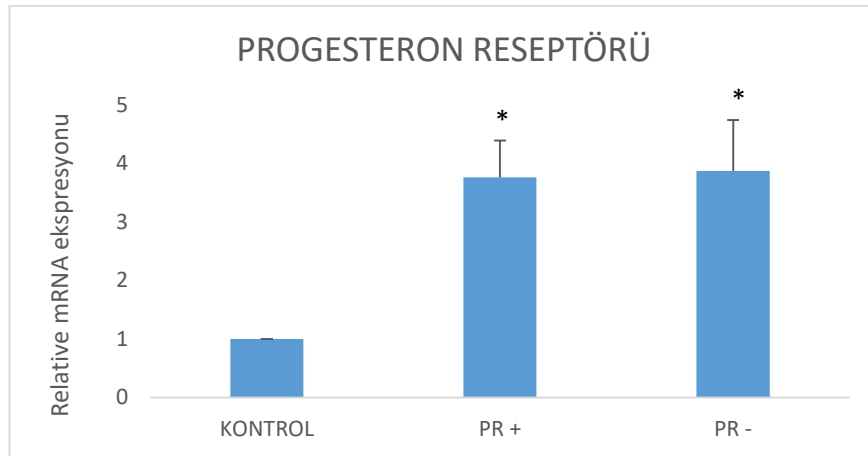
Şekil 4.25. MACC1 mRNA ekspresyonu ile lenf nodu tutulumu arasındaki ilişki grafiği.

**ER durumu:** ER (+) ve ER (-) olgularda ölçülen MACC1 mRNA ekspresyonları birbirine çok yakın olup istatistiksel olarak aralarında anlamlı fark saptanmadı ( $p=0.874$ ) (Şekil 4.26).



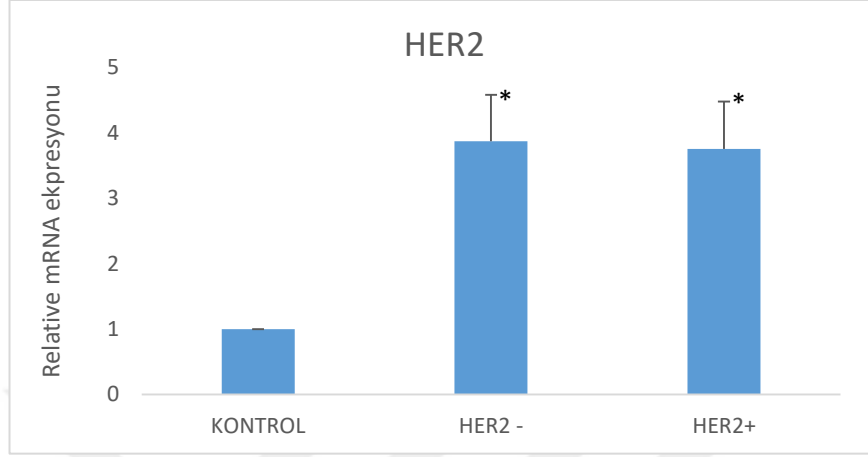
Şekil 4.26. MACC1 mRNA ekspresyonu ile ER durumu arasındaki ilişki grafiği.

**PR durumu:** PR (+) ve PR (-) olgularda ölçülen MACC1 mRNA ekspresyonları birbirine çok yakın olup istatistiksel olarak aralarında anlamlı fark yoktu ( $p=0.550$ ) (Şekil 4.27).



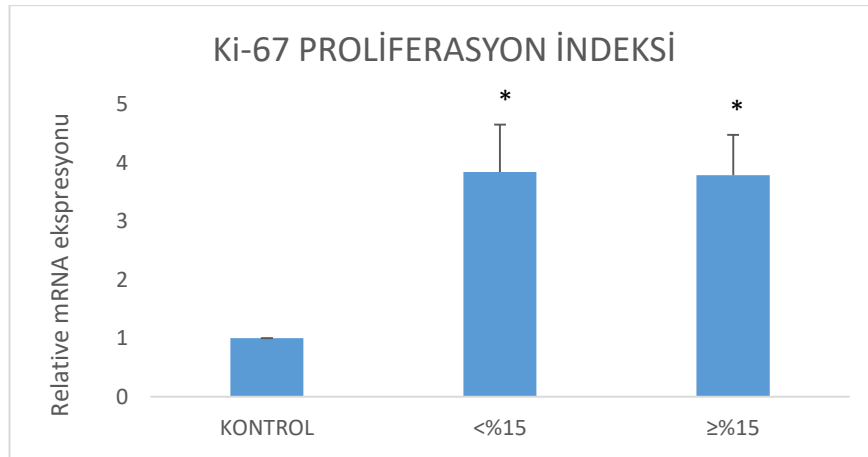
Şekil 4.27. MACC1 mRNA ekspresyonu ile PR durumu arasındaki ilişki grafiği.

**HER2 durumu:** HER2 (+) ve HER2 (-) olan olgularda, MACC1 mRNA ekspresyonları birbirine çok yakın ölçülmüş olup istatistiksel olarak anlamlı fark saptanmadı (p=0.525) (Şekil 4.28).



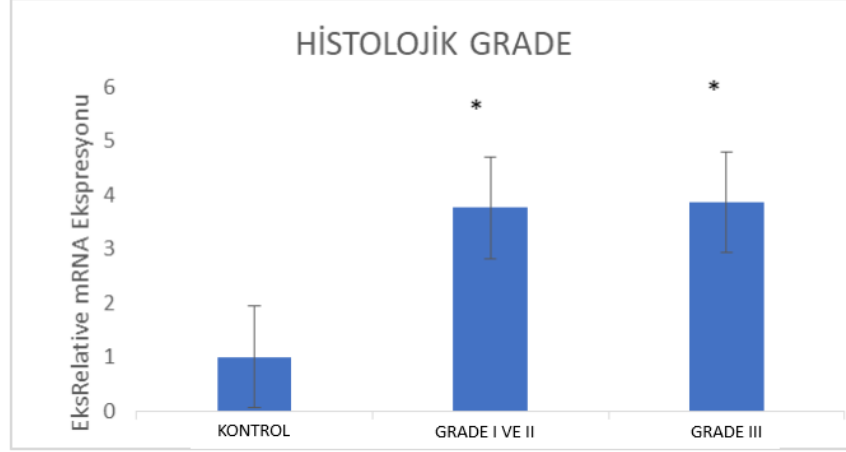
Şekil 4.28. MACC1 mRNA ekspresyonu ile HER2 durumu arasındaki ilişki grafiği.

**Ki-67:** Ki-67 proliferasyon indeksi yüksek olan ( $\geq\%15$ ) olgular ile düşük olan ( $<\%15$ ) olgularda ölçülen MACC1 mRNA ekspresyonları birbirine çok yakın olup istatistiksel olarak anlamlı fark yoktu (p=0.792) (Şekil 4.29).



Şekil 4.29. MACC1 mRNA ekspresyonu ile Ki-67 proliferasyon indeksi arasındaki ilişki grafiği.

**Histolojik Grade:** Histolojik tümör derecesi Grade I-Grade II olan olgular ile Grade III olan olgularda ölçülen MACC1 mRNA ekspresyonları birbirine çok yakın olup istatistiksel olarak anlamlı fark bulunamadı ( $p=0.413$ ) (Şekil 4.30).



**Şekil 4.30.** MACC1 mRNA ekspresyonu ile tümörün histolojik derecesi arasındaki ilişki grafiği.



## 5. TARTIŞMA

Meme kanseri, biyolojik olarak farklı özelliklere ve farklı tedavi yanıtlarına sahip, heterojen bir tümör grubunun genel adıdır. Meme kanserinde en uygun tedaviyi uygulamak için tümör hücrelerinde ER, PR ve HER2 ekspresyonuna dayanan moleküler subtipleme yaygın olarak yapılmaktadır. Gen dizileme tekniklerindeki son gelişmeler meme kanseri hastalarında tedavi kararını desteklemek için ek ve değerli bilgiler sağlamak ve prognozu öngörmek için yeni fırsatlar olarak ortaya çıkmıştır (Fu ve ark., 2015). Ancak, yeni aday onkogenlerin hastalığın klinik seyrini daha iyi öngörmesine ve tedavi yönetiminin daha iyi optimizasyonuna hala ihtiyaç vardır.

MACC1, ilk olarak Real-Time PCR ile kolonun primer ve metastatik tümörlerinde HGF / c-Met sinyal yolu aracılığıyla tümör büyümesi ve metastazın ana regülatörü olan, kötü prognoz ve sağkalım ile ilişkili bir gen olarak tanımlanmıştır (Stein ve ark., 2009a). Yüksek MACC1 ekspresyonunun akciğer kanseri, mide kanseri, hepatosellüler karsinom, over kanseri, serviks kanseri gibi birçok solid kanserde kötü prognoz ve sağkalım ile ilişkisi gösterilmiştir (Shimokawa ve ark., 2011; Wang ve ark., 2013; Zhou ve ark., 2015). Literatürde MACC1 ekspresyonunun meme kanserinde de araştırıldığı çalışmalar olmakla birlikte henüz bu durum tam olarak açıklığa kavuşmuş değildir. Biz bu çalışmada Huang ve ark.'nın meme kanseri üzerine yaptıkları çalışma sonuçlarına paralel olarak MACC1 mRNA ve protein ekspresyonunun karşılıklı ilişkili olduğunu ve bu iki ekspresyonun tümör dokularında normal meme dokularına göre istatistiksel olarak anlamlı derecede yüksek olduğunu saptadık (Huang ve ark., 2013). Tan ve ark.'da 378 meme kanseri hastasında, 120 benign meme hastalığı olan hastada ve 40 sağlıklı gönüllüde ELISA testini kullanarak serum MACC1 seviyelerini ölçtüklerinde; serum MACC1 seviyesinin meme kanseri hastalarında, benign meme hastalığı olanlardan veya sağlıklı kişilerden daha yüksek olduğunu gösterdi. Ayrıca, bu çalışma serumda yüksek MACC1 düzeyinin hastalısız kısa sağkalım ile ilişkisini ve meme kanserinde belirgin prognostik değerini işaret etti. Ancak serumdaki MACC1, akciğer ve kolorektal kanserler gibi diğer kanserlerde de

yüksek MACC1 serum seviyeleri gösterebileceğinden meme kanseri için doku ekspresyonuna göre spesifik değildir (Tan ve ark., 2016).

Meme kanserinin önemli bir prognostik belirteci olan ER reseptörü için, ER pozitifliği, ER negatif hastalardan daha iyi klinik sonuçlar göstermektedir. ER pozitif meme kanseri hastaları genellikle tamoksifen gibi adjuvan endokrin tedaviden yararlanmaktadır. Ayrıca, ER-pozitif hastalarda, ameliyat sonrası kemoterapi eklenmeden tamoksifen tedavisi ile, tümörün tekrarlama ihtimali oldukça etkili bir şekilde azaltılırken kemoterapinin de olumsuz yan etkilerinden sakınılmaktadır (Utsumi ve ark., 2007). Çalışmamızda oldukça önemli bir prognostik biyobelirteç olan ER ile MACC1 ekspresyon ilişkisinde, MACC1 protein ekspresyonunun ER (-) olgularda ER (+) olgulara göre anlamlı derecede daha yüksek olduğu saptanmıştır. Prguda-Mujic ve ark.'nın çalışmasında da MACC1 protein ekspresyonunun ER ile ilişkisi yanında ayrıca adjuvan kemoterapi almamış ve ER (+) olan hastalarda da yüksek MACC1 protein ekspresyonunun daha kısa hastaliksız yaşam süresi ile ilişkili olduğu gösterilmiştir (Prguda-Mujic ve ark., 2018). Bunların yanısıra meme kanserinde MACC1'in prognoz ile ilişkisinin araştırıldığı ilk çalışmada MACC1 ekspresyonunun tümörün TNM evrelemesi ile pozitif ilişkili olduğu ancak ER, PR ve HER2 durumu ile ilişkili olmadığı görüldü (Huang ve ark., 2013). Huang ve ark. çalışmalarında MACC1 ekspresyonunun, hem ER (+) hem de ER (-) meme kanseri alt gruplarında prognostik değere sahip olduğunu göstermişlerdir. Böylece ER (-) tümürlü hastalar için de tam rezeksiyondan sonra kemoterapiye ihtiyacı belirlemede MACC1 gibi yeni biyobelirteçleri ayırt etmenin önemini vurgulamışlardır (Huang ve ark., 2013).

HER2, meme kanserinde hiperaktif olan reseptör tirozin kinaz (RTK) ailesinin bir üyesi olup hastalığın başlangıcında ve ilerlemesinde önemli bir rol oynar (Slamon ve ark., 1989). Bu çalışmada MACC1 protein ekspresyonunun, ER negatifliği dışında önemli kötü prognostik belirteçlerden olan HER2 pozitifliği ve yüksek tümör Grade'i ile de ilişkili olduğu görüldü. Muendlein ve ark.'da HER2(+) meme kanseri hastalarında MACC1 polimorfizminin klinik sonuçlarla ilişkisini göstermiştir (Muendlein ve ark., 2014).

Meme kanserli hastalarda hastaliksız ve genel sağkalımı gösteren en önemli prognostik faktörlerden biri lenf nodu tutulumudur. Huang ve ark.'nın çalışma

sonuçlarına göre MACC1 protein ekspresyonu lenf nodu pozitifliği ile ilişkilidir (Huang ve ark., 2013). Bu çalışmada biz bu ilişkiyi göremedik. Pruguda-Mujic ve arkadaşlarının 105 primer meme kanserli hasta ile yaptığı çalışmada da, lenf nodu tutulumu negatif olan hasta grubunda yüksek MACC1 ekspresyonu ile hastalısız sağkalım süresi arasında negatif ilişki saptanmıştır (Pruguda-Mujic ve ark., 2018). Çalışmamızdaki diğer önemli prognostik parametre olan tümör Grade'inin ise MACC1 ekspresyonu ile pozitif ilişkisini gördük. Ancak Pruguda-Mujic ve ark., çalışmalarında MACC1 ve tümör Grade ilişkisi görülmemiştir. Dolayısıyla MACC1 ekspresyonunun meme kanseri üzerindeki prognostik rolünü ortaya koymak için yapılan çalışma sayısı çok az olsa da MACC1 ekspresyonu ile prognostik belirteçler (yaş, tümör çapı, lenf nodu tutulumu, ER, PR, HER2, histolojik Grade, TNM) arasında farklı ve çelişkili sonuçlar bulunmaktadır (Huang ve ark., 2013; Tan ve ark., 2016; Pruguda-Mujic ve ark., 2018). Sonuçlardaki bu farklılıklar, çalışmalardaki tümör gruplarının moleküler ve histolojik çeşitlilik içermesi ve çalışmaların geniş serilerde henüz yapılamamış olmasından kaynaklanabileceği gibi belki de MACC1'in diğer prognostik belirteçlerden ayrı olarak bağımsız bir prognostik belirteç olarak araştırılması gerektiğini işaret etmektedir.

VEGF olarak da bilinen VEGFA, anjiyogenezde rol oynayan endotel büyüme faktörlerinin en önemlisidir. VEGFA'nın aracılık ettiği sinyalizasyon endotel hücre çoğalmasını ve göçünü sağlayarak anjiyogeneze neden olur (Peng ve ark., 2019). Önceki çalışmalar, tümör dokusunda VEGF ekspresyonunun arttığını ve meme kanseri de dahil olmak üzere birçok kanserde mikrodamar yoğunluğu ve kötü prognozla anlamlı şekilde ilişkili olduğunu göstermiştir (Toi ve ark., 2001; Srabovic ve ark., 2013). MACC1'in anjiyogenez üzerine etkisini araştırmak için de çeşitli tümörlerde MACC1 ile VEGF anjiyogenez ilişkisi araştırılmıştır. Bugüne kadar yapılan çalışmalarda MACC1'in mide kanseri ve kolanjiokarsinomda VEGF ile, serviks kanserinde anjiyogenez ile pozitif ilişkili olduğu belirtilmiştir (Zhou ve ark., 2015; Wang ve ark., 2016; Peng ve ark., 2019). Bununla birlikte bizim gördüğümüz kadarıyla MACC1'in meme kanserinde anjiyogenez üzerine etkisi olup olmadığı henüz araştırılmamıştır. Dolayısıyla bu çalışmamızda MACC1'in meme kanserinde kötü prognostik faktör olarak anjiyogenez üzerine de etkisini araştırmak istedik. Ancak meme kanser dokularında MACC1'in mRNA ve protein ekspresyonunun VEGF ekspresyonu ile ilişkisini göremedik. Bu sonuçlara göre MACC1'in meme kanserinde

anjiyogeneze etkisi olmayabilir veya bu etki varsa da VEGF ile iliřkili olmayabilir. Yine de bu sonuřlarımızın daha geniř serilerde ve moleküler düzeyde, in vivo ve in vitro alıřmalarla desteklenmesi uygun olacaktır.



## 6. SONUÇ VE ÖNERİLER

Çalışmamızda meme karsinomunda ve normal meme dokularında MACC1'in, immünohistokimyasal çalışma ile protein ekspresyonu ve moleküler çalışma ile mRNA ekspresyonu incelenmiş ve tümör dokularındaki ekspresyonun hasta yaşı, tümör çapı, lenf nodu tutulumu, ER, PR, HER2, Ki-67, VEGF ekspresyon durumu ve tümör derecesi gibi klinikopatolojik prognostik parametrelerle ilişkisi araştırıldı. Elde edilen veriler istatistiksel olarak değerlendirildi. Buna göre:

1. MACC1'in mRNA ve protein ekspresyonu karşılıklı ilişkili olup bu iki ekspresyonun tümör dokularında normal meme dokularına göre istatistiksel olarak anlamlı derecede yüksek olduğu saptandı.

2. Hasta yaşı ( $\leq 50$ ,  $> 50$ ) ile hem MACC1 protein ekspresyonu hem de mRNA ekspresyonu arasında istatistiksel olarak anlamlı fark saptanmadı.

3. Tümör çapı ( $\leq 2$ ,  $> 2$ ) ile hem MACC1 protein ekspresyonu hem de mRNA ekspresyonu arasında istatistiksel olarak anlamlı fark saptanmadı.

4. Lenf nodu tutulumu (+,-) ile hem MACC1 protein ekspresyonu hem de mRNA ekspresyonu arasında istatistiksel olarak anlamlı fark saptanmadı.

5. ER (+) hastalar ile ER (-) hastalar arasında MACC1 protein ekspresyonu bakımından istatistiksel olarak anlamlı fark saptandı. Ancak mRNA ekspresyonu bakımından istatistiksel olarak anlamlı fark saptanmadı. MACC1 protein ekspresyonunun ER (-) olgularda ER (+) olgulara göre anlamlı derecede daha yüksek olduğu saptandı.

6. PR durumu (+,-) ile hem MACC1 protein ekspresyonu hem de mRNA ekspresyonu arasında istatistiksel olarak anlamlı fark saptanmadı.

7. HER2 (+) hastalar ile HER2 (-) hastalar arasında MACC1 protein ekspresyonu bakımından istatistiksel olarak anlamlı fark saptandı. Ancak mRNA ekspresyonu bakımından istatistiksel olarak anlamlı fark saptanmadı. MACC1 protein ekspresyonunun HER2 (+) olgularda HER2 (-) olgulara göre anlamlı derecede daha yüksek olduğu saptandı.

8. Ki-67 proliferatif indeksi ( $\geq 15$ ,  $< 15$ ) ile hem MACC1 protein ekspresyonu hem de mRNA ekspresyonu arasında istatistiksel olarak anlamlı fark saptanmadı.

9. VEGF durumu (+,-) ile hem MACC1 protein ekspresyonu hem de mRNA ekspresyonu arasında istatistiksel olarak anlamlı fark saptanmadı.

10. Histolojik derecesi Grade I-II ve Grade III olan olgular arasında MACC1 protein ekspresyonu bakımından istatistiksel olarak anlamlı fark saptandı. Ancak mRNA ekspresyonu bakımından istatistiksel olarak anlamlı fark saptanmadı. MACC1 protein ekspresyonunun Grade III olan olgularda Grade I-II olan olgulara göre anlamlı derecede daha yüksek olduğu saptandı.

11. MACC1 protein ekspresyonu pozitif (skor 2 ve 3) grupta mRNA ekspresyonu, MACC1 protein ekspresyonu negatif (skor 0 ve 1) olan gruba göre daha yüksek olup her iki grup arasında mRNA ekspresyonu bakımından istatistiksel olarak da anlamlı fark saptandı.

Sonuç olarak çalışmamızda MACC1 mRNA ve protein ekspresyonunun tümör dokularında normal meme dokularına göre istatistiksel olarak anlamlı derecede yüksek olduğunu tespit ettik. Ayrıca MACC1 protein ekspresyonunun histolojik Grade, ER ve HER2 gibi önemli prognostik belirteçler ile ilişkili olduğunu saptadık. Dolayısıyla MACC1 ekspresyonunun meme karsinomunu işaret eden bir belirteç olması yanında kötü prognozu da işaret ederek belki de teröpatik bir hedef olabileceğini düşünmekteyiz. Ayrıca meme kanser dokularında MACC1'in mRNA ve protein ekspresyonunun VEGF ekspresyonu ile ilişkisini göremedik. Bu sonuçlara göre MACC1'in meme kanserinde anjiyogeneze etkisi olmayabilir veya bu etki varsa da VEGF ile ilişkili olmayabilir. Yine de bu sonuçlarımızın daha geniş serilerde ve moleküler düzeyde, in vivo ve in vitro çalışmalarla araştırılarak desteklenmesi uygun olacaktır.

## KAYNAKLAR

Acar E, Sevinç A, Bekiş R. Meme kanserinde bekçi lenf düğümü görüntülemesi ve biyopsisi. *İzmir Dokuz Eylül Üniversitesi- Nükleer Tıp Seminerleri*, 2017, 3: 103-112.

Açıkgöz A, Çımrın D, Ergör G. Meme, prostat, kolorektal ve akciğer kanserlerinde çevresel risk faktörleri ve risk düzeylerinin belirlenmesi: Olgu-kontrol çalışması. *Cukurova Medical Journal*, 2018, 43(2): 411-421.

Allred DC. Ductal carcinoma in situ: terminology, classification, and natural history. *Journal of the National Cancer Institute Monographs*, 2010, 41: 134-138.

Amir E, Freedman OC, Seruga B, Evans DG. Assessing women at high risk of breast cancer: a review of risk assessment models. *JNCI: Journal of the National Cancer Institute*, 2010, 102(10): 680-691.

Arlt F, Stein U. Colon cancer metastasis: MACC1 and Met as metastatic pacemakers. *The International Journal of Biochemistry & Cell Biology*, 2009, 41(12): 2356-2359.

Armstrong K, Eisen A, Weber B. Assessing the risk of breast cancer. *New England Journal of Medicine*, 2000, 342(8): 564-571.

Bae SY, Choi MY, Cho DH, Lee JE, Nam SJ, Yang JH. Mucinous carcinoma of the breast in comparison with invasive ductal carcinoma: clinicopathologic characteristics and prognosis. *J Breast Cancer*, 2011, 14: 308-313.

Bansal C, Singh US, Misra S, Sharma KL, Tiwari V, Srivastava AN. Comparative evaluation of the modified Scarff-Bloom-Richardson grading system on breast carcinoma aspirates and histopathology. *Cytojournal*, 2012, 9: 4

Banys-Paluchowski M, Witzel I, Riethdorf S, Pantel K, Rack B, Janni W, Fasching PA, Aktaş B, Kasimir-Bauer S, Hartkopf A, Solomayer EF, Fehm T. The clinical relevance of serum vascular endothelial growth factor (VEGF) in correlation to circulating tumor cells and other serum biomarkers in patients with metastatic breast cancer. *Breast Cancer Research and Treatment*, 2018, 172(1): 93-104.

Berg JW. The significance of axillary node levels in the study of breast carcinoma. *Cancer*, 1955, 8(4): 776-778.

Berry DA, Iversen Jr ES, Gudbjartsson DF, Hiller EH, Garber JE, Peshkin BN, Lerman C, Watson P, Lynch HT, Hilsenbeck SG, Rubinstein WS, Hughes KS, Parmigiani G. BRCAPRO validation, sensitivity of genetic testing of BRCA1/BRCA2, and prevalence of other breast cancer susceptibility genes. *Journal of Clinical Oncology*, 2002, 20(11): 2701-2712.

Bland KI, Copeland EM, Klimberg VS. Anatomy of the breast, axilla, chest wall, and related metastatic sites. *In The Breast (Fifth Edition)*, 2018: 20-36.

Brenin DR, Manasseh DM, El-Tamer M, Troxel A, Schnabel F, Ditkoff BA, Kinne D. Factors correlating with lymph node metastases in patients with T1 breast cancer. *Annals of Surgical Oncology*, 2001, 8(5): 432-437.

Brierley JD, Gospodarowicz MK, Wittekind C. *TNM Classification of Malignant Tumours*. 8th ed. John Wiley & Sons, West Sussex, 2016: 151-158.

Burstein HJ, Polyak K, Wong JS, Lester SC, Kaelin CM. Ductal carcinoma in situ of the breast. *New England Journal of Medicine*, 2004, 350(14): 1430-1441.

Byun JY, Youn YS, Lee YJ, Choi YH, Woo SY, Kang JL. Interaction of apoptotic cells with macrophages upregulates COX-2/PGE2 and HGF expression via a positive feedback loop. *Mediators of Inflammation*, 2014, 14: 17.

Carbone PP, Jordan VC, Bonodonna G. *Neoplasms of the Breast*, 2nd ed. New York, McGraw-Hill, Inc., 1993: 819-49.

Carter D. *Interpretation of Breast Biopsies*, 4th ed. Philadelphia, Lippincot Williams & Wilkins, 2003: 1-10.

Cecchi F, Rabe DC, Bottaro DP. Targeting the HGF/c-Met signalling pathway in cancer. *European Journal of Cancer*, 2010, 46(7): 1260-1270.

Choi WW, Lewis MM, Lawson D, Yin-Goen Q, Birdsong GG, Cotsonis GA, Cohen C, Young AN. Angiogenic and lymphangiogenic microvessel density in breast



carcinoma: correlation with clinicopathologic parameters and VEGF-family gene expression. *Modern Pathology*, 2005, 18(1): 143.

Cianfrocca M, Goldstein LJ. Prognostic and predictive factors in early-stage breast cancer. *The Oncologist*, 2004, 9(6): 606-616.

Compton CC, Byrd DR, Garcia-Aguilar J, Kurtzman SH, Olawaiye A, Washington MK (Eds.). *AJCC cancer staging atlas: a companion to the seventh editions of the AJCC cancer staging manual and handbook*. 7th ed. Illinois, Springer Science & Business Media, 2012: 419-440.

Cooper, Sir A. *The Anatomy of the Breast*. 1st ed. London, Longman, 1840: 91–109

Creighton CJ. The molecular profile of luminal B breast cancer. *Biologics: Targets & Therapy*, 2012, 6: 289.

Dai X, Li T, Bai Z, Yang Y, Liu X, Zhan J, Shi B. Breast cancer intrinsic subtype classification, clinical use and future trends. *American Journal of Cancer Research*, 2015, 5(10): 2929.

Denkert C, Budczies J, Von Minckwitz G, Wienert S, Loibl S, Klauschen F. (2015). Strategies for developing Ki-67 as a useful biomarker in breast cancer. *The Breast*, 2015, 24: 67-72.

Eder JP, Woude GFV, Boerner SA, LoRusso PM. Novel therapeutic inhibitors of the c-MET signaling pathway in cancer. *Clinical Cancer Research*, 2009, 15(7): 2207-2214.

Eichmann A, Simons M. VEGF signaling inside vascular endothelial cells and beyond. *Current Opinion in Cell Biology*, 24(2), 188-193.

Elston CW, Ellis IO. Pathological prognostic factors in breast cancer. The value of histological grade in breast cancer: experience from a large study with long-term follow-up. *Histopathology*, 2002, 41(3a): 151-151.

Ferlay J, Colombet M, Soerjomataram I, Dyba T, Randi G, Bettio M, Gavin A, Vissero O, Bray F. Cancer incidence and mortality patterns in Europe: Estimates for 40 countries and 25 major cancers in 2018. *European Journal of Cancer*, 2018; 356-387.

Ferlay J, Colombet M, Soerjomataram I, Mathers C, Parkin DM, Piñeros M, Znaor A, Bray F. Estimating the global cancer incidence and mortality in 2018: GLOBOCAN sources and methods. *International Journal of Cancer*, 2019, 144(8): 1941-1953.

Fu J, Khaybullin R, Zhang Y, Xia A, Qi X. Gene expression profiling leads to discovery of correlation of matrix metalloproteinase 11 and heparanase 2 in breast cancer progression. *BMC Cancer*, 2015; 15: 473.

Garcia-Etienne CA, Mansel RE, Tomatis M, Heil J, Biganzoli L, Ferrari A, Marotti L, Sgarella A, Ponti A, Stickeler, E. Trends in axillary lymph node dissection for early-stage breast cancer in Europe: Impact of evidence on practice. *The Breast*, 2019, 89-96.

Giuliano AE, Edge SB, Hortobagyi GN. Of the AJCC cancer staging manual: breast cancer. *Annals of Surgical Oncology*, 2018, 25(7): 1783-1785.

Goyal R, Gupta T, Gupta R, Aggarwal A, Sahni D, Singh G. Histological and immunohistochemical study of estrogen and progesterone receptors in normal human breast tissue in adult age groups vulnerable to malignancy. *Clinical Anatomy*, 2016, 29(6): 729-737.

Greene FD, Page DL, Fleming ID, Fritz AG, Balch CM, Haller DG, editors. *AJCC Cancer Staging Manual, 6th edition*. Springer-Verlag, New York, 2002: 223.

Guo T, Zhao S, Li Z, Li F, Li J, Gu C. Elevated MACC1 expression predicts poor prognosis in small invasive lung adenocarcinoma. *Cancer Biomarkers*, 2018: 1-10.

Güllüoğlu BM. Meme hastalıklarına yaklaşım:“Meme kanseri için risk değerlendirmesi ve tarama stratejileri”. *Türkiye Aile Hekimliği Dergisi*, 2008, 12(1): 9-17.

Gümüştekin M, Kargı A, Bulut G, Gözükızıl A, Ulukuş C, Öztop İ, Atabey N. HGF/c-MET overexpressions, but not met mutation, correlates with progression of non-small cell lung cancer. *Pathology & Oncology Research*, 2012, 18(2): 209-218.

Hicks DG, Kulkarni S. HER2 positive breast cancer: Review of biologic relevance and optimal use of diagnostic tools. *American Journal of Clinical Pathology*, 2008; 129: 263–273.

Huang Y, Zhang H, Cai J, Fang L, Wu J, Ye C, Zhu X, Li, M. Overexpression of MACC1 and its significance in human breast cancer progression. *Cell & Bioscience*, 2013, 3(1): 16.

Hudis CA, Gianni L. Triple-negative breast cancer: an unmet medical need. *The Oncologist*, 2011, 16: 1-11.

Hussain M, Cunnick GH. Management of lobular carcinoma in-situ and atypical lobular hyperplasia of the breast—a review. *European Journal of Surgical Oncology (EJSO)*, 2011, 37(4): 279-289.

Iglehart JD, Smith BL. Diseases of the breast. In: Townsend CM, Beauchamp RD, Evers BM, Mattox KL (eds). *Sabiston Textbook of Surgery*, 18th edition. Philadelphia, Pennsylvania: Saunders-Elsevier, 2008: 136-138.

Jesinger RA. Breast anatomy for the interventionalist. *Techniques in Vascular and Interventional Radiology*, 2014, 17(1): 3-9.

Kumar V, K.Abbas A, Fausto N, Mitchell RN. *Robbins Temel Patoloji, 8 th ed.* Nobel Tıp Kitabevleri, İstanbul, 2008: 745-746.

Lakhani SR, Ellis IO, Schnitt SJ, Tan PH, van de Vijver MJ. *WHO Classification of Tumors of the Breast*. 4th ed. Lyon, IARC, 2012: 78-109.

Lea V, Gluch L, Kennedy CW, Carmalt H, Gillett D. Tubular carcinoma of the breast: axillary involvement and prognostic factors. *ANZ Journal of Surgery*, 2015, 85(6): 448-451.

Lee HS. Why is carcinoma of the breast more frequent in the upper outer quadrant? A case series based on needle core biopsy diagnoses. *The Breast*, 2005, 14 (2): 151- 152.

Lester SC, Bose S, Chen Y-Y, Connolly JL, de Baca ME, Fitzgibbons PL, Hayes DF, Kleer C, O'Malley FP, Page DL, Smith BL, Weaver DL, Winer E. Protocol for the examination of specimens from patients with ductal carcinoma in situ of the breast. *Arch Pathol Lab Med*, 2009, 133(1): 15–25.

Leonard GD, Swain SM. Ductal carcinoma in situ, complexities and challenges. *J Natl Cancer I*, 2004; 96 (12): 906-20.

Leung E, Xue A, Wang Y, Rougerie P, Sharma VP, Eddy R, Cox D, Condeelis J. Blood vessel endothelium-directed tumor cell streaming in breast tumors requires the HGF/C-Met signaling pathway. *Oncogene*, 2017, 36(19): 2680.

Liska D, Chen CT, Bachleitner-Hofmann T, Christensen JG, Weiser MR. HGF rescues colorectal cancer cells from EGFR inhibition via MET activation. *Clinical Cancer Research*, 2011, 17(3): 472-482.

Malhotra GK, Zhao X, Band H, Band V. Histological, molecular and functional subtypes of breast cancers. *Cancer Biol Ther*, 2010, 10(10): 955-960.

Maulik G, Shrikhande A, Kijima T, Ma PC, Morrison PT, Salgia R. Role of the hepatocyte growth factor receptor, c-MET, in oncogenesis and potential for therapeutic inhibition. *Cytokine & Growth Factor Reviews*, 2002, 13(1): 41-59.

Mills SE, Greenson JK, Hornick JL, Longacre TA, Reuter VE. *Sternberg's Diagnostic Surgical Pathology*, 6th ed. Philadelphia, Wolters Kluwer, 2015: 319-385.

Moinfar F. *Essentials of Diagnostic Breast Pathology*, 1st ed. Berlin, Springer Science & Business Media, 2007: 2-3.

Morrow M. Physical examination of the breast. In: *Breast diseases, 3rd edition*, Harris, JR, et al (Eds), Lippincott, Williams, and Wilkins, Philadelphia, 2004: 20-29.

Muendlein A, Hubalek M, Geller-Rhomberg S, Gasser K, Winder T, Drexel H, Decker T, Mueller-Holzner E, Chamson M, Marth C, Lang AH. Significant survival impact of

MACC1 polymorphisms in HER2 positive breast cancer patients. *European Journal of Cancer*, 2014, 50(12): 2134-2141.

Murray MP, Luedtke C, Liberman L, Nehhozina T, Akram M, Brogi E. Classic lobular carcinoma in situ and atypical lobular hyperplasia at percutaneous breast core biopsy: outcomes of prospective excision. *Cancer*, 2013, 119(5): 1073-1079.

Nakamura T, Mizuno S. The discovery of hepatocyte growth factor (HGF) and its significance for cell biology, life sciences and clinical medicine. *Proceedings of the Japan Academy, Series B*, 2010, 86(6): 588-610.

Narod SA, Iqbal J, Giannakeas V, Sopik V, Sun P. Breast cancer mortality after a diagnosis of ductal carcinoma in situ. *JAMA Oncology*, 2015, 1(7): 888-896.

O'Malley FP, Pinder ES, Mulligan AM. *Breast Pathology (Foundations in Diagnostic Pathology)*, 2nd ed. Philadelphia, Elsevier Saunder, 2011: 53-60.

Organ SL, Tsao MS. An overview of the c-MET signaling pathway. *Therapeutic Advances in Medical Oncology*, 2011, 3(1): 7-19.

Özmen V, Cantürk Z, Güler N, Koyuncu A, Çelik V, Kapkaç M, Müslümanoğlu M, Utkan Z. *Meme Hastalıkları Dernekleri Federasyonu (MHDF) Meme Hastalıkları Kitabı*. 1. Basım. Ankara, Ayrıntı Basımevi, 2012: 3-14; 307-317.

Peng T, Li Z, Li D, Wang S. MACC1 promotes angiogenesis in cholangiocarcinoma by upregulating VEGFA. *Oncotargets and Therapy*, 2019, 12: 1893.

Perou CM, Sorlie T, Eisen MB, Van De Rijn M, Jeffrey SS, Rees CA, Pollack JR, Ross DT, Johnsen H, Akslen LA, Fluge O, Pergamenschikov A, Williams C, Zhu CX, Lonning PE, Børresen-Dale AL, Brown PO, Botstein D. Molecular portraits of human breast tumours. *Nature*, 2000, 406(6797): 747-752.

Pickren JW, Rube J, Auchincloss Jr H. Modification of conventional radical mastectomy. A detailed study of lymph node involvement and follow-up information to show its practicality. *Cancer*, 1965, 18(8): 942-949.

Prat A, Cheang MCU, Martín M, Parker JS, Carrasco E, Caballero R, Tyldesley S, Gelmon K, Bernard PS, Nielsen TO, Perou CM. Prognostic significance of progesterone receptor-positive tumor cells within immunohistochemically defined luminal A breast cancer. *Journal of Clinical Oncology*, 2013, 31(2): 203.

Prguda-Mujic J, Milde-Langosch K, Mueller V, Suljagic M, Coric J, Ler D. The Predictive Significance of Metastasis-Associated in Colon Cancer-1 (MACC1) in Primary Breast Cancer. *Annals of Clinical & Laboratory Science*, 2018, 48(2): 191-196.

Qiu J, Huang P, Liu Q, Hong J, Li B, Lu C, Wang L, Wang J, Yuan, Y. Identification of MACC1 as a novel prognostic marker in hepatocellular carcinoma. *Journal of Translational Medicine*, 2011 9(1): 166.

Ragab HM, Samy N, Afify M, El Maksoud NA, Shaaban HM. Assessment of Ki-67 as a potential biomarker in patients with breast cancer. *Journal of Genetic Engineering and Biotechnology*, 2018, 16(2), 479-484.

Rakha EA, Martin S, Lee AH, Morgan D, Pharoah PD, Hodi Z, MacMilan D, Ellis IO. The prognostic significance of lymphovascular invasion in invasive breast carcinoma. *Cancer*, 2012, 118(15): 3670-3680.

Ramadan SS, Yapıcıer Ö, Kılıtır S, Erdemir A, Doğan TH, Üskent İNH, Onat H, Çakmakçı M. Correlation of HER2/neu gene amplification with immunohistochemistry and other prognostic factors in breast carcinoma. *Türk Patoloji Dergisi*, 2011; 27(3): 196-203.

Razek AA, Gaballa G, Denewer A, Nada N. Invasive ductal carcinoma: correlation of apparent diffusion coefficient value with pathological prognostic factors. *NMR in Biomedicine*, 2010, 23(6): 619-623.

Reed AEM, Kutasovic JR, Lakhani SR, Simpson PT. Invasive lobular carcinoma of the breast: morphology, biomarkers and omics. *Breast Cancer Research*, 2015, 17(1): 12.

Rogulski L, Oszukowski P. Epidemiological models for breast cancer risk estimation. *Ginekologia polska*, 2011, 82(6): 4.

Rosai J. *Rosai and Ackerman's Surgical Pathology*, 9th ed. Edinburgh, Mosby, 2004: 1763-1800.

Rosen LS. Clinical experience with angiogenesis signaling inhibitors: focus on vascular endothelial growth factor (VEGF) blockers. *Cancer Control*, 2002, 9(2): 36-44.

Sandoval-Leon AC, Drews-Elger K, Gomez-Fernandez CR, Yepes MM, Lippman ME. Paget's disease of the nipple. *Breast Cancer Research and Treatment*, 2013, 141(1): 1-12.

Schleip R, Jäger H, Klingler W. What is 'fascia'? A review of different nomenclatures. *Journal of Bodywork and Movement Therapies*, 2012, 16(4): 496-502.

Shimokawa H, Uramoto H, Onitsuka T, Chundong G, Hanagiri T, Oyama T, Yasumoto K. Overexpression of MACC1 mRNA in lung adenocarcinoma is associated with postoperative recurrence. *The Journal of Thoracic and Cardiovascular Surgery*, 2011, 141(4): 895-898.

Siegel RL MK, Jemal A. Cancer Statistics, 2018. *CA Cancer J Clin*, 2018, 68; 7-30.

Siegel RL, Miller KD, Jemal A. Cancer Statistics, 2017. *CA Cancer J Clin*, 2017, 67(1): 7-30.

Sierra JR, Tsao MS. c-MET as a potential therapeutic target and biomarker in cancer. *Therapeutic Advances in Medical Oncology*, 2011, 3(1): 21-35.

Slamon DJ, Godolphin W, Jones LA, Holt JA, Wong SG, Keith DE, Levin WJ, Stuart SG, Udove J, Ullrich A. Studies of the HER-2/neu proto-oncogene in human breast and ovarian cancer. *Science* 1989, 244: 707-712.

Srabovic N, Mujagic Z, Mujanovic-Mustedanagic J, Softic A, Muminovic Z, Rifatbegovic A, Begic L. Vascular endothelial growth factor receptor-1 expression in

breast cancer and its correlation to vascular endothelial growth factor a. *International Journal of Breast Cancer*, 2013, (1): 746-749.

Stein U, Smith J, Walther W, Arlt F. MACC1 controls Met: what a difference an Sp1 site makes. *Cell Cycle*, 2009b, 8(15): 2467-2469.

Stein U, Walther W, Arlt F, Schwabe H, Smith J, Fichtner I, Birchmeier W, Schlag PM. MACC1, a newly identified key regulator of HGF-MET signaling, predicts colon cancer metastasis. *Nature Medicine*, 2009a, 15(1): 59.

Sueta A, Yamamoto Y, Yamamoto Ibusuki M, Hayashi M, Takeshita T, Yamamoto S, Omoto Y, Iwase H. Differential role of MACC1 expression and its regulation of the HGF/c Met pathway between breast and colorectal cancer. *International journal of oncology*, 2015, 46(5): 2143-2153.

Sunil R, Lakhani IO, Ellis SJ, Schnitt PH, Tan MJ, van de Vijver, editor. (IARC WHO Classification of Tumours) International Agency for Research on Cancer-WHO Classification of Tumours of the Breast-World Health Organization(2012). 4th Edition. *Lyon: International Agency for Research on Cancer (IARC) 69372*, Lyon, 2012: 1-240.

Tan W, Xie X, Li L, Tang H, Ye X, Chen L, Tang W, Gao J, Pan L, Zhang X, Ye, F, Li X, Yang L, Xie X, Zheng W. Diagnostic and prognostic value of serum MACC1 in breast cancer patients. *Oncotarget*, 2016, 7(51): 84-88.

Tarhan ÖR, Meme Anatomisi. <http://www.turkcerrahi.com/makaleler/meme/meme-anatomisi> (Erişim tarihi: 27.01.2019).

Tavasolli FA, Schnitt SJ. *Pathology of the Breast*, 2nd ed. Stamford, Appleton & Lange, 1999: 24-481.

Tavasolli FA, Devilee P. *Invasive breast carcinoma in: World Health Organization Classification of Tumours. Pathology and Genetics of the Breast and Female Genital Organs*. Lyon, IARC Press, 2003: 10-48.

Tavassoli FA, Eusebi V. *AFIP Atlas of Tumor Pathology, Tumors of the Mammary Gland*, 4th ed. Washington, ARP Press, 2009: 1-3.



Toi M, Matsumoto T, Bando H. Vascular endothelial growth factor: its prognostic, predictive, and therapeutic implications. *The Lancet Oncology*, 2001, 2(11): 667-673.

Torre LA, Bray F, Siegel RL, Ferlay J, Lortet-Tieulent J, Jemal A. Global cancer statistics, 2012. *CA Cancer J Clin* 2015, 65: 87-108.

Türkiye Kanser Kontrol Planı 2013-2018, Meme Kanseri Taramaları. [http://kanser.gov.tr/Dosya/NCCP\\_2013-2018.pdf](http://kanser.gov.tr/Dosya/NCCP_2013-2018.pdf) (Erişim Tarihi: 25.12.2018).

Utsumi T, Kobayashi N, Hanada H. Recent perspectives of endocrine therapy for breast cancer. *Breast Cancer*, 2007, 14(2): 194-199.

Virniig BA, Tuttle TM, Shamliyan T, Kane RL. Ductal carcinoma in situ of the breast: a systematic review of incidence, treatment, and outcomes. *Journal of the National Cancer Institute*, 2010, 102(3): 170-178.

Wang L, Wu Y, Lin L, Liu P, Huang H, Liao W, Zheng D, Zuo Q, Sun L, Huang N, Shi M, Liao Y, Liao W. Metastasis-associated in colon cancer-1 upregulation predicts a poor prognosis of gastric cancer, and promotes tumor cell proliferation and invasion. *International journal of cancer*, 2013, 133(6): 1419-1430.

Wang L, Zhou R, Zhao Y, Dong S, Zhang J, Luo Y, Huang N, Shi M, Bin J, Liao Y, Liao W. MACC-1 promotes endothelium-dependent angiogenesis in gastric cancer by activating TWIST1/ VEGF-A signal pathway. *Plos-One*, 2016, 11(6): 137- 157.

WHO Cancer Fact Sheets. <https://www.who.int/en/news-room/fact-sheets/detail/cancer> (Erişim Tarihi: 10.01.2019).

Yerushalmi R, Woods R, Ravdin PM, Hayes MM, Gelmon KA. Ki-67 in breast cancer: prognostic and predictive potential. *The Lancet Oncology*, 2010, 11(2): 174-183.

Yip CH, Rhodes A. Estrogen and progesterone receptors in breast cancer. *Future Oncol*, 2014, 10(14): 293-301.

Young A, Guan J, Daemen A, Friedman L, Lin K. Abstract-B36: Progesterone receptor signaling in estrogen receptor-positive breast cancer. *Proceedings of the*

*AACR Special Conference: Advances in Breast Cancer Research; AACR; Mol Cancer Res*, 2018, 16(8): 8.

Zangouri V, Akrami M, Tahmasebi S, Talei A, Hesarooeih AG. Medullary breast carcinoma and invasive ductal carcinoma: a review study. *Iranian Journal Of Medical Sciences*, 2018, 43(4): 365.

Zhang SJ, Hu Y, Qian HL, Jiao SC, Liu ZF, Tao HT, Han L. Expression and significance of ER, PR, VEGF, CA15-3, CA125 and CEA in judging the prognosis of breast cancer. *Asian Pacific Journal of Cancer Prevention*, 2013, 14(6): 3937-3940.

Zhou X, Xu CJ, Xu CJ, Wang JX, Dai T, Ye YP, Cui YM, Liao WT, Wu XL, Ou JP. Metastasis-associated in colon cancer-1 associates with poor prognosis and promotes cell invasion and angiogenesis in human cervical cancer. *Int J Gynecol Cancer*, 2015, 25(8): 1353–1363.

## EK-1. ÖZGEÇMİŞ

<b>KİŞİSEL BİLGİLER</b>	
Adı Soyadı	: Nevroz ALIŞ SÖYLEYİCİ
Doğum tarihi	: 23.03.1992
Doğum yeri	: Diyarbakır
Medeni hali	: Evli
Uyruğu	: T.C.
Adres	: Balıkesir Üniversitesi Sağlık Bilimleri Enstitüsü, Veteriner Patoloji Anabilim Dalı, 10600 Balıkesir
Tel	: 0542 826 84 06
Faks	:
E-mail	: nwrzalis@gmail.com
<b>EĞİTİM</b>	
Lise	: Kızıltepe Anadolu Lisesi (2006-2010)
Lisans	: Balıkesir Üniversitesi Fen-Edebiyat Fakültesi – Biyoloji (2010-2014)
Yüksek lisans	: Balıkesir Üniversitesi Sağlık Bilimleri Enstitüsü, Veteriner Patoloji Anabilim Dalı (2016-
<b>YABANCI DİL BİLGİSİ</b>	
İngilizce	: 60.00 (YÖKDİL-2018 GÜZ)
<b>ÜYE OLUNAN MESLEKİ KURULUŞLAR</b>	
	Türk Patoloji Dernekleri Federasyonu,

## EK-2. ETİK KURUL ONAYI

Evrak Tarih ve Sayısı: 05/06/2017-E.22304



T.C.  
BALIKESİR ÜNİVERSİTESİ TIP FAKÜLTESİ  
Klinik Araştırmalar Etik Kurulu Başkanlığı



Sayı : 94025189-050.03-  
Konu : etik kurulu Başvuru Kararı

Sayın Yrd. Doç. Dr. Figen ASLAN  
Öğretim Üyesi

İlgi : 12.05.2017 tarihli başvuru dilekçeniz.

"Macc1 Ekspresyonunun Meme Kanserinde Önemi ve Patolojik Prognostik Belirteçlerle İlişkisi" başlıklı çalışmanız hakkında Etik Kurulumuzun bilimsel ve etik yönden oluşturduğu görüş, ekteki karar formunda belirtilmiştir.  
Bilgilerinizi rica ederim.

**e-imzalıdır**  
Doç. Dr. Fuat EREL  
Başkan

Ek :  
Karar Formu

Tıp Fakültesi Çağış Yerleşkesi 10143 Balıkesir  
Tel:  
E-Posta: etik.bautip@gmail.com

Ayrıntılı bilgi için iribat: Belgin Topçu  
Faks: 0266 6121439  
Elektronik ağı: [http://www.balikesir.edu.tr/index.php/bsun/birim/tip\\_fakultesi](http://www.balikesir.edu.tr/index.php/bsun/birim/tip_fakultesi)

Bu belge, 5070 sayılı Elektronik İmza Kanununa göre Güvenli Elektronik İmza ile imzalanmıştır.

**BALIKESİR ÜNİVERSİTESİ TIP FAKÜLTESİ**  
**KLİNİK ARAŞTIRMALAR ETİK KURULU**  
**KARAR FORMU**

<b>ETİK KURUL BİLGİLERİ</b>	ETİK KURULUN ADI	BALIKESİR ÜNİV. TIP FAKÜLTESİ KLİNİK ARAŞTIRMALAR ETİK KURULU
	AÇIK ADRESİ	Çağış Yerleşkesi, Uşak yolu üzeri, 10145 BALIKESİR
	TELEFON	0266 612 14 61/1122
	FAKS	0266 612 14 59
	E-POSTA	etik.bautip@gmail.com

ARAŞTIRMANIN AÇIK ADI		“ Macc1 Ekspresyonunun Meme Kanserinde Önemi ve Patolojik Prognostik Belirteçlerle İlişkisi”	
<b>BAŞVURU BİLGİLERİ</b>	SORUMLU ARAŞTIRMACININ UNVANI/ADI/SOYADI	Yrd.Doç.Dr.FigenASLAN	
	SORUMLU ARAŞTIRMACININ UZMANLIK ALANI	Patoloji Anabilim Dalı	
	SORUMLU ARAŞTIRMACININ BULUNDUĞU MERKEZ	Balıkesir Üniversitesi Tıp Fakültesi	
	DESTEKLEYİCİ		
	ARAŞTIRMAYA KATILAN MERKEZLER	TEK MERKEZ <input checked="" type="checkbox"/>	ÇOK MERKEZLİ <input type="checkbox"/>

<b>DEĞERLENDİRİLEN BELGELER</b>	Belge Adı		Açıklama
	BİLGİLENDİRİLMİŞ GÖNÜLLÜ OLUR FORMU	<input checked="" type="checkbox"/>	
	ARAŞTIRMA BROŞÜRÜ	<input type="checkbox"/>	
	ARAŞTIRMA BÜTÇESİ	<input type="checkbox"/>	
	YILLIK BİLDİRİM	<input type="checkbox"/>	
	DiĞER:	<input type="checkbox"/>	
<b>KARAR BİLGİLERİ</b>	<b>Karar No:2017/41</b>		<b>Tarih: 31/05/2017</b>
	Yukarıda bilgileri verilen başvuru dosyası ile ilgili belgeler araştırmanın/çalışmanın gerekeçe, amaç, yaklaşım ve yöntemleri dikkate alınarak incelenmiş ve uygun bulunmuş olup araştırmanın/çalışmanın başvuru dosyasında belirtilen merkezlerde gerçekleştirilmesinde etik ve bilimsel sakınca bulunmadığına toplantıya katılan etik kurul üye tam sayısının salt çoğunluğu ile karar verilmiştir. Klinik Araştırmalar Hakkında Yönetmelik kapsamında yer alan araştırmalar/çalışmalar için Türkiye İlaç ve Tıbbi Cihaz Kurumu'ndan izin alınması gerekmektedir.		

Unvanı/Adı/Soyadı	Uzmanlık Alanı	Kurumu	Cinsiyet	Araştırma ile ilişki	Katılım *	İmza
Doç. Dr. Fuat EREL	Göğüs Hastalıkları	Balıkesir Üniversitesi	E <input checked="" type="checkbox"/> K <input type="checkbox"/>	E <input type="checkbox"/> H <input checked="" type="checkbox"/>	E <input type="checkbox"/> H <input type="checkbox"/>	
Doç.Dr. Gülten ERKEN	Fizyoloji	Balıkesir Üniversitesi	E <input type="checkbox"/> K <input checked="" type="checkbox"/>	E <input type="checkbox"/> H <input checked="" type="checkbox"/>	E <input type="checkbox"/> H <input type="checkbox"/>	
Yrd.Doç.Dr. Elif AKSÖZ	Tıbbi Farmakoloji	Balıkesir Üniversitesi	E <input type="checkbox"/> K <input checked="" type="checkbox"/>	E <input type="checkbox"/> H <input checked="" type="checkbox"/>	E <input type="checkbox"/> H <input type="checkbox"/>	
Yrd.Doç.Dr. F. Bahar SUNAY	Histoloji ve Embriyoloji	Balıkesir Üniversitesi	E <input type="checkbox"/> K <input checked="" type="checkbox"/>	E <input type="checkbox"/> H <input checked="" type="checkbox"/>	E <input type="checkbox"/> H <input type="checkbox"/>	
Yrd.Doç.Dr. Eyüp AVCI	Kardiyoloji	Balıkesir Üniversitesi	E <input checked="" type="checkbox"/> K <input type="checkbox"/>	E <input type="checkbox"/> H <input checked="" type="checkbox"/>	E <input type="checkbox"/> H <input type="checkbox"/>	
Uzm.Dr. Mehmet ÇALIŞKAN	Halk Sağlığı	Balıkesir KEAS Organize Sanayii	E <input checked="" type="checkbox"/> K <input type="checkbox"/>	E <input type="checkbox"/> H <input checked="" type="checkbox"/>	E <input type="checkbox"/> H <input type="checkbox"/>	
Av. Erman ARDA	Avukat	Serbest	E <input checked="" type="checkbox"/> K <input type="checkbox"/>	E <input type="checkbox"/> H <input checked="" type="checkbox"/>	E <input type="checkbox"/> H <input type="checkbox"/>	
Ecz. Hüsnü KUNDAKÇI	Eczacı	BAÜ Sağlık Uyg. ve Araştırma Hastanesi	E <input checked="" type="checkbox"/> K <input type="checkbox"/>	E <input type="checkbox"/> H <input checked="" type="checkbox"/>	E <input type="checkbox"/> H <input type="checkbox"/>	KATILMADI
Serhat ALDEMİR		BEST A.Ş.	E <input checked="" type="checkbox"/> K <input type="checkbox"/>	E <input type="checkbox"/> H <input checked="" type="checkbox"/>	E <input type="checkbox"/> H <input type="checkbox"/>	

\*:Toplantıda Bulunma

Etik Kurul Başkanının:

Unvanı, Adı Soyadı: Doç.Dr. Fuat EREL

İmza: