

TÜRKİYE CUMHURİYETİ
KIRIKKALE ÜNİVERSİTESİ
SAĞLIK BİLİMLERİ ENSTİTÜSÜ

ÖN AÇIK KAPANIŞ OLGULARINDA SABİT BİTE BLOK
APAREYİ UYGULAMASININ DENTOFASİYAL
YAPILAR ÜZERİNE ETKİSİ

Dt. HAKAN KEKLİK

ORTODONTİ ANABİLİM DALI
DOKTORA TEZİ

DANIŞMAN

Prof. Dr. İBRAHİM ERHAN GELGÖR

2015– KIRIKKALE

TÜRKİYE CUMHURİYETİ
KIRIKKALE ÜNİVERSİTESİ
SAĞLIK BİLİMLERİ ENSTİTÜSÜ

ÖN AÇIK KAPANIŞ OLGULARINDA SABİT BİTE BLOK
APAREYİ UYGULAMASININ DENTOFASİYAL
YAPILAR ÜZERİNE ETKİSİ

Dt. HAKAN KEKLİK

ORTODONTİ ANABİLİM DALI

DOKTORA TEZİ

DANIŞMAN

Prof. Dr. İBRAHİM ERHAN GELGÖR

Bu çalışma TÜBİTAK

3001 – Başlangıç Ar-Ge Projeleri Destekleme Programı Tarafından Desteklenmiştir.

Proje No: 113S810

2015 – KIRIKKALE

Kırıkkale Üniversitesi Sağlık Bilimleri Enstitüsü

Ortodonti Doktora Programı çerçevesinde yürütülmüş olan bu çalışma aşağıdaki jüri üyeleri tarafından Doktora Tezi olarak kabul edilmiştir.

Tez Savunma Tarihi: 27/02/2015

Prof. Dr. İbrahim Emin GÜZ GÖR
Şifa Üniversitesi, Diş Hekimliği Fakültesi
Jüri Başkanı

İmza
Doç. Dr. Metin NUR
Şifa Üniversitesi, Diş Hekimliği
Fakültesi
Üye

İmza
Doç. Dr. Bülent ÇATALBAŞ
Kırıkkale Üniversitesi, Diş Hekimliği
Fakültesi
Üye

İmza
Doç. Dr. Hasan KADMAK
Kırıkkale Üniversitesi, Diş Hekimliği
Fakültesi
Üye

İmza
Yrd. Doç. Dr. Volkan ARILCAN
Kırıkkale Üniversitesi, Diş Hekimliği
Fakültesi
Üye

İÇİNDEKİLER

Kabul ve Onay	II
İçindekiler	III
Önsöz	VI
Simgeler ve Kısaltmalar	VII
Resimler	VIII
Şekiller	IX
Tablolar	X
ÖZET	1
SUMMARY	2
1. GİRİŞ	3
1.1. Ön Açık Kapanışın Tanımı	4
1.2. Ön Açık Kapanışın Prevalansı	5
1.3. Ön Açık Kapanışın Sınıflandırılması.....	6
1.3.1. Dişsel Açık Kapanış	6
1.3.2. İskeletsel Açık Kapanış.....	7
1.4. Ön Açık Kapanışın Etiyolojisi	9
1.4.1. Genetik ve Anatomik Faktörler	9
1.4.2. Çevresel Faktörler.....	15
1.5. Ön Açık Kapanışın Tedavisi	17
1.5.1. Süt Dişlenme Dönemi	17
1.5.2. Erken Karışık Dişlenme Dönemi.....	18
1.5.2.1. Dudak Kapatma (Lip Seal) Egzersizleri	19
1.5.2.2. Miyofonksiyonel Tedavi.....	19
1.5.3. Geç Karışık Dişlenme Dönemi.....	20
1.5.3.1. Oksipital Headgear	21
1.5.3.2. Fonksiyonel Apareyler.....	22

1.5.3.3.	Vertikal Çenelik	23
1.5.3.4.	Vertikal Holding Apareyi	24
1.5.3.5.	Posterior Bite Bloklar	24
1.5.3.6.	Aktif Vertikal Düzenleyici (AVC)	26
1.5.3.7.	Hızlı Molar İntrüzyon Apareyi (RMI)	27
1.5.4.	Daimi Dişlenme Dönemi	27
1.5.4.1.	Sabit Mekanikler	27
1.5.4.2.	Miniplaklar, Mikrovidalar ve Minividalar ile Tedavi	29
1.5.4.3.	Ortognatik Cerrahi	30
1.6.	Büyüme Yönü ve Miktarının Etkisi	32
1.7.	Ön Açık Kapanış Tedavileri Sonrası Stabilite ve Relaps	32
2.	MATERYAL VE YÖNTEM	35
2.1.	Kayıtların Alınması	36
2.1.1.	Radyograflerin Elde Edilmesi	36
2.1.2.	Alt-Üst Alçı Modellerin Elde Edilmesi	36
2.2.	Apareyin Yapımı ve Uygulanması	37
2.3.	Tedavi Süresi	39
2.4.	Lateral Sefalometrik Radyograflerin Değerlendirilmesi	43
2.4.1.	Analizde Kullanılan Sefalometrik Noktalar	43
2.4.2.	Analizde Kullanılan Sefalometrik Düzlemler	46
2.4.3.	Araştırmada Kullanılan Sefalometrik Ölçümler	48
2.4.3.1.	İskeletsel Ölçümler	48
2.4.3.2.	Dişsel Ölçümler	52
2.4.3.3.	Yumuşak Doku Ölçümleri	55
2.5.	İstatistiksel Değerlendirme	57
3.	BULGULAR	58

3.1.	Tanımlayıcı Bulgular	58
3.2.	Ölçüm Duyarlılığı.....	58
3.3.	Sefalometrik Ölçümlerin Değerlendirilmesi	59
3.3.1.	İskeletsel Ölçümlerde Oluşan Değişiklikler.....	59
3.3.2.	Dentoalveoler Ölçümlerde Oluşan Değişiklikler	61
3.3.3.	Yumuşak Doku Ölçümlerinde Oluşan Değişiklikler	62
4.	TARTIŞMA	63
4.1.	Materyal ve Yöntemin Tartışılması	63
4.2.	Bulguların Tartışılması	67
4.2.1.	Üst ve Alt Çeneye Ait İskeletsel Ölçümlerde Oluşan Değişikliklerin Tartışılması.....	68
4.2.2.	İskeletsel Yüz Yüksekliğiyle İlgili Ölçümlerde Oluşan Değişikliklerin Tartışılması.....	71
4.2.3.	Dentoalveoler Ölçümlerde Oluşan Değişikliklerin Tartışılması	74
4.2.4.	Yumuşak Doku Ölçümlerinde Oluşan Değişikliklerin Tartışılması	78
5.	SONUÇ	80
6.	KAYNAKLAR.....	81
7.	ÖZGEÇMİŞ	102
8.	EKLER.....	103

ÖNSÖZ

Doktora eğitimim boyunca ve tezimin başlangıcından bitimine kadar üzerimde büyük emeği olan, bana her türlü yardımı, anlayışı ve sabrı gösteren, güleryüzünü ve anlayışını hiç eksik etmeyen, desteğini hiçbir zaman esirgemeyen, birlikte çalışmaktan büyük onur duyduğum değerli hocam ve tez danışmanım Sayın Prof. Dr. İ. Erhan GELGÖR'e,

Ortodonti eğitimim süresince bilgi ve mesleki tecrübelerinden çokça yararlandığımdeğerli değerli hocam Doç. Dr. Bülent ÇATALBAŞ'a,

Eğitimimin her aşamasında engin bilgisini ve deneyimini içtenlikle paylaşan, yol gösterici ve yetişmemde büyük emek sahibi olandeğerli hocam Doç. Dr. Murat ÇAĞLAROĞLU'na

Ortodonti eğitimim süresince bilgi ve mesleki tecrübelerinden yararlandığım, önerileri ve yardımları ile bana destek olan tez izleme komitesindeki değerli hocam Doç. Dr. Hasan KAMAK'a,

Tez izleme komitemde yer alan değerli öğretim üyesi Yrd. Doç. Dr. Volkan ARIKAN'a,

Doktora eğitimim süresince tecrübeleriyle yanımda olan Yrd. Doç. Dr. Erdem AYYILDIZ'a ve Yrd. Doç. Dr. Enes TAN'a,

Doktora eğitimim boyunca dostluklarını, sabır ve anlayışlarını benden esirgemeyen, birlikte çok güzel günlerimin geçtiği dönem arkadaşlarım başta olmak üzere tüm bölüm arkadaşlarıma ve dostlarıma,

Ortodonti A.D.'daki eğitimim boyunca Yurt içi doktora burs programıyla maddi destek sağlayan TUBİTAK'a,

Beni yetiştirip bugünlere getiren, her türlü fedakarlığı göstererek maddi ve manevi desteğini hiçbir zaman esirgemeyen anneme ve babama,

SONSUZ TEŞEKKÜRLERİMİ SUNARIM...

SİMGELER VE KISALTMALAR

ark.	:Arkadaşları
AYY	:Alt Yüz Yüksekliği
AVC	:Aktif Vertikal Düzenleyici
gr	:Gram
%	:Yüzde oranı
kVp	:Kilovolt peak
LA	:Lingual Ark
MEAW	:Multiloop Edgewise Teknik
mA	:Miliamper
mm	:Milimetre
MPA	:Mandibular Düzlem Açısı
Min	:Minimum
Maks	:Maksimum
RMI	:Hızlı Molar İntrüzyon
SS	:Standart Sapma
TMA	:Titanyum Molibden Alaşım
TPA	:Transpalatal Ark
T0	:Tedavi başı
T1	:Aparey Kullanımı Sonrası
ÜYY	:Üst Yüz Yüksekliği
X	:Ortalama
°	:Derece
<	:Küçüktür
>	:Büyüktür

RESİMLER

Resim 1. Sabit bite blok apareyinin lehimlenme öncesi artikulatordeki görünümü ..	37
Resim 2. Çalışmada kullanılan lazer lehim cihazı	38
Resim 3. Sabit bite blok apareyinin lehimleme cihazındaki görünümü	38
Resim 4. Sabit bite blok apareyinin lehimleme işlemi sonrası görünümü	39
Resim 5. Sabit bite blok apareyinin yandan ve üstten görünümü	40
Resim 6. Bir vakaya ait tedavi öncesi ağız dışı cephe, profil ve ağız içi cephe fotoğrafları.....	41
Resim 7. Bir vakaya ait tedavi sonrası ağız dışı cephe, profil ve ağız içi cephe fotoğrafları.....	42

ŞEKİLLER

Şekil 1. Lateral sefalometrik filmlerin analizinde kullanılan sefalometrik noktalar ..	45
Şekil 2. Lateral sefalometrik filmlerin analizinde kullanılan sefalometrik düzlemler	47
Şekil 3. Üst ve alt çeneye ait iskeletsel ölçümler	48
Şekil 4. İskeletsel yüz yüksekliğiyle ilgili açısal ölçümler	50
Şekil 5. İskeletsel yüz yüksekliğiyle ilgili boyutsal ölçümler	51
Şekil 6. Dişsel açısal ölçümler	53
Şekil 7. Dişsel boyutsal ölçümler	54
Şekil 8. Yumuşak doku ölçümleri	55
Şekil 9. Bir vakaya ait tedavi öncesi (T0) ve aparey kullanımı sonrası (T1) S-N düzlemi ve Sella noktası üzerinde gerçekleştirilen karşılaştırma	56

TABLULAR

Tablo 1. Hastaların yaşları ve tedavi sürelerine tanımlayıcı değerler	58
Tablo 2. Erkek ve kız hastaların yaş ve tedavi sürelerine ait tanımlayıcı değerler	58
Tablo 3. Çalışmada kullanılan ölçümlerin hata katsayı değerleri	59
Tablo 4. Üst ve alt çeneye ait ölçümlerin tedavi öncesi ve tedavi sonrası karşılaştırılması.....	59
Tablo 5. İskeletsel yüz yüksekliğiyle ilgili ölçümlerin tedavi öncesi ve tedavi sonrası karşılaştırılması.....	60
Tablo 6. Dentoalveoler ölçümlerin tedavi öncesi ve tedavi sonrası karşılaştırılması	61
Tablo 7. Yumuşak doku değişiklikleri ilgili ölçümlerin tedavi öncesi ve tedavi sonrası karşılaştırılması.....	62

ÖZET

Ön Açık Kapanış Olgularında Sabit Bite Blok Apareyi Uygulamasının Dentofasiyal Yapılar Üzerine Etkisi

Bu çalışmanın amacı, ön açık kapanış olgularında yeni bir yöntem olan sabit bite blok apareyinin dentofasiyal yapılar üzerine olan etkilerinin değerlendirilmesidir.

Çalışmaya iskeletsel ve dişsel Sınıf I veya Sınıf II anomaliyle beraber iskeletsel ön açık kapanışa sahip, daimi dentisyonda olan toplam 15 birey (8 kız 7 erkek) dâhil edilmiştir. Hastaların kronolojik yaş ortalamaları 14,3yıldır. Çalışmamızın materyalini, tedavi öncesi ve sonrası alınmış toplam 30 adet lateral sefalometrik radyografi ve tedavi başında alınan 15 adet el-bilek radyografisi oluşturmaktadır. Hastaların tüm 1. molar dişlerine bantlar uygulanmış ve bu haliyle ölçü alınmıştır. 0,9 mm'lik TMA telden sabit bite blok apareyi yapıp bantlara lehimlenmiştir. Lehimli bite blok apareyi birinci molar dişlere yapıştırılmıştır. Her bir yarım çenedeki molar ve premolar dişleri çelik arklarla birbirlerine bağlanmıştır. 2 mm overbite oluşana kadar aparey kullanılmaya devam edilmiştir. Apareyin kullanım süresi $7,8 \pm 1,3$ ay olarak bulunmuştur. Verilerin analizi SPSS 20.0 paket programı kullanılarak "Paired t Testi" ve 'Wilcoxon' testi ile değerlendirilmiştir.

Çalışmamızın sonucunda overbite miktarında 4,5 mm'lik artış bulunmuştur. SN-MP açısı, FMA açısı, PP-MP açısı, posterior açılar toplamı ve N-Me, ANS-Me mesafelerinde azalma saptanmıştır. Üst 1. molar dişinin palatinal düzleme, alt 1. molar dişinin de mandibular düzleme olan mesafelerinde azalmalar bulunmuştur. Molar dişlerin gömülmesiyle ön açık kapanış tedavi edilmiş ve alt çene otorotasyon yapmıştır.

Ön açık kapanış tedavisinde yeni bir yöntem olarak uyguladığımız sabit bite blok apareyinin bite miktarını arttırmada oldukça etkili olduğu bulunmuştur.

Anahtar Kelimeler: Ön açık kapanış, Bite blok apareyi, Molar intrüzyonu, Overbite, SN-MP açısı

SUMMARY

Effect on Dentofacial Structures of Fixed Bite Block Appliance Application in Patients with Anterior Open Bite

The aim of this study was to evaluate the effects of fixed bite block appliance which is the new method on the dentofacial structures of anterior skeletal open bite.

The study consisted of 15 patients (8 female and 7 male) who have skeletal open-bite with skeletal and dental Class I or Class II malocclusion in permanent dentition. The mean chronological age of the patients was 14,3 years. The material of this study was constituted on 30 lateral cephalometric radiographs that were taken at the beginning and at the end of the treatment period and 15 pieces of hand-wrist radiographs that were taken before the treatment. Bands were applied all the 1.molar teeth of patients and impression were taken in this state. The fixed bite block appliance were made of 0.9 mm TMA wire and then this structure was soldered to the band. Soldered bite block appliance was applied to the molar teeth. Molar and premolar teeth in each quadrant are connected to each other by stainless steel arch. The appliance has continued to be used until 2 mm overbite occurred. Duration of appliance using was found to be $7.8 \pm 1,3$ months. The data was analyzed with ‘Paired t Test’ and ‘Wilcoxon’ test at SPSS 20.0 programme.

The result of our study was found to increase the amount of overbite 4.5 mm. The reduction was found in SN-MP angle, FMA angle, PP-MP angle, sum of posterior angles and N-Me and ANS-Me distance. The distance of upper 1.molar to palatal plane and lower 1. molar to mandibular plane were decreased. Anterior open bite were treated with intrusion of molar teeth and counter-clockwise rotation of mandible.

Fixed bite block appliance which we used a new method of anterior open bite treatment was found to be quite effective for increasing amount of bite.

Keywords: Anterior open bite, Bite block appliance, Molar intrusion, Overbite, SN-MP angle.

1. GİRİŞ

Ortodontik tedavi amacıyla yapılan müdahalelerde hedef; fonksiyonel oklüzyon ve dengeli bir yüz estetiği için ideal sonuçların elde edilebilmesine yönelik var olan dişsel ve iskeletsel düzeydeki uyumsuzlukların düzeltilmesi ve erişilen durumun kalıcılığını sağlamak olmalıdır.

Kraniofasial sistemdeki problemler dikey, yatay ve ön-arka düzlemlerde görülebilir (Graber ve ark. 2012). Dikey boyutlardaki değişimler sonucu sıklıkla ortodontik anomaliler oluşur (Schudy 1963). Dikey boyuttaki problemler açık kapanış, örtülü kapanış gibi maloklüzyonlar ve yüz estetiği problemleridir (McNamara ve ark. 2001).

Ön açık kapanış terimi, posterior dişlerin birbirleriyle oklüzyonda olduğu esnada anterior dişler arasında lokalize olarak oklüzyonun bulunmaması durumunda kullanılır (Subtelny ve Sakuda 1964, Worms ve ark. 1971). Ön açık kapanış, dental, iskeletsel, fasiyal, fonksiyonel ve estetik uyumsuzlukları içerebilen bir maloklüzyondur (Proffit ve Fields, 2000).

Ön açık kapanışın sebebi genellikle multifaktoriyeldir. İskeletsel, dental ve yumuşak dokuyu içine alan kombinasyonlara bağlı olarak gelişebilir (Proffit ve ark. 1988). Açık kapanış; parmak emme alışkanlıkları, dil aktivitesi, lenfatik doku ve tıkalı nazal havayolu problemleri, oklüzal ve diş sürme kuvvetleri, çevre kas yapısına bağlı duruş bozuklukları, baş pozisyonu, istenmeyen büyüme paterni, mental retardasyon ve herediteyi içeren birçok farklı sebeple ilişkili olarak gelişebilir (McNamara ve ark. 2001). Buna rağmen toplumda görülme sıklığı azdır (1602 bireyde %3,5) (Sarı ve ark. 2003).

Klinik olarak açık kapanış iki ana gruba ayrılır; kraniofasial malformasyonun görülmediği dişsel ya da kazanılmış açık kapanış, ikincisi ise iskeletsel açık kapanıştır (Subtelny ve Sakuda 1964, Worms ve ark. 1971).

Dişsel açık kapanış sıklıkla parmak emme ve/veya dilin dişler arasında yer alması ile birlikte görülür. Dişsel açık kapanışın karakteristiği ön dişler ile sınırlı olan

sefalometrik bulgu vermeyen sert ve yumuřak doku problemleridir (McNamara ve ark. 2001).

İskeletsel açık kapanıřın geliřimi kondil-glenoid fossa büyümesinin yatay komponenti ile maksilla ve dentoalveoler yapıların dikey yön geliřimleri arasındaki uyum eksiklięi sonucunda gerçekteřmektedir. Dikey yöndeki büyüme yatay yöndeki büyümeden daha fazla olduęu durumda mandibulada saat yönünde bir rotasyon olmakta ve bu da ön açık kapanıřa sebebiyet verebilmektedir (Schudy 1964, Bjork 1969).

Açık kapanıř maloklüzyonunun tedavisi relaps ihtimalinin fazla oluřu sebebiyle ortodontistler için karmařık ve zordur (Ghafari ve Haddad, 2013). Ön açık kapanıř, tedavisi zor olarak sayılabilecek anomaliler arasındadır. (Doshi ve Bhad, 2011). Tedavide hastanın yařı, büyüme ve geliřim durumu, etiyolojik neden gibi faktörler göz önünde bulundurulur ve farklı tedavi alternatifleri arasından uygun olanı seçilir (Kaya ve Arman 2006).

Bu çalıřmanın amacı; tedavisinin zor olduęu kabul edilen ön açık kapanıř olgularında yeni bir yöntem olan sabit bite blok apareyinin dentofasiyal yapılar üzerine olan etkisinin deęerlendirilmesidir.

1.1. Ön Açık Kapanıřın Tanımı

Literatürde birçok arařtırmacı tarafından ön açık kapanıř farklı cümlelerle ifade edilmiřtir (Subtelny ve Sakuda 1964, Worms ve ark. 1971, Nahoum 1975, Kim 1987, Shapiro 2002).

Ön açık kapanıř, posterior diřlerin birbirleriyle oklüzyonda olduęu esnada anterior diřler arasında lokalize olarak oklüzyonun bulunmaması durumudur (Subtelny ve Sakuda 1964, Worms ve ark. 1971).

Nahoum (1975) ise ön açık kapanıřı, alt çenenin üst çeneye tam olarak oklüzyon durumunda olduęu esnada alt kesici diřlerin üst kesici diřler tarafından oklüzal üçte birlik kısımlarına kadar örtülmemesi olarak ifade etmiřtir.

Shapiro (2002), ön açık kapanıřı alt ve üst keser diřlerin sentrik oklüzyon esnasında birbirleriyle kontakta olmadıęı durum olarak tanımlamıřtır.

Bir başka tanımda ise ön açık kapanış, üst ve alt keser dişlerin dikey yönde birbirleriyle örtüşmemesi ve anterior dişlerin alt çenenin kapalı olduğu esnada işlev görebilmesi için lazım olan kapanışın bulunmaması olarak ifade edilmiştir (Kim 1987).

1.2. Ön Açık Kapanışın Prevalansı

Ön açık kapanışın görülme sıklığıyla alakalı birçok çalışma yapılmıştır. 1,1 mm'lik ortalama ön açık kapanışa sahip olan bireylerin topluma oranının %5'den daha az olduğu yapılan araştırma sonucunda rapor edilmiştir (Brunelle ve Profit 1969).

Çalışmalara dâhil edilen bireylerin yaş ortalamaları arttıkça ölçülen kapanış miktarları büyümenin devam etmesi ve kötü alışkanlıkların azalması nedeniyle artmaktadır. 1408 birey üzerinde yapılan çalışmada ön açık kapanışın 10-12 yaş grubunda 7-9 yaş grubuna oranla %80 daha az olduğu rapor edilmiştir (Worms ve ark. 1971).

Ön açık kapanışın prevalansına ilişkin yapılmış olan bir çalışmada, 8-11 yaşlarındaki bireylerde %3,6, 12-17 yaşları arasındaki bireylerde %3,5 ve 18-50 yaşlarındaki bireylerde %3,3 oranda görüldüğü bildirilmiştir (Proffit ve ark. 2000).

Proffit ve ark. (2000), 2 mm'nin üzerinde olan ön açık kapanışın toplumun %1'inden daha az bir kesiminde görüleceğini, siyah ırkta, melez ve beyaz ırka nispeten 5 kat daha fazla görüldüğünü belirtmişlerdir.

6-8 yaş aralığında bulunan 1975 çocukta yapılan bir çalışmada, prevalans %17,7 olarak tespit edilmiştir (Tausche ve ark. 2004).

Gelgör ve ark. (2007), ülkemizde yapmış oldukları çalışmalarında ön açık kapanışın 2329 bireyde 190 kişide görüldüğünü ve bunun toplam bireye olan oranının %8,2 olduğunu bulmuşlardır. Topkara (2007) ise ülkemizde yapmış olduğu çalışmasında oranı %9,25 olarak bulmuştur. Sarı ve ark. (2003), 1602 birey üzerinde yapmış oldukları epidemiyolojik çalışmada en az 1 mm'lik ön açık kapanışa sahip olan bireylerin oranını %2,68 olarak bulmuşlardır.

1.3. Ön Açık Kapanışın Sınıflandırılması

Ön açık kapanış, genel olarak dişsel ya da iskeletsel açık kapanış adı altında iki sınıfa ayrılır. Ön açık kapanış genellikle bu iki faktörün kombinasyonunun gerçekleşmesi sonucu oluşur ve ön açık kapanışı dişsel veya iskeletsel açık kapanış diyerek sınıflandırmak zordur (Lin ve ark. 2013).

1.3.1. Dişsel Açık Kapanış

Dişsel açık kapanış, genellikle karma dişlenme döneminde parmak emme gibi çevresel etkenlerle ilişkili görülen, iskeletsel yapının etkilenmediği, sefalometrik bulgu vermeyen, dentoalveoler bölge ile sınırlı herhangi bir kraniofasiyal malformasyon gözlemlenmeyen açık kapanıştır. Yüz oranlarının normal olduğu, doğuştan ya da sonradan kazanılmış anormal kas düzensizliklerine bağlı olarak oluşabilen ve prognozu iyi olan bir anomalidir (Subtelny ve Saduka 1964, Kim 1974, Nahoum 1975, McNamara ve ark. 2001, English ve Olfert 2005, Lin ve ark. 2013).

Dişsel açık kapanışın normal iskeletsel yapıyla beraber genellikle kesiciler ve kaninler arasında görülme, procline ve sürmesini tamamlamamış anterior dişler, normal ya da artmış molarlar arası mesafe, artmış üst keser açıları, parmak emme alışkanlığı gibi karakteristik özellikleri bulunmaktadır (Lin ve ark. 2013).

Dişsel açık kapanış, dil veya parmak emme gibi kötü alışkanlıklar sonucu anterior bölgede meydana geliyorsa ön açık kapanış, dilin dişler arasında konumlanmasından dolayı posterior bölgede meydana geliyorsa arka açık kapanış ve genellikle alt ikinci süt azı dişlerinde görülen ankiloz sonucu meydana geliyorsa lokal açık kapanış olarak isimlendirilir (Linder 1983).

Dişsel ön açık kapanış vakalarına erken aşamalarında müdahalede bulunulmadığı takdirde genellikle yatay yönde olan büyüme tipi dikey büyüme ve gelişime yönelir ve bu durumun sonucunda iskeletsel açık kapanışlar oluşabilir (Enlow ve ark. 1971).

1.3.2. İskeletsel Açık Kapanış

İskeletsel açık kapanışın gelişimi kondil-glenoid fossa büyümesinin yatay komponenti ile üst çene ve dentoalveoler yapıların dikey yön gelişimleri arasındaki uyum eksikliği sonucunda gerçekleşmektedir. Dikey yöndeki büyüme yatay yöndeki büyümeden daha fazla olduğu durumda alt çenede saat yönünde bir rotasyon olmakta ve bu da ön açık kapanışa sebebiyet verebilmektedir (Schudy 1964, Bjork 1969). İskeletsel açık kapanış sıklıkla dentoalveoler yapının özellikle molar dişler bölgesinde dikey yönde aşırı büyüme göstermesiyle ilişkili olarak gelişir (Lin ve ark. 2013).

Süt dişlenme döneminde kapanış derinlik indeksinin kullanımı adölesan dönemdeki açık kapanışa olan eğilimin iyi bir belirleyicisi olabilir (Lin ve ark. 2013). Kapanış derinlik indeksi, A ve B noktalarını birleştiren doğru ile alt çene düzlemi arasındaki açıyla, palatinal düzlem ve Frankfurt horizontal düzlemi arasında oluşan açının aritmetik toplamıdır. Normal değeri $74,5^\circ$, standart sapması ise $6,07''$ dir (Kim 1974). Katsaros ve Berg (1993), açısal değerinin 68° veya daha az olmasının iskeletsel açık kapanış eğilimini gösterdiğini belirtmişlerdir. Kişinin dikey yön büyüme paterninin tahmininide kullanılabilir diğer bir metod ise üst yüz yüksekliğini (ÜYY) alt yüz yüksekliğine (AYY) oranlamaktır. Hastada açık kapanış mevcut olup, hastanın ÜYY/AYY oranı $0,65'$ den daha az ise hastanın probleminin iskeletsel olduğu düşünülür (Nahoum 1975).

İskeletsel açık kapanışın ana belirleyicisi kısa alt çene ramusu ve üst çenenin arka kısmının aşağı doğru yapmış olduğu rotasyondur. Bu durum alt çenenin aşağı geri rotasyonuna, bu sebeple de retrognatik alt çeneye ve ön açık kapanışa neden olur (McNamara ve ark. 2001). İskeletsel açık kapanışın diğer karakteristik özellikleri (Subtelny ve Sakuda 1964, McNamara ve ark. 2001, English 2002);

- Artmış alt ön yüz yüksekliği,
- Azalmış arka yüz yüksekliği,
- Azalmış arka/ön yüz yükseklikleri oranı,
- Artmış total yüz yüksekliği,
- Artmış gonial açı,
- Artmış mandibular düzlem ve oklüzal düzlem açısı,
- Azalmış palatal düzlem açısı,

➤ Artmış dikey maksiller/mandibular posterior bölge dentoalveoler boyutları

Bu özelliklere ek olarak üst çenede darlık, posterior bölgede çapraz kapanış, retrognatik alt çene gözlenebilir (English 2002).

Kondilin geriye doğru, alt çenenin dikey yönde büyüme gösterdiği alt ön yüz yüksekliği artmış bireylerdeki anomali "uzun yüz sendromu" olarak da tanımlanabilir (Fields ve ark. 1984, Nanda 1988, Efstratiadis 1990, Neilsen 1991).

Linder-Aronson (1970) iskeletsel ön açık kapanışı "adenoid yüz tipi", Dung ve Smith (1988) "yüksek açılı vaka" English (2002) ise "hiperdiverjan büyüme modeli" olarak tanımlamıştır.

Proffit ve ark. (1990), uzun yüz sendromu ve dişsel açık kapanışın farklı olduğunu göstermiştir. Proffit ve ark.(1990), cerrahi tedavi gereken uzun yüz sendromlu hastaların üçte birinin normal veya artmış kapanış derinliğine sahip olduğunu belirtmiştir. Buna benzer sonuca sahip başka bir çalışmada ise Betzenberger ve ark.(1999), dik yön büyümesi gösteren erişkin bireylerin iskeletsel özelliklerini incelemişler ve vakaların %20'sinde açık kapanış görüldüğünü belirtmişlerdir. Oklüzyonun etkilenmemiş olması alt ve üst kesici dişlerin kapanışı korumak için sürmüş olduğunu göstermektedir (Isaacson 1980, Solow 1980, McNamara ve ark. 2001).

Artmış ve normal dik yön boyutlarına sahip yüz tipleri arasındaki farklılıkları incelemek için yapılan çalışmalarda çiğneme kasları incelenmiş ve uzun yüzlü bireylerde maksimum ısırma kuvvetinin normal bireylerdekinin yarısı kadar olduğu görülmüştür (McNamara ve ark. 2001).

Apertognati olarak da isimlendirilen sendroma sahip olan hastalarda dikey yönde (genellikle ön arka ve yatay yön de dâhil) iskeletsel dengesizlik mevcuttur. İskeletsel açık kapanış probleminin büyüme ile iyileşmesi çok nadirdir ve ortognatik cerrahi uygulamaları veya posterior bölgeye intrüzyon işlemi uygulamaları dışında tedavisi zordur (McNamara ve ark. 2001).

İleri seviyede iskeletsel açık kapanış sıklıkla crouzon sendromu gibi kraniofasiyal malformasyonlar ile birlikte görülür. Bu hastalarda yüzün üç boyutunda da iskeletsel yapılarda önemli seviyede düzensizlikler vardır. Bu tip problemler,

distraksiyon osteogenezisini de içeren ileri seviyede kraniofasiyal cerrahi prosedürler gerektirir (McNamara ve ark. 2001).

1.4. Ön Açık Kapanışın Etiyolojisi

Açık kapanış vakalarında tedavinin şekli, başarısı ve stabilizasyonu için etiyolojik faktörün bilinmesi önemlidir (Nielsen, 1991, Almeida ve ark. 2006). Açık kapanışların klinik olarak kullanışlı olan sınıflandırılması etiyolojilerine göre yapılan sınıflandırmadır (Lin ve ark. 2013). Açık kapanış sıklıkla birçok faktörün olaya dahil olması sonucu oluşmaktadır (Kim 1987, McNamara ve ark. 2001, Cozza ve ark. 2005).

Açık kapanış maloklüzyonun etiyolojisinde patolojik (kassal distrofi ve yarık dudak/damak gibi) ve gelişimsel etmenlerin de içinde olabildiği genetik, anatomik ve çevresel faktörlere önemi rol atfedilir (Ghafari 1988, Beane 1999, Chang ve Moon 1999, Ghafari ve Haddad 2013, Lin ve ark. 2013).

1.4.1. Genetik ve Anatomik Faktörler

Ön açık kapanış yüksek ihtimal ile hastaların uygun olmayan büyüme potansiyeli ve kalıtımıyla ilişkilidir (Subtelny ve Sakuda 1964, Bjork 1969, Sassouni 1969). Kapsamlı bir aile öyküsü alınması hastanın büyüme modelinin tahminine yardımcı olur (Lin ve ark. 2013).

Pek çok çeşitli faktör iskeletsel dik yön anomalilerinin gelişimiyle bağıntılıdır. Bunların en belirginleri ise büyüme, büyüme esnasında üst ve alt çenenin rotasyonları ve yeniden biçimlenme(remodeling) vardır (McNamara ve ark. 2001).

Fujiki ve ark. (2004), ön açık kapanışa sahip hastaların alt çene düzlem açıları, ramus yükseklikleri, üst çenelerinin ön-arka yön boyutu ve dil sırtlarının ön kısmının yutkunma esnasındaki hareketleri arasında önemli düzeyde bir bağlantı olduğunu rapor etmişlerdir.

Açık kapanış maloklüzyonunun gelişimiyle ilgili anahtar rollerden birisi alt çenenin büyüme paternine aittir. Björk (1955, 1963, 1966, 1967, 1968, 1972) yapmış olduğu implant çalışmalarında alt çene büyüme yönünün çok değişken olduğunu

bulmuştur. Nielsen (1991), kondiler büyüme yönünün genellikle yukarı ve az miktarda da öne doğru olduğunu belirtmiştir.

Yüzün dik yön büyümesi alt çenenin büyüme rotasyonu ile yakından ilişkilidir. Uzun ve kısa yüzlü hastalar arasındaki fark sadece alt çenenin büyümesindeki farklılıklara bağlı değil aynı zamanda alt ön ve arka yüz yüksekliklerinin gelişimiyle de ilişkilidir (Isaacson ve ark. 1971).

Üst çene/alt çene posterior dişlerin erüpsiyonu ve üst çenenin sutural aktivite ile aşağıya doğru yönelmesi alt ön yüz yüksekliğindeki artışın belirlenmesinde kullanılan faktörlerdir (Nielsen 1991). Arka yüz yüksekliği kondiler büyümeyle olduğu kadar fossa temporalisin aşağı doğru olan konumuyla da belirlenir (Isaacson 1971, Nielsen 1991). Dişin erüpsiyon miktarını aşan kondillerin dik yön büyümesi alt çenenin ileri rotasyonu ile bağlantılı olarak görülür. Diğer yandan, kondillerin dik yön büyümesini aşan diş erüpsiyonu alt çenenin aşağı ve geriye doğru rotasyonuna neden olur. Schudy (1965), alt çene düzlem açısının alt çene rotasyonu için iyi bir belirleyici olduğunu söylemiştir. Örneğin küçük mandibular düzlem açısı (MPA), alt çenenin ileri rotasyonunu, büyük MPA ise geriye doğru olan rotasyonunu gösterir (McNamara ve ark. 2001).

Alt çene rotasyonunun üzerinde çok durulmasına rağmen üst çenede de rotasyon oluşur. Üst çenenin bazal rotasyonu, palatal düzlemin oryantasyonunu sabit tutan yüzeyin yeniden şekillenmesi ile maskelenir (Enlow ve Hunter 1966, Enlow 1968, Bjork ve Skieller 1972). Proffit ve Fields (2000), normal paternli üst çene rotasyonunun dik yön büyüme problemi olan hastalarda her zaman gözlenmediğini belirtmişlerdir. Lavergne ve Gasson (1976)'un hipotezleri üst çenenin arka kısmının aşağı doğru ya da ön kısmının yukarı doğru rotasyon yapması durumunda posterior dişlerin erüpsiyonu için yerin azalacağı, anterior dişlerin erüpsiyonu için ise yerin artacağı ve ön açık kapanış için eğilimin ortaya çıkacağı şeklindedir.

Dil büyüklüğü ve dilin pozisyonu gibi anatomik faktörlerin iskeletsel ve dental yapıyı etkilediği bilinmektedir (Kawakami ve ark. 2004). Dil, 8 yaşında normal boyutuna erişir (Wolford ve Cottrell 1996). Makroglossi, açık kapanış oluşumu için mümkün olan etiyolojik faktörlerden birisidir (Miyawaki ve ark. 2000).

Postüral deęişiklikler, dil ve dudak istirahat pozisyonunda ve basıncında deęişikliklere neden olarak açık kapanışın oluşumunda önemli rol oynamaktadır. Klinik deneyimler ve çalışmalar bir günde uygulanan 4-8 saatlik anormal fonksiyonun anomali oluşumunda eşik deęer olduğunu, bunun altındaki sürelerin diş pozisyonu üzerinde etkili olmadığını göstermiştir. İstirahat esnasında uygulanan basınçlar hafif kuvvetler olmasına rağmen belirgin şekilde etkili olabilmektedirler. İstirahat pozisyonları ender olarak mükemmel derecede dengelidir (Proffit 1978).

Dudakların boyut ve şekillerine de dikkat edilmesi gerektiğini belirten Ballard (1965), açık kapanış maloklüzyonlarında dil itiminin üzerinde gereęinden fazla durulduğunu belirtmiştir. Ballard (1965), dudakların kapatılamamasını iskeletsel ve yumuşak doku büyümesi arasındaki uyumsuzluğun bir sonucu olarak görmekte ve dilin önde konumlanmasının daha çok dudak kapanmasının eksikliği nedeniyle oluştuğunu ve bu durumun ön bölgedeki mevcut olan açıklığı kompanze ettiğini belirtmektedir.

Frankel (1966, 1969a, 1969b), ağız kapanmasının (oral seal) yetersizliğinin en azından bir kısmının nedenini ‘artmış alt çene düzlem açısıyla bağlantılı iskeletsel uyumsuzluęa sahip hastalarda özellikle dudak bölgesinde yüz kaslarının zayıf postural durumu’ olarak ifade etmiştir.

Frankel ve Frankel (1983), orofasiyal kasların yanlış postüral aktivitelerinin olumlu yönde geliştirilmesinin buna baęlı oluşan iskeletsel deformiteleri düzeltmeye yardım edebileceğini ifade etmiştir.

Frankel’in orofasiyal kas yapısının postüral aktivitesi üzerinde durmasını Proffit (2000), iskeletsel yapı üzerinde fonksiyonun etkisinin neredeyse tamamen yumuşak dokuların istirahat durumunda hafif fakat uzun süreli basınçlarıyla oluştuğunu ve postürün istirahat basınçlarının deęerlendirilmesinde önemli olduğunu göstererek desteklemiştir. Ayrıca, kraniofasiyal kas yapısının postüral aktivitesi dil ve posterior faringeal duvar ilişkisini stabilize ederken, alt çenenin yeterli ön-arka ve dikey pozisyonda kalmasını sağlamada önemli paya sahiptir (McNamara ve ark. 2001).

Genişlemiş adenoidler ve/veya tonsiller, hipertrofik konkalar, septum nazal deviasyonu gibi bazı anatomik durumlar üst solunum yolunu daraltıcı etkiler gösterebilir (Watson 1981). Üst solunum yolu tıkanıklığı sonucu oluşan ağızdan

solunum yapmak ön açık kapanış anomalisinin oluşumuna sebebiyet verebilir, fakat bunun anomalinin oluşumuyla direkt bir bağlantısı henüz kanıtlanamamıştır (Vaden ve Pearson 2002).

Açık kapanış anomalisinin olası sebeplerinden birisi anormal solunumla bağıntılı olarak nöromuskuler fonksiyondan sapmadır (Linder-Aranson ve Backstrom 1960, McNamara 1981, Bresolin 1983, Trask ve ark. 1987, Trotman ve ark. 1997). Farklı tip üst solunum yolu tıkanıklıklarında fizyolojik adaptasyonlar (daralmış burun delikleri, septum nazal deviasyonu, nazal polipler, genişlemiş adenoidler, genişlemiş tonsiller) ilk olarak solunumla ilgili kasların fonksiyonel aktivitelerinde değişme şeklinde görülebilir. Bu konuda iddia edilen hipotez, belirli kraniofasiyal kaslardaki postüral aktivite seviyesindeki değişiklik sonucunda, özellikle dikey boyuttaki kraniofasiyal morfolojide değişikliğin oluşacağı şeklindedir (McNamara ve ark. 2001).

Solow ve Kreiborg (1977), servikal vertebraya bağlı baş postürü ve havayolu tıkanıklığı arasında ilişki olduğunu varsayan 'yumuşak doku gerilim teorisi'ni ortaya atmışlardır. Belirli bazı kraniofasiyal kasların aktivite seviyesindeki değişiklikler baş yapısında ve havayolunda genişlemeye sebep olur. Bu değişiklik çevre yumuşak dokularda olduğu gibi çiğneme ve fasiyal kaslarda gerilmeye neden olur. Havayolunda uzun süren tıkanıklık iskeletsel yeniden şekillenme ve en sonunda kraniofasiyal morfolojide değişikliğe neden olur (Solow ve Kreiborg 1977).

Kraniofasiyal büyüme ve havayolu tıkanıklığı arasındaki olası ilişki için klasik klinik örnek 'adenoid yüz' olarak tanımlanan hasta tipidir (Johnson 1943, Ricketts 1968, Linder-Aronson 1979). Şiddetli alerjisi olan hastalar da benzer yüz tipi gösterir. Adenoid yüz tipine sahip olan hastalarda tipik özellikleri; ağızlarının açık oluşu, küçük burun, küçük ve az gelişmiş olan burun delikleri, kısa üst dudak, belirgin üst keser dişlerdir. Ağız solunumu yapan hastalar, klasik olarak üst çenede dar 'V' şeklinde arka, derin damak kubbesine, procline üst keserlere ve Sınıf II oklüzyona sahip olarak tarif edilirler. Adenoid yüz ile birlikte görülen durumlardan birisi de havayolu tıkanıklığı olabilir. Neden-sonuç ilişkisi ise insanlarda henüz gösterilememiştir (McNamara ve ark. 2001).

Üst solunum yolu tıkanıklığı olan hastalarda dik alt çene düzlemi ve adenoid yüz sıklıkla rastlanan bulgulardır ancak bu durum oluşabilecek olan adaptasyonun tek tipi olduğu anlamına gelmez. Düşük mandibular düzlem açısı, hastanın ağız içi hava akışını sağlamak için dilini dişlerinin oklüzal yüzeylerinin üzerinde konumlandırmasının sonucu oluşabilir. Bu tip hastalarda derin kapanış gözlenebilir (McNamara ve ark. 2001).

Bazı araştırmacılar tarafından (Harvold ve ark. 1973, Miller 1978, Miller ve Vargervik 1980, Harvold ve ark. 1981) yapılan deneylerde, genç rhesus maymunlarının nazal açıklıklarına lateks tıkaçlar yerleştirilmiştir. Nazal solunumdan ağız solunumuna ani geçiş bazı fasiyal ve çiğneme kaslarının ek solunum kasları gibi görev yapmalarına sebep olmuştur. Hayvanlarda ilk farkedilen değişiklik fonksiyonel değişiklikler olmuştur. Morfolojik değişiklikler ilk olarak yumuşak dokuda meydana gelmiş ve bunu postüral değişiklikler izlemiştir. Hayvanlar alt çenenin şeklinde orta düzeyde değişiklikler oluşturacak şekilde ağız içi havayolunu, dili daha ileri pozisyonlandırarak arttırmıştır. Dil, uzun ve ince hal almış ve ön açık kapanış gelişmiştir. Tüm hayvanlar aynı çevre koşullarına tabi tutulmuş fakat tüm hayvanlar aynı şekilde fonksiyonel adaptasyon göstermemiştir. Her bir hayvanın kendine özgü nöromuskuler adaptasyonu vardır. Sadece solunum şeklindeki değişiklik maloklüzyon nedeni değildir. Havayolunda oluşan tıkanma ve kraniofasiyal kasların fonksiyonel gereksinimlerindeki değişiklikler kraniofasiyal morfolojinin değişiminden sorumludur. Nazal tıkaçların kaldırılmasından iki yıl sonra ağız solunumu periyodunda gerçekleşen morfolojik değişiklikler geri dönmüştür, ancak Miller ve ark. (1982), bu cevabın değişken olduğunu belirtmişlerdir.

Üst solunum yolu tıkanıklığı gerek maymunlardaki çalışmada gerekse insanlardaki tıkanıklık sonucu olsun, çevre çiğneme kaslarında ve fasiyal kaslarda postüral aktivitede değişikliğe, bu da spesifik fonksiyonel adaptasyonlara dayanan uzun süreli morfolojik değişikliklere neden olur. Tıkanıklığın elimine edilmesi (adenoidektomi, tonsillektomi) durumunda bazı hastalarda normal nöromuskuler fonksiyon paterni ortaya çıkarken bazı hastalarda çıkmayabilir. Daha sonra alışkanlığa bağlı nöromuskuler aktivite paterni tıkanıklığın elimine edilmesine rağmen devam edebilir (McNamara ve ark. 2001).

Uzun yüzlü hastaların yaklaşık üçte ikisinde ve kısa yüzlü hastaların yaklaşık dörtte birinde nazofaringeal problemler olduğu bulunmuştur. Uzun yüz grubunun önemli ölçüde yüksek insidanda nazal tıkanıklık semptomlarına sahip olmasının nedeni belirlenememiştir. İki grubun sefalometrik analizleri uzun yüzlü hastalarda nazofaringeal kavitenin daha küçük olduğunu böylece orta derecede adenoid büyümesinin bu hastalarda üst solunum yolu tıkanıklığının belirgin semptomlarına neden olduğunu göstermiştir (Quick ve Gundlach 1978).

Linder-Aronson ve Backstrom (1960), burun solunumu yapan ve alışkanlığa bağlı ağız solunumu yapan hastalarda yüz tipini ve oklüzyon tipini karşılaştırmışlardır. Uzun-dar yüzlü çocukların, geniş-kısa yüzlülerden daha fazla nazal dirence sahip olduğu ve yüksek derin damağa sahip olanların, sığ geniş damağa sahip olanlardan daha fazla hava akışına direnç gösterdiği bulunmuştur. Özellikle overbite ve overjet ile ilişkili olarak ağız solunumu ve oklüzyon tipi arasında direkt ilişki bulunamamıştır.

Woodside ve ark. (1991), bir grup çocukta nazal tıkanıklığı, posterior rinomanometri ile adenoidektominin hemen sonrasında ve 5 yıl sonrasında değerlendirmişlerdir. Tedaviden 5 yıl sonra adenoidektomi geçiren çocuklarda kontrol grubuna göre az miktarda ancak istatistiksel olarak anlamlı derecede alt çene büyümesi gözlemlenmiştir, üst çenenin büyümesinde ise fark olmadığını bulmuşlardır.

Linder-Aronson (1975), tarafından yapılmış olan çalışma nazal tıkanıklıkların uzaklaştırılmasının sonuçlarıyla ilgili en detaylı klinik çalışmadır. Adenoidektomi olmuş olan 41 çocuğu tedavi sonrası 5 yıllık periyotta değerlendirmiştir. Tedavi sonrasında ağız solunumundan nazal solunuma geçen 34 çocuğu 54 normal çocukla karşılaştırmıştır. Operasyon geçiren grubun ve kontrol grubunun dentisyon ve fasiyal iskelet yapısı arasında başlangıçta gözlenen belirgin ortalama grup farklılıklarının operasyon sonrası dönemde kaybolma eğiliminde olduğu saptanmıştır.

Bu konuyla ilgili çok sayıda klinik çalışmaya ve daha az miktarda olan deneysel çalışmaya rağmen üst solunum yolu tıkanıklığı ve değişen kranifasiyal büyüme arasındaki ilişki belirsizliğini korumaktadır (McNamara ve ark. 2001).

Nöromuskuler yetersizlikler de açık kapanışın iskeletsel karakteristiğine katkıda bulunurlar (Ingervall 1974, English 2002). Kassal distrofi gibi yaygın kassal patolojisi bulunan hastalar artmış dikey boyut ve ön açık kapanışa daha eğilimlidirler

(Kiliaridis ve Katsaros 1998). Çiğneme, dinlenme ve fonksiyon esnasında kaslardaki kasılma kuvvetlerinin azalması, dikey yönde aşırı iskeletsel büyümeye ve molar dişlerde fazla sürmeye neden olabilir (Lin ve ark. 2013).

Mental gerilik de konjenital anomalilerden olan Turner ve Down sendromunda olduğu gibi ön açık kapanışa neden olan faktörlerdendir (Takeyama ve ark. 1990, Perez ve ark. 2008). Mental geriliği bulunan bireylerde iskeletsel açık kapanış görülme sıklığı fazladır (Frankel ve Frankel 1983). Bu hastalarda çene yüz bölgesindeki fonksiyonlarda motor üniteye problemlerden kaynaklanan kas kontrolü yoktur (Gershater 1972).

Alt çene kondilinde meydana gelmiş olan rezorbsiyon ön açık kapanışın etiyolojileri arasında yer almaktadır. Pek çok lokal ya da sistemik patolojiler veya hastalıklar kondilde rezorbsiyona neden olabilmektedir. Osteoartrit, reaktif artrit, avasküler nekroz, enfeksiyon ve travmatik yaralanmalar lokal nedenler arasındadır. Ramotoid artrit, skleroderma, sistemik lupus eritematozus, Sjögren sendromu, ankilozan spondilit gibi pek çok sistemik bağ dokusu ya da otoimmün rahatsızlık da eklemlerde rezorbsiyona neden olabilmektedir (Wolford 2001).

1.4.2. Çevresel Faktörler

Parmak emme, dudak emme, tırnak yeme, önde konumlanmış dil pozisyonu, dil itimi gibi çeşitli kötü alışkanlıklar ön açık kapanışa neden olan sebepler arasındadır (Straub 1960, Straub 1961, Walter 1962, Popovich ve Thompson 1973, Kim 1987, English 2002).

Parmak emme alışkanlığı asimetrik ön açık kapanışa sebep olabilir. Bütün parmak emme alışkanlıkları ön açık kapanış gelişmesine sebebiyet vermeyebilir, burada önemli olan alışkanlığın sıklığı ve şiddetidir. 6 saatten fazla parmak emme alışkanlığı varsa sıklıkla bu hastalarda ciddi maloklüzyonlar gözlenir (Kim 1987, Lin ve ark. 2013).

Popovich ve Thompson (1973), parmak emme gibi kötü alışkanlıkları bırakmak için kritik yaşın 6 olduğunu belirtmişler ve bu yaştan sonra da devam eden alışkanlıkların oklüzyon üzerinde olumsuz kalıcı etkiler bırakabileceğini

belirtmişlerdir. Parker (1971) ise parmak emme alışkanlığı sonrası oluşan boşluğa dilin yerleşmesiyle ön açık kapanışın kapanmasına mani olunabileceğini belirtmiştir.

Sıklığı ve şiddeti fazla olup erken dönemlerde başlayıp uzun süre devam eden parmak emme alışkanlığı, sadece dişsel yapıları değil iskeletsel yapıları da etkileyerek iskeletsel açık kapanışa sebebiyet verebilir (Popovich ve Thompson 1973).

Bazı araştırmacılar, özellikle normal yutkunmadan sapma olarak bilinen dil itme gibi anormal dil hareketleri üzerinde durmuşlar ve açık kapanışın ana etkeninin bunlar olduğunu belirtmişlerdir (Kydd 1956). Proffit ve Mason (1975) ise dil itme ve açık kapanış arasında zayıf bir ilişki olduğunu belirtmişlerdir. Bazı araştırmacılar da bu durumun ön açık kapanış durumuna karşı gelişmiş olan adaptif bir mekanizma olduğunu belirtmişlerdir (Subtelny ve Sakuda 1964, Kim 1974, Kim 1987, Proffit ve ark. 2000). Ön açık kapanışın tedavisi sonrası, dilin ön bölgede konumlanmıyor olması teorilerini desteklemektedir (Subtelny ve Sakuda 1966, Kim 1974).

Andersen (1963), infantil yutkunmadan erişkin tip yutkunmaya geçerken problem yaşanması sonucu oluşan dil itimi problemi ve bunun neticesi olan ön açık kapanış probleminin, yaşın ilerlemesi sonucu dil itiminin terk edilmesiyle azalmayla sonuçlandığını belirtmiştir.

İstirahat esnasında kesici dişler arasında yer alarak önde konumlanmış olan dil pozisyonu kesici dişlerin sürmesini engelleyebilir ve ön açık kapanışın oluşmasına neden olabilir. Bu durum ön açık kapanış varlığında dilin ağızın kapanmasını sağlamaya yönelik dudaklar ile temasa geçmek için önde konumlandığı ikincil adaptif dil itimi ile karıştırılmamalıdır. Lateral sefalometrik filmlerde kesici dişlerin sürmelerinin tam olarak gerçekleşmemesinden kaynaklanan alt çenedeki tersine spee eğrisinin varlığı tanısal özelliktir (Lin ve ark. 2013).

Yapılan bazı çalışmalarda yutkunma, konuşma ve çiğneme gibi aktivitelerin dentisyonun morfolojisi üzerine etkili olmadığı gösterilmiştir (Proffit ve Mason 1975, Proffit 2000). Buna rağmen birçok klinisyen bu sonuçları kabul etmemekte ve dil itimi üzerinde durmaktadır (McNamara ve ark. 2001).

1.5. Ön Açık Kapanışın Tedavisi

Ön açık kapanışın tedavisi, ortodontistler için çözümü zor tedaviler arasındadır ve pek çok uygulama adres olarak gösterilmektedir. Tedavilerin sonucunda hastaların çiğneme etkinliğinde artış, konuşmalarında ve estetik görünümünde ise pozitif değişiklikler meydana gelir. Tedavi stratejileri belirlenirken her zaman etiyojoloji akılda tutulup, dikkate alınmalıdır (Lin ve ark. 2013).

Açık kapanışın tedavisi, bireyin iskeletsel ve dişsel olarak büyüme ve gelişim sürecinin hangi aşamasında bulunduğuna göre, davranışların modifiye edilmesinden, ortodontik, ortopedik ve cerrahi girişimlere kadar farklı tedavi alternatiflerini içerir (McNamara ve ark. 2001).

1.5.1. Süt Dişlenme Dönemi

Bu dönemde görülen açık kapanışta, iskeletsel düzeyde bir problem gözlenmez, anomali dentoalveoler bölge ile sınırlıdır (Worms ve ark. 1971). Genellikle parmak emme alışkanlıkları görülür. Bazen çocuklar, bu alışkanlıklarını bırakma konusunda oldukça uyumlu olabilirler ve ortodontistleriyle yapacakları samimi bir görüşme alışkanlıklarını bırakmaları için yeterli olabilir. McNamara (2001) bu tekniği 20 yılı aşkın süredir kullanmakta olduğunu ve başarı oranının %75 olduğunu belirtmiştir.

6 yaşından küçük çocuklarda parmak emme alışkanlığı mevcut ise, kalıcı dişlerin sürmesi esnasında problem oluşmaması için aileleri tarafından alışkanlığını bırakması yönünde telkinlerde bulunulması da tavsiye edilir. Bu alışkanlıkların ortodontik tedaviye başlanılmadan önce terkedilmesi önemlidir. Ortodontistler, 7 yaş altı çocuklarda kendiliğinden düzelme için 3-6 ay arası geceleri eldiven ya da parmakları birleşik eldiven giydirmek, sert parmak koruyucuların uygulanması gibi basit tedaviler yapabilirler. Eğer bu girişimler başarısız olursa, hatırlatmalarla beraber ağız içinde mekanik bir tıkaç görevi gören ortodontik aparey hastaya verilebilir. Bu apareyler, çok yaygın olarak kullanılmamakla birlikte daha basit tedaviler başarılı olmazsa hastalar tarafından kabul edilebilirliği yüksek olan aygıtlardır. Dil itimi dişler ve ağız yapısı üzerine olumsuz etkiler oluşturabilir. Dil önleyici aygıtlar en az bir yıl

kullanılmaları halinde dilin alışkanlığını değiştirerek açık kapanışın kapanmasında etkili olurlar (Parker 1971, Huang ve ark. 1990, Lin ve ark. 2013).

Daimi dişler sürmeden önce parmak emme ya da dil alışkanlıkları bırakılırsa, genellikle açık kapanışta kendiliğinden düzelme görüldüğü ve uzun dönemde de keser dişlerin ilişkisine bir zararı olmadığı yönünde genel bir görüş vardır. Bununla birlikte her tecrübeli ortodontist, parmak emme alışkanlığını erken yaşta bırakan fakat daimi dişleri sürdürdüğü halde hala açık kapanışı devam eden birkaç hasta görmüştür (Huang ve ark. 2011).

1.5.2. Erken Karışık Dişlenme Dönemi

Bu yaşlara kadar bırakılmış olan parmak emme alışkanlığı sonrasında açık kapanış devam ediyorsa bunun dil postürü veya havayolu problemleri gibi başka nedenleri olabilir. Genellikle dil postürünün etiyojijiyi oluşturduğu düşünülür. Erken karışık dişlenme dönemi, genelde dil önleyici bir aparey ile bu sorunun düzeltilmesi için en uygun zamandır. Açık kapanışın uzun dönemde dil önleyicilerle büyük ölçüde başarılı şekilde kapandığını belirten çalışmalar bulunmaktadır (Justus 1976, Huang ve ark. 1990).

Ağız solunumu ve büyük tonsiller gibi havayolu problemlerinin açık kapanışla ilgisi olduğu düşünülmektedir ve tedavi olarak tonsillektomi tavsiye edilmektedir. Bu konuyla ilgili geniş çalışmalar yapılmıştır. Ancak etiyojijik açıdan bir ilişki gösterilememiştir (Linder-Aronson 1970, Bresolin ve ark. 1983, Sassouni ve ark. 1985, Fields ve ark. 1991, Vig 1998, Souki ve ark. 2009).

Vaden ve Pearson (2002)'da, kronik solunum tıkanıklığı sonucu ön açık kapanış ve ağızdan nefes alma arasında doğrudan bir ilişkinin kanıtlanamamasından dolayı, uzun süreli ağız solunumunun maloklüzyonun kesin ana etiyojijik faktörü olamayabileceğini söylemişlerdir.

Bu nedenle, üst solunum yolu tıkanıklığının tanısı uzman bir ekip tarafından konulmalı ve adenoidektomi, tonsillektomi gibi cerrahi müdahaleler yalnızca tıbbi amaçlı işlemlerde gerçekleştirilmelidir, maloklüzyonun önlenmesi amacıyla yapılması ise önerilmemektedir (Lin ve ark. 2013).

1.5.2.1. Dudak Kapatma (Lip Seal) Egzersizleri

Dudaklarının kapanması yetersiz olan hastalarda kullanılan en yararlı tedavilerden bir tanesi Frankel tarafından önerilen lip seal egzersizleridir (Frankel 1980). Lip seal egzersizleri, Frankel'in tedavi uygulamasının tamamlayıcı bir parçası olmasına rağmen rutin ortodontik, ortopedik ve cerrahi tedavilerle birlikte de uygulanabilir. Lip seal egzersizleri, ortodontik müdahale olmadan fasiyal dengeyi, yumuşak ve sert doku estetik ve fonksiyonunu geliştirmek amacıyla da uygulanabilir (McNamara ve ark. 2001).

Bu tip tedavinin altında yatan amaç, özellikle ağız solunumundan çok nazal solunum paterni olan, perioral ve çiğneme kas yapısında normal nöromuskuler fonksiyonu sağlamaktır. Hastaya dudaklarını daima birleşik tutması söylenir. Böyle yapılarak nazal solunuma yönlendirilir. Hastalara genellikle okulda sıra üzerine veya evde çalışma alanlarına yerleştirmeleri gereken hatırlatıcı notlar verilir. Bu tip hatırlatıcı notlar dudak kapanışına yönlendirmede oldukça yararlıdır (McNamara ve ark. 2001).

Lip seal egzersizinin günde belirli süre yapılması gerekli şeklindeki tezi Frankel savunmaz. Çocuğa televizyon izlerken veya okurken dudakları arasında tutabileceği küçük cisimler verilmesini önerirler. Bu küçük cisimler plastik diskler veya kürdan olabilir. Bu tip egzersiz rejimine aday olan hastalar genellikle anomali içerisinde mental kas hiperaktivitesine sahip olan hastalardır. Hastalara kaslarının üzerine parmakla basmaları önerilebilir. Bu egzersiz bilinçsizce özellikle televizyon izlerken veya sınıfta dersi dinlerken yapılabilir. Kasın kasılmadığı durumda çene ucuna posterior yönde mental kas üzerine basınç uygulanır, çene ucu üzerine basınç uygulamasına devam edilirken dudaklar kapalı tutulur, mental kas aktivitesi engellenir ve orbikularis oris kasının aktivitesi arttırılır. Bu tür problemler ilk muayenede saptandığında lip seal eğitimine hemen başlanılabilir (McNamara ve ark. 2001).

1.5.2.2. Miyofonksiyonel Tedavi

Anormal dil ya da konuşma fonksiyonunu değiştirmek için miyofonksiyonel tedavi önerilmiştir. Myofonksiyonel tedavi olarak, fonksiyon ve istirahat esnasında dilin

olumsuz postürünü düzeltebilecek olan bir takım dil egzersizlerinin kullanımı kasların yeniden eğitilmesi anlamında oldukça yararlıdır (Cayley ve ark. 2000).

English ve Olfert (2005) tarafından yapılan çalışmada hastalardan günde beş kez bir dakika boyunca yumuşak bir plağı sıkmaları istenmiş, her bir dakikalık sıkma işlemi de 5 saniyelik isometrik kasılma, 5 saniyelik dinlenme şeklinde bir periyot izlemiştir ve bu devre de 1 dakikalık süre boyunca 6 kez tekrarlanmıştır. Özellikle nöromuskuler yetersizliği bulunan hastalarda, dik yön kontrolüyle beraber çiğneme egzersizlerinin uygulanmasının anormal dik yön büyüme paternini azalttığını belirtmişlerdir. Ancak miyofonksiyonel tedavinin uzun dönem başarısı ile ilgili literatür bilgisi çok azdır (Garliner ve Gables 1982, Zimmerman 1989, Benkert 1997, Mason 2008).

1.5.3. Geç Karışık Dişlenme Dönemi

Büyümesi devam eden hastalardaki tedavinin genel amacı, iskeletsel dik yön büyümesini ağız içi ya da ağız dışı kuvvetlerle azaltmak veya yönlendirmektir. Dik yön büyümesinin kontrolü için çeşitli yöntemler önerilmiştir (Lin ve ark. 2013).

Açık kapanış hastalarında, büyüme ve gelişim aşamasında konvansiyonel ortodontik tedaviler yapılır. Braket ve bantlarla yapılan açık kapanış tedavisinin en büyük etkisi dentoalveoler bölgede görülür. Genellikle dişsel açık kapanışlar konvansiyonel ortodontik tedaviye veya belli bazı miyofonksiyonel tedavilere olumlu cevap verir. Bu tedaviler genellikle iskeletsel açık kapanışların tedavisinde geçersizdir. Örneğin; multiloop edgewise teknik (MEAW) ile açık kapanış dentoalveoler kompenzasyonla kapatılır (Kim ve ark. 2000). Nahoum (1977), açık kapanışın içerdiği diş sayısı ve iskeletsel bozukluğun düzeyi ile bu tip konvansiyonel tedavilerin başarı derecesinin ters orantılı olduğunu ifade etmiştir. Başarı hızı kanin, premolar ve molar bölgesine posterior ve lateral yönde açık kapanışın uzanmasıyla azalır (McNamara ve ark. 2001).

Proffit ve ark. (2000), büyüyen bireylerde iskeletsel açık kapanışın tedavi başarısının, üst çenenin aşağı yönde büyümesinin kontrolü gibi alt çene rotasyonunun engellenmesini sağlayacak posterior diş erüpsiyonunu kontrol etmeyi gerektirdiğini belirtmişlerdir. Böyle etkilerin elde edilmesi oldukça güçtür. Ayrıca geç adölesan

döneme kadar devam eden dik yön büyümesinin, başarılı görülen rutin ortodontik tedavinin başarısını yok edeceğini ve problemin cerrahi düzeltimine neden olabileceğini belirtmişlerdir.

Bu süreç içerisinde büyüme yönünü değiştirmeyi amaçlayan pek çok apacey bulunmaktadır. Örneğin; oksipital headgear, çenelik ve fonksiyonel apaceyler. Protruziv dil pozisyonunun net bir şekilde teşhis edildiği vakalarda dil önleyiciler önerilebilir. Tekrardan ifade etmek gerekirse, tedavi öncesinde etiyolojik faktör tanımlanmalı ve tedavi sürecinde bu etiyolojik faktörün düzeltilmesi hedeflenirse başarı şansı büyük olasılıkla artacaktır (Huang ve ark. 2011).

1.5.3.1. Oksipital Headgear

Açık kapanış probleminin etiyolojisinin tanımlanamadığı durumlarda tipik tedavi yaklaşımlarından birisi hastanın dik yön büyümesinin kontrolünü sağlamaktır. Özellikle üst çenenin posterior kısmında dikey yönde fazlalık olduğu durumlarda sıklıkla oksipital headgear kullanılır (Kuhn 1968, Barton 1972, Badell 1976, Mizrahi 1978, Teuscher 1978, Firouz ve ark. 1992). Bu tip tedavinin, kapanışın artmasını sağlayan alt çenenin ileri rotasyonuna izin verdiği ve üst çenenin dik yön gelişimini engellediği bulunmuştur (Badell 1976, Brandt ve ark. 1979, Watson 1981).

İskeletsel ön açık kapanış tedavisinde yaygın olarak kullanılan oksipital headgear aygıtının kuvvet vektörü, devrilme etkisini en aza indirmek ve ortopedik etki oluşturabilmek için mümkün olduğunca üst çenenin direnç merkezinden uygulanmalıdır (Kuhn 1968, Graber ve ark. 1985, Teuscher 1986, Graber ve Vanarsdall 2000). Yüz arkının dış kolu, devrilmeyi önlemek için birinci molar dış hizasında sonlanmalıdır. Çekme kuvveti, üst çene ve üst dentisyonun aşağı hareketini önlemek için yukarı ve geri yönde olmalıdır (Schudy 1965).

Schudy ve Brandt (1975), açık kapanışın tedavisi için ikinci molar dişlere kadar uzanan akrilik splintle birlikte oksipital headgear uygulanmasını ve ön bölgede dik yön elastiklerin kullanımını önermişlerdir.

Ngan ve ark. (1992) ise karışık dişlenme döneminde Sınıf II büyüme paterniyle beraber olan açık kapanış vakalarında aktivatör-headgear kombinasyonunun uygulanmasıyla memnun edici sonuçlar alınabileceğini göstermişlerdir.

Watson (1972), üst çenenin dik yön büyümesinin engellendiği ancak alt çene posterior dişlerin daha fazla sürmesine izin verildiği durumda bu erüpsiyonun alt ön yüz yüksekliğinde azalma olasılığını elimine ettiğini veya alt çene rotasyonunu değiştirdiğini göstermiştir. Böylece klinisyen, yalnızca üst çenenin değil alt çenenin de dik yön büyümesine dikkat etmelidir (Rickets 1960, Creekmore 1967, Dougherty 1968, Pearson 1973, Pearson 1986).

Ortodontistin iskeletsel kapanışlarda karşılaştığı bir sorun da tedavinin zamanlamasıdır. Tedaviye büyümenin devam ettiği yıllarda başlanırsa istenen oklüzal değişiklikler oksipital headgear veya sabit tedavi ile kombine posterior bite blok kullanımı ile sıklıkla elde edilebilir. Fasiyal ve oklüzal konfigürasyondaki bu gelişme kalan aktif büyüme dönemi boyunca da devam ettirilmelidir. Ancak Van der Linden (2000), uzun yüzlü hastalarda devam eden oksipital headgear kullanımının ilerleyen yıllarda vertikal yöndeki baskılamanın ardından yüz uzunluğunda aşırı artışa neden olacağını belirtmiştir.

1.5.3.2. Fonksiyonel Apareyler

Açık kapanış probleminin çözümünde, aktivatör, bianatör ve Frankel düzenleyici aparey gibi fonksiyonel apareyler karışık dişlenme döneminde üst çenenin dik yön büyümesinin kontrolünde kullanılırlar (Ngan ve Fields 1997).

Bianatör, özellikle açık kapanışla beraber Sınıf II kapanışın mevcut olduğu durumlarda kullanılabilir (Weinbach ve Smith 1992).

İskeletsel dik yön büyüme eğilimine sahip olan hastalarda Frankel IV apareyi tanıtılıp, değerlendirilmiş ve dikey yöndeki değişikliklerin dudak egzersizlerinden kaynaklandığı belirtilmiştir (Frankel ve Frankel 1983). Frankel'in fonksiyonel düzenleyicisi ve lip seal egzersizleri ile iskeletsel açık kapanış düzeltimi en fazla başarıya sahip tedavi yaklaşımlarından birisidir (Frankel 1980, Frankel ve Frankel 1983). Zararlı kas fonksiyonunun eliminasyonu ve kas eğitimi, büyüyen bireyde ön açık kapanışın stabil şekilde kapanması ile sonuçlanabilir (Frankel 1980, Frankel ve Frankel 1983).

Erbay ve ark. (1995)'nin, FR IV apareyi kullanarak elde ettikleri sonuçlar ön açık kapanışta Frankel'in yaklaşımını desteklemiştir. Kontrol grubunda gözlenen alt

çenenin aşağı ve geriye doğru kendiliğinden olan büyümesi, FR IV apareyi ile ileri ve yukarı değişmiştir. Ön açık kapanış ileri ve yukarı alt çene rotasyonu ile başarılı bir şekilde düzeltilmiştir (Erbay ve ark. 1995).

Gelgör ve ark. (2003), açık kapanışla beraber iskeletsel ve dişsel Sınıf II malokluzyona sahip bir olguda pasif Selçuk tip modifiye aktivatör apareyini kullanarak tanıtmışlardır. Aparey normal monobloklardan farklı olarak damak kısmında akrilik düğmecik ve vestibül tarafta aktivatör tüpü içermektedir. Aparey oksipital headgear ve vertikal çenelikle beraber kullanılmıştır. Aparey kullandıkları hastada, tedavi öncesi 5 mm olan açık kapanış miktarını aparey kullanımı sonrası 0 mm olarak ölçmüşlerdir. Sabit tedavi sonrasında da 2 mm'lik pozitif over bite olduğunu belirtmişlerdir.

1.5.3.3. Vertikal Çenelik

Dentisyona uygulanan dış kaynaklı kuvvetlerin dişlerde intrüzyona neden olduğu bilinmektedir. Yayınlanmış sefalometrik çalışmalar açık kapanışın üst çenenin posterior kısmındaki fazlalıktan kaynaklanan bir problem olduğunu göstermiştir. Posterior dişlerinde ekstrüzyon potansiyeli olan hastalarda farklı çiğneme kası çiftini stimule etmek yararlıdır, böylece bukkal segmentteki dişlerin ekstrüzyonu önlenir (McNamara 2001).

Vertikal çenelikler yalnızca ön açık kapanış eğilimi olan Sınıf III hastalarda değil, artmış anterior dik yön boyutuna sahip hastalarda da kullanılabilir (McNamara 2001). Ön açık kapanışa sahip büyümesi devam eden hastalarda, sabit ortodontik tedaviyle beraber vertikal çenelik dik yönü kontrol altında tutarak tedaviyi gerçekleştirebilmek için kullanılabilir (Lin ve ark. 2013).

Pearson (1978,1986, 1991, 2000), tedavi edilmemiş bireylerin büyümesi ile karşılaştırıldığında vertikal çenelik kullanımının alt çene düzlem açısında ve gonial açıda azalmaya ve posterior yüz yüksekliğinde artışa neden olduğunu belirtmiştir. Alt çene üzerinde tam bir vertikal çekim kuvveti uygulamak, çeneliğin baş kısmından desteklenmesinde (ankrajında) problem yaşandığı için oldukça güçtür. Bazı araştırmacılar, vertikal çenelik ile ağız dışı ortopedik kuvvetlerin uygulanması ile geriye

dođru rotasyon yapan alt çenenin dik yön büyüme vektörünün yavaşlatılmasının önemi üzerinde durmuşlardır (Pearson 1973, 1978, 1986, 2000, Speidel ve ark. 1972).

Vertikal çeneliđin kullanımı sonucu, bir vaka raporunda mandibular düzlem açısında azalma ve arka yüz yüksekliğinde artış olduđu belirtilmiştir (Ngan ve ark.1992).

Vertikal çenelik kullanımı yüksek düzeyde hasta kooperasyonu gerektirir (Pearson 2000). İdeal olarak kuvvet vektörü oklüzal düzlemle dik açı yapmalı ve arkın bütünüünün direnç merkezinden geçmelidir. Pearson (2000), hastaların 500 gr kuvvet ile çeneliđi günde 12 saat takmaları gerektiđini belirtmiştir.

Pearson (2000), vertikal çenelik ile posterior bite blok kullanımını da önermiştir. Bu bite blokların içerisinde akrilik splint ekspansiyonu da yer alır. Daha hacimli posterir bite bloklar da kullanılabilir.

Hem oksipital hem de vertikal çenelikler tahminen TME bölgesinde basınç oluşturur. Ortodonti uzmanlarının, TME problemlerinin teşhisi ve tedavisi sırasında hassas davranmalı, çenelik hastalarında TME problemlerinin semptom ve işaretlerini denetlemelidir. Böyle bir şey fark edildiğinde çenelik kullanımına hemen son verilmelidir (McNamara 2001).

1.5.3.4. Vertikal Holding Apareyi

Vertikal holding akrilik düğmecik içeren modifiye bir transpalatal arktır. Maksiller daimi birinci molar dişin dik yön dentoalveoler gelişiminin dil basıncıyla engelenmesi amacıyla kullanılır. Büyümesi devam etmekte olan hastalarda vertikal holding kullanımıyla alt ön yüz yüksekliğinde azalmaya yardımcı olunacağı belirtilmiştir (Wilson 1996, Deberardinis 2000, Chui ve ark. 2008).

1.5.3.5. Posterior Bite Bloklar

Posterior bite blok, molar dişlerin sürmesini engeller ve çalışmalar bu apareyin iskeletsel dik yön paternini etkili şekilde deđiştirebildiđini göstermektedir (McNamara 1977). Bite blokların yaylı ve mıknatıslı olmak üzere 2 çeşidi vardır. Üst ve alt çene dişleri arasına sığacak şekilde yapımında yay (Iskan ve ark. 1992) ya da mıknatıslar kullanılabilir (Dellinger 1986).

Birçok hayvan türünde yapılan deneysel çalışmalar iskeletsel ve dişsel gelişimin dik yön komponentinin posterior bite bloklar ile modifiye edilebileceğini göstermiştir. Breitner (1941, 1943), farklı yapılarıdaki posterior bite blok aparatlarının etkilerini yetişkin dişi rhesus maymunlarında değerlendirmiş ve açık kapanış tedavisinde istenen cevaplar alınabileceğini rapor etmiştir. McNamara (1977), 2-5 mm kapanış açılmasına neden olan posterior bite blok ile tedavi edilen juvenil maymunlarda üst çenenin dik yön gelişiminde azalma ile birlikte molar dişlerin erüpsiyonunda da inhibisyon olduğunu belirtmiştir. Serogl ve Farmand (1975), büyüyen tavşanlarda posterior bite bloklar ile molar dişlerin erüpsiyonunun inhibisyonunu rapor etmiştir. Woods ve Nanda (1988), Hoenie ve McNamara (2000), posterior bite bloklarla tedavi edilenlerde olduğu gibi mıknatıslarla tedavi edilen ve büyüyen maymunlarda posterior dişsel erüpsiyonun azaltıldığını ve üst çenenin ileri ve yukarı rotasyon yaptığını belirtmişlerdir.

Klinik pratikte sabit veya hareketli birçok posterior bite blok dizaynı önerilmektedir. Basit hareketli dizaynlar, telden bir iskelet ve değişen kalınlıkta akrilikten oluştuğu için akrilik splint gibi olan Herbst aparatına benzer. Tipik olarak aparat alt çene dentisyonu için yapılır, ancak akrilik splintli ekspansiyon aparatlarına benzer şekilde üst çene için de dizaynlar yapılabilir. Bu tip aparat yalnızca posterior diş erüpsiyonunun kontrolüne yardım etmez aynı zamanda basit anterior çapraz kapanış tedavilerinde de kullanılabilir. Oklüzal yüzeyler üzerindeki akrilik birkaç milimetre arttırılırsa kaslar uzar ve oklüzyona karşı kuvvetler artabilir. Açık kapanış problemini gidermek için aynı zamanda birden fazla aparat kullanılabilir (vertikal çenelik ile posterior bite blok kombinasyonu) (McNamara 2001).

Yaylı bite blok aparatında, bukkal ve lingual tarafta son molar dişten premolar diş kadar uzanan heliks içeren tel bulunmaktadır. Alt ve üst akrilik parçalar bu teller vasıtasıyla birbirleriyle birleştirilirler. Hastalar, aparatlarını günde 16 saat takarlar ve aparat her bir tarafa 450 gr kuvvet uygular (İşcan ve ark. 1992, Chui ve ark. 2008).

Kuster ve Ingerval (1992), iki tip bite blok ile tedavi edilen hastaları değerlendirmiştir. Tedavi sırasında olası alt çene büyümesi ve posterior dişsel intrüzyondan kaynaklanan kapanış artışı gözlemlenmiştir.

Büyümesi devam eden bireylere posterior bite blok takılması posterior dişlerin daha fazla erüpsiyonunu engelleyebilir, buna rağmen adölesan veya yetişkinlerde belirgin intrüzyon olması güçtür ve başarılması enderdir. Bunun yanı sıra dik yön gelişimini posterior bite bloklarla azaltmak, tedavinin devamında dik yönde aşırı fasiyal büyüme ile dengelenebilir (Kuster ve Ingerval 1992).

Yapılan bir çalışmada yaylı bite blokların (kapanış miktarında 1,3 mm artış), mıknatıslı olanlara (kapanış miktarında 3 mm artış) oranla etkinliğinin 2 kat daha az olduğu bulunmuştur (Kuster ve Ingervall 1992).

1.5.3.6. Aktif Vertikal Düzenleyici (AVC)

Dellinger (1996), AVC'yi posterior bite blok tipi apareylerin, sarmanyum kobalttan olan itici mıknatıslarla birleşimi olarak tanımlamaktadır. Dellinger'in apareyi, her iki arki kaplayan akrilik ve telden oluşan posterior bite bloklarla, sarmanyum itici mıknatısların birleşimidir.

İlk çalışmalar umut verici olsa da komplikasyonlarla karşılaşmıştır (Cavanaugh ve Christiansen 2000). Hastalar apareyin kalınlığı nedeniyle artan vertikal boyuta uyum sağlamada güçlük çekmiş ve bazı hastalar itici mıknatıslar bir araya geldiğinde alt çenelerini laterale kaydirmişlerdir. Daha sonraki bulgular standart dizaynın deneysel çalışmalarından elde edilmiştir (Hoenie ve McNamara 2000). AVC dizaynı, 1991'de modifiye edilmiş, apareyin yüksekliği azaltılmış ve fonksiyon sırasında lateral kaymaları engellemek için bukkal kaplamalar eklenmiştir.

Cavanaugh ve Christiansen (2000) AVC'nin orijinal ve modifiye dizaynlarını direkt olarak karşılaştıran klinik çalışmayı yapmışlardır. Her iki aparey grubunda üst ve alt keser dişlerde pasif intrüzyon olduğu kaydedilmiştir. Orijinal AVC dizaynında üst posterior dentisyonun belirgin intrüzyonu gözlenmiş, her iki grupta da belirgin alt molar intrüzyonu olmamıştır. Daha önemlisi her iki AVC dizaynında da belirgin iskeletsel değişiklikler oluşmamıştır. Cavanaugh ve Christiansen (2000), orijinal veya modifiye AVC'lerde kullanılan mıknatısların açık kapanışın tedavisinde limitli etkiye sahip olduğu sonucuna varmışlardır.

1.5.3.7. Hızlı Molar İntrüzyon Apareyi (RMI)

Azı dişlerinin intrüzyonunun gerçekleştirilebilmesi için kullanılan apareylerden birisi de hızlı molar intrüzyon apareyidir (RMI). Aparey alt ve üst I. molar dişlere elastik modülü vasıtasıyla uygulanmaktadır. Aparey uygulandığı esnada azı dişlerinde bukkale doğru tipping olmaması için üstte transpalatal ark, altta ise lingual ark yapılmalıdır. Apareyin iki tipi (mixed ve adult) vardır. Hastanın ağzını kapatmasıyla kuvvet uygulanır. Hasta kooperasyonuna ihtiyaç duyulmaması, hijyenik olması ve sabit mekaniklerle uygulanabilmesi apareyin avantajlarıdır. Sınıf III vakalarda uygulanması sonucu prognozun kötüleşmesi ise bu vakalarda kullanımını sınırlandırmaktadır. Tedavi süresi ise ortalama 4-5 ay kadar sürmektedir. (Carano ve Machata 2002, Carano ve ark 2005, Cinsar ve ark. 2007).

Çinsar ve ark. (2007), 5-6 ay gibi bir süreçte apareyin kullanılmasıyla molar intrüzyonunun neticesinde alt çenede saat yönünün tersinde bir rotasyon, alt yüz yüksekliğinde azalma ve kapanış miktarında artış tespit etmişlerdir.

1.5.4. Daimi Dişlenme Dönemi

İskeletsel açık kapanışın tedavisi büyümesi devam eden ve erişkin hastalar için değişmektedir. Büyümesi devam eden hastalardaki iskeletsel açık kapanış için tedavi yaklaşımı dikey büyüme yönünün değiştirilmesine yöneliktir. Erişkin hastalarda ise tedavi seçenekleri daha sınırlıdır ve genellikle ortognatik cerrahi tedaviyi içerir (Lin ve ark. 2013).

1.5.4.1. Sabit Mekanikler

Sabit mekanik uygulamaları sıklıkla pubertal büyüme atılımı tamamlandıktan sonra gerçekleştirilir (Proffit 2000).

Bazı hafif düzeyde olan ön açık kapanış vakalarında, diş hareketlerinin izin verdiği ölçüde sabit apareyler ile kamuflej tedavisi uygulanabilir. Bununla beraber, iskeletsel profil ve iskeletsel değerler aynı olarak kalmaktadır. Ön açık kapanış vakalarının sabit mekaniklerle tedavisi için genellikle diş çekimini içeren tedavi prosedürleri önerilmektedir (Lin ve ark. 2013).

Ön açık kapanış vakalarında iskeletsel düzeyde anomalinin mevcut olduğu durumlarda hastada yer darlığı problemi bulunmasa dahi kapanış miktarında artış sağlayabilmek ve hastanın büyüme yönünü değiştirebilmek adına diş çekimi uygulanabilir (Ülgen 1993). Diş çekimi prosedürü, ikinci molar, birinci molar, ikinci premolar ya da birinci premolar dişlerini içerebilir (Cusimano ve ark. 1993). Çekim için sıklıkla birinci premolar dişleri tercih edilir (Kaya ve Arman 2006).

Çekimle hedeflenen, dişlerde hiç ekstrüzyon hareketi gerçekleştirilmeden palatinal ve alt çene düzlemleri arasındaki açıda azı dişlerinin öne doğru taşınmasıyla azalma sağlanmasıdır. Diş çekimi sonrası kapanış miktarının artması, alt ve üst keser dişlerin inklinasyonlarının azalmasıyla ön segmentin ekstrüzyonunun gerçekleşmesi, arka dişlerin öne doğru taşınmasıyla oluşan kama etkisinin sonucu veya bu iki durumun kombinasyonu ile gerçekleşebilir (Cusimano ve ark. 1993). Fakat yapılan çalışmalar yüz yüksekliğinde olumlu değişikliğin ya da vertikal boyutta azalmanın olmadığını belirtmektedir (Yamaguchi ve and 1991, Staggers 1994, Kocadereli 1999, Taner-Sarısoy ve Darendeliler 1999). Yapılan çekimler sonucu elde edilen boşluğu keser dişler kullanmakta ve kapanış miktarının artması, bu dişlerin eksen eğimlerinin ve konumlarının değişmesi neticesinde gerçekleşmektedir (Kaya ve Arman 2006).

Çekim yapılan vakalarda uzun dönem stabilitenin çekimsiz vakalara göre daha iyi olduğunu söyleyen çalışmalar da vardır (Janson ve ark. 2006). Huang ve ark. (2011), keserlerin retrüze edilmesi için çekim yapılmasının daha avantajlı olduğunu, böylece kapanışın daha da derinleştirilebileceğini belirtmişlerdir.

Dik yön elastikleri, ekstrüzyon arkları ya da multiloop edgewise ark telleri (MEAW), alt ve üst keser dişlerin ekstrüzyonunu sağlayarak açık kapanışın tedavisinde yaygın olarak kullanılan diğer tedavi alternatifleridir (Isaacson ve Lindauer 2001, Kim ve ark. 2001).

Büyüme ve gelişim dönemi henüz sonlanmamış olan bireylerde, dik yönde elastik kullanımı neticesinde anterior dişler ekstrüze olurken çevre dentoalveoler yapılarıdaki büyüme de stimüle olur. Büyüme gelişim periyodu neticelenmiş olan bireylerde ise aynı yöntemle gerçekleştirilmeye çalışılan hareket, periodontal ligament ve dentogingival fibrillerde gerilimin artmasına sebebiyet vereceğinden dolayı relaps ile neticelenir (Kaya ve Arman 2006).

Ön açık kapanışın tedavisi için Kim (1987), Multiloop Edgewise tekniğini tanıtmıştır. Bu teknikte, dişlere braketler yerleştirilip seviyeleme ve boşluk kapatma işlemleri sonuçlandıktan sonra, üstte arttırılmış altta ise tersine Spee eğrisi verilmiş olan 0.016 x 0.022 inç çelik tellere her braketin arasına gelecek şekilde 'L loop'lar bükülür. Bu teknikte hasta anteriorda dik yön elastikleri kullanır ve bu kooperasyon gerektirir. Hasta lastiklerini düzgün şekilde kullanmazsa mevcut açık kapanış tablosu daha da kötüleşir (Kaya ve Arman 2006). Bu tekniğin iskeletsel paterne etkisi minimumdur. Anterior dişlerin retraksiyonu, ekstraksiyonu ve posterior dişlerin öne doğru hareketi sonucu oluşan dentoalveoler değişiklikler neticesinde açık kapanışın tedavisi gerçekleşir (Chui ve ark. 2008).

Enacar ve ark. (1996) ise bu tekniğin daha basit ve hızlı şekilde uygulanabilmesini sağlayan bir yöntem geliştirmişlerdir. 'L loop'lu çelik arklar yerine yine üst çenede arttırılmış alt çenede ise tersine Spee eğrisi içeren fakat çelik yerine 0.016 x 0.022 inç nikel-titanim olan ark tellerini kullanmışlardır. Bu yöntemde de yine anterior vertikal elastik kullanımı gerekmektedir (Enacar ve ark. 1996).

Önerilen başka bir teknik ise, dişlere braketlerin yerleştirilmesi esnasında ön dişlerdeki braketlerin dişetine, arka bölgedeki dişlerde ise braketlerin okluzal düzleme yakın yapıştırılmalarıdır (McLaughlin ve ark. 2001).

Bununla birlikte, üst keser dişlerin ekstrüzyonuyla maloklüzyonun düzeltilmesi, özellikle üst çene ön bölgede dik yön fazlalığı bulunan hastalarda dişlerin ve diş etinin aşırı görünümüyle sonuçlanabilir. Böyle hastalarda yüz yüksekliği artmış ise dişlerin aşırı şekilde sürmelerinin önlemi alınmalıdır (Lin ve ark. 2013).

1.5.4.2. Miniplaklar, Mikrovidalar ve Minividalar ile Tedavi

İskeletsel ankraj için cerrahi plakların kullanılması ilk olarak Jenner ve Fitzpatrick (1985) tarafından gerçekleştirilmiştir. Daha sonraları açık kapanışın düzeltilmesinde alt çene posterior bölgenin intrüzyonu için alt çene korpusuna titanyum miniplakların yerleştirilmesi işlemi gerçekleştirilmiştir (Umemori ve ark. 1999). Titanyum miniplaklar üst ve/veya alt çeneye molar dişlerin intrüzyonuyla açık kapanışın düzeltilmesi amacıyla geçici süreliğine yerleştirilirler (Chui ve ark. 2008). Minividalar ve mikrovidaların kullanımı da giderek artmaktadır (Umemori ve ark. 1999).

Son dönemde açık kapanış tedavileri arasında, iskeletsel ankraj uygulamaları (Umemori ve ark. 1999, Erverdi ve ark. 2004, Kuroda ve ark. 2004, Kravitz ve Kusnoto 2007, Kuroda ve ark. 2007, Xun ve ark. 2007, Sherwood 2007, Sakai ve ark. 2008, Seres ve Kocsis 2009), kortikotomi (Akay ve ark. 2009) ve okluzal uyumlama (Janson ve ark. 2008) yer almaktadır.

Ortodontistler için ön açık kapanışın tedavisinde molar dişlerin intrüze edilmesi işlemi iskeletsel ankrajlar çıkmadan önce zor bir uygulamaydı. Dental implantları, cerrahi miniplakları, minividaları ya da mikrovida implantlarını içeren iskeletsel ankrajın, iyi ankraj sağlamasından dolayı günümüzde popülerliği giderek artmaktadır (Shapiro ve Kokich 1988, Costa ve ark. 1998, Sherwood ve ark. 2002, Park ve Kwon 2004). Molar dişlerin iskeletsel ankraj yardımıyla intrüze edilmesi, alt çenede saat yönünün tersi yönde rotasyona ve kapanış miktarında artışa sebebiyet verir (Lin ve ark. 2013).

Molar dişlerin olduğu bölgede sağlanan her 1 mm'lik intrüzyon, kapanış miktarının 3-4 mm kadar artmasına sebebiyet verebilmektedir (Kuhn 1968, Arvystas 1977).

Ön açık kapanışın tedavisi için kortikotomi ve iskeletsel ankraj uygulamalarının kombinasyonu da önerilmektedir. Bir vaka raporunda bu tekniğin başarısı açıklanmaktadır. Bu teknikte kortikotomi, (mini plaklar tarafından sağlanan ankraja doğru dişler çekilerek) posterior dişlerin blok halinde intrüzyonuna olanak sağlar ve bunu takiben otorotasyon ve kapanış miktarında artış meydana gelir (Akay ve ark. 2009).

1.5.4.3. Ortognatik Cerrahi

Ortodontistler, orta dereceli veya şiddetli açık kapanışa sahip büyümesi tamamlanmış bireylerde açık kapanışı düzeltmenin en uygun ve en stabil yöntemi olarak genellikle cerrahi tedaviyi tercih ederler. Ortognatik cerrahi, genellikle büyümesi tamamlanmış hastalarda özellikle estetik gereksinimlerin ve önemli düzeyde açık kapanışın varlığında endikedir (Greenlee ve ark. 2011).

Cerrahi uygulamalar; maksiller cerrahi, mandibular cerrahi, çift çene cerrahisi, maksiller anterior ve mandibular cerrahi ve iskeletsel ankraj uygulamalarıyla beraber

mandibular cerrahi gibi farklı şekillerde gerçekleştirilmektedir (West ve Epker 1972, Bell ve Dann 1973, Taylor ve ark. 1967, Brammer ve ark. 1980, Epker ve Schende 1980, Hiranaka ve Kelly 1987, Stansbury ve ark. 2010, Togawa ve ark. 2010). En çok kullanılan cerrahi yöntem ise, saat yönünde rotasyon hareketiyle birlikte LeFort I cerrahisi ile maksiller gömme ve bununla birlikte ön-arka yönde düzeltme için de mandibular cerrahidir. Uygulanabilecek başka bir yöntem ise Schuchart yöntemidir (Ermel ve ark. 1999). Maksillanın bukkal segmentlerinin gömülmesi veya saat yönünün tersine rotasyonla birlikte çift taraflı sagittal split osteotomisini içerir (Bisase ve ark. 2009).

Dik yönde aşırı üst çene büyümesi bulunan hastalarda, total ya da segmental maksiller kesiyle beraber üst çenenin yukarıya doğru konumlandırılması endikedir. Maksillanın gömülmesi, mandibulada kendiliğinden bir rotasyona, alt yüz yüksekliğinin azalmasına ve ön açık kapanışın elimine edilmesine sebebiyet verir.

Yüz estetiğine katkı sağlamak amacıyla maksiller cerrahi endike değilse, rijit fiksasyon kullanarak mandibulada kapatıcı rotasyon işleminin yapılması uygun olan cerrahi seçenektir. Bununla beraber, sadece mandibular cerrahiyle alt çenede kapatıcı rotasyon işleminin uygulanması yüksek oranda stabil olarak kalmayabilir (Proffit ve Fields 2006). Diğer yandan, maksillanın Le Fort I kesisiyle yukarı doğru yeniden konumlandırılmasını içeren çift çene cerrahi işlemi, iskeletsel açık kapanışın cerrahi olarak düzeltilmesinde daha stabil ve tahmin edilebilir sonuçlar doğurduğundan önerilmektedir (Brammer ve ark. 1980).

Mandibular cerrahiyle birlikte uygulanan iskeletsel ankraj sistemleri, invazyon işlemini azaltır ve maksillanın gömülmesi sonucu oluşabilecek olan alar kaidelerin yanlara doğru açılması ihtimalini engeller (Togawa ve ark. 2010).

Dilin büyüklüğü ve pozisyonu, dişsel ve iskeletsel yapıları etkilemektedir. Makroglossi, mandibular prognatizmin ve açık kapanışın olası etiyolojik faktörleri arasında gösterilmiştir (Miyawaki ve ark. 2000).

Dilin cerrahi yöntemler kullanılarak küçültülmesi ise nadiren yapılan diğer bir yöntemdir. Anormal büyüklükte dili olan hastalarda uygun bir yöntem olup, dental literatürde dilin cerrahi yöntemler kullanılarak küçültülmesi sonrasında açık kapanış

tedavisinden iyi sonuç alındığına dair veriler bulunmaktadır (Ball ve Horrocks 1995, Hotokezaka ve ark. 2001, Kawakami ve ark. 2005).

Yapılan başka bir çalışmada, maymunların dillerinin orta kısmından parça çıkarılmış ve cerrahi işlem sonrası 52 aylık gözlem sonucunda maymunların kapanış miktarlarında sürekli bir artış gözlemlenmiştir (Bernard ve Simard-Savoie 1987). Bu nedenle, makroglossiyle beraber görülen açık kapanış vakalarında dilin cerrahi yöntemler kullanılarak küçültülmesi etkili bir tedavi yöntemidir (Miyawaki ve ark. 2000).

1.6. Büyüme Yönü ve Miktarının Etkisi

Maloklüzyonların çoğunda problemin büyüklüğü ve hastanın büyüme yönü, ortodontistin tedavi seçeneğini etkiler. Özellikle açık kapanış hastaları için ise her zaman böyledir. Hafif ve orta derecedeki açık kapanışlarda ortodontistler rutinde cerrahi tedavi yapmamaya çalışırlar. Çünkü şiddetli olmayan açık kapanışların alışkanlığın ve büyüme yönünün değiştirilmesi ile düzelebileceğini savunurlar.

Adölesanlarda ise şiddetli açık kapanışları tedavi etmek için de ortodontik tedavi yapılabilir. Burada amaç ortognatik cerrahi seçeneğini elimine etmek veya vertikal yön anomalisinin şiddetini azaltmaktır. Bu nedenle rutinde pek çok adölesan hastada problemin büyüklüğüne bakmadan cerrahisiz tedaviyi deneyen ortodontist görebiliriz.

Ortodontistler yetişkin hastalarda zıt bir yaklaşım içinde de olabilirler. Orta veya şiddetli vakalarda büyümenin tamamlanmasını öne sürerek ilk tedavi seçeneği olarak cerrahi tedaviyi tercih edip daha invaziv olabilirler.

Şiddetli açık kapanışı olan adölesanlarda veya orta derecede açık kapanışı olan yetişkinlerde hem cerrahi içeren hem de cerrahi içermeyen tedavi seçenekleri kabul edilebilir olduğu için bu vakalar tedavilerine karar verilmesi en zor vakalar arasındadır (Huang ve ark. 2011).

1.7. Ön Açık Kapanış Tedavileri Sonrası Stabilite ve Relaps

Ortodonti hastalarında, retansiyon aşamasında değerlendirilecek en önemli şey dişlerin dizilimidir. Açık kapanış hastalarında ise tedavi ile elde edilen dik yön sonuçlarının da

stabilitesi kontrol edilmek zorundadır. Açık kapanış tedavisinde ortodontik veya ortognatik cerrahi tedavi uygulanmış olan vakaların uzun dönem relaps miktarı yapılan çalışmalarda yaklaşık % 40 olarak belirtilmiştir (Denison 1989).

Stabiliteyi sağlayabilmek için retansiyonda önemli olan açık kapanışın etkeninin elimine edilmesidir. Ön açık kapanış tedavilerinden sonra oluşan relaps; dil posturu, büyüme paterni, tedavi parametreleri, cerrahi sonrası fragmanların stabilizasyonu, üst molar dişlerin ekstrüzyonu ve yüz yüksekliğinin artması gibi faktörlerle ilişkilidir (Greenlee ve ark. 2011).

Cerrahi vakalarda fiksasyon tipi ve üst çenede yatay yönde oluşan relaps açık kapanışın relapsıyla bağlantılıdır (Maia ve ark. 2010). Sadece maksiller cerrahi veya çift çene cerrahisi, mandibular cerrahiye nazaran daha stabildir. Cerrahi tedavilerde, relapsın bir nedeni olarak posterior dişlerde uzama ve posterior yüz yüksekliğinde artış rapor edilmiştir (Denison ve ark.1989, Fischer ve ark. 2000).

Ortodontik ya da ortognatik cerrahi işlemler sonrası relaps görülmesinin birincil nedeni dil posturunun adaptasyonunda olan yetersizlik olabilir. Dilin ağız içindeki hacminin mandibulanın geriye doğru alınması işlemi sonucu artması mandibulanın pozisyonunda relapsa, overjet ve overbite miktarında azalmaya neden olur (Togawa ve ark. 2010).

Büyümesi devam eden hastalarda vertikal çenelik veya üst hareketli retansiyon apareyleriyle uygulanan oksipital headgear kullanılabilir. Positionerlar, retainerlar üstüne eklenen dil önleyiciler, elastikler, posterior bite bloklar ve şeffaf plaklar gibi farklı teknikler denenmiştir. Bazı araştırmacılar sabit ya da hareketli aygıtlarla uygulanan uzun süreli retansiyon protokolünün çoğu açık kapanış vakasının tedavisi sonrası gerekli olduğunu savunmaktadır. Tüm bu yöntemlerin istenmeyen yönü, hastaların bu çok çeşitli retansiyon apareylerini kullanmaya istekli olmamalarıdır (Maia ve ark. 2010).

Bu çeşitli retansiyon yöntemlerinden herhangi birini destekleyen yeterli miktarda bulgu yoktur. Bu yüzden açık kapanış tedavi edildikten sonra ortodontist hangi tip retansiyon yapacağına genellikle kendisi karar verir (Huang ve ark. 2011).

Açık kapanışın tedavisinin uzun dönem stabilite bulguları, diğer vakalara göre çok az olup temelde vaka serilerine dayanır. İki sistematik derleme açık kapanış tedavisinin uzun dönem stabilitesini ele almıştır. İlk derleme 2002'de ikincisi ise 2011'de yayınlanmıştır (Huang 2002, Greenlee ve ark. 2011).

İlk sistematik derlemede (Huang 2002), 6 cerrahisiz tedavi ve 15 cerrahi işlem uygulanarak gerçekleştirilen tedavi değerlendirilmiştir. Ölçümler iki aşamada yapılmıştır: Tedavi sonundaki kapanış artışı yüzdesi (tedavinin başarısı) ve kapanış artışı olan vakalarda uzun dönem takip sonucunda elde edilen yüzde (stabilite). Uzun dönem stabilite sonuçları, cerrahisiz çalışmalarda %75-%93, cerrahi yapılan çalışmalarda %71-%100 oranlarında bulunmuştur. Tedavi yaklaşımları, yaş ve büyüme dönemleri çok farklı olmasına rağmen cerrahi yapılan ve yapılmayan çalışmalardaki başarı oranlarının nispeten benzer olduğu görülmüştür.

İkinci sistematik derlemede (Greenlee ve ark. 2011), 16 çalışma tanımlanmış, bunlardan 7'sinde cerrahi yapılmamış ve 9'unda cerrahi işlem yapılmıştır. Uzun dönem başarı yüzdesinde, cerrahi yapılan grupta ortalama %82'lik bir başarı elde edilmişken, cerrahi yapılmayan grupta ortalama %75'lik bir başarıya ulaşılmıştır. Bu derlemenin içerisinde, çekimli ve çekimsiz konvansiyonel ortodontik tedaviyi karşılaştıran bir çalışmada, çekimli tedavilerde uzun dönem stabilitenin daha iyi olduğu sonucu bulunmuştur. Bu durumun boşluk kapatmanın tipik bir etkisi olan kapanış artışı ile ilgili olabileceği düşünülmektedir (Huang ve ark. 2011).

Bu çalışmanın amacı; literatür verilerinin ışığında tedavisinin zor olduğu kabul edilen ön açık kapanış olgularında, daha önce literatürde örneği bulunmayan bir yöntem olan sabit bite blok apareyi uygulamasının dentofasiyal yapılar üzerine olan etkisinin değerlendirilmesidir.

2. MATERYAL VE YÖNTEM

Bu çalışmaya, tedavi görmek amacıyla Kırıkkale Üniversitesi Dişhekimliği Fakültesi Ortodonti Anabilim Dalı Kliniğine başvuran, iskeletsel ve dişsel Sınıf I veya Sınıf II anomaliyle beraber iskeletsel ön açık kapanışa sahip 15 birey dahil edilmiştir. Çalışmaya dahil edilen bireylerin seçim kriterlerinde göz önünde bulundurululan kıstaslar;

1. Sistemik herhangi bir rahatsızlığın bulunmaması,
2. Kraniofasial sendroma sahip olmaması,
3. Daha önce ortodontik tedavi görmemiş olması,
4. Daimi dişlenme döneminde olması,
5. Dik yön büyüme paternine sahip olması ($SnGoGn > 37$),
6. Ön açık kapanış miktarının en az 2 mm olması.

Çalışmaya kriterleri sağlayan 8 kız ve 7 erkek birey dahil edilmiştir. Bireylerin ortalama yaşı 14,3'dür. Kızların ve erkeklerin ortalama yaşları ise sırasıyla 13,9 ve 14,6'dır.

Bireylerin hepsinin iskeletsel gelişim dönemleri (Helm ve ark. 1971) tespit edilmiştir. Bireylerin hepsi büyüme gelişim dönemi olarak maksimum büyüme atılımı dönemini geçmişlerdir.

Dâhil edilme kriterlerine uyan her bireye ve velisine çalışmanın amacı ve prosedürleri hakkında bilgi verilmiş ve çalışmaya katılmak isteyip istemedikleri sorulmuştur. Bireyler, çalışmaya ancak kendilerinden ve velilerinden imzalı aydınlatılmış onam formu alındıktan sonra dâhil edilmiştir (Ek 1).

Çalışmanın etik kurallara uygun olduğuna dair belgeyi, Kırıkkale Üniversitesi Klinik Araştırmalar Etik Kurulu 10.09.2013 tarihli 15/01 Karar No'lu olarak vermiştir (Ek 2).

2.1. Kayıtların Alınması

Çalışmamızın materyalini tedavi başında (T0) ve intruzyon sonrası en az 2 mm'lik bite elde edildiğinde (T1), alınmış olan şu kayıtlar oluşturmaktadır:

- 30 adet lateral sefalometrik radyografi,
- 15 adet el-bilek radyografisi (sadece tedavi başında) ve

Tanı amaçlı olarak alınan;

- Alt-üst alçı modeller,
- Ağız içi ortodontik fotoğraflar,
- Ağız dışı ortodontik fotoğraflar,
- Panoramik radyografiler.

2.1.1. Radyografilerin Elde Edilmesi

Bireylerinin lateral sefalometrik radyografileri, tek bir teknisyen tarafından anabilim dalımızın röntgen servisinde bulunan "Kodak CS 9000, Corestream Dental, A.B.D." marka röntgen cihazı kullanılarak elde edilmiştir. Işın kaynağı ile birey arasındaki uzaklık 130 cm, cihaz 10 mA, 70 kV gücüne ve 0,5 saniyeye ayarlanmıştır. Çekilen radyografilerde, Frankfurt horizontal düzlemi (FH) yere paralel haldedir, dişler maksimum interküspitasyon durumuna ve dudaklar istirahat pozisyonuna getirilmiştir.

El-bilek radyografilerinin elde edilmesi esnasında da aynı cihaz 0,8 mA, 70 kV gücüne ve 0,4 saniyeye getirilerek bireylerin daha az kullanmış oldukları ellerinin radyografileri elde edilmiştir.


2.1.2. Alt-Üst Alçı Modellerin Elde Edilmesi

Bireylere uygun olarak seçilen ölçü kaşıklarıyla, aljinat ölçü maddesi kullanılarak alt ve üst çene ölçüleri temin edilmiştir. Ölçülere standart beyaz sert alçının dökülmesi neticesinde alt ve üst alçı modeller elde edilmiştir. Bireylerin ölçü alma işlemi sonrası pembe mum ile kapanış ilişkileri belirlenmiştir.

2.2. Apareyin Yapımı ve Uygulanması

İlk olarak hastaların alt ve üst birinci molar dişlerine uygun molar bantları seçilmiştir. Seçilen bu bantlar hasta ağızına yerleştirilerek aljinat ölçü maddesiyle ölçüleri alınmıştır. Pembe mum aracılığıyla da hastaların kapanışları elde edilmiştir. Alınan ölçülere alt ve üst azı dişlerindeki bantlar transfer edilmiş ve bu haliyle ölçülere beyaz sert alçı dökme işlemi gerçekleştirilmiştir. Ölçülere dökülen alçı sonucu bantlı modellerin elde edilmesi işlemi gerçekleştirilmiştir. Modeller mum kapanış da kullanılarak artikülatöre bağlanmıştır.

Artikülatöre alınmış olan modellerin ayrı ayrı olarak sağ ve sol taraflarındaki azı dişleri arasına vestibüle gelecek şekilde 0,9 mm'lik TMA (Ormco, A.B.D.) telinden sabit bite blok apareyinin bükümü yapılmıştır. Apareyin spring kısmının bükümü young pensi (Dentaurum, Almanya) ile birinci premolar ile kanin dişi arasına gelecek şekilde gerçekleştirilmiştir. Bite blok apareyinin bükümü, her bir taraf için 350-400 gr'lık kuvvet uygulayacak şekilde gerçekleştirilmiştir. Molar bantlarıyla spring arasında kalan kısım ise telin hastanın mukazasına herhangi bir rahatsızlık vermemesi adına akrilikle kaplanmıştır.



Resim 1. Sabit bite blok apareyinin lehimlenme öncesi artikülatördeki görünümü

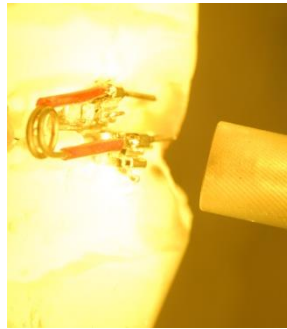
Vestibül taraftan uygulanan kuvvet neticesinde molar dişlerinde bukkale doğru oluşabilecek olan devrilme hareketini önleyebilmek için üst modele transpalatal ark (TPA), alt modele ise lingual ark (LA) 0,9 mm'lik yuvarlak paslanmaz çelik telden (Ormco, A.B.D.) yapılmıştır. İntruziyonun oluşması neticesinde üst çenede mukozaya, alt çenede ise mukoza ve dişlere, TPA ve LA'nın değmesinin önüne geçebilmek adına bükümler yumuşak dokulardan 2-3 mm uzaktan geçecek şekilde yapılmıştır.

Sağ ve sol tarafa yapılan bite bloklar, üst modele yapılan TPA'lar ve alt modele yapılan LA'lar lazer lehimleme cihazı (Desktop Compact Laser, Dentaaurum, Almanya) kullanılarak molar bantlarına lehimlenmiştir.

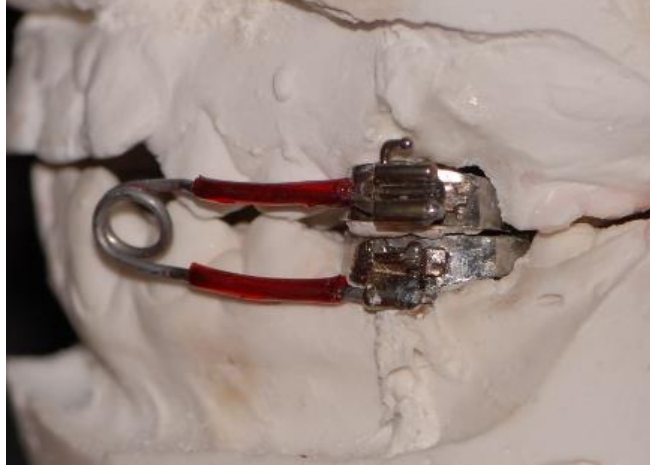

Resim 2. Çalışmada kullanılan lazer lehim cihazı

Lehimleme işlemi sonrası aparey tek bir yapı halinde modellerden sökülmüştür. Aparey dezenfeksiyon işleminden sonra molar bantlarına cam iyonemer siman uygulanarak alt ve üst birinci molar dişlere yerleştirilmiştir. Aparey ağza uygulandıktan sonra hastaların tüm premolar dişlerine 0.018 inç braket (American Orthodontics, A.B.D.), ikinci molar dişlerine ise 0.018 inç molar tüpü (American Orthodontics, A.B.D.) rutin prosedürler uygulanarak yerleştirilmiştir. Her bir yarım çenedeki molar ve premolar dişleri 0.016x0.022 inç çelik ark telleriyle (American Orthodontics, A.B.D.) birbirlerine bağlanmıştır. Çelik arklara verilen spesifik bükümlerle posterior dişlerin seviyelenme ihtiyacının önüne geçilmiştir.



Resim 3. Sabit bite blok apareyinin lehimleme cihazındaki görünümü

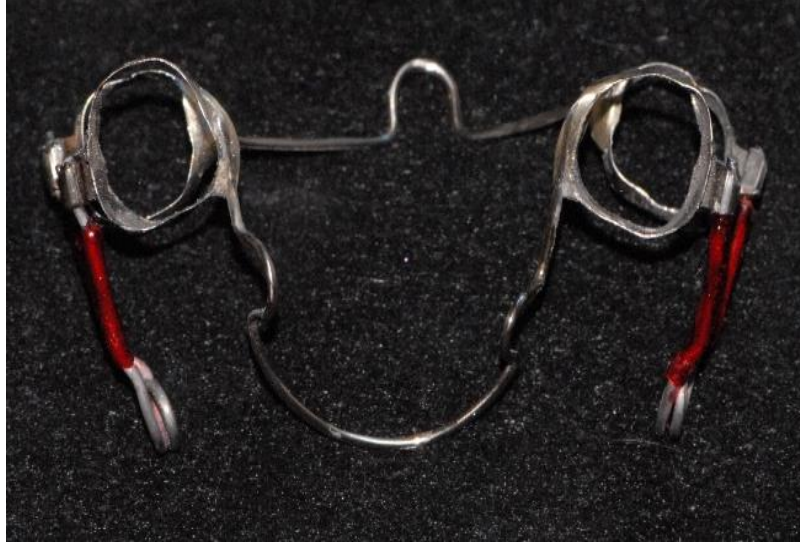


Resim 4. Sabit bite blok apareyinin lehimleme işlemi sonrası görünümü

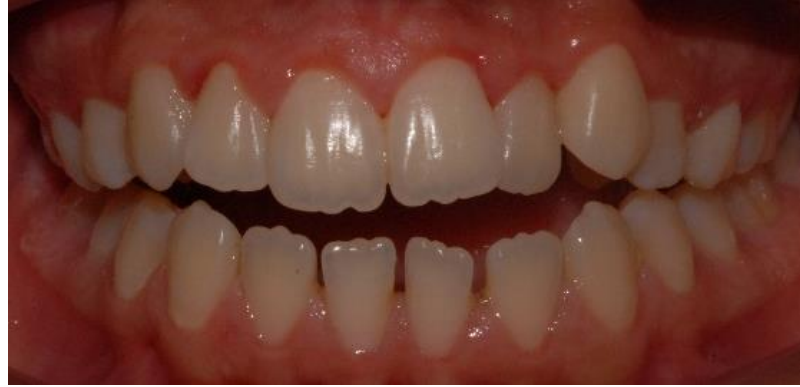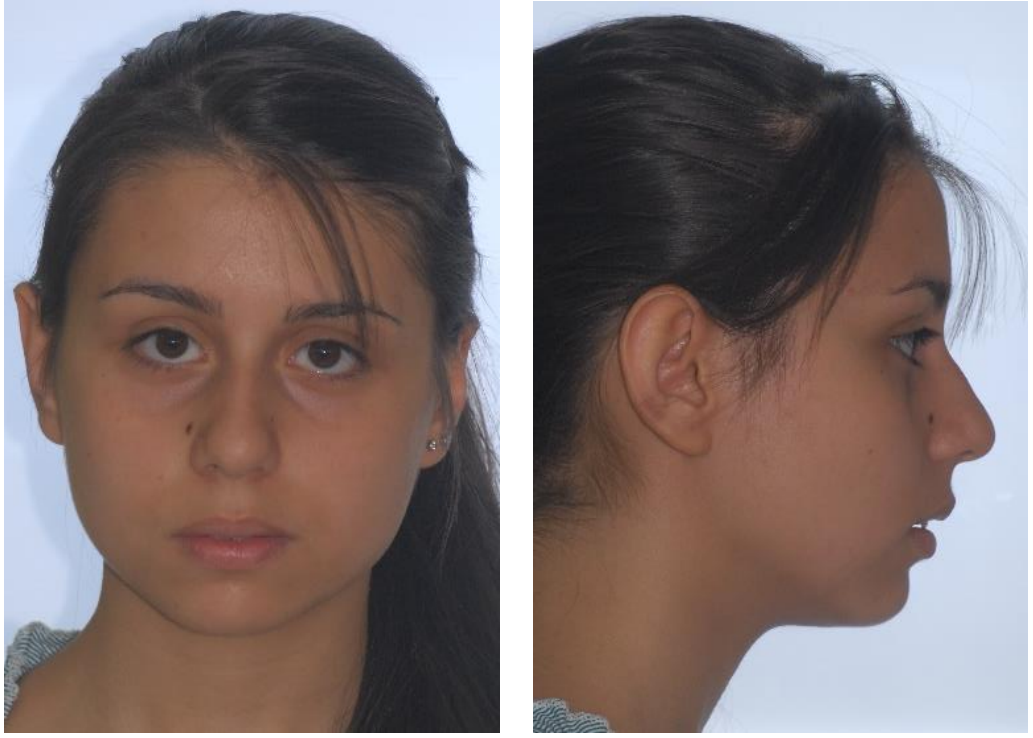2.3. Tedavi Süresi

Hastalar, ortalama dört haftada bir kontrole çağrılmış ve en az 2 mm'lik pozitif overbite sağlandığında hastaların sabit bite blok apareyleri sökülmüş ve ara kayıtları alınmıştır. Tedavi süresi ortalaması $7,8 \pm 1,3$ aydır.

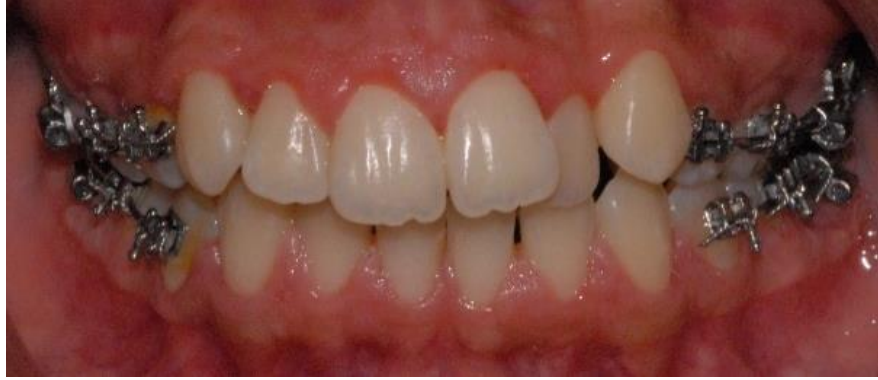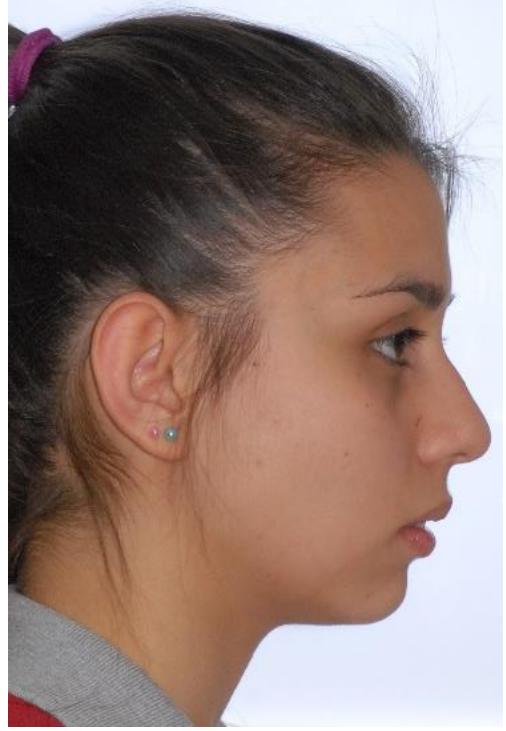Sabit bite blok uygulanan bir hastanın ağız içi ve ağız dışı başlangıç ve bitiş fotoğrafları Resim 6'da ve Resim 7'de görülmektedir.



Resim 5. Sabit bite blok apareyinin yandan ve üstten görünümü



Resim 6. Bir vakaya ait tedavi öncesi ağız dışı cephe, profil ve ağız içi cephe fotoğrafları



Resim 7. Bir vakaya ait tedavi sonrası ağız dışı cephe, profil ve ağız içi cephe fotoğrafları

2.4. Lateral Sefalometrik Radyograflerin Deęerlendirilmesi

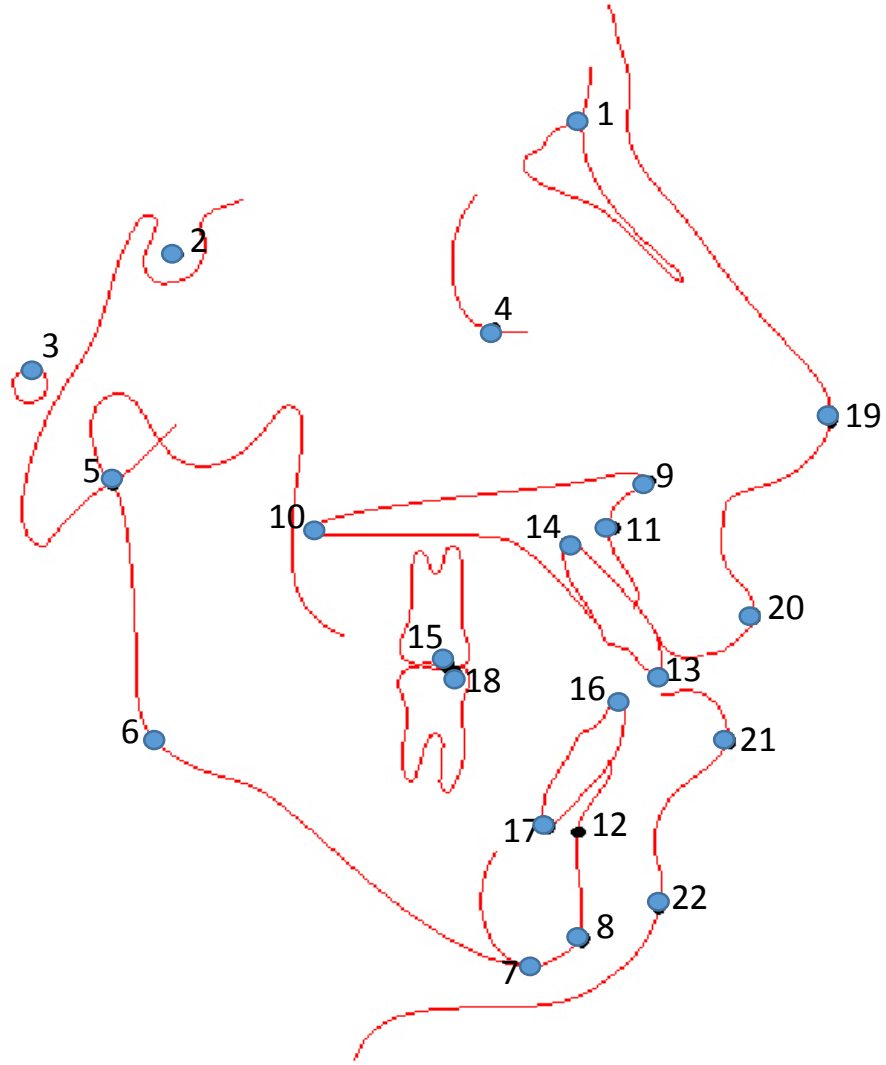
Hastalardan elde edilen sefalometrik radyograflerin analizi, Dolphin Imaging System (Patterson Dental Technology, California-CA/A.B.D.) bilgisayarlı sefalometrik analiz programı aracılıęıyla gerekleřtirilmiřtir.

Analiz iin ařaęıdaki sefalometrik noktalar kullanılmıřtır (Athanasidou 1995).

2.4.1. Analizde Kullanılan Sefalometrik Noktalar

1. Nasion (N): Nazal kemik ve frontal kemik arasındaki suturun (nazofrontal sutur) sagittal dzlem ile kesiřen en ileri noktasıdır.
2. Sella (S): Sella tursikanın orta noktasıdır.
3. Porion (Po): Meatus akustikus eksternusun st kenarının en yukarısında bulunan kemik noktasıdır.
4. Orbita (Or): Orbita tabanının en derin noktasıdır.
5. Artiklare (Ar): Oksipital kemięin grntsnn ramus arka kenarıyla kesiřtięi noktadır.
6. Gonion (Go): Menton noktasından korpus mandibulanın en ıkıntılı kısmına izilen teęet ile artiklare noktasından mandibular ramusa izilen teęetin oluřturduęu aının aıortayının mandibular kemięi keřtięi noktadır.
7. Menton (Me): Mandibular simfizin en alt noktasıdır.
8. Pogonion (Pg): ene ucunun sagittal dzlem zerinde yer alan en ileri noktasıdır.
9. Spina Nasalis Anterior (ANS): Anterior nazal spinanın en n ve u noktası aynı zamanda burun tabanının en ileri noktasıdır.
10. Spina Nasalis Posterior (PNS): Sert damaęın en arka u noktasıdır.
11. Subspinal Nokta (A): Anterior nazal spinanın altındaki girintinin en derin noktasıdır.
12. Supramentale Noktası (B): Pogonionun zerinde kalan i bkeylięin en derin noktasıdır.
13. U1 Noktası (U1): st santral keser diřin kesici u noktasıdır.
14. U1 Kk Ucu (U1k): st santral keser diřin kk ucudur.
15. U6 Noktası (U6): st birinci molar diřin meziobukkal tberkl tepesidir.

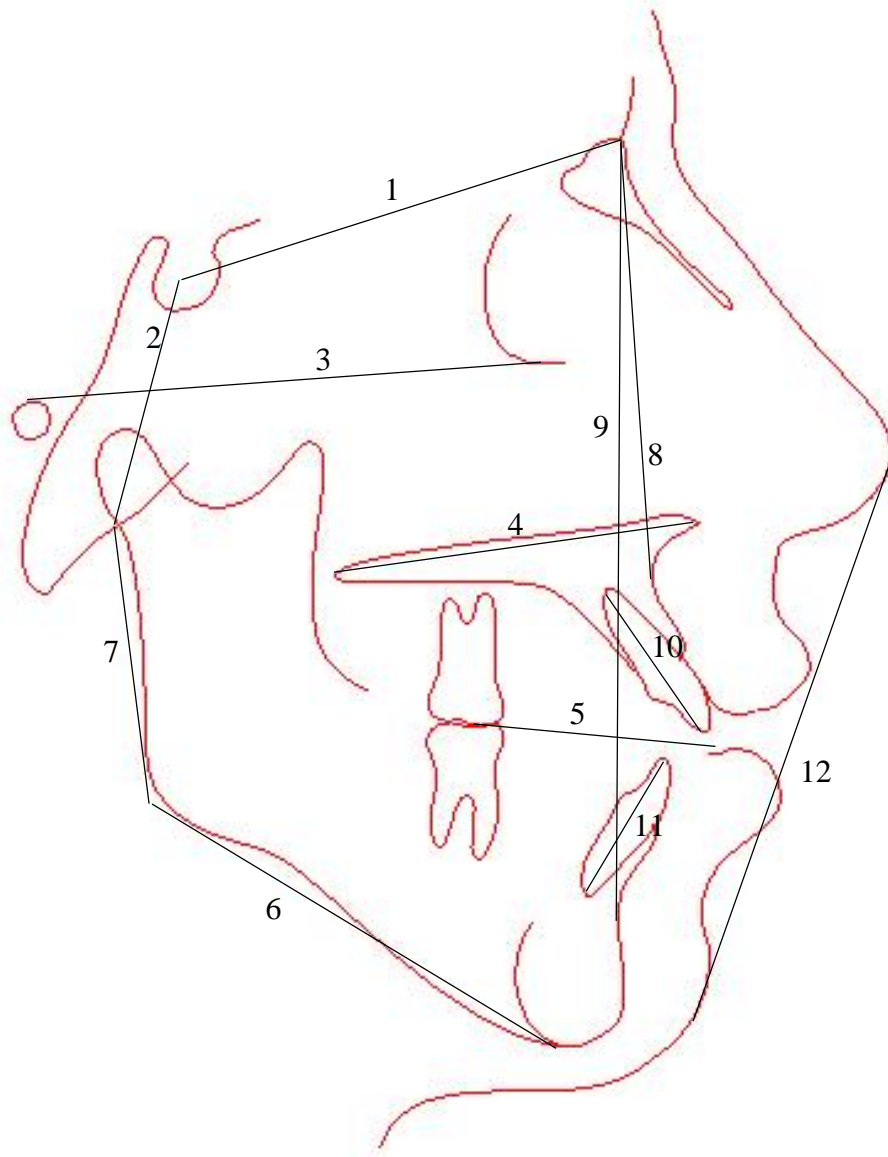
16. L1 Noktası (L1): Alt santral keser dişin kesici uç noktasıdır.
17. L1 Kök Ucu (L1k): Alt santral keser dişin kök ucudur.
18. L6 Noktası (L6): Alt birinci molar dişin meziobukkal tüberkül tepesidir.
19. Pronasale (Prn): Burun ucunun dış bükey kısmının tepe noktasıdır.
20. Labiale Superior (Ls): Üst dudağın sagital düzlem üzerindeki en ileri noktasıdır.
21. Labiale Inferior (Ls): Alt dudağın sagital düzlem üzerindeki en ileri noktasıdır.
22. Yumuşak Doku Pogonion (Pg): Yumuşak doku çene ucunun sagital düzlem üzerindeki en ileri noktasıdır.



Şekil 1. Lateral sefalometrik filmlerin analizinde kullanılan sefalometrik noktalar

2.4.2. Analizde Kullanılan Sefalometrik Düzlemler

1. Ön Kafa Kaidesi (Sella-Nasion Düzlemi) (SN): Sella ve nasion noktalarından geçen düzlemdir.
2. Arka Kafa Kaidesi (SAr): Sella ve artikülare noktalarından geçen düzlemdir.
3. Frankfurt Horizontal Düzlemi (FH): Orbita ve porion noktalarından geçen düzlemdir.
4. Palatal Düzlem (PP): ANS ve PNS noktalarından geçen düzlemdir.
5. Oklüzal Düzlem (OP): Alt ve üst kesici dişlerin insizal uçlarının orta noktası ile oklüzyondaki alt ve üst birinci azı dişlerinin kapanışının orta noktasını birleştiren düzlem.
6. Mandibular Düzlem (MP): Gonion ve menton noktalarından geçen düzlemdir.
7. Ramus Düzlemi (RP): Artikülare noktasından ramus mandibulanın arka kenarına teğet olarak çizilen düzlemdir.
8. Nasion-A Noktası Düzlemi (NA): Nasion ve A noktalarını birleştiren düzlemdir.
9. Nasion-B Noktası Düzlemi (NB): Nasion ve B noktalarını birleştiren düzlemdir.
10. Üst Kesici Ekseni (U1 Düzlemi): Üst santral keser dişin kesici ucu ile kök ucunu birleştiren doğrudur.
11. Alt Kesici Ekseni (L1 Düzlemi): Alt santral keser dişin kesici ucu ile kök ucunu birleştiren doğrudur.
12. Estetik düzlem (E): Burun ucu ile yumuşak doku çene ucu arasında çizilen düzlemdir.



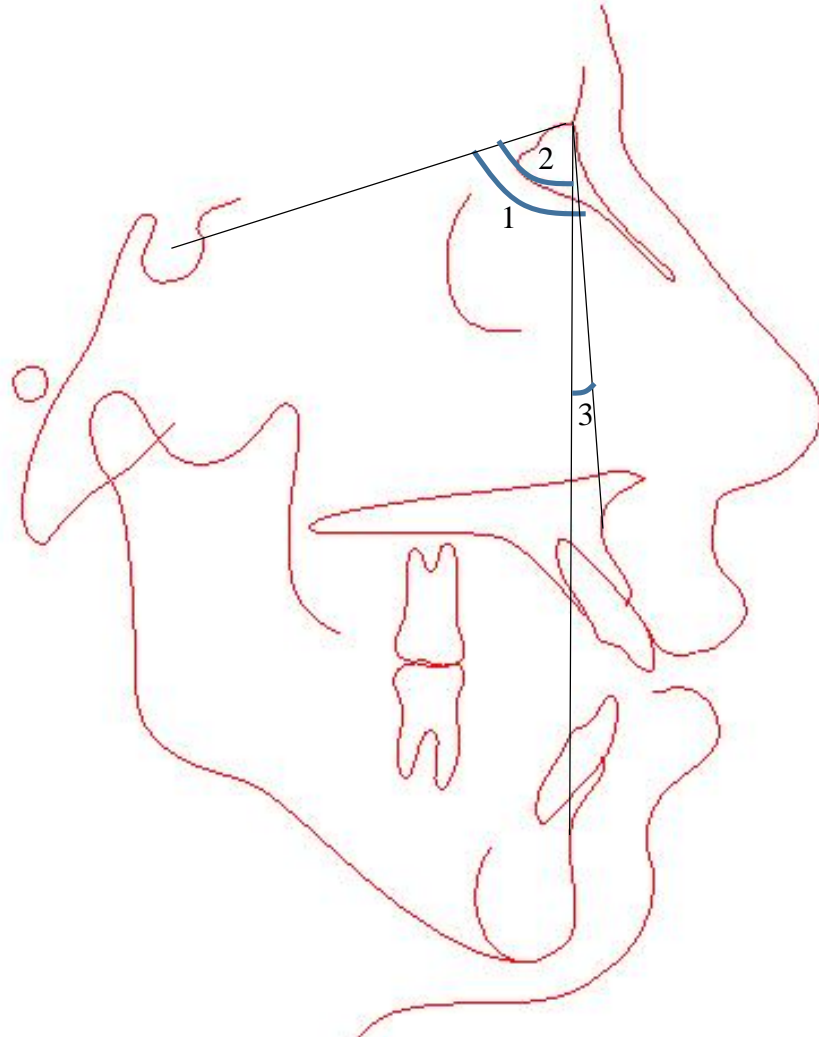
Şekil 2. Lateral sefalometrik filmlerin analizinde kullanılan sefalometrik düzlemler

2.4.3. Arařtırmada Kullanılan Sefalometrik Ölçümler

2.4.3.1. İskeletsel Ölçümler

2.4.3.1.1. Üst ve Alt Çeneye Ait İskeletsel Ölçümler

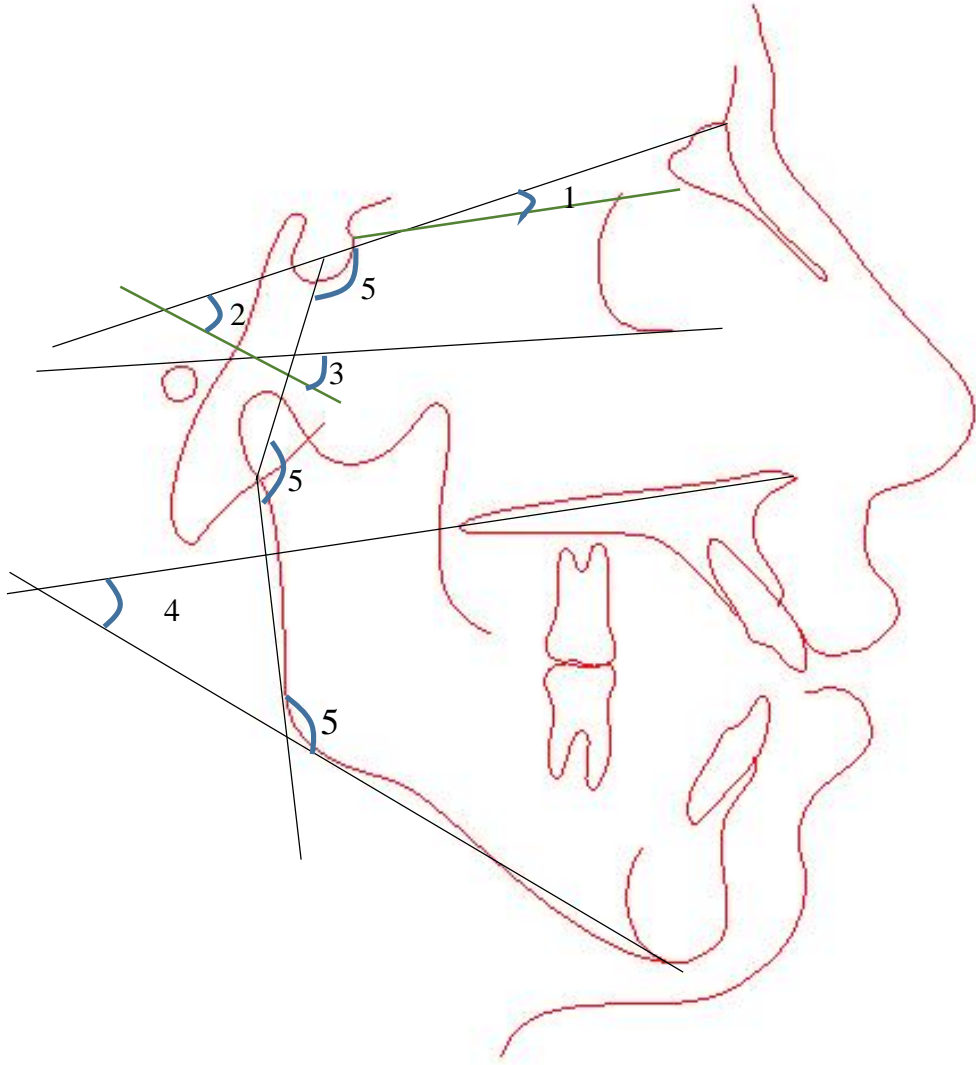
1. SNA Açısı: Üst çene bazal kavsinin ön kafa kaidesine göre sagittal konumunu belirleyen açıdır.
2. SNB Açısı: Alt çene bazal kavsinin ön kafa kaidesine göre sagittal konumunu belirleyen açıdır.
3. ANB Açısı: Sagittal düzlemde üst ve alt çenelerin birbirleriyle olan ilişkisini belirleyen açıdır.



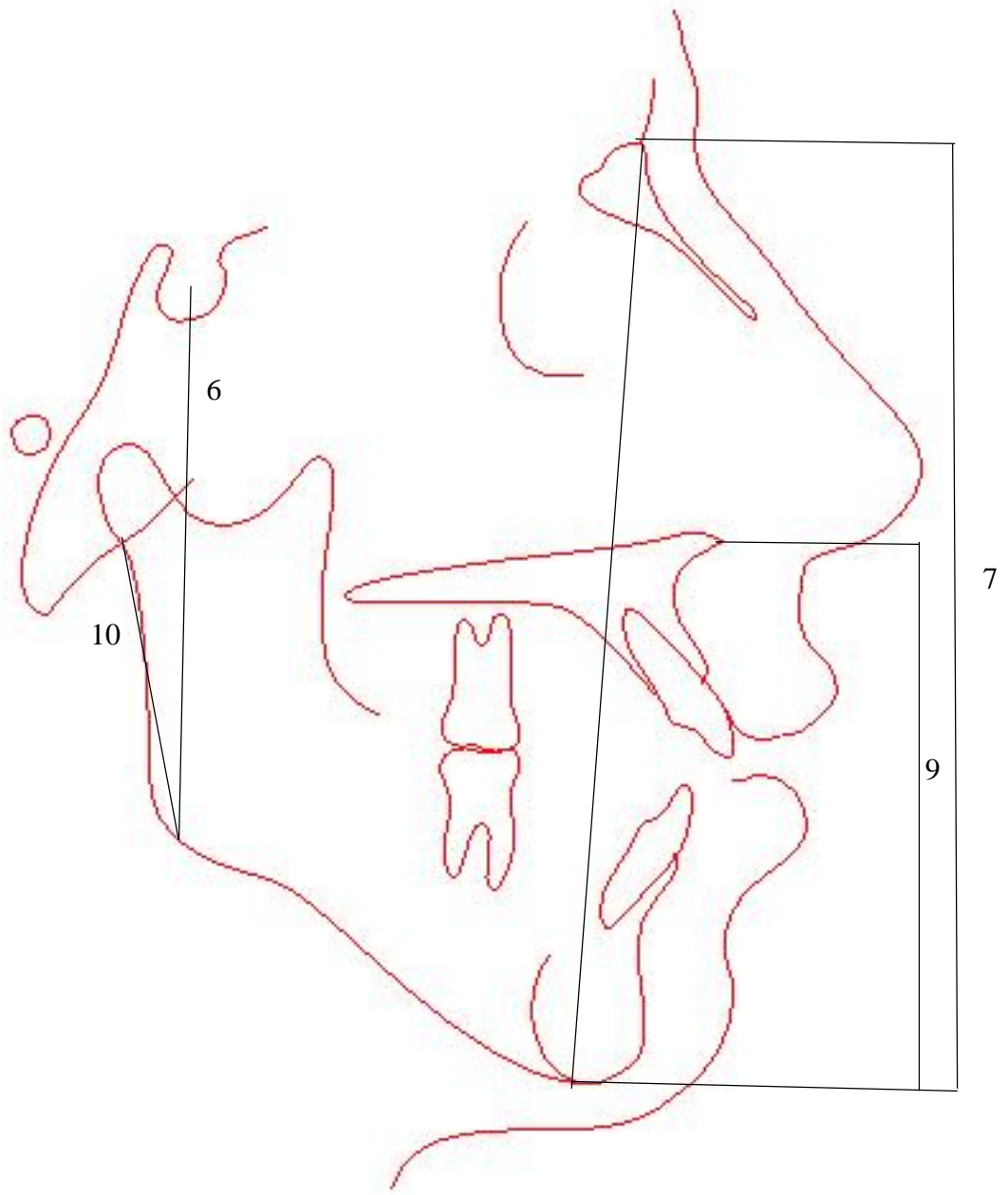
Şekil 3. Üst ve alt çeneye ait iskeletsel ölçümler

2.4.3.1.2. İskeletsel Yüz Yüksekliğiyle İlgili Ölçümler

1. SN-PP Açısı: Ön kafa kaidesi ile palatal düzlem arasındaki açıdır.
2. SN-MP Açısı: Ön kafa kaidesi ile alt çene düzlemi arasında oluşan açıdır.
3. FH-MP Açısı (FMA): Frankfurt horizontal düzlemi ile mandibular düzlem arasındaki açıdır.
4. PP-MP Açısı: Mandibular düzlem ile palatinal düzlem arasındaki açıdır.
5. Posterior Açılar Toplamı: Sella, artiküle ve gonial açıların toplam değerinden oluşmaktadır.
6. Arka Yüz Yüksekliği (S-Go): Sella ile gonion noktaları arasındaki uzunluktur.
7. Ön Yüz Yüksekliği (N-Me): Nasion ile menton noktaları arasındaki uzunluktur.
8. Arka Yüz Yüksekliği / Ön Yüz Yüksekliği Oranı (S-Go/N-Me) (Jarabak Oranı): Arka yüz yüksekliğinin ön yüz yüksekliğine oranıdır.
9. Alt Ön Yüz Yüksekliği (ANS-Me Uzaklığı): Anterior nasal spina ile menton noktaları arasındaki uzunluktur.
10. Ramus Yüksekliği (Ar-Go): Artikülare ve gonion noktaları arasındaki uzunluktur.



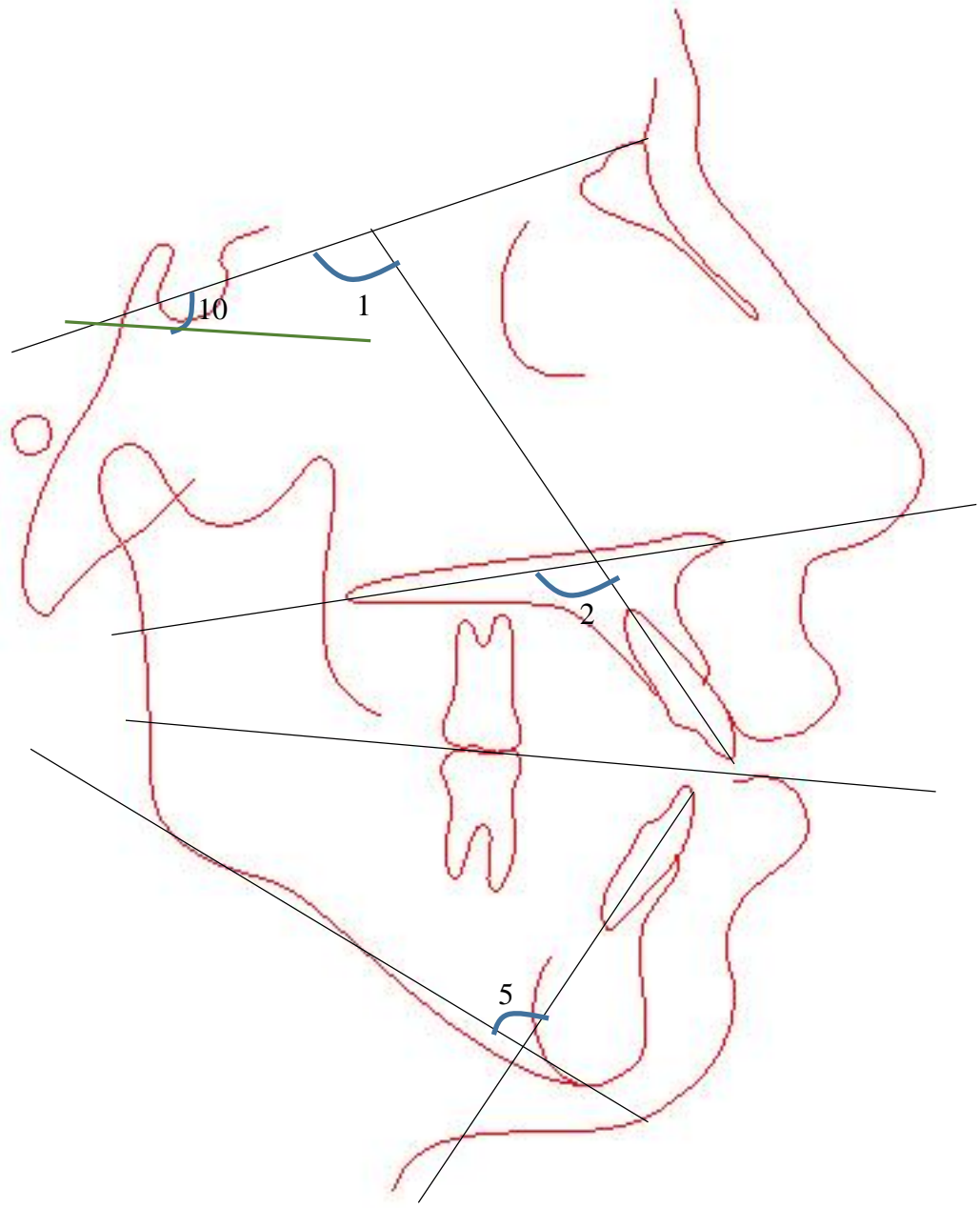
Şekil 4. İskeletsel yüz yüksekliğiyle ilgili açısal ölçümler



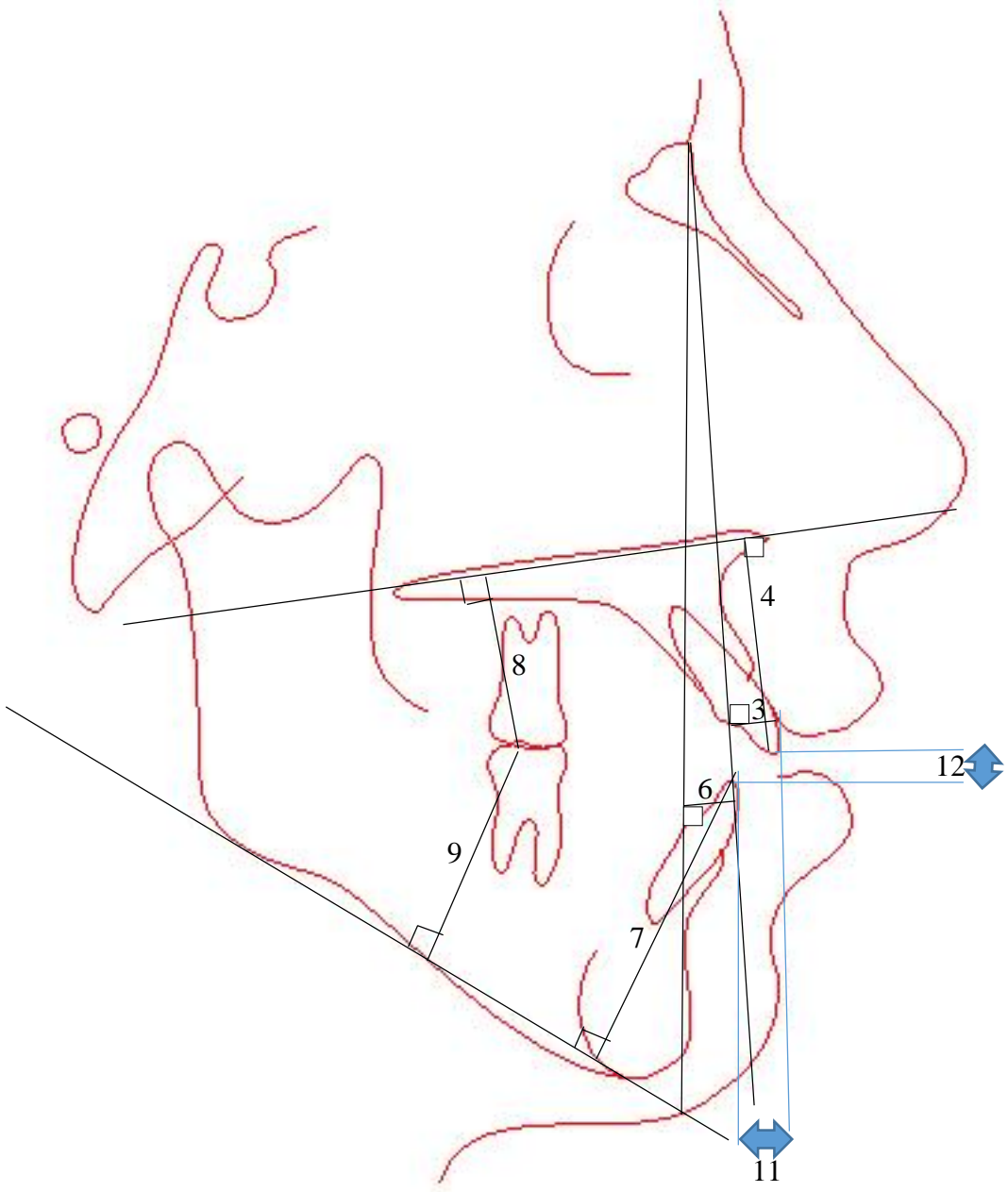
Şekil 5. İskeletsel yüz yüksekliğiyle ilgili boyutsal ölçümler

2.4.3.2. Dişsel Ölçümler

1. U1-SN: Üst santral keser dişin uzun ekseninin ön kafa kaidesiyle yaptığı açıdır.
2. U1-PP: Üst santral keser dişin uzun ekseninin palatinal düzlemle yaptığı açıdır.
3. U1-NA: Üst santral keser dişin ön yüzeyinin NA doğrusuna olan dik uzaklığıdır.
4. U1-PP (V): Üst santral keser dişin kesici kenarından, palatinal düzleme indirilen dikmenin uzunluğudur.
5. L1-MP: Alt santral keser dişin mandibular düzlem ile yaptığı açıdır.
6. L1-NB: Alt santral keser dişin ön yüzeyinin NB doğrusuna olan dik uzaklığıdır.
7. L1-MP (V): Alt santral keser dişin kesici kenarından, mandibular düzleme indirilen dikmenin uzunluğudur.
8. Üst Arka Dentoalveoler Yükseklik (U6-PP): Üst 1. moların meziobukkal tüberkül tepesinden palatinal düzleme çizilen dikmenin uzunluğudur.
9. Alt Arka Dentoalveoler Yükseklik (L6-MP): Alt 1. moların meziobukkal tüberkül tepesinden mandibular düzleme çizilen dikmenin uzunluğudur.
10. Oklüzal Açığı (OP/SN): Oklüzal düzlem ile ön kafa kaidesi arasında oluşan açıdır.
11. Overjet: Alt ve üst kesici dişlerin kesici kenarları arası yatay uzaklıktır.
12. Overbite: Alt ve üst kesici dişlerin kesici kenarları arası dikey uzaklıktır.



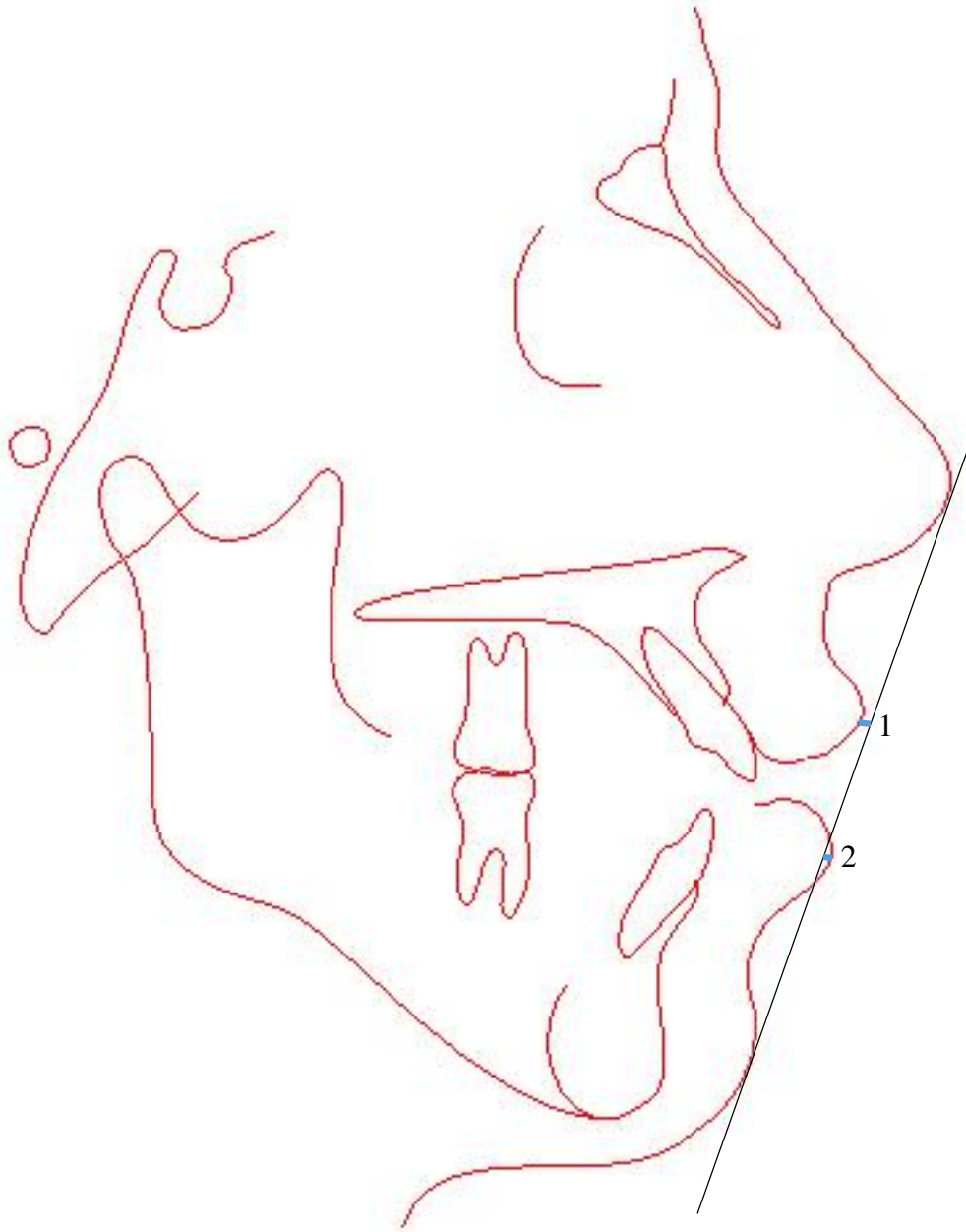
Şekil 6. Dişsel açısal ölçümler



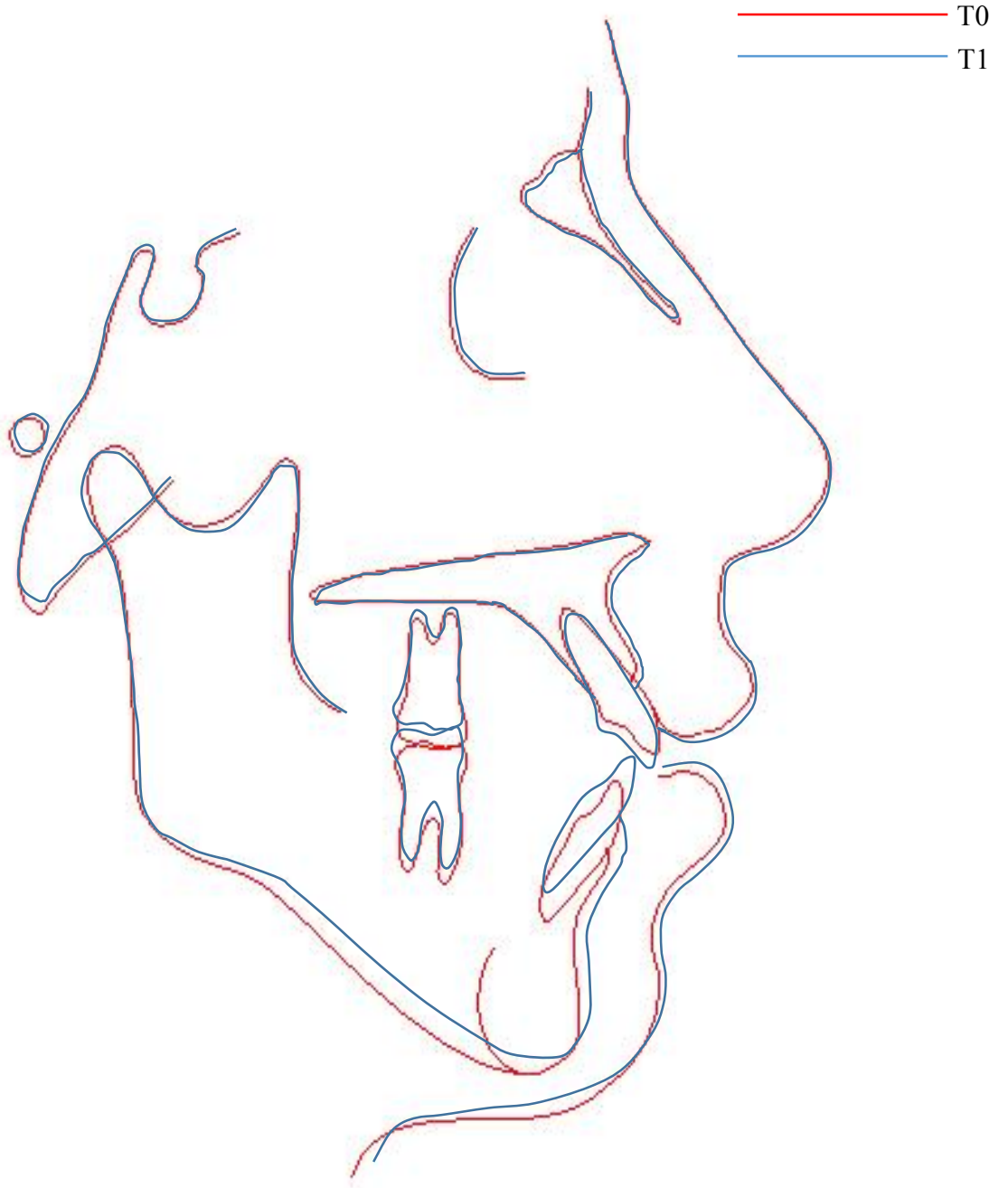
Şekil 7. Dişsel boyutsal ölçümler

2.4.3.3. Yumuşak Doku Ölçümleri

1. Ls-E: Ls noktasının E düzlemine dik uzaklığıdır.
2. Li-E: Li noktasının E düzlemine dik uzaklığıdır.



Şekil 8. Yumuşak doku ölçümleri



Şekil 9. Bir vakaya ait tedavi öncesi (T0) ve aparey kullanımı sonrası (T1) S-N düzlemi ve Sella noktası üzerinde gerçekleştirilen çakıştırma

2.5. İstatistiksel Deęerlendirme

Ölçümlerden elde edilen sonuçların analizi SPSS 20 (SPSS for Windows, SPSS inc, Chicago-IL/A.B.D.) paket programında gerçekleştirilmiştir. Yapılan Kolmogorov-Smirnov ve Shapiro-Wilk uyum testleriyle deęişkenlerin normal dağılıp dağılmadığı belirlenmiştir. Ön yüz yüksekliği (N-Me), L1-MP, overbite ve Li-E ölçümleri dışındaki deęişkenlerin tamamının normal dağılım gösterdiği belirlenmiştir.

Tanımlayıcı istatistik olarak ortalama, minimum ve maksimum deęerleri verilmiştir.

Başlangıç ve bitiş ölçümlerinin karşılaştırmasında istatistiksel olarak anlamlı bir farkın olup olmadığının tespitinde normal dağılım gösteren parametrelerde 'Eşleştirilmiş (Paired) t Testi'nden, normal dağılım göstermeyen parametrelerde ise 'Wilcoxon Signed Ranks Testi'nden yararlanılmıştır. İstatistiksel olarak anlamlılık deęeri olarak $p < 0,05$ kabul edilmiştir.

3. BULGULAR

3.1. Tanımlayıcı Bulgular

Hastaların yaşlarına ve tedavi sürelerine ait veriler Tablo 1 ve Tablo 2’de görülmektedir.

Tablo 1. Hastaların yaşları ve tedavi sürelerine tanımlayıcı değerler

	X	SS	Min	Maks
Yaş (Yıl)	14,30	0,91	12,9	16,2
Tedavi Süresi (Ay)	7,833	1,30	5,5	10

X: Ortalama, SS: Standart Sapma, Min: Minimum, Maks: Maksimum

Tablo 2. Erkek ve kız hastaların yaş ve tedavi sürelerine ait tanımlayıcı değerler

Cinsiyet	Yaş (Yıl)				Tedavi Süresi (Ay)			
	X	SS	Min	Maks	X	SS	Min	Maks
Erkek	14,68	1,15	12,9	16,2	7,93	1,45	5,5	10
Kız	13,97	0,51	13,2	14,8	7,75	1,25	6	9,5

X: Ortalama, SS: Standart Sapma, Min: Minimum, Maks: Maksimum

3.2. Ölçüm Duyarlılığı

Çizim ve ölçümlerde bireysel hata payının kontrolü amacıyla rastgele seçilen 10 adet lateral sefalometrik film üzerinde gerçekleştirilen çizim ve ölçümler bir hafta sonra aynı kişi tarafından tekrarlanmıştır. Tablo 3.’de sefalometrik filmlerin ölçümlerine ait metot hatası değerleri görülmektedir.

Tablo 3. Çalışmada kullanılan ölçümlerin hata katsayı değerleri

SNA	0,19	U1-PP	0,12
SNB	0,17	U1-NA	0,17
ANB	0,18	U1-PP (V)	0,16
SN-PP	0,16	L1-MP	0,2
SN-MP	0,21	L1-NB	0,14
FH-MP	0,22	L1-MP (V)	0,13
PP-MP	0,25	U1-L1	0,17
Posterior Açıl. Top.	0,37	U6-PP	0,14
S-Go	0,14	L6-MP	0,15
N-Me	0,31	OP/SN	0,17
S-Go/N-Me	0,22	Overjet	0,13
ANS-Me	0,16	Overbite	0,15
Ar-Go	0,2	Ls-E	0,1
U1-SN	0,15	Li-E	0,09

3.3. Sefalometrik Ölçümlerin Değerlendirilmesi

3.3.1. İskeletsel Ölçümlerde Oluşan Değişiklikler

3.3.1.1.1. Üst ve AltÇeneye Ait İskeletsel Ölçümlerde Oluşan Değişiklikler

Tedavi sonucunda üst çene bazal kavsi ile ön kafa kaidesi arasındaki açıda (SNA), oluşan artışın istatistiksel olarak anlamsız olduğu, alt çene bazal kavsi ile ön kafa kaidesi arasındaki açıda (SNB), oluşan artışın ve alt ve üst çenelerin bazal kavislerinin birbirleriyle yapmış oldukları açıda (ANB), oluşan artışın istatistiksel olarak anlamlı olduğu bulunmuştur.

Tablo 4. Üst ve alt çeneye ait ölçümlerin tedavi öncesi ve tedavi sonrası karşılaştırılması

	T0				T1				P Değeri
	X	SS	Min	Maks	X	SS	Min	Maks	
SNA(°)	78,86	3,11	73	84	79,13	2,85	74	84	,164 NS
SNB(°)	74,33	3,01	70	82	75,73	2,93	72	83	,000***
ANB(°)	4,53	1,84	2	7	3,4	1,84	1	7	,000***

*p<0,05, ** p<0,01, *** p<0,001, NS: Önemli

X: Ortalama, SS: Standart Sapma, Min: Minimum, Maks: Maksimum

3.3.1.1.2. İskeletsel Yüz Yüksekliğiyle İlgili Ölçümlerde Oluşan Değişiklikler

Tedavi öncesi ve tedavi sonrası değerler karşılaştırıldığında ön kafa kaidesi ile palatinal düzlem arasındaki açıdaki artışın istatistiksel olarak anlamsız olduğu, buna karşın alt çene düzlemi ile ön kafa kaidesi, Frankfurt horizontal düzlemi ve palatinal düzlem arasında oluşan açılardaki azalışın istatistiksel olarak anlamlı olduğu bulunmuştur. Posterior açılar toplamında da bu sonuca paralel olarak istatistiksel olarak anlamlı bir azalış olduğu görülmüştür.

Arka yüz yüksekliğinde artış, ön yüz yüksekliğinde azalış ve bu iki ölçümün birbiriyle olan oranında da bir artış olduğu bulunmuştur. Bu üç sonuç da istatistiksel olarak anlamlılık ifade etmektedir.

İstatistiksel olarak anlamlı bulunan diğer değişiklikler ise alt ön yüz yüksekliğindeki azalış ve ramus yüksekliğindeki artıştır.

Tablo 5. İskeletsel yüz yüksekliğiyle ilgili ölçümlerin tedavi öncesi ve tedavi sonrası karşılaştırılması

	T0				T1				P Değeri
	X	SS	Min	Maks	X	SS	Min	Maks	
SN-PP(°)	9,26	1,94	6	13	9,4	2,13	6	13	,610NS
SN-MP(°)	41,53	3,52	38	49	38,86	3,33	35	46	,000***
FH-MP (FMA)(°)	33,33	2,16	30	37	30,96	2,15	27	35	,000***
PP-MP(°)	33,73	2,57	29,5	38	31,33	3,69	26	36	,000***
Post.Açılar Toplamı(°)	403,66	3,88	398	412	401,2	4,21	394	408	,000***
S-Go(mm)	73,26	5,58	63	82	74,86	5,31	65	83	,000***
N-Me(mm)	119,8	8,01	110	135	117,53	8,40	107	133	,001**
S-Go/N-Me(%)	61,17	2,86	55,26	66,96	63,75	2,75	58,03	68,18	,000***
ANS-Me(mm)	71,09	7,41	60,6	84,4	67,96	7,55	59,1	80,4	,000***
Ar-Go(mm)	43,93	4,25	37	51	44,33	4,18	38	52	,028*

*p<0,05, ** p<0,01, *** p<0,001, NS: Önemsiz

X: Ortalama, SS: Standart Sapma, Min: Minimum, Maks: Maksimum

3.3.2. Dentoalveoler Ölçümlerde Oluşan Değişiklikler

Üst keser dişin yapmış olduğu açılarda bir azalış olduğu bulunmuş olup, NA düzlemine olan mesafesinde de istatistiksel olarak anlam ifade etmeyen bir azalış olduğu görülmüştür. Alt keser dişin alt çene düzlemiyle yapmış olduğu açıda istatistiksel olarak anlamsız bir artış mevcutken, NB düzlemine olan mesafesindeki azalış istatistiksel olarak anlamlıdır.

Üst keser dişin palatinal düzleme, alt keser dişin ise alt çene düzlemine dik olarak ölçülen mesafelerinde istatistiksel olarak anlamlı bir artış olduğu görülmüştür.

Alt ve üst keserler arası açıda ve overbite miktarında artış mevcutken, okluzal düzlem ile ön kafa kaidesi arasındaki açıda ve overjetle bir azalış mevcuttur ve bu dört değer de istatistiksel olarak anlamlılık ifade etmektedir.

Tablo 6. Dentoalveoler ölçümlerin tedavi öncesi ve tedavi sonrası karşılaştırılması

	T0				T1				P Değeri
	X	SS	Min	Maks	X	SS	Min	Maks	
U1-SN(°)	105,30	3,23	99,9	108,8	104,88	3,49	98,1	109,6	,022*
U1-PP(°)	112,79	2,63	107,9	116	112,32	2,70	105,3	115,8	,112 NS
U1-NA(mm)	5,267	1,27	2	7	5,03	1,44	2	7	,290 NS
U1-PP (V) (mm)	28,13	3,06	23	35	29,56	3,06	24	37	,000***
L1-MP(°)	94,4	5,86	84	102	94,8	5,69	84	101	,058 NS
L1-NB(mm)	5,33	1,23	3	8	5,73	1,16	4	8	,009**
L1-MP (V) (mm)	39,73	4,63	34	49	41,22	4,68	36	51	,000***
U6-PP(mm)	23,86	2,23	20	29	21,13	2,64	17	27	,000***
L6-MP(mm)	31,66	4,09	26	39	29,27	4,20	24,5	36,3	,000***
OP/SN(°)	22,78	1,99	18,9	25,6	21,42	1,98	17,2	24,6	,000***
Overjet (mm)	4,23	1,91	1,3	7,6	2,81	1,67	0,6	6,1	,000***
Overbite (mm)	-2,25	0,43	-3,4	-2	2,28	0,33	2	3,1	,001**

*p<0,05, ** p<0,01, *** p<0,001, NS: Önemsiz

X: Ortalama, SS: Standart Sapma, Min: Minimum, Maks: Maksimum

3.3.3. Yumuşak Doku Ölçümlerinde Oluşan Değişiklikler

Alt ve üst dudağın estetik düzleme olan mesafelerinde bir artış söz konusuysen, üst dudağa ait olan ölçüm istatistiksel olarak anlamlı değilken, alt dudağa ait ölçüm istatistiksel olarak anlamlıdır.

Tablo 7. Yumuşak doku değişiklikleri ilgili ölçümlerin tedavi öncesi ve tedavi sonrası karşılaştırılması

	T0				T1				P Değeri
	X	SS	Min	Maks	X	SS	Min	Maks	
Ls-E(mm)	-1,46	1,68	-5	1	-1,33	1,55	-4	3	,610 NS
Li-E(mm)	-1,13	1,98	-3	2	-0,27	1,53	-2	3	,001**

*p<0,05, ** p<0,01, *** p<0,001, NS: Önemsiz

X: Ortalama, SS: Standart Sapma Min: Minimum, Maks: Maksimum

4. TARTIŞMA

4.1. Materyal ve Yöntemin Tartışılması

Ön açık kapanış, dental, iskeletsel, fasiyal, fonksiyonel ve estetik uyumsuzlukları içerebilen bir maloklüzyondur (Proffit ve Fields, 2000).

Ön açık kapanışın sebebi genellikle multifaktoriyeldir (Proffit ve ark. 1988). Açık kapanış; parmak emme alışkanlıkları, dil aktivitesi, lenfatik doku ve tıkalı nazal havayolu problemleri, oklüzal ve diş sürme kuvvetleri, çevre kas yapısına bağlı duruş bozuklukları, baş pozisyonu, istenmeyen büyüme paterni, mental retardasyon ve herediteyi içeren birçok farklı sebeplerli ilişkili olarak gelişebilir (McNamara ve ark. 2001).

Sarı ve ark. (2003), 1602 birey üzerinde yapmış oldukları epidemiyolojik çalışmada en az 1 mm'lik ön açık kapanışa sahip olan bireylerin oranını %2,68 olarak bulmuşlardır.

Klinik olarak açık kapanış iki ana gruba ayrılır; kraniofasiyal malformasyonun görülmediği dişsel ya da kazanılmış açık kapanış, ikincisi ise iskeletsel açık kapanıştır (Subtelny ve Sakuda 1964, Worms ve ark. 1971).

Dişsel açık kapanış sıklıkla parmak emme ve/veya dilin dişler arasında yer alması ile birlikte görülür. Dişsel açık kapanışın karakteristiği ön dişler ile sınırlı olan sefalometrik bulgu vermeyen sert ve yumuşak doku problemleridir (McNamara ve ark. 2001).

İskeletsel açık kapanışın ana belirleyicisi kısa ramus ve üst çenenin arka kısmının aşağı doğru yapmış olduğu rotasyondur. Bu durum alt çenenin aşağı geri rotasyonuna, bu sebeple de retrognatik mandibulaya ve ön açık kapanışa neden olur (McNamara ve ark. 2001). İskeletsel açık kapanışın diğer karakteristik özellikleri (Subtelny ve Sakuda 1964, McNamara ve ark. 2001, English 2002); artmış alt ön yüz yüksekliği, azalmış arka yüz yüksekliği, azalmış arka/ön yüz yükseklikleri oranı, artmış total yüz yüksekliği, artmış gonial açı, artmış mandibular düzlem ve oklüzal

düzlem açısı, azalmış palatal düzlem açısı ve artmış dikey maksiller/mandibular arka bölge dentoalveoler boyutlarıdır.

Açık kapanış maloklüzyonunun tedavisi relaps ihtimalinin fazla oluşu sebebiyle ortodontistler için karmaşık ve zordur (Ghafari ve Haddad 2013). Tedavilerin sonucunda hastaların çiğneme etkinliğinde artış, konuşmalarında ve estetik görünümünde ise pozitif değişiklikler meydana gelir. Tedavi stratejileri belirlenirken her zaman etioloji akılda tutulup, dikkate alınmalıdır (Lin ve ark. 2013).

Açık kapanışın tedavisi, bireyin iskeletsel ve dişsel olarak büyüme ve gelişim sürecinin hangi aşamasında bulunduğuna göre, davranışların modifiye edilmesinden, ortodontik, ortopedik ve cerrahi girişimlere kadar farklı tedavi alternatiflerini içerir (McNamara ve ark. 2001).

Büyümesi devam eden hastalardaki tedavinin genel amacı, iskeletsel dik yön büyümesini ağız içi ya da ağız dışı kuvvetlerle azaltmak veya yönlendirmektir. Dik yön büyümesinin kontrolü için çeşitli yöntemler önerilmiştir (Lin ve ark. 2013). Bu süreç içerisinde büyüme yönünü değiştirmeyi amaçlayan pek çok apacey bulunmaktadır. Örneğin; oksipital headgear, çenelik ve fonksiyonel apaceyler, posterior bite bloklar, aktif vertikal düzenleyici, hızlı molar intrüzyon apaceyi, çekimli ya da çekimsiz ortodontik tedaviler ve iskeletsel ankraj kullanılarak yapılan tedaviler (McNamara 1977, Cusimano ve ark. 1993, Ülgen 1993, Dellinger 1996, Kim ve ark. 2001, Carano ve ark. 2005, Huang ve ark. 2011, Lin ve ark. 2013).

Bite blok apaceyi farklı şekillerde yapımı gerçekleştirilerek ön açık kapanışın tedavisi amacıyla kullanılmıştır (McNamara 1977, Kalra ve ark. 1989, Galletto ve ark. 1990). Kuster ve Ingervall (1992), İşcan ve Sarısoy (1997), yapmış oldukları çalışmalarının sonucuna istinaden bite blok apaceyinin açık kapanışın tedavisinde etkin şekilde kullanılabileceğini belirtmişlerdir. Dellinger (1986), tedavi felsefesi bite blok apaceyine benzer olan ‘Aktif Vertikal Düzenleyici (AVC)’ apaceyini ön açık kapanışın tedavisi amacıyla kullanmıştır. Aynı apaceyin etkinliği yapılan farklı çalışmalarla araştırılmış ve bu çalışmalarda apaceyin azı dişlerinin intrüzyonunda etkili olduğu sonucuna varılmıştır (Barbre ve Sinclair 1991, Richard ve Beane 1999).

Tez çalışmamızda, ön açık kapanış olgularının tedavisi amacıyla molar intrüzyonu felsefesiyle çalışan ve daha önce literatürde kullanımına dair bilginin bulunmadığı sabit bite blok apareyinin etkinliğinin kapsamlı şekilde değerlendirilmesi amaçlanmıştır. Bu doğrultuda çalışma kriterlerine uygun olan hastalarda aparey uygulanmış ve apareyin iskeletsel, dişsel ve yumuşak dokular üzerinde oluşturduğu değişiklikler ile apereyin etkinliği değerlendirilmiştir.

Çalışmamızda tedavi sürecindeki kısıtlı zamanda (ortalama tedavi süresi 7,8 ay) hastalarda büyüme ve gelişim sonucu oluşabilecek olan değişikliklerin tedavinin etkinliğini değerlendirmede çok fazla bir değişikliğe sebebiyet vermeyeceği ve bu kısa sürede ön açık kapanışta kendiliğinden düzelme beklenmeyeceği düşünülerek kontrol grubu oluşturulmamıştır (Carano ve ark 2005, Erverdi ve ark. 2007, Kuroda ve ark. 2007, Akan ark. 2009). Aparentin etkinliği vakaların başlangıç ve apareyin kullanımı sonrası elde edilen bulguların değerlendirilmesiyle belirlenmiştir. Araştırmamızda maksimum pubertal büyüme atılımını geçmiş olan 7 erkek, 8 kız hasta çalışmada yer almıştır. Baharoğlu (2012), çalışmamızdakine benzer bir hasta grubuyla 33 hasta üzerinde yapmış olduğu çalışmasında RMI ve mini vida ile molar intrüzyonunun etkinliğini karşılaştırmıştır.

Erişkin hastalarda keser dişlere kütleli olarak yaptırılan ekstrüzyon hareketinin, dişlerin etrafındaki periodontal ligament ve gingival liflerde gerilimi arttıracığından dolayı nüksün meydana gelmesi yüksek ihtimaldir (Graber ve ark. 2012).

Çalışmamızda, keser dişlerde ekstrüzyon hareketinin oluşmasını önleyebilmek ve apareyin sadece posterior dişlerdeki intrüzyonunun salt etkisini görebilmek adına dört yarım çenede posterior dişlere kendi içlerinde sabit mekanikler uygulanmış ve aparey bu bölgede sınırlı tutulmuştur.

Aparentin uygulanması esnasında literatürde yer alan sadece bukkal taraftan kuvvet uygulanması sonucu devrilme olduğu yönündeki bilgilerden (Kuroda ve ark. 2004, Park ve ark. 2005, Cinsar ve ak. 2007, Kuroda ve ark. 2007, Xun ve ark. 2007, Park ve ark. 2008, Oliveira ve ark. 2014) yola çıkarak, üst çenede transpalatal ark, alt çenede ise lingual ark ilave edilmiştir.

Kravitz ve ark. (2007), Xun ve ark.(2007), Park ve ark. (2008) intrüzyon apareyleriyle beraber kullanılan TPA apareyinin damak mukozasının 3-5 mm aşağısında yer almasıyla gerçekleşen intrüzyon sonucu TPA'nın damak mukozasına gömülmesinin önüne geçilebildiğini bildirmişlerdir. Bu literatür bilgisinin doğrultusunda, çalışmamızda üst çenede mukozaya, alt çenede ise mukoza ve dişlere TPA ve LA'nın değmesinin önüne geçebilmek adına bükümler dokulardan 2-3 mm uzaktan seyredecek şekilde yapılmıştır.

Apareylere, hastaların yanak mukozasına zarar vermesinin önüne geçebilmek adına akrilik bir kaplama yapılmıştır. Ancak dört hastada, bu uygulamaya rağmen tedavinin başlangıç aşamalarında aft benzeri oluşumlara rastlanılmıştır.

Erverdi ve ark. (2006, 2007) ve Akan ve ark. (2013), zigomatik kemikten iskeletel ankraj olarak yapmış oldukları çalışmalarında molar intrüzyonu için her iki tarafa 400'er gr kuvvet uygulamışlardır.

Oliveira ve ark. (2014), miniplak kullanarak yapmış oldukları çalışmalarında molar intrüzyonu için zincir elastiklerle her bir tarafa 450-500 gr kuvvet uygulamışlardır.

Cinsar ve ark. (2007), RMI apareyini kullanarak yapmış oldukları molar intrüzyonu çalışmasında her bir taraftaki azı dişlerine 800-1000 gr kuvvet uygulamışlardır.

Baharoğlu (2012), yapmış olduğu çalışmasında alt ve üst azı dişlerine RMI apareyi ile ortalama 400-600 gr intrüzyon kuvveti, mini vida ve sarmal yaylarla ise diş başına ortalama 200-300 gr intrüzyon kuvveti uyguladığını belirtmiştir.

Yao ve ark. (2004), sadece premolar ve molar dişlere braket ve bant uygulayarak vestibülden miniplak ile palatinalden ise mini vida ile dişlere 150-200 gr intrüzyon kuvveti uygulamışlardır.

Miniplaklar ve minividalar kullanılarak yapılan bir çalışmada ise elastik zincirler aracılığıyla 150'şer gr. kuvvet uygulanmıştır (Kuroda ve ark. 2007).

Barbre ve Sinclair (1991), ön açık kapanışın tedavisi için Aktif Vertikal Düzenleyici (AVC) uygulamışlardır ve bu uygulama esnasında intrüzyon için her bir taraftaki dişlere 600 gr. kuvvet tatbik edilmiştir.

Hareketli yaylı bite blok kullanılarak molar intrüzyonu gerçekleştirmek için yapılmış olan bir çalışmada iki taraf için ayrı ayrı olarak 250-300 gr arasında kuvvet uygulanmıştır (Doshi ve Bhad 2011).

Literatür verileri analiz edilerek çalışmamızda her bir taraf için 350-400 gr. kuvvetin ideal olduğuna karar verilmiş ve bu doğrultuda uygulama gerçekleştirilmiştir.

4.2. Bulguların Tartışılması

Zigomatik kemikten iskeletsel ankraj alınarak yapılan üst molar intrüzyonunu içeren bazı çalışmalarda tedavi sürelerini Erverdi ve ark. (2007) 9,6 ay, Akan ve ark. (2013) 6,8 ay, Oliveira ve ark. (2014) 6 ay olarak belirtmişlerdir.

Cinsar ve ark. (2007), yapmış oldukları çalışmalarında tedavi sürelerini RMI grubunda 5,1 ay, RMI ve sabit tedavinin gerçekleştirildiği grupta ise 6,7 ay olarak bulmuşlardır.

Baharoğlu (2012), RMI apareyini kullanarak yapmış olduğu çalışmasında her bir molar dişin intrüzyonu için geçen sürenin 4 ay olduğunu bildirmiştir.

Barbre ve Sinclair (1991), ön açık kapanış tedavisinde aktif vertikal düzenleyici kullanarak gerçekleştirdikleri çalışmalarında tedavi süresinin 7,7 ay olduğunu belirtmişlerdir.

Erdoğan (1995), mıknatıslı bite blok kullanarak yapmış olduğu çalışmasında 8 ay sonunda aparey tedavisini sonuçlandırmıştır.

İşcan ve Akkaya (1989), üç hastada yaylı bite blok apareyini kullanmışlar ve iki hastada 9 ay, bir hastada ise 3 aylık süre sonunda aparey tedavileri sonlandırmışlardır.

Doshi ve Bhad (2011), hareketli bite blok kullanarak tedavi ettikleri hastada tedavi süresini 8 ay olarak bildirmişlerdir.

Çalışmamızda ise tedavi süresi literatürdeki verilerle uyumlu olarak 7,8 ay bulunmuştur (Tablo 1).

Çalışmamızda 13 açısal, 14 boyutsal ve 1 adet oransal olmak üzere, toplam 28 adet ölçüm gerçekleştirilmiştir.

4.2.1. Üst ve Alt Çeneye Ait İskeletsel Ölçümlerde Oluşan Değişikliklerin Tartışılması

Üst ve alt çeneye ait sagittal yön değerlendirmeleri için Sella-Nasion düzlemi referans olarak alınmıştır. Steiner (1953), belirlenmesinin kolay olması ve önemli miktarda değişikliğe uğramaması nedeniyle S-N referans düzleminin kullanılabilceğini belirtmiştir.

Erverdi ve ark. (2007) zigomatik kemikten iskeletsel ankraj olarak yapmış oldukları çalışmalarında SNA açısında istatistiksel olarak anlamsız olan bir artış olduğunu belirtmişlerdir. Benzer bir çalışmada da SNA açısının ortalamasında, 0,32 derecelik bir artış tespit edilmiş fakat sonucun istatistiksel olarak anlamsız olduğu ifade edilmiştir (Akan ve ark. 2013).

Kuroda ve ark. (2007) ise açık kapanışa sahip hastalara iskeletsel ankraj kullanmışlar veya ortognatik cerrahi tedavi uygulamışlar ve iskeletsel ankraj kullanılan grupta SNA açısında 0,2 derecelik bir azalış olduğunu, diğer grupta ise 1,1 derecelik bir artış olduğunu bulmuşlardır. İskeletsel ankraj grubundaki azalış istatistiksel olarak anlamsız bulunmuşken, ortognatik cerrahi grubundaki artış anlamlı bulunmuştur.

Park ve ark. (2008) mini vida kullanarak açık kapanış tedavisi gerçekleştirdikleri bir vakada SNA açısında 0,2 derecelik bir azalış olduğunu rapor etmişlerdir.

Cinsar ve ark. (2007) sadece RMI apareyini kullandıkları hastalarda SNA açısında ortalama 0,1 derece, RMI apareyi ve sabit ortodontik tedavi uyguladıkları hastalarda ise ortalama 0,4 derecelik bir artış olduğunu belirtmişlerdir. Kontrol grubunda ise ortalama 0,25 derecelik artış olduğunu ve bu üç grubu kıyasladıklarında da oluşan sonucun istatistiksel olarak anlamlı olduğunu bulmuşlardır. Bu bulguyu destekler

nitelikte olan bir çalışmada Carano ve ark. (2005) tarafından yapılmış ve RMI uyguladıkları bir hastada SNA açısında 0,1 derecelik bir artış saptamışlardır.

İşcan ve Sarısoy (1997), posteriorda 5 ve 10 mm'lik yüksekliğe sahip olan ve herhangi bir aktif kuvvet uygulayan parça içermeyen iki farklı hareketli pasif posterior bite blok apareylerini sırasıyla 13 ve 12'şer kişiden oluşan hasta gruplarında denemişlerdir. Apareyin kullanımı sonucunda, SNA açısında 5 mm'lik grupta 0,35 derece, 10 mm'lik grupta ise 0,67 derecelik bir artış saptamışlardır.

Hareketli yaylı bite blok ve vertikal çenelikle beraber kullanılan pasif bite blok apareyleri açık kapanış vakalarında farklı iki tedavi yöntemi olarak kullanılmış ve tedavi sonucunda SNA açısında istatistiksel olarak anlamlı bir artış bulunmuştur (İşcan ve ark. 1992).

Barbre ve Sinclair (1991), aktif vertikal düzenleyici kullanarak yapmış oldukları çalışmalarında SNA açısında 0,2 derecelik istatistiksel olarak anlamsız bir azalışın olduğunu belirtmişlerdir.

Akkaya ve ark. (2000), hareketli yaylı bite blok kullanarak 10 hasta üzerinde yapmış oldukları çalışmalarında SNA açısında 0,65 derecelik istatistiksel olarak anlamsız olan bir artışın olduğunu rapor etmişlerdir.

İşcan ve Akkaya (1989) ve Doshi ve Bhad (2011), hareketli yaylı bite blok kullanarak yapmış oldukları çalışmalarında SNA açısında artış olduğunu belirtmişlerdir.

Çalışmamızda ise SNA açısında 0,26 derecelik bir artış tespit edilmiş olup, bu fark istatistiksel olarak anlamsız bulunmuştur (Tablo 4). Açıda meydana gelmiş olan bu artış, tedaviye dâhil edilen hastalar maksimum büyüme atılımlarını geçmiş olsalar dahi henüz büyüme ve gelişimleri sonuçlanmadığı için üst çeneye etkiyen vertikal yöndeki kuvvetin sonucu olarak bu kuvvetin üst çenenin gelişimini sagittal yöne doğru çevirmesinin sonucu olarak açıklanabilir. Çalışmamızdaki bulguyu destekler nitelikte olan Lux ve ark. (2004) yapmış oldukları çalışmalarında, maksillanın maksimum pubertal büyüme atılımı sonrası da vertikal ve sagittal yönde büyüme ve gelişimine devam ettiğini belirtmişlerdir.

İskeletsel ankraj kullanılarak ön açık kapanış tedavisi gerçekleştirilen çalışmalarda SNB açısından, Kuroda ve ark. (2007) 1,5 derecelik artış, Erverdi ve ark. (2007) 1,8 derecelik artış, Akan ve ark. (2013) 2 derecelik artış bulmuşlardır. Bu artışlar istatistiksel olarak anlamlı bulunmuştur. Park ve ark. (2008), mini vida kullanarak yaptıkları çalışmalarında SNB açısından 1,4 derecelik artış olduğunu belirtmişlerdir.

RMI kullanılarak gerçekleştirilen çalışmalarda ise SNB açısından, Carano ve ark. (2005) 0,4 derecelik artış, Cinsar ve ark. (2007) ise 1,75 derecelik istatistiksel olarak anlamlı bir artış bulduklarını belirtmişlerdir.

Aktif vertikal düzenleyici kullanarak gerçekleştirilen bir çalışmada Barbre ve Sinclair (1991), SNB açısından 1,2 derecelik istatistiksel olarak anlamlı bir artış olduğunu rapor etmişlerdir.

Hareketli yaylı bite blok kullanarak gerçekleştirilen çalışmalarda SNB açısından, İşcan ve Akkaya (1989) tedavilerini gerçekleştirdikleri 3 hastada sırasıyla 2 derecelik, 1 derecelik ve 3 derecelik artışlar olduğunu, Doshi ve Bhad (2011) ise 2,5 derecelik bir artış olduğunu belirtmiştir. Akkaya ve ark. (2000), aynı tedavi prosedürünü gerçekleştirmişler ve SNB açısından 1,3 derecelik istatistiksel olarak anlamlı olan bir artış bulmuşlardır.

İşcan ve Sarısoy (1997), pasif bite blok kullanarak 5 mm yüksekliğe sahip apareylerinde 0,85 derece, 10 mm yüksekliğe sahip apareylerinde ise 1,42 derece artış tespit etmişlerdir. Elde edilen sonuçların istatistiksel olarak anlamlı olduğunu belirtmişlerdir.

Çalışmamızda literatürdeki çalışmalarla benzerlik gösterir şekilde SNB açısından 1,4 derecelik artış bulunmuştur ($p < 0,001$) (Tablo 4). Bu sonuç, alt çenenin öne ve yukarı doğru yer değiştirmesi neticesinde gerçekleşmiştir.

ANB açısından Barbre ve Sinclair (1991) 1,3 derecelik, Akkaya ve ark. (2000) 0,75 derecelik, Cinsar ve ark. (2007) 1,65 derecelik, Erverdi ve ark. (2007) 1,5 derecelik, Kuroda ve ark. (2007) 1,7 derecelik, Akan ve ark. (2013) ise 2,42 derecelik istatistiksel olarak anlamlı olan azalışlar bulduklarını rapor etmişlerdir.

Yapılan vaka raporlarında ise ANB açısında, Carano ve ark. (2005) 0,3 derecelik azalış, Park ve ark. (2008) 0,4 derecelik azalış, Doshi ve Bhad (2011) 2 derecelik azalış olduğunu belirtirken, Erverdi ve ark. (2006) ise iskeletsel ankraj kullanarak yaptıkları çalışmalarında artış veya azalış olmadığını belirtmişlerdir.

Çalışmamızda literatürdeki çalışmalarla uyumlu olarak ANB açısında 1,33 derecelik bir azalış olduğu bulunmuştur ($p<0,001$) (Tablo 4). ANB açısındaki bu değişiklik SNA ve SNB açılarında meydana gelmiş olan değişikliklerin doğal bir sonucu olarak meydana gelmiştir.

4.2.2. İskeletsel Yüz Yüksekliğiyle İlgili Ölçümlerde Oluşan Değişikliklerin Tartışılması

Oliveira ve ark. (2014), 6 kız ve 3 erkek hastaya zigomatik kemikten iskeletsel ankraj olarak açık kapanış tedavisi uygulamışlar ve SN-PP açısında 0,54 derecelik istatistiksel olarak anlamsız olan bir azalış saptamışlardır.

Carano ve ark. (2005), RMI kullanarak tedavi ettikleri hastada SN-PP açısında artış ya da azalış olmadığını belirtmişlerdir.

Barbre ve Sinclair (1991), AVC kullanarak gerçekleştirdikleri çalışmalarında SN-PP açısında 0,1 derecelik azalma tespit etmişlerdir.

İşcan ve Sarısoy (1997), ön açık kapanış tedavisi için pasif bite blok kullanarak yaptıkları çalışmalarında SN-PP açısında 0,35 ve 0,17 derecelik azalış olduğunu bulmuşlardır. Bu azalışın istatistiksel olarak anlamsız olduğunu belirtmişlerdir.

Akkaya ve ark. (2000), hareketli yaylı bite blok kullandıkları tedavilerinde SN-PP açısında istatistiksel olarak anlamsız buldukları 0,5 derecelik artış olduğunu bildirmişlerdir.

Uygun (2008), SN-PP açısında istatistiksel olarak anlam ifade eden 1,22 derecelik artış olduğunu bildirmiştir. Sarioğlu (2009) ise istatistiksel olarak anlamsız olan bir artış tespit etmiştir.

Çalışmamızda SN-PP açısında 0,13 derecelik istatistiksel olarak anlamsız olan artış bulunmuştur (Tablo 5). Palatinal düzlemde saat yönünde bir rotasyon olmuştur denilebilir.

Oliveira ve ark. (2014), SN-MP açısında tedavi sonucunda 1,57 derecelik istatistiksel olarak anlamlı olan bir azalma olduğunu tespit etmişlerdir.

Park ve ark. (2008), yapmış oldukları vaka raporunda SN-MP açısında 1,6 derecelik azalış olduğunu bildirmişlerdir.

Barbre ve Sinclair (1991), AVC kullanarak gerçekleştirdikleri çalışmalarında SN-MP açısında 1 derecelik azalma tespit etmişlerdir.

Çalışmamızda da literatürle uyumlu olarak SN-MP açısında 2,6 derecelik istatistiksel olarak anlamlı azalma olmuştur ($p<0,001$) (Tablo 5). Bu azalmanın nedeni olarak tedavi sonucunda oluşan intrüzyonlardan kaynaklı alt çenenin daha yukarıda ve önde konumlanmış olması gösterilebilir.

Literatürde FMA açısında 2 derece ile 4,85 derece arasında değişen oranlarda azalış bildirilmiştir (Cinsar ve ark. 2007, Kuoda ve ark. 2007, Park ve ark. 2008, Uygun 2008, Baharoğlu 2012, Akan ve ark. 2013).

Çalışmamızda FMA açısında 2,36 derecelik istatistiksel olarak anlamlı olan azalış bulunmuştur ($p<0,001$) (Tablo 5).

Akkaya ve ark. (2000), PP-MP açısında istatistiksel olarak anlamlı olan 0,45 derecelik azalma olduğunu belirtmişlerdir.

İşcan ve ark. (1992), Erverdi ve ark (2004) ve Uygun (2008), PP-MP açısında gerçekleştirilen tedaviler sonrasında istatistiksel olarak anlamlı bir azalışın olduğunu bildirmişlerdir.

Çalışmamızda da bu verilerle örtüşecek şekilde PP-MP açısında istatistiksel olarak anlamlı olan 2,4 derecelik bir azalış bulunmuştur ($p<0,001$) (Tablo 5).

Cinsar ve ark. (2007), posterior açılar toplamında 4,5 derecelik istatistiksel olarak anlamlı olan bir azalış rapor etmişlerdir.

Park ve ark. (2008), posterior açılar toplamında 0,2 derecelik bir azalış olduğunu bildirmişlerdir.

Çalışmamızda posterior açılar toplamında 2,46 derecelik istatistiksel olarak anlamlı olan bir azalış bulunmuştur ($p<0,001$) (Tablo 5).

Oliveira ve ark. (2014), S-Go mesafesinde istatistiksel olarak anlamsız olan 0,32 mm'lik artış, N-Me mesafesinde ise istatistiksel olarak anlamlı olan 1,79 mm'lik azalış bildirmişlerdir.

Cinsar ve ark. (2007), sadece RMI uygulanan hastalarda S-Go mesafesinde 2,4 derecelik artış, N-Me mesafesinde 3,3 derecelik bir azalış ve S-Go/N-Me oranında % 0,03'lük bir artış bulmuşlardır. Bu üç değer de istatistiksel olarak anlamlıdır.

Carano ve ark. (2005), S-Go mesafesinde 0,3 mm'lik, N-Me mesafesinde ise 4,2 mm'lik bir azalış olduğunu tespit etmişlerdir.

Barbre ve Sinclair (1991), S-Go mesafesinde 0,9 derecelik bir artış bulurken, N-Me mesafesinde artış veya azalış olmadığını bildirmişlerdir.

Doshi ve Bhad (2011), N-Me mesafesinde 3 mm'lik azalış olduğunu, S-Go/N-Me oranında ise % 3,5'lik bir azalış olduğunu belirtmişlerdir.

İşcan ve Sarısoy (1997), S-Go mesafesinde 0,46 ve 0,75 mm'lik artışlar olduğunu, N-Me ise istatistiksel olarak anlamlı olan 0,31 ve 0,29 mm'lik artışlar olduğunu bulmuşlardır.

İşcan ve Akkaya (1989), tedavi yaptıkları sadece üç vakadan birinde % 0,01 oranında S-Go/N-Me oranında artış olduğunu bildirmişlerdir.

Uygun (2008), S-Go boyutunda 1,33 mm istatistiksel olarak anlamlı bir artış, N-Me uzunluğunda ise 1,22 mm istatistiksel olarak anlamlı bir azalma olduğunu bildirmiştir.

Çalışmamızda S-Go mesafesinde istatistiksel olarak anlamlı olan 1,6 mm artış ($p<0,001$), N-Me mesafesinde de istatistiksel olarak anlamlı olan 2,26 mm'lik azalış

($p<0,01$) ve bu iki değere bağlı olan S-Go/N-Me oranında da istatistiksel olarak anlamlı olan % 2,57'lik bir artış saptanmıştır ($p<0,001$) (Tablo 5).

Çalışmalarda ANS-Me mesafesinde 0,42 mm ile 4,9 mm arasında değişen miktarlarda azalış olduğu rapor edilmiştir (Barbre ve Sinclair 1991, İşcan ve ark 1992, İşcan ve Sarısoy 1997, Carano ve ark. 2005, Cinsar ve ark. 2007, Uygun 2008, Oliveira ve ark. 2014).

Çalışmamızda ANS-Me mesafesinde 3,13 mm'lik istatistiksel olarak anlamlı bir azalış meydana geldiği bulunmuştur ($p<0,001$) (Tablo 5).

Kuroda ve ark. (2007), ramus yüksekliğinde (Ar-Go) istatistiksel olarak anlamsız olan 0,5 mm'lik artış tespit etmişlerdir.

Barbre ve Sinclair (1991), yapmış oldukları çalışma sonucunda Ar-Go mesafesinde 0,9 mm'lik artış tespit etmişlerdir.

Uygun (2008), çalışmasında istatistiksel olarak anlamlı olan 1,07 mm'lik artış bulmuştur.

Çalışmamızda Ar-Go mesafesinde 0,4 mm'lik istatistiksel olarak anlamlı bir artış meydana gelmiştir ($p<0,05$) (Tablo 5). Alt çenedeki hareketlere bağlı olarak yeri değişebilen artiküler noktanın dik yönde meydana gelmiş olan azalış neticesinde yeri değişmiş ve bunun sonucunda Ar-Go mesafesinde artış olmuştur.

İskeletsel ölçümlerde meydana gelmiş olan değişikliklere bakılarak, çalışmamızda kullandığımız apareyin, alt çenenin öne ve yukarıya doğru rotasyonuna ve yüzün dik yön boyutlarında azalmaya sebebiyet verdiği söylenilebilir.

4.2.3. Dentoalveoler Ölçümlerde Oluşan Değişikliklerin Tartışılması

Üst keser dişin eğimini belirlemek için U1-SN ve U1-PP açıları kullanılmışken konumunu belirlemek için ise U1-NA mesafesinin ölçümü kullanılmıştır.

Akan ve ark. (2013) U1-SN açısında 0,47 derecelik istatistiksel olarak anlamsız olan bir azalış bildirmişlerdir.

Barbre ve Sinclair (1991), U1-SN açısında 2,5 derecelik istatistiksel olarak anlamlı bir azalma olduğunu belirtmişlerdir.

Cinsar ve ark. (2007), sadece RMI uyguladıkları grupta U1-SN açısında 0,4 derecelik bir azalma olduğunu, RMI ve sabit tedavi uyguladıkları grupta ise 6,5 derecelik bir artış olduğunu belirtmişlerdir.

Umemori ve ark. (1999), bir vakada alt çeneye miniplak yerleştirerek gerçekleştirdikleri molar intrüzyonu sonucunda U1-SN açısında 2 derecelik bir azalış olduğunu söylemişlerdir.

Çalışmamızda ise U1-SN açısında istatistiksel olarak anlam ifade eden 0,42 derecelik bir azalış bulunmuştur ($p<0,05$) (Tablo 6).

Barbre ve Sinclair (1991), U1-PP açısında 2,9 derecelik istatistiksel olarak anlamlı bir azalma olduğunu belirtmişlerdir.

İşcan ve ark. (1992) ve Küçükkeleş ve ark.(1999), U1-PP açısında azalış tespit etmişlerdir.

Çalışmamızda ise literatürdeki verileri destekler nitelikte olan U1-PP açısında istatistiksel olarak anlamsız olan 0,47 derecelik bir azalış bulunmuştur (Tablo 6).

Erverdi ve ark. (2006), iskeletsel ankraj kullanarak tedavi ettikleri vakada U1-NA mesafesinde 3 mm'lik azalış bulduklarını belirtmişlerdir.

Barbre ve Sinclair (1991), U1-NA mesafesinde 0,5 mm'lik istatistiksel olarak anlamlı bir azalma olduğunu belirtmişlerdir.

Doshi ve Bhad (2011), U1-NA mesafesinde 1 mm'lik azalış olduğunu rapor etmişlerdir.

Pithon (2013), bir hastada premolar dişleri çekerek gerçekleştirmiş olduğu açık kapanış tedavisinde U1-NA mesafesinde 3 mm'lik azalış olduğunu belirtmiştir.

Çalışmamızda, U1-NA mesafesinde 0,23 mm'lik bir azalış olduğu bulunmuştur ve bu değer istatistiksel olarak anlamsızdır (Tablo 6).

Çalışmalarda üst 1. keser dişin kesici kenarının palatinal düzleme olan mesafesinde (U1-PP (V)) 0,29 ile 1,9 mm arasında değişen miktarlarda artışlar bulunmuştur (İşcan ve Akkaya 1989, Barbre ve Sinclair 1991, Kim ve ark. 2000, Carano ve ark. 2005, Cinsar ve ark. 2007, Kuroda ve ark. 2007, Doshi ve Bhad 2011).

Çalışmamızda da literatürle uyumlu olarak U1-PP (V) mesafesinde istatistiksel olarak anlamlılık ifade eden 1,42 mm'lik artış bulunmuştur ($p<0,001$) (Tablo 6).

Ön açık kapanış ile ilgili çalışmalarda alt keser dişin eğimini belirlemek için L1-MP açısı kullanılmışken, konumunu belirlemek için ise L1-NB mesafesinin ölçümü kullanılmıştır.

L1-MP açısında, Sarioğlu (2009) 0,46 derecelik, Cinsar ve ark. (2007) yaklaşık 3 derecelik, Akan ve ark. (2013) ise 0,74 derecelik bir artış olduğunu belirtmişlerdir.

Barbre ve Sinclair (1991), Umemori ve ark. (1999), Kuroda ve ark. (2007), Carano ve ark. (2008), Park ve ark. (2008) ise L1-MP açısında azalma bulduklarını belirtmişlerdir.

Çalışmamızda L1-MP açısında istatistiksel olarak anlamsız olan 0,4 derecelik bir artış bulunmuştur (Tablo 6).

L1-NB mesafesinde Barbre ve Sinclair (1991) 0,8 mm'lik, Pithon (2013) ise 7 mm'lik azalış rapor etmiştir.

Erverdi ve ark. (2006, 2007), L1-NB mesafesinde artış ya da azalış olmadığını belirtmişlerdir.

Çalışmamızda L1-NB mesafesinde istatistiksel olarak anlamlı olan 0,4 mm'lik bir azalış bulunmuştur ($p<0,01$) (Tablo 6).

Çalışmalarda alt 1. keser dişin kesici kenarının alt çene düzlemine olan mesafesinde (L1-MP (V)), literatürde 0,26 mm ile 1,12 mm arasında değişen artışlar olduğu belirtilmiştir (İşcan ve Akkaya 1989, Barbre ve Sinclair 1991, İşcan ve Sarısoy 1997, Cinsar ve ark. 2007, Carano ve ark 2008, Doshi ve Bhad 2011, Akan ve ark. 2013).

Çalışmamızda da literatür verilerine uyumlu olarak (L1-MP (V)) ölçümünde 1,49 mm' lik istatistiksel olarak anlamlı bir artış bulunmuştur ($p<0,001$) (Tablo 6).

Hastalarda, tedaviden önce mevcut olma ihtimali olan dil itme gibi kötü alışkanlıkların tedaviyle beraber sonlanmış olması ve bu sona eriş neticesinde dilin aradan çekilmesiyle dişlerde kendiliğinden uzama olmuştur.

Literatürdeki çalışmalarla (Cinsar ve ark. 2007, Kuroda ve ark. 2007, Erverdi ve ark. 2007, Cassis ve ark. 2012) benzer şekilde üst azı dişlerinin intrüzyon miktarlarının değerlendirmesinde palatinal düzlem, alt azı dişlerinin intrüzyon miktarlarının değerlendirilmesinde ise alt çene düzlemi referans düzlem olarak alınmıştır.

U6-PP mesafesine ait ölçümlerde, İşcan ve Akkaya (1989) 1 mm, Akkaya ve ark. (2000) 1 mm, Erverdi ve ark. (2007) 3,6 mm, Cinsar ve ark. (2007) 2,54 ve 2,95 mm, Kuroda ve ark. (2007) 2,3 mm, Carano ve ark. (2008) 2,2 mm, Doshi ve Bhad (2011) 1,5 mm, Akan ve ark. (2013) 3,37 mm azalış bulmuşlardır.

Barbre ve Sinclair (1991), Dinçer (1995), Küçükkeleşve ark (1999), Kim ve ark. (2000), Aras (2002), Pedrin ve ark (2006) ise U6-PP mesafesinde istatistiksel olarak anlamsız bir artış bulmuşlardır.

Gerçekleştirdiğimiz tedavi neticesinde U6-PP mesafesinde 2,73 mm istatistiksel olarak anlamlı olan bir azalış olduğu bulunmuştur ($p<0,001$) (Tablo 6).

L6-MP mesafesine ait ölçümlerde, İşcan ve Akkaya (1989) 3 mm, Barbre ve Sinclair (1991) 0,4 mm, Akkaya ve ark. (2000) 1 mm, Cinsar ve ark. (2007) 1,9 ve 3,05 mm, Erverdi ve ark. (2007) 3,6 mm, Kuroda ve ark. (2007) 1,3 mm, Carano ve ark. (2008) 2,1 mm, Doshi ve Bhad (2011) 0,5 mm, Akan ve ark. (2013) 3,37 mm azalış bulmuşlardır.

L6-MP mesafesinde Küçükkeleş ve ark (1999), Kim ve ark. (2000), Aras (2002) ise artış saptamışlardır.

Gerçekleştirdiğimiz tedavi neticesinde L6-MP boyutunda 2,39 mm olan istatistiksel olarak anlamlı bir azalış bulunmuştur ($p<0,001$) (Tablo 6).

OP/SN açısında Erverdi ve ark. (2007) 2,3 derecelik istatistiksel olarak anlamlı olan azalma tespit etmişlerdir. Umemori ve ark. (1999) 3,1 derecelik bir azalma bulmuşlardır. Cinsar ve ark. (2007) ise 4,4 ve 4,9 derecelik azalma olduğunu belirtmişlerdir.

Yaptığımız çalışmada, literatürdeki bulgulara paralel olarak istatistiksel olarak anlam ifade eden 1,36 derecelik bir azalış bulunmuştur ($p<0,001$) (Tablo 6). Açıldaki bu azalış için, üst çeneye ait yapıların dik yön gelişiminin kısıtlanmış olması ve alt çenenin de öne ve yukarı doğru rotasyon yapması sonucu gerçekleşmiştir yorumu yapılabilir.

Overjet ölçümlerinde, İşcan ve Akkaya (1989) 0,5 mm, Umemori ve ark. (1999) 3,6 mm, Akkaya ve ark. (2000) 0,95 mm, Kim ve ark. (2000) 3,06 mm, Erverdi ve ark. (2007) 1,4 mm, Cinsar ve ark. (2007) 1 mm ve 1,85 mm, Doshi ve Bhad (2011) 2,5 mm, Akan ve ark. (2013) 1,68 mm azalış bulduklarını belirtmişlerdir.

Çalışmamızda da literatürdeki verilere uygun olarak overjette 1,42 mm'lik istatistiksel olarak anlamlı bir azalış bulunmuştur ($p<0,001$) (Tablo 6). Bu azalışın sebebi olarak posterior bölgede meydana gelen intrüzyon sonucu alt çenenin öne ve yukarıya doğru otorotasyonu olarak değerlendirilebilir.

Literatürdeki çalışmalarda overbite miktarında, İşcan ve Akkaya (1989) 5,5 mm, Barbre ve Sinclair (1991) 3,2 mm, Umemori ve ark. (1999) 6,7 mm, Akkaya ve ark. (2000) 3,95 mm, Kim ve ark. (2000) 3,85 mm, Cinsar ve ark. (2007) 4,55 mm ve 4,6 mm, Erverdi ve ark. (2007) 5,1 mm, Carano ve ark. (2008) 6,7 mm, Doshi ve Bhad (2011) 8 mm, Akan ve ark. (2013) 4,79 mm artış tespit etmişlerdir.

Çalışmamızda overbite miktarında literatürdeki verilerle uyumlu olarak 4,54 mm'lik istatistiksel olarak anlam ifade eden bir artış bulunmuştur ($p<0,01$) (Tablo 6). Alt ve üst postetior dentoalveoler bölgelerdeki intrüzyonlar ve keser dişlerde meydana gelmiş olan uzamalar neticesinde böyle bir sonuç alınabilmiştir.

4.2.4. Yumuşak Doku Ölçümlerinde Oluşan Değişikliklerin Tartışılması

Kim ve ark. (2000), Ls-E uzunluğunda 0,75 mm, Li-E uzunluğunda 0,54 mm azalış olduğunu bulmuşlardır.

Akan ve ark. (2013) Ls-E mesafesinde 0,74 mm, Li-E mesafesinde 0,42 mm azalış bulmuşlardır.

Cinsar ve ark. (2007) Ls-E boyutunda 0,85 mm ve 0,55 mm, Li-E boyutunda ise 0,85 ve 0,9 mm artış olduğunu saptamışlardır.

Park ve ark. (2008), Ls-E mesafesinde 2,2 mm, Li-E mesafesinde 2,4 mm artış olduğunu belirtmişlerdir.

Çalışmamızda ise Ls-E boyutunda 0,13 mm, Li-E boyutunda 0,86 mm artış bulunmuştur. Ls-E değerindeki istatistiksel olarak anlamsızken, Li-E değerindeki değişim istatistiksel olarak anlamlıdır ($p<0,01$) (Tablo 7).

5. SONUÇ

Ön açık kapanışa sahip büyüme ve gelişim dönemi içerisinde olan ve artmış dik yön büyümesi gösteren bireylerde, sabit bite blok apareyi uygulamasının dentofasiyal yapılar üzerine etkilerinin incelendiği bu çalışmanın sonuçları şu şekilde sıralanabilir:

1. Sabit bite blok apareyi ile ön açık kapanış tedavisi başarılı bir şekilde gerçekleştirilmiştir.
2. Apareyin kullanımı sonucu üst ve alt posterior dişlerde önemli miktarda intrüzyon sağlanmış ve bunun neticesinde alt çene öne ve yukarı doğru rotasyon yapmış, SN-MP açısı, FMA açısı, PP-MP açısı, posterior açılar toplamı ve N-Me, ANS-Me mesafelerinde azalmalar meydana gelmiştir.
3. Sabit bite blok apareyinin kullanımı sonucu büyümesi devam eden bireylerde olumlu yönde dentofasiyal değişikliklerin olduğu ve açık kapanışın tedavisinin ne üst ne de alt keser dişlere herhangi bir kuvvet uygulanmadan sağlandığı görülmüştür. Alt ve üst keser dişlerde dil ve dudak dengesinin değişmesinden dolayı kendiliğinden uzamalar olduğu tespit edilmiştir.
4. İntrüzyon kuvvetlerinin uygulanması sonucu üst çeneye ait iskeletsel ölçümlerde kayda değer değişiklikler saptanmamış olup, önemli düzeydeki değişiklikler alt çenede gözlemlenmiştir.
5. Apareyin kullanımı sonucu, alt çenede görülen öne ve yukarı doğru rotasyondan dolayı apareyin Sınıf III eğilime sahip olan hastalarda kullanımı önerilmemektedir.

Sabit bite blok apareyinin açık kapanış tedavileri içerisinde güvenli şekilde kullanılabilen alternatif tedavi yöntemi olarak yerini alabileceğini düşünmekteyiz. Yapacağımız uzun dönem çalışmalarla, tedavi yöntemimizin sonuçları stabilite yönünden değerlendirilecektir.

6. KAYNAKLAR

AKAN S, KOCADERELI I, AKTAS A, TASAR F. (2013) Effects of maxillary molar intrusion with zygomatic anchorage on the stomatognathic system in anterior open bite patients. *European Journal of Orthodontics*, 35, 93–102.

AKAY MC, ARAS A, GUNBAY T, AKYALÇIN S, KOYUNCUE BO. (2009) *J Oral Maxillofac Surg*, 67, 563-9.

AKKAYA S, HAYDAR S, BILIR E. (2000) Effects of spring-loaded posterior bite block appliance on masticatory muscles. *Am J of Orthod and Dentofac Orthop*, 118, 179-183.

ARAS A. (2002) Vertical changes following orthodontic extraction treatment in skeletal open bite subjects. *European Journal of Orthodontics*, 22, 407-416.

ANDERSEN WS. (1963) The relationship of the tongue-thrust syndrome to maturation and other factors. *Am J Orthod*, 49, 264-275.

ARVYSTAS MG. (1977) Treatment of anterior skeletal open bite deformity. *Am J Orthod*, 72, 147-64.

ATHANASIOU AE. (1995) *Orthodontic Cephalometry*. London, England: Mosby-Wolfe.

BADELL MC. (1976) An evaluation of extraoral combined high-pull traction and cervical traction to the maxilla. *Am J Orthod*, 69, 431-46.

BAHAROGLU E. (2012) Açık Kapanışlı Olgularda Rapid Molar Intruder (RMI) ve Mini Vida ile Molar İntrüzyonunun Dental İskeletsel ve Yumuşak Dokular Üzerindeki Etkilerinin İncelenmesi. Doktora Tezi. Hacettepe Üniversitesi Sağlık Bilimleri Enstitüsü .

BALLARD CF. (1965) Variations of posture and behaviour of the lips and tongue which determine the position of the labial segments: The implications in orthodontics, prosthetics and speech. *Trans of the Europ Orthod Soc*, 67-93.

BALL JV, HORROCKS EN. (1995) Partial glossectomy for the treatment of anterior open bite A case report. *Br. J. Orthod*, 22, 185-9.

BARBRE RE, SINCLAIR PM. (1991) A cephalometric evaluation of anterior open bite correction with the magnetic active vertical corrector. *The Angle Orthod*, 61, 781-786.

BARTON JJ. (1972) High-pull headgear versus cervical traction: a cephalometric comparison. *Am J Orthod*, 62, 517-29.

BISASE B, JOHNSON P, STACEY M. (2010) Closure of the anterior open bite using mandibular sagittal split osteotomy. *Br. J. Orthod*, 48, 352-5.

BELL WH, DANN JJ. (1973) Correction of dentofacial deformities by surgery in the anterior part of the jaws: a study of stability and soft-tissue changes. *Am J Orthod*, 64, 162-87.

BENKERT KK. (1997) The effectiveness of orofacial myofunctional therapy in improving dental occlusion. *Int J Orofacial Myology*, 23, 35-46.

BERNARD CL, SIMARD-SAVOIE S. (1987) Self-correction of anterior openbite after glossectomy in a young rhesus monkey. *Angle Orthod*, 57, 137-43.

BETZENBERGER D, RUF S, PANCHERZ H. (1999) The compensatory mechanism in high angle malocclusions: A comparison of subjects in the mixed and permanentdentition. *The Angle Orthod*, 69, 27-32.

BJORK A. (1955) Facial growth in man, studied with the aid of metallic implants. *Acta Odontol Scand*, 13, 9-34.

BJORK A. (1963) Variations in the growth pattern of the human mandible: longitudinal radiographic study by the implant method. *J Dent Res*, 42, 400-11.

- BJORK A. (1966) Sutural growth of the upper face studied by the implant method. *Acta Odontol Scand*, 24, 109-27.
- BJORK A. (1968) The use of metallic implants in the study of facial growth in children: method and application. *Am J Phys Anthropol*, 29, 243-54.
- BJORK A. (1969) Prediction of mandibular growth rotation. *Am J Orthod*, 55, 585-99.
- BJORK A, HELM S. (1967) Prediction of the age of maximum puberal growth in body height. *Angle Orthod*, 37, 134-43.
- BJORK A, SKIELLER V. (1972) Facial development and tooth eruption. An implant study at the age of puberty. *Am J Orthod*, 62, 339-83.
- BRAMMER J, FINN R, BELL WH, SINN D, REISCH J, DANA K. (1980) Stability after bimaxillary surgery to correct vertical maxillary excess and mandibular deficiency. *J Oral Surg*, 38, 664-70.
- BRANDT HC, SHAPIRO PA, KOKICH VG. (1979) Experimental and postexperimental effects of posteriorly directed extraoral traction in adult *Macaca fascicularis*. *Am J Orthod*, 75, 301-17.
- BRESOLIN D, SHAPIRO PA, SHAPIRO GG, CHAPKO MK, DASSEL S. (1983) Mouth breathing in allergic children: its relationship to dentofacial development. *Am J Orthod*. 83, 334-40.
- BREITNER C. (1941) Further investigations of bone changes resulting from experimental orthodontic treatment. *Am J Orthod*, 27, 605-632.
- BREITNER C. (1943) Alteration of occlusal relations induced by experimental procedure. *Am J Orthod*, 29, 277-289.
- BRUNELLE JA, PROFIT WR. (1969) The characteristics of malocclusion: A modern approach for classifications and diagnosis. *Am J Orthod*, 56, 443-454.
- CARANO A, MACHATA W, SICILIANI G. (2005) Noncompliant treatment of skeletal open bite. *Am J Orthod Dentofacial Orthop*, 128, 781-786.

CARANO A, MACHATA WC. (2002) A rapid molar intruder for 'non-compliance' treatment. *J Clin Orthod*, 36, 137-142; quiz 145-136.

CARANO A, SICILIANI G, BOWMAN SJ. (2005) Treatment of skeletal open bite with a device for rapid molar intrusion: a preliminary report. *Angle Orthod*, 75, 736-746.

CASSIS MA, ALMEIDA RR, JANSON G, ALMEIDA-PEDRIN RR, ALMEIDA MR. (2012) Treatment effects of bonded spurs associated with high-pull chin cup therapy in the treatment of patients with anterior open bite. *Am J Orthod Dentofacial Orthop*, 142, 487-93.

CAVANAUGH CE, CHRISTIANSEN RL. (2000) The effect of active vertical corrector treatment in growing anterior openbite patients. In: MCNAMARA JA, JR, ed. *The enigma of the vertical dimension*. Ann Arbor: Monograph 36, Craniofacial Growth Series, Center for Human Growth and Development, The University of Michigan.

CAYLEY AS, TINDALL AP, SAMPSON WJ, BUTCHER AR. (2000) Electropalatographic and cephalometric assessment of myofunctional therapy in open-bite subjects. *Aust Orthod J*, 16, 23-33.

CHANG YI, MOON SC. (1999) Cephalometric evaluation of the anterior open bite treatment. *Am J Orthod Dentofacial Orthop*, 115, 29-38.

CHUI STNG, WING KRW, URBAN H. (2008) Orthodontic treatment of anterior open bite. *International Journal of Paediatric Dentistry*, 18, 78–83.

CINSAR A, ALAGHA AR, AKYALCIN S. (2007) Skeletal open bite correction with rapid molar intruder appliance in growing individuals. *Angle Orthod*, 77, 632-639.

COSTA A, RAFFAINL M, MELSEN B. (1998) Miniscrews as orthodontic anchorage: a preliminary report. *Int J Adult Orthodon Orthognath Surg*, 13, 201-9.

CREEKMORE TD. (1967) Inhibition or stimulation of the vertical growth of the facial complex, its significance to treatment. *Angle Orthod*, 37, 285-97.

CUSIMANO C, MCLAUGHLIN RP, ZERNIK JH. (1993) Effects of first bicuspid extractions on facial height in high-angle cases. *J Clin Orthod*, 27, 594-8.

DAHLBERG G. (1940). *Statistical Methods for Medical and Biological Students*. New York: NY: Interscience.

DEBERARDINIS M, STRETESKY T, SINHA P, NANDA RS. (2000) Evaluation of the vertical holding appliance in treatment of high-angle patients. *Am J Orthod Dentofacial Orthop*, 117, 700-705.

DELLINGER EL. (1986) A clinical assessment of the Active Vertical Corrector--a non-surgical alternative for skeletal open bite treatment. *Am J Orthod*, 89, 428-36.

DELLINGER EL, DELLINGER EL. (1996) Active vertical corrector treatment--long-term follow-up of anterior open bite treated by the intrusion of posterior teeth. *Am J Orthod Dentofacial Orthop*, 110, 145-54.

DENISON TF, KOKICH VG, SHAPIRO PA. (1989) Stability of maxillary surgery in open bite versus nonopen bite malocclusions. *Angle Orthod*, 59, 5-10.

DE OLIVEIRA TF, NAKAO CY, GONCALVES JR, SANTOS-PINTO A. (2014) Maxillary molar intrusion with zygomatic anchorage in open bite treatment: lateral and oblique cephalometric evaluation. *Oral Maxillofac Surg* (in press).

DINCER B. (1995) Ön Açık Kapanış Anomalsinin Erken Dönem Tedavisinde Uygulanan Değişik Yöntemlerin Karşılaştırılarak İncelenmesi. Doktora Tezi. Ege Üniversitesi Sağlık Bilimleri Enstitüsü.

DOUGHERTY HL. (1968) The effect of mechanical forces upon the mandibular buccal segments during orthodontic treatment. *Am J Orthod*, 54, 83-103.

DUNG DJ, SMITH RJ. (1988) Cephalometric and clinical diagnosis of open bite tendency. *Am J Orthod*, 94, 484-90.

EFSTRATIADIS SS. (1990) An American board of orthodontics case report. Treatment of an open-bite malocclusion. *Am J Orthod*, 98, 94-102.

- ENACAR A, UGUR T, TOROGLU S. (1996) A method for correction of openbite. J Clin Orthod, 30: 43-8.
- ENLOW DH, KURODA T, LEWIS AB. (1971) The morphological and morphogenetic basis for craniofacial form and pattern. Angle Orthod. 41, 161-88.
- ENLOW DH, HUNTER WS. (1966) A differential analysis of sutural and remodeling growth in the human face. Am J Orthod. 52, 823-30.
- ENLOW DH. (1968) The Human Face, New York: Harper and Row.
- ENGLISH JD. (2002) Early treatment of skeletal open bite malocclusions. Am J Orthod, 121, 563-5.
- ENGLISH JD, OLFERT DG. (2005) Masticatory muscle exercise as an adjunctive treatment for open bite malocclusions. Semin Orthod 11, 164-9.
- EPKER BN, SCHENDE SA. (1980) Total maxillary surgery. Int J Oral Surg, 9, 1-24.
- ERBAY E, UGUR T, ULGEN M. (1995) The effects of Frankel's function regulator (FR-4) therapy on the treatment of Angle Class I skeletal anterior open bite malocclusion. Am J Orthod Dentofacial Orthop, 108, 9-21.
- ERMEL T, HOFFMANN J, ALFTER G, GOZ G. (1999) Long-term stability of treatment results after upper jaw segmented osteotomy according to Schuchardt for correction of anterior open bite. J Orofac Orthop, 60, 236-45.
- ERVERDI N, KELES A, NANDA R. (2004) The use of skeletal anchorage in open bite treatment: a cephalometric evaluation. Angle Orthod, 74, 381-90.
- ERVERDI N, USUMEZ S, SOLAK A, KOLDAS T. (2007) Noncompliance open-bite treatment with zygomatic anchorage. Angle Orthodontist, 77, 986-90.
- FIELDS HW; PROFFIT WR, NIXON WL, PHILLIPS CL, STANEK E. (1984) Facial pattern differences in long-faced children and adults. Am J Orthod, 85, 217-23.

- FIELDS HW, WARREN DW, BLACK K, PHILLIPS CL. (1991) Relationship between vertical dentofacial morphology and respiration in adolescents. *Am J Orthod Dentofacial Orthop*, 99, 147-54.
- FIROUZ M, ZERNIK J, NANDA R. (1992) Dental and orthopedic effects of high-pull headgear in treatment of Class II, division 1 malocclusion. *Am J Orthod Dentofacial Orthop*, 102, 197-205.
- FISCHER K, VON KONOW L, BRATTSTROM V. (2000) Open bite: stability after bimaxillary surgery-2-year treatment outcomes in 58 patients. *Eur J Orthod*, 22, 711-8.
- FRANKEL R. (1966) The theoretical concept underlying the treatment with function correctors. *Rep Congr Eur Orthod Soc*, 42, 233-54.
- FRANKEL R. (1969a) The treatment of Class II, Division 1 malocclusion with functional correctors. *Am J Orthod*, 55, 265-75.
- FRANKEL R. (1969b) The practical meaning of the functional matrix in orthodontics. *Trans Eur Orthod Soc*, 45, 207-219.
- FRANKEL R. (1980) Lip seal training in the treatment of skeletal open bite. *Eur J Orthod*, 2, 219-228.
- FRANKEL R. FRANKEL C. (1983) A functional approach to treatment of skeletal open bite. *Am J Orthod*, 84, 54-68.
- FUJIKI T, INOUE M, MIYAWAKI S, NAGASAKI T, TANIMOTO K, TAKANO-YAMAMOTO T. (2004) Relationship between maxillofacial morphology and deglutitive tongue movement in patients with anterior open bite. *Am J Orthod Dentofacial Orthop*, 125, 160-7.
- GALLETO L, URBANIAKJ, SUBTELNY JD. (1990) Adult anterior open bite. *Am J Orthod Dentofacial Orthop*, 97, 522-526.

- GARLINER D, GABLES C. (1982) Treatment of the open bite, utilizing myofunctional therapy. *Fortschritte der Kieferorthopädie*, 43, 295-307.
- GERSHATER MM. (1972) The proper perspective of open bite. *Angle Orthod*, 42, 113-22.
- GHAFFARI J, CLARK RE, SHOFER FS. (1988) Dental and occlusal characteristics of children with neuromuscular disease. *Am J Orthod Dentofacial Orthop*, 93, 126-132.
- GHAFFARI JG, HADDAD RV. (2013) Open bite: Spectrum of treatment potentials and limitations. *Seminars in Orthodontics*, 19, 239–252.
- GRABER LW, VIG KWL, VANARSDALL RL. (2012) *Orthodontics: Current Principles and Techniques*. 5th ed. Elsevier/Mosby, Philadelphia, PA.
- GREENLEE GM, HUANG GJ, CHEN SS, CHEN J, KOEPSSELL T, HUJOEL P. (2011) Stability of treatment for anterior open-bite malocclusion: a meta-analysis. *Am J Orthod Dentofacial Orthop*, 139, 154-69.
- HARVOLD EP, VARGERVIK K, CHIERICI G. (1973) Primate experiments on oral sensation and dental malocclusions. *Am J Orthod*, 63, 494-508.
- HARVOLD EP, TOMER VS, VARGERVIK K, CHIERICI G. (1981) Primate experiments on oral respiration. *Am J Orthod*, 79, 359-72.
- HELM S, SIERSBAEK-NIELSON S, SKIELLER V, BJORK A. (1971) Skeletal maturation of the hand in relation to maximum pubertal growth in body height. *Tandlaegebladet Danish Dental J*. 75, 1223-34.
- HIRANAKA DK, KELLY JP. (1987) Stability of simultaneous orthognathic surgery on the maxilla and mandible: a computer-assisted cephalometric study. *Int J Adult Orthodon Orthognath Surg*, 2, 193-213.
- HOENIE DC, MCNAMARA JA. (2000) The effect of interocclusal repelling magnets in a bite-opening splint on the growth of the craniofacial complex in juvenile *Macaca Mulatta*. In: MCNAMARA JA, JR, ed. *The enigma of the vertical dimension*. Ann

Arbor: Monograph 36, Craniofacial Growth Series, Center for Human Growth and Development, The University of Michigan.

HOTOKEZEKA H, MATSUO T, NAKAGAWA M, MIZUNO A, KOBAYASHI K. (2001) Severe dental open bite malocclusion with tongue reduction after orthodontic treatment. *Angle Orthod*, 71, 228-36.

HUANG GJ, JUSTUS R, KENNEDY DB, KOKICH VG. (1990) Stability of anterior openbite treated with crib therapy. *Angle Orthod*, 60, 17-24.

HUANG G. (2002) Long-term stability of anterior open-bite therapy: a review. *Semin Orthod*, 8, 162-172.

INGERVALL B. (1974) Relation between height of the articular tubercle of the temporomandibular joint and facial morphology. *Angle Orthod*, 44, 15-24.

ISAACSON JR, ISAACSON RJ, SPEIDEL TM, WORMS FW. (1971) Extreme variation in vertical facial growth and associated variation in skeletal and dental relations. *Angle Orthod*, 41, 219-29.

ISAACSON RJ, LINDAUER SJ. (2001) Closing anterior open bites: the extrusion arch. *Semin Orthod*, 7, 34-41.

ISCAN HN, AKKAYA S, KORALP E. (1992) The effects of the spring-loaded posterior bite-block on the maxillo-facial morphology. *Eur J Orthod*, 14, 54-60.

ISCAN HN, SARISOY L. (1997) Comparison of the effects of passive posterior bite-blocks with different construction bites on the craniofacial and dentoalveolar structures. *Am J Orthod*, 112, 171-8.

JANSON G, CREPALDI MV, DE FREITAS KM, DE FREITAS MR, JANSON W. (2008) Evaluation of anterior open-bite treatment with occlusal adjustment. *Am J Orthod Dentofacial Orthop*, 134, 10-1.

JENNER JD, FITZPATRICK BN. (1985) Skeletal anchorage utilising bone plates. *Aust Orthod J* 9, 231-233.

JOHNSON LR. (1943) Habits and their relationship to malocclusion. J Amer Dent Assoc, 30, 842-852.

JUSTUS R. (1976) Treatment of anterior open bite; a cephalometric and clinical study. ADM, 33, 17-40.

KALRA V, BURSTONE CJ, NANDA R. (1989) Effects of a fixed magnetic appliance on the dentofacial complex. Am J Orthod, 95, 467-78.

KATSAROS C, BERG R. (1993) Anterior open bite malocclusion: a follow-up study of orthodontic treatment effects. Eur J Orthod, 15, 273-80.

KAWAKAMI M, YAMAMOTO K, NOSHI T, MIYAWAKI S, KIRITA T. (2004) Effect of surgical reduction of the tongue on dentofacial structure following mandibular setback. J Oral Maxillofac Surg, 62, 1188-92.

KAWAKAMI M, YOKOZEKI M, TAKAHASHI T, HORIUCHI S, MORIYAMA K. (2005) Siblings with spaced arches treated with and without partial glossectomy. Am J Orthod Dentofacial Orthop, 127, 364-73.

KILIARIDIS S, KATSAROS C. (1998) The effects of myotonic dystrophy and Duchenne muscular dystrophy on the orofacial muscles and dentofacial morphology. Acta Odontol Scand, 56, 369-74.

KIKUCHI M, HIGURASHI N, MIYAZAKI S, ITASAKA Y, CHIBA S, NEZU H. (2002) Facial pattern categories of sleep breathing-disordered children using Ricketts analysis. Psychiatry Clin Neurosci, 56, 329-330.

KIM YH. (1987) Anterior open-bite and its treatment with multiloop edgewise archwire. Angle Orthod, 57, 290-321.

KIM YH. (1974) Overbite depth indicator (ODI) with particular reference to anterior openbite. Am J Orthod, 65, 586-611.

KIM YH, HAN UK, LIM DD, SERRAON ML. (2000) Stability of anterior openbite correction with multiloop edgewise archwire therapy: a cephalometric follow-up study. *Am J Orthod Dentofacial Orthop*, 118, 43-54.

KOCADERELI I. (1999) The effect of first premolar extraction on vertical dimension. *Am J Orthod Dentofac Orthop*, 116, 41-5.

KRAVITZ ND, KUSNOTO B, TSAY TP, HOHLT WF. (2007) The use of temporary anchorage devices for molar intrusion. *Journal of the American Dental Association*, 138, 56-64.

KUHN RJ. (1968) Control of anterior vertical dimension and proper selection of extraoral anchorage. *Angle Orthod*, 38, 340-9.

KURODA S, SAKAI Y, TAMAMURA N, DEGUCHI T, TAKANO-YAMAMOTO T. (2007) Treatment of severe anterior open bite with skeletal anchorage in adults: Comparison with orthognathic surgery outcomes. *Am J Orthod Dentofacial Orthop*, 132, 599-605.

KURODA S, KATAYAMA A, TAKANO-YAMAMOTO T. (2004). Severe anterior open-bite case treated using titanium screw anchorage. *Angle Orthod*, 74, 558-567.

KUSTER R, INGERVALL B. (1992) The effect of treatment of skeletal open bite with two types of biteblocks. *Europ J Orthod*, 14, 489-99.

KYDD WL. (1956) Quantitative analysis of forces of the tongue. *J Dent Res*, 35, 171-4.

LAVERGNE J, GASSON N. (1976) A metal implant study of mandibular rotation. *Angle Orthod*, 46, 144-50.

LINDER-ARONSON S, BACKSTROM A. (1960) A Comparison between mouth breathers and nose breathers with respect to occlusion and facial dimensions. *Odontol Revy*, 11, 343-376.

LINDER-ARONSON S. ADENOIDS. (1970) Their effects on mode of breathing and nasal airflow and their relationship to characteristics of the facial skeleton and the dentition. *Acta Otolaryng, Stockholm. Suppl. 265.*

LINDER-ARONSON S. (1975) Effects of adenoidektomy on the dentition and facial skeleton over a period of five years. In: Cook JT, ed. *Transactions of the Third International Orthodontic Congress. St Louis: CV Mosby.*

LINDER-ARONSON S. (1979) Respiratory function in relation to facial morphology and the dentition. *Br J Orthod, 6, 59-71.*

LINDER FRANS PGM VAN DER. (1983) *The Development of the Dentition in Open Bites. Quintessence Publishing Co., Inc Chicago, p: 115-21.*

LUX CJ, CONRADT C, BURDEN D, KOMPOSCH G. (2004) Three-dimensional analysis of maxillary and mandibular growth increments. *Cleft Palate Craniofac J. 41, 304-314.*

MAIA FA, JANSON G, BARROS SE, MAIA NG, CHIQUETO K, NAKAMURA AY. (2010) Long-term stability of surgical-orthodontic open-bite correction. *Am J Orthod Dentofacial Orthop, 138. 254.e1-254.e10.*

MASON RM. (2008) A retrospective and prospective view of orofacial myology. *Int J Orofacial Myology. 34, 5-14.*

MCNAMARA JA, BRUDON WL, KOKICH VG. (2001) *Orthodontics and Dentofacial Orthopedics, Needham Press, Ann Arbor, Mich.*

MCNAMARA JA. (1981) Influence of respiratory pattern on craniofacial growth. *Angle Orthod, 51, 269-300.*

MCNAMARA JA. (1977) An experimental study of increased vertical dimension in the growing face. *Am J Orthod, 71, 382-95.*

MCLAUGHLIN RP, BENNETT JC, TREVISI HJ. (2001) *Systemized Orthodontic Treatment Mechanics. 2nd ed. Mosby International Ltd, Edinburgh.*

- MILLER AJ. (1978) Electromyography of craniofacial musculature during oral respiration in the rhesus monkey (*Macaca mulatta*). *Arch Oral Biol*, 23, 145-52.
- MILLER AJ, VARGERVIK K. (1980) Neuromuscular adaptation in experimentally induced oral respiration in the rhesus monkey (*Macaca mulatta*). *Arch Oral Biol*, 25, 579-89.
- MILLER AJ, VARGERVIK K, CHERICI G. (1982) Sequential neuromuscular changes in rhesus monkeys during the initial adaptation to oral respiration. *Am J Orthod*, 81, 99-107.
- MIYAWAKI S, OYA S, NOGUCHI H, TAKANO-YAMAMOTO T. (2000) Long-term changes in dentoskeletal pattern in a case with Beckwith-Wiedemann syndrome following tongue reduction and orthodontic treatment. *Angle Orthod*, 70, 326-31.
- MIZRAHI E. (1978) A review of anterior open bite. *Br J Orthod*, 5, 21-7.
- UYGUN ME. (2008) Ön Açık Kapanış Olgularının Essix Materyali ile Tedavileri ve Etki Mekanizmasının Değerlendirilmesi. Doktora Tezi. Selçuk Üniversitesi Sağlık Bilimleri Enstitüsü.
- NANDA SK. (1988) Patterns of vertical growth in the face. *Am J Orthod*, 93, 103-16.
- NAHOUM HI. (1975) Anterior open-bite: a cephalometric analysis and suggested treatment procedures. *Am J Orthod*, 67, 513-21.
- NAHOUM HI. (1977) Vertical proportions: a guide for prognosis and treatment in anterior open-bite. *Am J Orthod*, 72, 128-46.
- NGAN P, FIELDS HW. (1997) Open bite: a review of etiology and management. *Pediatr Dent*, 19, 91-8.
- NGAN P, WILSON S, FLORMAN M, WEI SH. (1992) Treatment of Class II open bite in the mixed dentition with a removable functional appliance and headgear. *Quintessence Int*, 23, 323-33.

NIELSEN IL. (1991) Vertical malocclusions: etiology, development, diagnosis and some aspects of treatment. *Angle Orthod*, 61, 247-60.

PARK YC, LEE SY, KIM DH, JEE SH. (2003). Intrusion of posterior teeth using miniscrew implants. *Am J Orthod Dentofacial Orthop*, 123, 690-694.

PARK HS, JANG BK, KYUNG HM. (2005) Maxillary molar intrusion with micro-implant anchorage (MIA). *Australian Orthodontic Journal*, 21, 129-135.

PARK HS, KWON TG. (2004) Sliding mechanics with microscrew implant anchorage. *Angle Orthod*, 74, 703-10.

PARK HS, KWON OW, SUNG JH. (2006) Nonextraction treatment of an open bite with microscrew implant anchorage. *Am J Orthod Dentofacial Orthop*, 130, 391-402.

PARK YC, LEE HA, CHOI NC, KIM DH. (2008). Open bite correction by intrusion of posterior teeth with miniscrews. *Angle Orthod*, 78, 699-710.

PARKER JH. (1971) The interception of the open bite in the early growth period. *Angle Orthod*, 41, 24-44.

PEARSON LE. (1991) Case report KP. Treatment of a severe openbite excessive vertical pattern with an eclectic non-surgical approach. *Angle Orthod*, 61, 71-6.

PEARSON LE. (1973) Vertical control through use of mandibular posterior intrusive forces. *Angle Orthod*, 43, 194-200.

PEARSON LE. (1978) Vertical control in treatment of patients having backward-rotational growth tendencies. *Angle Orthod*, 48, 132-40.

PEARSON LE. (1986) Vertical control in fully-banded orthodontic treatment. *Angle Orthod*, 56, 205-24.

PEARSON LE. (2000) The management of vertical problems in growing patients. In: MCNAMARA JA, JR, ed. *The enigma of the vertical dimension*. Ann Arbor: Monograph 36, Craniofacial Growth Series, Center for Human Growth and Development, The University of Michigan.

- PEDRIN F, ALMEIDA R, ALMEIDA RR. (2006) A prospective study of the treatment effects of a removable appliance with palatal crib combined with high-pull chin cup therapy in anterior open-bite patients. *Am J of Orthod and Dentofac Orthop*, 129, 418-423.
- PEREZ RL, YANEZ AB, MORALES PL. (2008) Anterior open bite and speech disorders in children with Down syndrome. *Angle Orthod* 78, 221-7.
- PITHON MM. (2013) *Dental Press J Orthod*, 18, 133-40.
- POPOVICH F, THOMPSON GW. (1973) Thumb-and finger-sucking: its relation to malocclusion. *Am J Orthod*, 63, 148-55.
- PROFFIT WR, FIELDS HW JR, MORAY LJ. (1988) Prevalence of malocclusion and orthodontic treatment need in the United States: estimates from the NHANES III survey. *Int J Adult Orthod Orthognath Surg*, 13, 97-106.
- PROFFIT WR, FIELDS HW, ACKERMAN JL, BAILEY LJ, TULLOCH JFC. (2000) *Contemporary Orthodontics*. 3rd ed. St. Louis, Mosby Inc.
- PROFFIT WR, FIELDS HW. (2006) *Contemporary orthodontics-E-book*. Missouri: Elsevier Health Sciences.
- PROFFIT WR, PHILLIPS C, DANN C 4TH. (1990) Who seeks surgical-orthodontic treatment? *Int J Adult Orthodon Orthognath Surg*, 5, 153-60.
- PROFFIT WR, BAILEY LJ, PHILLIPS C, TURVEY TA. (2000) Long-term stability of surgical open-bite correction by Le Fort I osteotomy. *Angle Orthod*, 70, 112-7.
- PROFFIT WR, MASON RM. (1975) Myofunctional therapy for tongue-thrusting: background and recommendations. *J Am Dent Assoc*, 90, 403-11.
- PROFFIT WR. (1978) Equilibrium theory revisited: factors influencing position of the teeth. *Angle Orthod*. 48, 175-86.
- QUICK C, GUNDLACH KK. (1978) Adenoid Faces. *Laryngoscope*, 88, 327-33.

RICHARD A, BEANE JR. (1999) Nonsurgical management of the anterior open bite: a review of the options. *Seminars in Orthodontics*, 5, 275-283.

RICKETTS RM. (1960) The influence of orthodontic treatment on facial growth and development. *Angle Orthod*, 30, 103-133.

RICKETTS RM. (1968) Respiratory obstruction syndrome. *Am J Orthod*, 54, 495-507.

SARIOGLU M. (2009) Erişkin Dönemdeki İskeletsel Ön Açık Kapanışlı Hastaların Tedavisinde İskeletsel Ankraj Sistemlerinin Etkinliği. Doktora Tezi. Süleyman Demirel Üniversitesi Sağlık Bilimleri Enstitüsü.

SARI Z, UYSAL T, KARAMAN AI, BASCİFTÇİ FA, USUMEZ S, DEMİR A. (2003) Ortodontik malokluzyonlar ve tedavi seçeneklerinin değerlendirilmesi: Epidemiyolojik çalışma. *Türk Ortodonti Dergisi*, 16, 119-126.

SAKAI Y, KURODA S, MURSHID SA, TAKANO-YAMAMOTO T. (2008) Skeletal Class III severe openbite treatment using implant anchorage. *Angle Orthod*, 78, 157-66.

SASSOUNI V. (1969) A classification of skeletal facial types. *Am J Orthod*, 55, 109-23.

SASSOUNI V, FRIDAY GA, SHNORHOKIAN H. (1985) The influence perennial allergic rhinitis on facial type and a pilot study of the effect of allergy management on facial growth patterns. *Annals of Allergy*, 54, 493-497.

SCHUDY FF. (1963) Cant of the occlusal plane and axial inclinations of teeth. *Angle Orthod*, 33, 69-82.

SCHUDY FF. (1964) Vertical growth versus anteroposterior growth asrelated to function and treatment. *Angle Orthod*, 34, 75-93.

SCHUDY FF. (1965) The rotation of the mandible resulting from growth: its implications in orthodontic treatment. *Angle Orthod*, 35, 36-50.

- SCHUDY FF, BRANDT S. (1975) JCO interviews Dr. Fred F. Schudy. *J Clin Orthod*, 9, 495-510.
- SERES L, KOCSIS A. (2009) Closure of severe skeletal anterior open bite with zygomatic anchorage. *J Craniofac Surg*, 20, 478-82.
- SERGL HG, FARMLAND M. (1975) Experiments with unilateral bite planes in rabbits. *Angle Orthod*, 45, 108-14.
- SHAPIRO PA. (2002) Stability of open bite treatment. *Am J Orthod*, 121, 566-8.
- SHAPIRO PA, KOKICH VG. (1988) Uses of implants in orthodontics. *Dent Clin North Am*, 32, 539-50.
- SHERWOOD KH, BURCH JG, THOMPSON WJ. (2002) Closing anterior open bites by intruding molars with titanium miniplate anchorage. *Am J Orthod Dentofacial Orthop*, 122, 593-600.
- SHERWOOD KH. (2007) Correction of skeletal open bite with implant anchored molar/bicuspid intrusion. *Oral Maxillofac Surg Clin North Am*, 19, 339-50
- SOLOW B. (1980) The dentoalveolar compensatory mechanism: Background and clinical implications. *Br J Orthod*, 7, 145-161.
- SOLOW B, KREIBORG S. (1977) Soft-tissue stretching: a possible control factor in craniofacial morphogenesis. *Scand J Dent Res*, 85, 505-7.
- SOUKI BQ, PIMENTA GB, SOUKI MQ. (2009) Prevalence of malocclusion among mouth breathing children: do expectations meet reality? *Int J Pediatr Otorhinolaryngol*, 73, 767-73.
- STAGGERS JA. (1994) Vertical changes following first premolar extractions. *Am J Orthod Dentofac Orthop*, 105, 19-24.
- STANSBURY CD, EVANS CA, MILORO M, BEGOLE EA, MORRIS DE. (2010) Stability of open bite correction with sagittal split osteotomy and closing rotation of the mandible. *J Oral Maxillofac Surg*, 68, 149-59.

STEINER CC. (1953) Cephalometrics for you and me. Am J Orthod, 39, 729-755.

STRAUB WJ. (1960) Malfunction of the tongue: Part I. The abnormal swallowing habit: its cause, effects, and results in relation to orthodontic treatment and speech therapy. Am J Orthod, 46, 404-24.

STRAUB WJ. (1961) Malfunction of the tongue: Part II. The abnormal swallowing habit: its causes, effects, and results in relation to orthodontic treatment and speech therapy. Am J Orthod, 47, 596-617.

SUBTELNY JD, SAKUDA M. (1964) Open-bite: diagnosis and treatment. Am J Orthod, 50, 337-58.

SUBTELNY JD, SAKUDA M. (1966) Muscle function, oral malformation and growth changes. Am J Orthod, 52, 495-517.

TAKANO-YAMAMOTO T, KURODA S. (2007) Titanium screw anchorage for correction of canted occlusal plane in patients with facial asymmetry. Am J Orthod Dentofacial Orthop, 132, 237-242.

TAKEYAMA H, HONZAWA O, HOZAKI T, KIYOMURA H. (1990) A case of open bite with Turner's syndrome. Am J Orthod, 97, 505-9.

TANER-SARISOY L, DARENDELILER N. (1999) The influence of extraction orthodontic treatment on craniofacial structures. Evaluation according to two different factors. Am J Orthod Dentofac Orthop, 115, 508-14

TAUSCHE E, LUCK O, HARZER W. (2004) Prevalence of malocclusions in the early mixed dentition and orthodontic treatment need. Eur J Orthod, 26, 237-44.

TAYLOR RG, MILLS PB, BRENNER LD. (1967) Maxillary and mandibular subapical osteotomies for the correction of anterior open-bite. Oral Surg Oral Med Oral Pathol, 23, 141-7.

TEUSCHER U. (1978) A growth-related concept for skeletal class II treatment. Am J Orthod, 74, 258-75.

TOGAWA R, IINO S, MIYAWAKI S. (2010) Skeletal Class III and open bite treated with bilateral sagittal split osteotomy and molar intrusion using titanium screws. *Angle Orthod*, 80, 1176-84.

TOPKARA A. (2007) S.Ü. Diş Hekimliği Fakültesi Ortodonti Anabilim Dalı'nda 1990-2005 Döneminde Tedavi Gören Hastaların Ortodontik Özelliklerinin ve Tedavi Yaklaşımlarının Değerlendirilmesi. Doktora tezi. Selçuk Üniversitesi Sağlık Bilimleri Enstitüsü.

TRASK GM, SHAPIRO GG. (1987) The effects of perennial allergic rhinitis on dental and skeletal development: a comparison of sibling pairs. *Am J Orthod Dentofacial Orthop*, 92, 286-93.

TROTMAN CA, MCNAMARA JA JR, DIBBETS JM, VAN DER WEELE LT. (1997) Association of lip posture and the dimensions of the tonsils and sagittal airway with facial morphology. *Angle Orthod*, 67, 425-32.

ULGEN M. (1993) Ortodontik Tedavi Prensipleri. 4. Baskı, Dilek-Örünç Matbaası, İstanbul.

UMAL H. DOSHI AND WASUNDHARA A. BHAD. (2011) *Am J Orthod Dentofacial Orthop*, 140, 115-20.

UMEMORI M, SUGAWARA J, MITANI H, NAGASAKA H, KAWAMURA H. (1999) *Am J Orthod Dentofacial Orthop*, 115, 166-74.

VADEN JL, PEARSON LE. (2002) Diagnosis of the vertical dimension. *Semin Orthod*, 8, 120-9.

VAN DER LINDEN FBGM. (2000) The development of long and short faces, and their limitations in treatment. In: McNamara JA, Jr, ed. The enigma of the vertical dimension. Ann Arbor: Monograph 36, Craniofacial Growth Series, Center for Human Growth and Development, The University of Michigan.

VIG KW. (1998) Nasal obstruction and facial growth: the strength of evidence for clinical assumptions. *Am J Orthod Dentofacial Orthop*, 113, 603-11.

- WALTER JS. (1962) Malfunction of the tongue Part III. Am J Orthod, 48, 486-503.
- WATSON WG. (1981) Open-bite-a multifactorial event. Am J Orthod, 80, 443-6.
- WATSON WG. (1972) A computerized appraisal of the high-pull face-bow. Am J Orthod, 62, 561-79.
- WEINBACH JR, SMITH RJ. (1992) Cephalometric changes during treatment with the open bite bionator. Am J Orthod Dentofacial Orthop, 101, 367-74.
- WEST RA, EPKER BN. (1972) Posterior maxillary surgery its place in the treatment of dentofacial deformities. J Oral Surg 30, 562-3.
- WILSON MD. (1996) Vertical Control Of Maxillary Molar Position With A Palatal Appliance. Thesis. OK: University of Oklahoma.
- WOLFORD LM. (2001) Idiopathic condylar resorption of the temporomandibular joint in teenage girls (cheerleaders syndrome). Proc (Bayl Univ Med Cent) 14, 246-52.
- WOLFORD LM, COTTRELL DA. (1996) Diagnosis of macroglossia and indications for reduction glossectomy. American Journal of Orthodontics and Dentofacial Orthopedics, 110, 170-177.
- WOODSIDE DG, LINDER-ARANSON S, LANDSTROM A, MCWILLIAM J. (1991) Mandibular and maxillary growth after changed mode of breathing. Am J Orthod Dentofacial Orthop, 100, 1-18.
- WOODS MG, NANDA RS. (1988) Intrusion of posterior teeth with magnets. An experiment in growing baboons. Angle Orthod, 58, 136-50.
- WORMS FW, MESKIN LH, ISAACSON RJ. (1971) Open-bite. Am J Orthod, 59,589-95.
- XUN C, ZENG X, WANG X. (2007) Microscrew anchorage in skeletal anterior open-bite treatment. Angle Orthod, 77, 47-56.

YAMAGUCHI K, NANDA RS. (1991) The effects of extraction and nonextraction treatment on the mandibular position. *Am J Orthod Dentofac Orthop*, 100, 443-52.

YAO CCJ, WU CB, WU HY, KOK SH, CHANG HFF, CHEN YJ. (2004) Intrusion of the overerupted upper left first and second molars by mini-implants with partial-fixed orthodontic appliances: a case report. *Angle Orthodontist*, 74, 550-557.

ZIMMERMAN JB. (1989) Orofacial myofunctional therapy for bilateral tongue posture and tongue thrust associated with open bite: a case report. *Int J Orofacial Myology*, 15, 5-9.

7. ÖZGEÇMİŞ

1987 yılında Soma/Manisa’da dünyaya geldi. Orta ve lise öğrenimini Soma/Manisa’da tamamladı. 2005 yılında girdiği Ege Üniversitesi Diş Hekimliği Fakültesi’nden 2010 yılında eğitimini tamamlayarak mezun oldu. 2011 yılında Kırıkkale Üniversitesi Diş Hekimliği Fakültesi Ortodonti Anabilim dalında doktora eğitimine başladı. Halen aynı bölümde doktora öğrencisi olarak görev yapmaktadır. Yabancı dili İngilizcedir.

8. EKLER

EK-1: BİLGİLENDİRİLMİŞ GÖNÜLLÜ OLUR FORMU (BGOF)

KIRIKKALE ÜNİVERSİTESİ TIP FAKÜLTESİ KLİNİK ARAŞTIRMALAR ETİK KURULU AYDINLATILMIŞ ONAM FORMU

Sayın katılımcı, bizler ‘ön açık kapanış olgularında sabit bite blok apareyi uygulamasının dentofasiyal yapılar üzerine etkisi’ isimli araştırmayı yürütmekte olan araştırmacılar olarak sizi araştırmamız konusunda bilgilendirmek istiyoruz. Siz bu araştırmaya katılıp katılmamakta serbestsiniz. Çalışmaya katılım gönüllülük esasına dayalıdır. Bu bilgileri okuyup anladıktan sonra araştırmaya katılmak isterseniz formu imzalayınız.

Bu araştırma temel olarak Açık Kapanışa Sahip Bireylerde Sabit Bite Blok Apareyinin Dentofasiyal Yapılar Üzerine Etkisini değerlendirmeyi hedeflemektedir.

Araştırma hakkında bilgi

Bu araştırma için 2 mm veya daha fazla açık kapanışa sahip hastalar davet edilecektir. Mevcut şikâyetlerinizle hastanemiz ortodonti kliniğine başvurduğunuz sırada şikâyetlerinize yönelik rutin muayeneler yapılacaktır. Eğer çocuğunuzda bahse konu olan maloklüzyon teşhis edilirse el-bilek grafilerinin değerlendirilmesi sonucunda, büyüme-gelişimi devam eden bireyler seçilecektir.

Tedavi planlaması amacıyla çocuğunuzdan alçı model, radyografi ve fotoğraflar olmak üzere başlangıç kayıtları alınacaktır. Sonrasında bu kayıtlara göre bir tedavi planı oluşturulacaktır. Çocuğunuza olması gereken tedaviniz dışında herhangi bir tedavi uygulanmayacaktır. Geleneksel apareyler modifiye edilerek yeni bir apareyle aynı tedavi uygulanmaya çalışılacaktır. Araştırmamızın tek farklılığı budur. Bu amaçla çocuğunuzun üst ve alt çenesinde sağ ve sol küçük azı ve azı dişlerine sabit apareyler uygulanacak ve birinci büyük azı dişlerine heliksli(yaylı) aygıt konumlandırılacaktır. Her ay düzenli kontroller yapılacaktır. Açık kapanışın kapanıp, normal bir kapanış sağlandığı sırada aparey çıkartılıp başlangıçtaki kayıtlar

değişimlerin analizi amacıyla yenilecek ve sonrasında sabit ortodontik tedavisi devam edecektir.

Yukarıda bahsedilen tetkiklerin hiçbirisi için sizden ve kurumunuzdan herhangi bir ücret talep edilmeyecektir.

Araştırmanın amacı

Bu çalışmayla açık kapanışa sahip olan hastalara hareketli kapanış sağlama apareyleriyle aynı görevi görecek olan sabit bir kapanış sağlama apareyinin yapılması düşünülmektedir.

Çocuğunuzun araştırmaya davet edilmesinin nedeni

Alt ve üst dişleri arasında açık kapanışa bağlı bir maloklüzyona sahip olmasıdır.

Eğer araştırmaya katılmayı kabul ederseniz izniniz doğrultusunda çocuğunuza aşağıda tanımlanan işlemler uygulanacaktır:

1. Rutin tedavi kayıtları (ölçü, röntgen ve fotoğraf) alınacaktır.
2. Üst ve alt çenedeki sağ ve sol küçük azı ve azı dişlerine sabit apareyler uygulanacak ve birinci büyük azı dişlerine heliksli(yaylı) aygıt konumlandırılacaktır.
3. Açık kapanışın düzelmesinden sonra başlangıçtaki kayıtların aynısı yenilenecek ve değişimler değerlendirilecektir.

Tüm yapılacak işlemler normal tedavi prosedürü olup gerekenin dışında bir işlem uygulanmayacaktır.

Uygulamanın katılımcıya getirebileceği muhtemel olumsuz durumlar

Herhangi bir olumsuz durum olmayacaktır.

Araştırmanın size kesinlikle maddi bir yükü olmayacaktır. Araştırmadan elde edilen kayıtlar kimlik belirtilmeden diş hekimliği öğrencilerinin eğitiminde veya bilimsel nitelikte yayınlarda kullanılabilir. Bu amaçların dışında kayıtlar kullanılmayacak ve başkalarına verilmeyecektir.

Bu çalışma sırasında çocuğunuza ait elde edilmiş tüm bilgiler gizli kalacaktır. Yine hemen belirtmeliyiz ki; bu bilgiyi sizin dışınızda birisi ile paylaşmamız sadece sizin izninizle olacaktır.

Bu çalışmaya katılmayı reddedebilirsiniz. Bu araştırmaya katılmak tamamen isteğe bağlıdır ve reddettiğiniz takdirde çocuğunuza uygulanan tedavide herhangi bir değişiklik olmayacaktır. Yine çalışmanın herhangi bir aşamasında onayınızı çekmek hakkına da sahiptir.

(Katılımcının/Hastanın Beyanı)

Sayın Hakan KEKLİK tarafından Kırıkkale Üniversitesi Diş Hekimliği Fakültesi Ortodonti Anabilim Dalı'nda tıbbi bir araştırma yapılacağı belirtilerek bu araştırma ile ilgili yukarıdaki bilgiler bana aktarıldı. Bu bilgilerden sonra böyle bir araştırmaya "katılımcı" (denek) olarak davet edildim.

Eğer bu araştırmaya katılırsam araştırmacı ile aramda kalması gereken bana ait bilgilerin gizliliğine bu araştırma sırasında da büyük özen ve saygı ile yaklaşılacağına inanıyorum. Araştırma sonuçlarının eğitim ve bilimsel amaçlarla kullanımı sırasında kişisel bilgilerimin ihtimamla korunacağı konusunda bana yeterli güven verildi.

Araştırmanın yürütülmesi sırasında herhangi bir sebep göstermeden araştırmadan çekilebilirim. *(Ancak araştırmacıları zor durumda bırakmamak için araştırmadan çekileceğimi önceden bildirmemim uygun olacağına bilincindeyim)* Ayrıca tıbbi durumuma herhangi bir zarar verilmemesi koşuluyla araştırmacı tarafından araştırma dışı tutulabilirim. Araştırma için yapılacak harcamalarla ilgili herhangi bir parasal sorumluluk altına girmiyorum. Bana da bir ödeme yapılmayacaktır.

İster doğrudan, ister dolaylı olsun araştırma uygulamasından kaynaklanan nedenlerle meydana gelebilecek herhangi bir sağlık sorununun ortaya çıkması halinde, her türlü tıbbi müdahalenin sağlanacağı konusunda gerekli güvence verildi. (Bu tıbbi müdahalelerle ilgili olarak da parasal bir yük altına girmeyeceğim).

Araştırma sırasında bir sağlık sorunu ile karşılaştığımda; herhangi bir saatte, Hakan KEKLİK 05070977870 numaralı telefondan ve Kırıkkale Üniversitesi Diş Hekimliği Fakültesi Ortodonti Anabilim Dalı Merkez/Kırıkkale adresinden ve 03182244927 numaralı telefondan arayabileceğimi biliyorum.

Bana yapılan tüm açıklamaları ayrıntılarıyla anlamış bulunmaktayım. Kendi başıma belli bir düşünme süresi sonunda adı geçen bu araştırma projesinde “katılımcı” (denek) olarak yer alma kararını aldım. Bu konuda yapılan daveti büyük bir memnuniyet ve gönüllülük içerisinde kabul ediyorum.

İmzalı bu form kâğıdının bir kopyası bana verilecektir.

Katılımcı (eğer 18 yaşından küçükse velisinin\ vasisinin)

Adı, soyadı:

Adres:

Tel:

İmza:

Tarih:

Görüşme Tanığı

Adı, soyadı:

Adres:

Tel:

İmza:

Tarih:

Katılımcı ile Görüşen Hekim

Adı, soyadı:

Adres:

Tel:

İmza:

Tarih:

EK-2: ÇALIŞMA İÇİN ALINAN ETİK KURUL ONAY FORMU

KLİNİK ARAŞTIRMALAR ETİK KURULU KARAR FORMU

ETİK KURUL BİLGİLERİ	ETİK KURULUN ADI	Kırıkkale Üniversitesi Klinik Araştırmalar Etik Kurulu
	AÇIK ADRESİ:	Yenişehir Mahallesi Tahsin Duru Caddesi No:14 YAHŞIHAN / KIRIKKALE
	TELEFON	+90 318 333 50 00
	FAKS	+90 318 224 46 97
	E-POSTA	ketik@kku.edu.tr

BAŞVURU BİLGİLERİ	ARAŞTIRMANIN AÇIK ADI	Ön Açık Kapanış Olgularının Sabit Posterior Bite Blok Apareyi ile Tedavisi			
	ARAŞTIRMA PROTOKOL KODU				
	KOORDİNATÖR/SORUMLU ARAŞTIRMACI UNVANI/ADI/SOYADI	Doç. Dr. İbrahim Erhan GELGÖR			
	KOORDİNATÖR/SORUMLU ARAŞTIRMACININ UZMANLIK ALANI	Ortodonti			
	KOORDİNATÖR/SORUMLU ARAŞTIRMACININ BULUNDUĞU MERKEZ	Kırıkkale Üniversitesi Diş Hekimliği Fakültesi			
	DESTEKLEYİCİ				
	DESTEKLEYİCİNİN YASAL TEMSİLCİSİ				
	ARAŞTIRMANIN FAZİ VE TÜRÜ	FAZ 1	<input type="checkbox"/>		
		FAZ 2	<input type="checkbox"/>		
		FAZ 3	<input type="checkbox"/>		
FAZ 4		<input type="checkbox"/>			
Gözlemsel ilaç çalışması		<input type="checkbox"/>			
İlaç dışı klinik araştırma		<input checked="" type="checkbox"/>			
Diger ise belirtiniz					
ARAŞTIRMAYA KATILAN MERKEZLER	TEK MERKEZ x	ÇOK MERKEZLİ <input type="checkbox"/>	ULUSAL <input type="checkbox"/>	ULUSLARARASI <input type="checkbox"/>	

KLİNİK ARAŞTIRMALAR ETİK KURULU KARAR FORMU

DEĞERLENDİRİLEN BELGELER	Belge Adı	Tarihi	Versiyon Numarası	Dili		
	ARAŞTIRMA PROTOKOLÜ	AĞUSTOS 2013		Türkçe <input checked="" type="checkbox"/>	İngilizce <input type="checkbox"/>	Diğer <input type="checkbox"/>
	BİLGİLENDİRİLMİŞ GÖNÜLLÜ OLUR FORMU	AĞUSTOS 2013		Türkçe <input checked="" type="checkbox"/>	İngilizce <input type="checkbox"/>	Diğer <input type="checkbox"/>
	OLCU RAPOR FORMU	AĞUSTOS 2013		Türkçe <input checked="" type="checkbox"/>	İngilizce <input type="checkbox"/>	Diğer <input type="checkbox"/>
	ARAŞTIRMA BROŞÜRÜ			Türkçe <input type="checkbox"/>	İngilizce <input type="checkbox"/>	Diğer <input type="checkbox"/>
DEĞERLENDİRİLEN DİĞER BELGELER	Belge Adı	Açıklama				
	SİGORTA	<input type="checkbox"/>				
	ARAŞTIRMA HÜTÇESİ	<input type="checkbox"/>				
	BIYOLÖK MATERYEL TRANSFER FORMU	<input type="checkbox"/>				
	İLAN	<input type="checkbox"/>				
	YILLIK BİLDİRİM	<input type="checkbox"/>				
	SONUÇ RAPORU	<input type="checkbox"/>				
	GÜVENLİLİK BİLDİRİMLERİ	<input type="checkbox"/>				
	DİĞER:	<input type="checkbox"/>				
KARAR DİĞERLERİ	Karar No: 15 / 01	Tarih: 10. 09. 2013				
	Yakınlaşta bilgileri verilen başarı dosyası ile ilgili belgeler amirinin/çalışmanın gerekeceği amaç, yaklaşım ve yöntemleri dikkate alınarak incelenmiş ve uygun bulunmuş olup araştırmanın/çalışmanın başarı dosyasında belirtilen merkezlerde gerçekleştirilmesinde etik ve bilimsel sakınca bulunmadığına ilişkinle katılan etik kurul üye tam sayısının salt çoğunluğu ile karar verilmiştir. Klinik Araştırmalar Hakkında Yönetmelik kapsamında yer alan araştırma/çalışmalar için Türkiye İlaç ve Tıbbi Cihaz Kurumu'ndan izin alınması gerekmektedir.					