

TÜRKİYE CUMHURİYETİ
KIRIKKALE ÜNİVERSİTESİ
SAĞLIK BİLİMLERİ ENSTİTÜSÜ

**SÜT DİŞİ PULPA AMPUTASYONLARINDA KULLANILAN KANAMA
KRİTERİNİN ENFLAMATUAR BELİRTEÇLERLE İLİŞKİSİNİN
İNCELENMESİ**

Merve S. MUTLUAY

PEDODONTİ ANABİLİM DALI

DOKTORA TEZİ

DANIŞMAN

Yrd. Doç. Dr. Volkan ARIKAN

ORTAK DANIŞMAN

Prof. Dr. Şaziye SARI

2016 – KIRIKKALE

TÜRKİYE CUMHURİYETİ
KIRIKKALE ÜNİVERSİTESİ
SAĞLIK BİLİMLERİ ENSTİTÜSÜ

SÜT DİŞİ PULPA AMPUTASYONLARINDA KULLANILAN KANAMA
KRİTERİNİN ENFLAMATUAR BELİRTEÇLERLE İLİŞKİSİNİN
İNCELENMESİ

Merve S. MUTLUAY

PEDODONTİ ANABİLİM DALI
DOKTORA TEZİ

DANIŞMAN

Yrd. Doç. Dr. Volkan ARIKAN

ORTAK DANIŞMAN

Prof. Dr. Şaziye SARI

Bu çalışma TÜBİTAK tarafından desteklenmiştir.

Proje No: 114S780

2016 – KIRIKKALE

Kırıkkale Üniversitesi Sağlık Bilimleri Enstitüsü

Pedodonti Doktora Programı çerçevesinde yürütülmüş olan bu çalışma aşağıdaki jüri üyeleri tarafından Doktora Tezi olarak kabul edilmiştir.

Tez Savunma Tarihi: 20/01/2016

İmza

Prof. Dr. Hayriye SÖNMEZ
Ankara Üniversitesi Diş Hekimliği
Fakültesi
Jüri Başkanı

İmza

Yrd. Doç. Dr. Volkan ARIKAN
Kırıkkale Üniversitesi, Diş Hekimliği
Fakültesi
Danışman

İmza

Prof. Dr. Şaziye SARI
Ankara Üniversitesi, Diş Hekimliği
Fakültesi
Ortak Danışman

İmza

Doç. Dr. Aylin AKBAY OBA
Kırıkkale Üniversitesi, Diş Hekimliği
Fakültesi
Üye

İmza

Yrd. Doç. Dr. Salih DOĞAN
Erciyes Üniversitesi, Diş Hekimliği
Fakültesi
Üye

İÇİNDEKİLER

Kabul ve Onay	II
İçindekiler	III
Önsöz	V
Simgeler ve Kısaltmalar	VI
Şekiller	VIII
Çizelgeler	X
ÖZET	1
SUMMARY	3
1 GİRİŞ.....	5
1.1 Derin Dentin Çürüklerinin Tedavisi.....	6
1.1.1 İndirekt Pulpa Kapaklaması.....	6
1.1.2 Direkt Pulpa Kapaklaması.....	7
1.1.3 Vital Pulpa Amputasyonu.....	8
1.2 Amputasyon Tedavisinde Hasta Seçimi.....	10
1.2.1 Anamnez ve Ağrı Hikayesi.....	10
1.2.2 Klinik ve Radyografik Muayene.....	11
1.2.3 Vitalite Testleri.....	13
1.2.4 Pulpal Ekspozürün Değerlendirilmesi.....	14
1.2.5 Pulpal Hemorajinin Değerlendirilmesi.....	17
1.3 Enflamasyon.....	19
1.3.1 Akut Enflamasyon.....	20
1.3.2 Kronik Enflamasyon.....	22
1.4 Dental Pulpanın Enflamasyonu ve Doğal İmmün Yanıtı.....	23
1.4.1 Vasküler Kan Akışının Düzenlenmesi.....	25
1.4.2 Dentinal Sıvı Akışının Dışarı Yönlendirilmesi ve İntratübüler İmmünglobülin Depozisyonu.....	26
1.4.3 Savunma Hücreleri Olarak Odontoblastlar.....	27

1.4.4	Nöropeptitler, Nörojenik Enflamasyon ve Çürük	29
1.4.5	Dental Pulpanın Doğal Eftör İmmün Hücreleri	30
1.4.6	Enflamatuar Mediatörler	33
1.5	Amaç	40
1.6	Hipotez	42
2	GEREÇ VE YÖNTEM	43
2.1	Çalışma Dizaynı ve Hasta Seçim Kriterleri	43
2.2	Klinik Çalışma Tekniđi	45
2.2.1	Örneklerin alınması	45
2.2.2	Laboratuvar Aşaması	52
2.3	Verilerin İşlenmesi ve Deđerlendirilmesi	53
3	BULGULAR	55
3.1	Ekspozür Noktasındaki Sitokin Seviyelerine Ait Deđerler	55
3.2	Ekspozür Noktasındaki Sitokin Seviyelerinin Gruplar Arasındaki Karşılaştırması	57
3.3	Kanal Ağızlarındaki Sitokin Seviyelerine Ait Deđerler	58
3.4	Kanal Ağızındaki Sitokin Seviyelerinin Gruplar Arasındaki Karşılaştırması	59
3.5	Ekspozür Noktaları ile Kanal Ağızlarındaki Sitokin Konsantrasyonlarının Karşılaştırılması	60
3.6	Ekspozür Noktası ve Kanal Ağızlarındaki Sitokin Seviyeleri Arasındaki Korelasyonun Deđerlendirilmesi	61
3.7	Kanama Süresi ile Sitokin Seviyesi Arasındaki Korelasyonun Deđerlendirilmesi	66
4	TARTIŞMA	69
5	KAYNAKLAR	87
6	EKLER	102
7	ÖZGEÇMİŞ	105

ÖNSÖZ

Tez çalışmam ve doktora eğitimim boyunca büyük anlayış, sabır ve özenle bana yardımcı olan ve yol gösteren, yanında eğitim almaktan gurur duyduğum değerli danışman hocam Yrd. Doç. Dr. Volkan ARIKAN'a,

Tez çalışmam sırasında bana desteğini ve yakın ilgisini esirgemeyen, her zaman örnek aldığım değerli hocam Prof. Dr. Şaziye SARI'ya,

Tezimin başlangıcından bitimine kadar önerileri ve yardımları ile bana destek olan tez izleme komitesindeki değerli hocam Prof. Dr. Hayriye SÖNMEZ'e

Doktora programım süresince bana verdiği eğitim ve ilgileri nedeniyle değerli hocalarım Doç. Dr. Aylin AKBAY OBA' ya ve Prof. Dr. Işıl ŞAROĞLU SÖNMEZ'e,

Tezimin laboratuvar aşamasına büyük özveri ve anlayışla destek olan, tanımaktan kıvanç duyduğum hocam Prof. Dr. Üçler KISA'ya,

Tezimin istatistik çalışmalarını sabır ve ilgi ile yürüten, güleryüzü ve derin bilgileri ile bana yol gösteren Doç. Dr. Sevgi YURT ÖNCEL'e,

Tez konumu proje olarak değerlendirerek destekleyen ve tez çalışmamın maddi giderlerini karşılayan TÜBİTAK'a,

Beraber çalışmaktan mutluluk duyduğum Kırıkkale Üniversitesi Pedodonti Anabilim Dalındaki tüm asistan arkadaşlarıma ve tüm kürsü personeline,

Hayat boyu ve eğitim sürecimin her aşamasında yanımda olan, sevgi ve sabırlarını hiçbir zaman benden esirgemeyen, bu zorlu yoldaki en büyük destekçilerim eşim Dr. Dt. Abidin Talha MUTLUAY'a ve aileme büyük sevgi ve teşekkürlerimi sunarım.

SİMGELER VE KISALTMALAR

<	: Küçüktür
>	: Büyüktür
=	: Eşittir
α	: Alfa
β	: Beta
γ	: Gama
$^{\circ}\text{C}$: Santigrat
AAPD	: American Academy of Pediatric Dentistry
BD-1	: Beta defensin-1
BD-2	: Beta defensin-2
CGRP	: Calcitonin gene related peptide
CD	: Cluster of differentiation
dk	: Dakika
ELISA	: Enzyme Linked Immunosorbent Assay
IFN	: İnterferon
Ig	: İmmünglobülin
IL	: İnterlökin
L. casei	: Lactobasillus casei
LPS	: Lipopolisakkarit
LTE	: Lökotrien
MTA	: Mineral trioksit aggregate
mg	: Miligram
NK	: Natural Killer
NO	: Nitrik Oksit

PGE ₂	: Prostaglandin E ₂
pH	: Power of Hydrogen
pg	: Picogram
sn	: Saniye
S.mutans	: Streptococcus mutans
SP	: Substans peptit
TGF	: Transforming growth factor
TLR	: Toll-like receptor
TNF	: Tümör nekrotizan faktör
VEGF	: Vasculer endotelial growth factor
VIP	: Vazoaktif intestinal peptit

ŞEKİLLER

Şekil 2-1. Derin dentin çürüğü gözlenen alt sol süt 2. azı dişine ait tedavi öncesi periapikal radyografi görüntüsü	47
Şekil 2-2. İlgili dişin tedavi öncesi lastik örtü uygulanmış klinik görüntüsü.....	48
Şekil 2-3. Oluşan pulpa ekspozu ve kontrol edilemeyen kanamanın görüntüsü	48
Şekil 2-4. Koronal pulpa amputasyonundan sonra kanama kontrolünün sağlanması	48
Şekil 2-5. Kanama kontrolü sağlandıktan sonra kanal ağızlarının görüntüsü.....	48
Şekil 2-6. Alınan kan örneğinin sodyum heparin kaplı tüpe yerleştirilmesi.....	48
Şekil 2-7. Derin dentin çürüğü gözlenen alt sol süt 2. azı dişine ait tedavi öncesi periapikal radyografi görüntüsü	49
Şekil 2-8. İlgili dişin tedavi öncesi lastik örtü uygulanmış klinik görüntüsü.....	50
Şekil 2-9. Oluşan pulpa ekspozu ve kontrol edilemeyen kanamanın görüntüsü	50
Şekil 2-10. Kanal ağızlarında kontrol edilemeyen kanamanın görüntüsü	50
Şekil 2-11. Alınan kan örneğinin sodyum heparin kaplı tüpe yerleştirilmesi.....	50
Şekil 2-12. Pozitif kontrol grubuna ait bir dişten alınan periapikal radyografi	51
Şekil 2-13. Diş çekimin ardından ilgili dişin görüntüsü	51
Şekil 2-14. Alınan kan örneğinin sodyum heparin kaplı tüpe yerleştirilmesi.....	51
Şekil 2-15. Laboratuvar aşamasında kullanılan santrifüj cihazı, ELISA yıkayıcı, ELISA kitleri ve ELISA okuyucu	52
Şekil 3-1. Ekspozür Noktalarında Sitokin Seviyelerinin Gruplara Göre Dağılımını Gösteren Grafik.....	56
Şekil 3-2. Kanal Ağızlarında Sitokin Seviyelerinin Gruplara Göre Dağılımını Gösteren Grafik.....	59
Şekil 3-3. IL-1 β seviyesinin gruplara göre ekspozür ve kanal ağzında ölçülen ortalama değerleri.....	62
Şekil 3-4. IL-2 seviyesinin gruplara göre ekspozür ve kanal ağzında ölçülen ortalama değerleri.....	62
Şekil 3-5. IL-6 seviyesinin gruplara göre ekspozür ve kanal ağzında ölçülen ortalama değerleri.....	63

Şekil 3-6. IL-8 seviyesinin gruplara göre ekspozür ve kanal ağzında ölçülen ortalama değerleri.....	64
Şekil 3-7. IL-10 seviyesinin gruplara göre ekspozür ve kanal ağzında ölçülen ortalama değerleri.....	64
Şekil 3-8. TNF- α seviyesinin gruplara göre ekspozür ve kanal ağzında ölçülen ortalama değerleri.....	65
Şekil 3-9. PGE ₂ seviyesinin gruplara göre ekspozür ve kanal ağzında ölçülen ortalama değerleri.....	66



ÇİZELGELER

Çizelge 2-1. Çalışma ve kontrol gruplarının dizaynı	43
Çizelge 3-1. Ekspozür noktalarındaki sitokin seviyelerinin ortalama (minimum-maksimum) değerleri	56
Çizelge 3-2. Kanal ağızlarındaki sitokin seviyelerinin ortalama (minimum-maksimum) değerleri.....	58
Çizelge 3-3. Ekspozür noktaları ile kanal ağızlarındaki belirteçler arasındaki farka ait p değerleri (*p<0,05).....	61
Çizelge 3-4. 1.Çalışma Grubu ve 2. Çalışma Grubunda kanama sürelerine ait veriler	66
Çizelge 3-5. 1.Çalışma Grubunda ekspozür noktasındaki sitokin seviyeleri ile kanama süresi arasındaki ilişki.....	67
Çizelge 3-6. 1.Çalışma Grubunda kanal ağzındaki sitokin seviyeleri ile kanama süresi arasındaki ilişki	67
Çizelge 3-7. 2.Çalışma Grubunda kanal ağzındaki sitokin seviyeleri ile kanama süresi arasındaki ilişki	68

ÖZET

Bu çalışmada, çürüklü ekspoze süt molar dişlere ait koronal ve radiküler pulpadaki enflamasyon düzeyinin sağlıklı ve enfekte süt molar dişlerle karşılaştırmalı olarak incelenmesi ve ekspoze bölgesinde hemostazın sağlanabilmesi ile pulpal enflamasyon düzeyi arasında herhangi bir ilişki olup olmadığının sorgulanması amaçlanmıştır. Bu çalışmanın bir diğer amacı ise; ekspoze noktası ve kanal ağızlarındaki sitokin miktarlarının karşılaştırılması ve bu yolla enflamasyon varlığı açısından koronal ve radiküler pulpa arasında herhangi bir ilişki bulunup bulunmadığının sorgulanmasıdır. İlave olarak; süt dişi amputasyon tedavisinde kullanılan kanama kriterinin güvenilirliğinin sorgulanması amaçlanmıştır.

Bu amaçlarla, çalışmamıza yaşları 5-9 arasında değişen 69 hastaya ait toplam 80 diş dahil edilmiş ve dişler, 2 adet Çalışma, 1 Negatif, 1 Pozitif Kontrol olmak üzere toplam 4 eşit gruba ayrılmıştır. 1. Çalışma Grubunda, çürüklü ekspoze olan ve ekspoze bölgesindeki kanamanın 5 dakika içinde durduğu, 2. Çalışma Grubunda çürüklü ekspoze olan ve ekspoze bölgesindeki kanamanın 5 dakika içinde durmadığı dişler yer almıştır. Negatif Kontrol Grubuna pulpitis belirtisi gösteren dişler, Pozitif Kontrol Grubuna ise çürük lezyonu bulunmayan ve ortodontik nedenlerle çekilen süt dişleri dahil edilmiştir. Pulpa ekspoze takiben ekspoze ve kanal ağızlarındaki kanama süresi kaydedilmiş ve kan örneklerinden IL-1 β , IL-2, IL-6, IL-8, IL-10, TNF- α ve PGE₂ seviyeleri ELISA ile tespit edilmiştir. İstatistiksel değerlendirme için SPSS 15.0 paket programı ile Shapiro-Wilks, Wilcoxon, Independent Mann-Whitney U, Kruskal-Wallis, Pearson korelasyon ve Spearman korelasyon testi kullanılmıştır.

Gruplar arasındaki sitokin seviyeleri karşılaştırıldığında; ekspoze noktasında IL-6 seviyesinin 1. Çalışma Grubunda 2. Çalışma Grubuna göre istatistiksel olarak daha yüksek olduğu, IL-1 β seviyesinin; Negatif Kontrol Grubunda hem ekspoze noktası hem kanal ağızında 1. Çalışma Grubuna göre istatistiksel olarak daha yüksek olduğu tespit edilmiştir. Benzer şekilde IL-6 ve IL-10 seviyesinin; Negatif Kontrol Grubunda 1. Çalışma Grubuna göre ekspoze bölgesinde, TNF- α ve PGE₂ seviyesinin ise kanal ağızında istatistiksel olarak daha yüksek olduğu tespit edilmiştir.

1. Çalışma ve Negatif Kontrol Grubunda ekspozür noktası ve kanal ağzındaki tüm belirteçlerin seviyesinin, 2. Çalışma Grubunda ise IL-6 haricindeki tüm belirteçlerin seviyesinin Pozitif Kontrol Grubuna göre istatistiksel olarak daha yüksek olduğu tespit edilmiştir. IL-1 β ve IL-6 seviyesinin; Negatif Kontrol Grubunda sadece ekspozür noktasında 2. Çalışma Grubuna göre, IL-2, IL-6, IL-8, TNF- α ve PGE₂ seviyesinin ise kanal ağzında istatistiksel olarak daha yüksek olduğu tespit edilmiştir. Diğer belirteçler açısından istatistiksel olarak anlamlı fark bulunamamıştır.

Ekspozür noktası ve kanal ağzlarındaki enflamasyon düzeyi arasındaki korelasyon değerlendirildiğinde; hiçbir belirtecin ekspozür noktası ve kanal ağzındaki seviyeleri arasındaki korelasyonun 4 grupta birden iyi derecede olmadığı tespit edilmiştir. Benzer şekilde 4 grupta da ekspozür noktası ve kanal ağzındaki belirteç seviyeleri ile kanama süresi arasındaki korelasyonun iyi derecede olmadığı tespit edilmiştir.

Çürüklü ekspoze süt dişlerinde enflamasyonun koronal pulpada sınırlandırılabilmesi ve ekspozür noktasındaki kanamanın çürüklü ekspoze dişlerde vital pulpa amputasyonunda kullanılacak objektif bir kriter olmadığı tespit edilmiştir. Ayrıca çalışmamızın bulgularından yola çıkılarak çürüklü ekspoze süt dişlerinde enflamasyon varlığı açısından koronal pulpa ve kök pulpası arasında bir ilişki bulunmadığı sonucuna varılmıştır. İlave olarak, kanama süresi kriterinin, pulpanın patolojik durumu hakkında yanıtıcı olabileceği, pulpanın kanama durumunun enflamasyon düzeyi ile ilgili kesin bilgi vermediği ve konu hakkında aydınlatıcı yeni çalışmalara ihtiyaç duyulduğu sonucuna varılmıştır.

Anahtar Sözcükler: amputasyon, çürük, sitokin, süt dişi, pulpitis

SUMMARY

The aim of this study was evaluation of the inflammatory condition of coronal and radicular pulp in cariously exposed primary teeth in comparison with healthy and infected teeth. Also, it has been questioned whether there is any relationship between the level of pulpal inflammation and hemostasis at exposure site. Another aim of this study was to evaluate possible relationship between coronal and radicular pulp's inflammatory status via comparison of cytokine levels in exposure sites and canal orifices. We also to investigate the diagnostic accuracy of bleeding criteria used in vital pulp amputation of primary teeth.

Eighty primary molar teeth in 69 children aged between 5-9 were included in the study and divided into four equal groups namely; 1st Study Group, 2nd Study Group, Negative Control Group and Positive Control Group. 1st Study Group included teeth that hemostasis could be achieved in 5 minutes at exposure site and 2nd Study Group included teeth that hemostasis could not be achieved in 5 minutes at exposure site. The Negative Control Group included teeth with clinical diagnosis of irreversible pulpitis. Positive Control Group included healthy teeth which were planned for extraction for orthodontic reasons. After pulp exposure, bleeding times at exposure sites and canal orifices were saved and IL-1 β , IL-2, IL-6, IL-8, IL-10, TNF- α , PGE₂ levels were measured using ELISA. Statistical analysis was performed with SPSS version 15.0 using the Shapiro-Wilks, Wilcoxon, Independent Mann-Whitney U, Kruskal-Wallis, Pearson and Spearman correlation tests.

When the groups were compared according to cytokine levels at the canal orifices and exposure sites; it was detected that IL-6 was significantly higher in 1st Study Group when compared to 2nd Study Group at exposure sites and IL-1 β was significantly higher in Negative Control Group when compared to 1st Study Group both at canal orifices and exposure sites. Similarly, IL-6 and IL-10 were significantly higher at exposure sites and TNF- α and PGE₂ were significantly higher at canal orifices in Negative Control Group when compared to 1st Study Group.

All marker levels were significantly higher in Negative Control Group, 1st Study Group and 2nd Study Group (except IL-6) when compared to Positive Control Group both at canal orifices and exposure sites. IL-1 β and IL-6 were significantly higher at exposure sites and IL-2, IL-6, IL-8, TNF- α ve PGE₂ were significantly higher at canal orifices in Negative Control Group when compared to 2nd Study Group. There were no significant differences for the rest of the cytokines in any of the groups.

When the groups were compared according to relationship between cytokine levels at exposure sites and canal orifices, no correlations were found at good degree in 4 groups. Similarly, no correlations between the cytokine levels at exposure site and canal orifice and bleeding time were found at good degree in 4 groups.

This study has identified that inflammation can be limited in the coronal pulp in cariously exposed primary teeth and bleeding is not an objective criteria that can be used in vital pulp amputation. Also, the findings of this research provide that there is no relationship for the presence of inflammation between coronal and radicular pulp at cariously exposed primary teeth. Additionally, it was concluded that bleeding time criteria may be misleading about the pulp's pathological condition, pulp's bleeding status does not provide precise information on the level of inflammation and further research that will enlighten the subject is required.

Key Words: caries, cytokine, primary teeth, pulpitis, pulpotomy

1 GİRİŞ

Çocuk diş hekimliğinin en önemli amaçlarından biri, süt dişlerinin fizyolojik düşme yaşına kadar sağlıklı ve fonksiyonel bir şekilde ağızda tutulmasını sağlamaktır (Camp 2008). Bu sayede; çenelerin normal gelişimlerinin devam ettirilmesi, komşu dişlerin meziale hareketlerinin önlenmesiyle ark uzunluğunun ve orta hattın korunması, anormal dil hareketlerinin önlenmesi, estetiğin ve çiğneme fonksiyonlarının korunması amaçlanmaktadır (Smith 2000).

Çocuk hastanın orofasiyal gelişimi, süt dişlenmenin korunması ile yakından ilişkilidir. Her ne kadar düşme zamanından önce kaybedilen süt dişlerine ait boşluklar, sabit ve hareketli yer tutucular ile korunabilse de, çocuk hasta için hazırlanmış bu apareylerin kullanımı özellikle karışık dişlenme döneminde meydana gelen dinamik değişimlerle güçleşmekte ve hastanın sürekli takibi gerekmektedir (McDonald ve ark. 2011). İlave olarak; plak birikimi, yumuşak doku irritasyonu, sabit yer tutucuların desimante olması, apareyin kaybolması-kırılması ve yeniden yapılıncaya kadar geçen sürede yer kaybı bu apareylerin diğer olumsuz özellikleri olarak sayılabilir (Tulunoğlu ve ark. 2005, Fathian ve ark. 2007, Simon ve ark. 2012, Arıkan ve ark. 2015). En iyi yer tutucunun dişin kendisi olduğu gerçeğinden yola çıkılarak, derin dentin çürüklü süt dişlerinin endodontik işlemlerle korunması yer tutuculara tercih edilmelidir (Sasa ve ark. 2009, Fuks 2009).

Tedavi edilmeyen çürük lezyonları, bakteriyel invazyonla birlikte pulpada enflamatuvar reaksiyonlara yol açabilmektedir. Çürük lezyonunun ilerlemesi sürecinde, süt dişi pulpasında fizyolojik ve patolojik değişimler beraber gözlenmektedir. Bir yandan fizyolojik kök rezorpsiyonu devam ederken, bir yandan da pulpa-dentin kompleksi yaralanmaya karşı savunma cevabı geliştirmeye çalışmaktadır. Klinisyenin, süt dişine özgü tüm bu yapısal ve fonksiyonel farklılıklar ile tedaviye süt dişinin vereceği yanıtları göz önünde bulundurarak, uygun tedavi prosedürlerini seçmesi gereklidir (Ounsi ve ark. 2009).

1.1 Derin Dentin Çürüklerinin Tedavisi

Süt dişlerine uygulanan tedaviler, pulpa vitalitesini korumayı amaçlayan konservatif ve radikal tedaviler olarak iki ana kategoride toplanabilir:

1. Vital süt dişi pulpası, irritasyon ortadan kaldırıldığında iyileşme potansiyeline sahiptir. Bu durumda konservatif tedaviler başlığında yer alan indirekt ve direkt pulpa kapaklaması ya da vital pulpa amputasyonu uygulanır.
2. Radiküler pulpada geri dönüşümsüz enflamasyon varlığında ise, radikal tedavi karşılığında yer alan pulpektomi/kök-kanal tedavisi veya çekim endikedir (Ranly ve Garcia-Godoy 2000, Fuks 2009).

Buradan da anlaşılacağı üzere; derin çürüklerin yol açtığı pulpal enflamasyon, klinik olarak pulpa dokusunun korunması ya da enfekte dokununun kaldırılıp kök kanal tedavisi uygulanması ile tedavi edilebilir. Bu noktada en kritik ve zor aşama, pulpanın patolojik durumunun ve buna uygun tedavi seçeneğinin belirlenmesidir (Schröder ve ark. 1994). Pulpanın perfore olduğu ya da olmadığı durumlarda, derin dentin çürüklerinin tedavilerinin prognozu büyük ölçüde tedavi anında pulpanın enflamasyon derecesine bağlıdır. İlave olarak, hassas bir tekniğin uygulanması, ekspozite bölgede kullanılan kapaklama materyali ve sızdırmaz bir üst restorasyon yapılması da önem taşımaktadır (Bergenholtz ve ark. 2013).

1.1.1 İndirekt Pulpa Kapaklaması

İndirekt pulpa kapaklaması, geri dönüşümlü pulpa enflamasyonu olan süt dişlerinde, doğru anamnez, klinik ve radyografik muayeneyi takiben, sızdırmaz bir restorasyonla birlikte uygulanan bir tedavi seçeneğidir (Fuks 2002). Pulpa dejenerasyonunun belirti ve semptomları olmayan ancak pulpaya yakın derin çürük lezyonları bulunan dişlerde, çürüğün temizlenmesi sonrası geri kalan çürük dentinin en derin noktası dişi pulpa ekspozundan ve ilave bir travmadan korumak için biyouyumlu bir materyalle kapaklanır (Fuks 2002). Tedavi, etkilenmiş dentin ile pulpa arasındaki mesafeyi

arttıran, tamir dentini oluşumu ve peritübüler dentin depozisyonu ile sonuçlanmaktadır (Tziafas ve ark. 2000).

Derin dentin çürüklerinin tedavisinde, pulpal ve aksiyal tabandaki çürüğün kaldırılması gereken miktarı konusunda genellikle bir ikilem yaşanmaktadır. Kavite preparasyonu esnasında bırakılan son çürük tabakasının, enfekte ya da bakteri içermeyen demineralize dentin bölgesi olup olmadığına karar vermek güçtür ve klinik tecrübe gerektirir. Hassas bir teknik uygulanmasına rağmen, süt dişlerinde mine-dentin kalınlığının inceliği ve tedavi öncesi pulpal durumun tam olarak değerlendirilememesi nedeniyle tedavi başarısızlıkla sonuçlanabilir (Ranly ve Garcia-Godoy 2000).

1.1.2 Direkt Pulpa Kapaklaması

Direkt pulpa kapaklaması, operatif prosedürler sırasında sağlıklı pulpanın ekspoz olduğu durumlarda uygulanır. Süt dişlerinde direkt pulpa kapaklamasında başarılı olunabilmesi için, olgu seçiminde ve prosedürde oldukça katı kriterler önerilmektedir (Ranly ve Garcia-Godoy 2000). Seçilen dişin asemptomatik olması, ekspozür bölgesinin iğne ucu büyüklüğünde ve oral kontaminanlar ile temas etmemiş olması, kavitenin dezenfekte edilmesi, pıhtı formasyonu oluşmadan hemostaz sağlanması, hızlı sertleşen bir materyal ile kapaklama yapılması ve mikrosızıntıyı önleyecek bir restorasyon yapılması istenmektedir (Kopel 1992, Fuks 2008). Bu kriterlerin tamamının süt dişi pulpa kapaklamalarında sağlanmasının güçlüğü tedavinin prognozunu olumsuz yönde etkilemektedir. Bu sebeple, direkt pulpa kapaklaması süt dişlerinde tavsiye edilen bir tedavi seçeneği değildir (Rodd ve ark. 2006).

Süt dişlerinde, farklılaşmamış mezenşimal hücre sayısının fazla olması ve yüksek hücreli içerik nedeniyle, pulpa kapaklama materyaline yanıt olarak odontoklastik hücre formasyonu uyarılabilir (Ranly ve Garcia-Godoy 2000). Bu durumda, ideal şartlarda bile tedavi, internal rezorpsiyon ya da başarısızlıkla sonuçlanabilmektedir (Fuks 2002). Tüm bu nedenlerden dolayı, pulpal ekspozür durumunda enfeksiyonun koronal pulpa dokusunda sınırlı kaldığı öngörülen

olgularda, direkt pulpa kapaklamasından ziyade, başarı oranı daha yüksek olan pulpa amputasyonu önerilmektedir (Kopel 1992, Tagger ve Tagger 2004, McDonald ve ark. 2011).

1.1.3 Vital Pulpa Amputasyonu

Vital pulpa amputasyonu, etkilenmiş veya enfekte koronal diş pulpasının çıkarılıp, sağlıklı kök pulpasının canlılığının korunmasına yardımcı olacak bakterisit bir madde ile örtülmesi, bu sayede dişin vitalitesinin ve fonksiyonunun sürdürülmesi işlemi olarak tanımlanmaktadır (Fuks ve Eidelman 1991). Radiküler pulpada herhangi bir enfeksiyon işareti ya da semptomu bulunan dişlerde pulpa amputasyonu kontrendikedir (Fuks 2002). Bu nedenle başarılı bir tedavi, sağlıklı pulpa ile kronik pulpitis ayrımının doğru yapılması ile pulpanın durumunun doğru teşhis edilmesine bağlıdır (Schröder ve ark. 1994).

Günümüzde süt dişlerinde amputasyon tedavisine karar verilirken aşağıda belirtilen endikasyon ve kontrendikasyonlar göz önünde bulundurulmaktadır.

Pulpa amputasyonu endikasyonları (Tagger ve Tagger 2004, Fuks 2009, McDonald ve ark. 2011):

- *Spontan ağrı şikayeti olmamalı,
- *Patolojik yumuşak doku bulguları (şişlik, apse, fistül) olmamalı,
- *Perküsyon ve palpasyon duyarlılığı olmamalı,
- *Patolojik radyografik bulgular olmamalı (pulpa kalsifikasyonları, iç rezorpsiyon, dış rezorpsiyon, furkasyon bölgesinde veya periapikal bölgede radyolusensi),
- *Fizyolojik kök rezorpsiyon seviyesi kök uzunluğunun 1/3' ünü geçmemeli ve
- *Tedavi esnasında pulpal hemoraji herhangi bir hemostatik ajan kullanılmaksızın 5 dk içinde kontrol edilebilmelidir.

Pulpa amputasyonu kontrendikasyonları (Tagger ve Tagger 2004, Fuks 2009, McDonald ve ark. 2011):

- *Hastanın tedaviye engel olabilecek herhangi bir sistemik hastalığının bulunması,
- *Dişin restore edilemeyecek durumda olması,
- *Spontan ağrı şikayetinin olması,
- *Perküsyona veya palpasyona hassasiyet,
- *Patolojik mobilite bulunması,
- *Pulpa enfeksiyonuna bağlı apse veya fistül mevcudiyeti,
- *Pulpada seröz veya pürülene direnç varlığı,
- *Patolojik radyografik bulguların olması (pulpa kalsifikasyonları, iç rezorpsiyon, dış rezorpsiyon, furkasyon bölgesinde veya periapikal bölgede radyolusensi),
- *Fizyolojik kök rezorpsiyonunun kökün 2/3' üne ulaşması durumlarında pulpa amputasyonu kontrendikedir.

Yukarıda sayılan endikasyon ve kontrendikasyonlara ilave olarak tedaviye karar verilirken göz önünde bulundurulması gereken diğer kriterler ise şunlardır (Fuks 2009):

- *Hastanın genel sağlığı,
- *Dişin ağızda kalacağı süre,
- *Dentisyonun durumu,
- *Hasta ve veli kooperasyonu,
- *Tedavinin ücreti.

Her ne kadar endikasyonlar ve kontrendikasyonlar teorik olarak kesin hatlar halinde belirtilse de, klinik pratikte bu ayrımı yapmak ve kesin kararı vermek çok kolay değildir.

1.2 Amputasyon Tedavisinde Hasta Seçimi

Süt dişlerinde, vital pulpa amputasyonu endikasyonuna karar verilmeden önce, anamnez ve ağrı hikayesi ile klinik ve radyografik bulgular dikkatli bir şekilde değerlendirilmelidir (Waterhouse ve ark. 1999, Markovic ve ark. 2005, Caceda 2007, McDonald ve ark. 2011).

1.2.1 Anamnez ve Ağrı Hikayesi

Ağrı hikayesi ve ağrının niteliği, hasta seçiminde değerlendirilmesi gereken önemli kriterlerden birisidir (McDonald ve ark. 2011). Daimi dentisyonda olduğu gibi süt dişlerinde de ağrı hikâyesinin varlığı ya da yokluğu farklı tedavi prosedürleri gerektirir. Bununla birlikte kimi zaman, çocuk hastalar; yaşlarının küçük olması, ağrıyla yaşamaya alışma ve/veya ebeveynlerinin yönlendirmeleri nedeniyle şikâyetlerini doğru bir şekilde ifade edemeyebilir. Buna rağmen, pulpanın durumu hakkında bilgi sahibi olmak ve uygun tedavi seçeneklerini belirlemek amacıyla, ağrı hikâyesinin dikkate alınması gereken önemli klinik kriterlerden biri olduğu bildirilmektedir (Fuks 2009, McDonald ve ark. 2011).

Tedavi öncesi ağrı şikâyetinin olmadığı ya da termal uyarımlarla minör düzeyde geçici ağrının olduğu durumlarda, enflamasyonun kron pulpasında sınırlı olduğu düşünülerek vital pulpa amputasyonu uygulanabilir. Ancak, uzun süreli, kendiliğinden başlayan ağrı, pulpada yaygın enflamasyon işaretidir ve bu durumlarda hiçbir vital pulpa tedavisi uygulanmamalıdır (Tagger ve Tagger 2004, Fuks 2009).

Hasta seçiminde mutlaka provake ya da spontan ağrı ayrımı yapılarak ağrının karakteri tanımlanmalıdır. Provake ağrı; soğuk/şekerli gıdalar gibi termal ya da osmotik değişimlere bağlı olarak tetiklenir ve uyarı ortadan kalkınca kesilir. Bu

durumda pulpada enflamasyon geri dönüşümlüdür (Waterhouse ve ark. 2011). Çürük kavitesinde gıdaların birikiminin getirdiği basınç ve kimyasal irritasyon, ince bir sağlam dentin tabakası tarafından korunan vital pulpada ağrıya neden olmaktadır (McDonald ve ark. 2011). Bu koşullara sahip dişlerde, pulpa amputasyonu uygulanması endikedir. Spontan ağrı ise; uyarana bağlı olmaksızın ansızın gelişir ve genellikle, süt dişi pulpasında yaygın iltihabi değişikliklere işaret eder (Waterhouse ve ark. 2011). Uyarı ortadan kalktıktan sonra, uzun süre devam eden şiddetli ağrı, geri dönüşümsüz pulpal enflamasyon ile ilişkilidir (Tagger ve Tagger 2004, Fuks 2009). Bu dişler, vital pulpa tedavisi endike olmadığından, pulpektomi ya da diş çekimi açısından değerlendirilmelidir (Waterhouse ve ark. 2011). Spontan ağrı şikâyeti bulunan dişlerin, hem koronal hem de radiküler pulpasında enflamasyon saptandığı belirtilmektedir (Gopinath ve Anwar 2014). Bunun yanında, ağrı hikayesi olmadan da süt dişi pulpasında yaygın dejenerasyon ya da apse formasyonu görülebilmektedir (Alaçam 2012). Araştırmacılar, perküsyon hassasiyeti, mobilite, vitalite testleri ve ağrı hikayesi gibi bulgularla pulpanın patolojik durumu arasında kesin bir ilişki olmadığını, klinik olarak ağrı semptomu olmayan dişlerde bile dejeneratif değişiklikler görülebileceğini belirtmişlerdir (Guthrie ve ark. 1965, Magnusson 1970, Schröder ve ark. 1994).

1.2.2 Klinik ve Radyografik Muayene

Pulpa amputasyonu uygulanacak dişlerin, klinik olarak asemptomatik, iyileşme kapasitesine sahip ve vitalite testlerine yanıt verecek özellikte olması beklenir (Tagger ve Tagger 2004, Fuks 2009). Bu sebeple tedavi öncesi dikkatli bir klinik ve radyografik muayenenin yapılması oldukça önemlidir (Schröder ve ark. 1994).

Amerikan Pediatrik Dişhekimliği Akademisi (American Academy of Pediatric Dentistry-AAPD)' nin süt dişi pulpa tedavilerine ait 2014 yılında yayınlanan protokolüne göre, pulpa amputasyonu öncesi klinik ve radyografik teşhis şu adımları içermelidir;

- Kapsamlı bir medikal hikaye alınmalı,

- Geçmişte ve şu an mevcut olan semptomlar dahil olmak üzere kapsamlı bir dental hikaye alınmalı,
- Çocuğa ve ebeveyne şikayeti başlatan nedenler, ağrının şiddeti, yoğunlaştığı bölge, süresi, ağrıyı artıran ve azaltan etkenler sorulmalı,
- Yumuşak ve sert dokuları içerecek şekilde dikkatli bir ekstraoral ve intraoral muayene yapılmalı,
- Palpasyon, perküsyon, mobilite gibi klinik testler yapılmalı,
- İlgili diştten alınan radyografi, pulpitis göstergeleri olan furkasyonda ya da periapikal bölgede radyolusensi, patolojik kök rezorpsiyonu gibi bulgular açısından değerlendirilmelidir.

Bu protokol sonunda vital pulpa amputasyonu; spontan ya da sürekli ağrı şikayeti olmayan, klinik olarak perküsyon ve palpasyon hassasiyeti ve patolojik mobilite olmayan, ağrı kesici ihtiyacı duyulmayan, yumuşak dokuda kızarıklık, şişlik ya da fistül gibi oluşumlar bulunmayan, derin dentin çürüklü süt azı dişlerine sahip bireylere uygulanabilir (Tagger ve Tagger 2004, Fuks 2009, Rodd ve ark. 2006).

Ancak, çocuk hastada klinik muayenede, özellikle perküsyon, palpasyon ya da diğer hassasiyet testlerine verilen yanıt; büyük ölçüde çocuk hastanın psikolojik durumuyla ilişkilidir (Fuks 2009). Perküsyona hassasiyet, daha çok pulpal hastalıkların akut fazında izlenen klinik bir semptomdur (Starkey 1968). Şiddetli enflamasyon durumundaki dişlerden perküsyona pozitif yanıt alınabileceği gibi, enflamasyonun koronal pulpada sınırlı olduğu dişler de perküsyona hassas olabilir. Bu nedenle, perküsyon testinin pulpanın enflamasyon derecesini saptamada değeri düşüktür (Fuks 2009, McDonald ve ark. 2011).

Patolojik mobilite, pulpa patolojilerinin bir diğer klinik semptomudur. Bununla birlikte, fizyolojik ve patolojik mobilite ayrımı, teşhis açısından önemlidir. Değişen derecelerde pulpal enflamasyona sahip dişlerde çok az mobilite görülebildiği gibi, aktif fizyolojik kök rezorpsiyonu olan dişler de mobil olabilir (McDonald ve ark. 2011). Mobilite, fizyolojik rezorpsiyon nedeniyle normal kabul edilebilirken, pulpal patoloji görülen pek çok dişte mobilite olmayabilir (Camp 2008). Mobil dişin palpasyonda ağırlı olduğu tespit edilirse, pulpada kronik dejenerasyon olabileceği düşünülür. Perküsyonda ve palpasyonda hassasiyet ile

birlikte görülen mobilite bulgusunun, yüksek restorasyon gibi diğer dental problemlerin işareti olabileceği de unutulmamalıdır (McDonald ve ark. 2011).

Pulpa amputasyonu için radyografik olarak ise; pulpaya komşu olduğu ön görülen çürük lezyonuna sahip, herhangi bir periradiküler patolojinin bulunmadığı, patolojik kök rezorpsiyonu olmayan, altında daimi diş germi bulunan derin dentin çürüklü süt dişleri seçilmelidir (Tagger ve Tagger 2004, Fuks 2009). Çocuk hastada radyografilerin yorumlanması; geniş kemik iliği bölgeleri, gelişmekte olan daimi dişlerin süperpozisyonları ve dişlerin doğal rezorpsiyon süreçleri nedeniyle zorlaşmaktadır (Tagger ve Tagger 2004).

İlave olarak, iki boyutlu radyografide çürük lezyonunun pulpaya yakınlığı her zaman doğru tahmin edilemeyebilir. Zira, pulpa kronik irritasyonlara enflamasyon ve düzensiz yapıda dentin oluşumu ile cevap vermektedir (Waterhouse ve ark. 2011). Şiddetli ve akut gelişen irritasyonlarda ise savunma mekanizması, reperatif dentin oluşumuna izin vermeyecek ve pulpanın etkilenmesi kaçınılmaz olacaktır. Bu durumda pulpa, ekspozür bölgesinin biraz uzağında kalsifiye bir bariyer oluşturmaya çalışacaktır. Bu kalsifiye kütle, pulpa boynuzunda ya da kanal ağzında lokalize olabilir. Histolojik muayenede bu oluşumlar pulpa taşından farklı olarak düzensiz, amorf kalsifiye materyal olarak gözükür. Radyografik olarak ise, pulpayı koruyan intakt bariyer ya da sekonder dentinmiş gibi görünen yapı aslında düzensiz olarak kalsifiye olmuş bir kütle olabilir. Bu durum, koronal pulpada ilerlemiş dejeneratif değişikliklerin ve kök kanalında enflamasyonun işaretidir ve teşhiste yanılgıya neden olabilir (McDonald ve ark. 2011). Bu sebeple, pulpayla ilişkili ya da yakın olarak gözükten lezyonlarda klinisyenin birden çok diagnostik bulguyu değerlendirerek tedaviye karar vermesi gereklidir (Waterhouse ve ark. 2011).

1.2.3 Vitalite Testleri

Süt dişlerinin patolojik durumunun değerlendirilmesinde, elektrikli ve termal testlerin güvenilirliği sınırlıdır (Waterhouse ve ark. 2011). Pulpadaki enflamasyonun derecesini gösteren bu testlerin doğruluğunu, çocuk hastanın teste olan uyumu ve

anlayışı doğrudan etkilemektedir. Ayrıca, kimi zaman nekrotik pulpalı dişlerde bile kanal içinde bulunan sıvı içeriği ve vital doku artıkları nedeniyle vitalite testine pozitif cevap alınabilir (McDonald ve ark. 2011). Tüm bu nedenlerle, süt dişi pulpasının durumunu termal testler ve elektrikli pulpa testlerinin dışındaki teşhis kriterleri ile değerlendirmenin daha doğru olacağı görüşü benimsenmiştir (Fuks 2009, Waterhouse ve ark. 2011).

1.2.4 Pulpal Ekspozürün Değerlendirilmesi

Klinik ve radyografik değerlendirmeler, özellikle amputasyon tanısı konulurken her zaman kesin sonuçlar vermeyeceği için, son teşhis pulpa dokusunun doğrudan değerlendirilmesiyle yapılır ve pulpanın vital pulpa amputasyonu için uygun olup olmadığına karar verilir (Camp ve Fuks 2006).

Günümüzde, pulpanın enflamasyon derecesini göz ile tam olarak teşhis edebilecek bir araç henüz mevcut değildir. Özellikle, pulpanın ekspozite olduğu durumlarda, enflamasyonun koronal pulpada sınırlı olup olmadığını ve kök pulpasını etkileyip etkilemediğini gösteren bir metot bulunmamaktadır. Bu durum, pulpanın patolojik durumunun pulpa testleriyle belirlenememesine ve pulpa tedavilerinde başarısızlıklara yol açmaktadır (Waterhouse ve ark. 2011). Pulpanın patolojik durumunun belirlenmesi için “altın standart“ histolojik analiz yapılmasıdır. Ancak tedavi öncesi histolojik ve bakteriyel değerlendirmenin yapılması mümkün olamamaktadır. Bu sebeple, süt dişlerinde pulpanın durumunun belirlenmesi konusundaki kaynaklar, bilimsel dayanaktan çok olgu raporları ve klinik tecrübelerle dayanmakta, birçok çalışma klinik bulgu ve semptomlara göre retrospektif olarak yürütülmektedir (Flores ve ark. 2007).

Operatif diaagnozda dikkate alınacak kriterlerden birisi, gelişen ekspozürün niteliğidir. Ancak, herhangi iki dişte meydana gelen pulpal ekspozür, birbirinin aynısı olarak düşünülmemeli, dokunun fizyolojisi, yapısı ve histopatolojisinin her olguda değiştiği akılda tutulmalıdır. Ekspozürün meydana geldiği klinik koşullar, pulpal yaranın boyutu ve hekim tarafından tedavi sırasında gösterilen teknik

hassasiyet de ekspozüre ait bileşenleri değiştirecektir. Bunun yanında, ekspozüre yapısal ve fizyolojik olarak doku yanıtındaki en önemli fark; ekspozürün çürük ile ya da mekanik olarak meydana gelmesidir (Mjör 2002).

1.2.4.1 Mekanik Ekspozür

Vital pulpa amputasyonu için en uygun durum, etrafının sağlam dentinle çevrili olduğu iğne ucundan daha büyük (1 mm²' den küçük) mekanik ekspozürlerdir. Bu durumda, enflamasyonun koronal pulpada sınırlı kaldığı düşünülür (McDonald ve ark. 2011). AAPD' nin 2014 yılında revize edilerek yayınlanan protokolünde; geniş çürüğü olan ancak kök patolojisi bulunmayan ve çürük temizlenmesi ardından mekanik pulpa ekspozürü görülen süt dişlerinde pulpa amputasyonun uygulanabileceği bildirilmiştir (AAPD, 2014).

Raslan ve Wetzel (2006); yaptıkları çalışmada çürüklü ya da mekanik olarak ekspoze süt dişlerini histolojik olarak incelemişler ve mekanik olarak ekspoze dişlerde daha az enflamatuar hücre infiltrasyonuna rastlamışlardır. Çalışma sonucunda; pulpa amputasyonlarında başarılı sonuçlar elde edilebilmesi için mekanik olarak ekspoze dişlerin seçilmesi gerektiğini iddia etmişlerdir. Özdemir ve ark. (2015) tarafından yürütülen çalışmada ise mekanik olarak perfore olan ya da çürüklü perfore olan süt azı dişlerine vital amputasyon tedavisi uygulanmıştır. 18 aylık klinik ve radyografik takip sonucunda mekanik olarak perfore olan dişlerle (%77,3), çürüklü perfore olan dişler (%59,1) arasında belirgin bir başarı farkı tespit edilmiştir.

1.2.4.2 Çürüklü Ekspozür

Çürük temizleme esnasında oluşan ve ekspozürün etrafında çürük dentin bulunan durumlarda çürüklü ekspozürden bahsedilebilir (Starkey 1968). Literatürdeki vital pulpa amputasyonu uygulanan çalışmalar incelendiğinde, ekspozür bölgesinin tanımlanmasında farklı ifadelerin yer aldığı ve olgu seçimlerinde “çürüğün kaldırılmasından sonra vital pulpa ekspozürünün görüldüğü” (Markovic ve ark.

2005), “çürükle vital pulpanın ekspozе olduđu” (Holan ve ark. 2005), “çürüklü vital pulpa ekspozürünün olduđu” (Agamy ve ark. 2004), “semptomsuz çürükle vital pulpa ekspozürünün görüldüğü” (Eidelman ve ark. 2001) ya da “çürüklü açılmış” (Ibricevic ve Al-Jame 2000) dişler gibi kriterlerin kullanıldığı görülmektedir. AAPD tarafından yayınlanan son tedavi protokolünde; çürük temizlenmesi ardından çürüklü pulpa ekspozürü görülen süt dişlerinde pulpa amputasyonun uygulanabileceği bildirilmiştir (AAPD, 2014).

Çürüklü ekspozür durumunda pulpadaki enflamasyonun derecesi; genellikle ekspozürün boyutu ile ilişkilendirilir (McDonald ve ark. 2011). İğne ucu büyüklüğünde çürüklü ekspozürler, orta derecede enflamasyonla ilişkilendirilirken, geniş çürüklü ekspozürler ise yaygın enflamasyonun ve dejeneratif değişikliklerin göstergesidir (Troutman ve ark. 1982, Camp ve Fuks 2006, Alaçam 2012). Ancak, iğne ucu büyüklüğünde çürüklü ekspozürler bile pulpada geri dönüşümsüz değişikliklerle ilişkili olabilir, hatta total kronik enflamasyon ya da nekroz gelişebilir (Schröder 1994, Mathewson ve ark. 1995, Duggal ve Day 2008). Bununla birlikte; genellikle geniş bir ekspozür, etrafındaki ölü dentin tabakası kaldırıldığında ekspozür bölgesinde eksuda ya da pü ile birlikte görülür (McDonald ve ark. 2011).

Diğer taraftan, her ne kadar çürüklü ekspozе süt dişlerinde pulpadaki patolojinin boyutları ile ilgili soru işaretleri olduđu belirtilse de, çürüklü ekspozür olgularında başarılı sonuçlar alındığını bildiren çalışmalar da mevcuttur. Eidelman ve ark. (2001); çürüklü ekspozе 45 adet süt azı dişi üzerinde gerçekleştirdikleri çalışmada, formokrezol ve MTA amputasyonlarını karşılaştırmışlardır. Ortalama 13 aylık takip süresi sonunda, MTA grubunda klinik ya da radyografik olarak %100’ lük başarı elde edilirken, formokrezol grubunda sadece 1 dişte patoloji gözlemlenmiştir. Benzer olarak Holan ve ark. (2005); 64 adet süt azı dişi üzerinde gerçekleştirdikleri çalışmalarında çürüklü ekspozе süt azı dişlerinde MTA ve formokrezol amputasyonlarını karşılaştırmışlardır. Ortalama 38,2 aylık takip sonunda MTA grubunda başarı %97, formokrezol grubunda ise %83 oranında başarı elde edilmiştir. Noorollahian ve ark. (2008) tarafından, beyaz MTA ile formokrezolün başarısını karşılaştırmak amacıyla 60 süt azı dişine pulpa amputasyonu uygulanmış ve dişler 24 ay süreyle takip edilmiştir. Çürüklü ekspozе süt azı dişlerinin de dâhil edildiği

çalışmada, her iki grupta da %100 klinik başarı elde edilirken, radyografik başarı formokrezol grubunda %100 olmuştur. Sadece MTA ile tedavi edilen 1 dişte radyografik patoloji tespit edilmiştir. Çelik (2015) tarafından çürüklü pulpa perforasyonlarında MTA amputasyonunun 18 aylık klinik ve radyolojik etkinliğinin değerlendirildiği doktora tezi çalışmasında, çürüklü perforasyon grubunda başarı oranı %100, mekanik perforasyon grubunda ise %96 olarak belirlenmiş ve iki grup arasında başarı oranları yönünden istatistiksel olarak anlamlı farklılık olmadığı bildirilmiştir.

1.2.5 Pulpal Hemorajinin Değerlendirilmesi

Pulpal kanamanın niteliği, enflamasyonun teşhisinde önemli rol oynamaktadır (Nakanishi ve ark. 1995). Bu noktada doğru endikasyon konulmasında, kanamanın rengi, süresi ve miktarı oldukça önemli ve belirleyicidir (McDonald ve ark. 2011). Genel olarak kabul edildiği üzere; açık kırmızı renkli, hafif sızıntı şeklinde, fizyolojik sınırlar olan 3-5 dk. içinde minimal basınçla kontrol altına alınabilen kanamadan, enflamasyonun kron pulpasında sınırlı kaldığı anlaşılır ve bu dişlere vital pulpa amputasyonu uygulanması tavsiye edilir (McDonald ve ark. 2011). Ancak, koyu kırmızı, nabızsal tarzda ve pamuk peletle fizyolojik sınırlar içinde kontrol edilemeyen yoğun kanamalar, pulpanın irreversible pulpitis evresinde olduğunun göstergesidir (Waterhouse ve ark. 2011). Ekspozür bölgesinde ya da kanal ağzında pürülen eksuda varlığında da genellikle ilerlemiş pulpa dejenerasyonu veya nekroz olduğu düşünülür (McDonald ve ark. 2011). Bu durumlarda, süt dişlerine hiçbir vital pulpa tedavisi uygulanmamalıdır, kök kanal tedavisi ya da diş çekimi tercih edilmelidir (Waterhouse ve ark. 2011, Alaçam 2012).

Vital pulpa amputasyonlarının başarısı; tedavi uygulanacak dişin asemptomatik olması ve hemorajinin fizyolojik sınırlar içinde kontrol edilebilmesine bağlanmasına rağmen (Schröder ve ark. 1994), tedavi sırasında pulpal kanamanın değerlendirilmesi konusunda literatürde çelişkili ifadeler bulunmaktadır. Bazı araştırmacılar, ekspoz bölgesindeki kanamanın pulpanın patolojik durumunu yansıtmada ve dolayısıyla da amputasyon tedavisine karar vermede etkili olduğunu

belirtirken (Troutman ve ark. 1982, Schröder ve ark. 1987, Nakanishi ve ark. 1995, McDonalds ve ark. 2011), bazı arařtırcılar ise ekpozür bölgesinden bahsetmemekte ve yalnızca amputasyon bölgesindeki, yani kanal ağızlarındaki kanamanın fizyolojik sınırlar içinde olması gerektiğini bildirmektedir (Fuks 2002, İbricevic ve Al-Jame 2000, Fuks 2009). Dięer taraftan, Starkey (1968) ve Troutman ve ark. (1982) her iki kanamanın da endikasyon sırasında dikkate alınması gerektiğini belirtmişlerdir. Ekpozür bölgesindeki kanamanın dikkate alınması gerektiğini savunan yazarlar arasında da tam bir görüş birlięi olmadığı görölmektedir. Kanamanın tanımlanması konusunda kullanılan ifadeler birbirinden farklı ve subjektiftir. Starkey (1968) ekpozür bölgesindeki kanamanın “yoęun” olup, renginin “normal” olmaması ve kanal ağızlarındaki kanamanın “beyazlaşan ya da zor kontrol edilebilir olması ya da kanal ağızlarının net gözükmemesi” durumunda vital pulpa amputasyonu yapılmasını uygun bulmamıştır. Magnusson (1970), “koyu” renkli kanamanın pulpitis işareti olduğundan bahsetmiştir. Schröder ve ark. (1987), çürüklü ekspoze bölgedeki kanamanın “normal” olması gerektiğini bildirmişler ancak, bu tanımı ayrıntılı olarak açıklamamışlardır. Benzer şekilde, McDonald ve ark. (2011) perforasyon bölgesinde, Holan ve ark. (2005) ise kanal ağızlarında “aşırı” kanama olması durumunda vital amputasyon tedavisinin başarısız olma ihtimalinin yüksek olduğunu belirtmişlerdir.

Ayrıca, kanal ağızlarındaki kabul edilebilir kanama süresi konusunda da tam bir fikir birlięi bulunmadığı ve farklı uygulama şekillerine rastlandığı dikkati çekmektedir. Fizyolojik sınırlar olan 3-5 dk. içinde hemostazın sağlandığını belirten çalışmalar bulunmasına rağmen (Vargas ve Packham 2005, Godhi ve ark. 2011); birçok arařtırmacı, amputasyon tedavisi sırasında hemostazın ne kadar sürede sağlandığı konusunda bilgi vermemişlerdir (Eidelman ve ark. 2001, Agamy ve ark. 2004, Markovic ve ark. 2005, Naik ve Hedge 2005, Moretti ve ark. 2008). Camp (2008), hemostazın 1-2 dk. içinde kontrol edilmesi gerektiğini savunurken, Waterhouse ve ark. (1999) yaptıkları çalışmada, amputasyon tedavisi uyguladıkları süt dişlerinde hemostazın sağlanması için 5 dk.’ dan daha uzun süre beklediklerini bildirmişlerdir. Süt dişlerine pulpa amputasyonu uygulanan ve aynı ekip tarafından yürütölen başka bir çalışmada da benzer şekilde, başarılı dişlere ait kanama zamanının ortalama 6,4 dk. olduğu belirtilmiştir (Waterhouse ve ark. 2002).

Buraya kadar anlatılan bölümler dikkate alındığında, gerek klinik ve radyografik gerekse operatif teşhis yöntemlerinin, amputasyon tanısında tam olarak güvenilir bilgiler vermediği görülmektedir. Oysa, vital amputasyon tanımlamasında “enflamasyonun koronal pulpa ile sınırlı kaldığı durumlarda” uygulanabilecek bir tedavi yöntemi olduğu ifade edilmektedir. Dolayısıyla bu noktada enflamasyonun ayrıntılı olarak anlatılması doğru olacaktır.

1.3 Enflamasyon

Enflamasyon, mikroorganizmaların veya toksinlerin hücrelere zarar vermesinin önlenmesine ya da hasar sonucu oluşan nekrotik ve ölü dokuların uzaklaştırılmasına yönelik, organizmanın devamlılığı için geliştirilmiş koruyucu bir yanıttır (Ferrero-Miliani ve ark. 2007). Enflamasyonun vasküler ve selüler reaksiyonları, çeşitli hücreler tarafından üretilen veya bazı plazma proteinlerinden kaynaklanan mediatörler tarafından başlatılmaktadır (Şentürk 2013). Mikroorganizmalar, toksinler, nekrotik hücreler, mekanik ve kimyasal ajanlar, enflamatuar mediatörler enflamasyonun başlamasına sebep olabilir (Guo ve ark. 2000). İrritanlara karşı gelişen iltihabi yanıt; kan plazmasını, kanda dolanan hücreleri, kan damarlarını, bağ dokusunu ve selüler/ekstraselüler elemanların tümünü içermektedir (Ünal 2012).

Enflamasyon; uyarının özelliğine, ilk uyarıyı elimine etme konusunda oluşturulan yanıtın yeterliliğine ve oluşan doku hasarına bağlı olarak akut ve kronik olabilir (Şentürk 2013). Akut enflamasyon hızlı başlar, süresi kısadır (birkaç saat-birkaç gün) ve önemli bir özelliği, ödem ve lökositlerden zengin doku infiltrasyonudur. Akut enflamasyonda, ilgili ajan uzaklaştırılınca olay sona erer veya olay, yanıtın yeterli olmadığı durumlarda kronik faza ilerleyebilir (Kumar ve ark. 2013). Kronik enflamasyon, akut enflamasyonu takip edebilir ya da hiç belirti vermeden başlayabilir. Süresi daha uzundur, dokularda lenfosit ve makrofaj hakimiyeti, vasküler proliferasyon, fibrozis ve doku yıkımı ile karakterizedir (Kumar ve ark. 2013). Enflamatuar yanıt; ilgili ajan ortamdaki uzaklaştırıldığında sonlanır ve onarım süreci başlar (Şentürk 2013).

1.3.1 Akut Enflamasyon

Akut enflamasyon, konağın hasar oluşturan etkenlere karşı hemen oluşturduğu yanıttır. Enfeksiyon ya da zedelenme bölgesine lökosit ve plazma proteinlerinin hızlıca ulaşması ile karakterizedir (Şentürk 2013).

Akut iltihapta, antijenlere karşı iki ana savunma komponentini kanda normalde de bulunan antikorlar (immünglobülinler) ve lökositler oluşturur. Zedelenen alana dağılan lökositlerin özel görevi, bakteriyel ajan ve nekrotik doku artıklarının ortadan kaldırılmasına yardımcı olmaktır. Lökositler, aynı zamanda açığa çıkardıkları enzimler, kimyasal mediatör ve toksik oksijen radikalleriyle doku hasarını arttırabilir ve iltihabi olayı uzatabilirler (Ünal 2012).

Akut iltihap, vasküler ve hücrel değişiklikler olmak üzere 2 ana bölümde incelenebilir:

Vasküler değişiklikler; kan akımının vazodilatasyon nedeniyle artması ve damar geçirgenliğindeki artış, akut enflamasyondaki başlıca vasküler reaksiyonlar şeklinde görülür. Her ikisinde de amaç, kan hücrelerini ve proteinleri, enfeksiyon veya hasar bölgesinde toplamaktır. Zedelenmeye yol açan uyarının karşılaştığı ilk savunma hattı makrofajlar ve bağ dokusunun diğer hücreleridir. Bu etkileşimin hemen ardından tetiklenen vasküler reaksiyonlar, enflamatuvar yanıtın erken fazına hakim olur (Kumar ve ark. 2013).

Enflamasyona yol açan uyarının ardından, geçici vazokonstrüksiyon ve arteriyoller vazodilatasyon gelişir. Damar geçirgenliği artar ve proteinden zengin sıvı damar dışına sızmaya başlar. Bu olay, damarların eritrosit açısından konsantr olmasına ve dolaşımın yavaşlamasına (staz) neden olur (Kumar ve ark. 2013). Staz devam ettiği müddetçe lökositler, damar endotelinin yüzeyinde birikmeye başlar. Bunu lökositlerin endotele adezyonu ve interstisyel dokuya göçü izler (Ünal 2012).

Hücrel değişiklikler ise; enflamasyonun kritik aşamalarından birisi olan lökositlerin enflamasyon bölgesine göçüyle başlar. Normal kan akımında eritrositler ile lökositler kan damarlarının merkezinde, plazma ise endotele yakın olarak bulunur. İltihap gelişen bölgelerde, vazodilatasyon ve kan akımının yavaşlaması sonucu bu

düzen bozulur (Hargreaves 2002). Lökositler, endotele doğru “yuvarlanır” ve endotel boyunca birikir. Bu olay “marginasyon” olarak adlandırılır (Özoran ve Çobanoğlu 2007). Endotele yapışan lökositler, uzantılarını endotelyal hücrelerdeki boşluklara uzatırlar ve membran boyunca geçiş yapmaya başlarlar (Hargreaves 2002). Nötrofiller, monositler, lenfositler, eozinofiller ve bazofiller tanımlanan bu yolu kullanırlar (Çevikbaş 1995).

Damar dışına çıkan lökositler, kemotaktik ajanlara doğru, zedelenen bölgeye göç ederler (Kumar ve ark. 2013). Hem ekzojen ve hem de endojen maddeler lökositler için, kemotaktik ajan olabilir. Bu ajanlar, özellikle bakteriyel ürünler ve kompleman sistem komponentleri, bazı araşidonik asit metabolizma ürünleri (prostaglandin, lökotrien) ve sitokinler gibi bazı kimyasal mediatörlerdir (Ünal 2012).

Hasar bölgesine ulaşan aktif lökositler, zararlı etkenleri kendi içine alır, bakterileri ve diğer mikropları öldürür, nekrotik dokuları ve yabancı maddeleri ortadan kaldırır. Aktif lökositlerde üretilen reaktif oksijen türevleri, nitrik oksit gibi serbest radikaller ve sitokinler, sistemik etkiyle konak dokusunda hasara ve enflamasyonun uzamasına yol açabilmektedir. Bu sebeple, konaktaki savunma mekanizmaları, lökositlerin enflamasyon yerinde yalnızca ihtiyaç duyulduğunda toplanmaları için gerekli dengeyi kurar ve denetler (Kumar ve ark. 2013).

Uyaranın şiddeti ve yoğunluğu, enflamasyonun gerçekleştiği yer ve doku, ayrıca konağın yanıt verme yeteneği gibi faktörlere bağlı olarak enflamasyon aşağıdaki üç durumdan biriyle sona erer:

Zedelenme sınırlı ya da kısa süreli, doku hasarı minimum düzeyde ve doku rejenerasyon kapasitesine sahip ise olay tamirle sonuçlanır. Doku, histolojik ve fonksiyonel olarak normale döner. Akut iltihabi yanıtın sonlanmasında; kimyasal maddelerin nötralizasyonu, vasküler geçirgenliğin normale dönmesi, damar dışına çıkmış nötrofillerin ölümü ve lökosit göçünün durması izlenir (Ünal 2012). Lökositler, iltihabi durduran ve reaksiyonu sınırlayan mediatörler salgılamaya başlar. En sonunda, lenfatik drenaj ve nekrotik dokuların makrofajlarca sindirilmesiyle ödem sıvısı, iltihabi hücreler ve artıklar temizlenir. Yeni damar oluşumu,

fibroblastların çoğalması ve kollajen üretimi ile hasarlı doku onarılır (Kumar ve ark. 2013).

Büyük doku hasarının olduğu ya da rejenerasyon kapasitesi olmayan dokularda ise skarlaşma veya fibrozis gelişir. Bu onarımda zedelenmiş dokudaki defekt, bağ dokusuyla doldurulur. Hasar onarma girişiminin ya da kronik enflamasyonun sonucunda, aşırı miktarda bağ dokusu depolanması ve fonksiyonun bozulmasına yol açan fibrozis gelişir (Kumar ve ark. 2013).

Hasar oluşturan uyarılar devam ederse tam iyileşme oluşamaz ve kronik iltihap oluşur. Akut iltihaptan farklı olarak, hasar oluşturan etken devam ettikçe doku nekrozu, organizasyon ve tamir bir arada gerçekleşir ve bağışıklığın spesifik savunma mekanizmaları aktif olur (Özoran ve Çobanoğlu 2007).

1.3.2 Kronik Enflamasyon

Kronik iltihap; haftalar, aylar hatta yıllar süren, doku zedelenmesi ve iyileşme olayının beraberce görüldüğü bir iltihap olarak düşünülebilir. Kronik iltihap, akut iltihabın devamı şeklinde ya da sessiz bir şekilde kronik olarak başlayabilir. Vasküler değişiklikler, ödem ve zengin nötrofilik infiltrasyon ile karakterize akut iltihabın aksine, kronik iltihap; makrofaj, lenfosit ve plazma hücrelerini içeren, iltihap hücrelerinin neden olduğu doku yıkımı ve onarımla ilgili yeni damar proliferasyonu ve fibrozisten oluşur (Ünal 2012).

Kronik iltihapta, hücresel yanıtta immün mekanizmalar baskın rol oynar. Akut iltihapta polimorfonükleer lökositler anahtar hücre iken, kronik iltihapta lenfoid hücreler ve makrofajlar baskın hücrelerdir. Kemik iliğinden kaynaklı monositler, iltihap başlangıcından yaklaşık 48 saat sonra hasarlı dokuda baskın hücre olarak yer alır (Chensue ve Ward 1996). Kemotaktik özellikteki kimyasal mediatörler ve adezyon molekülleri, monositlerin damar dışına çıkışını yönlendirir, böylece monositler dokuya geçtiklerinde fagositoz yeteneğine sahip makrofajlara transforme olurlar. Fagositoz özelliğinin yanında aktive olabilme özelliği de kazanırlar. Hücre çapları büyür, lizozomal enzim düzeyleri artar, metabolizmaları hızlanır ve

mikropları sindirme ve fagosite etme güçleri artar. Aktivasyon sonrası makrofajlar, biyolojik yönden aktif ürünler salgırlar. Bu salgılama kontrol dışına çıkarsa, doku nekrozu ve kronik iltihabın özelliđi olan fibrozis gelişir (Cotran ve ark. 1999, Özorun ve Çobanođlu 2007).

Bađ dokusunda bulunan makrofajlar, fagositozda aktif rol oynayan hücrelerdendir, ayrıca lenfositlere etki eden interlökin-1 (IL-1) salgırlar. Vücuda giren antijenler makrofajlar tarafından işlenir ve lenfositlere sunulur. Lenfositlere yapılan uyarı lenfositlerin lenfoid dokudan enflamasyon bölgesine hareketlenmesini ve IL-2 sentezini sağlar. Lenfositlerden farklı olarak makrofajlar, daha önce karşılaştığı antijeni tanımaz ve her karşılaşmada yeni aktifleşmeye gerek duyar (Ünal 2012).

1.4 Dental Pulpanın Enflamasyonu ve Doğal İmmün Yanıtı

Dental pulpanın en karakteristik yapısal özelliđi; sert mineralize dokularla çevrili olmasıdır. Bu sınırlanma nedeniyle, pulpa dokusunun savunma ve tamir kapasitesi kısıtlanmaktadır. Pulpanın çevreyle uyumunun düşük olması, yaralanmayı takiben yeterli kan desteđinin sağlanmasını ve hücrelerin enflamasyon bölgesine toplanmasını zorlaştırmaktadır (Jontell ve ark. 1998). Vazoaktif mediatörlerin etkisiyle pulpal kan akımında ve vasküler permabilitede meydana gelen deđişiklikler, mikroçevresiyle uyumlu diđer dokulara kıyasla oldukça farklıdır (Kim ve ark. 1992).

Dental pulpa enflamasyonu, diđer konnektif dokulara benzer olarak hücrenel ve moleküler faktörler tarafından düzenlenmektedir. Pulpa, konak enflamatuar mediatörleri denilen ve pulpada varlığı kanıtlanan molekülleri salabilmektedir. Bu mediatörlerin temel amacı; irritan faktörlerle savaşmak ve zararlı etkilerini minimize etmektir. Ancak, doğal ve adaptif (edinsel) bađışıklığın bir parçası olarak, konak faktörleri pulpanın yaralanmasına ve yıkımın artmasına neden olabilirler. Doğal immünite mikrobiyal ürünlerin başlangıç invazyonu ile aktive olur. Eđer doğal immünite uyarını ortadan kaldırmada yetersiz kalırsa, hücrenel ve spesifik antikor

yanıtı ile adaptif immünite ortaya çıkar ve doğal immüniteye katkıda bulunur (Hahn ve Liewehr 2007).

Genellikle; doğal immünite antijen spesifik değildir ancak bakteriyel internalizasyon ve fagositoz için bilinen mikropların reseptörlerini kullanır. Çürük bakterilerinin dentin tübülleri içinde bulunmaları nedeniyle, fagositik hücreler, çürük dokusu pulpayla direkt olarak temasa geçene kadar işlevlerini yerine getiremezler. Doğal bağışıklıktan edinsel bağışıklığa geçiş, dental pulpada çürük dokusu pulpaya yaklaştıkça gerçekleşir (Hahn ve Liewehr 2007).

Enflamasyon, patojenleri hızlıca elimine etme ve iyileşme sürecini başlatmada ilk adımdır (Abbas ve Lichtman 2003). Bakteri istilası sonrası, pulpa ve periapikal dokularda değişen derecelerde enflamasyon görülür. Bu dokular genellikle heterojen bir yapıya sahiptir ve enflamasyon, nekroz ve iyileşme süreçleri aynı anda görülebilmektedir (Leprince ve ark. 2012). İmmün yanıtın oldukça kompleks yapısı nedeniyle endodontik patolojilerde tüm hücre gruplarının ve spesifik antikörlerin fonksiyonlarını kesin olarak anlamak güçtür. Bu durum, çoğu zaman klinik semptomlar ile histolojik bulgular ve prognoz arasındaki ilişkinin zayıf olmasına neden olmaktadır (Duggal ve Day 2008). Bu yüzden farklı klinik koşullarda (sağlıklı pulpa, reversible pulpitis, irreversible pulpitis) farklı hücre gruplarının önemli olduğu kabul edilmektedir (Hahn ve ark. 1989). Çürük dokusu kaldırılmadan önce ve sonra enflamatuar mediatörler farklı roller üstlenmektedir. Reversible pulpitiste tedavi öncesi varolan bakteri istilası proenflamatuar sitokinlerin salınımına neden olur. Tedaviden sonra irritan ajanın kaldırılmasıyla, savunma reaksiyonlarına daha az ihtiyaç duyulur ve sitokin sayısı azalır. Çürüğün kaldırılmasıyla tedavi sonrası istenen denge sağlanırsa, proenflamatuar hücre sayısı ve immün hücre infiltrasyonu azalır. Anti-enflamatuar sitokinler ve büyüme faktörlerinin oranı artar. Hücre proliferasyonu ve diferansiyasyonu ile tamir olayları başlar (Leprince ve ark. 2012).

Dentin pulpa kompleksinin çürüğe karşı immün yanıtı farklı ama birbirleriyle ilişkili adımları içerir (Jontell ve ark. 1998, Hahn ve Liewehr 2007);

- (1) Vasküler kan akışının düzenlenmesi,
- (2) Dentinal sıvı akışının dışarı yönlendirilmesi ve intratübüler immünglobülin depozisyonu,
- (3) Savunma hücresi olarak odontoblastlar,
- (4) Nöropeptitler ve nörojenik enflamasyon,
- (5) Doğal efektör immün hücreler,
- (6) İmmün hücrelerin ürettiği enflamatuar mediatörler.

İlk iki adım; çürüğe karşı başlangıç enflamatuar yanıtın vazgeçilmezleridir. Dental pulpanın innervasyon ya da vasküler permeabilite yönünden oldukça zengin olması, immünokomponent hücrelerin direkt olarak uyarılmasını, immün hücrelerin ve makromoleküllerin enflame dokuya dağılmasını kolaylaştırmaktadır (Csillag ve ark. 2004).

1.4.1 Vasküler Kan Akışının Düzenlenmesi

Doğal immün yanıtın başlangıcında, dentin pulpa kompleksinde meydana gelen olayları açıkça ortaya koymak zordur, çünkü çürük lezyonun ilerlemesi zaman almaktadır (Hahn ve ark. 1989, Hahn ve ark. 1991, Izumi ve ark. 1995). Küçük boyutuna rağmen, dental pulpa gelişen irritasyona bütün olarak değil kompartmanlar/bölümler halinde yanıt verir. Pulpanın irritasyona en yakın bölgeleri enflamasyondan daha çok etkilenirken, enflamasyona uzak bölgeler ya hiç etkilenmez ya da çok az etkilenir (Seltzer ve Bender 1963, Okiji ve ark. 1991, Heyeraas ve ark. 2001).

Fizyolojik koşullar altında pulpal kan akışı nöronal, parakrin ve endokrin mekanizmalar tarafından düzenlenmektedir. Pulpal enflamasyonun başlangıç fazında, vazodilatasyon oluşur ve kan akışında artış meydana gelir. Bu artış, pulpadaki perfüzyonla birlikte irritasyon bölgesine konak enflamatuar mediatörlerinin ulaşmasını sağlar. Enflamatuar süreç ilerledikçe kan damarlarında

staz meydana gelir. Protein ve hücrelerin interstisiyal dokuya çıkışının yanı sıra, rigid duvarları nedeniyle mikroçevresiyle uyumun düşük olması pulpa içi basınç artışına neden olur. Pulpal enflamasyon devam ettiği takdirde doku nekrozu gerçekleşir (Hargreaves 2002).

1.4.2 Dentinal Sıvı Akışının Dışarı Yönlendirilmesi ve İntratübüler İmmünglobülin Depozisyonu

Pozitif intrapulpal basınç nedeniyle tübüller içindeki dentinal sıvının dışarıya doğru yönlenebilmesi, zararlı uyanların dentin tübüllerine difüzyonunu azaltan pulpanın çürüğe karşı başlangıç yanıtlarından birisidir (Matthews ve Vongsavan 1994, Maita ve ark. 1991).

Dentin sıvısının kompozisyonu tam olarak tanımlanmamıştır. Ancak doku serumuna benzer olarak serum proteinlerini ve immünglobülinleri (Ig) içerdiği düşünülmektedir (Wadachi ve ark. 2006). Normal pulpada interstisyel sıvıda IgG varlığı dentin tübüllerinin yanında predentin bölgesinde tespit edilmiştir (Okamura 1985, Hahn ve Best 2006). Yüzeysel çürüklerde, enfekte olmayan dentin tübülleri içinde IgG1, IgA1, ve IgM tespit edilirken, derin çürüklerde IgG1, IgA1, IgA2 ve IgM2' nin yüksek oranda lokalize olduğu görülmüştür (Hahn ve Best 2006). Dentin sıvısı içindeki antikorların olası koruyucu etkisi antijen spesifik ya da nonspesifik olabilir. Örneğin *S. mutans*' a karşı serumda gelişen doğal antikorlar dentin sıvısı aracılığıyla damar dışından dentin tübülleri içine diffüze olup, çürük lezyonlarında bakteriyel antijenlerle savaşabilirler (Love 2002). IgG ile birlikte albümin ve fibrinojen gibi serum proteinleri, dentin tübüllerine tutunabilir ve nonspesifik olarak antijenlerin difüzyonunu azaltır (Hahn ve Best 2006). Öte yandan dentin tübüllerindeki immünglobülinlerin degradasyon ürünleri karyojenik patojenler için besin kaynağı olarak kullanılabilir (Nagaoka ve ark. 1995).

Dentin geçirgenliği, pulpaya giren antijenlerin miktarının ve büyüklüğünün belirlenmesinde kritik öneme sahiptir. Dentin tübüllerinin çaplarında meydana gelen daralmalar, antijen geçişini ve pulpanın patofizyolojik durumunu büyük ölçüde

etkilemektedir (Bergenholtz ve ark. 2013). Antijen geiři durumunda dendritik hücreler, lokal olarak T hücrelerle etkileşime geçmekte ve immün yanıtın başlatılmasında rol oynamaktadırlar (Jontell ve ark. 1998).

Dendritik hücrelerin dentin tübülleri aracılığıyla pulpaya girmeye çalışan antijenlere karşı kinetik deęişimler gösterdiğine dair kanıtlar bulunmaktadır (Okiji ve ark. 1991). Antijen geiři durumunda dendritik hücreler hem lokal olarak T hücrelerle etkileşime geçmekte, hem de sinirsel ve vasküler sistemi etkileyerek enflamatuar reaksiyonları düzenlemektedir. Bu sebeple dendritik hücreler; sahip oldukları immün gözetim rolüyle immün yanıtın başlatılmasında kritik öneme sahiptirler (Jontell ve ark. 1987).

1.4.3 Savunma Hücresi Olarak Odontoblastlar

Pulpaya yakınlıkları ve dentin tübülleri uzanan uzantılarıyla dentine invaze olan bakterilerle ilk karşılařan hücrelerdir. Bu nedenle tanınma ve konak savunma mekanizmalarının düzenlenmesinde stratejik öneme sahiptirler (Hahn ve Liewehr 2007). Odontoblastlar, matriks salınımını ve mineralizasyonu düzenlemelerinin yanında, birçok enflamatuar mediatör de salmaktadırlar. Özelleşmiş reseptörleriyle patojenleri algırlar, mikrobiyal yan ürünlere karşı enflamatuar hücreleri stimüle edecek sitokinleri salgırlar ve immün gözetim rolü olan dendritik hücre göçünü indüklerler (Goldberg ve ark. 2008). Bu sebeple odontoblastlar, dentin formasyonu görevlerinin yanında, pulpanın savunma yanıtının önemli bir parçası olarak da düşünölmelidir (Hargreaves 2002).

Pulpa-dentin arayüzünde çürük enfeksiyonu ilerledikçe gram pozitif aerobik bakterilerdeki düşüşle birlikte, gram negatif anaerobik bakterilerin sayısında artış görülür (Hoshino 1985). Bu artışla, odontoblastik tabaka boyunca ciddi zararlar birlikte odontoblastların ölümlü, odontoblastik tabakada yıkım ve alttaki hücreden zengin bölgedeki fibroblastlar ya da mezenşimal hücrelerde aktivasyon meydana gelir. Bir yandan da ilerleyen çürük lezyonuna karşı reperatif dentin formasyonu başlar (Fitzgerald ve ark. 1990).

Odontoblastlar düşük seviyede IL-8 ve IL-8 reseptörü sentezlerler (Hahn ve Liewehr 2007). Normal pulpadan elde edilen odontoblastların, bakteriyel ürünleri tanıyabilen toll-like reseptörleri (TLR) üretebildiği gösterilmiştir. Odontoblastların, lipoteikoik asit ile karşılaştıkları zaman kemokinlerle birlikte TLR-2 , TLR-3, TLR-5, TLR-9 denen reseptörleri salgıladığı gözlemlenmiştir (Durand ve ark. 2006). Lipoteikoik asit varlığında pulpal ve odontoblast benzeri hücreler tarafından anjiogenezisi ve vasküler permeabilityyi indükleyen vasküler endotelial growth factor (VEGF)' ün sentezlendiği bildirilmektedir. Bu bulgular; odontoblastların ilerleyen çürüğe karşı dental pulpanın doğal immün yanıtında önemli rol oynadıklarını göstermektedir (Hahn ve Liewehr 2007).

Dommisch ve ark. (2005), epitelyal hücelere benzer olarak normal odontoblastların güçlü beta defensin (BD-1) ve zayıf beta defensin (BD-2) ürettiğini rapor etmiştir. BD' ler memelilerde epitelyal yüzeylerde mikrobiyal kolonizasyonu engelleyen bir peptid ailesidir (Abiko ve ark. 2001). BD-2; odontoblast diferansiyasyonunu stimüle eder, *S.mutans* ve *L. casei*' e karşı bakterisidal etki gösterir. Çürük lezyonunun odontoblastlardan BD-2 sekresyonunu indüklediği kesin olarak kanıtlanmamıştır. Ama eğer öyleyse; BD-2 salgılanması; dendritik hücrelerin birikimi ve bakterisidal özelliğiyle çürük lezyonunun invazyonunu durdurmasıyla odontoblastların doğal immünitadaki rolünün göstergesi olabilir. Odontoblastların fagositik özelliği olduğu da iddia edilmiş ve bu konuda yeni çalışmalara ihtiyaç duyulduğu belirtilmiştir (Hahn ve Liewehr 2007).

Sağlıklı pulpada odontoblastlar tarafından salınan transforming büyüme faktörü- β (TGF- β) miktarı irreversible pulpitiste artar. TGF- β ; matriks metalloproteinaz sekresyonunu ve dentin mineralizasyonunu teşvik ettiği için dentinogenezis ve tamirde önemlidir (Tjaderhane ve ark. 2001, Lucchini ve ark. 2002). TGF- β enflamasyonun başlangıç aşamasında proenflamatuardır ve dendritik hücre gibi immün hücreleri enflamasyon bölgesine toplar (Farges ve ark. 2003). Enflamasyonun ilerleyen safhalarında; TGF- β lenfosit proliferasyonunu, TLR sinyalizasyonunu ve makrofajları baskılayarak anti-enflamatuvar etki gösterir (Lucchini ve ark. 2002).

1.4.4 Nöropeptitler, Nörojenik Enflamasyon ve Çürük

Dental pulpanın çok yoğun sinirsel iletiminin olması immünolojik reaksiyonlardaki tepkisini etkileyebilir. Sinir fiberlerinin bir çoğu substans peptit (SP), kalsitonin gen ilişkili peptit (CGRP) gibi nöropeptitler salarlar ve ağrı algısını etkilerler (Byers ve Narhi 1999). Salınan nöropeptitler, immünglobülin gibi makromoleküllerin dolaşımını, dentin tübüllerinin geçirgenliğini ve sıvı hareketini de etkileyerek pulpaya giren antijen sayısını belirlemektedir (Jontell ve ark. 1998).

Nöropeptitlerin mikrodolaşımdaki etkisinin, enflamatuvar ve immunokomponent hücreleri de etkilediği gösterilmiştir. SP genellikle immün uyarıcı ajan olarak davranır ve makrofajların kemotaksis ve fagositozunu geliştirir. Makrofajların araşidonik asit metabolitleri ve sitokinler gibi biyoaktif içerikleri üretmesi de SP tarafından artırılmaktadır (Rodd ve Boissonade 2002). SP; T hücrelere karşı kemotaktiktir, IL-2, IL-8 ve interferon gama (IFN- γ) üretimini tetikler. Aynı zamanda antijen sunan hücre üreterek IL-12 üretimini düzenler (Park ve ark. 2004). CGRP ise; arteriol vazodilatasyonunda rol alan primer nörojenik mediatördür. T lenfosit proliferasyonunu, antijen sunan hücrelerin fonksiyonlarını etkiler (Hahn ve Liewehr 2007).

Nörojenik enflamasyonun sonunda interstisyel doku basıncında artış ve dentinal sıvının dışarı çıkışı meydana gelir (Heyeraas ve ark. 1994). Aşırı interstisyel sıvı, dolaşım ya da lenfatik sistem tarafından absorbe edilir. Eğer pulpa artmış doku basıncını çözemese, artmış nöropeptit seviyesi ve kalıcı ödem, ağrı ve lokal nekroza neden olabilir (Rodd ve Boissonade 2002). Sinir fiberlerinin dentin tübülleri içinde yer alması ve dentinal sıvının dışarı çıkışındaki rolleri; çürüğe karşı başlangıç vasküler yanıtta nöral komponentlerin önemini açıklamaktadır (Byers ve Narhi 1999).

Pulpal yaralanmayı takiben innervasyon ve nöropeptit konsantrasyonunda önemli derecede artış görülür (Rodd ve Boissonade 2002). Ağrılı pulpitis örneklerinde nöropeptit konsantrasyonu derin asemptomatik çürüklerden daha yüksektir (Bowles ve ark. 2003). CGRP, SP ve nörokinin A varlığı normal pulpada tespit edilmiştir (Awawdeh ve ark. 2002). Dental pulpanın arteriolleri yüksek oranda

CGRP ve SP içeren fiberler tarafından inerve edilmektedir. Çürük lezyonu ilerledikçe pulpa boynuzu bölgesinde enflame pulpadaki CGRP ve SP miktarı ile CGRP' ye duyarlı sinir lifi sayısı artmaktadır (Rodd ve Boissonade 2002). Enflame pulpada CGRP ve vazoaaktif intestinal peptit (VIP) dendritik hücrelerin enflamasyon bölgesine toplanmasını sağlar ve matür dendritik hücrelerin rejyonel lenf nodlarına migrasyonunu inhibe eder (Dunzendorfer ve ark. 2001).

Enflamatuar sitokin ve kemokinler nöropeptit salınımını aktive ederek önemli derecede ağrıya yol açarlar. İmmün hücreler nörojenik enflamasyonda homeostazı sağlamak için somatostatin ve β -endorfin salgırlar (Rodd ve Boissonade 2002). Örneğin enflame pulpada T hücreler nonenflame pulpadan daha fazla somatostatin ve β -endorfin üretirler (Mudie ve Holland 2006). Somatostatin ve CGRP genellikle T hücre proliferasyonunu ve T hücre tarafından salgılanan IL-2, IFN- γ gibi sitokinlerin üretimini baskırlar (Lambrecht 2001).

1.4.5 Dental Pulpanın Doğal Efektör İmmün Hücreleri

Genel bir bakış açısı olarak dental pulpanın hücrelerinin vücuttaki diğer konnektif dokulara benzer olduğu söylenebilir. İmmünohistokimyasal ve morfolojik çalışmalarda dental pulpanın endojen ve immün yanıt esnasında beliren çok sayıda yardımcı immükomponent hücreye sahip olduğu gösterilmiştir. Bu hücrelerin yaralanmayı takiben zararlı uyarı değerlendirilen bir ağ oluşturduğu ve pulpal hastalığın karakterini belirleyecek reaksiyonları başlattığı bilinmektedir (Jontell ve ark. 1998).

Dental pulpada permabilite artışı ve enflamasyon bölgesine lökositlerin migrasyonunu takiben, pulpa hücrelerinden salınan sitokin miktarında artış görülür (Kumar ve ark. 2013). İlk olarak Jontell ve ark. (1987) tarafından pulpada T yardımcı ve T sitotoksik hücrelerin varlığı tespit edilmiş ve normal pulpada immüno Komponent hücrelerin varlığı kesin olarak gösterilmiştir. İlave olarak normal pulpada lenfosit, makrofaj ve nötrofil olmak üzere birçok immün hücrenin varlığı tanımlanmıştır (Stashenko 1990). Enflamatuar bir uyarıya karşı pulpa yanıtının

başlangıcında bakteriyel ürünlerin difüzyonu ile monosit ve polimorfonükleer lökosit sayısında artış olmaktadır (Hahn ve Liewehr 2007). Süt dişi pulpası, daimi diş pulpasına göre yerleşik halde bulunan lökosit sayısının daha fazla olması nedeniyle irritasyonlara daha hızlı yanıt vermektedir (Rodd ve Boissonade 2006, Yıldırım ve ark. 2008). Çürük derinliği arttıkça T, B lenfosit ve plazma hücresi sayısı artmaktadır (Angelova ve ark. 2004, Şimşek ve Durutürk 2005). Çürük lezyonunun pulpaya uzaklığı 0,5-1,5 mm' ye ulaştığında bu hücrelerin sayıları önemli derecede artmaktadır. Enfeksiyon koronal pulpadan radiküler pulpaya ilerledikçe, makrofajlar CD4+ T lenfositleri aktive eder ve hücre bazlı immün yanıt başlar. Enflamatuvar cevap devam ettikçe pulpanın vasküler yapısı ve bütünlüğü bozulur, pulpa dokusunun yıkımı meydana gelir (Kim ve ark. 1992). İmmün yanıt bakterileri ortadan kaldırmakta yetersiz kalır. Nekrotik pulpa periapikal lezyon gelişimi için rezidüel bakterilere bir besin kaynağı sağlar (Nagaoka ve ark. 1995).

1.4.5.1 Makrofajlar

Pulpadaki monosit kaynaklı makrofajlar; dental pulpanın vasküler permeabilitesinin artırılması, yabancı antijenlerin uzaklaştırılması ve zarar görmüş dokuların tamiri için pulpitisin erken aşamalarında aktive olurlar. Dental pulpa makrofajları, yeniden damarlanmayı ve fibroblast proliferasyonunu kolaylaştırarak pulpanın tamir olaylarına katkıda bulunmaktadır (Hahn ve Liewehr 2007).

Sağlıklı dental pulpada yerleşik makrofajların varlığı elektron mikroskobu çalışmalarıyla gösterilmiştir (Seltzer ve Bender 1963). Bu hücreler oval, yuvarlak, dendritik olmak üzere farklı morfolojik şekillerde görülürler. Dinlenme durumunda perivasküler alandaki hücrelerle birlikte bulunurlar ve ışık mikroskobunda fibroblastlardan kolay kolay ayırt edilemezler. Makrofaj sayısı çürük lezyonu ilerledikçe artmaktadır. Çalışmalarda, rat ve insan dişlerinde makrofajların pulpada en baskın immün hücre grubu olduğu gösterilmiştir (Jontell ve ark. 1987, Okiji ve ark. 1991).

1.4.5.2 Doğal Katil Hücreler (NK)

NK hücreler dolaşımdaki kanda bulunur ve enflamatuvar kemokinlere yanıt olarak damar dışına çıkıp enflamasyon bölgesine giderler (Maghazachi 2005). Aktive NK hücreler, dendritik hücre matürasyonunu ve sitokin üretimini teşvik eder. Dental pulpada NK varlığı yüzeysel çürükler altında IFN- γ miktarının artmasına neden olur. IFN- γ artışı makrofajları aktive eder, fagosite edilmiş mikropları ortadan kaldırır ve adaptif immünite için tip 1 T hücre immün yanıtı teşvik eder (Trinchieri 1995).

1.4.5.3 T Hücreler

Lenfositler, antikorlar ve lenfokinler spesifik immünitenin başlıca elemanlarıdır. Spesifik immünite, doğal immünitenin koruyucu mekanizmalarını güçlendirir, bu mekanizmaları antijenin giriş yerine yönlendirerek yabancı antijenin ortadan kaldırılmasını kolaylaştırır (Jontell ve ark. 1998). Normal pulpada baskın T hücre tipi CD8+ T hücrelerdir (Hahn ve ark. 1989). Normal fonksiyonları tam olarak tanımlanmamıştır. Bilinen görevleri ise; apoptoz ya da perforin üretimi ile enfekte konak hücrelerini öldürmek, fagositoz için IFN- γ üretmektir. CD8+ T hücrelerin antijen uyarılarıyla doku içinde hareket edebilmeleri nedeniyle immüngözetim rolü üzerinde durulmaktadır (Hahn ve ark. 1989).

T lenfositlerin aksine, B lenfositler pulpada az sayıda bulunmaktadır (Hahn ve ark. 1989). Rat molar dişlerinin pulpalarında az sayıda plazma hücresi saptanmış (Okiji ve ark. 1991) ve sayılarının yaşla beraber arttığı gözlemlenmiştir. B lenfositlerin varlıklarının, kronik olarak ekspozite dentin tübüllerindeki antijenlerin uyarılarından kaynaklanıyor olabileceği düşünülmektedir (Okiji ve ark. 1991).

1.4.5.4 Dendritik Hücreler

İmmatür dendritik hücrelerin, pulpal immün yanıtın başlangıç fazında önemli rolleri olduğu düşünülmektedir. Pulpal dendritik hücreler, paraodontoblastik ve perivasküler

bölgede dendritik görünümde yerleşmişlerdir. Bu bölgede immün gözetim ve yabancı antijenleri yakalamak için bekledikleri düşünülmektedir. Derin çürükler altında dendritik hücrelerin sayısı sinir fiberleri ile birlikte senkronize olarak artar ve nöropeptitler için kemotaktik özellik kazanırlar (Hahn ve Liewehr 2007).

Dendritik hücreler antijeni yakalayıp işleyebilir, bölgesel lenf nodlarına göç ederek olgunlaşırlar ve antijeni CD4+ T hücrelere sunarlar. Class II moleküllerinin ekspresyonu büyük olasılıkla pulpal dendritik hücrelerin antijen sunma kapasitelerine bağlıdır. Öte yandan pulpadaki dendritik hücrelerin vücudun diğer bölgelerinde bulunan dendritik hücrelere göre lenf nodlarına göç etme ve T hücreleri uyarma kapasitelerinin düşük olduğu belirtilmiştir (Jontell ve ark. 1987, 1998).

Matür dendritik hücreler, dolaşımdaki immatür dendritik hücreleri ve T hücreleri enflame dokuya toplayan yüksek konsantrasyonda IL-1 β , IL-8, IL-12 ve TNF- α gibi birçok proenflamatuar sitokin salgırlar (Lutz ve Schuler 2002, Lebre ve ark. 2005).

1.4.6 Enflamatuar Mediatörler

Sert dokularla çevrili olan dental pulpa; enflamasyona diğer konnektif dokulara kıyasla daha agresif yanıtlar vermektedir. Kendine özgü dolaşım ve lenfatik sistemi olan bu dokunun pulpal enflamasyon sürecindeki davranışlarının belirlenmesi; pulpa tedavilerinin başarısı için gereklidir (Mjör 2002). Enflamatuar pulpal hastalıkların teşhisi ve yeni tedavi metotlarının geliştirilmesi için bu biyolojik belirteçlerin tanısal değerlendirmesi, enflame ve sağlıklı pulpadaki konsantrasyonlarının belirlenmesi önem taşımaktadır (Rauschenberger ve ark. 1997).

Mikroorganizma yan ürünleriyle etkileşimin sonucu olarak, pulpal enflamatuar hücrelerden enflamatuar mediatörler salınmaktadır (Jontell ve ark. 1998). Bu mediatörler immünokomponent hücrelerden salınan, immün ve enflamatuar yanıtta düzenleyici olarak rol alan, polipeptit yapıdaki moleküllerdir (Elsalhy ve ark. 2013). Sitokinler, potansiyel patolojik ajanlara karşı immün yanıtın yoğunluğunun ve süresinin düzenlenmesinde önemli rol oynamaktadırlar (Park

2002). Proenflamatuar sitokinler (IL-2, IL-6, IL-8, TNF- α) enflamasyonu düzenler ve geliştirirler, anti enflamatuar sitokinler (IL-4, IL-10, IL-13) ise enflamasyonu baskırlar (Güner ve ark. 1997, Elsalhy ve ark. 2013). Sitokin seviyesi pulpal enflamasyon derecesini yansıtan önemli bir indikatördür (Elsalhy ve ark. 2013).

İmmün yanıtta orkestra şefi görevi üstlenen makrofajlar tarafından IL ve TNF- α olmak üzere 2 önemli sitokin salınır. IL ve TNF- α gibi sitokinler akut faz reaktanlarıdır ve bu yüzden pulpal patolojinin erken aşamalarında seviyeleri artmaktadır (Nakanish ve ark. 1995). Pulpal enflamasyonda IL-1, IL-2, IL-4, IL-6, IL-8, IL-10, IFN- γ ve TNF- α gibi birçok sitokin varlığı tespit edilmiş ve bu sitokinlerin pulpitisin patogenezinde rol oynadığı belirtilmiştir (Barkhordar ve ark. 1992, Waterhouse ve ark. 2002, Mousavi ve ark. 2003, Silva ve ark. 2009, Özdemir ve ark. 2015).

Pulpal enflamasyonda önemli rol oynadığı düşünülen mediatörler şöyledir:

1.4.6.1 İnterlökin-1 (IL-1)

IL-1, birçok enflamatuar hücre tarafından salınabilen ve pulpal enflamasyonda aktif rol oynayan bir sitokindir (Hosoya ve Matsushima 1997, Silva ve ark. 2009). Düşük konsantrasyonda lokal olarak enflamatuar reaksiyonları düzenlerken, yüksek konsantrasyonda endokrin etkiye sahiptir (Abbas ve Lichtman 2003). IL-1 ve IL-1 üreten hücrelerin varlığı enflame insan pulpasında gösterilmiştir (D'Souza ve ark. 1989)

IL-1; aralarında küçük kimyasal farklılıklar olan IL-1 α ve IL-1 β adında iki aktif formda bulunur. Dolaşımda baskın olarak bulunan IL-1 β , fibroblastlarda prostaglandin üretimini, hücresele proliferasyonu ve kollajen sentezini artırır. IL-1, T hücrelerden IL-2 salgılanmasını ve bu hücrelerin yüzeyinde IL-2 reseptörlerinin sayısını artırarak, T hücrelerin çoğalmasını sağlar. Ayrıca prostaglandin ve immünglobülin sentezini, B lenfositlerin proliferasyonunu artırmaktadır (Baykal ve ark. 1998). IL-1 β aynı zamanda TNF- α , IL-6 gibi enflamasyonda görevli diğer sitokinlerin ekspresyonunu indükler (Agarwal ve ark. 1995). Pulpa patolojilerinde

artan IL-1 β seviyesi (Hosoya ve Matsushima 1997), IL-8 salınımını da indükler. IL-8 ve IL-1 β arasındaki etkileşim, akut enflamasyonda görevli nötrofillerin bölgeye toplanmasına ve enflamasyonun başlamasına yol açmaktadır (Shimauchi ve ark. 2001).

Hastalıklı daimi diş pulpasındaki IL-1 β seviyesinin normal pulpaya göre 2,5 kat fazla olduğu belirtilmiştir (Barkhordar ve ark. 2002). Benzer şekilde, Silva ve ark. (2009) enflame pulpadaki IL-1 β seviyesinin sağlıklı pulpaya göre yüksek seviyede olduğunu bildirmiştir. D'Souza ve ark. (1989) ise çürüklü dişlerin pulpalarından elde edilen örneklerde IL-1 seviyesinin artmış olduğunu göstermiştir. Hosoya ve Matsushima (1997) Porphyromonas endodontalis' ten elde edilen lipopolisakkaritlerin insan dental pulpa hücrelerinde IL-1 β salınımını artırdığını göstermiştir. Tüm bu çalışmalarla; IL-1 β ' nin bakteriyel invazyona karşı pulpal enflamatuvar yanıtta önemli rol oynadığı sonucuna varılabilir (Barkhordar ve ark. 2002).

1.4.6.2 İnterlökin-2 (IL-2)

Salınımı IL-1 tarafından uyarılan IL-2, irreversible pulpitişi yansıtan belirteçlerden birisidir. T hücresi büyüme faktörü de denilen IL-2, T lenfositlerinin büyüme siklusunun ilerlemesinden sorumlu olan sitokindir. Ayrıca irreversible pulpitiste konnektif doku yıkımı için gerekli diğer enflamatuvar mediatörlerin salınımının uyarılması gibi temel görevlere sahiptir (Rauschenberger ve ark. 1997).

Rauschenberger ve ark. (1997) tarafından yürütülen bir çalışmada sağlıklı ve enflame pulpada IL-2 varlığı araştırılmış, IL-2 seviyesinin semptomatik pulpitis teşhisi konulan dişlerde sağlıklı dişlere oranla önemli derecede yüksek olduğu bulunmuştur. Diğer bir çalışmada, sağlıklı gömülü 3. molar dişler ile klinik olarak pulpitis teşhisi konulan daimi premolar ve molar dişlerdeki IL-2 konsantrasyonları karşılaştırılmıştır. Enflame dişlerdeki IL-2 seviyesinin normal pulpaya oranla yüksek olduğu gösterilmiştir. IL-2' nin pulpadaki patolojik değişiklikleri yansıtan önemli bir belirteç olduğu sonucuna varılmıştır (Mousavi ve ark. 2003). Pulpa enflamasyonunda

IL-2 ve diğ er sitokinler arasındaki ilişkinin enflamasyon ş iddetine etkisi araştırılması gereken konulardan birisidir (Anderson ve ark. 2002).

1.4.6.3 İnterlökin-6 (IL-6)

Anaerobik bakteriler ya da lipopolisakkaritler tarafından sentezi indüklenen IL-6, çok yönlü aktiviteye sahip bir sitokindir (Coil ve ark. 2004). IL-6, B hücrelerinin IgG, IgM, IgA gibi antikolar üreten plazma hücrelerine dönüşümü için gerekli temel faktörlerden biridir. IL-1 ve TNF ile sinerjistik olarak T hücrelerden sitotoksik T lenfosit oluşmasını indükler (Baykal ve ark. 1998). Tek başına ya da IL-1 β ile birlikte lipopolisakkaritlerden etkilenerek kemik rezorpsiyonunu indükler (Yamazaki ve ark. 1992). IL-6' nın dental pulpa hücrelerinden plazminojen aktivatörü yapımını indüklediği rapor edilmiştir (Hosoya ve ark. 1998). Bu sebeple IL-6' nın pulpa enflamasyonunda ekstrasellüler matriks yıkımına karıştığı iddia edilmektedir (Wisithphrom ve ark. 2006).

Yapılan çalışmalarda enflame pulpada IL-6 seviyesinin normal pulpaya oranla daha yüksek olduğu bildirilmiştir (Zehnder ve ark. 2003, ElSalhy ve ark. 2013). Barkhordar ve ark. (1999) tarafından yürütülen çalışmada ise, 6 enflame insan pulpası ve 6 insan periapikal lezyonundaki IL-6 seviyesi üzerinde çalışılmıştır. 3. molar dişlerden alınan pulpa örnekleri kontrol grubu olarak kullanılmıştır. Normal pulpa ile karşılaştırıldığında ($0,01 \pm 0,02$ pg/mg protein), enflame pulpa ($36 \pm 3,9$ pg/mg protein) ve periapikal lezyonlardaki (78 ± 9 pg/mg protein) IL-6 seviyesinde önemli derecede artış saptanmıştır. Benzer bir çalışmada da, IL-6 ve TNF- α seviyesi beraber değerlendirilmiş ve periapikal lezyonlarda her iki sitokinin seviyesinin sağlıklı periodontal dokulara göre yüksek olduğu gösterilmiştir (Prso 2007).

1.4.6.4 İnterlökin-8 (IL-8)

IL-8 üretimi; IL-1 ve TNF tarafından uyarılır ve kemoatraktif özelliği ile bakteriyel antijenler tarafından uyarılan nötrofilleri enflamasyon bölgesine toplar (Güner ve

ark. 1997, Jiang ve ark. 1998). IL-8; immün cevapta enflamasyon bölgesine nötrofil kemotaksisine sebep olan en önemli mediatördür (Samanta ve ark. 1990). Lipopolisakkaritler tarafından uyarılan pulpa fibroblastları yüksek miktarda IL-1 β ve IL-8 üretme yeteneğine sahiptir. Bu sebeple irreversible pulpitisli pulpadaki IL-8 seviyesinde artış gözlenmektedir (Silva ve ark. 2009).

Huang ve ark. tarafından yürütülen çalışmada (1999), klinik olarak irreversible pulpitis (çalışma grubu) teşhisi konulan daimi dişler ile çürüksüz 3.molar dişlerdeki (kontrol grubu) IL-8 seviyesi karşılaştırılmıştır. Çalışma grubundaki dişlerde artmış IL-8 seviyesi ve yoğun enflamatuar hücre infiltrasyonuna rastlanırken, kontrol grubundaki dişlerde IL-8 seviyesinin önemsiz derecede az olduğu bildirilmiştir. Aynı araştırmacı başka bir çalışmayla (Huang ve ark. 2008), SP' nin fibroblast benzeri hücreler ve kan damarlarıyla ilişkili hücrelerden IL-8 ekspresyonunu artırarak pulpal enflamasyonu düzenlediği hipotezini doğrulamıştır.

Patel ve ark. (2003) tarafından yürütülen çalışmada ise, süt dişi pulpa enflamasyonunda nöropeptitlerin önemi üzerinde durulmuştur. Çalışma sonucunda, pulpal hücrelerden salınan SP' nin IL-8 sekresyonu ile lökositlerin toplanmasında rol oynadığı gösterilmiştir. CGRP' nin artışı ile IL-8 artışında sinerjistik bir değişim izlenememiştir. Benzer şekilde Park ve ark. (2004), süt dişi pulpalarından elde edilen örneklerde nörojenik enflamasyon boyunca SP' nin IL-8 salınımı için güçlü bir uyarıcı olduğunu, ancak CGRP' nin IL-8 salınımında SP kadar etkili olmadığını belirtmişlerdir.

Zehnder ve ark. (2003), genç ve sağlıklı bireylerin sağlıklı ve semptomatik vital pulpitisli dişlerinde sitokin gen ekspresyonlarını karşılaştırmıştır. Araştırmacılar, semptomatik vital pulpitisli dişlerde IL-6, IL-8 ve IL-18' deki artışın önemli derecede yüksek olduğunu ancak IL-1 α , IL-1 β seviyeleri açısından istatistiksel olarak anlamlı bir fark bulmadıklarını bildirmişlerdir. Bu durumun IL-1 salınımının IL-6 ve IL-8 ile eş zamanlı olmamasından kaynaklanıyor olabileceği sonucuna varmışlardır. Örneklerin alındığı dönem enflamatuar yanıtın başlangıcında olduğunda, pulpitisin erken dönemlerinde salınan IL-1 gibi sitokinlerin tespit edilmesi mümkün olacaktır. Ayrıca araştırmanın sonuçlarına göre IL-1 α ve IL-1 β , IL-6 ve IL-8 ve IL-18 seviyelerindeki artış birbirleriyle ilişkilidir. Bu sonuçlardan yola çıkılarak IL-8

başta olmak üzere IL-6 ve IL-18' in pulpitis tahmininde kullanılabilir aday belirteçler olduğu sonucuna varılmıştır.

1.4.6.5 İnterlökin-10 (IL-10)

IL-10; sitokin sentezini inhibe eden antiinflamatuvar bir sitokindir. Makrofajlar başta olmak üzere birçok hücreden TNF- α , IL-1 β , IL-6 gibi proinflamatuvar sitokinlerin üretimini inhibe ederek immünomodülatör rol oynamaktadır (Markert 2003). Pulpal enflamasyonun ileri aşamalarında IL-6 tarafından uyarılan B lenfositler, aktive T lenfositlerden IL-10 üretimini stimüle etmektedir. Bu sayede proinflamatuvar sitokinlerin üretimi baskılanmakta ve inflamatuvar reaksiyonlar düzenlenmektedir (Park 2002). IL-10' un antiinflamatuvar etkilerinden birisinin IL-1 ve IL-6 sentezinin baskılanmasıyla olduğu bildirilmektedir (Hahn ve ark. 2000).

Literatürde IL-10' un incelendiği az sayıda çalışma bulunmakla birlikte, enflame gingival dokularda IL-6 ve IL-10 seviyelerinin sağlıklı kişilerden alınan kan örneklerine göre oldukça yüksek seviyede olduğu rapor edilmiştir (Aramaki ve ark. 1998). ElSalhy ve ark. (2013) ise, çürüklü ekspozite dişlerdeki IL-10 seviyesindeki artışı enflamasyonun irreversible aşamaya geçmeden baskılanmaya çalışılmasıyla ilişkilendirmiştir.

1.4.6.6 Prostaglandin E₂ (PGE₂)

PGE₂, enflame dokudaki kan akımı artışıyla birlikte kızarıklık, ödem, arteriyel dilatasyon ve damar içi permeabilite artışından sorumludur. PGE₂' lerin pulpal enflamasyonda vasküler permeabilite başta olmak üzere birçok olayda rol aldıkları bilinmektedir (Okiji ve ark. 1989, 1991).

Diğer inflamatuvar mediatörlere benzer olarak, PGE₂ miktarı irreversible pulpitisli dişlerde sağlıklı dişlere göre artış göstermektedir (Nakanishi ve ark. 1995). Nakanishi ve ark. (1995), PGE₂' nin pulpal enflamasyon düzeyinin belirlenmesinde kullanılabilir en doğru gösterge olduğunu bildirmiştir. Süt dişlerinde yürütülen

çalıřmalarda da pulpa odasından alınabilecek küçük örneklerden PGE₂' nin tespit edilebileceđi ve enflamatuar durumu yansıtan belirteçlerden birisi olduđu belirtilmiřtir (Waterhouse ve ark. 1999, Waterhouse ve ark. 2002).

Nakanishi ve ark. (1995) tarafından yürütölen çalıřmada; enflame ve sađlıklı daimi diř pulpalarından kan örnekleri alınarak IgA, IgG, IgM, elastaz, PGE₂, IL-1 α , IL-1 β , IL-6 ve TNF- α seviyeleri karřılařtırılmıřtır. Enflame pulpada IgG, IgA, IgM, elastaz ve PGE₂ seviyesi önemli derecede yüksek bulunurken, bu belirteçlerin pulpal patolojilerde önemli rol oynadıkları belirtilmiřtir.

1.4.6.7 Tümör Nekroz Faktör- α (TNF- α)

TNF- α , pulpal enflamasyonla iliřkilendirilen bir diđer belirteçtir. IL-1 β ' a benzer olarak, fibroblast büyümesini, prostaglandin ve kollajen üretimini indükler. İlave olarak immün hücrelerin uyarılmasını sađlayarak IL-1, IL-6 ve IL-8 salınmasını artırır, prostaglandin senteziyle kemik rezorpsiyonunu stimüle eder. TNF' nin etkileri IL-6 ile sinerjistik ve etkileri antijenlere karřı verilen enflamatuar yanıtta önemlidir (Aydın 2000). Enflamasyon durumunda TNF- α ' nin matriks metalloproteinazların aktivasyonu ile pulpal konnektif dokuların yıkımını bařlattıđı (Rhim ve ark. 2013) ve TNF- α seviyesinin klinik semptomların řiddetiyle dođru orantılı olduđu bildirilmiřtir (Kokkas ve ark. 2007).

Pezelj-Ribaric ve ark. (2002) tarafından normal, ađrılı ve asemptomatik pulpitisli diřlerdeki TNF- α seviyeleri üzerinde çalıřılmıřtır. Alınan örneklerde ELISA ile tespit edilen TNF- α konsantrasyonu sırasıyla 64,01 \pm 53,12 pg/g, 1962,99 \pm 1288,75 pg/g ve 1120,09 \pm 649,72 pg/g olmuřtur. Pulpitisli örneklerdeki TNF- α miktarının önemli ölçüde yüksek olması nedeniyle, TNF- α pulpal enflamasyonla iliřkilendirilmiřtir. Bir diđer çalıřmada ise; çüröklü diřlerin odontoblastik tabakasındaki IL-1 α , IL-1 β ve TNF- α ve prostaglandinlerin enflamatuar yanıtta ve periapikal lezyon patogeneğinde rol aldıđı bildirilmiřtir (Horst ve ark. 2011).

Özdemir ve ark. (2015), çalıřmalarında sađlıklı ve enfekte süt diřlerindeki enflamatuar mediatör seviyeleri karřılařtırmıřtır. Ayrıca amputasyon tedavisi yapılan

süt molar dişlerdeki tedavi başarısı ile sitokin seviyeleri ilişkilendirilmiştir. Çalışma sonuçlarına göre TNF- α seviyesi çürüksüz süt dişi grubunda anlamlı derecede yüksek bulunmuş ve TNF- α 'nın pulpal enflamasyon ile ilişkisi kurulamamıştır. Ayrıca sağlıklı dişlerle enflame dişler arasında IL-1 α seviyesi açısından anlamlı derecede fark bulunamamıştır. Diğer taraftan, benzer çalışmalarla uyumlu olarak IL-6 ve IL-8 seviyesi irreversible pulpitis teşhisi konulan grupta anlamlı derecede yüksek bulunmuştur. 18 aylık takip sonucunda amputasyon tedavisi başarısız olan dişlerde, IL-6, IL-8 ve IL-1 α seviyesinin anlamlı derecede yüksek olduğu tespit edilmiştir. Çalışma sonucunda IL-8' in irreversible pulpitis teşhisinde objektif bir belirteç olarak kullanılabileceği bildirilmiştir.

Elsalhy ve ark. (2013), IL-2, IL-6, IL-8, IL-10, TNF- α ve IFN- γ seviyelerinin karşılaştırılması amacıyla sağlıklı, asemptomatik çürüklü ve irreversible pulpitisli olmak üzere 3 gruba ayırdıkları dişlerden pulpa örnekleri elde etmişlerdir. Ekspozür bölgelerinden pamuk peletlerle kan örnekleri elde edilerek sitokin seviyeleri ELISA ile tespit edilmiştir. Normal pulpaya göre asemptomatik çürüklü ve irreversible pulpitisli dişlerde IL-6, IL-8, IL-10, TNF- α ve IFN- γ seviyeleri önemli derecede yüksek bulunmuştur. IL-2 ve IL-10 seviyesi asemptomatik çürüklü ekspoze dişlerde irreversible pulpitis göre oldukça yüksekken ($p < 0,05$), IL-8 seviyesi irreversible pulpitis grubunda daha yüksektir ($p < 0,001$). Dahası IL-6/IL-10 ve IL-8/IL-10 oranları irreversible pulpitis grubunda diğer iki gruba göre önemli derecede yüksek bulunmuştur. IL-8 seviyesi ile IL-6/IL-10 ve IL-8/IL-10 oranlarının çürüklü ekspoze olgularında pulpanın patolojik durumunu yansıtabilecek potansiyel bir indikatör olduğu belirtilmiştir.

1.5 Amaç

Çocuklarda duyarlılık testlerinin kullanımının kısıtlılığı ve klinik uygulamalar sırasında biyopsi gibi yöntemlerin pratikte uygulanmasının mümkün olmaması nedeniyle koronal pulpa amputasyonunda ağrı bileşenleri, kanama süresi ve rengi gibi veriler kullanılarak değerlendirme yapılmaktadır. Ancak bu durum enflamasyonun seviyesi hakkında tam bir fikir vermemekte ve yanıltıcı teşhislere

neden olabilmektedir. Diğer yandan sağlıklı ve enflame süt ve daimi diş pulpalarında, intrapulpal basınçta ve pulpal hemostazı sağlamada etkili olan enflamatuar mediatörlerin kullanımının pulpal enflamasyonun teşhisinde önemli olabileceği ileri sürülmektedir (Nakanishi ve ark. 1995, Waterhouse ve ark. 2002). Bunun yanı sıra literatür bilgileri ışığında süt dişlerinde pulpanın sağlığının belirlenmesinde kanama süresinin kullanımı konusunda da hem tam bir fikir birliği hem de yeterli somut kanıt bulunmadığı görülmektedir. Ayrıca çürüklü ekspoze olan süt dişlerinde kök pulpasının sağlıklı olup olmadığı ile ilgili de görüş ayrılıkları mevcuttur.

Bu nedenlerle bu çalışmada;

- İlk olarak klinik ve radyografik verilere dayanarak pulpa amputasyonu tedavisinin öngörüldüğü, ekspoze bölgesinde kanamanın fizyolojik sınırlarda durduğu ve durmadığı çürüklü ekspoze süt molar dişlerde ekspoze bölgesinde kanama kontrolü ile kök pulpasının enflamasyon düzeyi arasında herhangi bir ilişki olup olmadığının enflamatuar belirteçler kullanılarak sorgulanması amaçlanmıştır. Böylece ekspoze noktasındaki kanamanın kök pulpasının patolojik durumunu yansıtmadığı enflamatuar belirteçler aracılığıyla değerlendirilecektir.
- Aynı zamanda bu veriler kullanılarak çalışmamızda çürüklü ekspoze süt dişlerinin patolojik durumu ve vital pulpa tedavileri için uygun aday olup olmadıkları enflamatuar belirteçler ile somut ve objektif olarak değerlendirilecektir.
- Ekspoze bölgesi ve kanal ağzındaki enflamatuar belirteçlerin seviyeleri arasındaki korelasyon incelenerek bu yolla enflamasyon varlığı açısından koronal ve radiküler pulpa arasında herhangi bir ilişki bulunup bulunmadığı sorgulanacaktır.
- Kanal ağzlarındaki kanama süresi ile sitokin seviyeleri arasındaki ilişki değerlendirilerek süt dişi amputasyon tedavisinde kullanılan kanama kriterinin güvenilirliği araştırılacaktır.

1.6 Hipotez

Klinik ve radyografik olarak vital amputasyon endikasyonu öngörülen çürüklü ekspoze süt dişlerinde, radiküler pulpanın enflamatuvar durumunun ekspoze bölgedeki kanama süresinde fark yaratıcı bir etkisi yoktur.



2 GEREÇ VE YÖNTEM

Çalışmamız, Kırıkkale Üniversitesi Diş Hekimliği Fakültesi Pedodonti Anabilim Dalı Kliniği' ne başvuran ve herhangi bir sistemik hastalığı bulunmayan, son 1 ay içerisinde antienflamatuvar ilaç ve antibiyotik kullanmamış ve ebeveyn kooperasyonu olan yaşları 5-9 (ortalama 6,3) arasındaki koopere hastalara ait alt süt molar dişler üzerinde in-vivo olarak gerçekleştirildi. Araştırma için etik kurul onayı, Kırıkkale Üniversitesi Tıp Fakültesi Etik Kurul Başkanlığı' ndan alındı (06/12 sayılı; 18.02.14 tarihli). Tedavi öncesi, araştırmaya dahil edilen tüm çocukların ebeveynleri tedaviler hakkında ayrıntılı olarak bilgilendirildi. Gerekli izin alındıktan sonra, aydınlatılmış onam formları imzalatıldı.

2.1 Çalışma Dizaynı ve Hasta Seçim Kriterleri

Çalışmamızda, aşağıdaki kriterler esas alınarak 2 Çalışma, 1 Negatif Kontrol, 1 Pozitif Kontrol olmak üzere 4 grup oluşturuldu (Çizelge 2-1).

Çizelge 2-1. Çalışma ve kontrol gruplarının dizaynı

Çalışma Grubu 1	Amputasyon ön tanısı konulan, operasyon sırasında çürüklü ekspoza olan ve ekspozer bölgesindeki kanamanın 5 dakika içinde durduğu dişler
Çalışma Grubu 2	Amputasyon ön tanısı konulan, operasyon sırasında çürüklü ekspoza olan ve ekspozer bölgesindeki kanamanın 5 dakika içinde durmadığı dişler
Negatif Kontrol Grubu	Pulpitis belirtileri gösteren süt dişleri
Pozitif Kontrol Grubu	Seri çekim endikasyonu konulan sağlıklı süt dişleri

Çalışma gruplarına dahil edilme kriterleri (Mathewson ve ark. 1995, Rodd ve ark. 2006, AAPD 2014);

*Alt süt molar dişlerinde pulpaya çok yakın ve çürüklü ekspozürün öngörüldüğü çürük lezyonunun bulunması,

* Spontan ağrı şikayetinin bulunmaması,

* Perküsyon, palpasyon hasssiyeti ve patolojik mobilite bulgularının olmaması,

*Yumuşak dokuda herhangi bir patolojik bulgu (renk değişikliği, apse, fistül) olmaması,

*Paslanmaz çelik kuron (PÇK) ile restore edilebilir durumda olması,

*Radyografide lamina dura kaybı ve patolojik kök rezorpsiyonun (iç ya da dış) olmaması,

*Alınan periapikal radyografide fizyolojik kök rezorpsiyonunun kökün 1/3' ünü geçmemesi,

*Ekspozür bölgesinde pü, nekroz ya da eksuda varlığı olmaması,

*Kanal ağızlarındaki kanamanın koyu renkli ve eksudalı olmaması, 5 dk içerisinde kontrol edilebilmesi.

- Yukarıda belirtilen kriterlere uygun dişlerden ekspozür bölgesindeki kanamanın 5 dakika içinde durduğu dişler **Çalışma Grubu 1'e**, ekspozür bölgesindeki kanamanın 5 dakika içinde durmadığı ve başka hiçbir enfeksiyon belirtisi olmayan dişler ise **Çalışma Grubu 2'ye** dahil edildi.

Negatif kontrol grubuna dahil edilme kriterleri;

*Süt dişinde çürüğe bağlı gelişen enfeksiyon sonucu oluşan spontan ağrı, uzamış ağrı, perküsyon hassasiyeti ya da patolojik mobilite belirtilerinden birinin olması,

*Koronal pulpa amputasyonundan sonra kanal ağızlarındaki kanamanın fizyolojik sınır olan 5 dk. içerisinde durmaması,

*Radyografik olarak periodontal ligamentte genişleme ya da lamina dura kaybı olması,

*Pulpada nekroz ya da gangren varlığı olmaması,

*Patolojik kök rezorpsiyonu veya bifurkasyon bölgesinin 1/3' ünü geçen lezyon olmaması.

Pozitif kontrol grubuna dahil edilme kriterleri;

* Bu gruba, ortodontik amaçlı seri çekim endikasyonu konulan, klinik ve radyografik olarak hiçbir patoloji gözlenmeyen,

* Herhangi bir çürük, kırık veya pulpayı etkileyen başka bir sorunun olmadığı,

* Paralel teknikle alınan periapikal radyografide fizyolojik kök rezorpsiyonunun kökün 1/3' ünü geçmediği görülen sağlam alt süt azı dişleri dahil edildi.

Yapılan Power analizi sonucu; 0,40 duyarlılıkta, %95 güvenirlikte %80 teorik power ile 4 gruplu bir çalışma için her grupta 19 denek olması gerektiği hesaplandı.

2.2 Klinik Çalışma Tekniği

2.2.1 Örneklerin alınması

Çalışma Grupları (n=40):

1. Araştırmada kullanılan tüm el aletleri, frezler, pamuk tampon ve pamuk peletler otoklavda (Nüve OT_012, Ankara, Türkiye) sterilize edildi, aeratör ve angludruva, dezenfektan solüsyon (Mikrozit AF Liquid, Schülke&Mayr GmbH, Zürich, Germany) ile dezenfekte edildi.

2. Kaviteler açılmadan ve lastik örtü takılmadan önce Xylocain (Astra, Södertälje, Sweden) ile topikal anestezi sağlandıktan sonra epinefrin içermeyen lokal anestetik ampul (Safecaine 3%; Vem İlaç, İstanbul, Türkiye) ile mandibuler rejyonel anestezi

yapıldı. Anestezinin yapılmasının ardından, ilgili diři ağız ortamından izole etmek amacıyla lastik örtü yerleştirildi (Şekil 2-1 ve Şekil 2-2).

3. Kavite sınırları su soğutması altında yüksek turlu el aleti kullanılarak rond ve fissür frezler (KG Sorensen, Zenith Dental ApS, Denmark) ile belirlendi. Çürük dokusu ekskavatör ve/veya düşük devirli el aleti kullanılarak çelik rond frezler (Meisinger Hager&Meisinger GmbH, Germany) yardımıyla temizlendi.

4. Çürük temizleme işlemi öncelikle kavitenin yan duvarlarındaki ve mine-dentin birleşimindeki çürük dentinin tamamen uzaklaştırılması, ardından kavitenin merkezindeki nekrotik ve enfekte dentinin temizlenmesi şeklinde yapıldı.

5. Kavite formu pulpa ekspoze olmadan önce tamamlandı. Dentin artıklarını uzaklaştırmak amacıyla kavite steril serum fizyolojik ile yıkandıktan sonra pulpa üzerinde kalan lokalize çürük dentin dokusu da steril çelik rond frezle kaldırıldı.

6. Çürük temizleme işleminin ardından pulpa ekspozüğü göstermeyen dişlere indirekt pulpa kapaklaması, mekanik olarak ekspoze olan dişlere ise pulpa amputasyonu uygulanarak bu dişler çalışma dışında bırakıldı. Ayrıca ekspozüğü bölgesinde pürülan eksüda varlığı saptanan/nekroz olduğı tespit edilen dişlere de kök kanal tedavisi uygulandı ve çalışmaya dahil edilmedi.

7. Klinik işlemler sırasında etrafı çürük dentinle çevrili olduğı tespit edilen ve ekspozüğü noktasında kanama varlığı izlenen olgularla çalışmaya devam edildi. Ekspozüğü sonrası bölgedeki kanama steril pamuk pelet ile tamponlandı ve enflamatuvar belirteçlerin değerlendirilmesi amacıyla bölgeye yerleştirilen pamuk pelet 45 sn. bekletilerek ilk kan örneğı toplandı (Şekil 2-3) (ElSalhy ve ark. 2013). Kan örneğinin bulunduğı pelet uzaklaştırıldıktan sonra, ekspozüğü bölgesine ikinci bir pamuk pelet yerleştirildi. Hemostazın sağlanıp sağlanmadığı steril pamuk pelet her dk. başında kaldırılarak kontrol edildi ve hemostaz süresi dk. cinsinden kaydedildi.

8. Bu dişlerden *ekspozüğü bölgesindeki kanamanın* 5 dakika içinde durduğı dişler **Grup 1** (n=20)'e, 5 dakika içinde durmadığı ve başka hiçbir enfeksiyon belirtisi olmayan dişler ise **Grup 2** (n=20)'ye dahil edildi.

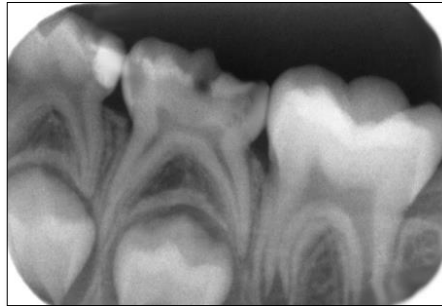
9. Pulpa ekspozürü ve kanamanın durumuna göre çalışma kriterlerine uygun dişlerde pulpa odasının tavanı su soğutması altında elmas frezlerle kaldırıldı. Kavitedeki debrisler steril fizyolojik salin ile uzaklaştırıldı.

10. Ardından koronal pulpa steril ekskavatör ile çıkarıldı ve kanal ağızlarına yerleştirilen steril pamuk pelet 45 sn. tutularak ikinci kan örneği toplandı. Daha sonra kan örneğinin bulunduğu pamuk pelet uzaklaştırılarak hemostazın sağlanması amacıyla kanal ağızlarına yeni bir pamuk pelet yerleştirildi (Şekil 2-4). Hemostazın sağlanıp sağlanmadığı steril pamuk pelet her dk. başında kaldırılarak kontrol edildi ve hemostaz süresi dk. cinsinden kaydedildi.

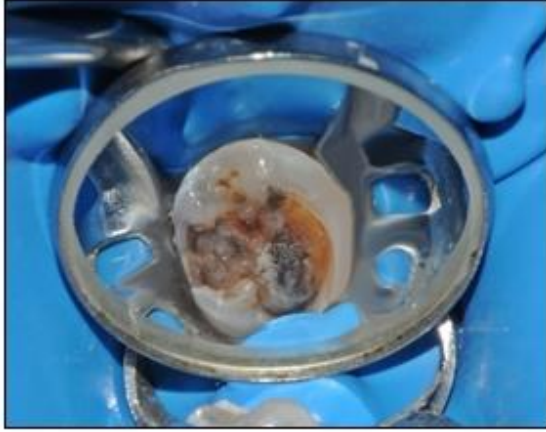
11. Vital pulpa amputasyonu endikasyonuna uygun olarak, *kanal ağızlarındaki kanamanın* 5 dk içinde kontrol edilebildiği dişler Çalışma Grupları'na dahil edildi. (Şekil 2-5). Kanal ağızlarındaki kanaması 5 dk içinde durmayan dişler ise Çalışma Gruplarına dahil edilmeyip, Negatif Kontrol Grubuna alındı.

12. Kan örneği emdirilmiş pamuk peletler 0,8 ml fosfat tamponlanmış salin (PBS, pH:7.2) bulunan heparin kaplı tüplere yerleştirildi (Şekil 2-6). Tüpler kısa bir süre çalkalanarak tüp içinde heparinin aktifleşmesi ve pıhtılaşmanın engellenmesi sağlandı. Sodyum heparin kaplı tüplere alınan örnekler, laboratuvar değerlendirilmesi yapılabilecek -80 °C' de depolandı.

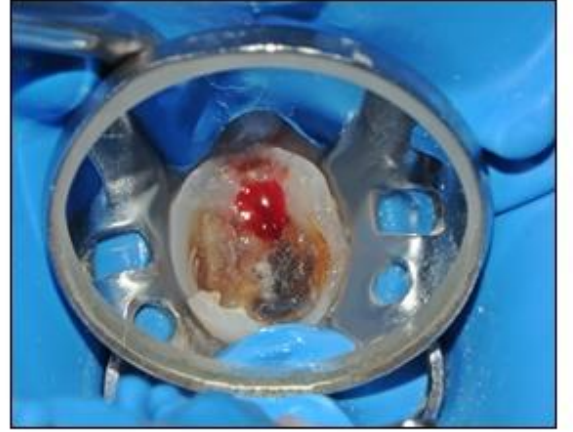
13. Araştırmanın çalışma gruplarına dahil edilen dişlere vital pulpa amputasyonu uygulandı ve dişler paslanmaz çelik kronlarla (3M Dental Products, Seefeld, Germany) restore edildi.



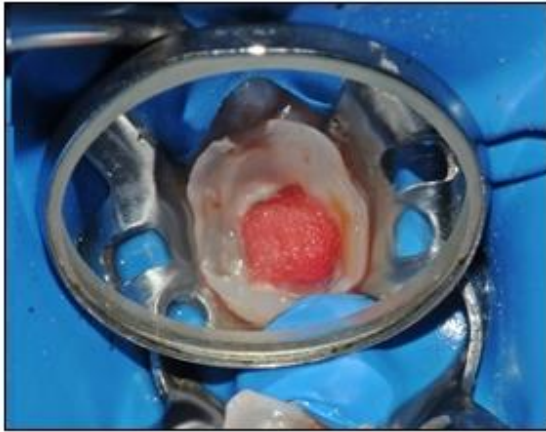
Şekil 2-1. Derin dentin çürüğü gözlenen alt sol süt 2. azı dişine ait tedavi öncesi periapikal radyografi görüntüsü



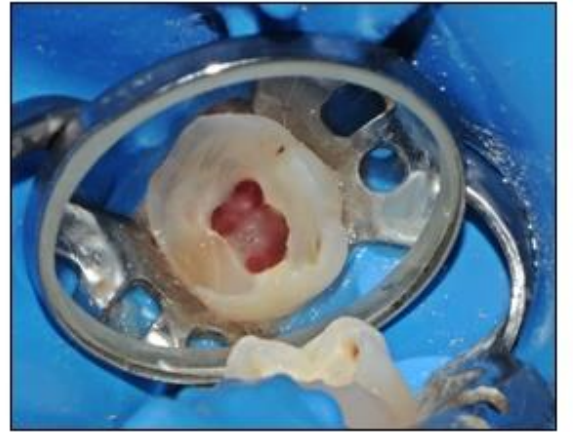
Şekil 2-2. İlgili dişin tedavi öncesi lastik örtü uygulanmış klinik görüntüsü



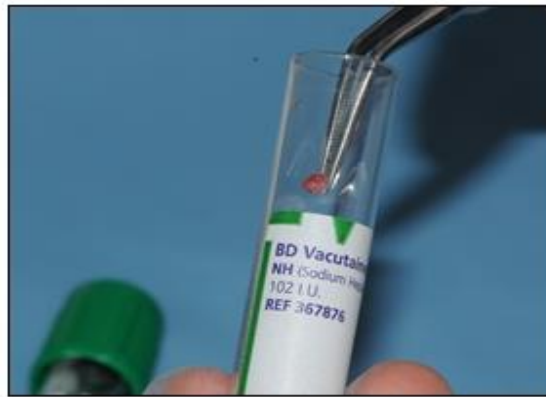Şekil 2-3. Oluşan pulpa ekspozu ve kontrol edilemeyen kanamanın görüntüsü



Şekil 2-4. Koronal pulpa amputasyonundan sonra kanama kontrolünün sağlanması



Şekil 2-5. Kanama kontrolü sağlandıktan sonra kanal ağzlarının görüntüsü

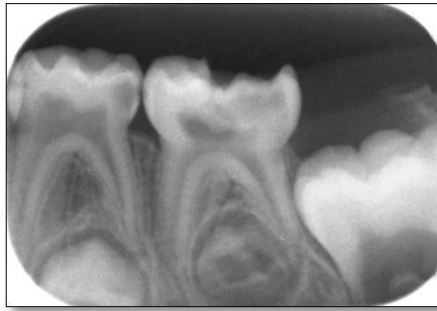

Şekil 2-6. Alınan kan örneğinin sodyum heparin kaplı tüpe yerleştirilmesi

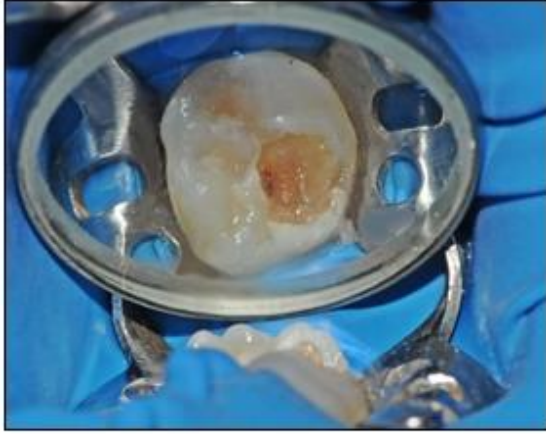
Negatif Kontrol (İrreversible pulpitis) Grubu (n=20):

Klinik ve radyografik muayene sonucunda perküsyonda hassasiyet ve/veya spontan ağrı ve/veya radyografik patoloji tespit edilen 18 diş ve amputasyon prosedürü sırasında kanal ağzlarındaki kanamanın kontrol edilemediği 2 diş olmak üzere toplam 20 alt süt azı dişi bu gruba dahil edildi. Çalışma gruplarındaki protokole benzer olarak sırasıyla şu işlemler uygulandı;

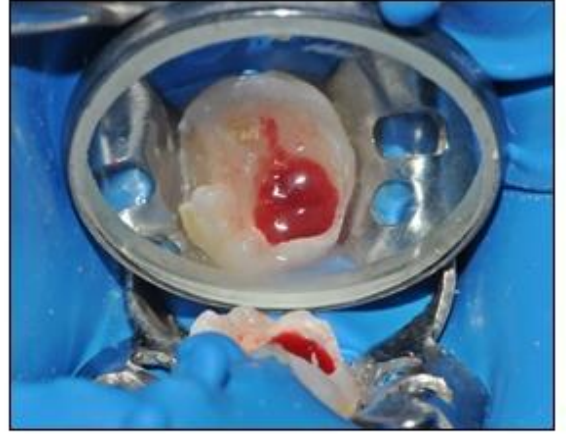
1. Lastik örtü ile izole edilmiş olan örneklerde (Şekil 2-7 ve Şekil 2-8); ekspozürü takiben, bölgedeki kanama steril pamuk pelet ile tamponlandı ve kanamanın 45 sn. boyunca emdirildiği pamuk pelet ile ilk kan örneği alındı (Şekil 2-9).
2. Ardından pulpa odası tavanı kaldırılıp koronal pulpa steril ekskavatör ile çıkarıldı ve kanal ağzlarındaki kanamadan, steril pamuk pelet 45 sn. tutularak ikinci kan örneği alındı (Şekil 2-10).
3. Kan örneği emdirilmiş pamuk peletler 0,8 ml fosfat tamponlanmış salin (PBS, pH:7,2) bulunan heparin kaplı tüplere yerleştirildi (Şekil 2-11). Sodyum heparin kaplı tüplere alınan örnekler, laboratuvar değerlendirilmesi yapılan dek -80 C° de depolandı.
4. Bu gruptaki dişlere kök kanal tedavisi uygulandı ve dişler paslanmaz çelik kronlarla (3M Dental Products, Seefeld, Germany) restore edildi.



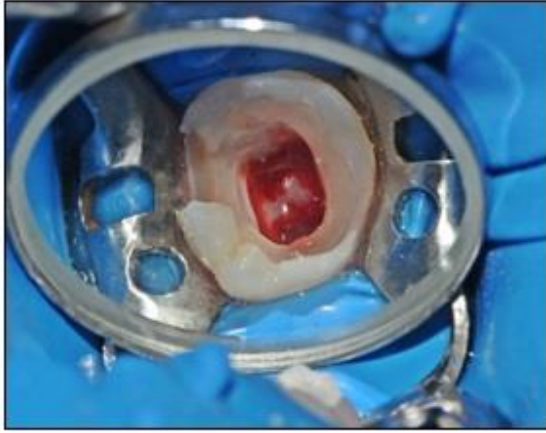Şekil 2-7. Derin dentin çürüğü gözlenen alt sol süt 2. azı dişine ait tedavi öncesi periapikal radyografi görüntüsü



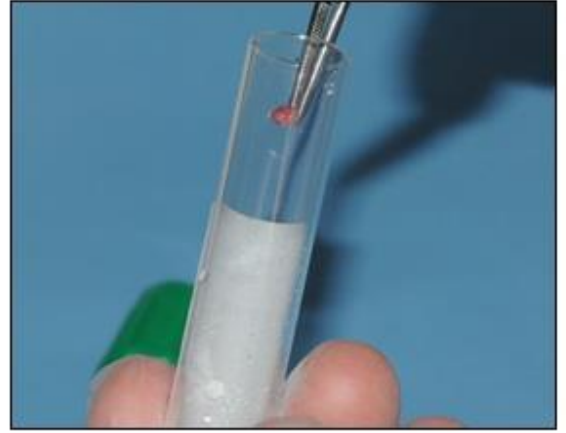
Şekil 2-8. İlgili dişin tedavi öncesi lastik örtü uygulanmış klinik görüntüsü



Şekil 2-9. Oluşan pulpa ekspozu ve kontrol edilemeyen kanamanın görüntüsü



Şekil 2-10. Kanal ağzlarında kontrol edilemeyen kanamanın görüntüsü

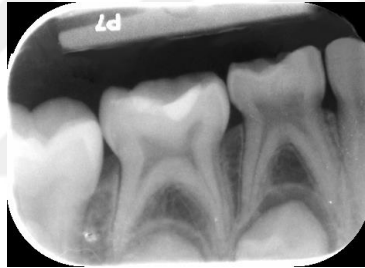


Şekil 2-11. Alınan kan örneğinin sodyum heparin kaplı tüpe yerleştirilmesi

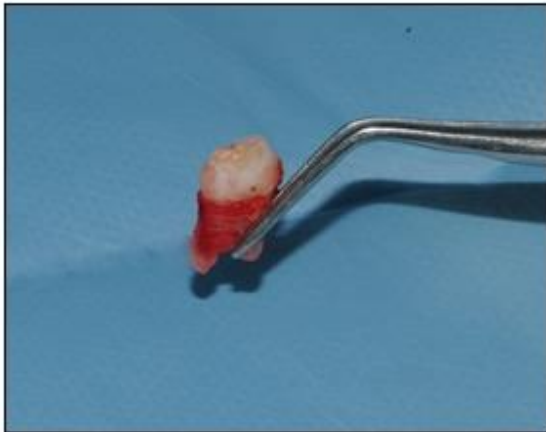Pozitif Kontrol Grubu (n=20):

Herhangi bir çürük, kırık veya pulpayı etkileyen başka bir sorun olmayan, paralel teknikle alınmış filmler üzerinde fizyolojik kök rezorpsiyonunun kökün 1/3' ünü geçmediği ve ortodontik amaçlı seri çekim endikasyonu konulan sağlıklı 20 alt süt molar diş bu gruba dahil edildi.

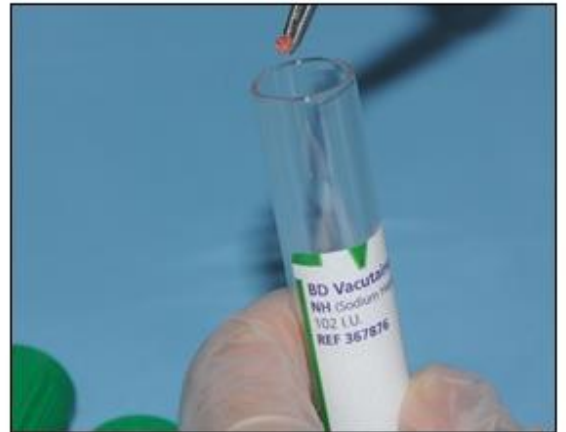1. Xylocain (Astra, Södertälje, Sweden) ile topikal anestezi sağlandıktan sonra epinefrin içermeyen lokal anestetik ampul (Safecaine %3; Vem İlaç, İstanbul, Türkiye) ile bukkal ve lingual/palatinal infiltrasyon anestezi yapıldı.
2. Diş çekimini takiben pulpa ekspozite edildi (Şekil 2-12 ve Şekil 2-13) (Silva ve ark. 2009). Çalışma gruplarına benzer şekilde, steril pamuk pelet 45 sn. ekspozür bölgesinde tutularak ilk kan örneği alındı.
3. Ardından pulpa odası tavanı kaldırılıp koronal pulpa steril ekskavatör ile çıkarıldı ve kanal ağızlarından, steril pamuk pelet 45 sn. tutularak ikinci kan örneği alındı.
4. Kan örneği emdirilmiş pamuk peletler 0,8 ml fosfat tamponlanmış salin (PBS, pH:7.2) bulunan heparin kaplı tüplere yerleştirildi (Şekil 2-14). Sodyum heparin kaplı tüplere alınan örnekler, laboratuvar değerlendirilmesi yapılana dek -80 C° de depolandı.



Şekil 2-12. Pozitif kontrol grubuna ait bir diştten alınan periapikal radyografi




Şekil 2-13. Diş çekimin ardından ilgili dişin görüntüsü



Şekil 2-14. Alınan kan örneğinin sodyum heparin kaplı tüpe yerleştirilmesi

2.2.2 Laboratuvar Aşaması



Şekil 2-15. Laboratuvar aşamasında kullanılan santrifüj cihazı, ELISA yıkayıcı, ELISA kitleri ve ELISA okuyucu

Çalışma ve kontrol gruplarından elde edilen kan örneklerinde, IL-1 β , IL-2, IL-6, IL-8, IL-10, TNF- α ve PGE₂ seviyelerinin ELISA (Enzyme Linked Immuno Sorbent Assay) ile tespiti Kırıkkale Üniversitesi Tıp Fakültesi Biyokimya Laboratuvarı'nda yapıldı. Çalışma günü -80 C^o de saklanan çalışma ve kontrol gruplarına ait örnekler oda sıcaklığında çözüldü. Örnekler vorteksledikten sonra 10 dakika 10000 RPM de santrifüj cihazı (Hettich, Micro 22, Almanya) ile santrifüj edildi. Elde edilen süpernatantlardan orijinal ELISA kitleri kullanılarak (DIA Source ImmunoAssays, Nivelles, Belçika) IL-1 β , IL-2, IL-6, IL-8, IL-10, TNF- α , PGE₂ protein düzeyleri çalışıldı.

ELISA Testlerinin Yapılışı:

Standart ve örnekler 96 kuyucuklu ELISA plaklarına konuldu. Daha sonra yine her testin kit protokolüne göre konjugat, streptavidin-HRP ve stop solüsyonu eklendi. Her test için spesifik dalga boylarında optik dansiteleri alındı. Standartlardan elde

edilen optik dansiteler alınıp kalibrasyon eğrileri çizilerek sonuçlar hesaplandı. Sonuçlar mg/ protein olarak belirlendi.

2.3 Verilerin İşlenmesi ve Değerlendirilmesi

Her bir dişin ekspozür noktası ve kanal ağzından alınan kan örneklerindeki enflamatuar belirteçlerin seviyeleri gruplar arasında karşılaştırıldı. Ayrıca ekspozür noktasındaki belirteç seviyeleri ve kanal ağzındaki belirteç seviyeleri arasındaki fark ve korelasyon değerlendirildi. Son olarak 1.Çalışma Grubu ve 2. Çalışma Grubuna ait ekspozür noktası ve kanal ağızlarındaki kanama süreleri 1-2 dk. için “1”, 3-5 dk için “2” olacak şekilde gruplandırıldı ve numerik veriler haline getirildi. Kanama süreleri ile sitokin seviyeleri arasındaki ilişki değerlendirildi.

İstatistiksel değerlendirme için Microsoft Excel ve SPSS 15.0 paket programı kullanıldı (SPSS 15.0, Inc, Chicago, IL, USA). 1. Çalışma Grubu, 2. Çalışma Grubu, Negatif Kontrol Grubu ve Pozitif Kontrol Grubunun ekspozür ve kanal ağızlarındaki sitokin seviyelerinin normal bir dağılıma sahip olup olmadığının belirlenmesinde Shapiro-Wilks testi kullanıldı. Bu testte $p < 0,05$ ise dağılımın normal olduğu sonucuna varıldı.

Verilerin normallik testleri sonucunda; 1. Çalışma ile 2. Çalışma Grubu, 1. Çalışma ile Negatif Kontrol Grubu, 1. Çalışma, ile Pozitif Kontrol Grubu, 2. Çalışma ile Negatif Kontrol Grubu, 2. Çalışma ile Pozitif Kontrol Grubu, Negatif Kontrol Grubu ile Pozitif Kontrol Grubunun ekspozür noktası ve kanal ağzındaki sitokin seviyelerinin 2’ li karşılaştırmasında Independent Mann-Whitney U testi, 4’ lü grup karşılaştırmasında Kruskal-Wallis testi kullanıldı. $p < 0,05$ için sonuçlar istatistiksel olarak anlamlı kabul edildi. Ayrıca ekspozür noktası ve kanal ağızlarındaki sitokin seviyeleri arasındaki farklar Wilcoxon testi ile değerlendirildi.

1. Çalışma, 2. Çalışma Grubu, Negatif Kontrol Grubu ve Pozitif Kontrol Grubunda *ekspozür ve kanal ağızlarındaki IL-1 β , IL-2, IL-6, IL-8, IL-10, TNF- α ve PGE₂ seviyeleri arasındaki ilişki*, ölçülebilir değişkenlerin normal dağılım gösterdiği durumlarda Pearson korelasyon testi, normal dağılım göstermediği

durumlarda Spearman korelasyon testi ile deęerlendirildi. 1. alıřma, 2. alıřma Grubu, Negatif Kontrol Grubu ve Pozitif Kontrol Grubunda *ekspozür ve kanal aęızlarındaki kanama süresi ile IL-1 β , IL-2, IL-6, IL-8, IL-10, TNF- α ve PGE₂ seviyeleri arasındaki iliřki*, ölçülebilir deęişkenlerin normal dağılım gösterdiği durumlarda Pearson korelasyon testi, normal dağılım göstermediği durumlarda Spearman korelasyon testi ile deęerlendirildi. Tüm korelasyon testleri için; $r < 0,40$ olması düşük korelasyon, $0,40 < r < 0,60$ olması orta derecede korelasyon, $0,60 < r < 0,70$ olması iyi derecede korelasyon olarak yorumlandı.

3 BULGULAR

Çalışmaya toplam 83 hastada 122 alt süt azı dişi (41 adet süt 1. azı ve 81 adet süt 2. azı) ile başlandı. Klinik ve radyografik muayene sonucu, derin dentin çürüğü teşhisi konulan ve amputasyon tedavisi öngörülen Çalışma Grubu dişlerinden, perforasyon boyutunun iğne ucundan büyük olmadığı veya perforasyon bölgesinde çürük olmadığı gözlenen 29 adet alt süt azı dişi çalışma dışında bırakıldı. Amputasyon prosedürü sırasında kanal ağızlarındaki kanamanın 5 dk. içinde kontrol edilemediği 2 adet alt süt azı dişi ise Çalışma Grubu dışında bırakılarak Negatif Kontrol Grubuna dahil edildi.

Negatif Kontrol Grubu için; klinik ve radyografik muayene sonucu irreversible pulpitis teşhisi konulan ancak pulpada nekroz/gangren varlığı tespit edilen derin dentin çürüklü 13 adet alt süt azı dişi çalışma dışında bırakıldı.

Çalışmamız her bir grupta n=20 diş olacak şekilde, yaşları 5-9 arasındaki (ortalama 6,3) toplam 69 hastaya ait (36' sı kız, 33' ü erkek) 80 alt süt azı dişi (22 adet süt 1. azı ve 58 adet süt 2. azı) ile yürütüldü.

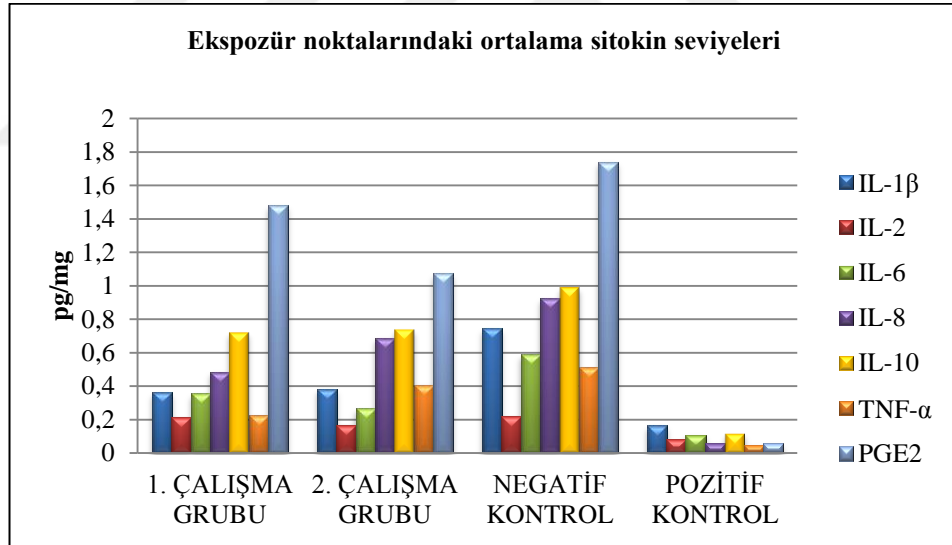
3.1 Ekspozür Noktasındaki Sitokin Seviyelerine Ait Değerler

Her bir grup için ekspozür noktalarında sitokin seviyelerine ait ortalama (minimum-maksimum) değerler Çizelge 3-1' de sunulmuştur. $p < 0,05$ olan değerler parantez ile belirtilmiştir.

Çizelge 3-1. Ekspozür noktalarındaki sitokin seviyelerinin ortalama (minimum-maksimum) değerleri

	IL-1 β (pg/mg)	IL-2 (pg/mg)	IL-6 (pg/mg)	IL-8 (pg/mg)	IL-10 (pg/mg)	TNF- α (pg/mg)	PGE ₂ (pg/mg)
1. ÇALIŞMA GRUBU	0,363 (0,048-1,546)	0,213 (0,061-0,438)	0,354 (0,117-1,144)	0,485 (0,200-0,957)	0,721 (0,151-4,188)	0,225 (0,120-0,351)	1,482 (0,025-4,229)
2. ÇALIŞMA GRUBU	0,382 (0,120-1,334)	0,167 (0,061-0,424)	0,264 (0,025-1,162)	0,686 (0,217-2,251)	0,740 (0,048-2,216)	0,406 (0,101-2,219)	1,073 (0,458-2,399)
NEGATİF KONTROL GRUBU	0,746 (0,356-1,841)	0,217 (0,061-0,504)	0,588 (0,079-2,160)	0,925 (0,229-3,598)	0,988 (0,210-2,127)	0,510 (0,107-3,294)	1,739 (0,119-9,678)
POZİTİF KONTROL GRUBU	0,165 (0,089-0,314)	0,083 (0,036-0,297)	0,106 (0,033-0,238)	0,058 (0,020-0,098)	0,119 (0,023-0,249)	0,049 (0,013-0,097)	0,057 (0,010-0,307)

Her bir grup için ekspozür noktalarındaki sitokin seviyelerinin gruplara göre dağılımı Şekil 3-1’de gösterilmiştir.



Şekil 3-1. Ekspozür Noktalarında Sitokin Seviyelerinin Gruplara Göre Dağılımını Gösteren Grafik

3.2 Ekspozür Noktasındaki Sitokin Seviyelerinin Gruplar Arasındaki Karşılaştırması

1. Çalışma Grubu ile 2. Çalışma Grubu ekspozür noktasındaki sitokin seviyeleri açısından karşılaştırıldığında;

IL-6 seviyesi; 1. Çalışma Grubunda 2. Çalışma Grubuna göre istatistiksel olarak daha yüksektir ($p=0,029$). Diğer belirteçler açısından ekspozür noktasında 1. Çalışma Grubu ve 2. Çalışma Grubu arasında istatistiksel olarak anlamlı fark bulunamamıştır ($p>0,05$) (Çizelge 3-1).

1. Çalışma Grubu ile Negatif Kontrol Grubu ekspozür noktasındaki sitokin seviyeleri açısından karşılaştırıldığında;

IL-1 β seviyesi; Negatif Kontrol Grubunda 1. Çalışma Grubuna göre istatistiksel olarak daha yüksektir ($p=0,000$). Benzer şekilde IL-6 ve IL-10 seviyesi; Negatif Kontrol Grubunda ekspozür bölgesinde istatistiksel olarak daha yüksektir (sırasıyla $p=0,024$, $p=0,030$). Diğer belirteçler açısından Negatif Kontrol Grubu ve 1. Çalışma Grubu arasında istatistiksel olarak anlamlı fark bulunamamıştır ($p>0,05$) (Çizelge 3-1).

1. Çalışma Grubu ile Pozitif Kontrol Grubu ekspozür noktasındaki sitokin seviyeleri açısından karşılaştırıldığında;

1. Çalışma Grubunda tüm belirteçlerin seviyesi, Pozitif Kontrol Grubuna göre istatistiksel olarak daha yüksektir (IL-1 β için $p=0,01$, diğer tüm belirteçler için $p=0,000$) (Çizelge 3-1).

2. Çalışma Grubu ile Negatif Kontrol Grubu ekspozür noktasındaki sitokin seviyeleri açısından karşılaştırıldığında;

IL-1 β ve IL-6 seviyesi; Negatif Kontrol Grubunda 2. Çalışma Grubuna göre istatistiksel olarak daha yüksektir (sırasıyla $p=0,001$, $p=0,001$). Diğer belirteçler açısından Negatif Kontrol Grubu ve 2. Çalışma Grubu arasında istatistiksel olarak anlamlı fark bulunamamıştır ($p>0,05$) (Çizelge 3-1).

2. Çalışma Grubu ile Pozitif Kontrol Grubu ekspozür noktasındaki sitokin seviyeleri açısından karşılaştırıldığında;

2. Çalışma Grubunda; IL-6 hariç tüm belirteçlerin seviyesi Pozitif Kontrol Grubuna göre istatistiksel olarak daha yüksektir (tüm belirteçler için $p < 0,05$) (Çizelge 3-1).

Negatif Kontrol Grubu ile Pozitif Kontrol Grubu ekspozür noktasındaki sitokin seviyeleri açısından karşılaştırıldığında;

Negatif Kontrol Grubunda; tüm belirteçlerin seviyeleri Pozitif Kontrol Grubuna göre istatistiksel olarak daha yüksektir (tüm belirteçler için $p = 0,000$) (Çizelge 3-1).

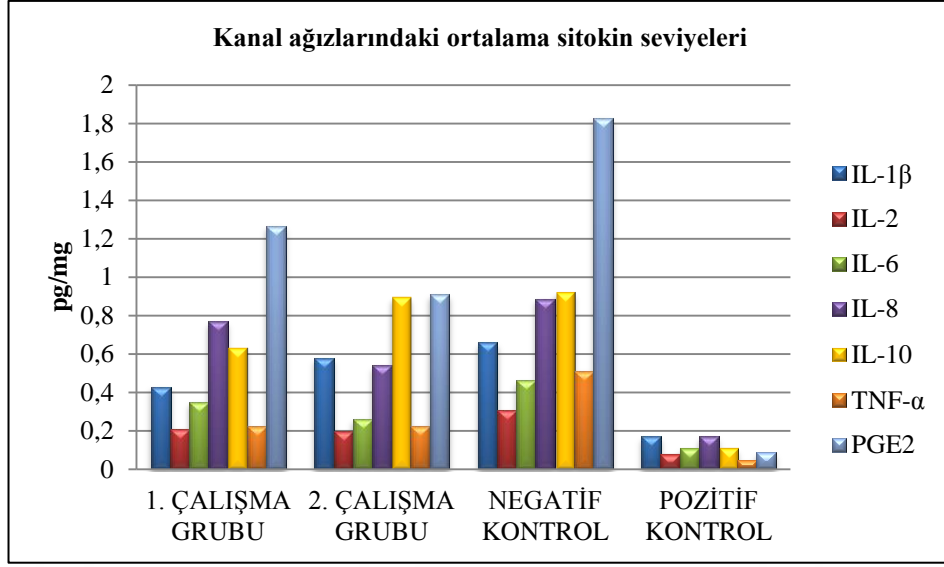
3.3 Kanal Ağzlarındaki Sitokin Seviyelerine Ait Değerler

Her bir grup için kanal ağızlarındaki sitokin seviyelerine ait ortalama (minimum-maksimum) değerler Çizelge 3-2’ de sunulmuştur. $p < 0,05$ olan değerler parantez ile belirtilmiştir.

Çizelge 3-2. Kanal ağızlarındaki sitokin seviyelerinin ortalama (minimum-maksimum) değerleri

	IL-1 β (pg/mg)	IL-2 (pg/mg)	IL-6 (pg/mg)	IL-8 (pg/mg)	IL-10 (pg/mg)	TNF- α (pg/mg)	PGE ₂ (pg/mg)
1. ÇALIŞMA GRUBU	0,428 (0,027- 1,067)	0,210 (0,061- 0,460)	0,350 (0,104- 0,720)	0,770 (0,222- 2,810)	0,630 (0,144- 1,363)	0,223 (0,107- 0,475)	1,267 (0,253- 4,761)
2. ÇALIŞMA GRUBU	0,579 (0,140- 1,724)	0,198 (0,054- 0,562)	0,263 (0,033- 0,822)	0,538 (0,200- 1,600)	0,893 (0,202- 1,760)	0,225 (0,108- 0,629)	0,910 (0,198- 2,667)
NEGATİF KONTROL GRUBU	0,661 (0,260- 1,594)	0,306 (0,104- 0,694)	0,461 (0,096- 2,160)	0,887 (0,248- 1,969)	0,918 (0,254- 2,047)	0,511 (0,122- 2,148)	1,827 (0,167- 4,969)
POZİTİF KONTROL GRUBU	0,172 (0,090- 0,393)	0,079 (0,044- 0,152)	0,110 (0,017- 0,247)	0,170 (0,034- 2,090)	0,112 (0,021- 0,193)	0,048 (0,019- 0,097)	0,087 (0,013- 0,566)

Her bir grup için kanal ağızlarındaki sitokin seviyelerinin gruplara göre dağılımı Şekil 3-2’de gösterilmiştir.



Şekil 3-2. Kanal Ağızlarında Sitokin Seviyelerinin Gruplara Göre Dağılımını Gösteren Grafik

3.4 Kanal Ağızındaki Sitokin Seviyelerinin Gruplar Arasındaki Karşılaştırması

1. Çalışma Grubu ile 2. Çalışma Grubu kanal ağızındaki sitokin seviyeleri açısından karşılaştırıldığında;

Hiçbir belirteç açısından 1. Çalışma Grubu ve 2. Çalışma Grubu arasında istatistiksel olarak anlamlı fark bulunamamıştır ($p>0,05$) (Çizelge 3-2).

1. Çalışma Grubu ile Negatif Kontrol Grubu kanal ağızındaki sitokin seviyeleri açısından karşılaştırıldığında;

IL-1 β seviyesi; Negatif Kontrol Grubunda, 1. Çalışma Grubuna göre istatistiksel olarak daha yüksektir ($p=0,021$). Benzer şekilde; TNF- α ve PGE $_2$ seviyesi Negatif Kontrol Grubunda, 1. Çalışma Grubu dışlarına kıyasla istatistiksel olarak daha yüksektir (sırasıyla $p=0,011$, $p=0,033$). Diğer belirteçler açısından Negatif Kontrol Grubu ve 1. Çalışma Grubu arasında istatistiksel olarak anlamlı fark bulunamamıştır ($p>0,05$) (Çizelge 3-2).

1. Çalışma Grubu ile Pozitif Kontrol Grubu kanal ağzındaki sitokin seviyeleri açısından karşılaştırıldığında;

1. Çalışma Grubunda tüm belirteçlerin seviyesi, Pozitif Kontrol Grubuna göre istatistiksel olarak daha yüksektir (IL-1 β için p=0,02, diğer tüm belirteçler için p=0,000) (Çizelge 3-2).

2. Çalışma Grubu ile Negatif Kontrol Grubu kanal ağzındaki sitokin seviyeleri açısından karşılaştırıldığında;

IL-2, IL-6, IL-8, TNF- α ve PGE₂ seviyesi; Negatif Kontrol Grubunda 2. Çalışma Grubuna göre istatistiksel olarak daha yüksektir (sırasıyla p=0,01, p=0,023, p=0,01, p=0,007, p=0,007). Diğer belirteçler açısından Negatif Kontrol Grubu ve 2. Çalışma Grubu arasında istatistiksel olarak anlamlı fark bulunamamıştır (p>0,05) (Çizelge 3-2).

2. Çalışma Grubu ile Pozitif Kontrol Grubu kanal ağzındaki sitokin seviyeleri açısından karşılaştırıldığında;

2. Çalışma Grubunda; IL-6 hariç tüm belirteçlerin seviyesi Pozitif Kontrol Grubuna göre istatistiksel olarak daha yüksektir (tüm belirteçler için p<0,05) (Çizelge 3-2).

Negatif Kontrol Grubu ile Pozitif Kontrol Grubu kanal ağzındaki sitokin seviyeleri açısından karşılaştırıldığında;

Negatif Kontrol Grubunda; tüm belirteçlerin seviyeleri Pozitif Kontrol Grubuna göre istatistiksel olarak daha yüksektir (tüm belirteçler için p=0,000) (Çizelge 3-2).

3.5 Ekspozür Noktaları ile Kanal Ağzlarındaki Sitokin Konsantrasyonlarının Karşılaştırılması

Her bir grup için ekspozür noktaları ile kanal ağzlarındaki belirteçler arasındaki farka ait p değerleri Çizelge 3-3' de sunulmuştur.

Çizelge 3-3. Ekspozür noktaları ile kanal ağızlarındaki belirteçler arasındaki farka ait p değerleri (*p<0,05)

	1.Çalışma Grubu	2. Çalışma Grubu	Negatif Kontrol Grubu	Pozitif Kontrol Grubu
IL-1 β	0,575	0,059	0,332	0,794
IL-2	0,985	0,360	0,026*	0,940
IL-6	0,794	0,668	0,360	0,926
IL-8	0,050	0,351	0,627	0,073
IL-10	0,601	0,100	0,550	0,723
TNF- α	0,823	0,538	0,232	0,852
PGE ₂	0,305	0,478	0,277	0,538

Bu verilere göre;

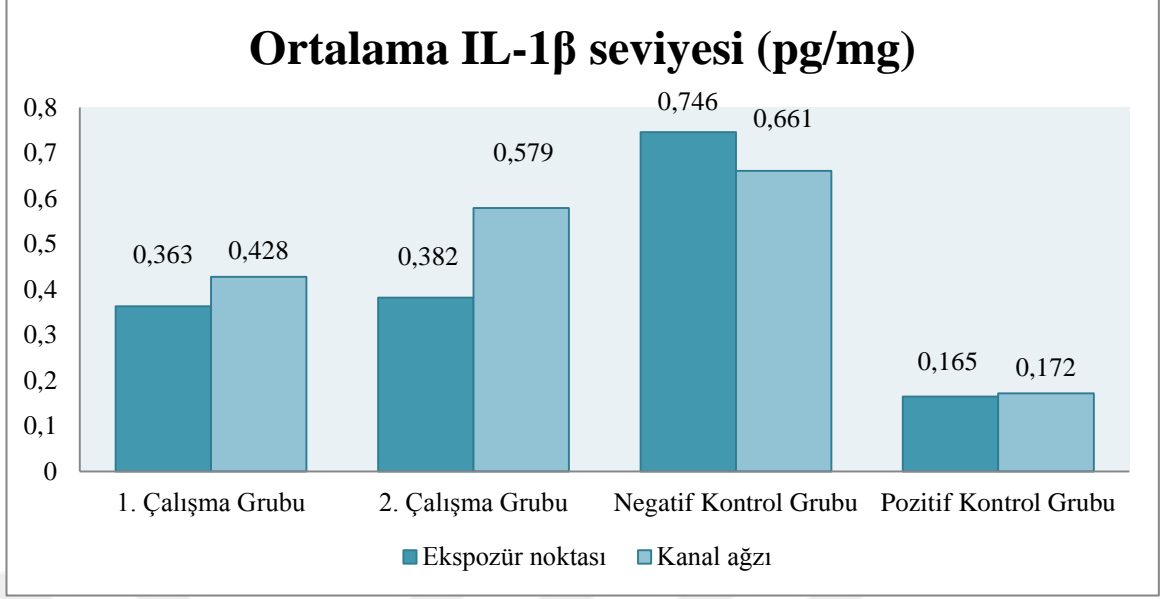
Negatif Kontrol Grubunda; sadece IL-2' nin ekspozür noktasında kanal ağızlarına göre istatistiksel olarak daha yüksek olduğu (p=0,026) görülmüştür.

Diğer belirteçler açısından istatistiksel olarak anlamlı fark bulunamamıştır (p>0,05).

3.6 Ekspozür Noktası ve Kanal Ağızlarındaki Sitokin Seviyeleri Arasındaki Korelasyonun Değerlendirilmesi

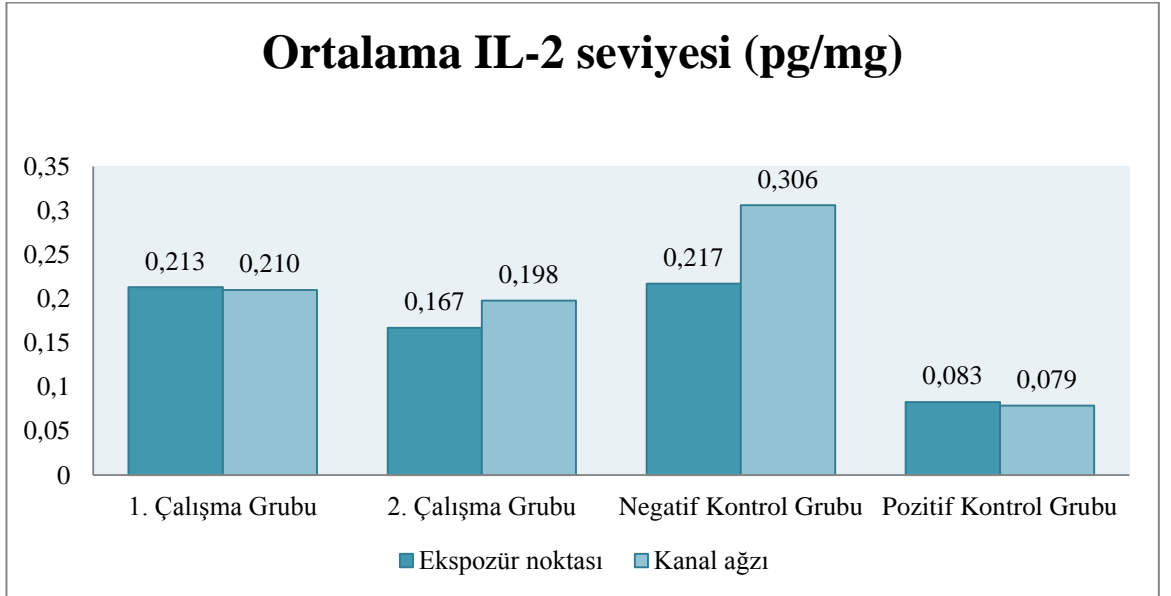
Ekspozür noktası ve kanal ağızlarında tespit edilen enflamatuvar belirteçlerdeki değişimlerin ilişkisinin değerlendirilmesi amacıyla yapılan korelasyon testi değerlendirildiğinde;

Ekspozür noktası ve kanal ağızlarındaki IL-1 β seviyeleri açısından 1.Çalışma Grubu için düşük korelasyon (r= 0,278), 2.Çalışma Grubu için; düşük korelasyon (r=0,035), Negatif Kontrol Grubu için; düşük korelasyon (r=0,096), Pozitif Kontrol Grubu için; orta derecede korelasyon tespit edildi (r=0,454) (Şekil 3-3).



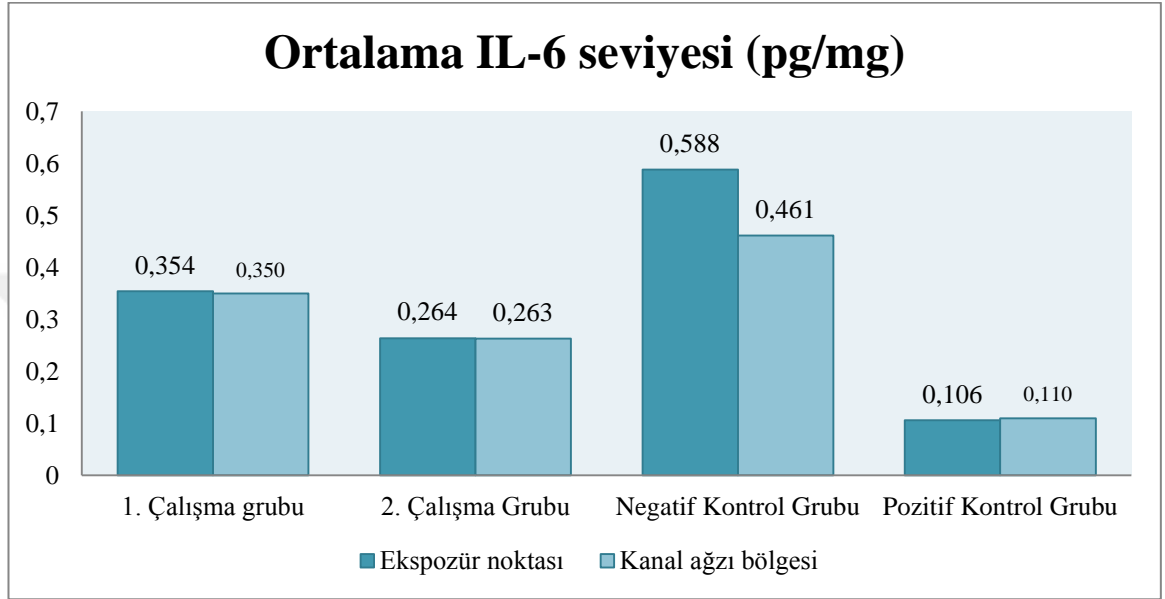
Şekil 3-3. IL-1 β seviyesinin gruplara göre ekspozür ve kanal ağzında ölçülen ortalama değerleri

Ekspozür noktası ve kanal ağzlarındaki IL-2 seviyeleri açısından 1.Çalışma Grubu için orta derecede korelasyon ($r=0,477$), 2.Çalışma Grubu için iyi derecede korelasyon ($r=0,677$), Negatif Kontrol Grubu için orta derecede korelasyon ($r=0,429$), Pozitif Kontrol Grubunda ise çok iyi derecede korelasyon tespit edildi ($r=0,750$) (Şekil 3-4).



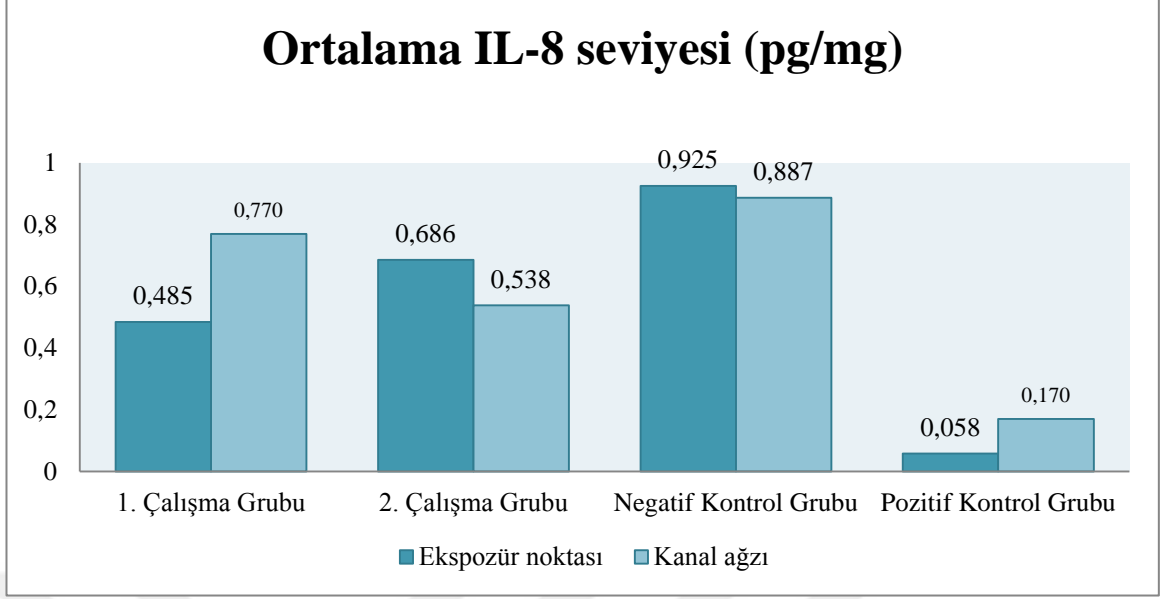
Şekil 3-4. IL-2 seviyesinin gruplara göre ekspozür ve kanal ağzında ölçülen ortalama değerleri

Ekspozür noktası ve kanal ağızlarındaki IL-6 seviyeleri için 1.Çalışma Grubunda düşük derecede korelasyon ($r= 0,182$), 2.Çalışma Grubunda düşük derecede korelasyon ($r=0,389$) ve benzer şekilde Negatif Kontrol Grubunda ve Pozitif Kontrol Grubunda düşük derecede korelasyon tespit edildi ($r=0,021$, $r=0,274$) (Şekil 3-5).



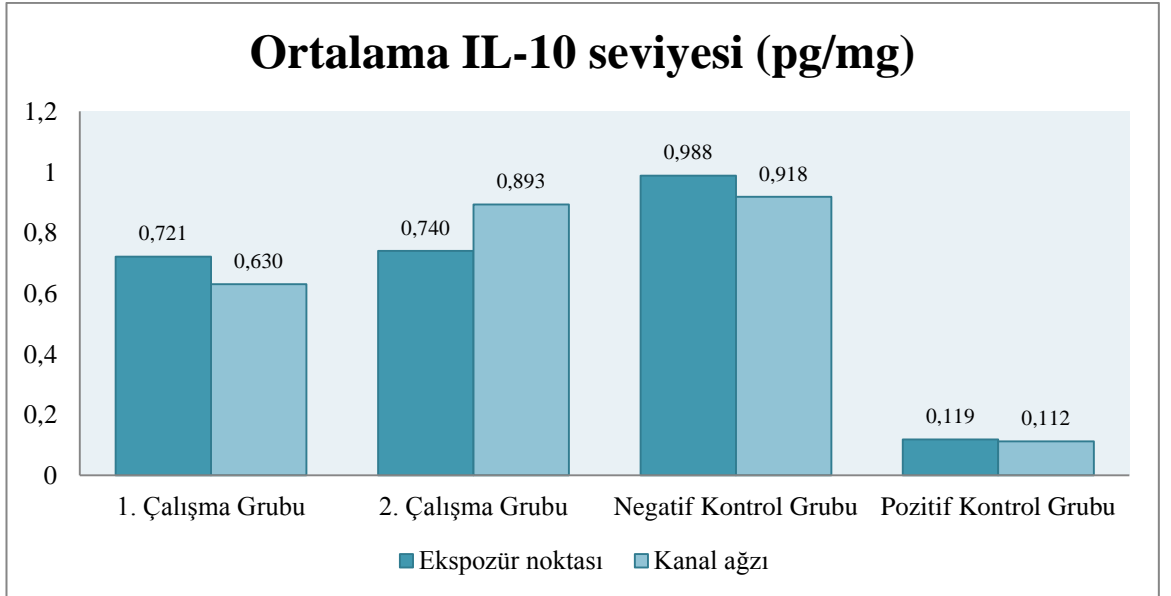
Şekil 3-5. IL-6 seviyesinin gruplara göre ekspozür ve kanal ağızında ölçülen ortalama değerleri

Ekspozür noktası ve kanal ağızlarındaki IL-8 seviyeleri açısından 1.Çalışma Grubunda ters yönde düşük düzeyde korelasyon ($r= -0,217$), 2.Çalışma Grubu için, düşük düzeyde korelasyon ($r=0,249$), Negatif Kontrol Grubu ve Pozitif Kontrol Grubunda için düşük derecede korelasyon tespit edildi ($r=0,368$, $r=0,167$) (Şekil 3-6).



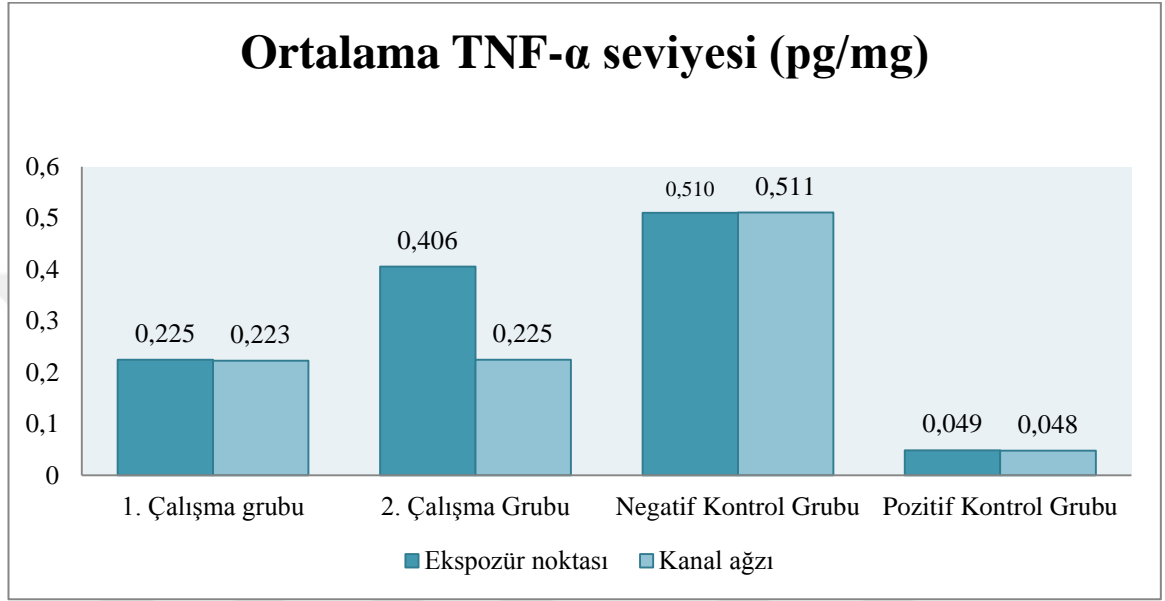
Şekil 3-6. IL-8 seviyesinin gruplara göre ekspozür ve kanal ağzında ölçülen ortalama değerleri

1.Çalışma Grubu için; ekspozür noktası ve kanal ağızlarındaki IL-10 seviyesinde ters yönde düşük düzeyde korelasyon bulundu ($r= -0,261$). 2.Çalışma Grubu için iyi derecede korelasyon saptandı ($r=0,660$). Negatif Kontrol Grubu için orta derecede korelasyon ($r=0,494$) ve Pozitif Kontrol Grubu için çok iyi derecede korelasyon tespit edildi ($r=0,674$) (Şekil 3-7).



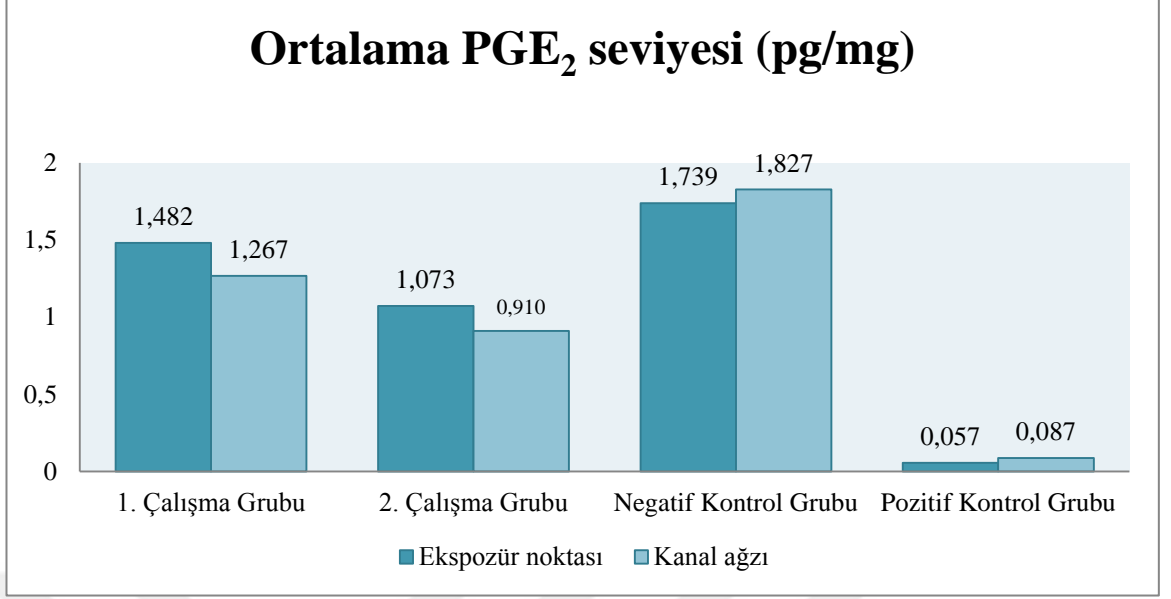
Şekil 3-7. IL-10 seviyesinin gruplara göre ekspozür ve kanal ağzında ölçülen ortalama değerleri

Ekspozür noktası ve kanal ağızlarındaki TNF- α seviyeleri açısından 1.Çalışma Grubu için iyi derece korelasyon ($r=0,642$), 2.Çalışma Grubu için, ters yönde düşük düzeyde korelasyon ($r= -0,078$), Negatif Kontrol Grubu için, düşük derece korelasyon ($r=0,050$), Pozitif Kontrol Grubu için, ters yönde düşük düzeyde korelasyon saptandı ($r= -0,088$) (Şekil 3-8).



Şekil 3-8. TNF- α seviyesinin gruplara göre ekspozür ve kanal ağızında ölçülen ortalama değerleri

Ekspozür noktası ve kanal ağızlarındaki PGE₂ seviyesi açısından 1.Çalışma Grubunda düşük derecede korelasyon ($r=0,374$), 2.Çalışma Grubunda ters yönde düşük düzeyde korelasyon ($r= -0,084$), Negatif Kontrol Grubunda orta derecede korelasyon ($r=0,568$), Pozitif Kontrol Grubunda ise, ters yönde düşük düzeyde korelasyon tespit edildi ($r= -0,055$) (Şekil 3-9).



Şekil 3-9. PGE₂ seviyesinin gruplara göre ekspozür ve kanal ağzında ölçülen ortalama değerleri

3.7 Kanama Süresi ile Sitokin Seviyesi Arasındaki Korelasyonun Değerlendirilmesi

1.Çalışma Grubu ve 2. Çalışma Grubundaki kanama sürelerine ait ortalama ve minimum-maksimum değerler Çizelge 3-4' de gösterilmiştir.

Çizelge 3-4. 1.Çalışma Grubu ve 2. Çalışma Grubunda kanama sürelerine ait veriler

<i>Kanama Süresi</i>		<i>1.Çalışma Grubu</i>	<i>2.Çalışma Grubu</i>
Ekspozür noktası	Ortalama	1,85 dk.	-
	Minimum - maksimum	1-4 dk.	-
Kanal ağzı	Ortalama	3,2 dk.	3,95 dk.
	Minimum - maksimum	1-5 dk.	2-5 dk.

Ekspozür noktası ve kanal ağızlarındaki kanama süresinin, bu bölgelerde enflamasyonun göstergesi olan sitokin seviyeleri ile arasındaki korelasyona ait değerler Çizelge 3-5, 3-6 ve 3-7' de gösterilmiştir.

Çizelge 3-5. 1.Çalışma Grubunda ekspozür noktasındaki sitokin seviyeleri ile kanama süresi arasındaki ilişki

1.ÇALIŞMA GRUBU	EKSPÖZÜR NOKTASI	
	Korelasyon Katsayısı (r)	p değeri
IL-1 β	-0,095	0,692
IL-2	0,322	0,166
IL-6	0,170	0,473
IL-8	-0,760	0,751
IL-10	0,038	0,874
TNF- α	0,369	0,109
PGE ₂	0,303	0,194

1.Çalışma Grubunda ekspozür noktasındaki kanama süresi ve sitokin seviyesi arasındaki korelasyonun; IL-1 β , IL-8 için ters yönde düşük düzeyde (sırasıyla $r = -0,095$, $r = -0,760$), IL-2, IL-6, IL-10 TNF- α ve PGE₂ için düşük düzeyde (sırasıyla $r = 0,322$, $r = 0,170$, $r = 0,038$, $r = 0,369$, $r = 0,303$) olduğu tespit edilmiştir ($p > 0,05$) (Çizelge 3-5).

Çizelge 3-6. 1.Çalışma Grubunda kanal ağzındaki sitokin seviyeleri ile kanama süresi arasındaki ilişki

1.ÇALIŞMA GRUBU	KANAL AĞZI	
	Korelasyon Katsayısı (r)	p değeri
IL-1 β	0,349	0,131
IL-2	-0,307	0,188
IL-6	0,223	0,344
IL-8	0,030	0,901
IL-10	0,304	0,192
TNF- α	-0,359	0,120
PGE ₂	-0,173	0,466

Kanal ağızındaki kanama süresi ve sitokin seviyesi arasındaki korelasyonun; IL-1 β ve IL-10 için düşük düzeyde ($r=0,134$, $r=0,304$), IL-2, TNF- α ve PGE₂ için ters yönde düşük düzeyde (sırasıyla $r= -0,307$, $r= -0,359$, $r= -173$), IL-6 ve IL-8 için düşük düzeyde ($r=0,223$, $r=0,030$) olduğu tespit edilmiştir ($p>0,05$) (Çizelge 3-6).

Çizelge 3-7. 2.Çalışma Grubunda kanal ağızındaki sitokin seviyeleri ile kanama süresi arasındaki ilişki

2.ÇALIŞMA GRUBU	KANAL AĞZI	
	Korelasyon Katsayısı (r)	p değeri
IL-1 β	0,246	0,296
IL-2	0,247	0,294
IL-6	-0,088	0,711
IL-8	0,395	0,085
IL-10	0,103	0,665
TNF- α	0,229	0,331
PGE ₂	0,065	0,784

2. Çalışma Grubu için kanal ağızındaki kanama süresi ve sitokin seviyesi arasındaki korelasyonun; IL-1 β , IL-2, IL-10, TNF- α ve PGE₂ için düşük düzeyde ($r=0,246$, $r=0,247$, $r=0,103$, $r=0,229$, $r=0,065$), IL-6 için ters yönde düşük düzeyde ($r= -0,088$), IL-8 için düşük düzeyde ($r=0,395$) olduğu tespit edilmiştir ($p>0,05$). 2.Çalışma Grubundaki her dişin ekspozür noktasındaki kanama süresi 5 dk. üzerinde belirlendiği için, bu veri için korelasyon testi yapılamamıştır.

Negatif Kontrol Grubundaki her dişin ekspozür noktası ve kanal ağızındaki kanama süresinin 5 dk. üzeri, Pozitif Kontrol Grubundaki tüm dişlerin ekspozür noktası ve kanal ağızındaki kanama süresi ise 1 dk. olarak ölçüldüğü için bu gruplar korelasyon testine dahil edilmemiştir.

4 TARTIŞMA

Semptomsuz derin dentin çürüklü süt dişleri için uygun tedavi yöntemlerinden biri olan vital pulpa amputasyonlarının tanısında (Ranly ve Garcia-Godoy 2000), perküsyon, mobilite, vitalite testleri ve ağrı hikayesi gibi bulgular dikkate alınmakla birlikte, esasen kanama süresi ve rengi gibi gözle muayeneye dayanan kriterler göz önünde bulundurulmaktadır (Holan ve ark. 2005). Bu verilerle konulan endikasyonların hatalı sonuçlara yol açabileceği de bilinmektedir. Daha önce yürütülen çalışmalarda da tedavi başarısızlıkları, çoğunlukla tedavi öncesi pulpanın durumunun yanlış tanımlanmasına bağlanmıştır (Schröder ve ark. 1987, Cotes ve ark. 1997, Holan ve ark. 2005, El-Salhy ve ark. 2013). Özellikle çürüklü ekspozür görülen dişlerde pulpanın enflamatuvar durumunun doğru teşhis edilmesinin zorluğuna işaret edilmiştir (Schröder ve ark. 1994, Mathewson ve ark. 1995, Duggal ve Day 2008). Etrafının sağlam dentinle çevrili olduğu mekanik ekspozürlerde enflamasyonun koronal pulpada sınırlı kaldığına neredeyse kesin gözüyle bakılmasına rağmen, çürüklü ekspozürlerde radiküler pulpadaki patolojinin seviyesi konusunda çelişkili görüşler bulunmaktadır. Pulpa amputasyonlarında başarılı sonuçlar elde edilebilmesi için mekanik olarak ekspoze dişlerin seçilmesi gerektiğini iddia eden (Raslan ve Wetzel 2006) ya da çürüklü ekspoze dişlerde düşük başarı oranları bildiren çalışmalar (Sönmez ve Durutürk 2008, Özdemir ve ark. 2015) olduğu gibi, çürüklü ekspozürlü dişlerde başarılı sonuçlar elde edildiğini rapor eden çalışmalar da mevcuttur (Eidelman ve ark. 2001, Agamy ve ark. 2004, Noorollahian 2008, Çelik 2015).

Klinik ve radyografik verilerle amputasyon ön tanısı konulan dişlerde kanamaya ait kriterler büyük önem taşımakla birlikte, bu konuda da literatürde çelişkili ve farklı görüşlerin bulunduğu görülmektedir (Ranly ve Garcia-Godoy 2000, Nakanishi ve ark. 1995, McDonalds ve ark. 2011). Zira; yalnızca ekspoz bölgesindeki kanamanın pulpanın patolojik durumunu yansıtmada ve dolayısıyla da amputasyon tedavisine karar vermede etkili olduğunu belirten araştırmacılar olduğu gibi (Troutman ve ark. 1982, Schröder ve ark. 1987, Nakanishi ve ark. 1995,

McDonalds ve ark. 2011), yalnızca kanal ağızlarındaki kanamayı kriter olarak alan araştırmacılar da mevcuttur (Fuks 2002, İbricevic ve Al-Jame 2000, Fuks 2009). Kanamanın miktarının ya da renginin tanımlanması hakkında da, “yoğun ve zor kontrol edilebilir” (Starkey 1968), “normal” (Schröder ve ark. 1987), “koyu renkli” Magnusson (1970), “aşırı” (McDonald ve ark. 2011) gibi subjektif ve farklı ifadeler bulunmaktadır. Bununla birlikte kanal ağızlarında kabul edilebilir kanama süresi konusunda kesin bir süre ya da uygulama şekli olmadığı da görülmektedir. Fizyolojik sınır olarak kabul edilen 3-5 dk içinde hemostazın sağlandığını belirten çalışmalar olsa da (Vargas ve Packham 2005, Alaçam ve ark. 2009, Godhi ve ark. 2011), genellikle amputasyon tedavisi sırasında hemostazın ne kadar sürede sağlandığı konusunda bilgi verilmemiş (Agamy ve ark. 2004, Eidelman ve ark. 2001, Markovic ve ark. 2005, Naik ve Hedge 2005, Moretti ve ark. 2008) ya da 1-2 dk (Camp 2008), 5 dk. ve üzeri (Waterhouse ve ark. 2002) gibi farklı sürelerden bahsedilmiştir. Literatürde konu hakkında fikir birliği olmaması, zaten daha çok subjektif kriterlere göre verilen kararlarla yapılan vital amputasyonlarının prognozu konusunda klinisyenlerin şüphe duymasına sebep olmaktadır.

Enflamatuar belirteçler, potansiyel patolojik ajanlara karşı immün yanıtın yoğunluğunun ve süresinin düzenlenmesinde önemli rol oynamaktadırlar (Park 2002). Proenflamatuar sitokinler (IL-1 β , IL-2, IL-6, IL-8, TNF- α) enflamasyonun düzenlenmesi ve geliştirilmesinde, antienflamatuar sitokinler (IL-10) ise enflamasyonun baskılanmasında, tümü birlikte pulpa içi basıncın artmasında ve pulpal hemostazın sağlanmasında etkilidirler (Nakanishi 1995, Elsalhy ve ark. 2013). Bu sebeple sitokin seviyesinin pulpal enflamasyon derecesini yansıtan önemli bir gösterge olduğu düşünülmektedir (Elsalhy ve ark. 2013). Verilen bilgiler ışığında; özellikle çürüklü pulpa ekspozu görülen süt dişlerinde vital pulpa amputasyonu öncesi pulpada enflamasyonun derecesini belirlemenin güç olduğu ve bu konuda kanıta dayalı yöntemlerin bulunmadığı, ancak lokalizasyonu çelişkili olmakla birlikte kanamanın hala önemli bir kriter olarak alındığı görülmektedir. Daha objektif kriterler olarak; sitokinlerin enflamasyonda önemli belirteçler olduğu bilgisinden hareketle çalışmamızda, süt dişi pulpa amputasyonlarında tedavi öncesi yaygın olarak kullanılan kanama kriteri ile enflamatuar belirteçler arasındaki ilişkinin incelenmesi ve ekspozür noktası ve kanal ağızlarındaki kanamanın teşhise yönelik

önemli bir kriter olup olmadığının değerlendirilmesi amaçlanmıştır. Ayrıca çalışmada, özellikle çürüklü ekspozür olgularında enflamasyonun sınırını gösteren bir metodun henüz olmayışı ve buna bağlı olarak pulpanın enflamasyon derecesi tam teşhis edilemediği için pulpa tedavilerinde başarısızlık riskinin arttığı bilgisinden hareketle (Waterhouse ve ark. 2011), çürüklü ekspozür süt dişlerinde kök pulpasının sağlıklı olup olmadığının enflamatuvar belirteçler kullanılarak sorgulanması da amaçlanmıştır.

Araştırmamızda öncelikle çalışma ve kontrol grupları oluşturulmuş ve çalışma grubu için; vital pulpa amputasyonu öngörüsünde bulunan; pulpaya çok yakın çürük lezyonu olan, spontan ya da sürekli ağrı şikayeti bulunmayan, klinik olarak perküsyon ve palpasyon hassasiyeti, patolojik mobilite bulguları ve yumuşak doku patolojileri bulunmayan, radyografik olarak ise; lamina dura kaybı, patolojik kök rezorpsiyonu ya da kalsifiye kütle bulguları olmayan, kök boyunun 2/3' ünün mevcut olduğu, ekspozür bölgesinde eksudalı kanamanın olmadığı ve kanal ağızlarında açık kırmızı renkli, basınçsız, tamponlamayla 5 dk. içerisinde kontrol edilebilen kanaması olan ve çürüklü pulpa ekspozürü görülen alt süt azı dişler seçilmiştir (Fuks 2009, McDonald ve ark. 2011). Ekspozür bölgesindeki kanamanın endikasyon seçimindeki etkisini belirlemek için, çalışma grubu ikiye ayrılmış ve 1. grupta ekspozürde kanaması tamponlamayla 5 dk. içinde kontrol edilebilen dişler, 2. grupta ise kanaması tamponlamayla 5 dk. içinde kontrol edilemeyen dişler yer almıştır. Vital pulpa amputasyonu reversible pulpitisde uygun bir tedavi şekli olduğu için, kontrol gruplarından ilki irreversible pulpitis tanısı konulan ancak nekroz ve gangren bulunmayan süt azı dişlerinden seçilmiş ve Negatif Kontrol Grubu oluşturulmuştur. Enflamatuvar pulpa ile sağlıklı bir pulpanın ayırdını yapmak için de herhangi bir restorasyonu ya da çürük, çatlak bulunmayan sağlıklı süt dişleri Pozitif Kontrol Grubu olarak belirlenmiştir. Böylece ekspozür bölgesinde kanaması kontrol edilebilen ve edilemeyen dişler için hem ekspozür hem de kanal ağızlarındaki enflamatuvar belirteçlerin, irreversible pulpitisli ve sağlıklı pulpa dokusuyla karşılaştırılmasına olanak sağlanmıştır. Pulpadaki sitokin düzeyinin genel sağlık durumundan etkilenebileceği düşüncesiyle, çalışmaya dahil edilen dişler sistemik hastalığı bulunmayan ve anti-enflamatuvar ilaç ya da antibiyotik kullanmayan bireylerden seçilmiştir (Huang ve ark. 1999, ElSalhy ve ark. 2013).

Çürüklü ekspozе dişlerde vital pulpa amputasyonunun uygulanması ile ilgili literatürde yer alan farklı görüşler ve kaygılardan yola çıkılarak, araştırmamızın çalışma gruplarında çürüklü ekspozе dişlere yer verilmiş ve bu dişlerin kök pulpalarının enflamatuvar durumlarının objektif olarak değerlendirilmesi amaçlanmıştır (Eidelman ve ark. 2001, Agamy ve ark. 2004, Al-Hiyasat ve ark. 2006, Raslan ve Wetzel 2006, Noorollahian 2008).

Süt dişinde vital pulpa tedavilerine verilen cevabın fizyolojik kök rezorpsiyonunun başlamasıyla değişebileceği iddia edilmiştir. Furseth (1968), yaşlanma sürecine bağlı olarak, süt dişi pulpasının iyileşme kapasitesinin azaldığını belirtmiştir. Benzer olarak birçok araştırmacı; fizyolojik kök rezorpsiyonu ile morfolojik, histolojik ve biyokimyasal değişikliklerin meydana geldiğini, artan osteoklastik aktivite nedeniyle süt dişi pulpalarında iç rezorpsiyon riskinin arttığını belirtmişlerdir (Koch ve ark. 1970, Wise ve ark. 2001, Harokopakis-Hajishengallis 2007). Bu görüşlerin aksine Sarı (1997) pulpanın normal yapısal özelliklerini, kök rezorpsiyonu kökün 2/3' ü seviyesine ulaşınca kadar koruduğunu ve kök rezorpsiyonunun henüz başladığı dişlerde vital pulpa tedavilerinin ardından tamir kapasitesinin etkilenmediğini bildirmiştir. Benzer şekilde Şimşek ve Durutürk (2005), süt dişi pulpasının savunma ve iyileşme kapasitesinin fizyolojik kök rezorpsiyonu ve ilerleyen çürük lezyonuyla beraber azalmadığını belirtmiştir. Bu farklı görüşler dikkate alınarak, çalışma gruplarımıza savunma kapasitesinin etkilenmediği düşünülen, kökün en fazla 1/3' ünün rezorbe olduğu süt dişleri dahil edilmiştir. Ayrıca süt dişlerinde vital pulpa amputasyonunun kökün en fazla 1/3' ünün rezorbe olduğu dişlerde endike olduğu bilgisinden hareketle (İbricevic ve Al-Jame,2000, Markovic ve ark. 2005), çalışmamızda kök rezorpsiyon sürecine uygun olarak 9 yaş üst sınır, kooperasyonun ve tedavi prosedürünün uygulanabildiği 5 yaş ise alt sınır olarak belirlenmiştir. Araştırmamıza, tedavi öncesi alınan radyografilerde üst süt azı dişlerinin palatinal köklerinin ve üst çenede bulunan anatomik yapıların yanıtıcı sonuçlara neden olabileceği göz önünde bulundurularak, yalnızca alt süt molar dişler dahil edilmiştir.

Pulpadan alınan kan örneklerinin analizinin, pulpanın durumunun değerlendirilmesinde ve tedaviye dair kararın verilmesinde önem taşıdığı ve yol

gösterici olacağı öne sürülmektedir (ElSalhy ve ark. 2013). Ayrıca bu örneklerin süt dişi pulpa amputasyonu endikasyonunda önem taşıyan kanama kriteriyle ilişkilendirilmesiyle, yaygın klinik uygulamanın doğruluğunu ortaya koyacak ve yeni diagnostik testlerin geliştirilmesinde yol gösterici olacak verilerin elde edilebileceği düşünülmektedir (Nakanishi ve ark. 1995, Waterhouse ve ark. 2002). Guthrie ve ark. (1965), çalışmalarında pulpadaki patolojik ve dejeneratif değişikliklerin teşhisinde yardımcı bir araç bulabilmek için ekspozite olan pulpal kanın ilk damlasını hemogramda değerlendirmiştir. Çalışmada diş çekiminin ardından, histolojik değerlendirmeye dayanarak dişlerin pulpa amputasyonu için uygun olup olmadığına karar verilmiştir. Kök pulpası sağlıklı ya da enfekte olan dişler kıyaslandığında kandaki hücresel elemanların farkı açısından tutarlı bir bilgi elde edilemezken, histolojik incelemede enflamasyonun kök pulpasına yayıldığı belirlenen dişlerde nötrofil sayısının yükseldiği ve şiddetli kanama görüldüğü bildirilmiştir. Nakanishi ve ark. (1995), klinik ve radyografik bulguların yanında, pulpadaki kanamanın değerlendirilmesinin, pulpanın patolojik durumunu ve uygun tedaviyi belirleyecek bilgiyi sağlayacağından bahsetmektedir. Matsuo ve ark. (1996), pulpal ekspozür bölgesindeki kanamanın, içerdiği enflamatuar faktörler ve hümmoral immün komponentlerle, pulpanın immün durumunu yansıttığını, bu bölgeden alınacak kan örneğinin pulpanın enflamatuar durumunu ve tedavi prognozunu yansıtacak değerli bir indikatör olduğunu belirtmişlerdir. ElSalhy ve ark. (2013) tarafından, pamuk peletlere emdirilen pulpal kan aracılığıyla sitokin miktarları hesaplanmış ve bu metodun reversible ve irreversible pulpitisli örneklerin karşılaştırılmasında kullanılabileceği belirtilmiştir.

Literatürde pulpa örneklerinin incelendiği çalışmalarda, diş çekimi sonrası dişlere vertikal oluklar açıldığı, keskin bir elevatörle ikiye ayrıldığı ve pulpanın bütün olarak çıkarılıp incelendiği de görülmektedir (D' Souza ve ark. 1989, Anderson ve ark. 2002, Barkhordar ve ark. 2002, Mousavi ve ark. 2003, Silva ve ark. 2009). Başka bir metot olarak kanal tedavisi yapılması planlanan dişlerin giriş kavitesinden pulpa örnekleri alınarak incelenmiş (Anderson ve ark. 2002, Rodd ve Boissonade 2006) ya da sağlıklı diş dokularından elde edilen hücrelerden oluşturulan kültür ortamları üzerinde çalışılmıştır (Nagaoka ve ark. 1996, Karapanou ve ark. 2008). Pulpadan kan toplama yöntemi ilk kez Nakanishi ve ark. (1995) tarafından

naylon fiber peletler ile uygulanmış, bu metot daha sonra ElSalhy ve ark. (2013) tarafından modifiye edilerek, pamuk peletlerle pulpal kan alınmış ve sitokin miktarı hesaplanmıştır. Bizim çalışmamıza benzer olarak, literatürde pamuk peletlerle hem ekspozür noktası hem de kanal ağızlarından kan örneği alınarak sitokin miktarlarının analiz edildiği çalışma bulunmamaktadır. Ayrıca, kan örneği toplanması sırasında lokal kan akışının etkilenebileceği düşüncesiyle (ElSalhy ve ark. 2013) çalışma ve kontrol grubu dişlerinde anestezi, epinefrin içermeyen anestezik solüsyon ile sağlanmıştır.

Vital pulpa amputasyonu için kanama süresi ve niteliği hakkında farklı görüşler ve uygulama şekilleri bulunmasına rağmen, genel kabul edildiği şekilde tedavi için en uygun durum, kanal ağızlarında açık kırmızı renkli, hafif sızıntı şeklinde ve fizyolojik sınır olarak kabul edilen 5 dk. içinde minimal basınçla kontrol altına alınabilen kanamanın olduğu dişlerdir (Fuks 2009, McDonald ve ark. 2011). Bu sebeple; araştırmamızın çalışma gruplarına ekspozür bölgesinde ve kanal ağızlarında eksudalı kanama olmayan ve genel kabul gördüğü üzere kanal ağızlarındaki kanamanın açık kırmızı renkli, sızıntı şeklinde olduğu ve kanamanın hemostatik bir ajan olmadan 5 dk. içerisinde kontrol edilebildiği dişler dahil edilmiştir.

Pulpa tedavisi uygulanan süt dişlerinde, oral kontaminanlardan izole edilmiş, aseptik bir çalışma alanının oluşturulması tedavinin başarısında büyük önem taşımaktadır (Naik ve Hedge 2005). Günümüze kadar yapılan birçok çalışmada süt dişi amputasyonu esnasında lastik örtü izolasyonunun tercih edildiği görülmektedir (Ibricev ve Al-Jame 2000, Eidelman ve ark. 2001, Agamy ve ark. 2004, Naik ve Hedge 2005). Araştırmamızda temiz ve kontaminasyonsuz bir ortam sağlanması, yumuşak dokuların korunması, tedavi esnasında kullanılan aletlerin çocuk hasta tarafından aspirasyonunun önlenmesi amacıyla, Çalışma Grupları ve Negatif Kontrol Grubundaki operatif işlemler lastik örtü izolasyonu altında gerçekleştirilmiştir.

Son yıllarda, immünolojide kullanılan teşhise yönelik yöntemlerde önemli gelişmeler elde edilmiştir. Modern, hassas ve sayısal tespit metotlarının kullanımıyla, küçük miktarlardaki örneklerden birden fazla belirtecin ölçümü ve değerlendirilmesi mümkün olmaktadır (Vashist 2013). Antijen-antikor reaksiyonunu gerçekleştirmek

için birçok yöntem olmasına rağmen, ELISA en yaygın olarak kullanılan immünolojik yöntemlerden birisidir (Zhao ve ark. 2014). Alternatif yöntemlerle ELISA ile aynı yüksek duyarlılığın, hassasiyetin ve verimin elde edilmesinin zor olduğu bildirilmektedir. Bu sebeple ELISA klinik immünolojide altın standart olarak kabul edilmektedir (Vashist 2013). Çalışma prensibi olarak; ELISA plaklarındaki kuyucukların duvarlarında bulunan birincil antikorlar ile bakteriyel hücreler ya da toksinler gibi hedef antijenlerin enzimatik olarak bağlanmasıyla reaksiyon gerçekleşmektedir (Law ve ark. 2015). Hızlı, modern ve yüksek doğruluğa sahip bir yöntem olması nedeniyle çalışmamızda ELISA yöntemi kullanılmıştır. Bunun için, ElSalhy ve ark. (2013) tarafından kullanılan metoda benzer olarak çalışma ve kontrol gruplarının ekspozür noktası ve kanal ağızlarındaki kanama, steril pamuk peletlere emdirilmiş ve 0,8 ml fosfat tamponlanmış salin (PBS, pH:7.2) içeren sodyum heparin kaplı tüplere yerleştirilmiştir. Örnekler analiz zamanına kadar -80°C de saklanmıştır.

Pulpal enflamasyonda birçok enflamatuar belirtecin varlığı tespit edilmiş ve bu belirteçlerin pulpitisin patogeneğinde rol oynadığı belirtilmiştir (Barkhordar ve ark. 2002, Waterhouse ve ark. 2002, Mousavi 2003, Silva ve ark. 2009, Özdemir ve ark. 2015). Pulpada bağışıklık aracılığıyla enflamasyondan söz edilememekte, IL-1 β , IL-2, IL-6, IL-8, IL-10, TNF- α ve PGE₂ gibi enflamatuar belirteçlerin doğal immüniteye aracılık ettiği ve lenfosit aktivasyonu ile büyüme siklusunda görev yaptığı bilinmektedir (Güner ve ark. 1997, Aydın 2000). Bu sebeple bu çalışmada; hem ekspozür noktası hem de kanal ağızlarında söz konusu enflamatuar belirteçler aracılığıyla değerlendirme yapılmıştır.

Çalışmamızda elde edilen sonuçlara göre; hem ekspozür noktası hem de kanal ağızlarındaki tüm belirteçlerin seviyelerinin, pulpitis tanısı konulan dişlerde (Negatif Kontrol Grubu), sağlıklı dişlere göre (Pozitif Kontrol Grubu) istatistiksel olarak yüksek olması (Çizelge 3-1 ve Çizelge 3-2), çalışmamızda kullanılan tüm belirteçlerin (IL-1 β , IL-2, IL-6, IL-8, IL-10, TNF- α ve PGE₂) süt dişlerinde pulpal enflamasyonun varlığını yansıtabileceğini doğrulamaktadır. Histolojik çalışmalarda pulpitis gözlenen dişlerin hem koronal hem de radiküler pulpasında enflamasyon saptandığı belirtildiğinden (Gopinath ve Anwar 2014), Negatif ve Pozitif Kontrol

Grupları arasındaki bu fark beklenen bir sonuçtur. Çalışmamızın sonuçları; literatürdeki enflame pulpada sağlıklı pulpalara göre yüksek seviyede enflamatuar sitokin salındığını bildiren çalışmalarla uyumludur (Barkhordar ve ark. 1992, Rauschenberger ve ark. 1997, Barkhordar ve ark. 2002, Silva ve ark., 2009, ElSalhy ve ark. 2013).

Çalışmamızın sonuçlarına göre; 1. Çalışma Grubunda, 2. Çalışma Grubuna göre ekspozür noktasında IL-6 dışındaki belirteçler açısından iki grup arasında istatistiksel olarak anlamlı fark bulunmamıştır (Çizelge 3-1). Bu sonuç; ekspozür bölgesinde hemostazın 5 dk. içinde sağlandığı ve sağlanamadığı çürüklü ekspozür süt azı dişlerin koronal pulpalarındaki enflamasyon düzeyleri arasında fark olmadığını göstermektedir. IL-6; mononükleer fagositler, fibroblastlar ve diğer hücreler tarafından proenflamatuar sitokinlere cevap olarak üretilen bir belirteçtir (Coil ve ark. 2004). Organizmada yaralanma ya da enfeksiyona karşı hızlı ve nonspesifik bir yanıt olarak geliştirilen reaksiyonların sonucu olarak salınan belirteçlerden birisi olan IL-6 (Streetz ve ark. 2001), pulpa enflamasyonu boyunca ödem ve ekstrasellüler matriks yıkımıyla ilişkilendirilmektedir (Hosoya ve ark. 1998, Wisithprom ve Windsor, 2006). Bu sitokinle ilgili literatürde daimi dişler üzerinde yürütülen az sayıda çalışma bulunmaktadır. Wisithprom ve Windsor (2006), yüksek IL-6 seviyelerinin kollajen yıkan hücreleri uyararak pulpada yıkımı artırdığını bildirmişlerdir. Barkhordar ve ark. (1999) ile Zehnder ve ark. (2003) enflame pulpalı daimi dişlerde IL-6 miktarında anlamlı bir artış olduğunu bildirmişlerdir. Özdemir ve ark. (2015) pulpa amputasyonu endikasyonu konulan çürüklü ve mekanik ekspozürlü süt dişlerinde yürüttükleri çalışmada, IL-6 ve IL-8 seviyelerinin çürüklü ekspozür süt dişlerinde mekanik ekspozür süt dişlerine göre anlamlı derecede yüksek olduğunu tespit etmişlerdir. Araştırmacılar IL-6 ve IL-8 seviyelerinin pulpanın enflamasyonun durumunu yansıtabilecek bir gösterge olarak kullanılabileceğini bildirmişlerdir. Çalışmamızda; ödem ve enflamasyon ile ilişkilendirilen IL-6 seviyesi; ekspozür bölgesinde hemostazın sağlanabildiği Çalışma Grubu 1’de, hemostazın sağlanamadığı Çalışma Grubu 2’ye göre anlamlı derecede yüksek bulunmuştur. Bazı araştırmacılar süt dişlerinin yapısal özellikleri nedeniyle, çürük lezyonu pulpaya ulaşmadan önce enflamatuar yanıtın başladığını ve derin çürüklü süt dişlerinin koronal pulpasında kronik bir enflamasyon bulunduğunu bildirmişlerdir (Eidelman

ve ark. 1992, Mjör 2002, Fouad ve ark. 2006). Bu bilgilerden hareketle, derin çürüklü süt dişlerinin koronal pulpasında kronik enflamasyon varlığından ve lezyon pulpaya ulaştığında bakteriyel invazyona yanıt olarak meydana gelen bir akut alevlenmeden bahsedilebilir (Mathewson ve ark. 1995, Fishman ve ark. 1996). Buna göre, yüksek IL-6 seviyesi bulunan 1. Çalışma Grubu dişlerinin ekspozür bölgesinde hemostazın sağlanabilmesi (Çizelge 3-1), bu dişlerin koronal pulpasında mevcut olan kronik bir enflamasyon ile açıklanabilir. Ayrıca her ne kadar istatistiksel olarak anlamlı olmasa da, kronik enflamasyonun göstergesi olan PGE₂ seviyesinin 1. Çalışma Grubunda 2. Çalışma Grubuna göre yüksek olması (Çizelge 3-1) bu görüşü desteklemektedir. Diğer taraftan, enflamasyonun ileri aşamalarında IL-6 ve IL-8 seviyelerinin birlikte arttığı bildirilmiştir (Zehnder ve ark. 2003). Çalışmamızda 1. Çalışma Grubu ve 2. Çalışma Grubu arasında IL-8 seviyeleri açısından fark olmadığı dikkate alındığında, IL-6 seviyesindeki artışın tek başına ileri düzey enflamasyonun göstergesi olarak kabul edilemeyeceği söylenebilir.

Çalışmamızda 1. Çalışma Grubu ile 2. Çalışma Grubu, kanal ağızlarındaki sitokin seviyeleri açısından karşılaştırıldığında ise, iki grup arasında hiçbir belirteç açısından istatistiksel olarak anlamlı fark tespit edilmemiştir (Çizelge 3-2). Bu sonuçlara ek olarak; 1. ve 2. Çalışma Gruplarında ekspozür bölgesi ve kanal ağzındaki sitokin konsantrasyonları arasındaki korelasyon incelendiğinde hiçbir belirteç açısından her iki grupta aynı anda iyi derecede ilişki bulunmadığı tespit edilmiştir. Klinik pratikte kanama ile vital pulpa amputasyonu endikasyonu arasında yüksek bir ilişki kurulmasına rağmen, bu sonuçlar ekspozür bölgesindeki kanamanın 5 dk. içinde durduğu ve durmadığı çürüklü ekspozür süt dişleri arasında, kök pulpasındaki enflamasyon açısından fark olmadığını ve ekspozür bölgesindeki kanama ile kök pulpasının patolojik durumu arasında direkt bir ilişki kurulamayacağını göstermektedir. Bu sonuç ayrıca, ekspozür bölgesinde hemostazın sağlanmasının vital pulpa amputasyonu endikasyonu açısından yol gösterici olmadığına işaret etmektedir. Küçük boyutlarına rağmen bakteriyel irritasyona bölümler halinde yanıt veren dental pulpada, irritasyona yakın kısımların enflamasyondan çok etkilenirken, uzak kısımların daha az etkilendiği ya da hiç etkilenmediği bildirildiğinden (Seltzer ve Bender 1963, Okiji ve ark. 1991, Heyeraas ve ark. 2001), ekspozür noktasındaki kanamanın durmadığı çürüklü ekspozür dişlerin

kök pulpasının sağlıklı ve vital pulpa amputasyonuna uygun dişler olabileceği söylenebilir.

Çalışmamızın sonuçlarına göre; 1. Çalışma Grubu ile Negatif Kontrol Grubu, ekspozür noktasındaki sitokin seviyeleri açısından karşılaştırıldığında; IL-1 β , IL-6 ve IL-10 seviyeleri; 1. Çalışma Grubunda Negatif Kontrol Grubuna göre istatistiksel olarak daha düşük miktarda bulunmuştur (Çizelge 3-1). IL-2, IL-8, TNF- α ve PGE₂ açısından ise, iki grup arasında istatistiksel olarak anlamlı fark bulunamamıştır. IL-1 β seviyesindeki artış başlangıç enflamasyonu uyarmakta ve yüksek IL-1 β seviyeleri akut enflamasyonla ilişkilendirilmektedir (Silva ve ark. 2009). IL-2, IL-8, TNF- α ve PGE₂ ise enflamasyonun ileri aşamaları ile ilişkilendirilen belirteçlerdir (Kumar ve ark. 2013). Buna göre; 1. Çalışma Grubu dişlerinin koronal pulpasında akut fazda olmayan ileri aşamada bir enflamasyon olduğu sonucuna varılabilir. Ayrıca, proenflamatuar sitokinler olan IL-1 β ve IL-6'nın birlikte artışının pulpa dokusunda tip I kollajenin yıkımını başlattığı bildirilmiştir (Wisithprom ve Windsor, 2006). Çalışmamızda ekspozür bölgesindeki IL-1 β seviyesinin yanı sıra IL-6 seviyelerinin de 1. Çalışma Grubunda Negatif Kontrol Grubuna kıyasla düşük olması 1. Çalışma Grubundaki dişlerin koronal pulpasındaki doku yıkımının irreversible pulpitisli dişlere kıyasla düşük düzeyde olduğunu göstermektedir. Ayrıca artan IL-2 seviyeleri, literatürde irreversible pulpitis varlığının yanısıra T hücre katılımıyla aktif olan tamir cevabının göstergesi olarak da yorumlandığından (ElSalhy ve ark. 2013), IL-2 seviyesinin 1. Çalışma Grubundaki çürüklü ekspozürlü dişlerin koronal pulpasında artmış olması, bu dişlerin kron pulpasında kronik enflamasyonla birlikte devam eden tamir cevabının bir göstergesi olabilir. Bu bilgiler ışığında çürüklü pulpa ekspozürü gözlenen ve ekspozür bölgesinde hemostazın 5 dk. içinde sağlanabildiği, klinik ve radyografik kriterlere göre amputasyon endikasyonu konulan dişlerin koronal pulpalarında düşük düzeyde doku yıkımı ve tamir olaylarının birlikte devam ettiği kronik bir enflamasyon olduğu sonucuna varılabilir. Bu sonuçlar derin çürüklü süt dişlerinin koronal pulpasında kronik enflamasyon bulunabileceği bilgisi de (Eidelman ve ark., 1992, Mjör 2002, Fouad ve ark. 2006) dikkate alınarak değerlendirildiğinde, ekspozür bölgesinde hemostazın sağlanabildiği 1. Çalışma Grubundaki dişlerin koronal pulpasında kronik bir enflamasyon olabileceği varsayımını desteklemektedir.

Pulpal enflamasyonda B lenfositler tarafından üretilen IL-6, IL-10 dahil olmak üzere sitokin üretimi için T lenfositleri aktive eder. Pulpal enflamasyonun ilerleyen aşamalarında ise, üretilen IL-10 aracılığıyla, IL-1 ve IL-6 dahil olmak üzere proenflamatuar sitokinlerin üretimi baskılanır (Roitt ve ark. 1993). Negatif Kontrol Grubunda, ekspozür noktasında 1. Çalışma Grubuna kıyasla IL-1 β ve IL-6 ile birlikte IL-10 seviyelerinin de yüksek seviyede tespit edilmesi (Çizelge 3-1), proenflamatuar belirteçler olan IL-1 ve IL-6 seviyesindeki artışın, IL-10 üretimi ile baskılanmaya çalışıldığının göstergesi olabilir. Pulpadaki IL-10 seviyesinin değerlendirildiği literatürdeki tek çalışmada, ElSalhy ve ark. (2013), IL-10 konsantrasyonunun çalışmamıza benzer olarak çürüklü ekspoze ve irreversible pulpitisli daimi dişlerde sağlıklı pulpaya göre daha yüksek olduğunu bildirmişlerdir. Ancak, araştırmacılar, çalışmamızdan farklı olarak, çürüklü ekspozür bulunan dişlerde bu sitokinin irreversible pulpitisli dişlere göre daha yüksek olduğunu tespit etmiş ve bu durumu çürüklü ekspozürlü dişlerde enflamasyonun irreversible aşamaya geçmeden baskılanmaya çalışılması ile açıklamışlardır.

Çalışmamızda 1. Çalışma Grubu ve Negatif Kontrol Grubu kanal ağzındaki sitokin seviyeleri açısından karşılaştırıldığında ise, IL-1 β , TNF- α ve PGE₂ seviyesinin 1.Çalışma Grubunda istatistiksel olarak daha düşük seviyede bulunduğu IL-2, IL-6, IL-8 ve IL-10 seviyesi açısından ise iki grup arasında fark bulunmadığı görülmektedir (Çizelge 3-2). 1. Çalışma Grubunun kanal ağzından alınan örneklerde IL-1 β seviyesinin düşük olması, bu dişlerin kök pulpasındaki bakteriyel invazyonun ve oluşan akut reaksiyonun irreversible pulpitisli dişlerdeki düzeye ulaşmadığına işaret etmektedir. Zira, Lu ve ark. (2002) tarafından yürütülen hücre kültürü çalışmasında, IL-1' in pulpa ekspozunu takiben bakteriyel lipopolisakkaritlere yanıt olarak salındığı ve pulpitiste rol oynadığı gösterilmiştir. 1. Çalışma Grubunda IL-10 seviyesi ile irreversible pulpitisli dişler arasında fark olmaması (Çizelge 3-2), bu belirtecin seviyesinin 1. Çalışma Grubu dişlerinde arttığına işareti olup bu bulgu kök pulpasında enflamasyonun baskılanmaya çalışılmasının ve aktif bir savunma cevabının göstergesidir. Aynı zamanda ekspozür noktasından alınan örneklerin aksine, kanal ağzındaki TNF- α ve PGE₂ seviyelerinin 1.Çalışma Grubunda Negatif Kontrol Grubuna göre istatistiksel olarak daha düşük düzeyde olması da göz önünde bulundurulduğunda (Çizelge 3-2), 1. Çalışma Grubunda kök pulpasında kron

pulpasına kıyasla savunma cevabının daha aktif olduğu ve enflamasyonun daha başarılı bir şekilde sınırlandırıldığı sonucuna varılabilir.

TNF- α ve PGE₂ seviyelerinin 1. Çalışma Grubundaki dişlerin kök pulpasında Negatif Kontrol Grubuna göre düşük olması (Çizelge 3-2), aynı zamanda bu dişlerin kök pulpalarındaki enflamasyonun henüz irreversible pulpitis aşamasına geçmediğinin göstergesi olarak da kabul edilebilir. Nitekim, Kokkas ve ark. (2007) klinik olarak irreversible pulpitis teşhisi konulan dişlerde TNF- α seviyesinde önemli artış tespit etmiş, reversible pulpitisli dişlerdeki TNF- α seviyesinin ise irreversible pulpitisli dişlere göre daha düşük olduğunu bildirmiştir. Ayrıca; PGE₂ konsantrasyonunun kronik olarak enflame pulpalarda önemli derecede yüksek olduğu bildirildiğinden (Cohen ve ark. 1985), Negatif Kontrol Grubundaki dişlerin kök pulpasındaki yüksek PGE₂ seviyesi, bu dişlerdeki irreversible pulpitis varlığı için iyi bir göstergedir (Waterhouse ve ark. 2002). Yüksek PGE₂ seviyeleri aynı zamanda doku yıkımı, hücrel lizis ve hiperaljeziyle de ilişkilendirilmiştir (Cohen ve ark. 1985).

Kanal ağızlarında ölçülen IL-2 ve IL-6 seviyeleri açısından 1. Çalışma Grubunda yer alan çürüklü ekspozе dişler ile Negatif Kontrol Grubu arasında anlamlı fark bulunmaması (Çizelge 3-2), 1. Çalışma Grubundaki dişlerin radiküler pulpasındaki enflamasyon ve aktif savunma cevabının göstergesi olarak yorumlanabilir (ElSalhy ve ark. 2013, Özdemir ve ark. 2015). Literatürdeki diğer çalışmalarda pulpa dokusundaki IL-2 konsantrasyonunun enflamasyon derecesi ile değişimi konusunda farklı sonuçlar bildirilmiştir. Rauschenberger ve ark. (1997) tarafından histolojik olarak normal ve enflame dişlerin incelendiği çalışmada, IL-2 konsantrasyonu en çok hafif enflame, daha sonra orta derecede ve şiddetli enflame dişlerde yüksek olarak bulunmuştur. ElSalhy ve ark.'nın (2013) çalışmalarında ise, Rauschenberger ve ark.'nın (1997) çalışmalarına benzer olarak IL-2 seviyesi en yüksek orta derecede enflame olarak da nitelendirilen çürüklü ekspozе dişlerde bulunmuştur. Anderson ve ark. (2002) tarafından ise, nekrotik pulpalı dişlerdeki IL-2 seviyesini (ort: 11.38 pg/ μ l) irreversible pulpitisli gruba (ort:9.01 pg/ μ l) göre yüksek, normal pulpalı dişlere (11.35 pg/ μ l) yakın bulunmuş, ancak gruplar arasında istatistiksel olarak fark bulunamamıştır. Ancak bu çalışmalarda pulpa dokusunun

bütün olarak alındığı ve belirteçlerin seviyesinin kron ve pulpa dokusu ayırımı yapılmaksızın tüm pulpadan ölçüldüğü de göz önünde bulundurulmalıdır.

Sonuçlarımızla paralel olarak; Özdemir ve ark. (2015)' in çalışma sonuçlarına göre; pulpa amputasyonu endikasyonu konulan çürüklü ekspoze dişlerin kron pulpasındaki IL-6 seviyesi ile irreversible pulpitisli dişler arasında anlamlı farklılık bulunamamıştır. Benzer olarak ElSalhy ve ark.' nın (2013) çalışmalarında, çürüklü ekspoze ve irreversible pulpitisli dişlerdeki IL-6 seviyesi normal pulpalı dişlere göre oldukça yüksek bulunurken, çürüklü ekspoze ve irreversible pulpitisli dişler arasında anlamlı farklılık bulunamamıştır.

Çalışmamızda; 2. Çalışma Grubu ve Negatif Kontrol grubu ekspoze noktadaki belirteçler açısından karşılaştırıldığında yalnızca IL-1 β ve IL-6 seviyesi, 2. Çalışma Grubunda Negatif Kontrol Grubuna göre istatistiksel olarak daha düşüktür (Çizelge 3-1). Bu sonuç 2. Çalışma Grubunun koronal pulpasındaki enflamasyon varlığını göstermektedir. Özellikle ileri düzey enflamasyon ve irreversible pulpitisle ilişkilendirilen IL-2, IL-8, PGE₂ seviyelerinde iki grup arasında fark olmaması, 2. Çalışma Grubundaki dişlerin koronal pulpasında irreversible pulpitis aşamasına geçilmiş olabileceğinin göstergesidir (Kumar ve ark. 2013). Zira; vital pulpa amputasyonu endikasyonu konulan süt dişlerinin koronal pulpasında irreversible değişikliklerin görülmesi beklenen bir durumdur. Diğer taraftan; ekspoze noktasında 2. Çalışma Grubu ile Pozitif Kontrol grubu arasında ödeme ilişkilendirilen IL-6 seviyesi açısından fark olmaması (Çizelge 3-1), koronal pulpada artan ödem ve basınç ile ekspoze bölgesindeki kanama süresi arasındaki ilişkinin zayıflığına işaret etmektedir.

Kanal ağızlarındaki sitokin seviyeleri karşılaştırıldığında ise, Negatif Kontrol Grubunda IL-1 β ve IL-10 hariç tüm belirteçler 2.Çalışma Grubuna göre yüksek bulunmuştur (Çizelge 3-2). IL-1 β ve IL-10 açısından ise anlamlı bir fark bulunamamıştır (Çizelge 3-2). Bu sonuçtan yola çıkılarak 2. Çalışma Grubundaki dişlerin kök pulpalarında da bir enflamasyon varlığından söz edilebilir. IL-1 β ; enflamasyonun düzenlenmesi ve dokularda iyileşmenin uyarılması gibi birçok olaydan sorumludur (Hosoya ve Matsushima 1997). Ayrıca IL-1 β 'nın pulpal enflamasyonda önemli rolü olduğu ve IL-1 β seviyelerindeki artışın akut

enflamasyonu stimüle ettiği bildirilmiştir (Silva ve ark. 2009). Buna göre; 2. Çalışma Grubundaki dişlerin radiküler pulpalarında vital pulpa amputasyonu endikasyonunda kullanılan kriterler ile teşhis edilemeyen akut aşamada bir enflamasyon olduğunu söylemek mümkündür. Aktif IL-1 β ; IL-6 ve IL-8 üretimini tetiklemekte, enflamatuar yanıtın başlangıç fazında IL-1 β üretiminde, geç fazında ise IL-6 ve IL-8 üretiminde artış görülmektedir (Zehnder ve ark. 2003). 2. Çalışma Grubundaki dişlerin kanal ağızlarında IL-1 β seviyesinin yüksek seviyede olması ve Negatif Kontrol Grubu ile aralarında istatistiksel açıdan fark bulunmaması, ayrıca 2. Çalışma Grubunda IL-6 ve IL-8' in düşük seviyelerde tespit edilmiş olması (Çizelge 3-2), ekspozür bölgesinde kanamanın durmadığı 2. Çalışma Grubundaki dişlerin kök pulpasında başlangıç düzeyde akut enflamasyon varlığına işaret etmektedir. Sonuçlarımız semptomatik enflame dişlerin pulpal ve periapikal dokularında önemli miktarda IL-6 artışı saptayan (Barkhordar ve ark. 1999), irreversible pulpitisli dişlerden alınan doku (Huang ve ark. 1999, Silva ve ark. 2009) ile kan örneklerinde IL-8 seviyesinin yüksek bulunduğu (Guo ve ark. 2000) ve semptomatik dişlerdeki IL-8 seviyesinde sağlıklı dişlere kıyasla artış gözlenen çalışmalarla (Zehnder ve ark. 2003, Özdemir ve ark. 2015) uyumludur.

IL-2, TNF- α ve PGE₂ seviyelerinin de Negatif Kontrol Grubunda daha yüksek olması da (Çizelge 3-2) bu varsayımı desteklemektedir. Pulpa dokusunda ağrı ve enflamasyona yol açtığı bildirilen TNF- α 'nın irreversible semptomatik pulpitisli dişlerde reversible pulpitisli dişlere göre yüksek seviyede bulunduğu belirtilmiştir (Pezelj-Ribaric ve ark. 2002, Kokkas ve ark. 2007). Klinik semptomlarla insan pulpasındaki TNF- α üretimi arasındaki ilişkinin ortaya konulduğu bu çalışmalarda, TNF- α seviyesinin pulpa enflamasyonunun irreversible aşamasının tespitinde kullanılabilecek ideal bir moleküler belirteç olduğu belirtilmektedir (Pezelj-Ribaric ve ark. 2002). Dental pulpada irreversible değişikliklerle ilişkili olduğu düşünülen bir diğer mediatör de PGE₂'dir (Nakanishi ve ark. 1995). Enflame dental pulpada PGE₂ üretiminin arttığı ve bu sitokininin yüksek seviyelerinin enflamatuar hücreleri bölgeye çekerek, dental pulpanın vasküler permabilitesini artırdığı, ayrıca ödem ve kronik faz enflamasyonla ilişkili olduğu bildirilmektedir (Cohen ve ark. 1985, Waterhouse ve ark. 2002). Bu bilgiler ışığında 2. Çalışma Grubundaki dişlerin kök

pulpalarındaki enflamasyonun henüz irreversible aşamaya geçmemiş olduğu sonucuna varılabilir.

Bir antiinflamatuvar sitokin olan IL-10' nun en önemli görevlerden birisi; makrofajlar tarafından salınan proenflamatuvar sitokinlerin üretimini inhibe etmektir (Abbas ve Lichtman 2003). Kanal ağızlarında 2. Çalışma Grubu ve Negatif Kontrol Grubu arasında IL-10 seviyeleri arasından bir fark olmamasından yola çıkılarak (Çizelge 3-2), 2. Çalışma Grubundaki dişlerdeki IL-10 seviyelerinin enflamasyonun irreversible aşamaya geçmesini önlemek için arttığı söylenebilir. Bu sonuçlar; ElSalhy ve ark. (2013)' nin çürüklü ekspozürlü dişlerde irreversible pulpitisli dişlere göre IL-10 seviyelerininin yüksek olduğunu bildirdiği çalışmalarıyla uyumludur.

Her iki Çalışma Grubunda da hem ekspozür noktası hem de kanal ağızlarındaki tüm belirteçlerin seviyeleri (2. Çalışma Grubu için IL-6 hariç) Pozitif Kontrol Grubu ile karşılaştırıldığında daha yüksektir (Çizelge 3-1 ve Çizelge 3-2). Bu sonuç çürüklü ekspoze süt dişlerinin hem koronal hem kök pulpasında enflamasyon varlığını ortaya koymaktadır. Ancak Çalışma Grubundaki dişlerde belirteç düzeylerinin Negatif Kontrol Grubuna göre genel olarak düşük olması (Çizelge 3-1 ve Çizelge 3-2), Çalışma Grubu dişlerinde henüz yaygın ve ileri düzeyde enflamasyon olmadığını işaretidir.

Ekspozür noktası ve kanal ağızlarındaki kanama süresiyle, bu bölgelerde enflamasyonun göstergesi olan sitokin seviyeleri arasındaki korelasyonun düşük düzeyde olması (Çizelge 3-5, Çizelge 3-6, Çizelge 3-7), kanama süresi ve enflamasyon düzeyi arasında direkt bir bağlantı kurulamayacağına, dolayısıyla da çürüklü ekspoze süt dişlerinde pulpanın patolojik durumunun kanama süresi kullanılarak kesin olarak belirlenemeyeceğinin işaretidir. Diğer yandan; 1. ve 2. Çalışma Gruplarının ekspozür noktasında, IL-6 dışındaki sitokin seviyeleri arasında anlamlı farklılık bulunmaması (Çizelge 3-1) ve ekspozür bölgesi ve kanal ağızlarındaki belirteç seviyeleri arasındaki farkın anlamlı olmaması nedeniyle (Negatif Kontrol Grubundaki IL-2 seviyesi hariç) (Çizelge 3-3), ekspozür noktasındaki kanamanın da çürüklü ekspozürlü dişlerde vital pulpa amputasyonunda kullanılabilecek objektif bir kriter olmadığı sonucuna varılabilir. Ayrıca, kanal ağızlarında hemostazın sağlanabildiği durumlarda, pü ya da eksuda varlığı dışında,

ekspozür bölgesindeki kanamanın dikkate alınmaması gerektiği söylenebilir. Bu sonuçlar, ekspozür bölgesinde kanamanın durmadığı çürüklü ekspozürlü dişlerin de vital pulpa amputasyonuna uygun dişler olabileceğini göstermektedir. Bu bulgulardan hareketle; süt dişi vital pulpa amputasyonlarında; kullanılan materyal, restorasyon tipi ya da teknik hassasiyete bağlı değişkenler tedavi sonrası başarısızlıklarla ilişkilendirilse de, başarısız olguların aynı zamanda kanama kriterinin kullanılmasına bağlı teşhis hatalarından da kaynaklanıyor olabileceği söylenebilir. Literatürde daha önce de belirtildiği gibi, klinik uygulamada vital pulpa amputasyonunda kanamanın niteliği ile pulpa amputasyonu endikasyonu arasında büyük bir ilişki kurulmasına rağmen (Ibrievic ve Al-Jame 2000, Waterhouse ve ark. 2002), çalışmamızın sonuçlarına göre radiküler pulpanın patolojik durumuyla hemostaz süresi arasında kesin bir ilişki bulunmamaktadır.

Çalışmamıza benzer olarak süt dişlerinde ekspozür ve kanal ağızlarındaki kanama sürelerinin karşılaştırıldığı ve enflamatuar belirteçler açısından değerlendirildiği çalışma bulunmamaktadır. Pulpa amputasyonunun ardından kanal ağızlarındaki kanama süresi ve sitokin seviyesinin değerlendirildiği tek çalışma; Waterhouse ve ark. (2002) tarafından yürütülmüştür. Bu çalışmada amputasyon bölgesinde kanama süresi uzadıkça radiküler pulpa dokusunda enflamasyonun derecesinin arttığı düşüncesiyle, pulpa amputasyonu esnasında kanal ağızlarından gelen kanamanın süresi kaydedilmiştir. 18 aylık takip sonucunda klinik ya da radyografik olarak başarılı olan dişlerde kanama süresi, ortalama 6.4 dakika, başarısız dişlerde 6.9 dakika olarak bulunmuştur. Aradaki fark istatistiksel olarak anlamlı bulunmamıştır. Her dişin kanamasının durdurulması için geçen süre, operatörün koronal pulpa amputasyonu boyunca kanamayı durdurma ve koronal pulpa artığı bırakmama yeteneğine bağlanmıştır. Araştırmacılar; sonuçlarımızla benzer şekilde, “literatürdeki genel bilginin aksine” hemostaz süresinin tedavi sonucunu etkileyen önemli bir kriter olmadığı sonucuna varmıştır.

Bu çalışmanın bulguları ve literatürdeki çalışmaların farklı sonuçları genel olarak ele alındığında; enflamatuar belirteçlerin seviyelerinin enflamasyonun çeşitli aşamalarına göre farklılık gösterdiği görülmektedir (Zehnder ve ark. 2003, ElSalhy ve ark. 2013). Örnek olarak; TNF- α 'nın pulpa enflamasyonunun erken aşamalarında

yüksek miktarda salındığı, ilerleyen safhalarda seviyesinin azaldığı, ancak IL-8 seviyesinin sabit kaldığı bildirilmektedir (Pezelj-Ribaric ve ark. 2002). IL-8 seviyesinin; süt dişi pulpasında bakteriyel ürünlere temasın ardından 4 saat içerisinde 5 ya da 13.8 kat arttığı ve 8 saat içerisinde maksimum seviyeye ulaştığı belirtilmektedir (Patel ve ark. 2003). Enflamatuar belirteçlerin bazılarının enfekte ya da çürüklü ekspozite dişlerde, bazılarının ise sağlıklı dişlerde yüksek olması, enflamasyonun aşamalarına ve ortamda bulunan enflamatuar hücrelerin profiline göre salınan sitokinlerin konsantrasyonlarının değiştiğini, bu yüzden tek başına sitokin ölçümüyle ya da tek bir sitokin değerlendirilmesiyle pulpanın sağlık durumunu tespit etmenin oldukça zor olduğunu göstermektedir.

Bu çalışmanın sonuçlarına göre; klinik diagnostik metotlar ve kanal ağızlarında kanamanın durmasına göre vital pulpa amputasyonu endikasyonu konulan çürüklü ekspozite süt dişlerinde geç faza ilerlemeyen bir akut enflamasyon varlığından bahsedilebilir. Çürüklü ekspozite süt dişlerinde tedavi edilebilirlik, kök pulpasının enflamatuar durumuyla yakından ilişkili olduğundan, bu dişlerde vital pulpa amputasyonu ile kök pulpasındaki mevcut enflamasyonun iyileşmesini teşvik edebilecek medikaman ve materyallerin başarısını ilişkilendirecek yeni çalışmalara ihtiyaç duyulmaktadır.

SONUÇLAR

- Ekspozür bölgesinde kanamanın durduğu 1. Çalışma Grubu ve kanamanın durmadığı 2. Çalışma Grubu arasında ekspozür noktalarındaki (IL-6 hariç) ve kanal ağızlarındaki sitokin seviyeleri açısından anlamlı farklılık bulunmaması, çürüklü ekspozürlü dişlerde ekspozür bölgesinde kanama kontrolü ile kök pulpasındaki enflamasyon düzeyi arasında bir ilişki olmadığını ve ekspozür noktasındaki kanama kontrolünün kök pulpasının sağlığını yansıtmadığını göstermektedir. Dolayısıyla ekspozür noktasındaki kanama kontrolünün vital pulpa amputasyonda kullanılacak objektif bir kriter olmadığı sonucuna varılabilir.

- Çalışmamızda, hem ekspozür bölgesinde hemostazın sağlanabildiği hem de sağlanamadığı çürüklü ekspozite Çalışma Grubu dişlerinin kök pulpalarında henüz irreversible aşamaya geçmeyen başlangıç düzeyde enflamasyon olduğu sonucuna varılmıştır. Buna göre, ekspozür bölgesinde hemostazın sağlanabilmesinden bağımsız olarak, klinik ve radyolojik olarak patoloji bulunmayan ve çürüklü pulpa ekspozürü gözlenen süt dişlerinin vital pulpa amputasyonuna uygun dişler olduğu sonucuna varılabilir.
- Ekspozür bölgesi ve kanal ağzındaki enflamatuvar belirteçlerin seviyeleri arasındaki korelasyonun genel olarak zayıf olması nedeniyle koronal ve radiküler pulpa arasında enflamasyon varlığı açısından bir ilişki bulunmadığı sonucuna varılabilir.
- Ayrıca, ekspozür noktası ve kanal ağzlarındaki hemostaz süreleri ile bu bölgelerde enflamasyonun göstergesi olan sitokin seviyeleri arasındaki korelasyonun düşük düzeyde olması, amputasyon tedavisi sırasında klinik teşhiste rutin olarak kullanılan hemostaz süresi kriterinin çürüklü ekspozite süt dişlerinde pulpanın patolojik durumunu kesin olarak yansıtmadığının işaretidir.

5 KAYNAKLAR

- ABBAS AK, LICHTMAN AH (2003) Cellular and Molecular Immunology, 5th ed, Saunders, Philadelphia.
- ABIKO Y, SURaweera AK, NISHIMURA M, ARAKAWA T, TAKUMA T, MIZOGUCHI I, KAKU T (2001) Differential expression of human beta defensin 2 in keratinized and non-keratinized oral epithelial lesions; immunohistochemistry and in situ hybridization, *Virchows Arch*, 438(3), 248–253.
- AGAMY HA, BAKRY NS, MOUNIR MM, AVERY DR (2004) Comparison of mineral trioxide aggregate and formocresol as pulp-capping agents in pulpotomized primary teeth, *Pediatric Dentistry*, 26(4), 302-309.
- AGARWAL S, BARAN C, PIESCO NP, QUINTERO JC, LANGKAMP HH, JOHNS LP, CHANDRA CS (1995) Synthesis of proinflammatory cytokines by human gingival fibroblasts in response to lipopolysaccharides and interleukin-1, *J Periodont Res*, 30, 382–389.
- ALAÇAM A, ODABAŞ ME, TÜZÜNER T, SİLLELİOĞLU H, BAYGIN Ö (2009) Clinical and radiographic outcomes of calcium hydroxide and formocresol pulpotomies performed by dental students, *Oral Surg Oral Med Oral Pathol*, 108(5), e127-e133.
- ALAÇAM A (2012) Pedodontide Endodontik Yaklaşımlar, In: *Endodonti*, ALAÇAM T, UZEL İ, ALAÇAM A, AYDIN M, 4. Baskı. Bölüm 34, Ankara, Barış Yayınları, Ankara, Barış Yayınları, s:1241-1302.
- AL-HIYASAT AS, BARRIESHI-NUSAIR KM, AL-OMARI MA (2006) The radiographic outcomes of direct pulp-capping procedures performed by dental students: a retrospective study, *J Am Dent Assoc*, 137(12), 1699-1705.
- AMERICAN ACADEMY OF PEDIATRIC DENTISTRY (2014) Guideline on Pulp Therapy For Primary And Young Permanent Teeth, *Pediatr Dent*, 36, 242-250.
- ANDERSON LM, DUMSHA TC, MCDONALD NJ, SPITZNAGEL JK Jr (2002) Evaluating IL-2 levels in human pulp tissue, *J Endod*, 28(9), 651-655.
- ANGELOVA A, TAKAGI Y, OKIJI T, KANEKO T, YAMASHITA Y (2004) Immunocomponent cells in the pulp of human deciduous teeth, *Arch Oral Biol*, 49(1), 29-36.

- ARAMAKI M, NAGASAWA T, KOSEKI T, ISHIKAWA I (1998) Presence of activated B-1 cells in chronic inflamed gingival tissue, *J Clin Immunol*, 18(6), 421-429.
- ARIKAN V, KIZILCI E, OZALP N, OZCELIK B (2015) Effects of Fixed and Removable Space Maintainers on Plaque Accumulation, Periodontal Health, Candidal and Enterococcus Faecalis Carriage. *Med Princ Pract*, 24(4), 311-317.
- AWAWDEH L, LUNDY FT, SHAW C, LAMEY PJ, LINDEN GJ, KENNEDY JG (2002) Quantitative analysis of substance P, neurokinin A and calcitonin gene-related peptide in pulp tissue from painful and healthy human teeth, *Int Endod J*, 35(1), 30–36.
- AYDIN M (2000) Endodontik mikrobiyoloji. Ed: ALAÇAM T. Endodonti, Barış Yayın Evi, Ankara.
- BARKHORDAR RA, HUSSAIN MZ, HAYASHI C (1992) Detection of interleukin-1 beta in human periapical lesions, *Oral Surg Oral Med Oral Pathol*, 73, 334 –336.
- BARKHORDAR RA, HAYASHI C, HUSSAIN MZ (1999) Detection of interleukin-6 in human dental pulp and periapical lesions, *Endod Dent Traumatol*, 15, 26–27.
- BARKHORDAR RA, GHANI QP, RUSSELL TR, HUSSAIN MZ (2002) Interleukin-1beta activity and collagen synthesis in human dental pulp fibroblasts, *J Endod*, 28(3), 157-159.
- BAYKAL Y, KARAAYVAZ M, KUTLU M (1998) İnterlökinler, *T Klin J Med Sci*, 18, 77-84.
- BERGENHOLTZ G, AXELSSON S, DAVIDSON T, FRISK F, HAKEBERG M, KVIST T, NORLUND A, PETERSSON A, PORTENIER I, SANDBERG H, TRANAUS S, MEJARE I (2013) Treatment of pulps in teeth affected by deep caries - A systematic review of the literature, *Singapore Dent J*, 34(1), 1-12.
- BOWLES WR, WITHROW JC, LEPINSKI AM, HARGREAVES KM (2003) Tissue levels of immunoreactive substance P are increased in patients with irreversible pulpitis, *J Endod*, 29(4), 265–267.
- BYERS MR, NARHI MV (1999) Dental injury models: experimental tools for understanding neuroinflammatory interactions and polymodal nociceptor functions, *Crit Rev Oral Biol Med*, 10(1), 4 –39.
- CACEDA JH (2007) The use of resin-based composite restorations in pulpotomized primary molars, *J Dent Child (Chic)*, 74(2), 147-150.

- CAMP JH (2008) Diagnosis dilemmas in vital pulp therapy: treatment for the toothache is changing, especially in young, immature teeth, *Pediatr Dent*, 30(3),197-205.
- CAMP JH, FUKS AB (2006) Pediatric endodontics: Endodontic treatment for the primary and young permanent dentition. In: *Pathways of the Pulp* COHEN S, HARGREAVES KM. 9th Ed. Mosby Elseiver, p. :822-882.
- ÇELİK BN (2015) Süt dişlerinin çürüklü pulpa perforasyonlarında MTA amputasyonunun başarısının değerlendirilmesi. Doktora tezi, Ankara Üniversitesi Sağlık Bilimleri Enstitüsü, Ankara.
- CHENSUE SW, WARD PA (1996) Inflammation. In:Anderson' s pathology. DAMJANOV I, LINDER J,10 th ed. St. London, Mosby,p:1799-1806.
- COHEN JS, READER A, FERTEL R, BECK FM, MEYERS WJ (1985) A radioimmunoassay determination of the concentrations of prostaglandins E₂ and F_{2α} in painful and asymptomatic human dental pulps, *J Endod*, 11(8), 330-335.
- COIL J, TAM E, WATERFIELD JD (2004) Proinflammatory cytokine profiles in pulp fibroblasts stimulated with lipopolysaccharide and methyl mercaptan, *J Endod*, 30(2), 88-91.
- COTES O, BOJ JR, CANALDA C, CARRERAS M (1997) Pulpal tissue reaction to formocresol vs. ferric sulfate in pulpotomized rat teeth, *J Clin Pediatr Dent*, 21(3), 247-253.
- COTRAN RS, KUMAR V, COLINS T (1999) Acute and chronic inflammation: Pathologic basis of disease, 9th ed,W.B. Saunders Company, Philadelphia,p:50-88.
- CSILLAG M, BERGGREEN E, FRISTAD I, HAUG SR, BLETSA A, HEYERAAS KJ (2004) Effect of electrical tooth stimulation on blood flow and immunocompetent cells in rat dental pulp after sympathectomy, *Acta Odontol Scand*, 62(6), 305–312.
- ÇEVİKBAŞ U (1995) Temel Patoloji, Nobel Tıp Kitabevi, İstanbul, s:25-60.
- DOMMISCH H, WINTER J, ACIL Y, DUNSCHKE A, TIEMANN M, JEPSEN S (2005) Human betadefensin (hBD-1, -2) expression in dental pulp, *Oral Microbiol Immunol*,20(3), 163– 166.
- D'SOUZA R, BROWN LR, NEWLAND JR, LEVY BM, LACHMAN LB (1989) Detection and characterization of interleukin-1 in human dental pulps, *Arch Oral Biol*, 34(5), 307-313.

- DUGGAL MS, DAY PF (2008) Operative treatment of dental caries in the primary dentition. In: Paediatric Dentistry. WELBURY RR, DUGGAL MS, HOSEY MT, 3rd. Ed, Oxford University Press Inc, New York, p:147-174.
- DUNZENDORFER S, KASER A, MEIERHOFER C, TILG H, WIEDERMANN CJ (2001) Cutting edge: peripheral neuropeptides attract immature and arrest mature blood-derived dendritic cells, *J Immunol*, 166(4), 2167–2172.
- DURAND SH, FLACHER V, ROMEAS A, CARROUEL F, COLOMB E, VINCENT C, MAGLOIRE H, COUBLE ML, BLEICHER F, STAQUET MJ, LEBECQUE S, FARGES JC (2006) Lipoteichoic acid increases TLR and functional chemokine expression while reducing dentin formation in in vitro differentiated human odontoblasts, *J Immunol*, 176(5), 2880–2887.
- EIDELMAN E, ULMANKSY M, MICHAELI Y (1992) Histopathology of the pulp in primary incisors with deep dentinal caries, *Pediatr Dent*, 14(6), 372-375.
- EIDELMAN E, HOLAN G, FUKS AB (2001) Mineral trioxide aggregate vs. formocresol in pulpotomized primary molars: a preliminary report, *Pediatr Dent*, 23(1), 15-18.
- ELSALHY M, AZIZIEH F, RAGHUPATHY R (2013) Cytokines as diagnostic markers of pulp inflammation, *Int Endod J*, 46(6), 573-580.
- FARGES JC, ROMEAS A, MELIN M, PIN JJ, LEBECQUE S, LUCCHINI M, BLEICHER F, MAGLOIRE H (2003) TGF-beta1 induces accumulation of dendritic cells in the odontoblast layer, *J Dent Res*, 82(8), 652–656.
- FATHIAN M, KENNEDY DB, NOURI MR (2007) Laboratory-made space maintainers: a 7-year retrospective study from private pediatric dental practice, *Pediatr Dent*, 29(6), 500-506.
- FERRERO-MILIANI L, NIELSEN OH, ANDERSEN PS, GIRARDIN SE (2007) Chronic inflammation: importance of NOD2 and NALP3 in interleukin-1beta generation, *Clin Exp Immunol*, 147(2), 227-235.
- FISHMAN SA, UDIN RD, GOOD DL, RODEF F (1996). Success of electrofulguration pulpotomies covered by zinc oxide and eugenol or calcium hydroxide: A clinical study. *Pediatr Dent.*, 18: 385-390.
- FITZGERALD M, CHIEGO JR DJ, HEYS DR (1990) Autoradiographic analysis of odontoblast replacement following pulp exposure in primate teeth, *Arch Oral Biol*, 35, 707-715.

- FLORES MT, HOLAN G, BORUM M, ANDREASEN JO (2007) Injuries to the primary dentition. in:ANDREASEN JO, ANDREASEN F, ANDERSSON L, Textbook and color atlas of traumatic injuries to the teeth. 4th ed. Blackwell Munksgaard, Oxford.
- FOUAD AF, LEVIN L, COHEN S (2006) Pulpal reactions to caries and dental procedures, Pathways of the pulp, 9th Edition, St. Louise: Mosby, 514-40.
- FUKS AB (2002) Current concepts in vital primary pulp therapy, *Eur J Paediatr Dent*, 3(3), 115-120.
- FUKS AB (2008) Vital pulp therapy with new materials for primary teeth: new directions and treatment perspectives, *J Endod*, 34(7 Suppl), 18-24.
- FUKS AB (2009) Pediatric Dentistry. Süt dişlenmede pulpa tedavisi. In: Bebeklikten Ergenliğe Çocuk Diş Hekimliği. 4th ed. PINKHAM JR, CASAMASSIMO PS, MC TIGUE, DJ, FIELDS HW, NOWAK AJ. Çeviri Editörleri: TORTOP T, TULUNOĞLU Ö. Atlas Kitapçılık s. :375-393.
- FUKS AB, EIDELMAN E (1991) Pulp therapy in the primary dentition, *Current opinion in dentistry*, 1(5), 556-563.
- FURSETH R (1968) The resorption processes of human deciduous teeth studied by light microscopy, microradiography and electron microscopy, *Arch Oral Biol.*, 13(4), 417-431.
- GODHI B, SOOD PB, SHARMA A (2011) Effects of mineral trioxide aggregate and formocresol on vital pulp after pulpotomy of primary molars: An in vivo study, *Contemp Clin Dent*,2(4), 296-301.
- GOLDBERG M, FARGES JC, LACERDA-PINHEIRO S, SIX N, JEGAT N, DECUP F, POLIARD A (2008) Inflammatory and immunological aspects of dental pulp repair, *Pharma Res*, 58(2), 137-147.
- GOPINATH VK, ANWAR K (2014) Histological evaluation of pulp tissue from second primary molars correlated with clinical and radiographic caries findings, *Dent Res J*,11(2), 199-203.
- GUO X, NIU Z, XIAO M, YUE L, LU H (2000) Detection of Interleukin-8 in exudates from normal and inflamed human dental pulp tissues, *Chin J Dent Res* , 3(1), 63–66.
- GUTHRIE TJ, McDONALD RE, MITCHELL DF (1965) Dental hemogram, *J Dent Res*, 44, 678-682.

- GUNER I, OZMEN D, BAYINDIR (1997) Sitokinler, *T Klin J Med Sci*, 17, 65-74.
- HAHN CL, FALKER WA, SIEGEL MA (1989) A study of T & B cells in pulpal pathosis, *J Endodon*, 15(1), 20–26.
- HAHN CL, FALKLER WA JR, MINAH GE (1991) Microbiological studies of carious dentine from human teeth with irreversible pulpitis, *Arch Oral Biol*, 36(2), 147–153.
- HAHN CL, BEST AM, TEW JG (2000) Cytokine induction by *Streptococcus mutans* and pulpal pathogenesis, *Infection and Immunity*, 68(12), 6785–6789.
- HAHN CL, BEST AM (2006) The pulpal origin of immunoglobulins in dentin beneath caries: an immunohistochemical study, *J Endod*, 32(3), 178–182.
- HAHN CL, LIEWEHR FR (2007) Innate immune responses of the dental pulp to caries. *J Endod*, 33(6), 643-651.
- HAROKOPAKIS-HAJISHENGALLIS E (2007) Physiologic root resorption in primary teeth: molecular and histological events, *J Oral Sci*, 49(1), 1-12.
- HARGREAVES K (2002) Pain mechanisms of pulpodentin complex. In: Seltzer and Bender's dental pulp. Ed. HARGREAVES KM, GOODIS HE, Quintessence, Chicago, 181–203.
- HEYERAAS KJ, KIM S, RAAB WH, BYERS MR, LIU M (1994) Effect of electrical tooth stimulation on blood flow, interstitial fluid pressure and substance P and CGRP-immunoreactive nerve fibers in the low compliant cat dental pulp, *Microvasc Res*, 47(3), 329–343.
- HEYERAAS KJ, SVEEN OB, MJÖR IA (2001) Pulp-dentin biology in restorative dentistry, Part 3: Pulpal inflammation and its sequelae, *Quint Int (Berlin, Germany: 1985)*, 32(8), 611-625.
- HOLAN H, EIDELMAN E, FUKS AB (2005) Long-term evaluation of pulpotomy in primary molars using mineral trioxide aggregate or formocresol, *Pediatr Dent*, 27(2), 129-136.
- HORST VO, HORST JA, SAMUDRALA R, DALE BA (2011) Caries induced cytokine network in the odontoblast layer of human teeth, *BMC Immun*, 12,9, 35-39.
- HOSHINO E (1985) Predominant obligate anaerobes in human carious dentin, *J Dent Res*, 64, 1195-1208.

- HOSOYA S, MATSUSHIMA K (1997) Stimulation of interleukin-1 β production of human dental pulp cells by porphyromonas endodontalis lipopolysaccharide, *J Endod*, 23(1), 39-42.
- HOSOYA S, OHBAYASHI E, MATSUSHIMA K, TAKEUCHI H, YAMAZAKI M, SHIBATA Y, ABIKO Y (1998) Stimulatory effect of interleukin-6 on plasminogen activator activity from human dental pulp cells, *J Endod*, 24(5), 331– 334.
- HUANG GT, POTENTE AP, KIM JW, CHUGAL N, ZHANG X (1999) Increased interleukin- 8 expression in inflamed human dental pulps, *Oral Surg Oral Med Oral Pathol Oral Radiol Endod*, 88, 214–220.
- HUANG GT, LEE HW, LEE HS, LEE GH, HUH SY, CHOI GW, PARK SH (2008) Localization of substance P-induced upregulated interleukin-8 expression in human dental pulp explants, *Int Endod J*, 41(2), 100-107.
- IBRICEVIC H, AL-JAME Q (2000) Ferric sulfate as pulpotomy agent in primary teeth: twenty month clinical follow-up, *Journal of Clinical Pediatric Dentistry*, 24(4), 269-272.
- IZUMI T, KOBAYASHI I, OKAMURA K, SAKAI H (1995) Immunohistochemical study on the immunocompetent cells of the pulp in human non-carious and carious teeth, *Archs Oral Biol*, 40(7), 609–614.
- JIANG Y, RUSSELL TR, SCHILDER H, GRAVES DT (1998) Endodontic pathogens stimulate monocyte chemoattractant protein-1 and interleukin-8 in mononuclear cells, *J Endod*, 24(2), 86-90.
- JONTELL M, GUNRAJ MN, BERGENHOLTZ G (1987) Immunocompetent cells in the normal dental pulp, *J Dent Res*, 66, 1149–1153.
- JONTELL M, OKIJI T, DAHLGREN U, BERGENHOLTZ G (1998) Immune defense mechanisms of the dental pulp, *Crit Rev Oral Biol Med*, 9(2), 179-200.
- KARAPANOU V, KEMPURAJ D, THEOHARIDES TC (2008) Interleukin-8 is increased in gingival crevicular fluid from patients with acute pulpitis, *J Endod*, 34(2), 148-151.
- KIM S, LIU M, SIMCHON S, DORSCHER-KIM J (1992) Effects of selected inflammatory mediators in blood flow and vascular permeability in the dental pulp, *Proc Finn Dent Soc*, 88(Suppl), 387–392.
- KOCH G, NYBORG H (1970) Correlation between clinical and histological indications for pulpotomy of deciduous teeth, *J Int Assoc Dent Child*, 1(1), 3-10.

- KOKKAS AB, GOULAS A, VARSAMIDIS K, MIRTSOU V, TZIAFAS D (2007) Irreversible but not reversible pulpitis is associated with up-regulation of tumour necrosis factor-alpha gene expression in human pulp, *Int Endod J*, 40, 198–203.
- KOPEL HM (1992) Considerations for the direct pulp capping procedure in primary teeth: a review of the literature, *ASDC J Dent Child*, 59(2), 141-149.
- KUMAR V, ABBAS A, ASTER J (2013) Robbins Basic Pathology. Robbins Temel Patoloji. 9th ed. Çeviren: SITKI TUZLALI, MİNE GÜLLÜOĞLU, UĞUR ÇEVİKBAŞ, Nobel Tıp Kitabevi, İstanbul, s: 99-109.
- LAMBRECHT BN (2001) Immunologists getting nervous: neuropeptides, dendritic cells and T cell activation, *Respir Res*, 2(3), 133– 138.
- LAW JWF, AB MUTALIB NS, CHAN KG, LEE LH (2015) Rapid methods for the detection of foodborne bacterial pathogens: principles, applications, advantages and limitations, *Front Microbiol*, 5, 1-19.
- LEBRE MC, BURWELL T, VIEIRA PL, LORA J, COYLE AJ, KAPSENBERG ML, CLAUSEN BE, DE JONG EC (2005) Differential expression of inflammatory chemokines by Th1- and Th2-cell promoting dendritic cells: a role for different mature dendritic cell populations in attracting appropriate effector cells to peripheral sites of inflammation, *Immunol Cell Biol*, 83(5), 525–535.
- LEPRINCE JG, ZEITLIN BD, TOLAR M, PETERS OA (2012) Interactions between immune system and mesenchymal stem cells in dental pulp and periapical tissues, *Int Endod J*, 45(8), 689-701.
- LOVE RM (2002) The effect of tissue molecules on bacterial invasion of dentine, *Oral Microbiol Immunol*, 17(1), 32–37.
- LU HX, XIAO MZ, NIU ZY, GUO XM, ZHAO SL, WANG HG, GUO HY (2002) Effect of IL-1ra on human dental pulp cells and pulpal inflammation, *Int Endod J*, 35(10), 807-811.
- LUCCHINI M, ROMEAS A, COUBLE ML, BLEICHER F, MAGLOIRE H, FARGES JC (2002) TGF beta 1 signaling and stimulation of osteoadherin in human odontoblasts in vitro, *Connect Tissue Res*, 43(2–3), 345–353.
- LUTZ MB, SCHULER G (2002) Immature, semi-mature and fully mature dendritic cells: which signals induce tolerance or immunity, *Trends Immunol*, 23(9), 445–449.

- MAGHAZACHI AA (2005) Compartmentalization of human natural killer cells, *Mol Immunol*, 42(4), 523–529.
- MAGNUSSON B (1970) Attempts to predict prognosis of pulpotomy in primary molars, *Scand J Dent Res*, 78, 232-240.
- MAITA E, SIMPSON MD, TAO L, PASHLEY DH (1991) Fluid and protein flux across the pulpodentine complex of the dog in vivo, *Arch Oral Biol*, 36(2), 103–110.
- MARKERT UR (2003) Local immunotherapy in allergy: prospects for the future, *Chem Immunol Allergy*, 82, 127–135.
- MARKOVIC D, ZIVOJINOVIC V, VUCETIC M (2005) Evaluation of three pulpotomy medicaments in primary teeth, *Eur J Paediatr Dent*, 6(3), 133-138.
- MATSUO T, NAKANISHI T, SHIMIZU H, EBISU S (1996) A clinical study of direct pulp capping applied to carious-exposed pulps, *J Endod*, 22(10), 551-556.
- MATHEWSON RJ, PRIMOSCH RE, ROBERTSON D (1995) *Fundamentals of pediatric dentistry*. Quintessence.
- MATTHEWS B, VONGSAVAN N (1994) Interactions between neural and hydrodynamic mechanisms in dentine and pulp, *Arch Oral Biol*, 39 Suppl, 87–95.
- MCDONALD RE, AVERY DR, DEAN JA (2011) Treatment of deep caries, vital pulp exposure and pulpless teeth. In: *Dentistry for the Child and Adolescent*. Ed. MCDONALD RE, AVERY DR. 7th ed. Mosby, USA p:419-425.
- MJÖR IA (2002) Pulp-dentin biology in restorative dentistry. Part 7: The exposed pulp. *Quintessence Int*, 33(2), 113-135.
- MOUSAVI SB, REZAIE A, SHEKAR-AMIZ R (2003) A comparison of IL-2 in normal and symptomatic pulps, *MJIRI*, 17(2), 137-140.
- MORETTI ABS, SAKAI VT, OLIVEIRA TM, FORNETTI APC, SANTOS CF, MACHADO MA, ABDO RC (2008) The effectiveness of mineral trioxide aggregate, calcium hydroxide and formocresol for pulpotomies in primary teeth. *Int Endod J*, 41(7), 547-555.
- MUDIE AS, HOLLAND GR (2006) Local opioids in the inflamed dental pulp, *J Endod*, 32(4), 319 –323.

- NAGAOKA S, MIYAZAKI Y, LIU HJ, IWAMOTO Y, KITANO M, KAWAGOE M (1995) Bacterial invasion into dentinal tubules of human vital and nonvital teeth, *J Endod*, 21(2), 70–73.
- NAGAOKA S, TOKUDA M, SAKUTA T, TAKETOSHI Y, TAMURA M, TAKADA H, KAWAGOE M (1996) Interleukin-8 gene expression by human dental pulp fibroblast in cultures stimulated with *Prevotella intermedia* lipopolysaccharide, *J Endod*, 22(1), 9-12.
- NAIK S, HEGDE AM (2005). Mineral trioxide aggregate as a pulpotomy agent in primary molars: an in vivo study, *J Indian Soc Pedod Prev Dent*, 23(1), 13.
- NAKANISHI T, MATSUO T, EBISU S (1995) Quantitative analysis of immunoglobulins and inflammatory factors in human pulpal blood from exposed pulps, *J Endod*, 21, 131–136.
- NOOROLLAHIAN H (2008) Comparison of mineral trioxide aggregate and formocresol as pulp medicaments for pulpotomies in primary molars, *Br Dent J*, 204(11), E20.
- OKAMURA K (1985) Histological study on the origin of dentinal immunoglobulins and the change in their localization during caries, *J Oral Pathol*, 14(9), 680 –689.
- OKIJI T, MORITA I, SUNADA I, MUROTA S (1989) Involvement of arachidonic acid metabolites in increases in vascular permeability in experimental dental pulpal inflammation in the rat, *Arch Oral Biol*, 34(7), 523-528.
- OKIJI T, MORITA I, SUNADA I, MUROTA S (1991) The role of leukotriene B4 in neutrophil infiltration in experimentally-induced inflammation of rat tooth pulp, *J Dent Res*, 70(1), 34-37.
- OUNSI HF, DEBAYBO D, SALAMEH Z, CHEBARO A, BASSAM H (2009). Endodontic considerations in pediatric dentistry: A clinical perspective, *Int Dent SA*, 11(2), 5-10.
- ÖZDEMİR Y, KUTUKCULER N, TOPALOĞLU-AK A, KOSE T, ERONAT C (2015) Comparative evaluation of pro-inflammatory cytokine levels in pulpotomized primary molars, *J Oral Sci*, 57(2), 145-150.
- ÖZORAN Y, ÇOBANOĞLU Ü (2007) İnflamasyon. In: Temel Patoloji Ed. KUZHEY GM, ÖZDAMAR ŞO, ZENGEROĞLU S, Güneş Kitabevi, Ankara, s:45-60.
- PARK SH (2002) The role of interleukin-6 and interleukin-10 in human pulpal inflammation, *J Korean Acad Conserv Dent*, 27(5), 515-520.

- PARK SH, HSIAO GY, HUANG GT (2004) Role of substance P and calcitonin gene-related peptide in the regulation of interleukin-8 and monocyte chemotactic protein-1 expression in human dental pulp, *Int Endod J*, 37(3), 185–192.
- PATEL T, PARK SH, LIN LM, CHIAPPELLI F, HUANG GT (2003) Substance P induces interleukin-8 secretion from human dental pulp cells, *Oral Surg Oral Med Oral Pathol Oral Radiol Endod*, 96(4), 478-485.
- PEZELJ-RIBARIC S, ANIC I, BREKALO I, MILETIC I, HASAN M, SIMUNOVIC-SOSKIC M (2002) Detection of tumor necrosis factor alpha in normal and inflamed human dental pulps, *Arch Med Res*, 33(5), 482-484.
- PRSO IB, KOCJAN W, SIMIC H, BRUMINI G, PEZELJ-RIBARIC S, BORCIC J, FERRERI S, KARLOVIC IM (2007) Tumor necrosis factor-alpha and interleukin 6 in human periapical lesions. *Mediators Inflamm*, 2007:38210
- RAUSCHENBERGER CR, BAILEY JC, COOTAUCO CJ (1997) Detection of human IL-2 in normal and inflamed dental pulps, *J Endodon*, 23, 366–370.
- RANLY DM, GARCIA- GODOY F (2000) Current and potential pulp therapies for primary and young permanent teeth, *J Dent*, 28, 153-161.
- RASLAN N, WETZEL WE (2006) Exposed human pulp caused by trauma and/or caries in primary dentition: a histological evaluation, *Dent Traumatol*, 22(3), 145-153.
- REMICK DG (2005) Interleukin-8, *Crit Care Med*, 33, S466–467.
- RHIM EM, AHN SJ, KIM JY, KIM KH, LEE HW, KIM EC, KIM KY, PARK SH (2013) Stimulation of matrix metalloproteinases by tumor necrosis factor- α in human pulp cell cultures, *J Endod*, 39(6), 795-800.
- RODD HD, BOISSONADE FM (2002) Comparative immunohistochemical analysis of the peptidergic innervation of human primary and permanent tooth pulp, *Arch Oral Biol*, 47(5), 375– 385.
- RODD HD, BOISSONADE FM (2006) Immunocytochemical investigation of immune cells within human primary and permanent tooth pulp, *Int J Paediatr Dent*, 16(1), 2-9.
- RODD HD, WATERHOUSE PJ, FUKS AB, FAYLE SA, MOFFAT MA (2006) Pulp therapy for primary molars, *Int J Paediatr Dent*, 1, 267-268.
- ROITT I, BROSTOFF J, MALE D (1993) Immunology, 3. ed. Mosby, London, 1.1-25.16.

- SARI S (1997) Süt dişlerinin kök ve kanal morfolojisi ile kök rezorpsiyonunun endodontik uygulamalara etkisinin in vivo ve in vitro koşullarda araştırılması, Pedodonti Doktora Tezi, Ankara Üniversitesi Sağlık Bilimleri Enstitüsü, Ankara.
- SAMANTA KA, OPPENHEIM JJ, MATSUSHIMA K (1990) Interleukin-8 (Monocyt derived neutrophil chemotactic factor) dynamically regulates its own receptor expression on human neutrophil, *J Biol Chemistry*, 265, 183-189.
- SASA IS, HASAN AA, QUDEIMAT MA (2009) Longevity of band and loop space maintainers using glass ionomer cement: a prospective study, *Eur Arch Paediatr Dent*, 10(1), 6-10.
- SCHRODER U, SZPRINGER-NODZAK, M, JANICHA J, WACINSKA M, BUDNY J, MLOSEK K (1987) A one-year follow-up of partial pulpotomy and calcium hydroxide capping in primary molars. *Endod. Dent. Traumatol.* 3: 304-6.
- SCHRODER U, HEIDE S, HOSKULDSSON E, ROLLING I (1994) Endodontics, Chapter 12, in: KOCH G, MODEER T, PAULSEN S, MATHEWSON RJ, PRIMOSCH RE, SANGER RG, ROBERTSON D (1982) Fundamentals of Dentistry for Children, Volume 1. Quintessence Publishing Co, Inc. Chapter 20.
- SELTZER S, BENDER IB (1963) The dynamics of pulp inflammation: correlations between diagnostic data and actual histologic findings in the pulp, *Oral Surg Oral Med Oral Pathol* 16(7), 846–871.
- SHIMAUCHI H, TAKAYAMA SI, NARIKAWA-KIJI M, SHIMABUKURO Y, OKADA H (2001) Production of Interleukin-8 and Nitric Oxide in Human Periapical Lesions, *J Endod*, 27(12), 749-752.
- SIMON T, NWABUEZE I, OUEIS H, STENGER J (2012) Space maintenance in the primary and mixed dentitions, *J Mich Dent Assoc*, Jan;94(1), 38-40.
- SILVA AC, FARIA MR, FONTES A, CAMPOS MS, CAVALCANTI BN (2009) Interleukin-1 beta and interleukin-8 in healthy and inflamed dental pulps, *J Appl Oral Sci*, 17, 527–532.
- SMITH NL, SEALE NS, NUNN ME (2000) Ferric sulfate pulpotomy in primary molars: a retrospective study, *PediatrDent*, 22, 192-199.
- STARKEY PE (1968) Management of deep caries and pulpally involved teeth in children, in *Current Therapy in Dentistry*, Vol 3, Goldman HM, Forrest SP, Byrd DL, McDonald RE, ed. St Louis; CV Mosby Co, p: 896-932.

- STASHENKO P (1990) The role of immune cytokines in the pathogenesis of periapical lesions, *Endod DentTraumatol*, 89–96.
- STASHENKO P, TELES R, D’SOUZA R (1998) Periapical inflammatory responses and their modulation, *Crit Rev Oral Biol Med*, 9, 498–521.
- SIMSEK S, DURUTURK L (2005) A flow cytometric analysis of the biodefensive response of deciduous tooth pulp to carious stimuli during physiological root resorption, *Arch Oral Biol*, 50(5),461-468.
- SÖNMEZ D, DURUTÜRK L (2008) Ca(OH)₂ pulpotomy in primary teeth. Part I: internal resorption as a complication following pulpotomy, *Oral Surg, Oral Med, Oral Pathol, Oral Radiol Endod*, 106(2), e94-e98.
- ŞENTÜRK N (2013) Kutanöz inflamasyon, *Türkderm*, 47: Özel Sayı 1, 28-36.
- TAGGER E, TAGGER M (2004) Endodontic treatment of primary teeth, In: *Essential Endodontology. Prevention and Treatment of Apical Periodontitis*. QRSTAVIK D, PITT FORD, TR. Oxford Blackwell. p: 308-330.
- TJADERHANE L, PALOSAARI H, WAHLGREN J, LARMAS M, SORSA T, SALO T (2001) Human odontoblast culture method: the expression of collagen and matrix metalloproteinases (MMPs), *Adv Dent Res*, 15, 55– 58.
- TRINCHIERI G (1995) Interleukin-12: a proinflammatory cytokine with immunoregulatory functions that bridge innate resistance and antigen-specific adaptive immunity, *Annu Rev Immunol*, 13, 251–276.
- TROUTMAN KC, REISBICK MH, BERSON RB, GOOD DL, GUTMANN JL (1982) Pulp therapy, *Pediatr Dentist: Scientific foundations and clinical practice*, 908-17.
- TULUNOGLU O, ULUSU T, GENÇ Y (2005) An evaluation of survival of space maintainers: a six-year follow-up study, *J Contemp Dent Pract*, Feb 15;6(1), 74-84.
- TZIAFAS D, SMITH AJ, LESOT H (2000) Designing new treatment strategies in vital pulp therapy, *J Dent*; 28; 2: 77-92.
- ÜNAL T (2012) Ege Üniv. Dişhekimliği Fakültesi Patoloji Birimi. Erişim: [http://dent.ege.edu.tr/dosyalar/kaynak/301_patoloji/14.pdf], Erişim tarihi: 26.02.2015.

- VARGAS KG, PACKHAM B (2005) Radiographic success of ferric sulfate and formocresol pulpotomies in relation to early exfoliation, *Pediatr Dent*, 27(3), 233-237.
- VASHIST SK (2013) Immunodiagnostics: Major Advances and Future Insights, *J Biochips Tiss Chips*, 3, 105).
- WADACHI R, HARGREAVES KM (2006) Trigeminal nociceptors express TLR-4 and CD14: a mechanism for pain due to infection, *J Dent Res*, 85(1), 49–53.
- WATERHOUSE PJ, WHITWORTH JM, NUNN JH (1999) Development of a method to detect and quantify prostaglandin E₂ in pulpal blood from cariously exposed, vital primary molar teeth, *Int Endod J*, 32(5), 381-387.
- WATERHOUSE PJ, NUNN JH, WHITWORTH JM (2002) Prostaglandin E₂ and treatment outcome in pulp therapy of primary molars with carious exposures. *Int J Paediatr Dent*, 12(2), 116-123.
- WATERHOUSE PJ, WHITWORTH JM, CAMP JH, FUKS AB (2011) Pediatric endodontics: Endodontic treatment for the primary and young permanent dentition, In: *Pathways of the Pulp* COHEN S, HARGREAVES KM. 10th Ed. Mosby Elsevier, p :808-874.
- WISE GE, FRAZIER-BOWERS S, D'SOUZA RN (2002) Cellular, molecular, and genetic determinants of tooth eruption. *Crit Rev Oral Biol Med*, 13(4), 323-335.
- WISITHPHROM K, MURRAY PE, WINDSOR LJ (2006) Interleukin-1 alpha alters the expression of matrix metalloproteinases and collagen degradation by pulp fibroblasts. *J Endod*, 32, 186–192.
- YAMAZAKI K, IKARASHI F, AOYAGI T, TAKAHASHI K, NAKAJIMA T, HARA K, SEYMOUR GJ (1992) Direct and indirect effects of *Porphyromonas gingivalis* lipopolysaccharide on interleukin-6 production by human gingival fibroblasts, *Oral Microbiol Immunol*, 7, 218–224.
- YANG LC, TSAI CH, HUANG FM, LIU CM, LAI CC, CHANG YC (2003) Induction of interleukin-6 gene expression by pro-inflammatory cytokines and black-pigmented Bacteroides in human pulp cell cultures, *Int Endod J*, 36, 352–357.
- YILDIRIM S, YAPAR M, SERMET U, SENER K, KUBAR A (2008), The role of dental pulp cells in resorption of deciduous teeth, *OOOOE*, 105(1), 113-120.
- ZHAO X, LIN CW, WANG J, OH DH (2014) Advances in rapid detection methods for foodborne pathogens, *J Microbiol Biotechnol*, 24, 297–312.

ZEHNDER M, DELALEU N, DU Y, BICKEL M (2003) Cytokine gene expression--part of host defence in pulpitis, *Cytokine*, 22(3-4), 84-88.



6 EKLER

6.1 EK-1

KLİNİK ARAŞTIRMALAR ETİK KURULU KARAR FORMU

ETİK KURULU BİLGİLERİ	ETİK KURULUN ADI	KIRIKKALE ÜNİVERSİTESİ KLİNİK ARAŞTIRMALAR ETİK KURULU
	AÇIK ADRESİ:	Yenişehir Mahallesi Tahsin Duru Caddesi No:14 YAHŞİHAN / KIRIKKALE
	TELEFON	0 318 333 50 00/5733
	FAKS	0 318 224 07 86
	E-POSTA	ketik@kku.edu.tr

BAŞVURU BİLGİLERİ	ARAŞTIRMANIN AÇIK ADI	Süt diş pulpa amputasyonlarında kullanılan kanama kriterinin enflamatuvar belirteçlerle ilişkisinin incelenmesi			
	ARAŞTIRMA PROTOKOL KODU				
	KOORDİNATÖR/SORUMLU ARAŞTIRMACI UNVANI/ADI/SOYADI	Yrd. Doç. Dr. Volkan Arıkan			
	KOORDİNATÖR/SORUMLU ARAŞTIRMACININ UZMANLIK ALANI	Pedodonti			
	KOORDİNATÖR/SORUMLU ARAŞTIRMACININ BULUNDUĞU MERKEZ	Kırıkkale Üniversitesi Diş Hekimliği Fakültesi			
	DESTEKLEYİCİ	-			
	DESTEKLEYİCİNİN YASAL TEMSİLCİSİ	-			
	ARAŞTIRMANIN FAZİ VE TÜRÜ	FAZ 1	<input type="checkbox"/>		
		FAZ 2	<input type="checkbox"/>		
		FAZ 3	<input type="checkbox"/>		
FAZ 4		<input type="checkbox"/>			
Gözlemsel ilaç çalışması		<input type="checkbox"/>			
İlaç dışı klinik araştırma		<input checked="" type="checkbox"/>			
Diger ise belirtiniz					
ARAŞTIRMAYA KATILAN MERKEZLER	TEK MERKEZ <input checked="" type="checkbox"/>	ÇOK MERKEZLİ <input type="checkbox"/>	ULUSAL <input type="checkbox"/>	ULUSLARARASI <input type="checkbox"/>	

1

KLİNİK ARAŞTIRMALAR ETİK KURULU KARAR FORMU

DEĞERLENDİRİLEN BELGELER	Belge Adı	Tarihi	Versiyon Numarası	Dili		
	ARAŞTIRMA PROTOKOLÜ	Şubat 2014		Türkçe <input checked="" type="checkbox"/>	İngilizce <input type="checkbox"/>	Diğer <input type="checkbox"/>
	BİLGİLENDİRİLMİŞ GÖNÜLLÜ OLUR FORMU	Şubat 2014		Türkçe <input checked="" type="checkbox"/>	İngilizce <input type="checkbox"/>	Diğer <input type="checkbox"/>
	OLGU RAPOR FORMU	Şubat 2014		Türkçe <input checked="" type="checkbox"/>	İngilizce <input type="checkbox"/>	Diğer <input type="checkbox"/>
	ARAŞTIRMA BROŞÜRÜ			Türkçe <input checked="" type="checkbox"/>	İngilizce <input type="checkbox"/>	Diğer <input type="checkbox"/>
DEĞERLENDİRİLEN DİĞER BELGELER	Belge Adı	Açıklama				
	SİGORTA	<input type="checkbox"/>				
	ARAŞTIRMA BÜTÇESİ	<input checked="" type="checkbox"/>				
	BIYOLOJİK MATERYEL TRANSFER FORMU	<input type="checkbox"/>				
	İLAN	<input type="checkbox"/>				
	YILLIK BİLDİRİM	<input type="checkbox"/>				
	SONUÇ RAPORU	<input type="checkbox"/>				
	GÜVENLİLİK BİLDİRİMLERİ	<input type="checkbox"/>				
DİĞER:	<input type="checkbox"/>					
KARAR BİLGİLERİ	Karar No: 06/12		Tarih: 18.02.2014			
	Yukarıda bilgileri verilen başvuru dosyası ile ilgili belgeler araştırmanın/çalışmanın gerekeç, amaç, yaklaşım ve yöntemleri dikkate alınarak incelenmiş ve uygun bulunmuş olup araştırmanın/çalışmanın başvuru dosyasında belirtilen merkezlerde gerçekleştirilmesinde etik ve bilimsel sakınca bulunmadığına toplantıya katılan etik kurul üye tam sayısının salt çoğunluğu ile karar verilmiştir. Klinik Araştırmalar Hakkında Yönetmelik kapsamında yer alan araştırmalar/çalışmalar için Türkiye İlaç ve Tıbbi Cihaz Kurumu'ndan izin alınması gerekmektedir.					

KIRIKKALE ÜNİVERSİTESİ KLİNİK ARAŞTIRMALAR ETİK KURULU	
ÇALIŞMA ESASI	Klinik Araştırmalar Hakkında Yönetmelik, İyi Klinik Uygulamaları Kılavuzu
BAŞKANIN UNVANI / ADI / SOYADI:	Prof. Dr. Zühal AKTUNA

Unvanı/Adı/Soyadı	Uzmanlık Alanı	Kurumu	Cinsiyet		Araştırma ile ilişki		Katılım *		İmza
			E	K	E	H	E	H	
Prof. Dr. Zühal AKTUNA	Tıbbi Farmakoloji	Kırıkkale Üniversitesi Tıp Fakültesi	E <input type="checkbox"/>	K <input checked="" type="checkbox"/>	E <input type="checkbox"/>	H <input checked="" type="checkbox"/>	E <input checked="" type="checkbox"/>	H <input type="checkbox"/>	
Doç. Dr. Orhan Murat KOÇAK	Psikiatri	Kırıkkale Üniversitesi Tıp Fakültesi	E <input checked="" type="checkbox"/>	K <input type="checkbox"/>	E <input type="checkbox"/>	H <input checked="" type="checkbox"/>	E <input checked="" type="checkbox"/>	H <input type="checkbox"/>	
Prof. Dr. Üçler KISA	Biyokimya	Kırıkkale Üniversitesi Tıp Fakültesi	E <input checked="" type="checkbox"/>	K <input type="checkbox"/>	E <input type="checkbox"/>	H <input checked="" type="checkbox"/>	E <input checked="" type="checkbox"/>	H <input type="checkbox"/>	
Prof. Dr. Didem ALİEFENDİOĞLU	Pediyatri	Kırıkkale Üniversitesi Tıp Fakültesi	E <input type="checkbox"/>	K <input type="checkbox"/>	E <input type="checkbox"/>	H <input type="checkbox"/>	E <input type="checkbox"/>	H <input checked="" type="checkbox"/>	
Prof. Dr. Pınar ATASOY	Patoloji	Kırıkkale Üniversitesi Tıp Fakültesi	E <input type="checkbox"/>	K <input checked="" type="checkbox"/>	E <input type="checkbox"/>	H <input checked="" type="checkbox"/>	E <input checked="" type="checkbox"/>	H <input type="checkbox"/>	
Doç. Dr. Meral SAYGUN	Halk Sağlığı	Kırıkkale Üniversitesi Tıp Fakültesi	E <input type="checkbox"/>	K <input checked="" type="checkbox"/>	E <input type="checkbox"/>	H <input checked="" type="checkbox"/>	E <input checked="" type="checkbox"/>	H <input type="checkbox"/>	
Doç. Dr. Aylin AKBAY OBA	Dış Hekimi	Kırıkkale Üniversitesi Dış Hekimliği Fakültesi	E <input type="checkbox"/>	K <input checked="" type="checkbox"/>	E <input type="checkbox"/>	H <input checked="" type="checkbox"/>	E <input checked="" type="checkbox"/>	H <input type="checkbox"/>	
Yrd. Doç. Dr. Hüseyin Gencay KEÇELİ	Dış Hekimi	Kırıkkale Üniversitesi Dış Hekimliği Fakültesi	E <input checked="" type="checkbox"/>	K <input type="checkbox"/>	E <input type="checkbox"/>	H <input checked="" type="checkbox"/>	E <input checked="" type="checkbox"/>	H <input type="checkbox"/>	
			E <input type="checkbox"/>	K <input type="checkbox"/>	E <input type="checkbox"/>	H <input type="checkbox"/>	E <input type="checkbox"/>	H <input type="checkbox"/>	

*:Toplantıda Bulunma

KLİNİK ARAŞTIRMALAR ETİK KURULU KARAR FORMU

Unvanı/Adı/Soyadı	Uzmanlık Alanı	Kurumu	Cinsiyet		Araştırma ile ilişki		Katılım *		İmza
Yrd. Doç. Dr. Vedat ŞİMŞEK	Kardiyoloji	Kırıkkale Üniversitesi Tıp Fakültesi	E <input checked="" type="checkbox"/>	K <input type="checkbox"/>	E <input checked="" type="checkbox"/>	H <input checked="" type="checkbox"/>	E <input checked="" type="checkbox"/>	H <input type="checkbox"/>	<i>[Signature]</i>
Yrd. Doç. Dr. Aydın ÇİFTÇİ	Dahiliye	Kırıkkale Üniversitesi Tıp Fakültesi	E <input checked="" type="checkbox"/>	K <input type="checkbox"/>	E <input type="checkbox"/>	H <input checked="" type="checkbox"/>	E <input checked="" type="checkbox"/>	H <input type="checkbox"/>	<i>[Signature]</i>
Uzm. Dr. Ali Doğan DURSUN	Fizyoloji	Kırıkkale Üniversitesi Tıp Fakültesi	E <input type="checkbox"/>	K <input type="checkbox"/>	E <input type="checkbox"/>	H <input type="checkbox"/>	E <input type="checkbox"/>	H <input checked="" type="checkbox"/>	
Uzm. Dr. Serap BIBEROĞLU	Acil Tıp	Kırıkkale Yüksek İhtisas Hastanesi	E <input type="checkbox"/>	K <input checked="" type="checkbox"/>	E <input type="checkbox"/>	H <input checked="" type="checkbox"/>	E <input checked="" type="checkbox"/>	H <input type="checkbox"/>	<i>[Signature]</i>
Burhan BİRİNCİ	Serbest Eczacı	Kırıkkale -Merkez	E <input type="checkbox"/>	K <input type="checkbox"/>	E <input type="checkbox"/>	H <input type="checkbox"/>	E <input type="checkbox"/>	H <input type="checkbox"/>	<i>[Signature]</i>
Av. Gökay GÜL	Hukuk	Kırıkkale	E <input checked="" type="checkbox"/>	K <input type="checkbox"/>	E <input type="checkbox"/>	H <input checked="" type="checkbox"/>	E <input checked="" type="checkbox"/>	H <input type="checkbox"/>	<i>[Signature]</i>
Yakup DOĞAN	Fakülte Sekreteri	Kırıkkale Üniversitesi Tıp Fakültesi	E <input type="checkbox"/>	K <input type="checkbox"/>	E <input type="checkbox"/>	H <input type="checkbox"/>	E <input type="checkbox"/>	H <input type="checkbox"/>	<i>[Signature]</i>

7 ÖZGEÇMİŞ

Kişisel Bilgiler:

Ad-Soyad: Merve S. Mutluay

Doğum tarihi: 03/04/1988

Doğum yeri: Ankara

Uyruğu: T.C.

Medeni Hali: Evli

Öğrenim Bilgileri:

İlköğretim: 1994-2001: Atatürk İlköğretim Okulu

Lise: 2001-2005: Ankara Çubuk Süper Lisesi

Üniversite: 2005-2010: Gazi Üniversitesi Diş Hekimliği Fakültesi

Mesleki Deneyimi:

Eylül 2010- Ocak 2016: Doktora Öğrencisi / Kırıkkale Üniversitesi Diş Hekimliği
Fakültesi Pedodonti Anabilim Dalı

2012-2013: Araştırma Görevlisi / Gaziosmanpaşa Üniversitesi Diş Hekimliği
Fakültesi Pedodonti Anabilim Dalı

2013- : Öğretim Görevlisi / Kırıkkale Üniversitesi Sağlık Hizmetleri Meslek Yüksek
Okulu