

**T.C.
HACETTEPE ÜNİVERSİTESİ
SAĞLIK BİLİMLERİ ENSTİTÜSÜ**

**T2 AĞIRLIKLI MANYETİK REZONANS İNCELEME (MRİ) VE
MANYETİK REZONANS ANJİOGRAFİ (MRA) İLE ÖLÇÜLEN
ARTERİA BASİLARİS ÇAPLARININ KARŞILAŞTIRILMASI-
RETROSPEKTİF BİR ÇALIŞMA**

Dr. Emre Can Çelebiođlu

**Anatomi Programı
DOKTORA TEZİ**

ANKARA

2015

**T.C.
HACETTEPE ÜNİVERSİTESİ
SAĞLIK BİLİMLERİ ENSTİTÜSÜ**

**T2 AĞIRLIKLI MANYETİK REZONANS İNCELEME (MRİ) VE
MANYETİK REZONANS ANJİOGRAFİ (MRA) İLE ÖLÇÜLEN
ARTERİA BASİLARİS ÇAPLARININ KARŞILAŞTIRILMASI-
RETROSPEKTİF BİR ÇALIŞMA**

Dr. Emre Can Çelebiođlu

**Anatomi Programı
DOKTORA TEZİ**

**TEZ DANIŞMANI
Prof. Dr. M. Mustafa Aldur**

**ANKARA
2015**

Anabilim Dalı :Anatomi
 Program :Anatomi
 Tez Başlığı :T'2 Ağırlıklı Manyetik Rezonans İnceleme (MRI) ve Manyetik Rezonans Anjiyografi (MRA) ile ölçülen arteria basilaris çaplarının karşılaştırılması - Retrospektif bir çalışma
 Öğrenci Adı-Soyadı :Emre Can Çelebioğlu
 Savunma Sınavı Tarihi :03/08/2015

Bu çalışma jürimiz tarafından yüksek lisans/doktora tezi olarak kabul edilmiştir.

Jüri Başkanı: Prof.Dr. Mürvet Hayranı

Hacettepe Üniversitesi

Tez danışmanı: Prof.Dr. Mustafa Aldur

Hacettepe Üniversitesi

Üye: Prof.Dr. Mustafa Sargon

(Hacettepe Üniversitesi)

Üye: Prof.Dr. Beliz Taşcıoğlu

TOBB Ekonomi ve Teknoloji Üniv.

Üye: Doç.Dr. Selçuk Tunalı

TOBB Ekonomi ve Teknoloji Üniv.

ONAY

Bu tez Hacettepe Üniversitesi Lisansüstü Eğitim-Öğretim ve Sınav Yönetmeliğinin ilgili maddeleri uyarınca yukarıdaki jüri tarafından uygun görülmüş ve Sağlık Bilimleri Enstitüsü Yönetim Kurulu kararıyla kabul edilmiştir.

Prof.Dr. Ersin FADILLIOĞLU

Müdür

TEŞEKKÜR

Doktora ya başlamam için bana destek olan, beni her zaman yüreklendiren, biricik anne ve babama sonsuz teşekkür ederim.

Tezimi hazırlarken gerekli ortam ve olanakları sağlayan Hacettepe Üniversitesi Tıp Fakültesi Anatomi Anabilim Dalı Başkanı sayın Prof. Dr. Mürvet Hayran' a, rahmetli hocamız Prof. Dr. Ruhgün Başar' a; tez danışmanım Prof. Dr. M. Mustafa Aldur' a ve bu süreçte bana destek olan Prof. Dr. Deniz Demiryürek hocalarıma tüm katkıları ve bana verdikleri emekten ötürü içtenlikle teşekkür ederim. Bu tezin hazırlanmasında ve planlanmasında her noktada desteğini hissettiğim Prof. Dr. M. Mustafa Aldur Hocam' a bana olan desteği için bir kez daha teşekkür ederim.

Tezimin istatistik değerlendirilmelerini büyük bir titizlikle değerlendiren Hacettepe Üniversitesi Tıp Fakültesi, Biyoistatistik Ana Bilim Dalı Araştırma görevlisi Dr. N. Anıl Dolgun' a teşekkür ederim.

Ayrıca sevgili ağabeyim Doç. Dr. Süha Akpınar' a hem çalışmada olan katkılarından, hem de, bana vermeye çalıştığı hayata yönelik derslerinden dolayı; manevi desteklerini her zaman hissettiğim, kahrımı çeken, üzüntülerime, sevincime ortak olan aile bireylerimden, biricik kardeşim Pınar Naz Çelebioğlu'na ve sevdiğim, canım Pınar Subaşı' na teşekkür eder son nefeslerimizi verene kadar yan yana ve beraber olmayı temenni ederim.

Son olarak, doktora yıllarım sırasında, akademik bilgileri ve tecrübeleri ile bana destek olan deneyimlerini benimle paylaşan, Prof. Dr. Mustafa Fevzi Sargon' a, ayrıca tüm Hacettepe Üniversitesi Anatomi Anabilim Dalı öğretim üyelerine sonsuz teşekkürler ederim.

ÖZET

Çelebioğlu E. C., T2 Ağırlıklı Manyetik Rezonans İnceleme (MRI) ve Manyetik Rezonans Anjiyografi (MRA) ile ölçülen arteria basilaris çaplarının karşılaştırılması - Retrospektif bir çalışma, Hacettepe Üniversitesi Sağlık Bilimleri Enstitüsü Anatomi Programı Doktora Tezi. Ankara, 2015. A. basilaris' in radyolojik yöntemler ile gösterilmesi ve bu arteriyel yapıya ait patolojik görünümünün tanımlanması açısından invazif anjiyografi altın standart yöntemdir. A. basilaris dolikoektazisinin tanısında MRA ve BTA ile invazif anjiyografiye benzer ölçümler sağlanabilmektedir. A. basilaris dolikoektazisi tanısında kontrastlı BT ve MRG uygulamalarının değerli bilgiler sunduğu bilinmektedir; ancak literatürde, a. basilaris' in MRG görüntülerde elde edilen çap ölçümleri ile TOF MRA' daki ölçümlerde elde edilen değerlerinin uyumluluğuna yönelik yapılmış yeterli çalışma izlenmemektedir. Çalışmamız sayesinde T2 A serilerde ölçülen a. basilaris çaplarının TOF MRA' da yapılan ölçümlerle karşılaştırılması sağlanmıştır. Bu karşılaştırmalar ışığında, elde edilen verilerin birbirleri ile korele olmakla beraber, T2A serilerde elde edilen verilerin TOF MRA' da elde edilen verilerden istatistiksel olarak anlamlı oranda küçük ölçüldüğü sonucuna ulaşıldı. Bu sonuçlar ışığında, çeşitli tetkikler ile a. basilaris dolikoektazisi tanısını almış hastaların MRG takibinde bu bilgilerin akılda tutulması gerektiği, MRG' de izlenen arteria basilaris değişikliklerinin patolojik/anatomik varyasyon olarak değerlendirilmesi sırasında, elde edilen verilerin daha detaylı irdelenmesi gerektiği akıldan çıkarılmamalıdır.

Çalışmamız sonucunda elde edilen veriler, a. basilaris dolikoektazisinde, tanı/tedavi/takip sırasında, klinisyenlere yardımcı olacaktır.

Anahtar kelimeler: A.basilaris, dolikoektazi, MRG, TOF MRA

ABSTRACT

Çelebioğlu E.C., A comparison between basilar artery diameters measured at T2 Weighted Magnetic Resonance Imaging (MRI) and Magnetic Resonance Angiography (MRA) - A retrospective study, Hacettepe University Graduate School of Health Sciences Anatomy Program PhD Thesis, Ankara, 2015. Invasive angiography is regarded as the golden standard for basilar artery imaging and for defining pathological features with radiological methods. The dolichoectasia of basilar artery can be diagnosed with comparable confidence by both MRA and CTA. It is also known that both contrast enhanced CT and MRI studies provide important information in diagnosing basilar artery dolichoectasia; however, only a few studies about the compatibility of the diameters measured with MRI versus TOF MRA are present. In this study, we compared the diameters measured with MRI to the ones measured with TOF MRA. We found that the two measurements are correlated, though the measurement taken with T2 weighted images were not as statistically significant as the ones taken with TOF MRA. As a result, we reached the following conclusions that will assist physicians with patients that are diagnosed with basilar artery dolichoectasia: (1) when following up a with MRI, the results of above comparison should be taken into consideration, and (2) when studying the pathological and anatomical variation of basilar artery, reporting physician should ensure detailed analysis of data.

Present study will help clinicians in diagnosis, treatment, and follow up of patients with basilar artery dolichoectasia.

Key words: Basilar artery, dolichoectasia, MRI, TOF MRA

İÇİNDEKİLER

	Sayfa
ONAY SAYFASI	i
TEŞEKKÜR	iv
ÖZET	v
ABSTRACT	vi
İÇİNDEKİLER	vii
KISALTMALAR	ix
ŞEKİLLER DİZİNİ	x
TABLolar DİZİNİ	xiii
1.GİRİŞ VE AMAÇ	1
2.GENEL BİLGİLER	3
2.1. Embriyoloji	3
2.2. Anatomi	17
2.2.1. Arteria basilaris	17
2.2.2. Arteria vertebralis	21
2.2.3. Circulus arteriosus cerebri	21
2.3. Manyetik Rezonans Görüntüleme	24
2.3.1. Temel Fizik	25
2.3.2. Sinyalin Değerlendirilmesi	27
2.3.3. T1, T2 Relaksasyonları	30
2.3.4. MRG Cihazı Bileşenleri	32
2.3.5. MR Anjiyografi (MRA)	33
3.GEREÇ VE YÖNTEMLER	36
3.1. Çalışma grubu	36
3.2. Görüntü değerlendirme yöntemi	36
3.3. Verilerin toplanması	37
4.BULGULAR	39
4.1. Veri analizi	39
4.2. İstatiksel analiz	42
4.3. T2A seriler ve MRA Görüntüleri	46
5.TARTIŞMA	52

6.SONUÇ VE ÖNERİLER	57
KAYNAKLAR	59
EKLER	
Ek-1 Etik Kurul Onayı	

SİMGELER VE KISALTMALAR

A: Arteria

Aa: Arteriae

AICA: Arteria inferior anterior cerebelli

BA: Arteria basilaris

BT: Bilgisayarlı tomografi

BTA: Bilgisayarlı Tomografik Anjiyografi

MRA: Manyetik Rezonans Anjiyografi

MRG: Manyetik Rezonans Görüntüleme

MRI: Manyetik Rezonans İnceleme

NMR: Nükleer Manyetik Rezonans

PCA: Faz Kontrast Anjiyografi

R: Ramus

Rr: Ramii

Rf: Radyofrekans

TOF: Time of Flight

ŞEKİLLER

	Sayfa
2.1. Embriyo 1. evrede ve 4 mm boyuta ulaştığında izlenen arteriyel sistem	5
2.2. 10 mm boyuta ulaşan embriyo arteriyel sistemi	7
2.3. Aortik arkusların oluşumu esnasında izlenen değişiklikler ve beynin beslenmesinde primer rol alan arteriyel yapıların şematik olarak gösterilmesi	8
2.4. 12 mm'lik embriyoda arteriyel sistem	10
2.5. Embriyo boyutu 18 mm'ye ulaştığında izlenen arteriyel sistem	12
2.6. 24 mm boyuta ulaşan embriyoda izlenen arteriyel sistem	13
2.7. 40 mm'lik embriyo arteriyel sistemi	14
2.8. Yenidoğanda intrakranial arteriyel dolaşım	16
2.9. A. basilaris segmentasyonu ve ana dallarının şematik çizim ile gösterilmesi	19
2.10. Willis poligonunun şematik çizimde gösterilmesi	23
2.11. Hidrojen atomu nukleusunda izlenen tek proton atomu ve yörüngede izlenen tek elektron	25
2.12. Spin ismiyle tanımlanan protonların, bir mıknatısa benzer şekilde, kuzey-güney kutup vektörüyle gösterilen yönde izlenen, topaca benzer dönüş hareketlerinin gösterilmesi	26
2.13. A. Dış manyetik alan vektörü yokluğunda rastgele dizilim gösteren spinler B. Bo ile gösterilen dış manyetik alan vektörü sonrası spinlerin paralel-antiparalel dizilim göstermeleri C. Paralel-antiparalel dizilim arasında oluşan fark sayesinde saptanabilir manyetik rezonans sinyali oluşumu	27

- 2.14. A. RF pulsu sonrası spinlerin x-y düzleminde B1 vektörü ve V1 frekansı ile eski konumuna dönüşü
B. B1 uygulanması ile, net manyetizasyon vektörü, xy-düzleminde B_0 ve B1 doğrultusunda arı kovanına benzer şekilde presesyon gösterir. C. V1 frekansı ile dönüş yapan referans çerçevesi nedeniyle uygulanan RF pulsu vektörü 'B1' sabit olarak izlenir. Bu anda, B_0 vektörü de izlenmemektedir. Bu nedenle net manyetizasyon vektörü (M) B1 yönünde presesyon/rotasyon göstermektedir. M vektörü y'aksına ulaştığında 90° rotasyonun tamamlanması ile beraber B1 vektörü ortadan kalkar. D. Rotasyon referans çerçevesinde oluşan net manyetizasyon radyo anteni üzerinde bir sinyal oluşturur. E. Ölçüm alanı referans çerçevesinde ise, M vektörü nedeniyle oluşan net manyetizasyon, radyo anteninde salınımına sebep olur. 29
- 2.15. A ve B. Sinyalin zamanla sinüzoidal akım şeklinde azalması 30
- 2.16. A. X-aksında uygulanan 90° pulsu sonrası manyetizasyon vektörü zy-aksına yönlendirilmeye zorlanır
B. RF pulsu kesildikten sonra tüm spinler y-aksında izlenen net manyetizasyon vektörü yönünde dizilim gösterirler
C. Zaman geçtikçe, B_0 inhomojeniteleri nedeniyle defaze olurlar (spin-spin etkileşimleri bu örnekte dikkate alınmamakta). Hızlı spinler pozitif faz elde ederken, yavaş spinler negatif faz kazanırlar. D. X-aksında uygulanan 180° pulsunun gösterilmesi E. Spinler xy-düzleminin tam tersi yönüne dizilirler ve sonrasında tekrar eski hızları ile hareketlerine devam ederler. F. TE süresi sonrasında tüm spinler y-düzleminde refaze olurlar 31
- 2.17. MR görüntüleme odası ve bilgisayar sistemi 33

4.1.	Arteria basilaris apları lülen tm olguların cinsiyete gre daėılımları.	44
4.2.	A. ve B. sırasıyla T2A ve MRA serilerde yapılan lmler arası farklar. 1. Bulbus 2. Pons 3. Mesencephalon seviyelerini gstermektedir.	45
4.3.	A, B ve C. T2A serilerde yapılan a. basilaris ap lmlerinin yaklaşık seviyelerinin gsterilmesi.	46
4.4.	A, B ve C. aksiyal kesit TOF MRA verilerinde a. basilaris aplarına ait lm seviyelerini temsil etmektedir.	47
4.5.	A. ve B. 3D Volume render grntler zerinden a. basilaris ap lmlerinde kullanılan kesitleri temsil etmektedir.	49
4.6.	Arteria basilaris ve ana dallarının 3D grntleri.	51

TABLOLAR

	Sayfa
4.1. Tüm olguların yaş ve cinsiyete göre dağılımı	39
4.2. Çalışmaya katılan kadın ve erkeklerin ortalamalarının istatistiksel değerlendirilmesi	39
4.3. T2A ve TOF MRA serilerde her 3 seviyede (1. vertebrobasiler bileşke düzeyi, 2. mid pontin seviye, 3. terminal segment düzeyi) elde edilen arteria basilaris çaplarının ortalamalarının alınması sonrası karşılaştırma	40
4.4. A. vertebralis dominansı sıklığı ve dominans durumunda baskın tarafın oranları	41
4.5. A. vertebralis dominansı gösteren olgularda a. basilaris seyir şekilleri	41
4.6. T2A seriler ve TOF MRA verilerinde yapılan ölçümler arası fark	42
4.7. Veri değerlendirmeleri arası korelasyon tablosu.	42
5.1. T2A serilerde yapılan a. basilaris çap ölçümlerinden TOF MRA verilerinin kestirim formülizasyonu	54

1.GİRİŞ

Intrakranial arteriyel ağ anatomisi hakkındaki arařtırmalar, 17. yüzyıla kadar olan dönemde morfolojik anatomi konusundaki ilerlemelerin aksine, politik ve dini baskıların etkisiyle klinik tanımlamalar açısından yeterli düzeyde gerçekteşmemiştir (1). Ancak, bu dönemde, Johann Jacob Wepfer ve Thomas Willis gibi arařtırmacılar tarafından tariflenen serebral arteriyel dolaşım anatomisi ile ilgili çalıřmalar günümüze ışık tutmaktadır (1).

Santral sinir sisteminin kanlanmasını sađlayan arteriyel yapıların tümünü, subarachnoid aralıkta seyreden a. carotis interna dalları, a. vertebralis, her iki a. vertebralislerin birleşmesi ile oluşan a. basilaris ve dalları ile sađlamaktadır. Bu vasküler yapıların cisterna interpeduncularis içerisinde gerçekteşirdikleri anastomoz olan circulus arteriosus cerebri (Willis poligonu) sayesinde, serebral kanlanmanın her seviyede eşit dağılımı ve vasküler tıkanıklıklarda doku perfüzyonunun devamlılıđı sađlanabilmektedir (2).

A. basilaris fossa cranii posterior'da yer alan yapılarının kanlanmasında en önemli yere sahiptir. A. basilaris ektazisi tanımı ilk olarak 1761 yılında Morgagni tarafından tariflenmiş olmakla beraber, 19. yüzyılda Henri Duret tarafından tariflenene kadar beyin sapı ve korteks kanlanması hakkında yeterli anatomik bilgi sađlanamamıştır (3,4). İlerleyen dönemlerde ilk serebral anjiografinin gerçekteşirilmesiyile, serebral anatomi ile ilgili arařtırmalar derinleşmiştir (5).

A. basilaris çapının popülasyondaki ortalama değeri 3.17 mm olup, a. basilaris çapının 4.5 mm üzerinde ölçülmesi dolikoektazi tanısı açısından anlamlıdır (6). Anjiografi, vasküler yapıların görüntülemesinde altın standart görüntüleme yöntemi olmakla beraber, teknolojik ilerlemelerle BTA ve MRA ile anjiografiye eşdeđer görüntüler elde edilmektedir (7). BT ve BTA'ya oranla uzun çekim süreleri bulunmakla beraber iyonizan radyasyon

içermemesi ve anatomiye daha detaylı göstermesi ile MR ve MRA serebral incelemede tercih edilebilecek yöntemlerdir (7).

MRA vasküler yapıların optimal şekilde değerlendirilmesine olanak sağlamakla beraber, dolikoektazi taramasında rutin kullanımı, hasta çekim süresi ve maliyet artışı nedeniyle uygulanmasını pratik kılmamaktadır (7).

Kranial MRG çekilmiş olan olguların değerlendirilmesinde; T2A serilerde a. basilaris'te dikkati çeken ve saptanan çap artışlarında konulan dolikoektazi tanısının doğruluğunun incelenmesi ve bilinen a. basilaris dolikoektazisi bulunan olguların takibinde MRA/BTA/Kateter Anjiyografi (KA) teknikleri yerine MRG incelemelerde elde edilen T2A serilerin a. basilaris'te izlenen bu çap değişikliklerini saptamadaki güvenilirliğinin gösterilmesiyle TOF MRA/BTA/KA ile takip sıklığında azalma, hasta çekim sürelerinde kısalma ile beraber maliyetlerin en aza indirilebilmesi planlanmaktadır.

Çalışmada, a. basilaris MRA ve MRG verilerinin karşılaştırılması sonrası, klinikte her hangi bir sebeple kranial MRG uygulanan hastalarda, a. basilaris çapının aksiyel T2A kesitlerde 4.5 mm üzerinde ölçülmesi durumunda, MRA yapılmaksızın arteria basilaris dolikoektazisi tanısının konulmasına yarayıp yaramayacağı; önceden BT, BTA, Anjiyografi gibi yöntemlerle dolikoektazi tanısı alan hastaların a. basilaris çaplarının takibine ve bu doğrultuda tedavilerinin planlanmasına olanak sağlayıp sağlamayacağı incelenmiştir.

2.GENEL BİLGİLER

2.1.Embriyoloji:

İnsan vücudunda yer alan yapıların gelişimleri belli bir sıra ile gerçekleşmektedir. Bu süreçte görülen sapmalar karşımıza anomaliler olarak çıkarlar (8).

Kan elemanları gibi vasküler yapılar mezenşimal kökenli olup, anne oksijeni ile embriyo oksijenizasyonunun sağlanması ve atık maddelerin uzaklaştırılması için erken embriyolojik dönemde primer anjioblastlar sayesinde korionik bölgede yolk kesesi kan adacıklarından başlayarak gelişmektedirler. Bu bölgede oluşan kapiller ağ sonrasında bir kısım damar yapıları atrofiye uğrarlar. Kalan kapiller yapılar arterial ve venöz yapılara farklılanmaktadır (9).

Somit formasyonunun oluşması ile ilk çift damar formasyonları izlenmeye başlamaktadır. Embriyonun somit sayısı 12'ye ulaştıktan sonra kalp ve ilk aortik ark ve dorsal aorta bağlantısı oluşur. İlerleyen dönemde yolk sak-vitellin dolaşım ile plasental dolaşım ayrılması gerçekleşmekte ve kalp atımları ile kanın vitellin ve umbilikal dolanımı gerçekleşmektedir (9).

Gelişimin ikinci ayında primitif çift damar sistemi daha ileri evrelere doğru gelişimini devam ettirmektedir. Esas arteriyel sistemin oluşumunu sağlayan bu değişim aortik arkın transformasyonu, aortik ana dalların oluşumu ve ekstremitelerdeki arterleri oluşumu şeklinde sıralanabilmektedir. İnsan embriyosunda 6 çift aortik ark geliştiği izlenmekte; ancak bu arkların aynı anda izlenmesi mümkün olmamaktadır. Beşinci arkın tam oluşmadan gerilemesi veya hiç görülmemesi nedeniyle altıncı arka pulmoner ark tanımlaması da kullanılmaktadır. Aortik arkların transformasyonları 4. haftadan 7.haftaya kadar uzanmaktadır (9).

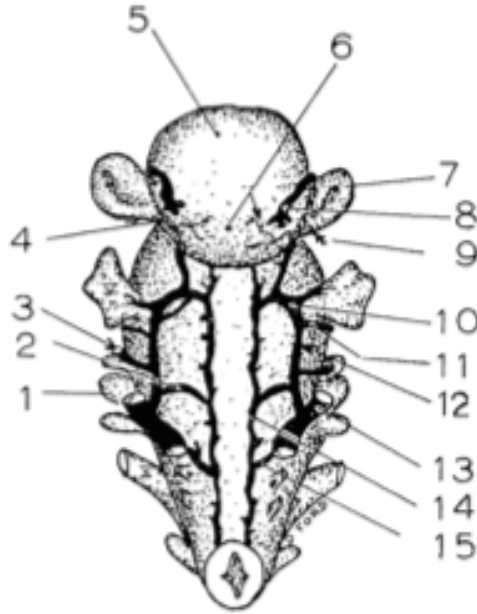
Birinci ve ikinci arkın erken involüsyon göstermesi nedeniyle kalıcı arteriyal ağa katkıları sınırlıdır. Üçüncü ve dördüncü arkların oluşumu ile bu arklar involüsyona uğrarlar. Bu arkların dorsal aorta ile bağlantılı kısımları ile olan üçüncü ark bağlantısı a. carotis interna oluşumunu sağlarken, ventral aorta ile bağlantılı a. carotis externa oluşumuna katılacak kısımları ise ventral faringeal arter olarak kalır. Ventral aortik arkın üçüncü ve dördüncü arklar arasında kalan kısmının a. carotis communis'i oluşturması ile erişkin karotid sistemi tamamlanır (8-9).

Dördüncü ark persistans gösterir ve solda arcus aortae oluşumunu sağlar. Sağ tarafta ise, aortik sak sağ yarısı a. subclavia ve a. carotis communis'e ortak kök oluşturan truncus brachiocephalicus'a uzanım gösterir. Bu düzeyde a. subclavia'nın proksimal bölümü dördüncü ark tarafından oluşturulmaktadır (9).

Serebral arterlerin gelişim sırası Padget'in 1948 yılında tariflediği sekiz evreyle tariflenmektedir.

İlk evre, 28 günlük (4-5 mm) embriyonun primitif kanalların oluşum aşaması olarak tariflenebilmektedir. Bu aşamada, involüsyonun erken aşamasında olan birinci ve ikinci aortik arkların primitif a. carotis internaları oluşturmaları izlenmektedir. Primitif a. carotis interna ganglion trigeminale düzeyinde iki parçaya ayrılmaktadır. Birinci dal (primitif trigeminal arterial plexus) dorsale uzanım gösteren ve rhombencephalon anteriorunda izlenen longitudinal arteriyal plexusa katılır. Rostral uzanım gösteren diğer dal ise ikiye ayrılarak region olfactoria'da primitif olfaktör arter olarak sonlanırken, ikinci dal erişkinde a. cerebri posterior'un proksimal kesimini oluşturacak olan mezansefalik plexusta sonlanır. Rhombencephalon bölgesinde primitif plexus rhombencephalicus'un oluşmasına katılan longitudinal nöronal arterler çift olarak bulunurlar. Bu aşamada longitudinal nöronal arterin primitif a. carotis interna ile pre-segmental arterler (trigeminal ve primitif otik arterler yoluyla a. carotis interna bağlantısı, primitif hypoglossal arter yoluyla ise aorta bağlantısı) ve birinci servikal

segment arterleri (proatlantal arter) vasitalarıyla gerçekleşmiş olan bağlantıları izlenmektedir (9).

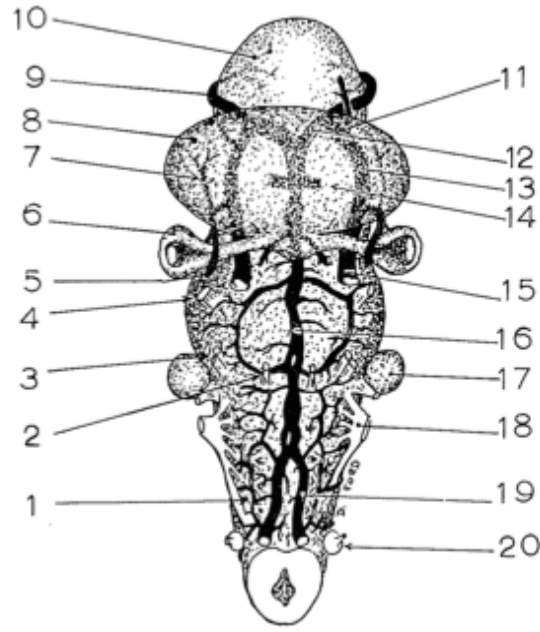


Şekil 2.1. Embriyo 1. evrede ve 4 mm boyuta ulaştığında izlenen arterial sistem (8). 1, Otik arter; 2, Primitif otik arter; 3, Primitif hyoid arter; 4, A. carotis interna; 5, Mesencephalon; 6, Prosensephalon; 7, Optik arter; 8, A. carotis interna; 9, Primitif arteria maxillaris; 10, Primitif trigeminal arter; 11, A. mandibularis; 12, A. Carotis interna; 13, Üçüncü aortik arkus; 14, Longitudinal neuronal arter; 15, Primitif hypoglossal arter

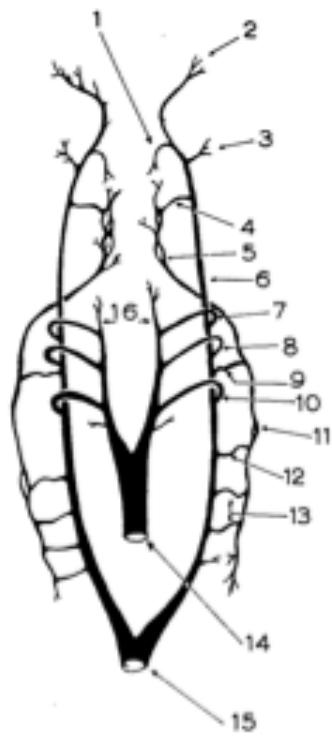
Embriyo 29 günlük (5-6 mm) olduktan sonraki dönem ikinci evre olarak tariflenmektedir. Bu aşamada rhombencephalon önünde izlenen longitudinal arterler füzyon göstererek a. basilaris oluşumunu sağlar. Bu aşama sonrasında oluşmaya başlayan a. carotis interna bağlantısıyla beraber trigeminal arterler regresyon gösterirler. Erişkinde, a. carotis interna ile a. basilaris'in terminal rostral dalları arasında izlenen bağlantılar, a. communicans posterior olarak devamlılıklarını sürdürmektedir; ancak trigeminal, otik, hypoglossal ve proatlantal arteriyel bağlantılarda da persistans izlenebildiği bilinmektedir (9,10). Bu arterlerin regresyon sırası,

otik arter, hypoglossal arter, trigeminal arter ve en son olarak proatlantal arter şeklindedir. En sık olarak persistans gösteren trigeminal arter olup (% 0.2-1), bunu sırasıyla hypoglossal arter, proatlantal arter ve otik arter takip etmektedir. Literatürde, bu bağlantılarda izlenecek persistansın varlığında, anevrizma insidansında artış ve nöronal kompresyon sendromlarının izlendiği bildirilmiştir (10).

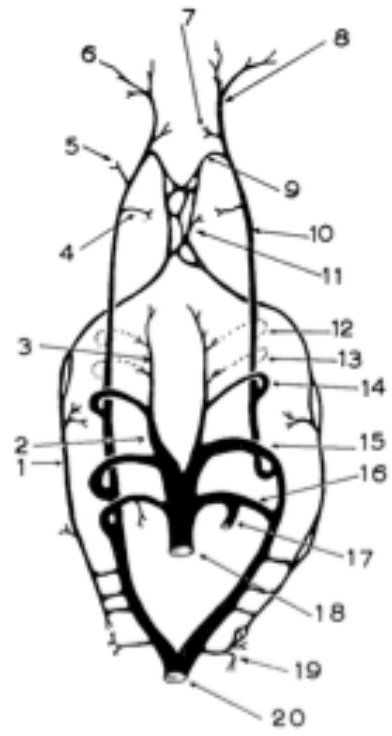
Üçüncü evre, embriyo 32 günlük (7-12 mm) olduktan sonraki dönem olarak tariflenmektedir. Bu dönemde primitif a.choroidea anterior ve hemen distalinden a. cerebri media a.carotis internadan dallanırlar. A. carotis interna'nın olfaktör düzeyde sonlanacak rostral ucu a. cerebri anterior'u oluşturacak olan dalı da vererek uzanır. Yine bu dönemde a. cerebri posteriorun diencephalon ve choroid plexusların kanlanmasını sağlayacak arterler ve a. basilaris'in tectum mesencephali'yi besleyecek dalları oluşmaktadır. İlerleyen dönemde metencephalon'a doğru uzanım gösterecek olan a. superior cerebelli, bu dalların hemen kaudalinde izlenebilmektedir. Bu evre boyunca gerilemesi devam eden trigeminal arter ve nöral tüpü besleyen altı adet intersegmental servikal arterin longitudinal anastamozları ile a. vertebralis'in oluşması sağlanır. Böylece ilk altı intersegmental arterin aortik kök bağlantıları kaybolur; ancak yedinci intersegmental arter bağlantısı a. subcalavia'nın distalini oluşturmak üzere devam eder (9).



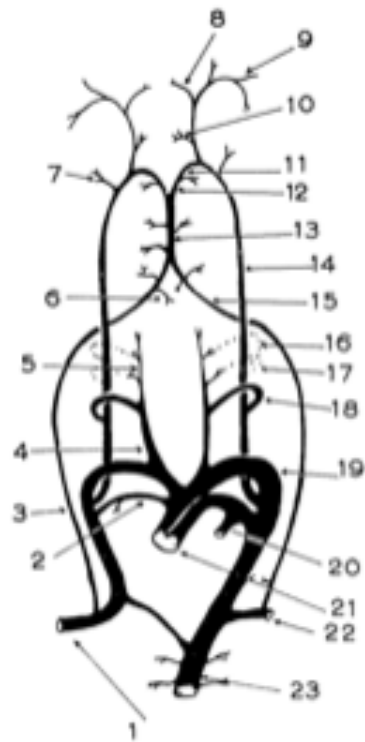
Şekil 2.2. 10 mm boyuta ulaşan embriyo arteriyel sistemi (8). 1, Primitif lateral basilar-vertebral arter anastomozu; 2, Nervus abducens; 3, Nervi facialis/vestibulocochlearis; 4, Nervus trigeminus; 5, Primitif olfaktör arter; 6, Optik arter; 7, Arteria choroidea anterior; 8, Telencephalon; 9, Tectum mesencephali; 10, Mesencephalon; 11, Diencephalic arter; 12, Arteria mesencephalica; 13, Arteria communicans posterior; 14, Arteria cerebelli superior; 15, Arteria carotis interna; 16, Arteria basilaris; 17, Otik arter; 18, Nervus vagus; 19, Arteria vertebralis; 20, Birinci servikal dorsal ganglion kökü



A



B

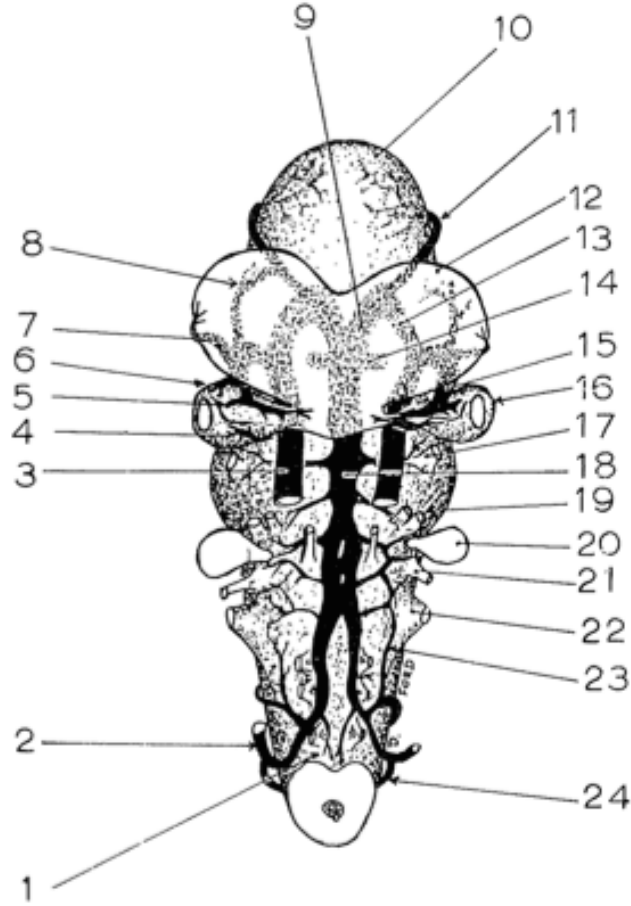


C

Şekil 2.3. Arkus aortae'ların oluşumu esnasında izlenen değişiklikler ve beynin beslenmesinde primer rol alan arteriyel yapıların şematik olarak gösterilmesi (8). **A**, 4 mm'lik embriyoda görünüm. 1, Arteria cerebri posterior proksimal uç; 2, Primitif olfaktör arter; 3, Primitif arteria maksillaris; 4, Primitif trigeminal arter; 5, Longitudinal neuronal arter; 6, Arteria carotis interna; 7, Arcus aorta; 8, Arcus aorta; 9, Primitif otik arter; 10, Aortik arkus; 11, Longitudinal neuronal arter; 12, Primitif hypoglossal arter; 13, Birinci ve ikinci intersegmental servikal arterlerler; 14, Ventral aort; 15, Dorsal aort; 16, Ventral faringeal arter **B**, 6-8 mm boyutta embriyoda görünüm. 1, Arteria vertebralis; 2, Arteria carotis communis; 3, Ventral faringeal arter (Arteria carotis eksterna öncülü); 4, Primitif trigeminal arter (regresyon); 5, Primitif arteria maksillaris; 6, Olfaktör arter (ramus); 7, Oftalmik arter; 8, Primitif olfaktör arter; 9, Arteria communicans posterior; 10, Arteria carotis interna; 11, Arteria basilaris; 12, Birinci aortik arkus; 13, İkinci aortik arkus; 14, Üçüncü aortik arkus; 15, Dördüncü aortik arkus; 16, Altıncı aortik arkus; 17, Altıncı aortik arkus pulmoner dalı; 18, Ventral aorta; 19, Yedinci servikal intersegmental arter; 20, Dorsal Aort **C**, 8-14mm boyuta ulaşan embriyo görünümü. 1, Arteria subclavia; 2, Altıncı aortik arkus; 3, Arteria vertebralis; 4, Arteria carotis communis; 5, Arteria carotis eksterna; 6, Arteria spinalis anterior; 7, Primitif arteria maksillaris; 8, Arteria cerebri anterior; 9, Arteria cerebri media; 10, Primitif dorsal arteria oftalmica; 11, Arteria communicans posterior; 12, Arteria mesencephalica; 13, Arteria basilaris; 14, Arteria carotis interna; 15, Arteria vertebralis; 16, Birinci aortik arkus; 17, İkinci aortik arkus; 18, Üçüncü aortik arkus (Erişkin arteria carotis interna proksimal kesim); 19, Dördüncü aortik arkus (arcus aorta); 20, Arteria pulmonalis; 21, Aorta; 22, Arteria subclavia (sol); 23; Aorta

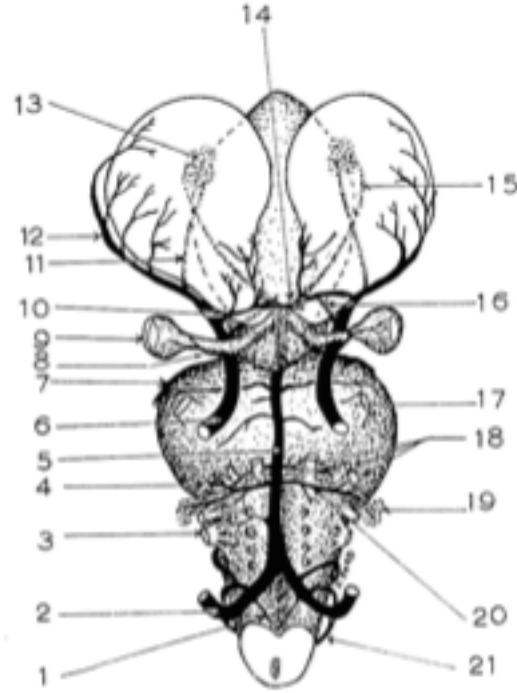
Embriyo yaşı 35 güne (12-14 mm) ulaştıktan sonraki dönem dördüncü evre olarak tanımlanmış olup, bu evrede a. carotis communis ve a. carotis interna'nın primer dalları tanımlanabilmektedir. A. communicans posterior bağlantısı bu evrede tamamlanır. A. basilaris, a. vertebralis, a.

choroidea'ların gelişimleri devam eder ve a. vertebralis kan akımı artarak posterior sirkülasyona katkı sağlamaya başlar.



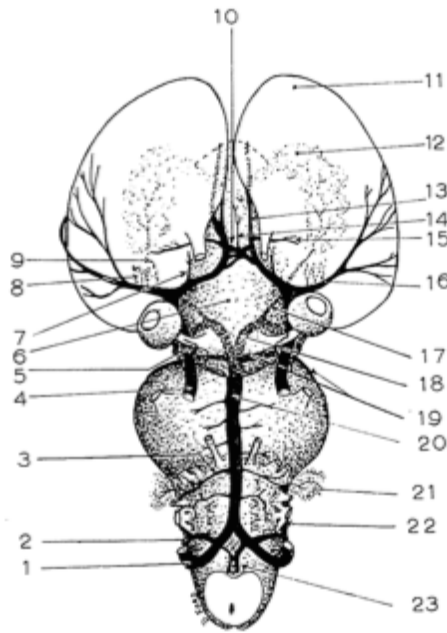
Şekil 2.4. 12 mm'lik embriyo arterial sistemi (8). 1, Arteria spinalis anterior; 2, Arteria vertebralis; 3, Arteria carotis interna; 4, Arteria ophthalmica dorsalis; 5, Primitif olfaktör arter; 6, Arteria ophthalmica ventralis; 7, Arteria cerebri media; 8, Arteria choroidea anterior; 9, Arteria mesencephalica; 10, Mesencephalon; 11, Mesencephalon (Ramus, tectum); 12, Telencephalon; 13, Arteria communicans posterior; 14, Arteria superior cerebelli; 15, Arteria cerebri anterior; 16, Optik arter; 17, Nervus trigeminus; 18, Arteria basilaris; 19, Nervus facialis ve nervus vestibulocochlearis; 20, Otik arter; 21, Nervus glossopharingeus; 22, Nervus vagus; 23, Primitif basilar-vertebral arter anastamoz (remnant); 24, Arteria spinalis anterior

Beşinci evrede 40 günlük (16-18 mm) olan embriyoda ise a. cerebri anterior belirginleşmiş, a. cerebri media ve dalları oluşmuştur. Posterior dolaşımında ise, a. inferior anterior cerebelli'yi oluşturacak olan dal a. basilaris'ten ayrılır, medulla oblongata'yı dolanır ve choroid plexus'ta sonlanır (9).



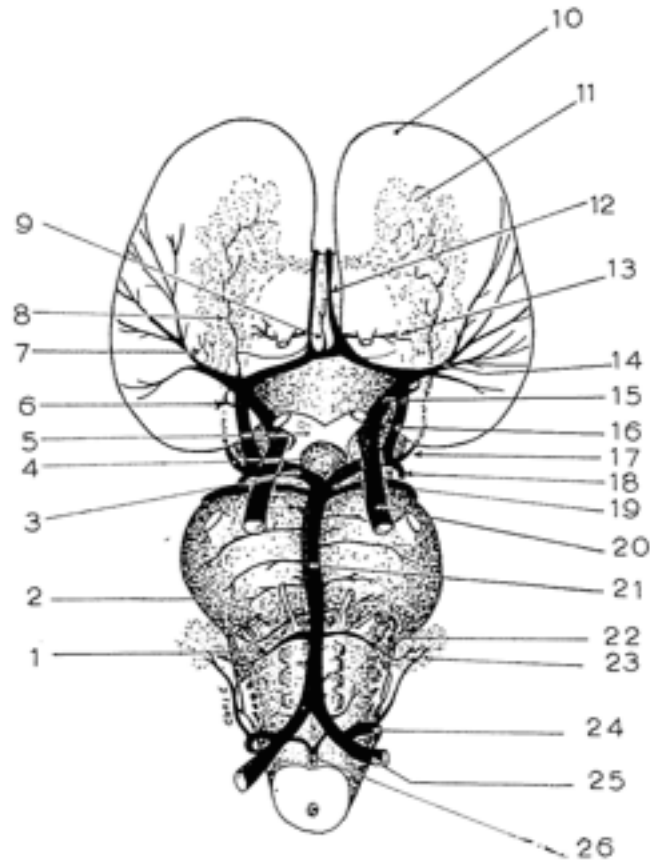
Şekil 2.5. Embriyo boyutu 18 mm'ye ulaştığında izlenen arteriyel sistem (8).
 1, Arteria spinalis anterior; 2, Arteria vertebralis; 3, Nervus vagus; 4, Arteria labyrinthi; 5, Arteria basilaris; 6, Arteria carotis interna; 7, Arteria superior cerebelli; 8, Arteria ophthalmica; 9, Optik arter; 10, Arteria cerebri anterior; 11, Arteria choroidea anterior; 12, Arteria cerebri media; 13, Choroid plexus; 14, Arteria mesencephalica; 15, Arteria choroidea posterior; 16, Arteria communicans posterior; 17, Nervus trigeminalis; 18, Nervus abducens; 19, Choroid plexus; 20, Arteria inferior anterior cerebelli; 21, Arteria spinalis posterior

44 günlük (20-24 mm) embriyo altıncı evreye ulaşmış olup bu dönemde a. carotis interna'nın devamı şeklinde uzanan a. communicans posterior a. carotis intena'ya 90 derecelik bir açılanma göstererek a. cerebri posterior'un proksimal kesimini oluşturur. Bu nedenle de bir çok erişkinde genel kanaatin aksine a. cerebri posterior primer olarak a. carotis intena'dan kaynaklanmaktadır. Rhombencephalon damarlarının pleksiform görünümüleri bu aşamada devam etmektedir (9).



Şekil 2.6. 24 mm boyuta ulaşan embriyoda izlenen arteriyel sistem (8). 1, Arteria vertebralis; 2, Arteria posterior inferior cerebelli; 3, Arteria anterior inferior cerebelli; 4, Arteria carotis interna; 5, Arteria ophtalmica; 6, Diencephalon; 7, Primitif olfaktör arter (remnant); 8, Lenticulostriat arterler; 9, Arteria choroidea anterior; 10, Arteria communicans anterior; 11, Telencephalon; 12, Choroid plexus; 13, Arteria cerebri anterior; 14, Callosal arterler (Medial dal); 15, Arteria striata medialis; 16, Arteria cerebri media; 17, Arteria communicans posterior; 18, Arteria mesencephalica; 19, Arteria posterior cerebelli; 20, Arteria basilaris; 21, Choroid plexus; 22, Arteria posterior inferior cerebelli/ arteria anterior inferior cerebelli arası kollateraller; 23, Arteria spinalis anterior

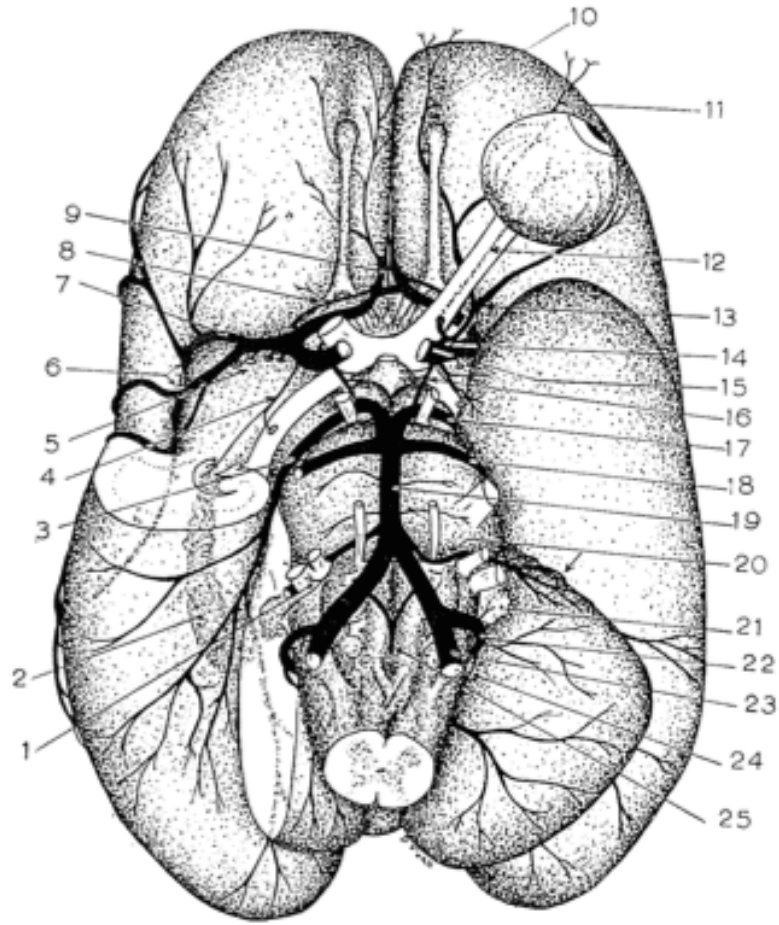
Yedinci evreye ulaşan embriyo 52 günlük (40 mm) olmuştur. Erişkin arteriyel sistemi ile karşılaştırılacak olunursa, a. basilaris rostral ucundan çıkan dal a. mesencephalica olarak adlandırılabilir. Bu damarlar a. cerebri posterior'un proksimal ucuna katılmaktadırlar. Serebral ve serebellar hemisferlerin posterior porsiyonlarının immatüritesine bağlı olarak a. cerebri posterior ve a. superior cerebelli gelişimlerini bu aşamada da devam ettirmektedirler. A. ophtalmica'nın lakrimal dalı ile a. meningea media arasında erken embriyonik dönemden kalan a. stapedi persistansına bağlı anatomik bağlantı izlenebilir (9).



Şekil 2.7. 40 mm embriyo arterial sistemi (8). 1, Arteria inferior anterior cerebelli; 2, Arteria labyrinthi; 3, Arteria mesencephalica; 4, Hipofiz bezi; 5, Chiasma opticum; 6, Arteria choroidea anterior; 7, Arteriae lenticulostriatæ; 8, Arteria choroidea anterior; 9, Arteria corpus callosi; 10, Telencephalon;

11, Choroid plexus; 12, Arteria cerebri anterior; 13, Arteria striata medialis; 14, Arteria cerebri media; 15, Arteria carotis interna; 16, Arteria communicans posterior; 17, Arteria choroidea posterior; 18, Arteria cerebri posterior; 19, Arteria superior cerebelli; 20, Arteria carotis interna; 21, Arteria basilaris; 22, Arteria labyrinthi; 23, Choroid plexus; 24, Arteria inferior posterior cerebelli/ arteria spinalis posterior kökü; 25, Arteria vertebralis; 26, Arteria spinalis anterior

Doğumun gerçekleşmesi ile sekizinci ve son evreye ulaşılır. Bu evdere erişkin arteriyal ağ ile benzerlikler daha da artmaktadır. Yaş ile birlikte izlenen en önemli değişim ise a. mesencephalica'ların, a. cerebri posterior bağlantısı vasıtasıyla posterior sirkülasyonun major kaynağı haline gelmesidir (9).



Şekil 2.8. Yenidoğanda intrakranial arterial dolaşım (8). 1, Arteria labyrinthica; 2, Choroid plexus; 3, Arteria cerebri posterior; 4, Arteria choroidea anterior; 5, Lenticulostriat arterler; 6, Arteria cerebri media; 7, Arteria cerebri media; 8, Arteria striata medialis; 9, Arteria cerebri anterior; 10, Arteria supratrochlearis; 11, Arteria supraorbitalis; 12, Arteria centralis retinae; 13, Arteria lacrimalis; 14, Arteria ophthalmica; 15, Arteria carotis interna; 16, Arteria communicans posterior; 17, Arteria cerebri posterior; 18, Arteria superior cerebelli; 19, Arteria basilaris; 20, Arteria anterior inferior cerebelli; 21, Choroid plexus; 22, Arteria inferior posterior cerebelli; 23, Arteria vertebralis; 24, Arteria spinalis posterior; 25, Arteria spinalis anterior

2.2. Anatomi:

Basis cranii, neurocranium alt bölümünü içeren pek çok önemli anatomik oluşumun yer aldığı bir alandır (11,12) ve os frontale, os sphenoidale, os occipitale, os temporale ve kısmen os ethmoidale tarafından oluşturulmaktadır (12). Dıştan görülen kısmına basis cranii externa, içte kalan kısmına ise basis cranii interna denilmektedir. Basis cranii interna incelendiğinde fossa cranii anterior, fossa cranii media ve fossa cranii posterior olmak üzere üç çukur izlenmektedir (13).

Fossa cranii posterior içerisinde, cerebellum ve beyin sapı oluşumları ve cerebrum yer almaktadır. Bu çukur incelendiğinde izlenen en belirgin yapı foramen magnum denilen büyük deliktir (14).

2.2.1. Arteria basilaris

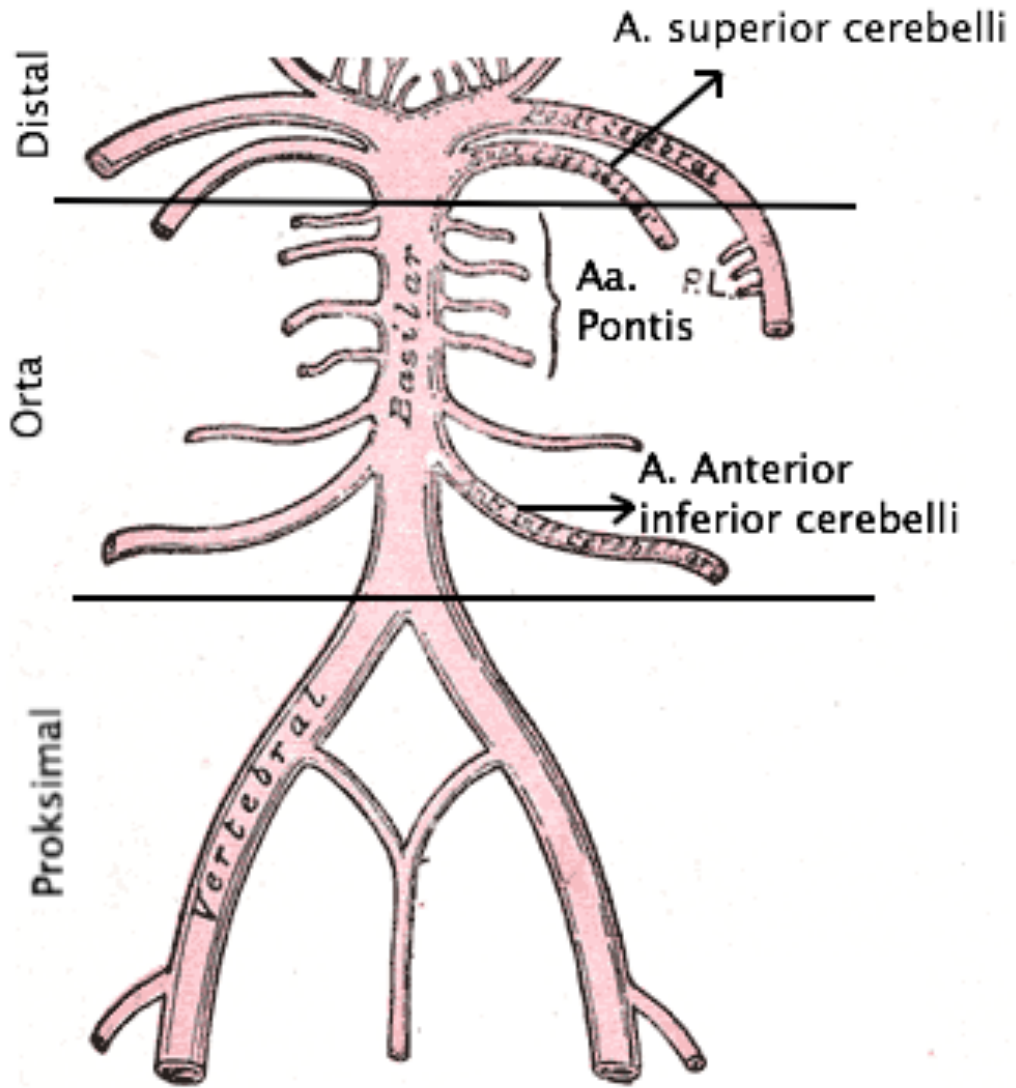
A. basilaris, embriolojik hayatın 2-4. dönemleri sırasında, her iki taraf a. subclavia'ların birinci dalları olan a. vertebralisler'in bulboPontin bileşke düzeyinde birleşmesi sonucunda oluşur. Bu birleşme genellikle fetal yaşamın 5. haftasında nöral tüpün ventral yüzünde izlenen primitif arteriyel yapılar 5-6 mm uzunlukta iken gerçekleşir (15).

A. basilaris beyin sapı oluşumları, cerebellum ve oksipital lobların kanlanmasını sağlayan ve vücudun solunum gibi en önemli fonksiyonlarının devamlılığı için gerekli kan sirkülasyonunda görev alan önemli bir oluşumdur (16). A. basilaris çapı popülasyonda ortalama olarak 3,5-4 mm olarak ölçülmektedir (6).

A. basilaris seyrine ilişkin genel bilgi, pons ön yüzünde bulunan sulcus basilaris içerisinde yukarıya doğru seyrettiği şeklindedir. Literatürde yaş, dominant vertebral arter, hipertansiyon, vb. durumlar sonucunda düzgün, açılı ya da 'S' şeklide seyir gösterebildiği bilinmekle beraber bu varyasyonlar ve ne sıklıkla görüldükleri anatomik olarak tariflenmemiştir

(17). A. basilaris uzunluđu bu varyasyonlar dođrultusunda deđişiklik göstermektedir.

Pons üst kenarı seviyesinde oksipital ve temporal lobların arka ve alt parçasının kanlanması gerçekteşiren terminal dalları arteria cerebri posterior olarak sonlanır (2,12,18).



Şekil 2.9. A. basilaris segmentasyonunu ve ana dallarının şematik çizim ile gösterilmesi (14)

Arteria basilaris dalları:

A. basilaris sulcus bulbopontinus düzeyinde her iki a. vertebralis'lerin birleşimi sonrası a. cerebri posterior olarak terminasyonuna kadar olan seyirinde; a. inferior anterior cerebelli (AICA), a. labyrinthi, aa. pontis ve a.

superior cerebelli dallarını ile bu bölge oluşumlarının kanlanmasını sağlamaktadır (2,11,12).

A. inferior anterior cerebelli: Arkaya ve dışa doğru uzanarak, cerebellumun ön ve alt kısmının kanlanmasını sağlar (2).

A. labyrinthi: A. basilaris orta kesimden ayrılan ince bir daldır. N. facialis ve n. vestibulocochlearis ile birlikte meatus acusticus internusa girer ve iç kulağın kanlanmasında rol alır (18). Sıklıkla AICA'nın dalı olarak izlenebilir (11,16).

Aa. pontis: Pons ve komşu beyin bölümlerinin kanlanmasını sağlayan çok ince dallar olup a. basilaris'in her iki tarafından dik açı ile çıkmaktadırlar (12).

A. superior cerebelli: A. basilaris'in terminal kısmına yakın alandan dallandıktan sonra n. oculomotorius'un hemen altından geçmektedir. Bu arter dallanma noktası sonrası pedunculus cerebri etrafında dönüp cerebellum'un üst yüze ulaşır ve bu bölgede cerebellum üst yüzü, pons, epyphysis cerebri ve vellum medullare superius'un kanlanmasında rol alır (12,14).

A. cerebri posterior: A. basilaris terminal dalı olup hemen altında izlenen a. superior cerebelli'den daha kalındır. N. oculomotorius bu iki arterin arasında seyreder. A. superior cerebelli'ye paralel seyri sırasında a. carotis interna'nın dalı olan a. communicans posterior ile anastomoz yapar. Mesencephalon crus cerebri etrafından dolanıp oksipital lobun alt yüzünde r. corticalis ve r. centralis dallarını verir. Rr. temporales anteriores, rr. temporales posteriors, r. parieto-occipitalis ve r. calcarinus a. cerebri posterior'un cortical dalları olup lobus temporalis inferolateral ve medial yüzleri ile lobus occipitalis lateral ve medial yüzlerinin kanlanmasını sağlamaktadırlar. R. centralis dalları lateral ventikül cornu temporale'sine girer ve buradaki plexus choroideus'da dağılır. Santral dallar ile diğer serebral arterler arasında anastomoz gözlenmez. Bu dallar thalamus, hypophysis, infundibulum, hypothalamus tuber cinerum kısmı ile subtalamik bölge ve corpus mamillare'lerin kanlanmasından sorumludurlar (2,12,16).

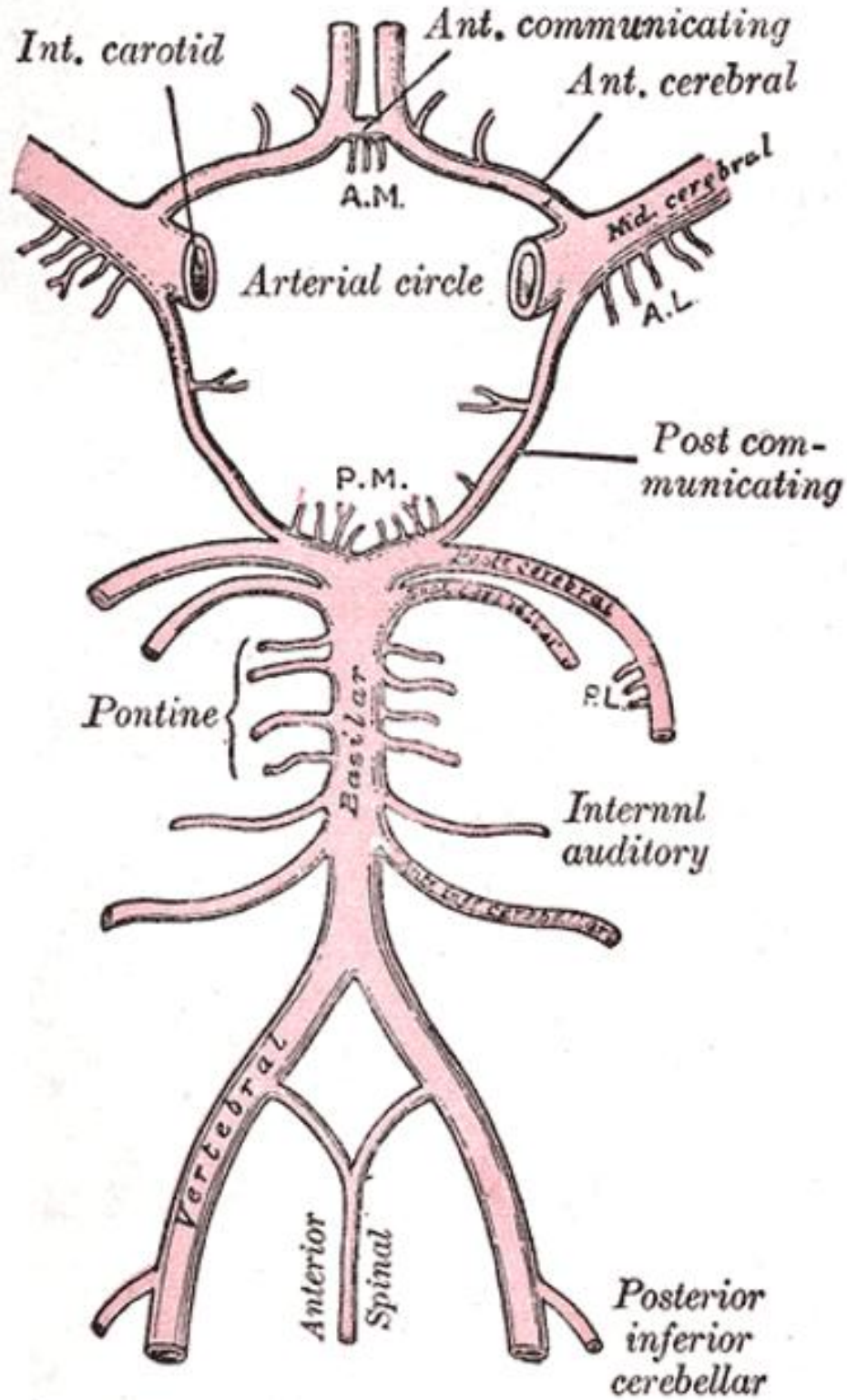
2.2.2. Arteria vertebralis:

A. subclavia'nın ilk ve en kalın dalı olan bu arter yedinci servikal vertebra haricinde kalan servikal vertebraların foramen transversarium'ları içerisinde seyreder ve cavum cranii'ye foramen magnum içerisinde geçerek girer. Bu aşamada dura mater ve arachnoid mater'i delip subarachnoid boşluğa girer (11,14,18).

2.2.3. Willis Poligonu:

Serebral kanlanmadan sorumlu arteriyel ağ, bu yapının oluşumuna katılan tüm arterial yapıların çizilmesi ve tamamının tariflenmesini ilk gerçekleştiren Thomas Willis'in 1664 yılında yaptığı '*Cerebri Anatomi*' isimli eserinde tariflenmiştir. Günümüzde, bu oluşum, Thomas Willis'in kendi ismiyle tariflediği şekliyle, 'Willis Poligonu' olarak anılmaktadır (19). Bu ağ beyin tabanında, fossa interpedicularis düzeyinde, hipofiz sapı ve nervus opticus'a ait olan 'chiasma opticum' çevresinde yer alır (12,15,18). Oluşumu, anterior dolaşımdan sorumlu olan a. carotis internalar ve posterior dolaşımdan sorumlu olan a. vertebralisler'in birbirleri ile yaptıkları çeşitli anastomozlar ile meydana gelmektedir (15). Her iki a. carotis interna, a. communicans anterior, her iki a.cerebri anterior, a. communicans posteriorlar, a. basilaris'in tepe bölümü ve bu arterin terminal dalları olan a. cerebri posteriorlar bu arteriyel ağın oluşumunu sağlarlar. A. cerebri medialis bu ağın oluşumuna katılmazlar (11,12,15,18). Willis Poligonu, bu '6' ana arterin bağlantıları ve daha sonrasında oluşturdukları kortikal ve santral dalları sayesinde, kalpten pompalanan kanın, her iki serebral hemisferde bütün bölümlere dengeli dağılımını sağlarlar. Bunun yanında, bu ağ sayesinde, serebral kan akışını sağlayan bu arterial ağda görülecek tıkanıklık durumlarında, vücudun her zaman korunması gereken en önemli fonksiyonel birimi olan beynin perfüzyonu diğer dalların desteği ile sürdürülebilir (11). Ancak Thomas Willis'in tariflediği klasik Willis Poligonu

varyant anatominin daha fazla olması nedeniyle her zaman izlenememektedir (15).



Şekil 2.10. Willis poligonunun şematik çizimde gösterilmesi (14)

2.3. Manyetik Rezonans Görüntüleme (MRG)

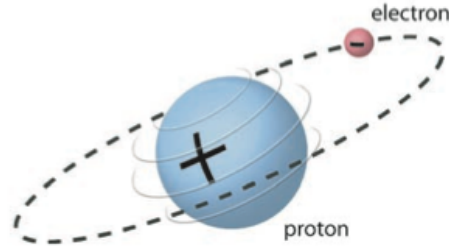
Manyetik rezonans görüntüleme (MRG) radyofrekans (RF) olarak isimlendirilen radyo dalgalarının kullanıldığı bir kesit görüntüleme yöntemidir. RF denilen bu dalgalar elektromanyetik spektrum yelpazesi içerisinde yer almaktadır. RF dalgaları iyonizan özellik göstermezler. MRG incelemelerinde veri kaynağı incelenen dokudaki hidrojen çekirdeğidir (20).

Nükleer manyetik rezonans (NMR) olayı ilk olarak 1946 yılında İsveç bilim adamı Felix Bloch ile Amerikan Fizikçi Edward Mills Purcell tarafından ayrı ayrı çalışmalar ile benzer zamanlarda tanımlanmıştır. Bu tanımlamalar her iki bilim adamına da 1952 Nobel ödülü kazandırmıştır. Bu tanımlama içerisindeki 'nükleer' sözcüğü zamanla çıkarılmış ve günümüzde 'manyetik rezonans' olarak anılmaktadır (21).

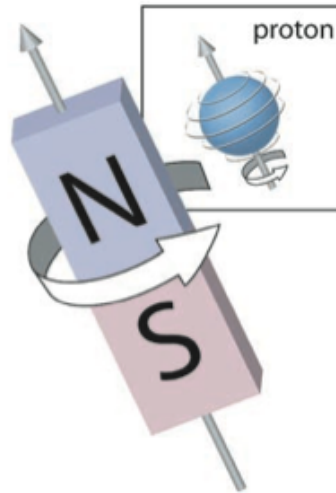
NMR ile kanser araştırılabileceği fikri, her ne kadar bazı çevrelerce kabul görmese de ilk olarak ataları Kayseri'den göçmüş bir Ermeni olan Amerikan Raymond Damadian tarafından, atılmış ve in vitro daha sonrasında in vivo çalışmalar ile gösterilmiştir (1,22-24). Klinik uygulamalar açısından tariflenilmiş ilk MRG protokolü 1972 yılında Paul Laterbur tarafından gerçekleştirilmiş ve 2003 yılında Sir Peter Mansfield ile birlikte Nobel Tıp Ödülüne layık görülmüştür (24). MRG incelemeler ilk zamanlarda, tıpkı bir X ışını görüntüleme yöntemi olan Bilgisayarlı Tomografi'de olduğu gibi, iki boyutlu görüntüler üzerinden reformat görüntülerin elde edilmesi ile çeşitli planlarda görüntülemeye olanak vermiş ancak, 1974 yılında Waldo Hinshaw'un tanımlamaları sonrası günümüzde uygulanan şekli ile kesit seçici gradientler vasıtası ile ayarlanarak, multiplanar görüntülemeye olanak sağlanmıştır (24).

2.3.1 Temel Fizik

Maddenin en küçük yapı taşı olan atomların yapı taşını oluşturan nükleonlar (proton ve nötronlar) kendi etraflarında spin hareketi denilen dairesel hareket yaparlar. Bu spinler normalde rastlantısaldır. Bu hareket ile birlikte tek sayıda proton ya da nötron içeren Hidrojen, Sodyum, Fosfor, Karbon gibi bazı maddelerde net manyetik dipol momentleri bulunmaktadır ve bu maddelerde NMR olayı gerçekleştirilebilir (25, 26).

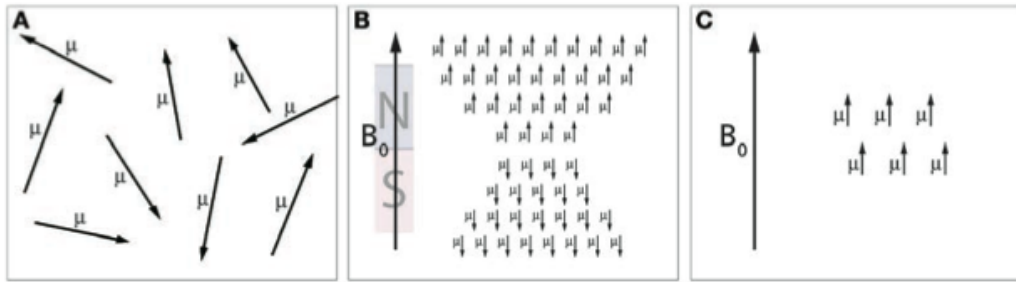


Şekil 2.11. Hidrojen atomu nükleusunda izlenen tek proton atomu ve yörüngede izlenen tek elektron (26)



Şekil 2.12. Spin ismiyle tanımlanan protonların, bir mıknatısa benzer şekilde, kuzey-güney kutup vektörüyle gösterilen yönde izlenen, topaca benzer dönüş hareketlerinin gösterilmesi (26)

Normalde rastlantısal dizilimde bulunan spinler yüksek güçte bir magnetik alan içerisine girdiklerinde, B_0 denilen manyetik alan vektörüne paralel ve anti-paralel konumda dizilim gösterirler. Bu dizilimde paralel konum 1Tesla (T) gücünde bir manyetik alanda yaklaşık $1/1000000$ kadardır. Bu dizilim dokunun denge manyetizasyonunu (M_0) oluşturur (26). Manyetik alan vektörüne paralel ve anti-paralel konumda dizilen spinlerde jiroskopun hareketine benzer bir hareket izlenir ve buna presesyon hareketi denir. Bu hareket, NMR olayının temelini oluşturur (20).



Şekil 2.13. A. Dış manyetik alan vektörü yokluğunda rastgele dizilim gösteren spinler B. B_0 ile gösterilen dış manyetik alan vektörü sonrası spinlerin paralel-antiparalel dizilim göstermeleri C. Paralel-antiparalel dizilim arasında oluşan fark sayesinde saptanabilir manyetik rezonans sinyali oluşumu (26)

Presesyon hareketi, uygulanan manyetik alan gücü ile orantılıdır. Yani; manyetik alan gücü ne kadar artar ise presesyon frekansı o kadar yükselir. Manyetik alan gücü ve presesyon hareketi arasındaki bu ilişki Larmor Eşitliği ile gösterilmektedir. Bu kurala göre, presesyon frekansı, manyetik alan gücü ve jirosmanyetik sabitenin çarpımına eşittir. Sonuç

olarak, jromanyetik sabite MR incelemede en sık kullanılan Hidrojen atomu için 42.58 MHz/T olup, bu bilgi ışığında 1.5T gücündeki tipik bir MRG cihazında eşitliğin sonucu olarak presesyon frekansının yaklaşık 64MHz olduğu hesaplanmaktadır (26).

2.3.2. Sinyalin Değerlendirilmesi

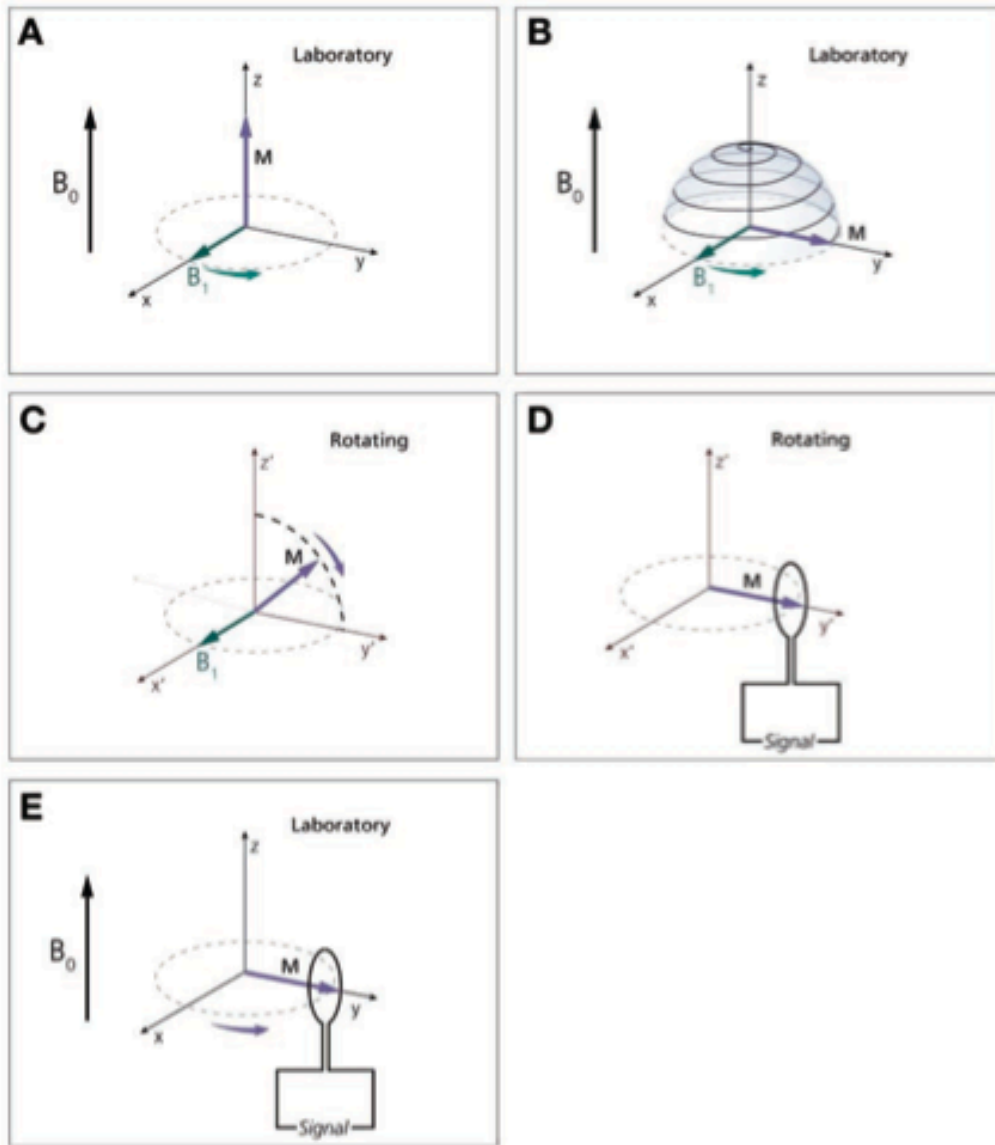
Buraya kadar anlatılan kesimde dokunun güçlü bir manyetik alan içersine sokulması halinde rastlantısal dizilimde bulunan Hidrojen atomlarının net manyetik alan (B_0) vektörüne paralel ve anti-paralel konumda dizilim gösterecekleri, bu dizilimde paralel konumun hafif derecede ağır basacağından ve bu konumda oluşan vektöre ise, dokunun denge manyetizasyonu (M_0) denildiğinden bahsettik. Ayrıca spinler kendi etraflarında topacın hareketine benzer tarzda, jromanyetik harekete sahiptirler. Spinlerin bu hareketleri, manyetik alan gücü ile doğru orantılı olarak artmaktadır. MR incelemede yapılan ölçümler, bu frekansta yollanan dalgalar ile sağlanmaktadır. Bu dalgaların frekansının MHz seviyesinde olması ve elektromanyetik spektrumdaki konumları nedeniyle RF dalgaları denilmektedir (26).

Sinyalin ölçümünde B_0 ile paralel konumda olan M_0 vektörünün yönünü B_1 denilen 90 derecelik bir RF pulsu ile x-y konumuna getirilir.

Sonuçta:

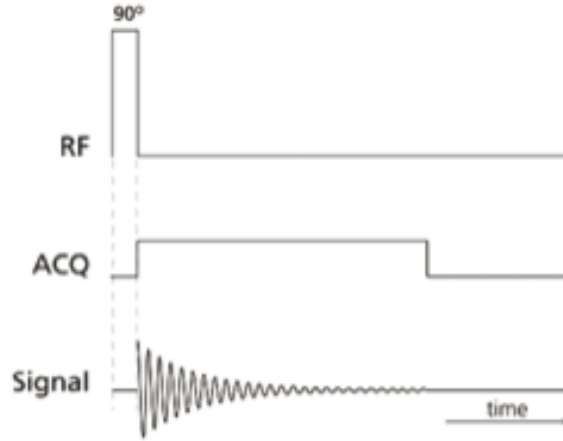
- 1) Antiparalel konuma geçen spinler kademeli olarak paralel konuma geri dönerler ve bu olay M_0 'ın geri kazanımıdır.
- 2) RF pulsu sonrasında x-y düzlemine gelen M_0 vektörü transvers planda presesyon hareketine devam eder.

Faradayın endüksiyon yasasına göre, dönen manyetik çubuk elektrik akımı oluşturur. Bu yasa ile açıklandığı üzere presesyon hareketi sonucunda oluşan alternatif akım uygun sargıların yerleştirilmesi ile ölçülebilir ve bu sinyal MR sinyali olarak adlandırılır. Bu sinyal azalan bir sinüzoidal akım şeklindedir ve serbest sönümlenme (FID) olarak isimlendirilir (20,21). (şekil 2.15. A, B).



Şekil 2.14. **A.** RF pulsu sonrası spinlerin x - y düzleminde B_1 vektörü ve V_1 frekansı ile eski konumuna dönüşü **B.** B_1 uygulanması ile, net manyetizasyon vektörü, xy -düzleminde B_0 ve B_1 doğrultusunda arı kovanına benzer şekilde presesyon gösterir **C.** V_1 frekansı ile dönüş yapan referans çerçevesi nedeniyle uygulanan RF pulsu vektörü ' B_1 ' sabit olarak izlenir. Bu anda, B_0 vektörü de izlenmemektedir. Bu nedenle net manyetizasyon vektörü (M) B_1 yönünde presesyon/rotasyon göstermektedir. M vektörü y' aksına ulaştığında 90° rotasyonun tamamlanması ile beraber B_1 vektörü ortadan kalkar. **D.** Rotasyon referans

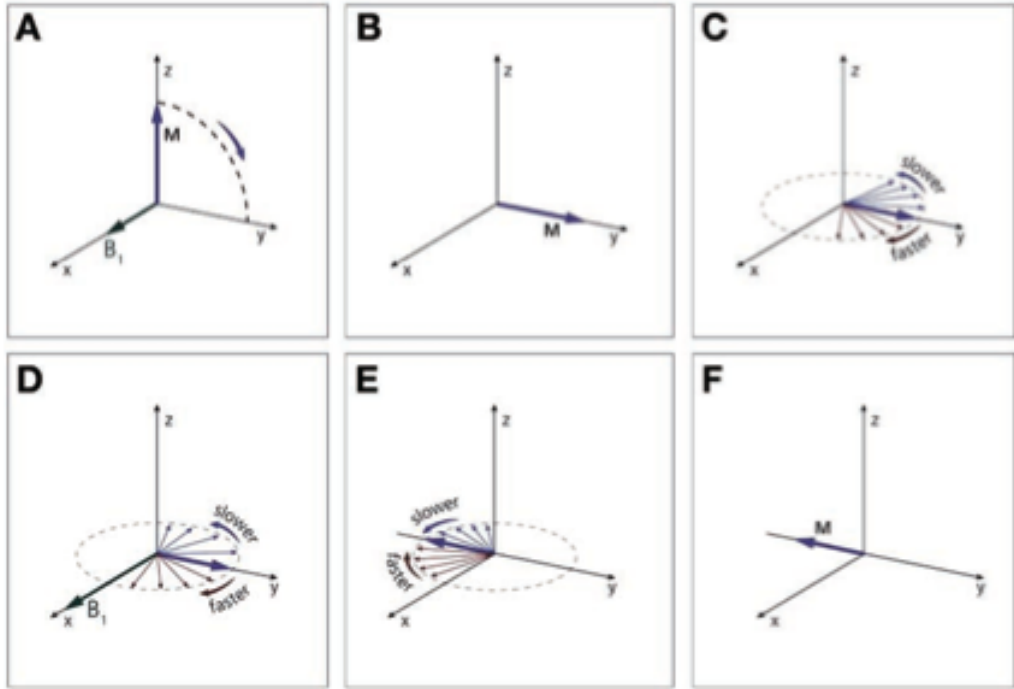
çerçevesinde oluşan net manyetizasyon radyo anteni üzerinde bir sinyal oluşturur. E. Ölçüm alanı referans çerçevesinde ise, M vektörü nedeniyle oluşan net manyetizasyon, radyo anteninde salınımına sebep olur (26).



Şekil 2.15. A ve B. Sinyalin zamanla sinüzoidal akım şekilde azalması (26)

2.3.3. T1, T2 relaksasyonları:

T1: 90°'lik pulstan hemen sonra longitudinal manyetizasyon ortadan kalkmıştır. 90°'lik RF pulsu sonrası transvers düzlemde oluşan manyetik alan vektörünün M_0 konumuna geri dönmesi ve longitudinal manyetizasyonun geri kazanılmasına T1 relaksasyonu denilir. T1 süresi ise longitudinal manyetizasyonun geri kazanılması için gereken sürenin 2/3'ü kadardır (%67). T2: 90°'lik pulstan hemen sonra transvers manyetizasyon miktarı puls öncesi longitudinal manyetizasyona eşittir. Pulsun kesilmesiyle beraber paralel, anti-paralel konumdaki dipoller B_0 vektörü çevresinde presesyon hareketi göstererek defaze olmaya başlarlar. Bir noktada transvers manyetizasyon değeri sıfırlanır ve buna T2 relaksasyonu denilir. T2 relaksasyon süresi ise transvers manyetizasyon değerinin %37'sine düşmesi için gerekli süredir (20).



Şekil 2.16. A. X-aksında uygulanan 90° pulsu sonrası manyetizasyon vektörü zy-aksına yönlendirilmeye zorlanır B. RF pulsu kesildikten sonra tüm spinler y-aksında izlenen net manyetizasyon vektörü yönünde dizilim gösterirler C. Zaman geçtikçe, B_0 inhomojeniteleri nedeniyle defaze olurlar (spin-spin etkileşimler bu örnekte dikkate alınmamakta). Hızlı spinler pozitif faz elde ederken, yavaş spinler negatif faz kazanırlar. D. X-aksında uygulanan 180° pulsunun gösterilmesi E. Spinler xy-düzleminin tam tersi yönüne dizilirler ve sonrasında tekrar eski hızları ile hareketlerine devam ederler. F. TE süresi sonrasında tüm spinler y-düzleminde refaze olurlar (26)

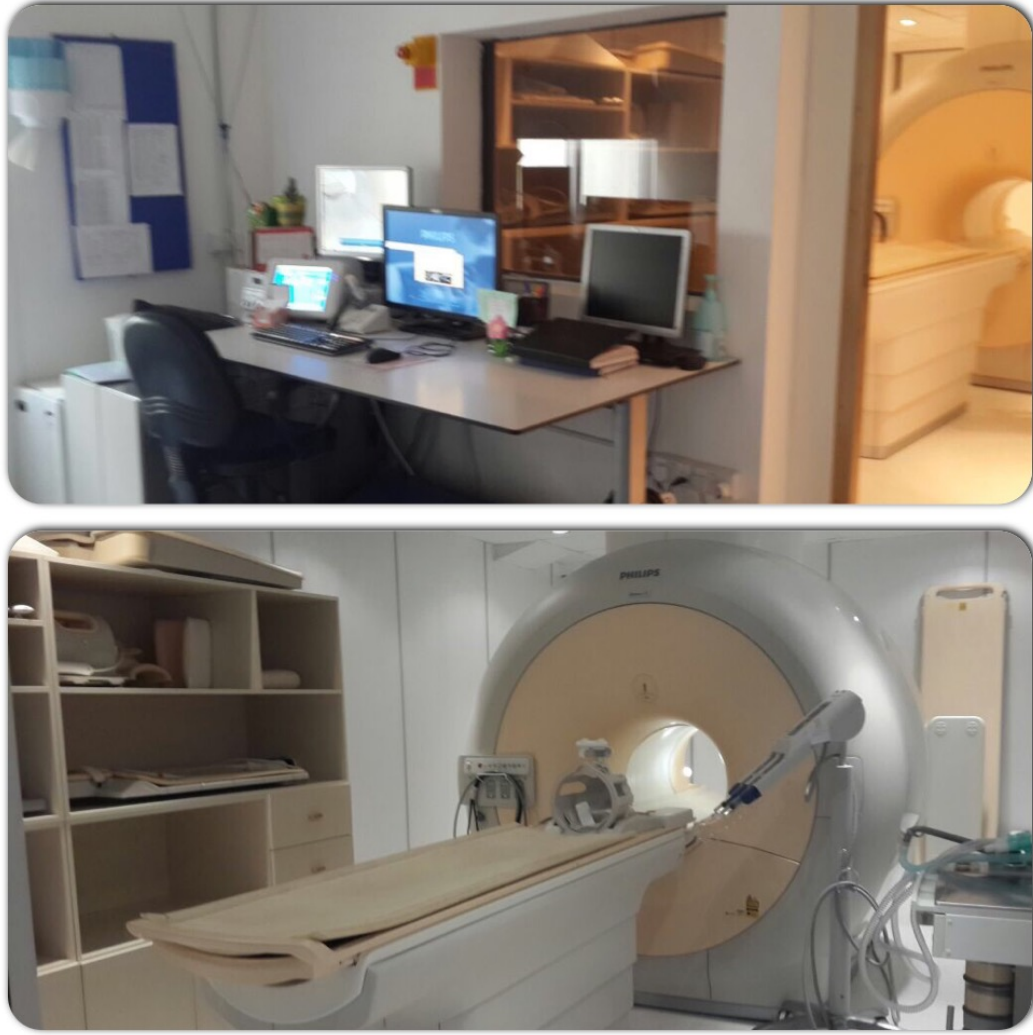2.3.4. MRG cihazı bileşenleri:

MRG cihazı, ana magnet, gradient sargılar, RF yayan ve saptayan sargılar ile bilgileri işleyen, görüntüleyen ve depolayan bilgisayardan ibarettir.

MRG cihazının en önemli bileşeni olan ana magnetler, permanent, resistif ve süperkondüktif tipte olabilirler.

Burada en önemli ayırım permanent magnetlerde demir, nikel gibi metallere yararlanılması ve hastanın manyetik alan vektörüne dik konumlanması ile beraber manyetik alan gücünün üst sınırının 0.35T civarında olmasıdır. Bu cihazların soğutucu gaz ihtiyacı duymamalarıdır.

Bizim çalışmamızda da kullandığımız tür olan süperkondüktif özellikli magnetler ise; hava çekirdeklidirler ve özel iletkenler kullanılmasıdır. Bu cihazların manyetik alan gücü günümüzde klinik kullanımda 3T olmakla beraber araştırma laboratuvarlarında 10T güce kadar olanları kullanılmaktadır. Bu sistemlerde, -269°C ve daha aşağı değerlere soğutulmuş oluşan süperiletkenlikten yararlanır; ancak ısının artması durumunda süperiletkenlik ortadan kalkar ve sistemin aşırı ısınması sonucu manyetik alanın ortadan kalkması ('quench') ile sonuçlanır. Tüm bu bahsedilen sistemlerde manyetik alan gücünün artması ile sinyal gücü artar ve daha ince kesitler elde edilebilir. Bunun yanında çekim sürelerinde manyetik alan gücü artışı ile orantılı olarak kısalmıştır. Yüksek alan güçlerinde uzaysal çözümlenme, düşük alan güçlerinde ise kontrast çözümlenme artar (20).



Şekil 2.17. MR odası ve bilgisayar sistemi

2.3.5. MR Anjiografi (MRA):

MR inceleme sırasında oluşan hareketler görüntü artefaktı kaynaklarıdır. Vasküler yapılar içerisindeki akıma bağlı hareketler 'flow void' artefaktlarına neden olmaktadır. Bu artefaktlar nedeniyle damar lümenleri içerisinde sinyal alınamaz. Bu nedenle hızlı MR sekansları geliştirilmiş, vasküler yapılar içerisindeki akımın görüntülenmesi ve 3 boyutlu (3D) reformat görüntüleri ile bu yapıların değerlendirilmesi sağlanmıştır.

MRA'nin temeli akıma bağılı oluşan sinyal artımlarının belirginleştirilmesine dayanmaktadır. Bu incelemenin, Time of Flight (TOF) ve faz kontrast anjiyografi (PCA) olmak üzere iki temel yöntemi bulunmaktadır (20).

TOF Anjiyografi:

Bu yöntemde gradient sekanslar denilen hızlı veri toplanmasına olanak sağlayan sekanslar kullanılır. Burada kullanılan temel fizik kuralı kesite giren kanın yüksek sinyal vermesi olayıdır (inflow enhancement). Bu teknik temel olarak vasküler yapılarda longitudinal magnetizasyon vektörü yönünde ortaya çıkan akım değişikliklerinin değerlendirilmesinde kullanılır. Damarlar aksiyel olarak incelenir ve akım kesit düzlemine dik olarak gelir. Elde edilen veriler 3D konstrükte edilerek yüksek uzaysal çözümlenmeye sahip görüntüler oluşturulur (20). Girişimsel radyolojik işlemler sonrası takipte artefaktların daha az olması, kontrast maddeye gereksinim duymaması ve iyonizan radyasyon içermemesi nedeniyle erken dönem izlemede kontrastlı bilgisayarlı tomografik anjiyografiye tercih edilmektedir. Ayrıca intrakranial anevrizma tanısında ve tedavi sonrası takipte 5 mm' ye kadar olan anevrizmaları yüksek oranda gösterebildiği bilinmektedir (27,28). Bu yöntemin zayıf yanları, harekete yüksek duyarlılık göstermesi yanında düşük T1 değerine sahip yapılar varlığında akım görüntüsü ile karışmasıdır (20).

Faz Kontrast Anjiyografi (PCA):

Vasküler yapılar içerisindeki kan elemanları gibi hareketli spinlere gradient uygulandığı zaman bu spinler sırası ile defaze ve refaze olurlar; ancak spinlerin hareketi nedeniyle, uygulanan ilk gradient sonrası oluşan faz shifti, ters gradient sonrasında tam olarak sıfırlanamaz. Temel olarak vasküler yapılarda transvers magnetizasyon vektörü yönünde ortaya çıkan akım değişikliklerinin değerlendirilmesinde kullanılan PCA tekniği ile akım

hızına bağılı olarak deęişen defaze ve refaze edici şiftler sonrası arta kalan faz şifti, faz kontrast anjiografinin temelini oluşturmaktadır (20). Bu yöntem ile kantitatif deęerlere ulaşılabilmele beraber, incelenecek hıza en uygun faz şifti aralığının doęru seçilmemesi ölçüm hatalarına ve artefaktlara neden olabilmektedir. PCA yöntemi, pratikte daha çok BOS akımı deęerlendirmesi ve serebral venöz yapılar gibi yavaş akıma sahip yapılara yönelik incelemelerinde kullanılır (20).

3.GEREÇ VE YÖNTEMLER:

3.1. Çalışma Grubu:

Çalışmada Ankara Eğitim ve Araştırma Hastanesi, Radyoloji Kliniğinde 2010-2013 tarihler arasında çeşitli nedenlerle aynı hastada hem manyetik rezonans inceleme, hemde manyetik rezonans anjiyografi (MRI-MRA) tetkikleri ile kranial görüntüleme yapılmış 100 olgu (41 erkek, 59 kadın) retrospektif olarak incelendi. Olgular 18 ile 83 yaş arasında idi. Olgularda ölçüm yapılan bölgelerde radyolojik olarak saptanabilen patoloji bulunmadı. Olguların yaş ve cinsiyetleri dışında demografik özellikleri belirtilmedi.

Çalışmamız Hacettepe Üniversitesi Girişimsel Olmayan Klinik Araştırmalar Etik Kurulu tarafından 25.06.2014 tarihinde yapılan 2014/10 numaralı toplantıda 16969557-706 sayı numarası ile incelenmiş olup GO 14/329-04 karar numarasıyla tıbbi etik açısından uygun bulundu.

3.2. Görüntü Değerlendirme Yöntemi:

Olgulara ait MRG ve MRA görüntüleri Ankara Eğitim ve Araştırma Hastanesi Radyoloji Kliniğine ait arşiv sisteminden elde edildi. Görüntüler 1,5 Testla manyetik alan gücüne sahip (Phillips Achieva) MR cihazları ile çekildi. T2A seriler TR: 4856 / TE: 100 değerleri ve 5 mm kesit kalınlığı ile elde edildi. Kesitler arasında 1 mm'lik atlama uygulandı. TOF MRA verileriyle, TR: 25 / TE: 6.9 ve 1 mm kesit kalınlığı ile elde edildi. Çekim süreleri, T2A seriler için, 2 dakika 30 saniye ve TOF MRA verileri için, 7 dakika 53 saniye sürdü. Tüm olgularda 8 (SENSE-Head-8) kanal koiller kullanıldı. Olgular; çeşitli endikasyonlar ile kranial MRG ve MRA görüntülemesi istenen bir hasta grubundan seçildi. İncelemelerde kontrast madde kullanılmadı.

Elde olunan görüntüler; Osirix isimli görüntü değerlendirme programına aktarılıp kantitatif olarak değerlendirildi.

3.3. Verilerin Toplanması:

Çalışmada farklı yaş ve cinsiyetten 100 olguda (her olgu için ayrı ayrı) a. basilaris'in aksiyel kesitlerde farklı 3 seviyesinden (1. seviye; bulbopontin bileşke sonrası, 2. seviye; mid pontin düzey ve 3. seviye; terminal segment) vasküler yapının dairesel izlendiği alanda uzun eksene dik geçen kesit (çap) değerleri ölçüldü ve karşılaştırıldı.

Elde edilen verilerin analizi Hacettepe Üniversitesi Tıp Fakültesi, Biyoistatistik Anabilim Dalı'nda, IBM-SPSS for Windows 21 paket programında yapıldı. Tanımlayıcı istatistikler yaş için ortalama \pm standart sapma olarak kategorik değişkenler ise olgu sayısı ve (%) olarak gösterildi. Cinsiyet gruplarındaki yaş ortalamaları Student t testi ile değerlendirildi. Kategorik değişkenler arasındaki ilişkiler Pearson'un Ki-Kare testiyle incelendi. T2A seriler ile MRA bulguları arasındaki farklılıklar bağımlı gruplarda t testi ile incelendi. T2A serilerdeki ve MRA görüntülerdeki bulgular arasındaki korelasyon ise Pearson korelasyon analizi ile incelendi.

MRA değerlerinin T2A serilerdeki ölçümler ile kestirilebilir olup olmadığı, eğer kestirilebilir ise de matematiksel modelinin belirlenmesi için doğrusal regresyon analizi kullanıldı. Saçılım grafikleri yardımıyla T2A ve MRA değerlerinin cinsiyetlere göre ilişkileri ortaya kondu.

MRA'da ve T2A serilerde farklı bölümlerde elde edilen ölçümler arasında farklılık olup olmadığı ve cinsiyetlere göre farklılık gösterip göstermediği ise tekrarlı ölçümlerde varyans analizi ile (Greenhouse-Geisser) değerlendirildi ($p < 0.05$ için sonuçlar istatistiksel olarak anlamlı kabul edildi).

4. BULGULAR

4.1. Veri Analizi

Çalışmaya 41 erkek ve 59 kadın olmak üzere toplam 100 olgu alındı. Erkekler toplam olgu sayısının %41'ini, kadınlar ise %59'unu oluşturdu. Olguların yaş dağılımı 18-83 arasında ve ortalama yaş 48.61 ± 17.622 şeklinde saptandı (Tablo 4.1). Çalışmaya katılan erkek ve kadınların yaş ortalamaları arası farklılıklar istatistiksel olarak anlamlı bulunmadı ($p > 0.05$) (Tablo 4.2).

Tablo.4.1. Tüm olguların yaş ve cinsiyete göre dağılımı.

CİNSİYET	Sayı	Ortalama Yaş	Std. Sapma	Ortanca	Minimum	Maksimum
Kadın	59	47.31	15.544	49.00	19	83
Erkek	41	50.49	20.299	56.00	18	80
Toplam	100	48.61	17.622	50.50	18	83

Tablo.4.2. Çalışmaya katılan kadın ve erkeklerin yaş ortalamalarının istatistiksel değerlendirilmesi.

Bağımsız Örneklem Testi	
Varyansların eşit olmadığı varsayımı altında	t-testi ile bulunan 'p' değeri
	0.400

İncelenen görüntülerde a. basilaris oluşum seviyesi olan vertebrobasilar bileşke ile a. basilaris'in terminal dalı olan a. cerebri posterior arasında kalan alanda a. basilaris çapları MRG ve MRA verilerinin ayrı ayrı ölçülmesi ile gerçekleştirilmiştir. Bu çap MRG ve MRA verilerinde sırası ile ortalama

2.982 mm \pm 0.4717 mm (min:1.5 mm, max:4.3 mm) ve 3.205 mm \pm 0.4281 mm (min: 2 mm, max: 4.5 mm) olarak bulunmuştur (Tablo.4.3).

Tablo. 4. 3. T2A ve TOF MRA serilerde her 3 seviyede (1. vertebrobasiler bileşke düzeyi, 2. mid pontin seviye, 3. terminal segment düzeyi) elde edilen arteria basilaris çaplarının ortalamalarının alınması sonrası karşılaştırma (Çalışmaya toplam 100 olgunun tamamı katılmıştır)

	T2A Seriler	TOF MRA Seriler
Olgu Sayısı	100	100
Ortalama	2.982	3.205
Std. Sapma	0.4717	0.4281
Minimum	1.5	2.0
Maximum	4.3	4.5

Tüm olguların a. vertebralis çaplarının karşılaştırılmasına dayalı dominans değerlendirilmesi incelendiğinde 18 olguda sağ, 37 olguda sol dominans izlenirken, 45 olguda belirgin dominans izlenmediği saptandı. VA dominansı gözlenen hastalarda sol dominans %67.3 olarak izlendi (Tablo 4.4). Ayrıca a. basilaris seyri incelendiğinde olguların %37'sinde düz seyir gösterdiği dikkati çekmektedir (Tablo 4.5).

Tablo.4.4. A. vertebralis dominansı sıklığı ve dominans durumunda baskın tarafın oranları. (Toplam 100 olguda)

		Sayı	Yüzde (%)	Dominant VA varlığında oranlar
Dominant VA	Sağ	18	18	32.7
	Sol	37	37	67.3
	Total	55	55	100
Non-dominant VA		45	45	

Tablo.4.5. A. vertebralis dominansı gösteren olgularda a. basilaris seyir şekilleri

Açıklığın bulunduğu taraf	Sıklık	Yüzde Oran (%)
sağ	12	12
sol	36	36
düz	37	37
s seklinde	15	15
Toplam	100	100

T2 A seriler ile MRA verilerinde ölçülen çap değerlerinin karşılaştırılmasında, çap değerlerinin T2A serilerde MRA verilerinden istatistiksel olarak anlamlı oranda küçük çıktığı saptanmıştır ($p < 0.05$) (Tablo 4.6).

MRA verilerinin incelenmesinde a. basilaris seyri sırasında ölçülen değerlerde vertebrobasiler bileşke ile terminal segment arasında çap azalımı mevcuttur.

Tablo.4.6. T2A seriler ve TOF MRA verilerinde yapılan ölçümler arası fark (Tüm ölçümlerde TOF MRA > T2)

Ölçüm Seviyeleri	Ölçüm işlemine ait matematiksel formül	Ortalama Fark(mm)	Std. Sapma
Bulbus	TOF MRA – T2A	0.2910	0.3848
Pons	TOF MRA – T2A	0.2170	0.3095
Mesencephalon	TOF MRA – T2A	0.1630	0.3202
Ortalama	TOF MRA – T2A	0.2230	0.2909

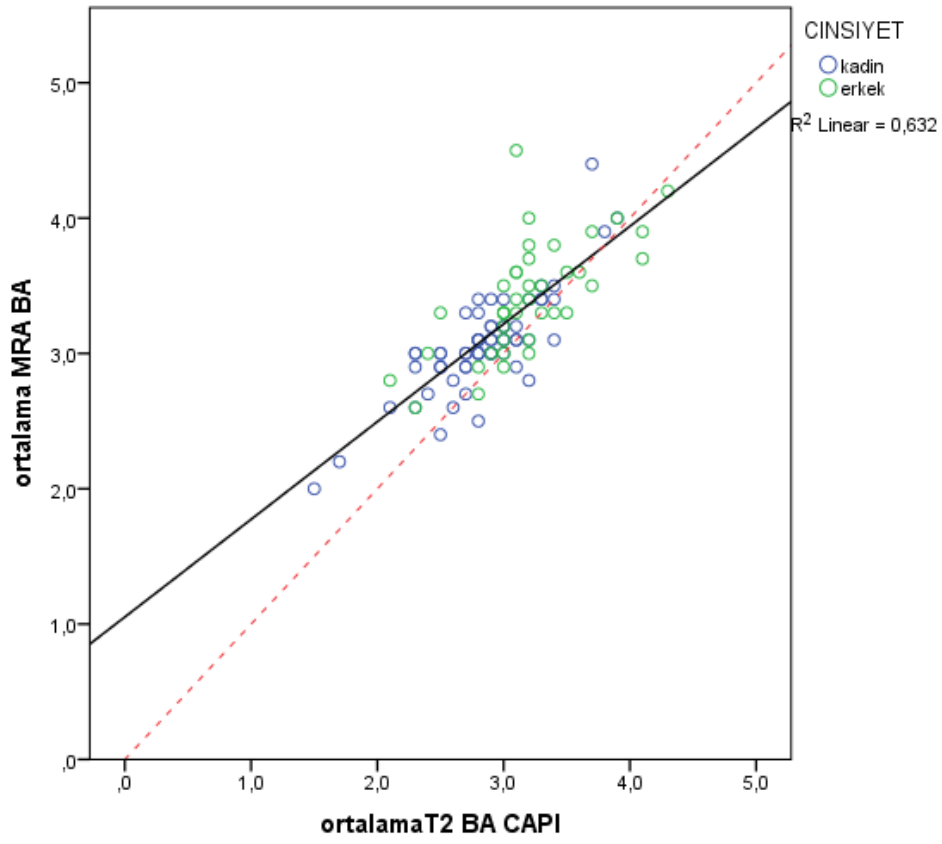
4.2. İstatistiksel Analiz

A. basilaris'in ortalama çap değerleri, T2A serilerde 2.982 mm ve TOF MRA serilerde 3.205 mm olarak ölçülmüş olup ölçümler arasındaki farklılık istatistiksel olarak anlamlı bulunmuştur ($p<0.05$). Ayrıca T2A seriler ve MRA verilerinde ölçülen ortalama arteria basilaris çaplarının birbirleri ile %79.5 korelasyon gösterdiği saptanmıştır (Tablo 4.7).

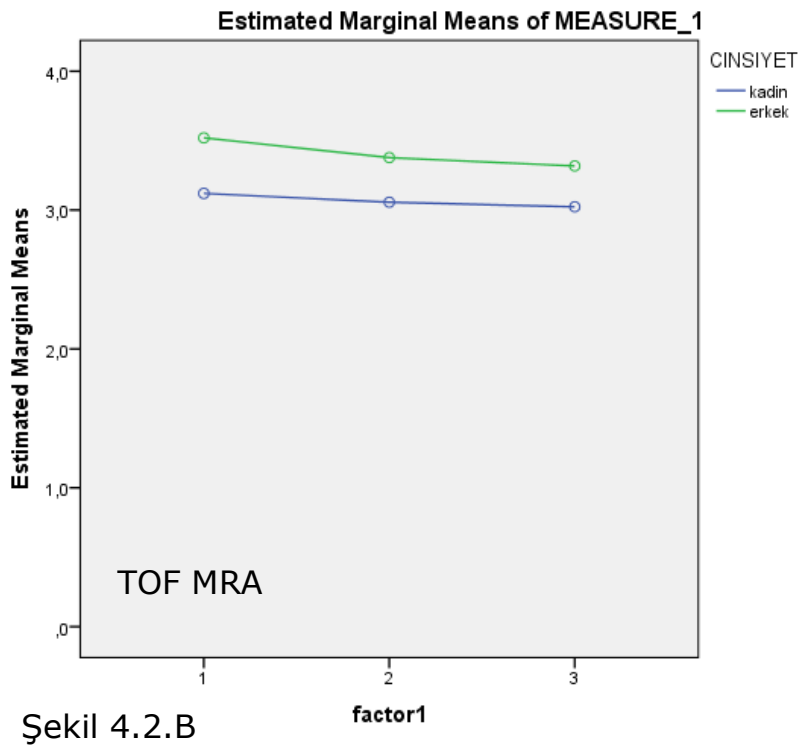
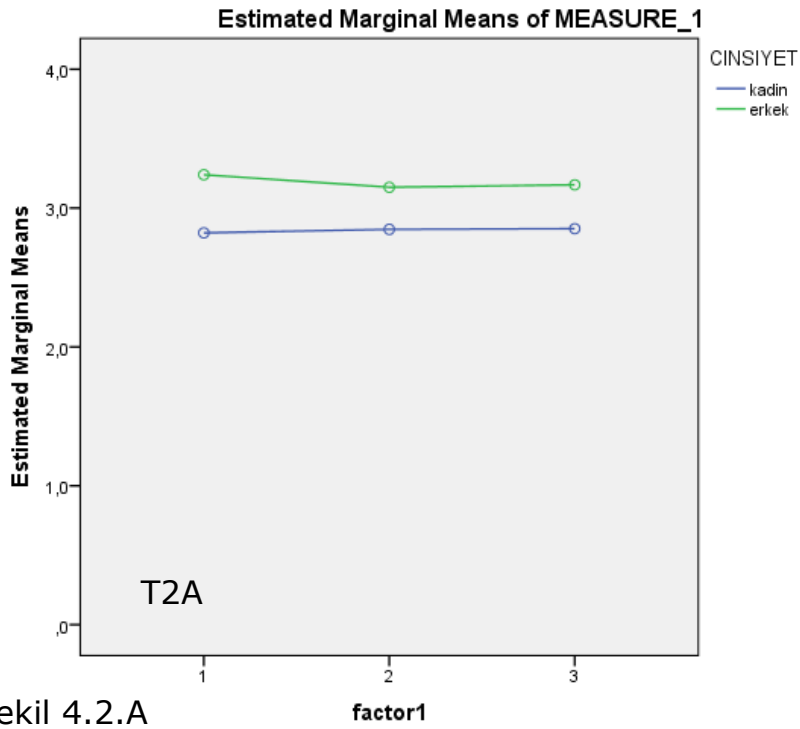
Tablo.4.7. Veri değerlendirmeleri arası korelasyon tablosu.

	Olgu Sayısı	Korelasyon
T2 BA çapı bulbus (mm) & TOF MRA BA çapı bulbus (mm)	100	%74
T2 BA çapı pons (mm) & TOF MRA BA çapı pons (mm)	100	%77.5
T2 BA çapı mesencephalon (mm) & TOF MRA BA çapı mesencephalon (mm)	100	%72.8
Ortalama T2 BA çapı & Ortalama TOF MRA BA çapı	100	%79.5

T2A serilerde ve TOF MRA'da, a. basilaris'in 3 farklı seviyesinden yapılan çap ölçümlerinde kadın ve erkek olgular arasında istatistiksel anlamlı çap farklılıkları izlenmiş olup ($p<0.05$), erkek olguların a. basilaris çap değerlerinin kadın olgulardan daha yüksek olduğu belirlendi (Şekil 4.1). Ayrıca, bunlara ek olarak, T2A serilerde yapılan a. basilaris çap ölçümlerinde, a. basilaris'in verterbrobasiler bileşke (1) düzeyi çap değerleri ile mid pontin seviyede (2) yapılan çap ölçümleri ve terminal segment (3) arasındaki ölçümlerde elde edilen çap değerlerinde istatistiksel olarak anlamlı çap farklılığı saptanmadı ($p>0.05$). TOF MRA verilerinde ise, a. basilaris'in verterbrobasiler bileşke (1) düzeyi çap değerleri ile pons orta kesiminde (2) yapılan ölçümlerinde çap azalması izlenirken, pons orta kesim (2) ile terminal segment (3) arasındaki ölçümlerde çap değerlerinde azalma saptanmadı (Şekil 4.2). Bulgular istatistiksel olarak anlamlı olarak değerlendirildi ($p< 0.05$).



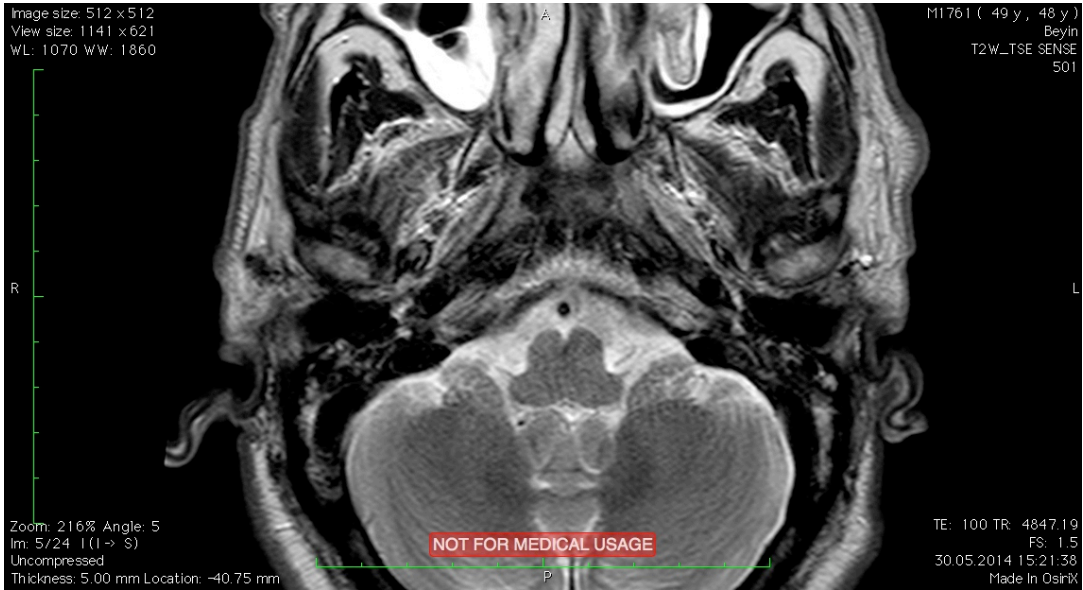
Şekil 4.1. A. basilaris çapları ölçülen tüm olguların cinsiyete göre dağılımları.



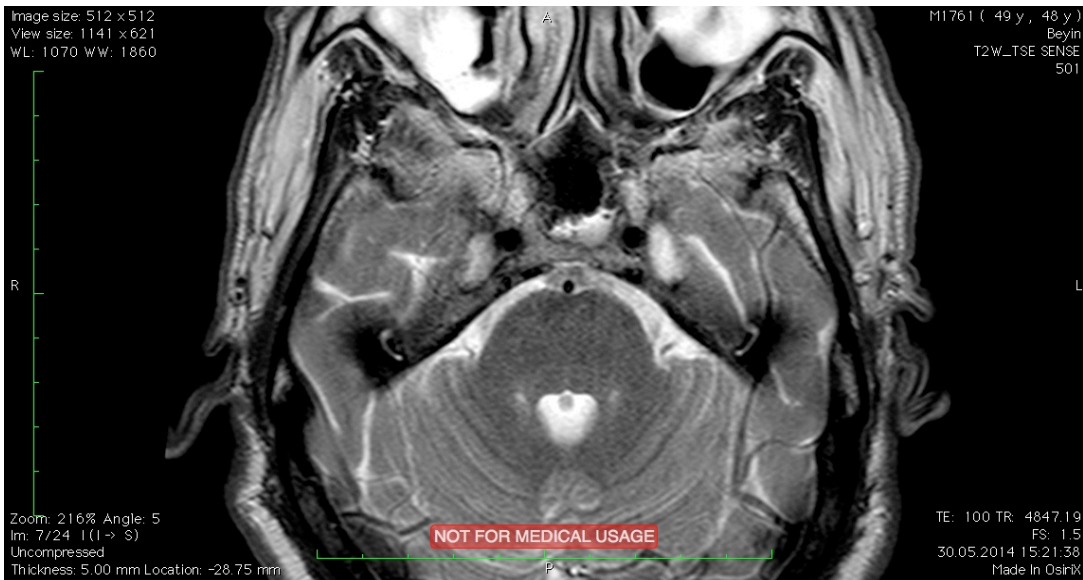
Şekil.4.2.A ve B. sırasıyla T2A ve MRA serilerde yapılan ölçümler arası farklar. 1. Bulbus 2. Pons 3. Mesencephalon seviyelerini göstermektedir.

4.3. T2A seriler ve TOF MRA görüntüleri

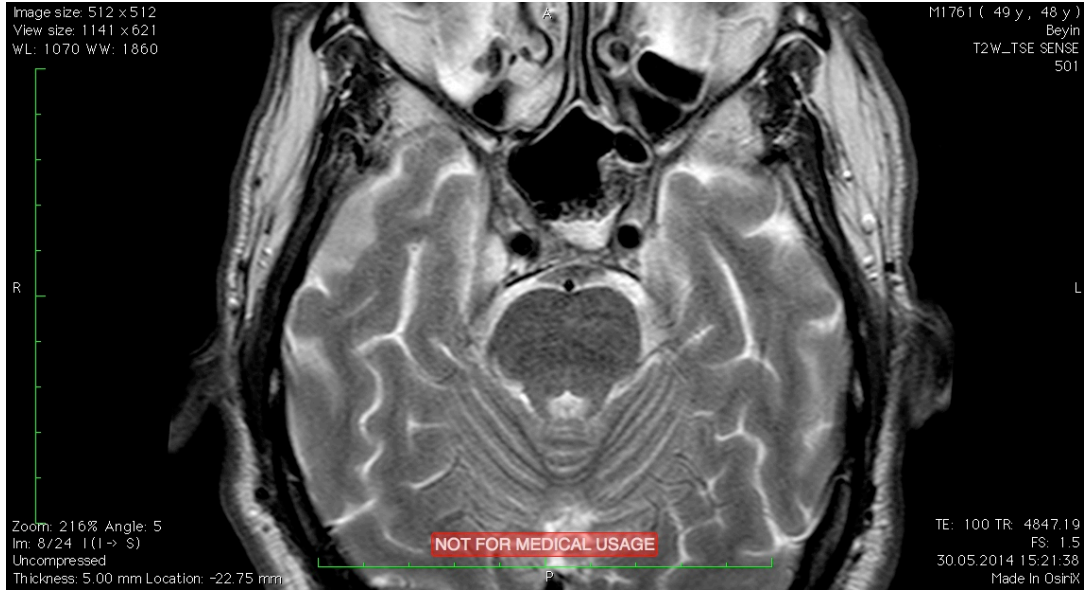
Çalışmada veriler toplandıktan sonra aksiyel kesitler ve 3D görüntüleri üzerinde çalışıldı. A. basilaris çap değerleri radyolojik görüntüleme programı yazılımında bulunan mesafe ölçüm çubuğu ile değerlendirildi.



Şekil 4.3.A

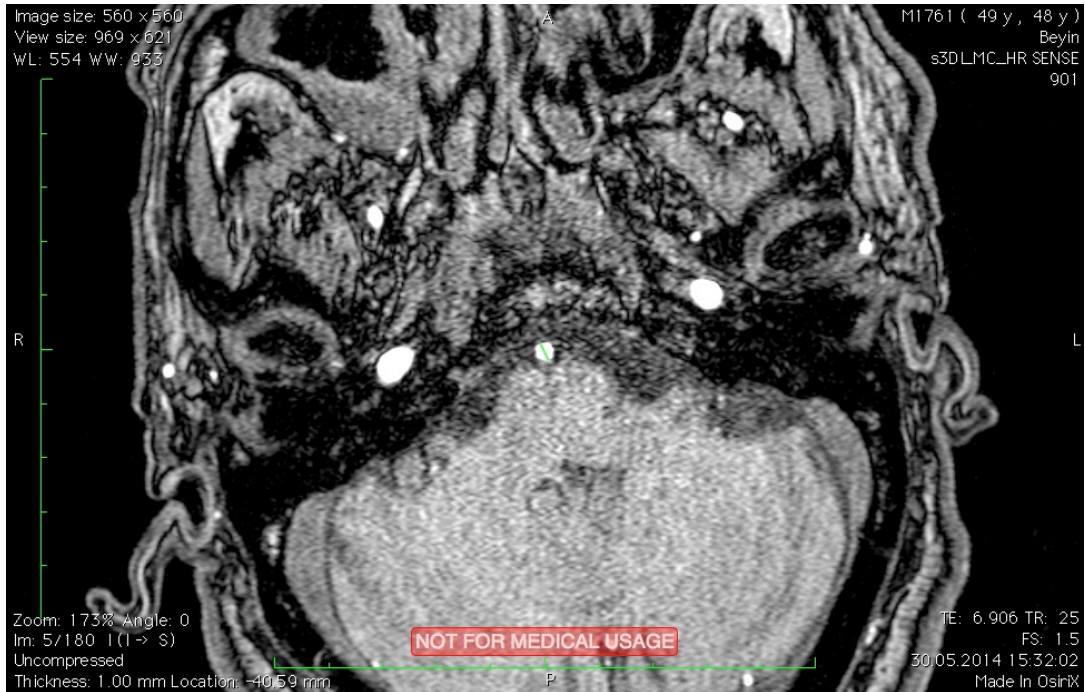


Şekil 4.3.B

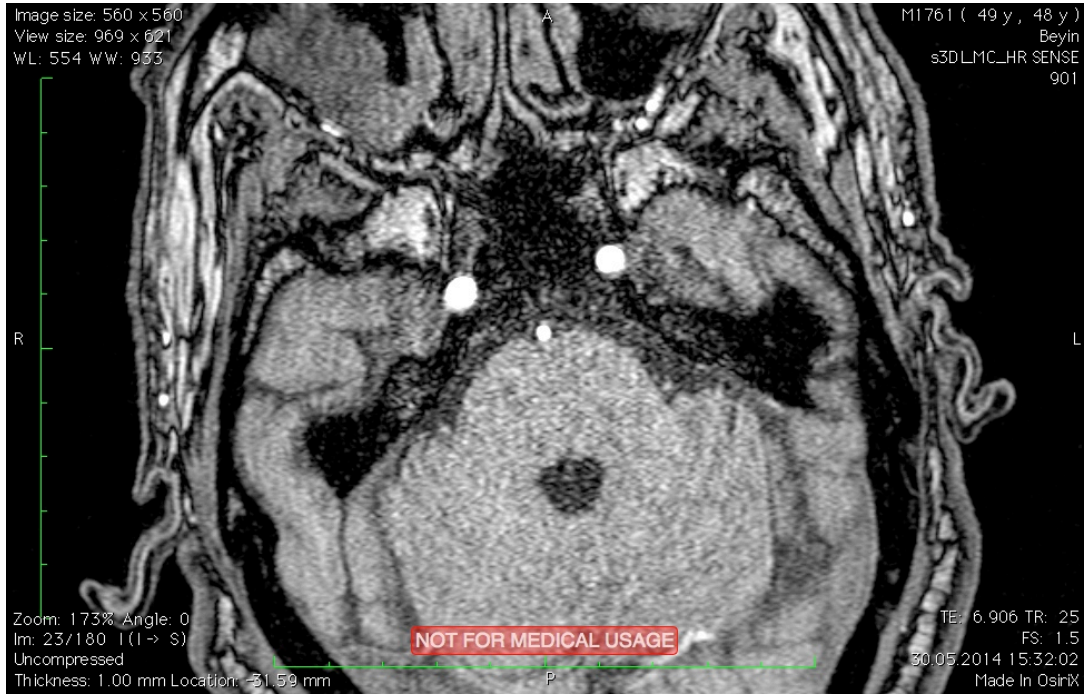

Şekil 4.3.C

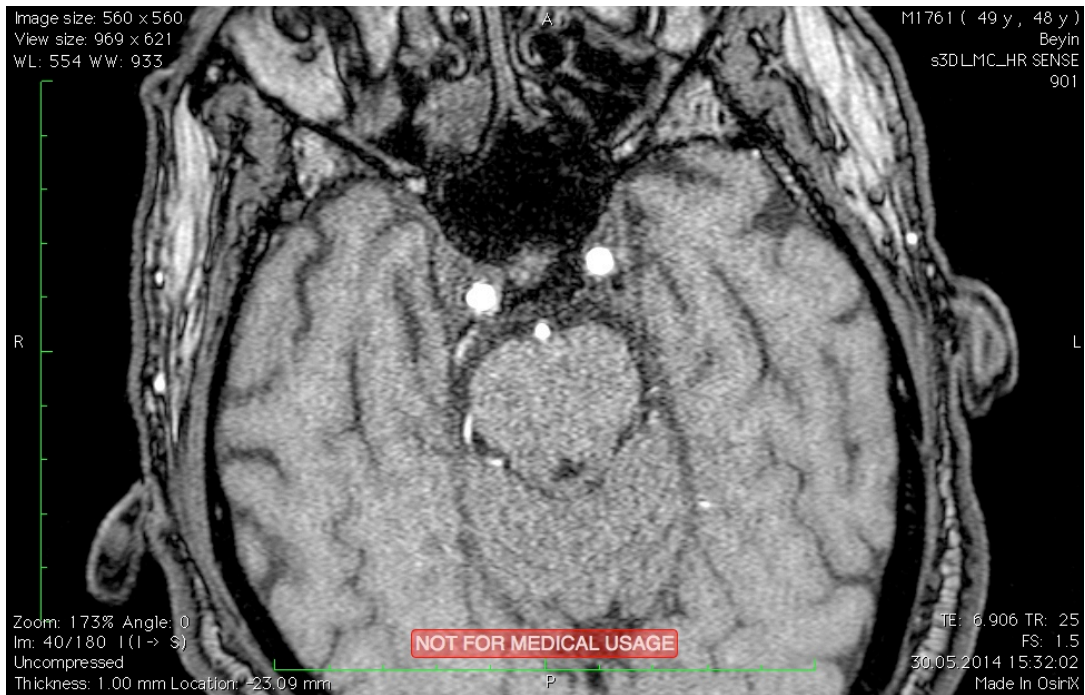Şekil 4.3.A, B ve C. T2A serilerde yapılan a. basilaris çap ölçümlerinin yaklaşık seviyelerinin gösterilmesi. (Şekil 4.3.A bulbus, şekil 4.3.B. pons ve şekil 4.3.C. mesencephalon seviyesi kesitlerini temsil etmektedir)



Şekil 4.4.A

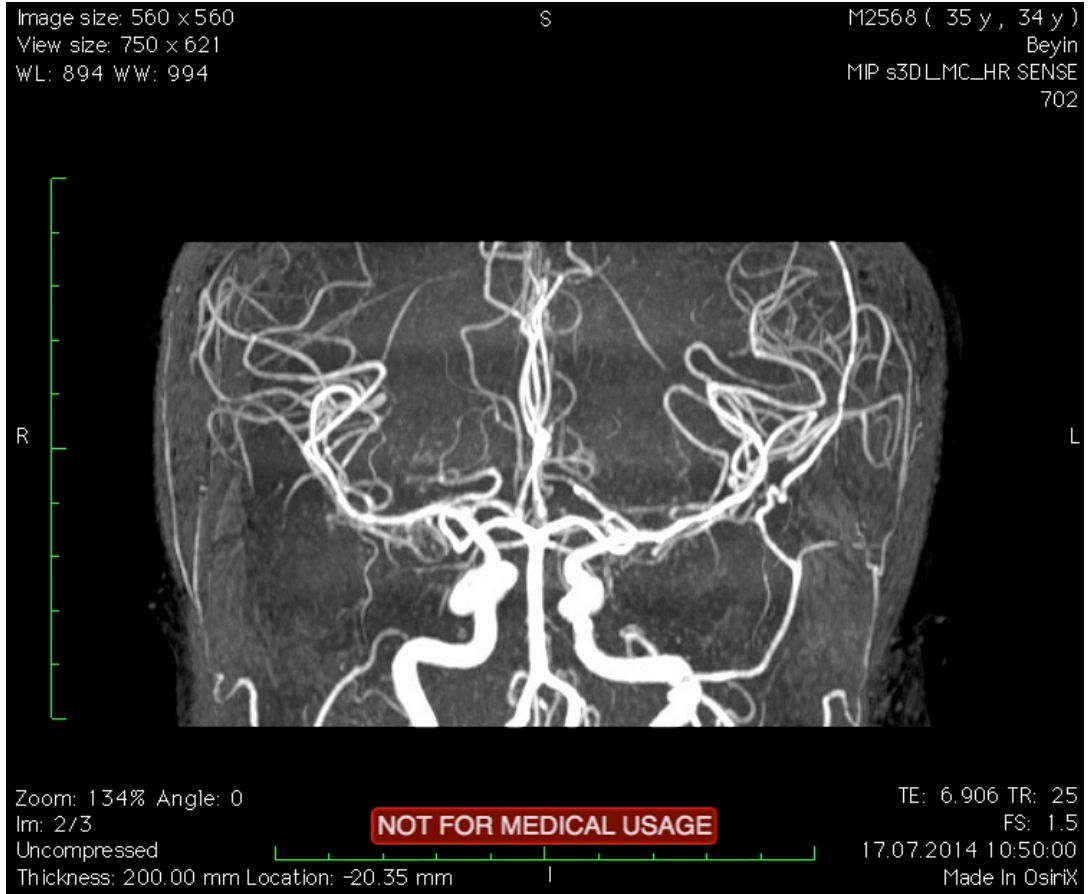

Şekil 4.4.B

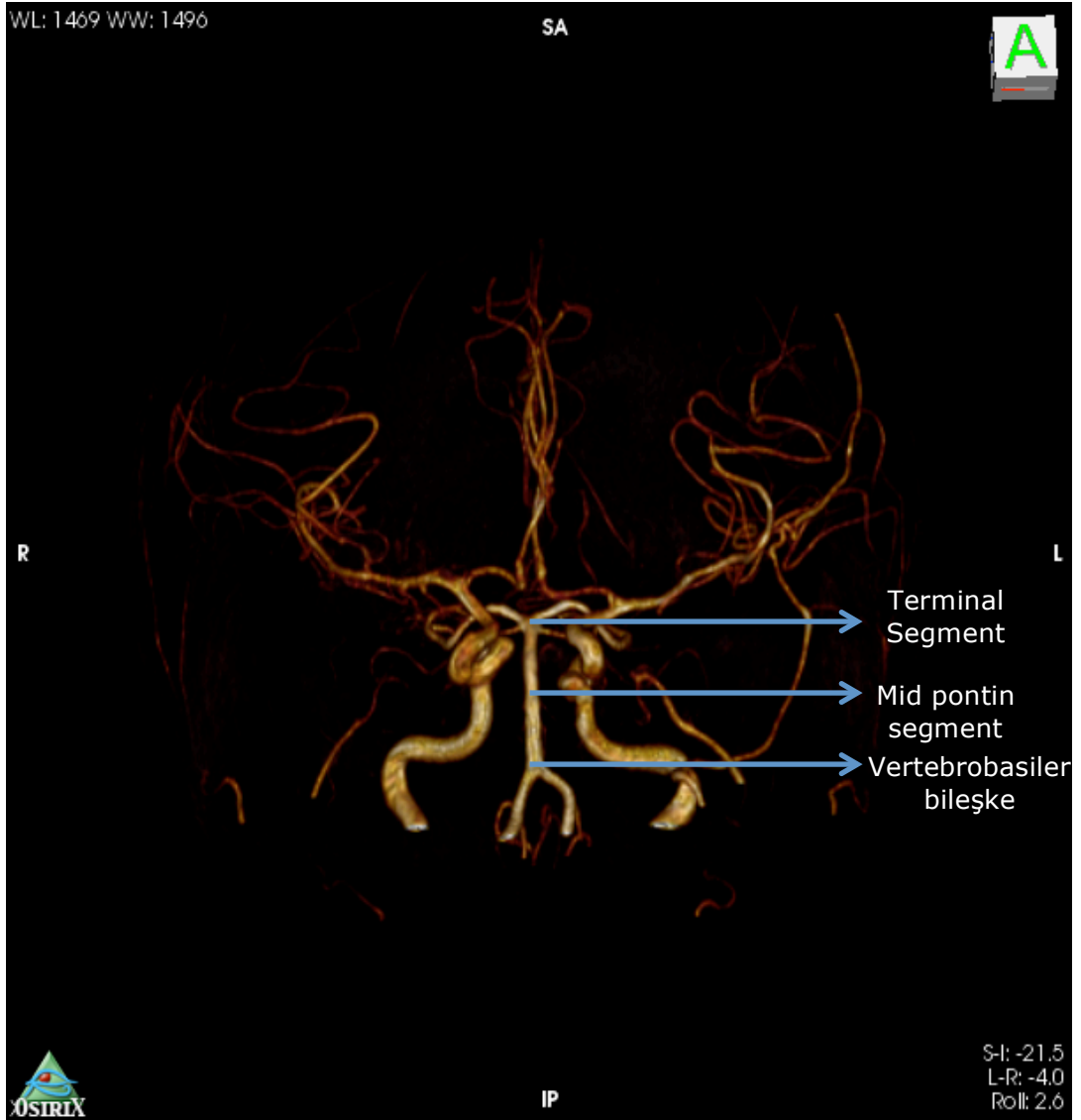


Şekil 4.4.C.

Şekil 4.4.A, B ve C aksiyal kesit TOF MRA verilerinde a. basilaris çaplarına ait ölçüm seviyelerini temsil etmektedir.

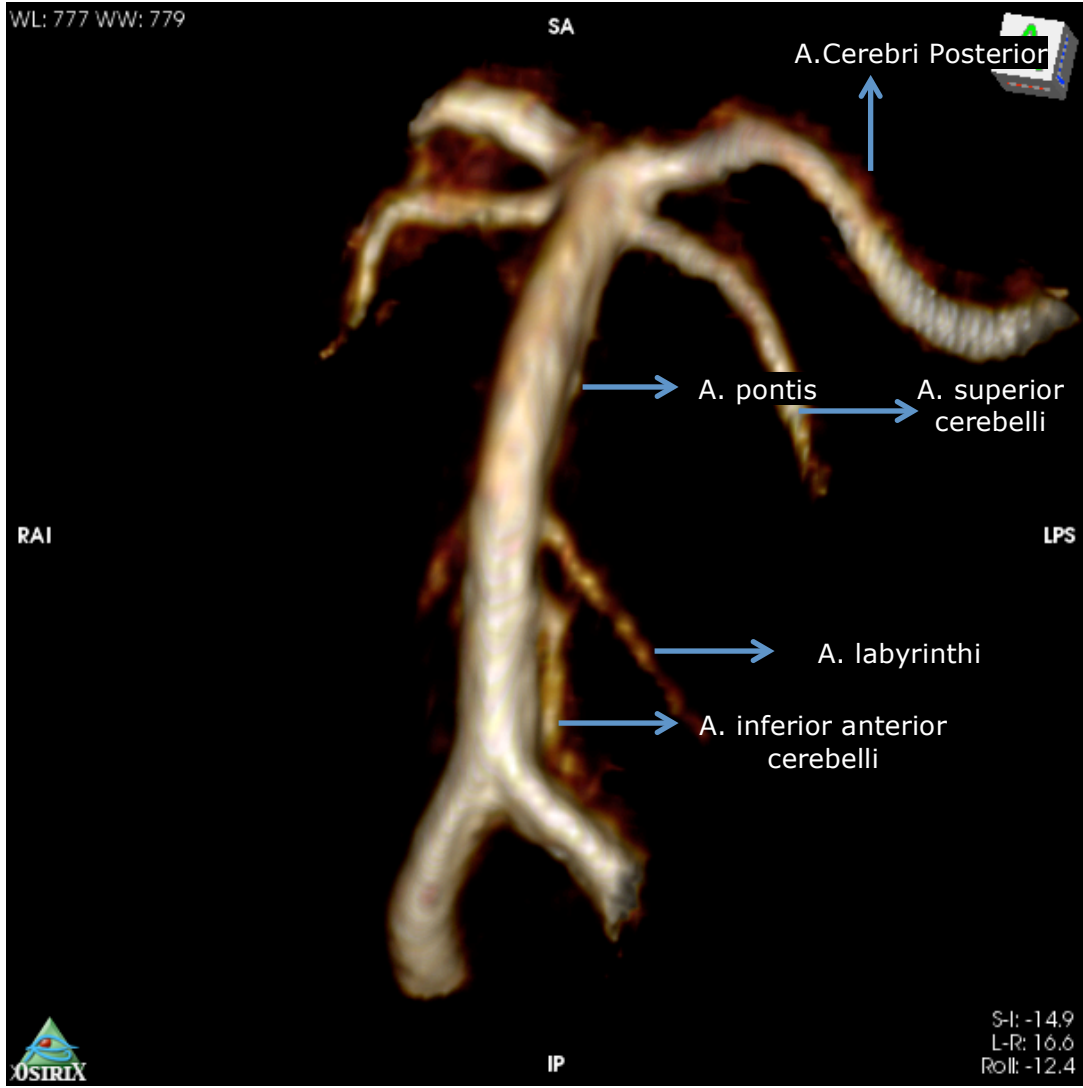


Şekil 4.5.A



Şekil 4.5.B

Şekil 4.5.A. ve B. 3D Volume render görüntüler üzerinden a. basilaris çap ölçümlerinde kullanılan kesitleri temsil etmektedir.



Şekil 4.6. A. basilaris ve ana dallarının 3D görüntüleri.

5.TARTIŞMA

Literatürde a. basilaris'in T2A serilerde yapılan çap ölçümleri ile TOF MRA'da yapılan ölçümlerinin karşılaştırıldığı bir çalışma yoktur.

A. basilaris çap artışına bağlı patolojik gelişim ve dolikoektazi tanısı ilk olarak 1761 yılında Morgagni tarafından ortaya atılmış ve 1986 yılında Smoker tarafından radyolojik olarak tanımlanmıştır (6,7,29). A. basilaris dolikoektazisi erkeklerde daha sık oranda izlenmektedir (30).

Kranial MRG çekilmiş olan olguların değerlendirilmesinde, T2A serilerde dikkati çeken a. basilaris çap artışı durumlarında dolikoektazi tanısının doğruluğu, ve bilinen a. basilaris dolikoektazisi olan olguların takibinde, TOF MRA tekniği yerine T2A seriler ile değerlendirmenin güvenilirliği saptanmalıdır. Bu sayede, TOF MRA ile takip sıklığında azalma ve hasta çekim sürelerinde kısalma ile beraber maliyetler de en aza indirilebilecektir.

Dolikoektazi gelişiminde aterosklerotik, non-aterosklerotik ve dissekan olmak üzere 3 ana etyolojik faktör suçlanmaktadır (29). Ayrıca ailesel konnektif doku hastalıklarına bağlı ve otozomal dominant polikistik hastalıkla ilişkili vertebrobasiler dolikoektazi gelişimide tariflenmiştir (31,32). A. basilaris dolikoektazisi, iskemik inme, nörovasküler kompresyon sendromu, kanama ve obstrüktif hidrosefali gelişimi ile ilişkilendirilmiştir (32-36).

Smoker'in arteria basilaris dolikoektazisi tanısının kontrastlı BT kesitleri ile tariflemesinden sonra 1986 yılında Naseem ve arkadaşları daha sonrasında 1988 yılında Giang ve arkadaşları MRG görüntüleri ile bu tanımın kontrast madde ve iyonizan radyasyon kullanılmadan konulabileceği, ve MRG görüntülerin kranial incelemede patolojik görünümüleri saptamadaki üstünlüğü ile ek bilgiler sağlayabileceği fikrini

ortaya atmışlardır (37,38). Giang ve ark. yaptıkları çalışmada BT kesitlerinde elde edilen çap değerlerinin MR verilerinden daha fazla olduğunu; (BT için: 7.8 ± 1.33 mm, MRG için: 6.7 ± 0.92 mm) ancak bu farkın istatistiksel olarak anlamlı olmadığını hesaplamışlardır (38). Bizim çalışmamızda da benzer şekilde, T2A serilerde ölçülen değerlerin, TOF MRA verilerinden düşük olduğu; ancak bu farkın istatistiksel olarak anlamlı olduğu bulundu ($p < 0.05$). Ölçümlerin yaklaşık olarak vertebrobasiler bileşke düzeyinde: 0.2910 mm, mid pontin seviyede: 0.217 mm ve terminal segment ölçümlerinde: 0.163 mm daha düşük olarak hesaplanmıştır. Bu ölçümler sırasıyla % 74, % 77.5 ve % 72.8 oranlarında koreledir. Giang ve arkadaşlarının yaptıkları çalışmalarında BT ve MRG kesitlerinde elde edilen a. basilaris çaplarının karşılaştırıldığı olgu sayısının az olması (6 vakalık seri) istatistiksel anlamlı farklılık saptanmamasına katkı sağlamış olabilir. Bu konuyla ilgili literatürde yeterli veri bulunmadığı için daha detaylı bir irdeleme gerekli olabilir.

Intrakranial dolikoektazinin toplumdaki insidans değerleri literatürde % 0.06 - % 5.8 arasında bildirilmiştir (39). Bizim çalışmamızda bu oran mid pontin seviye ölçümlerinde TOF MRA ile % 1 olarak hesaplanmıştır; ancak ölçümlerde vertebrobasiler bileşke seviyesi kullanıldığında bu oran T2A seriler için % 2 ve TOF MRA ölçümlerinde % 3 olarak bulunmaktadır. Bu fark T2A seriler ile TOF MRA verileri arasında bulunan istatistiksel olarak anlamlı çap farklılığından kaynaklanmaktadır. Bu verilerin matematiksel olarak kestirilebilirliğinin tanımlanmasında kullanılan regresyon analizi sonrasında, vertebrobasiler bileşke düzeyinde, mid pontin düzeyde ve terminal segmentte sırasıyla % 75, % 78.3 ve % 73.9 doğrulukla kestirilebileceği hesaplanmış ve formülize edilmiştir (Tablo5.1.).

Tablo5.1. T2A serilerde yapılan a. basilaris çap ölçümlerinden TOF MRA verilerinin kestirim formülizasyonu (Cinsiyet katsayısı $K=0$ $E=1$).

Vertebrobasiler bileşke için	$MRA = 1.576 + 0.641 \text{ T2A çap değeri} + 0.132 \times \text{Cinsiyet katsayısı}$
Mid pontin düzey için	$MRA = 1.099 + 0.688 \text{ T2A çap değeri} + 0.112 \times \text{Cinsiyet katsayısı}$
Terminal segment düzeyi için	$MRA = 1.353 + 0.586 \text{ T2A çap değeri} + 0.109 \times \text{Cinsiyet katsayısı}$

Smoker ve arkadaşları, 1986 yılında yaptıkları çalışmada arteria basilaris dolikoektazisini mid pontin ölçümler ile tanımlamış ve ortalama arter çapını 3.17 mm (1.9 mm-4.5 mm) bulmuştur (6,29). Çalışmamızda, mid pontin a. basilaris çapı ölçümlerinde, TOF MRA ve T2A seriler arası korelasyon değerlerinin daha yüksek olması (% 78.3), Smoker'in BT kesitlerinde tanımladığı mid pontin ölçüm kriterleri ile uyum göstermektedir. Bu durum, a. basilaris'in mid pontin seviye ile terminal segmenti arası çap değerlerinde istatistiksel anlamlı farklılık saptanmamasıyla beraber değerlendirildiğinde, a. basilaris dolikoektazisi tanısının T2A serilerde yapılan ölçümlerle konulmasında (Smoker'in mid pontin çap ölçüm kriterlerinin kabulü durumunda), T2A serilerde de mid pontin ölçümlerinin kullanılmasının daha kıymetli olduğunu destekler niteliktedir. Yaptığımız çalışmada a. basilaris çaplarının değerlendirilmesinde T2A serilerde, vertebrobasiler bileşkede 2.989 mm, pons orta kesimde 2.968 mm ve terminal segment düzeyinde 2.978 mm ölçülmüş, TOF MRA verilerinde ise sırasıyla 3.28 mm, 3.185 mm ve 3.141 mm ölçülmüştür. TOF MRA verilerinde mid pontin seviye ve distalinde yapılan ölçümler, Smoker'in çalışması ile koreledir; ancak vertebrobasiler bileşke seviyesi ölçümlerinde saptanan istatistiksel anlamlı farklılık, ölçümlerin tek seviyeden değil, izlenebilen tüm segmentlerden yapılmasının daha doğru olabileceği fikrini akla getirmektedir.

Förster ve arkadaşlarının 2014 yılında yaptıkları çalışmalarında a. basilaris dolikoektazisi bulunan 18 hastada Bilgisayarlı Tomografi (BT), Bilgisayarlı Tomografik Anjiyografi (BTA) verileri ile MRG ve MRA verileri

arasındaki ilişkileri değerlendirmişlerdir (40). Bu çalışmada BT-BTA incelemesinde BTA verilerinin, benzer şekilde MR-TOF MRA değerlendirilmesinde ise TOF MRA verilerinin BT ve MR verileri ile elde edilen çap değerlerinden istatistiksel olarak anlamlı oranda yüksek olduğu sonucuna ulaşmışlardır. Ayrıca BTA ve MRA değerlerinin korele olduğu istatistiksel olarak gösterilmiştir; ancak Förster ve arkadaşları MRG değerlendirilmesinde bizim çalışmamızdan farklı olarak Gradient T2 sekanslardan yararlanmışlardır (40). Bizim çalışmamızda da 100 hastanın kontrastsız T2A MRG ve TOF-MRA ile elde edilen arteria basilaris çap ölçümlerinde Förster ve arkadaşlarının çalışması ile benzer sonuçlar elde edilmiş; ayrıca, bu farkın yaklaşık 0.3 mm olduğu gösterilmiştir. Bunlara ek olarak kontrastsız T2A MRG ile ölçülen a. basilaris çaplarından yaklaşık TOF MRA değerlerinin tahmini için gerekli sistem formülize edilmiştir.

Sonuç olarak, a. basilaris'in çap değerlerinin incelendiği çalışmaların tamamında a. basilaris çapının 4.5 mm'den büyük olması dolikoektazi tanımını getirmektedir. Çalışmalar canlıda cerrahi diseksiyon, BT, MRG, konvansiyonel anjiyografi gibi radyolojik görüntüleme teknikleri ile; ayrıca kadavrada makroskopik diseksiyon ile yapılmıştır. Dolikoektazi tanımının varlığında nöronal kompresyon, inme, kanama ve hidrosefali gibi komplikasyonların oluşabileceği bildirilmektedir.

6.SONUÇ VE ÖNERİLER

A. basilaris, beyin posterior sirkülasyonunun sağlanmasında en önemli arterial yapıdır. A. basilaris dolikoektazisi sonucunda, yavaş akıma bağlı iskemik inme, kanama, sinir basısı bulguları gibi semptomlar ortaya çıkabilmektedir.

A. basilaris dolikoektazisi bulunan hastalarda, abdominal aort anevrizması insidansının arttığı ve dolikoektatik arter varlığında, diğer arterial yapılarda da ektazi izlenebileceği bilinmektedir (41).

A. basilaris dolikoektazisi tanısı konulan hastaların takibinde, posterior sirkülasyon ile ilişkili ölüm oranlarının popülasyona oranla artış gösterdiği, ve bu artışın büyük çoğunluğunun iskemik inmeye bağlı olarak ortaya çıktığı bildirilmiştir (42); ancak bu hastaların tedavisinde uygulanacak antiplatelet/antikoagülan tedavilere bağlı hemorajik olayların artabileceği ve tedaviye bağlı hemorajik olayların izlenebileceği akıldan çıkarılmamalıdır (43). Tedavide başka bir seçenek olan girişimsel yöntemler ise cerrahi greftleme ve stentle rekonstrüksiyon şeklinde sayılabilmektedir. Bu yöntemlerin uygulanmasında, bazıları yaşamı tehdit eden, olmak üzere, çeşitli komplikasyonlar çıkabilmektedir. Bütün bu komplikasyonlara rağmen, uygun hastalarda uygulanılmaları durumunda, ciddi yararlar sağlanabilecekleri bildirilmektedir (44).

Pico ve arkadaşlarının 2006 yılında yaptıkları çalışmalarında, a. basilaris çapı artışı ile inmeyle ilişkili ölüm oranları arasında bir ilişki olduğu, ve a. basilaris çapındaki her 1 mm'lik artışa karşılık, inmeye bağlı ölüm oranında % 1.23'lük artış görüldüğü sonucuna ulaşmışlardır. Ayrıca, bu oranların a. basilaris çapının 4.3 mm üzerinde olması halinde ciddi oranda arttığını bildirmişlerdir (45).

Çalışmamızdan çıkan bulgular ışığında, MRG incelemesinde T2A serilerde yapılan a. basilaris çap ölçüm değerlerinin, TOF MRA verilerinde elde edilen çap değerlerine oranla yaklaşık olarak 0.3 mm düşük çıktığı bulunmuştur. Literatürde, T2A seriler ile TOF MRA verilerinde ölçülen a. basilaris çaplarının karşılaştırıldığı bir çalışma bulunmamaktadır. Bu nedenle, başka tetkikler ile a. basilaris patolojisi tanımlanan ve MRG ile takip edilecek hasta seçimlerinde bu konuya dikkat edilmesi gerekmektedir. Ayrıca, MRG tetkiklerinde, a. basilarisde izlenen çap değişikliklerinin anatomik bir varyasyon olarak değerlendirilmeden önce, elde edilen verilerin daha detaylı irdelenmesi gereklidir.

Hastaların tedavi protokollerinin seçimi klinisyenin bilgi ve deneyimine bağlı olmakla beraber, tedavi/takip protokollerinin seçimlerinin, hastadan hastaya değişebileceği akıldan çıkarılmamalı ve tedavi/takip protokollerinin bu bilgiler ışığında düzenlenmesi gerekliliği her zaman akılda tutulmalıdır.

KAYNAKLAR

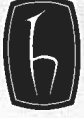1. Tatu L, Moulin T, Monnier G. *The discovery of encephalic arteries* Cerebrovasc Dis. 2005;20(6):427-32. Epub 2005 Oct 17.
2. Taner D. *Fonksiyonel Nöroanatomi* 6.Baskı ODTÜ Yayıncılık. Ankara. 2007 Sayfa 286-300.
3. Morgagni. *De sedibus et causis morborum per anotem indagatis libri quinque*. 1761; 9:18
4. Walusinski O, Courrivaud P. Henry Duret (1849-1921): *A surgeon and forgotten neurologist*. Eur Neurol. 2014;72(3-4):193-202. doi:10.1159/000361046.
5. Wolpert SM. *Neuroradiology classics*. AJNR Am J Neuroradiol. 1999 Oct;20(9):1752-3.
6. Smoker WR, Price MJ, Keyes WD, Corbett JJ, Gentry LR. *High-resolution computed tomography of the basilar artery: 1. Normal size and position*. AJNR Am J Neuroradiol. 1986 Jan-Feb;7(1):55-60.
7. Pedro T. Vieco, Edward E. Maurin III, and Cordell E. Gross. *Vertebrobasilar Dolichoectasia: Evaluation with CT Angiography*. AJNR 18:1385–1388, Aug 1997 0195-6108/97/1807–1385
8. Harry A. Kaplan and Donald H. Ford. *The Brain Vascular System*. Elsevier Publishing Company 1966. Sayfa: 6-26
9. Leslie Brainerd Arey. *Developmental Anatomy: A Textbook and Laboratory Manual of Embryology*. Seventh Edition Saunders, 1965. Sayfa 350-360
10. Luh GY, Dean BL, Tomsick TA, Wallace RC, *The Persistent Fetal Carotid-Vertebrobasilar Anastomoses*. AJR, 1999 May; 172:1427-1432

11. Hayran M, Ilgaz H.B. *Santral Sinir Sisteminin Damarları. Anatomi.* 1.Baskı MN Medikal ve Nobel Tıp Kitabevi Ankara 2014. Sayfa: 651-657.
12. Arıncı K, Elhan A. *Anatomi 2. Cilt* Güneş Kitabevi 3.Baskı Ankara 2001 Sayfa: 40-42.
13. Moore K.L. *Clinically Oriented Anatomy 6th Edition*, Lippincott Williams and Wilkins, Baltimore, 2010
14. Standring S. *Gray's Anatomy 20 th Edition.* <http://www.bartleby.com/107/>, New York, 2000
15. *Snell R.S. Klinik Nöroanatomi Çeviri* Editörü: Yıldırım M. Nobel Tıp Kitabevi 2011
16. Stephans R.B. *Arteries and Veins of the Brain.* Springfield 1969
17. Hong JM, Chung CS, Bang OY, Yong SW, Joo IS, Huh K. *Vertebral artery dominance contributes to basilar artery curvature and perivertebrobasilar junctional infarcts.* J Neurol Neurosurg Psychiatry 2009 Oct;80(10):1087-92. doi: 10.1136/jnnp.2008.169805.
18. Odar İ.V. *Anatomi Ders Kitabı 2.Cilt* 11.Baskı Ankara 1979. Sayfa: 439- 440
19. Ustun E, Dr. Thomas *Willis' Famous Eponym: The Circle of Willis.* Turk J Med Sci 2004; 34:271-274
20. Tuncel E, *Klinik Radyoloji Genişletilmiş 2.Basım.* Nobel&Güneş Tıp Kitabevi. Ankara. 2008 Sayfa 106-151.
21. Adam A, Dixon AK, *Grainger&Allison's Diagnostic Radiology 5th Edition* Elsevier Publishing Company 2011. Sayfa 87-129.
22. *Damadian R. Tumordetection by NMR. Science* 1971 vol.171, 1151

23. Damadian R, Goldsmith M, Minkoff L. NMR in cancer: *Fonar image of the live human body*. *Physiol Chem Phys* 1977; 8: 97-108
24. Kumar A. History of MRI. *Journal of the Indian Institute of Science*; vol94:4 oct-dec. 2014
25. Plewes DB, Kucharczyk W. Physics of MRI: A Primer. *Journal of Magnetic Resonance Imaging* 2012, 35:1038-1054.
26. Aletras AH, *Basic MRI Physics*. Springer 2008. Sf 1-31
27. Deutschmann HA, Augustin M, Simbrunner J, Unger B, Schoellnast H, Fritz GA, Klein GE. *Diagnostic accuracy of 3D time-of-flight MR angiography compared with digital subtraction angiography for follow-up of coiled intracranial aneurysms: influence of aneurysm size*. *AJNR* 2007, 28(4): 628-34.
28. Slater L-A, Soufan C, Holt M, Chong W. *Effect of flow diversion with silk on aneurysm size: A single center experience*. *Interventional Neuroradiology* 2015, vol. 21(1) 12-18
29. Smoker WR, Gentry LR, Keyes WD, Corbett JJ, McKusker S, Price MJ. *High-Resolution Computed Tomography of the Basilar Artery: 2. Vertebrobasilar Dolichoectasia: Clinical-Pathologic Correlation and Review*. *AJNR Am J Neuroradiol*. 1986 Jan-Feb;7(1):61-72
30. Flemming KD, Wiebers DO, Brown RD Jr, Link MJ, Huston J 3rd, McClelland RL, Christianson TJ. *The natural history of radiographically defined vertebrobasilar nonsaccular intracranial aneurysms*. *Cerebrovasc Dis*. 2005; 20(4): 270-9. Epub 2005 Aug 22.
31. Schievink WI, Torres VE, Wiebers DO, Huston J 3rd. *Intracranial arterial dolichoectasia in autosomal dominant polycystic kidney disease*. *J Am Soc Nephrol*. 1997 Aug; 8(8): 1298-303

32. Serrone JC, Gozal YM, Grossman AW, Andaluz N, Abruzzo T, Zuccarello M, Ringer A. *Vertebrobasilar Fusiform Aneurysms. Neurosurgery Clinics of North America Volume 25, Issue 3, July 2014, Pages 471-484*
33. Ubogu EE, Zaidat OO. *Vertebrobasilar dolichoectasia diagnosed by magnetic resonance angiography and risk of stroke and death: a cohort study. J Neurol Neurosurg Psychiatry 2004; 75:22-26*
34. Campos CR, Doria-Netto HL, Antonia M de Souza-Filho, Hilton Mariano da Silva Junior. *Oligosymptomatic and giant basilar artery dolichoectasia discovered after a stroke. Arq Neuropsiquatr 2007;65(2-A): 345-347.*
35. Siddiqui A, Chew NS, Miszkiel K. *Vertebrobasilar dolichoectasia: a rare cause of obstructive hydrocephalus: case report. Br J Radiol. 2008 Apr, 81(964)*
36. Dowod T, Hashem AAH, Anies S, Thomas M. *Vertebro-basilar dolichoectasia: A rare cause of stroke. Pak J Med Sci 2012 Vol.28 No.1*
37. Naseem M, Leehey P, Sarwar M, Devasthali R, Russel E. *MR of basilar artery dolichoectasia. AJNR 9:391-392, March/April 1988*
38. Giang DW, Perlin SJ, Monajeti A, Kido DJ, Hollander J. *Vertebrobasilar dolichoectasia: Assessment using MR. Neuroradiology 1988, 30:518-523.*
39. Vasovic L, Trandafilovic M, Jovanovic I, Ugrenovic S, Vlajkovic S. *Vertebral and/or basilar dolichoectasia in human adult cadavers. Acta Neurochir (2012) 154: 1477-1488.*
40. Förster A, Ssozi J, Al-Zghloul M, Brockmann MA, Kerl HU, Groden C. *A comparison of CT/CT angiography and MRI/MR angiography for*

- imaging of vertebrobasilar dolichoectasia*. Clin Neuroradiol (2014) 24:347-353.
41. Besson G, Bogousslavsky J, Moulin T, Hommel M. *Vertebrobasilar infarcts in patients with dolichoectatic basilar artery*. Acta Neurol Scand. 1995 Jan, 91(1): 37-42.
 42. Passero SG, Rossi S. *Natural history of vertebrobasilar dolichoectasia*. Neurology January 2008, Vol.70 no.1:66-72.
 43. Passero SG, Calchetti B, Bartalini S. *Intracranial bleeding in patients with vertebrobasilar dolichoectasia*. Stroke. 2005 Jul; 36(7): 1421-5.
 44. Wu X, Xu Y, Hong B, Zhao W-Y, Huang Q-H, Liu J-M. *Endovascular reconstruction for treatment of vertebrobasilar dolichoectasia: Long-term outcomes*. AJNR 34: 583-88 Mar 2013.
 45. Pico F, Labreuche J, Gourfinkel-An I, Amarenco P. *Basilar artery diameter and 5-year mortality in patients with stroke*. Stroke 2006; 37: 2342-2347.



T.C.
HACETTEPE ÜNİVERSİTESİ
Girişimsel Olmayan Klinik Araştırmalar Etik Kurulu

Sayı : 16969557 - 706

26 Haziran 2014

ARAŞTIRMA PROJESİ DEĞERLENDİRME RAPORU

Toplantı Tarihi : 25.06.2014 ÇARŞAMBA
Toplantı No : 2014/10
Proje No : GO 14/329 (Değerlendirme Tarihi 04.06.2014)
Karar No : GO 14/329 - 04

Üniversitemiz Tıp Fakültesi Anatomi Anabilim Dalı öğretim üyelerinden Prof.Dr.M.Mustafa ALDUR'un sorumlu araştırmacısı olduğu, Dr.Emre Can ÇELEBİOĞLU'nun tezi olan GO 14/329 kayıt numaralı ve "**T2 Ağırlıklı Manyetik Rezonans İnceleme (MRI) ve Manyetik Rezonans Anjiyografi (MRA) ile Ölçülen Arteria Basilaris Çaplarının Karşılaştırılması- Retrospektif Bir Çalışma**" başlıklı proje önerisi araştırmının gerekçe, amaç, yaklaşım ve yöntemleri dikkate alınarak incelenmiş olup, etik açıdan uygun bulunmuştur.

- | | | |
|---|---------|--|
| 1.Prof. Dr. Nurten Akarsu (Başkan) | GÖREVLİ | 9 Prof. Dr. Melahat Görduysus (Üye) |
| 2. Prof. Dr. Nüket Örnek Buken (Üye) | GÖREVLİ | 10. Prof. Dr. Cansın Saçkesen (Üye) |
| 3. Prof. Dr. M. Yılmaz Sara (Üye) | GÖREVLİ | 11. Prof. Dr. R. Köksal Özgül (Üye) |
| 4. Prof. Dr. Sevda F. Müftüoğlu (Üye) | GÖREVLİ | 12. Prof. Dr. Ayşe Lale Doğan (Üye) |
| 5. Prof. Dr. Cenk Sökmensüer (Üye) | GÖREVLİ | 13 Doç. Dr. S. Kutay Demirkan (Üye) |
| 6. Prof. Dr. Volga Bayrakçı Tunay (Üye) | GÖREVLİ | 14. Prof. Dr Leyla Dine (Üye) |
| 7. Prof. Dr. Songül Vaizoğlu (Üye) | GÖREVLİ | 15. Yrd. Doç. Dr. H. Hüsrev Turnagöl (Üye) |
| 8. Prof. Dr. Yılmaz Selim Erdal (Üye) | GÖREVLİ | 16. Av. Meltem Onurlu (Üye) |