

T.C.
HACETTEPE ÜNİVERSİTESİ
SAĞLIK BİLİMLERİ ENSTİTÜSÜ

**VOLUMETRİK RİNOPLASTİ KONSEPTİ ve DÜŞÜK ile YÜKSEK
BAŞLANGIÇLI LATERAL OSTEOTOMİ UYGULANAN REDÜKSİYON
RİNOPLASTİ HASTALARINDA KARŞILAŞTIRILMASI**

Doç.Dr.Haldun Onuralp KAMBUROĞLU

**İleri Plastik, Rekonstrüktif ve Estetik Cerrahi Programı
DOKTORA TEZİ**

**ANKARA
2019**

T.C.
HACETTEPE ÜNİVERSİTESİ
SAĞLIK BİLİMLERİ ENSTİTÜSÜ

VOLUMETRİK RİNOPLASTİ KONSEPTİ ve DÜŞÜK ile YÜKSEK
BAŞLANGIÇLI LATERAL OSTEOTOMİ UYGULANAN REDÜKSİYON
RİNOPLASTİ HASTALARINDA KARŞILAŞTIRILMASI

Doç.Dr.Haldun Onuralp KAMBUROĞLU

İleri Plastik, Rekonstrüktif ve Estetik Cerrahi Programı
DOKTORA TEZİ

TEZ DANIŞMANI
Prof.Dr.İbrahim VARGEL

ANKARA

HACETTEPE ÜNİVERSİTESİ
SAĞLIK BİLİMLERİ ENSTİTÜSÜ
VOLUMETRİK RİNOPLASTİ KONSEPTİ ve DÜŞÜK ile YÜKSEK BAŞLANGIÇLI
LATERAL OSTEOTOMİ UYGULANAN REDÜKSİYON RİNOPLASTİ HASTALARINDA
KARŞILAŞTIRILMASI

Doç.Dr.Haldun Onuralp KAMBUROĞLU

Danışman: Prof.Dr.İbrahim VARGEL

Bu tez çalışması 18 Eylül 2019 tarihinde jürimiz tarafından İleri Plastik, Rekonstrüktif ve Estetik Cerrahi Programı'nda doktora tezi olarak kabul edilmiştir.

Jüri Başkanı:

Prof.Dr.Figen ÖZGÜR

(imza)

Hacettepe Üniversitesi Tıp Fak.

Plastik Rekonstrüktif ve Estetik Cerrahi A.D.

Üye:

Prof.Dr.Emin MAVİLİ

(imza)

Hacettepe Üniversitesi Tıp Fak.

Plastik Rekonstrüktif ve Estetik Cerrahi A.D.

Üye:

Prof.Dr.Tunç ŞAFAK

(imza)

Hacettepe Üniversitesi Tıp Fak.

Plastik Rekonstrüktif ve Estetik Cerrahi A.D.

Üye:

Prof.Dr.Sühan AYHAN

(imza)

GAZİ Üniversitesi Tıp Fak.

Plastik Rekonstrüktif ve Estetik Cerrahi A.D.

Üye:

Prof.Dr.Nilgün MARKAL ERTAŞ

(imza)

Başkent Üniversitesi Tıp Fak.

Plastik Rekonstrüktif ve Estetik Cerrahi A.D.

Bu tez, Hacettepe Üniversitesi Lisansüstü Eğitim-Öğretim ve Sınav Yönetmeliğinin ilgili maddeleri uyarınca yukarıdaki jüri tarafından uygun bulunmuştur.

09 Ekim 2019

Prof. Dr. Diclehan ORHAN

Enstitü Müdürü

[Signature]

YAYIMLAMA VE FİKRİ MÜLKİYET HAKLARI BEYANI

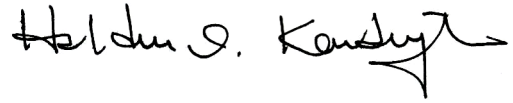
Enstitü tarafından onaylanan lisansüstü tezimin/raporumun tamamını veya herhangi bir kısmını, basılı (kağıt) ve elektronik formatta arşivleme ve aşağıda verilen koşullarla kullanıma açma iznini Hacettepe Üniversitesine verdiğimi bildiririm. Bu izinle Üniversiteye verilen kullanım hakları dışındaki tüm fikri mülkiyet haklarım bende kalacak, tezimin tamamının ya da bir bölümünün gelecekteki çalışmalarda (makale, kitap, lisans ve patent vb.) kullanım hakları bana ait olacaktır.

Tezin kendi orijinal çalışmam olduğunu, başkalarının haklarını ihlal etmediğimi ve tezimin tek yetkili sahibi olduğumu beyan ve taahhüt ederim. Tezimde yer alan telif hakkı bulunan ve sahiplerinden yazılı izin alınarak kullanılması zorunlu metinlerin yazılı izin alınarak kullandığımı ve istenildiğinde suretlerini Üniversiteye teslim etmeyi taahhüt ederim.

Yükseköğretim Kurulu tarafından yayınlanan “**Lisansüstü Tezlerin Elektronik Ortamda Toplanması, Düzenlenmesi ve Erişime Açılmasına İlişkin Yönerge**” kapsamında tezim aşağıda belirtilen koşullar haricince YÖK Ulusal Tez Merkezi / H.Ü. Kütüphaneleri Açık Erişim Sisteminde erişime açılır.

- Enstitü / Fakülte yönetim kurulu kararı ile tezimin erişime açılması mezuniyet tarihimden itibaren 2 yıl ertelenmiştir. ⁽¹⁾
- Enstitü / Fakülte yönetim kurulunun gerekçeli kararı ile tezimin erişime açılması mezuniyet tarihimden itibaren ... ay ertelenmiştir. ⁽²⁾
- Tezimle ilgili gizlilik kararı verilmiştir. ⁽³⁾

10 Ekim 2019



Doç.Dr.Haldun Onuralp Kamburoğlu

¹“Lisansüstü Tezlerin Elektronik Ortamda Toplanması, Düzenlenmesi ve Erişime Açılmasına İlişkin Yönerge”

(1) Madde 6. 1. Lisansüstü teze ilgili patent başvurusu yapılması veya patent alma sürecinin devam etmesi durumunda, tez **danışmanın** önerisi ve **enstitü anabilim dalının** uygun görüşü üzerine **enstitü** veya **fakülte yönetim kurulu** iki yıl süre ile tezin erişime açılmasının ertelenmesine karar verebilir.


(2) Madde 6. 2. Yeni teknik, materyal ve metotların kullanıldığı, henüz makaleye dönüşmemiş veya patent gibi yöntemlerle korunmamış ve internetten paylaşılması durumunda 3. şahıslara veya kurumlara haksız kazanç imkanı oluşturabilecek bilgi ve bulguları içeren tezler hakkında tez **danışmanın** önerisi ve **enstitü anabilim dalının** uygun görüşü üzerine **enstitü** veya **fakülte yönetim kurulunun** gerekçeli kararı ile altı ayı aşmamak üzere tezin erişime açılması engellenebilir.

(3) Madde 7. 1. Ulusal çıkarları veya güvenliği ilgilendiren, emniyet, istihbarat, savunma ve güvenlik, sağlık vb. konulara ilişkin lisansüstü tezlerle ilgili gizlilik kararı, **tezin yapıldığı kurum** tarafından verilir *. Kurum ve kuruluşlarla yapılan işbirliği protokolü çerçevesinde hazırlanan lisansüstü tezlere ilişkin gizlilik kararı ise, **ilgili kurum ve kuruluşun önerisi** ile **enstitü** veya **fakültenin** uygun görüşü üzerine **üniversite yönetim kurulu** tarafından verilir. Gizlilik kararı verilen tezler Yükseköğretim Kuruluna bildirilir.
Madde 7.2. Gizlilik kararı verilen tezler gizlilik süresince enstitü veya fakülte tarafından gizlilik kuralları çerçevesinde muhafaza edilir, gizlilik kararının kaldırılması halinde Tez Otomasyon Sistemine yüklenir

* Tez **danışmanın** önerisi ve **enstitü anabilim dalının** uygun görüşü üzerine **enstitü** veya **fakülte yönetim kurulu tarafından karar verilir.**

ETİK BEYAN

Bu çalışmadaki bütün bilgi ve belgeleri akademik kurallar çerçevesinde elde ettiğimi, görsel, işitsel ve yazılı tüm bilgi ve sonuçları bilimsel ahlak kurallarına uygun olarak sunduğumu, kullandığım verilerde herhangi bir tahrifat yapmadığımı, yararlandığım kaynaklara bilimsel normlara uygun olarak atıfta bulunduğumu, tezimin kaynak gösterilen durumlar dışında özgün olduğunu, Tez Danışmanım Prof.Dr.İbrahim VARGEL'in danışmanlığında tarafımdan üretildiğini ve Hacettepe Üniversitesi Sağlık Bilimleri Enstitüsü Tez Yazım Yönergesine göre yazıldığını beyan ederim.



Doç.Dr.Haldun Onuralp KAMBUROĞLU

TEŞEKKÜR

Doktora eğitimim boyunca desteklerini esirgemeyen anabilim dalı başkanımız Sayın Prof. Dr. Figen Özgür, tez danışmanım Sayın Prof.Dr. İbrahim Vargel ile değerli hocalarım Sayın Prof.Dr.Emin Mavili ve Sayın Prof.Dr.Tunç Şafak'a en içten teşekkürlerimi sunarım. Ayrıca bu eserin gerçekleşmesinde veri toplanmasındaki yardımlarından ötürü Sayın Hemşire Seray Buharalı'ya, tıbbi çizimleri ile destek olan Sayın Merve Evren'e, üç boyutlu animasyon tasarımları ile yardımcı olan Sayın Dr.Önder Külekçi'ye, veri analizi ve istatistiklerindeki yardımlarından ötürü Sayın Dr.Dinçer Göksülük'e ve bilimsel katkılarından ötürü sayın Doç.Dr.Ozan Bitik'e teşekkür ederim.

Saygılarımla,
Doç.Dr.Haldun Kamburoğlu

ÖZET

Kamburođlu H.O., Volumetrik Rinoplasti Konsepti ve Düşük ile Yüksek Başlangıçlı Lateral Osteotomi Uygulanan Redüksiyon Rinoplasti Hastalarında Karşılaştırılması, Hacettepe Üniversitesi Sağlık Bilimleri Enstitüsü İleri Plastik, Rekonstrüktif ve Estetik Cerrahi Programı Doktora Tezi, Ankara, 2019. Burun estetiğinin burundan nefes alma üzerine etkisi, literatürde onlarca yıldır tartışılan bir konudur. Bu konuyu aydınlatmak adına randomize prospektif kontrol bir klinik çalışma planlanmıştır. Burundan nefes alma problemi olmayan 46 kadın redüksiyon rinoplasti hastası üzerinde yapılan bu çalışmada hastalar iki gruba ayrılmış ve ilk gruba yüksek başlangıçlı lateral osteotomi, ikinci gruba düşük başlangıçlı lateral osteotomi uygulanmıştır. Ameliyat öncesi ve ameliyat sonrası 6. ayda hastalar, NOSE testi, akustik rinometri ölçümü, rinomanometri ölçümü ve maksimum nazal inspiratuar akım (PNIF) ölçümü ile değerlendirilmiştir. Nazal hava yolu açısından her iki grup arası istatistiksel anlamlı fark gözlenmemiştir ($p<0,05$). Ayrıca her iki grubun kendi içerisinde ameliyat öncesine göre nefes alma paternleri de bir miktar daha iyi olmakla beraber burada da istatistiksel olarak anlamlı fark görülmemiştir ($p<0,05$). Bu durum, yani redüksiyon rinoplasti varlığında nazal hava akımının korunmasını sağlayan prensipler ‘Volumetrik Rinoplasti’ adı altında tartışılmıştır.

Anahtar Kelimeler: rinoplasti, redüksiyon rinoplasti, nazal hava yolu, lateral osteotomi, osteoplasti

ABSTRACT

Kamburođlu H.O., Volumetric Rhinoplasty Concept and Its Comparison in Reduction Rhinoplasty Patients in Whom Low or High Beginning Lateral Osteotomies Were Performed, Hacettepe University Graduate School of Health Sciences Advanced Plastic, Reconstructive and Aesthetic Surgery Program Doctor of Philosophy Thesis, Ankara 2019. The effect of rhinoplasty on nasal airway is controversial in literature for a long time. We planned a randomized prospective controlled study to find an answer. This study was performed on 46 female patients who had no nasal breathing problem. In the first group, lateral osteotomies were done with a high to low start, and in the second group, they were done with a low to low start. Patients' breathings were assessed before and 6 months after surgery by NOSE, rhinomanometry, acoustic rhinometry Peak Nasal Inspiratory Flow (PNIF) tests. No statistically significant difference was found between two groups in terms of nasal breathing after surgery ($p<0,05$). Additionally, each group's nasal breathing pattern was slightly better according to their preop status which had no statistically significant difference as well ($p<0,05$). The principals of maintaining adequate nasal air flow after surgery in reduction rhinoplasty patients is discussed as 'Volumetric Rhinoplasty Concept'.

Keywords: rhinoplasty, reduction rhinoplasty, nasal airway, lateral osteotomy, osteoplasty

İÇİNDEKİLER

ONAY SAYFASI	iii
YAYIMLAMA VE FİKRİ MÜLKİYET HAKLARI BEYAN	iv
ETİK BEYAN SAYFASI	v
TEŞEKKÜR	vi
ÖZET	vii
ABSTRACT	viii
İÇİNDEKİLER	ix
SİMGELER VE KISALTMALAR	x
ŞEKİLLER	xi
TABLOLAR	xii
1.GİRİŞ	1
2.GENEL BİLGİLER	3
2.1. Rinoplasti ve Hava Yolu Üzerine	3
2.2. Çözülmesi Gereken Sorunlar	3
3. BİREYLER VE YÖNTEM	5
3.1. Demografik Bilgiler ve Hasta Seçimi	5
3.2. Randomizasyon ve Gruplar	5
3.3. Testler ve Uygulama Şekilleri	6
3.3.1. NOSE (<i>Nasal Obstruction Symptom Evaluation</i>) Testi	7
3.3.2. Görsel Analog Skala (<i>Visual Analog Scale</i>)	8
3.3.3. Akustik Rinometri (AR)	8
3.3.4. Maksium Nazal İnspiratuar Akım	8

(Peak Nasal Inspiratory Flow – PNIF)	
3.3.5. Rinomanometri (RM)	9
3.3.6. Görüntüleme	9
3.4. Cerrahi Teknik	10
4. SONUÇLAR	14
4.1. Bulgular	14
4.2. NOSE Testi	14
4.3. Görsel Analog Skorlar	15
4.4. Akustik Rinometri	15
4.5. PNIF	21
4.6 Rinomanometri	25
5. TARTIŞMA	27
5.1. Burundan Nefes Alma	27
5.2. Osteoplasti, Nefes Alma ve Sonuçlarımızın Literatür ile Mukayesesi	27
5.3. Dorsum Koruyucu Tekniklerde Osteotomiler ve Nefes Alma	31
5.4. Volumetrik Rinoplasti Konsepti	32
5.4.1. Üst Lateral Kıkırdaklar ve İnternal Nazal Valf	33
5.4.2. Lateral Duvar Yaslanma Açısının Korunması	34
5.4.3. Septoplasti	34
5.4.4. Konkalar	35
5.4.5. Mukoza Fazlalığı	38
5.5. Literatüre Katkı	39
5.6. Çalışmanın Kısıtlılıkları	39
6. SONUÇ ve ÖNERİLER	40

7. KAYNAKLAR

41

8. EKLER**Ek-1:** Tez Çalışması İle İlgili Etik Kurul İzinleri**Ek-2:** Tez Çalışması İle İlgili Bildiriler ve Yayınlar**Ek-3:** Turnitin Ekran Görüntüsü**Ek-4:** Dijital Makbuz**9. ÖZGEÇMİŞ**

SİMGELER VE KISALTMALAR

%	Yüzde
AR	Akustik Rinometri
cm	Santimetre
cm²	Santimetrekare
cm³	Santimetreküp
d	Dakika
gr	Gram
L	Litre
mg	Miligram
MKA	Minimum Kesit Alanı
mm	Milimetre
NOSE	Nasal Obstruction Symptom Evaluation
Pa	Pascal
Preop	Preoperatif
Postop	Postoperatif
PNIF	Maksium Nazal İspiratuar Akım (Peak Nasal Inspiratory Flow)
RM	Rinomanometri
s	Saniye
VAS	Görsel Analog Skala (Visaul Analog Scale)

ŞEKİLLER

Şekil		Sayfa
3.1.	Yüksek ve düşük başlangıçlı lateral osteotomiler.	6
3.2.	Lateral duvar yaslanma açısının korunması.	11
3.3.	Fazla septal mukozanın postero-sefalik yönde serilmesi	12
3.4.	Lateral duvar desteklenmesi için splint ve Xeroform™ konulması.	13



TABLOLAR

Tablo		Sayfa
3.1.	NOSE testi: Son 1 ay içerisinde aşağıdaki durumları yaşadınız mı? (Üst solunum yolu enfeksiyonu, grip ya da nezle gibi bir döneminiz var ise bu dönemi dikkate almıyoruz.)	7
4.1.	Konka tedavileri.	14
4.2.	Ameliyat öncesi ve sonrası NOSE testi değerleri.	15
4.3.	Ameliyat öncesi ve sonrası Görsel Analog Skor değerleri.	15
4.4.	Akustik rinometri ile sağ hacim ölçümü.	16
4.5.	Akustik rinometri ile sol hacim ölçümü.	16
4.6.	Akustik rinometri ile sağ hacim ölçümü. (ksilometazolin uygulaması sonrası)	17
4.7.	Akustik rinometri ile sol hacim ölçümü. (ksilometazolin uygulaması sonrası)	17
4.8.	Akustik Rinometri ile sağ en dar alan ölçümü.	18
4.9.	Akustik Rinometri ile sol en dar alan ölçümü.	18
4.10.	Akustik rinometri ile sağ en dar alan ölçümü. (ksilometazolin uygulaması sonrası)	19
4.11.	Akustik rinometri ile sol en dar alan ölçümü. (ksilometazolin uygulaması sonrası)	19
4.12.	Akustik rinometri ile sağ en dar alan – burun deliği mesafesi ölçümü.	20
4.13.	Akustik rinometri ile sol en dar alan – burun deliği mesafesi ölçümü.	20
4.14.	Akustik rinometri ile sağ en dar alan - burun deliği mesafesi ölçümü. (ksilometazolin uygulaması sonrası)	21
4.15.	Akustik rinometri ile sol en dar alan - burun deliği mesafesi ölçümü. (ksilometazolin uygulaması sonrası)	21
4.16.	PNIF ile hava akımı ölçümü.	22
4.17.	PNIF ile sadece sağ taraf hava akımı ölçümü.	22
4.18.	PNIF ile sadece sol taraf hava akımı ölçümü.	23
4.19.	PNIF ile ksilometazolin uygulaması sonrası hava akımı ölçümü.	23
4.20.	PNIF ile ksilometazolin uygulaması sonrası sadece sağ taraf hava akımı ölçümü.	24

4.21.	PNIF ile ksilometazolin uygulaması sonrası sadece sol taraf hava akımı ölçümü.	24
4.22.	Rinomanometri ile sağ inspiratuar direnç ölçümü.	25
4.23	Rinomanometri ile sol inspiratuar direnç ölçümü.	25
4.24.	Rinomanometri ile ksilometazolin uygulaması sonrası sağ inspiratuar direnç ölçümü.	26
4.25.	Rinomanometri ile ksilometazolin uygulaması sonrası sol inspiratuar direnç ölçümü.	26



1.GİRİŞ

Rinoplasti, buruna çeşitli tekniklerle şekil verilerek daha güzel bir görünüm kazandırılmasını amaçlayan cerrahi girişimlere verilen genel bir isimdir. Dünyada ve ülkemizde en çok uygulanan estetik amaçlı girişimlerden biri olan rinoplasti ameliyatında, görünüm kadar fonksiyonellik de önemlidir. Hatta günümüz modern cerrahisinde işlem esnasında fonksiyonellik ile görünüm arasında bir tercihte bulunmak zorunda kalınırsa, plastik cerrahlar tarafından fonksiyonellik lehine karar verilmekte, yani fonksiyonellik görünümünden ön planda tutulmaktadır. Çünkü bir burunun asıl görevi güzel görünmesinden önce nefes almasıdır.

Rinoplasti ameliyatları genel olarak yapılacak işleme göre küçültme ameliyatları, büyütme ameliyatları ve hem küçültme hem büyütme ameliyatları olarak 3 gruba ayrılabilir. Büyütme ameliyatlarına örnek olarak, daha önce ameliyat edilmiş ve normalden fazla küçültülmüş bir burunun kaburga kıkırdakları ile büyütülmesi, hem küçültme hem büyütme (burnun balansı) ameliyatlarına örnek olarak ise, kemeri olan bir burnun küçültülürken radix bölgesindeki çöküklüğün doldurulması verilebilir. Küçültme ameliyatları ise bu üç grup arasında toplumumuzda en sık ihtiyaç olunanlarıdır. Kemerli bir burnun kemerinin alınması bu grup için verilebilecek bir örnektir.

Küçültme ameliyatlarında kemer alındığı zaman her iki nazal duvar arası alanda, yani dorsumda bir açıklık oluşturmaktadır. Bu alanın kapatılması için lateral duvarların birbirine yaklaştırılması gerekir. Bu işlem için çeşitli lateral osteotomi yöntemleri tarif edilmiştir. 1977 yılında Richard C. Webster ve arkadaşları, lateral osteotominin hava yoluna olan etkisini azaltmak için apertura piriformisin her iki yanındaki tabanında küçük birer üçgen bırakmayı önermişlerdir(1). Bu üçgen daha sonra literatürde '*Webster'in Üçgeni*' olarak anılmaya başlamıştır. Bu çalışmadaki amaçlarımızdan ilki, literatürde en sık tercih edilen '*Webster'in Üçgeni*'ni koruyan yüksek başlangıçlı lateral osteotomi ile korumayan düşük başlangıçlı lateral osteotomi tekniklerinin birbirlerine üstün olup olmadıklarını saptamak idi.

Küçültme rinoplastileri hangi teknikle yapılırsa yapılsın (dorsumun açıldığı ve lateral osteotomilerin kullanıldığı teknikler ya da dorsumun açılmadan lateral osteotomiler ve radix osteotomileri ile nazal yapının apertura piriformis içerisine ilerletildiği *Push Down* gibi teknikler ya da daraltıldığı *Let Down* gibi teknikler) nazal hacimde az ya da çok bir miktar azalmaya neden olurlar. Bu nedenle bir rinoplasti hastasının ameliyattan önce iyi nefes alıyor olması, ameliyattan sonra da mutlaka iyi nefes alacağı anlamına gelmez. Bu çalışmanın ikinci amacı ise küçültülen burnun iç hacminin ve hava akışının da bu küçültmeye göre nasıl dengelenmesi gerektiği ve bu amaca yönelik manevraların rinoplasti ile kombine edilmesi idi.

Uzun bir veri toplama sürecinin ardından bu eser ile burun estetiğindeki osteotomi tekniklerinden *'Webster'in Üçgeni'*ni koruyan lateral osteotomi tekniğinin bir zorunluluk mu yoksa bir efsane mi olduğuna cevap aradık. Bununla beraber nazal hava akışlarını irdelediğimiz ve ameliyat sonrası burundan nefes alamama riskini en aza indirmek için geliştirdiğimiz ve adını *'Volumetrik Rinoplasti Konsepti'* koyduğumuz felsefeyi sunma imkânı da bulduk. Bulgularımızı mümkün olan en net ve en akıcı şekilde, aktarmaya çalıştık.

2.GENEL BİLGİLER

2.1. Rinoplasti ve Hava Yolu Üzerine

Rinoplasti ile hava yolunun ilişkisi uzun yıllardır birçok araştırmacının ilgi odağı olmuştur. Bu çalışmaların en dikkat çekici olanlarından biri Grymer ve arkadaşları tarafından gerçekleştirilmiştir. 1995 yılında yayımlanan makalesinde Grymer 37 hastalık bir seri sunmuş ve hastaları ameliyattan önce ve sonra akustik rinometri ile değerlendirilmiştir. Ameliyattan sonra nazal valf alanındaki minimum kesit alanın (MKA) %22, piriform apertürdeki alanın ise %11-13 oranında azaldığı görülmüştür(2).

1998'de Guyuron intraoperatif ölçümlerle gerçekleştirdiği çalışmasında, lateral osteotominin hava yolunu düşük başlangıçlı osteotomi ile %28,38, yüksek başlangıçlı osteotomi ile ise %15,38 daralttığını ve ikisi arasında da istatistiksel fark olduğunu göstermiştir(3).

Grymer ve arkadaşları, 1999 yılında Webster'ın üçgenini koruyup korumamanın hava yolu değişikliği üzerine bir etkisinin olup olmadığını araştırmak üzere akustik rinometri ölçümleri ile bir kadavra çalışması gerçekleştirmişlerdir(4). Sonuçta düşük başlangıçlı ve yüksek başlangıçlı lateral osteotomiler arasında hava yolu daralması açısından istatistiksel olarak anlamlı bir fark olmadığını görmüşlerdir. Bununla beraber her iki grupta total minimal kesit alanın %12, piriform apertürdeki kesit alanın ise %15 daraldığını görmüşlerdir.

Öte yandan rinoplastinin nazal hava yolu üzerinde herhangi bir olumsuz etkisi olmadığını savunan yayınlar da mevcuttur. Ancak bu yayınların ortak noktası, rinoplasti ile eş zamanlı olarak septoplasti, konka cerrahisi gibi fonksiyonel tedavilerin de birlikte ya da ayrı ayrı yapılmış olmasıdır(5, 6)

2.2. Çözülmesi Gereken Sorunlar

Özellikle lateral osteotomi tekniklerini karşılaştıran Grymer ve Guyuron'un çalışmalarının birbirlerine tam tersi sonuçlar doğurması, literatürde düşük ve yüksek

başlangıçlı osteotomi tekniklerinin karşılaştırılacağı randomize prospektif bir çalışma ihtiyacı doğurmuştur. Ayrıca Grymer ve Guyuron'un çalışmalarında hava yolu alanının net daraldığının gösterilmesine rağmen Erdoğan ve Zoumalan'ın çalışmalarında redüksiyon rinoplastinin hava yolu sorunu doğurmadığı iddiası, bu çalışmalarda uygulanan eş zamanlı işlemler nedeni ile olduğunu düşündürmektedir. Tüm bu hususların aydınlatılması ve redüksiyon rinoplasti ile daralan vestibüler hacmin, hava yolu sorunu oluşturmadan mümkün olduğunca nasıl korunabileceğine dair işlemlerin sıralanması ve bu amaçla bir felsefe ortaya konulması, çalışmanın ana hatlarını oluşturmaktadır.



3. BİREYLER VE YÖNTEM

3.1. Demografik Bilgiler ve Hasta Seçimi

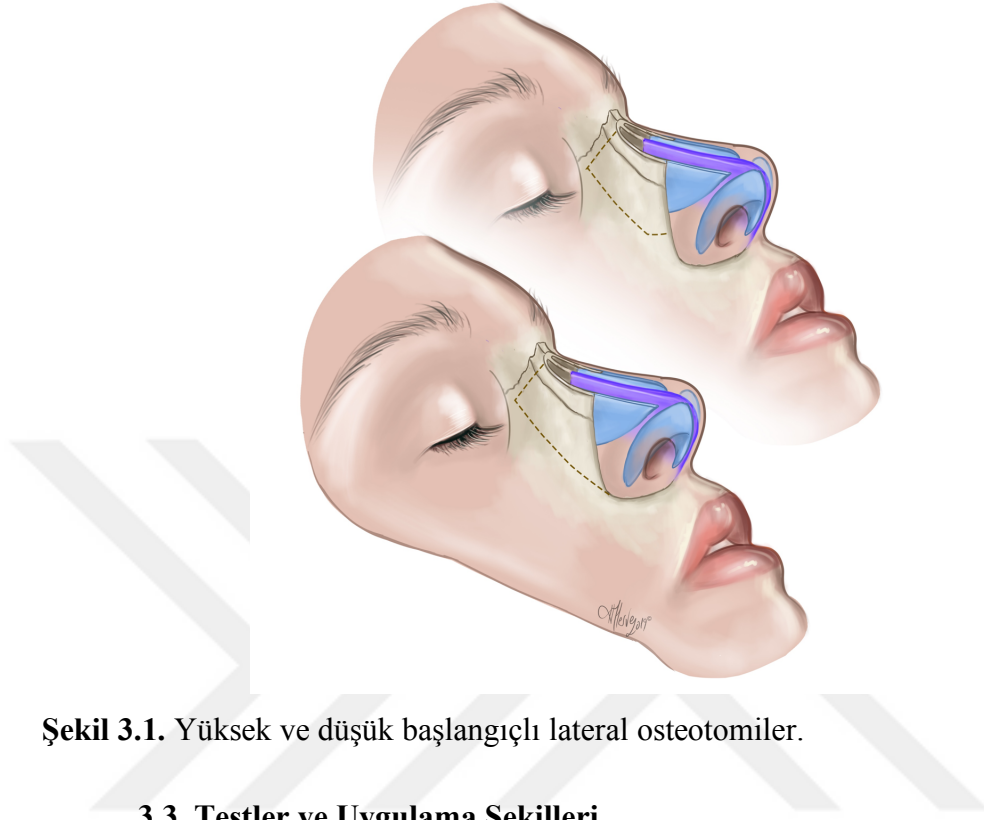
Bu çalışma 2016-2018 yılları arasında randomize, prospektif ve kontrol olarak (kanıt düzeyi 1) 46 kadın hasta üzerinde gerçekleştirilmiştir. Hastaların takip süresi 6-24 ay (ortalama $12,3 \pm 5,8$); yaş aralığı ise 18-48 yaşdır (ortalama $29,1 \pm 6,9$). (Etik Kurul Onay No: GO18/986 24.10.2018) Kliniğimize burun estetiği amacı ile başvuran tüm hastalarda; NOSE (*Nasal Obstruction Symptom Evaluation*) testi, PNIF (*Peak Nasal Inspiratory Flow*) testi, Rinomanometri testi, Akustik Rinometri testi, endoskopik muayene ile, 2 boyutlu ve 3 boyutlu dijital görüntüleme (3D Vectra™) standart olarak yapılmaktadır. Hasta grubu NOSE değerleri 20 ve altı olan, 3D Vectra™ analizlerinde 2mm ve üzeri dorsal kemer tespit edilen hastalardan aşağıdaki hariç tutma kriterlerine uyanlar olarak belirlenmiştir.

- Geçirilmiş rinoplasti öyküsü
- Geçirilmiş septoplasti öyküsü
- Geçirilmiş konka ya da valf cerrahisi öyküsü
- Kısa nazal kemikli hastalar (Nazal kemiklerin kaudal sınırının mid-nazal uzunluğun 3mm ya da daha yukarısında olması(3))
- Burun deliği daraltma gerekliliği olmaması
- Astım, alerjik rinit, atrofik rinit ya da vazomotor rinit semptomları ya da öyküsü olan hastalar
- Kronik hastalık varlığı
- Baş boyun bölgesine alınmış radyoterapi öyküsü
- Sarkoidoz, Wegener Granülamatozü ya da başka bir alt solunum yolu hastalığı bulunan hastalar
- Hastanın ölçümleri ve/veya değerlendirmeleri kabul etmemesi

3.2. Randomizasyon ve Gruplar

Randomizasyon ardışıklık ilkesince gerçekleştirilmiştir. İlk 23 hastada yüksek başlangıçlı osteotomi uygulanmış olup bu hastalar grup 1'i oluşturmuşlardır. İkinci 23

hastada ise düşük başlangıçlı lateral osteotomi uygulanmıştır. Bu hastalar da grup 2'dir. (Şekil 3.1.)



Şekil 3.1. Yüksek ve düşük başlangıçlı lateral osteotomiler.

3.3. Testler ve Uygulama Şekilleri

Tüm hastalardan detaylı öykü alınması ile beraber var olan semptomlar kaydedilmiştir. Tüm hastalar tam bir burun ve boğaz muayenesi ile genel fizik muayene yapılmıştır. Nazal kaviteler öncelikle bir spekulum ve bir flexible endoskop (Storz CC-MAC, 8403ZX, Almanya) yardımı ile değerlendirilmiştir. Septum ve konka durumları, mukozal aktivite ve her türlü irregülariteler kaydedilmiştir. Alt konkalar ucu piriform apertür hizasında ise normal, gerisinde ise posterior, ilerisinde ise anterior yerleşimli olarak kayıt edilmiştir. Valf yetmezliği standart modifiye Cottle testi ve endoskop ile değerlendirilmiştir. Testler öncesi nazal kavitedeki mukus vb. oluşumlar mukozayı irrite etmeden temizlenmiştir. Tüm nefes testleri 15 dakikalık bir istirahati takiben oda sıcaklığı 22-25°C ve %50-60 nem aralığında olan aynı odada gerçekleştirilmiştir. Testler ameliyattan 1 hafta önce son ameliyat öncesi kontrolde ve ameliyattan 6 ay sonraki kontrolde ikişer kez yapılmıştır. İlk test normal ölçüm olmakla beraber ikinci kez yapılan testler nazal vazokonstriktif ajan olan ksilometazolin hidroklorür 1mg/ml (Otrivine™) uygulamasından 15 dakika sonra

gerçekleştirilmiştir. Bu standardizasyonlar sayesinde olası konjesyon, mevsimsel değişiklikler, sıcaklık değişimleri gibi ölçümleri etkileyebilecek faktörlerin önüne geçilmiştir(7). Tüm testler hangi gruba test yaptığını bilmeyen (kör) tecrübeli bir hemşire tarafından gerçekleştirilmiştir. Hastalar da hangi gruba ait olduklarını bilmemektedirler.

3.3.1. NOSE (*Nasal Obstruction Symptom Evaluation*) Testi

Bu test (Tablo 3.1) hasta tarafından burundan soluk alıp verme ile ilgili şikayetlerini değerlendirmek üzere Amerikan Kulak Burun Boğaz Akademisi tarafından 2003 yılında geliştirilmiş ve geçerliliği kanıtlanmış bir testtir(8). 5 sorudan oluşan bu testte hastalar 0 ile 20 arasında bir puan alırlar. 100 üzerinden değerlendirme yapabilmek için bu rakam 5 ile çarpılır. 0 nefes alma ile ilgili hiçbir sorun olmadığını gösterirken, 100 nefes alma ile ilgili azami sorunu ifade eder.

Tablo 3.1. NOSE testi: Son 1 ay içerisinde aşağıdaki durumları yaşadınız mı? (Üst solunum yolu enfeksiyonu, grip ya da nezle gibi bir döneminiz var ise bu dönemi dikkate almayınız.)

NOSE Testi	Yok	Hafif	Orta Derecede	İleri Derecede	Çok İleri Derecede
Burnunuzda Dolgunluk Hissi	0	1	2	3	4
Burun Tıkanıklığı	0	1	2	3	4
Burnunuzdan Nefes Alırken Zorluk	0	1	2	3	4
Uyku Sorunu	0	1	2	3	4
Spor ya da Performans ile Burnunuzdan Yeterli Nefes Alamama	0	1	2	3	4

3.3.2. Görsel Analog Skala (Visual Analog Scale)

Bu puanlama hastanın kendisi ve çalışmadan bağımsız 4 kişi tarafından yapılmıştır. Puanlamada gözlemcilerden sonuçlar için 1 ile 10 arası puanlar vermesi istenmiştir. 1 çok çirkinini ifade ederken 10 çok güzeli ifade etmektedir.

3.3.3. Akustik Rinometri (AR)

Hilberg tarafından 1989 yılında literatüre kazandırılan bu test(9), ses dalgaları ile çalışmaktadır. Nazal kavitenin özellikle ilk 5 santimetrelilik kısmında etkili ölçümler alınabilmektedir(10-13). En sık ölçülen parametreler, hacim, minimum kesit alanı ve minimum kesit alanının mesafesidir. Normal bir burunda minimum kesit alanı (MKA), nazal valf bölgesinde ya da alt konka hizasında bulunur(13). AR literatürdeki birçok çalışmanın sonucuna göre tutarlı ve tekrarlanabilir bir testtir(10, 11, 14, 15). En dar alanın kesit ölçümü ve mesafesinin saptanması konusunda hassas olmakla beraber en dar alanın ilerisindeki darlıklarda hassasiyeti nispeten daha düşüktür(12). Ayrıca nazal kavite hacmi açısından kesin normal değerler vermek, etnik nedenler ve cinsiyet farklılıkları nedeni ile mümkün değildir(10, 16). Öte yandan genel erişkinlerde nazal kavite hacmi konjeste burunda ortalama 3.73 cm³, dekonjeste burunda ise 5.28 cm³ civarındadır(17). MKA'nın ise kadınlarda 0.51±0.12 cm² altında olması darlık bulgusu olarak kabul edilebilir(18). Gilain ve arkadaşları akustik rinometri bulgularını bilgisayarlı tomografi bulguları ile mukayese etmiş ve özellikle anterior nazal kavite değerlendirmesinde istatistiksel olarak anlamlı korelasyon bulmuşlardır(19). Bu çalışmada GMTM (GM Instruments, Irvine, İngiltere) akustik rinometri cihazı kullanılmış olup tüm ölçümler dış başlık kullanılarak normal ve dekonjestanlık olarak her bir burun deliği için ayrı ayrı yapılmıştır. 4 ölçüm sonrası yazılım otomatik olarak ölçümlerin ortalamalarını almaktadır.

3.3.4. Maksimum Nazal İspiratuar Akım (Peak Nasal Inspiratory Flow – PNIF)

Bu test inspiyum sırasında ne kadar hava çekildiğini hesaplayan basit analog bir düzenek kullanılarak yapılmaktadır. Tekrarlanabilir, güvenli ve ucuz bir testtir(20,

21). Hassasiyeti rinomanometreye benzerdir(13). Bu teknikte, sağlıklı akciğer kapasitesi varlığı ve hasta kooperasyonu önemlidir. Bu nedenle her hastada 3 ölçüm sonrası elde edilen en yüksek rakam kayıt edilmiştir. Her iki burun deliği açık ve ek olarak burun delikleri sağ ve sol ayrı kapatılarak ölçümler de alınmıştır. Bu ölçümde, etnik faktörler ve cinsiyete göre normal değerlerin farklılık gösterebileceği unutulmamalıdır. Bu nedenle çalışma sadece genç ve orta yaşlı erişkin kadın hastalar üzerinde yapılmıştır. Ayrıca maskenin uygulanması, valf ya da kanat alanında basıya veya açılmaya neden olabileceği için tüm ölçümler aynı tecrübeli hemşire tarafından gerçekleştirilmiştir. Alınan sonuçlar L/d. (Litre/dakika) cinsindedir.

3.3.5. Rinomanometri (RM)

Bu test ilk olarak Courtade tarafından 1903 yılında tarif edilmiştir. Anterior ve posterior aktif rinomanometri olarak kısa sürede gelişmiştir. Nazal patens ve fizyolojik dinamiklerin değerlendirilmesinde kullanılmaktadır. Genel olarak akustik rinometri statik sorunların tanı ve ölçümünde bilgi sağlarken rinomanometri fonksiyonel sorunlar hakkında bilgi verir(13). Schumacher ve arkadaşlarına göre anterior rinomanometri nazal obstrüksiyon değerlendirmesinde potansiyel altın standart bir yöntemdir(22). En sık kullanılan parametre inspiratuar nazal dirençtir. Çalışmamızda tüm RM ölçümleri 150 Pa altında Mertz ve arkadaşlarının metodu(23) ile gerçekleştirilmiştir. Literatürde total nazal hava akımı direnci, kadın popülasyonunda 0,21 ile 0,33 Pa/cm³/s değerleri arasında değişmektedir(24). Merkle ve arkadaşları tarafından yapılan bir meta analizde kadın popülasyonu için bu değerler konjeste burunda 0,26 Pa/cm³/s, dekonjeste burunda ise 0,21 Pa/cm³/s olarak hesaplanmıştır(24). Ayrıca ölçümler otomatik olarak 4 tekrar sonrası ortalama alınarak bilgisayar tarafından otomatik kaydedilmektedir.

3.3.6. Görüntüleme

Standart iki boyutlu görüntülemeler ameliyat öncesi ve sonrası Canon D80 (Canon Inc. Japonya) fotoğraf makinesi ile aynı mesafeden aynı ışık akısı altında (1 ana flaş 2 para-flaş (Canon Speedlite 430 EX II)) aynı lens ile (Canon 18-135 STM lens; çekimler 'crop' faktör 1,6 olduğu için 85 mm altında) gerçekleştirilmiştir. Üç boyutlu görüntüleme ve hesaplamalar için ise 3D Vectra XT™ (Canfield Scientific,

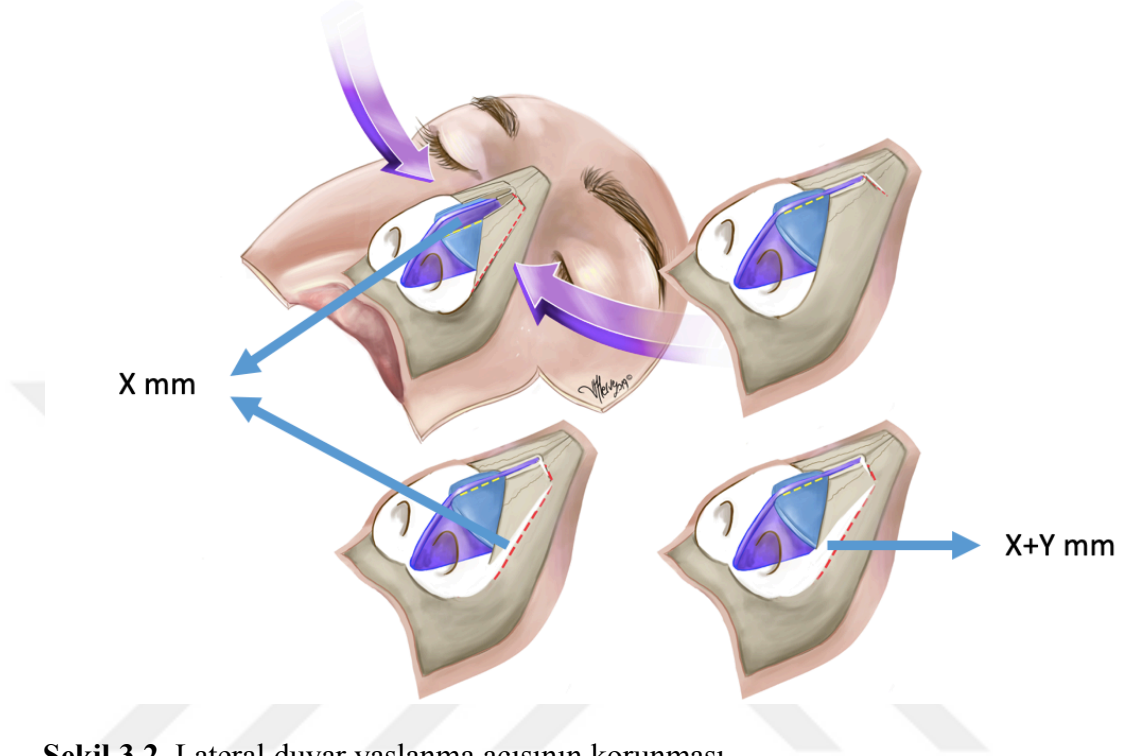
New Jersey, Amerika Birleşik Devletleri) sistemi kullanılmıştır. Vectra sistemlerinin ölçümlerinin tutarlılığı ve geçerliliği daha önce literatürde gösterilmiştir (25, 26).

3.4. Cerrahi Teknik

Tüm hastalar genel anestezi altında ameliyat edilmiştir. Hazırlık aşamasında cerrahi sırasında hemostaz amaçlı 1/100.000'lik adrenalin solüsyonu infiltrasyonu yapılmıştır. Solüsyonun içerisinde herhangi bir lokal anestetik madde kullanılmamıştır. Zira lokal anestetikler refleks vazodilatasyona neden olmakla birlikte, lidokain içerenlerin ağrı kesme süresi ameliyat süresinden daha kısa olduğu için bu etkiden de faydalanılamayacaktır. Eş zamanlı olarak burun içerisine 4 adet nazal dekonjestan ajan olan ksilometazolin hidroklorür 1mg/ml (Otrivine, Novartis ilaç, İsviçre) emdirilmiş pediler yerleştirilmiştir. Örtünme, dezenfeksiyon ve hazırlık aşamasını takiben (yaklaşık 20 dakika) pediler yerlerinden alınarak konkalar ile mukoza gözlemlenmiş ve aşağıda anlatılan prosedürler uygulanmıştır.

V şekilli transkolumellar insizyonu takiben (geniş kolumellalarda ters V tercih edilmiştir) alt lateral kıkırdaklar üzerinde supra-perikondreal – sub-smass planda diseksiyon yapılmıştır. Üst lateral kıkırdaklar üzerinde ise çok ince derili 6 hastada sub-perikondreal, normal ve kalın derili hastalarda ise supra-perikondreal diseksiyon gerçekleştirilmiştir. Kemik çatı bölgesinde tüm diseksiyonlar sub-periostealdir. Takiben alt lateral kıkırdaklar birbirlerinden ayrılarak septum görüntülenmiştir. Septum diseksiyonu tüm hastalarda sub-perikondreal yapılmıştır. Daha sonra üst lateral kıkırdaklar septumdan, üst lateral kıkırdakların lehine olacak şekilde ayrılmıştır. Komponentlerin ayrılmasını takiben dorsal septal kıkırdaktan uygun rezeksiyon gerçekleştirilmiştir. Daha sonra dorsal kemik çap, Piezotome (Acteon, Fransa), osteotom ve mikro-motor (Acteon, Fransa) yardımları ile redükte edilmiştir. Çatı açıldıktan sonra ilk olarak medial oblik ya da transverse osteotomiler Pizeotome yardımı ile gerçekleştirilmiştir. Akabinde lateral osteotomiler için endonazal ya da 2 mm'lik bir osteotom ile eksternal osteotomi yöntemlerinden biri kullanılmıştır. Dorsum kapatılırken lateral duvar yaslanma açısının korunmasına, lateral duvarların vertikalize olmamasına özen gösterilmiştir. Örneğin x mm bir dorsum kapaması için lateral osteotomi hattında da x mm ilerletme yapılmıştır. Daha fazla ilerletme hem

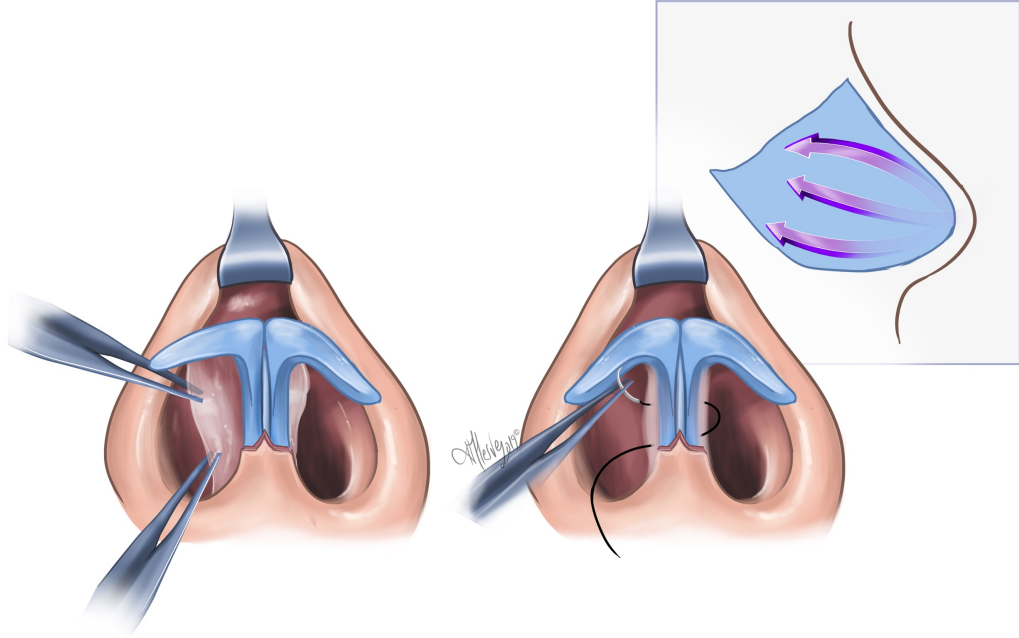
estetik açıdan uygun olmayıp vertikalizasyona neden olacağı, yani dorsal ve bazal estetik çizgilerin pozisyonunu ve oranını bozacağından hem de isthmus alanını daraltacağından tercih edilmemiştir. (Şekil 3.2.)



Şekil 3.2. Lateral duvar yaslanma açısının korunması.

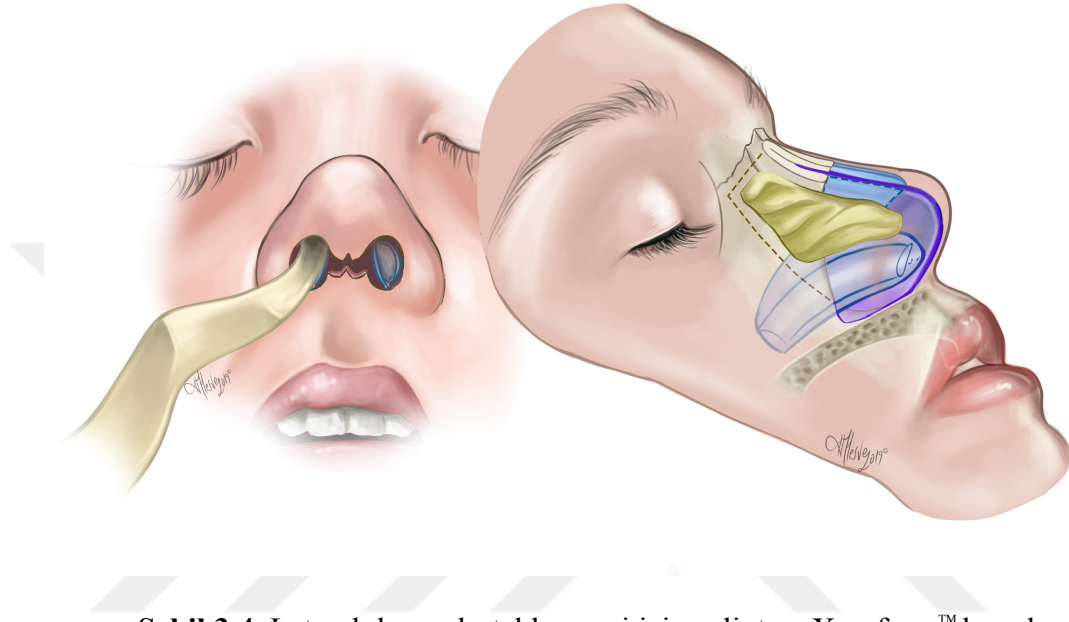
Bu işlemden sonra alt konkalar radyofrekans (RF) yardımı ile küçültülmüştür (Celon, Olympus, Japonya). Daha sonra Aufricht ekartör ile konkalar lateralize edilmiştir. Ameliyatın başında pediler çekildikten sonra konkal başta optimal küçülme görülmeyen hastalarda anterior konka kısmında kemik kalınlığının normalden fazla olabileceği nedeni ile radyofrekans uygulamasının peşine submukozal kemik rezeksiyonu da eklenmiştir. Büllöz konkaların lateral yarısı endoskopik olarak eksize edilerek medial yarısı lateralize edilmiştir. Takiben septoplasti işlemi gerçekleştirilmiştir. Fonksiyonel nedenler dışında greft alma amaçlı da bu işlem uygulanmıştır. Greft alınan hastaların tamamında greft maksiller krest üzerinden alınmış olup hastaların tamamında bu alanda minimal krest üzeri kaymanın var olduğu gözlenmiştir. Tüm hastalarda geride 1-1,5 cm kalınlığında 'C' şeklinde septum geride bırakılmıştır.

Bu işlem sonrası dorsum tüm hastalarda *spreader flep* tekniği ile 5/0 polyglyconate (Maxon, Covidien, İrlanda) kullanılarak rekonstrükte edilmiştir. Alt lateral kıkırdakların sefalik ucundan, ihtiyaç olunan tip rotasyonu sonrası üst lateral kıkırdaklar ile 1 mm. üst üste binme olacak şekilde eksizyon yapılmıştır. Burada amaç tip şekillendirilmesi olduğu kadar rotasyon varlığında *scroll alanda* direncin ortadan kaldırılması ve bu bileşkede valf yetmezliğinin oluşmasının önüne geçilmesidir. Takiben tip, uygun dikiş teknikleri ve greftlerle şekillendirilmiştir. Bu şekillendirmelerden sonra, redüksiyon rinoplasti sonrası fazla kalan septal mukoza postero-sefalik yönde geriye doğru ilerletilerek serilmiştir. Bu sayede valf alanında fazla mukozanın direnç oluşturmasının önüne geçilmiştir. Ayrıca bu işlem ile mukoza altı oluşabilecek hematoma ve sekonder skartisiyel iyileşmeler nedeni gelişebilecek septal kalınlaşmanın da önüne geçilmiştir. Bu işlem için 5/0 poliglaktin 910 (Rapid Vicryl, Ethicon, ABD) ve 5/0 polyglyconate (Maxon, Covidien, İrlanda) kullanılmıştır (Şekil 3.3.)



Şekil 3.3. Fazla septal mukozanın postero-sefalik yönde serilmesi.

Bu işlemlerden sonra *doyle splintler* konulmuştur. Splintlerin tespitinden sonra 3% bismuth tribromophenate içeren bezler (Xeroform, Kendall - Medtronic İrlanda) bu splint üzerine, lateral duvarları desteklemek amacı ile konulmuştur (Şekil 3.4.)



Şekil 3.4. Lateral duvar desteklenmesi için splint ve Xeroform™ konulması.

Splintleme işlemini müteakiben dorsum düzeni ve lateral duvarların açılı bir kez daha kontrol edilmiş ve var ise gerekli alanlar topuz uçlu yüksek devirli törpü ile (Acteon, Fransa) düzeltilmiştir. Devamında cilt 6/0 polipropilen (Prolen, Ethicon, ABD), mukozalar ise 5/0 poliglaktin 910 (Rapid Vicryl, Ethicon, ABD) ile kapatılmıştır. Denver™ termoplastik splint (Denver Splint Co, ABD) ile burun dışardan kapatılarak ameliyata son verilmiştir. Xeroform™'lar 3-4 gün, Denver ve doyle splintler ise 7-10 gün sonra çıkarılmıştır. Hastalara ilk 1 ay yan yatmamaları ve ağır fiziksel aktiviteden kaçınmaları önerilmiştir. Ameliyat sonrası hastalara 1 hafta boyunca günde 2x1 gr. sefalekssin monohidrat (Sef, Mustafa Nevzat İlaç, Türkiye) ve günde 2x75 mg. diklofenak sodyum (Voltaren, GSK, İngiltere) kullanmaları önerilmiştir. Burun hijyeninin korunmasına dikkat edilmesi de önerilmekle beraber hiçbir hastaya kortikosteroid içeren oral ya da topikal ilaç verilmemiştir.

4. SONUÇLAR

4.1. Bulgular

Her iki grupta konka pozisyonları incelendiğinde yüksek başlangıçlı osteotomi grubundaki hastaların 13'ünde, düşük başlangıçlı osteotomi grubundaki hastaların da 12'sinde alt konkaların anterior yerleşimli olduğu görülmüştür. Yüksek başlangıçlı osteotomi yapılan gruptaki hastaların 6'sında konkaların posterior yerleşimli iken 4'ünde normal yerleşimli oldukları görülmüştür. Düşük başlangıçlı osteotomi yapılan grupta ise 5 hastada posterior, 6 hastada normal yerleşimli konkalar görülmüştür. Tüm hastalarda konkalara radyofrekans uygulaması yapılmıştır. Ksilometazolinli pedi uygulamasını takiben yeterince küçülmeyen alt konkası olan 9 hastada bilateral anterior submukozal kemik rezeksiyonu (5 yüksek başlangıçlı grup, 4 düşük başlangıçlı grup) da eklenmiştir. Endoskopik muayenelerinde büllöz orta konkası olduğu düşünülen hastalara çektilen paranazal sinüs tomografilerinde büllözite tespit edilen 5 hastada bilateral endoskopik orta konka ameliyatı da işleme eklenmiştir (Tablo 4.1.). 12 hastada (her grupta 6 hasta) hafif deviasyon nedeni ile septoplasti işlemi gerçekleştirilmiştir. Kalan 34 hastanın tamamında ise greft alma amaçlı septumdan rezeksiyon yapılmıştır.

Tablo 4.1. Konka tedavileri.

	Konka Pozisyonu			Submukozal Alt Konka Kemik Rezeksiyonu	Endoskopik Orta Konka Cerrahisi
	Anterior	Normal	Posterior		
Grup 1 (Yüksek Başlangıçlı)	13	4	6	5	2
Grup 2 (Düşük Başlangıçlı)	12	6	5	4	3

4.2. NOSE Testi

Ameliyat öncesi (preop) her iki grubun NOSE skorları, dahil etme kriterine uygun olacak şekilde 20'nin altıdır. Ameliyat sonrasında (postop) da bu skorlar her iki

grupta 20'nin altında bulunmuş olup, grup içerisinde (ameliyat öncesi ve sonrası arası) ve her iki grup arasında istatistiksel anlamlı fark bulunamamıştır (Tablo 4.2.)

Tablo 4.2. Ameliyat öncesi ve sonrası NOSE testi değerleri.

NOSE Testi	Preop Median (En Düşük;En Yüksek)	Postop Median (En Düşük;En Yüksek)	p Değeri Preop - Postop	p Değeri Fark Preop - Postop
Grup 1 (Yüksek Başlangıçlı)	10 (0;20)	5 (0;20)	0,546	0,752
Grup 2 (Düşük Başlangıçlı)	0 (0;20)	0 (0;20)	0,346	

4.3. Görsel Analog Skorlar

Ameliyat sonuçlarına göre yapılan değerlendirmelerde, görsel açıdan her iki grup arasında istatistiksel anlamlı bir fark saptanmamıştır. Grup içerisindeki değerlendiricilerin de tutarlılıkları anlamlı bulunmuştur (Tablo 4.3.)

Tablo 4.3. Ameliyat öncesi ve sonrası Görsel Analog Skor değerleri.

Görsel Analog Skorlar	Median (Min;Max)	Cronbach's Alpha	p Değeri
Grup 1 (Yüksek Başlangıçlı)	9 (8,20;10)	0,925	0,859
Grup 2 (Düşük Başlangıçlı)	9 (8;10)	0,922	

4.4. Akustik Rinometri

Sağ ve sol burun içi hacimler ameliyat öncelerine göre ayrı ayrı değerlendirildiklerinde; yüksek başlangıçlı osteotomi uygulanan grupta hem sağ hem de sol vestibüler hacimde bir miktar artma gözlenmiştir. Sol taraf için bu artış istatistiksel olarak anlamlıdır. Düşük başlangıçlı osteotomi yapılan grupta da benzer şekilde ameliyat sonrası bir hacim artışı gözlenmiştir. Bu hacim artışı istatistiksel olarak her iki taraf için de anlamlı bulunmuştur. Öte yandan düşük ve yüksek başlangıçlı osteotomiler birbirleri ile karşılaştırıldıklarında istatistiksel olarak anlamlı fark bulunamamıştır (Tablo 4.4. ve 4.5.).

Tablo 4.4. Akustik rinometri ile sağ hacim ölçümü.

Sağ Hacim	Preop Ortalama Hacim \pm Std. Deviasyon (cm ³)	Postop Ortalama Hacim \pm Std. Deviasyon (cm ³)	Farkın Oranı ((Postop-Preop) / Preop) Ortalama \pm Std. Deviasyon	p Değeri	Farkın Oranı ((Postop-Preop) / Preop) Ortalama (En Düşük; En Yüksek)
Grup 1 (Yüksek Başlangıçlı)	4,24 \pm 1,00	4,63 \pm 1,01	0,16 \pm 0,43	0,232	0,03 (-0,34;1,20)
Grup 2 (Düşük Başlangıçlı)	4,05 \pm 1,06	4,84 \pm 1,13	0,26 \pm 0,41	0,025	0,21 (-0,42;1,06)
p Değeri					0,277

Tablo 4.5. Akustik rinometri ile sol hacim ölçümü.

Sol Hacim	Preop Ortalama Hacim \pm Std. Deviasyon (cm ³)	Postop Ortalama Hacim \pm Std. Deviasyon (cm ³)	Farkın Oranı ((Postop-Preop) / Preop) Ortalama \pm Std. Deviasyon	p Değeri	Farkın Oranı ((Postop-Preop) / Preop) Ortalama (En Düşük; En Yüksek)
Grup 1 (Yüksek Başlangıçlı)	4,36 \pm 1,07	4,77 \pm 1,00	0,12 \pm 0,22	0,031	0,11 (-0,25;0,74)
Grup 2 (Düşük Başlangıçlı)	3,96 \pm 0,97	5,14 \pm 1,25	0,35 \pm 0,4	0,001	0,31 (-0,23;1,21)
p Değeri					0,057

Ksilometazolin uygulaması ile de benzer hacim artışları görülmüş olup, düşük başlangıçlı osteotomi grubunda her iki tarafta ameliyat öncesi ile istatistiksel olarak anlamlı bir fark gözlenmemiştir. Öte yandan yüksek başlangıçlı grupta sağ tarafta ameliyat öncesi ile istatistiksel olarak anlamlı fark gözlenmez iken sol tarafta anlamlı fark bulunmuştur. Yine ksilometazolinsiz ölçümlere benzer olarak, düşük ve yüksek başlangıçlı osteotomiler arasında, istatistiksel olarak anlamlı fark bulunamamıştır (Tablo 4.6. ve 4.7.).

Tablo 4.6. Akustik rinometri ile sağ hacim ölçümü. (ksilometazolin uygulaması sonrası)

Sağ Hacim (Ksilometazolin)	Preop Ortalama Hacim \pm Std. Deviasyon (cm ³)	Postop Ortalama Hacim \pm Std. Deviasyon (cm ³)	Farkın Oranı ((Postop- Preop) / Preop) Ortalama \pm Std. Deviasyon	p Değeri	Farkın Oranı ((Postop- Preop) / Preop) Ortalama (En Düşük; En Yüksek)
Grup 1 (Yüksek Başlangıçlı)	5,02 \pm 0,95	5,44 \pm 1,26	0,12 \pm 0,36	0,223	-0,006 (- 0,41 ; 1,39)
Grup 2 (Düşük Başlangıçlı)	5,31 \pm 1,04	5,6 \pm 1,22	0,07 \pm 0,22	0,241	0,033 (- 0,04; 0,42)
p Değeri					0,974

Tablo 4.7. Akustik rinometri ile sol hacim ölçümü. (ksilometazolin uygulaması sonrası)

Sol Hacim (Ksilometazolin)	Preop Ortalama Hacim \pm Std. Deviasyon (cm ³)	Postop Ortalama Hacim \pm Std. Deviasyon (cm ³)	Farkın Oranı ((Postop- Preop) / Preop) Ortalama \pm Std. Deviasyon	p Değeri	Farkın Oranı ((Postop- Preop) / Preop) Ortalama (En Düşük; En Yüksek)
Grup 1 (Yüksek Başlangıçlı)	4,97 \pm 0,98	5,53 \pm 1,26	0,13 \pm 0,26	0,039	0,13 (-0,44; 0,67)
Grup 2 (Düşük Başlangıçlı)	5,22 \pm 1,21	5,75 \pm 1,08	0,14 \pm 0,30	0,085	0,14 (-0,27; 1,04)
p Değeri					0,801

Minimum kesit alanları incelendiğinde, yüksek ve düşük başlangıçlı osteotomilerin ameliyat öncesi ve sonrası ölçümleri arası istatistiksel fark hem ksilometazolinsiz (Tablo 4.8 ve 4.9.) hem de ksilometazolin ile (Tablo 4.10. ve 4.11.) yapılan ölçümlerde gözlenmemiştir. Ayrıca düşük ve yüksek başlangıçlı osteotomiler arasında da istatistiksel fark ksilometazolinsiz ve de ksilometazolinli ölçümlerde bulunamamıştır.

Tablo 4.8. Akustik Rinometri ile sağ en dar alan ölçümü.

Sağ En Dar Kesit Alanı (MKA)	Preop Ortalama MKA \pm Std. Deviasyon (cm ²)	Postop Ortalama MKA \pm Std. Deviasyon (cm ²)	Farkın Oranı ((Postop-Preop) / Preop) Ortalama \pm Std. Deviasyon	p Değeri	Farkın Oranı ((Postop-Preop) / Preop) Ortalama (En Düşük; En Yüksek)
Grup 1 (Yüksek Başlangıçlı)	0,39 \pm 0,15	0,36 \pm 0,14	0,05 \pm 0,62	0,438	-0,13 (-0,65;1,76)
Grup 2 (Düşük Başlangıçlı)	0,34 \pm 0,18	0,40 \pm 0,16	0,35 \pm 0,72	0,277	0,12 (-0,76;2,42)
p Değeri					0,51

Tablo 4.9. Akustik rinometri ile sol en dar alan ölçümü.

Sol En Dar Kesit Alanı (MKA)	Preop Ortalama MKA \pm Std. Deviasyon (cm ²)	Postop Ortalama MKA \pm Std. Deviasyon (cm ²)	Farkın Oranı ((Postop-Preop) / Preop) Ortalama \pm Std. Deviasyon	p Değeri	Farkın Oranı ((Postop-Preop) / Preop) Ortalama (En Düşük; En Yüksek)
Grup 1 (Yüksek Başlangıçlı)	0,38 \pm 0,18	0,43 \pm 0,24	0,30 \pm 0,79	0,326	-0,08 (-0,42;2,53)
Grup 2 (Düşük Başlangıçlı)	0,39 \pm 0,16	0,39 \pm 0,26	0,20 \pm 0,84	0,973	-0,03 (-0,92;2,38)
p Değeri					0,468

Tablo 4.10. Akustik rinometri ile sağ en dar alan ölçümü. (ksilometazolin uygulaması sonrası)

Sağ En Dar Kesit Alanı (MKA) (Ksilometazolin)	Preop Ortalama MKA \pm Std. Deviasyon (cm ²)	Postop Ortalama MKA \pm Std. Deviasyon (cm ²)	Farkın Oranı ((Postop-Preop) / Preop) Ortalama \pm Std. Deviasyon	p Değeri	Farkın Oranı ((Postop-Preop) / Preop) Ortalama (En Düşük; En Yüksek)
Grup 1 (Yüksek Başlangıçlı)	0,42 \pm 0,14	0,40 \pm 0,12	0,09 \pm 0,68	0,579	0,03 (-0,59;2,63)
Grup 2 (Düşük Başlangıçlı)	0,43 \pm 0,16	0,42 \pm 0,13	0,09 \pm 0,57	0,618	0,09 (-0,58;2,18)
p Değeri					0,886

Tablo 4.11. Akustik rinometri ile sol en dar alan ölçümü. (ksilometazolin uygulaması sonrası)

Sol En Dar Kesit Alanı (MKA) (Ksilometazolin)	Preop Ortalama MKA \pm Std. Deviasyon (cm ²)	Postop Ortalama MKA \pm Std. Deviasyon (cm ²)	Farkın Oranı ((Postop-Preop) / Preop) Ortalama \pm Std. Deviasyon	p Değeri	Farkın Oranı ((Postop-Preop) / Preop) Ortalama (En Düşük; En Yüksek)
Grup 1 (Yüksek Başlangıçlı)	0,47 \pm 0,15	0,44 \pm 0,15	-0,002 \pm 0,38	0,424	-0,07 (-0,58;0,90)
Grup 2 (Düşük Başlangıçlı)	0,50 \pm 0,35	0,54 \pm 0,38	0,03 \pm 0,52	0,754	0,05 (-1,50; 1,41)
p Değeri					0,368

En dar alanın burun deliğine olan mesafesi değerlendirildiğinde, ksilometazolinsiz ölçümlerde düşük başlangıçlı osteotomiler ile en dar alanın ameliyat sonrası burun deliğine yaklaştığı görülmüştür. Bu durum ameliyat öncesine göre istatistiksel anlamlı fark doğurmuştur. Yüksek başlangıçlı osteotomide ise sağ tarafta anlamlı fark görülmüş, sol tarafta görülmemiştir. Gruplar arası fark ise sol tarafta istatistiksel olarak anlamlı iken sağ tarafta anlamlı değildir (Tablo 4.12. ve 4.13.).

Tablo 4.12. Akustik rinometri ile sağ en dar alan – burun deliği mesafesi ölçümü.

Sağ En Dar Kesit Alanı (MKA) Uzaklığı	Preop Ortalama MKA Uzaklığı ± Std. Deviasyon (cm)	Postop Ortalama MKA Uzaklığı± Std. Deviasyon (cm)	Farkın Oranı ((Postop-Preop) / Preop) Ortalama ± Std. Deviasyon	p Değeri	Farkın Oranı ((Postop-Preop) / Preop) Ortalama (En Düşük; En Yüksek)
Grup 1 (Yüksek Başlangıçlı)	1,93±0,37	1,73±0,22	-0,07± 0,20	0,023	-0,08 (-0,39;0,43)
Grup 2 (Düşük Başlangıçlı)	2,16±0,31	1,81±0,21	-0,13±0,26	0,000	-0,16 (-0,39;0,99)
p Değeri					0,101

Tablo 4.13. Akustik rinometri ile sol en dar alan – burun deliği mesafesi ölçümü.

Sol En Dar Kesit Alanı (MKA) Uzaklığı	Preop Ortalama MKA Uzaklığı ± Std. Deviasyon (cm)	Postop Ortalama MKA Uzaklığı± Std. Deviasyon (cm)	Farkın Oranı ((Postop-Preop) / Preop) Ortalama ± Std. Deviasyon	p Değeri	Farkın Oranı ((Postop-Preop) / Preop) Ortalama (En Düşük; En Yüksek)
Grup 1 (Yüksek Başlangıçlı)	1,82±0,4	1,84±0,41	0,01±0,64	0,896	0(-0,87;2,42)
Grup 2 (Düşük Başlangıçlı)	2,16±0,4	1,80±0,39	-0,35±0,56	0,007	-0,35 (-1,03;1,04)
p Değeri					0,006

En dar alanın burun deliğine olan mesafesi ksilometazolin uygulaması sonrası değerlendirildiğinde, her iki grupta sağ ve sol tarafta burun deliğine doğru yaklaşma gözlemlenmiştir. Ancak yüksek başlangıçlı osteotomi gurubunda ameliyat öncesine göre istatistiksel anlamlı bir fark gözlenmez iken, düşük başlangıçlı grupta istatistiksel olarak anlamlı fark görülmüştür. İki grup arasında ise istatistiksel olarak anlamlı fark mevcuttur (tablo 4.14. ve 4.15.).

Tablo 4.14. Akustik rinometri ile sağ en dar alan - burun deliği mesafesi ölçümü. (ksilometazolin uygulaması sonrası)

Sağ En Dar Kesit Alanı (MKA) Uzaklığı (Ksilometazolin)	Preop Ortalama MKA Uzaklığı ± Std. Deviasyon (cm)	Postop Ortalama MKA Uzaklığı ± Std. Deviasyon (cm)	Farkın Oranı ((Postop-Preop) / Preop) Ortalama ± Std. Deviasyon	p Değeri	Farkın Oranı ((Postop-Preop) / Preop) Ortalama (En Düşük; En Yüksek)
Grup 1 (Yüksek Başlangıçlı)	1,90±0,36	1,77±0,17	-0,04±0,17	0,059	-0,08 (-0,31;0,43)
Grup 2 (Düşük Başlangıçlı)	2,11±0,15	1,69±0,22	-0,19±0,10	0,000	-0,17 (-0,50;0)
p Value					0,02

Tablo 4.15. Akustik rinometri ile sol en dar alan - burun deliği mesafesi ölçümü (ksilometazolin uygulaması sonrası)

Sol En Dar Kesit Alanı (MKA) Uzaklığı (Ksilometazolin)	Preop Ortalama MKA Uzaklığı ± Std. Deviasyon (cm)	Postop Ortalama MKA Uzaklığı ± Std. Deviasyon (cm)	Farkın Oranı ((Postop-Preop) / Preop) Ortalama ± Std. Deviasyon	p Değeri	Farkın Oranı ((Postop-Preop) / Preop) Ortalama (En Düşük; En Yüksek)
Grup 1 (Yüksek Başlangıçlı)	1,84±0,33	1,81±0,29	-0,02±0,39	0,732	-0,17 (-0,52;1,00)
Grup 2 (Düşük Başlangıçlı)	2,17±0,56	1,86±0,53	-0,31±0,70	0,044	-0,51 (-2,43;1,38)
p Değeri					0,07

4.5. PNIF

PNIF testi ile hastaların aynı anda her iki burun deliğinden nefes alma ile sağ ve sol burundan nefes alma miktarları ayrı ayrı değerlendirilmiştir. Aynı test ksilometazolin uygulaması sonrası da tekrarlanmıştır. Her iki delikten aynı anda nefes alma, sağ delikten nefes alma ve sol delikten nefes alma hacimleri ameliyat öncesine göre istatistiksel olarak anlamlı fark bulunamamış olup her iki grup arasında da istatistiksel anlamlı fark gözlenmemiştir (tablo 4.16-18). İstatistiksel olarak anlamlı fark bulunamaması, ksilometazolin uygulaması sonrası elde edilen değerlerde de aynı şekildedir (tablo 4.19-21).

Tablo 4.16. PNIF ile hava akımı ölçümü.

PNIF	Preop Ortalama \pm Std. Deviasyon (L/d)	Postop Ortalama \pm Std. Deviasyon (L/d)	Farkın Oranı ((Postop- Preop) / Preop) Ortalama \pm Std. Deviasyo n	p Değeri	Farkın Oranı ((Postop- Preop) / Preop) Ortalama (En Düşük; En Yüksek)
Grup 1 (Yüksek Başlangıçlı)	89,91 \pm 17,70	93,26 \pm 19,40	0,06 \pm 0,20	0,262	0,06 (- 0,28;0,54)
Grup 2 (Düşük Başlangıçlı)	104,56 \pm 35,25	106,95 \pm 37,68	0,04 \pm 28	0,683	-0,05 (- 0,25;1,00)
p Değeri					0,312

Tablo 4.17. PNIF ile sadece sağ taraf hava akımı ölçümü.

PNIF Sağ	Preop Ortalama \pm Std. Deviasyon (L/d)	Postop Ortalama \pm Std. Deviasyon (L/d)	Farkın Oranı ((Postop- Preop) / Preop) Ortalama \pm Std. Deviasyon	p Değeri	Farkın Oranı ((Postop- Preop) / Preop) Ortalama (En Düşük; En Yüksek)
Grup 1 (Yüksek Başlangıçlı)	50,43 \pm 11,27	53,47 \pm 10,81	0,09 \pm 0,26	0,238	0 (-0,27;0,63)
Grup 2 (Düşük Başlangıçlı)	63,47 \pm 29,01	65,65 \pm 27,35	0,07 \pm 0,23	0,508	0 (-0,32;0,70)
p Değeri					0,783

Tablo 4.18. PNIF ile sadece sol taraf hava akımı ölçümü.

PNIF Sol	Preop Ortalama \pm Std. Deviasyon (L/d)	Postop Ortalama \pm Std. Deviasyon (L/d)	Farkın Oranı ((Postop-Preop) / Preop) Ortalama \pm Std. Deviasyon	p Değeri	Farkın Oranı ((Postop-Preop) / Preop) Ortalama (En Düşük; En Yüksek)
Grup 1 (Yüksek Başlangıçlı)	50,00 \pm 13,31	52,60 \pm 13,80	0,08 \pm 0,31	0,431	0,07 (-0,41;0,63)
Grup 2 (Düşük Başlangıçlı)	50,43 \pm 15,21	56,73 \pm 17,16	0,16 \pm 0,37	0,085	0,07 (-0,29;1,25)
p Değeri					0,560

Tablo 4.19. PNIF ile ksilometazolin uygulaması sonrası hava akımı ölçümü.

PNIF (Ksilometazolin)	Preop Ortalama \pm Std. Deviasyon (L/d)	Postop Ortalama \pm Std. Deviasyon (L/d)	Farkın Oranı ((Postop-Preop) / Preop) Ortalama \pm Std. Deviasyon	p Değeri	Farkın Oranı ((Postop-Preop) / Preop) Ortalama (En Düşük; En Yüksek)
Grup 1 (Yüksek Başlangıçlı)	102,39 \pm 19,06	105,43 \pm 18,64	0,04 \pm 0,14	0,393	0,06 (-0,29; 0,30)
Grup 2 (Düşük Başlangıçlı)	123,26 \pm 38,09	122,83 \pm 38,48	0,01 \pm 0,15	0,903	-0,04 (-0,28; 0,45)
p Değeri					0,333

Tablo 4.20. PNIF ile ksilometazolin uygulaması sonrası sadece sağ taraf hava akımı ölçümü.

PNIF Sağ (Ksilometazolin)	Preop Ortalama \pm Std. Deviasyon (L/d)	Postop Ortalama \pm Std. Deviasyon (L/d)	Farkın Oranı ((Postop-Preop) / Preop) Ortalama \pm Std. Deviasyon	p Değeri	Farkın Oranı ((Postop-Preop) / Preop) Ortalama (En Düşük; En Yüksek)
Grup 1 (Yüksek Başlangıçlı)	59,56 \pm 16,30	60,43 \pm 13,04	0,06 \pm 0,26	0,796	0,07 (-0,38;0,56)
Grup 2 (Düşük Başlangıçlı)	74,34 \pm 26,55	75,43 \pm 28,91	0,03 \pm 0,20	0,670	0 (-0,31;0,67)
p Değeri					0,619

Tablo 4.21. PNIF ile ksilometazolin uygulaması sonrası sadece sol taraf hava akımı ölçümü.

PNIF Sol (Ksilometazolin)	Preop Ortalama \pm Std. Deviasyon (L/d)	Postop Ortalama \pm Std. Deviasyon (L/d)	Farkın Oranı ((Postop-Preop) / Preop) Ortalama \pm Std. Deviasyon	p Değeri	Farkın Oranı ((Postop-Preop) / Preop) Ortalama (En Düşük; En Yüksek)
Grup 1 (Yüksek Başlangıçlı)	59,13 \pm 14,74	55,65 \pm 14,00	0,08 \pm 0,26	0,281	0,09 (-0,37;0,56)
Grup 2 (Düşük Başlangıçlı)	66,52 \pm 20,41	62,17 \pm 19,29	0,09 \pm 0,29	0,132	0 (-0,25;1,14)
p Değeri					0,947

4.6 Rinomanometri

Rinomanometri ile hastaların sağ ve sol burundan nefes alma dirençleri ayrı ayrı değerlendirilmiştir. Aynı test ksilometazolin uygulaması sonrası da tekrarlanmıştır. Hem düşük başlangıçlı hem de yüksek başlangıçlı osteotomi uygulanan hastalarda ameliyat öncesine göre inspiratuar dirençlerinde anlamlı bir farklılık saptanmamıştır (Tablo 4.22-25). Gruplar birbirleri ile de karşılaştırıldıklarında anlamlı fark görülmemiştir.

Tablo 4.22. Rinomanometri ile sağ inspiratuar direnç ölçümü.

Sağ İspiratuar Direnç	Preop Ortalama Direnç ± Std. Deviasyon (Pa/cm ³ /s)	Postop Ortalama Direnç ± Std. Deviasyon (Pa/cm ³ /s)	Farkın Oranı ((Postop- Preop) / Preop) Ortalama ± Std. Deviasyon	p Değeri	Farkın Oranı ((Postop- Preop) / Preop) Ortalama (En Düşük; En Yüksek)
Grup 1 (Yüksek Başlangıçlı)	0,535±0,34 8	0,481±0,22 9	0,11±0,61	0,429	-0,004 (-0,72; 2,01)
Grup 2 (Düşük Başlangıçlı)	0,412±0,23 5	0,427±0,17 7	0,20±0,57	0,790	-0,005 (-0,67; 1,24)
p Değeri					0,606

Tablo 4.23. Rinomanometri ile sol inspiratuar direnç ölçümü.

Sol İspiratuar Direnç	Preop Ortalama Direnç ± Std. Deviasyon (Pa/cm ³ /s)	Postop Ortalama Direnç ± Std. Deviasyon (Pa/cm ³ /s)	Farkın Oranı ((Postop- Preop) / Preop) Ortalama ± Std. Deviasyon	p Değeri	Farkın Oranı ((Postop- Preop) / Preop) Ortalama (En Düşük; En Yüksek)
Grup 1 (Yüksek Başlangıçlı)	0,499±0,193	0,571±0,323	0,29±0,86	0,351	0,01 (- 0,69;3,03)
Grup 2 (Düşük Başlangıçlı)	0,623±0,524	0,623±0,487	0,36±1,23	0,997	-0,03 (-0,83; 3,48)
p Değeri					0,517

Tablo 4.24. Rinomanometri ile ksilometazolin uygulaması sonrası sağ inspiratuar direnç ölçümü.

Sağ İspiratuar Direnç (Ksilometazolin)	Preop Ortalama Direnç \pm Std. Deviasyon (Pa/cm ³ /s)	Postop Ortalama Direnç \pm Std. Deviasyon (Pa/cm ³ /s)	Farkın Oranı ((Postop-Preop) / Preop) Ortalama \pm Std. Deviasyon	p Değeri	Farkın Oranı ((Postop-Preop) / Preop) Ortalama (En Düşük; En Yüksek)
Grup 1 (Yüksek Başlangıçlı)	0,464 \pm 0,294	0,415 \pm 0,229	0,04 \pm 0,58	0,377	0 (-0,75;2,15)
Grup 2 (Düşük Başlangıçlı)	0,310 \pm 0,184	0,298 \pm 0,095	0,08 \pm 0,37	0,733	0,09 (-0,58; 1,03)
p Değeri					0,398

4.25. Rinomanometri ile ksilometazolin uygulaması sonrası sol inspiratuar direnç ölçümü

Sol İspiratuar Direnç (Ksilometazolin)	Preop Ortalama Direnç \pm Std. Deviasyon (Pa/cm ³ /s)	Postop Ortalama Direnç \pm Std. Deviasyon (Pa/cm ³ /s)	Farkın Oranı ((Postop-Preop) / Preop) Ortalama \pm Std. Deviasyon	p Değeri	Farkın Oranı ((Postop-Preop) / Preop) Ortalama (En Düşük; En Yüksek)
Grup 1 (Yüksek Başlangıçlı)	0,417 \pm 0,171	0,431 \pm 0,243	0,20 \pm 0,85	0,837	-0,06 (-0,72; 3,00)
Grup 2 (Düşük Başlangıçlı)	0,407 \pm 0,191	0,390 \pm 0,143	0,13 \pm 0,61	0,760	-0,06 (-0,76; 1,84)
p Değeri					0,956

5.TARTIŞMA

5.1. Burundan Nefes Alma

Burundan iyi nefes alma hissi birçok nöro-fizyolojik mekanizmanın üzerinde etkili olduğu bir durumdur. Nazal kavite hacmi, iyi nefes alma hissini var olabilmesi için tek kriter değildir(10). Mukozal (vazomotor siklus, sekresyonlar), yapısal sorunlar, duyu reseptörleri (basınç, ısı, ağrı) ve psikolojik birçok faktör burun tıkanıklığı hissedilmesinde etkili olabilir (10, 20, 21, 27-32). Mukozadaki duyu sinirlerinin atrofisi ya da somatizasyon gösteren anksiyete, bir miktar nefes alma sorunu varlığında bu sorunun daha fazla algılanmasına katkıda bulunabilir(33). Burundan nefes alma hissine ait bu reseptörlerin yoğunlaştığı alanlar nazofarenks ve direncin en yüksek olduğu noktalardan biri olan alt konka çevresidir(31). Optimal nefes alma için, açık bir nazal pasaj, sağlam mukosilier aktivite, mukozal inflamasyonun olmaması ve normal fonksiyonel reseptörlerin varlığı gereklidir(34).

Burundan nefes almanın değerlendirilmesinde en etkin metotlar detaylı burun muayenesi ve ‘Visual Analog Scale (VAS)’lerdir (20, 35). Bu çalışmada da hastaların ameliyat öncesi ve sonrası detaylı muayeneleri yapılmış ve nefes alma durumlarını değerlendirebilmeleri için VAS olarak NOSE testi kullanılmıştır. Öte yandan akustik rinometri, rinomanometri ve PNIF kullanımı ise burundan nefes almaya farklı perspektiflerden bakmamızı sağlayarak bu yönde bize kalitatif bilgi sağlamıştır. Akustik rinometri burun içi statik geometrisini ortaya koyarken rinomanometri ve PNIF hava akışı ile ilgili fonksiyonel bilgiler vermektedir (12, 33). Bu testler literatürde tamamlayıcı olarak kabul edilmektedir(10, 11, 20, 27, 36).

5.2. Osteoplasti, Nefes Alma ve Sonuçlarımızın Literatür ile Mukayesesi

Rinoplasti ameliyatları kabaca redüksiyon, augmentasyon ve hem redüksiyon hem augmentasyon olarak üç ana gruba ayrılabilir. Redüksiyon rinoplastilerde redüksiyon miktarı ile doğru orantılı olarak burun iç hacminde de bir azalma olması beklenir. Sheen’e göre bu durum hastaların %75-85’inde olabilir(37). Ancak bu hacim azalmasının fonksiyonel etkilerinin de görülebilmesi için hava akışını etkileyen alanlarda direk etkisinin olması gerekir. Genel olarak burun estetiği ameliyatı olan

hastaların %10'luk bir kısmında sübjektif nazal obstrüksiyon bulgularının oluşacağı düşünülmektedir (38, 39). Bir milimetrelik bir redüksiyon rinoplastide dorsum açıklığı sadece medial oblik ya da transverse osteotomilerle kapatılabilecekken daha fazla redüksiyon yapılan burunlarda dorsum açıklığını kapatmak için lateral osteotomi tekniklerini de kullanmak gerekebilir. Osteoplastik teknikler olarak tanımlanan bu tekniklerin hava yolu üzerine olan etkisi literatürde tartışmalı olmakla beraber bazı yazarlar bu tekniklerin hava yoluna negatif etkisi olduğunu savunmaktadır(2-4).

Grymer'in 1995 yılında yayımladığı 37 hastalık serisinde ameliyattan sonra nazal valf alanındaki minimum kesit alanının %22, piriform apertürdeki alanın ise %11-13 oranında azaldığı görülmüştür(2). Guyuron'un 1998'de intraoperatif ölçümlerle gerçekleştirdiği çalışmasında ise, lateral osteotominin hava yolunu düşük başlangıçlı osteotomi ile %28,38, yüksek başlangıçlı osteotomide ise %15,38 daralttığını ve her ikisi arasında da istatistiksel fark olduğunu göstermiştir(3). Ancak 1999 yılında Grymer ve arkadaşlarının bu etkiyi araştırdıkları kadavra çalışmasında total minimal kesit alanının %12, piriform apertürdeki kesit alanının ise %15 daraldığını görmeleri ile beraber düşük başlangıçlı ve yüksek başlangıçlı lateral osteotomiler arasında hava yolu daralması açısından istatistiksel olarak bir fark olmadığını görmüşlerdir. (4).

Öte yandan yukarıdaki çalışmaların aksine, lateral osteotominin hava yolu üzerine etkisi olmadığını savunan çalışmalar da mevcuttur (5, 6, 40, 41). 1990 yılında Adamson ve arkadaşları tarafından 50 redüksiyon rinoplasti hastası üzerinde yapılan çalışmada hastalar ameliyat öncesi ve sonrası posterior rinomanometri ile değerlendirilmiş ve rinoplasti sonrası istatistiksel olarak anlamlı sübjektif ya da objektif nefes alma sorunu görülmemiştir (40). Bu çalışmada yüksek başlangıçlı, yani Webster üçgeni koruyucu lateral osteotomi tekniği kullanılmıştır.

Zoumalan ve Constantinides tarafından 2012 yılında yapılan bir başka çalışmada ise, 31 rinoplasti hastasının preop ve ameliyat sonrası postop akustik rinomanometri ölçümleri karşılaştırılmıştır. Tüm hastalara septorinoplasti işlemi ve lazer yardımcı konka redüksiyonu uygulanmıştır. 22 hastada düşük seviyeli osteotomi

uygulanan bu seride, hastaların ameliyat sonrası subjektif nefes almalarında %38'lik olumlu bir artış olduğu gözlemlenmiştir. Ciddi obstrüksiyonlu olan hastalarda MKA'nın ise %55 oranında arttığı ve bunun istatistiksel olarak anlamlı olduğu görülmüştür (6).

Erdoğan ve arkadaşlarının 40 hasta üzerinde yaptığı bir başka çalışmada ise, septorinoplasti sonrası hastaların daha iyi nefes aldıkları ve bu durumun sağlıklı bireylere (kontrol grubu) benzer seviyede olduğu rinomanometrik, akustik rinometrik, görsel analog skorlar ve odiosoft-rhino (42) ölçümleri ile gösterilmiştir. Ancak bu çalışma burundan nefes alma problemi olan bireyler üzerinde yapılmış olup, osteotomilerin seviyesi hakkında bir bilgi yer almamaktadır(5).

Edizer ve arkadaşları tarafından 26 hasta üzerinde yapılan bir başka çalışmada ise yüksek başlangıçlı lateral osteotomi kullanılan rinoplastinin MKA üzerinde istatistiksel olarak anlamlı bir değişiklik oluşturmadığı gösterilmiştir (41).

Çelebi ve arkadaşları tarafından 2014 yılında yayımlanan başka bir makalede ise 50 hasta ameliyat öncesi ve sonrası görsel analog skor ve PNIF ile değerlendirilmiş ve rinoplastinin hava yolu üzerine herhangi bir etkisinin olmadığı belirtilmiştir. Her ne kadar septoplasti, konka ya da valf cerrahisi bu hasta grubunda yapılmamış olsa da tip şekillendirmenin(43), *columellar strut greft* uygulamasının ve bu greftin elde edilebilmesi için septumun donör alan olarak kullanılmasının hava yolu üzerine olumlu etkileri olduğu bilinmektedir(44). Bu çalışmada osteotomiler çalışmamızdan farklı olarak sadece yüksek başlangıçlı olarak uygulanmıştır(45).

Lateral osteotomilerin nazal hava akımı üzerinde etkisi olmadığını savunan yazarların çalışmalarında septoplasti, valf cerrahisi ve konka cerrahisi gibi fonksiyonel işlemlerin beraber yapıldığı, Zoumalan'ın çalışması hariç yüksek başlangıçlı osteotomi tercih edildiği ya da Çelebi ve arkadaşlarının çalışmasında olduğu gibi yine yüksek başlangıçlı osteotomi ile birlikte nefes almayı pozitif etkileyecek şekilde yönelik başka manevralar yapıldığı görülmektedir. Olumsuz etkinin var olduğunu savunan yazarlardan yüksek başlangıçlı osteotomi ile (Webster'in üçgenini koruyucu) bu

etkinin azaltılabileceğini savunan Guyuron'un (3) aksine Grymer'in (4) osteotominin başlangıç seviyesinin bu durumu değiştirmeyeceğini savunmuştur.

Çalışmamızın yukarıda detaylı olarak verilen bulgularını özetleyecek olursak; akustik rinometri ölçümlerine göre sağ ve sol burun deliklerinde ameliyat öncesine göre her iki grupta bir hacim artışı gözlenmiştir. Sağ delik için iki grupta da bu durum istatistiksel olarak anlamlı iken, sol delikte sadece düşük başlangıçlı grupta istatistiksel anlamlı fark çıkmıştır. Osteotomi grupları arası fark bulunamamıştır. Aynı ölçümler ksilometazolin altında tekrarlandığında, ameliyat öncelerine göre hacim artışları yine söz konusu iken, istatistiksel fark sadece sol burun deliğinin yüksek başlangıçlı osteotomisinde görülmüştür. Osteotomi grupları arası fark burada da bulunamamıştır. MKA değerleri (ksilometazolinsiz ve ksilometazolinli ölçümlerde) hem ameliyat öncesinde göre hem de gruplar arası istatistiksel olarak farklı bulunamamıştır. Ancak ksilometazolin uygulandıktan sonra MKA'nın uzaklığına bakıldığında, MKA'nın düşük başlangıçlı grupta yüksek başlangıçlıya göre burun deliği tarafına doğru yaklaştığı görülmüş olup bu fark istatistiksel olarak anlamlıdır. Rinomanometri ölçümlerinde inspiratuar direnç, ameliyat öncesi ya da gruplar arası istatistiksel anlamlı bir farklılık göstermemiştir. PNIF testi ile de inspire edilen hava miktarında bir miktar artış gözlemlenmekle beraber bu durum ameliyat öncesi ile karşılaştırıldığında istatistiksel olarak anlamlı değildir. Her iki grup karşılaştırıldığında da istatistiksel olarak anlamlı bir fark bulunamamıştır. NOSE testi ve görsel analog skor değerlendirmesi açısından da iki grup arası istatistiksel fark bulunamamıştır.

Çalışmamızın sonuçlarına göre, Grymer'in bulgularına benzer şekilde, düşük ya da yüksek başlangıçlı osteotomiler arasında istatistiksel olarak nazal hava yoluna etki açısından, anlamlı bir fark olmadığı görülmüştür. Bu bulgu düşük başlangıçlı osteotominin kombine işlemler sayesinde nazal hava yoluna negatif bir etkisinin olmadığı iddia eden, Zoumalan ve arkadaşlarının(6) bulgularına benzerdir. Bunun temel nedeni, bu çalışmaya benzer şekilde çalışmamızda da tüm hastalarda fonksiyonel tekniklerin uygulanmış olmasıdır. Ancak bu çalışmadan farklı olarak

çalışmamızda, ‘*profilaktik fonksiyonel cerrahi*’ olarak da adlandırılabilir beş basamaklı ‘*Volumetrik Rinoplasti*’ felsefesi uygulanmış ve ortaya konmuştur.

5.3. Dorsum Koruyucu Tekniklerde Osteotomiler ve Nefes Alma

‘*Push Down*’ ve ‘*Let Down*’ teknikleri bilindiği üzere Cottle tarafından ilk defa 1946’da ortaya konmuştur(46). Tekniğin maksillanın Webster alanına tekabül eden kısmından kama şeklinde eksizyon yapılarak geliştirilen modifikasyonu (Let Down Tekniği) ise 1975’de Huizing tarafından önerilmiştir(47). Günümüzde Saban ve arkadaşları (48) tarafından tekrar popülerize edilmeye çalışılan bu tekniklerden ‘*Push Down*’da temel sorun, tüm lateral duvarların vestibülümün içerisine doğru gönderilmeye çalışılmasıdır. Çalışmamıza ve ortaya koyduğumuz ‘*Volumetrik Rinoplasti*’ felsefesine göre, bu alanın mümkün olduğunca daraltılmamaya çalışılması, daralma miktarının da lateral duvar yaslanma açısını koruyacak şekilde olması gerektiği gösterilmiştir. Bu durumda dahi vestibülüm içerisindeki elemanların, hava yoluna müsaade edecek şekilde yeni hacme göre şekillendirilmesi gerekmektedir.

Redüksiyon rinoplasti gerektiren kemerli burunlardaki kemer gelişim mekanizmasını anlamak için septum gelişimini anlamak gereklidir. Özellikle ergenlikle beraber burundaki ana gelişim merkezi olan septum, yan duvarlara nazaran daha fazla büyümeye çalıştığında ‘*dorsal cap*’ olarak da nitelendirilen kemer oluşumuna neden olur (49, 50). Bu yapının ‘*keystone*’ alanındaki kalınlığı 0,5 ile 1 mm. arasında değişmektedir (50). Çoğu hastada bu alan en olarak, kemer olmayan burunlara göre daha dar bulunmaktadır. Volumetrik rinoplasti felsefesinde bu alanın tedavi edilmesi yani yeniden şekillendirilmesi ve dorsal estetik çizgilerin bazal estetik çizgilere olan estetik ve doğal oranının sağlanması hedeflenmektedir. Bunu sağlamak amacı ile çalışmamızdaki tüm hastalarda dorsal redüksiyon, üst lateral kırıkda kırıklar korunarak ve içe katlanarak gerçekleştirilmiştir. Lateral duvar yaslanma açısı ise yukarıda bahsedilen splint ve tampon uygulama tekniği ile korunmuştur. Dorsum koruyucu tekniklerde *dorsal cap* alanının uygun şekilde tedavi edilmesi mümkün olmadığı gibi, dorsal-bazal estetik çizgilerin ideal oranını sağlamak da mümkün değildir. Bu nedenle dorsum koruyucu teknik kullanılan ameliyat öncesi dar dorsumlu hastaların, ameliyat sonucunda da dorsumlarının dar olması kaçınılmazdır.

5.4. Volumetrik Rinoplasti Konsepti

Burunun temel görevi güzel görünmekten önce nefes almaktır. Redüksiyon rinoplasti ile burunun dış hacminde bir daralmaya sekonder iç hacminde de bir daralma olacağı tezi mantıklı olmakla beraber Grymer tarafından nazal valf alanındaki minimum kesit alanının %22, piriform apertürdeki alanın ise %11-13 oranında azaldığının gösterilmesi ile de bilimsel olarak kanıtlanmıştır(2). Bu durumun nefes alma üzerine olan etkisini en aza indirmek için yapılabilecek şey, iç hacmin de daralma oranına benzer şekilde genişletilmesidir. Dolayısıyla hastaların ameliyat öncesi detaylı muayenesi çok önemlidir. Bu muayenede mümkünse bir endoskop yardımı ile alt ve orta konkaların pozisyonları ve büyüklükleri kayıt edilmeli, septal eğriliklere (vomer ve etmoid kemik dahil) dikkat edilmelidir. Gerek görülen hastalarda paranazal sinüs tomografisi istenmelidir. Günümüzde yeni kuşak bilgisayarlı tomografilerde azalan radyasyon yayılımı nedeni ile bu tetkik rutin olarak her hasta için de ameliyat öncesi istenebilir(51). Yapılan bir çalışmada, anterior rinoskopide sorun görülemeyen hastaların endoskopik muayenesinde %29 ile 39'unda büllöz orta konka, adenoidler, posterior septal deviasyonlar, sinüs cerrahisi gerekliliği ve hatta tümör olabileceği gösterilmiştir (52-54). Hatta endoskopik muayene ile valf yetmezliği de değerlendirilebilmektedir (55). Daralma sonrası daha ciddi olabilecek üst ve alt lateral kıkırdakların yetmezlikleri modifiye Cottle testi ile mutlaka değerlendirilmelidir (56). Constantinides ve arkadaşlarının yaptığı bir çalışmada, Cottle manevrasının planlamaya dahil edilmesi neticesinde fonksiyonel cerrahi uyguladıkları hastalarının %94,7'sinde daha iyi bir nefes alma sağladıklarını bulmuşlardır. Cottle testi uygulanırken dikkat edilmesi gereken en önemli noktalardan birisi de testi dekonjestan uygulamasından önce ve sonra ayrı ayrı uygulamak gerekliliğidir (54). Bu sayede mukozal inflamasyon etkisinden kütülenmiş ve izole valf yetmezliği değerlendirilebilmiş olunur.

Öte yandan tüm bu muayene sonucunda septal eğrilik, valf yetmezliği ya da konkaların büyüklükleri ve yerleşimlerinde bir sorun görülmemesine rağmen, ameliyat öncesi iyi nefes alan bir redüksiyon rinoplasti hastası ameliyat sonrası aynı kalitede nefes alamayabilir. Bunun nedeni burnun dış hacminin ve dolayısı ile iç hacminin azalması oranında, hava yolundaki direnç yapan öğelerin hacimlerinde

azalma olmayışı, fonksiyonel olarak üst lateral kıkırdakların ve lateral duvarların yaslanma açılarında daralma olması ve sonuçta rölatif olarak hava yolunun daralmasıdır.

5.4.1. Üst Lateral Kıkırdaklar ve İnternal Nazal Valf

İlk defa Mink tarafından ortaya atılan internal nazal valf alanı kesit olarak, dorsal septum, üst lateral kıkırdağın kaudal ucu ve inferior konkanın başı arasında yer almaktadır (57). Caucasian'larda optimal nefes alma için bu açının 10-15 derece arasında olması gereklidir (58, 59). İnternal nazal valf disfonksiyonunun en sık sebeplerinin başında geçirilmiş cerrahi ve travma gelmektedir (60, 61). Kısa nazal kemikli, dar hacimli, güçsüz kıkırdak yapılı, ince derili, fasiyal paralizili, güçsüz dilatatör nazalis ile nazalis transversalis kaslı ve ileri yaşlı kişiler bu durumda daha yatkındır (37, 62-64).

2000'li yılların öncesinde tercih edilen kompozit dorsum redüksiyonu teknikleri, günümüzde komponent redüksiyon tekniklerine yerini bırakmıştır. Bu değişimdeki temel felsefe, özellikle üst lateral kıkırdakların kemik çatı ile beraber total eksizyonu sonucu gelişen valf yetmezliği ve ters V deformitesinin gelişmesidir (65). Bu durumun tedavisi için Sheen tarafından *spreader greftlerin* literatüre kazandırılmasından beri (37) bu sorunun tedavisinde yüksek dansiteli poröz polietilen implantlardan (66), titanyum implantlara kadar (67, 68) çok çeşitli malzemeler kullanılmıştır. Son yıllarda, komponentleri de ayırırken üst lateral kıkırdakların korunmasının önemi ayrıca vurgulanmaktadır (69). Üst lateral kıkırdaklardan eksizyon yapılmadan '*fold-in / auto-spreader flap*' olarak kullanılmasının önerilmesi bu bölgenin estetik ve fonksiyonel sonuçları açısından bir mihenk taşıdır (70-72). Bu kıkırdakların korunmasına ek olarak, lateral duvarlarda yeterli gerginlik ve kıkırdak gücü oluşturmak için çeşitli dikiş teknikleri de tariflenmiştir (73, 74).

Volumetrik rinoplasti felsefesi ile burun içi hava akış şekli, burunun iç hacmi ve dinamiklerindeki değişimlerden en asgari düzeyde etkilenecek şekilde yeniden planlanır. Bu noktada tüm redüksiyon rinoplasti hastalarında üst lateral kıkırdakların

korunması ve 'fold-in flap' olarak içe katlanması yapılmaktadır. Dorsum kalınlıkları bu kıkırdakların skorlanması ya da vestibüler mukozanın kalın olan taraftan serbestlenmesi ile tedavi edilebilirken, incelikleri ekstra *spreader greftler* ya da *flaring dikişler* ile giderilebilmektedir. Çalışmamızdaki seçilmiş hasta grubunda ekstra *spreader greft* ya da *flaring dikişler* kullanımına ihtiyaç olmamıştır.

5.4.2. Lateral Duvar Yaslanma Açısının Korunması

Karşıdan bakıldığında, estetik açıdan en önemli noktalardan birisi dorsal estetik çizgiler ile uyumlu bazal estetik çizgilerin sağlanmasıdır. Dorsumdaki üst lateral kıkırdakların içe katlanıp korunmasını müteakiben, lateral duvarların vertikalizasyonunu önlemek ve aynı zamanda inferior konka ve Webster üçgeni alanında hava akımı direncini arttırmamak için, lateral duvarlar tabandan sıkılarak değil de, orijinal yaslanma açılarında dorsum kapatılacak şekilde ilerletilmiştir. Buradaki bir diğer nokta, ihtiyaç halinde lateral duvar kemiklerinde ultrasonik kemik şekillendirici ya da mikro-motor ile duvar inceltmesi yapma imkanının da olmasıdır. Apertura piriformisin maksilladaki genişliği spinanın her iki tarafında farklı olabilmektedir. Bu durumda septal orta hatta göre yan duvarların laterale doğru genişliği çoğu zaman farklıdır. Bunun nedeni genellikle gelişen ve yaşla artan yüz asimetrisidir(75). Literatürde maksilla ya da mandibuladaki 4 mm.'den az deviasyonlar algılanması zor oldukları için hafif olarak kabul edilmektedir (76-80). Bu değer 2mm. olduğunu savunan yazarlar da mevcuttur(80-83). Lateral duvar yaslanma açısını koruyarak dorsumu kapatmak, maksilla genişlikleri farklı olan hastalarda (yüz asimetrisi olan hastalarda) doğal yapılarına ve görünümüne en uygun sonucu da verecektir. Lateral duvar yaslanma açısının korunması için yaptığımız manevralardan birisi de, septoplasti ameliyatı için üretilmiş silikon hava kanallı '*Doyle splintlerin*' '*Xeroform*' gibi yapışmaz bir yara örtüsü ile desteklenmesidir (Şekil 3.4). Bu destekleme, *doyle splintin* olmadığı medial oblik / transverse osteotomi hattının postero kaudalinde yapılmaktadır.

5.4.3. Septoplasti

Modern septoplasti teknikleri 20. Yüzyılın başında Killian (84) ve Freer (85) tarafından tarif edilmiştir. Mukoperikondreal fleplerin korunup, sadece sorunlu alanın

tedavi edildiği 1 cm'lik L kıkırdak yapının korunması gerektiğini öneren bu yöntemler halen bazı güncellemelerle geçerliliklerini korumaktadır. 1929 yılında Metzenbaum tarafından '*swinging door*' yöntemi kaudal deviasyonlara yönelik tarif edilmiş olup (86) 1948'de Cottle ve Loring tarafından daha konservatif septal kartilaj rezeksiyonları önerilmiştir (87). Bu dönemden günümüze kadar olan en önemli gelişme ise Lanza ve arkadaşları (88) ile Stammberger (89) tarafından tarif edilen endoskopik septoplasti teknikleridir (90).

Yukarıda '*dorsal cap*' olarak nitelendirilen kemer oluşumundaki temel mekanizmanın burnun ana gelişim merkezi olan septumun fazladan gelişmeye çalışması(49, 50) olduğunu vurgulamıştık. Öte yandan septum gelişiminde dorsal cap daha fazla ekspande olamadığında, septum ya en güçsüz olduğu orta noktadan katlanmakta ya da maksiller krest üzerinden bir tarafa doğru düşmektedir. Bu durum bazı hastalarda fonksiyonel sonuçlar da doğurmaktadır. Hemen hemen tüm meslektaşlarımız tarafından rinoplasti yerine septorinoplasti ameliyatı yapılması ile tedavisi gayet doğaldır. Ancak önemli olan husus şudur ki, bu durumun ameliyattan önce fonksiyonel sorun oluşturmaması ameliyattan sonra da oluşturmayaacağı anlamına gelmez. Hatta fonksiyonel sorun oluşturma ihtimali teorik olarak daha yüksektir, zira burnun total volümü daraltılmıştır. Septumdan sadece greft amaçlı kıkırdak alınması bile fonksiyonel duruma katkı sağlayabileceği gibi (44), en doğrusu maksiller krest üzerinden kayan ya da katlanan orta kısmın 10-15 milimetre L/C septum korunarak rezeke edilmesidir (dorsumda 15 milimetre, kaudal septumda 10 milimetre gibi) (84, 91). Kalan septal segment çeşitli skorlama, kıkırdak greftleri, dikiş teknikleri ya da perfore ethmoid kemik gibi ileri tekniklerle düzeltilebilir. Septum kaudalinde hareketli alan elde edildi ise spina üzerine (periosttan ya da buraya açılan bir delikten geçilerek) rijit şekilde sabitlenmesi de oldukça önemlidir.

5.4.4. Konkalar

Konka cerrahisi 1800'lü yılların sonlarından beri uygulanmakta olan bir prosedürdür. İlk başlarda total konkal rezeksiyon yapılırken, atrofik rinit, boş burun sendromu, fizyolojik olmayan hava akımı, kanama vb. sorunlar yüzünden günümüzde

uygulanmamaktadır (92, 93). Alt konka, kemik, submukozal doku ve mukozadan oluşmaktadır. Günümüzdeki teknikler tüm bu yapının küçültülmesine odaklanmıştır.

Bunlar, turbinoplasti, pariyel turbinektomi, submukozal redüksiyon, lazer yardımcı redüksiyon, dışa doğru kırma, radyofrekans tedavileri, kriyoterapi, koblasyon ve ultrason asiste redüksiyon teknikleridir (93).

Nefes alma sırasında nazal hava direncinin 2/3'ünü nazal valf alanı bölgesinde alt konkanın ön başı oluşturur (94). Konka büyüklüğü konjenital olabileceği gibi alerjik rinit, vazomotor rinit, rinitis medikamentoza, ilaçlar, toz, tütün kullanımı, hipertiroidi, hamilelik, duygusal ve cinsel situmuluslara bağlı olarak da büyüyebilir (95-97). Nazal inflamasyonun devamına sekonder mukozal kolajen birikimi ve eşlik eden glandüler büyüme, geri dönüşsüz bir mukoperiosteal büyümeye neden olabilir (97).

Tersten düşünüldüğünde, belirli bir hava akımına göre şekil almış bir konkanın, nazal volüm daraldıktan sonra yeni hava akımına adapte olması oldukça güç olacaktır. O nedenle hava akımını benzer miktarda tutmak için özellikle alt konkanın anterior kısmının özellikle yeni pasaja göre uyarlanması önem kazanmaktadır. Çalışmamızda önce radyofrekans tedavisi ve hemen sonra dışa doğru kırma tüm hastalarda kombine olarak uygulanmıştır. 9 hastada ise submukozal kemik rezeksiyonu da eklenmiştir. Lee ve ark. sadece dışa doğru kırmanın yeterli olmayacağını, kırıldıktan sonra kemik yapı lateralize kalsa bile, medial taraftaki submukozal dokunun kompenzuar büyüme yapabileceğini göstermiştir (98). Literatürde lateralizasyon ile birlikte başka bir tekniğin kombine kullanılması görüşü hakimdir (93, 99). Literatürde radyofrekans uygulamasının etkinliğinin, mikrodebrider ile submukozal redüksiyon (100) ve lazer tedavilerine (101) benzer olduğu gösterilmiştir.

Literatürde rinoplasti ile beraber hipertrofik konkaların da kombine tedavi edilmesinin önemini belirten birçok çalışma mevcuttur (97, 102, 103). Ancak

bildiğimiz kadarı ile normal boyuttaki konkaların yeni nazal kavite hacmine göre ayarlanmasını yani profilaktik konkal tedavi içeren herhangi bir makale yoktur.

Septorinoplasti ile beraber konkal tedavilerin etkinliğinin karşılaştırıldığı çalışmalar olmakla beraber çalışmaların limitasyonları yüzünden net bir görüş literatürde oluşmamıştır. Örneğin de Moura ve arkadaşlarının yaptığı randomize prospektif bir çalışmada, septorinoplasti ile konkal rezeksiyonun beraber yapılması ile yapılamaması arasında hastaların postoperatif nefes durumları açısından anlamlı bir fark saptanamamıştır (104). Ancak bu çalışmadaki en önemli sorunlardan biri rezeksiyonların konkaların alt 1/3'lük kesiminden yapılmış olmasıdır. Zira lateral osteotomi ile hava yolunu en fazla etkileyebilecek segment (konkanın pozisyonuna göre de değişmekle beraber) anterior 1/3 konkal baştır. Ayrıca bizim çalışmamızın tam tersine bu çalışma nazal obstrüksiyon semptomları olan hastalar üzerinde gerçekleştirilmiştir. Hatta çalışmada nazal obstrüksiyon semptomlarının en önemli nedenlerinden birisi alerjik rinit olarak belirtilmiş ve çoğu hastada alerjik rinitin orta veya yüksek şiddette olduğu vurgulanmıştır. Çalışmanın kontrol grubu ile olan güvenilirliğinin bozduğu en önemli nokta ise hastalarda ameliyat sonrası kortikosteroid kullanımına devam edilmesidir. Bu tip bir kontrollü çalışmada, alerjik rinitli hastaların dahil edilmemesi gerektiği ve ameliyat sonrası topikal kortikosteroid kullanımının iki grubun konkal reaktivitesini eşitleme yönünde değiştireceği aşikardır.

Bir diğer randomize kontrol çalışma ise Lavinsky-Wolff tarafından gerçekleştirilmiştir. Septorinoplasti yapılan hastalarda gerçekleştirilen bu çalışmada konkalar elektro-koter yardımı ile küçültülmüştür. Kontrol grubu ile anlamlı fark bulunamayan bu çalışmadaki en önemli hata, çalışmaya dahil edilen hastaların %98'inin alerjik rinit semptomlarının olması ve hastaların 3. ay kontrol ölçümlerine geldiklerine %42'sinin halen nazal kortikosteroid kullanıyor olmasıdır. Bu şartlar altında iki grup arasında anlamlı fark beklenmesi elbette mümkün değildir. Öte yandan çalışmacılar 3. ay kontrolde, konkal tedavi yapılmayan kontrol grubunda daha fazla nazal kortikosteroid kullanımı ihtiyacı olduğunu görmüşlerdir.

Büllöz orta konkaların kökeni, etmoid hücrelere dayanmaktadır(105). Bu nedenle bazen orta konkaların içlerinde büyük hava keseleri septumu karşı tarafa doğru itebilmektedirler. Böyle bir durum varlığında orta konkaların tedavisi gereklidir. En sık tercih edilen metot lateral yarının eksizyonu ve medial yarının laterale doğru kırılmasıdır. Çalışmamızda 5 hastada bu teknikle orta konkalar tedavi edilmiştir.

5.4.5. Mukoza Fazlalığı

Redüksiyon rinoplastilerde genel olarak burun septum üzerine doğru küçültülmektedir. Septumdan gerekli dorsal eksizyonlar yapılması ile beraber kıkırdak ve membranöz septumun cm² cinsinden total yüzey alanı daralmaktadır. Ancak bu daralma mukoza için söz konusu değildir. Aynı mukozanın yerine iade edilmesi gerekmektedir. Mukozal rezeksiyon teknikleri bu durum için bir çözüm olsa da daha ziyade anteriordaki mukoza fazlalıkları için faydalıdır. Tedavi edilmeyen bu fazla mukozanın özellikle internal valf alanına doğru bir direnç noktası oluşturması muhtemeldir. Bununla beraber mukoza altında gelişebilecek hematoma ya da koleksiyon, bu alanda sekonder iyileşmeye dolayısıyla doku kalınlaşmasına neden olabilir. Tüm bunlar hava yolu direncini arttırabilir.

Tüm bu risklerin önüne geçmek için çalışmamızdaki tüm hastalarda septal mukoza posterior ve sefalik yönde olmak üzere kıkırdak septum üzerine ilerletilerek yedirilmiştir. Bu sayede anteriordaki ve kaudaldeki bolluk da postero-sefalik oblik yönde emilebilen devamlı dikişler yardımı ile yayılmıştır. Buradaki temel amaç, nazal valf bölgesindeki mukozal fazlalığın geriye doğru yedirilmesidir. Literatürde, araştırmalarımız dahilinde bu amaçla yapılmış bir yayın ya da çalışma görülemedi.

Öte yandan nazal septal türbinat '*swell body*', anterior septumda var olan ve septal deviasyon ya da mukozal kalınlaşma gibi bir problemle karıştırılmaması gereken normal anatomik bir durumdur. Orta konkanın anteriorunda, alt konkanın superiorunda septum üzerinde görülebilen bu durum, muayene ya da görüntüleme yöntemleri esnasında dikkat çekebilir (90). Tam görevi bilinmemekle beraber, internal nazal valfe yakın olması, alt konkadakilere benzer venöz sinüzoidler içermesi ve

glandüler ile vazorektil histolojik yapısından ötürü, hava regülasyonu üzerinde rol oynadığı düşünülmektedir(106, 107).

5.5. Literatüre Katkı

Bu çalışma ile literatüre iki önemli katkıda bulunulmuştur. İlki osteotomi başlangıç seviyesinin nazal hava yolu üzerine olan tartışmalı etkisinin açıklığa kavuşturulmasıdır. İkincisi ise primer redüksiyon rinoplastilerde yeterli nazal pasajı korumayı hedefleyen ‘Volümetrik Rinoplasti’ konseptidir.

5.6. Çalışmanın Kısıtlılıkları

Çalışma randomize, prospektif ve kontrol grubu içeren yani kanıt değeri 1 olan bir çalışmadır. Örneklem büyüklüğü, çalışmamın gücü>0.90 olacak şekilde hesaplanmıştır. Çalışmadaki osteotomi seviyelerinin hava yolu üzerine olan etkisi, ‘Volümetrik Rinoplasti’ olarak adlandırdığımız işlemler bütünü uygulanmadan izole olarak karşılaştırılabilirdi. Ancak bu durumda her iki grupta da ameliyat sonrası nefes alma problemlerinin görülme riski yüksek olacağı için, bu tip bir planlama etik olarak mümkün değildir. Onun yerine ‘Volümetrik Rinoplasti’ ilkeleri her iki grupta birebir aynı olarak uygulanmış, tek değişkenin osteotomi seviyesi olması sağlanmıştır.

6. SONUÇ ve ÖNERİLER

Bu çalışmayla yüksek başlangıçlı ve düşük başlangıçlı lateral osteotomiler arasında, nazal hava pasajını korumak yönünde manevralar yapıldığı takdirde, hava akışı açısından istatistiksel olarak anlamlı bir fark olmadığı gösterilmiştir. ‘Volumetrik Rinoplasti Konsepti’ yazar tarafından halen uygulanmakta olup, tezin yazılığın bugüne kadar, nefes alma sorunu yüzünden revizyon gereken bir olgu olmamıştır. Bu çalışmayla rinoplasti ile fonksiyonel cerrahinin (septum, valf, konka cerrahisi gibi) aynı elden ayrılmaz bir bütün olarak ele alınması gerektiği gösterilmiştir.



7. KAYNAKLAR

1. Webster RC, Davidson TM, Smith RC. Curved lateral osteotomy for airway protection in rhinoplasty. *Arch Otolaryngol*. 1977;103(8):454-8.
2. Grymer LF. Reduction rhinoplasty and nasal patency: change in the cross-sectional area of the nose evaluated by acoustic rhinometry. *Laryngoscope*. 1995;105(4 Pt 1):429-31.
3. Guyuron B. Nasal osteotomy and airway changes. *Plast Reconstr Surg*. 1998;102(3):856-60; discussion 61-3.
4. Grymer LF, Gregers-Petersen C, Baymler Pedersen H. Influence of lateral osteotomies in the dimensions of the nasal cavity. *Laryngoscope*. 1999;109(6):936-8.
5. Erdogan M, Cingi C, Seren E, Cakli H, Kezban Gurbuz M, Kaya E, et al. Evaluation of nasal airway alterations associated with septorhinoplasty by both objective and subjective methods. *Eur Arch Otorhinolaryngol*. 2013;270(1):99-106.
6. Zoumalan RA, Constantinides M. Subjective and objective improvement in breathing after rhinoplasty. *Arch Facial Plast Surg*. 2012;14(6):423-8.
7. Tomkinson A, Eccles R. The effect of changes in ambient temperature on the reliability of acoustic rhinometry data. *Rhinology*. 1996;34(2):75-7.
8. Stewart MG, Witsell DL, Smith TL, Weaver EM, Yueh B, Hannley MT. Development and validation of the Nasal Obstruction Symptom Evaluation (NOSE) scale. *Otolaryngol Head Neck Surg*. 2004;130(2):157-63.
9. Hilberg O, Jackson AC, Swift DL, Pedersen OF. Acoustic rhinometry: evaluation of nasal cavity geometry by acoustic reflection. *J Appl Physiol* (1985). 1989;66(1):295-303.
10. Hilberg O. Objective measurement of nasal airway dimensions using acoustic rhinometry: methodological and clinical aspects. *Allergy*. 2002;57 Suppl 70:5-39.
11. Cole P. Acoustic rhinometry and rhinomanometry. *Rhinol Suppl*. 2000;16:29-34.
12. Chandra RK, Patadia MO, Raviv J. Diagnosis of nasal airway obstruction. *Otolaryngol Clin North Am*. 2009;42(2):207-25, vii.
13. Tombu S, Daele J, Lefebvre P. Rhinomanometry and acoustic rhinometry in rhinoplasty. *B-ENT*. 2010;6 Suppl 15:3-11.
14. Silkoff PE, Chakravorty S, Chapnik J, Cole P, Zamel N. Reproducibility of acoustic rhinometry and rhinomanometry in normal subjects. *Am J Rhinol*. 1999;13(2):131-5.
15. Hilberg O, Pedersen OF. Acoustic rhinometry: recommendations for technical specifications and standard operating procedures. *Rhinol Suppl*. 2000;16:3-17.
16. Morgan NJ, MacGregor FB, Birchall MA, Lund VJ, Sittampalam Y. Racial differences in nasal fossa dimensions determined by acoustic rhinometry. *Rhinology*. 1995;33(4):224-8.

17. Straszek SP, Schlunssen V, Sigsgaard T, Pedersen OF. Reference values for acoustic rhinometry in decongested school children and adults: the most sensitive measurement for change in nasal patency. *Rhinology*. 2007;45(1):36-9.
18. Larsson C, Millqvist E, Bende M. Relationship between subjective nasal stuffiness and nasal patency measured by acoustic rhinometry. *Am J Rhinol*. 2001;15(6):403-5.
19. Gilain L, Coste A, Ricolfi F, Dahan E, Marliac D, Peynegre R, et al. Nasal cavity geometry measured by acoustic rhinometry and computed tomography. *Arch Otolaryngol Head Neck Surg*. 1997;123(4):401-5.
20. van Spronsen E, Ingels KJ, Jansen AH, Graamans K, Fokkens WJ. Evidence-based recommendations regarding the differential diagnosis and assessment of nasal congestion: using the new GRADE system. *Allergy*. 2008;63(7):820-33.
21. Kjaergaard T, Cvancarova M, Steinsvag SK. Does nasal obstruction mean that the nose is obstructed? *Laryngoscope*. 2008;118(8):1476-81.
22. Schumacher MJ. Nasal dyspnea: the place of rhinomanometry in its objective assessment. *Am J Rhinol*. 2004;18(1):41-6.
23. Mertz JS, McCaffrey TV, Kern EB. Objective evaluation of anterior septal surgical reconstruction. *Otolaryngol Head Neck Surg*. 1984;92(3):308-11.
24. Merkle J, Kohlhas L, Zadoyan G, Mosges R, Hellmich M. Rhinomanometric reference intervals for normal total nasal airflow resistance. *Rhinology*. 2014;52(4):292-9.
25. Metzler P, Sun Y, Zemmann W, Bartella A, Lehner M, Obwegeser JA, et al. Validity of the 3D VECTRA photogrammetric surface imaging system for cranio-maxillofacial anthropometric measurements. *Oral Maxillofac Surg*. 2014;18(3):297-304.
26. Savoldelli C, Benat G, Castillo L, Chamorey E, Lutz JC. Accuracy, repeatability and reproducibility of a handheld three-dimensional facial imaging device: The Vectra H1. *J Stomatol Oral Maxillofac Surg*. 2019.
27. Schumacher MJ. Nasal congestion and airway obstruction: the validity of available objective and subjective measures. *Curr Allergy Asthma Rep*. 2002;2(3):245-51.
28. Roithmann R, Cole P, Chapnik J, Barreto SM, Szalai JP, Zamel N. Acoustic rhinometry, rhinomanometry, and the sensation of nasal patency: a correlative study. *J Otolaryngol*. 1994;23(6):454-8.
29. Grymer LF, Hilberg O, Pedersen OF. Prediction of nasal obstruction based on clinical examination and acoustic rhinometry. *Rhinology*. 1997;35(2):53-7.
30. Grymer LF. Clinical applications of acoustic rhinometry. *Rhinol Suppl*. 2000;16:35-43.
31. Jones AS, Willatt DJ, Durham LM. Nasal airflow: resistance and sensation. *J Laryngol Otol*. 1989;103(10):909-11.
32. Eccles R, Jawad MS, Morris S. The effects of oral administration of (-)-menthol on nasal resistance to airflow and nasal sensation of airflow in subjects

- suffering from nasal congestion associated with the common cold. *J Pharm Pharmacol.* 1990;42(9):652-4.
33. Passali D, Mezzedimi C, Passali GC, Nuti D, Bellussi L. The role of rhinomanometry, acoustic rhinometry, and mucociliary transport time in the assessment of nasal patency. *Ear Nose Throat J.* 2000;79(5):397-400.
 34. Hsu DW, Suh JD. Anatomy and Physiology of Nasal Obstruction. *Otolaryngol Clin North Am.* 2018;51(5):853-65.
 35. Mora F, Cassano M, Mora R, Gallina AM, Ciprandi G. V.A.S. in the follow-up of turbinectomy. *Rhinology.* 2009;47(4):450-3.
 36. Numminen J, Ahtinen M, Huhtala H, Rautiainen M. Comparison of rhinometric measurements methods in intranasal pathology. *Rhinology.* 2003;41(2):65-8.
 37. Sheen JH. Spreader graft: a method of reconstructing the roof of the middle nasal vault following rhinoplasty. *Plast Reconstr Surg.* 1984;73(2):230-9.
 38. Beekhuis GJ. Nasal obstruction after rhinoplasty: etiology, and techniques for correction. *Laryngoscope.* 1976;86(4):540-8.
 39. Courtiss EH, Goldwyn RM. The effects of nasal surgery on airflow. *Plast Reconstr Surg.* 1983;72(1):9-21.
 40. Adamson P, Smith O, Cole P. The effect of cosmetic rhinoplasty on nasal patency. *Laryngoscope.* 1990;100(4):357-9.
 41. Edizer DT, Erisir F, Alimoglu Y, Gokce S. Nasal obstruction following septorhinoplasty: how well does acoustic rhinometry work? *Eur Arch Otorhinolaryngol.* 2013;270(2):609-13.
 42. Tahamiler R, Alimoglu Y, Canakcioglu S. Comparison of Odiosoft-Rhino and rhinomanometry in evaluation of nasal patency. *Rhinology.* 2011;49(1):41-5.
 43. Timperley D, Stow N, Srubiski A, Harvey R, Marcells G. Functional outcomes of structured nasal tip refinement. *Arch Facial Plast Surg.* 2010;12(5):298-304.
 44. Pousti SB, Touisserkani S, Jalessi M, Kamrava SK, Sadigh N, Heshmatzade Behzadi A, et al. Does cosmetic rhinoplasty affect nose function? *ISRN Otolaryngol.* 2011;2011:615047.
 45. Celebi S, Caglar E, Yilmaz B, Develioglu O, Topak M, Is H, et al. Does rhinoplasty reduce nasal patency? *Ann Otol Rhinol Laryngol.* 2014;123(10):701-4.
 46. Cottle MH, Loring RM. Corrective surgery of the external nasal pyramid and the nasal septum for restoration of normal physiology. *Ill Med J.* 1946;90:119-35.
 47. Huizing EH. Push-down of the external nasal pyramid by resection of wedges. *Rhinology.* 1975;13(4):185-90.
 48. Saban Y, Daniel RK, Polselli R, Trapasso M, Palhazi P. Dorsal Preservation: The Push Down Technique Reassessed. *Aesthet Surg J.* 2018;38(2):117-31.
 49. Gerbault O, Daniel RK, Palhazi P, Kosins AM. Reassessing Surgical Management of the Bony Vault in Rhinoplasty. *Aesthet Surg J.* 2018;38(6):590-602.

50. Palhazi P, Daniel RK, Kosins AM. The osseocartilaginous vault of the nose: anatomy and surgical observations. *Aesthet Surg J*. 2015;35(3):242-51.
51. Lell MM, May MS, Brand M, Eller A, Buder T, Hofmann E, et al. Imaging the Paranasal Region with a Third-Generation Dual-Source CT and the Effect of Tin Filtration on Image Quality and Radiation Dose. *AJNR Am J Neuroradiol*. 2015;36(7):1225-30.
52. Lanfranchi PV, Steiger J, Sparano A, Brigandi L, Lin G, Becker SS, et al. Diagnostic and surgical endoscopy in functional septorhinoplasty. *Facial Plast Surg*. 2004;20(3):207-15.
53. Levine HL. The office diagnosis of nasal and sinus disorders using rigid nasal endoscopy. *Otolaryngol Head Neck Surg*. 1990;102(4):370-3.
54. Sidle D, Hicks K. Nasal Obstruction Considerations in Cosmetic Rhinoplasty. *Otolaryngol Clin North Am*. 2018;51(5):987-1002.
55. Rhee JS, Weaver EM, Park SS, Baker SR, Hilger PA, Kriet JD, et al. Clinical consensus statement: Diagnosis and management of nasal valve compromise. *Otolaryngol Head Neck Surg*. 2010;143(1):48-59.
56. Constantinides M, Galli SK, Miller PJ. A simple and reliable method of patient evaluation in the surgical treatment of nasal obstruction. *Ear Nose Throat J*. 2002;81(10):734-7.
57. Mink P. Le nez comme voie respiratoire. *Presse Otolaryngol*. 1903;21:481-96.
58. Kasperbauer JL, Kern EB. Nasal valve physiology. Implications in nasal surgery. *Otolaryngol Clin North Am*. 1987;20(4):699-719.
59. Kern E, Wang T. Nasal valve surgery. In: Daniel R, Regnault P, Goldwyn R, editors. *Aesthetic plastic surgery: rhinoplasty*. Boston (MA): Little, Brown and Co; 1993. p. 613-30.
60. Khosh MM, Jen A, Honrado C, Pearlman SJ. Nasal valve reconstruction: experience in 53 consecutive patients. *Arch Facial Plast Surg*. 2004;6(3):167-71.
61. Elwany S, Thabet H. Obstruction of the nasal valve. *J Laryngol Otol*. 1996;110(3):221-4.
62. Kienstra MA, Gassner HG, Sherris DA, Kern EB. Effects of the nasal muscles on the nasal airway. *Am J Rhinol*. 2005;19(4):375-81.
63. Aksoy F, Veyseller B, Yildirim YS, Acar H, Demirhan H, Ozturan O. Role of nasal muscles in nasal valve collapse. *Otolaryngol Head Neck Surg*. 2010;142(3):365-9.
64. Wittkopf M, Wittkopf J, Ries WR. The diagnosis and treatment of nasal valve collapse. *Curr Opin Otolaryngol Head Neck Surg*. 2008;16(1):10-3.
65. Rohrich RJ, Muzaffar AR, Janis JE. Component dorsal hump reduction: the importance of maintaining dorsal aesthetic lines in rhinoplasty. *Plast Reconstr Surg*. 2004;114(5):1298-308; discussion 309-12.


66. Reiffel AJ, Cross KJ, Spinelli HM. Nasal spreader grafts: a comparison of medpor to autologous tissue reconstruction. *Ann Plast Surg.* 2011;66(1):24-8.
67. van den Broek S, van Heerbeek N. The effect of the titanium butterfly implant on nasal patency and quality of life. *Rhinology.* 2018;56(4):364-9.
68. Goldman ND, Alexander R, Sandoval LF, Feldman SR. Nasal Valve Reconstruction Using a Titanium Implant: An Outcomes Study. *Craniofacial Trauma Reconstr.* 2017;10(3):175-82.
69. Sadick H, Rowe-Jones JM, Gassner HG. Nuances in component nasal hump reduction. *J Plast Reconstr Aesthet Surg.* 2018;71(2):178-84.
70. Ozmen S, Ayhan S, Findikcioglu K, Kandal S, Atabay K. Upper lateral cartilage fold-in flap: a combined spreader and/or splay graft effect without cartilage grafts. *Ann Plast Surg.* 2008;61(5):527-32.
71. Byrd HS, Meade RA, Gonyon DL, Jr. Using the autospreader flap in primary rhinoplasty. *Plast Reconstr Surg.* 2007;119(6):1897-902.
72. Gruber RP, Park E, Newman J, Berkowitz L, Oneal R. The spreader flap in primary rhinoplasty. *Plast Reconstr Surg.* 2007;119(6):1903-10.
73. Kovacevic M, Riedel F, Goksel A, Wurm J. Options for Middle Vault and Dorsum Restoration after Hump Removal in Primary Rhinoplasty. *Facial Plast Surg.* 2016;32(4):374-83.
74. Park SS. The flaring suture to augment the repair of the dysfunctional nasal valve. *Plast Reconstr Surg.* 1998;101(4):1120-2.
75. Linden OE, He JK, Morrison CS, Sullivan SR, Taylor HOB. The Relationship between Age and Facial Asymmetry. *Plast Reconstr Surg.* 2018;142(5):1145-52.
76. Haraguchi S, Takada K, Yasuda Y. Facial asymmetry in subjects with skeletal Class III deformity. *Angle Orthod.* 2002;72(1):28-35.
77. Masuoka N, Muramatsu A, Ariji Y, Nawa H, Goto S, Ariji E. Discriminative thresholds of cephalometric indexes in the subjective evaluation of facial asymmetry. *Am J Orthod Dentofacial Orthop.* 2007;131(5):609-13.
78. Baek SH, Cho IS, Chang YI, Kim MJ. Skeletodental factors affecting chin point deviation in female patients with class III malocclusion and facial asymmetry: a three-dimensional analysis using computed tomography. *Oral Surg Oral Med Oral Pathol Oral Radiol Endod.* 2007;104(5):628-39.
79. Lee JK, Jung PK, Moon CH. Three-dimensional cone beam computed tomographic image reorientation using soft tissues as reference for facial asymmetry diagnosis. *Angle Orthod.* 2014;84(1):38-47.
80. Thiesen G, Gribel BF, Freitas MP. Facial asymmetry: a current review. *Dental Press J Orthod.* 2015;20(6):110-25.
81. Ramirez-Yanez GO, Stewart A, Franken E, Campos K. Prevalence of mandibular asymmetries in growing patients. *Eur J Orthod.* 2011;33(3):236-42.

82. Kusayama M, Motohashi N, Kuroda T. Relationship between transverse dental anomalies and skeletal asymmetry. *Am J Orthod Dentofacial Orthop.* 2003;123(3):329-37.
83. Kim JY, Jung HD, Jung YS, Hwang CJ, Park HS. A simple classification of facial asymmetry by TML system. *J Craniomaxillofac Surg.* 2014;42(4):313-20.
84. Killian G. The submucous window resection of the nasal septum. *Ann Otol Rhinol Laryngol.* 1905;14:363-93.
85. Freer OT. The correction of deflections of the nasal septum with minimal traumatism. *JAMA.* 1902;38:636-42.
86. Metzenbaum M. Replacement of the lower end of the dislocated septal cartilage versus submucous resection of the dislocated end of the septal cartilage. *Arch Otolaryngol.* 1929;9:282-92.
87. Cottle MH, Loring RM. Newer concepts of septum surgery; present status. *Eye Ear Nose Throat Mon.* 1948;27(9):403-6.
88. Lanza DC, Kennedy DW, SJ Z. Nasal endoscopy and its surgical applications. In: Lee K, editor. *Essential otolaryngology: head and neck surgery.* 5 ed. New York: Medical Examination; 1991. p. 373-87.
89. Stammberger H. Special problems. In: Hawke M, editor. *Functional endoscopic sinus surgery: the Messerklinger technique.* Philadelphia: Decker BC; 1991. p. 432-3.
90. Shah J, Roxbury CR, Sindwani R. Techniques in Septoplasty: Traditional Versus Endoscopic Approaches. *Otolaryngol Clin North Am.* 2018;51(5):909-17.
91. Mau T, Mau ST, Kim DW. Cadaveric and engineering analysis of the septal L-strut. *Laryngoscope.* 2007;117(11):1902-6.
92. Nurse LA, Duncavage JA. Surgery of the inferior and middle turbinates. *Otolaryngol Clin North Am.* 2009;42(2):295-309, ix.
93. Bergmark RW, Gray ST. Surgical Management of Turbinate Hypertrophy. *Otolaryngol Clin North Am.* 2018;51(5):919-28.
94. Simmen D, Scherrer JL, Moe K, Heinz B. A dynamic and direct visualization model for the study of nasal airflow. *Arch Otolaryngol Head Neck Surg.* 1999;125(9):1015-21.
95. Pollock RA, Rohrich RJ. Inferior turbinate surgery: an adjunct to successful treatment of nasal obstruction in 408 patients. *Plast Reconstr Surg.* 1984;74(2):227-36.
96. Courtiss EH, Goldwyn RM, O'Brien JJ. Resection of obstructing inferior nasal turbinates. *Plast Reconstr Surg.* 1978;62(2):249-57.
97. Rohrich RJ, Krueger JK, Adams WP, Jr., Marple BF. Rationale for submucous resection of hypertrophied inferior turbinates in rhinoplasty: an evolution. *Plast Reconstr Surg.* 2001;108(2):536-44; discussion 45-6.
98. Lee DC, Jin SG, Kim BY, Yoo S, Han S, Lee YJ, et al. Does the Effect of Inferior Turbinate Outfracture Persist? *Plast Reconstr Surg.* 2017;139(2):386e-91e.

99. Sinno S, Mehta K, Lee ZH, Kidwai S, Saadeh PB, Lee MR. Inferior Turbinate Hypertrophy in Rhinoplasty: Systematic Review of Surgical Techniques. *Plast Reconstr Surg*. 2016;138(3):419e-29e.
100. Acevedo JL, Camacho M, Brietzke SE. Radiofrequency Ablation Turbinoplasty versus Microdebrider-Assisted Turbinoplasty: A Systematic Review and Meta-analysis. *Otolaryngol Head Neck Surg*. 2015;153(6):951-6.
101. Kisser U, Stelter K, Gurkov R, Patscheider M, Schrotzlmaier F, Bytyci R, et al. Diode laser versus radiofrequency treatment of the inferior turbinate - a randomized clinical trial. *Rhinology*. 2014;52(4):424-30.
102. Mahler D, Reuven S. The role of turbinectomy in rhinoplasty. *Aesthetic Plast Surg*. 1985;9(4):277-9.
103. Feldman EM, Koshy JC, Chike-Obi CJ, Hatef DA, Bullocks JM, Stal S. Contemporary techniques in inferior turbinate reduction: survey results of the American Society for Aesthetic Plastic Surgery. *Aesthet Surg J*. 2010;30(5):672-9.
104. de Moura BH, Migliavacca RO, Lima RK, Dolci JEL, Becker M, Feijo C, et al. Partial inferior turbinectomy in rhinoseptoplasty has no effect in quality-of-life outcomes: A randomized clinical trial. *Laryngoscope*. 2018;128(1):57-63.
105. Tomblinson CM, Cheng MR, Lal D, Hoxworth JM. The Impact of Middle Turbinate Concha Bullosa on the Severity of Inferior Turbinate Hypertrophy in Patients with a Deviated Nasal Septum. *AJNR Am J Neuroradiol*. 2016;37(7):1324-30.
106. Kridel R, Strum-O'Brien A. Nasal Septum. In: Flint P, editor. *Cummings otolaryngology-head & neck surgery*. 6th ed. Philadelphia: Elsevier Saunders; 2015 . p. 474-92.
107. Wexler D, Braverman I, Amar M. Histology of the nasal septal swell body (septal turbinate). *Otolaryngol Head Neck Surg*. 2006;134(4):596-600.

8. EKLER

Ek-1: Tez Çalışması İle İlgili Etik Kurul İzinleri



T.C.
HACETTEPE ÜNİVERSİTESİ
Girişimsel Olmayan Klinik Araştırmalar Etik Kurulu

Sayı : 16969557-1902
Konu : ARAŞTIRMA PROJESİ DEĞERLENDİRME RAPORU

Toplantı Tarihi : 24 EKİM 2018 ÇARŞAMBA
Toplantı No : 2018/25
Proje No : GO 18/986 (Değerlendirme Tarihi: 24.10.2018)
Karar No : GO 18/986-36

Üniversitemiz Tıp Fakültesi Plastik Rekonstrüktif ve Estetik Cerrahi Anabilim Dalı öğretim üyelerinden Prof. Dr. İbrahim VARGEL'in sorumlu araştırmacı olduğu, Doç. Dr. Haldun KAMBUROĞLU'nun doktora tezi olan, GO 18/986 kayıt numaralı, **"Rinoplastide Lateral Osteotomilerin Hava Yoluna Olan Etkisi"** başlıklı proje önerisi araştırmının gerekçe, amaç, yaklaşım ve yöntemleri dikkate alınarak incelenmiş olup, 01 Ocak 2016 – 01 Ekim 2018 tarihleri arasındaki arşiv kayıtlarının 01 Kasım 2018 – 01 Mayıs 2019 tarihleri arasında geçerli olmak üzere incelenmesi etik açıdan uygun bulunmuştur.

1. Prof. Dr. Nurten AKARSU (Başkan)	10 Doç. Dr. Gözde GİRGİN (Üye)
2. Prof. Dr. Sevda F. MÜFTÜOĞLU (Üye)	11 Doç. Dr. Fatma Visal OKUR (Üye)
İZİNLİ	12. Doç. Dr. Can Ebru KURT (Üye)
3. Prof. Dr. M. Yıldırım SARA (Üye)	İZİNLİ
İZİNLİ	13. Doç. Dr. H. Hüsrev TURNAGÖL (Üye)
4. Prof. Dr. Needet SAĞLAM (Üye)	14. Dr. Öğr. Üyesi Özay GÖKÖZ (Üye)
5. Prof. Dr. Hatice Doğan BUZUGLU (Üye)	15. Dr. Öğr. Üyesi Müge DEMİR (Üye)
6. Prof. Dr. R. Köksal ÖZGÜL (Üye)	İZİNLİ
7. Prof. Dr. Ayşe Lale DOĞAN (Üye)	16. Öğr. Gör. Dr. Meltem ŞENGELEN (Üye)
8. Prof. Dr. Mintaze Kerem GÜNEL (Üye)	17. Av. Meltem ONURLU (Üye)
9. Prof. Dr. Oya Nuran EMİROĞLU (Üye)	

Hacettepe Üniversitesi Girişimsel Olmayan Klinik Araştırmalar Etik Kurulu
06100 Sıhhiye-Ankara
Telefon: 0 (312) 305 1082 • Faks: 0 (312) 310 0580 • E-posta: goetik@hacettepe.edu.tr

Ayrıntılı Bilgi için: _____

Ek-2: Tez Çalışması İle İlgili Bildiriler ve Yayınlar

Bu tez çalışması aşağıdaki toplantılarda davetli konuşma olarak sunulmuştur:

- Rhinoplasty Society Europe Annual Meeting 8 Nisan 2019, Stuttgart, Almanya
- Rhinoplasty Society India Meeting – Global Rhinoplasty Update 20-21 Nisan 2019, Jaipur, Hindistan
- The Rhinoplasty Society Meeting 16 Mayıs 2019, New Orleans, Amerika Birleşik Devletleri
- Türk Plastik Rekonstrüktif ve Estetik Cerrahi Derneği 12. Rinoplasti ve 5. Yüz Estetiği Kursu 9-12 Mayıs 2019 Mersin, Türkiye
- ISAPS Course & 11th International Eurasian Aesthetic Plastic Surgery Meeting 20-23 Haziran 2019, İstanbul, Türkiye

Ek-3: Turnitin Ekran Görüntüsü

VOLUMETRİK RİNOPLASTİ KONSEPTİ ve DÜŞÜK ile YÜKSEK BAŞLANGIÇLI LATERAL OSTEOTOMİ UYGULANAN REDÜKSİYON RİNOPLASTİ HASTALARINDA KARŞILAŞTIRILMASI


ORJİNALLIK RAPORU

%2 BENZERLİK ENDEKSİ	%0 İNTERNET KAYNAKLARI	%0 YAYINLAR	%1 ÖĞRENCİ ÖDEVLERİ
--------------------------------	-------------------------------------	-----------------------	-------------------------------

BİRCİL KAYNAKLAR

1	Submitted to The Scientific & Technological Research Council of Turkey (TUBITAK) Öğrenci Ödevi	<%1
2	Submitted to Eastern Mediterranean University Öğrenci Ödevi	<%1
3	www.openaccess.hacettepe.edu.tr:8080 İnternet Kaynağı	<%1
4	Submitted to Izmir Katip Āelebi Āniversitesi Öğrenci Ödevi	<%1
5	Submitted to TechKnowledge Turkey Öğrenci Ödevi	<%1
6	Michael Tsounis, Karin M. A. Swart, Christos Georgalas, Konstantinos Markou, Dirk J. Menger. "The clinical value of peak nasal inspiratory flow, peak oral inspiratory flow, and the nasal patency index", The Laryngoscope,	<%1

Ek-4: Dijital Makbuz



Dijital Makbuz

Bu makbuz ödevinizin Turnitin'e ulaştığını bildirmektedir. Gönderiminize dair bilgiler şöyledir:

Gönderinizin ilk sayfası aşağıda gönderilmektedir.

Gönderen:	Haldun Onuralp Kamburoğlu
Ödev başlığı:	VOLUMETRİK RİNOPLASTİ KONSE..
Gönderi Başlığı:	VOLUMETRİK RİNOPLASTİ KONSE..
Dosya adı:	Do.Dr.Haldun_KAmburo_İu.pdf
Dosya boyutu:	2.65M
Sayfa sayısı:	41
Kelime sayısı:	9,425
Karakter sayısı:	58,512
Gönderim Tarihi:	29-Eyl-2019 03:13PM (UTC+0300)
Gönderim Numarası:	1182158077

İK
İSTANBUL ÜNİVERSİTESİ
İKTİSADİ İÇİŞİLER FAKÜLTESİ

YERİNİZDE İKTİSADİ İÇİŞİLER FAKÜLTESİ
İKTİSADİ İÇİŞİLER FAKÜLTESİ İKTİSADİ İÇİŞİLER FAKÜLTESİ
İKTİSADİ İÇİŞİLER FAKÜLTESİ İKTİSADİ İÇİŞİLER FAKÜLTESİ

İK İKTİSADİ İÇİŞİLER FAKÜLTESİ

İK İKTİSADİ İÇİŞİLER FAKÜLTESİ İKTİSADİ İÇİŞİLER FAKÜLTESİ

İK İKTİSADİ İÇİŞİLER FAKÜLTESİ İKTİSADİ İÇİŞİLER FAKÜLTESİ

Copyright 2019 Turnitin. Tüm hakları saklıdır.

9. ÖZGEÇMİŞ

I- Bireysel Bilgiler

Adı-Soyadı: Haldun Onuralp Kamburoğlu

Doğum Tarihi: 21 Haziran 1978

Doğum Yeri: Ankara

İş Adresi: Koç Kuleleri A Blok No:57 Söğütözü Mah. 06520 Çankaya / Ankara

Ev Adresi: Mesa Koru Sitesi Yeşilçam Sok. No:4 06810 Çankaya / Ankara

Cep Telefonu: + 90 532 473 35 02

İş Telefonu: +90 312 285 55 21

E-Posta Adresi: hk@haldunkamburoglu.com.tr

II- Eğitim ve Öğrenim Bilgileri

EĞİTİM ve ÖĞRENİM BİLGİLERİ	YILI
Hacettepe Üniversitesi Sağlık Bilimleri Enstitüsü İleri Plastik Rekonstrüktif ve Estetik Cerrahi Doktora Programı (Estetik Cerrahi Modülü)	2012- Halen
Burun Estetiği Alanında Fellowship Mentor: Wolfgang Gubisch	Stuttgart, Almanya, 2015
Meme ve Yüz Estetiği Alanında Fellowship Mentorlar: Patrick Tonnard ve Alexis Verpaele	Gent, Belçika, 2015
Ağız, Yüz ve Çene Cerrahisi Uzmanlığı	T.C. Sağlık Bakanlığı 2013
Plastik, Rekonstrüktif ve Estetik Cerrahi Uzmanlığı	Hacettepe Üniversitesi Tıp Fakültesi 2010
Avrupa Plastik Rekonstrüktif ve Estetik Cerrahi Birliği Yeterliliği (EBOPRAS)	2009
Türk Plastik ve Rekonstrüktif Cerrahi Derneği Yeterliliği	2009
Lisans	Hacettepe Üniversitesi Tıp Fakültesi 2002
Lise	Bornova Anadolu Lisesi, 1995

III- Mesleki Deneyim

MEZUNİYET SONRASI ÇALIŞTIĞI KURUMLAR ve GÖREVLENDİRMELERİ	
Ocak 2016- Halen	Doç.Dr. / Özel Muayehane Koç İkiz Kuleleri A Blok No:57 Söğütözü-Çankaya / Ankara
2015-2016	Doç.Dr. / Öğretim Üyesi Hacettepe Üniversitesi Tıp Fakültesi, Plastik Rekonstrüktif ve Estetik Cerrahi A.D. 06100, Ankara
2014-2016	Müdür Yardımcısı Hacettepe Üniversitesi Estetik Cerrahi Uygulama ve Araştırma Merkezi, 06100, Ankara, Turkey
2013-2015	Yrd.Doç.Dr. / Öğretim Üyesi Hacettepe Üniversitesi Tıp Fakültesi, Plastik Rekonstrüktif ve Estetik Cerrahi A.D. 06100, Ankara
2011-2013	Konya Eğitim ve Araştırma Hastanesi, Plastik Rekonstrüktif ve Estetik Cerrahi Kliniği, (Mecburi Hizmet)
2010-2011	Türk Silahlı Kuvvetleri (Askerlik)
Nisan 2009	Gözlemci, Yale Üniversitesi, Plastik Rekonstrüktif ve Estetik Cerrahi A.D. New Haven, USA
2003-2010	Araştırma Görevlisi, Hacettepe Üniversitesi Tıp Fakültesi, Plastik Rekonstrüktif ve Estetik Cerrahi A.D.

PLASTİK, REKONSTRÜKTİF ve ESTETİK CERRAHİ UZMANLIK TEZİ

Prefabrike Nöro-Osseöz Flep

Danışman Öğretim Üyesi: Prof.Dr.Tunç ŞAFAK

Yayın: **Kamburoğlu HO**, Safak T, Ersoy US, Ocal E, Evrenos MK, Sönmez E, Peksoy I, Atilla P, Nur Çakar A. A New Flap Design: Prefabricated Neuro-Osseous Flap. *Annals of Plastic Surgery* 2013 Mar;70(3):317-23.

doi: 10.1097/SAP.0b013e318228e2b4.

BURSLAR

2015 Young Plastic Surgeon Scholarship Award of European Association of Plastic Surgeons (EURAPS)

BİLİMSEL DERNEK ÜYELİKLERİ

- 2010 Türk Plastik Rekonstrüktif ve Estetik Cerrahi Derneği
- 2011 Estetik Plastik Cerrahi Derneği
- 2014 International Society of Aesthetic Plastic Surgeons
- 2016 Rhinoplasty Society Europe
- 2018 American Society of Plastic Surgeons
- 2019 The Rhinoplasty Society

YABANCI DİLLER

İngilizce - 2010 ÜDS Sonbahar Yabancı Dil Puanı: 96,250

İLERİ PLASTİK REONSTRÜKTİF ve ESTETİK CERRAHİ PROGRAMI

Durum: Tam Zamanlı **Giriş:** Eylül 2012 **Modül:** Estetik Cerrahi

Hedeflenen Derece: Doktora

Avrupa Kredi Transfer Sistemi (ECTS): 82

Not Ortalaması: 3,91 (4 üzerinden)

	ECTS	NOT
AKADEMİK DÖNEM: 2012-2013 GÜZ		
<i>Aktiv Kozmetikler (Cosmeceuticals)</i>	4	A1
<i>Cerrahi Araştırma II</i>	4	A1
AKADEMİK DÖNEM: 2012-2013 BAHAR		
<i>Vücudun Yüzeysel Yapıları Anatomisi</i>	1	B1
<i>İleri Üst Ekstremité Anatomisi</i>	2	A1
<i>Biyoistatistik</i>	7	A1
AKADEMİK DÖNEM: 2013-2014 GÜZ		
Baş ve Boyun Bölgesi Estetik Cerrahisi I	7	A1
Vücut Estetik Cerrahisi	7	A1
Plastik Cerrahide Medikal Etik	6	A1
Cerrahi Araştırma I	6	A1
Yaralanmalar	4	A1
AKADEMİK DÖNEM: 2013-2014 BAHAR		
Baş ve Boyun Anatomisi	5	B2
Anestezi	6	A1
Baş ve Boyun Bölgesi Estetik Cerrahisi II	6	A1
Yaşlanma ve Minimal İnvazif Prosedürler	6	A1
Mikrocerrahi	7	A1
Biyomateryaller	4	A2
AKADEMİK DÖNEM: 2014-2015 GÜZ		
Ortognatik Cerrahi	4	A1
Fetal Cerrahi	3	A1

NOT SİSTEMİ

2012-2013 Güz Döneminden İtibaren geçerlidir.

A1 : 4,00 (95 - 100) A2 : 3,75 (90 - 94) A3 : 3,50 (85 - 89) B1 : 3,25 (80 - 84) B2 : 3,00 (75 - 79) B3 : 2,75 (70 - 74) C1 : 2,50 (65 - 69) C2 : 2,25 (60 - 64) C3 : 2,00 (55 - 59) F1 : Absentee F2 : Fail F3 : (0 - 54) Fail G: Pass F: Fail E: Pending H: Leave of Absence

DAVETLİ KONUŞMACILIKLAR

1. Kamburoğlu HO. Advanced Tip Techniques and Volumetric Rhinoplasty Concept. *ISAPS Course & 11th International Eurasian Aesthetic Plastic Surgery Meeting* 20-23 June 2019, İstanbul, Türkiye
2. Kamburoğlu HO. Webster'in Üçgeninin Korunması? Volumetrik Rinoplasti Konsepti. *TPRECD 12. Burun Estetiği ve 5. Yüz Estetiği Kursu* 9-12 Mayıs 2019 Mersin, Türkiye
3. Kamburoğlu HO. İleri Tip Teknikleri. *TPRECD 12. Burun Estetiği ve 5. Yüz Estetiği Kursu* 9-12 Mayıs 2019 Mersin, Türkiye
4. Kamburoğlu HO. Tip Radiks Dengesi *TPRECD 12. Burun Estetiği ve 5. Yüz Estetiği Kursu* 9-12 Mayıs 2019 Mersin, Türkiye
5. Kamburoğlu HO. Sparing Webster's Triangle. A Must or A Myth? Volumetric Rhinoplasty Concept. *The Rhinoplasty Society Meeting* 16 May 2019, New Orleans, USA
6. Kamburoğlu HO. Refining Dorsal Aesthetic Lines and Management of Crooked Nose *Rhinoplasty Society India Meeting – Global Rhinoplasty Update* April 20-21, 2019, Jaipur, Hindistan
7. Kamburoğlu HO. Advanced Tip Techniques *Rhinoplasty Society India Meeting – Global Rhinoplasty Update* April 20-21, 2019, Jaipur, Hindistan
8. Kamburoğlu HO. A New Technique For Robust Stabilization in the Keystone Area During Extracorporeal Septorhinoplasty *Rhinoplasty Society Europe Annual Meeting* April 8, 2019, Stuttgart, Almanya
9. Kamburoğlu HO. Deproject Reproject Concept With a Case *Rhinoplasty Society Europe Annual Meeting* April 8, 2019, Stuttgart, Almanya
10. Kamburoğlu HO. Sparing Webster Triangle, A Must or A Myth? Volumetric Rhinoplasty Concept *Rhinoplasty Society Europe Annual Meeting* April 8, 2019, Stuttgart, Almanya
11. Kamburoğlu HO. Burun Estetiğinde İleri Tip Teknikleri ve Deproject Reproject Konsepti *EPCD 23. Ulusal Kongresi*, Ocak 12-13, 2019 İstanbul, Türkiye
12. Kamburoğlu HO. Burun Estetiği Deneyim Aktarım Özel Sınıfı. *TPRECD 40. Kongresi* 17-21, 2018, Antalya, Türkiye

13. Kamburođlu HO. Burun Estetiđi Kursu. **TPRECD 40. Kongresi** 17-21 Ekim, 2018, Antalya, Trkiye
14. Kamburođlu HO. Güvenli Meme Bytme. Komplikasyonların nlenmesi. **TPRECD 40. Kongresi** 17-21 Ekim, 2018, Antalya, Trkiye
15. Kamburođlu HO. Meme Bytme Kursu. **TPRECD 40. Kongresi** 17-21 Ekim, 2018, Antalya, Trkiye
16. Kamburođlu HO. Burun Estetiđinde Deproject reproject Konsepti. **TPRECD 40. Kongresi** 17-21 Ekim, 2018, Antalya, Trkiye
17. Kamburođlu HO. Mastering the Tip in Rhinoplasty. **ISAPS and OSAPS meeting.** July 18-21, 2018, Bali, Indonesia
18. Kamburođlu HO. Refining Dorsum and Dorsal Aesthetic Lines and Management of Crooked Nose. **ISAPS and OSAPS meeting.** July 18-21, 2018, Bali, Indonesia
19. Kamburođlu HO. Preventing Complications in Breast Augmentation with Silicone Implants. **ISAPS and OSAPS meeting.** July 18-21, 2018, Bali, Indonesia
20. Kamburođlu HO. Closed Rhinoplasty with Open Approach Advantages. **ISAPS and OSAPS meeting.** July 18-21, 2018, Bali, Indonesia
21. Kamburođlu HO. Preoperative Planning, Tests and Dissections in Rhinoplasty. **ISAPS and OSAPS meeting.** July 18-21, 2018, Bali, Indonesia
22. Kamburođlu HO. Primer Rinoplasti Tekniđim **TPRECD 11. Rinoplasti ve 4. Yz Estetiđi Kursu** 7-10 Haziran 2018, İzmir, Turkey
23. Kamburođlu HO. Dorsal Estetik izgilerin Restorasyonu ve Eđri Burunların Tedavisi **TPRECD 11. Rinoplasti ve 4. Yz Estetiđi Kursu** 7-10 Haziran 2018, İzmir, Turkey
24. Kamburođlu HO. A New Technique For Robust Stabilization in the Keystone Area During Extracorporeal Septorhinoplasty. **The Rhinoplasty Society Meeting** April 26, 2018, New York, USA
25. Kamburođlu HO. Meme Bytme Estetiđi. **11. Plastik Cerrahi Okulu** 6 Nisan 2018, Antalya, Trkiye
26. Kamburođlu HO. A New Technique For Robust Stabilization in the Keystone Area During Extracorporeal Septorhinoplasty **Rhinoplasty Society Europe Meeting** March 14, 2018, Bergamo, Italy

27. Kamburođlu HO. Güvenli Meme Büyütme – Meme Büyütmede Komplikasyonların Önlenmesi *TPRECD Kış Sempozyumu* 1-4 Mart 2018 Kartalkaya, Turkey
28. Kamburođlu HO. Güvenli Meme Büyütme – Meme Büyütmede Komplikasyonların Önlenmesi *EPCD 22. Ulusal Kongresi* 13-14 Ocak 2018 İstanbul, Türkiye
29. Kamburođlu HO. Current Concepts and New Techniques in Crooked Nose *9th International Eurasian Aesthetic Plastic Surgery Course and 5th Istanbul Advanced Rhinoplasty Course* June 15-18, 2017, İstanbul, Türkiye
30. Kamburođlu HO. Meme Büyütme Estetiđi *10. Plastik Cerrahi Asistan Okulu*, 4 Nisan 2017, Antalya, Türkiye
31. Kamburođlu HO. Leveled Dual Plane Meme Büyütme Tekniđim. *Estetik ve Plastik Cerrahi Derneđi 21. Ulusal Kongresi*, 14-15 Ocak 2017 İstanbul, Türkiye
32. Kamburođlu HO. Burun Estetiđi Kursu, *Türk Plastik Rekonstrüktif ve Estetik Cerrahi Derneđi 38. Ulusal Kurultayı* 27-30 Ekim, 2016, Antalya, Türkiye
33. Kamburođlu HO. Refining Nasal Dorsal Aesthetic Lines. *8th International Eurasian Aesthetic Plastic Surgery Course and 4th Istanbul Advanced Rhinoplasty Course* June 16-19, 2016, İstanbul, Türkiye
34. Kamburođlu HO. Meme Büyütme Estetiđi. *9. Plastik Cerrahi Asistan Okulu*, 17 Nisan 2016, Antalya, Türkiye
35. Kamburođlu HO. Kapalı Rinoplasti. *9. Plastik Cerrahi Asistan Okulu*, 17 Nisan 2016, Antalya, Türkiye
36. Kamburođlu HO. Nofix Rinoplasti. *Estetik Plastik Cerrahi Derneđi 20. Ulusal Kongresi* 9-10 Ocak 2016, İstanbul, Türkiye
37. Kamburođlu HO. Closed Rhinoplasty, Nofix Techique and New Tip Sutures. *Marien Hospital Department of Facial Aesthetic Plastic Surgery*, 4 November 2015, Stuttgart, Almanya
38. Kamburođlu HO. Interkartilajinöz İnsizyon Olmadan Delivery Rinoplasti. *TPRECD 1. Yüz Estetiđi ve 8. Rinoplasti Kursu*, 23 Mayıs 2015, İstanbul, Türkiye
39. Kamburođlu HO. Meme Büyütme Estetiđi. *8. Plastik Cerrahi Asistan Okulu*, 13 Nisan 2015, Antalya, Türkiye

40. Kamburođlu HO. Kapalı Rinoplasti. **8. Plastik Cerrahi Asistan Okulu**, 12 Nisan 2015, Antalya, Türkiye
41. Kamburođlu HO. Scarpa Koruyucu Abdominoplasti. **Türk Plastik, Rekonstrüktif ve Estetik Cerrahi Derneđi** 2015 Kış Sempozyumu 12-15 Mart 2015, Sarıkamış, Türkiye
42. Kamburođlu HO. Uç-Yan Anastomozlar. **21. Temel Mikrocerrahi Kursu**. 16-20 Eylül 2014 Hacettepe, Ankara, Türkiye
43. Kamburođlu HO. Genişletilmiş Intrakartilajinöz İnsizyonlar İle Açık Hakimiyetli Kapalı Rinoplasti Tekniđi. **TPRECD 7. Rinoplasti Kursu** 9-11, Mayıs 2014 İzmir, Türkiye
44. Kamburođlu HO. Estetik Meme ve Estetik Meme Algısı **TPRECD Kış Sempozyumu 'Estetik ve Rekonstrüktif Meme Cerrahisi'**, 3-6 Mart 2014 Uludađ, Türkiye
45. Kamburođlu HO. Endoskopik alın germede fiksasyon teknikleri. **EPCD 18. Ulusal Kongresi** 11-12 Ocak 2014 İstanbul, Türkiye
46. Kamburođlu HO. Fixation Techniques in Endoscopic Forehead and Face Lifting. **11th Congress of Northern Cyprus Plastic, Reconstructive and Aesthetic Surgery Society** September 13,2013 Girne, Cyprus
47. Kamburođlu HO, Unilateral Komplet Yarık Dudak Burun Hastalarına Yaklaşım ve Primer Rhinoplasti. **Dudak Damak Yarıkları Multidisipliner Toplantısı**, 24 Mart 2013, Selçuk Üniversitesi Süleyman Demirel Kültür Merkezi, Konya, Türkiye
48. Özgür F, Kuran İ, Demirkan F, Kamburođlu H. Plastik Cerrahide Uzmanlık Eğitimi. **29. Türk Plastik Rekonstrüktif ve Estetik Cerrahi Ulusal Kongresi** 17-20 Ekim 2007 , Eskişehir , Türkiye

KATILINAN KURSLAR ve ALINAN SERTİFİKALAR:

1. **TPRECD 12. Burun Estetiği ve 5. Yüz Estetiği Kursu** 9-12 Mayıs 2019 Mersin, Türkiye
2. **Burun Estetiği Kursu.** TPRECD 40. Kongresi 17-21 Ekim, 2018, Antalya, Türkiye
3. **Meme Estetiği Kursu.** TPRECD 40. Kongresi 17-21 Ekim, 2018, Antalya, Türkiye
4. **TPRECD 11. Rinoplasti ve 4. Yüz Estetiği Kursu** 7-10 Haziran 2018, İzmir, Türkiye
5. **6th Bergamo Open Rhinoplasty Course** 15-17 March 2018 Bergamo, Italy
6. **9th International Eurasian Aesthetic Plastic Surgery Course and 5th Istanbul Advanced Rhinoplasty Course** June 15-18, 2017, İstanbul, Turkey
7. **Three Dimensional Body Contouring: The Next Generation of Liposuction, Abdominoplasty and Muscle Augmentation with Fat Grafting, Dr. Alfredo Hoyos.** The Aesthetic Meeting 2017, April 27- May 2, 2017 San Diego Convention Center, San Diego CA.
8. **Facelift: Planning and Technique, Dr. Timothy Marten.** The Aesthetic Meeting, April 27- May 2, 2017 San Diego Convention Center, San Diego CA.
9. **Advanced Upper Lid Aesthetic Surgery, Dr. Bryan Mendelson,** The Aesthetic Meeting, April 27- May 2, 2017 San Diego Convention Center, San Diego CA.
10. **Optimizing Outcomes in Breast Augmentation and Augmentation Mastopexy, Dr. William Adams Jr.** The Aesthetic Meeting, April 27- May 2, 2017 San Diego Convention Center, San Diego CA.
11. **Burun Estetiği Kursu,** Türk Plastik Rekonstrüktif ve Estetik Cerrahi Derneği 38. Ulusal Kurultayı 27-30 Ekim, 2016, Antalya, Türkiye
12. **Rinoplastide Osteotomiler ve Dorsal Şekillendirme** 1 Ekim 2016, Amerikan Hastanesi, İstanbul, Turkey
13. **8th International Eurasian Aesthetic Plastic Surgery Course and 4th Istanbul Advanced Rhinoplasty Course** June 16-19, 2016, İstanbul, Turkey
14. **Breast Augmentation Course, Sponsored By Allergan,** 22 Ekim 2015, Stuttgart, Almanya

15. **TPRECD 8. Rinoplasti Kursu ve 1. Yüz Estetiği Kursu**, 21-24 Mayıs 2015
Acıbadem Üniversitesi Tıp Fakültesi, İstanbul, Türkiye
16. **Mentor Surgical Excellence in Breast Augmentation Course** 23-24 Nisan
2015, Amsterdam, Hollanda
17. **Facial Rejuvenation Course, Giovanni Botti**, 36. Türk Plastik Rekonstrüktif
ve Estetik Cerrahi Ulusal Kurultayı, 29 Ekim – 1 Kasım 2014, İstanbul, Turkey
18. **‘Rhinoplasty, The Salient Points’ Dr.Bahman Guyuron**. The Aesthetic
Meeting, April 24-29, 2014, San Francisco, CA, USA
19. **‘Scarpa Sparing Abdominoplasty with Concomitant Liposuction, No
Drains Needed’ Dr.L Gray**. The Aesthetic Meeting, April 24-29, 2014, San
Francisco, CA, USA
20. **TPRECD 7. Rinoplasti Kursu** 9-11 Mayıs 2014, İzmir, Türkiye
21. **İstanbul Advanced Rhinoplasty Course**. 21-22 June 2013, İstanbul,
TÜRKİYE
22. **Eğiticilerin Eğitimi Programı**. 19-20 Ocak 2013, Hacettepe, Ankara, Türkiye
23. **Endoskopik Fonksiyonel Burun Cerrahisi Kursu**. 34. Türk Plastik
Rekonstrüktif ve Estetik Cerrahi Ulusal Kurultayı. 31 Ekim 2012, Antalya, Türkiye
24. **4th International Eurasian Aesthetic Surgery Course**. 16-19 June 2012,
İstanbul, Türkiye
25. **Pigmente ve Vasküler Lezyonların Lazer ile Tedavisi**. 32. Türk Plastik
Rekonstrüktif ve Estetik Cerrahi Ulusal Kongresi. 15 Eylül 2010, Trabzon, Türkiye
26. **FUE Tekniği ile Saç ve Kaş Ekimi**. 32. Türk Plastik Rekonstrüktif ve Estetik
Cerrahi Ulusal Kongresi. 15 Eylül 2010, Trabzon, Türkiye
27. **18. European Course of Plastic Surgery** 10-12 Kasım 2009, Aachen,
Almanya
28. **Meme Kanserinde Onkolojik Yaklaşım ve Onkoplastik Cerrahi**. 31. Türk
Plastik Rekonstrüktif ve Estetik Cerrahi Ulusal Kongresi 17 Ekim 2009, Adana,
Türkiye
29. **Nazal Endoskopi ve Fonksiyonel Nazal Cerrahi Kursu**. 31. Türk Plastik
Rekonstrüktif ve Estetik Cerrahi Ulusal Kongresi 17 Ekim 2009, Adana , Türkiye
30. Türk Plastik ve Rekonstrüktif Cerrahi Derneği, **1.Plastik Cerrahi Asistan
Okulu**, 25-31 Mayıs 2008, Side, Antalya, Türkiye

31. Hacettepe Üniversitesi Tıp Fakültesi, **Dudak Damak Yarıklarının Tedavisinde Güncel Yaklaşımlar Kursu**, 1-2 Mayıs 2008, Ankara, Türkiye
32. Hacettepe Üniversitesi Tıp Fakültesi, Nörolojik ve Psikiyatrik Bilimler Enstitüsü, **Mikrocerrahi Kursu** (24/09/2007 – 30/12/2007) Ankara, Türkiye
33. Estetik Plastik Cerrahi Derneği, **Yüz Estetik Cerrahisi Kursu**, 18-20 Haziran 2007, İstanbul, Türkiye
34. Hacettepe Üniversitesi Tıp Fakültesi, **Ortognatik Cerrahide Planlama Kursu**, Mayıs 2007, Ankara, Türkiye
35. Hacettepe Üniversitesi Tıp Fakültesi, **Araştırmacı Eğitim Program Kursu**, 2006, Ankara, Türkiye
36. Hacettepe Üniversitesi Tıp Fakültesi, **Erişkin Temel Yaşam Desteği Kursu**, 2006, Ankara, Türkiye
37. Zürih Üniversitesi Beyin Cerrahisi Anabilimdalı, **Mikrocerrahi Kursu**, Haziran 12-16, 2006 Zürih, İsviçre
38. Dahili ve Cerrahi Bilimler Yoğun Bakım Derneği, **Cerrahi Yoğun Bakım Kursu**, Mayıs 13, 2006, Ankara, Türkiye
39. Hacettepe Üniversitesi Deney Hayvanları Etik Kurulu, **Laboratuvar Hayvanları Kullanım Kursu**, Aralık 2005, Ankara, Türkiye.

KATILINAN BİLİMSEL TOPLANTILAR

1. ISAPS Course & 11th International Eurasian Aesthetic Plastic Surgery Meeting 20-23 June 2019, İstanbul, Turkey
2. The Rhinoplasty Society Meeting 16 May 2019, New Orleans, USA
3. TPRED 12. Burun Estetiği ve 5. Yüz Estetiği Kursu 9-12 Mayıs 2019 Mersin, Türkiye
4. Rhinoplasty Society India Meeting – Global Rhinoplasty Update Nisan 20-21, 2019, Jaipur, Hindistan
5. Rhinoplasty Society Europe Annual Meeting Nisan 8, 2019, Stuttgart, Almanya
6. TPRED Kış Sempozyumu, Şubat 28 – Mart3, 2019, Erzurum, Türkiye

7. EPCD 23. Ulusal Kongresi, Ocak 12-13,2019 İstanbul, Türkiye
8. TPRECD 40. Kongresi 17-21 Ekim, 2018, Antalya, Türkiye
9. ISAPS and OSAPS Meeting. July 18-21, 2018, Bali, Endonezya
10. TPRECD 11. Rinoplasti ve 4. Yüz Estetiği Kursu 7-10 Haziran 2018, İzmir, Türkiye
11. ASAPS Meeting 2018 Nisan 28, - Mayıs 1, 2018, New York, ABD
12. The Rhinoplasty Society Meeting Nisan 26, 2018, New York, ABD
13. 6th Bergamo Open Rhinoplasty Course 15-17 Mart 2018 Bergamo, İtalya
14. Rhinoplasty Society Europe Meeting Mart 14, 2018, Bergamo, İtalya
15. 'Meme Hakkında Herşey' TPRECD Kış Sempozyumu 1-4 Mart 2018 Kartalkaya, Turkey
16. EPCD 22. Ulusal Kongresi 13-14 Ocak 2018 İstanbul, Turkey
17. 9th International Eurasian Aesthetic Plastic Surgery Course and 5th Istanbul Advanced Rhinoplasty Course June 15-18, 2017, İstanbul, Turkey
18. The Rhinoplasty Society Annual Meeting 2017 April 27, 2017 Hilton San Diego Bayfront Hotel in San Diego, CA.
19. The Aesthetic Meeting 2017, April 27- May 2, 2017 San Diego Convention Center, San Diego CA.
20. Body Lift Course Dr.Pascal, 7-8 April 2017, Lyon, France
21. Türk Plastik Rekonstrüktif ve Estetik Cerrahi Derneği Kış Sempozyumu 2017 'Yüz ve Boyun hakkında Herşey', 2-5 Mart 2017 Davraz, Türkiye
22. Estetik ve Plastik Cerrahi Derneği 21. Ulusal Kongresi, 14-15 Ocak 2017 İstanbul, Turkey
23. Türk Plastik Rekonstrüktif ve Estetik Cerrahi Derneği 38. Ulusal Kurultayı 27-30 Ekim, 2016, Antalya, Türkiye
24. Rinoplastide Osteotomiler ve Dorsal Şekillendirme 1 Ekim 2016, Amerikan Hastanesi , İstanbul, Turkey
25. 1st International Meeting of Rhinoplasty Societies September 8-10, 2016 Paris, France
26. 5th Rhinoplasty Society Europe Annual Meeting September 7, 2016, Paris, France

27. 8th International Eurasian Aesthetic Plastic Surgery Course and 4th Istanbul Advanced Rhinoplasty Course June 16-19, 2016, İstanbul, Türkiye
28. Estetik ve Plastik Cerrahi Derneği 20. Ulusal Kongresi, 9-10 Ocak 2016 İstanbul, Türkiye
29. 5th Secondary Optimizing Aesthetic Surgery (SOS) Symposium 20-21 Kasım 2015, Münih, Almanya
30. Breast Augmentation Course, Sponsored By Allergan, 22 Ekim 2015, Stuttgart, Almanya
31. Fifth Controversies Art & Technology in Facial Aesthetic Surgery (CATFAS) Meeting , 4-6 Eylül 2015, Gent, Belçika
32. TPRECD 8. Rinoplasti Kursu ve 1. Yüz Estetiği Kursu, 21-24 Mayıs 2015 Acıbadem Üniversitesi Tıp Fakültesi, İstanbul, Türkiye
33. Mentor Surgical Excellence in Breast Augmentation Course 23-24 Nisan 2015, Amsterdam, Hollanda
34. Türk Plastik Rekonstrüktif ve Estetik Cerrahi Derneği Kış Sempozyumu 2015 'Vücut Şekillendirme, 12-15 Mart 2015 Sarıkamış, Türkiye
35. Dudak Damak Yarıkları Derneği 1. Uluslararası Kongresi 28-30 Kasım 2014, Kapadokya, Türkiye
36. Türk Plastik Rekonstrüktif ve Estetik Cerrahi Derneği Ulusal Kurultayı 29 Ekim –1 Kasım, 2014, İstanbul, Türkiye
37. TPRECD 7. Rinoplasti Kursu 9-11 Mayıs 2014, İzmir, Turkey
38. 2014 Annual Meeting of The American Society for Aesthetic Plastic Surgery, April 24-29, 2014, San Francisco, CA, USA
39. Türk Plastik Rekonstrüktif ve Estetik Cerrahi Derneği Kış Sempozyumu 2014 'Estetik ve Rekonstrüktif Meme', 3-6 Mart 2014 Uludağ, Türkiye
40. Estetik Plastik Cerrahi Derneği Ulusal Kongresi 11-12 Ocak 2014, İstanbul, Türkiye
41. Türk Plastik Rekonstrüktif ve Estetik Cerrahi Derneği Ulusal Kongresi 28 Ekim –1 Kasım, 2013, İstanbul, Türkiye
42. 11th Congress of Northern Cyprus Plastic, Reconstructive and Aesthetic Surgery Society September 12-15, 2013 Girne, Cyprus

43. 2nd Annual Meeting of the Rhinoplasty Society of Europe 23 June 2013
İstanbul, TÜRKİYE
44. Türk Plastik ve Rekonstrüktif Cerrahi Derneği Kış Sempozyumu 2013
“Genital Estetik ve Rekonstrüksiyon Cerrahisi” 18-21 Mart 2013, Kartalkaya, Türkiye
45. Türk Plastik Rekonstrüktif ve Estetik Cerrahi Derneği 34. Ulusal Kurultayı 31
Ekim – 4 Kasım 2012, Antalya, Türkiye
46. 5th EASAPS Annual Meeting. 20 June 2012, İstanbul, Türkiye
47. Türk Plastik Rekonstrüktif ve Estetik Cerrahi Derneği Kış Sempozyumu 2012
“Göz Kapağı ve Göz Çevresi Cerrahisi” 5-8 Mart 2012, Kartalkaya, Türkiye
48. Genital Bölge Estetik Uygulamaları Toplantısı 25 Kasım 2011, İstanbul,
Türkiye
49. Türk Plastik Rekonstrüktif ve Estetik Cerrahi Ulusal Kongresi 14-18 Eylül
2011, İzmir, Türkiye
50. Türk Plastik Rekonstrüktif ve Estetik Cerrahi Ulusal Kongresi 15-19 Eylül
2010, Trabzon, Türkiye
51. Ulusal El ve Üst Ekstremitte Cerrahisi Kongresi 19-22 Mayıs 2010 Antalya,
Türkiye
52. Türk Plastik Rekonstrüktif ve Estetik Cerrahi Ulusal Kongresi 17-21 Ekim
2009, Adana, Türkiye
53. Türk Plastik Rekonstrüktif ve Estetik Cerrahi Ulusal Kongresi 15-19 Ekim
2008, Antalya, Türkiye
54. Türk Plastik Rekonstrüktif ve Estetik Cerrahi Ulusal Kongresi 17-20 Ekim
2007, Eskişehir, Türkiye
55. Estetik Plastik Cerrahi Derneği 11. Ulusal Kongresi, 18-20 Haziran 2007,
İstanbul, Türkiye
56. 5th Congress of the Balkan Association for Plastic, Reconstructive and
Aesthetic Surgery 22-26 Mayıs 2007, Kuşadası, Turkey
57. Plastic, Reconstructive and Aesthetic Surgery Stem Cell and Tissue
Engineering Symposium 10-12 Mayıs 2007, Samsun, Turkey
58. Ulusal Yara Bakım Kongresi 15-18 Kasım 2006, Antalya, Türkiye
59. Türk Plastik Rekonstrüktif ve Estetik Cerrahi Ulusal Kongresi 20-23 Eylül
2006, Ankara, Türkiye

60. El ve Üst Ekstremitte Cerrahisi Kongresi 25-28 Mayıs 2006 , Antalya , Türkiye

YAYINLAR

1. **Kamburoglu HO**, Bitik O. A New Technique for Robust Stabilization in the Keystone Area During Extracorporeal Septorhinoplasty. *Plast Reconstr Surg*. 2019 May;143(5):956e-959e
2. **Bitik O, Kamburoglu HO, Uzun H**. The Composite Spreader Flap. *Aesthet Surg J*. 2019 Jan 17;39(2):137-147.
3. Assessment of survival rates compared according to the Tamai and Yamano classifications in fingertip replantations. Dadacı M, Ince B, Altuntas Z, Bitik O, **Kamburoglu HO**, Uzun H. *Indian J Orthop*. 2016 Jul-Aug;50(4):384-9.
4. Uzun H, Bitik O, **Kamburoğlu HO**, Dadacı M, Çalış M, Özal E. Assessment of Patients Who Underwent Nasal Reconstruction After Non-Melanoma Skin Cancer Excision. *Journal of Craniofacial Surgery* 2015 Jun;26(4):1299-303.
5. **Kamburoğlu HO**, Kayıkçıoğlu A, Himmetoğlu Ç. A Myoepithelioma Case Mimicking Parotid Cyst. *Ear Nose Throat Journal*. 2015 Jan;94(1):37-9.
6. **Kamburoğlu HO**. Estetik Cerrahi ve Kök Hücre. *Türkiye Klinikleri J Plast Surg-Special Topics* 2015;4(3):67-70
7. **Haldun Kamburoğlu** , Zeynep Altuntas, Nurten Yavuz, Ozgen Kivanc, Mehmet Dadacı, Kursat Evrenos,. Nebil Selimoglu, Ozan Bitik, Hakan Uzun, Mert Calis. Türk Toplumunda Estetik Meme Algısı. *Türk Plastik Rekonstrüktif ve Estetik Cerrahi Dergisi*. 2015; 23(3):102-07
8. Mehmet Dadacı Bilsev İnce, Zeynep Altuntaş, Mustafa Kürşat Evrenos, Hakan Uzun, Ozan Bitik, **Haldun Onuralp Kamburoğlu**. Skalp'in Bowen Hastalığı. *Türk Plastik Rekonstrüktif ve Estetik Cerrahi Dergisi*. 2015; 23(1):18-23
9. Bitik O, Uzun H, **Kamburoglu HO**, Çalış M, Zins J. Revisiting The Role of Columellar Strut Graft in Primary Open Approach Rhinoplasty. *Plastic and Reconstructive Surgery* 2015 Apr;135(4):987-97.

10. Güner MD, Bektaş U, Akmeşe R, **Kamburoğlu HO**, Armangil M, Ay Ş. Wrist Tenosynovitis Due To Mycobacterium Bovis Infection: Case Series and Review of the Literature. *Plastic and Reconstructive Surgery Global Open* 2015 Jan 8;2(12):e262.
11. Dadacı M, İnce B, Altuntaş Z, **Kamburoğlu HO**, Bitik O. Skin bridging secondary to ingrown toenail. *Pak J Med Sci* 2014;30(6)
12. **Kamburoğlu HO**, Kayıkçioğlu A. Closed Rhinoplasty with Open Approach Advantages: Extended Intranasal Incisions and Tip Rearrangement Sutures. *Aesthetic Plast Surg*. 2014 Aug;38(4):653-61
13. Bitik O, Uzun H, **Kamburoğlu HO**, Dadacı M. Nasal Tip Suspending Transfixion Suture. *Aesthetic Plast Surg*. 2014 Apr;38(2):309-15.
14. Sönmez E, Silistireli ÖK, Karaaslan Ö, **Kamburoğlu HO**, Şafak T. Enhancement of Venous Drainage with Vein Stripperfor Reversed Pedicled Neurocutaneous Flaps. *Journal of Reconstructive Microsurgery*. 2013 May;29(4):249-54.
15. **Kamburoğlu HO**, Uzun H, Bitik O, Sönmez E, Şafak T, Atilla P, Çakar AN. A New Microvascular Anastomosis Technique Using Muscle Graft . *Journal of Reconstructive Microsurgery*. 2012 Oct;28(8):501-8.
16. Sönmez E, **Kamburoğlu HO**, Aksu AE, Nasir SN, Evrenos MK, Şafak T, Keçik A. Soft-tissue management with immediate free flap transfer in segmental prosthetic replacement of proximal tibia sarcomas. *Microsurgery*. 2011 Nov;31(8):620-7. doi: 10.1002/micr.20937. Epub 2011 Sep 14.
17. **Kamburoğlu HO**, Safak T, Ersoy US, Öcal E, Evrenos MK, Sönmez E, Peksoy I, Atilla P, Nur Çakar A. A New Flap Design: Prefabricated Neuro-Osseous Flap. *Ann Plast Surg*. 2013 Mar;70(3):317-23.
18. Özgür F, **Kamburoğlu HO**. A Very Rare Cause of Asymmetric Velopharyngeal Incompetence: Unilateral Palate Hypoplasia. *Cleft Palate Craniofacial Journal* 2012 Jul;49(4):494-7. doi: 10.1597/10-097. Epub 2011 Jul 8.
19. **Haldun Onuralp Kamburoğlu**, Ali Emre Aksu, Tunç Şafak, Ebru Yörük. Subtotal Ampute Bir Ekstremitenin Revaskularizasyonu ve Eş Zamanlı Fonksiyonel

Latissimus Dorsi Flebi ile Rekonstrüksiyonu. *Türk Plastik Rekonstrüktif ve Estetik Cerrahi Dergisi* 2012;20(2):31-33

20. **Kamburoglu HO**, Uzun H, Bitik O, Ersoy UE, Öcal E, Çalış M, Sönmez E, Şafak T, Pınar A, Atilla P. The Effects of Hyperhomocysteinemia on The Microcirculation of Skin Flaps. *Plastic and Reconstructive Surgery*. 2011 Sep;128(3):124e-130e.

21. **Kamburoglu HO**, Sönmez E, Aksu AE, Evrenos MK, Şafak T, Keçik A. A Rare Poland Syndrome Deformity: Humero-Pectoral Band. *Journal of Hand and Microsurgery*. 2011 January-June; 3(1):28-30

22. **Kamburoglu HO**, Aksu AE, Sönmez E, İşçi ET, Şafak T, Keçik A. Which instrument should we use to assess hand function after digital replantation? *Journal of Hand Surgery European Volume* . 2011 Jun;36(5):392-5. Epub 2011 Jan 31.

23. **Kamburoglu HO**, Boran OF, Sargon MF, Keçik A. An Unusual Variation of Deltoid Muscle (Accessory Deltoid Muscle). *International Journal of Shoulder Surgery*. 2008 Jul-Sep; 2(3):62-63

24. **Kamburoglu HO** , Ozgur F. Postoperative Satisfaction and Patient's Body Image, Life Satisfaction and Self Esteem: a Retrospective Study Comparing Females to Males among Adolescents after Cosmetic Surgery , *Aesthetic Plastic Surgery* . 2007 Nov-Dec; 31(6):739-45

SUNUMLAR

1. Üstün GG, Konaş E, El E, Güven BA, Dağ O, **Kamburoğlu HO**, Mavili ME. Le Fort I Osteotomi Sonrası Maksilla Hareketlerinin Burun Görünümü Üzerine Etkileri. Türk Plastik Rekonstrüktif ve Estetik Cerrahi Derneği 40. Ulusal Kurultayı. 17-21 Ekim 2018, Antalya, Turkey (Oral Presentation)

2. **Kamburoğlu HO**, Öz Z, Aksöyler D, Özgür F. Breast Reconstruction with Silicone implants and Titanium Polipropilen Mesh. Congress of Turkish Plastic, Reconstructive and Aesthetic Surgery Society, October 29 – November 1, 2014, İstanbul, Turkey (Oral Presentation)

3. Dadacı M, İnce B, Altuntaş Z, Yazar S, Uyar İ, Bitik O, Uzun H, **Kamburoğlu HO**. Our Replantation Experiences in Crush Avulsion Foot Amputations. Congress of Turkish Plastic, Reconstructive and Aesthetic Surgery Society, October 29 – November 1, 2014, İstanbul, Turkey (Poster Presentation)
4. Evrenos MK, Arıkan A, Dadacı M, Ince B, **Kamburoglu HO**. Reconstruction of the Lower Extremity Complex Defects with Free Osteocutaneous Radial Forearm Flap, 2 Cases. 6th Reconstructive Microsurgery Congress April 24 -27, 2014 Antalya, Turkey (Oral Presentation)
5. Bitik O, Uzun H, **Kamburoglu HO**, Çalış M, Zins J. RevisitingThe Role of Columellar Strut Graft in Primary Open Approach Rhinoplasty. ISAPS 22nd Congress. September 19 – 22, 2014 Rio de Janeiro, Brasil (Oral Presentation)
6. Altuntaş Z, **Kamburoğlu HO**, Yavuz N, Dadacı M, İnce B. Where Should We Place The Nipple Areolar Complex in Superomedial Pedicle Inverted T Scar Reduction Mammoplasty Technique? 3rd EURAPS Research Council Meeting May 28-29, 2014 - Isle of Ischia, Italy (Oral Presentation)
7. **Kamburoğlu HO**, Altuntaş Z, Yavuz N, Kıvanç O, Dadacı M, Evrenos K, Selimoğlu N, Bitik O, Uzun H, Çalış M. Aesthetic Breast Perception of the Turkish Population. 2014 Annual Meeting of The American Society for Aesthetic Plastic Surgery, April 24-29, 2014, San Francisco, CA, USA (Poster Presentation)
8. Dadacı M, İnce B, Altuntaş Z, Bitik O, **Kamburoğlu HO**, Uzun H. Assessment of Survival Rates In Reference to Tamai and Yamano Classifications In a Series of 23 Consecutive Fingertip Replantations. European Federation of Societes for Microsurgery. April 3-5, 2014, Barcelona, Spain (Oral Presentation)
9. Altuntaş Z, **Kamburoğlu HO**, Yavuz N, Dadacı M, İnce B. Nipple Position, Inferior Pole Length and Long Term Aesthetic Results in The Patients Who Were Operated with Superomedial Pedicle and Inverted T Scar. 35th Congress of Turkish Plastic, Reconstructive and Aesthetic Surgery Society October 28 – November 1, 2013, İstanbul, Turkey (Oral Presentation)
10. Evrenos MK, **Kamburoğlu HO**, Dadacı M, ÇınarM, Seçer M, Yayla E. Clinical Results and Management of Meningomyelocele in Newborn Patients. 35th Congress

of Turkish Plastic, Reconstructive and Aesthetic Surgery Society October 28 – November 1, 2013, İstanbul, Turkey (Oral Presentation)

11. Kamburoğlu HO, Altuntaş Z, Yavuz N, Kıvanç O, Dadacı M, Evrenos K, Selimoğlu N, Bitik O, Uzun H, Çalış M. Aesthetic Breast Perception in Our Society. 35th Congress of Turkish Plastic, Reconstructive and Aesthetic Surgery Society October 28 – November 1, 2013, İstanbul, Turkey (Oral Presentation)

12. Dadacı M, İnce B, Altuntaş Z, **Kamburoğlu HO**, Evrenos K, Uzun H, Bitik O. Comparing Tip Replantation Results According to Tamai and Yamano Classifications. 35th Congress of Turkish Plastic, Reconstructive and Aesthetic Surgery Society October 28 – November 1, 2013, İstanbul, Turkey (Oral Presentation)

13. Dadacı M, İnce B, Altuntaş Z, Evrenos MK, Öcal E, Bitik O, Uzun H, , **Kamburoğlu HO**. Distraction Osteogenesis In Brachimetatarsi, Case Report. 35th Congress of Turkish Plastic, Reconstructive and Aesthetic Surgery Society October 28 – November 1, 2013, İstanbul, Turkey (Poster Presentation)

14. Dadacı M, İnce B, Altuntaş Z, Evrenos MK, Çalış M, **Kamburoğlu HO**, Uzun H, Bitik O. Skin Bridging Secondary to Ingrown Toenail. 35th Congress of Turkish Plastic, Reconstructive and Aesthetic Surgery Society October 28 – November 1, 2013, İstanbul, Turkey (Poster Presentation)

15. Evrenos MK, Dadacı M, **Kamburoğlu HO**, Çalış M. A Rare Benign Skin Tumor: Lymphangioma Circumscriptum and Its Surgical Therapy. 35th Congress of Turkish Plastic, Reconstructive and Aesthetic Surgery Society October 28 – November 1, 2013, İstanbul, Turkey (Poster Presentation)

16. Evrenos MK, Dadacı M, **Kamburoğlu HO**, Çalış M. A Rare Cleft Lip and Palate: Isolated Bilateral Complete Cleft Lip and Primary Palate. 35th Congress of Turkish Plastic, Reconstructive and Aesthetic Surgery Society October 28 – November 1, 2013, İstanbul, Turkey (Poster Presentation)

17. Dadacı M, İnce B, Altuntaş Z, Evrenos MK, Uzun H, Bitik O, **Kamburoğlu HO**. Mobile Mass in Wrist and Palmar Region: Case Report. 35th Congress of Turkish Plastic, Reconstructive and Aesthetic Surgery Society October 28 – November 1, 2013, İstanbul, Turkey (Poster Presentation)

18. Dadacı M, Altuntaş Z, İnce B, Sodali T, Evrenos MK, Bitik O, Uzun H, **Kamburoğlu HO**. Pleomorphic Fibroma of Tendon Sheet in Palmar Region: Case Report. 35th Congress of Turkish Plastic, Reconstructive and Aesthetic Surgery Society October 28 – November 1, 2013, İstanbul, Turkey (Poster Presentation)
19. Evrenos MK, Dadacı M, **Kamburoğlu HO**, Yayla F. Reconstruction of Double Level Meningomyelocele. 35th Congress of Turkish Plastic, Reconstructive and Aesthetic Surgery Society October 28 – November 1, 2013, İstanbul, Turkey (Poster Presentation)
20. **Kamburoğlu HO**, Kayıkçıoğlu AU. Open Exposure Rhinoplasty Through Extended Infracartilaginous Incision. 35th Congress of Turkish Plastic, Reconstructive and Aesthetic Surgery Society October 28 – November 1, 2013, İstanbul, Turkey (Oral Presentation)
21. **Kamburoğlu HO**, Özgür F. Primary Rhinoplasty in Unilateral Complete Cleft Lip Patients. 34th Congress of Turkish Plastic, Reconstructive and Aesthetic Surgery Society October 31- November 4, 2012 Antalya, Turkey (Oral Presentation)
22. Özgür F, **Kamburoğlu HO**. A Very Rare Cause of Asymmetric Velopharyngeal Incompetence: Unilateral Palate Hypoplasia. 33th Congress of Turkish Plastic, Reconstructive and Aesthetic Surgery Society 14-18 September 14-18, 2011, İzmir, Turkey (Poster Presentation)
23. **Kamburoğlu HO**, Şafak T, Ersoy US, Öcal E, Sönmez E, Peksoy İ, Atilla P, Çakar AN. A New Flap Design: Prefabricated Neuro-Osseous Flap. 33th Congress of Turkish Plastic, Reconstructive and Aesthetic Surgery Society 14-18 September 14-18, 2011, İzmir, Turkey (Oral Presentation)
24. Uzun H, **Kamburoğlu HO**, Öcal E, Kayıkçıoğlu A. DIEP Flap in Reconstruction of Breast Asymmetry Due to Radiotherapy. 32th Congress of Turkish Plastic, Reconstructive and Aesthetic Surgery Society September 15-19, 2010, Trabzon, Turkey (Poster Presentation)
25. **Kamburoğlu HO**, Aksu AE, Yörük E, Şafak T, Keçik A. Revascularization of a Subtotal amputated Extremity and Its Synchronous Functional Reconstruction. 31th

Congress of Turkish Plastic, Reconstructive and Aesthetic Surgery Society October 17-21, 2009, Adana, Turkey (Poster Presentation)

26. **Kamburoglu HO**, Sönmez E, Aksu AE, Nasır SN, Evrenos MK, Şafak T, Keçik A. Soft-tissue management with immediate free flap transfer in segmental prosthetic replacement of proximal tibia sarcomas. 31th Congress of Turkish Plastic, Reconstructive and Aesthetic Surgery Society October 17-21, 2009, Adana, Turkey (Oral Presentation)

27. **Kamburoglu HO**, Uzun H, Bitik O, Ersoy US, Öcal E, Çalış M, Sönmez E, Şafak T, Pınar A, Atilla P, Çakar AN. The Effects of Hyperhomocysteinemia on The Microcirculation of Skin Flaps. 31th Congress of Turkish Plastic, Reconstructive and Aesthetic Surgery Society October 17-21, 2009, Adana, Turkey (Poster Presentation)

28. **Kamburoglu HO**, Sönmez E, Aksu AE, Evrenos MK, Şafak T, Keçik A. A Rare Poland Syndrome Deformity: Humero-Pectoral Band. 31th Congress of Turkish Plastic, Reconstructive and Aesthetic Surgery Society 17-21 October 17-21, 2009, Adana, Turkey (Poster Presentation)

29. Evrenos MK, Aksu AE, Sönmez E, **Kamburoglu HO**, Öcal E, Şafak T, Keçik A. Spaghetti Wrist Injuries: Factors That Effect Functional Results. Plastic, Reconstructive and Aesthetic Surgery Society October 17-21, 2009, Adana, Turkey (Poster Presentation)

30. **Kamburoglu HO**, Uzun H, Bitik O, Sönmez E, Şafak T, Atilla P, Çakar AN. A New Microvascular Anastomosis Technique Using Muscle Graft and Three Sutures. 30th Congress of Turkish Plastic, Reconstructive and Aesthetic Surgery Society October 15-19, 2008, Antalya, Turkey (Oral Presentation)

31. **Kamburoglu HO**, Ozgur F. Postoperative Satisfaction and Patient's Body Image, Life Satisfaction and Self Esteem: a Retrospective Study Comparing Females to Males among Adolescents after Cosmetic Surgery 30th Congress of Turkish Plastic, Reconstructive and Aesthetic Surgery Society October 15-19, 2008, Antalya, Turkey (Oral Presentation)

32. **Kamburoglu HO**, Boran OF, Sargon MF, Keçik A. An Unusual Variation of Deltoid Muscle (Accessory Deltoid Muscle). 11th Hand and Upper Extremity Congress

of Turkish Society of Hand Surgery. **May 16-19, 2008 Çeşme, İzmir, Turkey**
(Poster Presentation)

33. **Kamburoğlu HO**, Aksu AE, İşçi E, Dadacı M, Şafak T, Keçik A. Comparison of the Systems Which Are Used in Evaluation of the Replantations Results. 11th Hand and Upper Extremity Congress of Turkish Society of Hand Surgery. **May 16-19, 2008 Çeşme, İzmir, Turkey** (Oral Presentation)

34. **Kamburoğlu HO**, Aksu AE, İşçi E, Dadacı M, Şafak T, Keçik A. Functional Results of Hand and Finger Replantations and Comparison Evaluation Systems. 29th Congress of Turkish Plastic, Reconstructive and Aesthetic Surgery Society October 17-20, 2007 , Eskişehir , Turkey (Oral Presentation)

35. **Kamburoğlu HO** , Boran OF, Sargon MF, Keçik A. An Unusual Variation of Deltoid Muscle (Accessory Deltoid Muscle). 29th Congress of Turkish Plastic, Reconstructive and Aesthetic Surgery Society October 17-20, 2007 , Eskişehir , Turkey (Poster Presentation)

36. **Kamburoğlu HO**, Kayıkçıoğlu AU, Himmetoğlu Ç. A Myoepithelioma Case Mimicking Parotid Cyst). 29th Congress of Turkish Plastic, Reconstructive and Aesthetic Surgery Society October 17-20, 2007 , Eskişehir , Turkey (Poster Presentation)

KİTAP BÖLÜMÜ YAZARLIĞI ve ÇEVİRİLER

1) Grabb & Smith's Plastic Surgery Seventh Edition, Section : Craniofacial Microsomia and Principles of Craniofacial Distraction. McCarthy J. Lippincott Williams & Wilkins, Editor: Thorne Charles; Turkish Translation: Mavili ME, **Kamburoğlu HO**.

2) Cleft Lip and Palate 2nd ed. Section: Unilateral Cleft Lip Nose. **Kamburoğlu**

HO, Özgür F. Publisher: Atlas Kitapçılık, Editör: Prof.Dr. Figen Özgür. In Turkish.

3) Cleft Lip and Palate 2nd ed. Section: Orthognatic Surgery in Cleft Lip Palate Patients. **Kamburoğlu HO**, Mavili E. Publisher: Atlas Kitapçılık, Editör: Prof.Dr. Figen Özgür. In Turkish.

4) Essentials of Plastic Surgery 2nd Edition. Editor: Jefferey E. Janis, Section:

Rhinoplasty. Translation: **Kamburoglu HO**. Publisher: Pelikan

EDİTÖRLÜK

1) Cleft Lip and Palate 2nd Edition, *2nd Editor* **Kamburoglu HO**, Publisher: Atlas Kitapçılık, Editor: Prof.Dr. Figen Özgür. In Turkish.

HAKEMLİK

- 1) Plastic and Reconstructive Surgery Journal
- 2) Aesthetic Plastic Surgery Journal
- 3) Aesthetic Surgery Journal
- 4) Plastic and Reconstructive Surgery Global Open
- 5) Case Reports in Plastic Surgery and Hand Surgery

