

**SKLERA HASARLARININ REKONSTRUKSIYONUNDA  
OTOJENİK, ALLOJENİK VE ZENOJENİK GREFTLERİN  
KARŞILAŞTIRILMASI: YENİ BİR OTOLOG YAKLAŞIM  
“TROMBOSİTTEN ZENGİN FİBRİN MEMBRAN”**

**THE COMPARISON OF AUTOGENIC, ALLOGENIC AND  
XENOGENIC GRAFTS IN THE RECONSTRUCTION OF  
SCLERAL DEFECTS: A NEW AUTOLOGOUS APPROACH  
“PLATELET RICH FIBRIN MEMBRANE”**

**GAMZE DERELİ CAN**

**PROF. DR. MENEMŞE GÜMÜŞDERELİOĞLU**

**Tez Danışmanı**

Hacettepe Üniversitesi  
Lisansüstü Eğitim-Öğretim ve Sınav Yönetmeliğinin  
Biyomühendislik Anabilim Dalı için Öngördüğü  
DOKTORA TEZİ olarak hazırlanmıştır.

GAMZE DERELİ CAN'ın hazırladığı “Sklera Hasarlarının Rekonstruksiyonunda Otojenik, Allojenik ve Zenojenik Greftlerin Karşılaştırılması: Yeni Bir Otolog Yaklaşım “Trombositten Zengin Fibrin Membran” adlı bu çalışma aşağıdaki jüri tarafından BİYOMÜHENDİSLİK ANABİLİM DALI'nda DOKTORA TEZİ olarak kabul edilmiştir.


Prof. Dr. Mehlika PULAT

Başkan



Prof. Dr. Menemşe GÜMÜŞDERELİOĞLU

Danışman




Prof. Dr. İbrahim VARGEL

Üye



Prof. Dr. Nurullah Çağıl

Üye



Prof. Dr. Semra İDE

Üye



Bu tez Hacettepe Üniversitesi Fen Bilimleri Enstitüsü tarafından DOKTORA TEZİ olarak onaylanmıştır.

Prof. Dr. Menemşe GÜMÜŞDERELİOĞLU

Fen Bilimleri Enstitüsü Müdürü

## YAYINLAMA VE FİKRİ MÜLKİYET HAKLARI BEYANI

Enstitü tarafından onaylanan lisansüstü tezimin / raporumun tamamını veya herhangi bir kısmını, basılı (kağıt) ve elektronik formatta arşivleme ve aşağıda verilen koşullarla kullanıma açma iznini Hacettepe Üniversitesine verdiğimi bildiririm. Bu izinle Üniversiteye verilen kullanım hakları dışındaki tüm fikri mülkiyet haklarım bende kalacak, tezimin tamamının ya da bir bölümünün gelecekteki çalışmalarda (makale, kitap, lisans ve patent vb.) kullanım hakları bana ait olacaktır.

Tezin kendi orijinal çalışmam olduğunu, başkalarının haklarını ihlal etmediğimi ve tezimin tek yetkili sahibi olduğumu beyan ve taahhüt ederim. Tezimde yer alan telif hakkı bulunan ve sahiplerinden yazılı izin alınarak kullanılması zorunlu metinlerin yazılı izin alınarak kullandığımı ve istenildiğinde suretlerini Üniversiteye teslim etmeyi taahhüt ederim.

Yükseköğretim Kurulu tarafından yayınlanan “ **Lisansüstü Tezlerin Elektronik Ortamda Toplanması, Düzenlenmesi ve Erişime Açılmasına İlişkin Yönerge**” kapsamında tezim aşağıda belirtilen koşullar haricinde YÖK Ulusal Tez Merkezi / H. Ü. Kütüphaneleri Açık Erişim Sisteminde erişime açılır.

- o Enstitü / Fakülte yönetim kurulu kararı ile tezimin erişime açılması mezuniyet tarihimden itibaren 2 yıl ertelenmiştir. <sup>(1)</sup>
- o Enstitü / Fakülte yönetim kurulunun gerekçeli kararı ile tezimin erişime açılması mezuniyet tarihimden itibaren .... Ay ertelenmiştir. <sup>(2)</sup>
- o Tezimle ilgili gizlilik kararı verilmiştir. <sup>(3)</sup>

25/09/2018

Gamze DERE Lİ CAN

“Lisansüstü Tezlerin Elektronik Ortamda Toplanması, Düzenlenmesi ve Erişime Açılmasına İlişkin Yönerge”

- (1) Madde 6. 1. Lisansüstü teze ilgili patent başvurusu yapılması veya patent alma sürecinin devam etmesi durumunda, tez danışmanının önerisi ve enstitü anabilim dalının uygun görüşü üzerine enstitü veya fakülte yönetim kurulu iki yıl süre ile tezin erişime açılmasının ertelenmesine karar verebilir
- (2) Madde 6. 2. Yeni teknik, materyal ve metotların kullanıldığı, henüz makaleye dönüşmemiş veya patent gibi yöntemlerle korunmamış ve internette paylaşılması durumunda 3. Şahıslara veya kurumlara haksız kazanç imkanı oluşturabilecek bilgi ve bulguları içeren tezler hakkında tez danışmanının önerisi ve enstitü anabilim dalının uygun görüşü üzerine enstitü ve fakülte yönetim kurulunun gerekçeli kararı ile altı ayı aşmamak üzere tezin erişime açılması engellenebilir.
- (3) Madde 7. 1. Ulusal çıkarları veya güvenliği ilgilendiren, emniyet, istihbarat, savunma ve güvenlik, sağlık vb. konulara ilişkin lisansüstü tezlerle ilgili gizlilik kararı, tezin yapıldığı kurum tarafından verilir\*. Kurum ve kuruluşlarla yapılan işbirliği protokolü çerçevesinde hazırlanan lisansüstü tezlere ilişkin gizlilik kararı ise, ilgili kurum ve kuruluşun önerisi ile enstitü veya fakültenin uygun görüşü üzerine üniversite yönetim kurulu tarafından verilir. Gizlilik kararı verilen tezler Yükseköğretim Kuruluna bildirilir.  
Madde 7. 2. Gizlilik kararı verilen tezler gizlilik süresince enstitü veya fakülte tarafından gizlilik kuralları çerçevesinde muhafaza edilir, gizlilik kararının kaldırılması halinde Tez Otomasyon Sistemine yüklenir.

\* Tez danışmanının önerisi ve enstitü anabilim dalının uygun görüşü üzerine enstitü veya fakülte yönetim kurulu tarafından karar verilir.

## ETİK

Hacettepe Üniversitesi Fen Bilimleri Enstitüsü, tez yazım kurallarına uygun olarak hazırladığım bu tez çalışmada,

- Tez içindeki bütün bilgi ve belgeleri akademik kurallar çerçevesinde elde ettiğimi,
- Görsel, işitsel ve yazılı tüm bilgi ve sonuçları bilimsel ahlak kurallarına uygun olarak sunduğumu,
- Başkalarının eserlerinden yararlanılması durumunda ilgili eserlere bilimsel normlara uygun olarak atıfta bulunduğumu,
- Atıfta bulunduğum eserlerin tümünü kaynak olarak gösterdiğimi,
- Kullanılan verilerde herhangi bir değişiklik yapmadığımı,
- Bu tezin herhangi bir bölümünü bu üniversite veya başka bir üniversitede başka bir tez çalışması olarak sunmadığımı

beyan ederim.

20/09/2018

GAMZE DERELİ CAN

## ÖZET

### SKLERA HASARLARININ REKONSTRUKSİYONUNDA OTOJENİK, ALLOJENİK VE ZENOJENİK GREFTLERİN KARŞILAŞTIRILMASI: YENİ BİR OTOLOG YAKLAŞIM “TROMBOSİTTEN ZENGİN FİBRİN MEMBRAN”

**Gamze DERELİ CAN**

**Doktora, Biyomühendislik Anabilim Dalı**

**Tez Danışmanı: Prof. Dr. Menemşe GÜMÜŞDERELİOĞLU**

**Eylül 2018, 132 sayfa**

Sunulan tez çalışmasının amacı, sklera doku hasarlarının onarımında zenojenik, allojenik ve otojenik greft materyallerinin skleral iyileşme üzerine etkilerini karşılaştırmaktır. Bu amaçla, tavşan skleralarında 1/2 derinlikte ve 8x5 mm çapında sklera doku hasarı modeli oluşturulmuş ve 5 farklı çalışma grubu belirlenmiştir. A grubu (n:9): defekt modeli oluşturulmadan takip (pozitif kontrol), B grubu (n:9): defekt modeli oluşturulduktan sonra greftleme yapılmadan takip (negatif kontrol), C grubu (n:9): insan amniyotik membranı (İAM) ile greftleme, D grubu (n:9): tavşan sklera dokusu ile greftleme, E grubu (n:9): trombositten zengin fibrin (TZF) materyali ile greftleme olarak belirlenmiştir. TZF, tavşanlardan alınan 5 mL kan örneğinin 2,700 devirde 12 dk santrifüjlenmesi ile elde edilmiştir. Greftleme sonrası 2 ay süresince tavşanlar biyomikroskopik muayeneler ile takip edilmiştir. Ayrıca, 1. hafta, 1. ay ve 2. ay sonunda her gruptan eşit sayıda tavşana ötenazi uygulanarak hasar oluşturulmuş sklera dokusu eksizye edilmiştir. Sklera örnekleri immünohistokimyasal boyamalar, Küçük ve Geniş Açılı X-ışını Saçılımı (Small and Wide Angle X-ray Scattering, SWAXS) analizi ve hidroksiprolin tayini ile incelenmiştir.

Biyomikroskopik muayenelerde göz kapaklarında ödem ve sekreyon, konjonktival ve skleral vaskülarizasyon ile sklera hasar modelinin oluşturulduğu alanda greftlerin ve çevre sklera dokusunun durumu incelenmiştir. Muayeneler sonucunda, otojenik greftleme yapılan E grubunda, A grubundaki sağlıklı sklera dokusuna benzer muayene bulguları tespit edilmiştir. Bunun haricinde, birincil iyileşmeye bırakılan B grubunda göz yüzeyi enflamasyon derecesinin en üst seviyede olduğu, C ve D gruplarında ise B grubuna yakın oranda enflamasyon ve damarlanma artışının tespit edildiği görülmüştür. E grubunda hazırlanan otolog TZF'nin, tavşanların 2 aylık takip sürelerinde vücutlarında herhangi bir bölgeye zarar vermemelerinden ötürü güvenle kullanılabilir bir biyomateryal olarak düşünülmesine olanak tanımıştır. Bu

düşünülmesine olanak tanımıştır. Bu sonuçlar ile klinik açıdan B, C ve D gruplarındaki iyileşme modelinin, A ve E gruplarına göre geri planda kaldığı düşünülmüştür.

Hematoksilen&Eozin, Mallory Trikrom ve Verhoeff Asit Fuksin boyamalarda, onarılan sklera dokusundaki kollajen ve elastik fibrillerin durumu, hücrel infiltrasyon ve yeni damarların oluşumu incelenmiştir. A grubunda sağlıklı sklera dokusuna benzer bulgular tespit edilirken, B ve C gruplarında orta-ağır seviyede enflamasyon ile kalibrasyonu geniş ve sayıca artmış damar oluşumları gözlemlenmiştir. D grubunda hafif-orta seviyede hücrel infiltrasyon ile damarlanma artışı tespit edilmiştir. E grubunda ilk hafta hafif-orta seviyede enflamasyon dikkat çekerken, ilerleyen dönemlerde enflamasyon tablosu sakinleşmiş ve sağlıklı sklera dokusuna oldukça benzer morfolojik görünüm kazanılmıştır.

TGFβ1, BMP2, FGF, MMP2, Kollajen1 ve Agrekan için yapılan immünohistokimyasal boyamalarda, B grubunda MMP2 haricindeki tüm belirteçler için sağlıklı dokuya ve diğer gruplara göre en düşük ekspresyon seviyeleri tespit edilmiştir. MMP2 ise en yüksek oranda B grubunda eksprese edilmiştir. Tüm değerlendirmelerde E grubu, A grubuna en yakın değerleri göstermiştir.

SAXS analizlerinde, pozitif kontrol grubuna ait örneklerin saçıcı elektron yoğunluklarının en yüksek olduğu ve otolog TZF uygulanan örneklerde buna en yakın saçılım değerlerinin elde edildiği bulunmuştur. Otolog TZF örneklerine karşılık gelen ideal nano oluşumların uzaklık dağılımları incelendiğinde tüm örnekler için homojen nano oluşum dağılımları elde edilmiştir. Ayrıca, nano ölçekli oluşumların morfolojileri incelendiğinde elde edilen en olası yapı modelleri, pozitif kontrol ve otolog TZF uygulanan grupta daha kompakt ve düzgün morfolojilerin elde edildiğini göstermiştir.

Hidroksiprolin tayininde, 1. haftada gruplar arasında anlamlı bir fark bulunamamıştır. Ancak, 1. ve 2. aylarda C ve E gruplarında hidroksiprolin miktarı anlamlı oranda artış göstermiştir.

Sklera onarımında otojenik greftler günümüzde altın standart olarak kullanılmasına rağmen, otojenik kaynakların kısıtlı olması ve kişinin kendi doku ve organlarına verilen zarar nedenleriyle kullanımları kısıtlanmaktadır. TZF biyomateryali ise vücuda zarar vermeyecek, az miktarda kan örneği ile basit bir protokol kullanılarak hazırlanabilen bir greft malzemesidir. Sunulan tez çalışmasında, otolog olarak kullanılan TZF'nin sklerada yara iyileşme basamaklarına olumlu yönde destek sağladığı ve takip süresinin sonunda morfolojik ve fizyolojik açıdan sağlıklı sklera dokusuna benzer rejenerasyona sebep olduğu gösterilmiştir. Bu sonuçlar ile otojenik TZF materyalinin, sklera onarımında allojenik sklera ve İAM'a kıyasla üstün olduğu düşünülmektedir.

**Anahtar Kelimeler:** sklera, trombosit zengin fibrin membran, insan kaynaklı amniyotik membran, yara iyileşmesi, immünohistokimya, küçük ve geniş açı X-ışını saçılımı.

## ABSTRACT

### THE COMPARISON OF AUTOGENIC, ALLOGENIC AND XENOGENIC GRAFTS IN THE RECONSTRUCTION OF SCLERAL DEFECTS: A NEW AUTOLOGOUS APPROACH "PLATELET RICH FIBRIN MEMBRANE"

Gamze DERELİ CAN

Doctor of Philosophy, Department of Bioengineering

Supervisor: Prof. Dr. Menemşe GÜMÜŞDERELİOĞLU

September 2018, 132 pages

The purpose of the presented thesis was to compare the effects of xenogenic, allogenic and autogenic graft materials on scleral healing in the repair of scleral tissue damage. For this purpose, scleral tissue damage model with 1/2 depth and 8x5 mm in diameter was formed in rabbit sclera and 5 different study groups were determined. Group A (n: 9): follow-up without defect model (negative control), group B (n: 9): follow-up without graft after formation of defect pattern (positive control), group C (n: 9): grafting with human amniotic membrane (HAM), Group D (n: 9): grafting with rabbit scleral tissue, group E (n: 9): grafting with platelet-rich fibrin (PRF) material. Platelet-rich fibrin was obtained by centrifugation of 5 mL blood samples from rabbits for 12 min at 2,700 rpm. Rabbits were followed for biomicroscopic examinations for 2 months after grafting. In addition, at the end of week 1, month 1, and month 2, an equal number of rabbit euthanasia was applied from each group, and the damaged scleral tissue was excised. Sclera samples were examined by immunohistochemical staining, Small and Wide-Angle X-ray Scattering (SWAXS) analysis and hydroxyproline assay.

In biomicroscopic examinations, edema and secretion in eyelids, conjunctival and scleral vascularization and scleral damage model were investigated. As a result of the examinations, in the group E with autogenous grafting, findings similar to those of healthy scleral tissue in group A were determined. Additionally, it was observed that the degree of inflammation of the ocular surface was at the highest level in group B, which was left to the primary healing, whereas the increase of inflammation and vascularization in the groups C and D was found near the group B. Autografts prepared in group E allow to be considered as safe biomaterials, because they do not damage any parts of rabbits' body during the 2-month follow-up period. With these results, it was thought that the clinical recovery model of groups B, C and D was backwarded compared to groups A and E.

The status of collagen and elastic fibrils in the repaired sclera, cellular infiltration and formation of new vessels were examined by Hematoxylin & Eosin, Mallory Tricrom, and Verhoeff Acid Fuksin stains. In group A, findings similar to that of healthy sclera were detected, while in groups B and C, moderate to severe inflammation and large-calibrated and increased number of vessel formation were observed. Group D showed increased vascularity with mild to moderate cellular infiltration. In Group E, mild-to-moderate inflammation was noted in the first week, but later on the inflammation table became calm and a morphological appearance similar to that of healthy sclera was obtained.

Immunohistochemical staining for TGF $\beta$ R1, BMP2, FGF, MMP2, Collagen1, and Aggrecan showed the lowest expression levels for all markers except MMP2 in group B when compared to healthy group and other study groups. MMP2 was exposed in group B at the highest level. For all ratings, group E showed the closest values to group A.

In the SAXS analyzes, it was found that the scattering electron densities of the samples of the negative control group were the highest, and that the closest scatter values were obtained in the samples subjected to autografting. When the distance distributions of ideal nano-formations corresponding to autograft samples were examined, homogeneous nano-formation distributions were obtained for all samples. Furthermore, the most probable structure models obtained when examining the morphology of nano-scale formations showed that more compact and smooth morphologies were obtained in the negative control and autograft groups.

In the hydroxyproline assay, no significant difference was found between the groups at week 1. However, the amount of hydroxyproline increased significantly in groups C and E during the first and second months.

Although autogenous grafts are currently used as the gold standard in the repair of sclera, their use is restricted due to the limited autogenous sources and damage to individual's own tissues and organs. Whereas, the PRF biomaterial is a graft material that can be prepared using a simple protocol with a small sample of blood, which will not harm the body. In the presented thesis study, it has been shown that PRF, used as autograft, provides favorable support to wound healing steps in sclera and causes regeneration similar to morphologically and physiologically healthy sclera tissue at the end of follow-up period. These results suggest that autogenous PRF material is superior to allogenic sclera and HAM in scleral repair.

**Keywords:** sclera, platelet rich fibrin membrane, amniotic membrane, wound healing, immunohistochemistry, small and wide-angle X-ray scattering.



## TEŞEKKÜR

Beni araştırma grubuna içtenlikle ve sevgiyle kabul eden, tez çalışmalarımın gerçekleştirilmesinde gerekli desteği hiçbir zaman esirgemeyen, başarılı bir bilim insanı olmanın yanında ANNELİĞİ ile her zaman örnek alacağım çok değerli hocam **Prof. Dr. Menemşe Gümüşderelioğlu'na**,

Tez çalışmalarım süresince laboratuvar olanaklarını bana açan, bilgi ve deneyimini esirgemeyen ve çalışmalarımın başarı ile sonuçlanabilmesi için ciddi bir özveri ile bana destek olan değerli hocam **Prof. Dr. Sevil Çaylı'ya**,

Tez çalışmalarım kapsamında bana yeni ufuklar açan, farklı bir alanda deneysel çalışmalar yapmama aracılık eden değerli hocam **Prof. Dr. Semra İde'ye**,

Uzmanlık eğitimim boyunca bilgi ve deneyimiyle bana göz cerrahisinin inceliklerini öğreten, çalışma disiplinini ve insani yönlerini hayatım boyunca örnek alacağım değerli hocam **Prof. Dr. Nurullah Çağıl'a**

Tez çalışmam boyunca beni hiç yalnız bırakmayan, bilimsel desteğinin yanında sevgi ve anlayışı ile varlığını her zaman hissettiren, hayat boyu kaybetmek istemediğim canım arkadaşım **Özge Ekin Akdere'ye**,

Bilimsel çalışmalarım sırasında tanışma fırsatı bulduğum, tez çalışmamda ciddi bir özveri ile destek olan ve her sorumu anlayış ile yanıtlayan arkadaşlarım **Gülben Akcan'a** ve **Damla Karaarslan'a**,

Birlikte çalışmaktan mutluluk duyduğum Hacettepe Üniversitesi **Hücre ve Doku Mühendisliği Araştırma Grubundaki değerli arkadaşlarım'a**,

Tez çalışmalarımına mali destek sağlayan **Türkiye Bilimsel ve Teknolojik Araştırma Kurumu'na**,

Bugüne kadar desteğini ve emeğini hiç esirgemeyen canım **annem'e**, **babam'a** ve **kardeşim'e**,

Sonsuz sevgisi ve anlayışı ile her zaman elimi tutan, sosyal ve akademik hayatta desteğini hiç esirgemeyen eşim **Mehmet Erol Can'a**,

Bu hayatta sahip olduğum en değerli varlıklarım ve aslında başarılarımın ardındaki gerçek kahramanlarım **Aymiram'a** ve **Cihangirim'e**,

**En içten sevgi ve teşekkürlerimi sunarım.**

## İÇİNDEKİLER

ÖZET .....	i
ABSTRACT .....	iii
TEŞEKKÜR.....	v
İÇİNDEKİLER.....	vi
ŞEKİLLER DİZİNİ.....	ix
ÇİZELGELER DİZİNİ.....	xiii
SİMGELER VE KISALTMALAR.....	xiv
<b>1. GİRİŞ.....</b>	<b>1</b>
<b>2. GENEL BİLGİLER .....</b>	<b>4</b>
2.1. GÖZ ANATOMİSİ .....	4
2.2. SKLERA DOKUSUNUN ANATOMİSİ VE HİSTOLOJİSİ .....	5
2.3. SKLERA DOKUSUNUN BİYOMEKANİĞİ .....	6
2.4. SKLERA YAPISINDA DEĞİŞİKLİKLERE SEBEP OLAN HASTALIKLAR .....	8
2.4.1. Yaş .....	9
2.4.2. Hiperkolesterolemi .....	9
2.4.3. Diyabetes Mellitus .....	10
2.4.4. Romatoid Artrit .....	10
2.4.5. İlaç Kullanımı ve Enfeksiyonlara İkincil Gelişen Hadiseler .....	11
2.4.6. Miyopi .....	11
2.4.7. Glokom .....	12
2.4.8. Travmalar.....	12
2.5. SKLERA HASARLARINDA UYGULANAN TEDAVİ YÖNTEMLERİ .....	13
2.5.1. Sentetik Greftler .....	15
2.5.2. Allojenik Greftler .....	17
2.5.3. Otojenik Greftler.....	22
2.6. TROMBOSİT ÜRÜNLERİNİN REJENERATİF TIPTA KULLANIMI.....	23
2.7. KÜÇÜK VE GENİŞ AÇI X-İŞİNİ SAÇILIM ANALİZİ .....	25
<b>3. DENEYSEL ÇALIŞMALAR .....</b>	<b>30</b>

3.1. DENEYSSEL ÇALIŞMALARDA KULLANILAN KİMYASALLAR VE BİYOLOJİK MADDELER.....	30
3.2. ETİK KURUL ONAYI VE MALİ DESTEK .....	31
3.3. HAYVAN DENEY MODELİ VE ÇALIŞMA GRUPLARI.....	32
3.4. CERRAHİ SONRASI MEDİKAL TEDAVİ.....	36
3.5. CERRAHİ SONRASI TAKİP VE ÖTENAZI .....	36
3.6. ÖRNEK HAZIRLANMASI VE İNCELEMELER .....	37
3.6.1. Sklera Örneklerinin Boyamalar için Hazırlanması, Parafinleme ve Kesitlerin Alınması .....	37
3.6.2. Hematoksilen&Eozin Boyama .....	38
3.6.3. Mallory Trikrom Boyama.....	38
3.6.4. Verhoeff Asit Fuksin Boyama.....	39
3.6.5. İmmünohistokimyasal Boyamalar .....	39
3.6.6. Küçük ve Geniş Açılı X-Işını Saçılması (Small and Wide Angle X-Ray Scattering) (SWAXS) Analizi .....	40
3.6.7. Hidroksiprolin Tayini ile Kollajen İçeriğinin Belirlenmesi .....	41
3.7. İSTATİSTİKSEL ANALİZ .....	42
<b>4. DENEYSSEL SONUÇLAR VE TARTIŞMALAR.....</b>	<b>43</b>
4.1. KLİNİK İZLEM .....	43
4.2. HİSTOLOJİK BOYAMALAR.....	80
4.2.1. Hematoksilen&Eozin Boyama .....	80
4.2.2. Mallory Trikrom Boyama.....	82
4.2.3. Verhoeff Asit Fuksin Boyama.....	83
4.3. İMMÜNHİSTOKİMYASAL BOYAMALAR .....	87
4.4. SWAXS ANALİZLERİ .....	97
4.4.1. Saçılma Şiddeti Bulguları.....	98
4.4.2. Sklera Nano Oluşumlarının Jirasyon Yarıçap ve Uzaklık Bilgileri .....	100
4.4.3. Sklera Nano Örneklerinin Üç Boyutlu Profil Geometrileri.....	103
4.4.4. WAXS Analizi.....	108
4.5. HİDROKSİPROLİN TAYİNİ .....	109
<b>5. GENEL SONUÇLAR.....</b>	<b>111</b>
<b>KAYNAKLAR.....</b>	<b>114</b>
<b>EK .....</b>	<b>124</b>



## ŞEKİLLER DİZİNİ

Şekil 2.1. Göz anatomisi.....	5
Şekil 2.2. Kornea ve sklera göz duvarının en dış katmanı olarak göze dışarıdan gelen travmalar ile ilk karşılaşan bölgelerdir. ....	13
Şekil 2.3. Sklera defekt modelleri: a) delici yabancı cisim yaralanmasına bağlı, küçük, birincil dikiş yöntemi ile kapatılabilen skleral defekt, b) delici yabancı cisim yaralanmasına bağlı, büyük ve düzensiz, tek başına birincil dikiş yöntemi ile kapatılmayan, ancak greft malzeme yardımı ile kapatılabilecek skleral defekt, c) skleranın yüzeysel $\leq 1/3$ doku kaybına neden olan sklera defekti, d) skleranın $>1/3$ doku kaybına neden olan sklera defekti. ....	14
Şekil 2.4. Gore-Tex™ yumuşak doku grefti ile sklera dokusunda meydana gelen bir hasarın onarımı. ....	16
Şekil 2.5. Amniyotik membranın histolojik görünümü, [78]'den değiştirilerek. ....	19
Şekil 2.6. Amniyotik membranın farklı kullanım şekilleri: A) standart, B) epitel tabakası kaldırılmış, C) epitel yüzeyi doku defektine bakan ters konum, D) katlanmış, E) çok tabakalı, F) polimer ile birleştirilmiş, G) hücre ekilmiş, [78]'den değiştirilerek. ....	21
Şekil 2.7. Kan örneklerinin antikoagülan içermeyen tüplere alındıktan sonra sanrifüjü ve sonuçta tüpün orta kısmında yoğunlaşmış halde elde edilen trombosit zengin fibrin (TZF). ....	25
Şekil 2.8. SAXS ve WAXS deneylerinin tipik profilleri ve ölçüm aralıkları, [101]'den değiştirilerek. ....	26
Şekil 4.1. A grubunda 1. hafta sağlıklı skleranın görünümü: a) skleranın kornea çevresinde opak beyaz görünümü, b) üst rektus kası bölgesindeki skleranın görünümü. ....	46
Şekil 4.2. B grubunda 1. hafta koroid herniasyonu, yoğun vaskülarizasyon ve sekresyonun gösterilmesi: a) konjonktivanın altında koyu renkli koroid tabakası üstteki konjonktivada tümsek oluşturacak şekilde belirginleşmiş, b) konjonktivada belirgin vaskülarizasyon ve üst kapak kenarında pürülan sekresyon izlenmekte. ....	47
Şekil 4.3. C grubunda 1. hafta yoğun vaskülarizasyon ve İAM'nin defekt dışına uzanımının gösterilmesi: a) İAM konjonktivanın kenarından defekt dışına doğru çıkmış, b) yoğun episkleral vaskülarizasyon. ....	48
Şekil 4.4. D grubunda 1. hafta avasküler greft ve yoğun episkleral vaskülarizasyonun gösterimi: a) avasküler greft, b) yoğun episkleral vaskülarizasyon. ....	49

Şekil 4.5. E grubunda 1. hafta yüzeysel vaskülarizasyon ve altta yara yerinin görünümü: a) orta seviyede konjonktival ve episkleral vaskülarizasyon, b) normal vaskülarizasyon. ....	50
Şekil 4.6. A grubunda 1. ay sağlıklı skleranın görünümü: a) üst rektus kası bölgesinde sağlıklı skleranın görünümü, b) üst rektus kası bölgesinde sağlıklı skleranın görünümü... ..	59
Şekil 4.7. B grubunda 1. ay koroid herniasyonu, yoğun vaskülarizasyon, sekresyon ve sembleferonun gösterilmesi: a) kornea üzerinde mukopürülan özellikte sekresyon ve yoğun konjonktival hiperemi, üst göz kapağı ile sklera hasar bölgesi üzerindeki konjonktiva arasında semblefaron gelişimi, b) skleral incelme ve koroid dokusunun belirginleşmesi. .	60
Şekil 4.8. C grubunda 1. ay vaskülarizasyon ve İAM'nin defekt dışına uzanımının gösterilmesi: a) İAM konjonktivanın kenarından defekt dışına doğru çıkmış ve henüz erimemiş, b) yoğun episkleral vaskülarizasyon, skleral incelme ve koroid dokusunun belirginleşmesi.....	61
Şekil 4.9. D grubunda 1. ay skleral greftlerin yara yeri ile bütünlük oluşturmaması ve yoğun episkleral vaskülarizasyonun gösterimi: a) skleral greft yara yerine entegre olamamış, sınırları halen seçilebilmekte, b) yoğun episkleral vaskülarizasyon ve altta skleral greftin sınırları seçilebilmekte. ....	62
Şekil 4.10. E grubunda 1. ay yara yerinin görünümü: a) normal konjonktiva ve sklera görünümü, b) normal vaskülarizasyonla birlikte hafif koroidal belirginleşme. ....	63
Şekil 4.11. A grubunda 2. ay sağlıklı skleranın görünümü: a) üst rektus kası bölgesinde sağlıklı skleranın görünümü, b) üst rektus kası bölgesinde sağlıklı skleranın görünümü... ..	71
Şekil 4.12. B grubunda 2. ay koroid herniasyonu, yoğun vaskülarizasyon ve sembleferonun gösterilmesi: a) yoğun konjonktival hiperemi, skleral incelme ve koroid dokusunun belirginleşmesi, b) yoğun konjonktival ve episkleral hiperemi, üst göz kapağı ile sklera hasar bölgesi üzerindeki konjonktiva arasında semblefaron gelişimi. ....	72
Şekil 4.13. C grubunda 2. ay vaskülarizasyon ve koroid dokusunun belirginleşmesinin gösterilmesi: a) skleral incelme ve koroid dokusunun belirginleşmesi, b) hafif episkleral vaskülarizasyon, skleral incelme ve koroid dokusunun belirginleşmesi. ....	73
Şekil 4.14. D grubunda 2. ay semblefaron ve koroid dokusunun belirginleşmesinin gösterilmesi: a) üst göz kapağı ile sklera hasar bölgesi üzerindeki konjonktiva arasında semblefaron gelişimi, b) skleral incelme ve koroid dokusunun belirginleşmesi.....	74
Şekil 4.15. E grubunda 2. ay yara yerinin görünümü: a) normal konjonktiva ve sklera görünümü, b) normal vaskülarizasyonla birlikte hafif koroidal belirginleşme (korneanın üzeri kuruduğu için bulanık görülmektedir). ....	75
Şekil 4.16. Çalışma gruplarında Hematoksilen&Eozin boyama görüntüleri (bar 100 µm).	81

Şekil 4.17. Çalışma gruplarında Mallory Trikróm boyama görüntüleri (bar 100 µm).....	83
Şekil 4.18. A grubu sağlıklı sklera Verhoeff Asit Fuksin boyama görüntüsü (bar 100 µm). .....	84
Şekil 4.19. B grubu sklera Verhoeff Asit Fuksin boyama görüntüsü (bar 100 µm).....	85
Şekil 4.20. E grubu sklera Verhoeff Asit Fuksin boyama görüntüsü (bar 100 µm).....	86
Şekil 4.21. Çalışma gruplarında Verhoeff Asit Fuksin boyama görüntüleri (bar 100 µm).	87
Şekil 4.22. Çalışma gruplarında belirlenen belirteçlerin H skor değerlerinin karşılaştırılması. (Değerler ortalama±standart hata olarak verilmiştir).....	89
Şekil 4.23. Çalışma gruplarının kendi içlerinde belirlenen belirteçler bakımından immünohistokimyasal boyama sonuçlarının karşılaştırılması: a) A grubu, b) B grubu, c) C grubu, d) D grubu, e) E grubu. (1-3 kodlu tavşanlar 1. hafta, 4-6 kodlu tavşanlar 1. ay, 7-9 kodlu tavşanlar 2. ay ötenazi edilmiştir). (Değerler ortalama±standart hata olarak verilmiştir). .....	91
Şekil 4.24. TGFβR1 ekspresyonunun belirlenen zaman dilimlerinde çalışma grupları arasında karşılaştırılması, (Değerler ortalama±standart hata olarak verilmiştir). .....	92
Şekil 4.25. BMP2 ekspresyonunun belirlenen zaman dilimlerinde çalışma grupları arasında karşılaştırılması, (Değerler ortalama±standart hata olarak verilmiştir).....	92
Şekil 4.26. Agrekan ekspresyonunun belirlenen zaman dilimlerinde çalışma grupları arasında karşılaştırılması, (Değerler ortalama±standart hata olarak verilmiştir). .....	93
Şekil 4.27. Kollajen1 ekspresyonunun belirlenen zaman dilimlerinde çalışma grupları arasında karşılaştırılması, (Değerler ortalama±standart hata olarak verilmiştir). .....	93
Şekil 4.28. FGF ekspresyonunun belirlenen zaman dilimlerinde çalışma grupları arasında karşılaştırılması, (Değerler ortalama±standart hata olarak verilmiştir).....	94
Şekil 4.29. MMP2 ekspresyonunun belirlenen zaman dilimlerinde çalışma grupları arasında karşılaştırılması, (Değerler ortalama±standart hata olarak verilmiştir). .....	94
Şekil 4.30. Çalışma gruplarında TGFβR1 immün boyama görüntüleri (bar 100 µm).....	95
Şekil 4.31. Çalışma gruplarında BMP2 immün boyama görüntüleri (bar 100 µm).....	95
Şekil 4.32. Çalışma gruplarında Agrekan immün boyama görüntüleri (bar 100 µm).....	96
Şekil 4.33. Çalışma gruplarında Kollajen1 immün boyama görüntüleri (bar 100 µm).....	96
Şekil 4.34. Çalışma gruplarında FGF immün boyama görüntüleri (bar 100 µm). .....	97
Şekil 4.35. Çalışma gruplarında MMP2 immün boyama görüntüleri (bar 100 µm). .....	97
Şekil 4.36. X-ışınları laboratuvarına analiz için nakledilen bir sklera örneği. ....	98

Şekil 4.37. Gruplarda birinci hafta saçılma grafiği. ....	99
Şekil 4.38. Gruplarda ikinci ay saçılma grafiği. ....	100
Şekil 4.39. Gruplarda sklera nano oluşumlarının yarıçap ve uzaklıklarının belirlenen zaman dilimlerindeki değişimi. ....	103
Şekil 4.40. A grubu sklera nano örneklerinin üç boyutlu profil geometrisi. ....	104
Şekil 4.41. B grubu sklera nano örneklerinin üç boyutlu profil geometrisi. ....	105
Şekil 4.42. C grubu sklera nano örneklerinin üç boyutlu profil geometrisi. ....	106
Şekil 4.43. D grubu sklera nano örneklerinin üç boyutlu profil geometrisi. ....	107
Şekil 4.44. E grubu sklera nano örneklerinin üç boyutlu profil geometrisi. ....	108
Şekil 4.45. Çalışma gruplarında WAXS profilleri. ....	109
Şekil 4.46. Çalışma gruplarında hidroksiprolin miktarı. ....	110





## ÇİZELGELER DİZİNİ

Çizelge 2.1. Sklera dokusunda değişikliklere sebep olan hastalıklar .....	8
Çizelge 2.2. Skleroplastilerde kullanılan çeşitli greft malzemeleri .....	15
Çizelge 3.1. Kimyasal ve biyolojik madde listesi .....	31
Çizelge 3.2. Çalışmada belirlenen 5 grubun cerrahi işlem ve takipleri .....	33
Çizelge 4.1. Birinci hafta B grubunda iyileşmenin klinik açıdan değerlendirilmesi.....	51
Çizelge 4.2. Birinci hafta C grubunda iyileşmenin klinik açıdan değerlendirilmesi.....	52
Çizelge 4.3. Birinci hafta D grubunda iyileşmenin klinik açıdan değerlendirilmesi. ....	53
Çizelge 4.4. Birinci hafta E grubunda iyileşmenin klinik açıdan değerlendirilmesi.....	54
Çizelge 4.5. Birinci ay B grubunda iyileşmenin klinik açıdan değerlendirilmesi.....	64
Çizelge 4.6. Birinci ay C grubunda iyileşmenin klinik açıdan değerlendirilmesi.....	65
Çizelge 4.7. Birinci ay D grubunda iyileşmenin klinik açıdan değerlendirilmesi.....	66
Çizelge 4.8. Birinci ay E grubunda iyileşmenin klinik açıdan değerlendirilmesi. ....	67
Çizelge 4.9. İkinci ay B grubunda iyileşmenin klinik açıdan değerlendirilmesi.....	76
Çizelge 4.10. İkinci ay C grubunda iyileşmenin klinik açıdan değerlendirilmesi.....	77
Çizelge 4.11. İkinci ay D grubunda iyileşmenin klinik açıdan değerlendirilmesi. ....	78
Çizelge 4.12. İkinci ay E grubunda iyileşmenin klinik açıdan değerlendirilmesi.....	79
Çizelge 4.13. Tüm çalışma guruplarına ait SAXS analizleri ile elde edilen sklera nano oluşumlarının en olası yarıçap ve uzaklık bilgileri.....	102

## SİMGELER VE KISALTMALAR

### Simgeler

Å	Angstrom
Hg	Civa
I	Saçılma şiddeti
kV	Kilovolt
M	Molar
mA	Miliamper
Mbar	Milibar
mg	Miligram
µL	Mikrolitre
µm	Mikrometre
mm	Milimetre
ng	Nanogram
nm	Nanometre
Q	Saçılma vektörü
S	Yüzey alanı
V	Hacim
v/v	Hacim/Hacim oranı

### Kısaltmalar

ABD	Anabilim Dalı
AFM	Atomik Güç Mikroskobu
ASA	Amplitude Spectrum Analyzer 3 (Hecus Cihazının Yazılım Adı)
BMP2	Kemik Morfogenetik Protein
cm	Santimetre
DAB	3,3 Diamino Azo Benzidin
dk	Dakika
DMEM	Dulbeco's Modified Eagle Medium
E-PRP	Eye-Platelet-Rich Fibrin
FGF	Fibroblastik Büyüme Faktörü

GAG	Glikozaminoglikan
HAM	Human Amniotic Membrane
İAM	İnsan Amniyotik Membranı
MMP2	Matriks Metallo Proteinaz 2
PBS	Fosfat Tampon Çözeltisi
PRF	Platelet-Rich Fibrin
sa	Saat
SAXS	Küçük Açık X-ışını Saçılımı
SEM	Taramalı Elektron Mikroskobu
sn	Saniye
SWAXS	Küçük ve Geniş Açık X-ışını Saçılımı
TEM	İletici Elektron Mikroskobu
TGFβ1	Transforme Edici Büyüme Faktörü Beta 1
TZF	Trombositten Zengin Fibrin
TZFM	Trombositten Zengin Fibrin Membran
TZP	Trombositten Zengin Plazma
WAXS	Geniş Açık X-ışını Saçılımı

## 1. GİRİŞ

**Sklera dokusu**, göz yuvarlağına şeklini veren ve onu dış etmenlerden koruyan gözün en sert tabakasıdır. Göze dışarıdan bakıldığında opak beyaz renkte görünen ve gözün ön kısmındaki saydam kornea tabakası ile devamlılık gösteren sklera dokusu birbiri ile serbestçe çaprazlaşan kollajen lifleri ve hücreler arası matriksten oluşur [1, 2]. Sklera dokusunun dış ortama olan komşuluğu nedeniyle travmalara maruz kalma olasılığı yüksektir [3]. Ayrıca birtakım göz rahatsızlıkları ve sistemik hastalıklar da skleranın incilmesi, erimesi ve hatta delinmesine sebep olabilir. Sklera dokusu hasarlandığında göz içi yapılar dış ortama açık hale geleceğinden acilen tedavisi gerekir [4].

Günümüzde sklera hasarlarının tedavisinde, antibiyotikli ve steroidli ilaç tedavilerinin yanında sklera hasarının boyutuna bağlı olarak çeşitli greft destekleri ile cerrahi müdahaleler de yapılmaktadır [5]. Kişinin kendi gözü veya herhangi bir vücut bölgesinden elde edilen greft malzemeleri otojenik olmaları sebebiyle en çok arzulanan seçenekler arasında yer almasına rağmen, otojenik greftlerin elde edilmesi sırasında kişinin vücuduna verilen anatomik ve fonksiyonel zarar, uygulayıcıları kısıtlamaktadır. Sklera hasarlarının onarımında kullanılan otojenik greftlere örnek olarak aynı gözün başka bölgesinden alınmış veya sağlıklı olan diğer gözden alınmış lamellar sklera greftleri, lamellar kornea greftleri, tenon-konjonktiva greftleri ve fasya lata verilebilir [6-8]. Ayrıca hayvansal kaynaklı ürünler zenojenik greft olarak veya sentetik malzemeler de sklera doku hasarlarının onarımında halen kullanılmakta olan seçenekler arasındadır. Zenojenik greftlerden en sıklıkla kullanılanlar domuz veya sığırdan liyofilizasyon yöntemi ile elde edilmiş dura mater ve perikarddır [5]. Sentetik malzemelerden ise genişletilmiş politetrafluoroetilen (Gore-Tex™ Soft Tissue Patch), polimetilakrilat-ko-hidroksietilakrilat (MirageI™) ve polietilen terafitalat (Dacron™) örnek olarak verilebilir [9-11]. Günümüzde sentetik materyallerde karşılaşılan biyoyumluluk ve biyodegradasyon problemleri ve zenojenik materyallerde karşılaşılan immünojenik, enflamatuvar ve patojen aktarımı ile ilgili endişeler nedeniyle allojenik ve mümkünse otojenik materyaller ile rekonstrüksiyon üzerinde yoğunlaşmıştır. Allojenik olarak kadavradan elde edilmiş sklera, kornea lameller greft, kornea-skleral limbus, dura mater, dermal greft veya doğum yapmış bayan hastalardan elde edilen insan amniotik membran (İAM) greftleri taze olarak veya birtakım işlemlerden geçirilerek kullanılmaktadır [12-16]. Allojenik yaklaşımlarda donör bulma güçlüğü, ekonomik kaygılar, detaylı ve karmaşık hazırlama işlemleri, immünojenik red, enflamatuvar reaksiyon gelişimi ve patojen aktarımı gibi problemler kullanımlarını sınırlandırır. Sıralanan tüm bu

dezavantajlardan dolayı tedavide başarıyı arttıracak yeni greft seçeneklerinin araştırılması ve geliştirilmesi gerekli olmuştur.

Tıp tarihi incelenecek olur ise insan kan ürünlerinin sağlık alanında kullanımının çok eski yıllara dayanmakta olduğu görülecektir [17]. Kan hücrelerinden biri olan trombositler uzun yıllar boyunca kan akımını durdurmak ve yapıştırıcı amaçlar için kullanılmışlardır [18]. Oysa trombositlerin içeriğindeki alfa granüller çok farklı ve yoğun oranda büyüme faktörleri ve sitokinleri içermektedir. Bu büyüme faktörleri doku hasarının tamirinde hücrelere mitojenik ve kemotaktik yararlar sağlamasından dolayı önemlidir [19]. Trombositlerin bu etkileri yara iyileşmesi ve dolayısıyla rejeneratif tıp ve doku mühendisliği alanlarında *in vitro* ve *in vivo* uygulamalarda tercih edilirliliğini arttırmıştır. Bu alanlara örnek verilecek olur ise ortopedi, çene cerrahisi, spor hekimliği, doku mühendisliği, plastik ve rekonstruktif cerrahi, dental implant cerrahisi sıralanabilir [20-23]. Trombositlerin göz hastalıklarında kullanımları ise kuru göz, iyileşmeyen kornea epitel defekti, kornea ülseri ve perforasyonları sonrası göz yüzeyi rekonstrüksiyonunda ve maküler delik onarımında tedavi amaçlı denenmiştir [24, 25]. Araştırmacılar tarafından ilk olarak **“birinci jenerasyon trombosit ürünü”** olarak **“trombositten zengin plazma (TZP)”** kullanıma sunulmuştur [26]. TZP'nin hazırlama protokolünde zaman, kullanılan kimyasallar ve maliyeti iyileştirmek için bazı araştırmacılar tarafından **“ikinci jenerasyon trombosit ürünü”** olarak **“trombositten zengin fibrin (TZF)”** kullanıma sunulmuştur [27]. TZF, kişinin kendisinden alınan 8-10 mL kan örneğinden basit ve maliyeti düşük bir santrifüj prosedürü ile eritrosit ve lökositlerin uzaklaştırılması sonucu trombositlerin daha konsantre ve saf bir şekilde 3 boyutlu bir fibrin iskenelin içine hapsolması sonucu elde edilebilmektedir. Santrifüj işleminin sonucunda elde edilen TZF, düz bir yüzeyde baskılama işlemine tabi tutulduktan sonra artık rekonstrüksiyon işlemlerinde dikiş malzemeleri ile sabitlenebilir bir membran özelliği kazanır ve elde edilen biyomalzemeye **“trombositten zengin fibrin membran (TZFM)”** denilebilir [28]. Bu yaklaşım, kişinin vücudundan alınan yaklaşık 8-10 mL kan örneği herhangi bir anatomik ve/veya fonksiyonel eksikliğe sebep olmayacağından güvenle kullanılabilir bir otojenik biyomalzeme hazırlama yöntemi olarak değerlendirilebilir.

Sunulan tez çalışmasının amacı, sklera doku hasarlarının onarımında yeni, doğal, otolog kaynaklı, eldesi kolay ve maliyeti düşük, kişide anatomik ve fonksiyonel bir eksikliğe sebep olmayan, hücrel fonksiyonlara destek olarak yara iyileşmesi aşamalarını düzenleyen, alternatif bir greft materyalinin geliştirilmesidir. Bu amaç doğrultusunda tavşan gözlerinde sklera doku hasarı oluşturularak farklı gruplarda tavşan için otojenik greft olarak kabul edilen TZF, allojenik greft olarak kabul edilen ve başka bir tavşandan elde edilmiş **tavşan**

**sklerası** ve zenojenik greft olarak kabul edilen **İAM** ile greftleme yapılmıştır. Ayrıca hiç defekt oluşturulmadan takip edilen sağlıklı tavşanlar pozitif kontrol grubunu oluştururken, defekt oluşumunun akabinde herhangi bir greftleme yapmadan sekonder yara iyileşme sürecine bırakılan tavşanlar ise negatif kontrol grubunu oluşturmuştur. Cerrahi müdahalelerin akabinde tavşanlar iki ay süresince klinik iyileşme açısından takip edilmiş ve takip süresinin sonunda tavşanlara ötenazi uygulanarak elde edilen skleral dokularda immünohistokimyasal boyamalar, kollajen tayini ve Küçük ve Geniş Açık X-ışını Saçılımı (SWAXS) analizi ile morfolojik analizler gerçekleştirilmiştir. Analizlerin sonucunda gruplarda yeni kollajen ve matriks sentezi kalitatif ve kantitatif olarak karşılaştırılmış ve tavşan için otojenik TZF, allojenik sklera ve zenojenik İAM'ın sklera doku onarımındaki etkinliği karşılaştırılmıştır. Sonuç olarak sklera doku hasarının onarımında yeni bir otojenik biyomalzeme araştırılmış ve geleneksel tedavi yöntemlerine üstünlüğü vurgulanmıştır.

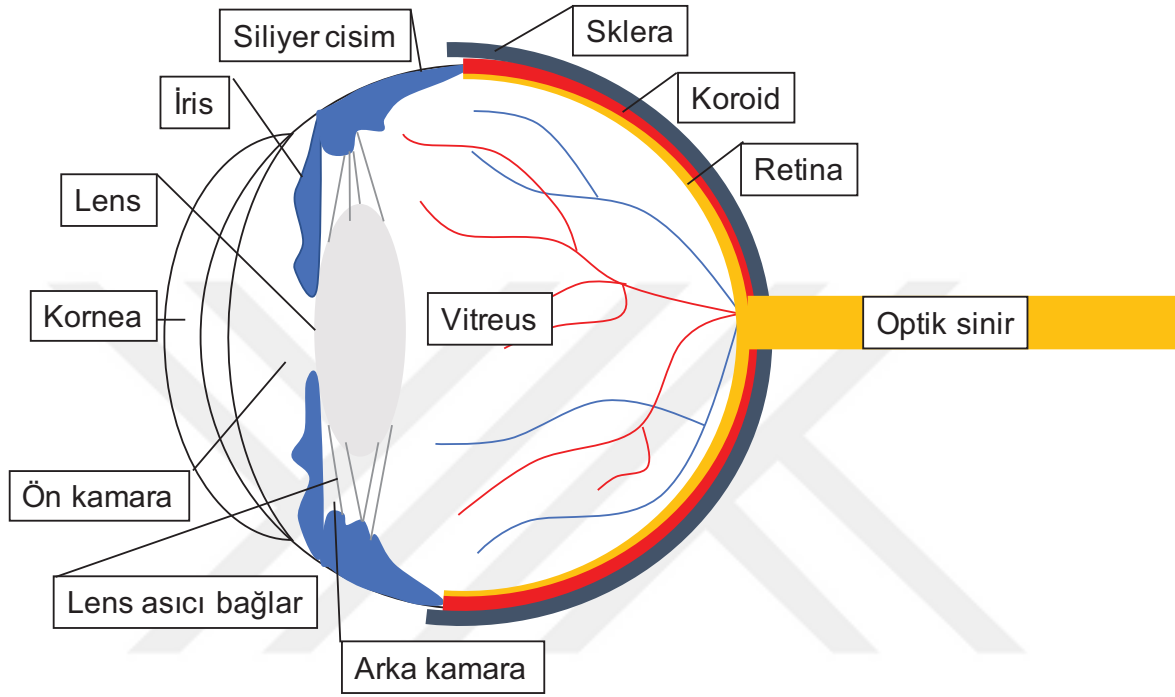
## 2. GENEL BİLGİLER

Bu bölümde, sunulan tez çalışmasının içeriğini oluşturan temel konular ile ilgili bilgiler literatür ışığında sunulmuştur. Öncelikli olarak göz ve göz çevresi yapılar ile ilgili anatomik bilgiler verilmiş ve sklera dokusunun anatomi, histoloji ve biyomekaniği ayrıntılı olarak açıklanmıştır. Daha sonra klinikte hangi tür hastalıkların sklera dokusunda hasar veya fonksiyon bozukluğuna sebep olabileceği anlatılmıştır. Hastalıklar ve muhtemel mekanizmaların sonucunda oluşan sklera doku hasarının onarımında hangi tedavi yöntemlerinin kullanıldığı açıklanmıştır. Güncel tedavi yöntemlerinin avantaj ve dezavantajları anlatıldıktan sonra hasta ve klinisyen açısından bunun önemi vurgulanarak tedavi sürecinde uygulanabilecek yeni yaklaşımların gerekliliğinden bahsedilmiştir. Sunulan tez çalışmasının hipotezini oluşturan kan ürünlerinin rejeneratif tıpta kullanımı açıklandıktan sonra göz hastalıklarında geçmişten bugüne hangi hastalıklarda kullanıldığı anlatılmıştır. Son olarak, sklera yapısının incelenmesinde kullanılmaya başlayan ve diğer birçok alanda kullanımı yaygınlaşan SWAXS yöntemi hakkında genel bilgiler verilmiştir.

### 2.1. Göz Anatomisi

Göz, orbita boşluğu adı verilen ve 7 adet yüz kemiğinin birleşmesi ile oluşan kemik yapının içinde yer alan görme organımızdır. Dışarıdan bakıldığında en önde saydam görünümde ve göze gelen güneş ışığının ilk kırıldığı bölüm olan kornea ve kenarlarda onunla devamlılık gösteren, opak beyaz görünümde olan sklera bulunmaktadır. Sklera, göz yüzeyinin 4/5'ini saracak şekilde dışarıdan bakıldığında gözün görünmeyen arka kısmına kadar devam eder. Korneanın arka komşuluğunda ön kamara boşluğu ve hemen arkasında da gözün renkli kısmı olarak bilinen iris dokusu yer almaktadır. İris dokusu, göze gelen ışınların girişine açılıp kapanarak müsaade eden pupilla denilen bir açıklık oluşturur. Ön kamara ile pupil açıklığı yoluyla bağlantılı olan arka kamara ise iris dokusunun arkasında yer almaktadır. Gözün renkli kısmı olan iris, skleranın alt komşuluğunda siliyer cisim ve koroid dokusu olarak devam eder. Siliyer cisim, göz içi sıvısı olarak bilinen aköz humörün sentezinin gerçekleştiği kısımdır. Göz içi sıvısı üretildikten sonra, sırasıyla önce arka kamara ve ön kamarayı dolaşarak trabeküler ağ bölgesinden sklera üzerine ve oradan da toplayıcı kan damarlarına drene olur. Bu sıvının üretimi ve özellikle drenajı ile ilgili problemlerde göz tansiyonu hastalığı (glokom) oluşabilir. Siliyer bölgeden başlayan lens asıci bağları, arka kamaranın arkasında gözün nodal noktasına yakın konumda yer alan göz içi lensine uzanarak lensi kaplayan ve taşıyan lens kapsülüne tutunurlar. Lens arka kısmını ise göze yuvarlak şeklini veren vitreus jeli doldurur. Vitreus jeli, gözün en iç katmanı olan ve görme nöronlarının bulunduğu retina tabakasına sıkı yapışık kısımlar gösterir. Orbita boşluğu içerisinde yer alan

göz organı sklerada sonlanma gösteren göz dışı kaslar ile hareket ettirilir. Göz dışı kaslar skleraya gözün ekvatorunun hemen ön kısmında giriş gösterir. Göz organı bunun haricinde temel olarak yağ yastıkları, asıcı bağlar ve göz kapakları ile desteklenmektedir [29]. Göz anatomisi Şekil 2.1’de sunulmuştur.



Şekil 2.1. Göz anatomisi.

## 2.2. Sklera Dokusunun Anatomisi ve Histolojisi

Sklera, gözün “tunica fibroza bulbi” olarak tanımlanan en dış katmanının %80’inden fazla bölümünü oluşturan, beyaz görümlü, göze şeklini veren, ana yük taşıyıcı dokusudur. Skleranın sertliği ve yük taşıyıcı mekanik güce sahip olması yoğun kollajen içeriğinden kaynaklanır. Temel olarak, tip 1 kollajen (%90), tip 3 kollajen (%1,5) lif demetleri, elastik lifler ve glikozaminoglikan (GAG) moleküllerinden oluşmaktadır. Kollajen lifleri, hidrate olmuş GAG molekülleri ve elastik lifler arasında skleral düzlemde üst üste konan 50 µm kalınlığında lameller oluşturmak için birbirleri ile serbestçe çaprazlaşırlar. Kollajen lif demetlerinin ve her bir lamella arasındaki boşluğun değişken boyutlarda olması göze gelen ışınların sklera dokusunda düzensiz bir şekilde saçılımına sebep olarak skleranın opak beyaz renkte görünmesine neden olur. Oysa ki, korneada kollajen lif demetlerinin sabit boyutta ve



sabit aralıklarla birbirlerine paralel uzanımları göze gelen ışınların saçılımına engel olarak saydam görünmesine sebep olur [30, 31].

Sklera dokusu, yüksek yoğunluk ve sertliğe sahip olmasından ötürü gözü olumsuz birçok dış etmenden korur. Arkada optik siniri oluşturan retina sinir lifleri, retina arter ve veninin geçiş yaptığı lamina kribroza denilen en zayıf noktasından dura mater ile devamlılık gösterirken önde tunica fibroza bulbinin diğer parçası olan kornea ile devamlılık gösterir. Ön ve arkada yerleşmiş bu 2 büyük açıklığın haricinde sklera ön ve arka silier damarlar, sinirler ve ayrıca vorteks toplayıcı damarlarının geçiş noktalarında açıklıklar bulundurulur. Gözün hareketine olanak tanıyan göz dışı kaslar ise skleraya göz yuvarlağının ekvatorunun hemen ön kısmında değişik lokalizasyonlarda yapışma gösterirler. İnsanda sklera kalınlığı önde korneoskleral limbua yakın bölgede 0,8 mm iken arka polde optik sinir çevresinde 1 mm, göz dışı kas sonlanmalarının olduğu kısımda ise 0,3 mm civarındadır [32].

Sklera dokusu iç komşuluğunda tunika vasküloza bulbiye ait damarsal bir tabaka olan koroid mevcutken dış kısmında episklera ve konjonktiva bulunmaktadır. Sklera avasküler bir yapıya sahip olduğundan beslenmesi, komşuluğundaki vasküler yapıların desteği ile gerçekleşmektedir [33]. Histolojik olarak sklera 3 tabakadan oluşur [4]:

- **Episklera:** Skleranın en dıştaki tabakasıdır. Orta seviyede sertliğe ve ince kan damarlarına sahiptir. Konjonktiva ile skleranın arasında yastık görevi gören tenon dokusuna gevşek olarak bağlıdır.
- **Stroma:** Hidrate olmuş GAG yapısı içerisinde elastik lifler ile birlikte uzanım gösteren 10-20 µm genişliğinde ve 30-150 µm uzunluğunda geniş aralıkta boyutlara sahip kollajen liflerinin serbestçe diziliminden oluşan en yoğun tabakasıdır. Kollajen demetleri sklera dokusunun dış kısmında dairesel bir dizilim sergilerken, iç katmanlara doğru meridyonel dizilim sergilemeye başlarlar. Göz dışı kaslarının sklera dokusuna giriş yaptıkları bölgede kollajen demetleri kesintiye uğrarlar. Kollajen lifler, elastik lifler ve GAG matriks arasında özelleşmiş fibroblastik hücreler olarak sklerositler ve gözün uveal dokusuna ait melanositler yer alır.
- **Lamina fuska:** Sklera dokusunun en iç katmanıdır. Gözün uveal tabakasına komşudur. Bu sebeple yoğun bir şekilde uveal melanositleri barındırır.

### 2.3. Sklera Dokusunun Biyomekanigi

İnsan sklerasının yapısal organizasyonu mikroskobik olarak ilk kez kollajen lamellerin tercih edilen yönelimlerini tayin etmek için histolojik skleral kesitler üzerinde incelenmiştir. O zamandan bu yana, farklı uzunluk ölçeklerinde kollajen yapısına kalitatif bir bakış açısı elde etmek için skleral dokuya farklı mikroskopi teknikleri uygulanmıştır. Tek kollajen lif

periyodunu (~67 nm) ve eğim açısını (~5 derece) karakterize edebilmek için taramalı elektron mikroskobu (Scanning Electrone Microscopy, SEM) ve atomik kuvvet mikroskobu (Atomic Force Microscopy, AFM) kullanılmıştır. Kollajen lameller içindeki fibrillerin toplanması ise geçirimli elektron mikroskobu (Transmission Electrone Microscopy, TEM) ile görüntülenmiştir. Tüm bu çalışmalar, skleral lamellerin çeşitli çaplardaki kollajen fibrillerinden oluştuğunu ve kollajen fibrilleri arasındaki mesafenin düzensiz olduğunu göstermiştir [34, 35]. Winkler ve ark., ikinci harmonik üretim multifoton mikroskobu kullanarak optik sinir başı içinde ve çevresinde skleral kollajen lamellerin oryantasyonlarını ölçmüşlerdir [36]. Daha yakın zamanlarda, küçük açı X-ışını saçılımı (Small Angle X-Ray Scattering, SAXS) ve geniş açı X-ışını saçılımı (Wide Angle X-Ray Scattering, WAXS) dahil olmak üzere skleral kollajen lif oryantasyonu ve dağılımının kantitatif ölçümlerini elde etmek için teknikler geliştirilmiştir [37].

Skleral dokunun belirli bir noktadaki mekanik davranışı, kollajen lamellerin yönelimi ve mekanik davranışı ile belirlenir. Tek bir kollajen lamelin mekanik davranışı kuvvetli olarak anizotropiktir. Bu özellik kollajen liflerin yüksek gerilme sertliği ve fibriller arası matriksin nispeten düşük sertliği ile karakterize edilir [38]. Skleranın stromal katmanının bileşenleri arasında kollajen lifler, elastik lifler, proteoglikanlar, hücreler ve fibriller olmayan kollajen yer almaktadır. Kollajen lameller ve elastik liflerin düşük yükte matrikste dalgalı olarak şekillendiği düşünülmektedir. Dışarıdan skleraya herhangi bir yük uygulandığında ise giderek düzleşirler. Bu durum lamellerin stres-zorlanma tepkisinin doğrusal olmayan, gerilme-sertleştirme davranışına benzemesine neden olur [39]. Bir kollajen fiberin sertliği, fiber çapı ve fibriller arası çapraz bağların yoğunluğu dahil olmak üzere çeşitli faktörler tarafından kontrol edilir. Matriks GAG'ları çekirdek proteinleri aracılığıyla kollajen liflerine bağlanırlar. Glikozaminoglikan yan zincirlerinin, bitişik kollajen lifleri arasında köprü oluşturdukları gösterilmiştir. Sklerada temel olarak bulunan matriks bileşenlerine büyük proteoglikan agrekan ile birlikte dermatan sülfat, kondroitin sülfat, dekorin ve biglikan örnek olarak verilebilir. Yüksek oranda negatif yüklü olan GAG'lar, suyu muhafaza eder ve skleral dokunun sıkıştırılmazlığına katkıda bulunurlar [40, 41]. Yaşlanmaya bağlı, gözde veya vücutta oluşan çeşitli hastalıkların doğal bir sonucu olarak sklerada hücreler arası bileşimde veya kollajen lamel dağılımında meydana gelen değişiklikler mekanik özelliklerde etkilenmelere neden olabilirler [42, 43].

## 2.4. Sklera Yapısında Değişikliklere Sebep Olan Hastalıklar

Sklera yapısında değişikliklere sebep olan hastalıklar Çizelge 2.1’de sunulmuştur [4, 44-50]. Aşağıda bu hastalıklardan sıklıkla görülen bazıları açıklanmıştır:

Çizelge 2.1. Sklera dokusunda değişikliklere sebep olan hastalıklar

<b>ENFLAMATUVAR</b>	Episklerit	
	Sklerit	
<b>GENETİK/YAPISAL</b>	Osteogenez İmperfekta	
	Marfan Sendromu	
	Ehlers-Danlos Sendromu	
	Psödoksantoma Elastikum	
	Nanoftalmus	
	Miyopi	
	Glokom	
	Buftalmus	
	<b>SİSTEMİK</b>	Diyabetes Mellitus
		Hiperkolesterolemi
Romatolojik Hastalıklar		
➤ Romatoid Artrit		
➤ Sjögren		
➤ Wegener Granülamatözü		
Stevens Johnson Sendromu		
Toksik Epidermal Nekroliz		
<b>TRAVMA</b>	Penetran	
	Künt	
	İyatrojenik	
	➤ Pterjium cerrahisi	
	➤ Şaşılık cerrahisi	
➤ Glokom cerrahisi		

#### 2.4.1. Yaş

Sklera mikro yapısında değişikliklere neden olan durumların başında fizyolojik bir süreç olan yaşlanma gelmektedir. Skleral stromada matriks yapısında 40 yaşından sonra dekorin ve biglikan içeriğinde azalma olduğu gösterilmiştir. Ayrıca ikinci dekattan itibaren elastik liflerin sayısında azalma olduğu gösterilmiştir. Kollajen liflerin ise geometrisi ve diziliminde ilerleyen yaşla birlikte değişikliklerin olduğu görülmüştür [42]. Malik ve ark., ilerleyen yaşlarda sklera dokusunun glikasyonunda artış olduğunu ve buna bağlı olarak kollajen moleküllerinin kesitsel alanında bir artış olabileceğini savunmuşlardır [51]. Vücutta birçok bölgede yaşlanma ile ilişkili olarak enzimatik ve kimyasal çapraz bağlanmalar ve buna bağlı birikimler görülmektedir. Bu birikimler genellikle dokunun sertleşmesi ile sonuçlanır. Sklera dokusunda da ilerleyen yaşla birlikte artan serbest oksijen radikalleri, güneş ışığının etkisi ve çevresel toksin ve zararlı etmenlerin sonucunda çapraz bağlanmalar ve birikimler görülebilmektedir [52]. İnsan, maymun ve fare sklera dokularında yaşlanma ile sonuçlanan birikimlerin artmış mekanik sertlik ölçümlerine neden olduğu gösterilmiştir [53]. Ayrıca yakın zamanda yaşlanmanın kollajen fibrillerinin anizotropisi ve hizalanma derecesi üzerine etkisini ölçen çalışmalar yayımlanmaya başlamıştır. Yan ve ark., insan kadavrası gözlerinde farklı yaş gruplarında ( $\leq 30$ , 30-60,  $\geq 60$  yıl) ekvatoryal ve meridyonel hizalanmış skleral kollajen fibrillerin yüzdesini karşılaştırmak için ışık saçılımını kullanmışlar ancak yaptıkları analizlerde yaşın kollajen oryantasyonuna istatistiksel olarak anlamlı bir etki oluşturmadığı kanaatine varmışlardır [54].

#### 2.4.2. Hiperkolesterolemi

Kan lipid seviyelerinde yükselme ile karakterize hiperkolesterolemi, kandaki farklı kolesterol bileşenlerinin hücre içine veya metabolik yollara dahil edilmesindeki problemlerden kaynaklanır. Metabolize edilemeyen kolesterol bileşenleri kanda serbest olarak dolaşarak istenmeyen bölgelerde birikimlere sebep olabilir. İstenmeyen birikimlerin başında damar duvarı ve kalp yer almakta ve sonuçta hayati tehlike oluşturan akut miyokard enfarktüsü ve inme ile sonuçlanabilmektedir [55].

Deneysel çalışmalarda kolesterolden zengin beslenme diyetinin gözde sklera ve koroid tabakasında kemotaktik molekül konsantrasyonu, adezyon molekülleri ve sonuç olarak makrofaj akümüülasyonunda artış ile sonuçlandığı gösterilmiştir. Bu birikimlerin nitrik oksit sentaz 2 enziminde aktivite artışına sebep olduğu ve sonuç olarak bölgesel enflamasyon ve iskemide artış olduğu savunulmuştur. Sklerada artan enflamasyon ve iskemi ise kollajen ve

matriks yapısında beslenme ve metabolizma bozukluklarına sebep olarak incelmelere neden olabilmektedir. Kan kolesterol seviyesini düşüren ilaçların ise monosit kemoatraktan protein 1 seviyelerinde düşmeye ve buna bağlı olarak sklera ve koroidde oluşan makrofaj akümüülasyonunda azalmaya sebep olabileceği savunulmaktadır [56].

#### **2.4.3. Diyabetes Mellitus**

Günümüzde henüz diyabetes mellitusun insan sklera dokusunda nasıl bir değişikliğe sebep olduğu net olarak anlaşılamamıştır. Ancak kan şekeri yüksekliğinin ikincil olarak sebep olabileceği durumların skleral kollajen dizilimi ile nasıl bir bağının olduğu bazı çalışmalara araştırma konusu olmuştur. Coudrillier ve ark., diyabetes mellitusu olan hastalarda kan şekeri yüksekliğinin skleral kollajen lif dizilimi ve skleral sertlik üzerine etkisini araştırdıkları çalışmada, 5 diyabetik ve 7 diyabetik olmayan donörden elde ettikleri skleral kabuklara inflasyon testi ile 30 mmHg basınç uygulamışlardır. Bu şekilde bir glokom (göz içi basıncının yükselerek görme sinirine mekanik ve iskemik hasar oluşturması ile karakterize bir göz hastalığı) tablosu oluşturulmuş ve glokomatöz gözlerde yaş ve kan şekeri yüksekliğinin skleral kollajen dizilimi üzerine etkisi araştırılmıştır. İnflasyon testi sırasında dijital görüntü korelasyon yöntemi ile sklerada 3 boyutlu yüzey yer değiştirme miktarı hesaplanmıştır. Daha sonra WAXS ölçümlerine tabi tutulan skleraların geometrik ölçümlerinden spesifik sonlu eleman modelleri oluşturulmuştur. Skleral kollajen liflerin ve matriksin sertliğini dijital korelasyon yöntemi ile ölçen ve sonlu eleman tahmini yer değiştirme alanlarını eşleştirerek belirlemek için bir ters sonlu eleman analizi geliştirilmiştir. Yaş ve diyabetes mellitusun, fiberin hizalanma, matriks ve kollajen lif sertliği derecesi ve mekanik anizotropi üzerine etkileri, uzamsal otokorelasyonu hesaba katan karışık etki modelleri kullanılarak tahmin edilmiştir. Çalışmanın sonucunda artan yaş ve kan şekeri yüksekliğinin kollajen lif hizalanmalarını azalttığı ve matriks sertliğini istatistiksel olarak anlamlı derecede arttırdığı tespit edilmiştir [57].

#### **2.4.4. Romatoid Artrit**

Gözde sıklıkla semptom ve bulgu veren romatolojik hastalıkların başında Romatoid Artrit gelmektedir. Romatoid Artrit öncelikli olarak kas-iskelet sistemi ve özellikle de küçük eklemleri etkileyen sistemik otoimmün bir hastalıktır. Otoimmün karakteri nedeniyle eklem bileşenlerine (kollajen ve GAG) karşı üretilen oto antikörlerin vücudumuzda eklem bileşenlerine benzer diğer bölgelerdeki yapılara da zarar vermesi ile sonuçlanır. Göz dokularından özellikle kornea ve sklerada bol miktarda bulunan kollajen ve proteoglikanlar eklem bileşenlerine benzerlikleri nedeniyle bu bölgelerin başında gelmektedir. Romatoid

Artriti olan hastaların yaklaşık olarak ¼'ünde keratokonjonktivitis sikka (kuru göz), korneal ülserler, keratit, fokal ve diffüz episklerit-sklerit görülebilir. Özellikle yeterli miktarda immün baskılayıcı tedavi almayan hastalarda, enflamasyonun aşırı miktarda şiddetlenmesi, damarsal yapılarda gelişen vaskülariteye bağlı olarak nekroz tablosunun eşlik ettiği sklera ülserleri, erimeleri ve delinmelerine neden olabilir. Bu durum, anatomik olarak göz bütünlüğünü korumak adına acil tedavi gerektirmesinin yanı sıra görme fonksiyonunu azaltarak hastaların yaşam kalitesini önemli oranda düşürebilir [45].

#### **2.4.5. İlaç Kullanımı ve Enfeksiyonlara İkincil Gelişen Hadiseler**

Özellikle antibiyotik grubu ilaç kullanımı, enfeksiyonlar, bazı maligniteler ve kollajen doku hastalıklarına ikincil olarak akut olarak başlayan, kendini sınırlayan, vücutta deri ve mukozalarda yaralar ile karakterize hastalığa, Stevens Johnson Sendromu denilmektedir. Vücutta sınırlı veya geniş alanlara yayılan deri ve mukoza yaraları ciddi ağrılar ve fonksiyon kısıtlanmalarına sebep olarak hastaya yoğun bakım ihtiyacı doğuracak ölçüde zarar verebilir. Mukozaların tutulumu ile beslenme ve solunum problemleri gelişen hastalar immünitenin baskılanmasına sebep olan steroidler ve immünite düzenleyici ilaçlar ile tedavi edilmeye çalışılır. Spesifik bir tedavisi olmamakla birlikte genellikle hastalığın kendini sınırlayan özelliğinden dolayı semptomatik tedavi ile rehabilitasyon gerçekleştirilir. Gözde konjonktiva, kornea, sklera ve göz kapaklarının iç yüzeyinde yoğun enflamasyon nedeniyle ciddi oranda hasar verebilir ve kronik dönemde sekel bırakabilir. Uzun vadede skleralarında erime gelişen Stevens Johnson Sendromu hastalarına göz kliniklerinde yakın takiplerle sklera mekaniğini güçlendirecek ve göz içi yapıları koruyacak tedavi rejimleri uygulanır [58].

#### **2.4.6. Miyopi**

Net görüş için göze gelen ışınların kornea ve lens tabakalarında kırıldıktan sonra görme sinirlerinin bulunduğu retina tabakası üzerinde odaklanması gerekmektedir. Ancak kornea ve lens tabakalarının kırıcılığının arttığı veya gözün ön-arka aksının uzadığı durumlarda ışınlar retina tabakasının önünde odaklanır. Bu durum, kişide uzaktaki cisimleri görmekte zorlanma ile karakterize miyopi kusurunun gelişimine sebep olur. Normalde gözün ön-arka uzunluğu 22-26 mm'dir. Gözün normal sınırların ötesinde uzamasına ikincil olarak sklera ve retina tabakasında gerilmelere bağlı birtakım değişiklikler oluşmaya başlar. Retina tabakasında meydana gelen değişiklikler dejeneratif miyopi teriminin temelini oluşturan ve kişide görmeyi azaltarak hayat boyu kontrol altında tutulmasına sebep olan ve bazı durumlarda cerrahi tedavi gerektiren bir tabloya neden olur. Gözün aşırı derecede uzaması

(28-32 mm ve üzeri) ile karakterize dejeneratif veya malign miyopi durumlarında skleral kollajen ve elastik liflerdeki gerilim bir noktanın üzerinde kırılmalara ve klinikte stafilom denilen gözün arka polünde skleranın incelme ve göz içi koroid ve retina tabakasının incelmiş sklera bölgesine doğru fitikleştiği bir tabloya neden olur. Bu tip hastalarda kendiliğinden veya küçük bir travma ile retina, koroid ve sklera dokusunda yırtılmalar ve ciddi komplikasyonlar oluşabilir [1].

#### 2.4.7. Glokom

En önemli risk faktörünün göz içi basıncı artışı olan ve retina sinir lifi tabakası ve görme sinirini etkileyerek atrofiye sebep olan bir hastalıktır. Özellikle henüz anne karnında gelişim aşamasında başlayan göz içi sıvısının dışa akım yollarındaki anomalilerden kaynaklanan doğumsal glokom tipinde artmış göz içi basıncı, yeni doğan döneminde elastikiyeti yüksek kornea ve sklera dokusunun ileri derecede gerilerek genişlemesine ve buftalmus dediğimiz öküzlük manzarasının oluşumuna sebep olur. Basıncın ileri derecede arttığı durumlarda, skleral kollajen liflerin stres-geriliminde üst noktaya ulaşıldıktan sonra kollajen liflerin incelmeleri ve kollajen lameller arası boşlukların oluşması ile skleranın iç komşuluğundaki üveal dokunun görünürlüğü artar ve sklera mavimsi bir renk alabilir. Aynı şekilde korneanın katmanlarında oluşan aşırı stres, çatlaklara sebep olabilir [59]. Böyle hastalarda skleranın biyomekanik özellikleri normal skleralara göre oldukça azalmıştır [60]. Bu hastalar, görsel rehabilitasyonun ötesinde erişkin yaşa geldiklerinde kozmetik açıdan da cerrahi müdahalelere gereksinim duyabilirler.

#### 2.4.8. Travmalar

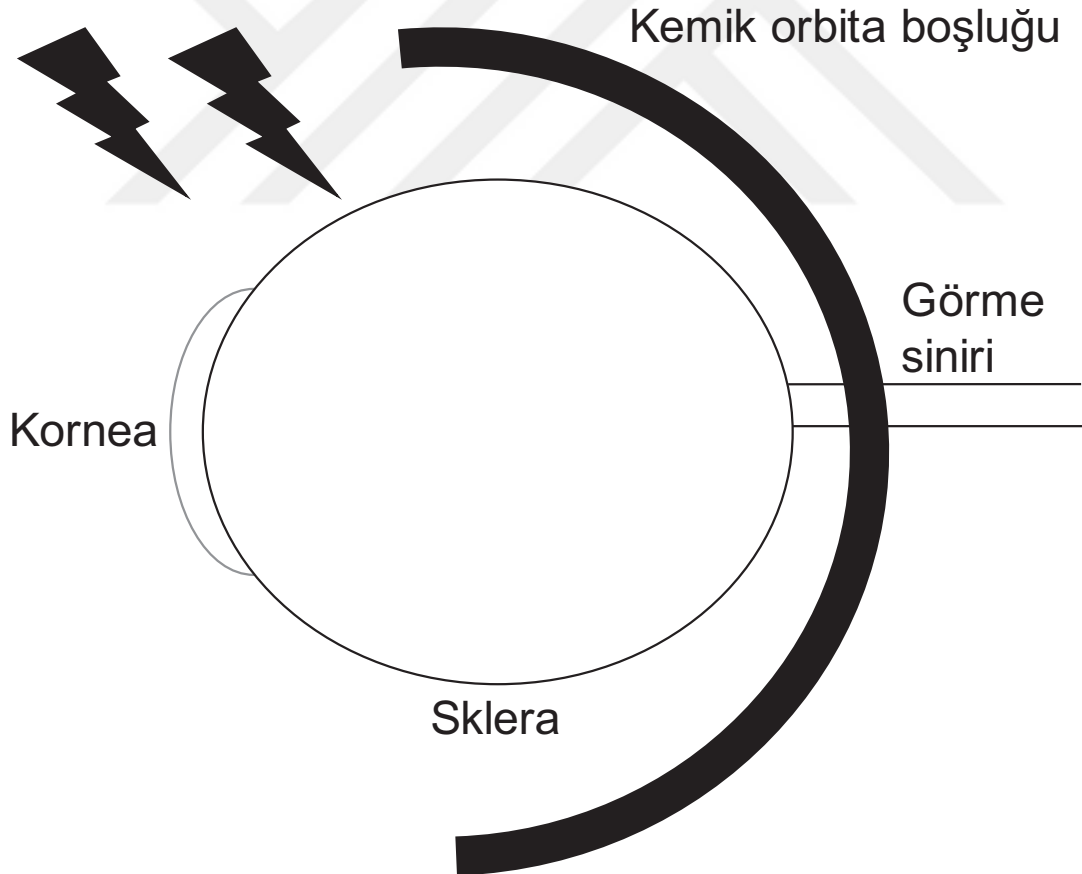
Klinikte sklera doku hasarı ile en sıklıkla karşılaşılan hasta grubu travma hastalarıdır.

- **Penetran** sklera yaralanmalarında, delici bir cisim ile travma sonucu cisim sklerayı delerek sklera içine gömülmüştür.
- **Perforan** sklera yaralanmalarında, delici bir cisim ile travma sonucu cisim sklerayı delerek göz içine geçmiştir.
- **Künt** sklera yaralanmalarında, delici olmayan bir cismin göz yüzeyine çarpması sonucu hasar gelişmiştir.
- **Kimyasal** sklera yaralanmalarında, asit veya alkali kimyasalların göz yüzeyine doğrudan teması sonucu nekroz veya saponifikasyonun ön planda olduğu enflamasyon gelişmiştir.
- **İyatrojenik** sklera yaralanmalarında, pterijyum, şaşılık, glokom cerrahileri sırasında ikincil ve ön görülemeyen sklera hasarı gelişmiştir.

Sklera dokusunda herhangi bir nedenle travma gelişen ve doku hasarı oluşan hastalarda hasarın büyüklüğüne göre ilaç tedavilerinin yanı sıra cerrahi müdahaleler de gerekmektedir. Birmingham Göz Travma Terminolojisi (Birmingham Eye Trauma Terminology)'ne göre travmaların akabinde önce gözün anatomik bütünlüğü korunmaya çalışılmalı ve akabinde görsel rehabilitasyon gerçekleştirilmelidir. Bu amaçla cerrahi müdahale gerekiyor ise hasta en kısa sürede ameliyathaneye alınmalı ve uygun cerrahi teknik ile rekonstrüksiyon yapılmalıdır [3, 61].

### 2.5. Sklera Hasarlarında Uygulanan Tedavi Yöntemleri

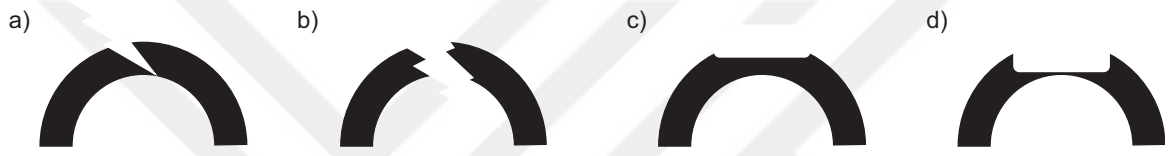Birmingham Göz Travma Terminolojisinde, kornea ve sklera hasarları, göz duvarının yaralanmaları olarak kabul edilmiştir (Şekil 2.2). Her ne kadar göz duvarı temel olarak retina, üveal doku ve sklera-korneadan oluşan 3 katmanlı bir yapı olsa da klinik ve pratik açıdan akut aşamada en dıştaki tabakaların, yani kornea ve skleranın tamiri öncelik arz eder [61].



Şekil 2.2. Kornea ve sklera göz duvarının en dış katmanı olarak göze dışarıdan gelen travmalar ile ilk karşılaşan bölgelerdir.



Skleral defekt alanının büyüklüğü ve derinliğine göre sklera hasarlarında uygulanan cerrahi teknik ve greft malzemeleri değişkenlik gösterir. Skleraya delici bir yabancı cisim ile penetran veya perforan bir yaralanma gerçekleştiğinde, eğer yara dudakları bir greft malzemesi kullanmadan birleştirilebiliyor ise direkt olarak uygun dikiş malzemeleri ile birleştirilir. Eğer yara dudakları birleştirilemiyor ise veya sklera kalınlığının büyük bir oranında kaybı söz konusu ise mutlaka greft malzemesi kullanmak gerekir. Episklerit, sklerit, iyatrojenik travma veya sistemik hastalıklara ikincil gelişen skleral erimelerde ise göz içi yapıların dış ortam ile temasını önlemek ve delinmeyi engellemek için mümkün olan en kısa zamanda defektif bölgenin kapatılması gerekir [33, 62]. Farklı tipte gelişen sklera hasarları Şekil 2.3'te sunulmuştur.



Şekil 2.3. Sklera defekt modelleri: a) delici yabancı cisim yaralanmasına bağlı, küçük, birincil dikiş yöntemi ile kapatılabilen skleral defekt, b) delici yabancı cisim yaralanmasına bağlı, büyük ve düzensiz, tek başına birincil dikiş yöntemi ile kapatılamayan, ancak greft malzeme yardımı ile kapatılabilecek skleral defekt, c) skleranın yüzeysel  $\leq 1/3$  doku kaybına neden olan sklera defekti, d) skleranın  $> 1/3$  doku kaybına neden olan sklera defekti.

Skleroplastilerde kullanılan greft malzemeleri elde edildikleri kaynaklara göre değişkenlik göstermektedir. Çizelge 2.2'de elde edildikleri kaynaklara göre farklı greft malzemeleri sunulmuş ve daha sonra bunlardan klinikte sıklıkla kullanılanlar anlatılmıştır.

Çizelge 2.2. Skleroplastilerde kullanılan çeşitli greft malzemeleri

<b>SENTETİK</b>	Politetrafluoroetilen (Gore-Tex™ Yumuşak Doku Grefti)	
	Polimetilakrilat-ko-hidroksietilakrilat (Miragel™)	
	Polietilen tereftalat (Dacron™)	
<b>ZENOJENİK</b>	Dura mater	
	Perikard	
<b>ALLOJENİK</b>	Sklera	
	Kornea	
	Amniyotik membran	
	Fasya lata	
	Kıkırdak	
	Periost	
	Aortik doku	
	Dura mater (Tutoplast™)	
	<b>OTOJENİK</b>	Sklera
		Ağız mukozası
Fasya lata		
Kıkırdak		
Deri		

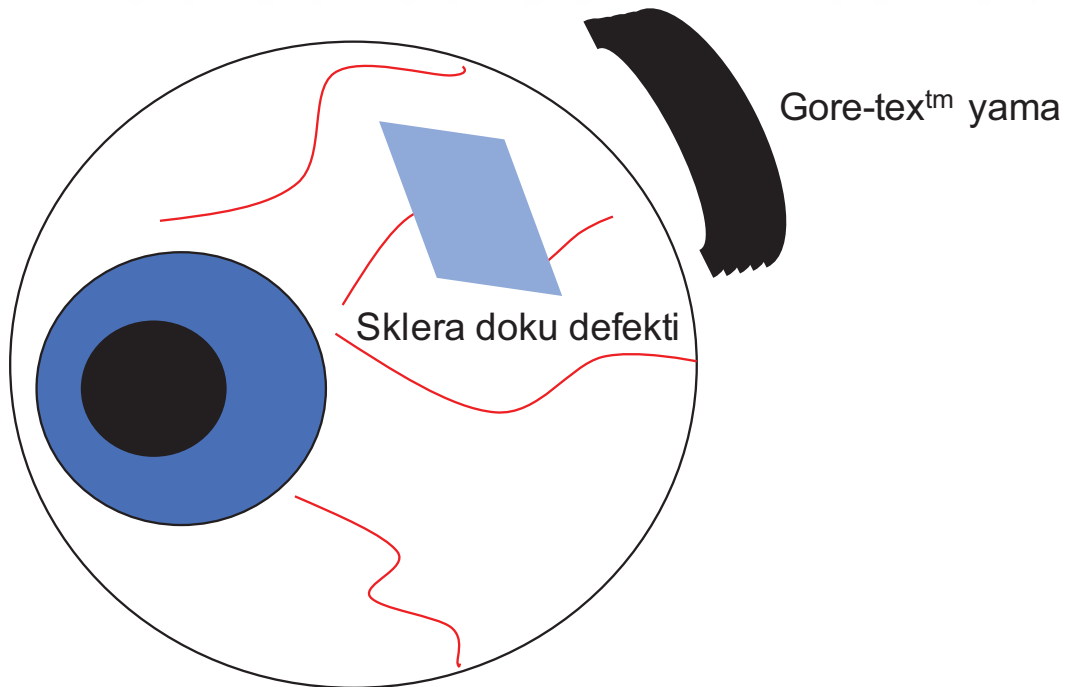
### 2.5.1. Sentetik Greftler

#### ➤ Genişletilmiş Politetrafluoroetilen (Gore-Tex™ Soft Tissue Patch, W.L. Gore & Associates, Inc., Arizona, ABD)

Yumuşak doku onarımlarında kullanılmak üzere tasarlanmış özel bir biyomateryaldir. Konak doku katılımına izin veren ve daha fazla sütür tutma gücü sunan mikro gözenekli politetrafluoroetilen yapılmıştır. Yabancı cisim tepkisini en aza indirmek için katı dokuma ve genişletilmiş politetrafluoroetilenin ince fibrillerini içerir. Önceden yapılandırılmış greftler implantasyondan önce çok az düzeltme gerektirir ve aşınmadan kolayca kesilip şekillendirilebilirler [63].

Gore-Tex™ yumuşak doku grefti, laparoskopik herni onarımı, inguinal hernirafi ve fasyal defektlerin geçici olarak köprülenmesi gibi karmaşık yumuşak doku prosedürlerinde ve skleral explant olarak tercih edilmektedir [64]. Bu ürün, kardiyovasküler, ortopedik ve pasif biyolojik membran (dura mater, perikard, periton) defektlerinin rekonstrüksiyonu için uygun

değildir. Farklı boyutlarda kullanımı için 1-2 mm kalınlığında, 5-26 cm genişliğinde ve 10-34 cm uzunluğunda alt tipler mevcuttur. Malzeme steril olarak rafa girmesine rağmen cerrahi müdahaleler sırasında mikroorganizmalar ile kontamine olabilir. Özellikle bakteriler adeziv bazı yüzey proteinleri ile sentetik malzeme yüzeylerine kolaylıkla yapışarak çoğalabilirler. Bu sebeple sentetik malzemeler ile gerçekleştirilen rekonstrüktif cerrahilerden sonra enfeksiyon gelişmesi durumunda derhal sentetik malzemenin ortamdan uzaklaştırılması gerekir. Sentetik malzemelerde çevre doku ile bütünleşme doğal greft malzemelerine göre daha zayıf olduğundan eriyebilen dikiş malzemeleri kullanılmamalıdır. Erimeyen ve kuvvetli dikiş malzemeleri ile sabitlenmiş sentetik malzemeler daha uzun süre bölgede kalabilir. Ancak her sütün malzemesinin bir ömrü mevcuttur. Özellikle sklera bölgesinde erimeyen dikiş malzemeleri ile sabitlenmiş Gore-Tex™ yumuşak doku greftinin belirli bir süreden sonra sütün erozyonuna bağlı kayması veya dış ortama açık hale gelmesi olasılıklar arasındadır [65]. Üretici firmanın Gore-Tex™ yumuşak doku greftinin daha uzun süre varlığını işlevsel olarak sürdürebilmesi için kullanım kılavuzunda bir takım önerileri bulunmaktadır. Bunlar; eriyebilen dikiş malzemesi kullanılmaması, dikiş iğnesinin kesici özellikte olmaması, malzemeye şekil verirken aşırı güç uygulanmasından kaçınılması ve malzemenin çok küçük parçalara bölünmemesidir. Şekil 2.4'te sklera doku defektinde Gore-tex™ kullanımı şematize edilmiştir.



Şekil 2.4. Gore-Tex™ yumuşak doku grefti ile sklera dokusunda meydana gelen bir hasarın onarımı.

### ➤ **Polietilen Tereftalat (Dacron™)**

Polietilen tereftalat, poli kondenzasyon yöntemi ile üretilen termoplastik bir malzemedir. Oldukça hafif, sert ve darbelere karşı dayanıklı bir malzemedir. Polimeri oluşturan monomerlerin düz olarak dizilmesi ve ağ oluşturmaması 80°C sıcaklıkta dahi formunu korumasını ve kırılmaya karşı dayanıklı olmasını sağlar. Isıl işlenmesine bağlı olarak amorf yapıda üretildiğinde şeffaf olarak görünür. Günümüzde gıda endüstrisinde meşrubat ambalajlarında, tekstil endüstrisinde halı ve battaniye yapımında, ayrıca fotoğraf filmleri ve manyetik kayıt filmlerinin yapımında kullanılmaktadır [66]. Sağlık alanında ise yüksek kırılma ve düğüm mukavemeti, düşük doku reaksiyonu, ışığa ve hidrolize karşı yüksek direnç göstermesi nedeniyle özellikle dikiş malzemesi olarak kullanılmıştır. Göz hastalıklarında Dacron™ özellikle göz içi lenslerinin sabitlenmesinde kullanılmaktadır [67].

### ➤ **Polimetilakrilat-ko-hidroksietilakrilat (Mirage™)**

Yüksek hidrasyon kapasitesi ve yumuşaklığı ile cerrahiler sırasında esnekliğini büyük oranda muhafaza eden polimetilakrilat-ko-hidroksietilakrilat kopolimeri retina dekolmanı cerrahilerinde skleranın çökertilmesinde kullanılmaktadır [68]. Whitmore ve ark., yayınladıkları çalışmalarında tavşanlarda skleral defektlerin onarımında genişletilmiş politetrafluoroetilen (Gore-Tex™ Yumuşak Doku Yaması), polimetilakrilat-ko-hidroksietilakrilat (Mirage™) ve polietilen tereftalat (Dacron™) malzemeleri karşılaştırmışlardır. Gore-Tex ve Mirage' in göz yüzeyinde manipülasyonları kolay olmasına rağmen fibrovasküler invazyona dirençli olmaları greftin sklera ile entegrasyonunu sınırlamaktadır. Dakron ise göz yüzeyine yerleştirilmesi daha zor olmasına rağmen fibrovasküler invazyona izin vermesinden dolayı Gore-Tex ve Mirage' e üstünlük sağlamaktadır. Bu sebeple araştırmacılar insanlarda skleral güçlendirme cerrahilerinde Dacron' un diğer iki materyale üstünlük sağlayabileceğini savunmaktadırlar [69].

Sentetik malzemeler doğal olmamaları, biyouyumluluklarının halen araştırılıyor olması, uzun vadede dayanıklılıkları ve yıkım ürünlerinin akibetinin net olarak bilinmiyor olması ve maliyetleri dolayısıyla genellikle skleroplastilerde son seçenek olarak değerlendirilirler.

### **2.5.2. Allojenik Greftler**

#### ➤ **Liyofilize Dura Mater ve Perikard (Tutoplast™, Tutogen Medikal, ABD)**

Dura mater, beyin ve omuriliği saran zarlardan en kalın ve güçlü olan, en dış katmandır. Üzerinde kemik periostium, iç komşuluğunda ise araknoid mater ile devamlılık gösterir. Beyne giren kan damarları için üzerinde büyük açıklıklar barındırır [70]. Perikard ise kalbi saran ve iki katmanlı bir yapıdan oluşan zardır. Kalbe giren büyük damarları kalbe yakın noktada sarar. Çevre bağlar ile göğüs kafesine bağlantılar yapar [71]. Dura mater ve perikard

dokusu kadavralardan ön kontroller yapıldıktan sonra farklı konsantrasyonlarda salin ile muamele edilerek hücrelerin osmotik yıkıma uğraması sağlanır. Daha sonra hidrojen peroksit ve sodyum hidroksitin spesifik konsantrasyonlarda kullanımı ile viral inaktivasyon gerçekleştirilir. Bu şekilde insan immün yetmezlik virüsü (Human Immun Deficiency Virus, HIV) ve Creutzfeldt-Jakob hastalığına sebep olan prion gibi ajanlardan temizlenmiş olur. Aseton ile dokudan su tamamen uzaklaştırılarak muhafaza edilir. Son olarak gama irradyasyonu ile sterilizasyon gerçekleştirilir. Aşamalı desellülarizasyon ve sterilizasyon basamaklarından geçirilen ürün artık yama malzemesi olarak kullanılmak için hazırdır [72]. Raspanti ve ark., SEM ile yapmış oldukları incelemelerinde dura mater ve sklera arasında kollajen, elastik lif ve ekstrasellüler matriks organizasyonu açısından oldukça büyük benzerlikler olduğunu göstermişlerdir [73]. Ayrıca Custer ve ark., yayınladıkları derlemelerinde insanlarda evisserasyon sonrası perikard ve poliglaktin greft ile kaplanarak implante edilen poröz implantların, vaskülarize konjonktiva ile kaplanarak implante edilenlere göre daha sık açığa çıkma (expojur) ile sonuçlandığını vurgulamışlardır [74]. Bu durum insan için allojenik bir materyal olan perikardın sklera ve çevre konjonktiva ile iyi entegre olamadığını göstermektedir. Dura mater ve perikard dokusu ayrıca hayvansal kaynaklardan da elde edilebilir [75].

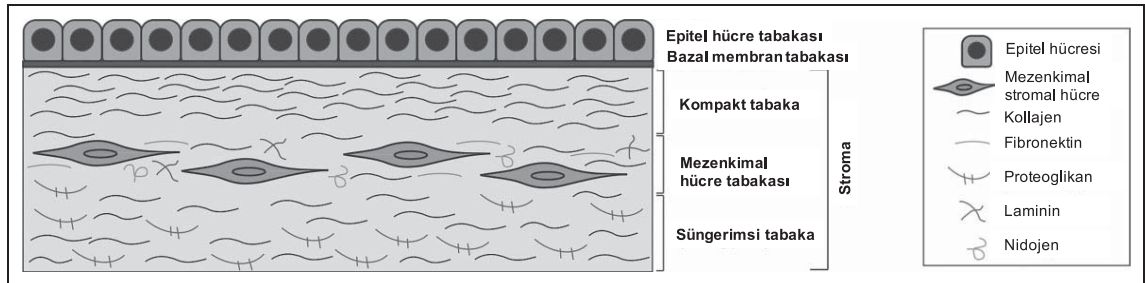
#### ➤ **İnsan Amniyotik Membran**

İnsan amniyotik membran (İAM), anne karnındaki bebeğin ektoderm tabakasından köken alan ve hamileliğin ilk haftalarında oluşmaya başlayıp fetüsü amniyotik kavite içinde koruyan 0,02-0,5 mm kalınlığında bir zarıdır. Amniyotik zarın içinde amniyon sıvısı ve içersinde de plasentaya 3 ana damar yolu ile bağlı fetüs bulunmaktadır. Amniyotik membran dış komşuluğunda koryon tabakası yer almaktadır [76]. Anne karnında ilk günden itibaren gelişmeye başlayan fetüs, plasenta ve fetüs çevresi amniyotik sıvıya ev sahipliği yapan amniyotik membran, tahmin edileceği üzere üst seviyede esneklik ve gerilme mukavemetine sahiptir. Doğum eyleminin başlaması ile birlikte salınan uyarılar ve mekanik kuvvetin etkisi ile amniyotik zar açılır ve amniyotik sıvı boşalarak bebeğin anne karnından dünyaya gelebilmesine yardım eder. Amniyotik zarın esneklik kabiliyetinde herhangi bir nedenle oluşan değişiklikler zarın erken açılmasına ve erken doğum eylemine sebep olabilir [77]. İAM temel olarak amniyotik epitel hücre tabakası, bazal membran tabakası ve stroma olmak üzere 3 histolojik bölümden oluşur. Stroma ise kendi içinde kompakt tabaka, mezenkimal hücre tabakası ve süngerimsi tabaka olmak üzere 3 bölümden oluşur (Şekil 2.5) [78]:

- **Epitel hücre tabakası:** Tek sıralı küboidal epitel hücrelerinden oluşur. Apikal yüzeylerinde yerleşmiş olan mikrovilluslar sayesinde amniyotik sıvı ile yoğun bir

etkileşim halindedir. Bu etkileşim hem fetus için gerekli olan faktörlerin geçişine izin verir, hem de amniyotik sıvıda oluşan metabolik artıkların uzaklaştırılmasına olanak sağlar. Amniyotik epitel hücreleri yüzeylerinde pluripotent kök hücre belirteci olarak bilinen birçok antijeni eksprese ederler. Bu özellikleri sebebiyle amniyotik membran bir kök hücre rezervi olarak düşünülebilir. Epitel hücre tabakası, epidermal büyüme faktörü (EGF), transforme edici büyüme faktörü-beta (TGF- $\beta$ ), vasküler endotel büyüme faktörü (VEGF), insülin benzeri büyüme faktörü 1 (IGF-1) gibi birçok büyüme faktörünü salgıladığından amniyotik membran *in vivo* rekonstrüktif cerrahilerde vazgeçilemez bir fizyolojik yara örtü materyali haline gelmiştir.

- **Bazal membran tabakası:** Amniyotik epitel hücre tabakasının hemidesmozomlar aracılığı ile sıkıca yapışık halde bulunduğu tabakadır. Üzerindeki epitel hücre tabakası kaldırıldığında bazal membran tabakası hem *in vivo* hem *in vitro* ortamda çevresel hücrelerin üzerine kolayca yürüyebileceği ve çoğalabileceği bir zemin oluşturur.
- **Kompakt tabaka:** Temel olarak tip 1, 3 ve 5 kollajenden oluşan, asellüler, membrana esneklik ve dayanıklılık özelliklerini sağlayan temel tabakadır.
- **Mezenkimal hücre tabakası:** Kompakt tabakaya ait kollajenin sentezinden sorumlu tek sıra fibroblast benzeri amniyotik mezenkimal stromal hücrelerden oluşan ve embriyonik mezoderm tabakasından köken alan tabakadır. Mezenkimal hücrelerin sentezlediği interlökin-1 (IL-1), IL-6 ve monosit kemoatraktanları sayesinde enfeksiyonlara karşı direnç oluşturduğu düşünülmektedir.
- **Süngerimsi tabaka:** Amniyotik membranın koryon ile komşulukta olan en dış tabakasıdır.



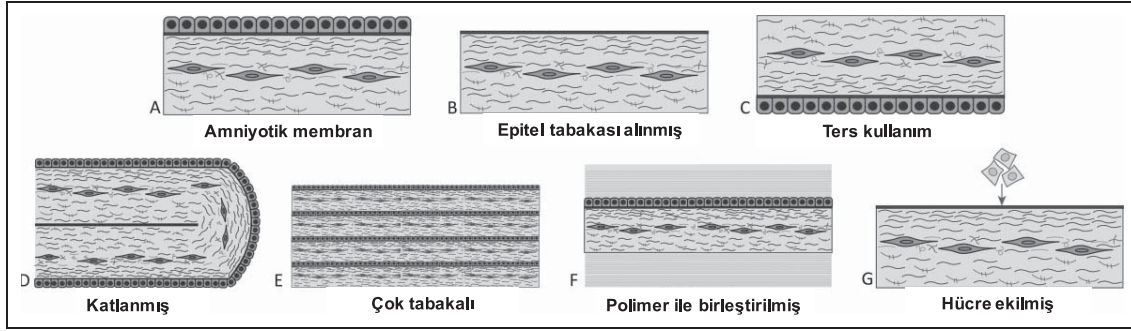
Şekil 2.5. Amniyotik membranın histolojik görünümü, [78]'den değiştirilerek.

Seroloji kontrolleri yapılmış hamile bayanlardan sezeryan doğum sırasında steril şartlar altında elde edilen plasenta ve koryona yapışık halde bulunan İAM, künt diseksiyon ile

yapışık halde bulunduğu yapılardan ayrılır. Daha sonra antibiyotik ve antimikotik içeren salin içinde 30 dk bekletilerek yıkanır. Son olarak İAM'ye yapışık olarak kalmış koryon parçaları el yardımı ile uzaklaştırılır. Bu prosedürün sonucunda İAM farklı şekillerde muhafaza edilebilir veya doğrudan taze olarak onarım yapılacak bölgeye aktarılabilir. Muhafaza yöntemleri arasında en popüler olan dondurarak saklama yöntemidir. Bu yöntemde İAM, Dulbecco'nun modifiye ettiği besi ortamının (DMEM) 1:1 oranında gliserin ile karıştırılması ile hazırlanan bir solüsyon içinde nitrosellüloz kağıtların üzerine sabitlenerek -80°C'de saklanır [79]. Ayrıca, İAM dondurarak kurutma yöntemi ile liyofilize edilebilir. Bu yöntemde İAM yapısındaki tüm suyu kaybettiğinden parşömen kağıdına benzer bir görünüme kavuşur ve bu haliyle oda ısısında muhafaza edilebilir [80].

Hazırlanan İAM doku hasarının boyutu ve derinliğine bağlı olarak **“dolgu tekniği”** veya **“kaplama tekniği”** ile cerrahi sahaya sabitlenir. **Dolgu tekniğinde**, İAM epitel yüzeyi yukarı bakacak şekilde defekti doldurmak amacı ile kullanılır. Bu aşamada doku hasarının boyutuna bağlı olarak birden fazla katmandan oluşan İAM kullanılabilir. **Kaplama tekniğinde**, İAM doku hasarının alanını aşacak şekilde çevre dokuya sabitlenir. Bu teknikte genellikle İAM'nin epitel tabakası doku hasarına doğru bakacak şekilde, yani ters olarak sabitlenir. Skleroplastilerde genellikle dolgu tekniği ve kaplama tekniği kombine edilerek kullanılır. Bu şekilde alttaki dolgu malzemesi de dış etmenlerden korunmuş olur [81]. Bazı araştırmacılar İAM'nin en üst katmanı olan epitel hücre tabakasını çeşitli enzimatik yöntemler kullanarak kaldırır. Bu yöntem ile *in vivo* doku rejenerasyonunda komşu hücrelerin bazal membran üzerine daha kolay yönelebileceği ve çoğalabileceği savunulmaktadır. *In vitro* hücre kültürü çalışmalarında da özellikle epitel hücrelerinin migrasyon ve proliferasyon hızını arttırmak için epitel hücre tabakası kaldırılmış İAM kullanılabilir [82].

İAM, kendi üzerine katlanıp dış yüzeyinin tamamen epitel hücrelerinden oluşması sağlanarak da kullanılabilir. Ayrıca çeşitli polimerik malzemeler ile birleştirilerek veya farklı tipte hücreler üzerine ekilerek doku iskelesi olarak kullanılabilir [78]. İAM'nin farklı kullanım yöntemleri Şekil 2.6'da özetlenmiştir. Araştırmacılar, *in vivo* ve/veya *in vitro* uygulamalarında amaçlarına uygun olarak bu yöntemlerden herhangi biri ile hazırlanmış İAM'leri kullanabilirler.



Şekil 2.6. Amniyotik membranın farklı kullanım şekilleri: A) standart, B) epitel tabakası kaldırılmış, C) epitel yüzeyi doku defektine bakan ters konum, D) katlanmış, E) çok tabakalı, F) polimer ile birleştirilmiş, G) hücre ekilmiş, [78]'den değiştirilerek.

İAM, özellikle göz yüzeyi rekonstrüksiyonlarında sıklıkla tercih edilen bir allogreft olmasının yanında birtakım dezavantajlara sahiptir. Öncelikli olarak İAM'nin elde edildiği vericinin enfeksiyon ajanları açısından serolojik olarak taranması gerekir. Bu aşamada gerçekleşecek bir eksiklik veya problem bulaşıcı hastalıkların alıcıya aktarılmasına sebep olabilir. İAM alıcıdan elde edildikten sonra çok basamaklı bir hazırlık prosedürü uygulanır. Daha önce bahsedildiği üzere farklı antibiyotikler ve kimyasallar ile muamele edilir. Dondurarak saklama yöntemi en sık tercih edilen muhafaza yöntemidir. *In vitro* çalışmaların yapıldığı laboratuvarlarda ve göz hekimlerinin çalıştığı her hastanede  $-80^{\circ}\text{C}$  dondurucu bulunamayabilir. Dondurucudan çıkarılan İAM hızla eritilmeli ve bolca steril distile su ile yıkanarak gliserinden arındırılmalıdır. Alıcıya aktarılmadan önce İAM üzerinde kalan az miktarda gliserin dahi alıcının gözünde şiddetli bir yanma ve ağrıya sebep olacak ve göz yüzeyi epitel hücrelerine toksik etki yaratacaktır. Liyofilize halde İAM muhafazası ise birçok klinik için neredeyse mümkün değildir. Çünkü dondurarak kurutma cihazı hastanelerde genellikle kullanılmayan bir cihazdır. Ancak hazır ticari olarak liyofilize halde İAM kullanılabilir. İAM anti-enflamatuvar ve anti-immünojenik özellikleri ile bilinmesine rağmen hala birçok araştırmacı için başka bir kişiden elde edilen bir biyomalzeme olmasından dolayı endişe arz etmektedir.

#### ➤ Sklera

Kadavradan elde edilmiş sklera veya korneo-skleral greftler genellikle tüplü glokom cerrahilerinde tüpün etrafını sarmak ve destek oluşturmak amacıyla tercih edilirler. Ayrıca iyatrojenik olarak pterjium, şaşılık veya glokom cerrahilerinin akabinde oluşan sklera doku hasarında destek malzeme olarak tercih edilirler [83, 84]. Sıklıkla kornea nakli gerçekleştiren göz kliniklerinde korneanın santral 7,5-8,5 cm'lik bölümü nakil edildikten



sonra geriye kalan korneo-skleral halka uygun ölçülerde kesilerek başka bir hastada sklera hasarı olan bölgeye kullanılabilir. Ayrıca sklerada renk değişikliğine sebep olan Ota Nevüs hastalığında kozmetik amaçlı renk değişikliğini ortadan kaldırmak için allojenik sklera grefti kullanılabilir [85]. Lang ve ark., yaptıkları tavşan çalışmasında allojenik skleranın immünesini test etmişler ve sklerayı zayıf immünojen olarak bulmuşlardır. Klinik açıdan gözlemlenen bu immün yanıtızsızlığı, skleranın immün sistemde bazı baskılayıcı yolları aktive etmesine bağlamışlardır [86]. Gözde kornea ve sklera avasküler yapılar olduklarından genellikle immün açıdan korunmuş bölgeler olarak kabul edilirler. Kornea ve sklerada immün baskılayıcı bazı sinyal moleküllerinin bol miktarda bulunması da immün yanıtızsızlığa katkıda bulunur. Ancak, az miktarda da olsa hala immün cevap oluşma ihtimali mevcuttur. Ayrıca, İAM transplantasyonunda olduğu gibi sklera nakli sırasında da patojen aktarımı dikkat edilmesi gereken bir diğer husustur. Sklera greftleri diğer allojenik materyaller ile karşılaştırıldığında özellikle dura matere göre biyomekanik açıdan daha zayıf olarak görülmektedir. Dura mater ile yapılan greftlemelerde greft başarısızlığının sklera ile yapılan greftlemelere göre daha sonra gerçekleştiği görülmüştür. Zalta ve ark., allojenik sklera ve dura mater ile greftleme yapılan tüplü glokom cerrahilerinde 4 yıl sonra greft yetersizliğinin hastaların %6'sında görüldüğünü, allojenik sklera ile yapılan greftlemelerde allojenik dura mater ile yapılan greftlemelere göre istatistiksel açıdan daha anlamlı olarak erken geliştiğini vurgulamışlardır [87].

### **2.5.3. Otojenik Greftler**

Otojenik greftler rejeneratif tıbbın her alanında olduğu gibi skleroplastilerde de en çok arzulanan gruptur. Otojenik olarak kişinin sklerası ile mekanik ve anatomik açıdan uyum sağlayacak herhangi bir bölgesinden doku parçası alınabilir. Bunlara örnek olarak lamellar deri grefti, kulak bölgesinden elde edilmiş kıkırdak-deri grefti, tibial kemik periostu, fasya lata, temporal kas fasyası sayılabilir [88-90]. Ayrıca kişinin sklera doku hasarı bulunan aynı gözünün bir başka bölgesinden veya sağlıklı olan diğer gözünden lamellar sklera greftleri veya konjonktiva-tenon greftleri alınabilir [6]. Ancak, otojenik greftlerde akla gelen en önemli sorun kişinin sağlam olan bir bölgesine doku hasarı veriliyor olmasıdır. Bu, özellikle birebir uyumlu olması için otojenik sklera grefti kullanılmak istenen hastalarda ciddi bir endişe yaratır. Kişinin bundan sonraki dönemde de ek göz cerrahilerine gereksinim duyabileceği göz önünde bulundurularak sağlıklı olan kornea, konjonktiva ve sklera dokusuna mümkün olduğunca az müdahale uygulanmalıdır. Vücudun diğer bölgelerinden elde edilen fasya, kas ve kıkırdak greftleri ise hem anatomik açıdan hem de mekanik açıdan birebir sklera ile benzerlik göstermezler. Bu durumda, greftlemenin ardından ilerleyen

dönemde kozmetik problemler ve doku dayanımının yetersizliği ile sonuçlanan greft yetmezlikleri gelişebilir.

## 2.6. Trombosit Ürünlerinin Rejeneratif Tıpta Kullanımı

Kan, serum ve hücrelerden oluşan vücudumuzdaki temel hayat sıvısıdır. Plazma içerisinde temel yapı taşlarımızdan protein, karbonhidrat, yağ, vitamin ve hormonlar bulunmaktadır. Kan hücreleri ise temel olarak eritrosit, lökosit ve trombositlerdir. Trombositler küçük, disk şeklinde, çekirdek ihtiva etmeyen bir yapıya sahiptir. Sitoplazmalarında bulunan alfa granülleri içerisinde oldukça farklı tipte ve yoğun olarak büyüme faktörleri içerirler. Bunlara örnek verilecek olur ise, EGF, TGF- $\beta$ , VEGF, IGF-1, trombosit kaynaklı büyüme faktörü (PDGF), kemik morfogenetik protein (BMP), ve fibroblast büyüme faktörü (FGF) sıralanabilir. Ayrıca trombositler sitoplazmalarında vitronektin, fibronektin, tromboplastin gibi matris proteinlerini de barındırırlar. Vücudumuzda bir yaralanma nedeniyle kan damarının bütünlüğü bozulduğunda ilk dakikalarda trombositlerden açığa çıkan tromboplastin aktif hale geçerek karaciğerde üretilen protrombini kalsiyum iyonlarının yardımı ile trombine çevirir. Trombin ise plazmada bulunan fibrinojeni fibrin ağına dönüştürür. Gerçek hayatta vücudumuzun herhangi bir bölgesinde yaralanma sonucu meydana gelen kanama, oluşan bu fibrin tıkaç sayesinde durdurulmuş olur. Yara iyileşme basamaklarından ilkinin oluşturan hemostatik tıkaç oluşumunun akabinde bölgede fibrin ağa hapsolmuş yoğun miktarda trombosit ve lökositlerin salgıladığı kemotaktik faktörlerin baş rolü üstlendiği proliferasyon basamağı başlar. Bu aşamada yara bölgesinin komşuluğundaki hücrelerin migrasyon ve proliferasyonunu kolaylaştıracak mekanik destek olarak fibrin ağ ve kimyasal destek olarak fibrin ağın içerdiği büyüme faktörleri yara iyileşmesini sürdürür. Bu tablo, *in vitro* hücre kültürü çalışmalarında taklit etmeye çalışılan doku iskelesi ve büyüme faktörleri ile desteklenmiş besi ortamları gibi düşünülebilir. Daha sonra yara iyileşmesinin son basamağı olarak yeniden şekillenme evresi başlar ve bu evre uzun yıllar devam edebilir [91, 92].

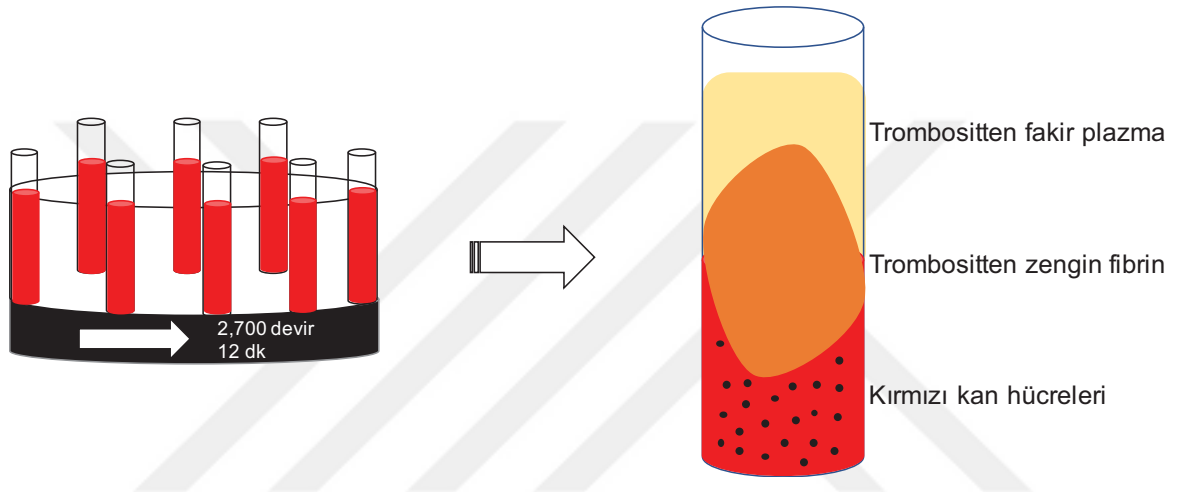
Trombositlerin ihtiva ettiği yoğun miktarda büyüme faktörünün hücre büyümesi ve bölünmesi üzerine önemli etkilerinin olduğu 1970' li yıllarda gösterilmiş olmasına rağmen, trombosit konsantrasyonları uzun yıllar boyunca hemostatik ve yapıştırıcı amaç ile kullanılmışlardır [93]. Ancak, son dönemlerde trombositlerin bu üstün özelliklerinin daha çok ön plana çıkması ile yara iyileşmesi ve dolayısıyla rejeneratif tıp ve doku mühendisliği alanlarında hem *in vitro* çalışmalarda hem de *in vivo* uygulamalarda tercih edilirliliğini arttırmıştır. Bu amaçla, ilk olarak “**birinci jenerasyon trombosit ürünü**” olarak **trombositten zengin plazma (TZP)** kullanıma sunulmuştur. TZP, alınan kan

örneklerinden, **antikoagülan içeren** kan tüpleri içinde 2 basamaklı bir santrifüj protokolü ile elde edilir. Antikoagülanlı kan tüpleri kullanıldığından doğal koagülasyon engellenmiştir. Trombositlerin aktifleşmesi ve yoğun bir şekilde elde edilebilmesi için santrifüj basamakları arasında sığır trombini ve kalsiyum klorür ilavesi ile polimerizasyon sağlanır [26]. Ancak doğal polimerizasyon yönteminin aksine bu yöntem ile elde edilen fibrin ağın yoğunluğu düşük ve elde edilen fibrin miktarı azdır. Ayrıca basamaklı protokol, ürünün hazırlanması için gerekli süreyi uzatır. Hayvansal kaynaklı kimyasal malzemelerin kullanılması ve özel kit gereksinimi maliyeti arttırmaktadır. TZP, ortopedi, çene cerrahisi, spor hekimliği, doku mühendisliği, plastik ve rekonstrüktif cerrahi ve dental implant cerrahisi dahil bir çok alanda kullanım bulmuştur [94]. Göz hastalıklarında kullanımı ise “**Eye-Platelet Rich Plasma (E-PRP)**” tanımlaması ile kuru göz, iyileşmeyen kornea epitel defektleri, kornea ülseri ve kornea perforasyonları sonrası göz yüzey rekonstrüksiyonunda tedavi amaçlı denenmiştir. Alio ve ark., otolog fibrin membran (çeşitli kimyasallar, laminar akış sağlayan cihazlar ve 1,5-3 saat hazırlama süresi gerektiren kompleks bir prosedüre sahip) ve E-PRP kombinasyonu ile tedavi ettikleri korneal perforasyonlarda başarılı sonuçlar bildirmişlerdir [95].

Fransız araştırmacı Joseph Choukron ve ark. tarafından 2001 yılında “**ikinci jenerasyon trombosit ürünü**” olarak **trombositten zengin fibrin (TZF)** tanımlanmış ve Dohan Ehrenfest tarafından 2006 yılında literatüre kazandırılmıştır [27]. **Antikoagülan içermeyen** biyokimya tüpüne alınan kan örnekleri 2.700 devirde 12 dk santrifüj edilir. Antikoagülan olmadığından tüp duvarları ile temas halinde olan kanda trombositlerin birkaç dakika içerisinde aktivasyonu sonucu doğal pıhtılaşma meydana gelecektir. Dolaşımdaki trombin, fibrinojeni fibrine dönüştürür. Üstte trombositten fakir plazma ve altta kırmızı kan hücrelerinin arasında, tüp ortasında fibrin pıhtı elde edilir (Şekil 2.7). Dikkat edilecek olur ise, süreç, yaralanmaların ardından vücudumuzda kan damarının bütünlüğünün bozulması ve trombositlerin aktive olması ile başlayan pıhtılaşma süreci ile benzerlik gösterir. İşlemin başarısı kan örneğinin alınma ve santrifüjleme hızına bağlıdır. Bu aşamada oldukça hızlı olmak gerekir. Kan duvarı içerisindeki doğal süreci taklit edebilmek adına kan damardan dış ortama, yani tüp içine alındıktan sonra hızlıca santrifüje aktarılmalıdır. *In vivo* fibrin polimerizasyonunu taklit etmesi sebebiyle TZF, kan damarı tıkcasına benzer şekilde 3 boyutlu fibrin ağın içine hapsolmuş bol miktarda trombosit ve lökosit içerir. Bu yapı TZP’ye göre daha yoğun miktarda fibrin içermektedir ve bu durum degradasyona karşı direncini artırır [96]. Hazırlama protokolünde özel bir kimyasal, kit veya tıbbi alete ihtiyaç yoktur. Her laboratuvar ve ameliyathane şartında kolayca hazırlanabilecek tek basamaklı bir

protokol mevcuttur. Yaklaşık 15 dk içerisinde sonuç ürün elde edilir ve istenilen amaç için kullanıma hazırdır. Daha yoğun yapısı nedeniyle daha uzun sürede degrade olur. Yapılan çalışmalarda 28 gün boyunca büyüme faktörü salımına devam ettiği, mekanik ve kimyasal olarak çoğalmakta olan hücrelere besleyici tabaka özelliği ile destek olduğu gösterilmiştir [97]. Vücudumuzda birçok bölgede gelişen yaraların tamiri sürecinde 28 günlük destek yeterli olarak kabul edilir.

Fibrin bazlı doğal bir biyomateryal olarak TZF, defektlerin kapatılmasında, rejenerasyonu destekleyici bir doku iskelesi olarak ortopedi, plastik ve rekonstrüktif cerrahi, diş hekimliği ve göz hastalıklarında kullanılmaktadır [98-100].

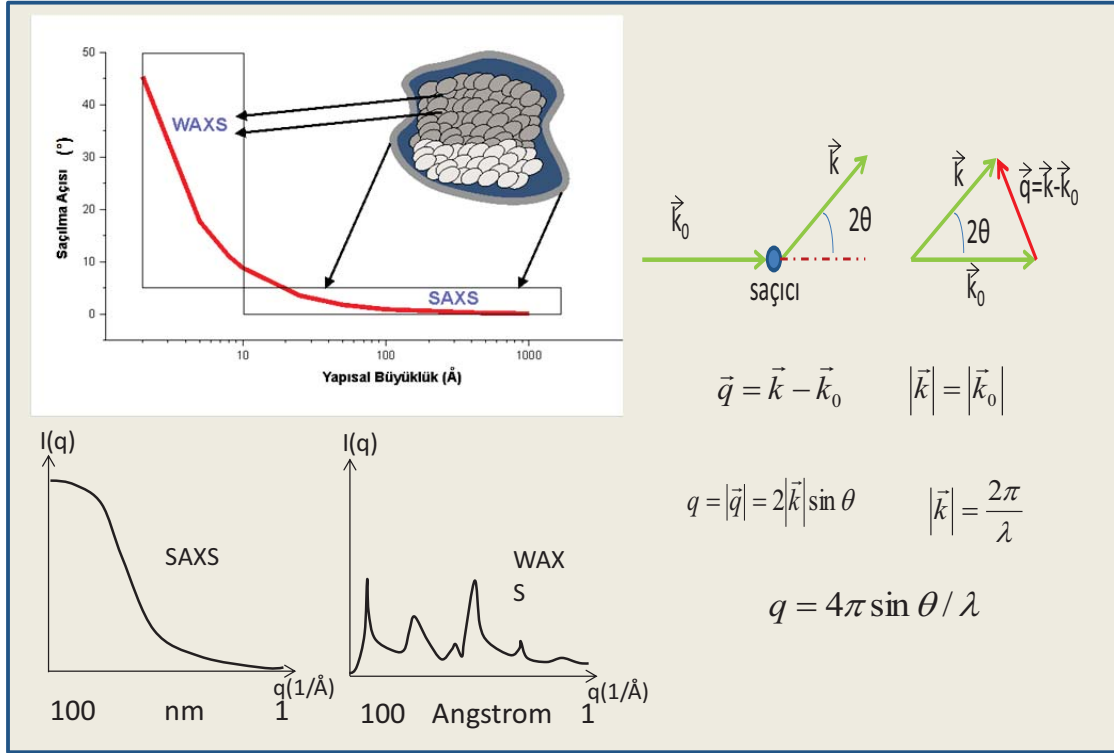


Şekil 2.7. Kan örneklerinin antikoagülan içermeyen tüplere alındıktan sonra sanrifüjü ve sonuçta tüpün orta kısmında yoğunlaşmış halde elde edilen trombositten zengin fibrin (TZF).

## 2.7. Küçük ve Geniş Açılı X-ışını Saçılım Analizi

X-ışını küçük açı saçılma (Small Angle X-Ray Scattering, SAXS) ve geniş açı saçılma (Wide Angle X-Ray Scattering, WAXS) yöntemleri, nano boyutta parçacıklar içeren sistemlerin yapılarını incelemeye kullanılan bir yöntemdir. Bu yöntemi diğer yöntemlerden ayıran en önemli özellik, geniş açı bölgesinde angstromdan ( $\text{\AA}$ ), küçük açı bölgesinde nanometreye (nm) kadar değişen büyüklüklerde morfolojik analizler yapılabilmesidir. SWAXS sistemi ile hem nano boyutta, hem de moleküler boyutta yapısal bilgilere ulaşma imkanımız olmaktadır. SAXS analizleri ile nano oluşumlar, WAXS analizleri ile kristalografik/moleküler oluşumlar ve düzenler hakkında bilgi edinilebilir. Şiddet, konum, simetri bilgileri ve saçılma vektörünün büyüklüğü gibi deneysel veriler ile elde edilen kırınım ve saçılma desenleri kullanılarak gerçekleştirilen Fourier analizleri sonucunda yapının içerdiği elektron yoğunlukları ve bu elektron yoğunluklarının dağılımları hakkında

bilgi edinilebilir. Şekil 2.8’de X-ışını saçılma deneyleri ile ilgili şematik açıklama açıklama yer almaktadır [101].



Şekil 2.8. SAXS ve WAXS deneylerinin tipik profilleri ve ölçüm aralıkları, [101]’den değiştirilerek.

SWAXS yöntemi ile nano oluşumlar içeren pek çok örnek üzerinde çalışma yapılabilir.

Yöntemin en önemli getirileri;

- ✓ Atomik, moleküler, nano ve mikro boyuta kadar geçişte malzemenin yapısı hakkında sürekli bir yapı bilgisine ulaşma imkanı
- ✓ İncelenecek malzemenin katı, sıvı, jel, yoğun gaz gibi farklı formlarda olabilmesi
- ✓ Biyolojik örneklerle çalışma imkanı
- ✓ Dış fiziksel etkileri değiştirerek, yapıda oluşabilecek değişimlerin belirlenebilmesi şeklinde sıralanabilir.

Nano boyutlu birimler içeren doğal ve sentetik malzemelerin yapısal karakteristikleri ve dış etkilerle yapıda oluşturulmaya çalışılan değişiklikler daha çok yüzeysel ve kısıtlı boyutlarda yapısal bilgilerin edinilebileceği SEM, TEM ve AFM gibi görüntüleme yöntemlerinden yararlanılarak gösterilmektedir. Bu yöntemlere ek bir yöntem olarak, girişimi yüksek X-ışınları kullanımı ile incelenecek örneğin tamamına ait yapı analizi ve dış etkilerle yapıda oluşacak değişiklikler SWAXS yöntemi ile incelenebilmektedir.

Aşağıda SWAXS analizleri ile ulaşılan yapısal parametreler hakkında bilgi verilmektedir [102-104]:

Eşitlik 1.1’ de verilen Guinier yaklaşımı olarak tanımlanan saçılma bağıntısı ile ifade edilen  $R_g$  değeri jirasyon yarıçaplarını ifade etmekte ve nano oluşumların “etkin büyüklükleri” hakkında bilgi vermektedir. “Etkin büyüklük” kavramı oluşumların yönelim ve şekillenimlerinin çok düzgün olmamasından kaynaklanır. Daha sonra bu ön yapısal bilgi kullanılarak oluşturulacak model ile ayrıntılı yapı analizleri yapılabilmektedir. Eşitlik 1.1’de,  $q$  saçılma vektörünün büyüklüğü,  $I$  ise saçılma şiddetidir.

(Eşitlik 1.1)

$$I(q) = I(0) \exp\left[-\frac{q^2 R_g^2}{3}\right]$$

Eşitlik 1.2 yardımı ile  $q$  değerinin sonsuza gittiği limit durumunda Porod yaklaşımı ile nano-gözeneklerin ara yüzey alanları ve şekillenimleri incelenebilmektedir.

(Eşitlik 1.2)

$$R_p = \frac{3V}{S} = \frac{3 \lim_{q \rightarrow \infty} (I(q) \cdot q^4)}{\pi(1 - f_v) \int_0^{\infty} I(q) q^2 dq}$$

Porod yarıçapı ( $R_p$ ) bağıntıdan görüldüğü gibi birden daha çok farklı fazdan oluşmuş sistemler için hacim ( $V$ ) - yüzey alanı ( $S$ ) oranı hakkında bilgi almada kullanılır. İki farklı fazın ara yüzey alanları, porozite gösteren yapılarda, gözenek büyüklükleri ve şekilleri (gergin/girintili çıkıntılı) hakkında ve fraktal boyutlar hakkında bilgiler içerir.

Nano oluşumların (gözenek veya parçacıklardan oluşan yapıların) şeklini belirlemede her bir farklı örnek için yapı modeli kurmada farklı matematiksel bağıntılar, farklı form faktörleri tanımlanır. Deneysel saçılma verileri ile kuramsal geliştirilen bu modellerin uyumuna bakılarak yapısal ayrıntılar elektron yoğunluğu düzeyinde belirlenebilir. Örneğin, yarıçaplı homojen bir küre için form faktörü  $F(q)$ ,

(Eşitlik 1.3)

$$F(q) = |A(q)|^2 = V^2 \rho^2 \left[ \frac{3(\sin qR - qR \cos qR)}{q^3 R^3} \right]^2$$

şeklinde verilir. Form faktörü yardımı ile saçılan dalganın genliği  $A(q)$  olarak gösterilir ve en basit durumda, Eşitlik 1.4’ deki hali ile ifade edilebilir.

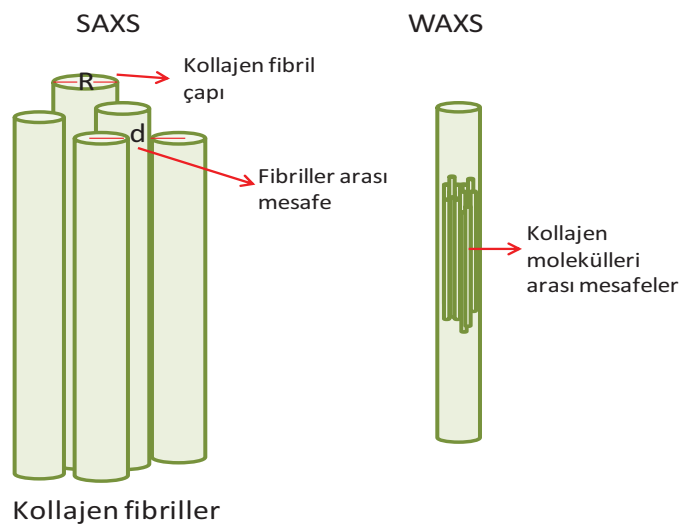
$$I(q) = \phi^* P(q)$$

Burada  $\phi$ , birim hacimde bulunan parçacık sayısıdır,  $P(q)$  ise parçacık form faktörüdür. Ayrıca gözenek boyut dağılımları da bu yöntemle tüm örneği kapsayacak şekilde verilebilmektedir. Bunun yanında oluşturulan model yardımı ile iki fazlı yapıda gözenek duvar kalınlıkları da ayrıntısı ile belirlenebilmektedir [105].

Protein, enzim gibi makromoleküler ve karmaşık yapıların membranlarla etkileşimi, sıvı fazda protein katlanmaları ve aktif kenarların şekillenimi gibi bilgilere de kolayca ulaşılabilir [106].

İncelenen örneklerde kristalin bölgeler varsa bu bölgelerin yapıları da WAXS analizleri ile X-ışını saçılımı yöntemine benzer bir çalışma ile incelenebilmektedir [103].

Sklera dokusu birbiriyle serbestçe çaprazlaşan değişken boyutlara sahip tip 1 kollajen lif demetlerinden oluşmaktadır. Literatürde SAXS ve WAXS yöntemleri ile gözün kornea ve sklera tabakasında kollajen organizasyonunun incelendiği çalışmalar yakın geçmişte popülerite kazanmaya başlamıştır [57, 107-111]. Şekil 2.9’da tanımlandığı üzere WAXS ile kollajen molekülleri arası mesafeler hakkında bilgi elde edilirken, SAXS analizi ile kollajen fibrillerin büyüklükleri ve birbirlerine olan mesafeleri hakkında bilgi edinilir [108, 110]. Bu yöntemler ile ayrıca yapının sertliği, kollajen yapılar arasındaki ekstrasellüler matriks yapının organizasyonu ve dolaylı olarak yapının mekanik özellikleri ile ilgili bilgi edinilebilir.



Şekil 2.9. SWAXS ile elde edilebilen yapısal parametreler

Coudrillier ve ark., yaş ve diabetes mellitus hastalığının skleral sertlik üzerine etkilerini inceledikleri çalışmalarında kadavralardan elde edilen arka sklera dokularını WAXS analizi ile değerlendirmiş ve yaşa bağlı skleral sertlik artışının diabetes mellitus hastalığı olan kişilerde daha da arttığını ve bunun olası glokom hastalığı için önemli etkileri olabileceğini savunmuşlardır [57]. Yine Coudrillier ve ark., glokomu olan kadavra gözlerinden elde edilmiş skleralarda mikro mimari yapı ve mekanik özellikleri inceledikleri çalışmalarında meridyonel gerilim değerlerinin glokomlu skleralarda kontrol grubu skleralarına göre daha yüksek olduğunu bulmuşlar ve bunun glokom patogenezinde görülen doku yeniden şekilleniminin bir sonucu olabileceği yorumunu yapmışlardır [111].





### 3. DENEYSEL ÇALIŞMALAR

Bu bölümde tez kapsamında gerçekleştirilen deneysel çalışmalar açıklanmıştır. Tez kapsamında öncelikle çalışma grupları belirlenerek tavşan gözlerinde sklera doku hasarı modeli oluşturulmuş ve 2 aylık klinik takibin sonucunda tavşanlar ötenazi edilerek hasarlı bölgeler uygun ortamda laboratuvara nakledilmiştir. Hasar oluşturulan sklera bölgeleri immünohistokimyasal çalışmalar, SWAXS analizleri ve hisroksiprolin tayini için uygun şekilde parçalara ayrılmıştır. Her grupta bahsedilen analizler tamamlandıktan sonra gruplar arasında sayısal veriler için istatistiksel analizler yapılmıştır.

#### 3.1. Deneysel Çalışmalarda Kullanılan Kimyasallar ve Biyolojik Maddeler

Deneysel çalışmalar sırasında kullanılan kimyasallar ve biyolojik maddeler Çizelge 3.1’de sunulmuştur.



Çizelge 3.1. Kimyasal ve biyolojik madde listesi

Malzeme	Kod	Firma	Ülke
Agrekan (Anti-Aggreccan ARGxx antibody)	ab3773	Abcam	İngiltere
Asetik asit	1.00056	Merck	Almanya
Asit fuksin	F8129	Sigma-Aldrich	Almanya
Demir Klorür	451649	Sigma-Aldrich	Almanya
Enrich çözeltisi	156477	Sigma-Aldrich	Almanya
Entellan	HX378130	Merck	Almanya
Eosin Y	HX61092539	Merck	Almanya
Etil alkol	1.50318E+11	Teksoll	Türkiye
Fibroblast büyüme faktörü (FGF21 Polyclonal Antibody)	PA5-44325	İnvitrogen	ABD
Hematoksilen	HX84908574	Merck	Almanya
Hidrojen peroksit	K44176709 304	Merck	Almanya
Kemik morfogenetik protein 2 (Anti-BMP2 antibody)	ab6285	Abcam	İngiltere
Kloramin T	402869	Sigma-Aldrich	Almanya
Kollajen tip 1 (Anti-Collagen, Type I antibody)	C2456	Sigma-Aldrich	Almanya
Ksilen	16446	Sigma-Aldrich	Almanya
Mallory Trikróm (Karbolfuksin solüsyonu, asit diferansiyasyon tamponu, fosfomolibdik asit solüsyonu, polikrom solüsyonu)	04-020802	Bio-optica	İtalya
Matriks metalloproteinaz 2 (Anti-MMP2 antibody, 4D3)	ab2462	Abcam	İngiltere
Monopotasyum fosfat	AM1089973 732	Merck	Almanya
Parafin	76242	Sigma-Aldrich	Almanya
Paraformaldehid	1.04002	Merck	Almanya
Potasyum iyodür	204102	Sigma-Aldrich	Almanya
SensiTek HRP Anti-Polyvalent Lab Pack	14896	ScyTek Lab	ABD
SigmaFast 3,3'-Diamino-benzidine (DAB)	D4168-50SET	Sigma-Aldrich	Almanya
Sitrik asit	K93661307 633	Merck	Almanya
Sodyum Hidroksit (NaOH)	106462	Merck	Almanya
Sodyum Klorür (NaCl)	K49469804 806	Merck	Almanya
Sodyum tiyosülfat	72049	Sigma-Aldrich	Almanya
Trans-4-hidroksi-L-prolin	H54409	Sigma-Aldrich	Almanya
Transforme edici büyüme faktörü reseptör 1 (Anti-TGFβR1 antibody)	ab31013	Abcam	İngiltere

Malzemeler alfabetik sıraya göre verilmiştir.

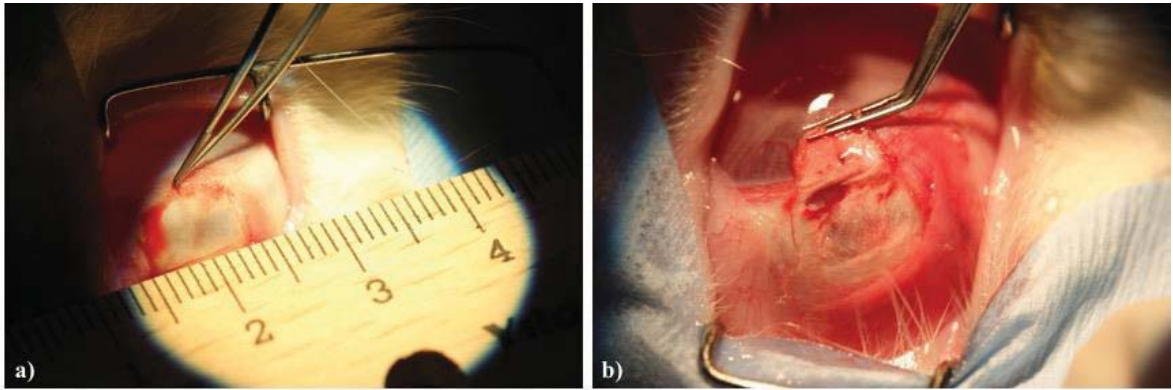
### 3.2. Etik Kurul Onayı ve Mali Destek

“Sklera Hasarlarının Rekonstrüksiyonunda Doğal Otojenik, Allojenik ve Zenojenik Greftlerin Karşılaştırılması: Yeni Bir Otolog Yaklaşım “Trombositten Zengin Fibrin

Membran” başlıklı ve G.Ü.ET-16.026 kod numaralı tez çalışmasının Gazi Üniversitesi Hayvan Deneyleleri Yerel Etik Kurulu Yönergesindeki ilkelere uygun olduğu saptanarak 03.03.2016 tarih ve E.7959 sayılı kararı ile onaylanmasına oy birliği ile karar verilmiştir. Tez çalışmasının mali desteği, Türkiye Bilimsel ve Teknolojik Araştırma Kurumu Başkanlığının 02.06.2017 tarihli ve B.14.2.TBT.0.06.03.02-161-109545 sayılı kararı ile Hızlı Destek Programı-216S384 numaralı proje kapsamında sağlanmıştır.

### 3.3. Hayvan Deney Modeli ve Çalışma Grupları

Tez çalışması kapsamında 45 adet, 10-12 haftalık, 2500-3000 g ağırlığında dişi Yeni Zelanda tavşanı kullanılmıştır. Tavşanların genel anestezisinde intramusküler Ketamin (Alfamine %10, Ege Vet, Türkiye) 50 mg/kg ve Ksilazin (Alfazyne %2, Ege Vet, Türkiye) 5 mg/kg kullanılmıştır. Gerekli asepsi-antisepsi prosedürlerine uygun olarak cerrahi alan steril örtü ile örtülmüş, göz kapakları ve çevresi batikon ile temizlenmiştir. Göz kapakları blefarosta kullanılarak retrakte edilmiş, topikal anestezi amacıyla bir damla Proparakain HCl (Alcaine, Alcon Inc., ABD) göz damlası damlatılmış ve superotemporal kadranın açığa çıkarılması için glob traksiyonu sağlanmıştır. Tüm tavşanların sağ gözlerinde superotemporal kadranda forniks tabanlı olarak konjonktiva flebi oluşturulduktan sonra açığa çıkan sklera alanında, limbus komşuluğunda 8x5 mm çapında, 1/2 sklera kalınlığında sklerektomi yapılarak cerrahi tedavi gereksinimi olan sklera defekt modeli oluşturulmuştur (Şekil 3.1). Bu esnada meydana gelen hemoraji koter kullanılmaksızın Lidokain HCL+adrenalin bitartarat (Jetosel 2 mL, Osel, Türkiye) ile hazırlanmış sünger manipülatörler ile kontrol altına alınmıştır.



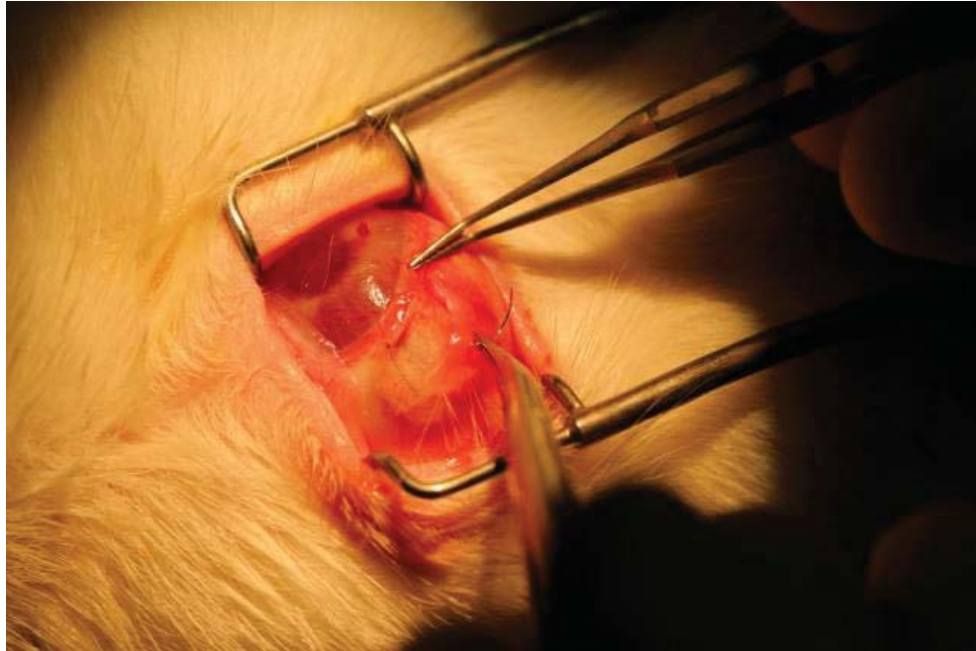
Şekil 3.1. Sklera defekt modelinin oluşturulması: a) Superotemporal bölgede forniks tabanlı olarak konjonktiva diseksiyonu yapıldıktan sonra açığa çıkan sklera, limbustan yaklaşık 2 mm geriden, 8x5 mm çapında olacak şekilde, 45 derece açılı bıçak yardımıyla işaretlenmiştir, b) İşaretlenen alandan açılı bıçak ve yarım ay bıçaklar yardımıyla skleranın 1/2 derinliğinde olacak şekilde sklerektomi yapılmıştır.

Çalışma için kullanılan 45 adet tavşan randomize olarak eşit 5 gruba ayrılmıştır (Çizelge 3.2).

Çizelge 3.2. Çalışmada belirlenen 5 grubun cerrahi işlem ve takipleri.

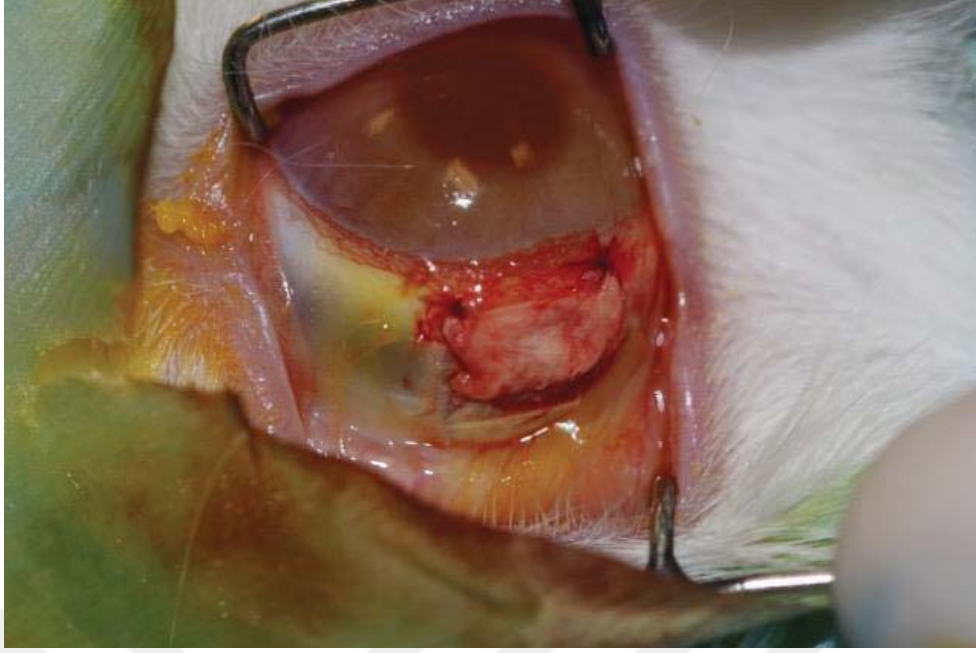A GRUBU: Defekt oluşturmadan takip	(POZİTİF KONTROL)
B GRUBU: Defekt oluşturulup takip	(NEGATİF KONTROL)
C GRUBU: Defekt oluşturulup insan amniyotik membranı greftlenerek takip	(ZENOGREFT)
D GRUBU: Defekt oluşturulup allolog tavşan sklerası greftlenerek takip	(ALLOGREFT)
E GRUBU: Defekt oluşturulup otolog trombosit zengin fibrin greftlenerek takip	(OTOLOG TZF)

Grup A (n=9) herhangi bir sklera defekti oluşturulmadan normal anatomi/morfoloji, histoloji ve mekaniği göstermesi açısından diğer gruplar için pozitif kontrol grubu olarak kullanılmıştır. Grup B’de (n=9) sklerektomi bölgesi, herhangi bir greft materyali kullanılmaksızın disseke edilen konjonktivanın limbuse 8/0 poliglaktin suture (Vicryl, Ethicon, ABD) ile sutureasyonu ile kapatılmıştır (negatif kontrol grubu). Skleral defektler Grup C’ de (n=9) daha önce steril şartlarda hazırlanmış ve -80°C’ de saklanmış, oda sıcaklığında çözündükten sonra defektin çapına uygun olarak hazırlanmış İAM ile 8/0 poliglaktin suture kullanılarak kapatılmıştır (Şekil 3.2).



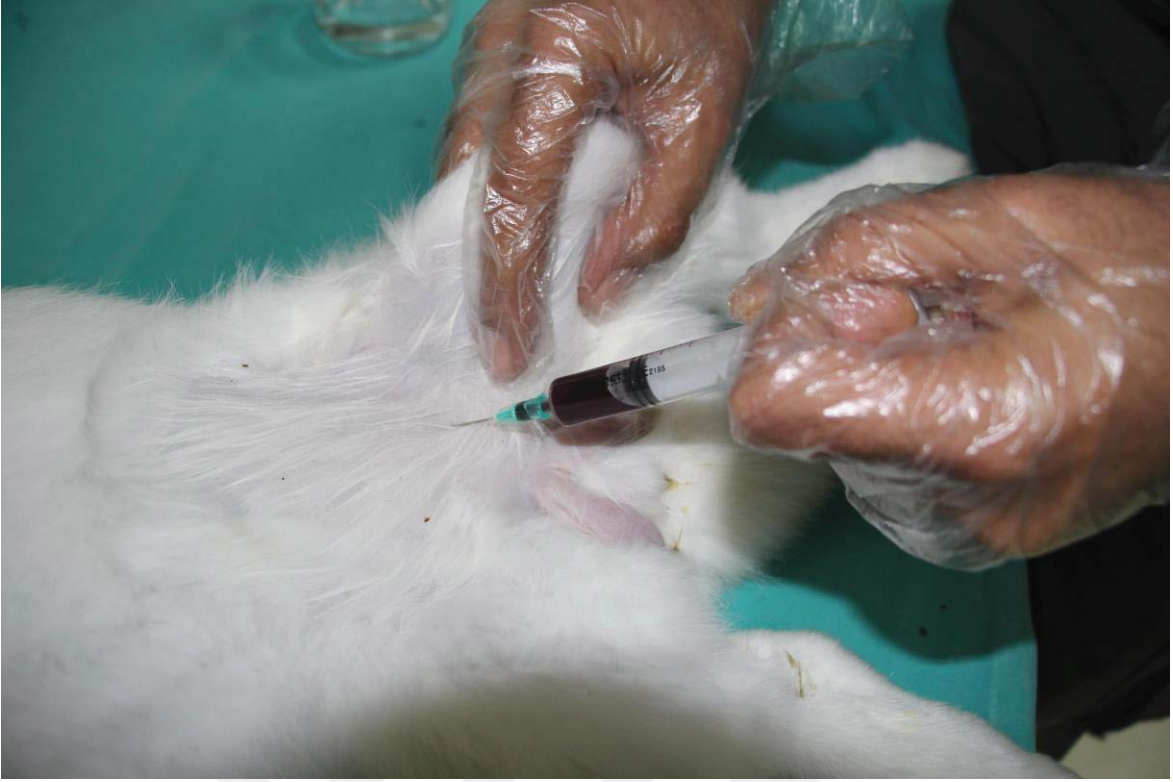Şekil 3.2. C grubunda oluşturulan skleral defektin İAM kullanılarak kapatılması.

D grubunda (n=9) her tavşanın sklerektomisinin ardından çıkarılan her bir sklera materyali diğer tavşana 8/0 poliglaktin suture kullanılarak aktarılmıştır (Şekil 3.3).



Şekil 3.3. D grubunda oluşturulan skleral defektin allolog sklera grefti kullanılarak kapatılması.

Skleral defektler E grubunda (n=9) defektin çapına uygun olarak hazırlanmış TZF ile greftlenmiştir. TZF hazırlanmasında tavşanların femoral venlerinden alınan 5 mL kan örneği (Şekil 3.4) 2.700 devirde 12 dk santrifüj edilmiştir. Santrifüj sonunda tüpün orta kısmında yoğunlaşan fibrin pıhtı penset yardımıyla çıkarılarak daha önceden steril edilmiş baskılama kutusunda baskılanarak yassı bir membran halini almıştır (Şekil 3.5a). TZFM daha sonra 8/0 poliglaktin suture kullanılarak defekti kapatacak şekilde sabitlenmiştir (Şekil 3.5b).

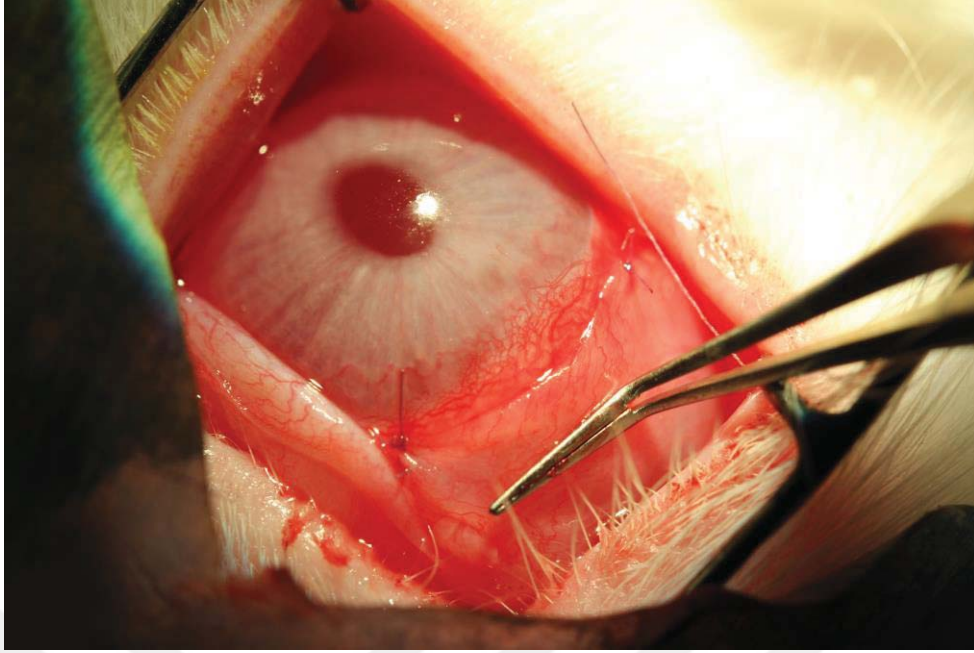


Şekil 3.4. Tavşanların femoral veninden trombositten zengin fibrin membran hazırlanması için kan alınması.



Şekil 3.5. E grubunda oluşturulan skleral defektin otolog TZFM ile kapatılması: a) TZFM, b) defektin kapatılması.

B, C, D ve E gruplarında hasar oluşturulması ve greft yerleştirmenin ardından konjonktiva flebi 8/0 poliglaktin suture kullanılarak kapatılmıştır. Bu şekilde hasarlı bölgelerin ve greftlerin dış ortam ile teması kesilmiştir (Şekil 3.6).



Şekil 3.6. Greftlemelerin ardından konjonktivanın kapatılması.

#### 3.4. Cerrahi Sonrası Medikal Tedavi

Cerrahi prosedürün ardından tavşanlar uygun kafes ortamına nakledilmiş ve analjezik amaçla Ketoprofen (Profenid 100 mg ampul, Sanofi Aventis, Türkiye) 3mg/kg/24 saatte intramusküler olarak uygulanmıştır. Cerrahi tedaviye ek olarak tüm gruplarda tavşanlara topikal olarak %0,3 Netilmisin antibiyotikli göz damlası (Netira, Teka, İtalya) ve Florometalon+Tetrahidrozoilin HCL steroid göz damlası (Efemoline, Thea Pharma, Novartis) günde 4 defa 1 hafta süre ile medikal tedavi olarak uygulanmıştır.

#### 3.5. Cerrahi Sonrası Takip ve Ötenazi

Cerrahi öncesinde ve cerrahi işlem sonrası 3. gün, 7. gün, 1. ay ve 2. ayda tavşanların biyomikroskopik muayeneleri yapılmış, tonopen ile göz içi basınçları ölçülmüş, bulgular fotoğflanarak dökümente edilmiştir. Biyomikroskopik olarak bakılan muayene bulguları;

- Göz kapaklarında ödem ve sekresyon, sekresyonun tipi (mukoid, pürülan, mukopürülan)
- Konjontiva hiperemisi
- Konjontiva fornixsinin değerlendirilmesi
- Episkleral ve skleral damar yoğunluğu
- Sklera defekt bölgesinin değerlendirilmesi (defekt sınırları görülebiliyor mu?, alt komşuluktaki koroid reflesi seçilebiliyor mu?)
- Greftleme yapılan tavşanlarda greftlerin durumu (yer değiştirme, erime)
- Kornea saydamlığı, kornea epitel defekti

olarak sıralanmıştır.

Muayeneler sırasında tavşanlar genel anestezi maddeleri ile uyutulmuştur. Her gruptan 3'er adet olmak üzere toplam 15 adet tavşan 7. gün' de, her gruptan 3'er adet olmak üzere toplam 15 adet tavşan 1. ayda, geriye kalan 15 adet tavşan ise 2. ayda ötenazi edilerek sağ gözlerinde çevre sağlam dokuyu da içerecek şekilde cerrahi onarım yapılan saha eksize edilmiştir.

### **3.6. Örnek Hazırlanması ve İncelemeler**

Çıkarılan kesitlerden elde edilen tavşan skleraları 3 eşit parçaya ayrılmış ve bir parça histolojik incelemeler (Hematoksilen&Eozin, Masson Trikrom, Verhoeff Von Gizon) ve immünohistokimyasal incelemeler (Kollajen tip 1, TGFβ1, FGF, BMP2, Agrekan, MMP2) için %4 (v/v) paraformaldehid içerisinde nakledilmiştir. Diğer örnek fosfat tampon çözeltisi (PBS, pH 7.4) içerisinde hidrokisprolin tayini için nakledilmiştir. Üçüncü grup örnek ise SWAXS incelemeleri için nakledilmiştir.

#### **3.6.1. Sklera Örneklerinin Boyamalar için Hazırlanması, Parafinleme ve Kesitlerin Alınması**

Laboratuvarda %4 (v/v) paraformaldehid içerisinde fikse edilmiş doku örnekleri 1 gece akar su altında yıkanmıştır. Susuzlaştırma işlemi için örnekler sırasıyla %60, %70, %80, %90 (v/v) etil alkol serilerinde 30'ar dk, %96 ve %100 (v/v) alkol serilerinde 60'ar dk tutulmuştur. Şeffaflaştırma işlemi, doku örnekleri 1:1 oranında alkol:ksilen karışımında 30 dk, ksilende 2 değişim 60'ar dk tutularak yapılmıştır. İnfiltrasyon işlemi, doku örnekleri 60°C etüvde (EN 055, Nüve, Türkiye) 1:1 oranında ksilen:parafin karışımında 30 dk, parafinde 2 değişim 60'ar dk tutularak yapılmıştır. Parafinleme işlemi için, +4°C'de soğutulmuş blok kapları alınarak doku örnekleri etüvden alınmış ve bohçalar makas ile kesilerek açılmıştır. Doku örneğinin bloklanacağı bölüme 1 mL erimiş parafin dökülmüş ve örnek pens yardımıyla kesit yüzeyi alt kısma gelecek şekilde yerleştirilmiştir. Örneğin üzeri tamamen kaplanacak şekilde erimiş parafin ile doldurulmuş ve kurşun kalemle kimlik bilgileri yazılmış kağıt, parafin içine yerleştirilmiştir. Oda sıcaklığında tüm bloklar sertleşene kadar bekletilmiştir. Yeterli sertliğe ulaşan bloklar, blok kabından çıkartılarak +4°C'de saklanmıştır. Kesitlerin alınması için, 37°C su banyosu açılarak ısınması sağlanmıştır. Parafin bloğun kenarı, mikrotom bıçağına (MX35 Premier, Thermo Scientific, ABD) paralel ve kesit alınacak yüz mikrotom bıçağına bakacak şekilde blok tutucuya yerleştirilmiştir. Parafinin fazlası doku örneği gelinceye kadar tıraşlanarak uzaklaştırılmıştır. Sklera doku örneğinden 4-6 µm kalınlığında kesitler alınmıştır. Kesitler ince bir fırça



yardımıyla su banyosuna alınarak açılmaları sağlanmıştır. Poli-L-lizin kaplanmış lamalar (Orlab, Türkiye) üzerine grup adı ve tavşanın kodu yazıldıktan sonra 45°lik açı ile su banyosuna daldırılarak açılan kesitler lam üzerine alınmıştır. Daha sonra lamalar dik olarak konularak kurumaları sağlanmıştır. Kesitler boyamalar için kullanılmaya kadar oda sıcaklığında saklanmıştır.

### **3.6.2. Hematoksilen&Eozin Boyama**

Isıl deparafinizasyon işlemi için, kesitler lam asansörüne yerleştirilerek 60°C'lik etüvde 1 gece bekletilmiştir. Kimyasal deparafinizasyon işlemi için, kesitler 30'ar dk 2 değişim ksilende tutulmuştur. Rehidratasyon işlemi için, sırasıyla %95, %80, %70, %60 (v/v) etil alkol serilerinde 2'şer dk tutulmuştur. Daha sonra kesitler 5 dk akan su altında yıkanmıştır. Yıkamadan sonra kesitler 5 dk hematoksilen boya solüsyonunda tutulmuştur. Boyadan çıkan kesitler tekrar 5 dk akan suda yıkanmıştır. Kesitler 2-3 dk eosin boya solüsyonunda tutulmuştur. Bir kez daha akan suda 5 dk yıkanan kesitler %80 alkol içine aktarılmış ve 1 dk bekletilmiştir. Akabinde 1 dk %95 (v/v) alkol içinde tutulan kesitler son olarak 1 saat ksilende bekletilmiştir. Dijital kamera (DP26 5 megapixel digital camera, Olympus, ABD) ile ışık mikroskobu (BX43 Upright, Olympus, ABD) altında incelemeler için kesitler üzerine entellan damlatılarak lamel (Patolab, Türkiye) ile kapatılmış ve penset yardımıyla hava kabarcıkları çıkartılmıştır. Hematoksilen&Eozin boyama sonucunda hücre çekirdeği mor, sitoplazma ve kollajen lif demetleri ise pembe boyanmıştır. Değerlendirmelerde 40X büyütmede alanda hiç kan damarı veya enflamatuvar hücre görülemiyorsa inflamasyon ve vaskülarizasyonun olmadığına, <50 enflamatuvar hücre ve <5 kan damarı görülüyorsa + vaskülarizasyon ve enflamasyon olduğuna, ≥50 enflamatuvar hücre ve ≥5 kan damarı görülüyorsa ++ vaskülarizasyon ve enflamasyon olduğuna karar verilmiştir.

### **3.6.3. Mallory Trikrom Boyama**

Isıl deparafinizasyon işlemi için, kesitler lam asansörüne yerleştirilerek 60°C'lik etüvde 1 gece bekletilmiştir. Kimyasal deparafinizasyon işlemi için, kesitler 30'ar dk 2 değişim ksilende tutulmuştur. Daha sonra kesitler 5 dk distile su ile yıkanmıştır. Akabinde kesitler üzerine karbolfuksin solüsyonundan 10'ar damla damlatılarak 10 dk bekletilmiştir. Kesitler distile su ile yıkandıktan sonra asit diferansiyasyon tamponunda 2 dk inkübe edilmiştir. Yıkama yapılmadan polikrom solüsyonundan 10'ar damla eklenerek 1 dk daha inkübe edilmiştir. Daha sonra distile su ile 2-3 dk yıkanan kesitler 1 dk %80 (v/v) alkol içinde, 1 dk %95 (v/v) alkol içinde tutulmuştur. Son olarak kesitler 1 sa ksilende tutulmuştur. Mikroskop altında incelemeler için kesitler üzerine entellan damlatılarak lamel ile kapatılmış ve penset

yardımıyla hava kabarcıkları çıkartılmıştır. Mallory trikrom boyama sonucunda hücre çekirdeği kırmızı pembe, kollajen lif mavi, elastik lif soluk pembe olarak boyanmıştır.

#### **3.6.4. Verhoeff Asit Fuksin Boyama**

Isıl deparafinizasyon işlemi için, kesitler lam asansörüne yerleştirilerek 60°C'lik etüvde 1 gece bekletilmiştir. Kimyasal deparafinizasyon işlemi için, kesitler 30'ar dk 2 değişim ksilende tutulmuştur. Distile su ile yıkanan kesitler Verhoeff solüsyonunda 1 sa bekletilmiştir. Akan suda 2-3 kez yıkandıktan sonra %2 (v/v) demir klorür solüsyonunda 1-2 dk diferansiye edilmiştir. Tekrar akar suda yıkanarak diferansiyasyon durdurulmuş ve mikroskop altında elastik liflerin boyanması kontrol edilmiştir. Daha sonra %5 sodyum tiyosülfat ile 1 dk muamele edilmiştir. Akan suda yıkandıktan sonra asit fuksin solüsyonunda 3-5 dk muamele edilmiştir. Daha sonra dehidratasyon amacıyla sırasıyla %95 (v/v), 2 değişim %100 (v/v) alkol ve 2 değişim ksilen içinde 3 dk tutulmuştur. Son olarak, entellan ile lamel kapatılmış ve penset yardımı ile hava kabarcıkları çıkartılmıştır. Verhoeff asit fuksin boyama sonucunda hücre çekirdeği ve elastik lif mavi-siyah, kollajen lif kırmızı-fuşya olarak boyanmıştır.

#### **3.6.5. İmmünohistokimyasal Boyamalar**

Isıl deparafinizasyon işlemi için, kesitler lam asansörüne yerleştirilerek 60°C'lik etüvde 1 gece bekletilmiştir. Kimyasal deparafinizasyon işlemi için, kesitler 30'ar dk 2 değişim ksilende tutulmuştur. Rehidratasyon işlemi için, sırasıyla %95, %80, %70, %60 (v/v) etil alkol serilerinde 2'şer dk tutulmuştur. Daha sonra kesitler 5 dk akan su altında yıkanmıştır. Antijen geri kazanımı için kesitler 0.1M sitrik asit solüsyonu (pH: 6) içerisinde 2 defa 5'er dk mikrodalga fırında kaynatılmıştır. Kaynatma sonrası dokuların etrafı hidrofobik pap pen (Japonya) ile çizilerek solüsyonların spesifik olarak dokuların bulunduğu bölümlerde kalmaları sağlanmıştır. Daha sonra, PBS ile 3 defa 5'er dk yıkama yapılarak dokudaki endojen hidrojen peroksidaz aktivitesini önlemek için %3 (v/v) hidrojen peroksit ile 20 dk inkübe edilmiştir. Kesitler 3 defa 5'er dk PBS ile yıkandıktan sonra protein yapıları bloklamak için oda sıcaklığında 20 dk Sensitek HRP Anti-Polyvalent immünohistokimya kiti içerisinde yer alan bloklayıcı ile muamele edilmiştir. Bloklama sonucunda kesitler TGFβR1 (1:50), FGF (1:50), MMP2 (1:50), BMP2 (1:50), Agrekan (1:50), Kollajen 1 (1:50) birincil antikor solüsyonları içinde 1 gece inkübe edilmiştir. Birincil antikorlar ile inkübe edilen kesitler tekrarlanan PBS yıkaması sonrası Sensitek HRP Anti-Polyvalent immünohistokimya kiti içerisinde yer alan biyotinlenmiş ikincil antikor kullanılarak 30 dk inkübe edilmiştir. Biyotinlenmiş ikincil antikor üzerine kit içeriğindeki HRP (Horseradish

peroxidase) enzimi konularak nemli ortamda +4°C'de ikincil antikora tutunması için 20 dk inkübe edilmiştir. Son olarak kesitler PBS ile yıkanarak DAB ile reaksiyonun görünür hale gelmesi sağlanmıştır. DAB ile görünür hale getirilen reaksiyon PBS içerisine alınarak gelişmesi durdurulmuştur. Kesitler PBS'den alınmış, hematoksilin ile boyanmış, %70 ve %96'lık alkol serilerinden geçirilip, ksilene alınmıştır. Mikroskop altında incelemeler için kesitler üzerine entellan damlatılarak lamel ile kapatılmış ve penset yardımıyla hava kabarcıkları çıkartılmıştır. Herbir kesit için ışık mikroskobu altında 40X büyütmede birbirinden habersiz iki araştırmacı tarafından rastgele beş alan seçilmiş ve bu alanlar içinde hücrelerin boyanma yoğunluğuna göre; 0 (boyanma yok), +1 (zayıf, fakat tespit edilebilir boyanma), +2 (orta şiddetli boyanma) ve +3 (yoğun boyanma), hücre sayımı yapılmıştır. Hesaplama için H Skor formülü kullanılmıştır ( $\sum P_i(i+1)$ ): i boyanma yoğunluğu skorunu,  $P_i$  boyanan hücrelerin yüzdesini gösterir). İki gözlemcinin hesapladığı skorların ortalaması alınmış ve H Skor değerleri grafikte gösterilmiştir.

### **3.6.6. Küçük ve Geniş Açılı X-Işını Saçılması (Small and Wide Angle X-Ray Scattering) (SWAXS) Analizi**

Laboratuvar ortamına aktarılan ve sklera hasarı içeren doku örnekleri Hacettepe Üniversitesi, Mühendislik Fakültesi, Fizik Mühendisliği Bölümü, X-ışını laboratuvarında bulunan laboratuvar tipi SWAXS cihazı (HECUS System3, S&L Innovations, Avusturya) kullanılarak analiz edilmiştir.

Ölçümlerin yapıldığı sistemde X ışını kaynağı olarak  $CuK\alpha$  ( $\lambda=1,54 \text{ \AA}$ ) kullanılmıştır. Ölçümler 1 mbar gaz basıncı ile oluşturulmuş vakum ortamında 40 mA ve 50 kV tüp çalışma şartlarında gerçekleştirilmiştir. SWAXS deney sistemi Kratky tipi kolimatöre (çizgi kolimasyon) ve 1024 kanallı, kanallar arası mesafenin 54  $\mu\text{m}$  olduğu, konuma duyarlı SAXS ve WAXS olmak üzere iki lineer dedektöre sahiptir. Bu özellik sayesinde SAXS ve WAXS ölçümleri eş zamanlı olarak yapılabilir. Sistemde nikel ve tungsten filtreler mevcuttur. Her bir örnek için ışınlama süresi 400 sn olarak belirlenmiştir. Ölçümler oda sıcaklığında gerçekleştirilmiştir. Sklera doku örnekleri örnek tutuculara yerleştirilerek hazneye aktarılmıştır. Tüm ölçümler ASA3 (Amplitude Spectrum Analyzer, Techwin, Çin) sistem yazılım programı kullanılarak gerçekleştirilmiştir. Saçılma desenleri her bir bölge için lineer dedektör kanal numaralarına göre okunan saçılma şiddet değerlerini içermektedir. Daha sonra bu veri dosyası, kalibrasyon örneklerinin verdiği belirli q değerlerine göre kalibre edilen  $I(q)$ -q grafiği şekline dönüştürülmüştür. Sonuç olarak toplanan veriler q saçılma vektörü büyüklüğüne göre saçılma şiddet değerlerini içerir. ASA3 programı ara

yüzüyle veriler “.P00” formatında alınmıştır. Alınan veriler “EasySWAXS” programı ile “.dat uzantılı” verilere çevrilmiştir.

Her örnek için jirasyon yarıçapını ve en olası oluşum morfolojilerinin 1, 2 ve 3 boyutlu bilgilerini elde etmek amacıyla küçük q bölgesini içeren Guinier grafikleri çizilmiştir. Bu grafikler 1, 2 ve 3 boyutlu nano oluşum büyüklükleri, morfolojilerine göre belirlenen  $I(q)$ - $q$  eşitlikleri kullanılarak küçük q bölgesindeki veriler ile belirlenir (Eşitlik 1.1).

Örnekler içeriğindeki nano oluşumların jirasyon yarıçapları büyüklükleri tanımlamada kullanılır. EasySWAXS programı kullanılarak jirasyon yarıçapı (katı fazda etkin büyüklük) bilgisine ulaşılır. Saçılma desenlerinden yola çıkarak uygun form faktörleri oluşturulup  $I(q)$ - $q$  grafiğinin tamamına fit yapılmıştır. Her bir parametre üzerine arıtım işlemi tekrarlanarak güvenilirlik parametresi en iyi olan sonuca ulaşılır. Arıtım parametrelerinin (yarıçap ve uzaklık) yanında belirlenen yapının güvenilirliğini veren  $\chi^2$  değeri 7’den küçük olmalıdır.

Uzaklık dağılım fonksiyon grafikleri ve modellemeler IGOR Pro 6.0 (WaveMetrics, Inc., ABD) programı kullanılarak elde edilmiştir. 3D-ab-initio görüntüleri uzaklık dağılım grafik ve verilerinden yola çıkarak DAMMIN (European Molecular Biology Laboratory, Hamburg, Almanya) programı yardımıyla elde edilmiştir. DAMMIN programı kullanılırken başlangıçta, küçük taneciklerden oluşan büyük bir yapı şekli model olarak önerilir. Sonra küçük taneciklerin konumu ve sayısı değiştirilerek ölçülen SAXS desenine en yakın desen veren yapı modeli tespit edilmeye çalışılmıştır. WAXS verileri ASA3 programıyla incelenmiş q, d ve  $\theta$  bilgileri verilere kaydedilmiştir.

### **3.6.7. Hidroksiprolin Tayini ile Kollajen İçeriğinin Belirlenmesi**

Çalışmanın belirlenen zamanlarında cerrahi olarak tavşanlardan elde edilen sklera doku örnekleri ilk olarak PBS (pH 7.4) ile yıkanmıştır. Bir gece vakum etüvünde (Nüve EV 810, Türkiye) kurutulan örneklerin ağırlıkları ölçülmüştür. Ependorflara alınan sklera örneklerine parçalanması için 100’er  $\mu\text{L}$  2M NaOH ilave edilmiştir. Aynı zamanda 1mg/mL trans-4-hidroksi-L-prolin stok çözeltisi ultra saf su kullanılarak taze olacak şekilde hazırlanmıştır. Bu stok kullanılarak ikinci bir 400 ng/ $\mu\text{L}$  hidroksiprolin çözeltisi stoğu elde edilmiştir. 2M NaOH ve ikinci hidroksiprolin stoğu kullanılarak 0-20  $\mu\text{g}$  arası hidroksiprolin standartları elde edilmiştir. Doku örnekleri ve standartları içeren Ependorflar özel kapaklar takılarak 121°C’de 15 dk süreyle otoklavlanmıştır. Otoklavdan çıkarılan örnekler hafifçe vortekslenmiştir. Örneklerden 50’şer  $\mu\text{L}$  alınarak yeni tüplere aktarılmış ve standartlar da dahil bütün tüplere 450  $\mu\text{L}$  Chloramin T çözeltisi (0.059M) eklenmiştir. Oda sıcaklığında 25 dk bekletilmiştir. Ardından tüplere 500  $\mu\text{L}$  Enrich çözeltisi (4-dimetilaminobenzaldehit) (1M) eklenmiş ve 65°C’de 20 dk inkübe edilmiştir. Her bir örnekten 3’er paralel olacak

şekilde 200'er µL 96 gözlü kültür kaplarına alınmıştır. UV-visible spektrofotometre (ASYS, Hitech UVM 340 plate reader, Avusturya) ile 550 nm dalga boyunda optik absorbans değerleri elde edilmiştir [112, 113]. Standartlardan elde edilen optik absorbans değerlerine karşılık gelen hidrokspirolin miktarı ile oluşturulan kalibrasyon grafiği ekte sunulmuştur. Hidrokspirolin içeriği bilinmeyen dokuların hesaplamaları bu kalibrasyon grafiği kullanılarak elde edilmiştir.

### **3.7. İstatistiksel Analiz**

Çalışmada kantitatif analiz sonuçları immünohistokimyasal analizler için SigmaPlot versiyon 14 (Jandel Scientific Corp., San Rafael, CA) kullanılarak yapılmış ve anlamlılık  $p<0,05$  olarak değerlendirilmiştir. Diğer sayısal veriler SPSS (Statistical Package for Social Sciences Inc., Chicago, IL, ABD) 21,0 versiyonu kullanılarak istatistiksel açıdan değerlendirilmiştir. Gruplar arası fark tek yönlü ANOVA testi ile değerlendirilmiş ve  $p<0,05$  olduğu durumlar istatistiksel açıdan anlamlı kabul edilmiştir. Grafiklerde istatistiksel anlamlılıklar \*:  $p<0,05$ ; \*\*:  $p<0,01$ ; \*\*\*:  $p<0,001$  olarak gösterilmiştir.

#### 4. DENEYSEL SONUÇLAR VE TARTIŞMALAR

Bu bölümde tez çalışması kapsamında yapılan deneysel çalışmaların sonuçları sunulmuş ve sonuçlar bilimsel literatür ışığında tartışılmıştır. Öncelikli olarak, klinik izlemlerde 1. hafta, 1. ay ve 2. ayda muayene edilen tüm tavşanların bulguları açıklanmış, tablolar ve fotoğraflar ile sunulmuştur. Daha sonra, immünohistokimyasal boyama sonuçları istatistiksel olarak ve görüntüler ile sunulmuştur. SWAXS sonuçları, analiz programları yardımı ile elde edilen grafikler ile açıklanmıştır. Son olarak, hidroksiprolin tayini sonucu elde edilen veriler grafik yardımı ile gösterilmiştir.

##### 4.1. Klinik İzlem

Birinci hafta tüm tavşanlar biyomikroskopik olarak muayene edilmiştir. A grubunda tüm tavşanlarda sağlıklı sklera görünümü tespit edilmiştir (Şekil 4.1).

B grubunda, B2 ve B7 kodlu tavşanlar haricinde tüm tavşanlarda pürülan karakter ağırlıkta olmak üzere sekresyon olduğu ve sekresyonun +/+ yoğunluğunda olduğu dikkat çekmiştir. Ayrıca, B grubunda tüm tavşanlarda sklera doku hasarı oluşturulan bölgede konjonktiva ve yüzeysel episkleral bölgede hiperemi ve vaskülarizasyon olduğu gözlemlenmiştir. Hiperemik konjonktiva altında sklera hasar bölgesinde tüm tavşanlarda koroid reflexinin belirgin olarak mevcut olduğu gözlemlenmiştir (Şekil 4.2). Skleral nekroz hiçbir tavşanda tespit edilmemiştir. Santral kornea epitelinde defekt 3 tavşanda tespit edilmiştir. Tüm bulgular değerlendirildiğinde, B grubunda orta-ağır seviyede bir göz yüzeyi enflamasyonu olduğu düşünülmüştür (Çizelge 4.1).

C grubunda, pürülan karakter ağırlıkta olmak üzere 8 tavşanda + yoğunlukta sekresyon tespit edilmiştir. Ayrıca tavşanlarda ++/+++ yoğunlukta konjonktival ve yüzeysel episkleral vaskülarizasyon dikkat çekmiştir. İAM greftinin 3 tavşanda yer değiştirerek defekt alanının dışına doğru kaydığı tespit edilmiştir. Bu tavşanlarda İAM desteğinin yara bölgesinden uzaklaşmasına bağlı olarak sklera defekt bölgesinin altında koroid reflexinin görüldüğü gözlemlenmiştir (Şekil 4.3). Diğer tavşanlarda İAM'nin erimediği ve yara yerinde mevcudiyetini koruduğu tespit edilmiştir. Skleral nekroz hiçbir tavşanda gözlenmezken, santral kornea epitel defekti 3 tavşanda gözlemlenmiştir. Tüm bulgular değerlendirildiğinde, C grubunda orta-ağır seviyede bir göz yüzeyi enflamasyonu olduğu düşünülmüştür (Çizelge 4.2).

D grubunda, D1 ve D4 kodlu tavşanlarda +++ yoğunlukta enflamasyon olduğu ve greftin avasküler görüldüğü tespit edilmiştir (Şekil 4.4). D grubunda diğer tavşanlarda yara dudakları ve greftleme yapılan bölge normal iyileşme basamaklarına uygun izlenmiştir. D9 kodlu tavşanın çalışmanın sonunda hamile olduğu tespit edildiğinden çalışma dışı

bırakılmıştır. Tüm bulgular değerlendirildiğinde, D grubunda orta seviyede bir göz yüzeyi enflamasyonu olduğu düşünülmüştür (Çizelge 4.3).

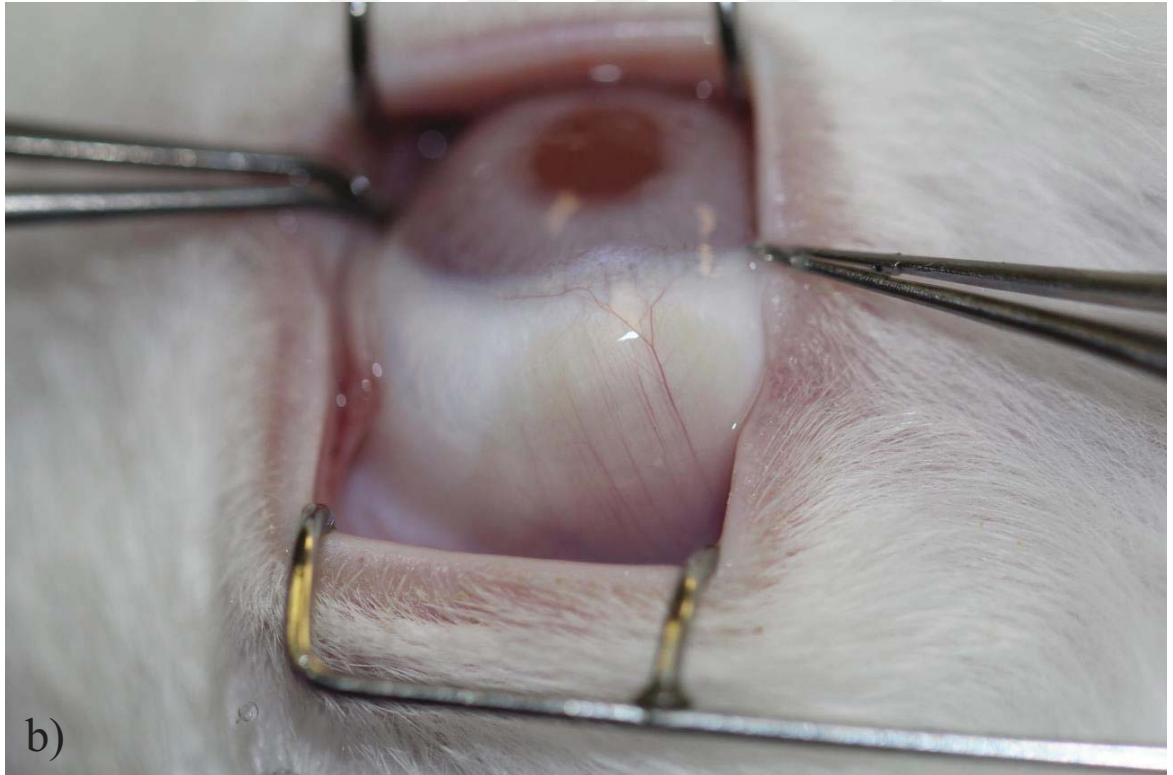
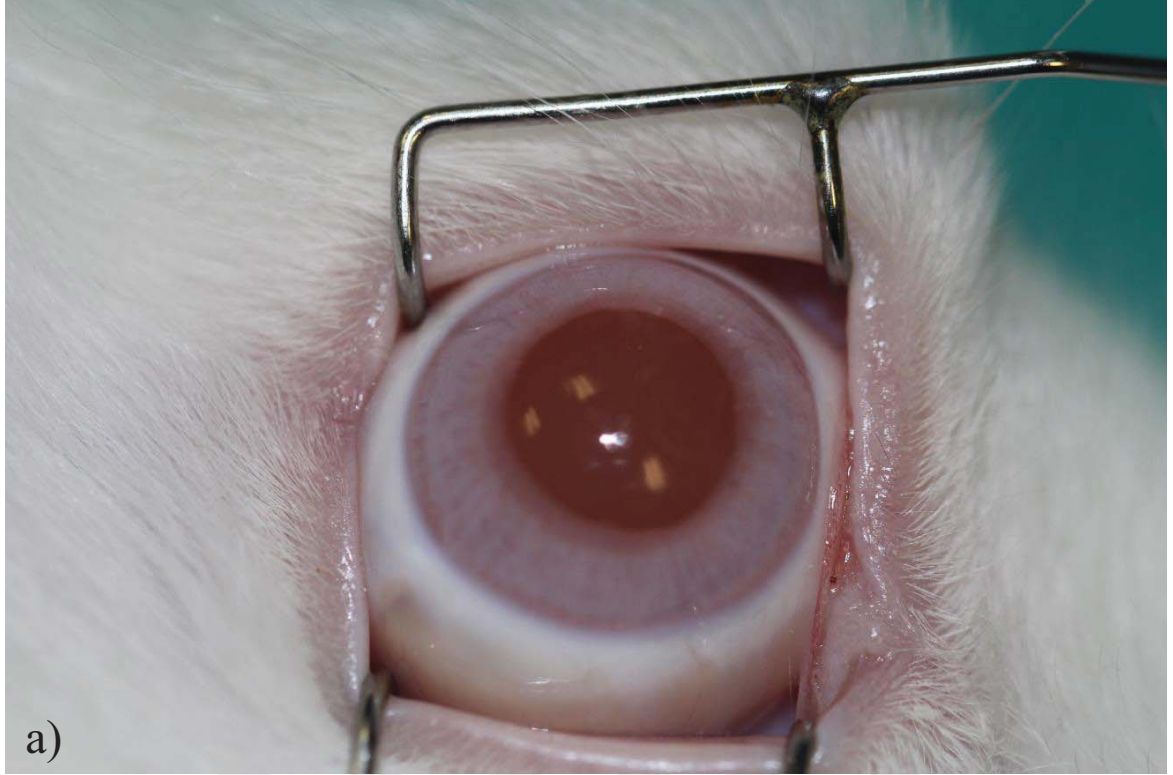
E grubunda, E3 kodlu tavşanda konjonktival sütürün açılmasına bağlı olarak greftin altındaki koroid refleksi görünür hale gelmiştir. Ancak bu tavşanda yara bütünlüğünün korunmuş olduğu ve koroid herniasyonunun gelişmediği dikkat çekmiştir. E grubunda, 3 tavşanda mukopürülan karakterde, + yoğunlukta sekresyon ve yüzeysel enflamasyon olduğu gözlemlenmiştir (Şekil 4.5). Tüm bulgular değerlendirildiğinde, E grubunda hafif-orta seviyede bir göz yüzeyi enflamasyonu olduğu düşünülmüştür (Çizelge 4.4).

Bu sonuçlar ile akut dönemde yara yerinin herhangi bir greftleme yapılmadan birincil iyileşmeye bırakıldığı B grubunda tüm tavşanlarda alttaki koroid tabakasının görünür hale gelmesi, akut dönemde yara bölgesi dayanımının yetersiz olduğuna işaret etmiştir. Mekanik dayanımın yetersizliği, sklera defekt bölgesine kapatılan konjonktivada damarlanma artışı ve bölgenin kuvvetlendirilebilmesi için büyüme faktörü ve sitokin salımını uyarmıştır. Artan vaskülarizasyon ile bölgede artan enflamasyonun temel amacı yara bölgesinde hücreler arası matriks ve kollajen yapımını uyarmaktır. Ancak yara bölgesinde enflamasyon belirli bir seviyenin üzerine çıktığında kemotaktik olaylar ve sitokin salımı normal yara iyileşme basamaklarını olumsuz yönde etkiler. Yara iyileşme basamaklarından ilki olan enflamasyon ve proliferasyon evresinde yapım ve yıkımın orantılı olarak ilerlemesi, damarlanma ve damarlarla birlikte gelen hücresel göçün belirli bir oranı aşmaması gerekmektedir. Bu sınır aşıldığında yıkım, yapımı geçerek istenmeyen sonuçlar ile karşılaşılır [114]. Bu sebeple vücudumuzda her bölgede olduğu gibi sklera bölgesinde de doku dayanımını azaltacak ve yara bölgesini açıkta bırakacak şekilde bir hasar oluştuğunda greft malzemeleri ile bölgeyi desteklemek gerekir. Bu şekilde yara bölgesi hem mekanik açıdan desteklenmiş olur hem de kimyasal açıdan bölgede dengeyi koruyacak bir kaynak yerleştirilmiş olur [115]. Sunulan tezin araştırdığı temel konu, sklera hasarlarında yara bölgesini kimyasal ve mekanik açıdan sağlıklı sklera dokusuna en benzer şekilde koruyan greft malzemesinin araştırılmasıdır. Klinik gözlem, göz hekimlerinin kliniklerde herhangi bir analiz yöntemine başvurmadan basit bir biyomikroskopik muayene ile tanı koyabilecekleri, maliyeti düşük ve hastaya herhangi bir zararı olmayan inceleme yöntemidir. Sunulan tez çalışmasında, laboratuvar analizleri öncesinde tavşanlar basit ve kullanışlı bir yöntem olarak biyomikroskopik açıdan muayene edilmiş ve aslında doku bölgesinde hücresel boyutta verilen yanıtların klinikteki yansımaları olan muayene bulguları ile tanı konulması amaçlanmıştır. Yöntem kısmında belirtildiği üzere, tavşanların sklera doku hasarı bölgesindeki ve ona komşuluktaki göz yüzeyi alanları damarlanma, sekresyon, epitel defekti ve greftin konumu açısından

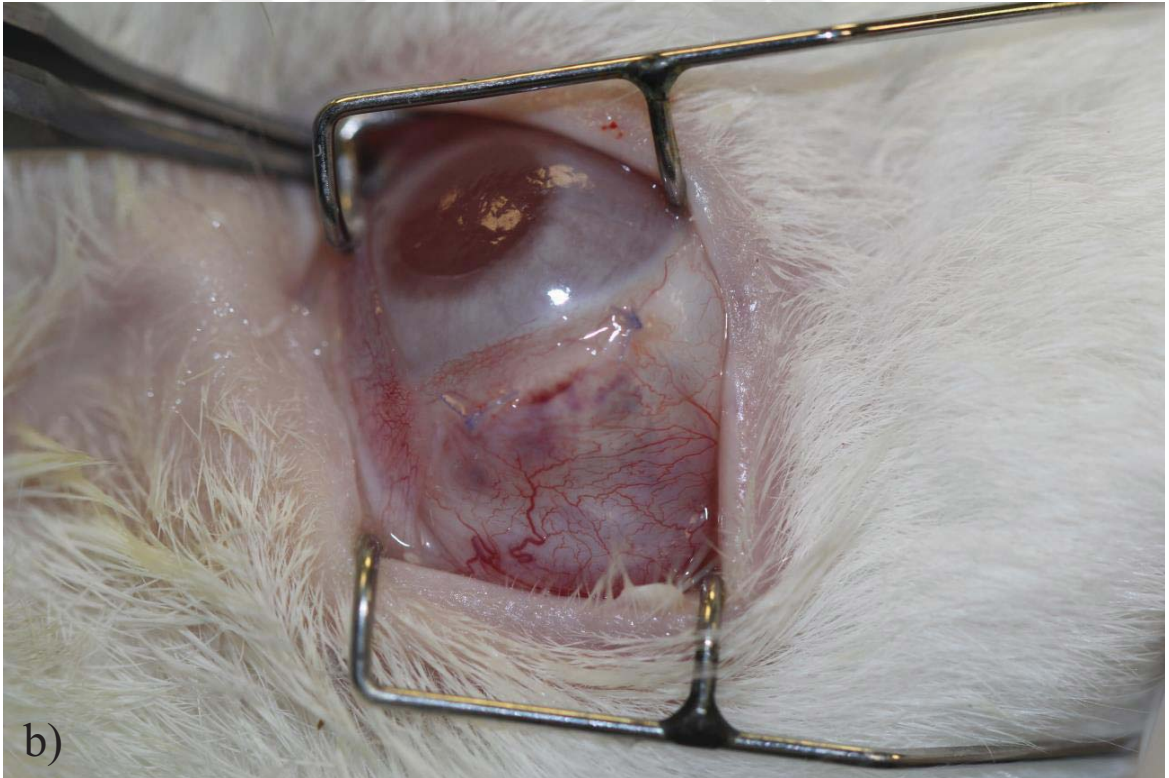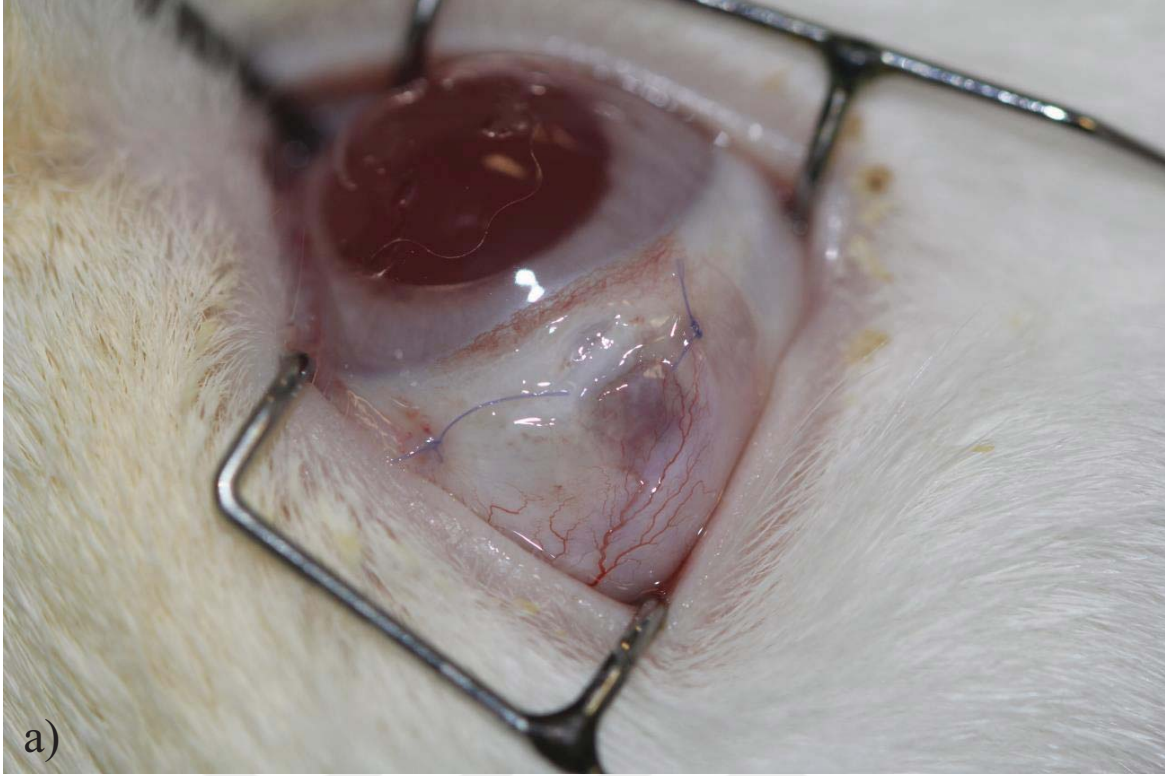
değerlendirilmiştir. Burada amaçlanan, bölgeye damarlar aracılığı ile gelen hücresel yanıtın normal iyileşme basamaklarına uyumunu değerlendirmektir. Birinci hafta tüm tavşanların muayeneleri gerçekleştirilmiş ve özellikle B ve C gruplarında orta-ağır seviyede hücresel yanıtın var olduğu gözlemlenmiştir. B grubunda greft kullanılmadan birincil iyileşmenin akut dönemde yetersiz olduğu kanaatine varılmıştır. Bu, klinik açıdan beklenen bir yanıttır. Ancak, İAM ile greftleme yapılan C grubunda akut dönemde tespit edilen artmış hücresel yanıt klinikte İAM kullanımı ve İAM'nin enflamasyon önleyici etkisine çok uygun olmayan bir durumdur. Tavşanlarda İAM kullanıldığında zenojenik bir greftleme yapılmış olur. Klinikte ise insan göz yüzeyinde bir iyileşme problemi olduğunda İAM ile greftleme yapılmakta ve bu allogreft olarak kabul edilmektedir. Tavşan ve insan dokuları arasındaki bu uyumsuzluk İAM için beklenmeyen, artmış hücresel yanıt ve enflamasyonu açıklayabilir. Bu durum gerçek hayatta insan sklera doku hasarında kullanılan zenojenik greftlere benzetilirse, artmış enflamatuvar yanıt ve arzu edilen klinik iyileşmenin gerçekleşmemesini açıklayabilir. D grubunda, allogreft olarak başka bir tavşandan alınan sklera grefti kullanılmıştır. Klinik muayene bulgularında orta seviyede enflamasyon tespit edilmesi, zenojenik greftlemeye göre daha kabul edilebilir sonuçların olması, allojenik grefti bir üst noktaya taşımıştır. Ancak, hala avasküler greftin tespit edilmesi ve orta seviyede yüzeysel vaskülarizasyonun görülmesi bölgede normal yara iyileşmesi basamaklarına uygun olmayan bir sürecin var olduğunu göstermektedir. Gerçek hayatta, insan sklera doku hasarlarında özellikle kadavradan elde edilmiş sklera greftleri uygulandığında bu beklenmeyen etkileri önleyebilmek adına steroid içeren ve/veya immün düzenleyici medikal tedavi uygulanmaktadır [33]. Ancak bu tedavilerin hem göz hem de sistemik olarak istenmeyen birçok yan etkisi bulunmaktadır. İlaç yan etkileri, mekanik dayanımın yetersizliği, enflamasyon ötesinde patojen aktarımı riskleri nedeniyle klinikte allojenik ve zenojenik greftlemeler kısıtlı kullanım alanı bulmaktadır. Otojenik greftler ise her zaman için altın standart olarak baş sırada yer almaya devam etmektedir. Otojenik olarak sklerada birçok greft kullanılabilirlikle birlikte, hastanın vücuduna en az zararı veren greft alım yöntemi halen araştırılmaya devam etmektedir. İnsan vücudundan 8-10 mL kan alınarak basit bir yöntem ile hazırlanan TZF biyomateryali ile sklera hasar bölgesinin onarılması sadece otojenik greft kaynağı olarak düşünüldüğünde bile diğer tüm greftlere üstünlük arz etmektedir. Bunun ötesinde, sunulan tez çalışmasının akut dönem yara iyileşmesi üzerine etkisi incelendiğinde, normal yara iyileşme basamaklarında ilk evrede görülen ılımlı enflamasyon ve proliferasyon evresine uyumlu olarak hafif seviyede enflamasyonu devam ettirdiği klinik açıdan gözlemlenmiştir. Bu durum, ilerleyen kısımlarda bahsedilecek olan



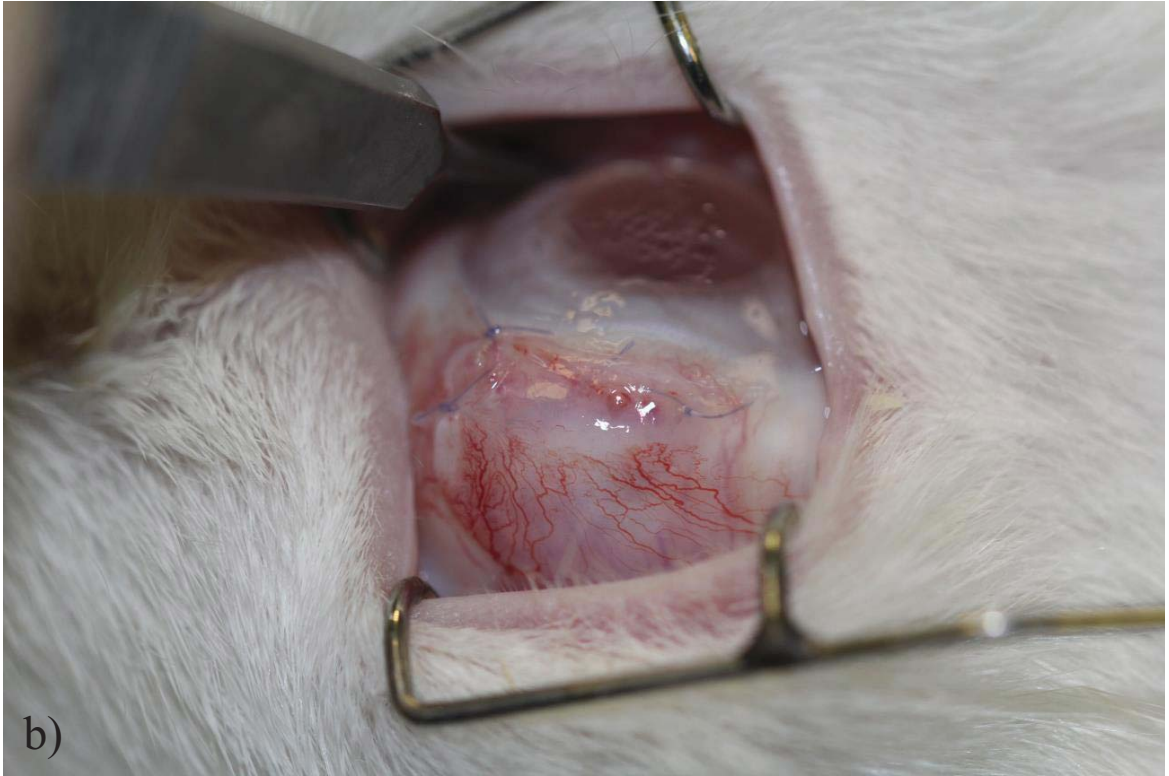
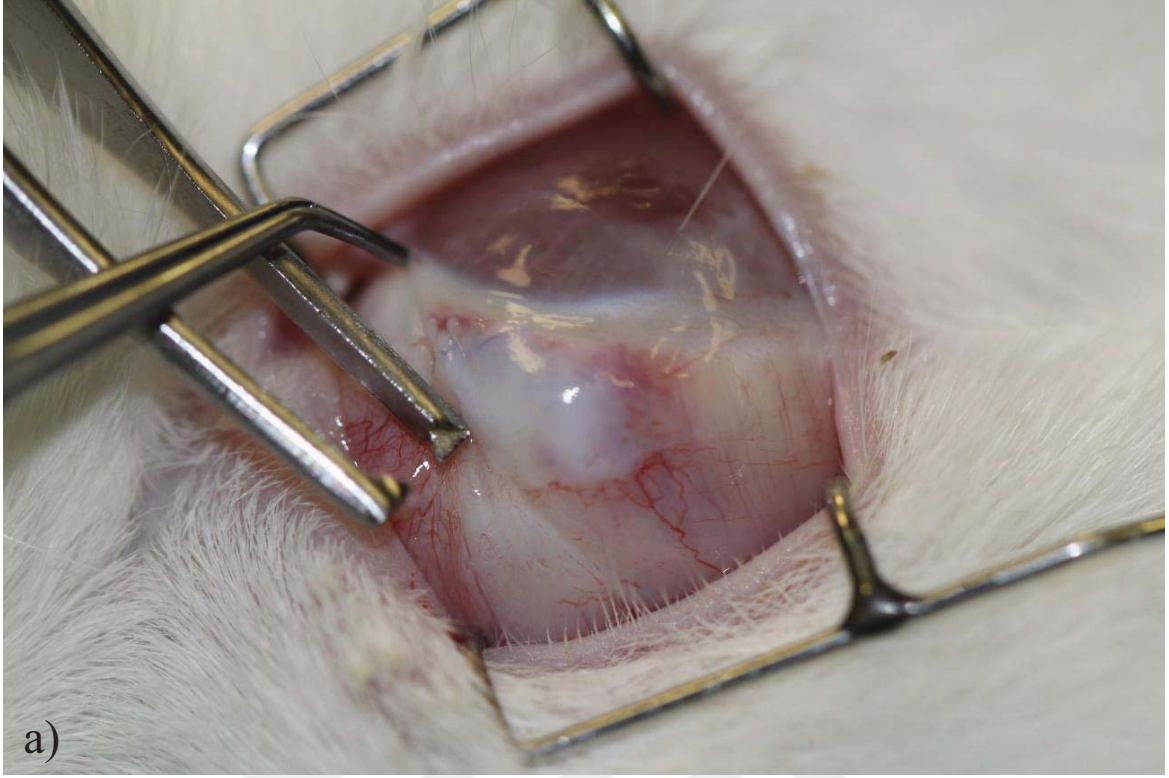
hücresel boyuttaki yanıtların klinikteki yansıması olarak bizlere klinikte tercih edilebilecek bir otolog yaklaşım olabileceğini göstermektedir.



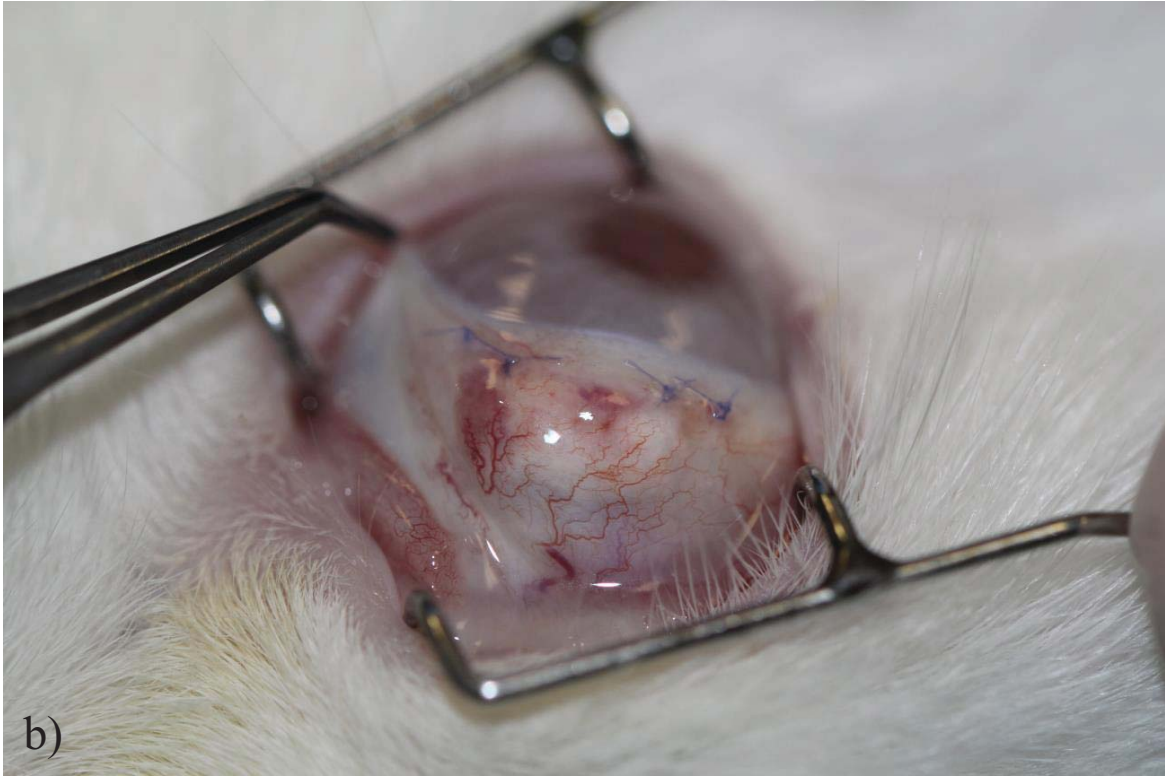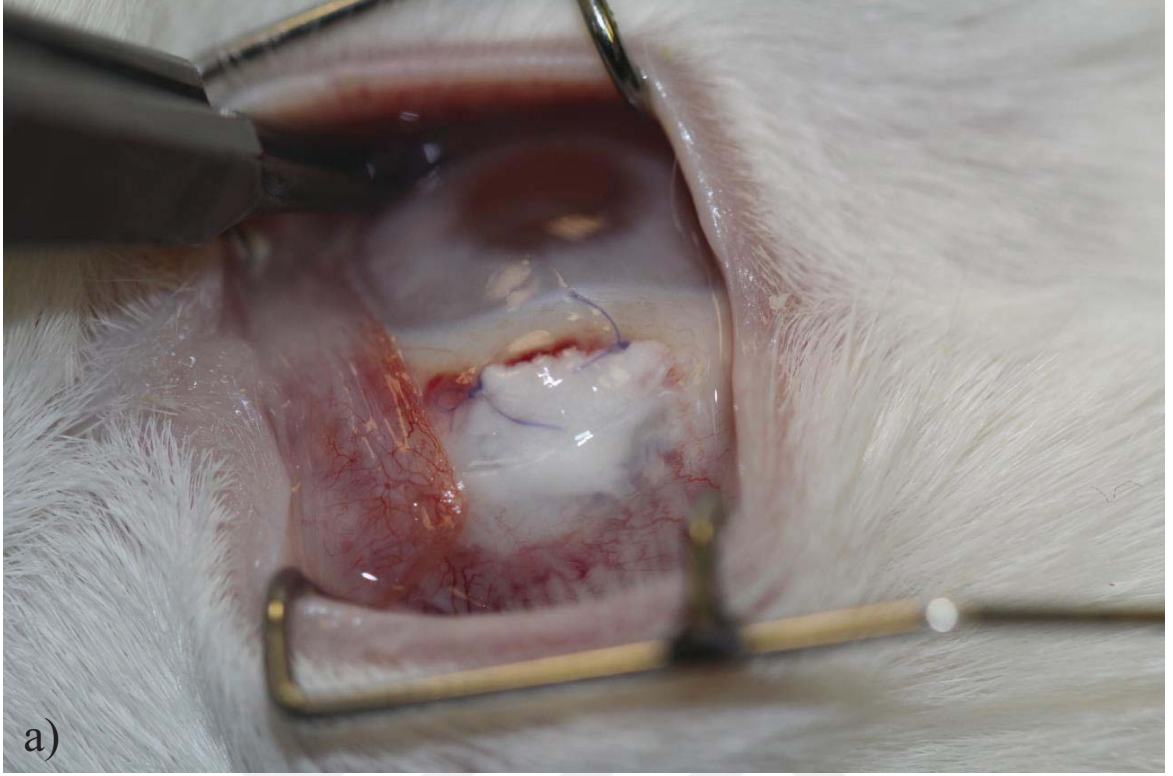Şekil 4.1. A grubunda 1. hafta sağlıklı skleranın görünümü: a) skleranın kornea çevresinde opak beyaz görünümü, b) üst rektus kası bölgesindeki skleranın görünümü.



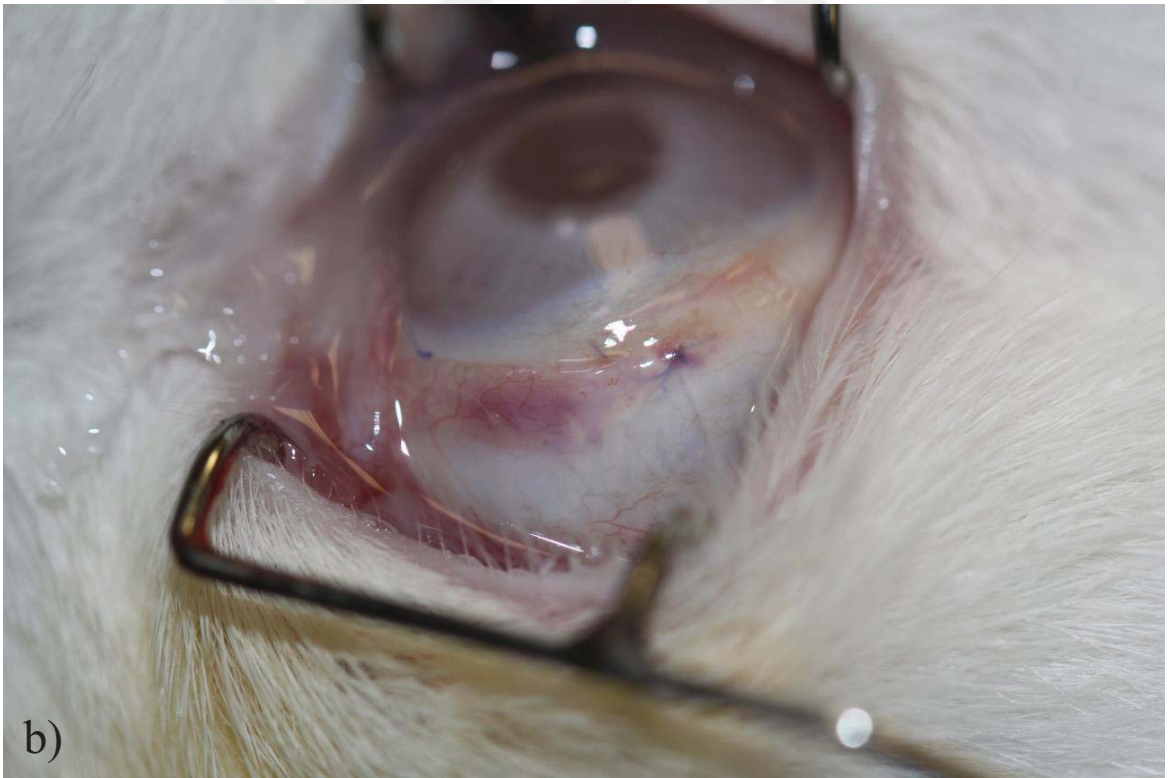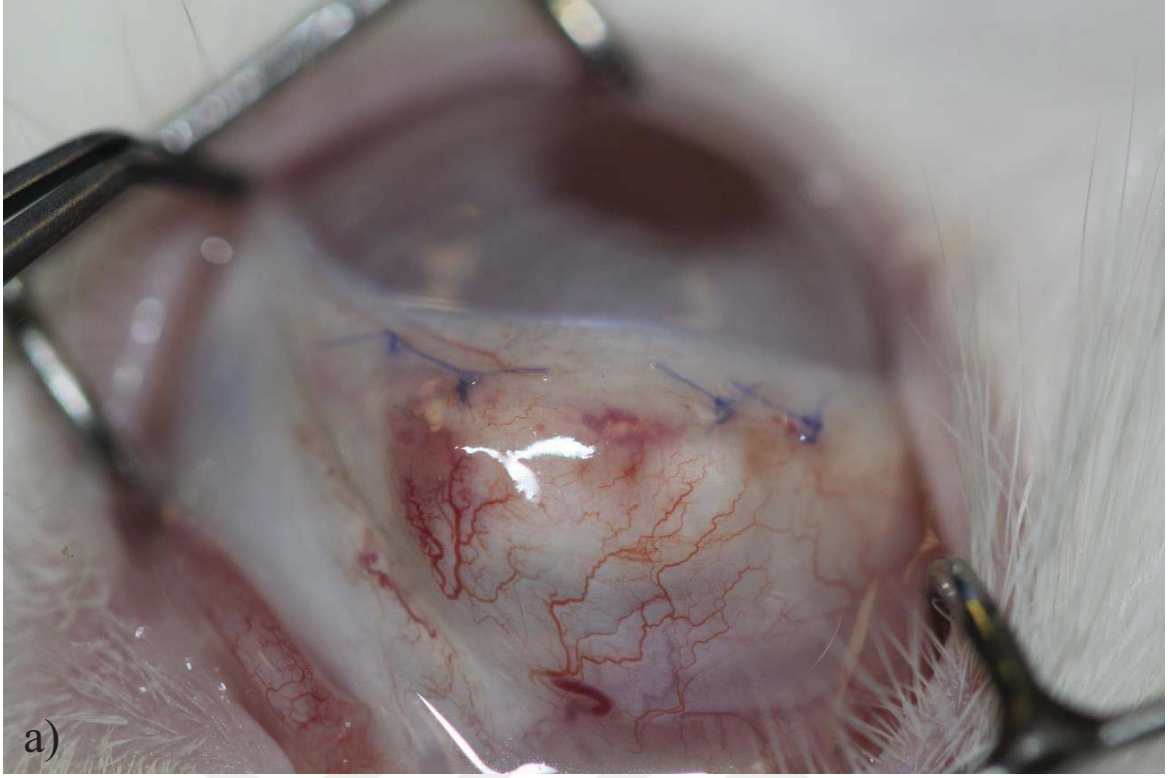
Şekil 4.2. B grubunda 1. hafta koroid herniasyonu, yoğun vaskülarizasyon ve sekresyonun gösterilmesi: a) konjonktivanın altında koyu renkli koroid tabakası üstteki konjonktivada tümsek oluşturacak şekilde belirginleşmiş, b) konjonktivada belirgin vaskülarizasyon ve üst kapak kenarında pürülan sekresyon izlenmekte.



Şekil 4.3. C grubunda 1. hafta yoğun vaskülarizasyon ve İAM'nin defekt dışına uzanımının gösterilmesi: a) İAM konjonktivanın kenarından defekt dışına doğru çıkmış, b) yoğun episkleral vaskülarizasyon.



Şekil 4.4. D grubunda 1. hafta avasküler greft ve yoğun episkleral vaskülarizasyonun gösterimi: a) avasküler greft, b) yoğun episkleral vaskülarizasyon.



Şekil 4.5. E grubunda 1. hafta yüzeysel vaskularizasyon ve altta yara yerinin görünümü: a) orta seviyede konjonktival ve episkleral vaskularizasyon, b) normal vaskularizasyon.

Çizelge 4.1. Birinci hafta B grubunda iyileşmenin klinik açıdan değerlendirilmesi.

1. HAFTA									
Sekresyon	Sekresyon Yoğunluğu	Konjonktiva Hiperemisi	Yüzeysel Episkleral Vaskülarizasyon	Derin Skleral Vaskülarizasyon	Defekt Alanı	Defekt-Çevre Yüklseklik Farkı	Nekroz	Kornea	
B1	Pürülan	+	++	++	++	Koroid belirgin	Aynı seviyede	-	Saydam
B2	-	-	++	++	++	Koroid belirgin	Aynı seviyede	-	Saydam
B3	Pürülan	+	++	++	++	Koroid belirgin	Aynı seviyede	-	Santral defekt
B4	Pürülan	++	+	+	+	Koroid belirgin	Alçak	-	Santral defekt
B5	Pürülan	++	++	++	++	Koroid belirgin	Alçak	-	Saydam
B6	Pürülan	++	++	++	++	Koroid belirgin	Aynı seviyede	-	Santral defekt
B7	-	-	+	+	+	Koroid belirgin	Alçak	-	Saydam
B8	Mukoid	+	+	+	+	Koroid belirgin	Alçak	-	Saydam
B9	Mukoptürülan	++	+	+	+	Koroid belirgin	Alçak	-	Saydam

Çizelge 4.2. Birinci hafta C grubunda iyileşmenin klinik açıdan değerlendirilmesi.

1. HAFTA									
Sekresyon	Sekresyon Yoğunluğu	Konjonktiva Hiperemisi	Yüzeysel Episkleral Vaskülarizasyon	Derin Skleral Vaskülarizasyon	Defekt Alanı	Defekt-Çevre		Kornea	
						Yükseklik Farkı	Nekroz		
C1	Pürülan	+	+	+	Greft erimemiş	Yüksek	-	Santral defekt	
C2	Pürülan	+++	+++	++	Greft defekt dışında	Alçak	-	Saydam	
C3	Pürülan	++	++	++	Greft defekt dışında	Alçak	-	Santral defekt	
C4	Pürülan	++	+++	++	Greft erimemiş	Yüksek	-	Saydam	
C5	Mukoid	+	+	+	Greft erimemiş	Yüksek	-	Saydam	
C6	Mukopürülan	+	+	+	Greft erimemiş	Yüksek	-	Santral defekt	
C7	Pürülan	+	+	-	Greft erimemiş	Aynı seviyede	-	Saydam	
C8	-	-	-	-	Greft erimemiş	Aynı seviyede	-	Saydam	
C9	Mukoid	+	-	-	Greft defekt dışında	Aynı seviyede	-	Saydam	

Çizelge 4.3. Birinci hafta D grubunda iyileşmenin klinik açıdan değerlendirilmesi.

1. HAFTA									
Sekresyon	Sekresyon Yoğunluğu	Konjonktiva Hiperemisi	Yüzeysel Episkleral Vaskülarizasyon	Derin Skleral Vaskülarizasyon	Defekt Alanı	Defekt-Çevre Yükseklik Farkı	Nekroz	Kornea	
D1	Mukopürülan	+	+++	++	Greft avaskülar	Yüksek	-	Saydam	
D2	-	-	+	+	Greft yerinde	Yüksek	-	Saydam	
D3	-	-	+	+	Greft yerinde	Yüksek	-	Saydam	
D4	Pürülan	+	+++	++	Greft avaskülar	Yüksek	-	Saydam	
D5	-	-	+	+	Greft yerinde	Yüksek	-	Saydam	
D6	-	-	+	+	Greft yerinde	Yüksek	-	Saydam	
D7	Mukopürülan	+	+	-	Greft yerinde	Aynı seviyede	-	Saydam	
D8	-	-	-	-	Greft yerinde	Aynı seviyede	-	Saydam	
D9	Çalışma dışı	Çalışma dışı	Çalışma dışı	Çalışma dışı	Çalışma dışı	Çalışma dışı	Çalışma dışı	Çalışma dışı	Çalışma dışı



Çizelge 4.4. Birinci hafta E grubunda iyileşmenin klinik açıdan değerlendirilmesi.

1. HAFTA									
Sekresyon	Sekresyon Yoğunluğu	Konjonktiva Hiperemisi	Yüzeysel Episkleral Vaskülarizasyon	Derin Skleral Vaskülarizasyon	Defekt Alanı	Defekt-Çevre Yükseslik Farkı	Nekroz	Kornea	
E1	-	-	+	-	Greft yerinde	Aynı seviyede	-	Saydam	
E2	-	-	-	-	Greft yerinde	Aynı seviyede	-	Saydam	
E3	-	-	-	-	Koroid belirgin	Alçak	-	Saydam	
E4	Mukopürülan	+	++	+	Greft yerinde	Yüksek	-	Saydam	
E5	-	-	+	+	Greft yerinde	Yüksek	-	Saydam	
E6	Mukopürülan	+	+	+	Greft yerinde	Aynı seviyede	-	Saydam	
E7	-	-	+	+	Greft yerinde	Aynı seviyede	-	Saydam	
E8	Mukopürülan	+	+	+	Greft yerinde	Aynı seviyede	-	Saydam	
E9	-	-	-	-	Greft yerinde	Aynı seviyede	-	Saydam	

Birinci hafta sonunda her gruptan 1, 2, 3 numaralı tavşanlara ötenazi uygulanarak hasarlı sklera bölgeleri çevre sağlıklı doku ile birlikte laboratuvar ortamına aktarılmış ve deneysel analizler için kullanılmıştır. Her grupta 4-9 numaralar arasındaki 6'şar tavşan 3 hafta boyunca takip edilmiş ve ilk cerrahi müdahalenin ardından 1. ay sonunda klinik muayeneleri tekrarlanmıştır. A grubunda tüm tavşanlarda sağlıklı sklera görünümü tespit edilmiştir (Şekil 4.6).

B grubunda, 1. ayda mukopürülan-pürülan karakterde ve + yoğunlukta sekresyonun devam ettiği dikkat çekmiştir. Konjonktiva ve yüzeysel episkleral bölgede, + şiddette vaskülarizasyon tespit edilmiştir. Konjonktiva altında, 1. haftada görüldüğü gibi koroid reflexinin görülmeye devam ettiği tespit edilmiştir. Bir tavşanda sklera hasar bölgesi ile üst kapak konjonktivasi arasında artmış enflamasyona bağlı yapışıklık ve sonuç olarak semblefaron geliştiği gözlemlenmiştir (Şekil 4.7). Aynı tavşanda pupilla aralığından alınan retina reflexinin bulanık olduğu ve vitreus hemorajisi geliştiği tespit edilmiştir. Skleral nekroz ve kornea epitel defekti hiçbir tavşanda tespit edilmemiştir (Çizelge 4.5). Tüm bulgular değerlendirildiğinde B grubunda 1. ayda hafif seviyede enflamasyonun devam ettiği düşünülmüştür.

C grubunda, 1. ayda mukoid-mukopürülan karakterde ve + yoğunlukta sekresyonun devam ettiği gözlemlenmiştir. Konjonktiva ve yüzeysel episkleral bölgede + şiddette vaskülarizasyon tespit edilmiştir. Ayrıca, İAM'nin erimeden mevcudiyetini koruduğu ancak yara bölgesinden çıkarak uzaklaştığı dikkat çekmiştir. İAM'nin eridiği ve erimediği tüm tavşanlarda alttaki koroid reflexinin belirgin olduğu gözlemlenmiştir (Şekil 4.8). Skleral nekroz ve kornea epitel defekti hiçbir tavşanda tespit edilmemiştir (Çizelge 4.6). Tüm bulgular değerlendirildiğinde, C grubunda 1. ayda hafif seviyede enflamasyonun devam ettiği düşünülmüştür.

D grubunda, 1. ayda mukoid-mukopürülan karakterde ve + yoğunlukta sekresyonun devam ettiği gözlemlenmiştir. Konjonktiva ve yüzeysel episkleral bölgede + şiddette vaskülarizasyon tespit edilmiştir. Ayrıca, D grubunda tüm tavşanlarda konjonktiva altında skleral greftlerin sınırlarının görüldüğü ve skleral greftlerin çevre sağlıklı doku ile entegre olamadığı dikkat çekmiştir (Şekil 4.9). Skleral nekroz ve kornea epitel defekti hiçbir tavşanda tespit edilmemiştir (Çizelge 4.7). Tüm bulgular değerlendirildiğinde, C grubunda 1. ayda hafif seviyede enflamasyonun devam ettiği ve çevre sağlıklı doku ile hasarlı sklera bölgesi arasında uyumsuzluğun olduğu kanaatine varılmıştır.

E grubunda, 1. ayda sekresyon ve yüzeysel artmış enflamasyon veya vaskülarizasyon tespit edilmemiştir. Skleral nekroz ve kornea epitel defekti hiçbir tavşanda tespit edilmemiştir

(Çizelge 4.8). Sklera hasar bölgesi hafif olarak seçilebilmesine rağmen biyomikroskopik açıdan sağlıklı sklera görünümüne oldukça yakın bir görüntü elde edilmiştir (Şekil 4.10). Tüm bulgular değerlendirildiğinde, E grubunda 1. ayda enflamasyonun tamamen sonlandığı ve yara iyileşme basamaklarından artık yeniden şekillenme aşamasına geçildiği kanaatine varılmıştır.

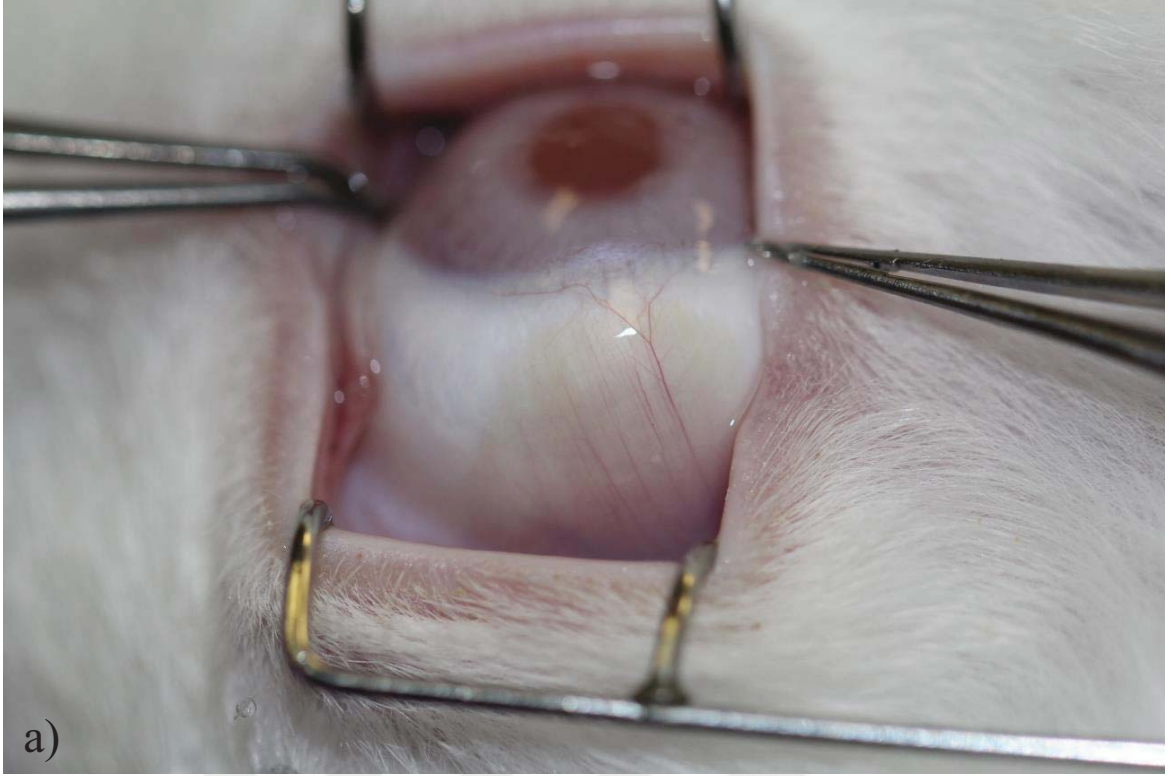
Bu sonuçlar ile sklera doku hasarı oluşturulan tavşanlarda yara iyileşmesinin 1. ayında B, C ve D gruplarında + seviyede enflamasyon ve sekresyonun devam etmesi, birincil iyileşme tekniği, zenojenik İAM ve allojenik tavşan sklerasının yara iyileşme basamaklarını normal şekilde yöneten ve sonuçlandıran teknikler olmadığı sonucunu ortaya koymuştur. Birincil iyileşmeye bırakmak, hali hazırda çok sık kullanılan bir teknik olmamakla birlikte, gelişmekte olan ülkelerde ve imkanları kısıtlı olan kliniklerde kullanılmaya devam edilen bir yöntemdir. Sunulan tez çalışmasında, negatif kontrol grubu olarak kabul edilen sekonder iyileşmeye bırakma yöntemi ile C ve D gruplarında kullanılan greftlemeler karşılaştırıldığında klinik açıdan birincil iyileşme yöntemine çok üstün olmayan sonuçlar elde edilmiştir. Cerrahi müdahalelerin ardından 1 ay geçmiş olmasına rağmen hafif seviyeli enflamasyonun devam etmesi C ve D gruplarında kullanılan zenojenik ve allojenik biyomateryallere karşı dokunun doğal bir yanıtı olabilir. Devam eden hafif seviyede enflamasyon ile birlikte özellikle D grubunda kullanılan allojenik sklera greftinin çevre doku ile hiç bütünleşmemiş olması bölgede mekanik açıdan yetersiz bir doku çatısının kurulduğuna işaret etmiştir. E grubunda ise sekresyon ve normalin ötesinde bir vaskülarizasyon tespit edilmemiştir. Sağlıklı A grubu tavşan skleralarına çok benzer bir sklera ve konjonktiva görüntüsü elde edilmiştir. Bu sonuçlar, E grubunda doku ve hücresel boyutta yürüyen yara iyileşme basamaklarının doğal seyrini devam ettirdiklerini doğrulamıştır. E grubunda kullanılan TZF biyomateryali, içeriğindeki zengin büyüme faktörü ve matriks proteinleri ile yara iyileşme basamaklarını desteklemiş, aşırı enflamasyon gelişimini önlemiş, mekanik ve kimyasal açıdan orjinaline benzer bir sklera doku oluşumuna aracılık etmiştir.

TZF biyomateryali ile greftleme yapılan vücuttaki diğer bölgelerde de 1. ayda iyileşme durumu gözlemlendiğinde sunulan tez çalışması sonuçlarına benzer şekilde normal iyileşme basamaklarına uyumlu sonuçların elde edildiği görülecektir [116]. TZF biyomateryali, vücutta birçok bölgede olduğu gibi sklera bölgesinde de yeni kollajen yapımını uyararak hasar bölgesinin onarımına ve mekanik açıdan doğalına yakın bir gücün elde edilmesine olanak tanımıştır [117].

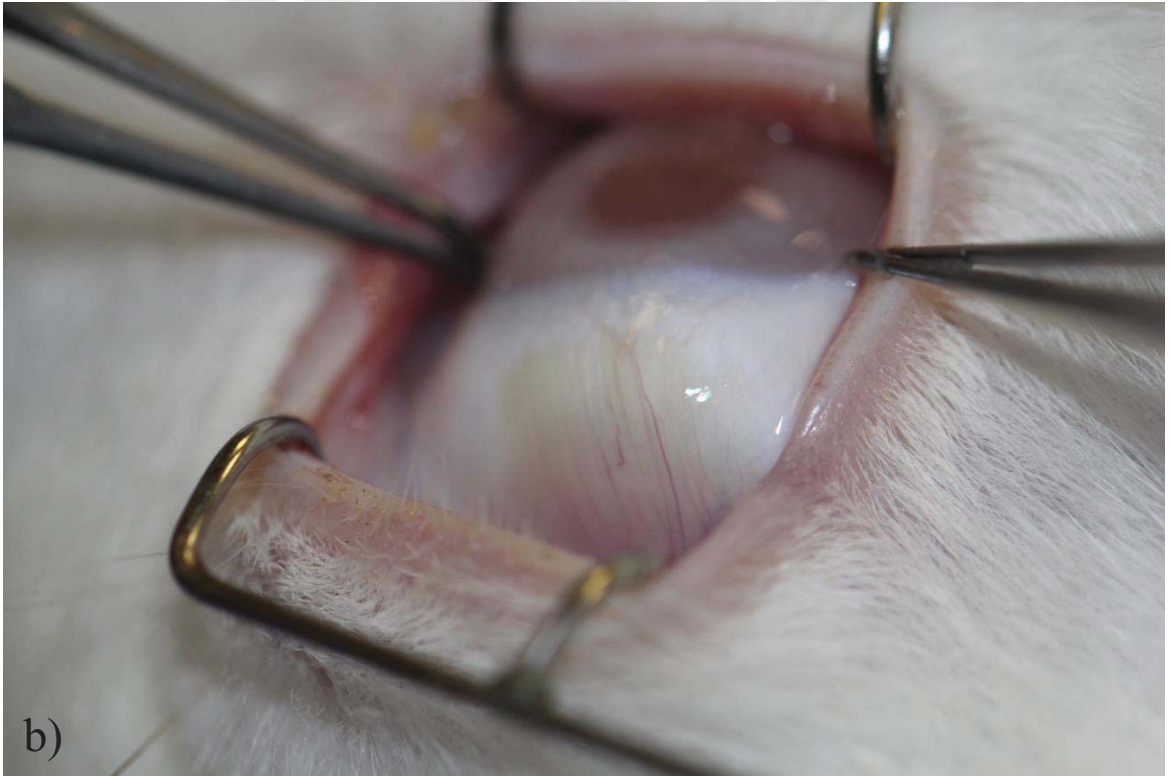
Sklera dokusunda yara iyileşmesi gözün bütünlüğünün sağlanmasında son derece önemlidir. Skleranın eski mekanik gücünü elde edebilmesi, göz yuvarlağının iç basıncının dış ortam ile dengelenmesinde önemli bir rol oynar. Normal göz içi basıncının  $16\pm 2$  mmHg olduğu düşünülürse, bu basınca karşı koyabilecek bir doku bütünlüğünün sağlanması ana hedef haline gelecektir. Ayrıca, klinikte normal göz içi basıncından daha yüksek seviyede göz içi basıncına sahip hastalar ile sıklıkla karşılaşmaktadır. Glokom olarak adlandırılan göz tansiyonu hastalığında artmış göz içi basıncının kapalı bir ortam olan göz yuvarlağının arka kısmında yerleşen görme sinirine basınç uygulayarak sinir hücrelerini mekanik hasara uğratması söz konusudur. Glokom hastalarında artmış göz içi basıncını dengeye alabilmek için sklerayı içeren cerrahiler yapılmaktadır. Göz içi ile dış ortam arasında yeni bir akım yolağı oluşturulması hedeflenen glokom cerrahilerinde skleranın anatomik ve fizyolojik olarak normal olması çok büyük önem arz eder. Çünkü ameliyat öncesi ve sonrasında basınç dengelemesini yapacak en önemli anatomik yapı skleradır. Glokom cerrahilerinden sonra oluşabilecek artmış enflamasyon ve özellikle fibroblastik hücre aktivitesinin fazla olması sonucunda, açılan yeni yolakta tıkanmalar veya aşırı aktiviteye bağlı göz içi basıncının fazla düşmesi ile karşılaşılabilir. Bu gibi durumların önüne geçebilmek için fibroblastik hücre aktivitesini baskılayan mitomisin C gibi antimetabolit ilaçlar kullanılmaktadır. Glokom cerrahilerini takip eden artmış enflamasyon, cerrahinin başarısını olumsuz yönde etkilediği gibi hasta konforunu da olumsuz yönde etkiler. Literatürde, glokom cerrahisi geçirmiş ve akım yolağında oluşan olumsuzluklara bağlı göz içi basıncı dengelenememiş hastalar ile yapılan birçok çalışma mevcuttur. Özellikle göz içi ile dış ortam arasında yeni yolak oluşturulan filtran cerrahilerde sklera blebinin yetersizliği veya erimesine bağlı göz içi yapıların tehlike altına girdiği durumlarda otojenik, allojenik veya zenojenik greftler ile kapama yapılmaya çalışılan çalışmalar mevcuttur. Otojenik olarak kişinin sağlıklı konjonktivası veya komşu sklera bölgesinden flep kaydırılır. Ancak zaten bir kez cerrahi geçirmiş bir gözde sağlıklı ve esnek flep yapısı bulabilmek biraz zordur ve genellikle başarı ile sonuçlanmaz. Bu sebeple zenojenik dura mater veya perikard dokuları da kullanılabilir. Ancak bu greftlerin bulunmasının güç olması, ekonomik yönden hastayı zor durumda bırakabilmeleri ve hala tartışılmakta olan patojen aktarımı ve immün reaksiyon uyarma potansiyelleri nedeniyle allogreftlere yönelim olmuştur. Allojenik olarak kadavradan elde edilen krnea ve krnea-skleral greftler bleb bölgesinin kapatılmasında kullanılabilir. Ancak, acil şartlarda kliniğe başvuran sklera defekti veya erimesi olan, komplikasyonlu glokom cerrahisi geçirmiş hastalarda allogreftlerin ivedilikle bulunması pek mümkün olmamaktadır. Bu tip durumlarda elimizin altında kolayca erişilebilecek, ucuz ve

güvenli bir greft materyalinin bulunması önem arz etmektedir. TZF, sahip olduğu özellikler nedeniyle bu gereklilikleri karşılayan önemli bir greft materyali olarak düşünülebilir.

Sunulan tez çalışmasında oluşturulan sklera defekt modeli, aslında glokom cerrahisinin belirli bir noktaya kadar olan basamaklarını içeren bir modeldir. Sklerektomi yapılan bölgede skleranın orijinal esnekliği ve mekanik gücünü sağlayabilecek bir materyal ile greftleme yapılması güvenli göz içi basıncı değerlerinin sağlanabilmesinde önemlidir. Bu sebeple sunulan tez çalışmasında tartışılan TZF'nin etkinliği, sadece sklerada yaralanma ile gelen hastalarda değil glokom cerrahisi geçirmiş hastalarda da göz önünde bulundurulmalıdır. Ayrıca, sklerayı içeren birçok göz cerrahisinde ilk ameliyat sırasında bölgeyi kuvvetlendirmek için veya komplikasyonlara bağlı skleral güçlendirmelerde de TZF avantaj sağlayacak bir yardımcı olarak düşünülebilir. Örneğin, son dönemde popülerite kazanan intraoküler lenlerin sütürsüz olarak skleraya implantasyonlarında, lenslerin haptik kısımları skleraya gömüldükten sonra skleranın ve üzerindeki konjonktivanın lokalize olarak erode olmasını önlemek için haptiklerin üst kısmına TZF ile kuvvetlendirme yapılabilir.

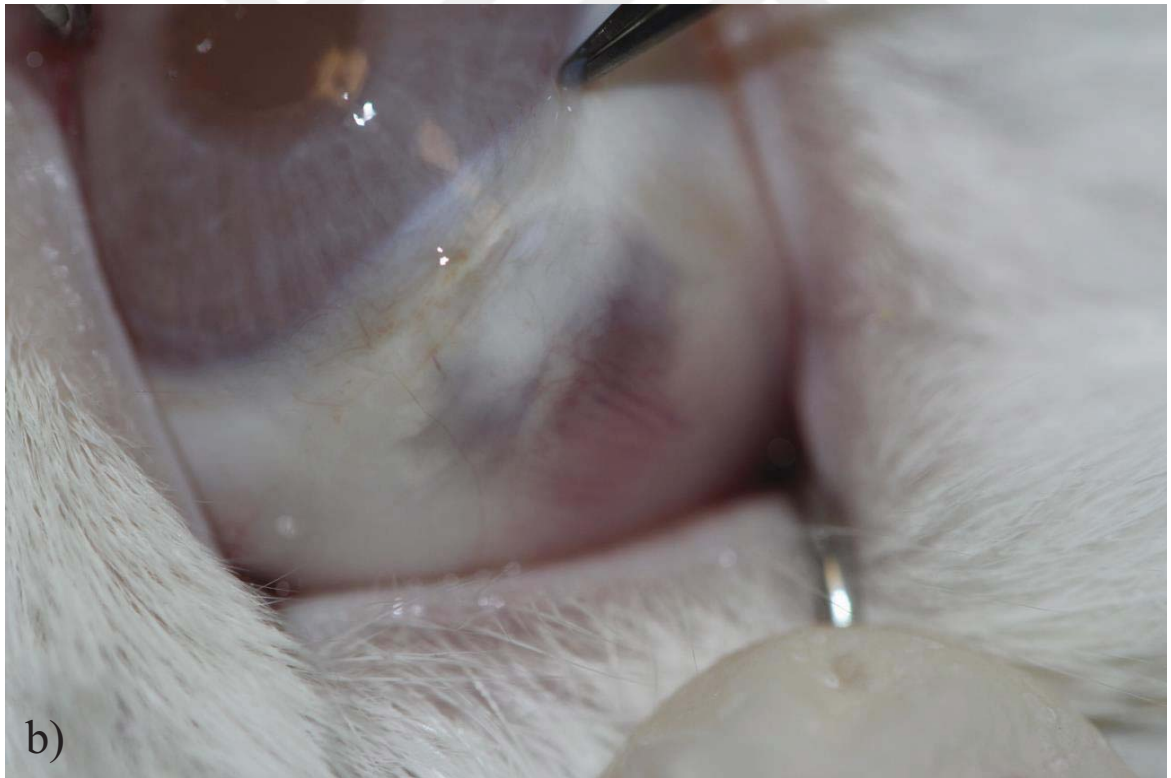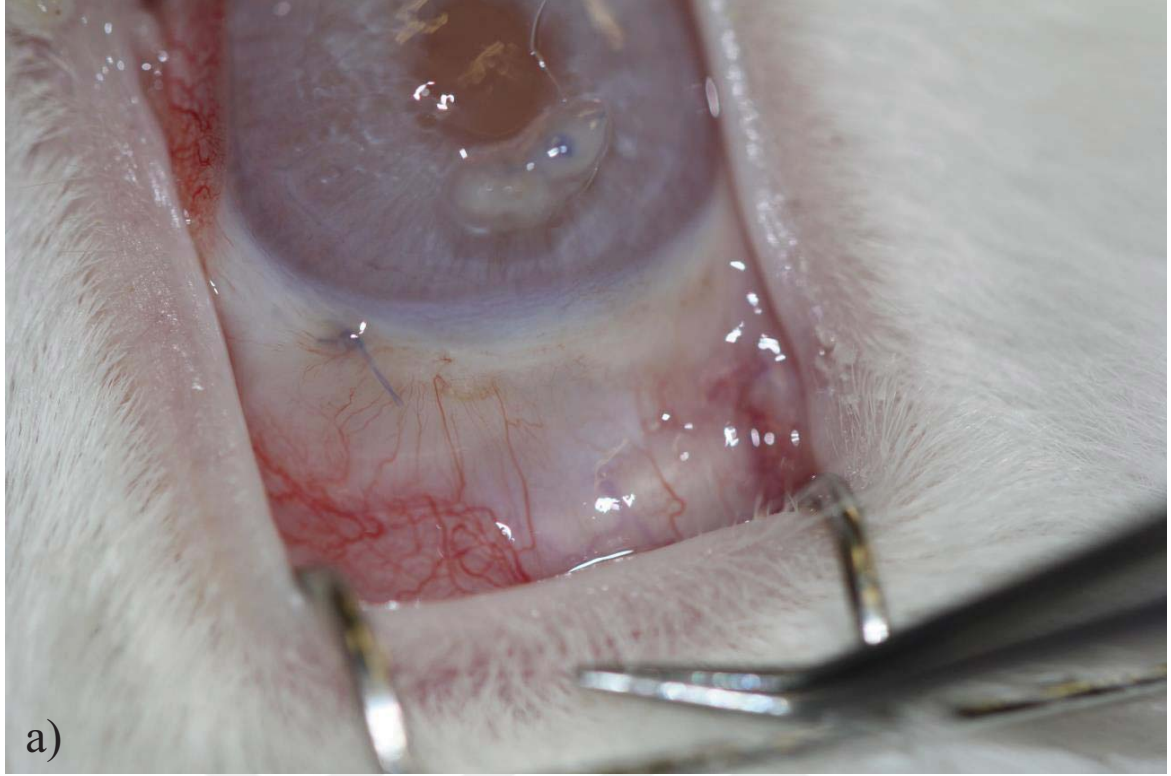


a)

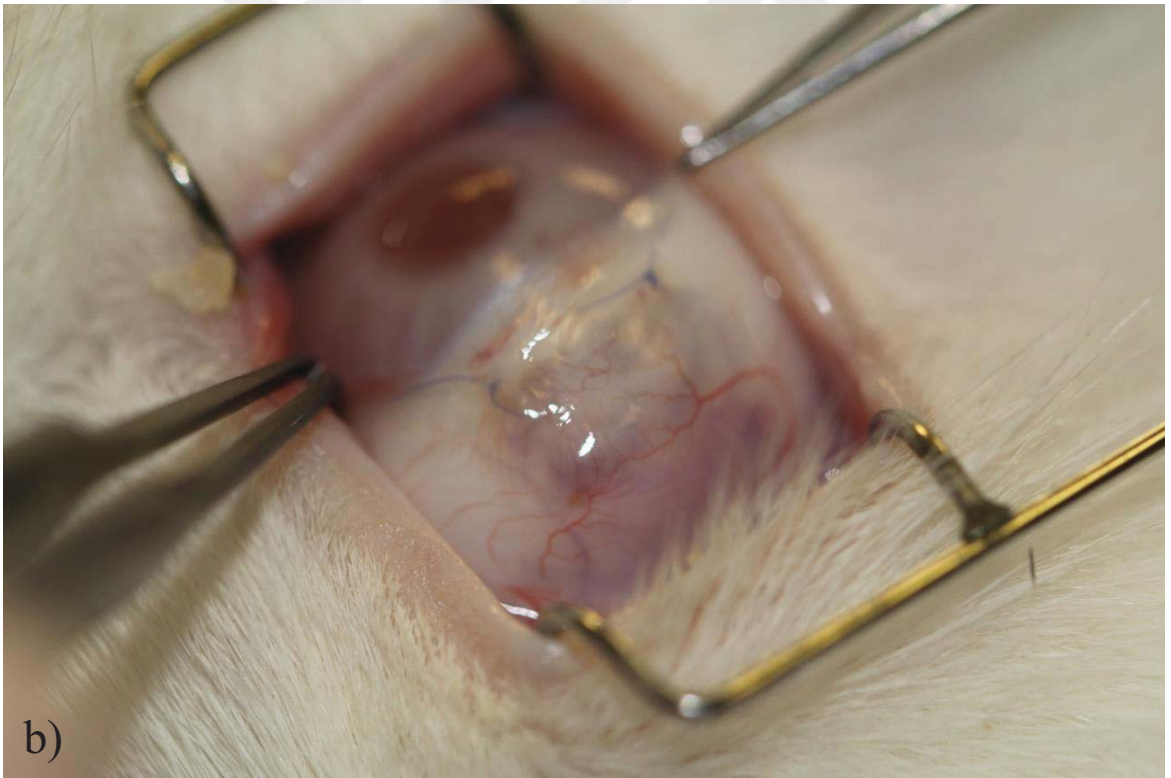
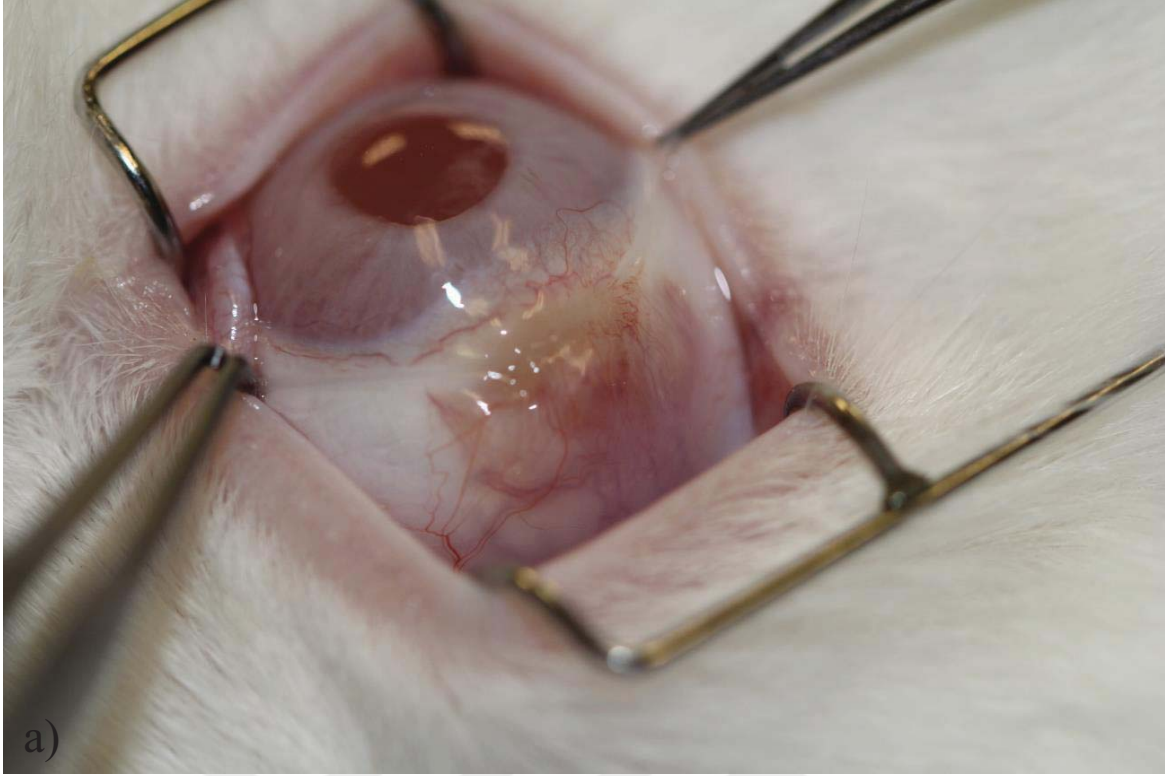


b)

Şekil 4.6. A grubunda 1. ay sağlıklı skleranın görünümü: a) üst rektus kası bölgesinde sağlıklı skleranın görünümü, b) üst rektus kası bölgesinde sağlıklı skleranın görünümü.

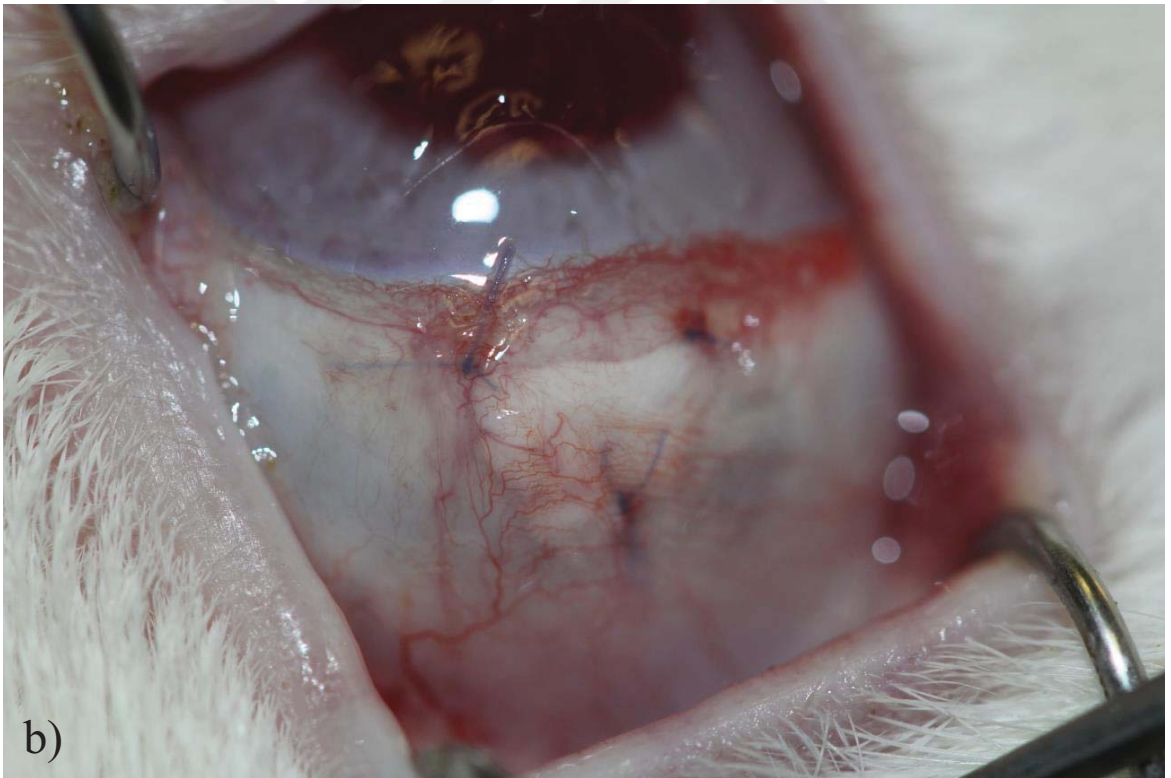
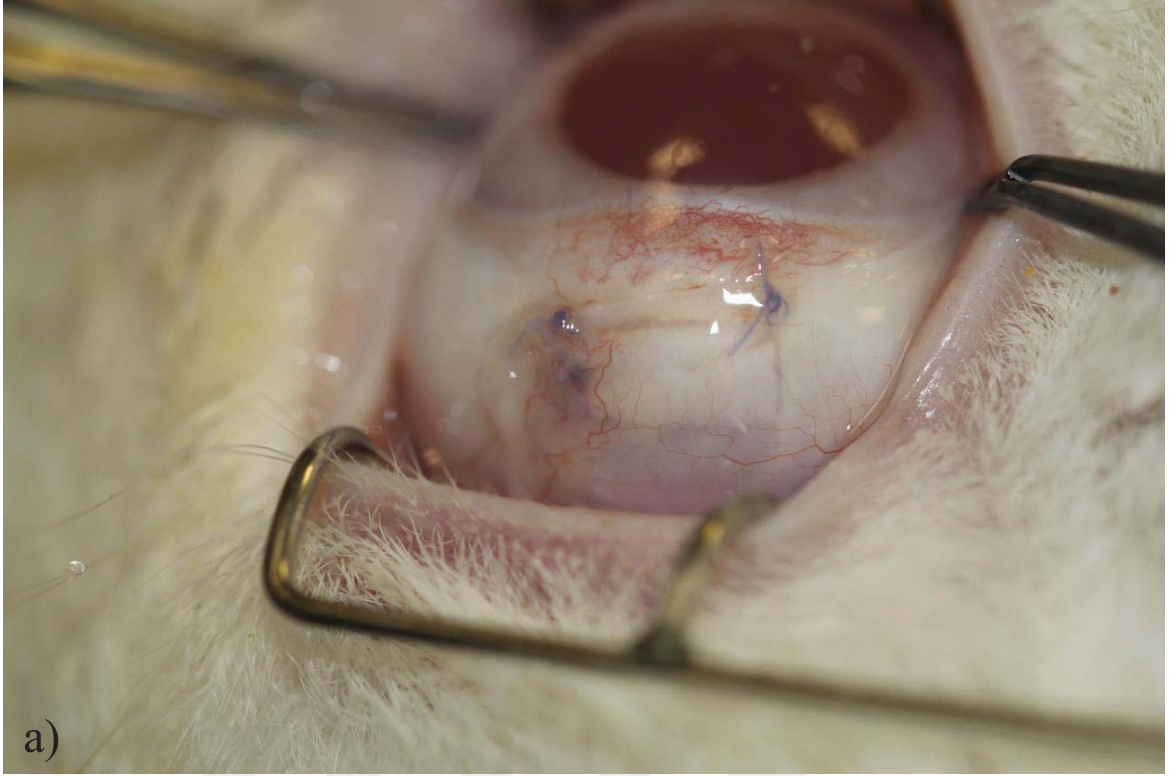


Şekil 4.7. B grubunda 1. ay koroid herniasyonu, yoğun vaskülarizasyon, sekresyon ve sembleferonun gösterilmesi: a) kornea üzerinde mukopürülan özellikte sekresyon ve yoğun konjonktival hiperemi, üst göz kapağı ile sklera hasar bölgesi üzerindeki konjonktiva arasında semblefaron gelişimi, b) skleral incelme ve koroid dokusunun belirginleşmesi.

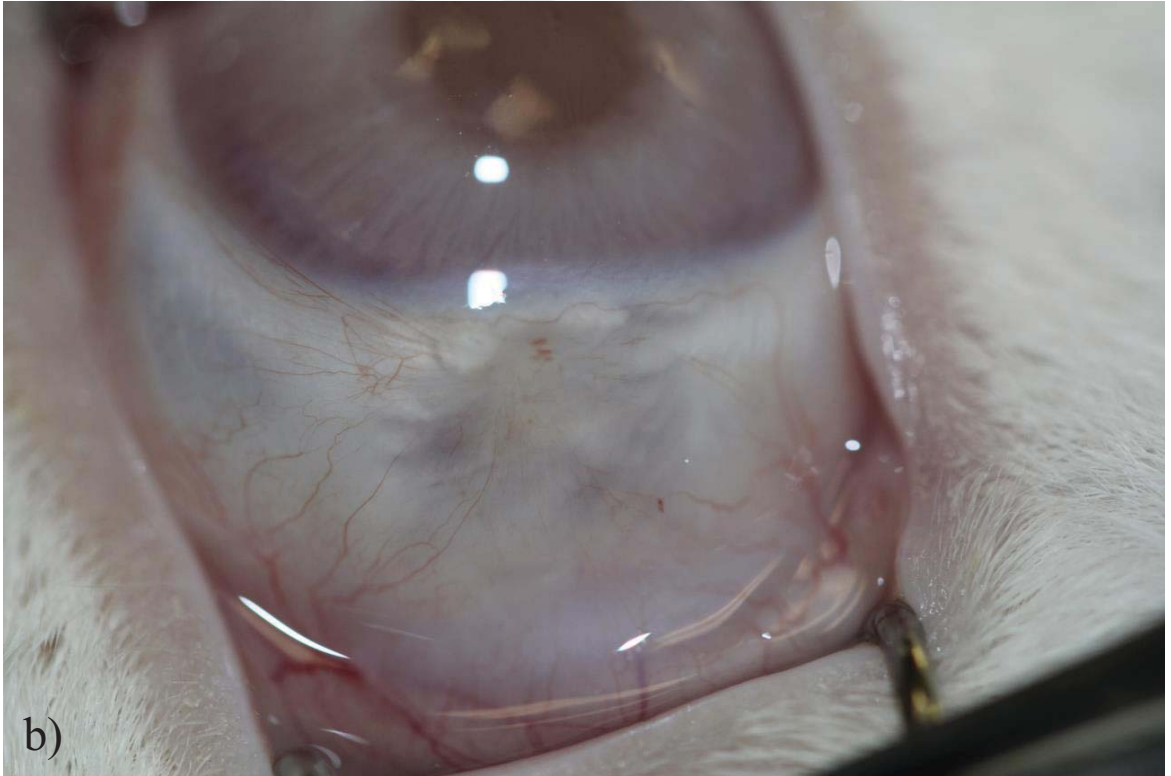
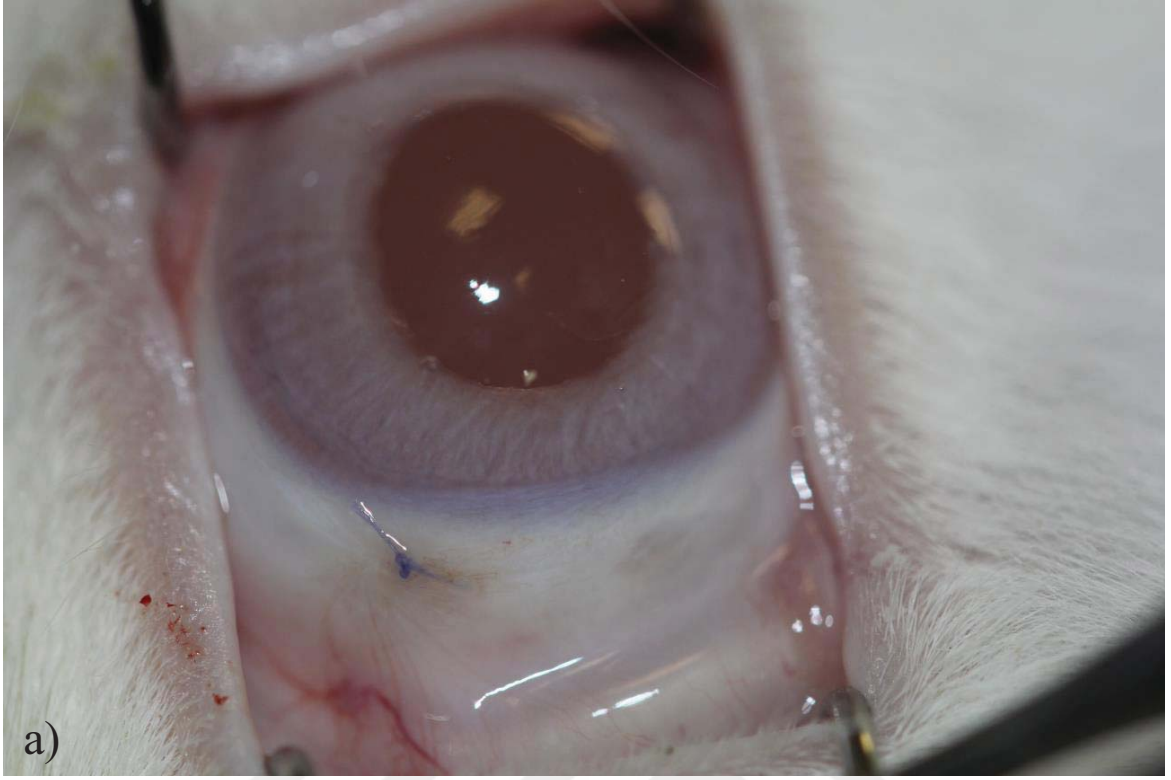


Şekil 4.8. C grubunda 1. ay vaskülarizasyon ve İAM'nin defekt dışına uzanımının gösterilmesi: a) İAM konjonktivanın kenarından defekt dışına doğru çıkmış ve henüz erimemiş, b) yoğun episkleral vaskülarizasyon, skleral incelme ve koroid dokusunun belirginleşmesi.





Şekil 4.9. D grubunda 1. ay skleral greftlerin yara yeri ile bütünlük oluşturmemesi ve yoğun episkleral vaskülarizasyonun gösterimi: a) skleral greft yara yerine entegre olamamış, sınırları halen seçilebilmekte, b) yoğun episkleral vaskülarizasyon ve altta skleral greftin sınırları seçilebilmekte.



Şekil 4.10. E grubunda 1. ay yara yerinin görünümü: a) normal konjonktiva ve sklera görünümü, b) normal vaskülarizasyonla birlikte hafif koroidal belirginleşme.

Çizelge 4.5. Birinci ay B grubunda iyileşmenin klinik açıdan değerlendirilmesi.

		1. Ay						
Sekresyon	Sekresyon Yoğunluğu	Konjonktiva Hiperemisi	Yüzeysel Episkleral Vaskülarizasyon	Derin Skleral Vaskülarizasyon	Defekt Alanı	Defekt-Çevre Yükselik Farkı	Nekroz	Kornea
<b>B4</b>	-	-	-	-	Koroid belirgin	Aynı seviyede	-	Saydam
<b>B5</b>	-	-	-	-	Koroid belirgin	Aynı seviyede	-	Saydam
<b>B6</b>	Pürülan	+	+	-	Koroid belirgin	Aynı seviyede	-	Saydam
<b>B7</b>	Mukopürülan	+	++	+	Koroid belirgin	Aynı seviyede	-	Saydam
<b>B8</b>	-	-	+	+	Koroid belirgin	Aynı seviyede	-	Saydam
<b>B9</b>	Mukopürülan	+	+	+	Koroid belirgin	Aynı seviyede	-	Saydam

Çizelge 4.6. Birinci ay C grubunda iyileşmenin klinik açıdan değerlendirilmesi.

1. Ay									
Sekresyon	Sekresyon Yoğunluğu	Konjonktiva Hiperemisi	Yüzeysel Episkleral Vaskülarizasyon	Derin Skleral Vaskülarizasyon	Defekt Alanı	Defekt-Çevre Yükseklik Farkı	Nekroz	Kornea	
C4	Mukoid	+	++	++	+	Koroid belirgin	Yüksek	-	Saydam
C5	-	-	+	+	-	Koroid belirgin	Alçak	-	Saydam
C6	-	-	-	-	-	Koroid belirgin	Alçak	-	Saydam
C7	Mukopürtilan	+	++	++	+	Koroid belirgin	Aynı seviyede	-	Saydam
C8	-	-	+	+	+	Koroid belirgin	Aynı seviyede	-	Saydam
C9	Mukopürtilan	+	+	+	+	Koroid belirgin	Aynı seviyede	-	Saydam

Çizelge 4.7. Birinci ay D grubunda iyileşmenin klinik açıdan değerlendirilmesi.

1. Ay									
Sekresyon	Sekresyon Yoğunluğu	Konjonktiva Hiperemisi	Yüzeysel Episkleral Vaskülarizasyon	Derin Skleral Vaskülarizasyon	Defekt Alanı	Defekt-Çevre Yükseklik Farkı	Nekroz	Kornea	
D4	Mukopürülan	++	++	+	Greft sınırları seçiliyor	Hafif yüksek	-	Saydam	
D5	Mukoid	+	+	-	Greft sınırları seçiliyor	Hafif yüksek	-	Saydam	
D6	-	-	-	-	Greft sınırları seçiliyor	Alçak	+	Saydam	
D7	Mukopürülan	+	++	+	Greft sınırları seçiliyor	Aynı seviyede	-	Saydam	
D8	-	-	+	+	Greft sınırları seçiliyor	Alçak	-	Saydam	
D9	Çalışma dışı	Çalışma dışı	Çalışma dışı	Çalışma dışı	Çalışma dışı	Çalışma dışı	Çalışma dışı	Çalışma dışı	Çalışma dışı

Çizelge 4.8. Birinci ay E grubunda iyileşmenin klinik açıdan değerlendirilmesi.

1. Ay									
Sekresyon	Sekresyon Yoğunluğu	Konjonktiva Hiperemisi	Yüzeysel Episkleral Vaskülarizasyon	Derin Skleral Vaskülarizasyon	Defekt Alanı	Defekt-Çevre Yükseklik Farkı	Nekroz	Kornea	
E4	-	-	-	-	Hafif seçilebiliyor	Aynı seviyede	-	Saydam	
E5	-	-	-	-	Hafif seçilebiliyor	Aynı seviyede	-	Saydam	
E6	-	-	-	-	Hafif seçilebiliyor	Aynı seviyede	-	Saydam	
E7	-	-	-	-	Hafif seçilebiliyor	Aynı seviyede	-	Saydam	
E8	-	-	-	-	Hafif seçilebiliyor	Aynı seviyede	-	Saydam	
E9	-	-	-	-	Hafif seçilebiliyor	Aynı seviyede	-	Saydam	

Birinci ay sonunda her gruptan 4, 5, 6 numaralı tavşanlara ötenazi uygulanarak hasarlı sklera bölgeleri çevre sağlıklı doku ile birlikte laboratuvar ortamına aktarılmış ve deneysel analizler için kullanılmıştır. Her grupta 7-9 numaralar arasındaki 3'er tavşan 1 ay daha takip edilmiş ve ilk cerrahi müdahalenin ardından 2. ay sonunda klinik muayeneleri tekrarlanmıştır. A grubunda tüm tavşanlarda sağlıklı sklera görünümü tespit edilmiştir (Şekil 4.11).

B grubunda, konjonktival ve episkleral vaskülarizasyonun + yoğunlukta devam ettiği gözlemlenmiştir. Sklera doku hasarı oluşturulan bölgede konjonktiva altında koroid tabakasının belirgin olarak seçilebildiği dikkat çekmiştir. Ayrıca bir tavşanda sklera doku hasarı oluşturulan bölgenin üzerindeki konjonktiva ile üst kapak altındaki konjonktiva arasında semblefaron gelişmiştir (Şekil 4.12). Skleral nekroz ve kornea problemi hiçbir tavşanda tespit edilmemiştir (Çizelge 4.9). Tüm bulgular değerlendirildiğinde, B grubunda 2. ayda yara yeri şekillenmesinin orjinal sklera dokusuna benzemediği, skleranın hasarlanmış bölgede incelmiş olduğu ve yüzeysel damarlanma artışının devam ettiği düşünülmüştür.

C grubunda, konjonktival ve episkleral vaskülarizasyonun +/+ yoğunlukta devam ettiği gözlemlenmiştir. Sklera doku hasarı oluşturulan bölgede konjonktiva altında koroid tabakasının belirgin olarak seçilebildiği dikkat çekmiştir (Şekil 4.13). Skleral nekroz ve kornea problemi hiçbir tavşanda tespit edilmemiştir (Çizelge 4.10). Tüm bulgular değerlendirildiğinde, C grubunda 2. ayda yara yeri şekillenmesinin orjinal sklera dokusuna benzemediği, skleranın hasarlanmış bölgede incelmiş olduğu ve yüzeysel damarlanma artışının belirgin olarak devam ettiği düşünülmüştür.

D grubunda, konjonktival ve episkleral vaskülarizasyonun + yoğunlukta devam ettiği gözlemlenmiştir. Sklera doku hasarı oluşturulan bölgede konjonktiva altında koroid tabakasının belirgin olarak seçilebildiği dikkat çekmiştir. Ayrıca bir tavşanda sklera doku hasarı oluşturulan bölgenin üzerindeki konjonktiva ile üst kapak altındaki konjonktiva arasında semblefaron gelişmiştir (Şekil 4.14). D9 kodlu tavşan hamilelik tespiti nedeniyle çalışma dışı bırakılmıştır. Skleral nekroz ve kornea problemi hiçbir tavşanda tespit edilmemiştir (Çizelge 4.11). Tüm bulgular değerlendirildiğinde, D grubunda 2. ayda yara yeri şekillenmesinin orjinal sklera dokusuna benzemediği, skleranın hasarlanmış bölgede daha ince olduğu ve yüzeysel damarlanma artışının devam ettiği düşünülmüştür.

E grubunda, konjonktival ve episkleral vaskülarizasyonun yok/+ yoğunlukta mevcut olduğu gözlemlenmiştir. Sklera doku hasarı oluşturulan bölgede konjonktiva altında orijinal dokuya benzer şekilde beyaz sklera dokusunun olduğu tespit edilmiştir. Sklera alt komşuluğundaki

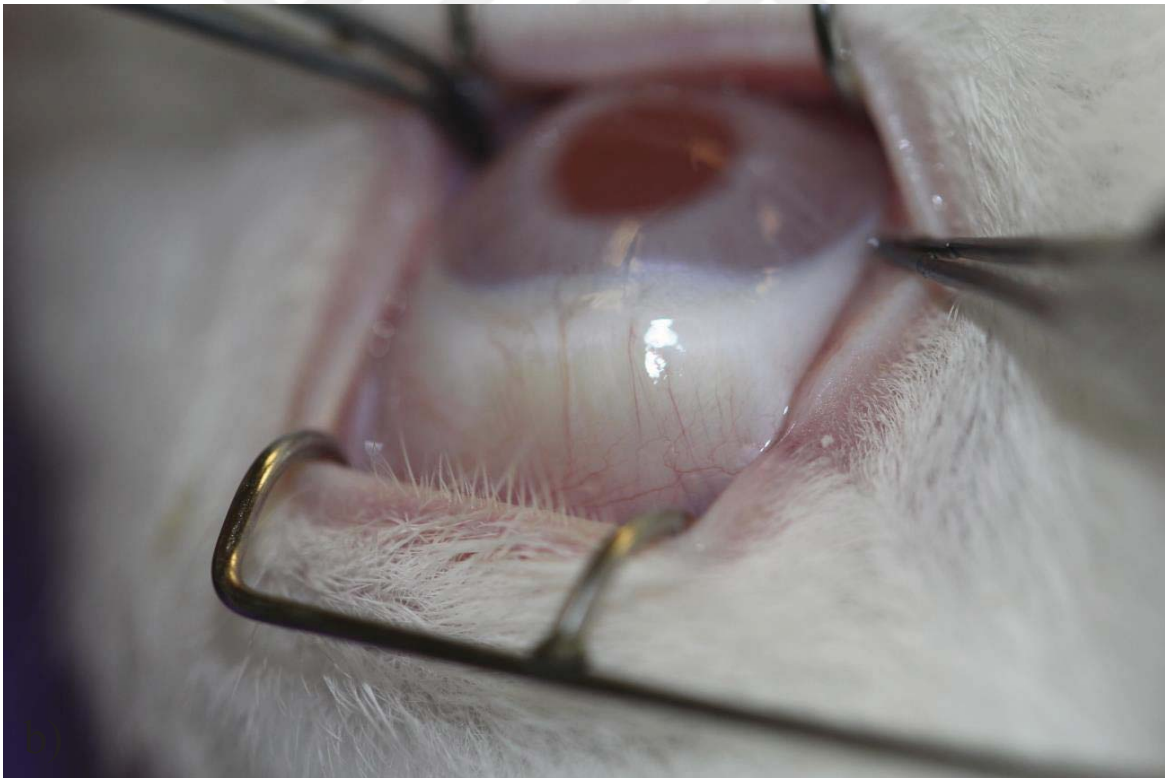
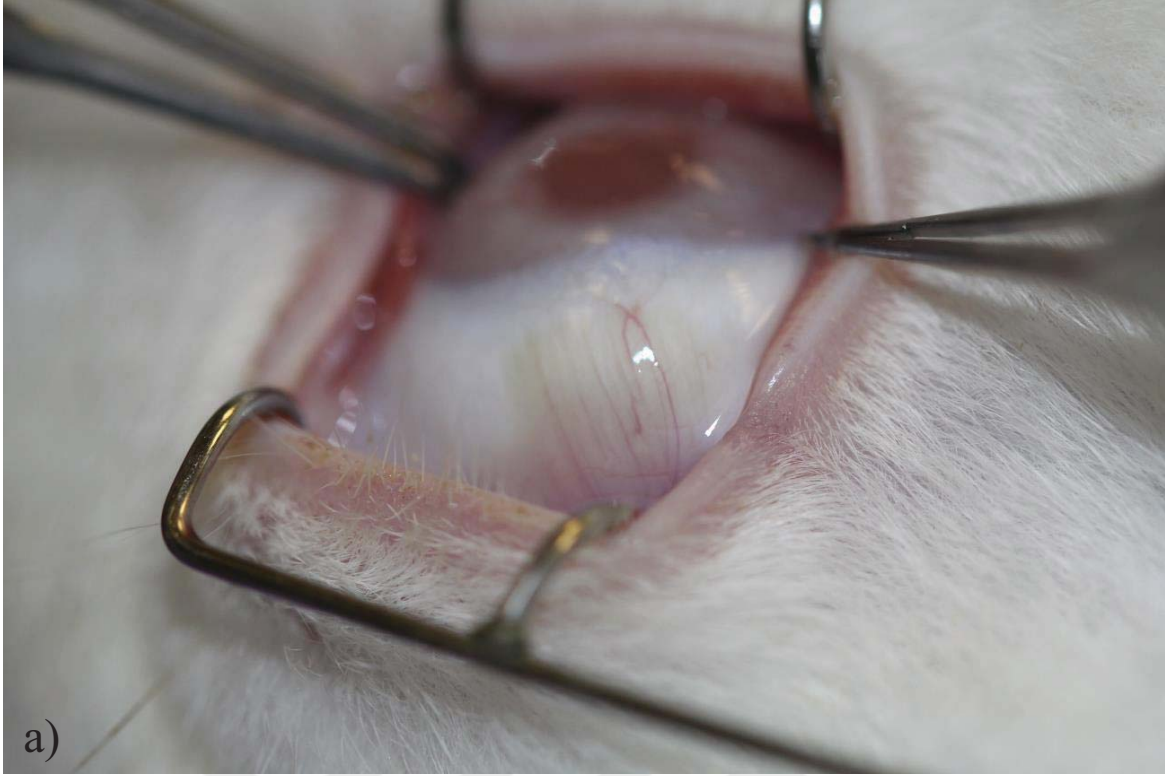
koroid tabakasının koyu renkli görünümüne rastlanmamıştır (Şekil 4.15). Skleral nekroz ve kornea problemi hiçbir tavşanda tespit edilmemiştir (Çizelge 4.12). Tüm bulgular değerlendirildiğinde E grubunda 2. ayda yara yeri şekillenmesinin sağlıklı sklera dokusuna benzer görünümde olduğu, skleranın hasarlanmış bölgede kalınlaştığı ve yüzeysel damarlanmanın normal seviyede olduğu düşünülmüştür.

Sklera doku hasarının iyileşmesinde 2. ay, artık proliferasyon ve enflamasyon evresinin sona erdiği, kollajen ve hücreler arası matriks sentezi ile rejenerasyonun hakim olduğu ve doku yeniden şekillenmesinin başladığı bir dönemdir. Bu evrede, sklera hasar bölgesini onaracak ve konulan greft ile entegrasyona girecek şekilde yeni kollajen molekülleri ile hücreler arası matriksin ana bileşenleri olan agrekan ve biglikan sentezi maksimum seviyeye çıkar. Ancak herhangi bir sebeple bölgede enflamasyonun artmış veya uzamış şekilde bulunması rejenerasyona imkan sağlayan yeni doku sentezini ve yeniden şekillenmeyi baskılar. Sunulan tez çalışmasında, B grubunda sklera doku hasarı oluşturulan bölge greftleme yapılmadan birincil yara iyileşmesine bırakılmış ve 2. ay sonunda yapılan klinik muayenelerde defekt bölgesinin çevre sağlıklı sklera dokusundan alçakta kalması ve alttaki koroid tabakasının koyu renginin görünür hale gelmesi sebebiyle yara bölgesinde çevre sağlıklı sklera dokusuna benzer mukavemet ve kalınlıkta yeni doku sentezinin gerçekleşemediği düşünülmüştür. Klinik açıdan bunun insan dokusu için karşılığı, sklera doku hasarının büyüklüğüne bağlı olarak göz içi basıncına dayanıklılığı zayıf ve göz içi yapıları dış etmenlere karşı korumakta yetersiz bir sklera dokusu ile anlatılabilir. Sunulan tez çalışmasının C grubunda, sklera doku hasarı bölgesi tek katmanlı İAM ile onarılmış ve 2. ay sonunda B grubuna benzer şekilde çevre sağlıklı sklera dokusuna göre daha ince ve alttaki koroid tabakasının görünürlüğüne arttıracak ince bir sklera dokusu ile karşılaşılmıştır. C grubunda, 2. ay sonunda yüzeysel vaskülarizasyonun diğer gruplara oranla daha yüksek seviyede tespit edilmesi ise zenojenik bir greft olarak alıcıda immün sistemi ve enflamatuvar kaskadı belirgin oranda uyarmasına bağlanabilir. D grubunda ise, allojenik olarak nakledilen sklera greftlerinin alıcı yatak ile tam olarak entegre olamaması dikkat çekmiştir. C ve D gruplarında nakledilen zenojenik ve allojenik greftler için tavşanlara 1 haftalık steroid tedavisinin ötesinde immün düzenleyici başka bir medikasyon uygulanmamıştır. Aslında gerçek hayatta arzulanan bu tip transplantasyonlardan sonra mümkün olan en az ve en kısa süreli ilaç tedavileri ile hastaları rehabilite edebilmektir. Ancak maalesef zenojenik ve allojenik greftler için bu pek mümkün görünmemektedir. Sklera her ne kadar vaskülarizasyonu az/avasküler bir doku olarak bilinse de, kornea nakillerinde olduğu gibi cerrahi sonrası dönemde immüniteyi baskılayan bir takım ilaç tedavilerine gereksinim duyar.

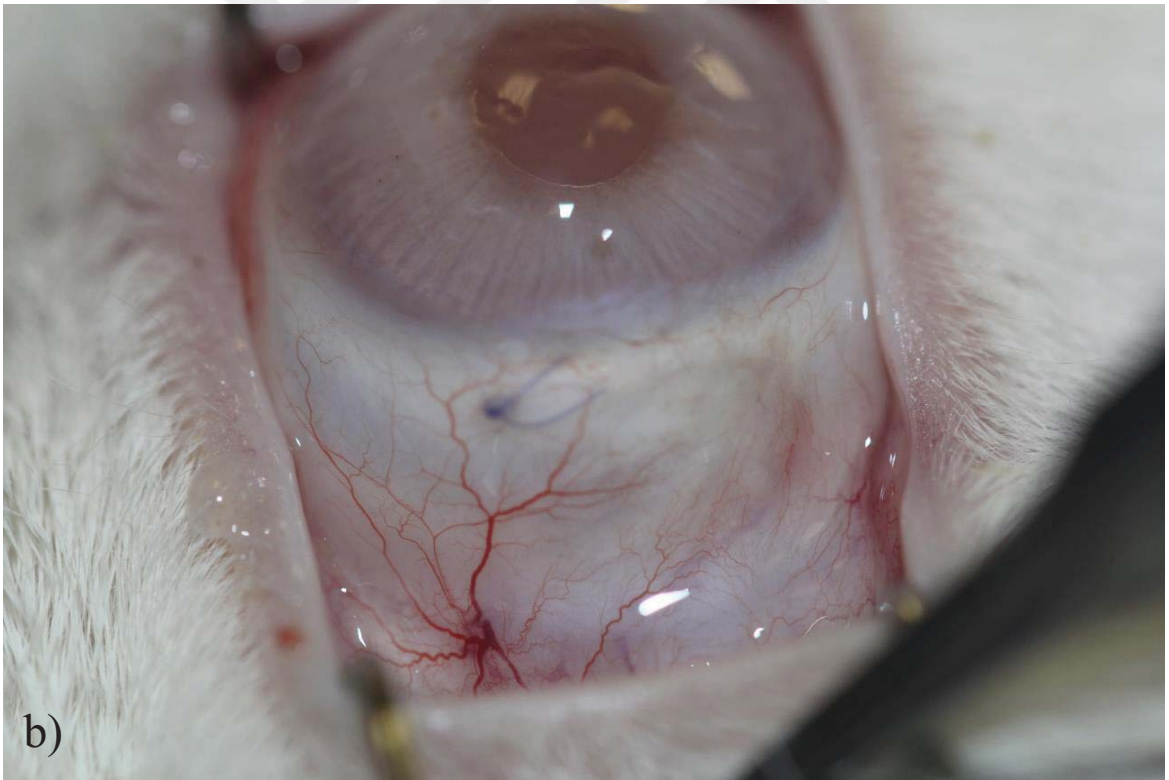
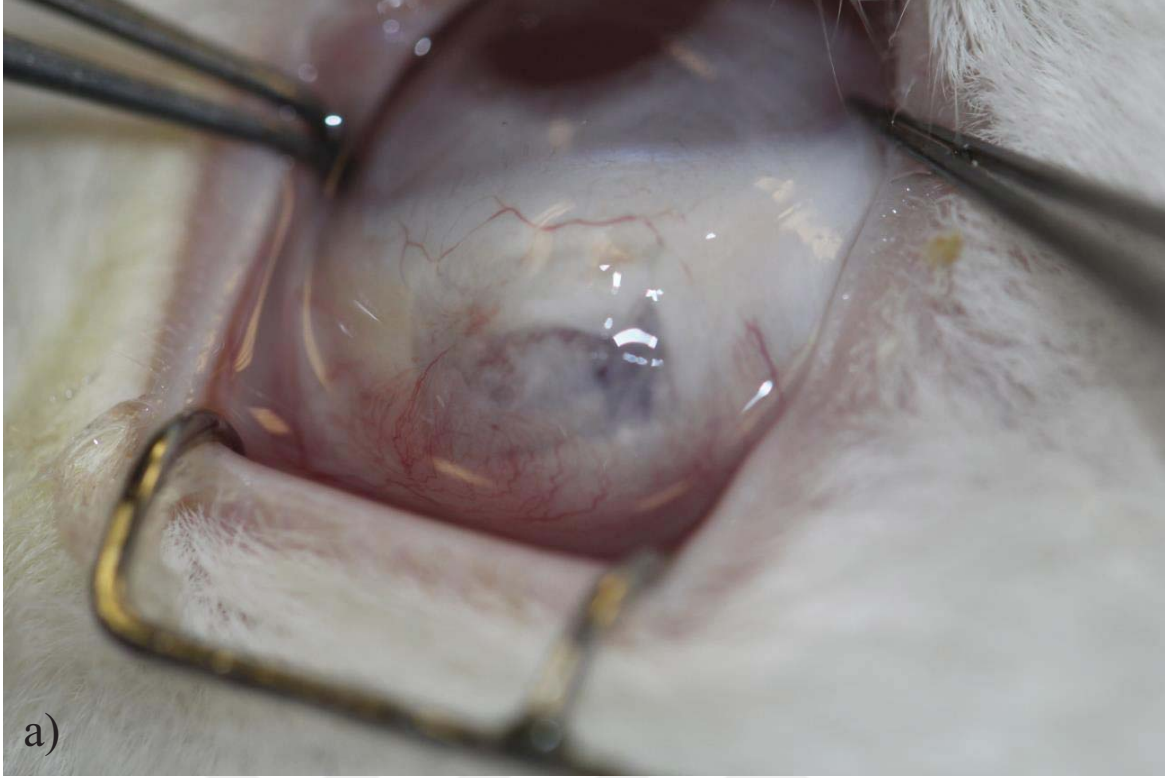


Ancak bu ilaçların göz ve diğer organ sistemleri için birçok yan etkisi bulunmaktadır. Bu sebeple otojenik greft yaklaşımları ön plana geçmiştir. Sunulan tez çalışmasında, otojenik greft olarak TZF materyali ile greftleme yapılmıştır. E grubunda, 2. ay iyileşme izlendiğinde tüm tavşanlarda yüzeysel vaskülarizasyonun ılımlı seviyede olduğu, konjonktiva altındaki sklera doku hasarı oluşturulan bölgede çevre sklera dokusuna benzer ve aynı kalınlıkta yeni doku sentezinin olduğu gözlemlenmiştir. Alt komşuluktaki koroid reflexinin görülememesi ve hasar bölgesinin çevre doku ile eşit yükseklikte olması yeni kollajen molekülü ve hücreler arası matriks sentezinin makul ölçüde gerçekleştiğine işaret etmiştir.

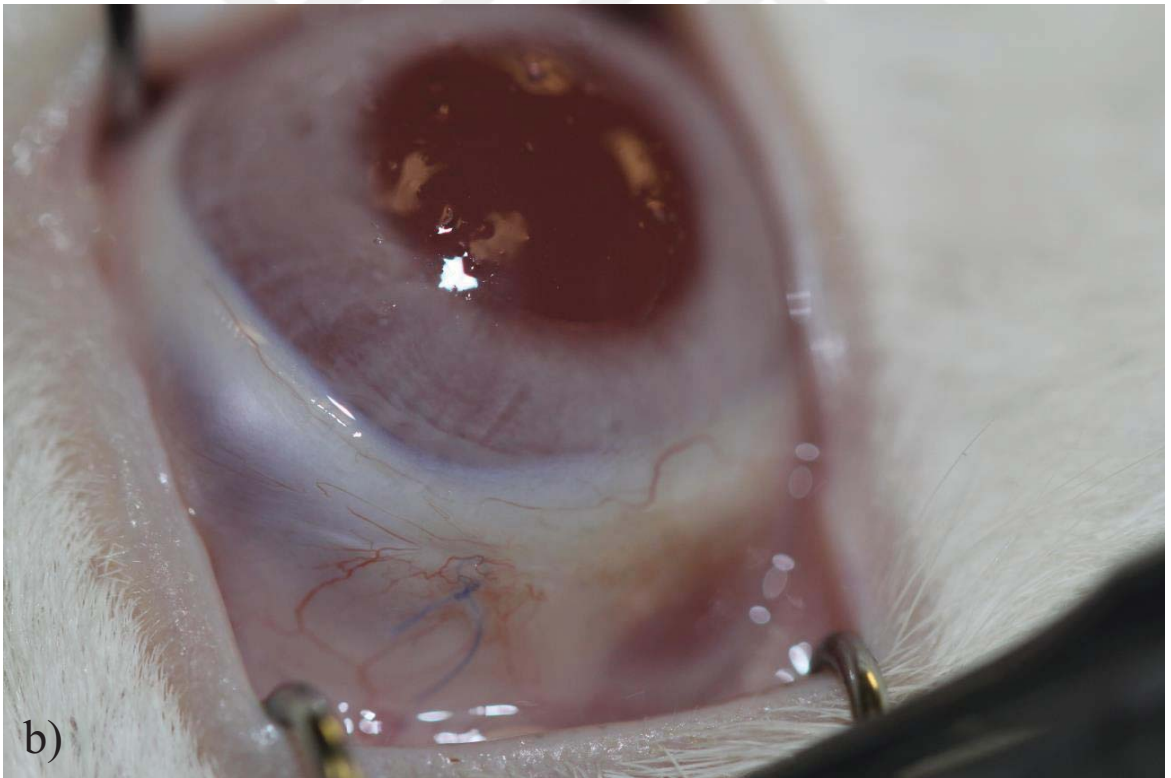
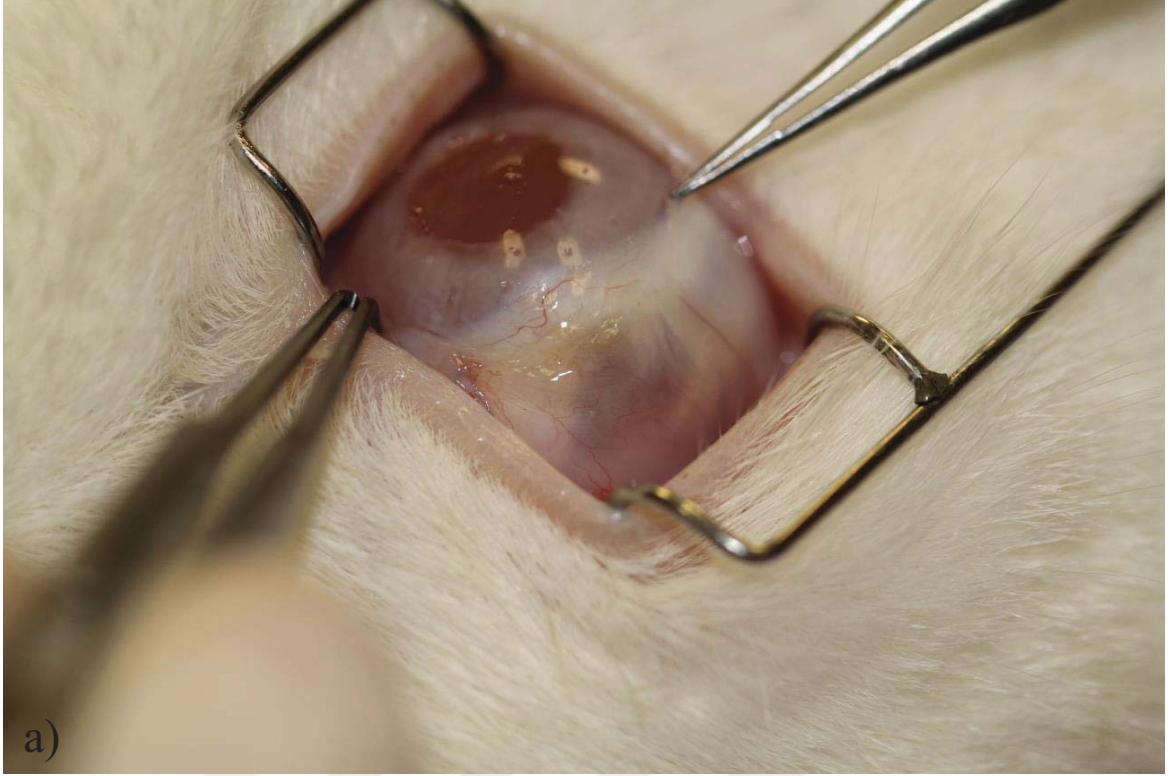
Sonuç olarak, tavşanların 1. hafta, 1. ay, ve 2. ay yapılan biyomikroskopik muayeneleri otojenik greftleme yapılan E grubunda, A grubundaki sağlıklı sklera dokusuna en benzer muayene bulgularının tespit edildiğini göstermiştir. Bunun haricinde, birincil iyileşmeye bırakılan B grubunda göz yüzeyi enflamasyon derecesinin en üst seviyede olduğu, C ve D gruplarında ise B grubuna yakın oranda enflamasyon ve damarlanma artışının tespit edildiği görülmüştür. E grubunda hazırlanan otolog TZF'nin tavşanların 2 aylık takip sürelerinde vücutlarında herhangi bir bölgeye zarar vermemelerinden ötürü güvenle kullanılabilir bir biyomateryal olarak düşünülmesine olanak tanımıştır. Bu sonuçlar ile klinik açıdan B, C ve D gruplarındaki iyileşme modelinin, A ve E gruplarına göre geri planda kaldığı düşünülmüştür.



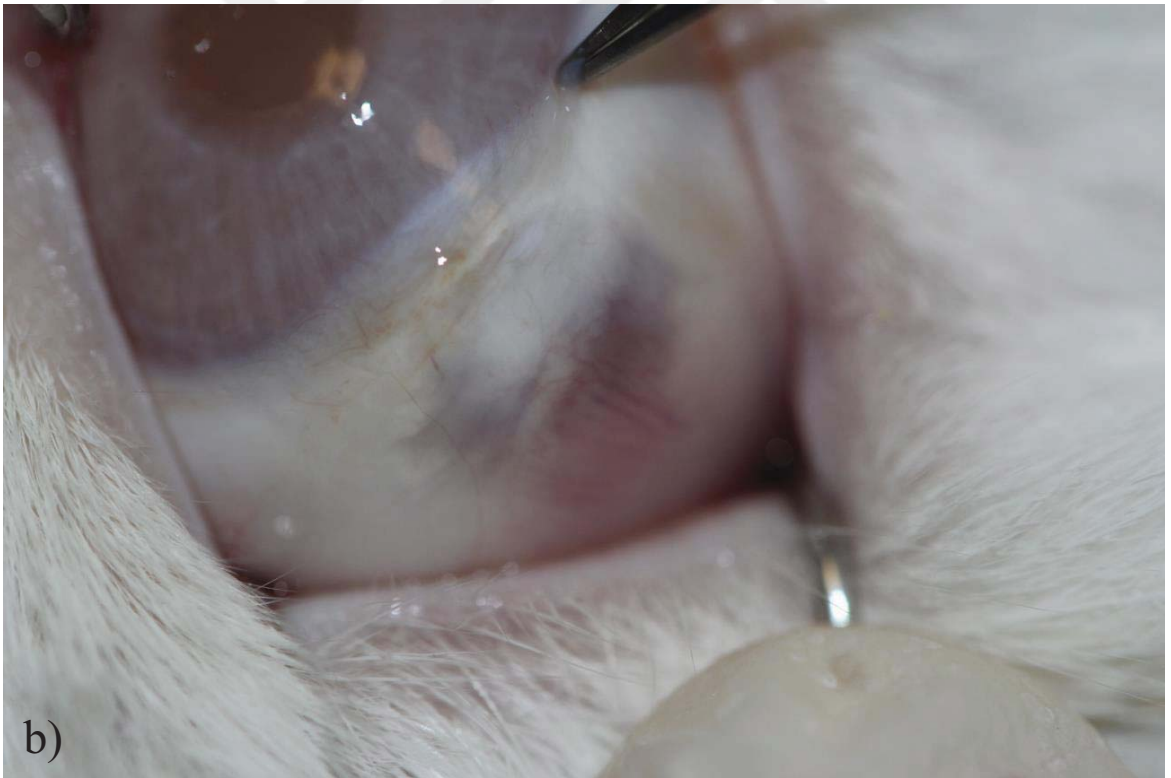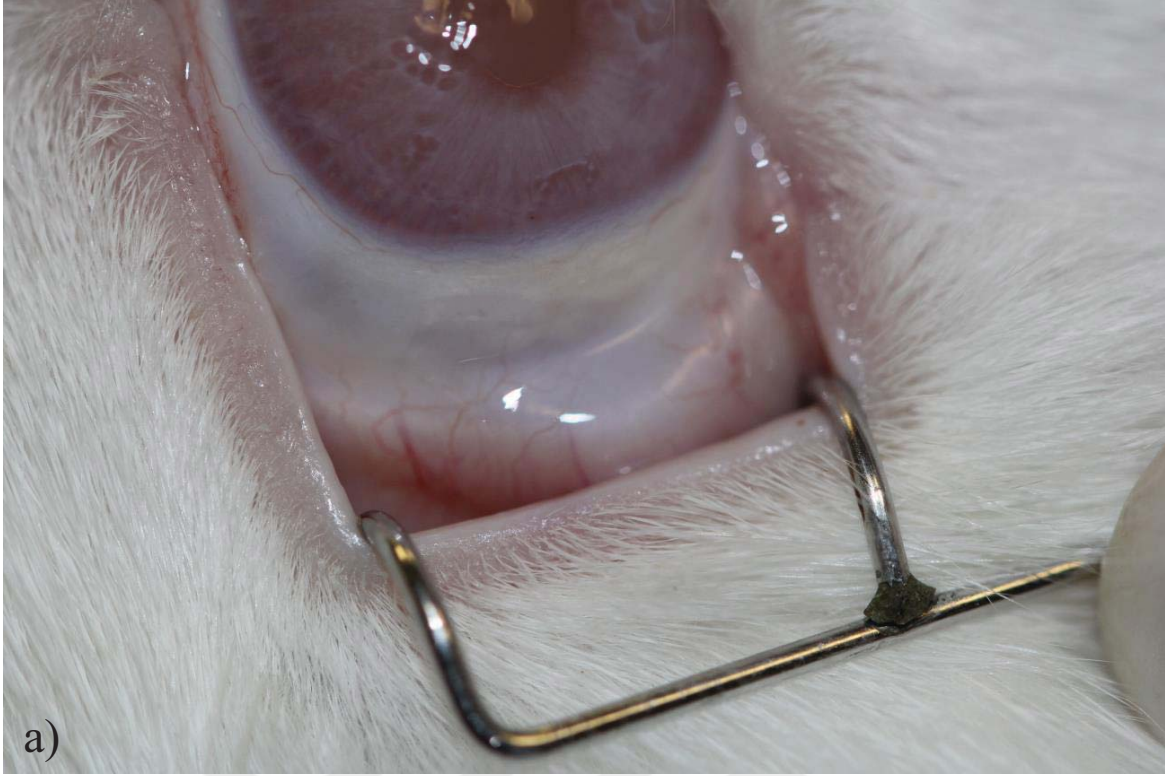
Şekil 4.11. A grubunda 2. ay sağlıklı skleranın görünümü: a) üst rektus kası bölgesinde sağlıklı skleranın görünümü, b) üst rektus kası bölgesinde sağlıklı skleranın görünümü.



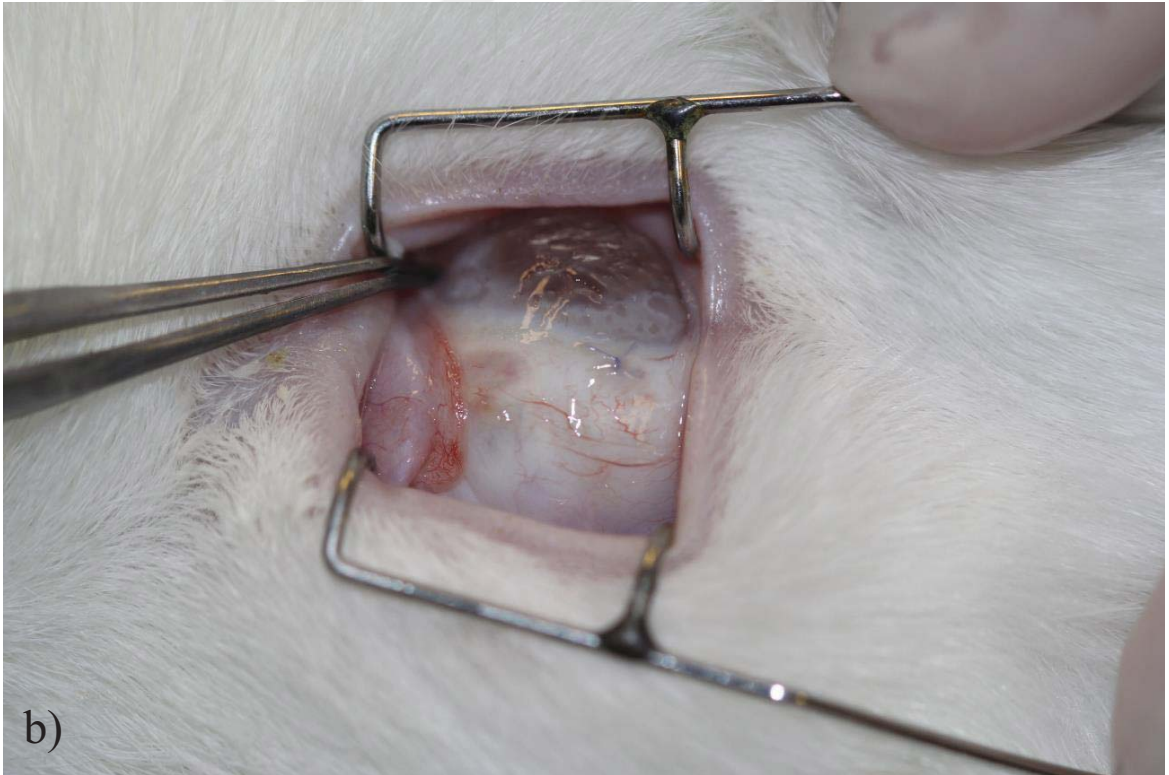
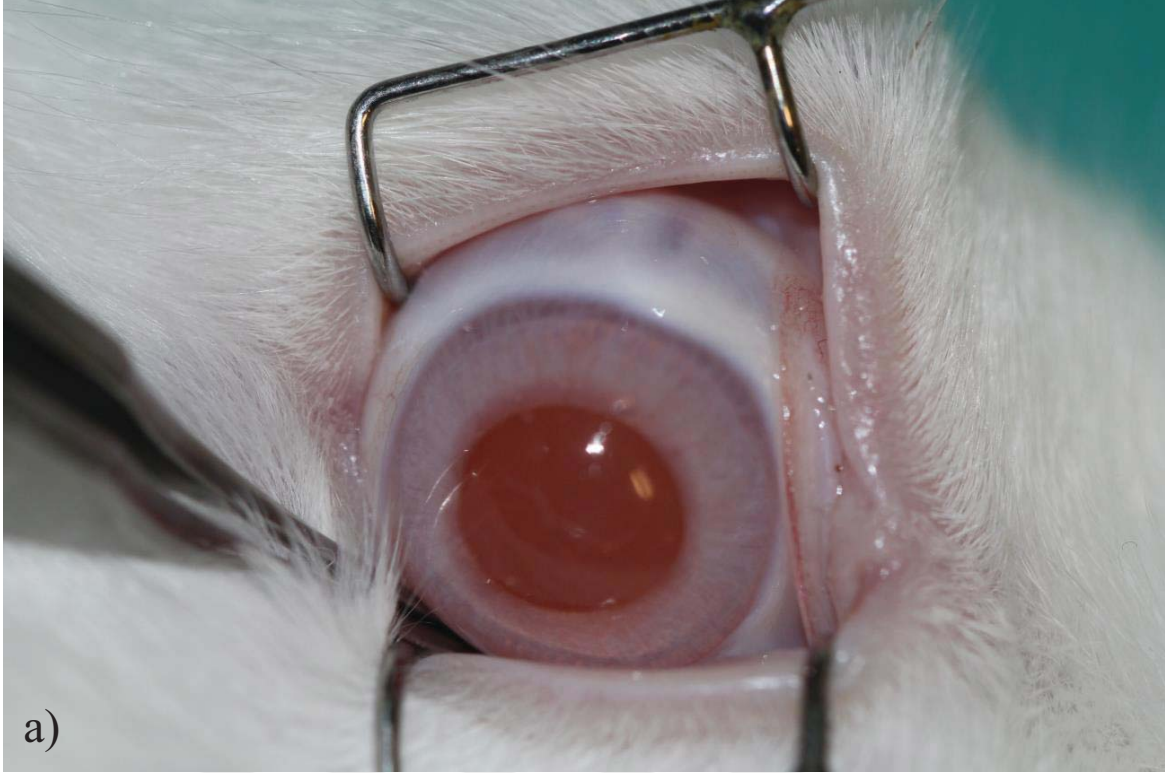
Şekil 4.12. B grubunda 2. ay koroid herniasyonu, yoğun vaskülarizasyon ve sembleferonun gösterilmesi: a) yoğun konjonktival hiperemi, skleral incelme ve koroid dokusunun belirginleşmesi, b) yoğun konjonktival ve episkleral hiperemi, üst göz kapağı ile sklera hasar bölgesi üzerindeki konjonktiva arasında semblefaron gelişimi.



Şekil 4.13. C grubunda 2. ay vaskülarizasyon ve koroid dokusunun belirginleşmesinin gösterilmesi: a) skleral incelme ve koroid dokusunun belirginleşmesi, b) hafif episkleral vaskülarizasyon, skleral incelme ve koroid dokusunun belirginleşmesi.



Şekil 4.14. D grubunda 2. ay semblefaron ve koroid dokusunun belirginleşmesinin gösterilmesi: a) üst göz kapağı ile sklera hasar bölgesi üzerindeki konjonktiva arasında semblefaron gelişimi, b) skleral incelme ve koroid dokusunun belirginleşmesi.



Şekil 4.15. E grubunda 2. ay yara yerinin görünümü: a) normal konjonktiva ve sklera görünümü, b) normal vaskülarizasyonla birlikte hafif koroidal belirginleşme (korneanın üzeri kuruduğu için bulanık görülmektedir).

Çizelge 4.9. İkinci ay B grubunda iyileşmenin klinik açıdan değerlendirilmesi.

2. Ay									
Sekresyon	Sekresyon Yoğunluğu	Konjonktiva Hiperemisi	Yüzeysel Episkleral Vaskülarizasyon	Derin Skleral Vaskülarizasyon	Defekt Alanı	Defekt-Çevre		Nekroz	Kornea
						Yükseklik	Farkı		
B7	-	-	-	-	Koroid belirgin	Alçak	-	-	Saydam
B8	-	+	+	-	Koroid belirgin	Aynı seviyede	-	-	Saydam
B9	-	+	+	-	Koroid belirgin	Aynı seviyede	-	-	Saydam

Çizelge 4.10. İkinci ay C grubunda iyileşmenin klinik açıdan değerlendirilmesi.

2. Ay									
Sekresyon	Sekresyon Yoğunluğu	Konjonktiva Hiperemisi	Yüzeysel Episkleral Vaskülarizasyon		Derin Skleral Vaskülarizasyon	Defekt Alanı	Defekt-Çevre		Kornea
							Yükseklik Farkı	Nekroz	
C7	-	-	-	-	-	Koroid belirgin	Aynı seviyede	-	Saydam
C8	-	++	++	++	-	Koroid belirgin	Alçak	-	Saydam
C9	-	+	+	+	-	Koroid belirgin	Aynı seviyede	-	Saydam



Çizelge 4.11. İkinci ay D grubunda iyileşmenin klinik açıdan değerlendirilmesi.

		2. Ay									
Sekresyon	Sekresyon Yoğunluğu	Konjonktiva Hiperemisi	Yüzeysel Episkleral Vaskülarizasyon	Derin Skleral Vaskülarizasyon	Defekt Alanı	Defekt-Çevre		Nekroz	Kornea		
						Yükseklik Farkı	Alçak				
D7	-	+	+	-	Koroid belirgin	Alçak	-	-	Saydam		
D8	-	+	+	-	Koroid belirgin	Alçak	-	-	Saydam		
D9	Çalışma dışı	Çalışma dışı	Çalışma dışı	Çalışma dışı	Çalışma dışı	Çalışma dışı	Çalışma dışı	Çalışma dışı	Çalışma dışı		

Çizelge 4.12. İkinci ay E grubunda iyileşmenin klinik açıdan değerlendirilmesi.

2. Ay									
Sekresyon	Sekresyon Yoğunluğu	Konjonktiva Hiperemisi	Yüzeysel Episkleral Vaskülarizasyon	Derin Skleral Vaskülarizasyon	Defekt Alanı	Defekt-Çevre		Nekroz	Kornea
						Yükseklik Farkı	Yükseklik Farkı		
E7	-	-	-	-	Hafif seçilebiliyor	Aynı seviyede	-	-	Saydam
E8	-	+	+	-	Hafif seçilebiliyor	Aynı seviyede	-	-	Saydam
E9	-	-	-	-	Hafif seçilebiliyor	Aynı seviyede	-	-	Saydam

## 4.2. Histolojik Boyamalar

### 4.2.1. Hematoksilen&Eozin Boyama

Tüm gruplarda 1. hafta, 1. ay ve 2. ayda Hematoksilen&Eozin boyamaları gerçekleştirilmiştir. A grubunda, sağlıklı sklera dokusuna benzer şekilde stromal kollajen dizilimi pembe renk ile, kollajen lifleri arasında elastik liflerin dağılımı ve skleraya özgü fibroblastik hücrelerin varlığı ise mor çekirdek boyanması ile tespit edilmiştir. Skleral stroma üst komşuluğunda episklere ve alt komşuluğunda lamina fusca tabakaları gözlemlenmiştir.

B grubunda, 1. haftada defekt oluşturulan sklera bölgesinde kollajen organizasyonunun tamamen bozulduğu, elastik liflerin azaldığı ve lif demetleri arasında yoğun hücrel ve vasküler infiltrasyonun gerçekleştiği tespit edilmiştir. Sağlıklı sklera dokusunda stroma bölgesinde kan damarı bulunmazken, B grubunda 1. hafta ötenazi edilerek hasarlı sklera bölgeleri incelenen tavşanlarda sklera stroma bölgesinde geniş kalibrasyonlu ve sayıca artmış kan damarları tespit edilmiştir (++) . Ayrıca akut ve kronik dönem hücrel bileşenlerin karmaşık olarak stroma bölgesinde yerleştiği görülmüştür. B grubunda, 1. ayda karışık tipte enflamatuvar hücre sayısının azaldığı (+), ancak kollajen organizasyonunun sağlıklı sklera dokusuna benzemeyen şekilde katlanmalar gösterdiği gözlemlenmiştir. Kollajen lif demetleri arasında elastik liflerin sayıca azaldığı ve gerginliğini kaybettiği tespit edilmiştir. B grubunda, 2. ayda episklere bölgesinde hala az miktarda enflamatuvar hücrelerin mevcut olduğu (+) ve kollajen liflerin katlanmalar göstererek üst üste bindiği gözlemlenmiştir.

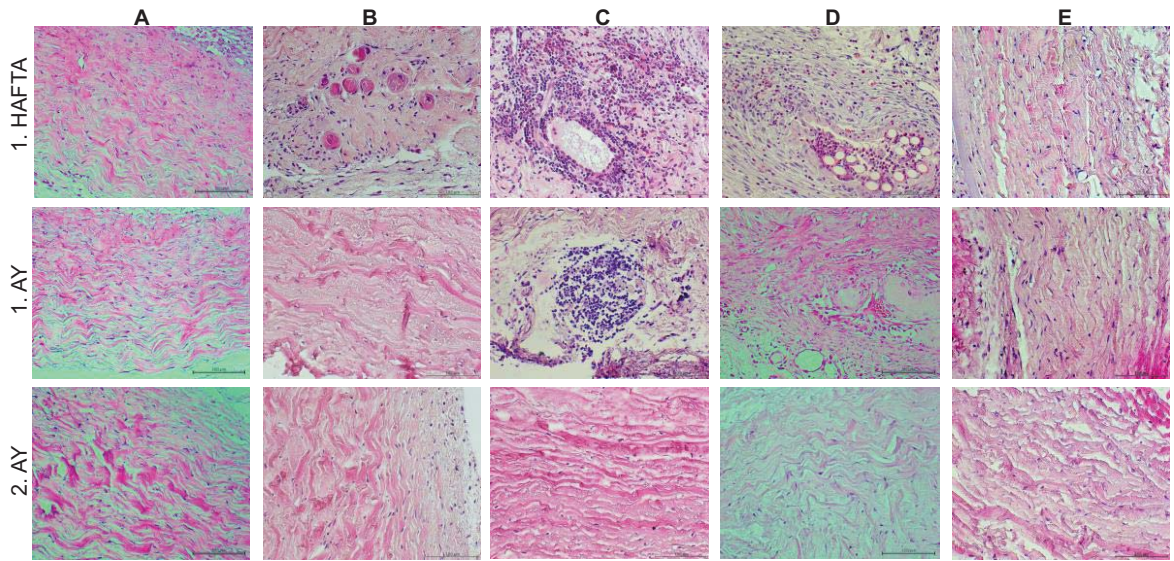
C grubunda, 1. haftada tüm gruplardan daha fazla enflamatuvar hücre infiltrasyonu tespit edilmiştir (++) . Lökosit ve lenfositlerden oluşan akut ve kronik dönem enflamatuvar hücrelerin çok yoğun olarak stromadaki geniş kan damarlarının etrafını çevrelediği tespit edilmiştir. Sağlıklı sklera dokusunda olması beklenmeyen geniş kan damarlarının bölgede salgılanan yoğun kemotaktik sinyal uyarımına cevap olarak yara yerine yoğun bir şekilde enflamatuvar hücreleri taşıdığı düşünülmüştür. Yoğun hücrel infiltrasyonun arasında kollajen lamel organizasyonu tamamen bozulmuş ve elastik lifler tespit edilemeyecek oranda azalmıştır. C grubunda, 1. ayda enflamatuvar hücrel yoğunluğun azalmakla birlikte hala yoğun bir şekilde devam ettiği dikkat çekmiştir (+). C grubunda, 1. hafta ve 1. ayda tespit edilen artmış enflamasyon 2. ayda azalmış ve yerini sağlıklı sklera dokusuna benzer kollajen organizasyonuna bırakmıştır.

D grubunda, 1. haftada C grubuna benzer şekilde yoğun enflamatuvar hücre infiltrasyonu gözlemlenmiştir (++) . Damarlanma artışı ve enflamatuvar hücre infiltrasyonunun 1. ayda devam ettiği tespit edilmiştir. 2. ayda enflamatuvar yoğunlukta azalma olmakla birlikte skleral stroma dokusunda kan damarlarının sağlıklı sklera dokusuna göre daha yüksek oranda tespit edildiği görülmüştür (+).

E grubunda, B, C ve D gruplarına göre 1. hafta ve 1. ayda enflamatuvar hücre göçü ve damarlanma artışı daha az miktarda tespit edilmiştir (+). Hafif-orta seviyedeki enflamatuvar hücre yoğunluğunun arasında kollajen fibrilleri ve elastik lifler mevcudiyetini korumuştur. 2. ayda ise hücresel infiltrasyon tamamen çekilmiş ve skleral kollajen lameller organizasyonu sağlıklı sklera dokusuna benzerlik kazanmıştır.

Hematoksilen&Eozin boyama sonuçları bir bütün olarak değerlendirildiğinde B, C ve D gruplarında özellikle ilk 1 aylık dönemde enflamasyon ve vaskülarizasyonun yoğun olduğu kanaatine varılmıştır. Bu bulgu klinik muayeneler ile benzerlik göstermiştir. B, C ve D grubundaki tavşanların biyomikroskopik muayenelerinde tespit edilen artmış sekresyon ve yüzeysel vaskülarizasyon artışı doku kesitlerinde Hematoksilin&Eozin boyama ile doğrulanmıştır. E grubunda ise ilk 1 haftalık dönemde artmış hücresel infiltrasyon 1. aydan itibaren sakinleşmiş ve yerini skleral kollajen lamellerine bırakmıştır. E grubunda, doku kesitinde gösterilen enflamasyonun yoğunluğu biyomikroskopik muayenelerde tespit edilen sekresyon ve yüzeysel vaskülarizasyon yoğunluğu ile korelasyon göstermektedir.

Şekil 4.16'da 1. hafta, 1. ay ve 2. ayda tüm gruplarda yapılan Hematoksilin&Eozin boyama görüntüleri sunulmuştur.



Şekil 4.16. Çalışma gruplarında Hematoksilin&Eozin boyama görüntüleri (bar 100 µm).

#### 4.2.2. Mallory Trikrom Boyama

Tüm gruplarda 1. hafta, 1. ay ve 2. ayda Mallory Trikrom boyamaları gerçekleştirilmiştir. A grubunda, sağlıklı sklera dokusuna benzer şekilde stromal kollajen dizilimi mavi renk ile, kollajen lifleri arasında elastik liflerin dağılımı soluk pembe boyanma ile, skleraya özgü fibroblastik hücrelerin varlığı kırmızı-pembe çekirdek boyanması ile tespit edilmiştir. Skleral stroma üst komşuluğunda episklera ve alt komşuluğunda lamina fusca tabakaları gözlemlenmiştir.

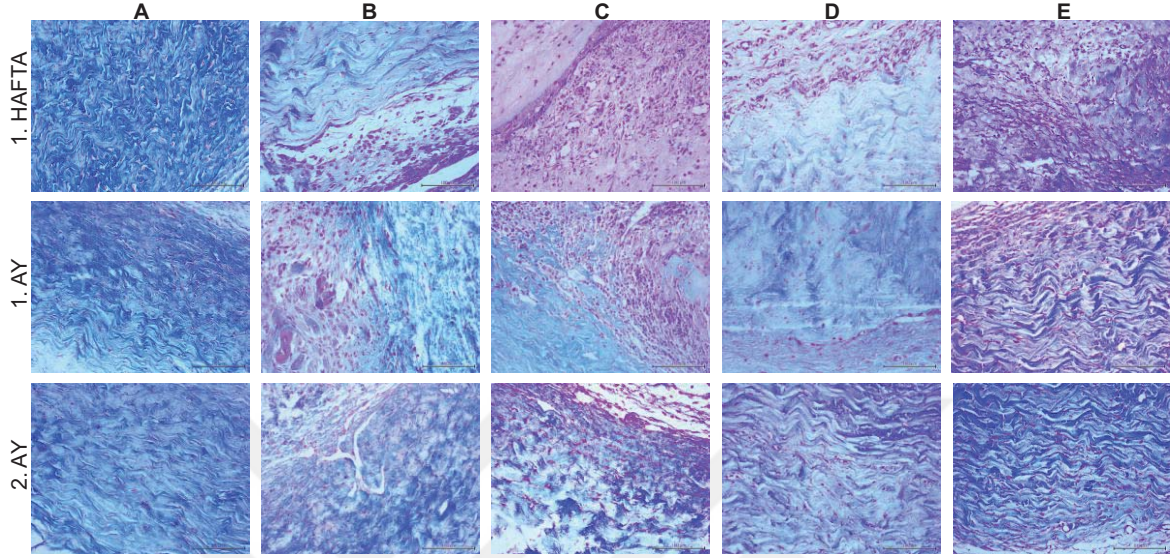
B grubunda, 1. hafta defekt oluşturulan sklera doku hasarı bölgesinde mavi renk ile boyanmış kollajen lif demetlerinin organizasyonunun tamamen bozulduğu, kollajen liflerinde kırılmaların olduğu gözlemlenmiştir. Kollajen lif demetleri arasındaki ince elastik lifler ise parçalanmış olarak tespit edilmiştir. B grubunda, 1. ay ve 2. ayda kollajen organizasyonunun sağlıklı dokuya benzer şekilde oluşmadığı gözlemlenmiştir. Özellikle 2. ay boyamalarda B grubunda derin ve geniş kalibrasyonlu damarların varlığı dikkat çekmiştir. C grubunda, 1. hafta ve 1. ay boyamalarda yoğun hücrel infiltrasyonun kollajen ve elastik lif çatısını bozduğu tespit edilmiştir. 2. ay boyamada ise hücrel infiltrasyon azalmakla birlikte kollajen liflerin parçalanmış ve elastik liflerin de gözlenemeyecek şekilde dağılmış olduğu gözlemlenmiştir.

D grubunda, B ve C gruplarına oranla ilk haftadan itibaren hücrel infiltrasyon daha az tespit edilmiştir. Ancak, özellikle 1. hafta ve 1. ayda kollajen dizilimi oldukça bozulmuş olarak gözlemlenmiştir. İkinci ay boyamalarda ise kollajen dizilimi sağlıklı sklera dokusuna benzemeye başlamıştır.

E grubunda, 1. hafta boyamada orta seviyede enflamatuvar hücre infiltrasyonu görülmesine rağmen, kollajen organizasyonunun çok bozulmadığı dikkat çekmiştir. E grubunda, 1. aydan itibaren kollajen dizilimi sağlıklı dokuya benzemeye başlamış ve 2. ayda sağlıklı sklera dokusuna oldukça benzer bir morfoloji kazanmıştır.

Mallory Trikrom boyama sonuçları bir bütün olarak değerlendirildiğinde, B ve C gruplarında yoğun enflamatuvar hücre infiltrasyonu, damarlanma artışı ve buna ikincil kollajen yapının sağlıklı sklera doku görünümünden oldukça farklılaştığı sonucuna varılmıştır. Bu sonuçlar B ve C grupları için Hematoksilen&Eozin boyama sonuçları ile korelasyon göstermiştir. D ve E gruplarında ise akut dönemde enflamatuvar hücre infiltrasyonu ve kollajen yapıda bozulma daha az oranda tespit edilmiştir. Klinik muayene derecelendirmesi, Hematoksilen&Eozin boyama ve Mallory Trikrom boyama sonuçları karşılaştırıldığında mikroskopik ve makroskopik boyutta bulguların birbirleri ile uyumlu olduğu görülmüştür.

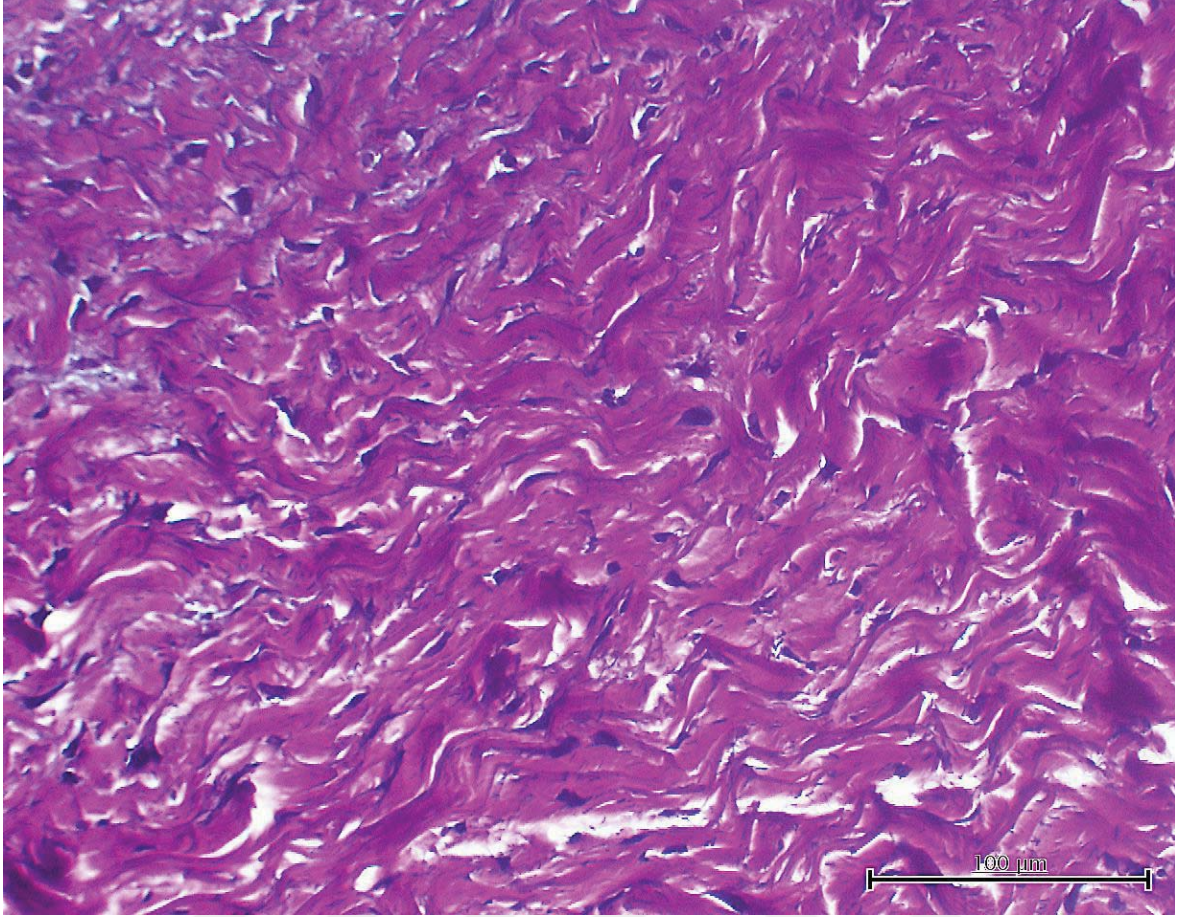
Şekil 4.17’de 1. hafta, 1. ay ve 2. ayda tüm gruplarda yapılan Mallory Trikróm boyama görüntüleri sunulmuştur.



Şekil 4.17. Çalışma gruplarında Mallory Trikróm boyama görüntüleri (bar 100 µm).

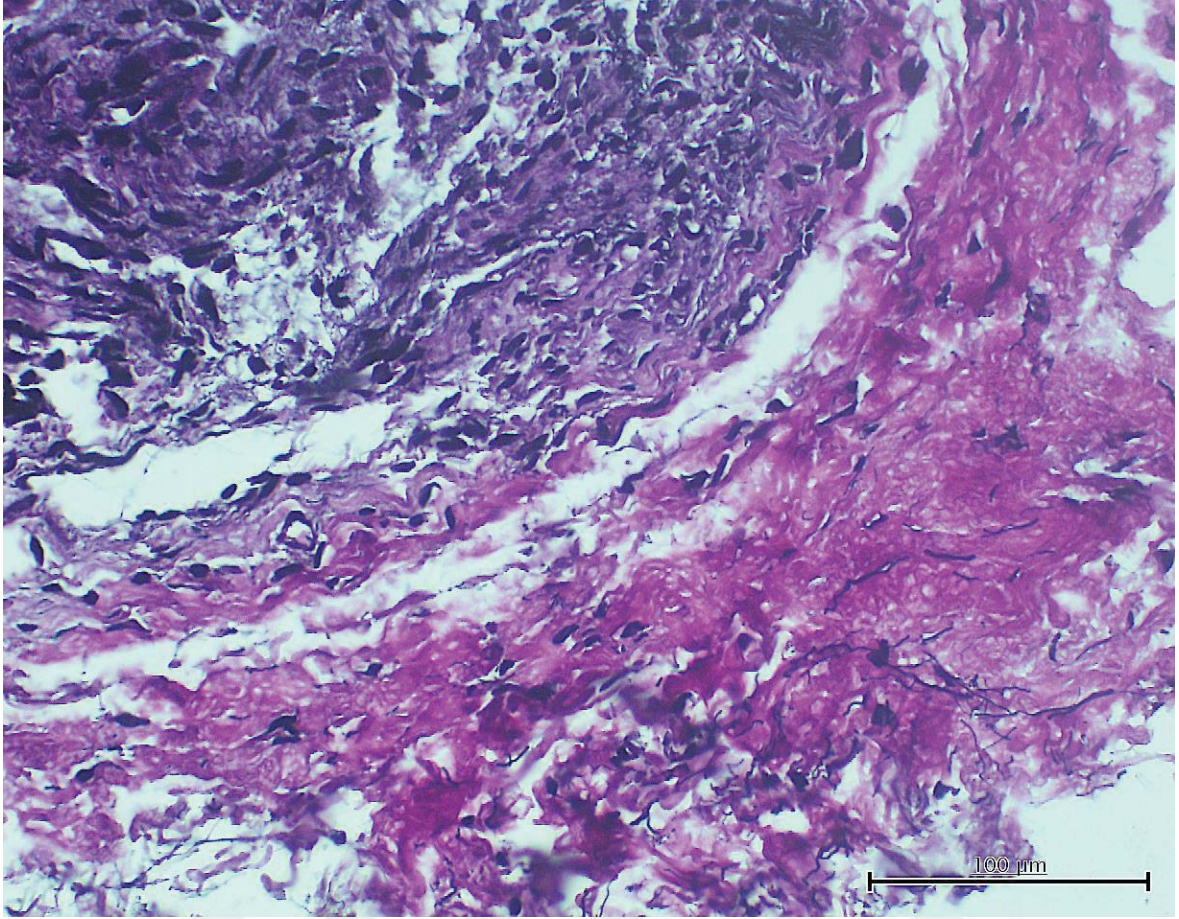
#### 4.2.3. Verhoeff Asit Fuksin Boyama

Kollajen organizasyonu içinde elastik liflerin daha güzel görüntülenebilmesi için tüm gruplarda 1. hafta, 1. ay ve 2. ayda Verhoeff Asit Fuksin boyamaları gerçekleştirilmiştir. A grubunda, sağlıklı sklera dokusuna benzer şekilde stromal kollajen dizilimi kırmızı-fuşya renk ile, kollajen lifleri arasında elastik liflerin dağılımı ise koyu mavi-siyah renk ile boyanmıştır. Skleral stroma üst komşuluğunda episklera ve alt komşuluğunda lamina fusca tabakaları gözlemlenmiştir. Şekil 4.18’de ince elastik liflerin daha net görülebilmesi için A grubundan sağlıklı sklera dokusuna ait bir Verhoeff Asit Fuksin boyama görüntüsü sunulmuştur.



Şekil 4.18. A grubu sağlıklı sklera Verhoeff Asit Fuksin boyama görüntüsü (bar 100 µm).

B grubunda, 1. hafta defekt oluşturulan sklera doku hasarı bölgesinde kırmızı-fuşya renk ile boyanmış kollajen lif demetlerinin organizasyonunun tamamen bozulduğu, kollajen liflerinde kırılmaların olduğu gözlemlenmiştir. Kollajen lif demetleri arasındaki ince elastik lifler ise parçalanmış olarak tespit edilmiştir. B grubunda, 1. ay ve 2. ayda kollajen organizasyonunun sağlıklı dokuya benzer şekilde oluşmadığı gözlemlenmiştir. Özellikle 2. ay boyamalarda, B grubunda sağlıklı sklera dokusu ile hasarlanmış bölge arasında geniş bir aralığın bulunduğu ve yeni kollajen sentezi ile defektin tam olarak doldurulamadığı dikkat çekmiştir. Şekil 4.19’da ince elastik liflerin parçalanmış görüntülerinin daha net görülebilmesi için B grubundan sklera dokusuna ait bir Verhoeff Asit Fuksin boyama görüntüsü sunulmuştur.



Şekil 4.19. B grubu sklera Verhoeff Asit Fuksin boyama görüntüsü (bar 100 µm).

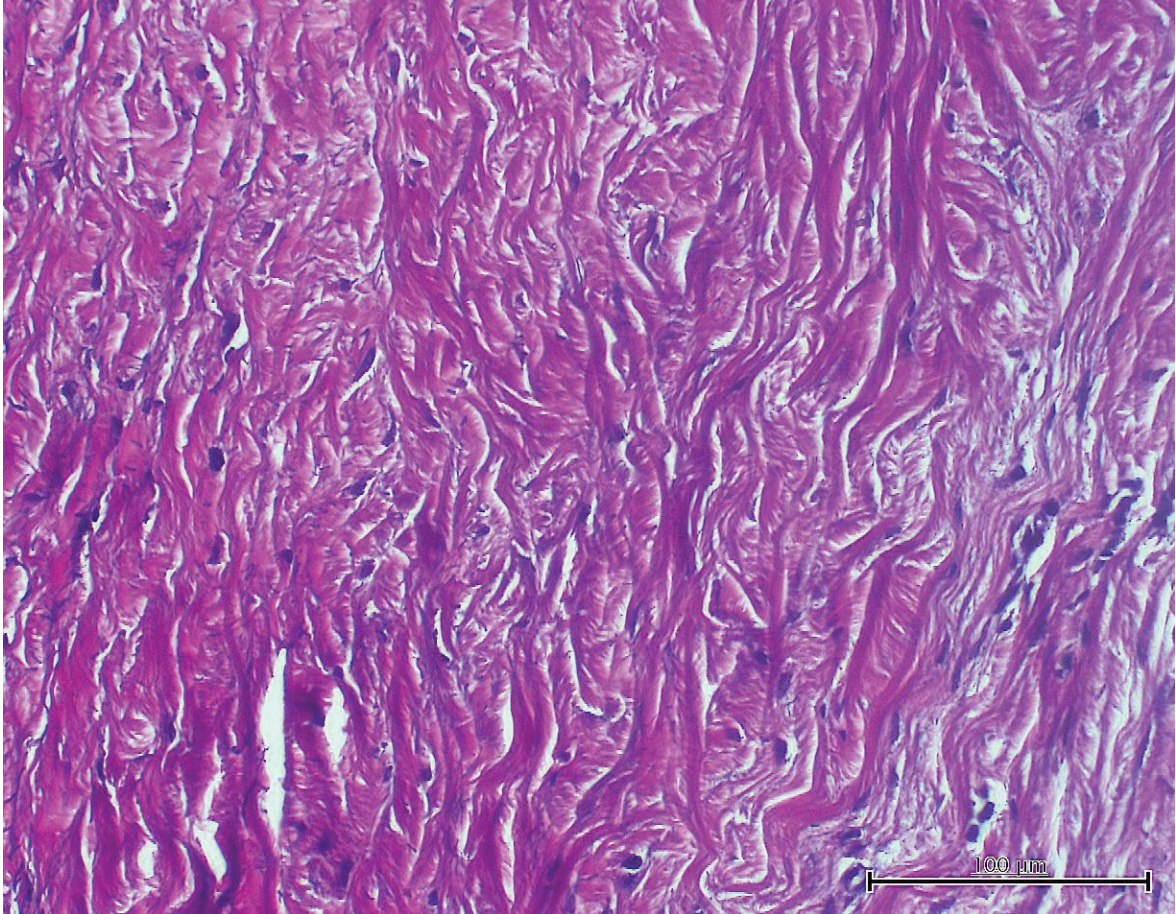
C grubunda, 1. hafta ve 1. ay Verhoeff Asit Fuksin boyama sonucunda özellikle episkleral bölgede yoğun enflamatuvar hücre infiltrasyonu ile birlikte kollajen ve elastin organizasyonunun bozulmuş olduğu dikkat çekmiştir. C grubu, 2. ay boyamalarda ise episkleral bölgedeki hücresel infiltrasyonun azalmış, ancak hala devam etmekte olduğu görülmüştür. Episkleral bölgenin alt komşuluğundaki stromada, yeni kollajen sentezi ile birlikte kollajen organizasyonunun devam etmekte olduğu ve sağlıklı sklera görünümüne kavuşmaya başlamış olduğu tespit edilmiştir.

D grubu, 1. hafta Mallory Trikrom boyamalarda B ve C gruplarına oranla daha az şiddette enflamatuvar hücre infiltrasyonu gözlemlenmiştir. Orta seviyeli enflamasyonun 1. ay ve 2. ay boyama görüntülerinde daha da baskılandığı dikkat çekmiştir. Ancak tüm boyamalarda elastik lif miktarı sağlıklı sklera dokusu ile kıyaslandığında oldukça düşük miktarda tespit edilmiştir. Kollajen lif yoğunluğu da elastik lif yoğunluğundaki azalmaya benzer şekilde azalmış olarak tespit edilmiştir.

E grubunda, 1. hafta boyamada orta seviyede enflamatuvar hücre infiltrasyonu görülmesine rağmen kollajen ve elastik lif organizasyonunun çok bozulmadığı dikkat çekmiştir. E



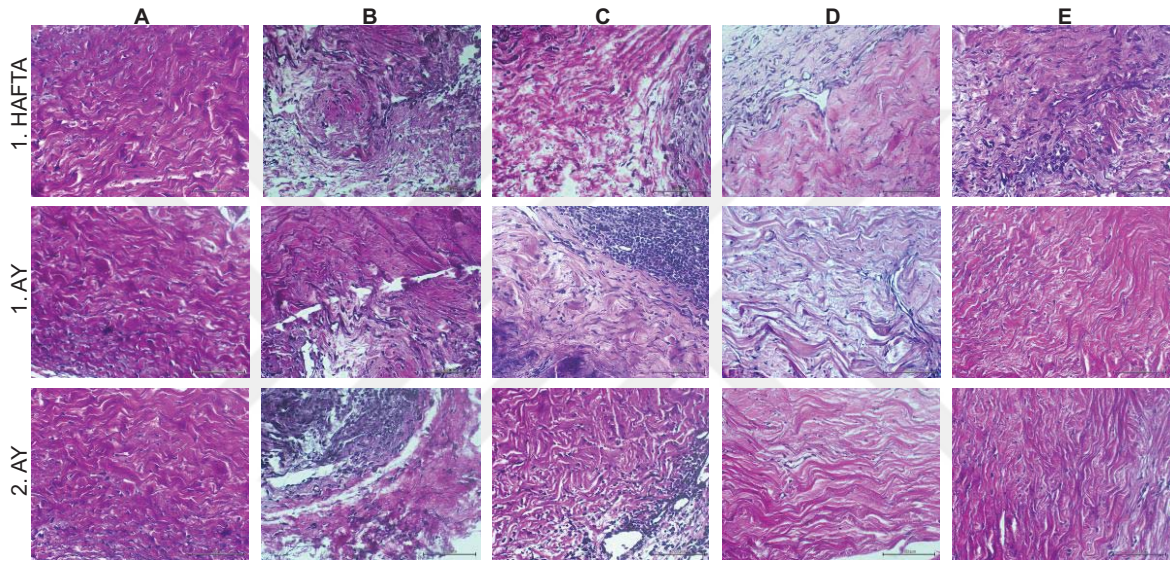
grubunda, 1. aydan itibaren kollajen ve elastik lif dizilimi sağlıklı dokuya benzemeye başlamış ve 2. ayda sağlıklı sklera dokusuna oldukça benzer bir morfoloji kazanmıştır. Şekil 4.20’de E grubuna ait ve sağlıklı sklera stromasına benzer şekilde dizilim gösteren kollajen ve elastik liflerin daha net görülebilmesi için Verhoeff Asit Fuksin boyama görüntüsü sunulmuştur.



Şekil 4.20. E grubu sklera Verhoeff Asit Fuksin boyama görüntüsü (bar 100  $\mu\text{m}$ ).

Verhoeff Asit Fuksin görüntüleri bir bütün olarak değerlendirildiğinde, B ve C gruplarında hasarlı sklera bölgesi ile sağlıklı sklera dokusu arasında doku defektinin doldurulmadığı görülmüştür. Bu bölge yeni kollajen sentezi ve elastik liflerin desteğinden yoksun kalmıştır. Ayrıca hasarlı bölgenin alt kısmında yer alan sklera stromasında da kollajen organizasyonu ve elastik lif diziliminin bozulduğu dikkat çekmiştir. D grubunda, sağlıklı sklera dokusuna daha benzer bir morfolojik yapı gözlenmiştir. Ancak, D grubunda kollajen ve elastik lif yoğunluğunda sağlıklı dokuya oranla azalma saptanmıştır. Bu durum yeni kollajen ve elastik lif sentezinin yetersiz olduğunu düşündürmüştür. E grubunda ise ilk hafta yoğunlaşan hücrel infiltrasyonun sakinleşmesinin ardından kollajen ve elastik lif çatısının sağlıklı

sklera stroma dokusuna benzer yoğunlukta olduğu gözlemlenmiştir. Şekil 4.21’de 1. hafta, 1. ay ve 2. ayda tüm gruplarda yapılan Verhoeff Asit Fuksin boyama görüntüleri sunulmuştur. Bu bulgular ile birincil iyileşmeye bırakılan B grubunda ve İAM ile greftleme yapılan C grubunda şiddetli enflamasyon ve morfolojik yapıda yeni kollajen, elastik lif ve hücreler arası matriks sentezindeki yetersizliğe bağlı bozulma olduğu kanaatine varılmıştır. D ve E gruplarında ise hasarlı sklera bölgesi ile greftleme yapılan alan arasında doku bütünleşmesinin gerçekleşmesi, enflamasyonun daha hafif seviyede olması ve kollajen-elastin organizasyonunun sağlıklı sklera dokusuna benzemesi sebebiyle sklera doku rejenerasyonunu olumlu yönde etkiledikleri düşünülmüştür.



Şekil 4.21. Çalışma gruplarında Verhoeff Asit Fuksin boyama görüntüleri (bar 100 µm).

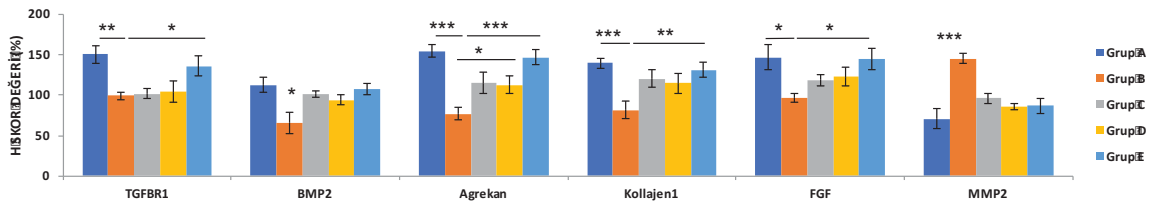
### 4.3. İmmünohistokimyasal Boyamalar

Tüm gruplarda doku kesitlerinde 1. hafta, 1. ay ve 2. ayda belirlenen belirteçlerin ifade bulma seviyesini belirlemek için immünohistokimyasal boyamalar yapılmıştır. Bu amaçla, TGFβR1, BMP2, Agrekan, Kollajen1, FGF ve MMP2 için boyama gerçekleştirilmiştir. Yara iyileşmesinin tüm evrelerinde büyüme faktörleri ve sitokinlerin önemli görevleri bulunmaktadır. Büyüme faktörleri çok az miktarlarıyla bile hücrel çoğalma, göç ve farklılaşma ile birlikte angiogenezi uyararak yara iyileşme basamaklarını düzenlerler [118]. TGFβR1, yara iyileşme basamaklarından özellikle yeniden şekillenme evresinde baskın olan bir büyüme faktörü olan TGFβ’ya ait bir reseptördür. Doku seviyesinde TGFβ büyüme faktörünün boyanmasından ziyade reseptörünün boyanması daha spesifik sonuçlar elde etmemize yardımcı olmaktadır. TGFβ, trombositler, makrofajlar, nötrofiller ve konak dokuya ait birçok hücreden salgılanabilen bir büyüme faktörüdür. Temel olarak enflamasyon

evresinden itibaren hasar bölgesinde belirlemeye başlar ve yeniden şekillenme evresinde en üst seviyeye çıkar. Bağ doku rejenerasyonu ve kollajen sentezini uyararak doku mekanik gücünün yeniden kazanılmasında önemli bir rol üstlenir. Yara iyileşme basamaklarının erken evresinde normalden fazla salgılanması veya ilerleyen evrelerde salgılanma oranının azalması yara iyileşme basamaklarında istenmeyen sonuçlar doğuracaktır [119]. FGF; keratinosit, fibroblast, makrofaj ve endotel hücreler tarafından salgılanan, özellikle endotel proliferasyonu ile anjiogenez ve neovaskülarizasyon üzerine önemli etkileri olan bir büyüme faktörüdür [92]. BMP2, TGF $\beta$  büyüme faktörü ailesinin bir alt üyesi olarak bilinen ve hücre proliferasyonu, apoptoz ve hücreler arası matriks sentezinde görevli bir büyüme faktörüdür. Skleral fibroblastlardan BMP2 sekresyonunun, skleral gelişim ve gözün ön-arka çapındaki uzama üzerinde önemli etkilerinin olduğu bilinmektedir. TGF $\beta$  ve FGF ile birlikte BMP2'nin skleral fibroblast proliferasyonu ve hücreler arası matriks şekillenmesinde ortak hareket ettikleri düşünülmektedir. Gözün ön-arka aksının normalden fazla uzaması ile karakterize miyopi rahatsızlığında TGF $\beta$ , FGF ve BMP2 seviyelerindeki değişimin araştırıldığı çalışmalar literatürde yer almaktadır. BMP2'nin gözde sklera dokusunun haricinde, kornea, konjonktiva, retina, trabeküler ağ ve optik sinir başında embriyonik ve erişkin dönemde bulunduğu gösterilmiştir. Bu sebeple, BMP2'nin göz organının gelişiminde ve hastalıklarında önemli bir patofizyolojik görevi bulunmaktadır [120]. BMP2 özellikle stromal hammadde sentezinde önemli bir görev üstlendiğinden bu hammaddeyi yıkan MMP2 ile yakın bir ilişki halindedir. MMP2, nötral proteinazlar ailesinden olduğu bilinen ve kollajen ve hücreler arası matriks yıkımında görevli bir enzimdir. Sklera dokusunda temel olarak fibroblastlardan sekrete edilir. Nötral proteinazların birçok alt tipi bulunmakla birlikte, MMP2, jelatinaz A olarak bilinen ve en sık çalışılan alt tipidir [121]. Sklera, kuru ağırlığının %50' sini kollajenin oluşturduğu bir yapıdır. Skleral kollajenin %95'ini tip 1 kollajen oluşturmaktadır. Tip 1 kollajen haricinde sklerada tip 3, 4, 5, 6, 8, 12, ve 13 kollajen de bulunmaktadır. Kollajen fibrilogenezi, kollajen fibrillerine sıkı bağlar ile tutunan ve hücreler arası matriksi oluşturan ara madde ile desteklenmiştir. Sklerada ara maddenin temel bileşenleri ise agrekan, dekorin ve biglikandır [122].

Sunulan tez çalışmasında, sklera doku iyileşmesinde önemi vurgulanan yukarıdaki büyüme faktörleri ve stromal maddelerin immünohistokimyasal olarak boyanarak gösterilmesi amaçlanmıştır. Yöntem kısmında da belirtildiği üzere incelemelerin sonunda özel bir formül kullanılarak H Skor Analizi ile semi-kantitatif olarak boyanma yoğunlukları belirlenmiştir.

Çizelge 4.13'te çalışma grupları arasında belirlenen belirteçler bakımından H Skor değerlerinin istatistiksel olarak karşılaştırıldığı grafik sunulmuştur. TGFβR1 için yapılan değerlendirmede, B grubunda sağlıklı A grubu ile karşılaştırıldığında istatistiksel olarak anlamlı seviyede ekspresyonun azaldığı tespit edilmiştir ( $p<0,01$ ). B grubu, E grubu ile kıyaslandığında ise A grubuna benzer şekilde istatistiksel açıdan anlamlı oranda ekspresyonun düşük olduğu gözlemlenmiştir ( $p<0,05$ ). Bu karşılaştırmada herhangi bir zaman dilimine ait doku yerine tüm dokuların sonuçlarının ortalamaları kullanılmıştır. Diğer gruplar arasında yapılan kıyaslamalarda istatistiksel açıdan anlamlı bir fark olmamasına rağmen, TGFβR1 ekspresyonunun en düşük B grubunda olduğu tespit edilmiştir. FGF için yapılan analizlerde, TGFβR1 ekspresyonuna benzer şekilde en düşük değerler B grubunda tespit edilmiştir. A ve B grupları arasında ve B ve E grupları arasında istatistiksel açıdan anlamlı oranda fark olduğu görülmüştür ( $p<0,05$ ). TGFβR1 ve FGF için sağlıklı sklera dokusuna en yakın ekspresyon değeri E grubunda tespit edilmiştir. B grubunda tespit edilen düşük ekspresyon oranları yara iyileşme basamaklarını yeterli oranda desteklemeyen büyüme faktörü salımı ve sonuçta gözlemlenen artmış enflamasyon ve iyileşmede gecikme ile açıklanabilir. BMP2 ekspresyonu ise en düşük B grubunda tespit edilmekle birlikte, diğer gruplarda birbirlerine yakın değerler olduğu gözlemlenmiştir. Doku rejenerasyonu ve yeniden şekillenmesinde önemli olan Kollajen1 sentezi B grubunda en düşük oranda tespit edilmiş olup, bu oran A ( $p<0,001$ ) ve E ( $p<0,01$ ) grupları ile karşılaştırıldığında istatistiksel açıdan anlamlı bir fark yaratmıştır. Hücreler arası matriksin ana bileşeni olarak kabul edilen Agrekan ekspresyonu ise yine en düşük miktarda B grubunda tespit edilmiştir. Bu oran A ve E grupları ile kıyaslandığında yüksek oranda istatistiksel anlamlılık arz etmiştir ( $p<0,001$ ). Agrekan sentezi aynı zamanda B ve D grupları arasında da istatistiksel açıdan anlamlı ölçüde farklı bulunmuştur ( $p<0,05$ ). Sklera doku yıkımında görevli olan MMP2 ekspresyonu ise istatistiksel açıdan önemli bir fark ile B grubunda en yüksek miktarda tespit edilmiştir ( $p<0,001$ ).



Şekil 4.22. Çalışma gruplarında belirlenen belirteçlerin H skor değerlerinin karşılaştırılması. (Değerler ortalama±standart hata olarak verilmiştir).

Çalışma grupları kendi içlerinde belirlenen belirteçlerin ekspresyon miktarlarındaki değişim açısından incelendiğinde A grubunda TGFβR1 haricinde hiçbir belirteçte istatistiksel açıdan anlamlı bir fark tespit edilmemiştir. B grubunda, MMP2 hariç tüm belirteçlerde sağlıklı sklere dokusuna göre daha düşük miktarlarda ekspresyon olduğu görülmüştür. Kollajen1 ve Agrekan sentezi 1. haftada en yüksek seviyedeysen, 1. ay ve 2. ay incelemelerinde ekspresyon miktarının anlamlı oranda azaldığı tespit edilmiştir (sırasıyla  $p<0,01$  ve  $p<0,001$ ). FGF ekspresyonu, Kollajen1 ve Agrekan ekspresyonuna benzer şekilde 2. ayda belirgin oranda azalmıştır ( $p<0,01$ ). BMP2 ekspresyonu ise 1. ayda hafif bir yükselme göstermekle birlikte 2. ayda anlamlı oranda azalmıştır ( $p<0,01$ ). MMP2 ekspresyonu incelendiğinde, 1. haftada sağlıklı sklere dokusuna göre daha yüksek oranda ekspresyon gösterdiği ve bu değer 1. ay ve 2. ayda anlamlı miktarda artış gösterdiği tespit edilmiştir ( $p<0,01$ ).

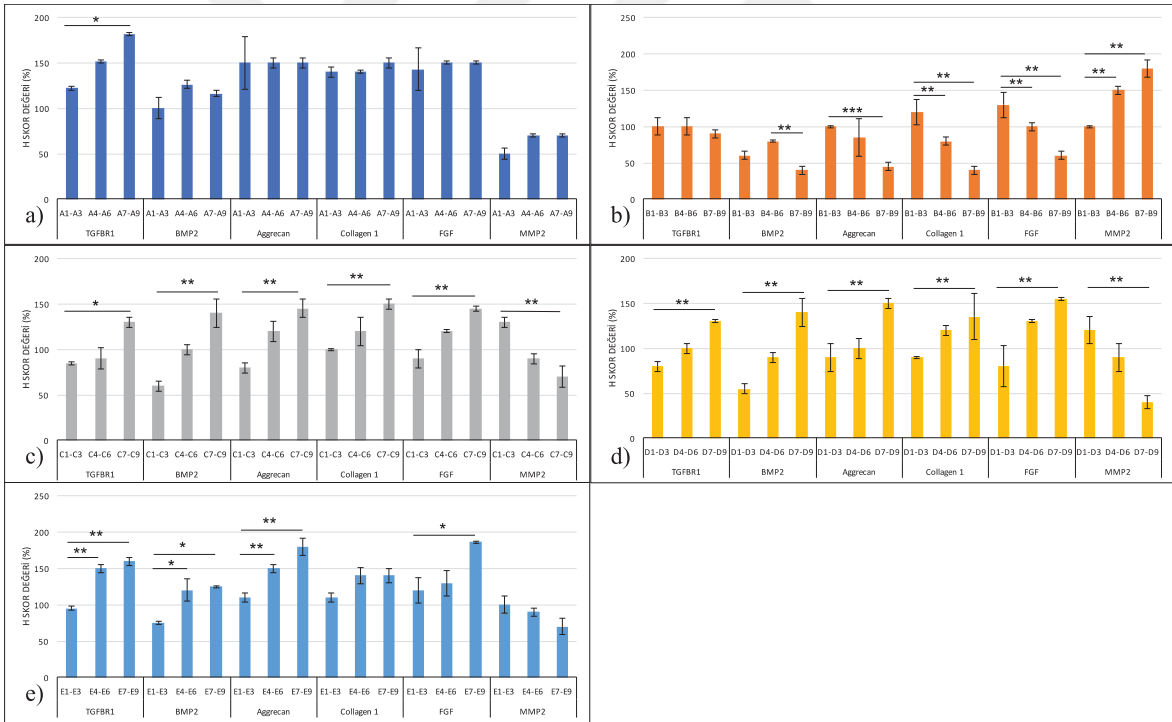
C grubunda, MMP2 hariç diğer belirteçler açısından 1. hafta ve 1. ayda sağlıklı sklere dokusuna göre daha düşük ekspresyon değerleri ile karşılaşılmıştır. MMP2 hariç tüm belirteçler 2. ayda sağlıklı sklere dokusuna benzer oranlara yaklaşarak artış göstermiştir. TGFβR1, BMP2, Agrekan, Kollajen1 ve FGF ekspresyonu 1. haftadan itibaren artış göstermiş ve istatistiksel açıdan önemli oranda bir fark yaratacak kadar yükselmiştir (TGFβR1 için  $p<0,05$ , diğer belirteçler için  $p<0,01$ ). MMP2 ekspresyonu ise 1. haftada sağlıklı sklere dokusuna göre daha yüksek tespit edilmiş ve bu oran 2. aya doğru sağlıklı sklere dokusundaki ekspresyon oranına benzeyecek şekilde azalmıştır ( $p<0,01$ ).

D grubunda, MMP2 hariç diğer belirteçler açısından 1. hafta ve 1. ayda sağlıklı sklere dokusuna göre daha düşük ekspresyon değerleri tespit edilmiştir. TGFβR1, BMP2, Agrekan, Kollajen1 ve FGF ekspresyonu 1. haftadan itibaren istatistiksel açıdan anlamlı ölçüde artış göstermiş ve 2. ayda sağlıklı sklere dokusuna benzer oranlara yaklaşmıştır ( $p<0,01$ ). MMP2 ekspresyonu ise 1. haftada sağlıklı sklere dokusuna göre daha yüksek tespit edilmiş ve bu oran 2. aya doğru sağlıklı sklere dokusundaki ekspresyon oranına benzeyecek şekilde azalmıştır ( $p<0,01$ ).

E grubunda, MMP2 hariç tüm belirteçler açısından sağlıklı sklere dokusuna en yakın ekspresyon oranları tespit edilmiştir. TGFβR1, BMP2, Agrekan ve FGF ekspresyonu 1. haftadan itibaren istatistiksel açıdan anlamlı ölçüde artış göstermiş ve 2. ayda sağlıklı sklere dokusuna benzer oranlara yaklaşmıştır (sırasıyla  $p<0,01$ ;  $p<0,05$ ;  $p<0,01$ ;  $p<0,05$ ). Kollajen 1 ekspresyonu ise istatistiksel açıdan anlamlılık yaratmamakla birlikte artış göstermiştir. MMP2 ekspresyonu 1. haftada sağlıklı sklere dokusuna oranla daha yüksek miktarda

ekspresyon göstermiş ve bu oran 2. aya doğru istatistiksel bir anlamlılık yaratmayacak ölçüde azalmıştır.

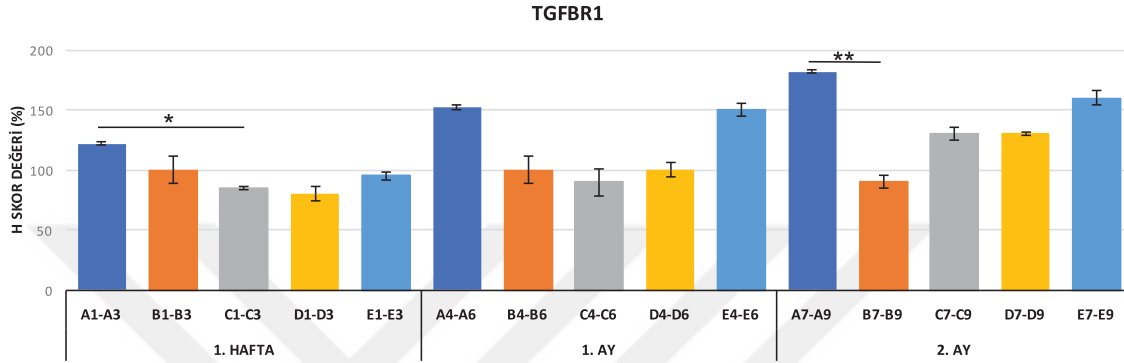
Çalışma grupları kendi içlerinde değerlendirildiğinde, MMP2 ekspresyonunun sadece B grubunda 1. haftadan 2. aya doğru artış gösterdiği, diğer gruplarda ise anlamlı oranda azaldığı görülecektir. Bu sonuç, yara iyileşme basamaklarında kronik döneme doğru artması gereken yeni doku yapımının B grubunda engellendiğini ve hatta yıkım yönünde ilerlediğini desteklemektedir. Histolojik boyamalar ve klinik izlemlerde elde edilen sonuçlar ile uyumlu olarak B grubunda 2. ay yara iyileşmesinin sağlıklı sklere dokusuna benzemediği gösterilmiştir. C, D ve E gruplarında ise B grubuna zıt olarak MMP2 ekspresyon oranı 2. aya doğru azalma göstermiştir. Ancak, C ve D grupları 1. hafta MMP2 ekspresyon miktarlarının sağlıklı sklere dokusuna oranla çok yüksek olması ile E grubundan ayrılmışlardır. Sonuç olarak 1. hafta-2. ay arasında MMP2 ekspresyonu açısından A grubuna en benzer profili E grubu sergilemiştir. Şekil 4.23'te tüm çalışma gruplarına ait grafikler sunulmuştur.



Şekil 4.23. Çalışma gruplarının kendi içlerinde belirlenen belirteçler bakımından immünohistokimyasal boyama sonuçlarının karşılaştırılması: a) A grubu, b) B grubu, c) C grubu, d) D grubu, e) E grubu. (1-3 kodlu tavşanlar 1. hafta, 4-6 kodlu tavşanlar 1. ay, 7-9 kodlu tavşanlar 2. ay ötenazi edilmiştir). (Değerler ortalama±standart hata olarak verilmiştir).

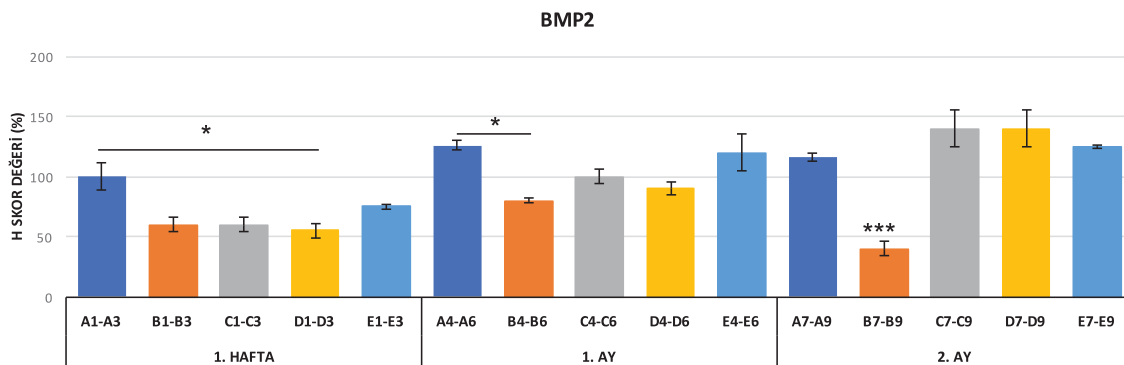
Belirlenen zaman aralıklarında incelenen dokular gruplar arasında karşılaştırılırken aynı dönemde ötenazi edilen farklı gruplara ait tavşanların dokularındaki ekspresyon oranları birbirleri ile karşılaştırılmıştır.

TGFβR1 için 1. haftada A ve C grupları arasında ( $p<0,05$ ), 2. ayda A ve B grupları arasında ( $p<0,01$ ) istatistiksel açıdan anlamlı farklılık tespit edilmiştir. Birinci ve 2. ayda sağlıklı sklere dokusuna en yakın ekspresyon oranları E grubunda tespit edilmiştir (Şekil 4.24).



Şekil 4.24. TGFβR1 ekspresyonunun belirlenen zaman dilimlerinde çalışma grupları arasında karşılaştırılması, (Değerler ortalama±standart hata olarak verilmiştir).

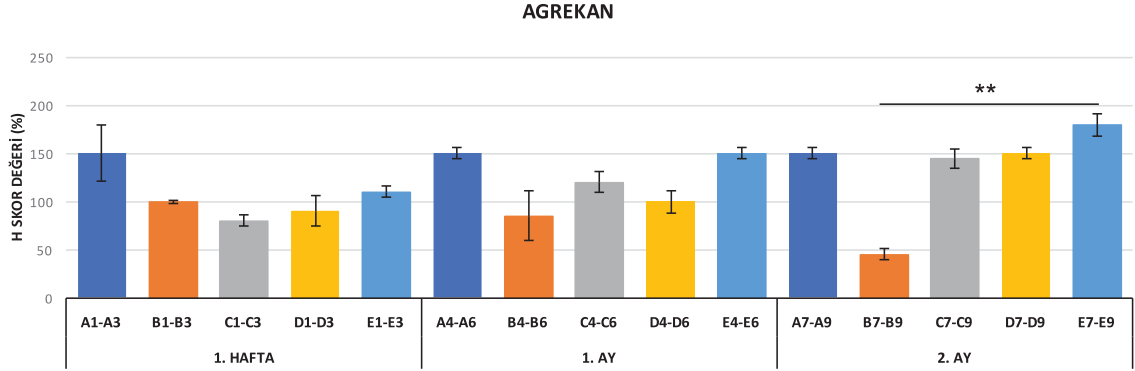
BMP2 için 1. haftada A ve D grupları arasında ( $p<0,05$ ), 1. ayda A ve B grupları arasında ( $p<0,05$ ), istatistiksel açıdan anlamlı farklılık tespit edilmiştir. İkinci ayda en düşük değer B grubunda tespit edilmiştir ( $p<0,001$ ). Birinci hafta, 1. ay ve 2. ayda sağlıklı sklere dokusuna en yakın ekspresyon oranları E grubunda tespit edilmiştir (Şekil 4.25).



Şekil 4.25. BMP2 ekspresyonunun belirlenen zaman dilimlerinde çalışma grupları arasında karşılaştırılması, (Değerler ortalama±standart hata olarak verilmiştir).

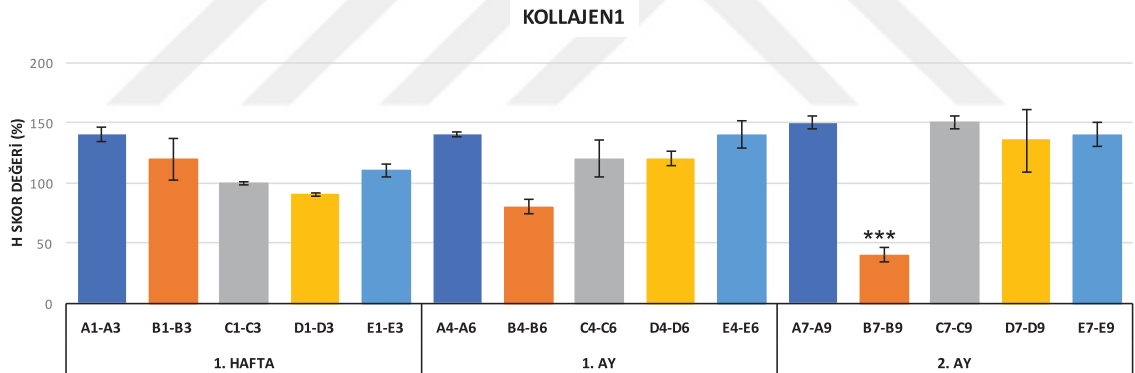
Agrekan için 2. ayda B ve E grupları arasında istatistiksel açıdan anlamlı farklılık tespit edilmiştir ( $p<0,01$ ). İkinci ayda en düşük değer B grubunda tespit edilmiştir. Birinci hafta ve

1. ayda sağlıklı sklere dokusuna en yakın ekspresyon oranları E grubunda tespit edilmiştir (Şekil 4.26).



Şekil 4.26. Agrekan ekspresyonunun belirlenen zaman dilimlerinde çalışma grupları arasında karşılaştırılması, (Değerler ortalama±standart hata olarak verilmiştir).

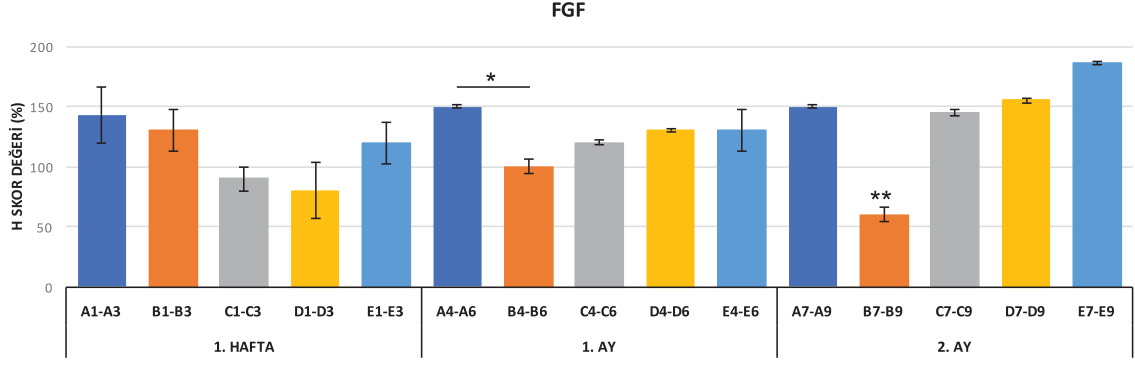
Kollajen1 için 2. ayda B grubu en düşük ekspresyon oranına sahip bulunmuştur ( $p<0,001$ ). Birinci ayda sağlıklı sklere dokusuna en yakın ekspresyon oranları E grubunda tespit edilmiştir (Şekil 4.27).



Şekil 4.27. Kollajen1 ekspresyonunun belirlenen zaman dilimlerinde çalışma grupları arasında karşılaştırılması, (Değerler ortalama±standart hata olarak verilmiştir).

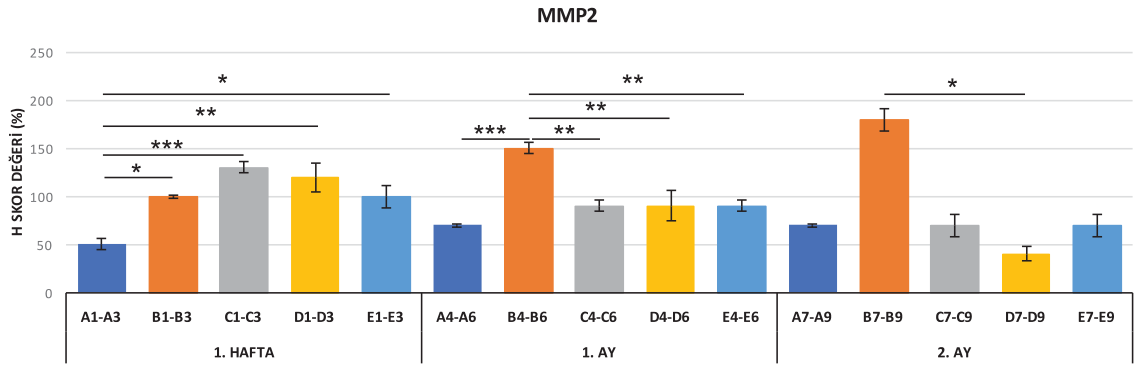
FGF için 1. ayda A ve B grupları arasında istatistiksel açıdan anlamlı farklılık tespit edilmiştir ( $p<0,05$ ). İkinci ayda en düşük değer B grubunda tespit edilmiştir ( $p<0,01$ ) (Şekil 4.28).



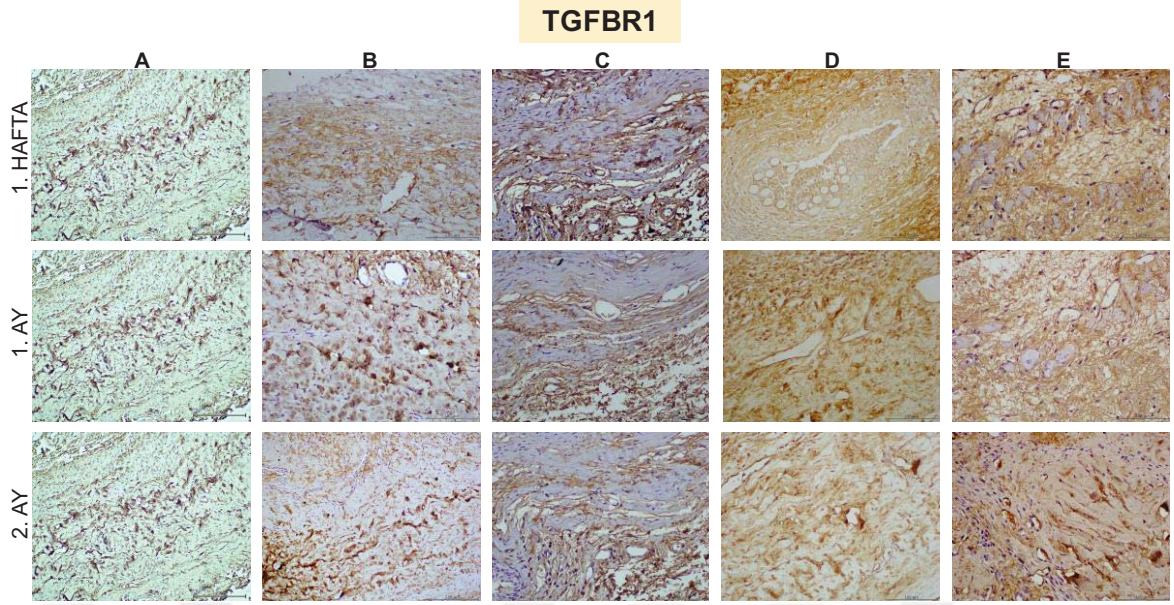


Şekil 4.28. FGF ekspresyonunun belirlenen zaman dilimlerinde çalışma grupları arasında karşılaştırılması, (Değerler ortalama±standart hata olarak verilmiştir).

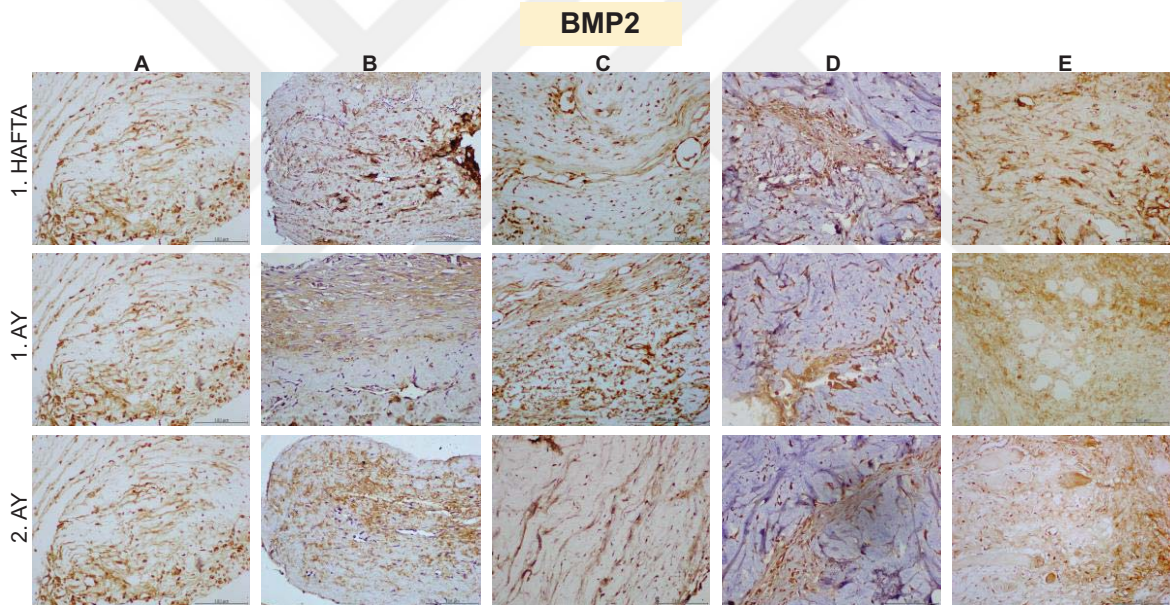
MMP2 için 1. haftada ikili karşılaştırmalarda B ( $p<0,05$ ), C ( $p<0,001$ ), D ( $p<0,01$ ) ve E ( $p<0,05$ ) grupları ile A grubu arasında istatistiksel açıdan anlamlı farklılık olduğu görülmüştür. Birinci haftada A grubuna en yakın değerler E grubunda tespit edilmiştir. Birinci ayda en yüksek ekspresyon değerleri B grubunda tespit edilmiştir. A ( $p<0,001$ ), C ( $p<0,01$ ), D ( $p<0,01$ ) ve E ( $p<0,01$ ) grupları B grubu ile kıyaslandığında aralarında istatistiksel açıdan önemli bir fark olduğu görülmüştür. İkinci ayda en yüksek ekspresyon değerleri B grubunda tespit edilmiştir. B ve D grupları arasında istatistiksel açıdan önemli bir fark olduğu gözlemlenmiştir ( $p<0,05$ ) (Şekil 4.29).



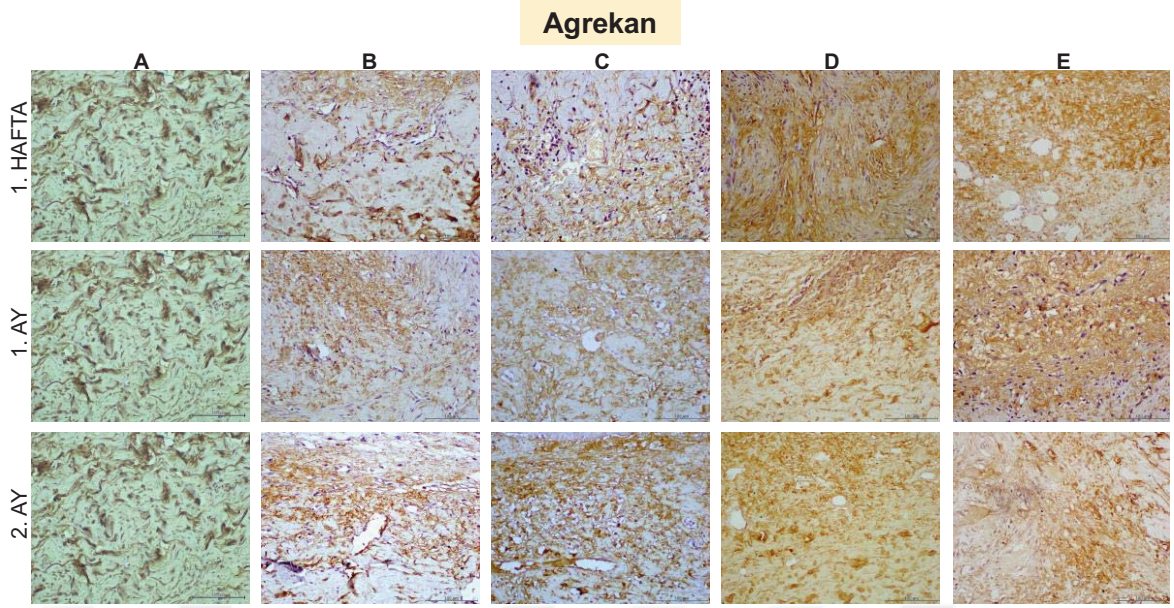
Şekil 4.29. MMP2 ekspresyonunun belirlenen zaman dilimlerinde çalışma grupları arasında karşılaştırılması, (Değerler ortalama±standart hata olarak verilmiştir).



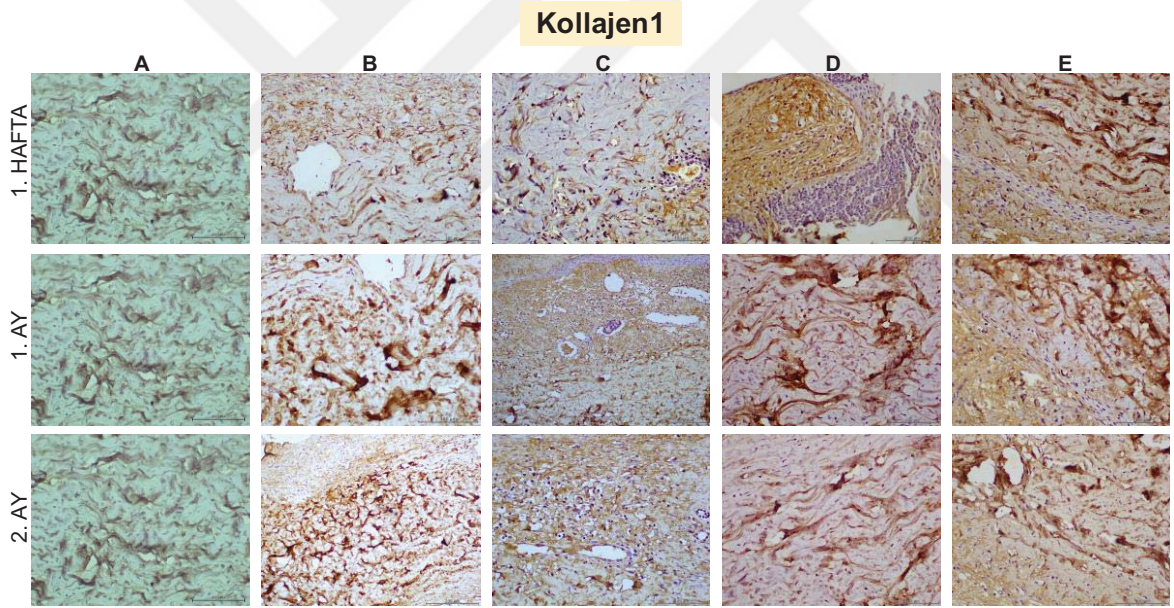
Şekil 4.30. Çalışma gruplarında TGF $\beta$ R1 immün boyama görüntüleri (bar 100  $\mu$ m).



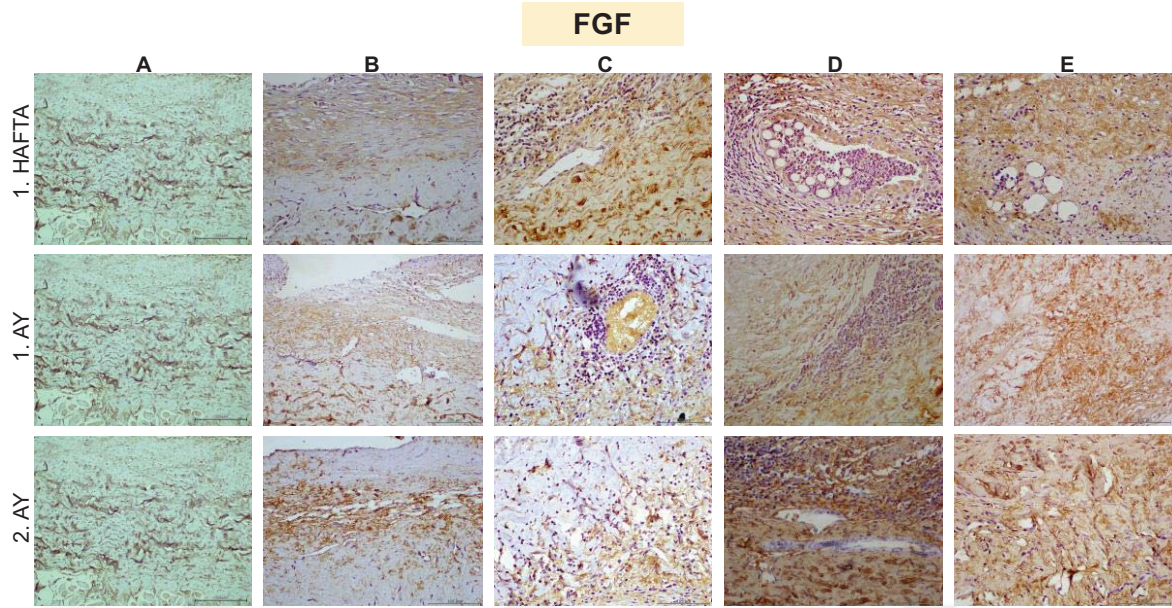
Şekil 4.31. Çalışma gruplarında BMP2 immün boyama görüntüleri (bar 100  $\mu$ m).



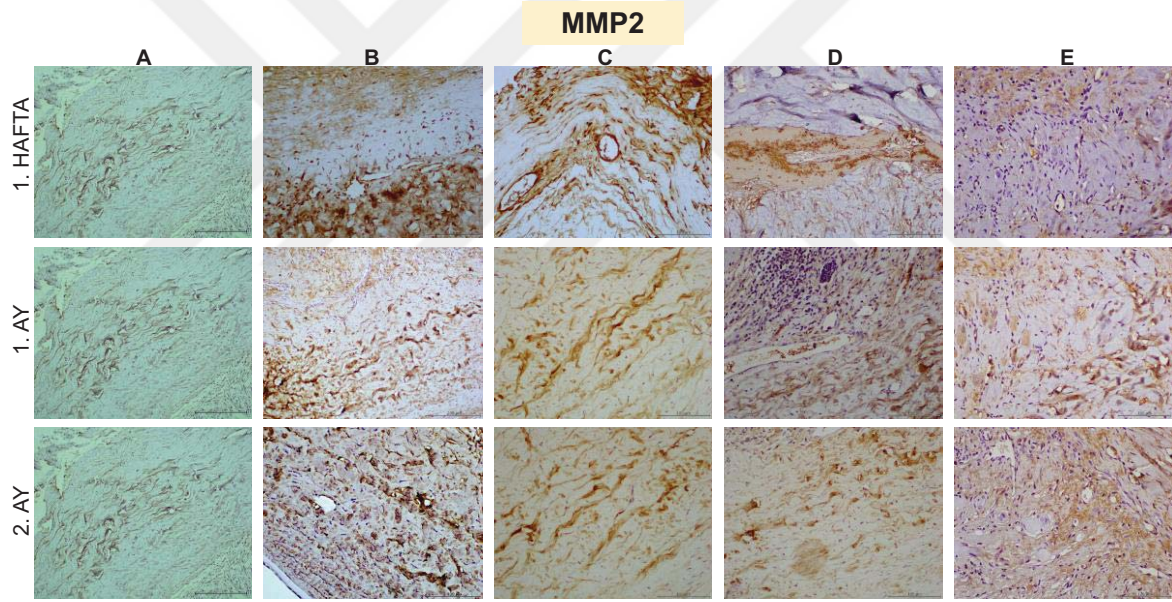
Şekil 4.32. Çalışma gruplarında Agrekan immün boyama görüntüleri (bar 100 µm).



Şekil 4.33. Çalışma gruplarında Kollajen1 immün boyama görüntüleri (bar 100 µm).



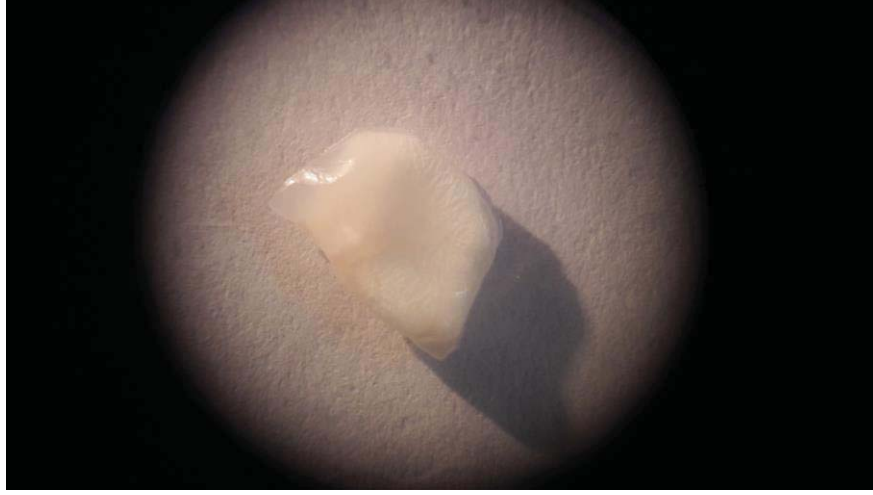Şekil 4.34. Çalışma gruplarında FGF immün boyama görüntüleri (bar 100  $\mu$ m).



Şekil 4.35. Çalışma gruplarında MMP2 immün boyama görüntüleri (bar 100  $\mu$ m).

#### 4.4. SWAXS Analizleri

Laboratuvar ortamına aktarılan sklera örnekleri SAXS ve WAXS yöntemleri ile incelenmiştir. SAXS analizleri sonucunda, saçılma şiddeti grafikleri, nano oluşumların yarıçap ve uzaklık dağılım tabloları ve nano oluşumların 3 boyutlu profil geometrileri elde edilmiştir. WAXS analizleri sonucunda, sklera yapısındaki kristalin oluşumlar hakkında bilgiler elde edilmiştir. Şekil 4.36'da X-ışınları laboratuvarına analiz için nakledilen bir sklera örneği görülmektedir.

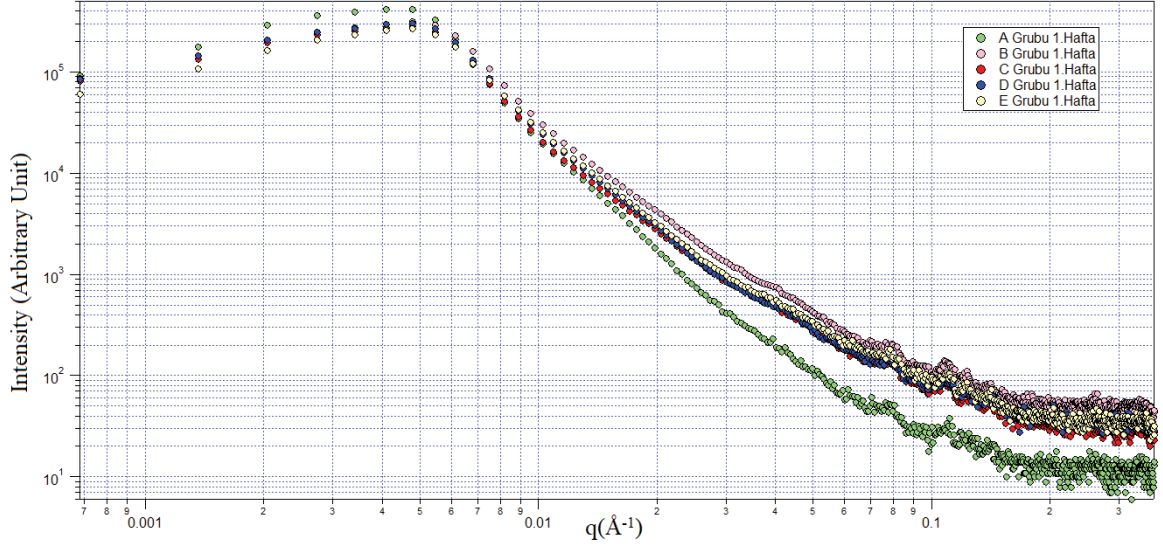


Şekil 4.36. X-ışınları laboratuvarına analiz için nakledilen bir sklera örneği.

#### 4.4.1. Saçılma Şiddeti Bulguları

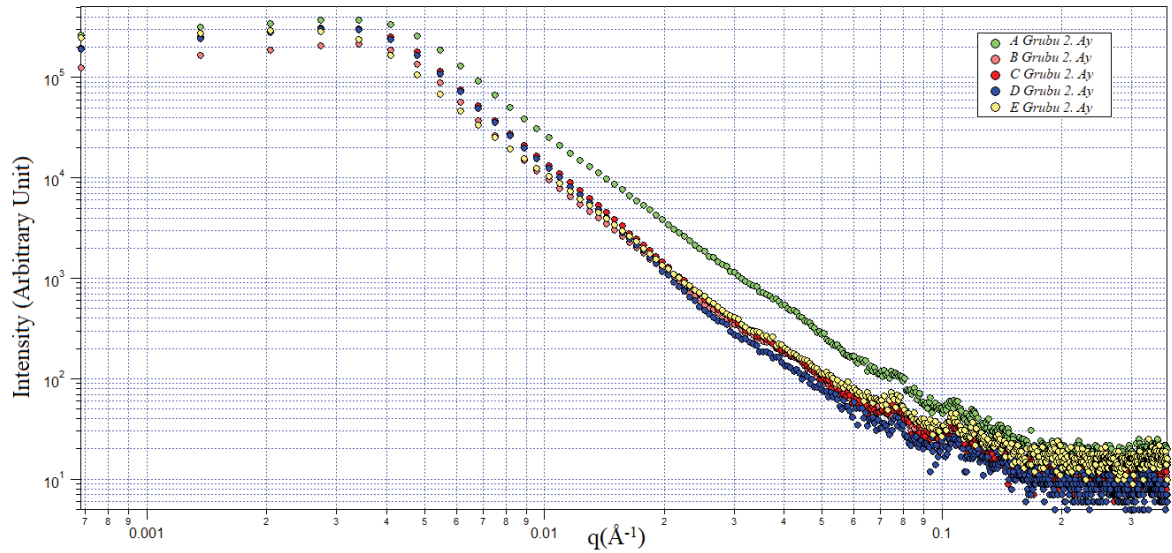
Saçılma şiddeti bulguları,  $q$  saçılma vektörü büyüklüğüne göre elde edilen I saçılma şiddeti değerleri ile çizilen grafiklerden elde edilmiştir. Saçılma şiddeti verileri, sklera nano oluşumlarındaki elektron yoğunluğu hakkında bilgi vermektedir.

Şekil 4.37’de sunulan 5 çalışma grubuna ait 1. hafta sonunda elde edilen saçılma şiddeti grafiğinde her grup farklı renk ile gösterilmiştir. A grubu sağlıklı sklera örneklerinin saçılma şiddeti diğer gruplara göre daha düşük bulunmuştur. Akut yara iyileşmesi döneminde, A grubu sklera örneklerine ait saçılma şiddetinin diğer gruplara göre daha düşük olması, A grubu sklera örneklerinin saçıcı elektron yoğunluklarının daha düşük olmasına işaret etmiştir. B, C, D ve E grupları incelendiğinde, 1. haftada saçılma şiddetlerinin fazla olduğu görülecektir. Bu durumun oluşturulan yara defekti modeli ve yapılan greftlemelere bağlı olarak yapı içeriği ve yüzeyindeki düzensizlikten kaynaklanmış olduğu düşünülmüştür. Akut dönemde tespit edilen elektron saçılım yüksekliği sağlıklı sklera yapısına göre hasarlanmış dokudaki düzensizlikten kaynaklanmıştır.



Şekil 4.37. Gruplarda birinci hafta saçılma grafiği.

Şekil 4.38’de sunulan 5 çalışma grubuna ait 2. ay sonunda elde edilen saçılma şiddeti grafiğinde her grup farklı renk ile gösterilmiştir. A grubu sağlıklı sklera örneklerinin saçılma şiddeti diğer gruplara göre daha yüksek bulunmuştur. A grubu sklera örneklerine ait saçılma şiddetinin daha yüksek olması, A grubu sklera örneklerinin saçıcı elektron yoğunluklarının daha büyük olmasına işaret etmektedir. Sağlıklı yapı içindeki nano oluşumların boyutları birbirlerinden çok farklı değil ise, bu sonuç A grubundaki yığınların daha büyük olduğunu ve yığın sayılarının çok daha fazla olduğunu göstermiştir. B, C, D ve E grupları incelendiğinde, A grubuna en yakın saçılma şiddeti değeri E grubunda tespit edilmiştir. Özellikle E grubu ortalama değerlerine bakıldığında  $q=0,06-0,15 \text{ \AA}^{-1}$  aralığında gözlemlenen kollajen organizasyonunu karakterize eden  $d=8,37 \text{ nm}$  ve  $5,23 \text{ nm}$  değerleri ölçülmüştür. Bu değerlere karşılık gelen kristalin yapı E grubu 2.ay örnekleri için diğerlerine nazaran daha yüksek kristaliniteyi işaret eden pikler oluşturmuş ve A grubuna yaklaşmıştır. Bu durumda kristalinitenin kollajen organizasyonu ile arttığı ve TZF uygulanan E grubunda sklera dokusunun sağlıklı sklera dokusuna benzer oranda saçılmaya sebep olduğu sonucuna varılmıştır.



Şekil 4.38. Gruplarda ikinci ay saçılma grafiği.

#### 4.4.2. Sklera Nano Oluşumlarının Jirasyon Yarıçap ve Uzaklık Bilgileri

Tüm çalışma guruplarına ait SAXS analizleri ile elde edilen sklera nano oluşumlarının en olası yarıçap ve uzaklık bilgileri Çizelge 4.13’de sunulmuştur.

A grubu sklera nano oluşumlarının en olası yarıçaplarının minimum ve maksimum değerleri 334,2 Å-480,8 Å arasında ve median değeri 440,0 Å olarak bulunmuştur. A grubu sklera nano oluşumlarının en olası uzaklıklarının minimum ve maksimum değerleri 1018,7 Å-1435,4 Å arasında ve median değeri 1364,4 Å olarak bulunmuştur. B grubu sklera nano oluşumlarının en olası yarıçaplarının minimum ve maksimum değerleri 351,2 Å-480,3 Å arasında ve median değeri 416,9 Å olarak bulunmuştur. B grubu sklera nano oluşumlarının en olası uzaklıklarının minimum ve maksimum değerleri 1071,3 Å-1478,8 Å arasında ve median değeri 1272,6 Å olarak bulunmuştur. C grubu sklera nano oluşumlarının en olası yarıçaplarının minimum ve maksimum değerleri 362,1 Å-441,3 Å arasında ve median değeri 403,7 Å olarak bulunmuştur. C grubu sklera nano oluşumlarının en olası uzaklıklarının minimum ve maksimum değerleri 1117,3 Å-1360,2 Å arasında ve median değeri 1252,6 Å olarak bulunmuştur. D grubu sklera nano oluşumlarının en olası yarıçaplarının minimum ve maksimum değerleri 365,3 Å-430,9 Å arasında ve median değeri 407,0 Å olarak bulunmuştur. D grubu sklera nano oluşumlarının en olası uzaklıklarının minimum ve maksimum değerleri 1120,9 Å-1319,4 Å arasında ve median değeri 1261,0 Å olarak bulunmuştur. E grubu sklera nano oluşumlarının en olası yarıçaplarının minimum ve maksimum değerleri 358,6 Å-459,8 Å arasında ve median değeri 418,8 Å olarak bulunmuştur. E grubu sklera nano oluşumlarının en olası uzaklıklarının minimum ve

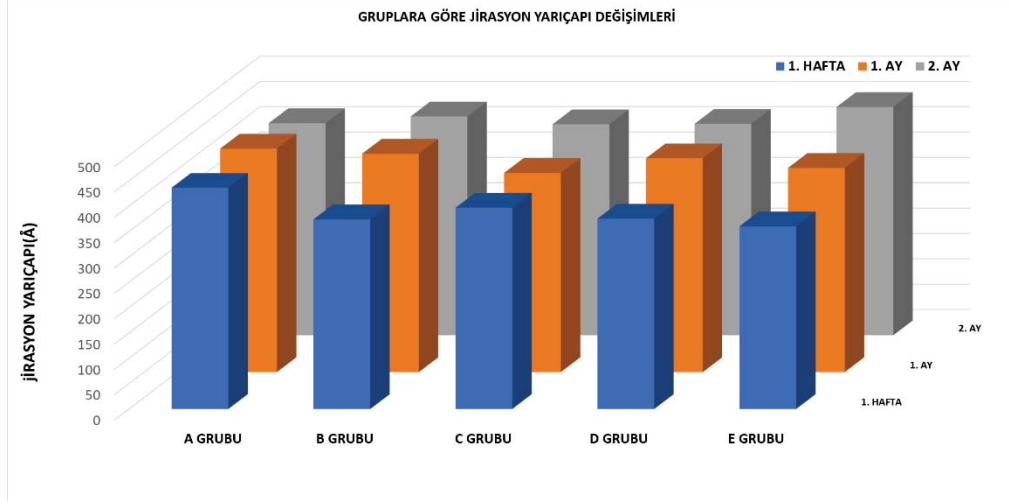
maksimum deęerleri 1099,2 Å-1380,5 Å arasında ve median deęeri 1293,4 Å olarak bulunmuştur.

A grubu, haftalara göre nano ölçekte yapısal deęişiklik göstermemekle birlikte B grubu defekt oluşturulması ile 1. haftadan 2. aya doğru artan süre ile birlikte jirasyon yarıçapında artış göstermiştir. B grubundaki örnekler, oluşan defektlerin zamana baęlı olarak doğal yollarla kendilięinden onarıldığını göstermektedir. C, D ve E grubunda sırası ile kullanılan zeno, allo ve oto greftler kendi içlerinde incelendiğinde tedavi sürecinde bütün greftler onarıcı etki göstermiştir. Bununla birlikte en hızlı onarıcı etki 1. ayda allogreft uygulamasında görülürken, uzun sürede zaman skalası incelendiğinde 1. hafta, 1.ay ve 2.ay zaman geçişi süresince doku onarımı otolog teknikte dięer greftlerdeki onarımlara kıyasla daha doğrusal olmuştur (Şekil 4.39). E grubu örneklerine karşılık gelen ideal nano oluşumların uzaklık dağılımları incelendiğinde tüm örnekler için homojen nano oluşum dağılımları elde edilmiştir.



Çizelge 4.13. Tüm çalışma guruplarına ait SAXS analizleri ile elde edilen sklara nano oluşumlarının en olası yarıçap ve uzaklık bilgileri.

Örnek İsimleri	Uzaklık (Å)	Jirasyon yarıçapı (Å)
A1	1264,5	410,7
A2	1435,4	478,5
A3	1298,9	419,9
A4	1364,4	433,7
A5	1405,7	440,7
A6	1430,1	447,9
A7	1285,1	440,0
A8	1018,7	334,2
A9	1405,3	480,8
B1	1272,6	394,3
B2	1071,3	351,2
B3	1208,4	377,1
B4	1390,4	457,9
B5	1317,9	417,5
B6	1314,8	416,9
B7	1184,8	396,1
B8	1478,8	480,3
B9	1250,5	418,6
C1	1252,6	394,1
C2	1283,2	407,9
C3	1217,3	389,1
C4	1283,3	403,7
C5	1290,6	412,9
C6	1117,3	362,1
C7	1360,2	441,3
C8	1248,7	421,8
C9	1135,3	385,6
D1	1267,4	367,6
D2	1232,7	393,6
D3	1150,4	365,3
D4	1287,1	410,9
D5	1319,4	426,4
D6	1254,7	428,2
D7	1120,9	403,2
D8	1296,8	430,9
E1	1099,2	359,9
E2	1101,0	362,3
E3	1116,8	358,6
E4	1313,4	420,3
E5	1293,4	418,8
E6	1111,9	369,3
E7	1299,0	433,6
E8	1380,5	459,8
E9	1340,3	457,6



Şekil 4.39. Gruplarda sklera nano oluşumlarının yarıçap ve uzaklıklarının belirlenen zaman dilimlerindeki değişimi.


#### 4.4.3. Sklera Nano Örneklerinin Üç Boyutlu Profil Geometrileri

Sklera örneklerinin elektron topluluklarından oluşan nano oluşumların profil geometrileri çalışma gruplarında uygun PDDF ve fit değerlerinin bulunmasıyla elde edilmiştir. A, B, C, D ve E gruplarına ait nano ölçekli oluşumların morfolojileri incelendiğinde elde edilen en olası DAMMIN ab-initio yapı modelleri sırasıyla Şekil 4.40, 4.41, 4.42, 4.43 ve 4.44'te sunulmuştur.

Üç boyutlu profil geometrileri ile nano ölçekteki en olası morfoloji gösterilmiş olur. Görüntülerdeki rezidü topçuklar ne kadar küçük boyuta ulaşırsa gerçek yapıya o denli yaklaşmış olur. Topçukların belli yönelimlerde düzgün mesafeler ile bir araya gelmesi atomik yığınların kristalin oluşumlar ile bir araya geldiğinin göstergesidir.


Gruplarda 3 boyutlu morfolojiler incelendiğinde, A grubunda kompakt ve sıkı yerleşimli, düzgün morfolojiye sahip görünüm elde edilmiştir. B grubunda, özellikle B2, B5, B7 ve B9 kodlu tavşanlarda düzensizlikler ve boşluklu yapı dikkat çekmiştir. Bu sonuç, oluşturulan sklera defektinin onarımında sağlıklı sklera dokusuna benzemeyecek şekilde globüler ve kompakt yapıdan uzak, düzensiz bir yapının oluştuğunu düşündürmüştür. C grubunda, özellikle C8 ve C9 kodlu tavşanlarda en başarısız nano oluşumların olduğu dikkat çekmiştir. D grubunda, D8 morfolojisi fiber yapı oluşumuna daha uygun olmakla birlikte büyüme doğrultusu iki farklı çıkıntı boyunca olabileceği için dokuda sorun oluşturabilir. Ayrıca, D1, D3 ve D7 kodlu tavşanlarda düzensiz ve gevşek nano oluşumlar görülmüştür. E grubunda, çok daha kompakt ve düzgün nano morfolojiler tespit edilmiştir. Özellikle E6 örneği çok başarılı bir iyileşme sürecine işaret etmektedir. E5, E6, E8 ve E9 örnekleri en ideal nano

oluşumları içermektedir. Genel sonuç olarak otolog uygulamanın dokuda başarılı iyileşmeye neden olduğu rahatlıkla söylenebilir.




Şekil 4.40. A grubu sklera nano örneklerinin üç boyutlu profil geometrisi.

B GRUBU

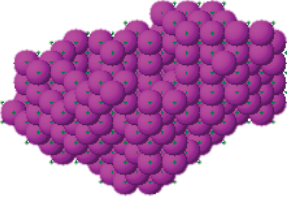
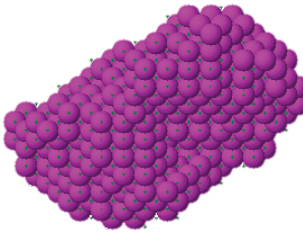


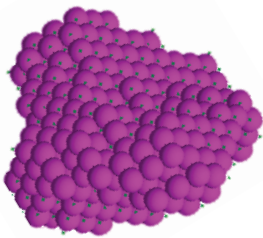
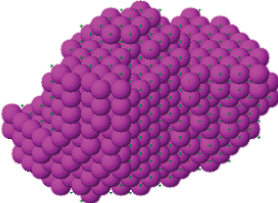




Şekil 4.41. B grubu sklera nano örneklerinin üç boyutlu profil geometrisi.

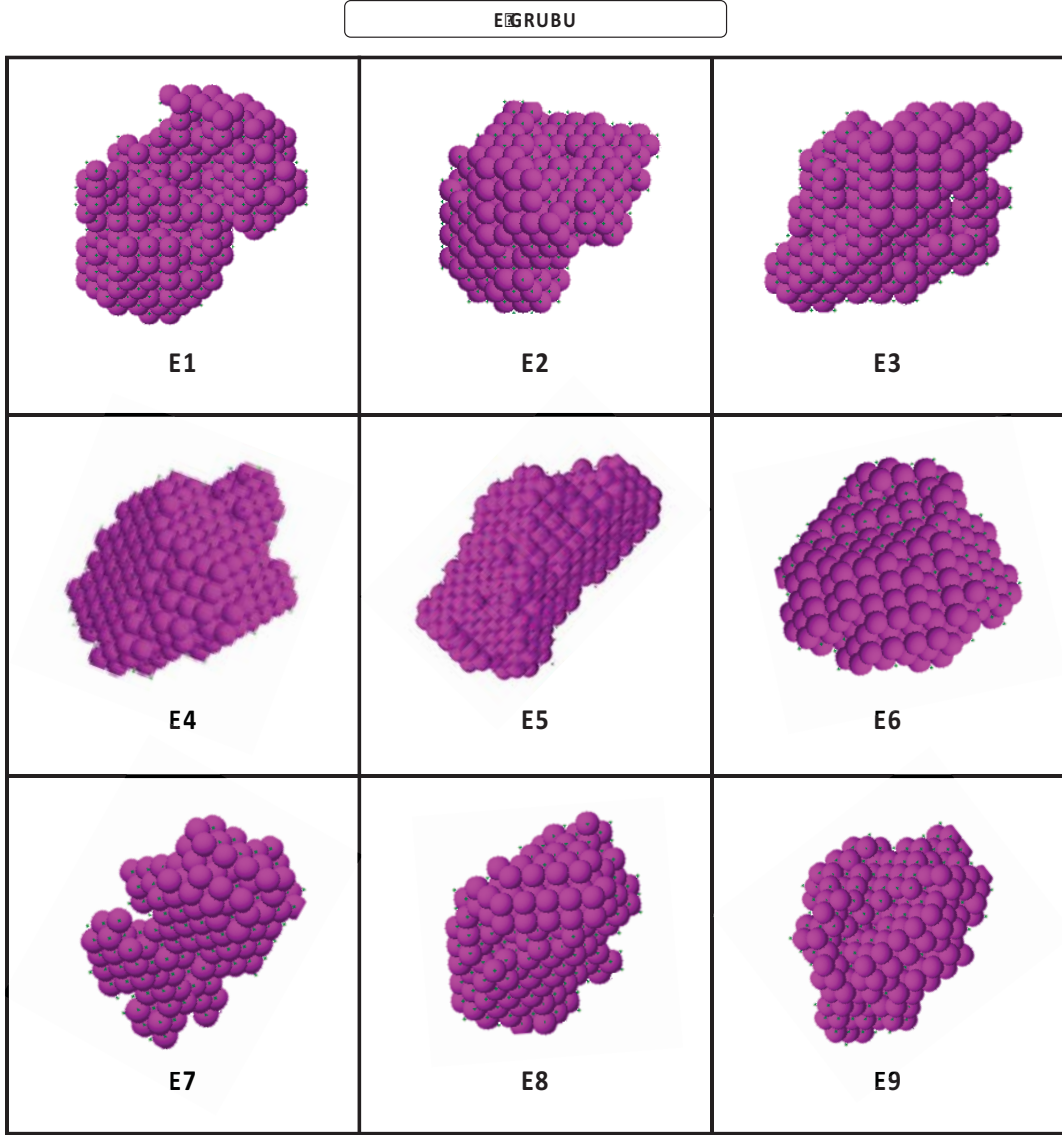
C GRUBU



Şekil 4.42. C grubu sklera nano örneklerinin üç boyutlu profil geometrisi.

D GRUBU		
 <b>D1</b>	 <b>D2</b>	 <b>D3</b>
 <b>D4</b>	 <b>D5</b>	 <b>D6</b>
 <b>D7</b>	 <b>D8</b>	<b>ÖRNEK ALINMADI</b> <b>D9</b>

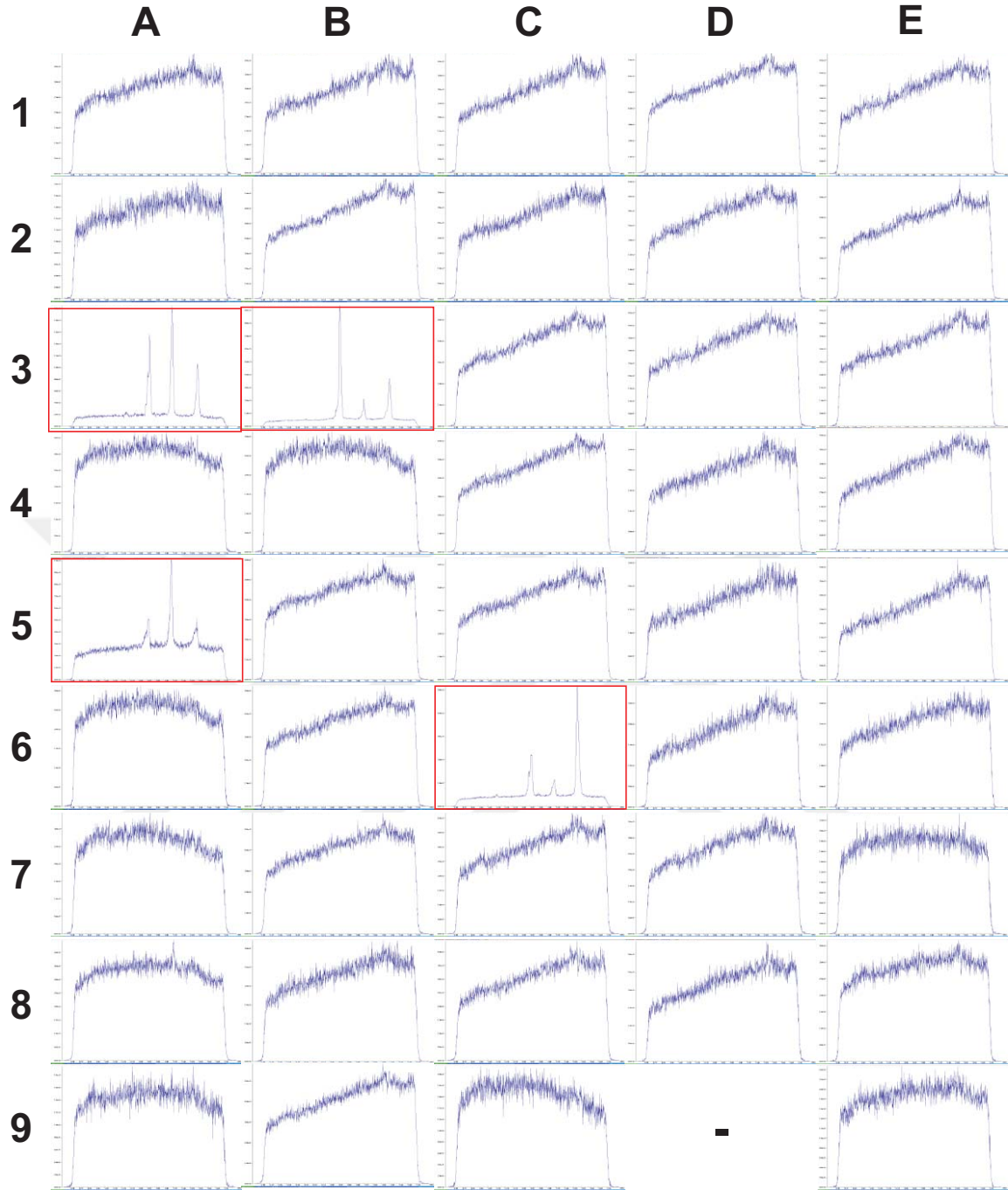
Şekil 4.43. D grubu sklera nano örneklerinin üç boyutlu profil geometrisi.



Şekil 4.44. E grubu sklera nano örneklerinin üç boyutlu profil geometrisi.

#### 4.4.4. WAXS Analizi

WAXS analizi, X-ışınlarının moleküler yapıların içine girmesi sonucunda kristalin yapılar hakkında bilgi almamıza yardımcı olan bir analizdir. Sunulan tez çalışmasında, A grubunda 2 örnekte, B grubunda ve C grubunda 1'er örnekte kristaliniteye işaret eden pikler elde edilebilmiştir. Kristalin bölgeler atomik ölçekte, sırası ile  $d=2,55, 2,74, 3,95 \text{ \AA}$  düzlemler arası mesafeye sahip kristalografik pikler içermektedir. Sunulan tez çalışmasında, WAXS profilleri üzerinden yara iyileşmesi açısından gruplar arasında yorumlanabilecek bir sonuca ulaşılamamıştır. Şekil 4.45'ta tüm örneklere ait WAXS profilleri sunulmuş ve kristalin pikler içeren örnekler kırmızı ile işaretlenmiştir.



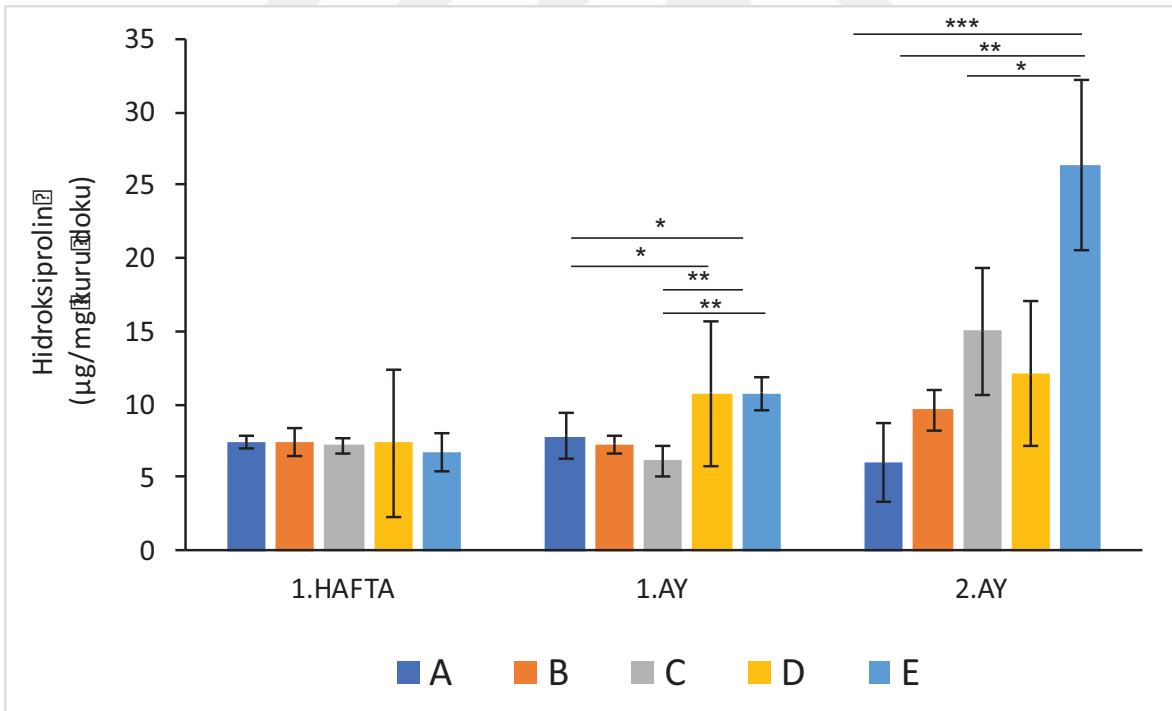
Şekil 4.45. Çalışma gruplarında WAXS profilleri.

#### 4.5. Hidroksiprolin Tayini

Çalışma gruplarında 1. hafta, 1. ay ve 2. ayda hidroksiprolin tayini ile kollajen miktarı dolaylı yoldan analiz edilmiştir. Birinci hafta ortalama hidroksiprolin miktarı A grubunda  $7,39 \pm 0,3$   $\mu\text{g}/\text{mg}$  kuru doku, B grubunda  $7,34 \pm 0,9$   $\mu\text{g}/\text{mg}$  kuru doku, C grubunda  $7,18 \pm 0,5$   $\mu\text{g}/\text{mg}$  kuru doku, D grubunda  $7,33 \pm 1,6$   $\mu\text{g}/\text{mg}$  kuru doku, E grubunda  $6,75 \pm 1,3$   $\mu\text{g}/\text{mg}$  kuru doku olarak bulunmuştur. Bu değerler arasında istatistiksel açıdan anlamlı bir farklılık tespit edilmemiştir. Ortalama hidroksiprolin miktarı 1. ayda A grubunda  $7,78 \pm 1,5$   $\mu\text{g}/\text{mg}$  kuru



doku, B grubunda  $7,24 \pm 0,6$   $\mu\text{g}/\text{mg}$  kuru doku, C grubunda  $6,10 \pm 0,9$   $\mu\text{g}/\text{mg}$  kuru doku, D grubunda  $10,74 \pm 0,3$   $\mu\text{g}/\text{mg}$  kuru doku, E grubunda  $10,78 \pm 1,1$   $\mu\text{g}/\text{mg}$  kuru doku olarak bulunmuştur. Birinci ayda en yüksek hidroksiprolin miktarı D ve E gruplarında tespit edilmiştir. A, B ve C gruplarında 1. hafta ile kıyaslandığında hidroksiprolin miktarında bir değişiklik olmazken, D ve E gruplarında artış görülmüştür. İkinci ay ortalama hidroksiprolin miktarı A grubunda  $5,98 \pm 2,6$   $\mu\text{g}/\text{mg}$  kuru doku, B grubunda  $9,59 \pm 1,4$   $\mu\text{g}/\text{mg}$  kuru doku, C grubunda  $14,99 \pm 4,3$   $\mu\text{g}/\text{mg}$  kuru doku, D grubunda  $12,09 \pm 1,8$   $\mu\text{g}/\text{mg}$  kuru doku, E grubunda  $26,33 \pm 5,8$   $\mu\text{g}/\text{mg}$  kuru doku olarak bulunmuştur. Sağlıklı A grubu ile kıyaslandığında B, C, D ve E gruplarında 2. ay hidroksiprolin miktarında artış olduğu tespit edilmiştir. İkinci ay, hidroksiprolin miktarında en belirgin artış E grubunda gözlemlenmiştir. Bu sonuçlar, 2. ayda cerrahi defekt modeli oluşturulan tüm tavşanlarda kollajen sentezinin uyarıldığını desteklemektedir. Ancak C ve E gruplarında hidroksiprolin miktarındaki artış diğer gruplara göre daha fazladır. İkinci ay, E grubu, A ( $p < 0,001$ ), B ( $p < 0,01$ ) ve C ( $p < 0,05$ ) grupları ile kıyaslandığında istatistiksel açıdan anlamlı ölçüde daha fazla hidroksiprolin miktarına sahip olduğu görülmüştür.



Şekil 4.46. Çalışma gruplarında hidroksiprolin miktarı.

## 5. GENEL SONUÇLAR

Sunulan tez çalışması kapsamında tavşan skleralarında mekanik hasar modeli oluşturulmuştur. Defekt oluşturulmayan tavşan grubu pozitif kontrol, defekt oluşturularak sekonder iyileşmeye bırakılan tavşan grubu negatif kontrol grubunu oluşturmuştur. Kontrol gruplarının yanında sklere hasar bölgesine zenojenik, allojenik ve otojenik greftleme yapılan üç çalışma grubu eklenmiştir. Çalışma gruplarında iyileşme, klinik, immünohistokimyasal ve morfolojik açıdan takip edilmiştir. Bu çalışmalar sonucunda elde edilen önemli bilgiler aşağıda özetlenmiştir:

- Çalışma gruplarında, 1. hafta, 1. ay ve 2. ay sonunda biyomikroskopik muayeneler yapılmış ve göz yüzeyi enflamasyon derecesi çeşitli muayene bulguları sonucunda değerlendirilmiştir.
- Klinik açıdan akut dönemde negatif kontrol, zenogreft, allogreft ve otolog TZF uygulanan çalışma gruplarında enflamasyon tespit edilmiştir. Enflamasyon derecesinin negatif kontrol ve zenogreft grubunda orta-ağır seviyede, allogreft ve otolog TZF gruplarında orta seviyede olduğu gözlemlenmiştir.
- Klinik açıdan kronik dönemde negatif kontrol ve zenogreft grubunda enflamasyon orta seviyede, allogreft grubunda hafif-orta seviyede ve otolog TZF grubunda hafif seviyede tespit edilmiştir.
- Negatif kontrol, zenogreft ve allogreft gruplarında tespit edilen orta-ağır seviyedeki enflamasyon, yara iyileşme basamaklarını olumsuz yönde etkilemiştir.
- Negatif kontrol, zenogreft ve allogreft gruplarında, seblefaron gelişimi, yara bölgesinde artmış vaskülarizasyon, koroid herniasyonu ve belirginleşmesi, vitreus hemorajisi gibi komplikasyonlar görülmüştür.
- Otolog TZF grubunda yara iyileşme basamaklarını olumsuz yönde etkileyecek bir komplikasyon veya artmış enflamasyon tespit edilmemiştir.
- Negatif kontrol, zenogreft ve allogreft gruplarında, akut ve kronik dönemde greft yer değiştirmesi ve mekanik açıdan yetersiz kalmasına bağlı olarak yara yeri ile entegrasyon sağlanamamıştır.
- Otolog TZF grubunda akut dönemden itibaren sıkı greft entegrasyonu yara bölgesini korumuştur.
- Hematoksilen&Eozin boyamada, negatif kontrol, zenogreft ve allogreft gruplarında akut dönemde artmış hücrel infiltrasyon ve vaskülarizasyon tespit edilmiştir. Bu infiltrasyona ikincil olarak kollajen ve elastik lif dizilimi bozulmuştur. Kronik

dönemde enflamasyon bulguları azalmış olarak tespit edilmiştir. Otolog TZF grubunda, akut dönemde enflamatuvar hücre infiltrasyonu ve vaskülarizasyonun diğer gruplara göre daha düşük seviyede olduğu tespit edilmiştir. İkinci ay muayenelerinde enflamasyon bulgusuna rastlanmayıp kesitlerin morfolojik açıdan negatif kontrol grubuna benzediği tespit edilmiştir.

- Mallory Trikróm boyamada, Hematoksilen&Eozin boyama sonuçları ile uyumlu olarak negatif kontrol, zenogreft ve allogreft gruplarında artmış enflamasyon, hücresel ve vasküler infiltrasyon nedeniyle kollajen çatının defekt sklera bölgesinde oldukça bozulduğu tespit edilmiştir. Otolog TZF grubunda sağlıklı sklera dokusuna benzer şekilde 2. ayda kollajen lif diziliminin gerçekleştiği görülmüştür.
- Verhoeff Asit Fuksin boyamada, negatif kontrol, zenogreft ve allogreft gruplarında defektli sklera ile rejenerasyon gerçekleşen bölge arasında boşluk olduğu ve greft uygulanan bölgelerde entegrasyonun gerçekleşmediği dikkat çekmiştir. Elastik liflerin özellikle negatif kontrol grubunda yoğun olarak kırılmalar ve katlanmalar gösterdiği tespit edilmiştir. Otolog TZF grubunda ise özellikle 2. ayda sağlıklı sklera dokusuna benzer şekilde kollajen dizilimi ve kollajen lifler arasında elastik lif diziliminin gerçekleştiği görülmüştür.
- İmmünohistokimyasal boyamalarda, TGF $\beta$ 1, FGF, BMP2, Kollajen1 ve Agrekan için en düşük ekspresyon seviyeleri negatif kontrol grubunda tespit edilmiştir. A ve E grupları en yüksek ekspresyon seviyelerine sahip bulunmuştur. Bu sonuçlar ile negatif kontrol grubunda yara iyileşme basamaklarını desteklemeyecek ölçüde büyüme hormonu salımı olduğu yorumlanmıştır. Sağlıklı dokuya en yakın ekspresyon seviyelerinin otolog TZF grubunda tespit edilmesinin, otolog olarak uygulanan TZF'nin sahip olduğu büyüme faktörü yoğunluğundan kaynaklandığı düşünülmüştür.
- SAXS incelemelerinde, pozitif kontrol grubuna ait örneklerin saçıcı elektron yoğunluklarının en yüksek olduğu ve otolog TZF uygulanan örneklerde buna en yakın saçılım değerlerinin elde edildiği bulunmuştur. Otolog TZF örneklerinin uzaklık dağılımları incelendiğinde homojen nano oluşum dağılımları elde edilmiştir. Ayrıca, morfolojik analizlerde en olası yapı modelleri, pozitif kontrol ve otolog TZF uygulanan grupta daha kompakt ve düzgün morfolojilerin elde edildiğini göstermiştir.

- WAXS incelemelerinde, gruplar arasında anlamlı bir fark doğuracak kristalografik sonuçlar elde edilememiştir.
- Hidroksiprolin tayininde, özellikle 2. ayda sağlıklı sklera dokusuna oranla tüm gruplarda artmış kollajen sentezinin olduğu tespit edilmiştir. Zenogreft ve otolog TZF gruplarında anlamlı derecede kollajen miktarının artmış olduğu görülmüştür. Diğer gruplar ile kıyaslandığında, otolog TZF grubunda iyileşme süresince kollajen miktarında orantılı bir artış olduğu tespit edilmiştir.

Tez kapsamında elde edilen tüm bu bilgiler ışığında, sklera hasarlarında otolog olarak uygulanan TZFM materyalinin akut dönemde ılımlı enflamasyon ve büyüme faktörü salımı ile yara iyileşme basamaklarını olumlu yönde desteklediği düşünülmüştür. Otolog TZF grubunda, klinik, histokimyasal ve morfolojik açıdan sağlıklı sklera dokusuna benzer bulguların tespit edilmesi ve TZFM'nin hazırlaması kolay ve maliyetinin düşük bir biyomateryal olması sebebiyle sklera hasarlarında güvenle kullanılabilceği değerlendirilmiştir.

## KAYNAKLAR

- [1] Rada, J. a. S., Shelton, S., Norton, T. T., The sclera and myopia, *Experimental eye research*, 82, 185-200, **2006**.
- [2] Maurice, D. M., The cornea and sclera, *Vegetative Physiology and Biochemistry*, Elsevier, 289-368, **1962**.
- [3] Kuhn, F., Morris, R., Witherspoon, C. D., Heimann, K., Jeffers, J. B., Treister, G., A standardized classification of ocular trauma, *Graefe's archive for clinical and experimental ophthalmology*, 234, 399-403, **1996**.
- [4] Watson, P. G., Young, R. D., Scleral structure, organisation and disease. A review, *Experimental eye research*, 78, 609-623, **2004**.
- [5] Mehta, J., Franks, W., The sclera, the prion, and the ophthalmologist, *British Journal of Ophthalmology*, 86, 587-592, **2002**.
- [6] Aslanides, I. M., Spaeth, G. L., Schmidt, C. M., Lanzl, I. M., Gandham, S. B., Autologous patch graft in tube shunt surgery, *Journal of glaucoma*, 8, 306-309, **1999**.
- [7] Nguyen, Q. D., Foster, C. S., Scleral patch graft in the management of necrotizing scleritis, *International ophthalmology clinics*, 39, 109-131, **1999**.
- [8] Zheng, X., Kodama, T., Goto, T., Ohashi, Y., Autologous fascia lata grafts for scleral repair in eyes with infectious necrotizing scleritis, *Archives of Ophthalmology*, 129, 1225-1227, **2011**.
- [9] Jacob-Labarre, J. T., Assouline, M., Byrd, T., McDonald, M., Synthetic scleral reinforcement materials: I. Development and in vivo tissue biocompatibility response, *Journal of biomedical materials research*, 28, 699-712, **1994**.
- [10] Jacob, J. T., Gebhardt, B. M., Lewando, J., Synthetic scleral reinforcement materials. II. Collagen types in the fibrous capsule, *Journal of Biomedical Materials Research: An Official Journal of The Society for Biomaterials and The Japanese Society for Biomaterials*, 32, 181-186, **1996**.
- [11] Jacob, J. T., Lin, J. J., Mikal, S. P., Synthetic scleral reinforcement materials. III. Changes in surface and bulk physical properties, *Journal of Biomedical Materials Research: An Official Journal of The Society for Biomaterials and The Japanese Society for Biomaterials*, 37, 525-533, **1997**.
- [12] Lin, C. P., Tsai, M. C., Wu, Y. H., Shih, M. H., Repair of a giant scleral ulcer with preserved sclera and tissue adhesive, *Ophthalmic Surgery, Lasers and Imaging Retina*, 27, 995-999, **1996**.
- [13] Hanada, K., Shimazaki, J., Shimmura, S., Tsubota, K., Multilayered amniotic membrane transplantation for severe ulceration of the cornea and sclera, *American journal of ophthalmology*, 131, 324-331, **2001**.

- [14] Merz, E. H., Scleral reinforcement with aortic tissue, *American journal of ophthalmology*, 57, 766-770, **1964**.
- [15] Curtin, B. J., Surgical Support of the Posterior Sclera\*: Part I. Experimental Results, *American journal of ophthalmology*, 49, 1341-1350, **1960**.
- [16] Curtin, B. J., Scleral Support of the Posterior Sclera\*: Part II: Clinical Results, *American journal of ophthalmology*, 52, 853-862, **1961**.
- [17] Eğrilmez, S., Ekici, M., Gözen, O., First Serum Treatment of Ocular Surface Disease in Written Literature, *Journal of Ocular Pharmacology and Therapeutics*, 29, 288-289, **2013**.
- [18] Soffer, E., Ouhayoun, J. P., Anagnostou, F., Fibrin sealants and platelet preparations in bone and periodontal healing, *Oral Surgery, Oral Medicine, Oral Pathology, Oral Radiology, and Endodontology*, 95, 521-528, **2003**.
- [19] Anitua, E., Andia, I., Ardanza, B., Nurden, P., Nurden, A. T., Autologous platelets as a source of proteins for healing and tissue regeneration, *Thrombosis and haemostasis*, 91, 4-15, **2004**.
- [20] Ehrenfest, D. M. D., Andia, I., Zumstein, M. A., Zhang, C.-Q., Pinto, N. R., Bielecki, T., Classification of platelet concentrates (Platelet-Rich Plasma-PRP, Platelet-Rich Fibrin-PRF) for topical and infiltrative use in orthopedic and sports medicine: current consensus, clinical implications and perspectives, *Muscles, ligaments and tendons journal*, 4, 3, **2014**.
- [21] Plachokova, A. S., Nikolidakis, D., Mulder, J., Jansen, J. A., Creugers, N. H., Effect of platelet-rich plasma on bone regeneration in dentistry: a systematic review, *Clinical oral implants research*, 19, 539-545, **2008**.
- [22] Bhanot, S., Alex, J. C., Current applications of platelet gels in facial plastic surgery, *Facial plastic surgery*, 18, 27-34, **2002**.
- [23] Ghanaati, S., Booms, P., Orłowska, A., Kubesch, A., Lorenz, J., Rutkowski, J., Landes, C., Sader, R., Kirkpatrick, C., Choukroun, J., Advanced platelet-rich fibrin: a new concept for cell-based tissue engineering by means of inflammatory cells, *Journal of oral implantology*, 40, 679-689, **2014**.
- [24] Alio, J. L., Abad, M., Artola, A., Rodriguez-Prats, J. L., Pastor, S., Ruiz-Colecha, J., Use of autologous platelet-rich plasma in the treatment of dormant corneal ulcers, *Ophthalmology*, 114, 1286-1293. e1281, **2007**.
- [25] Gaudric, A., Massin, P., Paques, M., Santiago, P.-Y., Guez, J.-E., Le Gargasson, J.-F., Mundler, O., Drouet, L., Autologous platelet concentrate for the treatment of full-thickness macular holes, *Graefe's archive for clinical and experimental ophthalmology*, 233, 549-554, **1995**.
- [26] Marx, R. E., Platelet-rich plasma (PRP): what is PRP and what is not PRP?, *Implant dentistry*, 10, 225-228, **2001**.

- [27] Dohan, D. M., Choukroun, J., Diss, A., Dohan, S. L., Dohan, A. J., Mouhyi, J., Gogly, B., Platelet-rich fibrin (PRF): a second-generation platelet concentrate. Part I: technological concepts and evolution, *Oral Surgery, Oral Medicine, Oral Pathology, Oral Radiology, and Endodontology*, 101, e37-e44, **2006**.
- [28] Dohan Ehrenfest, D. M., Del Corso, M., Diss, A., Mouhyi, J., Charrier, J.-B., Three-dimensional architecture and cell composition of a Choukroun's platelet-rich fibrin clot and membrane, *Journal of periodontology*, 81, 546-555, **2010**.
- [29] Ng, P. C., Oliver, J. J., Anatomy of the Eye, *Handbook of Emergency Ophthalmology*, Springer, **2018**.
- [30] Meek, K., Fullwood, N. J., Corneal and scleral collagens—a microscopist's perspective, *Micron*, 32, 261-272, **2001**.
- [31] Komai, Y., Ushiki, T., The three-dimensional organization of collagen fibrils in the human cornea and sclera, *Investigative ophthalmology & visual science*, 32, 2244-2258, **1991**.
- [32] Olsen, T. W., Aaberg, S. Y., Geroski, D. H., Edelhauser, H. F., Human sclera: thickness and surface area, *American journal of ophthalmology*, 125, 237-241, **1998**.
- [33] Sangwan, V., Jain, V., Gupta, P., Structural and functional outcome of scleral patch graft, *Eye*, 21, 930, **2007**.
- [34] Grant, C. A., Thomson, N. H., Savage, M. D., Woon, H. W., Greig, D., Surface characterisation and biomechanical analysis of the sclera by atomic force microscopy, *Journal of the mechanical behavior of biomedical materials*, 4, 535-540, **2011**.
- [35] Papi, M., Paoletti, P., Geraghty, B., Akhtar, R., Nanoscale characterization of the biomechanical properties of collagen fibrils in the sclera, *Applied Physics Letters*, 104, 103703, **2014**.
- [36] Winkler, M., Jester, B., Nien-Shy, C., Massei, S., Minckler, D. S., Jester, J. V., Brown, D. J., High resolution three-dimensional reconstruction of the collagenous matrix of the human optic nerve head, *Brain research bulletin*, 81, 339-348, **2010**.
- [37] Pijanka, J. K., Abass, A., Sorensen, T., Elsheikh, A., Boote, C., A wide-angle X-ray fibre diffraction method for quantifying collagen orientation across large tissue areas: application to the human eyeball coat, *Journal of Applied Crystallography*, 46, 1481-1489, **2013**.
- [38] Girard, M. J., Downs, J. C., Burgoyne, C. F., Suh, J.-K. F., Peripapillary and posterior scleral mechanics—part I: development of an anisotropic hyperelastic constitutive model, *Journal of biomechanical engineering*, 131, 051011, **2009**.

- [39] Coudrillier, B., Boote, C., Quigley, H. A., Nguyen, T. D., Scleral anisotropy and its effects on the mechanical response of the optic nerve head, *Biomechanics and modeling in mechanobiology*, 12, 941-963, **2013**.
- [40] Edwards, A., Prausnitz, M. R., Fiber matrix model of sclera and corneal stroma for drug delivery to the eye, *AIChE journal*, 44, 214-225, **1998**.
- [41] Clark, S. J., Keenan, T. D., Fielder, H. L., Collinson, L. J., Holley, R. J., Merry, C. L., Van Kuppevelt, T. H., Day, A. J., Bishop, P. N., Mapping the differential distribution of glycosaminoglycans in the adult human retina, choroid, and sclera, *Investigative ophthalmology & visual science*, 52, 6511-6521, **2011**.
- [42] Rada, J. A., Achen, V. R., Penugonda, S., Schmidt, R. W., Mount, B. A., Proteoglycan composition in the human sclera during growth and aging, *Investigative ophthalmology & visual science*, 41, 1639-1648, **2000**.
- [43] Dunlevy, J. R., Rada, J. a. S., Interaction of lumican with aggrecan in the aging human sclera, *Investigative ophthalmology & visual science*, 45, 3849-3856, **2004**.
- [44] Tuft, S. J., Watson, P. G., Progression of scleral disease, *Ophthalmology*, 98, 467-471, **1991**.
- [45] Messmer, E. M., Foster, C. S., Destructive corneal and scleral disease associated with rheumatoid arthritis. Medical and surgical management, *Cornea*, 14, 408-417, **1995**.
- [46] Evereklioglu, C., Madenci, E., Bayazit, Y. A., Yılmaz, K., Balat, A., Bekir, N. A., Central corneal thickness is lower in osteogenesis imperfecta and negatively correlates with the presence of blue sclera, *Ophthalmic and Physiological Optics*, 22, 511-515, **2002**.
- [47] Beighton, P., Serious ophthalmological complications in the Ehlers-Danlos syndrome, *The British journal of ophthalmology*, 54, 263, **1970**.
- [48] Stewart, D. H., Streeten, B. W., Brockhurst, R. J., Anderson, D. R., Hirose, T., Gass, J. D. M., Abnormal scleral collagen in nanophthalmos: an ultrastructural study, *Archives of Ophthalmology*, 109, 1017-1025, **1991**.
- [49] Spoerl, E., Boehm, A. G., Pillunat, L. E., The influence of various substances on the biomechanical behavior of lamina cribrosa and peripapillary sclera, *Investigative ophthalmology & visual science*, 46, 1286-1290, **2005**.
- [50] De La Maza, M. S., Tauber, J., Foster, C. S., Noninflammatory Diseases of the Sclera, *The Sclera*, Springer, **2012**.
- [51] Malik, N. S., Moss, S. J., Ahmed, N., Furth, A. J., Wall, R. S., Meek, K. M., Ageing of the human corneal stroma: structural and biochemical changes, *Biochimica et Biophysica Acta (BBA)-Molecular Basis of Disease*, 1138, 222-228, **1992**.



- [52] Geraghty, B., Jones, S. W., Rama, P., Akhtar, R., Elsheikh, A., Age-related variations in the biomechanical properties of human sclera, *Journal of the mechanical behavior of biomedical materials*, 16, 181-191, **2012**.
- [53] Schultz, D. S., Lotz, J. C., Lee, S. M., Trinidad, M. L., Stewart, J. M., Structural factors that mediate scleral stiffness, *Investigative ophthalmology & visual science*, 49, 4232-4236, **2008**.
- [54] Yan, D., Mcpheeters, S., Johnson, G., Utzinger, U., Geest, J. P. V., Microstructural differences in the human posterior sclera as a function of age and race, *Investigative ophthalmology & visual science*, 52, 821-829, **2011**.
- [55] Shepherd, J., Cobbe, S. M., Ford, I., Isles, C. G., Lorimer, A. R., Macfarlane, P. W., Mckillop, J. H., Packard, C. J., Prevention of coronary heart disease with pravastatin in men with hypercholesterolemia, *New England Journal of Medicine*, 333, 1301-1308, **1995**.
- [56] Torres, R. J. D. A., De Noronha, L., Casella, A. M. B., Grobe, S. F., Martins, I. D. C., Torres, R. D. R. D. A., Luchini, A., Sturzeneker, M. C. S., Torres, C. L. D. A., Precoma, D. B., Effect of olmesartan on leukocyte recruitment in choroid-sclera complex in hypercholesterolemia model, *Journal of Ocular Pharmacology and Therapeutics*, 29, 709-714, **2013**.
- [57] Coudrillier, B., Pijanka, J., Jefferys, J., Sorensen, T., Quigley, H. A., Boote, C., Nguyen, T. D., Effects of age and diabetes on scleral stiffness, *Journal of biomechanical engineering*, 137, 071007, **2015**.
- [58] Tsubota, K., Satake, Y., Ohyama, M., Toda, I., Takano, Y., Ono, M., Shinozaki, N., Shimazaki, J., Surgical reconstruction of the ocular surface in advanced ocular cicatricial pemphigoid and Stevens-Johnson syndrome, *American journal of ophthalmology*, 122, 38-52, **1996**.
- [59] Quigley, H. A., The pathogenesis of reversible cupping in congenital glaucoma, *American journal of ophthalmology*, 84, 363-370, **1977**.
- [60] Coudrillier, B., Tian, J., Alexander, S., Myers, K. M., Quigley, H. A., Nguyen, T. D., Biomechanics of the human posterior sclera: age- and glaucoma-related changes measured using inflation testing, *Investigative ophthalmology & visual science*, 53, 1714-1728, **2012**.
- [61] Kuhn, F., Morris, R., Mester, V., Witherspoon, C. D., Terminology of mechanical injuries: the Birmingham eye trauma terminology (BETT), *Ocular traumatology*, Springer, **2008**.
- [62] Kylstra, J. A., Lamkin, J. C., Runyan, D. K., Clinical predictors of scleral rupture after blunt ocular trauma, *American journal of ophthalmology*, 115, 530-535, **1993**.
- [63] Saxon, A., *Prosthesis for the repair of soft tissue defects*, Google Patents, **1998**.

- [64] Tawakol, M. E., Peyman, G. A., Liu, K.-R., Kaufman, H. E., Gore-Tex (TM) Soft Tissue Bands as Scleral Explants in Rabbits: A Preliminary Histologic Study, *Ophthalmic Surgery, Lasers & Imaging Retina*, 20, 199, **1989**.
- [65] Huang, W.-J., Hu, F.-R., Chang, S.-W., Clinicopathologic study of Gore-Tex patch graft in corneoscleral surgery, *Cornea*, 13, 82-86, **1994**.
- [66] Lepoittevin, B., Roger, P., Poly (ethylene terephthalate), *Handbook of Engineering and Speciality Thermoplastics*, 3, 97-126, **2011**.
- [67] Peyman, G. A., Koziol, J., Janevicius, R., Intraocular lens fixation with Dacron mesh: Part II, *Ophthalmic Surgery, Lasers and Imaging Retina*, 8, 87-93, **1977**.
- [68] Richards, A.-L., Meyer, D. R., Late complications of hydrogel scleral buckle implants and a technique for effective removal, *Ophthalmic Plastic & Reconstructive Surgery*, 28, 455-458, **2012**.
- [69] Whitmore, W. G., Harrison, W., Curtin, B. J., Scleral reinforcement in rabbits using synthetic graft materials, *Ophthalmic Surgery, Lasers and Imaging Retina*, 21, 327-330, **1990**.
- [70] Adeeb, N., Mortazavi, M. M., Tubbs, R. S., Cohen-Gadol, A. A., The cranial dura mater: a review of its history, embryology, and anatomy, *Child's Nervous System*, 28, 827-837, **2012**.
- [71] Spodick, D. H., Macrophysiology, microphysiology, and anatomy of the pericardium: a synopsis, *American heart journal*, 124, 1046-1051, **1992**.
- [72] Crapo, P. M., Gilbert, T. W., Badylak, S. F., An overview of tissue and whole organ decellularization processes, *Biomaterials*, 32, 3233-3243, **2011**.
- [73] Raspanti, M., Marchini, M., Della Pasqua, V., Strocchi, R., Ruggeri, A., Ultrastructure of the extracellular matrix of bovine dura mater, optic nerve sheath and sclera, *Journal of anatomy*, 181, 181, **1992**.
- [74] Custer, P. L., Trinkaus, K. M., Porous implant exposure: incidence, management, and morbidity, *Ophthalmic Plastic & Reconstructive Surgery*, 23, 1-7, **2007**.
- [75] Scupola, A., Blasi, M. A., Petroni, S., Tiberti, A. C., Mastrocola, A., Caputo, C. G., Balestrazzi, E., Bovine pericardium for scleral closure in transscleral local resection of choroidal melanoma, *Retina*, 28, 1530-1532, **2008**.
- [76] Dua, H. S., Gomes, J. A., King, A. J., Maharajan, V. S., The amniotic membrane in ophthalmology, *Survey of ophthalmology*, 49, 51-77, **2004**.
- [77] Chuck, R. S., Graff, J. M., Bryant, M. R., Sweet, P. M., Biomechanical characterization of human amniotic membrane preparations for ocular surface reconstruction, *Ophthalmic research*, 36, 341-348, **2004**.

- [78] Ramuta, T. Ž., Kreft, M. E., Human Amniotic Membrane and Amniotic Membrane-Derived Cells: How Far Are We from Their Use in Regenerative and Reconstructive Urology?, *Cell transplantation*, 27, 77-92, **2018**.
- [79] Kruse, F., Jousen, A., Rohrschneider, K., You, L., Sinn, B., Baumann, J., Völcker, H., Cryopreserved human amniotic membrane for ocular surface reconstruction, *Graefe's archive for clinical and experimental ophthalmology*, 238, 68-75, **2000**.
- [80] Gajiwala, K., Gajiwala, A. L., Evaluation of lyophilised, gamma-irradiated amnion as a biological dressing, *Cell and Tissue Banking*, 5, 73-80, **2004**.
- [81] Meller, D., Pauklin, M., Thomasen, H., Westekemper, H., Steuhl, K.-P., Amniotic membrane transplantation in the human eye, *Deutsches Ärzteblatt International*, 108, 243, **2011**.
- [82] Koizumi, N., Rigby, H., Fullwood, N. J., Kawasaki, S., Tanioka, H., Koizumi, K., Kociok, N., Jousen, A. M., Kinoshita, S., Comparison of intact and denuded amniotic membrane as a substrate for cell-suspension culture of human limbal epithelial cells, *Graefe's archive for clinical and experimental ophthalmology*, 245, 123-134, **2007**.
- [83] Barman, M., Finger, P. T., Milman, T., Scleral patch grafts in the management of uveal and ocular surface tumors, *Ophthalmology*, 119, 2631-2636, **2012**.
- [84] Oana, S., Vila, J., Tube exposure repair, *Journal of current glaucoma practice*, 6, 139, **2012**.
- [85] Cho, B.-J., Kwon, J.-W., Han, Y. K., Kim, J. H., Wee, W. R., Lee, J. H., Cosmetic improvement of nevus of Ota by scleral allograft overlay, *Canadian Journal of Ophthalmology/Journal Canadien d'Ophthalmologie*, 46, 428-430, **2011**.
- [86] Lang, K., Engel, D., Chandler, J., Ammons, W., Studies on the Immunogenicity of Allogeneic Sclera in a Rabbit Model System, *Journal of periodontology*, 51, 102-109, **1980**.
- [87] Zalta, A. H., Long-term experience of patch graft failure after Ahmed Glaucoma Valve® surgery using donor dura and sclera allografts, *Ophthalmic Surgery, Lasers and Imaging Retina*, 43, 408-415, **2012**.
- [88] Mauriello, J., Pokorny, K., Use of split-thickness dermal grafts to repair corneal and scleral defects--a study of 10 patients, *British Journal of Ophthalmology*, 77, 327-331, **1993**.
- [89] Torchia, R. T., Dunn, R. E., Pease, P. J., Fascia Lata Grafting in Scleromalacia Perforans: With Lamellar Corneal-Scleral Dissection, *American journal of ophthalmology*, 66, 705-709, **1968**.
- [90] Koenig, S. B., Kaufman, H. E., The treatment of necrotizing scleritis with an autogenous periosteal graft, *Ophthalmic Surgery, Lasers and Imaging Retina*, 14, 1029-1032, **1983**.

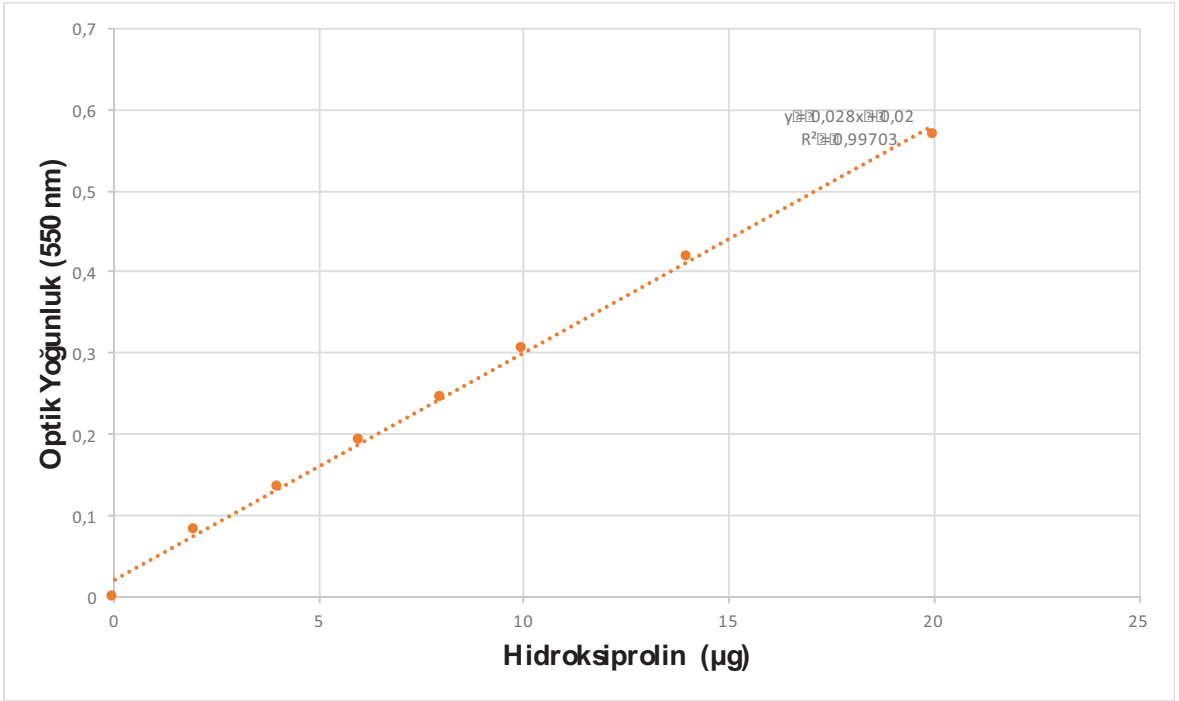
- [91] Erdemi, H. E. O., Özkan, S. Y., Trombositten Zengin Materyaller ve Periodontolojideki Kullanımı, *Kırıkkale Üniversitesi Tıp Fakültesi Dergisi*, 16, **2014**.
- [92] Werner, S., Grose, R., Regulation of wound healing by growth factors and cytokines, *Physiological reviews*, 83, 835-870, **2003**.
- [93] Tawes, R. L., Sydorak, G. R., Duvall, T. B., Autologous fibrin glue: the last step in operative hemostasis, *The American journal of surgery*, 168, 120-122, **1994**.
- [94] Marx, R. E., Platelet-rich plasma: evidence to support its use, *Journal of Oral and Maxillofacial Surgery*, 62, 489-496, **2004**.
- [95] L Alio, J., Arnalich-Montiel, F., E Rodriguez, A., The role of “eye platelet rich plasma”(E-PRP) for wound healing in ophthalmology, *Current pharmaceutical biotechnology*, 13, 1257-1265, **2012**.
- [96] Ehrenfest, D. M. D., Rasmusson, L., Albrektsson, T., Classification of platelet concentrates: from pure platelet-rich plasma (P-PRP) to leucocyte- and platelet-rich fibrin (L-PRF), *Trends in biotechnology*, 27, 158-167, **2009**.
- [97] Dohan, D. M., Choukroun, J., Diss, A., Dohan, S. L., Dohan, A. J., Mouhyi, J., Gogly, B., Platelet-rich fibrin (PRF): a second-generation platelet concentrate. Part II: platelet-related biologic features, *Oral Surgery, Oral Medicine, Oral Pathology, Oral Radiology, and Endodontology*, 101, e45-e50, **2006**.
- [98] Dohan, D. M., Choukroun, J., Diss, A., Dohan, S. L., Dohan, A. J., Mouhyi, J., Gogly, B., Platelet-rich fibrin (PRF): a second-generation platelet concentrate. Part III: leucocyte activation: a new feature for platelet concentrates?, *Oral Surgery, Oral Medicine, Oral Pathology, Oral Radiology, and Endodontology*, 101, e51-e55, **2006**.
- [99] Choukroun, J., Diss, A., Simonpieri, A., Girard, M.-O., Schoeffler, C., Dohan, S. L., Dohan, A. J., Mouhyi, J., Dohan, D. M., Platelet-rich fibrin (PRF): a second-generation platelet concentrate. Part IV: clinical effects on tissue healing, *Oral Surgery, Oral Medicine, Oral Pathology, Oral Radiology, and Endodontology*, 101, e56-e60, **2006**.
- [100] Choukroun, J., Diss, A., Simonpieri, A., Girard, M.-O., Schoeffler, C., Dohan, S. L., Dohan, A. J., Mouhyi, J., Dohan, D. M., Platelet-rich fibrin (PRF): a second-generation platelet concentrate. Part V: histologic evaluations of PRF effects on bone allograft maturation in sinus lift, *Oral Surgery, Oral Medicine, Oral Pathology, Oral Radiology, and Endodontology*, 101, 299-303, **2006**.
- [101] Walenta, E., Small angle x-ray scattering. Von O. GLATTER und O. KRATKY. London: Academic Press Inc. Ltd. 1982. ISBN 0-12-286280-5. X, 515 Seiten, geb.£ 43, 60; US \$81.00, *Acta Polymerica*, 36, 296-296, **1985**.
- [102] Svergun, D. I., Koch, M. H., Small-angle scattering studies of biological macromolecules in solution, *Reports on Progress in Physics*, 66, 1735, **2003**.

- [103] Svergun, D. I., Small-angle scattering studies of macromolecular solutions, *Applied Crystallography*, 40, s10-s17, **2007**.
- [104] Schnablegger, H., Singh, Y., The SAXS guide, *Anton Paar GmbH*, **2013**.
- [105] Guo, X., Gutsche, A., Wagner, M., Seipenbusch, M., Nirschl, H., Simultaneous SWAXS study of metallic and oxide nanostructured particles, *Journal of nanoparticle research*, 15, 1559, **2013**.
- [106] Breyton, C., Gabel, F., Lethier, M., Flayhan, A., Durand, G., Jault, J.-M., Juillan-Binard, C., Imbert, L., Moulin, M., Ravaud, S., Small angle neutron scattering for the study of solubilised membrane proteins, *The European Physical Journal E*, 36, 71, **2013**.
- [107] Quantock, A. J., Winkler, M., Parfitt, G. J., Young, R. D., Brown, D. J., Boote, C., Jester, J. V., From nano to macro: studying the hierarchical structure of the corneal extracellular matrix, *Experimental eye research*, 133, 81-99, **2015**.
- [108] Meek, K. M., Boote, C., The use of X-ray scattering techniques to quantify the orientation and distribution of collagen in the corneal stroma, *Progress in retinal and eye research*, 28, 369-392, **2009**.
- [109] Boote, C., Hayes, S., Young, R. D., Kamma-Lorger, C. S., Hocking, P. M., Elsheikh, A., Inglehearn, C. F., Ali, M., Meek, K. M., Ultrastructural changes in the retinopathy, globe enlarged (rge) chick cornea, *Journal of structural biology*, 166, 195-204, **2009**.
- [110] Boote, C., Kamma-Lorger, C. S., Hayes, S., Harris, J., Burghammer, M., Hiller, J., Terrill, N. J., Meek, K. M., Quantification of collagen organization in the peripheral human cornea at micron-scale resolution, *Biophysical journal*, 101, 33-42, **2011**.
- [111] Coudrillier, B., Pijanka, J. K., Jefferys, J. L., Goel, A., Quigley, H. A., Boote, C., Nguyen, T. D., Glaucoma-related changes in the mechanical properties and collagen micro-architecture of the human sclera, *PLoS One*, 10, e0131396, **2015**.
- [112] Reddy, G. K., Enwemeka, C. S., A simplified method for the analysis of hydroxyproline in biological tissues, *Clinical biochemistry*, 29, 225-229, **1996**.
- [113] Edwards, C., O'Brien Jr, W., Modified assay for determination of hydroxyproline in a tissue hydrolyzate, *Clinica chimica acta*, 104, 161-167, **1980**.
- [114] Diegelmann, R. F., Evans, M. C., Wound healing: an overview of acute, fibrotic and delayed healing, *Front Biosci*, 9, 283-289, **2004**.
- [115] Boateng, J. S., Matthews, K. H., Stevens, H. N., Eccleston, G. M., Wound healing dressings and drug delivery systems: a review, *Journal of pharmaceutical sciences*, 97, 2892-2923, **2008**.

- [116] Thorat, M., Pradeep, A., Pallavi, B., Clinical effect of autologous platelet-rich fibrin in the treatment of intra-bony defects: a controlled clinical trial, *Journal of clinical periodontology*, 38, 925-932, **2011**.
- [117] Sánchez, M., Anitua, E., Azofra, J., Andía, I., Padilla, S., Mujika, I., Comparison of surgically repaired Achilles tendon tears using platelet-rich fibrin matrices, *The American journal of sports medicine*, 35, 245-251, **2007**.
- [118] Bennett, N. T., Schultz, G. S., Growth factors and wound healing: biochemical properties of growth factors and their receptors, *The American journal of surgery*, 165, 728-737, **1993**.
- [119] Barrientos, S., Stojadinovic, O., Golinko, M. S., Brem, H., Tomic-Canic, M., Growth factors and cytokines in wound healing, *Wound repair and regeneration*, 16, 585-601, **2008**.
- [120] Jacobi, F., Zrenner, E., Broghammer, M., Pusch, C., A genetic perspective on myopia, *Cellular and Molecular Life Sciences CMLS*, 62, 800-808, **2005**.
- [121] Shelton, L., Rada, J. S., Effects of cyclic mechanical stretch on extracellular matrix synthesis by human scleral fibroblasts, *Experimental eye research*, 84, 314-322, **2007**.
- [122] Rada, J. A., Achen, V. R., Perry, C. A., Fox, P. W., Proteoglycans in the human sclera. Evidence for the presence of aggrecan, *Investigative ophthalmology & visual science*, 38, 1740-1751, **1997**.

## EK

### OPTİK ABSORBANS DEĞERLERİNE KARŞILIK GELEN HİDROKSİPROLİN MİKTARI İLE OLUŞTURULAN KALİBRASYON GRAFIĞI



## ÖZGEÇMİŞ

### Kimlik Bilgileri

Adı Soyadı : Gamze DERELİ CAN  
Doğum Yeri : Elazığ  
Medeni Hali : Evli  
E-Posta : gamzederelican@gmail.com  
Adres : Demirtaş Cumhuriyet Mah. 3. Cadde Yaseminpark Sitesi  
1A Blok Daire 13 Osmangazi/Bursa

### Eğitim

Lisans : Hacettepe Üniversitesi Tıp Fakültesi (2010)  
Tıpta Uzmanlık : Ankara Atatürk Eğitim ve Araştırma Hastanesi Göz Hastalıkları Kliniği (2017)  
Doktora : Hacettepe Üniversitesi, Fen Bilimleri Enstitüsü, Biyomühendislik Ana Bilim Dalı (2018)

### Yabancı Dil ve Düzeyi

İngilizce – İyi Seviye

### Deneyim Alanları

- Göz hastalıkları ve cerrahisi
- Oküler yüzey rekonstrüksiyonunda hücre ve doku mühendisliği yaklaşımları
- İnsan kan ürünlerinin rejeneratif tıpta kullanımı
- İleri hücre kültürü teknikleri

### Tezden Üretilmiş Projeler ve Bütçesi

- “Sklera Hasarlarının Rekonstrüksiyonunda Doğal Otojenik, Allojenik Ve Zenojenik Greftlerin Karşılaştırılması: Yeni Bir Otolog Yaklaşım “Trombositten Zengin Fibrin Membran”” isimli, 216S384 numaralı TÜBİTAK projesi, 15.11.2017-15.11.2018, yürütücü, bütçe 30.000 TL.

### Diğer Projeler

- “Konjonktiva doku hasarlarının onarımında trombosit zengin fibrin (TZF) preparatının kullanılması” isimli, 112S550 numaralı TÜBİTAK projesi, 15.02.2013-15.12.2013, araştırmacı, bütçe 20.000 TL.



- “Kornea Hasarlarının Onarımında Trombositten Zengin Fibrin Membran (TZFM) Kullanımı” isimli, THD-2015-5560 numaralı Hacettepe Üniversitesi BAP projesi, 03.04.2015-04.04.2016, araştırmacı, bütçe 20.000 TL.

### **Diğer Yayınlar**

- **Can GD**, Saraç Ö, Can ME, Gürdal C, Keklikoğlu H, Deniz O, Çağıl N. Migren hastalarında Optik Koherens Tomografi ile Retina Sinir Lifi Tabakası Kalınlığı ve Gangliyon Hücre Kompleksinin Değerlendirilmesi. Medikal Network Oftalmoloji. 2013; 20(2):127-131.
- **Dereli G**, Takmaz T. Fakoemülsifikasyon Sonrası Toksik Anterior Segment sendromu. Türkiye Oftalmoloji Dergisi. 2013; 43(5):377-380.
- Akçay EK, **Can GD**, Saraç O, Çağıl N. Ciddi Oküler Yüzey Alkali Yanıklı Bir Olguda Tedavi Yaklaşımı. Medikal Network Oftalmoloji. 2014;21(3):207-210.
- Duru N, **Can GD**, Akçay EK, Ulusoy DM, Gürdal C, Hayran M, Çağıl N. Göz İçi Lens Opasitesi. Glokom-Katarakt Dergisi, 2014;9(2):147-149.
- Akçay EK, Duru N, **Can GD**, Sarıcı Ünal Ö, Arıkian Yorgun M, Çağıl N. Nonspesifik Orbital İnflamasyon; 5 Olgunun Analizi ve Literatürün Gözden Geçirilmesi. Medikal Network Oftalmoloji. 2015; 22 (2): 121-126.
- Kalkan Akçay E, Duru N, **Dereli Can G**, Kilicaslan A, Akinci MB, Çağıl N. Successful Treatment of Corneal And Conjunctival Intraepithelial Neoplasia With Topical Interferon Alfa-2b: A Case Report. Türkiye Klinikleri Dergisi. 2015; 24(1): 46-49.
- Akçay EK, Acikgoz ZC, Can ME, Celikbilek N, **Can GD**, Çağıl N. Fungal keratitis caused by Scedosporum apiospermum: First report from Turkey. Bulletin of Microbiology 2013 Oct;47(4):727-33.
- Akçay EK, Akçay M, **Dereli Can G**, Aslan N, Uysal BS, Ceran BB, Koseahya P, Çağıl N. The Effect of Antihypertensive Therapy on Dry Eye Disease. Cutaneous and Ocular Toxicology. 2014(Jun)18:1-7.
- Can ME, Erten S, **Can GD**, Çakmak HB, Sarac O, Çagil N. Corneal Biomechanical Properties in Rheumatoid Arthritis. Eye Contact Lens. 2015 Nov;41(6):382-5.
- Çağıl N, Sarac O, Çakmak HB, **Can G**, Can E. Mechanical epithelial removal followed by corneal collagen crosslinking in progressive keratoconus: short-term complications. J Cataract Refract Surg. 2015 Aug;41(8):1730-7.

- Cagil N, Sarac O, **Can GD**, Akcay E, Can ME. Outcomes of corneal collagen crosslinking using a customized epithelial debridement technique in keratoconic eyes with thin corneas. *Int Ophthalmol*. 2016 Apr 21.
- Can ME, Çakmak HB, **Can GD**, Ünverdi H, Toklu Y, Hücemenoğlu S. A Novel Technique for Conjunctivoplasty in a Rabbit Model: Platelet-Rich Fibrin Membrane Grafting. *J Ophthalmol*. 2016;2016:1965720.
- Can ME, **Dereli Can G**, Cagil N, Cakmak HB, Sungu N. Urgent Therapeutic Grafting of Platelet-Rich Fibrin Membrane in Descemetocoele. *Cornea*. 2016 Sep;35(9):1245-9.
- Bulus AD, Can ME, Baytaroglu A, **Dereli Can G**, Cakmak HB, Andiran N. Choroidal Thickness in Childhood Obesity. *Ophthalmic Surg Lasers Imaging Retina*. 2017 Jan 1;48(1):10-17.
- Çakmak HB, **Dereli Can G**, Can ME, Çağıl N. A Novel Graft Option after Pterygium Excision: Platelet Rich Fibrin (PRF) Membrane. *Eye (London)*. doi:10.1038/eye.2017.109.
- Akçay EK, **Can GD**, Çağil N. Preseptal And Orbital Cellulitis. *Journal of Microbiology and Infectious Diseases*, 2014; 4 (3): 123-127.
- **Can GD**, Yulek F. The Current Management Strategies for Myopia Control in Children: Mini Review. *Adv Ophthalmol Vis Syst*, 2016 4(6):00133. DOI: 10.15406/aovs.2016.04.00133
- **Dereli Can G**, Gürdal C, Can ME, Saraç Ö. The Evaluation of Mood Status in Dry Eye Patients. *EC Ophthalmology* 4.2 (2016): 505-513.
- **Dereli Can G**. A Growing Research Area of In vitro Cell Culture Technologies for Corneal Surface Regeneration: A Short Communication of Basic Steps to Cultivate Limbal Epithelial Stem Cells. *Int J Ophthal Vision Res*. 2018;2(1): 001-004.
- **Dereli Can G**. Ocular surface regeneration with autologous biomaterials. *Adv Ophthalmol Vis Syst*. 2018;8(3): 00272.
- **Dereli Can G**, Akdere ÖE, Can ME, Aydın B, Çağıl N, Gümüşderelioğlu M. A completely human-derived biomaterial mimicking limbal niche: Platelet-rich fibrin gel. *Exp Eye Research*. 2018;173:1-12.

#### **Diğer Sunumlar**

- Gurdal C, Sarac O, **Dereli G**, Murvet H. The Comparison of Daily Wear Silicone Hydrogel Contact Lenses With or Without Internal Wetting Agents. 41<sup>th</sup> ECLSO,

- European Contact Lens and Ocular Surface Congress, İstanbul, Turkey, 2011; 76.
- Gurdal C, **Dereli G**, Can ME. Evaluation of eye drops dynamics on the ocular surface with optical coherence tomography. 42<sup>nd</sup> ECLSO, European Contact Lens and Ocular Surface Congress. September 14-16, 2012, Nice, France.
  - Çağıl N, Akçay E, **Dereli G**, Can ME, Saraç Ö. Is corneal collagen cross linking effective in the treatment of advanced keratoconus? 8<sup>th</sup> International Congress of Corneal Cross-Linking. December 7-8, 2012.
  - **Dereli Can G**, Çağıl N, Saraç Ö, Kalkan Akçay E. Topographic, Aberrometric, and Refractive Outcomes 12 Months after Combined Transepithelial Phototherapeutic Keratectomy and Corneal Collagen Crosslinking. ARVO 2014, Session 417, 4224-A0252, Orlando, Florida, USA.
  - Can ME, Cakmak HB, Toklu Y, **Dereli Can G**, Unverdi H, Hucemenoglu S, Güler G, Irkkan SC. The use of Platelet Rich Fibrin Membrane in Rabbit Conjunctival Tissue Damage. ARVO 2014, Session 314, 2765-A0147, Orlando, Florida, USA.
  - **Dereli Can G**, Tunçay ÖE, Can ME, Aydın B, Çağıl N, Gümüşderelioğlu M. The Effect of Culture Medium and Substrate on Human Limbal Explant Culture: A Biosafe Humanized Cell Culture System. Biomed 2017, Session 5, May 12-14, 2017, Ankara, Türkiye.
  - **Can GD**, Saraç Ö, Can ME, Gürdal C, Keklikoğlu H, Deniz O, Çağıl N. Migren hastalarında Optik Koherens Tomografi ile Retina Sinir Lifi Tabakası Kalınlığı ve Gangliyon Hücre Kompleksinin Değerlendirilmesi. Türk Oftalmoloji Derneği 46. Ulusal Kongre. Ekim 16-21,2012, Antalya, Türkiye.
  - **Dereli G**, Takmaz T. Fakoemülsifikasyon Sonrası Toksik Anterior Segment sendromu. Türk Oftalmoloji Derneği 46. Ulusal Kongre. Ekim 16-21, 2012, 295. Antalya, Türkiye.
  - Can ME, **Dereli G**, Gürdal C, Saraç Ö. Pterijumu Olan ve Olmayan Hastalarda Oküler Cevap Analizörü ile Korneal Biyomekanik Parametrelerin Değerlendirilmesi. Türk Oftalmoloji Derneği 46. Ulusal Kongre. Ekim 16-21, 2012, 268. Antalya, Türkiye.
  - Gürdal C, **Dereli G**, Can ME. Optik Koherens Tomografi İle Gözyaşı Damlalarının Oküler Yüzey Üzerindeki Dinamiğinin Değerlendirilmesi. Türk Oftalmoloji Derneği 46. Ulusal Kongre. Ekim 16-21, 2012, 295. Antalya, Türkiye.

- Grdal C, **Dereli**, Ayan M, Sara . Depresyon Hastalarında Depresyon Skorlaması. Trk Oftalmoloji Derneęi 46. Ulusal Kongre. Ekim 16-21, 2012, 296. Antalya, Trkiye.
- Can ME, Sara , **Dereli G**, Grdal C, Keklikoęlu HD, Deniz O, aęıl N. Migren hastalarında Optik Koherens Tomografi ile Santral Kornea Kalınlıęının Deęerlendirilmesi. Trk Oftalmoloji Derneęi 46. Ulusal Kongre. Ekim 16-21, 2012. 375. Antalya, Trkiye.
- **Can GD**, aęıl N, Sara , Can ME, Akay EK. Korneal Kollajen apraz Baęlama Tedavisinin Farklı Evrelerdeki Keratokonus Hastalarında Etkileri. Trk Oftalmoloji Derneęi 47. Ulusal Kongre. Kasım 6-11, 2013. SS-KO-111. Antalya, Trkiye.
- aęıl N, Sara , Can ME, Akay EK, **Can GD**. Zor Olgularda Ultra İnce Descemet Soyucu Otomatik Endotelyal Keratoplasti. Trk Oftalmoloji Derneęi 47. Ulusal Kongre. Kasım 6-11, 2013. SS-KO-93. Antalya, Trkiye.
- **Can GD**, Seysenbayeva M, Cagil N, Sarac O, Akcay EK. Keratokonus Hastalarında Scheimpflug Sirius Topografinin Tekrarlanabilirlięi. Trk Oftalmoloji Derneęi 47. Ulusal Kongre. Kasım 6-11, 2013. PS-0383. Antalya, Trkiye.
- Sara , Taşlıpınar AG, **Can GD**, Akay EK, aęıl N. Pediatrik Keratokonus Hastalarında Korneal Kollajen apraz Baęlama Tedavisinin Gvenilirlięi Ve Etkinlięi. Trk Oftalmoloji Derneęi 47. Ulusal Kongre. Kasım 6-11, 2013. PS-0373. Antalya, Trkiye.
- Sara , aęıl N, **Can GD**, Can ME, Akay EK. Korneal Kollajen apraz Baęlama Tedavisinin Erken Dnem Komplikasyonları. Trk Oftalmoloji Derneęi 47. Ulusal Kongre. Kasım 6-11, 2013. SS-KO-110. Antalya, Trkiye.
- Can ME, akmak HB, Sara , Erten Ő, **Can GD**, aęıl N. Aktif Ve Remisyonadaki Romatoid Artrit Hastalarında Korneal Biyomekanik zelliklerin Karşılaştırılması. Trk Oftalmoloji Derneęi 47. Ulusal Kongre. Kasım 6-11, 2013. SS-KO-133. Antalya, Trkiye.
- aęıl N, Hondur G, Sara , **Can GD**, Akay EK . Keratokonus Hastalarında Fototerapotik Keratektomi İle Kombine Yapılan Korneal Kollajen apraz Baęlama Tedavisinin Kısa Dnem Sonuları. Trk Oftalmoloji Derneęi 47. Ulusal Kongre. Kasım 6-11, 2013. PS-0386. Antalya, Trkiye.

- Can ME, Ulusoy DM, **Can GD**, Mutlu M, Cakmak HB, Çağıl N. Miyop Hastalarda Kontakt-Non Kontakt Yöntemlerle Santral Kornea Kalınlığı Ve Aksiyel Uzunluk Ölçüm Sonuçlarının Karşılaştırılması. Türk Oftalmoloji Derneği 47. Ulusal Kongre. Kasım 6-11, 2013. PS-0221. Antalya, Türkiye.
- Duru N, **Can GD**, Akçay EK, Ulusoy DM, Gürdal C, Hayran M, Çağıl N. Göz İçi Lens Opasitesi. Türk Oftalmoloji Derneği 47. Ulusal Kongre. Kasım 6-11, 2013. PS-0149. Antalya, Türkiye.
- Taslipinar AG, Onursever NM, Uzel MM, Can ME, **Can GD**, Çağıl N. Otobüs Durağında Bekleyen Perforasyon. Türk Oftalmoloji Derneği 47. Ulusal Kongre. Kasım 6-11, 2013. PS-0552. Antalya, Türkiye.
- Kösekahya P, Akçay EK, Saraç O, **Dereli G**, Duru N, Çağıl N. Korneal Kollajen Çapraz Bağlama Tedavisi Sonrası Steril Keratit: Olgu Sunumu. Türk Oftalmoloji Derneği 47. Ulusal Kongre. Kasım 6-11, 2013. PS-0312. Antalya, Türkiye.
- Yülek F, **Dereli G**, Akçay EK, Uğurlu N, Çağıl N. Künt Travma Sonrası Kısa Dönem Tekrarlayıcı Hifema. Türk Oftalmoloji Derneği 47. Ulusal Kongre. Kasım 6-11, 2013. PS-0539. Antalya, Türkiye.
- Altıparmak G, Toklu Y. **Dereli G**, Çakmak HB, Çağıl N. Hava Yastığı ilişkili Göz Yaralanmasına Bağlı Görülen Makuler Hol Olgusu. Türk Oftalmoloji Derneği 47. Ulusal Kongre. Kasım 6-11, 2013. PS-0937. Antalya, Türkiye.
- **Dereli Can G**, İlhan Saraç Ö, Can ME, Kalkan Akçay E, Çağıl N. İlerleyici Keratokonus Nedeniyle Korneal Kollajen Çapraz Bağlama Tedavisi Uygulanan Hastalarda Kerasoft IC Uygulamaları. Türk Oftalmoloji Derneği 48. Ulusal Kongre. Kasım 5-9, 2014. PS-0148 (Ref.1317). Antalya, Türkiye.
- Can ME, Çakmak HB, Uğurlu FG, **Dereli Can G**, Sezer N, Akkuş S. Osteoporoz Hastalarında Vitamin D ve Mineral Seviyeleri ile Kuru Göz Sıklığı Arasındaki İlişki. Türk Oftalmoloji Derneği 48. Ulusal Kongre. Kasım 5-9, 2014. PS-0378 (Ref.1322). Antalya, Türkiye.
- Taşlıpınar AG, İlhan Saraç Ö, **Dereli Can G**, Çağıl N. Pediatrik Keratokonus Hastalarında Korneal Kollajen Çapraz Bağlama Tedavisi. Türk Oftalmoloji Derneği 48. Ulusal Kongre. Kasım 5-9, 2014. SS-KO-060 (Ref.1302). Antalya, Türkiye.
- **Dereli Can G**, İlhan Saraç Ö, Taşlıpınar AG, Çağıl N. Fototerapotik Keratektomi ile Yapılan Korneal Kollajen Çapraz Bağlama Tedavisinin Etkinliği. Türk

- Oftalmoloji Derneği 48. Ulusal Kongre. Kasım 5-9, 2014. SS-KO-066 (Ref.1309) Antalya, Türkiye.
- **Dereli Can G**, Can ME, Cakmak HB, Süngü N, Çağıl N. Kliniğimizde Kornea Doku Hasarlarında Trombositten Zengin Fibrin Membran Uygulanan Olgular. Türk Oftalmoloji Derneği 49. Ulusal Kongre. Kasım 4-8, 2015. PS-KO-0240 (Ref.0512) İstanbul, Türkiye.
  - **Dereli Can G**, Can ME, Çağıl N. Radyoloji Çalışanlarında Kuru Göz Değerlendirmesi. Türk Oftalmoloji Derneği 49. Ulusal Kongre. Kasım 4-8, 2015. PS0241 (Ref.0518) İstanbul, Türkiye.
  - Can ME, Cakmak HB, Ünverdi H, **Dereli Can G**, Toklu Y, Hücemenoğlu S. Trombositten Zengin Fibrin Membranın Konjonktiva Yara İyileşmesi Üzerine Etkisi. Türk Oftalmoloji Derneği 49. Ulusal Kongre. Kasım 4-8, 2015. SS-KO-30 (Ref.0307) İstanbul, Türkiye.
  - Can ME, Buluş AD, Baytaroğlu A, **Dereli Can G**, Cakmak HB, Andıran N. Obezitesi Olan Çocuklarda Retina Sinir Lifi Tabakası ve Subfoveal Koroid Kalınlığının Değerlendirilmesi. Türk Oftalmoloji Derneği 49. Ulusal Kongre. Kasım 4-8, 2015. PS0807 (Ref.0519) İstanbul, Türkiye.
  - Cakmak HB, **Dereli Can G**, Can ME, Çağıl N. Pterijum Cerrahisinde Otogreftli Konjonktivoplasti ve Trombositten Zengin Fibrin Membran Tekniğinin 1 Yıllık Sonuçlarının Karşılaştırılması. Türk Oftalmoloji Derneği 49. Ulusal Kongre. Kasım 4-8, 2015. SS-KO-31 (Ref.0507) İstanbul, Türkiye.
  - **Dereli Can G**, Tevlek A, Can ME, Öncü E, Aydın HM, Çağıl N. Göz Yüzeyi Rekonstrüksiyonunda Kullanılan Farklı Biyomateryallerin Mekanik ve Morfolojik Özelliklerinin Karşılaştırılması. Türk Oftalmoloji Derneği 50. Ulusal Kongre. Kasım 9-13, 2016. PS-0315, Antalya, Türkiye.
  - Can ME, Saraç Ö, **Dereli Can G**, Çağıl N. Keratokonus Hastaları ve Miyop Hastalarda Scheimpflug Sirius Topografi Sisteminin Farklı Ön Segment Parametreleri için Tekrarlanabilirliğinin Karşılaştırılması. Türk Oftalmoloji Derneği 50. Ulusal Kongre. Kasım 9-13, 2016. PS-0318, Antalya, Türkiye.
  - Çağıl N, Saraç Ö, **Dereli Can G**, Tanrıverdi B, Can ME. İlerleyici Keratokonusta Fototerapotik Keratektomi ile Yapılan Korneal Kollajen Çapraz Bağlama Tedavisinin Üç Yıllık Sonuçları. Türk Oftalmoloji Derneği 50. Ulusal Kongre. Kasım 9-13, 2016. PS-0332, Antalya, Türkiye.

- Can ME, Ünal Ö, Kars ME, **Dereli Can G**, Erten Ş, Duru N, Çağıl N. Aktif ve Remisyondaki Romatoid Artrit Hastalarında Hastalık Aktivitesi ve Okuler Elastosite İlişkisi. Türk Oftalmoloji Derneği 50. Ulusal Kongre. Kasım 9-13, 2016. PS-0359, Antalya, Türkiye.
- Dirican E, Can ME, **Dereli Can G**. Tekrarlayan Sklerit ve Kuru Göz Eşliğinde Differansiye Olmamış Spondiloartropati: Olgu Sunumu. Türk Oftalmoloji Derneği 50. Ulusal Kongre. Kasım 9-13, 2016. PS-0682, Antalya, Türkiye.
- **Dereli Can G**, Can ME, Çakmak HB, Güler G, Gürbüz E, Şimşek G, Çankaya AB. Ön Kornea Lamellar Defektlerinde Trombositten Zengin Fibrin Greftin Etkinliği. Türk Oftalmoloji Derneği 50. Ulusal Kongre. Kasım 9-13, 2016. SS-KO-08, Antalya, Türkiye.





HACETTEPE ÜNİVERSİTESİ  
FEN BİLİMLERİ ENSTİTÜSÜ  
YÜKSEK LİSANS/DOKTORA TEZ ÇALIŞMASI ORJİNALLİK RAPORU

HACETTEPE ÜNİVERSİTESİ  
FEN BİLİMLER ENSTİTÜSÜ  
BİYOMÜHENDİSLİK ANABİLİM DALI BAŞKANLIĞI'NA

Tarih: 25 / 09/2018

Tez Başlığı / Konusu: **SKLERA HASARLARININ REKONSTRUKSİYONUNDA OTOJENİK, ALLOJENİK VE ZENOJENİK GREFTLERİN KARŞILAŞTIRILMASI: YENİ BİR OTOLOG YAKLAŞIM "TROMBOSİTTEN ZENGİN FİBRİN MEMBRAN"**

Yukarıda başlığı/konusu gösterilen tez çalışmamın a) Kapak sayfası, b) Giriş, c) Ana bölümler d) Sonuç kısımlarından oluşan toplam 90 sayfalık kısmına ilişkin, 25/09/2018 tarihinde danışmanım tarafından Turnitin adlı intihal tespit programından aşağıda belirtilen filtrelemeler uygulanarak alınmış olan orijinallik raporuna göre, tezimin benzerlik oranı % 3 'tür.

Uygulanan filtrelemeler:

- 1- Kaynakça hariç
- 2- Alıntılar hariç/~~dâhil~~
- 3- 5 kelimedenden daha az örtüşme içeren metin kısımları hariç

Hacettepe Üniversitesi Fen Bilimleri Enstitüsü Tez Çalışması Orjinallik Raporu Alınması ve Kullanılması Uygulama Esasları'nı inceledim ve bu Uygulama Esasları'nda belirtilen azami benzerlik oranlarına göre tez çalışmamın herhangi bir intihal içermediğini; aksinin tespit edileceği muhtemel durumda doğabilecek her türlü hukuki sorumluluğu kabul ettiğimi ve yukarıda vermiş olduğum bilgilerin doğru olduğunu beyan ederim.

Gereğini saygılarımla arz ederim.

  
25/09/2018

Adı Soyadı: GAMZE DERELİ CAN

Öğrenci No: N14248034

Anabilim Dalı: BİYOMÜHENDİSLİK

Programı: BİYOMÜHENDİSLİK-DOKTORA

Statüsü:  Y.Lisans  Doktora  Bütünleşik Dr.

**DANIŞMAN ONAYI**

UYGUNDUR.



Prof. Dr. Menemşe GÜMÜŞDERELİOĞLU