T.C.
ONDOKUZ MAYIS ÜNİVERSİTESİ
TIP FAKÜLTESİ
RADYODİAGNOSTİK ANABİLİM DALI

FOKAL KARACİĞER LEZYONLARININ KARAKTERİZASYONUNDA DİFÜZYON AĞIRLIKLI MANYETİK REZONANS GÖRÜNTÜLEME: ORTA VE YÜKSEK b DEĞERLERİNİN KARŞILAŞTIRILMASI

UZMANLIK TEZİ

Dr. Kerim ASLAN

TEZ DANIŞMANI
Prof. Dr. Murat DANACI

SAMSUN – 2010

TEŞEKKÜR

Ondokuz Mayıs Üniversitesi Radyoloji Anabilim Dalın'da uzmanlık eğitimim süresince ve tezimin hazırlanması sırasında danışmanlığımı üstlenen, bilgi ve birikimlerini paylaşarak radyoloji alanındaki eğitimimde büyük payı olan değerli hocam Prof. Dr. Murat Danacı'ya en içten teşekkürlerimi sunarım. Eğitimimde diğer emeği geçen hocalarım Prof. Dr. Hüseyin Akan'a, Prof. Dr. Mustafa Bekir Selçuk'a, Prof. Dr. Lütfi İncesu'ya, Prof. Dr. Çetin Çelenk'e, Doç. Dr. Ümit Belet'e, Yrd. Doç. Dr. Türkay Yalın'a, Yrd. Doç. Dr. M. Selim Nural'a, Yrd. Doç. Dr. İlkay Koray Bayrak'a, Yrd. Doç Dr. Muzaffer Elmalı'ya ve Yrd. Doç Dr. Meltem Ceyhan'a teşekkür ederim.

Zorlu eğitim sürecimizde karşılıklı sevgi ve saygı ortamında, uyum içinde çalıştığımız tüm asistan arkadaşlarıma, tezimin istatistik kısmında değerli katkıları olan kayınbiladerim Dr. M. Volkan Samancı'ya, çalışmamım MRG incelemelerini gerçekleştiren tüm MR çalışanları başta olmak üzere radyoloji ailesinin diğer tüm üyelerine ve son olarak sevgili aileme; beni yetiştiren bugünlere getiren anneme ve saygıyla andığım babama, asistanlık süresince bana destek olan ve sabır gösteren, zamanlarından çaldığım sevgili eşim ve hayatıma anlam kazandıran biricik oğluma sonsuz teşekkürler ederim.

İÇİNDEKİLER

KISALTMALAR VI
TABLO LİSTESİ VIII
ŞEKİL LİSTESİ IX
ÖZET XIV
SUMMARY XVII

1. GİRİŞ VE AMAÇ 1
2. GENEL BİLGİLER 3
2.1. EMBRİYOLOJİ 3
2.2. HİSTOLOJİ 3
2.3. KARACİĞERİN GÖREVLERİ 4
2.4. KARACİĞERİN ANATOMİSİ 4
2.4.1. Topografik Anatomi 4
2.4.2. Karaciğerin Segmental Anotomisi 5
2.4.3. Karaciğerin Peritoneal Ligamanları 7
2.4.4. Karaciğerin Vasküler Anatomisi 8
2.4.5. Safra Sistemi Anatomisi 8
2.4.6. Karaciğerin Sinirleri 9
2.5. FOKAL KARACİĞER LEZYONLARI 9
2.5.1. PRİMER BENİGN KARACİĞER LEZYONLARI 9
2.5.1.1. Hepatoselüler Adenom 10
2.5.1.2. Karaciğer Adenomatozisi 11
2.5.1.3. Fokal Nodüler Hiperplazi 11
2.5.1.4. Nodüler Rejeneratif Hiperplazi (NRH) 13
2.5.1.5. Basit Karaciğer Kisti 14
2.5.1.6. Polikistik Karaciğer Hastalığı 14
2.5.1.7. Biliyer Kistadenom 14
2.5.1.8. Biliyer Adenom 15
2.5.1.9. Biliyer Hamartom 15
2.5.1.10. Hemanjiom 15
2.5.1.11. Mezenkimal Hamartom 17
2.5.1.12. Peliosis Hepatis 17

2.5.1.13. İnfantil Hemanjioendotelioma 17
2.5.1.14. Hepatik Anjiomyolipom 18
2.5.1.15. Hepatik Lipom 18
2.5.1.16. Leiyomyom 18
2.5.1.17. Caroli Hastalığı 18
2.5.2 SEKONDER BENİGN KARACİĞER LEZYONLARI 19
2.5.2.1. Piyojenik Abse 19
2.5.2.2. Amip Absesi 20
2.5.2.3. Fungal Enfeksiyonlar 20
2.5.2.4. Kist Hidatik 21
2.5.3. PİMER MALİGN KARACİĞER LEZYONLARI 22
2.5.3.1. Hepatoselüler Karsinom 22
2.5.3.2. Fibrolameller Karsinom 24
2.5.3.3. Kolanjioselüler karsinom 25
2.5.3.4. Hepatoblastom 25
2.5.3.5. Epiteloid Hemanjioendotelyoma 26
2.5.3.6. Anjiosarkom 26
2.5.4. SEKONDER MALİGN KARACİĞER LEZYONLARI 27
2.5.4.1. Primer Non-Hodgkin Lenfoma 27
2.5.4.2. Hodgkin Lenfoma 27
2.5.4.3. Metastaz 27
2.6. KARACİĞER LEZYONLARININ GÖRÜNTÜLEME YÖNTEMLERİ 29
2.6.1. Direkt Radyografi 29
2.6.2. Ultrasonografi ve Renkli Doppler Ultrasonografi 30
2.6.3. Bilgisayarlı Tomografi 30
2.6.3.1. Kontrastsız BT 30
2.6.3.2. Tek fazlı BT 30
2.6.3.2. İki fazlı BT 31
2.6.3.3. Üç-dört fazlı BT 31
2.6.3.4. Geç faz BT 31
2.6.3.5. Multidetektör BT (MDBT) ile karaciğer kontrast uygulamaları 31
2.6.4. Anjiografi 31
2.6.5. Radyonüklid Görüntüleme 32
2.6.6. MANYETİK REZONANS GÖRÜNTÜLEME 32

2.6.6.1. Tarihçesi 32
2.6.6.2. Temel Fizik Prensipleri 33
2.6.6.3. Doku Manyetizasyonun Ölçümü 35
2.6.6.4. T1, T2, T2* relaksasyon zamanları 37
2.6.6.5. Görüntünün Elde Edilmesi 38
2.6.6.6. Temel Puls Sekansları 40
2.6.6.7. Hızlı Görüntüleme Sekansları 43
2.6.7.8. Difüzyon Ağırlıklı MRG (DAG) 45
3. GEREÇ VE YÖNTEM 52
3.1. Olgular 52
3.2. Hepatoselüler Karsinom 52
3.3. Metastaz 52
3.4. Hemanjiom 52
3.5. Kistler 53
3.6. Fokal Nodüler Hiperplazi 53
3.7. MR Görüntüleme 53
3.8. Difüzyon Ağırlıklı MR Görüntüleme (DAG) 54
3.9. Görüntüleme Analizi 55
3.10. İstatiksel Analiz 55
4. BULGULAR 57
5. OLGU ÖRNEKLERİ 66
6. TARTIŞMA 79
7. SONUÇLAR 89
8. KAYNAKLAR 91

KISALTMALAR

MRG: Manyetik rezonans görüntüleme

DAG: Difüzyon ağırlıklı manyetik rezonans görüntüleme

ADC: Apparent diffusion coefficient = Görünüşteki difüzyon katsayısı

ROC: Receiver operating characteristic

FNH: Fokal nodüler hiperplazi

US: Ultrasonografi

BT: Bilgisayarlı tomografi

HCC: Hepatoselüler karsinom

SSEP-SE T2: Single-shot echo-planar spin echo T2 ağırlıklı sekans

ROI: Region of interest

DAG500: b=500 s/mm² değeri ile elde edilen difüzyon ağırlıklı manyetik rezonans görüntüleme

DAG1000: b=1000 s/mm² değeri ile elde edilen difüzyon ağırlıklı manyetik rezonans görüntüleme

T1A: T1 Ağırlıklı

T2A: T2 Ağırlıklı

NRH: Nodüler Rejeneratif Hiperplazi

HU: Hounsfield Ünit

AML: Anjiomiyolipom

E. granulosus: Echinococcus granulosus

PVF: Portal venöz faz

Saniye: sn

PET : Pozitron emisyon tomografisi

NMR: Nuclear Magnetic Rezonance

Bo: Manyetik alan

RF: Radyofrekans

W: Salınım frekansı

g: gyromanyetik katsayı

Mo: Dokunun manyetizasyonu

FID: Free induction decay = Serbest indüksiyon kayboluşu

TR: Repetition Time

TE: Echo time

SE: Spin Eko

STIR: Short Tau Invertion Recovery

FLAIR: Flu Attenuated İnvertion Recovery

GRE: Gradient Eko

FA: Flip angle

FLASH: Fast Low Angle Shot

HASTE: Half-fourier acquisition single-shot TSE

ETL: Echo-Train Lenght = Turbo faktör

EPI: Echoplanar Imaging

MT: Manyetizasyon Transfer

FOV: Field of view

NEX: Number of signal averages

mSENSE: Modifiye sensitivity encoding

mm: milimetre

CI: Confidence Interval

Az: Eğri altında kalan alan

TABLO LİSTESİ

Tablo 1. Karaciğer Segmentlerinin Hepatik Venlere Göre Ayrımı (Goldsmith-Woodburne)

Tablo 2. Karaciğer Segmentleri ve Terminolojik Tanımlanması.

Tablo 3. Difüzyon Ağırlıklı Görüntülemede Kullanılan Parametreler

Tablo 4. Fokal Karaciğer Lezyon sayısı

Tablo 5. Görüntü Kalitesinin Kalitatif Değerlendirilmesi

Tablo 6. Benign ve Malign Karaciğer Lezyonlarının 2 Farklı b Değeri (b=500 ve b=1000 sn/ mm^2) İçin Ortalama ADC Değerleri

Tablo 7. Fokal Karaciğer Lezyonlarının 2 Farklı b Değeri (b=500 ve b=1000) İçin Ortalama ADC Değerleri

Tablo 8. Malign Fokal Karaciğer Lezyonların Benign Lezyonlardan Ayrımında Optimal Cutoff ADC Değeri

Tablo 9. Metastaz Hemanjiom Ayrımında Optimal Cutoff ADC Değeri

Tablo 10. Gruplar Arasındaki Ayrımda Optimal Cutoff ADC Değeri

ŞEKİL LİSTESİ

Şekil 1. KC'in Segmenter Anatomisinin Şematik Görünümü.

Şekil 2. Pozitif yüklü protonlar kendi etraflarında yaptıkları dönme hareketi sonucunda çevrelerinde bir manyetik alan oluşumuna neden olmaktadırlar.

Şekil 3. (a) Spinlerin ortamda rastgele dizilimi, (b) Bo manyetik alanına konulduğunda manyetik alan yönüne paralel ve antiparalel dizilimi.

Şekil 4. Z ekseninde görülen longitudinal manyetizasyona dik oluşan Y eksenindeki transvers manyetizasyon

Şekil 5. a) Anizotropik, b) İzotropik

Şekil 6. Su moleküllerinin difüzyonu.

A. Kısıtlanmış Difüzyon: Selülarite ve intakt hücre membranları. Şekilde DAG ile değerlendirilen bir dokunun hücre ve damarlarını içeren tek vokselini temsil etmektedir. Yüksek hücresel çevreye bağlı ekstraselüler alanın daralaması ve hücre membranlarının su hareketine bariyer oluşturması nedeniyle su difüzyonu kısıtlanmaktadır.

B. Serbest Difüzyon: Düşük selülerite ve defektif hücre membranları. Düşük hücresel çevre artmış ekstraselüler mesafeye ve böylece serbest su difüzyonuna neden olmaktadır. Defektif hücre membranları intraselüler ve ekstraselüler alan arasındaki su moleküllerinin hareketine izin vermektedir.

Şekil 7. Difüzyon ölçümü.

Şekil 8. Görünüşteki difüzyon katsayısı (Apparent diffusion coefficient = ADC).

Şekil 9. Su difüzyon ölçümü. 180° RF puls çevresine simetrik difüzyon duyarlı gradiyentler uygulanmaktadır. Hareketsiz moleküller gradyentlerden etkilenmemekte ve sinyal intensitesi korunmaktadır. Buna karşın hareketli su moleküllerinde kısmi faz odaklanması olmakta ve sinyal kaybetmektedir.

Şekil 10. Fokal karaciğer lezyonların DAG500 için ADC değerlerinin box plotta gösterimi. Metastazlar ile HCC'lerin ADC değerleri arasında ve malign lezyonlar ile FNH'ların ve hemanjiomların ADC değerleri arasında örtüşme gösteren değerler mevcuttu. Ayrıca hemanjiomlar ile FNH'ların ve kistlerin ADC değerleri arasında da örtüşme gösteren değerler mevcuttu.

Şekil 11. Fokal karaciğer lezyonların DAG1000 için ADC değerlerinin box plotta gösterimi.

Metastazlar ile HCC'lerin ADC değerleri arasında ve malign lezyonlar ile FNH'ların ve hemanjiomların ADC değerleri arasında örtüşme gösteren değerler mevcuttu. Ayrıca hemanjiomlar ile FNH'ların ADC değerleri arasında da örtüşme gösteren değerler mevcuttu ancak hemanjiomlar ile kistler arasında örtüşme gösteren değerler mevcut değildi.

Şekil 12. Benign ve malign fokal karaciğer lezyonlarının DAG500 ve DAG1000 için ADC değerlerinin box plotta gösterimi. Benign ve malign lezyonların DAG500 ve DAG1000 ile elde edilen ADC değerleri arasında örtüşme gösteren değerler mevcuttu.

Şekil 13. 24 yaşında bayan olguda fokal nodüler hiperplazi. Karaciğer segment II ile III arasında, iyi sınırlı, oval, T2 ağırlıklı serilerde karaciğer parankimine göre hafif hiperintens (a), geç arteriyel fazda yoğun homojen kontrastlanan (b), portal venöz fazda kontrastını kaybedip izointens olan, santral skarı ise kontrastlanıp hiperintens hale gelen (siyah ok başı) (c) lezyon izlendi (beyaz oklar). Lezyon b=500 s/mm² ile elde edilen DAG (DAG500) (d) ve b=1000 s/mm² ile elde edilen DAG (DAG1000)'da (e) parankime göre hafif hiperintens; DAG500 ile elde edilen ADC haritasında (f) izointens, DAG1000 ile elde edilen ADC haritasında (g) ise hafif hiperintens olup difüzyon kısıtlanması göstermemektedir. DAG500 için ADC değeri 1.99 mm2/sn, DAG1000 için ADC değeri 1.60 mm2/sn idi. b=500 s/mm² ile elde edilen DAG'ın (d), b=1000 s/mm² ile elde edilen DAĞ'A (e) göre, görüntü distorsiyonu daha az ve daha iyi görüntü kalitesine sahip olduğu görülmektedir.

Şekil 14. 30 yaşında bayan olguda fokal nodüler hiperplazi. Karaciğer segment IV'de, iyi sınırlı, T2 ağırlıklı serilerde karaciğer parankimine göre hafif hiperintens (a), arteriyel fazda yoğun homojen kontrastlanan ve santralinde hipointens skarı bulunan (kısa beyaz ok) (b), portal venöz fazda kontrastını kaybedip izo-hafif hiperintens olan, (c) geç fazda karaciğerle izointens hale gelen, santral skarı ise kontrastlanan (kısa beyaz ok) (d) lezyon izlendi (beyaz oklar). Lezyon DAG500 (e) ve DAG1000'de (e) parankime göre hafif hiperintens; DAG500 ile elde edilen ADC haritasında (f) izointens, DAG1000 ile elde edilen ADC haritasında (g) ise izo-hafif hiperintens olup difüzyon kısıtlanması göstermemektedir. DAG500 için ADC değeri 1.77 mm2/sn, DAG1000 için ADC değeri 1.43 mm2/sn idi. b=500 s/mm² ile elde edilen DAG'ın (d), b=1000 s/mm² ile elde edilen DAĞ'A (e) göre, daha iyi görüntü kalitesine sahip olduğu görülmektedir.

Şekil 15: 22 yaşında bayan olguda fokal nodüler hiperplazi. Karaciğer segment III'de, iyi sınırlı, T2 ağırlıklı serilerde karaciğer parankimi ile izointens, hiperintens santral skarı olan (ince beyaz ok) (a), arteriyel fazda karaciğere göre izo-hafif hiperintens ve santralinde hipointens skarı bulunan (ince beyaz ok) (b), portal venöz fazda (c) ve geç fazda (d) karaciğerle izointens hale gelen, geç fazda santral skarı kontrastlanan (ince beyaz ok) lezyon

izlendi (beyaz oklar). Lezyon DAG500 (e) ve DAG1000'de (f) parankime göre hafif hiperintens; DAG500 ile elde edilen ADC haritasında (g) izointens, DAG1000 ile elde edilen ADC haritasında (h) ise izo-hafif hiperintens olup difüzyon kısıtlanması göstermemektedir. DAG500 için ADC değeri 1.55 mm2/sn, DAG1000 için ADC değeri 1.10 mm2/sn idi. b=500 s/mm² ile elde edilen DAG'ın (e), b=1000 s/mm² ile elde edilen DAĞ'A (f) göre, görüntü distorsiyonu daha az ve daha iyi görüntü kalitesine sahip olduğu görülmektedir.

Şekil 16. 33 yaşında bayan olguda fokal nodüler hiperplazi. Karaciğerde her iki lob arasında vena cava komşuluğunda, iyi sınırlı, T2 ağırlıklı serilerde karaciğer ile izo-hafif hiperintens, (a), arteriyel fazda yoğun homojen kontrastlanan (b), portal venöz fazda kontrastını kaybedip karaciğer ile izointens hale gelen (c) lezyon izlendi (beyaz oklar). Lezyon DAG500 (d) ve DAG1000'de (e) parankime göre hafif hiperintens; DAG500 ile elde edilen ADC haritasında (f) izo-hafif hiperintens, DAG1000 ile elde edilen ADC haritasında (g) ise hafif hiperintens olup difüzyon kısıtlanması göstermemektedir. DAG500 için ADC değeri 1.76 mm2/sn, DAG1000 ADC için değeri 1.22 mm2/sn idi. b=500 s/mm² ile elde edilen DAG'ın (d), b=1000 s/mm² ile elde edilen DAĞ'A (e) göre, görüntü distorsiyonu daha az ve daha iyi görüntü kalitesine sahip olduğu görülmektedir.

Şekil 17. 41 yaşında bayan olguda hemanjiom. Karaciğer segment VII'de biri subkapsüler alanda olmak üzere 2 adet, iyi sınırlı, T2 ağırlıklı serilerde karaciğere göre belirgin hiperintens (a), arteriyel fazda periferik nodüler kontrastlanan (b), geç fazda kontrastlanmaları santrale doğru artış gösteren (c) lezyonlar izlendi (beyaz oklar). Lezyonlar DAG500 (d) ve DAG1000'de (e), parankime göre DAG500'de daha belirgin olmak üzere hiperintens (beyaz oklar); DAG500 ve DAG1000 ile elde edilen ADC haritasında (sırasıyla f,g) ise hafif hiperintens (beyaz oklar) olup difüzyon kısıtlanması göstermemektedir. Segment VII ve VIII'deki lezyonların DAG500 için ADC değerleri sırasıyla 2.07 ve 2.21 mm2/sn; DAG1000 için ADC değerleri 1.63 ve 1.74 mm2/sn idi.

Şekil 18. 40 yaşında bayan olguda hemanjiom. Karaciğer segment II kapsül altında, iyi sınırlı, lobule konturlu, T2 ağırlıklı serilerde karaciğere göre belirgin hiperintens (a), arteriyel fazda periferik nodüler kontrastlanan (b), portal venöz fazda kontrastlanması santrale doğru artış gösteren (c) lezyon izlendi (beyaz oklar). Lezyon parankime göre DAG500'de hiperintens (d), DAG1000'de hafif hiperintens (e) (beyaz oklar); DAG500 ve DAG1000 ile elde edilen ADC haritasında (sırasıyla f,g) ise hiperintens (beyaz oklar) olup difüzyon kısıtlanması göstermemektedir. DAG500 için ADC değeri 2.02 mm2/sn, DAG1000 için ADC değeri 1.92 mm2/sn idi.

Şekil 19. 75 yaşında bayan olguda kist. Karaciğer segment VIII'de, iyi sınırlı, T2 ağırlıklı serilerde karaciğere göre belirgin hiperintens (a), portal venöz fazda kontrastlanmayan (b), lezyon izlendi (beyaz oklar). Lezyon parankime göre DAG500'de hiperintens (c), DAG1000'de izointens (d) (beyaz oklar); DAG500 ve DAG1000 ile elde edilen ADC haritasında (sırasıyla f,g) ise hiperintens (beyaz oklar) olup difüzyon kısıtlanması göstermemektedir. DAG500 için ADC değeri 3.10 mm2/sn, DAG1000 için ADC değeri 2.83 mm2/sn idi.

Şekil 20. 37 yaşında erkek olguda hepatoselüler karsinom. Karaciğer segment VIII'de kapsül altında, iyi sınırlı, lobule konturlu, T2 ağırlıklı serilerde karaciğere göre hiperintens (a), arteriyel fazda yoğun kontrastlanan (b), geç fazda kontrastını kaybedip kapsüler kontrastlanma gösteren (c) lezyon izlendi (beyaz oklar). Lezyon parankime göre DAG500 (d) ve DAG1000'de (e) hiperintens (beyaz oklar); DAG500 ile elde edilen ADC haritasında izointens (f), DAG1000 ile elde edilen ADC haritasında (g) ise izo-hafif hiperintens (beyaz oklar) olup kalitatif değerlendirmede difüzyon kısıtlanması göstermemektedir. Ancak ortalama ADC değerleri HCC'ye yakın olup kantitatif değerlendirmede maligndi. DAG500 için ADC değeri 1.28 mm2/sn, DAG1000 için ADC değeri 1.11 mm2/sn idi.

Şekil 21. 56 yaşında erkek olguda hepatoselüler karsinom. Karaciğerde sağ lobu tama yakın dolduran, net sınır vermeyen T2 ağırlıklı serilerde karaciğere göre heterojen hiperintens (a), arteriyel fazda büyük kısmı heterojen kontrastlanan (b), geç fazda kontrastını kaybeden (c) lezyon izlendi (beyaz oklar). Lezyon parankime göre DAG500 (d) ve DAG1000'de hafif hiperintens (e) (beyaz oklar); DAG500 ve DAG1000 ile elde edilen ADC haritalarında (sırasıyla f,g) ise izointens (beyaz oklar) olup kalitatif değerlendirmede difüzyon kısıtlanması göstermemektedir. Ancak ortalama ADC değerleri HCC'ye yakın olup kantitatif değerlendirmede maligndi. DAG500 için ADC değeri 1.26 mm2/sn, DAG1000 için ADC değeri 1.09 mm2/sn idi.

Şekil 22. 58 yaşında erkek olguda hepatoselüler karsinom. Karaciğer segment IV'de kapsül altında, iyi sınırlı, T2 ağırlıklı serilerde karaciğere göre heterojen hiperintens (a), arteriyel fazda yoğun kontrastlanan (b), geç fazda kontrastını kaybeden ve kapsüler kontrastlanma (c) gösteren lezyon izlendi (beyaz oklar). Lezyon parankime göre DAG500 (d) ve DAG1000'de hiperintens (e) (beyaz oklar); DAG500 ile elde edilen ADC haritalarında (f) hafif hipointens, DAG1000 ile elde edilen ADC haritalarında ise izointens (g) olup DAG500'de difüzyon kısıtlanması göstermektedir, DAG1000'de ise kalitatif değerlendirmede difüzyon kısıtlanması göstermemektedir (beyaz oklar). DAG500 için ADC değeri 1.19 mm2/sn, DAG1000 için ADC değeri 1.14 mm2/sn idi.

Şekil 23. 38 yaşında erkek olguda hepatoselüler karsinom. Karaciğer segment IV'de düzensiz lobule konturlu, T2 ağırlıklı serilerde karaciğere göre hiperintens (a), arteriyel fazda parankime göre daha az kontrastlanan (b), geç fazda parankime göre belirgin artan kontrastlanma gösteren (c) lezyon izlendi (beyaz oklar). Lezyon parankime göre DAG500 (d) ve DAG1000'de (e) hiperintens (beyaz oklar); DAG500 ve DAG1000 ile elde edilen ADC haritalarında (sırasıyla f,g) ise hafif hipointens olup difüzyon kısıtlanması göstermektedir (beyaz oklar). DAG500 için ADC değeri 1.24 mm2/sn, DAG1000 için ADC değeri 1.08 mm2/sn idi.

Şekil 24. 65 yaşında erkek olguda özofagus skuamöz hücreli karsinom metastazı. Karaciğer segment III ve IV'de, T2 ağırlıklı serilerde karaciğere göre heterojen hiperintens (a), portal venöz fazda periferik ağırlıklı heterojen kontrastlanan (b) lezyonlar izlendi (beyaz oklar). Ayrıca segment VII'de de kontrastlı seride daha belirgin büyük lezyon görüldü (kısa beyaz oklar). Lezyonlar parankime göre DAG500 (c) ve DAG1000'de (d), DAG500'de daha belirgin olmak üzere hiperintens (beyaz oklar); DAG500 ve DAG1000 ile elde olunan ADC haritalarında (sırasıyla e,f) ise periferi hipointens olup periferik difüzyon kısıtlanması göstermektedir (beyaz oklar). Büyük lezyonda görüntü alanına giren kesiminde difüzyon kısıtlanması izlenmemektedir. DAG500 için ADC değerleri 1.05 mm2/sn ve 0.98 mm2/sn; DAG1000 için ADC değerleri 0.97 mm2/sn ve 0.79 mm2/sn idi.

Şekil 25. 65 yaşında erkek olguda mide adenokarsinom metastazı. Karaciğerde her iki lobda çok sayıda, T2 ağırlıklı serilerde karaciğere göre hiperintens santrali nekrotik, sınırları net ayırt edilemeyen (a), portal venöz fazda periferik ağırlıklı heterojen kontrastlanan (b) lezyonlar izlendi. Lezyonlar parankime göre DAG500 (c) ve DAG1000'de (d), DAG500'de daha belirgin olmak üzere hiperintens (beyaz oklar); DAG500 ve DAG1000 ile elde olunan ADC haritalarında (sırasıyla e,f) ise periferi hipointens olup periferik difüzyon kısıtlanması göstermektedir (beyaz oklar). DAG500 için ADC değerleri 1.02 mm2/sn ve 1.11 mm2/sn; DAG1000 için ADC değerleri 0.94 mm2/sn ve 1.03 mm2/sn idi.

ÖZET

AMAÇ

Difüzyon ağırlıklı manyetik rezonans görüntüleme (DAG), kontrast maddeye gereksinim olmadan fokal karaciğer lezyonlarını karakterize etmede oldukça faydalı bir görüntüleme yöntemidir. Fokal karaciğer lezyonlarının karakterizasyonunda, perfüzyon etkisinden kurtulmuş yeterli güçte difüzyon ve görüntü kalitesi sağlayan ve güvenilir apparent diffusion coefficient (ADC) ölçümleri sunan optimum b değerini seçmek oldukça önemlidir. Bu çalışmada amaç, fokal karaciğer lezyonlarının karakterizasyonunda yeterli güçte difüzyon ve görüntü kalitesi sağlayan optimum b değerinin saptanması için orta ve yüksek b değerli (500 ve 1000 s/mm²) DAG kullanılarak, elde edilen ADC değerlerini karşılaştırmak aynı zamanda lezyonları ayırtedebilmek için receiver operating characteristic (ROC) eğri analizi ile optimal cutoff ADC değerlerini belirlemektir.

GEREÇ ve YÖNTEM

100 olguda 10 mm'den büyük 174 fokal karaciğer lezyonu incelendi. 1,5 Tesla MR cihazında single-shot echo-planar spin echo T2 ağırlıklı sekansa (SSEP-SE T2) her 3 yönde (x, y, z), 4 farklı b değerinde (b=0,50,500,1000 s/mm²) difüzyon duyarlı gradyentler uygulanarak DAG'lar elde edildi. b=500 ve b=1000 s/mm² için ADC haritaları oluşturuldu. İki farklı b değeri için oluşturulan ADC haritalarından ölçümler yapıldı.

Kalitatif analiz ile b=500 s/mm² değeri ile elde edilen DAG'lar (DAG500) ve b=1000 s/mm² değeri ile elde edilen DAG'lar (DAG1000), görüntü kalitesi açısından Mann-Whitney testi ile değerlendirildi. Malign fokal karaciğer lezyonlarını benign lezyonlardan ve alt gruplar (malign ve FNH, malign ve hemanjiom, malign ve kist, FNH ve hemanjiom) arasındaki ayrımda ortalama ADC değerlerinin DAG500 ve DAG1000 için istatistiksel olarak anlamlı farklılığını değerlendirmede T-Test'i uygulandı. ROC eğri analiziyle DAG500 ve DAG1000 için malign fokal karaciğer lezyonlarını benign lezyonlardan ayırt etmede ve ayrıca çok sayıda alt guplar (malign ve FNH, malign ve hemanjiom, metastaz ve hemanjiom, hemanjiom ve kist, malign ve FNH'sız benign) arasındaki ayrımda kullanılabilecek optimal cutoff ADC değerine göre duyarlılık ve özgüllük hesaplandı. Lezyonları karakterize etmede DAG500 ve DAG1000 arasındaki istatistiksel olarak anlamlı farklılık ki-kare testi ile karşılaştırıldı.

BULGULAR

DAG500 ve DAG1000 arasındaki görüntü kalitesi istatistiksel olarak anlamlıydı ($p<0.0001$). DAG500 ve DAG1000 için malign ile benign fokal karaciğer lezyonları arasında, malign lezyonlarla hemanjiom ve FNH arasında, FNH'lar ile hemanjiomlar arasında örtüşme

gösteren ADC değerleri olmasına rağmen istatistiksel olarak birbirlerinden ayırt edilebildi ($p<0.0001$).

Fokal karaciğer lezyon karakterizasyonunda DAG500 ve DAG1000 için ROC eğri analizi kullanarak belirlediğimiz optimal cutoff ADC değerleri ile malign fokal karaciğer lezyonları benign lezyonlardan DAG500 için kullanılan 1.54 x 10^{-3} mm^2/sn cutoff ADC değeri ile % 95.8 duyarlılık ve % 92.3 özgüllükle; DAG1000 için kullanılan 1.38 x 10^{-3} mm^2/sn cutoff ADC değeri ile % 93.8 duyarlılık ve % 92.3 özgüllükle; malign fokal karaciğer lezyonlarını hemanjiom ve kistlerden oluşan alt grubdan DAG500 için kullanılan 1.54 x 10^{-3} mm^2/sn cutoff ADC değeri ile % 95.8 duyarlılık ve % 95.6 özgüllükle, DAG1000 için kullanılan 1.38 x 10^{-3} mm^2/sn cutoff ADC değeri ile % 93.8 duyarlılık ve % 98.5 özgüllükle; hemanjiomları kistlerden DAG500 için kullanılan 2.85 x 10^{-3} mm^2/sn cutoff ADC değeri ile % 95.1 duyarlılık ve % 89.1 özgüllükle, DAG1000 için kullanılan 2.43 x 10^{-3} mm^2/sn cutoff ADC değeri ile % 100 duyarlılık ve % 100 özgüllükle; malign fokal karaciğer lezyonlarını FNH'lardan, DAG500 için kullanılan 1.38 x 10^{-3} mm^2/sn cutoff ADC değeri ile % 85.4 duyarlılık ve % 90.0 özgüllükle; DAG1000 için kullanılan 1.33 x 10^{-3} mm^2/sn cutoff ADC değeri ile % 91.7 duyarlılık ve % 60 özgüllükle; metastazları hemanjiomlardan DAG500 için kullanılan 1.52 x 10^{-3} mm^2/sn cutoff ADC değeri ile % 93.8 duyarlılık ve % 95.1 özgüllükle, DAG1000 için kullanılan 1.38 x 10^{-3} mm^2/sn cutoff ADC değeri ile % 93.8 duyarlılık ve % 97.6 özgüllükle ayırt edilebildi.

Bütün grupları ayırt etmede DAG500 ve DAG1000 arasında cutoff ADC değerlerine göre duyarlılık ve özgüllükte istatistiksel olarak anlamlı farklılık saptanmadı ($p>0.05$).

SONUÇ

b=500 s/mm² ve b=1000 s/mm² değerli DAG kullanarak elde edilen ADC değerleri, yüksek duyarlılık ve özgüllükle fokal karaciğer lezyonlarını ayırt edebildi ve lezyonları karakterize etmede aralarında anlamlı farklılık saptanmadı. DAG500 ile elde edilen görüntü kalitesinin DAG1000'e göre daha iyi olduğu bu da b=500 s/mm² değerinin perfüzyon etkisinden kurtulmuş yeterli güçte difüzyon ve görüntü kalitesi sağlayan, optimum b değeri olabileceğini düşündürmektedir.

Anahtar Kelimeler: Karaciğer, difüzyon, manyetik rezonans görüntüleme, b değeri

SUMMARY

Purpose: Although Magnetic Resonance Imaging (MRI) is the most accurate imaging method used in the determination and characterisation of diffuse and focal liver diseases, sometimes it can be very difficult to differentiate benign and malign lesions even they evaluated by the use of lesion morphology, signal intensity and contrast enhancement pattern together. Diffusion-weighted magnetic resonance ımaging (DWI) is a useful technique for focal liver lesions characterisation without the need for contrast material. In the characterisation of focal liver lesions, it is important to choose an optimum b value that provides sufficient diffusion and image quality and presents reliable apparent diffusion coefficient (ADC) measurements. The purpose of this study is to compare the ADC values obtained at middle and high b- values (500s/mm^2 and 1000 s/mm^2) to assess the optimum b value which provides sufficient image quality in the characterization of focal liver lesions and to determine the receiver operating characteristic (ROC) curve analysis and optimal cut-off ADC value to discriminate lesions.

Materials and Methods: One hundred and seventy four FLLs (>10mm) of one hundred cases examined. Finger pulse triggered diffusion weighted images in the axial plane were obtained using a 1.5 Tesla MRI device, non-breath hold, parallel imaging, single shot echo-planar spin echo T2 weighted sequences (SSEP-SE T2) on 3 axes (x, y, z), and diffusion sensitive gradients with 4 different b values (b = 0,50,500,1000 s/mm^2). Images at b =500 and b=1000 s/mm^2 were acquired and ADC maps were generated. ADC measurements of focal liver lesions were performed via ROI which was placed on each focal liver lesion. The mean score of DWI (DWI500 and DWI1000) was calculated using a qualitatiye analysis according to the subjective scale for two readers in terms of image quality. The significance of mean score difference was analysed by the use of Mann Whitney test. T-test was used in the discrimination of malign focal liver lesions from benign lesions and subgroups (malign and FNH, malign and hemangioma, malign and cyst, FNH and hemangioma). Sensitivity and specifity were calculated according to the optimal ADC cut-off value that can be used in the discrimination of malign focal liver lesions from benign lesions and HCCs from metastases and subgroups (malign and FNH, malign and hemangioma, malign and cyst, FNH and hemangioma) for DWI500 and DWI1000 using ROC curve analysis. Chi-square test was used to compare the ADC values obtained from DWI500 and DWI1000.

Results: The highest mean score of two readers was at DWI500. The mean score difference between DWI500 and DWI1000 was statistically significant for both readers ($p<0.0001$). Although there were overlapping ADC values between malign and benign focal liver lesions,

malign lesions and hemangiomas and FNH, and between FNH and hemangiomas, the readers were able to statistically discriminate all groups, ($p<0.0001$).

In the characterization of focal liver lesions, setting the cutoff value at 1.54 x 10^{-3} mm^2/sn for DWI500, ADC had a sensitivity of % 95.8 and a specificity of % 92.3 and at l .38 x 10^{-3} mm^2/sn for DWI1000, ADC had a sensitivity of % 93.8 and a specificity of % 92.3 for differentiating malign focal liver lesions from benign lesions; setting the cut-off value at 1.54 x 10^{-3} mm^2/sn for DWI500, ADC had a sensitivity of % 95.8 and a specificity of % 95.6 and at 1.38 x 10^{-3} mm^2/sn for DWI1000, ADC had a sensitivity of % 93.8 and a specificity of % 98.5 for differentiating malign focal liver lesions from subgroups consisting of hemangiomas and cyts; setting the cut-off value at 2.85 x 10^{-3} mm^2/sn for DWI500, ADC had a sensitivity of % 95.1 and a specificity of % 89.1 and at 2.43 x 10^{-3} mm^2/sn for DWI1000, ADC had a sensitivity of % 100 and a specificity of % 100 for differentiating hemangiomas from cysts; setting the cutoff value at 1.38 x 10^{-3} mm^2/sn for DWI500, ADC had a sensitivity of % 85.4 and a specificity of % 90.0 and at 1.33 x 10^{-3} mm^2/sn for DWI1000, ADC had a sensitivity of % 91.7 and a specificity of % 60.0 for differentiating malign focal liver lesions from FNH; setting the cutoff value at 1.52 x 10^{-3} mm^2/sn for DWI500, ADC had a sensitivity of % 93.8 and a specificity of % 95.1 and at 1.38 x 10^{-3} mm^2/sn for DWI1000, ADC had a sensitivity of % 93.8 and a specificity of % 97.6 for differentiating metastases from hemangiomas.

No statistically significant difference was observed in sensitivity and specifity rates between DWI500 and DWI1000 in terms of ADC values ($p>0.05$).

Conclusion: ADC value obtained from DWI with b-factors of 500 and 1000 s/mm^2 had a high sensitivity and specifity for the discrimination of focal liver lesions. No significant difference was observed between moderate and high b value in the characterisation of lesions. This result made us to think that the value of 500 s/mm^2 can be the optimum b value that provides sufficient diffusion and image quality.

Key Words: Liver, diffusion, magnetic resonance imaging, b value

1. GİRİŞ VE AMAÇ

MRG, yüksek kontrast rezolüsyonu, üç düzlemde görüntü alabilme yeteneği, iyonizan radyasyon bulunmaması, kullanılan kontrast maddelerin iyotlu kontrast maddelerden daha güvenli olması gibi birçok avantajı nedeniyle karaciğerde kullanımı gittikçe yaygınlaşmakta; difüz ve fokal karaciğer hastalıklarının belirlenmesi ve karakterizasyonunda kullanılan en doğru görüntüleme yöntemi olmaktadır. MRG ile kitle karakterizasyonu yapılırken genel olarak lezyon morfolojisi, sinyal intensitesi ve kontrastlanma paterni değerlendirilir (1-3). Ayrıca kantitatif olarak T2 relaksasyon zamanının ölçümü ile optimal lezyon karakterizasyonu yapılabileceği bildirilmektedir (4). Ancak yine de, tüm bulgular bir arada değerlendirilse bile, benign ve malign lezyonlar arasında örtüşme olabilmekte ve tanısal probleme neden olmaktadır. Fokal karaciğer lezyonlarının karakterizasyonu çok önemlidir, çünkü bilinen primer malign neoplazmı olan hastalar sıklıkla metastazdan ayırtedilmesi gereken benign fokal karaciğer lezyonlarına sahiptirler (3).

Yakın zamanda, kontrast maddeye gereksinim olmadan fokal karaciğer lezyonlarını belirleme ve karakterizasyonunda yeni bir görüntüleme yöntemi olarak DAG ortaya çıkmıştır (5-20).

Difüzyon, moleküllerinin kinetik enerjilerine bağlı olarak rastgele hareketlerini tanımlamak için kullanılan bir terimdir (21). Mikroskopik hareket suyun moleküler difüzyonunu ve kapillerdeki kanın mikrosirkülasyonunu içerir (mikroperfüzyon). Günümüzde difüzyon gradyentlerinin SSEP-SE T2 uygulanmasıyla elde edilen DAG -ADC aracılığıyla- in vivo kapiller perfüzyon ve difüzyonun kombine etkisinin ölçülmesinde güncel olarak kullanılan en iyi metoddur (21-23). Difüzyon duyarlı sekanslarda moleküllerin mikroskopik hareketi protonların faz dağılımına neden olur ve bu da sinyal kaybı ile sonuçlanır. Bu sinyal kaybı ADC hesaplanarak ölçülür. ADC biyolojik bir dokunun spesifik difüzyon kapasitesini belirtmektedir (22,24).

DAG'ın ilk uygulamaları nöroradyoloji alanında olmuştur. Nöroradyoloji de ilk ve başlıca kullanım alanı inmenin görüntülenmesinde olup (25) intrakranial neoplazi (26), enfeksiyon (27), travma (28), multipl skleroz (29), akut disemine ensefalomyelit (30), epilepsi, depresyon, demans, nörotoksisite gibi intrakraniyal hastalıkların değerlendirilmesinde de (31) kullanılmıştır.

Eko-planar görüntüleme (EPI)'nin geliştirilmesi, DAG'ın abdomen ve pelvisi de içeren uygulama alanlarının genişlemesine neden olmuştur (32-34). Bununla birlikte abdomenin DAG'ında solunum, vasküler pulsasyon, kalp ve peristaltizme bağlı hareket artefaktları ve

susceptibilite artefaktı azalmış sinyal gürültü oranına ve görüntü distorsiyonuna neden olmakta buna bağlı DAG'da görüntü kalitesi azalmaktadır (35,36). Günümüzde paralel görüntüleme teknikleri, respiratuar trigger, pulse trigger kullanılarak elde edilen DAG'da sinyal gürültü oranı ve uzaysal rezolüsyon artmakta ve görüntü kalitesi güçlenmektedir (10,18,19,37,38,39).

DAG'ın fokal karaciğer lezyonlarını belirlemede yararlı olduğu rapor edilmiştir (8,9). Ayrıca DAG'dan ADC değerlerinin ölçülmesi fokal karaciğer lezyonlarının karakterizasyonunda (5-20,24,38,40,41), tümörün tedaviye yanıtının (217) ve difüz karaciğer hastalığının değerlendirilmesinde (11,42,43) faydalı olduğunu belirten çok sayıda yayın vardır.

Ancak DAG'da teknik ve seçilen b değerlerindeki farklılık nedeniyle optimal standartizasyon sağlanamamış ve kısmen bundan dolayı henüz karaciğerin rutin MR görüntülemesinde yer bulamamıştır. Fokal karaciğer lezyon karakterizasyonunda güvenilir ADC ölçümleri ve yüksek görüntü kalitesi için optimum b değerlerinin tespiti önemlidir. Yapılan çalışmalarda, düşük b değerinde (<300-500 s/mm²) kapillerdeki kanın perfüzyonu nedeniyle sekansın difüzyon ağırlığı ve sinyal kaybı azalmakta (psödodifüzyon) ve ADC değeri beklenenden daha yüksek ölçülmekte; yüksek b değerlerinin kullanılması ise DAG'da görüntü kalitesini düşürmekte ve değerlendirmeyi güçleştirdiği bildirilmektedir (8,11,12,22,38,41,44). Bildiğimiz kadarıyla optimal b değerini içeren kabul görmüş bir protokol bulunmamakta olup bununla ilgili oldukça sınırlı sayıda çalışma vardır. Fokal karaciğer lezyonlarının karakterizasyonu için Erturk ve arkadaşları (38) 2 farklı b değerli (400,1000 s/mm²) DAG tekniğini, Goshima ve arkadaşları (41) ise 4 farklı b değerini (100,200,400,800 s/mm²) karşılaştırmışlardır. Ancak bizim bilgimize göre lezyon karakterizasyonunda orta b değeri olan b=500 s/mm² ile yüksek b değeri olan b=1000 s/mm² arasında karşılaştırmalı çalışma yoktur.

Bu çalışmada amaç, fokal karaciğer lezyonlarının karakterizasyonunda, perfüzyon etkisinden kurtulmuş yeterli güçte difüzyon ve görüntü kalitesi sağlayan optimum b değerini belirlemek için, orta ve yüksek b değerli (500 ve 1000 s/mm²) DAG kullanılarak elde edilen ADC değerlerini karşılaştırmak ve fokal karaciğer lezyonlarını ayırt etmek için ROC eğri analizi ile optimal cutoff ADC değerlerini belirlemektir.

2. GENEL BİLGİLER

2.1. KARACİĞERİN EMBRİYOLOJİSİ

İntrauterin 3. haftanın ortalarında, embriyonik önbarsağın distal kesiminde endodermal epitelin oluşturduğu karaciğer taslağı görülmeye başlar. Hızlı çoğalan hücrelerin oluşturduğu bu bölge hepatik divertikül adını alır. Bu hücreler perikardiyal kavite ve yolk sak arasındaki mezodermal tabakadan oluşan transvers septumu penetre etmeye başlarlar. Hepatik hücre kümeleri septumu penetre ederken bir yandan da hepatik divertikül ile önbarsak (duodenum) arasındaki bağlantı daralarak safra kanalını oluşturur. Safra kanalından safra kesesini ve sistik kanalı oluşturmak üzere küçük bir ventral kabarıklık gelişir. Gelişme süreci devam ederken, karaciğerin epitelyal hücre kordonları parankimi ve safra kanallarının döşeyici epitelini oluşturur. Hematopoetik hücreler, bağ dokusu hücreleri ve Kupffer hücreleri ise transvers septumun mezodermal hücrelerinden gelişirler (45). Hızlı büyümesi sonucu karaciğer abdominal kaviteye doğru uzanır. Transvers septumun mezodermi, batın ön duvarı ve karaciğer arasında incelip gerilerek falsiform ligamanı oluşturur. Umblikal ven septumun mezodermi içerisindedir ve falsiform ligamanın serbest kaudal kenarı içinde yer alır. Benzer şekilde karaciğer ve önbarsak arasındaki septum mezodermi de gerilir, membranöz hale geçer ve omentum minusu oluşturur (gastrohepatik ve hepatikoduodenal ligamanlar). Omentum minusun serbest kenarında safra kanalı, portal ven ve hepatik arter bulunur. Karaciğer yüzeyindeki mezoderm kranial yüzeyi dışında visseral peritona dönüşür. Bu bölümü transvers septumun kalan kısmı ile direkt ilişki içindedir ve periton ile asla örtülmez; karaciğerin çıplak alanı (bare area) adını alır (45). Gelişimin 10. haftasında karaciğerin ağırlığı tüm vücut ağırlığının %10'u kadardır. Sinüzoidler içerisindeki eritrosit ve lökosit üreten hücre kümeleri sayesinde hematopoetik fonksiyona katılır. Doğuma kadar bu fonksiyonu giderek azalır; ağırlığı da bu dönemde vücut c ağırlığının %5'i düzeyine iner. Safra üretimi 12. haftada hepatik hücreler tarafından başlatılır. Bu sırada safra kesesi ve sistik kanal oluşmuştur. Sistik kanal hepatik kanal ile birleşip safra kanalını oluşturur ve böylece safra gastrointestinal trakta ulaşır (45).

2.2. KARACİĞERİN HİSTOLOJİSİ

Karaciğer sindirim sisteminden emilen besinlerin işlendiği ve vücudun diğer bölümlerinin kullanımı için depolandığı vücudun en büyük organı ve bezidir. Yaklaşık 1.5 kg ağırlığında olup, abdominal kavitede diyaframın altında yerleşmiştir. Karaciğere ulaşan kanın

%70-80 kadarı portal ven ile; geri kalanı ise hepatik arter yolu ile gelir. Karaciğer ince bağ dokusundan bir kapsül (Glisson kapsülü) ile sarılıdır. Hilusta kalınlaşan kapsül, portal ven, hepatik arter, sağ ve sol hepatik duktusları çevreler. Temel fonksiyonel ünite olan lobüller içerisinde radial olarak yerleşmiş hepatositler polihedral şekilli, eozinofilik sitoplazmalı hücrelerdir. Lobüller 0.7 x 2 mm boyutunda olup köşelerinde portal boşluklar, santralinde ise santral ven bulunur. Portal boşluklar içerisinde portal ven ve hepatik arter dalları ile safra kanalikülleri yer alır. Lobül içerisinde hücre kordonları arasında, kapillerlerin oluşturduğu sinüzoidler bulunur. Sinüzoidler lobülün periferinden başlayıp portal ven ve hepatik arter dalları ile beslenirler ve santrale doğru ilerleyip santral vene dökülürler. Sinüzoidler içerisinde yaşlı eritrositleri ve hemoglobini metabolize eden, immünolojik proteinler üreten makrofaj hücreleri olan, Kupffer hücreleri de yer alır. Sinüzoid endoteli ile hepatositler arasında disse mesafeleri vardır. Yağ depolayan ito hücreleri burada yerleşmiştir (46).

2.3. KARACİĞERİN FİZYOLOJİSİ

Hepatositlerin hem endokrin hem de egzokrin fonksiyonları vardır. Ayrıca birçok maddenin sentezinde, depolanmasında, taşınmasında ve detoksifiye edilmesinde rol alır. Başta albumin olmak üzere protrombin, fibrinojen ve lipoprotein gibi kan proteinlerinin sentezlenmesi ve salgılanmasından sorumludur. Lipid ve karbonhidratları trigliserid ve glikojen şeklinde depolayarak açlık dönemlerinde vücudun enerji ihtiyacını karşılar (46,47). Portal kan akımı ile organizmaya giren maddelerin oksidasyon, redüksiyon ve konjugasyon gibi biyokimyasal işlemlerle organizmaya zarar vermeyecek şekle dönüştürülmesini sağlar (20). Salgıladığı safra ile lipid sindiriminde rol alır. Lipid ve aminoasitleri glukoneogenez yolu ile glukoza çevirir. Aminoasit deaminasyonu ile üre üretiminde görev yapar (46).

2.4. KARACİĞERİN ANATOMİSİ

2.4.1. Topografik Anatomi

Karaciğer abdominal kavite üst bölümünde diyafram altına yerleşmiştir. Büyük kısmı kostalar ve kostal kartilajlar tarafından sarılmış olup, diyafram tarafından plevra, akciğer ve kalpten ayrılmıştır. Diyafram altına oturmuş olan üst yüzeyi konvekstir. Normal boyut ve şeklinin bir çok varyasyonu mevcuttur (48). Karaciğer fonksiyonel olarak sağ, sol ve kaudat loblar olmak üzere toplam 3 lobtan oluşmaktadır. Karaciğer, safra kesesi yatağı ile vena kava inferior (VKİ) arasında yer alan ana lobar fissür ile sağ ve sol loblara bölünmektedir.

İntersegmenter fissürler ile sağ lob anterior ve posterior segmentlerine, sol lob ise lateral ve medial segmentlerine ayrılmaktadır. Kaudat lob ise, arkasında VKİ ve önünde ligamentum venosum olacak şekilde, karaciğer'in arkasında yerleşmektedir. Ligamentum venosum kaudat lobu, önündeki sol lob lateral segmentinden ayırır (49). Sağ lob çoğu kez sol lobdan daha büyüktür. Sıklıkla kadınlarda görülen riedel lobu sağ lobun kaudal bir uzanımıdır. Ender görülen bir varyasyon olmakla birlikte klinik önemi hepatomegali ile karıştırılmasıdır. Sol lobun şekli ve boyutu oldukça değişkendir. Orta hatta doğru değişik derecede uzanım göstermekte ve bazen karın sol yan duvarına kadar uzanabilir. Karaciğer sağ lobun altında önden arkaya doğru kolonun hepatik fleksurası ve sağ böbrek bulunur. Bu yapıların medialinde safra kesesi ve arkada duodenum yer alır. Sol lobun alt yüzüne midenin küçük kurvaturu ve ön duvarı komşudur. Karaciğerin üst yüzü sağ akciğerin ve karın ön duvarının altındadır. Sol lob ise kısmen kalbin ve sol akciğerin altındadır. Vena kava inferior fossası, safra kesesi fossası ve diyafragma ile direkt teması olan çıplak alan (Bare area) dışında, karaciğer periton ile sınırlıdır (50).

2.4.2. Karaciğerin Segmental Anotomisi

Karaciğer iki lob ve 8 segmentten oluşmaktadır. 1957 yılında Goldsmith ve Woodburn hepatik venlerin dağılımını temel alarak karaciğerde segmental anatomiyi açıklamışlardır (Tablo1).

Tablo 1. Karaciğer Segmentlerinin Hepatik Venlere Göre Ayrımı (Goldsmith-Woodburne)

Orta hepatik ven	Sağ ve sol lobları birbirinden ayırır.
Sağ hepatik ven	Sağ lobu anterior ve posterior segmentlere ayırır.
Sol hepatik ven	Sol lobu lateral ve medial segmentlere ayırır.
Kaudat lob ayrı bir segment olarak kabul edilmiştir.	

Günümüzde karaciğer'in segmenter anatomisini anlatan en popüler yaklaşım ilk defa Couinaud tarafından tanımlanan ve daha sonra Bismuth tarafından revize edilen numaralandırma sistemidir (51). Bu sınıflamada, hepatik ve portal venlerin üç boyutlu bir karaciğer içindeki dağılımları esas alınmaktadır. Orta hepatik ven, karaciğeri sağ ve sol loblara ayırır, kaudat lob bu ayrımın dışında tutulur. Sağ hepatik ven, sağ lobu anterior ve posterior segmentlere, sol hepatik ven, sol lobu lateral ve medial segmentlere ayırır. Sağ ve

sol portal ven dallarının transvers seyirleri esas alınarak, yukarıda tanımlanan her bir segment superior ve inferior segmentlere bölünür. Böylece 8 segment oluşturulmuş olur. Bismuth ise farklı olarak segment 4'ü superior (segment 4A) ve inferior (segment 4B) olarak ikiye ayırmıştır. (Şekil 1).

Sonuç olarak karaciğer'de toplam 8 adet segment ortaya çıkmaktadır. Bu segmentler, sol taraftan başlamak üzere, saatin dönüş yönünde numaralandırılmaktadır. Ancak, numaralandırılma işlemi 2 rakamından başlanarak yapılmaktadır. Bunun nedeni l rakamı ile kaudat lobun numaralandırılmasıdır. Uluslararası nomenklatüre uygunluk açısından, bu sınıflamada numaralandırma işlemlerinin romen rakamları ile yapılması önerilmektedir (52). Şekil 1 ve Tablo 2, bu üç tanımlama ve birbirlerine karşı gelen anatomik segmentleri göstermektedir.

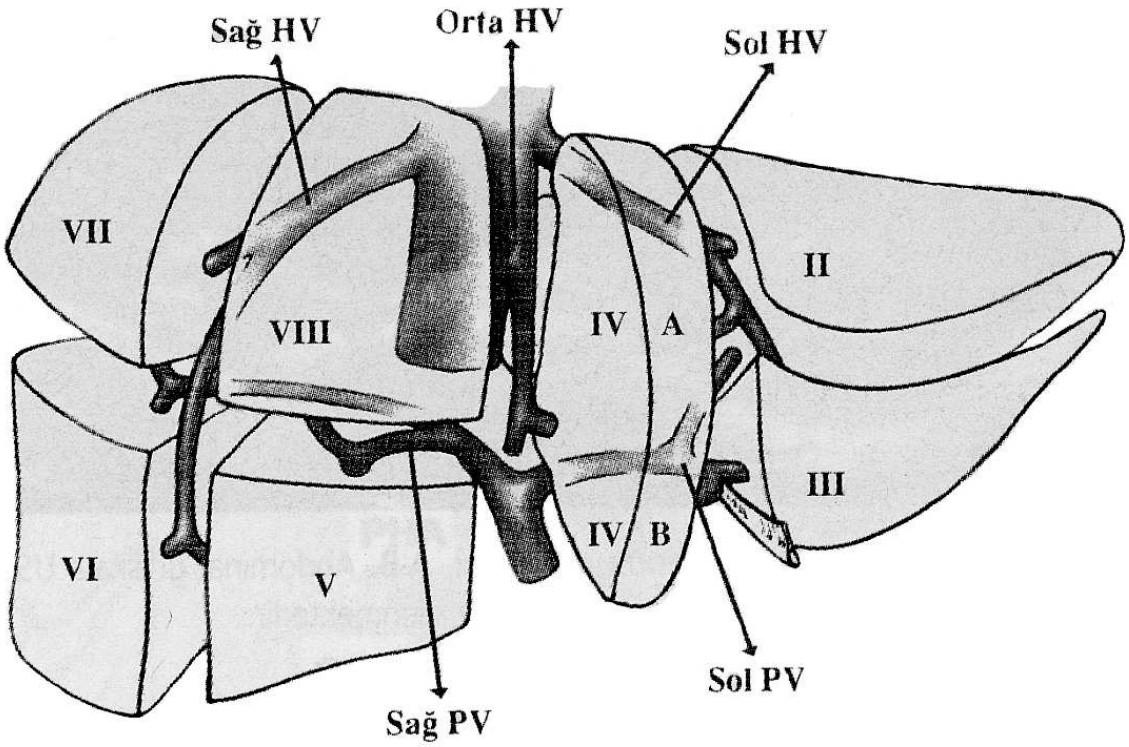

Şekil 1: KC'in Segmenter Anatomisinin Şematik Görünümü

Tablo 2. Karaciğer Segmentleri ve Terminolojik Tanımlanması.

Anatomik subsegmentler	Couinaud	Bismuth	Goldsmith –Woodburne
Kaudat lob	I	I	Kaudat lob
Sol lob lateral superior Subsegment	II	II	Sol lob lateral segment
Sol lob lateral inferior Subsegment	III	III	Sol lob lateral segment
Sol lob medial subsegment	IV	IVa, süperior IVb, İnferior	Sol lob medial segment
Sağ lob anterior inferior Subsegment	V	V	Sağ lob anterior segment
Sağ lob anterior superior Subsegment	VIII	VIII	Sağ lob anterior segment
Sağ lob posterior inferior Subsegment	VI	VI	Sağ lob posterior segment
Sağ lob posterior superior Subsegment	VII	VII	Sağ lob posterior segment

2.4.3. Karaciğerin Peritoneal Ligamanları

Falsiform ligaman peritonun iki tabakalı bir katlantısı olup, karaciğerden umblikusa doğru uzanır. Öne ve üst yüzeye doğru uzanırken ikiye ayrılır. Sağdaki katman koronar ligamanın üst bölümünü, soldaki katman ise sol triangular ligamanın üst bölümünü oluşturur. Koronar ligamanın sağa uzanan kısmı sağ triangular ligaman olarak da bilinir. Koronar ligaman karaciğerin peritonsuz çıplak yüzünü çevreler. Falsiform ligamanın orak şeklindeki serbest kenarı ligamentum teresi içerir ki, bu da içinde umblikal veni barındırır. İntrauterin dönemde umblikal ven ile karaciğere gelen oksijenize kan duktus venozus ile vena kava inferiora katılır. Doğumda kapanan duktus venozus fibröz bir bant haline gelir ve ligamentum venozum adını alır (48).

2.4.4. Karaciğerin Vasküler Anatomisi

Karaciğer kan akımının 1/4'ünü sağlayan ana hepatik arter, çöliak trunkustan çıkmakta ve hemen sonra sağa ve karaciğer'e doğru keskin bir dönüş yapmaktadır. Ana hepatik arter, duodenum komşuluğunda gastroduodenal arter ve proper hepatik arter olmak üzere iki dala ayrılmaktadır. Proper hepatik arter, karaciğer hilusuna doğru yönelmekte ve hilus düzeyinde sağ ve sol hepatik arter dallarına ayrılmaktadır. Sağ hepatik arter, ana portal veni önden çarprazlayarak karaciğer sağ lobu içine girmekte ve sağ portal venin segmenter dalları ile komşuluk gösterecek biçimde karaciğer içinde dallarına ayrılmaktadır. Sol hepatik arter ise, küçük omentumu takip ederek karaciğer'e ulaşmaktadır (53). Hepatik arter tekrarlayan dallanmalar ile interlobüler arterleri oluşturur. İnterlobüler arterlerin bir kısmı portal yapıları beslerken; bir kısmı da direkt olarak sinüzoidlere dökülen arteriolleri oluşturur (46,48).

Portal ven gastrointestinal sistemden emilmiş olan venöz kanı karaciğere getirir. Portal ven; süperior mezenterik ven, inferior mezenterik ven ve splenik venin birleşmesiyle oluşur. Bu temel vasküler yapıların dışında sol gastrik ven ve kısa gastrik venler de portal venöz sistemle ilişkili diğer önemli damarlar olarak sayılabilir. Portal ven karaciğer'e gelen kanın % 75'ini (1000–1200 ml/dakika) taşır. Portal ven kanı oksijen içeriği bakımından nispeten yetersiz olmasına rağmen akım miktarının hepatik arterden fazla olması nedeniyle karaciğer'in oksijen gereksiniminin çoğunu karşılar (48). Portal hilusta ayrılan sağ ve sol ana dallar tekrarlayan dallanmalar ile interlobüler dalları ve sinüzoidlere dökülen venülleri oluşturur. Sinüzoidler lobüllerin merkezine doğru bir araya gelerek santral venleri oluşturur. Santral venler birleşip sublobüler venleri ve bunlar da daha sonra hepatik venleri oluşturup vena kava inferiora dökülürler (46,48).

Karaciğer tüm vücuttaki lenf sıvısının 1/3 – 1/2 kadarını üretir. Lenf damarları karaciğeri terk ederek portal hilustaki lenf nodlarına dökülürler. Bu lenf nodlarının efferent lenfatikleri çölyak nodlara drene olur. Az sayıdaki lenfatik ise karaciğerin peritonsuz yüzeyinden diyaframı geçerek arka mediasten lenf nodlarına drene olur (48).

2.4.5 Safra Sistemi Anatomisi

Safra karaciğer hücreleri tarafından salgılanıp, safra kesesi içinde depolanır ve konsantre edilir. Safra kanalları ile duodenuma ulaştırılır. En küçük safra kanalları portal boşluklarda bulunan interlobüler duktuslardır. İnterlobüler duktuslar birbirleri ile birleşip daha geniş duktusları ve onlar da portal hilusta sağ ve sol hepatik duktusları oluştururlar. Sağ ve sol hepatik duktuslar portal hilusta birleşip ortak hepatik duktusu oluşturur. Yaklaşık 4 cm uzunlukta olan ortak hepatik duktus, sistik kanal ile birleşip ana safra kanalını (koledok)

oluşturur. Koledok 8 cm uzunlukta olup genellikle pankreatik kanal ile birleşip duodenumun ikinci parçasının medial yüzünde sonlanır (48).

2.4.6. Karaciğerin Sinirleri

Karaciğer esas olarak çölyak pleksustaki sempatik ve parasempatik sinirler tarafından innerve edilir. Ayrıca vagal trunkusun da direkt olarak karaciğere ulaşan büyük bir dalı vardır (48).

2.5. FOKAL KARACİĞER LEZYONLARI

2.5.1. Primer Benign Karaciğer Lezyonları

Hepatoselüler Orjin
Hepatoselüler Adenom
    Karaciğer Adenomatozisi
Hepatoselüler Hiperplazi
    Fokal Nodüler Hiperplazi (FNH)
    Nodüler Rejeneratif Hiperplazi
Kolanjiyoselüler Orjin
Hepatik Kistler
    Basit Kist
    Konjenital Hepatik Fibrosis veya Polikistik Karaciğer Hastalığı
Biliyer Kistadenom
Biliyer Adenom
Biliyer Hamartomlar
Mezenkimal Orjin
Hemanjiyom
Mezenkimal Hamartom
Peliosis Hepatis
İnfantil Hemanjiyoendotelyom
Lenfanjiyom
Lipom, Anjiyomyolipom, Myelolipom
Leiyomyom
Fibrom

Heterotopik Doku

Adrenal Restler (Artıklar)

Pankreatik Restler

2.5.2 Sekonder Benign Karaciğer Lezyonları

Pyojenik Abse

Amib Absesi

Fungal Abse

Kist Hidatik (54,55).

2.5.1. PRİMER BENİGN KARACİĞER LEZYONLARI

2.5.1.1. Hepatoselüler Adenom

Hepatositlerin benign proliferasyonu ile ilişkili nadir bir tümördür. Genç kadınlarda daha sıktır. Kadın/erkek oranı 4/1'dir (56). Patogenezi tam olarak anlaşılamamış olmakla birlikte oral kontraseptif kullanımı ile güçlü ilişkisi olduğu bilinmektedir. Anabolik androjen içeren steroid tedavileri de, adenom insidansını ve mevcut lezyonun boyutunu arttırabilir (57).

Adenom genellikle soliter olup, iyi sınırlı ve kapsülsüzdür. Komprese hepatik parankim psödokapsül görünümü oluşturabilir. 5-15 cm boyutlarındadır. Ancak 30 cm'ye ulaşan boyutlar da bildirilmiştir (58). Yağ, nekroz, hemoraji ve büyük subkapsüler damarlar sıklıkla görülür. Mikroskopik olarak normal hepatosit benzeri büyük hücre kümeleri ve aralarında dilate sinüzoidlerden oluşur (57,59). Hipervasküler bir tümördür. Sinüzoidleri arterler besler ve çok az bağ dokusu desteği olduğu için kanama eğilimi fazla olan bir tümördür. Safra kanalikülleri içermemesi FNH'dan ayrımında yardımcıdır (60). Nadiren adenom içerisinde az sayıda Kupffer hücresi bulunabilir (59).

Klinik olarak genellikle asemptomatiktir. Büyük olanlar ağrı, dolgunluk gibi semptomlar verebileceği gibi, nadir olmayarak spontan rüptüre bağlı akut batın tablosuyla da karşımıza çıkabilir (61). Büyük lezyon veya multipl lezyonların varlığında, malign transformasyon oluşabilmektedir (62).

US görüntüleme özellikleri değişken ve nonspesifiktir. Hipoekoik, hiperekoik ve miks eko paternleri sırasıyla, basit adenom, yağlı dejenerasyon veya hemoraji içeren adenom ve nekroz içeren adenomu temsil eder (63).

Kontrastsız BT de, hepatik adenom sıklıkla hemoraji, nekroz ve yağ içeriğine bağlı olarak heterojendir. Yağ ve hemoraji içeren alanlar sırasıyla hipodens ve hiperdens görülür. Hemorajinin evresine göre dansitesi değişebilir (64). Lezyon arteriyel fazda ileri derecede kontrastlanır, geç alınan görüntülerde kontrast tutulumu hızla azalır. Portal fazda izodens ve hipodens hal alır (57,60,65).

MRG bulguları nonspesifik olup, diğer benign ve malign neoplazmları taklit eder. MRG'de T1 ve T2 ağırlıklı (T1A, T2A) görüntülerde sinyal intensiteleri değişkendir. T1A'da % 35-77 oranında hiperintens, T2A'da % 47-74 oranında hiperintens olduğu belirtilmektedir (60). T1A görüntüler'deki hiperintensite yağlı içerik ya da hemorajiden kaynaklanabilir. Lezyon yağ içeriği nedeniyle yağ baskılama ve out of- phase görüntülerde sinyalde azalma gösterir. HCC'ye benzer şekilde, 1/3 vakada fibröz kapsülle uyumlu periferal halka izlenebilir. Kontrast verilmesini takiben subkapsüler besleyici damarlar nedeniyle arteryel fazda kontrastlanır (66). Nonspesifik sinyal özellikleri ve arteryel fazda kontrastlanmaları nedeniyle MR görüntüleme özellikleriyle genellikle HCC'den ayırt edilemezler. Hepatik adenomalar bazı vakalarda SPIO tutabilir ve T2A görüntülerde FNH gibi sinyal kaybı gösterir. Hepatik adenom hepatobilier ajanları tutarak normal karaciğer parankimine göre T1A görüntülerde hiperintens olarak görülürler (67).

2.5.1.2. Karaciğer Adenomatozisi

Karaciğerde 10'dan fazla adenomun olduğu farklı klinik özellikleri olan bir hastalıktır. Kadın ve erkekte eşit sıklıkta görülür. Oral kontraseptif kullanımı veya glikojen depo hastalıkları ile ilişkisi yoktur. Ağrı, hepatomegali ve karaciğer fonksiyon testlerinde bozukluk bulunur. Rüptür, hemoraji ve malign transformasyon riski daha yüksektir (68). Histolojik ve radyolojik olarak klasik adenomlar ile benzerdir. Tanı multifokal HCC ve metastazın ekarte edilmesiyle konur (65).

2.5.1.3. Fokal Nodüler Hiperplazi

İkinci en sık benign karaciğer tümörüdür. Tüm primer hepatik tümörlerin % 8'ini oluşturur (58,69). Patogenezi tam olarak anlaşılamamıştır. Popülasyonda %3 oranında görülür, özellikle de reprodüktüf çağdaki kadınlarda daha sıktır. Kadınlarda erkeklerden 6-8 kat daha fazla görülür. Oral kontraseptifler ile olan ilişkisi açık değildir (56). Normal karaciğerin tüm histolojik elemanlarını (hepatositler, safra kanalları ve kupfer hücreleri) içerir (58). FNH'nın konjenital vasküler bir malformasyona karaciğerin hiperplastik, nonneoplastik

bir cevabı olduğu düşünülmektedir (57,70). En sık hepatik yüzeye yakın 5 cm'den küçük, iyi sınırlı, kapsülsüz, soliter bir kitle olarak görülür. % 23 olguda multipl odak olabilir (71).

Histolojik olarak dens santral bir skar ve radyal uzanan septalar mevcuttur. Septalar tümörü nodüllere ayırır. Santral skar en tipik bulgusu olup, genellikle 3 cm'den büyük tümörlerde görülür. Skar içinde safra kanalikülleri, kolanjioler proliferasyon, inflamatuar hücreler ve malforme arter ve kapiller damarlar bulunur (72). Septalar arasında hepatositler, sinüzoidler ve kupffer hücrelerinin bulunduğu parankim izlenir.

Klinik olarak genellikle asemptomatiktir. Nadiren epigastrik veya sağ üst kadran ağrısı görülebilir (61). Spontan rüptür ve hemoraji çok nadirdir. Malign dönüşüm potansiyeli yoktur. HSK'nın fibrolamellar varyantı da, FNH gibi santral skara sahiptir.

US genellikle başlangıç incelemesidir, ancak lezyonun ekojenitesi parankimden çok az farklılık gösterir. Hafif hipo, izo, ya da hiperekoik olabilir. Çevresinde bazen hipoekoik halo görülebilir (72). FNH'lar hipervasküler lezyonlardır. Renkli Doppler US'de artmış kan akımı ve santral besleyici arterlerden perifere doğru olan yıldız veya araba tekerleği şeklinde tanımlanan vasküler patern izlenir.(73).

Kontrastsız BT'de, komşu karaciğere hipo ya da izodens olarak izlenir.Olguların yaklaşık 1/3 ünde santral hipodens alan skarla uyumlu olarak bulunmuştur (71). Dinamik BT'de arteryel fazda hipervaskülaritesi nedeniyle hızlı ve yoğun kontrastlanma göstererek karaciğer parankimine göre belirgin hiperdens hale gelir. Santral skar dokusu hipodens olarak izlenir. Portal venöz ve geç fazda lezyon karaciğer parankimi ile izodens hale gelir. Santral skarda ise ilerleyici kontrastlanma mevcut olup geç fazda parankime göre hiperdens izlenebilir (72).

MRG, FNH tanısında BT ve US'ye göre daha yüksek duyarlığa ve özgüllüğe sahiptir (72). MRG'de lezyon tipik olarak, homojen, T1A görüntülerde karaciğer parankimine göre izo-hafif hipointens, T2A görüntülerde izo-hafif hiperintenstir. FNH lezyonların %75-80 inde santral skar MRG ile ortaya çıkarılabilir. Santral skar karakteristik olarak kendini çevreleyen lezyona göre T1A görüntülerde hipointens, T2A görüntülerde hiperintenstir. T2A görüntülerdeki skar hiperintensitesi miksamatöz doku içerisindeki damarlar, safra kanalları ve ödemle ilgilidir (72,74). FNH'nın tipik olmayan MR bulguları santral skarın olmaması, T2A görüntülerde skarın hipointens olması, skarın kontrast tutması, psödokapsül varlığı, lezyonun belirgin T1 veya T2 hiperintensitesi ve heterojen sinyal intensitesidir (74). Dinamik kontrastlı T1A görüntülerde, lezyon arteriyel fazda belirgin homojen kontrastlanmakta, portal venöz faz ve geç fazda karaciğer parankimine göre izo veya hafif hiperintens olmaktadır. Santral skar dokusunda ise geç kontrastlanma izlenir (72). Süperparamanyetik demir oksit (SPIO) bir

MRG kontrast ajanıdır. T2A görüntülerde kontrast madde FNH içindeki kupffer hücreleri tarafından tutulduğu için, normal parankim ile birlikte lezyonda da sinyal intensitesi azalır. Bu sinyal düşüşü genellikle % 25'in üstündedir. Santral skarın görünüm özellikleri ise değişkendir. Hepatobilier kontrast ajanlar ile FNH'da ihtiva ettiği hepatositler nedeniyle kontrast sonrası T1A görüntülerde normal karaciğer parankimine göre relatif kontrast artışı izlenir (75).

2.5.1.4. Nodüler Rejeneratif Hiperplazi (NRH)

Hiperplastik hepatositlerin oluşturduğu, rejeneratif nodüller ile karakterize, karaciğeri diffüz olarak tutan, nadir görülen bir hastalıktır. Sirozdaki rejeneratif nodüllerle ve FNH ile karıştırılmamalıdır (69). Literatürde nodüler transformasyon, nonsirotik nodülasyon ve parsiyel nodüler transformasyon gibi farklı isimlerle anılır. Boyutları 0.1-4 cm arasında değişen, multiple, kümeleşmiş rejeneratif nodüllerden oluşmuştur. Makroskopik görünümü makronodüler siroza benzeyebilir (56).

Histolojik olarak çok çekirdekli hepatositler ve santrlobüler atrofi görülür, fibrotik reaksiyon bulunmaz (76). Patogenezi tam olarak açıklanamamıştır. Bir hipoteze göre primer bir vasküler olayın portal vende oklüzyona, sonuçta iskemi, atrofi ve hepatosit proliferasyonuna neden olduğu düşünülmüştür (77). Bir başka hipoteze göre ise preneoplastik bir patolojinin NRH'ye neden olduğu, bunun da hepatosit displazisi ve HSK prevelansını arttırdığı ileri sürülmüştür (78). Genellikle orta yaş üzerinde görülür. Myeloproliferatif hastalıklar, kollajen vasküler ve romatolojik hastalıklar, kronik vasküler bozukluklar, solid organ transplantasyonu ve steroid ve kemoterapotik ilaç kullanımı ile ilişkili bulunmuştur (61,76).

Klinik olarak genellikle asemptomatik olup tesadüfen saptanırlar. Bazen ana portal vene bası sonucu portal hipertansiyon bulguları ile ortaya çıkabilir. Bazen de kolestatik semptomlar oluşabilir (79). Nadiren hepatik yetmezlik, karaciğer rüptürü veya malign transformasyon görülebilir (78).

Görüntüleme bulguları nonspesifiktir ve genellikle histopatolojik değerlendirme gereklidir. US'de genellikle normal hepatik parankim görülür. Bazen de iyi sınırlı hipoekoik veya izoekoik nodüller tespit edilebilir. Çok nadiren hiperekoik nodüller izlenebilir (80). BT'de izodens ya da hipodens görülebilir. Hemoraji ya da arterio-portal şant içeren kısımları hiperdens görülebilir (61). MRG bulguları üzerine çok az yayın vardır (80). T1A görüntülerde izointens veya hafif hiperintens, T2A görüntülerde izo veya hafif hipointens olarak tarif edilmiştir. Büyük lezyonlarda T1A görüntülerde sıklıkla periferal hipointens rim görülür.

Dinamik serilerde arteriyel fazda genellikle hiperintens, portal venöz faz ve geç fazda izointenstir. Hepatobilier kontrast madde sonrası alınan geç faz görüntülerde izointens veya hiperintens olur (74,81). Perkütan iğne biyopsileri yalancı negatif sonuç verebilir, açık biyopsi gerekebilir (58). Nadiren HSK gelişimi olabilir, bu yüzden takip edilmesi gerekli olan bir lezyondur.

2.5.1.5. Basit Karaciğer Kisti

Genellikle konjenital olup, embriyogenez sırasında anormal intrahepatik safra yollarında obstrüksiyonlar sonucu kistler oluşur (82). Seröz sıvı içerirler ve tek sıra epitelden oluşan ince duvarları mevcuttur. Genel popülasyonun % 5-% 14'ünde bulunurlar (82). En sık kadınlarda 5. ve 7. dekatlarda görülür. US'de anekoik, düzgün ve ince kenarlı, posterior akustik güçlenme oluşturan lezyonlar olarak izlenirler (83). BT'de birkaç milimetreden birkaç santimetreye kadar değişen boyutlarda homojen, iyi sınırlı, oval ya da yuvarlak düşük dansite değerlerine sahip ince düzgün duvarlı kitle lezyonu olarak görülürler. Kistlerin dansitesi 0 ile 15 Hounsfield Ünit (HU) arasındadır. Bu lezyonlar MR görüntülemede T1A sekansda hipointens, T2A sekanslarda beyin omurilik sıvısı ile izointensdir ve kontrastlanma göstermezler. En sık komplikasyonlan enfeksiyon, rüptür ve kanamadır. Ayırıcı tanıda kistik metastazlar, abse, biliyer kistadenom ve kist hidatik düşünülmekle birlikte, basit karaciğer kisti kolay ayırt edilebilmektedir (84).

2.5.1.6. Polikistik Karaciğer Hastalığı

İntrahepatik safra yollarının gelişimindeki defekte bağlı olduğuna inanılmaktadır. Otozomal dominant erişkin tip polikistik böbrek hastaların çoğunda bulunur. Kadınlarda daha sık ve daha büyük kistler oluşur (85). Hepatobilier kistler küboidal veya kolumnar epitel ile çevrelenmiştir, seröz sıvı içerirler ve fibröz kapsül ile çevrili olabilirler. Kistler 1 mm den daha küçük boyutlardan 10 cm den daha büyük boyutlara ulaşabilirler. Düşük T1 ve yüksek T2 sinyal intensitesine sahipler ve kontrast tutmazlar.

2.5.1.7. Biliyer Kistadenom

Nadir, yavaş büyüyen, premalign olarak kabul edilen bir lezyondur. 30-50 yaş arası kadınlarda daha sıktır. Biliyer epitel ile döşeli olup, multiloküler kistik bir yapıya sahiptir. Kistadenokarsinoma dönüşümü nadir değildir. Kontrastlı BT'de duvarlarda, septalarda ve mural nodüllerde boyanma olur (86). MRG'de protein içeriğine ve solid komponentine göre

intensitesi değişir. Kistadenokarsinomda polipoid komponent daha sıktır (84). Cerrahi rezeksiyon yapılır. Rekürrens sıktır.

2.5.1.8. Biliyer Adenom

Benign, asemptomatik ve genelde tesadüfen saptanan bir kitledir (86). Genellikle iyi sınırlı, subkapsüler ve 1 cm’den küçüktür. Safra kanalikülleri, inflamatuar hücreler ve fibrozis içerir. Radyolojik olarak nonspesifiktir. Histopatolojik analizi gereklidir. Tanı kesinse tedavi gerekmemektedir.

2.5.1.9. Biliyer Hamartom

Histolojik olarak dilate safra kanalı ve etrafında fibröz ve hyalinize stromadan oluşan küçük lezyonlardır. Çoğunlukla 1 cm’den küçük ve iyi sınırlı lezyonlardır. Tek ya da multipl olabilirler. Tipik MR görüntüleme bulguları T1A görüntülerde hipointens, T2A görüntülerde hiperintens 1 cm’den küçük ve biliyer sistemle ilişki göstermeyen lezyonlar şeklindedir. Karakteristik kontrastlanma paterni tanımlanmamıştır. İnce rim tarzında kontrastlanma ile kontrast tutmama paternleri bildirilmiştir (87).

2.5.1.10. Hemanjiom

Hemanjiom en sık benign karaciğer tümörüdür (57). Görülme sıklığı % 1 - 20 arasında değişir. Kadınlarda beş kat fazla görülür (57,59). Her yaşta görülebilirse de çocuklukta tanı alması nadirdir. Sıklıkla asemptomatik olup, tesadüfen saptanırlar. Ancak dev hemanjiomlar abdominal rahatsızlık semptomlarına, çok nadiren rüptür ve intraperitoneal kanama bulgularına yol açabilirler (59). Nadiren büyük lezyonu olanlarda dissemine intravasküler koagülopati, hipofibrinojenemi ve trombositopeni ile karakterize Kasabach-Meritt sendromu gelişebilir (57). Hemanjiyom mikroskobik olarak ince fibröz stroma ile desteklenmiş, tek tabakalı endotel hücrelerinden oluşmuş multipl vasküler kanallardan oluşan bir tümördür. Kanallar ince fibröz septalarla birbirinde ayrılmıştır. Makroskobik olarak sıklıkla tek, düzgün sınırlı ve kan ile dolu, birkaç milimetre ile 20 cm'den daha fazla boyuta erişebilen kitleler şeklindedir (57). Hemanjiomlar iki tiptir. Kapiller hemanjiomlar 2 cm’den kücük, kavernöz hemanjiomlar 3-5 cm ve daha büyük lezyonlardır. Olgularm % 50’sinde birden çok olup, büyüklüğü 6 cm’den fazla olanlara dev hemanjiom olarak adlandırılır. Bunlarda kistik alanlar, nekroz ve fibrozis alanları sık görülür. Arterio-portal şantlar oluşabilir. Trombüs, kalsifikasyon, fibrozis ve skar değişik oranlarda bulunabilir (88). Hemanjiomların çoğunun

boyutu değişmez, küçük bir bölümünün seri takiplerde aralıklarla büyüdüğü gösterilmiştir (89).

Görüntüleme bulguları karakteristiktir. US inceleme'de; iyi sınırlı, homojen, hiperekoik ve zayıf akustik güçlenme gösteren lezyon şeklinde izlenir (57). Büyük boyutlu lezyonlar, santral hemoraji, tromboz, fibröz kollajen skar, kalsifikasyon nedeniyle heterojen hipoekoik olabilirler. Hemanjiomlarda hipoekoik halo görülmemekle beraber nadirende olsa kavernöz hemanjiomların çevresinde, normal karaciğer parankimine ait vasküler yapıların itilmesi ile oluşan, inkomplet bir hipoekoik halo izlenebilir (88).

Hemanjiomların BT'de dansitesi yaklaşık 20-25 HU'dur ve iyi sınırlı, çevre karaciğer parankimine oranla daha hipodens lezyonlar olarak görülürler. Kontrast madde sonrası dinamik görüntülerde; hemanjiomlar, arteriyel fazda periferal, devamsız, nodüler tarzda kontrastlanır ve zamanla santrale doğru ilerleme gösteren kontrast tutulumu gösterir (90,91). Geç görüntülerde ise karaciğer parankimi ile izodens hale gelir. Kitlenin tamamen izodens hale gelmesi lezyon büyüklüğü ile ilgili değildir ve çoğunlukla kontrast madde verildikten 5-60 dakika içinde gerçeklesir. Tümör santralinde trombüs ya da fibrozis meydana gelmişse (dev kavernöz hemanjiomlardaki gibi) geç alınan kesitlerde santral kesim kontrast tutmaz ve hipodens olarak kalır (92). Bazı çalışmalarda aorta ile izodens olan nodüler kontrastlanmanın varlığı hemanjiomun hepatik metastazdan ayrımında % 67 duyarlı, % 100 özgül olarak değerlendirilmiştir (93). Bazı küçük hemanjiomlar erken fazda homojen kontrastlanıp, geç fazlarda da kontrastını korurlar (67).

MRG de hemanjiomlar, T1A görüntülerde hipointens, T2A görüntülerde hiperintens olarak izlenirler (94). Ağır T2A görüntülerde (TE > 160 msn) hemanjiomların yüksek sinyal intensitesi sebat eder. Hemanjiomların uzun T2 relaksasyon zamanı çoğu olguda hipervasküler metastazlardan ayrım yapılmasına olanak verir (95). Gadolinyumlu dinamik MRG de, BT deki kontrastlanma paternine benzer 3 tip kontrastlanma paterni tanımlanmıştır.

1. Hemen homojen kontrastlanma
2. Periferal nodüler kontrastlanma ve kontrastlanmanın santrale doğru ilerlemesi
3. Periferal nodüler kontrastlanma ve kontrastlanmanın santrale doğru ilerlemesi fakat santral hipointensitenin sebat etmesi.

Patern 2 hemanjiomların karekteristik ve en sık izlenen paternidir. Her ne kadar küçük hemanjiomlar patern 2 kontrastlanma gösterseler de patern 1 kontrastlanma küçük hemanjiomlarda (< 1.5 cm) gösterilebilir. Orta boyutlu lezyonların (1.5-5 cm) üçte ikisi patern 2 kontrastlanma gösterir ve lezyonların üçte biri patern 3 kontrastlanma gösterir. Büyük lezyonların çoğu (> 5 cm) patern 3 kontrastlanma gösterirler. Patern 3 kontrast tutulumu

herhangi bir boyuttaki hemanjiomda izlenebilir (96). Kontrastlanma paterni, vasküler boşluğun büyüklüğüne, lezyonun boyutuna, intratümöral fibrozis-hemoraji veya tromboz varlığına bağlıdır (97).

2.5.1.11. Mezenkimal Hamartom

Nadir görülen benign bir lezyon olup, safra kanalları, immatür mezenkimal hücreler ve hepatositlerden oluşur (98). Genellikle çocukluk döneminde tanı alır. Az sayıda olgu yetişkinlerde de rapor edilmiştir (99). Klinik bulguları nonspesifiktir. Görüntüleme yöntemleri ile solid veya multikistik olarak görülebilir (99). Genellikle eksizyonel biyopsi ile tanı konur.

2.5.1.12. Peliosis Hepatis

Nadir görülen benign bir lezyondur. Karaciğer, dalak, kemik iliği ve akciğeri tutabilir. Diffüz olarak tutulum yapar; kan dolu kistik boşluklar ile karakterizedir. Uzun süreli steroid, östrojen, tamoksifen, immünglobulin kullanımıyla ve hematolojik hastalıklar, enfeksiyonlar ve renal transplantasyonla ilişkili olduğu gözlenmiştir. Değişik boyutlarda multiple kistik lezyonlar şeklinde görülür (100).

US'de genellikle hipoekoik ve hiperekoik alanlar nedeniyle heterojen eko paternine sahiptir (101).

T2A görüntülerde hemanjiomalara benzer şekilde yüksek sinyallidir. T1A görüntülerde hipointens, gadolinyum sonrası genellikle homojen kontrastlanıp hiperintens olur. Portal venöz fazda izo veya hafif hiperintens, geç fazlarda hipointens olur. Hepatobilier kontrast ajanlar sonrası hipointens izlenir (100).

2.5.1.13. İnfantil Hemanjioendotelioma

İlk 6 ay içerisinde en sık görülen benign hepatik tümörlerdir. 1 yaşın üzerinde sadece %5 oranında izlenir. Histolojik olarak 3 tipi vardır;

Tip 1-Küçük vasküler yapılarda orta derecede proliferasyon vardır.

Tip 2-Daha agresiv histolojik patern vardır. Anjiyosarkomlarla karışabilir.

Tip 3-Kavernöz hemanjioma

Kontrastsız BT'de, kalsifikasyon içeren veya içermeyen hipodens kitle olarak izlenir. Dinamik kontrastlı serilerde genellikle kitlenin periferi erken kontrastlanmakta, santrali değişken geç kontrastlanma göstermektedir.

MRG'de lezyon, genellikle T1 A görüntülerde iyi sınırlı, hipointens, T2 A görüntülerde homojen hiperintenstir. Kontrast sonrası arteriyel fazda periferal kontrastlanma veya daha az

sıklıkla nodüler kontrastlanma gösterir. Portal venöz faz ve denge fazında komplet veya inkomplet santral kontrastlanma izlenir (102).

2.5.1.14. Hepatik Anjiomyolipom

Anjiomiyolipom (AML) karaciğerin nadir görülen mezenşimal neoplazisidir. Asemptomatiktir ve bazen tüberoskleroz hastalarında görülür. Anjiomiyolipom'da heterojen damar ve düz kas yapıları izlenir. Hepatik AML'lerin MRG özellikleri lezyonların değişik doku komponentlerini yansıtır. Yağ alanları karaciğer parankimine göre T1A görüntülerde hiperintens ve subkutan veya retroperitoneal yağlı dokuya göre izointenstir ve yağ baskılamalı sekanslarda sinyal intensitesi azalır. Minimal yağ içeren veya hiç yağ içermeyen lezyonlar T1A görüntülerde hipointenstir. AML'ler T2A görüntülerde heterojen ve karaciğer parankimine göre hiperintenstirler. Tümör vaskülarizasyonu ile uyumlu olarak değişken kontrast tutulumu gösterirler (103).

2.5.1.15. Hepatik Lipom

Gerçek hepatik lipomlar nadir kapsülü olmayan kitleler olup tamamıyla matür adipoz dokulardan oluşurlar. Görüntüleme yöntemleri ile lipomda uniform yağ içeriği gösterilir ve kontrast tutmazlar (104).

2.5.1.16. Leiyomyom

Karaciğerden kaynaklanan oldukça nadir, iyi sınırlı düz kas tümörüdür. Leiyomyoma spesifik olmayan radiolojik karakteristiğe sahiptir. Kontrastsız BT'de, karaciğer parankimine göre hipodenstir. Kontrast sonrası 2 farklı kontrastlanma paternine sahiptir; periferal rim kontrastlanma veya geç fazda homojen kontrastlanmadır. MRG de T1A görüntülerde hipointens, T2A görüntülerde hiperintens, kontrast madde sonrası BT ile benzer kontratlanma paternlerine sahiptir (105).

2.5.1.17. Caroli Hastalığı

Nadir görülen otozomal resesif geçişli gelişimsel bir bozukluk olup, intrahepatik safra yollarında nonobstrüktif sakküler dilatasyon, multipl intrahepatik kalküller ile karakterizedir. Polikistik böbrek hastalığı ile ilişkilidir. Rekürren ağrı, ateş ve bazen sarılık atakları gelişebilir. US ile irregüler geniş duktuslar görüntülenebilir. Kontrastlı BT'de ve MRG'de dilate kanallar içerisinde yoğun boyanan portal ven dallarına bağlı 'santral dot' işareti görülür ve tipiktir. MRCP, bilyer kanalla bağlantılı multipl kistik hiperintens lezyonları gösterir (106).

2.5.2 SEKONDER BENİGN KARACİĞER LEZYONLARI

2.5.2.1. Piyojenik Abse

Hepatik pyojenik abselerin en sık nedeni safra yolu enfeksiyonlarıdır. Diğer sebepler; batın içi enfeksiyon odaklarından portal ven yolu ile, ya da septisemi durumlarında hepatik arter yolu ile, komşu organlardan veya travma sonucu dış ortamdan patojenlerin karaciğere ulaşması olarak sayılabilir. Yetişkinlerde en sık izole edilen ajan Escherichia coli iken, çocuklarda stafilokoklar sıktır (107).

Biliyer sistem kaynaklı abseler genellikle multipl olup, % 90 olguda her iki lobu da tutarlar. Portal sistem kaynaklı olanlar ise sıklıkla soliterdir ve en sık sağ lob tutulumu gösterirler (107).

Klinik olarak ateş, halsizlik, ağrı, bulantı, kusma ve kilo kaybı ile ortaya çıkar. Semptom ve bulgular nonspesifik olduğu için radyolojik görüntüleme yöntemleri tanı için vazgeçilmezdir (107).

Direk grafilerde sağ hemidiyafram yüksekliği, sağ akciğer alt lob atelektazisi, sağ plevral efüzyon, hepatomegali, intrahepatik hava veya hava-sıvı seviyesi görülebilir (108). En sık sebep asendan kolanjit olduğu için, perkütan, endoskobik kolanjiografi veya MR kolanjiopankreatografi ile biliyer obstrüksiyon sebebi gösterilebilir.

US ile absenin görünüm özellikleri değişkendir. Genellikle yuvarlak ya da ovoid anekoik lezyon şeklinde görülür. Ancak olguların yarısında hiperekoik/hipoekoik görünüm izlenebilir. Septasyon, sıvı-sıvı seviyesi, debris içerebilir. Gaz içeriğine bağlı reverberasyon artefaktı görülebilir.

BT'nin abse tanısındaki duyarlılığı oldukça yüksektir. Hipodens, iyi sınırlı yuvarlak lezyon şeklinde olup, kapsülü kontrast tutulumu gösterir. Küçük abseler zamanla bir araya toplanıp geniş bir kaviteye dönüşme eğilimindedirler. Abse için tipik olan gaz veya hava-sıvı seviyesi ancak % 20 olguda izlenebilir.

Pyojenik abseler uniloküler veya multiseptasyonlu olabilir. Karaciğer parankimine göre tipik olarak T1A görüntülerde hipointens, T2A görüntülerde hiperintenstir. Kümelenme işareti multipl abselerin birleşerek tek büyük bir abse halini almalarına denir. Bu işaret pyojenik abselerin bilier kaynaklı olduğunu düşündürür. Lezyon çevresinde lezyonu çepeçevre saran veya üçgen şeklinde T2 ağırlıklı sekansta ödem ile uyumlu intensite artımı izlenebilir. Gadolinyum sonrası arteryal fazda tipik halkasal boyanma olur, geç fazlarda devam eder. Lezyon çevresindeki ödemin kontrastlanması çevre karaciğer parankiminden daha fazla fakat

abse duvarından daha azdır. Ancak 1 cm'den küçük lezyonlar homojen boyanma gösterebilirler (109).

2.5.2.2. Amip Absesi

Etkeni Entamoeba histolytica olup, dünya nüfusunun yaklaşık % 10'u bu parazit ile enfektedir. En sık ekstraintestinal tutulum yeri karaciğerdir. Enfekte bireylerin % 3-7 kadarında karaciğer absesi görülür (110). Karaciğer amip absesi erkeklerde kadınlara oranla 10 kat daha sıktır. Organizma mezenterik ve portal venöz sistem yoluyla karaciğeri enfekte eder. Karaciğerdeki amip absesi % 85 oranında soliter olup, genellikle sağ lobu tutar. Klinik olarak ağrılı hepatomegali ve diyare görülür. Tanıda serolojik testler önemlidir ve % 90'dan fazla olguda pozitiftir (111).

US ile iyi sınırlı, yuvarlak veya oval, içerisinde ekojeniteler bulunan, posterior akustik güçlenme gösteren hipoekoik lezyon şeklinde izlenir. Piyojenik abse ile karşılaştırıldığında yuvarlak-oval olmaya ve internal ekojeniteler içermeye eğilimlidir (112).

BT görünümü nonspesifiktir. Uniloküler veya multiloküler, hipodens lezyon şeklinde izlenir. Kontrast madde ile halkasal boyanma gösterir (113).

MRG'de T1 ve T2 relaksasyon sürelerinin uzamasına bağlı olarak sırasıyla hipointens ve hiperintens sinyal özellikleri izlenir. T2 ağırlıklı sekansta santral inhomojenite ve lezyon çevresinde ödem ile uyumlu intensite artımı görülebilir. (114).

2.5.2.3. Fungal Enfeksiyonlar

Hepatik fungal abseler nötropenik hastalarda gelişir. Candida albicans fungal hepatik abselere neden olan en sık fungus türüdür (115).

US ile 4 ana görünüm özelliği vardır:

1) Tekerlek içinde tekerlek görünümü: Hipoekoik, hiperekoik ve hipoekoik iç içe geçmiş zonlar şeklinde izlenir.

2) Öküz gözü görünümü: Hipoekoik rim ile çevrili milimetrik hiperekojen nodüller şeklinde izlenir.

3) Diffüz hipoekoik nodüler lezyonlar en sık görülen şeklidir.

4) Skar oluşumuna bağlı hiperekojen görünüm olabilir (115).

BT görünümü en sık multiple milimetrik hipodens lezyonlar şeklindedir. Kalsifikasyon içerebilir. Tanı için sıklıkla ince iğne biyopsisi gerekli olur (116).

MRG'de hepatik fungal abse saptanmasında BT ve US'den daha duyarlıdır (117). Fungal hepatik abseler genelde küçüktür (<1 cm) ve karaciğer boyunca diffüz dağılırlar, T1A

görüntülerde, karaciğere göre hafif hipointens, T2A görüntülerde belirgin hiperintenstir. Kontrast sonrası akut fungal abseler hafif hipointenstir ve genellikle lezyon çevresinde kontrastlanma görülmez (118).

2.5.2.4. Kist Hidatik

Dünyanın belli bölgelerinde hala endemik olan paraziter bir hastalıktır. Echinococcus (E) granulosus ve multilocularis tarafından oluşturulur (119). E. granulosus en sık olan tiptir. İnsanların parazit yumurtasını gastrointestinal sisteme alması; koyun, kedi, köpek ile temas veya kontamine su ve besinlerin alınması ile olur. E. granulosus insan vücudunda herhangi bir organı enfekte edebilir, ancak karaciğer; embriyoların intestinal duvardan portal venöz sisteme geçmesiyle karaciğere taşınması sonucu en sık tutulan organdır. (120).

Hidatik kist üç tabakadan oluşur. En dışta komprese karaciğer parankiminin oluşturduğu perikist, en içte germinatif tabaka (endokist) ve arada ince ektokist tabakası bulunur. Endokist invajinasyonları sonucu kız kistler oluşmaya başlar. Periferal kalsifikasyon hem canlı hem de cansız kistlerde görülebilir (84).

Olguların çoğu asemptomatiktir. Ağrı, ateş, hepatosplenomegali olabilir ya da peritoneal kaviteye rüptür sonucu anaflaktik şok gelişebilir.

Hidatik kistlerin görüntüleme özellikleri lezyonların aşamasına ve komplikasyon varlığına bağlıdır. US veya BT'de iyi sınırlı, duvarları belirgin, kistik lezyonlardır. Kalsifiye rim, intrakistik septasyonlar ve kız kistler de görülebilir (121,122). MRG ile perikist, matriks ve kız kistler gösterilebilir. Perikist fibröz içeriğinden ve kalsifikasyondan dolayı T1A ve T2A görüntülerde hipointenstir. Hidatik kum (matriks) T1'de hipointens, T2'de belirgin hiperintenstir. Kız kistler de T2'de matrikse göre hipointenstir. Kist duvarı kontrast tutabilir veya tutmayabilir. (84,120).

Ekinokokkozis Multilokularis tarafından oluşturulan nadir görülen endemik hastalıktır. Yavaş ilerleyip malign kitleleri taklit eder. US'de sıklıkla amorf, heterojen hiperekojen lezyon şeklinde olup, santral nekroz eşlik edebilir. BT'de kalsifiye ve kistik bölümleri olan, düzensiz kenarlı infiltratif kitle lezyonu şeklinde izlenir. MRG'de parsiyel solid ve kistik bölümlere sahip kötü sınırlı kitle şeklinde izlenir (123).

2.5.3. Pimer Malign Karaciğer Lezyonları

Hepatoselüler Orijinli Olanlar

Hepatoselüler Karsinom

Tipik Hepatoselüler Karsinom

Clear Cell Karsinom

Dev Hücreli Karsinom

Çocukluk Dönemi Hepatoselüler Karsinom

Karsinosarkom

Fibrolamellar Karsinom

Hepatoblastom

Sklerozan Hepatik Karsinom

Kolanjiyoselüler Orijinli Olanlar

Kolanjiyokarsinom

Kistadenosarkom

Mezenkimal Orijinli Olanlar

Anjiyosarkom

Epiteloyid Hemanjiyoendotelyom

Leiyomyosarkom

Fibrosarkoma

Malign Fibroz Histiyositom

Primer Lenfoma

Primer Hepatik Osteosarkom

2.5.4. Sekonder Malign Karaciğer Lezyonları

Non-Hodgkin Lenfoma ve Hodgkin Lenfoma

Metastaz (54,55).

2.5.3. PİMER MALİGN KARACİĞER LEZYONLARI

2.5.3.1. Hepatoselüler Karsinom

Hepatositlerin malign transformasyonu sonucu gelişen epitelyal bir tümördür (124). Karaciğerin en sık görülen primer malign tümörüdür. Karaciğerin tüm primer malign tümörlerinin % 90'ını oluşturur. Yetişkinlerde birinci sırada, çocuklarda ise ikinci sırada yer alan malign karaciğer tümörüdür (124). Afrika, Güneydoğu Asya, Japonya ve İtalya'da daha

sıktır (124). Erkeklerde ve 6.-7. dekatta daha fazla görülür. Etyolojisinde; siroz, hepatit B ve C enfeksiyonları, aflatoksin, oral kontraseptifler, anabolik steroidler, Wilson Hastalığı, hemokromatozis, α-1 antitripsin eksikliği gibi birçok faktör tanımlanmıştır. Siroz en sık görülen sebeptir. Tüm siroz tipleri risk faktörü olmakla beraber özellikle hepatit B, hepatit C ve alkole bağlı sirozlarda risk en yüksektir. Semptomlar sağ üst kadran ağrısı, kilo kaybı ve asit geliştiğinde karında şişliktir.

Makroskopik görünümü, tek büyük kitle, multifokal kitleler veya diffüz tutulum şeklinde olabilir. Tümör stroması yetersiz olduğundan nekroz ve hemoraji sıktır. Portal ven (% 25-40) ve hepatik venlere (%16) invazyon veya trombus sık izlenirken, safra yollarına invazyon nadiren görülür. Bazı tümörlerde yağlı dejenarasyon bulunabilir (125).

US'de 3 cm den küçük lezyonlar genellikle iyi sınırlı, hipoekoik ve homojendir. US'de kapsül saptama olasılığı küçük lezyonlarda düşüktür. Fibröz kapsül periferal ince bir halo şeklinde izlenir. Periferal halo kompresyona uğramış karaciğer dokusu tarafından da oluşturulabilir (psödokapsül). Büyük lezyonlar (>3 cm) nekroz, hemoraji, yağlı dejenerasyon ve interstisyel fibrozis alanları nedeniyle mozaik ve miks paternde olup sıklıkla heterojendir. Hipoekoik, hiperekoik ve heterojen eko yapısmda olabilirler. Genellikle fibröz kapsüle sahiptir (126). Tümör nodülünü çevreleyen, tümör içerisinde dallanan adeta bir ağ şeklinde izlenebilen vasküler dallanma paterninin ("basket" tipi kanlanma) karekteristik olduğu düşünülmektedir. Pulsatil arteriyel doppler spektrumu veren alanlar içermektedir. Dopplerde yoğun periferal ve internal vaskülarizasyon HSK (% 76) için tipiktir (127).

Kontrastsız BT'de genellikle hipodens olarak izlenirler. Küçük HSK'lar genellikle kontrast sonrası arteriyel fazda homojen, yoğun kontrast tutar ve hiperdens, portal venöz fazda ise kontrastın hızla yıkanması sonucu hipodens izlenir (128). Büyük lezyonlar, nekroz ve hemoraji alanları içerebildiğinden arteriyel fazda karaciğer parankimine göre hiper-hipodens, portal-venöz fazda hipodens olur. Tümör kapsülü yaklaşık vakaların % 50-80 inde görülmekte, arteriyel ve portal venöz fazda kontrast tutulumu gösterirler ve geç fazlarda kontrast tutulumu artar. Kapsül iyi diferansiye ve 2 cm den büyük lezyonlarda daha sık saptanır (129). Mozaik patern (% 40-60), portal veya hepatik venöz invazyon (% 33-48), santral skar, yağlı değişiklikler görülebilir. (130).

MR görünümünde tümörün histolojik paterni, diferansiasyon derecesi, internal nekroz ya da hemorajinin varlığı, intraselüler glikojen, yağ ve metal iyonlarının bulunuşu etkili olmaktadır. HSK'ların çoğu T1A görüntülerde karaciğere göre hipointens olmakla birlikte izo veya hiperintens olabilir. T1 hiperintensitesi iyi diferansiye olmuş HSK'lar, özellikle 3 cm den küçük lezyonlar, intratümöral lipid, bakır veya glikojen varlığı ile korelasyon gösterir

(131). HSK'ların çoğu T2A görüntülerde karaciğer parankimine göre hiperintens ya da izointensdir. T2 hipointensitesi veya izointensitesi daha iyi diferansiye tümörlerle korelasyon gösterir. Hipointens bir nodül içerisinde hiperintensite "nodül içinde nodül "görünümü olup, displastik nodül içinden gelişen HSK'yı gösterir (132). Gadolinium sonrası kontrastlanma paterni BT'de tanımlanan paterne paralellik gösterir. Küçük HSK'lar genellikle homojen, yoğun arteriyel fazda fazda kontrast tutarlar. Küçük HSK'ların % 10-15'i yalnızca arteriyel faz görüntülerde saptanır, kontrastsız görüntülerde ve geç faz görüntülerde izointenstirler. Büyük lezyonlar arteriyel faz görüntülerde heterojen kontrastlanma gösterir (132). Sirotik bir karaciğerde bir nodülün arteriyel fazda kontrast tutması ve venöz fazda wash-out göstermesi HSK için oldukça spesifiktir; herhangi bir kontrastlanmanın olmaması HSK tanısını yüksek bir kesinlikle dışlar (133). Sirotik nodüller histolojik paternlerine göre rejeneratif (benign), displastik ve malign (HCC) olarak sınıflandırılabilirler. HSK patogenezinde rejeneratif nodül çok aşamalı bir diferansiyasyonla HSK'ya dönüşür. Soliter ve iyi sınırlı, multifokal ya da diffüz infiltratif olabilirler (134).

Portal ve hepatik ven invazyonu HSK'yı metastazlardan ayıran bir özelliktir. Portal ven içindeki trombüsün arteryel fazda kontrast tutulumu göstermesi, tümör trombüsü tanısı koydurur (135).

Arteriyel kontrast tutulumu gösteren ve daha sonra portal venöz fazda izlenmeyen küçük lezyonlar HCC ya da arteriyo-venöz şantla uyumlu olabilir. Takip incelemelerde kitlenin boyut degişikliğine bakılarak ayırıcı tanı yapılabilir (136).

Hepatobilier kontrast maddelere karşı olan davranışı diferansiasyon derecesine bağlıdır. İyi diferansiye tümörler kontrastı tutarak hiperintens izlenirler (137).

2.5.3.2. Fibrolameller Karsinom

Tipik olarak adolesan ve genç erişkinlerde altta yatan siroz veya bilinen risk faktörü olmadan ortaya çıkar. Hastaların % 85'inden fazlasında alfa-feto protein (AFP) düzeyleri normaldir. Makroskopik incelemede büyük ve % 76 oranında santral skar içeren tümörlerdir (138). Prognoz HSK'dan daha iyidir. Sıklıkla soliter olup, boyutları 6-20 cm arasında değişir. US'de ekojeniteleri degişkendir. Santral ekojenik skar ve punktat kalsifikasyon sıktır. Bu özellikler HSK'de oldukça nadirdir. Hemoraji ve nekroz nadiren izlenir. İntraselüler glikojen ve lipid varlığı bildirilmemiştir. Bandlar ve lameller şeklinde bol fibrozis bu tümörün en belirgin özelliğidir (139).

Lezyon genellikle T1A görüntülerde, karaciğer parankimine göre hipointens veya izointens, T2 A görüntülerde, % 90 hiperintens, % 10 izointensdir. Santral fibröz skar hem

T1A hem T2A görüntülerde hipointenstir. Gadolinium sonrası arteriyel fazda hetorojen hiperintens, portal venöz faz ve geç fazda izointens veya hafif hipointens olur. Santral skar tipik olarak kontrastlanmaz (139).

2.5.3.3. Kolanjioselüler karsinom

Yetişkinlerdeki en sık ikinci primer karaciğer tümörüdür (140). Safra duktuslarından (periferal veya intrahepatik), hiler seviyesindeki safra yollarından veya ekstrahepatik safra yolları epitelinden gelişen malign tümördür. Daha sık olarak ekstrahepatik safra yollarından köken alır. İntrahepatik kolanjioselüler karsinom tüm olguların % 10'unu oluşturur (59). Major risk faktörleri, biliyer atrezi ve diğer biliyer anomaliler, intrahepatik kolelithiazis, Thorotrast maruziyeti ve paraziter enfestasyonlar (Clonorchis sinensis, Opisthorchis viverrini) ile sklerozan kolanjittir (76).

Bu tümörün infiltratif-stenotik, ekzofitik ve intramural –polipoid tipleri vardır. En sık infiltratif–stenotik tipi görülür. US'de genellikle kötü sınırlı, miks ekojeniteye sahip tümörlerdir. Hipoekoik veya hiperekoik olabilirler (141).

Kontrastsız BT'de genellikle irregüler kenarlı, karaciğer parankimine göre hipodens veya izodens kitle şeklindedir. Tipik olarak erken arteriyel fazda periferal boyanma ve yavaş konsantrik dolum olur. Geç fazda kontrast tutulumu artarak devam eder (142,143). Periferal tip lezyonlar genellikle arteriyel ve portal venöz faz boyunca zayıf kontrastlanmakta, geç fazda izo veya hiperdens olmaktadır.

MRG'de ise lezyon T1A görüntülerde izo veya hipointens, T2A görüntülerde izo-hafif hiperintens veya belirgin hiperintens olabilir. Kontrastlanma paterni BT'deki ile benzerdir (141).

2.5.3.4. Hepatoblastom

Sıklıkla 5 yaş altında görülür. İnfantlardaki en sık karaciğer tümörüdür. En sık sağ lob yerleşimli olup, genellikle soliterdir. Ağrı, şişlik, anoreksi, diyare, kusma, irritabilite, gelişme geriliği olabilir (76). Kitle büyük boyutlara ulaşabilir. AFP düzeyi % 80-90 olguda yüksek bulunur. Ektopik human koryonik gonadotropin (HCG) üretimi ile puberte prekoks, osteopeni, hipoglisemi gelişebilir. Uzak metastaz nadir değildir. Histolojik olarak iki primer tipi vardır. Epitelyal tip primitif fetal dokuyu andırır. Mikst tip değişik derecelerde fibroblast, osteoid ve kartilaj dokularını içerir.

US'de büyük hafif hipo veya ekojenik kitle ve nadiren internal septasyonlar görülür. Lezyonda nekroz ve kalsifikasyonlara bağlı sırasıyla hipo ve hiperekoik alanlar içerir (144).

Kontrastsız BT'de epitelyal form genellikle homojen hipodens, küçük punktat kalsifikasyonlar içermektedir. Mikst form daha heterojen ve büyük, kaba kalsiffikasyonlar içermektedir. Kontrast tutulumu değişkendir. Sıklıkla arteriyel fazda heterojen kontrastlanmakta, portal-venöz fazda kontrastını kaybetmektedir. Stromal komponente bağlı geç fazda periferal veya septal kontrastlanma göstermektedir (145).

MRG'de T1A görüntülerde hipointens, T2A görüntülerde hiperintensdir. Kontrastlanma paterni BT dekine benzerdir (145).

2.5.3.5. Epiteloid Hemanjioendotelyoma

Nadir görülen malign, vasküler bir tümördür. Karaciğer, akciğer, yumuşak doku ve kemik kaynaklı olabilir. Kadınlarda daha sıktır. İğsi hücreler ve fibröz stroma içerir (124). Sıklıkla her iki lobu da tutan multifokal nodüler lezyonlardır. Küçük nodüller zamanla birleşip büyük kitleler oluştururlar (146).

US'de lezyon genellikle iyi sınırlı, hipoekoik, nadiren hiperekoik görülebilir. Bazende periferal hipoekoik rimli hiperekoik ve hipoekoik lezyonlar şeklinde izlenir (121).

Kontrastsız BT'de lezyon hipodens olup, arteriyel ve portal venöz fazda periferal boyanır, geç fazda izodenstir (147).

MRG'de lezyon T1A görüntülerde hipointens, T2A görüntülerde hiperintensdir. Gadolinium sonrası arteriyel fazda periferal kontrastlanmakta, progresif santral doluş göstermektedir. Geç fazda izo-hiperintens olmaktadır. Lezyon genellikle hepatobilier kontrast madde sonrası hipointens izlenmektedir. Kitle ile ilişkili fibrozis nedeniyle karaciğer kapsülünde retraksiyon gelişebilmektedir (147,148).

2.5.3.6. Anjiosarkom

Nadirdir, ancak karaciğerin en sık görülen sarkomudur (149). Thorotrast, vinil klorid, arsenik ve radyasyon maruziyeti ile ilişkili olduğu bilinmektedir (140). Ağrı, kitle, progresif karaciğer yetmezliği, akut hemoperitoneum gelişebilir. Tanı esnasında akciğer ve kemik metastazları sıktır. Tek veya multiple kitle şeklinde görülebilir. BT'de çoğu periferal kontrastlanmakta arteriyel ve portal venöz fazda hipodenstir. Bazı lezyonlar aretriyel fazda hiperdens portal venöz fazda izodenstir. Hemanjiomdan farkı ise kontrastlanmanın çok nadiren nodüler olmasıdır (150). Nadiren intratümöral hemorajiye bağlı sıvı-sıvı seviyesi içerebilir.

Dinamik kontrastlı MRG'de anjiosarkomun kontrastlanma paterni genellikle hemanjiomdan farklıdır. Genellikle diffüz ve santral kontrastlanma gösterir, bazıları periferal

kontrastlanmakta santrale doğru kontrastlanması artmaktadır. Geç fazda hiperintens olmaktadır (151).

2.5.4. SEKONDER MALİGN KARACİĞER LEZYONLARI

2.5.4.1. Primer Non-Hodgkin Lenfoma

Primer hepatik lenfoma oldukça nadir görülür. Tek karaciger kitlesi, çok sayıda kitle veya diffüz infiltrasyon şeklinde izlenebilir. US'de genellikle tek veya çok sayıda hipoekojen kitle seklinde izlenir. BT'de düşük dansiteli lezyon seklinde izlenir. MRG'de genellikle T1A görüntülerde hipointens, T2A görüntülerde hiperintens izlenir. (152). Zayıf vasküler yapıda olmasından dolayı kontrast enjeksiyonu sonrası arteriyel fazda hipointens, portal fazda gecikmiş kontrastlanma ve denge fazında izointens izlenir (50).

2.5.4.2. Hodgkin Lenfoma

Primer hepatik Hodgkin hastalığı nadir görülür. Ancak sekonder karaciger tutulumu daha sık olup, genellikle lenf nodu tutulumu ile birliktedir. Hepatik tutulum genellikle diffüz olup, nodüler lezyonlar vakaların ancak % 10'nunda izlenir. Hodgkin hastalıgı genellikle 1 cm'nin altında miliyer lezyonlarla karakterizedir. US'de hipoekojen nodüller, BT'de hafif kontrast tutulumu gösteren düsük dansiteli alanlar izlenir. MRG'de, T1A görüntülerde nodüller hipo-izointens izlenirken, T2A görüntülerde hiperintens izlenir. Kontrast enjeksiyonu sonrası hafif kontrast tutulumu gösterirler (153).

2.5.4.3. Metastaz

Metastazlar karaciğerin en sık görülen malign tümörleri olup, primer malign tümörlerinden 18 kat daha sık görülür. Ancak sirotik karaciğerde HSK, metastazdan 9 kat daha fazla orandadır. (154). Primer tümör teşhis edildiğinde solid tümörlerin % 60'ında karaciğerde klinik olarak ortaya çıkmış ya da mikroskopik düzeyde metastatik yayılım bulunmaktadır. En sık gastrointestinal sistemin, özellikle de kolon tümörlerinin metastazları görülür. Akciğer, meme tümörleri, renal hücreli karsinom, melanom, mesane tümörü, nöroendokrin tümörler ve lenfoma da karaciğere sıklıkla metastaz yapan diğer tümörlerdir (155). Karaciğer metastazı kolorektal karsinomlarda portal venöz sistem yolu ile, diğer tümörlerde hepatik arter yoluyla olmaktadır.

US'de metastazlar değişken eko yapısında, kalsifiye, kistik veya diffüz şekillerde görülebilirler. Metastazların büyük çoğunluğu hipoekoiktir. Hipoekoik ince halo çoğunlukla

metastazlarda görülmekle birlikte primer karaciğer tümörlerinde de görülebilir. Nadiren benign lezyonlarda görüldüğü de bildirilmiştir. Hiperekojenik metastazlar genellikle gastrointestinal ve genitoüriner sistem orjinlidir ve çoğunlukla hipervaskülerdirler. Renal hücreli karsinom, karsinoid, koriyokarsinom, adacık hücreli tümör metastazları genellikle hiperekoiktir (156).

Hipoekoik metastazlar genellikle hipovaskülerdir. Tedavi almamış meme, akciğer ve prostat tümörlerinde görülürler. Karaciğerin lenfomatöz tutulumu da hipoekoik lezyonlara yol açabilir.

Kalsifiye metastazlar yüksek ekojeniteleri ve akustik gölgelenme oluşturmalarıyla tanımlanırlar. En sık sebep kolonun müsinöz adenokarsinomudur. Endokrin pankreas tümörleri, leiomyosarkom, mide adenokarsinomu, nöroblastom, osteojenik sarkom, kondrosarkom, over kistadenokarsinomu ve teratokarsinom metastazlarında da kalsifikasyon görülebilir (157).

Kistik metastazlar sık rastlanmamakla birlikte basit karaciğer kistlerinden mural nodül, kalın duvar, sıvı-sıvı seviyeleri, septasyon içermeleri nedeniyle kolayca ayırt edilebilirler. Pankreas kistadenokarsinomu, over kistadenokarsinomu ve kolonun müsinöz adenokarsinomu kistik metastaz yapabilen primer malignitelerdir. Sıklıkla sarkom metastazlarında görülen yaygın santral nekroz da kistik metastaz görünümünü taklit edebilir (158).

Metastazların BT görünümleri değişkendir ve tümörün boyutu, vaskülaritesi, nekroz derecesi ve kontrast infüzyonuna bağlıdır (159). Aynı hücre tipinin (örn. kolon) multipl metastazları farklı boyanma karakteristikleri gösterebileceği gibi farklı hücre tiplerinin metastazları (kolon, akciğer veya meme gibi) aynı BT görünümleri verebilir (159). Metastazların geniş BT görünüm spektrumları arasında en sık görüleni iyi sınırlı, hipodens solid kitle şeklinde olmasıdır. Karaciğerde yaygın yağlanma mevcutsa yüksek dansiteli solid kitle şeklindede görülebilir. Kistik veya nekrotik olabileceği gibi kalsifikasyon da içerebilirler. Metastazlar soliter, multipl veya diffüz de olabilirler (160). BT'de karaciğer metastazları kontrast madde verildikten sonra gösterdikleri kontrast tutulumuna göre 4 grupta incelenebilir.

1. İzodens ve hipodens olan kitle lezyonda kontrast tutulumu olmaz.
2. Hipodens kitlede arteriyel ve portal venöz fazda tümör merkezinde boyanma olmadan perifokal hiperdens bir halka oluşur.
3. Hipodens veya izodens tümör arteriyel fazda belirgin homojen veya heterojen kontrast tutulumu gösterir. Dansite değerleri aynı oranda düşer.

4. Başlangıçta hipodens olan kitlede kontrast madde enjeksiyonundan 10 dakika sonraya kadar sürekli ve yavaş kontrast tutulumu olur. Lezyon çok geçmeden karaciğer dokusundan ayrılamaz. Bu tipteki kontrast tutulumu kontrast maddenin tümör interstisyumundaki diffüzyonuna bağlıdır.

Hemanjiomlar ve metastazlarda periferden santrale doğru kontrastlanma görülür ancak tümüyle kontrast dolumu hemanjiomlar için karekteristiktir. Hemanjiomlarda görülen arteriyel fazda periferal nodüler kontrastlanma % 84-100 sensitiviteye sahiptir. Küçük hemanjiomlar homojen kontrastlanma gösterdikleri için arteriyel fazda metastazlardan ayırt edilemezken, venöz fazda hemanjiom kontrastı tutarken metastazda yıkanma gerçekleşir (161).

MRG'de metastazlar genellikle T1A görüntülerde hipo-izointens, T2A görüntülerde izo hiperintenstir. Hipervasküler tümörlerin metastazları T2A sekansda belirgin hiperintens olabilirler (162). Bu özellikleri nedeniyle hemanjiom ile çok sık karışırlar. Ancak ağır T2A sekansda metastazlarda sinyal kaybı görülebilmektedir (162). T2A görüntülerde metastazların % 25 inde santraldeki hipointensiteyi (koagülasyon nekrozu, fibrin, müsin) çevreleyen hiperintens (tümöral doku) halka izlenir. Özellikle 15 mm'den küçük olan lezyonların hemanjiom ya da kist gibi benign bir lezyon olma olasılığı yüksektir. Bilinen kanseri olan 209 hastada 15 mm'den küçük karaciğer lezyonlarının %51'inin benign olduğu gösterilmiştir (163). T1A görüntülerde bazı metastazların hiperintens görülmelerinin nedeni içerdikleri T1 relaksasyon zamanını kısaltan maddeler nedeniyledir. Bu maddeler hemoraji (akciğer, renal, testiküler karsinomda ve melanomda), protein (multipl myelom ve karsinoidde), müsin (pankreatik veya overyan müsinöz tümörlerde), melanin (melanom), yağ (liposarkom veya overyan teratomlarda) ve lipiodol sayılabilir (164). Hipervasküler metastazlar arteryel fazda homojen veya periferik halka tarzında kontrast tutulumu gösterirler. Ayrıca geç fazda da genelde periferal yıkanma izlenir (165). Hipervasküler metastazlar, hemanjiom ve FNH gibi benign lezyonlardan farklı olarak portal venöz fazda hipointens hale gelirler. Metastazlarda periferal yıkanma, uniform kalın halka tarzında boyanma, iç kenarında düzensiz boyanma veya diffüz boyanma ya da erken yoğun periferal halka tarzında boyanma paternleri görülebilmektedir (166).

2.6. KARACİĞER LEZYONLARININ GÖRÜNTÜLEME YÖNTEMLERİ

2.6.1. Direkt Radyografi

Direkt grafilerde karaciğer parankimi incelenemez. Doğal kontrast oluşturmaları nedeniyle kalsifikasyon ve gaz saptanabilir. Belirgin hepatomegali direkt filmlerde kolaylıkla gözlenir. Karaciğerde yer kaplayan lezyonlar komşu diyafragma ve karaciğerin görünen konturlarında belirgin deformasyon yapmıyor ise kitleden şüphelenilmez. Karaciğer lokalizasyonlu radyolüsen görünüm ise abse içerisinde, biliyer sistemde veya portal ven dallarında gaz nedeniyle olabilir.

2.6.2. Ultrasonografi ve Renkli Doppler Ultrasonografi

Yüksek frekanslı ses dalgalarının dokulardan geçişi ve yansıma sırasındaki değişikliklerden yararlanarak, kesitsel ve gerçek-zamanlı görüntüler elde etmeye dayanan noninvaziv bir yöntemdir. Yüksek rezolüsyonu, organ fonksiyonlarından bağımsız olarak uygulanabilirliği, nispeten ucuz maliyeti ve kolay ulaşılabilirliği nedeniyle karaciğer görüntülenmesinde ilk seçilen tanı yöntemidir.

Harmonik görüntüleme teknigi gibi son yıllarda gelişen yeni teknolojiler ile normal ve patolojik doku arası kontur ayrımı artmakta ve çözünürlük konvansiyonel ultrasona göre daha iyi olmaktadır. Harmonik görüntüleme tekniği, renkli ve power Doppler mod ya da eko kontrast ajanlar ile birlikte kullanıldığında daha spesifik bulgular elde edilebilmektedir (167,168). US ile karaciğer anatomisinin pek çok planda incelenmesi mümkündür. US karaciğer kitlelerinin ortaya konmasında duyarlılığı yüksek ancak özgüllüğü düşüktür. Özgüllüğü arttırmak için Doppler US ile vasküler bilginin de eklenmesi gereklidir.

Doppler US ile kitlede veya çevresinde kanlanma görülmemesi benignite lehinedir. Kanlanma saptanması ise akım paternine bakılmaksızın maligniteyi desteklemektedir. Ancak merkezi düşük dirençli arteriyel akım benign olasılığı akla getirmelidir.

2.6.3. Bilgisayarlı Tomografi

2.6.3.1. Kontrastsız BT

Kontrastsız BT görüntülemesi rutin olarak elde edilmez. Fakat bazı durumlarda faydalı olabilir. Bunlar kalsifikasyon, hemoraji, nekroz ve lezyonların prekontrast atenusyon değerlerinin ölçülmesinde faydalı olabilir. Karaciğerin kontrastsız incelemede atenuasyon değeri tipik olarak 45 ± 10 HU'dur. Karaciğer atenuasyonunu glikojen ve demir arttırırken, yağ düşürür. Karaciğer neoplazilerinde su içeriği oldukça yüksek, glikojen ve demir içeriği

düşüktür. Böylece bu tümörler normal karaciğer parakimine oranla daha düşük atenuasyon gösterirler. Karaciğer ile tümör arasında atenuasyon farkının yüksek olduğu kistik, nekrotik veya kalsifik kitlelerde bu inceleme yöntemi etkilidir (169).

2.6.3.2. Tek fazlı BT

Portal venöz fazda (PVF) uygulanır. Metastazların çoğu karaciğere göre hipovasküler olduğu için, rutin incelemeler hepatik boyanmanın maksimum olduğu PVF'de yapılmalıdır. Çoğu hepatik kitle ekilibrium fazı başlamadan yapılan PVF'de saptanır. Pompa kullanılarak 150 ml, % 60 konsantrasyonda kontrast madde, 3 ml/saniye (sn) hızla verilir. Bekleme süresi tipik olarak 70 sn düzeyindedir. Kolimasyon 7 mm ve ''pitch'' değeri tüm karaciğerin tek nefeste taramasına olanak verecek şekilde 1-1.5 düzeyindedir (170,171,172).

2.6.3.2. İki fazlı BT

Arteryel ve portal venöz fazdan oluşur**.** Hipervasküler kitle taramasında arteryel faz daha hızlı enjeksiyon hızı gerektirir. Çünkü saptanabilen kontrast miktarının oluşması için yeterli kontrast maddenin gitmesi gerekir. Total 150-175 ml kontrast madde, 4-5 ml/sn hızla verilir. Arteryel faz için 25-35 sn, PVF için 60-70 sn gecikme zamanı verilir. Kolimasyon arteryel faz için 5, PVF için 7 mm'dir. Pitch 1-1.5 arasında değişir (170,171,172).

2.6.3.3. Üç-dört fazlı BT

Üç fazlı (trifazik) BT'de erken arteryel faz (20 sn geçikme), geç arteryel faz (40-45 sn gecikme) ve PVF (60-70 sn) alınır. Dört fazlı (quadrifazik) BT'de bunlara ek geç seri (3-5 dk veya 10 dk gecikme) uygulanır. Arteryel fazın ikiye ayrılabilmesi için multidetektör BT gereklidir (170,171,172).

2.6.3.4. Geç faz BT

Kontrast madde veriminden 4-6 saat sonra çekilir. Nadiren kullanılır. Kontrast maddenin % 1-2'si safra yollarından atılır. Bu da parankimin gecikmiş boyanmasına yol açar. Prekontrast incelemeye göre % 20'lik dansite artışı olur. Özellikle BT arteriyografide şüpheli lezyonların saptanması için uygulanır. Tümör boyutu, kitle opağı bıraktığı için daha iyi belirlenir. Daha doğru lokalizasyon ve rezektabilite belirlenmesi için yararlı olur (172).

2.6.3.5. Multidetektör BT (MDBT) ile karaciğer kontrast uygulamaları

MDBT'nin devreye girmesiyle karaciğeri birkaç sn'de taramak olanaklı hale geldiğinden kontrast madde fazlarında yeni tanımlar ortaya çıkmıştır. Helikal BT'de tanımlanan arteryel faz; erken arteryel faz (25 sn gecikme) ve geç arteryel faz (portal ven doluş fazı) (35 sn gecikme) olarak ikiye ayrılmıştır. Genel olarak erken arteryel faz; yoğun arteryel boyanma ve minimal portal boyanma ile hepatik venöz ve parakimal boyanmanın

olmadığı durumdur. Geç arteryel fazda ise, portal venöz boyanma, hafif parakimal boyanma ile venöz boyanmanın olmaması söz konusudur (173).

2.6.4. Anjiografi

Hepatik anjiografi ilk olarak karaciğer kitlelerinin ayırıcı tanısında kullanılmıştır. Tümör rezektabilitesini değerlendirmede, küçük vasküler tümörleri saptamada yüksek sensitiviteye sahiptir. Ancak diğer non-invaziv tanı yöntemlerinin geliştirilmesiyle bu amaçla kullanımı azalmış olup, daha çok tümör kemoembolizasyonu gibi girişimsel işlemlerde uygulama alanı bulmuştur (174).

2.6.5. Radyonüklid Görüntüleme

Karacigerin sintigrafik incelemesinde Tc99m-sülfür kolloid kullanılır. Koloidin partikül boyutu 0,1 ile 1,0 mikron arasındadır. Kolloid partikülleri retiküloendotelyal sistem hücreleri tarafından fagositozla alınırlar. Normal şahıslarda retiküloendotelyal sistem hücrelerinin yaklaşık % 85'i karaciğerde, % 10'u dalakta ve geri kalanı kemik iliği ve lenf nodlarındadır. İncelemede karaciğer ve dalak birlikte görüntülenir. Karaciğerin aktivitesi dalaktan daha fazladır. Sintigrafide hipoaktif alanlar perfüzyon yetersizliğini ve/veya kupffer hücrelerinin o kesimde değişik nedenlerle bulunmamasını ya da fonksiyonel olmadığını gösterir. Rölatif olarak artmış, aktivite alanları ise bölgesel perfüzyonun artması ve/veya artmış, kupffer hücresi konsantrasyonuyla birlikte fagositozun artmasını temsil eder. Karaciğer ve dalak arasındaki normal aktivite oranının tersine dönmesi, kemik iliğindeki tutulumla ilişkisiz olarak diffüz hepatik disfonksiyonda, azalmış hepatik perfüzyonda ve artmış splenik perfüzyonda görülür (175).

Pozitron emisyon tomografisi (PET) son yıllarda geliştirilen pozitron yayıcı radyofarmasotiklerden yayılan gamma ışınlarınm saptanmasına dayanan üç boyutlu tomografik bir görüntüleme tetkikidir. BT ve MR'nin tersine anatomik yapıdan çok fizyolojik ve metabolik aktiviteyi gösterir. Henüz morfolojik bozukluk oluşmadığı dönemde metabolik değişikliği gösterebildiği için erken tanı potansiyeli taşıdığı belirtilmektedir. PET'in karaciğer kullanım alanı diğer organlara göre daha kısıtlı olup başlıca HCC evrelemesinde, metastatik lezyonların saptanmasında, lezyonların benign malign ayrımında ve tedavi sonrası takiplerde kullanılmaktadır. Pahalı olması ve bazen hatalı sonuçlar nedeniyle diğer yöntemlerin yetersiz kaldığı durumlarda önerilmektedir .

2.6.6. Manyetik Rezonans Görüntüleme

2.6.6.1. MRG Tarihçesi

Nükleer Manyetik Rezonans olayı ilk kez İsidor Rabi ve arkadaşları tarafından gözlenmiştir. Rabi 1938 yılında yayınladığı 'A new Method of Measuring Nuclear Magnetic Moment' adlı makalesinde 'Nuclear Magnetic Rezonance' kısaca NMR ifadesini kullanan ilk kişi olmuştur. Rabi 1944'de Nobel fizik ödülü ile onurlandırılmıştır. 1946 yılında birbirinden bağımsız çalışan Bloch ve Purcell bazı atom çekirdeklerinin fizikokimyasal olarak adlandırılabilecek özelliklerini tanımlamışlardır. Bloch ve Purcell 1952 yılında Nobel ödülü ile ödüllendirilmiştir. 1950 ve 1970 yılları arasında NMR, moleküler analizlerde kullanılmak üzere geliştirilmiştir. 1970 yılında Damadian MR'da tümörlü dokuların sağlıklı dokulara göre farklı sinyaller verdiğini göstermiştir. 1973 yılında Lauterbur tarafından ilk NMR görüntüsü elde edilmiştir. 1975 yılında Ernst faz ve frekans kodlama yöntemi ile MR görüntülemeyi önererek modern MRG'nin temelini oluşturmuştur. Ernst fourier transformunun kullanılabileceğini düşünmüş ve başarı ile uygulamıştır. 1977'de Mansfield çok hızlı görüntüleme yöntemi EPI tekniğini geliştirmiştir. 1980'de Hawkens multiplanar görüntü alabilme özelliğini ortaya çıkarmış ve ilk lezyonu tanımlamıştır. 1980'li yılların başında kontrast madde kullanılmaya başlanmıştır. 1993'de fonksiyonel manyetik rezonans görüntüleme (fMRG) tekniği geliştirilmiştir. Ülkemizde ilk MRG cihazı 1989 yılında Dokuz Eylül Üniversitesi Tıp Fakültesi'nde kurulmuştur. Bunu takip eden yıllarda MR cihazlarının sayısı hızla artmıştır (176).

2.6.6.2. MRG Temel Fizik Prensipleri

MRG, kuvvetli bir manyetik alan (Bo), radyofrekans (RF) pulsları ve gradyent alanların kullanıldığı bir görüntüleme yöntemidir. Yüksek kontrast rezolüsyonu, iyonizan radyasyon içermemesi ve istenilen yönde kesitlerin elde olunabilmesi, yeni görüntüleme yöntemleri ile insan vücudunda anotomik yapıların yanı sıra fizyolojik, fizyopatolojik ve biyokimyasal değişikliklerinde gösterilebilmesi bugün MRG'yi en önemli görüntüleme yöntemi yapmaktadır (176).

MRG, manyetik bir alanda, elekromanyetik radyo dalgalarının vücuda gönderilmesi ve geri dönen sinyallerin görüntüye dönüştürülmesi temeline dayanan bir görüntüleme yöntemidir (177).

Atomların çekirdek yapısını proton ve nötron adı verilen nükleonlar oluşturur. Manyetizma elektirik yüklü partiküllerin hareketi sonucu oluşur. Nötronlar yüksüz olarak bilinse dahi bunlara bağlı olarak da manyetizma oluşabilmektedir, çünkü bunlar daha küçük

elektirik yüklü partiküller içerirler (178). Bütün nükleonlar kendi etrafında devamlı olarak spin hareketi denilen dönüşler yaparlar. Bu spin hareketleri sayesinde nükleonlar doğal bir manyetik alan oluştururlar. Dış manyetik alanların yokluğunda bu momentler rastgele dağılmıştır (151). Çekirdekteki nükleonlar eğer çift sayıda ise birbirlerinin spin hareketlerini ortadan kaldıracak şekilde dizilim gösterirler. Ancak tek sayıda nükleon içeren atomlarda doğal manyetizasyon veya başka deyişle net bir manyetik dipol hareketi bulunur. Rezonans etkisinin oluşturulmasında altta yatan temel kavram budur (177).

MRG'de manyetik dipol hareketine sahip çekirdeklerden yararlanılır. Biyolojik oluşumlarda bu özelliğe sahip hidrojen, karbon, fosfor, sodyum atomları bulunmaktadır. Bunlardan hidrojen atomu tek bir protondan ibaret çekirdek yapısı ile en güçlü manyetik dipol hareketine sahip olması ve insan vücüdunda (özellikle su ve yağ dokusunda) çok miktarlarda bulunduğundan dolayı (tüm atomların % 80'i) MRG'de sinyal kaynağı olarak tercih edilmektedir (şekil 2) (177). Normalde dokularda rastgele dağılmış ve net manyetizasyonu sıfır olan H+ çekirdeklerinin dipolleri, güçlü bir manyetik alan içine yerleştirildiğinde (Bo), dış manyetik alana paralel ve antiparalel dizilim gösterirler. Paralel dizilim daha az enerji gerektirdiği için, atomlardan biraz fazlası (1.5 Tesla gücündeki bir manyetik alanda bu fark milyonda ortalama 5 dipol) bu dizilimi antiparalel dizilime tercih eder ve böylelikle net manyetik vektör ana manyetik alana paralel olur (177,179). Buna longitudinal manyetizasyon denir (şekil 3).

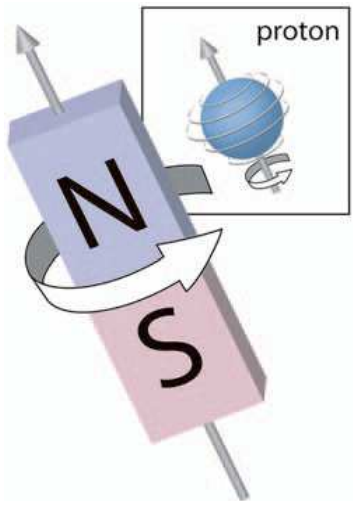

Şekil 2: Pozitif yüklü protonlar kendi etraflarında yaptıkları dönme hareketi sonucunda çevrelerinde bir manyetik alan oluşumuna neden olmaktadırlar

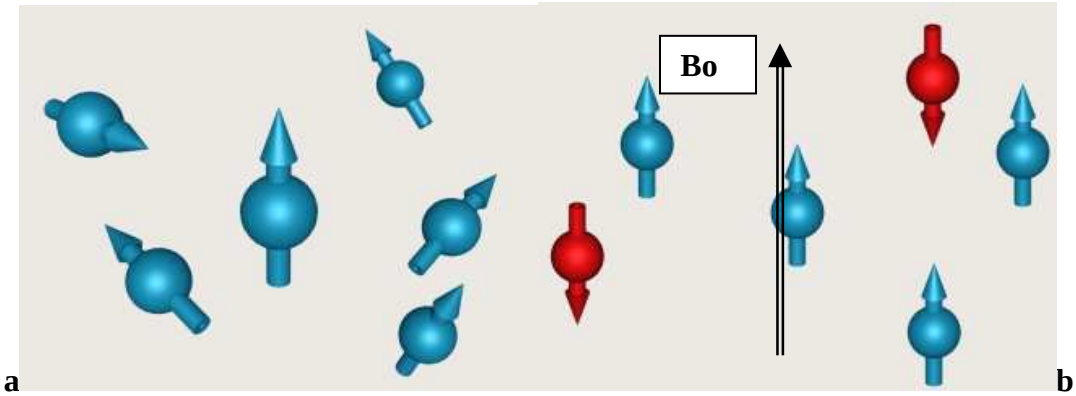

a b

Şekil 3: (a) Spinlerin ortamda rastgele dizilimi, (b) Bo manyetik alanına konulduğunda manyetik alan yönüne paralel ve antiparalel dizilimi

Protonlar kendi etraflarındaki spin hareketine devam ederken, bir yandan da dış manyetik alanın gücü ile orantılı olarak bu manyetik vektörün aksı etrafında salınım (precession) hareketi yaparlar. Protonların güçlü manyetik alan etkisi altında yaptıkları bu salınım hareketi belli bir düzen göstermez; başka bir ifade ile, protonların bu hareketi birbiri ile uyumlu değildir (aynı anda vektör uçları salınım çemberinin değişik noktalarındadır). Bu konuma out-of-phase denir. Dönüş hareketi bu nedenle manyetik alan çizgilerinin çevresinde topacın dönüş hareketi gibi bir seyir gösterir (Şekil 3a). Salınım hareketinin frekansı Larmour denklemi ile belirtilmiştir.

W (salınım frekansı) = g (gyromanyetik katsayı = sabite) x Bo (manyetik alan gücü) Formülüze edilen bu değer hidrojen atomu (H+) için 42.6 MHz / Tesla'dır (148,150,153). İncelenen bölgedeki hidrojen çekirdekleri ancak kendi frekanslarındaki bir radyofrekans (RF) pulsu ile uyarılabilirler.

2.6.6.3. Doku Manyetizasyonun Ölçümü

Ana manyetik alana (Bo) paralel ortaya çıkan net vektöryel manyetizasyon (Mo) longitudinal manyetizasyon olarak ifade edilir. Bu vektörlerin gösterdikleri longutidinal yön z aksı olarak adlandırılır (birbirine dik iki düzlemde 3 doğrusal yön vardır: x, y ve z). Sinyal yani görüntü oluşturmak için kullanılan vektör budur. Bu longitudinal manyetizasyon (Mo), dış manyetik alanla aynı yönde olduğu için direkt olarak ölçülemez. Bu manyetik alanının ölçülebilmesi için, yönünün değiştirilmesi gerekmektedir ve bu işlem de RF pulsu ile

gerçekleştirilir. Dokunun manyetizasyonu (Mo) ancak Bo yönüne dik bir düzlemde (x-y düzlemi) olçülebilir. Uyguladığımız RF pulsunun 2 önemli etkisi vardır.

1. Protona enerji transferi olur, buna bağlı olarak düşük enerji seviyesindeki bazı protonlar yüksek enerji seviyesine ulaşır (bunun anlamı; bazı protonlar parelel konumdan anti-parelel konuma yer değiştirirler).

2. Aynı frekansda ancak düzensiz biçimde salınım hareketi (out-of-phase) yapan protonlar in-phase konumuna ulaşırlar (bunun anlamı ise; protonların vektör uçlarının aynı anda, salınım çemberinin aynı noktasında olmasıdır).

Uyguladığımız RF pulsu ile z aksı boyunca var olan manyetizasyon miktarı her iki yönde eşit olacağından birbirinin etkisini ortadan kaldırır, Mo ortadan kalkar. Her iki yöndeki spinler aynı fazda olacakları için bunların x-y düzlemlerindeki izdüşümleri bir vektör oluşturur. Bu izdüşüm vektör transvers manyetizasyondur (Mx-y). Bu vektör Mo vektörüne dik olduğu için, bunu sağlayan güç ve süredeki radyo dalgası atımına 90° RF pulsu denir (Şekil 4).

Ana manyetik alan içindeki, net manyetik vektörü ana manyetik vektör ile parelel olan dokuya 90° RF puls uygulandığında, dokunun net manyetik vektörü z ekseninden 90° saparak x-y düzleminde dönmeye başlamaktadır. Bu anda sisteme alıcı sargı (receiver coil) ekleyecek olursak belli frekansda devamlı dönmekte olan bu manyetik vektör, alıcı sargıda elektirik akımına (sinyal) neden olmaktadır. Ancak elde ettiğimiz bu sinyalin amplitütü ana manyetik alanın homojen olmaması ve doku içindeki mikroskobik manyetik çevre farklılıkları nedeni ile zamana bağlı olarak çok hızlı bir biçimde azalmaktadır. Bu olaya serbest indüksiyon kayboluşu (free induction decay = FID) denmektedir. FID sinyali, transvers manyetizasyonun tamamlanmasını takiben maksimum düzeyde iken zamanla giderek azalmaktadır (175,177,180).

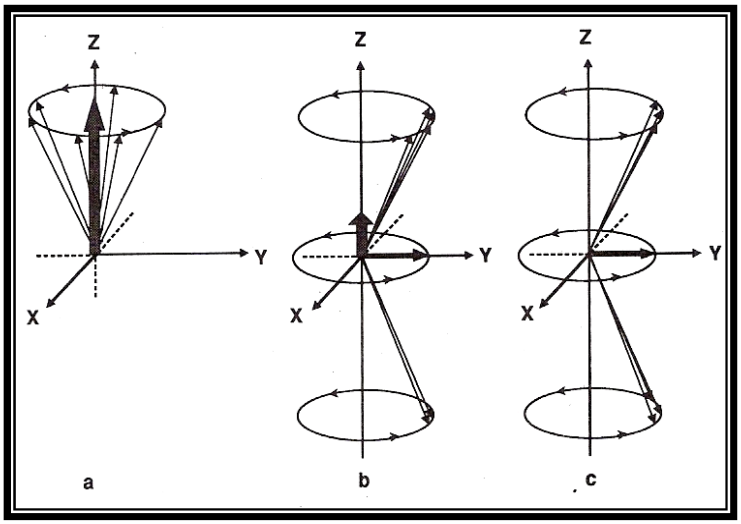

Şekil 4: Z ekseninde görülen longitudinal manyetizasyona dik oluşan Y eksenindeki transvers manyetizasyon

2.6.6.4. T1,T2,T2* relaksasyon zamanları

Verilen RF pulsu kesildiğinde longitudinal manyetizasyonun geri kazanılması ile eş zamanlı olarak transvers manyetizasyon azalır ve yok olur. Bu süre ise transvers relaksasyon zamanı olarak bilinir (181). İki tür relaksasyon vardır:

1) T1 relaksasyon (spin-lattice relaksasyon): RF pulsu ile alınan enerji çevreye verilir.

2) T2 relaksasyonu (spin-spin relaksasyon): Çevreye enerji aktarımı yoktur. Protonlar içinde bulundukları moleküllerin özelliklerine göre birbirlerinin enerji düzeyini değiştirirler (182).

Dokudaki protonlar ile aynı frekansta RF pulsu gönderildiğinde, bazı protonlar gönderilen bu enerjiyi alarak eksternal manyetik alana antiparalel hale geçerler. Bu süre zarfında longitudinal manyetizasyon giderek azalarak transvers manyetizasyona döner. RF pulsu kesildiğinde ise yüksek enerjideki protonlar yüklenmiş oldukları enerjilerini geriye, sinyal şeklinde vererek başlangıç durumlarına geri dönerler. Transvers manyetizasyon hızla kaybolurken, longitudinal manyetizasyon yeniden kazanılır. İşte, 90° RF pulsu verildikten sonra, eksternal manyetik alan yönündeki longitudinal manyetizasyonun, % 63'nün yeniden kazanılması için gereken süre T1 relaksasyon zamanı olarak bilinir. T1 relaksasyon süresi ana manyetik alanın gücüne ve dokuların iç yapı özelliklerine bağlı olarak değişiklik göstermektedir.

90° RF pulsu verilmesinden hemen sonra transvers manyetizasyon gücü, 90° pulstan önceki longitudinal manyetizasyonun gücüne eşittir. Yanı sıra, protonların spin hareketi ana

manyetik alan yönündeki gibi aynı fazda (in-phase) oluşmaktadır. RF pulsunun kesilmesini takip eden zamanda, in-phase konumunda salınım yapan protonların mikroskopik manyetik çevre farklılığına bağlı olarak, bazılarının daha hızlı, bazılarının daha yavaş salınım yapmaları nedeniyle, zaman içerisinde protonlar arasındaki bu uyum kaybolmaktadır. Protonlar arasındaki uyum bozulmakta (out-of-phase) ve transvers manyetizasyon ortadan kalkmaktadır. 90° RF verildikten sonra maksimum düzeye ulaşan transvers manyetizasyonun % 37 seviyesine inmesine kadar geçen süreye "T2 relaksasyon zamanı" denir (177,180).

Hem mikroskobik manyetik çevre farklılıklarından kaynaklanan hem de eksternal manyetik alan inhomojenitelerinden kaynaklanan relaksasyona T2* relaksasyon denmektedir. Gerçek T2 ise sadece mikroskobik manyetik çevre farklılıklarından etkilenmektedir. Eksternal manyetik alan inhomojenitelerden bağımsızdır. T2*, GE sekansındaki, transvers manyetizasyon azalışının süresini belirtir (177).

2.6.6.5. Görüntünün Elde Edilmesi

Görüntü elde edebilmek için transvers manyetizasyonun RF pulsları dizisi kullanılarak birçok kez oluşturulması gerekir. Eksitasyon pulsları arasındaki zamana tekrarlama zamanı Repetition Time (TR) denir. RF pulsundan elde edilen sinyale (echo) kadar geçen süreye echo time (TE) denir. RF pulslarının düzeni, TR ve TE belirlenerek puls sekansları oluşturulur.

MR görüntüleri dijitalize edilmiş MR sinyalleridir. Vücutta çeşitli yerlerden gelen sinyallerin lokalizasyonları Fourier görüntüleme tekniği ile MR görüntüsü iki veya üç boyutlu olarak elde edilir. MR görüntüsü pikseller ve voksellerden oluşur. Pikselin boyutları MR görüntüsünün rezolüsyonunu belirler. Piksel ekrana yansıyan iki boyutlu alan, voksel ise sinyalin alındığı asıl doku volümüdür.

MR'de görüntüyü oluşturabilmek için sinyalin nereden geldiği bilinmelidir. Bunun için x,y,z yönlerinde gradyentler kullanılır. Gradiyentlerin manyetik alanları her zaman z aksisi boyunca yönelmiştir. Magnet içindeki manyetik alanı kademeli olarak artırıp azaltabilirler. Buna bağlı olarak farklı manyetik alan gücüne maruz kalan protonlar farklı frekanslarda salınım yaparlar. Böylece hangi vokselden sinyal aldığı anlaşılabilir (176).

2.6.6.5.1. Kesit Belirleme

Aksiyel planda bir kesit elde etmek için Bo alanına paralel z gradyenti uygulanarak baştan ayak ucuna kadar protonların salınım frekanslarının farklı olması sağlanır. Sagittal ve koronal kesitler için sırasıyla x,y gradyentleri seçilir. İstediğimiz kesitteki protanların larmor frekanslarına uygun eşit frekansta RF pulsu ile uyararak bu kesitteki protonlardan sinyal elde

edebiliriz. RF pulsu ile sadece aynı frekanstaki protonlar uyarılabildiğinden kesit dışındaki protonlar bundan etkilenmezler. Kesitin lokalizasyonu RF pulsunun frekansının değiştirilmesi ile kontrol edilir (176).

2.6.6.5.2. Frekans Kodlama

Sinyalin hangi vokselden geldiğini belirlemek için kesit belirleme gradyentine dik planda (genellikle x yönünde) başka bir gradiyent sistemi çalışır. Buna da frekans kodlama gradyenti denir. Kesitin x boyutundaki frekans değerleri tedrici olarak değişir. Böylece görüntünün x boyutu, kademeli olarak bildiğimiz oranlarda değişen frekanslardaki sütünlara ayrılmış olur (175,176).

2.6.6.5.3. Faz Kodlama

MRG'de MR sinyalinin lokalizasyonu için bir yöntemdir. Kesit düzleminin y aksı boyunca uygulanır. Burada bir gradiyent puls sekansının başlangıcında RF pulsundan sonra açılır ve kapatılır. Bir sonraki TR'li puls sekansında faz kodlama gradyenti arttırılır. Her gradiyent uygulaması bir faz kodlama adımıdır (176).

Frekans kodlama ile bir yönde, faz kodlama ile diğer yönde bantlara ayrılan görüntü alanında, uygulanan gradyentlerin şiddetlerine göre voksellerin faz ve frekans değerleri önceden bilinir. Ölçülen sinyaller taşıdıkları bu değerlere bakılarak lokalize edilir (175).

2.6.6.5.4. Veri toplama, depolama ve görüntüye çevirme

MR de her RF pulsundan sonra saptanan sinyal, her ne kadar faz ve frekansla kodlanmış lokalizasyon bilgileri taşıyorsa da, karmaşık tek bir sinyalden ibarettir. Bu sinyal bu şekliyle kullanılamaz; faz ve frekans komponentlerine göre analiz edilerek geldikleri noktalar ile birlikte amplitüdü saptanmalıdır. Görüntü sinyalin amplitüdü ile oluşturulur.

Analiz işlemi için sinyaller önce dijitalize edilerek bir frekans depolama alanına (k-alanına) yerleştirilir. K-alanı pozitif ve negatif uzaysal frekans değerlerinden oluşan bir matrisden ibarettir. Alanın matris sayısını x eksende frekans kodlama, y eksende faz kodlama basamağı sayıları belirler. Alanın doldurulması için puls sekansı, faz kodlama basamak sayısı kadar tekrar edilmelidir.

Gradyentlerin ortası sıfır her iki ucu en yüksek ve en düşük pik değerlerindedir. K-alanının merkezine yüksek amplitüdlü-düşük frekanslı sinyaller, periferine ise yüksek frekanslı-düşük amplitüdlü sinyaller yerleşmiş olur. K-alanının merkezi, görüntünün kontrastını ve ana yapılarını belirleyen verileri, periferi ise kenar ve detay bilgilerini (çözümleme) taşır.

K-alanı bu şekilde doldurulduktan sonra bu verilerin analiz edilerek görüntüye çevrilmesi Foruier Değişim yöntemi kullanılarak yapılır. Her sıra ve her kolon ayrı ayrı

Foruier değişimden geçirilerek voksellerin taşıdığı sinyal amplitüdleri saptanır ve piksellerin gri ölçek değerlerine çevrilerek MR görüntüsü elde edilir.

Üç boyutlu Foruier değişim bir hacim görüntüleme yöntemidir. Geniş bandlı non selektif RF pulsu ile çalışır. Üçüncü boyuta da faz kodlama gradyenti uygulanır. Rekonstrükte görüntülerin sinyal / gürültü oranı 2B kesitlerinkinden daha yüksektir (175).

2.6.6.5.5. Hızlı görüntüleme teknikleri

Half - Fourier transformasyon: Faz kodlama doğrultusunda, sinyallerin yarısından biraz fazlasının toplandığı, geri kalanının ise bilgisayar tarafından tamamlanması ile görüntünün oluşturulduğu bir tekniktir. Tetkik süresi kısalır ancak sinyal / gürültü oranı azaldığı için rezolüsyon olumsuz etkilenir**.**

Rektangular FOV: K-alanının boyutlarında küçülme olmadan, faz gradyentlerinin gücü sabit tutulurken çizgi aralıkları arttırılıp, çizgi sayısı azaltılır. Rezolüsyon kaybı olmaz. FOV y ekseninde yarıya inmiş olur (177).

Paralel Görüntüleme Teknikleri: Temel özelliği herhangi MR metodları ile de birlikte kullanılabilen kesit süresini azaltmasıdır. Görüntü oluşturulurken birden fazla sayıda yüzeyel koilin faz kodlama yönünde pozisyonlandırılması ve birbirlerine paralel kullanımı ile sargıların hepsinin sinyalleri birbirilerine paralel yakamalarından ötürü bu tekniğe paralel görüntümle adı verilmektedir (183).

2.6.6.6. Temel Puls Sekansları

MR görüntülerinin T1, T2 ya da proton dansite ağırlıklı olmaları, görüntülerin kontrast ve boyutsal rezolüsyonlarının belirlenmesi ve sinyal-gürültü oranı gibi özellikleri çeşitli parametreler kullanılarak elde edilir. Bu görüntü özellikleri, RF pulsun tekrarlanma sıklığı, dokulardan gelen sinyallerin dinlenme zamanı, uygulanan gradyentlerin gücü ve zamanlaması gibi faktörler değiştirilerek manipüle edilebilir. Bu manüpilasyonlarla belirli uygulama ve zamanlama paremetlerine sahip puls sekansları oluşturulur (176). 4 temel puls sekansı vardır.

1. Partial Saturation /Saturation Recovery Sekans

Ard arda 90° RF pulslarının verilmesi ve FID sinyallerinin toplanması şeklinde uygulanan sekans şeklidir. TR uzun seçilirse görüntü proton ağırlıklı (saturation recovery), TR kısa seçilirse görüntü T1 ağırlıklı oluşacaktır (partial saturation) (180).

2. Spin Eko Sekans (SE)

Klinik MR görüntülemede en sık kullanılan sekanstır. SE gradyent koillerin oluşturduğu magnetik inhomojeniteleri kompanse ederek sinyal ölçümlerini mümkün olduğunca dokuya özgü yapmaktadır.

90° RF pulsu verilip kesildikten sonra longitudinal manyetizasyon yeniden oluşmaya, transvers manyetizasyon ise azalmaya başlar. Protonlar çevre inhomojenitelerine bağlı olarak dephase olur. Sonuçta protonların bir kısmı hızlı, bir kısmı daha yavaş spin hareketi yapmaya başlarlar. Hızlı hareket edenler öne, yavaş hareket edenler arkaya düşer. Bu farklılığı gidermek için spin eko sekansta 90° RF pulsundan sonra 180° ikinci bir pulse verilir (TE'nin yarısı süresinde), tüm protonlar saat kadranı yönünde ters yöne çevrilir. Sonuçta 180° pulse öncesi hızlı olmaları nedeniyle önde yer alan protonlar bu kez en arkaya düşer, arkada olan yavaş protonlar ise öne geçmiş olur. Yine TE/2 süresince vakit geçtiğinde arkadaki hızlı protonlar öndeki yavaş protonları yakalamış olur. Sonuçta protonların çoğu tekrar aynı fazda spin hareketi yapmaya başlarlar. TE süresi tamamlandığında dokunun sinyalleri olçülür. Bu teknik ile eksternal inhomojeniteler giderilerek dokuya özgü gerçek T2 releksasyon zamanı ölçülmüş olur. SE sekansta T1 ağırlıklı, T2 ağırlıklı ve proton dansite görüntü almak için iki parametre kullanılır: TR ve TE.

Uzun TR (2000 msn ve üzeri) / kısa TE (25 msn ve altı): TR uzun seçildiğinde dokuların longitudinal relaksasyonunun oluşması için yeterli süre verilmiş olur. Bu durumda dokuların T1 sinyalleri eşit oranda kaydedilir. TE süresi kısa seçildiğinden dokular arası sinyal farklılığını kaydedecek zaman kalmayacaktır. Elde edilen sinyal dokudaki proton miktarına bağlı olacaktır. Bu şekilde elde edilen görüntülere proton dansite imajlar denir.

Uzun TR (2000 msn ve üzeri) / uzun TE (60 msn ve üzeri): TR uzun olduğu için dokular arası T1 farklılıkları olmayacaktır. Ancak TE uzun seçildiğinden dokular arası T2 farklılıklarının oluşması için yeterli süre geçecektir ve T2A görüntüler elde edilecektir.

Kısa TR (700 msn ve altı) / kısa TE (25 msn ve altı): TR kısa seçildiği için dokular arası manyetizasyon farklı değerlerde olacaktır. Kısa TE ile T2 sinyal farklılıkları henüz oluşmadığından görüntüler T1A olacaktır. T1A görüntülerde anatomik detay, T2A görüntülerde dokuların karakterizasyonunda daha duyarlıdır (177,180,183,184).

3. İnvertion Recovery Sekanslar

Bu grupta IR, STIR, FLAIR sekansları bulunmaktadır. Invertion recovery, konvansiyonel spin eko sekanstan üretilmiştir. Sekansın en başında 180° bir RF pulsu uygulanır. Puls sonrasında ters dönen longitudinal vektör eski konumuna dönmeye başlar. Bu

süreç içersinde bir noktada “0” değerine (null point) ulaşır ki bu süre her doku komponenti için farklıdır. 90° RF pulsu tam bu sıfır noktasında uygulanırsa transvers düzleme yatırılacak manyetizasyon olmayacağı için o dokudan sinyal alınamayacaktır.Bu özellik kullanılarak bazı dokulardan gelen sinyaller baskılanır. 180° puls ile 90° puls arası geçen süre invertion time (TI) olarak adlandırılır.

Short Tau Invertion Recovery (STIR) sekansta TI çok kısa seçilir (180 ms) ve yağ dokularından gelen sinyal baskılanır.

Flu Attenuated İnvertion Recovery (FLAIR) sekansta ise daha uzun TI değerleri seçilerek (2400 ms) BOS ve T1 relaksasyon zamanları uzun olan dokuların sinyalleri baskılanır (177,180,183,184).

4. Gradient Eko Sekanslar (GRE)

Hızlı imaj elde etmek için geliştirilen bir tekniktir. Bir imaj sekansında en çok vakit alan parametre TR faktörüdür. Spin Echo sekansta 180° puls ile yapılan dephasing-rephasing işlemi kısa TR ile mümkün değildir. GRE tekniğinde bu sorunları çözmek için:

1. Spinleri dephase etmek: 180° puls yerine manyetik alan gradyentleri kullanılır. Frekans kodlama gradyenti açılarak protonlarda dephasing sağlanır. Belli süre sonra manyetik gradyent tekrar, bu kez ters yönde açılır ve rephase işlemi gerçekleştirilir. GRE sekanslarda 180° pulsu olmadığı için manyetik alanın inhomojenitesi etkisizleştirilemez. Dephase ve rephase olayı ayrı yönde yapıldığı için alan inhomojenitesi tersine artar. Dolasıyla GRE sekanslarda ölçülen dokunun T2 değeri değil T2* değeridir (177, 184).

2. TR kısa ise longitudinal manyetizasyon azdır. 90° den az puls vererek longitudinal manyetizasyonun tamamı yok edilmeden bir kısmı korunur. Sonuçta kısa TR sonrası puls tekrarlandığında transvers plana döndürülecek longitudinal manyetizasyon sağlanmış olur.

İmajın özelliğini flip angle (FA) ve TE belirler. FA, x-y ekseninde oluşturulacak olan net manyetizasyonun derecesini verir. Genellikle 1-90° arasında seçilir. Yüksek FA açısı ve kısa TE T1A görüntü, düşük FA açısı ve uzun TE T2A görüntüyü temsil eder (177,184).

T1 Ağırlıklı: FA 45° ve üzeri, TE kısa (5 msn altı)

T2 Ağırlıklı: FA 20° ve altı, TE uzun (10 msn üstü)

Proton dansite: FA 20° altı, TE kısa görüntüler elde edilmesini sağlar. GRE ile manyetik inhomojeniteler saptanır ve en önemli avantajı hızlı çekim tekniği olmasıdır (177,180,183,184).

2.6.6.7. Hızlı Görüntüleme Sekansları

Konvansiyonel spin eko incelemelerdeki tetkik süresinin uzunluğu nedeniyle hareket artefaktlarının ortaya çıkması ve bu tekniğin fonksiyonel incelemelerde yetersiz kalması, hızlı ve yeni tetkiklerin geliştirilmesini gündeme getirmiştir. Sonuçta GRE ve SE T2 ağırlıklı sekanslardan modifiye edilmiş, uygulamalar kullanılmaya başlanmıştır.

Hızlı MR görüntülemeye olanak sağlayan sekansları 4 ana grupta toplamak mümkündür.

1. Hızlı Gradient Eko, 2. Hızlı Spin Eko (FSE,TSE), 3. Turbo Invertion Recovery, 4. Diğerleri

1) Hızlı Gradient Eko

Standart GRE sekansların modifikasyonu ile elde edilmekte ve iki ana grupta toplanmaktadır**.**

a) Steady State Coherent Teknikler

Sinyal oluşumunda hem longitudinal hem de transvers manyetizasyon komponentlerini kullanırlar. Bunun için de steady state (SS) etkisinden faydalanılır. Kısa TR değerleri kullanıldığında (incelenen dokunun T2 değerinden kısa), dokuda transvers relaksasyon tamamlanamaz ve ortamda longitudinal manyetizasyon ile birlikte sürekli bir halde transvers manyetizasyon da bulunur. Bu durum SS etkisi olarak bilinir ve bu sayede T2 süresi uzun yapıların daha fazla sinyal vermesi sağlanmış olur. Değişik firmaların cihazlarında farklı isimler ile adlandırılır. GRASS (Gradient Recalled Acquisation at Steady State), FISP (Fast Imaging with Steady State Precession), GFE (Gradient Field Echo), FFE (Fast Field Echo) bu isimlerden bazılarıdır. GE T2 ağırlıklı görüntüler elde etmek için kullanırlar ve TR süresi genelde 50 msn civarındadır (177).

b) Steady State Incoherent Teknikler

Görüntü oluşumunda, ardışık RF pulsları arasında oluşan longitudinal manyetizasyondan faydalanılır. Bu teknikte steady state gelişimi engellenerek hızlı T1A GRE görüntüler elde edilir. Her RF pulsundan önce baskılayıcı (spoiling) gradiyent uygulanarak rezidüel transvers manyetizasyonlar elimine edilir. FLASH (Fast Low Angle Shot), SPGR (Spoiled GRASS), CE-FFE-T1 (Contrast Enhanced Fast Field Echo with T1 weighting), GFE (Gradient Field Echo) gibi isimleri vardır.

c) Manyetization Prepared GRE (MP-GRE)

Hızlı GRE sekanslarda doku kontrastı düşük seviyelerde olduğu için sekans öncesinde hazırlayıcı pulsların eklenmesi düşünülmüştür. Bu şekilde T1 ve T2 kontrastları arttırılmış

olur. T1 kontrastının arttırılması için 180° nonselektif hazırlayıcı puls ile doku manyetizasyonu tersine çevrilir (inversiyon). İnversiyon süresi kadar sonra GRE sekansı uygulanır. T2 kontrastı için ise 90/180/90° puls kombinasyonları uygulanır. Bu sekansın değişik cihazlardaki isimleri şunlardır: Turbo FLASH (turbo version of Fast Low Angle Shot), FGR (Fast GRASS), FS (Fast Scan), RS (RapidScan) (177).

2) Hızlı Spin Eko (FSE, TSE)

Konvansiyonel SE'den temel farkı, 90°'lik RF pulsundan sonra k- alanına birden fazla faz çizgisi doldurulmasıdır. Fast Spin Eko (FSE), Turbo Spin Eko (TSE) ve Rapid Acquisation Relaxation Enhancement (RARE) adları ile tanımlanan bu teknik temelde SE sekansıdır, ancak k-alanının matematiksel analizi bakımından konvansiyonel SE sekansından farklılık gösterir. Konvansiyonel SE'de her TR süresi kadar satır taranırken faz kodlama matrisi kadar da TR tekrar edilir, böylece gerekli süre TR x faz kodlama matrisi x NEX olarak belirlenir. Hızlı SE'de ise Echo-Train Lenght (ETL = Turbo faktör) olarak isimlendirilen bir parametre vardır ve her TR süresinde k-alanında taranan satır sayısını gösterir. Bu sayı 2-32 arasında değişir. Hızlı SE'de ETL değeri uzun tutuldukça tetkik süresi kısalır ve T2 kontrastı artar, ancak sinyal / gürültü oranı, görüntü netliği ve kesit sayısı azalır. Diğer bir problem ise çok sayıda 180° puls uygulamasından kaynaklanan artmış, RF birikimi ve manyetizasyon transfer etkisidir.

Single-Shot Fast Spin Echo (SSFSE), esas olarak FSE ile aynıdır. Sadece birkaç 100 msn'de yeterli kalitede görüntüler elde edebilmektedir. MR-ürografi, MR kolanjiyografi, MR myelografi gibi uygulamaları bulunmaktadır.

HASTE (Half-fourier acquisition single-shot TSE) tekniğinde ise k-alanı Half-Fourier metodu ile doldurulur. Çekim süresi daha kısadır, ancak klasik RARE tekniğine göre T2 ağırlığı daha düşüktür. MR-ürografi uygulamalarında renal parankimi de göstermesi nedeniyle tercih edilmektedir (177).

3) Turbo Invertion Recovery

Bu sekansta bir inversiyon pulsundan sonra uygun bir Tl kadar bekledikten sonra 90° eksitasyon pulsu uygulanır ve bunu 180° RF puls serisi takip eder. Hızlı STIR tekniği elde edilmiş olur. Kas-iskelet sistemi görüntülemesinde yaygın olarak kullanıhr. Uzun TE ve uzun Tl kullanıldığında ise BOS sinyali baskılanır ve FLAIR sekansı elde edilmiş olur (177).

4) Diğer Hızlı Görüntüleme Sekansları

a) Ekoplanar Görüntüleme (Echoplanar Imaging = EPI)

Klinik olarak kullanışlı, en hızlı MR görüntüleme tekniğidir. Diğer tekniklerden en önemli farkı kesit görüntüsünün tek RF pulsu ile oluşturulmasıdır. Görüntüleme süresi birkaç saniye ile ifade edilebilecek düzeye inmiştir. En önemli dezavantajı ise görüntülerin geometrik rezolüsyonunun ve sinyal / gürültü oranının düşük olmasıdır. EPI'de SE ve GRE teknikleri mevcuttur. SE EPI'de RF pulsundan sonra 180° pulsu uygulamasının ardından, frekans kodlama gradiyentinin hızlı bir biçimde açılıp kapanması ile k- alanı yani data matrisi doldurulmakta, her gradient eko ayrı ayrı faz eksenine şifrelenmektedir. GRE-EPI ise ilk RF pulsundan sonra, gradiyent kullanılarak spinlerin tekrar odaklanıp sinyal elde edilmesi temeline dayanır. Görüntü kontrastı T2* ağırlıklıdır. Manyetik alan inhomojenitelerine duyarlıdır. Hızlı MRG tekniği olan EPI, endojen ve ekzojen kontrast maddeler verilerek gerçekleştirilen ultra hızlı çekimlerle fonksiyonel incelemelere olanak saglamıştır. Perfüzyon ve difüzyon çalışmaları başta olmak üzere MR floroskopi ve sine kardiyak incelemeler EPI sayesinde yapılabilmektedir (177).

b) GRASE (Gradiyent ve Spin Eko)

Gradient ve SE sekanslarının birleştirilmesi ile elde edilir. Refoküs işlemi uygulanmış bir SE ile refoküs işlemi uygulanmış GE'den gelen bilgilerin birleştirilmesi ile görüntüler daha az RF pulsu ile daha hızlı elde edilebilir. Dezavantajı kimyasal şifte ve manyetik suseptibiliteye daha duyarlı olmasıdır (177).

c) Manyetizasyon Transfer (MT)

Görüntüleme sekansından hemen önce uygulanan geniş bantlı bir satürasyon pulsu ile, sinyale katkısı kısıtlı olan bağlı proton havuzu satüre edilir. MT etkisi ile kas ve beyin gibi solid dokulardan gelen sinyal parsiyel olarak suprese edilir. Bu teknik MR anjiyografide zemini suprese etmede ve beyinde kontrastlı T1 ağırlıklı görüntülemede kullanılmaktadır. Özellikle beyaz cevher gibi bağlı protonlarm miktarı fazla olan dokuların sinyali baskılanarak kontrast tutan lezyonların görülebilirliği arttırılmaktadır (177).

2.6.7.8. Difüzyon Ağırlıklı MRG (DAG)

Difüzyon; moleküllerin kinetik enerjilerine bağlı olarak rastgele mikroskobik hareketlerine denir. Bu yöntemde görüntü kontrastı suyun moleküler hareketine bağlıdır. Temel özelliği doku içindeki su moleküllerinin hareketlerini yansıtması, böylece doku integrasyonu hakkında bilgi sağlamasıdır (185,186).

Hücresel düzeydeki sıvı hareketi izotropik ya da anizotropik olabilir. İzotropik difüzyon, mikroyapıları rastgele dizilmiş ya da moleküllerin hareketine düzenli engeller göstermeyen dokularda difüzyon her yöne doğru eşit olur. Anizotropik difüzyon hareketi ise mikroyapıları belirli bir düzenle yerleşmiş olan dokularda difüzyon bir yönde diğer yönlere göre daha fazla olabilir (185). Şekil 5'de moleküler difüzyon hareketi şematize edilmiş olarak görülmektedir.

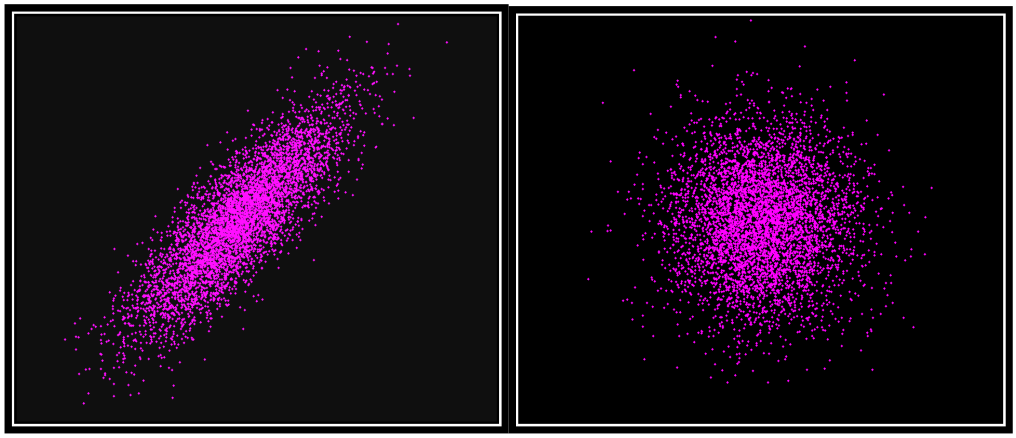

Şekil 5: a) Anizotropik b) İzotropik

Biyolojik dokulardaki su difüzyonu kısıtlanmasının derecesi hücre membranlarının sağlamlığı ve doku selüleritesi ile orantılıdır (187,188). Su moleküllerinin hareketi çok sayıda intakt hücre membranlı yüksek hücresel dansiteli dokularda daha fazla kısıtlanmaktadır (örneğin tümör dokusu). Lipofilik hücre membranları hem intraselüler hem ekstraselüler su moleküllerinin hareketine bariyer olarak rol oynamaktadır. Düşük selüleriteye veya hasarlı hücre membranına sahip alanlarda su moleküllerinin difüzyonu daha az kısıtlanmaktadır. Düşük selüleriteli çevre, su moleküllerinin difüzyonu için daha geniş ekstraselüler mesafe oluşturmaktadır ve bu moleküller ekstaselüler alandan intraselüler alana defektif hücre membranlarını kullanarak serbestçe geçmektedir (Şekil 6). (34).

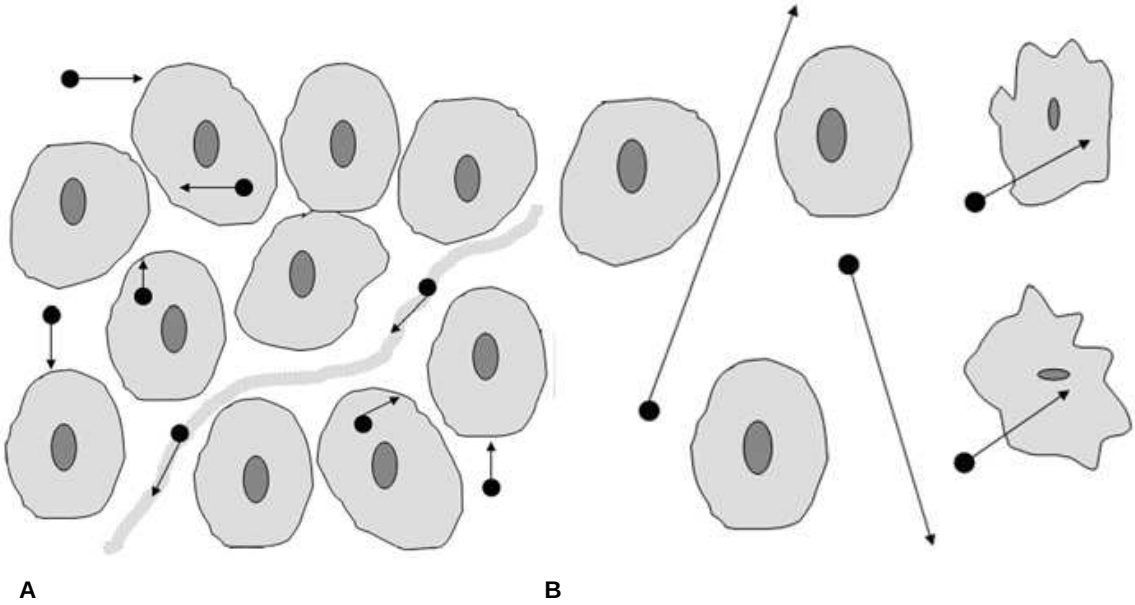

Şekil 6: Su moleküllerinin difüzyonu

A. Kısıtlanmış Difüzyon: Selülarite ve intakt hücre membranları. Şekilde DAG ile değerlendirilen bir dokunun hücre ve damarlarını içeren tek vokselini temsil etmektedir. Yüksek hücresel çevreye bağlı ekstraselüler alanın daralaması ve hücre membranlarının su hareketine bariyer oluşturması nedeniyle su difüzyonu kısıtlanmaktadır.

B. Serbest Difüzyon: Düşük selülerite ve defektif hücre membranları. Düşük hücresel çevre artmış ekstraselüler mesafeye ve böylece serbest su difüzyonuna neden olmaktadır. Defektif hücre membranları intraselüler ve ekstraselüler alan arasındaki su moleküllerinin hareketine izin vermektedir. (34)

Difüzyon ölçümü ilk defa 1965 yılında Stejskal-Tanner' in yöntemi ile mümkün olmuştur. Bu yöntemde standart SE sekansını difüzyona hassaslaştırmak amacıyla 180° RF pulsundan önce ve sonra güçlü gradyentler kullanılmıştır (Şekil 7) (189).

Kantitatif olarak, sinyal yoğunluğunun birim hacim (voksel) başına düşen miktarı şu formülle hesaplanabilir:

$S / So = \exp(-b.D)$

S / So: Difüzyona duyarlı gradiyent kullanılan (S) ve kullanılmayan (So) görüntüler arasındaki sinyal intensite oranları

D: Difüzyon katsayısı. Moleküler düzeyde hareketliliğin ölçüsüdür. Homojen ve sınırsız bir sıvı ortamında difüzyon rastgeledir (serbest difüzyon); ancak dokularda su moleküllerinin difüzyonu hücre içi ve hücrelerarası yapılarca sınırlanır (kısıtlanmış difüzyon) Difüzyon katsayısını etkileyen faktörler arasında hücre içi organeller, makromoleküller

membranlar; viskosite ve ısı gibi ortamın fiziksel ve kimyasal özellikleri; hücre tipleri, liflerin şekli, sıklığı, myelinasyon derecesi sayılabilir. Difüzyon katsayısı, difüzyon denkleminde elde edilen sinyalin doğal logaritması ile b değeri grafiğinin çizilmesi ile hesaplanabilir; katsayı bu eğrinin eğimidir (Şekil 8). Su gibi küçük moleküllerde yüksek iken, protein gibi büyük moleküllerde difüzyon katsayısı düşüktür (190,191).

b: Uygulanan difüzyon gradyentlerinin süresine, şiddetine ve iki gradyent arasındaki süreye bağlı bir değerdir.

b'nin gerçek ifadesi şudur:

$b= \gamma^2\delta^2 G^2(\Delta-\delta/3)$

Burada "γ^2" protonun giromanyetik oranını, "G" difüzyon gradyentinin şiddetini, "δ" süresini, "Δ" aralarındaki süreyi ifade eder. Difüzyon ağırlığının derecesini simgeleyen b faktörüdür. Bu değer, gradyentin şiddeti (G) ve iki gradyent arasındaki süre (Δ) ile doğru orantılı, uygulanan gradiyent süresi (δ) ile ters orantılıdır. Bu değer ne kadar yüksek tutulursa difüzyon duyarlılığı o kadar artar ve görüntü üzerindeki etkisi de belirginleşir (192).

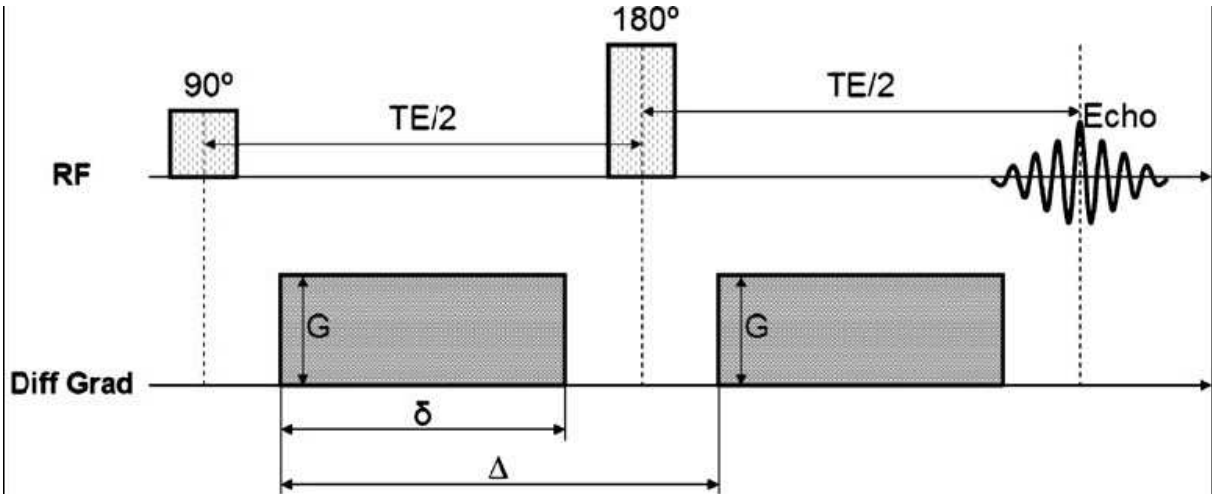

Şekil 7: Difüzyon ölçümü.

Biyolojik dokularda difüzyon katsayısı (D) yerine görünüşteki difüzyon katsayısı (ADC-Apparent Diffusion Coefficient) terimi kullanılır; çünkü in vivo ortamda ölçülen sinyal kaybı in vitro ortamdan farklı olarak yalnızca su difüzyonuna değil, damar içi akım, beyin-omurilik sıvısı akımı ve kardiyak pulsasyonlar gibi faktörlere bağlıdır (191).

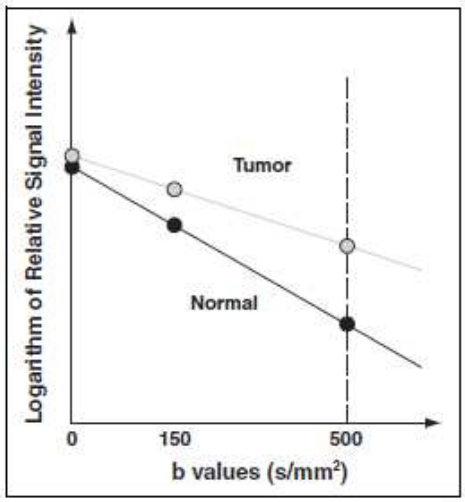

Şekil 8: Görünüşteki difüzyon katsayısı
(Apparent diffusion coefficient = ADC). (34)

Mikroskobik düzeyde doku karekterizasyonunda difüzyonun duyarlı bir parametre olduğu bilinmektedir. Konvansiyonel MRG'de H2O (su) moleküllerinin doku içindeki difüzyon olayının, elde edilen manyetik rezonans sinyaline katkısı çok küçüktür. DAG'da ise çok güçlü manyetik gradyentler eşliğinde EPI sekansı kullanılarak su moleküllerinin hareketlerini görüntülemek mümkün olmaktadır. Bu yöntemle, tamamen su molekülünün hareketlerine bağlı olan görüntüler elde edilebilmekte, bu da EP difüzyon MRG, ya da sadece DAG olarak tanımlanmaktadır (186).

EP SE T2 sekansa, eşit büyüklükte, ancak ters yönde iki ekstra gradyent eklenir. Birinci gradyent protonlarda faz dağılımına (dephase) yol açar. Ters yöndeki ikinci gradyent hareketsiz protonlarda faz odaklanmasını (rephase) sağlar. Böylece hareketsiz protonlar için T2 sinyalinde bir değişiklik olmaz. Hareketli protonlarda ise faz odaklanması kısmidir (çünkü protonların bir bölümü ortamı terk etmiş, ikinci gradiyente maruz kalmamıştır); bunlarda başlangıçtaki T2 sinyali difüzyon katsayısı ile orantılı bir azalma gösterir (Şekil 9).

DAG'da hızlı difüzyon gösteren protonlar T2 sinyalindeki kayıp nedeniyle düşük sinyallidir. Yavaş difüzyon gösteren ya da hareketsiz protonlar ise T2 sinyalinde fazla değişiklik olmaması nedeniyle yüksek sinyallidir. Difüzyon ölçümünde uygulanan gradyent şiddeti (b değeri) arttıkça hareketli protonlardaki faz dağılımı ve dolayısıyla sinyal kaybı artar (44).

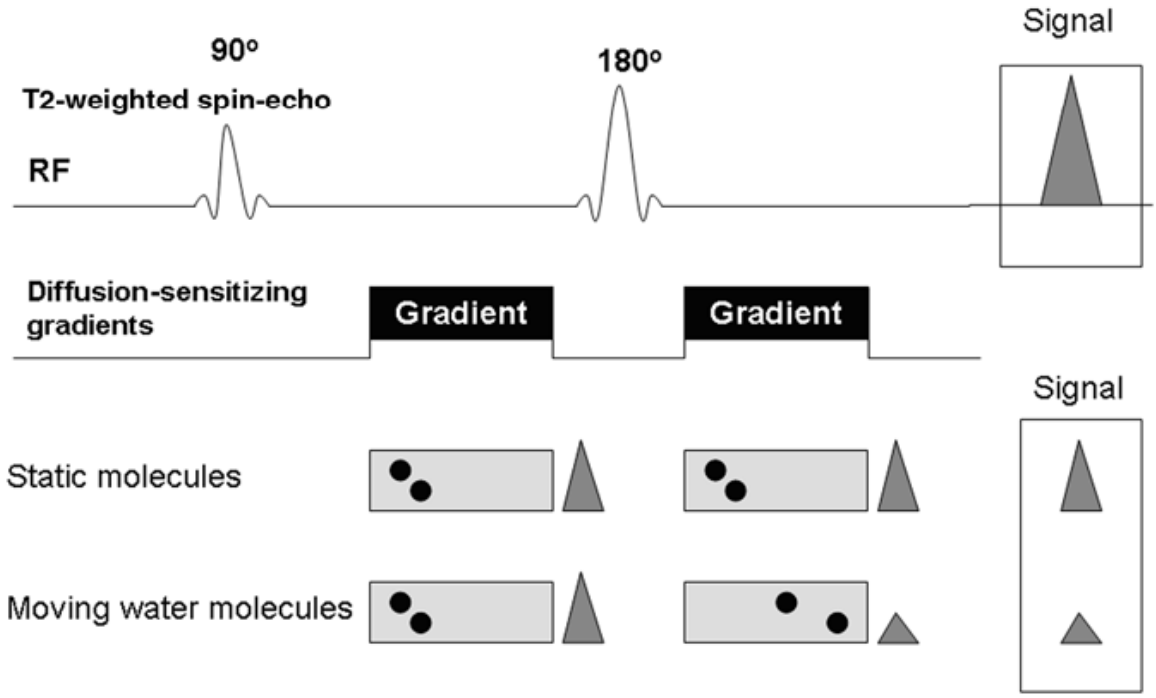

Şekil 9: Su difüzyon ölçümü. 180° RF puls çevresine simetrik difüzyon duyarlı gradiyentler uygulanmaktadır. Hareketsiz moleküller gradyentlerden etkilenmemekte ve sinyal intensitesi korunmaktadır. Buna karşın hareketli su moleküllerinde kısmi faz odaklanması olmakta ve sinyal kaybetmektedir (34).

Sekansın görüntü kümesindeki ilk seriyi EP-SE T2 ağırlıklı görüntüler (b=0), sonraki seriyi ilk seriye x, y ve z yönlerinde difüzyon gradyentinin (b=1000 s/mm²) eklenmesiyle difüzyon ağırlıklı görüntüler elde edilir. Dolayısıyla DAG'da kontrastı oluşturan difüzyonun yönü, büyüklüğü ve T2 sinyalidir.

1. seri: EP-SE T2 (b=0, difüzyon gradyenti yok)

2. seri: EP-SE T2 (b=1000, x yönünde)

EP-SE T2 (b=1000, y yönünde)

EP-SE T2 (b=1000, z yönünde)

Son seriyi ise 3 yöndeki difüzyon vektörlerinin izdüşümü hesaplanarak elde edilen izotropik görüntüler oluşturmaktadır. İzotropik görüntüler x, y, z yönlerinde ölçülen sinyal intensitelerinin çarpımının küp kökü alınarak cihaz tarafından oluşturulan ve yöne bağlı sinyal değişikliklerini ortadan kaldıran görüntülerden ibarettir. Bu görüntülerde kontrastı oluşturan difüzyonun büyüklüğü ve T2 sinyalidir. b değeri arttıkça difüzyon ağırlığı artar, T2'ye bağımlılık azalır.

DAG’da kontrastı oluşturan difüzyon sinyali yanı sıra T2 sinyali olduğundan uzun T2 relaksasyonuna sahip lezyonlar kısıtlanmış difüzyon olmasa bile DAG’da yüksek sinyalli görünür ve kısıtlanmış difüzyonu taklit eder. Buna T2 parlaması (T2 shine-through) denir.

T2 parlaması sorununu önlemek için DAG’daki T2 etkisini ortadan kaldırmak gerekir. Her voksel için T2 etkisini ortadan kaldıran matematiksel hesaplamalar yapılır ve ADC haritası elde edilir. ADC haritası sinyalini oluşturan yalnızca difüzyon büyüklüğüdür. ADC haritasında kısıtlanmış difüzyon=düşük ADC değeri=düşük sinyal, hızlı difüzyon=yüksek ADC değeri=yüksek sinyal olarak izlenir (185).

DAG’da kantitatif ADC değerleri iki ana yöntemle ölçülmektedir: Birincisi Stejskal-Tanner formülüdür, diğeri ise ADC haritası üzerinden yapılan doğrudan ölçümdür. ADC haritasında piksel değerinden doğrudan hesaplama çok daha kolay ve güvenilirdir; otomatik ADC haritaları bunu sağlamaktadır (186).

3. GEREÇ VE YÖNTEM

3.1. Olgular

Ondokuz Mayıs Üniversitesi Tıp Fakültesi hastanesinin görüntüleme veri tabanından faydalanılarak Şubat 2008-Ağustos 2009 tarihleri arasında DAG yapılmış 10 mm'den büyük fokal karaciğer lezyonu olan 18 yaş ve üzerindeki 100 olgu retrospektif olarak incelendi. Çalışma için etik kurul onayı alındı. Yaşları 21-85 arasında (ortalama 54.84) değişen 53'ü erkek, 47'si kadın toplam 100 olgudaki 174 fokal karaciğer kitlesi çalışmaya dahil edildi. 53 olgu 1 lezyona, 20 olgu 2 lezyona, 27 olgu 3 veya daha fazla sayıda lezyona sahipti. Üç veya daha fazla sayıda lezyona sahip olan olgularda 3 lezyon çalışmaya alındı. Beş olguda 2 farklı lezyon vardı.

Çalışmaya dahil edilen karaciğer lezyonları HCC, metastaz, kolonjioselüler karsinom, safra kesesi tümörü, hemanjiom, kist ve FNH idi.

3.2. Hepatoselüler Karsinom

HCC'ye sahip 21 olgudaki toplam 27 lezyon değerlendirildi. Lezyon çapları 13-136 mm arasında; ortalama çap, 48.12 mm idi. 12 olgu perkütan biopsi, 5 olgu cerrahi, 4 olgu serum alfa fetoprotein yüksekliği, tipik MRG bulguları ve takiple tanı aldı.

3.3. Metastaz

Metastaza sahip 24 olgudaki toplam 65 lezyon değerlendirildi. Lezyon çapları 10-124 mm arasında, ortalama çap, 32.37 mm idi. Primer tümörler nöroendokrin tümör (n=2), mide adenokarsinom (n=4), kolorektal adenokarsinom (n=5), özofagus kanseri (n=1), pankreatik adenokarsinom (n=2), akciğer kanseri (n=2), meme kanseri (n=1), larinks kanseri (n=1), renal hücreli karsinom (n=3), endometrioid adenokarsinom (n=1), over karsinomu (n=2), primeri bilinmeyen adenokarsinom infiltrasyonuydu (n=1). 11 olgu perkütan biopsi, 2 olgu cerrahi, 11 olgu primer kanser tanısı olan, BT ve MRG'yi içeren takip eden görüntüleme sırasında ortaya çıkıp büyüme göstermesiyle tanı alan lezyonlardı. Takip süresi 7- 28 ay arasında, ortalama 14.62 aydı.

3.4. Hemanjiom

Hemanjioma sahip 28 olgudaki toplam 41 lezyon değerlendirildi. Lezyon çapları 10-120 mm arasında, ortalama çap, 38.36 mm idi. Hemanjiomlar iyi sınırlı, T2A serilerde

belirgin hiperintens, dinamik kontrastlı MRG'deki tipik kontrastlanma paterni ve takipte değişiklik göstermemesi ile tanı aldı. Takip süresi 11-38 ay arasında, ortalama 19.24 aydı.

3.5. Kistler

Kiste sahip 19 olgudaki toplam 27 lezyon değerlendirildi. Lezyon çapları 14-71 mm arasında, ortalama çap, 28.37 mm idi. Kistler iyi sınırlı, T2A görüntülerde belirgin hiperintens, dinamik kontrastlı serilerde her 3 fazda da kontrastlanmaması ve tipik US bulguları ile tanı aldı.

3.6. Fokal Nodüler Hiperplazi

FNH'ya sahip 8 olgudaki toplam 10 lezyon değerlendirildi. Lezyon çapları 14-81 mm arasında, ortalama çap, 38.30 mm idi. 8 olgu tipik MRG bulguları (8 olguda tipik kontrastlanma paterni, 5 olguda hepatobilier kontrast madde ile T1A görüntülerde hafif kontrast artışı izlendi. 1 olguda RES spesifik (SPIO) kontrast madde ile T2A görüntülerde sinyal azalması izlendi. 5 olguda santral skar mevcuttu) (40,45,46,47), kanser öyküsü olmaması, normal fonksiyon testleri ve takipte büyüme olmaması ile tanı aldı. Takip süresi 8-51 ay arasında, ortalama 15.00 aydı.

1 olgudaki safra kesesi karsinomu (çapı 102 mm) cerrahi, 3 olgudaki kolonjioselüler karsinom (çapları 65-87 mm, ortalama çap 77.66 mm) ise biopsi ile tanı aldı.

3.7. MR Görüntüleme

Tüm hastalara 1.5 tesla MR cihazı (Siemens Magnetom Symphony Quantum, Erlangen, Germany) ile batına yönelik faz dizilimli koil kullanılarak rutin üst abdomen MR incelemesi yapıldı. Rutin inceleme sekansları; Trufi koronal (TR / TE: 4.3 ms / 2.15 ms, kesit kalınlığı: 6 mm, field of view [FOV: 400 mm, matriks 230 x 256, flip angle: 78^0, bandwith: 501 Hz/Pixel, number of signal averages [NEX]: 1, tarama zamanı: 0.31 sn, distance faktör % 25), T2A half-Fourier acquisition single shot turbo spin-echo [HASTE] yağ baskılı aksiyel gated (TR / TE: 1000 ms / 83 ms, kesit kalınlığı: 5 mm, FOV: 450 mm, matriks 144 x 256, flip angle: 150^0, bandwith: 476 Hz/Pixel, NEX: 2, scan time: 1.59 sn, distance faktör % 30, Navigatör 1), T1 A spoiled gradient-recalled-echo [T1 flash 2D in opp ph] aksiyel (TR / TE, 172 msn / 5.24 [in-phase], 2.38 [out-of phase] msn, kesit kalınlığı: 5 mm, FOV: 500 mm, matriks 116 x 256, flip angle: 70^0, bandwith: 380 Hz/Pixel, NEX: 1, tarama zamanı: 0.18 sn, distance faktör % 20), kontrastlı 3 fazlı dinamik aksiyel 3D spoiled gradient echo [T1 flash

3D VIBE] yağ baskılı (TR / TE: 5.11 ms / 2.37 ms, kesit kalınlığı: 2.5 mm, FOV: 500 mm, matriks 116 x 256, flip angle: 15^0, bandwith: 300 Hz/Pixel, NEX: 1, tarama zamanı: 0.18 sn, distance faktör % 20 den oluşmaktaydı.

3.8. Difüzyon Ağırlıklı MR Görüntüleme (DAG)

Kontrastlı kesitler alınmadan önce DA MR incelemesi uygulandı. DA sekanslar, aksiyel planda, serbest nefesli, paralel görüntüleme ve parmak pulse trigger kullanılarak EP-SE T2'den elde edildi. b değerleri 0, 50, 500 ve 1000 sn/mm^2 idi. Teknik parametreler; TR / TE: 4600 ms / 95ms, kesit kalınlığı: 5 mm, FOV: 480 mm, matris 104 x 128, bandwith: 1346 Hz / Pixel, NEX: 6, tarama zamanı: yaklaşık 4.42 sn, distance faktör % 30, EPI faktör: 104, trigger pulse: 1, paralel acquisition techniques (PAT) factor, 2; PAT mode, paralel görüntülemeli modifiye sensitivity encoding (mSENSE) idi. (Tablo 3).

Tablo 3. Difüzyon Ağırlıklı Görüntülemede Kullanılan Parametreler

	b değerleri (0,50,500,1000 sn/mm^2)
Parametreler	
TR, ms	4600
TE, ms	95
Kesit kalınlığı, mm	5
FOV	480
Matriks	104 x 128
NEX	6
Bandwith	1346
Tarama zamanı, sn	4.42
Distance faktör	% 30
EPI faktör	104
Signal/Moda	Pulse/trigger
Trigger pulse	1
mSENSE	PAT factor; 2
Kesit sayısı	29

3.9. Görüntüleme Analizi

DA sekanslar aksiyel planda SSEP-SE T2'ye her 3 yönde (x,y,z), farklı b değerinde (0,50,500,1000 s/mm²) difüzyon duyarlı gradyentler uygulanarak elde olundu. Sekansın görüntü kümesindeki ilk seriyi EP-SE-T2 (b=0, difüzyon gradiyenti yok), sonraki 3 seriyi ilk seriye x, y ve z yönlerinde b=50, b=500 ve b=1000 s/mm² değerinde difüzyon duyarlı gradyentler uygulanmış görüntüler oluşturmaktaydı. Son seriyi b=50, b=500 ve b=1000 s/mm² değeri için her voksele 3 yöndeki difüzyon vektörlerinin izdüşümü hesaplanarak elde edilen izotropik görüntüler oluşturmaktaydı. İzotropik görüntüler x, y, z yönlerinde ölçülen sinyal intensitelerinin çarpımının küp kökü alınarak cihaz tarafından oluşturulan ve yöne bağlı sinyal değişikliklerini ortadan kaldıran görüntülerden ibaretti. b=500 ve b=1000 s/mm² değerlerinin izotropik görüntülerine ait ADC haritaları cihaz tarafından otomatik olarak oluşturuldu ve tüm lezyonların ortalama ADC değerleri bu haritalar üzerinden ölçüldü.

DA tüm görüntü kümeleri ADC ölçümleri yapmak için ayrı iş istasyonuna (Leonardo konsol, software version 2.0; Siemens) transfer edildi. İki farklı b değeri için (500 ve 1000 s/mm²) ayrı ayrı oluşturulan ADC haritalarında her bir fokal karaciğer lezyonu için üzerine yerleştirilen ROI aracılığıyla ADC ölçümleri yapıldı. Küçük lezyonlardan (10 - 20 mm arası) tek ölçüm yapılırken, büyük lezyonlardan (>20 mm) ardışık 2 kesitten ve her kesitten 2 ayrı lokalizasyona yerleştirilen toplam 4 ayrı ROI ölçümünün ortalaması alındı. ROI'ler dairesel olup çapları 0.7-21.66 mm arasındaydı. Karaciğerde fokal 3'den fazla lezyon olanlarda artefaktın az olarak izlendiği lokalizasyonda tespit edilen 3 adet lezyon ölçüm için tercih edildi. Heterojen iç yapıdaki lezyonlarda, konvansiyonel sekanslar ve kontrastlı kesitlerde kontrast tutan solid kısımlardan ölçüm yapıldı.

İki ayrı radyolog tarafından birbirinden bağımsız olarak b=500 ve b=1000 s/mm² değerleri ile elde edilen DAG'lar kalitatif analiz ile görüntü kalitesi açısından değerlendirildi. Görüntü kalitesi 5 puanlı subjektif skala kullanılarak değerlendirildi. Puanlar 5, mükemmel; 4, iyi; 3, orta; 2, zayıf, 1; çok zayıf idi.

3.10. İstatistiksel Analiz

Takip, ek radyolojik tetkik ve patoloji sonuçlarına göre malign ve benign kitleler sınıflandırıldı. Tüm istatistiksel analizler SPSS (Statistical Package for Social Sciences, 15.0) kullanılarak yapıldı. Kalitatif analiz ile DAG500 ve DAG1000, görüntü kalitesi açısından 2 ayrı okuyucu için ayrı ayrı subjektif skalaya göre ortalama puanı hesaplandı. Bu iki grup (DAG500 ve DAG1000) arasındaki her bir okuyucu için ortalama puan farkının anlamlılığına Mann-Whitney testi ile bakıldı. Malign (HCC, metastaz, kolonjioselüler karsinom ve safra

kesesi tümörü) ve benign (FNH, kist, hemanjiom) fokal karaciğer lezyonlarının DAG500 ve DAG1000 için ayrı ayrı ortalama ADC değerleri hesaplandı. Ayrıca malign lezyonların ortalama ADC değerleri ile benign lezyonların ortalama ADC değerleri DAG500 ve DAG1000 için hesaplandı. Malign fokal karaciğer lezyonlarını benign lezyonlardan, HCC'leri metastazlardan ve alt gruplar (malign ve FNH, malign ve hemanjiom, malign ve kist, FNH ve hemanjiom) arasındaki ayrımda ortalama ADC değerlerinin DAG500 ve DAG1000 için istatistiksel olarak anlamlı farklılığı değerlendirmede T-test'i uygulandı. ROC eğri analiziyle DAG500 ve DAG1000 için malign fokal karaciğer lezyonlarını benign lezyonlardan ayrımında ve ayrıca multipl alt gruplar (malign ve FNH, malign ve hemanjiom, metastaz ve hemanjiom, hemanjiom ve kist, malign ve FNH sız benign) arasındaki ayrımda kullanılabilecek optimal eşik (cutoff) ADC değeri bulundu. Tüm grupları ayırt etmede, cutoff ADC değerine göre, DAG500 ve DAG1000 için duyarlılık, özgüllük ve eğri altında kalan alan (Az) % 95 güven aralığı (CI) ile hesaplandı. Lezyonları karakterize etmede DAG500 ve DAG1000'den elde edilen ADC değerleri arasındaki istatistiksel olarak anlamlı farklılık ki-kare testi ile karşılaştırıldı.

İstatistiksel testlerde $p<0.05$ ve daha düşük değerler istatistiksel olarak anlamlı kabul edildi. ADC değerleri aritmetik ortalama ± standart sapma şeklinde sunuldu.

4. BULGULAR

Çalışmaya karaciğerde toplam 174 fokal lezyon tespit edilen 100 olgu dahil edildi. 174 fokal karaciğer lezyonunun 78 tanesi benign, 96 tanesi ise malign lezyonlardı. Benign lezyonlar içerisinde 10 FNH, 41 hemanjiom ve 27 kist; malign lezyonlar içerisinde ise 65 metastaz, 27 HCC, 3 kolanjioselüler karsinom ve 1 safra kesesi tümörü bulunmaktaydı (Tablo 4).

Tablo 4. Fokal Karaciğer Lezyon sayısı

Fokal Karaciğer Lezyonları	Lezyon Sayısı
Fokal nodüler hiperplazi	10
Hemanjiom	41
Kist	27
Hepatoselüler karsinom	27
Metastaz	65
Kolanjioselüler karsinom	3
Safra kesesi tümörü	1

Görüntü kalitesinin değerlendirilmesinde kullanılan kalitatif analize göre her iki okuyucu DAG500 için 3.50 ± 0.49 ve 3.45 ± 0.61, DAG1000 için 2.40 ± 0.75 ve 2.35 ± 0.64 ortalama skora sahipti (Tablo 5). Her iki okuyucu için en yüksek ortalama skor DAG500'e aitti. Her iki okuyucu için DAG500 ve DAG1000 arasındaki ortalama skor farkı istatistiksel olarak anlamlıydı ($p<0.0001$).

Tablo 5. Görüntü Kalitesinin Kalitatif Değerlendirilmesi

	Görüntü Kalitesi	
	Okuyucu 1	**Okuyucu 2**
DAG500	3.50 ± 0.49	3.45 ± 0.61
DAG1000	2.40 ± 0.75	2.35 ± 0.64

Yetmişsekiz benign lezyonun DAG500 için ADC değerleri 1.36 – 4.23 x 10^{-3} mm^2/sn arasında değişmekte olup ortalama ADC değeri 2.51 x 10^{-3} ± 0.75 mm^2/sn idi. DAG1000 için ADC değerleri 1.03 – 3.40 x 10^{-3} mm^2/sn arasında değişmekte olup ortalama ADC değeri 2.09 x 10^{-3} ± 0.64 mm^2/sn idi.

Doksanaltı malign lezyonun DAG500 için ADC değerleri 0.72 – 1.82 x 10^{-3} mm^2/sn arasında değişmekte olup ortalama ADC değeri 1.11 x 10^{-3} ± 0.23 mm^2/sn idi. DAG1000 için ADC değerleri 0.68 – 1.71 x 10^{-3} mm^2/sn arasında değişmekte olup ortalama ADC değeri 0.97 x 10^{-3} ± 0.21 idi.

Benign ve malign karaciğer lezyonlarının DAG500 ve DAG1000 için ortalama ADC değerleri tablo 6 da gösterildi.

Tablo 6. Benign ve Malign Karaciğer Lezyonlarının 2 Farklı b Değeri (b=500 ve b=1000 sn/ mm^2) İçin Ortalama ADC Değerleri

	Lezyon Sayısı	**DAG500 ADC**	**DAG1000 ADC**
Benign lezyonlar	78	2.51 ± 0.75	2.09 ± 0.64
Malign lezyonlar	96	1.11 ± 0.23	0.97 ± 0.21

ADC=Apparent diffusion coefficient (Görünüşteki Difüzyon Katsayısı, 10^{-3} mm^2/sn ± SD)

On FNH'ın, DAG500 ve DAG1000 için ADC değerleri sırasıyla 1.36 – 2.00 x 10^{-3} mm^2/sn ve 1.03 – 1.60 x 10^{-3} mm^2/sn arasında değişmekteydi. Ortalama ADC değerleri ise DAG500 ve DAG1000 için sırasıyla 1.67 x 10^{-3} ± 0.22 mm^2/sn ve 1.31 x 10^{-3} ± 0.23 mm^2/sn idi.

Kırkbir hemanjiomun, DAG500 ve DAG1000 için ADC değerleri sırasıyla 1.47 – 3.01 x 10^{-3} mm^2/sn ve 1.33 – 2.35 x 10^{-3} mm^2/sn arasında değişmekteydi. Ortalama ADC değerleri ise DAG500 ve DAG1000 için sırasıyla 2,16 x 10^{-3} ± 0.42 mm^2/sn ve 1,77 x 10^{-3} ± 0.22 mm^2/sn idi.

Yirmiyedi kistin, DAG500 ve DAG1000 için ADC değerleri sırasıyla 2.57 – 4.29 x 10^{-3} mm^2/sn ve 2.51 – 3.40 x 10^{-3} mm^2/sn arasında değişmekteydi. Ortalama ADC değerleri ise DAG500 ve DAG1000 için sırasıyla 3.36 x 10^{-3} ± 0.42 mm^2/sn ve 2.88 x 10^{-3} ± 0.24 mm^2/sn idi.

Yirmiyedi HCC'nin, DAG500 ve DAG1000 için ADC değerleri sırasıyla 0.78 – 1.84 x 10^{-3} mm^2/sn ve 0.67 – 1.71 x 10^{-3} mm^2/sn arasında değişmekteydi. Ortalama ADC değerleri

ise DAG500 ve DAG1000 için sırasıyla 1.13 x 10^{-3} ± 0.25 mm^2/sn ve 0.98 x 10^{-3} ± 0.25 mm^2/sn idi.

Altmışbeş metastazın, DAG500 ve DAG1000 için ADC değerleri sırasıyla 0.69 – 1.63 x 10^{-3} mm^2/sn ve 0.55 – 1.46 x 10^{-3} mm^2/sn arasında değişmekteydi. Ortalama ADC değerleri ise DAG500 ve DAG1000 için sırasıyla 1.13 x 10^{-3} ± 0.25 mm^2/sn ve 0.99 x 10^{-3} ± 0.23 mm^2/sn idi.

Üç Kolanjioselüler karsinomun, DAG500 ve DAG1000 için sırasıyla ortalama ADC değerleri 0.94 x 10^{-3} ± 0.22 mm^2/sn ve 0.85 x 10^{-3} ± 0.19 mm^2/sn idi.

Bir safra kesesi tümöründe DAG500 ve DAG1000 için ADC değerleri sırasıyla 0.93 x 10^{-3} ± 0.12 mm^2/sn ve 0.86 x 10^{-3} ± 0.08 mm^2/sn idi.

Fokal karaciğer lezyonlarının DAG500 ve DAG1000 için ortalama ADC değerleri tablo 7'de gösterildi.

Tablo 7. Fokal Karaciğer Lezyonlarının 2 Farklı b Değeri (b=500 ve b=1000) İçin Ortalama ADC Değerleri

Fokal Karaciğer Lezyonları	Lezyon Sayısı	DAG500 ADC	DAG1000 ADC
Fokal nodüler hiperplazi	10	1.67 ± 0.22	1.31 ± 0.23
Hemanjiyom	41	2.16 ± 0.42	1.77 ± 0.22
Kist	27	3.36 ± 0.42	2.88 ± 0.24
Hepatoselüler karsinom	27	1.13 ± 0.25	0.98 ± 0.25
Metastaz	65	1.13 ± 0.25	0.99 ± 0.23
Kolanjioselüler karsinom	3	0.94 ± 0.22	0.85 ± 0.19
Safra kesesi tümörü	1	0.93 ± 0.12	0.86 ± 0.08

ADC=Apparent diffusion coefficient (Görünüşteki Difüzyon Katsayısı, 10^{-3} mm^2/sn ± SD)

HCC'ler ile metastazların ADC değerleri arasında DAG500 ve DAG1000 için güçlü örtüşme göstermekteydi. FNH'lar ile malign lezyonların ADC değerleri arasında DAG500 ve DAG1000 için örtüşme gösteren değerler mevcuttu. Hemanjiomlar ile metastazların ve malign lezyonların ADC değerleri arasında DAG500 ve DAG1000 için daha az örtüşme gösteren değerler mevcuttu. Kistler ile malign lezyonların ADC değerleri arasında DAG500 ve DAG1000 için örtüşme göstermemekteydi. FNH'lar ile hemanjiomların ADC değerleri DAG500 ve DAG1000 için örtüşme göstermekte olup FNH'lar ile kistlerin ADC değerleri örtüşme göstermemekteydi.

Benign lezyonlar arasında en yüksek ADC değerleri DAG500 ve DAG1000 için kistlere, en düşük ADC değerleri yine DAG500 ve DAG1000 için FNH'ya aitti. Malign lezyonlar arasında en yüksek ADC değerleri DAG500 ve DAG1000 için HCC'ye, en düşük ADC değerleri yine DAG500 ve DAG1000 için endometrioid adenokarsinom metastazına aitti.

DAG500 ve DAG1000 için fokal karaciğer lezyonlarının ADC değerleri ve ADC değerlerinin örtüşmesi box plot larda gösterildi (Şekil 10,11).

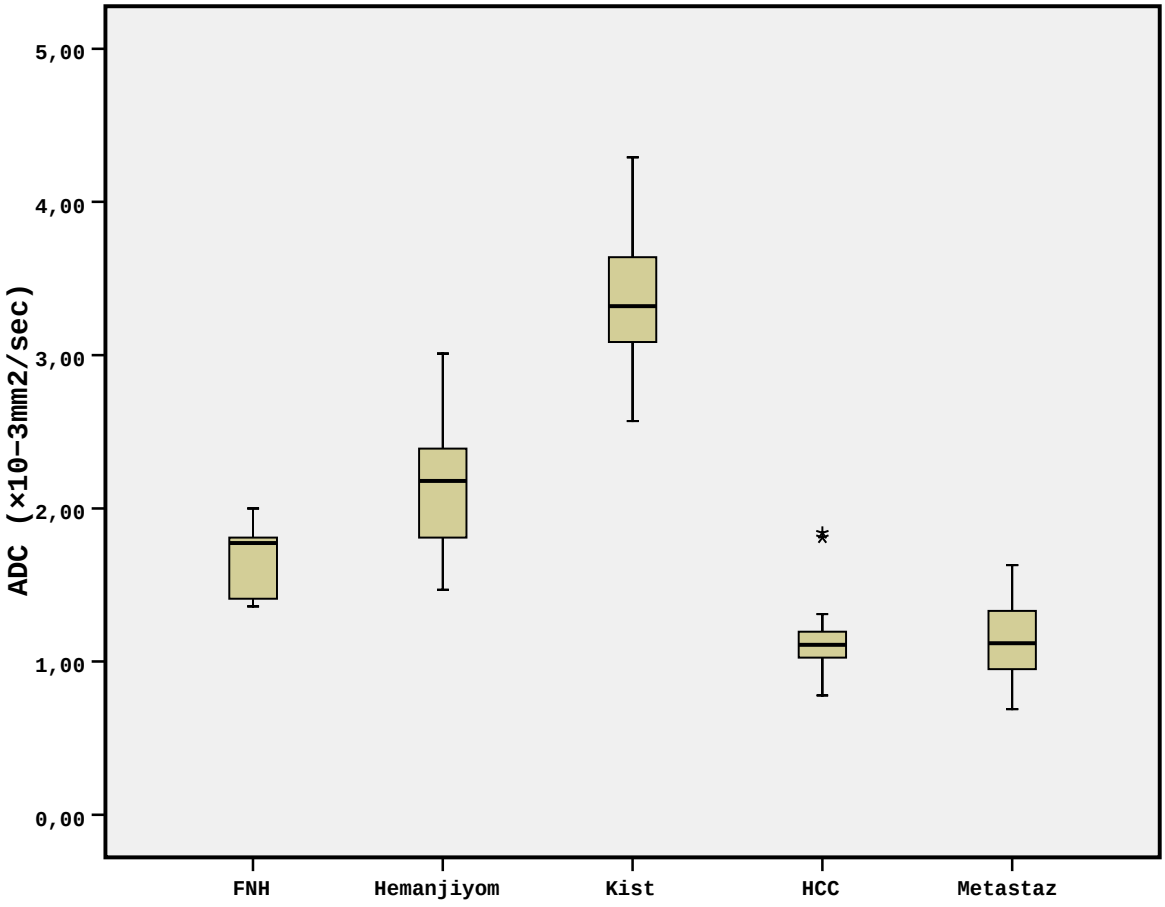

Şekil 10: Fokal karaciğer lezyonların DAG500 için ADC değerlerinin box plotta gösterimi. Metastazlar ile HCC'lerin ADC değerleri arasında ve malign lezyonlar ile FNH'ların ve hemanjiomların ADC değerleri arasında örtüşme gösteren değerler mevcuttu. Ayrıca hemanjiomlar ile FNH'ların ve kistlerin ADC değerleri arasında da örtüşme gösteren değerler mevcuttu.

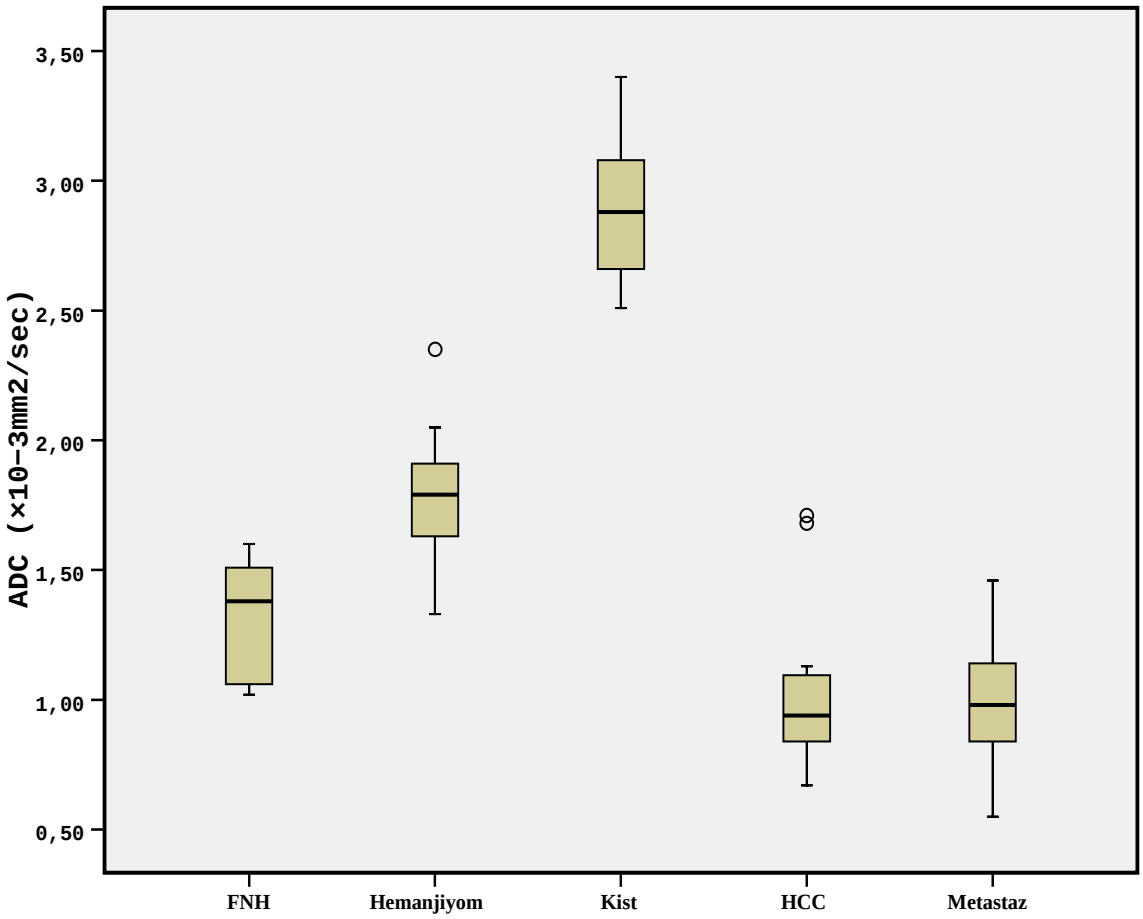

Şekil 11: Fokal karaciğer lezyonların DAG1000 için ADC değerlerinin box plotta gösterimi. Metastazlar ile HCC'lerin ADC değerleri arasında ve malign lezyonlar ile FNH'ların ve hemanjiomların ADC değerleri arasında örtüşme gösteren değerler mevcuttu. Ayrıca hemanjiomlar ile FNH'ların ADC değerleri arasında da örtüşme gösteren değerler mevcuttu ancak hemanjiomlar ile kistler arasında örtüşme gösteren değerler mevcut değildi.

Benign ve malign fokal karaciğer lezyonlarının DAG500 ve DAG1000 için ADC değerleri box plotta gösterildi (Şekil 12).

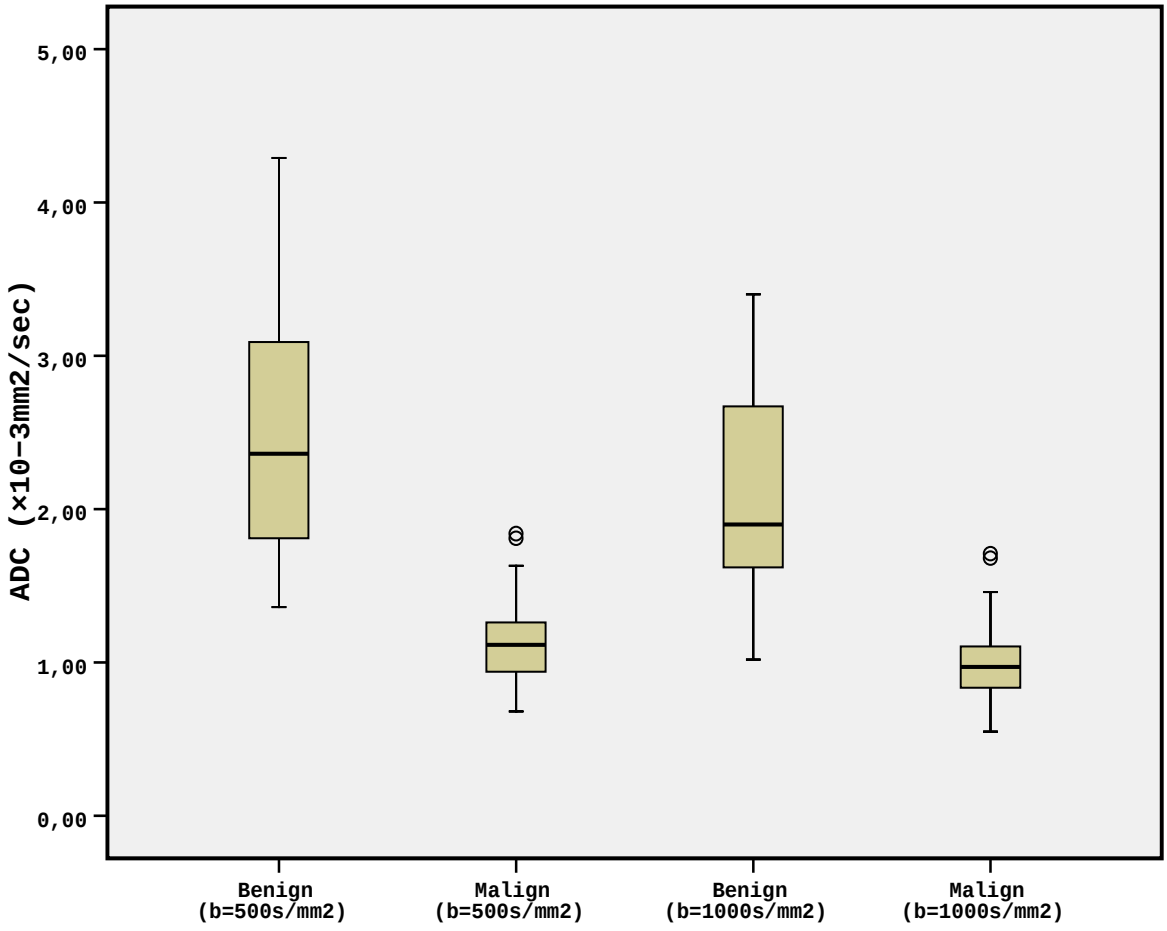

Şekil 12: Benign ve malign fokal karaciğer lezyonlarının DAG500 ve DAG1000 için ADC değerlerinin box plotta gösterimi. Benign ve malign lezyonların DAG500 ve DAG1000 ile elde edilen ADC değerleri arasında örtüşme gösteren değerler mevcuttu.

Malign fokal karaciğer lezyonlarının DAG500 ve DAG1000 için ortalama ADC değerleri benign fokal karaciğer lezyonlarının ortalama ADC değerlerinden düşük olup bu farklılık istatistiksel olarak anlamlıydı ($p<0.0001$). DAG500 ve DAG1000 için malign fokal karaciğer lezyonlarının ortalama ADC değerleri; FNH'ların ($p<0.0001$), hemanjiomların ($p<0.0001$) ve kistlerin ($p<0.0001$) ortalama ADC değerlerinden istatistiksel olarak anlamlı derecede düşüktü. Ayrıca DAG500 ve DAG1000 için FNH'ların ortalama ADC değerleri hemanjiomların ortalama ADC değerlerinden istatistiksel olarak anlamlı derecede düşüktü ($p<0.0001$). HCC'ler ile metastazların ortalama ADC değerleri DAG500 için eşit olup

DAG1000 için ortalama ADC değerleri arasında istatistiksel olarak anlamlı farklılık yoktu ($p>0.05$).

Malign fokal karaciğer lezyonlarını benign lezyonlardan, malign lezyonları FNH'yı dışarıda bırakarak oluşturulan benign lezyonlardan (hemanjiomlar ve kistler), malign lezyonları hemanjiomlardan ve FNH'lardan, hemanjiomları metastazlardan ve kistlerden ayırt etmekte ROC eğri analizi kullanılarak DAG500 ve DAG1000 için optimal cutoff ADC değerleri bulundu.

Malign fokal karaciğer lezyonları benign lezyonlardan DAG500 için kullanılan 1.54 x 10^{-3} mm^2/sn cutoff ADC değeri ile % 95.8 (92/96; % 95 CI) duyarlılık ve % 92.3 (72/78; % 95 CI) özgüllükle, DAG1000 için kullanılan 1.38 x 10^{-3} mm^2/sn cutoff ADC değeri ile % 93.8 (90/96; %95 CI) duyarlılık ve % 92.3 (72/78; %95 CI) özgüllükle ayırt edildi. DAG500 ve DAG1000 için Az değerleri sırasıyla 0.98 ve 0.97 idi. Malign fokal karaciğer lezyonlarını benign lezyonlardan ayırt etmede kullanılan DAG500 ve DAG1000 arasında cutoff ADC değerlerine göre duyarlılık ve özgüllükte istatistiksel olarak anlamlı farklılık saptanmadı ($p>0.05$).

Malign fokal karaciğer lezyonları FNH'yı dışarıda bırakılarak oluşturulan benign lezyonlardan DAG500 için kullanılan 1.54 x 10^{-3} mm^2/sn cutoff ADC değeri ile % 95.8 (92/96; %95 CI) duyarlılık ve % 95.6 (65/68; %95 CI) özgüllükle, DAG1000 için kullanılan 1.38 x 10^{-3} mm^2/sn cutoff ADC değeri ile % 93.8 (90/96; %95 CI) duyarlılık ve % 98.5 (67/68; %95 CI) özgüllükle ayırt edildi. DAG500 ve DAG1000 için Az değerleri eşit olup 0.99 idi. DAG500 ve DAG1000 arasında cutoff ADC değerlerine göre duyarlılık ve özgüllükte istatistiksel olarak anlamlı farklılık saptanmadı ($p>0.05$).

Malign fokal karaciğer lezyonlarını hemanjiomlardan ayırt etmede DAG500 için kullanılan 1.50 x 10^{-3} mm^2/sn cutoff ADC değeri ile DAG1000 için kullanılan 1.38 x 10^{-3} mm^2/sn cutoff ADC değeri eşit duyarlılık ve özgüllüğe sahip olup sırasıyla % 94.8 (91/96; %95 CI) ve % 97.6 (40/41; %95 CI) idi. DAG500 ve DAG1000 için Az değerleri eşit olup 0.99 idi.

Metastazları hemanjiomlardan DAG500 için kullanılan 1.52 x 10^{-3} mm^2/sn cutoff ADC değeri ile % 93.8 (61/65; %95 CI) duyarlılık ve % 95.1 (39/41; %95 CI) özgüllükle, DAG1000 için kullanılan 1.38 x 10^{-3} mm^2/sn cutoff ADC değeri ile % 93.8 (61/65; %95 CI) duyarlılık ve % 97.6 (40/41; %95 CI) özgüllükle ayırt edildi. DAG500 ve DAG1000 için Az değerleri eşit olup 0.99 idi. DAG500 ve DAG1000 arasında cutoff ADC değerlerine göre duyarlılık ve özgüllükte istatistiksel olarak anlamlı farklılık saptanmadı ($p>0.05$).

Hemanjiomları kistlerden DAG500 için kullanılan 2.85 x 10^{-3} mm^2/sn cutoff ADC değeri ile % 95.1 (39/41; %95 CI) duyarlılık ve % 89.1 (24/27; %95 CI) özgüllükle, DAG1000 için kullanılan 2.43 x 10^{-3} mm^2/sn cutoff ADC değeri ile % 100 (41/41; %95 CI) duyarlılık ve % 100 (27/27; %95 CI) özgüllükle ayırt edildi. DAG500 ve DAG1000 için Az değerleri sırasıyla 0.98 ve 1.00 idi. DAG500 ve DAG1000 arasında cutoff ADC değerlerine göre duyarlılık ve özgüllükte istatistiksel olarak anlamlı farklılık saptanmadı ($p>0.05$).

Malign fokal karaciğer lezyonları FNH'lardan DAG500 için kullanılan 1.38 x 10^{-3} mm^2/sn cutoff ADC değeri ile % 85.4 (82/96; %95 CI) duyarlılık ve % 90.0 (9/10; %95 CI) özgüllükle, DAG1000 için kullanılan 1.33 x 10^{-3} mm^2/sn cutoff ADC değeri ile % 91.7 (88/96; %95 CI) duyarlılık ve % 60 (6/10; %95 CI) özgüllükle ayırt edildi. DAG500 ve DAG1000 için Az değerleri sırasıyla 0.95 ve 0.85 idi. DAG500 ve DAG1000 arasında cutoff ADC değerlerine göre duyarlılık ve özgüllükte istatistiksel olarak anlamlı farklılık saptanmadı ($p>0.05$).

Malign fokal karaciğer lezyonlarını benign lezyonlardan ayrımında DAG500 ve DAG1000 için optimal cutoff ADC değeri, duyarlılık, özgüllük ve Az değerleri tablo 8'de gösterildi.

Alt gruplar (malign ve FNH, malign ve hemanjiom, metastaz ve hemanjiom, hemanjiom ve kist, malign ve FNH sız benign) arasındaki ayrımda DAG500 ve DAG1000 için optimal cutoff ADC değeri, duyarlılık, özgüllük ve Az değerleri tablo 9 ve 10'da gösterildi.

Tablo 8. Malign Fokal Karaciğer Lezyonların Benign Lezyonlardan Ayrımında Optimal Cutoff ADC Değeri

	Az değeri	**Cutoff değeri**	**Duyarlılık**	**Özgüllük**
Malign – benign lezyonlar (DAG500)	0.98	1.54	% 95.8	% 92.3
Malign - benign lezyonlar (DAG1000)	0.97	1.38	% 93.8	% 92.3

ROC analizinden elde edilen Az değeri (eğri altında kalan alan AUC), cutoff değeri (ADC, 10^{-3} mm^2/sn), duyarlılık ve özgüllüğü göstermektedir. % 95 CI.

Tablo 9. Metastaz Hemanjiom Ayrımında Optimal Cutoff ADC Değeri

	Az değeri	Cutoff değeri	Duyarlılık	Özgüllük
Metastaz –Hemanjiom (DAG500)	0.99	1.52	% 93.8	% 95.1
Metastaz-Hemanjiom (DAG1000)	0.99	1.38	% 93.8	% 97.6

ROC analizinden elde edilen Az değeri (eğri altında kalan alan AUC), cutoff değeri (ADC, 10^{-3} mm^2/sn), duyarlılık ve özgüllüğü göstermektedir. %95 CI.

Tablo 10. Gruplar Arasındaki Ayrımda Optimal Cutoff ADC Değeri

Gruplar	Az değeri	Cutoff değeri	Duyarlılık	Özgüllük
Malign - Hemanjiyom ve Kist (DAG500)	0.99	1.54	% 95.8	% 95.6
Malign - Hemanjiyom ve Kist (DAG1000)	0.99	1.38	% 93.8	% 98.5
Hemanjiyom ve Kist (DAG500)	0.98	2.85	% 95.1	% 89.1
Hemanjiyom ve Kist (DAG1000)	1.00	2.43	% 100	% 100
Malign –Fokal Nodüler hiperplazi (DAG500)	0.95	1.38	% 85.4	% 90.0
Malign – Fokal nodüler hiperplazi (DAG1000)	0.85	1.33	% 91.7	% 60.0
Malign – Hemanjiyom (DAG500)	0.99	1.50	% 94.8	% 97.6
Malign – Hemanjiyom (DAG1000)	0.99	1.38	% 94.8	% 97.6

ROC analizinden elde edilen Az değeri (eğri altında kalan alan AUC), cutoff değeri (ADC, 10^{-3} mm^2/sn), duyarlılık ve özgüllüğü göstermektedir. %95 CI.

5. OLGU ÖRNEKLERİ

Şekil 13: 24 yaşında bayan olguda fokal nodüler hiperplazi. Karaciğer segment II ile III arasında, iyi sınırlı, oval, T2 ağırlıklı serilerde karaciğer parankimine göre hafif hiperintens (a), geç arteriyel fazda yoğun homojen kontrastlanan (b), portal venöz fazda kontrastını kaybedip izointens olan, santral skarı ise kontrastlanıp hiperintens hale gelen (siyah ok başı) (c) lezyon izlendi (beyaz oklar). Lezyon b=500 s/mm² ile elde edilen DAG (DAG500) (d) ve b=1000 s/mm² ile elde edilen DAG (DAG1000)'da (e) parankime göre hafif hiperintens; DAG500 ile elde edilen ADC haritasında (f) izointens, DAG1000 ile elde edilen ADC haritasında (g) ise hafif hiperintens olup difüzyon kısıtlanması göstermemektedir. DAG500 için ADC değeri 1.99 mm^2/sn, DAG1000 için ADC değeri 1.60 mm^2/sn idi. b=500 s/mm² ile elde edilen DAG'ın (d), b=1000 s/mm² ile elde edilen DAG'a (e) göre, görüntü distorsiyonu daha az ve daha iyi görüntü kalitesine sahip olduğu görülmektedir.

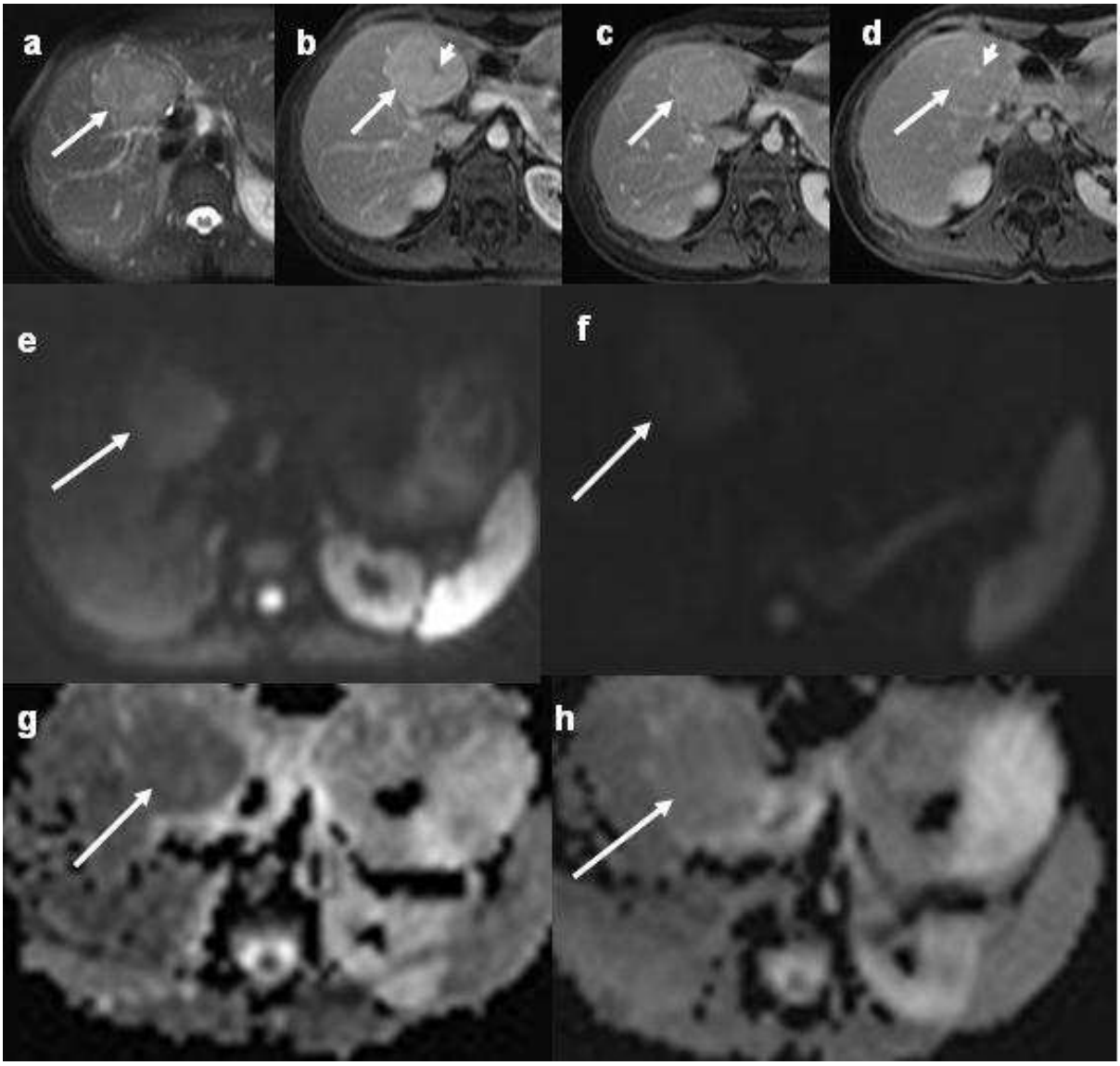

Şekil 14: 30 yaşında bayan olguda fokal nodüler hiperplazi. Karaciğer segment IV'de, iyi sınırlı, T2 ağırlıklı serilerde karaciğer parankimine göre hafif hiperintens (a), arteriyel fazda yoğun homojen kontrastlanan ve santralinde hipointens skarı bulunan (kısa beyaz ok) (b), portal venöz fazda kontrastını kaybedip izo-hafif hiperintens olan, (c) geç fazda karaciğerle izointens hale gelen, santral skarı ise kontrastlanan (kısa beyaz ok) (d) lezyon izlendi (beyaz oklar). Lezyon DAG500 (e) ve DAG1000'de (e) parankime göre hafif hiperintens; DAG500 ile elde edilen ADC haritasında (f) izointens, DAG1000 ile elde edilen ADC haritasında (g) ise izo-hafif hiperintens olup difüzyon kısıtlanması göstermemektedir. DAG500 için ADC değeri 1.77 mm^2/sn, DAG1000 için ADC değeri 1.43 mm^2/sn idi. b=500 s/mm^2 ile elde edilen DAG'ın (d), b=1000 s/mm^2 ile elde edilen DAG'a (e) göre, daha iyi görüntü kalitesine sahip olduğu görülmektedir.

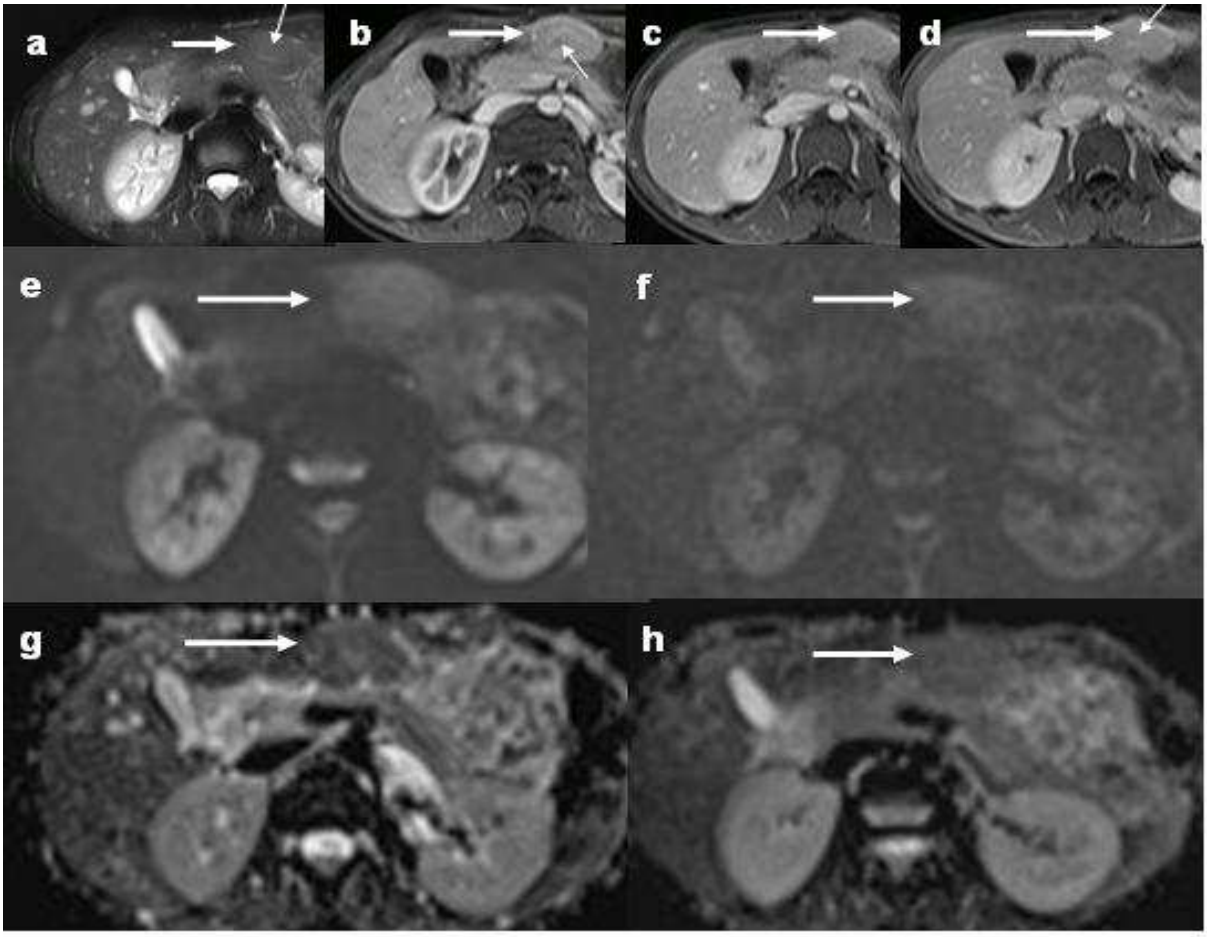

Şekil 15: 22 yaşında bayan olguda fokal nodüler hiperplazi. Karaciğer segment III'de, iyi sınırlı, T2 ağırlıklı serilerde karaciğer parankimi ile izointens, hiperintens santral skarı olan (ince beyaz ok) (a), arteriyel fazda karaciğere göre izo-hafif hiperintens ve santralinde hipointens skarı bulunan (ince beyaz ok) (b), portal venöz fazda (c) ve geç fazda (d) karaciğerle izointens hale gelen, geç fazda santral skarı kontrastlanan (ince beyaz ok) lezyon izlendi (beyaz oklar). Lezyon DAG500 (e) ve DAG1000'de (f) parankime göre hafif hiperintens; DAG500 ile elde edilen ADC haritasında (g) izointens, DAG1000 ile elde edilen ADC haritasında (h) ise izo-hafif hiperintens olup difüzyon kısıtlanması göstermemektedir. DAG500 için ADC değeri 1.55 mm^2/sn, DAG1000 için ADC değeri 1.10 mm^2/sn idi. b=500 s/mm^2 ile elde edilen DAG'ın (e), b=1000 s/mm^2 ile elde edilen DAG'a (f) göre, görüntü distorsiyonu daha az ve daha iyi görüntü kalitesine sahip olduğu görülmektedir.

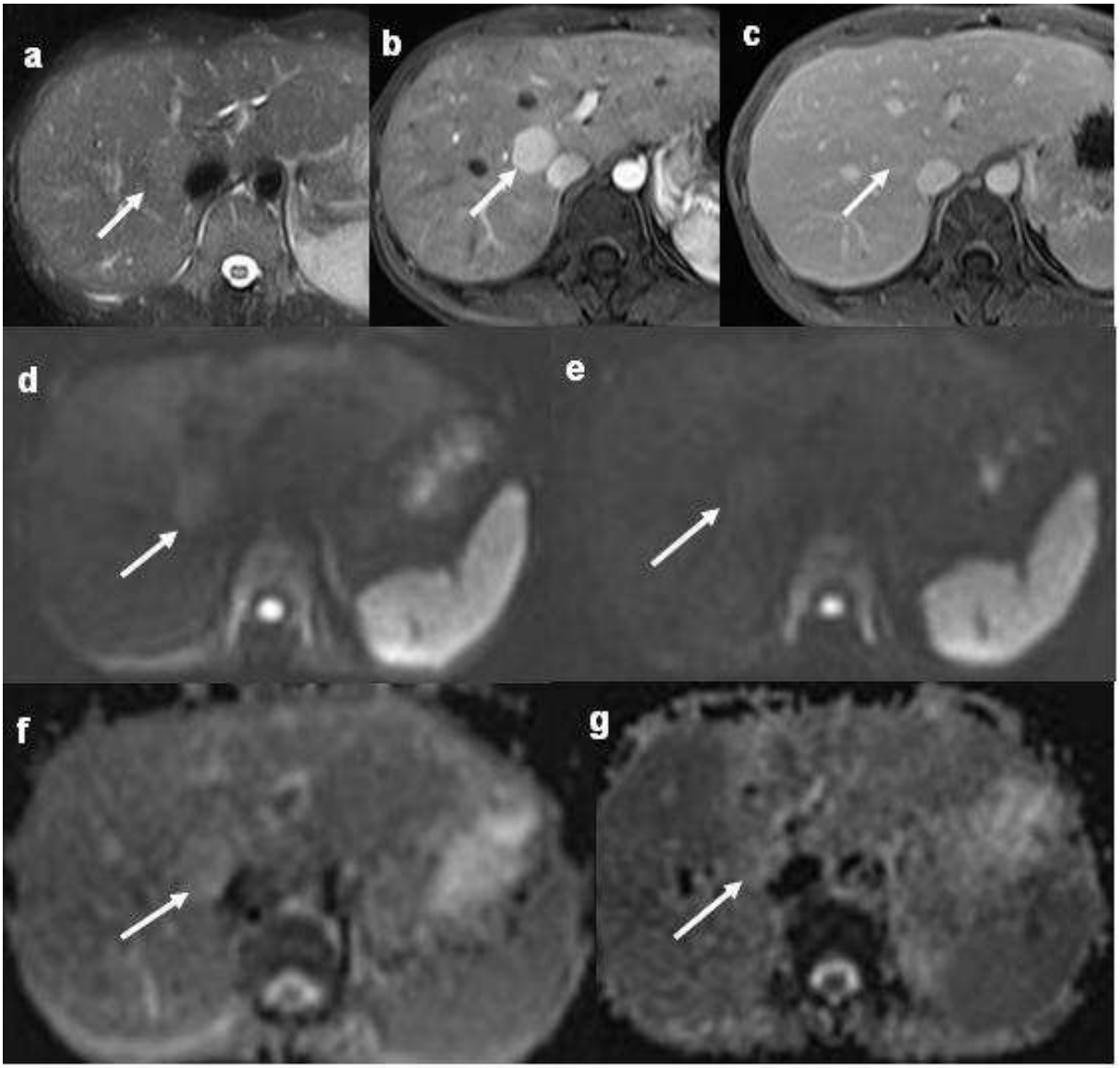

Şekil 16: 33 yaşında bayan olguda fokal nodüler hiperplazi. Karaciğerde her iki lob arasında vena cava komşuluğunda, iyi sınırlı, T2 ağırlıklı serilerde karaciğer ile izo-hafif hiperintens, (a), arteriyel fazda yoğun homojen kontrastlanan (b), portal venöz fazda kontrastını kaybedip karaciğer ile izointens hale gelen (c) lezyon izlendi (beyaz oklar). Lezyon DAG500 (d) ve DAG1000'de (e) parankime göre hafif hiperintens; DAG500 ile elde edilen ADC haritasında (f) izo-hafif hiperintens, DAG1000 ile elde edilen ADC haritasında (g) ise hafif hiperintens olup difüzyon kısıtlanması göstermemektedir. DAG500 için ADC değeri 1.76 mm^2/sn, DAG1000 ADC için değeri 1.22 mm^2/sn idi. b=500 s/mm^2 ile elde edilen DAG'ın (d), b=1000 s/mm^2 ile elde edilen DAG'a (e) göre, görüntü distorsiyonu daha az ve daha iyi görüntü kalitesine sahip olduğu görülmektedir.

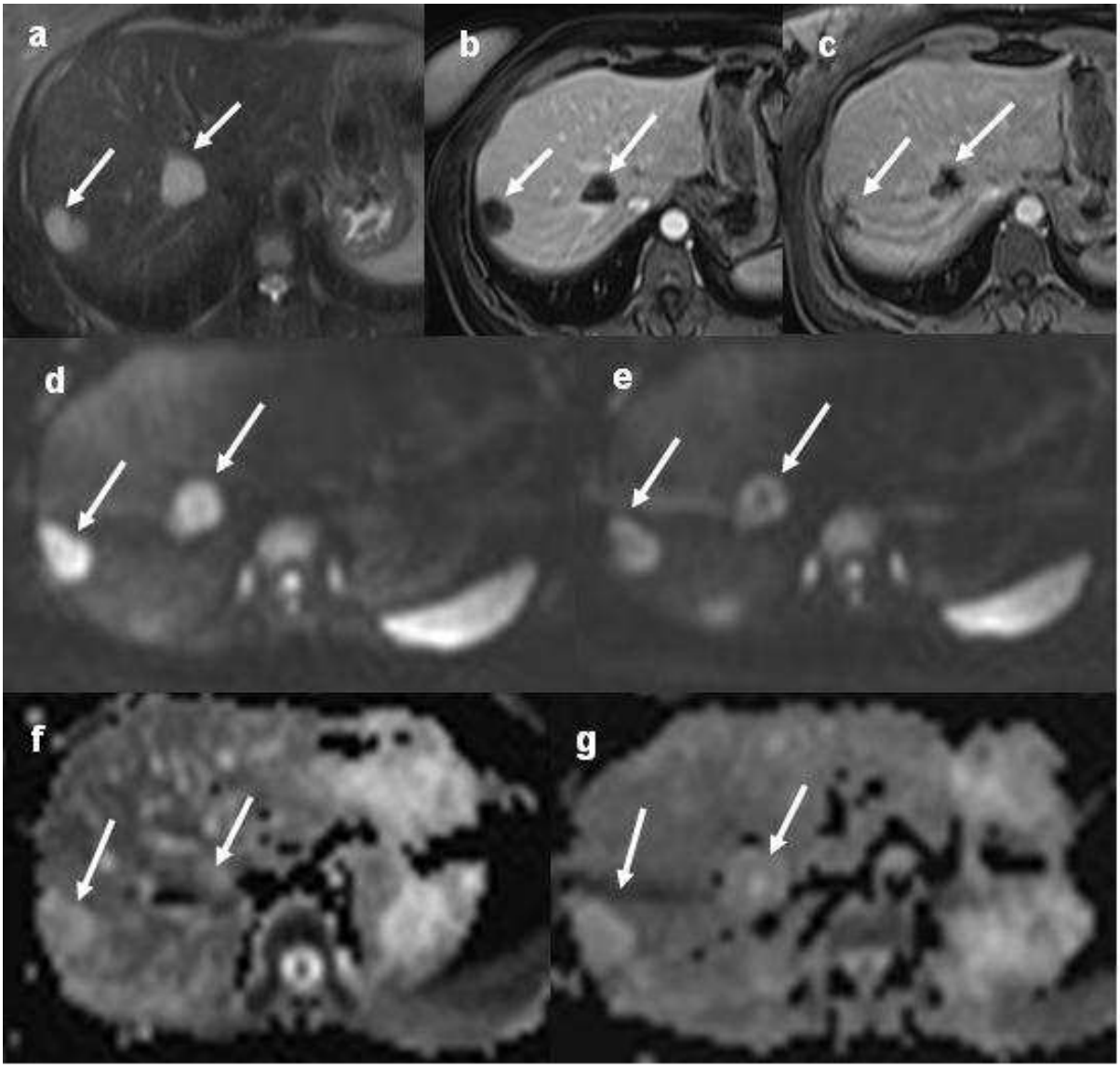

Şekil 17: 41 yaşında bayan olguda hemanjiom. Karaciğer segment VII'de biri subkapsüler alanda olmak üzere 2 adet, iyi sınırlı, T2 ağırlıklı serilerde karaciğere göre belirgin hiperintens (a), arteriyel fazda periferik nodüler kontrastlanan (b), geç fazda kontrastlanmaları santrale doğru artış gösteren (c) lezyonlar izlendi (beyaz oklar). Lezyonlar DAG500 (d) ve DAG1000'de (e), parankime göre DAG500'de daha belirgin olmak üzere hiperintens (beyaz oklar); DAG500 ve DAG1000 ile elde edilen ADC haritasında (sırasıyla f,g) ise hafif hiperintens (beyaz oklar) olup difüzyon kısıtlanması göstermemektedir. Segment VII ve VIII'deki lezyonların DAG500 için ADC değerleri sırasıyla 2.07 ve 2.21 mm^2/sn; DAG1000 için ADC değerleri 1.63 ve 1.74 mm^2/sn idi.

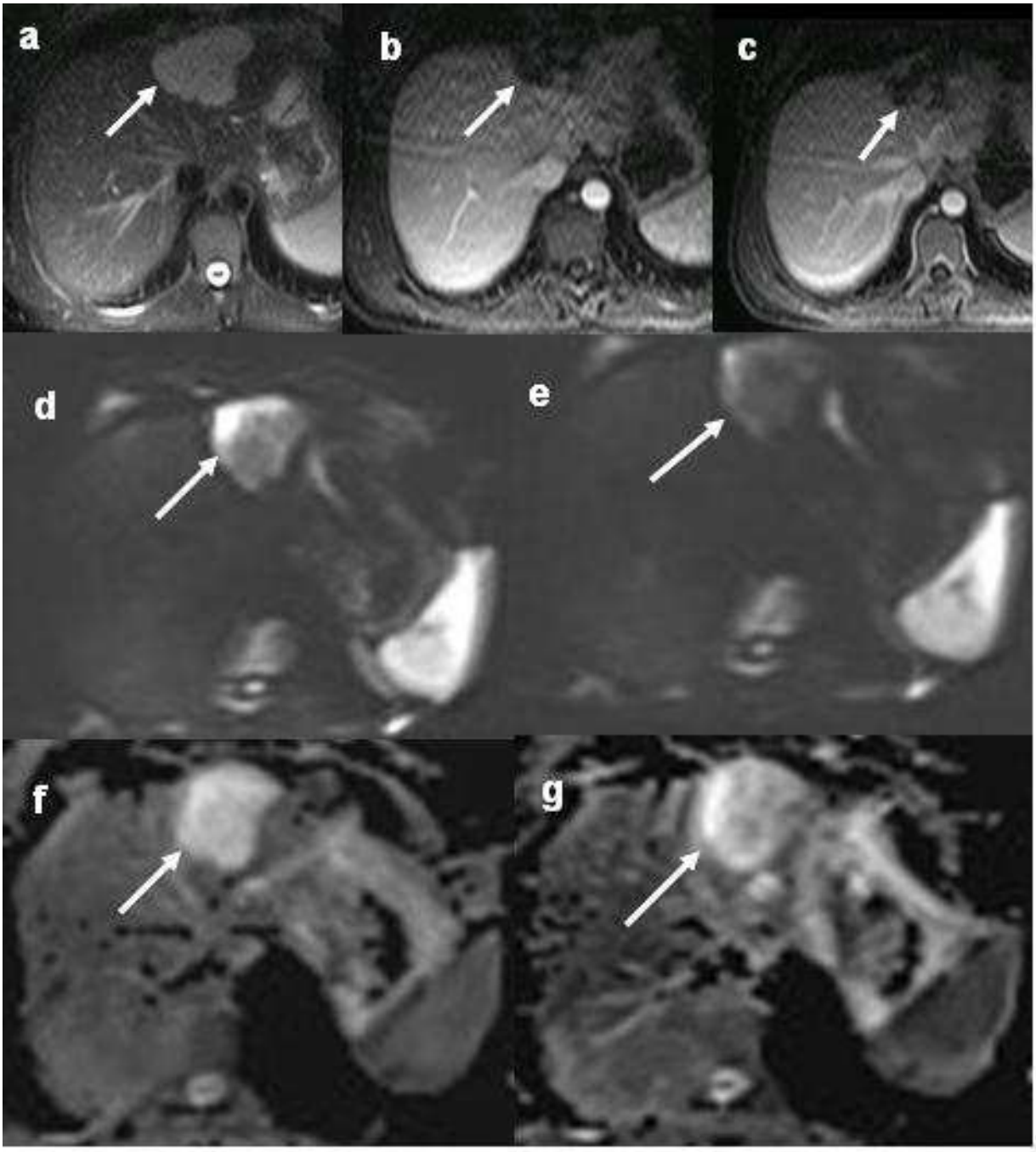

Şekil 18: 40 yaşında bayan olguda hemanjiom. Karaciğer segment II kapsül altında, iyi sınırlı, lobule konturlu, T2 ağırlıklı serilerde karaciğere göre belirgin hiperintens (a), arteriyel fazda periferik nodüler kontrastlanan (b), portal venöz fazda kontrastlanması santrale doğru artış gösteren (c) lezyon izlendi (beyaz oklar). Lezyon parankime göre DAG500'de hiperintens (d), DAG1000'de hafif hiperintens (e) (beyaz oklar); DAG500 ve DAG1000 ile elde edilen ADC haritasında (sırasıyla f,g) ise hiperintens (beyaz oklar) olup difüzyon kısıtlanması göstermemektedir. DAG500 için ADC değeri 2.02 mm^2/sn, DAG1000 için ADC değeri 1.92 mm^2/sn idi.

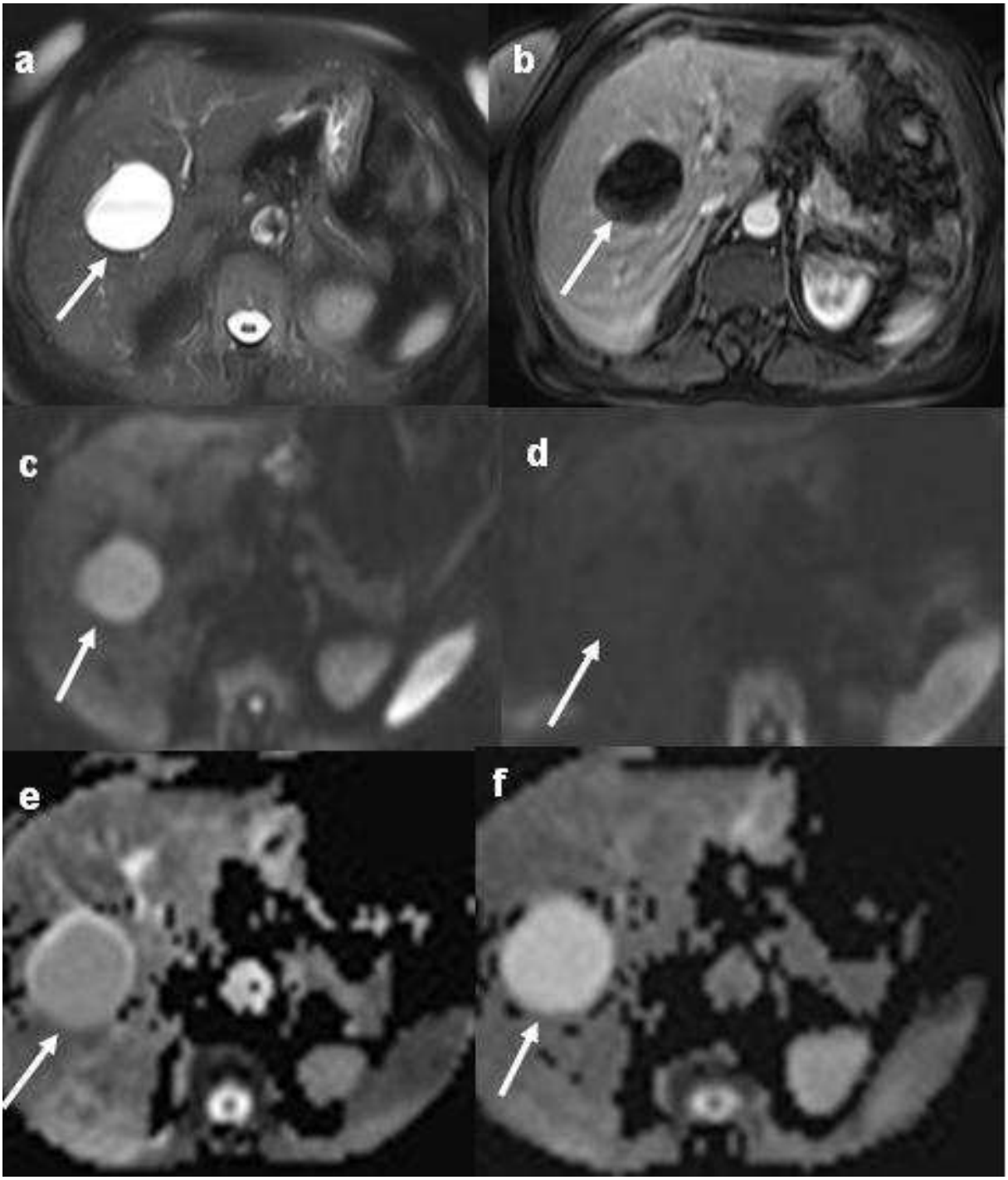

Şekil 19: 75 yaşında bayan olguda kist. Karaciğer segment VIII'de, iyi sınırlı, T2 ağırlıklı serilerde karaciğere göre belirgin hiperintens (a), portal venöz fazda kontrastlanmayan (b), lezyon izlendi (beyaz oklar). Lezyon parankime göre DAG500'de hiperintens (c), DAG1000'de izointens (d) (beyaz oklar); DAG500 ve DAG1000 ile elde edilen ADC haritasında (sırasıyla f,g) ise hiperintens (beyaz oklar) olup difüzyon kısıtlanması göstermemektedir. DAG500 için ADC değeri 3.10 mm^2/sn, DAG1000 için ADC değeri 2.83 mm^2/sn idi.

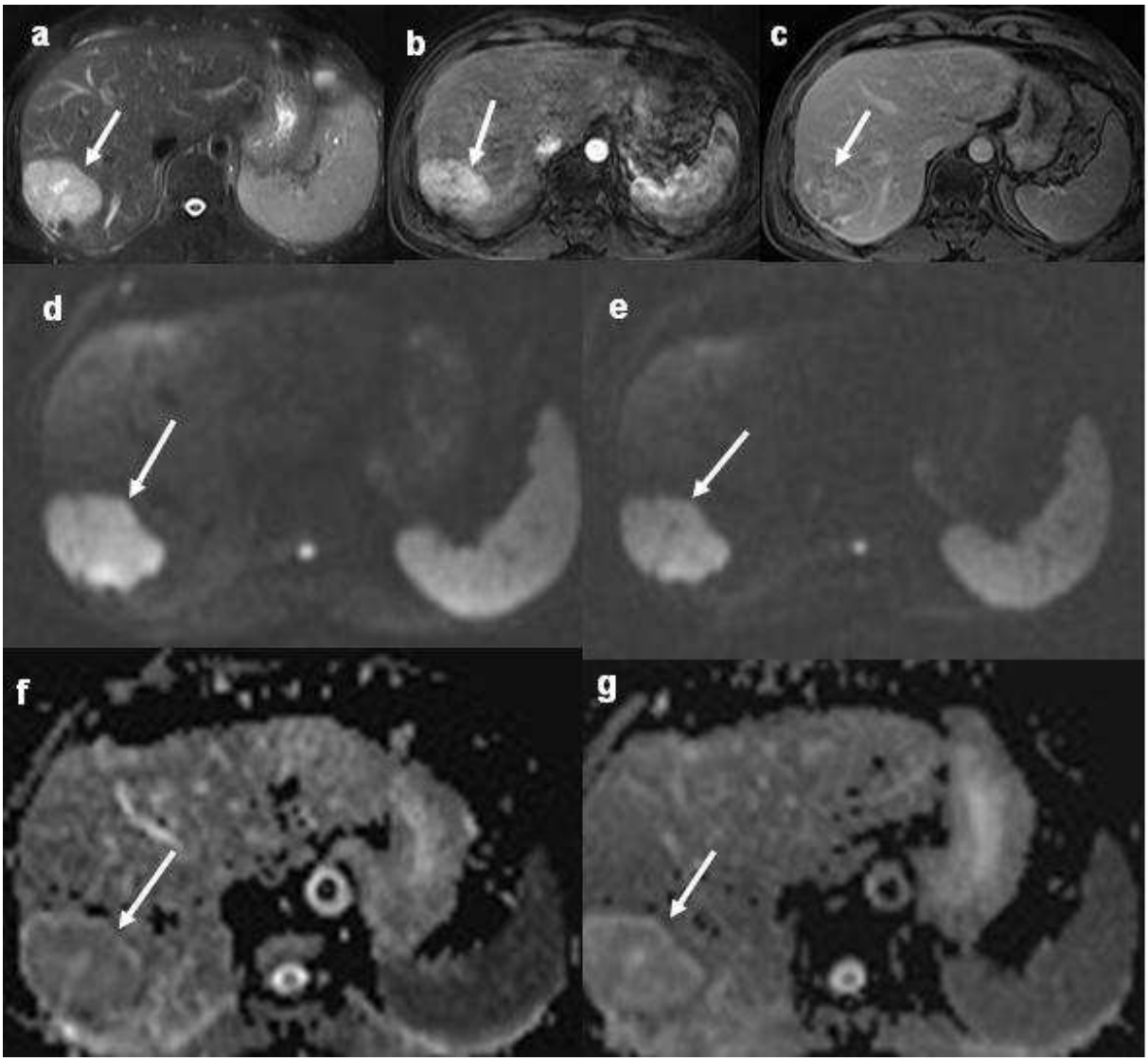

Şekil 20: 36 yaşında erkek olguda hepatoselüler karsinom. Karaciğer segment VIII'de kapsül altında, iyi sınırlı, lobule konturlu, T2 ağırlıklı serilerde karaciğere göre hiperintens (a), arteriyel fazda yoğun kontrastlanan (b), geç fazda kontrastını kaybedip kapsüler kontrastlanma gösteren (c) lezyon izlendi (beyaz oklar). Lezyon parankime göre DAG500 (d) ve DAG1000'de (e) hiperintens (beyaz oklar); DAG500 ile elde edilen ADC haritasında izointens (f), DAG1000 ile elde edilen ADC haritasında (g) ise izo-hafif hiperintens (beyaz oklar) olup kalitatif değerlendirmede difüzyon kısıtlanması göstermemektedir. Ancak ortalama ADC değerleri HCC'ye yakın olup kantitatif değerlendirmede maligndi. DAG500 için ADC değeri 1.28 mm^2/sn, DAG1000 için ADC değeri 1.11 mm^2/sn idi.

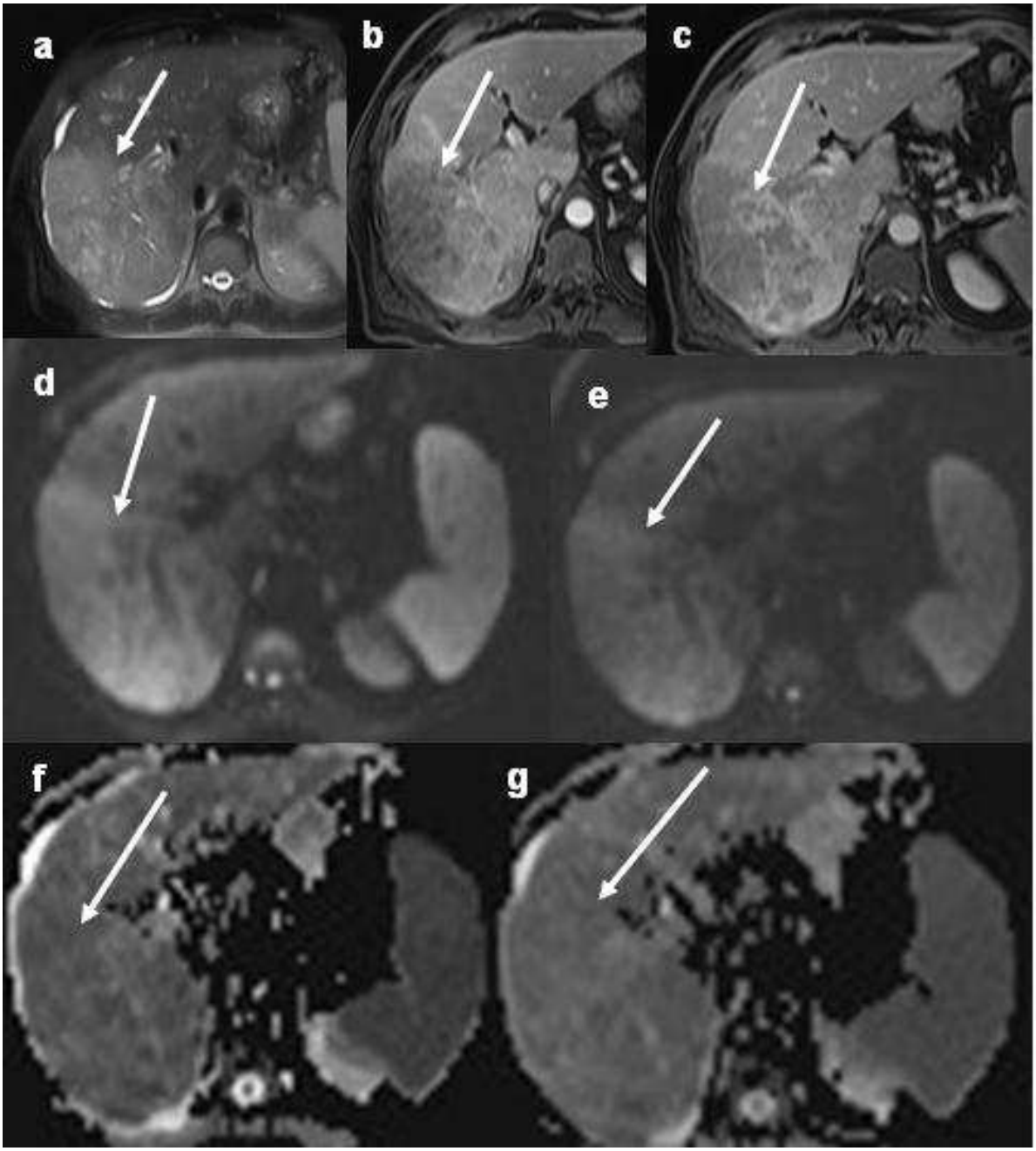

Şekil 21: 56 yaşında erkek olguda hepatoselüler karsinom. Karaciğerde sağ lobu tama yakın dolduran, net sınır vermeyen T2 ağırlıklı serilerde karaciğere göre heterojen hiperintens (a), arteriyel fazda büyük kısmı heterojen kontrastlanan (b), geç fazda kontrastını kaybeden (c) lezyon izlendi (beyaz oklar). Lezyon parankime göre DAG500 (d) ve DAG1000'de hafif hiperintens (e) (beyaz oklar); DAG500 ve DAG1000 ile elde edilen ADC haritalarında (sırasıyla f,g) ise izointens (beyaz oklar) olup kalitatif değerlendirmede difüzyon kısıtlanması göstermemektedir. Ancak ortalama ADC değerleri HCC'ye yakın olup kantitatif değerlendirmede maligndi. DAG500 için ADC değeri 1.26 mm^2/sn, DAG1000 için ADC değeri 1.09 mm^2/sn

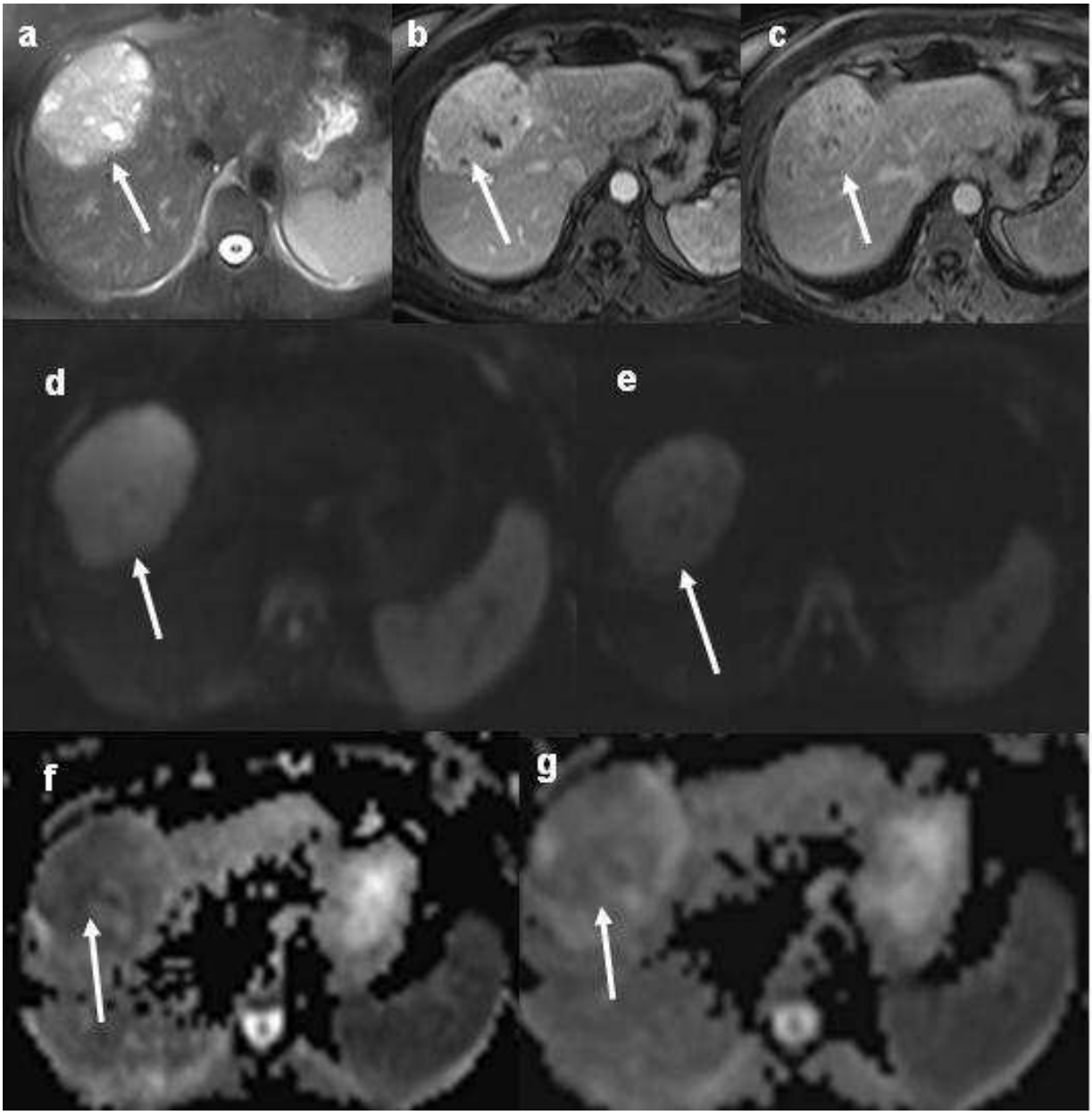

Şekil 22: 58 yaşında erkek olguda hepatoselüler karsinom. Karaciğer segment IV'de kapsül altında, iyi sınırlı, T2 ağırlıklı serilerde karaciğere göre heterojen hiperintens (a), arteriyel fazda yoğun kontrastlanan (b), geç fazda kontrastını kaybeden ve kapsüler kontrastlanma (c) gösteren lezyon izlendi (beyaz oklar). Lezyon parankime göre DAG500 (d) ve DAG1000'de hiperintens (e) (beyaz oklar); DAG500 ile elde edilen ADC haritalarında (f) hafif hipointens, DAG1000 ile elde edilen ADC haritalarında ise izointens (g) olup DAG500'de difüzyon kısıtlanması göstermektedir, DAG1000'de ise kalitatif değerlendirmede difüzyon kısıtlanması göstermemektedir (beyaz oklar). DAG500 için ADC değeri 1.19 mm^2/sn, DAG1000 için ADC değeri 1.14 mm^2/sn idi.

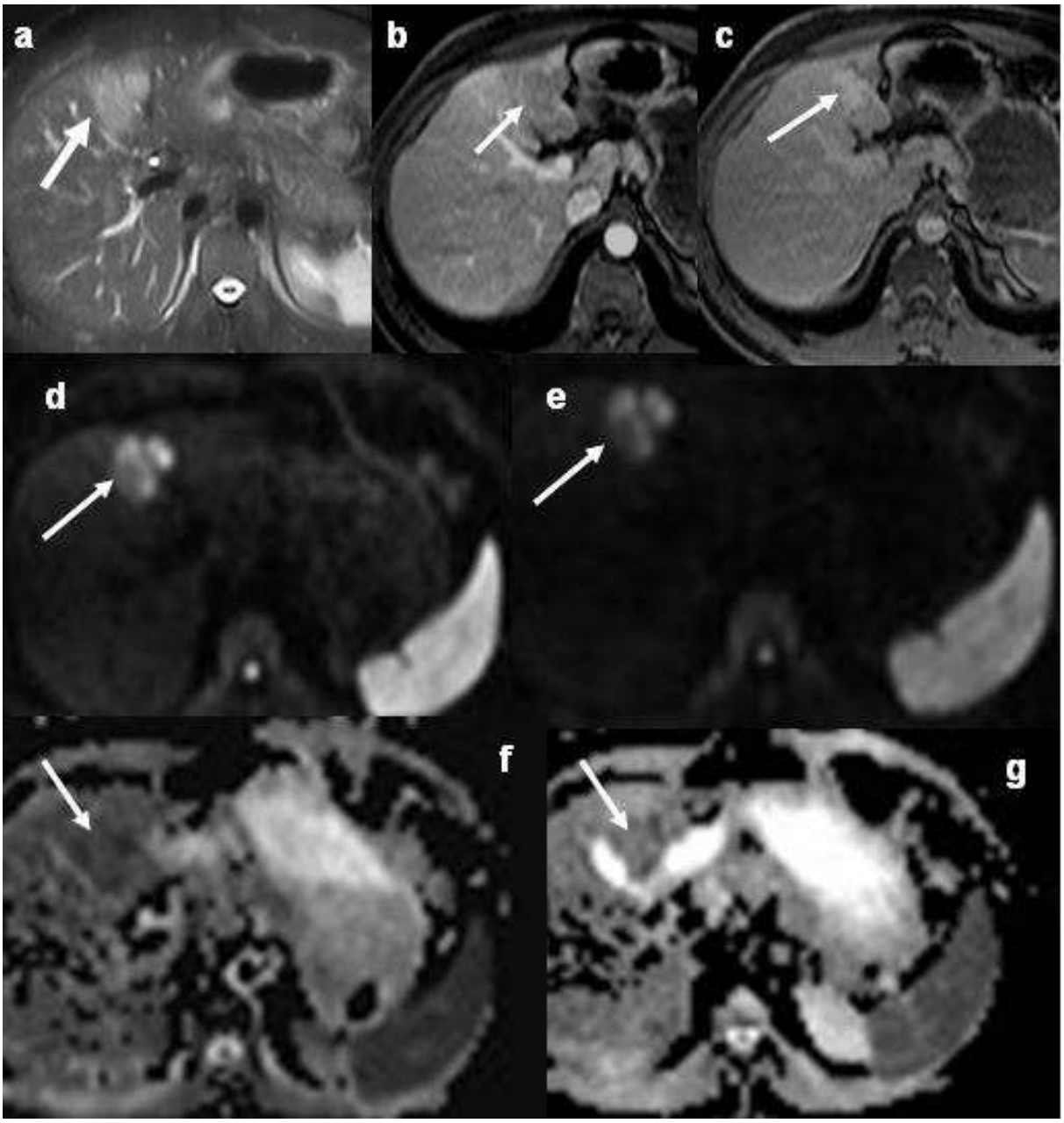

Şekil 23: 38 yaşında erkek olguda hepatoselüler karsinom. Karaciğer segment IV'de düzensiz lobule konturlu, T2 ağırlıklı serilerde karaciğere göre hiperintens (a), arteriyel fazda parankime göre daha az kontrastlanan (b), geç fazda parankime göre belirgin artan kontrastlanma gösteren (c) lezyon izlendi (beyaz oklar). Lezyon parankime göre DAG500 (d) ve DAG1000'de (e) hiperintens (beyaz oklar); DAG500 ve DAG1000 ile elde edilen ADC haritalarında (sırasıyla f,g) ise hafif hipointens olup difüzyon kısıtlanması göstermektedir (beyaz oklar). DAG500 için ADC değeri 1.24 mm^2/sn, DAG1000 için ADC değeri 1.08 mm^2/sn idi.

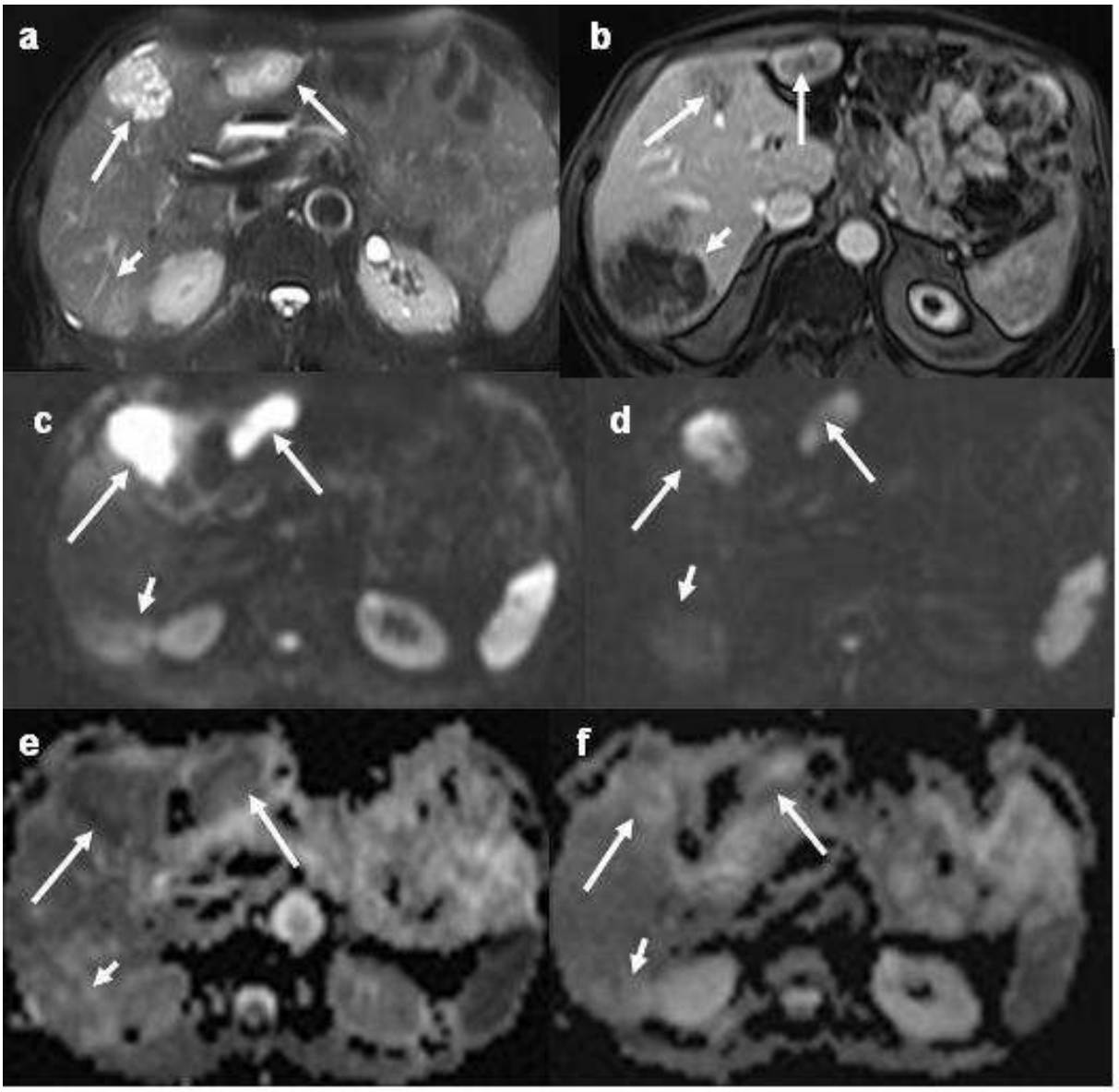

Şekil 24: 65 yaşında erkek olguda özofagus skuamöz hücreli karsinom metastazı. Karaciğer segment III ve IV'de, T2 ağırlıklı serilerde karaciğere göre heterojen hiperintens (a), portal venöz fazda periferik ağırlıklı heterojen kontrastlanan (b) lezyonlar izlendi (beyaz oklar). Ayrıca segment VII'de de kontrastlı seride daha belirgin büyük lezyon görüldü (kısa beyaz oklar). Lezyonlar parankime göre DAG500 (c) ve DAG1000'de (d), DAG500'de daha belirgin olmak üzere hiperintens (beyaz oklar); DAG500 ve DAG1000 ile elde olunan ADC haritalarında (sırasıyla e,f) ise periferi hipointens olup periferik difüzyon kısıtlanması göstermektedir (beyaz oklar). Büyük lezyonda görüntü alanına giren kesiminde difüzyon kısıtlanması izlenmemektedir. DAG500 için ADC değerleri 1.05 mm^2/sn ve 0.98 mm^2/sn; DAG1000 için ADC değerleri 0.97 mm^2/sn ve 0.79 mm^2/sn idi.

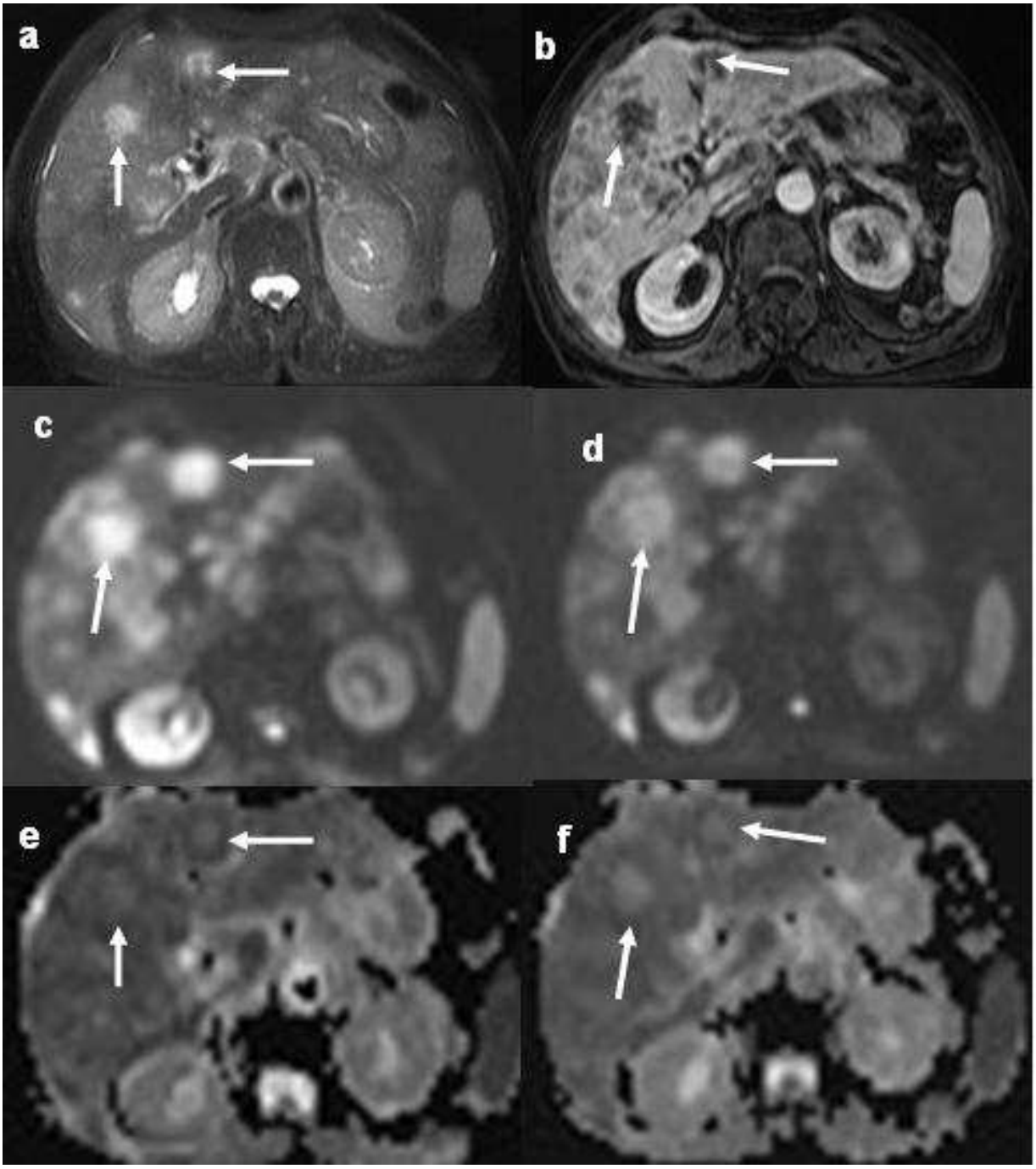

Şekil 25: 65 yaşında erkek olguda mide adenokarsinom metastazı. Karaciğerde her iki lobda çok sayıda, T2 ağırlıklı serilerde karaciğere göre hiperintens santrali nekrotik, sınırları net ayırt edilemeyen (a), portal venöz fazda periferik ağırlıklı heterojen kontrastlanan (b) lezyonlar izlendi. Lezyonlar parankime göre DAG500 (c) ve DAG1000'de (d), DAG500'de daha belirgin olmak üzere hiperintens (beyaz oklar); DAG500 ve DAG1000 ile elde olunan ADC haritalarında (sırasıyla e,f) ise periferi hipointens olup periferik difüzyon kısıtlanması göstermektedir (beyaz oklar). DAG500 için ADC değerleri 1.02 mm^2/sn ve 1.11 mm^2/sn; DAG1000 için ADC değerleri 0.94 mm^2/sn ve 1.03 mm^2/sn idi.

6. TARTIŞMA

Difüzyon, Brownian hareket olarak da adlandırılan, moleküllerin termal enerjiyle indüklenen hareketidir. DAG vücuttaki su moleküllerinin rastgele mikroskopik hareketini inceler ve bu yöntemde görüntü kontrastı suyun moleküler hareketine bağlıdır. DAG, doku içindeki su moleküllerinin hareketlerini yansıtması ve buna bağlı doku mikro yapısındaki küçük değişiklikleri bile saptama yeteneği sayesinde lezyon karakterizasyonunda konvansiyonel sekanslara ek bilgi sağlamıştır. (34,185,186,193). Difüzyon ekstraselüler alanın çapı ile direkt ilişkili yeni bir kontrast mekanizmasıdır. Selülaritesi artmış dokularda, ekstraselüler mesafenin daralmasına bağlı difüzyon kısıtlanması gösterirken, selülaritesi azalmış ve hücre membranı parçalanmış dokularda geniş ekstraselüler alan nedeniyle serbest difüzyon meydana gelmektedir (7,34,194). Difüzyonun in vivo olarak ölçülmesi günümüzde DAG ve ADC ölçümleri ile mümkündür (23). İn vivo su difüzyonun ölçümü ve ortaya çıkarılması ilk defa 1965 yılında Stejskal-Tanner'in yöntemi ile mümkün olmuştur. Bu yöntemde standart SE sekansını difüzyona hassaslaştırmak için 180° RF dalgasından önce ve sonra güçlü bipolar gradyentler uygulanmıştır (189). Bu günümüzde klinikte kullanılan DAG sekanslarının temelini oluşturmuştur. Birinci difüzyon gradyent protonlarda faz dağılımına (dephase) yol açar. Ters yöndeki ikinci difüzyon gradyent hareketsiz protonlarda faz odaklanmasını (rephase) sağlar. Böylece hareketsiz protonların ölçülen sinyal intensitesinde bir değişiklik olmaz. Hareketli protonlarda ise faz odaklanması kısmidir ve sinyali difüzyon katsayısı ile orantılı bir azalma gösterir. Su moleküllerinin hareketi DAG'da sinyal intensitesi ölçümünün azalmasını ortaya çıkarmaktadır. Su moleküllerinin hareketinin derecesi ile sinyal kaybının derecesi orantılı bulunmuştur (34).

DAG, daha doğru lezyon karakterizasyonu sağlayan ADC ölçümlerini de sunmaktadır. Difüzyon katsayısı (DC) su moleküllerinin hareketiyle ilişkilidir. Ancak invivo ortamda difüzyon katsayısının ölçümü sadece su difüzyonuna bağlı değil, kapiller perfüzyon, ısı, dokudaki manyetik duyarlılık ve hareket gibi faktörler gerçek difüzyonu etkilemekte, o nedenle difüzyon katsayısı yerine, görünüşteki difüzyon katsayısı (apparent diffusion coefficient=ADC) deyimi kullanılmakta ve ekstraselüler alan genişliği, vizkosite, hücre yoğunluğu, tipi, liflerin şekli, sıklığı gibi doku özelliklerini yansıtmaktadır (21,22,195,196).

ADC ölçümünün iki farklı b değerindeki formülü; ADC = [ln (S1-S0)] / (b1 – b0) dır. b0 ve b1 sırasıyla düşük ve yüksek b değerlerini karşılamaktadır (s/mm²). S0 ve S1 bu b değerlerinde DAG'daki sinyal intensitesinin karşılığıdır. Bunun anlamı ADC değerleri difüzyon denkleminde elde edilen sinyalin doğal logaritması ile b değeri grafiğinin çizilmesi

ile hesaplanabilir; katsayı bu eğrinin eğimidir. Günümüzde pratik olarak DA görüntü serilerinden otomatik olarak hesaplanmış ADC değerlerini içeren ADC haritası üzerinden de kolayca hesaplanabilir (34,193,197).

Su moleküllerinin hareketleri kısıtlanınca ADC değeri azalır. Proton moleküllerinin hareketinin engellenmesiyle oluşan, sıvılardaki farklı ADC değerleri, su içeriğinden etkilenmektedir. Solid dokularda ADC değerindeki farklılık, ekstrasellüler ve intasellüler su balansındaki ve sitolojik yapılardaki değişimlerin bir sonucu olarak düşünülmektedir. Tümörlerde, ADC değerinin nükleus sitoplazma oranı ve hücresel dansiteyi içeren tümör morfolojisinden etkilendiği rapor edilmiştir (193,198,199).

EPI'nın abdominal görüntülemede kullanımı Stehling ve arkadaşları (200) tarafından 1989 yılında olmuştur. EPI'nın geliştirilmesi, DAG'ın abdomen ve pelvisi de içeren uygulama alanlarının genişlemesine neden olmuştur (32,201). İlk olarak 1994 yılında Müller ve arkadaşları (32) normal karaciğer, dalak, kas dokusu ve karaciğerin fokal ve diffüz hastalıklarında DAG'ı kullanmışlar ve anlamlı sonuçlar elde etmişlerdir. Bununla birlikte, solunum, kalp hareketleri, peristaltizm ve kan akışı gibi hacimli fizyolojik hareketlerin varlığı abdomene yönelik uygulamalarda engel oluşturmaktadır. Bu yüzden solunum hareketlerini azaltmak için nefes tutmalı DAG (8,9,20,32,202), serbest nefesli DAG (203) ve respiratory triggerlı DAG (18,19,204) teknikleri kullanılmıştır. Çeşitli çalışmalar fokal karaciğer lezyonlarını değerlendirmede, respiratory trigger DAG'ın nefes tutmalı DAG'a üstünlük sağladığını göstermiştir (9,205,206). Nasu ve arkadaşları (207) serbest nefesli DAG ile respiratory triggerlı DAG'ı karşılaştırdığında, ADC ölçümlerinin doğruluk oranları serbest nefesli DAG'da daha düşük seviyelerde rapor edilmiştir.

Mürtz ve arkadaşları (37), sağlıklı insanların DAG'ından ADC ölçümlerini hem pulse trigger hem de pulse trigger olmadan yapmış; kalp ve diyaframa yakın abdominal organların pulse trigger ile ölçülmüş ADC değerlerinin daha düşük olduğunu raporlamışlar ve bu durum pulse trigger olmadan elde edilen ADC ölçümlerinin hareket etkisi ile yalancı yüksekliği olabileceğine işaret etmişlerdir. Abdomenin puls trigger ile elde edilen DAG'ı kalp haraket artefaktını azalttığı ve ADC'nin daha güvenilir tesbitine izin verdiğini göstermişlerdir. Sadece karaciğer parankimindeki ADC değerleri üzerine değil, aynı zamanda kalbe yakın bölge olan sol lobda sinyal gürültü oranını ve görüntü kalitesini arttırabildiğinden sol lobdaki fokal karaciğer lezyonlarının ADC değerleri üzerine de etkisi olabileceği düşünülebilir.

Paralel görüntüleme teknikleri veri toplama zamanını kısaltarak sinyal gürültü oranını arttırır ve abdomen DAG'da distorsiyonu ve görüntü kalitesindeki azalmayı minimize eder (35,38).

Biz çalışmamızda serbest nefesli, paralel görüntüleme ve puls trigger kullanılarak elde edilen DAG'ı kullandık. Serbest nefesli DAG ciddi derecede hastalığa, yaşlılığa ve obeziteye bağlı nefesini uzun süre tutamayacak hastalarda da yöntemin uygulanabilmesini sağlamıştır.

DAG, karaciğerin MR görüntülenmesinde şimdilerde yaygın olarak kullanılmaktadır. DAG, kontrast madde gerektirmeyen hızlı bir şekilde uygulanabilen (1-5 dakika) görüntüleme metodudur. Böylelikle DA sekanslar, uygulama zamanında önemli bir artışa neden olmadan varolan görüntüleme protokollerine eklenebilmektedir. Kontrast maddeye gereksinim olmadan fokal karaciğer lezyonlarını tesbit ve karakterize etme, diffüz karaciğer hastalıklarını ve tümörün tedaviye yanıtını değerlendirmede DAG'ın faydalı olduğunu gösteren çok sayıda çalışma vardır (40,5-20,24,38,41-43). Ancak DAG'da, teknik ve seçilen b değerlerindeki farklılık nedeniyle optimal standartizasyon sağlanamamış ve kısmen bundan dolayı henüz karaciğerin rutin MR görüntülemesinde yer bulamamıştır.

Daha önce bahsedilen teknik limitler dışında seçilen farklı b değerlerine göre fokal karaciğer lezyonlarının ADC değerleri değişmektedir. 'İntravoxel incoherent motion' terimi MR görüntülemede gözlenen voksellerin mikroskopik hareketini yansıtan bir terimdir. Bu terim voksel seviyesinde sadece suyun moleküler difüzyonunu kapsamaz, aynı zamanda kapillerdeki kan sirkülasyonunun yalancı rastgele hareketini de kapsar. Böylece ADC kapiller perfüzyon ve difüzyonun etkisini birleştiren intravoksel hareketi ölçmektedir. Düşük b değerleri ile hesaplanan ADC değerlerinde ise psödodifüzyon olarak tanımlanan kapiller perfüzyon etkisi nedeniyle yalancı yükseliş beklenmektedir (12,22,23,208). Bu limitasyonun üstesinden gelmek için yüksek b değerleri kullanılması düşünülmüştür. Perfüzyon etkisini ortadan kaldıran b değerleri net belirlenmemiş olup bu değerin, Turner ve arkadaşları (44) ile Yamada ve arkadaşları (12) 300 s/mm², Ichikawa ve arkadaşları (209) ise 400 s/mm² üzerindeki b değerlerinin, Le Bihan ve arkadaşları (22) 500 s/mm² civarındaki b değerlerinin olduğunu belirtilmişlerdir. Ancak yapılan çalışmalar DAG'da yüksek b değerlerinin kullanılması zayıf sinyal gürültü oranı nedeniyle, görüntü kalitesinin düşük olduğunu göstermiştir (8,11,12,38,41,209). Çalışmamızda görüntü kalitesinin kalitatif değerlendirilmesinde her iki okuyucu için en yüksek ortalama skor DAG500'e aitti. DAG500 ve DAG1000 arasındaki ortalama skor farkı istatistiksel olarak anlamlıydı ($p<0.0001$) ve daha önceki çalışmaları destekler nitelikteydi (38,41). Fokal karaciğer lezyonlarının karakterizasyonunda, perfüzyon etkisinden kurtulmuş yeterli güçte difüzyon ve görüntü kalitesi sağlayan optimum b değerini seçmek oldukça önemlidir.

Erturk ve arkadaşları (38), fokal karaciğer lezyon karakterizasyonunda iki farklı b değerli (400,1000 s/mm²) DAG tekniğini karşılaştıran ve malign benign lezyonların ayırt

etmede ROC eğri analizi ile optimal cutoff ADC değeri veren tek çalışmadır. Goshima ve arkadaşları (41) ise benign ve malign hepatik lezyonların ortaya çıkarılması ve karakterizasyonunda karaciğerin DAG'ında gerekli optimal b değerini belirlemek için 4 farklı b değerini (100,200,400,800 s/mm²) karşılaştırmışlardır. Fokal karaciğer lezyon karakterizasyonunda orta b değeri olan 500 s/mm² kullanılarak yapılan çalışmalar bildirilmiş (6,7,9,10,16,20,206) ve bu değerin uygun olduğunu belirtmişlerdir (5,40). Ancak bizim bilgimize göre lezyon karakterizasyonunda orta b değeri olan 500 s/mm² ile yüksek b değeri olan 1000 s/mm² arasında karşılaştırmalı çalışma yoktur.

Daha önceki çalışmalar farklı b değerleri ile ilişkili olarak fokal karaciğer lezyonlarının geniş ADC değerlerine sahip olduğunu göstermiştir. Ichikawa ve arkadaşları (209) büyük olasılıkla çok düşük b değeri kullanmalarına bağlı (<55 s/mm²) ADC değerini beklenenden yüksek ölçmüşlerdir. Çalışmalarında belirttikleri gibi b değerleri düşük tutulduğunda perfüzyon ve T2 zamanı gibi faktörler, ADC ölçümlerini nispeten daha fazla etkilemektedir. ADC, düşük b değeri kullanıldığında yükselme eğilimindedir. Diğer taraftan Namimoto ve arkadaşları (210) ile Yamada ve arkadaşları (12) sırasıyla b=1.200 ve b=1.100 s/mm² gibi büyük b değerleri kullanmışlar ve beklenenden düşük ADC değerleri rapor etmişlerdir.

Çalışmamızda fokal karaciğer lezyonların karakterizasyonunda 2 farklı b değerli (500 ve 1000 s/mm²) DAG kullanılarak elde edilen ADC değerleri kullanıldı. Malign ve benign lezyonların ADC değerleri arasında DAG500 ve DAG1000 için örtüşme gösteren değerler olmasına rağmen önceki çalışmalara benzer şekilde, malign fokal karaciğer lezyonlarının DAG500 ve DAG1000 sn/mm^2 için ortalama ADC değerleri, benign fokal karaciğer lezyonlarının ortalama ADC değerlerinden düşük olup bu farklılık istatistiksel olarak anlamlıydı ($p<0.0001$) (9,18-20,38,202,209,210).

Çalışmamızda DAG500 ve DAG1000 için cutoff ADC değerlerine göre malign lezyonları benign lezyonlardan yüksek duyarlılık ve özgüllük ile ayırt edebildik. Malign fokal karaciğer lezyonları benign lezyonlardan ayırt etmede, benzer b değerlerinde Tauli ve arkadaşları (7), Bruegel ve arkadaşları (18) ile Holzapfel ve arkadaşları (204), çalışmamıza benzer sonuçlar bulmuşlar. Gourtsoyianni ve arkadaşları (19) ise % 100 duyarlılık, % 100 özgüllük ile malign fokal karaciğer lezyonlarını, benign karaciğer lezyonlarından ayırt etmişlerdir. Bu sonuç çalışmamızdan ve önceki çalışmalardan daha yüksek duyarlılık ve özgüllüğe sahipti. Bunun nedeni; çalışmalarında ki benign lezyonlarının çoğunluğunun kist olması (15/22) ve kistlerde görülen çok yüksek ADC değerlerinin malign ve benign lezyon ayrımında DAG'ın yeteneğini normalden daha yüksek gösterebilmesine ve çalışmalarında da belirttikleri gibi FNH hiperselüler lezyon olması nedeniyle daha düşük ADC değerleri

beklendiği ancak çalışmalarında FNH olmamasına bağlı benign ve malign lezyonların arasındaki farkın açılması olabilir.

Çalışmamızda malign fokal karaciğer lezyonlarını benign lezyonlardan ayırt etmede kullanılan DAG500 ve DAG1000 arasında cutoff ADC değerlerine göre duyarlılık ve özgüllükte istatistiksel olarak anlamlı farklılık saptanmadı ($p>0.05$).

Malign fokal karaciğer lezyonlarını, FNH'yı dışarıda bırakarak oluşturulan hemanjiom ve kistlerden ve sadece hemanjiomlardan ayrımında DAG500 ve DAG1000 için cutoff ADC değerlerine göre yüksek duyarlılık ve özgüllük ile ayırt edebildik. DAG500 ve DAG1000 arasında cutoff ADC değerlerine göre duyarlılık ve özgüllükte istatistiksel olarak anlamlı farklılık saptanmadı ($p>0.05$).

Daha önceki çalışmalardaki gibi, bizde de kistler, içerdikleri yüksek sıvı miktarı ve su moleküllerinin serbest hareketinden dolayı DAG500 ve DAG1000 için en yüksek ADC değerlerine sahipti. Hemanjiomlar büyük olasılıkla vasküler içeriği nedeniyle kistlerden daha düşük ADC değerlerine sahiptir (210). Çalışmamızdaki hemanjiomların ve kistlerin ortalama ADC değerleri, aynı b değerleri olan b=500 (9,15,16,20,206) ve b=1000 s/mm² (38) ile yapılan çalışmalara benzerdi. Çalışmamızda kistlerin ADC değerleri ile hemanjiomların ADC değerleri DAG500 için örtüşme gösteren değerlere sahipti. Ancak tüm basit kistler, hemanjiomların ortalama ADC değerinden daha yüksek ADC değerlerine sahipti. Kistlerin ADC değerleri ile hemanjiomların ADC değerleri DAG1000 için örtüşme göstermemekteydi.

Bilgimize göre daha önceki çalışmalarda hemanjiomları kistlerden ayrımında ROC eğri analizi kullanılarak belirlenen bir cutoff ADC değeri yoktu. Çalışmamızda hemanjiomları kistlerden DAG500 için kullanılan 2.85×10^{-3} mm^2/sn cutoff ADC değeri ile % 95.1 duyarlılık ve % 89.1 özgüllükle, DAG1000 için kullanılan 2.43×10^{-3} mm^2/sn cutoff ADC değeri ile % 100 duyarlılık ve % 100 özgüllükle ayırt edebildik. Hemanjiomları kistlerden ayrımında DAG500 ve DAG1000 arasında cutoff ADC değerlerine göre duyarlılık ve özgüllükte istatistiksel olarak anlamlı farklılık saptanmadı ($p>0.05$). Çalışmamızda tüm kistlerin DAG1000'de sinyalinin kaybolduğu parankimle izointens hale geldiği, DAG500'de belirgin sinyal kaybettiği ve parankime göre hafif hiperintens olduğu izlendi. Hemanjiomun sinyali ise DAG1000'de daha belirgin olmak üzere her iki değerde de azalmaktadır. DAG500'de hemanjiom ve kistlerin, DAG1000'de hemanjiomların karaciğere göre hiperintens olması T2 parlamasına bağlıdır. İnan ve arkadaşları (17) b=500 s/mm² değerinde, basit kistlerden kist hidatikleri ayırt edememişler çünkü her ikiside bu b değerinde hiperintens izlenmiş. b=1000 s/mm² değerinde ise basit kistlerin izointens, kist hidatiklerin hiperintens olduğunu; difüzyon sinyal intensitesi ve kist karaciğer difüzyon sinyal intensite oranı kist

hidatiklerin basit kistlerden istatistiksel olarak anlamlı derecede yüksek olduğunu ve kist hidatiklerin ADC ve kist/karaciğer ADC oranlarının ise basit kistlerden anlamlı derece düşük olduğunu göstermişlerdir. Ancak bizim çalışmamızda kist hidatik olgusu yoktu ve kist hidatikleri basit kistlerden ayırt etmeyi amaçlamadık.

FNH'ların ortalama ADC değerleri DAG500 için 1.67 x 10^{-3} mm^2/sn, DAG1000 için 1.31 x 10^{-3} mm^2/sn idi. Çalışmamıza benzer şekilde, Tauli ve arkadaşları (7) (b=500 s/mm²) benign hepatoselüler lezyonları (FNH ve adenom) ilk araştıran çalışmacılar olup ortalama ADC değerini 1.75 x 10^{-3} mm^2/sn, Vossen ve arkadaşları (211) (b=500 s/mm²) FNH'ların ortalama ADC değerini 1.65 x 10^{-3} mm^2/sn bulmuşlardır. Çalışmamızda, FNH'ların ortalama ADC değerleri DAG500 ve DAG1000 için istatistiksel olarak anlamlı derecede hemanjiomların ortalama ADC değerlerinden düşük ($p<0.0001$), malign lezyonların ADC değerlerinden yüksek ($p<0.0001$) olmasına rağmen, FNH'ların ADC değerleri hemanjiom ve malign lezyonların ADC değerleri ile örtüşmekte gösteren değerlere sahipti. Tüm FNH'lar, DAG500 ve DAG1000 için malign lezyonların ortalama ADC değerinden daha yüksek ADC değerlerine sahipti.

Bilgimize göre daha önceki çalışmalarda malign lezyonları FNH'lardan ayrımında ROC eğri analizi kullanılarak belirlenen bir cutoff ADC değeri yoktu. Çalışmamızda malign fokal karaciğer lezyonlarını FNH'lardan, DAG500 için kullanılan 1.38 x 10^{-3} mm^2/sn cutoff ADC değeri ile % 85.4 duyarlılık ve % 90.0 özgüllükle; DAG1000 için kullanılan 1.33 x 10^{-3} mm^2/sn cutoff ADC değeri ile % 91.7 duyarlılık ve % 60 özgüllükle ayırt edebildik. Malign lezyonları FNH'lardan ayrımında DAG500 ve DAG1000 arasında cutoff ADC değerlerine göre duyarlılık ve özgüllükte istatistiksel olarak anlamlı farklılık saptanmadı ($p>0.05$). DAG1000'deki özgüllükteki düşüklük bir olgudaki 3 FNH lezyonun çok düşük ADC değerlerine sahip olmasına bağlıdır. Malign lezyonları FNH'lardan ayırt etmede ROC eğri analizi kullanılarak, daha fazla sayıda olgu ile çalışmamızın desteklenmesi gerekmektedir.

Membranlar, sıkı bağlantılar, lifler, makromoleküller ve su protonlarının hareketini engelleyen hücre organelleri ADC'yi azaltır (212). Bu nedenle HCC ve metastazlar yüksek hücre içeriğine bağlı olarak en düşük ADC değerlerine sahiptir. Çalışmamızdaki en düşük ADC değeri DAG500 ve DAG1000 için endometrioid adenokarsinom metastazına aitti. HCC'lerin ve metastazların ortalama ADC değerleri, çalışmamıza yakın b=500 s/mm² (15,20,209), b=600 s/mm² (18,19) ve b=1000 s/mm² (202) değerlerinin kullanıldığı çalışmalara benzerdi. Ertürk ve arkadaşları (38), b=400 s/mm² kullanarak elde ettikleri HCC'lere ve metastazlara ait ADC ölçümleri çalışmamızdan yüksek olup muhtemelen psödodifüzyon ve teknik faktörlere bağlı olabilir. HCC'lerin ortalama ADC değerleri ile

metastazların ortalama ADC değerleri DAG500 için eşit olup DAG1000 için ortalama ADC değerleri arasında istatistiksel olarak anlamlı farklılık yoktu ($p>0.05$).

Metastaz ve hemanjiom ayrımında, hemanjiomların hipervasküler metastazlara benzer atipik kontrastlanma paternine sahip olması veya hyalinize olması sebebiyle T2'de düşük sinyal intensitesi göstermesi (213), nekrotik metastazların da belirgin hiperintensite göstererek hemanjiomları taklit etmesi problem olmuştur. DAG500 ve DAG1000 için cutoff ADC değerlerine göre metastazları hemanjiomlardan yüksek duyarlılık ve özgüllük ile ayırt edebildik. Bu sonuçlar benzer b değerlerini kullanan Erturk ve arkadaşları (38) ile uyumlu, Bruegel ve arkadaşlarından (18) yüksek, Gourtsoyianni ve arkadaşlarından (19) düşüktü. Metastazları hemanjiomlardan ayrımında DAG500 ve DAG1000 arasında cutoff ADC değerlerine göre duyarlılık ve özgüllükte istatistiksel olarak anlamlı farklılık saptanmadı ($p>0.05$).

Erturk ve arkadaşları (38) paralel görüntülemeli b=1000 s/mm² değeri için fokal malign karaciğer lezyonları benign karaciğer lezyonlarından ve metastazları hemanjiomlardan yüksek duyarlılık ve özgüllükle ayırt etmişlerdi. Çalışmamızdaki DAG1000 ile elde elde edilen sonuca oldukça benzerdi. Ancak b=400 s/mm² değeri için malign lezyonları benign lezyonlardan ve metastazları hemanjiomlardan düşük duyarlılık ve özgüllükle ayırt etmişler; b=1000 s/mm² ile elde edilen DAG fokal karaciğer lezyonlarının ayrımında güçlü duyarlılık ve özgüllüğe sahip olduğunu belirtmişlerdir. Goshima ve arkadaşları (41) orta b değerlerinin lezyon karakterizasyonunda ve ortaya çıkarılmasında gereksiz olduğunu vurgulamışlardır. Fokal karaciğer lezyonlarının karakterizasyonunda, bu iki çalışmada kullanılan orta b değerleri (b=400 s/mm²), bizim çalışmamızda kullandığımız orta b değeri (500 s/mm²) ile elde ettiğimiz başarıyı gösterememişlerdir. Bunun nedeni çalışmalarındaki kullandıkları orta b değeri (400 s/mm²)'nin psödodifüzyon açısından sınır değer olması ve daha önceki çalışmaları (11,209) destekler şekilde kendi çalışmalarında da belirttikleri gibi b>400 s/mm² üzerindeki değerlerin perfüzyon etkisinden kurtulduğunu ve daha doğru ADC ölçümüne izin vererek lezyon karakterizasyonda rol alabileceğini bildirmişlerdir. Bizim çalışmamız, b=500 s/mm² ile elde edilen DAG'ın yeterli difüzyon etkisi sağlayacağını gösterdi. Ayrıca teknik olarak iki çalışmada (38,41) benzer olup nefes tutmalı, paralel görüntüleme yöntemi ile DAG elde etmişlerdir. Nefes tutmalı DAG, uygulama zamanını sınırlandırmakta, sinyal gürültü oranını ve uzaysal rezolüsyonu azaltmaktadır (214). Çalışmamızda serbest nefesli pulse trigger kullandık. Serbest nefes ile daha uzun tarama zamanı ve multipl sinyal averajı ile daha fazla sayıda b değerlerini kullanma ve ince kesitli çok sayıda görüntü oluşturma imkanı sağladı. Daha önceki çalışmalarda kardiyak hareketten kaynaklanan artefaktlar, ECG trigger

ya da pulse trigger ile azaltılabildiği buda sol lobdaki sinyal gürültü oranını ve görüntü kalitesini arttırmakla ADC'nin daha güvenilir tesbitine izin verdiğini belirtmişlerdir (37,215). Bütün bu teknik özellik ile Ertürk ve arkadaşları ile Goshima ve arkadaşları'na göre daha doğru ADC ölçümü yaptığımızı düşünmekteyiz.

Çalışmamızda tüm metastazlar, bazıları yüksek ADC değerlerine sahip olmasına rağmen DAG500 ve DAG1000'de hiperintens, ADC haritalarında ise hipointensti. Tüm HCC'ler DAG500 ve DAG1000'de hiperintens, ADC haritalarında ise bir olgu DAG500'den elde edilen ADC'de izointens, DAG100'den elde edilen ADC'de hiperintens, DAG500 ve DAG1000'den elde edilen ADC'de 2 olgu izointens, 1 olgu hiperintens olması dışında diğerleri hipointensti. Kalitatif değerlendirmede bu 4 lezyon benigndi. Bunlardan bir tanesi DAG500'den elde edilen ADC haritalarında izointens, DAG1000'den elde olunan ADC haritalarında hiperintens ve ADC değerleri ise sırasıyla 1.28 x 10^{-3} mm^2/sn ve 1.11 x 10^{-3} mm^2/sn; bir olguda ise DAG500 ve DAG1000'den elde edilen ADC haritalarında izointens olup ADC değerleri sırasıyla 1.26 mm^2/sn ve 1.14 mm^2/sn olup HCC'nin ortalama ADC değerlerine yakındı ve kantitatif değerlendirmede maligndi. Aynı zamanda tüm FNH'lar ve hemanjiomlar DAG500 ve DAG1000'de hiperintens, ADC haritalarında ise 3 FNH lezyonu (hipointens) dışında hiperintesti. Bu lezyonları kalitatif değerlendirme ile birbirinden ayırt etmek olanaksızdır. Ancak kantitatif ADC ölçümleri ile ayırt edilebilme olanağına sahipti. Bir FNH lezyonu ise hem DAG500 ve DAG1000'de hem ADC de hiperintensti ve kalitatif değerlendirme benign olup DAG1000'deki ADC değeri 1.10 x 10^{-3} mm^2/sn ile metastaza yakın bir değerdeydi. Bu sonuçlar fokal karaciğer lezyon karakterizasyonunda kalitatif değerlendirme ile kantitatif ADC ölçümlerinin kombine edilmesinin önemine işaret etmektedir.

Ayrıca biz fokal karaciğer lezyonlarının karakterizasyonunda kantitatif ADC ölçümleri yanında pratikte kalitatif değerlendirme ile DAG'dan oldukça faydalandık. DAG'dan anlamlı bir yorum yapılabilmesi için en az 2 b değeri uygulanmaktadır (örneğin, b=0 s/mm^2 ve diğer b değerleri genellikle 0-1000 s/mm^2 arasında). Artan b değerleri ile kademeli sinyal azalması görülmektedir. Farklı b değerleri ile elde edilen görüntülerde, su difüzyonundaki farklılık temel alınarak sinyal intensitelerinin relatif azalmaları değerlendirilmekte ve doku karakterizasyonu yapma imkanı doğmaktadır. Örneğin, heterojen bir tümörde, tümörün daha kistik ve nekrotik kesimlerinde düşük b değerlerinde (örneğin çalışmamızda kullandığımız b=50 s/mm^2) yüksek sinyal intensitesinde iken artan b değerleri ile sinyal azalması göstermekte ve yüksek ve orta b değerlerinde (örneğin çalışmamızda kullandığımız b=500,1000 s/mm^2) sinyali baskılanmakta çünkü su difüzyonu daha az kısıtlanmaktadır.

Kısmen hemanjiomlarda ve daha az oranda daha selüler olan FNH'larda da artan b değerleri ile sinyal kaybı göstermekte ancak yüksek b değerlerinde dahi (b=1000 s/mm²) sinyallerini tamamen kaybetmemektedir. Buna rağmen yüksek b değerlerinde selüler solid tümör alanları relatif yüksek sinyal intensitesi göstermeye devam etmektedir. Böylece DAG'da doku sinyalinin relatif azalmasının görsel değerlendirilmesi, tümörü karakterize etmede uygulanabilir. DAG'da sinyal intensitesi hem su diffüzyonuna hem de T2 relaksasyon zamanına bağlıdır. Bu nedenle, çok uzun T2 relaksasyon zamanına sahip bir lezyon DAG'da yüksek sinyal intensitesinde kalabilmekte ve kısıtlanmış difüzyonu taklit edebilmektedir. Buna T2 parlaması denir. Bu etki bazen kısa TE ve yüksek b değerinin seçilmesiyle azaltılabilir, fakat bu etkiye kolaylıkla engel olunamayabilir. FNH gibi benign solid lezyonlar yüksek b değerlerinde dahi yüksek sinyalli görünüp malign lezyonları taklit edebilir. Bunu önlemek için T2 etkisini ortadan kaldıran ADC haritaları elde edilir. Bu da DAG ile ADC haritalarının birlikte değerlendirilmesi gerektiğini göstermektedir.

Low ve Gurney (216), DAG'ı onkoloji hastalarında konvansiyonel MR'a eklediğinde ekstra bilgiler sağladığını, şüpheli alanlara radyologların dikkatini çekerek yardımcı olabileceğini ve bu kombinasyonun da görüntü yorumlarken radyoloğun kendisine olan güvenini arttırdığını; metastatik lenf nodlarını, mezenter, omentum, barsak serozası, peritoneuma yayılan ekstra tümörleri belirleme de yardımcı olduğunu bildirmişlerdir. Bizim sonuçlarımız bu çalışma ile uyumludur. Rutin dinamik kontrastlı abdominal MR incelemesinde birkaç yüz görüntünün taranması gerekir. Bu sırada gözden kaçırabileceğimiz bulgulara karşı DAG dikkatlerimizi çekerek yardımcı oldu. Primeri bilinmeyen iki vakada karaciğer metastazların primer odaklarını (pankreas ve mide), bazı vakalarda metastatik lenf nodlarını ve bir vakada HCC'nin portal ven invazyonunu konvansiyel yöntemlerle karşılaştırıldığında çok daha net olarak belirledik. Bununla birlikte bu bulgular daha geniş çalışmalarla desteklenmelidir.

Çalışmamızda birkaç limitasyon mevcuttu. Başlıca limitasyonu çalışmamızda respiratuar trigger kullanmadık. Son yapılan çalışmalar göstermiş ki, respiratuar trigger kullanımı DAG'da sinyal gürültü oranını ve uzaysal rezolüsyonu arttırmakta böylece yüksek görüntü kalitesine izin vermektedir (18,19). Bütün olgularda histopatolojik doğruluma yapılamadı. Bununla birlikte benign lezyonlardan kist, hemanjiom ve FNH'lar tipik MR ve US özellikleri ve takipte büyüme göstermemesi ile tanı aldı. Metastazlar da 11 olgu perkütan biopsi, 2 olgu cerrahi, 11 olgu primer kanser tanısı olan, BT ve MRG'yi içeren takip eden görüntüleme sırasında ortaya çıkıp büyüme göstermesiyle tanı alan lezyonlardı. HCC'ler de ise 12 olgu perkütan biopsi, 5 olgu cerrahi, 4 olgu serum alfa fetoprotein yüksekliği, tipik MR

görüntüleme bulguları ve takiple tanı aldı. Çalışmamızda FNH sayısının az olması malign lezyonları FNH'lardan ayırt etmede daha geniş kapsamlı çalışmaya ihtiyaç vardır.

Sonuç olarak, orta b değerli (b=500 s/mm²) ve yüksek b değerli (b=1000 s/mm²) DAG kullanarak elde edilen ADC değerleri yüksek duyarlılık ve özgüllükle fokal karaciğer lezyonlarını ayırt edebildi ve lezyonu karakterize etmede orta ve yüksek b değeri arasında anlamlı farklılık saptanmadı. Böylece b=500 s/mm² değerinin perfüzyon etkisinden kurtulmuş yeterli güçte difüzyon ve görüntü kalitesi sağlayan, fokal karaciğer lezyon karakterizasyonunda kullanılabilecek optimum b değeri olabileceğini düşünüyoruz.

7. SONUÇLAR

DAG, kontrast maddeye gereksinim olmadan fokal karaciğer lezyonlarını karakterize etmede oldukça faydalı bir görüntüleme yöntemidir. Fokal karaciğer lezyonlarının karakterizasyonunda, perfüzyon etkisinden kurtulmuş yeterli güçte difüzyon ve görüntü kalitesi sağlayan optimum b değerini seçmek oldukça önemlidir. Çalışmamızda fokal karaciğer lezyonlarının karakterizasyonunda orta b değeri olan b=500 s/mm² ile yüksek b değeri olan b=1000 s/mm² arasında anlamlı farklılık saptamadık ($p>0.05$).

Çalışmamızda görüntü kalitesinin kalitatif değerlendirilmesinde, her iki okuyucu için en yüksek ortalama skor DAG500'e ait olup DAG500 ve DAG1000 arasındaki ortalama skor farkı istatistiksel olarak anlamlıydı ($p<0.0001$).

Fokal karaciğer lezyonlarının ADC değerleri arasında DAG500 ve DAG1000 için örtüşme gösteren değerler mevcuttu. En güçlü örtüşme HCC'ler ile metastazların ADC değerleri arasında olup HCC'ler ile metastazların ortalama ADC değerleri DAG500 için eşit olup DAG1000 için ortalama ADC değerleri arasında istatistiksel olarak anlamlı farklılık yoktu ($p>0.05$). Ancak malign ile benign fokal karaciğer lezyonları arasında, malign lezyonlarla hemanjiom ve FNH arasında, FNH'lar ile hemanjiomlar arasında örtüşme gösteren ADC değerleri olmasına rağmen bütün gruplar istatistiksel olarak birbirlerinden ayırt edilebildi ($p<0.0001$). Bu da gösterdi ki ADC değerleri ile fokal karaciğer lezyonlarını ayırt edebilsek de prospektif olarak bir lezyonu özel bir ADC değeri ile karakterize etmek mümkün değildir.

Fokal karaciğer lezyon karakterizasyonunda DAG500 ve DAG1000 için ROC eğri analizi kullanarak belirlediğimiz optimal cutoff ADC değerleri ile malign fokal karaciğer lezyonları benign lezyonlardan; malign fokal karaciğer lezyonları hemanjiom ve kistlerden oluşan alt grubdan; malign fokal karaciğer lezyonları hemanjiomlardan; hemanjiomları kistlerden; malign lezyonları FNH'lardan; metastazları hemanjiomlardan yüksek duyarlılık ve özgüllükle ayırt edebildik. Bütün grupları ayırt etmede DAG500 ve DAG1000 arasında cutoff ADC değerlerine göre duyarlılık ve özgüllükte istatistiksel olarak anlamlı farklılık saptanmadı ($p>0.05$). Bilgimize göre bu kadar çok alt grup için optimal cutoff ADC değeri belirleyen ve iki farklı b değeri için karşılaştıran ilk çalışma idi.

Yine bilgimize göre hemanjiomları kistlerden ve malign lezyonları FNH'lardan ayırt etmede ROC eğri analizi kullanılarak belirlenen bir cutoff ADC değeri yoktu. Malign lezyonları FNH'lardan ayırt etmede ROC eğri analizi kullanılarak, daha fazla sayıda olgu ile çalışmamızın desteklenmesi gerekmektedir.

Fokal karaciğer lezyon karakterizasyonunda kalitatif değerlendirme ile kantitatif ADC ölçümlerinin kombine edilmesi faydalıdır.

Fokal karaciğer lezyonlarının karakterizasyonunda kantitatif ADC ölçümleri yanında pratikte kalitatif değerlendirme ile DAG'dan faydalınabilir. Ancak DAG ile ADC haritaları birlikte değerlendirilmelidir. Gözden kaçırabileceğimiz bulgulara karşı DAG dikkatlerimizi çekerek primeri bilinmeyen karaciğer metastazların primer odaklarını, metastatik lenf nodlarını, portal ven invazyonunu konvansiyel yöntemlerle karşılaştırıldığında çok daha net olarak belirleyebilir.

Orta b değerli (b=500 s/mm²) ve yüksek b değerli (b=1000 s/mm²) DAG kullanarak elde edilen ADC değerleri yüksek duyarlılık ve özgüllükle fokal karaciğer lezyonlarını ayırt edebilmekte olup lezyonu karakterize etmede orta ve yüksek b değeri arasında anlamlı farklılık yoktur. Bu da, b=500 s/mm² değerinin perfüzyon etkisinden kurtulmuş yeterli güçte difüzyon ve görüntü kalitesi sağlayan, fokal karaciğer lezyon karakterizasyonunda kullanılabilecek optimum b değeri olabileceğini düşündürmektedir.

8. KAYNAKLAR

1. Ramalho M, Altun E, Here'dia V, et al. Liver MR imaging: 1.5T versus 3T. Magn Reson Imaging Clin N Am 2007; 15: 321–47.

2. Motohara T, Semelka RC, Nagase L. MR imaging of benign hepatic tumors. Magn Reson Imaging Clin N Am 2002; 10: 1–14.

3. Pedro MS, Semelka RC, Braga L. MR imaging of hepatic metastases. Magn Reson Imaging Clin N Am 2002; 10: 15–29.

4. Tello R, Fenlon HM, Gagliano T, et al. Prediction rule for characterization of hepatic lesions revealed on MR imaging: estimation of malignancy. Am J Roentgenol 2001; 176(4): 879-84.

5. Koh DM, Scurr E, Collins DJ, et al. Colorectal hepatic metastases: quantitative measurements using single-shot echo-planar diffusion weighted MR imaging. Eur Radiol 2006;16:1898–1905.

6. Taouli B, Martin AJ, Qayyum A, et al. Parallel imaging and diffusion tensor imaging for diffusion-weighted MRI of the liver: preliminary experience in healthy volunteers. Am J Roentgenol 2004; 183:677–680.

7. Taouli B, Vilgrain V, Dumont E, et al. Evaluation of liver diffusion isotropy and characterization of focal hepatic lesions with two single-shot echo-planar MR imaging sequences: prospective study in 66 patients. Radiology 2003; 226:71–78.

8. Ichikawa T, Haradome H, Hachiya J, et al. Diffusion weighted MR imaging with a singleshot echoplanar sequence: detection and characterization of focal hepatic lesions. Am J Roentgenol 1998; 170:397–402.

9. Parikh T, Drew SJ, Lee VS, et al. Focal liver lesion detection and characterization with diffusion weighted MR Imaging: Comparison with standard breath-hold T2-weighted Imaging. Radiology 2008; 246: 812-822.

10. Oner AY, Celik H, Oktar SO, Tali T. Single breath-hold diffusion-weighted MRI of the liver with parallel imaging: initial experience. Clin Radiol 2006; 61:959–965

11. Kim T, Murakami T, Takahashi S, et al. Diffusion-weighted single-shot MR imaging for liver disease. Am J Roentgenol 1999; 173: 393–398.

12. Yamada I, Aung W, Himeno Y, et al. Diffusion coefficients in abdominal organs and hepatic lesions: evaluation with intravoxel incoherent motion echo-planar MR imaging. Radiology 1999; 210:617–623.

13. Chan HM, Tsui EYK, Lu SH, et al. Diffusion weighted MR imaging of the liver: distinguishing hepatic abscess from cystic or necrotic tumor. Abdom Imaging 2001; 26:161–165.

14. Moteki T, Horikoshi H. Evaluation of hepatic lesions and hepatic parenchyma using diffusion weighted echo-planar MR with three values of gradient b-factor. J Magn Reson Imaging 2006; 24:637–645.

15. Sun JX, Quan XY, Huang FH, Xu YK. Quantitative evaluation of diffusion weighted magnetic resonance imaging of focal hepatic lesions. World J Gastroenterol 2005; 11:6535–6537

16. Quan XY, Sun XJ, Yu ZJ, Tang M. Evaluation of diffusion-weighted imaging of magnetic resonance imaging in small focal hepatic lesions: a quantitative study in 56 cases. Hepatobiliary Pancreat Dis Int 2005; 4:406–409.

17. Inan N, Arslan A, Akansel G, et al. Diffusion weighted imaging the differential diagnosis of simple and hydatid cysts of the liver. Am J Roentgenol 2007; 189:1031–1036

18. Bruegel M, Holzapfel K, Gaa J, et al. Characterization of focal liver lesions by ADC measurements using a respiratory triggered diffusion weighted single-shot echo-planar MR imaging technique. Eur J Radiol 2008; 18:477–485.

19. Gourtsoyianni S, Papanikolaou N, Yarmenitis S, et al. Respiratory gated diffusion-weighted imaging of the liver: value of apparent diffusion coefficient measurements in the differentiation between most commonly encountered benign and malignant focal liver lesions. Eur J Radiol 2008; 18:486–492.

20. Kilickesmez O, Bayramoglu S, Inci E, Cimilli T . Value of apparent diffusion coefficient measurement for discrimination of focal benign and malignant hepatic masses J Med Imag Radıat On 2009; 53:50–55.

21. Le Bihan D. Diffusion/perfusion MR imaging of the brain: from structure to function. Radiology 1990; 177: 328–9.

22. Le Bihan D, Breton E, Lallemand D, et al. Separation of diffusion and perfusion in intra-voxel incoherent motion MR imaging. Radiology 1988; 168: 497–505.

23. Le Bihan D, Turner R, Douek P, Patronas N. Diffusion MR imaging: clinical applications. Am J Roentgenol 1992; 159:591–599.

24. Herneth AM, Guccione S, Bednarski M. Apparent diffusion coefficient: a quantitative parameter for in vivo tumor characterization. Eur J Radiol 2003; 45:208-213.

25. Eastwood JD, Lev MH, Wintermark M, et al. Correlation of early dynamic CT perfusion imaging with whole-brain MR diffusion and perfusion imaging in acute hemispheric stroke. AJNR Am J Neuroradiol 2003; 24:1869–1875.

26. Bulakbaşı N, Kocağlu M, F Örsa, et al. Combination of single-voxel proton MR spectroscopy and apparent diffusion coefficient calculation in the evaluation of common brain tumors. Am J Neuroradiol 2003; 24: 225-233.

27. Chang SC, Lai PH, Chen WL, et al. Diffusion weighted MRI features of brain abscess and cystic or necrotic brain tumors: comparison with conventional MRI. Clin Imaging 2002; 26:227-236.

28. Silvera S, Oppenheim C, Touze E, et al. Spontaneous intracerebral hematoma on diffusion-weighted images: influence of T2-shine-through and T2-blackout effects. Am J Neuroradiol 2005; 26:236-241.

29. Horsfield M, Lai M, Webb S, et al. Apparent diffusion coefficients in benign and secondary progressive multiple sclerosis by nuclear magnetic resonance.Magn Reson Med 1996; 36:393-400.

30. Bammer R, Fazekas F, Augustin M, et al. Diffussion-weighted MR imaging of the spinal cord. Am J Neuroradiol 2000; 21:587-591.

31. Yoshikawa K, Nakata Y, Yamada K, Nakagawa M. Early pathological changes in the parkinsonian brain demonstrated by diffusion tensor MRI. J Neurol Neurosurg Psychiatry 2004; 75:481–484.

32. Muller MF, Prasad P, Siewert B, et al. Abdominal diffusion mapping with use of a whole-body echo-planar system. Radiology 1994; 190:475-83.

33. Reimer P, Saini S, Hahn PF, et al. Clinical application of abdominal echoplanar imaging (EPI): Optimization using a retrofitted EPI system. J Comput Assist Tomogr 1994; 18:673-79.

34. Koh DM, Collins DJ. Diffusion-weighted MRI in the body: applications and challenges in oncology. Am J Roentgenol 2007; 188:1622–1635.

35. Kuroki Y, Nasu K, Kuroki S, et al. Diffusion-weighted imaging of breast cancer with the sensitivity encoding technique: analysis of the apparent diffusion coefficient value. Magn Reson Med Sci. 2004; 3:79-85.

36. Cova M, Squillaci E, Stacul F, et al. Diffusion-weighted MRI in the evaluation of renal lesions: preliminary results. Br J Radiol 2004; 77: 851-857.

37. Mürtz P, Flacke S, Traber F et al Abdomen: diffusion-weighted MR imaging with pulse-triggered single-shot sequences. Radiology 2002; 224:258–264.

38. Erturk SM, Ichikawa T, Sano K, et al. Diffusion-weighted magnetic resonance ımaging for characterization of focal liver masses: Impact of Paralel Imaging (SENSE) and b Value. J Comput Assist Tomogr 2008; 32:865-871.
39. Brockstedt S, Borg M, Geijer B, et al. Triggering in quantitative diffusion imaging with single-shot EPI. Acta Radiol 1999; 40:263–269.
40. Nasu K, Kuroki Y, Nawano S, et al. Hepatic metastases: diffusion weighted sensitivity-encoding versus SPIO-enhanced MR imaging. Radiology 2006; 239:122–130.
41. Goshima S, Kanematsu M, Kondo H, et al. Diffusion-weighted ımaging of the liver: Optimizing b Value for the detection and characterization of benign and malignant hepatic lesions. J Magn Reson Imagıng 2008; 28:691–697.
42. Taouli B, Tolia AJ, Losada M, et al. Diffusion weighted MRI for quantification of liver fibrosis: preliminary experience. Am J Roentgenol 2007; 189:799–806.
43. Amano Y, Kumazaki T, Ishihara M. Single-shot diffusion-weighted echo-planar imaging of normal and cirrhotic livers using a phased-array multicoil. Acta Radiol 1998; 39:440–442.
44. Turner R, Le Bihan D, Maier J, et al. Echo-planar imaging of intravoxel incoherent motion. Radiology 1990; 177:407–414.
45. Sadler TW. Digestive System In: Langman's medical embryology. 6 th. edition 1990; 242-245.
46. Junqueira LC, Carneiro J, Kelley RO. Glands associated with the digestive tract ın: Basic histology 8 th. edition 1995; 306-18.
47. Şimşek İ. Karaciğer Tümörleri In: İliçin G, Biberoğlu K, Süleymanlar G, Ünal S. İç hastalıkları, 2. Baskı Güneş Kitabevi 2003; 1766-71.
48. Snell RS. Accessory organs of the gastrointestinal tract ın: Clinical anatomy for medical students. 5 th. edition 1995; 216-221.
49. Pelage JP, Soyer P, Bucheler E, et al. Normal radiological anatomy and variants. Diagnostic and interventional radiology in liver transplantation. Berlin Heidelberg: Springer-Verlag, 2003: 11-25.
50. Greenway CV, Stark RD. Hepatic vascular bed. Physiol Rev 1971;51:23-45.
51. Bismuth H. Surgical anatomy and anatomical surgery of the liver. World J Surg 1982; 6:39.
52. Fasel JH, Gailloud P, Terrier F, et al. Segmental anatomy of the liver: a review and proposal for an International working nomendature. Eur Radiol 1996; 6:834-837.
53. Lafortune M, Patriquin H. The hepatic artery: studies using doppler sonography. ultrasound Q 1999; 15:9-26.

54. Ros PR, Taylor HM. Benign tumors of the liver. In Gore RM, Levine MS (eds), Textbook of gastrointestinal radiology. Philadelphia:W.B. Saunders, 2000:1487-1522
55. Schneider G, Grazioli L, Saini S (Eds.). MRI of the liver. Imaging technigues, contrast enhancement, diferential diagnosis. Springer-Verlag Italia, Milano 2003.
56. Trotter JF, Everson GT. Benign focal lesions of the liver. Clin Liver Dis 2001; 5:17-42.
57. Choi BY, Nguyen MH. The diagnosis and management of benign hepatic tumors. J Clin Gastroenterol 2005; 39(5): 401-12.
58. Biecker E, Fischer HP, Strunk H, Sauerbruch T. Benign hepatic tumours. Z Gastroenterol 2003; 41:191-200.
59. Fulcher AS, Sterling RK. Hepatic neoplasms: computed tomography and magnetic resonance features. J Clin Gastroenterol 2002; 34:463-71.
60. Grazioli L, Federle MP, Brancatelli G, et al. Hepatic adenomas: imaging and pathologic findings. Radiographics 2001; 21:877-94.
61. Mortele KJ, Ros PR. Benign liver neoplasms. Clin Liver Dis 2002; 6:119-45.
62. Mergo PJ, Ros PR. Benign lesions of the liver. Radiol Clin North Am 1998; 36:319-31.
63. Hung CH, Changchien CS, Lu SN, et al. Sonographic features of hepatic adenomas with pathologic correlation. Abdom Imaging 2001; 26:500-6.
64. Ichikawa T, Federle MP, Grazioli L, Nalesnik M. Hepatocellular adenoma: multiphasic CT and histopathologic findings in 25 patients. Radiology 2000; 214:861-68.
65. Chiche L, Dao T, Salame E, et al. Liver adenomatosis: reappraisal, diagnosis, and surgical management: eight new cases and review of the literature. Ann Surg 2000; 231:74-81.
66. Chung KY, Mayo-Smith WW, Saini S, Rahmouni A, Golli M, Mathieu D. Hepatocellular adenoma:MR imaging features with pathologic correlation. Am J Roentgenol 1995; 165:303-308.
67. Lee JKT, Sagel SS, Stanley RJ, Heiken PJ. Liver: computed body tomography with MRI corelation. 3 ed. Philadelphia, Lippincott-Raven 1998; 701-777.
68. Grazioli L, Federle MP, Ichikawa T, et al. Liver adenomatosis: clinical, histopathologic, and imaging findings in 15 patients. Radiology 2000; 216:395-402.
69. Federle MP, Brancatelli G. Imaging of benign hepatic masses. Semin Liver Dis 2001; 21:237-49.
70. Wanless IR. Benign liver tumors. Clin liver dis 2002; 6:513-26.
71. Brancatelli G, Federle MP, Grazioli L, et al. Focal nodular hyperplasia: CT findings with emphasis on multiphasic helical CT in 78 patients. Radiology 2001; 219:61-68.

72. Hussain SM, Terkivatan T, Zondervan PE, et al. Focal nodular hyperplasia: findings at state-of-the-art MR imaging, US, CT, and pathologic analysis. Radiographics 2004; 24:3-19.
73. Nisebaum HI, Rowling SE. Ultrasound of focal hepatic lesions. Semin Roentgenol 1995; 30:324-346.
74. Mortele KJ, Praet M, Van Vlierberghe H, et al. CT and MR imaging findings in focal nodular hyperplasia of the liver : radiologic-pathologic correlation. Am J Roentgenol 2000; 175: 687-692.
75. Kehagias D, Moulopoulos L, Antoniou A, et al. Focal nodular hyperplasia: imaging findings. Eur Radiol 2001; 11:202-12.
76. LaBrecque DR. Mass lesions and neoplasia of the liver ın: current diagnosis and treatment in gastroenterology, 2nd edition. Appleton and Lange 2003; 696-725.
77. Al-Mukhaizeem KA, Rosenberg A, Sherker AH. Nodular regenerative hyperplasia of the liver: an under-recognized cause of portal hypertension in hematological disorders. Am J Hematol 2004; 75(4): 225-30.
78. Dogan E, Ozgur R, Ercan V, et al. Nodular regenerative hyperplasia of the liver: a case report. Turk J Gastroenterol 2003; 14:64-67.
79. Arvanitaki M, Adler M. Nodular regenerative hyperplasia of the liver. a review of 14 cases. Hepatogastroenterology 2001; 48:1425-29.
80. Clouet M, Boulay I, Boudiaf M, et al. Imaging features of nodular regenerative hyperplasia of the liver mimicking hepatic metastases. Abdom Imaging 1999; 24:258-61.
81. Casillas C, Marti-Bonmati L, Galant J. Pseudotumoral presentation of nodular regenerative hyperplasia of the liver: imaging in five patients including MR imaging. Eur Radiol 1997; 7:654-58.
82. Karavias DD, Tsamandas AC, Payatakes AH, et al. Simple (non-parasitic) liver cysts: clinical presentation and outcome. Hepatogastroenterology 2000; 47:1439-43.
83. Gaines PA, Sampson MA. The prevalence and characterization of simple hepatic cyst by ultrasound examination. Br. J Radiol 1989; 62:335-337.
84. Mortele KJ, Ros PR. Cystic focal liver lesions in the adult : differential CT and MR imaging features. Radiographics 2001; 21:895-910.
85. Gabow PA, Johnson AM, Kaehny WD, et al. Risc factors for the development of hepatic cysts in autosomal dominant polycystic kidney disease. Hepatology 1999;11:1033-1037.
86. Horton KM, Bluemke DA, Hruban RH, et al. CT and MR imaging of benign hepatic and biliary tumors. Radiographics 1999; 19:431-51.

87. Mortele B, Mortele K, Seynaeve P, et al. Hepatic bile duct hamartomas (von Meyenburg complexes): MR and MR cholangiography findings. J Comput Assist Tomogr 2002; 26:438 443.

88. Margulis AR, Burhenne ID. Alimentary Tract Radiology 5.ed. Vol.2. St Louis, Missouri, Mosby –Year Book, 1994;1630-1735.

89. Nghiem HV, Bogost GA, Ryan JA, et al. Cavernous hemangiomas of the liver; enlargement over time. Am J Roentgenol 1997;169:137-140.

90. Quinn SF, Benjamin GG. Hepatic cavernous hemangiomas: simple diagnostic sign with dynamic bolus CT. Radiology 1992; 182:545-48.

91. Leslie DF, Johnson CD, Johnson CM, et al. Distinction between cavernous hemangiomas of the liver and hepatic metastases on CT: value of contrast enhancement patterns. Am J Roentgenol 1995; 164:625-29.

92. Takayasu K, Moriyama N, Shima Y, et al. Atypical radiographic findings in hepatic cavernous hemangioma:correlation with histologic features. Am J Roentgenol 1986; 146:1149-1153.

93. Leslie DF, Johnson CD, Johson CM, et al. Distinction between cavernous hemangiomas of liver and hepatic metastases on CT: value of contrast enhancement patterns. Am J Roentgenol 1995; 164:625-629.

94. Whitney WS, Herfkens RJ, Jeffrey RB, et al. Dynamic breath-hold multiplanar spoiled gradient-recalled MR imaging with gadolinium enhancement for differentiating hepatic hemangiomas from malignancies at 1.5 T. Radiology 1993; 189:863-870.

95. Mc Nicholas MM, Saini S, Echeverri J, et al. T2 relaxation times of hypervascular and non-hypervasculer liver lesions: do hypervascular lesions mimic hemangiomas on heavily T2 weighted MR images? Clin Radiol 1996; 51:401-405.

96. Semalka RC, Brown ED, Ascher SM, et al.Hepatic hemangiomas : a multi-institutional study of appearance on T2 weighted and serial gadolinium-enhanced gradient-echo MR images. Radiology 1994; 192:401-406.

97. Yamashita Y, Ogata I, Urata J, Takahashi M. Cavernous hemangioma of the liver: pathologic correlation with dynamic CT findings. Radiology 1997; 203:121-125.

98. Cook JR, Pfeifer JD, Dehner LP. Mesenchymal hamartoma of the liver in the adult: association with distinct clinical features and histological changes. Hum Pathol 2002; 33:893-98.

99. Brkic T, Hrstic I, Vucelic B, et al. Benign mesenchymal liver hamartoma in an adult male: a case report and review of the literature. Acta Med Austriaca 2003; 30:134-37.

100. Verswijvel G, Janssens F, Colla P, Mampaey S, Verhelst H, Van Eycken P, Erven W. Peliosis hepatis presenting as a multifocal hepatic pseudotumor: MR findings in two cases. Eur Radiol 2003; 13:40-44.

101. Lloyd RL, Lyons EA, Levi CS, et al. The sonographic appearance of peliosis hepatis. J Ultrasound Med 1982; 1:293-4.

102. Pobiel R.S, Bisset G.S. III.: Pictorial essay: imaging of the liver tumors in the infant and child. Pediatr Radiol. 1995;25: 495-506.

103. Chang JC, Lee YW, Kim HJ. Preoperative diagnosis of angiomyolipoma of the liver. Abdom Imaging 1994; 19:546-548.

104. Garant M, Reinhold C. Residents'corner. Answer to case ofthe month 36: hepatic lipoma. Can Assoc Radiol J 1996; 47:140-142.

105. Wachsberg RH, Cho KC, Adekosan A. Two leiomyomas of the liver in an adult with AIDS: CT and MR appearance. J Comput Assist Tomogr 1994; 18:156-157.

106. Levy AD, Rohrmann CA, Murakata Jr. LA, Lonergan GJ. Caroli's disease: radiologic spectrum with pathologic correlation. Am J Roentgenol 2002; 179:1053-57.

107. Baici NC, Sirvanci M. MR imaging of infective liver lesions. Magn Reson Imaging Clin N Am 2002; 10:121-135.

108. Seeto RK, Rockey DC. Pyogenic liver abscess. Changes in etiology, management, and outcome. Medicine (Baltimore) 1996; 75:99-113.

109. Mendez RJ, Schiebler ML, Outwater EK, Kressel HY. Hepatic abscesses: MR imaging findings. Radiology 1994; 190:431-436.

110. Li E, Stanley SL. Protozoa Amebiasis. Gastroenterol Clin North Am 1996; 25:471-92.

111. Kimura K, Stoopen M, Reeder MM, Moncada R. Amebiasis: modern diagnostic imaging with pathological and clinical correlation. Semin Roentgenol 1997; 32:250-275.

112. Fujihara T, Nagai Y, Kubo T, et al. Amebic liver abscess. J Gastroenterol 1996; 31:659 63.

113. Verhaegen F, Poey C, Lebras Y, et al. X-ray computed tomographic tests in the diagnosis and treatment of amebic liver abscesses. J Radiol 1996; 77:23-28.

114. Ralls PW, Henley DS, Colletti PM, et al. Amebic liver abscess: MR imaging. Radiology 1987; 165:801-804.

115. Gordon SC, Watts JC, Veneri RJ, Chandler FW. Focal hepatic candidiasis with perihepatic adhesions: laparoscopic and immunohistologic diagnosis. Gastroenterology 1990; 98:214-17.

116. Francis IR, Glazer GM, Amendola MA, Trenkner SW. Hepatic abscesses in the immunocompromised patient: role of CT in detection, diagnosis, management, and follow-up. Gastrointest Radiol 1986; 11:257-62.

117. Anttila VJ, Laminen AE, Bondestam S, et al. Magnetic resonance imaging is superior to computed tomography and ultrasonography in imaging infectious liver foci in acute leukaemia. Eur J Haematol 1996;56.82-87.

118. Semalka RC, Kelekis NL, Sallah S, et al. Hepatosplenic fungal disease: diagnostic accuracy and spectrum of appearances on MR imaging. Am J Roentgenol 1997;169:1311 1316.

119. Kodama Y, Fujita N, Shimizu T, et al. Alveolar echinococcosis: MR findings in the liver. Radiology 2003; 228:172-77.

120. Kumar MJ, Toe K, Banerjee RD. Hydatid cyst of liver. Postgrad Med J 2003; 79:113-14.

121. Caremani M, Lapini L, Caremani D, Occhini U. Sonographic diagnosis of hydatidosis: the sign of the cyst wall. Eur J Ultrasound 2003; 16:217-23.

122. Haddad MC, Birjawi GA, Khouzami RA, et al. Unilocular hepatic echinococcal cysts: sonography and computed tomography findings. Clin Radiol 2001; 56:746-50.

123. Proietti S, Abdelmoumene A, Genevay M. Echinococcal cyst. RadioGraphics 2004; 24: 861-865.

124. Alobaidi M, Shirkhoda A. Malignant cystic and necrotic liver lesions: a pattern approach to discrimination. Curr Probl Diagn Radiol 2004; 33:254-68.

125. Kanematsu M, Oliver JH, Carr B, Baron RL. Hepotocellular carcinoma: the role of helical biphasic contrast-enhanced CT versus CT during arterial portography. Radiology 1997; 205:75-80.

126. Choi BI, Kim CW, Han MC, et al. Sonographic characteristic of small hepatocellular carsinoma. Gastrointestinal Radiol. 1989; 14:25-261

127. Kumada T, Nakona S, Toyoda H, et al. Assessment of tumor hemodynamics in small hepatocellular carcinoma: comparison of doppler ultrasonography, angiography-assisted computed tomography and pathological findings. Liver International 2004; 24:425-431.

128. Strobel D, Kleinecke C, Hansler J, et al. Contrast-enhanced sonography for the characterisation of hepatocellular carcinomas correlation with histological differentiation. Ultraschall Med 2005; 26:270-276.

129. Kim T, Murakami T, Takahashi S, et al. Optimal phases of dynamic CT for detecting hepatocellular carcinoma: evaluation of unenhanced and triple-phase images. Abdom Imaging 1999; 24:473-480.

130. Stevens WR, Johnson CD, Stephens DH, Batts KP. CT findings in hepatocellular carcinoma: correlation of tumor characteristics with causative factors, tumor size and histologic tumor grade. Radiology 1994; 191:531-537.
131. Koushima Y, Ebara M, Fukuda H, et al. Small hepatocellular carcinoma: assessment with T1 –weighted spin-echo magnetic resonance imaging with and without fat suppression. Eur J Radiol 2002, 41:34-41.
132. Kelekis NL, Semelka RC, Woravattanakul S, et al. Hepatocellular carcinoma in North America: a multiinstitutional study of appearance on T1-weighted, and serial gadolinium-enhanced gradient-echo images. Am J Roentgenol 1998; 170:1005-1013.
133. Carlos RC, Kirn HM, Hussain HK, et al. Developing a prediction rule to assess hepatic malignancy in patient vith cirrhosis. Am J Roentgenol 2003; 180:893-900.
134. Krinsky G. Terminology of hepatocelluler nodules in cirrhosis: plea for consistency. Radiology 2002; 224:638.
135. Matsui O, Kadoya M, Kameyama T, et al. Benign and malignant nodules in cirrhotic livers:distinction based on blood supply. Radiology 1991; 178:493-497.
136. Jeong YY, Mitchell DG, Kamishima T. Small (<20 mm) enhancing hepatic nodules seen on arterial phase MR imaging of cirrhotic liver: clinical implications. Am J Roentgenol 2002; 178:1327 1334.
137. Bartolozzi C, Cioni D, Donati F, Lencioni R. Focal liver lesions: MR imaging-pathologic correlation. Eur Radiol 2001;11:1374-1388.
138. Ichikawa T, Federle MP, Grazioli L, et al. Fibrolamellar hepatocellular carcinoma: imaging and pathologic findings in 31 recent cases. Radiology 1999; 213:352-61.
139. McLarney JK, Rucker PT, Bender GN, et al. Fibrolamellar carcinoma of the liver:radiologic-pathologic correlation. Radiographics 1999; 19:453-471.
140. Fernandez MP, Redvanly RD. Primary hepatic malignant neoplasms. Radiol Clin North Am 1998; 36:333-48.
141. Campbell WL, Ferris JV, Holbert BL, et al. Biliar tract carsinoma complicating primary sclerosing cholangitis: evulation with CT, cholangiography, US, and MR imaging. Radiology 1998; 207:41-50.
142. Nino-Murcia M, Olcott EW, Jeffrey RB, et al. Focal liver lesions: pattern-based classification scheme for enhancement at arterial phase CT. Radiology 2000; 215:746-51.
143. Lacomis JM, Baron RL, Oliver JH, et al. Cholangiocarcinoma: delayed CT contrast enhancement patterns. Radiology 1997; 203:98-104.

144. Dachman AH, Pakter RL, Ros PR, et al. Hepatoblastoma: radiologic-pathologic correlation in 50 cases. Radiology 1987; 164:15-19
145. Helmberger TK, Ros PR, Mergo PJR, et al. Pediatric liver neoplasms: a radiologic pathologic correlation. Eur Radiol 1999; 9:1339-1347.
146. Furui S, Itai Y, Ohtomo K, et al. Hepatic epithelioid hemangioendothelioma: report of five cases. Radiology 1989; 171:63-68.
147. Miller WJ, Dodd GD, Federle MP, Baron RL. Epithelioid hemangioendothelioma of the liver: imaging findings with pathologic correlation. Am J Roentgenol 1992; 159:53-57.
148. Van Beers B, Roche A, Mathiue D, et al. Epithelioid hemangioendothelioma of the liver: MR and CT findings. J Comput Asist Tomogr 1992; 16:420-424.
149. Buetow PC, Buck JL, Ros PR, Goodman ZD. Malignant vascular tumors of the liver: radiologic-pathologic correlation. Radiographics 1994; 14: 153-66.
150. Peterson MS, Baron RL, Rankin SC. Hepatic angiosarcoma: findings on multiphasic contrast-enhanced helical CT do not mimic hepatic hemangioma. Am J Roentgenol 2000; 175:165-70.
151. Woravattanakul S, Semalka RC, Kelekis NL, Woosley JT. Angiosarkoma of the liver: MR imaging pre-and post chemotherapy. Magn Reson Imaging 1997; 15:613-617.
152. Maher MM, Mcdermott RS, Fenlon HM. Imaging of primary non-hodgkin's lenfoma of the liver. Clinical Radiology 2001; 56:295-301.
153. Guermazi A, Brice P. Extranodal hodgkin disease: spectrum of disease. RadioGraphics 2001; 21: 161-179.
154. Ros PR, Taylor HM. Malignant tumors of the liver. In Gore RM, Levine MS (eds), Textbook of gastrointestinal radiology. Philadelphia: W.B. Saunders, 2000:1523-68.
155. Fallon M. Hepatic Tumors In: Goldman L, Benett JC. Cecil Textbook of Medicine 21st edition. Saunders Company 2000; 819-21.
156. Yang DM, Kim H, Kang JH, et al. Computed tomography and sonographic findings of hepatic metastases from gastrointentistinal stromal tumors after chemotherapy. J Comput Asist Tomogr 2005; 29: 592-595.
157. Bernard L, Lee JKT, Stanley RJ. Liver and biliary tract. In: Lee JKT, Sagel SS, Stanley RJ, Eds. Computed tomography with MRI correlation, 4th ed. New york: Raven press, 1998: 593-660.
158. Federle MP, Filly RA, Moss AA. Cystic hepatic neoplasms: complomentary roles of computed tomography and ultrasonography. Am J Roentgenol 1981; 136:345-348.

159. Foley WD, Jochem RJ. Computed tomography: Focal and diffuse liver diseasse Radiol Clin North Am. 1991; 29:1213-1233.
160. Hoogewoud HM. Anatomy of the liver. ın : Hepatocellular carcinoma and liver metastases : diagnosis and treatment Springer-Verlag Co. 1993; 1-9.
161. Leslie DF, Johnson CD, Johnson CM, et al. Distinction between cavernous hemangiomas of liver and hepatic metastases on CT: value of contrast enhancement patterns. Am J Roentgenol 1995; 164:625-629.
162. Larson RE, Semelka RC, Bagley AS, et al. Hypervascular malignant lesions: comparison of various MR imaging pulse sequences and dynamic CT. Radiology 1994; 192:393-399
163. Jones EC, Chezmar JL, Nelson RC, Bernardino ME. The frequency and significance of small (less than or equal to 15mm) hepatic lesions detected by CT. Am J Roentgenol 1992; 158:535-539.
164. Lee MJ, Hahn PF, Saini S, Mueller PR. Differential diagnosis of hyperintense liver lesions on T1- weighted MR images. Am J Roentgenol 1992; 159:1017-1020.
165. Stark DD, Wittenberg J, Buthch RJ, Ferrucci JT. Hepatic metastases: randomized, controlled comparison of detection with MR imaging and CT. Radiology 1987; 165:399-406.
166. Hamm B, Thoeni RF, Gould RG, et al. Focal liver lesions characterization with nonenhanced and dynamic contrast material-enhanced MRI. Radiology 1994; 190:417-23.
167. Hofer M. Teaching manuel of colour duplex sonography. Düsseldorf: Thieme, 2001; 7 -17.
168. Alberch T. B-mode enhancement at phase inversion us with air-based microbubble contrast agent: ınitial experience in humans. Radiology 2000; 216:273-278.
169. Bluemke AD, Fishman EK. Spiral CT of the liver. Am J Roentgenol 1993; 787-792.
170. Kopp AF, Heuschmid M, Claussen CD. Multidetector helical CT of the liver for tumor detection and characterization.Eur Radiol 2002; 12:745-52.
171. Hammerstingl RM, Vogl TJ. Abdominal MDCT: protocols and contrast considerations. Eur Radiol 2005 ;15:78-90.
172. Hoon J, Jeffrey D, McTavish, et al. Hepatic ımaging with multidetector CT. RadioGraphics 2001; 21:71–80.
173. Ichikawa T, Kitamura T, Nakajima H, et al. Hypervascular hepotocellular carcinoma: can double arterial phase imaging with multidetecdor CT improve tumor depiction in cirrhotic liver?. Am J Roentgenol 2002; 179:751-758.
174. Freeny PC. Angiography of hepatic neoplasm. Semin Roentgenol 1983; 18:114-122.
175. Tuncel E: Klinik Radyoloji. Bursa:Güneş ve Nobel Kitapçılık, 2007: 106-151.

176. Balcı P, Pabuşçu Y. Temel radyoloji fiziği (genişletilmiş II. baskı). Türk Radyoloji Derneği İzmir Şubesi 2008; 135-185.
177. Oyar O, Gülsoy UK. Tıbbi görüntüleme fiziği. Ankara: Rekmay Basım, 2003; 281-328, 349-360.
178. Sanjay S, Richard BF, David DS, Joseph TF. Magnetism: A Primer and Review; Am J Roentgenol 1988; 150:735-743.
179. Grossman CB. Physical principles of computed tomography and magnetic resonance ımaging ın: Grossman CB. Magnetic resonance ımaging and computed tomography of the head and spine. 2nd edition. Williams&Wilkins 1996; 10-58.
180. Konez O: Manyetik rezonans görüntüleme temel bilgiler. İstanbul Nobel Kitapçılık, 1995; 25-27, 57-59,
181. Dinçer A. Temel klinik sekanslar, doku kontrastı ve görüntü kalitesi. MR görüntüleme fiziği. Türk Rad; 2005; 161-170.
182. Kovanlıkaya İ. MR görüntüleme ve cihaz bileşenleri. MR görüntüleme fiziği. Türk Rad; 2005; 177-178.
183. Goldfarb SW, Holland AE. Paralel magnetic resonance imaging using coils with localized sensitivities J Magn Reson Imaging 2004; 22:1025-1027.
184. Bitar R, Leung G, Perng R, et al. MR pulse Sequences: what every radiologist wants to know but ıs afraid to ask. RadioGraphics 2006; 26:513–537.
185. Gelal F. Difüzyon MR görüntüleme " Türk Radyoloji Derneği, Temel Radyoloji Fiziği". Sempozyum Bildiri Kitabı. Meta basım, İzmir, 2008; 246-253.
186. Şener RN. Difüzyon MRG'de "apparent diffusion coefficient" (ADC) değerleri. Tanısal ve Girişimsel Radyoloji. 2001; 7:460-463.
187. Guo Y, Cai YQ, Cai ZL, et al. Differentiation of clinically benign and malignant breast lesions using diffusion- weighted imaging. J Magn Reson Imaging 2002; 16:172–178
188. Lang P, Wendland MF, Saeed M, et al. Osteogenic sarcoma: noninvasive in vivo assessment of tumor necrosis with diffusion-weighted MR imaging. Radiology 1998; 206:227–235.
189. Stejskal E.O, Taner JE. Spin diffusion measurements: spin echoes in the presence of a time depandat field gradyent. J Chem Phys 1965; 42:288-292.
190. Schaefer PW, Grant PE, Gonzalez RG. Diffusion-weighted MR imaging of the brain. Radiology 2000; 217:331-345.
191. Gray L, MacFall J. Overview of diffusion imaging. MRI Clin North Am 1998; 6:125-138.

192. Le Bihan D. Molecular diffusion nuclear magnetic resonance imaging. Magn Res Q 1991; 7:1-28.
193. Szafer A, Zhong J, Anderson AW, Gore JC Diffusion-weighted imaging in tissues: theoretical models. NMR Biomed 1995; 8:289–296.
194. Koh DM, Scurr E, Collins DJ, et al. Predicting response of colorectal hepatic metastases: value of pretreatment apparent diffusion coefficients. Am J Roentgenol 2007; 188:1001–1008.
195. Bammer R. Basic principles of diffusion-weighted imaging. Eur J Radiol 2000; 345:169–184.
196. Thoeny HC, De Keyzer F. Extracranial applications of diffusion weighted magnetic resonance imaging. Eur J Radiol 2007; 17:1385–1393.
197. Koyama T, Tamai K, Togashi K. Current status of body MR imaging: fast MR imaging and diffusion-weighted imaging. Int J Clin Oncol 2006; 11:278–285.
198. Castillo M, Smith JK, Kwock L, Wilber K. Apparent diffusion coefficients in the evaluation of high-grade cerebral gliomas. Am J Neuroradiol 2001; 22:60–64
199. Lyng H, Haraldseth O, Rofstad EK. Measurement of cell density and necrotic fraction in human melanoma xenografts by diffusion weighted magnetic resonance imaging. Magn Reson Med 2000; 43:828–836.
200. Stehling MJ, Howseman AM, Ordidge RJ, et al. Whole-body echoplanar MR imaging at 0.5T. Radiology 1989; 170:257–263.
201. Reimer P, Saini S, Hahn PF, Brady TJ, Cohen MS. Clinical application of abdominal echoplanar imaging (EPI): Optimization using a retrofitted EPI system. J Comput Assist Tomogr 1994; 18:673-79.
202. Demir OI, Obuz F, Sağol O, Dicle O. Contribution of diffusion weighted MRI to the differential diagnosis of hepatic masses. Diagn Interv Radiol 2007; 13:81–86.
203. Takahara T, Imai Y, Yamashita T, et al. Diffusion weighted whole body imaging with background body signal suppression (DWIBS): technical improvement using free breathing, STIR and high resolution 3D display. Radiat Med 2004; 22:275–282.
204. Holzapfel K, Bruegel M, Eibera M, et al. Characterization of small (≤10mm) focal liver lesions: Value of respiratory-triggered echo-planar diffusion-weighted MR imaging. Eur J Radiol 2009; 19:223-230.
205. Sandberg A, Parikh T, Johnson G, et al. Feasibility of a respiratory-triggered SSEPI diffusion-weighted sequence for liver imaging using navigator echo technique: comparison

with breath-hold diffusion weighted sequence. Proc Int Soc Mag Reson Med 2006;14: 127-203.

206. Kandpal H, Sharma R, Madhusudhan K.S, Kapoor KS. Respiratory-triggered versus breath-hold diffusion-weighted MRI of liver lesions: comparison of Image quality and apparent diffusion coefficient values. Am J Roentgenol 2009; 192:915–922.

207. Nasu K, Kuroki Y, Sekiguchi R, Nawano S. The effect of simultaneous use of respiratory triggering in diffusion-weighted imaging of the liver. Magn Reson Med Sci 2006; 5:129–36.

208. Le Bihan D, Breton E, Lallemand D, et al. MR imaging of intravoxel incoherent motions: application to diffusion and perfusion in neurologic disorders. Radiology 1986; 161:401–407.

209. Ichikawa T, Haradome H, Hachiya J, et al. Diffusion-weighted MR imaging with single-shot echo-planar imaging in the upper abdomen: preliminary clinical experience in 61 patients. Abdom Imaging 1999; 24:456-61.

210. Namimoto T, Yamashita Y, Sumi S, et al. Focal liver masses: characterization with diffusion-weighted echo-planar MR imaging. Radiology 1997; 204:739-44.

211. Vossen JA, Buijs M, Liapi E, et al. Receiver operating characteristic analysis of diffusion-weighted magnetic resonance ımaging in differentiating hepatic hemangioma from other hypervascular liver lesions. J Comput Assist Tomogr 2008; 32:750–756.

212. Benveniste H, Hedlund LW, Johnson GA. Mechanism of detection of acute cerebral ischemia in rats by diffusion-weighted magnetic resonance microscopy. Stroke 1992; 23:746 754.

213. Vilgrain V, Boulos L, Vullierme MP, et al. Imaging of atypical hemangiomas of the liver with pathologic correlation. Radiographics 2000; 20:379–397.

214. Matsuki M, Inada Y, Nakai G, et al. Diffusion-weighed MR imaging of pancreatic carcinoma. Abdom Imaging 2007; 32:481–483.

215. Brockstedt S, Borg M, Geijer B, et al. Triggering in quantitative diffusion imaging with single-shot EPI. Acta Radiol 1999; 40:263–269.

216. Low RN, Gurney J. Diffusion-weighted MRI (DWI) in the oncology patient: value of breathhold DWI compared to unenhanced and gadolinium-enhanced MRI. J Magn Reson Imaging 2007; 25:848– 858.

217. Kamel IR, Bluemke DA, Ramsey D, et al. Role of diffusion-weighted imaging in estimating tumor necrosis after chemoembolization of hepatocellular carcinoma. AJR 2003; 181:708–710.