

**T.C.  
SAKARYA ÜNİVERSİTESİ  
SAĞLIK BİLİMLERİ ENSTİTÜSÜ**

**TÜP BEBEK LABORATUVAR  
UYGULAMALARINDA  
SPERM HAZIRLAMA YÖNTEMLERİNİN  
IVF BAŞARISI ÜZERİNE ETKİLERİ**

**YÜKSEK LİSANS TEZİ**

**Seher DİNÇEL**

**Enstitü Anabilim Dalı: Histoloji ve Embriyoloji**

**Tez Danışmanı: Prof. Dr. Elvan ŞAHİN**

**MAYIS-2019**

T.C.  
SAKARYA ÜNİVERSİTESİ  
SAĞLIK BİLİMLERİ ENSTİTÜSÜ

TÜP BEBEK LABORATUVAR  
UYGULAMALARINDA  
SPERM HAZIRLAMA YÖNTEMLERİNİN  
IVF BAŞARISI ÜZERİNE ETKİLERİ

YÜKSEK LİSANS TEZİ  
Seher DİNÇEL

Enstitü Anabilim Dalı: Histoloji ve Embriyoloji

"Bu tez 30/05/2019 tarihinde aşağıdaki jüri tarafından Oy birliği / Oy çokluğu ile kabul edilmiştir."

JÜRİ ÜYESİ	KANAATI	İMZA
Prof. Dr. F. Gökhan GÖYNÜMER Dok. Kadın Hastalıkları ve Doğum Perinatoloji Dış Tıp No: 46643	Basarılı	
Prof. Dr. Elvan Sahin	Basarılı	
Prof. Dr. Adnan Çamurcu	Basarılı	

## **BEYAN**

Bu çalışma T.C. Sakarya Üniversitesi Rektörlüğü Tıp Fakültesi Dekanlığı Etik Kurulu'ndan 186 sayılı 26/10/2018 tarihinde onay olarak hazırlanmıştır. Bu tezin kendi çalışmam olduğunu, planlanmasından yazımına kadar hiçbir aşamasında etik dışı davranışımın olmadığını, tezdeki bütün bilgileri akademik ve etik kurallar içinde elde ettiğimi, tez çalışmasıyla elde edilmeyen bütün bilgi ve yorumlara kaynak gösterdiğimi ve bu kaynakları kaynaklar listesine aldığımı, tez çalışması ve yazımı sırasında patent ve telif haklarını ihlal edici bir davranışımın olmadığını beyan ederim.

10/05/2019

Seher DİNÇEL

## TEŞEKKÜR

Tez çalışmamın başından sonuçlandırılmasına kadar her aşamasında yardım ve desteklerini aldığım ve yüksek lisans eğitimim boyunca bilgi ve deneyimlerinden yararlandığım danışman hocam Histoloji ve Embriyoloji Anabilim Dalı Başkanı Prof. Dr. Elvan ŞAHİN'e, tez çalışmam ve yüksek lisans eğitimim sırasında bilgi ve fikirlerini esirgemediğim yanımda olan Histoloji ve Embriyoloji Anabilim Dalı Öğretim Üyesi Prof. Dr. Nureddin CENGİZ'e, SÜEAH Tüp Bebek Merkezindeki hasta bilgilerini kullanmama izin veren ve tez çalışmamda bilgi ve tecrübeleriyle yardımcı olan Kadın Hastalıkları ve Doğum Anabilim Dalı Öğretim Üyesi Prof. Dr. Arif Serhan CEVRİOĞLU'na, Tüp Bebek Merkezi Androloji ve Embriyoloji laboratuvarında teorik ve pratik bilgilerini benimle paylaşarak her zaman destek olan Histoloji ve Embriyoloji Anabilim Dalı Öğretim Üyesi Dr. Öğretim Görevlisi Özcan BUDAK'a, yüksek lisans eğitimim boyunca fikir ve bilgi alışverişini yaptığım arkadaşım Nihal TUFAN'a, Tüp Bebek Merkezinde arşiv dosyalarını bulmamda destek sağlayan birim sekreteri Rumeysa KAHRAMAN'a en içten teşekkürlerimi sunarım.

Her koşulda yanımda olup, desteklerini benden hiç esirgemeyen sevgili annem Aysel DİNÇEL'e, sevgili babam Hüseyin DİNÇEL'e ve ablalarım Nuriye, Melek ve Dilek'e gönülden teşekkür ve minneti borç bilirim.

Seher DİNÇEL

## İÇİNDEKİLER

BEYAN .....	i
TEŞEKKÜR.....	ii
İÇİNDEKİLER.....	iii
KISALTMA VE SİMGELER .....	v
TABLolar .....	viii
ŞEKİLLER.....	ix
RESİMLER.....	x
Resim 1. Makler sayım kamarası .....	x
Resim 2. Işık mikroskobu ve Makler sayım kamarası .....	x
ÖZET .....	xi
SUMMARY .....	xi
1. GİRİŞ VE AMAÇ.....	1
2. GENEL BİLGİLER.....	3
2.1. ERKEK GENİTAL SİSTEM HİSTOLOJİSİ VE EMBRİYOLOJİSİ .....	4
2.1.2. Ekstratestiküler Genital Boşaltma Yolları .....	12
2.1.3. Aksesuar (Yardımcı) Genital Bezler.....	14
2.1.4. Embriyolojik Gelişim .....	16
2.2. İNFERTİLİTE .....	18
2.2.1. Kadın İnfertilitesi.....	18
2.2.2. Erkek İnfertilitesi .....	38
2.3. YARDIMCI ÜREME TEKNİKLERİ (YÜT) .....	47

2.3.1. İn vitro fertilizasyon (IVF) .....	49
2.3.2. Sperm hazırlama teknikleri .....	54
3. GEREÇ VE YÖNTEMLER .....	58
3.1. Etik kurul izni .....	58
3.2. Çalışma planı ve hasta grubu .....	58
3.3. SEAH Tüp Bebek Merkezi Androloji Laboratuvarında uygulanan semen hazırlama yöntemleri .....	59
3.3.1. Semen örneklerinin toplanması .....	59
3.3.2. Sperm sayısı ve motilitesinin değerlendirilmesi .....	59
3.3.3. Sperm Morfolojisinin Değerlendirilmesi .....	59
3.2.3. SEAH Androloji Laboratuvarında kullanılan sperm hazırlama yöntemleri aşağıdaki gibidir .....	61
3.2.4. Tüp Bebek Merkezinde kadına uygulanan IVF/ICSI işlem basamakları kısaca anlatımı .....	65
3.2.5. İstatiksel Analiz: .....	65
4. BULGULAR .....	66
5. TARTIŞMA .....	83
SONUÇ .....	91
KAYNAKLAR .....	93
EK 1. ....	101
Etik kurul izni .....	101
ÖZGEÇMİŞ .....	102

## KISALTMA VE SİMGELER

ABP	:Androgen bağlayıcı protein
Ad	:Koyu A tipi (A dark) spermatogonyum
AMH	:Anti- Müllerian hormon
AKAP	:A- kinase anchor protein
Ap	:Açık A tipi (A pale) spermatogonyum
BPH	:Prostat hipertrofisi
BVI	:Bazal vücut ısısı takibi
CC	:Klomifen Sitrat
Cm	:Santimetre
DNA	:Deoksi Ribonükleik Asit
E2	:Estradiol
ET	:Embriyo transferi
FSH	:Folikül stimüle edici hormon
GIFT	:Gamet Intrafallopian Transfer
GnRH	:Gonadotropin salgılatıcı hormon
Hcg	:İnsan Koryonik gonadotropinler
HSG	:Histerosalpingografi
HMG	:Human Menopozal Gonadotropin
IVF	:İn vitro fertilizasyondur

ICSI	:İntrastoplazmik sperm enjeksiyonu
IUI	:İntrauterin inseminasyon
KOH	:Kontrollü ovaryen hiperstimülasyon
LH	:Lüteinize edici hormon
L/S	:Laparoskopi
MIS	:Mayoz Engelleyici Madde
MESA	:Epididimal sperm aspirasyonu
Oİ	:Ovülasyon indüksiyonunu
OHSS	:Over hiperstimülasyon riski
OMI	:Oosit matürasyon inhibitörü
PCT	:Postkoital test
PGT	:Preimplantasyon genetik tanı
PGH	:Primordiyal germ hücreleri
Ph	:Hidrojen gücü
POST	:Peritoneal oosit ve sperm transferi
ROS	:Reaktif Oksijen Radikalleri
SIS	:Salin Sonohisterografi
TESE	:Testiküler sperm ekstraksiyonu
TET	:Tubal embriyo transferi
TDF	:Testis belirleyici faktörü
TVUSG	:Transvajinal ultrasonografi
YÜT	:Yardımcı üreme teknolojisi
ZIFT	:Zigotun intrafollopian transferi
WHO	:Dünya Sağlık Örgütü



$\mu\text{m}$  :mikrometre

ml :mililitre

Mg :Miligram

$\mu\text{l}$  :Mikrolitre



## TABLULAR

Tablo 1. Semen analizi normal referans deęerleri (WHO 2010).....	42
Tablo 2. Negatif ve pozitif gebeliklerde ve tüm olgularda semen hacmi, toplam sperm sayısı, progresif hareketli sperm sayısı, sperm morfolojisi, erkek yaşı ve BMI deęerleri.....	67
Tablo 3. Üç farklı sperm hazırlama yöntemi uygulanan olgularda sperm morfolojisi bakımından pozitif ve negatif gebelik sayıları.....	68
Tablo 4. Semen hacmi, toplam sperm sayısı, progresif hareketli sperm sayısı, sperm morfolojisi, erkek yaşı ve BMI'nin pozitif gebelik üzerine etkileri.....	74
Tablo 5. Üç farklı sperm hazırlama yöntemi uygulanan olgularda kadın yaşı bakımından pozitif ve negatif gebelik sayıları.....	75
Tablo 6. Kadın yaşı ve kadın BMI ile gebelik sayısı arasındaki korelasyon.....	78
Tablo 7. Erkek faktör ve açıklanamayan infertilite gruplarında sperm hazırlama yöntemlerine göre pozitif gebelik sayılarının kıyaslanması.....	81
Tablo 8. Üç farklı sperm hazırlama yöntemi uygulanan olgularda pozitif gebelik sayıları ve bu yöntemlerin istatistiksel karşılaştırması.....	82

## ŞEKİLLER

Şekil 1. Swim-up tekniği uygulanan hastaların erkek yaşlarına göre dağılımı ve pozitif sonuçlanan gebelik sayıları.....	69
Şekil 2. Dansite gradient tekniği uygulanan hastaların erkek yaşlarına göre dağılımı ve pozitif sonuçlanan gebelik sayıları.....	70
Şekil 3. Sperm-wash tekniği uygulanan hastaların erkek yaşlarına göre dağılımı ve pozitif sonuçlanan gebelik sayıları.....	70
Şekil 4. Swim-up, dansite gradient, sperm-wash tekniği uygulanan hastaların erkek yaşına göre pozitif sonuçlanan gebelik oranları.....	71
Şekil 5. BMI'ne göre gruplanan erkeklerde uygulanan 3 farklı sperm hazırlama yöntemine göre pozitif gebelik elde edilmiş olgu sayısı.....	72
Şekil 6. Erkek BMI ve uygulanan swim-up, dansite gradient, sperm-wash tekniğiyle oluşan pozitif gebelik oranları.....	73
Şekil 7. Swim-up yöntemi uygulanan tedavilerde kadın yaşı dağılımı ve pozitif gebelik ile sonuçlanan olgu sayıları.....	76
Şekil 8. Dansite gradient yöntemi uygulanan tedavilerde kadın yaşı dağılımı ve pozitif gebelik ile sonuçlanan olgu sayıları.....	76
Şekil 9. Sperm-wash yöntemi uygulanan tedavilerde kadın yaşı dağılımı ve pozitif gebelik ile sonuçlanan olgu sayıları.....	77
Şekil 10. Swim-up ve sperm-wash uygulananlarda oluşan pozitif gebelik oranlarının kadın yaşına göre dağılımı.....	77
Şekil 11. Dansite gradient uygulananlarda oluşan pozitif gebelik oranlarının kadın yaşına göre dağılımı.....	78
Şekil 12. Sperm hazırlama tekniklerinin kadın BMI'ine göre dağılımı ve oluşan pozitif gebelik sayıları.....	79
Şekil 13. Farklı sperm hazırlama yöntemleri uygulanan, açıklanamayan infertil ve erkek faktörü olan gruplarda pozitif gebelik sayıları.....	80
Şekil 14. Farklı sperm hazırlama yöntemleri uygulanan, açıklanamayan infertil ve erkek faktörü olan gruplarda pozitif gebelik oranları.....	80
Şekil 15. IVF uygulanan tüm olgularda sperm hazırlama yöntemlerinin pozitif gebelik üzerine etkileri.....	82

## RESİMLER

Resim 1. Makler sayım kamarası.....	60
Resim 2. Işıık mikroskobu ve Makler sayım kamarası.....	61



## ÖZET

**GİRİŞ VE AMAÇ:** Bu çalışmada erkek faktör ve açıklanamayan infertilite nedeniyle IVF tedavisi uygulanan olgularda kullanılan sperm hazırlama yöntemleri (swim-up, dansite gradient ve sperm wash)'nin IVF başarısına etkilerini araştırmak amaçlandı.

**GEREÇ VE YÖNTEMLER:** Bu amaçla, Sakarya Üniversitesi Eğitim ve Araştırma Hastanesi Tüp Bebek Merkezindeki dosya bilgilerini kullanarak retrospektif bir çalışma yaptık. Sperm hazırlama yöntemlerinin IVF başarısına etkisini araştırırken, kadın ve erkek yaşının, kadın ve erkek beden kitle indeksinin (BMI), semen hacminin, toplam ve ileri hareketli sperm sayılarının ve sperm morfolojisinin bu başarı üzerindeki rollerini de değerlendirdik. Kullanılan yöntemlerin gebelik sayısına oranlarını hesapladık ve hasta verilerini istatistiksel olarak birbiriyle kıyasladık.

**BULGULAR:** 1 Ocak 2018 - 28 Şubat 2019 tarihleri arasında IVF uygulanan 176 infertil olgunun 57'sinde gebelik geliştiği gözlemlendi. Siklus başına gebelik oranı %32,28 bulundu. Pozitif gebelik ve kadın yaşı arasında istatistiksel ilişki görülmedi. Kadın BMI gebelik oranları ile kıyaslandığında anlamlı fark gözlenmedi. Uygulanan sperm hazırlama yöntemlerinde, erkek yaşının ve BMI'nin gebelik oranları üzerine istatistiksel olarak anlamlı bir etkisinin olmadığı saptandı. Semen hacmi ve toplam sperm sayısı bakımından gruplararası kıyaslama yapıldığında, pozitif gebelik sonuçları üzerinde etkili bulunmadı. Progresif hareketli sperm sayısı ve sperm morfolojisi ise gebelik oranları üzerinde istatistiksel olarak anlamlı derecede etkili bulundu. Gebelik oranları bakımından, üç ayrı sperm hazırlama tekniği arasında istatistiksel anlamlı fark gözlenmedi.

**SONUÇ:** Sperm hazırlama yöntemlerinin IVF başarısına etkilerini araştırmak amacıyla yapılan bu retrospektif çalışmada, ortalama gebelik sonuçlarına bakıldığında sperm-wash'un, istatistiksel olarak anlamlı çıkmasa da diğerlerinden daha etkili olduğu görüldü.

**Anahtar Sözcükler:** İn vitro fertilizasyon, swim-up, dansite gradient, sperm-wash, erkek faktör

## SUMMARY

### THE EFFECTS OF SPERM PREPARATION METHODS ON IVF SUCCESS IN ASSISTED REPRODUCTION LABORATORY APPLICATIONS

**INTRODUCTION AND AIM:** In this study, it was aimed to investigate the effects of sperm preparation methods (swim-up, density gradient and sperm-wash) on IVF success (the number of pregnancies) in the IVF treatment-applied cases due to male factor and unexplained infertility.

**MATERIALS VE METHODS:** For this purpose, we conducted a retrospective study using the file information in the IVF of Center of Sakarya University Training and Research Hospital. While investigating the effects of sperm-preparation methods on IVF success, we also evaluated the role of male and female age, female and male body mass indices (BMI), semen volume, total and progressive-motile sperm accounts and sperm morphology. We calculated the ratio of the methods used to the number of pregnancies, and compared the patient data statistically.

**RESULTS:** 57 pregnancies were observed in 176 infertile patients undergoing IVF between the dates of January 1, 2018 - February 28, 2019. The pregnancy rate per cycle was 32.28%. There was no statistical relation between positive pregnancy and female age. When the women BMI and the pregnancy count were compared, there was no important statistical difference. In the sperm preparation methods, male age and BMI did not have a statistically significant effect on pregnancy rates. Seminal volume and total sperm count were also found no effective statistically on pregnancy counts. But, sperm morphology and the number of progressive-motile sperm had statistical significance to get pregnancy. No statistical difference in respect to pregnancy ratios was found between the sperm preparation methods.

**CONCLUSION:** In this retrospective study conducted to research the effects of sperm preparation methods on IVF success, looking at the average pregnancy results, sperm-wash was more effective than the others, even though the difference was not statistically significant.

**Keywords:** In vitro fertilization, swim-up, density gradient, sperm-wash, male factor.

## 1. GİRİŞ VE AMAÇ

Yardımcı üreme teknolojisi (YÜT), kısaca doğal yollarla gebe kalamayan çiftlere uygulanan tıbbi tedavi ve yöntemlerin tümüdür. Bu amaçla kullanılan en yaygın kullanılan yöntem in vitro fertilizasyondur (IVF). Fakat bilim ilerledikçe teknolojik yöntemler de sayıca artmıştır. Klasik IVF, oosit ve spermin laboratuvar ortamında bir tüp içerisinde bir araya getirilerek fertilizasyonun kendiliğinden olmasının beklendiği konvansiyonel bir yöntemdir. Bu nedenle başlangıçta tüp bebek yöntemi olarak isimlendirilmiştir. IVF ve bunu takiben yapılan embriyo transferi (ET) dünyada son derece yaygın kullanılan bir hale gelmiş ve öncesinde ümitsiz görülen olguların çocuk sahibi olma olasılığını artırmıştır.

IVF işlemi; eksojen gonadotropin ile yapılan kontrollü over stimülasyonunu, transvajinal ultrasonografi altında yapılan oosit toplama işlemini, laboratuvar koşullarında fertilizasyon işleminin gerçekleştirilmesini ve gelişen embriyoların uterusu transservikal olarak transferini içerir.

Bu kapsamda, 1976 yılında yürütülen bir çalışma sonucunda elde edilen 16 hücreli bir embriyo, transabdominal olarak uterus içerisine nakledilerek bir gebelik oluşturulmuş, ancak ektopik gebelikle sonuçlanmıştır. Dünyada ilk başarılı IVF olgusu 1978'de İngiltere'de sezaryen ile doğan Louise Brown'dır. Türkiye'de ise ilk tüp bebek yöntemi ile dünyaya gelen bebek 1988 yılında Dilek Katrancı olmuştur.

Yıllar geçtikçe teknolojinin daha da ilerlemesiyle YÜT; normal yoldan elde edilen ejakulattaki spermelerin yanı sıra mikrocerrahi kullanılarak yapılan epididimal sperm aspirasyonu (MESA) ve ile elde edilen spermelerin intrasitoplazmik olarak oosite enjekte edildiği yöntemleri (intrastoplazmik sperm enjeksiyonu, ICSI) , embriyo tutunmasına yardımcı olan *assisted hatching* tekniğini ve preimplantasyon genetik tanı

(PGT) gibi yöntemleri içeren daha kapsamlı uygulamalar bütününe dönüşmüştür. Laparoskopi ile yapılan tubal oosit ve sperm transferi (Gamet Intrafallopian Transfer, GIFT), zigotun tubal transferi (zigot intrafallopian transfer, ZIFT) ve tubal embriyo transferi (TET) YÜT kapsamındaki diğer uygulamalardır. Ancak bu yöntemlerin kullanımını oldukça sınırlıdır.

IVF başarısını etkileyen faktörler arasında; hastanın yaşı, infertilitenin etyolojisi ve süresi, bazal FSH, bazal E2, beden kitle indeksi, antral folikül sayısı, sperm morfolojisi, sperm sayısı, uygulanan üreme teknikleri gibi birçok faktör yer alır. IVF'in en önemli basamaklardan biri sperm hazırlama tekniğidir. Sperm analizi sonrasında hastaya uygulanacak YÜT'nin etkinliğini artırmak için kaliteli sperm seçilmelidir. Bunun için de elde edilen semene en uygun sperm hazırlama yöntemi uygulanmalıdır.

Cinsel ilişki ile vajene bırakılan semedeki sperm için servikal mukus doğal bir bariyer oluşturur. Bu mukusun hiperaktivasyonu sağlayıcı etkilerinin yanı sıra morfolojik olarak normal sperm seçiminde de işlevi vardır. Dişi genital yollarından geçiş sırasında semen içerisindeki hücresel kalıntıların, lökositlerin, bakterilerin, morfolojisi ve motilitesi bozuk olan spermilerin ilerlemesine izin verilmez ve seminal plazma proteinleri uzaklaştırılır. Böylece sperm kapasitasyonu gerçekleştirilir. YÜT'de kullanılan "sperm hazırlama yöntemleri" ile bu işlemler in vitro ortamda taklit edilerek fertilizasyon kapasitesi yüksek spermilerin elde edilmesi amaçlanır. Bu çalışmadaki amaç, tüp bebek laboratuvarlarında kullanılan sperm hazırlama yöntemlerinin IVF başarı oranları üzerine etkilerini araştırmaktır.



## 2. GENEL BİLGİLER

İnfertilite çiftlerin en az bir yıl süreyle, hiçbir korunma yöntemi kullanmaksızın, düzenli cinsel ilişkide (haftada en az iki gün) bulunmalarına rağmen, gebelik elde edilememesi durumudur. Fekundite, bir menstürel siklusta canlı doğum elde etme olasılığıdır ve aylık konsepsiyon hızı ortalama %20-25'dir (Çiçek ve Mollamahmutoğlu, 2009). Üreme çağındaki çiftlerin %10-15'inde infertiliteye rastlanır. İnfertilitenin sıklığı ve nedenleri bir toplumdan diğerine farklılık gösterebilir. Çiftlerin % 30-40'ında erkek, % 40-50'sinde ise kadın infertiliteden sorumludur. Çiftlerin %10-15'inde ise günümüzdeki mevcut standart tanısal testler ile açıklanamayan infertilite mevcuttur (Kışınıç, Gökşin, Durukan, Üstay, Ayhan, Gürkan, 1996).

Her ovulatuvar siklusta yalnızca %25 gebelik şansı vardır. Kadınlarda fertilitte 20-25 yaşlarında en üst düzeydedir. 35 yaşından sonra kaliteli oosit sayısı azalır, 40 yaşından sonra minimaldir. Erkeklerde ise kaliteli sperm 20-30 yaşlarında en üst düzeydedir, 40 yaşından sonra sayı azalarak ileri yaşlara kadar devam eder (Kışınıç ve ark. 1996).

Sperm hazırlamada standardizasyona duyulan ihtiyaç nedeniyle Dünya Sağlık Örgütü (WHO) ilk kez 1980'den başlayarak 1987, 1992, 2002 ve 2010 yıllarında "İnsan semeninin incelenmesi ve işlemlerden geçirilmesi" için Laboratuvar El Kitabı yayınlamıştır.

## **2.1. ERKEK GENİTAL SİSTEM HİSTOLOJİSİ VE EMBRİYOLOJİSİ**

Erkek üreme sistemi erkek gamet olan spermin (spermiyum, spermatozoon) devamlı üretimi, beslenmesi ve geçici depolanmasından, erkek seks hormonlarının sentezi ve sekresyonundan sorumludur (Kierszenbaum, 2006).

Erkek üreme sistemi testislerden, genital boşaltım kanallarından, aksesuar (yardımcı) cinsiyet bezlerinden ve penisten oluşmaktadır. Testisler vücut boşluğunun dışarısında, skrotum denen keseler içerisinde yer alır. Testislerin spermatogenez (spermin üretimi) ve steroidogenez (seks hormonları androjenlerin sentezlenmesi) gibi başlıca iki görevi vardır. Spermiler testislerde üretildikten sonra genital boşaltım kanalları (sırasıyla tubuli rekti, rete testis, duktuli efferentes, duktus epididimis, duktus deferentes, duktus ejakulatoryus ve penil üretra)'ndan geçerek penis yoluyla semen içinde dış ortama atılır. Bulboüretal (Cowper) bezler, seminal bezler (seminal veziküller) ve prostat bezi, genital kanallara açılan yardımcı genital bezlerdir. Genital kanalların ve yardımcı bezlerin salgısı, ejakulasyon ile penisten atılacak semen sıvısını oluşturur. Yapısında erektil dokuları da içeren penis, hem çiftleşme organı hem de üriner boşaltım organı olarak işlev görür (Ross, Pawlina 2010).

### **2.1.1. Testis Histolojisi**

Yetişkin testisleri, vücut boşluğu dışında yer alan skrotumun içerisinde bulunan, ekzokrin ve endokrin fonksiyonu olan, bileşik tübüler yapıda bir çift oval şekilli organdır. Testisler spermatik kordonlar tarafından abdominal duvara bağlıdır ve gubernakulumun kalıntıları olan skrotal ligamentlerle skrotuma bağlanmışlardır. Uzunluğu 4,5 cm, genişliği 2,5 cm, kalınlığı 2-2,5 cm ve ağırlığı 20-30 gram arasında olan bir çift organdır. Testisin ön ve yan yüzeyleri tunika vajinalis denilen periton zarı ile kuşatılmıştır. Tunika vajinalisin visseral yaprağı altta tunika albuginea'ya yapışır,

parietal yaprağı ise skrotumun iç yüzüne dayanır. Tunika albuginea adı verilen kalın fibröz kapsül ile sarılmıştır. Tunika albuginea altında tunika vasküloza denen damardan zengin bir bağ dokusu tabakası bulunur. Tunika vasküloza testisin seminifer tübüllerini destekleyen stromaya katılır. Her bir testis kapsülden uzanan ince bağ dokusu septumları ile ortalama 250 adet lobüle bölünmüştür. Testisin arka yüzünde tunika albuginea kalınlaşarak mediastinum testisi oluşturur. Kan damarları, lenfatik damarlar ve intratestiküler genital kanallar mediastinumu geçerek testisi bu bölgeden terk ederler. Her bir testis lobülü ileri derecede kıvrıntılı olan seminifer tübülleri içerir. Herbir tübül 150-250 mikrometre çapında ve 30-70 cm uzunluğundadır. Bir testisteki seminifer tübüllerin toplam uzunluğu 250 metre civarındadır. Lobülün tepesine doğru tübüller düzleşerek tubuli rekti denen intratestiküler boşaltıcı tübüllere dönüşür. Her lobülde 1-4 adet bulunan seminifer tübüllerin duvarı, ince bir bazal membran üzerine oturan çok katlı özelleşmiş germinal epitel (seminifer epitel) ile döşelidir. Germinal epitelde sperm üretimini sağlayan spermatogenik hücreler ile birlikte bu hücrelere destek olan Sertoli hücreleri (nurse cells) bulunur. Spermatogenik hücreler bazal membran ile seminifer tübül lümeni arasında 4-8 katlı hücre tabakası oluşturur. En alt tabakadan lümeneye doğru sıralanmış olan bu hücreler birbirinden değişik yapısal özellikler sergiler ve farklı isimlerle tanımlanır (Ross and Pawlina, 2014; Kierzenbaum, 2006; Gartner and Hiatt, 2007; Özbek, 2006).

Seminifer tübüller arasında fibroblastları, kan ve lenf damarlarını, sinirleri ve intertisyel (Leydig) hücreleri içeren bağ dokusu septumları bulunur. Leydig hücreleri, sitoplazmalarında yağ damlacıkları içeren, büyük ve poligonal şekilli, eozinofil boyanan ve testosteron hormonunu salgılayan hücrelerdir. Leydig hücreleri erken fetal yaşam sırasında farklılaşarak testosteron salgılamaya başlarlar. Testosteronun salgılanması embriyonik gelişim, cinsel olgunlaşma ve üreme fonksiyonu için gereklidir (Ross and Pawlina, 2014).

#### **2.1.1.1. Spermatogenik Hücreler Ve Spermatogenez**

Germinal epitelin düzenli olarak çoğalan ve olgun sperme farklılaşan hücreleridir. Primordiyal germ hücrelerinden köken alan bu hücreler puberteden itibaren farklılaşmaya başlarlar. Seminifer tübüller puberteye kadar solid halde cinsiyet

kordonları şeklinde var olup, puberteden itibaren lüminalize olarak tübüllere dönüşürler. Cinsiyet kordonlarında primordial germ hücreleri ve Sertoli hücreleri olarak iki grup hücre mevcuttur. Pubertede lüminalize olan seminifer tübüllerin duvarında Sertoli hücreleri arasında, primordial germ hücrelerinden farklılaşan spermatogenik hücreler, belirgin olmayan tabakalar halinde üst üste dizilim sergilerler. Spermatogenik hücreler bazal membrandan itibaren lümene kadar, alttan üste doğru sırasıyla:

- 1- Spermatogonyumlar
- 2- Primer spermatositler
- 3- Sekonder spermatositler
- 4- Spermatidler
- 5- Spermiumlar (spermatozoa) olarak isimlendirilir (Özbek, 2006)

Spermatogonyumlardan spermatozoa gelişene kadar gerçekleşen olaylara spermatogenez denirken; yuvarlak şekilli spermatidin morfolojisini değiştirerek ince ve uzun şekilli sperme dönüşmesine de spermiyogenez (spermiyomorfogenez) denilmektedir (Özbek, 2006; Ross and Pawlina, 2014; Kierszenbaum 2006).

Spermatogenez, puberteyle birlikte (13–16 yaş) ön hipofiz gonadotropik hormonlarının uyarısı ile başlayıp, aktif cinsel yaşam sürecinde ve azalan hızıyla beraber yaşlılığın son dönemlerine kadar sürer. Spermatogenez üç faza ayrılmaktadır:

- 1- Spermatogonyal faz: spermatogonyumlar mitoz ile bölünür ve kendi yerine gelecek hücreleri oluşturur. Sonuç olarak primer spermatositlere farklılanırlar.
- 2- Spermatosit fazı: primer spermatositler iki mayotik bölünme sonucunda kromozom ve DNA sayıları azaltarak spermatidleri oluştururlar.
- 3- Spermatid fazı: spermatidler matür sperm hücresine dönüşür (Ross and Pawlina, 2014)

Spermatogonyumlar, diğer hücelere kıyasla daha küçük hücrelerdir. Puberte başlangıcında testosteron hormonu etkisiyle mitoz bölünme ile çoğalmaya başlarlar. Nükleus özelliklerine göre Tip A (oval nükleuslu) ve Tip B (yuvarlak nükleuslu) spermatogonyumlar olarak ikiye ayrılır. Tip A spermatogonyumların da Ad (dark, koyu) ve Ap (pale, soluk) olarak iki alt grubu vardır. Tip Ad spermatogonyumlar, ince

granüler kromatine sahip koyu bazofil nukleuslu hücrelerdir. Ad tipi spermatogonyumların seminifer tübül duvarındaki kök hücreler olduğu düşünülmektedir. Ad'ler mitoz bölünme ile çoğalarak yeni Ad'leri ya da Ap'leri oluşturabilir. Bir Ad'nin bölünmesiyle oluşan iki kardeş Ap, birbirine sitoplazmik bir köprüyle bağlı kalır ve bunlardan oluşacak olan diğer bütün spermatogenik hücreler de birbirlerine hep sitoplazmik köprülerle bağlı halde bulunurlar; böylece bir hücreden türeyen hücrelerin kolonisi saptanabilir. Ap'ler ince granüler, açık boyanan nukleusa sahiptir ve birkaç mitotik bölünmeden sonra Tip B spermatogonyumlara dönüşürler. Tip B spermatogonyumlar yuvarlak nukleusa sahip hücrelerdir ve birkaç mitoz geçirdikten sonra olgunlaşma bölünmesine (mayoz) girerek primer spermatositlere farklılaşırlar. Yoğun kromatinli yuvarlak nukleuslu Tip B spermatogonyumlar, spermatogonyal fazın son basamağını oluştururlar (Özbek, 2006; Ross and Pawlina, 2014).

Primer spermatositler spermatogenik hücre serisinin en iri ve en çok görülen hücreleridir. Spermatositler seminifer tübülün adlüminal kompartmanında yer alır. Adlüminal kompartman, Sertoli hücreleri arasında sıkı bağlantılar kurulmasıyla oluşturulan kan-testis bariyerinin üstünde kalan epitelyal bölümü kapsar. Spermatogonyumlar ise bu bariyerin altında yer alır. Oldukça uzun bir profaz evresinin (46 kromozom, 4n) ardından, primer spermatositlerin birinci mayoz bölünmeyi hızla tamamlamasıyla iki adet sekonder spermatosit meydana gelir. Sekonder spermatositler de ikinci mayoz bölünmeyi tamamlayarak 23 haploid kromozom içeren spermatidleri meydana getirirler. Spermatidler seminifer tübül lümeni yakınında, Sertoli hücrelerinin sitoplazmik girintileri içine yerleşmişlerdir. Bunu takiben gerçekleşen spermiyogenez sürecinde, spermatidler bol miktarda hidrolitik enzim depolayıp organellerini azaltırlar; daha sonra sitoplazma miktarını azaltıp flagellum ile ilgili yapılar oluştururlar ve bu yapısal değişiklikleri geçirdikten sonra spermelere dönüşerek tübül lümenine salınırlar (Özbek, 2006; Ross and Pawlina, 2014).

Spermiyogenez, Golgi evresi, kep evresi, akrozomal evre ve olgunlaşma evresi olmak üzere 4 ardışık evreden oluşur.

1-Golgi evresi: Çok sayıda Golgi kompleksinin bulunduğu bölgede proakrozomal granüllerin (PAS+) birikmesi ile karakterizedir. Bu granüller, tek bir akrozomal granül oluşturmak üzere birleşirler. Nükleus membranının yakınındaki membran ile kuşatılarak oluşturulmuş bu yapıya akrozomal vezikül denir. Akrozomal vezikülün bulunduğu kutup spermin ön kutbunu belirler. Bu dönemde sentriyoller de arka kutba doğru göç eder. Sperm kuyruğunun aksomenini oluşturacak olan mikrotubuller sentriyollerden başlayarak yapılanmaya başlarlar (Eşrefoğlu, 2016).

2-Kep (şapka) dönemi: Akrozomal vezikül nükleusun ön bölümünü kaplayacak şekilde genişleyip şapka gibi bu bölümü kuşatır. Nükleus membranının buraya bakan bölümünde porları kaybolup, membran kalınlaşır ve nükleus yoğunlaşır (Eşrefoğlu, 2016).

3-Akrozom dönemi: Bu dönemde belirgin şekil değişikliği yaşanır. Spermin başı sertoli hücrelerinin sitoplazmalarına gömülür. Kuyruk flagellumu uzayarak lümende görülmeye başlar. Akrozom içinde eritici hidrolitik enzimler (akrozin, hyaluronidaz, nöraminidaz, asitfosfataz, proteaz, asitpeptidaz, vs.) vardır. Bu enzimler spermlerin, korona radiata ve zona pellusidayı aşarak ovuma ulaşmasını sağlar. Çekirdeğin ön kutbunda akrozom oluşurken sentrioller karşı kutba göç eder. Sitoplazmik mikrotubuller akrozomdan spermatidin arka kutbuna uzanarak silindirik kılıfı (manşet) oluştururlar. Çekirdeğe yakın olana proksimal sentriol ( noduli anterior), kuyruk tarafındakine distal sentriol (noduli posterior ) denir. Distal sentriolden kaynaklanan 9 adet kalın lif aksonemin mikrotubul çiftlerinin periferinde dış kalın lifleri oluşturur. Bu liflerin başladığı bölge boyun olarak adlandırılır. Plazma membranı flagellumun yüzeyini kaplamak için arkaya doğru uzarken manşet kaybolur. Mitokondriyonlar boyun bölümünde ve distale uzayan bölgede dış kalın liflerin çevresini sıkı bir kılıf gibi sarmalarlar, mitokondriyonlar ile belirgin olan bu bölgeye kuyruğun orta parçası denir. Bu mitokondriyer, kuyruk hareketi için gereken enerjiyi sağlar. Orta parçanın distalinde bulunan fibröz kılıf esas parçanın dış yoğun liflerini çevreleyerek flagellumun ucuna kadar ilerler ve bu bölge esas parça olarak isimlendirilir. Esas parçanın distalinde kalan ve sadece aksonemin mikrotübüllerini

içeren kısa son bölüm ise son parça olarak isimlendirilir (Eşrefoğlu, 2016; Özbek, 2006).

4-Olgunlaşma dönemi: Sitoplazma miktarının azaldığı son dönemdir. Sitoplazmanın bir kısmı boğumlanarak hücreden ayrılır ve bu sırada hücreler arasındaki sitoplazmik köprüler de kopan sitoplazmik parçalarla birlikte, artık cisim olarak hücreleri terkeder. Artık cisimler, Sertoli hücreleri tarafından fagosite edilir. Spermatidler birbirleri ile olan bağlantılarını kaybederler, Sertoli hücrelerinden ayrılarak lümene düşerler (Eşrefoğlu, 2016; Özbek, 2006).

Böylece, yuvarlak şekilli spermatidden, baş ve kuyruktan oluşan ince-uzun şekilli bir sperm meydana gelir. Spermin Sertoli hücresinden ayrılıp lümene salınmasına spermiasyon denir. Bu şekilde oluşan spermiumlar morfolojik olarak matür ama fonksiyonel olarak immatürdür. Hareketsizdir ve dölleme yeteneği sınırlıdır. Spermiasyondan sonra spermier 2-4 haftalık bir evreden geçerek duktus epididimise ulaşır. Bu süre içinde spermier daha ileri olgunlaşmaya uğrar ve hareketlilik kazanır. Spermier epididime, peritübüler myoid hücrelerin ve testis kapsülünün kasılması ile sağlanan seminal sıvı akıntısı tarafından taşınır ve epididime geldikten 18-24 saat sonra hareket yeteneğini kazanırlar (Kierzenbaum, 2006).

Hipofizin anterior lobundan salgılanan folikül stimüle edici hormon (FSH) spermatogenezi stimüle eder. FSH direkt olarak Sertoli hücrelerini etkileyerek androgen bağlayıcı protein (ABP) sentezi ve salınımını uyarır. ABP testosteron ile bağlanıp seminifer tubül lümenine salınır. Sertoli hücreleri aynı zamanda inhibin denilen bir diğer testiküler hormonu da salgılamaktadır. İnhibin kana geçerek ön hipofizden FSH salınımını inhibe eder. Puberteye ulaşıldığında, hipofiz ön lobundan salgılanan lüteinize edici hormon (LH) testisin interstisyel dokusundaki Leydig hücrelerini etkileyerek testosteronun salgılanmasına neden olur. Dolaşım ile seminifer tübüllere ulaşan testosteron ABP ile kompleks oluşturarak spermatogonyumların mitozunu başlatır (Doğantekin ve Özcan, 2016).

### 2.1.1.2. Sertoli Hücreleri

Seminifer tübülde spermatogenik hücreler arasında yer alan Sertoli hücreleri, bazal membran üzerine oturan ve epitelin kalınlığınca lümeneye kadar uzanan piramidal şekilli hücrelerdir. Sertoli hücrelerinin sınırları düzensiz olup, ince ve az miktarda kromatin içeren nükleusu yuvarlak veya uzun şekillidir, nükleoluslarının belirgin olması ile diğer hücrelerden kolaylıkla ayırtedilir. Nükleus membranı derin girinti ve çıkıntılara sahiptir. Ökromatik nükleus yapısı, aktif bir hücre olduğunu gösterir. Spermatogenik hücrelere kıyasla az sayıdadır ve bu hücreler arasında düzenli aralıklarla yerleşmişlerdir. Işık mikroskopunda, oldukça düzensiz olan Sertoli hücre sınırları seçilemez. Çok sayıda lateral ve apikal sitoplazmik uzantıları vardır. Elektron mikroskopunda apikal sitoplazmada spermlerin yerleşimine uygun girintileri vardır. Lateral yüzeylerinde germ hücrelerinin yerleştiği oyuklar veya kompartmanlar bulunur. Böylece seminifer epiteldeki spermatogenik hücrelerini bir arada tutar. Sertoli hücreleri iyi gelişmiş bir Golgi organeli, bol miktarda granülsüz ve granüllü endoplazmik retikulum, çok sayıda mitokondriyonlar, lizozomlar, yağ damlaları, glikojen granülleri ve filamentler içerir. Bütün bu yapısal özellikler, bu hücrelerin yoğun metabolik aktivitesinin kanıtlarıdır. Nükleusun altındaki bazal sitoplazma bölümünde Charcot-Böttcher kristalleri denen inklüzyonlar bulunur. Bunlar 10-25 mikrometre uzunluğunda, 1 mikrometre eninde, rutin histolojik preparasyonlarda görülebilen fuziform kristaloidlerdir. Sertoli hücreleri zonula okludenslerle birbirine bağlanarak seminifer tübül duvarını çepeçevre kuşatan kesintisiz bir tabaka oluşturur. Bu kesintisiz tabakaya kan-testis bariyeri denir. Böylece zonula okludenslerin altında ve üstünde iki bölme şekillenir. Bazal membran ile zonula okludensler arasındaki bölmeye bazal kompartman denir. Burada spermatogonyumlar yer alır. Zonula okludenslerden itibaren lümen tarafındaki bölüme ise adlüminal kompartman denir. Burada spermatozoidler ve spermatidler yer alır. Spermatogenez sırasında spermatogonyumlardan çoğalan hücreler Sertoli hücrelerinin yan duvarları boyunca yukarı doğru göç ederek lümeneye ulaşırlar. Olgun testiste bölünme göstermeyen Sertoli hücreleri pek çok etkenlere (ısı, radyasyon, toksik maddeler, enfeksiyon ve beslenme yetersizliği) karşı oldukça dayanıklıdır (Özbek, 2006; Ross and Pawlina, 2014; Eşrefoğlu, 2016).



### **Sertoli Hücresinin Görevleri:**

- 1- Gelişen spermatogenik seri hücrelerinin desteklenmesini ve beslenmesini sağlar.
- 2- Kan-testis bariyerini oluşturarak spermatogenik hücreleri zararlı etkenlerden korur (oto-immun reaksiyondan koruma gibi).
- 3- Fagositoz yaparak artık cisimleri ve dejenere hücreleri ortadan kaldırır.
- 4- Sekresyon: Spermlerin tübül lümeninde ve duktuslarda taşınmasını kolaylaştıran bir salgı yapar. FSH sentezini baskılayan inhibin denen bir madde salgılar. Ayrıca, androjen bağlayan protein (ABP) sentezleyerek seminifer tübülde spermatogenez için gerekli olan testosteron yoğunlaşmasını sağlar. Bunların yanı sıra, salgıladığı glikoprotein yapısındaki anti- Müllerian hormon (AMH), embriyolojik gelişme sırasında erkek fetusta Müller kanallarının gerilemesinde rol alır (Özbek, 2006; Ross and Pawlina, 2014; Eşrefoğlu, 2016; Moore, Persaud and Torchia, 2016).

### **2.1.1.3. Leydig Hücreleri**

Leydig hücreleri, seminifer tübüller arasındaki interstisyumda yer alan büyük, poligonal, eozinofil hücrelerdir. Bu nedenle interstisyel hücreler olarak da isimlendirilir. Sitoplazma lipid damlacıklarından zengindir. Bu hücrelerin sitoplazmasında sıklıkla çubuk şeklinde, 3 x 20 mikrometre boyutlarında Reinke kristalleri bulunur. Protein tabiatında olan bu kristallerin görevi bilinmemektedir. Büyük ve yuvarlak şekilli olan çekirdek çoğunlukla eksentrik yerleşimlidir. Bu hücrelerde yaşlılıkta artan lipokrom pigmenti de bulunur. Organel yapısı (iyi gelişmiş SER ve Golgi kompleksi, lipid damlacıkları, tübüler kristal mitokondriyonlar) steroid hormon sentezleyen hücrelere uygundur. Erkek embriyoda 8. haftadan itibaren bu hücrelerden salgılanan testosteron hormonu, gonadların gelişimi için gereklidir. Gebeliğin 4.-5. ayına kadar Leydig hücreleri tam gelişmiş ve aktiftir. Fötal 5. aydan itibaren Leydig hücrelerinin inaktif dönemi başlar ve testosteron düzeyi de giderek düşer. Puberteden itibaren başlayarak yetişkinlik döneminde testosteron salgılanması, sperm üretiminin başlaması ve spermatogenezin devam ettirilmesi, aksesuar cinsiyet bezlerinin sekresyon faaliyeti ve sekonder seks karakterlerinin gelişimi ve devamlılığı için gereklidir (Özbek, 2006; Ross and Pawlina, 2014).

#### **2.1.1.4. İntratestiküler Kanallar**

Tubuli rekti (Düz tübül): Seminifer tübüller her lobülün apeksinde tubuli rektiye meydana getirmek için birleşirler. Tubuli rekti, kısa, düz ve 25 mikrometre çapa sahiptir. Başladığı yerden itibaren duvarında spermatogenik hücre bulundurmaz, sadece Sertoli hücreleri içerir. Sertoli hücreleri tubuli rektinin prizmatik epitelini oluşturur. Düz tübüllerin lümenleri, sonlanmalarına doğru giderek daralır, mediastinumun zengin damarlı bağ dokusu içerisinde rete testise açılır (Eşrefoğlu, 2016).

Rete testis: Düzensiz boşluklar görünümünde olan rete testis, tek katlı kübik veya prizmatik epitel ile döşelidir. Epitel hücrelerinde tek bir apikal silyum ve birkaç kısa apikal mikrovillus içerir (Eşrefoğlu, 2016; Ross and Pawlina, 2014).

Tubuli rekti ve rete testiste spermler nadir görülür. Bu durum spermlerin bu kanallardan hızla geçtiklerini düşündürür.

#### **2.1.2. Ekstratestiküler Genital Boşaltma Yolları**

Erkek genital boşaltım kanalları mezonefrik (Wolf) kanaldan gelişir. Leydig hücrelerinin ilk gelişimi ve testosteron salgılanmasının başlaması, mezonefrik kanalın boşaltım kanal sistemine farklılaşmasını stimüle eder. Gelişmekte olan testise yakın longitudinal seyirli mezonefrik kanal parçası kıvrıntılı hal alır ve duktus epididimise farklılanır. Bu bölgede epididimis ile testis arasında enine uzanan ve üst üste birbirine paralel seyreden birkaç mezonefrik tübülden ise duktuli efferentes meydana gelir. Böylece rete testis, duktus epididimise bağlanmış olur. Mezonefrik kanalın geri kalan distal parçası kalın düz kas örtüsüyle çevrelenir ve duktus deferense dönüşür. Duktus deferensin distal ucundan ise ejakülatör kanal ve seminal vezikül meydana gelir (Ross and Pawlina, 2014).

##### **2.1.2.1. Duktuli efferentes**

Duktuli efferentes mediastinumun süperiyor ucundaki rete testisin kanallarını duktus epididimisin proksimal ucuna bağlar. Lüminal yüzey testere dişi görünümünde girintili çıkıntılıdır. Lümeni döşeyen tek katlı epitel, prizmatik hücreleri ve kinosilli kübik hücreleri içerir. Prizmatik hücreler yoğun asidofil sitoplazmaya sahiptir.

Sitoplazmalarında pigment granülleri ve çok sayıda pinositotik veziküller bulunur. Serbest yüzeylerinde mikrovilluslar bulunur. Bunlar absorptif fonksiyon görür. Seminifer tübüllerden salgılanan sekresyonun çoğunluğu duktuli efferenteste geri emilir. Kübik epitel hücrelerinin kinosilleri epididimise doğru hareket ederek, spermlerin ilerletilmesine yardımcı olur. Genital boşaltma yollarında düz kasın görülmeye başladığı yer duktuli efferentestir. Duktuli efferentes içerisinde sperm transportuna duvarın fibromüsküler yapısı da yardım eder (Ross and Pawlina, 2014; Özbek, 2006).

#### **2.1.2.2. Duktus Epididimis**

Her bir testisin üst, arka yan kısmında yerleşmiş, yarım ay şeklinde bir organdır. Yaklaşık 7,5 cm uzunluğundadır. Duktus epididimis duktuli efferentesin bağlandığı kıvrıntılı kanal şeklindedir ve yalancı çok katlı stereosilyalı prizmatik epitel ile döşelidir. Bu epitelin başlıca görevi reabsorbsiyondur. Testiste yeni üretilip epididimise gelen spermler, duktus epididimis boyunca ilerleyişleri sırasında motilite yeteneği kazanarak matür hale gelirler. Matürasyon sırasında spermde, nuklear DNA'da yoğunlaşma, baş boyutunda ve sitoplazma miktarında azalma, hücre şeklinde incelmeye, hücre membranının içeriğinde değişime ve akrozomal membranda değişiklikler meydana gelir (Moore, 2016; Özbek, 2006).

#### **2.1.2.3. Duktus deferens**

Duktus deferens (vas deferens) erkek genital boşaltım sisteminin en uzun parçasıdır. Duktus epididimisten sonra gelen, skrotumu terk ederek spermatik kordonun bir birleşeni şeklinde inguinal kanalın içinden geçen, kalın duvarlı müsküler bir tüptür. Duktus deferens, inguinal kanaldan pelvisin içine doğru devam eder ve mesanenin arkasında veziküla seminalisin boşaltım kanalı ile birleşerek ejakülatör kanalı oluşturur. Ejakülatör kanal daha sonra prostat bezinin içinden geçer ve üretraya açılır. Duktus deferens yalancı çok katlı prizmatik epitel ile döşelidir. Uzun prizmatik hücreler lümeneye doğru uzanan uzun mikrovilluslara sahiptir. Yuvarlak bazal hücreler bazal lamina üzerinde uzanırlar. Epididimden farklı olarak kanalın lümeni düzgün görülmez. Bunun sebebi duvardaki kalın müsküler tabakanın kontraksiyonudur.

Duktus deferensin distal kısımlarında anormal spermilerin fagositozunun ve absorpsiyonunun gerçekleştiği kabul edilmektedir (Ross and Pawlina, 2014).

#### **2.1.2.4. Duktus ejakulatoryus**

Duktus ejakulatoryus yaklaşık 2 cm uzunluğundadır. Duktus deferensin daralmış olan ucu veziküla seminalisin kanalı ile birleşerek prostatın tabanına doğru duktus ejakulatoryusu oluşturur. Duvarın dış kısmında bulunan kas lifleri kontrakte olarak duktus ejakulatoryusu sürekli kapalı tutarlar. Ejakülasyon sırasında, kasların tonusunun azalması sonucunda duktus ejakulatoryus lümeni açılır. Duktus deferensin duvarındaki kasların kasılmasıyla sperm hızla, lümeni açılan duktus ejakulatoryuslardan geçerek üretraya atılırlar. İç kısımda tek katlı veya psödostratifye silindirik epitel, dış kısımda ise transizyonel epitel ile döşelidir. Epitel hücrelerinde salgısal aktivite vardır. Lamina propria elastik liflerden zengindir, kas tabakası bulunmaz (Kierzenbaum, 2006) .

#### **2.1.3. Aksesuar (Yardımcı) Genital Bezler**

##### **2.1.3.1. Seminal vezikül (Veziküla seminalis)**

Her bir duktus deferensin distal ucuna açılan sıkıca sarmallaşmış tübüllerden oluşmaktadır. Bu bezin histolojik kesitlerinde çok sayıda lümen görülse de, bu lümenler tek devamlı bir tübülün ileri derece kıvrıntılı seyretmesinden kaynaklanan görünümüdür. Veziküla seminalis yalancı çok katlı prizmatik epitel ile döşenmiştir. Mukoza, direkt olarak duktus deferensin mukozası ile devamlılık gösteren kalın bir düz kas tabakasının üzerinde yer almaktadır. Ejakülasyon sırasında düz kas örtüsünün kasılması veziküla seminalisin salgısının ejakülatör kanallara atılmasını sağlar. Veziküla seminalislerin salgısı fruktoz, diğer basit şekerler, amino asitler, askorbik asit ve prostaglandinler içeren beyazımsı-sarı visköz bir materyaldir. Prostaglandinler ilk kez prostat bezinden izole edilmiş olmalarına karşın, aslında veziküla seminalislerde yüksek miktarda sentezlenmektedir. Fruktoz, semen içindeki sperm için ana besin kaynağıdır, sperm motilitesini uyarır (Ross and Pawlina, 2014).

### **2.1.3.2. Prostat**

En büyük yardımcı üreme bezidir. Kestane şeklinde bir organ olup, 3 cm yüksekliğinde, 4 cm genişliğinde, 2 cm kalınlığında ve yaklaşık 20 gr ağırlığındadır. Dış kapsül, fasia pelvikanın organların üzerini örten ve fasia subseroza denen tabakasıdır. İç kapsül ise ince, fibröz, sağlam bir yapıdadır. Dış kapsül ile iç kapsül arasında, ven ağı, pleksus prostatikus bulunur. Prostat 30-50 adet bağımsız bez yapısının birleşmesiyle oluşmuş, dallanmış tubuloalveoler yapıda bir bezdir. 30-50 tane bezin kanalları birleşip, 15-20 tane duktuli prostatisiyi meydana getirerek sinus prostatikusa açılırlar. Prostat yapısı, kısmen glandüler bez kısmen de düz kas ve bağ dokusu tabiatındadır. Prostat salgısı hacim bakımından ejakülatın en büyük bölümünü oluşturur. Prostat salgısında bulunan spermin maddesi, ejakülate keskin ve özel bir koku kazandırır. Salgıda başlıca su, asit fosfataz, kolestrol, tamponlayıcı tuzlar ve fosfolipitler bulunur. Salgı alkalen karakterdedir. Bu salgılar spermleri hareketlendirmeye ve vagina ortamının asiditesini nötralize etmeye yardım eder. Salgının bir kısmı idrarla atılır, fakat çoğu ejakülasyon süresince semenle birlikte atılır. Prostat kanserlerinde glandüler hücrelerin ürettikleri enzim, bezlerin kanallarına boşaltılamaz ve kan serumunda asit fosfataz seviyesi artar. Prostat kanserleri genellikle esas (eksternal) bezlerden gelişir. Prostat bezinde benign dokuların hiperplazisi sonucunda ortaya çıkan klinik bulgulara benign prostat hipertrofisi (BPH) adı verilir. Malign olmayan prostatik doku hiperplazisidir. Glandüler ve fibromusküler elemanların hiperplazisi ile karakterizedir (Ross and Pawlina, 2014; Danacı, 2017).

### **2.1.3.3. Cowper bezleri (Bulboüretal bezler)**

Bulboüretal bezler, her biri bir bezelye büyüklüğünde olan bir çift organ olup, membranöz üretranın arkasında, bağ dokusu içerisinde yerleşim gösterir. Bezler, yapısal olarak mukus salgılayan bezler gibi bileşik tübuloalveolar bezlerdir. Bezin fonksiyonuna bağlı olarak değişen tek katlı prizmatik epitel testosteronun kontrolü altındadır. Salgısı, yüksek miktarda galaktoz, galaktozamin, galakturonik asit, sialik asit ve metilpentoz içerir. Bu salgı penil üretranın kayganlaştırılmasını sağlar (Ross and Pawlina, 2014).

#### 2.1.4. Embriyolojik Gelişim

Embriyonun cinsiyeti fertilizasyon ile belirlenmesine rağmen 7. haftadan önce her iki cinste de genital sistem birbirine benzerdir. Bu evre farklılaşmamış dönem olarak isimlendirilir. Farklılaşmamış gonadların gelişimi, mezonefrozun medial kenarındaki sölom (kölom) epitelinin çoğalarak kalınlaşması ile başlar. Bu epitelin altındaki mezenşim de hücre çoğalması ile kalınlaşır. Böylelikle mezonefroz ve dorsal mezenter arasında, orta çizginin herbir kenarında, longitudinal bir çift kabartı oluşur. Bunlara gonadal (genital) kabartılar denir. Gelişimin 3. haftasından itibaren ise yolk (vitellus) kesesinin duvarındaki endoderm hücrelerinden primordiyal germ hücreleri (PGH) farklılaşır. PGH 5. haftada gonadal kabarıklığın bulunduğu bölgeye ulaşır, fakat 6. haftadan kadar gonadal kabarıklık içinde PGH bulunmaz. Altıncı haftadan itibaren gonadal taslağın içine giren PGH'nin etkisiyle, gonadal taslağın yüzeyini örten sölomik hücreler çoğalarak alttaki mezenşim içine doğru ilerleyen hücre kordonlarını oluştururlar. Bunlara primitif cinsiyet (seks) kordonları denir. Kordonlar yüzeyi döşeyen sölom epiteline bağlıdır. Erkek embriyoda, testis belirleyici faktörü (testis determining factor, TDF) kodlayan Y kromozomunun kısa kolundaki SRY gen bölgesinin ekspresyonu sonucu, primitif cinsiyet kordonları medullanın iç kısımlarına doğru uzarlar ve hilus bölgesinde rete testisi oluşturmak üzere bir ağ şeklini alırlar. Bu sırada yüzey epiteliyle olan bağlantılarını kaybederler. Daha sonra tunika albuginea denen fibröz bağ dokusuyla yüzey epitelinden ayrılırlar. Testisin cinsiyet kordonlarının içinde PGH ile birlikte, sölom epitelinden kaynaklanan Sertoli hücreleri bulunur. İnterstisyel Leydig hücreleri, cinsiyet kordonlarının arasını dolduran mezenşimden köken alır. Gebeliğin 8. haftasında Leydig hücrelerinde testosteron üretimi başlar. Bu evreden sonra testisler artık, genital kanalların ve dış genital organların farklanmasına etki edebilecek hale gelmiştir. Puberteye kadar solid halde kalan cinsiyet kordonları, pubertede lüminalize olarak seminifer tübüllere dönüşürler. Seminifer tübüller lüminalize olduktan sonra rete testis tübüllerine açılır ve daha sonra duktuli efferentesle devam ederler. Efferent duktuslar, mezonefrik sistemden arta kalan boşaltım tübülleridir. Bunlar rete testis ile mezonefrik kanal (Wolf kanalı) arasında bağlantı sağlarlar. Hem erkek hem de dişi embriyoda başlangıçta iki çift genital kanal vardır. Bunlar, mezonefrik kanallar ve paramezonefrik kanallar (Müller kanalı)'dır. Erkek fetüsün Sertoli hücrelerinden salgılanan Anti-Müllerian Hormon (AMH = MIF:

Müllerian Inhibiting Factor) paramezonefrik kanalların gerilemesini sağlar. Müller kanallarının en distalindeki birleşmiş uç kısımları Müller tüberkülü şeklinde varlığını sürdürür. Bu bölüm erişkin erkek prostatının utrikulus prostatikusuna denk gelir. Mezonefrozun kranial kısmındaki tübüleri dejenere olurken epigenital tübüleri rete testisle ilişki kurarak duktuli efferentesi oluşturur. Duktus ejakulatoryuslar prostatik üretraya açılır. Hem üriner hem de genital boşaltma yolu olan erkek üretrası (fossa navikularis hariç) ürogenital sinus endoderminden köken alan örtü epiteli ile döşelidir. Fossa navikularisin çok katlı yassı örtü epiteli ise ektodermden kaynaklanır. Erkek genital boşaltma yollarına açılan yardımcı bezlerin epitel bölümleri de endoderm kaynaklıdır (Özbek, 2006; Seçkin, 2016).

Abdominal bölgede gelişen testisler gebeliğin 28. haftasından itibaren inguinal kanal içerisinden geçerek skrotal keseye inmeye başlarlar. Doğumdan önce testislerin skrotuma inişinin tamamlanmış olması gerekir. İnmemiş testis olgusuna kriptorşitizm denir. Bu tanı konur konmaz çocuğun ameliyat edilmesi gerekir. Kriptorşitizm infertiliteye sebep olur (Özbek, 2006).

Gelişimin 6. haftasında kloaka ürorektal septum tarafından ikiye ayrıldıktan sonra, ventralde kalan kısma ürogenital membran ve dorsalde kalan kısma da anal membran denir. Ürorektal septumun yapışıp, ürogenital membran ile anal membranı birbirinden ayırdığı bölüme alan perine denir. Bölünme gerçekleştikten sonra ürogenital membranın çevresindeki kabarıklığa üretral katlantı, anal membranın çevresindeki kabarıklığa da anal katlantı adı verilir. Üretral katlantıların her iki yanında genital şişkinlik (labioskrotal şişkinlik) denen başka bir çift yükselti belirir ve bu yükseltiler, erkekte skrotal şişkinliği, dişide labium majorları oluşturur. Genital tüberkül hızla uzayarak fallus adını alır. Fallus uzamasıyla beraber üretral katlantıları da öne doğru çekerek üretral oluğun yan duvarlarının oluşmasını neden olur. Üretral katlantılar 3. ayın sonunda tamamen üretral oluğun etrafını kapatıp birleşerek penil üretrayı oluşturur. Bu kanal fallusun ucuna kadar uzanmaz. Glans penisin ucundaki ektodermal hücreler içeriye doğru penetre olarak kısa bir epitel kordon meydana getirir. Bu kordon daha sonra lüminalize olarak fossa navikularisi (ektodermal epitel ile döşeli) oluşturur. Erkekte skrotal şişkinlik olarak bilinen genital şişkinlikler birleşir ve skrotum oluşur (Özbek, 2006; Seçkin, 2016).

## 2.2. İNFERTİLİTE

İnfertilite, üreme çağında olan bir çiftin herhangi bir doğum kontrol yöntemi kullanmaksızın, en az bir yıl düzenli cinsel ilişkiye (haftada en az iki) rağmen gebeliğin oluşmaması olarak tanımlanır. İnfertilite, üreme çağındaki çiftlerin %15'ini etkilemektedir. Tüm infertil çiftlerin %30-40'ında erkek, %40-50'sinde kadın faktörü sorumludur. %20-25 çiftte ise hem erkek hem de kadına ait patolojiler birlikte gözlenir. %15 çiftte ise tüm tanısal tetkikler sonucunda da infertilite nedeni açıklanamaz ve açıklanamayan infertilite tanısı konulur (Vayena, Rowe, Griffin, 2002).

İnfertilite öncesinde hiç gebelik oluşmamış ise primer infertilite, canlı doğumla sonuçlansın veya sonuçlanmasın en az bir gebelik oluşmuş ise sekonder infertilite olarak tanımlanır. Yaş, ilişki zamanlaması, doğum kontrol yöntemleri, mesleki riskler, beslenme, hayat tarzı, sigara, alkol, kafein, stres vb. etkenler infertiliteyi etkileyen faktörler olarak sıralanabilir (Bayer, Alper, Penzias, 2008).

### 2.2.1. Kadın İnfertilitesi

Kadın genital sisteminin karmaşık yapısı ve fonksiyonlarına bakıldığında birçok faktör infertilite nedeni olabilir. Eğer kadın 30 yaş ve altında ise 1 yıl korunmasız cinsel ilişki sonrasında, 35-40 yaş arasında ise 6 ay sonra, 40 yaş üzerinde ise hemen araştırma ve testlere başlanabilir. Öncelikle ovulasyonun olup olmadığı saptanmalıdır. Vajina, servikal kanal, uterus kavitesi, tuba uterinanın morfolojik ve fonksiyonel olarak normal olup olmadığı araştırılmalıdır (Çiçek, 2009).

İnfertil bir kadının tedavisine iyi bir anamnez ve ayrıntılı fizik muayene ile başlanmalıdır.

Anamnezde; infertilite süresi, kadının yaşı (yaş artıkça fertilité olasılığı azalır), eğer öncesinde kullanıldıysa kontrasepsiyon yöntemleri, seksüel öykü, koitus sıklığı (en az haftada 2 olması gerekir), varsa önceki gebelikler, menarş, menarştan bu zamana kadar menstrüel siklus düzeni ve karakteristik özelliği (dismenore vb.), sistemik hastalığı, geçirmiş olduğu operasyon varlığı, sürekli kullanılan ilaçlar, sigara, alkol vb. madde



bağımlılığı, tiroid hastalığı, ailede erken menopoz, infertilite ve anomalili doğum varlığı, androjenik deri değişiklikleri sorgulanmalıdır (Gardner, Weissman, Howles, Shoham, 2010).

Fizik muayenede; öncelikle beden kitle indeksine (BMI) bakılmalıdır (BMI: 18,5 kg/m<sup>2</sup>'nin altında ise zayıf, 18.5-24.9 kg/m<sup>2</sup> arasında ise normal kilolu, 25-29.9 kg/m<sup>2</sup> arasında ise fazla kilolu, 30-34.9 kg/m<sup>2</sup> arasında ise I.derece obez, 35-39.9 kg/m<sup>2</sup> arasında ise II. Derece obez, 40 kg/m<sup>2</sup> üzerinde ise III. Derece obez). Sekonder seks karakterlerine bakılır. Androjen hakimiyeti, tiroid nodül varlığı ve hassasiyeti sorgulanmalıdır. Jinekolojik muayene yapılmalıdır. Pelvik ve spekulum muayenesi ile anatomi değerlendirilir. Transvajinal ve abdominal ultrasonografi uterin patolojilerin saptanmasında, ovulasyon ve folikül takibinde de sıklıkla kullanılır (Gardner, 2010).

#### **2.2.1.1. Oosit maturasyonu**

Embriyolojik gelişimin 3. haftası sonunda vitellus (yolk) kesesinin arka-üst duvarında, allantois yakınında endodermden gelişen PGH'ler, 4. haftanın başında ameboid hareketlerle barsak dorsal mezenterinden geçerek, gelişmekte olan ilkel gonadlara doğru göç ederler. PGH'ler 5. haftanın sonunda gonad taslaklarına ulaşırlar ve 6. haftada taslağın içine girererek burada oogoniumlara farklılaşmaya başlarlar. Mitoz bölünme ile hızla çoğalan oogoniumların sayısı giderek artar. PGH'ler gonadlara ulaşamaz ise dejenere olurlar. Aynı zamanda gonadların ileri gelişimi için de PGH'lerin gonadlara ulaşmış olması gerekmektedir (Schoenwolf, Steven, Bleyl, Philip, Brauer, Philippa, Francis-West, Gary, 2015; Sadler, 2012).

Mitotik bölünmeler ile çoğalan oogoniumlar 3. fetal aydan itibaren, over taslağının yüzeyini örten sölom epitelinden köken alan mezodermal folikül epitel hücreleri ile kuşatılmaya başlar. Tek katlı yassı folikül epiteli ile kuşatıldıktan sonra oogoniumlar kromozomlarını replike ederek birinci mayoz bölünmenin profaz evresine girerler ve bundan itibaren primer oosit (46 kromozom, 4n) olarak adlandırılırlar. Bu şekilde içinde primer oositi içeren ve dışarıdan tek katlı yassı epitel ile çevrelenmiş yapıya primordiyal folikül adı verilir. Oogoniumlardan bazıları mitotik çoğalmalarını 5. aya kadar sürdürerek sayılarını artırır, iki ovaryumda toplam 7 milyon sayıya ulaşırlar. Aynı zamanda bir kısmı atreziye uğrayarak dejenere olurlar. Fötal 7. ayda bütün

oogoniumlar folikül epiteli ile çevrelenmiş ve primer oosite dönüşmüştür. Primer oositler profazın diploten evresinde bekletilmektedir. Birinci mayozun tamamlanması, folikül hücrelerinden salgılanan mayozu engelleyici madde (meiosis inhibiting substance= MIS ya da oosit matürasyon inhibitörü= OMI) tarafından önlenir. Yenidoğan bir kız bebeğin ovaryumlarındaki bütün üreme hücreleri primer oosit halindedir ve over korteksinde yalnızca primordiyal foliküller bulunur. Doğumda primer oosit sayısı 600 000-800 000 arası iken, puberte başlangıcında 400 000'e düşer ve bunların ancak 500 tanesi üreme çağında ovulasyonla gonad dışarısına atılır. Primer oositler anne yaşı artıkça çevresel faktörlere dayanıksız hale gelirler (Anwar, Moussa, 2002; Sadler, 2012).

Puberteye gelindiğinde her ovarian siklusta 15-20 adet primordiyal folikül, hipofizden salgılanan gonadotropinlerin etkisi ile büyümeye (olgunlaşma) başlar. Büyümeye başlayan folikülde, primer oositi çevreleyen tek katlı yassı folikül hücreleri izoprizmatik (tek katlı kübik) hale dönüşür. Buna unilaminar (tek tabakalı) primer folikül adı verilir. Folikül hücreleri mitoz ile çoğalmaya devam ederek çok katlı bir epitel meydana getirir. Stratum granulozum olarak adlandırılan bu çok katlı epitel ile çevrelenmiş foliküle multilaminar (çok tabakalı) primer folikül denir. Folikül epitel hücreleri (granuloza hücreleri)'nin çoğalması oositten salgılanan aktivin maddesi ile uyarılır. Multilaminar primer folikülün etrafındaki over stroması, folikülün etrafını sirküler tarzda kuşatarak teka folikülü denen bir dış kılıf oluşturur. Teka folikülü ile stratum granulozum arasında, epitelin oturduğu bir bazal membran bulunmaktadır. Folikül büyürken primer oosit ile onu kuşatan folikül hücreleri arasında asidofil boyanan, zona pellusida adı verilen bir tabaka ortaya çıkar. Zona pellusida, büyük kısmı oositten bir kısmı da folikül hücrelerinden salgılanan glikoproteinlerden zengin bir tabakadır. Folikül hücrelerinin uzantıları ile oosit yüzeyinden uzanan mikrovilluslar zona pellusida içinde ilerleyerek birbiri arasına iki elin parmakları gibi girerler ve gap-junction'larla temas ederler (Şahin, 2018; Sadler, 2012).

Gelişim devam ettikçe granuloza hücreleri arasında folikül sıvısı (likör folikülü) birikir ve bu sıvı dolu boşlukların birleşmesiyle oluşan, antrum adı verilen büyük bir boşluk meydana gelir. Folikülün bu haline sekonder (antral) folikül denir. Folikül sıvısı,

foliküler hücreler tarafından salgılanır ve plazmanın özelliklerini gösterir. Ayrıca glikozaminoglikanları, büyüme faktörlerini ve yüksek konsantrasyonda steroidleri de içerir. Sıvı toplanması nedeni ile sekonder folikül hacmi giderek artar. Bu arada, folikülü saran bağ dokusu kılıfında (teka) bazal membrana komşu hücrelerin farklılaşarak steroid sentezleyen hücre özelliklerine sahip olmasıyla bir iç tabaka ve bunun da dışında bağ dokusu özelliğini koruyan bir dış tabaka ortaya çıkar. Tekanın içteki tabakasına teka interna, dıştaki tabakasına da teka eksterna adı verilir. Teka interna hücrelerinden androstenedion salgılanır ve bu hormon, granüloza hücreleri tarafından üretilen aromotaz enzimi ile östrojene çevrilir. Teka interna kapiller ağından zengindir, teka eksterna ise bağ dokusundan ibarettir. Sekonder folikülde primer oosit, sıvı artışına bağlı olarak folikül duvarının bir tarafına doğru itilir ve bir grup granüloza hücreleri ile folikül boşluğuna doğru çıkıntı yapar. Primer oositi de içeren bu hücre tepeciğine kumulus ooforus adı verilir. Burada oositi kuşatan ilk granüloza hücresi tabakasına korona radiata denir. Korona radiata hücreleri kübik ya da prizmatik şekillidir. İleri derecede büyümüş olan bu folikül, Graaf (veziküler) folikülü olarak adlandırılır. Graaf folikülünün çapı 2-2,5 cm'e ulaşır ve ovaryum yüzeyinden dışarı doğru bir çıkıntı oluşturur. Ovaryum yüzeyinde ovulasyonun gerçekleşeceği yerde, hafif çıkıntı yapmış olarak görünen bu damarsız soluk noktaya stigma denir. Graaf folikülü içindeki primer oositin çapı 125-150 mikrometreye ulaşır (Anwar, Moussa, 2002; Sadler, 2012; Şahin, 2018).

Her ovaryal siklusta birden çok folikül gelişmeye başlar ancak bir tanesi tam olgunlaşır. Diğerleri gelişimlerini tamamlayamadan dejenere olur ve atrezik hale gelir. Ovulasyondan 37 saat önce, Graaf folikülü içerisindeki primer oosit birinci mayoz bölünmeyi tamamlayarak sekonder oosit haline gelir ve sekonder oositin hücre membranı ile zona pellusida arasında (perivitellin aralıkta) birinci kutup cisimciği (polar body) ortaya çıkar. Bu aşamadan sonra folikül, preovulatuvar folikül olarak adlandırılır. Birinci mayozun tamamlanmasıyla ortaya çıkan sekonder oositin ve kutup cisimciğinin büyüklükleri farklı olsa da her biri 23 (2n) kromozom içerir. Sekonder oosit bundan hemen sonra DNA sentezi yapmadan ikinci mayoz bölünmeye girer ve ovulasyondan 3 saat önce metafaz evesinde duraklar. İkinci mayoz, oosit döllenmediği takdirde tamamlanır. Ovulasyonu takip eden 24 saat içinde döllenme gerçekleşmez ise, overden atılmış olan sekonder oosit tuba uterinada dejenere olur ve tubanın epitel

hücreleri tarafından absorbe edilir (Sadler, 2012; Petorak, 1986; Kierszenbaum, 2006; Şahin, 2018).

### **2.2.1.2. Menstrüel siklus ve ovulasyon**

Kadınlarda puberte ile birlikte her ay düzenli olarak menstrüel kanama (adet kanaması) görülmeye başlar. Menstrüel siklus, hipotalamus aracılığı ile uyarılan hipofiz bezi tarafından kontrol edilir. Hipotalamustan salgılanan gonadotropin salgılatıcı hormon (GnRH), hipofizin ön lobundan gonadotropinlerin salgılanmasını uyarır. Folikül uyarıcı hormon (FSH) ve lüteinize edici hormon (LH) olarak bilinen gonadotropinler, hem uterusu hem de overde siklus değişikliklerini başlatır ve denetler. Her menstrüel siklusta, ovaryumda gonadotropinlerin etkisiyle foliküler faz ve lüteal faz adı verilen siklik değişiklikler ortaya çıkar. Ovulasyon, bu iki faz arasında gerçekleşir (Sadler, 2012; Şahin, 2019).

Foliküler fazda; FSH etkisiyle 15-20 adet primordiyal folikül büyümeye başlar. Ancak bu foliküllerden sadece bir tanesi tam anlamıyla olgunlaşarak preovulatuvar folikül haline dönüşür ve ovüle olarak sekonder oositi dışarı atar. Diğer foliküllerde ise hem oosit hem de çevresindeki folikül epitel hücrelerinde dejenerasyon ile atrezi gelişir. Bunlara atrezik folikül (korpus atretikum) denir. Sekonder oosit, çevresindeki zona pellusida ve korona radiata hücreleri (kümülüs hücreleri) ile birlikte, folikülün yırtılmasıyla ovaryumdan dışarı atılır. Ovulasyon sırasında over yüzeyindeki yırtılma, stigma noktasında gerçekleşir. LH, folikülde plazminojen aktive edici faktör salgılatır ve böylece plazminojenden oluşan plazmin, folikül bazal membranının yırtılmasını sağlar. Ayrıca LH'in prokollajenazı kollajenaza çevirdiği ve bu enzimle folikül çevresindeki kortikal bağ dokusu liflerinin eritildiği bilinmektedir. Ovulasyon menstrüel siklusun tam ortasında olduğundan, bazı kadınlarda orta ağrısı denilen hafif karın ağrısı oluşur. Sekonder oosit tuba uterinanın fimbriyaları aracılığı ile tüp lümenine alınır (Sadler, 2012; Petorak, 1986; Kierszenbaum, 2006; Şahin, 2018).

Lüteal fazda; ovulasyon sırasında rüptüre olan ve içindeki sekonder oosit ile birlikte folikül sıvısını boşaltan Graaf folikülünün duvar gerginliği kaybolur ve büzülür. Tekadaki damarların yırtılması sonucunda folikül boşluğuna kan dolar ve oluşan bu

yapıya korpus hemorajikum veya korpus rubrum denir. Folikül duvarındaki granüloza hücreleri folikül boşluğuna doğru girintiler yapar. Teka interna hücreleri de granüloza hücreleri arasında kıvrımlar oluşturur. Granüloza ve teka interna hücreleri büyüyerek, endokrin salgı yapan granüloza lütein ve teka lütein hücrelerine dönüşür. Böylece Graaf folikülü geçici bir salgı bezine dönüşüp korpus luteum (sarı cisim) adını alır. Granüloza ve teka lütein hücrelerinde steroid hormon sentezleyen hücrelere özgü organel yapısı gelişir, sitoplazmaları lipidden zengindir, progesteron ve relaksin hormonlarını salgırlar. Relaksin hormonu gebelik boyunca meydana gelen hemodinamik değişiklikleri kontrol eder, doğum sırasında simfisis pubisi yumuşatır, doğumdan 3-4 saat önce miktarı yükselerek miyometriyal relaksasyona ve pelvik ligamentlerde yumuşamaya aracılık eder. Granüloza lütein hücreleri rutin boyamada soluk boyanırken, teka lütein hücreleri daha küçük ve koyu boyanır. Teka eksternada kan kapilleri içeren bağ dokusu, ince septumlar halinde lütein hücreleri arasına girerek korpus luteumda zengin kapiller ağı oluşturur. Böylece korpus luteum tipik bir endokrin bez özelliği gösterir. Korpus luteumun gelişmesi hipofiz ön lobundan salgılanan lüteinize edici hormon (LH) ile kontrol edilir. Korpus luteumdan salgılanan progesteron hormonu, LH yapımını baskılar. Eğer döllenme olmamış ise korpus luteum dejenere olarak 10-14 gün içerisinde dejenere olur. Buna menstrüasyon korpus luteumu denir. Progesteronun kan düzeyi azaldığı için de menstrüel kanama uyarılır. Dejenere olan korpus luteumun yerinde beyaz renkli skar dokusu oluşur ve buna korpus albicans (beyaz cisim) denir. Eğer döllenme olmuş ise gelişen sinsityotroblastlardan salgılanan koryonik gonadotropinler (hCG) korpus luteumu uyarır. Korpus luteum gelişmeye ve progesteron üretmeye devam eder. Gebeliğin 5.-6. ayına kadar görev yapan korpus luteuma gebelik korpus luteumu denir (Sadler, 2012; Ross and Pawlina, 2014; Şahin, 2019).

Ovaryal siklus devam ederken, foliküler ve lüteal fazlarla eş zamanlı olarak uterusda da değişiklikler görülür. Uterustaki bu değişiklikleri içeren döneme uterinal siklus denir. Ovaryal ve uterinal sikluslar birlikte, genital siklusu (menstrüel siklus) oluşturur. Puberteden itibaren endometrium, her ay (ortalama 28 günde bir) kendisini embriyo implantasyonuna ve sonrasında gelen embriyonik ve fetal gelişim olaylarına hazırlayan siklik değişimlere uğrar.

Endometrium, tek katlı kinosilli prizmatik örtü epitelinden ve tübüler bezleri içeren bağ dokusundan oluşan mukozal tabakasıdır. Endometriumun altında, düz kastan oluşan miyometriyum tabakası, en dışta da bağ dokusu tabiatında perimetriyum bulunur. Menstrüel siklus ortasında gerçekleşen ovulasyonu takiben döllenme gerçekleşmezse, her siklusun sonunda endometriumun bölgesel yıkımına ve dökülmesine eşlik eden mukozal damarlardan kanama ile kanın ve dejenere dokuların vajinadan dışarı atılmasına menstrüasyon veya menstrüel kanama denir. Menstrüasyon 3-5 gün sürer. Menstrüel siklus menstrüasyonun ilk günü başlar. Endometrium yapısal olarak, stratum fonksiyonalis ve stratum bazale olmak üzere iki alt tabakadan oluşur. Bazal tabaka endometriumun 1/3 alt bölümüdür, menstrüasyon fazında dökülmez. Fonksiyonel tabaka endometriumun 2/3 üst bölümüdür, menstrüasyon sırasında dökülür. Menstrüel siklus boyunca endometriyumda görülen yapısal değişiklikler 3 evrede incelenir:

- 1- Proliferatif evre (ovaryumdaki foliküler evre ile eş zamanlı)
- 2- Sekretuar evre (ovaryumdaki lüteal evre ile eş zamanlı)
- 3- Menstrüel evre (Sadler, 2012; Ross and Pawlina, 2014; Şahin, 2019).

Proliferatif evre (5-14.günler arasındadır): Ovaryumda foliküler matürasyon ile aynı anda gerçekleşir ve ovaryum foliküllerinden salgılanan östrojen hormonundan etkilenir. Östrojen tarafından düzenlenmektedir. Proliferasyon fazında bazal tabakadaki stromal, endotel ve epitel hücreleri hızla proliferasyon olur, bezlerin sayısı artar. Spiral arterler uzar, hafifçe sarmallaşır ve endometriumun üst 1/3'lük kısmına uzamazlar. Proliferasyon fazının sonunda endometrium yaklaşık 3 mm kalınlığına ulaşmıştır (Petorak,1986; Sadler, 2012; Ross and Pawlina, 2014; Şahin, 2019).

Sekretuar evre (15-28.günler arasındadır): Menstrüel siklusun sekretuar fazı progesteron tarafından düzenlenmektedir. Ovulasyondan sonra oluşan korpus luteumun progesteron salgılaması ve bunun uterus bezlerinde sekresyonu uyarması ile başlar. Fonksiyonel tabakada belirgin değişiklikler meydana gelir. Sonunda endometrium kalınlığı 5-6 mm'ye ulaşır. Bezler glikojenden zengin salgı yaparlar. Arterler kanla dolar ve daha fazla sarmallaşıp uzarlar. Stromal hücrelerin desidual

hücrelere dönüşümü mümkün hale gelir. Eğer fertilizasyon oluşmuş ise implantasyon için en uygun zamandır (Sadler, 2012; Petorak, 1986; Kierszenbaum, 2006).

Menstrüel faz (siklusun ilk 5-6 günü): Gebelik oluşmamış ise östrojen ve progesteronun kandaki düzeyinin düşmesi neticesinde gerçekleşir. Endometriumun fonksiyonel tabakasının parçalanarak atılmasına neden olur. Hormon düzeylerinde değişikliklerle spiral arterler kasılır ve fonksiyonel tabaka iskemik hale gelir. Stromadaki ödem azalır ve endometrium büzülür. Yüzey epitelinde bozulma ve kan damarlarında rüptür meydana gelir. Böylece menstrüel kanama başlar, 35-50 ml kan kaybedilir. Bu evrenin sonunda endometrium kalınlığı 0,5 mm'ye kadar düşer (Sadler, 2012; Petorak,1986; Kierszenbaum, 2006).

### **2.2.1.3. Fertilizasyon (Dölleme)**

Fertilizasyon, tuba uterinanın en geniş bölgesi olan ampullada gerçekleşir. Spermier diři üreme kanallarında birkaç gün boyunca canlı kalabilmektedir. Genellikle ejakulattaki spermierden sadece birkaç milyonu ampulla bölgesine ulaşabilir. Spermier ampulla bölgesine kendi hareketleriyle olduđu kadar, uterusun ve tubal tüplerin duvarındaki kas kontraksiyonlarının ve örtü epitelindeki kinosillerin yardımıyla ulaşırlar. Spermier tubalara 2-7 saat arasında ulaşırlar. Tuba uterinanın isthmus bölgesine ulaştıklarında hızları yavaşlar. Ovulasyonla atıldıktan sonra tubal lümene alınan sekonder oositi çevreleyen kümülüs hücreleri tarafından salgılanan kemotaksik faktörlerin etkisi ile spermier yeniden hareketlenir ve ampullaya doğru ilerlemeye devam ederler. Diři genital kanallarına giren spermier başlangıçta oositi dölleyebilme yeteneđi yoktur. Bunun için sperm önce kapasitasyon ve akrozom reaksiyonu denilen deđişimleri geçirmelidir (Sadler, 2012; Petorak,1986; Kierszenbaum, 2006).

Kapasitasyon sürecinde sperm, oositi dölleme yeteneđi kazanır. Bu dönem yaklaşık 7 saat sürmektedir. Bu aktivasyon sürecinde spermde yapısal ve fonksiyonel deđişikler meydana gelir. Bu deđişiklikler zona pellusida reseptörlerine bağlanma olasılıđını artırır. Kapasitasyonun büyük bir kısmı tuba uterinada gerçekleşmektedir. Uterusun ve tuba uterinanın örtü epitelindeki kinosilli hücreler arasında yer alan peg hücrelerinin

yaptığı sekresyonun, sperm-epitelyal etkileşimde rolü vardır. Kapasitasyon sırasında spermin akrozomal bölgesini kaplayan plazma membranındaki glikoprotein örtüsü ve seminal plazma proteinleri ortadan kaldırılır. Yalnızca kapasitasyonunu tamamlamış spermler, kümülüs hücrelerine ulaştıklarında akrozom reaksiyonuna girebilirler ve salgıladıkları hiyalüronidaz enzimi yardımıyla bu hücreler arasından geçerek zona pellusidaya ulaşabilirler (Sadler, 2012; Ross and Pawlina, 2014; Şahin, 2019).

Akrozom reaksiyonu sırasında, akrozomun dış membranı ile sperm başını örten hücre membranı arasında yer yer birleşmeler neticesinde akrozomal enzimler dışarıya salgılanır. Spermler zona pellusidaya ulaştıklarında tripsin, akrozin ve nöraminidaz gibi enzimler aracılığıyla zonayı penetre ederler.

Fertilizasyonun evreleri vardır.

- 1- Korona radiatanın delinip geçilmesi
- 2- Zona pellusidanın delinip geçilmesi
- 3- Oosit ve spermin hücre zarlarının kaynaşması (Ross and Pawlina, 2014; Şahin, 2019).

Akrozom reaksiyonu olarak adlandırılan değişiklikler sırasında spermin akrozomundan salınan enzimler (özellikle hiyalüronidaz) korona radiata hücrelerinin birbirinden ayrılmasını sağlar. Kümülüs hücrelerini geçen spermler zona pellusida ile karşılaşır. Zona pellusida ovumu saran glikoprotein yapıda bir zardır. Zona pellusida türe spesifik sperm bağlanmasını sağlar, akrozom reaksiyonunu uyarır ve fertilizasyon sonrası polispermiyi önler. Zona pellusidada üç majör glikoprotein vardır. Bunlar; ZP3, ZP2, ZP1'dir. ZP3, sperm bağlanmasını başlatır ve bu bağlanma akrozom reaksiyonunu uyarır. ZP2 sekonder sperm reseptörü olarak rol oynar. ZP3 gibi ZP2'nin salınımı da oositte sınırlıdır. İstirahat halindeki oositte tespit edilmemekle beraber 50 mikrometre çapındaki oositlerde çok sayıda mRNA kopyaları bulunur. ZP2 zona pellusida da ZP1 VE ZP3 ile birlikte bulunur. ZP2 ve ZP3 kompleksi ZP1 dimerleri tarafından çapraz bağlanmıştır. Zona pellusidadaki ligand ZP3 adlı protein, spermin zona pellusidaya bağlanmasına aracılık eder. ZP3 proteinine bağlanan, sperm başındaki reseptör tirozin kinaz aktivitesi gösterir. AKAP (A- kinase anchor protein), zona pellusida proteinleri için sperm membranında reseptör görevi yapan kinaz



karakterinde bir başka proteindir. ERK1, ERK2 (extracelular-signal regulated kinase) ve ras proto- oncoprotein de diđer olası kinaz olarak bilinmektedir. Kapasitasyon sırasında ras/ERK yolu aktive olmakta ve tirozin fosforilasyonu artmaktadır (Şahin, 2019).

ZP3'e bağlanma, iç akrozom membranında akrozin salınmasına neden olur. Akrozomdan salınan akrozin ve nöraminidaz gibi enzimler zona pellusidada defekt oluşturarak perfore eder ve böylece sperm burayı da aşarak oositin hücre membranına temas eder. Saniyeler içinde hücre membranının elektriksel potansiyeli deđişir. İstirahat membran potansiyeli normalde -70 Mv iken, spermın bağlanmasından sonra +20 Mv olur (Polisperminin hızlı blođu). Diđer spermmler +20 Mv potansiyelinde membranla kaynaşamaz (Sadler, 2012; Ross and Pawlina, 2014; Şahin, 2019).

Daha fazla spermın oosite girişini önlemek için, sperm başındaki fertilin (disintegrin) molekülü ile oosit membranındaki integrinler birbirine bağlanır bağlanmaz, oositin sitoplazmasında bulunan kortikal granüllerden salınan lizozomal enzimlerin etkisiyle zona pellusidada deđişiklikler meydana gelir. Bu deđişiklere zona reaksiyonu denir (polispermin yavaş blođu). Lizozomal enzimlerle zona pellusidadaki sperme özgü reseptör bölgeleri inhibe edilerek, zonanın diđer spermmlere geçirgenliđi engellenir. Kortikal granüllerin proteazları ZP3'den karbonhidratları uzaklaştırır ve başka spermın bağlanmasını önlemek için kısmen ZP2'yi ayırır. Sonuç olarak birden fazla sperm zona pellusidaya gömülmüş olsa da yalnızca bir tane spermın oosite girişine izin verilmiş olur. Zona pellusidayı geçen ilk sperm oositin plazma membranıyla birleşir ve plazma membranının hemen altındaki kortikal granüllerin Ca<sup>+2</sup> a bađımlı ekzositozunu uyarır. Plazma membran füzyonu, sperm hücresi yüzey molekülü olan disintegrin tarafından uyarılır. Disintegrin oositin plazma membranını eriten proteaz ucuna sahiptirler. Temas noktasında, spermın başı ile kuyruđu hücre membranından sıyrılarak ooplazmaya girer. Böylece fertilizasyon gerçekleşmiş olur (Sadler, 2012; Ross and Pawlina, 2014; Şahin, 2019).

Spermın oosite girmesinin ardından, sekonder oositte 2. mayoz bölünme tamamlanır. Bölünme sonucunda ikinci polar cisim ve matür oosit olarak tanımlanan 2 hücre

oluşur. Matür oositin kromozomları (22+X) dışı pronukleus adı verilen veziküler bir çekirdek içerisinde yeniden düzenlenir (Sadler, 2012; Ross and Pawlina, 2014; Şahin, 2019).

Fertilizasyonu takiben oositin metabolik aktivasyonu gerçekleşir. Aktive edici faktör oosit içerisine sperm tarafından taşınır. Sperm, dışı pronükleusun yakınına gelene kadar ilerler. Kuyruğu dejenere olur, çekirdek şişer ve erkek pronukleus oluşur. Bu aşamada dışı ve erkek pronukleusu ayırt etmek mümkün değildir. Her iki pronukleus haploid sayıda kromozom içerir ve DNA'larını replike ederler. DNA sentezinin hemen ardından normal mitotik bölünmeye hazırlanır. 23'ü anneye ve 23'ü babaya ait çift yapıda olan kromozomlar birbirine karışır. Böylece normal diploid sayıda (46) kromozom içeren zigot oluşur. (Sadler, 2012).

Fertilizasyonun sonucu olarak;

- Kromozomlar diploid sayıda düzenlenir.
- Yeni bireyin cinsiyeti belirlenir.
- Yarıklanma başlar (Sadler, 2012).

#### **2.2.1.4. Kadın infertilitesinde ovulatuvar faktör**

Ovaryum bir çift badem şeklinde, pembemsi beyaz renkli, uterusun iki yanında yerleşik yapıdır. Her ovaryum mezovaryum denen peritoneal katlantı tarafından broad ligamentinin posteriyor yüzeyine bağlanır. Ovaryumların damar ve sinirleri hilustan organa girip çıkarlar. Puberteden önce ovaryum yüzeyi düzgün iken, üreme çağında ovulasyonlar nedeniyle skarlı ve düzensiz olur. Postmenopozal kadınlarda ovaryumlar üreme çağındakinin dörtte biri büyüklüğündedir. Ovaryumdan geçen bir kesitte iki ayrı bölge ortaya çıkar. Medullar bölge, ovaryumun merkezi bölgesinde bulunan gevşek bağ dokusudur, kıvrımlı damarlar, lenf damarları ve sinirler içerir. Korteks bölgesi ise medullar bölgeyi çevreleyerek ovaryumun periferik bölgesinde yer almaktadır. Korteks, hücrelerden zengin bir bağ dokusu içerisine gömülü farklı gelişim evrelerindeki ovaryum foliküllerini içermektedir. Foliküllerin etrafındaki stromada dağınık düz kas lifleri bulunur. Korteks ve medulla bölgelerinin sınırları belirsizdir. Ovaryumun iki önemli fonksiyonu gametlerin ve steroid hormonların üretimidir. Dışı

gametin üretilmesine oogenez ve östrojen ve progesteron hormonlarının salgılanmasına steroidogenez denir. (Ross and Pawlina, 2014; Dicle üni. ders notları, 2019).

Ovulasyon bozuklukları infertil çiftlerde saptanan sorunların %20'sini oluşturur. Kadına bağlı infertilitenin de %30-40'ını oluşturur. Ovulasyon işlev bozuklukları ovulasyonun hiç olmaması (anovulasyon) ya da ayda birden daha az olması (oligoovulasyon) şeklinde olabilir. Ovulatuvar bozuklukların tedavisinde başarı oranı yüksektir. Ovulasyon hipotalamus-hipofizer ve over ekseninin düzenli çalışması ile sağlanır. Ovulasyon değerlendirilmesi ile çiftlere uygun koitus planlaması yapılabilir, hastaların yardımcı üreme tekniklerine yönlendirilmesi için önemlidir. Ovulasyonun olup olmadığını veya ne zaman olduğunu saptamak için birkaç yöntem kullanılabilir. Doğrudan veya dolaylı olarak bütün testler normal siklusun hormonal değişimlerini temel alır. Anovulasyon tanısı koyulur ise ayırıcı, tanıda prematüre over yetmezliği, hipotalamo-hipofizer bozukluk, anoreksiya nervoza, hipotiroidizm, polikistik over sendromu (PKOS) gibi hastalıklar düşünülmelidir. Buna göre tedavi protokolü belirlenmelidir (Fritz and Speroff, 2014).

#### **Dünya Sağlık Örgütü (WHO)'ne göre anovulasyon sınıflaması;**

##### **WHO I. GRUP:**

- Hipogonadotropik hipogonadizm- hipotalamik-hipofizer yetmezlik (hipotalamik amenore) (%5-10)
- Fonksiyonel hipotalamik fonksiyon bozukluğu (aşırı egzersiz, stres, aşırı kilo kaybı-anoreksiya nervoza, ilaçlar, iatrojenik)
- Kallmann Sendromu (İzole gonadotropin eksikliği ve anozmi)
- Hipofiz tümörü ya da enfarkt (Sheehan sendromu)
- İdiyopatik

##### **WHO II. GRUP:**

- Normogonadotropik normogonadik- Hipotalamik- hipofizer fonksiyon bozukluğu (%75-80)
- PKOS

##### **WHO III. GRUP:**

- Hipergonadotropik hipogonadizm- Ovaryen yetmezlik (%15-20)

- Genetik (Turner sendromu gibi)
- Otoimmün nedenler
- Enfeksiyon (ooforit gibi)
- İyatrojenik (cerrahi menapoz, radyoterapi, kemoterapi)
- İdiyopatik (Fıçioğlu ve Özcan, 2016).

### **Ovulasyon tespitinde kullanılan çeşitli yöntemler;**

*Menstrüel öykü:* Düzenli menstrüel öykü genelde ovulasyonun normal olduğunu gösterir. Normal olarak yumurtlayan kadınlarda menstrüasyon genellikle düzenlidir. Hacim, süre, premenstrüel belirtileri (servikal mukus artışı, karın alt kadranda ağrı, meme değişiklikleri vb.) benzerdir. Anovulator kadınlarda ise menstrüasyon genelde düzensiz ve seyrek olur (Fritz and Speroff, 2014).

*Bazal vücut ısısı takibi (BVI):* Progesteronun termojenik etkisi nedeni ile luteal fazda vücut ısısı 0,5°C yükselmesi ve menstrüel kanama sonrasında tekrar düşmesi ile oluşan bifazik eğridir. Siklusun ilk gününden itibaren vücut ısısı kaydedilir. Siklusun ortalarında 0,5-1 °C'lik bir artış görülür. Takip yapılırken sabah aynı saatte, aynı yoldan (oral, rektal koltuk altı vb.) ve aynı derece ile takip edilmelidir. İdeal BVI kayıtları belirgin olarak bifaziktir, 25 ile 35 gün arasında değişen bir siklus varlığını gösterir. Isı artışından 12 gün veya daha fazla gün sonra adet kanaması başlamaktadır (Fritz and Speroff, 2014).

*Serum progesteron konsantrasyonu:* Uygun zamanda yapıldığında en basit, en sık kullanılan objektif ve güvenilir yöntemdir. Progesteron düzeyleri foliküler faz sırasında genellikle 1 ng/mL'nin altında kalmakta, ani LH yükselmesi olduğu günde hafifçe ve bundan sonra yükselmeye devam etmekte, ovulasyondan 7-8 gün sonra en yüksek seviyeye ulaşmakta ve adetten önceki günlerde yine düşmektedir. Üç ng/mL'nin altındaki progesteron değeri, ovulasyondan hemen sonra veya adet başlamadan hemen önceki dönemlerde alınması haricinde anovulasyonu gösterir. Progesteron seviyesine bakmak için en ideal zaman, beklenen adet tarihinden bir hafta öncedir. Menstrüel siklusun toplam uzunluğuna göre değişkenlik gösterir (Fritz and Speroff, 2014).

Serum progesteron düzeyi aynı zamanda luteal işlevlerin kalitesini değerlendirmek için de kullanılır. Progesteron üretiminin miktarı ve süresi korpus luteumun işlevsel kapasitesini şüphesiz yansıtır. Ancak pratik olmayan ve pahalı ölçümler gerekmektedir. Luteal fazın ortasında 10 ng/mLnin üzerinde bir serum progesteron düzeyi normal olarak kabul edilmektedir. Fakat bu değer ölçümünde birçok faktör etkilidir. Luteal fazın işlevini tam olarak tanımlayamamaktadır (Fritz and Speroff, 2014).

*Üriner LH atılımı:* Ovulasyon ön görme kitleri veya LH kitleri olarak bilinen ürünlerin hepsinin amacı siklus ortasındaki ani LH yükselmesini tespit etmektir. Bu kitler sayesinde işlem evde birkaç dakikada yapılabilir. Kitler sadece ani LH yükselmesi sırasında görülen üriner LH düzeyleri eşik değeri aştığı zaman pozitif döner. Ani LH yükselmesini güvenilir olarak saptamak için, beklenen yükselmeden 2 veya 3 gün önce başlanarak günlük test tekrarlanır. İlk pozitif test gerekli bilgiyi sağlamaktadır. Test sonuçlarını etkileyebileceği için öncesinde sıvı tüketimi fazla olmamalıdır ve günün aynı saatinde yapılmalıdır. Ovulasyon genellikle LH yükselmesi saptandıktan sonra 14-26 saat sonra ve hemen her zaman 48 saat içinde olmaktadır. Bunun için doğurganlığın en yüksek olduğu zaman bunu takip eden 2 günü içermektedir (Fritz and Speroff, 2014).

*Endometriyal biyopsi ve luteal faz yetmezliği:* Endometriyal biyopsi progesteronun oluşturduğu tipik histolojik değişikliklere göre yapılır. Siklusun foliküler fazında endometrium proliferatif bir patern göstermektedir. Luteal faz sırasında salgılanan progesteron sekretuar dönüşümü uyarmaktadır. Anovulatuvar kadınlarda her zaman foliküler fazdadır, endometrium her zaman proliferatif haldedir ve sabit östrojen uyarımına maruziyetten hiperplastik haldedir. Endometriyal biyopsi invaziv bir işlemdir, rahatsızlık verici ve pahalıdır. Ancak endometriyal biyopsi BVI ölçümlerinden, serum progesteron düzeylerinden veya üriner LH izlenmesine göre daha invaziv olduğu için infertil kadın değerlendirilmesinde daha sınırlı ve özel bir endikasyonlar alınmaktadır (Çiçek, 2009).

Endometriyal biyopsi yakın zamana kadar luteal faz yetmezliğinin tanısı için temel infertilite değerlendirmesi içerisinde bulunmaktaydı. Korpus luteumdan yetersiz progesteron üretimi veya luteal faz yetmezliği hem infertilitenin hem de erken gebelik kayıpların önemli bir nedeni olarak düşünülmektedir (Fritz and Speroff, 2014).

*Transvajinal ultrasonografi:* Overde ovumun atılmasından hemen önce ve sonraki olayların doğrudan gözlenmesini sağlayan seri transvajinal ultrasonografidir (TVUSG). Gelişen foliküllerin boyutunu ve sayılarının izlenmesi, ekzojen gonadotropinlerle ovulasyon indüksiyonunun güvenliği ve etkinliği için gereklidir. TVUSG folikülogenez takibinin yanı sıra, endometriyal morfolojik değişiklikleri izlemek ve olası myometriyal, tubal patolojilerinde saptanabilmesi yönünden klinik uygulamanın ayrılmaz parçası haline gelmiştir (Çolgar, 2006).

#### **2.2.1.5. Kadın infertilitesinde servikal faktör**

Servikal kanal mukozası yaklaşık 2-3 mm kalınlığındadır ve büyük dallanmış mukus salgılayan bezler içerir. Tek katlı prizmatik epitel ile döşelidir. Spiral arter bulunmaz. Menstrüel siklusta çok az kalınlık değişikliğine uğrar ve menstrüasyon kanamasında dökülmez. Her menstrüel siklusta servikal bezler, spermlerin servikal kanaldan transportu ile ilişkili önemli fonksiyonel değişikliklere uğramaktadırlar. Mukus miktarı ve özellikleri menstrüel siklus sırasında ovaryan hormonların etkisiyle değişiklik gösterir. Siklusun ortasında mukus miktarı artar, daha az visköz ve sperm transportu için daha uygun ortam sağlanır. Siklusun diğer zamanlarında servikal mukus kalınlaşarak spermin uterusu geçişini önler (Ross and Pawlina, 2014; Öber ve İzzetoğlu, 2006). Servikal faktör çiftlerin % 1-2'sinde infertilite nedeni olarak görülür (Çolgar, 2006).

#### **Sperm-Mukus Etkileşiminin Anormallikleri:**

Kan östrojen ve progesteron seviyeleri ile orantılı şekilde servikal mukusta değişiklikler gözlenir. Östrojen ile servikal mukus miktarı artar, berraklaşır ve akıcı olur. Progesteron ile ise miktar azalır. Akıcılığı ve jelatinöz yapısı azalır. Ovulasyona yakın günlerde mukusta uzama gözlenir. Vizkozitesi artar. Ovulasyondan sonra bu

özelliik kaybolur. Bu özelliiklerin incelenmesi spinnbarkeit testi olarak bilinir (Çolgar, 2006).

Ovulasyona yakın bir zamanda, mukustan bir miktar alınarak lam üzerine konulur. Mukus lam üzerinde kuruduktan sonra içindeki sodyum klorürün kristalleşmesi sonucu eğrelti otu yaprağı görünümünü alır. Bu teste fern-like testi denir (Çolgar, 2006).

*Postkoital test (PCT):* Servikal mukus ve spermin mukus içerisindeki durumunu postkoidal testle anlaşılır. PCT sperm ile servikal mukusun etkileşimini ortaya koyar. Ovulasyon zamanında eşlerin koitusta bulunmalarının ardından 2-8 saat içerisinde mukus örneği incelenir. Alınan mukus örneği mikroskop altında incelenir. Her büyütme alanında en az 2 adet motil sperm bulunması gerekir. Bu durumda test pozitifdir. Servikal faktör normal, spermin vajende depolanması normaldir. Testin negatif olmasında çok sayıda faktör etkilidir. Ovulasyon zamanı iyi tayin edilmemiştir, anatomik bozukluk vardır, semen veya servikal mukusta antisperm antikolar bulunmaktadı, sperm parametreleri bozuktur. Servikal faktör değerlendirilmesi için artık günümüzde postkoital test önerilmemektedir. Servikal mukus üretimindeki veya sperm-mukus etkileşimindeki anormallikler oluyorsa da infertilitenin nadiren tek ya da ana sebebidir. Sperm-mukus etkileşimini bozabilecek durumlar spekulum muayenesi ile saptanmaktadır. Planlanmış ilişki sonrasında yapılacak muayene, çoğu çift için rahatsız edici, istenmeyen ve stres yükünü artıran bir işlemdir ( Çolgar, 2006).

#### **2.2.1.6. Kadın infertilitesinde uterin faktör**

Uterus anatomik olarak iki bölgeye ayrılır. Gövde (korpus), uterusun büyük üst kısmıdır. Anteriyor yüzeyi neredeyse düzken, posteriyor yüzeyi konvektir. Gövdenin tuba uterinaya bağlanan kısmın üstünde genişleyen yuvarlak parçası fundus olarak adlandırılır. Serviks, uterus korpusunun alt ucundaki silindirik biçimli kısımdır. Uterusun duvarı 3 tabakadan oluşmaktadır. Bu tabakalar lümenin dışı doğru, endometrium, myometriyum ve perimetriyumdur. Hem myometriyum hem de endometrium uterusu embriyo implantasyonuna hazırlamak için her ay sıklık değişikliğe uğrar. Embriyo implante olursa siklus durur ve iki tabakada büyüme ve

değişim gerçekleşir. Üreme çağında endometrium her ay menstrüel siklus boyunca proliferer olur ve sonra dejenere olur. Endometrium yapısal ve fonksiyonel olarak bazal ve fonksiyonel tabakalardan oluşur. Menstrüel siklus sırasında endometriumdaki siklik değişimler, proliferasyon fazı, sekretuar faz ve menstrüel faz olarak adlandırılır (Ross and Pawlina, 2014).

*Anatomik ve işlevsel anormallikler:* Uterus anormallikleri genellikle erkek, ovaryan veya tubal faktörlerin tedavisi ile elde edilen gebeliklerin sonuçlarını olumsuz etkilemektedir. Tek başına infertilite nedeni olarak daha nadir görülmektedir. İnfertilite değerlendirilmesinde dikkat alınması gereken işlevsel anormalliklerden biri de kronik endometrittir.

Uterus kavitesinin değerlendirilmesinde üç temel yöntem vardır. Bunlar, histerosalpingografi (HSG), transvajinal ultrasonografi veya salin infüzyon sonografi ve histeroskopidir. Her birinin avantajları ve dezavantajları bulunmaktadır. Seçim her hastanın gereksinimine göre bireysel olarak yapılmalıdır (Fritz and Speroff, 2014).

*Histerosalpingografi (HSG):* Uterus kavitesi boyutunu, şeklini doğru şekilde göstermekte, gelişimsel anormallerin çoğunun görüntülerini net olarak sağlamaktadır. Submükoz myomları ve intrauterin yapışıklıkları da saptamaktadır (Fritz and Speroff, 2014).

*Transvajinal ultrasonografi:* İnfertil kadınlarda uterin faktörlerin değerlendirilmesinde kullanılan bir yöntemdir. Salin histerosonografi, katater yardımıyla steril salin endometriyal kaviteye verilirken veya verildikten sonra TVUSG yapılmasıdır. Kavitenin ana hatlarını kesin olarak tanımlamakta ve küçük ama önemli olan lezyonları tesbit edilebilmektedir. TVUSG infertil kadınlarda önemli uterin patolojileri saptamakta, ama endometriyal işlev veya reseptivite ile ilgili yararlı ölçüm sağlayamamaktadır (Fritz and Speroff, 2014).

*Histeroskopi:* İnfertilite nedeni olan intrauterin patolojilerin hem tanısında hem de tedavisinde kullanılan altın standart kabul edilen bir yöntemdir.



Bu üç yöntem karşılaştırıldığında Histerosalpingografi tubal geçirgenliği ve anatomiye değerlendirmek için diğer iki yöntemden daha üstündür. Bununla birlikte tubal risk faktörü olmayan veya şiddetli erkek faktörü olan kadınlarda ultrasonografi daha basit ve klinik pratikte öncelikle tercih edilebilir bir yöntemdir. Ultrasonografi aynı zamanda over patolojilerini de ortaya koyabilmektedir. Uterin kavitede lezyon düşünüldüğünde ise salin histerosonografi daha akılcı bir yöntemdir (Fritz and Speroff, 2014).

**Doğumsal Uterus Anomalileri:** Gelişimsel uterus anomalileri gebelik kayıpları ve obstetrik komplikasyonlarla ilişkilendirilmiştir. Ama bu durumdan etkilenen kadınlar infertil değildir. İnfertilite değerlendirilmesi sırasında ortaya çıktıklarında infertiliteye neden olan ciddi bir neden olarak düşünülmemektedir. Tedavi planlanırken üstesinden gelinmesi gereken bir etken olarak düşünülür. Örneğin çoğul gebelik için önemli risk taşıyan tedavi protokolleri uterusun şekil bozukluğu olan kadınlarda daha fazla risk taşımaktadır. En sık görülen anomali septat uterusdur. Birinci ve ikinci trimesterde düşükler, erken doğum, fetal malprezantasyon, intrauterin gelişme kısıtlılığıyla ilişkisi olan anomalidir (Fritz and Speroff, 2014).

**Uterin myomlar:** Myomların görülme ihtimali yaş ile doğru orantılı olarak artar. 20-35 yaş arası her beş kadında bir görülme oranı varken, 35-40 arası her dört kadından birinde, 40-50 yaş arasında her üç kadından birinde myom görülmektedir. Myomlar, % 25 belirti vermeyebilir. Myomlar endometriyal kaviteye bası yapmıyorsa infertiliteye yol açma oranı çok düşüktür. İnfertil olguların yaklaşık %3-5ine myomlar infertilite nedeni olmaktadır (Fritz and Speroff, 2014).

Myomların infertilite ile ilişkileri aşağıdaki mekanizmalara bağlanmıştır:

- Serviksin yer değiştirmesi, sperme maruziyet azalması
- Uterin kavitenin genişlemesi ya da şeklinin bozulması, spermin taşınmasının engellenmesi
- Fallop tüplerinin intertisyel segmentinin tıkanması
- Adneksiyel anatominin bozulması, oositin yakalanmasının engellenmesi
- Uterin kaviteye bası ya da artmış veya anormal myometriyal kontraksiyonlar, sperm veya embriyo taşınmasının engellenmesi

- Uterin kan akımının bozulması veya kronik endometrit, implantasyon bozulması.

Kesin olmamakla birlikte implantasyonu bozduğu görüşüne de inanılmaktadır (Fritz and Speroff, 2014).

*İntrauterin yapışıklık:* İntrauterin yapışıklıklar travma sonucu oluşmaktadır. Endometriumu tahrip edecek şiddetteki herhangi bir yaralanma yapışıklık oluşmasına neden olabilmektedir. İnflamasyon ve enfeksiyona yatkınlık oluşturur. İntrauterin yapışıklıklar, gebelik komplikasyonlarında yapılan küretajlar, abdominal veya histeroskopik miyomektomi, septum rezeksiyonu veya diğer uterin cerrahiler sonrasında gelişmektedir. İntrauterin yapışıklıklar asemptomatik olabilmekte veya menstrüel bozukluklara, ağrıya, tekrarlayan düşüklere veya infertiliteye neden olabilmektedir. HSG ve salin histerosonografi ile saptanabilir. Histeroskopi uterin yapışıklarının tedavisinde tercih edilen bir yöntemdir (Fritz and Speroff, 2014).

*Endometriyal polipler:* Uterin kaviteye doğru uzanan, vasküler bir merkezi olan sapsız veya sapsız şekilde olan endometriyal büyümelerdir. Genellikle yaşa bağlı artmaktadır. Endometriyal poliplerin infertil kadınlarda yaygınlığı %3-10 arasında değişmektedir. Salin histerosonografi endometriyal poliplerin saptanmasında en etkili yöntemdir. Poliplerin implantasyonu engelleyebileceği düşünülmektedir. Polipektomi ile tedavi edilebilir. Tedavi polipin boyutuna, ilişkili olduğu belirtilere ve saptanmasına göre bireyselleştirilmelidir (Fritz and Speroff, 2014).

*Kronik endometrit:* Uterus endometrium tabakasının inflamasyonu olan endometrit sık görülen önemli morbid bir hastalıktır. Patolojik olarak akut ve kronik endometrit olarak ayrılabilen hastalığın klinik olarak ayrımı zordur. Kronik endometrit üreme ile ilgili başarısızlığın belirgin ama nadir bir nedeni olarak düşünülmüştür. İnfertil kadınlardaki gerçek yaygınlığı bilinmemektedir. İnfertilite ile arasında ispatlanmış bir bağlantı yoktur. Kronik endometrit varlığında implantasyon oranları düşüktür (Fritz and Speroff, 2014).

### **2.2.1.7. Kadın infertilitesinde tubal faktör**

Tuba uterinalar (Fallop tüpleri) uterustan ovaryumlara doğru bilateral olarak uzanan bir çift tüptür. Ovulasyonla over yüzeyinden atılan oositi yakalayarak lümenine alırlar. Fertilizasyon burada gerçekleşir. Zigotun morula evresine kadar geçirdiği gelişim süreci için gerekli olan ortamı sağlarlar. Tüpün bir ucu ovaryuma komşudur ve peritoneal kaviteye açılır. Diğer ucu uterin kavite ile devam eder. Yaklaşık 10-12 cm uzunluğundadır ve makroskopik olarak dört bölümde incelenir. İnfundibulum, ovaryuma komşu olan kısmıdır, distal ucu peritoneal kaviteye açılır ve ovaryuma doğru fimbriyalar uzanır. Ampulla, tüpün en uzun bölgesidir ve fertilizasyon burada gerçekleşir. İsthmus, uterusu komşu dar mediyal bölgesidir. Uterin veya intramural bölüm, yaklaşık 1 cm boyundadır, uterin kaviteye açılır. Tuba uterinanın duvarı dıştan içe doğru seroza, muskularis ve mukoza olmak üzere üç tabakadan oluşmaktadır. Ovulasyondan hemen önce tuba uterina aktif hareketler gösterir. Fimbriyalar ovaryuma yaklaşır. Oosit salıverildiğinde infundibulumdaki silyumlu hücreler oositi tuba uterina içerisine süpürür, oositin peritoneal boşluğa geçişi önlenir. Oosit peristaltik kas aktivitesi ve siliyer hareketlerle tuba uterina boyunca taşınır. Spermilerin ve oositin karşı kutuplardan taşınma mekanizması tam olarak anlaşılmamıştır. Fertilizasyon genellikle ampullanın isthmus ile bağlantı yaptığı bölgede gerçekleşmektedir. Zigot uterin kaviteye geçmeden yaklaşık 3 gün tuba uterina da kalır (Ross and Pawlina, 2014; Öber ve İzzetoğlu, 2006).

Tubal ve peritoneal patolojiler infertilitenin en sık görülen nedenleri arasında bulunur. Kadın infertilitesinin % 20-40'ından sorumludur. Pelvik inflamatuvar hastalık (PIH), septik düşük, rüptüre apendiks, tubal cerrahi veya ektopik gebelik öyküsü tubal hasarı düşündürmektedir. Tubal lümenin iç yapısı ve uterin kaviteyi değerlendirmede kullanılan en yaygın yöntem HSG'dir. Adet kanaması bitiminden hemen sonraki 2-5 günlük aralıkta yapılır. Siklusun 6-10. günlerine denk gelir. Laparoskopi (L/S) infertilitede tubal patolojilerin saptanmasında en güvenilir yöntem olarak kabul edilmektedir. Laparoskopi daha çok invaziv bir işlemdir. Yapışıklıklar, endometriyozis ve over patolojileri gibi pelvik anatomi ile ilgili bilgi sağlar. Genellikle genel anestezi altında yapılır. Kadın infertilitesinde tubal faktörün en sık nedenleri

enfeksiyon, operasyon ya da enfeksiyona sekonder gelişen adezyonlardır (Duraker, Demir, Dilbaz, Akkurt, Koçak, Taşçı, Göktolga, 2011; Çolgar, 2006 ).

Tubal faktörlerin tedavisi cerrahidir. Tubal-peritoneal infertiliteye neden olabilecek patolojiler şunlardır:

- Pelvik adhezyonlar
- Pelvik İnflamatuvar Hastalık
- Pelvik Operasyonlar
- Ekstragenital Orijinli Enfeksiyonlar
- Genital Tüberküloz
- Endometriyozis
- Tubal Nedenler
- Tubal Polipler
- Hidrosalpenks (Çolgar, 2006).

### **2.2.2. Erkek İnfertilitesi**

İnfertil çiftlerin %30-40'ından erkek eş sorumludur. Erkek infertilitesinde iyi bir anamnez ile etiyoloji büyük oranda ortaya konulabilir.

Erkek infertilitesi nedenleri ;

1- Seksüel nedenler (% 1.7)

2- Ürogenital enfeksiyon (% 6.6)

3- Konjenital anomaliler (% 2.1)

4- Kazanılmış faktörler (% 2.6)

5- Varikosel (% 12.3)

6- Endokrin patolojiler (% 0.6)

7- İmmünolojik faktörler (% 3.1)

8- Diğer nedenler (% 3)

9-İdiyopatik anormal semen (oligo-asteno-teratozoospermi sendromu) ya da kanıtlanamayan nedenler (%75.1) (Patrick J. Rowe, Frank H. Comhaire, Timothy B. Hargreave, Heather J. Mellows. 1993).

İnfertilite değerlendirilirken öncelikle ayrıntılı bir tıbbi öykü alınmalıdır. Sonrasında detaylı fizik muayene, semen analizi ve hormon (FSH, LH, Prolaktin, Testosteron, TSH) parametreleri değerlendirilmelidir. Eğer gerek duyulursa sonrasında endokrinolojik, ultrasonografik, genetik incelemeler yapılabilir (Çiçek, 2009).

Anamnez: Detaylı tıbbi öykü alınırken aşağıdaki parametreler sorgulanmalıdır.

- Fertilite öyküsü, daha önce kullanılan kontraseptif yöntem, uygulanan tedavi protokolleri, yaş, eşinin yaşı ve fertilite durumu, çocuklukta veya pubertede geçirilen hastalıklar (kriptoorşitizm, herni, testiküler travma, seksüel maturasyon gibi), puberte yaşı
- Konjenital anormallikler
- İnguinal ve pelvik bölgeyi ilgilendiren cerrahi işlem
- Sistemik hastalıklar
- Alkol, sigara benzeri madde bağımlılığı
- Kullandığı ilaçlar
- Aile öyküsü (Çolgar, 2006).

Fizik muayene:

- Penis muayenesi, meatusun yeri
- Testislerin palpasyonu ve büyüklükleri
- Vaz deferens ve epididimlerin varlığı ve yapısı
- Varikosel, hidrosel varlığı
- Seksüel gelişimin değerlendirilmesi
- Dijital rektal muayene (Çolgar, 2006)

#### **2.2.2.1. Sperm morfolojisi**

*Sperm Yapısı:* İnsan sperminin boyu yaklaşık 60 µm'dir. Baş ve kuyruk olmak üzere iki ana bölümden oluşur. Baş bölümü akroomu içeren ince sitoplazmik kısmı ve çekirdeği içerirken, kuyruk bölümü; boyun, orta parça, esas parça, son parçayı içerir (Ross and Pawlina, 2014).

*Baş:* sperm başı yassı ve sivridir. Sperm başının uzunluğu 4-5  $\mu\text{m}$ , genişliği 3  $\mu\text{m}$ , kalınlığı 1  $\mu\text{m}$ 'dir. Sperm başı yassılaştırılmış şekilli nükleus içerir. Bu nükleusun apikal kısmının 2/3'lük bölümünü akrozomal kep sarmıştır. Bu bölge hyaluronidaz, nörominidaz, asit fosfataz ve akrosin olarak bilinen tripsin benzeri proteazlar içermektedir. Geri kalan 1/3'lük bölüme ise postakrozomal bölge adı verilir. Akrozomal enzimler zona pellusidayı eriterek, spermin genetik materyalinin ovum içine girmesini sağlar. Sperm zonaya temas ettiğinde akrozomal enzimlerin salıverilmesi akrozom reaksiyonunun ilk basamağıdır. Bu karmaşık süreç spermin penetrasyonunu, fertilizasyonu kolaylaştırır ve ardından başka spermin oosite girmesini önler (Ross and Pawlina, 2014).

*Kuyruk:* Yaklaşık 55  $\mu\text{m}$  uzunluğundadır. Boyun, orta parça, esas parça ve son parça olarak dört kısımdan oluşur. Boyun, başı kuyruğa bağlayan dar bir parçadır, proksimal ve distal sentriyolü içerir. Proksimal (anterior) sentriyol çekirdeğe tutunmuş olarak bulunur. Distal sentriyol ise, spermin kuyruğunun merkezi parçası olan aksonemin kaynağını oluşturur. Kuyruğun orta parçası 7  $\mu\text{m}$  uzunluğunda, 1  $\mu\text{m}$  çapındadır. Boyun ile esas parça arasında uzanır (Ross and Pawlina, 2014). Orta parça, aksonem ve 9 adet dış yoğun fibrillere ek olarak helezon tarzında dizilmiş büyük mitokondrilere sahiptir. Aksonemin çevresinde 9 adet dış yoğun lifler, bunların etrafında kuyruğa enerji sağlayan spiral tarzda düzenlenmiş mitokondriler yer alır. Kuyruğun sonuna doğru dış yoğun lifler incelerek kaybolur. Burada bulunan mitokondriler kuyruğun hareketi için gerekli enerjiyi sağlar. Esas parça kuyruğun en uzun parçasıdır ve yaklaşık 40  $\mu\text{m}$  uzunluğundadır. Ortada aksonem, aksonemin dışında dış yoğun lifler ve bunları çevreleyen fibröz bir kılıftan oluşur. Bu fibroz kılıf ve lifler spermin öne hareketi sırasında mikrotübüler kayma ve kıvrılma için sağlam bir iskelet oluştururlar. Esas parça mitokondri sarmalının son bölümünün altında yoğun bir halka olan annulus adı verilen son halkadan başlar, mitokondri sarmalı içermez. Son parça, olgun spermde yaklaşık 5  $\mu\text{m}$  uzunluğunda olup spermin en kısa parçasıdır. Dış yoğun lifler ve fibröz kılıfın erken sonlanması nedeniyle sadece aksonemi içerir, sonuna doğru aksonem mikrotübüllerinin sayısında azalma olur (Kierzenbaum, 2006).

### 2.2.2.2. Semen analizi

Erkek infertilitesinin nedeni araştırılırken anamnez ve fizik muayene sonrası ilk yapılacak işlem semen analizidir. Semen analizi erkek infertilite değerlendirilmesinde en temel testtir ve tek başına tedavi şekillenmesinde etkilidir. Hastanın en az 15 gün aralıklarla vereceği ejakülat numunesi ile yapılan 2 veya 3 semen analizi infertilite değerlendirilmesinde önemli yer tutar. Semen analizi için 2-7 günlük cinsel perhiz sonrası mastürbasyon ile verilen ejakülat örneğin en geç 1 saat içerisinde değerlendirilmesi gerekir (Burrows, Schepterman, Lipshultz, 2002). Dünya Sağlık Örgütü (WHO) 2010 kriterlerine göre semen analizi referans değerleri Tablo 1’de gösterilmiştir.

Semen ile ilgili terimler:

Normozoospermi: Semendeki sperm sayısının 20 milyon/ml ve motil sperm sayısının %32 den fazla olma durumudur.

Astenozoospermi: Semendeki sperm sayısının 20 milyon/ml ve motil sperm sayısının %32’den az olma durumu

Oligozoospermi: Semendeki sperm sayısının 20 milyon/ml az olması

Teratozoospermi: Semendeki morfolojisi bozuk sperm sayısının %40’dan fazla olması durumu

Oligoastenoteratozoospermi: Semende sperm motilite ve morfoloji bozukluklarının bir arada görülmesi durumu

Azoospermi: Semende hiç sperm bulunmaması durumu

Aspermi: Hiç semen elde edilememesi durumu

Nekrozoospermi: Semendeki tüm spermlerin ölü olma durumu (Günalp, Aktan ve Yücel, 2002).

**Tablo 1.** Semen analizi normal referans deęerleri (WHO 2010)

STANDART TESTLER	NORMAL DEęER
HACİM	>2 ml
PH	7,2-8
SPERM KONSANTRASYONU	>20×10 <sup>6</sup>
TOTAL SPERM SAYISI	>40×10 <sup>6</sup>
MOTİLİTE	>%50 ileri doęru progresif veya >%25 ileri doęru hızlı progresif hareket
MORFOLOJİ	>%30 normal form
VİTALİTE	>%75
LÖKOSİT	<1×10 <sup>6</sup> /ml
İMMUNOBEAD TESTİ	<%20partiküllere yapışık sperm
MAR TESTİ	<%10partiküllere yapışık sperm

**Semen örneęinin alınması:**

Semen örneęinin laboratuvarda alınması tercih edilir. Abstinans (cinsel perhiz) süresi 2-7 gün arasında olmalıdır. Semen örneęi masturbasyon sonrasında, laboratuvar personeli tarafından verilen steril kap içerisine toplanır. Masturbasyon sırasında tükürük, sabun gibi kayganlaştırmacı madde kullanılmamalıdır. Eęer evden getiriyor ise; örneęi verdikten sonra, tercihen 20 dakika, en geç bir saat içerisinde örneęi laboratuvara ulaştırmalıdır. Örnek laboratuvara getirilirken vücut ısısında taşınmasına özen gösterilmelidir. Sıcakta muhafaza edildięinden ve en geç 1 saat içinde laboratuvara ulaştırıldığından emin olunmalıdır. Semen dışarıdan getirildięi kayıt altına alınmalıdır. Semen analizi sonuçları ejakülatın toplanma şekli, cinsel perhiz süresi ve aksesuar bezlerin aktivitesi gibi etkenlerden etkilenebilir. Bu durumlar kayıt



altına alınmalıdır (WHO, 2010; Alvarez, Castilla, Martinez, Ramirez, Vergara, Gaforio, 2003; Cooper, Keck, Oberdieck, Nieschlag, 1993).).

Makroskopik olarak, görünüm, viskozite, likefaksiyon zamanı, renk ve volüm (hacim) değerlendirilir. Mikroskopik analizde sperm aglütinasyonu, konsantrasyon, motilite ve sperm olmayan hücrelerin değerlendirilmesi yapılır. Kimyasal değerlendirmede Ph ölçümü yapılır (WHO, 2010).

### **Makroskopik inceleme:**

*Likefaksiyon:* Ejakülasyondan sonra 30 dakika ile bir saat içinde örnek incelemelidir. Bu sürede örneğin likefiye olması beklenir. Likefaksiyon süresi 15-60 dakikadır. Likefiye olmayan vakalarda mekanik karıştırma veya enzim ile çözme gerekebilir. Bu işlem seminal plazma biyokimyasını, sperm morfolojisini ve motilitesini etkileyebileceği için dikkate alınmalıdır. Likefaksiyon prostattan kaynaklanan proteazlar tarafından gerçekleşir (WHO, 2010).

*Viskozite:* Semen örneği 5 ml plastik pipet ile alınır ve damlaması beklenir. Damla ile pipet arasında oluşan ince ipliğin uzunluğu gözlenerek vizkositesi ölçülür. 2 cm'den uzun ise anormal viskozite olarak kabul edilir. Sperm motilitesini, konsantrasyonunu, sperm antikoruyla kaplanmasını ve biyokimyasal ölçümleri etkileyebilir (WHO, 2010).

*Görünüm:* Normal örnek homojen gri-opak görünümündedir. Konsantrasyon düşük ise daha az opak görünümü vardır. Semen örneği enfeksiyon nedeni ile koyu sarı renkte görülebilir. İdrar, semenin rengini ve kokusunu değiştirir. Eritrosit içermesine bağlı olarak pembe, kırmızı, kahverengi renkte görülebilir. Kan olması enfeksiyon, travma veya maligniteyi düşündürür (WHO, 2010).

*Volüm (hacim):* Normal volüm 2-6 ml arasındadır. Volümün düşük olması ejakülatuar kanal obstrüksiyonu veya konjenital vas deferens agenezisini düşündürür. Ek olarak, örnek toplama işleminde problem varlığını, parsiyel retrograd ejakülasyonu ve androjen eksikliğini de gösterebilir. Yüksek semen volümü aksesuar bezlerin inflamasyonunda görülen aktif eksudasyonu gösterebilir (WHO, 2010).

*pH:* Likefaksiyondan sonra tercihen 30 dakika içinde ölçülür. Örnek iyice karıştırıldıktan sonra pH kâğıdı üzerine bir damla eşit şekilde yayılır. pH için alt değer 7,2 kabul edilir (WHO, 2010).

### **Mikroskopik inceleme:**

Mikroskopik incelemede ilk olarak, konsantrason, motilite, aglütinasyon, agregasyon, lökosit varlığı gibi değerlendirmeler yapılır. Semen örneği iyi karıştırılmamış ise iki ayrı inceleme arasında motilite, canlılık, konsantrasyon ve morfolojik olarak farklılıklar gözlenir. Yüksek hızda karıştırıcılar spermelere hasar vereceği için kullanılmamalıdır. İnceleme yaparken Makler lamı (derinliği 20 µm) kullanılır. Böylece spermatozoanın hareketine olanak sağlanır ve daha kolay sayım yapılır (Gökçe, 2011).

*Aglütinasyon:* Aglütinasyon, agresyondan ayırt edilmelidir. Agresyon hareketsiz spermelerin birbiriyle, mukus iplikleriyle debris veya sperm olmayan hücrelerle yapışmasına denir. Aglütinasyon, hareketli spermelerin baş-baş, baş-kuyruk veya miks şekilde yapışmalarına denir. Sperm aglütinasyonu 1+ ile 4+ arasında derecelendirilir. 1+ aglütinasyon 2-3 mikroskop alanında aglütinasyon görülmesinden başlayıp, 4+ aglütinasyon 12 ve daha fazla mikroskop alanında aglütinasyon görülmesine göre değerlendirilir. Aglütinasyon şekli de kaydedilmelidir. Aglütinasyon varlığı infertilite nedeninin immünolojik olabileceğini düşündürür (Gökçe, 2011).

*Sperm Dışı Hücreler:* Ejakülat genitoüriner sistemden epitel hücreleri, lökositler ve immatür germ hücreleri gibi başka hücreler de içerebilir. Lökositler ve immatür germ hücrelerine yuvarlak hücreler de denir ve normal durumda tüm ejakülatta  $1 \times 10^6$  /ml'den fazla yuvarlak hücre bulunması halinde peroksidaz testi, lökosit belirteçleri çalışılmalı ve konsantrasyonları doğru bir şekilde hesaplanmalıdır (Gökçe, 2011).

*Sperm motilitesi:* Spermin servikal mukusu geçmesi ve ovumu tuba uterina içerisinde döllemesi için aktif olarak hareketli olması gerekir. Motilite değerlendirmesi, likefaksiyondan sonra 30-60 dakika içerisinde yapılmalıdır. Değerlendirme 37°C' de veya oda sıcaklığında yapılmalıdır. Derinliği 20 µm, faz kontrast mikroskopta 200-

400 büyütmede yapılır. Motilitenin değerlendirilmesi için WHO'ya göre progresif hareketli, nonprogresif hareketli ve hareketsiz şeklinde 3 grup tanımlandı (Tapısız, Altınbaş, Abike, Göktolga, 2012).

Progressif hareket: sperm hücresi doğrusal ya da geniş bir dairesel düzlemde hızdan bağımsız olarak ilerleyici bir şekilde hareket eder (Tapısız, Altınbaş, Abike, Göktolga, 2012).

Nonprogresif hareket: ilerleyici olmayan hareketlerin tamamını içerir. Çok küçük daireler şeklinde, kuyruğun hareketiyle baş kısmının çok zor olarak yer değiştirmesi gibi (Tapısız, Altınbaş, Abike, Göktolga, 2012).

İmmotil (Hareketsiz): Hiç hareketin olmamasıdır. Total (toplam) hareketlilik için en düşük referans değer %40 iken bu değer progresif hareketlilik için %32'dir (Tapısız, Altınbaş, Abike, Göktolga, 2012).

*Sperm sayımı:* Sperm konsantrasyonu her bir ünite semen volümü başına düşen sperm sayısını ifade ederken, total sperm sayısı tüm ejakülattaki sperm sayısını ifade eder. Total sperm sayısı, hesaplanan sperm konsantrasyonundan elde edilir. Total sperm sayısı ve sperm konsantrasyonu dölleme yeteneği, gebelik oluşumu ve gebelik oranları ile ilişkilidir (Slama, Eustache, Ducot, Jensen, Jorgensen, Horte, 2002).

Sperm sayımı için hemositometre, microcell, CellUV, Standard Count, Makler gibi çeşitli sayım kamaraları kullanılmaktadır. Spermin sayısı, hemositometre kullanılıyorsa seyreltilerek, Makler sayım kamarası kullanılıyorsa seyreltilmeden değerlendirilir. Günümüzde yaygın olarak Makler sayım kamarası kullanılmaktadır. Makler kamarası, içerisinde 100 karelik alan bulunan sayım kamarasıdır ve bu alanlar içindeki spermler sayılarak değerlendirilmelerde yapılır. Doğru bir sonuç alabilmek için en az 10 karede sayım yapılır ve saptanan sayı ile  $10^6$  ile çarpılarak mililitredeki sperm sayısı belirlenir (Delilbaşı, 2008).

Total sperm sayısı ise sperm konsantrasyonunun tüm ejakülat volümüyle çarpılması sonucu hesaplanır ve en düşük referans değeri  $39 \times 10^6$ 'dır (Tapısız, 2012).

*Morfolojisi:* Spermin fiziksel özelliklerinin mikroskop ile görsel değerlendirilmesidir. Spermin baş ve kuyruk kısmında oluşan anomaliler spermin motilitesi ve dölleme kapasitesi üzerine olumsuz etki oluşturur (Gardner, 2010).

Sperm morfolojisinin değerlendirilmesi ışık mikroskopik, elektron mikroskopik düzeyde farklı boyama teknikleri kullanılarak yapılmaktadır. Morfoloji değerlendirilirken kullanılan boyama teknikleri Papanicolaou, Hematoksilen boya, Toluidin blue-pironin, Giemza ve Nigrosin-eosin gibi teknikler olarak sıralanmaktadır. Papanicolaou, Shorr ve DiffQuick boyaması tavsiye edilen yöntemlerdir. Papanicolaou ile spermda akrozomal ve postakrozomal alan, rezidüel sitoplazma, orta parça ve kuyruk ortaya çıkarılır. Papanicolaou boyaması sperm ve diğer hücrelerin iyi boyanmasını sağlar. Papanicolaou boyası ile pembe veya kırmızı boyanır. Ancak bu yöntemle sperm incelenmesi uzun zaman aldığından günümüzde daha kısa sürede yapılan ve sperm morfolojisi hakkında detaylı bilgiler veren Spermac ve Diff-Quik gibi boyama yöntemleri kullanılmaktadır. Bu boyalarla baş, akrozomal bölgede soluk mavi, post-akrozomal bölgede koyu mavi boyanır. Orta kısım bir miktar kırmızı boyanma gösterebilir. Kuyruk kısmı mavi ya da kırmızımsı boyanır (Gökçe, 2011; Erdemir, Fırat ve Gençten, 2011).

Spermin morfolojisinin incelenmesi 1951 yıllarına kadar uzanır. Kruger ve arkadaşları tarafından strict kriterleri ile morfoloji değerlendirilmeye başlanmıştır. Bu parametrelerin belirlenmesinden sonra giderek artan bir önem kazanmıştır. 1990 yılında Menkveld ve arkadaşları tarafından tekrar düzenlenen parametreler kabul görmüştür. Kruger'e göre normal morfolojiye sahip grup (%14'ten fazla normal form mevcut), iyi prognozlu grup (%4 -14 arası normal form mevcut) ve kötü prognozlu grup (%4'ten az normal form mevcut) olmak üzere 3 sınıfa ayrılmaktadır. Normal morfoloji %4'den az olduğunda IVF ile her oosit başına fertilizasyon oranı %7,6 iken, %14'den büyük oranlarda bu oran %63,9'a yükselmektedir. Sperm morfolojisi ile

1980 yılından 2010 yılına kadar WHO tarafından pek çok tanımlama yapılmıştır. WHO 2010 kitapçığında da %4 oranı kriter olarak alınır (Hassa, 2003).

*Sperm canlılığı:* Hücre membranının bütünlüğünün değerlendirilmesi esasına dayanır. Ölü hücrelerde hasar gören plazma membranı boyayı içerisine alır. Eosin-nigrosin veya sadece eosin boyaları kullanılarak yapılabilir. Hipoozmotik şişmede ise sadece sağlam membranı olan hücreler hipotonik solüsyonlarda şişer. Likefaksiyondan sonra 30 dakika içerisinde canlılık değerlendirilmelidir. Isı değişikliği ve dehidratasyon sperm canlılığı üzerinde olumsuz etki oluşturmaktadır. Canlı hücre sayısı motil sperm sayısından fazla olmalıdır. Hareketsiz spermelerin canlı olup olmadıkları klinik açıdan önemlidir. Canlılık değerlendirmesinin sonuçları aynı semen örneğinin hareketlilik sonuçlarıyla birlikte değerlendirilmelidir. Canlı ama hareketsiz hücrelerin büyük oranda bulunması kuyruktaki yapısal defektlerin göstergesi olabilir. Sperm canlılığı için en düşük referans değer %58'dir (Çolgar, 2006; Gökçe, 2011 ).

### **2.3. YARDIMCI ÜREME TEKNİKLERİ (YÜT)**

Yardımcı üreme teknikleri erkek gamet sperm ile dişi gamet ovumun in vitro ortamda döllemesini kolaylaştıran yöntemlerdir. Öncelikle kadın ve erkek detaylı olarak incelenmelidir. İnfertilite nedeni başka tedavi ile düzeltilebilecekse YÜT dışı yöntemler denenmelidir. Teknoloji ilerledikçe tedavi seçenekleri de artmaktadır. İlk olarak 1944 yılında bir insan embriyosunu laboratuvar ortamında döllemeyi başarılmasından günümüze kadar geçen sürede üreme tıbbında olumlu gelişmeler yaşanmıştır. Hastanın yaşı, infertilite süresi, etyolojisi gibi birçok faktör değerlendirilerek çifte çözüm olabilecek ve ekonomik olarak da çift ve uygulayacak ekip içinde en avantajlı tekniğin seçilmesi gerekir.

Uygulanan yardımcı üreme teknikleri:

- IUI ( İntrauterin inseminasyon)
- IVF-ET (In vitro fertilizasyon- embriyo transferi)
- GIFT (Gametlerin intrafollopian transferi)
- ZIFT (zigotun intrafollopian transferi)
- TET (Tubal embriyo transferi)

- ICSI (İntrastoplazmik sperm enjeksiyonu)
- POST (Peritoneal oosit ve sperm transferi) (Yıldırım, 2000).

İntrauterin inseminasyon (IUI): Çeşitli yöntemler ile hazırlanmış ve konsantre hale gelmiş motil spermlerin direkt olarak uterin kaviteye transfer edilmesidir. IUI endikasyonları; Servikal faktör, Ovulatör disfonksiyon, Erkek faktörü ve Açıklanamayan infertilitedir. İntrauterin inseminasyon diğer tekniklere göre daha az invaziv, daha ucuz ve daha basit olduğu için ilk başvuru yöntemi. Vajinaya spekulum yerleştirilmesi ile serviks tespit edilir. İnseminasyon kateteri endometriyal kaviteye gönderilir. Kateterin içerisinden hazırlanmış sperm kaviteye enjekte edilir (Yıldırım, 2000).

Gamet Intrafallopian Transfer (GIFT): Ovumun doğal fertilizasyon yeri olan tüpler içerisinde sperm ile karşılaştırıp fertilize olma olasılığının artırılmasını hedefleyen yardımcı üreme tekniğidir. Bu işlemde oositler vajinal yöntemle ultrasonografi eşliğinde toplanır ve sperm hücreleri ile birlikte tüplere laparoskopik ve laparotomik yöntemle yerleştirilir. En az bir fallop tüpü olmalıdır. Semende en az 2 milyon sperm bulunmalıdır. Diğer tekniklere göre GIFT'in kullanımı daha azdır (Yıldırım, 2000).

Zigot Intrafallopian Transfer (ZIFT): GIFT yöntemine benzer şekilde elde edilen yumurta ve sperm hücresinden invitro şartlarda elde edilen fertilize embriyonun uterusu değil tüplere laparoskopi veya laparotomi ile yerleştirilmesi işlemidir. İşlem için mutlaka sağlam bir tüp olması gerekliliği vardır (Yıldırım, 2000).

Tubal Embriyo Transferi (TET): Tubaya embriyo yerine zigot transfer edilmesidir (Yıldırım, 2000).

Peritoneal Oosit ve Sperm Transferi (POST): Oosit ve spermlerin pelvis boşluğuna bırakılmasıdır (Yıldırım, 2000).

### **2.3.1. İn vitro fertilizasyon (IVF)**

Klasik IVF, ovarian foliküllerden aspire edilen oositler ile ejakülden veya cerrahi olarak elde edilen spermelerin laboratuvar ortamında bir tüp içerisinde bir araya getirilmesi, fertilizasyonu ve in vitro kültür şartlarında gelişimini takiben embriyoların intrauterin kaviteye verilmesidir. İntrastoplazmik sperm enjeksiyonu (ICSI)'nin 1992'de keşfedilmesi ile erkek infertilitesinde yeni bir devir başlamıştır. ICSI yönteminde tek bir sperm in ince bir pipet yardımıyla oosit sitoplazmasına enjekte edilmesiyle fertilizasyon sağlanır (Yıldırım, 2000; Palermo, Neill, Chow, Cheung, Parrella, Pereira, and Rosenwaks, 2017).

İnfertil çift birlikte değerlendirilmeli, mümkünse spontan gebelik şansı belirlenmeli, tedavi ihtiyacı duyuluyorsa öncelikle basit konvansiyonel tedavi yöntemleri ile gebelik şansı değerlendirilmelidir. Eğer bu tedavi yöntemleriyle gebelik şansı bulunmuyorsa veya tekrarlayan konvansiyonel yöntemlerin başarıya ulaştırmadığı durumlarda yardımcı üreme teknikleri gerçekleştirilir. IVF programına alınacak hastalarda, tedavinin sonucunu olumsuz etkileyebilecek organik bir patoloji (uterin patolojiler, hidrosalpenks ve endometriozis gibi) söz konusu ise çözümü için tedavi planlanır.

IVF uygulaması ilk başlarda tubal faktör olan çiftler için geliştirilmiştir. Günümüzde birçok endikasyon için kullanılmaktadır. Tubal fonsiyon bozukluğundan veya tubal cerrahiden sonra 2 yıl geçmesine rağmen gebelik oluşmamışsa, kadının ileri yaşı (35 ve üzeri), 3 yılı aşkın açıklanamayan infertilite tanısı varsa, erkek faktörü bulunuyorsa (motil sperm sayısı < 1 milyon), endometriozis, servikal ve immünolojik infertilite, hormonal bozukluk mevcut ise IVF yapılabilir (Speroff, Glass and Kase, 2007).

#### **2.3.1.1. Doğal siklus ile YÜT**

Doğal siklus ile IVF planlanabilir. Ama siklus iptali yüksek ve başarı oranı düşüktür. Oosit toplanıp, fertilizasyon sağlansa bile doğal siklуста yalnızca bir tane olgun oosit ve embriyo elde edilir. Embriyoları kalitesine göre seçmek ve dondurmak mümkün değildir. Doğal IVF siklusu, over uyarımı sakıncalı olan veya düşük yanıt veren hastalar için uygulanabilir. Bu uygulamada başarı oranının düşük olması ve çoklu folikül

geliştirip, luteinize olmamış oosit toplanmasını sağlamak için ovulasyon indüksiyon protokolleri benimsenmiştir. Ovulasyon indüksiyonu ile çoklu folikül gelişimi, çok sayıda oosit toplanması ve fertilizasyonu sağlanabilir. Siklus başına başarı oranı artmış olur (Speroff et al, 2007).

### **2.3.1.2. Overlerin uyarılması:**

Overlerin uyarılması, anovulatuvar kadınlardaki ovülasyon indüksiyonunu (Oİ), IUI sikluslarındaki stimülasyon protokollerini ve IVF ve ICSI öncesinde uygulanan kontrollü ovaryen hiperstimülasyon (KOH) protokollerini içerir. Günümüzde standart olarak kabul edilen temel stimülan ajanlar oral olarak alınan klomifen sitrat (CC), letrozole ve parenteral olarak alınan gonadotropinlerdir (Şükür, Kahraman ve Atabekoğlu, 2016).

#### **Klomifen sitrat:**

IVF için tek ilaç olarak kullanılması nadirdir. Genelde zamanlanmış cinsel temas veya IUI sikluslarında uygulanır. Siklusun 3-5. günlerinde başlanıp, 5 gün süreyle günlük 50-150 mg olarak başlanabilir. Klomifen sitrat genellikle 2 ya da daha fazla folikül geliştirir. Eksojen hCG enjeksiyonu folikül belirli olgunluğa gelince uygulanır (Ingerslev, Hojgaard, Hindkjaer, Kesmodel, 2001).

#### **Klomifen sitrat + eksojen gonadotropin:**

Tek başına yapılan klomifen ve ekzojen gonadotropin tedavisine göre daha başarılıdır. Klomifen sitratın gonadotropin ve FSH ile birlikte kullanılmasıyla daha fazla folikül gelişimi sağlanır. Ekzojen gonadotropin uygulamalarında erken LH piki görülebilir. GnRH antogonisti eklenmesi bu durumu azaltabilir (Ingerslev et al. 2001).

#### **Eksojen gonadotropinler:**

Ovulasyon indüksiyonu için kullanılan gonadotropinler 3'e ayrılır; üriner, saf üriner ve rekombinanttır. Uzun süre kullanılan gonadotropin tipi Human Menopozal Gonadotropin (HMG)'dir. Menopozdaki kadınların idrarından elde edilir. Bire bir (1:1) oranında FSH ve LH kullanılır. Antijenik üriner protein içermeleri dezavantajdır.



Saflaştırılmış FSH, üriner LH'ın uzaklaştırılması ile elde edilir. Saflaştırılmış gonadotropinler protein içermez, daha tutarlı bir yapıdadır (Ingerslev et al. 2001).

### **Gonadotropin relasing (salıverici) hormon agonisti (GnRH-a)**

GnRH dekapeptidlerden oluşmakta ve endojen GnRH-a 'lardan 2 aminoasit farklılık gösterir. Bu değişiklik GnRH reseptör bağlanma gücünün değişmesine neden olmaktadır. GnRH düzenli kullanımda akut dönemde agonistik etki gösterir. Bunun sonucunda da serum gonadotropin seviyelerinde artış gözlenir. Buna flare-up (alevlendirici) etki denir. GnRH-a sürekli kullanımda ise 7-14 gün içinde FSH ve LH salınımı minimale düşer. Follikül gelişimi stimülasyonu durur. Spontan ovulasyon önlenir. Endojen gonadotropin sekresyon supresyonu ile kontrollü overian stimülasyon uygulamasına olanak sağlanır (Williams, Gibbons, Muasher, Oehninger, 2002).

### **Gonadotropin relasing(salıverici) Hormon antogonisti(GnRH-ant)**

Gnrh hormonundaki aminoasitlerin yer değiştirmesi ile ortaya çıkar. Doz bağımlı şekilde GnRH reseptörlerini bloke ederler. Gonadotropin salınımı direkt inhibe ederler. GnRH-a' ne göre etkinlik başlama ve tedavi süresi daha kısadır. Endojen LH artışı hızla engellenebilir. Östrojen eksikliğine neden olmaz. Over hiperstimülasyon sendromu (OHSS) riski daha az olduğu bildirilmiştir. Ancak GnRH-ant tedavisinde LH seviyesi follikül gelişimi için yetersiz seviyelere inebilir (Williams et al, 2002).

### **Kontrollü Ovarian Hiperstimülasyon (KOH):**

Amaç overlerden mümkün olduğunca çok sayıda ve iyi kalitede oosit elde etmektir. KOH protokolü, her hasta için kendine özel şekilde planlanmalıdır.

### **Uzun protokoller:**

İdeal folikül gelişimi bir önceki siklusun midluteal döneminde başlayan GnRH-a ile overlerin baskılanması ve gonadotropin uyarısı ile sağlanmaktadır. Uzun (long) protokolde LH'ın erken ve kontrolsüz sekresyonu önlenmektedir. Endojen FSH ve LH baskılandığından folikül gelişimi ekzojen gonadotropin ile sağlanmaktadır. Folikül gelişimine göre doz ayarlanması yapılır. Uzun protokolde GnRH analogunun kullanım

süresinin uzatılabilmesinden dolayı tedavi istenildiği gibi programlanır. GnRH analogu midluteal dönemde siklusun 21. günü başlanarak, endogen gonadotropin baskılaması sonrası oluşacak kanamanın üçüncü günü gonadotropinlere geçilir. Analog devam ederken USG ve E2 seviyeleri kontrol edilir. GnRH-a 7 gün kullanıma rağmen hormonal baskılanma sağlanmazsa kullanım süresi 5-7 gün artırılabilir. Ultra-long (2-3mg) ve long GnRH-a supresyonlu protokoller genellikle endometriozis vakalarında kullanılır (Fritz and Speroff, 2014).

### **Kısa protokoller:**

Over rezervinin kısıtlı olduğu olgularda kısa protokol ile indüksiyon tercih edilir. Düşük over rezervi – kötü over yanıtı şu şekilde sıralanmaktaydı;

- Kadın yaşı >40
- Günlük ortalama gonadotropin dozu >300 IU
- Hcg günü USG' de izlenen follikül sayısı <5
- Elde edilen matür oosit sayısı <5
- Erken follikül faz FSH >15mIU/ml
- hCG günü E2 <600pg/ml (Gardner, 2010).

Kötü over yanıt kriterlerinde günümüzde Bologna (2011) ve son zamanlarda Poseidon (2016) kriterleri kullanılmaya başlanmıştır.

Bologna kriterlerine göre; Kötü over yanıtı göstergesi için 3 kriterden en az ikisi olmalıdır. Bu kriterler, yaş  $\geq$  40 veya düşük over rezervi (POR) için diğer risk faktörlerinin varlığı, daha önce konvansiyonel stimülasyonla  $\leq$  3 oosit eldesi, anormal over rezerv testi varlığıdır (AFC<5-7 veya AMH < 0,5-1,1 ng/ml) (Çetinkaya, 2017).

**GnRH-a'lerinin gonadotropinlerle birlikte kullanıldığı kısa veya alevlendirici protokoller:** Löprolid asetat adet siklusunun ilk gününde mikrodozda uygulanmaya başlanır. Daha sonra gonadotropin siklusun 3. günü uygulanır (Gardner, 2010).

**Çok kısa protokol:** GnRH-a tedavisi, siklusun ilk 3 günü verilir ve sonra kesilir. Adetin 3. gününden itibaren sadece gonadotropin ile devam eder. Bu durumda erken

LH piki fazla görülür. Kısa ve uzun protokole göre başarı oranı daha azdır (Gardner, 2010).

**Oral kontraseptifle birlikte verilen çok küçük doz GnRH-a protokolü**, kısa protokol çeşitidir. Oral kontraseptifin 14-21 günlük kullanımı ile over baskılanması sağlanır. Üçüncü gün mikro doz löprolid başlanır. Standart kısa protokole göre daha avantajlıdır. Bu protokol genellikle serum FSH seviyeleri yüksek ve daha önce kötü cevap verdiği bilinen kadınlarda kullanılır. Daha düşük siklus iptal oranlarına sahiptir (Gardner, 2010).

### **GnRH antagonist eklenerek yapılan gonadotropin uyarısı**

GnRH antagonistleri doz bağımlı şekilde GnRH reseptörlerini bloke ederler ve hızlı bir şekilde hipofizer inhibisyon ortaya çıkarırlar. Erken LH artışını engellemek için cilt altına günlük uygulanır. İki yöntemle uygulanır. Birincisi fiks protokol: gonadotropin tedavisine başlandıktan 5-6 gün sonra başlanmasıdır. İkincisi ise flexible protokol: ovulasyon indüksiyon cevabına göre serum E2 seviyesi 400 pg/ml'yi geçtiğinde ya da en büyük follikül 13-14 mm çapına ulaştığında antagonist başlanır. Klinik uygulamalarda çoğunlukla flexible protokol uygulanmaktadır (Fritz and Speroff, 2014).

Kontrollü over stimülasyonunda, serum estradiol (E2) tayini ve transvajinal USG follikül değerlendirilmesi ile uyarı cevap takip edilir. Serum E2 seviyesi takibine ilk olarak tedavi başlangıcından 3-5 gün sonra başlanır. Hasta 1-3 gün aralıklarla kontrole çağırılır. Genel olarak uyarı için 7-12 günlük süre gereklidir. En az 17-18 mm çapta follikül elde edilmelidir. Bunun yanında birkaç tane daha 14-16 mm arasında folikül olmalıdır. Serum E2 konsantrasyonu 14 mm veya daha büyük folikül başına 200 pg/ml'dir. Foliküler büyümenin 2 mm/gün olması yeterli dozun ve cevabın sağlandığını düşündürür. USG' de 18 mm boyutunda 3 folikül varlığında, endometrium 7-14 mm ve 3 çizgi görünümünde ise HCG planlanır. Hedeflenen cevap alındıktan sonra 5000-10000 ünite üriner HCG veya 250 mcgr rekombinant HCG verilmelidir (Uygur, 2003).

HCG enjeksiyonu yapıldıktan 36 saat sonra oosit toplanma işlemi yapılır. Lokal veya genel anestezi uygulanarak transvajinal USG eşliğinde aspirasyon iğnesi ile foliküller aspire edilir. Siklusların yaklaşık %0,5-2 kadarında foliküler gelişimin iyi olmasına rağmen oosit elde edilemez. Bu durum empty folikül sendromu olarak adlandırılır. HCG enjeksiyonu doğru zamanda yapılmadığı durumlarda da görülebilir. Oosit toplanması sırasında vajinal kanama, uterus, over veya iliak damarlardan kanama, infeksiyon, hematoma, pelvik abse, hasarı gibi komplikasyonlar gözlenebilir (Uygur, Alkan, Batuoglu, 2003).

Oosit toplanmasından hemen önce semen örneği alınır. Hastaya uygun yöntemle semen hazırlama tekniğiyle hazırlanır. IVF teknikleri kullanılarak çok sayıda hareketli sperm oositlerle küçük kültür ortamında (37°C'lik, %5'lik karbondioksitli, %98'lik nemli ortamda, 12-18 saat süreyle) birlikte inkübe olmaları sağlanır. Bu yöntemle fertilizasyon olasılığı artmış olur (Uygur, 2003).

ICSI endikasyonları; Şiddetli oligo-astheno-teratozoospermi, geçirilmiş başarısız IVF öyküsü, antisperm antikorlar, ejakulatuvar disfonksiyonlar, bilateral vas deferenslerin konjenital yokluğu, bilateral ejakulatuvar duktus obstrüksiyonu, Young sendromu, azoospermi, başarısız vazovazostomi ve vazoepididimostomi sonrası, ejakulatta nekrozoospermi, fibrözis nedeniyle epididimal sperm toplanamaması, globozoospermi, immotil silia sendromudur. ICSI ile fertilizasyon sağlamak için, tek bir sperm ince bir pipet yardımıyla oosit sitoplazmasına enjekte edilir. (Uygur, 2003).

### **2.3.2. Sperm hazırlama teknikleri**

Yardımcı üreme tekniklerinin hemen hemen hepsinde semen örneği laboratuvar ortamında bir takım işlemlerden geçmektedir. Cinsel ilişki ile vajene bırakılan semedeki sperm için servikal mukus doğal bir bariyer oluşturur. Bu mukusun hiperaktivasyonu sağlayıcı etkilerinin yanı sıra morfolojik olarak normal spermin seçiminde de işlevi vardır. Dişi genital yollarından geçiş sırasında semen içerisindeki hücresel kalıntıların, lökositlerin, bakterilerin, morfolojisi ve motilitesi bozuk olan spermilerin ilerlemesine izin verilmez ve seminal plazma proteinleri uzaklaştırılır. Böylece sperm kapasitasyonu gerçekleştirilir. YÜT'de kullanılan "sperm hazırlama yöntemleri" ile bu işlemler in vitro ortamda taklit edilerek fertilizasyon kapasitesi

yüksek spermelerin elde edilmesi amaçlanır. Sperm hazırlama tekniğinin seçimi semen örneğinin özelliklerine göre belirlenir.

Tüm sperm hazırlama protokollerinde in vivo ortama uyum sağlamak için düzenlenmiş tuz solüsyonları kullanılır. Uygun tamponlamayla pH dengesi sağlanmış kültür ortamları oluşturulur (Fritz and Speroff, 2014).

**Swim-up yöntemi:** Motil spermelerin immotil spermelerden ayrılabilmesi için geliştirilen bir yöntemdir. Swim-up yönteminde, her birinde 2-4 ml medyum olan tüplerin dibine 1-2 ml semen örneği bırakılır ve spermelerin kendi motilite özellikleriyle medyum yüzeyine doğru yüzmesi beklenir. Spermelerin medyum yüzeyinde toplanması için tüpler inkübatörde bekletilir. Tabandaki motil spermelerin birikeceği yüzeyi arttırmak için tüpler inkübatöre 30-40 derecelik açıyla yerleştirilir ve böylece spermelerin toplanacağı yüzey genişletilirken inkübatör ısı da sperm hareketlerini aktive eder (Wood and Trounson, 1989).

**Dansite Gradient:** Dansite Gradient yöntemi şiddetli oligozoospermia, teratozoospermia ya da astenozoospermia olgularında çok sayıda motil sperm elde etmek için tercih edilen bir tekniktir. Bu teknikte kaliteli spermeler ölü spermelerden, lökositlerden ve diğer seminal plazma komponentlerinden, kesintisiz yoğunluk gradienti oluşturularak ayrıştırılır (Natalia, 2011). Spermin yoğunluğuna ve hareketliliğine bağlı ayrıştırma yapan bir yöntemdir. Tüm ejakülat örneklerinde uygulanabilmekle beraber, özellikle TESE, düşük motiliteli ve şiddetli oligoastenoteratozoospermi vakalarının örneklerinde de başarılı ve etkin bir şekilde uygulanabilmektedir. Bu yöntem sayesinde hareketli ve morfolojik olarak normal olan spermatozoalar santrifüj sonrası gradienti oluşturan partiküllerin arasından kolaylıkla geçebilmekte ve pellet olarak tüpün dibinde toplanmaktadır. Günümüzde kültür ortamları üreticileri değişik isimlerle gradientler üretirler ve tümündeki ortak özellik, koloidal silika partikülleri içermeleridir. Gradient uygulamalarında 2 katman kullanılır, gradient konsantrasyonları azaldıkça elde edilen sperm sayısı daha fazla olmasına rağmen, normal ve dolayısı ile fonksiyonel olan spermeler daha yoğun olduğundan alt katmanın konsantrasyonu yüksek tutulmalıdır. Uygulamalarda

genellikle % 90 gradiyent konsantrasyonu tercih edilir. Santrifüj hızı 300 g olarak uygulanmalıdır. Çalışmalarda santrifüj süresi ile ilgili sürenin uzaması ve santrifüj hızının yükselmesine bağlı olarak spermin hasar görme ihtimalinin arttığı gözlemlenmiştir Bu nedenle uygulamalarda g gücü, sperm değerleri göz önüne alınarak santrifüj uygulama protokolü belirlenmelidir (Mortimer, 1994).

**Yıkama (sperm wash):** Yöntemin amacı, spermatozoanın seminal plazmadan uzaklaştırılarak istenilen bir hacimde yoğunlaştırılmasıdır. Konik dipli steril santrifüj tüpleri kullanılır. Kültür çözeltisi ile 1:1 oranında seyreltilen likefiye olmuş semen 400 g'de 10 dakika santrifüj edilir. Santrifüj sırasında reaktif oksijen radikallerinin (Reactive Oxygen Species; ROS) açığa çıkmasını engelleyecek optimal devir ve süre belirlenmelidir. Seminal plazmanın uzaklaştırılmasının ardından pellete taze çözelti eklenerek yıkama işlemi tekrarlanabilir. Elde edilen pellet düşük hacimde (~0,5 mL) kültür sıvısı içinde pipetajla kaldırılır. Yıkama yöntemi swim-up, dansite gradient, manyetik hücre ayırıştırma gibi farklı sperm hazırlama protokolleriyle kombine olarak uygulanılabileceği gibi, normozoospermik vakalarda tek başına kullanılabilir (WHO, 2010).

**Testiküler Sperm Aspirasyonu (TESA):** Erkek infertilitesinde İleri oligoastenoteratozoospermi olgularında motil sperm sayısının az veya hiç olmadığında TESA işlemi önerilen bir yöntemdir. Ejaküllataki hareketsiz spermlere sperm canlılık testleri ile yapılan değerlendirme sonrası, epididimler de ileri derece de beklememiş, toksik etkenlere maruz kalmamış canlı sperm oranı ileri düzeyde düşük testis spermleri TESA yöntemi ile alınıp kullanılabilir. İşlemi lokal anestezi altında gerçekleştirir. İşlemden testis volümü kontrol edilip, aspire edilecek bölge işaretlenir. Skrotal cilde iğne ile girilir, negatif basınç ile testiküler dokular görülünceye kadar bu işleme devam edilir. Elde edilen dokular mekanik parçalama işleminin ardından mikroskop altında incelenir. Sperm görülmediği durumlarda işlem tekrarlanır. Elde edilen vital spermlerle ICSI uygulanabilir. İşlem sonrası hasta günlük hayatına devam edebilir. Herhangi bir yara veya iz olmaksızın işlem yeri iyileşebilmektedir. Nadiren hematoma gelişebilir (Negri, Patrizio, Albani, Morengi, Benaglia, Desgro, Setti, 2014).

**Testiküler Sperm Ekstraksiyonu (TESE):** Erkek infertilitesinde azospermi vakalarında uygulanan bir yöntemdir. Cerrahi operasyon ile ürolog tarafından erkek testislerinden toplam 8 doku alınır. Testis açılıp ürolog tarafından ilk parça alınır ve küçük tüp içerisindeki medyum içerisine konulur. Testis dokusu medyum ile birlikte centerwell içerisine dökülür. Testis dokusu PPD enjektörü yardımıyla disseke edilir. Disseke edilen örnekten 30 µl lama konularak lamel ile kapatılır. Mikroskop ile örnek incelenerek sperm aranılır. Eğer sperm görülmezse ise sperm görülünceye kadar her iki testisten 8 adet testis dokusu alınır. Sperm görülürse, diğer tüplere sperm görülen bölgeden testis dokuları alınarak inkübatöre kaldırılır. Alınan 8 adet dokuda hiç birinde sperme rastlanmaz ise tüm disseke süspansiyonlar konik tüpte toplanır. Bir süre karıştırıcıda karıştırılır ve tekrar mikroskop altında incelenir. Tekrar sperm görülmez ise örnekler inkübatöre kaldırılır. Ertesi gün 1800g'de 5 dakika santrifüj edilir. Pellet resüspanse edilerek incelenir. Sperm bulunduğu takdirde pellete medyum eklenerek örnekler dondurulur (WHO, 2010).

**Mikrodiseksiyon Epididimal Sperm Aspirasyonu (MESA):** Testislerde sperm üretiminin normal olup, iki taraflı vas deferens kanal yokluğu ve obstrüktif olgularda tercih edilmektedir. Epididimlerin, cerrahi travması, enfeksiyonu gibi olgularda bu yöntem kullanılmaz. MESA TESA'ya göre daha uzun bir işlemdir ve iyileşme süreci daha uzundur. Bu işlem açık cerrahi yol ile ve ameliyat mikroskopu kullanarak uygulanır. MESA kullanılarak sağlanan gebelik oranları %60 civarındadır. Obstrüktif azospermisi olan erkeklerin testiküler veya epididimal biyopsi ile elde edilen sperm hücrelerini kullanarak baba olma şansı artırılmaktadır. MESA işlemi; genel, spinal veya lokal anestezi altında uygulanabilir. Cerrah tarafından epididim tespit edilir, mikroskop eşliğinde incelenir ve aspirasyon için uygun olan genişlemiş tübüller işaretlenir. İnsizyon ile epididim tübülleri ortaya konulup, sperm analizi yapılır. Yeterli epididim sıvısı alınana kadar ponksiyona devam edilir. Girişim sonrası herhangi bir komplikasyon gelişmez ise hasta aynı gün taburcu edilir (WHO, 2010).

### **3. GEREÇ VE YÖNTEMLER**

#### **3.1. Etik kurul izni**

“Tüp bebek laboratuvar uygulamalarında sperm hazırlama yöntemlerinin IVF başarısı üzerine etkileri” başlıklı çalışmamız için destekleyici Prof. Dr. Elvan ŞAHİN tarafından Sakarya Üniversitesi Tıp Fakültesi Girişimsel Olmayan Etik Kurul Başkanlığına yapılan başvurumuz, etik ve bilimsel açıdan incelenerek uygun bulunmuştur (Ek 1, 26.10.2018 tarih ve 250 sayılı Etik Kurul Kararı).

#### **3.2. Çalışma planı ve hasta grubu**

Bu çalışma, 1 Ocak 2018 ve 28 Şubat 2019 tarihleri arasında Sakarya Üniversitesi Eğitim ve Araştırma Hastanesi (SÜEAH) Tüp Bebek Merkezine infertilite nedeni ile başvuran, 78’i erkek (male) faktör ve 97’si açıklanamayan (unexplained) tanısı alan toplam 176 olgunun dosya verilerinin kullanıldığı retrospektif bir çalışmadır.

Bu olgulara in vitro fertilizasyon (IVF) yöntemlerinden olan intrasitoplazmik sperm enjeksiyonu (ICSI) uygulanmıştır. İşlemler sırasında erkek hastadan alınan semen örneklerine uygulanan sperm hazırlama yöntemleri (swim-up, dansite gradient ve sperm-wash)’nin gebelik sonuçlarına etkilerini değerlendirmek amaçlandı. IVF tedavisine başlanan çiftlerde erkek hastaların Androloji Laboratuvarına verdikleri semen örneklerine ait spermiyogramlardaki (WHO kriterleri göre) erkek yaşı, semen volümü, sperm sayısı, sperm hareketliliği ve sperm hazırlama teknikleri gibi bilgileri ve kadın hastanın yaşı, beden kitle indeksi (BMI) ve gebelik sonucu dosya verilerinden bakılarak kaydedildi. Çalışmaya, total oosit sayısı 5 ve 5’in üzerinde olan çiftler dahil edildi.



### **3.3. SEAH Tüp Bebek Merkezi Androloji Laboratuvarında uygulanan semen hazırlama yöntemleri**

#### **3.3.1. Semen örneklerinin toplanması**

Semen örnekleri, 3-5 günlük cinsel perhiz sonrası SÜEAH Tüp Bebek Merkezi Androloji Laboratuvarına gelen hastalardan mastürbasyon yöntemi ile, hastanın adı ve soyadının yazılı olduğu steril kaplara, genel bilgiler bölümünde 2.2.2.2. numaralı alt başlıkta belirtilen semen toplama kriterlerine uygun bir biçimde alındı. Semen alındığı saat not edildi. 37°C’de etüvde 20 dk boyunca likefiye olması için bekletildi. Turnusol kağıdı ile pHdeğerlendirmesi yapıldı. Cinsel perhiz süresi, viskozitesi, hacim, renk ve hastaya özel likefaksiyon zamanı kaydedildi.

#### **3.3.2. Sperm sayısı ve motilitesinin değerlendirilmesi**

Semen örneklerindeki sperm sayısını ve motilitesini belirlemek için standart manuel teknikler (WHO laboratory manual 2010) kullanıldı. Makler sayım kamarasına (Irvine Scientific 2511 Daimler ST. Santa Ana, CA, USA) (Resim 1) 10 µl semen koyulduktan sonra ışık mikroskobuna (Resim 2) yerleştirilerek x20 objektif büyütmesinde sperm sayısı ve motilitesi değerlendirildi. Motilite bakımından spermeler, genel bilgiler bölümünde 2.2.2.2. alt başlıklı bölümde açıklandığı şekilde, teknikler (progresif hareketli, nonprogresif hareketli ve hareketsiz sperm olmak üzere üç ayrı hareketlilik kategorisine göre gruplandırıldı. Spermeler Makler kamarasında sayıldı ve tek karedeki ortalama sperm sayısı milyon/ml olarak ifade edildi.

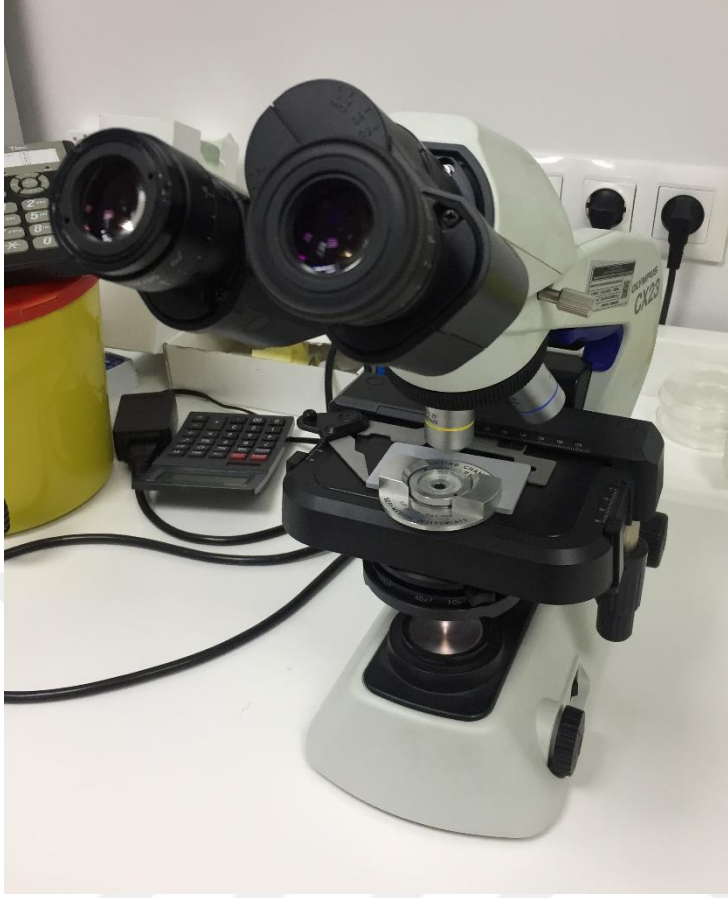#### **3.3.3. Sperm Morfolojisinin Değerlendirilmesi**

Sperm morfolojisinin değerlendirilmesi ışık mikroskobu, elektron mikroskobu ya da farklı boyama teknikleri kullanılarak yapılır. Sperm morfoloji değerlendirmesi yapılırken semen smear preparatları hazırlanır. Preparatı havada kurutma, fiksasyon ve boyama işlemlerinden geçirilir. Eğer uzun süre saklanacaksa lamın üzeri lamelle kapatılır. Parlak alan objektifi ile 1000 büyütmede immersiyon yağı kullanarak preparat incelenir. Normal ve anormal formdaki spermeleri değerlendirebilmek için yaklaşık 200 sperm sayılması gerekir. Sayım hatalarını azaltmak için iki kez sayım yapılması gerekir. Sonuçlar karşılaştırıldığında kabul edilebilir fark varsa devam edilir ama öyle değilse yeniden sayım yapılmalıdır. Kruger ve Menkveld’in Tygerberg

kriterlerine göre, normal morfolojiye sahip grup (%14'ten fazla normal form mevcut), iyi prognozlu grup (%4 -14 arası normal form mevcut) ve kötü prognozlu grup (%4'ten az normal form mevcut) olmak üzere 3 kısma ayrılmaktadır. Dünya Sağlık Örgütü'nün 2010 yılı kitapçığında da %4 oranının kriter olarak alındığı görülmektedir. Bizim çalışmamızda morfoloji kriteri olarak WHO 2010 %4 üstü normal morfoloji olarak kabul edildi.



**Resim 1.** Makler Sayım Kamarası



**Resim 2.** Işık mikroskobu ve Makler sayım kamarası

### **3.2.3. SÜEAH Androloji Laboratuvarında kullanılan sperm hazırlama yöntemleri**

Sperm hazırlama tekniğinin seçimi semen numunesinin özelliklerine göre belirlendi. Örneğin swim-up (yüzdürme) tekniğinin, sıklıkla semen örneği büyük ölçüde normal olduğunda kullanılması düşünülür, oysa ki; ağır oligozoospermi, teratozoospermi veya astenozoospermi olgularında daha fazla sayıda hareketli sperm elde edildiği için, genellikle dansite gradient tekniği tercih edilmektedir. Hazırlanmış spermelerin fonksiyonel kapasitesine göre en uygun hazırlama yöntemi tanımlanır.

Bu tez çalışmasında spermelerin fonksiyonel kapasitesine göre swim-up, gradient, sperm wash yöntemleri uygulanarak elde edilen veriler birbiri ile kıyaslandı.

### Swim-up:

Swim-up tekniğinin uygulanabilmesi için yeterli sayıda **motil sperm olması gerekir**. Spermeler kendi hareketliliği ile semenden ayrılır. Bu amaçla;

- Bir gün öncesinden medyumlar hazırlandı. Hastaların dosyasından sperm sayı ve motilitesi öğrenildi.
- Dört tane 15 ml falcon tüpün (Axygen, USA) üzerine hastanın ve eşinin isim ve soy isimleri yazıldı. Bir tüpe de isim ve G-IVF (Virtolife, İsveç) yazıldı.
- Hastanın isminin yazılı olduğu dört tüpe 1'er ml G-IVF stoktan konuldu tüpler spora yerleştirildi. İsim ve G-IVF yazılı tüpe 2 ml G-IVF stok konuldu. Hazırlanan medyumlar inkübatöre kaldırıldı.
- Semen örneği alındıktan ortalama 30 dakika, likefiye olduktan sonra volümü ölçülüp sayıldı. İçerisinde 1 ml G-IVF bulunan tüpler içerisine 5 ml'lik enjektör yardımıyla 1 ml likefiye olmuş semen konuldu. Tüplerin kapakları sıkıca kapatıldıktan sonra vortexde karıştırıldı. Santrifüje yerleştirilen tüpler 10 dakika 500 g'de santrifüj (Nüve, TURKEY) edildi. Pellete zarar vermeden supernatant alınarak atıldı.
- Her tüpe 0,5 ml G-IVF stok çekildi. Eğik tutulan tüpe, pellete zarar vermeden medyum konuldu. Medyum miktarı sperm sayı ve motilitesine göre ayarlandı.
- Tüpler 45 derece eğimli olacak şekilde spora dikkatlice yerleştirildi.
- Tüpler en az 60 dakika %6 CO<sub>2</sub> ve 37 °C'de inkübe edildi.
- 60 dakika sonra yeni bir falcon tüpü hazırlandı
- Her tüpten konulan medyum miktarına göre 0,1-0,4 ml arası medyum + sperm, iğne ucu pellete yaklaştırılmadan çekilir ve isim yazılı yeni tüpe konuldu.
- Hazırlanmış sperm incelenerek, sayı ve motilite kaydedildi.
- Hazırlanmış sperm kullanılıncaya kadar % 6 CO<sub>2</sub> ve 37 °C'de inkübe edildi.

### Dansite Gradient :

Farklı gradient yöntem 1:

%90 lık pure sperm (Nidacon, İsveç) (9ml pure sperm + 1 ml G-IVF)

- Hazırlanan gradient solüsyonları Falcon konik tüplere 1,5ml olarak bölünüp, kapakları sıkıca kapatılarak, parafilm ile kaplandı. Kullanılincaya kadar buzdolabına kaldırıldı.
- Hasta örnek vermeye gelince tüpler oda ısısına alındı.
- Büyük falcon tüpe 9 ml G-IVF stok konularak oda ısısına alındı.
- Sperm likefiye olduktan sonra, sayıldı.
- Pure sperm tüpünün üzerine hastanı adı soyadı ve eşinin adı yazıldı. Sperm sayısına göre ejakülat enjektör yardımıyla yavaşça pure sperm üzerine yerleştirilir.
- 1500 rpm'de 15 dakika santrifüj edildi. Sonrasında pipet yardımıyla supernatant atıldı.
- Pellet 1ml G-IVF stok ile resüspanse edilerek yeni bir falcon konik tüpe alındı. Süspansiyona G-IVF eklenerek 5ml'e kadar tamamlandı. 1000 rpm'de 8 dakika santrifüj edildi.
- Supernatant atıldı. Pellet tekrar 2 ml ile resüspanse edildi. Tekrar 1000 rpm'de 8 dakika santrifüj edildi
- Son olarak supernatant atıldı ve pellet sperm sayısına göre resüspanse edildi, tüpün kapağı kapatılarak, işlem saatine kadar oda ısısında bekletildi.

Farklı Gradientler (Pure sperm) Yöntemi 2:

**% 90'lık pure sperm**

9ml pure sperm

1 ml G-Mops Stok (vitrolife, İsveç)(+HSA)

**% 45' lik pure sperm**

4,5 ml pure sperm

5,5 ml G-Mops Stok (+HSA)

- İşlem öncesinde 15 dakika 15 ml % 90 lık; 1,5 ml % 45 lik pure sperm ve 6 ml G-Mops Stok solüsyonda inkübatörde bekletildi.
- Konik falcon tüpe hasta ismi yazıldı. 1,5 ml % 90 lık pure sperm 2 ml'lik enjektör ile eğik bir şekilde tutularak tüpe konuldu
- Üzerine %45lik pure sperm 2 ml'lik enjektör ile yine yavaş yavaş eklendi. Birbirlerine karışmamasına dikkat edildi

- Üzerlerine sperm örneğinden 1,5 ml damla damla eklenip 300 g' de 20 dakika santifrüj edildi.
- İşlem sonrasında öncelikle medyumla örnek arasında oluşan halka, sonra örnek, en son olarak da medyum insülin enjektörü içine çekildi.
- 1 ml kadar bırakılıp üzerine 3ml G-Mops Stok eklenip karıştırıldı.
- 300 g de 10 dakika santifrüj edildi
- Yine üst sıvı çekilip üzerine 3 ml G-Mops Stok eklendi ve tekrar 300 g de 10 dakika santifrüj edildi.
- Son işlem olarak üst sıvı çekilip atıldı ve üzerine 1ml G-IVF eklendi.

#### Sperm-wash:

Bu sperm hazırlama yöntemi, spermi <1 ml/ml olan hastalarda kullanılır. Motilitesi çok kötü olan hastalarda da kullanılır.

- İşlemden bir gün önce saat 14:00'dan sonra medyumlar hazırlandı.
- Dört küçük falcon tüpün üzerine hastanın ve eşinin isim ve soy isimleri yazıldı. Bir küçük falcon tüpün üzerine de ismi, soy isim ve G-IVF yazıldı
- Hastanın isminin yazılı olduğu dört tüpe 1'er ml G-IVF konuldu
- Hastanın isim, soy isim ve G-IVF yazılı olan tüpe de 1 ml G-IVF konulur.
- Hazırlanan medyumlar inkübatöre kaldırıldı.
- Semen örneği alındıktan yarım saat sonra volümü ölçülüp sayıldı.
- İçerisinde 1 ml G-IVF bulunan tüpler içerisine 5 ml'lik enjektör yardımıyla 1 ml likefiye olmuş semen konuldu. Tüplerin kapakları sıkıca kapatıldıktan sonra vortekste karıştırıldı. Santrifüje yerleştirilen tüpler 10 dakika 500g'de santrifüj edildi.
- PPD enjektörünün ucuna sarı iğne ucu takılır. Bunun yardımıyla pellete zarar vermeden supernatant alınarak atıldı. 1000µl 'lik pipet yardımıyla, tüplerin ilkine 1000µl G-IVF alınıp verilerek pelet resüspanse edildi.
- Süspansiyon daha sonra diğer tüpe aktarılarak aynı işlem tekrarlandı.
- Son tüpte resüspansiyon, hastanın isim ve soy isminin yazılı olduğu yeni bir falcon tüpe aktarıldı.

- Örnek kullanılıncaya kadar %6 CO<sub>2</sub> ve 37 °C’de inkübe edildi.

#### **3.2.4. Tüp Bebek Merkezinde kadına uygulanan IVF/ICSI işlem basamakları**

İn vitro fertilizasyon; eksojen gonadotropinler kullanılarak yapılan kontrollü ovaryan stimülasyon ile kadının overlerinde foliküller belli bir boyuta ulaşır. Büyüyen foliküller transvajinal ultrason rehberliğinde katater yardımıyla aspire edilerek toplanır. Merkezde kullanılan ovulasyon indükleyici protokoller; recombinat FSH, üriner FSH, LH+FSH’dır. Tedaviye kullanılacak protokole göre değişmekle birlikte genellikle bir önceki siklusun 21. gününde başlanır. Ovaryan stimülasyon tedavisi sırasında belli aralıklarla hasta muayene edilerek; folikül sayısı, büyüklüğü ve Kan e2 seviyesine bakılarak düzenlemeler yapılır. Ortalama 11 gün süren aşama sonunda hCG hormonu yapılır ve 32-36 saat sonra OPU işlemi uygulanır. Aspire edilen folikül sıvısı embriyoloji laboratuvarında mikroskop altında oositler bulunup hazırlanır. Daha sonra sperm (ejakulattan veya testisten) hazırlanarak ICSI yapılarak fertilizasyon sağlanır. İn vitro fertilizasyon uygulanan hastalardan 10-14. gün beta-hCG seviyesine bakılarak gebelik oluşup oluşmadığı değerlendirildi.

Çalışmamızda SEAH Tüp Bebek Merkezi Hasta kayıtlarından elde ettiğimiz veriler ışığında IVF başarısı üzerine sperm hazırlama metodları, kadın yaşı ve kadın BMI ve erkek yaşı, erkek BMI, semen hacmi, sperm sayısı, morfolojisi ve progresif hareketli spermelerin gebelik üzerine etkisi olup olmadığı değerlendirilmiştir.

#### **3.2.5. İstatiksel Analiz:**

İstatiksel açıdan değerlendirilmesi bilgisayar ortamında IBM Statistics 21 (SPSS) istatistik paket programı (IBM SPSS Statistics, Version 21.0. Armonk, NY: IBM Corp.) kullanıldı. Sürekli değişkenlerin normal dağılıma uygunluğu Skewness ve Kurtosis testi ile ölçülerek istatiksel analiz yapıldı. Normal dağılım gösteren sürekli değişkenlerim iki grup arasındaki ortalamaların değerlendirilmesinde t-testi kullanıldı. Frekans dağılımları, betimsel analizler ve korelasyon analizi uygulandı. Üç değişkenin aralarındaki istatistiğe bakmak için Anova testi kullanıldı.

## 4. BULGULAR

Bu tez çalışmasında, IVF uygulanmış 176 adet infertilite olgusunda toplam 57 gebelik geliştiği gözlenmiştir. Uygulanan siklus başına oluşan pozitif gebelik oranı % 32,38 olarak bulunmuştur. Tedaviye katılan olguların 78'i erkek (male) faktör tanısı ile, 98'i de açıklanamayan (unexplained) infertilite tanısı ile IVF programına alınmış olgulardır. Olgularda swim-up, dansite gradient ve sperm-wash olmak üzere 3 farklı sperm hazırlama yöntemi uygulanmıştır.

Bu çalışmada, 3 farklı sperm hazırlama yönteminin IVF başarısına yani gebelik oranları üzerine etkisi araştırılırken, değerlendirme kriterleri arasına kadın yaşı ve kadın beden kitle indeksi (BMI), erkek yaşı ve erkek BMI, semen örneğine ait değerlerden semen hacmi, toplam sperm sayısı, sperm morfolojisi ve progresif hareketli sperm sayısı da dahil edilerek, bunların da sperm hazırlama teknikleriyle birlikte gebelik sonuçlarına etkileri ayrı ayrı araştırıldı.

Tedaviye katılan kadınların yaş ortalaması 30,90 olarak hesaplandı. Bu kadınlarda yaş aralığı 22-43 arasında yer almaktaydı. Kadın yaşı gruplaması yapılırken 20-30 yaş arasında 96 hasta, 31-35 yaş arasında 46 hasta, 35 yaş üstü 34 hasta bulunmaktadır. Kadınların BMI ortalaması 25,84 olarak hesaplandı. Kadın BMI 18-25 arası grupta 85 hasta, 25 üstü grupta 91 hasta bulunmaktadır. Tedaviye katılan erkeklerin yaş ortalaması 34,39 olarak hesaplandı. Erkeklerde yaş aralığı 23-52 arasında yer almaktaydı. Erkek yaşı gruplandırılırken 20-30 yaş aralığında 38 hasta, 31-35 yaş aralığında 76 hasta, 35 yaş ve üstü 62 hasta bulunmaktadır. Erkek BMI dağılımı 18-25 olan grupta 67 hasta, 25 ve üstü olan grupta 109 hasta şeklindedir. Erkeklerin BMI ortalaması 26,78 olarak hesaplandı.



Semen örneğine ait değerlendirme kriterlerinden semen hacmi, toplam sperm sayısı, sperm morfolojisi, progresif hareketli sperm sayısı ve ayrıca erkek yaşı ve BMI değerleri tüm olgularda ve gebelik sonucuna göre ayrı ayrı belirlenerek Tablo 2’de gösterildi.

**Tablo 2.** Negatif ve pozitif gebeliklerde ve tüm olgularda semen hacmi, toplam sperm sayısı, progresif hareketli sperm sayısı, sperm morfolojisi, erkek yaşı ve BMI değerleri.

gebelik		Erkek yaşı	hacim	Sayı	Progresif hareketli	morfoloji	bmi
negatif	$\bar{x}$	34,41	2,05	60,79	54,68	2,44	26,53
	N	119	119	119	119	119	119
	SS	5,18	,99	23,01	25,54	1,28	2,95
pozitif	$\bar{x}$	34,35	2,10	54,96	45,49	1,87	27,29
	N	57	57	57	57	57	57
	SS	4,74	,99	25,48	25,40	1,22	3,40
Total	$\bar{x}$	34,39	2,06	58,90	51,71	2,26	26,78
	N	176	176	176	176	176	176
	SS	5,03	,98	23,92	25,79	1,29	3,12

$\bar{x}$ : ortalama, N: olgu sayısı, SS: Standart sapma

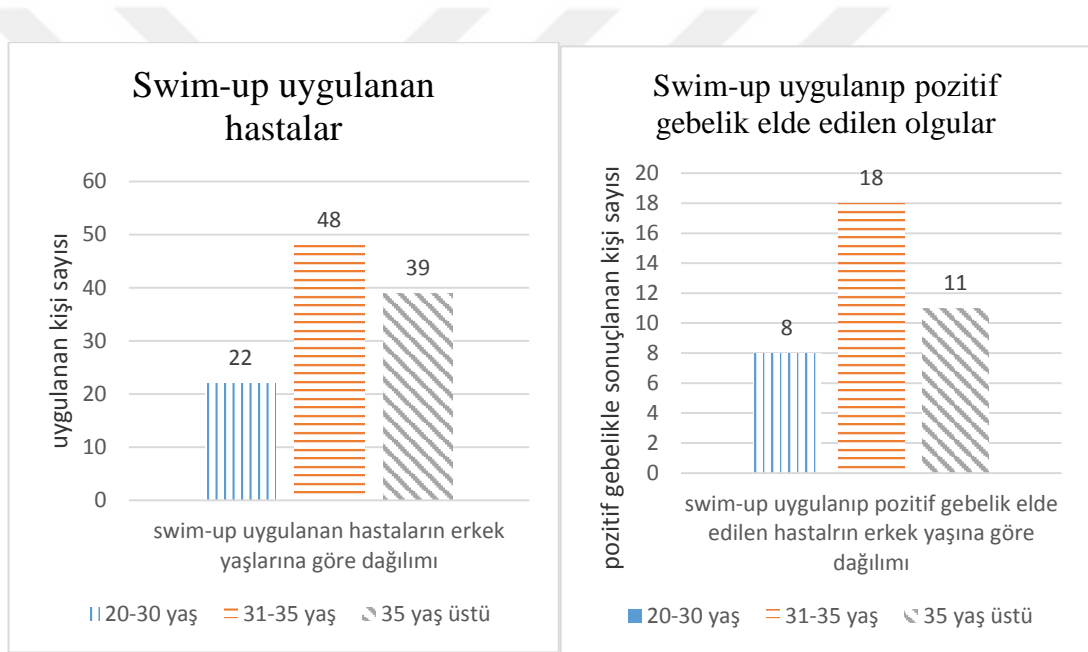
Farklı sperm hazırlam yöntemleri uygulanan olgularda sperm morfolojisi bakımından pozitif ve negatif gebelik sayıları Tablo 3’te gösterildi.

**Tablo 3.** Üç farklı sperm hazırlama yöntemi uygulanan olgularda sperm morfolojisi bakımından pozitif ve negatif gebelik sayıları.

Sperm hazırlama metodu	morfoloji	0: negatif gebelik 1: pozitif gebelik	Frequency	Percent	Valid Percent	Cumulative Percent
1,0 (swimup)	1,0	Valid ,0	19	61,3	61,3	61,3
		1,0	12	38,7	38,7	100,0
		Total	31	100,0	100,0	
	2,0	Valid ,0	18	54,5	54,5	54,5
		1,0	15	45,5	45,5	100,0
		Total	33	100,0	100,0	
	3,0	Valid ,0	13	72,2	72,2	72,2
		1,0	5	27,8	27,8	100,0
		Total	18	100,0	100,0	
	4,0	Valid ,0	22	81,5	81,5	81,5
		1,0	5	18,5	18,5	100,0
		Total	27	100,0	100,0	
2,0 (dansite gradient)	,0	Valid 1,0	1	100,0	100,0	100,0
		1,0	9	69,2	69,2	69,2
		Total	13	100,0	100,0	
	2,0	Valid ,0	4	80,0	80,0	80,0
		1,0	1	20,0	20,0	100,0
		Total	5	100,0	100,0	
	3,0	Valid ,0	12	85,7	85,7	85,7
		1,0	2	14,3	14,3	100,0
		Total	14	100,0	100,0	
	4,0	Valid ,0	12	80,0	80,0	80,0
		1,0	3	20,0	20,0	100,0
		Total	15	100,0	100,0	
3,0 (spermwash)	,0	Valid ,0	6	50,0	50,0	50,0
		1,0	6	50,0	50,0	100,0
		Total	12	100,0	100,0	
	1,0	Valid ,0	2	66,7	66,7	66,7
		1,0	1	33,3	33,3	100,0
		Total	3	100,0	100,0	
	2,0	Valid ,0	1	50,0	50,0	50,0
		1,0	1	50,0	50,0	100,0
		Total	2	100,0	100,0	
	3,0	Valid 1,0	1	100,0	100,0	100,0
		4,0	Valid ,0	1	100,0	100,0

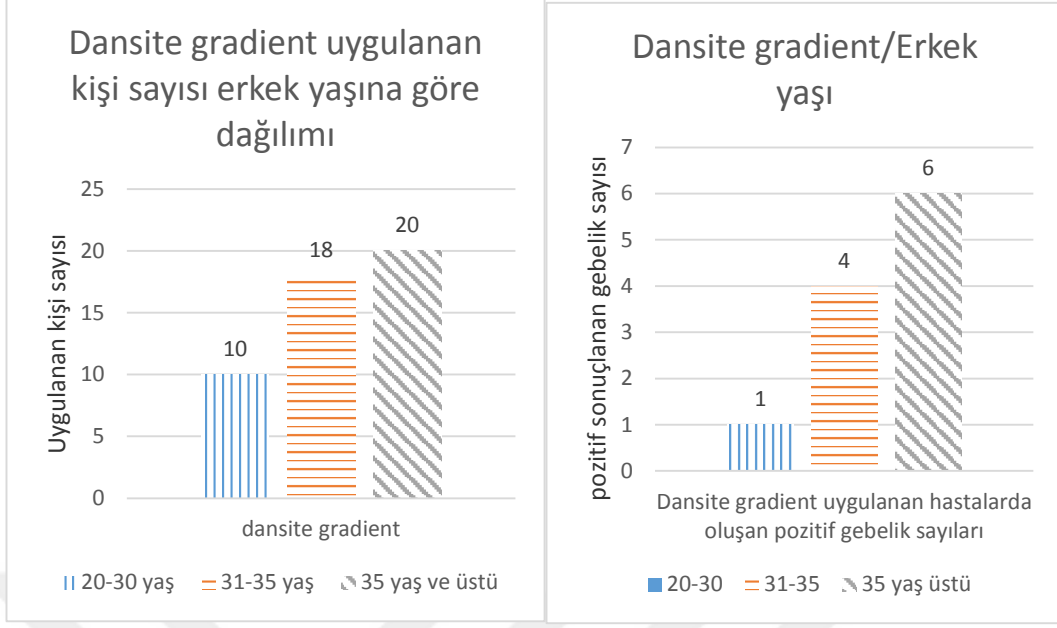
Erkek yaşının gebelik üzerine etkisini incelemek için erkekler 20-30, 31-35 ve 35 yaş üstü gruplara ayrıldı. Swim-up, dansite gradient ve sperm-wash uygulanan erkeklerin yaşlara göre dağılımları, oluşan pozitif gebelik sayıları, uygulanan tekniğe ve yaşa göre pozitif gebelik sayıları incelendi (Şekil 1-4). IVF uygulamalarında negatif gebelik ile sonuçlanan tedavilerde erkek yaş ortalaması 34,41, pozitif gebelik ile sonuçlanan tedavilerde erkek yaş ortalaması 34,35 bulundu.

Swim-up tekniği 20-30 yaş grubunda 22 hastaya, 31-35 yaş grubunda 48 hastaya, 35 yaş ve üstü 39 hastaya uygulanmış ve 20-30 yaş grubunda 8’inde, 31-35 yaş grubunda 18’inde, 35 yaş ve üstü grubun 11 hastasında pozitif gebelik elde edilmiştir (Şekil 1).



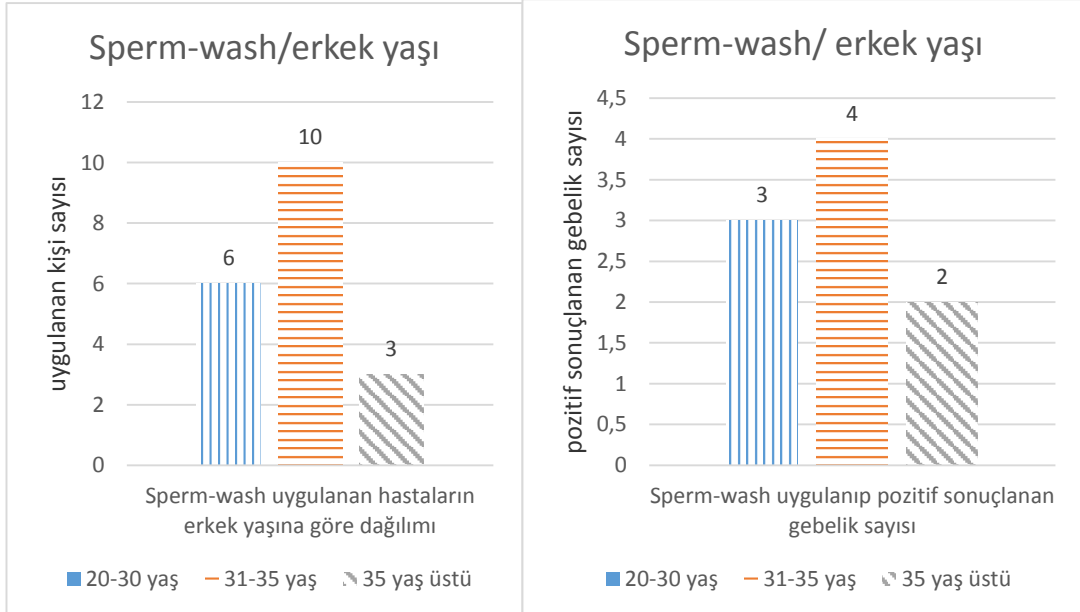
**Şekil 1.** Swim-up tekniği uygulanan hastaların erkek yaşlarına göre dağılımı ve pozitif sonuçlanan gebelik sayıları.

Dansite gradient tekniği 20-30 yaş grubunda 10 hastaya, 31-35 yaş grubunda 18 hastaya, 35 yaş 20 hastaya uygulanmış ve 20-30 yaş grubunda 1 hastada, 31-35 yaş grubunda 4 hastada, 35 yaş ve üstü grupta 6 hastada pozitif gebelik elde edilmiştir (Şekil 2).



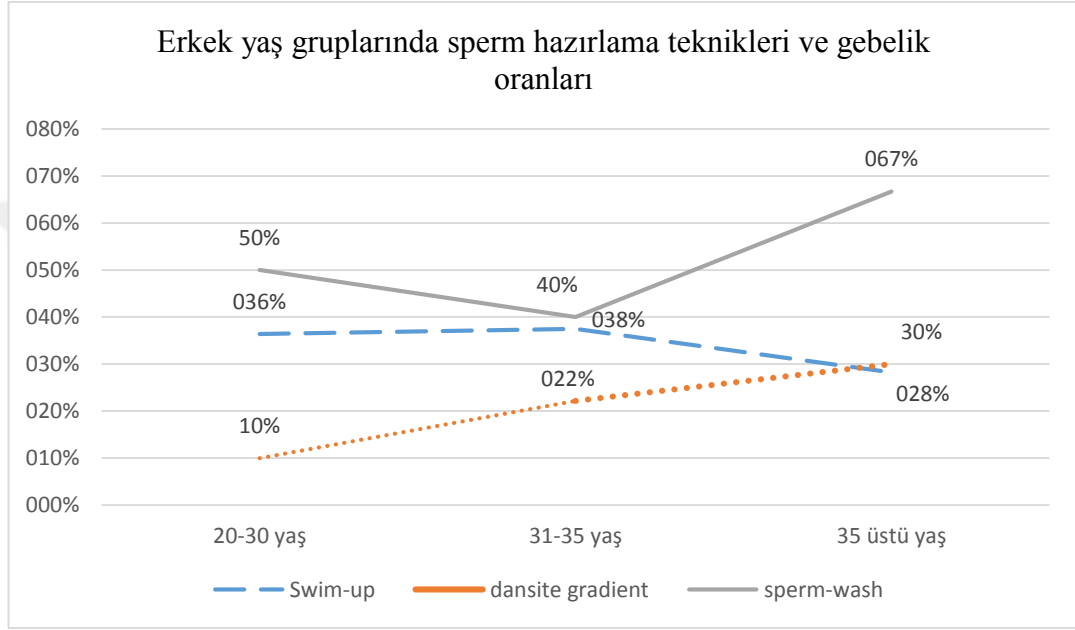
**Şekil 2.** Dansite gradient tekniği uygulanan hastaların erkek yaşlarına göre dağılımı ve pozitif sonuçlanan gebelik sayıları.

Sperm-wash tekniği 20-30 yaş grubunda 6, 31-35 yaş grubunda 10, 35 ve üstü yaş grubunda 3 hastaya uygulanmış ve yaş grubu sırasına göre 3, 4, 2 hastada pozitif gebelik elde edilmiştir (Şekil 3).



**Şekil 3.** Sperm-wash tekniği uygulanan hastaların erkek yaşlarına göre dağılımı ve pozitif sonuçlanan gebelik sayıları.

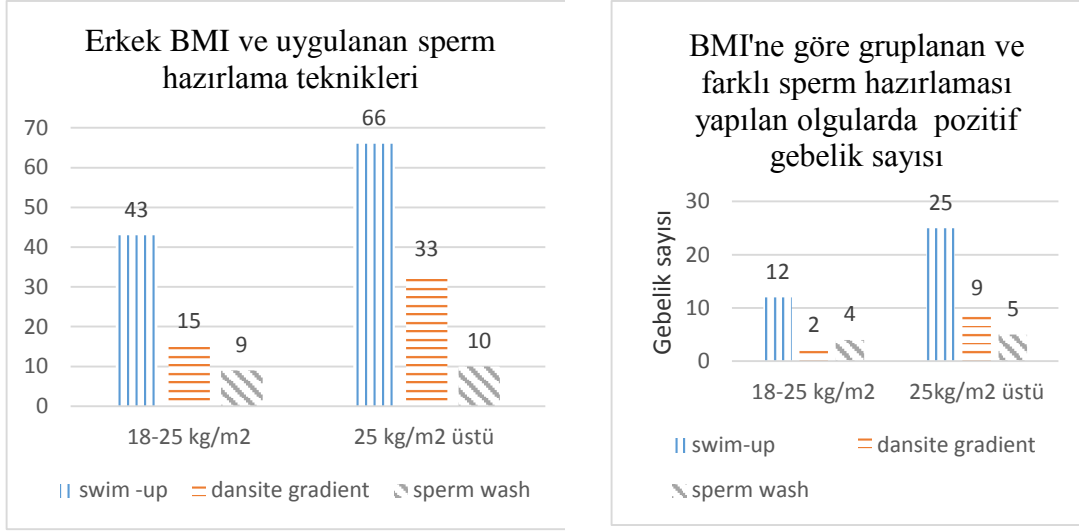
Swim-up tekniđi 20-30 yař grubunda %36,4, 31-35 yař grubunda %37,5, 35 yař ve üstü grupta %28,2 oranında bařarılı olmuřtur. Dansite gradient tekniđi 20-30 yař grubunda %10, 31-35 yař grubu %22,2, 35 yař ve üstü grupta %30 bařarılı olmuřtur. Sperm wash tekniđi 20-30 yař grubunda % 50, 31-35 yař grubunda %40, 35 ve üstü yař grubunda %66,7 bařarılı olmuřtur (řekil 4).



**řekil 4.** Swim-up, dansite gradient, sperm-wash tekniđi uygulanan hastaların erkek yařına gre pozitif sonuřlanan gebelik oranları.

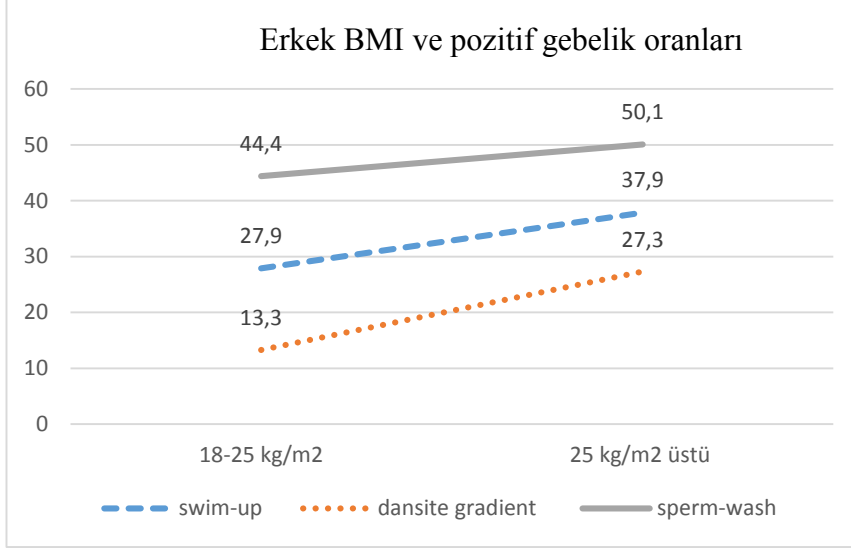
IVF uygulamalarında erkek yař gruplarında uygulanan sperm hazırlama yntemlerine bakıldıđında tm yař gruplarında en fazla gebelik oranı sperm-wash tekniđi ile elde edilmiřtir. IVF uygulamalarında erkek yařının, pozitif gebelik oranlarına etkisi incelendiđinde istatistiksel olarak iliřki grlmedi ( $p=0,940$ , One-Way Anova).

Sperm hazırlama teknikleri ve erkek BMI'nin pozitif gebelik zerine etkisi incelendi (řekil 5-6).



**Şekil 5.** BMI'ne göre gruplanan erkeklerde uygulanan 3 farklı sperm hazırlama yöntemine göre pozitif gebelik elde edilmiş olgu sayısı.

Erkek BMI ve sperm hazırlama teknikleri karşılaştırılmak istenildiğinde normal kilolu (18-25 kg/m<sup>2</sup>) ve 25 kg/m<sup>2</sup> ve üstü (fazla kilolu) olmak üzere iki grup oluşturuldu. Swim-up tekniği ile hazırlanan semen örneklerinde BMI 18-25 arasında olan grupta gebelik oranı %27,9 ve BMI 25 ve üstü olan grupta gebelik oranı %37,9 olarak bulundu. Dansite gradient yöntemi uygulanan ve BMI 18-25 arasında olan grupta gebelik oranı %13,3 ve BMI 25 ve üstü olan grupta gebelik oranı %27,3 olarak hesaplandı. Sperm-wash yöntemi uygulanan ve BMI 18-25 arasında olan grupta gebelik oranı %44,4, BMI 25 ve üstü olan grup gebelik oranı %50 bulundu (Şekil 6).



**Şekil 6.** Erkek BMI ve uygulanan swim-up, dansite gradient, sperm-wash tekniğiyle oluşan pozitif gebelik oranları.

Pozitif gebelik oranlarına bakıldığında sperm-wash yönteminin her iki BMI grubunda da diğer yöntemlere göre daha başarılı olduğu görülse de (Şekil 6), istatistiksel olarak anlamlı fark bulunmadı ( $p=0,131$ , One-way Anova) (Tablo 4).

Semen hacmi, toplam sperm sayısı, progresif hareketli sperm sayısı, sperm morfolojisi, erkek yaşı ve BMI'nin gebelik sonuçlarına etkilerini araştırmak için yapılan istatistiksel karşılaştırmalar Tablo 4'te gösterildi.

**Tablo 4.** Semen hacmi, toplam sperm sayısı, progresif hareketli sperm sayısı, sperm morfolojisi, erkek yaşı ve BMI'nin pozitif gebelik üzerine etkileri.

		K.T.	sd	K.O.	F	P
Erkek yaşı	Grup İçi	,143	1	,143	,006	,940
	Gruplar Arası	4431,806	174	25,470		
Hacim	Grup İçi	,116	1	,116	,118	,732
	Gruplar Arası	171,066	174	,983		
Sayı	Grup İçi	1311,456	1	1311,456	2,308	,131
	Gruplar Arası	98861,089	174	568,167		
Progresif hareketli	Grup İçi	3260,480	1	3260,480	5,013	,026
	Gruplar Arası	113165,741	174	650,378		
morfoloji	Grup İçi	12,442	1	12,442	7,745	,006
	Gruplar Arası	279,535	174	1,607		
bmi	Grup İçi	22,286	1	22,286	2,303	,131
	Gruplar Arası	1683,510	174	9,675		

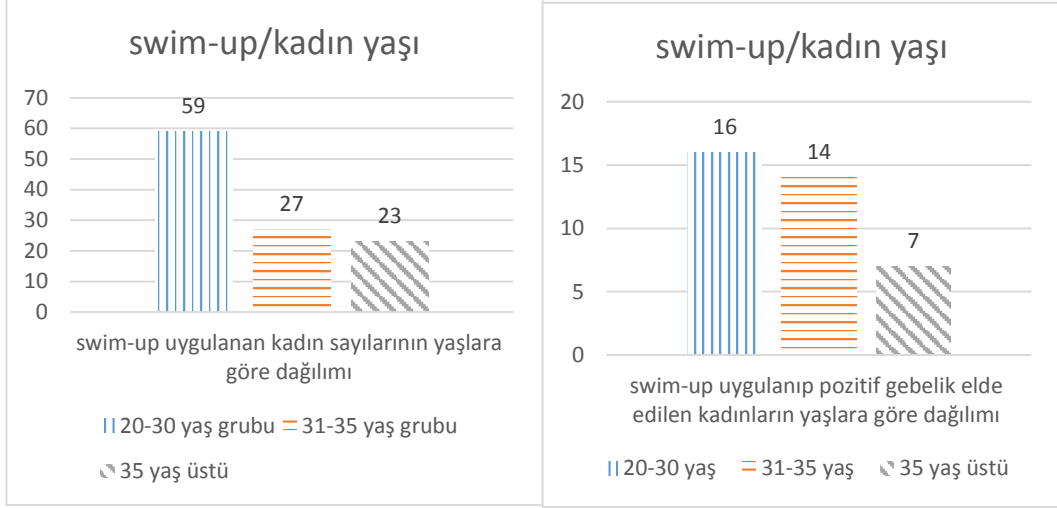
Yapılan istatistiksel karşılaştırmalarda semen hacmi, toplam sperm sayısı, erkek yaşı ve BMI'nin pozitif gebelik sayısı (IVF başarısına) üzerine anlamlı bir etkisinin olmadığı bulundu, yani gruplar arasında istatistiksel fark yoktu (One-way Anova,  $p>0,05$ ). Progresif hareketli sperm sayısının ve sperm morfolojisinin ise gebelik üzerine etkisi istatistiksel olarak anlamlı bulundu (One-way Anova,  $p<0,05$ ) (Tablo 4). Yani progresif hareketli sperm sayısı arttıkça ve sperm morfolojisi iyileştikçe gebelik sayısının arttığı söylenebilir.

IVF tedavisi uygulananlarda, kullanılan sperm hazırlama yöntemlerine göre bakıldığında kadın yaşının pozitif gebelik sayısı üzerine etkileri incelendi (Şekil 7-11). Bu değerlendirmede kadınlar yaşlarına göre 20-30, 31-35 ve 35 yaş üstü olarak 3 gruba ayrıldı (Tablo 5).

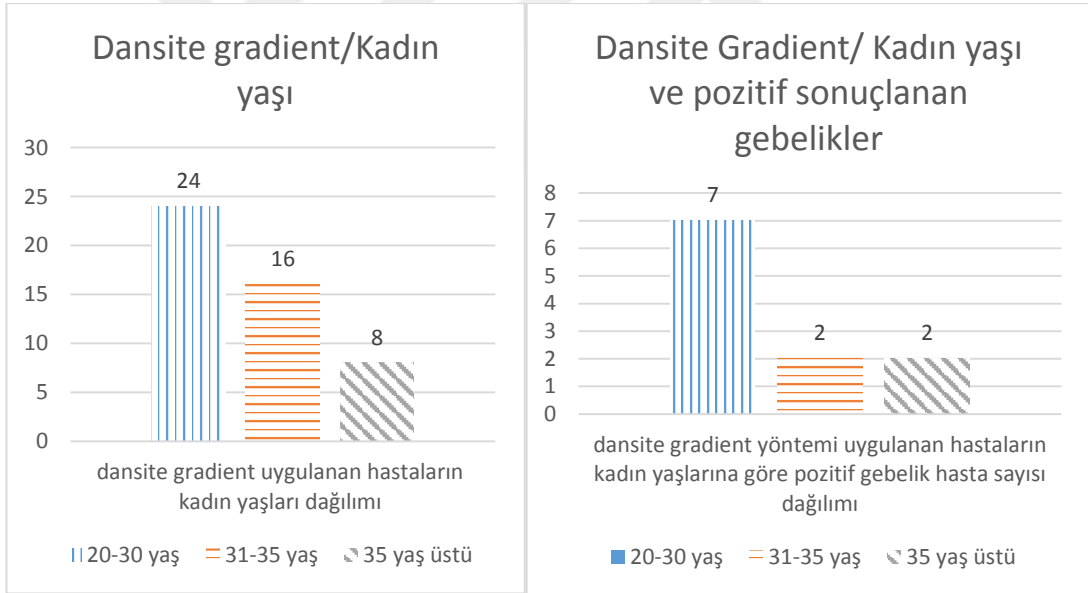


**Tablo 5.** Üç farklı sperm hazırlama yöntemi uygulanan olgularda kadın yaşı bakımından pozitif ve negatif gebelik sayıları

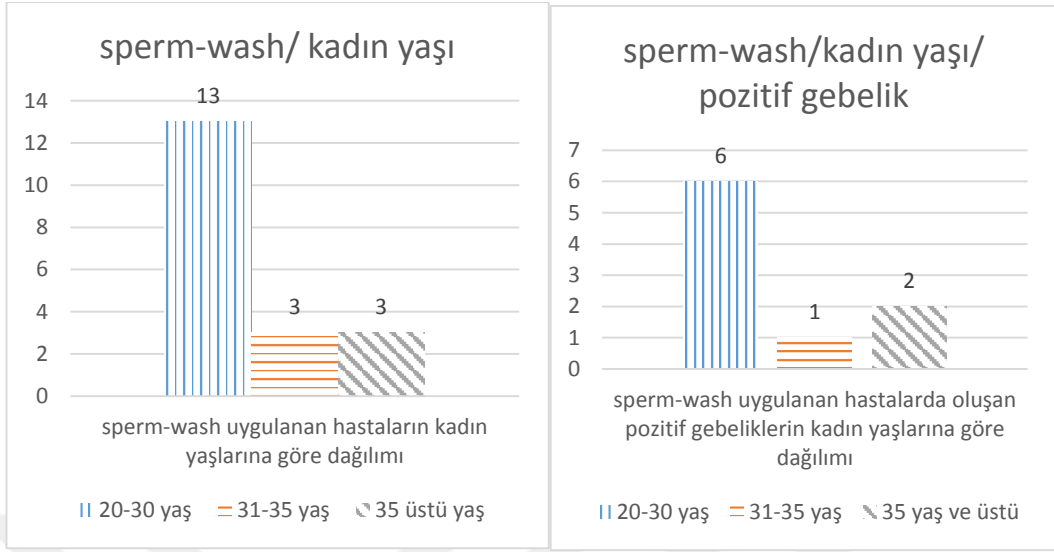
Sperm Hazırlama yöntemi	Kadın yaşı grupları	0: negatif gebelik 1: pozitif gebelik	Frequency	Percent	Valid Percent	Cumulative Percent	
1,0 (swim-up)	1,00 (20-30 yaş)	Valid	,0	43	72,9	72,9	
		1,0	16	27,1	27,1	100,0	
		Total	59	100,0	100,0		
	2,00(31-35 yaş)	Valid	,0	13	48,1	48,1	
		1,0	14	51,9	51,9	100,0	
		Total	27	100,0	100,0		
	3,00(35 yaş üstü)	Valid	,0	16	69,6	69,6	
		1,0	7	30,4	30,4	100,0	
		Total	23	100,0	100,0		
2,0 (dansite gradient)	1,00(20-30 yaş)	Valid	,0	17	70,8	70,8	
		1,0	7	29,2	29,2	100,0	
		Total	24	100,0	100,0		
	2,00(31-35 yaş)	Valid	,0	14	87,5	87,5	
		1,0	2	12,5	12,5	100,0	
		Total	16	100,0	100,0		
	3,00(35 yaş üstü)	Valid	,0	6	75,0	75,0	
		1,0	2	25,0	25,0	100,0	
		Total	8	100,0	100,0		
3,0 (sperm-wash)	1,00(20-30yaş)	Valid	,0	7	53,8	53,8	
		1,0	6	46,2	46,2	100,0	
		Total	13	100,0	100,0		
	2,00(31-35 yaş)	Valid	,0	2	66,7	66,7	
		1,0	1	33,3	33,3	100,0	
		Total	3	100,0	100,0		
	3,00(35 yaş üstü)	Valid	,0	1	33,3	33,3	
		—	1,0	2	66,7	66,7	100,0
		—	Total	3	100,0	100,0	



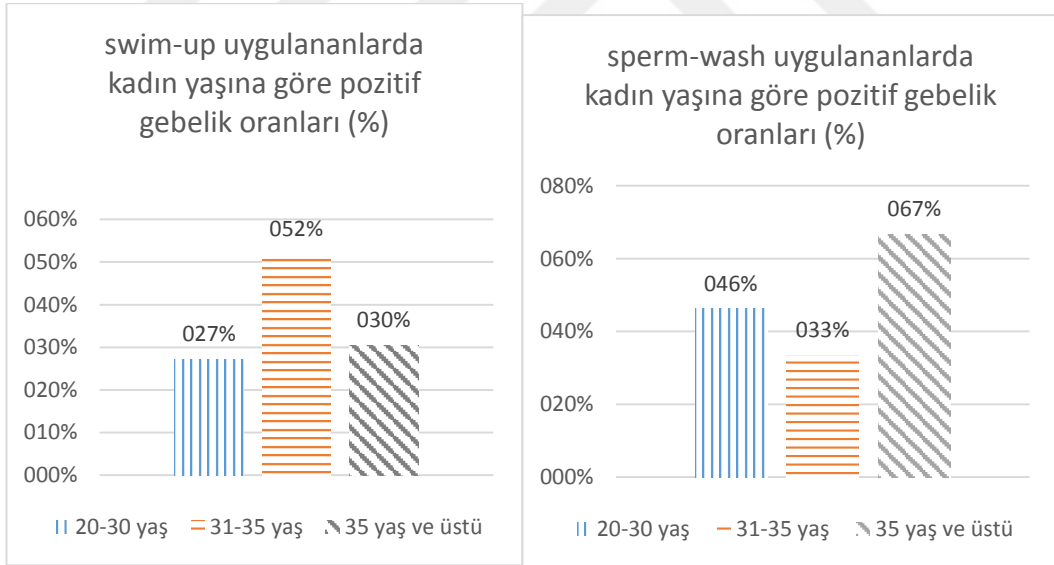
**Şekil 7.** Swim-up yöntemi uygulanan tedavilerde kadın yaşı dağılımı ve pozitif gebelik ile sonuçlanan olgu sayıları.



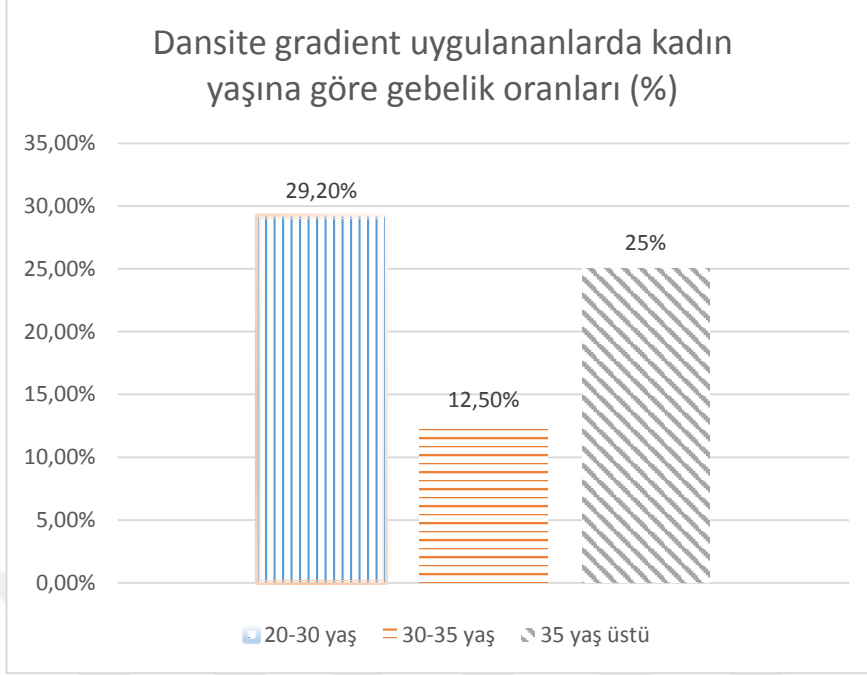
**Şekil 8.** Dansite gradient yöntemi uygulanan tedavilerde kadın yaşı dağılımı ve pozitif gebelik ile sonuçlanan olgu sayıları.



**Şekil 9.** Sperm-wash yöntemi uygulanan tedavilerde kadın yaşı dağılımı ve pozitif gebelik ile sonuçlanan olgu sayıları.



**Şekil 10.** Swim-up ve sperm-wash uygulananlarda oluşan pozitif gebelik oranlarının kadın yaşına göre dağılımı



**Şekil 11.** Dansite gradient uygulananlarda oluşan pozitif gebelik oranlarının kadın yaşına göre dağılımı

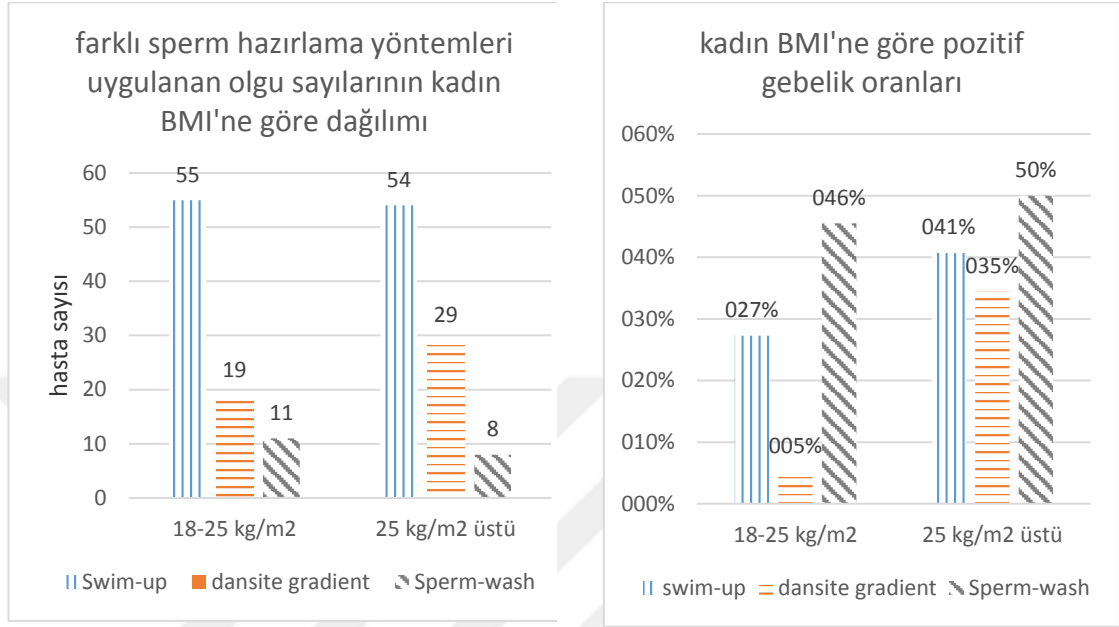
Kadın yaşı ve kadın BMI ile gebelik sayıları arasında istatistiksel düzeyde anlamlı bir ilişki bulunmasa da (Pearson korelasyon testi), p değeri 0,05'e oldukça yakın olduğundan, kadın yaşının gebelik sayıları üzerinde etkili bir faktör olduğu söylenebilir (Tablo 6).

**Tablo 6.** Kadın yaşı ve kadın BMI ile gebelik sayısı arasındaki korelasyon.

	kyaş	BMI	gebelik
kyaş	Pearson Correlation	1	,320**
	Sig. (2-tailed)		,000
	N	176	176
BMI	Pearson Correlation	,320**	1
	Sig. (2-tailed)	,000	,118
	N	176	176
gebelik	Pearson Correlation	,069	,118
	Sig. (2-tailed)	,365	,117
	N	176	176

\*\* . Correlation is significant at the 0.01 level (2-tailed).

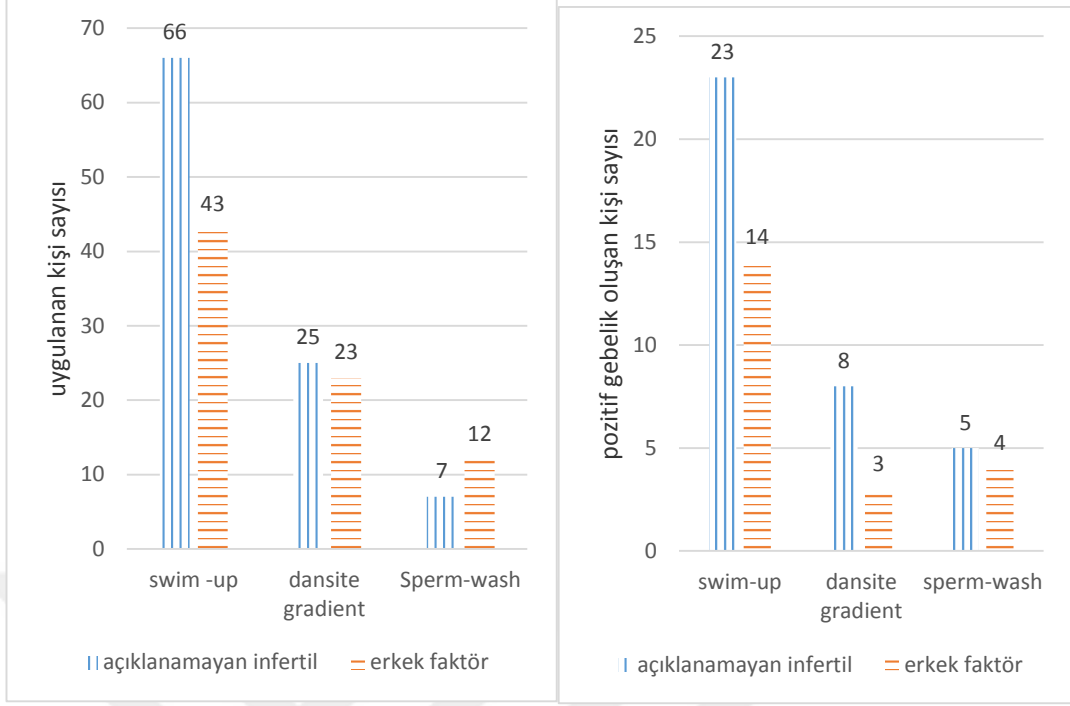
Üç farklı sperm hazırlama yöntemi uygulanan olgularda, kadın BMI'ne göre gruplama yapıldığında saptanan pozitif gebelik oranları Şekil 12'de gösterildi.



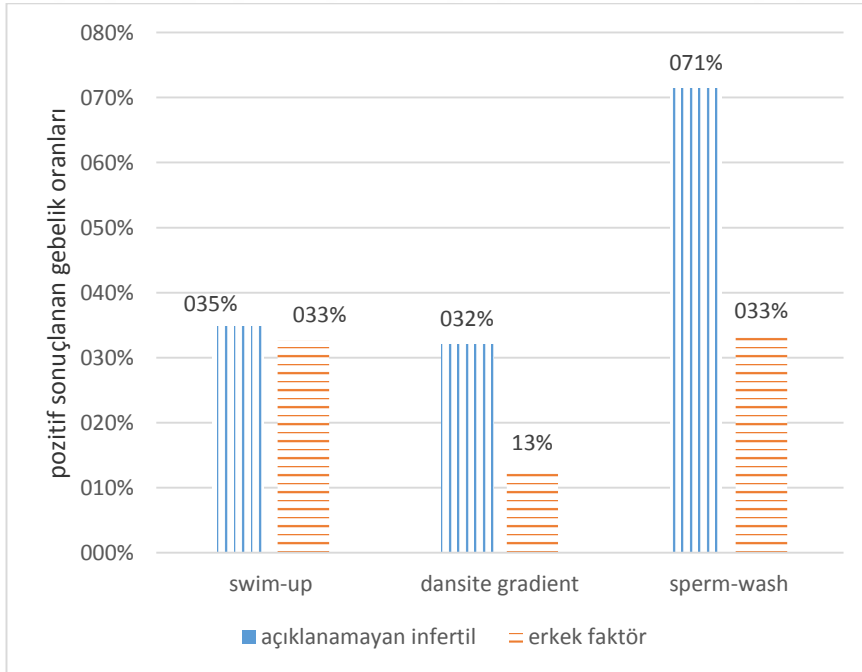
**Şekil 12.** Sperm hazırlama tekniklerinin kadın BMI'ine göre dağılımı ve oluşan pozitif gebelik sayıları

Pozitif gebelik oranlarına bakıldığında sperm-wash yönteminin her iki kadın BMI grubunda da diğer yöntemlere göre daha başarılı olduğu görülse de (Şekil 12), istatistiksel olarak anlamlı fark bulunmadı ( $p=0,118$ , Pearson korelasyon testi) (Tablo 6).

Bu çalışma, IVF endikasyonu olarak açıklanamayan (unexplained) infertil ve erkek (male) faktör olmak üzere iki farklı hasta grubu üzerinde yürütüldü. Sperm hazırlama yöntemlerinin bu iki grupta pozitif gebelik oranlarına etkisi araştırıldı ( Şekil 13, 14).



**Şekil 13.** Farklı sperm hazırlama yöntemleri uygulanan, açıklanamayan infertil ve erkek faktörü olan gruplarda pozitif gebelik sayıları.



**Şekil 14.** Farklı sperm hazırlama yöntemleri uygulanan, açıklanamayan infertil ve erkek faktörü olan gruplarda pozitif gebelik oranları.

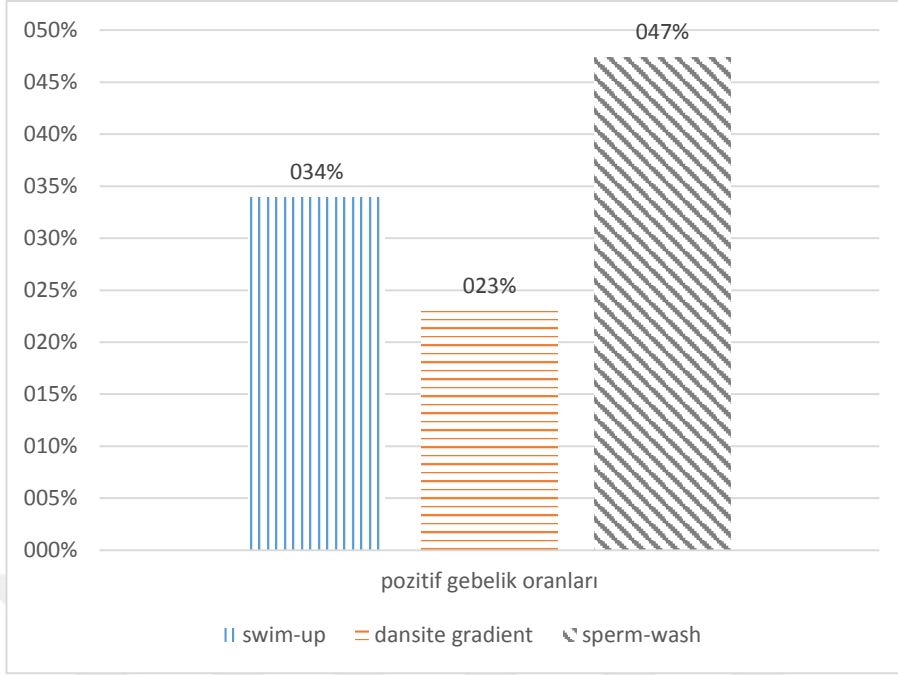
İki endikasyon grubu incelendiğinde, uygulanan sperm hazırlama yöntemlerinden sperm-wash'un açıklanamayan infertil grupta en yüksek gebelik oranı oluşturduğu saptandı (Şekil 14). Bunların istatistiksel olarak karşılaştırmaları yapıldı. Sperm hazırlama yöntemleri dikkate alınarak pozitif gebelik sayısı bakımından gruplar kıyaslandığında anlamlı bir istatistiksel fark bulunamadı ( $p=0,208$ , One-way Anova) (Tablo 7).

**Tablo 7.** Erkek faktör ve açıklanamayan infertilite gruplarında sperm hazırlama yöntemlerine göre pozitif gebelik sayılarının kıyaslanması.

Endikasyon1	K.T.	sd	K.O.	F	P	
male	Between Groups	,629	2	,314	1,603	,208
	Within Groups	14,717	75	,196		
	Total	15,346	77			
unexplain	Between Groups	,922	2	,461	2,004	,140
	Within Groups	21,853	95	,230		
	Total	22,776	97			

IVF uygulanan tüm olgularda, 3 farklı sperm hazırlama yönteminin elde edilmiş tüm pozitif gebelik oranları üzerindeki etkisi Şekil 15'te gösterildi.

IVF uygulanan bütün olgularda swim up yöntemi %33,94 oranında pozitif gebelikle, gradient yöntemi %22,92 oranında pozitif gebelikle, sperm wash yöntemi % 47,37 oranında pozitif gebelikle sonuçlandı. Yüzdeler dilime bakıldığında sperm-wash tekniği pozitif gebelik elde etmede daha başarılı görüldü (Şekil 15).



**Şekil 15.** IVF uygulanan tüm olgularda sperm hazırlama yöntemlerinin pozitif gebelik üzerine etkileri.

Uygulanan 3 farklı sperm hazırlama tekniği tedavinin pozitif veya negatif gebelik ile sonuçlanması açısından karşılaştırıldığında 3 sperm hazırlama tekniği arasında istatistiksel olarak anlamlı bir fark bulunmadı ( $p=0,135$ , One-way Anova) (Tablo 8).

**Tablo 8.** Üç farklı sperm hazırlama yöntemi uygulanan olgularda pozitif gebelik sayıları ve bu yöntemlerin istatistiksel karşılaştırması.

Sperm hazırlama	Mean	N	Std. Deviation	Skewness	Kurtosis
swim up	,3394	109	,47571	,688	-1,556
gradient	,2292	48	,42474	1,331	-,241
spermwash	,4737	19	,51299	,115	-1,235
Total	,3239	176	,46928	,759	-1,440

	Sum of Squares	Df	Mean Square	F	Sig.
Between Groups	,883	2	,442	2,029	,135
Within Groups	37,656	173	,218		
Total	38,540	175			

One-way Anova



## 5. TARTIŞMA

1 Ocak 2018 ve 28 Şubat 2019 tarihleri arasında Sakarya Üniversitesi Eğitim ve Araştırma Hastanesi (SÜEAH) Tüp Bebek Merkezine başvuran hastalarda retrospektif olarak gerçekleştirilen bu çalışmada, IVF tedavisi uygulanmış olan 176 infertilite olgusunun 57'sinde gebelik elde edildiği tespit edildi. Siklus başına gebelik oranı % 32,38 olarak hesaplandı. IVF denemelerindeki başarı oranlarını saptamak için 2009 yılında yapılan bir çalışmada, klinik gebelik oranları Amerika Birleşik Devletleri'nde % 43,4 olarak, Avrupa'da ise % 29,7 olarak açıklanmıştır (Gürsoy, 2009). Ülkemizde ise bu oran 2010 yılında yapılan bir çalışmada % 30 olarak hesaplanmıştır (Öztürk, 2005). Çalışmamızda saptanan gebelik oranı diğer çalışmalardaki oranlar ile uyumluluk göstermektedir.

Çalışmamızda gebelik oranları ile birlikte kadın yaşı değerlendirildiğinde, gebelik negatif ve pozitif sonuçlanan olgu sayıları ile kadın yaşı Pearson korelasyon testi ile kıyaslandığında istatistiksel bir ilişki görülmedi ( $p=0,069$ ). Ancak, yapılan literatür araştırmalarından kadın yaşının artması ile birlikte doğurganlığın azaldığı, menapoz başlangıcından yıllar önce düzenli menstrüel sikluslar devam etse dahi oosit kalitesinde ve sayısında azalmaların başladığı bilinmektedir. IVF sikluslarında ileri kadın yaşının gebelik oranları üzerine olumsuz etkisinin olduğunu bildiren çalışmalar mevcuttur (Committee on Gynecologic Practice of American College, 2008).

Canlı doğum ile sonuçlanan gebelik oranları, kadın yaşı 35'in altında olduğunda %44,9; kadın yaşı 35-37 arasında olduğunda %37,3; yaş 38-40 olduğunda %26,6; 41-42 yaş arasında %15,2 ve 43-44 yaş arasında ise %6,7 olarak bulunmuştur. IVF'de gebelik oranları IUI'dan yüksek olmakla birlikte yaş ilerledikçe başarı oranı azalır. Yapılan bir çalışmada, 41-49 yaş arasında IVF yapılan 313 hasta incelendiğinde, yaşlarına göre yedi gruba ayrılmış hastalardan 45 yaş ve üzerinde olanlarda hiç klinik

gebelik görülmemiş, 44 yaş ve üzerindeki hastalarda ise hiç canlı doğum görülmemiştir (Practice Committee of the American Society for Reproductive, 2006).

IVF başarısındaki azalma, yaş ile birlikte overlerin gonadotropinlere cevabında azalmaya ve embriyo implantasyon oranlarında azalmaya bağlanmıştır. 35-40 yaş arasındaki kadınlarda siklus başına canlı doğum %8-10 arasında ve 35 yaşın altındaki kadınlarda %17-22 arasında bulunmuştur (Ron-el, Ranziel, Strassburger, Schachter, Kastershein, Friedler, 2000).

Kadınlarda yaş ilerledikçe oosit sayısında azalma görülür. Azalan oosit sayısı IVF-ET başarı oranlarını düşürür. Yapılan çalışmalarda siklus başına toplanan oosit sayısının yaşla birlikte gebelik oranlarını düşürdüğü gözlenmiştir (Stolwijk, Zielhuis, Sauer, Hamilton, Paulson, 1997; Sunkara, Rittenberg, Raine-Fenning, Bhattacharya, Zamora, Coomarasamy,2011).

Yaptığımız çalışmada, gebelik-negatif ve -pozitif sonuçlanan olgularda kadın yaşı ve gebelik sayısı karşılaştırıldığında istatistiksel açıdan anlamlı bir fark görülmemiştir ( $p=0,069$ ). Fakat ilgi çekici şekilde, gebelik elde edilen hastaların yaş ortalaması, gebelik sonucu negatif olan hastalara oranla daha yüksek çıkmıştır. Yapılan çalışmalarda kadın yaşı ilerledikçe oosit sayısında azalma görülmektedir. Çalışma grubumuza total oosit sayısı 5 ve 5'in üzeri kadınlar dahil edildiği için kadın yaşı ve gebelik arasında istatistiksel olarak anlamlı fark görülmemiştir yorumu yapılabilir.

2001 yılında yapılan bir çalışmada, kadınlarda BMI'nin 27 kg/m<sup>2</sup>'nin üzerinde veya 17 kg/m<sup>2</sup>'nin altında olmasının infertilite riskini arttırdığı belirlenmiştir (Barbieri, 2001). Ovulatuvar nedenlerle infertilite tanısı verilmiş 597 infertil kadının yer aldığı bir çalışmada BMI 27,0 kg/m<sup>2</sup> üzerinde olan kadınlarda ovulatuvar infertilite görülme sıklığını; BMI 20-24,9 kg/m<sup>2</sup> olanlara oranla 3,1 kat daha fazla bulunmuştur (Grodstein, Goldman, Cramer, 1994; Barbieri, 2001).

2010-2016 yılları arasında yapılan bir çalışmada 686 hasta retrospektif değerlendirilmiştir. Hastalar BMI'ne göre 4 gruba (18,5-24,99 kg/m<sup>2</sup>, 25,99-29,99

kg/m<sup>2</sup>, 30-34,99 kg/m<sup>2</sup> obez sınıf 1, 35-39,99 kg/m<sup>2</sup> obez sınıf 2) ayrılmıştır. Sonuç olarak obez sınıf 2 hasta grubunda elde edilen gebelik oranı %47 iken devam eden gebelik oranı %37,6 oranında bulunmuş; sınıf 2 obezlerdeki abortus oranı diğer gruplarla kıyaslandığında istatistiksel anlamlı fark saptanmamıştır (Şahin, Ulus, 2017).

Bizim çalışmamızda IVF siklusuna katılan kadınların BMI'nin ortalaması, pozitif gebelik alınan kadınlarda 26,34, negatif gebelik ile sonuçlanan kadınlarda 25,59 bulundu. Kadın BMI'i ve gebelik arasındaki ilişkiye bakıldığında istatistiksel olarak anlamlı fark bulunmamıştır (p=0,118).

Literatür bilgileri erkek obezitesinin, üreme sağlığı üzerine olumsuz etkilerinin olduğunu göstermektedir. Diyet ve kilo kaybının hormon seviyelerini arttırdığı gözlenmiştir. Kilo kaybı, testosteronda artış, inhibe B, östrojen, epigenetik değişiklikler spermde iyileşmeyi teşvik eder. Ayrıca normal erkek BMI testislerin termoregülasyonundaki değişimleri içeren infertilite mekanizmaları, değişen uyku apnesi, gece LH darbeleri, kronik hipoksi, erektil işlev bozukluğu ve diyabet görülme riskini azaltır (El Salam, 2018).

Erkek BMI artması ile doğurganlık arasında negatif korelasyon bulunmaktadır. Obezite ile spermatogenezin moleküler düzeyde etkilendiği gözlenmektedir. Yapılan çalışmalarda, obezite ile semen profillerinde parametrelerin değiştiği; oligospermi, azospermi, sperm morfolojisi ve DNA fragmantasyonunda artış olduğu gösterilmiştir (Ramaraju GA, Teppala S, Prathigudupu K, 2018).Yapılan başka bir çalışmada BMI'deki artış ile oligospermi arasında pozitif bir korelasyon gözlenmiştir. (Ramaraju GA, 2018)

Yüksek BMI'nin çiftlerin her ikisinde de üremeye olumsuz etkiler yaptığı literatür bilgilerinde pekiştirilmiştir. Hipotalamus-hipofiz-gonadal eksenin değişmesi nedeniyle kadın ve erkekte zayıf gametogenez ve başarısız IVF sonuçlarına neden olmaktadır. Ancak bu konuda yapılan çalışmalar heterojen bir yapıya sahiptir. Daha ileri standart kullanılan insan modelleri ile yapılacak çalışmalar infertilite ve BMI

arasında nedensel bir ilişki belirlemede yardımcı olacaktır (Glenna, Harrisa and Lindheim, 2019).

Yardımcı üreme tekniklerinin uygulanması ile infertilite tedavisinde devrim olmuştur. İnfertilite nedeniyle değerlendirilen çiftlerin %30-40'ından erkek eş sorumludur. Erkek infertilitesi değerlendirilirken, infertilite nedenlerini belirlemede semen analizi oldukça önemlidir. YÜT ile tedavi düzenlenen hastalarda spermler kullanılmadan önce hazırlanması amacıyla değişik sperm hazırlama yöntemleri geliştirilmiştir (Ainsworth, Nixon, 2005).

Sperm yıkama işlemlerindeki temel amaç semen içerisindeki sperm dışı hücreleri, immotil, kötü morfolojiye sahip, fertilizasyon kapasitesi az olan spermlerin ayrıştırılmasıdır. Sperm yıkama teknikleri klinikte IUI veya IVF/ICSI öncesi sperm hazırlama amacıyla kullanılmaktadır. Bu amaçla yıllar içerisinde birçok sperm hazırlama yöntemi denenmiştir. İdeal sperm hazırlama yöntemi sperme en az zarar veren ve yüksek sayıda fonksiyonel sperm elde etme olanağı sağlayan yöntemler olmalıdır. Androloji laboratuvarlarında, kullanılacak spermlerin ayrıştırılması için pek çok yıkama yöntemi tasarlanmıştır. Kullanılan yöntem, spermle fertilizasyon aşamaları, implantasyon ve ileri yaşam evreleri gibi bir çok önemli olayda rol oynar (Ainsworth, Nixon, 2005; Barroso, Valdespin, Vega, Kershenovich, Avila., Avendano, Oehninger, 2009).

Sperm hazırlama yöntemlerini geliştirmek ve hangisinin en ideal olduğunu belirlemek için birçok çalışma yapılmıştır. Sperm hazırlamada klasik yöntemler kullanıldığı gibi, geliştirilmiş ve hala üzerinde çalışmalar yapılan yöntemler de mevcuttur. Rutin sperm hazırlama teknikleri arasında dansite gradient ve swim-up tekniği yardımcı üreme tekniklerinde kullanılan yöntemlerdir. Bu yöntemlerle sperm ayrıştırması sedimantasyon ve migrasyon temeline dayanarak spermin motilite ve morfoloji özelliklerine göre seçim yapılmaktadır. Spermin DNA yapısı bütünlüğü, membran maturasyonu, apoptotik özellikleri, ultra yapısı gibi özellikler bu yöntemler ile tespit edilemez (Tüfekçi, Başar, 2014).

Sperm DNA bütünlüğünün değerlendirilmesi için yapılan bir çalışmada, hareketli spermin swim-up veya dansite gradient yoluyla ayrıştırılması ile elde edilen sperm, anilin mavisi ve acridine orange ile boyanarak değerlendirildiğinde nükleer kromatin olgunluğunun bu yöntemler ile arttığı gözlenmiştir (Repalle, Chittawar, Bhandari, Joshi, Paranjape, Joshi, 2013).

Yapılan çalışmalarda yıkama sonrası hem oda ısısında hem de 37°C'de kromatin bütünlüğü değerleri ön yıkama ile karşılaştırıldığında, yıkama sonrası numunelerde yüksek kromatin bütünlüğü gözlenmiştir. Bu nedenle, sperm yıkama prosedürlerinin ölü spermleri ve döküntüleri elimine ederek sperm kromatin bütünlüğünü arttırdığı tespit edilmiştir ( Repalle et. al. 2013).

Kim ve arkadaşları tarafından yapılan, 2014-2017 yılları arasını kapsayan bir çalışmada 53 siklus IVF/ICSI protokolleri incelenmiştir. Çalışmaya alınan kadınların tümü 4-14 arasında olgun oosit alınan kişilerden seçilmiş ve tüm sikluslarda en az bir adet döllenmiş oosit elde edilmiştir. Oosit toplama gününde semen örneği alınıp, sperm DNA fragmentasyon seviyeleri sperm kromatin dispersiyon testi (Halosperm testi) ile ölçülmüştür. Döllenmeden sonraki 3. günde embriyo morfolojik olarak değerlendirilmiştir. Yapılan çalışmada erkeğin yaşı ile DNA fragmentasyon seviyeleri arasında pozitif doğrusal korelasyon, sperm motilitesi ile negatif doğrusal korelasyon görülmüştür. Yüksek DNA fragmentasyon seviyelerinin, düşük kalitede 3.gün embriyo oluşumuna neden olduğu gözlenmiştir. Çalışma sonucunda yüksek DNA fragmentasyonunun IVF/ICSI döngülerinde embriyo kalitesi üzerine olumsuz etkisi olduğu gözlenmiştir (Kim SM, Kim SK, Jee BC, Kim SH, 2019).

Yapılan bir başka çalışmada sperm hazırlama teknikleri ile ilişkili olarak, spesifik olmayan bakteri türlerinin insan semeninden azaltılması araştırıldığında, swim-up ve dansite gradient yönteminin her ikisinde de semendeki toplam bakteri temizliği sağlanamamıştır. Streptococcus türüne sahip örneklerde, grup D Streptococci hariç, her iki yöntemde de bakterilerde belirgin bir azalma olduğu, ancak tam temizleme sağlanmadığı bildirilmiştir. Grup D Streptococcus türlerine sahip örneklerde, swim-up

yöntemi ile, dansite gradient yöntemine kıyasla bakterilerde önemli ölçüde azalma sağlanmıştır. Staphylococcus aureus'lu örneklerde, dansite gradient yönteminin bakterileri önemli ölçüde azalttığı, oysa swim-up yönteminin tüm örneklerden bakterileri temizlediği gösterilmiştir. Koagülaz negatif Staphylococcus türüne sahip örneklerde, her iki yöntemde de bakterilerin belirgin şekilde azaldığı görülmüştür, ancak tam temizleme sağlanamamıştır. Her iki yöntem de spesifik olmayan bakteri türlerini belirgin şekilde temizlemiş olsa da, bazı preparat hazırlama örneklerinde bakteri bulunmuştur. Bu durum ise IUI ardından pelvik enfeksiyon riskini taşıyabilir. Sperm hazırlama teknikleri ile hazırlanmış spermle IUI sonrası pelvik enfeksiyon insidansı düşüktür. IVF sonuçları da seminal sıvıdaki bakteri varlığından olumsuz etkilenir. Seminal mikroorganizmalar oosit dejenerasyonuna, suboptimal dölleme oranlarına ve IVF'i takiben embriyonik gelişimde bozulmaya neden olabilir (Abeyundara, Dissanayake, Wijesinghe, Perera, Nishad, 2013).

Yayla ve ark. yaptıkları çalışmada, Percoll dansite gradient yönteminin toksik etkileri olduğunu belirterek kullanmamışlardır. Sükroz dansite gradientinin, swim-up ve Ficoll temelli yöntemle kıyasla olgunlaşmamış ve morfolojik olarak anormal sperm türlerinin ayrılmasında etkili olmadığını gözlemlemişler ve Ficoll method 400 yönteminin, sperm hazırlama tekniklerinde kullanılmasını önermişlerdir. Sonuçlar, dayanıklı, hareketsiz, morfolojik olarak anormal spermelerin normal olanlardan etkili bir şekilde ayrıldığını ve iyi bir sperm fraksiyonu kalitesi verdiğini göstermektedir (Yayla, Rishika, Almira, Kanthi, 2016).

Sperm hazırlama tekniklerinin (swim-up, density gradient) IUI başarısı üzerine etkinliğinin karşılaştırılması için yapılan çalışmada, çalışma grubu, düşük doz gonadotropin protokolü ile over stimülasyonu yapılan homojen bir grup hastadan oluşturulmuştur. Çalışmaya katılan 223 hastanın çoğu (%91) açıklanamayan subfertiliteye sahip ve bir kısmı da (%32) hafif erkek faktör subfertilitesi olarak tanımlanmıştır. 112 çifte swim up tekniği, 111 çifte ise dansite gradient tekniği ile semen hazırlığı yapılmış olup, açıklanamayan subfertil grupta swim-up tekniğine kıyasla gradyan tekniğinin daha etkili olduğu açıkça gözlenmiştir. Hafif erkek faktör olan çalışma grubunda ise kullanılan iki sperm hazırlama tekniği arasında önemli

ölçüde farklılık bulunmamıştır (Karamahmutoglu, Erdem, Erdem, Mutlu, Bozkurt, Oktem, Ercan, Gumus, 2014).

Çalışmamızda IVF uygulanan açıklanamayan infertil grupta, sperm-wash tekniği uygulanan olgularda gebelik oranı %71,43 bulundu ve bu yöntemin diğer semen hazırlama tekniklerine göre daha etkin olduğu görüldü. Bu veri, literatür bilgisinden farklılık göstermektedir. Daha önce yapılan çalışmalarda swim-up ve dansite gradient tekniği ile semen hazırlığı yapılmış sikluslarda daha çok sayıda gebelik elde edilmişken, bizim çalışmamızda diğerlerinden farklı olarak sperm-wash tekniği ile daha başarılı sonuçlar alındığı saptanmıştır.

IUI için hazırlanan swim-up ve gradyan tekniklerini maliyet etkinliği ve klinik gebelik oranları açısından karşılaştıran bir çalışmada, gradyan tekniğinin swim-up fiyatının iki katına mal olduğu, buna karşın klinik gebelik oranının swim-up grubunda % 28,2, gradyan grubunda ise % 8,3 olduğu gösterilmiştir. Yani daha az maliyetle daha yüksek gebelik oranları elde edilmiştir (Posada, Azuero, Arango, Raigosa, Cano, Perez, 2005).

Spermde DNA hasarının varlığı dölleme, implantasyon gibi olaylarla negatif ilişkilidir. Dansite gradient ve swim-up tekniğinin belirgin bir şekilde daha düşük sperm deformitesi ve DNA fragmantasyon indeksi verdiği gösterilmiştir. Dansite gradient tekniğinin, normal morfolojiye ve bütün DNA'ya sahip spermlerin seçiminde diğer yöntemlere göre daha etkili olduğu bildirilmiştir (Xue, Wang, Shi, Zhang, Zhao, Shi, Guo, Qin, 2014).

IVF sırasında minimal DNA hasarı olan spermi elde etmek için uygulanacak en uygun sperm hazırlama tekniğini araştırmak için yapılan bir çalışmada, araştırmacılar dört sperm hazırlama tekniğini karşılaştırmıştır. Karşılaştırılan bu teknikler direkt swim-up, pellet swim-up, dansite gradient ve dansite gradient ardından swim-up'tır. Çalışmaya sadece minimum 2 ml hacime, 10 milyon/ml sperm konsantrasyonuna ve minimum % 35 motiliteye sahip numuneler alınmıştır. Yapılan testler sonrasında DNA fragmantasyonu ile sperm popülasyonunun azaldığı sonucu bulunmuştur. Kullanılan

yöntemlerden sadece iki tanesi, pellet swim-up ve dansite gradient ardından swim-up tekniği, ile en iyi sonuçlar elde edilmiştir (Volpes, Sammartona, Rizzari, Gullo, Marino, Allegra, 2016).

Swim-up ve gradient yöntemlerinin DNA fragmentasyonuna etkisinin araştırıldığı bir başka çalışma da 34 açıklanamayan infertil ve 31 male faktör içeren hastada prospektif araştırma yapılmıştır. Her iki yöntemle de hazırlandığında DNA fragmentasyon oranında anlamlı bir düşüş görülmüştür (Oğuz, Güler, Erdem, Mutlu, Gümürlü, Öktem, Bozkurt, Erdem, 2018).

İki yöntem motil ve normal morfolojiye sahip spermleri ayırma açısından karşılaştırıldığında, dansite gradient yöntemi bazı çalışmalarda daha etkili bulunmuştur. Erkek faktörüne bağlı infertilitesi olan 62 infertil olgu ile yapılan bir çalışmada total ve progresif motilite, canlı sperm sayısı açısından dansite gradient yöntemi daha başarılı bulunmuştur (Ricci, Perticarari, Boscolo, Montico, Guaschino, Presani, 2009).

Çalışmamızda erkek faktör tanısıyla 78 olgu, açıklanamayan infertilite tanısıyla 97 olgu olmak üzere toplam 176 olgu bulunmaktadır. Hasta grupları seçilirken oosit sayısı 5 ve 5'in üstü olan hastalar incelemeye alınmıştır. Tüm olgulara bakıldığında swim-up yöntemi ile %33,94 oranında, dansite gradient yöntemi ile %22,92 oranında, sperm-wash yöntemi ile %47,37 oranında gebelik elde edilmiştir. Ancak, çalışmamızda 3 farklı sperm hazırlama tekniğinin uygulandığı gruplardaki hasta sayıları eşit olmadığı için sperm-wash tekniğinin IVF başarısı daha yüksektir yorumu yapılamaz. Skewness ve kurtosis değerlerine göre verilerimiz karşılaştırıldığında normal dağılımda olduğu görülmektedir. Swim-up, dansite gradient ve sperm-wash istatistiksel olarak karşılaştırıldığında anlamlı bir fark görülmemiştir ( $p=0,135$ ).

Çalışmamızda erkek faktörüne bağlı infertil olan çiftlerde gebelik oranları, sperm hazırlama tekniklerine göre değerlendirildiğinde, swim-up ile %32,56, dansite gradient ile %13,04 ve sperm-wash ile %33,33 oranında gebelik gerçekleştiği saptanmıştır. Ancak gruplardaki hasta sayıları eşit olmadığından, sperm-wash tekniği erkek faktöründe daha başarılıdır demek mümkün olmamaktadır.



Bizim çalışmamızda açıklanamayan infertilite olgularının gebelik oranları ve sperm hazırlama teknikleri değerlendirildiğinde ise, swim-up ile % 34,56, dansite gradient ile %32 ve sperm-wash ile %71,43 oranında gebelik elde edildiği gözlenmiştir. Açıklanamayan infertil olguları değerlendirdiğimizde hasta sayıları eşit olmadığı için en başarılı yöntem sperm-wash tekniğidir yorumu yapamayız.

## SONUÇ

Sperm hazırlanması sırasında kullanılan yöntemler, sperm hücrelerinde bozulmayı en aza indiren prosedürleri içermelidir. Genellikle bu prosedürler sırasında sperm manipülasyonu ve santrifüjleme yapılmaktadır. Tüp bebek tedavisinde özellikle sperm sayısı bir milyondan daha az numunelerde geçerli bir alternatif yöntem olarak sperm-wash tekniği de kullanılmaktadır. Sperm hazırlama teknikleri bir çok basamaktan oluşur. Bu işlem basamaklarının sayısı ne kadar az olursa, IVF tedavi ile elde edilen euploid embriyo sayısının da o kadar fazla olacağı düşünülmektedir. Bu durumda sperm hazırlama yöntemi, direkt olarak tedavi başarısını arttırabilecek bir sonuç ortaya koyabilir. Bu düşüncenin geçerliliğini ortaya koyabilmek için çok sayıda kontrollü ve randomize çalışma sonuçlarının değerlendirilmesi gerekmektedir.

Sperm hazırlama yöntemlerinin, laboratuvarında kolaylıkla yapılabilir olması gerekir. Çalışılması pratik olan ve uzun zaman gerektirmeyen yöntemler tercih edilmelidir. Zor ve çok basamaklı işlemler, hataları da yanında getirebilir. Sperm hazırlama tekniği, IVF başarısını etkileyen önemli faktörlerden biridir.

Sperm hazırlama yöntemlerinden hangisinin kullanılacağına, toplam sperm sayısı ve sperm hareketi belirlendikten sonra karar verilmelidir. Belirlenen sayı ve harekete göre en uygun teknik kullanılmalıdır. Bununla beraber, IVF başarısını değerlendirirken anne-baba adaylarının yaşı, fiziksel durumu (BMI, vb.) ve daha birçok özelliğin de etkili olabileceğini unutmamalıyız.

Çalışmamızda incelenen hasta profilleri çok deęişkenlik gösterdiği ve uygulanan sperm hazırlama yöntemlerinin sayıları eşit olmadığı için kesin veriler elde edilmemiştir. Çalışma grubu daha spesifik, aynı profilde hasta gruplarından oluşturularak eşit sayıda hastalara aynı sperm hazırlama yöntemi uygulanarak elde edilen gebelik sonuçları kıyaslanırsa daha ileri düzeyde bir çalışma olacağına ve bu konuya katkı sağlayacağına inanmaktayız.



## KAYNAKLAR

- Abeyundara PK, Dissanayake DMAB, Wijesinghe PS, Perera RRDP, Nishad AAN. Efficacy of two sperm preparation techniques in reducing non-specific bacterial species from human semen. *J Hum Reprod Sci.* 2013 Apr-Jun; 6(2): 152–157.
- Ainsworth C, Nixon B, Aitken RJ. Development of novel electroforetic system for the isolation of human spermatozoa. *Hum. Reprod.* 2005, Aug 20(8):2261-70
- Alvarez C, Castilla JA, Martinez L, Ramirez JP, Vergara F, Gaforio JJ. Biological variation of seminal parameters in healthy subjects. *Hum Reprod* 2003;18:2082-8
- Anwar A, Moussa MD.2002. In vitro maturation of oocytes. *OBGYN.net.*
- Barbieri RL. The initial fertility consultation: recommendations concerning cigarette smoking, body mass index, and alcohol and caffeine consumption. *American journal of obstetrics and gynecology*, 2001. 185(5): p. 1168-1173)
- Barroso G, Valdespin C, Vega E, Kershenovich R, Avila R, Avendano C, Oehninger S. Developmental sperm contributions: fertilization and beyond. *Fertil Steril.* 2009, Sep;92(3):835-48
- Bayer SR, Alper MM, Penzias AS. (2008) *Boston IVF İnfertilite El Kitabı.* (2.Baskı) (Çev. Işık Ahmet Zeki, Vicdan Kubilay) İstanbul: Nobel Tıp Kitapevi.
- Bjorndahl L, Kvist U. Sequence of ejaculation affects the spermatozoon as a carrier and its message. *Reprod Biomed Online* 2003;7:440-8.
- Burrows PJ, Schepterman CG, Lipshultz LI. (2002). *Comprehensive office evaluation in the newmillennium.* *Urol Clin North Am*, 29:873-894

Cooper TG, Keck C, Oberdieck U, Nieschlag E. Effects of multiple ejaculations after extended periods of sexual abstinence on total, motile and normal sperm numbers, as well as accessory gland secretions, from healthy normal and oligozoospermic men. Hum Reprod 1993;8:1251-8.

Committee on Gynecologic Practice of American College of, O., Gynecologists, and M. Practice Committee of American Society for Reproductive, Age-related fertility decline: a committee opinion. Fertil Steril 2008; 90(5 Suppl): 154-5

Çetinkaya MB. Ondokuz Mayıs Tıp Fakültesi Kadın Hastalıkları ve Doğum Anabilim Dalı. 25. Avrupa Jinekoloji ve Obstetrik Kongresi & 15. Ulusal Jinekoloji ve Obstetrik Kongresi, 17-21.05.2017, Antalya

Çiçek M, Mollamahmutoglu L. (2009) Yardımcı üreme teknikleri. Palme yayıncılık, s.1-151,283-322

Çolgar U.(2006) Reprodüktif Endokrinoloji ve İnfertilite. İstanbul medikal yayıncılık.1-283.

Danacı M. Benign Prostat Hiperplazisi. Türk radyoloji derneği. Trd Sem 2017; 5: 482-90

de Krester DM,Meinhart A, Meehan T, Phillips DJ, O'Bryan MK, Loveland KA. (2000). The roles of inhibin and related peptides in gonadal function. Mol Cell Endocrinol, 161:43-46.

Delilbaşı L. (2008). İn Vitro Fertilizasyon (IVF) Laboratuvar Yöntemleri. Veri Medikal Yayıncılık, Ankara

Doğantekin E ve Özcan S. Çevresel etkenler ve spermatogenez. Androloji Bülteni 2016; 18(66): 183–187

Duraker R, Demir B, Dilbaz B, Akkurt Ö, Koçak M, Taşçı Y, Göktolga Ü. Tubal faktör tanısında histerosalpingografi sonuçlarının laparoskopi sonuçları ile karşılaştırılması. Türk Jinekoloji ve Obstetrik Derneği Dergisi, (J Turk Soc Obstet Gynecol), 2011; Cilt: 8 Sayı: 1 Sayfa: 40- 3

- Erdemir F, Fırat F, Gençten Y. Sperm Morfolojisinin Değerlendirilmesi ve Klinik Önemi. Turk Urol Sem 2011; 2: 11-7
- El Salam MAA. Obesity, an enemy of male fertility: a mini review. Oman Med J 2018; 33:3-6.
- Eşrefoğlu M. (2016) Özel histoloji. İstanbul tıp kitabevi, s.289-352
- Fıçıcıoğlu C, Özcan P. Birinci Basamak Ovülasyon İndüksiyonu: Oral Ajanlar. doi:10.24074/tjrms.2016-54245
- Fritz MA, Speroff LÇE, Günalp S. (2014) Klinik jinekolojik endokrinoloji ve infertilite. güneş tıp kitabevleri.8.baskı,1221-1382.
- Franke D.R. and Oehninger S. Asian J Androl. 2012 Jan; 14(1): 6-13. Semen analysis and sperm function testing.
- Gardner DK, Weissman A, Howles CM, Shoham Z. (2010)Yardımla üreme teknikleri temel kitabı.nobel tıp kitabevleri.65-92,625-638,
- Gartner LP, Hiatt JL. (2007). Color Textbook of Histology.‘‘3nded.’’ WB. Saunders Company, Philadelphia.
- Glenna T. Harris A.L and Lindheim S.R. Impact of obesity on male and female reproductive outcomes. 2019 Current Opinion in Obstetrics and Gynecology: April 22, 2019 - Volume Publish Ahead of Print - Issue - p doi:10.1097/GCO.0000000000000549.
- Grodstein F, Goldman MB, Cramer DW. Body mass index and ovulatory infertility. Epidemiology, 1994: p. 247-250. 17.
- Gürsoy Ş. Düzenli Spor Yapan Öğrenci Gruplarında Egzersizin Total antioksidan Kapasite ve Serum Lipit Profilleri Üzerine Etkisi. Doktora Tezi. Malatya: İnönü Üniversitesi, 2008.
- Günalp S, Aktan E, Yücel A. 2002 WHO laboratuvar el kitabı: insan semeni ve sperm servikal mukus etkileşimi değerlendirilmesi. Ankara: Tıp Teknik Yayınevi, 4. baskı, sf 6-7,60-64.

- Gökçe A. Dünya Sağlık Örgütü Kriterlerine Göre Standart Semen Analizi, Turk Urol Sem 2011; 2: 1-7
- Hassa H. (2003) İnfertil Olgularda Klinik Yaklaşım ve IVF Laboratuvar Uygulamaları. Eskişehir, Osmangazi Üniversitesi Yayınları(100-230).
- Ingerslev HJ, Hojgaard A, Hindkjaer J, Kesmodel U. A randomized study comparing IVF in the unstimulated cycle with IVF following clomiphene citrate. Hum Reprod 2001; 16: 696.
- Karamahmutoglu H, Erdem A, Erdem M, Mutlu M.F, Bozkurt N, Oktem M, Ercan D.D, Gümüş S. The gradient technique improves success rates in intrauterine insemination cycles of unexplained subfertile couples when compared to swim-up technique; a prospective randomized study. J Assist Reprod Genet (2014) 31:1139–1145
- Kierszenbaum AL. (2006) Histoloji ve Hücre Biyolojisi-Patolojiye Giriş, çeviri editörü: R.Demir, Palme yayıncılık, s.532-605
- Kim SM, Kim SK, Jee BC, Kim SH. Effect of Sperm DNA Fragmentation on Embryo Quality in Normal Responder Women in In Vitro Fertilization and Intracytoplasmic Sperm Injection. Yonsei Med J. 2019 May;60(5):461-466. doi: 10.3349/ymj.2019.60.5.461.
- Kişnişçi HA, Gökşin E, Durukan T, Üstay K, Ayhan A, Gürkan T ve ark. Temel Kadın Hastalıkları ve Doğum Bilgisi, Ankara, Güneş Kitabevi, 1996.
- Mortimer D. Sperm recovery techniques to maximize fertilizing capacity. Reprod Fertil Def. 1994; 6:25-31.
- Moore KL, Persaud TVN. and Torchia MG. (2016) klinik yönleriyle insan embriyolojisi. Nobel tıp kitabevi.
- Natali I. Sperm preparation techniques for artificial insemination - comparison of sperm washing, swim-up, and density gradient centrifugation methods, artificial insemination in farm animals, Dr. Milad Manafi (Ed.), <http://www.intechopen.com/books/artificialinsemination-in-farm> –

animals / sperm – preparation -techniques-for- artificial - insemination-  
comparison- of spermwashing- swimup-and-den. 2011.

Negri L, Patrizio P, Albani E, Morengi E, Benaglia R, Desgro M, Setti PEL. ICSI outcome is significantly better with testicular spermatozoa in patients with necrozoospermia: a retrospective study. *Gynecol Endocrinol* 2014;30:48–52.

Palermo GD, Neill CLO, Chow S, Cheung S, Parrella A, Pereira N, and Rosenwaks Z. Intracytoplasmic sperm injection: state of the art in humans. *Reproduction*. 2017 Dec; 154(6): F93–F110

Rowe PJ, Comhaire FH, Hargreave TB, Mellows HJ. 1993. WHO manual for the standardized investigation and diagnosis of the infertile couple (10-64)

Petorak İ. (1986) *Medikal embriyoloji*. İstanbul: Beta basımevi, 200-300.

Practice Committee of the American Society for Reproductive, M., Aging and infertility in women. *Fertil Steril*, 2006. 86(5 Suppl 1): p. S248-52 .

Polin RA and Fox WW. (1992). *The Ovary and Testis In Fetal and Neonatal Physiology*, Saunders Company, 1851-1883.

Posada MN, Azuero AM, Arango AM, Raigosa GC, Cano JF, Perez AL. Sperm washing with swim-up versus gradients in intra uterine insemination (IUI): results of a prospective randomized study comparing pregnancy rates and costs. *Fertility & Sterility Abstract book*. 61st ASRM meeting. 2005; Vol. 84 Suppl. 1:361

Ramaraju GA, Teppala S, Prathigudupu K, et al. Association between obesity and sperm quality. *Andrologia* 2018; 50:. Retrospective cohort of semen parameters and the association between BMI

Ricci G, Perticarari S, Boscolo R, Montico M, Guaschino S, Presani G. Semen preparation methods and sperm apoptosis: swim-up versus gradientdensity centrifugation technique. *Fertil Steril*. 2009 Feb;91(2):632-8.

- Repalle D, Chittawar PB, Bhandari S, Joshi G, Paranjape M, Joshi C. Does centrifugation and semen processing with swim-up at 37°C yield sperm with better DNA integrity compared to centrifugation and processing at room temperature? *J Hum Reprod Sci.* 2013 Ocak-Mar; 6 (1): 23-26.
- Ron-El R, Ranziel A, Strassburger D, Schachter M, Kasterstein E, Friedler S. Outcome of assisted reproductive technology in women over the age of 41. *Fertil Steril.* 2000. Sep;74(3):471-5.
- Ross MH and Pawlina W. (2014) Histoloji konu anlatımı ve atlas. Palme yayıncılık,784-984
- Sadler TW. (2012). Langman's Medical Embryology. 12th ed. Lippincott Williams&Wilkins. 235-259.
- Seçkin İ. Genital sistem gelişimi ders notları, 2016. S.1-69.
- Schoenwolf C, Steven B. Bleyl, Philip R. Brauer, Philippa H. Francis-West, Gary C., 2015, Larsen's Human Embryology. Birinci bölüm.
- Slama R, Eustache F, Ducot B, Jensen TK, Jorgensen N, Horte A et al. Time to pregnancy and semen parameters: a cross-sectional study among fertile couples from four European cities. *Hum Reprod* 2002;17:503-15.
- Speroff L, Glass N.H. Kase R.G. Clinical Gynaecologic Endocrinology and Infertility (7nd ed) Lippincolt Williams Wilkins Philadelphia 2007.
- Stolwijk AM, Zielhuis GA, Sauer MV, Hamilton CJ, Paulson, RJ. The impact of the women's age on the success of standard and donor in vitro fertilization. *Fertil Steril* 1997;67(4):702-10. 12.
- Sunkara S, Rittenberg V, Raine-Fenning N, Bhattacharya S, Zamora J, Coomarasamy A. Association between the number of eggs and live birth in IVF treatment: an analysis of 400 135 treatment cycles. *Hum Reprod* 2011;26(7):1768-7



- Şahin E. Dişi Genital Sistem Histolojisi ve Embriyolojisi. Sakarya Üniversitesi Tıp Fakültesi Ders Notları. 2018.
- Şahin S, Ulus S. Vücut kitle indeksinin IVF-ICSI gebelik sonuçlarına etkisi, 2017.
- Şükür YE, Kahraman K, Atabekoğlu CS. Ovülasyon İndüksiyonunda Ek Ajanlar. Ankara Üniversitesi Tıp Fakültesi Mecmuası 2016, 69 (3) DOI: 10.1501/Tıpfak\_000000949
- Tapısız ÖL, Altınbaş S, Abıke F. Göktolga Ü. semen analysis from a point of view of gynecologist and recent developments. J Turk Soc Obstet Gynecol 2012; 9: 25- 31.
- Tüfekçi MA, Başar MM. Yardımcı üreme tekniklerinde sperm seçiminde kullanılan teknikler ve yenilikler. www.journalagent.com/androloji/pdfs/AND . 2014.
- Oğuz Y, Güler I, Erdem A, Mutlu MF, Gümüşlü S, Öktem M, Bozkurt N, Erdem M. The effect of swim-up and gradient sperm preparation techniques on deoxyribonucleic acid (DNA) fragmentation in subfertile patients. J Assist Reprod Genet.2018. Jun;35(6):1038-1089
- Özbek E. Erkek Genital Sistem Histolojisi ve Embriyolojisi. Atatürk Üniversitesi Tıp Fakültesi Ders Notları, 2006. s.1-30.
- Öztürk KE. İn vitro fertilizasyon (IVF) olgularında serum ve folliküler sıvıda total oksidan ve total antioksidan seviyelerinin değerlendirilmesi. Süleyman Demirel Üniversitesi Tıp Fakültesi, Kadın Hastalıkları ve Doğum Anabilim Dalı, Tıpta Uzmanlık Tezi. 2005. <http://hdl.handle.net/11684/1250>
- Öber A, İzzetoğlu G. 2006. Histoloji. Ankara: Nobel Akademik Yayıncılık. s.239-252.
- Uygur D, Alkan RN, Batuoglu S. Recurrent empty follicule syndrome. J Assist Reprod Genet 2003; 20: 390.

- Yayla HN, Rishika AS, Almira SS, Kanthi PB. Ficoll-400 density gradient method as an effective sperm preparation technique for assisted reproductive techniques. *J Hum Reprod Sci.* 2016 Jul-Sep;9(3):194-199.
- Yıldırım M. Klinik İnfertilite. 2. Baskı. Ankara; Eryılmaz Ofset, 2000;31-9; 299-306.
- Vayena E, Rowe P, Griffin P. Current Practices and Controversies in Assisted Reproduction. Report of a meeting on Medical, Ethical and Social Aspects of Assisted Reproduction held at WHO Headquarters In; 2002 17-21 September 2001; Geneva, Switzerland; 2002.
- Volpes A, Sammartona F, Rizzari S, Gullo S, Marino A, Allegra A. The pellet swim-up is the best technique for sperm preparation during in vitro fertilization procedures. *J Assist Reprod Genet* (2016) 33:765–770  
<https://www.dicle.edu.tr/Contents/605e0956-d0f3-440a-80ec-2efe3d5fcde1.pdf>, dışı genital sistem embriyolojisi ders notları. 7.4.2019
- World Health Organization. Geneva; World Health Organization; 2010. WHO Laboratory Manual for the Examination and Processing of Human Semen. 5th ed.
- Williams SC, Gibbons WE, Muasher SJ, Oehninger S. Minimal ovarian hyperstimulation for in vitro fertilization using sequential clomiphene citrate and gonadotropin with or without the addition of a gonadotropin – releasing hormone antagonist. *Fertil Steril* 2002; 78: 1068. 1
- Wood C, Trounson A. Clinical in vitro fertilization. 2. baskı. Londra: Springer; 1989. S. 121-32.
- Xue X, Wang WS, Shi JZ, Zhang SL, Zhao WQ, Shi WH, et al. Efficacy of swim-up versus density gradient centrifugation in improving sperm deformity rate and DNA fragmentation index in semen samples from teratozoospermic patients. *J Assist Reprod Genet* 2014;31:1161-6.

# EK 1.

## Etik kurul izni

Yazın Tarih ve Sayısı: 26/10/2018-E.14130



T.C.  
SAKARYA ÜNİVERSİTESİ REKTÖRLÜĞÜ  
Tıp Fakültesi Dekanlığı

Sayı : 71522473/050.01.04/ **250**  
Konu : Girişimsel Olmayan Etik Kurul  
Başvuru Dosyası Hk.

Sayın Prof. Dr. Elvan ŞAHİN  
Sakarya Üniversitesi Tıp Fakültesi  
Histoloji ve Embriyoloji Anabilim Dalı

İlgi : 18.09.2018 tarihli 186 sayılı başvurunuz.

Destekleyicisi olduğunuz "**Tüp Bebek Laboratuvar Uygulamalarında Sperm Hazırlama Yöntemlerinin IVF Başarısı Üzerine Etkileri**" isimli çalışmanın ilgili belgeler araştırmanın gerekçe, amaç, yaklaşım ve yöntemleri dikkate alınarak incelenmiş olup; çalışmanın başvuru dosyasında belirtilen şekilde etik ve bilimsel açıdan sakınca bulunmadığına etik kurul üyelerince karar verilmiştir.

Bilgilerinize rica ederim.

**Prof.Dr. Hasan Çetin EKERBİÇER**  
Etik Kurulu Başkanı

Yücel DEMİR  
Etik Kurulu Sekr.

Güvenli Elektronik  
İmzalı Aslı İle Aynıdır.  
26...1.10.2018

Evrakı Doğrulamak İçin : <http://193.140.253.232/envision.Sorgula/BelgeDogrulama.aspx?V=BEL94R1YM>

Fakülte Girişimsel Olmayan Etik Kurulu Sakarya Üniversitesi Tıp Fakültesi  
Dekanlığı, Korucuk Kampüsü, Korucuk, Adapazarı/Sakarya  
Tel:264 295 6630 Faks:264 295 6629  
E-Posta :tip@sakarya.edu.tr Elektronik Ağ :www.tip.sakarya.edu.tr



# ÖZGEÇMİŞ

## I- Bireysel Bilgiler

Adı-Soyadı: Seher DİNÇEL

Doğum yeri ve tarihi: İzmit/ 31.07.199

Uyruğu: TC

Medeni durumu: Bekar

İletişim adresi ve telefonu: Sakarya Üniversitesi Tıp Fakültesi Histoloji ve Embriyoloji ABD, Korucuk, Adapzarı; Sakarya <tel:05536009293>

Yabancı dili: İngilizce

## II- Eğitimi

Sakarya Üniversite Sağlık Yüksekokulu Ebelik bölümü-2015

İzmit Anadolu Sağlık Meslek Lisesi-2011

## III- Ünvanları

## IV- Mesleki Deneyimi

Sakarya Yenikent devlet hastanesi, Hemşire, 2011-2016

Kocaeli devlet hastanesi. Hemşire, 2016-Halen

## V- Üye Olduğu Bilimsel Kuruluşlar

## VI- Bilimsel İlgi Alanları Yayınları:

M. Erdoğan, E. ŞAHİN, S. DİNÇEL, Elektromanyetik Alan Oluşturan Cihazlar Sanıldığı Kadar Masum mu? Journal of human Rhythm. Cilt 5. Sayı 1. S.41-53

## VII- Bilimsel Etkinlikleri

## VIII- Diğer Bilgiler

