

**T.C.
SAKARYA ÜNİVERSİTESİ
SAĞLIK BİLİMLERİ ENSTİTÜSÜ**

**AORTA ABDOMINALIS'İN ANA DALLARININ
MULTİDEDEKTÖRLÜ BİLGİSAYARLI
TOMOGRAFİK ANJİOGRAFİ(MDBTA) İLE
İNCELENMESİ**

YÜKSEK LİSANS TEZİ

Fatma ARSLAN

Enstitü Anabilim Dalı: Anatomi

Tez Danışmanı: Dr. Öğr. Üyesi Keziban KARACAN

MAYIS-2019

T.C.
SAKARYA ÜNİVERSİTESİ
SAĞLIK BİLİMLERİ ENSTİTÜSÜ




AORTA ABDOMINALIS'İN ANA DALLARININ
MULTİDEKTÖRLÜ BİLGİSAYARLI TOMOGRAFİK
ANJİOGRAFİ (MDBTA) İLE İNCELENMESİ

YÜKSEK LİSANS TEZİ

Fatma ARSLAN

Enstitü Anabilim Dalı: Anatomi

“Bu tez .././2019 tarihinde aşağıdaki jüri tarafından Oy birliği / Oy çokluğu ile kabul edilmiştir.”

JÜRİ ÜYESİ	KANAATI	İMZA
Prof. Dr. Tuncay ÇOLAK	SAĞARILI	
Prof. Dr. Ahmet ŞENAN	SAĞARILI	
Dr. Öğr. Üyesi Kerem KARAKAN	SAĞARILI	

BEYAN

Bu çalışma T.C. Sakarya Üniversitesi Girişimsel Olmayan Etik Kurulu'ndan 04/12/2017 tarihinde 71522473 nolu onay numarasıyla onay alınarak hazırlanmıştır. Bu tezin kendi çalışmam olduğunu, planlanmasından yazımına kadar hiçbir aşamasında etik dışı davranışımın olmadığını, tezdeki bütün bilgileri akademik ve etik kurallar içinde elde ettiğimi, tez çalışmasıyla elde edilmeyen bütün bilgi ve yorumlara kaynak gösterdiğimi ve bu kaynakları kaynaklar listesine aldığımı, tez çalışması ve yazımı sırasında patent ve telif haklarını ihlal edici bir davranışımın olmadığını beyan ederim.

10/06/2019
Fatma ARSLAN

TEŐEKKÜR

Yüksek Lisans eğitimim süresince bilgi ve tecrübelerinden faydalandığım ve bu araştırmanın planlanmasından yazım aşamasına kadar sabır, güven ve anlayışını eksik etmeden, fikir ve görüşleriyle beni destekleyen Anatomi Anabilim Dalı Başkanımız değerli danışman hocam Dr. Öğr. Üyesi Keziban KARACAN'a desteğini ve yardımlarını esirgemeyen değerli hocalarım Prof. Dr. Ramazan AKDEMİR'e, Prof. Dr. Ahmet SINAV'a, Dr. Öğr. Üyesi Hüseyin BAYLAN'a, çalışmamın radyolojik inceleme aşamasında büyük yardım ve katkıları olan Dr. Öğr. Üyesi Alper KARACAN hocama,

Tezimin istatistiğine yardımcı olan canım arkadaşım Uzm. Hem. Gülsüm KAYA'ya, bölüm çalışanlarından sevgili arkadaşlarım Arş. Gör. Mehtap ERDOĞAN ve Laborant İsrail KÖSE'ye

Hayatımın her anında varlıklarına şükrettiğim maddi ve manevi sevgi ve desteklerini esirgemeyen babam Nejdet ARSLAN'a, annem Emine ARSLAN'a, canım kız kardeşlerim ve eniştelere sonsuz teşekkürlerimi sunarım.

Saygılarımla.

Fatma ARSLAN

ÖZET

Giriş ve Amaç: Renal ve mezenterik arteriyel varyasyonlar toplumda oldukça sık olarak görülmektedir ve bu varyasyonların bilinmesi cerrahi işlemlerde ve görüntüleme de oldukça önemlidir. Bu nedenle çalışmamızda, aorta abdominalis (AA)'in ana dallarını incelemeyi ve bazı ölçümler yaparak cinsiyet farkını da göz önüne alıp değerlendirmeyi amaçladık.

Gereç ve Yöntem: Çalışmamız, 18-97 yaş aralığında; 200 (61 kadın, 139 erkek) Multidedektörlü bilgisayarlı tomografi (MDBT) anjiyografi görüntüsünde retrospektif olarak yapılmıştır. Aorta abdominalis ve dallarından, Truncus coeliacus (TC), arteria mesenterica superior (AMS), arteria renalis dextra (ARD), arteria renalis sinistra (ARS), arteria mesenterica inferior (AMI) incelendi. Bu arterlerde yapısal varyasyon gözlenen olguların MDBT görüntüleri ayrı kaydedildi. Çalışma verileri istatistiksel (SPSS 21 programında) olarak analiz edildi.

Bulgular: 200 vakanın %91'inde normal TC anatomisi, % 9'unda ise TC varyasyonları izlenmiştir. AR (arteria renalis) de; sağ taraf çift sol tarafta tek renal arter varlığı %10.5 ile en sık varyasyon olarak görülmüştür. AMS'dan çıkan replase sağ hepatic arter varlığı sadece bir hastada tespit edilmiştir. AMI'da varyasyon izlenmemiştir. İncelenen arterlerin vertebra çıkış seviyelerinin genelinde cinsiyetler arasında anlamlı bir farklılık gözlemlenmemiştir. AA'in dallarını verdiği seviyelerdeki çap ölçümlerinde ve bu dalların çıkış yerlerinin birbirlerine olan mesafelerinde, cinsiyetler arasında istatistiksel olarak anlamlı farklılıklar tespit edilmiştir. Tüm bu sonuçlar, literatürlerdeki çalışma sonuçları ile karşılaştırılarak tartışılmıştır.

Sonuç: Mezenterik ve renal arteriyel varyasyonların farkında olunması, kolon, rectum, hepatobiliyer, pankreatik hastalıklarda ve renal transplantasyonlarda hayati önem taşır ve bu arterlerin vertebra seviyeleri, çap ve mesafe ölçümleri radyolog ve cerrahlara büyük kolaylıklar sağlar. Çalışmamızın daha önceki literatürlerin yenilenmesine, desteklenmesine ve anatomiye katkıda bulunacağını düşünüyoruz.

Anahtar Kelimeler: MDBT, Aorta Abdominalis, Varyasyon, Retrospektif, Radyolojik

SUMMARY

Examination Of The Main Branches Of Aorta Abdominalis With Multidetector Computed Tomography Angiography

Introduction and aim: Renal and mesenteric arterial variations are encountered quite frequently in the community, and the remembering those variations is very crucial in surgical procedures and imaging. Therefore, we aimed both to examine the main branches of aorta abdominalis (AA) and to evaluate the gender difference through some measurements.

Materials and Methods: In our retrospective study, multidetector computed tomography (MDCT) angiography images of 200 subjects (61 female, 139 male) aged 18-97 years was used. Abdominal aorta and its branches including celiac trunk (TC), superior mesenteric artery (AMS), right renal artery (ARD), left renal artery (ARS), inferior mesenteric artery (AMI) were examined. MDCT images of cases with structural variation in these arteries were recorded separately. The study data were analyzed statistically using SPSS 21 Program.

Results: Normal TC anatomy was observed in 91% of the 200 cases and TC variations were observed in 9% of the cases. The situation in terms of renal artery is: the presence of RA is double at right side but single at left side. And this type of variation is seen by us as the most common variation (10.5%). The presence of a displaced right hepatic artery originating from AMS was detected in only one patient. No variation in AMI was observed. When the arteries were examined according to the vertebral levels, no significant difference was observed between the genders in general. A statistically significant difference was detected between the genders in terms of the diameters of AA at the levels where AA gave its branches and the distance of the origins of those branches of AA to each other. All of these results were compared with the results of the literature.

Conclusion: Being aware of the variations of mesenteric and renal arteries is of vital importance in colon, rectum, hepatobiliary, pancreatic diseases and renal transplantations. And the vertebral levels of those arteries, measurements of their diameter and distance provide with great convenience in radiologists and surgeons.

We believe that our study will contribute to the renewal and support to previous studies of literature and anatomy.

Key words: MDCT, abdominal aorta, variation, retrospective, radiological

İÇİNDEKİLER

TEŞEKKÜR.....	i
ÖZET.....	ii
SUMMARY	iii
İÇİNDEKİLER	v
SİMGELER VE KISALTMALAR.....	vii
ŞEKİLLER LİSTESİ	ix
TABLOLAR LİSTESİ.....	x
1. GİRİŞ.....	1
2. GENEL BİLGİLER	3
2.1. EMBRİYOLOJİK GELİŞİM	3
2.2. ANATOMİ	4
2.2.1. Aort Anatomisi	4
2.2.1.1. Pars Ascendens Aortae (Aorta Ascendens).....	5
2.2.1.2. Arcus Aortae	6
2.2.1.3. Pars Descendens Aortae (Aorta Descendens).....	6
3. GEREÇ VE YÖNTEM	23
3.1. ÇALIŞMA GRUBU	23
3.2. MDBT ANJIOGRAFI GÖRÜNTÜ PROTOKOLÜ VE GÖRÜNTÜ ANALİZİ	23
3.3 İSTATİSTİKSEL ANALİZ	24
3.4 AORTA ABDOMINALIS VE ANA DALLARI İLE İLGİLİ ÖLÇÜMLER VE DALLARIN VARYASYON TİPLENDİRMELERİ.....	24
4. BULGULAR.....	29

4.1. AORTA ABDOMINALIS VE ANA DALLARI İLE İLGİLİ YAPILAN ÖLÇÜMLER VE BAKILAN VARYASYON TİPLENDİRMELERİNİN ANALİZLERİ	29
4.2. AORTA ABDOMINALIS'İN ANA DALLARINDAN BAKILAN VARYASYONLARLA İLGİLİ ŞEKİLLER.....	43
5. TARTIŞMA VE SONUÇ	49
KAYNAKLAR	60
EKLER.....	64
ÖZGEÇMİŞ	65

SİMGELER VE KISALTMALAR

A.	: Arteria
AA	: Aorta abdominalis
aa.	: Arteriae
AGS	: A. gastrica sinistra
AHC	: A. hepatica communis
AHD	: Arteria hepatica dextra
AL	: A. lienalis
AMI	: A. mesenterica inferior
AMS	: A. mesenterica superior
API	: A. phrenica inferior
AR	: A. renalis
ARD	: A. renalis dextra
ARS	: A. renalis sinistra
BA	: Bifurcatio aortae
BT	: Bilgisayarlı tomografi
Cm	: Centimetre
for.	: Foramen
ggl.	: Ganglion
gl.	: Glandula
KAG	: Konvansiyonel kateter anjiyografi
L	:Lumbal vertebra
lig.	: Ligamentum
M.	: Musculus
MDBT	: Multidedetör bilgisayarlı tomografi
mm.	: milimetre
proc.	: Processus
r.	: Ramus
rr.	: Rami

T :thoracal vertebra
TC : Truncus coeliacus
v. : Vena
vv. :Venae

ŞEKİLLER LİSTESİ

Şekil 1: TC varyasyon tiplendirmelerinin şematik çizimleri	43
Şekil 2: AR varyasyon tiplendirmelerinin şematik çizimleri.....	44
Şekil 3: TC yokluğu. AGS, AHC ve AL'nin ayrı ayrı AA'dan çıkması (tip 8).....	45
Şekil 4: Gastro-splenik trunkus (tip 5)	45
Şekil 5: Hepato-splenik trunkus (tip 2)	46
Şekil 6: AA'dan çıkan sağ tarafta çift, sol tarafta tek renal arter varlığı	47
Şekil 7: AA'dan çıkan sol tarafta çift, sağ tarafta tek renal arter varlığı	47
Şekil 8: AA'dan çıkan sağ ve sol tarafta çift renal arter varlığı.....	48

TABLULAR LİSTESİ

Tablo 4.1. TC'un AA'den orjin aldığı vertebra çıkış seviyelerinin genel ve cinsiyet farklılığına göre karşılaştırılması	29
Tablo 4.2. TC varyasyon tiplendirmelerinde Uflacker varyasyon sınıflandırmasının genel ve cinsiyet farklılığına göre karşılaştırılması	30
Tablo 4.4. ARD'nın AA'den orjin aldığı vertebra çıkış seviyelerinin genel ve cinsiyet farkına göre karşılaştırılması	32
Tablo 4.5. AR'in varyasyon tiplendirmelerinin genel ve cinsiyet farkına göre karşılaştırılması	33
Tablo 4.6. AMS'un AA'den orjin aldığı vertebra çıkış seviyelerinin genel ve cinsiyet farklılığına göre karşılaştırılması	34
Tablo 4.7. AMS'un varyasyon tiplendirmelerinin genel ve cinsiyetler arasındaki farklılığa göre karşılaştırılması	35
Tablo 4.8. AMI'un AA'den orjin aldığı vertebra çıkış seviyelerinin genel ve cinsiyetler arasındaki farklılığa göre karşılaştırılması	36
Tablo 4.9. AMI'un varyasyon tiplendirmelerinin genel ve cinsiyetler arasındaki farklılığa göre karşılaştırılması	37
Tablo 4.10. AA'in ana dalları seviyesinde transvers ve sagittal çaplarının ölçüm ortalamaları	38
Tablo 4.11. AA'in ana dalları seviyesinde transvers ve sagittal çaplarının ölçüm ortalamalarının kadın ve erkekler arasında karşılaştırılması.....	39
Tablo 4.12. AA ana dallarının birbirleri ile olan uzaklık ölçümlerinin ortalamaları .	40
Tablo 4.13. AA ana dallarının birbirleri ile olan uzaklık ölçümlerinin kadın ve erkekler arasında karşılaştırılması.....	41

1. GİRİŞ

Dolaşım sisteminin ana atar damarı aortae'dır. Aorta, sternumun sol yarısının arkasında sol ventrikülden başlar ve bu seviye sol 3. kıkırdak kaburganın altına denk gelir. Burada manubrium sterninin ortası hizasına çıkıp sonra, sol akciğer kökü üzerinde sola ve arkaya doğru yön değiştirir. Göğüs boşluğunun arka duvarında ve omurganın sol tarafında aşağı doğru inerek 12. Torakal vertebranın (T12) alt kenarı hizasında diafragmanın arka bölümünün orta kısmında bulunan hiatus aorticus'dan geçerek karın boşluğuna girer. Karın boşluğunda 4. Lumbal vertebranın (L4) alt kenarı hizasında terminal dalları olan Arteria (A.) iliaca communis dextra ve sinistraya ayrılır (Gövs 2003, Arıncı 2006).

Aorta; pars ascendens aortae, arcus aortae ve pars descendens aortae olmak üzere üç bölüme ayrılır.

Aorta'nın 4. Göğüs omurunun alt kenarı ile 4. Bel omuru gövdesi arasında kalan bölümüne, pars descendens aortae (aorta descendens) denilir. Pars descendens aortae'nin, 4. ile 12. göğüs omurlarının alt kenarları arasında kalan bölümü pars thoracica aortae'dir. Pars thoracica aortae 12.göğüs omuru gövdesinin alt kenarı hizasında hiatus aorticus 'dan geçtikten sonra pars abdominalis aortae adını alır. Pars abdominalis aortae de 4. Bel omuru hizasına kadar abdominal bölgede pek çok önemli visseral ve parietal dallar verir (Arıncı 2006). Verdiği bu dallar karaciğer, böbrek, bağırsak gibi hayati organların beslenmesinden sorumludur. Bu nedenle bölgedeki dallanması ve bu dallarının varyasyonları oldukça önemlidir.

Abdominal vasküler anatomisinin bilinmesi, karın bölgesine yapılacak, majör hepatobiliyer, pankreatik cerrahi ve böbrek transplantasyonu gibi birçok cerrahi girişim ile girişimsel radyolojik işlem öncesinde cerrah ve radyologlara yol gösterici bir seçenek olmasının yanı sıra, tedavi seçeneklerinin belirlenmesinde, cerrahi

diseksiyona karar verilmesinde ve iyatrojenik yaralanmaya bađlı hemorajik ve iskemik komplikasyonların önlenmesinde ya da minumuma indirilmesinde oldukça önemlidir (Koops et al (2004), Yang et al (2007)).

Konvansiyonel katater anjiyografi (KAG), vasküler görüntülemeye deđerli bir standart olarak kabul edilir ve genel olarak güvenilir bir yöntemdir. Ancak invaziv bir işlem olmasından dolayı %1 komplikasyon riski taşır (Hyare et al 2006, Geneshan et al 2008). Multidedektörlü bilgisayarlı tomografi (MDBT) anjiyografinin kullanıma girmesiyle vasküler çalışmalarda bilgisayarlı tomografinin (BT)'nin önemi oldukça artmış olup bu alandaki teknolojik gelişmelerle birlikte, günümüzde vasküler anatominin preoperatif olarak deđerlendirilmesinde MDBT anjiyografi, KAG'ın yerini almıştır.

MDBT anjiyografi mezenterik vasküler yapıların normal anatomi ve varyasyonlarının görüntülenmesinde olduđu kadar, patolojik durumların saptanmasında da oldukça güvenilir bir yöntemdir. KAG'dan farklı olarak abdominal organ parankimlerinin deđerlendirilmesine de imkan verir. MBDT'nin önem kazandıđı günümüzde abdominal vasküler anatominin yeniden gözden geçirilmesi şarttır (Acu ve ark 2016).

Klinik açıdan belirlenen abdominal vasküler varyasyonların dođru tanımlanması, uygun şekilde isimlendirilmesi ve daha karmaşık varyasyon birlikteliklerinin tariflenebilmesi oldukça önemlidir.

Bu yüzden çalışmamızda; truncus coeliacus, arteria mesenterica superior, arteria renalis ve arteria mesenterica inferior'un anatomisinde görülen varyasyonlarını, AA'dan çıkış seviyelerini, sagittal ve transvers çaplarını ve birbirleri ile olan mesafelerini ölçüp cinsiyet farkını da göz önüne alarak deđerlendirmeyi amaçladık.

2. GENEL BİLGİLER

2.1. EMBRİYOLOJİK GELİŞİM

Embriyoda işlev göstermeye başlayan ilk sistem Kardiyovasküler sistemdir. Hızla büyüyen, kendi besin ve oksijen ihtiyacını sadece difüzyon yoluyla daha fazla karşılayamayan embriyo için erken kalp gelişimi gereklidir. Embriyo gelişiminin üçüncü haftasının ortasında damar sistemi ve primordiyal kalp oluşmaya başlar. Sonuç olarak, gerekli oksijen ve besin maddelerinin anne kanından alınması ve yerine karbondioksit ve artık maddelerin verilmesi için etkili bir düzene ihtiyaç vardır (Moore 1988, Sadler 2011).

Farklı yerlerden gelen multipotansiyel kardiyak progenitör hücreleri kalbin gelişimine katılmaktadır. Bu hücreler birinci (primer) kalp alanı ve ikinci (sekonder) kalp alanı hücreleri olmak üzere iki belirgin mezodermal kaynaklı kardiyak prekürsör hücreleri tarafından oluşturulur.

Ayrıca Nöral krest hücreleri de kalbin oluşumuna katılmaktadır. Birinci kalp alanını bilateral çift uzantı şeklinde primitif çizgiden gelen mezodermal hücreler oluşturmaktadır. Bu alanının mediyalinde yer alan ikinci kalp alanı ise, faringeal mezodermden gelen kardiyak progenitör hücreleri tarafından oluşturulur. Primordiyal kan damarları; arterler veya venler gibi yapısal olarak ayırt edilemezler, fakat ilerideki durumlarına veya kalple olan ilişkilerine göre isimlendirilirler.

Kalbin erken oluşumunu, anterior endodermin indüktif etkisi uyarır. Kalp gelişiminin en erken belirtisi üçüncü haftada, endoteliyal kordon çiftinin (anjyoblastik kordonların) belirmesidir. Bu kordonlar birleşerek iki ince kalp tüpünü oluşturur. Lateral embriyonik katlanmalar oluşunca, endokardiyal kalp tüpleri birbirine yaklaşır ve birleşerek tek kalp tüpünü yapar. Kalp tüplerinin birleşimi gelişen kalbin kraniyal

ucundan başlar ve kaudal'e doğru uzanır. Kalp 22-23. günde atmaya başlar. Kan akımı 4. haftada başlar ve Doppler ultrasonografi ile gösterilebilir.

Faringeal arkuslar dördüncü ve beşinci haftalar sırasında oluşurken, faringeal arkus arterleri tarafından beslenirler. Bunlar, saccus aorticus'dan köken alırlar ve dorsal aortta sonlanırlar. Başlangıçta dorsal aorta çifti embriyonun tüm uzunluğu boyunca seyrederek. Sonra aortaların kaudal kısımları birleşir ve tek olarak aşağıya doğru torasik/abdominal aortayı yapar. Dorsal aorta çiftinin kalan kısmında sağ geriler, sol primordiyal aortayı yapar. Dorsal aorta'nın otuz veya daha fazla dalları olan intersegmental arterler; somitler ondan farklı yapıların arasından geçerek bu yapıları beslerler. Boyunda intersegmental arterler; birleşerek her iki yanda uzunlamasına uzanış gösteren vertebral arterleri oluşturur. İntersegmental arterlerin, dorsal aorta ile birleştiği birçok yerde bağlantısı kaybolur.

Toraksta, intersegmental arterler, interkostal arterler olarak kalır ve abdomendeki birçok intersegmental arterler, lumbal arterler'e dönüşür. Ancak 5 çift lumbal intersegmental arter; arteria iliaca communis olarak kalır. Sakral bölgedeki, intersegmental arterler ise lateral sakral arterleri oluşturur.

Dorsal aortun çift olmayan ventral dalları, umbilikal vezikülü sonra da primordiyal bağırsağı besler. Sadece üç vitellin arter kalır. Bunlar ön bağırsağa giden truncus coeliacus, orta bağırsağa giden arteria mesenterica superior ve son bağırsağa giden arteria mesenterica inferior 'dur (Moore 1988).

2.2. ANATOMİ

2.2.1. Aort Anatomisi

Aorta sistemik dolaşımın ana damarıdır. Sol ventrikülden çıkarak ostium aortae'dan başlayan arter karın boşluğunda 4. bel omurunun alt kenarı hizasında sonlanır. Başlangıcında yaklaşık 3 centimetre(cm) çapında olan damar, seyri boyunca birçok yan dala ayrıldığı için sonlanma yeri yakınında çapı 1,75 cm'ye iner. Sol ventrikülden

çıktıktan sonra manubrium sterni ortalarında sola ve arkaya doğru yönelir. Göğüs boşluğunun arka duvarında omurganın sol tarafında aşağıya doğru iner. Yaklaşık 12. göğüs omuru seviyesinde diaphragma'dan hiatus aorticus'undan geçerek karın boşluğuna girer. Karın boşluğunda 4. Bel omurunun alt kenarı seviyesinde uç dalları olan a. iliaca communis dextra ve a. iliaca communis sinistra'ya ayrılır.

Aorta seyri boyunca pars ascendens aortae, arcus aortae ve pars descendens aortae olmak üzere üç bölümde incelenir. Pars descendens aortae göğüs ve karın boşluğu olmak üzere iki farklı vücut boşluğunda ilerlediği için pars thoracicae aortae ve pars abdominalis aortae olarak iki bölümde incelenir (Gövsa 2003).

2.2.1.1. Pars Ascendens Aortae (Aorta Ascendens)

Aorta'nın ilk 5-6 cm'lik bölümü pars ascendens aortae olarak adlandırılır. Bu bölüm pericardium kesesi içerisinde yer almaktadır. Truncus pulmonalis'in pericardium içinde bulunan parçasıyla birlikte pericardium'un seröz yaprağı (vagina serosum arteriorum) ile sarılıdır. Truncus pulmonalis'e gevşek bağ dokusu ile tutunmuştur. Başlangıç yeri olan ostium aortae, sternumun sol yarısının arkasında 3. kıkırdak kaburganın alt kenarıyla kesiştiği seviyededir. Ostium aortae, ostium trunci pulmonalis'in arkasında ve biraz da sağındadır. Ostium aortae'da yer alan valva aortae'da üç tane valvula semilunaris denilen kapakçık bulunur. Her bir kapakçığın hemen üst bölümünde aort duvarında dışa doğru bir kabarıklık izlenir. Bu seviyedeki aorta şişkinliğine bulbus aortae denilir. Bunun iç kısmındaki valvüllerin üstüne gelen üç ayrı boşluğa da sinus aortae (sinus valsalvae) denir.

Pars ascendens aortae 'dan kalbin coroner arterleri olan a.coronaria dextra ve a.coronaria sinistra çıkar. Aorta ascendens ostium aortae'dan sonra önce yukarıya sonra öne ve sağa ilerler. Manubrium sterninin sağ yarısının arkasına, sağ 2. sternokostal eklemün üst kenarı seviyesine kadar çıkar. Bu noktadan sonra aortae ascendens'in seyri değişir ve arcus aortae adıyla tanımlanır (Gövsa 2003, Arıncı 2006).

Dalları;

- A.coronaria dextra
- A.coronaria sinistra

2.2.1.2. Arcus Aortae

Manubrium sterni'nin sağ yarısının arkasında, sağ 2. sternokostal eklemin üst kenarı seviyesinde başlar. Arkaya ve sola ilerleyip konkavlığı aşağı bakan bir kavis çizer. Sol 2. kaburganın sternum'a tutunduğu manubrium sterni'nin sağ yarısının arkasında, sağ 2. sternocostal eklemin üst kenarı veya 4. göğüs omurunun alt kenarı seviyesinde sonlanır. 4. göğüs omuru hizasında columna vertebralisin solunda yer alan aorta aşağıya doğru seyrederken orta hatta yaklaşır ve columna vertebralisin önünde yer alır. 4. göğüs omurunun alt kenarından sonra pars descendens aortae adıyla devam eder.

Arcus aortae konveks olan üst yüzünden üç dal verir. Bunlar sağdan sola doğru sırasıyla Truncus Brachiocephalicus, A.Carotis Communis Sinistra ve A.Subclavia Sinistra'dır (Gövsa 2003, Arıncı 2006).

2.2.1.3. Pars Descendens Aortae (Aorta Descendens)

Aorta'nın 4. göğüs omurunun alt kenarı ile 4. bel omuru arasında kalan bölümü pars descendens aortae olarak adlandırılır. Pars descendens aortae hem göğüs hem de karın boşluğunda uzanır. Pars descendensin göğüs boşluğundaki bölümüne **pars thoracica aortae (aorta thoracica)**, karın boşluğundaki bölümüne ise **pars abdominalis aortae (aorta abdominalis)** denir. (Gövsa 2003, Arıncı 2006)

2.2.1.3.1. Pars Thoracica Aortae (Aorta Thoracica)

4. göğüs omurunun alt kenarı hizasında arcus aortae, aorta thoracica adıyla göğüs boşluğunun arka duvarının ön yüzünden aşağıya doğru devam eder. 12. göğüs omurunun alt kenarı seviyesinde diaphragma'dan geçerek karın boşluğunun arka duvarında aorta abdominalis olarak ilerler. 4.-12. göğüs omurların alt kenarları arasında orta thoracica columna vertebralis'in kavislerine uyumlu olarak solda ve

mediastinum posteriusta uzanır. Aorta thoracica'nın çapı yaklaşık 3 cm olup seyri boyunca kalın dallar vermediği için çapı değişmeden karın boşluğuna girer. Başlangıcında columna vertebralis'in ve onun önünde bulunan oesophagus'un solunda seyreden aorta thoracica, aşağı indikçe oesophagus ile columna vertebralis'in arasına sokularak oesophagus'u biraz öne iter. Diaphragma'da hiatus aorticus denilen geçitten geçerken orta hatta bulunur ve arkada columna vertebralis ile arasında ductus thoracicus vardır. Aorta thoracica arkasında vena (v.) hemiazygos, sağında v.azygos ile komşudur. Aorta thoracica iç organlara (rami (rr.) viscerales) ve göğüs boşluğunun duvarına (rami parietales) giden iki grup dal verir (Gövsä 2003, Arıncı 2006).

- Rami (rr.) bronchiales
- Rr. oesophageales
- Rr. pericardiaci
- Rr. mediastinales

Arteriae (aa.) intercostales posteriores

- Ramus (r.) dorsalis
- R. spinalis
- R. collateralis

Aa. phrenicae superiores

A. subcostalis

- R. dorsalis
- R. spinalis

2.2.1.3.2. Pars Abdominalis Aortae (Aorta Abdominalis)

Pars abdominalis aortae, pars descendens aorte'nın, diaphragma'nın en büyük deliği

olan hiatus aorticus'tan geçtikten sonra karın boşluğundaki devamıdır. 12. göğüs omuru gövdesinin alt kenarı ile 4. bel omuru gövdesi ya da bu omurun alt kıyısı arasında uzanır. 4. bel omuru seviyesinde çatallanarak (bifurcatio aortae (BA)) a.iliaca comunis dextra ve a.iliaca sinistra adını alan uç dallarına ayrılır. 12. göğüs omuru seviyesinde iken orta hatta yani columna vertebralis'in önünde yerleşim gösterir. Ancak aşağıya doğru indikçe orta çizginin soluna kayar. Başlangıç yerinde oldukça kalın olan çapı her verdiği dalla birlikte bir miktar azalır (Gövsa 2003, Arıncı 2006 , Gray's 2015).

Pars abdominalis aortae'nin ön tarafında yukarıda mide, omentum minus, duodenumun pars superioru, pancreasın arka yüzü ve v. splenica (lienalis); aşağıda ise duodenumun pars ascendens, radix mesenterii ve v. renalis sinistra bulunur. Ayrıca özellikle üst bölümünde önünde ve yanında plexus coeliacus 'a ait ganglion (ggl.) ve sinir lifleri yer alır. V. cava inferior, pars abdominalis aortae'nin sağ tarafında yükselir. Sol tarafında duodenumun son bölümü ve ince bağırsak kıvrımları ile komşuluk yapar. Arka yüzünün sağ tarafında cisterna chyli ve ona dökülen lenfatik yapılar bulunur. Arka yüzünde ligamentum (lig.) longitudinale anterius ve venae (vv.) lumbales sinistra yer alır. Bel omurları ve discus intervertebrales arasında lig. longitudinale anterius ve ikinci, üçüncü ve dördüncü vv. lumbales sinistra ile komşudur (Gövsa 2003, Arıncı 2006).

Pars Abdominalis Aortae (Aorta Abdominalis)'nın dalları

Visseral dalları

- Truncus Coeliacus(Tek)
- A.Mesenterica Superior(Tek)
- A.Suprerenalis Media(Çift)
- A.Renalis(Çift)
- A.Testicularis(A.Ovarica)(Çift)
- A.Mesenterica Inferior(Tek)

Parietal dalları

- A.Phrenica Inferior(Çift)
- Aa.Lumbales(Çift)
- A.Sacralis Mediana(Tek)

Terminal Dalları

- A.Iliaca Communis (Çift)

Rami viscerales

I- Truncus Coeliacus

Hiatus aorticusun hemen altında genellikle 1,25-1,50 cm uzunluğunda ve 7-20 milimetre (mm) çapında kalın kütük şeklinde bir damardır. Pars abdominalis aortae'nin ön duvarından çıkan bu damarın seyri bireysel farklılık gösterebilir. Damarın uzunluğu 1mm ile 2,2 cm arasında değiştiğinden damar bazen kısa ya da uzun seyirli olabilir. Sıklıkla horizontal olarak öne ve birazda sağa doğru uzanır. Truncus coeliacus mide, dalak, karaciğer ve omentum majus'u besler.

Truncus coeliacus bursa omentalisin arka duvarına ait peritoneum ile örtülüdür. Sağ tarafında ggl. coeliacum dexter, diaphragmanın crus dextrumu ve karaciğerin lobus caudatusu bulunur. Sol tarafında ise gang. coeliacum sinister ve midenin cardiası yer alır. Aşağıda pankresin üst kenarı ve v. splenica ile komşudur (Gövsä 2003).

Dalları:

1-A.Gastrica Sinistra (AGS)

2-A.Hepatica Communis (AHC)

3-A.Splenica(Lienalis) (AL)

1-A.Gastrica Sinistra: Truncus coeliacusun en ince dalı olan bu arter genellikle truncus coeliacusun ilk dalı olarak çıkar. Yaklaşık çapı 4-5 mm kadardır. İnce bir arter olmasına karşın, yinede a. gastrica dextra'dan daha kalındır.

A.gastrica sinistra bursa omentalisin arka duvarını örten peritoneum parietalede plica gastropancreatica içinde yukarıya ve sola doğru ilerler. Aşağıda belirtilen dallarının verdikten sonra curvatura gastrica(ventriculi) minor'un sol yarısında omentum minusun iki yaprağı arasında uzanır. A. gastrica sinistra cardiada rr. oesophageales dallarını verir. Rr. oesophageles oesophageus'un alt ucunu ve cardiayı besler. Curvatura gastrica minor üzerinde soldan sağa doğru ilerlerken midenin ön ve arka yüzüne giden dallar verir. Curvatura gastrica minor'da a. gastrica sinistranın dalları ile a. gastrica dextranın dalları arasında anastomozlar yapar.

2-A. hepatica communis: Bu arter intrauterin dönemde truncus coeliacusun en kalın dalı iken erişkinde orta kalınlıktaki arter dalı haline dönüşür(7-8mm). Önce yatay olarak pancreas başının üst sınırı boyunca soldan sağa ilerler. Foramen(for.) epiploicum'un önünden geçerek a. gastrica dextra, a.gastroduodenalis ve a. hepatica propria dallarına ayrılır. A. hepatica communis'in bir ya da birden fazla sayıda aberrant arteri olabilir. Doğrudan aorta abdominalisten dallandığı gibi a. mesenterica superior veya a. gastrica sinistradan ayrıldığıda tanımlanmıştır.

Dalları:

a) A.gastroduodenalis

Aa. retroduodenalis

A.gastro-omentalis dextra

A.pancreaticoduodenalis superior

Rr. pancreatici

Rr. duodenales

b)A.gastrica dextra (bazen a.hepatica propria'dan)

c)A.hepatica propria

R.dexter

R.sinister

R.intermedius

a) A. gastroduedonalis: A. hepatica communis duedonum'un arkasında a. gastroduedonalis'i verir. Kısa fakat kalın bir arterdir. Bu dalın ayrılma yeri genellikle a. hepatica communis'in truncus coeliacustan ayrıldığı nokta ile hepatic dallarına ayrıldığı nokta arasındaki uzaklığın ortasındadır. Pylorusun arkasından aşağıya doru ilerler. Ductus coeliacusun sol tarafında uzanır. Sonra bu kanalın önünden veya arkasından geçerek aşağıya yönelir ve pars superior duedoni'nin arkasında uzanır.

Yan dalları: midenin pylorus bölgesine, pancreas'a, duedonumun üst kısmına (a.supraduedonalis) ve arkasına (aa. retrodudonales) dallar verir. A. supradudonalis her zaman bulunmayabilir. Bulunduğu zaman genellikle aa. retrodudonalis'ten ya da a. gastroduedonalis superiorından ayrılır. A. retrodudonaliste duedonumun yukarısında a. gastroduedonalis'ten çıkan ilk dallardır. Ancak %10 oranında a. hepatica propria'nın bir dalından çıkabilir. A. retrodudonalis ductus choledochus'un sol kenarı boyunca duedonumun arkasında aşağıya iner. Daha sonrada u harfi şeklindeki arcus pancreaticoduedonalis posterior'u şekillendirir. Bu arter kavsinin oluşmasında a. pancreatico duedonalis superior posterior dalı önemlidir. Bu arter kavsi duedonumun tüm bölümlerine (rr. duedonales) , caput pancreatis başına (rr. pancreatici) ve ductus choledochus'a dallar gönderir. A. retrodudonalis, a. mesenterica superiorun dalı olan a. pancreatico duedonalis inferiorun dorsal dalı ile anastomoz yapar.

Uç dalları: Yukarıda adı geçen yan dallarını verdikten sonra a. gastromentalis (gastroepiploica) dextra ve a. pancreaticoduedonalis superior anterior denen uç dalların ayrılır (Gövsa 2003, Arıncı 2006).

b) A.gastrica dextra: A. gastrica dextra, a. gastrica sinistraya göre daha küçük bir arterdir. Çıkış yeri çok varyasyon gösterir.

Genellikle a. hepatica communis'ten pars superior duedoni'nin yukarısında dallanıp çıktıktan sonra yatay bir seyir izler. Bu arter a. hepatica communis'in dalı olarak tanımlanmasına karşın aslında a. hepatica propria'nın ramussinisterindende

dallandığı sıklıkla görülür.

A. gastrica dextra omentum minusun iki yaprağı arasında pylorusa doğru ilerler. Curvatura gastrica minor, midenin sağ yarısından sola doğru uzanırken midenin ön ve arka yüzlerine dallar vererek ilerler. Bu dallar midenin ön ve arka yüzleri ile omentum minus'u besler. Curvatura gastrica minor'da a. gastrica sinistra ile anastomoz yapar.

c) A. hepatica propria: A. hepatica communis'ten ayrıldıktan sonra omentum minus'un lig. hepatoduodenalesi içinde sağa ve yukarıya ilerler. Önce for. epiploicum'un önüne, sonrada porta hepatis'e gelir. Lig. hepatoduodenale içinde sağda ductus choledochus, arkada v. portae hepatis bulunur. Porta hepatis'te karaciğer dokusunu besleyen r.dexter, r.sinister ve r.intermedius olmak üzere üç dala ayrılır. A. gastrica dextra, sıklıkla bu arterden ayrılır.

R.dexter, Kadavraların yaklaşık olarak %25 inde ramus dexterin aberrant arterleri bulunmaktadır. Ramus dexter başlangıç yerinde v. portae hepatisin önündedir ve ductus hepaticus communis'i arkadan çaprazlayarak Calot üçgenine(trigonum cysticum) girer. Bu üçgen soldan ductus hepaticus communis, sağdan ductus cysticus ve yukarıdan porta hepatis ile sınırlıdır. Bazı kişilerde arter, v. porta hepatis'in arkasındadır.

Ramus dexter daha sonra, porta hepatis'e gelmeden önce a. cysticayı verir. Ayrıca karaciğerde lobus caudatus'u besleyen a. lobi caudati ile ön segmenti (a. segmenti anterioris) ve arka segmenti (a. Segmenti posterioris) besleyen dallarını verir.

A. cystica, trigonum cysticum (Calot üçgeni) içinde ductus hepaticus communisin sağındadır. Ductus cysticus boyunca ilerleyip safra kesesi boynuna gelir. Burada safra kesesinin ön ve arka yüzlerine giden dallarını verir.

R.sinister, genellikle üst ve alt olmak üzere iki dalına ayrılır.

Karaciğer sol lobuna girmeden önce kapsüle ve lobus caudatus hepatis'e giden a. lobi caudati dallarını verir. Ayrıca ön ve arka segmentleri besleyen a. segmenti medialis ile a. segmenti lateralis dallarına ayrılır. Ramus sinisterinde aberrant arterleri vardır.

Bu arterler genellikle a. gastrica sinistradan ayrılırlar.

R.intermedius, lig. teres hepatis'in bulunduğu oluğa sokulur. Lobus quadratus hepatis(ya da medial segment) için besleyici esas arterdir. Lig. teres hepatis'ide besler. Bazen lobus hepatis sinister'ede dallar gönderir. Ramus intermedius olguların yarısında (%45) ramus dexterden ya da ramus sinisterden ayrılır. %10 oranında ise truncus coeliacus'un, a. gastroduedonalis'in ya da a. gastrica dextra'nın dalıdır.

Karaciğere gelen kanın %30 'u a. hepatica propriadan, % 70'i ise v. portae hepatis'ten gelir. A. hepatica propria karaciğere oksijenlenmiş kan getirirken, v. portae hepatis sindirim sisteminden emilen ürünlerden zengin olan venöz kanı getirir (Gövsa 2003).

3-A.splenica (lienalis): Truncus coeliacus'un erişkindeki en kalın dalıdır. Uzunluğu değişmekle beraber 8 - 32 cm arasındadır. Bursa omentalis'in arka duvarında, dalağa doğru ilerlerken pancreas'ın üst kenarı boyunca horizontal olarak, pankreasın arka yüzü ile daha fazla komşuluk yapacak şekilde sola doğru kıvrıntılı bir gidişi vardır. Pankreas ile komşuluk yaptığı parçasının son bölümünde, pankreas üst kenarından pancreasın ön yüzüne geçer ve burayı oblik olarak çaprazlar. Burada a.splenicanın uç dalları olarak kabul edilen alt ve üst dallarını verir (Gövsa 2003).

Bu seyir sırasında arterin alt tarafında v.splenica bulunur. Cauda pancreatis'in ucundan hilum splenicuma lig. pancreaticosplenicum içerisinde ilerler. Burada midenin arkasında uzanan a.splenica, bursa omentalisin arka duvarının peritoneumu tarafından örtülüdür. Hilum splenicum'da uzanan son bölümü ise sol böbreğin üst 1/3 parçasını önden çaprazlar ve hilum splenicum'da 5-6 dala ayrılarak dalağa girer.

A. splenica genellikle pankreas, mide ve dalak olmak üzere üç organın beslenmesinde rol oynar.

Dalları:

a) Rr. pancreatici

A. Pancreatica dorsalis

A. Pancreatica inferior

A. Prepancreatica

A. Pancreatica magna

A. Caudae pancreatis

b) A. gastro-omentalis sinistra

Rr. gastrici

Rr. omentales

c) Aa gastrici breves

d) Rr. splenici

e) A. gastrica posterior

a) Rr. pancreatici: A. splenica pankreasa giden bazıları daha kalınca olan birçok küçük dal verir. Bunlar;

A.pancreatica dorsalis: Bu arter sıklıkla (%39) a. splenicadan ayrılmasına karşın truncus coeliacus'tan (%22), hepatic arterlerin birinden (%19), a. mesenterica superiorundan (%14) ya da a. gastroduodenalisten (%2) dallanabilir. Pankreas başının arkasında aşağıya uzanır. Bu sırada sağ ve sol dallarını verir. Daha küçük olan sağ dalı genellikle çifttir. Bunlardan bir tanesi öne kıvrılıp pankreas başının beslenmesine katılır ve a. gastroduodenalisin dalları ile anastomoz yapar.

A. pancreatica inferior: Corpus pancreatisin arkasından aşağıya ve sola doğru uzanan bir daldır. A. mesenterica superiorun dalları ile anastomoz yapar.

A. prepancreatica: Pancreas'ın ön yüzünde dağılan dallardır.

A.pancreatica magna: Corpus pancreatisin gövdesinin arka yüzünde üst kenara yakın bölümünde AL'den ayrılır. En kalın pankreatik dal (2-4mm) olan bu arter de sağ ve sol dallarına ayrılır. Bu damarlar ductus pancreaticus'un beslenmesinde yardımcı olurlar. Diğer pankreatik dallarlada anastomoz yaparlar.

A.caudaepancreatis: A.pancreaticae magnadan daha sonra ayrılır. Cauda pancreaticaya gelen damarları besler. Aksesuar bir dalak bulunduğu onunda beslenmesini sağlar. a. pancreaticae magna ve a. pancreaticae dorsalis ile anastomoz yapar.

b) A.gastro-omentalis sinistra: A.splenica'nın en kalın dalıdır. Pancreasın ön yüzünden a.splenicadan ayrılır. Lig. pancreaticosplenicum ya da lig. gastrosplenicum içinden geçerek, omentum majusun ön iki yaprağı arasında curvatura ventrikülü major boyunca soldan sağa doğru ilerler. Burada a. gastromentalis dextra ile anastomoz yapar. Dalları midenin her iki yüzünde (rr. gastrici) ve omentum majusta (rr. omentales) dağılır.

c)Aa. gastrici breves: A. splenica'nın son bölümünden ayrılan 5 - 7 adet küçük, ince daldır. Lig. gastrolienale içinde soldan sağa doğru uzanırlar. Fundus gastrici'nin curvatura gastrica major tarafında ve midenin pars cardiacasında dağılırlar. Aa. gastrici breves midenin fundus bölümünü besler. A. gastrica sinistra, a. gastro-omentalis sinistra ile ve a. phrenica inferiorların (API) dalları ile anastomoz yaparlar.

d)Rr. splenici: A. splenica'nın dalağa 3,5 cm yakınlıkta verdiği dallardır. Rr. Splenici tekrar dallanarak küçük dalcıklara ayrılır.

e)A. gastrica posterior: A.splenica'tan dallanan ve bursa omentalisin arka duvarını oluşturan peritoneumun arkasından lig. gastrophrenicum içerisinde mide arka yüzüne ulaşan bir arterdir. A. gastrica posterior midenin arka yüzünü besler (Gövsa 2003, Arıncı 2006).

II- A. mesenterica superior

A. mesenterica superior duodenumun üst bölümü hariç ince bağırsağın tümünü besleyen büyük bir arterdir. İnce bağırsak dışında kalın bağırsağın caecum, colon ascendens ve colon transversumun ilk yarısında besler.

A. mesenterica superior, aorta abdominalisin ön yüzünden truncus coeliacusun biraz altından (1.25cm) çıkar. Aorta abdominalisten çıkış yeri birinci bel omuru seviyesine uyar. Bu seviyede v. splenica ve collum pancreatis ile çapraz yapar. Önce pancreasın

arka yüzünde aşağıya doğru kısa bir yol izleyip pankreasın alt kenarından öne, aşağıya doğru ilerler. Pars ascendens duodeni'nin üstünden geçer ve onu ön yüzünden çaprazlar. Çaprazlamadan önce pars ascendens duodeni'nin ön yüzüne doğru oblik bir durumda ilerleyen radix mesenterinin iki yaprağı arasına sokulur. Böylece duodenumu çaprazlamasını mesenterium yaprakları içerisinde tamamlar. Damarın duodenumu bu şekilde çaprazlaması bazen bağırsağın basınç altında kalmasına neden olabilir. Bunun sonucunda bağırsak tıkanması belirtileri ortaya çıkabilir. Sağ fossa iliaca doğru dallarını verir. Dallarını verdikçe damar çapı küçülür.

Arter bundan sonra mesenteriumun iki yaprağı arasında içinde açıklığı sağa bakan bir arter yayı yapacak şekilde ilerler. Bu yayın konveks tarafından 15-18 dal halinde jejunum ve ileuma giden aa. jejunales ve aa. ileales dalları çıkar. Yayın konkav tarafından ise a. ileocolica, a.colica dextra, a. colica media ve arterin başlangıç yeri yakınından pancreas ve duodenuma giden a. pancreaticoduodenalis inferior dallanır.

Dallarını verirken v. cava superior, sağ ureter ve sağ musculus (m.) psoas major'u önden çaprazlar. A. mesenterica superiorun sağ tarafında v. mesenterica superior çevresinde ise plexus mesentericus superior bulunur.

Dalları

1-A. pancreaticoduodenalis inferior

a) R. anterior

b) R. posterior

2- Aa jejunales ve aa. ileales

3-A. ileocolica

a) A. caecalis anterior

b) A. caecalis posterior

c) A. appendicularis

d) R. ilealis

e) R. colicus

4- A. colica dextra

5- A. colica media

1-A.pancreaticoduodenalis inferior: Pars inferior duodenumun üst kenarı hizasında a. mesenterica superiorundan ya da birinci a. jejunalis dalından ayrılır. Sağa ve yukarıya doğru kıvrılır. Genellikle ramus anterior ve ramus posterior olmak üzere iki dala ayrılır. A gastroduodenalisin a. pancreatico duodenalis superior ile pancreas başı etrafında anastomoz yapar.

a)R. anterior: Caput pancreatisin önünde a.pancreatico duodenalis superiorun ramus anterioru ile anastomoz yapmak üzere sağa ve yukarı uzanır.

b)R. posterior: Caput pancreatisin arkasında sağa ve yukarı doğru çıkar. Bu dalda a. pancreatico duodenalis superiorun ramus posterioru ile anastomoz yapar. Her iki dalda pancreas başını, processus (proc.) uncinatusu ve buraya komşu olan duodenum bölümlerini besler.

2- Aa, jejunales ve aa. ileales: Bu arterlerin toplam sayısı 10-18 adettir. A. mesenterica superiorun konveks olan sol ön tarafında çıkarlar. Jejunum'u besleyen ilk 8-10 tane dala aa. jejunales, ileumu besleyen diğer 8-10 tane dala ise aa. ileales denir. Aralarında belirgin bir sınır yoktur. Mesenteriumun iki yaprağı arasında birbirine paralel olarak ince bağırsağa doğru uzanırlar. Mesenterium içinde ilerlerken herbir dal iki dala ayrılır. Komşu olan damarların yan dalları birleşerek arter kemerlerini oluştururlar. Bu kemerlerin konveks tarafından ayrılan dallar tekrar yeni dallara ayrılırlar, bunlarda birbirleri ile yeni anastomozlar yaparlar. Böylece bazı bölümlerde ikinci, yeryer üçüncü hatta dördüncü, beşinci arter kemerleri oluşur. En son arter kemerinden çıkan arter dalları (vasa recta) mesenteriumun bağırsağa tutunduğu kenardan, bağırsak eksenine dik olarak ilerler. Böylece arter dalları bağırsağı halka şeklinde sararlar.

3-A.ileocolica: A.mesenterica superior'un konkav tarafından ayrılan son daldır.

Peritoneum parietale altından aşağıya ve sağa doğru uzanarak sağ fossa ileaca'ya gelir. Arter burada yukarıya çıkan ve aşağıya inen iki dala ayrılır. Bu iki dal kolletral dolaşımı oluşturduktan sonra dallanır. A. ileocolica'dan colon ascendense giden r.colicus, ileumun son bölümlerini besleyen r. ilealis, caecuma giden a. ceacalis anterior ve a. ceacalis posterior ile appendix vermiformisi besleyen a. appendicularis dalları ayrılır.

4)A. colica dextra: A.mesenterica superiorun sağa bakan konkav yüzünün ortalarından çıkan bu arter colon ascendens'i besler.

5)A.colica media: Konkav bölümünden çıkan bu dal bazen görünmeyebilir. Pancreasın hemen aşağısında a. mesenterica superiorundan ayrılır. Mesecolon transversum içinde, bağırsak duvarından 5-7 cm uzaklıkta sağa ve sola giden iki dalına ayrılır. Sağa giden dalı a. colica dextranın yukarı çıkan dalı ile, sola giden dalı a. colica sinistranın yukarı çıkan dalı ile anastomoz yapar. Bu anastomozların oluşturduğu damar kavsine a. marginalis coli (a. juxtracolica; arcus marginalis colli) adı verilir. Bu kavistende colon transversumun sağ 2/3'ünü besleyen dallar (vasa recta) ayrılır. A. colica media'nın anastomozları ile a.mesenterica superior ve a. mesenterica inferior birbirine bağlanmış olur (Gövsa 2003, Arıncı 2006).

III- Suprarenalis media

Çok ince iki adet arterdir. Biri sağdaki, diğeri soldaki glandula (gl.) suprarenalisi besler (Gövsa 2003, Arıncı 2006).

IV- A. renalis

Rr. capsulares

A.suprarenalis inferior

R.anterior

A.segmenti superioris

A.segmenti anterioris superioris

A.segmenti anterioris inferioris

R.posterior

A.segmenti posterioris

Rr. ureterici

Aa. intrarenalis

Birinci ve ikinci bel omuru arasındaki discus intervertebralis seviyesinde aorta abdominalisin yan tarafından dik açı ile ayrılan iki adet arterdir. A.renalis a. mesenterica superiorun 1,5 cm altından dallanır. Bu seviyede aorta abdominalis daha sol tarafta olduğundan sağ a. renalis soldakinden daha uzundur. Ayrıca soldaki arter sağdakine göre daha yukarıdadır. A. renalisler böbreğin hacmine göre kalın arterlerdir.

A.renalis dextra, v. cava inferiorun, v. renalis dextra, caput pancreatis ve duodenum ikinci bölümünün arkasından geçerek hilum renalise gelir.

A. renalis sinistra ise v. renalis sinistra, corpus pancreatis ve v. splenicanın arkasında yerleşim gösterir.

A. renalisler, hilum renaleye yöneldikten sonra çok ince bir dal olan ve gl. suprarenalise giden a. suprarenalis inferioru verirler (Gövsä 2003, Arıncı 2006).

V- A.testicularis(veya A.ovarica)

A. renalislerin 2 cm altından aorta abdominalisin ön yüzünden ayrılan bir çift arterdir. Erkeklerde testisleri beslediği için a. testicularis, kadında ise ovariumlara uzandığı için a.ovarica olarak isimlendirilir.

A.testicularislerin böyle uzun bir yol izlemesinin nedeni testislerin intrauterin bir dönemde karın boşluğunda ve bel bölgesinde iken sonradan scrotuma yani erişkindeki yerlerine inmiş olmalarıdır (descensus testis). Bu nedenle arterlerde testislerin izlediği yolu izlemek zorunda kalır.

A.testicularis dextra, v. cava inferiorun önünden; a.colica media, a.ileocolica ve ileum son bölümünün ise arkasından geçer.

A. testicularis sinistra ise a. colica sinistra, a.sigmoidea ve colon descendensin son bölümünün arkasından geçer.

A. ovarica pelvis boşluğunda sonlandığı için a. testicularise göre daha kısadır. Ancak yinede intrauterin dönemde testisler gibi ovariumlarda karın boşluğunda böbreklerin hemen aşağısında oldukları için arterin intrauterin hayatta boyu daha da kısadır.

Pelvis minor kadar a. ovaricanın seyri a. testicularis ile aynıdır. Ancak pelvis minora girerken önce lig. suspensorium ovarii'nin, daha sonra lig. latum uterinin iki yaprağı arasına girerek ovariuma ulaşır. a. ovarica'dan uretere (r.ureterici) ve tuba uterinaya (r.tubarii) küçük dallar uzanır (Gövs 2003).

VI- A. mesenterica inferior

A.mesenterica superior kadar kalın olmayan bu arter, üçüncü ve dördüncü bel omurları arasındaki discus intervertebralis seviyesinden, aorta abdominalis'in çatallanma yerinin 3-4cm yukarisından çıkar. Bu seviye pars horizontalis duodeni'nin alt kenarına yakındır. Peritoneum parietale'nin altında aorta abdominalis'in önce önünde sonra solunda aşağıya doğru ilerler. A. mesenterica inferior seyri sırasında üç önemli dal verir. Sol ureter'in medialinde sol taraftaki a. iliaca communis'i çaprazlar. Pelvis minor'da ise a. rectalis superior adı ile devam eder.

A. mesenterica inferior colon transversum'un sol yarısını, colon descendens'i, colon sigmoideum'u ve rectum'un büyük bölümünü besler.

Dalları;

1. A.colica sinistra
2. Aa. sigmoidea
3. A. rectalis superior

1.A. colica sinistra: Peritoneum parietale'nin arkasında ve m. psoas major'un

önünde sola döner. Kısa ancak deęişken bir yol izledikten sonra colon descendens'e gelmeden önce çıkan (r.ascendens) ve inen (r.descendens) olmak üzere iki dalına ayrılır. R. ascendens colon transversum'un sol yarısını r. descendens ise colon descendens'i besleyen dallar verir. Arterin asıl kök bölümü veya dalları sol ureter'i ve a.testicularis(a.ovarica) sinistra'yı çaprazlar.

2.Aa. sigmoideae: A. mesenterica superior'un devamı şeklinde olan arterdir. Oblik olarak peritoneum parietale'nin altında ve m. psoas major'un, ureter'in, a. testicularis'in(a. ovarica) önünde aşağıya ve sola doğru ilerler. Mesocolon sigmoideum içinde colon sigmoideum'a dallar verir.

3.A. rectalis superior: A.mesenterica inferior'un devamı şeklinde olan arterdir. Mesocolon sigmoideum'un iki yaprağı arasında pelvis minor'e iner. Burada a.iliaca communis sinistra'yı önden çaprazlar. Üçüncü sakral omur seviyesinde iki dala ayrılarak rectum'un iki yanında aşağıya iner. Anus'ün yaklaşık olarak 10-12 cm yukarısında küçük dallara ayrılır. Bu küçük dallar rectum'un kas tabakasını delerek kas ve mukoza tabakaları arasında birbirlerine paralel olarak m. sphincter ani internus'a kadar iner. Her bir dal ikiye ayrılarak ham birbirleri ile hem de a. rectalis media ve a. rectalis inferior ile anastomoz yaparlar. Böylece rectum çevresinde bir arter ağı oluştururlar (Gövsa 2003, Arıncı 2006).

Rami parietalis

I-A.phrenica inferior

Diaphragma'yı besleyen iki küçük arter olup diaphragma'nın kruslarını çaprazlayarak diaphragma'nın alt yüzünde yanlara doğru ilerlerler. Sol taraftaki arter oesophagus'un arkasından, sağ taraftaki ise v. cava inferior'un arkasından geçer. Her iki taraftaki a. phrenica inferior öne ve biraz da dışa doğru ilerler. Centrum tendineum'a gelince medial ve lateral dallarına ayrılır.

Sol a. phrenica inferior dalağa, sağ a. phrenica inferior karaciğere küçük dallar verir. Sağ tarafın lateral dalından v. cava inferior'u, sol tarafın lateral dalından ise oesophagus'u besleyen ince dallar ayrılır. Her iki tarafın arterinden gl. suprarenalis'e uzanan aa. suprarenales superiores dallanır (Gövsa 2003).

II-Aa. lumbales

Aorta abdominalis'in arka yüzünden ayrılan dört çift arterdir. Segmental özelliklerini koruyan bu arterler ilk dört bel omurunun üst kenarı hizasında çıkarlar. A. lumbalis'ler, aa. intercostales'in bel bölgesindeki karşitlarıdır. Bu arterler bel omurlarının gövdelerinin önünden, truncus sympathicus'un arkasından geçerler. Sol taraftakiler daha kısadır, sağ taraftakiler ise v. cava inferior'un arkasından geçerler.

Bu arterler biraz ilerledikten sonra, aa. intercostales posteriores gibi ramus dorsalis ve ramus spinalis olmak üzere iki dala ayrılır (Gövsa 2003, Arıncı 2006).

III-A.sacralis mediana

Aorta abdominalis'in bifurcatio aortae'nin biraz yukarısında ve arka yüzünden ayrılır. Çok ince olan bu arter BA'ya çok yakın ayrıldığı için aorta abdominalis'in uç dalı olarak da kabul edilebilir. Orta hatta dördüncü ve beşinci bel omurları, sacrum ve coccyx'in ön yüzlerinden aşağıya iner.

Beşinci bel omuru hizasında sıklıkla a. lumbalis ima denilen bir çift dalı verir. Her iki a. lumbalis ima da m. iliopsoas'ın içine girer ve bu kası besler. Daha sonra r. spinalis ve r. dorsalis adlı uç dallara ayrılır (Gövsa 2003).

3. GEREÇ VE YÖNTEM

3.1. ÇALIŞMA GRUBU

Çalışmamız, Sakarya Üniversitesi Eğitim ve Araştırma Hastanesinde Radyoloji Kliniği'ne başvurmuş hastaların, abdominal bölgeye yönelik çekilen MDBT görüntülerinden retrospektif olarak yapıldı. Normal vasküler anatominin cerrahi müdahale ile etkilenmiş olduğu; gastrik rezeksiyon, major hepatik rezeksiyon, jejunioileal rezeksiyon, kolonik rezeksiyon, anterior rektal rezeksiyon, pankreatikoduedonektomi, karaciğer, pankreas, bağırsak veya multiorgan transplantasyonları olan vakalar ile MDBT görüntü kalitesi vasküler anatominin değerlendirilmesi için yetersiz olan vakalar çalışma dışı bırakıldı. MDBT görüntülerinden çalışmamıza uygun olan 200 vaka seçildi (61kadın, 139 erkek) ve görüntüler üzerinde gerekli morfometrik ölçümler yapıldı. Çalışmamızdaki kadınların ortalama yaşı 56,4 (18-97), erkeklerin ki ise 57,4 (19-86)'dür.

3.2. MDBT ANJIOGRAFI GÖRÜNTÜ PROTOKOLÜ VE GÖRÜNTÜ ANALİZİ

Çalışma görüntülerindeki olgular sırt üstü pozisyonda antekubital yoldan intravenöz iyotlu kontrast madde verilmesini takiben, batin bölgesini (basis pulmones'ten regio pubica'ya kadar) içeren aksiyal planda MDBT (Toshiba Aquilion 64 Ct Scanner (Toshiba medikal systems Corporation, Tochigi, Japan) kullanılarak arterial fazda 0.5 mm kesit kalınlığında görüntüler elde edildi. Bu kaynak görüntüler Aquarius 3D Workstation, TeraRecon, USA ile değerlendirildi ve multiplanar görüntüleme

yöntemi ile 3 boyutlu (aksiyal, sagittal ve koronal planda) MIP (maksimum intensity projection) ve MPR (multiplanar reformation) formatında işlenerek görüntüler oluşturuldu.

Reformat görüntülerde, AA ana dallarından truncus coeliacus, a. renalis dextra ve sinistra, a.mesenterica superior, a. mesenterica inferior'un mesafe ölçümleri ve orijin aldıkları vertebra seviyeleri tespit edildi.

Aksiyal, sagittal ve coronal plan görüntülerde, AA'nın çeşitli seviyelerde transvers ve sagittal çap ölçümleri yapıldı ve AA'nın ana dallarının anatomik varyasyonları incelendi.

3.3 İSTATİSTİKSEL ANALİZ

Çalışmamızdan elde edilen tüm veriler bilgisayarda Windows XP işletim sisteminde, "Statistical Packages for the Social Science" (SPSS) 21 istatistik programı kullanılarak analiz edildi. Tanımlayıcı istatistiksel analizler (frekans, yüzde dağılımı, ortalama±standart sapma) yapıldıktan sonra, sürekli değişkenlerin normal dağılıma uygunluğu Shapiro-Wilk Testi ile Kolmogorov Smirnov Testi ile değerlendirildi. Grupların kesikli değişkenler açısından farklılığına Ki-kare testleri veya Fischer Exact test ile bakıldı. Gruplarda, sürekli değişkenleri parametrik varsayımları karşılamayanlar için Mann-Whitney U testi, parametrik varsayımları karşılayanlar için t testi ile karşılaştırma yapıldı, $p < 0,05$ değeri istatistiksel olarak anlamlı kabul edildi.

3.4 AORTA ABDOMİNALİS VE ANA DALLARI İLE İLGİLİ ÖLÇÜMLER VE DALLARIN VARYASYON TİPLENDİRMELERİ

1. Aksiyal reformat görüntülerde AA ile ilgili yapılan ölçümler.

- AA'nın TC seviyesinde transvers çap ölçümü

- AA'nın TC seviyesinde sagittal ap lümü
- AA'nın AMS seviyesinde transvers ap lümü
- AA'nın AMS seviyesinde sagittal ap lümü
- AA'nın AR'ler seviyesinde transvers ap lümü
- AA'nın AR 'ler seviyesinde sagittal ap lümü
- AA'nın AMI seviyesinde transvers ap lümü
- AA'nın AMI seviyesinde sagittal ap lümü

2. Truncus Coeliacus İle İlgili lümler

- TC'nin AA'dan orijin aldığı vertebra seviyesinin sagittal, koronal ve aksiyal görüntülerde tayini
- TC orijininin AMS orijinine olan mesafe lümü;
- TC orijininin ARD orijinine olan mesafe lümü.
- TC orijininin ARS orijinine olan mesafe lümü.
- TC orijininin AMI orijinine olan mesafe lümü.

3. Arteria Mesenterica Superior İle İlgili lümler

- AMS'nin AA'dan orijin aldığı vertebra seviyesinin sagittal, koronal ve aksiyal görüntülerde tayini.
- AMS orijininin ARD orijinine olan mesafe lümü.
- AMS orijininin ARS orijinine olan mesafe lümü.
- AMS orijininin AMI orijinine olan mesafe lümü.

4. Arteria Renalis Dextra İle İlgili lümler

- ARD'nin AA'dan orijin aldığı vertebra seviyesinin sagittal, koronal ve aksiyal

görüntülerde tayini.

5. Arteria Renalis Sinistra İle İlgili Ölçümler

- ARS'nin AA'dan orijin aldığı vertebra seviyesinin sagittal, koronal ve aksiyal görüntülerde tayini.

6. Arteria Mesenterica Inferior İle İlgili Ölçümler

- AMI'nın AA'dan orijin aldığı vertebra seviyesinin sagittal, koronal ve aksiyal görüntülerde tayini.

- AMI orijininin ARD orijinine olan mesafe ölçümü

- AMI orijininin ARS orijinine olan mesafe ölçümü

7. Varyasyonlar

TC ile ilgili varyasyonlar:

Truncus coeliacus varyasyonlarında; 8 tiplendirme içeren Uflacker sınıflandırmasından yararlanıldı. TC'un diğer rastladığımız varyasyonları tip 9 olarak adlandırıldı.

Ana hepatic arter, splenic arter ve sol gastrik arterin abdominal aortadan ortak bir kök şeklinde çıkması 'hepato-spleno-gastrik trunkus' klasik çölyak arter anatomisi (tip 1),

Hepatic arter ve splenic arter ortak bir kök şeklinde çıkarken AGS'nin aortadan direkt olarak çıkması; 'hepato-splenic trunkus' (tip 2),

Hepatic arter ve AGS ortak bir kök şeklinde çıkarken splenic arterin aortadan direkt olarak çıkması; 'hepato-gastric trunkus' (tip 3),

Hepatic arter, splenic arter ve AMS ortak bir kök şeklinde çıkarken, AGS'nin aortadan direkt olarak çıkması 'hepato-splenic-mezenterik trunkus' (tip 4),

LGA ve splenic arter ortak bir kök şeklinde çıkarken hepatic arterin aortadan direkt olarak çıkması; 'gastro-splenic trunkus' (tip 5),

Çölyak arter ve AMS'un ortak bir trunkus şeklinde çıkması; 'çölyak-mezenterik trunkus'(tip 6),

Çölyak arter ile kolik arterin ortak bir trunkus oluşturması; 'çölyak-kolik trunkus' (tip 7),

Hepatik arter, splenik arter ve AGS'nin abdominal aortadan trunkus oluşturmadan ayrı olarak çıkmaları ise 'çölyak trunkus yokluğu'(tip8) (Uflacker R. 1997) ve

truncus coeliacusun diğer varyasyonları (tip 9).

AMS ile ilgili varyasyonlar:

Aorta Abdominalis'ten çıkan AMS varlığı (normal anatomi) (Tip 1)

AMS'dan çıkan replase ve/veya aksesuar sağ hepatik arter varlığı (Tip 2),

'Çölyak-mezenterik trunkus' (çölyak arter ve süperior mezenterik arterin ortak bir trunkus şeklinde çıkması)(Tip 3),

'Hepato-splenik-mezenterik trunkus' (ana hepatik arter, splenik arter ve AMS'un tek bir trunkus şeklinde çıkması ve AGS'nin aortadan direkt olarak çıkması (Tip 4)

(Hiatt, Gabbay and Busuttil 1994, Acu ve ark. 2016).

AMI ile ilgili varyasyonlar

Abdominal aortadan tek bir AMI varlığı(normal anatomi) (Tip1)

Abdominal aortadan AMS ve/veya ana hepatik arter ile ortak bir trunkus oluşturarak çıkan İMA (Tip 2),

Abdominal aortadan iki ayrı dal halinde çıkan AMI(çift AMI) (Tip 3),

AMI'dan kaynaklanan aksesuar renal arter (Tip 4) (Acu ve ark. 2016).

AR ile ilgili varyasyonlar:

Aorta Abdominalis'ten çıkan sađ ve sol tarafta birer renal arter varlıđı (normal anatomi) (Tip1),

Her iki bbređi besleyen tek bir renal arter varlıđı (Tip2),

Sađ tarafta çift sol tarafta tek renal arter varlıđı (Tip3),

Sol tarafta çift sađ tarafta tek renal arter varlıđı (Tip4),

Sađ ve sol taraf bbrekte iki veya daha fazla a.renalis varlıđı (Tip5),

Sađ veya sol taraf bbrekte u veya daha fazla a. renalis varlıđı(Tip 6)

(Ugurel ve ark. 2010).

4. BULGULAR

4.1. AORTA ABDOMINALIS VE ANA DALLARI İLE İLGİLİ YAPILAN ÖLÇÜMLER VE BAKILAN VARYASYON TİPLENDİRMELERİNİN ANALİZLERİ

Tablo 4.1. TC'un AA'den orjin aldığı vertebra çıkış seviyelerinin genel ve cinsiyet farklılığına göre karşılaştırılması

Cinsiyet		Vertebra Çıkış Seviyeleri					Toplam
		T12 üst	T12 orta	T12 alt	T12-L1 arası	L1 üst	
Kadın	n	1	8	34	3	15	61
	%	1,6	13,1	55,7	4,9	24,6	30,5
Erkek	n	14	13	71	10	31	139
	%	10,1	9,4	51,1	7,2	22,5	69,5
Toplam	n	15	21	105	13	46	200
	%	7,5	10,5	52,5	6,5	23,0	100
	p	*0.037	0.424	0.543	0.723	0.547	P>0.05

*p<0.05, **ki-kare testi

TC'un AA'den orjin aldığı vertebra seviyeleri genel olarak(%52.5) ve cinsiyetlere(Kadın=%55.7, Erkek=%51.1) göre en çok ile T12 alt seviyesi olduğu

görülmüştür. T12 üst seviyesinden çıkış, cinsiyet farkına göre değerlendirildiğinde anlamlı bir istatistiksel fark görülmüştür($p<0.05$). Diğer çıkış seviyelerinde ise istatistiksel bir fark mevcut değildi($p>0.05$)(Tablo 4.1).

Tablo 4.2. TC varyasyon tiplendirmelerinde Uflacker varyasyon sınıflandırmasının genel ve cinsiyet farklılığına göre karşılaştırılması

Cinsiyet		TC'un Varyasyon Tiplendirmeleri						Toplam
		Tip 1	Tip 2	Tip 3	Tip 5	Tip 8	Tip 9	
Kadın	n	58	1	1	0	1	1	61
	%	95.1	1.6	1.6	0	1.6	1,6	30.5
Erkek	n	124	9	0	3	0	3	139
	%	89.2	6.5	0	2.2	0	2.2	69.5
Toplam	n	182	9	1	3	1	4	200
	%	91	4.5	0.5	1.5	0.5	2	100
	p	0.547	0.148	0.130	0.247	0.130	0.809	P>0.05

*Tip 4,6 ve 7'ye vakalarda rastlanmadığı için tabloya eklenmemiştir.

**ki-kare testi

TC için kullandığımız 8 tiplendirme içeren Uflacker sınıflandırmasından %91 ile Tip 1'in en çok görülen varyasyon tiplendirmesi, Tip 3(%0.5) ve Tip 8(%0.5)'in ise en az görülenler olduğu saptanmış olup cinsiyetler arasındaki karşılaştırmalarda istatistiksel bir fark görülmedi($p>0.05$)(Tablo 4.2).

Tablo 4.3. ARS'nın AA'den orjin aldığı vertebra çıkış seviyelerinin genel ve cinsiyet farklılığına göre karşılaştırılması

Cinsiyet		Vertebra Çıkış Seviyeleri						Toplam
		L1 üst	L1 orta	L1 alt	L1-L2 arası	L2 üst	L2 alt	
Kadın	n	2	6	18	7	19	9	61
	%	3.3	9.8	29.5	11.5	31.1	14.8	30.5
Erkek	n	9	11	41	16	50	12	139
	%	6.5	7.9	29.5	11.5	31.1	8.6	69.5
Toplam	n	11	17	59	23	69	21	200
	%	5.5	8.5	29.5	11.5	34.5	10.5	100
	p	0.361	0.653	0.998	0.994	0.508	0.193	P>0.05

*ki-kare testi

ARS'nın AA'dan orjin aldığı vertebra seviyelerine genel olarak bakıldığında %34.5 ile L2 üst vertebra seviyesi en fazla görülmüştür ve cinsiyetler arasındaki karşılaştırmalarda istatistiksel olarak anlamlı bir fark bulunamadı(p>0.05) (Tablo 4.3).

Tablo 4.4. ARD'nın AA'den orjin aldığı vertebra çıkış seviyelerinin genel ve cinsiyet farkına göre karşılaştırılması

Cinsiyet		Vertebra Çıkış Seviyeleri					Toplam
		L1 üst	L1 orta	L1 alt	L1-L2 arası	L2 üst	
Kadın	n	2	14	20	1	24	61
	%	3.3	23.0	32.8	1.6	39.3	30.5
Erkek	n	10	19	52	11	47	139
	%	7.2	13.7	37.4	7.9	33.8	69.5
Toplam	n	12	33	72	12	71	200
	%	6	16.5	36	6	35.5	100
	p	0.283	0.103	0.530	0.085	0.451	P>0.05

*ki-kare testi

ARD'nın AA'dan orjin aldığı vertebra seviyelerine genel olarak bakıldığında %36 ile L1 alt vertebra seviyesi en fazla, L1 üst(%6) ve L1-L2 arası(%6) ise en az görülenler olup cinsiyetler arasında çıkış seviyelerinde anlamlı bir istatistiksel fark görülmemiştir(p>0.05)(Tablo 4.4).

Tablo 4.5. AR'in varyasyon tiplendirmelerinin genel ve cinsiyet farkına göre karşılaştırılması

Cinsiyet		AR'in Varyasyon Tiplendirmeleri				Toplam
		Tip 1	Tip 3	Tip 4	Tip 5	
Kadın	n	50	8	3	0	61
	%	82.0	13.1	4.9	0	30.5
Erkek	n	112	13	9	5	139
	%	80.6	9.4	6.5	3.6	69.5
Toplam	n	162	21	12	5	200
	%	81	10.5	6	2.5	100
	p	0.817	0.424	0.669	0.133	P>0.05

*Tip 2 ve 6'ya vakalarda rastlanmadığı için tabloya eklenmemiştir.

**ki-kare testi

AR'de kullandığımız varyasyon tiplendirmelerinden en çok % 81 ile sağ ve sol tarafta bir renal arter varlığı (tip 1), en az % 2.5 ile sağ ve sol tarafta iki veya daha fazla renal arter varlığı (tip 5) saptanmış olup cinsiyetler arasında anlamlı bir fark görülmedi($p>0.05$)(Tablo 4.5).

Tablo 4.6. AMS'un AA'den orjin aldığı vertebra çıkış seviyelerinin genel ve cinsiyet farklılığına göre karşılaştırılması

Cinsiyet		Vertebra Çıkış Seviyeleri						Toplam
		L1 üst	L1 orta	L1 alt	T12-L1 arası	L1-L2 arası	L2 üst	
Kadın	n	33	9	12	3	1	3	61
	%	54.1	14.8	19.7	4.9	1.6	4.9	30.5
Erkek	n	58	22	51	6	1	1	139
	%	41.7	15.8	36.7	4.3	0.7	0.7	69.5
Toplam	n	91	31	63	9	2	4	200
	%	45.5	15.5	31.5	4.5	1.0	2.0	100
	p	0.105	0.846	*0.017	0.850	0.547	0.050	P>0.05

*p<0.05, **ki-kare testi

AMS'nin AA'dan orjin aldığı vertebra seviyelerine genel olarak baktığımızda en çok L1(%45.5) üst seviyesi, en az L1-L2 arası(%1.0) olduğu görülmüştür ve çıkış seviyelerinden L1 alt seviyesinde cinsiyetler arasında anlamlı bir fark görüldü(p<0.05). Diğer seviyelerde istatistiksel bir fark görülmedi(p>0.05)(Tablo 4.6).

Tablo 4.7. AMS'un varyasyon tiplendirmelerinin genel ve cinsiyetler arasındaki farklılığa göre karşılaştırılması

Cinsiyet		AMS'un Varyasyon Tiplendirmeleri		Toplam
		Tip 1	Tip 2	
Kadın	n	61	0	61
	%	100	0	30.5
Erkek	n	138	1	139
	%	99.3	0.7	69.5
Toplam	n	199	1	200
	%	99.5	0.5	100
p>0.05				

*Tip 3 ve 4'e vakalarda rastlanmadığı için tabloya eklenmemiştir.

**ki-kare testi

AMS'de baktığımız varyasyon tiplendirmelerinden tip 1(% 99.5) en çok, tip 2(%0.5) en az görülen olup cinsiyete göre karşılaştırıldığında istatistiksel olarak anlamlı bir fark görülmemiştir(p>0.05)(Tablo 4.7).

Tablo 4.8. AMI'un AA'den orjin aldığı vertebra çıkış seviyelerinin genel ve cinsiyetler arasındaki farklılığa göre karşılaştırılması

Cinsiyet		Vertebra Çıkış Seviyeleri						Toplam
		L2 orta	L2 alt	L2-L3 arası	L3 üst	L3 orta	L3 alt	
Kadın	n	0	0	6	23	7	25	61
	%	0	0	9.8	37.7	11.5	41	30.5
Erkek	n	4	1	4	48	29	53	139
	%	2.9	0.7	2.9	34.5	20.9	38.1	69.5
Toplam	n	4	1	10	71	36	78	200
	%	2.0	0.5	5.0	35.5	18.0	39.0	100
	p	0.180	0.506	*0.037	0.665	0.111	0.703	P>0.05

*p<0.05, **ki-kare testi

AMI'un AA'dan orjin aldığı vertebra seviyelerine genel olarak baktığımızda en çok L3 alt(%39.0), en az L2 alt(0.5) seviyesi olduğu görüldü ve cinsiyetler arasındaki karşılaştırmada ölçülen seviyelerden sadece L2-L3 arası vertebra seviyesinde anlamlı bir fark vardı(p<0.05). Diğer seviyelerde istatistiksel bir fark görülmedi(p>0.05)(Tablo 4.8).

Tablo 4.9. AMI'un varyasyon tiplendirmelerinin genel ve cinsiyetler arasındaki farklılığa göre karşılaştırılması

Cinsiyet		AMI'un Varyasyon Tiplendirmesi	Toplam
		Tip 1	
Kadın	n	61	61
	%	100	30.5
Erkek	n	139	139
	%	100	69.5
Toplam	n	200	200
	%	100	100
		p	P>0.05

*Tip 2,3 ve 4'e vakalarda rastlanmadığı için tabloya eklenmemiştir.

**ki-kare testi

AMI'da baktığımız varyasyon tiplendirmelerinden % 100 ile tip 1 normal anatomi en çok görülendir. Diğer varyasyon tiplendirmelerine rastlanmadı ve cinsiyetler karşılaştırıldığında aralarında anlamlı bir fark görülmedi($p>0.05$)(Tablo 4.9).

Tablo 4.10. AA'in ana dalları seviyesinde transvers ve sagittal çaplarının ölçüm ortalamaları

Çap ölçümleri	Minimum	Maximum	$\bar{x} \pm S$
TC transvers çap	15,40	30,60	23,01±2.83
TC sagittal çap	14,80	31,40	22,35±3.11
AMS transvers çap	13,75	28,70	21,25±2.70
AMS sagittal çap	12,20	28,50	20,90±3.01
AR transvers çap	12,20	28,70	19,26±2.80
AR sagittal çap	12,18	27,00	18,90±2.66
AMI transvers çap	12,50	29,20	17,62±2.47
AMI sagittal çap	11,30	29,40	17,19±2.57

Çalışmamızdaki vakaların AA'in ana dalları seviyesinde transvers ve sagittal çapının minimum, maximum değerleri ve ortalama, standart sapma sonuçları değerlendirilmiştir.(Tablo 4.10).

Tablo 4.11. AA'in ana dalları seviyesinde transvers ve sagittal çaplarının ölçüm ortalamalarının kadın ve erkekler arasında karşılaştırılması

Çap ölçümleri	Cinsiyetler		Sonuç
	Kadın(n=61) $\bar{x} \pm S$	Erkek(n=139) $\bar{x} \pm S$	
TC transvers çap	21,23 \pm 2,67	23,78 \pm 2,53	t =6,43 p=0,001*
TC sagittal çap	20,53 \pm 2,91	23,15 \pm 2,85	t =5,95 p=0,001*
AMS transvers çap	19,53 \pm 2,55	22,01 \pm 2,42	t =6,55 p=0,001*
AMS sagittal çap	19,10 \pm 2,74	21,69 \pm 2,78	t =6,09 p=0,001*
AR transvers çap	17,60 \pm 2,69	20,00 \pm 2,53	t =6,04 p=0,001*
AR sagittal çap	19,23 \pm 2,19	19,63 \pm 2,53	t =6,42 p=0,001*
AMI transvers çap	18,32 \pm 2,01	16,02 \pm 2,34	t =6,65 p=0,001*
AMI sagittal çap	15,53 \pm 2,00	17,92 \pm 2,45	t =6,65 p=0,001*

*p <0.001, ** T testi

Cinsiyet faktörü göz önüne alınarak AA'in ana dalları seviyesinde transvers ve sagittal çapları değerlendirildi ve transvers ve sagittal çaplardaki ölçümler cinsiyete göre istatistiksel olarak anlamlıydı(p<0.001)(Tablo 4.11).

Tablo 4.12. AA ana dallarının birbirleri ile olan uzaklık ölçümlerinin ortalamaları

AA ana dallarının aralarındaki uzaklıkları	Minimum	Maximum	$\bar{x} \pm S$
TC - AMS	5.00	30.00	15.08±4.36
TC -AMI	48.00	115.00	89.00±11.42
TC-ARD	15.00	105.00	30.35±9.17
TC-ARS	15.00	69.00	33.49±7.80
AMS-AMI	24.00	100.00	73.79±11.35
AMS-ARD	2.00	84.00	15.30±8.20
AMS-ARS	3.00	50.00	18.63±7.38
AMI-ARD	6.00	90.00	58.55±11.98
AMI-ARS	18.00	85.00	55,10±11.38

Çalışmaya alınan vakalarda AA ana dallarının aralarındaki mesafe ölçümlerinin minimum, maximum değerleri ve ortalama, standart sapma sonuçları değerlendirilmiştir.(Tablo 4.12).

Tablo 4.13. AA ana dallarının birbirleri ile olan uzaklık ölçümlerinin kadın ve erkekler arasında karşılaştırılması

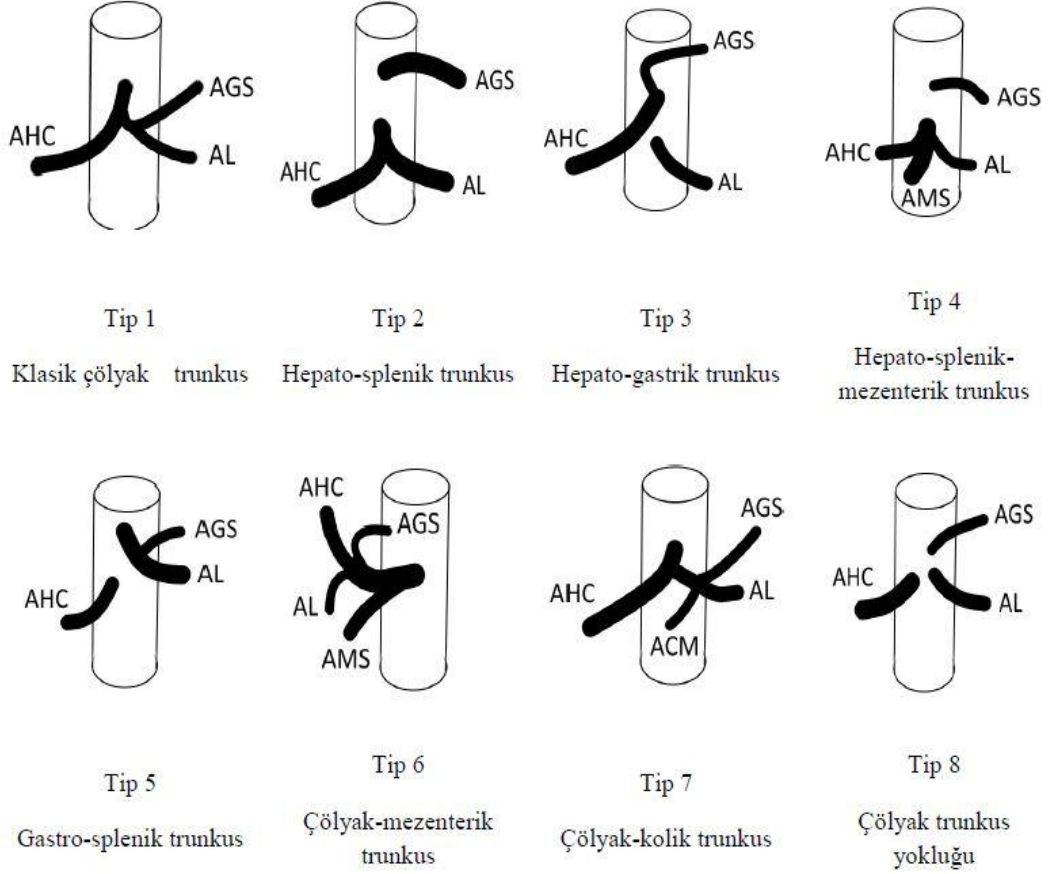
AA ana dallarının aralarındaki uzaklıkları	Cinsiyetler		Sonuç
	Kadın(n=61) $\bar{x} \pm S$	Erkek(n=139) $\bar{x} \pm S$	
TC - AMS	14,45±4,57	15.35±4.26	p=0.098
TC -AMI	84,98±10.35	90.76±11.46	p=0.001*
TC-ARD	28,16±7.31	31.31 ±9.75	p=0.015*
TC-ARS	32.47±8.72	33.94±7.36	p=0.074
AMS-AMI	70.52±9.43	75.22±11.85	p=0.002*
AMS-ARD	13.54±5.78	16.07±8.97	p=0.046*
AMS-ARS	17.77±6.93	19.00±7.56	p=0.225
AMI-ARD	56.37±9.32	59.51±12.88	p=0.011*
AMI-ARS	51.65±8.98	56.61±12.00	p =0.002*

*P< 0.05, ** Mann-Whitney U testi

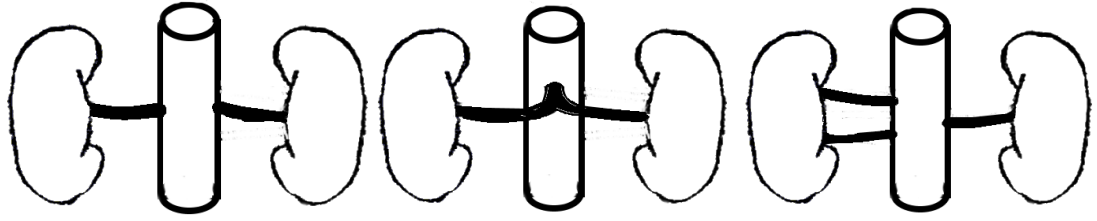
AA ana dallarından TC ile AMS arasındaki ortalama mesafe erkeklerde 15.35 mm, kadınlarda 14.45 mm ölçüldü bu fark istatistiksel olarak anlamsızdı(p>0.05). TC ile AMI arasındaki ortalama mesafe erkeklerde 31.31 mm, kadınlarda 84.98 mm ölçülmüş olup fark anlamlıydı(p<0.05). TC ile ARD arasındaki ortalama mesafe erkeklerde 31.31 mm, kadınlarda 28.16 mm bulunmuştur ve aralarında istatistiksel olarak anlamlı fark vardı(p<0.05). TC ile ARD arasındaki ortalama mesafe erkeklerde 31.31 mm, kadınlarda 28.16 mm ölçülmüş olup istatistiksel olarak anlamlıydı(p<0.05). TC ile ARS arasındaki ortalama mesafe erkeklerde 33.94 mm,

kadınlarda 32.47 mm ölçüldü fark istatistiksel olarak anlamsızdı($p>0.05$). AMS ile AMI arasındaki ortalama mesafe erkeklerde 75.22 mm, kadınlarda 70.52 mm ölçüldü istatistiksel olarak aralarında anlamlı bir fark vardır($p<0.05$). AMS ile ARD arasındaki ortalama mesafe erkeklerde 16.07 mm, kadınlarda 13.54 mm ölçüldü istatistiksel olarak fark anlamlıydı ($p<0.05$). AMS ile ARS arasındaki ortalama mesafe erkeklerde 19.00 mm, kadınlarda 17.77 mm ölçüldü istatistiksel olarak anlamsızdı($p>0.05$). AMI ile ARD arasındaki ortalama mesafe erkeklerde 59.51 mm, kadınlarda 56.37 mm ölçüldü istatistiksel olarak fark anlamlıydı($p<0.05$). AMI ile ARS arasındaki ortalama mesafe ise erkeklerde 56.61 mm, kadınlarda 51.65 mm ölçüldü aralarında anlamlı istatistiksel fark tespit edilmiştir($p<0.05$)(Tablo 4.13).

4.2. AORTA ABDOMINALIS'İN ANA DALLARINDAN BAKILAN VARYASYONLARLA İLGİLİ ŞEKİLLER



Şekil 1: TC varyasyon tiplendirmelerinin şematik çizimleri



Tip1

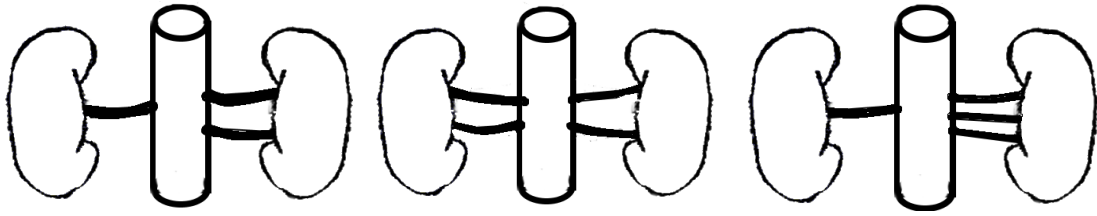
Sağ ve sol tarafta bir renal arter varlığı

Tip2

Her iki böbreği besleyen tek bir renal arter varlığı

Tip3

Sağ tarafta çift renal arter varlığı



Tip4

Sol tarafta çift renal arter varlığı

Tip5

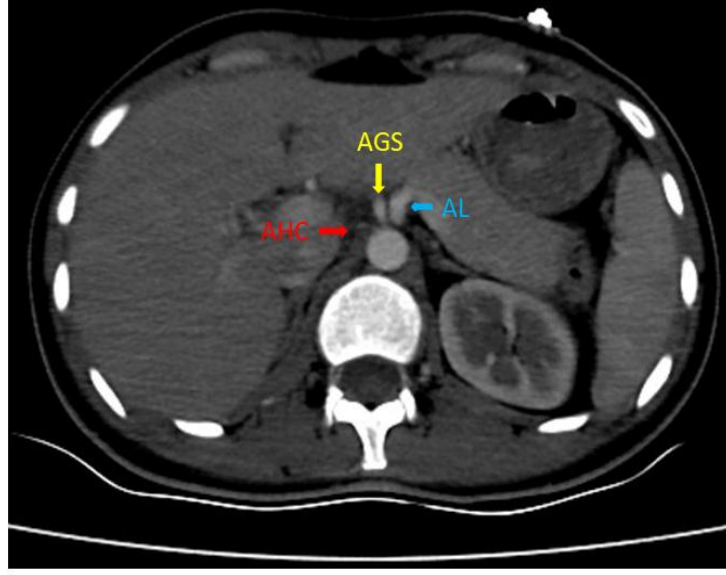
Sağ ve sol tarafta iki veya daha fazla renal arter varlığı

Tip6

Sağ veya sol tarafta üç veya daha fazla renal arter varlığı

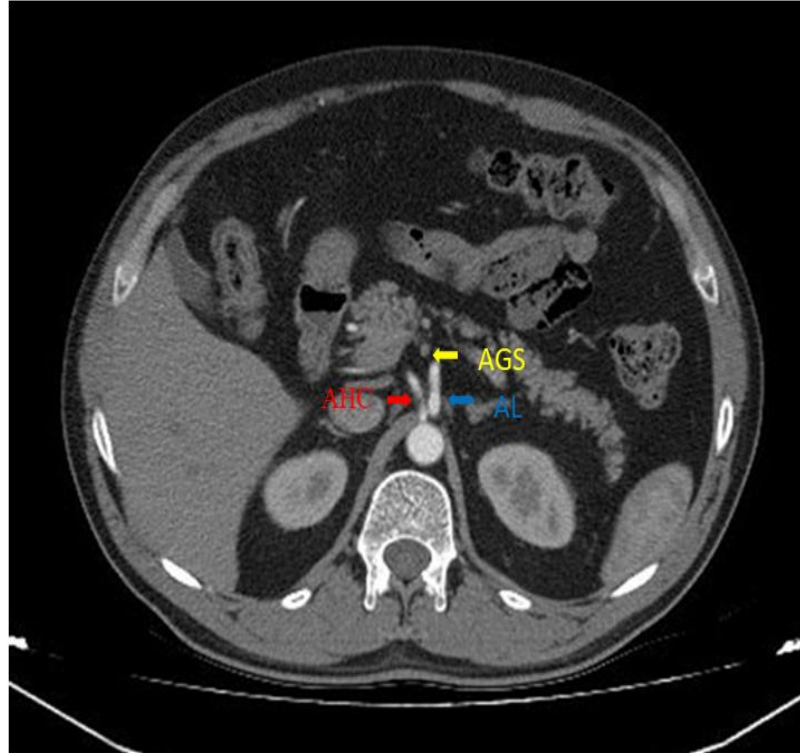
*Çizimler Dr. Hüseyin Baylan tarafından yapılmıştır.

Şekil 2: AR varyasyon tiplendirmelerinin şematik çizimleri



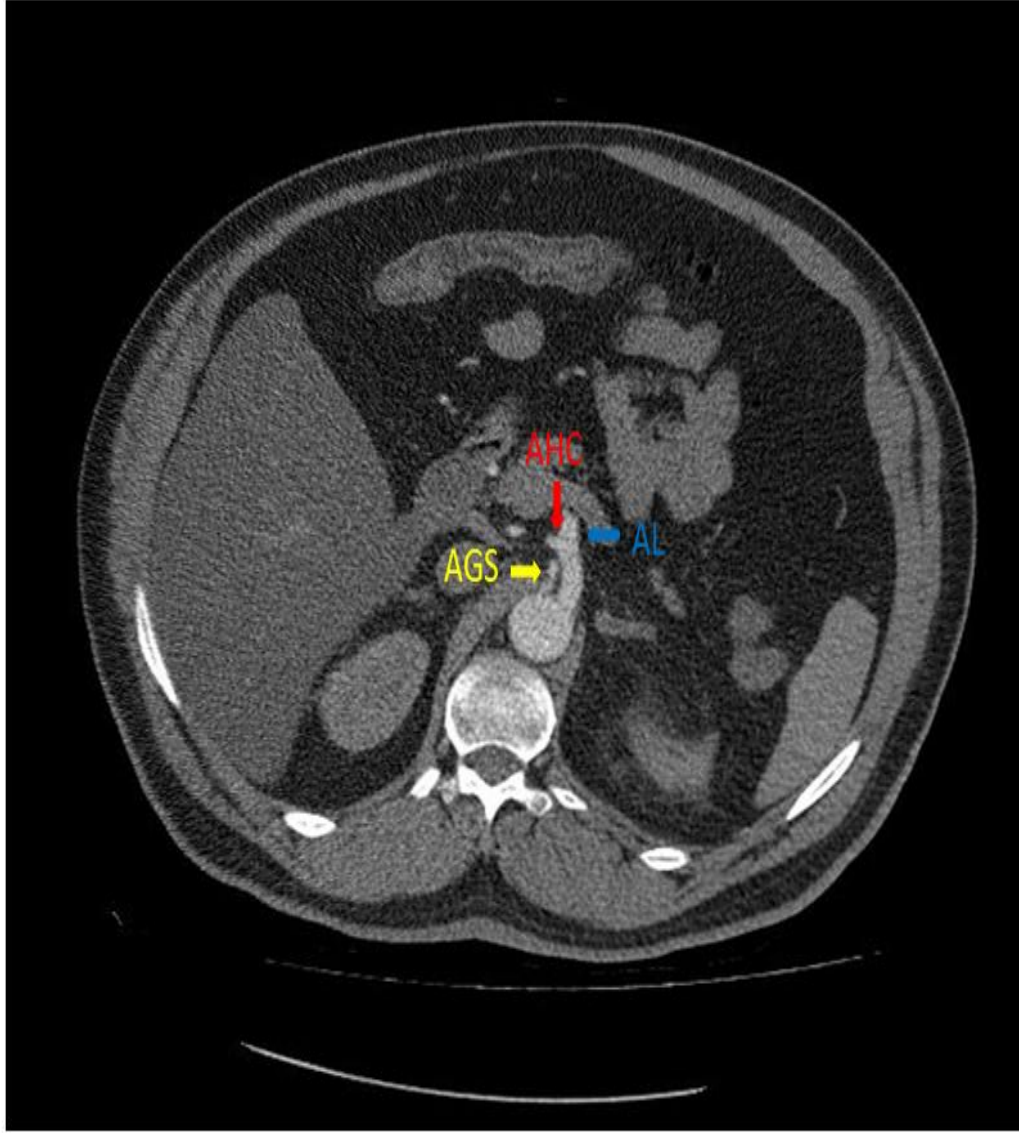
Şekil 3: TC yokluğu. AGS, AHC ve AL'nin ayrı ayrı AA'dan çıkması (tip 8)

* (**→** A. Hepatica Communis (AHC), **→** A. Gastrica Sinistra (AGS), **→** A. Lienalis (AL)) (24 yaşında, kadın).



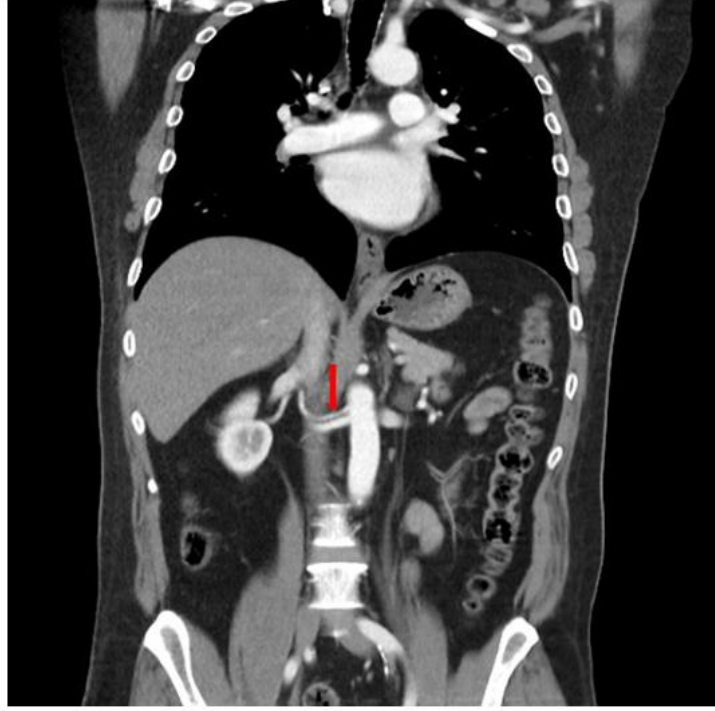
Şekil 4: Gastro-splenik trunkus (tip 5)

* (**→** A. Hepatica Communis (AHC), **→** A. Gastrica Sinistra (AGS), **→** A. Lienalis (AL)) (47 yaşında, erkek)



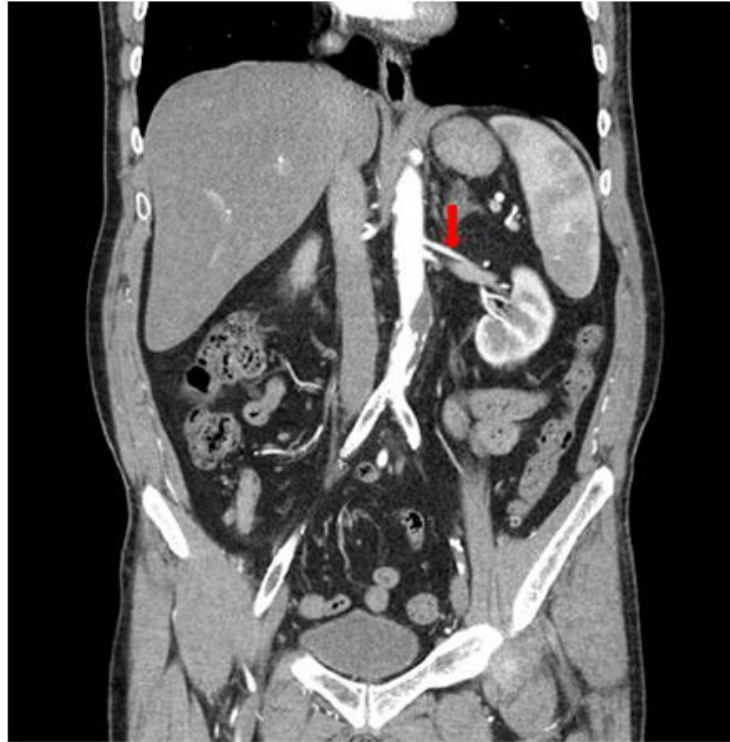Şekil 5: Hepato-splenik trunkus (tip 2)

* (**→** A. Hepatica Communis (AHC), **→** A. Gastrica Sinistra(AGS), **→** A. Lienalis (AL)) (61 yaşında, erkek)



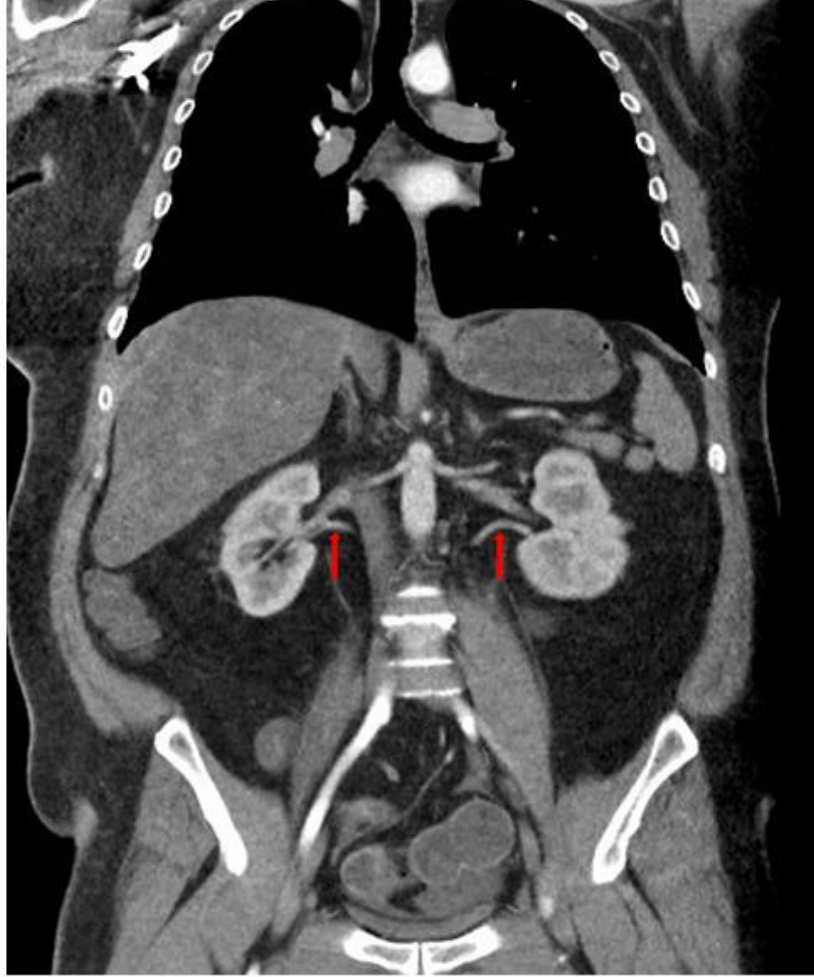
Şekil 6: AA'dan çıkan sağ tarafta çift, sol tarafta tek renal arter varlığı

*** (→ çift A.renalis dextra(ARD)) (34 yaşında, erkek)**



Şekil 7: AA'dan çıkan sol tarafta çift, sağ tarafta tek renal arter varlığı

*** (→ çift A.renalis sinistra (ARS)) (57 yaşında, erkek)**



Şekil 8: AA'dan çıkan sağ ve sol tarafta çift renal arter varlığı

*** (→ çift A. renalis dextra (ARD) ve çift A. renalis sinistra (ARS))**

(51 yaşında, erkek)

5. TARTIŞMA VE SONUÇ

Aorta Abdominalis'e ait mezenterik arterlerin vertebral çıkış seviyelerindeki farklılıklar, aralarındaki mesafeler, çıkış köklerindeki sagittal ve transvers çaplarının önceden bilinmesi girişimsel radyolojide ve cerrahide oldukça önemlidir. Ayrıca mezenterik arterlere ait anatomik varyasyonların net bir şekilde tanımlanması ve görüntülenmesi abdominal organlarla ilgili cerrahilerde (karaciğer tranplantasyonu, karaciğer tümörlerinin hemoembolizasyonunda, hepatobiliyer hastalıklar, pankreadektomi, aort anevrizması ve kolorektal cerrahi) ve laporoskopik girişimlerde hayati önem taşır (Acu ve ark. 2016, Astik and Dave 2011).

Vertebral seviyedeki hafif değişiklikler mide, pankreas ve hepatobilier ağaçtaki karsinomların tedavisini planlarken tedavinin bireyselleştirilmesi fikrini doğurmaktadır. Çünkü risk altındaki lenf nodları damarlara bitişik uzanır (Wadhwa and Sonia 2011).

Selveraj and Sundaramurth'un (2015) TC'un vertebra orjin seviyesini, dallanma paternini ve ilişkili varyasyonlarını analiz etmek için yaptıkları çalışmada; TC'un aorttan çıkış seviyesi 75 vakanın 8(%10.7)'inde T12 vertebra düzeyinde, 53(%70.7)'ünde T12-L1 arasında ve 14(%18.6)'ünde L1 vertebra seviyesinde saptanmıştır.

Yan ve ark. (1994) TC ve AMS orjinlerinin vertebra gövdeleri ile olan ilişkisini 1591 hastanın anjiyogramında cinsiyet (1003 kadın,588 erkek) dağılımlarını yaptıktan sonra kantitatif olarak incelemişlerdir ve elde edilen sonuçlar TC ve AMS'un orjinlerinin oldukça değişken olduğunu göstermiştir. TC vakaların %0.3'ünde T11'in alt yarısı ile T12'nin üst sınırından; %7.6'sında T12'nin üst yarısından;%86.0'ında T12'nin alt yarısı ile L1 üst yarısından ve %6.1'inde L1 alt yarısından çıkmaktadır. Bu orjin değişimlerinde erkekler(%13.4) ve kadınlar(%15.1) arasında istatistiksel bir farklılık bulamamışlardır($p>0.05$).

Sürücü ve ark. (2003) TC'un çapını, uzunluğunu ve çıkış seviyesini 104 hastanın BT anjiyografisinde incelemişlerdir. TC; hastaların % 79.8'inde T12 vertebra, %

14.4'ünde L1 vertebra, % 11.8'inde T11 vertebra düzeyinden ortaya çıktığını bildirmişlerdir.

Sehgal ve ark. (2013) 50 vakada MDBT ile TC'un morfometrik ölçümlerini yapmışlardır. TC çıkış seviyelerini vakaların %45.83'ünde T12-L1 arasında, %29.17'sinde T12 seviyesinde, % 22.92'de L1 hizasında, %2.08'sinde T11-T12 arasında olduğunu rapor etmişlerdir.

Ferrari ve ark. (2007) 60 hastanın 64 dedektörlü BT anjiyografi'sinde TC ve AMS'un anatomik varyasyon insidansını ve orijininini değerlendirmişlerdir. Vakaların %96.7'sinde TC aortadan T12 ve L1 arasından orjin almıştır.

Pennigton and Soames (2005) inceledikleri 15 kadavrada TC'un aorttan çıkış seviyesinin en çok T12-L1 vertebra hizasında olduğunu rapor etmişlerdir.

Biz çalışmamızda ise vakaların TC vertebra çıkış seviyelerinden T12 vertebra seviyesini; üst, orta ve alt olmak üzere 3 kısımda inceledik(T12 üst, T12 orta ve T12 alt). Bundan dolayı yapılan çalışmalardan farklı olarak, en çok görülen seviyeyi T12 alt(%52.5) olarak bulduk. Cinsiyetler arasında sadece T12 üst seviyesinde farklılık vardı. Yan ve ark. (1994) nın yaptıkları çalışmada TC orijininin T12 alt yarısı ile L1 üst yarısından (%86.0) en fazla çıkışı ve genel olarak cinsiyetler arasında anlamlı bir farkın bulunmaması bizim çalışmamızı desteklemektedir ve diğer çalışmalarda da bize çok uzak olmayan sonuçlar elde edilmiştir(Tablo 4.1).

Literatürde çeşitli çalışmalarda pek çok yazar truncus coeliacus'u dallanma paternine göre gövde anomalilerini ve varyasyonlarını sınıflandırmaya çalışmıştır. İlk sınıflandırma 1917'de Lipshutz tarafından yapılırken en son sınıflandırma Uflacker tarafında 1997'de yapılmış ve truncus coeliacus varyasyonları 8 tipte gösterilmiştir (Lipshutz 1917, Das Adachi 1928, Michels 1966, Uflacker 2010,). Günümüzde de yayınlarda en çok kullanılan sınıflandırmadır.

Acu ve ark (2016) uflacker sınıflandırmasını gözönünde bulundurularak 500 vakada yapmış oldukları çalışmada; 443 (%88.6) normal çölyak arter anatomisi ve 57 (%11.4) çölyak arter varyasyonu gözlemlemişlerdir. En sık rastlanan çölyak arter varyasyonu hepato-gastrik trunkus olarak belirtilmiştir (%3.8). Çölyak arter

anatomisinde izlenen varyasyonlarında (n=57): 19 vakada (%3.8) hepato-gastrik trunkus, 17 vakada (%3.4) gastro-splenik trunkus, 13 vakada (%2.6) hepato-splenik trunkus, 3 vakada (%0.6) gastro-splenik-mezenterik trunkus ve 3 vakada (%0.6) çölyak-mezenterik trunkus olup, 2 vakada (%0.4) çölyak trunkus izlenmemiş; ikisinde de ana hepatic arterin abdominal aortadan direkt çıkmış olarak belirtmişlerdir.

Ugurel ve ark (2010) MDBT ile hepatic, çölyak ve renal arter varyasyonlarını inceledikleri 100 vakada TC'da Uflacker varyasyon sınıflandırmasını kullanmışlar ve %89'unda TC'un normal anatomisini, varyasyon olarak %4 'ünde gastro-splenik trunkusu, %3'ünde hepato-splenik trunkusu, %1'inde hepato-gastrik trunkusu, %1 'inde çölyak trunkus yokluğunu,%1'inde spleno-mesenterik trunkusu, yine %1'inde de hepato-spleno-mesenterik trunkusu tespit etmişlerdir.

Osman and Abdrabou (2016) retrospektif inceledikleri 1285 mısırlı hastanın MDBT anjiyografi görüntülerinde truncus coeliacus ve hepatic arter varyasyonlarında sırasıyla uflacker ve michel sınıflandırmasını kullanmışlardır. Vakaların %90.5'inde Tip 1 normal anatomi, %4.3 ile tip 5 gastro-splenic trunkus en yaygın varyasyon olarak tespit edilmiştir. %2.8 inde Tip 2 hepato-splenik trunkus ,%0.6 sında Tip3 hepato-gastrik trunkus ve Tip 6 çölyak-mezenterik trunkus bulunmuştur. Tip 4 hepato-splenik-mezenterik trunkus ve Tip 7 çölyak-kolik trunkus tespit edilmemiştir. Tip 8 çölyak trunkus yokluğu %1 oranında görülmüştür.

Chen, Yano, Emura and Shoumura'nın (2009) 974 japon kadavrası üzerinde inceledikleri TC ve hepatic arteriyel varyasyonlarından vakaların %89.8'inde klasik anatomi tespit etmişlerdir. %4.3 ünde hepato-splenik truncus ile hepato-gastrik truncus; %0.7'sinde hepatosplenomesenterik truncus ile çölyak mesenterik truncus gözlemlemişlerdir.

Araujo-Neto ve ark. (2015) nin retrospektif olarak 60(35 kadın, 25 erkek) hasta üzerinde MDBT ile TC ve hepatic arteriyel varyasyonlarını inceledikleri çalışmalarında truncus coeliacusun normal anatomisini vakaların %90'ında tespit etmişlerdir. Hastaların %8.3'ünde hepatosplenik trunkus, %1.7 sinde hepatogastrik

trunkus görülmüştür. TC ve AMS arasındaki ortalama mesafeyi 1.2 cm olarak ölçmüşlerdir.

Selveraj and Sundaramurth'un (2015) BT anjiyografi ile inceledikleri 75 vakanın TC'nin trifurkasyonunu yani normal anatomisini 68(%90.6) 'inde gözlemlemişlerdir. Varyasyonlarından en çok görülen heptosplenik trunkus(%8.0) olmuştur.%1.3'ündede gastrosplenik trunkus tespit etmişlerdir.

Kornafel ve ark. (2010) 64 dedektörlü BT ile 201 vakada (91 kadın,110 erkek) inceledikleri görüntülerin 9'unda (%4.5) TC varyasyonu tespit etmişlerdir. TC'un en sık görülen varyasyonu çölyak-mezenterik trunkus 3 hastada (%1.5) ve hepato-splenik trunkus 3 hastada (%1.5) olduğunu belirtmişlerdir.

TC varyasyonları ile ilgili bizim çalışmamıza benzer pek çok çalışma yapılmıştır. Uflacker sınıflandırmasına göre değerlendirdiğimiz vakalarda TC 'nin normal anatomisini tip 1 en fazla (%91) tespit ettik ve bu sonuç yukarıdaki tüm çalışmalarla uyumludur. Baktığımız varyasyon tiplendirmelerinden Tip 2 heptosplenik trunkus en sık (%6.5) görüldü bu sonuç Chen ve ark. (2009), Araujo-Neto ve ark. (2015), Selveraj and Sundaramurth'un (2015), Kornafel ve ark. (2010)'nın sonuçları ile uyumludur. Acu ve ark. (2016), Uğurel ve ark (2010) ve Osman and Abdrabou (2016) en çok görülen varyasyon sınıflandırması olarak hepatogastrik trunkusun olduğunu tespit etmişlerdir. Tip 8 çölyak trunkus yokluğu %1 oranı ile yapılan çalışmalarla paraleldir. Diğer çalışmalardan farklı olarak bizim çalışmamızda cinsiyet farklılığına göre karşılaştırma da yapılmıştır fakat istatistiksel olarak anlamlı fark görülmemiştir (Tablo 4.2).

Renal arter varyasyonlarının bulunması donör böbreğinde önemli ölçüde komplikasyon riskini artırır, bu durum teknik zorlukları ve daha uzun anastomoz zamanını ortaya çıkarır (Shoja MM 2008, Al-Saeed O 2005, Vazquez R 2010). Başarılı bir renal stent implantasyonu, renal arterlerin aorttaki orjinin bilinmesini gerektirir (Beregi , Willoteaux , Mounier-Vehier , Remy-Jardin M and Francke JP 1999).

Gümüş ve arkadaşları (2012) 820 hasta üzerinde MDBT ile retrospektif olarak yaptıkları çalışmada renal arterlerin orjin seviyesini ve varyasyonlarını incelemişlerdir. 771(%94.0) hastanın sağ renal arter orjini üst sınırı L1, alt sınırı L2 vertebra seviyesi olarak, 782(95.4) hastada da sol renal arter orjini üst sınırı L1, alt sınırı L2 vertebra seviyesi olduğunu saptamışlardır. Sağ ana renal arter vertebra çıkış seviyesini %44.1 ile L1 vertebra, sol ana renal çıkış seviyesinide %39.5 ile L1 vertebra olduğunu tespit etmişlerdir.

Beregi ve ark. (1999) BT ile 100 hastada renal arterlerin çıkış orijinini T12, L1, L2, L3 vertebra seviyelerinde ve her vertebrayı üst ,orta ve alt olmak üzere üç seviyeye bölerek incelemiş ve sağ renal arterin çıkışını en sık L1 alt(%22) ,sol renal arterin çıkışını ise en fazla L1-L2 vertebra arasında(%22) olduğunu tespit etmişlerdir.

Özkan ve ark.(2006) 855(692 (% 81) erkek ve 163 (% 19 kadın) hastanın anjiyografisinde vertebra orijinlerini incelemişlerdir. Hastalardaki sağ renal arter orjinlerinin genel olarak en sık %98 oranında L1 üst ile L2 alt vertebraları arasından çıktıklarını, sol renal arterinde %97 ile aynı seviyeler arasından çıktıklarını rapor etmişlerdir. ARD'nın en fazla L1 vertebra(%43) hizasından, ARS'nın ise en sık L2 vertebra(%38) seviyesinden çıktığını tespit etmişlerdir.

Bizim çalışmamızda hastaların sol renal arterinin orjin aldığı vertebra seviyesi en sık L2 üst vertebra (%34.5) olduğu bulunmuştur. bizim çalışmamızın sonucu Özkan ve ark.(2006) nın çalışmaları ile paraleldir. Ayrıca çalışmamızda cinsiyet farklılığını da inceledik fakat çıkış seviyeleri ile cinsiyet arasında anlamlı bir sonuç tespit edemedik($p>0.05$)(Tablo 4.3).

Sağ renal arterin çıkış seviyesini genel olarak vakalarda en fazla L1 alt vertebra (%36) hizasında olduğunu bulduk yapılan diğer çalışmalarla karşılaştırdığımızda sonucumuz tümüyle uyumluydu. Bu orijinler ile cinsiyetler arasındaki karşılaştırmada ise istatistiksel anlamlılık yoktu ($p>0.05$)(Tablo 4.4).

Renal vasküler anatomideki varyasyonların bilinmesi laporoskopik donör veya parsiyel nefrektomi öncesinde, renal arter darlıklarının vasküler tedavisinde ve abdominal aort anevrizmasının açık cerrahisi veya endovasküler tedavisinde çok

önemlidir (Khamanarong , Prachaney ,Utraravichien , Tong-un and Sripaoraya 2004).

Gümüş ve ark. (2012) renal arter varyasyonları ile ilgili çalışmalarında normal anatomiye 583 (%71.0), birden fazla renal arter varlığını ise 226 (%27.0) vakada gözlemlemişlerdir.118 (%14.4) vakada sağ tarafta çift renal arter, 129 (%15.7) vakada sol tarafta çift renal arter ve sağ tarafta 9 vakada 3 ve daha fazla renal arter, sol tarafta 5 vakada 3 renal arter tespit edilmiştir. İstatistiksel olarak erkek ve kadınlarda anlamlı bir farklılık bulunmamıştır.

Soares, Ferraz, Dartibale and Oliveira (2013) renal varyasyonları 50 kadavrada incelemişlerdir ve %90 'ında renal varyasyon izlememişler .%10 'unda ise çift renal arter tespit etmişlerdir. Sağ tarafta çift renal arter daha fazla (% 66,67) tespit etmişlerdir.

Palmieri ve ark. (2011) 200 böbrek üzerinde renal arterleri incelemişlerdir. Böbreklerin %61.5'inde (%56'ı sağ ve %67'si sol) birden fazla renal arter tespit etmişlerdir ve bu varyasyonun erkeklerin %65'inde, kadınların ise %58'inde görüldüğünü rapor etmişlerdir. Kadın ve erkekler arasında anlamlı bir istatistiksel fark bulamamışlardır. Kadınlarda sol renal arterde %2 oranı ile 6 adet renal arter tespit etmişler ve erkeklerde ise tek tarafta en fazla 4 renal arter olduğunu gözlemlemişlerdir.

Khamanarong ve ark. (2004) 267(161 erkek,106 kadın) yetişkin kadavra böbreğinde renal arterleri incelemişlerdir. Vakalarda sağ renalde 55 (%10.31) ,sol renalde 38 (7.12) çift renal arter varyasyonu tespit etmişlerdir. Üç renal arteri ise sağ renalde 4 (%0.74) , sol renalde 1 (%0.19) olarak tespit etmişlerdir

Kornafel ve ark. nın (2010) çalışmalarında renal arter varyasyonlarından en sık görülen varyasyonun 65 vakada (%32.3) tek taraflı çift renal arter olduğunu belirtmişlerdir. Ayrıca Vakaların %10'unda (20/201) bilateral ek renal arter varlığı olduğunu da vurgulamışlardır. Renal varyasyonları(ek arterler ve erken dallanma) kadınların%35.2'sinde, erkeklerin %46.4'ünde gözlemişlerdir ve istatistiksel bir anlamlılık bulamamışlardır(p=0.14).

Özkan ve ark.(2006) renal arter varyasyonlarını inceledikleri vakaların %76'sında tek renal arter , %24'ünde çift renal arter olduğunu gözlemlemişlerdir. Çift renal arterlerin %16'sı sağda, %13'ü solda, %5'i her iki tarafta olduğunu bildirmişlerdir

Bizim çalışmamızda AR varyasyonlarından vakalarda en sık tip 1 (n=162(%81)), her iki böbrek içinde birer renal arter varlığıydı. İkinci olarak en sık tip 3 (%10.5), sağ tarafta çift sol tarafta tek renal arter varlığıydı ve tip 4 (%6), sol tarafta çift sağ tarafta tek bir renal arter varlığı görüldü. Sağ veya sol tarafta çift renal arter varlığı 5 (%2.5) kişide tespit edildi ve bu varyasyonları cinsiyet farklılığına göre karşılaştırdığımızda istatistiksel bir anlamlılık görülmedi(p<0.05)(Tablo4.5). Yapılan diğer çalışmalar ile bulduğumuz sonuçlar uyumludur.

Winston ve ark.(2005) hepatobiliyer ve pankreatik cerrahi geçiren 371 hastada BT anjiyografi ile çölyak mesenterik trunkus varyasyonlarına bakmışlardır. Hastaların %51'inde klasik TC anatomisi olduğunu gözlemlemişlerdir. En yaygın 54(%15) görülen varyasyonu olarak AMS'den kaynaklanan Arteria hepatica dextra(AHD) varlığı olduğunu bildirmişlerdir.

Ferrari ve ark. (2007) BT anjiyografi ile 60 hastada TC ve AMS'un anatomik varyasyonlarını incelemişler. Vakaların %98.3'ünde AMS aortadan L1 vertebra seviyesinden çıkmış ve %1.7'sinde çölyak-mesenterik trunkus tespit edilmiş. Hepatomesenterik trunkus hastaların %26.7'sinde, bir çift trunkus %5'inde, %83.3'ünde bir ortak trunkus ve %3.3'ünde bir tek damar görülmüştür. AMI'nın çıkış seviyesi vakaların %100'ünde L3 vertebra seviyesinin alt üçte birinden olduğu bildirilmiştir.

Acu ve ark (2016) çalışmalarında vakaların 423'ünde (%84.6) normal AMS anatomisini ve 77'sinde (%15.4) AMS varyasyonlarını izlemişlerdir. En sık rastlanan AMS varyasyonu ise 51 vakada (%10.2) arteria mesenterica superioridan kaynaklanan replase sağ hepatic arter varyasyonudur. Çalışmalarında AMI varyasyonu saptamamışlardır.

Kornafel ve ark. (2010) çalışmalarında 201 hastanın 4'ünde (%2) superior mezenterik arter varyasyonlarını tespit etmişlerdir. Inferior mezenterik arter varyasyonlarına rastlamamışlardır. En sık 3 hastada (%1.5) çölyak-mesenterik trunkus varyasyonunun olduğunu ve 1 hastada (%0.5) hepatomesenterik trunkus olduğunu bildirmişlerdir.

Çalışmamızda AMS'nin vertebra çıkış seviyesini en sık 91 hastada(%45.5) L1 üst, daha sonra 63 hastada(%31.5) ile L1 alt vertebra olarak bulduk. Erkek ve kadınlar arasında sadece L1 alt seviyesinde anlamlı bir fark tespit edilmiştir.($p<0.05$)(Tablo 4.6). Varyasyon tiplendirmelerinden ise en fazla tip 1 yani tek bir AMS trunkusunun varlığı %99.5, 1 hastada da mezenterik trunkustan replase sağ hepatik arter varyasyonu bulundu. Cinsiyetler arasında anlamlı bir farklılık bulunmamıştır.($p>0.05$)(Tablo 4.7).

AMI'nin vertebra çıkış seviyesini en fazla 78 (%39) hastada L3 alt vertebra seviyesi olarak tespit ettik. Cinsiyetler arasında L2-3 vertebra seviyesinde anlamlı bir fark bulamadık($p>0.05$)(Tablo 4.8). Çalışma bulgularımız Ferrari ve ark. (2009)'nın çalışması ile uyumludur.

AMI'nin varyasyon tiplendirmelerinde çalışmamızda tüm hastalarda(%100) tip 1 yani tek bir AMI görüldü ve varyasyon tespit edemedik.(Tablo 4.9) Yapılan çalışmalarla bu sonuç uyumludur.

Damarların çap ve uzunluklarının bilinmesi ameliyatlarda arteriyel stentlerin yerleştirilmesinde etkilidir ve aynı zamanda stent tasarlayan ve geliştirenler için de yararlıdır (Araujo-Neto et al 2015).

Yahel ve ark (1998) inceledikleri 24 yetişkin kadavrada TC ile AMS arasındaki uzaklığı genel olarak vakalarda ortalama 1,6cm (0,8cm - 2,4cm), AMS ile AMI arasındaki mesafeyi ortalama 6,8cm (4cm - 9,1cm) olarak tespit etmişlerdir.. Mevcut çalışmamızda ise TC ile AMS arasındaki ortalama mesafe 15.08mm iken AMS ile AMI arasındaki ortalama mesafe 73.79mm olarak saptanmıştır.

Beregi ve ark.(1999) yaptıkları çalışmada AMS ile ARS arasındaki mesafeyi ortalama 18mm, AMS ile ARD arasındaki mesafeyi ise ortalama 14.5 mm olarak tespit etmişlerdir.

Pennigton and Soames (2005) AA'nın visceral dallarının AR'ler ile ilişkisini inceledikleri 15 kadavrada aortanın çapını TC seviyesinde 24.9 ± 4.8 mm, AMS seviyesinde 24.4 ± 4.20 mm, AMI seviyesinde ise 21.1 ± 5.5 mm olarak ölçmüşlerdir. Dallar arasındaki mesafelerden TC ve AMS arasını 0,92cm, AMS ve AR arasını 1,1cm, AR'ler ve AMI arasını 5,68cm olarak tespit etmişlerdir.

Baktığımız AA ana dallarının birbirleri arasındaki mesafelerinden TC-AMS arasını (15.08 ± 4.36 mm), TC-AMI arasını (89.00 ± 11.42 mm), TC-ARD arasını (30.35 ± 9.17 mm), TC-ARS arasını (33.49 ± 7.80 mm), AMS-AMI arasını (73.79 ± 11.35 mm), AMS-ARD arasını (15.30 ± 8.20 mm), AMS-ARS arasını (18.63 ± 7.38 mm), AMI-ARD arasını (58.55 ± 11.98 mm), AMI-ARS arasını ise (55.10 ± 11.38 mm) olarak ölçtük. (Tablo 4.12). Nakayama et al (2017) ve Pennigton and Soames (2005) 'in çalışmalarındaki ölçümler ile bizim sonuçlarımız yaklaşık değerlerde bulunmuştur. Kendi çalışmamızda kadın ve erkeklerin ölçümlerini karşılaştırdık ve TC-AMI, TC-ARD, AMS-AMI, AMS-ARD, AMI-ARD, AMI-ARS arasındaki uzaklıklarda anlamlı farklılıklar tespit ettik($p<0.05$)(Tablo 4.13). Genel olarak baktığımız ölçümlerde kadınların dallar arasındaki mesafesi daha kısaydı. Bu farkta kadın erkek arasındaki fiziksel farklılığın etkili olduğunu söyleyebiliriz.

Takahashi, Takeuchi, Ito and Itoh (2013) 20 Japon kadavra üzerinde TC, AMS ve AR 'in konumsal ilişkilerini incelemişlerdir. Çalışmalarında TC dallanmasını T12 vertebra seviyesinde $n = 8$ (% 40), T12 / L1 vertebra arasında $n=8$ (% 40) ve L1 vertebra hizasında $n=4$ (%20) bulmuşlardır. Aortanın dalları seviyesindeki TC'nin longitudinal çapını 7.4 ± 2.6 (3.3–13.1)mm, transvers çapını 8.1 ± 3.4 (3.1–15.6) mm, AMS'nin longitudinal çapını 7.6 ± 2.4 (3.7–11.4), transvers çapını 7.4 ± 2.6 (3.1–12.6) mm olarak ölçmüşlerdir.

Nakayama ve ark. (2017) 60 kadavradan 32(16 kadın,16 erkek) sini seçerek abdominal aortanın dallarının aralarındaki mesafelere ve bu dalların çıktığı seviyelerde aortanın vertikal ve horizontal ölçümlerine baktıkları çalışmalarında AMI 'un aorttan dallanma seviyesini L2 orta ile L4 orta vertebra hizaları arasında incelemişler kadavraların %47'sinde L3 seviyesinde dallanma ortaya çıkmıştır. En sık %25 ile L3 alt seviyesinde olduğu gözlenmiştir. Diğer seviyelerden dallanma daha fazla olduğu belirtilmiştir. TC, AMS ve AMI vertikal ölçümlerini sırasıyla 4.86 ± 1.64 mm, 6.38 ± 1.52 mm, 2.15 ± 0.15 mm, horizontal ölçümlerini ise sırasıyla 7.38 ± 1.86 mm, 8.65 ± 1.77 mm ve 3.29 ± 0.78 mm olarak bulmuşlardır. TC-AMS arasındaki mesafeyi 16.2 ± 3.3 mm, AMS-ARS arasını 15.6 ± 8.2 mm, ARS-AMI mesafesini 54.3 ± 8.9 mm, AMS-AMI arası 70.4 ± 8.1 mm olarak ölçmüşlerdir.

Turba, Uflacker, Bozlar and Hagspiel (2009) retrospektif olarak 399 hastanın(207 kadın,192 erkek) MDBT anjiyografi görüntülerinde AA ve AR'ye ait ölçümler yapmışlardır. Vakaların ortalama ARD seviyesindeki AA çapını $1,70$ cm ($0,92$ cm- $2,58$ cm), erkeklerde 1.83 cm (0.92 cm - $2,58$ cm) ve kadınlarda ise 1.58 cm (0.93 cm- 2.52 cm) olarak gözlemlemişlerdir. Kadınlarda AA'nın çapının daha küçük olduğunu ve anlamlı istatistiksel farklılık($p<0.01$) olduğunu bildirmişlerdir.

Biz çalışmamızda AA'in TC seviyesinde transvers çapını 23.01 ± 2.83 mm, sagittal çapını ($22,35\pm 3.11$ mm), AMS seviyesinde transvers çapını ($21,25\pm 2.70$ mm), sagittal çapını ($20,90\pm 3.01$ mm), AR'ler seviyesinde transvers çapını ($19,26\pm 2.80$), sagittal çapını ($18,90\pm 2.66$ mm), AMI seviyesinde transvers çapını (17.62 ± 2.47 mm), sagittal çapını ($17,19\pm 2.57$ mm) olarak bulduk. Cinsiyetler arasındaki çap ölçümlerinde anlamlı istatistiksel fark vardı($p<0.001$)(Tablo4.10 ve Tablo 4.11). Bizim çalışmamız Turba ve ark nın (2009) çalışması ile uyumludur.

Sonuç olarak;

AA ana dallarından TC'da Uflacker varyasyon sınıflandırmasına göre vakaların 182(%91)'sinde klasik çölyak arter anatomisi(Tip1)'ne rastlanıldı. Varyasyonlarından en fazla (%4.5) hepato-splenik trunkus(Tip2) tespit edildi. Hepato-splenik-mezenterik trunkus(Tip4), çölyak-mezenterik trunkus(Tip6) ve çölyak-kolik trunkus(Tip7)'a rastlanılmadı,

AMS'da sadece bir hastada AMS'dan çıkan replase ve/veya aksesuar sağ hepatik arter varlığı (Tip 2) varyasyonuna rastlanıldı,

AR'lerde vakaların 162(%81)'sinde normal anatomi saptandı. En az görülen varyasyon (%2.5) sağ ve sol taraf böbrekte iki veya daha fazla a. renalis varlığı (Tip5)'ydi. Her iki böbreği besleyen tek bir renal arter varlığı (Tip2) ve sağ veya sol taraf böbrekte üç veya daha fazla a. renalis varlığı(Tip 6) ile karşılaşılmadı,

AMI'da varyasyon tespit edilemedi ve varyasyonların cinsiyetler arasındaki karşılaştırmalarında anlamlı farklılıklar bulunamadı($p>0.05$).

TC 'un orjin aldığı vertebra seviyelerinden sadece T12 üst seviyesinde, AMS'da ise L1 alt vertebra seviyesinde cinsiyete göre anlamlı bir fark bulundu($p<0.05$).

Ana dalları seviyesinde AA'nın sagittal ve transvers çaplarının tüm ölçümlerinde erkek ve kadınlar arasında anlamlı farklılıklar saptandı($p<0.05$). Bakılan ölçümlerde çaplar normal anatomiye uygun olarak proksimalden distale doğru azaldı.

İncelenen arterlerin aralarındaki uzaklık ölçümlerinde TC-ARD, TC-AMI ve AMS-ARD, AMS-AMI mesafelerinde cinsiyetler arasında anlamlı farklılıklar tespit edildi($p<0.05$).

KAYNAKLAR

- Acu, R., Şahinalp, C. Ç., Küçükay, M. B., Acu, L., Ökten, S., Parlak, E., & Türkvatan, A. (2016). Mezenterik arteriyel varyasyonların multi dedektör bilgisayarlı tomografik anjiyografi ile değerlendirilmesi. *Akademik Gastroenteroloji Dergisi*, 15(2), 59-71.
- Al-Saeed, O., Ismail, M., Sheikh, M., Al-Moosawi, M., & Al-Khawari, H. (2005). Contrast-enhanced three-dimensional fast-spoiled gradient magnetic resonance angiography of the renal arteries for potential living renal transplant donors: A comparative study with digital subtraction angiography. *Australasian radiology*, 49(3), 214-217.
- Araujo Neto, S. A., Franca, H. A., Mello Júnior, C. F. D., Silva Neto, E. J., Negromonte, G. R. P., Duarte, C. M. A., ... & Farias, R. D. D. F. (2015). Anatomical variations of the celiac trunk and hepatic arterial system: an analysis using multidetector computed tomography angiography. *Radiologia brasileira*, 48(6), 358-362.
- Arıncı, K. (2006). *Anatomi 2. cilt: Dolaşım sistemi, periferik sinir sistemi, merkezi sinir sistemi, duyu organları*. Güneş kitapevi.
- Astik, R. B., & Dave, U. H. (2011). Uncommon branching pattern of the celiac trunk: origin of seven branches. *International Journal of Anatomical Variations*, 4(1).
- Beregi, J. P., Mauroy, B., Willoteaux, S., Mounier-Vehier, C., Remy-Jardin, M., & Francke, J. P. (1999). Anatomic variation in the origin of the main renal arteries: spiral CTA evaluation. *European radiology*, 9(7), 1330-1334.
- Çınar, C., & Türkvatan, A. (2016). Prevalence of renal vascular variations: Evaluation with MDCT angiography. *Diagnostic and interventional imaging*, 97(9), 891-897.
- Ferrari, R., De Cecco, C. N., Iafrate, F., Paolantonio, P., Rengo, M., & Laghi, A. (2007). Anatomical variations of the coeliac trunk and the mesenteric arteries evaluated with 64-row CT angiography. *La radiologia medica*, 112(7), 988-998.
- Ganeshan, A., Upponi, S., Hon, L. Q., Warakulle, D., & Uberoi, R. (2007). Hepatic arterial infusion of chemotherapy: the role of diagnostic and interventional radiology. *Annals of oncology*, 19(5), 847-851.
- Gökmen, F. G. (2003). *Sistematik anatomi*. İzmir, İzmir Güven Kitabevi, 67-197.

- Gümüş, H., Bükte, Y., Özdemir, E., Çetinçakmak, M. G., Tekbaş, G., Ekici, F., ... & Uyar, A. (2012). Variations of renal artery in 820 patients using 64-detector CT-angiography. *Renal failure*, 34(3), 286-290.
- Hansen, N. J. (2016). Computed tomographic angiography of the abdominal aorta. *Radiologic Clinics*, 54(1), 35-54.
- Hiatt, J. R., Gabbay, J., & Busuttil, R. W. (1994). Surgical anatomy of the hepatic arteries in 1000 cases. *Annals of surgery*, 220(1), 50.
- Hyare, H., Desigan, S., Nicholl, H., Guiney, M. J., Brookes, J. A., & Lees, W. R. (2006). Multi-section CT angiography compared with digital subtraction angiography in diagnosing major arterial hemorrhage in inflammatory pancreatic disease. *European journal of radiology*, 59(2), 295-300.
- Khamanarong, K., Prachaney, P., Utraravichien, A., Tong-Un, T., & Sriporaya, K. (2004). Anatomy of renal arterial supply. *Clinical Anatomy: The Official Journal of the American Association of Clinical Anatomists and the British Association of Clinical Anatomists*, 17(4), 334-336.
- Koops, A., Wojciechowski, B., Broering, D. C., Adam, G., & Krupski-Berdien, G. (2004). Anatomic variations of the hepatic arteries in 604 selective celiac and superior mesenteric angiographies. *Surgical and Radiologic Anatomy*, 26(3), 239-244.
- Kornafel, O., Baran, B., Pawlikowska, I., Laszczynski, P., Guzinski, M., & Sasiadek, M. (2010). Analysis of anatomical variations of the main arteries branching from the abdominal aorta, with 64-detector computed tomography. *Polish journal of radiology*, 75(2), 38.
- Köcher, M., & Utikal, P. (2007). Abdominal Aortic Aneurysm. *Mastering Endovascular Techniques: A Guide to Excellence*, 304.
- Lipshutz, B. (1917). A composite study of the coeliac axis artery. *Annals of surgery*, 65(2), 159.
- Michels, N. A. (1966). Newer anatomy of the liver and its variant blood supply and collateral circulation. *The American Journal of Surgery*, 112(3), 337-347.
- Moore, K. L. (1988). *Essentials of human embryology*. Mosby Incorporated.
- Nakayama, Y., Hayashi, S., Takeuchi, K., Kawata, S., Qu, N., & Itoh, M. (2017). Positional relationships of abdominal aortic branches for contrast radiography of the inferior mesenteric artery using the coeliac trunk and superior mesenteric artery as landmarks. *Okajimas folia anatomica Japonica*, 93(4), 139-145.
- Osman, A. M., & Abdrabou, A. (2016). Celiac trunk and hepatic artery variants: A retrospective preliminary MSCT report among Egyptian patients. *The Egyptian Journal of Radiology and Nuclear Medicine*, 47(4), 1451-1458.

- Özkan, U., Oguzkurt, L., Tercan, F., Kizilkiliç, O., Koç, Z., & Koca, N. (2006). Renal artery origins and variations: angiographic evaluation of 855 consecutive patients. *Diagnostic and interventional Radiology*, 12(4), 183.
- Palmieri, B. J., Petroianu, A., Silva, L. C., Andrade, L. M., & Alberti, L. R. (2011). Study of arterial pattern of 200 renal pedicle through angiotomography. *Revista do Colégio Brasileiro de Cirurgiões*, 38(2), 116-121.
- Pennington, N., & Soames, R. W. (2005). The anterior visceral branches of the abdominal aorta and their relationship to the renal arteries. *Surgical and radiologic anatomy*, 27(5), 395-403.
- Sadler, T. W. (2011). *Langman's medical embryology*. Lippincott Williams & Wilkins.
- Sehgal, G., Srivastava, A. K., Sharma, P. K., Kumar, N., Singh, R., Parihar, A., & Aga, P. (2013). Morphometry of the celiac trunk: a multidetector computed tomographic angiographic study. *Journal of the anatomical society of India*, 62(1), 23-27.
- Selvaraj, L., & Sundaramurthi, I. (2015). Study of normal branching pattern of the coeliac trunk and its variations using CT angiography. *Journal of clinical and diagnostic research: JCDR*, 9(9), AC01.
- Shoja, M. M., Tubbs, R. S., Shakeri, A., Loukas, M., Ardalan, M. R., Khosroshahi, H. T., & Oakes, W. J. (2008). Peri-hilar branching patterns and morphologies of the renal artery: a review and anatomical study. *Surgical and Radiologic Anatomy*, 30(5), 375-382.
- Soares, T. R. S., Ferraz, J. S., Dartibale, C. B., & Oliveira, I. R. M. (2013). Variations in human renal arteries. *Acta Scientiarum. Biological Sciences*, 35(2).
- Standring, S. (Ed.). (2015). *Gray's Anatomy International Edition: The Anatomical Basis of Clinical Practice*. Elsevier Health Sciences.
- Sürücü, H. S., Oto, A., Gokoglu, A., Celik, H. H., Ozdemir, B., & Besim, A. (2003). Anatomy of the celiac trunk examined by CT imaging of 104 individuals. *Morphologie: bulletin de l'Association des anatomistes*, 87(277), 33-35.
- Takahashi, T., Takeuchi, K., Ito, T., & Itoh, M. (2013). Positional relationships among the celiac trunk, superior mesenteric artery, and renal artery observed from the intravascular space. *Surgical and Radiologic Anatomy*, 35(5), 411-417.
- Turba, U. C., Uflacker, R., Bozlar, U., & Hagspiel, K. D. (2009). Normal renal arterial anatomy assessed by multidetector CT angiography: are there differences between men and women?. *Clinical Anatomy: The Official Journal of the American Association of Clinical Anatomists and the British Association of Clinical Anatomists*, 22(2), 236-242.

- Uflacker, R. (1997). Atlas of vascular anatomy. An angiographic approach. Baltimore:[4].
- Ugurel, M. S., Battal, B., Bozlar, U., Nural, M. S., Tasar, M., Ors, F., ... & Karademir, I. (2010). Anatomical variations of hepatic arterial system, coeliac trunk and renal arteries: an analysis with multidetector CT angiography. *The British journal of radiology*, 83(992), 661-667.
- Vázquez, R., Garcia, L., Morales-Buenrostro, L., Gabilondo, B., Alberú, J., & Vilatobá, M. (2010, July). Renal grafts with multiple arteries: a relative contraindication for a renal transplant?. In *Transplantation proceedings* (Vol. 42, No. 6, pp. 2369-2371). Elsevier.
- Wadhwa, A., & Sonia, S. (2011). A Composite Study of Coeliac Trunk in 30 Adult Human Cadavers-its Clinical Implications. *Global Journal of Medical Research*, 11(1).
- Winston, C. B., Lee, N. A., Jarnagin, W. R., Teitcher, J., DeMatteo, R. P., Fong, Y., & Blumgart, L. H. (2007). CT angiography for delineation of celiac and superior mesenteric artery variants in patients undergoing hepatobiliary and pancreatic surgery. *American Journal of Roentgenology*, 189(1), W13-W19.
- Yahel, J., & Arensburg, B. (1998). The topographic relationships of the unpaired visceral branches of the aorta. *Clinical Anatomy: The Official Journal of the American Association of Clinical Anatomists and the British Association of Clinical Anatomists*, 11(5), 304-309.
- Yan, H., Kaneko, M., Kato, T., Takahashi, M., Takai, M., & Nishimura, T. (1994). Relationship of the celiac and superior mesenteric arteries to the vertebral bodies and its clinical relevance. *Radiation medicine*, 12(3), 105-109.
- Yang, S. H., Yin, Y. H., Jang, J. Y., Lee, S. E., Chung, J. W., Suh, K. S., ... & Kim, S. W. (2007). Assessment of hepatic arterial anatomy in keeping with preservation of the vasculature while performing pancreatoduodenectomy: an opinion. *World journal of surgery*, 31(12), 2384-2391.

EKLER

Ek 1: Etik Kurul Raporu

Evrak Tarih ve Sayısı: 04/12/2017-E.18568



T.C.
SAKARYA ÜNİVERSİTESİ REKTÖRLÜĞÜ
Tıp Fakültesi Dekanlığı

Sayı : 71522473/050.01.04/236
Konu : Girişimsel Olmayan Etik Kurul
Başvuru Dosyası Hk.

Sayın Yrd. Doç. Dr. Keziban KARACAN
Sakarya Üniversitesi Tıp Fakültesi
Anatomi Anabilim Dalı

İlgi : 20.11.2017 tarihli 217 sayılı başvurunuz.

Destekleyicisi olduğunuz "Aorta Abdominalis'in Ana Dallarının Multidedektörlü Bilgisayarlı Tomografik Anjiyografi (MDBTA) ile İncelenmesi" isimli çalışmanın ilgili belgeler araştırmanın gerekçe, amaç, yaklaşım ve yöntemleri dikkate alınarak incelenmiş olup; çalışmanın başvuru dosyasında belirtilen şekilde etik ve bilimsel açıdan sakınca bulunmadığına etik kurul üyelerince karar verilmiştir.

Bilgilerinize rica ederim.

Prof.Dr. Hasan Çetin EKERBİÇER
Etik Kurulu Başkanı

Yücel DEMİR
Etik Kurulu Sekr.

Güvenli Elektronik
İmzalı Aslı İle Aynıdır.

04.12.2017

Evrakı Doğrulamak İçin : <http://193.140.253.232/envision.Sorgula/BelgeDogrulama.aspx?V=BEAM4BRT1>

Fakülte Girişimsel Olmayan Etik Kurulu Sakarya Üniversitesi Tıp Fakültesi
Dekanlığı, Korucuk Kampüsü, Korucuk, Adapazarı/Sakarya
Tel:264 295 6630 Faks:264 295 6629
E-Posta :tip@sakarya.edu.tr Elektronik Ağ :www.tip.sakarya.edu.tr



Bu belge 5070 sayılı Elektronik İmza Kanununun 5. Maddesi gereğince güvenli elektronik imza ile imzalanmıştır.

ÖZGEÇMİŞ

I- Bireysel Bilgiler

Adı-Soyadı: Fatma ARSLAN

Doğum Yeri ve Tarihi: 02.10.1994 Geyve

Uyruğu: TC

Medeni Durumu: Bekâr

İletişim Adresi ve Telefonu: farslann111@gmail.com 05075817297

Yabancı Dili: İngilizce

II- Eğitimi (tarih sırasına göre yeniden eskiye doğru)

2016 - ∞ Sakarya Üniversitesi Sağlık Bilimleri Enstitüsü Anatomi Anabilim

Dalı -Yüksek Lisans

2016-Sakarya Üniversitesi Eğitim Fakültesi Pedagojik Formasyon

2016-Sakarya Üniversitesi Sağlık Yüksek Okulu Hemşirelik Bölümü-Lisans

2012- Geyve Anadolu Sağlık Meslek Lisesi

III- Ünvanları

Sakarya Üniversitesi Eğitim Araştırma Hastanesi Doğumevi Kampüsü Genel Yoğun Bakım Hemşiresi

IV- Mesleki Deneyimi

27.05.2013-1.02.2016 Sakarya Üniversitesi Eğitim ve Araştırma Hastanesi Kadın Hastalıkları ve Doğum Kliniği

1.02.2016- ∞ Sakarya Üniversitesi Eğitim ve Araştırma Hastanesi Doğumevi Kampüsü Genel Yoğun Bakım Hemşiresi

V- Üye Olduğu Bilimsel Kuruluşlar

VI- Bilimsel İlgi Alanları

Karacan, K., Baylan, H., Erdoğan, M., & Arslan, F. A look at formaldehyde.

Journal of Human Rhythm, 3(3), 168-171.

VII- Bilimsel Etkinlikleri

SPM ve Web Tabanlı Sistemeler Kullanılarak Beyin ile ilgili Yapıların Hacimlerinin Hesaplanması ve DTI ile Traktografi Kursu 21-22 Ekim 2017

III. Deney Hayvanı Kullanım Sertifikası Kursu 23Kasım-2 Aralık 2018

VIII- Diğer Bilgiler