ONDOKUZMAYIS ÜNİVERSİTESİ TIP FAKÜLTESİ ÜROLOJİ ANABİLİM DALI

# LAPAROSKOPİK PARSİYEL NEFREKTOMİDE İMPRİNT SİTOLOJİNİN YERİ

**UZMANLIK TEZİ**

**MEHMET ÖZEN**

**Samsun**

**Haziran 2018**

ONDOKUZMAYIS ÜNİVERSİTESİ TIP FAKÜLTESİ ÜROLOJİ ANABİLİM DALI

# LAPAROSKOPİK PARSİYEL NEFREKTOMİDE İMPRİNT SİTOLOJİNİN YERİ

**UZMANLIK TEZİ**

**MEHMET ÖZEN**

**Danışman**

**Prof. Dr. Ender ÖZDEN**

**Samsun**

**Haziran 2018**

**TEŞEKKÜR SAYFASI**

Bizlere başta idari ve cerrahi tecrübesi ile her konuda örnek olan sayın bölüm başkanımız Prof. Dr. Şaban Sarıkaya'ya,

Asistanlığım ve tez hazırlama sürecim boyunca tecrübelerini ve bilgi birikimini benden esirgemeyen değerli danışman hocam Prof. Dr. Ender Özden'e,

Uzmanlık eğitimi boyunca bilgilerinden ve tecrübelerinden yararlandığım saygıdeğer hocalarıma,

Asistanlık eğitimim boyunca birlikte çalıştığım diğer asistan, hemşire, teknisyen ve sekreter arkadaşlarıma,

Hayatım boyunca bana destek veren annem, babam ve kardeşime,

Her türlü zorluğa birlikte göğüs gerdiğimiz, uzmanlık eğitimim boyunca desteğini benden esirmeyen eşim Hülya Aykaç Özen'e teşekkür ederim.

# ÖZET

## LAPAROSKOPİK PARSİYEL NEFREKTOMİ'DE İMPRİNT SİTOLOJİNİN YERİ

**Amaç:** Laparoskopik Parsiyel nefrektomi, renal kitlelere yönelik tedavi modaliteleri arasında yer almaktadır. Tümör boyutu 4 cm'den küçük olan kitlelerde öncelikli olarak tercih edilen yöntemdir. Ayrıca 4 cm'den büyük boyutlu kitlelerde de başarılı şekilde uygulanabilmektedir. Bununla birlikte bazı olgularda yetersiz tümör rezeksiyonu ve cerrahi sınır pozitifliğine yol açabilir. Bunun önüne geçmek için cerrahi sınırdan frozen gönderilen çalışmalar mevcuttur. Bu çalışmalarda frozen çalışmasının operasyon esnasında sıcak iskemi süresini uzamasına sebep olduğu görülmüştür. Ayrıca gereken ekipmanların maliyetinin yüksekliği sebebi ile ülkemizde frozen incelemesi yapan merkezlerin sayısı kısıtlıdır. Bu yüzden pratikte yaygınlık kazanamamıştır. İmprint sitoloji tekniği ise frozen incelemesine göre daha hızlı, kolay ve maliyeti düşük bir yöntemdir. Birçok tümör cerrahisinde rutin olarak kullanılmaktadır. Ayrıca doku kaybı oluşturmamaktadır. Tekrarlanabilir özellikte olması diğer bir avantajıdır. Bu çalışmamızda laparoskopik parsiyel nefrektomi esnasında imprint sitoloji tekniği ile cerrahi sınırın değerlendirilmesi amaçlanmıştır.

**Materyal ve Metot:** Kliğimize başvuran hastalar arasında renal kitle tespit edilen ve laparoskopik parsiyel nefrektomiye karar verilen 67 olguda toplam 70 kitle çalışmaya dahil edildi. Operasyon sonunda kitle dışarı alındıktan sonra kitlenin böbreğe bakan yüzüne lam bastırılarak çekildi. Ardından kitle içerisinden tru-cut biyopsi iğnesi ile örnek alındı ve örnekler üzerine lam bastırılarak çekildi. Her iki lam %95 alkol ile fiske edildikten sonra patolojiye gönderildi ve burada hemotoksilen-eozin ile boyandı. Kitle kenarından alınan sitoloji "A", tru-cut biyopsi ile alınan sitoloji ise "B" olarak isimlendirildi. Ayrıca kitle içerisinden tru-cut biyopsi iğnesi ile alınan doku örneği ayrı olarak patolojiye gönderildi.

**Bulgular:** Olguların ortalama yaşı 58,8±13,3; kadın erkek oranı ise 34/33 idi. 3 olguda pozitif cerrahi sınır izlendi. 1 olguda ise cerrahi sınır değerlendirilmesi yapılamadı. Kitlenin böbreğe bakan yüzünden (A) alınan imprint sitoloji örneklerinde duyarlılık %100, özgüllük %96,9 olarak tespit edildi. Tru-cut biyopsi ile alınan imprint sitoloji örneklerinde ise duyarlılık %89,6, özgüllük %100 olarak izlendi.

**Sonuç:** İmprint sitoloji hızlı ve ucuz bir yöntemdir. Bunun yanı sıra intraoperatif cerrahi sınırın değerlendirilmesinde özgüllük ve duyarlılığının yüksek olduğu görülmektedir. Konu ile ilgili daha geniş hasta sayısı içeren çok merkezli bir çalışma ile değerlendirilmesi gerekmektedir.

**Anahtar Kelimeler:** Böbrek hücreli karsinom; Cerrahi sınır; İmprint sitoloji; Laparoskopik parsiyel nefrektomi

# ABSTRACT

## IMPRINT CYTOLOGY IN LAPAROSCOPIC PARTIAL NEPHRECTOMY

**Aim:** Laparoscopic Partial nephrectomy is one of the treatment options of renal masses. This technique is the primary approach to the renal masses smaller than 4 cm. In addition, it can be considered for renal masses bigger than 4 cm. However, in some cases, inadequate tumor resection and positive surgical margin can be seen. İn order to avoid this, there are some studies about intraoperative frozen section out of the surgical margin. But it was seen that the frozen studies caused the prolongation of the warm ischemic period during the operation. In addition, due to the high cost of the equipment required, the number of centers performing frozen examinations in our country is limited. So it has not been widespread in practice. Imprint cytology technique is faster, easier and cost effective than frozen section study. It is routinely used in many tumor surgeries. It also does not cause tissue loss. Another advantage is that it is repeatable. In this study, it was aimed to evaluate the surgical margin with imprint cytology technique during laparoscopic partial nephrectomy.

**Material and Method:** A total of 70 lesions were included in the study in 67 patients with renal mass who underwent laparoscopic partial nephrectomy in our patients. At the end of the operation, the mass was taken out and then a glass slide was pressed against the resection side of the mass. Then, a sample was taken from the mass using a true-cut biopsy needle and the sample was pulled out by pressing the slide. After both slides were fixed with 95% alcohol, there were sent to pathology department, where they were stained with hemotoxylin-eosin. The cytology taken from the side of the mass was called "A" and the cytology taken by the true-cut biopsy was called "B". In addition, the tissue sample taken with the true-cut biopsy needle was sent to the pathology separately.

**Results:** The mean age of the cases was 58,8 ± 13,3; female to male ratio was 34/33. Positive surgical margin was observed in 3 cases. In 1 case, surgical magrin could not be assessed. In the imprint cytology specimens taken from the resection side of the mass (A), sensitivity was 100% and specificity was 96.9%. In imprint cytology samples taken with true-cut biopsy, sensitivity was 89.6% and specificity was 100%.

**Conclusion:** Imprint cytology is a fast and inexpensive method. Besides, it is seen that its specificity and sensitivity are high when the intraoperative surgical margins is evaluated. A multicentre study involving a larger number of patients should be considered.

**Keywords:** Imprint cytology; Laparoscopic partial nephrectomy; Renal cell Carcinoma; Surgical margin

## KISALTMALAR

**AJCC:** Amerikan kanser Komitesi

**AML:** Anjiyomyolipom

**bhRHK:** Berrak hücreli renal hücreli kanser

**BHD:** Birt-Hogg-Dube sendromu

**BT:** Bilgisayarlı tomografı

**CKD:** Kronik böbrek hastalığı

**DM:** Diabetes mellitus

**DQ:** Diff-Quick

**EAU:** Avrupa Üroloji Derneği

**FH:** Fumarat Hidrataz

**FLCN:** Follikulin gen mutasyonu

**GFR:** Glomeruler filtrasyon hızı

**Hg:** Hemoglobilin

**HİF:** Hipoksinin indüklediği faktör

**HLRCC:** Herediter leiomyomatozis ve böbrek hücreli karsinom sendromu

**HU:** Hounsfield ünitesi

**H&E:** Hematoksilin ve eosin

**IARC:** Uluslararası Kanser Araştırmaları Ajansı

**IFN-α:** İnterferon alfa

**ISUP:** Uluslar arası ürolojik patoloji birliği

**KDOQI:** Böbrek hastakığı sonuçları kalite insiyatifi

**kRHK:** Kromofob renal hücreli kanser

**MDRD:** "Modification of Diet in Renal Disease Formula"

**MpMRG:** Multiparametrik manyetik rezonanslı görüntüleme

**MRG:** Manyetik rezonanslı görüntüleme

**NPV:** Negatif tahmini değer

**PAP:** Papanicolaou

**PEC:** Perivaskuler epiteloid hücre

**PET:** Pozisyon emisyon tomografisi

**PPV:** Pozitif tahmini değer

**pRHK:** Papiller renal hücreli kanser

**RHK:** Renal hücreli kanser

**SD:** Standart Sapma

**USG:** Ultrasonografi

**WHO:** Dünya sağlık örgütü

**VHL:** Von-Hippel Lindau

**VKİ:** Vücud Kitle endeksi

# İÇİNDEKİLER

**ÖZET** ..... ii
**ABSTRACT** ..... iv
**KISALTMALAR** ..... viii
**İÇİNDEKİLER** ..... ix
**ŞEKİL ve TABLO LİSTESİ** ..... x
**1. GİRİŞ** ..... 1
**2. GENEL BİLGİLER** ..... 2
2.1. Anatomi ..... 2
2.2. Renal Tümörler ..... 5
2.2.1. Benign tümörler ..... 6
2.2.2. Renal Hücreli Karsinom ..... 11
2.2.3. Böbrek Tümörlerinde Laparoskopik Cerrahi ..... 25
2.3. İmprint Sitoloji ..... 31
**3. MATERYAL VE METOT** ..... 33
**4. BULGULAR** ..... 41
**5. TARTIŞMA** ..... 57
**6. SONUÇ VE ÖNERİLER** ..... 71
**KAYNAKLAR** ..... 72

# ŞEKİL ve TABLO LİSTESİ

Şekil 1: Böbreğin anatomik yapısı (Klatte ve ark 2015) ..... 2
Şekil 2: Sol renal arter ve dalları (Klatte ve ark 2015) ..... 4
Şekil 3: Hasta pozisyonları a) Transperitoneal yaklaşım için tercih edilen hasta pozisyonu b)retroperitoneal yaklaşım için tercih edilen lateral dekubit pozisyonu ..... 34
Şekil 4: Laparoskopik parsiyel nefrektomi tekniği a) Sol renal kitle nedeni ile opere edilen hastada inen kolonun medialize edilmesi. b) Kolonun medialize edilmesinden sonra üreterin bulunması. c) Renal arter ve venin diseksiyonu d) Laparoskopik USG ile renal kitlenin yeri ve sınırları tespit edilmesi. Yeşil yıldız: inen kolon, mavi yıldız: sol üreter, mavi ok: renal ven, yeşil ok: renal arter ..... 35
Şekil 5: Laparoskopik parsiyel nefrektomi tekniği a) Monopolar hook elektrokoter ile kitle sınırlarının çizilmesi b) Arter ve veni Bulldog klempler ile tutulması. c) Makas yardımı ile kitle eksizyonunun yapılması d) Kitle yatağındaki cerrahi defektin sütürize edilmesi. Mavi ok: renal ven, yeşil ok: renal arter ..... 36
Şekil 6: İmprint sitoloji yöntemi a) spesmenin cerrahi kesi yüzeyi üzerine lam ile bastırılarak sitoloji örneği alınması, b ve c) kitle içerisinden tru-cut iğne biyopsisi ile doku örneği alınması, d) tru-cut biyopsisi ile alınan dokunun tabancanın üzerinden iğne ile alınması, e) iğne üzerindeki dokunun lam üzerine bastırılarak sitoloji örneğinin alınması. ..... 37
Şekil 7: Eritorist hücreleri arasında atipi izlenmeyen renal tübül hücrelerinin izlenmesi (H&E, 200'lük büyütme altında), sarı ok: renal tübül hücreleri ..... 38
Şekil 8: Eritrosit hücreleri arasında grup oluşturmuş, pleomorfik nukleuslu ve geniş eozinofilik sitoplazmalı tümör hücreleri (H&E, 200'lük büyütme altında) ..... 38
Şekil 9: Sırası ile 100'lük ve 200'lük büyütmede eritrositler arasında izlenen tümör hücreleri (H&E) ..... 39
Şekil 10: Kreatinin düzeyinin takip eden aylardaki değişimi ..... 43
Şekil 11: GFR düzeyinin takip eden aylara göre değişimi ..... 44
Şekil 12: Hg düzeyinin takip eden aylara göre değişimi ..... 44

Tablo 1: WHO böbrek tümör sınıflaması (ISUP modifikasyonu ile birlikte) (Moch ve ark 2016) . 5
Tablo 2: Bosniak Sınıflaması ..... 7
Tablo 3: AJCC 2017 TNM evrelemesi ..... 17
Tablo 4: ISUP RHK derecelendirmesi ..... 20
Tablo 5: RENAL Nefrometri skorlama sistemi ..... 23
Tablo 6: PADUA skorlaması ..... 24
Tablo 7: PPV, NPV, duyarlılık ve özgüllüğün tablo olarak gösterilmesi ..... 40
Tablo 8: Hastaların Demografik ve peroperatif verileri ..... 42
Tablo 9: Preoperatif dönem ve postoperatif 1. gündeki kreatinin, GFR ve hg değerlerinin kıyaslanması ..... 42
Tablo 10: Kreatinin, GFR ve hg düzeylerinin preoperatif ve postoperatif takiplerindeki değişimi ..... 43
Tablo 11: GFR değerlerine göre CKD evrelerinin preoperatif ve postoperatif 1. gündeki sonuçlarına göre karşılaştırılması ..... 45

Tablo 12: GFR değerlerine göre CKD evrelerinin preoperatif ve postoperatif 6. aydaki sonuçlarına göre karşılaştırılması ..... 45
Tablo 13: GFR değerlerine göre evrelerin postoperatif 1. gün ve postoperatif 6. aydaki sonuçlarına göre karşılaştırılması ..... 46
Tablo 14: RENAL nefrometri skoru ile operatif verilerin karşılaştırılması ..... 46
Tablo 15: RENAL nefrometri skoru ile operatif verilerin karşılaştırılması ..... 47
Tablo 16: RENAL nefrometri skorları ile trifekta arasındaki ilişki ..... 47
Tablo 17: Lezyonların renal skorları ile sıcak iskemi, cerrahi sınır ve komplikasyon arasındaki ilişkisi ..... 47
Tablo 18: Postoperatif komplikasyonların Clavien sınıflama sistemine göre değerlendirilmesi 48
Tablo 19: Değerlendirmeye alınan kitlelerin patolojik sonuçları ..... 49
Tablo 20: RHK olguları içerisindeki patolojik lezyonların oranı ..... 49
Tablo 21: RHK izlenen kitlelerin klinik ve patolojik evreleri ..... 50
Tablo 22: RHK izlenen lezyonların patolojik evreleri ile ilişkisi ..... 50
Tablo 23: RHK olgularının Fuhrman derecesi ile ilişkisi ..... 51
Tablo 24: Kitle kenarından alınan sitoloji örneği (A) ile cerrahi sınır ilişkisi ..... 52
Tablo 25: tru-cut iğne patolojisi ile kitle patolojilerinin kıyaslanması ..... 52
Tablo 26: tru-cut biyopsilerden uygulanan imprint sitoloji örneklerinin (B); tru-cut biyopsi patolojileri ile ilişkisi ..... 53
Tablo 27: tru-cut biyopsi patolojilerinin tru-cut biyopsi patolojilerinin benign-malign ayrımına göre ilişkisi ..... 53
Tablo 28: Tru-cut biyopsisi ile alınan imprint sitoloji örneklerinin (B) tru-cut biyopsi patolojilerinin solid-kistik ayrımına göre ilişkisi ..... 54
Tablo 29: B sitolojileri ile tru-cut biyopsi patolojilerinin solid kistik ayrımına göre ilişkisi ..... 54
Tablo 30: B sitolojisi ile tru-cut biyopsi patolojilerinin ilişkisi ..... 55
Tablo 31: A sitolojisi ile B sitoloji örneklerinin kıyaslanması ..... 55
Tablo 32: Kitlelerin Fuhrman derecelendirmesi ile B sitolojilerinin karşılaştırılması ..... 55
Tablo 33: Kitlelerin Fuhrman dereceleri ile B sitolojilerinin karşılaştırılması ..... 56
Tablo 34: B sitolojisi ile kitle boyutu arasındaki ilişki ..... 56
Tablo 35: Demografik ve operatif verilerimizin önceki çalışmalar ile kıyaslanması ..... 61
Tablo 36: Atnalı böbreklerdeki laparoskopik ve robotik parsiyel nefrektomi olgularında literatür verilerinin değerlendirilmesi; lap: laparoskopik; robot: robotik ..... 62
Tablo 37: Demografik ve operatif verilerinin RENAL nefrometri skoruna göre değerlendirilmesi ..... 63
Tablo 38: Postoperatif GFR değerlerinin önceki çalışmalar ile kıyaslanması ..... 64
Tablo 39: CKD evrelerindeki preoperatif ve postoperatif birinci gündeki değişimin kıyaslanması. Pre: preoperatif post: postoperatif ..... 65
Tablo 40: Bizim ve önceki çalışmaların trifekta etkisi açısından kıyaslanması ..... 66
Tablo 41: Komplikasyonların Clavien sınıflama sistemine göre değerlendirilmesi ..... 67
Tablo 42: Cerrahi sınıra göre demografik ve operatif değerlerin kıyaslanması ..... 68
Tablo 43: Kitlenin kesi yüzeyinden yapılan imprint sitoloji (A) sonuçlarının karşılaştırılması ..... 70

# 1. GİRİŞ

Günümüzde parsiyel nefrektomi, özellikle 4 cm'den küçük renal kitleler için öncelikli olarak önerilen tedavi olarak kabul edilmektedir. 4-7 cm arası kitlelerde ise teknik olarak mümkün olduğu takdirde parsiyel nefrektomi önerilmektedir (Ljungberg ve ark 2018). Yapılan çalışmalarda parsiyel nefrektominin onkolojik sonuçlarının radikal nefrektomi ile benzer olduğu gösterilmiştir (Gallardo ve ark 2017).

Parsiyel nefrektomi yönteminde de radikal nefrektomide olduğu gibi tümörün tamamıyla rezeke edilmesi öncelikli hedeftir. Ne var ki parsiyel nefrektomi tekniğindeki gelişmelere rağmen cerrahi sınırın intraoperatif olarak değerlendirilmesi hala tartışmalıdır. Parsiyel nefrektomi sonrası pozitif cerrahi sınırın tümöre bağlı sağkalım ile ilişkisi henüz net bir şekilde ortaya konulamamıştır. Ancak pozitif cerrahi sınırın operasyon sonrası lokal nüks ile ilişkisi olduğunu gösteren çalışmalar mevcuttur. (Steinestel ve ark 2014). Cerrahi sınırdan yapılacak olan frozen inceleme, pozitif cerrahi sınırın değerlendirilmesi için düşünülmüştür. Ancak yanlış negatif ve yanlış pozitif oranları nedeni ile rutin kullanıma girememiştir (Van Poppel ve Joniau 2007).

Over, meme, tiroid, baş ve boyun gibi çeşitli tümörlerde cerrahi sınırın değerlendirilmesi amacı ile imprint sitoloji yönteminin etkinliği gösterilmiştir. Bunun yanında imprint sitoloji, frozen incelemeye göre daha basit, hızlı ve ekonomik bir yöntem olduğu gösterilmiştir (Chehrei ve ark 2012, Mahadevappa ve ark 2017, Naveed ve ark 2017, Azami ve ark 2018).

Bu çalışmada, imprint sitolojinin laparoskopik parsiyel nefrektomi operasyonu esnasında cerrahi sınırı değerlendirmede imprint sitoloji yönteminin etkinliğini değerlendirmeyi amaçladık.

## 2. GENEL BİLGİLER

### 2.1. Anatomi

Böbrekler, retroperitoneal alanda yer alan kırmızı-kahverenginde bir çift organdır. Yaklaşık olarak her bir böbreğin vertikal uzunluğu 10-12 cm, transvers çapı 5-7 cm ve antero-posterior uzunluğu ise 3 cm'dir. Ağırlıkları ise tahmini olarak erkeklerde 150 gr, kadınlarda ise 135 gr'dır. Sağ böbrek, karaciğer komşuluğu nedeni ile sola göre 1-2 cm daha aşağıda yerleşmiştir (McDougal ve ark 2012).

Böbrek parankimi iki farklı komponentten oluşur: medulla ve korteks. Medulla, kortekse göre daha koyu renklidir ve "renal piramid" olarak adlandırılan, çok sayıda, konik şekilli yapılar içerir. Piramidin apeksini renal papillalar oluşturur her bir papilla tek bir minör kalikse açılır. Korteks, medullaya göre daha açık renklidir. Piramidlerin arasında uzanan korteks dokusuna "bertini kolonu" adı verilir. Renal vaskuler yapılar, renal sinusten perifere doğru çapı giderek azalan şekilde transvers olarak bu kolonlar içerisinde uzanırlar. (McDougal ve ark 2012)

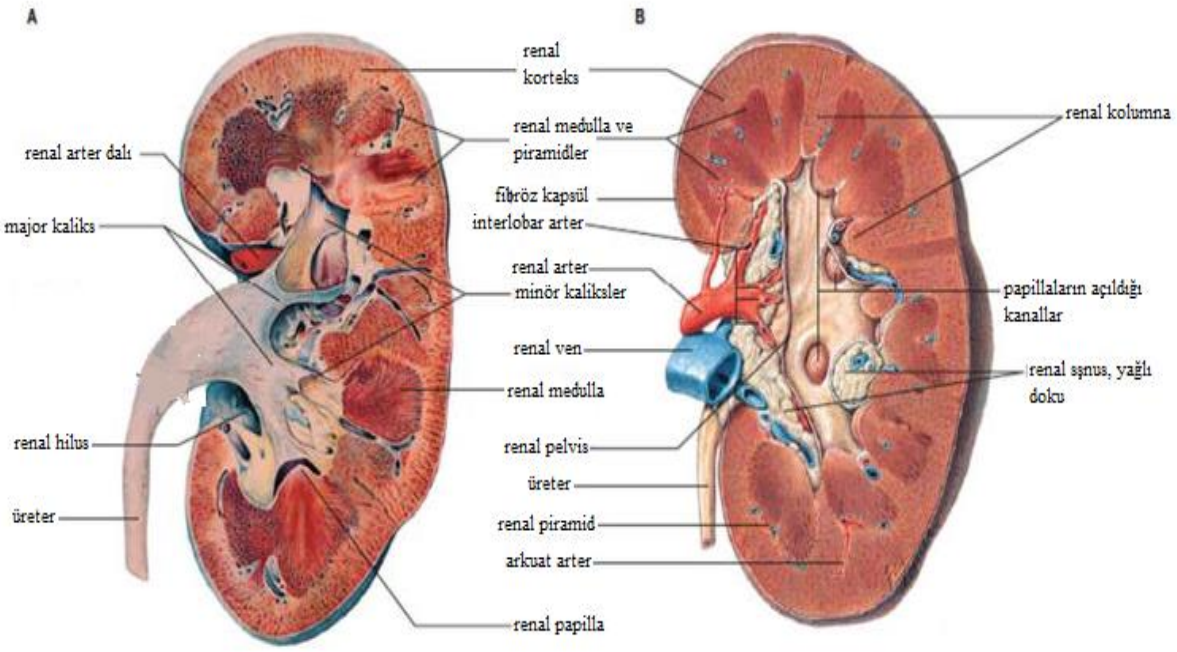


Şekil 1: Böbreğin anatomik yapısı (Klatte ve ark 2015)

Böbreğin diğer organlar ile komşulukları incelendiğinde her iki böbreğin üst polde adrenal bezler ile komşu olduğu görülür. Sağ böbrek, medial yüzünde duodenum

ikinci kısmı ile komşuluk yapar. Solda ise midenin büyük kurvaturu ve pankreas kuyruğu medial yüz ile komşuluk yapar. Ayrıca üst pol anterior yüzde solda dalak ile, sağda ise karaciğer ile komşuluk görülür. Her iki böbreğin ön yüzünde ise kolon yer almaktadır. Posterior yüzde ise 12. kosta her iki böbreği diyaframın alt kenarı hizasında çaprazlamaktadır.

Her iki böbrek, kardiak outputun %20 kadarını almaktadır. L2 vertebra seviyesinde aorttan ayrılan renal arterler aracılığı ile böbrek kan akımı sağlanır (McDougal ve ark 2012). %75 olguda renal arterler aortun lateralinden, superior mezenterik arterin kaudalinden köken alır. Renal arter duplikasyonu çoğu olguda sağ tarafta yer alır. Aksesuar renal arterin görüldüğü olgular hariç, duplike arterler sıklıkla aynı çapta izlenir ve yaklaşık olarak %25 oranında görülür. Aksesuar arter, aorttan köken alıp böbreğin alt veya üst polüne uzanan ikinci bir artere verilen isimdir. Bu arter, böbreğe hilus yerine başka bir yerinden girerse "aksesuar arter"; hilustan girerse "aberran arter" olarak isimlendirilir. Tipik olarak, üst pole giden aksesuar arterin çapı, alt pole giden aksesuar artere göre daha küçük izlenir. Renal arterler, renal venlere göre daha posteriorda ve superiorda yer alır. %30 olguda ise arterin vene göre anteriorda yerleştiği görülür (Klatte ve ark 2015). Tipik olarak renal hilusta bir adet renal arter ve bir adet renal ven yer alır. Ven arterin önündedir ve üreter bu vaskuler yapıların arkasında yer alır. İnferior suprarenal arter, renal arterin ilk dalıdır. Ardından renal arter 5 dala ayrılır ve bunların her biri segmental arter olarak adlandırılır. Segmental arterler, böbreğin farklı kısımlarına kan akımını sağlarlar ve aralarında kolleteral dolaşım bulunmaz. Bu yüzden bu arterlerin oklüzyonu sonucu segmental renal infarktüs gelişir. Posterior segmental dal, renal arterden ayrılan ilk daldır ve böbreğin posterior yüzünün kanlanmasını sağlar. Bu dal, renal pelvise posteriordan girerken diğerleri anteriordan girer. Anteriordaki dallar apikal, üst,orta ve alt olmak üzere dört adettir (McDougal ve ark 2012). Böbreğe giden kan akımının %75'i anteriordaki segmental dallar tarafından taşınırken %25'i posterior segmental dal tarafından taşınır. Böbreğin lateral sınırında, segmental dalların kanlandırdığı kısımların arasında avaskuler bir hat bulunur ve "Brödel hattı" olarak adlandırılır (Klatte ve ark 2015). Segmental arterler, renal sinusten sonra lobar arterleri oluştururlar. Renal parankimde ise interlobar arterlere ayrılırlar. İnterlobar arterler, Bellini kolonları arasında periferal seyreder ve renal piramidin tabanında arkuat arterler olarak devam ederler. Arkuat arterlerden interlobuler arterler

ve sonrasında afferent arterioller oluşur. Afferent arteriol, glomeruler kapilleri oluşturdukran sonra efferent arteriol olarak devam eder.

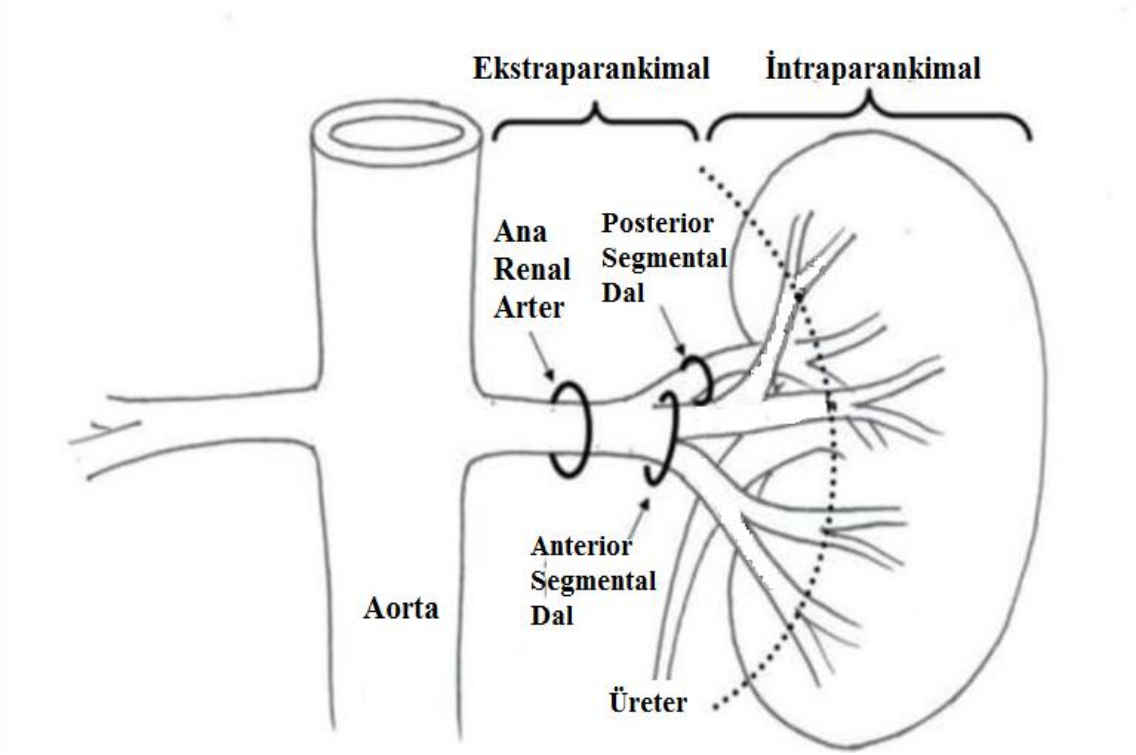


Şekil 2: Sol renal arter ve dalları (Klatte ve ark 2015)

Postglomerular kapillerler, interlobuler venlere açılırlar. İnterlobuler venler sırası ile arkuat, interlober ve segmental dalları oluştururlar. Segmental dallar ise birleşerek renal veni oluşturur. Arterlerden farklı olarak, özelikle arkuat venler düzeyinde, venlerin birbirleri ile serbestçe anastomoz yaptıkları görülür.

Sol renal ven, sağ ile karşılaştırıldığında vena kava inferiora daha yukarıdan ve anterolateralden girmektedir. Ayrıca sol tarafta adrenal ven, lumbal ven ve gonadal ven renal vene açılmaktadır. Sağda ise tipik olarak renal ven herhangi bir dal almaz (McDougal ve ark 2012). Nadiren sağ gonodal ven, sağ renal vene açılabilir. %15-20 olguda sağ renal vende duplikasyon görülebilir. Arteryel sistemin aksine, aksesuar polar ven oldukça nadir görülür (Klatte ve ark 2015).

Mikroskobik olarak ise böbrek toplayıcı sistemi böbrek korteksinde, filtratın Bowman kapsulune girdiği glomerullerden başlar. Bowman kapsulü, glomeruler kapiller ağ ile birlikte renal korpuskülü (Malpigi cisimciği) oluşturur. Filtrat, Bowman kapsulünden proksimal tübüle doğru akar. Proksimal tübülde glomerulden filtre edilen sıvının çoğu geri emilir. Proksimal tübül, henle kulpu ve distal tübül olarak devam eder. Distal tübül ise kollektor tübülü oluşturur. Çok sayıda nefrondan gelen kollektor tübüller toplayıcı kanalı oluşturur ve renal medullada papilla olarak bilinen yapılara açılırlar.

Tipik olarak her bir böbrekte 7-9 adet renal papilla bulunmaktadır ve minör kaliksleri oluştururlar. Minör kaliksler, infundibulum oluşturarak diğer minör kalikslerle birleşir ve majör kaliksleri oluştururlar (McDougal ve ark 2012).

### 2.2. Renal Tümörler

Renal parankim tümörleri için 2004 yılında Dünya Sağlık Örgütü (WHO) tarafından önerilen sınıflandırma kullanılmaktadır. Fakat daha sonraki yıllarda yeni tümör alt tiplerinin izlenmesi üzerine uluslararası ürolojik patoloji birliği (ISUP) tarafından bu sınıflama modifiye edilmiştir (Srigley ve ark 2013). En son olarak 2016 yılında WHO tarafından yeni bir sınıflama tanımlanmıştır (Moch ve ark 2016)

Tablo 1: WHO böbrek tümör sınıflaması (ISUP modifikasyonu ile birlikte) (Moch ve ark 2016)

| **Böbrek parankim Tümörleri** |
|---|
| Berrak hücreli böbrek hücreli karsinom |
| Düşük malignite potansiyelli multilokuler kistik renal neoplazi |
| Papiller renal hücreli karsinom |
| Herediter leiomyomatozis ile ilişkili böbrek hücreli karsinom |
| Toplayıcı kanal karsinomu |
| Böbrek medüller karsinomu |
| Ailesel MiT translokasyonu içeren böbrek hücreli karsinom |
| Suksinat dehidrogenaz yetersizliği ile ilişkili böbrek hücreli karsinom |
| Musinöz, tubuler ve iğsi hücreli karsinom |
| Tubulokistik böbrek hücreki karsinom |
| tubulo papiller böbrek hücreli karsinom |
| Sınıflandırılamamış böbrek hücreli karsinom |
| Papiller adenom |
| Onkositom |

### 2.2.1. Benign tümörler

Benign böbrek tümörleri, mezenkimal ve epitelyal lezyonlar olarak iki gruba ayrılabilirler. Mezenkimal tümörler, çoğunlukla patolojik olarak kolayca tanınabilirler ve birçoğu radyolojik olarak malign tümörlerden ayırt edilebilirler. Epiyelyal kökenli lezyonların ise radyolojik olarak malin tümörlerden ayrımı zordur. (Algaba 2008).

**Renal Kist**

Böbrek kistleri, en sık görülen renal lezyondur. Herhangi bir edenle görüntüleme yapılan hastalarda %40 oranında görülebilirler. Fokal veya multifokal olabilecekleri gibi, tek taraflı veya bilateral izlenebilirler. Benign veya malign karakterde olabilirler ve konjenital veya kazanılmış halde izlenebilirler.

Konjenital böbrek kistlerinin sınıflandırılması Potter sınıflamasına göre yapılır. Bu sınıflama ile konjenital renal kistler dört kısıma ayrılır. Tip 1 infantil poliksitik böbrek hastalığıdır. Tip 2 multikistik displastik böbrek hastalığıdır. Tip 3 erişkin polikistik böbrek hastalığıdır. Tip 4 ise obstruktif böbrek displazisidir. İnfantil polikistik böbrek hastalığı aynı zamanda otozomal resesif polikistik böbrek hastalığı olarak bilinir. Kadın erkek oranı 1:1 olarak belirtilmiştir. İlk tanı konma yaşı hastalığın şiddetine bağlı olarak yenidoğan döneminden adelosan çağa kadar görülebilir. Multikistik displastik böbrek intrauterin dönemde veya yenidoğan döneminde tanı alır. Ağırlıklı olarak sol böbrekte izlenir. Erişkin polikistik böbrek hastalığı aynı zamanda otozomal dominant polikistik böbrek hastalığı olarak da bilinir. Bu hastalıkta böbrekler doğumda normal iken 20'li veya 30'lu yaşlarda bilateral multipl kistler görülmeye başlar. 60 yaşından sonra %50 den fazla oranda son dönem böbrek yetmezliğine sebep olur. Obstruktif böbrek displazisi ise böbreğin gelişimi sırasında izlenen obstruksiyon ile birlikte izlenir (Shikhman ve Nielson 2017).

Böbrek kistlerinin radyolojik sınıflandırılmasında, 1986 yılında Martian Bosniak tarafından geliştirilen sınıflandırma sistemi halen kullanılmaktadır. 1990 ve 2005 yıllarında bu sınıflama sisteminde değişiklikler yapılmıştır. Bu sınıflandırma sistemi ile böbrek kistleri 5 ayrı başlık altında değerlendirilir.

Bosniak tip 1 kist, basit kiste karşılık gelir. Bu kistler ince ve düz bir duvar içerir. Ayrıca septa, kalsifikasyon veya kontrast tutulumu göstermezler (Muglia ve

Westphalen 2014). Yapılan otopsi serilerinde 50 yaşın üzerindeki olguların %50'sinden fazlasında Tip 1 kist izlenmiştir (Kissane 1976). Tip 2 kistler de ise 3 mm'den ince septa içeriği mevcuttur. Az miktarda ince kalsifikasyonlar içerebilir. Ayrıca bu kistler 3 cm'den küçük, homojen ve kontrast tutmayan lezyonlardır. Tip 1 ve 2 kistlerin benign karakterde olduğu düşünülmektedir ve ileri inceleme gerektirmezler.

3 cm'den büyük ve kontrast tutmayan kistler tip 2F kategorisine girerler. Çok sayıda ince septa veya kalsifikasyon içerebilirler. Birçoğu benign karakterde olmasına rağmen takip edilmesi gereken lezyonlardır çünkü yapılan çalışmalarda tip 2F kistlerin %7'sinin malign olduğu gösterilmiştir.

Tip 3 kistler ise çok sayıda kalın septa içeren lezyonlardır. Kontrast tutulumu görülebilir. Tip 2F kistlere göre daha fazla malignite potansiyeli içerirler. Tip 4 lezyonlar ise yumuşak doku komponentleri içeren kistik lezyonlardır. Tip 4 lezyonlar, aksi gösterilene kadar malign olarak kabul edilirler (Muglia ve Westphalen 2014).

Tablo 2: Bosniak Sınıflaması

| Tip | Kontrastsız İnceleme Bulguları | Kontrastlı İnceleme Bulguları |
|---|---|---|
| **I** | Su dansitesinde (0–20 HU), ince ve düz duvarlı, homojen içerikte | Kontrast tutulumu yok |
| **II** | Az miktarda ince septansyonlar veya kalsifikasyonlar görülebilir; 3 cm altında hiperdens kistler (60–70 HU) bu sınıflamaya girer. | Kontrast tutulumu yok,veya ölçüm yapılamayacak kadar ince septa mevcut |
| **IIF** | II veya III kategorisine alınamayan kompleks kistler. Çok sayıda septa içerir . Düzensiz kalsifikasyonlar görülebilir.<br><br>3 cm üzeri hiperdens kistler | Kontrast tutulumu şüpheli veya çok ince kontrastlanma mevcut. |
| **III** | kalın duvarlı kistik lezyonlar, düzensiz septasyonlar , büyük boyutlu ve düzensiz kalsifikasyonlar görülebilir. | Duvar ve septa kontrastlanması mevcut. |
| **IV** | Kategori III'teki bulguların yanı sıra solid içerik veya yumuşak doku içeriği mevcut. | Duvar veya solid içerikte kontrastlanma izlenir. |

Bosniak sınıflamasında başlangıçtan bugüne kadar değişmeyen tek faktör kontrastlanmanın önemidir. Kontrastlanma, kitlenin vasküleritesini gösterir ve cerrahi gerektiren lezyonu, cerrahi gerektirmeyen lezyondan ayıran en önemli göstergedir. Tip I, II ve IIF kistlerde ölçülebilecek kadar bir kontrastlanma izlenmemektedir. Tip III ve IV lezyonlar ise duvarında, septalarında veya yumuşuk doku içeriğinde kontrastlanma gösterirler (Israel ve Bosniak 2005).

**Onkositom**

Onkositomlar, proksimal tübül kökenden alan benign tümörlerdir. Olguların %95'i soliter kitle şeklinde izlenirken bilateral onkositomlarda ailesel geçiş izlenmiştir. Tümör boyutu 0,6 cm ile 27 cm arasında değişmektedir (Güven ve ark 2014). Bugüne kadar literaturde belirtilen en büyük boyutlu onkositom 27 × 20 × 15 cm ve 4652 gr olarak belirtilmiştir. Çoğunlukla başka bir sebepten dolayı araştırılan hastalarda insidental olarak tespit edilmektedirler. En sık görülen semptom ise hematuri olarak raporlanmıştır. Berrak hücreli renal hücreli karsinom (bhRHK), onkositom ile birlikte aynı böbrekte veya karşı böbrekte bulunabilir.

Genetik olarak üç karakteristik genetik anomali izlenmiştir: Y kromozom kaybı, monosomi 1 ve 11q13 kromozom anomalileri. Bu değişiklikler onkositoma özeldir ve renal hücreli karsinomda (RHK) görülmez.

Makroskobik incelemede kızıl-kahverenginde, santral skar dokusu içeren ve iyi sınırlı kitleler olarak izlenirler. Bu tümörler, onkosit adı verilen geniş eozinofilik sitoplazmalı ve uniform nükleuslu hücrelerden oluşur. Hücrelerin mitokondri içeriğinin yüksek olması, eozinofilik görünüme sebep olur.

Onkositomlar, bilgisiyaralı tomografı (BT) incelemede hipervasküler, homojen görünümde ve santral skarın izlendiği lezyonlar olarak görülürler. Manyetik rezonanslı inceleme (MRG) görüntülemede ise; T1 ağırlıklı görüntülerde homojen ve hipointens veya isointens izlenirken, T2 ağırlıklı görüntülerde hiperintens santral skar izlenen isointens veya hipointens kitleler olarak izlenirler. Renal anjiografide "bisiklet tekeri" görünümü izlenebilir. Bütün bu bulgulara rağmen görüntüleme yöntemleri, onkositom ayırıcı tanısı için yeterli değildir. BT eşliğinde biyopsinin ise tanısal değeri sınırlıdır. Tanısal incelemelerdeki belirsizlik nedeni ile klinik şartlara bağlı olarak tedavide termal

ablasyon, parsiyel nefrektomi veya radikal nefrektomi  önerilmektedir. Parsiyel veya radikal nefrektomi sonrası klinik sağkalım mükemmeldir. Rezeksiyon sonrası rekurrens bildirilmemiştir(Ahmad ve ark 2011).

**Anjiyomyolipom (AML)**

Renal AML'ler, en sık görülen benign tümörlerden birisidir. Çoğunlukla sporadik olmasına rağmen %10 oranında herediter olarak izlenebilir. Herediter formu %75 oranında tuberoskleroz olgularında izlenir. Görüntüleme yöntemlerinin artması ile birlikte insidental olarak bulunma oranı artmıştır (Bhatt ve ark 2016). Literatürde kadın erkek oranı 2:1 olarak belirtilmiştir. Tuberoskleroz olgularında izlenen AML; sporadik forma göre tanı anında daha büyük boyutlu, multifokal ve bilateral olma eğilimindedir (Flum ve ark 2016)

Histopatolojik olarak incelendiğinde AML; farklı oranlarda düz kas hücresi, yağ dokusu ve vaskuler yapılardan oluşan bir mezenkimal tümördür. AML'nin perivaskuler epiteloid hücrelerden (PEC) oluştuğu düşünülmektedir. Bu yüzden bazı kaynaklarda PECOMA olarak da adlandırılır. Tipik olarak iyi sınırlı ve içeriğindeki yağ içeriğine bağlı olarak sarı veya kahverenginde bir lezyondur. Hemoraji görülebilir fakat nekroz nadir görülür.

Ultrasonografi (USG) incelemelerinde AML, içerdiği yağ dokusundan dolayı, renal parankime göre daha hiperekoik bir görüntü oluşturur. Fakat RHK da üçte bir oranında hiperekoik görüntü oluşturduğu için, USG bulguları AML tanısında güvenilir değildir. BT, genel olarak AML ve birçok böbrek kitlesinin değerlendirilmesinde mükemmel bir duyarlılık ve özgüllüğe sahiptir. 2 cm'den küçük kitlelerde bile içeriğindeki yağ dokusundan dolayı AML tanısı koymak için yeterlidir. BT'de -15 veya aşağısındaki Hounsfield ünitesi (HU) alanları makroskobik yağ dokusunu düşündürür. % 4-5 olguda, lezyonun yağ içeriğinin çok düşük olmasından dolayı BT'de yağ dokusu seçilemez. Bu lezyonların BT'de hiperdens görülmesinden dolayı RHK'yı taklit edebilir. Ayrıca yağ dokusunun görülmesi, kanama alanları tarafından da engellenebilir. Bu durumlarda kontrastlı MRG faydalı olabilir. MRG, BT gibi AML tanısı için etkili bir yöntemdir. BT'den farklı olarak yağdan fakir AML'nin tanısını da koyabilir. T1 ağırlıklı sekanslarda, yağ baskılı ve yağ baskılı olmayan fazların karşılaştırılması AML içerisindeki makroskobik yağ hakkında bilgi verebilir. Yağ baskılı olmayan fazlarda

hiperintens, yağ baskılı fazlarda hipointens izlenen lezyonlar AML lehinedir. Bunun dışında faz içi ve faz dışı kimyasal şift sekansları da tanıda faydalıdır. Bu görüntülerde izlenen "hint mürekkebi artefaktı" AML için tipiktir ve yağdan fakir AML ve 3 cm'den küçük AML tanısında faydalı olur. Bunun yanında T2 ağırlıklı sekanslarda hipointensite izlenmesi, yağdan fakir AML-bhRHK ayrımında faydalıdır (Flum ve ark 2016). AML, düz kas içeriği nedeni ile hipointens izlenirken; bhRHK ise hiperintens izlenir. Fakat bhRHK'nın aksine, papiller renal hücreli karsinom (pRHK) T2 ağırlıklı sekanslarda hipointens görülür (Jinzaki ve ark 2014)

Travma dışı böbrek kaynaklı retroperitoneal kanamalarda AML, RHK'dan sonraki en sık görülen sebeptir. Kanama, genellikle 4 cm'den büyük ve tuberoskleroz ile ilişkili lezyonlarla ilişkilidir.

AML olgularında RHK gelişimi nadiren de olsa mümkündür. Çok merkezli bir çalışmada parsiyel veya total nefrektomi yapılan olguların %1'inde (34 olgu) AML-RHK birlikteliği izlenmiştir. En sık görülen alt tipi ise bhRHK olarak tespit edilmiştir (Seyam ve ark 2017).

AML için müdahele kriterleri; semptomatik olgular, 4 cm'den büyük lezyonlar, malignite şüphesi olanlar ve hamilelik düşünen kadınlardır. Bunun yanında 5 mm'den büyük anevrizma izlenen olgulara da müdahele önerilir (Flum ve ark 2016). 4 cm'den küçük asemptomatik AML olgularına aktif izlem önerilir. Aktif izlem protokolu, 6 veya 12 ayda bir fizik muayene ve BT veya USG ile kontrolu içerir. Dört cm'den küçük ve semptomatik olguların semptomları kendiliğinden düzelebilir. Bu yüzden bu olgular da aktif izlem için uygundur. Semptomların devam etmesi veya kötüleşmesi halinde ise embolizasyon veya cerrahi tedavi seçenekleri önerilir. 4 cm ve üzeri asemptomatik lezyonlar aktif izlem ile takip edilebilir. 4 cm ve üzeri semptomatik olgulara anjiografi ve beraberinde selektif arteriyel embolizasyon veya parsiyel/total nefrektomi seçeneklerinden birisi tercih edilir (Ouzaid ve ark 2014). Tuberoskleroz ile ilişkili AML tedavisinde mTOR inhibitorleri olan sirolimus ve everolimus alternatif bir tedavi yaklaşımı olarak denenmektedir (Curatolo ve ark 2016). Hamile hastalarda ise AML boyutunda artış olduğu bilinmektedir; fakat bu durumun kanama riskini arttırdığı net bir şekilde gösterilememiştir (Seyam ve ark 2017). Son 35 yılın incelendiği bir çalışmada; hamilelik sırasında kanama gözlenen 21 olgu incelenmiştir. 8 olgu konservatif tedavi

edilirken, 5 olguya anjiyoembolizasyon, 7 olguya ise nefrektomi yapılmıştır. 1 olguya ise tanısal laparotomi yapılmış ve retroperitoneal alandan hematom boşaltılmıştır. Olguların 2'sinde fetal kayıp gözlenmiştir (Preece ve ark 2015). Eğer hamile hastalarda anjiyoembolizasyon tercih edilecekse fetusun maruz kalacağı radyasyon hesap edilmelidir (Seyam ve ark 2017).

**Papiller Adenom**

Tübülo-papiller yapıda, iyi sınırlı ve kapsülsüz benign lezyonlardır. 7. Ve 17. Kromozomlarda trizomi izlenir (Algaba 2008). Otopsi serilerinde 40 yaşın atındaki olgularda %10 oranında izlenirken, 70 yaş ve üstü olgularda %40 oranında izlenmiştir. Renal vasküler hastalıklarda, son dönem böbrek yetmezliğinde ve kazanılmış kistik hastalıklarda daha sık izlenmektedir. Yakın zamana kadar 5 mm'nin altında olması kabul edilirken WHO tarafından 2016 yılında çıkartılan sınıflamada 15 mm'nin altında olması kararlaştırılmıştır (Moch ve ark 2016).

### 2.2.2. Renal Hücreli Karsinom

**Epidemiyoloji ve Etiyoloji**

Böbrek tümörleri, ABD'de genitoüriner sistem kanserleri arasında üçüncü sıklıkta görülen tümör olmasına rağmen mortalitesi en yüksek tümördür. Erkeklerde kadınlara göre yaklaşık bir buçuk kat fazla görülmektedir. ABD'de izlenen tüm kanserler arasında erkeklerde en sık görülen beşinci, kadınlarda ise onuncu kanserdir (Siegel ve ark 2017). RHK, böbrek tümörlerinin %90'ından fazlasını oluşturur. En sık görülen alt tipi olan bhRHK, yaklaşık olarak %70 oranında izlenir. İkinci en sık izlenen alt tipi pRHK %15 oranında, üçüncü en sık izlenen alt tipi koromofob RHK (kRHK) %5 oranında görülmektedir. 2012 yılında tüm dünyada RHK nedeni ile 143.000 ölüm (91.000 erkek, 52.000 kadın) gerçekleşmiştir. RHK, tüm dünyada kansere bağlı ölümlerde onaltıncı sırada yer alır.

RHK insidansının dünyada en yüksek görüldüğü ülke Çek Cumhuriyeti'dir. Bunun sebebi henüz ortaya konulamamıştır. En düşük oranlar ise birçok Afrika ülkesinde ve İsrail haricindeki Asya ülkelerinde görülür. Mortalite oranları da insidans oranları ile paralel seyreder. Mortalitenin en sık görüldüğü ülke Çek Cumhuriyeti'dir. Son on yılda, RHK insidansının birçok ülkede, özellikle erkeklerde arttığı görülmüştür.

Buna rağmen mortalitenin yine birçok ülkede ve her iki cinsiyette sabit kaldığı izlenmiş, hatta Kuzey ve Batı Avrupa'da, ABD'de ve Avusturalya'da azaldığı gözlenmiştir. Bu insidansın artışı ve mortalitede azalmanın sebebi ile olarak son on yılda batı ülkelerindeki görüntüleme tekniklerinde ilerleme gösterilmiş ve küçük boyutlu kitlelerin insidental olarak tespit edildiği görülmüştür. Öyle ki tüm insidansın yaklaşık %50'sinin insidental olarak keşfedilen küçük boyutlu kitleler olduğu raporlanmıştır. Küçük boyutlu kitlelerin radikal veya parsiyel nefrektomi ile tamamen temizlenmesi ve bu cerrahi tekniklerdeki gelişmeler mortalitede azalmayı sağlamıştır. Ayrıca Dünya'da Afrika ülkeleri gibi obezitenin az olduğu ülkelerde RHK insidansının az görülmesi, bunun aksine batı ülkelerinde görülmeye başlanan obezite sorunu; insidans artışındaki bir diğer sebep olarak yorumlanmaktadır.

Etiyolojik faktörler içerisinde sigara kullanımı, obesite ve hipertansiyon ile RHK arasında kuvvetli ilişki olduğu gösterilmiştir. Sigara içimi, RHK riskini erkeklerde %50, kadınlarda ise %20 oranında arttırır (Znaor ve ark 2015). RHK hastalarının DNA'larındaki telomerin kontrol grubuna alınan hastalara göre daha kısa olduğu göşterilmiştir ve sigaranın telomer uzunluğunu etkileyerek RHK'ya sebep olduğu düşünülmektedir (Chow ve ark 2010). Vücud kitle indeksinde (VKİ) 5kg/m$^2$ artış RHK riskini erkeklerde %24, kadınlarda ise %34 oranında arttırır (Znaor ve ark 2015). Hipertansiyonun ise RHK riskini cinsiyet, VKİ, sigara ve antihipertansif kullanımından bağımsız olarak iki-üç kat arttırdığı görülmüştür. Kan basıncı ile RHK riski arasındaki biyolojik ilişki henüz bilinmemektedir. Hipertansiyonun kronik renal hipoksiye sebep olduğu ve bunun hipoksinin indüklediği faktör (HİF) salınımına ve bunun da anjiyogenez ve hücre proliferasyonuna sebep olduğu düşünülmektedir (Kabaria ve ark 2016). Bunların dışında hayvansal gıda ağırlıklı ve meyve-sebzeden fakir diyet, tiazid grubu diüretik kullanımı, uzun dönem hemodializ, düşük sosyoekonomik durum ve fiziksel aktivite azlığı da etiyolojik faktörler arasında yer alır (Hunt ve ark 2005). RHK olgularının %2-3'ü ailesel geçiş gösterir ve iki kat fazla risk içerir. RHK, bazı sendromlar ile birlikte görülebilir.Bu sendromlar içerisinde en sık birlikteliğe sahip olan Von-Hippel Lindau (VHL) sendromudur (Znaor ve ark 2015).

Literatürde Diabetes mellitus (DM) öyküsü ile RHK arasında anlamlı ilişki olduğunu belirten çalışmalar mevcuttur. Ayrıca Multipar kadınların, nullipar kadınlara

göre %40-90 daha fazla RHK riski taşıdığı gösterilmiştir. Bunun yanında multipar kadınlarda ilk doğum yaşının daha genç yaşta olmasının artmış RHK ile birlikte olduğu belirtilmiştir. Bu durumun mekanizması henüz bilinmese de gebeliğin tetiklediği hipertansiyonun ve artmış renal stresin rol oynadığı düşünülmektedir.

Alkol kullanımı ile RHK riski arasında doz bağımlı olarak ters bir ilişki olduğu gösterilmiştir. Günde 15 gramdan fazla alkol alanlarda RHK riski %28 azalmış olarak izlenmiştir. Bu ters ilişki bira, şarap ve likor gibi bütün alkollü içecekler ile gözlenmiş; fakat bunu aksine su, çay, kahve, süt, soda ve meyve suyu gibi alkolsüz içecekler ile kurulamamıştır. (Chow ve ark 2010)

2002 yılında İsveçli araştırmacılar, ısıl işlemden geçmiş patates kızartması gibi nişastadan zengin gıdalarda akrilamid isimli bir maddenin oluştuğunu gözlemlediler. Hayvan deneylerinde akrilamid maddesinin hücre DNA'larında hasara ve kromozom anomalilerine sebep olduğu gösterildi ve bunun sonucunda Uluslararası Kanser Araştırmaları Ajansı (IARC) tarafından insanlar için muhtemel karsinojen olarak nitelendirilerek Grup 2A içinde sınıflandırılmaya başlandı. Yapılan kimi çalışmalarda akrilamid ile RHK arasında ilişki gösterilmesine rağmen bu konuda daha çok çalışmaya ihtiyaç olduğu belirtilmiştir (Pelucchi ve ark 2015).

**Patoloji**

Renal hücreli karsinomun nefrondan geliştiği bilinirken farklı alt tiplerinin farklı hücrelerden geliştiği düşünülmektedir. Yapılan immunohistokimyasal çalışmalar ve elektron mikroskopisi bulguları bu görüşü desteklemektedir. pRHK ve bhRHK, proksimal tübül epitelinden gelişirken; kRHK distal tübül epitelinden gelişir. Toplayıcı kanal ve medüller RHK'nın Bellini kanalları ve böbrek medullasından geliştiği düşünülmektedir.

bhRHK, en sık görülen RHK alt tipidir ve RHK görülen olguların %70-75'inden sorumludur. Diğer alt tiplere göre daha ileri evrede, yüksek derecede ve metastatik olarak izlenme olasılığı yüksektir. Makroskobik incelemede altın sarısı renginde ve iyi sınırlı görünümündedir. Belirgin nekroz ve hemoraji alanları içerir. Büyük boyutlu tümörlerde renal ven, periferik yağ ve renal sinus invazyonu görülebilir. Mikroskobik incelemede tümörün bol miktarda lipid ve glikojen içermesine bağlı olarak

şeffaf sitoplazma görülür. bhRHK'nın ayırıcı özelliği Von-Hippel Lindau (VHL) tümör baskılayıcı genindeki mutasyondur. Yapılan çalışmalarda VHL gen mutasyonu bhRHK olgularında %90'ın üzerinde izlenmiştir. Ayrıca yapılan sitogenetik incelemelerde 3p koromozom mutasyonu izlenmiştir (Shuch ve ark 2014). bhRHK olgularının çoğu sporadik (%95) izlenirken, küçük bir kısmı (%5) ailesel tümör sendromları (VHL hastalığı, tuberoskleroz) ile birlikte görülebilir (Muglia 2015).

pRHK, en sık görülen ikinci RHK alt tipidir ve %10-16 oranında görülür. %10 oranında sekronize bilateral veya mulitifokal olma eğilimindedir. Makroskobik olarak kırmızı-kahverenginde ve sıklıkla demarkasyon hattı içeren lezyonlar olarak izlenir. Mikroskobik olarak incelendiğinde iki farklı alt tipi olduğu görülür. Tip 1 tümörlerde soluk renkli sitoplazma ve küçük çekirdekli tümör hücreleri izlenir. Hematoksilin ve eosin (H&E) boyamada bazofilik görünüm alır. Tip 2 tümörler ise daha geniş ve pleomorfik çekirdeklere sahiptir. Bunun yanında sitoplazmaları eozinofilik izlenir. Tip 2 tümörler, sıklıkla tip 1'e göre daha ileri T evresi ve derecesinde izlenirler. Sitogenetik farklılık olarak tip 1'de 7, 8q, 12q ve 16p kromozomlarında trizomi ve 9p kromozomunda kayıp izlenir. Tip 2'de ise 8q koromozumda trizomi, 1p ve 9p kromozomunda kayıp izlenir (Shuch ve ark 2014). İki ailesel tümör sendromu pRHK ile birlikte izlenir. MET proto-onkogenindeki değişiklikler multifokal tip 1 pRHK için predispozandır ve herediter leiomyomatozis ve böbrek hücreli kanser sendromu (HLRCC) ile birlikte izlenirler. Fumarat hidrataz (FH) genindeki değişiklikler ise ailesel tip 2 pRHK için predispozandır (Jonasch ve ark 2014).

kRHK, en sık izlenen üçüncü RHK alt tipidir ve yaklaşık olarak %5 oranında . sınırlı izlenir ve, sarkomoid varyasyon olmamak kaydı ile, en iyi prognoza sahiptir. Makroskobik incelemede bu tümörler sıklıkla bronz rengindedir. Mikroskobik incelemede hücre sınırları belirgin olarak izlenir. Sitoplazmasının görünümüne göre iki varyantı mevcuttur: şeffaf (klasik) veya eozinofilik. Nükleer morfolojisi perinükleer halo, sıklıkla çift çekirdekli ve düzensiz sınırlı nükleer membran ile karakterizedir. 1,2,6,10, ve 13 nolu kromozomlarda kayıp izlenebilir. Ailesel bir tümör sendromu olan Birt-Hogg-Dube sendromunda (BHD) %30 olarak görülür. Bu sendrom, follikulin gen mutasyonu (FLCN) ile ilişkilidir (Shuch ve ark 2014). Ayrıca uzun süreli dializ tedavisi alan hastalarda kRHK geliştiği gözlenmiştir (Srigley ve ark 2013).

Medüller, toplayıcı kanal ve sınıflanamayan RHK gibi diğer nadir alt tipler genellikle ileri derecede agresif tümörlerdir. Tanı anında genellikle ileri evre veya metastatik hastalık olarak tespit edilirler. Bunun yanında multikistik bhRHK ile musinöz tübüler ve iğsi hücreli RHK daha yavaş bir ilerleme paternine sahiptirler (Shuch ve ark 2014).

Sarkomatoid RHK, renal kanserlerin nadir bir varyantıdır. %5 oranında görülmesine rağmen varlığı ileri dereceli hastalığa işaret eder. RHK'nın diğer bütün alt tipleri ile birlikte görülmesi nedeni ile ayrı bir alt tip olarak değerlendirilmemektedir (Zhang ve ark 2015). Sitogenetik incelemede 4q, 7p21-22, 11q22-23 ve 13q kromozomlarında mutasyonlar tanımlanmıştır. Sarkomatoid varyant kötü prognoz ile ilişkilidir ve varlığı halinde hastalığın histopatolojik derecesi 4 olarak belirtilir (Wei ve Al-Saleem 2017).

**Semptomlar ve Tanı**

Çoğu RHK, ileri evre hastalığa kadar asemptomatik seyretmektedir. Günümüzde böbrek tümörlerinin %50'den fazlası insidental olarak saptanmaktadır. "Klasik triad" olarak bilinen flank ağrı, makroskobik hematuri ve palpe edilebilen kitle eski yıllara göre daha nadir olarak izlenmektedir (%6-10) ve ileri evre hastalık ile ilişkilidir. Bunun yanında hala hiperkalsemi, açıklanamayan ateş, eritrositoz ve Stauffer sendromu gibi paraneoplastik sendromlar ile RHK tanısı alan olgular mevcuttur.

RHK'da fizik muayenenin yeri ise sınırlıdır. Batında palpe edilebilen kitle, palpe edilebilen servikal lenf nodu ve redükte edilemeyen varikosel ile birliktelik gösteren bilateral alt ekstremitede ödem izlenebilir.

RHK şüphesinde öncelikle istenecek labaratuvar testleri serum kreatinin, glomeruler filtrasyon hızı (GFR), tam kan sayımı, eritrosit sedimantasyon hızı, karaciğer fonksiyon testleri, alkalen fosfataz, laktat dehidrogenaz, serum düzeltilmiş kalsiyum ve tam idrar analizi olmalıdır (Ljungberg ve ark 2018).

**Görüntüleme:**

Renal kitlelerin tespit edilmesinde ve karakterizasyonunu belirlemede geleneksel olarak USG, BT ve MRG kullanılır. Bu görüntüleme yöntemlerine göre renal

kitleler solid ve kistik olarak ayrılır. Solid kitleler için en önemli malignite kriteri kontrast tutulumudur. Çoğu renal kitle bu görüntüleme yöntemleri ile belirlenebilirken, onkositom ve yağdan fakir anjiyomyolipom ise malign kitleler ile karışabilir (Ljungberg ve ark 2018).

İdeal BT protokolu kontrastsız ve multifazik kontrastlı serileri içermelidir. Kontrastsız seriler; kalsifikasyon varlığı, hemoraji yağ içeriği hakkında bilgi verir. Yağ içeriği tayini, 2-3 mm'lik ince kesitlerde değerlendirilir. Kontrast tutulumunun değerlendirilmesi için nefrogram fazı (kontrast madde enjeksiyonu sonrası 60-90. saniyelerde alınan kesitler) ve kortikomedüller faz (kontrast madde enjeksiyonu sonrası 20-45. saniyelerde alınan kesitler) değerlendirilir. Geç faz görüntüleri (kontrast madde enjeksiyonu sonrası 3.-5. dakikalarda alınan kesitler) ise toplayıcı sistem ve üreter lezyonlarını değerlendirmek için kullanılır. Dual-enerjili BT'nin kullanımının artması ile birlikte multifazik BT kullanımında değişiklikler olması beklenmektedir. Çeşitli çalışmalarda sanal kontrastsız görüntülerin, standart kontastsız çekimler yerine kullanılabileceğini ve bu sayede verilen radyasyon dozunun azaltılabileceği gösterilmiştir. bhRHK, hipervaskuler bir lezyondur ve kontrast tutar. Kortikomeduller fazda renal parankime göre daha fazla kontrast tutması beklenir. pRHK ise hipovaskuler bir lezyondur ve korikomeduller fazda daha az kontrast tutarken nefrogram hazında en yüksek kontrast değerlerine ulaştığı görülür. kRHK ise farklı kontrastlanma paternleri gösterir fakat bhRHK'ya göre daha az vaskuler olmaya eğilimlidir ve bunun sonucunda kortikomeduller fazda daha az miktarda kontrast tutulumu izlenir. pRHK ve bhRHK ayrımı için bazı metotlar önerilmiştir. Eşik değer olarak kortikomedüller fazda 55, nefrogram fazında 65 ve geç fazda 55 HU alınan çalışmalarda testlerin özgüllüğü %85, duyarlılığı ise %94 bulunmuştur. Eşik değer 100 HU olarak alındığında ise özgüllük %92, duyarlılık %98,3 olarak tespit edilmiştir . Dual-enerjili BT'de iyodin miktarı tayini de iki lezyonun ayrımı için fikir verebilir. Tümör iyodin konsantrasyonu 0,9 mg/ml olarak ele alındığında özgüllük 86,3; duyarlılık ise 98,2 olarak izlenmiştir.

MRG'nın çok küçük miktarda gadolinyuma bile duyarlı olması nedeni ile BT'ye göre potansiyel bir üstünlüğü vardır. Multiparametrik Manyetik rezonanslı inceleme (mpMRG) de renal lezyonların değerlendirilmesinde kendine yer bulmuştur.

İdeal mpMRG incelemesi T2 ağırlıklı ve kimsayal şift sekanslarının yanı sıra kontrastlı sekansları da içermelidir. (Diaz de Leon ve Pedrosa 2017).

Toraks BT ise mediastinal lenf nodu tutulumunu ve akciğer metastazını en iyi gösteren tetkiktir (Ljungberg ve ark 2018). Metastatik RHK'da en sık metastazın izlendiği organlar akciğerlerdir. Yapılan çalışmalarda labaratuvar bulgularda bozukluk veya semptomu olmayan T1aN0 hastalarda akciğer tutulumu %1'in altında olduğu görülmüştür (Houston Thompson 2017). T evresi 1b veya daha yüksek evrede olan, N1, semptomatik veya labaratuvar bozukluğu olan hastalara toraks BT önerilmektedir. Bu labaratuvar bulguları; anemi, trombositopeni ve Trombosit/hemoglobin oranının 27 ve üzeri olmasıdır (Larcher ve ark 2017).

Pozisyon emisyon tomografisi (PET) ise tanıda rutin kullanımda değildir. Beyin ve kemik metastazları, tanı anında genellikle semptomatik olduğundan sadece endikasyon varlığında beyin ve kemiğe yönelik görüntüleme yöntemleri tercih edilir (Ljungberg ve ark 2018).

**Evreleme**

RHK evrelemesi, Amerikan Kanser Komitesinin (AJCC) yayınladığı TNM sınıflamasına göre yapılır. Bu sınıflamaya göre evre 1 ve evre 2, organa sınırlı kanserleri gösterir. Evre 3 kanserler ise lokal invaziv veya lenf tutulumu gösteren kanserlerdir. Evre 4 kanserler ise komşu organlara direk invazyon gösteren veya metastaz yapmış kanserleri ifade eder. En iyi prognoz evre 1 ve 2 kanserlerde izlenir (Campbell ve ark 2017).

Tablo 3: AJCC 2017 TNM evrelemesi

| **(T)** | |
|---|---|
| Tx | Primer tümörün değerlendirilmesi yapılamadı. |
| T0 | Tümör tespit edilemedi. |
| T1 | Tümörün en uzun çapı 7 cm altında ve organa sınırlı |

| | |
|---|---|
| T1a | Tümör boyutu ≤4 cm |
| T1b | Tümör boyutu >4 cm ve ≤7 cm |
| T2 | Tümörün en uzun çapı 7 cm'den büyük ve organa sınırlı |
| T2a | Tümör boyutu > 7 cm ve ≤10 cm |
| T2b | Tümör boyutu > 10 cm |
| T3 | Tümör renal vene veya perinefrik dokulara yayılmış, ancak aynı taraflı adrenal bez veya gerota tutulumu olmamalı. |
| T3a | Tümör renal ven veya segmental dal içerisinde; ya da pelvikaliksiyel sistem içerisine uzanmış; ya da perirenal yağ dokusu veya renal sinus içerisine uzanmış (Gerota fasyası tutulumu olmamalı) |
| T3b | Tümör diyafram altındaki vena cava inferior içerisine uzanmış. |
| T3c | Tümör diyafram üzeri vena cava inferior içerisine uzanmış; ya da vena cava inferior duvarına invazyon göstermiş. |
| T4 | Tümör gerota fasyasına veya ipsilateral adrenal beze uzanmış. |
| **(N)** | |
| Nx | Rejyonel lenf nodu tutulumu değerlendirilmesi yapılamadı. |
| N0 | Rejyonel lenf nodu tutulumu yok |
| N1 | Rejyonel lenf nodu tutulumu var |

| **(M)** | |
|---|---|
| M0 | Metastaz yok |
| M1 | Metastaz var |

| | | | |
|---|---|---|---|
| Evre 1 | T1 | N0 | M0 |
| Evre 2 | T2 | N0 | M0 |
| Evre 3 | T3<br>T1, T2, T3 | N0<br>N1 | M0<br>M0 |
| Evre 4 | T4<br>Herhangi bir T | N0, N1<br>Herhangi bir N | M0<br>M1 |

Perirenal yağ dokusu ve sinus invazyonunun ikisi de T3a olarak sınıflandırılmasına rağmen; sinus invazyonunun daha kötü prognozlu olduğu düşünülmektedir. Bunun sebebi ise böbrek sinüsü etrafında invazyona karşı bariyer olabilecek bir kapsülün bulunmaması ve böbrek lenfatik ve kan damarlarının buraya yakın olmasıdır. Literatürdeki çalışmaların kimisi bu düşünceyi desteklemesine rağmen kimi çalışmalarda anlamlı bir fark gösterilememiştir (Bedke ve ark 2009) (Zhang ve ark 2016).

**Histopatolojik Derecelendirme**

1932 yılında, Hand ve arkadaşları tümörün histolojik derecesi ve kansere bağlı sağkalım arasında anlamlı bir ilişki olduğunu göstermişlerdir. 1982 yılına kadar çok sayıda derecelendirme sistemi önerilmiş ancak genel olarak kabul edilmemişlerdir. Bu tarihte Fuhrman ve arkadaşları yeni bir derelendirme tariflemişlerdir (Morán ve ark 2012).Fuhrman derecelendirme sistemi, RHK histopatolojik evrelendirmesinde, prognozu değerlendirmede hala soru işaretleri taşımasına rağmen, yıllar boyunca en çok tercih edilen yöntem olmayı başarmıştır. Yaklaşık 30 yıl boyunca çekirdeğin boyutu, şekli ve çekirdekçiğin görünümü ile 4 aşamalı bir sınıflandırma yapılmıştır. 2012 yılında ISUP tarafından sarkomoid ve rabdomyoid farklılaşmanın da sınıflamaya dahil edilmesi kararlaştırılmıştır. Bu derecelendirme sisteminin bhRHK ve pRHK karsinom

için kullanılması önerilmiştir. kRHK prognozunu öngörmede yetersiz kaldığı için bu tümörlerde derecelendirme önerilmez (Delahunt ve ark 2014).

Tablo 4: ISUP RHK derecelendirmesi

| Derece | Açıklama |
|---|---|
| 1 | Çekirdekçik 400 büyütmede yok veya göze çarpmayacak boyutta |
| 2 | 400 büyütmede belirgin ancak 100<br>Büyütmede yok veya göze çarpmayacak boyutta, |
| 3 | Çekirdekçik 100 büyütmede belirgin |
| 4 | Sarkomatoid ya da rabdoid diferansiyasyon mevcut<br>veya dev kanser hücresi içermekte veya kromatin kümeleşmesi<br>ile birlikte aşırı çekirdek polimorfizm göstermekte |

**Prognostik faktörler**

Hastalığın prognozu; anatomik, klinik, histolojik ve moleküler faktörler tarafından belirlenir. Anatomik faktörler, TNM sınıflaması ile gösterilir ve prognozu belirlemede en güvenilir faktördür (Ljungberg ve ark 2018). Beş yıllık sağ kalım oranları evre 1 hastalık için %90-100, evre 2 hastalık için %75-95, evre 3 hastalık için %60-70 ve evre 4 hastalık için %15-30 olarak belirtilmektedir (Lang ve Jacqmin).

Histolojik faktörler ise tümörün nükleer derecesini, RHK alt tipini, sarkomaid farklılaşmayı, mikrovaskuler invazyonu, tümör nekrozunu ve toplayıcı sisteme invazyonu içerir (Ljungberg ve ark 2018). Genel olarak en iyi prognoz kRHK'da izlenirken bunu pRHK izler. En kötü prognoz ise bhRHK'da izlenir. Tip 1 pRHK ise tip 2'ye göre daha iyi prognozludur (Papworth 2011). Sarkomoid farklılaşma, RHK'nın yüksek dereceli bir formudur ve diğer alt tiplerin hepsi ile birlikte görülebilir. Prognoz çok kötüdür. Olgular genellikle tanı aldıktan bir yıl içinde kaybedilir (Lang ve Jacqmin). Tümörün derecesi, bhRHK için bağımsız bir prognostik faktördür ve 5 yıllık sağkalım oranları derece 1 için %89, derece 2 için %65 ve derece 3 ve 4 için %46 olarak tespit edilmiştir. pRHK ve kBHK için izlenen bulgular ise çelişkilidir (Park ve Eisen 2007).

Klinik faktörler ise hastanın performans durumunu, lokalize semptomları, kaşeksi, anemi ve diğer labaratuvar parametrelerini içerir (Ljungberg ve ark 2018). Trombositoz, lokalize ve metastatik hastalıkta bağımsız bir risk faktörü olarak kabul

edilmektedir. 5 yıllık sağ kalım oranı, trombosit sayısı 450.000/mm$^3$ değerinin altında iken %70, üzerinde iken ise %37 olarak tespit edilmiştir (Park ve Eisen 2007). Son yıllarda yapılan çalışmalarda nötrofil/lenfosit oranının prognostik faktör olarak değerlendirilebileceğine yönelik bulgular mevcuttur (Boissier ve ark 2017). Yaş, cinsiyet, ırk ve sosyoekonomik durum, prognostik faktörler arasında yer almamaktadır (Lang ve Jacqmin).

Bazı molekuler ve genetik doku markerları prognostik faktör olarak araştırılmaktadır. VHL genindeki değişikliğin ve hipoksi indükleyici faktör-1'in prognozdaki rolü tartışmalıdır. VEGF ise daha agresif tümör fenotipi ile ilişkilidir. Yüksek karbonik anhidraz 9 seviyeleri ileri evre bhRHK ile bağlantılıdır. Çeşitli araştırmalarda ise Ki-67 bağımsız bir prognostik faktör olarak bulunmuştur ve yüksekliği daha kötü bir klinik gidişi gösterir. Moleküler belirteçler ile ilgili henüz çok merkezli prospektif bir çalışma olmaması klinik kullanımlarını kısıtlamaktadır (Yadlapalli ve ark 2015).

Metastatik hastalıkta ise anatomik prognostik faktörlerin prognozu belirleme sınırlı bir yeri vardır. Metastazın yeri, sayısı ve rezekte edilebilir olması prognozu belirlemede anlamlı rol oynar. Akciğer ile beyin metastazı ve kemiğe invazyon kötü prognoza işaret eder. Sarkomoid farklılaşma kötü prognoz ile ilişkilidir. Bunların yanında en önemli klinik prognostik faktör ise hastanın performans durumudur (Yadlapalli ve ark 2015). Motzer ve arkadaşları, metastatik hastalıkta serum düzeltilmiş kalsiyum seviyesi, hg ve LDH düzeyi, hastanın performans durumu ile nefroktomi yapılıp yapılmamasının prognoz ile ilişkili olduğunu göstermişlerdir. Buna göre serum düzeltilmiş kalsiyum seviyesinin 10 mg/dL'den yüksek, hg değerinin normalin altında, LDH'ın normal düzeyinin 1,5 katı, performans durumunun düşük (<%80) ve nefrektomi yapılmamış olması kötü prognoz ile ilişkilidir (Motzer ve ark 2004).

**Lokal hastalıkta tedavi**

Lokal evre RHK'da cerrahi tedavi tek küratif yöntemdir. T1a-b hastalıkta, teknik olarak mümkün olduğu taktirde, parsiyel nefrektomi, radikal nefrektomiye göre daha uygun bir yaklaşımdır. Avrupa üroloji derneğinin (EAU) 2018 yılında yayınladığı kılavuzlarda T1a tümörlerde parsiyel nefrektomi öneri derecesi "A" düzeyinde önerilmiştir. T1b tümörlerde ise teknik olarak mümkünse parsiyel nefrektomi tercih

edilmesi öneri derecesi “B” düzeyinde önerilmiştir. T2 tümörlerde ise eğer kitlenin yerleşimi parsiyel nefrektomi için uygun değilse radikal nefrektomi önerilmektedir (Ljungberg ve ark 2018). Yapılan çalışmalarda perinefrik yağ tutulumu olan T3a kategorisindeki ve parsiyel nefrektomi yapılmış olgularda, operasyon sonrası onkolojik sonuçların radikal nefrektomi yapılmış hastalar ile benzer olduğu görülmüştür (Shvero ve ark 2017). Parsiyel nefrektomi tekniğinin, radikal nefrektomiye göre, uzun dönem böbrek fonksiyonlarının korunmasında daha etkili olduğu görülmüş, onkolojik sonuçların ise benzer olduğu izlenmiştir. Bazı durumlarda, anatomik ve cerrahi faktörlere bağlı olarak parsiyel nefrektomi teknik olarak uygun olmayabilir ve bu durumlarda radikal nefrektomi tercih edilir. Parsiyel nefrektomi ayrıca bilateral renal kitlesi olan veya fonksiyonel tek böbreği olan hastalarda da endikedir. Radikal nefrektomi ise T2-4 tümörlerde tercih edilir. Eğer tümör trombüsü tespit edilmişse tamamen eksize edilmelidir. Adrenalektomi ve lenfadenektominin, eğer invazyon bulgusu yoksa, sağkalıma yararı gösterilememiştir ve rutin olarak önerilmez (Gallardo ve ark 2017).

Yaşam beklentisi beş yılın altında veya yüksek komorbiditesi olan hastalara, renal kitleleri küçük olduğu takdirde, kriyoablasyon veya radyofrekans ablasyon önerilebilir. Bu işlemlerden önce perkütan renal tümör biyopsisi yapılmalıdır. Radyoterapi ise lokal hastalıkta önerilmez (Doehn ve ark 2016).

Komorbiditesi yüksek ve ileri yaş hastalarda, insidental olarak küçük bir renal kitle saptanmışsa aktif izlem de bir seçenek olabilir. Aktif izleme karar verilmiş hastalar, seri abdominal görüntüleme yöntemleri ile takip edilmelidirler. Ayrıca aktif izleme alınmadan önce renal kitleden biyopsi alınması önerilir. Aktif izlem yönteminin değerlendirildiği geniş kapsamlı serilerde, kitlenin yıllık büyüme hızı 0,13 cm/yıl ve metastaza ilerleme oranı %1-2 olarak tespit edilmiştir. EAU’nun yayınladığı kılavuzda aktif izleme alınan hastaların ilk üçüncü ve altıncı ayda; takip eden üç yıl boyunca altı ayda bir ve sonrasında yıllık abdominal görüntüleme yöntemleri ile (BT, MRG veya USG) ile değerlendirilmesi önerilir.

Neoadjuvan hedefe yönelik tedavi seçeneklerinin lokal ileri evre hastalıkta kullanımı şu an için deneysel düzeydedir ve klini karaştırmalar dışında kullanımı önerilmemektedir (Ljungberg ve ark 2018).

**Nefrometri Skorlama Sistemleri**

Tümörün büyüklüğü, operasyon tekniğini belirlemek için tek başına yeterli değildir. Bunun için üç farklı skorlama sistemi geliştirilmiştir: RENAL, PADUA ve C-indeksi. Bu skorlama sistemlerine göre değerlendirilerek parsiyel nefrektomi için uygun hastalar belirlenmeye çalışılır. RENAL nefrometri skoru 10-12 olanlar, PADUA skoru 8'in üzerinde olanlar ve C indeksi 1'in altında olanlar kompleks tümörler olarak değerlendirilmektedir (Malkoc 2015).

RENAL nefrometri skoru 2009 yılında tanımlanmıştır. Tümörün 5 ayrı özelliği ele alınmış ve her parametreye 1-3 arasında puanlar verilmiştir. Anterior yerleşimli tümörler için "a", posterior yerleşimli tümörler için "p" ifadesi kullanılır. "h" hilus tümörlerini, "x" ise anterior/posterior ayrımı yapılamayan tümörleri ifade eder. RENAL nefrometri skoru 4-6 arasındaki hastalar düşük, 7-9 arasındakiler orta ve 10-12 arasındakiler yüksek riskli olarak kabul edilmiştir. (Kutikov ve Uzzo 2009).

Tablo 5: RENAL Nefrometri skorlama sistemi

| | 1 puan | 2 puan | 3 puan |
|---|---|---|---|
| (R) adius (maksimum tumor boyutu) (cm) | ≤4 | >4 - < 7 | ≥ 7 |
| (E) gzofitik/ endofitik yerleşim | ≥% 50 | ≤% 50 | Tamamen Endofitik |
| N) earness (tümörün toplayıcı sisteme veya renal sinüse yakınlığı) (mm) | ≥7 | >4 - <7 | ≤4 |
| (A)nterior/posterior yerleşim | | Skorlama yok | |
| (L) okalizasyon (polar hat ile olan ilişki) | Tümör polar hattın tamamen üzerinde veya altında | Tümör polar hattı Geçiyor | Tümörün ≥% 50'si polar hattı geçiyor veya tümör polar hattın ortasını tamamen dolduruyor |

2009 yılında Ficarra ve arkadaşları tarafından PADUA sınıflaması tanımlanmıştır (Ficarra ve ark 2009).

Tablo 6: PADUA skorlaması

| | |
|---|---|
| **Longitudinal (polar) lokalizasyon** | |
| Superior/inferior | 1 |
| Orta | 2 |
| **Egzofitik oranı** | |
| ≥50% | 1 |
| <50% | 2 |
| Endofitik | 3 |
| **Renal kenar** | |
| Lateral | 1 |
| Medial | 2 |
| **Renal sinus** | |
| Tutulum yok | 1 |
| Tutulum var | 2 |
| **Toplayıcı Sistem Tutulumu** | |
| Tutulum yok | 1 |
| Tutulum var | 2 |
| **Tümör Boyutu (cm)** | |
| ≤4 | 1 |
| 4.1–7 | 2 |
| >7 | 3 |

2010 yılında C-indeks hesaplama metotu tanımlanmıştır. Diğer skorlama yöntemlere göre farklı bir hesaplama şekli içerir. Rezeksiyon zorluğunu ölçmek için tümör boyutu ile tümörün periferinin böbrek merkezine uzaklığını ölçer. Böbreğin merkezi, BT'de böbreğin ilk görüldüğü kesit ile son görüldüğü kesitin tam ortası olarak alınır. Aynı şekilde tümörün tam ortası bulunur ve iki nokta arası mesafe Pisagor teoremi ile hesapalanrak "c" değeri bulunur. Bulunan "c" değerinin tümör yarıçapına bölünmesi ile C indeksi hesaplanır (Simmons ve ark 2010).

**Metastatik Hastalığa Yaklaşım**

Metastatik hastalıkta cerrahi tedavi, sadece tümör yükünün tamamıyla çıkartılabildiği durumlarda küratif bir yaklaşımdır. Çoğu olguda ise sitoredüktif nefrektomi palyatif bir tedavi yöntemidir ve sistemik tedavi gereklidir. Yapılan çalışmalarda immunoterapi ile kombine edilen sitoreduktif nefrektominin, sadece immunoterapiye göre, uzun dönemde sağkalımı belirgin arttırdığı görülmüştür.

Radyoterapinin metastatik hastalıkta beyin ve kemik tutulumu dışında yeri yoktur (Ljungberg ve ark 2018).

RHK, kemoterapiye ise oldukça dirençlidir. Kemorezistan oluşu, tümörün proksimal tübüllerden kaynaklanmasına ve bu kısmın ilaç direncinden sorumlu p-glikoprotein sentezinden sorumlu olmasına bağlanır. Bunun yanında diğer malignitelere kıyasla RHK immunoterapiye daha duyarlıdır (Stewart ve ark 2016).

İnterferon alfa (IFN-α) monoterapisi ve yüksek doz interlökin-2 (IL-2) tedavisi, metastatik hastalıkta artık ilk basamak tedavi olarak önerilmemektedir (Ljungberg ve ark 2018). Günümüzde sistemik tedavide mTOR inhibitörleri (everolimus, temsirolimus), VEGF inhibitörleri (sunitinib, axitinib, soratenib, pazopanib, cabozantinib) ve PD-1 inhibitörü (nivolimab) kullanılmaktadır. Ayrıca bir VEGF inhibitörü olan bevacizumab ile IFN-α kombinasyonu da tedavi seçenekleri arasındadır (Stewart ve ark 2016). Motzer ve arkadaşları, etastatik hastalıkta nivolumab ve everolimusu kıyaslamışlar ve ortalama sağkalımın nivolumab için daha fazla olduğunu görmüşlerdir (Nivolumab için 25 ay, everolimus için 19,6 ay) (Motzer 2015).

### 2.2.3. Böbrek Tümörlerinde Laparoskopik Cerrahi

**Tarihçe**

İlk laparoskopik girişim, 1901 yılında Almanya'da Georg Kelling tarafından bir köpeğe yapılmıştır. Peritoneal kavite içerisine bir trokar yardımı ile girilmiş ve hava ile pnömoperitoneum oluşturulmuş. Sistoskop ile de görüntüleme sağlanmıştır. Ardından İsveç'ten Dr Jacobaeous, insanlarda intraperitoneal, intratorasik ve intraperikardiyal laparoskopik girişim yapmış ve tekniğini "laparothorakoskopie" olarak adlandırmıştır. Ayrıca yakın zamanlarda Rusya'dan Dimitri von Ott, gebe bir kadında

peritoneal kaviteyi kuldoskopik yaklaşım ile peritoneal kaviteyi değerlendirmeyi başarmıştır.

Laparoskopinin ilk zamanlardaki kullanımı sadece tanısal amaçlı olmasına rağmen, bütün dünyada hızlı bir şekilde populer olmayı başarmıştır. 1912 yılına gelindiğinde tradelenburg pozisyonunda, pnömoperitoneumun iğne yardımı ile oluşturulması tanımlanmış; takibinde ise çift trokar tekniği tanımlanmış ve operatif laparoskopinin temelleri atılmıştır.

İlk laparoskopik girişimler 1933 yılında jinekologlar tarafından tanımlanmış olup tubal ligasyon, over kist eksizyonu ve tubo-overyan abse drenajı tekniklerini kapsamaktaydı. 1952 yılında lens teknolojisindeki gelişmeler sayesinde daha kompleks girişimlerin önü açılmıştır. 1983 yılında, yine bir jinekolog tarafından ilk laparoskopik appendektomi operasyonu yapılmış, 1987 yılında ise ilk laparoskopik kolesistektomi yapılmıştır.

1991 yılına gelindiğinde ise, Washington Üniversitesinden Ralph Clayman ve ekibi tarafından ilk laparoskopik radikal nefrektomi operasyonu tariflenmiştir. 85 yaşında bayan olguda travma nedeni ile çekilen BT'de sağ böbrek orta-alt polde 3 cm renal kitle saptanmıştır. Operasyon esnasında üreteral katater takılmış, işlem 5 port ile toplam 7 saatte başarı ile tamamlanmıştır. 1995 yılına gelindiğinde Winfield ve arkadaşları tarafından laparoskopik parsiyel nefrektomi tekniği tarif edilmiştir. Aynı yıl John Hopkins üniversitesinde Dr Kavoussi ve arkadaşları tarafından laparoskopik dönor nefrektomi operasyonu tanımlanmıştır. 1998 yılında yapılan çok merkezli bir çalışmada, açık ve laparoskopik prosedürlerin 5 yıllık ortalama sağkalım oranlarının eşit olduğu gösterilmiştir. Ayrıca postoperatif analjezi ihtiyacının ve intraoperatif kan kaybının azaldığı görülmüştür. Takip eden dönemlerde yapılan çalışmalarda ise laparoskopik yöntemler ile sepsis, cerrahi alan enfeksiyonu, kan transfüzyonu ihtiyacı ve hastanede yatış süresinde azalma olduğu görülmüştür (Cwach ve Kavoussi 2016).

**Laparoskopik Enstrümanlar**

Laparoskopide görüntü elde etmek için monitör, kamera sistemi ve insüflatör gereklidir. Monitör, cerrahın göz seviyesinde ve tam karşısında olmalıdır. Görüntü kalitesi ekranın boyutundan çok çözünürlük kalitesi ile ilgilidir. İnsüflatör ise

pnomoperitoneum veya pnomoretroperitoneum oluşturmak için gereklidir. Bu cihazlar hastaya verilecek gaz miktarını gazın veriliş hızını ve batın içi gaz miktarını kontrol ederler. Burada öncelikle tercih edilen gaz $CO_2$'dir. Başlangıçta basınç 15 mmHg, gaz akım hızı da 1 lt/dk olması önerilir.

Laparoskop olarak genellikle 5 veya 10 mm çapında, 0 veya 30 derece lensler tercih edilir. Transperitoneal yaklaşım tercih edilecekse giriş için en sık Veress iğnesi kullanılır. Bu iğne 14 G genişliktedir ve uzunluğu 12-15 cm arasında değişir. Güvenlik mekanizması olarak doku temasında geriye kayan künt uç kısmı ve keskin uçlu gövdesi bulunur. Trokarlar tek veya çok kullanımlı ve değişik çaplarda olabilirler. Geniş çaplı trokarların proksimal ucunda gaz kaçışını önlemek için çap düşürücü sistemleri ve "valve" mekanizmaları bulunur. Yine trokarlar bıçaklı veya bıçaksız olabilirler. Tutucu olarak kullanılan enstrumanlar tek veya çok kullanımlı olabildikleri gibi, kilitlenebilir veya kilitlenemeyen mekanizmaya sahip olabilirler. Uçları düz veya dişli olabilir.

Dokuların kesilmesinde ise sıklıkla monopolar elektrokoter kullanılabilir. Monopolar koter daha çok "hook" tarzı entrumanlarda kullanılmaktadır. Bu tip aletler ile çalışılırken açığa çıkan enerji, komşu organ yaralanmasına neden olabileceği için dikkatli kullanılmalıdırlar. Bipolar forcepslerde ise açığa çıkan enerji, enstrumanın iki ucu arasında odaklandığı için yaralanma riskini azaltır.

Monopolar ve bipolar elektrokoter dışında dokuların kesilmesi ve hemostazın sağlanması için pek çok enerji kaynağı kullanılmaktadır. Bunlardan "Harmonik Scalpel" Ultrasonik enerji kullanır. Elektrokoter ile kıyaslandığında daha düşük ısılarda kesme ve yakma işlemini sağlar. Eş zamanlı dokuyu kesen ve 3-4 mm'lik vaskuler yapıları koagule edebilen bu cihazın dezavantajı maliyet ve elektrokotere göre diseksiyon süresini uzatmasıdır. "Ligasure" ise 7 mm'ye kadar olan vaskuler yapıların hemostazını sağlar.

Kanama kontrolu için bu cihazların yanı sıra klipler ve stapler cihazları da kullanılabilir. Vaskuler yapıların büyük çoğunluğu klipler ile kontrol altına alınırlar. Klipler farklı boyutlarda ve titanyum veya polimer plastik yapıda olabilir. Titanyum klipler, sonraki işlemler sırasında düşebileceği için özellikle geniş çaplı damarlarda çok sayıda kullanılmalıdır.

İşlem sonunda elde edilen spesmenin dışarı alınmasında ise çeşitli organ torbaları kullanılır. (Sozen ve Bilen 2009).

**Laparoskopi Öncesi Hasta Hazırlığı**

Operasyon öncesinde bütün hastalara batın içi görüntüleme (BT veya MRG) istenmeli, gerekirse üç boyutlu rekontruksiyon yapılmalıdır. Bir gece önceden barsak hazırlığı verilmelidir. Bu barsak hazırlığı sayesinde barsakların dekompresyonu sağlanarak daha iyi bir görüş alanı sağlanır. Ayrıca olası komplikasyonların yönetimi daha kolay olmaktadır. Operasyondan bir gece önceden itibaren hasta hidrate edilir. Operasyondan otuz dakika önce birinci kuşak sefalosporinler ile yapılmalıdır. İdrar çıkışının değerlendirilmesi için üretral katater takılmalı vevenöz tromboemboliyi engelemek için antitrombotik çoraplar giydirilmelidir. Ayrıca her hastaya nazogastrik tüp takılmalıdır (Sozen ve Bilen 2009).

**Teknik Yaklaşım**

Laparoskopik böbrek cerrahisi için iki yaklaşım mevcuttur: Transperitoneal ve retroperitoneal. Retroperitoneal yaklaşım, daha çok eski operasyonlara bağlı intraperitoneal adezyonların izlendiği vakalarda tercih edilirler. Ayrıca transperitoneal yönteme göre daha kısa bir operasyon süresi içerdiği için de tercih edilebilir. Yapılan randomize çalışmalarda her iki yaklaşım arasında komplikasyon oranları ve onkolojik sonuçlar açısından fark bulunmamıştır. Retroperitoneal yaklaşımda daha sınırlı bir cerrahi alan izlenmesi, bu yaklaşımın ön plana çıkmasında en büyük engeldir. Parsiyel nefrektomi planlanan hastalarda kitlenin lokalizasyonu da seçilecek yaklaşım açısından fikir verebilir. Anterior veya lateral yerleşimli kitlelerde transperitoneal yaklaşım daha ön plana çıkarken, posterior yerleşimli kitlelerde retroperitoneal yaklaşım tercih edilebilir.

Saf laparoskopik yöntemin yanı sıra el yardımlı laparoskopik yöntem de mevcuttur. Saf laparoskopik yöntemde sadece trokarlara ihtiyaç duyulurken, el yardımlı yöntemde trokarların yanı sıra el için ayrı bir giriş de gerekir. Yapılan çalışmalarda her iki yöntem arasında perioperatif parametrelerde farklılık izlenmemiştir. İki yöntem arasındaki tek fark olarak, el yardımlı yöntemde iyileşme ve gündelik hayata dönme süresinin daha uzun olmasıdır (Al-Aown ve ark 2014).

**İntraoperatif sıvı yönetimi**

Hastanın renal fonksiyonu ve kardiyovaskuler durumuna göre intravenöz sıvı desteği intraoperatif dönemde ayarlanır. Vaskuler klemp konulmasından yaklaşık 30-45 dk önce mannitol (12.5 g) ve furosemid (10–20 mg) yapılır. Bu işlemin amacı revaskularizasyona ve bunun sonucunda serbest radikallerin birikimine bağlı hasarı en aza indirmektir (Spaliviero ve Gill 2007) .

**Parsiyel Nefrektomi İçin Operasyon Tekniği**

Trokar yerleşimi, uygulanacak laparoskopik yaklaşıma göre farklılık gösterir.. Transperitoneal yaklaşımda batın içi giriş Veress iğnesi ile sağlanır. Giriş için "Palmer noktası" veya paraumbilikal bölge kullanılır. Palmer noktası, sol midklavikuler hattın kostal arkı kestiği noktanın iki-üç cm aşağısında yer alır. Bu nokta, özellikle büyük damar yaralanmalarının en az olduğu bölgedir. Veress iğnesi ile giridikten sonra pnomoperitoneum sağlanır ve 12 mm ve 5 mm çaplı trokarlar ile giriş yapılır. Retroperitoneal giriş için ise "Hasson" yöntemi tercih edilir. Bu yöntemde lateral dekubit pozisyonunun verilmesinin ardından 12. Kotun altından yaklaşık 10 mm'lik bir cilt insizyonu açılır. Keskin ve künt diseksiyon ile lumbodorsal fasyaya doğru retroperitoneal alana ulaşana kadar gidilir. Retroperitoneal alana ulaşıldıktan sonra balon trokar yardımı ile dilatasyon sağlanır. Ardından trokarlar yerleştirilir. Genellikle üç veya dört trokar kullanılır. Trokarlardan birisi kamera girişi için kullanılırken diğerleri çalışma portları olarak kullanılır (Sozen ve Bilen 2009). Transperitoneal yaklaşımda optik port, pararektal alana veya umbilikus etrafına konulur. Ardından çalışma portları yerleştirilir. 12 mm çaplı çalışma portu midkalvikuler hattan yerleştirilir.Trokarlardan birisinin 12 mm çapında olması, "Bulldog" klemplerin geçişine izin verdiği için gereklidir. Diğer çalışma portu olarak 5 mm çaplı trokar tercih edilir. Bunun yanında karaciğerin ekartasyonu için 5 mm çaplı dördüncü trokar girilebilir. Bu trokar, hilus diseksiyonu sırasında da ekartasyon amaçlı kullanılabilir (Özden ve Çetin 2015).

İntraperitoneal giriş sağlandıktan sonra Toldt hattı insize edilerek barsakların mobilizasyonu sağlanır. Bu aşamada termal hasarın önlenmesi için insizyon hattı ile barsaklar arasında 1 cm'lik mesafe olmalıdır. Bu aşamadan sonra mesokolon ve Gerota fasyası arasındaki plan bulunur. Burada sol taraf için pankreas kuyruğu ve dalağın

vaskuler yapıları izlenir. Sağ tarafta ise duodenum ve vena cava inferior ile karşılaşılır. Bir sonraki aşamada ise psoas kası ve bu kasın komşuluğundaki üreter bulunur, ardından da üreter takip edilerek böbrek alt polüne ulaşılır. Bu aşamada kolayca rüptüre olabileceği için gonadal vene dikkat edilmelidir. Renal hilus bulunduktan sonra renal arter ve ven diseke edilir ve Bulldog klemplerin rahatça yerleştirilebilmesi amacı ile vaskuler teypler ile askıya alınır. Laparoskopik ultrasonografi, tümörün derinliği ve lokalizasyonunun tespiti için faydalıdır. Monopolar Hook elektrokoter ile tümörün sınırları işaretlenir ve bu aşamadan sonra renal arter ile ven Bulldog klempler ile kapatılır. Ardından da soğuk makas ile tümörün rezeksiyonuna geçilir (Özden ve Çetin 2015).

Parsiyel nefrektomi tercih edilen hastalarda, tümörün rezeksiyonu sırasında kanama kontrolu önemli bir aşamadır. Bunun için en sık kullanılan yöntem renal arter ve venin klemplenmesidir. Bunun yanında kanama kontrolu için perkütan radyofrekans koagulasyon yönteminin de denendiği çalışmalar mevcuttur. Bu yöntemde lezyona 1 cm uzaklıkta küresel şekilde koagulasyon uygulanmıştır. Bu yöntemde major komplikasyon olarak böbrek damarlarında ve toplayıcı sistemde hasar izlenmiştir. Ayrıca geç dönem üriner fistül ve tümör sınırlarını ayırt etmekte zorluk izlenebilir (Al-Aown ve ark 2014).

Hemostazı sağlamak için ayrıca doku yapıştırıcıları mevcuttur. Trombin bazlı jelatin matriks olarak Floseal® (Baxter Healthcare, USA) kullanılmaktadır. Bu ajan, operasyonun sonunda böbrekteki insizyona atılacak sütür yerine yerleştirilir. Bu ajanın kullanıldığı çalışmalarda kanamanın azaldığı görülmüştür. Ayrıca Tisseel® (fibrin bazlı yapıştırıcı; Baxter), BioGlue® (sığır serum albumin bazlı yapıştırıcı; CryoLife) ve Glubran® (siyanoakrilat bazlı yapıştırıcı; General Enterprise Marketing) gibi çeşitli hemaostatik ajanlar da mevcuttur (Al-Aown ve ark 2014).

Tümör rezeksiyonu sonrası tümör yatağında oluşan defektin kapatılmasına geçilir. Bu aşamada 2-0 V-loc™ ile devamlı sütürizasyon tercih edilir ve sütürün en sonuna Hem-o-lok® klip konulur. Renorrafi fazı da tamamlandıktan sonra Bulldog klempler alınır rezeksiyon sahasında kanama kontrolu yapılır (Özden ve Çetin 2015).

Operasyon sonrası böbrek fonksiyonu, parsiyel nefrektomi sonrası önem taşımaktadır ve üç faktör tarafından etkilenir: operasyon öncesi böbrek fonksiyonu,

geriye kalan böbrek dokusu ve sıcak iskemi süresi (Al-Aown ve ark 2014). Laparoskopik parsiyel nefrektomide sıcak iskemi süresininin 20 dakika altında tutulması önerilmektedir (Thompson ve ark 2007). Vaskuler yapılara konulan klempin erken açılması, iskemi süresini kısaltmak için kullanılan bir diğer teniktir. Bu teknikte ilk parankim sütürü atıldıktan sonra vaskuler klemp açılır ve kalan sütürler bu şekilde iken atılır. Bunun yanında renal kitlesi küçük ve egzofitik olgularda sıcak iskemi süresini düşürmek için vaskuler yapılara klemp konulmadan gerçekleştirilen olgular mevcuttur. Bu yönteme "sıfır iskemi" denilmektedir ve yapılan çalışmalarda postoperatif dönemde böbrek fonksiyonlarının korunmasında etkili olduğu gösterilmiştir (Al-Aown ve ark 2014). Bu yöntemlerin dışında "selektif minimal renal iskemi" denilen bir yöntem daha mevcuttur. Bu yöntem, rezeksiyon yapılacak dokunun vaskularizasyonunun engellenmesini ve böbrekte global bir iskemi oluşturmayı engellemeyi amaçlar. Tümörü besleyen arterin, polar arterin veya segmental dalların tutulmasını kapsayabileceği gibi; arteryel sistemin üçüncü veya daha distaldeki dallarının tutulması gibi daha kompleks yöntemleri de kapsar. Bu kompleks yöntemler için "süperselektif vaskuler mikrodiseksiyon" yapılarak tümörün kanlanmasını sağlayan vaskuler yapılar klemplenir. Bu yöntem sayesinde "sıfır iskemi" ile ciddi kanamaya yol açabilecek tümörlerin böbreğin genel kanlanması bozulmadan rezeksiyonu sağlanabilir (Marconi ve ark 2016).

Özellikle büyük ve santral yerleşimli kitlelerde kitlenin rezeksiyonu sırasında toplayıcı sistemin açılma ihtimali yüksektir (Sozen ve Bilen 2009). Bunun için operasyon öncesi yerleştirilecek bir üreteral kataterden, rezeksiyon sırasında retrograd dilue indigo karmin boyası verilmesi faydalı olabilir (Spaliviero ve Gill 2007).

### 2.3. İmprint Sitoloji

İmprint sitoloji yöntemi ilk olarak 1927 yılında tarif edilmiştir (Dudgeon ve Patrick 1927). Lezyondaki normal-anormal doku ayrımı hakkında bilgi vermeyi amaçlar. Bunun yanında cerrahi sınır hakkında bilgi almak amacı ile de kullanılır. Bir adet lam, çıkartılan spesmenin cerrahi kesi olan yüzeyine yaklaşık 2 saniye süre ile bastırılır. Ardından 5-6 saniye %95 etil alkol ile fikse edilir (Kamatchi ve ark 2015). Bu işlem, spesmen formaldehit ile fiske edilmeden önce yapılmalıdır. Alkol fiksasyonu sonrası boyama işlemine geçilir. Boyama için Papanicolaou boyası (PAP) veya H&E

kullanılır. Bunların dışında alkol ile fiske edilmeden boyanabilen Diff-Quick (DQ) yöntemi de mevcuttur (Monaco ve ark 2017).

İmprint sitoloji yöntemi, paratiroid dokusu ve sentinel lenf nodlarının değerlendirilmesinde uzun zamandır kullanılmaktadır. Ayrıca cildin bazal karsinomlarının değerlendirilmesinde başarılı sonuçlar verdiği görülmüştür (Kamatchi ve ark 2015). Bunların dışında meme, gastrointestinal sistem, lenf nodu ve kemik iliği ile ilgili tümörlerin değerlendirilmesinde de kullanılmaktadır. 1986 yılında yapılan bir çalışmada prostat kanseri nedeni ile operasyona alınan olgularda lenf nodunun metastaz açısından değerlendirilmesinde etkili bir metot olduğu görülmüştür. İğne biyopsisi ile prostattan alınan örneklerin değerlendirildiği çalışmalarda başarılı sonuçlar verdiği görülmüştür (Aytac ve ark 2012). 2015 yılında 336 olguluk bir çalışmada, prostat iğne biyopsisinin değerlendirilmesinde imprint sitolojinin duyarlılığı %84, özgüllüğü ise %90,8 olarak izlenmiştir (Hussein ve ark 2015).

Frozen inceleme yöntemine göre kıyaslandığında belirgin avantajları mevcuttur. Bunlar; örneklerin hızlıca hazırlanabilmesi, lam dışında özel bir ekipman gerektirmemesi ve hücre çekirdeklerinin detaylarının frozen incelemeye göre daha net seçilebilmesi olarak sayılabilir. Solid lezyonlar; nekrotik, hemorajik ve kistik lezyonlara kıyasla değerlendirme için daha uygundur (Monaco ve ark 2017).

# 3. MATERYAL VE METOT

Bu çalışma Ondokuz Mayıs Üniversitesi Tıp Fakültesi Klinik Araştırmalar ve Etik kurulu'nun 11.01.2018 tarih ve B.30.2.ODM.0.20.08/1357-1423 sayılı kararı ile etik kurulunun izni alınarak gerçekleştirilmiştir.

Yapılan tetkikler sonucunda renal kitle tespit edilen ve parsiyel nefrektomiye karar verilen 70 olgu çalışmaya dahil edildi. Bütün olgulara operasyon öncesi BT ve/veya MRG ile görüntüleme yapıldı, ayrıca RENAL nefrometri skorlama sistemine göre risk sınıflaması yapıldı (tablo 5). Bir gün önce tüm vakalara barsak hazırlığı amacı ile bir gece önce 18:00 ve 21:00'de oral laksatif ve operasyon sabahı rektal lavman uygulandı. 70 olgu tek bir cerrah tarafından laparoskopik yöntem ile opere edildi. Operasyon öncesi tüm olgulara nazogastrik sonda ve foley katater takıldı. Cerrahi için kitlenin ve hastanın özelliklerine göre transperitoneal veya retroperitoneal yaklaşım tercih edildi. Transperitoneal yaklaşım için hastalar 60 derece oblik, retroperitoneal yaklaşım için 90 derece lateral dekubit pozisyonuna alındı. Transperitoneal yaklaşımda batın içerisine giriş için Veress iğnesi, retroperitoneal yaklaşımda ise "Hasson" yöntemi kullanıldı. Hasta pozisyonları, şekil 3'te gösterilmiştir.

Şekil 3: Hasta pozisyonları a) Transperitoneal yaklaşım için tercih edilen hasta pozisyonu b)retroperitoneal yaklaşım için tercih edilen lateral dekubit pozisyonu

Pozisyon verildikten sonra portlar açıklığı çalışma alanını gösterecek şekilde üçgen konfigürasyonunda yerleştirildi. Transperitoneal yaklaşımda sol taraf için inen kolon, sağ taraf için ise çıkan kolon ve duodenum medialize edildi. Bu aşamadan sonra transperitoneal ve retroperitoneal yaklaşım için cerrahi basamaklarımız benzer olarak uygulandı. Üreter bulundu ve takip edilerek renal hilusa ulaşıldı. Burada monopolar hook elektrokoter ve laparoskopik right angle disektör yardımı ile ven ve arterin ayrı ayrı diseksiyonu yapıldı. Takibinde arter ve ven, vasküler teyp ile çepeçevre dönüldü. Ardından renal kitlenin tespiti için laparoskopik ultrasonografi probu kullanıldı (şekil 4).

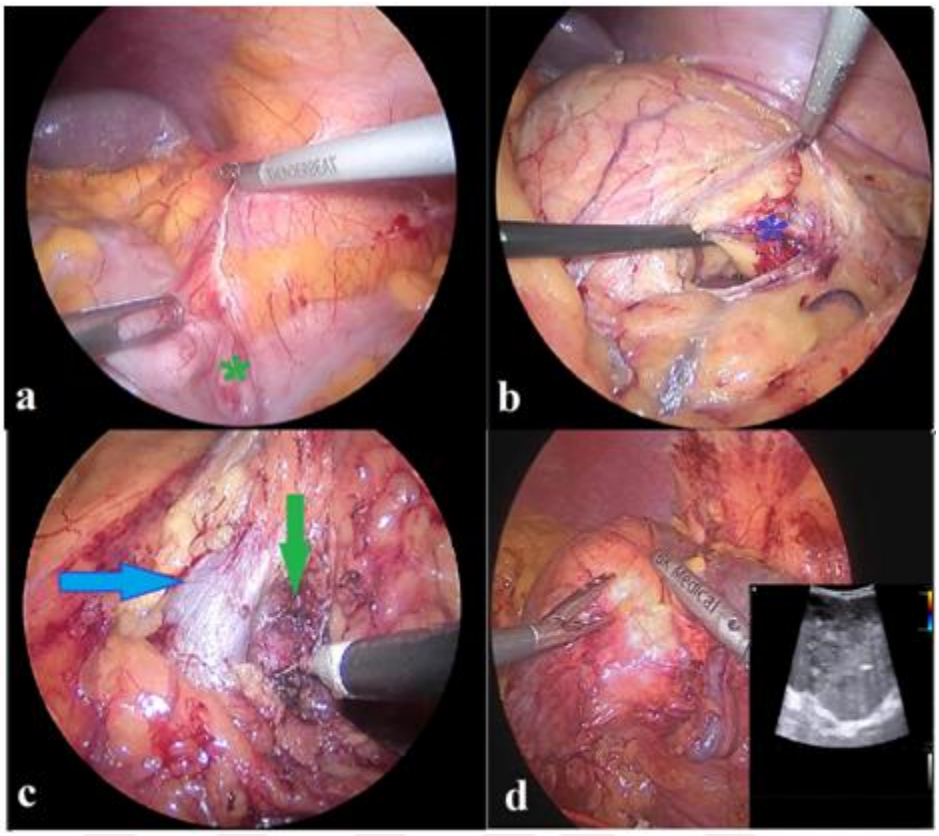


Şekil 4: Laparoskopik parsiyel nefrektomi tekniği a) Sol renal kitle nedeni ile opere edilen hastada inen kolonun medialize edilmesi. b) Kolonun medialize edilmesinden sonra üreterin bulunması. c) Renal arter ve venin diseksiyonu d) Laparoskopik USG ile renal kitlenin yeri ve sınırları tespit edilmesi. Yeşil yıldız: inen kolon, mavi yıldız: sol üreter, mavi ok: renal ven, yeşil ok: renal arter

Renal kitlenin yeri tespit edildikten sonra monopolar hook elektrokoter ile sınırları bir miktar sağlam dokusunu içerecek şekilde belirlendi. Renal arter ve ven, "Bulldog" klempler ile tutulduktan sonra soğuk makas yardımı ile kitle eksizyonu gerçekleştirildi. Tümör yatağına ait cerrahi defekt V-loc ve vicryl sütürler ile çift kat halinde onarıldı (şekil 5), "Bulldog" klempler alındı ve kanama kontrolu yapıldı. Kitle, batın içerisine gönderilen endobag organ torbası içerisine konularak dışarı alındı. Endobag organ torbasını batın içerisine göndermek için kitlenin boyutuna göre çalışma portlarından birisi genişletildi veya "Gibson" insizyonu açıldı.

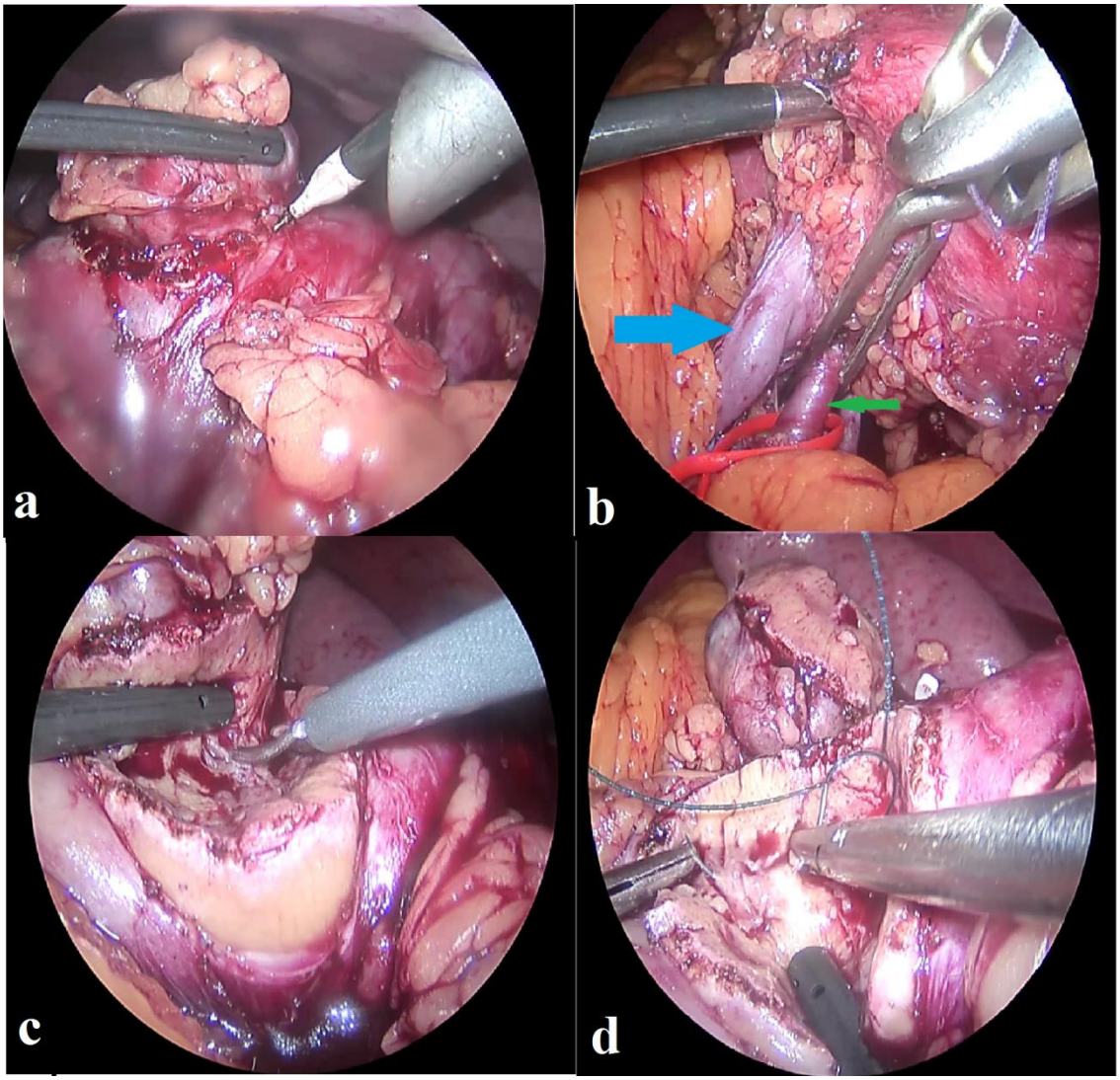


Şekil 5: Laparoskopik parsiyel nefrektomi tekniği a) Monopolar hook elektrokoter ile kitle sınırlarının çizilmesi b) Arter ve veni Bulldog klempler ile tutulması. c) Makas yardımı ile kitle eksizyonunun yapılması d) Kitle yatağındaki cerrahi defektin sütürize edilmesi. Mavi ok: renal ven, yeşil ok: renal arter

Spesmen, dışarı alındıktan sonra "bench" masasında kesi yüzeyi spanç ile kurulandı ve bir adet lam 2 saniye boyunca kesi yüzeyine bastırıldı. Ardından Geotek® Estacore disposable 14 G biyopsi tabancası ile spesmen içerisinden solid alana denk gelecek şekilde tru-cut biyopsi alındı ve alınan örnek ikinci bir lam üzerine bastırıldı (şekil 6). Tüm bu işlemler tek bir kişi tarafından yapıldı. Takiben her iki lam %95 alkol içerisinde fiske edildikten sonra patoloji laboratuvarına gönderildi ve burada H&E ile boyandı. Bütün gönderilen sitoloji örnekleri, patoloji bölümünde tek bir hekim

tarafından değerlendirildi. Tru-cut biyopsi ile alınan doku ayrı olarak Patoloji Anabilim Dalı'na gönderildi.

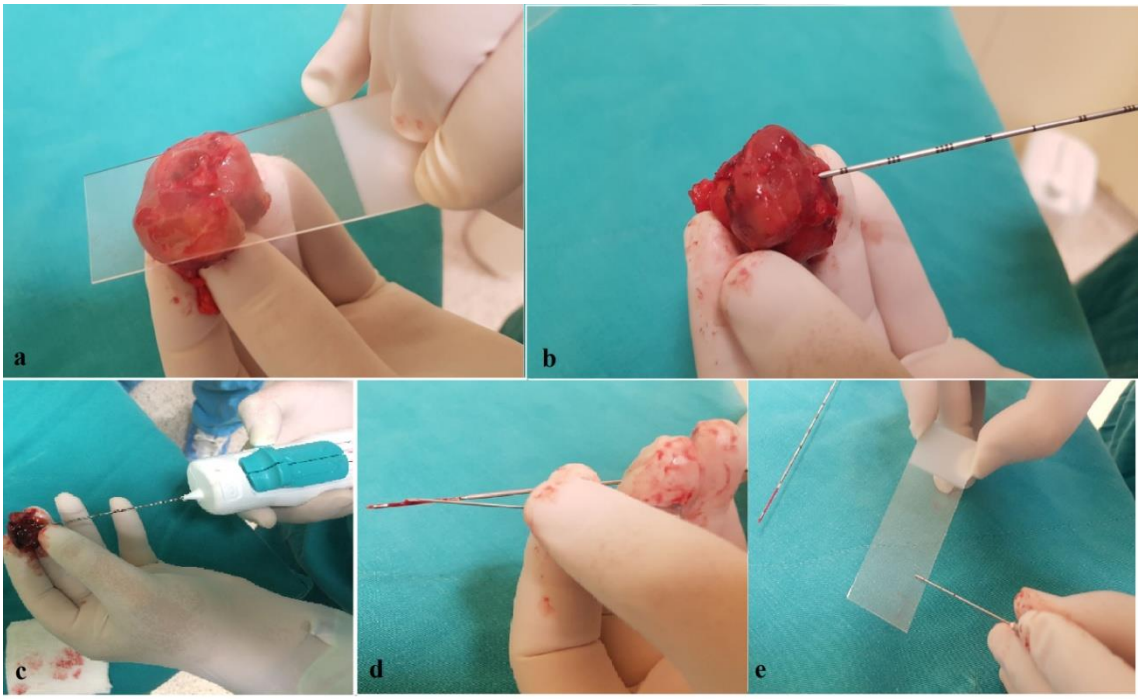


Şekil 6: İmprint sitoloji yöntemi a) spesmenin cerrahi kesi yüzeyi üzerine lam ile bastırılarak sitoloji örneği alınması, b ve c) kitle içerisinden tru-cut iğne biyopsisi ile doku örneği alınması, d) tru-cut biyopsisi ile alınan dokunun tabancanın üzerinden iğne ile alınması, e) iğne üzerindeki dokunun lam üzerine bastırılarak sitoloji örneğinin alınması.

Patoloji Anabilim Dalı'na gönderilen sitoloji örnekleri mikroskop ile 100'lük, 200'lük ve 400'lük büyütme altında incelendi. Bu inceleme esnasında değerlendirilen sitolojinin cerrahi sınıra veya tru-cut biyopsiye ait olup olmadığı patolog tarafından bilinmemekteydi. Sonuçlar patolojik görünüme göre negatif ve pozitif olarak ikiye ayrıldı. Eğer sitolojide izlenen glomerül ve tübül yapısında tek, düzgün sınırlı, yuvarlak ve merkezi yerleşimli nukleus ile normal görünümlü sitoplazma izlenmişse negatif olarak değerlendirildi (Şekil 7). Bunun dışındaki patolojik görünümler ise pozitif olarak değerlendirildi. Bu patolojik görünümler hücre sitoplazmasının eozinofilik veya bazofilik görünümü ile hücre nükleuslarının boyut ve şekillerinde değişiklik olarak ele alındı (Şekil 8 ve 9).

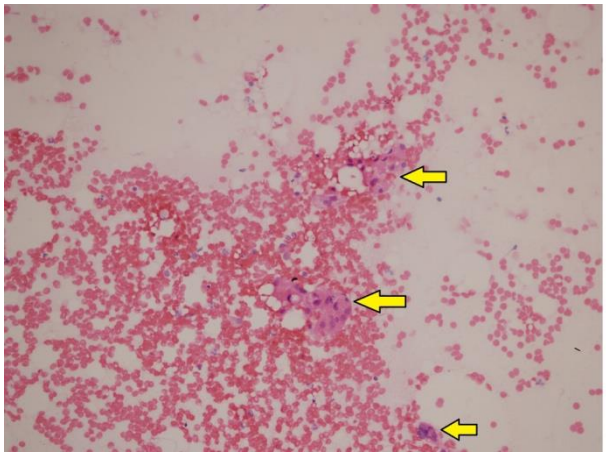

Şekil 7: Eritorist hücreleri arasında atipi izlenmeyen renal tübül hücrelerinin izlenmesi (H&E, 200'lük büyütme altında), sarı ok: renal tübül hücreleri

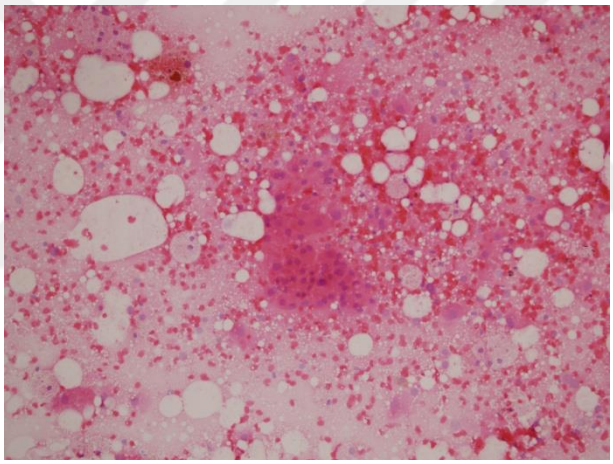

Şekil 8: Eritrosit hücreleri arasında grup oluşturmuş, pleomorfik nukleuslu ve geniş eozinofilik sitoplazmalı tümör hücreleri (H&E, 200'lük büyütme altında)

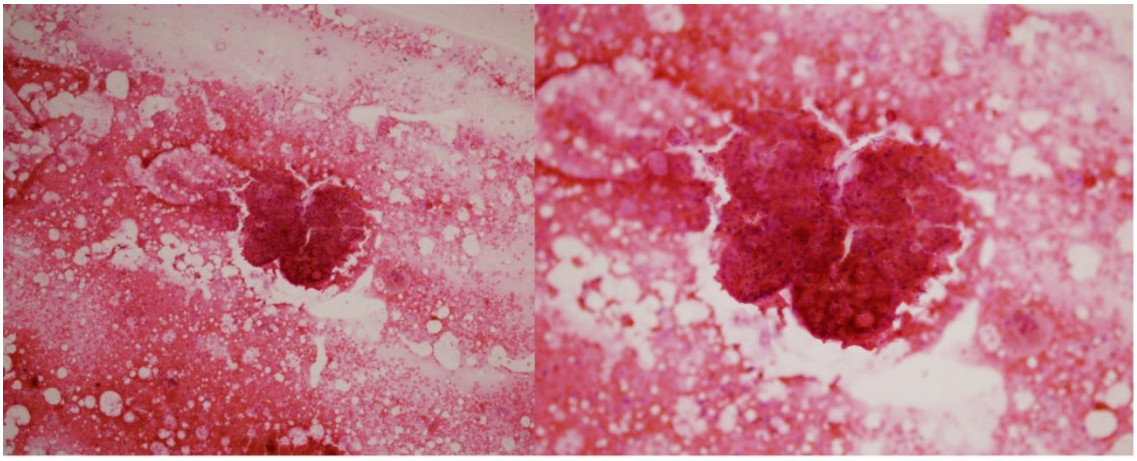

Şekil 9: Sırası ile 100'lük ve 200'lük büyütmede eritrositler arasında izlenen tümör hücreleri (H&E)

Değerlendirme sonrası elde edilen örnekler 4 gruba ayrıldı. Bunlar:

1. Kitle patolojisi
2. A: Kitlenin kesi yüzeyinden alınan sitoloji örneği
3. B: Tru-cut iğne biyopsisinden alınan sitoloji örneği
4. Tru-cut biyopsi patolojisi

olarak sınıflandırıldı.

Ayrıca bütün olguların demografik ve operatif değerleri ile operasyon öncesi ve sonrası labaratuvar değerleri incelendi. "Modifiication of Diet in Renal Disease Formula" (MDRD) ile GFR değerleri hesaplandı. Amerikan Ulusal Böbrek Vakfının böbrek hastalığı sonuçları kalite inisiyatifi (KDOQI) değerlendirmesi göz önüne alınarak GFR değerine göre olgular kronik böbrek hastalığı (CKD) açısından 5 gruba ayrıldı. GFR 90 ve üzeri CKD evre 1, 60-89 arası CKD evre 2, 30-59 CKD evre 3, 15-29 CKD evre 4, 14 ve altı ise CKD evre 5 olarak ele alındı.

Bütün analiz işlemleri için SPSS v.15 programı kullanıldı. Mann-Whitney U, ki kare testi, Fisher'in kesin testi ve bağımlı örneklem t testinden (Paired Sample t-Test) faydalanıldı. P değerinin 0,05'ten küçük olması anlamlı olarak kabul edildi. Standart sapma ise (SD) ±1 olarak kabul edildi.

Gerçekte hasta olduğu bilinen kişilerde testin sonucunun pozitif çıkma olasılığına duyarlılık denir. Sağlıklı olduğu bilinen kişilerde testin negatif çıkma olasılığına ise özgüllük denmektedir. Hasta ve sağlıklı kişileri ayırmada başarılı bir tanı testinin duyarlılık ve özgüllük değerlerinin yüksek olması beklenir. Tanı testi pozitif gelen hastanın gerçekte hasta olma olasılığına PPV, tanı testi negatif olan bir kişinin gerçekte sağlıklı olma olasılığına ise NPV denmektedir. Tablo 7'ye göre a/a+b oranı PPV'yi, d/c+d ise NPV'yi bulmamıza yardımcı olur. a/a+c duyarlılığı, d/b+d ise özgüllüğü verir (tablo 7).

Tablo 7: PPV, NPV, duyarlılık ve özgüllüğün tablo olarak gösterilmesi

| | | **Hasta** | |
|---|---|---|---|
| | | **pozitif** | **negatif** |
| **test sonucu** | **pozitif** | a | b |
| | **negatif** | c | d |

# 4. BULGULAR

Değerlendirmeye alınan 67 olgudan toplam 70 renal kitle değerlendirmeye alındı. İki olguda bilateral böbrek kitlesi mevcuttu ve iki farklı seansta parsiyel nefrektomi yapıldı. Bir olguda ise aynı böbrekte iki farklı lezyon mevcuttu ve aynı seansta her iki kitleye parsiyel nefrektomi yapıldı. Olguların kadın/erkek oranı 34/33 idi. Olguların ortalama yaşı 58,8±13,3 idi. Sadece 4 olguya retroperitoneal yaklaşım tercih edilirken geri kalan olgulara transperitoneal yaklaşım tercih edildi. Bir olgu soliter böbrek idi. Bir olguya ise renal transplantasyon sonrası transplante böbrekte gelişen kitleye parsiyel nefrektomi yapıldı. Bunun dışında bir olguda da atnalı böbrek öyküsü mevcuttu. 4 olguya non-iskemik olarak nefrektomi yapıldı. 4 olguda ise "indocyanine green" kullanılarak süperselektif arteryel klempleme ile parsiyel nefrektomi yapıldı. Kitlelerin batın dışına alınması için 28 vakada "Gibson" insizyonu tercih edilirken 41 vakada ise kitle port yerinden dışarı alındı. Bir vakada ise eski inguinal herni operasyonuna ait insizyon skarı açıldı ve kitle buradan dışarı alındı.

ASA sınıflamasına göre 67 olgunun 49'u ASA II, 18'i ise ASA I izlendi. En sık görülen sistemik hastalık olarak 28 olguda hipertansiyon ve 14 olguda diabetes mellitus olarak izlendi.

Ortalama operasyon süresi 83,7(40-300) dk olarak hesaplandı. 300 dk süren olgu transplantasyon yapılmış olan böbreğe uygulanan parsiyel nefrektomi vakası idi. Bu vaka haricindeki en uzun operasyon süresi ise 200 dk idi. Bu vaka ise soliter böbrek ve çift renal veni olan bir olguydu. Sıcak iskemi süresi ise ortalama 12,7±4,4 dk idi. Tahmini kan kaybı ortalama 114(20-700) cc idi. 700 cc kanama görülen olguda perop renal ven açıldı. Hastaların demografik ve peroperatif özellikleri ise tablo 8'de verilmiştir.

Tablo 8: Hastaların Demografik ve peroperatif verileri

| N | 67 |
|---|---|
| K/E | 34/33 |
| Yaş(yıl) | 58,8±13,3 |
| Ortalama Operasyon süresi (dk) | 83,7± 36,5 |
| Ortalama Tahmini Kan Kaybı (ml) | 114,7±122,4 |
| Ortalama Sıcak iskemi süresi (dk) | 12,7±4,4 |
| Preoperatif GFR (ml/dk) | 85,2±25,3 |
| Postoperatif GFR (ml/dk) (1.gün) | 74,6±23,1 |
| Pre/postoperatif GFR düşüşü (%) | 16,4±8,8 |
| Hg düşüşü | 1,2±0,8 |
| ASA (I/II) | 18/49 |

Preoperatif dönemde ortalama kreatinin düzeyi 0,85±0,20 mg/dL; GFR 85,2±25,3 ml/dk; hg düzeyi ise 13,1 ±1,6 g/dL olarak izlendi. Postoperatif birinci gündeki kreatinin düzeyi 0,96±0,25 mg/dL; GFR değeri 74,6±23,1 ml/dk; hg düzeyi ise 11,9±1,5 g/dL idi. Postoperatif 1. gündeki GFR değerinde ortalama %16,4±8,8 düşme görüldü. Kreatinin düzeyi, GFR değeri ve hg düzeyinin preoperatif ve postoperatif birinci gündeki değerleri kıyaslandığında aralarında istatistiksel olarak anlamlı bir fark izlendi ($p$= 0,0001) (tablo 9).

Tablo 9: Preoperatif dönem ve postoperatif 1. gündeki kreatinin, GFR ve hg değerlerinin kıyaslanması

| | **preoperatif** | **Postoperatif** | **P** |
|---|---|---|---|
| **kreatinin (mg/dL)** | 0,85±0,2 | 0,96±0,25 | *0,0001* |
| **GFR (ml/dk)** | 85,2±25,3 | 74,6±23,1 | *0,0001* |
| **hg (g/dL)** | 13,1±1,6 | 11,9±1,5 | *0,0001* |

Olguların 6. ay sonuçları değerlendirildiğinde ise preoperatif döneme göre kreatinin düzeyinde anlamlı fark mevcutken; GFR değeri ve hg düzeyinde istatistiksel olarak anlamlı bir fark izlenmedi. Kreatinin düzeyi, GFR değeri ve hg düzeyinin preoperatif ve postoperatif 1. Gün, 1.ay, 3. ay ve 6. aydaki takiplerinde olan değişimleri tablo 10'da ve şekil 10-11-12'de verilmiştir.

Tablo 10: Kreatinin, GFR ve hg düzeylerinin preoperatif ve postoperatif takiplerindeki değişimi

| | preoperatif | postoperatif 1. Gün | postoperatif 1. Ay | postoperatif 3. ay | postoperatif 6. Ay |
|---|---|---|---|---|---|
| **kreatinin (mg/dL)** | 0,85±0,2 | 0,96±0,25 | 0,97±0,24 | 0,96±0,3 | 0,93±0,28 |
| **p (kreatinin)** | | *0,0001* | *0,014* | *0,005* | *0,006* |
| **GFR (ml/dk)** | 85,2±25,3 | 74,6±23,1 | 75,8±20,7 | 74,1±23,1 | 79,7±23 |
| **p (GFR)** | | *0,0001* | 0,111 | *0,028* | 0,066 |
| **.hg (g/dL)** | 13,1±1,6 | 11,9±1,5 | 12,1±1,6 | 13±1,6 | 13,2±1,9 |
| **p (hg)** | | *0,0001* | *0,007* | 0,135 | 0,359 |

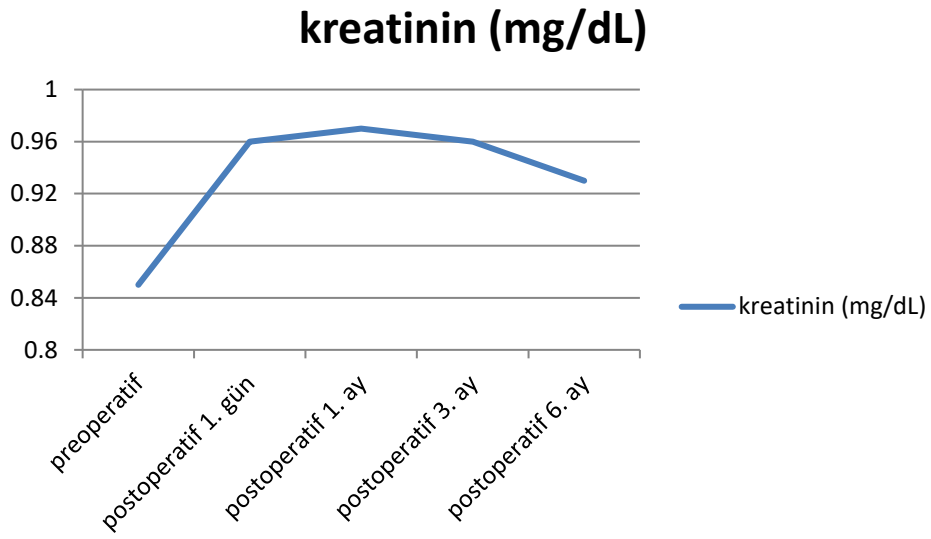


Şekil 10: Kreatinin düzeyinin takip eden aylardaki değişimi

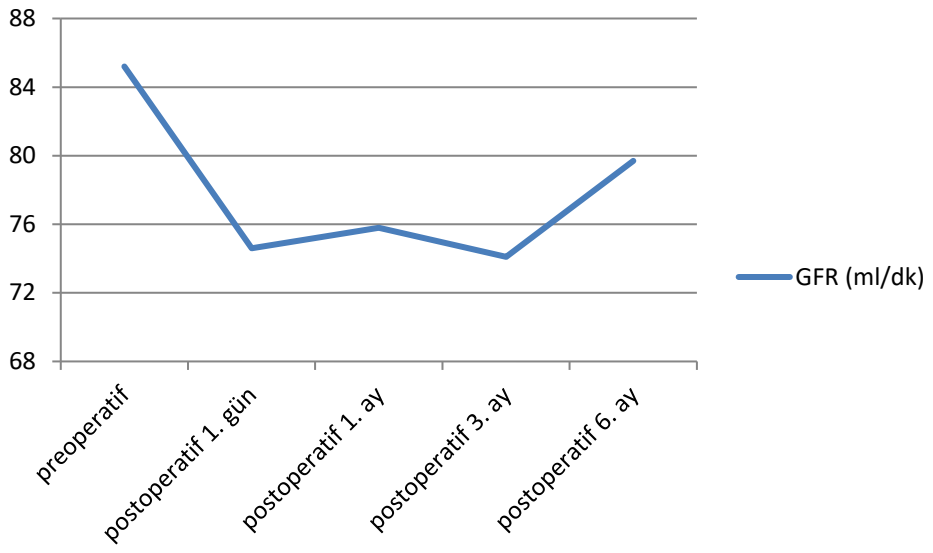


Şekil 11: GFR düzeyinin takip eden aylara göre değişimi

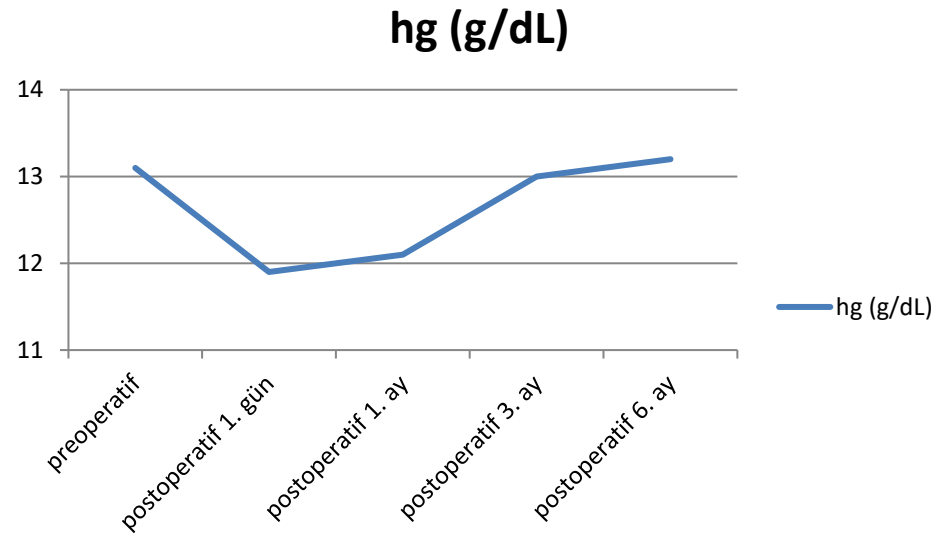


Şekil 12: Hg düzeyinin takip eden aylara göre değişimi

Amerikan Ulusal Böbrek Vakfının böbrek hastalığı sonuçları kalite inisiyatifi (KDOQI) değerlendirmesine göre; 26 olgu CKD evre 1, 30 olgu CKD evre 2 ve 11 olgu CKD evre 3 idi. CKD evre 4 ve 5 olan olgu mevcut değildi. Postoperatif 1. gündeki GFR değerlerine göre ise 12 olgu CKD evre 1, 35 olgu CKD evre 2 ve 20 olgu CKD evre 3 olarak izlendi. 2 kez operasyona alınan 2 olgunun ise ilk operasyonları dikkate alındı. Preoperatif CKD evre 1 olan 26 olgunun % 50'sinin (13 olgu) postoperatif 1. günde evre 2, %3,8'inin (1 olgu) CKD evre 3 olduğu görüldü. Preoperatif CKD evre 2

olgularının ise %26,7'inin (8 olgu) postoperatif 1. günde CKD evre 3 olarak izlendi (tablo 11). CKD evre 4 ve 5'e ilerleyen olgu ise izlenmedi.

Tablo 11: GFR değerlerine göre CKD evrelerinin preoperatif ve postoperatif 1. gündeki sonuçlarına göre karşılaştırılması

| | | **postoperatif GFR (1. gün)** | | | |
|---|---|---|---|---|---|
| | | **CKD evre 1** | **CKD evre 2** | **CKD evre 3** | **Toplam** |
| **preoperatif GFR** | **CKD evre 1** | 12 (%46,2) | 13 (%50) | 1 (%3,8) | 26 (%100) |
| | **CKD evre 2** | 0 | 22 (%73,3) | 8 (%26,7) | 30 (%100) |
| | **CKD evre 3** | 0 | 0 | 11 (%100) | 11 (%100) |
| | **Toplam** | 12 | 35 | 20 | 67 (%100) |

Postoperatif 6. ayda ise toplam 39 olgunun kontrole geldiği görülmüştür. Bu olguların preoperatif dönemdeki CKD evreleri ile 6. aydaki CKD evreleri arasındaki ilişki tablo 12'de; postoperatif 1. Gün ve postoperatif 6. aydaki CKD evreleri arasındaki ilişki ise tablo 13'de verilmiştir.

Tablo 12: GFR değerlerine göre CKD evrelerinin preoperatif ve postoperatif 6. aydaki sonuçlarına göre karşılaştırılması

| | | **postoperatif GFR (6. ay)** | | | |
|---|---|---|---|---|---|
| | | **CKD evre 1** | **CKD evre 2** | **CKD evre 3** | **Toplam** |
| **preoperatif GFR** | **CKD evre 1** | 11 (%73,3) | 4 (%26,7) | 0 | 15 (%100) |
| | **CKD evre 2** | 0 | 16 (%88,9) | 2 (%11,1) | 18 (%100) |
| | **CKD evre 3** | 0 | 0 | 6 (%100) | 6 (%100) |
| | **Toplam** | 11 | 20 | 8 | 39 (%100) |

Tablo 13: GFR değerlerine göre evrelerin postoperatif 1. gün ve postoperatif 6. aydaki sonuçlarına göre karşılaştırılması

| | | postoperatif GFR (6. ay) | | | |
|---|---|---|---|---|---|
| | | **CKD evre 1** | **CKD evre 2** | **CKD evre 3** | **Toplam** |
| **postoperatif GFR (1.gün)** | **CKD evre 1** | 5 (%83,3) | 1 (%16,7) | 0 | 6 (%100) |
| | **CKD evre 2** | 11 (%50) | 11 (%50) | 0 | 22 (%100) |
| | **CKD evre 3** | 1 (%9,1) | 2 (%18,2) | 8 (%72,7) | 11 (%100) |
| | **Toplam** | 17 | 14 | 8 | 39 (%100) |

Ortalama RENAL nefrometri skoru 7,2±1,8 puan olarak hesaplandı. 32 lezyon düşük, 28 lezyon orta ve 10 lezyon yüksek riskli olarak hesaplandı. Olguların RENAL nefrometri skorları ile operatif verileri kıyaslandığında sıcak iskemi süresinin istatistiksel olarak anlamlı olarak arttığı görüldü (*p*=0,0001). Olguların RENAL nefrometri skorları ile operatif verileri tablo 14'te verilmiştir.

Tablo 14: RENAL nefrometri skoru ile operatif verilerin karşılaştırılması

| | | GFR düşüşü (%) | hg düşüşü | operasyon süresi (dk) | kan kaybı (ml) | sıcak iskemi (dk) |
|---|---|---|---|---|---|---|
| **RENAL** | **Düşük** | 15±8,9 | 1,3±0,8 | 80±45 | 130±152 | 10,3±2,7 |
| | **Orta** | 16,7±8,6 | 1,1±0,6 | 79,4±18 | 91±86 | 13,8±4,6 |
| | **Yüksek** | 19,9±9,5 | 1,1±0,8 | 108±38,8 | 130±97 | 17,1±4 |
| **p** | | 0,542 | 0,466 | 0,76 | 0,42 | *0,0001* |

Düşük ve orta riskli hastalar beraber ele alınıp yüksek riskli grup ile karşılaştırıldığında ise sıcak iskemi süresinin yanı sıra; operasyon süresindeki artışta anlamlı fark görülürken diğer parametrelerde fark izlenmemiştir (tablo 15).

Tablo 15: RENAL nefrometri skoru ile operatif verilerin karşılaştırılması

| | | GFR düşüşü (%) | hg düşüşü | operasyon süresi (dk) | kan kaybı (ml) | sıcak iskemi (dk) |
|---|---|---|---|---|---|---|
| **RENAL** | **Düşük ve orta** | 15,8±8,6 | 1,2±0,7 | 79,7±34,9 | 112,2±126,9 | 12,1±4,1 |
| | **Yüksek** | 19,9±9,5 | 1,1±0,8 | 108±38,8 | 130±97,7 | 17,1±4 |
| **p** | | 0,202 | 0,631 | *0,023* | 0,67 | *0,002* |

Kısa iskemi süresi (≤25 dk), komplikasyon olmaması ve negatif cerrahi sınırdan oluşan ve "trifekta" denilen başarı kriterleri; bir olgunun patolojik olarak cerrahi sınır değerlendirilmesi yapılamaması üzerine 68 vaka üzerinden değerlendirildi. 60 parsiyel nefrektomi vakasında (%88,2) trifekta sağlandığı görüldü. RENAL nefrometri skorları ile trifekta arasındaki ilişki tablo 16 ve 17'de verilmiştir.

Tablo 16: RENAL nefrometri skorları ile trifekta arasındaki ilişki

| | | Trifekta sağlanan | trifekta sağlanamayan | Toplam |
|---|---|---|---|---|
| **RENAL** | **Düşük** | 29 (%93,5) | 2 (%6,5) | 31 (%100) |
| | **Orta** | 27 (%96,4) | 1 (%3,6) | 28 (%100) |
| | **Yüksek** | 4 (%44,4) | 5 (%55,6) | 9 (%100) |
| | **Toplam** | 60 (%88,2) | 8 (%11,8) | 68 (%100) |

Tablo 17: Lezyonların renal skorları ile sıcak iskemi, cerrahi sınır ve komplikasyon arasındaki ilişkisi

| | | sıcak iskemi (dk) (≤25/>25) | cerrahi sınır (negatif/pozitif) | komplikasyon (var/yok) | trifekta (var/yok) |
|---|---|---|---|---|---|
| **RENAL** | **Düşük** | 31/0 | 31/0 | 29/2 | 29/2 |
| | **Orta** | 28/0 | 28/0 | 27/1 | 27/1 |
| | **Yüksek** | 9/0 | 6/3 | 7/2 | 4/5 |
| | **Toplam** | 68/0 | 65/3 | 63/5 | 60/8 |

Trifekta sağlanamayan 8 lezyonun 3'ünde cerrahi sınır pozitifliği mevcuttu. 5 olguda postoperatif dönemde komplikasyon izlendi. Bir olguda Postoperatif birinci günde tek ölçümde 38 dereceyi geçen ateş izlendi. Takiplerinde ateşin tekrarlamaması nedeni ile tedavi başlanmadı. Bir olguda ise takiplerinde nefes darlığı mevcuttu. Göğüs

hastalıkları bölümüne konsulte edildi ve takip önerildi. İki olgu hematuri nedeni ile acil servise başvurdu ve yapılan incelemelerde psodoanevrizma izlendi. İki hasta da tarafımızca hospitalize edilerek anjiyoembolizasyon yapıldı. Anjiyoembolizasyon uygulanan hastalardan birisine hospitalize edildiği sırada DJ kateteri takıldı ve bir ay sonra tarafımızca çekildi. Son olguda ise sağ soliter böbrek öyküsü olan hastada operasyon sonrası erken dönemde inferior AMI gelişmesi nedeni ile hasta koroner yoğun bakıma devir edildi. Hastaya kardiyoloji bölümünce balon ile PTCA yapıldı ve antiagregan tedavi başlandı. Koroner yoğun bakımda izlenen hastanın takiplerinde dren miktarının artması üzerine dren sıvısından kreatinin gönderildi ve kan değeri ile uyumlu geldiği görüldü. Bunun üzerine hastaya yatak başında fleksıble sistoskopi kullanılarak lokal anestezi altında DJ stent takıldı. Taburculuk sonrası birinci ayda hastanın DJ stenti çekildi. Postoperatif komplikasyonların Clavien sınıflamasına göre incelenmesi tablo 18'de verilmiştir.

Tablo 18: Postoperatif komplikasyonların Clavien sınıflama sistemine göre değerlendirilmesi

| **Clavien** | **N** | **Açıklama** |
|---|---|---|
| **I** | 2 | Bir olguda ateş yüksekliği, bir olguda nefes darlığı |
| **II** | 0 | |
| **IIIA** | 2 | iki olguda psödoanevrizma nedeni ile anjiyoembolizasyon |
| **IIIB** | 0 | |
| **IVA** | 1 | bir olguda postoperatif erken dönemde AMI öyküsü ve yoğun bakım takibi |
| **IVB** | 0 | |
| **V** | 0 | |

Peroperatif dönemde ise 3 olguda komplikasyon görüldü. Bunların birisinde dalakta laserasyon mevcuttu. Peroperatif olarak genel cerrahi konsultasyonu istendi ve dalaktaki defekte koterizasyon uygulandı. Bir olguda peroperatif dönemde hipotansiyon gelişmesi üzerine operasyon sonunda bir gece yoğun bakımda izlendi. Bu esnada kardiyoloji bölümünce medikal tedavi başlandı. Takiplerinde tansiyonun düzelmesi üzerine üroloji servisine devir alındı. Diğer olguda ise renal vende defekt izledi. Oluşan defekt, 4-0 prolen ile sütürize edildi.

Bunların dışında santral yerleşimli kitlesi olan bir olguda renorafi aşaması tamamlanıp "Bulldog" klempler alındıktan sonra kanama izlenmesi nedeni ile, bir olguda kitlenin hilusa uzanması nedeni ile radikal nefrektomiye dönüldü.

Parsiyel nefrektomi yapılan 70 kitlenin 36'sı sağ, 34'ü ise sol böbreğe ait idi. 57'si Solid, 13'ü ise kistik özellikte idi. Kitlelerin ortalama boyutu 29,4±14,8 mm idi. Patolojiye gönderilen kitlelerin 54'ünde malignite izlenirken 16'sında benign kitle rapor edildi. En sık görülen lezyon 36 olgu (%51,4) ile berrak hücreli böbrek hücreli kanser olarak tespit edildi. İkinci sırada papiller böbrek hücreli kanser (%15,7) izlendi. Bir olguda ise sınıflandırılamayan böbrek hücreli kanser izlendi. En sık görülen benign lezyon anjiyomyolipom (%10) olarak tespit edildi. Patolojik sonuçlar tablo 19 ve 20'de verilmiştir.

Tablo 19: Değerlendirmeye alınan kitlelerin patolojik sonuçları

| **Tür** | **n (%)** |
|---|---|
| bhRHK | 36 (51,4) |
| pRHK | 11 (15,7) |
| kRHK | 6 (8,6) |
| Sınıflandırılamayan RHK | 1 (1,4) |
| Anjiyomyolipom | 7 (10) |
| Onkositom | 4 (5,7) |
| Benign kistik oluşum | 2 (4,9) |
| Leiomyom | 2 (4,9) |
| Hemorajik kist | 1 (2,4) |
| Toplam | 70 (100) |

Tablo 20: RHK olguları içerisindeki patolojik lezyonların oranı

| **Patoloji** | **%** |
|---|---|
| bhRHK | 66,60 |
| pRHK | 20,40 |
| kRHK | 11,10 |
| sınıflandırılamayan RHK | 1,90 |
| Toplam | 100 |

54 RHK'nın %81,5'inin klinik evresi T1a idi. %16,7'si T1b, %1,9'u T2a idi. Patolojik evrelemede ise RHK'lar içerisinde T1a oranı %79,6; T2a oranı %16,7; T2a oranı %1,9 ve T3a oranı %1,9 idi (tablo 21).

Tablo 21: RHK izlenen kitlelerin klinik ve patolojik evreleri

| Evre | klinik (%) | patolojik (%) |
|---|---|---|
| **T1a** | 44 (81,5) | 43 (79,6) |
| **T1b** | 9 (16,7) | 9 (16,7) |
| **T2a** | 1 (1,9) | 1 (1,9) |
| **T3a** | 0 | 1 (1,9) |
| **Toplam** | 54 (100) | 54 (100) |

Toplam 54 RHK olgusu içerisinde sadece 1 olgu T3a olarak tespit edildi. Bu olgudaki 32 mm boyutlu solid lezyonun patolojik incelemesinde, kitle etrafındaki yağ dokusunda tümör görüldü. Böbreğe bakan yüzdeki cerrahi sınır ise negatif olarak belirtildi. RHK izlenen olguların hiçbirisinde tümör boyutu 7 cm üzerinde değildi. RHK olgularının patolojik evreleri ile ilişkisi tablo 22'de, Fuhrman dereceleri ile ilişkisi ise tablo 23'te verilmiştir.

Tablo 22: RHK izlenen lezyonların patolojik evreleri ile ilişkisi

| | | Patolojik Evre | | | | |
|---|---|---|---|---|---|---|
| | | **T1a** | **T1b** | **T2a** | **T3a** | **Toplam** |
| **Patoloji** | **bhRHK** | 31 | 3 | 1 | 1 | 36 |
| | **pRHK** | 6 | 5 | 0 | 0 | 11 |
| | **kRHK** | 5 | 1 | 0 | 0 | 6 |
| | **sınıflandırılamayan RHK** | 1 | 0 | 0 | 0 | 1 |
| | **Toplam** | 43 | 9 | 1 | 1 | 54 |

Tablo 23: RHK olgularının Fuhrman derecesi ile ilişkisi

| | | Fuhrman derecesi (n) | | | | |
|---|---|---|---|---|---|---|
| | | **1** | **2** | **3** | **4** | **Toplam** |
| **Patoloji** | **bhRHK** | 3 | 23 | 7 | 3 | 36 |
| | **pRHK** | 3 | 4 | 4 | 0 | 11 |
| | **Toplam** | 6 | 27 | 11 | 3 | 47 |

İncelemeye alınan 70 kitlenin 66'sında cerrahi sınır negatif olarak rapor edildi. 3 olguda cerrahi sınır pozitifliği rapor edilirken 1'inde ise değerlendirme yapılamadı. Cerrahi sınırı pozitif olan 3 kitlenin patolojisi BHK olarak raporlandı. Bunların birisinde perop radikal nefrektomiye dönüldü. Diğerleri ise takibe alındı. Değerlendirme yapılamayan bir olgunun ise patolojisi anjiyomyolipom olarak raporlandı.

Kitlenin böbreğe bakan yüzünden alınan imprint sitoloji örnekleri (A) değerlendirildiğinde; Patolojide cerrahi sınır değerlendirilmesi yapılamayan kitlenin sitolojisi pozitif olarak değerlendirilmiştir. Geriye kalan 69 A ile belirtilmiş sitoloji örneğinin 62'si negatif, 5'i ise pozitif olarak değerlendirildi. 2 olguda ise değerlendirme yapılamadı. Pozitif izlenen 5 olgunun 3'ünde cerrahi sınır pozitif idi. Cerrahi sınırın pozitif olduğu 3 olgu için kitlenin patolojik değerlendirmesi RHK olarak raporlandı. Sitolojinin pozitif olup cerrahi sınırın negatif olduğu 2 olguda kitlenin patolojileri pRHK ve bhRHK olarak raporlandı. Negatif gelen 62 olgunun tamamında cerrahi sınır negatif olarak izlendi. Sitolojik değerlendirme yapılamayan 2 olgunun patolojisi ile RHK idi.

Sitolojik olarak değerlendirme yapılamayan 2 kitle dışındaki 67 kitle ele alındığında; A işaretli sitoloji örneklerinin duyarlılığı %100, özgüllüğü %96,9, pozitif tahmini değeri (PPV) %60, negatif tahmini değeri (NPV) ise %100 olarak bulundu. A ile belirtilmiş sitolojiler ile cerrahi sınır ilişkisi tablo 24'de verilmiştir.

Tablo 24: Kitle kenarından alınan sitoloji örneği (A) ile cerrahi sınır ilişkisi

| **Sitoloji** | **Cerrahi sınır** | | |
|---|---|---|---|
| | Pozitif | Negatif | Toplam |
| Pozitif | 3 | 2 | 5 |
| Negatif | 0 | 62 | 62 |
| Değerlendirilemedi | 0 | 2 | 2 |
| Toplam | 3 | 66 | 69 |

Kitle içerisinen tru-cut biyopsi ile alınan biyopsiler incelendiğinde; bu biyopsilerin patolojik incelemesi ile kitlenin patolojik incelemesinin sonuçlarının aynı olduğu görüldü. Tru-cut biyopsinin patolojik değerlendirmesinde sadece 3 örnek "lezyon izlenmedi" olarak raporlandı. Bu 3 örneğin 2'sinde kitlenin patolojisi benign kistik oluşum idi. Diğeri ise bhRHK olarak belirtildi. Bu 3 örnek de kistik lezyon idi (tablo 25).

Tablo 25: tru-cut iğne patolojisi ile kitle patolojilerinin kıyaslanması

| **Tanı** | **Kitle patolojisi(n)** | **tru-cut biyopsi patolojisi (n)** |
|---|---|---|
| bhRHK | 36 | 35 |
| pRHK | 11 | 11 |
| kRHK | 6 | 6 |
| Sınıflandırılamayan RHK | 1 | 1 |
| AML | 7 | 7 |
| Onkositom | 4 | 4 |
| Benign kistik oluşum | 2 | 0 |
| Leiomyom | 2 | 2 |
| Hemorajik kist | 1 | 1 |
| Normal böbrek dokusu | 0 | 3 |

Tru-cut biyopsi örneklerinden alınan imprint sitolojiler (B) incelendiğinde; tru-cut biyopsi patolojisi normal böbrek dokusu olarak yorumlanan 3 örneğin B sitolojisi negatif izlendi. Bunların dışında 7 lezyonun daha B sitolojisi negatif idi. Negatif izlenen 7 lezyonda, tru-cut biyopsilerin patolojik değerlendirmesinde 1 hemorajik kist ve 6 bhRHK raporlandı. Tru-cut biyopsi ile alınan sitoloji örneklerinin kitlelerin patolojisi ile ilişkisi tablo 26 ve 27'de verilmiştir.

Tablo 26: tru-cut biyopsilerden uygulanan imprint sitoloji örneklerinin (B); tru-cut biyopsi patolojileri ile ilişkisi

| | | Sitoloji (B) | |
|---|---|---|---|
| | | Pozitif | Negatif |
| Tru-cut biyopsi patolojisi | bhRHK | 29 | 6 |
| | pRHK | 11 | 0 |
| | kRHK | 6 | 0 |
| | sınıflandırılamayan RHK | 1 | 0 |
| | AML | 7 | 0 |
| | Onkositom | 4 | 0 |
| | Leiomyom | 2 | 0 |
| | Hemorajik kist | 0 | 1 |
| | Normal böbrek dokusu | 0 | 3 |
| | Toplam | 60 | 10 |

Tablo 27: tru-cut biyopsi patolojilerinin tru-cut biyopsi patolojilerinin benign-malign ayrımına göre ilişkisi

| | | sitoloji (B) | | |
|---|---|---|---|---|
| | | pozitif | Negatif | Toplam |
| tru-cut biyopsi patolojisi | Malign | 47 | 6 | 53 |
| | Benign | 13 | 1 | 14 |
| | Normal böbrek dokusu | 0 | 3 | 3 |
| | Toplam | 60 | 10 | 70 |

Tru-cut iğne biyopsisi ile patolojisinde normal böbrek dokusu izlenen 3 lezyon haricinde; imprint sitolojisi negatif gelen 7 lezyonun 4'ü solid, 3'ü ise kistik olarak izlendi. Bu kistik lezyonların 1'i hemorajik kist iken diğerleri bhRHK idi. Negatif izlenen solid lezyonların tamamı ise bhRHK idi. Tru-cut iğne biyopsi örneklerinden uygulanan imprint sitoloji (B) ile patolojilerin solid/kistik ayrımı ile ilişkisi tablo 28 ve 29'da verilmiştir.

Tablo 28: Tru-cut biyopsisi ile alınan imprint sitoloji örneklerinin (B) tru-cut biyopsi patolojilerinin solid-kistik ayrımına göre ilişkisi

| | | Sitoloji (B) | | |
|---|---|---|---|---|
| | | Pozitif | Negatif | Toplam |
| Solid | AML | 7 | 0 | 7 |
| | Leiomyom | 2 | 0 | 2 |
| | Onkositom | 4 | 0 | 4 |
| | kRHK | 5 | 0 | 5 |
| | pRHK | 11 | 0 | 11 |
| | bhRHK | 23 | 4 | 27 |
| | Sınıflandırılamayan RHK | 1 | 0 | 1 |
| | Toplam | 53 | 4 | 57 |
| Kistik | Normal böbrek dokusu | 0 | 3 | 3 |
| | Hemorajik kist | 0 | 1 | 1 |
| | kRHK | 1 | 0 | 1 |
| | bhRHK | 6 | 2 | 8 |
| | Toplam | 7 | 6 | 13 |

Tablo 29: B sitolojileri ile tru-cut biyopsi patolojilerinin solid kistik ayrımına göre ilişkisi

| | | sitoloji (B) | | |
|---|---|---|---|---|
| | | Pozitif | Negatif | Toplam |
| Solid | Malign | 40 | 4 | 44 |
| | Benign | 13 | 0 | 13 |
| | Normal böbrek dokusu | 0 | 0 | 0 |
| | Toplam | 53 | 4 | 57 |
| Kistik | Malign | 7 | 2 | 9 |
| | Benign | 0 | 1 | 1 |
| | Normal böbrek dokusu | 0 | 3 | 3 |
| | Toplam | 7 | 6 | 13 |

B sitolojilerinde duyarlılık 89,6, özgüllük %100, PPV %100 ve NPV %30 olarak elde edildi (tablo 30).

Tablo 30: B sitolojisi ile tru-cut biyopsi patolojilerinin ilişkisi

| | | tru-cut biyopsi patolojisi | | |
|---|---|---|---|---|
| | | **malign+benign lezyon** | **normal böbrek dokusu** | **Toplam** |
| **sitoloji (B)** | **Pozitif** | 60 | 0 | 60 |
| | **Negatif** | 7 | 3 | 10 |
| | **Toplam** | 67 | 3 | 70 |

Değerlendirmeye alınan 67 adet A sitolojisi ve 70 adet B sitolojisinin kıyaslanması tablo 31'de verilmiştir.

Tablo 31: A sitolojisi ile B sitoloji örneklerinin kıyaslanması

| Sitoloji | PPV (%) | NPV (%) | Duyarlılık (%) | özgüllük (%) |
|---|---|---|---|---|
| **A** | 60 | 100 | 100 | 96,9 |
| **B** | 100 | 30 | 89,6 | 100 |

Tru-cut biyopsi patolojisinde tümör izlenmeyen, ancak kitle patolojisi RHK gelen 1 olgunun alt tipi bhRHK idi. Fuhrman derecesi 4 ve boyutu 26 mm idi. Bu kitle haricindeki, 53 RHK içerisinde Fuhrman derecelendirmesi yapılan 46 kitle değerlendirmeye alındığında; 1'i derece 1, 1'i derece 3 ve 4'ü derece 2 olarak izlendi. Kitlelerin Fuhrman dereceleri ile B sitolojileri arasındaki ilişki tablo 32'de verilmiştir.

Tablo 32: Kitlelerin Fuhrman derecelendirmesi ile B sitolojilerinin karşılaştırılması

| | | B sitoloji | | |
|---|---|---|---|---|
| | | **Pozitif** | **negatif** | **Toplam** |
| **Fuhrman** | **I** | 5 | 1 | 6 |
| | **II** | 23 | 4 | 27 |
| | **III** | 10 | 1 | 11 |
| | **IV** | 2 | 0 | 2 |
| | **Toplam** | 40 | 6 | 46 |

Derece 1 ve 2'yi düşük, 2 ve 3'ü yüksek dereceli olarak kabul edersek; 33 düşük dereceli kitlede 28, 13 yüksek dereceli kitlede ise 12 sitoloji (B) pozitifliği görüldü. Bu durum istatistiksel olarak anlamlı bulunmadı ($p$=0,65). Düşük derecelilerde duyarlılık %84,8 iken yüksek derecelilerde ise %85,7 idi. (tablo 33).

Tablo 33: Kitlelerin Fuhrman dereceleri ile B sitolojilerinin karşılaştırılması

| | | Sitoloji (B) | | |
|---|---|---|---|---|
| | | **Pozitif** | **negatif** | **toplam** |
| **Fuhrman** | **Düşük** | 28 | 5 | 33 |
| | **Yüksek** | 12 | 1 | 13 |
| | **Toplam** | 40 | 6 | 46 |

Kitle boyutunun B sitolojileri üzerindeki etkisi incelendiğinde; tru-cut biyopsisinde lezyon izlenen ve kitle patolojisi RHK olan 53 kitlenin boyutu ile B sitolojileri karşılaştırıldığında; negatif gelen sitolojilerin boyutu pozitif gelenlere göre daha küçük olsa da istatistiksel olarak anlamlı fark izlenmedi ($p$=0,75) (tablo 34).

Tablo 34: B sitolojisi ile kitle boyutu arasındaki ilişki

| **Sitoloji (B)** | **kitle boyutu (mm)** |
|---|---|
| Pozitif | 27,2 |
| Negatif | 25 |
| P | 0,75 |

B sitolojileri ile histopatolojik tanı koyulabilen sadece 5 lezyon oldu. Bunlardan 3'ü pRHK iken birisi AML, diğeri de bhRHK idi. H&E boyama ile hücrelerin eozinofilik boyanmaları gösterilebilmekte ve bu sayede normal böbrek dokusundan ayırt edilebilmektedir. Ancak eozinofilik karakterde olan AML, pRHK, bhRHK, onkositom ve kRHK'nın birbirlerinden ayrımı için H&E boyamanın tek başına yetersiz kaldığı görüldü.

# 5. TARTIŞMA

Böbrek tümörleri, ABD'de tüm kanserler arasında erkeklerde beşinci, kadınlarda ise onuncu sırada yer alır. Genitoüriner sistem tümörleri arasında üçüncü sıklıkta izlenmesine rağmen mortalitesi en yüksek olan tümörlerdir (Siegel ve ark 2017). Böbrek tümörlerinin %90'ından fazlası RHK olarak izlenmektedir. RHK, kansere bağlı ölümlerde tüm dünyada 16. sırada yer almaktadır (Znaor ve ark 2015).

Küçük boyutlu böbrek tümörlerinde, eğer teknik olarak mümkünse, tedavide parsiyel nefrektomi önerilmektedir. 4 cm ve altındaki tümörlerin yanı sıra, 4-7 cm arası tümörlerde de parsiyel nefrektominin radikal nefrektomi ile benzer onkolojik sonuçları olduğu gösterilmiştir (Gill ve ark 2010). Van Hoppel ve arkadaşlarına ait olan ve literatürdeki açık parsiyel nefretomi ile radikal nefrektomiyi kıyaslayan tek randomize kontrollü çalışmada; her iki teknik arasında komplikasyon oranları arasında anlamlı fark izlenmemiştir (sırası ile %15 ve %16,2). Ayrıca hastanede yatış süresi de benzer izlenmiştir (Lesage ve ark 2007).

Laparoskopinin yaygınlaşması ile birlikte laparoskopik parsiyel nefrektomi renal kitleler için bir seçenek olmuş; iyileşme dönemindeki avantajları sayesinde de kullanımı artmıştır. Laparoskopik parsiyel nefrektominin ilk dönemlerinde, açık cerrahiye göre daha uzun sıcak iskemi süresi ve daha fazla postoperatif komplikasyon görülmekte iken; yöntemdeki gelişmelere bağlı olarak daha iyi sonuçlar alınmaya başlanmıştır. Gill ve arkadaşlarının yaptığı bir çalışmada; 1999-2008 yılları arasında laparoskopik parsiyel nefrektomi yapılan 800 olgu 3 gruba ayrılmış (grup 1: 1999-2003, grup 2: 2004-2006, grup 3: 2007-2008) ve sonuçları karşılaştırılmıştır. Bütün operasyonlar tek bir hekim tarafından gerçekleştirilmiştir. Üçüncü grupta, diğer iki gruba göre daha büyük ($p$=0,007) ve daha santral ($p$=0,0001) tümörler izlenmesine rağmen; daha kısa sıcak iskemi süresi izlenmiştir ($p$=0,0001). Ayrıca preoperatif dönemdeki kreatinin ile postoperatif dönemdeki nadir kreatinin değeri kıyaslanmış; postoperatif dönemde kreatinin düzeyinde artış (sırası ile %28,8; %28,4 ve %17,4) ve GFR'deki azalma (sırası ile %17,9; %20,3 ve %10,6) 3. grupta daha düşük izlenmiş ve istatiksel olarak anlamlı bulunmuştur (kreatinin artışı için $p$=0,0001 ve GFR düşüşü için $p$=0,03). Ayrıca bu çalışmada postoperatif komplikasyonların 3. grupta daha az olduğu görülmüştür (Sırası ile %22,3; %12,5; %8,5; $p$=0,0001) (Gill ve ark 2010).

Gill ve arkadaşları, laparoskopik parsiyel nefrektomi ile açık parsiyel nefrektomi sonuçlarını kıyaslamışlardır. Bu çalışmada sıcak iskemi süresi laparoskopik yöntemde daha uzun bulunmuştur (sırası ile 30,7 ve 20,1; *p*=0,0001). Ortalama kan kaybı ise laparoskopik yöntemde daha kısadır (sırası ile 300 cc ve 376 cc; *p*=0,0001) (Gill ve ark 2007). 2018 yılında yapılan çok merkezli bir çalışmada açık parsiyel nefrektomi ile laparoskopik ve robotik parsiyel nefrektomi yapılan olguların sonuçları kıyaslanmıştır. Çalışmada 176 olguya açık, 523 olguya laparoskopik ve 163 olguya robotik parsiyel nefrektomi yapılmıştır. Bu çalışmada RENAL nefrometri skoru 8 ve üzeri olan açık cerrahide 47, laproskopik cerrahide 68 ve robotik cerrahide 38 olgu mevcuttur. Açık cerrahi yapılan vakalarda; ortalama kan kaybı diğer yöntemlere göre anlamlı olarak daha yüksek bulunmuştur (sırası ile 300 cc ve 100 cc; *p*=0,0001). Ayrıca sıcak iskemi süresi açık cerrahide diğer yöntemlere göre daha uzundur (Sırası ile 25 dk ve 31 dk; *p*=0,0001). Operasyon süresinda ise anlamlı bir fark yoktur. Bu çalışmada laparoskopik ve robotik cerrahi kendi arasında da kıyaslanmıştır. Sıcak iskemi süresi ve operasyon süresi ise robotik grupta laparoskopik gruba göre anlamlı olarak daha kısadır (sıcak iskemi süresi için 21 dk ve 25 dk; *p*=0,0001. Operasyon süresi için sırası ile 224 dk ve 254 dk; *p*= 0,0001) (Banapour ve ark 2018). Minervini ve arkadaşları ise sadece evresi T1a olan olguları içeren çalışmalarında 140 açık, 140 laparoskopik parsiyel nefrektomiyi kıyaslamışlardır. Bu çalışmada laparoskopik parsiyel nefrektomi yapılan olgularda sıcak iskemi süresi anlamlı olarak daha uzun bulunmuştur (sırası ile 19,9 dk ve 15,1 dk; *p*=0,0001). Laparoskopik cerrahide operasyon süresi daha uzun izlenmesine rağmen istatistiksel anlam ifade etmemektedir (sırası ile 143 dk ve 131,2 dk; *p*=0,09). Ortalama kan kaybı ise laparoskopik cerrahide daha düşük izlenmiştir fakat yine istatistiksel anlam ifade etmemektedir (sırası ile 164 ml ve 221 ml; *p*=0,11). Bunun dışında postoperatif 6. aydaki GFR düşüşleri açısından anlamlı fark izlenmemiştir (sırası ile 1,1 ve 4,1; *p*=0,19) (Minervini ve ark 2014). 2018 yılında Japonya'da yapılan bir çalışmada laproskopik parsiyel nefrektomi yapılan 131 olgu, robotik parsiyel nefrektomi yapılan 122 olgu ile kıyaslanmıştır. Laparoskopik grupta tümör çapı anlamlı olarak daha büyüktür (sırası ile 27 mm ve 20 mm; *p*=0,0001). Ayrıca laparoskopik grupta preoperatif GFR değeri daha düşük (Sırası ile 65 mL/dk ve 71 ml/dk; *p*=0,002), RENAL nefrometri skoru ise daha yüksektir (Sırası ile 6,8 ve 6; *p*= 0,001). Operasyon süresi laparoskopik cerrahide robotik cerrahiye göre daha uzun

izlenmiştir (sırası ile 204 dk ve 186 dk; *p*=0,01). Sıcak iskemi süresi ise robotik cerrahide daha kısa izlenmiştir (*p*=0,0001). 3. ve 6. aydaki GFR değerleri ise robotik grupta anlamlı olarak daha uzun bulunmuştur (3. ayda *p*=0,0019; 6. ayda *p*=0,02). Kan kaybı, cerrahi sınır oranı ve komplikasyon oranı açısından arada fark görülmememiştir (Tachibana ve ark 2018). Yine 2018 yılında yapılmış Güney Kore'ye ait başka bir çalışmada ise açık, laparoskopik ve robotik parsiyel nefrektomi kıyaslanmıştır. Bu çalışmada ortalama kan kaybı, robotik cerrahide açık ve laparoskopik cerrahiye göre anlamlı olarak daha düşük bulunmuştur (robotik için 167,7 ml, açık için 206,4 ml, *p*=0,001; laparoskopik için 196,1 ml, *p*=0,04). Operasyon süresi ise laparoskopik cerrahide, diğer iki gruba kıyasla anlamlı olarak daha uzundur (Laparoskopik için 241,9 dk; robotik için 182,5 dk, *p:*0,001; açık için 172,5 dk, *p*=0,001). Sıcak iskemi süresi ise açık grupta 27,1 dk, robotik grupta 22 dk izlenmiş ve aradaki fark robotik grupta anlamlı olarak daha kısa bulunmuştur (*p*=0,018) (Chang ve ark 2018). Laparoskopik cerrahi ve robotik cerrahiyi kıyaslayan başka bir çalışmada ise 2007-2011 yılları arasında toplam 216 olgu incelenmiştir. Bu çalışmada tüm laparoskopi vakaları tek bir hekim tarafından yapılırken, robotik vakalar ise 5 ayrı hekim tarafından yapılmıştır. Sıcak iskemi süresi ve operasyon süresi laparoskopik grupta anlamlı olarak daha kısa olduğu görülmüştür (sırası ile sıcak iskemi için 19,3 ve 24,9 dk, *p*=0,006; operasyon süresi için 162 ve 215 dk, *p*=0,0001) (Ellison ve ark 2012). 2016 yılında açık, laparoskopik ve robotik parsiyel nefrektomi yapılan; klinik evresi T1b olan toplam 285 olguyu içeren bir çalışmada cerrahi teknikler kıyaslanmıştır. Robotik cerrahide ortalama kan kaybı daha az izlenmiştir (laparoskopik 200 cc, robotik 150 cc ve açık 200 cc; p değeri açığa göre 0,01, laparoskopiye göre 0,04). Sıcak iskemi süresi ise açık cerrahide diğerlerine göre daha kısa izlenirken (laparoskopiye göre *p*=0,0001; robotik cerrahiye göre 0,004); Robotik cerrahide ise laparoskopiye göre daha kısa olarak izlenmiştir (*p*=0,0001). Operasyon süresi, robotik cerrahide laparoskopiye ve açık cerrahiye göre daha uzun (sırası ile *p*=0,002 ve 0,001) bulunmuştur. Bu çalışmada pozitif cerrahi sınır oranı ise laparoskopik ve robotik cerrahide açığa göre daha düşük bulunmuştur (laparoskopik %1,9; robotik %2,5 ve açık cerrahide %6,8) (Porpiglia ve ark 2016).

Yapılan çalışmalar değerlendirildiğinde, olguların ortalama yaşı birbirine yakın olduğu görülmüştür. Sadece bir çalışmada kadınlar erkeklerden fazla iken diğer çalışmalarda erkek sayısının daha fazla olduğu görülmüştür. Genel olarak açık parsiyel

nefrektomide laparoskopik parsiyel nefrektomiye göre ortalama kan kaybının daha fazla olduğu görülmektedir. Operasyon süresi ise daha kısa sürmektedir. Laparoskopik parsiyel nefrektomi ile robotik parsiyel nefrektomi kıyaslandığında ise sıcak iskemi süresi, operasyon süresi ve ortalama kan kaybı miktarının genel olarak robotik yöntemde daha kısa olduğu görülmüştür. Sadece bir çalışmada sıcak iskemi süresi ve operasyon süresi laparoskopik parsiyel nefrektomide daha kısadır. Bu çalışmada laparoskopik parsiyel nefrektomi tek bir hekim tarafından gerçekleştirilirken; robotik yöntemler ise 5 ayrı hekim tarafından uygulanmıştır. Ayrıca laparoskopik yöntemi uygulayan hekimin daha deneyimli olduğu belirtilmiştir.

Bizim çalışmamızda ise hastaların ortalama yaşı diğer çalışmalar ile benzer izlenmiştir. Erkek/kadın oranı ise daha düşüktür. Ortalama kan kaybı, sıcak iskemi süresi ve operasyon süresi genel olarak bizim çalışmamızda tüm gruplara göre daha kısadır (tablo 35).

Tablo 35: Demografik ve operatif verilerimizin önceki çalışmalar ile kıyaslanması

| | N | ortalama yaş (yıl) | E/K | RENAL | Tümör boyutu (mm) | operasyon süresi (dk) | ortalama kan kaybı (ml) | sıcak iskemi süresi (dk) | Cerrahi sınır |
|---|---|---|---|---|---|---|---|---|---|
| **OMU** | 67 | 58,8±13,3 | 33/34 | 7 | 29 | 83,7±36 | 114,7±122,4 | 12,7±4,4 | 3 (%4,2) |
| **Banapour ve ark (açık)** | 176 | 59,1±12,4 | 101/75 | 6,2 | | 244 | 300 | 31 | 9 (%5,1) |
| **Chang ve ark (açık)** | 122 | 53,8±12,9 | 66/56 | 6,1 | 25 | 172,5±64 | 206,4±135 | 27,1±13,2 | 2 (%1,6) |
| **Minervini ve ark (açık)** | 140 | 63±11,2 | 87/62,1 | | 24 | 131,2±58,1 | 221±399,1 | 15,7±5,9 | 5 (%3,5) |
| **Porpiglia ve ark (açık)** | 133 | 62,3±13,8 | 87/46 | | 50 | 135 | 200 | 16 | 9 (%6,8) |
| **Banapour ve ark (laparoskopik)** | 523 | 60 | | 6,1 | | 254 | 100 | 25 | 27 (%5,2) |
| **Chang ve ark (laparoskopik)** | 122 | 53,5±13,3 | 69/53 | 6,2 | 27 | 241,9±90 | 196,1±142 | 24,3±19 | 5 (%4,1) |
| **Gill ve ark (grup 1)** | 276 | 61±12,5 | 165/111 | | 20 | 202±56 | 242±380 | 31,9±10,9 | 2 (%0,7) |
| **Gill ve ark (grup 2)** | 289 | 58,1±13,3 | 196/93 | | 29 | 235±79 | 245±234 | 31,6±10,6 | 3 (%1) |
| **Gill ve ark (grup 3)** | 235 | 59,5±12,5 | 143/92 | | 33 | 250±74 | 373±408 | 14,4±6,5 | 1 (%0,4) |
| **Tachibana ve ark (laparoskopik)** | 131 | 56±11 | 87/44 | 6 | 20 | 200±40 | 47±83 | 24±8 | 0 |
| **Ellison ve ark (laparoskopik)** | 108 | 55,9±10,6 | 62/46 | | 2,7 | 162±55 | 400±580 | 19,3±17,8 | 6 (%5,5) |
| **Minervini ve ark (laparoskopik)** | 140 | 62,2±12 | 92/48 | | 24 | 143±56 | 164±147,8 | 19,9±6,8 | 4 (%3) |
| **Porpiglia ve ark (laparoskopik)** | 57 | 60±13,2 | 42/15 | | 50 | 135 | 200 | 16 | 1 (%1,9) |
| **Banapour ve ark (robotik)** | 163 | 58 | | 5,4 | | 224 | 135 | 21 | 8 (%7,4) |
| **Chang ve ark (robotik)** | 122 | 53,2±12,3 | 62/60 | 6 | 28 | 182,5±68,6 | 167,7±147 | 22±14,6 | 3 (%2,5) |
| **Tachibana ve ark (robotik)** | 122 | 57±12 | 95/70 | 6,8 | 27 | 191±38 | 43±64 | 18±7 | 0 |
| **Ellison ve ark (robotik)** | 108 | 59,4±12,1 | 66/42 | | 2,9 | 215±11,9 | 368±430 | 24,9±11,9 | 6 (%5,5) |
| **Porpiglia ve ark (robotik)** | 95 | 57,3±15,1 | 42/53 | | 50 | 155 | 150 | 18 | 2 (%2,5) |

Atnalı böbrek gibi füzyon anomalisi olan böbreklerde de parsiyel nefrektominin laparoskopik olarak yapılabildiği görülmektedir. Bizim çalışmamızda laparoskopik parsiyel nefrektomi yaptığımız bir olguda atnalı böbrek öyküsü mevcuttur. Bu olguda 53 yaşında erkek hastanın sağ böbreğinde 35 mm kitle izlenmiştir. Transperitoneal yaklaşımla laparoskopik parsiyel nefrektomi yapılan hastada operasyon süresi 65 dk, tahmini kan kaybı 150 cc ve sıcak iskemi süresi 17 dk olarak hesaplanmıştır. Patoloji sonucu bhRHK (T1a, Fuhrman derece 2) olarak izlenmiştir. Literatüre baktığımızda bizim çalışmamızdaki sıcak iskemi, operasyon süresi ve tahmini kan kaybının önceki laparoskopik yapılan çalışmalardan daha iyi olduğu görülmektedir (Molina ve Gill 2003, Tsivian ve ark 2007, Lee ve ark 2011, Benidir ve ark 2014, Nikoleishvili ve Koberidze 2017, Mannas ve ark 2018, Raman ve ark 2018) (tablo 36).

Tablo 36: Atnalı böbreklerdeki laparoskopik ve robotik parsiyel nefrektomi olgularında literatür verilerinin değerlendirilmesi; lap: laparoskopik; robot: robotik

| | **Yıl** | **yaş** | **cinsiyet** | **yön** | **cerrahi yöntem** | **boyut (mm)** | **operasyon süresi (dk)** | **tahmini kan kaybı (ml)** | **sıcak iskemi süresi (dk)** | **patoloji** |
|---|---|---|---|---|---|---|---|---|---|---|
| **OMU** | 2017 | 56 | E | sağ | Lap | 35 | 65 | 150 | 17 | RHK |
| **Molina ve ark** | 2003 | 68 | E | sağ | Lap | 20 | 198 | 100 | 31 | hemorajik kist |
| **Tsivian ve ark** | 2007 | 62 | K | sağ | Lap | 20 | 210 | 70 | - | onkositom |
| **Lee ve ark** | 2011 | 21 | K | sol | Lap | 40 | 186 | 490 | 28 | metanefrik adenom |
| **Benidir ve ark** | 2014 | 58 | E | sağ | Lap | 40 | 180 | 200 | 25 | RHK |
| **Nikoleishvili ve ark** | 2017 | 69 | E | sol | Lap | 48 | 156 | 75 | 24 | RHK |
| **Raman ve ark** | 2017 | 53 | K | sağ | Robot | 30 | 170 | 150 | 13 | RHK |
| **Mannas ve ark** | 2018 | 49 | E | sağ | Lap | 56 | | 300 | 24 | RHK |

Parsiyel nefrektomi kararı verilirken görüntüleme yöntemlerinde tümör ve böbreğin anatomik ilişkisi önem taşır. Tümörün yeri, büyüklüğü ve toplayıcı sistem ile ilişkisi parsiyel nefrektominin teknik olarak zorluğunu belirlemektedir. Tümörlerin kompleksliğini objektif olarak belirlemek amacıyla RENAL nefrometri skorlama

sistemi geliştirilmiştir. Bu skorlama sistemine göre tümörler düşük, orta ve yüksek riskli olmak üzere 3 gruba ayrılırlar. 2017 yılında Çin'de laparoskopik parsiyel nefrektomi ile ilgili yapılan bir çalışmada RENAL nefrometri skoruna göre laparoskopik parsiyel nefrektomi yapılan 139 olgu düşük, orta ve yüksek riskli olarak sınıflanmıştır. Bu çalışmada üç grup arasında ortalam kan kaybı ($p$=0,026), sıcak iskemi süresi ($p$=0,001) ve operasyon süresi ($p$=0,032) açısından istatistiksel anlamlı fark mevcuttur (Zhou ve ark 2017). Bizim çalışmamızda sıcak iskemi süresi açısından anlamlı fark mevcutken ($p$=0,0001) diğer parametreler açısından fark izlenmemiştir (tablo 37). Ancak RENAL grupları düşük-orta ve yüksek olarak iki gruba ayrıldığında operasyon süresinde de istatistiksel olarak anlamlı bir değişiklik olduğu görülmektedir (p=0,023).

Tablo 37: Demografik ve operatif verilerinin RENAL nefrometri skoruna göre değerlendirilmesi

| | **RENAL** | | | | | |
|---|---|---|---|---|---|---|
| | **Düşük** | | **Orta** | | **Yüksek** | |
| | **Zhou ve ark** | **OMU** | **Zhou ve ark** | **OMU** | **Zhou ve ark** | **OMU** |
| **N** | 74 | 32 | 50 | 28 | 15 | 10 |
| **yaş (yıl)** | 51.2 | 58,7 | 53.8 | 60,8 | 53,8 | 56,4 |
| **E/K** | 44/30 | 11/20 | 31/19 | 17/11 | 8/7 | 6/3 |
| **operasyon süresi (dk)** | 120 | 80 | 120 | 79,4 | 165 | 108 |
| **sıcak iskemi süresi (dk)** | 20 | 10,3 | 22 | 13,8 | 28 | 17,1 |
| **ortalama kan kaybı (ml)** | 100 | 130 | 100 | 91 | 100 | 130 |
| **postoperatif komplikasyon (n)** | 5 | 2 | 1 | 1 | 5 | 2 |

Parsiyel nefrektomi öncesinde olguların böbrek fonksiyonlarını bilmek önemlidir. Hastaların postoperatif takiplerinde böbrek fonksiyonlarında bozulma izlenebilir. Çalışmamızdaki postoperatif dönemdeki GFR düşüşü ile literatürdeki çalışmalar tablo 38'de kıyaslanmıştır.

Tablo 38: Postoperatif GFR değerlerinin önceki çalışmalar ile kıyaslanması

| | GFR ölçüm zamanı | Yöntem | GFR düşüşü (%) |
|---|---|---|---|
| **OMU** | Postoperatif 1. Gün | Laparoskopik | 16,4 |
| **OMU** | Postoperatif 6. Ay | Laparoskopik | 11,4 |
| **Banapour ve ark** | Postoperatif 1. Ay | Açık | 7 |
| **Banapour ve ark** | Postoperatif 1. Ay | Laparoskopik | 5 |
| **Gill ve ark (grup 1)** | Nadir | Laparoskopik | 17 |
| **Gill ve ark (grup 2)** | Nadir | Laparoskopik | 20,3 |
| **Gill ve ark (grup 3)** | Nadir | Laparoskopik | 10,6 |
| **Tachibana ve ark** | Nadir | Laparoskopik | 16 |
| **Khalifeh ve ark** | Nadir | Laparoskopik | 9,4 |
| **Banapour ve ark** | Postoperatif 1. Ay | Robotik | 4,6 |
| **Khalifeh ve ark** | Nadir | Robotik | 8,2 |

Bizim çalışmamızda KDOQI değerlendirmesine göre preoperatif dönemde olgularımızın % 40,8'i CKD 1, %44,7'si CKD 2 ve %16,5'i CKD 3 idi. CKD 4 ve 5 olan olgu izlenmedi. Postoperatif 1. gündeki GFR değerleri ele alındığında, olguların %32,8'inde CKD evresinde yükselme izlenmiştir. Postoperatif 6. Aydaki GFR değerlerine göre ise olguların %15'inde CKD evresinde yükselme izlenmiştir. Chang ve arkadaşları, açık, laparoskopik ve parsiyel nefrektomi yapılan olgularda CKD evrelerindeki yükselmeyi incelemişlerdir. Robotik, laparoskopik ve açık cerrahi için sırası ile %20,5; %32 ve %33 olarak izlenmiştir. Robotik cerrahi için CKD evresinde yükselme, laparoskopik ve açık cerrahiye göre anlamlı olarak daha düşük bulunmuştur (Laparoskopik cerrahi için $p$= 0,035; açık cerrahi için $p$=0,031) (Chang ve ark 2018) (Tablo 39).

Tablo 39: CKD evrelerindeki preoperatif ve postoperatif birinci gündeki değişimin kıyaslanması. Pre: preoperatif post: postoperatif

| | **chang ve ark (açık)** | | **chang ve ark (laparoskopik)** | | **chang ve ark (robotik)** | | **OMU (laparoskopik)** | |
|---|---|---|---|---|---|---|---|---|
| | **Pre** | **Post** | **Pre** | **Post** | **Pre** | **Post** | **Pre** | **Post** |
| **CKD 1** | 59 (%48,4) | 52 (%42,6) | 66 (%54) | 53 (%43,4) | 68 (%55,8) | 63 (%51,6) | 26 (%40,8) | 12 (%18) |
| **CKD 2** | 49 (%40,2) | 48 (%39,2) | 44 (%36) | 53 (%43,4) | 42 (%34,4) | 38 (%31,1) | 30 (%44,7) | 35 (%52,2) |
| **CKD 3** | 11 (%9) | 19 (%15,6) | 11 (%9) | 13 (%10,7) | 10 (8,2) | 19 (%15,6) | 11 (%16,5) | 20(%29,8) |
| **CKD≥4** | 3 (%2,4) | 3 (%2,5) | 21 (%0,8) | 3(%2,5) | 2 (%1,6) | 2 (%1,7) | 0 | 0 |
| **Toplam** | 122 | | 122 | | 122 | | 67 | |

Böbrek fonksiyonlarındaki bozulmanın sebeplerinden birisi operasyon esnasında sıcak iskemi oluşturulmasıdır. Bu yüzden operasyon esnasında sıcak iskemi süresinin belli bir sürenin altında tutulması amaçlanır. Bunun yanında komplikasyon olmaması ve cerrahi sınırın negatif olması diğer hedeflerdir. Bu 3 hedefe "trifekta" denilmektedir. Minervini ve arkadaşlarının 2014 yılında yaptığı çalışmada T1a tümörleri için açık ve laparoskopik cerrahi yöntemler, trifekta açısından karşılaştırılmıştır. 140 olguya açık, 140 olguya laparoskopik parsiyel nefrektomi yapılmıştır. Trifekta oranı (sırası ile %78,6 ve 74,3; $p$=0,4) açısından anlamlı fark izlenmemiştir (Minervini ve ark 2014). 2016 yılında açık, laparoskopik ve robotik parsiyel nefrektomi yapılan; klinik evresi T1b olan toplam 285 olguyu içeren bir çalışmada cerrahi tekniklerin trifekta üzerindeki başarısı kıyaslanmıştır. Açık, laparoskopik ve robotik yöntemlerde trifekta oranı sırası ile %62.4, %63.2, ve %69.5 olarak izlenmiştir. (Porpiglia ve ark 2016). 2013 yılındaki bir çalışmada laparoskopik ve robotik parsiyel nefrektomi trifekta açısından kıyaslanmıştır. Robotik grupta laparoskopik gruba göre daha kısa sıcak iskemi süresi (sırası ile 17,9 dk ve 25,2 dk) izlenmiştir. Ayrıca robotik grupta postoperatif komplikasyon (sırası ile %24,5 ve %32; $p$=0,004) ve pozitif cerrahi sınır (sırası ile %2,9 ve %5,6; $p$=0,001) yüzdesinin laparoskopik gruba göre anlamlı düşük olduğu görülmüştür. Trifekta oranları ise robotik grupta laparoskopik gruba göre daha yüksektir (sırası ile %58,7 ve %31,6) (Khalifeh ve ark 2013). 2017 yılında ülkemizde yapılan klinik evre T1b olan 150 olguluk bir çalışma

yayınlanmıştır. Bu çalışmada bütün olgulara robotik parsiyel nefrektomi yapılmıştır ve trifekta oranı %58 olarak izlenmiştir (Tufek ve ark 2017). Bizim çalışmamızda ise trifekta yüzdesinin açık, laparoskopik ve robotik gruplara göre daha yüksek olduğu (%88) görülmektedir (tablo 40).

Tablo 40: Bizim ve önceki çalışmaların trifekta etkisi açısından kıyaslanması

| | **N** | **yaş (yıl)** | **non-iskemik (%)** | **sıcak iskemi (dk)** | **cerrahi sınır pozitifliği (%)** | **komplikasyon (%)** | **trifekta (%)** |
|---|---|---|---|---|---|---|---|
| **OMU** | 68 | 58,8±13,3 | 4 (5,8) | 12,7 | 3 (4,4) | 5 (%7) | 60 (%88) |
| **porpiglia ve ark (açık)** | 133 | 62,3± 13,8 | 26 (19,5) | 16 | 9 (6,8) | 40 (30,1) | 63 (47,3) |
| **Minervini ve ark (açık)** | 140 | 63±11,2 | 50 (35,7) | 15,7±5,9 | 5 (3,5) | 20 (14) | 11 0 (78,6) |
| **porpiglia ve ark (laparoskopik)** | 57 | 60±13,2 | 19 (33,3) | 24 | 1 (1,9) | 9 (15,8) | 36 (63,2) |
| **Khalifeh ve ark (laparoskopik)** | 231 | | (4,7) | 25,2 | 13 (5,6) | (32) | (31,6) |
| **Minervini ve ark (laparoskopik)** | 140 | 62,2±12 | 43 (30) | 19,9±6,8 | 4 (3) | 20 (14) | 104 (74,3) |
| **porpiglia ve ark (robotik)** | 95 | 57,3±15,1 | 13 (13,7) | 18 | 2 (2,5) | 10 (10,5) | 66 (66,6) |
| **Khalifeh ve ark (robotik)** | 269 | | (12,6) | 17,9 | 8 (2,9) | (24,5) | (58,7) |
| **Tüfek ve ark (robotik)** | 50 | 53.1 ± 12.7 | | 20.8 | 0 (0) | 6 (%12) | 29 (%58) |

Minervini ve arkadaşları, postoperatif dönemdeki komplikasyonları Clavien sınıflamasına göre kıyaslamışlardır ve her iki grupta da komplikasyon oranı %14 oranında bulunmuştur (Minervini ve ark 2014). Ellison ve arkadaşlarının çalışmasında ise laparoskopik cerrahide 40 olguda (%37), robotik cerrahide ise 48 olguda (%44) komplikasyon izlenmiştir. Her iki grupta da en sık Clavien I ve II komplikasyon izlenmiştir (Ellison ve ark 2012). Bier ve arkadaşları ise laparoskopik parsiyel nefrektomi yapılan 280 olguyu incelemiş ve 32 olguda (%13) postoperatif

komplikasyon izlenmiştir (Bier ve ark 2017). Bizim çalışmamızda ise komplikasyon oranı %7,4'dür (tablo 41).

Tablo 41: Komplikasyonların Clavien sınıflama sistemine göre değerlendirilmesi

| | | Clavien | | | | | |
|---|---|---|---|---|---|---|---|
| | **n** | **I** | **II** | **IIIA** | **IIIB** | **IVA** | **Toplam** |
| **OMU** | 67 | 2 | 0 | 0 | | 1 | 1 |
| **Porpiglia ve ark (açık)** | 133 | 17 | 13 | 7 | | 3 | 40 (%30) |
| **Minervini ve ark (açık)** | 140 | 7 | 9 | 4 | | 0 | 20 (%14) |
| **Porpiglia ve ark (laparoskopik)** | 57 | 1 | 4 | 1 | | 3 | 9 (%15) |
| **Minervini ve ark (laparoskopik)** | 140 | 5 | 8 | 7 | | 0 | 20 (%14) |
| **Bier ve ark (laparoskopik)** | 280 | 0 | 9 | 23 | | 0 | 32 (%13) |
| **Ellison ve ark (laparoskopik)** | 108 | 20 | 13 | 2 | 2 | 3 | 40 (%37) |
| **Porpiglia ve ark (robotik)** | 95 | 2 | 4 | 1 | | 3 | 10 (%10) |
| **Ellison ve ark (robotik)** | 108 | 14 | 26 | 3 | 1 | 1 | 48 (%44) |

Patolojik sonuçlarımız incelendiğinde en sık RHK olarak izlenmiştir (%77). En sık RHK alt tipi ise bhRHK'dır (566,6). En sık patolojik evre T1a, en sık Fuhrman derecesi ise derece II olarak izlenmiştir. Bulgularımız literatürdeki çalışmalar ile uyumludur (Gill ve ark 2010, Ellison ve ark 2012).

Lee ve arkadaşlarının yaptığı 3431 olguluk bir çalışmada klinik olarak T1a olan ve cerrahi sonrası patolojik T3a izlenen olgular incelenmiştir. Olguların % 60'ına parsiyel, kalanına ise radikal nefrektomi uygulanmıştır. Bu değerlendirmede 215 olguda (%6,3) evrenin T3a'ya yükseldiği görülmüştür (parsiyel nefrektomi yapılan 57, radikal nefrektomi yapılan 158 olgu). Ayrıca evresinde yükselme izlenen olgular, geri kalan olgular ile kıyaslandığında; ortalama yaşın ve tümör boyutunun anlamlı olarak büyük olduğu tümörün ise hilusa daha yakın olduğu görülmüştür ($p$=0,001). Ayrıca evresinde ilerleme olan olgularda Fuhrman derecesinin daha yüksek olduğu görülmüştür ($p$=0001) (Lee ve ark 2018). 2015 yılında yapılan 610 olguluk başka bir çalışmada ise 66 olguda patolojik evre T3a izlenmiştir (%13) (Ramaswamy ve ark 2015). 2016 yılına ait 1448 olgu içeren bir çalışmada ise 134 olguda (%9) evrenin yükseldiği görülmüştür (Nayak ve ark 2016). Bizim çalışmamızda ise RHK izlenen ve klinik evresi olan 44 olgu

mevcuttur. Parsiyel nefrektomi sonrası ise sadece klinik olarak T1a olan olgular arasında sadece 1 olguda evrenin T3a'ya yükseldiği görülmüştür (%2,2).

Bansal ve arkadaşlarının yaptığı bir çalışmada parsiyel nefrektomi yapılan 1103 olgu incelenmiş ve 71 (%6,4) olguda pozitif cerrahi sınır tespit edilmiştir. 558 olgu açık, 359 olgu laparoskopik ve 46 olgu robotik cerrahi ile tedavi edilmiştir. Açık cerrahide 41 (%7,3), laparoskopik cerrahide 25 (%6,9) ve robotik cerrahide 5(%10,8) pozitif cerrahi sınır izlenmiştir. Bu çalışmada negatif ve pozitif cerrahi sınır izlenen hastalar arasında ortalama yaş, cinsiyet, yön, tümör boyutu, operasyon tekniği, operasyon süresi ve sıcak iskemi süresi arasında istatistiksel fark bulunmamıştır. Ortalama kan kaybının iste cerrahi sınır pozitifliği ile anlamlı bir ilişkisi olduğu gösterilmiştir ($p$=0,02) (Bansal ve ark 2017). Bizim çalışmamızda ise bütün olgulara laparoskopik cerrahi uygulanmış olup cerrahi sınırın durumu ile ortalama kan kaybı ve diğer parametreler arasında istatiksel olarak anlamlı bir ilişki izlenmemiştir (tablo 42).

Tablo 42: Cerrahi sınıra göre demografik ve operatif değerlerin kıyaslanması

| | | **n (%)** | **yaş (yıl)** | **E/K** | **sağ/sol** | **tümör boyutu (mm)** | **operasyon süresi (dk)** | **kan kaybı (ml)** | **sıcak iskemi süresi (dk)** |
|---|---|---|---|---|---|---|---|---|---|
| **Negatif** | **Bansal ve ark** | 972 | 61 | 609/363 | 509/463 | 30 | 151 | 200 | 24 |
| | **OMU** | 66 | 59,4 | 34/32 | 33/33 | 29,1 | 84 | 118 | 12,7 |
| **Pozitif** | **Bansal ve ark** | 71 | 61 | 45/26 | 39/32 | 30 | 160 | 300 | 22 |
| | **OMU** | 3 | 54,3 | 1 2 | 2 1 | 42,3 | 91 | 66 | 15 |

Geçmişte pozitif cerrahi sınır izlenen birçok olguda radikal nefrektomi veya tekrar rezeksiyon yapılmıştır. Fakat bu ikinci operasyonlarda tümör izlenme oranları düşüktür (Bansal ve ark 2017). Sundram ve arkadaşları parsiyel nefrektomi sonrası pozitif cerrahi sınır izlenen 29 olguya radikal nefrektomi (n=8) veya tekrar rezeksiyon (n=21) uygulamışlardır. Radikal nefrektomi yapılan olguların hiçbirisinde tümör bulunamazken rezeksiyon yapılan olguların sadece 2'sinde tümör izlenmiştir (Sundaram ve ark 2011). Bunun yanında sıkı takip protokolleri ile lokal progresyonun takibi de önerilmektedir. Bansal ve arkadaşlarının çalışmasında pozitif cerrahi sınır izlenen olgular ile negatif cerrahi sınır izlenen olguların 3 yıllık takibi sonunda kansere bağlı

sağkalımda anlamlı fark olmadığı görülmüştür. Ancak daha uzun takip süreli çalışmalarda rekurrens oranı %0 ile %40 arasında değişmektedir (Bansal ve ark 2017).

Cerrahi sınırın değerlendirilmesi amacı ile frozen inceleme yapılmıştır ancak bu inceleme için yaklaşık 20-30 dakika gerekmekte ve bu da sıcak iskemi zamanında uzamaya neden olmaktadır.

İmprint sitoloji ise pulmoner lezyonlar, melanomlar ve meme kanseri gibi kanserlerin intraoperatif değerlendirilmesinde uzun süredir kullanılmaktadır. Parsiyel nefrektomide ise rutin kullanımı bulunmamaktadır (Palermo ve ark 2013).

Özsoy ve arkadaşları, parsiyel nefrektomi yapılan 105 olguda 114 kitle eksize etmiş ve bu 114 kitlede frozen inceleme ve imprint sitoloji yöntemlerini kıyaslamışlardır. 12 olguya laparoskopik cerrahi uygulanırken kalanı açık cerrahi ile tedavi edilmişlerdir. İmprint sitoloji yönteminde duyarlılık %100, özgüllük ise %98 olarak bulunmuştur. PPV %90, NPV ise %100'dür. Frozen incelemede ise duyarlılık ve özgüllük sırası ile %98 ve %99; PPV ve NPV ise %95 ve %98'dir. İstatistik olarak aralarında anlamlı fark izlenmemiştir (p>0,5). Yine bu çalışmada Frozen inceleme ve imprint sitolojinin birlikte kullanımında duyarlılık ve özgüllüğün ikisinin de %100 olduğu sonucuna varmışlardır (Özsoy ve ark 2015).

Palermo ve arkadaşları ise parsiyel nefrektomi yapılan 73 olguda eksize edilen 82 kitlede imprint sitoloji ve frozen inceleme karşılaştırılmıştır. Kitlenin kesi yüzeyinden sitoloji alındıktan sonra buradan frozen inceleme yapılmıştır. Bu çalışmada imprint sitoloji için duyarlılık %87, özgüllük %95, 9, PPV %70, NPV ise %98,6 olarak hesaplanmıştır. Frozen incelemede ise sırası ile duyarlılık ve özgüllük %50 ve %100; PPV ve NPV ise %100 ve %95 olarak izlenmiştir (Palermo ve ark 2013).

Bizim çalışmamızda ise kitlenin kesi yüzeyinden alınan imprint sitolojilerinin (çalışmamızda "A" ile belirtilmiştir) duyarlılık %100, özgüllük ise %96,9 olarak hesaplanmıştır. PPV %60, NPV ise %100 olarak görülmüştür. Üç çalışmanın duyarlılık, özgüllük, PPV ve NPV sonuçları tablo 43'de verilmiştir.

Tablo 43: Kitlenin kesi yüzeyinden yapılan imprint sitoloji (A) sonuçlarının karşılaştırılması

| | sayı (n) | pozitif cerrahi sınır (n) | duyarlılık (%) | özgüllük (%) | PPV (%) | NPV (%) |
|---|---|---|---|---|---|---|
| **OMU (A)** | 67 | 3 | 100 | 96,9 | 60 | 100 |
| **Özsoy ve ark** | 114 | 19 | 100 | 97,7 | 90 | 100 |
| **Palermo ve ark** | 82 | 8 | 87,5 | 95,9 | 70 | 98,6 |

Palermo ile Özsoy ve arkadaşlarının çalışmasından farklı olarak bizim çalışmamızda olguların tamamına laparoskopik cerrahi uygulanmıştır. Bu iki çalışmada eksize edilen kitlenin böbreğe bakan yüzünden alınan imprint sitoloji örnekleri, frozen inceleme ile karşılaştırılmıştır. Bizim çalışmamızda ise farklı olarak frozen inceleme yapılmamıştır. Bunun yerine kitle içerisinden tru-cut iğne biyopsisi alınmış ve bu biyopsi örneğinden imprint sitoloji örneklenmiştir (B). Bu örneklerde ise duyarlılık %89,6, özgüllük ise %100 olarak bulunmuştur. PPV ve NPV ise sırasıyla %100 ve %30 olarak hesaplanmıştır.

# 6. SONUÇ VE ÖNERİLER

Yapılan çalışmalar değerlendirildiğinde, laparoskopik parsiyel nefrektominin sonuçlarının açık ve robotik cerrahiye benzer olduğu görülmektedir. Uygun seçilmiş vakalarda laparoskopik parsiyel nefrektomi güven ile kullanılabilecek bir yöntemdir.

Parsiyel nefrektomi yapılırken cerrahi sınırın durumu önem teşkil etmektedir. Perioperatif imprint sitoloji yöntemi, cerrahi sınırın değerlendirilmesi için hızlı bir yöntemdir. Bizim çalışmamızda kitle batın dışına alındıktan sonra cerrahi sınırdan sitoloji örneği (çalışmamızda "A" ile belirtilmiştir.) alınması yaklaşık 1 dakika, boyanması ise 3-5 dakika sürmüştür. Sıcak iskemi süremizin ortalama 12,7 dakika olduğu düşünülürse, imprint sitoloji yöntemi ile kitlenin batın dışına alınıp renorrafi fazının tamamlanmasına kadar olan süre içerisinde cerrahi sınır hakkında fikir verebilir.

Bizim çalışmamızda imprint sitoloji yöntemi frozen inceleme ile kıyaslanmamıştır. Özsoy ve arkadaşları, imprint sitoloji ile frozen incelemeyi kıyaslamış; imprint sitolojide geçen bütün sürenin 2-7 dakika arasında olduğunu, frozen incelemede ise yaklaşık 15 dakika sürdüğünü bulmuşlardır (Özsoy ve ark 2015). Palermo ve arkadaşları ise imprint sitoloji için gereken süreyi 2-4 dakika, frozen inceleme için 20-30 dakika olduğunu belirtmişlerdir (Palermo ve ark 2013). Frozen incelemenin parsiyel nefrektomi için kullanışlı bir yöntem olmadığı görülmektedir.

İmprint sitoloji için gereken malzemeler bir adet lam, %95 alkol, H&E boyası ve bir adet mikroskoptur. Bunlar her yerde bulunabilecek malzemeler olduğu gibi özel bir labaratuvara ihtiyaç yoktur. Bu da imprint sitolojinin ekonomik ve kolay uygulanabilir bir yöntem olduğunu göstermektedir. Uygun şartlar sağlanabilirse ameliyathane içerisinde de imprint sitoloji yapılması mümkündür.

Bizim çalışmamız tek merkezli ve prospektif bir çalışmadır. Konu ile ilgili daha geniş hasta sayısı içeren çok merkezli bir çalışma ile değerlendirilmesi gerekmektedir.

# KAYNAKLAR


Ahmad S, Manecksha R, Hayes BD, Grainger R, 2011. Case report of a symptomatic giant renal oncocytoma. Int J Surg Case Rep, 2, 6, 83-5.

Al-Aown A, Kallidonis P, Kontogiannis S, Kyriayis I, Panagopoulos V, Stolzenburg J-U, Liatsikos E, 2014. Laparoscopic radical and partial nephrectomy: The clinical efficacy and acceptance of the techniques. Urology Annals, 6, 2, 101-6.

Algaba F, 2008. Renal Adenomas: Pathological Differential Diagnosis with Malignant Tumors. Advances in Urology, 2008, 974848.

Aytac B, Atalay F, Vuruskan H, Filiz G, 2012. Touch imprint cytology of prostate core needle biopsy specimens: A useful method for immediate reporting of prostate cancer. Journal of Cytology, 29, 3, 173-6.

Azami S, Aoki Y, Iino M, Sakaguchi A, Ogura K, Ogishima D, Matsumoto T, 2018. Useful aspects of diagnosis of imprint cytology in intraoperative consultation of ovarian tumors: comparison between imprint cytology and frozen sections. Diagnostic Cytopathology, 46, 1, 28-34.

Banapour P, Abdelsayed GA, Bider-Canfield Z, Elliott PA, Kilday PS, Chien GW, 2018. Nephrometry score matched robotic vs. laparoscopic vs. open partial nephrectomy. Journal of robotic surgery.

Bansal RK, Tanguay S, Finelli A, Rendon R, Moore RB, Breau RH, Lacombe L, Black PC, Kawakami J, Drachenberg D, Pautler S, Saarela O, Liu Z, Jewett MAS, Kapoor A, 2017. Positive surgical margins during partial nephrectomy for renal cell carcinoma: Results from Canadian Kidney Cancer information system (CKCis) collaborative. Can Urol Assoc J, 11, 6, 182-7.

Bedke J, Buse S, Pritsch M, Macher-Goeppinger S, Schirmacher P, Haferkamp A, Hohenfellner M, 2009. Perinephric and renal sinus fat infiltration in pT3a renal cell carcinoma: possible prognostic differences. BJU International, 103, 10, 1349-54.

Benidir T, Coelho de Castilho TJ, Cherubini GRL, de Almeida Luz M, 2014. Laparoscopic partial nephrectomy for renal cell carcinoma in a horseshoe kidney. Can Urol Assoc J, 8, 11-12, E918-20.

Bhatt JR, Richard PO, Kim NS, Finelli A, Manickavachagam K, Legere L, Evans A, Pei Y, Sykes J, Jhaveri K, Jewett MAS, 2016. Natural History of Renal Angiomyolipoma (AML): Most Patients with Large AMLs >4 cm Can Be Offered Active Surveillance as an Initial Management Strategy. European Urology, 70, 1, 85-90.

Bier S, Aufderklamm S, Todenhofer T, Kruck S, Schuster K, Rausch S, Othman A, Notohamiprodjo M, Nikolaou K, Schwentner C, Stenzl A, Bier G, Bedke J, 2017. Prediction of Postoperative Risks in Laparoscopic Partial Nephrectomy Using RENAL, Mayo Adhesive Probability and Renal Pelvic Score. Anticancer Res, 37, 3, 1369-73.

Boissier R, Campagna J, Branger N, Karsenty G, Lechevallier E, 2017. The prognostic value of the neutrophil-lymphocyte ratio in renal oncology: A review. Urologic Oncology: Seminars and Original Investigations, 35, 4, 135-41.

Campbell S, Uzzo RG, Allaf ME, Bass EB, Cadeddu JA, Chang A, Clark PE, Davis BJ, Derweesh IH, Giambarresi L, Gervais DA, Hu SL, Lane BR, Leibovich BC, Pierorazio PM, 2017. Renal Mass and Localized Renal Cancer: AUA Guideline. J Urol, 198, 3, 520-9.

Chang KD, Abdel Raheem A, Kim KH, Oh CK, Park SY, Kim YS, Ham WS, Han WK, Choi YD, Chung BH, Rha KH, 2018. Functional and oncologic outcomes of open, laparoscopic and robotic partial nephrectomy: A Multicenter comparative matched-pair analyses with a median 5 years follow up. BJU Int.

Chehrei A, Ahmadinejad M, Tabatabaee SA, Hashemi SM, Kianinia M, Fateh S, Sanei MH, 2012. Touch imprint and crash preparation intra operative cytology versus frozen section in thyroid nodule. Journal of research in medical sciences : the official journal of Isfahan University of Medical Sciences, 17, 5, 475-80.

Chow WH, Dong LM, Devesa SS, 2010. Epidemiology and risk factors for kidney cancer. Nat Rev Urol, 7, 5, 245-57.

Curatolo P, Bjornvold M, Dill PE, Ferreira JC, Feucht M, Hertzberg C, Jansen A, Jozwiak S, Kingswood JC, Kotulska K, Macaya A, Moavero R, Nabbout R, Zonnenberg BA, 2016. The Role of mTOR Inhibitors in the Treatment of Patients with Tuberous Sclerosis Complex: Evidence-based and Expert Opinions. Drugs, 76, 5, 551-65.

Cwach K, Kavoussi L, 2016. Past, present, and future of laparoscopic renal surgery. Investigative and Clinical Urology, 57, Suppl 2, S110-S3.

Delahunt B, Srigley JR, Egevad L, Montironi R, 2014. International Society of Urological Pathology Grading and Other Prognostic Factors for Renal Neoplasia. European Urology, 66, 5, 795-8.

Diaz de Leon A, Pedrosa I, 2017. Imaging and Screening of Kidney Cancer. Radiologic clinics of North America, 55, 6, 1235-50.

Doehn C, Grunwald V, Steiner T, Follmann M, Rexer H, Krege S, 2016. The Diagnosis, Treatment, and Follow-up of Renal Cell Carcinoma. Deutsches Arzteblatt international, 113, 35-36, 590-6.

Dudgeon LS, Patrick CV, 1927. A new method for the rapid microscopical diagnosis of tumours: With an account of 200 cases so examined. British Journal of Surgery, 15, 58, 250-61.

Ellison JS, Montgomery JS, Wolf JS, Jr., Hafez KS, Miller DC, Weizer AZ, 2012. A matched comparison of perioperative outcomes of a single laparoscopic surgeon versus a multisurgeon robot-assisted cohort for partial nephrectomy. J Urol, 188, 1, 45-50.

Ficarra V, Novara G, Secco S, Macchi V, Porzionato A, De Caro R, Artibani W, 2009. Preoperative aspects and dimensions used for an anatomical (PADUA) classification of renal tumours in patients who are candidates for nephron-sparing surgery. Eur Urol, 56, 5, 786-93.

Flum AS, Hamoui N, Said MA, Yang XJ, Casalino DD, McGuire BB, Perry KT, Nadler RB, 2016. Update on the Diagnosis and Management of Renal Angiomyolipoma. The Journal of Urology, 195, 4, 834-46.

Gallardo E, Mendez-Vidal MJ, Perez-Gracia JL, Sepulveda-Sanchez JM, Campayo M, Chirivella-Gonzalez I, Garcia-Del-Muro X, Gonzalez-Del-Alba A, Grande E, Suarez C, 2017. SEOM clinical guideline for treatment of kidney cancer (2017). Clin Transl Oncol.

Gill IS, Kamoi K, Aron M, Desai MM, 2010. 800 Laparoscopic Partial Nephrectomies: A Single Surgeon Series. The Journal of Urology, 183, 1, 34-42.

Gill IS, Kavoussi LR, Lane BR, Blute ML, Babineau D, Colombo JR, Jr., Frank I, Permpongkosol S, Weight CJ, Kaouk JH, Kattan MW, Novick AC, 2007. Comparison of 1,800 laparoscopic and open partial nephrectomies for single renal tumors. J Urol, 178, 1, 41-6.

Güven EO, Selvi İ, Hızlı F, Başar H, 2014. Clinically Very Important Rare Benign Renal Tumor: Presentation of a Renal Oncocytoma Case. Acta Oncol Tur., 47, 2, 43-6.

Houston Thompson R, 2017. Do all patients with renal cell carcinoma need a chest computed tomography? BJU International, 120, 4, 457-8.

Hunt JD, van der Hel OL, McMillan GP, Boffetta P, Brennan P, 2005. Renal cell carcinoma in relation to cigarette smoking: Meta-analysis of 24 studies. International Journal of Cancer, 114, 1, 101-8.

Hussein S, Kapila K, Francis IM, George SS, Kehinde EO, 2015. The value of touch imprint cytology of prostate core needle biopsy specimens – Kuwait experience. African Journal of Urology, 21, 4, 220-4.

Israel GM, Bosniak MA, 2005. An update of the Bosniak renal cyst classification system. Urology, 66, 3, 484-8.

Jinzaki M, Silverman SG, Akita H, Nagashima Y, Mikami S, Oya M, 2014. Renal angiomyolipoma: a radiological classification and update on recent developments in diagnosis and management. Abdom Imaging, 39, 3, 588-604.

Jonasch E, Gao J, Rathmell WK, 2014. Renal cell carcinoma. The BMJ, 349.

Kabaria R, Klaassen Z, Terris MK, 2016. Renal cell carcinoma: links and risks. International Journal of Nephrology and Renovascular Disease, 9, 45-52.

Kamatchi V, Babu NA, Sankari SL, Rajesh E, 2015. Imprint cytology. Journal of Pharmacy & Bioallied Sciences, 7, Suppl 1, S207-S8.

Khalifeh A, Autorino R, Hillyer SP, Laydner H, Eyraud R, Panumatrassamee K, Long JA, Kaouk JH, 2013. Comparative outcomes and assessment of trifecta in 500 robotic and laparoscopic partial nephrectomy cases: a single surgeon experience. J Urol, 189, 4, 1236-42.

Kissane JM, 1976. The morphology of renal cystic disease. Perspectives in nephrology and hypertension, 4, 31-63.

Klatte T, Ficarra V, Gratzke C, Kaouk J, Kutikov A, Macchi V, Mottrie A, Porpiglia F, Porter J, Rogers CG, Russo P, Thompson RH, Uzzo RG, Wood CG, Gill IS, 2015. A Literature Review of Renal Surgical Anatomy and Surgical Strategies for Partial Nephrectomy. European Urology, 68, 6, 980-92.

Kutikov A, Uzzo RG, 2009. The R.E.N.A.L. Nephrometry Score: A Comprehensive Standardized System for Quantitating Renal Tumor Size, Location and Depth. The Journal of Urology, 182, 3, 844-53.

Lang H, Jacqmin D, Prognostic Factors in Renal Cell Carcinoma. EAU Update Series, 1, 4, 215-9.

Larcher A, Dell'Oglio P, Fossati N, Nini A, Muttin F, Suardi N, De Cobelli F, Salonia A, Briganti A, Zhang X, Montorsi F, Bertini R, Capitanio U, 2017. When to perform preoperative chest computed tomography for renal cancer staging. BJU International, 120, 4, 490-6.

Lee H, Lee M, Lee SE, Byun S-S, Kim HH, Kwak C, Hong SK, 2018. Outcomes of pathologic stage T3a renal cell carcinoma up-staged from small renal tumor: emphasis on partial nephrectomy. BMC Cancer, 18, 1, 427.

Lee YS, Yu HS, Kim MU, Jang HS, Lee DH, Yeom CD, Hwang JH, Ham WS, 2011. Retroperitoneoscopic partial nephrectomy in a horseshoe kidney. Korean J Urol, 52, 11, 795-7.

Lesage K, Joniau S, Fransis K, Van Poppel H, 2007. Comparison between open partial and radical nephrectomy for renal tumours: perioperative outcome and health-related quality of life. Eur Urol, 51, 3, 614-20.

Ljungberg B, Bensalah K, Canfield S, Dabestani S, Hofmann F, Hora M, Kuczyk MA, Lam T, Marconi L, Merseburger AS, Mulders P, Powles T, Staehler M, Volpe A, Bex A, 2018. EAU guidelines on renal cell carcinoma: 2014 update. Eur Urol, 67, 5, 913-24.

Mahadevappa A, Nisha TG, Manjunath GV, 2017. Intra-operative Diagnosis of Breast Lesions by Imprint Cytology and Frozen Section with Histopathological Correlation. J Clin Diagn Res, 11, 3, Ec01-ec6.

Malkoc E, 2015. Laparoscopic Nephron Sparing Nephrectomy, Derman, p.

Mannas M, Eng M, Flannigan R, 2018. Case - Laparoscopic transperitoneal partial nephrectomy of T3a renal cell carcinoma within a horseshoe kidney. Can Urol Assoc J.

Marconi L, Desai MM, Ficarra V, Porpiglia F, Van Poppel H, 2016. Renal Preservation and Partial Nephrectomy: Patient and Surgical Factors. European urology focus, 2, 6, 589-600.

McDougal WS, Kavoussi LR, Wein AJ, Novick AC, Partin AW, 2012. Campbell-Walsh Urology Tenth Edition Review, Elsevier/Saunders, p. 19-27.

Minervini A, Siena G, Antonelli A, Bianchi G, Bocciardi AM, Cosciani Cunico S, Ficarra V, Fiori C, Fusco F, Mari A, Martorana G, Medica M, Mirone V, Morgia G, Porpiglia F, Rocco F, Rovereto B, Schiavina R, Simeone C, Terrone C, Volpe A, Carini M, Serni S, 2014. Open versus laparoscopic partial nephrectomy for clinical T1a renal masses: a matched-pair comparison of 280 patients with TRIFECTA outcomes (RECORd Project). World J Urol, 32, 1, 257-63.

Moch H, Cubilla AL, Humphrey PA, Reuter VE, Ulbright TM, 2016. The 2016 WHO Classification of Tumours of the Urinary System and Male Genital Organs—Part A: Renal, Penile, and Testicular Tumours. European Urology, 70, 1, 93-105.

Molina WR, Gill IS, 2003. Laparoscopic partial nephrectomy in a horseshoe kidney. J Endourol, 17, 10, 905-6.

Monaco SE, Pantanowitz L, Xing J, 2017. Atlas of Touch Preparation Cytopathology, Springer Publishing Company, p.

Morán E, Rogel R, Soto A, Ruiz-Cerdá JL, Budía A, Salom JV, Jiménez-Cruz JF, 2012. Usefulness of new schemes to group Fuhrman grades in clinical practice for clear cell renal tumor. Actas Urológicas Españolas (English Edition), 36, 6, 352-8.

Motzer RJ, 2015. Nivolumab versus Everolimus in Advanced Renal Cell Carcinoma. 373, 19, 1803-13.

Motzer RJ, Bacik J, Schwartz LH, Reuter V, Russo P, Marion S, Mazumdar M, 2004. Prognostic factors for survival in previously treated patients with metastatic renal cell carcinoma. J Clin Oncol, 22, 3, 454-63.

Muglia VF, 2015. Renal cell carcinoma: histological classification and correlation with. 48, 3, 166-74.

Muglia VF, Westphalen AC, 2014. Bosniak classification for complex renal cysts: history and critical analysis. Radiologia Brasileira, 47, 6, 368-73.

Naveed H, Abid M, Hashmi AA, Edhi MM, Sheikh AK, Mudassir G, Khan A, 2017. Diagnostic accuracy of touch imprint cytology for head and neck malignancies: a useful intra-operative tool in resource limited countries. BMC clinical pathology, 17, 25.

Nayak JG, Patel P, Saarela O, Liu Z, Kapoor A, Finelli A, Tanguay S, Rendon R, Moore R, Black PC, Lacombe L, Breau RH, Kawakami J, Drachenberg DE, 2016. Pathological Upstaging of Clinical T1 to Pathological T3a Renal Cell Carcinoma: A Multi-institutional Analysis of Short-term Outcomes. Urology, 94, 154-60.

Nikoleishvili D, Koberidze G, 2017. Retroperitoneoscopic Partial Nephrectomy for a Horseshoe Kidney Tumor. Urology Case Reports, 13, 31-3.

Ouzaid I, Autorino R, Fatica R, Herts BR, McLennan G, Remer EM, Haber G-P, 2014. Active surveillance for renal angiomyolipoma: outcomes and factors predictive of delayed intervention. BJU International, 114, 3, 412-7.

Özden E, Çetin H, 2015. Laparoscopic Partial Nephrectomy. Journal of Urological Surgery, 1, 48-52.

Özsoy M, Klatte T, Wiener H, Siller-Matula J, Schmidbauer J. Intraoperative imprint cytology for real-time assessment of surgical margins during partial nephrectomy: A comparison with frozen section. Urologic Oncology: Seminars and Original Investigations, 67. e25-67. e29.

Palermo SM, Dechet C, Trenti E, Mian C, Lodde M, Comploj E, Mazzoleni G, Hanspeter E, Spaltro AA, Mayr R, 2013. Cytology as an alternative to frozen section at the time of nephron-sparing surgery to evaluate surgical margin status. Urology, 82, 5, 1071-5.

Papworth K, 2011. Prognostic factors in renal cell carcinoma : evaluation of erythropoietin and its receptor, carbonic anhydrase IX, parathyroid hormone-related protein and osteopontin, p.

Park W-H, Eisen T, 2007. Prognostic factors in renal cell cancer. BJU International, 99, 5b, 1277-81.

Pelucchi C, Bosetti C, Galeone C, La Vecchia C, 2015. Dietary acrylamide and cancer risk: An updated meta-analysis. International Journal of Cancer, 136, 12, 2912-22.

Porpiglia F, Mari A, Bertolo R, Antonelli A, Bianchi G, Fidanza F, Fiori C, Furlan M, Morgia G, Novara G, Rocco B, Rovereto B, Serni S, Simeone C, Carini M, Minervini A, 2016. Partial Nephrectomy in Clinical T1b Renal Tumors: Multicenter Comparative Study of Open, Laparoscopic and Robot-assisted Approach (the RECORd Project). Urology, 89, 45-51.

Preece P, Mees B, Norris B, Christie M, Wagner T, Dundee P, 2015. Surgical management of haemorrhaging renal angiomyolipoma in pregnancy. Int J Surg Case Rep, 7, 89-92.

Raman A, Kuusk T, Hyde ER, Berger LU, Bex A, Mumtaz F, 2018. Robotic-assisted Laparoscopic Partial Nephrectomy in a Horseshoe Kidney. A Case Report and Review of the Literature. Urology, 114, e3-e5.

Ramaswamy K, Kheterpal E, Pham H, Mohan S, Stifelman M, Taneja S, Huang WC, 2015. Significance of Pathologic T3a Upstaging in Clinical T1 Renal Masses Undergoing Nephrectomy. Clinical Genitourinary Cancer, 13, 4, 344-9.

Seyam RM, Alkhudair WK, Kattan SA, Alotaibi MF, Alzahrani HM, Altaweel WM, 2017. The Risks of Renal Angiomyolipoma: Reviewing the Evidence. J Kidney Cancer VHL, 4, 4, 13-25.

Shikhman R, Nielson J, 2017. Cyst, Renal. In: StatPearls. Eds. Treasure Island (FL): StatPearls Publishing

StatPearls Publishing LLC., p.

Shuch B, Amin A, Armstrong AJ, Eble JN, Ficarra V, Lopez-Beltran A, Martignoni G, Rini BI, Kutikov A, 2014. Understanding Pathologic Variants of Renal Cell Carcinoma: Distilling Therapeutic Opportunities from Biologic Complexity. European Urology, 67, 1, 85-97.

Shvero A, Nativ O, Abu-Ghanem Y, Zilberman D, Zaher B, Levitt M, Fridman E, Portnoy O, Ramon J, Dotan ZA, 2017. Oncologic Outcomes of Partial Nephrectomy for Stage T3a Renal Cell Cancer. Clinical Genitourinary Cancer.

Siegel RL, Miller KD, Jemal A, 2017. Cancer statistics, 2017. CA: A Cancer Journal for Clinicians, 67, 1, 7-30.

Simmons MN, Ching CB, Samplaski MK, Park CH, Gill IS, 2010. Kidney tumor location measurement using the C index method. J Urol, 183, 5, 1708-13.

Sozen S, Bilen C, 2009. Üroonkolojik laparoskopi atlası, 1. baskı, Ankara, İşkur matbaa, p. 67-75.

Spaliviero M, Gill IS, 2007. Laparoscopic partial nephrectomy. BJU International, 99, 5b, 1313-28.

Srigley JR, Delahunt B, Eble JN, Egevad L, Epstein JI, Grignon D, Hes O, Moch H, Montironi R, Tickoo SK, Zhou M, Argani P, Panel TIRT, 2013. The International Society of Urological Pathology (ISUP) Vancouver Classification of Renal Neoplasia. The American Journal of Surgical Pathology, 37, 10, 1469-89.

Steinestel J, Steffens S, Steinestel K, Schrader AJ, 2014. Positive surgical margins in nephron-sparing surgery: risk factors and therapeutic consequences. World Journal of Surgical Oncology, 12, 252.

Stewart GD, De Santis M, Escudier B, Powles T, Sonpavde G, 2016. Immunotherapy for Renal Cancer: Sequencing and Combinations. European urology focus, 2, 6, 582-8.

Sundaram V, Figenshau RS, Roytman TM, Kibel AS, Grubb RL, 3rd, Bullock A, Benway BM, Bhayani SB, 2011. Positive margin during partial nephrectomy: does cancer remain in the renal remnant? Urology, 77, 6, 1400-3.

Tachibana H, Takagi T, Kondo T, Ishida H, Tanabe K, 2018. Robot-assisted laparoscopic partial nephrectomy versus laparoscopic partial nephrectomy: A propensity score-matched comparative analysis of surgical outcomes and preserved renal parenchymal volume. Int J Urol, 25, 4, 359-64.

Thompson RH, Frank I, Lohse CM, Saad IR, Fergany A, Zincke H, Leibovich BC, Blute ML, Novick AC, 2007. The impact of ischemia time during open nephron sparing surgery on solitary kidneys: a multi-institutional study. J Urol, 177, 2, 471-6.

Tsivian A, Shtricker A, Benjamin S, Sidi AA, 2007. Laparoscopic partial nephrectomy for tumour excision in a horseshoe kidney. Eur Urol, 51, 4, 1132-3.

Tufek I, Mourmouris P, Doganca T, Obek C, Argun OB, Tuna MB, Keskin MS, Kural AR, 2017. Robot-Assisted Partial Nephrectomy for T1b Tumors: Strict Trifecta Outcomes. JSLS : Journal of the Society of Laparoendoscopic Surgeons, 21, 1, e2016.00113.

Van Poppel H, Joniau S, 2007. How Important Are Surgical Margins in Nephron-Sparing Surgery? European Urology Supplements, 6, 8, 533-9.

Wei S, Al-Saleem T, 2017. The Pathology and Molecular Genetics of Sarcomatoid Renal Cell Carcinoma: A Mini-Review. Journal of Kidney Cancer and VHL, 4, 2, 19-23.

Yadlapalli SB, Shi D, Vaishampayan U, 2015. Renal Cell Carcinoma: Clinical Presentation, Staging, and Prognostic Factors. In: Kidney Cancer: Principles and Practice. Eds: Lara PN, Jonasch E. Cham: Springer International Publishing, p. 105-21.

Zhang BY, Thompson RH, Lohse CM, Leibovich BC, Boorjian SA, Cheville JC, Costello BA, 2015. A novel prognostic model for patients with sarcomatoid renal cell carcinoma. BJU International, 115, 3, 405-11.

Zhang Z, Yu C, Velet L, Li Y, Jiang L, Zhou F, 2016. The Difference in Prognosis between Renal Sinus Fat and Perinephric Fat Invasion for pT3a Renal Cell Carcinoma: A Meta-Analysis. PLoS One, 11, 2.

Zhou HJ, Yan Y, Zhang JZ, Liang LR, Guo SB, 2017. Role of R.E.N.A.L. Nephrometry Score in Laparoscopic Partial Nephrectomy. Chinese Medical Journal, 130, 18, 2170-5.

Znaor A, Lortet-Tieulent J, Laversanne M, Jemal A, Bray F, 2015. International Variations and Trends in Renal Cell Carcinoma Incidence and Mortality. European Urology, 67, 3, 519-30.