

**T.C.**  
**HACETTEPE ÜNİVERSİTESİ**  
**DİŞ HEKİMLİĞİ FAKÜLTESİ**  
**AĞIZ, DİŞ VE ÇENE RADYOLOJİSİ ANABİLİM DALI**

**SKLERODERMALİ HASTALARIN PANORAMİK**  
**GÖRÜNTÜLERİNDE KEMİK BULGULARI VE**  
**RADYOMORFOMETRİK İNDEKSLERİN**  
**DEĞERLENDİRİLMESİ**

**Dt. Eda Didem YALÇIN**

**UZMANLIK TEZİ**  
**Olarak Hazırlanmıştır**

**ANKARA**  
**2015**

**T.C.**  
**HACETTEPE ÜNİVERSİTESİ**  
**DİŞ HEKİMLİĞİ FAKÜLTESİ**  
**AĞIZ, DİŞ VE ÇENE RADYOLOJİSİ ANABİLİM DALI**

**SKLERODERMALİ HASTALARIN PANORAMİK**  
**GÖRÜNTÜLERİNDE KEMİK BULGULARI VE**  
**RADYOMORFOMETRİK İNDEKSLERİN**  
**DEĞERLENDİRİLMESİ**

**Dt. Eda Didem YALÇIN**

**UZMANLIK TEZİ**  
**Olarak Hazırlanmıştır**

**TEZ DANIŞMANI**  
**Prof. Dr. Nihal AVCU**

**ANKARA**  
**2015**

## TEŞEKKÜR

Uzmanlık eğitimim ve tez çalışmam boyunca çok önemli katkıları olan, tüm bilgi ve tecrübelerini içtenlikle paylaşan, her koşulda beni destekleyen ve yanımda olan danışman hocam Sayın Prof. Dr. Nihal Avcu' ya,

Eğitimim süresince bilgi ve tecrübelerinden yararlandığım, yardımlarını, desteğini her zaman hissettiğim, bu sürecin oldukça keyifli ve yararlı geçmesini sağlayan değerli hocam Sayın Prof. Dr. Sema Dural'a,

Çalışmalarım sırasında, ilgi ve yardımlarını gördüğüm, akademik bilgi ve deneyimlerini hiçbir zaman esirgemeyen, beni destekleyen ve tez çalışmamda büyük katkıları olan Sayın Doç. Dr. Serdar Uysal'a,

Uzmanlık eğitimim süresince deneyim ve bilgi birikimlerini aktaran Ağız, Diş ve Çene Radyolojisi Anabilim Dalı öğretim üye ve görevlilerine,

Her zaman olduğu gibi tez dönemimde de yanımda olan Dt. Göknur Topaloğlu, Dt. Ahmet Keleş, Dt. Ezgi Doğan, Dt. Hatice Alpay, Dt. Merve Işık, Dt. Meriç Bilgiç, Dr. Duygu Korkmaz, Aysin Güleç, Dt. Nurcan Yurtoğlu, Dt. Ezgi Özkara, Dt. Zeynep Öztürkmen ve birlikte çalıştığım bana destek olan tüm asistan arkadaşlarıma, Bugünlere gelmemi sağlayan ve hayatımın her aşamasında beni her zaman destekleyen çok sevdiğim aileme,

İçten teşekkürlerimi sunarım.

## ÖZET

**Yalçın, E D. Sklerodermalı hastaların panoramik görüntülerinde kemik bulguları ve radyomorfometrik indekslerin değerlendirilmesi. Hacettepe Üniversitesi Ağız, Diş ve Çene Radyolojisi Anabilim Dalı, Uzmanlık Tezi, Ankara, 2015.** Skleroderma kronik inflamatuvar özellikte, otoimmün bir hastalıktır. Bağ dokuda, küçük arterlerde ve kılcal damarlarda bozukluk, vasküler tıkanıklık, deri ve iç organlarda kollajen birikimi ve yaygın fibrozis ile karakterizedir. Aynı anda birçok organı etkileyebilmesi nedeni ile fatal seyir gösterebilmektedir. Bu çalışmada sklerodermalı hastaların panoramik görüntülerinde morfometrik ölçümlerin yapılması ve aynı zamanda kemik ve dişlere ait radyolojik bulguların değerlendirilmesi amaçlanmıştır. Hastaların panoramik görüntüleri sabit magnifikasyon oranına sahip aynı panoramik cihazda çekilmiştir. Kalibrasyon yapılabilmesi için görüntü alanına girmeyecek şekilde ağız dışına sabitlenen 0.88 mm kalınlıkta ortodontik tel kullanılmıştır. Panoramik görüntülerde; mandibulada morfometrik ölçümler yapılarak elde edilen veriler sağlıklı bireylerin verileri ile istatistiksel olarak karşılaştırılmıştır. Aynı zamanda sklerodermalı hasta grubunda lamina dura, periodontal aralık değişiklikleri, trabeküler yapı, osteolitik görüntü varlığı araştırılmıştır.

**Anahtar Kelimeler:** Mandibula, kortikal kemik, rezorpsiyon, periodontal aralık, lamina dura

## ABSTRACT

**Yalçın, E D. Evaluation of the radiomorphometric index and bone findings on panoramic images of the patients with scleroderma. Hacettepe University, Department of Oral and Maxillofacial Radiology, Specialization Thesis, Ankara, 2015. Hacettepe University Institute of Health Sciences Program** Scleroderma is an autoimmune disease which has a chronic inflammatory property. It is characterized by structural defects in the connective tissue, small arteries and capillaries, vascular obstruction, accumulation of collagen and diffuse fibrosis in the skin and internal organs. And it may show fatal course because of affecting simultaneously multiple organs. The aim of this study is to make morphometric measurements on panoramic images and evaluate the radiological findings of bones and teeth of patients with scleroderma. Panoramic images of the patients were taken at the same panoramic devices with fixed magnification ratio. For calibration, 0.88 mm thick orthodontic wire which was fixed outside of the mouth was used for each patient without effecting the image area. On the panoramic images, the data obtained by morphometric measurements on the mandible were statistically compared with the data of healthy individuals. Furthermore presence of lamina dura, periodontal space changes, trabecular structure, osteolytic image existence were investigated in the patient group with scleroderma.

Key words: Mandible, cortical bone, resorption, periodontal space, lamina dura

## İÇİNDEKİLER

	Sayfa
TEŞEKKÜR.....	iii
ÖZET.....	iv
ABSTRACT.....	v
İÇİNDEKİLER .....	vi
SİMGELER VE KISALTMALAR.....	vii
ŞEKİLLER.....	viii
TABLolar .....	ix
1. GİRİŞ .....	1
2. GENEL BİLGİLER .....	6
2.1. Skleroderma .....	6
2.1.1. Tanım.....	6
2.1.2. Tarihçe .....	6
2.1.3. Epidemiyoloji .....	6
2.1.4. Etyoloji .....	7
2.1.5. Patogenez.....	7
2.1.6. Klinik Sınıflama .....	8
2.1.7. Sklerodermada Klinik Bulgular.....	9
2.1.8. Orofasiyal Bulgular .....	12
2.1.9. Sklerodermada Panoramik Radyografik Bulgular.....	17
2.1.10. Skleroderma Tedavisi .....	22
2.2. Panoramik Görüntüleme Tekniği.....	22
2.2.1. Mandibular Radyomorfometrik İndeksler (MRİ).....	23
3. BİREYLER VE YÖNTEM.....	28
3.1. Hasta Seçimi.....	28
3.2. Panoramik Radyomorfometrik İndekslerin Değerlendirilmesi.....	32
3.3. Radyomorfometrik İndeks Verilerinin Analizi .....	33
4. BULGULAR .....	34
5. TARTIŞMA .....	44
6. SONUÇ VE ÖNERİLER .....	54
KAYNAKLAR .....	58

## SİMGELER VE KISALTMALAR

AI	: Antegonial İndeks
BMD	: Kemik Mineral Yoğunluğu
DEXA	: Dual-energy X-ray Absorptiometry
DKS	: Diffüz Kütanöz Skleroderma
GERD	: Gastroözofageal Reflü Hastalığı
GI	: Gonial İndeks
GİS	: Gastrointestinal Sistem
HAART	: Yüksek Etkili Antiretroviral Tedavi
KKY	: Konjestif Kalp Yetmezliği
LD	: Lamina Dura
LS	: Lokalize Skleroderma
Mİ	: Mental İndeks
MKİ	: Mandibuler Kortikal İndeks
MRİ	: Mandibular Radyomorfometrik İndeksler
PDL	: Periodontal Ligament
PMİ	: Panoramik Mandibular İndeks
PTH	: Parathormon
SD	: Standart Sapma
SHPT	: Sekonder Hiperparotiridizm
SKS	: Sınırlı Kütanöz Skleroderma
SS	: Sistemik Skleroderma
TIFF	: Tagged Image File Formatı
TME	: Temporomandibular Eklem

## ŞEKİLLER

Şekil		Sayfa
2.1.	Yüzde telenjektazi ve 'fare yüz' görüntüsü	13
2.2.	Perioral dokularda skleroz ve büzölmüş ağız görüntüsü	13
2.3.	Parmaklarda sklerodaktili, fleksiyon ve 'pençe benzeri' el görüntüsü	14
2.4.	Sklerodermada orofasiyal ve panoramik bulgular	21
2.5.	Panoramik görüntülerde MKİ'nin C1, C2, C3 sınıflaması	24
2.6.	Panoramik radyografta Mİ ölçümü	24
2.7.	Panoramik radyografta Gİ ölçümü	25
2.8.	Panoramik görüntüde Aİ ölçümü	26
2.9.	Panoramik görüntüde PMİ ölçümü	27
3.1.	Çalışmamızda kullandığımız bir panoramik görüntüde MRİ ölçümleri için yapılan çizimler	32



## TABLOLAR

Tablo	Sayfa
4.1. İki gözlemcinin MKİ değerlerinin sayısal olarak dağılımı	34
4.2. Mİ, Gİ, Aİ ve PMİ değişkenleri açısından gözlemciler arasındaki ilişkinin sınıf içi korelasyon değerleri	35
4.3. Çalışma gruplarında MKİ değerlerinin sayısal ve yüzdesel dağılımı	36
4.4. Skleroderma grubunda MKİ değerlerinin birbirleri ile yaşa göre korelasyonu	37
4.5. Skleroderma grubunda MKİ sonuçlarının yaş ortalaması, standart sapma, ortanca, minimum ve maksimum değerleri	37
4.6. Gİ, Aİ, PMİ ve Mİ ölçümlerinin skleroderma ve kontrol grupları arasında ortalama, standart sapma, ortanca, minimum ve maksimum değerleri	38
4.7. Skleroderma grubunda Mİ, Gİ, Aİ, PMİ ölçümlerinin yaşa göre korelasyonu	39
4.8. Kontrol grubunda Mİ, Gİ, Aİ, PMİ ölçümlerinin yaşa göre korelasyonu	39
4.9. Skleroderma grubunda Mİ, Gİ, Aİ, PMİ ölçümlerinin ağız açma mesafesi ile korelasyonu	40
4.10. Skleroderma grubunda PDL ve LD değişikliklerinin görülme oranı	41
4.11. Skleroderma grubunda Gİ, Aİ, PMİ, Mİ ölçümlerinin parametrik olmayan TME'de ağrı, TME'de klik, ağız açmada kısıtlılık, kas tonusu ile ilişkisi	41
4.12. Skleroderma grubunda TME'de ağrı TME'de klik ağız açmada kısıtlılık kas tonusu değişikliklerinin görülme oranı	42
4.13. Skleroderma grubunda parametrik verilerin ortalama, SD, ortanca, minimum ve maksimum değerleri	43

## 1. GİRİŞ

Skleroderma (sistemik sklerozis); fibrozis, inflamasyon ve vasküler değişiklikler ile seyreden nedeni tam olarak bilinmeyen otoimmün, inflamatuvar kronik bağ dokusu hastalığıdır. Sert deri anlamına gelen skleroderma Yunanca 'sklerosis' ve 'derma' kelimelerinden köken almıştır.

Bu hastalıkta; bağ dokusu, küçük arter ve kılcak damar bozuklukları, vasküler tıkanıklık, deri ve iç organlarda kollajen birikimi, yaygın fibrozis görülmekte olup özellikle ilerleyici seyir göstermesi, tedavi ve prognozu olumsuz yönde etkilemektedir. Genel bulguları ise genç yaşlardan itibaren ellerde üşüme ve morarma, ciltte kalınlaşma, bazen kuruluk, parmak uçlarında ülser lezyonlar, kuru öksürük, nefes darlığı, göğüs ağrısı, çarpıntı, mide barsak problemleri, özellikle avuç içlerinde ve yüzde kırmızı döküntüler, ağız açmada güçlük ve dudakların incelmesidir (1).

Özelliklerine göre lokalize skleroderma ve sistemik skleroderma (ilerleyici sistemik skleroz) olarak iki ayrı klinik tablo tanımlanmıştır. Sadece deri bulguları olan lokalize skleroderma; morfea ve linear olarak tiplendirilmektedir. Sistemik skleroderma ise hem deriyi hem de iç organları tutabilen bir multisistem hastalığıdır. Sklerodermada patofizyolojisinde deri ve iç organlarda kollajen ve diğer bağ dokusu makromoleküllerinin aşırı depolanması, küçük arterlerde vasküler lezyonlar, hücrel ve humoral immünite değişiklikleri sorumlu tutulmaktadır.

Sklerodermanın görülme sıklığı %19.3 olarak bulunmuştur. En sık 30-50 yaş arasında görülmektedir. Cinsiyete göre dağılımında kadınlarda erkeklere oranla (8/1) daha sık görüldüğü belirtilmiştir.

Bu hastalık grubunda asıl problem, geç tanı konulması ve hastalık sürecinde ilerleyici seyir göstermesi nedeniyle vakaların yaşam kalitesinin önemli derecede değişmesidir. Ayrıca hastalık evrelerinde bile kişiye özel bulgular göstermesi hastalığın tanısında, kontrolünde zorluklara neden olmakta ve bu durum hastalarda umutsuzluk oluşturmaktadır.

Hastalarda gelişen diğer önemli sorun ise reflü nedeni ile ağız, yemek borusu, mide ve barsak harabiyetidir. Eklem bulguları ise özellikle el, bilek ve parmaklarda oluşan artrittir. Çoğu vakada eklem hasarı gözükmesi de cilt ve cilt altı bağ dokusu etkilendiği için deri, altındaki kemiğe iyice yapışmakta ve eklemler ne tam açılır, ne

de tam kapanır vaziyette kasılı kalmaktadır. Bu durum hastalarda estetik ve fonksiyonel problemlere sebep olmakta, bireylerin yaşam kalitesini oldukça düşürmektedir. Oluşan bulgular ile karmaşık, zor ve uzun süren bir hastalık sürecinde tedavinin en önemli noktası tüm bu değişiklikler başlamadan önce teşhis konabilmesidir.

Yüz, ağız ve diş problemleri ise skleroderma hastalarının sıklıkla şikayet ettikleri ortak sorunlarıdır. Hastalığın temel problemi olan yüz cildinin incilmesi ve gerilmesi; ağızda küçülmeye neden olmakta bu da diş bakımını zorlaştırmaktadır. Ayrıca tükürük bezlerinin zarar görmesinden dolayı ağızda kuruluk oluşmakta, bu durum diş çürümesinin hızını daha da arttırmaktadır. Genel bağ dokusu tutulumu ile özellikle ağız bağ dokusu etkilenmekte, periodontal sağlık bozulmakta ve diğer etkenlerle birlikte dişlerde kayıplar oluşabilmektedir.

Sklerodermada; sistemik bulgularla birlikte oluşabilen orofasiyal değişikliklerin, görülebilir değişiklikler olması hastaları fonksiyonel yetersizliklerin yanısıra estetik nedenle de olumsuz etkilemektedir. Bu hastalığa özel belirgin oral ve fasiyal bulguların olması diş hekimliği için de dikkat gerektirmektedir. Hastalığın simada tipik şekilsel değişiklikler oluşturması hastalar için önemli olduğu kadar estetik ve fonksiyonun birlikte sağlandığı diş hekimliği uygulamaları için de önem arz etmektedir. Çünkü dental tedavi planlaması ve tedavi aşamalarında, hastaların oro-fasiyal bölgesindeki bu süregelen değişim zorluklara ve kısıtlılıklara sebep olmaktadır. Hastalığa bağlı görüntüde oluşan bu belirgin değişimlerin temel sebebi ise kas sklerozu, bağ dokusu değişiklikleri ve damarsal bozukluklardan kaynaklanmaktadır. Kafa bölgesinde yumuşak dokudan sonra en çok çene kemiklerinin bu değişimden etkilendiğini bilinmektedir. Bu nedenle hastalığın en önemli bulgusu olan kas sklerozunun ve damarsal bozuklukların mandibular kemiğe olabilecek etkilerinin saptanması bu çalışmanın temel hedeflerinden olmuştur. Sonraki çalışmalarda ise hastalığın tedavi ve ilerleme evrelerine göre mandibular kemiğe olabilecek etkilerinin aşama aşama saptanarak diş hekimliği yönünden uygun tedavi prosedürlerinin geliştirilmesini önermekteyiz.

Yapılan bir çalışmada; diş hekimlerinin %71'inin skleroderma hastalarını tedavi etmek için hazır hissettiği, %51'inde ise yetersiz bilgiden dolayı bu hastalara zarar verebilme düşüncesi olduğu bildirilmiştir (2).

Kemik çalışmalarında yapılan osteometrik ölçümler hastalıkların seyri ve etkileri ile ilgili birçok bilinmeyenini çözülmesini sağlayan temel araştırma metodlarındandır. Günümüzde gelişen teknolojiye paralel olarak kullanılan dijital teknoloji sayesinde yapılan sayısal ölçümler, manüel yöntemlere göre hem avantajlı olmuş, hem de daha net sonuçların elde edilmesini sağlamıştır (3).

Dijital ölçümler sayesinde farklılıklar sayısal olarak saptanabilmekte, bu sayede zaman tasarrufu sağlanmakta ve ölçüm sonuçları daha kesin olarak yorumlanabilmektedir. Ayrıca ölçümlerin tekrarlanabilmesi, elde edilen bilgilerin veritabanları oluşturularak saklanabilmesi, gerektiğinde kayıtlara ulaşılabilmesi, dijital ölçüm yöntemlerinin avantajları arasında sayılmaktadır.

Diş hekimliği uygulamalarında sıklıkla tercih edilen panoramik görüntüler ile üst çene ve alt çenenin tamamını içeren kemik ve eklem yapısı, diş ve diş köklerinin anatomik pozisyonu, doğumsal ya da sonradan kazanılmış hastalıklar ve mevcut patolojiler değerlendirilebilmektedir. Özellikle son yıllarda yaygınlığı iyice artan dijital panoramik teknoloji; hekimler için tanı ve tedavinin planlanmasındaki faydalarının yanı sıra araştırmalar için de büyük kolaylıklar sağlamaktadır.

Tıp ve diş hekimliğinde hatta antropolojik araştırmalarda materyal olarak özellikle kemikler tercih edilmekte ve birçok bilinmeyenini aydınlatılmasında çeşitli kemik ölçüm yöntemlerine başvurulmaktadır.

Kemikler; dinamik metabolik aktivitesi olan, farklı kalsifikasyon özelliklerine sahip canlı dokulardır. Yaşam boyunca birçok uyarana karşı kemikte osteoblastik ve osteoklastik aktiviteler oluşmakta; rezorpsiyon, formasyon ve mineralizasyon içeren bir dizi hücrenel olay sonucunda remodelasyon sağlanmaktadır. Bu yeni oluşum sayesinde ise kemik dokusunun bütünlüğü korunabilmektedir. Remodelasyonun esas etkisi ise trabeküler kemikte oluşmaktadır. Ancak remodelasyon oluşumu trabeküler kemikten kompakt kemiğe değişiklik göstermekte hatta aynı kemik dokusu içinde bile farklı alanlarda, farklı oranlarda oluşabilmektedir. Özellikle damarsal ve biyokimyasal etkenler, iç salgı bezlerindeki yapısal ve fonksiyonel bozukluklar, beslenme değişiklikleri, enfeksiyon ve travma varlığı kemik yapısını etkileyen iç ve dış faktörlerdir. Birçok hastalık ise kemiğin kalite ve kantite özelliklerini etkileyerek kemik yapısında değişiklikler oluşturabilmektedir. Bu etkiler hakkında bilgi edinilmesinde bazı tanısal yöntemlerden yararlanılmakta, özellikle daha somut

veriler elde edilebildiği için morfometrik ölçümler tercih edilmektedir. Radyomorfometrik indeksler özellikle çene kemiklerinin kalite ve kantitesini belirlemek üzere kemik morfolojisinin antropolojik indekslere uygulanması sonucunda geliştirilmiş yöntemlerdir.

Morfometrik ölçümler; en sık panoramik görüntüler kullanılarak, mandibular kemik üzerinde yapılmaktadır. Mandibular kemik; stabilizasyon özelliği, morfolojik, anatomik yapısı, konumu ve fonksiyonları nedeni ile kafa ve yüz kemikleri arasında önemli bir iskelet yapısıdır. Mandibulanın anatomik ve morfometrik özelliklerinin net bilinmesi; kemik üzerinde etkisi olan çevresel, sistemik etkenlerin oluşturabileceği değişikliklerin değerlendirilmesinde araştırmalar için hem açıklayıcı hem de yönlendirici önemli bir kriterdir.

Bu çalışma sonucunda; sklerodermanın süregelen etkilerinin, hastalarda oluşturduğu bulgu ve belirtilerin değerlendirilmesi ayrıca ilerleyici özelliğinden dolayı oluşan orofasiyal değişikliklerin sayısal olarak elde edilebilmesi sağlanacaktır. Ancak literatürde sklerodermalı bireylerde morfometrik incelemenin yapıldığı herhangi bir çalışmanın olmaması sonuçlarımızı ve yöntemimizi irdelemek açısından kısıtlılıklara neden olmuştur. Yeterli literatür desteğine sahip olmayan çalışmamız; sklerodermalı hastalar için kapsam bakımından ilk araştırma olması nedeni ile önemli olup, sonuçlarımızın sonraki çalışmalar için de yönlendirici, temel bir veri kaynağı olacağı görüşündeyiz.

Çalışmamızdan elde edilen veriler doğrultusunda yapılacak sonraki çalışmada; sklerodermanın semptomları ve hastalık seyrine göre hastalarda kaslarla ilgili çene kemiğinde oluşabilecek değişiklikler saptanarak, dental tedavi algoritması geliştirmek ve hekimleri bilgilendirmek hedeflenmektedir. Böylece geliştirilebilecek tedavi prosedürleri ile hastalığın her evresinin ayrı zorluklar yaşattığını bildiğimiz hastalarda yaşam kalitelerinin artırılması hedeflenmektedir.

Bu çalışma ile sklerodermanın mandibular kemiğe olan etkilerinin panoramik görüntülerde morfometrik olarak belirlenerek, sağlıklı bireylere ait verilerle karşılaştırılması amaçlanmıştır. Özellikle sklerodermalı erişkin hastalarda panoramik morfometrik indeksler değerlendirilerek kemik üzerine olan etkilerinin belirlenmesi ve erken tanıda kullanılabilirliğinin araştırılması hedeflenmiştir.

Bu alıřmanın sonuçlarının; benzer romatolojik ve otoimmün hastalıklar ile sklerodermalı hastalar için yapılacak sonraki arařtırmalar için önemli bir basamak olacağı görüřündeyiz.

## 2. GENEL BİLGİLER

### 2.1. Skleroderma

#### 2.1.1. Tanım

Skleroderma terimi Yunanca sklero (sert) ve derma (deri) kelimelerinden köken alan otoimmün bir hastalıktır. Bağ dokuda, küçük arterlerde ve kılcal damarlarda bozukluk, vasküler tıkanıklık, deri ve iç organlarda kollajen birikimi, yaygın fibrozis ile karakterize kronik seyirli inflamatuvar özelliktedir. Aynı anda birçok organı etkileyebilmesi nedeni ile fatal seyir gösterebilmektedir (4).

#### 2.1.2. Tarihçe

İlk olarak Hipokrat tarafından kalınlaşmış deri şeklinde tarif edilmiştir (5).

1752 yılında Napoli'de Carlo Curzio (6) tarafından yazılan monografi ile hastalık genel olarak tanımlanmıştır.

1847 yılında ilk Gintrac tarafından Skleroderma adı verilmiştir.

1944 yılında Stafne ve Austin (7) sklerodermalı hastalarda ilk kez PDL aralığında genişleme saptamışlardır.

1945 yılında Goetz (8), hastalığın sistemik özelliği kanıtlandığında progresif sistemik sklerozis adını önermiştir. 'Hidebound disease' olarak da adlandırılmaktadır (9,10).

1959 yılında Taversa, sklerodermalı hastaların posterior inferior ramus bölgesinde kemik rezorpsiyonu tanımlamıştır (11).

#### 2.1.3. Epidemiyoloji

Literatürde skleroderma görülme sıklığının tahmin edilenden daha yüksek olduğu görüşü hakimdir. Buna sebep olarak da hastalığın tanısındaki zorluklara bağlı yanlış teşhis ve diğer otoimmün bozukluklarla karıştırılması gösterilmektedir. Çalışmalarda görülme sıklığı %19,3 olarak bulunmuştur (12). Kadın-erkek oranı (8/1) olup en sık 30-50 yaş arasında görülmektedir (12-15). Bütün coğrafi bölgelerde görülebilen, ırksal farklılık göstermeyen bir hastalıktır (16). Ancak dikkat çekici bir

ayrıntı olarak alt guruplarından olan lineer skleroderma 18 yaş altında, Sistemik skleroz ise 30-50 yaşlarında daha sık gözlenmektedir (17).

Demografik verilere göre; hastalık çocukluk çağında nadir olup en sık 5. ve 6. dekatlarda görülmektedir. Tüm skleroderma vakalarının %3'ünden daha azı çocukluk çağında başlamaktadır (18-20).

#### **2.1.4. Etyoloji**

Hastalığın kesin sebebi bilinmemekle birlikte oluşumunda; yaş, cinsiyet, genetik, çevresel etkenler ve otoimmün faktörlerin önemli rol oynayabileceği düşünülmektedir (21). Çevresel faktörler arasında toksin maruziyeti ve organik solvent sorumlu tutulmaktadır. Ayrıca helikobakter pilori, sitomegalovirüs, parvovirüs B19, Epstein-Barr virüs ve retrovirüs gibi bazı infeksiyöz etkenlerin de etiyolojide yer alabileceği bildirilmiştir (22).

#### **2.1.5. Patogenez**

Hastalığın gelişimi; fibrozis, inflamasyon ve vasküler disfonksiyon süreçlerini içerir. Otoimmün mekanizma da patogenezde önemli rol oynamaktadır. Bu hastalarda yüksek seviyelerde spesifik ve non-spesifik otoantikolar bulunmaktadır: Bunlar; deoksiribonükleik asit, topoizomeraz, ribonükleik asit polimeraz 2, sentromer protein B, laminin S ve Vimentin dir (23).

Hastalığın başlangıç sürecinde T lenfositler tarafından üretilen mediyatörlerin fibroblastları uyarması sonucu aşırı şekilde normal kollajen üretimi ve vasküler yaralanma meydana gelmektedir (24). İmmün mediyatör hücrelerindeki defektler, kollajen üretimini arttırmakta ve bu durum fibrozisle sonuçlanmaktadır (25). Erken evrede T lenfositler tarafından deri tutulumu ve dermiste ekstraselüler matriks üretimini arttıran, öncelikle tip 1 kollajen üreten anormal fibroblast aktivasyonu oluşmaktadır (26). Bu fibroblastik aktivasyon ise ilerleyen evrelerde deride simetrik olarak kalınlaşma, sıkılaşma ve sertleşmeye neden olmaktadır. Aynı zamanda oluşan intimal proliferasyon ve damar duvarında inflamasyon nedeniyle arter ve arteriyollerde daralma oluşmaktadır (27).

Histolojik olarak, normal sağlıklı dokuların içinde ve çevresinde, yoğun özellikteki kollajenin yaygın birikimi görülmektedir. Bu anormal kollajen, normal



dokunun yerine geçip onu yok etmekte, böylece normal dokularda fonksiyon kaybı oluşmaktadır (28,29). Klinik bulgu olarak sertleşmiş deri dokusunun varlığı skleroderma ön tanısını düşündürmekte olup deri biyopsisi tanıyı doğrulamakta yardımcı bir yöntemdir (28,29). Çeşitli serolojik testlerden de tanının doğruluğu ve hastalığın sınıflandırmasında yararlanılmaktadır (28,30).

### **2.1.6. Klinik Sınıflama**

Skleroderma; hastalarda oluşturduğu bulgular ve belirtiler göz önünde tutulduğunda klinik ve morfolojik özelliklerine göre sınıflandırılmaktadır. Sıklıkla lokalize skleroderma (LS) ve sistemik skleroderma (SS) olmak üzere iki temel grup içerisinde tanımlanmaktadır.

#### **2.1.6.1. Lokalize Skleroderma**

Sklerodermanın daha kısmi seyirli olan tipi olup, deri lezyonları ile sınırlıdır. Deri lezyonlarına ilaveten nadiren kas altı ve kemiği de tutmaktadır. LS'nin; morfea ve lineer olarak tanımlanan iki farklı formu mevcuttur. Bu grup hastalıklar fatal seyretmese de ağrı, el ve yüzde deformiteler oluşması nedeni ile hastaların yaşam kalitesini olumsuz yönde etkileyebilmektedirler (31).

Lineer skleroderma en sık çocuklarda görülmektedir. Karakteristik özellikleri kalınlaşmış, anormal renkte deri bulgusudur. Deri değişiklikleri tipik olarak; lineer ya da bant şeklinde kabalaşma tarzında deri kalınlaşmaları olup; genellikle alt bacakları, gövdeyi ve daha az oranda kolları ve yüzü etkilemektedir (32).

Morfea skleroderma ise ellerde, yüzde, boyunda, kollarda ve gövdede sklerotik, kalınlaşmış deri lezyonları ile karakterizedir (33). Ayrıca morfea tip skleroderma; plak, generalize, büllöz, lineer ve derin olmak üzere beş alt grupta tanımlanmaktadır.

#### **2.1.6.2. Sistemik Skleroderma**

Sistemik skleroz olarak da bilinmektedir. Hastalığın bu formunda; deri tutulumunun yanı sıra pulmoner, kardiyak, gastrointestinal (GİS) ve renal sistem gibi birçok organ vasküler olarak hedef alınmaktadır. Bu organlarda oluşan fibrozis ilerledikçe yaşamı tehdit eden organ yetmezlikleri gelişmektedir (32). Sistemik

sklerodermanın; sınırlı kütanöz ve diffüz kütanöz skleroderma olmak üzere iki alt grubu bulunmaktadır.

Sınırlı kütanöz skleroderma (SKS); kalınlaşmış sklerotik deri lezyonları ile karakterize olup özellikle distal ekstremiteler ve yüzü etkilemektedir. CREST sendromu olarak bilinen: kalsinozis, Raynaud fenomeni, özofageal tutulum, sklerodaktili, telenjiektazi bu hasta grubunda gözlenmektedir. Diffüz kütanöz sklerodermaya göre daha az internal organ tutulumu söz konusudur. Deri bulguları ise tipik olup kalsinozis, ödem ve telenjiektazidir.

Diffüz kütanöz skleroderma (DKS); progresif sistemik sklerozis olarak da tanımlanmaktadır. İç organların tutulumunun yanı sıra proksimal ve distal ekstremitelerde, yüzde, gövdede; hızlı gelişen simetrik deri kalınlaşmaları oluşmaktadır. Akciğerlerin tutulumu ile oluşan pulmoner fibrozis ve buna bağlı gelişen pulmoner hipertansiyon ve kalp yetmezliği, DKS sonucu görülen ölümlerin birincil nedenidir. Skleroderma ile ilişkili pulmoner hastalıklar ise bu hastalarda görülen en sık ölüm nedenidir (34). Sklerodermalı bireylerin hayatta kalması esas olarak hastalığın alt tipine bağlıdır. SKS’de on yıllık sağ kalım oranı %71 olarak bildirilmiş olup, DKS’da sağ kalım oranı %21 olarak bildirilmiştir (35).

SKS’nin bir diğer formu ise sklerodermanın ekstremitelerde olan bulguları ve Raynaud fenomeni ile kombinasyonu şeklinde görülen akrosklerozdur. Bu hastalıkta iç organların tutulumu, deri tutulumu olmadan da oluşabilmekte, bu durum sklerodermasız sistemik skleroz (sistemik skleroz sine skleroderma) olarak adlandırılmaktadır. Ayırıcı tanı olarak; SKS ya da CREST sendromunda antisentromer antikorları, DKS’de ise anti-Scl 70 (topoizomerez I) antikorları daha çok görülmektedir (36).

### **2.1.7. Sklerodermada Klinik Bulgular**

Sklerodermada en sık görülen klinik bulgu ve belirtiler; Raynaud fenomeni, deri tutulumu, iç organ tutulumları olup özellikle gastrointestinal, pulmoner, kardiyak, kas-eklem-tendon ve renal organlar sıklıkla etkilenmektedir. Bu hastalığın ilerleyen dönemlerinde organ yetmezliği gelişmekte ve hastalık fatal seyredebilmektedir.

### **Raynaud Fenomeni**

Soğuk ya da emosyonel stres nedeni ile ortaya çıkan paroksizmal vazospazm; Raynaud Fenomeni olarak tanımlanmaktadır (30). Raynaud fenomeni genellikle sistemik sklerozisin ilk bulgusu olup DKS hastalarının %95'inden fazlasında görülmektedir (30). Şiddetli olgularda; parmaklarda iyileşmeyen ülserler, sekonder enfeksiyonlar, iskemi, kangren ve otoampütasyon oluşmaktadır (37).

### **Deri Tutulumu**

Deri bulguları olarak sırasıyla ödem, endurasyon ve atrofi gelişmektedir. Deride kalınlaşma öncelikle tüm hastaların el ve parmaklarında başlamaktadır. Başlangıçta eller şiş, gergin, parlak ve eritemli olup parmaklarda sklerodaktili gelişmektedir. DKS'de parmaklar; terminal falanksların rezorpsiyonu (akroosteolizis) ve fleksiyon kontraktürü sonucu kısalmış pençe görünümünde şekillenmektedir (29).

Deri zamanla kalın ve hareketsiz hale gelmekte, bu durum hastalarda donuk yüz ifadesi oluşturmaktadır. Ayrıca dudaklarda belirgin olarak gözlenebilen incelme, büzülme ve ağız çevresinde kırışıklıklar, deride hiperpigmentasyon ve hipopigmentasyon alanları oluşmaktadır (38).

### **Gastrointestinal Sistem Tutulumu**

Sklerodermal deri değişimleri ve Raynaud fenomeninden sonra SS'nin en sık gözlenen üçüncü bulgusu GİS tutulumudur. DKS hastalarının özofagus, mide ve barsak dokusu biyopsilerinde düz kas atrofisi ve fibrozis görülmektedir (39). GİS fibrozis gelişimi sonucu dismotilite oluşmaktadır (40). Özofagus tutulumu sonucu hastalarda disfaji, özofajit, regürjitasyon ve ses kısıklığı gelişmektedir. Özofageal sinir hasarı, vasküler değişiklikler ve fibrozis; gastrointestinal reflüye (GERD) neden olmakta, bu durum SKS'li hastaların yaklaşık %90'ını etkilemektedir (41).

SKS tanılı hastalarda dil, özofagus, meme kanseri ve akciğer adenokanseri riskinde artış olduğu da bildirilmiştir (42)

### **Pulmoner Tutulum**

Hastalığın geç dönemlerinde ortaya çıkan pulmoner tutulum ilerleyici karakterdedir. SS'da interstisyel akciğer hastalığı ve pulmoner arteriyel hipertansiyon; en sık görülen klinik belirtilerden olup mortalite ve morbiditenin en önemli nedenlerindedir (43). Bu grup hastaların yaklaşık % 15'inde ağır fibrozis gelişmekte bunun sonucunda ölüm görülmektedir (44).

### **Kardiyak Tutulum**

SS'li hastalarda perikardit, konjestif kalp yetmezliği (KKY) ve aritmi görülebilen diğer sistemik problemlerdedir. Hastaların %81'inde miyokardiyal fibrozis, yaklaşık %50'sinde ise atriyal, ventriküler aritmiler ve iletim bozuklukları bildirilmiştir (45).

### **Kas-Eklemler-Tendon Tutulumu**

Kaslarda inflamatuvar miyozit, distal kaslarda güçsüzlük ve poliartrit görülebilmektedir. Sabah sertliği ve yaygın atralji SS'nin tipik bulgularından olup sıklıkla erken romatoid artrit ile karışabilmektedir. Kullanılmama atrofisine bağlı olarak birçok hastada sinsi kas güçsüzlüğü gelişmektedir (46,47).

### **Renal Tutulum**

Hızlı başlayan malign hipertansiyon, mikroanjiopatik hemoliz, hiperreninemi ve progresif renal yetmezlik tablosu "skleroderma renal kriz sendromu" olarak tanımlanır (48,49). Bu durum, DKS hastalarının % 10'unda ve genellikle hastalığın ilk yıllarında ortaya çıkmaktadır (50).

### **Diğer Klinik Bulgular**

Keratokonjonktivit, sikka, kserostomi, unilaterale veya bilateral trigeminal nevralji, CREST sendromunda otoimmün hepatit ve biliyer siroz, tiroid fonksiyonlarında bozukluk görülmektedir (51). Otopsi yapılmış sklerodermalı hastaların %14'ünde tiroid bezinde fibrozis saptanmıştır (52). Hastaların dörtte birinde klinik bulgu vermeyen hipotiroidizme rastlanmıştır. Ayrıca depresyon, fiziki görüntüden rahatsızlık gibi psikososyal sorunlar da ortaya çıkabilmektedir.

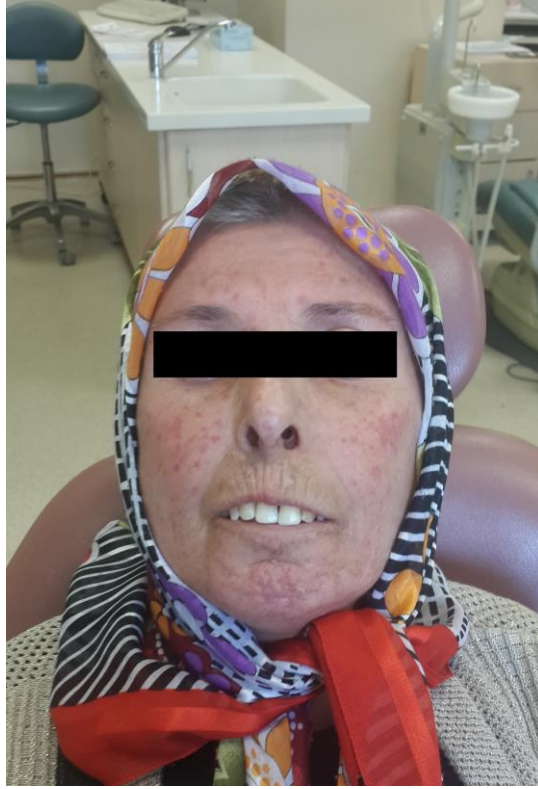### 2.1.8. Orofasiyal Bulgular

Skleroderma seyrinde oral ve perioral dokular sıklıkla etkilenmektedir (53-56). En sık görülen klinik bulgular; yüz derisinde, dilde sertlik ve dudaklarda incelmedir (6,57-59). Ayrıca ağız açmada kısıtlılık, mikrostomi, kserostomi, periodontal hastalık, periodontal ligament (PDL) aralığının genişlemesi ve mandibulanın osseöz rezorpsiyonu da görülebilen klinik bulgular arasında sayılmaktadır (28,60).

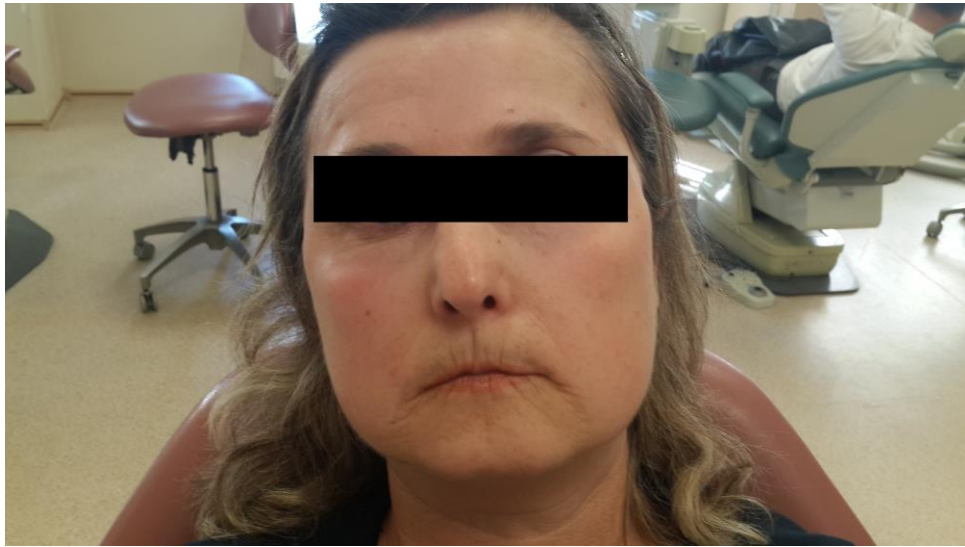Yüz derisinde subkütan kollajen birikimi, gözlerde daralma ve ağız çevresinde deride kıvrımların kaybı sonucunda; pürüzsüz, gergin, karakteristik maske yüz görüntüsü (Mona Lisa yüzü) oluşmaktadır. Benzer şekilde burun kanatlarının atrofisine bağlı 'fare yüz' (Şekil 2.1.) olarak tanımlanan sıkışmış burun görüntüsü gözlenmektedir (29). Dudaklarda daralma sonucu ise balık ağız görüntüsü ya da olukların yayılması ile büzülmüş ağız görüntüsü (Şekil 2.2.) oluşabilmektedir. Ayrıca submukozanın tutulumu ile dilde sertleşme ve daralmaya bağlı olarak tavuk diline benzer dil görüntüsünde oluşabilmektedir (10).

Bu hastalarda Gastro-özofageal reflü ve sonrasındaki enfeksiyonlar nedeniyle oral ülserasyonlar da sık görülmektedir (61). Oral mukozal telenjiektazi, hastaların %56'sında belirgindir (59). Oral müköz membrandaki kollajenöz değişiklikler; vasküler bütünlüğün bozulması sonucu ülserasyonlar ile birlikte mukozanın ince, soluk ve sıkı görünümüne neden olmaktadır (60,62). Bu mukozal fibrozis, gingival çekilme ve yapışık dişetin ayrılmasına sebep olabilmektedir (63). Fibrotik süreç, hastaların %25'inde dilde ve bukkal mukozada çentikleşmeler oluşturmaktadır (63). Dilin, yumuşak damağın ve larinksin yoğun fibrozisi ise sınırlı harekete ve sonuçta disfajiye neden olmaktadır (64).

Mikrostomi ile birlikte temporomandibular eklemden (TME) periartiküler dokuların tutulumu, büyük ölçüde ağız açmayı kısıtlamakta ve pseudoankiloza neden olabilmektedir (65). Mikrostomi, interlabial mesafenin 45 mm'den ya da interinsizal mesafenin 40 mm'den daha az olması şeklinde tanımlanır (66). SS'de mikrostomi esasen perioral dokularda fibrozis sonucu submukozal kollojen birikimi nedeniyle oluşmaktadır (67). SKS'li hastaların %43-80 arasında mikrostomi görüldüğü bildirilmiştir (63,68,69). Bu bireylerde ortalama interinsizal mesafe yaklaşık 33 mm olarak saptanmıştır (68,70-73).



**Şekil 2.1.** Yüzde telenjiektazi ve 'fare yüz' görüntüsü



**Şekil 2.2.** Perioral dokularda skleroz ve büzülmüş ağız görüntüsü

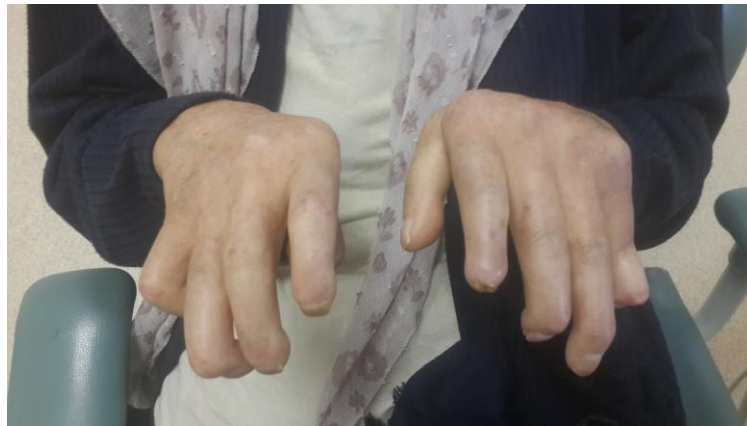Mikrostomi ve kserostomi; ağız bakımını güçleştiren iki temel orofasiyal bulgudur. Ayrıca mikrostomi varlığı ağız içi radyograf çekimi sırasında hasta ve

hekim için sorun olabilmektedir. Bu hasta gurubunda bir ya da sıfır boyutunda filmler ya da küçük dijital sensör kullanımı tercih edilmelidir (74).

Mikrostomi ile birlikte dilde sertlik oluşması, protez uygulamasını önemli ölçüde zorlaştırmaktadır. Bu nedenle mevcut dişleri korumak hastaların yaşam kalitesi ve yeme fonksiyonları için çok önemlidir. Son zamanlarda implantlar, bu tür hastaların protetik rehabilitasyonunda başarıyla kullanılmakta ve önerilmektedir (75).

Kserostomi; tükürük bezlerinde bağ dokunun sklerozisi sonucu hücrel infiltrasyon ile ya da infiltrasyonsuz gelişebilmektedir. Sikka belirtileri, SKS'li bireylerin yaklaşık %60'ında yaygın olarak görülmektedir (76-78). Çalışmalarda Sklerodermada görülen özofageal refleks ve kserostominin diş minelerinde kimyasal erozyona neden olduğu da bildirilmiştir (79).

Bu hastalarda oluşan el becerisindeki bozukluklar ve orofasiyal komplikasyonlar; ağız sağlığı sorunlarını arttırabilecek iki önemli bulgudur (68,74). Sklerodermada el becerisini etkileyen en belirgin faktör ise derideki değişikliklerin (kalınlaşma ve sıkılaşma) parmakları tutması ve parmaklarda fleksiyon ve retraksiyonun ilerlemesi ile 'pençe benzeri' el görünümünün (Şekil 2.3.) oluşmasıdır (80). Sandqvist ve diğ. (81)'nin çalışmalarında SS'li bireylerde el becerisinin %25, kavrama kuvvetinin ise %45 azaldığı bildirilmiştir. Ayrıca Alpiner ve diğ. (82), SS'li kişilerin %90'ının el kavrama yeteneğinin kaybindan dolayı şikayetçi olduklarını belirtmişlerdir.



**Şekil 2.3.** Parmaklarda sklerodaktili, fleksiyon ve 'pençe benzeri' el görüntüsü

Skleroderma hastaları tarafından alınan birçok ilacın kserostomi, disguzi (tat alma bozukluğu) ve stomatit gibi yan etkileri de bu hastalarda genel sağlığı ve oral hijyeni etkileyebilmektedir. Hastalar ağız bakımını uygulamakta güçlük çekmekte ve birçoğu yaptıkları bakımdan memnun olmamaktadır (83).

Kalsinoz; bazı nedenlerle kalsiyum tuzlarının birikmesi ile oluşan patofizyolojisi hala açıklanamayan klinik tablodur. Bu kalsifikasyonlar; distrofik, metastatik, idiyopatik, kalsiflaksi/iyatrojenik olmak üzere dört alt gruba ayrılmaktadır. (84-86). Fokal ve diffüz subkütanöz kalsifikasyonlar CREST sendromlu SS hastalarının %20-30'unda görülmekte ve genellikle parmak uçlarında ve kemik eminensleri üzerinde oluşmaktadır (87).

Literatürde SS'de yüz bölgesinde kalsinoz yalnızca dört olguda bildirilmiş olup bunların hiçbiri dişlerle ilişkilendirilememiştir (88-91). Sadece bir olguda TME'de tümöral kalsinoz bildirilmiştir (90). Literatürde bir vakada SS'de periodontal ve pulpal kalsifikasyonlar tanımlanmış olup periodontal ligament kalsifikasyonlarının, distrofik kalsifikasyonla ilişkili olabileceği düşünülmüştür (92). Distrofik kalsifikasyonlar özellikle sık sık tekrarlayan mikro travma bölgelerinde oluşmaktadır. PDL aralığında tanımlanmış bu kalsifiye oluşumların, çiğneme kuvvetleri tarafından oluştuğu düşünülmektedir (93-95).

Literatürde bir vakada ise; klinik ve radyografik olarak perioral bölgede subkütanöz kalsifikasyon gözlenmiş ve aynı zamanda SS'nin bulgusu olarak mandibulada rezorpsiyon bildirilmiştir (88).

Sistemik tutulumdan önce en sık görülen orofasiyal klinik bulgu olarak trigeminal nöropati, radyolojik bulgu olarak da PDL aralığının genişlemesi bildirilmiştir (60,96). Trigeminal nöropati; fasiyal kasın yavaş ve kademeli olarak hareketsizliği ve sonrasında ağrı, bazen şiddetli ağrı ve parestezi ile karakterizedir. Diş hekimleri bu ağrı için dental bir neden aramamalı, sklerodermadan şüphelenmelidir. Çünkü bu belirtiler teşhis konulmadan birkaç yıl önce oluşmaktadır. Oluşan bu nöropati; perinöryumda kollojen birikimi ile ya da trigeminal sinirde vaskülaritenin azalması ile ilişkilidir.

Vasküler bozukluklar ve gingival dokuların mikrosirkülasyonunda oluşan değişiklikler gingival inflamasyona yol açabilir (97,98). Ek olarak oral hijyen yöntemlerini engelleyen birçok faktör; mikrostomi, azalmış el becerisi, el deformitesi



de gingival inflamasyona neden olabilmektedir (99). Scardina ve Messina (68)'nin çalışmalarında SS'li hastaların yaklaşık %60'ında gingival kanama tespit edilmiştir. Wood ve diğ. (60) ile Leung ve diğ. (100)'nin çalışmalarında ise SS'li hastalarda şiddetli gingival inflamasyon gösterilmiştir.

Nadir olmakla birlikte bir skleroderma vakasında; köklerin apikalinde rezorpsiyon ve lamina duranın tamamen kaybı rapor edilmiştir (101).

SKS'de; diş çürükleri, oral ülserler, oral fungal enfeksiyonlar ve dilde fibrozis ile mobilite kaybı, ağız kuruluğu ve oral telenjektazilerin görülme riski oldukça yüksektir (63). Fasiyal kemiklerde ise aşınmalar görülebilmekte; mandibular angulus, koronoid proses ve zygomatik arkta osseöz rezorpsiyonlar literatürde rapor edilmiştir (102,103). Ayrıca sklerodermada, periodontal hastalık olasılığı da yüksek oranda saptanmıştır (55). PDL aralığının genişlemesi, periodontal kapillarskopide gözlenen mikrosirkülasyonda anomaliler, gingival ataçman kaybı ve belirgin bukkal mukozal çentikleşmeler periodontal hastalık olasılığını arttırmaktadır (7,63,69,98,103,104). Özçelik ve diğ. (97) çalışmalarında SS'li hastaların gingival biyopsilerinde; gingival infiltrasyon seviyesinde ve mikrodamar yoğunluğunda artış saptamışlardır. Düşük seviyede vasküler endotelial büyüme faktörü A ve C protein ekspresyonu ile damar dejenerasyonu göstermişlerdir.

Gastrointestinal reflü sonucu oluşan asit nedeniyle dişlerde erozyon gelişmekte bu da hastalarda hipersensitiviteye sebep olmaktadır (59,60,96).

Fischhoff ve Sirois (96) bir vaka raporunda; SS'li bir hastanın mandibulasında şiddetli rezorpsiyon sonucu nadir görülen inferior alveoler sinirde ağırlı baskılı nöropati bildirmişlerdir.

SS ile ilişkili nörolojik semptomlar; tesadüfi, iyatrojenik ya da hastalığın süreci ile bağlantılı olabilir. Bir çalışmada sinir disfonksiyonlu SS'li 130 hastanın %18,5'inde tesadüfi ve iyatrojenik nörolojik bulgular saptanmıştır (105). Retrospektif bir çalışmada ise, SS'li 50 hastanın %40'ında nörolojik anomaliler, 10'unda periferik nöropati, 2'sinde trigeminal sinirde mononöropati tespit edilmiştir (106). Farrell ve Medsger (107) geniş bir retrospektif çalışma yapmış ve SS'li 442 hastanın 16'sında (%4) trigeminal nöropati saptamıştır. Aynı zamanda SS'de fasiyal fibrozisin trigeminal nöropatinin patogeneğinde rol oynamadığını ileri sürmüşlerdir.

### 2.1.9. Sklerodermada Panoramik Radyografik Bulgular

SKS'nin en yaygın oral radyografik bulgusu; hastaların yaklaşık 2/3'ünde görülen, diş çevresindeki PDL aralığının genişlemesidir (28,108). PDL'nin genişlemesi hem anterior hem de posterior dişlerde görülür ancak posterior dişlerde daha belirgindir (11). PDL aralığı genişlese de lamina dura sağlam kalır; dişler genellikle mobil değildir ve gingival ataçman sağlamdır (28,108). Literatürde radyografik olarak lamina dura kalınlığında artışın görüldüğü de bildirilmiştir (11,62,66,69).

Kemik rezorpsiyonu ise nadir görülmektedir; ancak uzun süreli SS hastalarında beklenen bir komplikasyon olarak bildirilmiştir (109). Posterior inferior ramus bölgesinde kemik rezorpsiyonu ilk kez 1959 yılında Taversa tarafından tanımlanmıştır (11). Maksillofasiyal bölgede rezorpsiyon; çiğneme kaslarıyla, masseter, temporal, lateral pterygoid, ve digastrik kasın anterior karnı, ilişkili alanlarda oluşmaktadır. Mandibulada rezorpsiyon genellikle angulusta ve daha çok bilateral olarak görülmektedir (60,65,102). Kemik rezorpsiyonundan en sık angulus mandibula bölgesi, sonra kondil, koronoid proses ve ramusun posterior sınırı etkilenmektedir (11,60,69,110-112).

SS nedeni ile bilateral mandibular kondilizis nadir görülmekte ve literatürde az sayıda rapor edilmiş vaka bulunmaktadır (69,113-117). Bazı vakalarda mandibulada şiddetli rezorpsiyon sonucu patolojik fraktür oluşabilmektedir (11). Kondilde oluşan değişiklikler sonucu TME'de 'popping', klik sesi ve krepitasyon bulguları gözlenmektedir (63). Ayrıca SS'li hastalarda eksternal kök rezorpsiyon prevalansının yüksek olduğu da gösterilmiştir (109). SS'li birkaç vakada angulus, koronoid proses, digastrik alan, kondilin bulunduğu kas ataçman bölgelerinde, radyografik olarak tipik bilateral, keskin sınırlı ve nispeten simetrik mandibular erozyonlar rapor edilmiştir. Bu rezorpsiyon hastalığının ileri evrelerinde oluşabilmektedir (108). Auluck (118), bu erozyonların atrofik kasların ataçman bölgelerinde kemik üzerinde aşırı basınç sebebiyle oluştuğuna dikkat çekmiştir. Kasların atrofisi, kaslarda artan fibrozise ve azalan vaskülariteye, sekonder olarak da arter duvarlarındaki fibrozise dayandırılabilir. Diğer araştırmacılar mandibular rezorpsiyonun SS ile ilişkili kemikte iskemi ve vaskülit sebebiyle oluştuğunu belirtmişlerdir. Ayrıca bağ dokudaki anomaliler kan damarlarında sıkışma sebebiyle

oluşabilmektedir. Ramon ve diğ. (116) kondil, koronoid, angulus mandibulanın, rezorpsiyon gösteren alanların, inferior alveoler arterden çok internal maksiller arterin küçük dalları tarafından beslendiğini ileri sürmüştür. SS'nin büyük arterlerden çok bu küçük arter dallarından etkilenme olasılığı daha yüksektir, bu nedenle bu bölgelerde vaskülaritenin azalması sekonder olarak kemik rezorpsiyonuna yol açmaktadır. Derinin sıkılaşması, kemikte basınca bağlı rezorpsiyon sebebiyle, mandibular rezorpsiyonda etkili bir diğer faktör olabileceği bildirilmiştir (119).

Osteolizisin etyolojisi tam olarak bilinmemektedir; ancak 3 teori öne sürülmüştür:

- ✓ Yüz derisinin sıkılaşması ile oluşan baskı sonucu mandibulada kemik kaybı oluşabilir.
- ✓ Vaskülopati sonucu mandibular kan akımının azalması; kemikte iskemi ve nekrozla sonuçlanabilir
- ✓ Çiğneme kaslarının atrofisi kemikte nekroza yol açabilir (119).

Genel olarak sistemik skleroziste kemik rezorpsiyonu multifaktöriyel etyolojiye sahiptir (112). Mandibular rezorpsiyon ise nadir görülür. Auluck ve diğ. (112)'nin çalışmasındaki vakaların sadece %10'unda, Vincent ve diğ. (120)'nin çalışmasında ise vakaların %7'sinde olarak mandibulada rezorpsiyon rapor edilmiştir. Haer ve Sailer (110), SS'li hastaların radyograflarını değerlendirmiş ve mandibulada rezorpsiyon insidansını %20-%33 arasında bulmuştur. Seifert ve diğ. (111) çalışmalarında, romatoloji kliniğine başvuran 16 hastanın 5'inde (%31) mandibular angulus bölgesinde kemik rezorpsiyonu tespit etmişlerdir. Rout ve diğ. (103) ise SS'li 21 hastanın panoramik ve periapikal radyografları değerlendirmiş ve 2 hastada (%10) mandibulada yapısal değişiklikler bulmuşlardır. Hastaların birinde ramusun posteriorunda bilateral, diğerinde angulusta unilateral rezorpsiyon saptamışlardır.

Literatür incelemesinde SS'de rezorpsiyona bağlı mandibular fraktür saptanan 2 olgu rapor edilmiştir; Seifert ve diğ. (111), mandibular angulusun tamamen kaybını, Ilacqua ve Murphy (121) ise ramusta osteomyelit ve fraktür bildirmişlerdir.

SS'li 31 kadının dahil edildiği Wood ve diğ. (60)'nin çalışmasında, %29 oranında mandibulada rezorpsiyon, hastaların tümünde ağız açıklığında kısıtlılık ve

yaygın organ tutulumu gösterilmiştir. Marmary ve diğ. (69)'nin çalışmalarında ise mandibular angulusta kemik rezorpsiyonu ile; PDL genişlemesi, yaş, hastalığın süresi, ilaç tedavisi, klinik ya da laboratuvar bulguları arasında bir ilişki bulunmamıştır.

Panoramik radyografda angulus mandibulanın küntleşmesi, 'balina kuyruğu'na benzer bir görüntü vermektedir (54).

Seifert ve diğ. (111), SS'li 16 hastanın 9'unda rapor edilmiş olası kemik rezorpsiyonuna bağlı çiğneme esnasında TME bölgesinde orofasiyal ağrı bulguları tanımlamışlardır.

Marmary ve diğ. (69) çalışmalarında, hastanın yaşı ve çenedeki değişiklikler arasında herhangi bir ilişki bulamasa da, Marcucci ve Abdala (122) çalışmalarında bu hastalarda uzun dönemde mandibular osteolizis gelişebileceğini ve osteolizisin ağız açıklığı mesafesini etkilemediğini belirtmişlerdir. PDL aralığında genişleme ilk kez Stafne ve Austin (7) tarafından açıklanmış ve insidansı %7 olarak belirtilmiştir. Ayrıca posterior dişlerin anterior dişlerden daha çok etkilendiğine dikkat çekmişlerdir. White ve diğ. (11) %37'den fazla, Vincent ve Agard (120) ise %33 olarak belirtmişlerdir. Marmary ve ark. (69) SS'li tüm hastalarında kontrol grubuna göre daha yüksek oranda PDL genişlemesi tespit etmiştir.

Önceki çalışmalarda osteolizis ile hastalığın seyri arasında doğrudan bir ilişki bulunmamıştır (69,111). Ancak bir vaka raporunda; SS teşhisinden sonraki 5. ve 7. yıllar arasında osteolizis saptanmıştır (110). Hastalığın neden olduğu sistemik bozukluğun hastalığın 1. ve 5. yılları arasında daha fazla ve deri tutulumunun ilk üç yıl içinde daha şiddetli olduğu düşünüldüğünde, mandibular osteolizisin ortaya çıkmasının deri tutulumunun pik noktası ve visseral tutulumu ile ilişkili olabileceği sonucuna varılabilir. Çünkü osteolizis daha büyük visseral tutulumu olan hastalarda oluşma eğilimindedir (110). Uzun süredir hastalığı olan bazı hastalarda osteolizis hafif derecede olurken kısa süredir hastalığı olanlarda büyük yıkım ortaya çıkabilmektedir (116). Yapılan çalışmalar osteolizisin, dişlerin varlığı ya da yokluğuyla ilişkili olmadığını göstermiştir (11,122).

Auluck (118) ve Haers ve Sailer (110); artmış kollajen miktarının çiğneme kaslarında hipertrofiye yol açtığı hipotezini kurmuştur. Bu aşırı ısırma kuvvetinin dişlerde oklüzal travmaya neden olduğunu ve belirgin bir periodontal hastalık

olmadan PDL aralığında genişlemeye yol açtığını belirtmiştir. Rout ve diğ. (103) SS'li hastaların 1/3'ünde PDL aralığında genişleme bildirmiş ve nedeni olarak çiğneme kaslarında hipertrofi fikrini kabul etmemiş, çünkü bu durumun tüm hastalarda oluşmadığını savunmuşlardır. Mehra (123) da benzer şekilde bu hipotezi kabul etmemiş; SS'li bireylerde çiğneme kaslarında ve ilişkili kan damarlarında artmış fibrozisin çiğneme kaslarında iskemi ve atrofiye neden olabileceğini öne sürmüştür ve bu sebeple travmatik oklüzyon olasılığını elimine etmiştir. Ona göre bu hastalarda PDL genişlemesinin etyolojisinde kollajen sentezinin artışı daha olasıdır. Bu hipotezde PDL genişlemesinin PSS'li tüm hastalarda görülmediğini ve bazı hastalarda sıklıkla posterior dişlerde olmasının sebebinin açıklanması zordur (28).

Bir vakada, skleordermal hastalarda sadece birkaç dişte PDL genişlemesi olduğu bildirilmiştir (69). Genişlemiş PDL aralığının mikroskopik incelemesinde; kalınlaşmış kollajen duvarlara, periodontal membranda daralmış kan damarı lümeninin eşlik ettiği bulunmuştur (124,125).

PDL genişlemesi osteosarkom gibi malignensilerde ve travmatik oklüzyonda da oluşabilmektedir. Ancak malignitelerde, lamina dura sağlam kalmamakta ve PDL genişlemesi lezyon etrafında bulunan dişte oluşmaktadır. Buna karşılık SS'de lamina dura sağlam kalmakta olup PDL genişlemesi birden fazla kadranda ve genellikle posterior dişlerde görülmektedir (108). Travmatik oklüzyonda ise PDL genişlemesi açılı kemik defekti ve dişte mobilite ile ilişkili olarak oluşmaktadır (123). Ancak bazı yazarlar PDL genişlemesinin travmatik oklüzyonun tamir fazında lokalize ya da generalize olabileceğini ve yalnızca ileri aşamada kemik kaybı veya dişte rezorpsiyon oluşabileceğini ileri sürmüştür (103).

---

Maske yüz  
Fare yüz  
Burun kanatlarında daralma  
Perioral dokularda skleroz  
Büzülmüş ağız görüntüsü (balık ağız)  
Dilde fibrozis (tavuk dil)  
Genişlemiş palpebral fissürler  
Kseroftalmi  
Kserostomi  
Gastroözofageal reflü  
Mine erozyonu  
Mikrostomi  
Ağız açmada kısıtlılık  
TME tutulumu  
Kötü ağız hijyeni  
Disfaji  
Sert ve yumuşak damakta fibrozis  
Periodontal hastalık ve çürük riskinde artış  
Mandibular rezorpsiyon  
Fasiyal telanjiektazi  
Mukozal telanjiektazi  
Trigeminal nöropati  
Genişlemiş PDL aralığı  
Küntleşmiş angulus mandibula  
Patolojik mandibular fraktür

---

**Şekil 2.4.** Sklerodermada orofasiyal ve panoramik bulgular

### 2.1.10. Skleroderma Tedavisi

Günümüzde sklerodermada hastalığın seyri öngörülememekte ve bu nedenle kesin bir tedavi protokolü de uygulanmamaktadır. Ancak mevcut tedaviler yaşam kalitesini düzeltmeye ve mortaliteyi azaltmaya yardımcı olmaktadır. Bununla birlikte son yıllarda tedavide önemli gelişmeler kaydedilmiştir (28,116,126).

Metotreksat ve siklosporin, SS'li hastalar için en sık reçete edilen immünsüpresif ilaçlardır. Dental işlemlerden önce hekimler, immünsüpresif hastalarda profilaktik amaçlı antibiyotik kullanımını unutmamalıdır.

Nifedipin ve amilodipin, Raynaud fenomeni tedavisinde kullanılmaktadır. Nifedipin kullanımında ilaca bağlı gingival büyüme görülebilen oral bulgularındadır.

SS'li hastaların dikkat etmesi gereken önemli bir ayrıntı ise C vitamininin yüksek dozundan (>1 g/gün) sakınılmasıdır. C vitamininin, kollajen oluşumu ve birikiminde tamamlayıcı unsur olması bu hastalar için risk oluşturmaktadır (54).

### 2.2. Panoramik Görüntüleme Tekniği

Panoramikler; dental arkları ve onları destekleyen komşu yapıları aynı görüntü üzerinde elde etmek amacıyla çenelerin tümünü bir düzlem üzerinde kaydeden, tomografi prensibine göre çalışan cihazlardır. Görüntünün oluşturulması; Dar bir X-ışını demetinin çeneleri dairesel olarak taraması sırasında, arada kalan vücut bölgesinin hareket eden bir alıcı/filme kaydedilmesi prensibine dayanmaktadır. Tomografi de temel özellik incelenecek vücut bölgesinin önceden belirlenmesidir. 'Focal trough' (imaj tabakası) olarak adlandırılan alanda objenin görüntüsü net olarak elde edilmektedir. Panoramik cihazların yapısal özelliğinden dolayı imaj tabakasının önünde veya arkasında kalan vücut kısımlarında magnifikasyon, distorsiyon ve bulanıklık oluşmaktadır. (127,128). Bu nedenle her iki boyutta da belirli bir miktarda büyüme söz konusudur. Bu durum fokal spot-obje ve obje-film uzaklıklarından etkilenerek vertikal ve horizontal büyüme olarak karşımıza çıkmaktadır (129). Görüntüde oluşan magnifikasyon ve distorsiyon panoramik radyograf ve görüntülerde boyutsal doğruluğu sınırlandırmaktadır.

### 2.2.1. Mandibular Radyomorfometrik İndeksler (MRI)

MRI, panoramik radyograflarda ya da görüntülerde mandibulanın kemik kalitesini değerlendirmek amacıyla kullanılmaktadır (130). Radyolojik değerlendirmelerde kortikal kemik trabeküler kemikten daha kolay görüntülenmekte ve daha net izlenebilmektedir. Bu nedenle ölçüm gerektiren sayısal verilerin gerektiği çalışmalarda radyomorfometrik indeksler kullanılmakta olup özellikle kortikal kemik ölçümleri tercih edilmektedir (131). Mandibular radyomorfometrik indeksler bölgesel olarak 5 ayrı ölçüm sistemine dayanmaktadır (131-137):

---



---

#### **Mandibular radyomorfometrik indeksler:**

---



---

- Mandibular kortikal indeks (MKİ)
  - Mental indeks (Mİ)
  - Gonial indeks (Gİ)
  - Antegonial indeks (Aİ)
  - Panoramik mandibular indeks (PMİ)
- 
- 

#### 2.2.1.1. Mandibular Kortikal İndeks (MKİ)

Klemetti ve diğ. (138)'nin geliştirdiği yöntem olup herhangi bir ölçüm gerektirmemesi sebebi ile basitçe uygulanabilen bir indekstir. Panoramik radyograf üzerinde mental foramenin distalindeki mandibular korteksin görsel olarak morfolojik değerlendirmesinin yapılması prensibine dayanmaktadır. MKİ belirlenirken mandibulanın her iki tarafında mental foramenin distalindeki korteks Klemitti'nin sınıflandırmasına göre yapılır

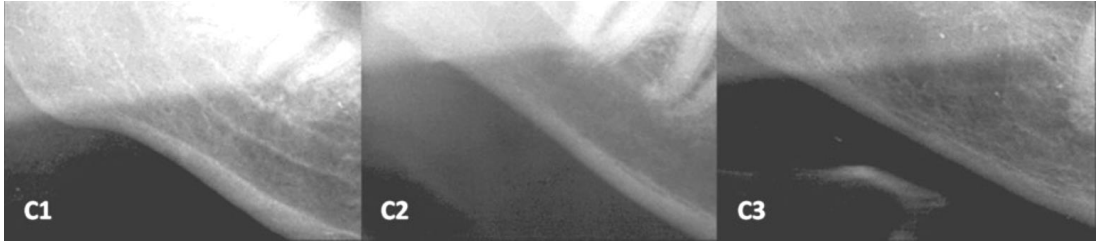
C1: Kortikal kemik sınırları net ve düzgündür

C2: Kortikal kemik sınırlarında rezorpsiyon kaviteleri (yarım ay şeklinde defektler) ve tabakalaşma (1-3 adet) mevcuttur

C3: Kortikal kemik belirgin olarak porozdür



Bu indekse göre yapılacak deęerlendirmelerde kişisel farklılıkların sonuçları deęiştirebileceęi belirtilmiş olup araştırmacılar tarafından MKİ kullanımında tutarsızlık olabileceęi bildirilmiştir (135,139,140).

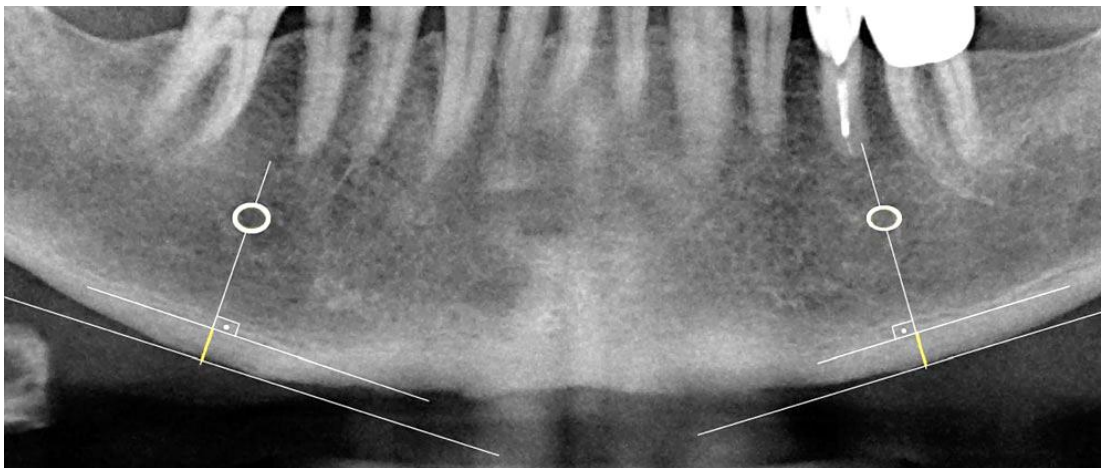


Neves ve dię. (141)'nden alınmıştır

**Şekil 2.5.** Panoramik görüntülerde MKİ'nin C1, C2, C3 sınıflaması

### 2.2.1.2. Mental İndeks (Mandibular Kortikal Kalınlık) (Mİ)

Mental foramenin altındaki mandibular korteksin kalınlığıdır. Ledgerton ve dię. (130)'leri tarafından belirtilen yöntemeye göre; panoramik radyograf üzerinde mental foramen saptandıktan sonra, mental foramenin merkezi ile mandibula alt sınırının teęeti, dik bir çizgi ile birleştirilip bu çizgi üzerinde mandibulanın kortikal kalınlığı ölçülmektedir.

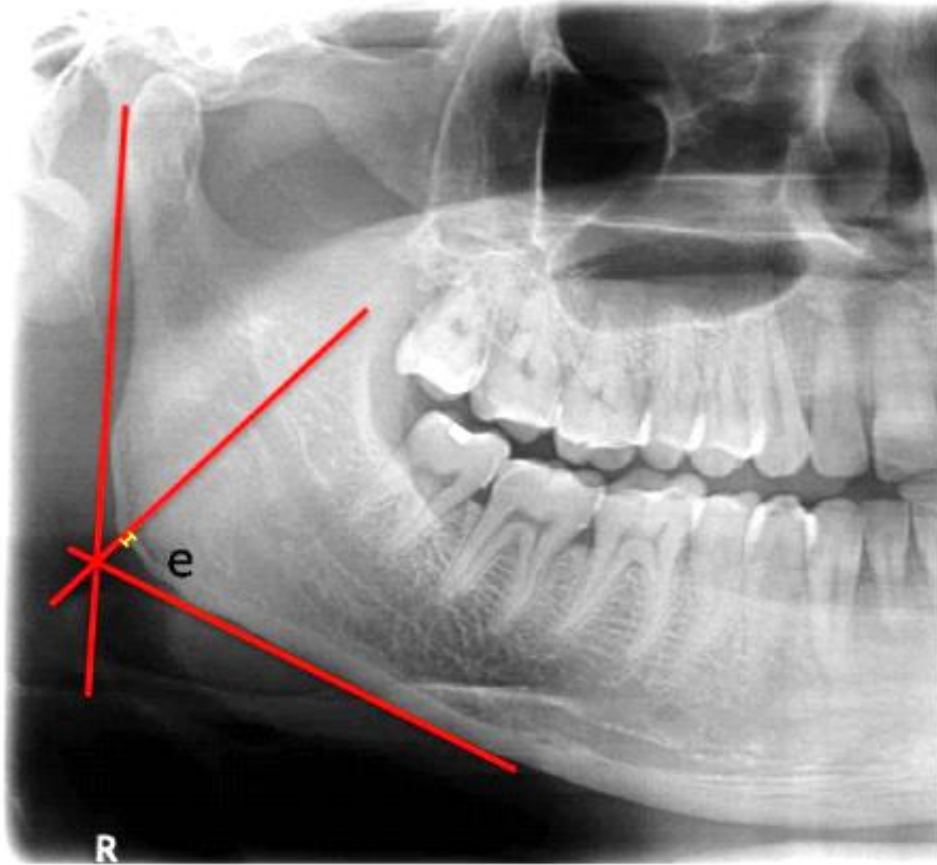


Henriques ve dię.(142)'nden alınmıştır

**Şekil 2.6.** Panoramik radyografda Mİ ölçümü

### 2.2.1.3. Gonial İndeks (Gİ)

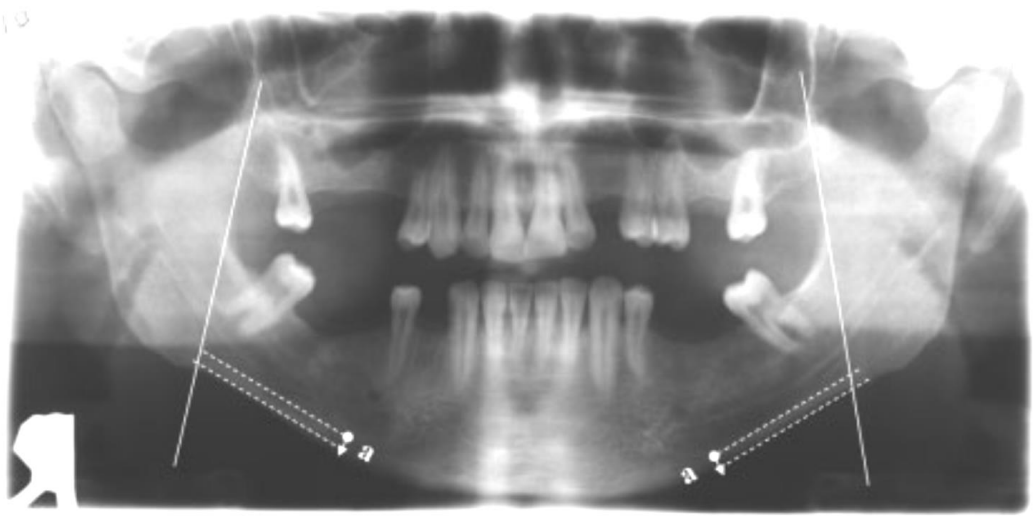
Gonial açı; panoramik radyografıta kondilin en arka sınırından gonion noktasına teğet geçen hat ile mandibulanın alt sınırına teğet geçen hat arasında oluşan açıdır. Gonial indeks ise gonial açının açıortayına doğru çizilen hayali çizgiye denk gelen angulus mandibuladaki kortikal kalınlığının ölçüsüdür (143).



Şekil 2.7. Panoramik radyografıta Gİ ölçümü

#### 2.2.1.4. Antegonial indeks (Aİ)

Mandibular ramusun çıkan kısmının anterior sınırından gonionun anterioruna inilen düşey çizgi ile mandibulanın alt sınırına teğet geçen hattı dik kesen bölgedeki kortikal kemik kalınlığının ölçüsüdür. Ramusun anterior sınırı belirgin bir şekilde kavisli olduğunda, teğet geçen çizgi üçüncü molar bölgesinde olabildiğince düz olacak şekilde çizilmelidir (130).



Dağıstan ve Bilge (144)'den alınmıştır

**Şekil 2.8.** Panoramik görüntüde Aİ ölçümü

### 2.2.1.5. Panoramik Mandibular İndeks (PMİ)

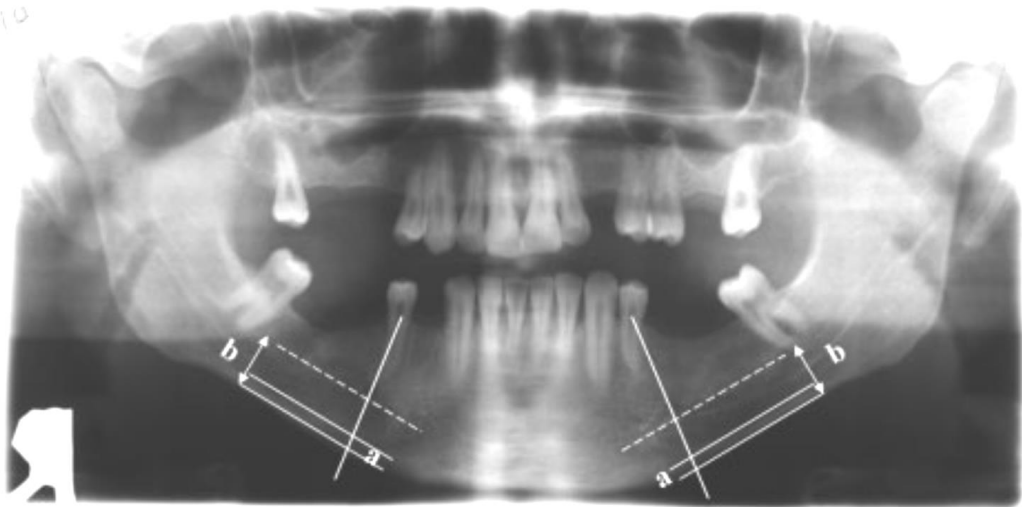
Benson ve diğ. (131)'leri tarafından tanımlanan PMİ, mental foramen bölgesine denk gelen inferior mandibular kortikal kalınlığının mental foramenden alt kortikal sınıra olan uzaklığı ile oranıdır (Şekil 2.9.). Burada PMİ, mental foramenin üst ya da alt sınırı baz alınarak iki şekilde hesaplanabilir.

Mandibular korteksin üst sınırının belirgin olmadığı durumlarda mental foramen bölgesindeki kompakt kortikal kemiğin en küçük kalınlığı ölçülmektedir.

$$PMİ = a/b$$

a= mental foramen bölgesine denk gelen inferior mandibular kortikal kalınlık

b= mental foramenin alt ya da üst sınırından alt kortikal sınıra olan uzaklık



Dagistan ve Bilge (144)'den alınmıştır

**Şekil 2.9.** Panoramik görüntüde PMİ ölçümü

### 3. BİREYLER VE YÖNTEM

Bu çalışma için Hacettepe Üniversitesi Girişimsel Olmayan Klinik Araştırmalar Etik Kurulu'ndan 24.07.2013 tarihinde GO13/380-16 sayılı onay alınmıştır.

Çalışmamıza; Hacettepe Üniversitesi Diş Hekimliği Fakültesi Ağız, Diş ve Çene Radyolojisi Anabilim Dalı'nın Oral Diagnoz ve Radyoloji Kliniklerine Eylül 2013-Eylül 2014 tarihleri arasında başvuran kemik gelişimini tamamlamış panoramik endikasyonu bulunan sklerodermalı ve sağlam bireyler dahil edilmiştir.

Araştırma kapsamında skleroderma grubu ve kontrol grubunu oluşturacak hastalar çalışmaya dahil edilmeden önce, yapılacak çalışma hakkında bilgilendirilmiştir. Sonrasında hastaların çalışmaya gönüllü olarak katılmak istediklerini belirten 'Aydınlatılmış Onam Formu' imzalatılarak hastaların izinleri alınmıştır.

#### 3.1. Hasta Seçimi

Sklerodermalı hasta grubu, skleroderma tanısı koyulmuş 51 bireyden oluşturulmuştur. Ancak iki hasta belirtilen özelliklere uymaması nedeniyle çalışmamız 49 sklerodermalı bireyden oluşmuştur. Skleroderma grubundaki hastalarda kemik metabolizmasını etkileyebilecek başka sistemik hastalık varsa bu bireyler çalışmaya dahil edilmemiştir. Çalışma için gerekli kriterleri taşıyan hastaların; yaş, cinsiyet, hastalığın tanısı, süresi, diğer sistemik hastalıkları, kullandığı ilaçlar saptanıp tüm bilgiler kayıt altına alınmıştır.

Kontrol grubu ise sistemik olarak hiçbir sağlık problemi bulunmayan herhangi bir nedenle diş hekimliğine müracaat eden 72 bireyden oluşmuştur. Bu bireyler dental problemleri nedeniyle ya da kontrol amacıyla fakültemize müracaat etmiş olup, panoramik endikasyonu bulunan kişilerdir. Kontrol grubu seçilirken; skleroderma grubu hastaların yaş ve cinsiyet dağılımına uyan eşit sayıda olmalarına özen gösterilmiştir.

Çalışmaya dahil edilecek hastalara kendi grupları içerisinde körlemesine bir numara verilerek hedeflenen ölçümler belirtilen kriterlere uygun olarak yapılmıştır.

Bu amaçla hastalara çalışma kapsamında gerekli bilgiler verilmiş onay veren hastalar çalışmaya dahil edilmiştir.

### **Panoramik görüntülerin elde edilmesi aşamaları:**

Hastaların panoramik görüntüleri 1.3 sabit magnifikasyon oranına sahip Veraview IC5 HD (Morita Corporation, Japan) panoramik cihazından elde edilmiştir. Tüm dijital panoramik görüntüler aynı araştırmacı tarafından çekilmiştir. Elde edilen panoramik görüntülerin diagnostik olarak kabul edilebilir özelliklerde olmasına özen gösterilmiştir. Bu amaçla skleroderma grubunu oluşturan 51 hastanın panoramik görüntüsünden ikisi radyomorfometrik indekslerin ölçülmesi için gerekli kriterleri sağlamadığı için çalışma dışı bırakılmıştır.

### **Kalibrasyon aşamaları:**

Çalışmanın güvenilirliği açısından ve görüntülerin standardizasyonu için her hastada kalibrasyon yapılmıştır. Kalibrasyon aşamaları aynı araştırmacı tarafından gerçekleştirilmiştir. Kalibrasyon için 0.88 mm kalınlığında tek ortodontik tel kullanılmıştır. Ortodontik tel görüntü alanına girmeyecek şekilde, angulus bölgesine yakın 20 yaş dişlerinin arka üst kısmına denk gelecek şekilde yanağa şeffaf bantla sabitlenmiştir. Her hasta sonrası tel dezenfektanla silinerek, sonraki hasta için hazırlanmıştır.

### **Panoramik görüntülerin standardizasyonu:**

Panoramik görüntülerde bir standart olması amacıyla üretici firmanın cihaz üzerinde belirlemiş olduğu referans noktalarına tam olarak uyulmuştur. Görüntülerin alınması ve kalibrasyon aşaması aynı kişi tarafından gerçekleştirilmiştir. Çekim sırasında hastaların frankfurt düzlemi yere paralel, sagittal düzlemi cihazın tam ortasında yere dik olacak şekilde ve servikal vertebraların mandibula ön gövdesine süperpoze olmasını önlemek için hastalar uygun bir şekilde pozisyonlandırılmıştır. Alınan panoramik görüntülerde: mandibulanın, kondilin, mental foramenin ve kortikal kemik sınırlarının tam olarak izlenebildiği, ölçülecek sahalarda distorsiyon ve artefaktın bulunmadığı görüntüler ölçüm için seçilmiştir. Bu koşulları sağlamayan panoramik görüntüler araştırma dışında bırakılmıştır.

### **Panoramik görüntülerin kayıt edilmesi:**

Görüntüler *TurcaSoft* sisteminden elde edilerek, kayıt için *Tagged Image File Formatı (TIFF)* kullanılmıştır. Bu formatın özellikleri kayıpsız görüntü depolaması, en uygun aktarımı ve net ölçümü sağlamasıdır. Benzer ölçümler için sıklıkla tercih edilmiş, güvenilir bir kayıt sistemidir. Tüm dijital görüntülerde ölçümler imaj analiz programı olan *Image J (Image J 1.48u, NIH, Maryland, MD, USA)* yardımı ile yapılmıştır.

### **Radyomorfometrik ölçüm aşaması:**

Tüm panoramik görüntülerden radyomorfometrik indekslerin ölçülebilmesi için diagnostik olarak kabul edilebilir sınırlar dahilinde olanları seçilmiştir.

Bu ölçümlerde aşağıdaki indeksler kullanılmıştır;

- Mandibular Kortikal İndeks
- Mental İndeks
- Gonial İndeks
- Antegonial İndeks
- Panoramik Mandibular İndeks

#### ✓ Mandibular Kortikal İndeks (MKİ)

Kortikal kemik sınırları net ve düzgün izleniyorsa; **C1**, kortikal kemik sınırlarında yarım ay şeklinde rezorpsiyon kavimleri ve tabakalaşma (1-3 adet) varsa; **C2** ve kortikal kemik belirgin olarak poroz izleniyorsa; **C3** olarak değerlendirilmiştir.

Yukarıdaki skalaya göre görsel olarak MKİ; sağ ve sol olmak üzere her iki taraftan saptanarak en büyük değer kaydedilmiştir. Burada belirtilen büyük değer skorlamadaki C3, C2, C1 şeklindedir.

#### ✓ Mental İndeks (Mİ)

Panoramik görüntü üzerinde mental foramenin yeri tam olarak belirlenmiştir. Foramene denk gelen bölge hizasında mandibulanın alt sınırını belirleyen teğet bir

çizgi çizilmiştir. Mental foramenin merkezinden geçen çizgi ile mandibulanın alt sınırını belirleyen bu çizgi, aralarındaki açı 90 derece olacak şekilde birleştirilmiştir. Oluşturulan çizgi üzerindeki mandibulanın kortikal kalınlığı ölçülmüştür. Saptanan değer kaydedilmiştir.

✓ Gonial İndeks (Gİ)

Panoramik görüntüde gonion noktası belirlenmiştir. Kondilin en arka sınırından başlanarak gonion noktasına teğet geçen bir çizgi çizilmiştir. Ayrıca mandibulanın alt sınırından geçen teğet bir çizgi daha çizilmiştir. İki çizginin birleştiği yerde gonial açı oluşturulmuştur. Gonial açının açıortayı belirlenip, bu açıortayı belirleyen çizgiye denk gelen kortikal kalınlık ölçülmüştür. Saptanan değer kaydedilmiştir.

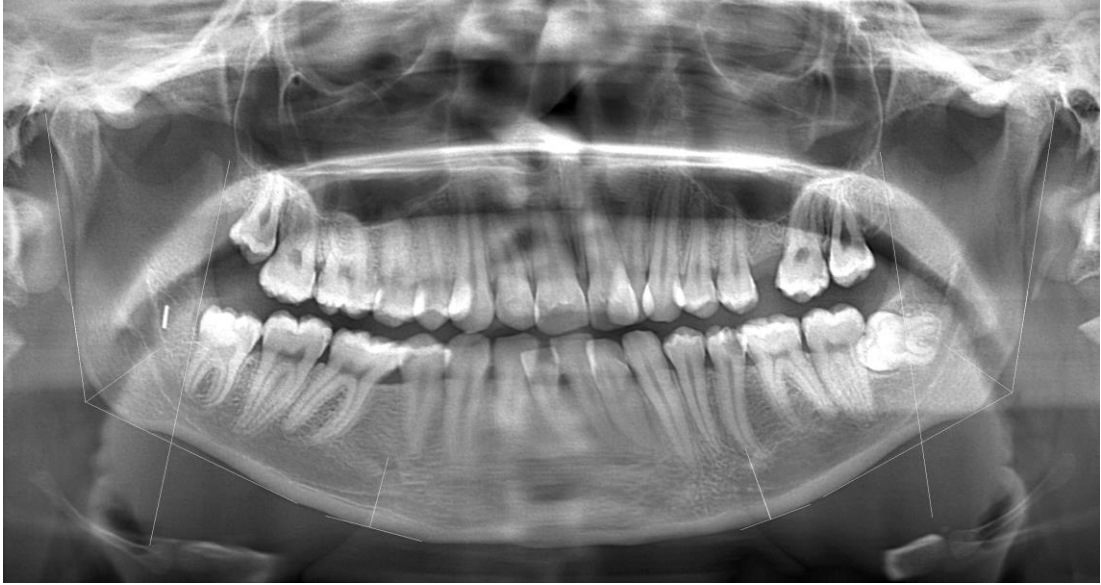✓ Antegonial İndeks (Aİ)

Mandibular ramusun çıkan kısmının ön sınırından teğet geçerek mandibulanın alt sınırına uzanan düz bir çizgi çizilmiştir. Mandibulanın alt sınırından geçen teğet çizgi ile kesiştiği yerdeki kortikal kalınlık ölçülmüştür. Ramusun anterior sınırı belirgin kavisli olan vakalarda, teğet geçen çizginin üçüncü molar bölgesinde olabildiğince düz olmasına dikkat edilmiştir. Saptanan değer kaydedilmiştir.

✓ Panoramik Mandibular İndeks (PMİ)

PMİ mental foramenin üst sınırı baz alınarak hesaplanmıştır. Mental foramenin üst sınırından başlatılan çizgi inferior mandibular kortikal sınıra çizilen çizgi ile birleştirilip bu çizginin mesafesi ölçülmüştür. Daha önce Mİ'de ölçtüğümüz mandibular kortikal kalınlık ile elde edilen bu değer birbiri ile oranlanmıştır. Mandibular korteksin üst sınırının belirgin olmadığı vakalarda mental foramen bölgesindeki kompakt kortikal kemiğin en küçük kalınlığı ölçülerek kaydedilmiştir.





**Şekil 3.1.** Çalışmamızda kullandığımız bir panoramik görüntüde MRİ ölçümleri için yapılan çizimler

### **Panoramik görüntülerin değerlendirilmesi:**

Bu çalışmada; skleroderma grubu hastalarının ağız muayeneleri yapılmış ve endikasyonu nedeni ile alınan panoramik görüntülerde belirlenen morfometrik indeksler ve radyolojik bulgular değerlendirilip sağlıklı bireyler ile karşılaştırılmıştır. Ayrıca bu görüntülerde; dişler ve kemik doku incelenmiş özellikle lamina duranın devamlılığı ya da boyutsal değişikliği, kök rezorpsiyonu, periodontal ligament aralığının genişliğindeki olası değişiklikler, mandibulada osteolitik görüntü varlığı araştırılmıştır. Her panoramik görüntü için elde edilen bu veriler *excell* dosyasında kaydedilmiştir.

Tüm dijital görüntülerde ölçümler, imaj analiz programı olan *Image J (Image J 1.38, NIH, Maryland, MD, USA)* yardımı ile yapılmıştır. Ölçümlere panoramik cihazın magnifikasyon oranına göre magnifikasyon düzeltmesi uygulandıktan sonra istatistiksel analizleri yapılmıştır.

### **3.2. Panoramik Radyomorfometrik İndekslerin Değerlendirilmesi**

Radyomorfometrik ölçümler dijital panoramik görüntüler üzerinde; iki araştırmacı tarafından mandibulanın sağ ve solu için ayrı ayrı yapılmıştır. Her iki tarafın ölçümlerinin ortalaması hesaplanarak, elde edilen veriler kaydedilmiştir.

### 3.3. Radyomorfometrik İndeks Verilerinin Analizi

**Verilerin Analizi:** İstatistiksel olarak radyomorfometrik indekslerin tekrar edilebilirliği *weighted kappa* istatistiği kullanılarak test edilmiştir. Bunun için Landis ve Koch (145) tarafından belirlenmiş sınıflandırma kullanılmıştır. Bu sınıflandırma da  $> 0.75$  = mükemmel uyum,  $0.75-0.40$  = iyi uyum ve  $< 0.40$  = zayıf uyum olarak tanımlanmıştır. Elde edilen verilerin analizi ise *SPSS V.11.5 (SPSS Inc. Chicago, IL, USA)* istatistik programı kullanılarak yapılmıştır. Ayrıca parametrik değerler bağımsız *T-Testi* ile, parametrik olmayan değerler *Mann Whitney U testi* ile değerlendirilmiştir. *Mann-Whitney U* testi uygulanan normal dağılım göstermeyen veriler için ortanca değerler istatistiksel olarak anlamlı ve güvenilir olarak kabul edilmiştir.

Ölçümler ve değerlendirmeler iki gözlemci tarafından yapıldığı için gözlemciler arası tutarlılık ve gözlemciler içi tutarlılık çalışması yapılmıştır. Çalışma öncesinde 10 sklerodermalı hasta üzerinde panoramik ve klinik değerlendirmeler iki gözlemci tarafından birbirlerinden bağımsız olarak gerçekleştirilmiştir. Bir hafta ara verildikten sonra yine bağımsız olarak panoramik ve klinik değerlendirmeler tekrarlanmıştır. Sonuçlar istatistiksel olarak sınıf içi korelasyon anlamlılık testi ile değerlendirilmiştir. Gözlemciler içi ve gözlemciler arası tutarlılığın kuvvetli bulunması sonucu altın standart olarak ikinci gözlemcinin değerlendirmeleri kabul edilmiştir.

Çalışmanın esas kısmı olarak morfometrik ölçümler iki gözlemci tarafından 121 panoramik görüntü üzerinde uygulanmıştır. İki gözlemcinin tutarlılık kontrolü için körlemesine seçilen 12 kontrol ve 12 skleroderma grubuna ait panoramik görüntü üzerinde morfometrik ölçümler birbirlerinden bağımsız olarak yapılmıştır. Bir hafta ara verildikten sonra yine bağımsız olarak aynı yöntemler kullanılarak ölçümler tekrarlanmıştır. Sonuçlar sınıf içi korelasyon anlamlılık testi ile değerlendirilmiştir. İstatistiksel değerlendirme sonucu gözlemciler içi ve gözlemciler arası tutarlılığın kuvvetli bulunması sonrası altın standart olarak ikinci gözlemcinin ölçümleri kabul edilmiştir.

#### 4. BULGULAR

Çalışma kapsamına toplam 121 panoramik görüntünün %40.5'u (n=49) sklerodermalı ve %59.5'u (n=72) sağlıklı bireylere aittir.

Cinsiyete göre dağılım incelendiğinde; skleroderma grubu %12.25 (n=6) erkek, %87.75 (n=43) kadın, kontrol grubu ise %34.70 (n=25) erkek, %65.30 (n=47) kadın bireyden oluşmaktadır.

Çalışma verilerimize göre sklerodermalı hastalarda kadın erkek oranı 7.2, yaş ortalaması 50 olarak saptanmıştır.

Grupların yaş dağılımı incelendiğinde; sklerodermalı bireyler 26-74 yaşları arasında olup, kontrol grubunda bu dağılım 18 ile 78 yaşları arasında saptanmıştır.

Dijital panoramik görüntülerde ölçülen radyomorfometrik indekslere göre sonuçlar aşağıda verilmiştir.

Mandibular Kortikal İndeks Değerleri: Skleroderma ve kontrol gruplarının MKİ değerleri arasında istatistiksel olarak anlamlı fark (Pearson ki-kare = 16.483) saptanmış olup, dağılım Tablo 4.1.'de gösterilmiştir.

**Tablo 4.1.** İki gözlemcinin MKİ değerlerinin sayısal olarak dağılımı

MKİ	Gözlemci 2			Toplam
	C1	C2	C3	
Gözlemci 1 C1	24	16	2	42
C2	3	66	4	73
C3	0	2	4	6
Toplam	27	84	10	121

**p < 0.001**

MKİ uygulanarak yapılan ölçüm sonuçlarına göre birinci gözlemci panoramik görüntülerin 42'sini C1, 73'ünü C2, 6'sını C3 olarak saptamıştır. İkinci gözlemci ise panoramik görüntülerin 27'sini C1, 84'ünü C2, 10'unu C3 olarak değerlendirmiştir. Bu veriler doğrultusunda MKİ için birinci ve ikinci gözlemciler arasındaki uyum istatistiksel olarak anlamlı bulunmuştur (kappa = 0.553, p < 0.001). Her iki gözlemcinin MKİ ölçümleri sonucunda yüksek oranda C2 saptanmıştır.

Skleroderma grubu ve kontrol grubunun; Mİ, Gİ, Aİ ve PMİ ölçüm sonuçlarının iki gözlemci arasındaki korelasyonu Tablo 4.2.'de verilmiştir.

**Tablo 4.2.** Mİ, Gİ, Aİ ve PMİ değişkenleri açısından gözlemciler arasındaki ilişkinin sınıf içi korelasyon değerleri

Sınıf içi korelasyonu	
<b>Mİ</b>	0.89
<b>Gİ</b>	0.54
<b>Aİ</b>	0.96
<b>PMİ</b>	0.72

Mİ uygulanarak yapılan ölçüm sonuçlarına göre gözlemciler arasındaki uyum istatistiksel olarak anlamlı bulunmuştur (sınıf içi korelasyon = 0.89,  $p < 0.001$ ).

Gİ uygulanarak yapılan ölçüm sonuçlarına göre gözlemciler arasındaki uyum istatistiksel olarak anlamlı saptanmıştır (sınıf içi korelasyon = 0.54,  $p < 0.001$ ).

Aİ uygulanarak yapılan ölçüm sonuçlarına göre gözlemciler arasındaki uyum istatistiksel olarak anlamlıdır (sınıf içi korelasyon = 0.96,  $p < 0.001$ ).

PMİ uygulanarak yapılan ölçüm sonuçlarına göre gözlemciler arasındaki uyum istatistiksel olarak anlamlı saptanmıştır (sınıf içi korelasyon = 0.72,  $p < 0.001$ ).

Bu sonuçlar doğrultusunda gözlemciler arası uyumların istatistiksel olarak kuvvetli bulunması nedeniyle altın standart olarak ikinci gözlemcinin ölçümleri kabul edilmiştir.

Skleroderma grubu ve kontrol grubunda MKİ değerlerinin dağılımı Tablo 4.3.'de gösterilmiştir.

**Tablo 4.3.** Çalışma gruplarında MKİ değerlerinin sayısal ve yüzdesel dağılımı

			GRUP		Toplam
			KONTROL	SKLERODERMA	
MKİ	C1	Sayı	16	11	27
		MKİ %'si	%59.3	%40.7	%100.0
		Grup %'si	%22.2	%22.4	%22.3
	C2	Sayı	56	28	84
		MKİ %'si	%66.7	%33.3	%100.0
		Grup %'si	%77.8	%57.1	%69.4
	C3	Sayı	0	10	10
		MKİ %'si	%0.0	%100.0	%100.0
		Grup %'si	%0.0	%20.4	%8.3
Toplam	Sayı	72	49	121	
	MKİ %'si	%59.5	%40.5	%100.0	
	Grup %'si	%100.0	%100.0	%100.0	

**p < 0.001**

Skleroderma grubunda MKİ'ye göre; 49 hastanın 11'i C1, 28'i C2, 10'u C3 olarak saptanmıştır. Kontrol grubunda ise; 72 hastanın 16'sı C1, 56'sı C2, 0 C3 olarak tespit edilmiştir. Her iki grubun MKİ ölçümleri sonucunda yüksek oranda C2 saptanmıştır. Skleroderma grubunda C3 oranı % 20.4 iken kontrol grubunda bu değer 0 olarak belirlenmiştir. Skleroderma ve kontrol grupları arasında istatistiksel olarak anlamlı farklılık tespit edilmiştir (p < 0.001).

Skleroderma grubunda MKİ değerlerinin yaş ile korelasyonu ANOVA testi ile değerlendirilmiş olup sonuçlar Tablo 4.4. ve Tablo 4.5.'de gösterilmiştir.

Skleroderma grubunda MKİ değerlerinin yaş ile korelasyonu ANOVA testi ile değerlendirilmiş olup istatistiksel olarak anlamlı bir farklılık bulunmamıştır ( $p = 0.53$ ).

**Tablo 4.4.** Skleroderma grubunda MKİ değerlerinin birbirleri ile yaşa göre korelasyonu

Değişken	Değişken	Yaşa göre
C1	C2	0.235
	C3	0.013*
C2	C1	0.235
	C3	0.062
C3	C1	0.013
	C2	0.062

\* $p < 0.05$  anlamlı

Skleroderma grubunda MKİ değerlerinin yaş ile korelasyonu ANOVA testi ile değerlendirilmiş olup istatistiksel olarak anlamlı bir farklılık bulunmamıştır ( $p = 0.53$ ). MKİ değerlerinin birbirleri ile yaşa göre korelasyonunda ise sadece C1'in C3 ile arasında istatistiksel olarak anlamlı farklılık bulunmuştur ( $p = 0.013$ ).

**Tablo 4.5.** Skleroderma grubunda MKİ sonuçlarının yaş ortalaması, standart sapma, ortanca, minimum ve maksimum değerleri

MKİ - Yaş	Ortalama	SD	Ortanca	Minimum	Maksimum
C1	44.9091	12.83320	47.0000	26.00	66.00
C2	49.9286	12.07056	51.0000	27.00	67.00
C3	58.2000	9.10189	59.0000	46.00	74.00
Toplam	50.4898	12.30874	52.0000	26.00	74.00

Skleroderma grubunda, C1'in görüldüğü yaş ortalaması 45 iken C3'ün 58 olarak tespit edilmiştir.

Skleroderma grubu ve kontrol grubunun Gİ, Aİ, PMİ ve Mİ ölçümleri parametrik olmayan *Mann-Whitney U* testi uygulanarak değerlendirilmiş olup; ortalama, standart sapma (SD), ortanca, minimum ve maksimum değerler Tablo 4.6.'de gösterilmiştir.

**Tablo 4.6.** Gİ, Aİ, PMİ ve Mİ ölçümlerinin skleroderma ve kontrol grupları arasında ortalama, standart sapma, ortanca, minimum ve maksimum değerleri

	(p)	GRUP	Ortalama	SD	Ortanca	Minimum	Maksimum
Gİ	0.374	KONTROL	0.7591	0.20181	0.7423	0.37	1.62
		SKLERODERMA	0.8757	0.83080	0.6615	0.00	5.38
		Toplam	0.8064	0.55090	0.7192	0.00	5.38
Aİ	0.136	KONTROL	1.7228	0.41330	1.7173	0.80	3.00
		SKLERODERMA	1.6419	0.84340	1.6462	0.00	5.30
		Toplam	1.6901	0.62224	1.7115	0.00	5.30
PMİ	0.0*	KONTROL	0.2238	0.05659	0.2140	0.13	0.51
		SKLERODERMA	0.2639	0.06717	0.2624	0.13	0.52
		Toplam	0.2401	0.06395	0.2250	0.13	0.52
Mİ	0.001*	KONTROL	2.3850	0.50219	2.3519	1.58	5.12
		SKLERODERMA	2.7005	0.65091	2.6500	1.30	3.94
		Toplam	2.5128	0.58556	2.4115	1.30	5.12

\*p < 0.05 anlamlı

Mİ değişkeni açısından skleroderma ve kontrol grupları arasında istatistiksel olarak anlamlı farklılık ( $p = 0,001$ ) bulunmuştur (çalışma grubu: ortanca = 2.65, minimum = 1.30, maksimum = 3.94 kontrol grubu: ortanca = 2.35, minimum = 1.58, maksimum = 5.12).

Gİ değişkeni açısından 2 grup arasında istatistiksel olarak anlamlı bir farklılık yoktur ( $p = 0.374$ ).

Aİ değişkeni açısından 2 grup arasında istatistiksel olarak anlamlı bir farklılık saptanmamıştır ( $p = 0.136$ ).

PMİ değişkeni açısından 2 grup arasındaki fark istatistiksel olarak anlamlıdır ( $p < 0.001$ ) (çalışma grubu: ortanca = 0.26, minimum = 0.13, maksimum = 0.52 kontrol grubu: ortanca = 0.21, minimum = 0.13, maksimum = 0.51).

Uygulanan indekslere göre skleroderma grubu ve kontrol grubu içerisinde elde edilen ölçüm sonuçlarının yaşla korelasyonu incelendiğinde sonuçlar Tablo 4.7. ve Tablo 4.8.'da belirtilmiştir.

**Tablo 4.7.** Skleroderma grubunda Mİ, Gİ, Aİ, PMİ ölçümlerinin yaşa göre korelasyonu

SKLERODERMA GRUBU			Yaşa Göre
Pearson korelasyonu	Mİ	Korelasyon katsayısı	-0.049
		(p)	0.738
Spearman's rho	Gİ	Korelasyon katsayısı	-0.172
		(p)	0.237
Spearman's rho	Aİ	Korelasyon katsayısı	-0.220
		(p)	0.130
Spearman's rho	PMİ	Korelasyon katsayısı	-0.001
		(p)	0.993

Skleroderma grubunun Mİ, Gİ, Aİ, PMİ ölçümlerinin yaşa göre korelasyonları Spearman's ve Pearson'a göre incelenmiş ve hiçbirinde yaşa göre istatistiksel olarak anlamlı bir fark bulunmamıştır (Sıra ile;  $p = 0.738$ ;  $p = 0.237$ ;  $p = 0.130$ ;  $p = 0.993$ ).

**Tablo 4.8.** Kontrol grubunda Mİ, Gİ, Aİ, PMİ ölçümlerinin yaşa göre korelasyonu

KONTROL GRUBU			Yaşa göre
Spearman's rho	Mİ	Korelasyon katsayısı	-0.115
		(p)	0.336
Spearman's rho	Gİ	Korelasyon katsayısı	-0.252
		(p)	0.032
Pearson korelasyonu	Aİ	Korelasyon katsayısı	-0.220
		(p)	0.063
Spearman's rho	PMİ	Korelasyon katsayısı	-0.192
		(p)	0.106



Kontrol grubunun Mİ, Gİ, Aİ, PMİ ölçümlerinin yaşa göre korelasyonları Spearman's ve Pearson'a göre incelendiğinde Mİ, Aİ, PMİ ölçümlerinin yaşa göre karşılaştırmaları istatistiksel olarak anlamlı bulunmamış (Sıra ile;  $p = 0.336$ ;  $p = 0.063$ ;  $p = 0.106$ ), Gİ ölçümünde istatistiksel olarak negatif yönde anlamlı bir ilişki saptanmıştır ( $p = 0.032$ ).

Sklerodermalı bireylerin ağız açma mesafesinin MRI ölçümleri ile korelasyonu yapılmış olup Tablo 4.9.'da gösterilmiştir.

**Tablo 4.9.** Skleroderma grubunda Mİ, Gİ, Aİ, PMİ ölçümlerinin ağız açma mesafesi ile korelasyonu

SKLERODERMA GRUBU			Ağız açma mesafesi
Spearman's rho	Mİ	Korelasyon katsayısı	0.044
		(p)	0.766
	Gİ	Korelasyon katsayısı	0.283
		(p)	0.048*
	Aİ	Korelasyon katsayısı	0.270
		(p)	0.061
	PMİ	Korelasyon katsayısı	0.057
		(p)	0.699

\* $p < 0.05$  anlamlı

Yapılan değerlendirmeler sonucunda sklerodema grubunda sadece Gİ ile ağız açma mesafesi arasında istatistiksel olarak anlamlı bir ilişki bulunmuştur (Spearman's rho = 0.283,  $p = 0.048$ ).

Skleroderma grubunda saptanan periodontal ligament aralığı ve lamina dura bulguları Tablo 4.10.'da belirtilmiştir.

**Tablo 4.10.** Skleroderma grubunda PDL ve LD değişikliklerinin görülme oranı

SKLERODERMA GRUBU	Sayı n: 49	Görülme oranı (%)	Pearson ki-kare
PDL aralığında genişleme	39	79.6	3.04
LD'da kalınlaşma	22	44.9	0.71

Skleroderma grubunun %79.6'sında PDL aralığında genişleme, %44.9'unda LD'da kalınlaşma tespit edilmiştir.

Skleroderma grubunda Gİ, Aİ, PMİ, Mİ ölçümlerinin TME bulguları, ağız açmada kısıtlılık, kas tonusu ile Tablo 4.11'de gösterilmiştir.

**Tablo 4.11.** Skleroderma grubunda Gİ, Aİ, PMİ, Mİ ölçümlerinin parametrik olmayan TME'de ağrı, TME'de klik, ağız açmada kısıtlılık, kas tonusu ile ilişkisi

SKLERODERMA GRUBU		TME'de ağrı	TME'de klik	Ağız açmada kısıtlılık	Kas tonusu
Gİ	(p)	0.66	0.37	0.36	0.83
Aİ	(p)	0.76	0.16	0.93	0.80
PMİ	(p)	0.76	0.73	0.94	0.85
Mİ	(p)	0.41	0.82	0.55	0.80

Gİ, Aİ, PMİ, Mİ ölçümlerinin parametrik olmayan TME'de ağrı, TME'de klik, ağız açmada kısıtlılık, kas tonusu değişkenleri ile arasında istatistiksel olarak anlamlı farklılık saptanmamıştır ( $p > 0.05$ ).

Skleroderma hastalarında sık görülen orofasiyal bulgulardan olan TME'de ağrı, TME'de klik, ağız açmada kısıtlılık, kas tonusu değişiklikleri Tablo 4.12.'de verilmiştir.

**Tablo 4.12.** Skleroderma grubunda TME'de ağrı TME'de klik ağız açmada kısıtlılık kas tonusu değişikliklerinin görülme oranı

SKLERODERMA GRUBU	Sayı n: 49	Görülme oranı (%)	Pearson ki-kare
<b>TME'de Ağrı</b>	8	16.3	5.17
<b>TME'de Klik</b>	5	10.2	5.81
<b>Ağız Açmada Kısıtlılık</b>	35	71.4	0.76
<b>Kas Tonusu</b>	20	40.8	4.48

Skleroderma grubunun %16.3'ünde TME'de ağrı (Pearson ki-kare=5.17), %10.2'sinde TME'de klik (Pearson ki-kare=5.81), %71.4'ünde ağız açmada kısıtlılık (Pearson ki-kare=0.76), %40.8'inde çiğneme kaslarında tonus artışı (Pearson ki-kare=4.48) saptanmıştır.

Skleroderma grubunda parametrik verilerin ortalama, standart sapma (SD), ortanca, minimum ve maksimum değerleri Tablo 4.13.'de belirtilmiştir.

**Tablo 4.13.** Skleroderma grubunda parametrik verilerin ortalama, SD, ortanca, minimum ve maksimum deęerleri

SKLERODERMA GRUBU	Ortalama	SD	Ortanca	Minimum	Maksimum
Gİ	0.8757	0.83080	0.6615	0.00	5.38
Aİ	1.6419	0.84340	1.6462	0.00	5.30
PMİ	0.2639	0.06717	0.2624	0.13	0.52
Mİ	2.7005	0.65091	2.6500	1.30	3.94
Yaş	50.4898	12.30874	52.0000	26.00	74.00
Hastalığın süresi (yıl)	12.0000	7.42181	9.0000	2.00	31.00
Ağız açma mesafesi (mm)	52.8571	7.56913	50.0000	40.00	70.00
İnterinsizal mesafe (mm)	33.7755	6.96200	35.0000	20.00	50.00

Skleroderma grubunda mandibular radyomorfometrik indekslerin ortalama deęerleri; Gİ 0.87 mm, Aİ 1.64 mm, PMİ 0.26 mm, Mİ 2.70 mm tespit edilmiştir.

Ortalama yaş 50, hastalık süresi ise 12 yıl olarak saptanmıştır.

Sklerodermalı hastaların ortalama interinsizal mesafesi 33.77 mm, ağız açma mesafesi ise 52.85 mm olarak tespit edilmiştir.

Ayrıca genel şikayetlerden olan ağız kuruluęu ve tad duygusu bozukluęu sorgulanmasında skleroderma grubundaki 49 hastanın 31'inde (%63.3) ağız kuruluęu (Pearson ki-kare= 1.07), tad duygusunda bozukluk ise 49 hastanın 8'inde (%16.3) (Pearson ki-kare= 0.36) tespit edilmiştir.

Mandibular rezorpsiyon varlığının panoramik görüntülerde incelenmesinde 49 hastanın 4'ünde %8 oranında mandibulada rezorpsiyon tespit edilmiştir. Bu rezorpsiyonların 2'si angulus bölgesinde dięer 2'si ise ramusun inen kısmının posterior sınırını tamamen destrükte etmiş şekilde belirlenmiştir. Ancak sayının yetersiz olması nedeniyle morfometrik indekslerle korelasyonu istatistiksel olarak yapılamamıştır.

## 5. TARTIŞMA

Literatürde mandibulaya ait morfometrik ölçümlerin yapıldığı çalışmalar genellikle osteoporozun değerlendirilmesinde kullanılmıştır. Diş hekimliğinde ise özellikle implant uygulamalarında kemik kalite ve kantitesinin belirlenmesinde radyomorfometrik indekslerden yararlanılmıştır. Skleroderma hastalarında ise oluşan yüz değişikliklerine rağmen radyomorfometrik indekslerin uygulandığı herhangi bir çalışmaya literatürde rastlanmamıştır. Çalışmamız sklerodermalı hastaların panoramik görüntülerinde yapılan ilk morfometrik araştırma niteliğinde olup, konu ile ilgili öncü nitelikteki tek çalışmadır.

Morfometri, organik ya da inorganik yapılardaki biçimsel benzerliklerin matematiksel bağlantılar yardımı ile sayısal hale dönüştürülmesidir. Hastalarda gelişen benzer morfolojik değişikliklerin, landmarklar kullanılarak oluşan değişikliklerin rakamsal olarak ifade edilebilmesinin önemli olduğunu düşünmekteyiz.

Skleroderma hastalığının kemikteki etkileri göz önünde tutulduğunda çene kemiklerine olabilecek etkisinin sayısal ölçümünün yapılmasının önemli olduğunu düşünmekteyiz.

Literatürde osteoporoz ile ilgili yapılan benzer ölçüm çalışmalarında dental radyograflar sıklıkla tercih edilmekte olup bunun sebebi olarak da radyografların diğer yöntemlere göre maliyetinin daha düşük olması, radyograflara göre daha kolay ulaşılır olması ve hastaların daha az radyasyona maruz bırakılması gösterilmiştir (146). Uysal ve diğ. (147)'nin çalışmalarında; kemik kalitesinin değerlendirilmesinde morfometrik indekslerden MKİ'nin uygulanmasının kolay ve maliyetinin az olduğu, ayrıca panoramik radyograflar ile osteoporoz riskinin teşhis edilebileceği böylece gereksiz Dual-energy X-ray absorptiometry (DEXA) taramalarının önlenebileceği vurgulanmıştır.

Benzer ölçümsel çalışmalarda sonuçların güvenilirliği açısından ölçüm yapılacak görüntülerin standardizasyonuna önem verilmektedir. Bu amaçla standardizasyon için alüminyum step wadge, grid, ortodontik tel kullanımı gibi çeşitli yöntemler uygulanmaktadır. Bu çalışma kapsamında panoramik cihazlardaki standardizasyonu sağlamak için 121 hastanın panoramik görüntüsünde 0.88 mm kalınlıkta ortodontik tel ile kalibrasyon yapılmıştır. Bu tez kapsamında araştırmada

gerçekleştirilen kalibrasyonlu ölçümler; literatürde sklerodermalı hastaların panoramik görüntülerinde ölçülecek morfometrik indeksler için ilk kez kullanılmıştır.

Çalışmamızda dijital özellikteki panoramik görüntülerde ölçümler yapılması nedeni ile radyograflarda benzer ölçümleri yapan araştırmacılara göre daha az zorlukla karşılaşıldığını düşünmekteyiz. Law ve diğ. (146) çalışmalarında panoramik ölçümlerin maliyet ve radyasyon maruziyeti açısından diğer ileri tekniklere göre daha avantajlı olduğunu vurgulamışlardır. Çalışmamızda bu görüş benimsenerek panoramik endikasyonu olan hastaların panoramik görüntüleri ölçüm amaçlı kullanılmıştır.

Kafa ve Arı (3), morfometrik çalışmalarda manuel ve dijital ölçüm yöntemlerinin karşılaştırılmasında dijital ölçümlerin daha başarılı olduğunu belirtmişlerdir. Biz de çalışmamızda ölçümlerimizi dijital panoramiklerde gerçekleştirmiş olup bu tür araştırmalarda dijital görüntüleme tekniklerinin kullanılmasını avantaj olarak değerlendirmekteyiz.

Bu çalışmamızda yer alan panoramik görüntüler Hacettepe Üniversitesi Diş Hekimliği Fakültesi, Ağız, Diş ve Çene Radyolojisi Anabilim Dalı'na muayene amacıyla başvuran sklerodermalı ve sistemik hastalığı olmayan hastalara aittir. Kamu hastanesi olması nedeniyle çalışmadaki kontrol grubunun, normal popülasyonu temsil ettiğini düşünmekteyiz. Çalışmamızdaki kısıtlılıklar ise skleroderma hastalığının nadir görülmesidir.

Bu araştırmanın temelini, skleroderma dahil herhangi bir sistemik hastalığı olmayan sağlıklı bireylerin panoramik görüntülerinde aynı morfometrik ölçümlerin uygulanması ve skleroderma grubu ile karşılaştırılması oluşturmaktadır.

Literatürde sklerodermanın görülme sıklığı ve cinsiyete göre dağılımı incelendiğinde kadınlarda erkeklere oranla 8 kat fazla görülmekte olup en sık 30-50 yaş arasında bildirilmiştir (12-15). Çalışmamızda kadın erkek oranı 7.2, yaş ortalaması 50 olup sonuçlarımız literatürle uygunluk göstermektedir.

Radyolojik ölçümlerin güvenilirliği için ölçümlerin iki araştırmacı tarafından yapılması literatürde önemle vurgulanmaktadır. Schulze ve diğ. (148), radyograflarda ölçüm yapan kişilerden kaynaklanan referans noktasının belirlenmesindeki farklılıkların, ölçüm sonuçlarını olumsuz yönde etkilediğini ve hatalı sonuçlara

neden olduğunu vurgulamışlardır. Çalışmamızda bireysel farklılıkları gidermek için gözlemciler arası ve gözlemci içi tutarlılık istatistiksel olarak değerlendirilmiş olup, tutarlılık oranları yüksek saptanmıştır. Ölçüm gerektiren çalışmalarda standardizasyonun sağlanabilmesi için her ölçümün iki araştırmacı tarafından yapılması ve ölçümlerin her araştırmacı içinde tekrarlanmasının güvenilirlik açısından önemli olduğu görüşünü desteklemekteyiz.

Singh ve diğ. (149), dijital panoramiklerin teşhis konmamış hastalarda osteoporoz veya osteopeniyi ekarte etmek için ekonomik ve güvenilir bir tanı aracı olabileceğini bildirmişlerdir.

Lopez ve diğ. (150), bilgisayar sisteminin standart manuel yöntemlerle karşılaştırıldığında MKİ ve PMİ ölçümlerinde daha üstün tekrarlanabilirlik ve uyarlılık oranları nedeniyle daha güvenilir olduğunu tespit etmiştir.

Reichert (151) çalışmasında, panoramik radyografların görsel olarak değerlendirilmesi ile hastalarda osteoporoz olasılığı olup olmadığını belirlemenin mümkün olduğunu rapor etmiştir. Yaşlı hastaların panoramik radyograflarının rutin değerlendirmelerinde osteoporozun göstergesi olarak niteliksel bir indeks olan MKİ'nin kullanılabileceğini bildirmiştir. Bu çalışmada panoramik radyografları standardize etmeden değerlendirmiştir. Bizim çalışmamızda panoramik görüntülerin standardizasyonu sağlanarak olabilecek yanlışlar önlenmeye çalışılmıştır.

Mental indeks ve mandibular kortikal indeks, osteoporoz tahmininde en iyi panoramik radyografik parametreler olarak gösterilmiştir (152,153).

Yaşar ve Akgünlü (154)'nün çalışmasında; uygulanabilirliği kolay olan MKİ'nin osteoporozun tanısında yararlı bir yöntem olabileceği belirtilmiştir. Ayrıca osteoporozlu ve sağlıklı bireyler arasında MKİ değerlendirmesinde istatistiksel olarak anlamlı farklılık tespit etmişlerdir. Çalışmamızda skleroderma ve kontrol grupları arasında MKİ değerine göre istatistiksel olarak anlamlı fark bulunmuştur ( $p < 0.001$ ).

Skleroderma ve kontrol grubu karşılaştırıldığında; skleroderma grubunda C3 oranı % 20.4 iken kontrol grubunda bu değer 0 olarak belirlenmiştir. Bu sonuç, skleroderma hastalarında mandibulada rezorpsiyon görülme olasılığının yüksek olduğunu göstermektedir. Ancak literatürde benzer çalışma olmadığı için sonuç irdelenememiştir.

Henriques ve diğ. (142)'nin çalışmasında; kronik böbrek yetmezliği olan hastaların MKİ analizlerinde %37 C3, bir olguda C1 tespit edilmiş, kontrol grubunun %80'inde C1 belirlenmiş ve C3 hiç gözlenmemiştir. Çalışmamızda skleroderma grubunda %22.4 C1, %57.1 C2, %20.4 C3 saptanmıştır. Kontrol grubunda ise bu değerler %22.2 C1, %77.8 C2 olup Henriques'in çalışmasındaki sonuçlara benzer olarak C3 hiçbir hastada saptanmamıştır. Sonuçlarımıza göre C2 değerlerinin her iki grupta da yüksek bulunmasının nedeni olarak; kadın hastaların sayısının daha fazla olması ve menopoz değişikliklerinin görüldüğü yaş ile ilişkili olduğunu düşünmekteyiz. Kesin bir sonuca varılması için ileri çalışmalarda menopoz değişikliklerinin de sayısal olarak saptanarak bu sonuca etkisinin belirlenmesi gerekmektedir.

Çalışmamızda skleroderma grubunda MKİ değerlerinin yaş ile korelasyonu ANOVA testi ile değerlendirilmiş olup istatistiksel olarak anlamlı bir farklılık bulunmamıştır. MKİ değerlerinin birbirleri ile yaşa göre korelasyonunda ise sadece C1'in C3 ile arasında istatistiksel olarak anlamlı farklılık saptanmıştır. Skleroderma grubunda; C1'in görüldüğü yaş ortalaması 45, C3'ün görüldüğü yaş ortalaması 58 olarak tespit edilmiştir. Bu sonuca göre; C3'ün ilerleyen yaş ile birlikte osteoporoz de bağlı olabileceği düşünülmektedir.

Ayrıca bu araştırmamızda skleroderma ve kontrol grupları arasında Mİ değişkeni açısından istatistiksel olarak anlamlı farklılık saptanmıştır. Mİ'nin ortanca değeri skleroderma grubunda kontrol grubuna göre yüksek bulunmuştur. Mİ'nin %10'luk ve %25'lik aralıklardaki ortanca değerleri de skleroderma grubunda, kontrol grubuna göre ilginç olarak daha yüksek tespit edilmiştir. Bu sonuç; osteoporoz çalışmalarında elde edilen Mİ referans değerlerine göre daha düşük olup skleroderma hastalığının kemik kalite ve kantitesini daha fazla etkilediğini düşündürmektedir. Skleroderma grubunda Mİ değerinin kontrol grubuna göre yüksek çıkmasının sebebi olarak kontrol grubunda aktif menopoz döneminde olan kadın oranının fazla olması, bu durumun ise istatistiksel olarak sonuçlarımızı etkilemesine bağlamaktayız. Sonraki morfometrik kemik çalışmalarında kontrol grubundaki kadın bireylerin menopoz özelliklerinin göz önünde tutulması gerektiği kanaatindeyiz.

Çalışma sonuçlarımıza göre skleroderma grubu ve kontrol grubu arasında PMİ değişkeni açısından istatistiksel olarak anlamlı farklılık tespit edilmiştir. İki



grubun PMİ ölçümü; minimum ve maksimum değerlerinin birbirlerine oldukça yakın olmasına rağmen ortanca değerleri ilginç olarak skleroderma grubunda daha yüksek bulunmuştur. Bilindiği gibi PMİ, mental foramen bölgesindeki mandibular kortikal kalınlığın yani mental indeks değerinin mental foramen inferior mandibular kortikal sınıra olan uzaklığı ile oranıdır. Buna göre skleroderma grubunda PMİ'nin pay kısmındaki Mİ değeri daha yüksek tespit edildiği için matematiksel olarak PMİ değeri skleroderma grubunda kontrol grubuna göre daha yüksek saptanmıştır.

Çalışma gruplarında Gİ, Aİ, Mİ ve PMİ ölçümlerinin yaş ile korelasyonu yapıldığında; sadece kontrol grubunun Gİ ölçümlerinde istatistiksel olarak ters yönde anlamlı ilişki tespit edilmiştir. Bu sonuca göre; yaş ilerledikçe Gİ ölçüm değerlerinin azaldığını düşünmekteyiz. Bu durumun ise ilerleyen yaşa bağlı olarak osteoporoz sonucu olduğu kanaatindeyiz. Kontrol grubundaki bu verilere rağmen skleroderma grubunda Gİ'nin yaş ile korelasyonunda ilginç olarak ilişki saptanmamış olup buna bağ dokusundaki sklerotik değişikliklerin sebep olabileceğini düşünmekteyiz.

Çalışmamızın aksine Nagi ve diğ. (155)'nin çalışmalarında; postmenopozal kadınlarda normal bireylere kıyasla Mİ ölçüm değeri daha düşük saptanmıştır.

Mİ değerleriyle ilgili literatürde yapılan diğer çalışmalar incelendiğinde; Leite ve diğ. (156), Gülşahı ve diğ. (157) ve Devlin ve diğ. (158), osteoporozde Mİ'yi 3.0, 3.15, 3.5 mm referans değerlerinde bulmuşlardır. Çalışmamızda skleroderma grubunda Mİ'nin ortalama değeri 2.70 mm olarak tespit edilmiştir.

Michiwaki ve diğ. (159)'nin çalışmasında, kronik böbrek yetmezliği olan hastalarda Mİ ölçüm değerlerinin ortalamasını 3.1 mm, kontrol grubunda ise 3.7 mm olarak saptamışlardır. Bu sonucu; kronik böbrek yetmezliği olan hastalarda parathormon (PTH) seviyesinin artmasıyla Mİ ölçüm değerinin azalma eğilimi göstermesine bağlamışlardır. Ayrıca sekonder hiperparatiroidizmin (SHPT) ilerlemesiyle oluşan osteoporoz sonucu mandibular kortikal kalınlığın azaldığını belirtmişlerdir.

Henriques ve diğ. (142) de; PTH seviyesiyle MKİ arasında istatistiksel olarak pozitif yönde anlamlı ilişki olduğunu bulmuşlardır. Ayrıca PTH seviyesi arttıkça mandibular kortekste rezorpsiyonun artma eğiliminde olduğunu belirtmişlerdir. Bu sonuçlara göre, Mİ ve MKİ'nin kronik böbrek yetmezliği gelişen hastaların değerlendirilmesinde önemli parametrelerden olduğu rapor edilmiştir. Çalışmamızda

MKİ değerlerinin kontrol grubu ve bu çalışmalara göre benzer olması nedeniyle PTH seviyesinin skleroderma hastalarında da önemli olduğunu düşünmekteyiz. Özellikle böbrek tutulumu olan sklerodermalı olgularda kronik böbrek yetmezliğinde olduğu gibi, MKİ'nin önemli bir parametre olabileceğini düşünmekteyiz.

Mansour ve diğ. (160)'nin çalışmalarında; panoramik indeksler (MKİ, Mİ, PMİ) ile lomber omurların kemik mineral yoğunluğu (BMD) ve t skoru arasında pozitif ilişki tespit edilmiştir. MKİ en çok tekrarlanabilen indeks olarak bulunmuş ve bu indekslerin latent osteoporozun değerlendirilmesinde basit ve kullanışlı araçlar olabileceği bildirilmiştir.

Hardanti ve diğ. (161) çalışmalarında; erkek ve kadın hastalara Mİ uygulayarak cinsiyete göre istatistiksel olarak anlamlı farklılık tespit etmişlerdir. Ayrıca kadınlarda kortikal kemik kalınlığının erkeklere göre daha ince olduğunu saptamışlardır. Çalışmamızda ise sklerodermalı grupta erkek sayısının yetersiz olması nedeniyle istatistiksel olarak cinsiyete göre Mİ değerleri irdelenememiştir.

Orak hücreli anemi hastalığında eritroid hiperplazisi, düşük kemik yoğunluğuna yol açan trabeküler yıkıma neden olmaktadır. Orak eritrositlerin erken yıkımı kronik anemiye ve trabeküler kemikte boşlukların artması ile sonuçlanan kemik iliğinin kompanse edici hiperplazisine neden olmaktadır. Neves ve diğ. (141)'nin orak hücreli anemi hastalarının panoramik radyomorfometrik analizlerinde; özellikle ileri yaş gruplarında PMİ ve Mİ değerlerinde düşüş MKİ skorlarında ise C2'ye karşı bir eğilim tespit etmişlerdir. Biz de sklerodermalı hastalarla ilgili olan bu çalışmamızda Mİ, PMİ ve MKİ ölçüm değerlerinin yaşa göre korelasyonunda istatistiksel olarak anlamlı farklılık saptamadık. Bu sonuç; aneminin yaş ile orantılı olarak kemik iliğini etkilediğini, buna karşın sklerodermanın kemik iliği hücrelerine direkt etkisinin olmadığını düşündürmektedir. Çakur ve diğ. (162) ise yaşları 50-59 arasında olan osteoporozlu 25 kadının dahil edildiği çalışmalarında; yaşla MKİ'nin korelasyonunda anlamlı bir ilişki bulmamışlardır. Ancak Uysal ve diğ. (147) çalışmalarında; MKİ'nin cinsiyet ve yaştan etkilendiğini, artan yaşla kadınlarda mandibular kortekste daha çok porozite gözlemlendiğini tespit etmişlerdir. Bu farklı sonuçlar doğrultusunda konu ile ilgili daha fazla birey üzerinde bu indekslerin uygulanmasının gerektiğini düşünmekteyiz.

Yüzügüllü ve diğ. (163)'nin 94 kişiden oluşan Türk popülasyonunu dahil ettikleri çalışmalarında; 60 yaş üzeri kadınlarda MKİ değerini çoğunlukla C3 olarak saptamışlardır. Ayrıca Mİ'nin ortalama değerinin kadınlarda yaşla önemli ölçüde azaldığını tespit etmişlerdir. Çalışmamızda skleroderma grubunda C3 değeri yüksek olarak saptanmış olup, bu grubu oluşturan hastaların ortalama yaş değerlerinin 60 yaşın altında olması ilginç olarak değerlendirilmiştir.

Gülşahı ve diğ. (164) çalışmalarında; %37.5'unun erkek %62.5'unun kadın olduğu toplam 1863 hastanın panoramik görüntülerinde, Mİ < 3 mm ve PMİ < 0.30 mm olarak saptamış ve bu sonucun osteoporoz için yüksek risk olduğunu savunmuşlardır. Çalışmamızda Mİ değeri; 2.70 mm, PMİ değeri ise; 0.26 mm olarak bulunmuştur. Bu sonuçlar doğrultusunda biz de skleroderma grubundaki hastaların osteoporoz açısından yüksek risk taşıdığı görüşündeyiz.

Ledgerton ve diğ. (130)'nin İngiliz kadınlar üzerinde yaptıkları çalışmalarında; Gİ, Mİ, Aİ, PMİ'nin yaşla negatif korelasyon gösterdiğini, MKİ'nin ise yaş gruplarına göre bir dağılım oluşturduğunu belirtmişlerdir. Gözlemciler arası tutarlık ise Mİ, PMİ Aİ için kötü iken Gİ için zayıf olarak tespit edilmiştir. MKİ değerlendirmesinde ise gözlemciler arasında mükemmel uyum saptanmıştır. Çalışmamızda ise gözlemciler arası uyum; Mİ için mükemmel, Gİ için iyi, Aİ için mükemmel, PMİ için iyi, MKİ için iyi olarak saptanmıştır. Bu sonuçlar, çalışmamızın verilerinin güvenilirliği açısından önemlidir.

Ledgerton ve diğ. (165)'nin diğer bir çalışmalarında ise; tekrarlanan ölçümlerde tutarlılığın sağlanmasındaki en önemli zorluğun bireysel morfoloji ve radyodansite ile ilişkili olduğu belirtilmiştir. Lokal kemik kaybının bir ölçütü olarak ise PMİ'nin geçerliliğinin artırılması amacıyla ölçümlerin tekrarlanabilirliğinin geliştirilmesi gerektiğini vurgulamışlardır. Biz de verilerin güvenilirliği açısından standardizasyonun sağlandığı panoramik görüntülerde ölçümlerimizi iki gözlemci tarafından ve tekrarlayarak gerçekleştirdik. Aynı zamanda bireysel morfolojik farklılıkların sonuçları etkileyebileceği görüşüne katılmaktayız. Bu nedenle gelişen teknolojiye paralel olarak ve olası morfolojik farklılıklar dikkate alınarak indekslerin geliştirilmesi gerektiğini savunmaktayız.

Watson ve diğ. (166) osteoporozlu ve osteoporozsuz postmenopozal kadınları dahil ettikleri çalışmalarında; iki grup arasında ortalama PMİ sonuçlarında istatistiksel olarak anlamlı bir farklılık tespit etmemişlerdir.

Güngör ve diğ. (167)'nin çalışmalarında; iki gözlemcinin panoramik mandibular indeks alt ve üst ölçüm değerlerini karşılaştırmışlar, PMİ üst değerini her iki gözlemci için iki kat daha tutarlı tespit etmişlerdir. Bizim de çalışmamızda PMİ üst ölçüm değerleri baz alınarak gerekli değerlendirmeler yapılmıştır.

Sklerodermalı bireylerde PDL aralığında genişleme ilk kez Stafne ve Austin (7) tarafından açıklanmış ve insidansı %7 olarak belirtmişlerdir. Ayrıca posterior dişlerin anterior dişlerden daha çok etkilendiğine dikkat çekmişlerdir. White ve diğ. (11) bu oranı %37'den fazla, Vincent ve Agard (120) ise %33 olarak belirtmişlerdir. Marmary ve diğ. (69) çalışmalarındaki SS'li tüm hastalarda kontrol grubuna göre daha yüksek oranda PDL genişlemesi tespit etmişlerdir. Bizim çalışmamızda ise sklerodermalı 49 hastanın 39'unda, %79.6 oranında PDL genişlemesi saptanmıştır (Pearson ki-kare=3,04). Elde ettiğimiz sonuçlar ve literatürdeki veriler doğrultusunda sklerodermalı hastalarda PDL'de genişlemenin sık görülen oral bulgulardan olduğunu düşünmekteyiz.

Literatürde sklerodermalı hastaların lamina dura değişiklikleri ile ilgili çalışmalarda farklı görüşler bildirilmiştir. White ve diğ. (11) 1977 yılında, Robbins ve diğ. (62) 1986 yılında, Naylor ve diğ. (66) 1984 yılında, Marmary ve diğ. (69) 1981 yılında yaptıkları çalışmaların sonuçları doğrultusunda sklerodermalı bireylerin lamina duralarında kalınlaşma olduğunu belirtmişlerdir. Aksi görüş olarak Anbiaee ve Tafakhori (28) 2011 yılında, White ve Phoroah (108) 2009 yılında skleroderma hastalarında LD'da değişiklik olmadığını savunmuşlardır. Çalışmamızda skleroderma grubunda %44.9 oranında LD'da kalınlaşma tespit edilmiştir (Pearson ki-kare=0.71). Elde ettiğimiz bu sonuç, LD'da kalınlaşma olduğunu belirten çalışmalarla uyumludur.

Wood ve Lee (60) çalışmalarında 31 sklerodermalı hastanın %70'inde ağız kuruluğu varlığını rapor etmişlerdir. Çalışmamızda ise benzer olarak sklerodermalı 49 hastanın %63.3'ünde ağız kuruluğu tespit edilmiştir.

Literatürde sklerodermalı bireylerin tad duyusu değişiklikleri ile ilgili herhangi bir çalışma bulunmamaktadır. Bu çalışma kapsamında 49 sklerodermalı bireyin

%16.3'ünde tad duyusu bozukluğu saptanmıştır. Konu ile ilgili yapılmış ilk çalışma olması nedeniyle bu sonuçların önemli olduğunu düşünmekteyiz. Sonraki çalışmalarda tad duyusunun etyolojisinin ve mekanizmasının anlaşılması için elektrogustometre vb. cihazlarla ileri araştırmaların yapılmasını önermekteyiz.

1974 yılında Alarcon-Segovia ve diğ. (168) Sjögren sendromunun SS'ye eşlik etmesini araştırmışlardır. Marmary ve diğ. (69) SS'li hastaların %30'unda Sjögren sendromunun görüldüğünü rapor etmişlerdir. Bricker ve diğ. (169) ise çalışmalarındaki SS'li hastaların yaklaşık %15'inde Sjögren sendromu bildirmiştir. Bizim sklerodermalı olgularımızın sadece birinde Sjögren sendromu tanısı bulunmaktadır.

Auluck ve diğ. (112) çalışmalarında sklerodermalı hastaların %10'unda mandibulada rezorpsiyon bildirmişlerdir. Vincent ve diğ. (120)'nin çalışmalarında bu oran %7 olarak rapor edilmiştir. Haer ve Sailer (110), SS'li hastaların %20-%33 arasında mandibulada rezorpsiyon saptamışlardır. Seifert ve diğ. (111)'nin çalışmalarında 16 hastanın 5'inde (%31) mandibular angulus bölgesinde kemik rezorpsiyonu tespit edilmiştir. Rout ve diğ. (103) SS'li 21 hastanın panoramik ve periapikal radyograflarını değerlendirmiş 2 hastada (%10) mandibulada yapısal değişiklikler saptamış; birinde ramusun posteriorunda bilateral, diğesinde angulusta unilateral rezorpsiyon göstermişlerdir. Çalışmamızda ise sadece 4 vakada, %8 oranında mandibulada rezorpsiyon tespit edilmiştir. Bu rezorpsiyonların 2'si angulus bölgesinde diğeri 2'si ise ramusun çıkan kısmının posterior sınırını tamamen destrükte etmiş şekilde belirlenmiştir.

Sklerodermalı hastalarda interinsizal mesafede belirgin biçimde azalma saptanmıştır (59). Bu bireylerde ortalama interinsizal mesafe yaklaşık 33 mm olarak belirlenmiştir (68,70-73). Çalışmamızda ise skleroderma grubunda interinsizal mesafe, literatürle uyumlu olarak ortalama 33.77 mm olarak tespit edilmiştir.

Çalışmamızda skleroderma grubunda Gİ ile ağız açma mesafesi arasında istatistiksel olarak anlamlı ilişki bulunmuştur. Bu sonuca göre Gİ ölçümünün artmasına bağlı olarak uzaysal geometri prensibine göre gonial açı değeri ve beraberinde ağız açma mesafesinin artmış olduğu düşünülmektedir. Konu ile ilgili literatürde bu kapsamda çalışma olmaması nedeniyle bu sonuç irdelenememiştir.

Azalmış ağız açıklığı nedeniyle pediatrik boy intraoral filmler, küçük başlı aletler ve üç açılı aletlerin kullanımı dental işlemler sırasında önerilmektedir (170). Nauert (171) çalışmasında; sklerodermalı hastalar için alt ve üst dişlerin yanak bölgelerinin daha kolay temizlenmesinin sağlanmasında düz geniş tutamaçlı, çocuk boy yumuşak diş fırçalarının kullanımını önermiştir. Biz de hastalarımızdaki el fonksiyonlarındaki yetersizlik ve ağız açımındaki kısıtlılıklar nedeniyle bu görüşü desteklemekteyiz. Ayrıca hastalarımıza ağız bakımı ile ilgili ihtiyaçları olan gerekli eğitim, tedavi planlamaları sırasında verilmiştir.

Literatürde ağız açıklığının arttırılabilmesi için; ağzın karşılıklı köşelerine baş parmakların yerleştirilerek dışarı doğru çekilmesi ile germe hareketi ve oral güçlendirme egzersizleri (dilin molar dişler arasına depresyonu) önerilmiştir. Naylor ve diğ. (66) bir vaka raporunda SS'li bireylerde oral egzersizlerin ağız açıklığını 12 haftada 6 mm arttırdığını göstermiştir. Aynı zamanda ağız germe ve oral güçlendirme egzersizlerinin, mikrostomi olan hastalarda ağız açıklığını 3-5 mm arttırdığını kanıtlanmışlardır. Pizzo ve ark. (172) ise onsekiz haftalık oral egzersiz programının ağız açıklığını arttırdığını, katılımcıların yeme, konuşma ve ağız hijyenini sağlamada kolaylık yaşadıklarını ve bu egzersizlerin sürekli olarak yapılması gerektiğini belirtmişlerdir. Biz de ağız egzersizlerinin bu tür kas problemi olan hastalara fayda sağlayacağı görüşüne katılmaktayız.

Ağız açma kısıtlılığının ileri derecede olduğu durumlarda bilateral komissürotomi; labial açıklığı arttırmak için uygulanan cerrahi yöntemdir. Ancak sklerodermalı hastalarda onarım mekanizmasının yetersizliği ve cerrahi işlem; kötü yara iyileşmesi ve yüzde skarlaşma riskini taşımaktadır. Bu nedenle sosyal yaşantılarında ve özellikle diş hekimliği uygulamalarında düşünülen bilateral komissürotomi işlemi sonrasında oluşabilecek komplikasyonlar nedeniyle yarar zarar hesabının iyi yapılması gerektiği görüşündeyiz.

Bazı skleroderma hastalarında oral kanser riskinde artış olduğu bildirilmiştir. Yapılan bir çalışmada, dilde skuamöz hücreli karsinom riskinde artış bulunmuştur (173). Bu nedenle SS'li hastalarda oral kanser muayenelerinin düzenli ve kapsamlı bir şekilde yapılması son derece önemli olup hastalarımız bu konuda bilgilendirilmiş ve düzenli kontrollere çağırılmıştır.

## 6. SONUÇ VE ÖNERİLER

- Skleroderma; fasiyal bulgularından ve hastalık seyrindeki değişikliklerden dolayı tıp ve diş hekimliğinde dikkat ve özen isteyen hastalıklar grubundadır.
- Bu çalışmada morfometrik ölçümlerin dijital panoramiklerde gerçekleştirilmesi uygulamada kolaylık sağlamıştır.
- Ölçüm işlemi gerektiren çalışmalarda sonuçların doğruluğu açısından görüntülerin standardizasyonuna önem verilmelidir.
- Ölçümlerin iki araştırmacı tarafından yapılması sonuçların güvenilirliği açısından gereklidir.
- Çalışma verilerimize göre sklerodermalı hastalarda kadın erkek oranı 7.2, yaş ortalaması 50 olarak saptanmıştır.
- Mandibular kortikal indeks verilerine göre skleroderma ve kontrol grubu karşılaştırıldığında; skleroderma grubunda C3 oranı % 20.4 iken kontrol grubunda bu değer % 0.0 olarak belirlenmiştir. Bu sonuç, skleroderma hastalarında mandibulada rezorpsiyon görülme olasılığının yüksek olduğunu göstermektedir. Sonuçlarımıza göre C2 değerlerinin her iki grupta da yüksek bulunmasının nedeni olarak; kadın hastaların sayısının yüksek olması ve bu sonucun menopoz değişikliklerinin görüldüğü yaş ile ilişkili olduğunu düşünülmektedir. Kesin bir sonuca varılması için ileri çalışmalarda menopoz değişikliklerinin de sayısal olarak saptanarak sonuca etkisinin belirlenmesi gerekmektedir.
- Çalışmamızda mental indeksin ortanca değerleri skleroderma grubunda daha yüksek tespit edilmiştir. Ortanca değer tam ortadaki değer olup Mİ'nin %10'luk ve %25'lik aralıklardaki ortanca değerleri de skleroderma grubunda, kontrol grubuna göre ilginç olarak daha yüksek tespit edilmiştir. Bu sonuç; osteoporoz çalışmalarında elde edilen Mİ referans değerlerine göre daha düşük olup skleroderma hastalığının, kemiğin kalite ve kantitesini daha fazla etkilediğini düşünmekteyiz. Skleroderma grubunda Mİ değerinin kontrol grubuna göre yüksek çıkmasının sebebi ise kontrol grubunda aktif menopoz döneminde olan kadın oranının fazla olması, bu durumun ise istatistiksel olarak sonuçlarımızı etkilemesine bağlamaktayız. Sonraki morfometrik kemik

çalışmalarında kontrol grubundaki kadın bireylerin menopoz özelliklerinin göz önünde tutulması gerektiği kanaatindeyiz.

- Skleroderma grubu ve kontrol grubu arasında panoramik mandibular indeks değişkeni açısından istatistiksel olarak anlamlı farklılık tespit edilmiştir. İki grubun panoramik mandibular indeks ölçümü; minimum ve maksimum değerlerinin birbirlerine oldukça yakın olmasına rağmen ortanca değerleri ilginç olarak skleroderma grubunda daha yüksek bulunmuştur. PMİ, mental foramen bölgesindeki mandibular kortikal kalınlığın yani mental indeksin mental foramen inferior mandibular kortikal sınıra olan uzaklık ile oranıdır. Buna göre skleroderma grubunda PMİ'nin pay kısmındaki Mİ değeri daha yüksek tespit edildiği için matematiksel olarak PMİ değeri de skleroderma grubunda daha yüksek bulunmuştur.
- Skleroderma grubunda MKİ değerlerinin birbirleri ile yaşa göre korelasyonunda, sadece C1'in C3 ile arasında istatistiksel olarak anlamlı farklılık bulunmuştur. C1'in görüldüğü yaş ortalaması 45 iken C3'ün 58 olarak tespit edilmiştir. Bu sonuca göre; C3'ün ilerleyen yaş ile birlikte osteoporoz de bağlı olabileceği düşünülmektedir.
- Çalışma gruplarında gonial indeks, antegonial indeks, mental indeks, panoramik mandibular indeks ölçümlerinin yaş ile korelasyonu yapıldığında; sadece kontrol grubunun gonial indeks ölçümlerinde istatistiksel olarak ters yönde anlamlı ilişki tespit edilmiştir. Bu sonuca göre; yaş ilerledikçe gonial indeks ölçüm değerlerinin azaldığını düşünmekteyiz. Bu durumun ilerleyen yaşa bağlı osteoporoz sonucu olduğu kanaatindeyiz. İlginç olarak kontrol grubundaki bu sonuca rağmen skleroderma grubunda gonial indeksin yaş ile korelasyonunda ilişki saptanmamıştır. Bu durumun bağ dokusundaki sklerotik değişikliklerden kaynaklandığını düşünmekteyiz.
- Skleroderma grubunda gonial indeks ile ağız açma mesafesi arasında istatistiksel olarak anlamlı ilişki tespit edilmiştir. Bu sonuca göre gonial indeks ölçümünün artmasına bağlı olarak gonial açı değeri ve beraberinde ağız açma mesafesinin artmış olduğu düşünülmektedir. Konu ile ilgili literatürde bu kapsamda çalışma olmaması nedeniyle bu sonuç irdelenememiştir.



- Skleroderma grubunda Gİ, Aİ, PMİ, Mİ ölçümlerinin parametrik olmayan TME’de ağrı, TME’de klik, ağız açmada kısıtlılık, kas tonusu değişkenleri ile arasında istatistiksel olarak anlamlı farklılık saptanmamıştır.
- Skleroderma grubunda %44.9 oranında lamina durada kalınlaşma tespit edilmiştir. Literatürde lamina dura değişiklikleri ile ilgili farklı görüşler bildirilmektedir. Elde ettiğimiz bu sonuç, lamina durada kalınlaşma olduğunu belirten çalışmalarla uyumludur.
- Sklerodermalı 49 hastanın 39’unda, %79.6 oranında periodontal ligament aralığında genişleme saptanmıştır. Elde ettiğimiz sonuçlar ve literatürdeki veriler doğrultusunda sklerodermalı hastalarda periodontal ligament aralığında oluşan genişleme sık görülen oral radyolojik bulgulardandır.
- Sklerodermalı 49 hastanın %63.3’ünde ağız kuruluğu tespit edilmiştir.
- Literatürde sklerodermalı bireylerin tad duyusu değişiklikleri ile ilgili bir çalışma bulunmamaktadır. Bu çalışma kapsamında 49 sklerodermalı bireyin %16.3’ünde tad duyusu bozukluğu saptanmıştır. Konu ile ilgili yapılmış ilk çalışma olması nedeniyle bu sonuçların önemli olduğunu düşünmekteyiz. Sonraki çalışmalarda tad duyusunun etyolojisinin ve mekanizmasının anlaşılması için elektrogustometre vb. cihazlarla ileri araştırmaların yapılmasını önermekteyiz.
- Sklerodermalı 49 hastanın 4’ünde %8 oranında mandibulada rezorpsiyon tespit edilmiştir. Bu rezorpsiyonların 2’si angulus bölgesinde diğer 2’si ise ramusun inen kısmının posterior sınırını tamamen destrükte etmiş olarak izlenmiştir.
- Sklerodermalı 49 hastanın 35’inde %71.4 oranında ağız açmada kısıtlılık saptanmıştır.
- Sklerodermalı 49 bireyin 20’sinde %40.8 oranında çiğneme kaslarında tonus artışı belirlenmiştir.
- Sklerodermanın seyirindeki değişiklikler ve klinik etkilerdeki farklılıkların başka çalışmalarda da saptanarak aralarındaki ilişkinin belirlenmesinin tedavi planlamasında etkili olabileceği düşüncesindeyiz.

- Sonraki alıřmalar iin kemik bulgusu olan zellikle yz etkileyen benzer hastalıklar iin de radyomorfometrik indekslerin uygulanmasını nermekteyiz.
- Literatrde sklerodermalı bireylerin panoramik grntlerinde yapılmıř morfometrik analiz bulunmaması nedeniyle sonularımız daha fazla irdelenememiřtir.
- Elde ettiėimiz sonuların benzer alıřmalar iin nemli bir veri kaynaėı olduėu grřndeyiz.

## KAYNAKLAR

1. Derk, C.T., Jimenez, S.A. (2003). Systemic sclerosis: current views of its pathogenesis. *Autoimmun Rev*, 2 (4), 181-191.
2. Leader, D., Papas, A., Finkelman, M. (2014). A survey of dentists' knowledge and attitudes with respect to the treatment of scleroderma patients. *J Clin Rheumatol*, 20 (4), 189-194.
3. Kafa, İ.M., Arı, İ. (2004). Morfometrik Çalışmalarda Manüel (El İle) ve Dijital (Sayısal) - Bilgisayar Destekli Ölçüm Yöntemlerinin Karşılaştırılması. *Uludağ Üniversitesi Tıp Fakültesi Dergisi*, 30 (3), 141-144.
4. LeRoy, E.C., Black, C., Fleischmajer, R., Jablonska, S., Krieg, T., Medsger, T.A., Jr. ve diğerleri. (1988). Scleroderma (systemic sclerosis): classification, subsets and pathogenesis. *J Rheumatol*, 15 (2), 202-205.
5. David, M. (1981). A case of scleroderma mentioned by Hippocrates in his aphorisms. *Korot*, 8 (1-2), 61-63.
6. Naylor, W.P. (1982). Oral management of the scleroderma patient. *J Am Dent Assoc*, 105 (5), 814-817.
7. Stafne, E.C., Austin, L.T. (1944). A characteristic dental finding in acrosclerosis and diffuse scleroderma. *Am J Orthod Oral Surg*, 30, 25.
8. Goetz, R.H. (1945). The pathology of progressive systemic sclerosis with special reference to changes in the viscera. *Clin Proc*, 4, 337-392.
9. Ahathya, R.S., Deepalakshmi, D., Emmadi, P. (2007). Systemic sclerosis. *Indian J Dent Res*, 18 (1), 27-30.
10. Bali, V., Dabra, S., Behl, A.B., Bali, R. (2013). A rare case of hidebound disease with dental implications. *Dent Res J (Isfahan)*, 10 (4), 556-561.
11. White, S.C., Frey, N.W., Blaschke, D.D., Ross, M.D., Clements, P.J., Furst, D.E. ve diğerleri. (1977). Oral radiographic changes in patients with progressive systemic sclerosis (scleroderma). *J Am Dent Assoc*, 94 (6), 1178-1182.
12. Mayes, M.D., Lacey, J.V., Jr., Beebe-Dimmer, J., Gillespie, B.W., Cooper, B., Laing, T.J. ve diğerleri. (2003). Prevalence, incidence, survival, and

- disease characteristics of systemic sclerosis in a large US population. *Arthritis Rheum*, 48 (8), 2246-2255.
13. Maricq, H.R., Weinrich, M.C., Keil, J.E., Smith, E.A., Harper, F.E., Nussbaum, A.I. ve diğerleri. (1989). Prevalence of scleroderma spectrum disorders in the general population of South Carolina. *Arthritis Rheum*, 32 (8), 998-1006.
  14. Spackman, G.K. (1999). Scleroderma: what the general dentist should know. *Gen Dent*, 47 (6), 576-579.
  15. Gilliland, B.C. (2001). Systemic sclerosis (scleroderma). Harrison's principles of internal medicine. (15th edition bs., c. Vol. 2). New York City, U.S: Mc Graw-Hill company.
  16. Laing, T.J., Gillespie, B.W., Toth, M.B., Mayes, M.D., Gallavan, R.H., Jr., Burns, C.J. ve diğerleri. (1997). Racial differences in scleroderma among women in Michigan. *Arthritis Rheum*, 40 (4), 734-742.
  17. Chen, K., See, A., Shumack, S. (2003). Epidemiology and pathogenesis of scleroderma. *Australas J Dermatol*, 44 (1), 1-7; quiz 8-9.
  18. Roberts-Thomson, P.J., Walker, J.G. (2006). Scleroderma: it has been a long hard journey. *Intern Med J*, 36 (8), 519-523.
  19. Black, M.C., Denton, C.P. (1998). Scleroderma and related disorders in adults and children. (c. Vol. 2). New York: Oxford University Press.
  20. Czirjak, L., Kiss, C.G., Lovei, C., Suto, G., Varju, C., Fuzesi, Z. ve diğerleri. (2005). Survey of Raynaud's phenomenon and systemic sclerosis based on a representative study of 10,000 south-Transdanubian Hungarian inhabitants. *Clin Exp Rheumatol*, 23 (6), 801-808.
  21. Walter, F., Lever, G.S. (1983). Histopathology of the Skin. Philadelphia.
  22. Randone, S.B., Guiducci, S., Cerinic, M.M. (2008). Systemic sclerosis and infections. *Autoimmun Rev*, 8 (1), 36-40.
  23. Zhou, X., Tan, F.K., Xiong, M., Milewicz, D.M., Feghali, C.A., Fritzler, M.J. ve diğerleri. (2001). Systemic sclerosis (scleroderma): specific autoantigen genes are selectively overexpressed in scleroderma fibroblasts. *J Immunol*, 167 (12), 7126-7133.

24. Martin, S.G. (1994). Immunological diseases (c. 8th edition). Philadelphia: J.B. Lippincott Company.
25. Degiannis, D., Seibold, J.R., Czarnecki, M., Raskova, J., Raska, K., Jr. (1990). Soluble interleukin-2 receptors in patients with systemic sclerosis. Clinical and laboratory correlations. *Arthritis Rheum*, 33 (3), 375-380.
26. Leroy, E.C. (1972). Connective tissue synthesis by scleroderma skin fibroblasts in cell culture. *J Exp Med*, 135 (6), 1351-1362.
27. Haslett C., C.E., Boon, N.A., Coolidge, N.R. (2002). Davidson's principles and practice of medicine (c. 19th ed). London: Churchill Livingstone.
28. Anbiaee, N., Tafakhori, Z. (2011). Early diagnosis of progressive systemic sclerosis (scleroderma) from a panoramic view: report of three cases. *Dentomaxillofac Radiol*, 40 (7), 457-462.
29. Neville, B.W., Damm, D.D., Allen, C.M., Bouquot, J.E. (2009). Oral and maxillofacial pathology (3rd edn).
30. Chung, L., Lin, J., Furst, D.E., Fiorentino, D. (2006). Systemic and localized scleroderma. *Clin Dermatol*, 24 (5), 374-392.
31. Joachim, G., Acorn, S. (2003). Life with a rare chronic disease: the scleroderma experience. *J Adv Nurs*, 42 (6), 598-606.
32. Furts, E.A. (2004). Scleroderma: a fascinating, troubling disease. *Adv Prac Nurse Journal* 4,8-12.
33. Brown, C.W., Marschall, S.F. (1999). Connective tissue disease update: focus on scleroderma.
34. Phillips, D., Phillips, B., Mannino, D. (1998). A case study and national database report of progressive systemic sclerosis and associated conditions. *J Womens Health*, 7 (9), 1099-1104.
35. Barnett, A.J., Miller, M.H., Littlejohn, G.O. (1988). A survival study of patients with scleroderma diagnosed over 30 years (1953-1983): the value of a simple cutaneous classification in the early stages of the disease. *J Rheumatol*, 15 (2), 276-283.
36. Neville, B.W., Damm, D.D., Allen, C.M., Bouquot, J.E. (2002). Oral and maxillofacial pathology (c. 2nd ed). Philadelphia: W.B. Saunders Co.

37. Bolster, M.B., Silver, R.M. (2008). Clinical features of systemic sclerosis. *Rheumatology: Rheumatology* (eds) Mosby.
38. Edward D. H., Ralph, C.B., Gary, S. F. ve diğerleri. (2005). Kelley's textbook of Rheumatology (c. Volume II).
39. D'Angelo, W.A., Fries, J.F., Masi, A.T., Shulman, L.E. (1969). Pathologic observations in systemic sclerosis (scleroderma). A study of fifty-eight autopsy cases and fifty-eight matched controls. *Am J Med*, 46 (3), 428-440.
40. Sjogren, R.W. (1994). Gastrointestinal motility disorders in scleroderma. *Arthritis Rheum*, 37 (9), 1265-1282.
41. Denton, C.P., Black, C.M. (2005). Targeted therapy comes of age in scleroderma. *Trends Immunol*, 26 (11), 596-602.
42. Denton, C.P., Black, C.M. (2008). Management of systemic sclerosis (Rheumatology 4th ed. bs.). Philadelphia: Mosby.
43. Steen, V.D., Conte, C., Owens, G.R., Medsger, T.A., Jr. (1994). Severe restrictive lung disease in systemic sclerosis. *Arthritis Rheum*, 37 (9), 1283-1289.
44. Highland, K.B., Silver, R.M. (2005). New developments in scleroderma interstitial lung disease. *Curr Opin Rheumatol*, 17 (6), 737-745.
45. Follansbee, W.P., Curtiss, E.I., Rahko, P.S., Medsger, T.A., Jr., Lavine, S.J., Owens, G.R. ve diğerleri. (1985). The electrocardiogram in systemic sclerosis (scleroderma). Study of 102 consecutive cases with functional correlations and review of the literature. *Am J Med*, 79 (2), 183-192.
46. Medsger, T.A., Jr., Rodnan, G.P., Moosy, J., Vester, J.W. (1968). Skeletal muscle involvement in progressive systemic sclerosis (scleroderma). *Arthritis Rheum*, 11 (4), 554-568.
47. Clements, P.J., Furst, D.E., Champion, D.S., Bohan, A., Harris, R., Levy, J. ve diğerleri. (1978). Muscle disease in progressive systemic sclerosis: diagnostic and therapeutic considerations. *Arthritis Rheum*, 21 (1), 62-71.
48. Cannon, P.J., Hassar, M., Case, D.B., Casarella, W.J., Sommers, S.C., LeRoy, E.C. (1974). The relationship of hypertension and renal failure in scleroderma (progressive systemic sclerosis) to structural and functional

- abnormalities of the renal cortical circulation. *Medicine (Baltimore)*, 53 (1), 1-46.
49. Steen, V.D., Medsger, T.A., Jr., Osial, T.A., Jr., Ziegler, G.L., Shapiro, A.P., Rodnan, G.P. (1984). Factors predicting development of renal involvement in progressive systemic sclerosis. *Am J Med*, 76 (5), 779-786.
  50. Steen, V.D., Medsger, T.A., Jr. (2000). Severe organ involvement in systemic sclerosis with diffuse scleroderma. *Arthritis Rheum*, 43 (11), 2437-2444.
  51. Wigley, F.M. (2011). Scleroderma (systemic sclerosis): Cecil Textbook of medicine Elsevier and Saunders.
  52. Gordon, M.B., Klein, I., Dekker, A., Rodnan, G.P., Medsger, T.A., Jr. (1981). Thyroid disease in progressive systemic sclerosis: increased frequency of glandular fibrosis and hypothyroidism. *Ann Intern Med*, 95 (4), 431-435.
  53. Alantar, A., Cabane, J., Hachulla, E., Princ, G., Ginisty, D., Hassin, M. ve diğ erleri. (2011). Recommendations for the care of oral involvement in patients with systemic sclerosis. *Arthritis Care Res (Hoboken)*, 63 (8), 1126-1133.
  54. Albilal, J.B., Lam, D.K., Blanas, N., Clokie, C.M., Sandor, G.K. (2007). Small mouths ... Big problems? A review of scleroderma and its oral health implications. *J Can Dent Assoc*, 73 (9), 831-836.
  55. Fischer, D.J., Patton, L.L. (2000). Scleroderma: Oral manifestations and treatment challenges. *Spec Care Dentist*, 20 (6), 240-244.
  56. Skare, T.L., Toebe, B.L., Boros, C. (2011). Hand dysfunction in scleroderma patients. *Sao Paulo Med J*, 129 (5), 357-360.
  57. Caplan, H.I., Benny, R.A. (1978). Total osteolysis of the mandibular condyle in progressive systemic sclerosis. *Oral Surg Oral Med Oral Pathol*, 46 (3), 362-366.
  58. Wardrop, R.W., Heggie, A.A. (1987). Progressive systemic sclerosis--oro-facial manifestations. Case report. *Aust Dent J*, 32 (4), 258-262.
  59. Nagy, G., Kovacs, J., Zeher, M., Czirjak, L. (1994). Analysis of the oral manifestations of systemic sclerosis. *Oral Surg Oral Med Oral Pathol*, 77 (2), 141-146.

60. Wood, R.E., Lee, P. (1988). Analysis of the oral manifestations of systemic sclerosis (scleroderma). *Oral Surg Oral Med Oral Pathol*, 65 (2), 172-178.
61. Benetti, R., Zupi, A., Toffanin, A. (2004). Prosthetic rehabilitation for a patient with microstomia: a clinical report. *J Prosthet Dent*, 92 (4), 322-327.
62. Robbins, J.W., Craig, R.M., Jr., Correll, R.W. (1986). Symmetrical widening of the periodontal ligament space in a patient with multiple systemic problems. *J Am Dent Assoc*, 113 (2), 307-308.
63. Eversole, L.R., Jacobsen, P.L., Stone, C.E. (1984). Oral and gingival changes in systemic sclerosis (scleroderma). *J Periodontol*, 55 (3), 175-178.
64. Lee, P., Norman, C.S., Sukenik, S., Alderdice, C.A. (1985). The clinical significance of coagulation abnormalities in systemic sclerosis (scleroderma). *J Rheumatol*, 12 (3), 514-517.
65. Rubin, M.M., Sanfilippo, R.J. (1992). Resorption of the mandibular angle in progressive systemic sclerosis: case report. *J Oral Maxillofac Surg*, 50 (1), 75-77.
66. Naylor, W.P., Douglass, C.W., Mix, E. (1984). The nonsurgical treatment of microstomia in scleroderma: a pilot study. *Oral Surg Oral Med Oral Pathol*, 57 (5), 508-511.
67. Paquette, D.L., Falanga, V. (2003). Cutaneous concerns of scleroderma patients. *J Dermatol*, 30 (6), 438-443.
68. Scardina, G.A., Messina, P. (2004). Systemic sclerosis: description and diagnostic role of the oral phenomena. *Gen Dent*, 52 (1), 42-47.
69. Marmary, Y., Glaiss, R., Pisanty, S. (1981). Scleroderma: oral manifestations. *Oral Surg Oral Med Oral Pathol*, 52 (1), 32-37.
70. Chu, C.H., Yeung, C.M., Lai, I.A., Leung, W.K., Mok, M.Y. (2011). Oral health of Chinese people with systemic sclerosis. *Clin Oral Investig*, 15 (6), 931-939.
71. Mouthon, L., Rannou, F., Berezne, A., Pagnoux, C., Arene, J.P., Fois, E. ve diğ erleri. (2007). Development and validation of a scale for mouth handicap in systemic sclerosis: the Mouth Handicap in Systemic Sclerosis scale. *Ann Rheum Dis*, 66 (12), 1651-1655.



72. Sharma, V.K., Trilokraj, T., Khaitan, B.K., Krishna, S.M. (2006). Profile of systemic sclerosis in a tertiary care center in North India. *Indian J Dermatol Venereol Leprol*, 72 (6), 416-420.
73. Yuen, H.K., Marlow, N.M., Reed, S.G., Mahoney, S., Summerlin, L.M., Leite, R. ve diğerleri. (2012). Effect of orofacial exercises on oral aperture in adults with systemic sclerosis. *Disabil Rehabil*, 34 (1), 84-89.
74. Poole, J.L., Brewer, C., Rossie, K., Good, C.C., Conte, C., Steen, V. (2005). Factors related to oral hygiene in persons with scleroderma. *Int J Dent Hyg*, 3 (1), 13-17.
75. Jensen, J., Sindet-Pedersen, S. (1990). Osseointegrated implants for prosthetic reconstruction in a patient with scleroderma: report of a case. *J Oral Maxillofac Surg*, 48 (7), 739-741.
76. Avouac, J., Sordet, C., Depinay, C., Ardizzone, M., Vacher-Lavenu, M.C., Sibilia, J. ve diğerleri. (2006). Systemic sclerosis-associated Sjogren's syndrome and relationship to the limited cutaneous subtype: results of a prospective study of sicca syndrome in 133 consecutive patients. *Arthritis Rheum*, 54 (7), 2243-2249.
77. Swaminathan, S., Goldblatt, F., Dugar, M., Gordon, T.P., Roberts-Thomson, P.J. (2008). Prevalence of sicca symptoms in a South Australian cohort with systemic sclerosis. *Intern Med J*, 38 (12), 897-903.
78. Salliot, C., Mouthon, L., Ardizzone, M., Sibilia, J., Guillevin, L., Gottenberg, J.E. ve diğerleri. (2007). Sjogren's syndrome is associated with and not secondary to systemic sclerosis. *Rheumatology (Oxford)*, 46 (2), 321-326.
79. Fox, R.I., Michelson, P.E, Clements, P.C., Furst, D.E. ve diğerleri. Systemic Sclerosis. (2004). Head and neck involvement in systemic sclerosis. *Lippincott Williams & Wilkins*, 151-161.
80. Poole, J.L. (1994). Grasp pattern variations seen in the scleroderma hand. *Am J Occup Ther*, 48 (1), 46-54.
81. Sandqvist, G., Eklund, M., Akesson, A., Nordenskiold, U. (2004). Daily activities and hand function in women with scleroderma. *Scand J Rheumatol*, 33 (2), 102-107.

82. Alpiner, N., Oh, T.H., Hinderer, S.R., Brander, V.A. (1995). Rehabilitation in joint and connective tissue diseases. 1. Systemic diseases. *Arch Phys Med Rehabil*, 76 (5 Spec No), S32-40.
83. Phillis, D., Leader, D., Tao, L. (2011). The effectiveness of dentists treating patients with scleroderma. *Tufts University School of Dental Medicine*.
84. Walden, C.A., Gilbert, P., Rogers, L.F., Hendrix, R.W. (1990). Case report 620. Progressive systemic sclerosis (PSS) with paraspinous and intraspinous calcifications. *Skeletal Radiol*, 19 (5), 377-378.
85. Buchowski, J.M., Ahn, N.U., Ahn, U.M., McCarthy, E.F., Mehta, M.B. (2001). Disproportionately severe calcinosis cutis in an 88-year-old patient with CREST syndrome. *Skeletal Radiol*, 30 (8), 478-481.
86. Tristano, A.G., Villarroel, J.L., Rodriguez, M.A., Millan, A. (2006). Calcinosis cutis universalis in a patient with systemic lupus erythematosus. *Clin Rheumatol*, 25 (1), 70-74.
87. Gümüşiş, G., Doğanavşargil, E. (1999). *Klinik Romatoloji (Clinical Rheumatology)*, (c. 1st edn). Istanbul: Deniz Matb.
88. Alpoz, E., Cankaya, H., Guneri, P. (2007). Facial subcutaneous calcinosis and mandibular resorption in systemic sclerosis: a case report. *Dentomaxillofac Radiol*, 36 (3), 172-174.
89. Nestal-Zibo, H., Rinne, I., Glukmann, M., Kaha, H. (2009). Calcinosis on the face in systemic sclerosis: case report and overview of relevant literature. *J Oral Maxillofac Surg*, 67 (7), 1530-1539.
90. Chikazu, D., Mori, Y., Saijo, H., Fujihara, H., Ko, E.C., Hikiji, H. ve diğerleri. (2008). A case of tumoural calcinosis in the temporomandibular joint associated with systemic sclerosis. *Int J Oral Maxillofac Surg*, 37 (2), 190-193.
91. Temekonidis, T.I., Drosos, A.A. (2001). Subcutaneous calcification on the nose in a patient with scleroderma. *Clin Exp Rheumatol*, 19 (5), 560.
92. Jung, S., Minoux, M., Maniere, M.C., Martin, T., Schmittbuhl, M. (2013). Previously undescribed pulpal and periodontal ligament calcifications in systemic sclerosis: a case report. *Oral Surg Oral Med Oral Pathol Oral Radiol*, 115 (4), e47-51.

93. Boulman, N., Slobodin, G., Rozenbaum, M., Rosner, I. (2005). Calcinosis in rheumatic diseases. *Semin Arthritis Rheum*, 34 (6), 805-812.
94. Reiter, N., El-Shabrawi, L., Leinweber, B., Berghold, A., Aberer, E. (2011). Calcinosis cutis: part I. Diagnostic pathway. *J Am Acad Dermatol*, 65 (1), 1-12; quiz 13-14.
95. Pugashetti, R., Shinkai, K., Ruben, B.S., Grossman, M.E., Maldonado, J., Fox, L.P. (2011). Calcium may preferentially deposit in areas of elastic tissue damage. *J Am Acad Dermatol*, 64 (2), 296-301.
96. Fischhoff, D.K., Sirois, D. (2000). Painful trigeminal neuropathy caused by severe mandibular resorption and nerve compression in a patient with systemic sclerosis: case report and literature review. *Oral Surg Oral Med Oral Pathol Oral Radiol Endod*, 90 (4), 456-459.
97. Ozcelik, O., Haytac, M.C., Ergin, M., Antmen, B., Seydaoglu, G. (2008). The immunohistochemical analysis of vascular endothelial growth factors A and C and microvessel density in gingival tissues of systemic sclerosis patients: their possible effects on gingival inflammation. *Oral Surg Oral Med Oral Pathol Oral Radiol Endod*, 105 (4), 481-485.
98. Scardina, G.A., Pizzigatti, M.E., Messina, P. (2005). Periodontal microcirculatory abnormalities in patients with systemic sclerosis. *J Periodontol*, 76 (11), 1991-1995.
99. Yuen, H.K., Weng, Y., Reed, S.G., Summerlin, L.M., Silver, R.M. (2014). Factors associated with gingival inflammation among adults with systemic sclerosis. *Int J Dent Hyg*, 12 (1), 55-61.
100. Leung, W.K., Chu, C.H., Mok, M.Y., Yeung, K.W., Ng, S.K. (2011). Periodontal status of adults with systemic sclerosis: case-control study. *J Periodontol*, 82 (8), 1140-1145.
101. El-Gridly, M. (1990). Unusual dental phenomenon in systemic scleroderma. Review of literature and report of two cases. *Saudi Dent J.*, 1, 91-96.
102. Hopper, F.E., Giles, A.D. (1982). Orofacial changes in systemic sclerosis--report of a case of resorption of mandibular angles and zygomatic arches. *Br J Oral Surg*, 20 (2), 129-134.

103. Rout, P.G., Hamburger, J., Potts, A.J. (1996). Orofacial radiological manifestations of systemic sclerosis. *Dentomaxillofac Radiol*, 25 (4), 193-196.
104. Alexandridis, C., White, S.C. (1984). Periodontal ligament changes in patients with progressive systemic sclerosis. *Oral Surg Oral Med Oral Pathol*, 58 (1), 113-118.
105. Gordon, R.M., Silverstein, A. (1970). Neurologic manifestations in progressive systemic sclerosis. *Arch Neurol*, 22 (2), 126-134.
106. Averbuch-Heller, L., Steiner, I., Abramsky, O. (1992). Neurologic manifestations of progressive systemic sclerosis. *Arch Neurol*, 49 (12), 1292-1295.
107. Farrell, D.A., Medsger, T.A., Jr. (1982). Trigeminal neuropathy in progressive systemic sclerosis. *Am J Med*, 73 (1), 57-62.
108. White, S.C., Pharoah, M.J. ve diğerleri (2009). Oral radiology—principles and interpretation, 6th edition. .
109. Cazal, C., Sobral, A.P., Neves, R.F., Freire Filho, F.W., Cardoso, A.B., da Silveira, M.M. (2008). Oral complaints in progressive systemic sclerosis: two cases report. *Med Oral Patol Oral Cir Bucal*, 13 (2), E114-118.
110. Haers, P.E., Sailer, H.F. (1995). Mandibular resorption due to systemic sclerosis. Case report of surgical correction of a secondary open bite deformity. *Int J Oral Maxillofac Surg*, 24 (4), 261-267.
111. Seifert, M.H., Steigerwald, J.C., Cliff, M.M. (1975). Bone resorption of the mandible in progressive systemic sclerosis. *Arthritis Rheum*, 18 (5), 507-512.
112. Auluck, A., Pai, K.M., Shetty, C., Shenoi, S.D. (2005). Mandibular resorption in progressive systemic sclerosis: a report of three cases. *Dentomaxillofac Radiol*, 34 (6), 384-386.
113. Rabey, G.P. (1977). Bilateral mandibular condylolysis—a morphanalytic diagnosis. *Br J Oral Surg*, 15 (2), 121-134.
114. Lanigan, D.T., Myall, R.W., West, R.A., McNeill, R.W. (1979). Condylolysis in a patient with a mixed collagen vascular disease. *Oral Surg Oral Med Oral Pathol*, 48 (3), 198-204.

115. Osial, T.A., Jr., Avakian, A., Sassouni, V., Agarwal, A., Medsger, T.A., Jr., Rodnan, G.P. (1981). Resorption of the mandibular condyles and coronoid processes in progressive systemic sclerosis (scleroderma). *Arthritis Rheum*, 24 (5), 729-733.
116. Ramon, Y., Samra, H., Oberman, M. (1987). Mandibular condylosis and apertognathia as presenting symptoms in progressive systemic sclerosis (scleroderma). Pattern of mandibular bony lesions and atrophy of masticatory muscles in PSS, presumably caused by affected muscular arteries. *Oral Surg Oral Med Oral Pathol*, 63 (3), 269-274.
117. Thaller, S.R., Cavina, C., Kawamoto, H.K. (1990). Treatment of orthognathic problems related to scleroderma. *Ann Plast Surg*, 24 (6), 528-533.
118. Auluck, A. (2007). Widening of periodontal ligament space and mandibular resorption in patients with systemic sclerosis. *Dentomaxillofac Radiol*, 36 (7), 441-442.
119. Pogrel, M.A. (1988). Unilateral osteolysis of the mandibular angle and coronoid process in scleroderma. *Int J Oral Maxillofac Surg*, 17 (3), 155-156.
120. Vincent, C., Agard, C., Barbarot, S., N'Guyen, J.M., Planchon, B., Durant, C. ve diğeri. (2009). [Orofacial manifestations of systemic sclerosis: a study of 30 consecutive patients]. *Rev Med Interne*, 30 (1), 5-11.
121. Ilacqua, J.A., Murphy, J.B. (1986). Management of osteomyelitis and nonunion of the mandible in a patient with progressive systemic sclerosis. *J Oral Maxillofac Surg*, 44 (7), 561-563.
122. Marcucci, M., Abdala, N. (2009). Clinical and radiographic study of orofacial alterations in patients with systemic sclerosis. *Braz Oral Res*, 23 (1), 82-88.
123. Mehra, A. (2008). Periodontal space widening in patients with systemic sclerosis: a probable explanation. *Dentomaxillofac Radiol*, 37 (3), 183; author reply 184.
124. Gores, R.J. (1957). Dental characteristics associated with acrosclerosis and diffuse scleroderma. *J Am Dent Assoc*, 54 (6), 755-759.
125. Rowell, N.R., Hopper, F.E. (1977). The periodontal membrane in systemic sclerosis. *Br J Dermatol*, 96 (1), 15-20.
126. Fanci, A., Braunwald, E. (2009). *Harrisons Manual of Medicine*, 17th edition.

127. Angulo, F. (1989). [Panoramic radiograph in edentulous and partially edentulous patients]. *Acta Odontol Venez*, 27 (2-3), 60-67.
128. McDavid, W.D., Tronje, G., Welander, U. (1989). A method to maintain a constant magnification factor throughout the exposure of rotational panoramic radiographs. *Dentomaxillofac Radiol*, 18 (4), 160-168.
129. Akgünlü, F., Kansu, Ö. (2000). Panoramik radyograflarda görüntünün büyümesine neden olan faktörlerin matematiksel analizi mandibuler dikey büyüme. *Cumhuriyet Üni Dişhek Fak Derg* 3(2), 105-109.
130. Ledgerton, D., Horner, K., Devlin, H., Worthington, H. (1999). Radiomorphometric indices of the mandible in a British female population. *Dentomaxillofac Radiol*, 28 (3), 173-181.
131. Benson, B.W., Prihoda, T.J., Glass, B.J. (1991) Variations in adult cortical bone mass as measured by a panoramic mandibular index. *Oral Surg Oral Med Oral Pathol*, 71 (3), 349-356.
132. Bollen, A.M., Taguchi, A., Hujoel, P.P., Hollender, L.G. (2004). Number of teeth and residual alveolar ridge height in subjects with a history of self-reported osteoporotic fractures. *Osteoporos Int*, 15 (12), 970-974.
133. Bollen, A.M., Taguchi, A., Hujoel, P.P., Hollender, L.G. (2000). Case-control study on self-reported osteoporotic fractures and mandibular cortical bone. *Oral Surg Oral Med Oral Pathol Oral Radiol Endod*, 90 (4), 518-524.
134. Bozic, M., Ihan Hren, N. (2006). Osteoporosis and mandibles. *Dentomaxillofac Radiol*, 35 (3), 178-184.
135. Devlin, C.V., Horner, K., Devlin, H. (2001). Variability in measurement of radiomorphometric indices by general dental practitioners. *Dentomaxillofac Radiol*, 30 (2), 120-125.
136. Karayianni, K., Horner, K., Mitsea, A., Berkas, L., Mastoris, M., Jacobs, R. ve diğerleri. (2007). Accuracy in osteoporosis diagnosis of a combination of mandibular cortical width measurement on dental panoramic radiographs and a clinical risk index (OSIRIS): the OSTEODENT project. *Bone*, 40 (1), 223-229.
137. Watanabe, P.C.A., Issa, J.P.M., Oliveira, T.M., Monteiro, S.A.C., Oyomasa, M.M., Regalo, S.C.H., Siéssere S. (2007). Morphodigital study of the

- mandibular trabecular bone in panoramic radiographs. . *Int. J. Morphol*, 25 (4), 875-880.
138. Klemetti, E., Kolmakov, S., Kroger, H. (1994). Pantomography in assessment of the osteoporosis risk group. *Scand J Dent Res*, 102 (1), 68-72.
  139. Horner, K., Devlin, H. (1998). The relationships between two indices of mandibular bone quality and bone mineral density measured by dual energy X-ray absorptiometry. *Dentomaxillofac Radiol*, 27 (1), 17-21.
  140. Jowitt, N., MacFarlane, T., Devlin, H., Klemetti, E., Horner, K. (1999). The reproducibility of the mandibular cortical index. *Dentomaxillofac Radiol*, 28 (3), 141-144.
  141. Neves, F.S., Oliveira, L.S., Torres, M.G., Toralles, M.B., da Silva, M.C., Campos, M.I. ve diğ erleri. (2012). Evaluation of panoramic radiomorphometric indices related to low bone density in sickle cell disease. *Osteoporos Int*, 23 (7), 2037-2042.
  142. Henriques, J.C., de Melo Castilho, J.C., Jacobs, R., Amorim, J.B., Rosa, R.R., Matai, C.V. (2014). Severe secondary hyperparathyroidism and panoramic radiography parameters. *Clin Oral Investig*, 18 (3), 941-948.
  143. Mahl, C.R.W., Licks, R., Fontanella, V.R.C. (2008). Comparison of morphometric indices obtained from dental panoramic radiography for identifying individuals with osteoporosis/osteopenia. *Radiol Bras*, 41 (3), 183-187.
  144. Dagistan, S., Bilge, O.M. (2010). Comparison of antegonial index, mental index, panoramic mandibular index and mandibular cortical index values in the panoramic radiographs of normal males and male patients with osteoporosis. *Dentomaxillofac Radiol*, 39 (5), 290-294.
  145. Landis, J.R., Koch, G.G. (1977). The measurement of observer agreement for categorical data. *Biometrics*, 33 (1), 159-174.
  146. Law, A.N., Bollen, A.M., Chen, S.K. (1996). Detecting osteoporosis using dental radiographs: a comparison of four methods. *J Am Dent Assoc*, 127 (12), 1734-1742.

147. Uysal, S., Cagirankaya, B.L., Hatipoglu, M.G. (2007). Do gender and torus mandibularis affect mandibular cortical index? A cross-sectional study. *Head Face Med*, 3, 37.
148. Schulze, R., Krummenauer, F., Schalldach, F., d'Hoedt, B. (2000). Precision and accuracy of measurements in digital panoramic radiography. *Dentomaxillofac Radiol*, 29 (1), 52-56.
149. Singh, S.V., Aggarwal, H., Gupta, V., Kumar, P., Tripathi, A. (2015). Measurements in Mandibular Pantomographic X-rays and Relation to Skeletal Mineral Densitometric Values. *J Clin Densitom*.
150. Lopez-Lopez, J., Alvarez-Lopez, J.M., Jane-Salas, E., Estrugo-Devesa, A., Ayuso-Montero, R., Velasco-Ortega, E. ve diğ erleri. (2012). Computer-aided system for morphometric mandibular index computation. (Using dental panoramic radiographs). *Med Oral Patol Oral Cir Bucal*, 17 (4), e624-632.
151. Reichert, C. (2013). Mandibular cortical shape index in non-standardised panoramic radiographs for identifying patients with osteoporosis as defined by the German Osteology Organization. *J Orofac Orthop*.
152. Dutra, V., Devlin, H., Susin, C., Yang, J., Horner, K., Fernandes, A.R. (2006). Mandibular morphological changes in low bone mass edentulous females: evaluation of panoramic radiographs. *Oral Surg Oral Med Oral Pathol Oral Radiol Endod*, 102 (5), 663-668.
153. Geraets, W.G., Verheij, J.G., van der Stelt, P.F., Horner, K., Lindh, C., Nicopoulou-Karayianni, K. ve diğ erleri. (2007). Prediction of bone mineral density with dental radiographs. *Bone*, 40 (5), 1217-1221.
154. Yasar, F., Akgunlu, F. (2006). The differences in panoramic mandibular indices and fractal dimension between patients with and without spinal osteoporosis. *Dentomaxillofac Radiol*, 35 (1), 1-9.
155. Nagi, R., Devi, B.K.Y., Rakesh, N., Reddy, S.S., Santana, N., Shetty, N. (2014). Relationship between femur bone mineral density, body mass index and dental panoramic mandibular cortical width in diagnosis of elderly postmenopausal women with osteoporosis. *J Clin Diagn Res*, 8 (8), ZC36-40.
156. Leite, A.F., Figueiredo, P.T., Guia, C.M., Melo, N.S., de Paula, A.P. (2010). Correlations between seven panoramic radiomorphometric indices and bone



- mineral density in postmenopausal women. *Oral Surg Oral Med Oral Pathol Oral Radiol Endod*, 109 (3), 449-456.
157. Gulsahi, A., Paksoy, C.S., Ozden, S., Kucuk, N.O., Cebeci, A.R., Genc, Y. (2010). Assessment of bone mineral density in the jaws and its relationship to radiomorphometric indices. *Dentomaxillofac Radiol*, 39 (5), 284-289.
  158. Devlin, H., Horner, K. (2002). Mandibular radiomorphometric indices in the diagnosis of reduced skeletal bone mineral density. *Osteoporos Int*, 13 (5), 373-378.
  159. Michiwaki, Y., Michi, K., Yamaguchi, A. (1996). Marked enlargement of the jaws in secondary hyperparathyroidism--a case report. *Int J Oral Maxillofac Surg*, 25 (1), 54-56.
  160. Mansour, S., AlGhamdi, A.S., Javed, F., Marzouk, H., Khan, E.A. (2013). Panoramic radiomorphometric indices as reliable parameters in predicting osteoporosis. *Am J Med Sci*, 346 (6), 473-478.
  161. Hardanti, S., Azhari, Oscandar, F. (2011). Description of mandibular bone quality based on measurements of cortical thickness using Mental Index of male and female patients between 40-60 years old. *Imaging Sci Dent*, 41 (4), 151-153.
  162. Cakur, B., Sahin, A., Dagistan, S., Altun, O., Caglayan, F., Miloglu, O. ve diğ erleri. (2008). Dental panoramic radiography in the diagnosis of osteoporosis. *J Int Med Res*, 36 (4), 792-799.
  163. Yuzugullu, B., Gulsahi, A., Imirzalioglu, P. (2009). Radiomorphometric indices and their relation to alveolar bone loss in completely edentulous Turkish patients: a retrospective study. *J Prosthet Dent*, 101 (3), 160-165.
  164. Gulsahi, A., Yuzugullu, B., Imirzalioglu, P., Genc, Y. (2008). Assessment of panoramic radiomorphometric indices in Turkish patients of different age groups, gender and dental status. *Dentomaxillofac Radiol*, 37 (5), 288-292.
  165. Ledgerton, D., Horner, K., Devlin, H., Worthington, H. (1997). Panoramic mandibular index as a radiomorphometric tool: an assessment of precision. *Dentomaxillofac Radiol*, 26 (2), 95-100.

166. Watson, E.L., Katz, R.V., Adelezzi, R., Gift, H.C., Dunn, S.M. (1995). The measurement of mandibular cortical bone height in osteoporotic vs. non-osteoporotic postmenopausal women. *Spec Care Dentist*, 15 (3), 124-128.
167. Gungor, K., Akarslan, Z., Akdevelioglu, M., Erten, H., Semiz, M. (2006). The precision of the panoramic mandibular index. *Dentomaxillofac Radiol*, 35 (6), 442-446.
168. Alarcon-Segovia, D., Ibanez, G., Hernandez-Ortiz, J., Velazquez-Forero, F.,Gonzalez-Jimenez, Y. (1974). Sjogren's syndrome in progressive systemic sclerosis (scleroderma). *Am J Med*, 57 (1), 78-85.
169. Bricker, L.B., Langlais, R.P., Miller, C.S. (2004). Oral diagnosis, oral medicine and oral treatment planning (c. 2nd ed). Philadelphia: Lea and Febiger.
170. Nauert, P.L. (June 2004). Dental Issues Related to Scleroderma [Bildiri].Scleroderma Foundation National Conference, , Los Angeles.
171. Nauert, P.L. (1999). Scleroderma and dental health. *Scleroderma Found*, 2, 14-15.
172. Pizzo, G., Scardina, G.A., Messina, P. (2003). Effects of a nonsurgical exercise program on the decreased mouth opening in patients with systemic scleroderma. *Clin Oral Investig*, 7 (3), 175-178.
173. Derk, C.T., Rasheed, M., Spiegel, J.R., Jimenez, S.A. (2005). Increased incidence of carcinoma of the tongue in patients with systemic sclerosis. *J Rheumatol*, 32 (4), 637-641.