

**T.C.  
HACETTEPE ÜNİVERSİTESİ  
DİŞ HEKİMLİĞİ FAKÜLTESİ  
AĞIZ DİŞ VE ÇENE CERRAHİSİ ANABİLİM DALI**

**BİFOSFONAT KULLANAN HASTALARDA DİŞ ÇEKİMİ  
ÖNCESİ OLASI ÇENE KEMİĞİ NEKROZUNUN  
HİSTOPATOLOJİK OLARAK DEĞERLENDİRİLMESİ**

**Dt. Göknur TOPALOĞLU**

**UZMANLIK TEZİ  
Olarak Hazırlanmıştır**

**ANKARA**

**2016**

**T.C.  
HACETTEPE ÜNİVERSİTESİ  
DİŞ HEKİMLİĞİ FAKÜLTESİ  
AĞIZ DİŞ VE ÇENE CERRAHİSİ ANABİLİM DALI**

**BİFOSFONAT KULLANAN HASTALARDA DİŞ ÇEKİMİ  
ÖNCESİ OLASI ÇENE KEMİĞİ NEKROZUNUN  
HİSTOPATOLOJİK OLARAK DEĞERLENDİRİLMESİ**

**Dt. Göknur TOPALOĞLU**

**UZMANLIK TEZİ  
Olarak Hazırlanmıştır**

**TEZ DANIŞMANI  
PROF. DR OSMAN TAHA KÖSEOĞLU**

**ANKARA  
2016**

**ONAY SAYFASI**

08/12/2016 -516


Hacettepe Üniversitesi Diş Hekimliği Fakültesi Dekanlığı'na

Dt. Gökür TOPALOĞLU 08.12.2016 tarihinde jürimiz önünde yaptığı savunmasında "Bifosfonat Kullanan Hastalarda Diş Çekimi Öncesi Olası Çene kemiği Nekrozunun Histopatolojik Olarak Değerlendirilmesi" başlıklı çalışması jürimiz tarafından Ağız Diş Ve Çene Cerrahisi Uzmanlık Tezi olarak kabul edilmiştir.

Jüri Başkanı ve Tez Danışmanı : Prof. Dr. Osman Taha KÖSEOĞLU  
Hacettepe Üniversitesi



Üye : Prof. Dr. Ergun YÜCEL  
Gazi Üniversitesi



Üye: Prof. Dr. Nuray ER  
Hacettepe Üniversitesi



ONAY : Tıpta ve Diş Hekimliğinde Uzmanlık Eğitimi Yönetmeliğinin ilgili maddeleri uyarınca yukarıda jüri üyeleri tarafından uygun görülmüş ve Hacettepe Üniversitesi Diş Hekimliği Fakültesi tarafından kabul edilmiştir.

Prof. Dr. Osman Taha KÖSEOĞLU  
Dekan Vekili

11

## TEŞEKKÜR

Uzmanlık eğitim hayatım başladığından bu yana, tüm bilgi birikimi ve deneyimleriyle bana yol gösterici olan, hiçbir zaman emeğini ve desteğini esirgemeyen, sonsuz sabrı ve anlayışıyla yanımda olan değerli tez danışmanım Prof. Dr. Osman Taha Köseoğlu'na,

Bu tez çalışmasının başından sonuna kadar her aşamasında tecrübelerini benimle paylaşarak destek veren ve yol gösteren Yrd. Doç. Dr. Çiğdem Karaca'ya,

Diş hekimliği öğrenciliğine adım attığım günden bu yana örnek aldığım, bilgilerinden ve birikimlerinden her daim yararlandığım, birlikte çalışmaktan onur duyduğum Ağız, Diş ve Çene Cerrahisi Anabilim Dalı'nın tüm değerli öğretim üyelerine,

Uzmanlık eğitim dönemini birlikte geçirdiğim, iyi günde kötü günde her zaman yanımda olan, tüm bilimsel kongre ve aktivitelere birlikte katıldığım, en zorlu zamanlarda bile beni güldürmeyi başarabilen değerli meslektaşım, dostum Uzm Dt. Meriç Bilgiç'e,

Fakültede tanıştığımız günden bu yana, onunla aynı ortamda çalıştığım için kendimi şanslı hissettiğim, sonsuz iyi niyetli, sabırlı, çok sevdiğim meslektaşım, güzel insan Dt. Mobin Nesiri'ye;

Birlikte çalışmaktan her zaman keyif aldığım, bu çalışmanın klinik aşamasında yardımcı olan Dt. Ümit Özgür ve Dt. Şeydanur Urhan'a ve tüm sevgili araştırma görevlisi arkadaşlarıma,

Asistanlık dönemi boyunca unutulmaz anılar biriktirdiğimiz, birçok şeyi paylaştığımız Uzm. Dt. Didem Yalçın, Uzm. Dt. Ahmet Keleş, Uzm. Dt. Hatice Alpay, Uzm. Dt. Ezgi Doğan'a,

Bütün hayatım boyunca sevgilerini, desteklerini ve bana olan inançlarını hep en yakınımnda hissettiğim, verdikleri emeklerle beni bu günlere getiren çok sevgili annem ve babam, Şerife ve Mahmut Topaloğlu'na; aynı fakülte içinde birlikte 4 yıl geçirme şansına eriştiğimiz, birbirimize destek olduğumuz ve olmaya devam edeceğimiz, sonsuz sevgi ve sıcaklığımı hep hissettiğim, canım meslektaşım, kardeşim Dt. Pınar Topaloğlu'na sonsuz teşekkürlerimi sunarım.

## ÖZET

**Bifosfonat Kullanan Hastalarda Diş Çekimi Öncesi Olası Çene kemiği Nekrozunun Histopatolojik Olarak Değerlendirilmesi. Hacettepe Üniversitesi Diş Hekimliği Fakültesi, Ağız ,Diş Ve Çene Cerrahisi, Uzmanlık Tezi, Ankara, 2016** Bifosfonatlar osteoporozis, malignant hiperkalsemi, solid tümörlerin kemik metastazları ve multiple myeloma gibi kemiği ilgilendiren rahatsızlıkların tedavisinde günümüzde yaygınca kullanılmaktadır. Fakat 2003 yılından beri literatürde rapor edilmekte olan bifosfonat ilişkili çene kemiği nekrozu (BRONJ) lezyonları bu ilaçların çok önemli ve yaygın bir yan etkisidir. BRONJ, anlaşılması oldukça güç bir patolojik süreçtir. Bu tez çalışmasının amacı diş çekimi sırasında alveolar kemikten alınan biyopsi materyali ile ekspoz olmayan (evre 0) BRONJ'un insidansını belirlemek, kronik dental inflamasyonun evre 0 BRONJ gelişimindeki rolünü gözlemlemektir.

Çalışmamıza çeşitli nedenlerle bifosfonat kullanım hikayesi olan diş çekim endikasyonu konulmuş 50 hasta dahil edilmiştir. Tüm hastalardan preoperatif dönemde CTX değerleri alınmıştır. Tüm diş çekimleri belirlenen bir protokol doğrultusunda gerçekleştirilmiştir. Bifosfonat kullanımı nedeniyle non-ekspoz kemikte osteonekrotik değişikliklerin var olup olmadığının saptanması açısından diş çekimi yapılan seansta alveolar kemikten biyopsi alınarak histopatolojik incelemeye gönderilmiştir. Tüm diş çekim soketleri primer kapatılarak iyileştirilmiştir. Postoperatif 2. ayda yara iyileşmeleri değerlendirilmiştir.

Çalışmaya dahil edilen 50 hastadan 39'u kadın 11'i erkek hastadır. Yaş ortalaması  $57,4 \pm 12,1$  dir. 29 maksilladan 45 mandibuladan olmak üzere toplam 74 diş çekimi yapılmıştır. 3 hastanın (%6) diş çekimi sırasında alınan biyopsi sonuçlarında evre 0 BRONJ saptanmakla birlikte bu 3 hastanın tümünde çekim soketleri sorunsuz iyileşmiştir. Postoperatif dönemde hastaların %96' sında yara iyileşmesi sorunsuz bir şekilde tamamlanmıştır. Diş çekimi sırasında alınan biyopsi sonuçları canlı kemikle uyumlu olan 2 hastada çekim yarası iyileşmemiştir ve postoperatif dönemde BRONJ gelişmiştir. Bu hastalarda BRONJ'a yönelik tedavi başarıyla

uygulanmış ve iyileşme sağlanmıştır. BRONJ gelişimiyle düşük CTX değerleri arasında istatistiksel olarak anlamlı bir ilişki bulunamamıştır ( $p=0,285$ ).

Sonuç olarak; ağız ortamına ekspoz olmayan çene kemiği bölgesinde BRONJ gelişimi patogeneğinde, kronik inflamatuvar sürecin rolü olabileceği fakat tek başına yeterli olmadığı görüşüne varılmıştır. İntravenöz bifosfonatların ve bifosfonat kullanımına ilave anti-rezorptif, antianjiyojenik ilaç kullanımının evre 0 BRONJ gelişim riskini arttırdığı düşünülmektedir. Çalışmamızda dentoalveolar işlemler için belirlenen ve uygulanan protokol sonucunda yara iyileşmesi başarı oranı %96 dır. Bifosfonat kullanım hikayesi olan hastalarda BRONJ gelişimini önlemek için çalışmamızda uygulanan protokolün güvenilir olduğu görüşüne varılmıştır.

**Anahtar kelimeler:** BRONJ, bifosfonat, evre 0 BRONJ, antirezorptif ilaç, CTX, nonekspoz BRONJ, osteonekroz

## ABSTRACT

**Histopathological Evaluation of Possible Jaw Necrosis Before Tooth Extraction In Patients with History Of Bisphosphonate Use. Hacettepe University, Faculty Of Dentistry, Specialty Thesis in Oral and Maxillofacial Surgery, Ankara, 2016.** Bisphosphonates are commonly used in treatment of diseases related to bones like osteoporosis, malignant hypercalcemia, bone metastasis of solid tumors and multiple myeloma. However, bisphosphonate-related osteonecrosis of the jaw lesions (BRONJ), which have been reported in the literature as of 2003, is an important and a common side effect of these medicines. BRONJ is a poorly understood pathologic process. The aim of the study is to determine the non-exposed stage 0 BRONJ incidence in patients with bisphosphonate story by taking biopsy material from alveolar bone region during tooth extraction and to observe the role of chronic dental inflammation in the development of stage 0 BRONJ.

The study includes 50 patients, who have an indication of tooth extraction and have bisphosphonate history for various reasons. The CTX values were collected from all patients in the preoperative period. All tooth extractions performed by taking convenient measures as per a determined protocol. In order to detect if any osteonecrotic changes are present in the non-exposed bone due to bisphosphonate use, biopsies were taken from alveolar bone during tooth extraction and were sent to histopathological examination. All tooth extraction regions were applied primary closure. Wound healings have been evaluated up to 2 months postoperatively.

A total of 50 patients were included to study (39 female, 11 male). The mean age was  $57,4 \pm 12,1$ . Totally 74 teeth (29 from maxilla, 45 from mandible) were extracted. In 3 patients (6%), Stage 0 BRONJ was determined as a result of evaluation in biopsy samples made at the tooth extraction intervention. However, in these patients, all extraction sockets were healed uneventfully. Postoperatively, complete mucosal healing success rate is 96%. In two patients who have vital bone specimen during tooth extraction according to the histopathologic

examination, complete wound closure was failed and BRONJ was developed in follow-up period. The patients with BRONJ were treated successfully. There was no statistically significant correlation between BRONJ development risk and low CTX values. ( $p=0,285$ ).

It has been concluded that chronic inflammatory process may have a role but not sufficient alone for BRONJ pathogenesis in jaws which are not exposed to oral environment. Intravenous bisphosphonates and additional antiresorptive, antiangiogenic medications are considered to increase the risk of development of stage 0 BRONJ. As a result of determined and applied protocol for dentoalveolar processes, the success rate for complete mucosal healing is 96%. Therefore, it has been suggested that the applied protocol in this study is reliable for the patients using bisphosphonates to avoid BRONJ development.

**Keywords:** BRONJ, bisphosphonate, Stage 0 BRONJ, anti-resorptive drug, CTX, nonexposed BRONJ, osteonecrosis



## İÇİNDEKİLER

ONAY SAYFASI	iii
TEŞEKKÜR	iv
ÖZET	v
ABSTRACT	vii
İÇİNDEKİLER	ix
SİMGELER VE KISALTMALAR	xii
ŞEKİLLER	xiii
GRAFİKLER	xv
TABLolar	xvi
<b>1.GİRİŞ</b>	<b>1</b>
<b>2.GENEL BİLGİLER</b>	<b>5</b>
2.1.Yara İyileşmesi	5
2.1.1. Primer İyileşme	5
2.1.2.Sekonder İyileşme	5
2.1.3.Tersiyer iyileşme	6
2.1.4. Kemik İyileşmesi	6
2.1.5. Diş Çekimi Yarasının İyileşmesi	7
2.2. Kemik Fizyolojisi	9
2.3. Kemik Hücreleri	9
2.4. Kemik Metabolizması	12
2.5.Kemiğin Mikroyapısı	13
2.6. Kemik Modelasyonu ve Remodelasyonu	14
2.7. Alveolar Kemiğin Remodelasyonu	15
2.8. Bifosfonatlar	17
2.8.1. Bifosfonatların Kimyasal Yapısı	17
2.8.2.Bifosfonatların Farmakolojik Özellikleri	18
2.9. Bifosfonatların Etkileri	19
2.9.1.Antirezorptif Etki	19
2.9.2.Tümorosidal Etki	20
2.9.3.Antianjiojenik Etki	21
2.10. Bifosfonat İlaçların Sınıflandırılması	22

2.10.1. Alendronat (Fosamax)	22
2.10.2. Etidronat (Didronel)	22
2.10.3. İbandronat (Boniva)	23
2.10.4. Pamidronat (Aredia)	23
2.10.5. Risedronat (Actonel)	23
2.10.6. Zoledronat (Zometa)	23
2.10.7. Klodronat	24
2.11. Bifosfonatların Medikal Endikasyonları	25
2.12. Bifosfonatların Yan Etkileri	26
2.13. BRONJ'un (Bifosfonat İlişkili Çene Kemiği Nekrozu) Literatürde Güncel Tanımlaması -MRONJ (Medikasyon İlişkili Çene Kemiği Nekrozu)	27
2.14. BRONJ Patofizyolojisi ve Oluşum Mekanizması Üzerine Öne Sürülen Güncel Hipotezler	27
2.15. BRONJ Evreleri ve Tedavileri	31
2.15.1. Evre 0	32
2.15.2. Evre 1	33
2.15.3. Evre 2	33
2.15.4. Evre 3	34
2.16. Osteonekroz ve BRONJ Histopatolojisi ve Mikroskopik Özellikleri	34
2.17. C-Terminal Çapraz Bağlı Telopektit (C-Terminal Cross Linking Telopektide-CTX= Tip 1 Kollajen Karboksiterminal Çapraz Bağlı Telopektid)	36
<b>3. BİREYLER VE YÖNTEM</b>	<b>38</b>
3.1. Çalışma Grubunun Oluşturulması	38
3.1.1. Araştırmaya Dahil Edilecek Gönüllülerde Bulunması Gereken Kriterler	38
3.1.2. Araştırmaya Dahil Edilmeme Kriterleri	39
3.2. Araştırmaya dahil edilen hastalarda izlenen çalışma protokolü:	39
3.2.1. Konsültasyon aşaması	39
3.2.2. CTX (C Terminal Çapraz Bağlı Telopektid - C Terminal Cross Linking Telopektid) Değerinin İstenmesi	40
3.2.3. Pre-postoperatif Antimikrobiyal Tedavi	40

3.2.4. Cerrahi Protokol	41
3.5. Histopatolojik Deęerlendirme	43
3.6. İstatistiksel Analizler	44
<b>4. BULGULAR</b>	<b>45</b>
4.1. Olgu Sunumları	49
4.1.1. Postoperatif Dönemde BRONJ Gelişen Hastalar	49
4.1.2. Diş Çekimi Sırasında Alınan Biyopsi Sonuçları Osteonekroz ile Uyumlu Hastalar	54
<b>5. TARTIŞMA</b>	<b>65</b>
<b>6. SONUÇLAR ve ÖNERİLER</b>	<b>79</b>
<b>7. KAYNAKLAR</b>	<b>82</b>
<b>8. EKLER</b>	<b>95</b>
EK-1. Etik Kurul Onayı	95
EK-2. Hasta Takip Formu	96
EK-3. Onam Formu	99

**SİMGELER VE KISALTMALAR**

<b>MRONJ</b>	Medication related osteonecrosis of the jaws
<b>BRONJ</b>	Bisphosphonate related osteonecrosis of the jaws
<b>ATP</b>	Adenozin trifosfat
<b>CTX</b>	Carboxy-terminal Collagen Crosslinks (C-terminal telopeptide)
<b>IV</b>	İntravenöz
<b>BP</b>	Bifosfonat
<b>AAOMS</b>	American Association of Oral and Maxillofacial Surgeons
<b>PMNL</b>	Polimorfonükleer lökosit
<b>BMP</b>	Bone Morphogenic Protein
<b>VEGF</b>	Vascular Endothelial Growth Factor
<b>ILGF</b>	Insulin Like Growth Factor
<b>PDGF</b>	Platelet Derived Growth Factor
<b>TGF-<math>\beta</math></b>	Transforming Growth Factor
<b>OPG</b>	Osteoprotegerin
<b>RANKL</b>	Nükleer faktör kapa- $\beta$ ligand
<b>CAMP</b>	Cyclic adenosine monophosphate
<b>bFGF</b>	Bazik fibroblastik growth faktör
<b>H.Ü</b>	Hacettepe Üniversitesi
<b>SPSS</b>	Statistical Package for the Social Sciences

## ŞEKİLLER

Şekil	Sayfa
2. 1. Bifosfonatların temel kimyasal yapısı kemik affinitesini, uzun yarılanma ömrünü ve etkinliğini açıklar	18
2. 2. Zoledronik asit molekül yapısı R2 grubunda heterosiklik imidazol grubu içerir	24
3. 1. Diş çekimi sonrası sivri kemik ve köşelerin yumuşatılması ve bölgenin primer suturasyonu	42
3. 2. Histopatolojik olarak incelenmek üzere alınan alveolar kemik örneği	43
4. 1. Panoramik radyograf	49
4. 2. Osteosit içeren lakünalar (canlı kemik dokusu)	50
4. 3. Aktinomiçes kolonileri	51
4. 4. Aktinomiçes kolonileri (mavi ok), nötrofiller (kırmızı ok) ve nekrotik kemik doku içerisinde osteosit içermeyen boş lakünalar (siyah oklar)	51
4. 5. Panoramik radyograf	52
4. 6. Canlı kemik dokusunu temsil eden osteosit içeren lakünalar	53
4. 7. Osteosit içermeyen lakünalar (siyah oklar), aktinomiçes kolonileri (mavi ok) ,akut inflamasyonu gösteren nötrofil infiltrasyonu (kırmızı ok)	54
4. 8. Preoperatif panoramik radyograf	56
4. 9. Aktinomiçes kolonileri	57
4. 10. Aktinomiçes kolonileri (mavi ok), düzensiz sınırlı nekrotik kemik (siyah ok)	57
4. 11. Postoperatif 10. gün	58
4. 12. Postoperatif 8. ay	58
4. 13. Preoperatif klinik görünüm; kötü ağız hijyeni ve generalize periodontal kemik kaybı	59
4. 14. Panoramik radyograf; generalize kronik periodontitis tablosu ve 34 numaralı dişte lamina dura kaybı ve periodontal aralıkta artış	59
4. 15. Nekrotik kemik dokusu ve çevresinde nötrofil infiltrasyonu,	60
4. 16. Nekrotik kemiği temsil eden boş lakünalar (siyah ok) ve nötrofil infiltrasyonu (kırmızı ok)	60
4. 17. Postoperatif klinik görünüm (10. Gün)	61
4. 18. Panoramik radyograf	62
4. 19. Canlı ve nekroz kemiği birlikte bulunduran örnek: Sekestr kemik çevresinde nötrofiller (mavi ok). Canlı kemiği temsil eden osteosit içeren lakünalar( siyah oklar)	62

<b>4. 20.</b> Cansız kemik sekestr ve çevresinde nötrofiller	63
<b>4. 21.</b> Canlı sağlıklı kemiği temsil eden osteosit içeren lakünalar	63
<b>4. 22.</b> Postoperatif dönemde iyileşme	64



## GRAFİKLER

<b>Grafik</b>	<b>Sayfa</b>
4. 1. Primer hastalıkların genel dağılımı	45
4. 2. Bifosfonatların türlerine göre dağılımı	46
4. 3. Bifosfonatların veriliş yollarına göre dağılımı	46
4. 4. CTX değerlerinin risk gruplarına göre dağılımı	47
4. 5. Diş çekim endikasyonları	47



**TABLÖLAR**

<b>Tablo</b>	<b>Sayfa</b>
<b>2. 1.</b> Günümüzde güncel kullanımı olan bifosfonatların primer endikasyonları, nitrojen içerikleri, kullanım dozları, şekilleri ve rölatif potensleri	25
<b>2. 2.</b> CTX değerlerine göre BRONJ gelişim risk sınıflaması	37





## 1.GİRİŞ

Bifosfonat grubu ilaçlar ortaya çıktığından beri, bu ilaçları kullanan hasta popülasyonu gün geçtikçe artmaktadır ve bu ilaçların artan kullanımıyla araştırmacılar ve klinisyenler de ilacın kullanım endikasyonları, etki mekanizması, olumlu sonuçları ve yan etkileri hakkında daha fazla bilgi sahibi olmuşlardır.

Bifosfonatlar; organik bileşimleri fosfor-karbon-fosfor (P-C-P) bağları içeren pirofosfat analoglarıdır. Pirofosfatların aktif kemik yapım yıkımı (turnover) olan alanlara karşı affiniteleri vardır. Pirofosfatlar hidroliz yoluyla kolaylıkla yıkılırlar ve elimine edilirler. Bifosfonatlarda molekülün ortasında oksijen yerine karbon atomu vardır ve bu yüzden hidrolitik yıkıma tamamen dirençlidirler. Bu yüzden yarı ömürleri uzundur ve kemik matriksinde birikime neden olurlar. Ayrıca bifosfonatların karbon atomunun yan zinciri olarak nitrojen içermesi potensini ve toksisitesini artırır.

Bifosfonatlar, kemik yapım yıkım mekanizmasını (turnover) baskılamak için medikal alanda kullanılmaktadırlar. Bu ilaçların ilk jenerasyonları, oral ve intravenöz (IV) formları olan ve düşük etkilerinden dolayı günümüzde pek tercih edilmeyen nitrojen içermeyen bifosfanatlardır. Nitrojen içermeyen bifosfanatların, ATP enziminin sitotoksik metabolitleri gibi davranarak intrasellüler metabolik aktiviteyi inhibe ettiği düşünülmektedir. Nitrojen içeren bifosfonatlar, klinik olarak hem oral hem de intravenöz formlarıyla yaygın olarak kullanılmaktadır. Mekanizması ise osteoklast disfonksiyonu ve apoptozu ile sonuçlanan mevalonat yolağının inhibisyonudur. Oral ve IV bifosfonatlar arasında; ilacın özellikleri, yarı ömürleri ve olası yan etkileri konusunda belirgin farklılıklar vardır.

Bifosfonat kullanımının klinik endikasyonları; multiple myeloma, osteoporosis, osteopeni, Paget hastalığı, meme, prostat, akciğer ve renal hücreli karsinomlara sekonder olarak gelişen kemik metastazlarıdır. Düşük doz oral formları genellikle osteoporoz hastalarında kemik kırıklarını önlemek için kullanılırken, daha güçlü olan IV formları multiple myeloma, Paget hastalığı ve

metastatik karsinomalarda kullanılır. Bifosfonatlar bu hastalarda ağrıyı ve iskeletsel sorunları azaltmak ve yaşam kalitesini iyileştirmek üzere kullanılır.

İlacın yan etkileri ise ilacın çeşidine, kullanım yoluna, dozuna, kullanım süreci ve sıklığına göre değişmektedir. Başlıca ortak yan etkileri, abdominal ağrı, mide bulantısı, hazımsızlık, konstüpsiyon, diare gibi gastrointestinal etkiler, muskuloskeletal ve sinir sistemi etkileridir. Rapor edilen uyarılar ve önlemler ise; renal yetmezlik, femurda atipik fraktürler, atrial fibrilasyon, mineral yetmezlikleri ve çene kemiğinde bisfosfonat kullanımı ile ilişkili osteonekroz (BRONJ) dur.

American Association of Oral and Maxillofacial Surgeons (AAOMS) 2014 yılında yayınladığı güncel durum raporunda; bifosfonatlar dışında diğer antirezortif ve antianjiyojenik ilaçların da osteonekroza neden olabileceğini belirterek, özel komite kararıyla BRONJ teriminin MRONJ (Medication- Related Osteonecrosis of the Jaw) olarak güncellemişlerdir. 2009 da yapılan BRONJ tanımlamasının[1] modifiye edilmesi ve genişletilmesiyle oluşturulan MRONJ tanımlaması; *Daha önce antirezortif ya da antianjiyojenik terapi almış/almakta olan, çene bölgesine radyoterapi ve metastaz hikayesi olmayan hastalarda; maksillofasyial bölgede sekiz haftadan daha uzun süre kalıcı olan, açık ekspoz ya da intraoral/ekstraoral fistül yoluyla izlenebilen ekspoz kemik ile karakterize çene kemiği nekrozudur*”[2] şeklinde ifade edilmiştir.

Normal şartlar altında, çene kemiğinin yapım yıkım mekanizması hızı iskelet sisteminin diğer kemiklerinden daha fazladır. Bu sebeple alveolar kemikte bifosfonatların yüksek miktarda tutulum gösterdiği ve yüksek konsantrasyonlarda biriktiği görülmüştür. Sonuç olarak da, bifosfonat kullanımına sekonder olarak gelişen azalmış turnover hızı, çene kemiğinin yaralanmalara, diş çekimine ve okluzal kuvvetler karşısındaki fizyolojik dayanıklılığına karşı iyileşme ve rejenerasyon kapasitesini ciddi ölçüde azaltır; alveolar kemik yeni kemik formasyonu ile cevap veremez ve nekrotik hal alır. Kemik üzerindeki mukoza da kemikten gelen kan desteğinden yoksun kalır ve parçalanarak klinik olarak ekspoz kemik izlenmesine sebep olur.

BRONJ'un klinik bulguları deęiřkendir. Diřlerde mobilite, yumuřak doku inflamasyonu, sinüs fistülleri, dudakta nörosensöriyel deęiřiklikler, aęrı ve pürülan akıntılar görülebilmekle beraber asemptomatik de seyredebilir. Aęrı direkt olarak enfeksiyonla alakalıdır ve inflamatuvar cevaptan kaynaklanmaktadır. Radyografik bulguları ise; osteolizis, osteosklerozis, diř etrafında sklerotik lamina dura, mylohyoid sırt çevresinde sklerotik kemik, premolar ve molar bölgede kemikte benekli görünüm, ısrarcı iyileřmeyen alveolar diř çekim soketleri veya geniřlemiř periodontal ligament aralıęı olmak üzere spesifik olmayan bulguları içerebilir [3].

BRONJ için risk faktörleri; diř çekimi (vakaların yaklaşık %75 inde), periodontal hastalık, kötü uyumlu protezler, toruslara gelen travmalardır. Diř çekimleri BRONJ gelişimi için majör risk faktörüdür. Literatürde diř çekimi sonrası BRONJ oluşum risk yüzdelerini belirten çalışmalar mevcuttur. Bazı çalışmalara göre, BRONJ prevalansı göz önüne alındığında diř çekimi sonrası BRONJ riski %41.1 ile %63.7 arasında deęiřmektedir [4, 5].

BRONJ un tedavisi zor olduğundan en başından oluşmasını önlemek çok önemlidir. Hatta bazı yazarlar bazı hastalarda hiçbir zaman tam iyileřme olamayacağını ve hastaların bir miktar ekspoz kemik bölgesiyle yaşamak zorunda kalabileceklerini belirtmişlerdir [1, 6]. Aęız ortamına açık kemik dokusunun bulunması ise çevre yumuřak dokuların da saęlığının bozulmasına, iyileřmeyen mukozal ülserlere, diřlerde mobiliteye, yumuřak doku enfeksiyonları ve apse formasyonuna, bölgede bakteri kolonizasyonu kaynaklı kötü aęız kokusuna ve aęrıya sebep olarak hastaların yaşam kalitelerinde ciddi düşüřlere neden olabilmektedir.

Literatürde BRONJ oluşum patogenezi hala tam olarak netlięe kavuřmamıştır. Yapılan güncel evrelendirme sistemine göre BRONJ'un ekspoze olmayan varyantı olarak ifade edilen evre 0 BRONJ; odontojenik sebeplerle açıklanamayan, spesifik olmayan belirti ve bulguların eşlik ettięi, çene kemięi aęız ortamına henüz ekspoz olmadan başlayan osteonekrotik deęiřikliklerdir. Bu

osteonekrotik deęişiklikleri histopatolojik olarak destekleyen yeterli sayıda çalışma mevcut deęildir.

BRONJ riskini belirlemek için en sık kullanılan serolojik biyokimyasal belirteç deęeri kemikte tip 1 kollajen çapraz baęlı telopeptid (CTX-C terminal cross linking telopeptide) deęeridir. Tip 1 kollajen, kemik organik matriksinin %90-98 ini oluşturan proteindir. Kollajen çapraz baęları (crosslinking telopeptide) normal kemik metabolizması sırasında matür tip 1 kollajenin bozunması sonucu açığa çıkan peptid fragmanlarıdır ve bu fragmanlar kemik rezorpsiyonunun önemli biyokimyasal belirteçleridir [7]. Açığa çıkan bu karboksiterminal telopeptid fragmanları dolaşıma katılır ve bir kısmı idrarla atılır. Dolaşıma katılan fragmanlar ise serum CTX testi ile ölçülebilir. Yani tip 1 kollajenin yıkımından sonra serum CTX seviyesi yükselir. CTX deęeri kemik yapım yıkım mekanizması artmış hastalarda (Paget hastalığı gibi) yükseliş gösterirken, bifosfonatlar gibi antirezorptif ilaç kullanan hastalarda düşüş göstermektedir. Marx CTX deęerlerini, minimal, orta ve yüksek riskli hasta grubu olmak üzere 3 kategoriye ayırmıştır [8]. Literatürdeki araştırmaların büyük bir çoğunluęunda risk sınıflaması Marx'ın tablosuna göre yapılmaktadır fakat CTX deęerinin BRONJ gelişimini tahmin etmedeki etkinlięi hala tartışmalıdır ve açıklığa kavuşturulamamıştır.

Bu bilgiler ışığında bu tez çalışmasında; bifosfonat ilaç kullanım hikayesi olan hastalarda, ağız ortamına ekspoz olmayan alveolar kemik dokusunda olası osteonekroz bulgularının histopatolojik olarak incelenerek tespit edilmesi ve CTX deęeri ile diş çekimi sonrası yara iyileşmesi durumu, BRONJ gelişme riski arasındaki ilişkinin deęerlendirilmesi amaçlanmıştır.

## 2.GENEL BİLGİLER

### 2.1.Yara İyileşmesi

Yara; vücut ile dış ortam arasında teması sağlayan deri ya da mukozada, travma, cerrahi girişim veya hastalık sebebiyle meydana gelen, geçici veya sürekli fonksiyon kaybı ve doku bütünlüğünün bozulmasıdır. Yara oluşumuyla başlayan hemostaz, inflamatuvar hücrelerin migrasyonu, sitokin ve büyüme faktörlerinin salınımı, geçici matriks ve son olarak da skar oluşumu şeklinde seyreden fizyolojik doku cevabına ise yara iyileşmesi denilmektedir. Klinik olarak yara iyileşmesi genellikle üç tipte olur:

#### 2.1.1. Primer İyileşme

Yara iyileşmesinin en az komplike örneğidir. Temiz ve düzgün açılmış insizyon şeklindeki yaralarda uygulanmaktadır. Cilt ya da mukoza katmanları karşı karşıya gelecek şekilde yara yerinde onarım sağlanmaktadır. Doku katmanları arasında kalan bölge fibrin ağı ile dolmakta ve 24. saatin sonunda fibrinöz yapışma gerçekleşmektedir. Sonraki günlerde oluşan skar dokusunun üzeri, epitel hücreleriyle kapanmaktadır.

#### 2.1.2.Sekonder İyileşme

Açık bırakılan yara kenarlarının biyolojik bir olay olan kontraksiyon ve granülasyon dokusu ile iyileşmesi esasına dayanır. Sekonder iyileşme, yaranın derinliğine ve yara kenarlarının birbirinden uzaklık derecesine bağlı olarak oldukça uzun sürer. Primer iyileşmeye göre granülasyon dokusu daha fazladır. Açık olan yara kenarlarına kadar granülasyon dokusu dolduktan sonra üzerini epitel dokusu örter ve sekonder iyileşme tamamlanmış olur [9]. Dış çekiminden sonraki soket iyileşmesi sekonder iyileşmeye örnektir.

### 2.1.3.Tersiyer iyileşme

Geciktirilmiş primer kapatmayla gerçekleşen iyileşmedir. Kontaminasyonun olduğu, 4-5 günlük spontan iyileşmeye bırakılan yarada, primer iyileşmedeki gibi suture veya stapler aracılığıyla karşı karşıya getirilen yara dudaklarının kapatılmasıyla gerçekleşmektedir. Yara kontraksiyonu primer yara iyileşmesiyle oluşan dokudakine eşit olmaktadır [10]. Yara iyileşmesi sekonder iyileşmeye göre daha hızlıdır [9].

### 2.1.4. Kemik İyileşmesi

Kemik iyileşme mekanizması bağ dokusu matriksinin kalsifikasyonu dışında cilt iyileşmesi ile aynı süreci içermektedir. Kemik rejenerasyon ile iyileşme kapasitesine sahip bir dokudur. Kemik iyileşmesini direkt ve indirekt iyileşme olarak sınıflandırılmaktadır. İndirekt iyileşmede, yaralanmadan kısa bir süre sonra bölgede rüptüre olmuş damarlardan (havers kanalı, kemik iliği ve periost) kemik fragmanları arasında bir trombus oluşur. Fraktür hattındaki nekrotik materyal, hızlı ve güçlü akut inflamatuvar bir cevap oluşturarak bölgeye polimorfonükleer lökositler (PMNL) ve makrofajların çağrılmasını sağlar. Organize olan hematoma, onarıcı hücrelerin bölgeye migrasyonunu ve fonksiyonlarını yerine getirmesini sağlayacak iskelet görevi görür. Bu inflamatuvar hücreler ve pluripotent mezenşimal hücreler hızlıca fragmanlar arası boşluğu dolduran kallus formasyonunu meydana getirir. Kallus formasyonu; fibröz doku, kartilaj ve genç immatür kemikten oluşan ve ayrılmış kemik segmentlerini bağlayan biyolojik splint görevi gören yapıdır.

Kemiğin direkt iyileşmesinde ise ayrılan kemik segmentleri cerrahi olarak internal fiksasyon araçlarıyla kabul edilebilir pozisyonda rijit bir şekilde stabilize edilir. Mezenşimal hücreler ve damarlar prolifer olmaya başlar ve aktive olmuş osteoblastlar fragman sonlanma yüzeylerinde osteoid depozisyonu başlatır. Kontakt zonlarında lameller kemik oluşur daha büyük boşluklar ise fibröz doku, fibrokartilaj ve kemik ile dolar. Fraktür hattında mikroinstabilite olmadığı sürece direkt iyileşme görülür [11].

### 2.1.5. Diş Çekimi Yarasının İyileşmesi

Diş çekim soketi iyileşmesi sekonder iyileşmeye örnektir. Çekimden hemen sonra soket kanla dolar. İntrensek ve ekstrensek pıhtılaşma faktörleri pıhtılaşma mekanizmasını aktive ederler. Bölgede bir fibrin ağı oluşur ve oluşan pıhtı 24-48 saat içinde organize olmaya başlar.

Hem sert hem yumuşak dokuların iyileşme sırası inflamasyon, epitelizasyon, fibroplazi ve remodelasyon safhalarını içerir. Fakat kemik iyileşmesinin remodelasyondan önce kendine has mikrodamar özelliği ve birbirini izleyen kemik oluşum paterni mevcuttur. İyileşmenin inflamasyon safhası çekim travması ile başlar. Oral epitelyum soketin krestal tarafını çevreler ve periodontal hastalık yokluğunda ortalama 3 mm kalınlığa ulaşır (sulkus, birleşim epitelyal ataçmanı, bağ dokusu ataçmanı her biri yaklaşık 1 mm). Kribriiform tabaka kortikal benzeri kemikten oluşmuştur ve çekim sonrası kalan periodontal ligament tarafından sarılır. Çekim sırasında yırtılan damarlar soketi kan ile doldurur ve bu da başlangıç iyileşmesi sırasında pıhtılaşmayı sağlar ve kemiği korur. Alveol kret tepesi çevresindeki epitelyum ilk haftada soket duvarlarından aşağı doğru göç eder. Göç, epitel kan pıhtısı altındaki granülasyon doku yatağına ulaşana kadar devam eder. Epitelyum daha sonra granülasyon dokusu üzerine diğer taraftan gelenlerle temas edene kadar göç eder.

Ohta bir dişin çekiminden sonra sağlıklı bir alveolde kemik rejenerasyonunun dört safhasının tanımlanmıştır [12]. Çekimi izleyen hafta başlangıç damar oluşum safhası olarak isimlendirilmiştir. Başlangıç damar oluşumu kribriiform tabakayı saran, kalan periodontal ligament içinde bulunan kan damarlarından gelişir. Plazma bu damarlardan sızar ve immatür fibroblastlar bu plazmadan zengin bölgelerde birikir. Kan pıhtısı büzölmeye başlar ve apikalden ve çevre duvarlardan başlayan kapillerler sinüzoidleri ve granülasyon dokusunu oluşturur. Dizilimde ilk hafta sırasında kapiller ve fibroblastların içeriye büyümeleri sonucu fibroplazi erken başlar. Birkaç durum dışında, damar oluşumu soket tabanında başlar çünkü bu alan çekim sırasında şiddetli yaralanmamıştır ve en fazla kan damarı kaynağına sahiptir. Çekimden sonra 5 gün içinde immatür

kapiller ve fibroblastlardan oluşan erken granülasyon dokusu soket tabanında görünmeye başlar ve soket duvarları boyunca yukarıya doğru yayılır. Bu erken safha sırasında aynı zamanda yeni kemik trabekülleri de soketin apikal kısmında oluşur.

Yeni kemik oluşum safhası çekimden sonra üçüncü haftada başlar [12]. Bu zamanda bütün soket granülasyon dokusu ile doludur. Bu dönem en fazla sinüzoid aktivitesi gösteren dönemdir. Woven kemiğin oluşan trabekülleri, yeni oluşan anastamoz yapan sinüzoidal kapiller ağı izleyerek önce soket tabanından oluşmaya başlar. Kemik oluşumu bu noktada daha hızlıdır ve üç boyutlu woven kemik örme paterni yaratır. Bu zaman sırasında özellikle interseptal bölgelerde ve ince fasiyal tabakalarda soketin marjin tepelerindeki kortikal kemiğin rezorbe olmaya devam ettiği gözlemlenmiştir.

Kemik büyüme safhası çekimden sonra 4-5 haftada başlar [12]. Apikal bölgede ve duvarlarda oluşan yeni kemik trabekülleri kalınlaşmıştır ve soketin apikal üçte ikilik kısmını doldururlar. Soketin merkezi hala woven kemiktir çünkü ossifikasyon rastgele oluşan kollajen fibriller üzerinde oluşur, bundan dolayı örgü şeklinde görülür. Daha organize lameller kemik, soket sınırlarından soket merkezine doğru oluşmaya başlar.

Kemik reorganizasyon safhası çekimden sonra en az 6 haftada başlar [12]. Primer kemik trabekülleri daha kalın spongiozayı oluşturmak için remodele olur. Bu süreç her zaman çekim soketinin apeksinde başlar. Kemiğin soket çevresindeki kortikal sınırı tamamen rezorbe olmaz ve remodelasyon çekimden sonra 4-6 ay devam eder.

Bu dört safhanın zamanları bireylere ve klinik durumlara göre değişir. Soket çevresindeki kemik duvarı sayısı ve alveolün boyutu rejenerasyon sürecini büyük oranda etkiler. Molar bölgeler , küçük çaplı anterior bölgeler ile karşılaştırıldığında tamamen kemik oluşması daha uzun zaman alır. Çekim soketi için rejenerasyon süresinin değişken olmasına rağmen soket rejenerasyonunun tamamlandığının klinik işareti radyografik lamina duranın (kribriiform tabakayı



gösterir) artık bulunmamasıdır. Bu period dış boyutuna, kök sayısına ve çekim travmasına bağlı olmak üzere genelde 3-6 aydır [13].

Çalışmalarda zoledronik asitin çekim soketi iyileşmesinde çok önemli aşama olan anjiyogenezi inhibe ederek iyileşmeyi engellediği rapor edilmiştir [14, 15]. Bir başka çalışmada ise zoledronik asitin osteogenezisi ve anjiyogenezisi inhibe etmesinin yanısıra; oral epitel hücrelerinin soket marjiniinden merkeze doğru migrasyonunu ve proliferasyonunu engelleyerek iyileşmeyen açık soket oluşmasına neden olduğu rapor edilmiştir [16].

## **2.2. Kemik Fizyolojisi**

İskelet sistemi osteoblastlar ve osteoklastların koordine çalışmasıyla kontrol edilen, sürekli yapım ve yıkım sürecini içeren dinamik bir yapıdır. Kemik yapısal destek sağlamak ve kalsiyum metabolizmasında rol oynamak olmak üzere iki temel fonksiyonu vardır. Kemik matriksi yoğun kollajen protein fibril ağlarından ve bunların arasında bulunan kalsiyum fosfat (%85), kalsiyum karbonat (%10), az miktarda da kalsiyum florid ve magnezyum florid tuzlarından(%5) oluşmaktadır. Kemik mineralleri primer olarak hidroksiapatitler içinde bulunur. Ayrıca az miktarlarda mineral matriks içine gömülmüş Bone Morfojenik Protein (BMPs) ailesini de içeren kollajen olmayan proteinler de bulunur. Kemik doku içerisinde geçen canlı hücrelerin perfüzyonunu ve innervasyonunu sağlayan vasküleriteden zengin damar ve sinir ağı bulunur. Normal kemik yapısının devamlılığı için mineraller ve proteinler yeterli miktarda bulunmalıdır.

## **2.3. Kemik Hücreleri**

Kemik metabolizmasında ve fizyolojisinde önemli yer tutan üç tip kemik hücresi vardır:

- Osteoblastlar

- Osteositler
- Osteoklastlar

Osteoblastlar; yeni kemik üretiminden sorumlu hücrelerdir. Bu hücreler kemik matriksinde yerleşirler ve buldukları lokalizasyona göre endosteal osteoblastlar ya da periosteal osteoblastlar olarak adlandırılırlar. Periosteal osteoblastlar kemiklerin dış yüzeyinde periost altında bulunurken; endosteal osteoblastlar kemikte vasküler kanallar boyunca yerleşirler. Matür osteoblastlar kemik matriksi proteinlerinin üretiminden sorumludur. Osteoblastların sitoplazması bu protein komponentlerinin senteziyle ilişkili olan ribonükleoproteinleri içeren bazofilik yapıdadır. Kemik depozisyonu, işlev gördükleri kavitenin iç yüzeyi boyunca ardışık halkalar halinde dizilen osteoblastlar tarafından aktif büyüme alanlarında birkaç ay boyunca devam eder. Bu aktivite kavite yeni kemik formasyonu ile dolana kadar ve yeni kan damarları bölgeye infiltre olana kadar devam eder. Yeni kemik matriksinin mineralizasyonuna ilave olarak, osteoblastlar; mineralizasyon sürecinde önemli rol oynayan fosfolipidler ve proteoglikanlar gibi diğer matriks bileşenlerinin sentezinde de rol oynar. Osteoblastlar osteogenezis sırasında kemik matriksinde depolanan transforme edici büyüme faktörü beta (TGF- $\beta$ ), BMPs, platelet kökenli büyüme faktörü (PDGF) ve insülin benzeri büyüme faktörlerinin (IGF) de salgılanmasında rol alırlar. Bazı çalışmalarda osteoblastların kemik rezorpsiyonu için uygun zemin hazırlayarak osteoklastlara yardımcı hücre olarak görev yaptığı da belirtilmiştir [17]. Osteoblastlar kemik matriksini oluşturduktan ve matriks içerisine yerleştikten sonra osteositlere dönüşürler. Osteositler kemikte en bol miktarda bulunan hücrelerdir. Birbirleriyle ve diğer hücrelerle kemik yüzeyinde bulunan kanalikuli adı verilen dendritik uzantılar aracılığıyla bağlantı kurarlar. Yeni kemik formasyonu oluşumu sırasında osteositlerin bu uzantıları normal limitlerinin daha ötesine uzanarak komşu lakünalarla ve doku boşluklarıyla direkt temasa geçerler. Bu boşluklar ile kanalikuliler arasındaki sıvı alışverişi sayesinde kan ve osteositler arasında metabolik ve biyokimyasal mesajların geçişi sağlanır. Bu mekanizma sayesinde osteositler çevrelerindeki interselüler kalsifiye alana

rağmen canlılıklarını sürdürürler. Osteositlerin TGF- $\beta$  ve diğer büyüme faktörlerinin de ekspresyonunda rol oynadıkları gösterilmiştir. Ayrıca bazı araştırmacılar kuvvet taşıyan yüklerin, kemik yüzeyinde bulunan remodelasyon hücrelerinin davranışlarını etkileyerek, kemikte gömülü olan osteositlerin kanalikuler sisteme TGF- $\beta$  salınımını tetiklediğini öne sürmüştür [18].

Osteoklastlar kemik rezorpsiyonundan sorumlu hücrelerdir ve aktiviteleri paratiroid hormon tarafından denetlenir. Osteoklastlar monosit kökenlidir ve histolojik olarak çok çekirdekli dev hücreler olarak görünürler. Mineralize kemik yüzeyi boyunca Howship lakünalarında yerleşirler. Rezorbe olması planlanan kemik yüzeyine komşu membran yüzeylerinde spesifik bir alan şekillenir. Bu alan osteoklastın hücre membranı ve kemik yüzeyi arasında direkt temasa ve iletişime olanak sağlayacak şekilde villus benzeri kıvrımlı bir yapıdadır. Kemik rezorpsiyonu bu kıvrımlı bölgedeki villuslardan salgılanan asit ve proteolitik enzimlerle gerçekleşir. Osteoklastlar kemik matriksinden kalan küçük parçacıkları ve kristalleri fagosite ederek çözünür hale getirip daha sonra kana geçişini sağlarlar. Erişkinlerde genellikle osteoklastların %1 den daha az bir miktarı kemik yüzeyinde aktif halde bulunur [19]. Tipik olarak genelde küçük fakat konsantrasyon kümeler şeklinde bulunurlar. Osteoklastlar kümelendikten sonra 0.2-1 mm çapında ve birkaç milimetre uzunluğunda bir tünel oluşturarak yaklaşık 3 hafta boyunca kemikte rezorpsiyon yaparlar. Lokal kemik rezorpsiyonu tamamlandıktan sonra osteoklastlar dejenere olarak ortadan kaybolur. Oluşturulan tünel, osteoblastlar tarafından doldurulur ve kemik formasyon segmentinde remodelasyon siklusu tekrar başlar [20].

Osteoklastlar ve osteoblastlar tarafından kemik yenilenmesinde ve iskeletsel homeostazda ortaya koyulan hayati rol onları aynı zamanda ayırıcı ve inhibe edici geri bildirim için birbirlerine bağımlı kılar. Kemik rezorpsiyonu esnasında osteoklastlar BMP, ILG-1 ve ILG-2'nin açığa çıkmasını sağlarlar ve bunlar osteoblastlar kendi orijinal osteoidlerini sentezlediği sırada, osteoblast tarafından kemik matriksi içine taşınır. Aynı zamanda bu proteinler açığa çıktığında rezorbe olan kemiği rejenere etmek için mezenkimal kök hücrelerin osteoblastlara diferansiasyonunu stimüle ederler. Fakat osteoblastların yapım

süreci osteoklastların yıkım sürecine her zaman yetişememektedir. Eğer rezorpsiyon yeni kemik apozisyonundan daha hızlı ilerlerse, bu rezorptif süreç; fraktür, güçsüzlük ve hatta organizmanın ölümüne dahi neden olabilir. Kemik rezorpsiyonunun kontrolsüz hızla artan potansiyelinden dolayı osteoblastlar rezorpsiyonu kontrol etmek ve kısmen yavaşlatmak için bir mekanizmaya ihtiyaç duyarlar. Bundan dolayı evrimsel cevap olarak osteoblastlar, osteoklast fonksiyonu için direkt inhibisyonu sağlayan bir protein geliştirmiştir. Osteoprotegerin (OPG) olarak bilinen bu protein osteoklastların gelişim ve fonksiyonlarını kontrol eden majör mekanizmadır. Osteoblastla aynı zamanda osteoklast diferansiasyonunu kontrol eden üç işaretleyici yolu kontrol eder. OPG, osteoklast hücre membranı yüzeyindeki RANK reseptöre bağlanmak için RANKL (nükleer faktör kapa- $\beta$  ligand) olarak bilinen osteoklast stimüle edici protein kolektif grubu ile yarışan yalancı bir reseptördür. OPG, RANKL' in osteoklast üzerindeki RANK hücre membranı reseptörüne bağlanmasını engeller ve osteoklastların kemik rezorpsiyonunu uyararak her bir osteoklastın diferansiasyonunu, fonksiyonunu ve yaşamını geri dönüşümlü inhibe eder. Bu yolak dışında osteoblastlar; osteoklastlar için gerekli olan siklik adenozin monofosfat (cAMP), gp130 ve 1,25 dihidroksivitamini salgılayarak veya tutarak temel osteoklast diferansiasyonunu ve böylece oluşan osteoklastların sayısını kontrol ederler; osteoklastik kemik rezorpsiyonunu stimüle etmek için ise RANKL salgırlar. Özet olarak osteoblastlar ve osteoklastlar birbirlerinin fonksiyon ve gelişimini hem stimüle hem de inhibe eden karmaşık iletişim mekanizmalarından dolayı değiştirilmez bir şekilde birbirlerine bağıdırlar [21].

#### **2.4. Kemik Metabolizması**

Kemik vücudun primer kalsiyum deposudur. Yüksek turnover kapasitesi sayesinde vücudun metabolik ihtiyaçlarını karşılar ve serum kalsiyum seviyesinin stabil kalmasını sağlar. Kalsiyumun hayati fonksiyonlarda büyük önemi vardır. Akciğerler ve böbreklerle işbirliği içerisinde çalışıp ilave fosfat ve karbonat üretimini sağlayarak vücutta ph dengesinin sağlanmasına yardımcı olur. Ayrıca sinir ve kaslarda elektriksel iletimde rol oynar.

Kafa ve çene kemikleri de dahil olmak üzere tüm kemik yapılar direkt olarak vücudun metabolik durumundan etkilenirler. Bazı hastalıklar ya da çeşitli sebeplerle vücudun kalsiyum ihtiyacı karşılanmazsa kemiğin yapısal bütünlüğü bozulabilir. Postmenopozal osteoporozda östrojen hormonu azalır, kemik kütlesi küçülmeye başlar ve kemik trabekülleri arasındaki bağlantılar yok olur. Bu ara bağlantılar kemiğin biyomekanik dayanıklılığı açısından kritik önem taşıdıkları için sayılarının azalması kırılmalarda artışa yol açar. Diğer kemik remodelasyonu ile ilişkili hastalıklara kanserler, primer hiperparatiroidizm ve Paget hastalığı örnek verilebilir. Bu hastalıklarla yaygın olarak karşılaşılmasına rağmen birçok vakada normal kemik remodelasyonunun nasıl kontrol edildiği, koordinasyon ve dengesinin nasıl sağlandığı hakkında az şey bilinmektedir.

Kalsiyum dışında kemik yapısının korunması için metabolik-hormonal etkileşimler de kritik rol oynamaktadır. En önemlisi BMP aracılığıyla kemik rezorpsiyon ve apozisyon dengesinin korunmasıdır. Osteoblastlar apozisyon sırasında mineral matrikse BMP salgırlar. Bu asit içinde çözünmeyen protein, osteoklastik rezorpsiyon sırasında etkilenmeden kalır ve kemik rezorpsiyonu sonrası serbest bırakılır. BMP açığa çıktıktan sonra diferansiye olmamış mezenşimal kök hücre yüzeyine bağlanarak yüksek enerjili fosfat bağlı membran proteinlerinin aktive olmasını sağlar. Bu da çekirdekdeki gen sekansını etkileyerek yeni kemik yapımı için osteoblast diferansiyasyonu ve stimülasyonuna neden olur. Bu süreçteki herhangi bir aksama osteoporozun temelini oluşturabilir. Normalde insan iskeletinin her gün %0.7'si rezorbe olur, yerini yeni sağlıklı kemik dokusu alır. Bu nedenle yaklaşık her 142 günde bir bütün iskeletin normal turnover gerçekleşir. Yaşlanma ve metabolik hastalık durumlarında normal kemik turnover hızı azalır ve ortalama fonksiyonel kemik yaşında artış meydana gelir. Bu da yaşlanmış kemikte yorgunluk hasarına ve kemik iyileşme mekanizmasında bozulmaya neden olur [20].

## **2.5.Kemiğin Mikroyapısı**

Mikroskobik olarak woven, kompozit, lameller ve bundle olmak üzere 4 çeşit kemik tipi vardır.

Woven kemik; çok hızlı şekillendiği için (yaklaşık 30-60mm/gün) iyileşmede asıl rolü üstlenen kemiktir. Bu nedenle lameller yapıyı ve haversian sistemlerini içermeyen organize olmamış bir yapı olarak şekillenir; oldukça yumuşaktır ve biyomekanik dayanıklılığı azdır. Öte yandan; lameller kemiğe göre daha iyi derecede mineralize olabilir bu da organizasyondan yoksun yapısını kompanze etmesini sağlar. İyileşme sırasında woven kemik sıklıkla faz 1 kemik olarak adlandırılır. Hızlı bir şekilde rezorbe olarak yerini faz 2 kemik olarak adlandırılan ve daha matür yapıdaki lameller kemiğe bırakır.

Kompozit kemik, woven kemik (faz 1) ile lameller kemik (faz 2) arasında bir geçiş fazıdır. Mikroskobik olarak araları lameller kemik ile doldurulmuş kafes woven kemik görüntüsü görülür.

Lameller kemik; matür, son derece güçlü, vücutta yük taşıyan ve en bol bulunan kemiktir. Bu kemik formu yavaş şekillenir ( 0,6-1 mm/gün) bu nedenle kollajen protein ve mineral yapısı iyi organize olmuştur. Lameller kemik birden fazla odaklı katmanlar halindedir.

Bundle kemik, ligamentlerin ve eklemlerin çevresinde bulunan kemiktir ve ligamentlerle çizgili ara bağlantılar içerir.

## **2.6. Kemik Modelasyonu ve Remodelasyonu**

Kemik onarımında kemik modelasyonu ve remodelasyonu iki ayrı süreçtir. Kemik modelasyonu; kemiklerin boyu uzadıktan sonraki şekillenmesini ifade eder. Bu süreç osteoblast ve osteoklast aktivitesinden bağımsızdır, kemiğin bazı bölgeleri rezorbe olurken bazı bölgelerde apozisyon gerçekleşir. Kemik modelasyonu ortodontik kuvvetler gibi mekanik faktörler tarafından da kontrol edilebilir, örneğin kuvvet uygulanan tarafta dış yüzeyinde rezorpsiyon olurken karşı tarafta yeni kemik oluşumu gerçekleşir. Kemik modelasyonu kemiğin hem boyutunu hem de şeklini değiştirebilir.

Kemik remodelasyonu ise osteoblastların ve osteoklastların aktivitesi ile gerçekleşir. Bu sürekli devam eden döngüsel bir süreçtir ve kemiğin şeklinde ve boyutunda değişikliğe neden olmaz. Remodelasyon ile yeni kemik dokusu uzaklaştırılan eski kemiğin yerini alır. Kemik modelasyonu büyüme gelişim durduktan sonra yavaşlar, fakat remodelasyon hayat boyu devam eder.

Kemik iyileşmesi sırasında (implantların stabilizasyon süreci gibi) ve kemiğe yük binmesine cevap olarak da modelasyon gerçekleşir. Remodelasyonun aksine modelasyon olabilmesi için önce rezorpsiyon olması gerekmez. Rezorpsiyon yapan hücrelerle yeni kemik oluşturan hücreler aynı kemiğin farklı yüzeylerinde aktive olabilirler.

Sürekli fiziksel stres kemik kalsifikasyonunu ve osteoblastik aktiviteyi stimüle eder. Kemik üzerine gelen stres bazı şartlarda kemiğin şeklini belirler [19].

## **2.7. Alveolar Kemiğin Remodelasyonu**

Alveolar kemik, çene kemiklerinin, diş soketlerini içeren ve dişleri destekleyen kısmıdır. Kretin bukkal ve lingual duvarları ile interdental ve interradiküler septaları oluşturan kortikal kemiği ve bu tabakalar arasında bulunan trabeküler kemiği içerir. Alveolar kemik, fetal gelişim sırasında intramembranöz kemikleşme ile oluşur [22].

Alveolar soket duvarını oluşturan ve periodontal ligamentle temasta olan kompakt kemikte (bundle kemik) çok sayıda Sharpey lifleri bulunur. Alveolar kemiğin spongioz kısmı, kemik iliği boşluklarını çevreleyen trabeküllerden oluşur. Kemik iliği boşluklarının duvarları, kemik hücrelerine dönüşme potansiyeli olan endosteal hücre tabakası ile kaplıdır. Spongioz kemik ağırlıklı olarak interdental ve interradiküler bölgelerde bulunur. Maksillada mandibulaya göre spongioz kemik oranı daha yüksektir. Alveolar kemik, üzerine gelen mekanik kuvvetlere uyum sağlayabilmek için kuvvetin geldiği basınç bölgelerinde rezorpsiyon, gerilimin olduğu bölgelerde ise fizyolojik kemik apozisyonuyla

yeniden şekillenir. Alveolar kemiğin yüksekliğini, şeklini ve yoğunluğunu etkileyen en önemli faktörler, dişlerin varlığı ve aktif fonksiyon görmeleridir. Diş çekimi, alveolar kemiğin vertikal ve horizontal boyutlarını etkiler ve %50'ye kadar azalmasına neden olabilir [22].

Alveolar kemik rijit görünmesinin aksine sürekli değişim halinde olmasından dolayı periodontal dokular içinde en az stabil olan dokudur. Alveolar kemik, eksternal kuvvetlere cevap olarak fizyolojik bir remodelasyon gösterir. Remodelasyon süreci periodontal ligamentte, bukkal ve lingual korteksin periostunda ve kemik iliğinin endosteal yüzeyinde gerçekleşir. Kemik dokusu, ihtiyaç olmayan yerlerden uzaklaştırılır ve ihtiyaç duyulan yerlere eklenir ve soket duvarı da eksternal kuvvetlere alveolar kemiğin verdiği yanıtı yansıtır. Osteoblastlar ve yeni şekillenen osteoid sokette gerilmenin olduğu alanlarda birikir, osteoklastlar ve kemik rezorpsiyonu ise basıncın olduğu alanlarda izlenir. Osteoblastların ve osteoklastların hayat boyu süren bu etkileşimi, kemiğin yüksekliğini, şeklini ve dansitesini etkiler [20].

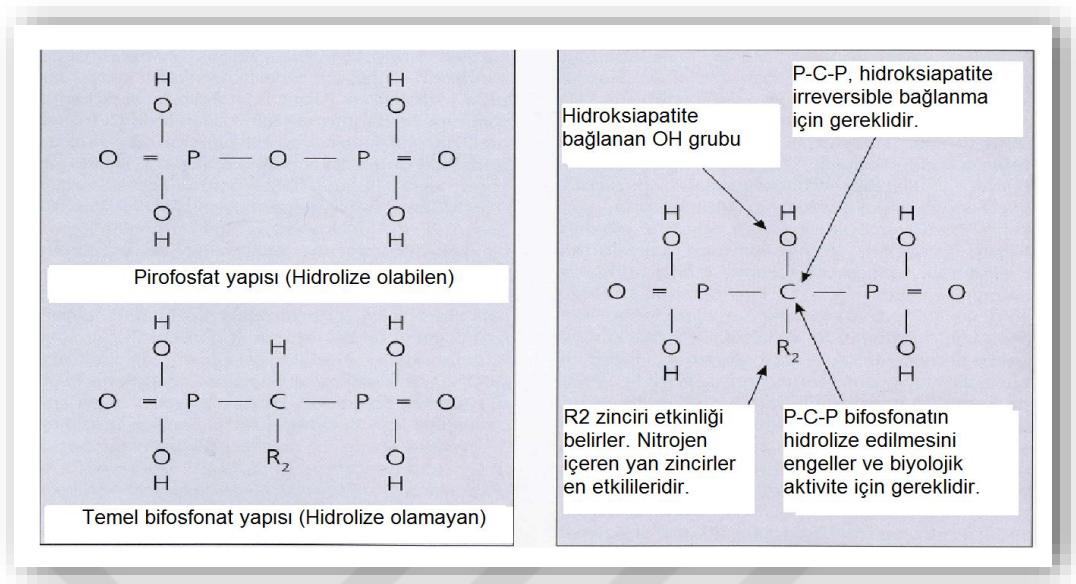
Dixon ve ark. farklı bölgedeki kemik remodelasyon oranlarını incelediklerinde, alveolar krette tibiaya göre 10 kat, mandibulanın inferior sınırındaki kemiğe göre 5 kat ve mandibular kanal seviyesindeki kemiğe göre ise 3-5 kat daha fazla remodelasyon gerçekleştiğini tespit etmişlerdir. Sonuç olarak, çene kemiklerinin remodelasyon kapasitesinin yüksek olması, bifosfonat tutulumunun fazla olmasına ve bifosfonatların daha yüksek konsantrasyonlarda kolaylıkla birikmelerine neden olur. Aynı zamanda bu çalışma yetişkin iskeletindeki herhangi bir kemiğe göre alveolar kemiğin daha çok osteoklastik kemik rezorpsiyon-remodelasyon ve yenilenmesiyle karşı karşıya olduğunu da göstermiştir [23].



## 2.8. Bifosfonatlar

### 2.8.1. Bifosfonatların Kimyasal Yapısı

Bifosfonatlar; organik bileşimleri fosfor-karbon-fosfor (P-C-P) bağları içeren endojen pirofosfatların (P-O-P) oksijen atomunun karbon atomuyla ile yer değiştirmesi ile oluşan analoglarıdır. Pirofosfatların turnover olan alanlara (kemik tümörü, büyüme plakları, kemik greftleri gibi) yüksek ilgileri vardır. Pirofosfatlar hidroliz yoluyla kolaylıkla yıkılırlar ve elimine edilirler. Bifosfonatlarda oksijen yerine karbon atomunun olması enzimlerin bu C-P bağını ayıramamasına neden olur. Bu nedenle bifosfonatlar hidrolitik yıkıma tamamen dirençlidirler [24]. Bu yüzden yarı ömürleri uzundur ve kemik matriksinde birikime neden olurlar. Ayrıca bifosfonatlar molekül yapılarında pirofosfatlarda bulunmayan iki gruba içermektedir. R1 ve R2 olarak adlandırılan bu iki grup molekülün merkezinde bulunan karbon atomuna bağlıdır. Kemik minerallerine bağlanma, R1 yan zincirinde hidroksil veya amino grubunun bulunmasıyla kolaylaşır. R2 yan zincirinin yapısı ise, kemik rezorpsiyonunu inhibe etme ve antirezorptif etkinliklerini belirler. Bifosfonatların karbon atomunun yan zinciri olarak nitrojen içermesi potansini ve toksisitesini artırır. İlk sentezlenen bifosfonatlar olan etidronat, klodronat ve tiludronatın yapılarındaki R2 zincirinde nitrojen bulunmaz, bu nedenle etkileri sınırlıdır. Daha sonraki jenerasyonlara ait olan bifosfonatlardan alendronat, risedronat, ibandronat, pamidronat ve zolendronik asit ise R2 yan zincirlerinde nitrojen içermeleri nedeniyle kemiğe bağlanma kapasiteleri daha güçlü ve daha etkin olan ilaçlardır [25]. (Şekil 2.1)



**Şekil 2. 1.** Bifosfonatların temel kimyasal yapısı kemik affinitesini, uzun yarılanma ömrünü ve etkinliğini açıklar [21].

### 2.8.2. Bifosfonatların Farmakolojik Özellikleri

Bifosfonatlar, gastrointestinal sistemden düşük oranda absorbe edilirler fakat kemik matriksinde kümülatif birikim konsantrasyonları oldukça yüksektir [26]. Plazma yarılanma ömürleri kısa olmasına rağmen kemik penetrasyonu sonrası ortalama 10 yıl bozulmadan doku içinde kalabilirler. Yapılan çalışmalarda özellikle kemikte aktif remodelasyon olan bölgelere yüksek affinite ile bağlandıkları gösterilmiştir [27]. Kemik yüzeyinde hidroksiapatit kristallerine bağlanırlar ve daha sonra bu alanlardan serbestleşerek osteoklast hücreleri tarafından absorbe edilirler [28]. Bifosfonatların etkileri nitrojen içeren ve nitrojen içermeyen formlarına göre değişmektedir. Nitrojen içermeyen bifosfonatlar osteoklastlar tarafından adenosin trifosfatın sitotoksik analoglarına metabolize edilirler. Bu analoglar osteoklastların apoptozuna veya hücre ölümlerine neden olurlar. Nitrojen içeren bifosfonatlar osteoklastlar tarafından rezorpsiyon sırasında fagosite edilirler ve mevalonate yolunun bozulmasına neden olurlar. Mevalonate yolu kolesterol sentezinde rol oynayan yolak olarak tanımlanmıştır. Mitokondriden gelen sitosolik asetil süksinil-coenzim (CoA)' in 3 molekülü 3 hidroksi 3 metil glutaril CoA (HMGCoA)' yı şekillendirmek için yoğunlaşırlar. HMG-CoA redüktaz enzimi HMG-CoA' yı mevolanata indirger. Kolesterol

sentezindeki ilk aşama budur. Kolesterolü düşüren ilaçlar direkt bu aşamaya etki ederler ve HMG-CoA' nın mevalonata indirgenmesini engellerler. Bu aşamada herhangi bir müdahale olmadığında, mevalonat isopentil pirofosfata dönüşmek için fosforilizasyon ve dekarboksilasyon aşamalarına uğrar. İsoptentil pirofosfat, izomeri olan dimetilalil fosfata yoğunlaşır ve geranil pirofosfatı şekillendirir. Geranil pirofosfat enzimatik yollarla farnesil pirofosfatı şekillendirmek için yoğunlaşır. Nitrojen içeren bifosfonatlar mevalonat yolunda bu aşamayı inhibe ederler. Mevalonat yolunun inhibisyonu, çok sayıda post-translasyonel modifikasyonu önler ve sonuçta osteoklastların ruffled border şekillendirmesi engellenir. Mevalonat yolunun farnesil pirofosfat formasyonu aşamasında inhibisyonu, nitrojen içermeyen bifosfonatların benzer etkilerinin ortaya çıkmasına neden olur, özellikle apoptotik metabolitlerin açığa çıkmasına yol açar [29].

## 2.9. Bifosfonatların Etkileri

### 2.9.1. Antirezorptif Etki

Bifosfonatların bilinen en önemli ve en güçlü etkisidir. Bifosfonatlar kemikte mineral kristallere bağlanırlar, tekrarlanan dozlarda kemik matrisinde birikirler. Antirezorptif etkileriyle osteoklastların diferansiasyonunu inhibe ederler, osteoblastların osteoklast inhibe edici faktör sentezlemelerini stimüle ederler. İn vitro olarak osteoklast apoptozunu indükledikleri de gösterilmiştir [30]. Sonuç olarak; osteoklast sayısında ve kemik rezorpsiyonunda azalma gerçekleşir [6, 31]. Serum kalsiyum seviyesi azalır, kemik tamiri ve turnoverı baskılanmış olur.

Osteoklastlar; kimyasal mediatörler yoluyla ölü ve yaşlanmış osteositleri ve mikrofraktürler içeren kemik dokusunu rezorbe eden kemik hücreleridir ve kemiği rezorbe ederken kemikte biriken bifosfonatları da içlerine alırlar. Bu durum osteoklastlarda şiddetli inhibisyona veya hücre ölümüne yol açar. **Mikroskobik** olarak osteoklastın, *Howship lakün rezorpsiyon bölgesi sınırında ruffled border' ını kaybettiği, kemiğin yüzeyinden ayrıldığı ve öldüğü gözlenmektedir.* Kemik rezorpsiyonu ve buna eşlik eden BMP ve ILGF-1,ILGF-2

gibi kemik indüksiyon proteinleri olmadan eski kemik bölgeden uzaklaştırılmaz ve yeni osteoid şekillenemez. Bundan dolayı eski kemik programlanmış hayat süresinden daha fazla ortamda kalır. Osteositler ölümsüz hücreler olmadığı için sonunda geride ölü kemik bırakarak ölürlür. Osteositin fonksiyonu yeni kemik oluşturmak değil (bu osteoblast fonksiyonudur), mevcut kemiğin mineral matriksini korumak için bir mekanoreseptör gibi davranmaktır. Bu nedenle eğer bir osteosit normal kemik remodelasyonunun dışında kalırsa kemiğe daha çok mineral matriksi sağlar. Benzer hipermineralizasyon bifosfonat toksisitesine bağlı olarak alveoler kemikte daha fazla osteosklerozla devam eden lamina dura sklerozu şeklinde görülür [21].

Bifosfonatların osteoblastlar üzerindeki etkisi osteoklastlara olan etkisi kadar net anlaşılamamıştır. İn vitro ortamda nitrojen içeren bifosfonatların düşük konsantrasyonlarda osteoblast farklılaşmasını ve kemik depozisyonunu stimüle ettiği [32, 33]; fakat yüksek konsantrasyonlarda osteoblast proliferasyonu, adezyonu ve migrasyonunda inhibitör etkileri olduğu gösterilmiştir [34]. Uygun ortamda hazırlanan hücre kültürlerinde bifosfonata maruz bırakılmış osteoblast hücrelerinin osteoklastik kemik rezorpsiyonunu inhibe ettiği gösterilmiştir [35].

Endosteal osteoblastların ömrü 180 gündür ve popülasyonlarını sürdürmeleri kemik rezorpsiyonuna ve büyüme faktörlerinin salınımına bağlıdır. İnsan ve hayvan çalışmalarında bifosfonatların osteoblastlar üzerine direkt toksik etkisi olmadığı, bozulmuş osteoklast fonksiyonu sebebiyle mineralize kemik rezorpsiyonu engellenip kemik rejeneratif proteinlerinin (ILGF1-2, BMP) salınımı ve pluripotent kemik iliği kaynaklı mezenşimal kök hücrelerin osteoblastlara farklılaşması engellendiği için osteoblastların indirekt olarak etkilendiği belirtilmiştir [36-38].

### **2.9.2.Tümorosidal Etki**

Bifosfonatların bir diğer önemli etkisi de tümorosidal etkidir. Kemik doku içerisinde metastatik hücrelerin salgıladığı ve osteoklast kökenli kemik rezorpsiyonuna neden olan ve rezorbe olan kemikten salınarak tümör hücrelerinin gelişimini stimüle ettiği bilinen BMP, ILGF-1,ILGF-2 gibi büyüme faktörlerinin

inhibisyonu, bifosfonatların tümorosidal etkilerinin temeli olarak gösterilmektedir. Bu bilgiler doğrultusunda, bifosfonatların tümorosit etkilerini asıl olarak, anti-rezorptif etki üzerinden sağladıkları düşünülmektedir [39].

Aynı zamanda, bifosfonatların tümör hücresine adhezyon ve tümör hücresini inhibisyon özellikleri olduğundan ve tümör hücresi apoptozu ile potansiyel antitümör etkilerinin olduğu bilinmektedir [40].

### **2.9.3. Antianjiyojenik Etki**

Bifosfonatların bir diğer önemli etkisi ise antianjiyojenik etkidir. Anjiyogenez, fizyolojik bir süreç olup önceden var olan bir damarlanma yapısı içinde yeni damarların oluşumu anlamına gelmektedir ve tümör büyümesi ve yayılımı için anahtar bir basamaktır.

Nitrojen içerikli bifosfonatlar, endotel hücre proliferasyonu, göçü ve kapiller formu oluşumu gibi anjiyogenezin temel birçok aşamasına engel olur. Söz konusu endotel hücrelerinin fonksiyonlarının inhibisyonu, posttranslasyonel modifikasyon (prenilasyon) bağımlı sinyal yollarının hücre içerisinde baskılanması sonucu gerçekleşir [39].

İn vitro yapılan çalışmalar sonucu nitrojen içeren bir bifosfonat olan zoledronik asitin bazik fibroblastik growth faktör (bFGF) aracılığı ile anjiyogenezisi inhibe ettiği ve endotel hücre apoptozisini engellediği gösterilmiştir [14].

Yapılan tüm bu çalışmalara dayanarak, bifosfonatların anjiyogenezi inhibe ederek, kemik iliği kökenli miyeloid hücrelerin tümör bölgesine göçüne engel olduğu öne sürülmektedir [41].

## 2.10. Bifosfonat İlaçların Sınıflandırılması

Bifosfonatlar iki gruba ayrılırlar:

*Pirofosfat benzeri bifosfonatlar:* klodronat, etidronat, tiludronattır ve bunlar osteoklast içinde intraselüler ATP nin hidrolize dirençli metilen içeren toksik ATP analoguna metabolize olmasını sağlarlar. Bu moleküller hücre içerisinde birikerek birçok metabolik enzimin bloke olmasına neden olur ve bu da hücre apoptozunu indükler [30].

*Aminobifosfonatlar:* pamidronat, zoledronat, ibandronat, alendronat, risedronat olarak sınıflandırılırlar. Aminobifosfonatlar etkilerini doğrudan mevalonat yolağı üzerinden yaparlar. Osteoklast fonksiyonunu düzenleyen GTPaz enzimlerinin prelinasyonu için gereken farnesil difosfat ve geranilgeranil difosfatın oluşumunu düzenleyen enzimlerin inhibisyonuna neden olurlar [42-44].

### 2.10.1. Alendronat (Fosamax)

Postmenopozal osteoporoz, juvenil osteoporoz, Paget hastalığının tedavisinde kullanılır. Özellikle postmenopozal osteoporoziste vertebra, kalça ve bilek fraktürlerini önlemek için kullanılmaktadır. Yapılan çalışmalarda da alendronatın osteoporozisli kadınlarda multiple semptomatik fraktür riskini belirgin derecede azalttığı görülmüştür [45]. Yapılan bir çalışmada, 10 yıl boyunca alendronat kullanan hastalarda vertebra fraktür riskinin 5 yıl kullananlara göre belirgin derecede daha az olduğu gösterilmiştir [46].

### 2.10.2. Etidronat (Didronel)

İlk keşfedilen ve potensi en az olan bifosfonattır. Kortikosteroid sebepli osteoporoziste, Paget hastalığının semptomatik tedavisinde, kalça protezi replasmanını takiben ya da medulla spinalis zedelenmesine bağlı heterotopik ossifikasyonun profilaksi ve tedavisinde, malignant neoplazmların neden olduğu hiperkalsemiye kullanılır [47].

### **2.10.3. İbandronat (Boniva)**

Postmenopozal osteoporoziste oral yolla kullanılır. Yapılan randomize klinik çalışmalarda oral ibandronatın kullanımının semptomatik veya asemptomatik vertebral fraktür riskini belirgin derecede azalttığı görülmüştür [48].

### **2.10.4. Pamidronat (Aredia)**

Malignansi ile ilişkili hiperkalsemi, Paget hastalığında, multiple myelomanın osteolitik lezyonlarında, kemiğe metastaz yapmış meme kanserinde kullanılır. Genellikle 3-4 haftada bir maksimum 90 mg ve intravenöz infüzyonla verilmektedir.

### **2.10.5. Risedronat (Actonel)**

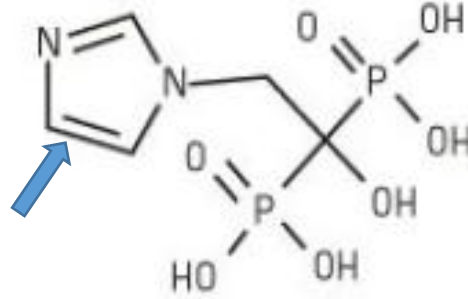
Postmenopozal osteoporoziste, erkeklerde osteoporoziste, glukokortikoid nedenli osteoporoziste hem tedavi hem de profilaktik amaçlı ve Paget hastalığında hem profilaktik hem tedavi amaçlı kullanılmaktadır. Yapılan çalışmalar günlük 5 mg oral risedronat kullanımının vertebral, nonvertebral ve kalça fraktürlerinin sekonder olarak önlenmesinde belirgin derecede fayda sağladığını göstermiştir [49].

### **2.10.6. Zoledronat (Zometa)**

Zoledronik asit osteoklast aktivitesini ve kemik rezorpsiyonunu inhibe eden nitrojen içerikli bifosfonattır. Hidroksiapatite yüksek affinitesi vardır ve mineralize kemiğe direkt olarak bağlanır. Malignensi hiperkalsemisinde, multiple myelomada, kemik metastazı yapan solid tümörlerin tedavisinde standart antineoplastik tedaviyle kombine olarak kullanılan nitrojen içerikli potansi en yüksek olan ve en yaygın olarak kullanılan bifosfonattır. Önerilen dozu her 3-4 haftada bir 4 mg' dır ve 15 dakika süreyle intravenöz infüzyon şeklinde verilmesidir.

Yapısal olarak merkezinde P-C-P atomları içermesi R1 grubunda hidroksil grubu içermesi açısından diğer bifosfonatlara benzer ancak R2 grubunda

heterosiklik imidazol grubunun olması zoledronik asiti diğer bifosfonatlardan ayırmaktadır [50].



### Zoledronik Asit

**Şekil 2. 2.** Zoledronik asit molekül yapısı R2 grubunda heterosiklik imidazol grubu içerir

Ratlarda yapılan in vivo çalışmalar yüksek dozlarda zoledronik asidin intravenöz enjeksiyondan bir saat sonra aksiyal ve apendiküler iskelete, mandibulaya, kafatası ve böbreklere geniş dağılım yaptığını göstermiştir [51].

Zoledronik asit ve diğer nitrojen içeren bifosfonatlar (alendronate, ibandronate, pamidronate, risedronate), nitrojen içermeyenlere göre (klodronat ve etidronat) daha potent kemik inhibitörleridir [52]. Fare kalvaryal kemik kültürü kullanılarak yapılan in vitro çalışmalarda zoledronatın pamidronattan 100 kat daha potent; alendronat, klodronat, ibandronat ve risedronat'tan ise sırasıyla 25, 200, 10, 5 kat daha potent olduğu sonucu çıkmıştır [51].

Özetle; zoledronik asit osteoklast proliferasyonunu engelleyip ve apoptozis indüksiyonu yaparak kemik remodelasyonunu azaltır. Antianjiyojenik etkisiyle kemik metastazlarını önler ve tümorosidal etki gösterir [53].

#### 2.10.7. Klodronat

Postmenopozal osteoporozis ve erkeklerde osteoporoziste vertebra fraktürlerini önlemek için kullanılır. Bunun dışında hiperparatiroidizm, malignensi hiperkalsemisi, multiple myelomada, güçlü antiinflamatuvar ve analjezik etkisinden dolayı fraktür kaynaklı ağrıları gidermede kullanılır. Kemik



mineraline bağlanma kapasitesinin düşük olması nedeniyle kemik remodelasyonunu baskılama gücü azdır [54].

**Tablo 2. 1.** Günümüzde güncel kullanımı olan bifosfonatların primer endikasyonları, nitrojen içerikleri, kullanım dozları, şekilleri ve rölatif potensleri görülmektedir[1].,

<i>Bifosfonat türü</i>	<i>Primer endikasyon</i>	<i>Nitrojen içeriği</i>	<i>Kullanım dozu</i>	<i>Veriliş yolu</i>	<i>Rölatif potensi*</i>
<i>Etidronate (Didronel)</i>	Paget hastalığı	Nitrojen içermez	Günlük 300-750 mg 6 ay boyunca	Oral	1
<i>Tiludronate (Skelid)</i>	Paget hastalığı	Nitrojen içermez	Günlük 400 mg 3 ay boyunca	Oral	50
<i>Alendronate (Fosamax)</i>	Osteoporoz	Nitrojen içerir	Günlük 10 mg, haftada 70 mg	Oral	1000
<i>Risedronate (Actonel)</i>	Osteoporoz	Nitrojen içerir	Günlük 5 mg, haftada 35 mg	Oral	1000
<i>İbandronat (Boniva)</i>	Osteoporoz	Nitrojen içerir	Günlük 2.5 mg, aylık 150 mg Her 3 ayda 3 mg	Oral İntravenöz	1000
<i>Pamidronate (Aredia)</i>	Kemik metastazı	Nitrojen içerir	3 haftada bir 90 mg	İntravenöz	1000-5000
<i>Zoledronate (Zometa) Reclast</i>	Kemik metastaz Osteoporoz	Nitrojen içerir	Her 3 ayda 4 mg Yılda 5 mg	İntravenöz	10000+

\*Etidronata göre rölatif potensler

### 2.11. Bifosfonatların Medikal Endikasyonları

İntravenöz (IV) bifosfonatlar malignansilerle ilişkili hiperkalsemide, kemiğe metastaz yapan solid tümörlerin (meme Ca, prostat Ca, akciğer Ca gibi) tedavisinde, kemiklerde litik lezyonlara neden olan multiple myelomada yaygın olarak kullanılan antirezorptif ajanlardır [55-57]. Bifosfonat medikasyonunun, kanser tedavisinde sağ kalım süresini ve şansını ne kadar artırdığı hala tartışmalı olmakla beraber, bu ilaçların iskelet sistemini etkileyen ileri evre kanser vakalarında yaşam kalitesi üzerinde belirgin olumlu etkileri olduğu bilinmektedir [2].

Oral bifosfonatlar en sık olarak osteoporosis ve osteopeni tedavisinde [58, 59], daha az yaygın olarak da Paget hastalığı ve osteogenesis imperfekta tedavisinde kullanılırlar [60, 61]. Ayrıca fibröz displazi, juvenil osteoporoz, Gaucher hastalığı ve steroidlerle indüklenmiş osteoporozlu çocuklarda pamidronat

(Aredia) kullanımı rapor edilmiştir [62-65]. Bunların yanısıra oral bifosfonatlar heterotopik ossifikasyonlar, ankilozan spondilit gibi metabolik kemik hastalıklarının tedavisinde de tercih edilirler [27, 66]. Aynı zamanda çoğu medikal onkolog şüpheli kemik metastazlarının tedavisinde veya önleyici olarak Aredia ya da Zometa reçete etmektedir. Postmenopozal dönemdeki kadınlarda periodontal kemik kaybını azaltmak için bile bifosfonatlar bir dönem kullanılmıştır ancak bifosfonat ilişkili çene kemiği nekrozu (BRONJ) gelişme riskinden dolayı bu endikasyonda artık kullanılmamaktadır[21, 67].

### **2.12. Bifosfonatların Yan Etkileri**

Bifosfonatların yan etkileri, ilacın çeşidine, kullanım yoluna, dozuna, kullanım süreci ve sıklığına göre değişmektedir. Bifosfonatlar genellikle iyi tolere edilen ilaçlardır, ancak uzun süre intravenöz kullanımının, akut sistemik inflamatuvar reaksiyonlar, oküler şikayetler, akut ve kronik böbrek yetmezliği, nefrotik sendrom, elektrolit dengesizlikleri gibi rahatsızlıklara yol açabildikleri bilinmektedir [68].

Ösofagial ve gastrik irritasyon, oral yoldan alınan bifosfonatların kullanımına bağlı ortaya çıkan yan etkilerdir [69]. Gastrointestinal intolerans ve ilacın sık olarak alınması gerekliliği, hastaların oral yoldan alınan BP'leri etkin olarak kullanmasını engellemektedir. Bu nedenle zoledronik asitin parenteral yolla, yılda 1 kere infüzyonu, kadınlarda postmenopozal osteoporozisin (PMO) önlenmesi ve tedavisinde Food and Drug Administration (FDA) tarafından 2007 yılında onaylanmıştır [70]. Böylelikle oral yoldan alınan BP tedavisindeki sık doz alımı ihtiyacı giderilerek hastalara daha cazip bir tedavi seçeneği sunulmuştur.

BP kullanımının en önemli yan etkilerinden biri de çene osteonekrozudur [68].

### **2.13. BRONJ'un (Bifosfonat İlişkili Çene kemiği Nekrozu) Literatürde Güncel Tanımlaması -MRONJ (Medikasyon İlişkili Çene kemiği Nekrozu)**

BRONJ un klinik tanımlaması ilk defa Marx ve Ruggiero tarafından yapılmıştır. Marx, 2003 yılında kanser tedavisi için intravenöz bifosfonat kullanan ve ekspozite nekrotik çene kemiği mevcut 36 hasta içeren vaka serisi yayınlamıştır[71]. Daha sonra 2004 te Ruggiero; refraktori osteomyelit olan, kronik bifosfonat kullanım hikayesi mevcut 63 vaka içeren retrospektif çalışma yayınlamıştır [72].

American Association of Oral and Maxillofacial Surgeons (AAOMS) un 2009 yılı açıklamasına göre BRONJ tanımlaması; *“Daha önce bifosfonat tedavisi almış/almakta olan ve baş boyun bölgesine radyoterapi hikayesi olmayan hastalarda, mandibula veya maksillada sekiz haftadan daha uzun süre kalıcı olan açık ekspozite kemik ile karakterize çene kemiği nekrozudur”*[1] olarak yapılmıştır. Daha sonra AAOMS 2014’te yaptığı yeni güncellemede, bifosfonatlar dışında diğer antitumöratif ve antianjiyojenik ilaçların da osteonekroza neden olabileceğini belirterek, özel komite kararıyla BRONJ teriminin MRONJ (Medication- Related Osteonecrosis of the Jaw) olarak güncellemişlerdir. 2009 da yapılan BRONJ tanımlamasının modifiye edilmesi ve genişletilmesiyle oluşturulan MRONJ tanımlaması; *Daha önce antitumöratif ya da antianjiyojenik terapi almış/almakta olan, çene bölgesine radyoterapi ve metastaz hikayesi olmayan hastalarda; maksillofasial bölgede sekiz haftadan daha uzun süre kalıcı olan, açık ekspozite ya da intraoral/ekstraoral fistül yoluyla izlenebilen ekspozite kemik ile karakterize çene kemiği nekrozudur”*[2] şeklinde ifade edilmiştir.

### **2.14. BRONJ Patofizyolojisi ve Oluşum Mekanizması Üzerine Öne Sürülen Güncel Hipotezler**

İlk BRONJ vakası yaklaşık 10 yıl önce rapor edilmesine rağmen, hastalığın patofizyolojisi henüz tam olarak aydınlatılamamıştır [71, 72]. BRONJ patofizyolojisi altında yatan potansiyel mekanizmalar klinisyenler ve

arařtırmacılar arasında hala büyük bir tartıřma kaynağıdır [73-76]. BRONJ un sadece tek bir lokalizasyonda yani çene kemiklerinde görölmesini açıklamaya yönelik öne sürölen hipotezler; bozulmuş kemik remodelasyonu, kemik rezorpsiyonunun aşırı baskılanması, anjiyogenezis inhibisyonu, kronik mikrotravma, doğal ya da kazanılmış immünitenin baskılanması, vitamin D eksikliği, yumuşak dokuda bifosfonat toksisitesi, inflamasyon ve enfeksiyonu kapsamaktadır [73, 77-80].

BRONJ patogenezi ile ilişkili teoriler;

### 1. Çene kemiklerinde duyarlılık:

BP lar çene kemiklerinin vaskülarizasyonunun ve turnoverının fazla olması nedeniyle iskelet sisteminin diđer bölgelerine göre çene kemiklerinde daha yüksek konsantrasyonlarda birikir. Çenelerin osteonekroza diferansiyel yatkınlığı da; remodelasyon oranının vücuttaki aksiyal ve appendiküler iskeletteki diđer kemiklere göre daha yüksek olması ile açıklanabilir. Büyük hayvan modelleriyle yapılan uzun dönem çalışmalarda da dinamik histomorfometriyle intrakortikal kemik turnoverının azaldığının gösterilmesi bu hipotezi destekler niteliktedir [74, 81]. Çiğneme fonksiyonu ve periyodontal ligamentin kuvveti periodonsiyum çevresinde hızlı bir kemik turnoverını zorlar ve BP tan etkilenmiş avasküler ve aselüler kemikte kolaylıkla mikrofraktürlere neden olur. Çene kemiklerinin periyodontonsiyum aracılığı ile dış ortamla direkt bağlantılı olması oral kavite içerisinde bulunan mikroorganizmaların bu dokular aracılığı ile çene kemiklerine kolaylıkla ulaşmasına yol açar ve çene kemiklerinde enfeksiyonla sonuçlanır [82].

### 2. Anti-osteoklast aktivite:

Bifosfonatlar osteoklast diferansiasyonunu ve fonksiyonunu inhibe eder ve apoptozu indüklerler bu da kemik remodelasyonunda ve kemik turnoverında baskılanmaya neden olur [47]. BP ların uzun dönem uygulanmasından sonra eski kemiği rezorbe etme özelliği olmayan osteoklastlar, osteoblast ve osteositlerin asellüler kemik matriksinde ölmelerine neden olur. Bu tabloyu, küçük kapillerin

dejenerasyonu, avaskülarite ve mikrofraktüre duyarlılık takip eder. Oluşan minör travmalar da oral mikroorganizmaların avasküler kemiğe gelip osteonekrozuna yol açar.

### 3. Anti-anjiyogenezis aktivasyonu:

Anjiyogenezis endotel hücrelerinin yeni kan damarları oluşturmak üzere gelişimi, migrasyonu ve diferansiasyonunu içeren süreçtir. Anjiyogenezis tümör büyümesini ve damarlara invazyonunu etkileyerek tümör metastazında rol oynar. Anjiyogenezis için vasküler endotelyal büyüme faktörü (VEGF) gibi sinyal moleküllerinin endotel hücreleri üzerinde bulunan reseptörlere bağlanması gerekmektedir. Bu sinyal molekülleri yeni kan damarları oluşumunu indüklerler. Osteonekrozis klasik olarak vasküler kan desteğinin kesintiye uğraması ya da avasküler nekroz olarak düşünüldüğü için çene osteonekrozu patofizyolojisinde de anjiyogenezis inhibisyonu hipotezinin öne sürülmesi şaşırtıcı değildir [74-76, 83]. Yapılan in vitro çalışmalarda da zoledronik asit uygulaması sonrası anjiyogenezisin baskılandığı gösterilmiştir [14, 84]. Zoledronik asit ile tedavi edilen kanser hastalarında yapılan bir çalışmada dolaşımdaki VEGF değerinin düşük bulunması da bu veriyi desteklemektedir[85].

### 4. Çene kemiklerinde osteoblast-osteoklast dengesinin bozulması:

Kemik iliği kök hücreleri, preosteoblast ve osteoblast gibi çok sayıda hücre tipine farklılanabilir. Kemik iliği kök hücreleri kendi hücre yüzeylerinde RANKL sentezledikleri için, indirekt olarak osteoblast-osteoklast dengesini de düzenlerler. Maksilla ve mandibuladaki kemik iliği kök hücrelerin iliak krest gibi aksiyal iskeletsel sistemle kıyaslandığında daha üstün proliferatif özelliğe sahip oldukları gösterilmiştir. Orofasiyal bölgedeki kök hücrelerin osteoblastik farklılaşmasının pamidronat tedavisi sonrası azaldığı fakat bu kök hücrelerin pamidronate ile tedavi edilip hematopoetik kök hücre ile kültüre edildiğinde osteoklast sayısında, iliak krestten alınan kök hücre ile kıyaslandığında belirgin bir artış olduğu gösterilmiştir. Pamidronatın osteoklastların büyüme kapasitelerini arttırmasına ek olarak osteoblastik farklılaşmayı da baskıladığı anlaşılmaktadır.

Böylece osteoblast-osteoklast dengesini kemik formasyonunu baskımlarken eş zamanlı kemik rezorpsiyonunu arttırarak bozar.

#### 5. Yumuşak doku toksisitesi:

Bifosfonat ilişkili çene kemiği osteonekrozunun fizyopatolojisine ilişkin bir diğer hipotez; yumuşak doku toksisitesidir [73, 86]. İn vitro ortamda servikal, prostat ve oral epitelyal hücreler dahil olmak üzere birçok hücre tipinde bifosfonata maruz kalım sonrası apoptoziste artma, proliferasyonda azalma görülmüştür [87, 88].

#### 6. İmmün disfonksiyonu:

Bir diğer hipotez; doğuştan ya da kazanılmış immün disfonksiyon hipotezidir. Yapılan bir çalışmada diş çekim soketi defektlerine bifosfonat/deksametazon kombine uygulanan hayvan modellerinde; sadece bifosfonat uygulanan kontrol grubuna göre klinik ve radyolojik olarak daha belirgin çene osteonekrozu bulguları gözlenmiştir[89]. Bundan sonra yapılan başka çalışmalarda da ; bifosfonat ve kemoterapi uygulanıp diş çekimi yapılan rodentlerde mukozal ülserasyonlar, iyileşmede gecikmeler, ekspozite kemikler, histolojik olarak nekroz ve inflamasyonlar gözlenmiştir [78, 90].

#### 7) Genetik yatkınlık:

Benzer medikasyon uygulanan ve benzer medikal komorbiditelere sahip hastaların bazılarında osteonekroz gelişip bazılarında gelişmemesi bazı yazarları BRONJ patogenezinde genetik yatkınlığın yani farmakogenomiğin etkisi olduğunu düşünmeye sevk etmiştir. Yapılan bazı çalışmalarda farnesil pirofosfat sentaz enziminde veya sitokrom P450 CYP2C8 genlerindeki polimorfizmin bazı bireylerde ONJ gelişme yatkınlığını artırabileceği gösterilmiştir [91, 92]. Bu konuyla ilgili onkoloji hastaları üzerinde yapılmış genom çalışmaları mevcuttur fakat konunun aydınlığa kavuşturulması için daha fazla çalışmaya ihtiyaç olduğu belirtilmektedir [93, 94].

### 8)“Band-wagon” etkisi:

Pamidronate ile tedavi edilen kök hücrelerin stres yaratan diğer faktörlerin yokluğunda tekrar iyileşme özelliğine sahip oldukları ve sağlıklı farelere transplante edildikten sonra ektopik kemik formasyonuna yol açtıkları gösterilmiştir. Fakat klinik koşullarda çok sayıda predispozan faktör BRONJ gelişimini kolaylaştırabilir. Yapılan çeşitli insan çalışmalarında hem sistemik hastalıkların, hem de lokal risk faktörleri olan dental hastalıkların ve bakteriyal enfeksiyonların osteonekrozun patogenezinde rolü olduğu gösterilmiştir[95-97]. Deksametazon kanser hastalarında sıklıkla kullanılmaktadır ve oral glukokortikoid ve östrojenin kronik kullanımı BRONJ riskini arttırmaktadır. Kanser hastalarında BRONJ gelişimi için diğer predispozan faktörler alkol, sigara, ilerlemiş yaş, periyodontal hastalık, diş çürüğü gibi dental problemler olarak sayılabilir. Tüm bu faktörlerin sinerjistik etkisi band-wagon etkisine yol açar. İlk rapor edilen diş çekimi sonrası gelişen osteonekroz olgularında; çekilen dişlerde periodontal ya da periapikal patoloji hikayesinin mevcut olduğu görülmüştür [1, 21, 98, 99]. İnflamasyon ve enfeksiyon, osteonekrozun önemli bir komponentidir. Yapılan çalışmalarda osteonekroz vakalarından alınan biyopsi kemik spesmenlerinden çeşitli bakteriler özellikle izole edilmiştir. Oral mikrofloranın baskın mikroorganizmalarından olan Aktinomiçes İsraili, BRONJ vakalarında yapılan histopatolojik incelemelerde yüksek oranda izole edilmektedir [100, 101]. Mukoza bütünlüğünün bozulduğu durumlarda aktinomiçeslerin kemiğe invazyon yaparak heterojenik bir floraya sebep olduğu ve kemikte osteomyelit benzeri klinik bir tabloyla enfeksiyona bağlı nekroz oluşturduğu düşünülmektedir [102]. Aktinomiçesin BRONJ’da primer ya da sekonder rolünün ayrımı ise tam olarak yapılamamaktadır.

### 2.15. BRONJ Evreleri ve Tedavileri

2014 yılında AAOMS tarafından hazırlanan evrelendirme dört klinik evreyi içermektedir[2]. Buna göre; intravenöz ya da oral antirezortif ya da antianjiyojenik terapi alan ancak herhangi bir şikayeti ve nekrotik kemik bulgusu olmayan hastalar risk altındaki hastalar olarak değerlendirilmektedir. Bu

kategorideki hastalar için herhangi bir tedavi yaklaşımı gerekli değildir fakat hasta eğitimi önemli yer tutmaktadır. Bu yüzden hastalar ideal ağız hijyeninin sağlanması, BRONJ gelişim riski, belirtileri ve bulguları konusunda detaylı olarak bilgilendirilmeli ve rutin dental kontroller için yönlendirilmelidir.

### 2.15.1. Evre 0

Klinik olarak nekrotik kemik bulgusu bulunmamakla birlikte nonspesifik semptomlar veya klinik ve radyolojik bulgular görülmektedir.

#### *Semptomlar;*

- Odontojenik sebeple açıklanamayan diş ağrısı,
- Mandibula gövdesinde temporomandibuler eklem bölgesine yansıyabilen yaygın kemik ağrısı,
- Maksiller sinüs duvarının kalınlaşması ve inflamasyonu ile ilişkili olabilen sinüs ağrısı
- Bozulmuş nörosensöryel fonksiyonlardır.

#### *Klinik bulgular;*

- Kronik periodontal hastalıkla açıklanamayan diş kayıpları,
- Çürük kaynaklı pulpa nekrozuyla ilişkili olmayan periapikal/periodontal fistül yolu

#### *Radyografik bulgular;*

- Kronik periodontal hastalıktan kaynaklı olmayan alveolar kemik kaybı ya da rezorpsiyonu



- Trabekülasyon paterninde deęişiklik- dens woven kemik ve çekim soketinde persiste remodele olamayan kemik
- Alveolar kemik ve/veya bazal kemik çevresiyle ilişkili osteoskleroz bölgeleri
- Periodontal ligamentte kalınlaşma/incelme (lamina dura kalınlaşması ve periodontal ligament aralığının azalması) [103]

Tüm bu ONJ un ekspozе olmayan varyantını nitelendiren nonspesifik bulgular; daha önceden evre 1,2 veya 3 ONJ hikayesi olup sonradan iyileşen ve klinik olarak artık ekspozе kemik bölgesi bulunmayan hastalarda da görülebilir.

*Evre 0 tedavi yaklaşımı;* bu hastalara ağrı kesici ve antibiyotik kullanımını içeren sistemik medikal tedavi uygulanır [2].

### **2.15.2. Evre 1**

Ekspozе nekrotik kemik veya kemięe ilerleyen fistül yolu izlenir ancak asemptomatiktir ve enfeksiyon bulgusu yoktur. Bu hastalarda ayrıca alveolar kemik bölgesinde lokalize, evre 0 da bahsedilen radyografik bulgular da görülebilir.

Tedavi yaklaşımı; antibakteriyel ağız gargarası kullanımı, düzenli klinik takip, hasta eğitimi ve bifosfonat kullanım endikasyonunun yeniden değerlendirilmesini içerir [2].

### **2.15.3. Evre 2**

Ekspozе nekrotik kemik veya kemięe ilerleyen fistül yolu ile beraber enfeksiyon bulguları izlenir ve tipik olarak semptomatiktir. Bu hastalarda da ayrıca alveolar kemik bölgesinde lokalize, evre 0 da bahsedilen radyografik bulgular görülebilir.

Tedavi yaklaşımı; oral antibiyotiklerle semptomatik tedavi, antibakteriyel ağız gargarası, analjeziklerle ağrı kontrolü, yumuşak doku irritasyonunun azaltılması ve enfeksiyon kontrolü için yara debridmanı prosedürlerini içermektedir [2].

### **2.15.4. Evre 3**

Ekspoze nekrotik kemik veya kemiğe ilerleyen fistül yolu ile beraber enfeksiyon bulguları izlenir. Ayrıca; alveolar kemik sınırını aşarak mandibulada inferior sınır ve ramus, maksillada zigoma bölgesine ilerleyen ve patolojik fraktüre yol açabilen kemik ekspozu, ekstraoral fistül, oroantral/oronasal ilişki, mandibulanın inferior sınırı ya da sinüs tabanına kadar uzanan osteolizis görülebilir.

Tedavi yaklaşımı; antibakteriyel ağız gargarası, antibiyotik ve analjezik tedavisi, ağrı ve enfeksiyonun uzun dönem kontrolü için cerrahi debridman ve rezeksiyonu içermektedir [2].

### **2.16. Osteonekroz ve BRONJ Histopatolojisi ve Mikroskopik Özellikleri**

Osteonekroz; kemiğin belli bir bölgesinde osteositler öldüğünde meydana gelen ölü kemik formasyonudur [104, 105].

Bifosfonata bağlı gelişen osteonekrozun histolojik yapısı incelendiğinde;

- Apoptozisten dolayı ölmek üzere olan osteoklast hücrelerinin Howship lakün rezorpsiyon bölgesi sınırında, rezorbe etmeye çalıştığı kemik yüzeyinden ayrılmış, çekirdek yapısı bozulmuş, kromatinleri sitoplazmaya dağılmış halde olduğu [21, 36],

- Kemik sınırlarında ölmüş osteoklastlardan dolayı boş howship lakünalarını temsil eden taraklı (scalloped) görünüm [36],

- Osteositler öldüğü için kemik matriksi içerisinde boş osteosit lakünaları [21], boş Havers ve Volkmann kanalları [36],
- Havers kanallarının sayısında ve boyutunda azalma [106]
- Trabekülasyonda azalma ve trabekül sınırlarında düzensizleşme,
- Kan damarları ve inflamatuvar hücrelerden yoksun aselüler kemik iliği boşlukları [36],
- Hücresel komponentlerden, ekstraselüler kollajen ve kan damarlarından yoksun kemik iliği boşlukları [36, 107]
- Nekrotik kemik yüzeyinde mikroorganizma özellikle de aktinomiçes kolonileri [107]
- Nekrotik kemik çevresindeki yumuşak dokuda psödoepitelyomatoz hiperplazi [107]

gözlenebilir.

Mikrobiyolojik incelemelerde ise primer olarak aktinomiçesler olmak üzere, enterokoklar, Candida albicans, H. influenza, alfa hemolitik streptokoklar, laktobasiller, enterobakteriler ve klebsiella pnömonia türleri izole edilebilir [108].

Bifosfonata bağlı osteonekrozda, enfeksiyon söz konusu olduğunda dominant patojen olarak bilinen aktinomiçesler; normal oral florada bulunan filamentöz , Gram-pozitif, anaerobik bakterilerdir. Diş taşında, periodontal ceplerde, diş çürüklerinde ve oral mukoza yüzeyinde bulunurlar. Oral mukoza bütünlüğünün bozulmadığı durumlarda herhangi bir patolojiye sebep olmazlar fakat mukozal bariyer bütünlüğü bozulduğunda kemiğe invazyon yaparak patojen hale gelirler. Uzun süren kronik inflamatuvar bir etkiyle doku destrüksiyonuna ve osteolizise neden olurlar [102]. Aktinomiçeslerin BRONJ ile ilişkili olduğunu öne

süren bir çok çalışma mevcuttur fakat patogenezindeki belirgin etkisi henüz tam olarak netliğe kavuşmamıştır [98, 109, 110].

### **2.17. C-Terminal Çapraz Bağlı Telopektit (C-Terminal Cross Linking Telopektide-CTX= Tip 1 Kollajen Karboksiterminal Çapraz Bağlı Telopektid)**

Tip 1 kollajen, kemik organik matriksinin %90-98 ini oluşturan bir proteindir[8, 111]. Kollajen çapraz bağları (crosslinking telopeptide) normal kemik rezorpsiyonu sırasında matür tip 1 kollajenin bozunması sonucu açığa çıkan peptid fragmanlarıdır ve bu fragmanlar kemik rezorpsiyonunun önemli biyokimyasal belirteçleridir [112]. Açığa çıkan bu karboksiterminal telopeptid fragmanları dolaşıma katılır ve bir kısmı idrarla atılır. Dolaşıma katılan fragmanlar ise serum CTX testi ile ölçülebilir. Yani tip 1 kollajenin yıkımından sonra serum CTX seviyesi yükselir. CTX değeri kemik yapım yıkım mekanizması artmış hastalarda (Paget hastalığı gibi) yükseliş gösterirken, bifosfonatlar gibi antirezorptif ilaç kullanan hastalarda düşüş göstermektedir. Bifosfonat kullanımından altı hafta sonra CTX değerinin %60 oranında düşüş gösterdiğini belirten çalışmalar rapor edilmiştir[113]. Bu nedenle bifosfonat kullanan hastalarda BRONJ riskini belirlemek için en sık kullanılan serolojik biyokimyasal belirteç kemikte tip 1 kollajen çapraz bağlı telopeptid (CTX-C terminal cross linking telopeptide) değeridir [8, 103, 111, 113-115]. CTX testinin kemik turnoverını en iyi yansıtan değer olduğu düşünülmektedir [116].

Marx ve arkadaşları 2007 yılında hastalarda BRONJ gelişme riski belirteci olarak serum CTX testini önermişlerdir [21]. Marx CTX değerlerini, düşük, orta ve yüksek riskli hasta grubu olmak üzere 3 kategoriye ayırmıştır [8]. Literatürdeki diğer araştırmaların büyük bir çoğunluğunda risk sınıflaması Marx'ın tablosuna göre yapılmaktadır ve bu risk sınıflamasını modifiye eden başka bir sınıflama henüz yapılmamıştır.

**Tablo 2. 2.** CTX deęerlerine gre BRONJ geliřim risk sınıflaması

CTX deęeri (pg/mL)	Risk
<100	Yüksek
100-150	Orta
>150	Düşük

Bu sınıflandırma sonrasında serum CTX testi BRONJ hastalarına cerrahi yaklaşımlar öncesi olası risk tayininde kullanılmaya başlanmıştır [98].

### 3. BİREYLER VE YÖNTEM

Bu çalışma Hacettepe Üniversitesi Tıp Fakültesi Yerel Etik Kurulu'ndan 07.01.2015 tarihli GO 14/643 numaralı etik kurul onayı alınarak gerçekleştirilmiştir. (Bkz. EK-1)

Çalışmamız Hacettepe Üniversitesi BAP Koordinasyon Birimi tarafından desteklenmiştir.

Hacettepe Üniversitesi Diş Hekimliği Fakültesi Ağız Diş ve Çene Cerrahisi Anabilimdalı'na başvuran, detaylı anamnez, sistemik hikaye, ekstra-intraoral klinik muayene ve radyolojik muayeneye dayanarak bir ya da birden fazla dişine çekim endikasyonu konulmuş, mevcut sistemik durum/hastalığı nedeniyle oral ve/veya intravenöz (IV) bifosfonat kullanım hikayesi olan 50 hastanın dahil edildiği prospektif bir çalışmadır.

#### 3.1. Çalışma Grubunun Oluşturulması

Çalışmaya 39 kadın 11 erkek olmak üzere, yaşları 24-85 arasında değişen toplam 50 hasta dahil edilmiştir. Hastaların yaş ortalaması  $57,4 \pm 12,1$  dir.

#### 3.1.1. Araştırmaya Dahil Edilecek Gönüllülerde Bulunması Gereken Kriterler

- Araştırmaya katılmayı kabul eden 18 yaş üstü hastalar
- Osteoporozis ve/veya metastatik malign tümörlerin tedavisi ya da başka sistemik nedenlerle oral ve/veya intravenöz bifosfonat tedavisi almış ya da almakta olan hastalar,
- Yapılan klinik ve radyolojik muayene sonucu bir veya birden fazla dişine çekim endikasyonu konulmuş hastalar

- Sistemik durum veya hastalığı elektif cerrahi işlemlere engel teşkil etmeyecek hastalar araştırmaya dahil edilmişlerdir.

### 3.1.2. Araştırmaya Dahil Edilmeme Kriterleri

- Baş-boyun bölgesinde radyoterapi hikayesi olan hastalar
- Sistemik durum veya hastalığın elektif cerrahi işlemlere izin vermediği, hastalığının ve/veya tedavisinin aktif evrede olduğu hasta grubu
- Çene kemiğine bilinen belirgin metastazı olan hastalar çalışma dışı bırakılmışlardır.

### 3.2. Araştırmaya dahil edilen hastalarda izlenen çalışma protokolü:

- Konsültasyon aşaması
- Preoperatif CTX testi
- Diş çekimi öncesi preoperatif antimikrobiyal tedavi
- Diş çekiminin gerçekleştirilmesi
- Postoperatif antimikrobiyal tedavi ve postoperatif takip

#### 3.2.1. Konsültasyon aşaması

Çalışma kapsamına alınan her hastanın, diş çekimi öncesi detaylı medikal ve dental anamnezi alınmıştır. Hastaların bifosfonat kullanım endikasyonu olan durum primer hastalık; diğer durumlar ise ek sistemik hastalık olarak kaydedilmiştir. Sistemik hastalığı ve kullanmış ya da kullanmakta olduğu bifosfonat grubu ilaca ait tüm bilgilerin (ilacın türü, veriliş yolu, dozu, veriliş süresi) detaylandırılması ve yapılacak cerrahi işlem hakkında bilgi verilmesi için

Onkoloji Hastanesi ile konsültasyon yapılmıştır. Hastaların intraoral klinik ve radyografik muayene bulguları ve dişlerin çekim endikasyonları kayıt altına alınmıştır. Aynı zamanda tüm çalışma protokolü boyunca istenen laboratuvar ve histopatoloji sonuçları, post-operatif dönemde yara iyileşmesi değerlendirmeleri standart olarak hazırlanan hasta bilgi formuna aktarılmıştır. (EK-2)

Çalışma kapsamındaki tüm hastalar, çalışmaya başlamadan önce araştırma konusunda ayrıntılı olarak bilgilendirilmiş ve katılımları için yazılı onamları alınmıştır.(EK-3)

### **3.2.2. CTX (C Terminal Çapraz Bağlı Telopektid - C Terminal Cross Linking Telopektid) Değerinin İstenmesi**

Tüm hastalardan preoperatif dönemde aynı laboratuvar merkezinden sabah aç karnına verilmek üzere serum CTX değeri istenmiştir. Hastalar CTX değerlerine göre yapılacak cerrahi işlem için düşük, orta ve yüksek risk grubu olmak üzere 3 sınıfa ayrılmışlardır. Test için Roche Cobas 601 cihazı kullanılarak ECLIA yöntemi ile çalışılmıştır.

### **3.2.3. Pre-postoperatif Antimikrobiyal Tedavi**

Tüm hastalara planlanan operasyon tarihinden üç gün önce amoksisilin klavulanik asit 1000 mg (Augmentin tablet GlaxoSmithKline) ve ornidazol 500 mg (Biteral tablet Deva) günde iki kez reçetelendirilerek profilaktik antibiyotik tedavisi başlanmıştır. Antibiyotik tedavisine post-operatif dönemde bir hafta daha devam edilip toplam on günlük kombine bir antimikrobiyal rejim uygulanmıştır. Penisilin allerji hikayesi olan hastalar için Klindamisin 600mg/gün reçete edilmiştir. Post-operatif dönemde yara bölgesi bakımı için Klorheksidin Glukonat % 0.12 – Benzidamin Hidroklorür % 0.15 içerikli antiseptik bir ağız gargaranın günde 3 kez kullanılması sağlanmıştır.

Histopatolojik değerlendirme sonucunda aktinomiçes gözlenen vakalar, Hacettepe Üniversitesi Tıp Fakültesi Enfeksiyon Hastalıkları ve Klinik



Mikrobiyoloji Anabilim Dalı'nda değerlendirilmiştir. Klinikte hastaların tüm fizik muayeneleri yapıp ayrıntılı hikayeleri alınmıştır. Enfeksiyon açısından parenteral tedavi gerektiren hastalar servise yatırılarak, intravenöz tedavi (ampisilin 1 gr + sulbaktam 500 mg 4x1) uygulanmıştır ve parenteral antibiyotiğe en az 2 hafta devam edilmiştir. Ortalama 3 hafta intravenöz tedaviden sonra oral tedaviye geçilmiştir. Oral tedavi amoksisilin 875 mg+klavulanik asit 125 mg 2x1 olacak şekilde 6 ay süreyle planlanmıştır. Tedavi sürecinde hastaların ilaca bağlı yan etkileri düzenli olarak takip edilmiştir.

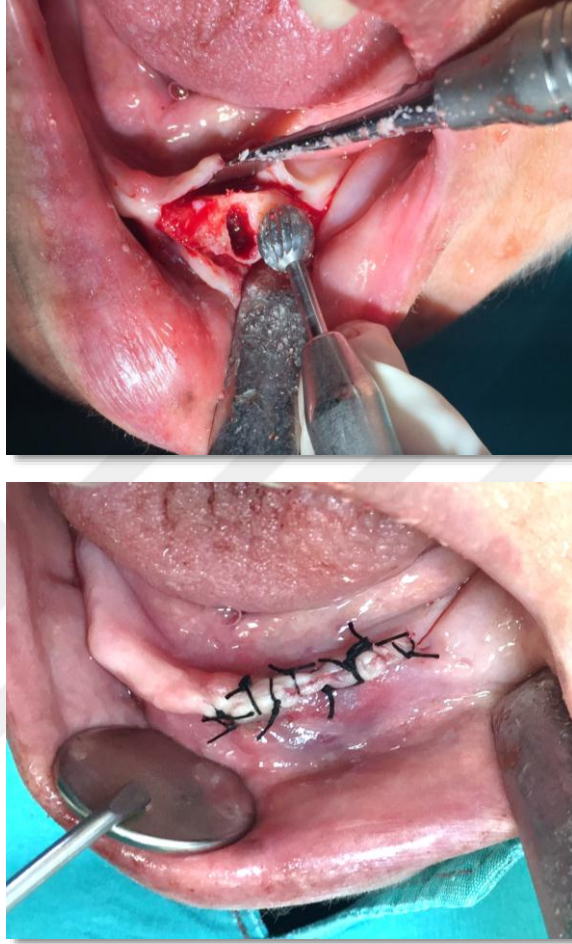### 3.2.4. Cerrahi Protokol

Bütün cerrahi işlemler, Hacettepe Üniversitesi Diş Hekimliği Fakültesi Ağız, Diş ve Çene Cerrahisi Anabilim Dalı ameliyathanesinde, asepsi ve antisepsi kurallarına uygun bir şekilde gerçekleştirildi.

Hastaların diş çekimlerinden hemen önce antiseptik ağız gargarası ile ağızları çalkatıldı ve steril bir şekilde örtülmelerinden önce ağız çevreleri %10' luk povidon-iyodürle silindi.

Hastalar hazırlandıktan sonra diş çekimlerinin yapılacağı alanlara lokal anestezi (Articain Hidroklorür) yapılmıştır. Diş çekimlerinin atravmatik bir şekilde yapılmasına özen gösterilmiştir. Diş çekimi sonrası, yara bölgesini ağız ortamından izole etmek, ağız florası ve tükürükle direkt temas halinde olan kemik dokusu bırakmamak ve BRONJ oluşum riskini en aza indirmek için tüm diş çekim yaralarının primer kapatılması sağlanmıştır [117, 118]. Bunun için; çekilen dişe komşu dişetinde yapılan vertikal kesilerle doku bütünlüğünün korunmasına özen gösterilerek, mukoperiosteal üçgen ya da dörtgen flep kaldırılmıştır. Uygun görüş ve yaklaşıma izin verecek şekilde çevre alveoler kemik açığa çıkarıldıktan sonra post-operatif dönemde yara iyileşmesini olumsuz etkileyebilecek ve primer sütürasyonu güçleştirecek sivri kemik alanları uygun frezler yardımı ile yumuşatılmış ve yara ağızları yenilenmiştir. Yara yerinin primer olarak kapatılması işlemini kolaylaştırmak ve doku gerginliğini azaltmak üzere yumuşak dokuya yönelik uygun yaklaşımlarla flep ağızlarının gerilimsiz bir

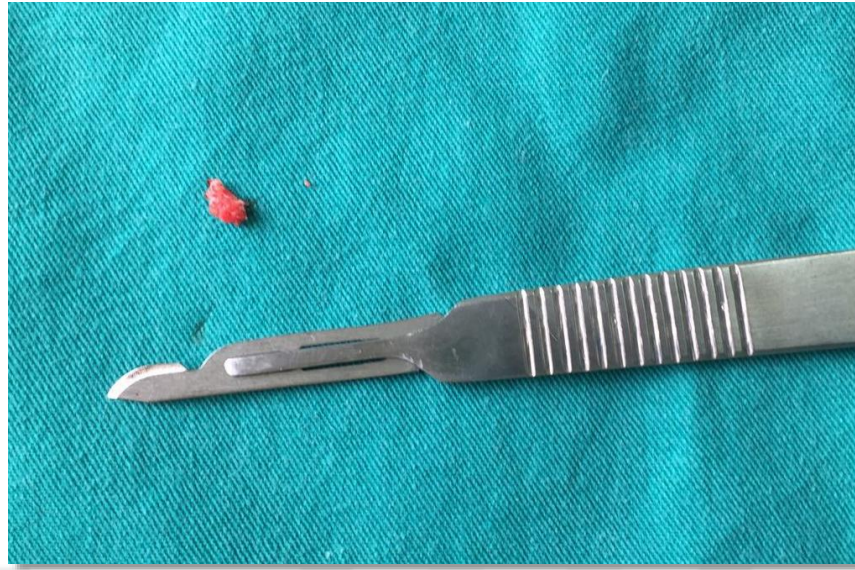şekilde karşı karşıya getirilmesi sağlanmıştır. 3.0 ipek dikiş (Doğsan 16 mm 3/8 keskin) ile yara bölgesi ve diş çekim boşlukları primer olarak kapatılmıştır.



**Şekil 3. 1.** Diş çekimi sonrası sivri kemik ve köşelerin yumuşatılması ve bölgenin primer suturasyonu

Dişlerin çekilmesi, insizyon planlaması, flep kaldırılması, cerrahi alandaki yumuşak ve sert dokuların düzeltilmesi ve flebin kapatılması sırasında tüm yaklaşımların kesinlikle atravmatik olmasına ve yara iyileşmesinin primer olarak gerçekleşmesi için sağlam doku bütünlüğünün korunmasına maksimum özen gösterilmiştir.

Alveol kemiğinin düzeltilmesi sırasında uzaklaştırılan sivri kemik çıkıntıları olası BRONJ ve metastatik bulguları ekarte etmek için histopatolojik olarak değerlendirilmek üzere %10 luk formaldehit solüsyonu içerisinde H.Ü Tıp Fakültesi Tıbbi Patoloji Anabilimdalı Laboratuvarı'na gönderilmiştir.



**Şekil 3. 2.** Histopatolojik olarak incelenmek üzere alınan alveolar kemik örneği

Dikişler yara iyileşmesinin hızı ve süreci göz önüne alınarak 7-10. günlerde alınmıştır. Post-operatif dönemde yara iyileşmesinin klinik olarak değerlendirilmesi, BRONJ gelişip gelişmediğinin gözlenebilmesi için hastalar post-operatif 3.hafta ve 8. haftalarda görülmek üzere kontrollere çağrılmışlardır.

### **3.5. Histopatolojik Değerlendirme**

Alınan bütün örnekler aynı patoloji uzmanı tarafından değerlendirilmiştir. Patoloji laboratuvarında alınan örneklerin tümü boyut, şekil ve yüzey anormallikleri açısından öncelikle makroskopik olarak incelendi. Örnekler önce %10 'luk tamponlu formaldehit solüsyonu ile tespit edildikten sonra %10'luk formik asit çözeltisi içinde kemik doku yumuşayınca kadar bekletildi. Rutin patolojik takibin ardından, paraffin bloktan elde edilen 4 µm kalınlığındaki kesitler rutin hematoksilin-eozin (H&E) ile boyanarak ışık mikroskobunda (Olympus BH-1) değerlendirildi. Olgular osteonekroz, nötrofil ve aktinomiçes kolonilerinin varlığı açısından irdelendi. Lakünaların içerisinde osteositlerin izlenmemesi ve cansız osteoklastlardan kaynaklanan boş Howship lakünalarını temsil eden scalloped marjinli kemik sınırlarının var olması osteonekroz olarak kabul edildi. Kemik doku içinde ışınal tarzda dizili filamentöz çomakçıklardan

oluşan, zaman zaman sülfür granüllerinin eşlik ettiği globoid bakteri kolonileri aktinomiçes ile uyumlu olarak kabul edildi.

### **3.6. İstatistiksel Analizler**

Elde edilen verilerin istatistiksel değerlendirilmesinde IBM SPSS Statistics for Windows Version 22.0 programı kullanılmıştır. Nitel veriler için sayı-yüzde, sayısal veriler için ortanca (minimum-maksimum) değerleri kullanılmıştır. Yaş için ortalama-standart sapma kullanılmıştır. Nitel verilerde Fisher'ın kesin testi, CTX gruplarında süre karşılaştırmasında Kruskal Wallis testi kullanılmıştır.  $P < 0.05$  istatistiksel olarak anlamlı kabul edilmiştir.

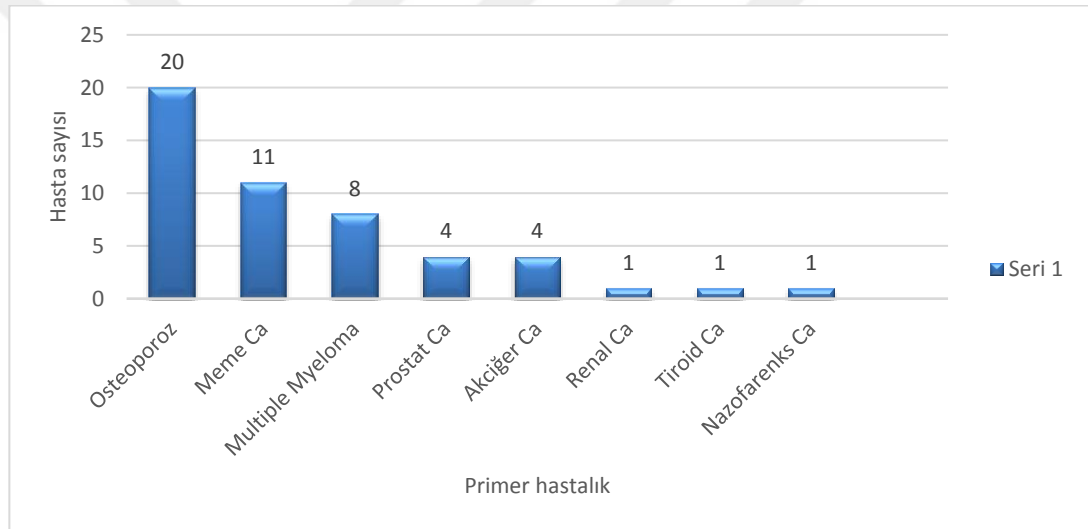
## 4. BULGULAR

### Hastaların demografik verileri ve preoperatif değerlendirme sonuçları

Çalışmaya toplam 39 kadın 11 erkek olmak üzere 50 hasta dahil edilmiştir.

Hastaların yaş ortalaması  $57.4 \pm 12.1$  dir.

Hastaların %70 inde primer hastalık dışında ek sistemik hastalıklar mevcuttur Hastaların %66 sında kemoterapi hikayesi, %38 inde radyoterapi hikayesi mevcuttur.. Primer hastalıkların genel dağılımları grafikte gösterilmiştir.



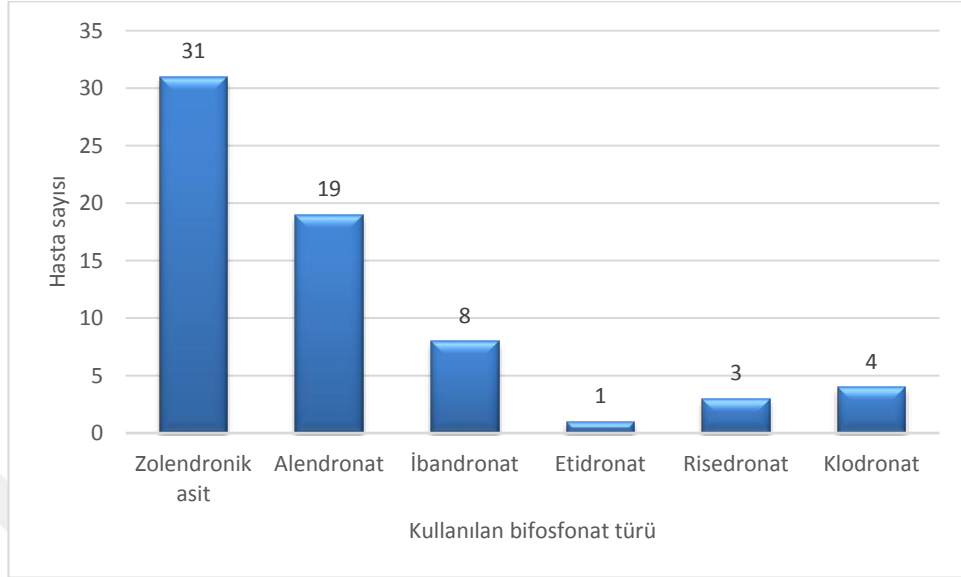
**Grafik 4. 1.** Primer hastalıkların genel dağılımı

Hastaların hepsi bifosfonat kullanan ya da kullanım hikayesi olan hastalardır. Bifosfonat kullanım süresi ortanca değer 24 ay ( min=4 ay maksimum=300 ay) dır.

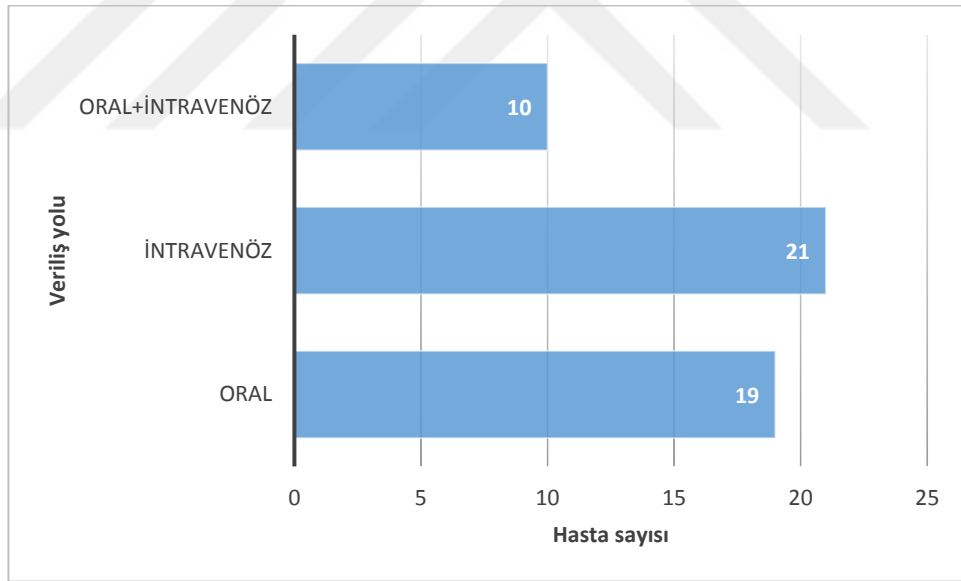
Diş çekimi sırasında ilaç kullanımına ara veren hasta sayısı 25 (%50) dir.(min=3 ay max=96 ay )

Bifosfonatların türlerine göre dağılımı grafik 4.2 de; hastalara verilmiş yollarına göre dağılımları ise grafik 4.3 te gösterilmiştir. En fazla kullanılan BP

türü Zoledronik asit iken; en az kullanılan etidronat olduğu görülmüştür. En sık kullanım yolu intravenözdür.

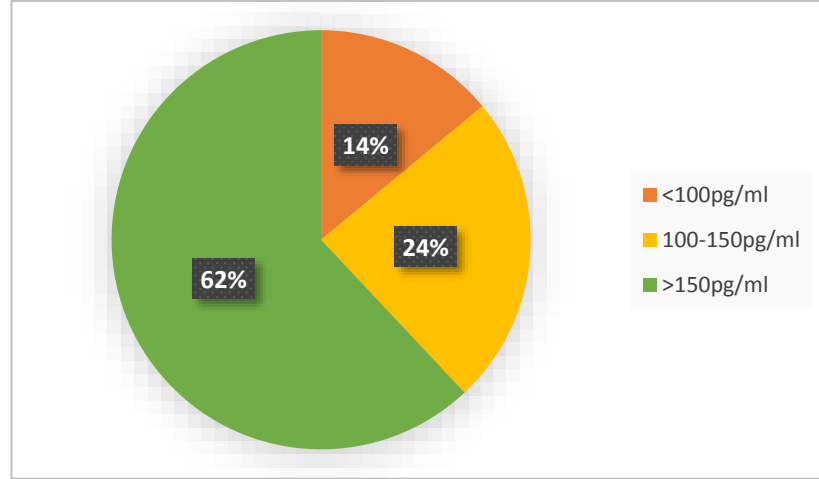


**Grafik 4. 2.** Bifosfonatların türlerine göre dağılımı



**Grafik 4. 3.** Bifosfonatların veriliş yollarına göre dağılımı

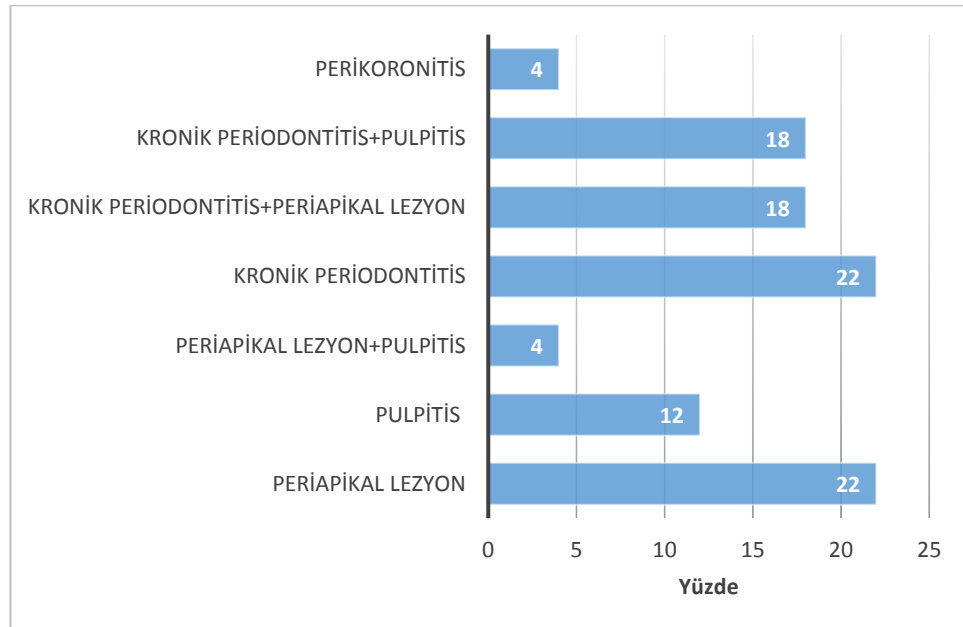
Preoperatif dönemde alınan CTX testleri sonuçlarına göre 7 hasta yüksek risk grubunda (<100 pg/ml), 12 hasta orta risk grubunda (100-150 pg/ml), 31 hasta ise düşük risk grubunda (>150 pg/ml) dir.



**Grafik 4. 4.** CTX değerlerinin risk gruplarına göre dağılımı

### Hastaların postoperatif değerlendirme sonuçları

20 hastada maksilladan, 30 hastada mandibuladan diş çekimi yapılmıştır. Maksillada 29, mandibulada 45 olmak üzere toplam 74 diş çekimi gerçekleştirilmiştir. Tüm endikasyonlarda altta yatan kronik inflamatuvar bir süreç mevcuttur. Dişlerin çekim endikasyonlarının dağılımı aşağıdaki grafikte gösterilmiştir.



**Grafik 4. 5.** Diş çekim endikasyonları

Hastaların % 96 sında diş çekimi sonrası postoperatif dönemde sorunsuz yara yeri iyileşmesi gözlenmiştir. 2 hastada (olgu1 ve olgu2) çekim soketinde iyileşme sağlanamayıp takip döneminde BRONJ gelişmiştir. Postoperatif dönemde BRONJ gelişen bu 2 hastadan diş çekimi sırasında alınan kemik biyopsi sonuçları canlı kemik dokusu ile uyumlu rapor edilmişken, ekspoz kemik bölgesinden alınan ikinci kemik biyopsilerinde histopatolojik olarak osteonekroz ve aktinomiçes kolonilerine rastlanmıştır. Bu iki hasta da ayrıntılı olarak vaka sunumu şeklinde anlatılacaktır.

Post operatif dönemde BRONJ gelişen her iki hasta IV Zoledronik asit tedavisi almakta olan hastalar olmasına rağmen, ilaç kullanımına ara verilen ve verilmeyen hastalar arasında yara iyileşmesi açısından istatistiksel olarak anlamlı bir fark bulunamamıştır ( $p=0,245$ ).

6 hastada çene kemiğinin farklı bir bölgesinde önceden geçirilmiş BRONJ hikayesi mevcuttur(%12). Bu 6 hastanın tamamında çekim bölgesinde postoperatif dönemde yumuşak doku iyileşmesi sağlanmış ve BRONJ gelişimi izlenmemiştir.

50 hastanın 47 sinde (%94) diş çekimi esnasında alveolar kemikten alınan biyopsi sonucu canlı kemik dokusu ile uyumlu olarak rapor edilmişken; 3 tanesinde (%6) (Olgu 3, Olgu 4, ve Olgu 5) biyopsi sonuçları osteonekroz ile uyumlu gelmiştir. Bu hastalardan 1 tanesinde osteonekroza eşlik eden aktinomiçes kolonilerine rastlanmıştır.

Diş çekimi esnasında alınan biyopsi sonucu osteonekroz ile uyumlu gelen ve postoperatif dönemde BRONJ gelişen toplam 5 hastanın CTX değerleri düşük ya da orta risk grubunda yer almaktadır. Çalışma sonuçlarına göre bifosfonat tedavisi alan hastalarda BRONJ gelişme riski ve düşük CTX değerleri arasında istatistiksel olarak anlamlı bir sonuç bulunamamıştır ( $p=0.285$ ).

Çalışmamızda osteoporoz nedeniyle bifosfonat kullanan 20 hastanın postoperatif dönemde yara yeri iyileşmesi sorunsuz bir şekilde tamamlanmıştır.



Osteoporoz hastalarından diş çekimi sırasında alınan biyopsi sonuçlarının hepsi canlı kemik dokusu ile uyumlu olarak rapor edilmiştir. Osteoporoz hastalarında bifosfonat kullanım süresi 9 ile 300 ay arasında değişmektedir. Hastaların bifosfonat kullanım süresiyle CTX değerleri arasında istatistiksel olarak anlamlı bir ilişki bulunmamıştır. ( $p=0.095$ ).

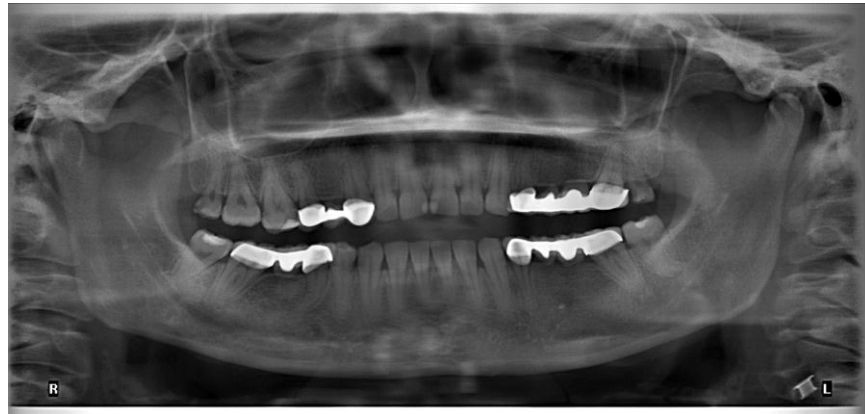#### 4.1. Olgu Sunumları

##### 4.1.1. Postoperatif Dönemde BRONJ Gelişen Hastalar

###### Olgu 1

Metastatik meme kanseri teşhisiyle takipte olan 33 yaşında kadın hasta sol üst 20 yaş dişinde ağrı şikayetiyle 2014 kasım ayında kliniğimize başvurdu. Alınan detaylı anamnezde başvuru tarihinden 2 yıl önce meme kanseri teşhisi konulduğu ve 2 yıldır kemiğe metastaz nedeniyle ayda 1 doz olmak üzere intravenöz zoledronik asit tedavisi almakta olduğu, ilave kemoterapötik ilaç olarak antineoplastik etkili siklofosamid (Endoxan 50 mg) kullandığı öğrenilmiştir. Radyoterapi hikayesi mevcut değildir.

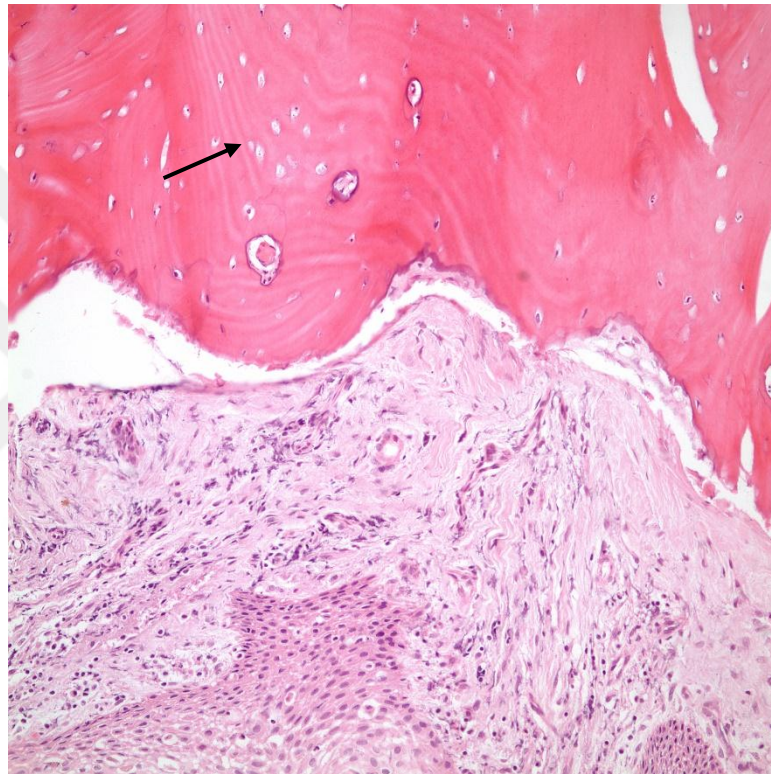
Klinik muayenede, 28 numaralı dişin mezial yüzeyinde çürük tespit edilmiştir. Radyolojik incelemede çürüğün servikal bölgeden kök yüzeyine doğru uzandığı gözlenmiştir ve dişin çekimine karar verilmiştir. Preoperatif CTX değeri 107 pg/ml olup orta risk grubundadır.



Şekil 4. 1. Panoramik radyograf

Onkolojiyle yapılan konsültasyonlar sonucu onkoloji doktorunun onay ve önerileri doğrultusunda, bifosfonat kullanımına ara verilmeden, antibiyotik tedavisi altında protokolümüze uygun şekilde diş çekimi yapılmış ve yara bölgesi primer olarak kapatılmıştır.

Diş çekimi sırasında alveol kemiğinden alınan biyopsinin histopatolojik inceleme sonucu “Canlı kemik dokusu ile uyumlu” olarak rapor edilmiştir.

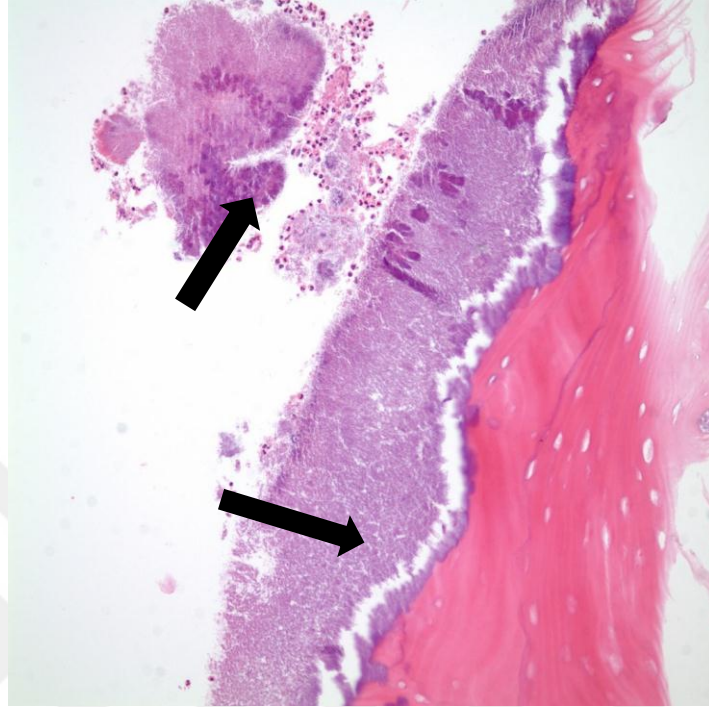


**Şekil 4. 2.** Osteosit içeren lakünalar (canlı kemik dokusu)

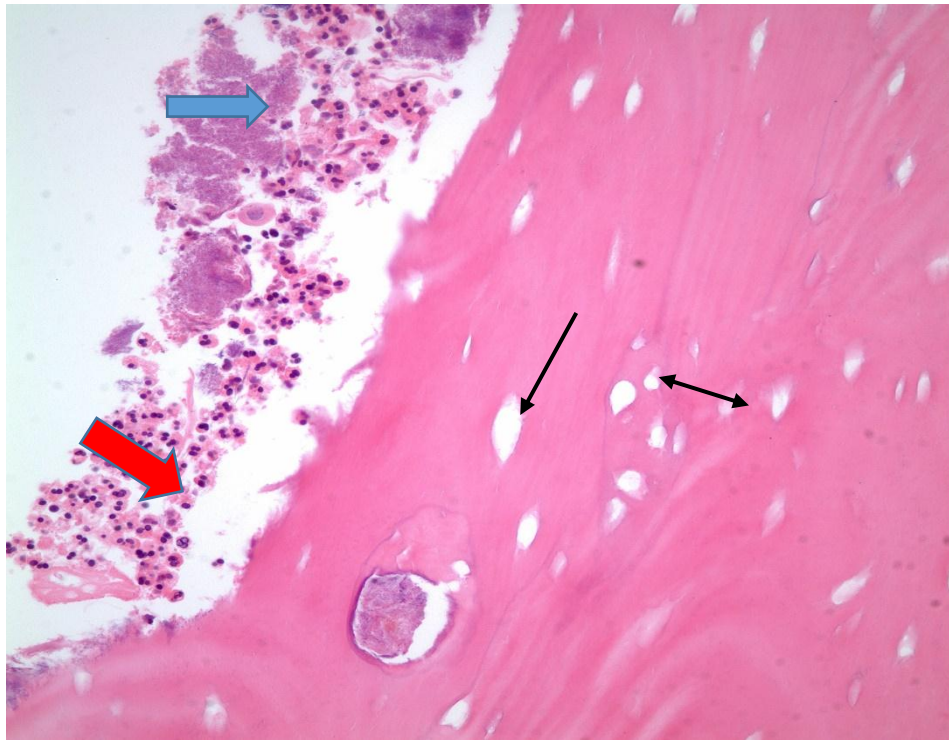
Postoperatif 10. günde dikişler alınmıştır. Postoperatif 2. aya kadar olan klinik takiplerde iyileşmenin sorunsuz bir şekilde devam ettiği görülmüştür.

Hastada, postoperatif 8. ayda ilgili bölgede ağrı, inflamasyon ve pü drenajının eşlik ettiği, evre 2 BRONJ gelişmiştir. Evre 2 BRONJ tedavi protokolüne uygun şekilde gereken medikal ve cerrahi tedavi uygulanmıştır. Cerrahi tedavi sırasında kemikten tekrar biyopsi örneği alınmıştır. Histopatolojik inceleme “Osteonekrotik kemik, nötrofiller ve aktinomiçes kolonileri” şeklinde rapor edilmiştir. (şekil)

Medikal ve cerrahi tedaviler kombine uygulandıktan sonra bölgede iyileşme sağlanmıştır.



Şekil 4. 3. Aktinomiçes kolonileri

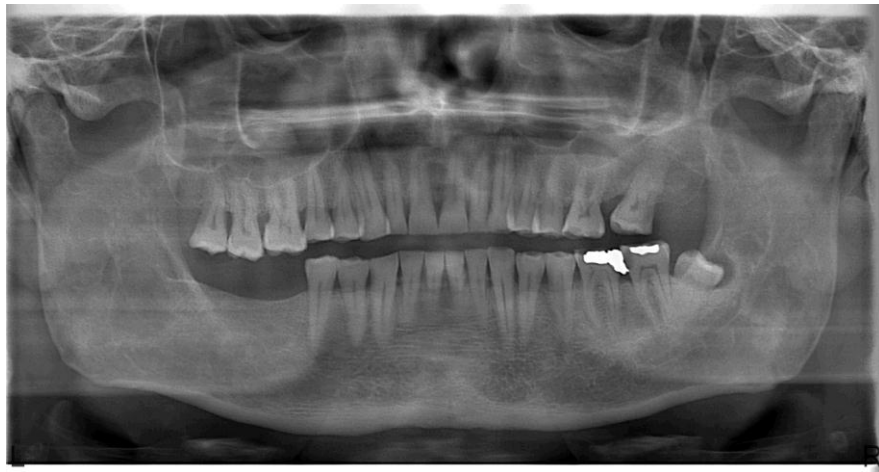


Şekil 4. 4. Aktinomiçes kolonileri (mavi ok), nötrofiller (kırmızı ok) ve nekrotik kemik doku içerisinde osteosit içermeyen boş lakünalar (siyah oklar)

## Olgu 2

Multiple myeloma tanısıyla onkoloji ve hematoloji bölümleri tarafından takipte olan ve otolog kök hücre nakli planlanan 49 yaşında erkek hasta, nakil öncesinde dental tedavilerinin tamamlanması ve sol mandibular molar bölgedeki ağrı şikayetinin giderilmesi için 2014 temmuz'da kliniğimize yönlendirilmiştir. Alınan detaylı anamnezde başvuru tarihinden 1 yıl önce multiple myeloma teşhisi konulduğu, ayda 1 doz olmak üzere toplam 6 ay intravenöz zoledronik asit tedavisi aldığı fakat son 2 aydır tedaviye ara verildiği öğrenilmiştir. Hasta aktif olarak bortezomib ve deksametazon medikasyonu içeren kemoterapi tedavisine devam etmektedir.

Klinik muayenede 37 numaralı dişte perküsyon hassasiyeti, yarım mukoza retansiyonlu 38 numaralı dişte ise ağrı, submandibular lenfadenopati ve cepten pü drenajının eşlik ettiği perikoronitis tablosuyla uyumlu bulgular tespit edilmiştir. Radyolojik incelemede 38 numaralı dişin dental foliküllünde genişleme, 37 numaralı dişte ise kök yüzeyine doğru uzanan derin çürük tespit edilmiştir. Mevcut akut enfeksiyon tablosu antibiyotik medikasyonu ile kontrol altına alındıktan sonra dişlerin çekimine karar verilmiştir. Preoperatif CTX değeri 174 pg/ml olup düşük risk grubundadır.

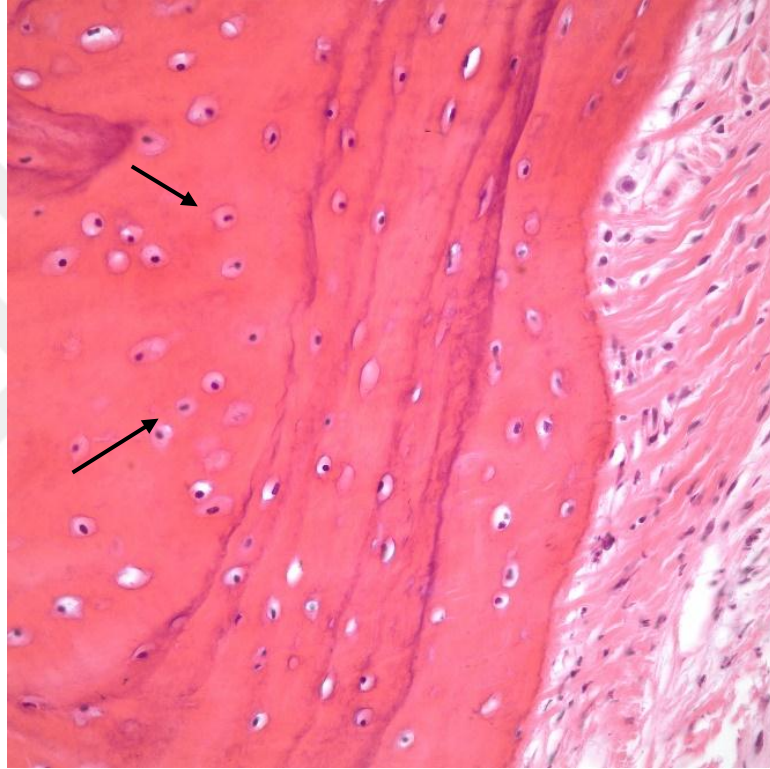


Şekil 4. 5. Panoramik radyograf



Yapılan konsültasyonlar sonucunda, onkoloji ve hematoloji bölümünün önerileri doğrultusunda, diş çekimlerinin son kemoterapi dozundan 10 gün sonra yapılması planlanmıştır. Protokolümüze uygun şekilde 37 ve 38 numaralı dişlerin çekimleri yapılarak yara bölgesi primer kapatılmıştır.

Diş çekimi sırasında alveol kemiğinden alınan biyopsinin histopatolojik inceleme sonucu “Canlı kemik dokusu ile uyumlu” olarak rapor edilmiştir.

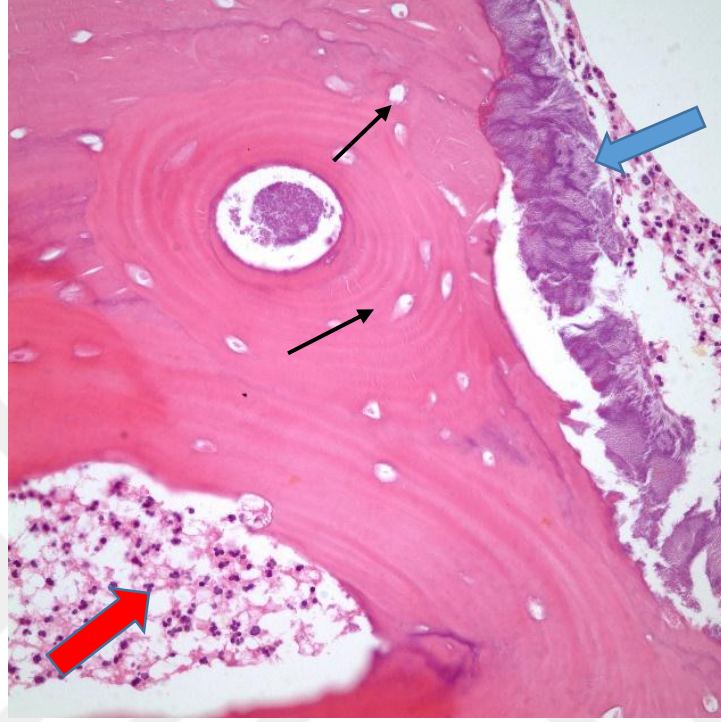


**Şekil 4. 6.** Canlı kemik dokusunu temsil eden osteosit içeren lakünalar

Postoperatif 10. Günde dikişlerin alındığı seansta 37 numaralı dişin lingual yüzeyinde yara bölgesinde açılma ve ekspoz kemik saptanmıştır.

Ekspoz kemik bölgesi, kemik pensiyle kanlanması olan sağlıklı kemik yüzeyine kadar uzaklaştırılıp, yara dudakları deepitelize edilmiştir ve bölge tekrar gerilimsiz olarak primer kapatılmıştır.

Ağız ortamına ekspoz olan kemikten alınan örneğin histopatolojik değerlendirme sonucu ise “Osteonekroz, akut inflamasyon ve aktinomiçes kolonileriyle uyumlu” olarak raporlandırılmıştır. (Şekil 4.7.)



**Şekil 4. 7.** Osteosit içermeyen lakünalar (siyah oklar), aktinomiçes kolonileri (mavi ok) ,akut inflamasyonu gösteren nötrofil infiltrasyonu (kırmızı ok)

İkinci cerrahi sonrası dikişler 10. Günde alınmıştır. Postoperatif takip dönemi boyunca yara yerinde açıklığa rastlanmamıştır. Sorunsuz bir iyileşme sağlanmıştır.

#### **4.1.2. Diş Çekimi Sırasında Alınan Biyopsi Sonuçları Osteonekroz ile Uyumlu Hastalar**

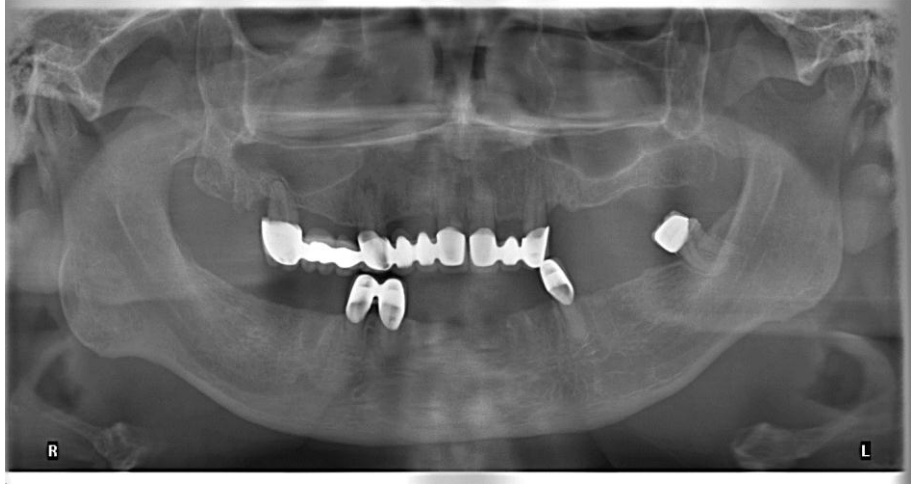##### **Olgu 3**

Kemiğe metastaz yapan prostat kanseri tanısıyla onkoloji hastanesi tarafından takipte olan 69 yaşında erkek hasta, sağ maksiller posterior bölgedeki sabit protetik restorasyon çevresinde gıda artıkları birikmesi ve ilgili bölgede

dişetinde hassasiyet ve ağrı şikayetiyle 2015 temmuz'da kliniğimize başvurmuştur.

Alınan detaylı anamnezde hastaya başvuru tarihinden 3 yıl önce prostat kanseri teşhisi koyulduğu, kemiğe metastaz nedeniyle ayda 1 doz olmak üzere toplam 3 yıl süreyle zoledronik asit tedavisi aldığı ve devam etmekte olduğu öğrenilmiştir. Radyoterapi hikayesi mevcut değildir. Hastanın koroner arter hastalığı nedeniyle by-pass cerrahisi geçirdiği öğrenilmiştir. Bifosfonat dışında; prostat kanserlerinde tercih edilen Leuprolelin (GnRH sentetik nöropeptid agonisti piyasa ismi Elıgard 22.5 mg çözelti Astellas Pharma), kalsiyum karbonat-vitamin D3 tablet (CALCIMAX®-D3 efervesan tablet), Asetilsalisilik asit 100 mg tablet (Coraspin 100 mg) ve beta bloke edici ajan Metoprolol Suksinat (Beloc ZOK 25 mg 20 kont.sal.film tableti AstraZeneca) kullandığı bilinmektedir. Hastanın kortikosteroid veya antianjiyojenik etki mekanizması olan ilaç kullanım hikayesi yoktur. Hastanın sol mandibula premolar bölgede geçirilmiş BRONJ hikayesi mevcuttur.

Klinik muayenede ekstraoral bir bulguya rastlanmamıştır. İntraoral muayenede, çok sayıda diş eksikliği ve generalize kronik periodontitis tablosuyla karşılaşmıştır. Sağ maksiller posterior bölgede lokalize 14 ve 17 no lu dişleri içeren sabit protezinde uyumsuzluk ve gıda retansiyonu nedeniyle dişetinde hiperemi, hassasiyet ve restorasyon-diş birleşim seviyelerinde kök çürükleri olduğu gözlenmiştir. Radyografik muayenede, panoramik radyografında 17 no lu dişte ileri derecede horizontal kemik kaybı, 14 nolu dişte periapikal lezyon tespit edilmiş ve köprü sökümü yapıldıktan sonra bu dişlerin çekimine karar verilmiştir. Hastanın preoperatif dönemde alınan CTX sonucu 135 pg/ml olup, orta risk grubundadır.

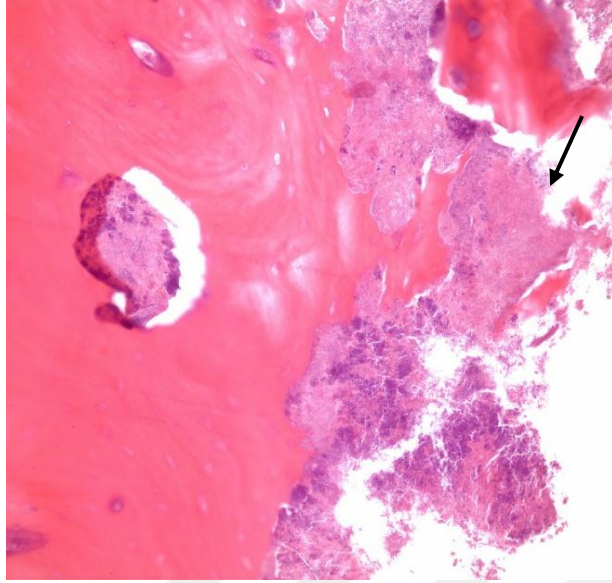


**Şekil 4. 8.** Preoperatif panoramik radyograf

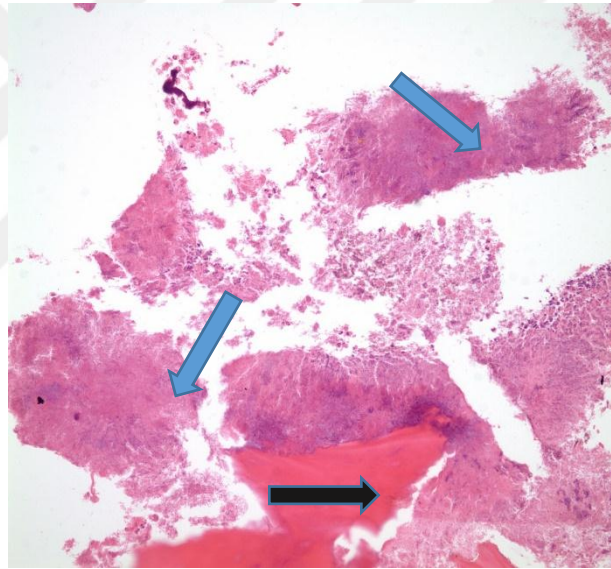
Onkolojiyle yapılan konsültasyonlar sonucu hastanın onkoloji doktorunun onay ve önerileri doğrultusunda bifosfonat kullanımına ara verilmemiştir, preoperatif antibiyotik profilaksisi altında köprü sökümü ve diş çekimleri yukarıda bahsedilen protokol dahilinde gerçekleştirilmiştir. Dişler çekildikten sonra çalışma protokolümüze uygun şekilde, yara bölgesini primer kapatmak için tam kalınlık mukoperiosteal flep kaldırılmıştır. İlgili bölgedeki alveolar kemiğin kanlanmasının belirgin derecede azalmış ve sarımtırak renkte olduğu gözlenmiştir. Diş çekimi sonrası periapikal lezyon kürete edilip kanlanması az olan kemik yüzeyde osteotomi yapıldıktan sonra yara bölgesi primer kapatılmıştır.

Histopatolojik değerlendirmede; “nötrofiller, osteonekroz ve aktinomiçes ile uyumlu bakteri kolonileri” gözlenmiştir.



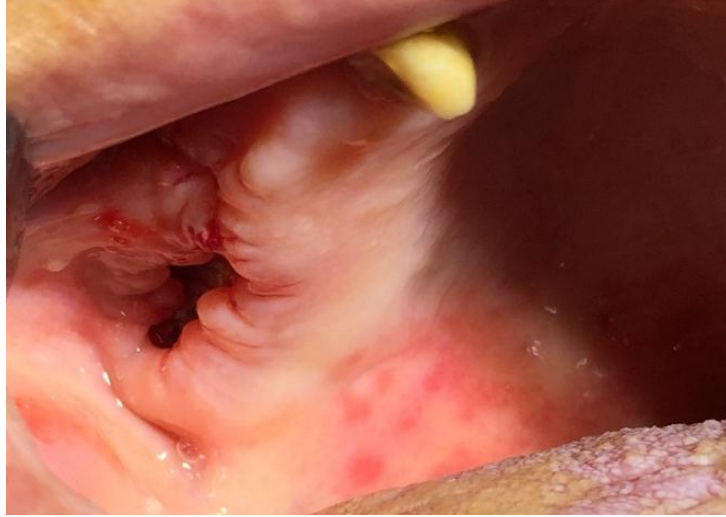

**Şekil 4. 9.** Aktinomiçes kolonileri

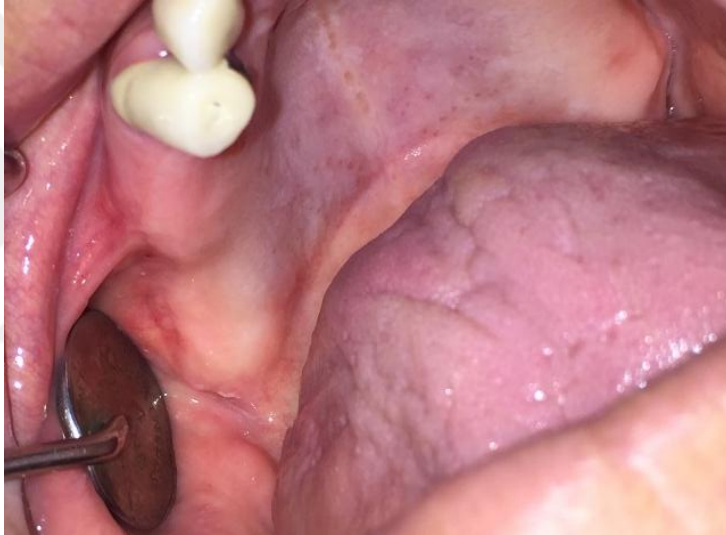


**Şekil 4. 10.** Aktinomiçes kolonileri (mavi ok), düzensiz sınırlı nekrotik kemik (siyah ok)

Hastanın 10. günde dikişleri alınmıştır. Yara bölgesinde minör bir açıklık olduğu fakat tabanının epitelize olduğu eksoz kemik olmadığı görülmüştür. Postoperatif kontrollerinde yara bölgesinde iyileşme sorunsuz tamamlanmıştır. ve postoperatif dönemde BRONJ gelişimi söz konusu olmamıştır.



**Şekil 4. 11.** Postoperatif 10. gün



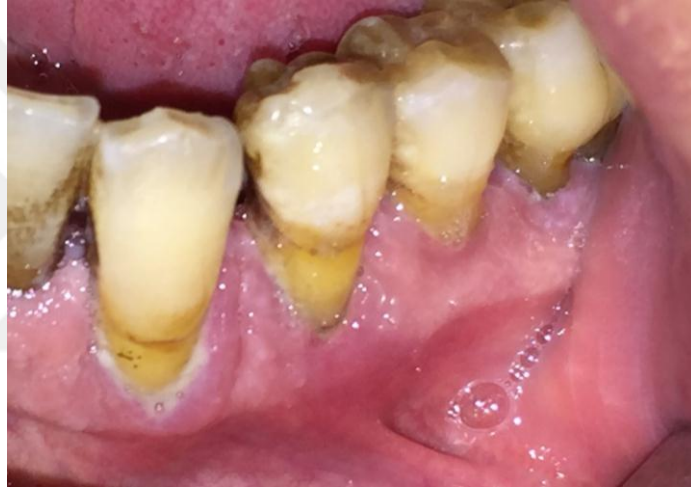**Şekil 4. 12.** Postoperatif 8. ay

#### **Olgu 4**

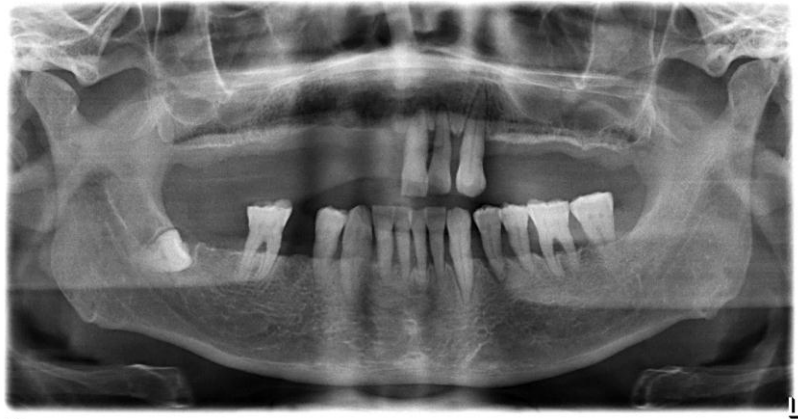Kemiğe metastaz yapmış renal hücreli kanser tanısı mevcut 53 yaşında erkek hasta, ileri derecede mobilitesi olan 34 no lu dişin çekimi talebiyle 2015 nisan ayında kliniğimize başvurmuştur. Alınan detaylı anamnezde hastanın, kliniğimize başvurmadan 9 ay önce kemiğe metastaz nedeniyle ayda 1 doz olmak üzere toplam 7 doz intravenöz zoledronik asit tedavisi aldığı ve son 2 ay zoledronik asit tedavisine ara verildiği öğrenilmiştir. Hastanın IV BP tedavisine ek olarak antianjiyonenik etki mekanizması olan Pazopanib kullandığı bilinmektedir. Hastanın baş-boyun bölgesi dışında 10 seans radyoterapi hikayesi

mevcuttur. Sağ maksiller bölgede geçirilmiş BRONJ hikayesi olduğu tespit edilmiştir. Ek sistemik hastalık mevcut değildir.

Yapılan klinik muayenede 34 nolu dişte üçüncü derece mobilite ve dikey perküsyon hassasiyeti olduğu görülmüştür. Panoramik radyografda maksilla ve mandibulada generalize kronik periodontitis, 34 numaralı dişte ileri derecede periodontal doku kaybı ve lamina dura kaybı, ve periodontal aralıkta artış tespit edilmiştir. Hastaya diğer dişlerinin de çekilmesi gerektiği bilgisi verilmiş fakat hasta isteğiyle sadece 34 numaralı dişin çekimine karar verilmiştir. Preoperatif CTX değeri 413 pg/ml olup düşük risk grubundadır.



**Şekil 4. 13.** Preoperatif klinik görünüm; kötü ağız hijyeni ve generalize periodontal kemik kaybı

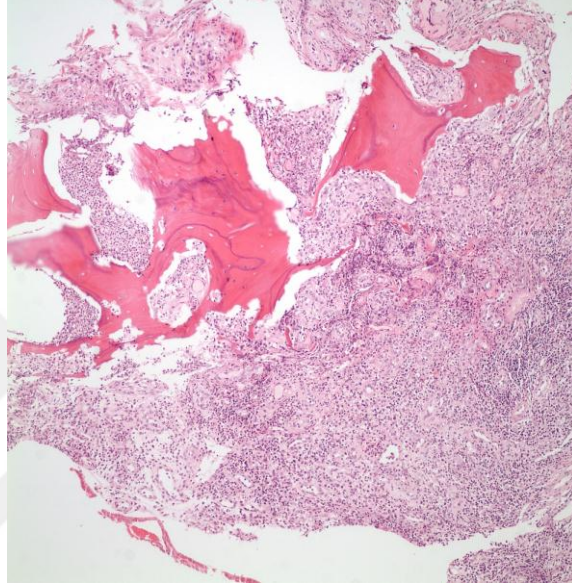


**Şekil 4. 14.** Panoramik radyografda; generalize kronik periodontitis tablosu ve 34 numaralı dişte lamina dura kaybı ve periodontal aralıkta artış

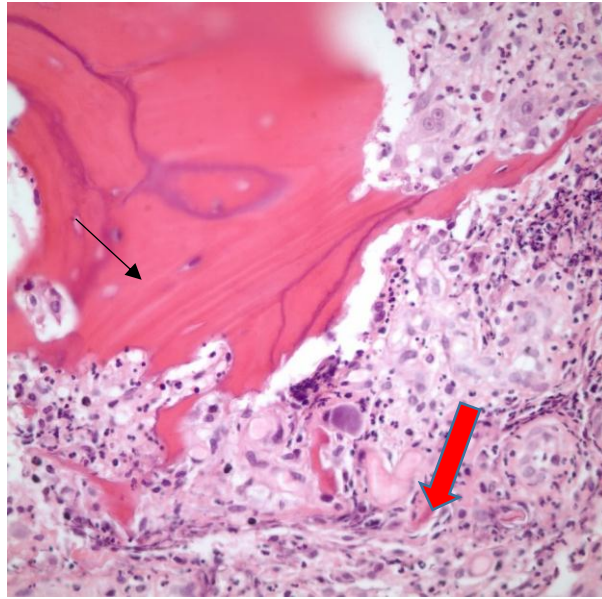


Onkolojiyle yapılan konsültasyonlar sonucu onkoloji doktorunun onay ve önerileri doğrultusunda hastanın antibiyotik tedavisi altında diş çekimi yapılmış ve yara bölgesi primer olarak kapatılmıştır.

Histopatolojik değerlendirmede; “Osteonekrotik kemik dokusu ve nötrofiller” gözleendiği rapor edilmiştir.

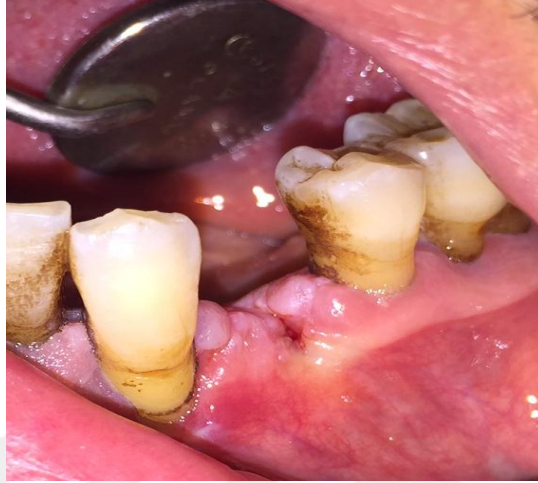

**Şekil 4. 15.** Nekrotik kemik dokusu ve çevresinde nötrofil infiltrasyonu,



**Şekil 4. 16.** Nekrotik kemiği temsil eden boş lakünalar (siyah ok) ve nötrofil infiltrasyonu (kırmızı ok)

Postoperatif 10 günde dikişler alınmıştır. Dikiş alınan seansta ve postoperatif 2 aya kadar olan kontrollerde yara bölgesinde herhangi bir mukozal açılmaya ve ekspoz kemiğe rastlanmamış, BRONJ gelişimi söz konusu olmamıştır.

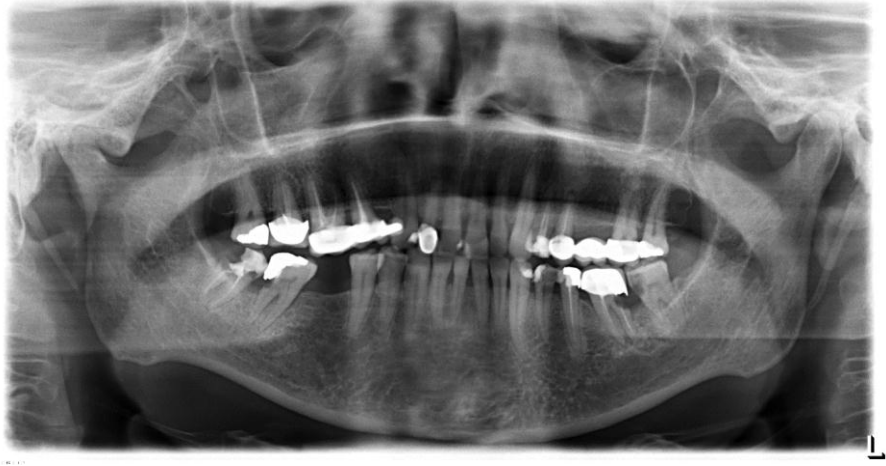

**Şekil 4. 17.** Postoperatif klinik görünüm (10. Gün)

#### **Olgu 5**

Metastatik akciğer kanseri tanısı mevcut 54 yaşında kadın hasta sağ mandibular molar dişlerde ağrı şikayetiyle 2015 ekim ayında kliniğimize başvurdu. Alınan detaylı anamnezde başvuru tarihinden 2 yıl önce akciğer kanseri teşhisi konulduğu, kemoterapi ve radyoterapi tedavisi aldığı, femur bölgesine metastaz nedeniyle 2 yıl boyunca ayda 1 doz olmak üzere intravenöz zoledronik asit tedavisine başlandığı ve devam etmekte olduğu öğrenilmiştir. Hastanın ek olarak 10 yıl önce tedavi edilmiş, rekürrens gözlenmeyen ve metastatik olmayan mide kanseri ve meme kanseri hikayesi mevcuttur.

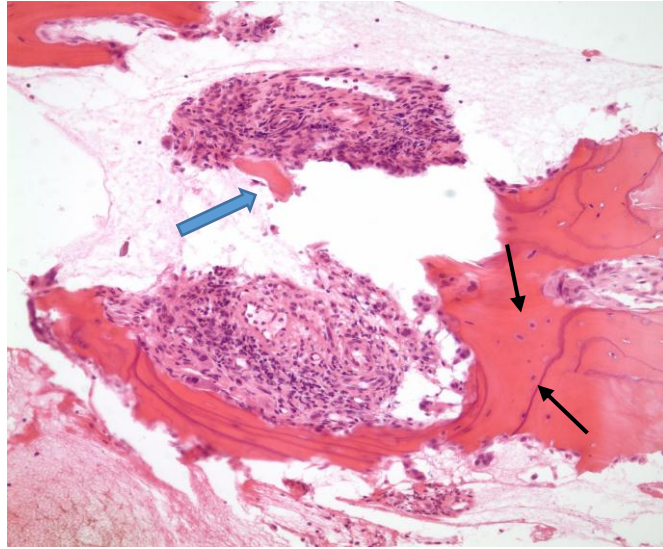
Klinik muayenede 47 ve 48 no lu dişlerde ileri derecede kron harabiyeti ve perküsyon hassasiyeti olduğu saptanmıştır. Radyolojik incelemede periodontal aralıkta artış, kök çürükleri ve marjinal periodontal kemik kaybı olduğu gözlenmiştir ve dişlerin çekimine karar verilmiştir. Preoperatif CTX değeri 295 pg/ml olup düşük risk grubundadır.



**Şekil 4. 18.** Panoramik radyograf

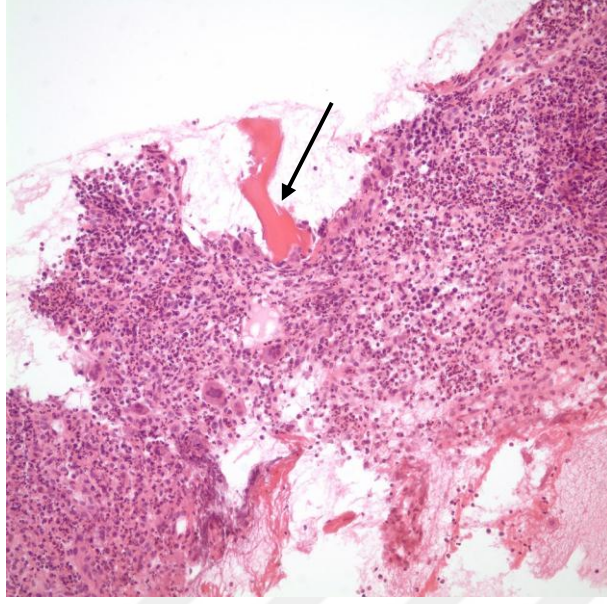
Onkolojiyle yapılan konsültasyonlar sonucu onkoloji doktorunun onay ve önerileri doğrultusunda, hastanın antibiyotik tedavisi altında protokolümüze uygun şekilde dişlerinin çekimi yapılmış ve yara bölgesi primer olarak kapatılmıştır.

Histopatolojik değerlendirme sonucu; “canlı kemik trabekülleri yanı sıra fokal aktif iltihabi süreç ve buna eşlik eden sekestra uyumlu ölü kemik trabekülleri” şeklinde rapor edilmiştir. Bu osteomyeliti andıran görünümün diş enfeksiyonuna ikincil olabileceği de akla gelmiştir.

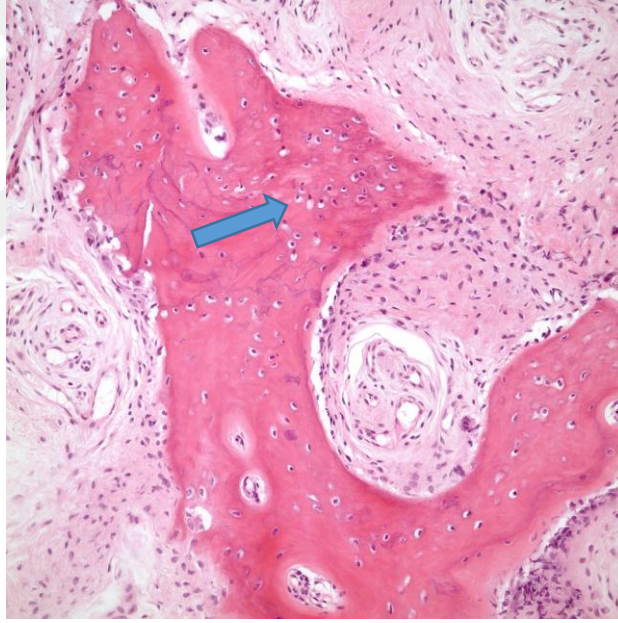


**Şekil 4. 19.** Canlı ve nekroz kemiği birlikte bulunduran örnek: Sekestr kemik çevresinde nötrofiller (mavi ok). Canlı kemiği temsil eden osteosit içeren lakünalar( siyah oklar)



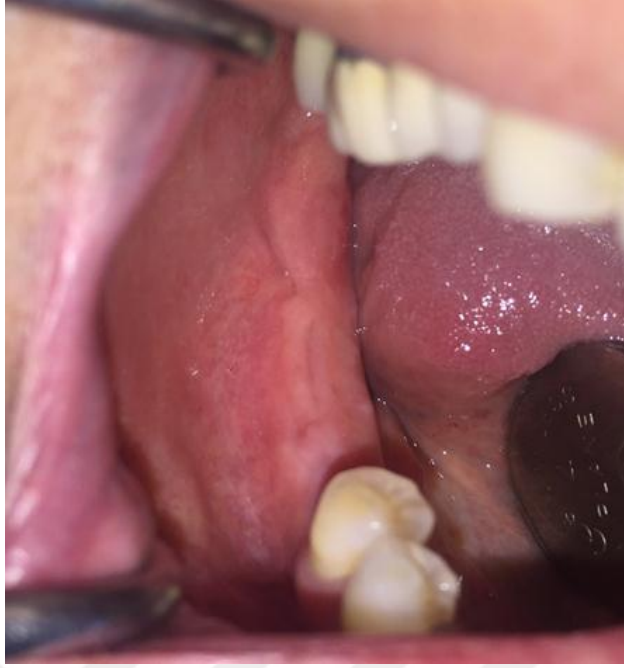

**Şekil 4. 20.** Cansız kemik sekestr ve çevresinde nötrofiller



**Şekil 4. 21.** Canlı sağlıklı kemiği temsil eden osteosit içeren lakünalar

Postoperatif 10. günde dikişler alınmıştır. Dikiş alındığı seans ve postoperatif 2 aya kadar olan kontrollerde yara bölgesinde herhangi bir mukozal açılmaya ve ekspoz kemiğe rastlanmamış, BRONJ gelişimi söz konusu olmamıştır.



**Şekil 4. 22.** Postoperatif dönemde iyileşme



## 5. TARTIŞMA

Diş hekimliği prosedürlerinde gerçekleştirilen dentoalveoler cerrahiler, bifosfonat ve diğer antirezorptif ilaç kullanım hikayesi olan hastalar için her geçen gün daha fazla önem kazanmaktadır. Yapılan çalışmalarda klinik ve epidemiyolojik bulgulara dayanarak diş çekimlerinin BRONJ'u tetiklediği savunulmaktadır. Bu yüzden diş çekimleri ve dentoalveoler cerrahi prosedürler BRONJ oluşumu için tetikleyici risk faktörleri olarak kabul edilmektedir [119-121]. Sonuç olarak bazı kılavuzlar bifosfonat kullanım hikayesi olan hastalarda diş çekimleri ve dentoalveoler cerrahi işlemlerden mümkün olduğunca uzak durulmasını önermektedir [1, 107]. Bifosfonat kullanan hastalarla ilgili risk durumu değerlendirmesi ve alınması gereken önlemlere yönelik farklı çalışma grupları tarafından birçok kılavuz yayınlanmıştır [1, 2, 117]. Fakat bifosfonat kullanım hikayesi olan hastalarda dentoalveoler cerrahi işlemlere yönelik protokol hala tartışmalıdır ve netliğe kavuşmamıştır.

Bu çalışmada; H.Ü. Diş Hekimliği Fakültesi Ağız, Diş ve Çene Cerrahisi Anabilim Dalı'nda bifosfonat kullanım hikayesi olan hastalarda yapılan diş çekimlerinde uygulanan protokol sonrasında yara iyileşmesi değerlendirilmiştir. Çalışmamızın sonuçlarına göre, uygulanan protokol doğrultusunda tüm hastaların %96'sında postoperatif dönemde yara yeri iyileşmesi sorunsuz bir şekilde tamamlanmıştır. Yara yeri iyileşmesi başarılı bir şekilde tamamlanan grup içinde kemiğe metastaz yapmış malign tümör nedeniyle intravenöz bifosfonat kullanmakta olan yüksek risk grubundaki hastalar ve daha önce çenenin başka bölgesinde geçirilmiş BRONJ hikayesi olan hastaların olması diş çekimi sonrası BRONJ gelişimini önlemek için uyguladığımız protokolün güvenilirliğini doğrulamaktadır.

Çalışmamızda postoperatif dönemde yara yeri enfeksiyonu ve BRONJ gelişimini önlemek için tüm hastalara preoperatif antibiyotik tedavisi uygulanmıştır. Literatüre bakıldığında bifosfonat ilaç kullanım hikayesi olan hastalarda profilaktik antibiyotik uygulamasının ONJ gelişimini önlemede etkili olduğunu savunan çalışmalar mevcuttur [95, 96]. Dental prosedürler öncesi

profilaktik antibiyotik tedavisinin ONJ gelişimini önlemedeki etkisini araştıran retrospektif bir çalışmada; çalışmaya dahil edilen 178 multiple myeloma hastasından sadece 8 tanesinde postoperatif dönemde ONJ geliştiği ve bu hastaların tamamının profilaksi yapılmayan grup içinden çıktığı tespit edilmiştir. Dolayısıyla dental işlemler öncesi antibiyotik kullanımının bu tür hastalarda ONJ gelişiminin önlenmesinde etkili olduğu sonucuna varılmıştır [122].

Protokolümüz gereği tüm diş çekim bölgeleri primer kapatılmıştır. Diş çekimi BRONJ gelişimi için ana risk faktörlerinden biridir. Literatürde diş çekimi sonrası BRONJ oluşma prevalansını belirten çalışmalar mevcuttur. Çalışmalarda rapor edilen BRONJ vakalarının büyük çoğunluğunun (tüm vakaların %69'u) diş çekimleri ve diğer dentoalveolar prosedürler sonrası geliştiği rapor edilmiştir [123, 124]. Bazı çalışmalara göre ise BRONJ prevalansı göz önüne alındığında diş çekimi sonrası BRONJ riski %41.1 ile %63.7 arasında değişmektedir [4, 5]. Diş çekimi bölgesinde iyileşme, oral epitel hücrelerinin migrasyonu ve proliferasyonu sonucu gerçekleşir. Yapılan bir çalışmada bifosfonatların oral epitel hücrelerinin soket marjiniinden merkeze doğru migrasyonunu ve proliferasyonunu inhibe ettiği fakat fibroblastları etkilemediği rapor edilmiştir [16]. Alveolar kemikten oral mukozaya ulaşan bifosfonatların bu inhibisyonu sebebiyle diş çekimi sonrası soket epitelizasyonu ve yara iyileşmesi gerçekleşemez. Diş çekim bölgesinde oral bakteriyal enfeksiyona ve BRONJ gelişimine zemin hazırlanmış olur [73, 88]. Bu nedenle çalışmamızda bifosfonat kullanan hastalarda diş çekimleri sonrası yara bölgesini ağız ortamından izole etmek ve direkt bakteriyal invazyondan korumak için primer kapatma yapılmıştır. Literatürde de bizim çalışma protokolümüze benzer protokolle bifosfonat kullanan hastaların diş çekim yara bölgelerine primer kapatma yapılan çalışmalar mevcuttur. Heufelder ve arkadaşlarının yaptıkları bir çalışmada; bifosfonat kullanım hikayesi olan 68 adet hastaya preoperatif antibiyotik tedavisi uygulanmış ve tüm çekim yaraları primer kapatılmıştır. Yara yeri iyileşmesinde başarı oranı % 97 (n=114/117 diş çekim bölgesi) olarak belirtilmiştir [125]. Benzer bir protokolle yüksek risk grubundaki hastalarda yapılan başka bir çalışmada %96.8 oranında

sorunsuz iyileşme (n=209/216 çekim bölgesi) görülmüştür [118]. Çalışmamızın yara iyileşmesindeki yüksek başarı oranı literatürdeki bu çalışmalarla uyumludur.

Mozzati ve arkadaşlarının yaptıkları bir çalışmada; iki ayrı protokol belirlenerek oral bifosfonat kullanım hikayesi olan ve düşük risk grubu olarak belirtilen 700 osteoporotik hastada antibiyotik profilaksisiyle kombine toplam 1480 diş çekimi yapılmıştır. Yara iyileşmesi başarı oranı %100 olarak belirtilmiştir. Primer kapatma yapılan ve yapılmayan hasta gruplarında yara iyileşmesi başarıları açısından fark görülmemiştir. Bu çalışma sonucunda oral bifosfonat kullanım hikayesi olan hastaların diş çekimlerinde primer kapatmanın zorunlu olmadığı belirtilmiştir [126]. Fakat literatürde oral bifosfonat kullanımı sonrası BRONJ geliştiği belirtilen vaka raporları ve çalışmalar mevcuttur[127-129]. Bu nedenle çalışmamızda bütün hastalara primer kapatma tekniği uygulanmıştır.

Literatürde diş çekimi yara bölgesinde primer kapatma tekniğine dair periost elevasyonu ve periost korunması ile ilgili çeşitli görüş ve öneriler mevcuttur. Bazı yazarlar periostun seyrek bölgelerden elevasyonunu önerirken tam tersi bazı yazarlar primer kapatma için periostun kemikle temasını kaldırmadan epi-periostal flep elevasyonunu önermektedir [117, 130]. Fakat diş çekim bölgesinde sivri kemik bölgelerinin yumuşatılması ve şüpheli kemik bölgelerinin ve varsa lezyonların tam anlamıyla uzaklaştırılabilmesi subperiostal flep elevasyonu yapmadan mümkün olmamaktadır. BRONJ etyolojisinde periostun kan desteğinin yetersiz olmasının önemli yer tuttuğunu belirten çalışmalar olsa da [131]; bu faktörün anahtar bir rol oynadığı henüz tam olarak ispatlanamamıştır. Çalışmamız sonucunda da hastalarımızın büyük bir çoğunluğunda yara yeri iyileşmesi sorunsuz bir şekilde sağlanıp herhangi bir sorunla karşılaşılmamıştır. Mevcut çalışmamızın ve literatürdeki güncel çalışmaların sonuçlarına bakılacak olursa subperiostal elevasyon yapıp şüpheli bölgelerin ve odontojenik lezyonların temizlenerek yara yeri iyileşmesini geciktirecek lokal faktörlerin ortadan kaldırılması BRONJ oluşumunun önüne geçilmesi açısından daha önemli görünmektedir.

Çalışmamızın temel amaçlarından biri, bifosfonat kullanan hastalarda yapılan diş çekimleri sırasında alveolar kemikten alınan biyopsi ile BRONJ görülme insidansını saptamaktır. Kemik biyopsisi alınan 50 hastadan 3'ünde histolojik örneklerde nekrotik kemik bulguları tespit edilmiştir ve bu hastaların hepsinde post operatif dönemde sorunsuz bir iyileşme sağlanmıştır. Otto ve ark. yaptıkları bir çalışmada bifosfonat kullanım hikayesi olan 29 hastanın, antibiyotik profilaksisi altında yapılan diş çekimleri sırasında alveol kemiğinden biyopsi almışlar ve soketi primer kapatmışlardır. 29 hastanın 20 sinde (%69) biyopsi sonucu osteomyelit ve parsiyal ya da total devitalize kemik doku ile uyumlu gelmiştir. Bu hastaların tamamında sorunsuz iyileşme sağlandığı belirtilmiştir [118]. Alınan biyopsi örneklerinde osteonekroz ve osteomyelit yüzdesi, mevcut çalışmamızın sonuçlarından oldukça yüksektir. Saia ve ark yaptıkları çalışmada bifosfonat kullanım hikayesi olan yüksek risk grubundaki 60 hastadan diş çekimleri sırasında biyopsi alıp benzer protokolle yara bölgesini primer kapatmışlardır. 6 hastanın histopatolojik incelemesinde osteonekroz bulgusu saptanmıştır. Bu çalışmada diş çekimi sırasında alınan kemikte histopatolojik olarak saptanan osteonekroz oranı çalışma sonuçlarımıza yakındır fakat bu hastaların çoğunluğunda post-operatif dönemde BRONJ geliştiği belirtilmiştir[132]. Çalışmamızda, 3 hastada diş çekimi sırasında kemikten alınan biyopsi sonuçları BRONJ ile uyumlu olmasına rağmen postoperatif dönemde çekim soketlerinde sorunsuz iyileşme görülmüştür. Çalışmaya dahil hastaların preoperatif antibiyotik tedavisi altında diş çekimlerinin yapılması, varsa periapikal lezyonların uzaklaştırılması ve sivri kemik bölgelerinin düzeltilmesiyle lokal risk faktörlerinin ortadan kaldırılması ve son olarak çekim soketlerinin primer kapatılmasının başarı oranını arttırdığı düşünülmektedir. Bu çalışma protokolü aynı zamanda BRONJ' un erken evrelerinin cerrahi tedavi protokolüyle eşdeğer olarak kabul edilebilir [118, 133-136].

Son zamanlarda yapılan bazı insan ve hayvan çalışmalarında BRONJ oluşmasında temel tetikleyici faktörlerin diş çekimi ve dentoalveoler cerrahi prosedürler değil lokal oral risk faktörleri, lokal inflamasyon ve enfeksiyon olduğu vurgulanmaktadır [2, 95-99]. Bu yüzden bifosfonat kullanım hikayesi olan

hastalarda diş çekimi gibi oral cerrahi işlemlerden kaçınmanın gereksiz olduğu aksine çene kemiğinin herhangi bir bölgesinde mevcut marjinal ya da apikal periodontitis gibi lokal enfeksiyonların diş çekimi ve dentoalveoler cerrahi prosedürlerle eradike edilmesinin BRONJ gelişim riskini azaltacağı düşünülmektedir [118, 137-139]. Başka bir çalışmada BRONJ vakalarının %84 ünün periodontal hastalıklarla ilişkili olduğu gösterilmiştir [98]. Çalışmamızda uzun süreli intravenöz bifosfonat kullanım hikayesi olan ve bu temel tetikleyici faktörlerden sayılan periodontal, periapikal patoloji ya da kombine bir çok lokal oral risk faktörü mevcut yüksek risk taşıyan hastaların sadece %6'lık bir kısmında diş çekimi sırasında alınan biyopsi sonucunun osteonekroz ile uyumlu gelmesi düşündürücüdür. Hastaların %94 ünün histopatoloji sonuçlarında kemik dokusunun normal canlı kemik görünümünde olması, diğer %6 lık kısımdaki hastalarda lokal inflamasyon dışında predispozan ilave faktörlerin ve bazı komorbiditelerin etkisinin olabileceğini akla getirmektedir. Literatürde son zamanlarda bifosfonatlarla kombine diğer antianjiyojenik medikasyonların etkisi üzerinde durulmaktadır. Örneğin kemiğe metastaz yapan renal karsinom nedeniyle intravenöz zoledronat kullanım hikayesi olan ve aktif olarak pazopanib kullanan, kronik periodontitis endikasyonu ile diş çekimi yaptığımız hastadan (olgu 4) operasyon sırasında alınan kemik biyopsi sonucu osteonekroz bulguları ile uyumlu gelmiştir. Pazopanib kanser tedavisinde kullanılan bir VEGF reseptör tirozin kinaz inhibitörüdür [140]. Literatürde pazopanib ile benzer mekanizmada olan tirozin kinaz inhibitörü (TKIs) ve monoklonal VEGF reseptör antagonisti ilaçlar uygulanan kanser hastalarında teşhis edilmiş çene osteonekrozu gelişen vaka raporları mevcuttur [141-143]. Fakat tek başına pazopanib kullanımından sonra evre 2 BRONJ geliştiği rapor edilen sadece bir vaka mevcuttur[144]. Birçok güncel yayında bifosfonat kullanan ya da kullanım hikayesi olan hastalarda bu antianjiyojenik ilaçların potansiyel ilave toksik etkilerinden ve bifosfonatlarla kombine kullanıldıklarında çene osteonekrozu oluşma riskini artırdığından bahsedilmektedir [145-150]. Sadece zoledronat kullanan hastalarda ONJ gelişme oranı yaklaşık %1-2 olarak belirtilmişken [71, 97], zoledronat ve antianjiyojenik kombinasyonu kullanan hastalarda bu oran %16 ya kadar ulaşmaktadır [147, 151]. Beuseliçnk ve arkadaşları, bifosfonatlarla kombine TKI ile tedavi edilen kemik

metastazı olan renal hücreli karsinoma hastalarında %10 ONJ oluşma insidansı rapor etmişlerdir ve bifosfonatlar ile birlikte TKI kullanılması genel tedavi etkinliğini artırdığı fakat ONJ insidansında yükselişe sebep olduğu sonucuna varmışlardır [149].

Diş çekimi sonrası BRONJ gelişen hastalarımızdan biri, multiple myeloma tedavisi için intravenöz zoledronik asit kullanımıyla birlikte aktif olarak deksametazon ve bortezumib içeren kemoterapi tedavisi almaktaydı (Olgu 2). Güncel çalışmalarda antianjiyojenik ilaçların yanısıra kortikosteroidlerin de BRONJ gelişim riskini artırdığı belirtilmektedir [152, 153]. Yapılan bir çalışmada medikal olarak bifosfonatla kombine steroid alımının BRONJ oluşumuna istatistiksel olarak anlamlı bir etki yaptığı tespit edilmiştir [118]. İlk hayvan modellerinde diş çekimi defekt bölgelerinde, sadece bifosfonat ve steroidin kombine kullanıldığı grupta osteonekroz geliştiği görülmüştür [89]. Daha sonra bifosfonatlar ve kemoterapötik ajanların birlikte uygulandığında rodentlerde diş çekimi sonrası mukozal ülserasyonlar, iyileşmede gecikmeler, ekspozite kemik, histolojik olarak nekroz ve inflamasyonun görüldüğü çok sayıda çalışma yapılmıştır [78, 90, 154, 155]. Çalışmamızda sunduğumuz (Olgu 2) almakta olduğu diğer kemoterapötik ajan olan bortezumib ise multiple myeloma tedavisinde tercih edilen proteazom inhibitörü etkisi olan bir medikasyon çeşitidir ve bir çalışmada osteoblastik kemik formasyonunu artırarak BRONJ tedavisinde efektif olabileceği rapor edilmiştir [156]. Fakat bortezumibin BRONJ tedavisindeki terapotik etkisinin kanıtlanması için yeterli çalışma mevcut değildir.

Literatüre bakıldığında bazı yazarlarca diş çekimlerinden sonra BRONJ gelişme riskinin minimize edilmesi ve kemik remodelasyon kapasitesinin optimize edilmesi açısından, eğer diş çekimi için acil bir endikasyon yoksa bir süre bifosfonat kullanımına ara verilmesi bir strateji olarak düşünülmektedir. Kemiğe metastaz yapan malignant tümörler nedeniyle hiperkalsemi, kemik ağrısı ve patolojik fraktür açısından yüksek risk taşıyan hastalar bifosfonat kullanımından büyük fayda görmektedirler. Bu yüzden bazı kanser hastalarında BRONJ gelişse bile parenteral bifosfonat kullanımına ara verilmesi sorun yaratabilmektedir. Bu konuyla ilgili literatürde farklı çalışma sonuçları, görüşler

ve öneriler mevcuttur. Marx ve arkadaşları yaptıkları çalışmada 6 aylık bifosfonat kullanımına ara verme döneminden sonra her hastada CTX değerlerinde belirgin düzelme olduğunu, ekspoz kemik bölgelerinde spontan küçülmeler görüldüğünü ve cerrahi sonrasında yara bölgelerinin komplikasyonsuz iyileştiğini belirtmiştir [8]. Yapılan bir başka çalışmada; kümülatif dozun yüksek olduğu 4 yıldan fazla bifosfonat kullanım hikayesi olan ve romatoid artrit, glukortikoid kullanımı, diyabet gibi medikal komorbiditelerin mevcut olduğu yüksek risk grubu hastalarda yara bölgesi iyileşene kadar ilaç kesilmesi gerektiği ortak görüşüne varılmıştır [157]. FDA 2011 de yayınladığı özet bildiri de bifosfonat tedavisine ara verilmesinin süresi ya da başlangıcına dair kesin verilerin mevcut olmadığını belirtmiştir [158]. AAOMS yayınladığı güncel derlemelerde hastanın sistemik durumu izin veriyorsa invaziv dental tedavilerden 3 ay önce ve 3 ay sonra bifosfonat kullanımına ara verilmesini önermiştir. Fakat bifosfonat tedavisine ara verilmesinin diş çekimleri sonrası ONJ gelişme riskini azaltığına dair henüz yeterli kanıt olmadığını da vurgulamışlardır [1, 2]. Bifosfonatların kemikteki hidroksiapatite bağlanma ömürleri yaklaşık 10 yıl olduğu için [107] ve kullanımına ara verilmesi konusu literatürde hala tartışmalı olduğu için çalışmamızda sabit bir ilaç kesim protokolü uygulanmamıştır fakat yapılan konsültasyonlar sonucu herhangi bir sebeple medikal doktorları tarafından uygun görülerek 3 ay ya da daha fazla süreyle bifosfonat kullanımına ara verdirilen hastalar ilaç kesilen grup olarak parametrelere eklenip sonuçları değerlendirilmiştir. Çalışmamızda ilaç kullanımına ara verilen ve verilmeyen hastalar arasında yara iyileşmesi açısından istatistiksel olarak anlamlı bir fark bulunamamıştır.

Marx ve arkadaşları BRONJ gelişimini tahmin etmek için bir risk indikatörü ve kemik remodelasyon göstergesi olarak C-terminal telopeptid (CTX) testini önermektedir [8]. Kemik turnoverında kullanılan diğer biyokimyasal belirteçlere göre (N-terminal telopeptid gibi) CTX testi daha güvenilirdir ve daha az diürenal değişkenlik göstermektedir. Herhangi bir ilaç tedavisi almayan hastalarda serum CTX değerinde minimal spontan değişiklikler olduğu gözlenirken antirezorptif medikasyon uygulanan hastalarda büyük değişiklikler

meydana geldiği görülmüştür [159]. Ayrıca 6 aylık ilaç kesilmesinin her hastada CTX değerlerinde belirgin düzelmeye neden olduğu görülmüştür [8]. Fakat bu test malign hastalıklarda ve iskelet metastazlarında prediktif olmadığı için BRONJ gelişme riskinin daha düşük olduğu osteoporoz hastalarında kullanılabilir [126].

Günümüzde CTX testinin BRONJ gelişimini tahmin etmekteki etkinliğine dair henüz ortak bir görüşe varılamamıştır. Literatürde klinik ciddiyetle CTX değeri arasında korelasyon saptanan az sayıda çalışma vardır. Yapılan bir çalışmada serum CTX değeriyle BRONJ gelişimi arasında korelasyon saptanmış fakat daha düşük CTX değerinin daha ileri evre BRONJ lezyonu anlamına gelebileceğini de belirtmişlerdir [160]. Yapılan birçok çalışmada CTX değeriyle BRONJ lezyonlarının boyutu ve klinik ciddiyeti arasında bir ilişki saptanamamış, bu değer bireylerde BRONJ gelişimini tahmin etmede kesin bir belirteç olmadığını fakat klinik kararlar vermede yardımcı bir test olarak kullanılabilirliği sonucuna varmışlardır [113-115]. Bizim çalışmamızda hem osteoporoz hem kanser hastalarından alınan CTX değerleriyle yara iyileşmesi, biyopsi sonuçları, ilaç kullanım süreleri ve ilaç kesilmesi arasında bir korelasyon bulunamamıştır. Postoperatif dönemde BRONJ gelişen hastalardan olgu 1 preoperatif CTX değeri 107pg/ml, olgu 2 nin ise 174 pg/ml olup; her ikisi de CTX değerlerine göre yüksek risk grubunda değildir. Fakat bu hastalar kanser hastası olduklarından ve kanserin kendisi de kollajen bozulmasına yol açarak CTX sonuçlarının normalden fazla çıkmasına yol açacağından [21], bu hastaların da CTX değerlerinin çok düşük olmaması şaşırtıcı değildir.

İntravenöz bifosfonatların ve nitrojen içeren oral bifosfonatların tekrarlayan dozları kemikte birikir. Fakat nitrojen içeren oral bifosfonatlara göre intravenöz bifosfonatların toksik miktarları çok daha hızlı birikir. Bu nedenle ONJ gelişme riski intravenöz bifosfonat kullanan hastalarda daha fazladır [21]. AAOMS 2014 yılında yayınladığı raporunda kanser nedeniyle antirezorptif tedavi alan hastalarda; osteoporoz nedeniyle antirezorptif tedavi alan hastalara göre ONJ gelişim riskinin yaklaşık 100 kat daha fazla olduğunu belirtmiştir [2]. Son zamanlarda yapılan çalışmalara göre oral bifosfonat kullanan hastalarda diş



çekimleri sonrası ONJ gelişme riski %0.5 iken [113]; intravenöz bifosfonat tedavisi alan kanser hastalarında bu değer %1,6-14,8 arasında değişmektedir [161]. Bu bilgiler doğrultusunda; çalışmamızda diş çekimi sırasında alınan biyopsilerin histopatolojik incelemesinde osteonekroz gözlenen (Olgu 3,4,5) ve diş çekimi yapıldıktan sonra BRONJ gelişen (olgu 1,2) hastaların hepsinde intravenöz zoledronik asit tedavisi hikayesinin olması şaşırtıcı değildir. Benzer şekilde Otto ve ark yaptığı çalışmada da; intravenöz bifosfonat kullanım hikayesi olan hastalardan alınan biyopsilerde, histolojik olarak osteonekrozis ve osteomyelit riski belirgin olarak daha fazla bulunmuştur [118].

BRONJ'un mikroskopik görüntüsüyle ilgili literatürde çeşitli görüşler ve sonuçlar sunan histopatolojik çalışmalar mevcuttur. Çalışmalarda osteonekrotik kemikten alınan biyopsinin histopatolojik analizinde osteoblast, osteosit ve osteoklast gibi kemik hücrelerinden yoksun kemik dokusu gösterilmiştir [162, 163]. Çalışmalarda BRONJ lezyonlarında osteoklast sayısının genellikle azaldığı belirtilirken [164]; arttığını gösteren çalışmalar da mevcuttur [165]. Ek olarak, Migliorati ve arkadaşlarının yaptığı bir çalışmada alınan örneklerde osteomyelit ile birlikte, bakteri ve inflamatuvar hücrelerin de varlığı bildirilmiştir [166].

BRONJ oluşum mekanizmalarından biri anjiyogenezisin inhibe olması ve bundan kaynaklı doku vaskülarizasyonunun bozulması ve iskeminin açığa çıkmasıdır [71, 167]. Bu konu ile ilgili bazı histopatolojik çalışmalar BRONJ gelişimi ile anjiyogenezis inhibisyonu arasında belirgin bir ilişki olamayacağını savunurken [100, 165]; hastalardan alınan kemik örneklerinde histomorfometrik inceleme yapılan başka bir çalışmada çene kemiklerine gelen kan desteğinin azalmasından kaynaklı iskeminin BRONJ gelişimiyle ilişkili olduğu rapor edilmiştir [106]. 3 yıl boyunca oral alendronat kullandırılan köpekler üzerinde yapılan bir çalışmada ise ağız ortamına ekspoz olmamış mandibula kemik örneklerinde yapılan histolojik ve dinamik histomorfometrik incelemelerde kemik matriksi nekrozu geliştiği ve kemik turnoverının belirgin derecede azaldığı rapor edilmiştir. Bu çalışmada aydınlık alan mikroskopisiyle yapılan incelemede nekrotik kemik olarak değerlendirilen örneklerde osteosit lakünalarının ve kanalikuli ağlarının boyanmadığı fakat damarların belirgin derecede boyandığı

ifade edilmiştir. Bunun sebebi olarak da nekrotik görünümün dokunun avaskülaritesinden değil kemik matriksindeki bozulmuş kanalikuler ağ formasyonundan dolayı boyanın damarlardan lakünalara ve matrikse geçememesinden kaynaklandığı düşünülmüştür. Osteosit lakünalarının, kanalikuler ağların ve kan damarlarının belirgin derecede boyandığı örnekler ise canlı kemik olarak değerlendirilmiştir [81].

Marx ve arkadaşları yaptıkları bir çalışmada süpüratif osteomyelit, BRONJ ve osteoradyonekrozun histopatolojik görüntülerini karşılaştırmışlardır. İnceleme sonuçlarında; üç nekroz tipinde de ortak özellik olarak boş osteosit lakünaları, boş Havers ve Volkmann kanallarıyla karşılaştıklarını belirtmişlerdir. Ayırıcı özellikler olarak ise süpüratif osteomyelitte yoğun kemik iliği inflamasyonu, damar trombozisi, canlı osteoklastlar mevcutken; BRONJ’da boş kemik iliği ve osteoklast hücresi içermeyen boş Howship lakünalarıyla karşılaştıklarını belirtmişlerdir. Bu yüzden BRONJ’u ilaç toksisitesi kaynaklı inflamatuvar olmayan osteonekroz olarak tanımlamışlardır [36]. Benzer şekilde elektron mikroskopu kullanılarak inceleme yapılan başka bir çalışmada; BRONJ, osteomyelit, osteoradyonekroz bölgelerinden alınan örnekler karşılaştırılmıştır. BRONJ olan kemiklerde belirgin derecede daha fazla mikrofraktürlerle karşılaştıklarını belirtmişlerdir ve sadece mikrofraktür mevcut olan BRONJ’u “asemptomatik BRONJ”, bakteriyal invazyon, enfeksiyon, ekspoze kemik, fistül ağzı ve ağrının eşlik ettiği mikrofraktürlerin mevcut olduğu BRONJ’ u ise “semptomatik BRONJ” olarak adlandırmışlardır [168].

Çalışmamızda bir hastada diş çekimi sırasında (olgu 3); iki hastada (olgu 1 ve olgu 2) ise postoperatif dönemde çekim soketi ekspoze olduktan sonra alınan kemik örneklerinde osteonekroza eşlik eden aktinomiçes kolonilerine rastlanmıştır. Bazı yazarlar, BRONJ lezyonlarının yüksek aktinomiçes prevalansına sahip olmasından (%73,2), aktinomiçes osteomyelitiyle benzer histopatolojik görüntüye sahip olmasından ve aktinomiçese yönelik antibiyotik tedavisine iyi cevap vermesinden dolayı BRONJ’u bir aktinomiçes osteomyeliti olarak değerlendirmektedirler [110]. Fakat aktinomiçesin mi BRONJ u tetiklediği yoksa mevcut BRONJ’un mu sekonder aktinomiçes kolonizasyonunu ve

enfeksiyonunu tetiklediği sorusu hala açıklığa kavuşmamıştır. Özetle BRONJ'un diagnostik histopatolojik karakteristik özellikleri henüz tam olarak netliğe kavuşmamıştır. Klinik tanımlama ve hikaye, bifosfonatların indüklediği osteonekrozisi, gecikmiş kemik iyileşmesi görülen diğer durumlardan ayırt etmede önemli araçlardır. Bifosfonat kaynaklı osteonekrozun enfeksiyonu sonucu mu osteomyelit gelişir yoksa bifosfonat kaynaklı osteomyelite sekonder olarak mı osteonekroz gelişir sorusunun açıklığa kavuşturulması gerekir.

Histopatolojik analizin; osteonekroz bulgularının tespit edilmesinin yanısıra metastatik bulguların mevcut olup olmadığının da saptanmasına olanak sağlaması açısından çok büyük önemi vardır. Bizim çalışmamızda hiçbir kanser hastasında alınan kemik spesmenlerinde metastatik bulguya rastlanmamıştır fakat son zamanlarda yapılan bir çalışmada alınan kemik spesmenlerinde kanser bulgusuna rastlandığı rapor edilmiştir. Bu çok merkezli, retrospektif kohort çalışmada; histolojik analizler sonucunda; şüpheli BRONJ lezyonu mevcut 357 bölgeden alınan kemik spesmenlerinin %5 inde metastatik kansere veya multiple myelomaya rastlandığı belirtilmiştir [169]. Bu nedenle BRONJ'un cerrahi tedavisinde kemik biyopsisinin rutin olarak yapılması önerilmektedir.

BRONJ lezyonları ortaya çıktığından bu yana otörler tarafından çeşitli evrelendirme sistemleri oluşturulmuştur. Fakat güncel bildirimlerde bu evrelendirmeler üzerine sürekli revizyon önerileri gelmekte, özellikle evre 0 kategorisinin içerdiği kriterler hala tartışma konusu olmayı sürdürmektedir. BRONJ'un klinik evrelendirme sistemi ilk olarak 2006 yılında Ruggiero ve arkadaşları tarafından geliştirilmiş ve AAOMS tarafından kabul edilmiştir [80]. Daha sonra bu evrelendirme sistemi 2009 yılında [1] ve 2014 yılında [2] güncellenmiştir. Antirezortif ya da antianjiyojenik medikasyona maruz kalan fakat herhangi bir ekspoze ya da nekrotik kemik bulgusu mevcut olmayan hastalar 'risk grubundaki hastalar' olarak kabul edilmiştir. Kullanılan antirezortif ajanın potansi, kullanım süresi ve dentoalveolar cerrahi hikayesi ONJ gelişimi risk değerlendirmesinde temel belirleyiciler olarak düşünülmektedir.

Bifosfonat kullanan bütün hastalarda belli bir miktar kemik toksisitesi gelişir. Çeneler herhangi bir kemikten 10 kat daha fazla yenilenme oranına sahip oldukları için ilaçların etkilerine de 10 kat daha fazla maruz kalırlar. Çeneler bifosfonatlara bağlı osteonekroze bağlı ekspoze kemiğin bulunduğu tek alan olmakla birlikte, 6 yıl ve daha fazla süre Alendronat kullanan kadınlardaki femur fraktürü vaka sayılarında da artış rapor edilmiştir. Bu nedenle subklinik osteonekroz (Evre 0 BRONJ) çenelerde ekspoze kemiğin oluşmadığı alanlar olarak ortaya çıkmakla birlikte, diğer iskeletsel kemiklerde de ortaya çıkar. BRONJ’da görülen subklinik hasar histolojik olarak endosteal osteoblastlarda ve onların osteoit üretimlerinde bir azalma olmasının yanısıra osteoklast sayısının azalması ve apoptozudur [21]. Antirezorptif terapiye bağlı olarak radyografda osteoskleroza eşlik eden kemik ağrısının çene osteonekrozunun erken prodromal fazı olabileceği düşünülmektedir. AAOMS tarafından 2009 yılında çenelerin bifosfonata bağlı osteonekrozuna dair yayınlanan raporunda yapılan evrelendirme bu tip vakaları “evre 0 BRONJ” olarak tanımlamaktadır. Bu evrelendirmeye göre, bir vakaya evre 0 BRONJ denilebilmesi için odontojenik nedenlerle açıklanamayan spesifik olmayan semptomların, klinik ve radyografik bulguların var olması gerekmektedir [1]. Bu durum raporunda evre 0 kategorisinin evrelendirmeye dahil edilmesinin nedeni “risk grubu” kategorisindeki hastaları; klinik olarak nekroz ya da ekspoze kemik bulgusu olmayan fakat; ağrı, apse formasyonu, bozulmuş nörosensoryel fonksiyonlar, osteosklerozis gibi spesifik olmayan belirti ve semptomlar içeren hastalardan ayırt etmektir [170]. O zamandan beri birçok vaka çalışmasında evre 0 olarak teşhis edilen hastaların yaklaşık %50’ye kadarlık kısmının evre 1,2 ya da 3’e ilerlediği rapor edilmiştir [171, 172]. Daha sonra AAOMS 2014 yılındaki güncellemede; evre 0 in gerçek bir klinik hastalığın öncü habercisi olması konusundaki endişeleri gidermek için mevcut evre 0 kategorisi özelliklerine ilave radyografik bulgular ekleyerek “ Evre 0 MRONJ (ekspoz kemik içermeyen varyant)” olarak yeniden tanımlamıştır. Fakat evre 0 MRONJ (ekspoz kemik içermeyen varyant) mevcut hastaların hangi derecede, hangi aşamada ve hangi nedenle ileri evrelere ilerlediği konusu henüz açıklığa kavuşmamıştır ve daha fazla araştırmaya ihtiyaç vardır [170].

Ekspoz kemik olmayan bölgelerde ONJ olabileceğini belirten başka sınıflamalar da yapılmıştır. Örneğin McMahon ve arkadaşları; kemik değişiklikleri ilk olarak kemiğin kortikal bölgesinden değil kemik iliğinden başladığı için, kemik ekspozu olmadan da, ONJ nin erken evrelerinin semptomlar eşliğinde veya semptomsuz bir şekilde mevcut olabileceğini belirtmişlerdir [173].

2014 yılında Schiodt ve arkadaşları kemik ekspozu olan ve olmayan ONJ'nin tamamen aynı antiteye karşılık geldiğini savunmuşlardır. Önerdikleri sınıflamada evre 0 kategorisini kaldırarak, ONJ u ekspoze ONJ (E-ONJ) ve ekspoze olmayan ONJ (NE-ONJ) olmak üzere iki gruba ayırıp, bu grupları da AAOMS'un 2014 yılında yayınladığı [2] evrelendirme sisteminde bulunan klinik ve radyografik özellikleri ile aynı kriterleri içerecek şekilde kendi içlerinde evre 1,2,3 olarak sınıflamışlardır [174].

Literatürde hala ekspoz olmayan BRONJ'un tanı ve tedavisiyle ilgili ikilemler mevcuttur. Yapılan birçok çalışmada bifosfonat kullanım hikayesi olan hastalarda gelişen nonekspoz BRONJ vakaları rapor edilmiştir. Bu hastalardaki ortak klinik bulgular; ağız ortamına ekspoz olmayan alveolar kemik bölgesinde, derin periodontal cepler, intraoral fistül yolu veya cep aracılığıyla pürülan drenaj, ilgili diş çevresinde ileri kemik kaybı, şişlik ve ağrı olarak belirtilmiştir [175, 176]. Çalışmamızda hastaların %58'lik bir kısmında kronik periodontal hastalık mevcutken bunların sadece 2 tanesinde histopatolojik olarak nekrotik kemikle karşılaşılmıştır (Olgu 3,4)

Literatürde evre 0 için belirtilen, odontojenik nedenlere bağlanamayan nonspesifik belirti ve bulguları, oral kavitede tam anlamıyla ayırt etmek kolay değildir ve dikkatli bir muayene ve değerlendirme gerektirir. Evre 0 kriterleri içinde bahsedilen semptomlar, klinik ve radyografik bulgular [2], endodontik ya da periodontal orijinli bir odontojen enfeksiyon sebebiyle de ortaya çıkmış olabilir. Bu yüzden bazı yazarlar evre 0 tanımlamasının BRONJ teşhisinde karışıklığa neden olacağını düşünmektedir [157]. Antirezorptif medikasyon hikayesi mevcut bir hastada rutin dental kontrol sırasında herhangi bir kronik periodontal veya periapikal hastalık ile karşılaşılması hekimi hastadaki lokal

belirti ve bulguların evre 0 BRONJ bulguları ile uyumlu olduğu düşüncesine sevk ederek yanlış teşhis konulmasına neden olabilir ve bunun sonucunda hatalı antirezorptif ilaç modifikasyonları yapılması ya da ilacın kesilmesi hastaya iskeletsel açıdan zarar verebilir . Bu noktada doğru teşhis için önemli olan AAOMS'un evre 0 tanımlamasında da belirtildiği gibi odontojenik nedenlere bağlanamayan spesifik olmayan belirti ve bulguların mevcut olması gerektiğidir. Fakat BRONJ'un çenelerin en sık alveolar bölgesinde meydana geldiği ve bu alveolar bölgede dişlerin de lokalize olduğu göz önünde bulundurulacak olursa; herhangi bir bölgede karşılaşılan belirti ve bulguların primer olarak dişlerden mi kaynaklanıp kemiği etkilediği yoksa kemiğin medüller bölgesinden başlayıp sekonder olarak mı dişleri etkilediğinin tam olarak ayırt edilmesi oldukça zordur. Semptomlar açısından bakılacak olursa; odontalji birçok durum sonucunda ortaya çıkabilir ve yansıyan ağrılarla karıştırılabilir bu nedenle etkenin kaynağının dikkatlice ayırt edilmesi gereklidir. Radyograflarda kemik morfolojisinde değişiklikler, artmış kemik dansitesi, sekestrasyon ya da periosteal kemik formasyonu gibi bulguların osteonekrozun prodromal fazının erken radyografik bulguları olabileceği akla getirilmeli ve hastalar yakın klinik takibe alınmalıdırlar. Bu hastaların %50 ye kadarlık kısmının kemik ekspozunun eşlik ettiği klinik osteonekroza ilerlediğini savunan limitli çalışma mevcuttur [172].

BRONJ'un diagnostik, prognostik faktörlerinin ve fizyolojisinin daha rafine bir şekilde belirlenmesi ve patogenezinin açık bir şekilde anlaşılabilmesi için daha fazla sayıda hasta içeren, uzun takip süreli, kapsamlı çok merkezli çalışmalara ihtiyaç vardır.

## 6. SONUÇLAR ve ÖNERİLER

- Bifosfonat grubu ilaçlar kemik metabolizmasını etkileyen hastalıkların tedavisinde çok büyük öneme sahip olmalarının yanısıra, beraberinde en önemli komplikasyonlarından biri olan BRONJ gelişim riskini de getirmektedirler.

- Başta diş çekimi olmak üzere tüm dentoalveolar cerrahi işlemler BRONJ gelişimi için majör risk faktörü olarak kabul edilmektedir. Ancak dentoalveolar cerrahi işlemlerin doğru endikasyon, uygun planlama ve gerekli tedbirler alındıktan sonra gerçekleştirilmesinin BRONJ gelişimini belirgin bir şekilde azalttığı çalışmamızda gösterilmektedir.

- Çalışmamıza dahil olan 50 hastada çekim endikasyonu konulan dişlerin tümünde kronik inflamatuvar bir süreç izlenmiştir. Ancak bu hastaların sadece %6 sında histopatolojik değerlendirme sonucu osteonekroz ile uyumlu gelmiştir. Bu nedenle bifosfonat kullanan hastalarda ağız ortamına ekspoz olmayan çene kemiği bölgesinde BRONJ gelişim patogenezinde, kronik inflamatuvar sürecin rolü olabileceği fakat tek başına yeterli olmadığı görüşüne varılmıştır.

- Çalışmamıza dahil olan 50 hastanın 2 tanesinde diş çekimi sırasında yapılan kemik biyopsisi sonucu canlı kemik dokusu ile uyumlu gelmesine rağmen, postoperatif takiplerde yara yerinin açılması sonrası yapılan kemik biyopsi sonuçları osteonekroz olarak rapor edilmiştir. Bu sonuç bize dentoalveolar cerrahi işlemlerde BRONJ gelişimini önlemek için primer kapatmanın önemini göstermektedir.

- Diş çekimi sırasında alınan biyopsilerde osteonekroz gözlenen ve diş çekimi yapıldıktan sonra BRONJ gelişen hastaların tümünde intravenöz zoledronik asit tedavisi hikayesinin olması, bu bifosfonat türünün ve veriliş yolunun BRONJ oluşum riskindeki önemini göstermektedir.

- Bifosfonatlarla kombine kullanılan antianjiyogenik ve antirezorptif etkili ek sistemik medikasyonların BRONJ patogeneğinde etkili olduđu düşünölmektedir.

- CTX deęerlerine göre yüksek risk grubundaki hastalarla BRONJ geliřimi arasında istatistiksel olarak anlamlılıęın olmaması, CTX testinin BRONJ gelişim riskini belirlemede kesin bir belirteç olmadığını göstermekte fakat preoperatif dönemde fikir vermesi açısından kullanılabilereęi sonucuna varılmaktadır.

- Cerrahi işlemlere başlanmadan önce hastanın onkoloęu ile konsültasyon yapılmalı; olası riskler ve hastanın genel durumu göz önünde bulundurularak ilaca ara verilip verilmeyeceęine karar verilmelidir. Çalışmamızda bifosfonat kullanımına ara veren ve bifosfonat kullanmaya devam eden gruplar arasında yara yeri iyileşmesi açısından istatistiksel anlamlılıęın olmaması bu hasta grubunda ilaç kesiminde hastaya özgü deęerlendirmenin önemini göstermektedir.

- Hastalarda enfeksiyon ve BRONJ oluşumunun önlenmesi için mutlaka preoperatif ve postoperatif antibiyotik tedavisi uygulanmalıdır.

- Operasyon sırasında yara bölgesini kapatmadan önce alveol kemięinden biyopsi alınıp histopatolojik incelemeye rutin olarak gönderilmelidir. Bu işlem özellikle kemik metastazı riski taşıyan kanser hastalarında erken teşhis açısından büyük önem taşımaktadır.

- Yara iyileşmesinin takibi açısından postoperatif dönemde düzenli kontroller yapılmalıdır.

- Hastalar postoperatif dönemde ağız hijyenine çok dikkat etmesi ve yara bölgesini olası travmalardan koruması gerektięi açısından uyarılmalıdır. Daha sonra doğabilecek diş çekimi ve dięer dentoalveolar cerrahi ihtiyaçları minimize etmek için hastalara ağız hijyen motivasyonu verilmelidir. BRONJ'un ciddiyeti,



tedavisinin zorluęu ve hayatı ne kadar olumsuz etkileyebileęi hastaya vurgulanmalıdır. Gereklı tüm önlemler BRONJ oluşmadan önce alınmalıdır.



## 7. KAYNAKLAR

1. Ruggiero, S.L., et al., *American Association of Oral and Maxillofacial Surgeons position paper on bisphosphonate-related osteonecrosis of the jaw - 2009 update*. Aust Endod J, 2009. **35**(3): p. 119-30.
2. Ruggiero, S.L., et al., *American Association of Oral and Maxillofacial Surgeons position paper on medication-related osteonecrosis of the jaw-- 2014 update*. J Oral Maxillofac Surg, 2014. **72**(10): p. 1938-56.
3. Khan, A.A., et al., *Bisphosphonate associated osteonecrosis of the jaw*. J Rheumatol, 2009. **36**(3): p. 478-90.
4. Mavrokokki, T., et al., *Nature and frequency of bisphosphonate-associated osteonecrosis of the jaws in Australia*. J Oral Maxillofac Surg, 2007. **65**(3): p. 415-23.
5. Urade, M., et al., *Nationwide survey for bisphosphonate-related osteonecrosis of the jaws in Japan*. J Oral Maxillofac Surg, 2011. **69**(11): p. e364-71.
6. Lam, D.K., et al., *A review of bisphosphonate-associated osteonecrosis of the jaws and its management*. J Can Dent Assoc, 2007. **73**(5): p. 417-22.
7. Garnero, P. and P.D. Delmas, *Biochemical markers of bone turnover. Applications for osteoporosis*. Endocrinol Metab Clin North Am, 1998. **27**(2): p. 303-23.
8. Marx, R.E., J.E. Cillo, Jr., and J.J. Ulloa, *Oral bisphosphonate-induced osteonecrosis: risk factors, prediction of risk using serum CTX testing, prevention, and treatment*. J Oral Maxillofac Surg, 2007. **65**(12): p. 2397-410.
9. Y., E., *Yara İyileşmesi*, ed. K. G. 2002, İstanbul Nobel Tıp Kitabevleri. 51-60.
10. Arslan, M.K., *Yara İyileşmesi ve İyileşmeyi Etkileyen Faktörler, Akut ve Kronik Yara Bakımı*. Birinci Baskı ed. 2003.
11. Michael Miloro, G.G., Peter Larsen, Peter Waite *Peterson's Principles of Oral and Maxillofacial Surgery* 3rd ed. 2011: PMPH-USA.
12. Ohta, Y., *Comparative changes in microvasculature and bone during healing of implant and extraction sites*. J Oral Implantol, 1993. **19**(3): p. 184-98.
13. Misch, C.E., *Contemporary Implant Dentistry*. 3rd edition ed.
14. Wood, J., et al., *Novel antiangiogenic effects of the bisphosphonate compound zoledronic acid*. J Pharmacol Exp Ther, 2002. **302**(3): p. 1055-61.
15. Hellstein, J.W. and C.L. Marek, *Bisphosphonate osteochemonecrosis (bisphossy jaw): is this phossy jaw of the 21st century?* J Oral Maxillofac Surg, 2005. **63**(5): p. 682-9.

16. Kobayashi, Y., et al., *Zoledronic acid delays wound healing of the tooth extraction socket, inhibits oral epithelial cell migration, and promotes proliferation and adhesion to hydroxyapatite of oral bacteria, without causing osteonecrosis of the jaw, in mice.* J Bone Miner Metab, 2010. **28**(2): p. 165-75.
17. Bonewald, L.F. and G.R. Mundy, *Role of transforming growth factor-beta in bone remodeling.* Clin Orthop Relat Res, 1990(250): p. 261-76.
18. Mundy, G.R. and L.F. Bonewald, *Role of TGF beta in bone remodeling.* Ann N Y Acad Sci, 1990. **593**: p. 91-7.
19. Stefani, C.M., et al., *Platelet-derived growth factor/insulin-like growth factor-1 combination and bone regeneration around implants placed into extraction sockets: a histometric study in dogs.* Implant Dent, 2000. **9**(2): p. 126-31.
20. A.K, G., *Bone Biology, Harvesting and Grafting for Dental Implants.. Bone Physiology for Dental Implantology.* 2004: Quintessence Publishing. 3-20.
21. Marx, R.E., *Oral & Intravenous Bisphosphonate-Induced Osteonecrosis of the Jaws: History, Etiology, Prevention, and Treatment.* 2nd edition ed. 2007: Quintessence Publishing (New Malden).
22. Newman MG, T.H., Klokkevold PR, Carranza FA, *Clinical Periodontology.* 10th ed ed. 2006, Philadelphia: Saunders/Elsevier.
23. Dixon RB, T.N., Garetto LP, *Bone turnover in elderly canine mandible and tibia.* Journal of Dental Research, 1997. **76**(336).
24. Cheng, A., et al., *The dental implications of bisphosphonates and bone disease.* Aust Dent J, 2005. **50**(4 Suppl 2): p. S4-13.
25. Cremers, S. and S. Papapoulos, *Pharmacology of bisphosphonates.* Bone, 2011. **49**(1): p. 42-9.
26. Merigo, E., et al., *Bone necrosis of the jaws associated with bisphosphonate treatment: a report of twenty-nine cases.* Acta Biomed, 2006. **77**(2): p. 109-17.
27. Leite, A.F., et al., *Bisphosphonate-associated osteonecrosis of the jaws. Report of a case and literature review.* Oral Surg Oral Med Oral Pathol Oral Radiol Endod, 2006. **102**(1): p. 14-21.
28. Katz, H., *Endodontic implications of bisphosphonate-associated osteonecrosis of the jaws: a report of three cases.* J Endod, 2005. **31**(11): p. 831-4.
29. Wang, H.L., D. Weber, and L.K. McCauley, *Effect of long-term oral bisphosphonates on implant wound healing: literature review and a case report.* J Periodontol, 2007. **78**(3): p. 584-94.
30. Russell, R.G., *Bisphosphonates: from bench to bedside.* Ann N Y Acad Sci, 2006. **1068**: p. 367-401.
31. Borromeo, G.L., et al., *A review of the clinical implications of bisphosphonates in dentistry.* Aust Dent J, 2011. **56**(1): p. 2-9.

32. Reinholz, G.G., et al., *Bisphosphonates directly regulate cell proliferation, differentiation, and gene expression in human osteoblasts*. *Cancer Res*, 2000. **60**(21): p. 6001-7.
33. Frediani, B., et al., *Long-term effects of neridronate on human osteoblastic cell cultures*. *Bone*, 2004. **35**(4): p. 859-69.
34. Viereck, V., et al., *Bisphosphonates pamidronate and zoledronic acid stimulate osteoprotegerin production by primary human osteoblasts*. *Biochem Biophys Res Commun*, 2002. **291**(3): p. 680-6.
35. Sahni, M., et al., *Bisphosphonates act on rat bone resorption through the mediation of osteoblasts*. *J Clin Invest*, 1993. **91**(5): p. 2004-11.
36. Marx, R.E. and R. Tursun, *Suppurative osteomyelitis, bisphosphonate induced osteonecrosis, osteoradionecrosis: a blinded histopathologic comparison and its implications for the mechanism of each disease*. *Int J Oral Maxillofac Surg*, 2012. **41**(3): p. 283-9.
37. Allen, M.R., et al., *Antiremodeling agents influence osteoblast activity differently in modeling and remodeling sites of canine rib*. *Calcif Tissue Int*, 2006. **79**(4): p. 255-61.
38. Feher, A., et al., *Bisphosphonates do not inhibit periosteal bone formation in estrogen deficient animals and allow enhanced bone modeling in response to mechanical loading*. *Bone*, 2010. **46**(1): p. 203-7.
39. Mundy, G.R., *Bisphosphonates as anticancer drugs*. *Expert Opin Investig Drugs*, 1999. **8**(12): p. 2009-2015.
40. Rollason, V., et al., *Interventions for treating bisphosphonate-related osteonecrosis of the jaw (BRONJ)*. *Cochrane Database Syst Rev*, 2016. **2**: p. CD008455.
41. Gnant, M. and P. Clezardin, *Direct and indirect anticancer activity of bisphosphonates: a brief review of published literature*. *Cancer Treat Rev*, 2012. **38**(5): p. 407-15.
42. Dunford, J.E., et al., *Structure-activity relationships for inhibition of farnesyl diphosphate synthase in vitro and inhibition of bone resorption in vivo by nitrogen-containing bisphosphonates*. *J Pharmacol Exp Ther*, 2001. **296**(2): p. 235-42.
43. Luckman, S.P., et al., *Nitrogen-containing bisphosphonates inhibit the mevalonate pathway and prevent post-translational prenylation of GTP-binding proteins, including Ras*. *J Bone Miner Res*, 1998. **13**(4): p. 581-9.
44. Aapro, M., et al., *Guidance on the use of bisphosphonates in solid tumours: recommendations of an international expert panel*. *Ann Oncol*, 2008. **19**(3): p. 420-32.
45. Kanis, J.A., et al., *Rationale for the use of alendronate in osteoporosis*. *Osteoporos Int*, 1995. **5**(1): p. 1-13.
46. Compston, J.E., *The therapeutic use of bisphosphonates*. *BMJ*, 1994. **309**(6956): p. 711-5.

47. Russell, R.G., et al., *Mechanisms of action of bisphosphonates: similarities and differences and their potential influence on clinical efficacy*. *Osteoporos Int*, 2008. **19**(6): p. 733-59.
48. Felsenberg, D., et al., *Oral ibandronate significantly reduces the risk of vertebral fractures of greater severity after 1, 2, and 3 years in postmenopausal women with osteoporosis*. *Bone*, 2005. **37**(5): p. 651-4.
49. Wells, G., et al., *Risedronate for the primary and secondary prevention of osteoporotic fractures in postmenopausal women*. *Cochrane Database Syst Rev*, 2008(1): p. CD004523.
50. Widler, L., et al., *Highly potent geminal bisphosphonates. From pamidronate disodium (Aredia) to zoledronic acid (Zometa)*. *J Med Chem*, 2002. **45**(17): p. 3721-38.
51. Green, J.R., *Chemical and biological prerequisites for novel bisphosphonate molecules: results of comparative preclinical studies*. *Semin Oncol*, 2001. **28**(2 Suppl 6): p. 4-10.
52. Dunford, J.E., et al., *Structure-activity relationships among the nitrogen containing bisphosphonates in clinical use and other analogues: time-dependent inhibition of human farnesyl pyrophosphate synthase*. *J Med Chem*, 2008. **51**(7): p. 2187-95.
53. Li, E.C. and L.E. Davis, *Zoledronic acid: A new parenteral bisphosphonate*. *Clinical Therapeutics*, 2003. **25**(11): p. 2669-2708.
54. Russell, R.G.G., et al., *Bisphosphonates - An update on mechanisms of action and how these relate to clinical efficacy*. *Skeletal Biology and Medicine, Pt B*, 2007. **1117**: p. 209-257.
55. Berenson, J.R., et al., *American Society of Clinical Oncology clinical practice guidelines: the role of bisphosphonates in multiple myeloma*. *J Clin Oncol*, 2002. **20**(17): p. 3719-36.
56. Hillner, B.E., et al., *American Society of Clinical Oncology guideline on the role of bisphosphonates in breast cancer. American Society of Clinical Oncology Bisphosphonates Expert Panel*. *J Clin Oncol*, 2000. **18**(6): p. 1378-91.
57. Hillner, B.E., et al., *American Society of Clinical Oncology 2003 update on the role of bisphosphonates and bone health issues in women with breast cancer*. *J Clin Oncol*, 2003. **21**(21): p. 4042-57.
58. Watts, N.B., *Bisphosphonate treatment of osteoporosis*. *Clin Geriatr Med*, 2003. **19**(2): p. 395-414.
59. Delmas, P.D., *The use of bisphosphonates in the treatment of osteoporosis*. *Curr Opin Rheumatol*, 2005. **17**(4): p. 462-6.
60. Delmas, P.D. and P.J. Meunier, *The management of Paget's disease of bone*. *N Engl J Med*, 1997. **336**(8): p. 558-66.

61. Letocha, A.D., et al., *Controlled trial of pamidronate in children with types III and IV osteogenesis imperfecta confirms vertebral gains but not short-term functional improvement.* J Bone Miner Res, 2005. **20**(6): p. 977-86.
62. Berenson, J.R., et al., *Efficacy of pamidronate in reducing skeletal events in patients with advanced multiple myeloma.* New England Journal of Medicine, 1996. **334**(8): p. 488-493.
63. Glorieux, F.H., et al., *Cyclic administration of pamidronate in children with severe osteogenesis imperfecta.* N Engl J Med, 1998. **339**(14): p. 947-52.
64. Zacharin, M. and M. O'Sullivan, *Intravenous pamidronate treatment of polyostotic fibrous dysplasia associated with the McCune Albright syndrome.* Journal of Pediatrics, 2000. **137**(3): p. 403-409.
65. Marini, J.C., *Do bisphosphonates make children's bones better or brittle?* New England Journal of Medicine, 2003. **349**(5): p. 423-426.
66. Siris, E.S., et al., *Medical management of Paget's disease of bone: indications for treatment and review of current therapies.* J Bone Miner Res, 2006. **21 Suppl 2**: p. P94-8.
67. Rocha, M.L., et al., *Effect of alendronate on periodontal disease in postmenopausal women A randomized placebo-controlled trial.* Journal of Periodontology, 2004. **75**(12): p. 1579-1585.
68. Tanvetyanon, T. and P.J. Stiff, *Management of the adverse effects associated with intravenous bisphosphonates.* Ann Oncol, 2006. **17**(6): p. 897-907.
69. Pazianas, M., et al., *Long-term treatment with bisphosphonates and their safety in postmenopausal osteoporosis.* Ther Clin Risk Manag, 2010. **6**: p. 325-43.
70. Black, D.M., et al., *Once-yearly zoledronic acid for treatment of postmenopausal osteoporosis.* N Engl J Med, 2007. **356**(18): p. 1809-22.
71. Marx, R.E., *Pamidronate (Aredia) and zoledronate (Zometa) induced avascular necrosis of the jaws: a growing epidemic.* J Oral Maxillofac Surg, 2003. **61**(9): p. 1115-7.
72. Ruggiero, S.L., et al., *Osteonecrosis of the jaws associated with the use of bisphosphonates: a review of 63 cases.* J Oral Maxillofac Surg, 2004. **62**(5): p. 527-34.
73. Reid, I.R., M.J. Bolland, and A.B. Grey, *Is bisphosphonate-associated osteonecrosis of the jaw caused by soft tissue toxicity?* Bone, 2007. **41**(3): p. 318-20.
74. Allen, M.R. and D.B. Burr, *The pathogenesis of bisphosphonate-related osteonecrosis of the jaw: so many hypotheses, so few data.* J Oral Maxillofac Surg, 2009. **67**(5 Suppl): p. 61-70.
75. Landesberg, R., et al., *Potential pathophysiological mechanisms in osteonecrosis of the jaw.* Ann N Y Acad Sci, 2011. **1218**: p. 62-79.
76. Yamashita, J. and L.K. McCauley, *Antiresorptives and osteonecrosis of the jaw.* J Evid Based Dent Pract, 2012. **12**(3 Suppl): p. 233-47.

77. Bamias, A., et al., *Osteonecrosis of the jaw in cancer after treatment with bisphosphonates: incidence and risk factors*. J Clin Oncol, 2005. **23**(34): p. 8580-7.
78. Bi, Y., et al., *Bisphosphonates cause osteonecrosis of the jaw-like disease in mice*. Am J Pathol, 2010. **177**(1): p. 280-90.
79. Hokugo, A., et al., *Increased prevalence of bisphosphonate-related osteonecrosis of the jaw with vitamin D deficiency in rats*. J Bone Miner Res, 2010. **25**(6): p. 1337-49.
80. Ruggiero, S.L., J. Fantasia, and E. Carlson, *Bisphosphonate-related osteonecrosis of the jaw: background and guidelines for diagnosis, staging and management*. Oral Surg Oral Med Oral Pathol Oral Radiol Endod, 2006. **102**(4): p. 433-41.
81. Allen, M.R. and D.B. Burr, *Mandible matrix necrosis in beagle dogs after 3 years of daily oral bisphosphonate treatment*. J Oral Maxillofac Surg, 2008. **66**(5): p. 987-94.
82. McCauley, L.K. and X. Li, *Distinguishing features of the oral cavity and its predisposition to osteonecrosis*. J Musculoskelet Neuronal Interact, 2007. **7**(4): p. 356-7.
83. Kim, H.K., *Introduction to osteonecrosis of the femoral head (OFH) and osteonecrosis of the jaw (ONJ)*. J Musculoskelet Neuronal Interact, 2007. **7**(4): p. 350-3.
84. Bezzi, M., et al., *Zoledronate sensitizes endothelial cells to tumor necrosis factor-induced programmed cell death: evidence for the suppression of sustained activation of focal adhesion kinase and protein kinase B/Akt*. J Biol Chem, 2003. **278**(44): p. 43603-14.
85. Santini, D., et al., *Zoledronic acid induces significant and long-lasting modifications of circulating angiogenic factors in cancer patients*. Clin Cancer Res, 2003. **9**(8): p. 2893-7.
86. Lin, J.H., *Bisphosphonates: a review of their pharmacokinetic properties*. Bone, 1996. **18**(2): p. 75-85.
87. Montague, R., et al., *Differential inhibition of invasion and proliferation by bisphosphonates: anti-metastatic potential of Zoledronic acid in prostate cancer*. Eur Urol, 2004. **46**(3): p. 389-401; discussion 401-2.
88. Landesberg, R., et al., *Inhibition of oral mucosal cell wound healing by bisphosphonates*. J Oral Maxillofac Surg, 2008. **66**(5): p. 839-47.
89. Sonis, S.T., et al., *Bony changes in the jaws of rats treated with zoledronic acid and dexamethasone before dental extractions mimic bisphosphonate-related osteonecrosis in cancer patients*. Oral Oncol, 2009. **45**(2): p. 164-72.
90. Kikuiiri, T., et al., *Cell-based immunotherapy with mesenchymal stem cells cures bisphosphonate-related osteonecrosis of the jaw-like disease in mice*. J Bone Miner Res, 2010. **25**(7): p. 1668-79.

91. Marini, F., et al., *Pharmacogenetics of bisphosphonate-associated osteonecrosis of the jaw*. Front Biosci (Elite Ed), 2011. **3**: p. 364-70.
92. English, B.C., et al., *A SNP in CYP2C8 is not associated with the development of bisphosphonate-related osteonecrosis of the jaw in men with castrate-resistant prostate cancer*. Ther Clin Risk Manag, 2010. **6**: p. 579-83.
93. Katz, J., et al., *Genetic polymorphisms and other risk factors associated with bisphosphonate induced osteonecrosis of the jaw*. Int J Oral Maxillofac Surg, 2011. **40**(6): p. 605-11.
94. Nicoletti, P., et al., *Genomewide pharmacogenetics of bisphosphonate-induced osteonecrosis of the jaw: the role of RBMS3*. Oncologist, 2012. **17**(2): p. 279-87.
95. Ripamonti, C.I., et al., *Decreased occurrence of osteonecrosis of the jaw after implementation of dental preventive measures in solid tumour patients with bone metastases treated with bisphosphonates. The experience of the National Cancer Institute of Milan*. Ann Oncol, 2009. **20**(1): p. 137-45.
96. Dimopoulos, M.A., et al., *Reduction of osteonecrosis of the jaw (ONJ) after implementation of preventive measures in patients with multiple myeloma treated with zoledronic acid*. Ann Oncol, 2009. **20**(1): p. 117-20.
97. Hoff, A.O., et al., *Frequency and risk factors associated with osteonecrosis of the jaw in cancer patients treated with intravenous bisphosphonates*. J Bone Miner Res, 2008. **23**(6): p. 826-36.
98. Marx, R.E., et al., *Bisphosphonate-induced exposed bone (osteonecrosis/osteopetrosis) of the jaws: risk factors, recognition, prevention, and treatment*. J Oral Maxillofac Surg, 2005. **63**(11): p. 1567-75.
99. Ficarra, G., et al., *Osteonecrosis of the jaws in periodontal patients with a history of bisphosphonates treatment*. J Clin Periodontol, 2005. **32**(11): p. 1123-8.
100. Hansen, T., et al., *Osteonecrosis of the jaws in patients treated with bisphosphonates - histomorphologic analysis in comparison with infected osteoradionecrosis*. J Oral Pathol Med, 2006. **35**(3): p. 155-60.
101. Sedghizadeh, P.P., et al., *Identification of microbial biofilms in osteonecrosis of the jaws secondary to bisphosphonate therapy*. J Oral Maxillofac Surg, 2008. **66**(4): p. 767-75.
102. Kaplan, I., et al., *The clinical spectrum of Actinomyces-associated lesions of the oral mucosa and jawbones: correlations with histomorphometric analysis*. Oral Surg Oral Med Oral Pathol Oral Radiol Endod, 2009. **108**(5): p. 738-46.
103. Fleisher, K.E., et al., *Predicting risk for bisphosphonate-related osteonecrosis of the jaws: CTX versus radiographic markers*. Oral Surg Oral Med Oral Pathol Oral Radiol Endod, 2010. **110**(4): p. 509-16.
104. Enlow, D.H., *Functions of the Haversian system*. Am J Anat, 1962. **110**: p. 269-305.



105. Enlow, D.H., *Osteocyte necrosis in normal bone*. J Dent Res, 1966. **45**(1): p. 213.
106. Favia, G., G.P. Pilolli, and E. Maiorano, *Histologic and histomorphometric features of bisphosphonate-related osteonecrosis of the jaws: an analysis of 31 cases with confocal laser scanning microscopy*. Bone, 2009. **45**(3): p. 406-13.
107. Yoneda, T., et al., *Bisphosphonate-related osteonecrosis of the jaw: position paper from the Allied Task Force Committee of Japanese Society for Bone and Mineral Research, Japan Osteoporosis Society, Japanese Society of Periodontology, Japanese Society for Oral and Maxillofacial Radiology, and Japanese Society of Oral and Maxillofacial Surgeons*. J Bone Miner Metab, 2010. **28**(4): p. 365-83.
108. Moreau, M.F., et al., *Comparative effects of five bisphosphonates on apoptosis of macrophage cells in vitro*. Biochem Pharmacol, 2007. **73**(5): p. 718-23.
109. Migliorati, C.A., M.A. Siegel, and L.S. Elting, *Bisphosphonate-associated osteonecrosis: a long-term complication of bisphosphonate treatment*. Lancet Oncol, 2006. **7**(6): p. 508-14.
110. De Ceulaer, J., E. Tacconelli, and S.J. Vandecasteele, *Actinomyces osteomyelitis in bisphosphonate-related osteonecrosis of the jaw (BRONJ): the missing link?* Eur J Clin Microbiol Infect Dis, 2014. **33**(11): p. 1873-80.
111. Lazarovici, T.S., et al., *Serologic bone markers for predicting development of osteonecrosis of the jaw in patients receiving bisphosphonates*. J Oral Maxillofac Surg, 2010. **68**(9): p. 2241-7.
112. Calvo, M.S., D.R. Eyre, and C.M. Gundberg, *Molecular basis and clinical application of biological markers of bone turnover*. Endocr Rev, 1996. **17**(4): p. 333-68.
113. Kunchur, R., et al., *Clinical investigation of C-terminal cross-linking telopeptide test in prevention and management of bisphosphonate-associated osteonecrosis of the jaws*. J Oral Maxillofac Surg, 2009. **67**(6): p. 1167-73.
114. O'Connell, J.E., O. Ikeagwani, and G.J. Kearns, *A role for C-terminal cross-linking telopeptide (CTX) level to predict the development of bisphosphonate-related osteonecrosis of the jaws (BRONJ) following oral surgery?* Ir J Med Sci, 2012. **181**(2): p. 237-42.
115. Bagan, J.V., et al., *Collagen telopeptide (serum CTX) and its relationship with the size and number of lesions in osteonecrosis of the jaws in cancer patients on intravenous bisphosphonates*. Oral Oncol, 2008. **44**(11): p. 1088-9.
116. Rosen, H.N., et al., *Serum CTX: a new marker of bone resorption that shows treatment effect more often than other markers because of low coefficient of variability and large changes with bisphosphonate therapy*. Calcif Tissue Int, 2000. **66**(2): p. 100-3.

117. Groetz KA , W., J.-U. Piesold, Erfurt und B. Al-Nawas, Mainz, *Bisphosphonat-assoziierte Kiefernekrose (BP-ONJ) und andere Medikamenten-assoziierte Kiefernekrosen*. AWMF, 2012.
118. Otto, S., et al., *Tooth extraction in patients receiving oral or intravenous bisphosphonate administration: A trigger for BRONJ development?* J Craniomaxillofac Surg, 2015. **43**(6): p. 847-54.
119. Abu-Id, M.H., et al., *"Bis-phossy jaws" - High and low risk factors for bisphosphonate-induced osteonecrosis of the jaw*. Journal of Cranio-Maxillofacial Surgery, 2008. **36**(2): p. 95-103.
120. Otto, S., et al., *Bisphosphonate-related osteonecrosis of the jaws - Characteristics, risk factors, clinical features, localization and impact on oncological treatment*. Journal of Cranio-Maxillofacial Surgery, 2012. **40**(4): p. 303-309.
121. Utreja, A., K. Almas, and F. Javed, *Dental extraction as a risk factor for bisphosphonate related osteonecrosis of the jaw in cancer patients: an update*. Odontostomatol Trop, 2013. **36**(142): p. 38-46.
122. Montefusco, V., et al., *Antibiotic prophylaxis before dental procedures may reduce the incidence of osteonecrosis of the jaw in patients with multiple myeloma treated with bisphosphonates*. Leuk Lymphoma, 2008. **49**(11): p. 2156-62.
123. Van den Wyngaert, T., M.T. Huizing, and J.B. Vermorcken, *Bisphosphonates and osteonecrosis of the jaw: cause and effect or a post hoc fallacy?* Ann Oncol, 2006. **17**(8): p. 1197-204.
124. Woo, S.B., J.W. Hellstein, and J.R. Kalmar, *Narrative [corrected] review: bisphosphonates and osteonecrosis of the jaws*. Ann Intern Med, 2006. **144**(10): p. 753-61.
125. Heufelder, M.J., et al., *Principles of oral surgery for prevention of bisphosphonate-related osteonecrosis of the jaw*. Oral Surgery Oral Medicine Oral Pathology Oral Radiology, 2014. **117**(6): p. E429-E435.
126. Mozzati, M., V. Arata, and G. Gallesio, *Tooth extraction in osteoporotic patients taking oral bisphosphonates*. Osteoporosis International, 2013. **24**(5): p. 1707-1712.
127. Otto, S., et al., *Osteoporosis and bisphosphonates-related osteonecrosis of the jaw: not just a sporadic coincidence--a multi-centre study*. J Craniomaxillofac Surg, 2011. **39**(4): p. 272-7.
128. Reiss, S. and D. Sultan, *Risk Factors in the Development of Oral Bisphosphonate-induced Osteonecrosis*. N Y State Dent J, 2015. **81**(6): p. 30-3.
129. Kwon, Y.D., et al., *Bisphosphonate related osteonecrosis of the jaws (BRONJ) in osteoporotic males*. Springerplus, 2016. **5**(1): p. 1468.
130. Migliorati, C.A., et al., *Assessing the association between bisphosphonate exposure and delayed mucosal healing after tooth extraction*. J Am Dent Assoc, 2013. **144**(4): p. 406-14.

131. Ziebart, T., et al., *Bisphosphonates: restrictions for vasculogenesis and angiogenesis: inhibition of cell function of endothelial progenitor cells and mature endothelial cells in vitro*. Clin Oral Investig, 2011. **15**(1): p. 105-11.
132. Saia, G., et al., *Occurrence of bisphosphonate-related osteonecrosis of the jaw after surgical tooth extraction*. J Oral Maxillofac Surg, 2010. **68**(4): p. 797-804.
133. Otto, S., S. Hafner, and K.A. Grotz, *The role of inferior alveolar nerve involvement in bisphosphonate-related osteonecrosis of the jaw*. J Oral Maxillofac Surg, 2009. **67**(3): p. 589-92.
134. Ristow, O., et al., *Treatment perspectives for medication-related osteonecrosis of the jaw (MRONJ)*. J Craniomaxillofac Surg, 2015. **43**(2): p. 290-3.
135. Vescovi, P., et al., *Surgery-triggered and non surgery-triggered Bisphosphonate-related Osteonecrosis of the Jaws (BRONJ): A retrospective analysis of 567 cases in an Italian multicenter study*. Oral Oncol, 2011. **47**(3): p. 191-4.
136. Pautke, C., et al., *Fluorescence-guided bone resection in bisphosphonate-related osteonecrosis of the jaws: first clinical results of a prospective pilot study*. J Oral Maxillofac Surg, 2011. **69**(1): p. 84-91.
137. Otto, S., et al., *Osteonecrosis of the jaw: effect of bisphosphonate type, local concentration, and acidic milieu on the pathomechanism*. J Oral Maxillofac Surg, 2010. **68**(11): p. 2837-45.
138. Otto, S., et al., *Bisphosphonate-related osteonecrosis of the jaw: is pH the missing part in the pathogenesis puzzle?* J Oral Maxillofac Surg, 2010. **68**(5): p. 1158-61.
139. Aguirre, J.I., et al., *Oncologic doses of zoledronic acid induce osteonecrosis of the jaw-like lesions in rice rats (*Oryzomys palustris*) with periodontitis*. J Bone Miner Res, 2012. **27**(10): p. 2130-43.
140. Sloan, B. and N.S. Scheinfeld, *Pazopanib, a VEGF receptor tyrosine kinase inhibitor for cancer therapy*. Curr Opin Investig Drugs, 2008. **9**(12): p. 1324-35.
141. Koch, F.P., et al., *Osteonecrosis of the jaw related to sunitinib*. Oral Maxillofac Surg, 2011. **15**(1): p. 63-6.
142. Nicolatou-Galitis, O., et al., *Gingival bleeding and jaw bone necrosis in patients with metastatic renal cell carcinoma receiving sunitinib: report of 2 cases with clinical implications*. Oral Surg Oral Med Oral Pathol Oral Radiol, 2012. **113**(2): p. 234-8.
143. Fleissig, Y., E. Regev, and H. Lehman, *Sunitinib related osteonecrosis of jaw: a case report*. Oral Surg Oral Med Oral Pathol Oral Radiol, 2012. **113**(3): p. e1-3.

144. Papadopoulou E, e.a., *Treatment and prevention of osteonecrosis of the jaw associated with Medication: 2009-2014. Supportive Care in Cancer* 23: S32, No. 11, Apr 2015. Available from: URL: <http://doi.org/10.1007/s00520-015-2712-y> [abstract] - Greece. Apr.2015
145. Guarneri, V., et al., *Bevacizumab and osteonecrosis of the jaw: incidence and association with bisphosphonate therapy in three large prospective trials in advanced breast cancer. Breast Cancer Res Treat*, 2010. **122**(1): p. 181-8.
146. Ayllon, J., et al., *Osteonecrosis of the jaw under bisphosphonate and antiangiogenic therapies: cumulative toxicity profile? Ann Oncol*, 2009. **20**(3): p. 600-1.
147. Christodoulou, C., et al., *Combination of bisphosphonates and antiangiogenic factors induces osteonecrosis of the jaw more frequently than bisphosphonates alone. Oncology*, 2009. **76**(3): p. 209-11.
148. Balmor, G.R., N. Yarom, and R. Weitzen, *Drug-induced palate osteonecrosis following nasal surgery. Isr Med Assoc J*, 2012. **14**(3): p. 193-4.
149. Beuselinck, B., et al., *Concomitant oral tyrosine kinase inhibitors and bisphosphonates in advanced renal cell carcinoma with bone metastases. Br J Cancer*, 2012. **107**(10): p. 1665-71.
150. Smidt-Hansen, T., et al., *Combination of zoledronic Acid and targeted therapy is active but may induce osteonecrosis of the jaw in patients with metastatic renal cell carcinoma. J Oral Maxillofac Surg*, 2013. **71**(9): p. 1532-40.
151. Agrillo, A., et al., *Osteonecrosis of the jaws in patients assuming bisphosphonates and sunitinib: two case reports. Eur Rev Med Pharmacol Sci*, 2012. **16**(7): p. 952-7.
152. Tsao, C., et al., *Oral health risk factors for bisphosphonate-associated jaw osteonecrosis. J Oral Maxillofac Surg*, 2013. **71**(8): p. 1360-6.
153. Saad, F., et al., *Incidence, risk factors, and outcomes of osteonecrosis of the jaw: integrated analysis from three blinded active-controlled phase III trials in cancer patients with bone metastases. Ann Oncol*, 2012. **23**(5): p. 1341-7.
154. Ali-Erdem, M., et al., *Extraction socket healing in rats treated with bisphosphonate: animal model for bisphosphonate related osteonecrosis of jaws in multiple myeloma patients. Med Oral Patol Oral Cir Bucal*, 2011. **16**(7): p. e879-83.
155. Lopez-Jornet, P., et al., *Perioperative antibiotic regimen in rats treated with pamidronate plus dexamethasone and subjected to dental extraction: a study of the changes in the jaws. J Oral Maxillofac Surg*, 2011. **69**(10): p. 2488-93.
156. Timuragaoglu, A., et al., *Improvement of zoledronic-acid-induced jaw osteonecrosis with bortezomib. Acta Haematol*, 2007. **118**(4): p. 203-4.
157. Khan, A.A., et al., *Diagnosis and management of osteonecrosis of the jaw: a systematic review and international consensus. J Bone Miner Res*, 2015. **30**(1): p. 3-23.

158. *Background Document for Meeting of Advisory Committee for Reproductive Health Drugs and Drug Safety and Risk Management Advisory Committee. United States. Food and Drug Administration. September 9, 2011; .*
159. Hannon, R., et al., *Response of biochemical markers of bone turnover to hormone replacement therapy: impact of biological variability.* J Bone Miner Res, 1998. **13**(7): p. 1124-33.
160. Kwon, Y.D., et al., *Correlation between serum C-terminal cross-linking telopeptide of type I collagen and staging of oral bisphosphonate-related osteonecrosis of the jaws.* J Oral Maxillofac Surg, 2009. **67**(12): p. 2644-8.
161. Yamazaki, T., et al., *Increased incidence of osteonecrosis of the jaw after tooth extraction in patients treated with bisphosphonates: a cohort study.* Int J Oral Maxillofac Surg, 2012. **41**(11): p. 1397-403.
162. Vincenzi, B., et al., *Zoledronic acid-related angiogenesis modifications and survival in advanced breast cancer patients.* Journal of Interferon and Cytokine Research, 2005. **25**(3): p. 144-151.
163. Adornato, M.C., I. Morcos, and J. Rozanski, *The treatment of bisphosphonate-associated osteonecrosis of the jaws with bone resection and autologous platelet-derived growth factors.* Journal of the American Dental Association, 2007. **138**(7): p. 971-977.
164. Bedogni, A., et al., *Bisphosphonate-associated jawbone osteonecrosis: a correlation between imaging techniques and histopathology.* Oral Surg Oral Med Oral Pathol Oral Radiol Endod, 2008. **105**(3): p. 358-64.
165. Hansen, T., et al., *Increased numbers of osteoclasts expressing cysteine proteinase cathepsin K in patients with infected osteoradionecrosis and bisphosphonate-associated osteonecrosis--a paradoxical observation?* Virchows Arch, 2006. **449**(4): p. 448-54.
166. Migliorati, C.A., et al., *Bisphosphonate-associated osteonecrosis of mandibular and maxillary bone - An emerging oral complication of supportive cancer therapy.* Cancer, 2005. **104**(1): p. 83-93.
167. Santini, D., et al., *Pamidronate induces modifications of circulating angiogenetic factors in cancer patients.* Clin Cancer Res, 2002. **8**(5): p. 1080-4.
168. Hoefert, S., et al., *Importance of microcracks in etiology of bisphosphonate-related osteonecrosis of the jaw: a possible pathogenetic model of symptomatic and non-symptomatic osteonecrosis of the jaw based on scanning electron microscopy findings.* Clin Oral Investig, 2010. **14**(3): p. 271-84.
169. Carlson, E.R., K.E. Fleisher, and S.L. Ruggiero, *Metastatic cancer identified in osteonecrosis specimens of the jaws in patients receiving intravenous bisphosphonate medications.* J Oral Maxillofac Surg, 2013. **71**(12): p. 2077-86.
170. Ruggiero, S.L., *Diagnosis and Staging of Medication-Related Osteonecrosis of the Jaw.* Oral Maxillofac Surg Clin North Am, 2015. **27**(4): p. 479-87.

171. O'Ryan, F.S., et al., *Intravenous bisphosphonate-related osteonecrosis of the jaw: bone scintigraphy as an early indicator*. J Oral Maxillofac Surg, 2009. **67**(7): p. 1363-72.
172. Fedele, S., et al., *Nonexposed variant of bisphosphonate-associated osteonecrosis of the jaw: a case series*. Am J Med, 2010. **123**(11): p. 1060-4.
173. McMahon, R.E., et al., *Staging bisphosphonate-related osteonecrosis of the jaw should include early stages of disease*. J Oral Maxillofac Surg, 2007. **65**(9): p. 1899-900.
174. Schiodt, M., et al., *Comparison of nonexposed and exposed bisphosphonate-induced osteonecrosis of the jaws: a retrospective analysis from the Copenhagen cohort and a proposal for an updated classification system*. Oral Surg Oral Med Oral Pathol Oral Radiol, 2014. **117**(2): p. 204-13.
175. Junquera, L. and L. Gallego, *Nonexposed bisphosphonate-related osteonecrosis of the jaws: another clinical variant?* J Oral Maxillofac Surg, 2008. **66**(7): p. 1516-7.
176. Mawardi, H., et al., *Sinus tracts--an early sign of bisphosphonate-associated osteonecrosis of the jaws?* J Oral Maxillofac Surg, 2009. **67**(3): p. 593-601.

## 8. EKLER

## EK-1. Etik Kurul Onayı



T.C.  
HACETTEPE ÜNİVERSİTESİ  
Girişimsel Olmayan Klinik Araştırmalar Etik Kurulu

Sayı : 16969557-36

09 Ocak 2015

## ARAŞTIRMA PROJESİ DEĞERLENDİRME RAPORU

Toplantı Tarihi : 07.01.2015 ÇARŞAMBA  
Toplantı No : 2015/01  
Proje No : GO 14/643 (Değerlendirme Tarihi: 17.12.2014)  
Karar No : GO 14/643 - 09

Üniversitemiz Diş Hekimliği Fakültesi Ağız Diş ve Çene Cerrahisi Anabilim Dalı öğretim üyelerinden Prof.Dr.Osman Taha KÖSEOĞLU'nun sorumlu araştırmacısı olduğu, Dr.Dt.Çiğdem KARACA ve Dt.Göknur TOPALOĞLU ile birlikte çalışacakları GO 14/643 kayıt numaralı ve "Bisfosfonat Kullanan Hastalarda Diş Çekimi Öncesi Olası Çene Kemigi Nekrozunun Histopatolojik Olarak Değerlendirilmesi" başlıklı proje önerisi araştırmannın gerekçe, amaç, yaklaşım ve yöntemleri dikkate alınarak incelenmiş olup, tıbbi etik açıdan uygun bulunmuştur.

- |   |  |
|---|--|
| 1. Prof. Dr. Nurten Akarsu (Başkan)       | 9 Prof. Dr. Rahime Nohutçu (Üye)         |
| 2. Prof. Dr. Nüket Örnek Buken (Üye)      | 10. Prof. Dr. R. Köksal Özgül (Üye)      |
| 3. Prof. Dr. M. Yıldırım Sara (Üye)       | 11. Prof. Dr. Ayşe Lale Doğan (Üye)      |
| 4. Prof. Dr. Sevda F. Müftüoğlu (Üye)     | 12. Doç. Dr. S. Kutay Demirkan (Üye)     |
| 5. Prof. Dr. Cenk Sökmenşüer (Üye)        | İZİNLİ                                   |
| 6. Prof. Dr. Volga Bayrakçı Tunay (Üye)   | 13 Prof. Dr Leyla Dinç (Üye)             |
| 7. Prof. Dr. Ali Düzova (Üye)             | 14. Prof. Dr. Hatice Doğan Buzoğlu (Üye) |
| 8. Yrd. Doç. Dr. H. Hüsrev Turnagöl (Üye) | 15. Av. Meltem Onurlu (Üye)              |

**EK-2. Hasta Takip Formu**

TARİH:

**HASTA TAKİP FORMU**

AD SOYAD : DOĞUM TARİHİ :  
CİNSİYET : TELEFON :  
TC : TIP DOSYA NO :  
DIŞ DOSYA NO : ADRES :

HASTANIN PRİMER HASTALIĞI:

DİĞER SİSTEMİK HASTALIKLAR:

**HİKAYESİ:**

-KULLANDIĞI İLAÇLAR:

A)GENEL SİSTEMİK DURUMUYLA İLGİLİ :

B)KULLANDIĞI DİĞER KEMOTERAPOTİKLER; KULLANIM SÜRESİ,  
DEVAM EDİYOR MU?

-KİT YAPILMIŞ/YAPILACAK MI?



**-KULLANILAN BİFOSFANAT TÜRÜ, VERİLİŞ YOLU**

-ZOLENDRONATE (ZOMETA,RECLAST):

-ETİDRONAT (DİDRONEL):

-ALENDRONATE (FOSAMAX):

-TİLUDRONAT(SKELİD):

-PAMİDRONAT (AREDİA):

-RİSEDRONATE(ACTONEL):

-İBANDRONAT (BONVIVA):

-KULLANIM TARİHLERİ VE SÜRESİ:

-İLACIN KESİLME ZAMANI, NE KADAR SÜREYLE KESİLMİŞ?

OPERASYON ÖNCESİ...

OPERASYON SONRASI...

-BİFOSFANAT KULLANIRKEN DAHA ÖNCE DİŞ ÇEKİMİ YAPILMIŞ MI?  
İYİLEŞME DURUMU

-EKSTRAORAL BULGULAR:

-İNTRAORAL BULGULAR, DİŞİN ÇEKİM ENDİKASYONU

-İSTENEN RADYOLOJİK TETKİKLER, BULGULAR:

-KAN DEĞERLERİ, CTX:

-İLAÇ PROTOKOLÜ; OPERASYON ÖNCESİ/SONRASI ANTİBİYOTİK:

PRİMER KAPATMA OPERASYON TARİHİ:

K.A.N:

BİYOPSİ SONUCU:

TAKİP:

10. gün

3. ay

### **EK-3. Onam Formu**

#### **ARAŞTIRMA AMAÇLI ÇALIŞMA İÇİN AYDINLATILMIŞ ONAM FORMU**

Hacettepe Üniversitesi Dişhekimliği Fakültesi, Ağız, Diş ve Çene Cerrahisi Anabilim Dalı'nda, bifosfonat grubu ilaçların çene kemiklerinde meydana getirdiği değişiklikleri incelemek amacıyla bir çalışma yürütmekteyiz. Çalışmamızın adı "Bifosfonat Kullanan Hastalarda Diş Çekimi Öncesi Olası Çene Kemiği Nekrozunun Histopatolojik Olarak Değerlendirilmesi" dir.

Sizin de bu araştırmaya katılmanızı öneriyoruz. Ancak hemen söyleyelim ki bu araştırmaya katılıp katılmamakta serbestsiniz. Çalışmaya katılım gönüllülük esasına dayalıdır. Kararınızdan önce araştırma hakkında sizi bilgilendirmek istiyoruz. Bu bilgileri okuyup anladıktan sonra araştırmaya katılmak isterseniz formu imzalayınız.

Bu araştırmayı yapmak istememizin nedeni, rahatsızlığınızdan dolayı kullanmış ya da kullanmakta olduğunuz bifosfonat grubu ilaçların çene kemiğinizde meydana getirdiği değişiklikleri değerlendirmektir. Hacettepe Üniversitesi Tıp Fakültesi Tıbbi Patoloji Anabilim Dalı ve Hacettepe Üniversitesi Diş Hekimliği Fakültesi Ağız, Diş ve Çene Cerrahisi Anabilim Dalı'nın ortak katılımı ile gerçekleştirilecek bu çalışmaya katılımınız araştırmanın başarısı için önemlidir.

Eğer araştırmaya katılmayı kabul ederseniz Prof. Dr Osman Taha KÖSEOĞLU, Dr. Dt. Çiğdem KARACA ve Dt. Göknur TOPALOĞLU tarafından klinik muayeneniz yapılacaktır. Muayene sonucunda doktorunuz uygun görürse bu çalışmaya alınacaksınız. Dişlerinizin çekilebilmesi için; bifosfonat grubu ilaç kullanımınızı ve tıbbi durumunuzu takip eden tıp doktorunuza yönlendirileceksiniz. Aynı zamanda kullandığımız bifosfanat grubu ilacın kemikteki etkisini gösteren ve serum CTX kan değerimize bakılacaktır.

#### ***Kan alınması sırasında oluşabilecek riskler:***

- 1-) İğne batmasına bağlı olarak az bir acı duyabilirsiniz.
- 2-) Az bir ihtimal de olsa iğne batması sonrasında kanamanın uzaması veya enfeksiyon riski söz konusudur.
- 3-) Kan verdiğiniz bölgede morluk oluşabilir.

Diş çekimi yapılmasında sakınca olmadığını belirten konsültasyon cevabı sonrası çekiminiz için randevu verilecek ve randevu öncesinde koruyucu amaçlı uygun antibiyotikler reçete edilecektir. Diş çekiminiz yapıldıktan sonra kemik osteonekrozu (cansız kemik bölgesi) oluşmasını önlemek ve enfeksiyon riskini en aza indirmek amacıyla diş çekim bölgesinde

kemik düzeltmeleri yapılacak dişeti dikilerek yara bölgesi tamamen kapatılacaktır. Kemik düzeltmesi sırasında uzaklaştırılan sivri kemik parçaları ilacın kemiğinizdeki etkisini incelemek için Hacettepe Üniversitesi Tıp Fakültesi Patoloji Anabilim Dalı'na gönderilecektir. Bu uygulama sizin gibi bifosfonat grubu ilaç kullanan tüm hastalarımızda uygulanan rutin bir protokoldür ve çalışmamızın amacıyla ilgisi bulunmamaktadır.

**Diş çekimi sırasında oluşabilecek riskler:**

Diş çekimi sırasında dişiniz kırılabilir ve mevcut kemiği korumak için dişiniz kesilerek çıkarılabilir. Ancak bu durumla herhangi bir diş çekimi sırasında da karşılaşılabilir ve çalışmamızın amacı ile ilişkili değildir. Diş çekimi sonrasında yara yerinin dikilerek kapatılmasına bağlı yüzünüzde şişlik ve morluk olabilir; ancak bu durum 1 hafta içinde kendiliğinden geçerek tamamen düzelir. Ayrıca diş çekiminiz sonrası dönemde, kullandığımız bifosfonat grubu ilacın çene kemiğindeki etkisi nedeniyle yara iyileşmesinde gecikmeler olabilir hatta alınan tüm önlemlere rağmen ilgili bölgede bifosfonat ilişkili çene kemiği nekrozu (BRONJ) denilen durum ortaya çıkabilir. Bu durum da sizin gibi bifosfonat grubu ilaç kullanım hikayesi olan tüm hastalarda diş çekimi sonrası karşılaşılacak olası bir durumdur ve çalışmamızın amacıyla herhangi bir ilgisi bulunmamaktadır.

Bu çalışmaya katılmanız için sizden herhangi bir ücret istenmeyecektir. Ancak Çalışmaya katıldığınız için size ek bir ödeme de yapılmayacaktır.

Sizinle ilgili tıbbi bilgiler gizli tutulacak, ancak çalışmanın kalitesini denetleyen görevliler, etik kurullar ya da resmi makamlarca gereği halinde incelenebilecektir.

Bu çalışmaya katılmayı reddedebilirsiniz. Bu araştırmaya katılmak tamamen isteğe bağlıdır ve reddettiğiniz takdirde size uygulanan tedavide herhangi bir değişiklik olmayacaktır. Yine çalışmanın herhangi bir aşamasında onayınızı çekmek hakkına da sahipsiniz.

***(Katılımcının/Hastanın Beyanı)***

Sayın Prof. Dr. Osman Taha Köseoğlu, Dr. Dt. Çiğdem Karaca ve Dt. Göknur Topaloğlu tarafından Hacettepe Üniversitesi Dişhekimliği Fakültesi Ağız, Diş ve Çene Cerrahisi Anabilim Dalı'nda tıbbi bir araştırma yapılacağı belirtilerek bu araştırma ile ilgili yukarıdaki bilgiler bana aktarıldı. Bu bilgilerden sonra böyle bir araştırmaya "katılımcı" olarak davet edildim.

Eğer bu araştırmaya katılırsam hekim ile aramda kalması gereken bana ait bilgilerin gizliliğine bu araştırma sırasında da büyük özen ve saygı ile yaklaşılacağına inanıyorum. Araştırma sonuçlarının eğitim ve bilimsel amaçlarla kullanımı sırasında kişisel bilgilerimin ihtimamla korunacağı konusunda bana yeterli güven verildi.

Projenin yürütülmesi sırasında herhangi bir sebep göstermeden arařtırmadan çekilebilirim. (*Ancak arařtırmacıları zor durumda bırakmamak için arařtırmadan çekileceđimi önceden bildirmemim uygun olacađının bilincindeyim*) Ayrıca tıbbi durumuma herhangi bir zarar verilmemesi kořuluyla arařtırmacı tarafından arařtırma dıřı tutulabilirim.

Arařtırma için yapılacak harcamalarla ilgili herhangi bir parasal sorumluluk altına girmiyorum. Bana da bir ödeme yapılmayacaktır.

İster dođrudan, ister dolaylı olsun arařtırma uygulamasından kaynaklanan nedenlerle meydana gelebilecek herhangi bir sađlık sorunumun ortaya çıkması halinde, her türlü tıbbi müdahalenin sađlanacađı konusunda gerekli güvence verildi. (Bu tıbbi müdahalelerle ilgili olarak da parasal bir yük altına girmeyeceđim).

Arařtırma sırasında bir sađlık sorunu ile karřılařtıđımda; herhangi bir saatte, Prof.Dr.Osman Taha Köseođlu(0312)3052220'i(iř) / 05324226556 (cep) no'lu ve Dt. Çiđdem Karaca' yı 0.312.3052220 / 05367165633 ve Dt. Göknur Topalođlu 03123052220/05445751506 nolu telefonlardan ve HÜDHF Ađız, Diř ve Çene Cerrahisi Anabilim Dalı adresinden arayabileceđimi biliyorum.

Bu arařtırmaya katılmak zorunda deđilim ve katılmayabilirim. Arařtırmaya katılmam konusunda zorlayıcı bir davranıřla karřılařmıř deđilim. Eđer katılmayı reddedersem, bu durumun tıbbi bakımına ve hekim ile olan iliřkime herhangi bir zarar getirmeyeceđini de biliyorum.

Bana yapılan tüm ađıklamaları ayrıntılarıyla anlamıř bulunmaktayım. Kendi bařıma belli bir düşünme süresi sonunda adı geçen bu arařtırma projesinde "katılımcı" olarak yer alma kararını aldım. Bu konuda yapılan daveti büyük bir memnuniyet ve gönüllülük içerisinde kabul ediyorum.

İmzalı bu form kađıdının bir kopyası bana verilecektir.

**Katılımcı**

Adı, soyadı:

Adres:

Tel.

İmza:

**Görüřme tanıđı**

Adı, soyadı:

Adres:

Tel.

İmza:

**Katılımcı ile görüřen hekim**

Adı soyadı, unvanı:

Adres:

Tel.

İmza: