

**T.C.
HACETTEPE ÜNİVERSİTESİ
DİŞ HEKİMLİĞİ FAKÜLTESİ
ÇOCUK DİŞ HEKİMLİĞİ ANABİLİM DALI**

**SÜT VE DAİMİ DİŞLERDE UYGULANAN FARKLI KÖK
KANAL PREPARASYON TEKNİKLERİNİN KÖK KANAL
ANATOMİSİ ÜZERİNDEKİ ETKİLERİNİN MİKRO
BİLGİSAYARLI TOMOGRAFİ İLE İNCELENMESİ**

Dt. Gülce ESENTÜRK

**Çocuk Diş Hekimliği Programı
UZMANLIK TEZİ**

**ANKARA
2018**

**T.C.
HACETTEPE ÜNİVERSİTESİ
DİŞ HEKİMLİĞİ FAKÜLTESİ
ÇOCUK DİŞ HEKİMLİĞİ ANABİLİM DALI**

**SÜT VE DAİMİ DİŞLERDE UYGULANAN FARKLI KÖK
KANAL PREPARASYON TEKNİKLERİNİN KÖK KANAL
ANATOMİSİ ÜZERİNDEKİ ETKİLERİNİN MİKRO
BİLGİSAYARLI TOMOGRAFİ İLE İNCELENMESİ**

Dt. Gülce ESENTÜRK

Çocuk Diş Hekimliği Programı

UZMANLIK TEZİ

TEZ DANIŞMANI

Prof. Dr. Zafer C. ÇEHRELİ

ANKARA

2018

ONAY SAYFASI

18/01/2018


Hacettepe Üniversitesi Diş Hekimliği Fakültesi Dekanlığına

Dt. Gülce Esentürk'ün 18.01.2018 tarihinde jürimiz önünde yaptığı savunmasında "Süt ve Daimi Dişlerde Uygulanan Farklı Kök Kanal Preparasyon Tekniklerinin Kök Kanal Anatomisi Üzerindeki Etkilerinin Mikro Bilgisayarlı Tomografi ile İncelenmesi" başlıklı çalışması jürimiz tarafından Diş Hekimliğinde Uzmanlık Tezi olarak kabul edilmiştir.

Jüri Başkanı : Prof. Dr. S. Atilla Ataç



Tez Danışman : Prof. Dr. Zafer C. Çehreli



Üye : Doç. Dr. Çağrı Çınar



ONAY : Tıpta ve Diş Hekimliğinde Uzmanlık Eğitimi Yönetmeliğinin ilgili maddeleri uyarınca yukarıda jüri üyeleri tarafından uygun görülmüş ve Hacettepe Üniversitesi Diş Hekimliği Fakültesi tarafından kabul edilmiştir.



Prof. Dr. Osman Taha KÖŞÇÖĞLU
Dekan Vekili

YAYIMLAMA VE FİKRİ MÜLKİYET HAKLARI BEYANI

Fakültemiz tarafından onaylanan uzmanlık tezimin tamamını veya herhangi bir kısmını, basılı (kağıt) ve elektronik formatta arşivleme ve aşağıda verilen koşullarla kullanıma açma iznini Hacettepe Üniversitesine verdiğimi bildiririm. Bu izinle Üniversiteye verilen kullanım hakları dışındaki tüm fikri mülkiyet haklarım bende kalacak, tezimin tamamının ya da bir bölümünün gelecekteki çalışmalarda (makale, kitap, lisans ve patent vb.) kullanım hakları bana ait olacaktır.

Tezin kendi orijinal çalışmam olduğunu, başkalarının haklarını ihlal etmediğimi ve tezimin tek yetkili sahibi olduğumu beyan ve taahhüt ederim. Tezimde yer alan telif hakkı bulunan ve sahiplerinden yazılı izin alınarak kullanılması zorunlu metinlerin yazılı izin alınarak kullandığımı ve istenildiğinde suretlerini Üniversiteye teslim etmeyi taahhüt ederim.

o Tezimin tamamı dünya çapında erişime açılabilir ve bir kısmı veya tamamının fotokopisi alınabilir.

(Bu seçenekle teziniz arama motorlarında indekslenebilecek, daha sonra tezinizin erişim statüsünün değiştirilmesini talep etseniz ve kütüphane bu talebinizi yerine getirse bile, teziniz arama motorlarının önbelleklerinde kalmaya devam edebilecektir)

X Tezimin 18.01.2021 tarihine kadar erişime açılmasını ve fotokopi alınmasını (İç kapak, Özet, İçindekiler ve Kaynakça hariç) istemiyorum.

(Bu sürenin sonunda uzatma için başvuruda bulunmadığım takdirde, tezimin tamamı her yerden erişime açılabilir, kaynak gösterilmek şartıyla bir kısmı veya tamamının fotokopisi alınabilir)

o Tezimin tarihine kadar erişime açılmasını istemiyorum ancak kaynak gösterilmek şartıyla bir kısmı veya tamamının fotokopisinin alınmasını onaylıyorum.

o Serbest Seçenek/Yazarın Seçimi

18/01/2018



Dt. Gülce ESENTÜRK

ETİK BEYAN

Bu çalışmadaki bütün bilgi ve belgeleri akademik kurallar çerçevesinde elde ettiğimi, görsel işitsel ve yazılı tüm bilgi ve sonuçları bilimsel ahlak kurallarına uygun olarak sunduğumu, kullandığım verilerde herhangi bir tahrifat yapmadığımı, yararlandığım kaynaklara bilimsel normlara uygun olarak atıfta bulunduğumu, tezimin kaynak gösterilen durumlar dışında özgün olduğunu, Prof. Dr. Zafer C. ÇEHRELİ danışmanlığında tarafımdan üretildiğini ve Hacettepe Üniversitesi Sağlık Bilimleri Enstitüsü Tez Yazım Yönergesine göre yazıldığını beyan ederim.



Dt. Gülce ESENTÜRK

TEŞEKKÜR

Uzmanlık eğitimim süresince ve tezimin her aşamasında desteğini, yardımını ve bilgilerini esirgemeyen, tecrübeleri ile bana her daim yol gösterip ufkumu açan, öğrencisi olma fırsatını yakaladığım için hayatım boyunca çok büyük mutluluk ve onur duyacağım değerli hocam ve tez danışmanım Prof. Dr. Zafer Çehreli'ye,

Tez aşamalarında yardım ve bilgilerini esirgemeyen değerli hocalarım Doç. Dr. Emre Nagaş ve Doç. Dr. Özgür Uyanık'a,

Uzmanlık eğitimim boyunca emek ve bilgilerini esirgemeyen, bilimsel ve mesleki tecrübeleri ile pedodonti alanındaki uzmanlık eğitimime katkıda bulunan çok değerli hocalarım Prof. Dr. Atilla Ataç, Prof. Dr. Seval Ölmez, Prof. Dr. Meryem Tekçiçek, Prof. Dr. Melek Turgut, Prof. Dr. Cem Güngör, Yrd. Doç. Dr. Tülin İleri Keçeli, Yrd. Doç. Dr. Gizem Erbaş Ünverdi ve Yrd. Doç. Dr. Beste Özgür'e,

Birlikte çalışmaktan büyük keyif aldığım değerli meslektaşlarım, Dr. Pınar Serdar Eymirli, Uzm. Dt. Cansu Özşin ve Uzm. Dt. Elif Ballıkaya'ya

Desteklerini ve dostluklarını her zaman hissettiğim asistan arkadaşlarım; Uzm Dt. Gülsüm Atasever, Uzm. Dt. Elif Ataol, Uzm. Dt. İrem Mergen Gültekin, Uzm. Dt. Cansu Uzun, Uzm. Dt. Özge Güneş, Uzm. Dt. Sara Köprülü, Uzm. Dt. Ezgihan Arslan, Uzm. Dt. Münevver Şener, Uzm. Dt. Nihal Taş, Uzm. Dt. Neslihan Özdemir, Uzm. Dt. Selin Sirkeci, Uzm. Dt. Aybike Şahlanan, Dt. Ayler Yıldız, Dt. Nermin Özgür, Dt. Hayrunnisa Şimşek, Dt. Aslıhan Cesur İşcan, Dt. Özge Bektaş, Dt. Seren Tuğçe Kargın, Dt. Dilara Tutar ve Dt. İlkay Zencirli'ye ,

Pedodonti ailesinin değerli üyeleri Aysun Usta, Mehtap Bilgin, Özlem Kale, Güzide Semerci, Aysel Delikaya, Ayten Mengüloğlu, Buğra Ulutaş ve Tuğba Özcan'a,

Sonsuz emek, sevgi ve destekleriyle beni bugüne getiren ve her zaman yanımda olan canım aileme,

Sonsuz teşekkürlerimle...

ÖZET

ESENTÜRK, G. Süt ve daimi dişlerde uygulanan farklı kök kanal preparasyon tekniklerinin kök kanal anatomisi üzerindeki etkilerinin mikro bilgisayarlı tomografi ile incelenmesi. Hacettepe Üniversitesi Sağlık Bilimleri Enstitüsü Pedodonti Uzmanlık Tezi, Ankara, 2018. Bu çalışma, süt dişlerinde konvansiyonel ve döner eğelerle yapılan kanal şekillendirme prosedürünün kök kanal morfolojisinde yol açtığı değişiklikleri daimi diş ile kıyaslamalı olarak mikro bilgisayarlı tomografi (μ BT) ile değerlendirmek amacıyla yürütülmüştür. Çekilmiş 36 daimi ve 36 süt azı dişi, uygulanacak olan kök kanal preparasyon tekniğine göre 6 alt gruba ($n=12$ /grup) ayrılmıştır. Dişlerin preoperatif μ BT kayıtları alındıktan sonra sekanslı döner eğe sistemi, tekli döner eğe sistemi ve konvansiyonel eğe sistemi kullanılarak kök kanalları şekillendirilmiştir. Kök kanal preparasyonunu takiben, dişler preoperatif konum ve parametrelerle μ BT cihazında yeniden taranmıştır. İşlem öncesi ve sonrası elde edilen veriler görüntü analiz programında üst üste çakıştırılmış ve morfolojik değişiklikler hesaplanmıştır. Verilerin istatistiksel incelemesinde Mann-Whitney U Testi, Kruskal-Wallis Testi ve Conover Çoklu Karşılaştırma Testleri kullanılmıştır. Süt ve daimi dişlerde hacim ve yüzey alanı, farkı döner eğe sistemleri uygulanan gruplarda konvansiyonel sisteme kıyasla anlamlı düzeyde yüksek bulunmuştur ($p<0,001$). Dokunulmamış alan miktarı döner eğe sistemleri kullanılan gruplarda anlamlı düzeyde düşük çıkmıştır ($p=0,009$ ve $p<0,001$). Daimi dişlerdeki dokunulmamış alan süt dişlerine göre anlamlı düzeyde düşük bulunmuştur ($p<0,001$). Daimi dişler, süt dişlerine kıyasla hem mesiodistal hem de bukkolingual yönde anlamlı düzeyde yüksek apikal transportasyon göstermiştir ($p=0,002$ ve $p<0,001$).

Anahtar Kelimeler: kök kanal tedavisi, süt dişi, mikro bilgisayarlı tomografi

Destekleyen Kurumlar: Hacettepe Üniversitesi Bilimsel Araştırma Projeleri Koordinasyon Birimi (Proje kodu: THD-2017-15693)

ABSTRACT

ESENTURK G. Micro-computed Tomographic Evaluation of the shaping characteristics of different root canal preparation techniques in primary and permanent teeth. Hacettepe University Health Sciences Institute Specialty Thesis in Pediatric Dentistry, Ankara, 2018. This micro-computed tomography (μ CT) study was conducted to evaluate the changes in root canal morphology following root canal preparation with rotary and conventional file systems in primary and permanent teeth. Extracted primary and permanent molars (both $n=36$) were selected and randomly assigned to 6 subgroups ($n=12/\text{group}$) with regard to the file system tested. Following prescanning of teeth, the root canals were prepared using a multi-file rotary system, a single-file rotary system and conventional endodontic files. Thereafter, the teeth were rescanned by (μ CT) with the preoperative alignment and parameters fixed. The data obtained from baseline and post-instrumentation scans were superimposed using mage analysis toolkit, and the morphological changes were calculated. Statistical analysis of the data was made using Mann-Whitney U Test, Kruskal-Wallis Test and Conover's Multiple Comparison Test. In both primary and permanent teeth, the differences in volume and surface area was significantly higher after rotary instrumentation compared to conventional shaping ($p<0,001$). The percentage of untouched surface area was significantly lower in both rotary file groups ($p=0,009$ ve $p<0,001$). Permanent teeth had significantly less untouched surface area than primary teeth ($p<0,001$). Apical transportation in both mesiodistal and buccolingual directions were significantly greater in permanent teeth ($p=0,002$ ve $p<0,001$).

Key words: root canal treatment, primary teeth, micro computed tomography

Supported by: Hacettepe University Scientific Research Projects Coordination Unit
(Project ID: THD-2017-15693)

İÇİNDEKİLER

	Sayfa
ONAY SAYFASI	iii
YAYIMLAMA VE FİKRİ MÜLKİYET HAKLARI BEYANI	iv
ETİK BEYAN	v
TEŞEKKÜR	vi
ÖZET	vii
ABSTRACT	viii
İÇİNDEKİLER	ix
SİMGELER ve KISALTMALAR	xi
ŞEKİLLER	xii
TABLolar	xiii
1. GİRİŞ	1
2. GENEL BİLGİLER	3
2.1. Sağlıklı Süt Dentisyonunun Önemi	3
2.2. Süt Dişlerine Uygulanan Kök Kanal Tedavisinin Gerekliği ve Başarısının Değerlendirilmesi	4
2.3. Süt ve Daimi Dişler Arasındaki Histolojik ve Morfolojik Farklılıklar	7
2.4. Süt Dişlerinde Kök Kanal Anatomisi	10
2.4.1. Üst ve Alt Keser Dişler	10
2.4.2. Üst ve Alt Köpek Dişler	10
2.4.3. Üst ve Alt Süt Azı Dişler	10
2.5. Kök Kanal Sisteminin Temizlenmesi ve Şekillendirilmesi Prensipleri	12
2.5.1. Mekanik Amaçlar	12
2.5.2. Biyolojik Amaçlar	13
2.5.3. Teknik Amaçlar	13
2.6. Kök Kanalı Eğim Derecelerinin Schneider Yöntemi ile Değerlendirilmesi	15
2.7. Kök Kanal Preparasyonunda Kullanılan Aletler	15
2.7.1. Kök Kanal Preparasyonunda Kullanılan Aletlerin Genel Özellikleri	15
2.7.2. Kök Kanal Tedavisinde Kullanılan Kanal Eğeleri	18
2.7.3. Düşük Devirli Motor İle Çalışan Endodontik Aletler	19
2.7.4. Döner Alet Sistemleri	20

2.8. Süt ve Daimi Dişlerde Kök Kanal Tedavisi Uygulama Aşamaları	21
2.8.1.Kök Kanal Sistemine Giriş ve Debritman	22
2.8.2. Kök Kanal Sisteminin Temizlenmesi ve Şekillendirilmesi	22
2.9. Kök Kanal Preparasyonu Sırasında Karşılaşılan İatrojenik Hatalar	24
2.10. Kök Kanal Sisteminde İrrigasyonun Önemi	25
2.11. Kök Kanal Morfolojisi ve Preparasyon Etkilerinin Değerlendirilmesinde Kullanılan Görüntüleme Yöntemleri	28
3. GEREÇ VE YÖNTEM	31
3.1. Örneklerin Hazırlanması	31
3.2. Mikro Bilgisayarlı Tomografi Taramaları	32
3.3. Kök Kanal Preparasyonu	33
3.4. Görüntü Analizi	36
3.5. İstatistiksel Değerlendirme	38
4. BULGULAR	40
4.1. Diş Tipinden Bağımsız Olarak Yapılan İstatistiksel Değerlendirme	40
4.2. Ege Sistemlerinden Bağımsız Olarak Yapılan İstatistiksel Değerlendirme	42
4.3. Ege Sistemleri ve Diş Tiplerine göre Yapılan İstatistiksel Değerlendirme	44
5. TARTIŞMA	53
6. SONUÇ	61
7. KAYNAKLAR	62
8. EKLER	
Ek-1. Etik Kurul Kararı	
9. ÖZGEÇMİŞ	

SİMGELER ve KISALTMALAR

B-L	Bukkolingual
BT	Bilgisayarlı tomografi
CHX	Klorheksidin
DB	Distobukkal
EDTA	Etilendiamin tetra-asetik asit
KIBT	Konik ışınlı bilgisayarlı tomografi
MB	Meziobukkal
M-D	Mesiodistal
mm	Milimetre
mm³	Milimetreküp
ML	Meziolingual
NaOCl	Sodyum hipoklorit
NiTi	Nikel Titanyum
µBT	Mikro bilgisayarlı tomografi
µm	Mikro metre

ŞEKİLLER

Şekil	Sayfa
3.1. Tarama sırasında kullanılan tutucu ve akrilik plak	32
3.2. Örneklerin saklama koşulları	32
3.3. Örneklerin taranmasında kullanılan mikro bilgisayarlı tomografi cihazı	33
3.4. Kök Kanal preparasyonunda kullanılan endomotor	36
3.5. Kök kanal preparasyonunda kullanılan eğe sistemleri	36
3.6. CTAn programının kullanıcı arayüzü.	37
3.7. Image J programının kullanıcı arayüzü	38
4.1. Süt ve Daimi Dişlerdeki Hacim Farkı	50
4.2. Süt ve Daimi Dişlerdeki Yüzey Alanı Farkı	50
4.3. Süt ve Daimi Dişlerdeki Dokunulmamış Alan Miktarı	51
4.4. Bir süt dişinin preoperatif ve postoperatif kanallarının karşılaştırılmış görüntüsü	52

TABLOLAR

Tablo	Sayfa
4.1. Diş tiplerinden bağımsız olarak eęe sistemlerine göre hacim, yüzey alanı ve dokunulmamış alan değerleri	41
4.2. Diş tiplerinden bağımsız olarak eęe sistemlerine göre apikal transportasyon ölçümleri ve Z kümülatif değerleri	43
4.3. Diş tiplerinden bağımsız olarak eęe sistemlerine göre vektörel kümülatif ölçümler	43
4.4. Eęe sistemlerinden bağımsız olarak süt ve daimi dişlere göre hacim, yüzey alanı ve dokunulmamış alan değerleri	43
4.5. Eęe sistemlerinden bağımsız olarak süt ve daimi dişlere göre apikal transportasyon değerleri	44
4.6. Eęe sistemlerinden bağımsız olarak süt ve daimi dişlere göre vektörel kümülatif ölçümler	44
4.7. Eęe türleri ve diş tiplerine göre hacim, yüzey alanı ve dokunulmamış alan ölçümleri	46
4.8. Eęe sistemleri ve diş tiplerine göre M-D yöndeki apikal transportasyon değerleri	48
4.9. Eęe sistemleri ve diş tiplerine göre vektörel kümülatif değerleri	48
4.10. Eęe sistemleri ve diş tiplerine göre B-L yöndeki apikal transportasyon değerleri	49

1. GİRİŞ

Sağlıklı süt dentisyonun varlığı, kapanış ilişkileri ve ark boyutunun korunması yönünden çenelerin gelişiminde önemli bir rol oynar. Bu nedenle süt dişlerinin düşme zamanına kadar ağızda sağlıklı bir şekilde tutulması gerekmektedir.

Süt dişlerinde kanal tedavisi, dişi fonksiyonda tutmak ve dental ark bütünlüğünü korumak için sıklıkla uygulanmaktadır (1). Süt dişlerinde radiküler pulpanın kronik inflamasyon gösterdiği veya nekrotik olduğu durumlarda kök kanal tedavisi endikedir (2). Kök kanal tedavisinin amacı, altında daimi diş germi olup kaybedilme riski taşıyan süt dişlerini ağızda tutmanın yanı sıra, altında daimi diş germi bulunmayan süt dişlerinin tedavi planına göre istenilen zamana dek fonksiyonda kalmasını sağlamaktır.

Endodontik tedavi prosedürünün en önemli basamaklarından biri, kök kanal sistemi içinde bulunan debris, pulpa dokusu ve mikroorganizmaları kemomekanik preparasyon ile uzaklaştırmak ve kök kanalına uniform bir kanal şekli kazandırmaktır (3, 4). Ancak bu hedeflere ulaşılması, furkasyon bölgesindeki aksesuar kanallar ve horizontal anastomozlar gibi karmaşık kök kanal anatomisine sahip süt dişlerinde oldukça güçtür (5). Endodontik aletlerin ve materyallerin daimi diş germleri üzerindeki etkisinin tam olarak bilinmemesi ve çocuk hastalarda sıklıkla görülebilen kooperasyon problemleri, kök kanal tedavisinin bazı diş hekimleri tarafından tercih edilmemesine neden olmasına rağmen, bir çok hekim pulpektomi tedavisini çekim ve yer tutucu uygulamasına alternatif olarak uygulamaktadır (1).

Konvansiyonel el eğeleri, süt dişlerinin non-vital endodontik tedavisinde yaygın olarak kullanılmaktadırlar. Daimi dişler için geliştirilen, ve süt dişleri için uyarlanmış versiyonları bulunmayan döner ege sistemleri, geçtiğimiz 10 yıl içinde erişkin endodontisinde rutin kullanıma girmiş durumdadır. Modern döner ege sistemlerinin prosedürel hataları minimuma indirdiğini bilinmektedir (6). Bununla birlikte, modern döner ege sistemlerinin süt dişi kök morfolojisinde nasıl bir değişikliğe neden olduğunu gösteren laboratuvar verileri oldukça sınırlıdır (7-9).

Bu gözlemler ışığında çalışmamızın amacı, süt dişlerinde konvansiyonel ve döner eğelerle yapılan kanal şekillendirme prosedürünün kök kanal morfolojisinde yol açtığı değişiklikleri daimi diş ile kıyaslamalı olarak mikro bilgisayarlı tomografi (μ BT) ile değerlendirmektir.

Bu çalışmada iki başlangıç hipotezi test edilmiştir:

1. Kök kanal şekillendirilmesinde kullanılan konvansiyonel ve döner eğe sistemlerinin kök kanal anatomisi üzerinde neden olduğu morfolojik değişiklikler yönünden süt ve daimi dişler arasında bir farklılık bulunmamaktadır.
2. Süt dişlerinde kullanılan farklı preparasyon tekniklerinin kök kanal anatomisi üzerinde neden olduğu morfolojik değişiklikler yönünden bir farklılık bulunmamaktadır.



2. GENEL BİLGİLER

2.1. Sağlıklı Süt Dentisyonunun Önemi

Günümüzde koruyucu diş hekimliğindeki gelişmelere ve doğal dentisyonu korunmanın önemine rağmen, diş çürükleri, travmatik yaralanmalar veya restoratif dental tedaviler sonucu pulpa canlılığının tehlike altında olduğu durumlara ve bu dişlerin erken kaybına oldukça sık rastlanmaktadır (10-12). Bu nedenle pulpal hastalıkların önlenmesini ve tedavisini amaçlayan prosedürler, modern diş hekimliği pratiğinin temel bir parçasını oluşturmaktadır (13).

Çocuklarda süt ve daimi dişlerde uygulanan pulpa tedavilerinin temel amacı, diş ve destek dokuların sağlığını ve bütünlüğünü devam ettirmektir (12). Süt dişlerinin erken kaybı; ark boyutunda azalma, yer darlığı, çapraşıklık, daimi dişlerin gömülü kalması veya ektopik olarak sürmesi, anormal dil alışkanlıkları ve maloklüzyonlar gibi kalıcı veya geçici estetik, fonetik ve fonksiyonel problemlere neden olabilmektedir (10, 11, 13). Bu nedenle, uygulanan endodontik tedaviler ile oluşabilecek maloklüzyonların engellenmesi ve ark boyutunun korunması çocuk diş hekimliğinin temel amaçlarından biridir (13).

Riekman ve ark. (14), üst süt keser dişlerin 3 yaşından önce kaybedilmesinin sonraki yıllarda konuşma bozukluklarına neden olabileceğini belirtmiştir. Alkilzy ve ark. (15), maloklüzyonun epidemiyolojisi ve etiyolojisini değerlendirdikleri bir çalışmada, maloklüzyonun en sık rastlanılan nedeninin %9.82 ile erken süt dişi kaybı olduğu sonucuna varmıştır.

Heilborn ve Kuchler (16), 5-12 yaş arası 446 hastada erken süt dişi kaybının prevalansını, sonuçlarını ve tedavisini değerlendiren bir araştırma yapmışlardır. Araştırmanın sonucuna göre; erken süt dişi kaybının sıklığı %28.9 olarak belirtilmiştir. En az 1 süt dişi kaybı bulunan çocukların %37'sinde yer kaybı olduğu ve daimi dişin gömülü kaldığı, ayrıca daimi birinci büyük azı dişlerinin sürmediği tüm çocuklarda yer kaybı ve gömülü diş bulunduğu rapor edilmiştir.

2.2. Süt Dişlerine Uygulanan Kök Kanal Tedavisinin Gerekliliği ve Başarısının Değerlendirilmesi

Süt ve daimi dişlerin kron-kök anatomilerinin ve pulpa fizyolojilerinin farklılık göstermesi, çocuklarda endodontik yaklaşımların yetişkinlerden ayrı olarak değerlendirilmesi gerekliliğini ortaya koymaktadır (11).

Süt dişlerinde uygulanan pulpa tedavileri ana iki başlık altında incelenir (10):

- 1- Vital pulpa tedavileri: Primer olarak diş çürüğü, daha az sıklıkla da travma yada farklı nedenlerle etkilenen dişlerde pulpa vitalitesini devam ettirmeyi amaçlayan tedavi yaklaşımlarıdır.
- 2- Radikal pulpa tedavileri: Kök kanal tedavisi ve kökün doldurulmasını içeren tedavi yaklaşımıdır.

Kanal tedavisi, çürük veya travma nedeniyle geri dönüşümsüz olarak etkilenmiş veya nekrotik pulpa dokusuna sahip olan dişlerde uygulanan bir tedavi prosedürüdür. Bu tedavinin amacı, kaybedilme ihtimali olan süt dişini fonksiyonda tutmaktır (10).

Çocuk hastalarda görülen davranış problemleri, süt dişi kök kanallarının kompleks ve değişen morfolojisine bağlı kanal preparasyonu sırasında karşılaşılan zorlukların yanı sıra enstrümantasyon, medikasyon ve dolgu materyallerinin gelişen daimi diş germine zarar verebileceği endişesi bazı diş hekimlerinin kanal tedavisi uygulamasından vazgeçmesine neden olmaktadır. Bu problemlere rağmen, kanal tedavisinde sağlanan başarı oranı, bir çok diş hekimini bu tedavi prosedürüne yönlendirmektedir (10).

Pulpal olarak etkilenmiş süt dişlerinin çekimi ve yer tutucu uygulaması kök kanal tedavisine alternatif bir tedavi prosedürü olarak düşünülebilir. Ancak yeterli takibin yapılamadığı ve oral hijyenin sağlanamadığı durumlarda diş çürüğü, gingival inflamasyon ve yer tutucunun erken kaybı gibi farklı problemler ile karşılaşılabilir (13).

Süt dişlerinin anatomik ve fizyolojik özelliklerinin ve bu özelliklerin klinik olarak etkilerinin bilinmesi durumunda kök kanal tedavisinde başarılı sonuçlar elde edilebilir. Bu özellikler;

Kök anatomisi: Apikal pozisyon, lateral ve aksesuar kanallar

Kök fizyolojisi: Eksfoliasyonun kök anatomisi ve seçilecek olan kök kanal dolum materyali üzerine etkisi

Daimi diş germi: Daimi diş germinin süt dişi apeksine yakınlığı şeklindedir (13).

Holan ve ark. (17), süt dişine yapılan kök kanal tedavisi sonrası daimi dişte bulunan minör hipoplazide artış olduğunu rapor etmiştir. Coll ve ark. (18), daimi diş germinde oluşan defektin kanal tedavisi prosedüründen değil, süt dişinde önceden var olan kronik enfeksiyona bağlı olarak oluştuğu sonucuna varmıştır.

Süt dişlerinde endodontik tedavinin başarısı değerlendirmek için daimi dişlerde kullanılan kriterler kullanılmaktadır. Tedavi edilen süt dişi ağrı ve enfeksiyon belirtisi olmadan fonksiyonda kalabilmelidir. Süt dişi kökleri normal bir şekilde rezorbe olmalı ve daimi diş germinin oluşumunda ve sürmesinde herhangi bir duraklama olmamalıdır (13). Yapılan çalışmalar süt dişi kanal tedavisi başarı oranını %75-100 olarak rapor etmiştir (19-22).

Rabinowitch (23), 1953 yılında süt dişleri üzerinde uygulanan endodontik prosedürleri içeren belgelenmiş ilk bilimsel raporu yayınlamıştır. Bu rapor, parsiyel veya total vital olmayan toplam 1363 vakayı içeren 13 yıllık bir çalışmadır. Raporda birçok hastanın klinik ve radyografik olarak 1-2 yıl takip edildiğini ve sadece 7 vakada başarısızlık görüldüğünü belirtilmiştir.

Dolum materyali olarak timol, krezol, iodoform ve çinko oksit kullanıldığı bir çalışmada, vital ve enfekte dişlerde uygulan kök kanal tedavisinin başarı oranı %95 olarak belirtilmiştir (19).

Dolum materyali olarak Oxpara patının kullanıldığı başka bir klinik çalışmada, önceden varolan ve prognozu olumsuz etkileyen 5 faktör rapor edilmiştir. Bu faktörler; furkasyonda perforasyon, kökte ileri derecede eksternal rezorpsiyon, internal rezorpsiyon, ileri derece kemik kaybı ve furkasyonunun periodontal tutulumu şeklinde belirtilmiştir. Bu faktörler elendiğinde, %96 klinik başarı oranı elde edildiği bildirilmiştir. Kanalları doldurmadan önce mevcut olan enfeksiyon semptomları giderildiğinde, başarı oranı artmaktadır (13).

Süt diři kanal tedavisinin endikasyonları ve kontendikasyonları (2, 10, 11, 13, 24, 25):

Endikasyonlar

- 1- Kk pulpasının akut veya kronik inflamasyonu
- 2- Spontan ađrı hikayesi veya srekli ađrı Őikayeti varlıđı
- 3- Apse veya sins yolu varlıđı
- 4- Gingivitis veya periodontitisten kaynaklanmayan gingival inflamasyon varlıđı
- 5- Travma veya eksfoliasyona bađlı olmayan mobilite
- 6- Furkasyon/apikal radyolusensi varlıđı
- 7- Koronal pulpanın ıkartılmasından sonra koyu renkli ve kontrol edilemeyen pulpa kanaması
- 8- Nekrotik pulpa varlıđı
- 9- Kk kanallarında sprasyon varlıđı
- 10- İnterradikler kemik kaybının 1/3' gemediđi durumlar
- 11- Altında daimi diř germi bulunmayan enfekte st diřleri Őeklinde belirtilmiřtir.

Kontendikasyonlar

- 1- Restore edilemeyecek boyutlarda kron harabiyeti
- 2- Pulpa odası tabanında rk sonucu veya mekanik olarak oluřan perforasyon
- 3- Kkn 1/3'n ařan patolojik kk rezorpsiyonu
- 4- Periodontal atařman kaybı ile sonulanan ve kemik desteđinin ileri dzeyde kaybedildiđi durumlar
- 5- Daimi diřin folikln iine alan periapikal radyolusensi varlıđı
- 6- Radyografik olarak grlebilen ileri dzeyde internal ve eksternal kk rezorpsiyonu
- 7- Dentigerz veya follikler kist
- 8- Hastada endodontik tedaviye kontrendikasyon teřkil edebilecek sađlık problemleri (Konjenital kalp hastalıđı veya ciddi sistemik hastalıklar).’dır.

Mevcut enfeksiyonun vital veya non-vital endodontik tedaviler ile kontrol altına alınamadığı ve kemik desteğinin geri kazanılmadığı durumlarda dişin çekimi düşünülmelidir (10, 17).

2.3. Süt ve Daimi Dişler Arasındaki Histolojik ve Morfolojik Farklılıklar

Süt ve daimi dentisyonda başarılı bir pulpal tedavi için klinisyenlerin süt dişlerinde sürekli olarak devam eden morfolojik değişiklikleri ve süt ve daimi dişlerin kök kanal anatomilerindeki temel farklılıkları bilmesi gerekmektedir (24).

Fox ve Heeley (26), süt dişlerinde pulpanın histolojik yapısını inceledikleri bir çalışmada, süt dişi pulpasının odontoblast morfolojisini, Weil ve hücreden zengin tabakasını, damarlanmayı, bağ dokusu liflerini, pulpa mineralizasyonunu ve predentin tabakasını daimi dişlerle karşılaştırmışlardır. Çalışma sonucunda, süt dişi pulpa boynuzunda ve koronal periferal pulpada bulunan şapka benzeri lif ağı dışında, süt ve genç daimi diş pulpası arasında herhangi bir yapısal farklılık bulunmadığı bildirilmiştir.

Nöral elementlerin sayısı ve dağılımındaki farklılık sonucu, süt dişlerinin daimi dişlere kıyasla ağırlı uyarana karşı daha az duyarlı olduğu bilinmektedir (27). Süt dişlerinde rezorbsiyonun başlaması ile ilk olarak dejeneratif nöral değişikliklerin görülmeye başlandığı bildirilmiştir (28). Itoh (29), süt ve daimi dişlerde kök pulpasının apikal bölgesinde bulunan ana sinir lif demetlerinin, aksiyel pulpa boyunca görüldüğünü ve periferal sinir lif demetlerinin pulpanın servikal bölgesine yaklaştıkça dallandığını, daha periferal olarak ilerlediğini ve kısmen odontoblast tabakasına ulaşabildiklerini göstermiştir. Ayrıca, süt dişlerinde hem subodontoblastik sinir pleksusunda, hem de marjinal sinir pleksusunda bulunan sinir liflerinin, daimi dişlerden sayıca az olduğunu belirtmiştir.

Süt dişi dentini prenatal ve post natal olarak iki tabaka şeklindedir. Hirayama ve ark. (30), süt dişlerindeki peritübüler dentinin daimi dişlerden 2-5 kat oranında daha kalın olduğunu rapor etmişlerdir. Sumikawa ve ark. (31) ise, süt dişi dentinindeki tübül çaplarının daimi dişlerden daha fazla olduğunu ve pulpaya yakın kısımda tübül çaplarının daimi dişteki tübül çaplarına yaklaştığını bildirmişlerdir

Daimi ve süt dişi dentinleri mineral içeriği bakımından da farklılık göstermektedir. Daimi diş dentininin mineral konsantrasyonu süt dişi dentiniden

daha fazladır ve süt diři dentini daimi diře göre daha az sert ve az mineralizedir (32). Yapılan mikrosertlik alıřmalarında, süt diři dentininin sertlik ve elastik modül deęerlerinin daimi diřlere kıyasla daha dūřuk olduęu bildirilmiřtir (33, 34).

Bir diřin kk geliřimi, mine ve dentin formasyonu mine-sement birleřimine ulařtıęında bařlamaktadır. Epitelial dental organ tarafından oluřturulan Hertwig epitelial kk kını, kk geliřimini ve kkn řekillenmesini bařlatır. Kk geliřimi boyunca her kkn apikal forameni epitelyal diafram ile sınırlı geniř bir aıklık řeklindedir ve dentin duvarları apikale doęru birbirinden uzaklařır. Bu ařamada her kk tek bir kanaldan oluřmaktadır. Diř kk olması gereken uzunluęa ulařtıęı zaman epitelyal kını kaybolur ancak kanalın iindeki dentin depozisyonu devam eder (13).

Kkn ayrı kanallara farklılařması, kanal ierisinde devam eden dentin depozisyonu sayesinde olmaktadır. Devam eden depozisyon ile kanal duvarları arasındaki isthmuslar daralır ve dentin adacıklarının oluřmasıyla kkler ayrı kanallara blnr. Bu sre esnasında kanalları birbirine baęlayan kanalcıklar meydana gelir. Dentin depozisyonunun devam etmesi ile kk kanalı daralır ve dentin ve seiment birikimiyle apikal kapanma oluřur. Diřler aęız bořluęuna srdkten sonraki 1-4 yıl ierisinde kk oluřumunu tamamlamıř olur. Bu sre, st dentisyonunda kklerin boyu daha kısa olduęu iin daha azdır (13).

St diři kkleri, oluřumlarını tamamlandıktan hemen sonra rezorbe olmaya bařlarlar. Bu rezorpsiyon sreci nedeniyle apikal foramen yerinin srekli olarak deęiřmesi ve kk kanal sistemi ierisinde devam eden sekonder dentin depozisyonu, kk kanal sayısında ve boyutunda deęiřmelere, varyasyonlara ve kkn fasial ve lingual yzeyleri arasında birok kk baęlantı alanlarının oluřmasına neden olmaktadır (13, 24, 35-37). St ve daimi diřlerin kk kanallarında oluřan bu varyasyonların en ok fasiolingual dzlemde olması nedeniyle radyograflarda izlenemeyeceęi gz nnde bulundurulmalıdır (13).

St keser ve kpek diřlerinde fizyolojik kk rezorpsiyonu, daimi diř germinin pozisyonundan dolayı apikal blgede lingual yzeyden bařlamaktadır. St azı diřlerinde ise fizyolojik kk rezorpsiyonu kkn interradikuler septuma yakın kısmındaki i yzeyinden bařlamaktadır (13).

Rezorpsiyonun ilerlemesi ile apikal foramen, kkn anatomik apeksinden daha koronelde konumlanmaya bařlar. Bu durum kk kanal boyunun radyografik

olarak tespit edilmesini zorlaştırır. Rezorpsiyon kök boyunca ve kök kanalına doğru genişleyebilir ve apikal foramina, lateral ve aksesuar kanallar dışında periapikal dokularla farklı bağlantılar oluşturabilir. Bu nedenle süt dişlerinde kök kanal boyunun tespitinde elektronik apeks bulucu kullanımının uygun olmadığı belirtilmektedir (13).

Başarılı bir kanal tedavisi için kökün şekli, sayısı, kök kanalının morfolojisi ve varyasyonlarının yanı sıra var olabilecek aksesuar kanallar da göz önünde bulundurulmalıdır (13).

Nelson ve Ash (38), süt ve daimi dişlerin pulpa odaları ve kök kanalları arasındaki temel farklılıklar şu şekilde belirtmişlerdir (13):

1. Süt dişleri kendilerinin yerini alacak olan daimi dişlerden her boyutta daha küçüktür.
2. Süt dişi kronları, kronun uzunluğuna oranla meziodistal olarak daimi dişlerden daha geniştir.
3. Süt dişi kökleri, kronun uzunluğuna ve genişliğine oranla daimi dişlerden daha dar ve uzundur.
4. Ön süt dişi kronlarının fasial ve lingual yüzeylerinde servikal 1/3 seviyesi, daimi dişlere göre daha belirgindir.
5. Süt dişleri mine dentin sınırında, daimi dişlere göre daha dardır.
6. Süt azı dişlerinde fasial ve lingual yüzeyler okluzale doğru birbirine yaklaşmaktadır ve okluzal yüzey, fasiolingual yönde servikal bölgedeki genişliğe oranla daha dardır.
7. Süt azı dişlerinin kökleri oransal olarak daimi büyük azı dişlerinin köklerinden daha ince ve uzundur.
8. Süt azı dişlerinin kökleri servikal bölgeden genişleyerek çıkar.
9. Süt dişlerinde mine daimi dişlere göre daha incedir (yaklaşık 1mm).
10. Pulpa odası ve mine arasındaki dentin kalınlığı süt dişlerinde daimi dişlere oranla daha azdır.
11. Süt dişlerinde pulpa odası daimi dişlere oranla daha geniştir.
12. Süt dişlerinde pulpa boynuzları daimi dişlerden daha geniştir ve yüzeye daha yakındır.

2.4. Süt Dişlerinde Kök Kanal Anatomisi

2.4.1. Üst ve Alt Keser Dişler

Ön süt dişlerde kök kanal morfolojisi, diş kökünün şekli ve formu ile benzerlik gösterir. Üst süt keser dişlerin kök kanalları yaklaşık olarak yuvarlak olmakla birlikte fasiolingual olarak biraz daha dardır. Genel olarak bu dişler tek kanallıdır (13). Apikal ramifikasyonlar, aksesuar ve lateral kanallar sık olmamasına rağmen görülebilmektedir (13). Alt süt keser dişler tek, konik ve geniş bir kanala sahip olabileceği gibi (38, 39), apikal bölgede 2 kanal olarak da sonlanabilir (13). 2 kanal görülme olasılığı %10'dan azdır (13) . Lateral ve aksesuar kanallar nadiren görülür (13).

Ön süt dişlerde komplike olmayan kök kanal sistemi bu dişlerde daha kolay tedaviye olanak sağlamaktadır (24).

2.4.2. Üst ve Alt Köpek Dişler

Üst ve alt köpek dişleri, süt dişleri arasında en basit kök kanal sistemine sahip olan dişlerdir. Süt köpek dişleri, diş kökünün dış morfolojisi ile uyumlu tek, geniş, tabanı fasial yüzeyde olan yuvarlak üçgen şekilli bir kök kanalına sahiptir (13, 39). Kanallarda normal şartlar altında bifurkasyon görülmediği, lateral ve aksesuar kanalların nadir olduğu belirtilmiştir (13).

2.4.3. Üst ve Alt Süt Azı Dişler

Üst süt azı dişleri 2 bukkal ve 1 palatinal olmak üzere 3 köke, alt süt azı dişleri ise mezial ve distal olmak üzere toplam 2 köke sahiptir. Süt dişlerinin kökleri, kronun uzunluk ve genişliğine oranla daha ince ve uzundur. Ayrıca daimi diş germinin oluşumuna izin vermek için daha diverjan yapıdadır (13).

Kök kanallarındaki morfolojik varyasyonlar en çok üst ve alt süt azı dişlerin mezial kökünde görülmektedir. Bu varyasyon apikal pulpa kanalının lingual ve bukkal sınırları arasında, apikal bölgede dar bir isthmus incilmesi ile başlar. Sekonder dentinin depozisyonunun devam etmesi sonucunda, ayrı iki veya daha fazla kök kanalı oluşumu gözlenebilmektedir. Arada bulunan bir çok ince bağlantı

dalları ve lateral fibriller kök kanalının fasial ve lingual yüzeyleri arasında bir bağlantı ağı oluşmasını sağlar (13).

Mezial kökte bulunan bu varyasyonlara distal ve lingual kökte daha az rastlanmaktadır (13). Pulpada aksesuar kanallar, lateral kanallar, ve apikal dallanma oldukça yaygındır ve yaklaşık %10-20 oranında görülmektedir (13, 24, 35).

Üst Birinci Süt Azı Dişi

Üst birinci süt azı dişleri kökün morfolojisine uygun olarak genellikle 2-4 kök kanalına sahiptir. Genellikle palatinal kök yuvarlaktır ve diğer iki bukkal kökten daha uzundur (13) Distobukkal kök ise diğer 3 kök içinde en kısa ve çap olarak en küçük olandır (38, 39). Üst birinci süt azı dişlerinden yaklaşık 1/3'ünde palatinal ve distobukkal kökte füzyon görülmektedir. Bu dişlerin çoğunda dar bir isthmus ile birbirine bağlı ayrı iki kök kanalı bulunmaktadır (13).

Meziobukkal ve distobukkal köklerde 2 kanal bulunma olasılığına rağmen, meziobukkal, distobukkal ve palatinal köklerin her birinde genellikle tek bir kanal bulunmaktadır. Distobukkal ve palatinal köklerde füzyon olsa bile 3 kanallı form sıklıkla izlenen konfigürasyondur (35, 40-42).

Meziobukkal kökte iki kanal görülme olasılığı yaygındır ve sıklığı yaklaşık %75 olarak bildirilmiştir (13).

Üst İkinci Süt Azı Dişi

Üst ikinci süt azı dişlerinde genellikle birbirinden ayrı 3 kök bulunmasına rağmen (35, 40, 42), bazı dişlerde palatinal ve distobukkal kökler arasında füzyon görülmektedir (35, 40). Palatinal kök en uzun kök, distobukkal kök ise en kısa ve yuvarlak köktür (39). Üst ikinci süt azı dişleri, kök şekillerine göre yaklaşık olarak 2-5 kanala sahiptir. Meziobukkal kökteki kanal sıklıkla ikiye ayrılır veya bazı durumlarda iki ayrı kanal olarak ilerleyebilir (13). Bu dişlerde meziobukkal kanal %85-95 oranında 2 ayrı kanal içermektedir (13, 35). Füzyonlu köklerde ise tek, ortak bir kanal, 2 ayrı kanal yada dar bir isthmus ile bağlı 2 kanal bulunabilir (13).

Alt Birinci Süt Azı Dişi

Alt birinci süt azı dişlerinde genellikle dişin dış kök anatomisi ile uyumlu olarak mezial kökte 2 kanal, distal kökte ise 1 kanal bulunması insidans olarak daha yüksektir (13, 39). Bir çok çalışma alt birinci süt azı dişlerinin distal ve mezial köklerinin her ikisinde de 1 veya 2 kanal olabileceğini belirtmektedir (35, 40, 41). Meziobukkal kökün %75'inde 2 kanal bulunurken, distal kökte %25 oranında birden fazla kanal olabileceği rapor edilmiştir (13, 35).

Alt İkinci Süt Azı Dişi

Alt ikinci süt azı dişlerinde genellikle 3 kanal bulunması ile birlikte, 2-5 kanal da izlenebilmektedir. Mezial kökte ise genellikle 2 kanal bulunmaktadır (39). Mezial kökte oranında 2 kanal bulunma oranı %85 iken, distal kökte %25'tir (13, 35).

2.5. Kök Kanal Sisteminin Temizlenmesi ve Şekillendirilmesi Prensipleri

Apikal periodontitisin dezenfeksiyonu ve kanal sisteminin sızdırmazlığı, kök kanal tedavisinin en önemli biyolojik hedefleri arasında yer alır. Bununla birlikte bu hedefe nasıl ulaşılabileceği konusunda tam bir fikir birliği bulunmamaktadır. Pulpa kavitesinde ve kök kanalının koronal kısmında bulunan planktonik mikroorganizmalar, tedavinin erken aşamasında uygulanan irrigasyon ajanları ile öldürülebilir. Ancak daha az erişilebilir bölgeler veya biofilm içerisindeki bakteriler mevcut apikal periodontitisin devam etmesine veya yeniden oluşmasına neden olmaktadır. Günümüzde bu bakterilerin ancak mekanik kök kanal preparasyonundan sonra hedef alınabileceği düşünülmektedir (43).

2.5.1. Mekanik Amaçlar

Kök kanal enstrümantasyonun ideal mekanik hedefi, tüm kök kanal yüzeylerinin mekanik olarak şekillendirilmesidir. Ancak yapılan çalışmalar, mevcut teknikler ile bu hedefe ulaşmanın mümkün olmadığını belirtmektedir (44, 45).

Kanal şekillendirmesinde, transportasyon, basamak ve perforasyon gibi preparasyon hataları olmamalıdır. Prosedürel hataların elde edilmek istenen sonucu

tek başına etkilemediği (46), bunula birlikte kök kanal sisteminde enfeksiyon kontrolü açısından ulaşılamayacak alanlar oluşturdukları bildirilmiştir (43).

Önemli başka bir mekanik hedef, diş dokusunu zayıflatmamak için mümkün olduğu kadar servikal ve radiküler dentini korumak, böylece oluşabilecek bir kök kırığına engellemektir. Anatomi çalışmaları, kök kanal şekillendirmesinden önce dentin duvar kalınlığının 1 mm ve altı olduğunu göstermiştir (47, 48). Kesin bir minimal kök duvar kalınlığı belirtilmemiş olmasına rağmen, 0.3 mm bazı araştırmacılar tarafından kritik değer olarak düşünülmektedir (49). Fazla preparasyondan ve perforasyondan kaçınmak için yeterli giriş kavitesi preparasyonu ve kök kanalının koronal 1/3'lük kısmında optimal genişletme sağlanmalıdır (43).

Kök kanalının istenilen şeklinin elde edilmesi, geniş ve düz kanallarda kolayken, eğri ve dar kanallarda zordur. Apikal kurvaturün şekillendirilmesinde 25-30 no'lu eğelerin kullanımı önerilmektedir. Bunun nedeni; daha büyük eğeler kullanılarak apikal eğimi geçmenin ve çalışma boyuna ulaşmanın zor olmasıdır. Apikal eğimin fazla genişletilmesi sonucunda transportasyon, basamak ve perforasyon gibi iatrojenik hatalarla karşılaşmaktadır (50).

2.5.2. Biyolojik Amaçlar

Optimal düzeyde enfeksiyon kontrolü, preparasyon şekli, antimikrobiyal etkinlik, enfekte pulpa ve dentinin uzaklaştırılması ve irrigasyon solüsyonu için yer yaratılması ile de yakından ilgilidir (43).

Geleneksel olarak kullanılan iğneler ve enjektörler ile solüsyon pasif olarak kanal içerisinde ilerler. Pasif iğne irrigasyonu ile solüsyon, iğnenin ucundan yalnızca 1mm ileriye kadar ilerleme göstermektedir (51-53). Genişlemiş kanallar ve daha ince iğneler, iğnenin daha derine penetrasyonuna olanak sağlasa da, özellikle dar ve eğimli kanallarda apikal bölgenin tamamının temizlenmesi zordur (54-57).

2.5.3. Teknik Amaçlar

Varolan kök kanalının orjinal şeklini ve kurvaturünü içine alan devamlı bir koniklik, kök kanal sisteminin şekillendirmesinde istenilen bir amaç olmasına rağmen, final apikal şekillendirme boyutu ve koniklik kök kanal terapisinde tartışılan bir konu olmaya devam etmektedir (58). Bazı çalışmalar, dezenfeksiyonun daha

geniş bir final apikal boyut (örn: 50 veya daha fazla) .02-.05 (%2-5) gibi az bir koniklik ile daha iyi olduğunu belirtmektedir (59, 60). Diğer çalışmalar ise, seçilen son boyutun büyük veya küçük olması arasında bir farklılık olmadığını savunmaktadırlar (61, 62).

Kök kanal sisteminde daha küçük apikal preparasyonu ve konik şekli tercih eden araştırmacılar ile enfekte dentinin uzaklaştırılmasını ve irrigasyon solüsyonlarının apikal bölgeye ulaşmasını sağlayan daha büyük preparasyonları destekleyen araştırmacılar arasındaki fikir ayrılığı devam etmektedir. Ancak her iki tarafın ortak görüşü preparasyon sırasında kanalın orjinal şeklinin korunmasıdır. Aksi takdirde kök kanalının apikal 1/3'lük kısmına yeterli miktarda antimikrobiyal ajan ulaşamamaktadır (63).

Kök kanalının apikal kısmında bulunan rezidüel intraadiküler bakterilerin tam dezenfeksiyonu oldukça önemlidir (64). Daha geniş bir apikal preparasyon enfekte dentini uzaklaştırarak irrigasyon iğnesinin ilerlemesine olanak sağlar ve antimikrobiyal ajanların kök kanalının daha derin noktalarına kadar penetre olmasına yardımcı olur (65, 66).

3 farklı konikliğe sahip, 20, 30 ve 40 no'lu döner NiTi eğeler ile yapılan bir çalışmada, 20 no'lu enstrümanlar 40 no'lu enstrümanlara kıyasla apikal bölgede daha çok debris bırakmışlardır (67). 25 ve 40 no'lu eğelerin kullanıldığı farklı bir çalışmada, enstrümantasyon sonrası her 2 grup arasındaki bakteriyel büyümede istatistiksel olarak anlamlı bir fark görülmediği, 1 haftalık kalsiyum hidroksit tedavisinden sonra herhangi bir bakteriyel büyümeye rastlanmadığı bildirilmiştir (61).

35 no'lu eğeye kadar fazladan apikal genişletme yapılarak uygulanan Step-down tekniği ile apikal genişletme yapılmadan uygulanan step back tekniğinin karşılaştırıldığı bir çalışmada, apikal genişletme olan ve olmayan gruplar arasında bakteriyel koloni oluşumu açısından anlamlı bir fark bulunamamıştır. Bu araştırmacılar, koronal bölgede uygun bir konikliğin sağlandığı durumlarda apikal bölgede fazladan dentin uzaklaştırılmasına gerek olmadığı sonucuna varmışlardır (62).

2.6. Kök Kanalı Eğim Derecelerinin Schneider Yöntemi ile Değerlendirilmesi

Kök kanal şekillendirme aletlerinin doğal dişler üzerinde test edilmesi sırasında kök kanallarının farklı anatomik formlarından dolayı çeşitli zorluklar ile karşılaşmaktadır. Bu zorluklar, kök kanallarındaki eğim derecelerinin matematiksel olarak sınıflandırması ve uluslararası bir standartın oluşturulması ihtiyacını gündeme getirmiştir (68). Buna rağmen çalışmalarda sıklıkla Schneider tarafından tanımlanan yöntem kullanılmaktadır. Bu yöntemde göre, kanal boşluğunun ortasından geçecek şekilde kanal ağzının orta noktasından başlayan düz bir doğru çizilir. Kök ucundan çizilen ikinci bir doğru ile ilk doğrunun kanalı terk ettiği nokta birleştirilir. Bu iki doğrunun kesiştiği noktadaki dar açı, kök kanalının eğim açısını vermektedir (69).

Açılara göre kanallar;

1. Düz (5^0 veya daha az)
2. Orta ($10^0 - 20^0$)
3. Şiddetli ($25^0 - 70^0$) eğime sahip kanallar şeklinde sınıflandırılır.

2.7. Kök Kanal Preparasyonunda Kullanılan Aletler

2.7.1. Kök Kanal Preparasyonunda Kullanılan Aletlerin Genel Özellikleri

Uç Dizayını

Kök kanal preparasyonunda kullanılan kanal aletlerinin ucu, eğeye rehberlik eder ve eğenin daha derine nüfuz etmesine yardımcı olur. Uç dizaynına yabancı olan bir klinisyen, kanalda transportasyon veya fazla torsiyon kuvveti sonucu alette kırılma gibi problemlerle karşılaşabilir (43).

Kanal aletinin ön kenarının yarıçapı ve açısı ve yivin aletin ucuna olan uzaklığı, eğe ucunun kesme yeteneğini belirlerken, aletin kesme yeteneği ve aletin sertliği, kanalın transportasyon eğilimini belirlemektedir (43). Araştırmalar uç dizaynının, aletin kontrolünü, etkinliğini ve kanal şekillendirilme sonucunu etkilediğini ortaya koymaktadır (70, 71).

Döner alet sistemlerinde kullanılan NiTi eğelerde yuvarlak kesmeyen uç kullanılarak preparasyon hataları mümkün olduğunca önlenmektedir (72).

Boyutsal ve Kesitsel Tasarım

Eğe üzerindeki yivler, kanal duvarından dentin parçalarını ve yumuşak dokuları toplamak için kullanılan çalışma yüzeyindeki oluklardır. Yivlerin etkinlikleri derinliklerine, genişliklerine, konfigürasyonlarına ve yüzey bitimlerine bağlıdır.

Kanal eğelerinin çapı, çalışma yüzeyi boyunca eğe ucundan sapa doğru her milimetrede artış göstermektedir ve bu artış miktarı koniklik olarak ifade edilmektedir. Kanal aletleri sabit veya değişken konikliğe sahip olabilir. Daha büyük konikliğe sahip kanal aletlerinde aletin ucu rehber görevi görecektir, aletin çalışan kısmının orta ve koronal parçası ise kanal duvarlarına temas edecek şekilde tasarlanmaktadır (43).

ISO Standartları

Endodontik aletlerin kalitesini geliştirmek için bazı standart özellikler oluşturulmuştur (73). The International Standards Organization (ISO), bu özellikleri tanımlamak için Fédération Dentaire Internationale (FDI) ile birlikte çalışmıştır ve bu standartlar bir ISO numarası ile belirtilmiştir (43).

ISO standartlarında tasarlanan el aletlerinin önemli bir özelliği, aletin boyutuna bağlı olarak uç çapında 0.05 veya 0.1mm'lik tanımlanmış bir artışın olmasıdır. ISO standartlarındaki K ve Hedström tipi eğelerin 21, 25, 31mm gibi farklı uzunlukları bulunmaktadır. Ancak hepsi 16mm uzunluğunda kesme yivlerine sahiptir (43).

ISO standartlarına göre, bir kanal aletinin ilk rake açısının kesici kısmın başladığı nokta) D0, D0'ın 1mm koronal noktası D1, D0'ın 2mm koronal noktası D2 noktası ve en büyük çapın olduğu D16 noktası kesici kenarın sonlandığı noktadır. Her kanal aleti sayısal numarasını, D0 noktasındaki çapından alır, çap her 1mm uzunlukta 0,02 mm artar ve bu alet için belirli bir renk kodu atanır (43).

Alaşım

Endodontik aletler için paslanmaz çelik ve nikel-titanyum (NiTi) olmak üzere iki ana farklı alaşım tipi mevcuttur. El aletlerinin çoğu paslanmaz çelikten üretilmektedir ve kırılmaya karşı oldukça dirençlidir. Benzer şekilde düşük devirli el aletlerinde kullanılan Gates Glidden ve Peeso Drill gibi frezler de paslanmaz çelikten imal edilmektedir (43).

Döner sistemlerde kök kanal preparasyonu için tasarlanmış aletler nikel-titanyumdan yapılmaktadır. NiTi alaşımlar, esneklik ve aşınma direnci gibi özellikler sunmaktadır (43).

Nikel-Titanyum ve Çelik Alaşımların Fiziksel ve Kimyasal Özellikleri

Nitinol olarak adlandırılan alaşım, ağırlıkça %55 nikel ve %45 titanyumdan oluşmaktadır (43).

Walia ve ark. (74), 55-nitinolün psödoelastik özelliklerinin endodontide ve el aletlerinde avantajlı olabileceklerini düşünmüş ve 15 no'lu NiTi enstrümanın paslanmaz çelik aletlerden 2-3 kat daha fazla esnek olduğunu ve açılma sapmaya karşı daha dirençli olduğunu göstermişlerdir. Bir NiTi enstrüman 90 dereceye kadar büküldüğünde aletin oluklarında herhangi bir plastik deformasyon olmadığı ve endodontik eğeri 45 dereceye kadar bükme için gerekli olan kuvvetlerin NiTi ile %50 oranında azaldığı kaydedilmiştir (74).

NiTi'nin bu özellikleri alaşımın ostenitik ve martensitik fazlarının spesifik kristal yapılarındaki moleküler kristal faz dönüşümü sonucu olduğu belirtilmiştir (75). Dış stressler, NiTi alaşımının ostenitik kristal formunu gerilimi arttırmadan daha fazla stressi barındırabilecek olan martensitik kristal yapıya dönüştürür. Sonuç olarak, bir NiTi eğe deforme olduktan sonra orjinal haline dönme kabiliyetine sahiptir (43). NiTi alaşımların geliştirmesine yönelik yapılan yeni araştırmalarda, yeni NiTi alaşımların şu anda kullanılan alaşımlardan 5 kat daha esnek olabileceğini gösterilmiştir (76, 77).

2.7.2. Kök Kanal Tedavisinde Kullanılan Kanal Eğeleri

K Tipi Kanal Eğeleri

Kanal eğeleri, apiko-koronal yönde tekrarlayan girme ve çıkma hareketleriyle kanalı genişleten aletlerdir. Geçmişte kanal aletleri ilk olarak karbon çelikten imal edilmiştir. Sonrasında üretimde kullanılan paslanmaz çelik, aletlerin kalitesini büyük ölçüde arttırmıştır. Yakın zamanda, Nikel-Titanyumdan üretilen K tipi eğeler de kullanıma sunulmuştur (43).

Eğeler ilk olarak Kerr Manufacturing Co. tarafından üretilmiştir ve K tipi eğe veya K tipi reamer olarak adlandırılmıştır. K tipi eğeler ve K tipi reamerlar, işlenmemiş kare veya yuvarlak metalin uzun eksenini boyunca döndürülerek, üzerinde kısmen yatay kesme bıçakların oluşturulması ile üretilmektedir (43). K tipi reamerlar genel tasarım olarak K tipi eğelere benzer aletlerdir, ancak çalışma yüzeyinde mm başına düşen yiv sayısı K tipi eğeye oranla daha azdır (78).

K tipi enstrümanlar, kanala giriş ve kanalı genişletme için kullanışlı aletlerdir. Genellikle sadece reaming (rotasyon) hareketi ile kullanılmaları eğeleme hareketi ile kullanımlarına oranla kanalda daha az transportasyona neden olmaktadır (79, 80).

K tipi eğelere, kanala yerleştirilmeden önce büküm verilerek bir ön eğim verilebilir. Bu prosedürün eğenin üzerinde fazladan gerilim oluşturabileceği ve kalıcı deformasyonlara neden olabileceği göz önünde bulundurulmalı ve dikkatli bir şekilde yapılmalıdır (81).

H Tipi Kanal Eğeleri

Hedström eğe olarak ta bilinen H tipi aletler, yuvarlak paslanmaz çelikten elde edilir. Pozitif bir rake açısına ve kazıma yerine kesme açısına sahip bıçakları olan bu eğeler translasyonel hareketlerde etkilidirler (78). Kırılma olasılığı nedeniyle rotasyonel hareketler ile kullanımı önerilmemektedir (43).

Barbed Broach Eğeler

Barbed Broach eğeler farklı boyut ve renklerde üretilmektedir. Üzerinde koronale doğru açılanmış keskin metal dikenlerin bulunduğu bu enstrümanlar, vital pulpayı kök kanallarından uzaklaştırmak için tasarlanmıştır (43).

Patency Eğeler

Kanal yolu açıklığını sağlayan patency eğeler genellikle 10 ve 15 numaradan oluşan küçük K tipi eğelerdir ve bir çok döner alet sisteminde kullanılması önerilmektedir. Birikmiş debrisin giderilmesi ve çalışma boyu uzunluğunun korunması için kullanılan patency eğeler ile daha yüksek bir klinik başarı hedeflenmektedir (82).

Patency eğe ile ilgili endişelerden birisi, temizleme etkisi yerine debrisin foramenden dışarı itilme ihtimalidir. Ancak, bir *in vitro* çalışma, kanalların sodyum hipoklorit (NaOCl) ile sürekli olarak yıkanmasının inokülasyon riskini minimale indirdiğini belirtmiştir (83). Patency eğelerin kullanımını destekleyen sadece başlangıç klinik bulgular mevcuttur. Bununla birlikte, uzmanlar bu tekniğin nispeten az risk içerdiğini ve dikkatli kullanıldığı sürece bazı yararlar sağlayabileceğini belirtmişlerdir (43).

2.7.3. Düşük Devirli Motor İle Çalışan Endodontik Aletler

Gates-Glidden

Her Gates-Glidden frezi, paralel duvarları olan ince uzun bir sap kısmına ve güvenilir uçlu kısa oval bir kesme başına sahiptir. Paslanmaz çelik ve NiTi alaşımından üretilebilir (43) ve 750-1500 rpm aralığında (43) kanalın koronal kısmını genişletmek için güvenle kullanılabilirler (84).

Yanlış kullanıldıklarında radiküler duvar kalınlığında dramatik şekilde azalmaya neden olmaktadır (85, 86). Daha yüksek devir, fazla basınç, yanlış yerleştirme açısı ve kanallarda agresif kullanımı strip perforasyon gibi hatalar ile sonuçlanabilir. Bu nedenle kanalların sadece düz kısımlarında kullanılmaları önerilmektedir (43).

Peeso Drill

Genellikle paslanmaz çelikten üretilen Peeso driller kök kanallarında, koronal genişletme yada post preparasyonunda kullanılır. Düşük devirli aletlerde 800-1200 rpm rotasyon hızıyla kullanılabilirler. Kesme başı, Gates-Gliddenlara kıyasla daha uzun ve daha paraleldir (43).

2.7.4. Döner Alet Sistemleri

Kök kanal preparasyonu için paslanmaz çelikten yapılmış döner alet sistemleri yarım asırdan fazla süredir kullanılmaktadır. Kanal transportasyonu ve alet kırığı bu sistemlerde karşılaşılan esas problemlerdir. 1990 yıllarının başında daha esnek NiTi alaşımların döner alet sistemlerinde kullanılması, aletin devamlı rotasyonuna olanak sağlamış, kanal preparasyon hatalarında ve alet kırıklarında azalmalara neden olmuştur (43).

Enstrümanlar kullanılan alaşım, dizayn ve kesim hareketine göre farklılık göstermektedir. Alete dahil edilen çeşitli özellikler prosedürel hataları önlemeye, aletin etkinliğinin ve kanal şekillendirme kalitesinin artmasına yardımcı olmaktadır. Örneğin, daha uzun bir pilot ucun varlığı veya asimetrik yatay kesit aletin kanalın uzun aksı boyunca daha merkezde kalmasını sağlarken, aletin kor çapının arttırılması torsiyonel direnci attırarak aletin kırılma riskini azaltacaktır (43).

Birçok değişken ve fiziksel özellik, NiTi döner sistemlerin klinik performansını etkiler (87-89). Klinik uygulamalar, NiTi enstrümanları hakkında alet kırığının nedenleri ve enstrümanların sıralaması gibi birçok bilginin elde edilmesini sağlamıştır (43, 90). NiTi enstrümanların kanal şekillendirme hatalarının görülme sıklığını önemli ölçüde azalttığı gösterilmiştir (91), ancak el aletlerine oranla daha kolay kırılabileceği belirtilmiştir (43).

Revo-S Döner Alet Sistemi

Revo-S döner alet sistemi, 3 asimetrik yatay kesiti olan ve inaktif uca sahip Nikel-Titanyum aletleri içerir. Revo-S'te bulunan asimetrik kesit, 'yılan benzeri' bir hareket ile aletin kanalda daha derine nüfuz etmesini kolaylaştırır, biyolojik ve ergonomik gereklilikler ile uyumlu bir kanal şekli sunar ve alet üzerindeki stresi azaltır. Bu sistemin oluşan dentin debrisini uzaklaştırarak kök kanal temizlenmesini optimize ettiği ileri sürülmektedir. Bunun yanında, kanalın biyolojik ve ekolojik kriterlerine en uygun apikal sonlanma için farklı seçenekler sunar (AS30, AS35, AS40) (92).

Kanal eğesi, üç farklı radyan üzerinde bulunan üç kesme kenarına sahiptir (R1, R2, R3). Daha küçük olan bölüm daha fazla esneklik ve kurvatürere daha iyi adaptasyon sağlar. Koronal bölgeye kadar genişletilmiş sarmal işleme, aletin

esnekliğini arttırır. Dentin üzerindeki bıçağın temas yüzeyinin azaltılması stressi azaltır (92).

SC1 asimetrik kesitlerden dolayı debrisini daha etkili temizler. SC2 enstrümanı daha iyi penetrasyona olanak sağlayan simetrik yatay kesite ve .04 konikliğe sahip bir alettir. Var olan eşkenar kesit, kuvvet dengesine bağlı olarak kanalın apikal bölgesine kadar alete mükemmel bir rehberlik sağlar ve apikal bölgedeki kanal anatomisine bağlı kalarak zip oluşmasını engeller. Debrisini yukarıya doğru taşınmasını sağlayarak apikal bölgede ve ilerisinde paketlenmesini önler. Preparasyonun aşamalı bir şekilde yapılması vidalama etkilerinden kaçınılmasını sağlar. SU, Kök kanal duvarlarını pürüzsüzleştirir. Asimetik kesitinden dolayı ilk 2 aletin hareketini tekrarlar böylece kanalın konik şekli korunmuş olur. Dentin debrisini yukarı doğru taşıyarak kanal temizliğine katkıda bulunur (92).

One Shape Döner Alet Sistemi

One Shape kanal eğesi, eğe boyunca değişken yatay kesite ve .06 konikliğe sahip bir egedir. Asimetrik yatay kesit, eğe üzerinde strese bağlı oluşan kırılma riskini azaltır (93). Çalışma boyunca ulaşılabilir olması, kanalın orjinal şekline ve eğimine uygun bir şekillendirme yapmasını sağlar.

Tek eğe içeren bir sisteme sahip olması tedavi süresini azaltır (94). Türker ve ark. farklı eğe sistemlerinin apikal bölgeden bakteriyel çıkış miktarını değerlendirdikleri bir çalışma yapmışlardır (95). Çalışma sonunda One Shape sisteminin diğer döner aletlere kıyasla daha az bakteriyel debris çıkışına neden olduğu gösterilmiştir (95).

2.8. Süt ve Daimi Dişlerde Kök Kanal Tedavisi Uygulama Aşamaları

Süt ve daimi dişlerde kök kanal tedavisi sırasında aynı yol izlenmektedir. Lokal anestezi ve lastik örtü izolasyonu altında çürük temizlenir ve pulpa odasına giriş sağlanır. Süt dişlerinde kök kanal tedavisi tek seansta tamamlanabilmektedir.

2.8.1.Kök Kanal Sistemine Giriş ve Debritman

Kompleks kök kanal sistemine giriş, kök kanal tedavisinin ilk ve en önemli basamaklarından biridir (96). Süt ve daimi dişlerde giriş kavitesinin hazırlanması, aynı temel prensiplere dayanmaktadır (13). Giriş kavitesinin hazırlanmasının amaçları (97);

- 1- Varolan tüm çürük dokuyu uzaklaştırmak
- 2- Sağlam diş dokusunu korumak
- 3- Pulpa odasının tavanını tamamen kaldırmak
- 4- Nekrotik yada vital tüm koronal pulpa dokusunu uzaklaştırmak
- 5- Tüm kanal ağzlarını lokalize etmek
- 6- Kanallara düz veya direk girişi sağlamak şeklinde özetlenebilir.

Uygun hazırlanan bir giriş kavitesi, kanal sistemine direk ve düz bir giriş yolu sağlamalıdır. Düz giriş yolu, tüm kanal boşluğunda etkili bir debridman sağlar ve kullanılan aletlerin kırılma riskini azaltır (97, 98).

Giriş kavitesi açılırken daimi ve süt dişleri arasındaki kron uzunluğu, kronun şekli, pulpal tabandaki ve köklerdeki ince dentin duvarları gibi önemli farklılıklar unutulmamalıdır. Süt azı dişlerinde, okluzal yüzeyden pulpa odasına giriş için gerekli olan mesafe ve pulpa tabanına olan mesafe daimi dişlerden daha az olduğu için perforasyon riski açısından dikkatli olunmalıdır. Pulpa odasına ulaşıldığında tüm tavan uzaklaştırılmalıdır. Aynı zamanda, süt dişi kronları daimi dişe oranla daha büllöz yapıda olduğundan kanal ağzlarına ulaşmak için kaviteyi dişin dış köşelerine doğru daha az genişletmek yeterli olmaktadır (13).

Süt dişlerinin kökleri altındaki daimi dişin gelişimine izin verecek şekilde eğimlidir. Bu eğim enstrümantasyon sırasında kökün apikal bölgesinde ve koronal 1/3 kısımda perforasyon riskini arttırır (13).

2.8.2. Kök Kanal Sisteminin Temizlenmesi ve Şekillendirilmesi

Koronal giriş kavitesinin hazırlanmasının ardından kök kanal preperasyonuna geçilebilir.

Kök kanallarının temizlenmesi ve şekillendirilmesinin temel amaçları (43);

- 1- Sert ve yumuşak enfekte dokuların uzaklaştırmak
- 2- İrrigasyon solüsyonlarının apikal kanal boşluğuna ulaşmasını sağlamak
- 3- Kullanılacak olan medikament veya kanal dolgusu malzemesi için yer sağlamak
- 4- Kök yapısının bütünlüğünü devam ettirmek şeklinde sıralanabilir.

Kök kanallarının şekillendirilmesi ve temizlenmesine etki eden faktörler (99):

1. Kesilen dentin dokusunun yapısı
2. Kök kanallarının anatomik konfügurasyonu
3. Kanal aletinin yapıldığı materyal (paslanmaz çelik veya nikel-titanyum)
4. Kanal aletinin dizaynı
5. İşlem sırasında kullanılan solüsyonlar olarak belirtilmiştir.

Paralel teknik ile alınan radyografa göre ilk çalışma boyu belirlenir, ardından lokal anestezi ve lastik örtü izolasyonu sağlanır. Kanallara yerleştirilen eğeler ile alınan radyograf sonucu kesin çalışma boyu belirlenir. Süt dişlerinde çalışma boyunun belirlenmesinde elektronik apeks bulucu kullanımının kök rezorpsiyonundan dolayı güvenilir olmadığı belirtilmiştir (100). Literatürde, süt dişlerinde apeks belirleyici sistemlerin kanal boyunun belirlenmesinde kullanılabileceğini ve radyografik tetkiklere alternatif olabileceğini belirten bazı çalışmalar da mevcuttur (101, 102).

İdeal çalışma boyu, radyografik apeksten 1-2 mm kısa olmalıdır (24). Dişte apikal kök rezorpsiyonu belirtileri varsa periapikal dokuları korumak adına, radyografik uzunluktan 2-3 mm kısa çalışılması önerilmektedir (13, 103).

Çalışma uzunluğunun belirlenmesinden sonra kanallar temizlenir ve şekillendirilir. Kanallar kanala uyan ilk eğenin üzerinden birkaç boy arttırılacak şekilde 30-35 numaralı eğeye kadar genişletilebilir (13).

Kök kanal preparasyonu için temel temizleme ve şekillendirme stratejileri *crown-down*, *step-back*, apikal genişletme, ve hibrit teknikler olarak sınıflandırılabilir. Bir *crown-down* yaklaşımda, klinisyen büyük boy kanal enstrümanını kolay ilerlemeye olanak tanıyan derinliğe kadar kanala pasif yerleştirir.

Bir sonraki aşamada daha küçük bir kanal aleti kanalda daha derine ilerlemek için kullanılır. Üçüncü alette bir önceki gibi daha derine yerleştirilir ve bu süreç apikal sonlanmaya ulaşılan kadar devam eder. Hem el aletleri hemde döner aletler *crown-down* tekniği ile kullanılabilir (43).

Step-back yaklaşımında, çalışma boyunun uzunluğu enstrümanın boyutunun artmasıyla kademeli olarak azalır. Böylece, daha az esnek olan aletlerin apikal kurvatürde basamak oluşturması engellenirken, tıkanma için koronal bölgede koniklik oluşturulur (43).

Standardize teknikte kök kanalını şekillendirmede kullanılan her alet için çalışma uzunluğu aynı kabul edilir. Bu nedenle kullanılan aletin şekli kanala son şeklini vermektedir (43).

Birçok döner eğe tekniği torsiyonel yükleri en aza indirmek için *crown-down* tekniğini kullanılır (104), böylece enstrümanın kırılma riski azaltılmış olur (43). Günümüze kadar açıklanan bütün temel teknikler her enstrümanın eksikliğini gidermek veya azaltmak için hibrit bir teknikle birleştirilebilir (43).

İnce kök duvarlarından dolayı süt dişlerinde, sonik ve ultrasonik aletlerin kullanımı önerilememekte ve perforasyon riskinden dolayı Gates Gliden veya Peeso drill gibi aletlerin kullanımının kontendike olduğu kabul edilmektedir (13). Ancak Seow ve arkadaşları (105), ultrasonik aletlerin süt dişi kanallarında da kullanılabilirliğini belirtmişlerdir. Süt dişi kök kanal tedavisinde NiTi enstrümanların kullanımı önerilmekte ve konvansiyonel ve döner eğe tekniklerin süt dişleri için ideal olduğu belirtilmektedir (13). Tedavi sırasında paslanmaz çelik eğelerin kullanıldığı durumlarda eğeye kanal kurvatürüne uygun şekilde önceden eğim verilmesi, eğenin kanal yolunu takip etmesine yardımcı olur, böylece perforasyon engellenebilir (13, 24).

2.9. Kök Kanal Preparasyonu Sırasında Karşılaşılan İatrojenik Hatalar

Son yıllarda, kök kanal tedavisi uygulamalarının artması ile birlikte ortaya çıkan komplikasyonlarda bir artış meydana geldiği belirtilmektedir (106). Kök kanalından sapma (apikal basamak, transportasyon vb.), kök kanal aletinde kırılma ve kanal perforasyonu modern diş hekimliğinde en sık karşılaşılan komplikasyonlar arasındadır (107).

Birçok çalışma endodontik el aletlerinin veya döner aletlerin %1-6 ve %0.4-5 oranında kırıldığını ileri sürmüştür (108-110). Var olan kırık parça irrigasyon solüsyonunun kök kanal sistemine girişini sınırlayarak mikroorganizmaların eliminasyonunu engelleyebileceği söylenmektedir (111). Bununla birlikte, güncel klinik bulgular kırık enstrüman varlığında ve kök kanal tedavisinin bir uzman tarafından yapılması durumunda başarısızlık oranının yüksek olmadığını göstermektedir (108).

Endodontik aletlerin, kök kanal duvarları üzerinde tekrarlayan kullanımları kökün orta bölgesinde iç radiküler duvara doğru transportasyona, apikal foramene yakın kısımda ise kanal kurvaturünün kaybına ve apikal transportasyona neden olabilmektedir (43, 112). Düz bir metal enstrümanın yeterli esnekliğe sahip olmaması, enstrümanın kavisli bir kanalın merkezinde kalacak şekilde bükülememesine ve dolayısıyla kendi yolunu yaratmasına sebep olduğu belirtilmiştir (113, 114).

Şekillendirme sırasında kanal ekseninde böyle bir kayma fazla dentin dokusunun kaybına yol açarak perforasyon veya apical bölgede zip oluşumuna neden olabilmektedir (43). Yaklaşık 100-150 mikro metre (μm)'lik bir transportasyonun klinik olarak kabul edilebilir olduğu belirtilmiştir (115). Kanal transportasyonunun basamak yarattığı durumlarda kullanılan enstrüman kanala yerleştirilmeden önce yeterince eğilendirilirse basamak olan bölge yandan geçilerek apikal bölgeye ulaşılabilir (43).

2.10. Kök Kanal Sisteminde İrrigasyonun Önemi

İrrigasyon solüsyonu ile dezenfeksiyon, kanal sisteminde optimal düzeyde bakteriyel temizlenmenin sağlanması için önemli bir basamaktır. Kök kanal sisteminde mekanik olarak ulaşılamayan bölgelerde, temizlenme ve şekillendirme sırasında bolca irrigasyon yapılması organik debrisin ve doku artıklarının uzaklaştırılmasına, mikroorganizmaların parçalanmasına ve kanal boyunca smear tabakasının uzaklaştırılarak dentin tübüllerinin açığa çıkartılmasına yardımcı olur (43). Süt dişi kök kanallarının anatomik yapısından dolayı debritleme, mekanik yoldan daha çok kimyasal yol ile gerçekleşmektedir (13).

Endodontide irrigasyonun hedefleri mekanik, kimyasal ve biyolojiktir. Mekanik ve kimyasal hedefler (116);

- 1) Debrisin uzaklaştırılması
- 2) Kanalin kayganlaştırılması
- 3) Organik ve inorganik dokuların çözülmesi

4) Enstrümantasyon sırasında smear tabakasının çözülmesi ve tekrar oluşumunun önlenmesi şeklinde sıralanabilir.

İrrigasyonun mekanik etkinliği tüm kök kanal sistemi içerisinde optimum akış kuvveti yaratmasına bağlı olacaktır. Kimyasal etkinlik ise antimikrobiyal ajanın konsantrasyonuna, temas alanına ve irrigasyon solüsyonu ile enfekte materyal arasındaki etkileşime bağlı olarak değişecektir (117). Endodontik dezenfeksiyonun son etkinliği kimyasal ve mekanik etkinliğe bağlı olacaktır (118).

İrrigasyon solüsyonunun biyolojik fonksiyonu antimikrobiyal etkileri ile ilgilidir. Esas olarak bir irrigasyon solüsyonu hem planktonik halde hem de biofilm içerisindeki anarobik ve fakültatif mikroorganizmalara karşı yüksek etkinlikte olabilmeli, endotoksinleri etkisiz hale getirebilmeli, canlı dokular ile temasta toksik olmamalı ve anaflaktik reaksiyona neden olmamalıdır (116).

Bir kanal irrigasyonunun debrislerin uzaklaştırılması ve bakterilerin eliminasyonu açısından etkinliği irrigasyon iğnesinin penetrasyon derinliğine, kök kanal çapına, iğnenin iç ve dış çapına, irrigasyon basıncına, irrigantın viskozitesine, iğnenin ucundaki irrigasyon solüsyonunun hızına ve iğne eğiminin tipi ve oryantasyonuna bağlıdır (43).

Bazı iğneler irrigasyonun güvenliğini arttırmak ve solüsyonun apikal foramenden dışarı çıkışını önlemek için kapalı güvenli bir uca sahiptir ve solüsyonu yan açıklıklardan kanal boşluğuna serbestleştirir (43).

Günümüzde ideal bir irrigasyon ajanı olmamakla beraber seçilen solüsyonların kombine kullanımı yapılan tedaviden başarılı sonuçlar alınmasına katkı sağlar (43).

İdeal bir İrrigasyon ajanı (43):

- 1) Germisid ve fungisid olmalıdır.
- 2) Periapikal dokuları irrite etmemelidir.

- 3) Uzamış antimikrobiyal etkinliği olmalıdır.
- 4) Kan, serum ve protein gibi doku türevlerinin varlığında aktif olmalıdır.
- 5) Düşük yüzey gerilimine sahip olmalıdır.
- 6) Periapikal dokuların onarımına müdahale etmemelidir.
- 7) Hücre aracılı immun cevaba neden olmamalıdır.
- 8) Smear tabakasını uzaklaştırmalı ve altındaki dentin ve tübülleri dezenfekte etmelidir.
- 9) Dentinin fiziksel özellikleri ve dolum materyallerinin sızdırmazlıkları üzerine olumsuz etkileri olmamalıdır.
- 10) Açık dentinin fiziksel özellikleri üzerine olumsuz etkileri olmamalıdır.
- 11) Diş dokularında renklenmeye neden olmamalıdır
- 12) Diş çevre dokuları üzerinde antijenik, karsinojenik ve toksik olmamalıdır.
- 13) Uygulaması kolay olmalı ve nispeten ucuz olmalıdır.

Sodyum hipoklorit antibakteriyel kapasitesinin yanı sıra, nekrotik dokuları, vital pulpa dokularını, dentin ve biofilmin organik bileşenlerini hızlıca çözebilme (119) yeteneğinden dolayı en sık kullanılan irrigasyon solüsyonlarından birisidir (120).

Kök kanalları %0.2-2 konsantrasyonda klorheksidin (CHX) veya %1-5 konsantrasyonda sodyum hipoklorit ile yıkanabilir. (2, 121-125). Bazı *in vitro* çalışmalar, NaOCl'in daha yüksek konsantrasyonlarda *Enterococcus faecalis* ve *Candida albicans*'a karşı daha etkili olduğunu göstermiştir (126-128). Yapılan klinik çalışmalar ise hem düşük hem yüksek konsantrasyonun kök kanal sistemindeki bakterileri azaltmada eşit derecede etkili olduğunu bildirmiştir (129, 130). Daha yüksek konsantrasyonda NaOCl daha iyi doku çözücü etkiye sahiptir (131), bununla birlikte yüksek NaOCl konsantrasyonlarının düşük konsantrasyonlardan daha toksik olduğu unutulmamalıdır. Yapılan çalışmalarda, daha düşük konsantrasyonların daha yüksek hacimlerde kullanıldığı durumlarda yüksek konsantrasyonlar ile eşit derecede etki elde edilebileceği belirtilmiştir (132, 133). Güçlü bir doku irritanı olduğu için süt dentisyonunda kullanımında dikkatli olunmalıdır ve apektan taşmamasına dikkat edilmelidir (134-137). Steril paper point ile kurulanmadan önce kanallar salin solüsyonu ile yıkanabilir.

Bir çok çalışmada enfekte kök kanallarında kullanılan CHX'nin antibakteriyel etkinliği araştırılmıştır. CHX'nin antibakteriyel etkinliği konsantrasyona bağlıdır. Basrani ve arkadaşları (138), %2'lik CHX'nin %0.12'lik CHX'e oranla daha fazla antibakteriyel etkinliği olduğunu göstermişlerdir. Ringel ve ark. (139), CHX ve NaOCl solüsyonlarının etkinliğini karşılaştıran bir araştırma yapmışlardır. 30 dakika boyunca enfekte kök kanallarının %2.5 NaOCl ve % 0.2 CHX ile irrigate edildiği çalışmada, %2.5 NaOCl'in anlamlı ölçüde daha etkili olduğunu gösterilmiştir.

Kanal preparasyonu sonrası dentin partiküllerini, vital veya nekrotik pulpa artıklarını ve bakteri bileşenlerini içeren ve kök kanal duvarlarında kalan bir tabaka oluşur. Bu tabaka smear tabakası olarak tanımlanır. Bazı araştırmacılar kullanılan irrigasyon solüsyonlarının, medikamentlerin ve dolgu materyallerinin dentin tübüllerine penetrasyonunu arttırmak için smear tabakasının uzaklaştırılması gerektiğini vurgulamaktadır (43).

Etilendiamin tetra-asetik asit (EDTA) tek başına smear tabakasını etkili bir şekilde kaldıramamaktadır. Smear tabakasının organik bileşenlerini kaldırmak için NaOCl gibi bir proteolitik bileşen irrigasyon prosedürüne eklenmelidir (140). Normal olarak %17 konsantrasyonda kullanılan EDTA kök kanalı ile direk temas ettiğinde 1 dakikadan daha az bir süre içerisinde smear tabakasını kaldırabilir. EDTA'nın antibakteriyel etkinliğinin %2.5 NaOCl ve %0.2 CHX'den daha zayıf olduğu gösterilmiştir (141).

2.11. Kök Kanal Morfolojisi ve Preparasyon Etkilerinin Değerlendirilmesinde Kullanılan Görüntüleme Yöntemleri

Maksillofasiyal bölgede var olan patoloji ve anomalilerin teşhis ve tedavisinde geleneksel radyografların kullanılabileceği belirtilmiştir (142). Konvansiyonel klinik radyograflar 2 boyutlu projeksiyon görüntüleri vermektedir (143). Elde edilen bu veriler ile kanal yapısı ve kalın kortikal kemik varlığı gibi anatomik engellerin varlığında (144) veya distorsiyon, süperimpozisyon gibi görüntü bozukluklarının olduğu durumlarda periapikal değişiklikler doğru bir şekilde ortaya koyulamaz (145). Konvansiyonel tekniklerde bulunan bu dezavantajlar yeni görüntüleme tekniklerinin geliştirilmesine neden olmuştur.

Bilgisayarlı tomografi (BT) ilk olarak 1970 yıllarında Sir Godfrey Hounsfield tarafından tanıtılmıştır. Tomografi, ilgili anatomik bölgeden elde edilen ince görüntü dilimlerinin yakalandığı ve sentezlendiği ‘dilim görüntüleme’ anlamına gelir. Medikal BT’de yüksek radyasyon dozu, uzun tarama süresi, metalik restorasyonların neden olduğu artefaktlar, tarama maliyeti ve diş hekimliğine özel bir yazılımının bulunmaması gibi nedenler son zamanlara kadar bu teknolojinin diş hekimliğinde kullanımını sınırlandırmıştır (144).

Konik ışınli bilgisayarlı tomografi (KIBT) görüntüleme yöntemi daha sınırlı bir görüş alanı kullanılarak daha hızlı, düşük dozda, göreceli olarak yüksek çözünürlüklü izotropik görüntüler sunan ve son zamanlarda endodontik görüntülemelerde de kullanılan nispeten yeni tanışal bir görüntüleme yöntemidir. Çözünürlük değeri konvansiyonel radyograflar kadar yüksek olmasada, üç boyutlu görüntü sunması ve medikal BT’ye oranla daha düşük doz ve yüksek çözünürlükte veri elde edilmesi KIBT’nin kök kanallarının lokalizasyonu ve karakterizasyonunun belirlenmesinde tercih edilebilir bir görüntüleme yöntemi olmasını sağlamıştır (144).

KIBT, klinisyenlerin diş ve pulpa yapılarını ince dilimler halinde aksiyel, sagittal ve koronal olmak üzere 3 düzlemde incelemelerine olanak tanır. Bu özellik daha önce değerlendirilmesi imkansız olan periapikal patolojilerin ve kök morfolojilerinin görsel olarak izlenmesine olanak sağlar.

Klinik BT cihazları 1mm^3 hacimli vokselardan oluşmuş görüntüler üretirken, mikro bilgisayarlı tomografi, BT vokselinden yaklaşık 1.000.000 kat daha küçük hacimde, 5-50 μm vokselinden oluşturulan görüntüler üretebilen ve daha iyi uzaysal çözünürlüğe sahip cihazlardır (146).

Bir μBT sistemi, sabit mikrofokal noktalı bir X-ray kaynağı, kendi etrafında dönen bir obje ve yüksek çözünürlüklü bir dedektörden oluşmaktadır (146). Objenin kendi etrafında dönmesi ile farklı açılardan elde edilen radyografik projeksiyonlar 3 boyutlu yeniden yapılandırma için kullanılır (147). Yeniden yapılandırma sonrası elde edilen veri kümesi istenilen parametreler doğrultusunda analize tabi tutulabilir. μBT , farklı koşullarda aynı örneğin bir çok kez taranmasını sağlayan ve örnekte tahribat yaratmayan bir tekniktir (146).

Tıbbi BT cihazlarında X-ışını kaynağı ve dedektörün hastanın etrafında dönmesi vibrasyona neden olmaktadır. Ancak μBT cihazında x-ışını kaynağı ve

dedektörün sabit durması, objenin kendi etrafında dönmesi vibrasyonu azaltarak çözünürlüğü artırır. Bununla birlikte, tıbbi BT cihazlarında 1mm olan X-ışını kaynağı, μ BT cihazlarında 5-10 μ m'dir. Daha küçük X-ışını kaynağı penumbreyi azaltarak projeksiyonun keskinliğini artırır (148).

Yapılan farklı çalışmalar ile μ BT endodontik prosedürlerindeki görüntüleme kalitesi değerlendirilmiştir (45, 149, 150). Peters ve arkadaşları yaptıkları çalışmalarda biyomekanik preparasyonun kanal hacmi üzerindeki etkisini ve NiTi enstrümanlarının preoperative kök kanal geometrisi üzerindeki performansını değerlendirmek için μ BT'den yararlanmışlardır (45, 149). Jung ve arkadaşları yaptıkları çalışma ile μ BT'nin doldurulmuş kök kanallarının değerlendirilmesi için oldukça doğru bir yöntem olduğunu göstermişlerdir (150). Bununla birlikte μ BT günümüzde bir araştırma aracı olup, insan üzerinde kullanılamamaktadır.

3. GEREÇ VE YÖNTEM

Bu çalışma, Hacettepe Üniversitesi Girişimsel Olmayan Klinik Araştırmalar Etik Kurulu'nun 11.10.2016 tarih ve 16/628-16 karar numaralı onayı ile yürütülmüş olup; Hacettepe Üniversitesi Bilimsel Araştırmalar Birimi (Proje kodu: THD-2017-15693) tarafından desteklenmiştir. Çalışmanın tüm aşamaları Hacettepe Üniversitesi Diş Hekimliği Fakültesi Pedodonti Anabilim Dalı ve Hacettepe Üniversitesi İleri Teknolojiler Uygulama ve Araştırma Merkezinde (HÜNİTEK) bulunan Mikro Bilgisayarlı Tomografi (μ BT) Laboratuvarında gerçekleştirilmiştir.

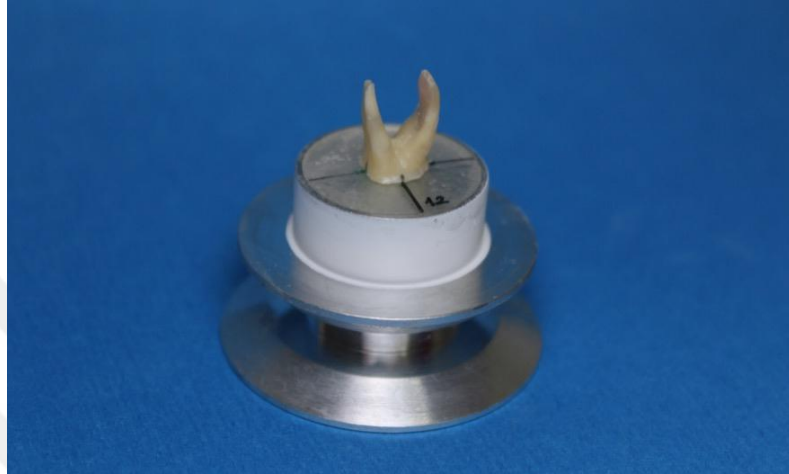Bu çalışmada, daimi ve süt azı dişlerinde uygulanan farklı kök kanal şekillendirme prosedürlerinin kök kanal morfolojisi üzerinde yarattığı değişikliklerin mikro bilgisayarlı tomografi ile kantitatif olarak incelenmesi amaçlanmıştır.

3.1. Örneklerin Hazırlanması

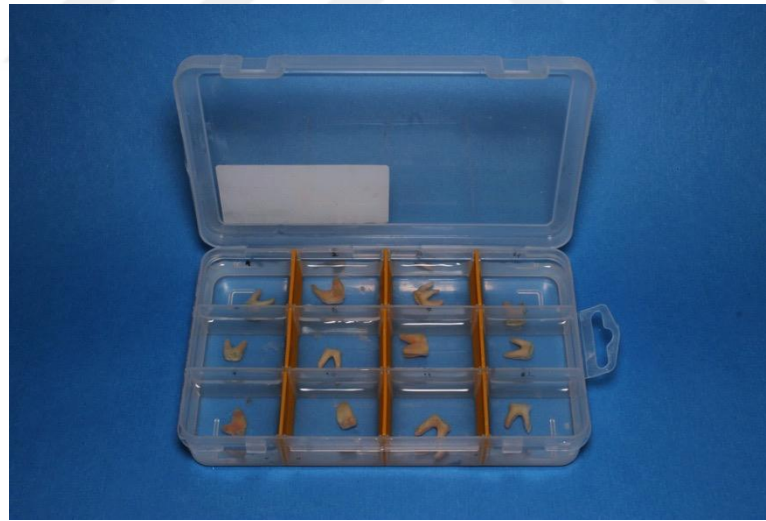Bu araştırmada periodontal nedenlerle çekilmiş, kök ucu kapalı daimi azı dişleri ile endodontik ve ortodontik nedenlerle çekilmiş; kök ucunda sınırlı (apikal 1/3'den az) fizyolojik rezorpsiyonu olan süt azı dişleri kullanılmıştır. Çekimi takiben dişler üzerinde bulunan sert ve yumuşak doku eklentileri bir kretuvar yardımı ile temizlenmiştir. Dişler stereomikroskop altında x20 büyütme ile incelenmiş, kök yüzeyinde çürük, patolojik rezorpsiyon, kök kanalına kadar ilerlemiş kırık ve çatlağı bulunan dişler ile kök anomalisine sahip dişler çalışma dışında bırakılmıştır. Seçilen dişler arasında Schneider yöntemine göre kök kanal kurvatürü 20° 'den az olan dişler, çalışmaya dahil edilmiştir (36 daimi ve 36 süt azı olmak üzere toplam 72 diş).

Her diş, μ BT cihazında bir ön çalışma neticesinde belirlenen parametreler doğrultusunda kök ucu-koronal mesafesi en fazla 13mm olacak şekilde okluzal yüzeyden düzleştirilmiş, takiben aeratör ve elmas fissür frez kullanılarak su soğutması altında endodontik giriş kaviteleri açılmıştır. Pulpa artıkları bir turnerf yardımıyla uzaklaştırılmış, kök foramenlerinin açık olduğu 10 no'lu K tipi ege ile doğrulanmıştır. Bu şekilde hazırlanan daimi ve süt azı dişleri, seçim yanlılığını önlemek amacıyla bilgisayar destekli basit randomizasyonla kendi aralarında rastgele 3'er alt gruba (n=12/grup) ayrılmışlardır.

Çalışmada preparasyon öncesi ve sonrası konumlandırmayı standardize etmek amacıyla, her örnek için μ BT tutucuları ile birebir uyumlu otopolimerize şeffaf akrilikten özel plaklar hazırlanmış (Şekil 3.1); referans noktaları belirlenen ve numaralandırılan dişlerin kök yüzeyleri apeksten furkasyon bölgesine kadar 2 kat mum ile kaplanmıştır.



Şekil 3.1. Tarama sırasında kullanılan tutucu ve akrilik plak



Şekil 3.2. Örneklerin saklama koşulları

3.2. Mikro Bilgisayarlı Tomografi Taramaları

Örneklerin taranmasında ve kayıtların elde edilmesinde bir mikro bilgisayarlı tomografi sistemi (SkyScan1272; Bruker-micro CT, Kontich, Belçika) kullanılmıştır (Şekil 3.3).

Dişler, önceden belirlenen referans noktaları dikkate alınarak μ BT cihazının örnek tutucuları üzerine yerleştirilmişlerdir. Her bir tarama prosedürünün 100kV, 100 μ A, 8.6 μ m piksel boyutunda ve 360⁰ rotasyon boyunca 0,6⁰ rotasyon adımında gerçekleştirilmesiyle 2452x1640 piksel çözünürlüğünde preoperatif ve postoperatif projeksiyon görüntüleri elde edilmiştir. Tarama sonrası 16 bit 2452x1640 piksel ham radyografik projeksiyon görüntüleri için yeniden yapılandırma yazılımı kullanılmıştır (NRecon V:1.6.10.1. Bruker-microCT, Kontich, Belçika). Yapılandırma sonrası 8 bit 1468x1548 piksel bitmap görüntü dosyası formatında çapraz kesit dilimleri elde edilmiştir.



Şekil 3.3. Örneklerin taranmasında kullanılan mikro bilgisayarlı tomografi cihazı

(SkyScan1272; Bruker-micro CT, Kontich, Belçika)

Preoperatif taramalarda örnek başına tüm tarama ve yeniden yapılandırma parametreleri not edilmiş, postoperatif taramalar da aynı konum ve parametreler kullanılarak gerçekleştirilmiştir.

3.3. Kök Kanal Preparasyonu

Bu çalışmada kullanılan kanal preparasyon sistemleri Şekil 3.5'de yer almaktadır. Preoperatif taramaları yapılan daimi ve süt azı dişlerinde, 10 numara K tipi eğenin apikalden izlendiği noktadan 1mm kısa olacak şekilde çalışma boyları

belirlenmiştir. Çalışma boyu tespitinin ardından, uygulanacak olan preparasyon rejimine göre 6 grup oluşturulmuştur:

Grup 1: Daimi dişlerde Revo-S döner eğe sistemi (Micro-Mega, Cedex, Fransa)

Grup 2: Süt dişlerinde Revo-S döner eğe sistemi (Micro-Mega)

Grup 3: Daimi dişlerde One-Shape döner eğe sistemi (Micro-Mega)

Grup 4: Süt dişlerinde One-Shape döner eğe sistemi (Micro-Mega)

Grup 5: Daimi dişlerde no:15-25 K tipi el eğeleri (VDW, Münih, Almanya)

Grup 6: Süt dişleri no:15-25 K tipi el eğeleri (VDW)

Grup 1 ve 2'de Revo-S döner eğe sistemi kullanılmıştır. Kök kanalları asimetrik ve simetrik çapraz kesitlere ve farklı konikliğe sahip NiTi eğeler (SC1 (N°25/ .06), SC2 (N°25/ .04), SU (N°25/ .06) ile genişletilmişlerdir. Eğeler şekillendirme sırasında üretici firmanın önerileri doğrultusunda rotasyon hızı 250-400 rpm ve en yüksek tork gücü 0.8N.cm olan bir endomotor (NSK Endo-MateDT NE131, Tochigi, Japonya) (Şekil.3.4) ile kullanılmışlardır.

Şekillendirme protokolü önceden hesaplanan çalışma boyuna ve üretici firma tarafından belirtilen sıralamaya göre gerçekleştirilmiştir. Bu protokole göre:

1. Kök kanal preparasyonuna başlanmadan önce 10 numara bir K tipi eğe ile çalışma boyuna kadar rehber kök kanal boşluğu oluşturulmuştur.
2. Kök kanallarının temizlenmesi ve şekillendirilmesi için sırasıyla; SC1 eğesi çalışma boyunun 2/3'ünde, SC2 ve SU ise çalışma boyunda kullanılmıştır.

Grup 3 ve 4'te asimetrik çapraz kesite sahip tek bir NiTi eğeden (N°25/ .06) oluşan One Shape döner eğe sistemi kullanılmıştır. Üretici firmanın önerileri doğrultusunda şekillendirme işleminden önce G1 (N°12 / .03) ve G2 (N°17 / .03) patency eğeleri kullanılmıştır.

İşlem esnasında endomotor, rotasyon hızı 350-450 rpm ve en yüksek tork kuvveti 2.5 N.cm olacak şekilde ayarlanmıştır. Protokole uyarınca:

1. Şekillendirmeden önce rehber kanal yolunun hazırlanması için 10 numara bir K tipi eğe ile birlikte üretici firmanın önerileri doğrultusunda 250-400 rpm ve en yüksek 1.2 N.cm tork gücünde G1 ve G2 patency eğeleri çalışma boyunda kullanılmıştır.

2. Preparasyon için One Shape NiTi Ege sırasıyla çalışma boyunun 2/3'ü, çalışma boyundan 3mm kısa ve çalışma boyunda kullanılarak kök kanalları şekillendirilmiştir. İşlem esnasında endomotorun rotasyon hızı 350-450 rpm ve en yüksek tork kuvveti 2.5 N.cm olacak şekilde ayarlanmıştır.

Grup 5 ve 6'da kök kanalları konvansiyonel preparasyon tekniği ile genişletilmiştir. Kullanılan K tipi paslanmaz çelik eğelere kanal kurvaturüne uygun olarak önceden eğim verilmiştir. En küçük numaralı eğeden (#15) başlanarak sırasıyla çalışma boyunda genişletme yapılmış ve en son 25 numaralı ege kullanılarak kanal preparasyonu tamamlanmıştır. İşlem sırasında çalışma boyuna ulaşamayan durumlarda ege çıkartılmış, irrigasyon yapılmış ve yeniden küçük boy veya aynı boy ege kullanılarak çalışma boyuna ulaşılmıştır.

Çalışma süresince tüm deney gruplarına aynı irrigasyon rejimi uygulanmıştır. Buna göre preparasyon boyunca kök kanalları her bir ege arasında 2 ml %2.5 sodyum hipoklorit kullanılarak yıkanmış, final irrigasyon için 5 ml %17 EDTA ve ardından da 5ml distile su kullanılmıştır. Her bir işlem arasında kanal blokajını önlemek ve kanal içerisinde biriken debrisin uzaklaştırılması için 10 numara K tipi ege ile rekapitülasyon yapılmıştır.

Çalışmada kıyaslanan preparasyon yöntemlerinin daimi ve süt azı kök kanalları üzerindeki etkilerini değerlendirmek için aşağıdaki kriterler incelenmiştir;

- 1) İşlem öncesi ve sonrası kök yüzey hacim farkı
- 2) İşlem öncesi ve sonrası kök yüzey alanı farkı
- 3) Apikal transportasyon miktarı
- 4) Prepare edilememiş alan (%).



Şekil 3.4. Kök Kanal preparasyonunda kullanılan endomotor (NSK Endo-MateDT NE131, Tochigi, Japonya)



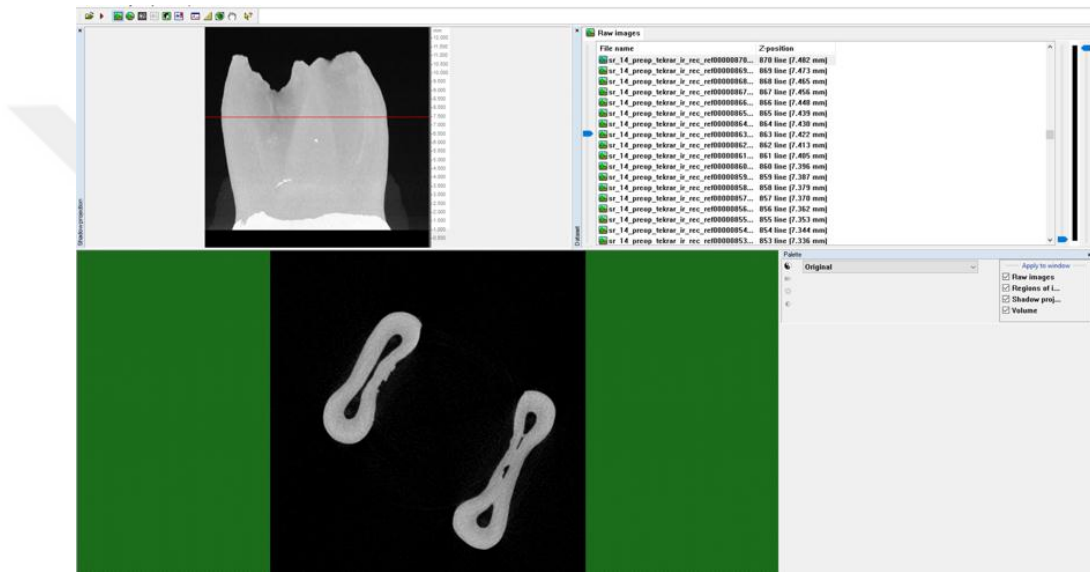
Şekil 3.5. Kök kanal preparasyonunda kullanılan eęe sistemleri

3.4. Görüntü Analizi

Preoperatif ve postoperatif taramalardan elde edilen μ BT görüntülerinin üst üste konumlandırılabilmesi için 2 ve 3 boyutlu görüntü kaydı sağlayan bir yazılım kullanılmıştır. (Dataviewer V.1.5.2.4 Bruker micro CT, Kontich, Belçika). Elde edilen 2 boyutlu görüntü kesitlerinden oluşan yeni veri kümesi, 3 boyutlu

morfolojik analiz için bilgisayarlı tomografi analiz yazılımına (CTAn V.1.16.4.1+ Bruker-micro CT, Kontich, Belçika) yüklenmiştir.

CTAn yazılımına aktarılan ham çapraz kesit görüntüleri üzerinden değerlendirilmek istenilen alan olarak kök ucu-furkasyon arası mesafe seçilmiştir (Şekil 3.6). Preoperatif ve postoperatif verilerden elde edilen kök kanalları morfolojik parametrelerin elde edilmesi için 3 boyutlu analize tabi tutulmuştur. Elde edilen preoperatif ve postoperatif hacim ve yüzey alanı değerleri basit bir aritmetik işlem ile birbirinden çıkartılarak aradaki fark bulunmuştur (45).

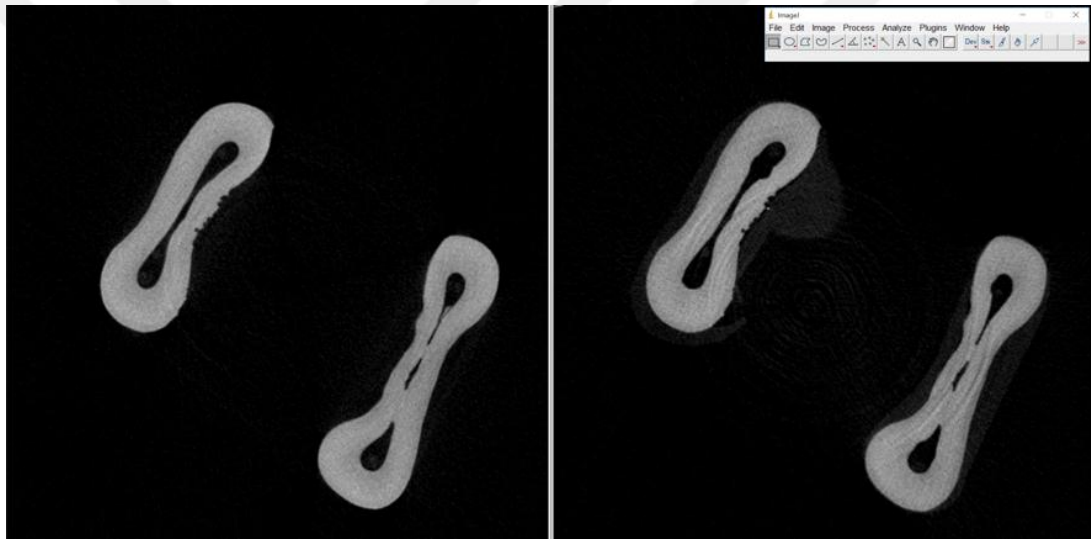


Şekil 3.6. CTAn programının kullanıcı arayüzü.

Prepare edilmemiş alan yüzdesi, işlem öncesi ve sonrası kök kanallarında statik kalan vokselin, tüm kanal yüzey alanı vokseline oranlanması ile bulunmuştur. Kök kanallarının ve prepare olmamış alanın 3 boyutlu canlandırması için CTvox (V.3.2.0 r1294 (Bruker-micro CT, Kontich, Belçika) yazılımı kullanılmıştır (151).

Apikal transportasyon miktarının hesaplanması için işlem öncesi ve sonrası 2 boyutlu kesitler üst üste çakıştırılmıştır. Elde edilen yeni görüntüler üzerinden alt dişlerde mezial köklerin, üst dişlerde bukkal köklerin apikal 1/3 kısmından 5'er kesit alınmış ve hesaplama yapmak için görüntü analiz yazılım programına (Image J for Windows; V.1.51n, National Institutes of Health; Bethesda, MD, USA) aktarılmıştır (Şekil 3.7). Mezial, distal, bukkal ve lingual olmak üzere 4 farklı noktadan, prepare edilmemiş kanalın dişin dış kök yüzeyine en yakın mesafesi ile

prepare edilmiş kanalın dışın dış yüzeyine en yakın mesafesi arasındaki fark alınarak transportasyon miktarı hesaplanmıştır. Mesiodistal (M-B) yön için, sonuçların 0'a eşit olması transportasyonunun gerçekleşmediğini, negatif değerler kök kurvatürünün dış yüzeyine doğru transportasyonu, pozitif değerler kök kurvetürünün iç yüzeyine doğru olan transportasyonu göstermektedir (152). Bukkolingual (B-L) yön için, elde edilen değerlerin 0'a eşit olması transportasyonun gerçekleşmediğini, pozitif değerler bukkal yöne doğru transportasyonu, negatif değerler ise lingual yöne doğru olan transportasyonu göstermektedir. Elde edilen her iki yöndeki değerler Pisagor formüyle ($x^2+y^2=Z^2$) Z vektörel kümülatif değerinin hesaplanmasında kullanılmıştır (153).



Şekil 3.7. Image J programının kullanıcı arayüzü

3.5. İstatistiksel Değerlendirme

Verilerin analizi IBM SPSS Statistics 17.0 (IBM Corporation, Armonk, NY, USA) paket programında yapılmıştır. Sürekli sayısal değişkenlerin dağılımının normale yakın olup olmadığı Kolmogorov Smirnov testi ile varyansların homojenliği ise Levene testi ile araştırılmıştır. Tanımlayıcı istatistikler medyan (çeyrekler arası dağılım genişliği) biçiminde göstermiştir. Gruplar arasında sürekli sayısal değişkenler yönünden farkın önemliliği bağımsız grup sayısı iki olduğunda Mann Whitney U testiyle ikiden fazla bağımsız grup arasındaki farkın önemliliği ise Kruskal Wallis testiyle değerlendirilmiştir. Kruskal Wallis test istatistiği sonuçlarının önemli bulunması halinde Conover'in çoklu karşılaştırma testi

kullanılarak farka neden olan durum(lar) tespit edilmiştir. Aksi belirtilmedikçe $p < 0,05$ için sonuçlar istatistiksel olarak anlamlı kabul edilmiştir. Ancak, olası tüm çoklu karşılaştırmalarda Tip I hatayı kontrol edebilmek için Bonferroni Düzeltmesi yapılmıştır.



4. BULGULAR

Bu çalışmada 3 farklı eęe sisteminin st ve daimi diř kk kanal morfolojisi zerinde yol atıęı deęiřiklikler, hacim farkı; yzey alanı farkı, dokunulmamıř (enstrmante edilmemiř) alan ve apikal transportasyon deęerleri ynnden incelenmiřtir. Hacim, yzey alanı ve dokunulmamıř alan lmleri, kk kanal sisteminde korondan apikale doęru gerekleřtirilmiř; hacim, yzey alanı ve apikal transportasyon iin sayısal deęerler, dokunulmamıř alan iin ise yzde cinsinden deęerler zerinden istatistiksel karřılařtırmalar yapılmıřtır.

4.1. Diř Tipinden Baęımsız Olarak Yapılan İstatistiksel Deęerlendirme

Diř tipinden baęımsız olarak kullanılan eęe sistemlerine gre hacim, yzey alanı ve dokunulmamıř alan yzdesi deęerleri Tablo 4.1'de, apikal transportasyon lmleri ve Z kmlatif deęerleri Tablo 4.2 ve 4.3'de yer almaktadır.

alıřmada kullanılan eęe sistemleri anlamlı dzeyde hacimsel farka neden olmuřlardır (Kruskal Wallis Testi, $p<0,001$). Buna gre, One Shape ve Revo-S gruplarında konvansiyonel gruba kıyasla anlamlı dzeyde daha fazla hacim farkı bulunmuřtur (Conover oklu Karřılařtırma Testi, $p<0,001$ ve $p<0,001$). te yandan One Shape ve Revo-S grupları arasında anlamlı bir fark tespit edilmemiřtir ($p=0,269$).

Karřılařtırılan eęe sistemleri, yzey alanı ynnden anlamlı dzeyde deęiřiklięe neden olmuřlardır (Kruskal Wallis Testi, $p<0,001$). Diř tipinden baęımsız olarak dner eęe sistemi uygulanan gruplarda yzey alanı farkı, konvansiyonel eęe grubuna kıyasla anlamlı yksek bulunmuřtur (Conover oklu Karřılařtırma Testi, $p<0,001$ ve $p<0,001$). Dner eęe sistemleri arasında yapılan ikili karřılařtırma, Revo-S grubunun One Shape grubuna gre yzey alanı farkı ynnden anlamlı olarak yksek olduęunu gstermektedir ($p=0,007$).

Eęe sistemleri, dokunulmamıř alan ynnden de anlamlı dzeyde farklılıęa neden olmuřtur (Kruskal Wallis Testi, $p<0,001$). Bu fark, konvansiyonel preparasyona kıyasla One Shape ve Revo-S gruplarında dokunulmamıř alan miktarının anlamlı dzeyde dřk olmasından kaynaklanmaktadır (Conover oklu Karřılařtırma Testi, $p=0,009$ ve $p<0,001$). İgili karřılařtırmalar, One Shape grubuna

göre Revo-S grubunun dokunulmamış alan miktarı yönünden anlamlı düzeyde düşük olduğunu göstermektedir ($p=0,008$).

Diş tiplerinden bağımsız olarak, ege sistemleri arasında mesiobukkal (MB) ve mesiolingual/distobukkal (ML/DB) kanallar için mesiodistal (M-D) ve bukkolingual (B-L) yöndeki apikal transportasyonlar yönünden ege sistemleri arasında anlamlı bir fark bulunamamıştır. (Kruskal Wallis Testi, M-D yön için; $p=0,348$, $p=0,857$ ve B-L yön için; $p=0,263$; $p=0,208$). Ayrıca, yön ayırımı yapmaksızın apikal transportasyon değerlendirildiğinde, MB ve ML/DB kanallar için ege sistemleri arasında anlamlı bir fark bulunmamıştır (Kruskal Wallis Testi, $p=0,254$ ve $p=0,263$). Tüm kanalların lokalizasyondan bağımsız olarak apikal transportasyon miktarları değerlendirildiğinde, M-D yöndeki transportasyon miktarında ege sistemleri arasında anlamlı bir fark gözlenmezken, B-L yöndeki apikal transportasyon miktarının Revo-S grubunda One Shape ve konvansiyonel gruplarına göre anlamlı yüksek olduğu izlenmiştir (Conover Çoklu Karşılaştırma Testi, $p=0,012$ ve $p=0,006$). Konvansiyonel ve One Shape grupları arasında ise istatistiksel anlamlı bir fark bulunmamıştır (Conover Çoklu Karşılaştırma Testi, $p=0,808$). Son olarak, ege sistemleri arasında MB ve ML/DB kanallar için Z vektörel kümülatif değerleri yönünden de anlamlı farka rastlanılmamıştır (Kruskal Wallis Testi, $p=0,223$ ve $p=0,101$).

Tablo 4.1. Diş tiplerinden bağımsız olarak ege sistemlerine göre hacim, yüzey alanı ve dokunulmamış alan değerleri (Ortanca (çeyrekler arası dağılım genişliği))

	Konvansiyonel	One Shape	Revo-S	p-değeri †
Hacim farkı (mm³)	1,15 (0,58)	2,38 (1,61)	2,68 (2,12)	<0,001
Yüzey alanı farkı (mm²)	2,10 (2,38)	4,60 (4,63)	9,54 (15,08)	<0,001
Dokunulmamış alan (%)	77,47 (17,55)	71,82 (33,10)	52,89 (29,50)	<0,001

4.2. Ege Sistemlerinden Bağımsız Olarak Yapılan İstatistiksel Değerlendirme

Ege sistemlerinden bağımsız olarak, süt ve daimi dişlere göre hacim, yüzey alanı ve dokunulmamış alan değerleri Tablo 4.4'te, apikal transportasyon ölçümleri ve Z kümülatif değerleri ise Tablo 4.5 ve Tablo 4.6'da yer almaktadır.

Süt ve daimi dişler arasında kıyaslama yapıldığında, hacim ve yüzey alanı yönünden anlamlı bir fark görülmemiştir (Mann-Whitney U Testi, $p=0,101$ ve $p=0,313$). Daimi dişlerde süt dişlerine göre anlamlı düzeyde daha düşük dokunulmamış alan bulunmuştur (Mann-Whitney U Testi, $p<0,001$). Ayrıca daimi dişlerde süt dişlerine kıyasla MB kanalda, M-D ve B-L yöndeki apikal transportasyon miktarı ile ML/DB kanalda M-D yöndeki apikal transportasyon miktarının anlamlı düzeyde yüksek olduğu görülmüştür (Mann-Whitney U Testi, $p<0,001$, $p=0,042$ ve $p=0,004$). Tüm kanalların yönden (M-B, B-L) bağımsız apikal transportasyon değerleri incelendiğinde, daimi dişlerdeki transportasyon miktarı süt dişlerine kıyasla anlamlı düzeyde yüksek bulunmuştur (Mann-Whitney U Testi, $p<0,001$ ve $p=0,006$). Kök kanallarının lokalizasyonundan bağımsız olarak apikal transportasyon miktarı değerlendirildiğinde, daimi dişlerde süt dişlerine göre M-D ve B-L yöndeki apikal transportasyon miktarının anlamlı düzeyde yüksek olduğu izlenmiştir (Mann-Whitney U Testi, $p=0,002$ ve $p<0,001$).

Ege sistemlerine bakılmaksızın diş tipleri arasında kıyaslama yapıldığında, daimi dişlerde süt dişlerine kıyasla MB ve ML/DB kanalda medyan Z kümülatif değerleri anlamlı düzeyde yüksek çıkmıştır (Mann-Whitney U Testi, $p<0,001$ ve $p=0,014$).

Tablo 4.2. Diş tiplerinden bağımsız olarak eğe sistemlerine göre apikal transportasyon ölçümleri ve Z kümülatif değerleri (Ortanca (çeyrekler arası dağılım genişliği))

	Konvansiyonel	One Shape	Revo-S	p-değeri †
AT M-D (mm)				
<i>MB linear T</i>	0,03 (0,04)	0,04 (0,07)	0,04 (0,04)	0,348
<i>ML/DB Linear T</i>	0,04 (0,05)	0,03 (0,03)	0,04 (0,11)	0,857
<i>Linear T</i>	0,03 (0,04)	0,04 (0,05)	0,04 (0,06)	0,292
AT B-L (mm)				
<i>MB linear T</i>	0,02 (0,04)	0,02 (0,04)	0,03 (0,08)	0,263
<i>ML/DB Linear T</i>	0,02 (0,03)	0,01 (0,02)	0,03 (0,06)	0,208
<i>Linear T</i>	0,02 (0,04)	0,02 (0,04)	0,05 (0,07)	0,030
AT M-D/B-L (mm)				
<i>MB linear T</i>	0,03 (0,03)	0,03 (0,05)	0,04 (0,05)	0,254
<i>ML/DB Linear T</i>	0,03 (0,04)	0,02 (0,03)	0,05 (0,09)	0,263

Tablo 4.3. Diş tiplerinden bağımsız olarak eğe sistemlerine göre vektörel kümülatif ölçümler (Ortanca (çeyrekler arası dağılım genişliği))

Vektörel kümülatif (mm)				p-değeri †
<i>Z - MB</i>	0,05 (0,04)	0,05 (0,08)	0,06 (0,08)	0,223
<i>Z - ML/DB</i>	0,04 (0,06)	0,03 (0,03)	0,08 (0,12)	0,101

Tablo 4.4. Eğe sistemlerinden bağımsız olarak süt ve daimi dişlere göre hacim, yüzey alanı ve dokunulmamış alan değerleri (Ortanca (çeyrekler arası dağılım genişliği))

	Süt	Daimi	p-değeri †
Hacim farkı (mm³)	1,59 (1,18)	2,36 (2,58)	0,101
Yüzey alanı farkı (mm²)	3,26 (6,87)	5,96 (7,01)	0,313
Dokunulmamış alan (%)	76,46 (13,67)	59,13 (27,04)	<0,001

Tablo 4.5. Eęe sistemlerinden baęımsız olarak st ve daimi diřlere gre apikal transportasyon deęerleri (Ortanca (ęeyrekler arası daęılım geniřlięi))

	St	Daimi	p-deęeri †
AT-M-D			
<i>MB linear T</i>	0,02 (0,03)	0,05 (0,06)	<0,001
<i>ML/DB Linear T</i>	0,02 (0,04)	0,05 (0,07)	0,042
<i>Linear T</i>	0,03 (0,02)	0,05 (0,05)	0,002
AT-B-L			
<i>MB linear T</i>	0,02 (0,02)	0,05 (0,07)	0,004
<i>ML/DB Linear T</i>	0,01 (0,02)	0,03 (0,07)	0,093
<i>Linear T</i>	0,02 (0,02)	0,05 (0,05)	<0,001
AT-M-D/B-L			
<i>MB linear T</i>	0,02 (0,02)	0,05 (0,04)	<0,001
<i>ML/DB Linear T</i>	0,02 (0,03)	0,04 (0,06)	0,006

Tablo 4.6. Eęe sistemlerinden baęımsız olarak st ve daimi diřlere gre vektrel kmlatif lmler (Ortanca (ęeyrekler arası daęılım geniřlięi))

	St	Daimi	p-deęeri †
Vektrel kmlatif (mm)			
<i>Z - MB</i>	0,03 (0,03)	0,08 (0,06)	<0,001
<i>Z - ML/DB</i>	0,03 (0,04)	0,06 (0,09)	0,014

4.3. Eęe Sistemleri ve Diř Tiplerine gre Yapılan İstatistiksel Deęerlendirme

Eęe sistemleri ve diř tiplerine gre hacim, yzey alanı ve dokunulmamıř alan deęerleri Tablo 4.7, Őekil 4.1, Őekil 4.2 ve Őekil 4.3’de yer almaktadır.

St diřlerinde geręekleřtirilen preparasyon deneyinde hacim farkı ynnden tm gruplar arasında anlamlı fark bulunmakta olup (Kruskal Wallis testi, $p<0,001$), Revo-S grubu; konvansiyonel ve One Shape sistemlerine kıyasla anlamlı dzeyde yksek hacim farkına neden olmuřtur (Conover oklu Karřılařtırma Testi, $p<0,001$ ve $p<0,001$). Ayrıca One Shape dner eęe sistemi, konvansiyonel gruba kıyasla daha fazla hacim farkına yol amıřtır (Conover oklu Karřılařtırma Testi, $p=0,008$) (Őekil 4.1).

Süt dişlerinde kanal preparasyonunun yarattığı yüzey alanı fark değerleri yönünden gruplar arasında anlamlı bir farklılık bulunmuştur (Kruskal Wallis testi, $p<0,001$). Buna göre, Revo-S grubu, konvansiyonel ve One Shape gruplarına kıyasla anlamlı düzeyde yüksek yüzey alanı farkına neden olmuştur (Conover Çoklu Karşılaştırma Testi, $p<0,001$ ve $p<0,001$). Ayrıca One Shape döner eğe sistemi, konvansiyonel gruba kıyasla daha fazla alan farkına yol açmıştır (Conover Çoklu Karşılaştırma Testi, $p=0,005$) (Şekil 4.2).

Süt dişlerinde kullanılan eğe sistemleri arasında dokunulmamış alan yüzdesi yönünden en düşük değer Revo-S grubunda izlenmiş olup, tüm gruplar arasında anlamlı bir farklılığa rastlanılmıştır (Kruskal Wallis Testi, $p<0,001$). Bu bulgular, süt dişlerinde çoklu eğe sistemine sahip Revo-S grubunun konvansiyonel ve One Shape sistemlere göre daha çok hacim ve yüzey alanı farkına neden olduğu ve bununla orantılı olarak daha az dokunulmamış alan bıraktığına işaret etmektedir. Öte yandan, konvansiyonel ve One Shape grupları arasında istatistiksel olarak anlamlı fark bulunmamıştır (Conover Çoklu Karşılaştırma Testi, $p=0,300$). Bu iki grup arasında anlamlı bir farklılık bulunmamasına rağmen, sayısal değerler yönünden One Shape grubunda konvansiyonel gruba göre daha az dokunulmamış alan kaldığı izlenmektedir (Şekil 4.3).

Daimi dişlerde hacim ve yüzey alanı farkı yönünden eğe sistemleri arasındaki fark anlamlı olup (Kruskal Wallis Testi, $p<0,001$ ve $p=0,002$), döner eğe sistemlerinin neden olduğu hacim ve yüzey alanı farkı konvansiyonel sisteme göre anlamlı düzeyde yüksek bulunmuştur (Conover Çoklu Karşılaştırma Testi, sırasıyla; $p<0,001$, $p<0,001$ ve $p<0,001$, $p<0,001$). One-Shape ve Revo-S grupları arasında ise hacim ve yüzey alanı farkı yönünden anlamlı bir fark gözlenmemiştir (Conover Çoklu Karşılaştırma Testi, $p=0,150$ ve $p=0,698$) (Şekil 4.1 ve Şekil 4.2).

Daimi dişlerde döner eğe sistemlerinin kullanıldığı gruplarda dokunulmamış alan miktarı, konvansiyonel gruba göre anlamlı düzeyde düşük olmakla birlikte (Conover Çoklu Karşılaştırma Testi, $p<0,001$ ve $p<0,001$), döner eğe sistemleri arasında anlamlı bir fark bulunmamıştır (Conover Çoklu Karşılaştırma Testi, $p=0,237$) (Şekil 4.3).

Konvansiyonel aletlerin kullanıldığı süt ve daimi diş gruplarında hacim ve yüzey alanı farkı yönünden anlamlı bir fark bulunamamış olup (Mann-Whitney U Testi, $p=0,630$ ve $p=0,843$), One Shape sisteminin kullanıldığı daimi diş grubunda süt diş grubuna kıyasla hacim ve yüzey alanı farkı anlamlı düzeyde yüksek çıkmıştır (Mann-Whitney U Testi, $p<0,001$ ve $p=0,002$). Revo-S grubunda ise süt ve daimi dişler arasında hacim ve yüzey alanı farkı yönünden anlamlı bir fark bulunmamıştır (Mann-Whitney U Testi, $p=0,887$ $p=0,178$).

Konvansiyonel ege grubunda süt ve daimi dişler arasında dokunulmamış alan farkı yönünden anlamlı bir farklılığa rastlanmamıştır (Mann-Whitney U Testi, $p=0,052$). One Shape grubunda ise, daimi dişlerde süt dişlerine kıyasla dokunulmamış alan farkı, anlamlı düzeyde düşük bulunmuştur (Mann-Whitney U Testi, $p<0,001$). Revo-S grubunda süt ve daimi dişler arasında dokunulmamış alan farkı yönünden anlamlı bir fark görülmemiştir (Mann-Whitney U Testi, $p=0,039$).

Tablo 4.7. Ege türleri ve diş tiplerine göre hacim, yüzey alanı ve dokunulmamış alan ölçümleri (Ortanca (çeyrekler arası dağılım genişliği)).

	Konvansiyonel	One Shape	Revo-S	p-değeri †
Hacim farkı (mm³)				
<i>Süt</i>	1,17 (0,63)	1,68 (1,13)	2,96 (2,29)	<0,001
<i>Daimi</i>	1,00 (0,59)	3,18 (2,98)	2,68 (1,83)	<0,001
p-değeri ‡	0,630	<0,001	0,887	
Yüzey alanı farkı (mm²)				
<i>Süt</i>	2,10 (1,93)	3,26 (2,73)	11,41 (18,65)	<0,001
<i>Daimi</i>	1,75 (5,07)	6,77 (7,45)	7,63 (10,00)	0,002
p-değeri ‡	0,843	0,002	0,178	
Dokunulmamış alan (%)				
<i>Süt</i>	81,10 (13,56)	77,46 (10,26)	60,00 (30,00)	<0,001
<i>Daimi</i>	72,06 (15,45)	46,19 (25,41)	46,92 (27,03)	<0,001
p-değeri ‡	0,052	<0,001	0,039	

Her diş tipinde ege türleri arasında yapılan karşılaştırmalar, Kruskal Wallis testi kullanılmış, Bonferroni Düzeltmesine göre $p<0,025$ için sonuçlar istatistiksel olarak anlamlı kabul edilmiştir. Her ege için diş tipleri arasında yapılan karşılaştırmalar, Mann-Whitney U testi kullanılmış, Bonferroni Düzeltmesine göre $p<0,0167$ için sonuçlar istatistiksel olarak anlamlı kabul edilmiştir.

Eęe sistemleri ve diř tiplerine gre M-D ve B-L yndeki apikal transportasyon ve Z kmlatif deęerleri Tablo 4.8, Tablo 4.9 ve Tablo 4.10'da yer almaktadır. Hem st, hem de daimi diřlerde eęe sistemleri arasında MB ve ML/DB kanal iin M-D ve B-L ynde medyan apikal transportasyon deęerleri ynnden anlamlı bir fark bulunmamıřtır (Kruskal Wallis Testi, $p>0,025$). Tm kanallar iin lokalizasyondan baęımsız olarak apikal transportasyon miktarı deęerlendirildięinde, M-D ynde st ve daimi diřler arasında anlamlı bir fark bulunmamıřtır (Mann-Whitney U Testi, $p>0,0167$). Daimi diřlerde B-L yndeki transportasyon miktarları iin eęe grupları arasında anlamlı fark gzlenmezken (Kruskal Wallis Testi, $p>0,025$), st diřlerinde bu fark istatistiksel olarak anlamlıdır (Kruskal Wallis Testi, $p=0,013$). Bu duruma gre; Revo-S grubunda B-L yndeki apikal transportasyon miktarının One Shape ve konvansiyonel gruplara gre anlamlı derecede yksek olduęu izlenmiřtir (Conover oklu Karřılařtırma Testi, $p=0,004$ ve $p<0,001$). One Shape ve konvansiyonel grupları arasında anlamlı bir fark bulunmamıřtır ($p=0,194$)

Benzer řekilde, konvansiyonel eęe ve Revo-S dner eęe gruplarında st ve daimi diřlerde MB ve ML/DB kanal iin M-D ve B-L yndeki apikal transportasyon deęerleri arasında anlamlı bir fark bulunmamıřtır (Mann-Whitney U Testi, $p>0,0167$ ve $p>0,0167$). One Shape grubunda daimi diřlerde st diřlerine kıyasla MB kanalda M-D ve B-L yndeki transportasyon miktarı ve lokalizasyona bakılmaksızın M-D ve B-L yndeki transportasyon miktarı anlamlı dzeyde yksek ıkmakla birlikte (Mann-Whitney U Testi, sırasıyla; $p<0,001$, $p=0,005$, $p<0,001$), dięer transportasyon lmleri ynnden anlamlı bir farka rastlanılmamıřtır (Mann-Whitney U Testi, $p>0,0167$).

St ve daimi diřlerde test edilen eęe sistemleri arasında MB ve ML/DB kanallarda Z kmlatif lmleri ynnden anlamlı bir fark bulunmamıřtır (Kruskal Wallis Testi $p>0,025$ ve $p>0,025$). Konvansiyonel ve One Shape gruplarında daimi diřlerdeki Z-MB deęerleri, st diřlerine kıyasla anlamlı dzeyde yksek olmakla birlikte (Mann-Whitney U Testi, $p=0,010$ ve $p<0,001$), Z-ML deęerlerinde st ve daimi diřler arasında anlamlı bir farklılık grlmemiřtir (Mann-Whitney U Testi, $p=0,068$ ve $p=0,078$). Revo-S grubunda st ve daimi diřler arasında Z-MB ve Z-ML deęerleri ynnden istatistiksel olarak anlamlı bir fark bulunmamıřtır (Mann-Whitney U Testi, $p>0,0167$).

Tablo 4.8. Eęe sistemleri ve diř tiplerine gre M-D yndeki apikal transportasyon deęerleri (Ortanca (eyrekler arası daęılım geniřlięi)).

	Konvansiyonel	One Shape	Revo-S	p-deęeri †
MB lineer T (mm)				
<i>St</i>	0,02 (0,04)	0,02 (0,02)	0,04 (0,04)	0,247
<i>Daimi</i>	0,04 (0,07)	0,07 (0,07)	0,05 (0,05)	0,256
p-deęeri ‡	0,045	<0,001	0,410	
ML/DB Lineer T (mm)				
<i>St</i>	0,02 (0,04)	0,02 (0,02)	0,03 (0,21)	0,934
<i>Daimi</i>	0,05 (0,05)	0,04 (0,07)	0,06 (0,10)	0,885
p-deęeri ‡	0,089	0,219	0,590	
Lineer T (mm)				
<i>St</i>	0,03 (0,03)	0,02 (0,02)	0,03 (0,09)	0,079
<i>Daimi</i>	0,04 (0,06)	0,07 (0,03)	0,06 (0,05)	0,562
p-deęeri ‡	0,068	0,005	0,410	

Her diř tipinde eęe trleri arasında yapılan karřılařtırmalarda Kruskal Wallis testi kullanılmıř olup, Bonferroni Dzeltmesine gre $p < 0,025$ iin sonular istatistiksel olarak anlamlı kabul edilmiřtir. ‡ Eęe trleri ierisinde diř tipleri arasında yapılan karřılařtırmalar, Mann Whitney U testi kullanılmıř olup, Bonferroni Dzeltmesine gre $p < 0,0167$ iin sonular istatistiksel olarak anlamlı kabul edilmiřtir.

Tablo. 4.9. Eęe sistemleri ve diř tiplerine gre vektrel kmlatif deęerleri (Ortanca (eyrekler arası daęılım geniřlięi)).

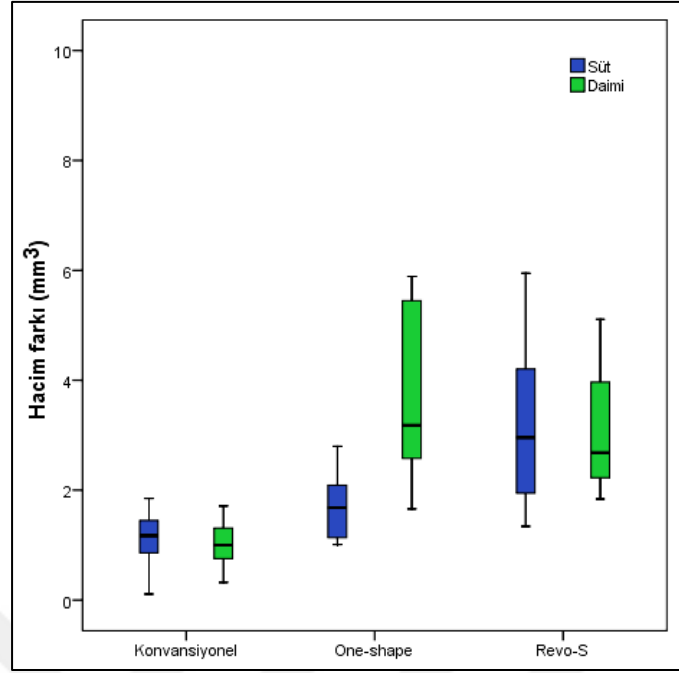
	Konvansiyonel	One Shape	Revo-S	p-deęeri †
Z - MB				
<i>St</i>	0,03 (0,04)	0,02 (0,02)	0,05 (0,03)	0,094
<i>Daimi</i>	0,06 (0,03)	0,09 (0,07)	0,09 (0,06)	0,183
p-deęeri ‡	0,010	<0,001	0,078	
Z - ML/DB				
<i>St</i>	0,02 (0,05)	0,03 (0,02)	0,04 (0,25)	0,142
<i>Daimi</i>	0,06 (0,14)	0,04 (0,08)	0,08 (0,08)	0,491
p-deęeri ‡	0,068	0,078	0,671	

Her diř tipi iin eęe trleri arasında yapılan karřılařtırmalarda Kruskal Wallis testi kullanılmıř olup, Bonferroni Dzeltmesine gre $p < 0,025$ iin sonular istatistiksel olarak anlamlı kabul edilmiřtir. ‡ Her eęe trnde diř tipleri arasında yapılan karřılařtırmalarda Mann Whitney U testi kullanılmıř olup, Bonferroni Dzeltmesine gre $p < 0,0167$ iin sonular istatistiksel olarak anlamlı kabul edilmiřtir.

Tablo 4.10. Eęe sistemleri ve diř tiplerine gre B-L yndeki apikal transportasyon deęerleri (Ortanca (eyrekler arası daęılım geniřlięi)).

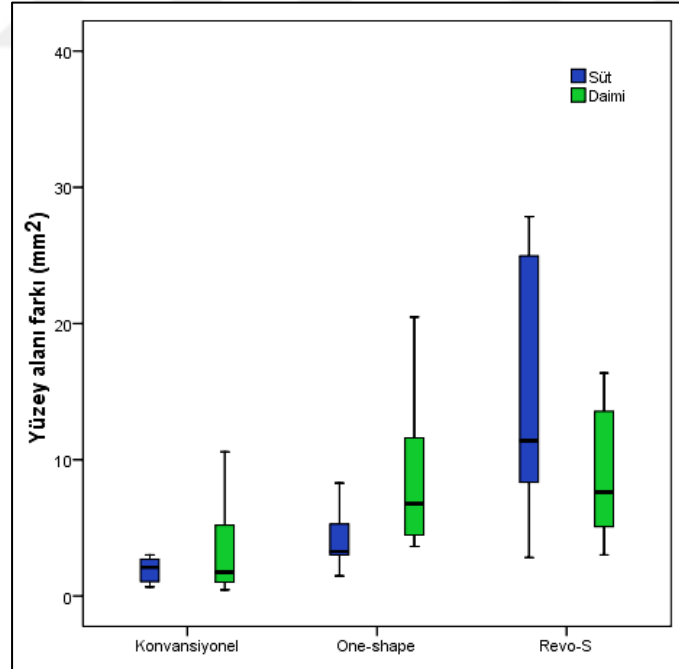
	Konvansiyonel	One Shape	Revo-S	p-deęeri †
MB lineer T (mm)				
<i>St</i>	0,02 (0,02)	0,01 (0,02)	0,02 (0,03)	0,125
<i>Daimi</i>	0,04 (0,04)	0,05 (0,09)	0,08 (0,09)	0,215
p-deęeri ‡	0,514	0,007	0,178	
ML/DB Lineer T (mm)				
<i>St</i>	0,02 (0,01)	0,01 (0,01)	0,02 (0,06)	0,208
<i>Daimi</i>	0,03 (0,09)	0,02 (0,03)	0,03 (0,07)	0,758
p-deęeri ‡	0,242	0,198	0,843	
Lineer T (mm)				
<i>St</i>	0,02 (0,02)	0,01 (0,02)	0,03 (0,09)	0,013
<i>Daimi</i>	0,03 (0,07)	0,05 (0,05)	0,05 (0,06)	0,615
p-deęeri ‡	0,078	<0,001	0,590	

Her diř tipi iin eęe trleri arasında yapılan karřılařtırmalarda Kruskal Wallis testi kullanılmıř olup, Bonferroni Dzeltmesine gre $p < 0,025$ iin sonular istatistiksel olarak anlamlı kabul edilmiřtir ‡ her eęe tr iin diř tipleri arasında yapılan karřılařtırmalarda Mann Whitney U testi kullanılmıř; Bonferroni Dzeltmesine gre $p < 0,0167$ iin sonular istatistiksel olarak anlamlı kabul edilmiřtir.



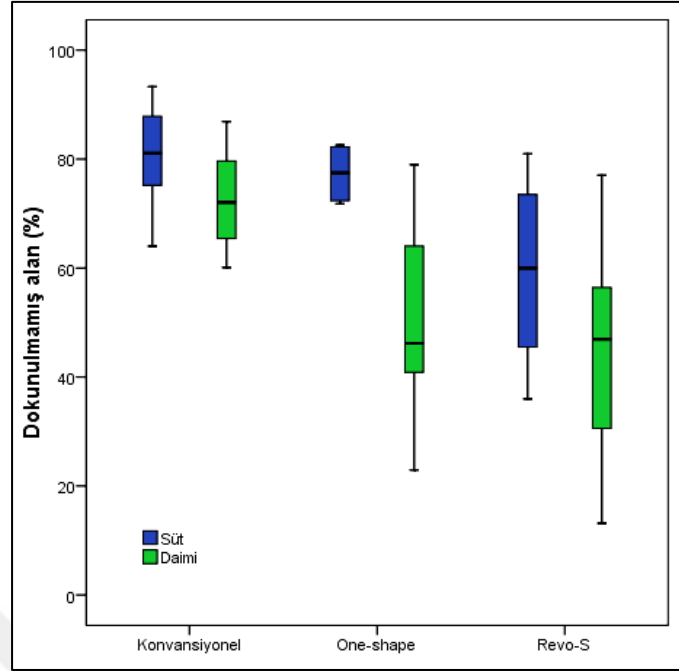
Şekil 4.1. Süt ve Daimi Dişlerdeki Hacim Farkı (mm^3)

(Her bir kutunun ortasındaki yatay çizgi ortanca değeri (2. çeyrek) gösterirken kutuların alt ve üst kenarları sırasıyla; 1. çeyrek ve 3. çeyrek değerlerini ifade etmektedir. Kutuların alt ve üst kısımlarında uzayarak giden çubuklarla sırasıyla; minimum ve maksimum değerler gösterilmiştir)



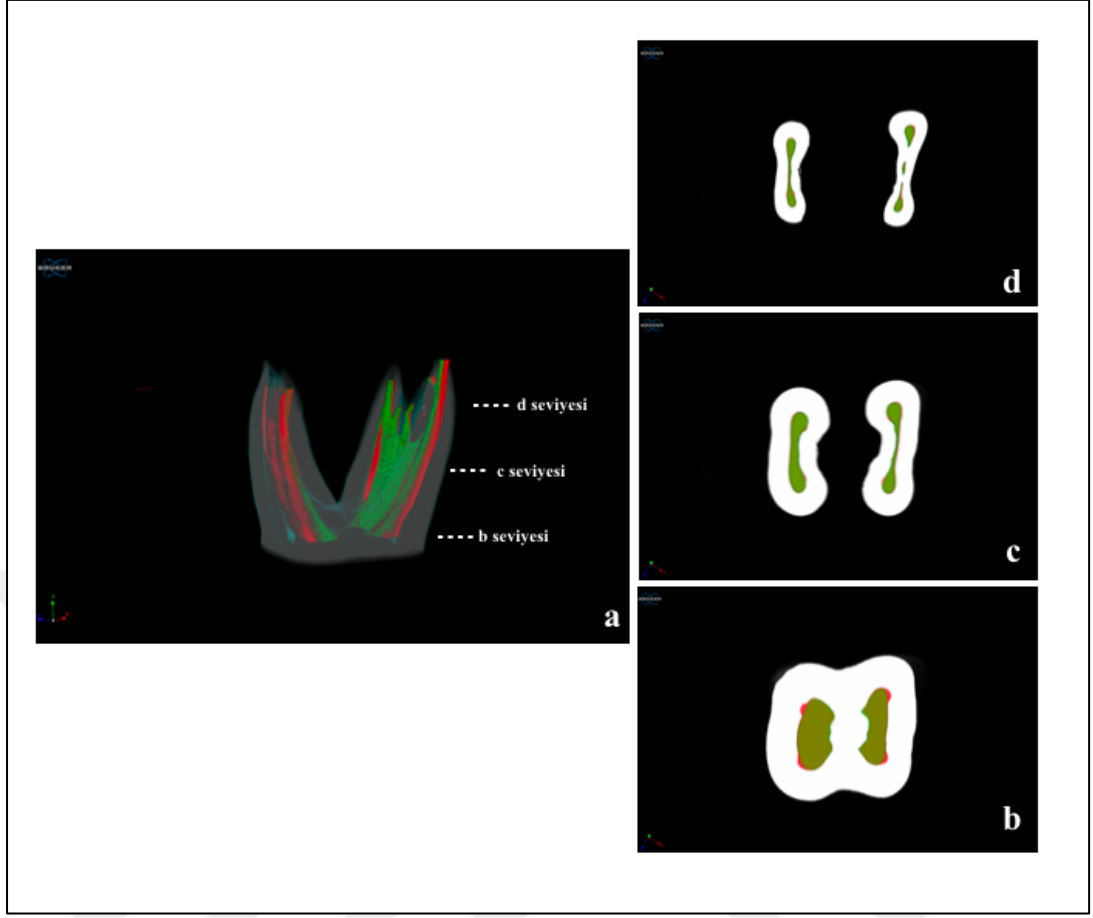
Şekil 4.2. Süt ve Daimi Dişlerdeki Yüzey Alanı Farkı (mm^2)

(Her bir kutunun ortasındaki yatay çizgi ortanca değeri (2. çeyrek) gösterirken kutuların alt ve üst kenarları sırasıyla; 1. çeyrek ve 3. çeyrek değerlerini ifade etmektedir. Kutuların alt ve üst kısımlarında uzayarak giden çubuklarla sırasıyla; minimum ve maksimum değerler gösterilmiştir)



Şekil 4.3. Süt ve Daimi Dişlerdeki Dokunulmamış Alan Miktarı (%)

(Her bir kutunun ortasındaki yatay çizgi ortanca değeri (2. çeyrek) gösterirken kutuların alt ve üst kenarları sırasıyla; 1. çeyrek ve 3. çeyrek değerlerini ifade etmektedir. Kutuların alt ve üst kısımlarında uzayarak giden çubuklarla sırasıyla; minimum ve maksimum değerler gösterilmiştir)



Şekil 4.4. a. Bir süt dişinin preoperatif (yeşil) ve postoperatif (kırmızı) kanallarının çakıştırılmış görüntüsü, b. Diş kökünün koronal 1/3 bölgesinden alınan kesit görüntüsü, c. Diş kökünün orta 1/3 seviyesinden alınan kesit görüntüsü d. Diş kökünün apikal 1/3 bölgesinden alınan kesit görüntüsü

5. TARTIŞMA

Süt diřleri için özel olarak geliřtirilmiř bir endodontik alet bulunmamakla birlikte, getiđimiz 10 yıl ierisinde birok önemli geliřme kaydeden dner endodontik aletlerin st diři kk kanal tedavisinde de kayda deđer deđiřikliklere neden olabileceđi konusunda grřler mevcuttur. Bu amala daimi diřlerde kullanılan farklı kk kanal preparasyon yntemleri ve/veya aletleri, st diřleri üzerinde incelenmektedir (154). alıřmamızda daimi diřlerde kk kanal tedavi prosedrnde kullanılan tek ve oklu dner eđe sistemlerinin kanal anatomisi üzerinde yarattıkları etkiler, st ve daimi diřlerde karřılařtırılabilir olarak incelenmiř olup, st diři endodontik tedavisinde geleneksel olarak tercih edilen el eđeleri; her iki diřlenme grubunda kontrol grubu olarak kullanılmıřtır.

Literatrde st diři kk kanal tedavisinde farklı kk kanal preparasyon yntemlerinin etkinliklerini deđerlendiren alıřmalar mevcuttur (8, 9, 155). Ancak alıřmamızda incelenen bazı morfolojik deđiřiklikler, bu deđiřikliklerin lm ve deđerlendirme yntemi olarak mikro bilgisayarlı tomografinin kullanıldıđı bařka bir alıřma mevcut deđildir. Bu nedenle optimum rnek byklđn belirlemek mmkn olmamıř, rnek sayısı μ BT'den elde edilen grntlerin maliyeti dođrultusunda belirlenmiřtir. Buna gre 36 daimi ve 36 st diři olmak zere toplam 72 diři (n=12/grup) alıřmaya dahil edilmiřtir. Her grupta bulunan diři sayısı daimi diřler ile yapılan bazı benzer alıřmalara kıyasla azdır. Ancak alıřmaya dahil edilen rnekler olduka dikkatli seilmiř ve alıřmadaki her bir basamak dikkatle kontrol edilmiřtir.

Bu alıřmada klinik kořulların mmkn olan en st dzeyde simle edilebilmesi amaıyla ekilmiř st ve daimi insan diři kullanılmıřtır. Diřlerin seiminde yeni ekilmiř olması, kk ucunun kapalı olması, kkte herhangi bir rk, kk kırık ve atlađın olmaması gz nnde bulundurulmuřtur. St diřlerinde kk geliřiminin tamamlanmasından hemen sonra kk rezorpsiyonunun bařlaması ve rezorpsiyon arttıka kk kanal sistemiyle periapikal dokular arasında farklı bađlantılar oluřması; alıřma boyunu belirlemede glk yaratmaktadır (156). St diřlerinde kk kanal preparasyonunun etkinliđi deđerlendiren birok alıřmada kkte sınırlı rezorpsiyon bulunması ya da kkn uzunluđunun en az 8 mm olması řartı, dahil edilme kriterleri arasında yer almaktadır (8, 9, 155). alıřmamızda da benzer olarak

hem çalışma boyunun doğru bir şekilde belirlenebilmesi hem de kanal enstrümanlarının kök kanal anatomisi üzerinde yarattıkları etkilerin net olarak izlenebilmesi için kök gelişimi tamamlanmış ve kökte sınırlı derecede rezorpsiyon (apikal 1/3'den az) bulunan süt dişleri kullanılmıştır.

Paque ve arkadaşları (157), kök kanallarına kolay giriş sağlayabilmek ve rahat bir preparasyon yapabilmek amacıyla işlem boyunca dişleri elde tutulmuşlardır. Çalışmamızda bu görüş doğrultusunda preparasyon aşamasında dişler elde tutularak şekillendirilmiştir.

Kompleks kök kanal sisteminin detaylı bir şekilde anlaşılması, başarılı bir kök kanal tedavisi için önemlidir. Çekilmiş insan dişlerinde kök kanal preparasyonunun kanal anatomisi üzerine etkisini inceleyen çalışmalarda farklı değerlendirme yöntemleri kullanılmıştır. Periapikal radyograflardan elde edilen bilginin iki boyut ile sınırlı kalması (7), üç boyutlu görüntü sunan teknolojileri ön plana çıkarmıştır. 1990 yılında Tachibana ve Matsumoto tarafından geliştirilen tıbbi tomografi cihazları halen kullanılmakla birlikte (158), çözünürlüğünün düşük olması ve kesit kalınlığının fazla olması kök kanal anatomisinin detaylandırılabilmesi için yetersizdir (143, 159).

Teknolojinin ilerlemesi ile *in vitro* çalışmalarda kullanılabilecek, yüksek çözünürlüklü μ BT cihazları da geliştirilmiştir (143, 160, 161). Mikro bilgisayarlı tomografi, kök kanal preparasyon etkisinin 3 boyutlu değerlendirilebilmesi için diğer yöntemlere oranla daha iyi bir çözünürlük sağlayan ve deney örneklerinde tahribat yaratmaması nedeniyle tekrarlanabilir ölçümlerin yapılabilmesini sağlayan bir yöntemdir (159, 162, 163). Günümüzde birçok araştırmacı farklı manuel ve döner eğe tekniklerinin kök kanal anatomisi üzerine etkinliğini değerlendirmek amacıyla μ BT'yi kullanmaktadır (45, 149, 163-165). Mikro bilgisayarlı tomografi, preparasyon öncesi ve sonrası kanal geometrisindeki değişiklikleri 3 boyutlu olarak değerlendirmeye olanak tanımalarının yanında; hacim, yüzey alanı, şekil ve koniklik gibi parametrelerin sayısal analizlerinin yapılmasını da sağlamaktadır (162, 166) Ayrıca, mekanik olarak prepare edilemeyen ve dokunulmamış alan olarak tanımlanan kök kanal yüzey alanının hesaplanması da μ BT yöntemi ile mümkündür (45). Bu avantaj göz önünde bulundurularak, çalışmamızda μ BT kullanılmıştır. Mikro bilgisayarlı tomografi, halen bir altın standart konumunda olmakla birlikte

önümüzdeki yıllarda yerini daha gelişmiş yöntemlere bırakacağı açık olan bir teknolojidir. Nano bilgisayarlı tomografi, son yıllarda gündeme gelen bir yöntem olup; birkaç mikron odak noktalı, yüksek güçlü nano fokus X-ışığı kaynağı kullanarak ultra hassas radyografik projeksiyon görüntüleri üretebilmektedir (167). Bu sistemin daha önce incelenemeyen dokuların ve bunlara ait mikro yapıların hassas karakterizasyonunu ortaya koyabileceği öngörülmektedir (168). Maliyeti oldukça yüksek olan bu yöntem, ülkemizde henüz bulunmamaktadır.

Kanal preparasyon etkinliklerinin değerlendirildiği bazı çalışmalarda örneklerin tarama sırasında preoperatif ve postoperatif olarak aynı pozisyonda taranması için özel bağlantılar kullanılmıştır (45, 162). Bu çalışmada örnekleri tarama öncesi ve sonrası aynı pozisyonda konumlandırabilmek için özel akrilik plaklar hazırlanmış ve dişler üzerlerindeki referans noktaları akrilik plak üzerindeki işaretlere denk gelecek şekilde preoperatif ve postoperatif olarak aynı pozisyonda sabitlenmiştir.

Kök kanal tedavisinin en önemli basamaklarından birisi, kök kanallarının şekillendirilmesidir (6). Ancak kök kanal sisteminin kompleks anatomisi ve kullanılan enstrümanın limitasyonları, tedavi sonuçlarını etkileyen zorluklar ortaya çıkarmaktadır (169, 170). Kök kanal preparasyonu eğeler, reamerlar, ultrasonik enstrümanlar ve NiTi döner ege sistemleri ile gerçekleştirilebilir. Manuel preparasyon teknikleri, minimum risk ile öngörülebilen bir koniklik sağlayan döner ege sistemlerine kıyasla apikal transportasyon, basamak, apikal blokaj gibi iatrojenik hatalara neden olmaktadır. Yapılan çalışmalar, NiTi döner ege sistemlerinin yeterli kanal şekillendirmesi sağladığını (171, 172), preparasyonu daha hızlı sürede tamamladığı ve daha merkezi düzgün bir kanal şekli oluşturduğunu göstermektedir (9, 173, 174). Bu özelliklerin her biri, döner ege sistemlerinin süt dişi endodontik tedavilerinde kullanımını doğrulayabilir.

Daimi dişlerde NiTi döner ege sistemlerinin manuel eğeler karşısındaki performansını değerlendiren bir çok çalışma bulunmaktadır (45, 175, 176). Ancak bu sistemlerin süt dişi kanal anatomisi üzerine etkilerini değerlendiren çalışma sayısı oldukça azdır (8, 9, 155, 177-179). Daimi dişlerdeki temizleme ve şekillendirme prensiplerine sadık kalınarak süt dişlerinde döner ege sistemlerinin kullanımı, ilk kez Barr ve arkadaşları tarafından yapılan bir çalışma ile değerlendirilmiştir (180).

Araştırmacılar bu çalışmada, döner ege sisteminin manuel teknikten daha hızlı olduğunu ve kanal dolumu için daha uniform şekilli bir kanal elde edildiği sonucuna varmışlardır.

Süt dişi kök kanal tedavileri, geleneksel olarak daha fazla randevu gerektiren el eğeleri ile yapılmasına rağmen (24), çalışmalar döner aletlerin kullanılmasının çocuk hastalarda avantaj sağladığını göstermektedir (8, 178, 181). Çoklu ve tekli ege sistemlerinin karşılaştırıldığı bir çalışmada, tekli ege sistemlerinin sekanslı (çoklu) ege sistemlerine kıyasla daha hızlı kök kanal preparasyonu sağladığı rapor edilmiştir (182). Kök kanal tedavisinin en uzun basamaklarından birini teşkil eden kök kanal preparasyonu, özellikle kooperasyon güclüğü yaşanan çocuk hastalarda ayrı bir avantaj sağlayabilir. Bu bilgiler ışığında, çalışmamızda farklı preparasyon sistemlerinin karşılaştırılması amacıyla geleneksel K tipi ege sistemi, Revo-S sekanslı Ni-Ti döner ege sistemi ve One Shape tekli Ni-Ti döner ege sistemleri tercih edilmiştir.

One Shape, hızlı ve güvenli bir kök kanal preparasyonu sağlayan, uç çapı 0.25mm olan ve saat yönünde sürekli rotasyon hareketi yapan asimetric yatay kesite sahip tek bir ege sistemidir. Revo-S sistemi farklı apikal çaplara, asimetric yatay kesite sahip ve 'yılan benzeri hareket' yaparak kanala penetre olan birden fazla egeden oluşan bir sistemdir. Kuo ve arkadaşları (181), uç çapı 20 ve konikliği .04 olan S2 Protaper ege boyutunun süt dişi kanal boyutuna yakın olduğunu ileri sürmüşlerdir. Araştırmacılar, 20-30 arası apikal çapa ve ortalama bir konikliğe (.04-.06) sahip bir preparasyonun, süt dişi kanalı için yeterli olduğunu, böylece kök kanallarının gereksiz yere zayıflatılmasının önlendiğini savunmaktadır. Bu bilgiler ışığında bu çalışmada büyük enstrüman kullanımına bağlı preparasyon hatalarının engellenmesi ve ege sistemleri arasında tüm apikal çapların uyumlu olması için, süt dişi kanallarının dar ve eğimli yapısı da dikkate alınarak her üç sistemde son kullanılan egeğin uç çapı 25 olarak tercih edilmiş ve kanal preparasyonu bu şekilde sonlandırılmıştır. Çalışmamızdaki her iki döner ege sisteminin konikliğinin .06 olması ve sistemler arasında belli bir standardizasyon sağlanabilmesi için aynı üreticinin sekanslı ve tek ege sistemleri tercih edilmiştir.

Peters (45) ve Moore (183)'un çalışmalarına benzer olarak bu çalışmada da ikinci meziobukkal kanallar her dişte tüm kanal boyunca ayrı bir kanal olarak görülemediği için prepare edilmemiştir .

Süt dişlerinde ProFile döner alet sisteminin ve K tipi eğenin kanal tedavisi üzerindeki etkinliğini değerlendiren bir çalışmada, sistemlerin etkinliği arasında anlamlı bir fark görülmemiş, ancak döner sistemlerin enstrümantasyon süresini anlamlı derecede azalttığı sonucuna varılmıştır (184). Canoğlu ve arkadaşları (7), süt dişlerinde konvansiyonel eğe, döner alet ve ultrasonik alet ile kök kanal preparasyonunun etkinliğini karşılaştırmışlardır. Çalışma sonucunda dentin uzaklaştırma yönünden 3 teknik arasında anlamlı bir fark bulunmamış; süt dişi kök kanal tedavisi için Profile NiTi enstrümanların, el enstrümanlarına alternatif olabileceği belirtilmiştir.

Çalışmamızda süt dişlerine uygulanan preparasyon sistemleri incelendiğinde; önceki çalışmaların aksine döner eğe sistemlerinin uygulandığı gruplarda konvansiyonel sisteme göre, hacim ve yüzey alanı değerlerinde daha fazla artış olduğu görülmüştür. Bu artış, test edilen döner eğe sistemlerinde daha konik eğelerin kullanılmasına bağlı olarak daha fazla madde kaldırılması ile açıklanabilir. Hacim ve yüzey alanındaki artış ile bağlantılı olarak, dokunulmamış alan yüzdesi yönünden Revo-S grubunda diğer iki gruba kıyasla daha az dokunulmamış alan tespit edilmiştir. Öte yandan, One Shape ve konvansiyonel grupları arasında dokunulmamış alan yüzdesi yönünden anlamlı bir fark gözlenmemesine rağmen, sayısal veriler yönünden kıyaslandığında One Shape grubunun konvansiyonel gruba oranla daha az dokunulmamış alan bıraktığı izlenmektedir. Süt dişinin karmaşık kök kanal anatomisi göz önünde bulundurulduğunda, prepare edilemeyen enfekte doku yönünden ayrı bir önem kazanan yüzey alanı ve dokunulmamış alan parametreleri literatürde daha önce değerlendirilmediğinden, herhangi bir karşılaştırma yapılamamıştır. Süt dişlerinde dokunulmamış alan yüzdesi döner eğe gruplarında %60-77 arasında değişirken, bu rakam daimi diş gruplarında yaklaşık % 47'dir. Konvansiyonel grupta ise süt dişlerinde dokunulmamış alan yüzdesi %81 iken daimi dişlerde bu oran % 72 olarak gözlenmiştir.

Araştırmamızda daimi dişlerde preparasyon sistemleri arasında döner eğe gruplarının neden olduğu hacim ve yüzey alanı fark değerlerinin konvansiyonel

gruptan daha yüksek olduğu saptanmıştır. Döner eğe sistemleri arasında ise herhangi bir fark bulunamamıştır. Çalışmamızda kullanılan döner eğeler .06 konikliğe sahipken, el eğeleri .02 konikliğe sahiptir. Bu durum, koronal bölgeye doğru artan konikliğe bağlı olarak döner eğelerin konvansiyonel eğelerden daha fazla madde kaldırmasına, dolayısıyla hacim ve yüzey alanında daha fazla artışa neden olduğu düşünülmektedir. Döner eğe sistemleri arasında bir fark bulunmaması benzer konikliklere ve kinematik özelliklerine sahip olmalarından kaynaklanmaktadır.

Öte yandan, K tipi el eğesi ve 3 farklı NiTi döner eğe tekniğinin daimi diş kök kanal geometrisi üzerindeki etkisinin değerlendirildiği bir çalışmada (45), kök kanal enstrümantasyonunun kanal hacmi ve yüzey alanında anlamlı derecede artışa neden olduğu, ancak deney grupları arasında anlamlı bir fark olmadığı belirtilmiştir. Bu çalışmada preparasyon öncesi koronal genişletme yapılmış ve K tipi eğe kullanılan grupta diğer döner eğe grupları ile benzer olacak şekilde 80 numaralı eğeye kadar step back tekniği ile genişletme uygulanmıştır. Çalışmamızda ise, hiçbir gruba koronal genişletme uygulanmamış, apikal çaplar aynı olacak şekilde preparasyonlar tamamlanmıştır. Konvansiyonel ve döner eğe sistemleri arasında anlamlı fark, bu teknik yaklaşımdan kaynaklanmış olabilir.

Tüm döner aletlerin rotasyon sırasında kanal boşluğunun merkezinde konumlanması kanalda temizlenmemiş alan ve enfekte doku kalmasına neden olmaktadır (185).

Çalışmamızda hacim ve yüzey alanındaki artış ile bağlantılı olarak dokunulmamış alan yüzdesinin döner eğe sistemlerinde daha düşük olduğu tespit edilmiştir. Farklı döner sistemlerin kullanıldığı bazı çalışmalarda dokunulmamış alan yüzdesi %30-45 arasında değişmektedir (45, 149, 157). Bizim çalışmamızda ise döner eğe sistemlerindeki bu oran diğer çalışmalara yakın olarak yaklaşık %46 oranında bulunmuşken, konvansiyonel sistemlerde bu oran %72'ye çıkmaktadır. Üst ikinci küçük azı dişleri üzerinde ProTaper ve konvansiyonel sistemin kanal anatomisi üzerine etkisinin incelendiği bir çalışmada, kök kanalı boyunca dokunulmamış alan yönünden her iki sistem arasında anlamlı bir fark olduğu ve ProTaper sisteminin daha az dokunulmamış alan bıraktığı rapor edilmiştir (176).

Çalışmamızda süt ve daimi dişlerden ayrı ayrı elde edilen veriler ile benzer olarak, daimi veya süt dişi olarak ayırmaksızın değerlendirme yapıldığında döner eğe

sistemlerindeki hacim ve yüzey alanı artışı konvansiyonel sisteme kıyasla daha fazla bulunmuştur. Dokunulmamış olan yüzdesi yönünden döner eğe sistemlerin konvansiyonelden daha başarılı olduğu ve en başarılı eğe sistemin Revo-S olduğu sonucuna varılmıştır.

Süt ve daimi dişler, eğe sistemleri ayırt edilmeksizin karşılaştırıldığında; preparasyon sonucu hacim ve yüzey alanındaki fark yönünden anlamlı bir farka rastlanmazken, daimi dişlerdeki dokunulmamış alanın süt dişlerine kıyasla daha az olduğu tespit edilmiştir. Bu bulgu, süt dişlerinde sürekli olarak devam eden, fizyolojik rezorpsiyon ve sekonder dentin depozisyonuna bağlı olarak oluşan, kökler arasında farklı anastomoz yapıları içeren karmaşık kök kanal anatomisi ile açıklanabilir.

Bazı çalışmalar NiTi döner eğelerin orjinal kök kanal şeklini paslanmaz çelik K tipi eğelere göre daha iyi korudukları ve daha az transportasyona neden oldukları belirtmesine rağmen (186, 187), çalışmamızda daimi dişler için her üç eğe sistemi arasında apikal transportasyon yönünden bir fark bulunamamıştır. Zanesco ve arkadaşları (188), daimi azı dişleri üzerinde manuel sistem ve 2 farklı döner eğe sistemi kullanarak üç farklı seviyede apikal transportasyonu değerlendirdikleri bir araştırmada, çalışmamızla benzer olarak her üç seviyede de preparasyon sistemleri arasında hem M-D hem B-L yönde transportasyon değerlerinin benzer olduğunu ve bunun nedenlerinden birinin ana apikal eğelerin çapının 25 olmasından kaynaklandığını rapor etmişlerdir. Ayrıca daimi dişlerde Revo-S, One Shape ve Pro Taper Next döner eğe sistemlerinin transportasyon ve merkezde kalma oranlarının değerlendirildiği bir çalışmada, Revo-S sistemi apikal 2mm'de en az transportasyon ve en fazla merkezde kalma oranı gösteren sistem olarak bildirilmiştir. Ancak apikal 5 ve 8mm'de her üç sistem arasında anlamlı bir farklılık olmadığı rapor edilmiştir (189).

Daimi dişlerde apikal transportasyon miktarının süt dişlerine kıyasla hem M-D hem de B-L yönde anlamlı düzeyde yüksek olduğu tespit edilmiştir. Süt dişlerinin daimi dişlere göre daha geniş ve oval bir kanal yapısına sahip olduğu düşünüldüğünde, preparasyona bağlı apikal transportasyonun miktarının daha dar kanallara sahip olan daimi dişlerde fazla olması öngörülebilir bir sonuçtur. Ancak süt

ve daimi dişlerdeki apikal transportasyon miktarını karşılaştıran mevcut bir çalışma bulunmadığından elde edilen bulgular herhangi bir çalışma ile kıyaslanamamıştır.

Çalışmamızın sınırları dahilinde elde edilen sonuçlar, döner eđe sistemlerinin konvansiyonel preparasyon tekniđine kıyasla daha fazla hacim ve yüzey alanı artışına neden olduğunu, buna bađlı olarak enstrümante edilmemiş yüzey alanında bir azalma olduğunu göstermektedir. Ayrıca bu sonuçlara dayanarak, test edilen döner eđe sistemlerinin süt diđi kök kanal tedavisinde geleneksel yöntemlere alternatif olabileceđi sonucuna varılabilir.



6. SONUÇ

Süt ve daimi dişlerde uygulanan farklı kök kanal preparasyon tekniklerinin kök kanal anatomisi üzerindeki etkilerinin değerlendirildiği bu *in vitro* çalışmanın deneysel koşulları ve metodolojik sınırlamaları içerisinde, aşağıdaki sonuçlar elde edilmiştir:

1. Süt ve daimi dişlerde kanal şekillendirmesi sonucu hacim ve yüzey alanı farkı yönünden anlamlı bir fark görülmemiştir. Buna göre, birinci başlangıç hipotezi kabul edilmiştir.
2. Süt dişlerinde kanal şekillendirmesinde kullanılan döner eğe sistemleri konvansiyonel sistemlere kıyasla daha fazla hacim ve yüzey alanı artışına neden olmuş; konvansiyonel sisteme göre daha az dokunulmamış alan bırakmıştır. Buna göre ikinci başlangıç hipotezi reddedilmiştir.

7. KAYNAKLAR

1. Fuks AB, Kupietzki A, Guelmann M. Pulp therapy for the primary dentition. In: Casamassimo PS, editor. *Pediatric dentistry: Infancy through adolescence*. 5th ed: Elsevier Saunders Co.; 2013. p. 333-51.
2. Guideline on Pulp Therapy for Primary and Immature Permanent Teeth. *Pediatr Dent*. 2016;38(6):280-8.
3. Schilder H. Cleaning and shaping the root canal. *Dent Clin North Am*. 1974;18(2):269-96.
4. European Society of E. Quality guidelines for endodontic treatment: consensus report of the European Society of Endodontology. *Int Endod J*. 2006;39(12):921-30.
5. Kurthukoti AJ, Sharma P, Swamy DF, Shashidara R, Swamy EB. Computed Tomographic Morphometry of the Internal Anatomy of Mandibular Second Primary Molars. *Int J Clin Pediatr Dent*. 2015;8(3):202-7.
6. Peters OA. Current challenges and concepts in the preparation of root canal systems: a review. *J Endod*. 2004;30(8):559-67.
7. Canoglu H, Tekcicek MU, Cehreli ZC. Comparison of conventional, rotary, and ultrasonic preparation, different final irrigation regimens, and 2 sealers in primary molar root canal therapy. *Pediatr Dent*. 2006;28(6):518-23.
8. Kummer TR, Calvo MC, Cordeiro MM, de Sousa Vieira R, de Carvalho Rocha MJ. Ex vivo study of manual and rotary instrumentation techniques in human primary teeth. *Oral Surg Oral Med Oral Pathol Oral Radiol Endod*. 2008;105(4):e84-92.
9. Musale PK, Mujawar SA. Evaluation of the efficacy of rotary vs. hand files in root canal preparation of primary teeth in vitro using CBCT. *Eur Arch Paediatr Dent*. 2014;15(2):113-20.
10. Fuks AB. Pulp therapy for the primary and young permanent dentitions. *Dental clinics of north america*. 2000;44(3):571-96, vii.
11. Alaçam A. *Pedodontide endodontik yaklaşımlar*. 2 ed. Ankara: Barış Yayınları, Özyurt Matbaacılık; 2012.
12. Koshy S, Love RM. Endodontic treatment in the primary dentition. *Australian Endodontic Journal*. 2004;30(2):59-68.
13. Waterhouse PJ, Whitworth JM. *Pediatric endodontics: Endodontic treatment for the primary and young permanent dentition*. In: Hargreaves K, editor. *Cohen's pathways of the pulp*. 11th ed. Canada: Elsevier; 2016.
14. Riekman G, El Badrawy H. Effect of premature loss of primary maxillary incisors on speech. *Pediatric dentistry*. 1985;7(2):119-22.
15. Alkilzy M, Shaaban A, Altinawi M, Splieth C. Epidemiology and aetiology of malocclusion among Syrian paediatric patients. *European Journal of Paediatric Dentistry*. 2007;8(3):131.

16. de Almeida Heilborn JC, K uchler EC, da Silva Fidalgo TK, Antunes LAA, Costa MC. Early primary tooth loss: prevalence, consequence and treatment. *IJD International Journal of Dentistry*. 2011;10(3):126-30.
17. Holan G, Topf J, Fuks A. Effect of root canal infection and treatment of traumatized primary incisors on their permanent successors. *Dental Traumatology*. 1992;8(1):12-5.
18. Coll J, Sadrian R. Predicting pulpectomy success and its relationship to exfoliation and succedaneous dentition. *Pediatric Dentistry*. 1996;18:57-63.
19. Andrew P. The treatment of infected pulps in deciduous teeth. *Brit Dent J*. 1955;98:122-6.
20. Holan G, Fuks AB. A comparison of pulpectomies using ZOE and KRI paste in primary molars: a retrospective study. *Pediatr Dent*. 1993;15(6):403-7.
21. Subramaniam P, Gilhotra K. Endoflas, Zinc Oxide Eugenol and Metapex as Root Canal Filling Materials in Primary Molars—A Comparative Clinical Study. *Journal of Clinical Pediatric Dentistry*. 2011;35(4):365-70.
22. Yacobi R, Kenny DJ, Judd PL, Johnston DH. Evolving primary pulp therapy techniques. *J Am Dent Assoc*. 1991;122(2):83-5.
23. Rabinowitch BZ. Pulp management in primary teeth. *Oral Surg Oral Med Oral Pathol*. 1953;6(4):542-50; contd.
24. Goerig A, Camp J. Root canal treatment in primary teeth: a review. *Pediatric dentistry*. 1983;5(1):33.
25. Coll JA, Josell S, Casper JS. Evaluation of a one-appointment formocresol pulpectomy technique for primary molars. *Pediatr Dent*. 1985;7(2):123-9.
26. Fox A, Heeley J. Histological study of pulps of human primary teeth. *Archives of oral biology*. 1980;25(2):103-10.
27. Rapp RA, JK;Strachan,DS. The distribution of nerves in human primary teeth. *The Anatomical Record*. 1967;159(1):89-103.
28. Mohiuddin A. The fate of the nerves of the deciduous teeth. *Journal of Anat*. 1950;84(3):319-23.
29. Itoh k. The distrubition of nerves in human deciduous and permanent teeth. *Arch histol jap*. 1976;39(5):379-99.
30. Hirayama A, Yamada M, Miake K. An electron microscopy study on dentinal tubules of human deciduous teeth. *Shika gakuho Dental science reports*. 1986;86(6):1021-31.
31. Sumikawa DA, Marshall GW, Gee L, Marshall SJ. Microstructure of primary tooth dentin. *Pediatr Dent*. 1999;21(7):439-44.
32. Rontani RM, Ducatti CH, Garcia-Godoy F, De Goes MF. Effect of etching agent on dentinal adhesive interface in primary teeth. *J Clin Pediatr Dent*. 2000;24(3):205-9.
33. Angker L, Swain MV, Kilpatrick N. Micro-mechanical characterisation of the properties of primary tooth dentine. *J Dent*. 2003;31(4):261-7.

34. Hosoya Y, Marshall SJ, Watanabe LG, Marshall GW. Microhardness of carious deciduous dentin. *Oper Dent.* 2000;25(2):81-9.
35. Hibbard E, Ireland R. Morphology of the root canals of the primary molar teeth. *J Dent Child.* 1957;24(250):e7.
36. Bevelander G, Benzer S. Morphology and incidence of secondary dentin in human teeth. *The Journal of the American Dental Association.* 1943;30(13):1075-82.
37. Ireland RL. Secondary dentin formation in the deciduous teeth. *The Journal of the American Dental Association.* 1941;28(10):1626-32.
38. Nelson SA, MM;. The primary (deciduous) teeth. *Wheeler's Dental Anatomy, Physiology and Occlusion.* China: Saunders Co; 2010. p. 45-66.
39. Cleghorn BM, Boorberg NB, Christie WH. Primary human teeth and their root canal systems. *Endodontic topics.* 2010;23(1):6-33.
40. Bagherian A, Kalhori KA, Sadeghi M, Mirhosseini F, Parisay I. An in vitro study of root and canal morphology of human deciduous molars in an Iranian population. *Journal of oral science.* 2010;52(3):397-403.
41. Aminabadi NA, Farahani RM, Gajan EB. Study of root canal accessibility in human primary molars. *Journal of oral science.* 2008;50(1):69-74.
42. Zoremchhingi, Joseph T, Varma B, Mungara J. A study of root canal morphology of human primary molars using computerised tomography: an in vitro study. *Journal of Indian Society of Pedodontics and Preventive Dentistry.* 2005;23(1):7.
43. Peters OA, Peters CI, Basrani B. Cleaning and Shaping the Root Canal System. In: Hargreaves K, editor. *Cohen's Pathway of the Pulp.* 11th ed. Canada: Elsevier; 2016. p. 209-79.
44. Paqué F, Ganahl D, Peters OA. Effects of root canal preparation on apical geometry assessed by micro-computed tomography. *Journal of Endodontics.* 2009;35(7):1056-9.
45. Peters O, Schönenberger K, Laib A. Effects of four Ni-Ti preparation techniques on root canal geometry assessed by micro computed tomography. *International endodontic journal.* 2001;34(3):221-30.
46. Lin LM, Rosenberg PA, Lin J. Do procedural errors cause endodontic treatment failure? *The Journal of the American Dental Association.* 2005;136(2):187-93.
47. Degerness RA, Bowles WR. Dimension, anatomy and morphology of the mesiobuccal root canal system in maxillary molars. *Journal of endodontics.* 2010;36(6):985-9.
48. Garala M, Kuttler S, Hardigan P, Steiner-Carmi R, Dorn S. A comparison of the minimum canal wall thickness remaining following preparation using two nickel-titanium rotary systems. *International endodontic journal.* 2003;36(9):636-42.

49. Lim S, Stock C. The risk of perforation in the curved canal: anticurvature filing compared with the stepback technique. *International Endodontic Journal*. 1987;20(1):33-9.
50. Martin G, BLAŠKOVIĆ G-ŠUBAT V. Preparation of simulated root canals using the Macfile, Canal Master U and K-Filexofile. *International endodontic journal*. 1997;30(3):160-6.
51. Gulabivala K, Ng Y, Gilbertson M, Eames I. The fluid mechanics of root canal irrigation. *Physiological Measurement*. 2010;31(12):R49.
52. Ram Z. Effectiveness of root canal irrigation. *Oral Surgery, Oral Medicine, Oral Pathology*. 1977;44(2):306-12.
53. Salzgeber RM, Brilliant JD. An in vivo evaluation of the penetration of an irrigating solution in root canals. *Journal of Endodontics*. 1977;3(10):394-8.
54. Wu M-K, Wesselink PR. Efficacy of three techniques in cleaning the apical portion of curved root canals. *Oral Surgery, Oral Medicine, Oral Pathology, Oral Radiology, and Endodontology*. 1995;79(4):492-6.
55. Amato M, Vanoni-Heineken I, Hecker H, Weiger R. Curved versus straight root canals: the benefit of activated irrigation techniques on dentin debris removal. *Oral surgery, oral medicine, oral pathology, oral radiology, and endodontology*. 2011;111(4):529-34.
56. Heard F, Walton R. Scanning electron microscope study comparing four root canal preparation techniques in small curved canals. *International endodontic journal*. 1997;30(5):323-31.
57. Reynolds MA, Madison S, Walton RE, Krell KV, Rittman BR. An in vitro histological comparison of the step-back, sonic, and ultrasonic instrumentation techniques in small, curved root canals. *Journal of endodontics*. 1987;13(7):307-14.
58. Baugh D, Wallace J. The role of apical instrumentation in root canal treatment: a review of the literature. *Journal of endodontics*. 2005;31(5):333-40.
59. Card SJ, Sigurdsson A, Ørstavik D, Trope M. The effectiveness of increased apical enlargement in reducing intracanal bacteria. *Journal of Endodontics*. 2002;28(11):779-83.
60. Rollison S, Barnett F, Stevens RH. Efficacy of bacterial removal from instrumented root canals in vitro related to instrumentation technique and size. *Oral Surgery, Oral Medicine, Oral Pathology, Oral Radiology, and Endodontology*. 2002;94(3):366-71.
61. Yared GM, Dagher FEB. Influence of apical enlargement on bacterial infection during treatment of apical periodontitis. *Journal of Endodontics*. 1994;20(11):535-7.
62. Coldero L, McHugh S, MacKenzie D, Saunders W. Reduction in intracanal bacteria during root canal preparation with and without apical enlargement. *International endodontic journal*. 2002;35(5):437-46.

63. MÖLLER ÅJ, Fabricius L, Dahlen G, ÖHMAN AE, Heyden G. Influence on periapical tissues of indigenous oral bacteria and necrotic pulp tissue in monkeys. *European Journal of Oral Sciences*. 1981;89(6):475-84.
64. Nair PR, Sjögren U, Krey G, Kahnberg K-E, Sundqvist G. Intraradicular bacteria and fungi in root-filled, asymptomatic human teeth with therapy-resistant periapical lesions: a long-term light and electron microscopic follow-up study. *Journal of Endodontics*. 1990;16(12):580-8.
65. Chow T. Mechanical effectiveness of root canal irrigation. *Journal of Endodontics*. 1983;9(11):475-9.
66. Falk KW, Sedgley CM. The influence of preparation size on the mechanical efficacy of root canal irrigation in vitro. *Journal of Endodontics*. 2005;31(10):742-5.
67. Usman N, Baumgartner JC, Marshall JG. Influence of instrument size on root canal debridement. *Journal of endodontics*. 2004;30(2):110-2.
68. Nagy CD, Szabo J, Szabo J. A mathematically based classification of root canal curvatures on natural human teeth. *J Endod*. 1995;21(11):557-60.
69. Schneider SW. A comparison of canal preparations in straight and curved root canals. *Oral Surg Oral Med Oral Pathol*. 1971;32(2):271-5.
70. Mize SB, Clement DJ, Pruett JP, Carnes DL. Effect of sterilization on cyclic fatigue of rotary nickel-titanium endodontic instruments. *Journal of Endodontics*. 1998;24(12):843-7.
71. Mizutani T, Ohno N, Nakamura H. Anatomical study of the root apex in the maxillary anterior teeth. *Journal of endodontics*. 1992;18(7):344-7.
72. Hülsmann M, Schade M, Schäfers F. A comparative study of root canal preparation with HERO 642 and Quantec SC rotary Ni-Ti instruments. *International Endodontic Journal*. 2001;34(7):538-46.
73. Ingle JJ. A standardized endodontic technique utilizing newly designed instruments and filling materials. *Oral Surgery, Oral Medicine, Oral Pathology*. 1961;14(1):83-91.
74. Walia HM, Brantley WA, Gerstein H. An initial investigation of the bending and torsional properties of Nitinol root canal files. *J Endod*. 1988;14(7):346-51.
75. Thompson SA, Dummer PM. Shaping ability of Hero 642 rotary nickel-titanium instruments in simulated root canals: Part 2. *Int Endod J*. 2000;33(3):255-61.
76. Huang TY, Gulabivala K, Ng YL. A bio-molecular film ex-vivo model to evaluate the influence of canal dimensions and irrigation variables on the efficacy of irrigation. *Int Endod J*. 2008;41(1):60-71.
77. Shen Y, Zhou HM, Zheng YF, Peng B, Haapasalo M. Current challenges and concepts of the thermomechanical treatment of nickel-titanium instruments. *J Endod*. 2013;39(2):163-72.
78. Schäfer E. Root canal instruments for manual use: a review. *Dental Traumatology*. 1997;13(2):51-64.

79. Glosson CR, Haller RH, Dove SB, Carlos E. A comparison of root canal preparations using Ni-Ti hand, Ni-Ti engine-driven, and K-Flex endodontic instruments. *Journal of Endodontics*. 1995;21(3):146-51.
80. Song Y, Bian Z, Fan B, Fan M, Gutmann J, Peng B. A comparison of instrument-centering ability within the root canal for three contemporary instrumentation techniques. *International endodontic journal*. 2004;37(4):265-71.
81. Seto BG, Nicholls JI, Harrington GW. Torsional properties of twisted and machined endodontic files. *Journal of endodontics*. 1990;16(8):355-60.
82. Ng YL, Mann V, Gulabivala K. A prospective study of the factors affecting outcomes of nonsurgical root canal treatment: part 1: periapical health. *Int Endod J*. 2011;44(7):583-609.
83. Izu KH, Thomas SJ, Zhang P, Izu AE, Michalek S. Effectiveness of sodium hypochlorite in preventing inoculation of periapical tissues with contaminated patency files. *J Endod*. 2004;30(2):92-4.
84. Davis RD, Marshall JG, Baumgartner JC. Effect of early coronal flaring on working length change in curved canals using rotary nickel-titanium versus stainless steel instruments. *J Endod*. 2002;28(6):438-42.
85. Gluskin AH, Brown DC, Buchanan LS. A reconstructed computerized tomographic comparison of Ni-Ti rotary GT files versus traditional instruments in canals shaped by novice operators. *Int Endod J*. 2001;34(6):476-84.
86. Isom TL, Marshall JG, Baumgartner JC. Evaluation of root thickness in curved canals after flaring. *J Endod*. 1995;21(7):368-71.
87. Kuhn G, Jordan L. Fatigue and mechanical properties of nickel-titanium endodontic instruments. *Journal of Endodontics*. 2002;28(10):716-20.
88. Peters O, Barbakow F. Dynamic torque and apical forces of ProFile. 04 rotary instruments during preparation of curved canals. *International Endodontic Journal*. 2002;35(4):379-89.
89. Thompson S. An overview of nickel–titanium alloys used in dentistry. *International endodontic journal*. 2000;33(4):297-310.
90. Barbakow F, Lutz F. The ‘Lightspeed’ preparation technique evaluated by Swiss clinicians after attending continuing education courses. *International Endodontic Journal*. 1997;30(1):46-50.
91. Pettiette MT, Delano EO, Trope M. Evaluation of success rate of endodontic treatment performed by students with stainless-steel K-files and nickel-titanium hand files. *J Endod*. 2001;27(2):124-7.
92. Revo-S: Micro Mega; [Available from: <http://micro-mega.com/en/revo-s/>].
93. Diemer F, Michetti J, Mallet J-P, Piquet R. Effect of asymmetry on the behavior of prototype rotary triple helix root canal instruments. *Journal of endodontics*. 2013;39(6):829-32.

94. Bürklein S, Benten S, Schäfer E. Shaping ability of different single-file systems in severely curved root canals of extracted teeth. *International endodontic journal*. 2013;46(6):590-7.
95. Türker SA, Uzunoğlu E, Aslan MH. Evaluation of apically extruded bacteria associated with different nickel-titanium systems. *Journal of endodontics*. 2015;41(6):953-5.
96. Gutmann JL, PE. Problem solving in tooth isolation, access openings, and identification of orifice locations. *Problem solving in endodontics*: Elsevier; 2011. p. 150-76.
97. Gutmann JIFB. Tooth Morphology, Isolation, and Access. In: Hargreaves K, editor. *Cohen's Pathway of the Pulp*. 11th ed. Canada: Elsevier; 2016. p. 130-208.
98. Mannan G, Smallwood E, Gulabivala K. Effect of access cavity location and design on degree and distribution of instrumented root canal surface in maxillary anterior teeth. *International Endodontic Journal*. 2001;34(3):176-83.
99. Wildey WL, Senia ES, Montgomery S. Another look at root canal instrumentation. *Oral surgery, oral medicine, oral pathology*. 1992;74(4):499-507.
100. Rimondini L, Baroni C. Morphologic criteria for root canal treatment of primary molars undergoing resorption. *Dental Traumatology*. 1995;11(3):136-41.
101. Kielbassa AM, Muller U, Munz I, Monting JS. Clinical evaluation of the measuring accuracy of ROOT ZX in primary teeth. *Oral Surgery, Oral Medicine, Oral Pathology, Oral Radiology, and Endodontology*. 2003;95(1):94-100.
102. Saritha S, Uloopi K, Vinay C, Sekhar RC, Rao V. Clinical evaluation of Root ZX II electronic apex locator in primary teeth. *European Archives of Paediatric Dentistry*. 2012;13(1):32-5.
103. Garcia-Godoy F. Evaluation of an iodoform paste in root canal therapy for infected primary teeth. *ASDC J Dent Child*. 1987;54(1):30-4.
104. Blum JY, Cohen A, Machtou P, Micallef JP. Analysis of forces developed during mechanical preparation of extracted teeth using Profile NiTi rotary instruments. *Int Endod J*. 1999;32(1):24-31.
105. Seow WK. Comparison of ultrasonic and mechanical cleaning of primary root canals using a novel radiometric method. *Pediatr Dent*. 1991;13(3):136-41.
106. Gorni FG, Andreano A, Ambrogi F, Brambilla E, Gagliani M. Patient and Clinical Characteristics Associated with Primary Healing of Iatrogenic Perforations after Root Canal Treatment: Results of a Long-term Italian Study. *Journal of endodontics*. 2016;42(2):211-5.
107. Borges ÁH, Bandeca MC, Tonetto MR, Faitaroni LA, Carvalho ERdS, Guerreiro-Tanomaru JM, et al. Portland cement use in dental root perforations: a long term followup. *Case reports in dentistry*. 2014;2014.

108. Spili P, Parashos P, Messer HH. The impact of instrument fracture on outcome of endodontic treatment. *J Endod.* 2005;31(12):845-50.
109. Parashos P, Messer HH. Rotary NiTi instrument fracture and its consequences. *J Endod.* 2006;32(11):1031-43.
110. Ungerechts C, Bardsen A, Fristad I. Instrument fracture in root canals - where, why, when and what? A study from a student clinic. *Int Endod J.* 2014;47(2):183-90.
111. Haapasalo M, Udnæs T, Endal U. Persistent, recurrent, and acquired infection of the root canal system post-treatment. *Endodontic topics.* 2003;6(1):29-56.
112. Oliveira CAP, Meurer MI, Pascoalato C, Silva SRC. Cone-beam computed tomography analysis of the apical third of curved roots after mechanical preparation with different automated systems. *Brazilian dental journal.* 2009;20(5):376-81.
113. Honardar K, Assadian H, Shahab S, Jafari Z, Kazemi A, Nazarimoghaddam K, et al. Cone-beam Computed Tomographic Assessment of Canal Centering Ability and Transportation after Preparation with Twisted File and Bio RaCe Instrumentation. *Journal of dentistry (Tehran, Iran).* 2014;11(4):440.
114. Özer SY. Comparison of root canal transportation induced by three rotary systems with noncutting tips using computed tomography. *Oral Surgery, Oral Medicine, Oral Pathology, Oral Radiology, and Endodontology.* 2011;111(2):244-50.
115. Hülsmann M, Peters OA, Dummer PM. Mechanical preparation of root canals: shaping goals, techniques and means. *Endodontic topics.* 2005;10(1):30-76.
116. Basrani B, Haapasalo M. Update on endodontic irrigating solutions. *Endodontic topics.* 2012;27(1):74-102.
117. Boutsoukis C, Kishen A. Fluid dynamics of syringe-based irrigation to optimise anti-biofilm efficacy in root-canal disinfection. *Roots: international magazine of endodontology.* 2012;2012:22-31.
118. Gulabivala K, Patel B, Evans G, Ng YL. Effects of mechanical and chemical procedures on root canal surfaces. *Endodontic Topics.* 2005;10(1):103-22.
119. Senia ES, Marshall FJ, Rosen S. The solvent action of sodium hypochlorite on pulp tissue of extracted teeth. *Oral Surg Oral Med Oral Pathol.* 1971;31(1):96-103.
120. Mohammadi Z. Sodium hypochlorite in endodontics: an update review. *Int Dent J.* 2008;58(6):329-41.
121. Ahmed H. Anatomical challenges, electronic working length determination and current developments in root canal preparation of primary molar teeth. *International endodontic journal.* 2013;46(11):1011-22.

122. Siqueira JF, Rôças IN, Paiva SS, Guimarães-Pinto T, Magalhães KM, Lima KC. Bacteriologic investigation of the effects of sodium hypochlorite and chlorhexidine during the endodontic treatment of teeth with apical periodontitis. *Oral Surgery, Oral Medicine, Oral Pathology, Oral Radiology, and Endodontology*. 2007;104(1):122-30.
123. Ercan E, Özekinci T, Atakul F, Gül K. Antibacterial activity of 2% chlorhexidine gluconate and 5.25% sodium hypochlorite in infected root canal: in vivo study. *Journal of endodontics*. 2004;30(2):84-7.
124. Zehnder M. Root canal irrigants. *Journal of endodontics*. 2006;32(5):389-98.
125. Rodd H, Waterhouse P, Fuks A, Fayle S, Moffat M. Pulp therapy for primary molars. *International Journal of Paediatric Dentistry*. 2006;16(s1):15-23.
126. Gomes BP, Ferraz CC, Vianna ME, Berber VB, Teixeira FB, Souza-Filho FJ. In vitro antimicrobial activity of several concentrations of sodium hypochlorite and chlorhexidine gluconate in the elimination of *Enterococcus faecalis*. *Int Endod J*. 2001;34(6):424-8.
127. Radcliffe CE, Potouridou L, Qureshi R, Hababbeh N, Qualtrough A, Worthington H, et al. Antimicrobial activity of varying concentrations of sodium hypochlorite on the endodontic microorganisms *Actinomyces israelii*, *A. naeslundii*, *Candida albicans* and *Enterococcus faecalis*. *Int Endod J*. 2004;37(7):438-46.
128. Waltimo TM, Orstavik D, Siren EK, Haapasalo MP. In vitro susceptibility of *Candida albicans* to four disinfectants and their combinations. *Int Endod J*. 1999;32(6):421-9.
129. Bystrom A, Sundqvist G. The antibacterial action of sodium hypochlorite and EDTA in 60 cases of endodontic therapy. *Int Endod J*. 1985;18(1):35-40.
130. Cvek M, Nord CE, Hollender L. Antimicrobial effect of root canal debridement in teeth with immature root. A clinical and microbiologic study. *Odontol Revy*. 1976;27(1):1-10.
131. Hand RE, Smith ML, Harrison JW. Analysis of the effect of dilution on the necrotic tissue dissolution property of sodium hypochlorite. *J Endod*. 1978;4(2):60-4.
132. Moorer WR, Wesselink PR. Factors promoting the tissue dissolving capability of sodium hypochlorite. *Int Endod J*. 1982;15(4):187-96.
133. Siqueira JF, Jr., Rôças IN, Favieri A, Lima KC. Chemomechanical reduction of the bacterial population in the root canal after instrumentation and irrigation with 1%, 2.5%, and 5.25% sodium hypochlorite. *J Endod*. 2000;26(6):331-4.
134. Mehdipour O, Kleier DDJ, Averbach DRE, Kleier DJ, Averbach RE. Anatomy of sodium hypochlorite accidents. *choice*. 2007;5(8):9.
135. Goswami M, Chhabra N, Kumar G, Verma M, Chhabra A. Sodium hypochlorite dental accidents. *Paediatrics and international child health*. 2014;34(1):66-9.

136. Zhu W-c, Gyamfi J, Niu L-n, Schoeffel GJ, Liu S-y, Santarcangelo F, et al. Anatomy of sodium hypochlorite accidents involving facial ecchymosis—a review. *Journal of dentistry*. 2013;41(11):935-48.
137. Klein U, Kleier DJ. Sodium hypochlorite accident in a pediatric patient. *Pediatric dentistry*. 2013;35(7):534-8.
138. Basrani B, Tjaderhane L, Santos JM, Pascon E, Grad H, Lawrence HP, et al. Efficacy of chlorhexidine- and calcium hydroxide-containing medicaments against *Enterococcus faecalis* in vitro. *Oral Surg Oral Med Oral Pathol Oral Radiol Endod*. 2003;96(5):618-24.
139. Ringel AM, Patterson SS, Newton CW, Miller CH, Mulhern JM. In vivo evaluation of chlorhexidine gluconate solution and sodium hypochlorite solution as root canal irrigants. *J Endod*. 1982;8(5):200-4.
140. Goldman M, Kronman JH, Goldman LB, Clausen H, Grady J. New method of irrigation during endodontic treatment. *J Endod*. 1976;2(9):257-60.
141. Siqueira JF, Jr., Batista MM, Fraga RC, de Uzeda M. Antibacterial effects of endodontic irrigants on black-pigmented gram-negative anaerobes and facultative bacteria. *J Endod*. 1998;24(6):414-6.
142. Flint DJ, Paunovich E, Moore WS, Wofford DT, Hermes CB. A diagnostic comparison of panoramic and intraoral radiographs. *Oral Surg Oral Med Oral Pathol Oral Radiol Endod*. 1998;85(6):731-5.
143. Dowker SE, Davis GR, Elliott JC. X-ray microtomography: nondestructive three-dimensional imaging for in vitro endodontic studies. *Oral Surgery, Oral Medicine, Oral Pathology, Oral Radiology, and Endodontology*. 1997;83(4):510-6.
144. Nair MK, Levin MD, Nair UP. Radiographic Interpretation. In: Hargreaves K, editor. *Cohen's Pathways of the Pulp*. 11th ed. Canada: Elsevier; 2016. p. 33-70.
145. Dogan MS, Yavuz I, Tümen EC. Konik Işınlı Bilgisayarlı Tomografinin Çocuklarda Kullanım Alanları. *Türkiye Klinikleri Çocuk Diş Hekimliği* 2015;1(1):118-30.
146. Swain MV, Xue J. State of the art of Micro-CT applications in dental research. *Int J Oral Sci*. 2009;1(4):177-88.
147. Sasov A, Van Dyck D. Desktop X-ray microscopy and microtomography. *J Microsc*. 1998;191(Pt 2):151-8.
148. Keles A, Alcin H. Mikro Bilgisayarlı Tomografi ve Endodontik Araştırmalardaki Yeri. *Türkiye Klinikleri J Endod-Special Topics*. 2015;1(3):32-9.
149. Peters OA, Peters CI, Schonenberger K, Barbakow F. ProTaper rotary root canal preparation: effects of canal anatomy on final shape analysed by micro CT. *Int Endod J*. 2003;36(2):86-92.
150. Jung M, Lommel D, Klimek J. The imaging of root canal obturation using micro-CT. *Int Endod J*. 2005;38(9):617-26.

151. Arias A, Paque F, Shyn S, Murphy S, Peters OA. Effect of canal preparation with TRUShape and Vortex rotary instruments on three-dimensional geometry of oval root canals. *Aust Endod J.* 2017.
152. Gambill JM, Alder M, del Rio CE. Comparison of nickel-titanium and stainless steel hand-file instrumentation using computed tomography. *J Endod.* 1996;22(7):369-75.
153. Ozgur Uyanik M, Cehreli ZC, Ozgen Mocan B, Tasman Dagli F. Comparative evaluation of three nickel-titanium instrumentation systems in human teeth using computed tomography. *J Endod.* 2006;32(7):668-71.
154. Ahmed HM. Anatomical challenges, electronic working length determination and current developments in root canal preparation of primary molar teeth. *Int Endod J.* 2013;46(11):1011-22.
155. Crespo S, Cortes O, Garcia C, Perez L. Comparison between rotary and manual instrumentation in primary teeth. *J Clin Pediatr Dent.* 2008;32(4):295-8.
156. Chougule RB, Padmanabhan MY, Mandal MS. A comparative evaluation of root canal length measurement techniques in primary teeth. *Pediatr Dent.* 2012;34(3):53-6.
157. Paque F, Barbakow F, Peters OA. Root canal preparation with Endo-Eze AET: changes in root canal shape assessed by micro-computed tomography. *Int Endod J.* 2005;38(7):456-64.
158. Tachibana H, Matsumoto K. Applicability of X-ray computerized tomography in endodontics. *Endod Dent Traumatol.* 1990;6(1):16-20.
159. Nielsen RB, Alyassin AM, Peters DD, Carnes DL, Lancaster J. Microcomputed tomography: an advanced system for detailed endodontic research. *J Endod.* 1995;21(11):561-8.
160. Rhodes JS, Ford TR, Lynch JA, Liepins PJ, Curtis RV. Micro-computed tomography: a new tool for experimental endodontology. *Int Endod J.* 1999;32(3):165-70.
161. Engelke K, Karolczak M, Lutz A, Seibert U, Schaller S, Kalender W. [Micro-CT. Technology and application for assessing bone structure]. *Radiologe.* 1999;39(3):203-12.
162. Peters OA, Laib A, Ruegsegger P, Barbakow F. Three-dimensional analysis of root canal geometry by high-resolution computed tomography. *J Dent Res.* 2000;79(6):1405-9.
163. Bergmans L, Van Cleynenbreugel J, Wevers M, Lambrechts P. A methodology for quantitative evaluation of root canal instrumentation using microcomputed tomography. *Int Endod J.* 2001;34(5):390-8.
164. Bergmans L, Van Cleynenbreugel J, Beullens M, Wevers M, Van Meerbeek B, Lambrechts P. Progressive versus constant tapered shaft design using NiTi rotary instruments. *Int Endod J.* 2003;36(4):288-95.

165. Hubscher W, Barbakow F, Peters OA. Root-canal preparation with FlexMaster: canal shapes analysed by micro-computed tomography. *Int Endod J.* 2003;36(11):740-7.
166. Paque F, Peters OA. Micro-computed tomography evaluation of the preparation of long oval root canals in mandibular molars with the self-adjusting file. *J Endod.* 2011;37(4):517-21.
167. Withers PJ. X-ray nanotomography. *Materials today.* 2007;10(12):26-34.
168. Khoury BM, Bigelow EM, Smith LM, Schlecht SH, Scheller EL, Andarawis-Puri N, et al. The use of nano-computed tomography to enhance musculoskeletal research. *Connect Tissue Res.* 2015;56(2):106-19.
169. Lin LM, Rosenberg PA, Lin J. Do procedural errors cause endodontic treatment failure? *J Am Dent Assoc.* 2005;136(2):187-93; quiz 231.
170. Schafer E, Burklein S. Impact of nickel-titanium instrumentation of the root canal on clinical outcomes: a focused review. *Odontology.* 2012;100(2):130-6.
171. Berutti E, Paolino DS, Chiandussi G, Alovisei M, Cantatore G, Castellucci A, et al. Root canal anatomy preservation of WaveOne reciprocating files with or without glide path. *J Endod.* 2012;38(1):101-4.
172. Peters OA, Boessler C, Paque F. Root canal preparation with a novel nickel-titanium instrument evaluated with micro-computed tomography: canal surface preparation over time. *J Endod.* 2010;36(6):1068-72.
173. Fuks AB, Guelmann M, Kupietzky A. Current developments in pulp therapy for primary teeth. *Endodontic Topics.* 2010;23(1):50-72.
174. Gonzalez Sanchez JA, Duran-Sindreu F, de Noe S, Mercade M, Roig M. Centring ability and apical transportation after overinstrumentation with ProTaper Universal and ProFile Vortex instruments. *Int Endod J.* 2012;45(6):542-51.
175. Nagaraja S, Sreenivasa Murthy BV. CT evaluation of canal preparation using rotary and hand NI-TI instruments: An in vitro study. *J Conserv Dent.* 2010;13(1):16-22.
176. Stavileci M, Hoxha V, Gorduysus O, Tatar I, Laperre K, Hostens J, et al. Evaluation of Root Canal Preparation Using Rotary System and Hand Instruments Assessed by Micro-Computed Tomography. *Med Sci Monit Basic Res.* 2015;21:123-30.
177. Pinheiro SL, Araujo G, Bincelli I, Cunha R, Bueno C. Evaluation of cleaning capacity and instrumentation time of manual, hybrid and rotary instrumentation techniques in primary molars. *Int Endod J.* 2012;45(4):379-85.
178. Ochoa-Romero T, Mendez-Gonzalez V, Flores-Reyes H, Pozos-Guillen AJ. Comparison between rotary and manual techniques on duration of instrumentation and obturation times in primary teeth. *J Clin Pediatr Dent.* 2011;35(4):359-63.

179. Nagaratna PJ, Shashikiran ND, Subbareddy VV. In vitro comparison of NiTi rotary instruments and stainless steel hand instruments in root canal preparations of primary and permanent molar. *J Indian Soc Pedod Prev Dent.* 2006;24(4):186-91.
180. Barr ES, Kleier DJ, Barr NV. Use of nickel-titanium rotary files for root canal preparation in primary teeth. *Pediatr Dent.* 2000;22(1):77-8.
181. Kuo C, Wang Y, Chang H, Huang G, Lin C, Guo M. Application of Ni-ti rotary files for pulpectomy in primary molars. *International Journal of Paediatric Dentistry Supplement.* 2005;15:65.
182. Bartols A, Laux G, Walther W. Multiple-file vs. single-file endodontics in dental practice: a study in routine care. *PeerJ.* 2016;4:e2765.
183. Moore J, Fitz-Walter P, Parashos P. A micro-computed tomographic evaluation of apical root canal preparation using three instrumentation techniques. *Int Endod J.* 2009;42(12):1057-64.
184. Silva LA, Leonardo MR, Nelson-Filho P, Tanomaru JM. Comparison of rotary and manual instrumentation techniques on cleaning capacity and instrumentation time in deciduous molars. *J Dent Child (Chic).* 2004;71(1):45-7.
185. Drukteinis S, Balciuniene I. A scanning electron microscopic study of debris and smear layer remaining following use of AET instruments and K-flexofiles. *Stomatologija.* 2006;8(3):70-5.
186. Glossen CR, Haller RH, Dove SB, del Rio CE. A comparison of root canal preparations using Ni-Ti hand, Ni-Ti engine-driven, and K-Flex endodontic instruments. *J Endod.* 1995;21(3):146-51.
187. Park H. A comparison of Greater Taper files, ProFiles, and stainless steel files to shape curved root canals. *Oral Surg Oral Med Oral Pathol Oral Radiol Endod.* 2001;91(6):715-8.
188. Zanesco C, So MV, Schmidt S, Fontanella VR, Grazziotin-Soares R, Barletta FB. Apical Transportation, Centering Ratio, and Volume Increase after Manual, Rotary, and Reciprocating Instrumentation in Curved Root Canals: Analysis by Micro-computed Tomographic and Digital Subtraction Radiography. *J Endod.* 2017;43(3):486-90.
189. Deepak J, Ashish M, Patil N, Kadam N, Yadav V, Jagdale H. Shaping Ability of 5(th) Generation Ni-Ti Rotary Systems for Root Canal Preparation in Curved Root Canals using CBCT: An In Vitro Study. *J Int Oral Health.* 2015;7(Suppl 1):57-61.

8. EKLER

Ek-1. Etik Kurul Kararı



T.C.
HACETTEPE ÜNİVERSİTESİ
Girişimsel Olmayan Klinik Araştırmalar Etik Kurulu

Sayı : 16969557 -1020

Konu : ARAŞTIRMA PROJESİ DEĞERLENDİRME RAPORU

Toplantı Tarihi : 11 EKİM 2016 SALI
Toplantı No : 2016/20
Proje No : GO 16/628 (Değerlendirme Tarihi : 11.10.2016)
Karar No : GO 16/628- 16

Üniversitemiz Diş Hekimliği Fakültesi Pedodonti Anabilim Dalı öğretim üyelerinden Prof. Dr. Zafer C. ÇEHRELİ' nin sorumlu araştırmacı olduğu, Doç. Dr. Zeynel Emre NAGAŞ, Doç. Dr. Mehmet Özgür UYANIK ile birlikte çalışacakları ve Dt. Gülce ESENTÜRK' ün uzmanlık tezi olan, GO 16/628 kayıt numaralı ve "*Süt Ve Daimi Dişlere Uygulanan Farklı Kök Kanal Preparasyon Tekniklerinin Kök Kanal Anatomisi Üzerindeki Etiklerinin Mikro Bilgisayarlı Tomografi İle İncelenmesi*" başlıklı proje önerisi araştırmanın gerekçe, amaç, yaklaşım ve yöntemleri dikkate alınarak incelenmiş olup, etik açıdan uygun bulunmuştur.

- | | |
|--|--|
| 1. Prof. Dr. Sevda F. MÜFTÜOĞLU (Başkan) | 10 Prof. Dr. Oya Nuran EMİROĞLU (Üye) |
| 2. Prof. Dr. Nurten AKARSU (Üye) | 11 Yrd. Doç. Dr. Özay GÖKÖZ (Üye) |
| 3. Prof. Dr. M. Yıldırım SARA (Üye) | 12. Doç. Dr. Gözde GİRGİN (Üye) |
| 4. Prof. Dr. Necdet SAĞLAM (Üye) | 13. Doç. Dr. Fatma Visal OKUR (Üye) |
| 5. Prof. Dr. Hatice Doğan BUZOĞLU (Üye) | 14. Yrd. Doç. Dr. Can Ebru KURT (Üye) |
| 6. Prof. Dr. R. Köksal ÖZGÜL (Üye) | 15. Yrd. Doç. Dr. H. Hüsrev TURNAGÖL (Üye) |
| 7. Prof. Dr. Ayşe Lale DOĞAN (Üye) | 16. Öğr. Gör. Dr. Müge DEMİR (Üye) |
| İZİNLİ | |
| 8. Prof. Dr. Elmas Ebru YALÇIN (Üye) | 17. Öğr. Gör. Meltem ŞENGELEN (Üye) |
| 9. Prof. Dr. Mintaze Kerem GÜNEL (Üye) | 18. Av. Meltem ONURLU (Üye) |

9. ÖZGEÇMİŞ

Gülce ESENTÜRK

Kişisel Bilgiler

Doğum Yeri ve Tarihi : Malatya/1989

Öğrenim Durumu

2003- 2007 : Malatya Anadolu Lisesi

2008-2013 : Yeditepe Üniversitesi Diş Hkeimliği Fakültesi

İletişim Bilgileri

E-mail : esenturk_gulce@hotmail.com

Tel : 0312 305 22 96

Adres : Hacettepe Üniversitesi Diş Hekimliği Fakültesi Çocuk
Diş Hekimliği Anabilim Dalı 06100 Altındağ/Ankara

Bilimsel Faaliyetler

Poster Sunumları

- **Esenturk G**, Cehreli Z. Gecikmiş Tedavi Nedeniyle İnflamatuar Kök Rezorpsiyonu Görülen Travmalı Bir İmmatür Dişte Revitalizasyon: 12 Aylık Takip. Türk Endodonti Derneği, 13. Uluslararası Bilimsel Kongresi, Nevşehir/ Türkiye, 26- 29/05/2016 (Poster).
- **Esenturk G**, Cehreli ZC. Regenerative Endodontic Therapy of A Root-filled Incisor: 15 Month Follow-Up. 18th Biennial ESE Congress, Brussels, Belgium, 14-16/09/2017 (Poster).

Projeler

- Cehreli ZC, Nagas ZE, **Esenturk G**. Süt ve daimi dişlere uygulanan farklı kök kanal preparasyon tekniklerinin kök kanal anatomisi üzerindeki etkilerinin mikro bilgisayarlı tomografi ile incelenmesi