

**T.C.
HACETTEPE ÜNİVERSİTESİ
DİŞ HEKİMLİĞİ FAKÜLTESİ
AĞIZ, DİŞ VE ÇENE CERRAHİSİ ANABİLİM DALI**

**ORTOGNATİK CERRAHİSİ YAPILAN İSKELETSEL
SINIF 3 HASTALARDA CERRAHİNİN HAVA YOLU VE
POLİSOMNOGRAFİK VERİLERE ETKİSİ**

Dt. Seyhan KARAASLAN

**Ağız, Diş ve Çene Cerrahisi Anabilim Dalı
UZMANLIK TEZİ**

**ANKARA
2020**

**T.C.
HACETTEPE ÜNİVERSİTESİ
DİŞ HEKİMLİĞİ FAKÜLTESİ
AĞIZ, DİŞ VE ÇENE CERRAHİSİ ANABİLİM DALI**

**ORTOGNATİK CERRAHİSİ YAPILAN İSKELETSEL
SINIF 3 HASTALARDA CERRAHİNİN HAVA YOLU VE
POLİSOMNOGRAFİK VERİLERE ETKİSİ**

Dt. Seyhan KARAASLAN

**Ağız, Diş ve Çene Cerrahisi Anabilim Dalı
UZMANLIK TEZİ**

**TEZ DANIŞMANI
Prof. Dr. Hakan H. TÜZ**

**ANKARA
2020**

ONAY SAYFASI



YAYIMLAMA VE FİKRİ MÜLKİYET HAKLARI BEYANI

Enstitü/Dekanlık tarafından onaylanan lisansüstü tezimin/raporumun tamamını veya herhangi bir kısmını, basılı (kağıt) ve elektronik formatta arşivleme ve aşağıda verilen koşullarla kullanıma açma iznini Hacettepe Üniversitesine verdiğimi bildiririm. Bu izinle Üniversiteye verilen kullanım hakları dışındaki tüm fikri mülkiyet haklarım bende kalacak, tezimin tamamının ya da bir bölümünün gelecekteki çalışmalarda (makale, kitap, lisans ve patent vb.) kullanım hakları bana ait olacaktır.

Tezin kendi orijinal çalışmam olduğunu, başkalarının haklarını ihlal etmediğimi ve tezimin tek yetkili sahibi olduğumu beyan ve taahhüt ederim. Tezimde yer alan telif hakkı bulunan ve sahiplerinden yazılı izin alınarak kullanılması zorunlu metinlerin yazılı izin alınarak kullandığımı ve istenildiğinde suretlerini Üniversiteye teslim etmeyi taahhüt ederim.

Yükseköğretim Kurulu tarafından yayınlanan “Lisansüstü Tezlerin Elektronik Ortamda Toplanması, Düzenlenmesi ve Erişime Açılmasına İlişkin Yönerge” kapsamında tezim aşağıda belirtilen koşullar haricince YÖK Ulusal Tez Merkezi / H.Ü. Kütüphaneleri Açık Erişim Sisteminde erişime açılır.

- Enstitü / Fakülte yönetim kurulu kararı ile tezimin erişime açılması mezuniyet tarihimden itibaren 2 yıl ertelenmiştir. ⁽¹⁾
- Enstitü / Fakülte yönetim kurulunun gerekçeli kararı ile tezimin erişime açılması mezuniyet tarihimden itibaren ... ay ertelenmiştir. ⁽²⁾
- Tezimle ilgili gizlilik kararı verilmiştir. ⁽³⁾

18 /03/2020

Dt. Seyhan Karaaslan

“Lisansüstü Tezlerin Elektronik Ortamda Toplanması, Düzenlenmesi ve Erişime Açılmasına İlişkin Yönerge”

(1) Madde 6. 1. Lisansüstü teze ilgili patent başvurusu yapılması veya patent alma sürecinin devam etmesi durumunda, tez **danışmanın** önerisi ve **enstitü anabilim dalının** uygun görüşü üzerine **enstitü** veya **fakülte yönetim kurulu** iki yıl süre ile tezin erişime açılmasının ertelenmesine karar verebilir.

(2) Madde 6. 2. Yeni teknik, materyal ve metotların kullanıldığı, henüz makaleye dönüşmemiş veya patent gibi yöntemlerle korunmamış ve internetten paylaşılması durumunda 3. şahıslara veya kurumlara haksız kazanç imkânı oluşturabilecek bilgi ve bulguları içeren tezler hakkında tez **danışmanın** önerisi ve **enstitü anabilim dalının** uygun görüşü üzerine **enstitü** veya **fakülte yönetim kurulunun** gerekçeli kararı ile altı ayı aşmamak üzere tezin erişime açılması engellenebilir.

(3) Madde 7. 1. Ulusal çıkarları veya güvenliği ilgilendiren, emniyet, istihbarat, savunma ve güvenlik, sağlık vb. konulara ilişkin lisansüstü tezlerle ilgili gizlilik kararı, **tezin yapıldığı kurum** tarafından verilir *. Kurum ve kuruluşlarla yapılan iş birliği protokolü çerçevesinde hazırlanan lisansüstü tezlere ilişkin gizlilik kararı ise, **ilgili kurum ve kuruluşun önerisi** ile **enstitü** veya **fakültenin** uygun görüşü üzerine **üniversite yönetim kurulu** tarafından verilir. Gizlilik kararı verilen tezler Yükseköğretim Kuruluna bildirilir. Madde 7.2. Gizlilik kararı verilen tezler gizlilik süresince enstitü veya fakülte tarafından gizlilik kuralları çerçevesinde muhafaza edilir, gizlilik kararının kaldırılması halinde Tez Otomasyon Sistemine yüklenir

* Tez **danışmanın** önerisi ve **enstitü anabilim dalının** uygun görüşü üzerine **enstitü** veya **fakülte yönetim kurulu** tarafından karar verilir.

ETİK BEYAN

Bu alıřmadaki bütn bilgi ve belgeleri akademik kurallar erevesinde elde ettiđimi, grsel, iřitsel ve yazılı tm bilgi ve sonuları bilimsel ahlak kurallarına uygun olarak sunduđumu, kullandıđım verilerde herhangi bir tahrifat yapmadıđımı, yararlandıđım kaynaklara bilimsel normlara uygun olarak atıfta bulunduđumu, tezimin kaynak gsterilen durumlar dıřında zgn olduđunu, Prof. Dr. Hakan H. Tz danıřmanlıđında tarafımdan retildiđini ve Hacettepe niversitesi Sađlık Bilimleri Enstits Tez Yazım Ynergesine gre yazıldıđını beyan ederim.



Dt. Seyhan KARAASLAN

TEŞEKKÜR

Hacettepe Üniversitesi Diş Hekimliği Fakültesi'ndeki eğitim hayatım süresince bilgi ve tecrübelerini benimle paylaşan, tezimin başlangıcından bitim aşamasına kadar her zaman desteğini hissettiğim değerli danışman hocam Sayın Prof. Dr. Hakan H. Tüz'e,

Tezimin oluşması sırasında bana yardımcı olup, bu çalışmanın yürütülmesinde ve sonuçlandırılmasında büyük emek veren Prof. Dr. Ahmet Emre Süslü ve Doç. Dr. Hakan El'e, Uzm. Dt. Tuğçe Göktürk'e,

Araştırma Görevlisi olarak geçirdiğim süre zarfında, engin tecrübelerinden, bilgi birikimlerinden faydalandığım Hacettepe Üniversitesi Ağız, Diş ve Çene Cerrahisi Anabilim Dalı'ndaki çok değerli hocalarıma, uzmanlarıma, birlikte çalışmaktan her zaman zevk duyduğum sevgili araştırma görevlisi arkadaşlarıma,

Tanıdığım günden bu yana her zaman yanımda olan, bu süreçte de yardımlarını esirgemeyen meslektaşım Dr. Dt. Dilara Öztürk'e,

Yaşamımın her döneminde karşılıksız sevgi ve emeklerini esirgemeyen, desteklerini hep hissettiğim sevgili aileme, geçirdiğim süre zarfında hep yanımda olan Batuhan Kırgil'e,

Sevgi, saygı ve tüm içtenliğimle, teşekkür ederim.

ÖZET

Karaaslan S., Ortognatik Cerrahisi Yapılan İskeletsel Sınıf 3 Hastalarda Cerrahinin Hava Yolu ve Polisomnografik Verilere Etkisi, Hacettepe Üniversitesi Diş Hekimliği Fakültesi, Ağız, Diş ve Çene Cerrahisi Uzmanlık Tezi, Ankara, 2020. Estetik ve fonksiyonel problemler yaratan iskeletsel sınıf 3 dentofasiyal deformitenin tedavisinde, ortognatik cerrahi önemli bir seçenektir. İskeletsel sınıf 3 anomalisi olup, ortognatik cerrahisi yapılan hastalarda hava yolu darlığı ve uyku apnesi riski normal popülasyona göre daha yüksek olarak görülmektedir. Bu çalışmada; iskeletsel sınıf 3 hastaların tedavisinde uygulanan çift çene ortognatik cerrahinin, hastalarda posterior hava yolunda darlığa ve obstrüktif uyku apnesine yatkınlığa, polisomnografik ve anatomik parametrelerdeki değişikliklere etkisinin değerlendirilmesi amaçlanmıştır. Operasyon öncesi ve operasyondan sonraki minimum 3. ayda, mandibular geriletme ve maksiller ilerletme miktarının hava yolu hacmine ve minimum aksiyal alana etkisi, konik ışınli bilgisayarlı tomografiyle; uyku parametrelerine etkisi polisomnografi ile birlikte değerlendirilmiştir. Çalışmaya H. Ü. Diş Hekimliği Fakültesi Ağız, Diş ve Çene Cerrahisi ABD'ye iskeletsel sınıf 3 deformitesinin tedavisi için başvurmuş, maksiller ilerletme ve mandibular geriletme cerrahi tedavisi yapılmış 26 hasta dahil edilmiştir. Çalışmanın sonuçlarına göre, orofarinks ve nazofarinks hacim boyutu T1 ölçüm ortalamaları, T0 ölçüm ortalamalarından anlamlı derecede yüksektir ($p<0,05$). Minimum aksiyel alan ve uyku parametreleri T0 ve T1 ölçüm ortalamaları arasında anlamlı bir farklılık gözlenmemiştir ($p>0,05$). Cinsiyet grupları arasında, T0 ve T1 zamanlarındaki, orofaringeal boyut ve uyku parametreleri arasında anlamlı farklılık bulunmamışken ($p>0,05$); nazofarinks hacim boyutu anlamlı derecede artmıştır ($p<0,05$). Orofarinks hacim ve MAA değişimi arasında %60 düzeyinde pozitif yönlü korelasyon bulunmaktadır ($r: 0,600$). Maksilla ilerletme miktarı ile T1 nazofarinks hacim ölçümü ile %39,4 düzeyinde anlamlı ilişkisi bulunmaktadır ($p<0,05$). Hava yolu değişimleri ve polisomnografik parametreler arasında korelasyon bulunmamıştır.

Anahtar Kelimeler: Ortognatik cerrahi, polisomnografi, obstrüktif uyku apnesi sendromu, konik ışınli bilgisayarlı tomografi.

ABSTRACT

Karaaslan S., Effects of Surgery on Upper Airway and Polysomnographic Parameters in Skeletal Class 3 Patients Undergoing Orthognathic Surgery, Hacettepe University, Faculty of Dentistry, Department of Oral and Maxillofacial Surgery, Specialty Thesis, Ankara, 2020. Orthognathic surgery is an important option in the treatment of skeletal class 3 dentofacial deformity that creates aesthetic and functional problems. According the studies, patients with skeletal class 3 anomalies who underwent orthognathic surgery have higher risk of airway stenosis and sleep apnea risk than the healthy population. In this study, the effect of bimaxillary orthognathic surgery on narrowed airway and obstructive sleep apnea, changes in polysomnographic, and anatomical parameters were aimed to evaluate. The effect of the amount of mandibular set-back and maxillary advancement on airway volume and minimum axial area (MAA) at preoperative (T0) and postoperative (T1) was determined by cone-beam computed tomography; sleep parameters were evaluated together with polysomnography. The study included 26 patients who applied to Hacettepe University Faculty of Dentistry, Department of Oral and Maxillofacial Surgery for skeletal class 3 deformity and who had planning for maxillary advancement and mandibular set-back orthognathic surgery. According to results, oropharynx and nasopharynx volume size T1 measurements averages were significantly higher than T0 means ($p < 0.05$). There was no significant difference between the mean values of MAA and sleep parameters ($p > 0.05$). There was no significant difference between oropharyngeal size and sleep parameters at T0 and T1 times between sex groups ($p > 0.05$); nasopharynx volume increased significantly ($p < 0.05$). There was a positive correlation between oropharynx volume and MAA change at 60% level ($r: 0.600$). There was a significant relationship between maxilla advancement amount and T1 nasopharynx volume measurement at 39.4% ($p < 0.05$). No correlation was found between airway changes and polysomnographic parameters.

Key Words: Orthognathic surgery, polysomnography, obstructive sleep apnea syndrome (OSAS), upper airway, cone beam computed tomography (CBCT).

İÇİNDEKİLER

ONAY SAYFASI	iii
YAYIMLAMA VE FİKRİ MÜLKİYET HAKLARI BEYANI	iv
ETİK BEYAN	v
TEŞEKKÜR	vi
ÖZET	vii
ABSTRACT	viii
İÇİNDEKİLER	ix
SİMGELER VE KISALTMALAR	xi
ŞEKİLLER	xiv
TABLolar	xvi
1. GİRİŞ	1
2. GENEL BİLGİLER	3
2.1. Dentofasiyal Deformite	3
2.1.1. İskeletsel Sınıf 3 Deformite ve Etiyolojisi	3
2.2 Ortognatik Cerrahi Teknikleri	6
2.2.1. Mandibular Osteotomi	6
2.2.2. Maksiller Osteotomi	8
2.2.3. Ortognatik Cerrahi Tedavinin Hedefleri	10
2.3. Uyku Bozuklukları Sınıflaması ve Terminoloji	14
2.3.1. OUAS Tanımı ve Semptomları	17
2.3.2. Hava Yolu Anatomik Yapısı	18
2.3.3. OUAS için Predispozan Faktörler	19
2.3.4. OUAS Etkileri	22
2.3.5. OUAS Tanı Yöntemleri	24
2.3.6. OUAS Tedavi yöntemleri	31
3. BİREYLER VE YÖNTEM	36
3.1. Hasta Verilerinin Oluşturulması	36
3.1.1. Ameliyat Planının Oluşturulması ve Uygulanan Cerrahi Prosedür	37
3.1.2. PSG ve Klinik Değerlendirmeler	38
3.1.3. Üç Boyutlu Sefalometrik Analiz Yazılımı ile Yapılan Değerlendirmeler	40
3.1.4. İstatistiksel Analiz	42

4. BULGULAR	44
4.1. Hava Yolu Boyutları	44
4.2. Hava Yolu Boyutları ve Cerrahi Hareket Miktarı	46
4.3. Uyku Parametreleri	47
4.4. Hava Yolu Boyutları ve Uyku Parametreleri Arasındaki Korelasyonlar	48
4.5. Cinsiyet Farklılıkları Göz Önünde Bulundurulduğunda Hava Yolu Boyutu, Uyku Verileri ve Cerrahi Hareket Miktarları	49
4.6. VKİ Ortalamaları	52
4.7. Ölçümlerin Güvenilirliği	53
5. TARTIŞMA	54
6. SONUÇ VE ÖNERİLER	69
7. KAYNAKÇA	71
8. EKLER	
EK-1: Tez Çalışması ile İlgili Etik Kurul İzinleri	
EK-2: Orijinallik Raporu	
9. ÖZGEÇMİŞ	

SİMGELER VE KISALTMALAR

<	: Küçük
>	: Büyük
≤	: Küçük ve Eşit
≥	: Büyük ve Eşit
2B	: 2 boyutlu
3B	: 3 boyutlu
AASM	: <i>American Academy of Sleep Medicine</i>
ABD	: Anabilim Dalı
Aİ	: Apne İndeksi
AHI	: Apne Hipopne İndeksi
ANS	: Anterior Nazal Spina
PNS	: Posterior Nazal Spina
BSSRO	: Bilateral Sagittal Split Ramus Osteotomisi
BT	: Bilgisayarlı Tomografi
CBCT	: Cone Beam Computed Tomography
CDHPG	: Cerrahi Destekli Hızlı Palatal Genişletme
cm³	: Santimetre küp
DO	: Distraksiyon Osteogenezi
EEG	: Elektrosefalogram
EMG	: Elektromyogram
EOG	: Elektrookülogram
FDP	: Friedman Dil Pozisyonu
FDS	: Friedman Derecelendirme Sistemi

FOV	: Görüntüleme Alanı
HA	: Hidroksiapatit
Hİ	: Hipopne İndeksi
H. Ü.	: Hacettepe Üniversitesi
ICC	: <i>Intraclass Coefficient Correlation</i> Katsayısı
ICSD-3	: <i>International Classification of Sleep Disorders-3</i>
İOA	: İnfraorbital Arter
İVRO	: İntraoral Vertikal Ramus Osteotomisini
KBB	: Kulak Burun Boğaz
kg	: Kilogram
KIBT	: Konik Işınlı Bilgisayarlı Tomografi
kV	: Kilovolt
MAA	: Minimum Aksiyal Alan
mA	: Miliamper
Maks.	: Maksimum
mg/ml	: Miligram/Mililitre
Min.	: Minimum
ml	: Mililitre
mm	: Milimetre
m²	: Metre kare
MMİ	: Maksillomandibular İlerletme
MOS	: Minimum Oksijen Satürasyonu
MRG	: Manyetik Rezonans Görüntüleme

NFH	: Nazofarinks Hacmi
NREM	: Non-Rapid Eye Movement
OAS	: Ortalama Apne Süresi
ODİ	: Oksijen Desatürasyon İndeksi
OFH	: Orofarinks Hacmi
OHS	: Ortalama Hipopne Süresi
OOS	: Ortalama Oksijen Satürasyonu
ORF	: Olgu Rapor Formu
Ort.	: Ortalama
PSG	: Polisomnografi
REM	: Rapid Eye Movement
SPHB	: Sürekli Pozitif Hava Basıncı
SSRO	: Sagittal Split Ramus Osteotomisi
TMD	: Temparomandibular Eklem Düzensizlikleri
TME	: Temporomandibular Eklem
VKİ	: Vücut Kitle İndeksi

ŞEKİLLER

Şekil	Sayfa
2.2. İskeletsel sınıf 3 deformitesi olan hastanın operasyon öncesi konkav profili lateral sefalometrik radyografi ile gösterimi.	4
2.3. Çalışma grubumuzda iskeletsel sınıf 3 deformitesi olan hastanın cephe ve profilden operasyon öncesi klinik görüntüsü.	6
2.4. Sağ mandibula posterior bölgesinde SSRO cerrahi tekniği.	8
2.5. Le Fort 1 osteotomi hattınının oluşturulması, segmentin hareketlendirilmesi ve rijit internal fiksasyonu.	9
2.6. Çift çene operasyonu sonrası çalışma grubumuzdan bir hastanın ağız içi görünümü.	12
2.7. Ortognatik cerrahi sonrası panoramik radyografi.	12
2.8. Çalışma grubumuzdan bir hastanın çift çene operasyonu sonrası cephe, profil görüntüleri.	13
2.9. Tonsil derecelendirme sistemi. (103, 105) Tonsil büyüklüğü 0 ila 4 arasında derecelendirilir. Sınıflamaya göre; 0 tonsil olmamasıdır (a), 1 tonsil boyutunun plikaların içinde bulunması (b), 2 tonsil boyutunun plikalara uzanması (c), 3 tonsil boyutunun plikaların ötesine uzanması (d), ancak orta hatta kadar değil, 4 orta hatta uzanan tonsil boyutunu (e) temsil etmektedir (103).	25
2.10. Friedman Dil Pozisyonu (Modifiye Mallampati Sınıflaması) (106).	26
2.11. STOP-BANG Anketi (108).	27
2.12. H. Ü. Tıp Fakültesi KBB Anabilim Dalı'nda bir hastanın nazofaringoskopi ile muayenesinden görüntüsü.	30
3.1. H. Ü. Tıp Fakültesi Kulak Burun Boğaz ABD Uyku Laboratuvarında, Embla S4500® model cihaz ile PSG testine hazırlanan hasta.	39
3.2. OFH hacmi ve MAA'nın değerlendirilmesi.	41
3.3. NFH değerlendirilmesi	42

4.1. T0 ve T1'deki OFH, MAA, NFH boyutları ölçüm ortalamaları deęiřimi.	45
4.2. T0 ve T1'deki uyku parametreleri ortalamaları ve deęiřimleri.	47



TABLolar

Tablo	Sayfa
2.1. Friedman Derecelendirme Sistemi (105).	25
2.2. <i>Epworth</i> Uyku Skalası.	28
4.1. T0 ve T1'deki hava yolu boyutları ölçüm ortalamaları ve anlamlılık düzeyleri.	45
4.2. OFH değişimi ile MAA değişimi arasındaki korelasyonlar.	46
4.3. Cerrahi hareket miktarlarının, hava yolu boyutları ile korelasyonları.	46
4.4. Uyku parametrelerinin T0 ve T1 ortalamaları ve anlamlılık düzeyleri.	47
4.5. Uyku parametreleri değişimi ile hava yolu boyutları değişimi arasındaki korelasyonlar.	48
4.6. Cerrahi hareket miktarları arasındaki anlamlılık düzeyi.	50
4.7. Kadın ve erkeklerde hava yolu boyutları ortalamaları ve anlamlılık düzeyleri.	50
4.8. Kadın ve erkeklerde uyku parametreleri ortalamaları ve anlamlılık düzeyleri.	51
4.9. Kadın ve erkeklerde, hava yolu boyutu ve uyku verilerindeki değişim miktarlarının anlamlılık düzeyi.	52
4.10. VKİ ortalamaları ve anlamlılık düzeyleri.	53
4.11. Sınıf içi korelasyon katsayıları.	53

1. GİRİŞ

Ortognatik cerrahi, konjenital veya kazanılmış dentofasiyal deformiteler sonucunda oluşan fonksiyonel ve estetik gereksinimleri karşılamak için günümüzde sıklıkla uygulanan bir tedavidir (1). Dentofasiyal deformitelerden iskeletsel sınıf 3'ün tedavisinde, ortodontik tedavinin ve cerrahinin birlikte uygulandığı ortognatik cerrahi tedavilerin, fonksiyon ve estetiği optimize etmek için etkili bir yöntem olduğu görülmektedir (2-4).

Ortognatik cerrahinin dentofasiyal yapılara olumlu etkilerinin yanı sıra, komşu anatomik yapıları da çeşitli şekillerde etkilediği görülmektedir (5). Cerrahi sonrası çevre yumuşak dokuların, dilin, hyoid kemiğin, yumuşak damağın, ilgili komşu kaslar ve bütün bunlarla ilişkili olarak posterior hava yolunun en fazla etkilenen anatomik yapılar olduğu bilinmektedir (2, 6, 7). Yeterli miktarda hava yolu boyutu, vital fonksiyonların sağlıklı olarak sürdürülmesinde önemlidir. Çeşitli etiyolojik faktörler ile oluşan hava yolu boyutundaki azalma, morbidite ve mortalite riski yüksek sistemik hastalıklara yol açabilen ve obstrüktif uyku apnesi sendromuna (OUAS) zemin hazırlayan nedenler arasındadır (6, 8).

Gelişimsel iskeletsel anomalilerin üst hava yolunda darlığa sebep olabildiği ve beraberinde ileri evrede OUAS patogenezinde önemli bir etkiye sahip olduğu bildirilmiştir (9). Buna karşılık ortognatik cerrahi uygulamalarının kendisi de faringeal hava yolu boyutunda doğrudan ya da dolaylı değişimlere yol açarak hastanın solunumunu olumlu veya olumsuz yönde etkileyebilir (10-12).

Uyku apnesi riski vücut kitle indeksi (VKİ), yumuşak damak pozisyonu, boyun çevresi çapı, dil pozisyonu ve nazal pasaj ölçümleri gibi birden fazla parametrenin değerlendirilmesi sonucu belirlenir (13, 14). Ancak polisomnografi (PSG) ile yapılan inceleme, uykuda solunum bozukluklarının, OUAS varlığının ve şiddetinin ölçülebilmesi için kesin bir değerlendirme şekli olarak karşımıza çıkmaktadır (15).

Literatürde hava yolu boyutları ölçümlerinde lateral sefalometrik filmlerle 2 boyutlu (2B) değerlendirmelerin yapıldığı görülmüştür (16-21). Ancak, 3 boyutlu (3B) bir yapı olan hava yolunun hacimsel değişimleri, lateral sefalometrik radyografiler ile yeterli ölçüde tespit edilememektedir (22, 23). 3B olarak konik ışınlı bilgisayarlı tomografi (KİBT) verileri ile solunum parametreleri arasındaki ilişkiyi değerlendiren çalışma sayısı ise oldukça azdır (6, 23-33).

Bu çalışmada; iskeletsel sınıf 3 deformitesi olan hastaların tedavisinde maksilla ilerletme ve mandibula geriletme ile uygulanan çift çene ortognatik cerrahisinin, hava yolu hacmi ile PSG verileri üzerindeki etkisinin incelenmesi ve 3 boyutlu hava yolu hacim ölçümleri, aksiyal alan ile PSG parametrelerinde meydana getirdiği değişimlerin istatistiksel olarak değerlendirilmesi amaçlanmıştır.

2. GENEL BİLGİLER

2.1. Dentofasiyal Deformite

Dentofasiyal deformite, yumuşak doku profilini ve iskeletsel yapıyı etkileyen, normal yüz oranlarında ve oklüzyonda oluşan sapma olarak tanımlanmaktadır (34). Bu deformitelerin kapsadığı iskeletsel anomaliler, maksilla ve mandibulanın birbirleriyle ve kraniumla olan ilişkisinin bozulması sonucu oluşurlar ve şekil, konum ve hacim yönünden simetrik veya asimetrik bir sapmaya yol açabilirler (9, 35). Dentofasiyal deformiteler, hastaların yaşam kalitesini olumsuz etkileyen, bununla birlikte hastaları estetik gelmeyen görünümleri sebebiyle psikolojik açıdan olumsuz etkileyebilen bozukluklardır (9).

Sıklıkla görülen dentofasiyal deformiteler:

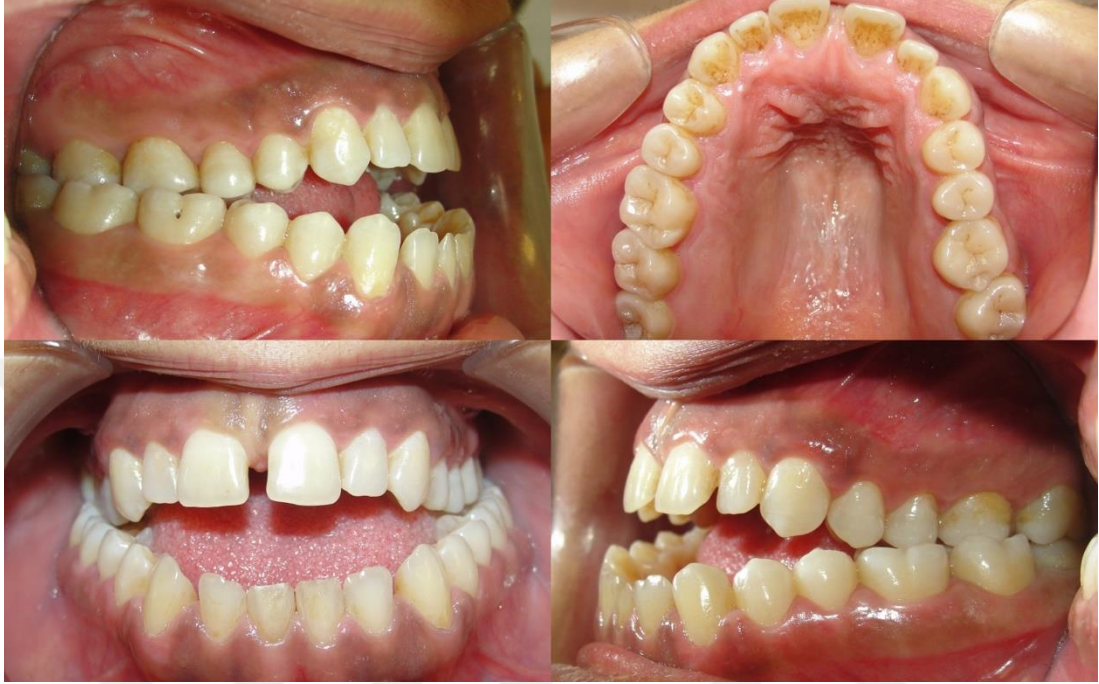- Mandibular ve maksiller gerilikler,
- Mandibular prognati ve asimetri varlığı (Şekil 2.1.),
- Maksiller sagittal yönde fazlalık,
- Maksiller vertikal büyüme fazlalığı veya azlığı,
- Maksiller transvers yön yetmezliği (Şekil 2.1.),
- Ön açık kapanış varlığı (Şekil 2.1.) (36).

Dentofasiyal deformiteleri olan hastalarda koruyucu, durdurucu ve tedavi edici ortodontik tedaviyle başarı elde edilemediğinde, ortognatik cerrahi tek tedavi seçeneği olarak görülmektedir (37).

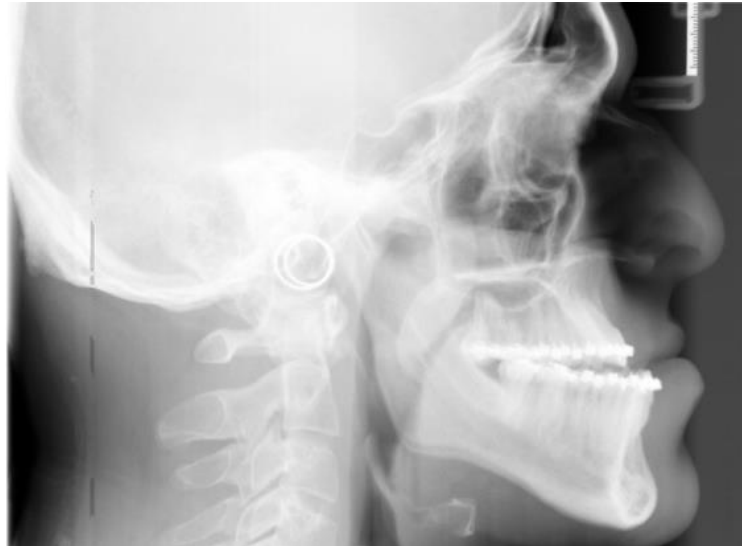2.1.1. İskeletsel Sınıf 3 Deformite ve Etiyolojisi

İskeletsel sınıf 3 deformite, kraniuma göre mandibulanın anteriorda konumlanması ile gerçek prognatizm, kraniuma göre maksillanın posteriorda konumlanmasıyla maksiller hipoplazi veya bu koşulların her ikisinin eş zamanlı olarak ortaya çıkması sonucu oluşabilmektedir (9, 38, 39). İskeletsel sınıf 3 anomalinin en sık karşılaşılan sebebi, mandibular protrüzyon ve/veya maksiller retrüzyondur (40, 41). Sıklıkla mandibular prognatizm olarak bilinen bir terim olmakla birlikte, aslında

dentofasiyal deformitelerden iskeletsel sagittal yön anomalilerinin bir formudur ve genellikle her iki çeneden kaynaklanır (9, 39, 42). Bu hastalarda en sık karşılaşılan ağız içi klinik bulgu, *Angle* sınıf 3 dental maloklüzyondur (42).



Şekil 2.1. İskeletsel sınıf 3 deformite beraberinde görülen sınıf 3 maloklüzyonun, ön açık kapanışın ve maksiller transversal darlığın gösterimi.



Şekil 2.2. İskeletsel sınıf 3 deformitesi olan hastanın operasyon öncesi konkav profili lateral sefalometrik radyografi ile gösterimi.

İskeletsel sınıf 3 deformitenin etiolojisinde genetik faktörlerin önemi belirtilmektedir (43). Bu deformiteyle ilişkili olarak, bireyin gen fenotipini etkileyebilecek çoklu gen lokusları bulundurabileceği ve bu deformitenin, otozomal dominant kalıtımla aktarılabilmesi çalışmalarda gösterilmiştir (9). Geçmişte, iskeletsel sınıf 3'ün etiolojisinde kalıtsal faktörlerin etkisinin baskınlığı üzerinde durulması sebebiyle, sınıf 3 iskeletsel deformiteyi tanımlayıcı olarak, prognatik alt çenelerin baskın olduğu görülen bir aile hanedanının adını taşıyan, "Hapsburg çenesi" terimi kullanılmıştır (9, 44).

Dentofasiyal deformitelerden iskeletsel sınıf 3'ün genetik temelini belirlemek, güncel klinik uygulamalar ile mümkün olamamıştır. Ancak, ilgili genlerin tespitinin, bu tür hastaların erken dönem tedavisinde umut verici olacağı düşünülmektedir. Bu şekilde, uzun vadede oluşabilecek kişinin büyüme yönündeki değişiklikler tahmin edilebilecek ve dolayısıyla tedavi yöntemleri doğru bir şekilde kullanılabilir (43).

İskeletsel sınıf 3 deformitenin etiolojisinde çoğunlukla poligenik ya da multifaktöriyel özelliklerin etkili olduğu; yani bu durumun çevresel ve kalıtsal faktörlerin etkileşimi sonucu ortaya çıkabileceği belirtilmiştir (44). Ancak, çevresel faktörler olan içsel ve dışsal faktörlerin kesin rolleri bilinmemektedir (42). En sık karşılaşılan çevresel faktörler; travma, kişinin alt çenesini önde konumlandırma alışkanlığı, konjenital anomaliler, birinci molar veya süt keserlerin erken dönemde kaybıdır (45).



Şekil 2.3. Çalışma grubumuzda iskeletsel sınıf 3 deformitesi olan hastanın cephe ve profilden operasyon öncesi klinik görüntüsü.

İskeletsel sınıf 3 deformitenin tedavisinde, büyüme ve gelişimin tamamlandığı hastalarda sıklıkla, konvansiyonel ortodontik tedavinin yetersiz kaldığı ve ortognatik cerrahi tedavi ihtiyacı olduğu görülmektedir (46, 47).

2.2. Ortognatik Cerrahi Teknikleri

Ortognatik cerrahi terimi, maksilla ve/veya mandibulanın cerrahi olarak yeniden konumlandırılması ve ideal oklüzyona getirilmesi için yapılan cerrahi tedavilerin tamamını içerir (48). Dentofasiyal yapının fonksiyonel ve estetik açıdan ideal hale getirilmesi amacıyla uygulan cerrahi tedavilerdir (34).

Büyüme ve gelişimin erken dönemlerinde, büyüme modifikasyonu veya kamuflej ile tedavi edilemeyen deformitelerde, ortodontik tedavi ile birlikte veya tek başına gerçekleştirilen ortognatik cerrahi uygulamaları, dentoalveolar yapıların yeniden konumlandırılması için etkili bir tedavi seçeneği haline gelmiştir (34).

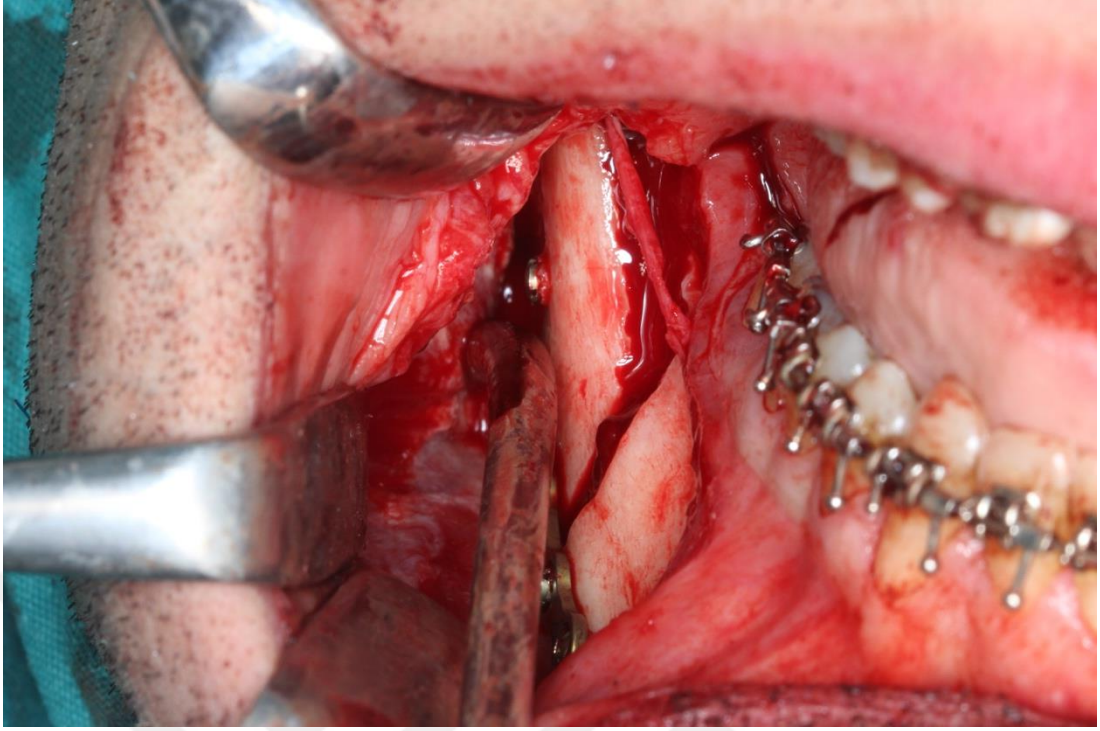
2.2.1. Mandibular Osteotomi

Bilinen ilk ortognatik cerrahi prosedür, 1849'da Amerikalı cerrah Simon P. Hullihen tarafından uygulanmıştır. Bu teknik günümüzdeki anterior subapikal osteotomiye benzemektedir (49). Sonrasında 1907 yılında Blair tarafından, mandibulanın horizontal yön anomalilerinin tedavisi için ekstraoral yaklaşımla

uygulanan ‘horizontal ramus osteotomisi’ tanımlanmıştır (50). Ardından 1954’te Caldwell ve Letterman tarafından, intraoral vertikal ramus osteotomisi (İVRO) tanımlanmıştır. Bu teknikte distal segmentin anterior ve posterior yönde hareketi kısıtlı olduğu için, bu tekniğin C ve L osteotomileri olarak isimlendirilen modifikasyonları gösterilmiştir (51).

BSSRO ilk kez 1957’de Hugo Lorenz Obwegeser ve Richard Trauner tarafından tanımlanmıştır. O dönemde kullanılan diğer yöntemlere göre bu yöntemi öne çıkaran özellikler, mandibular osteotomilerin ekstraoral yaklaşım yerine intraoral yaklaşımla yapılabilmesi, tüm mandibular deformite tipleri için ve ramusu içeren her mandibular hareket için tercih edilebilir olmasıdır (49, 52). Bu tekniğin ilk modifikasyonu, relaps oranını azaltmak ve daha hızlı bir iyileşme elde etmek için, 1961’de Dal Pont tarafından tanımlanmıştır. Bu modifikasyonla BSSRO’daki bukkal kortikal osteotomi daha vertikal plana kaydırılmış, osteotomi hattı ikinci molar dişe kadar uzatılmış ve böylelikle kemik temas yüzeyinin artırılması sağlanmıştır. Kesi hatlarındaki bu değişiklikler ile kas deplasmanı miktarının azalmasına ve kemik segmentlerinin hareket miktarının artmasına olanak sağlanmıştır (51, 52). 1968’de ise Hunsuck, medialdeki osteotomi hattını ramusun posteriorundan lingulanın arkasına taşımıştır. Böylece bu bölgedeki vasküler yapıların zarar görme ihtimalinin azalması sağlanmıştır. Bu modifikasyon ile birlikte BSSRO, daha kolay uygulanabilir ve emniyetli hale gelmiştir (51, 52). Aynı zamanda bu modifikasyonla, medial pterigoid kasın proksimal segmente bağlı kalması sağlanmış, mandibular ilerletme ve rotasyon yapılması istenen durumlarda distal segmentin hareketi kolaylaştırılmıştır. Günümüzde Dal Pont ve Hunsuck tarafından modifiye edilen BSSRO tekniği sıklıkla kullanılmaktadır (49).

BSSRO, mandibular prognatizm olgularında geriletme için tercih edilen bir cerrahi prosedürdür. BSSRO, iskeletsel sınıf 3 deformitesi olan ve konvansiyonel ortodontik tedaviyle başarı sağlanamayan hastalarda, maksiller cerrahiyle birlikte ya da tek başına tercih edilebilmektedir (53).



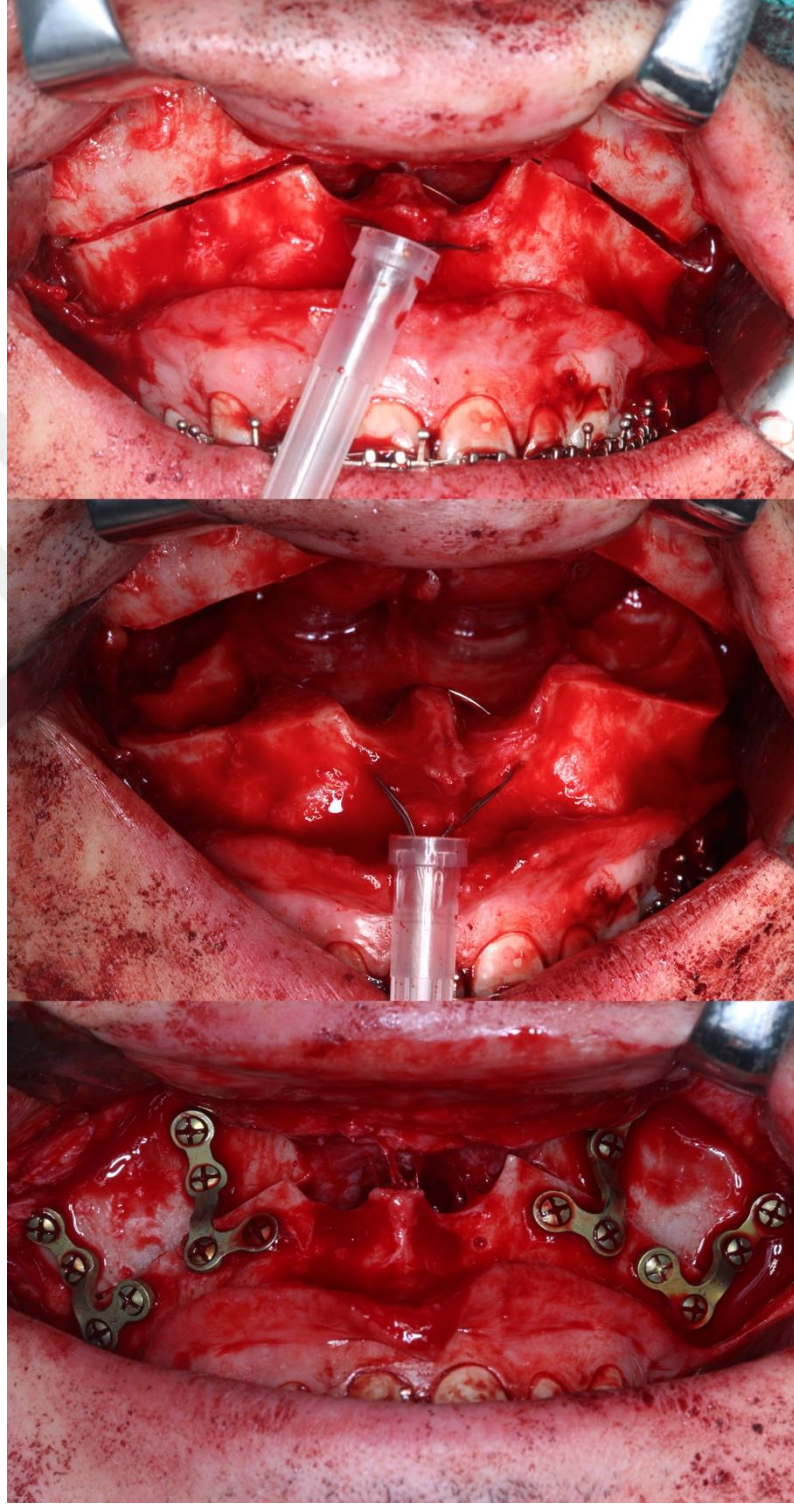
Şekil 2. 4. Sağ mandibula posterior bölgesinde SSRO cerrahi tekniği.

2.2.2. Maksiller Osteotomi

Le Fort 1 seviyesindeki ilk maksiller osteotomi 1859'da Von Langenbeck tarafından nazofarinkteki bir tümörün rezeksiyonu için kullanılmıştır (34, 54). Rene Le Fort, 1901'de kadavralarda künt travmalar oluşturarak maksiller yüz kırıklarını tanımlamıştır (51, 54). Farklı seviyelerdeki maksiller kemik kesileri, Rene Le Fort'un tanımladığı kırık hatları ile benzerliklerinden ötürü Le Fort I, II ve III osteotomileri olarak adlandırılmışlardır (49, 54).

Le Fort I osteotomisi ortognatik cerrahi prosedür olarak ilk kez 1927'de Martin Wassmund tarafından uygulanmıştır. Wassmund, maksillanın beslenmesini bozmamak adına, maksillayı pterigoid çıkıntılardan tam olarak ayırmamış ve cerrahi sonrası ortopedik traksiyonla maksillayı hareketlendirmiştir (55). 1934'te Auxhausen, ön açık kapanışın tedavisi için maksillayı tam olarak mobilize etmiştir. 1960'ların sonunda Bell'in yaptığı modifikasyon ile Le Fort I osteotomisinde uygulanan down-fraktür tekniği, bilimsel temellere dayanarak açıklanmıştır (56). Yüksek Le Fort I

1971'de Joseph Kuffner tarafından; basamaklı Le Fort I osteotomisi ise, 1985'te Bennet ve Wolford tarafından tanımlanmıştır (49).



Şekil 2.5. Le Fort 1 osteotomi hattının oluşturulması, segmentin hareketlendirilmesi ve rijit internal fiksasyonu.

1965'lerden önce dentofasiyal deformitelerin yalnızca mandibulaya yönelik operasyonlarla tedavi edilmekte olduğu ve tek çeneye yönelik yapılan bu operasyonların sonuçlarının tatmin edici olmadığı görülmüştür (39). Le Fort I osteotomisinin de ortognatik cerrahi tedavilere dahil edilmesiyle birlikte, fasiyal deformitenin kaynaklandığı çene veya çenelere müdahale edilme imkanı ortaya çıkmış ve daha tatmin edici sonuçlar elde edilmeye başlanmıştır (39, 49).

Güncel çalışmalarda, iskeletsel sınıf 3 dentofasiyal deformite hastalarında uygulanan, tek çene ya da sadece mandibular geriletme ortognatik cerrahilerine karşın, mandibular geriletme ile maksiller ilerletmenin birlikte tercih edildiği çift çene ortognatik cerrahisinin, uzun dönemde daha stabil sonuçlar verdiği görülmüştür (57).

2.2.3. Ortognatik Cerrahi Tedavinin Hedefleri

Ortognatik cerrahi tedavinin hedefleri olan estetik, fonksiyon ve stabilitenin sağlanması ve bu üçü arasındaki dengenin korunması önemlidir (58).

- **Estetik:** Hastaların en büyük arzusunun yüz görünümündeki iyileşme olduğu göz önünde bulundurulduğunda, estetik görünüm öncelikli öneme sahiptir (49, 51).

- **Stabilite:** Elde edilen iskeletsel ve oklüzal ilişkinin stabil olması, uzun dönemde önemlidir (49).

- **Fonksiyon:** Hastalarda bulunabilecek bazı fonksiyonel problemler (49):

- ✓ **Isırma güçlüğü:** Özellikle ön açık kapanışı olan hastalarda görülen bu durum, ön dişlerle sınırlı kalabildiği gibi, bazı vakalarda molarlara kadar uzanabilmektedir. Bu durum çiğneme zorluğuna bağlı sindirim problemlerine yol açmaktadır. Dahası, özellikle şiddetli anterior ve/veya lateral açık kapanışı olan iskeletsel deformitesi olan hastaların en çok endişe ettikleri durumlardan biri toplum içerisinde yemek yemektir.

- ✓ **Yutma güçlüğü:** Dudak temasının oluşmaması sebebiyle ortaya çıkabilir.

- ✓ **Travma:** Maksiller genişliğin yetersiz olduğu durumlarda dil ısırma görülebilmektedir. Ayrıca travmatik anterior kapanış sebebiyle, anterior palatal

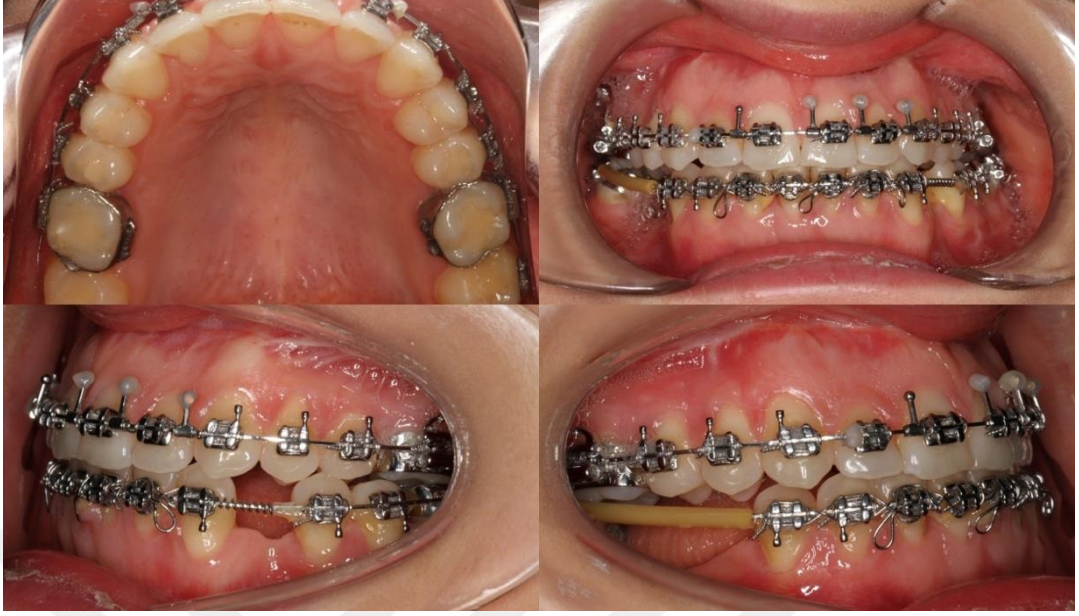mukozada veya labial gingivada travma meydana gelebilir. Dişlerde tekrarlayan oklüzal kontaklar sebebiyle aşınmalar oluşabilir.

✓ Temporomandibular eklem düzensizlikleri (TMD): Oklüzal problemlerle ilişkili olarak oluşan TMD, hastalar için önemli bir sorun olabilir. Bu durum sıklıkla multifaktöriyeldir. Bu sebeple sadece ortognatik cerrahi, TMD için bir tedavi olarak görülmemelidir. Hastalar, ortognatik cerrahi tedavi sonucunda önceden var olan TMD semptomlarının tamamen ortadan kalkmayabileceği konusunda bilgilendirilmelidir.

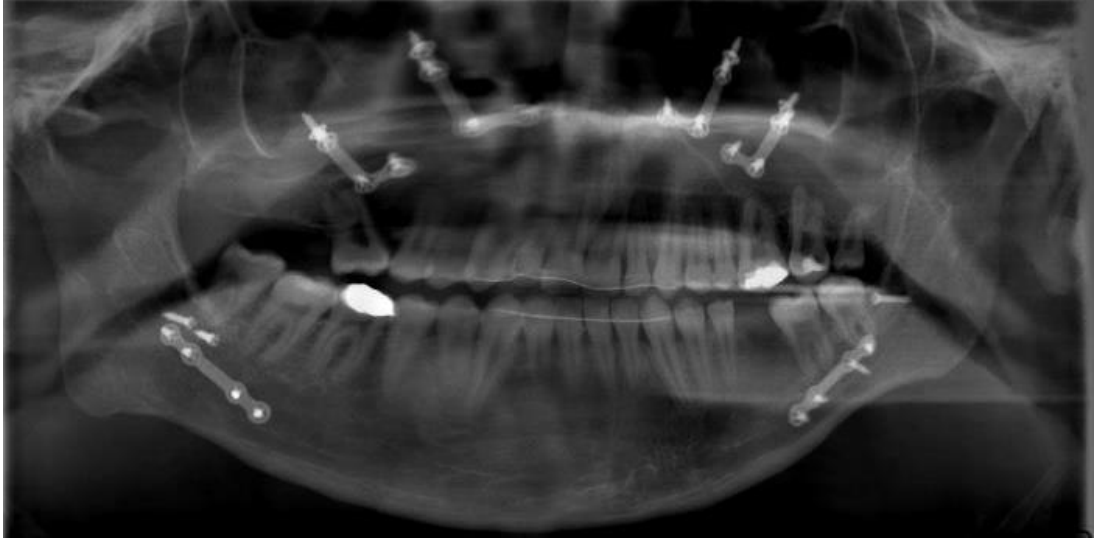
✓ Konuşma: Konuşma sırasında fonksiyon gören perioral yumuşak dokuların doğru konumlandırılmaması, konuşma seslerinin çıkarılmasını zorlaştırabilmektedir.

✓ Pityalizm /Sialore: Aşırı tükürük üretimine veya yutma ile ilgili problemlere bağlı olarak ortaya çıkan bir durumdur. Perioral kas yapılarının zayıflığı, alt yüz yüksekliğinin azalmış olması ve dudak kapanışının yetersizliği gibi nedenlerle oluşabilmektedir (49).

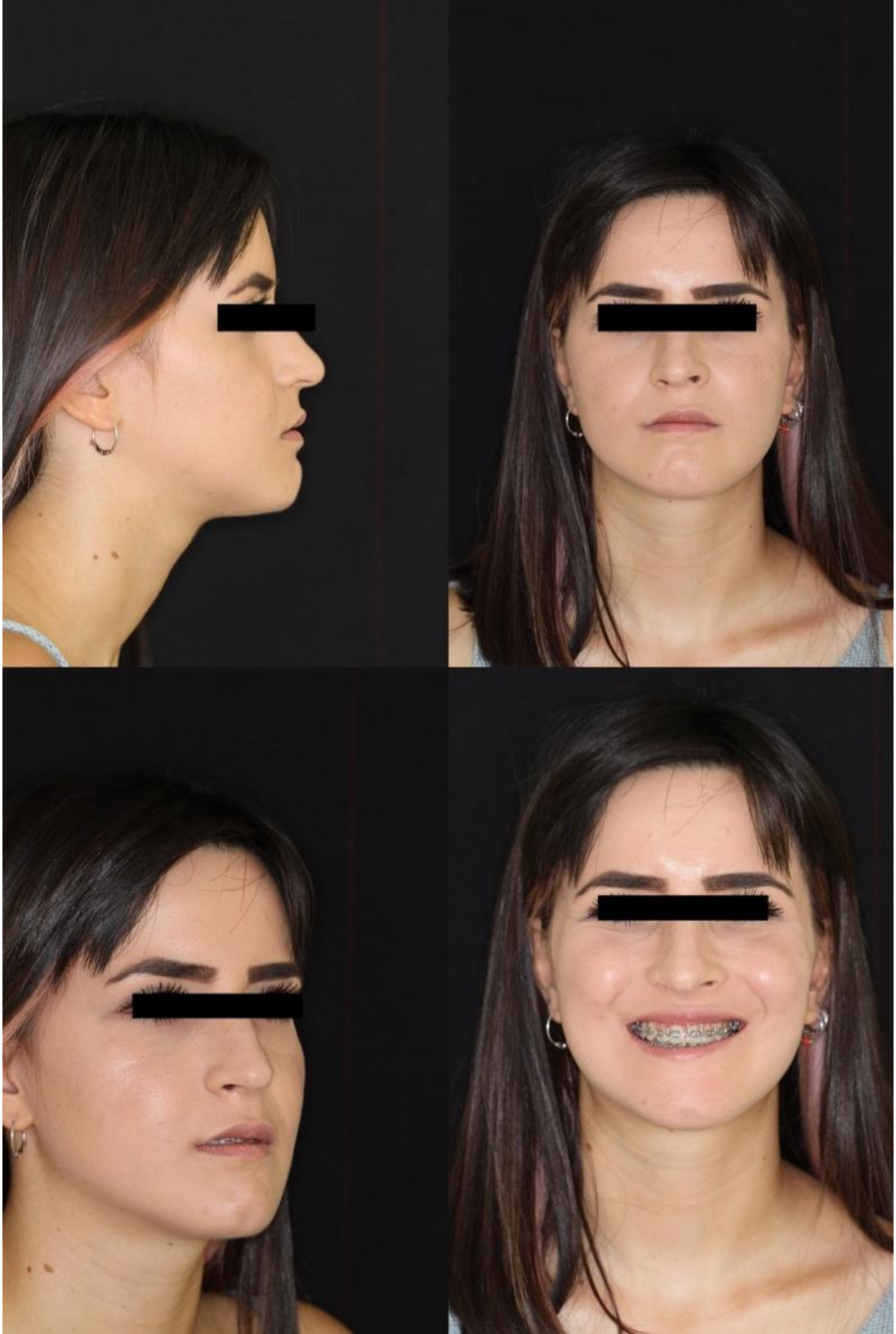✓ Solunum: Hastalarda dentofasiyal deformitelere neden olabilen etiyolojik faktörler arasında üst hava yolunda darlık da yer almaktadır (9). Dentofasiyal deformitelerin ortognatik cerrahi ile tedavisi sonucunda meydana gelen hava yolu değişimleri ilerleyen bölümlerde ayrıntılı olarak ele alınacaktır.



Şekil 2.6. Çift çene operasyonu sonrası çalışma grubumuzdan bir hastanın ağız içi görünümü.



Şekil 2.7. Ortognatik cerrahi sonrası panoramik radyografi.



Şekil 2.8. Çalışma grubumuzdan bir hastanın çift çene operasyonu sonrası ceph, profil görüntüleri.

Gelişimsel iskeletsel anomalilerin, üst hava yolunda darlığa neden olabildiği, bununla birlikte ileri evrede uykuda solunum bozukluklarında veya OUAS patogenezinde önemli bir etkiye sahip olduğu bilinmektedir (9). Cerrahi prosedürler hem yüz görünümünü hem de hava yolu boyutunu etkilemektedir (5)

2.3. Uyku Bozuklukları Sınıflaması ve Terminoloji

Uyku bozuklukları, 2014 yılında *American Academy of Sleep Medicine* (AASM) tarafından güncellenerek, günümüzde kullanılan son halini almıştır (*International Classification of Sleep Disorders-3 / ICSD-3*) (59, 60).

Güncel sınıflamaya göre uyku bozuklukları (60) ;

1. İnsomnialar (Uykusuzluk),
2. Uyku ile ilişkili olan solunum bozuklukları:
 - OUAS,
 - Santral uyku apne sendromları,
 - Uyku ile ilişkili hipoventilasyon bozuklukları,
 - Uyku ile ilişkili hipoksemi bozukluğu,
 - İzole semptom ve varyantlar: Katatreni ve horlama.
3. Hipersomnia ile seyreden santral bozukluklar,
4. Sirkadiyen ritim uyku ve uyanıklık bozuklukları,
5. Parasomnialar,
6. Uyku ile ilişkili hareket bozuklukları,
7. Diğer uyku hastalıklarıdır.

Uykuda solunum bozuklukları, kişi uyku halindeyken normal solunum fonksiyonunun bozulmasıyla karakterize bir grup hastalıktır (61). Uykuda solunum bozuklukları kapsamında en sık kullanılan terimler ve tanımları şunlardır:

Apne: Solunum sırasında 10 saniye veya daha uzun süreyle hava akımının bloke olması durumudur. Obstrüktif apne, uykuda solunumu kesintiye uğratan fiziksel bir blokajın olduğu, en sık rastlanılan apne şeklidir. Kesintiye uğrayan solunum fonksiyonunun devam ettirilebilmesi için hastanın uyku esnasında efor göstermesi

gerekmektedir. Solunum sırasında eforun görülmediği, nörolojik fonksiyonlarda yetersizlik sebebiyle oluşan apne ise santral apnedir. Santral apnede basit anlamda vücut nefes almayı unuttur. Obstrüktif ve santral apne tiplerinin kombine olarak görüldüğü apne şekli ise miks apne olarak tanımlanmaktadır (62, 63).

Hipopne: Apnede olduğu gibi solunumda tam bir kesintiye neden olmayan; ancak, hava akımında düzensizliklere neden olan bozukluktur. Hipopne sonucunda fizyolojik olarak oksijen desatürasyonu ve/veya uykudan uyanma (*arousal*) gerçekleşmektedir. Hava akımında %20-50 oranında azalmanın meydana gelmesi ve/veya oksijen satürasyonunda %3-4 oranında düşüş olması hipopne olarak kabul edilmektedir. Hipopnenin fizyolojik sonuçları apnede görülenlere benzerdir. Genel olarak abdominal ve torasik eforun olmaması sebebiyle, hava akımının en az 10 saniye süreyle %50 oranında kaybı olarak bildirilmiştir (63).

Respiratory Effort Related Arousal (RERA): Solunum eforunda artış ve *arousallarla* sonuçlanan, apne ve hipopne kriterlerini karşılamayan, hava akımında kesintilerle karakterize solunum bozukluğudur (64).

Apne İndeksi (Aİ) ve Hipopne İndeksi (Hİ): Uyku boyunca her bir saatte görülen apne ve hipopne sayılarıdır (63).

Apne Hipopne İndeksi (AHI): Uyku süresince her bir saatte görülen apne ve hipopnelerin toplamıdır. Bu değer 5'ten fazla olması anormal kabul edilir ve tanı için hastanın diğer semptomları değerlendirilmelidir (65). AHI değerine göre obstrüktif uyku apnesi; 5-15 aralığında hafif, 15-30 aralığında orta, 30'dan fazla ise şiddetli olarak sınıflandırılır (49).

Oksijen Desatürasyon İndeksi (ODİ): Uyku boyunca her bir saatte oksijen satürasyonunun %90'ın altına düşme miktarıdır (63).

Respiratuar Disturbance Index (RDI): Bir saatte görülen apne, hipopne ve RERA'ların toplam değeridir (63).

Minimum Oksijen Satürasyonu (MOS): Normal oksijen satürasyonu, bütün uyku evrelerinde %90'ın üzerinde seyretmektedir. Bu değer, hastanın bütün uyku evrelerinde görülen minimum oksijen satürasyonudur (63).

VKİ: Kişinin kilosunun, boyunun metre cinsinden karesine oranıdır (kg/m^2). Kişinin VKİ'si, 25 kg/m^2 'den fazla olduğunda kişi fazla kilolu olarak kabul edilir; 30 kg/m^2 'den fazla olduğunda ise kişi obez olarak kabul edilir (14).

Temel Uyku Döngüsü: Sağlıklı bir bireyde uykuda ilk aşama, uyanıklık halinden hızlı olmayan göz hareketlerine (*Non-Rapid Eye Movement / NREM*) geçiştir. Bu evreyi hızlı göz hareketleri denilen REM (*Rapid Eye Movement*) uykusu takip eder ve normal bir uykuda 90 dakikalık aralıklarla, REM-NREM döngüleri oluşur. Genellikle temel uyku döngüsü, 4-6 REM-NREM döngüsü ile tamamlanır (63).

Elektrosefalogram (EEG): Beyinde skalp boyunca oluşan elektriksel potansiyellerin ve bu potansiyellerdeki değişikliklerin yüzey elektrotları ile kaydedilmesidir (63).

Elektromiyogram (EMG): Uyku esnasında kişinin iskelet sistemindeki kasların elektriksel aktivitesinin yüzey elektrotları vasıtasıyla kaydedilmesidir (63).

Elektrookülogram (EOG): Uyku esnasında kişinin göz küresindeki pozisyonlardaki değişikliklerin meydana gelen voltaj değişimleri ile kaydedilmesidir. EEG ve EMG ile birlikte, uyku evrelerini ve uyanmayı puanlamak için kullanılan üç temel değişkenden biridir. Göz kürelerinin hareketini kaydetmek için gözlerin yakınına yerleştirilen yüzey elektrotlarını kullanır (63).

Pulse oksimetre: Kişinin arteriyal oksijen satürasyonunun, invaziv olmayan bir metotla ölçülmesidir (63).

Uykuda solunum bozukluğu terimini kapsayan bir dizi hastalıktan en sık karşımıza çıkan bozukluk, OUAS'tır (66).

2.3.1. OUAS Tanımı ve Semptomları

OUAS, uyku sırasında kişinin üst hava yolunda tekrarlayan, kısmi veya tamamen obstrüksiyon oluşumu ile karakterize olan, anatomik ve/veya patofizyolojik etiyojijiye sahip olabilen, uykuda solunum bozuklukları arasında yer alan sık görülen bir bozukluktur (13, 63, 67, 68). Yetişkin popülasyonunda OUAS insidansının erkeklerde %4; kadınlarda ise %2 olduğu; uykuda solunum bozuklukları prevalansının ise erkeklerde kadınlara göre yaklaşık 3'te 1 oranında daha fazla görüldüğü bildirilmiştir (24, 69, 70).

OUAS'ın uyku ile ilişkili diğer bozukluklardan ayırt edilmesi önemlidir (49). OUAS'ta hastada uykudan uyarılma (*arousal*), genellikle hava yolunun açılması esnasında görülür. Sonrasında solunumdaki duraklamalarla birlikte hipoksi ve hiperkapni gelişir. Sonuçta gece boyunca uyku ve uyanıklık arasında apne ve hiperapneler ile birlikte hipoksi ve hiperkapnilerin görüldüğü bir döngü oluşur (65, 71). Bu durumda etkilenen bireyler sıklıkla uyanıklık esnasında normal nefes alır, fakat uykuda hava yolu açıklığını koruyamazlar (65).

Semptomların başında horlama gelmektedir ve kişiler çoğunlukla bu problemin farkında değildir (13). Horlama, ICSD-3'ün uyku ile ilişkili solunum bozuklukları bölümünde de bu kişilerde görülen ilk izole semptom olarak belirtilmiştir (72). Yetişkinlerin % 2,5'inde horlama ve uyku sırasında solunum duraklamalarının birlikte görüldüğü bildirilmiştir (73). Ancak horlama apne, hipopne, solunum çabasıyla ilgili uyarılma ve/veya hipoventilasyon atakları olmadan da gerçekleşebilmektedir. Bu nedenle, horlama ile birlikte hastada gündüz uykululuğu veya uykusuzluk belirtileri görülmeyebilir (72). Sadece horlama ile bireylerin gündüz uykululuk, yorgunluk veya solunum duraklamaları gibi semptomları, solunumun objektif olarak ölçümü olmadan teşhis edilemez (72).

Sıklıkla rastlanılan diğer semptomlar özellikle sabahları oluşan baş ağrısı, tanıklı oluşan apne ve kişinin fiziksel aktivitelerindeki azalmadır (13). Bazı hastalarda tanımlanamamış konsantrasyon bozukluğu, anksiyete ve depresyon görülebilmektedir

(49). Devam eden ve ilerleyen obstrüksiyon durumlarında, kişilerin nörolojik ve kardiyovasküler sistemi üzerinde ciddi etkileri görülebilmektedir (74).

En sık karşılaşılan fizik muayene bulguları; nazal obstrüksiyon, obstrüktif tonsiller, adenoid hipertrofisi, uvula boyutunda artış, hiperplastik yumuşak damak, makroglossi, retrognatizm ya da mikrognatizm gibi bir dentofasiyal deformite varlığı, boyun çevresi çapında artış (>17cm), obezite , diabet ve koroner arter hastalıklarıdır (14).

2.3.2. Hava Yolu Anatomik Yapısı

Üst hava yolu burun deliklerinden epiglottise kadar uzanan kompleks bir yapıdır (65).

Üst hava yolunu oluşturan anatomik yapılar:

- Burun,
- Nazal konkalardan sert damağa uzanan nazofarinks,
- Sert damaktan epiglottise kadar uzanan orofarinks (retropalatal ve retroglossal),
- Epiglottisten özofagal açıklığa kadar uzanan hipofarinks,
- Larinks (65).

Orofarinks retroglossal alan, uvula-yumuşak damak (retropalatal bölge) veya bu yapıların her ikisinin de posteriorunda yer alan epiglottise kadar uzanan farinks bölümüdür (65). Orofarinksin anterior duvarını; yumuşak damak ve dil, posterior duvarını; faringeal konstriktör kaslar (superior, middle, inferior), lateral duvarını ise lenfoid dokular ve orofarinks kaslarından palatoglossus, palatofaringeus, styloglossus, stylohyoideus, stylofaringeus ve hyoglossus oluşturur (65).

Doğrudan ya da dolaylı olarak solunum fonksiyonunu 4 ana kas grubu etkilemektedir:

- Dil pozisyonunu ve şeklini etkileyen kaslar: *Genioglossus*, *hyoglossus*, *styloglossus*,

- Palatal şekli ve pozisyonunu etkileyen kaslar: *Palatoglossus, palatofaringeus, levator palatini, tensor palatini, uvula,*
- Hyoid kemik pozisyonunu etkileyen kaslar: hyoid üstü kaslar; *mylohyoid, geniohyoid, stylohyoid, digastirik* kaslar, hyoid altı kaslar; *omohyoid, sternohyoid ve thyrohyoid,*
- Faringeal konstriktör kaslar: *Superior, middle, inferior* (65).

Hava yolunu çevreleyen farinks kasları, hava yolu şeklini ve boyutunu önemli derecede etkileyerek hava yolu açıklığını korurlar (47, 65, 75). Bu kasların aktivasyonunun uykuda solunuma etkisiyle ilgili çalışma sayısı ise her geçen gün artmaktadır (65).

2.3.3. OUAS için Predispozan Faktörler

OUAS, uyku boyunca faringeal hava yolunun tekrarlayan kollapsıyla karakterize bir hastalıktır. Posterior hava yolu açıklığı, esas olarak faringeal dilatör kasların (*genioglossus, geniohyodeus, styloglossus, stylohyoideus*) aktivitesi ve hava yolu anatomisiyle ilişkilidir. Orofarinks, çökmenin en sık görüldüğü anatomik bölge olduğu için, OUAS patogenezinde farinks duvarını oluşturan kasların kontrol mekanizması önemlidir (76, 77). Nazal türbinlerin sonundan sert damağa kadar uzanan nazal boşluk kıkırdak yapıyla çevrili olduğundan, solunum sırasında oluşan nazal rezistansın sıklıkla çökmeye sebep olmadığı, sonuçta uykuda solunum fonksiyonlarını etkilemediği görülmektedir (65). Hipofarinks de nazofarinks gibi genellikle çökme alanında yer almamaktadır (65).

Farinkste hava yolu kollapsına neden olan faktörler: İntra-lüminal negatif basınç, ekstra-lüminal doku basıncı ve trans-lüminal doku basıncı, mukozal gerilim ve hava yolu anatomisidir (78).

Hava yolunu daraltma eğiliminde olan 2 temel kuvvet, intra-lüminal negatif basınç ve hava yolunu çevreleyen kemik ve yumuşak dokuların oluşturduğu ekstra-

lüminal doku basıncıdır (78, 79). Hava yolu açıklığının korunması, ekstra-lüminal doku basıncı ile intra-lüminal basınç arasındaki denge ile sağlanmaktadır (80). Trans-mural basınç, intra-lüminal ve ekstra-lüminal basınçlar arasındaki farktır. Trans-mural basınç pozitif olduğunda hava yolu açık kalır; negatif ise hava yolunda obstrüksiyon oluşur (78). Negatif yönde oluşan bu basınç, öncelikli olarak dilatör farinks kasları tarafından dengelenir (81). Bu kasların aktivitesi uyanıklıkta inspirasyonu aktive eden hipoksi ve hiperkapnilerle ya da negatif intra-lüminal basınç ile artar (81). Fakat uyku esnasında, özellikle REM’de, uyaranlara karşı kas aktivitesi azalır ve hava yolu daralır (65).

Hava yolu açıklığını etkileyen ikinci faktör, mukozal gerilimdir. Hava yolunda mukozal gerginlik mevcutken çökme oranının azaldığı görülmüştür (78).

Üçüncü etken olarak gösterilen hava yolu anatomisi, hava yolu açıklığını önemli derecede etkiler. Normal bir bireyde, obezite söz konusu değilse, pasif durumdayken farinks kasları aktif değildir ve hava yolunda çökme oluşması için -5 cm-H₂O basınç gereklidir. Hava yolunu çevreleyen yumuşak doku ve kemik yapıların oluşturduğu ekstra-lüminal doku basıncı, 0 cm-H₂O, negatif ya da farinks duvarı elastikiyetinden daha az olmalıdır. Normalde mandibulanın ve spinal kord kemik yapısının etrafındaki yumuşak doku miktarı, hava yolunda çökme oluşturacak eksternal-lüminal doku basıncına sebep olmaz. Ancak bu durum OUAS’ta farklıdır. Kaslar pasif durumdayken hava yolu çöker, bunun için intra-lüminal doku basıncı pozitif olmalıdır ve hava yolu duvarları elastikiyeti ise bunu karşılayabilecek kadar fazla olmalıdır (78, 81, 82).

Artmış lümen dışı doku basıncı, yumuşak doku artışıyla (obezite) ya da kemik yapı normalden küçükse (retrognatik/hipoplazik maksilla ve/veya mandibula) görülebilir (78, 82). Aynı şekilde boyun çevresi çapındaki artış, kalınlaşmış lateral farinks duvarı ve perifaringeal alanda oluşan yağ birikimi hava yolunu daraltabilir. Bu şekilde meydana gelen çift çene fenomeninde dil kasları yükselerek, geceleri dil orofarinksin gerisinde yer alır ve üst hava yolunun tıkanmasına sebep olur. Dil sebebiyle oluşan bu obstrüksiyon, OUAS’ta en sık karşılaşılan bulgulardandır. Abdominal

genişlemeye bağlı akciğer genişleme kapasitesinin kısıtlanması da, OUAS için önemli bir risk faktörüdür (14).

Hava yolu rezistansı, hava akım hızını belirleyen bir faktördür. Lümen içerisine giren havanın akışı için gerekli basınç, sürtünme etkisine karşı koyabilecek düzeyde olmalıdır. Bahsedilen bu basınç, hava akım hızından ve akımı şeklinden etkilenir (83).

Hava yolu anatomisi OUAS riskleri açısından değerlendirirken, hava yolu rezistansını veren en küçük hava yolu, her düzeyde düzlemsel veriden, hatta hacimsel değerlerden bile daha önemli olabilmektedir. Bunun sebebi, hava yolu daralma derecesinin hava akışına dirençteki en kritik faktör olmasıdır (83). Hava akımı, laminer veya türbülant şekilde olabilmektedir. Laminer akım, düşük hava akımı hızlarında oluşur. Bu durumda akım aksiyel yöndedir ve bronşun merkezine doğru artmaktadır. Bu şekilde oluşan hava akımındaki basınç değişimi (ΔP) (hava yolunun başı ve sonu arasındaki basınç düşüşü), Poiseuille kanununa göre hava yolunun uzunluğu (L), çapı (r) ve gazın viskozitesi (μ) ile belirlenir. Bu durumda basınç değişimi, hava yolundaki direnç, gazın viskozitesi ve hava akım hızı (Q) ile doğru; hava yolu lümen çapının (r) 4. kuvvetiyle ters orantılıdır ($\Delta P = 8\mu LQ / (\pi r^4)$) (83, 84). Bu sebeple hava yolu lümen çapını azaltan tüm faktörler, OUAS için risk oluşturmaktadır (83). Bununla birlikte hava akım hızı, dar bir hava yolu lümeninden geçerken artış gösterir; bu da hava yolunda negatif basınç oluşumu ve çökme ile sonuçlanır (*Bernoulli prensibi*) (84).

Türbülant akım, yüksek derecede hava akımıyla ortaya çıkmaktadır; bu durumda hava akımı aksiyel ve radial yöndedir. Türbülant akım hızı, basınçla orantılı değildir (85); bu akım şekli hava yolu lümeni ve ana bronşlarda meydana gelir. Türbülant akım, laminer akıma göre daha fazla hava yolu rezistansı yaratır, hava yolunda oluşan rezistans ise OUAS için bir risk faktörüdür (83).

OUAS'ta obstrüksiyonun en sık rastlanıldığı yer orofarinks olmasıyla birlikte, nazofarinks, sık olmasa da hava yolu tıkanıklığının karşılaştığı bölgeler arasındadır (81). Adenotonsiller büyüme, makroglossi, enflamasyon ya da ödem gibi nazofaringeal lümende oluşan patolojik durumlar, hava yolundaki çökmeleri

arttırabilir (32, 78, 86). Nazal konjesyon, nöromusküler reflekslerinde azalma da çökme oluşturan etkenler arasındadır (78).

Cinsiyet ve hormonlar, OUAS için diğer risk faktörleri arasındadır. Erkeklerdeki testesteron oranındaki fazlalığa bağlı olarak, kadınlara göre daha sık OUAS görüldüğü bildirilmiştir (65, 87). Kraniofasiyal morfoloji, uyanıklıktaki geniçlossus kas aktivitesi, yağ birikimi, hava yolu şeklindeki farklılıklar gibi etkenler erkeklerde daha fazla risk oluşturmaktadır (88, 89). Bununla birlikte kadınlarda menapoz sonrası östrojen seviyesinin azalmasıyla birlikte OUAS görülme sıklığında artış olduğu gösterilmiştir (65, 87).

Yaş artışının (özellikle 35- 60 yaş) ve etnik kökenin apne insidansını etkilediği gösterilmiştir (65, 90).

Sigara ve alkol kullanımı gibi bireysel etkenler de risk faktörleri arasındadır (88).

Obezite ($VKİ > 30 \text{ kg/m}^2$) ile uyku apnesi arasındaki ilişki çalışmalarda gösterilmiştir. Obezitenin OUAS için en önemli risk faktörü olduğu belirtilmektedir (91, 92).

Aile hikayesi, retrognati, tedaviye dirençli hipertansiyon, atriyal fibrilasyon, felç, tip 2 diyabet, obezite gibi risk faktörlerinden herhangi biriyle birlikte uykusuzluk, gün içinde uykululuk sorunu olan kişilerin OUAS açısından klinik muayenesi yapılmalı ve görüntüleme yöntemleriyle değerlendirilmelidir (24, 65).

2.3.4. OUAS Etkileri

OUAS, mortalite ve morbidite riski yüksek sistemik hastalıklara neden olabilen bozukluktur. En sık ilişkili olduğu hastalıklar, kardiyovasküler ve serebrovasküler hastalıklar olarak belirtilmiştir (65, 81). Kardiyovasküler hastalıklardan en sık görülenler arasında hipertansiyon, konjestif kalp yetmezliği ve miyokard infarktüsü yer almaktadır (81).

OUAS hastalarının % 50 - 90'ında hipertansiyonun bulunduğu (65); özellikle genç veya orta yaşlı OUAS hastalarında hipertansiyona sık rastlanıldığı görülmüştür (81, 93). Şiddetli seviyedeki OUAS hastalarının uykuda kan basınçlarının 240/120 mm/Hg'ye kadar ulaşabileceği gösterilmiştir (94). Geceleri meydana gelen kan basıncındaki bu artış, OUAS'ın spesifik bir özelliğidir, çünkü normal kişilerde uyku sırasında kan basıncının sıklıkla azaldığı görülmektedir (81). OUAS ile ilişkili hipertansiyonun bir başka özelliği ise, etkilenen organların sıklıkla beyin ve kalp olmasıdır. Bu hastalarda böbreklerin ise diğer hipertansiyon formlarından farklı olarak daha az etkilendiği görülmüştür (81, 95).

Hipertansiyon ve bununla ilişkili kardiyovasküler sistemde oluşan hasarın yanı sıra, ateroskleroz da OUAS etkileri arasında yer almaktadır (81). Bununla birlikte OUAS hastalarının oksidatif stres oranında artış ve antioksidan yeteneklerinde azalma olduğu belirtilmiştir (81). Oksidatif stres, OUAS'ta bulunan artmış inflamatuvar sitokinler ve interlökinlerle de ilişkilidir. Bu da vasküler hasar, ateroskleroz ve koroner arter hastalıkları oranlarında artışa yol açabilmektedir (81).

OUAS'ın sebep olduğu doku hipoksisine bağlı oluşan sistemik inflamasyon, oksidatif stres ve immün sistem bozuklukları ve oluşan aterojenik moleküler yapıların sonucunda ortaya çıkan onkojenik etkiler, çalışmalarda gösterilmiştir (96, 97). Bu konuda bir grup araştırmacı, orta derecede doku hipoksinin malign melanom hayvan modelindeki etkilerini değerlendirdiklerinde, OUAS sonucu oluşan doku hipoksisinin, tümör progresyonunu ve metastazını indüklediği sonucuna varmıştır (96, 98). *Wisconsin* Uyku Topluluğu'nun toplumsal temelli bir çalışmasında da şiddetli seviyedeki uykuda solunum bozukluklarında, kanserle ölüm riskinin 5 kat fazla olduğu gösterilmiştir (96, 99).

OUAS etkileri arasında gündüz uykululuk hali, zihinsel işlevlerin azalması, azalmış dikkat, trafik ve iş kazaları gibi nörolojik ve davranışsal morbidite riskleri bulunmaktadır (66, 100). Bu durum halk sağlığı ve ülke ekonomisi açısından önem teşkil etmektedir (88, 101).

Önceki konu başlığında, obezitenin OUAS patofizyolojisinde önemli derecede rol oynadığı bahsedilmiştir. Aynı zamanda OUAS ile birlikte gelişen uykululuk hali ve fiziksel aktivitelerde azalma da obezite gelişmesine zemin hazırlar (96).

2.3.5. OUAS Tanı Yöntemleri

OUAS sık görülen bir hastalık olmasıyla birlikte, teşhis edilmeyen hasta popülasyonunun fazla olması, tanı yöntemlerinin önemini göstermektedir (81). Bunun için OUAS açısından şüpheli bir hasta başvurduğunda, hasta anamnezi alınmalı, şikâyetleri kendisinden ve varsa yakınlarından ayrıntılı olarak öğrenilmelidir.

Fizik muayenede dikkat edilmesi gereken diğer bulgular (24);

- VKİ ve boyun çevresi boyutu,
- Modifiye Mallampati Skorunun 3 ya da 4 olması,
- Dilin boyutu ile sert ve yumuşak damakla ilişkisi (24, 102); makroglossi, tonsiller hipertrofi varlığı,
- Genişlemiş ve uzamış uvula, yüksek damak varlığı,
- Nazal obstrüksiyon bulgusu,
- Maksilla ve mandibulanın pozisyonu (retrognati vb.).

Friedman tarafından tarif edilen değerlendirme sistemlerinden biri olan Friedman derecelendirme sistemi (FDS), 4 aşamadan oluşmaktadır (Tablo 2.1.) (103). Bu aşamalar tonsil boyutunun derecelendirmesi, Friedman dil pozisyonu (FDP), obezite varlığı ve kraniyofasiyal anomali varlığının değerlendirilmesidir.


Friedman derecelendirme sistemi, horlama belirtileri ile başvuran apne riski altındaki hastaların belirlenmesinde kullanılmaktadır. Ayrıca kişinin cerrahi tedavi planlamasına karar verilmesinde kullanılan bir sistemdir (104).

Tablo 2.1. Friedman Derecelendirme Sistemi (105).

Evre	FDP	Tonsil Boyutu	VKİ
I	I, IIa, IIb	3 veya 4	<40
II	I, IIa, IIb III veya IV	0,1 veya 2 3 veya 4	<40
III	III veya IV	0,1 veya 2	<40
IV*	I-IV	0 – 4	>40

*Hastalarda kraniyofasiyal veya başka bir anatomik anomali olması.

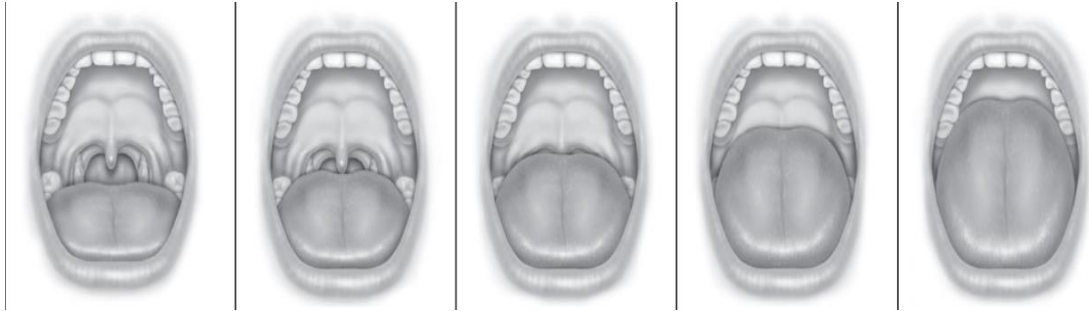
FDS'ye dayanarak tonsil boyutu derecelendirmesinde beş seviye tanımlanmış ve tonsil derecelendirme sistemi oluşturulmuştur (Şekil 2.8.) (105).



Şekil 2.9. Tonsil derecelendirme sistemi. (103, 105) Tonsil büyüklüğü 0 ila 4 arasında derecelendirilir. Sınıflamaya göre; 0 tonsil olmamasıdır (a), 1 tonsil boyutunun plikaların içinde bulunması (b), 2 tonsil boyutunun plikalara uzanması (c), 3 tonsil boyutunun plikaların ötesine uzanması, ancak orta hatta kadar değil (d), 4 orta hatta uzanan tonsil boyutunu (e) temsil etmektedir (103).

Fizik muayenede OUAS varlığının ve şiddetinin öngörülmesinde kullanılan, dil boyutu ile sert ve yumuşak damakla ilişkisini belirleyen yöntemler arasında Mallampati sınıflaması ve Friedman dil pozisyonunu (FDP) sınıflaması yer almaktadır (103, 106). Orijinal Mallampati sınıflamasına göre, dilin protrüzyonuyla birlikte farinks, yumuşak damak ve dil pozisyonu arasındaki ilişki değerlendirilmektedir (103, 106).

1999'da Friedman ve ark., Mallampati sınıflamasında bir modifikasyon oluşturup, Friedman dil pozisyonu (modifiye Mallampati sınıflaması) adıyla isimlendirmişlerdir (105, 106). Friedman dil pozisyonu sınıflamasında, orofarinks doğal pozisyonunda ve dil ağız içerisindeyken değerlendirilmektedir (103, 106) (Şekil 2.9). Bu sınıflamaya göre, sınıf I'de yumuşak damak, uvula, plikalar ve tonsiller; sınıf IIa'da yumuşak damağın tamamı, uvula ve tonsillerin bir kısmı, sınıf IIb'de ise yumuşak damağın sadece uvula tabanına kadar olan bölümü görülmektedir. Sınıf III'te yumuşak damağın bir kısmı görülürken; uvula tabanı ve yumuşak damağın distali görülmemektedir. Sınıf IV'te ise yumuşak damak görülmezken, sadece sert damak görülmektedir. Sınıflamanın numarasının artması, hastalık şiddetinin arttığını göstermektedir (24, 102).



Şekil 2.10. Friedman Dil Pozisyonu (Modifiye Mallampati Sınıflaması) (106).

Yüksek risk grubu hastalar için tarama anketleri geliştirilmiştir. En sık kullanılanlar anketler arasında STOP-BANG yer almaktadır. Bu anket, genellikle anestezi uzmanları tarafından kullanılan, kişinin pre-operatif olarak OUAS açısından değerlendirilmesini sağlayan bir tarama testidir (24, 107). Ankette sorular evet (1 puan) ya da hayır (0 puan) olarak cevaplanır. 0-8 aralığındaki puanlamaya göre; OUAS için 0-2 düşük risk, 3-4 orta risk, 5-8 yüksek riskin göstergesidir (Şekil 2.2.) (108).

S (*Snoore*): Yüksek sesle horlamanız var mı?
T (*Tiredness*): Gündüz uykululuk hali ya da yorgunluk var mı?
O (*Observed apnea*): Uykuda nefesinizin durduğuna şahit birisi oldu mu?
P (*Pressure*): Hipertansiyon teşhisi konuldu mu? Bununla ilgili ilaç kullandınız mı?
B (*BKİ*): Beden Kitle İndeksi > 35 kg/m²
A (*Age*): Yaş > 50
N (*Neck circumference*): Boyun çevresi uzunluğu > 40cm
G (*Gender*): Erkek cinsiyet

Şekil 2.11. STOP-BANG Anketi (108).

Gündüz uykululuk seviyesini değerlendiren subjektif ölçekler arasında *Stanford* Uykululuk Ölçeği ve *Epworth* Uyku Skalası yer almaktadır (109). Bu teşhis yöntemlerinde gece uykusunu değerlendiren subjektif sorular yer almamaktadır (110). *Stanford* Uykululuk Ölçeğinde, kişinin gündüz uykululuk seviyelerini derecelendiren cümleler sıralanmıştır. Bu ölçeğe göre uykululuk seviyeleri aşağıdaki gibi sıralanmaktadır (110) :

- 1) Aktif ve sürekli uyanık hissedilmesi,
- 2) Fonksiyonların yüksek düzeyde olması, fakat maksimum düzeyde olmaması ve konsantrasyon sağlanabiliyor olması,
- 3) Uyanık hissedilmesi, rahatlamış hissedilmesi, yanıt veriliyor ama tam değil,
- 4) Sersemlemiş gibi hissedilmesi,
- 5) Hareketlerin yavaşlamış olması ve dalgın hissedilmesi,
- 6) Belirgin uyku hali olması ve sürekli yatmanın tercih edilmesi,
- 7) Uyanık kalınamaması ve aniden uykuya geçilmesi.

Subjektif teşhis yöntemleri arasında popüler olan *Epworth* Uyku Skalası (Tablo 2.2.) ile, kişinin gün içerisindeki uyuklama hali kısa sorularla değerlendirilmektedir. Teşhise yardımcı bir yöntemdir. Bu anket ile, kişinin aşırı yorgun olmadığı bir günde ve belli durumlarda uykuya dalma olasılığı sorgulanır (49, 111, 112).

Tablo 2.2. *Epworth* Uyku Skalası.

	Hiç	Nadiren	Sıklıkla	Her Zaman
Oturur durumda gazete ve kitap okurken uyuklar mısınız?	0	1	2	3
Televizyon seyrederken uyuklar mısınız?	0	1	2	3
Pasif olarak toplum içinde otururken, sinemada ya da tiyatrodada uyuklar mısınız?	0	1	2	3
Ara vermeden en az 1 saatlik araba yolculuğunda uyuklar mısınız?	0	1	2	3
Öğleden sonra uzanınca uyuklar mısınız?	0	1	2	3
Birisi ile oturup konuşurken uyuklar mısınız?	0	1	2	3
Alkol almamış, öğle yemeğinden sonra sessiz ortamda otururken uyuklar mısınız?	0	1	2	3
Trafik birkaç dakika durduğunda, kırmızı ışıkta, arabada beklerken uyuklar mısınız?	0	1	2	3
NOT: 0 ile 24 arasında değişen toplam puandan, 10 ya da daha fazla puan almışsa, uyku laboratuvarında değerlendirilmesi gerekir.				

Polisomnografi

Uykuda solunum bozuklarının varlığının ve ciddiyetinin ölçülmesi için en kesin değerlendirme şekli PSG'dir (74, 113-117). PSG, AASM kriterlerine göre uykuda solunum bozuklukları teşhisinde altın standart olarak gösterilmiştir (60). PSG ile uykunun yapısı ve solunum olayları doğrudan izlenebilir. Uykudaki fizyolojik ve patolojik değişikliklerin sayısal verilerle ifade edilmesi sağlanır (63). Sayısal veriler ile apne bulgularının obstrüktif mi, yoksa beyin ve akciğer gibi santral kaynaklı mı olduğu belirlenebilmektedir. Aynı zamanda hastalık şiddeti belirlenerek tedavi planlaması yapılabilir (15). Tekrarlanabilir bir test olması ve sayısal veriler kullanılması sebebiyle tedavinin seyri açısından faydalıdır (15).

Hastalarda uyku esnasında apne olup olmadığını belirlemek için tek gecelik PSG genellikle yeterlidir, fakat birçok faktör nihai sonuçları etkileyebilir. Bunlar

arasında laboratuvar ekipmanı, puanlama tekniği, puanlayıcıların güvenilirliği ve en önemlisi hastanın laboratuvarında gece boyunca ne kadar verimli uyuduğudur (15)

Standart bir PSG ile uyku sırasındaki apne, hipopne seviyelerinin; oksijen satürasyonun, kalp atımındaki dalgalanmaların ve kan basıncının, horlamanın, nazal ve oral hava akımının, solunumsal eforun; göğüs, abdomen ve bacaklardaki hareketlerin seviyesinin, vücut pozisyonundaki değişimlerin değerlendirilmesi ve EEG, EMG, EOG verilerinin kaydedilmesi sağlanmaktadır (49, 63, 65, 67).

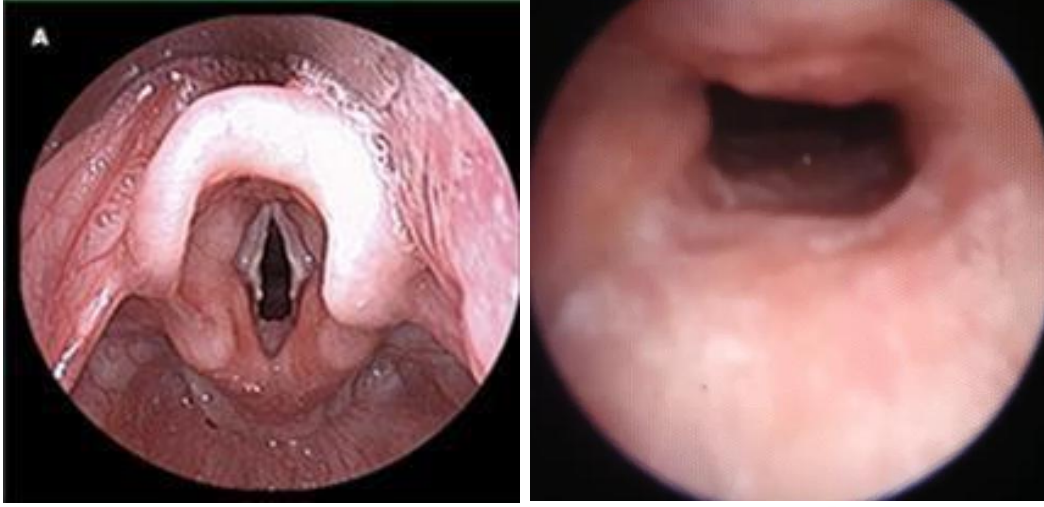
PSG'nin maliyetinin yüksekliği, laboratuvar ortamında uygulanması sebebiyle uykuda solunum bozukluklarında daha hızlı yöntemlerden, evde uygulanabilir ve taşınabilir cihazlar geliştirilmiştir (15). Ancak gözlemcinin olmaması ve cihazın çıkma olasılığı olması, şüpheli sonuç elde etme ihtimalini arttırmaktadır (15).

OUAS tanısı için PSG altın standarttır, ancak anatomik olarak hava yolundaki obstrüksiyonu lokalize etmesi mümkün değildir. Obstrüksiyonun lokalizasyonunun belirlenmesi ve cerrahi sonrası sonuçların optimize edilmesi için görüntüleme teknikleri önem taşımaktadır (118).

Görüntüleme Teknikleri

Hava yolunun görüntülenmesinde statik teknikler arasında sefalometrik radyografi (21), bilgisayarlı tomografi (BT) (119), ultrason (118), manyetik rezonans görüntüleme (MRG) (120, 121), KIBT (122) yer almaktadır; dinamik teknikler arasında ise video ile fiberoptik görüntüleme, floroskopi (123), hızlı BT ve hızlı MRG bulunmaktadır (124).

Fiberoptik ile uygulanan nazofaringoskopi, nazal boşluk, yumuşak damak, dil tabanı, olabilecek diğer obstrüksiyon alanlarının ve patolojilerin görüntülenmesini sağlamaktadır (Şekil 2.3.) (125). Bu şekilde posterior hava yolu lateral duvarının çökme seviyesi de belirlenebilmektedir (74).



Şekil 2.12. H. Ü. Tıp Fakültesi KBB Anabilim Dalı'nda bir hastanın nazofaringoskopi ile muayenesinden görüntüsü (Görüntülerin elde edilmesinde, Prof. Dr. Ahmet Emre Süslü'nün onayı alınmıştır.).

2B görüntüleme tekniklerinden lateral sefalometrik radyografi, hava yolunun maksilla, mandibula ve kafatası tabanı ile ilişkilerinin değerlendirilmesinde, nazofaringoskopi ile kullanılması önerilen bir tekniktir (74, 125). Fakat, hava yolunu 2B olarak değerlendirmenin bazı dezavantajları bulunmaktadır. Bu dezavantajlar arasında sağ ve soldaki aynı anatomik yapıların filme yakınlık derecesinin farklılığından kaynaklanan boyut farklılıkları oluşturması, değişen baş pozisyonlarından görüntülerin etkilenmesi, 3B olarak hava yolu hacim ve aksiyal alanların değerlendirilememesi yer almaktadır (22, 126-128). Sonuçta, dentofasiyal yapıların hava yolu ile ilişkisinin değerlendirilmesinde 3B tekniklerin kullanımı daha çok tercih edilir hale gelmiştir (129-131).

İleri görüntüleme tekniklerinden BT ve KIBT, birçok düzlemde 3B görüntü elde edilmesinde kullanılmaktadır. BT, posterior hava yolu lümenini, lümenin anatomik yapılarla olan ilişkilerini ve hava yolu boyutlarını değerlendirmek için kullanılan bir teknik olmuştur (39, 132). Ancak, BT'nin yüksek radyasyon oluşturması, ışınlama süresinin fazla olması, metal cisim artefakt oluşturması ve yüksek maliyet gerektirmesi gibi dezavantajları bulunmaktadır (117).

KIBT, çok düzlemlı görüntüler elde edilerek, maksillofasiyal bölgede anatomik yapıların ve hava yolunun bu anatomik yapılarla olan ilişkisinin, en olası boyutta ve en yüksek çözünürlükle görüntülenmesini sağlayan ileri görüntüleme tekniklerinden biridir (10, 126, 133-136). BT'ye göre olan bu avantajları sebebiyle maksillofasiyal alanda kullanım alanının oldukça fazla olduđu ve hava yolunun görüntülenmesinde ideal yöntemler arasında olduđu düşünülmektedir.

3B ileri görüntüleme yöntemleri arasında olan MRG tekniđi, yüksek kontrast çözünürlüğü sayesinde, hava yolu anatomik yapılarının ve özellikle yumuşak dokuların ayırt edilmesinde kullanılmaktadır (135). Çeşitli çalışmalarda MRG, OUAS hastalarında hava yolu boyutunu ve morfolojisini deđerlendirmek için kullanılmıştır (86, 137). En önemli avantajı radyasyona maruz kalınmamasıdır, ancak görüntünün elde edilme süresinin uzun olması sebebiyle hastaların hareket etmeleriyle oluşabilecek görüntü hataları, pahalı oluşu ve tomografi kadar kolay erişimi olmaması gibi dezavantajları bulunmaktadır (86, 137).

2.3.6. OUAS Tedavi yöntemleri

OUAS'ın konservatif tedavi yöntemleri arasında, en sık tercih edilen tedavi yaklaşımı sürekli pozitif hava yolu basıncıdır (SPHB). 1980'li yıllarda geliştirilen bu teknik, kişinin yaşam kalitesini arttırması ve kardiyovasküler sistem üzerindeki olumlu etkileri olması sebebiyle, OUAS medikal tedavisinin temelini oluşturmaktadır (74, 138). SPHB'nin düzenli kullanıldığında, horlama ve uyku apnesi tedavilerinde başarı oranının yüksek olduđu belirtilmiştir (109) .

SPHB'nin sürekli pozitif hava basıncı ile çevre dokuların gevşemesini kolaylaştırdığı, hava yolunu bu şekilde açık tuttuđu ve uyku boyunca ritmik olarak solunuma izin verdiđi görülmüştür. En sık kullanılan şekli nazal maskedir. Nazal yastık şeklinde olanları ile burnu ve ağızı kaplayan maske şeklindekiler de sıklıkla kullanılmaktadır (139). Düzenli kullanıldığında ilk geceden itibaren, %100 etkili bir tedavi seçeneđi olarak gösterilmektedir. En önemli dezavantajı hasta uyumudur; düzenli kullanılmadığında tedaviden sağlanan bütün kazanımın azaldığı görülmüştür

(74, 140). Hasta uyumu sağlanamadığında, oral aparey kullanımının önerilmesi ya da ileri cerrahi tedavi düşünülmelidir (74, 140).

En sık kullanılan oral aparey, mandibulayı önde konumlandıran ve retroglossal alanı genişleten fabrikasyon apareydir. Bu aparey dili önde konumlandığı için orofarinks antero-posterior boyutunu arttırmaktadır (65, 141). Oral apareylerle hastaların gündüz uykululuk hali ve yaşam kalitesinde düzelme olduğu görülmüştür, fakat SPHB'ye kıyasla AHİ değerlerinde yeteri kadar düzelme sağlayamadığı gösterilmiştir (112, 141).

VKI'nin yüksek olmasının ya da obezite varlığının, OUAS için önemli bir predizpozan faktör olduğu görülmüştür. Kilo kontrolünün, OUAS semptomlarının iyileştirilmesinde oldukça yararlı olduğu görülmüştür (14, 74, 78).

Uyku pozisyonu kontrolü (supin pozisyonundan kaçınma), tütün ve alkolden kaçınma, uyku öncesi sedatif medikasyon gibi yöntemler diğer tedavilerle birlikte, erken dönemde uygulanabilir; ancak hiçbiri kesin bir tedavi yöntemi değildir (65)

Cerrahi Tedaviler

OUAS, solunum yolundaki obstrüksiyonlardan kaynaklanan bir hastalık olduğu için, cerrahi tekniğe genel ve endoskopik muayene bulgularına ve obstrüksiyon alanına göre karar verilmektedir (142).

Yetişkin hastada OUAS cerrahi tedavileri kronolojik sıralamalarına göre (131); uvulopalatofaringoplasti (143), trakeostomi ve trakeotomi (144), tonsillektomi (145), genioglossus ilerletme, maksillomandibular ilerletme (146), orta hat glossektomi , epiglottektomi (147), lazer destekli uvuloplasti (146), nazal cerrahi (148), transpalatal ilerletme faringoplasti (149), epiglottoplasti (150), yumuşak damağın radyofrekans ile ablasyonu (151), hızlı palatal genişletme (152), dil stabilizasyonu ve süspansiyonu (153), hipoglossal sinir uyarımı (154), mandibular distraksiyon (155), palatal implant

uygulaması (156), Z palatoplasti (157), dil tabanı koblasyonu (158), ekspansiyon sfinkter faringoplasti (159), transoral robotik cerrahi'dir (160).

Powell ve Riley'nin oluşturdukları protokole göre (Stanford protokolü) cerrahi tedavi (161);

- Faz I; nazal cerrahiler (septoplasti, konka azaltılması, nazal valf cerrahisi), tonsillektomi, uvulopalatofaringoplasti, mandibular osteotomi ile genioglossus ilerletme, hyoid miyotomisi ve süspansiyonu, ısı kontrollü radiofrekans uygulaması (alt konka, damak, dil tabanı).

- Faz II; maksillomandibuler ilerletme, dil tabanına ısı kontrolü sağlanarak radyofrekans uygulanması olmak üzere 2 fazdan oluşmaktadır.

Bu protokole göre uygulanan faz I cerrahi tedavisinden 6 ay sonra, hastalara tekrar PSG uygulanmalıdır. Eğer cerrahi sonrası tedavide başarılı olduğu görülürse, takipler dışında başka müdahale gerekmeyeceği düşünülmelidir. Yalnız faz I cerrahisi ile tedavi edilen hastaların başarı oranının yaklaşık % 60 olduğu, bu oranın % 42 ile % 75 arasında değiştiği görülmüştür (161, 162). Faz I cerrahi tedavilerle başarılı olunmadığı takdirde, maksillomandibular ilerletmeyi kapsayan faz II tedavi protokolüne geçilmesi gerekmektedir (161).

OUAS tedavisinde uvulopalatoplasti (UPPP) ve yumuşak doku cerrahileri ile, solunum yolundaki obstrüksiyon bölgelerinin elimine edilmesi amaçlanmaktadır. UPPP, özellikle tonsil hipertrofisi olan, yumuşak damağı sarkık, lateral farengeal duvarları hipertrofik olan veya Friedman derecelendirme sisteminde evre 1-2 olan hastalar için uygun bir cerrahi tekniktir (143).

Genioglossus ilerletme cerrahisinin amacı genioglossus kas liflerinin birleştiği alanın ilerletilerek, dil kaslarının öne doğru çekilmesini sağlamak ve dil kökü seviyesinde hava yolunu genişletmektir. Bu tekniğin en önemli avantajı, oklüzyonda

herhangi bir deęişikliğe yol açmamasıdır; dezavantajı ise tekniğin dil ile ağız boşluğu arasındaki hacimsel oranda bir deęişiklik oluşturmamasıdır (163).

Yumuşak damağa radyofrekans uygulaması, somnoplasti, özellikle basit horlamada veya hafif OUAS'ta, endoskopik muayenesinde belirgin anatomik bozukluk tespit edilemeyen ve yumuşak damak tonusunun azaldığı görülen hastalarda tercih edilmektedir. Bu teknik ile yumuşak damağa submukozal olarak elektromanyetik ısı uygulanır. Koagülasyon ile birlikte yumuşak damakta sertlik artışı, doku hacminde azalma sağlanır. Oluşan bu sertlik ile yumuşak damak vibrasyonu ve çökme eğilimi azaltılmaktadır (164).

OUAS tedavisinde, sadece yumuşak dokuda gerçekleştirilen uygulamalarda relaps görülebilmektedir. Bu sebeple sert dokuya yönelik cerrahileri ve gerekliyse beraberinde uygulanan yumuşak doku cerrahileri ile sonuçların daha başarılı olduğu görülmüştür (163). OUAS'ta en sık uygulanan sert doku cerrahi yöntemleri; maksillomandibuler ilerletme (MMİ), maksillomandibular genişletme ve distraksiyon osteogenezisidir (DO) (74).

MMİ'nin faringeal hava yolu boyutunu arttırdığı; öncesinde var olan uykuda solunum bozukluklarının azaldığı sonucuna varılmıştır (33, 165-167) Bu cerrahinin amacı, suprahoid ve velofaringeal kasları ve kas tendonlarını daha ileriye taşımaktır. OUAS'ta MMİ operasyonu sıklıkla diğer cerrahi tedavilerin yetersiz kaldığı durumlarda tercih edilmektedir (33, 168). Öncelikle daha az invaziv bir cerrahi olan UPPP'nin tercih edilmesi; sonrasında tek başına MMİ ya da diğer müdahaleler ile kombine tedavinin seçilmesi konusunda çalışmalar yapılmaktadır (169, 170).

MMİ avantajlarının yanı sıra, kullanılan fiksasyon yöntemleri ve stabilite sorunları nedeniyle ilerletme miktarının sınırlı olduğu, relaps riskini barındıran bir cerrahi tedavi seçeneğidir (171). Özellikle sendromik hastalarda ve şiddetli mandibular gerilik vakalarında cerrahi ilerletme miktarının fazla olması, relaps riskini arttırmaktadır. Bu yüzden alternatif tedavi olarak düşünülen DO, yumuşak dokuda

adaptif deęişiklikler saęlayan, relaps ve sinir yaralanmaları gibi riskleri azaltarak daha fazla cerrahi hareket saęlayan bir tedavi olarak görölmektedir (172).

Cerrahi destekli hızlı palatal genişletme (CDHPG) veya DO, kraniofasiyal anomalilerin OUAS gelişimindeki rolü ile ilgili yapılan çalışmalarla birlikte geçerli bir tedavi seçeneęi haline gelmiştir. Bazı çalışmalarda, adölesanlarda CDHPG'nin nazal solunum yapılarının gelişimi üzerine faydalı etkilerinin olduęu gösterilmiştir (173). Ayrıca DO'da, aktif distraksiyon periyodunda PSG yardımıyla gerekli olan mandibular ilerletme miktarı belirlenebilmektedir (174).

İlk kez 1984'te tanımlanan genial tüberkül ilerletme (GTİ) ile genioglossus ve geniohyoid kasları ve kas ataçmanları öne taşınarak tedavi saęlanmaktadır (33, 175). MMİ ile kombine olarak uygulanan GTİ ile yumuşak damaęın, dil tabanının, hyoid kemięin ve anterior faringeal dokuların öne hareketi saęlanır; böylece total farinks hacmi ve posterior hava yolu boşluęu arttırılır (33, 176).

3. BİREYLER VE YÖNTEM

Bu çalışmanın etik uygunluğu, Hacettepe Üniversitesi Girişimsel Olmayan Klinik Araştırmalar Etik Kurulu tarafından, GO 18/378-33 (Bkz. Ek 1) sayılı kararla onaylanmıştır.

3.1. Hasta Verilerinin Oluşturulması

Çalışmanın hasta grubunu, Aralık 2016- Ekim 2019 tarihlerinde mandibular prognatisinin tedavisi isteği ile başvurmuş, klinik ve radyolojik muayenesi sonucu iskeletsel sınıf 3 dentofasiyal deformite tanısı konulmuş çift çene ortognatik cerrahi tedavisi yapılmış hastalar oluşturmaktadır.

Araştırmaya dahil edilecek olgular seçilirken aşağıdaki kriterler dikkate alınmıştır:

- ✓ İskeletsel mandibular prognatizm şikayetiyle başvurmuş olması,
- ✓ Çift çene ortognatik cerrahisi (Le Fort I ilerletme ve BSSRO geriletme) yapılmış olması ve operasyon sonrası en az 3 ay takibinin olması,
- ✓ İskeletsel sınıf 3 deformite nedeniyle mandibular geriletme yapılacağı için öncesinde hava yolu değerlendirmesi KBB Anabilim Dalı tarafından konsülte edilip PSG değerlendirmesi istenmiş olması.

Araştırmaya dahil edilmeme kriterleri:

- ✓ Konjenital anomaliler ve sendromik deformiteler,
- ✓ Travma öyküsü,
- ✓ Operasyon öncesi ve sonrası KIBT ve PSG ile değerlendirmelerinin yapılmamış olması.

Hastaların operasyonundan 2-3 hafta önceki (T0) ve sonrası (3-14 hafta) (T1) KIBT ve PSG verileri, olgu rapor formuna (ORF) aktarılmıştır.

3.1.1. Ameliyat Planının Oluşturulması ve Uygulanan Cerrahi Prosedür

Tüm hastalar, H. Ü. Diş Hekimliği Fakültesi, Ağız, Diş ve Çene Cerrahisi ve Ortodonti ABD tarafından yapılmış olan konseylerde, klinik ve radyografik açıdan değerlendirilmiştir. Cerrahi planlama için hastaların yumuşak ve sert doku verileri 3B sefalometrik analiz yazılımında (*Dolphin Imaging & Management Solutions, Chatsworth, CA, USA*) incelenmiştir. Hastaların ameliyat öncesi ve sonrası öngörülen yumuşak doku projeksiyonu görüntülenmiştir. Gerçekleştirilecek ortognatik cerrahi, dijital ortamda hazırlanan 3B model üzerinde planlanmıştır

Tüm operasyonlar H. Ü. Diş Hekimliği Fakültesi, Uygulama ve Araştırma Merkezi Ameliyathanesi'nde nazoendotrakeal teknikle genel anestezi altında ve aynı cerrah tarafından (Prof. Dr. Hakan H. Tüz) gerçekleştirilmiştir. Operasyon sonrası, hastalarda planlanan kapanışın stabilitesi göz önünde bulundurularak, en kısa ilk 1 hafta hafif kuvvette elastik ile yönlendirme yapılmış, en uzun ise 3 hafta süreyle maksillo-mandibular fiksasyon uygulanmıştır.

Le Fort 1 Osteotomisi Cerrahi Teknik (54)

Adrenalin içerikli lokal anestetik solüsyonun cerrahi sahaya depolanmasını takiben, maksillada mukogingival hattın derininde sağ ve sol birinci molar dişlerin arasında uzanan sirkumvestibüler insizyon yapılır ve mukoperiosteal flep kaldırılır. Zigomatikomaksiller suture, zigomatik buttress ve zigomatik arkın ön kısmı açığa çıkarılır. Posterior insizyon hattının bittiği yerden itibaren, tüber maksillanın posterior sınırına kadar, subperiosteal olarak ilerlenir ve pterigoid çıkıntılara ulaşılır. Yumuşak doku ile kas ataçmanlarının diseksiyonu ve nazal mukoza elevasyonu tamamlanır. Apertura piriformis ve zigomatik buttressler arasında osteotomi hatları belirlenir. Lateral maksiller osteotomiler zigomatik buttressin en konveks bölgesinden apertura piriformisin lateral kenarına kadar uzatılarak tamamlanır. Posterior osteotomi hattı, bilateral olarak pterigomaksiller bileşimin alt kısmına kadar uzatılır ve pterigoid çıkıntılar tüber bölgesinden ayrılır. Nazal septal osteotomi tamamlanır. Maksillanın down-fraktürü ile mobilizasyonu sağlanır. Ameliyat öncesinde hazırlanan interoklüzal splint ağız içine yerleştirilerek maksillo-mandibular fiksasyon sağlanır ve interoklüzal ilişki kontrol edilir. İntraoral yaklaşımla, titanyum mini plak ve

monokortikal vidalarla segmentlerin rijit fiksasyonu tamamlanır. Cerrahi mukoza yaraları rezorbe olabilen dikiş (Poliglikolik asit 3/0) ile primer olarak kapatılır (54).

BSSRO Cerrahi Teknik (52)

Adrenalin içerikli lokal anestezi solüsyonunun depolanmasını takiben, eksternal oblik sırtın lateralinde, ramusun orta ön yüzünden birinci molar dişe kadar uzanan bir insizyon hattı oluşturulup ve mukoperiosteal flep kaldırılır. Ramusun medialindeki yumuşak dokuların uzaklaştırılarak lingula görünür hale getirilip nörovasküler yapılar belirlendikten sonra, lingulanın superiorunda oklüzal düzleme paralel olacak şekilde medialdeki kesi yapılır. Ramusun ön kenarından başlayıp anterolateral yönde ikinci molar dişin ortasına kadar uzanan sagittal osteotomi hattı belirlenir. Mandibula alt kenarına uzanan vertikal kemik kesisi hazırlandıktan sonra, çekiç ve osteotomlar yardımıyla kemik segmentleri birbirinden ayrılır. Split kalın osteotomlar ve splitter ile tamamlanarak segmentlerin serbestleştirilmesi sağlanır. Ameliyat öncesinde hazırlanan interoklüzal splint ağız içine yerleştirilerek maksillomandibular fiksasyon sağlanır ve interoklüzal ilişki kontrol edilir. Proksimal ve distal segmentlerin konumları kontrol edilerek transbukkal veya intraoral yaklaşımla, titanyum mini plak ve monokortikal vidalarla rijit fiksasyon tamamlanır. Cerrahi mukoza yaraları rezorbe olabilen dikiş (poliglikolik asit 3/0) ile ve cilt non-rezorbe dikiş (prolen 3/0) ile primer olarak kapatılır (52).

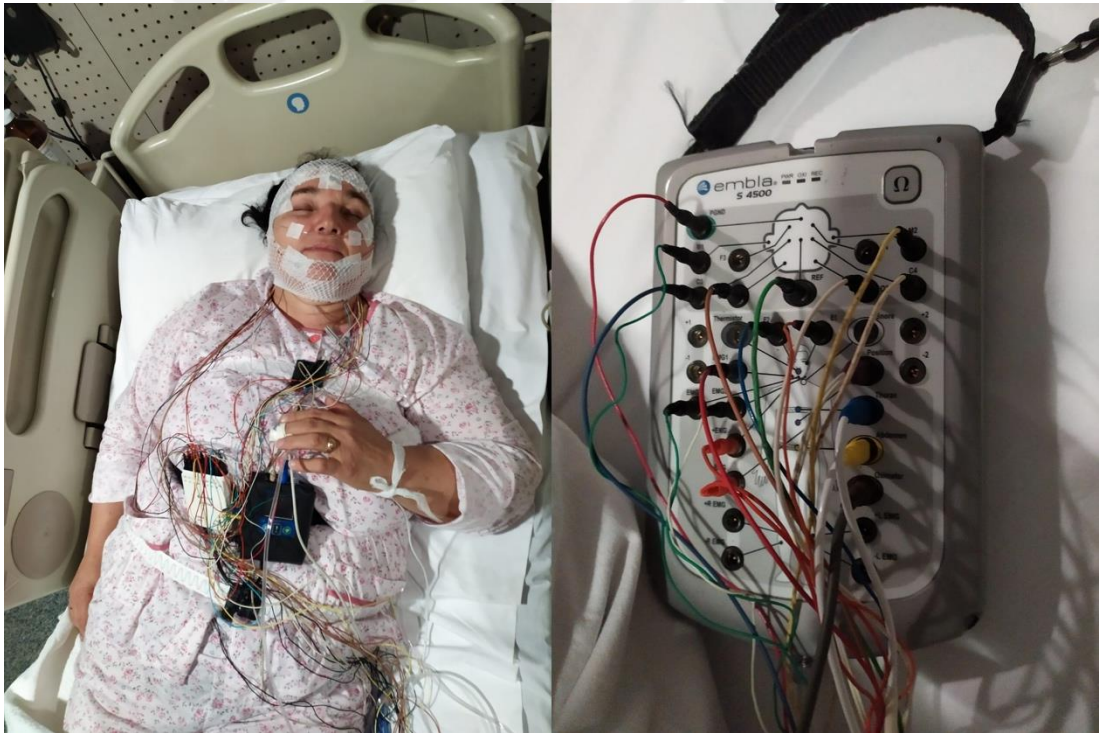
3.1.2. PSG ve Klinik Değerlendirmeler

Hastaların PSG değerlendirilmesi, H. Ü. Tıp Fakültesi KBB ABD Uyku Laboratuvarı'nda, Embla S4500® (Natus Medical, Ontario Canada) model cihaz ile yapılmıştır. Hastalar operasyondan 2 hafta önce (T0) ve operasyon sonrası en az 3. aydaki (3- 14. aylar) (T1) dönemde polisomnografik değerlendirmeye alınmıştır (25, 47, 132, 177). Hastaların PSG sonuçları, aynı uzman hekim ile (Prof. Dr. Ahmet Emre Süslü) birlikte değerlendirilmiştir. Çalışma grubu hastalarının birinde, PSG verilerine ulaşılabilmiştir.

PSG değerlendirmesi öncesi hastalar, psikiyatrik ilaç veya alkol almamaları; sensörlerde iletimi olumsuz etkileyebileceğinden dolayı sakallarını kesmeleri ve

tırnaklarında oje bulundurmamaları konusunda bilgilendirilmiştir. Hastalar saat 20:00` da uyku testi için uyku laboratuvarına kabul edilmiştir. Her hastaya uyku testinde herhangi bir invaziv işlem yapılmayacağı anlatılmış ve hastalardan onam alınmıştır.

Uyku teknisyeni tarafından cihaza entegre edilmiş pulse oksimetre ve oro-nazal kanülle, hastaların oro-nazal hava akımı ölçümü yapılarak solunumları izlenmiştir. Aynı zamanda piezo-elektrik bantlar ile hastaların toraks, abdomen hareketleri ve solunum çabaları incelenmiştir. Trakeal mikrofon yardımıyla solunum sesleri kaydedilmiştir. Vücut pozisyon sensörü yardımıyla, hastaların tüm gece boyunca buldukları uyku pozisyonları kaydedilmiştir. EKG elektrotları ile kalp ritmleri kaydedilmiştir. EEG, EOG, EMG incelemeleri yapılmıştır (Şekil 3.1.). PSG kayıtları, REM Logic® programı ile analiz edilmiştir. AASM 2014 kriterlerine göre hastaların apne, hipopne, oksijen desatürasyonu puanlamaları yapılmıştır (66).



Şekil 3.1. H. Ü. Tıp Fakültesi Kulak Burun Boğaz ABD Uyku Laboratuvarında, Embla S4500® model cihaz ile PSG testine hazırlanan hasta.

PSG ile elde edilen ve çalışmaya dahil edilen veriler:

- ✓ Aİ, Hİ, AHİ, ODI,
- ✓ Ortalama Oksijen Satürasyonu (OOS),
- ✓ Minimum Oksijen Satürasyonu (MOS),
- ✓ Ortalama Apne Süresi (OAS) ve Hipopne Süresi (OHS),
- ✓ Supin Pozisyonda Apne İndeksi (SUPİN AHİ).

3.1.3. Üç Boyutlu Sefalometrik Analiz Yazılımı ile Yapılan Değerlendirmeler

H. Ü. Ağız, Diş, Çene Hastalıkları ve Radyolojisi ABD’de bulunan KIBT cihazı (*i-CAT Next Generation, Imaging Sciences International, Hatfield, PA, USA*) kullanılarak, T0 ve T1 zaman aralığında elde edilmiş olan KIBT verileri değerlendirilmiştir. Tüm görüntüler hastaların doğal baş pozisyonunda; dudakları, dilleri rahat pozisyonda ve dişler maksimum interküspidasyondaiken alınmıştır.

KIBT verileri, DICOM (*Digital Imaging and Communications in Medicine*) formatında, 3B sefalometrik analiz yazılımına (*Dolphin Imaging & Management Solutions, Chatsworth, CA, USA*) görüntülerin analizi için yüklenmiştir. Görüntüler verilerin güvenilirliğinin test edilebilmesi için aynı araştırmacı tarafından (Dt. Seyhan Karaaslan), 2 hafta ara ile iki kez değerlendirilmiştir.

KIBT verileri ile değerlendirilen parametreler:

- Orofarinks hacmi (OFH),
- Nazofarinks hacmi (NFH),
- Minimum aksiyal alan (MAA).

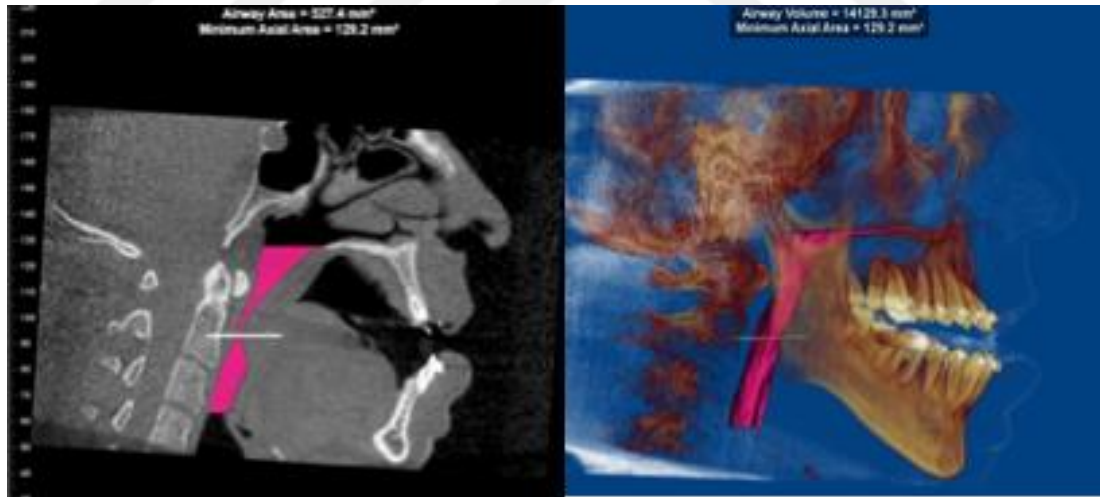
Total hava yolu hacmi, otomatik segmentasyon ile OFH ve NFH olarak 2 ayrı segmentte kaydedilmiştir.

OFH'nin orta sagittal kesitte sınırları,

- Üstte, palatal düzleme (ANS-PNS) paralel anteriorda insiziv foramen ve üst kesici orta hattından farinks posterioruna kadar uzanan hayali çizgi ile,
- Altta, palatal düzleme (ANS-PNS) paralel 3. servikal vertebra infero-anteriorundan ve epilotis superior sınırından geçen hayali çizgi ile belirlenmiştir (Şekil 3.1.) (178).

Bütün ölçümlerde hava yolu hassasiyet skalası, maksimum hava yolu boşluğunu tanımlayabilecek en üst seviyelerin ortalamasını verecek şekilde 51 olarak belirlenmiştir (179).

MAA, orta sagittal kesitte OFH sınırlarında, programın tespit ettiği en dar aksiyal hava yolu alanı olarak ve programın kendi algoritmasıyla hesaplanarak kaydedilmiştir (Şekil 3.1.) (178).

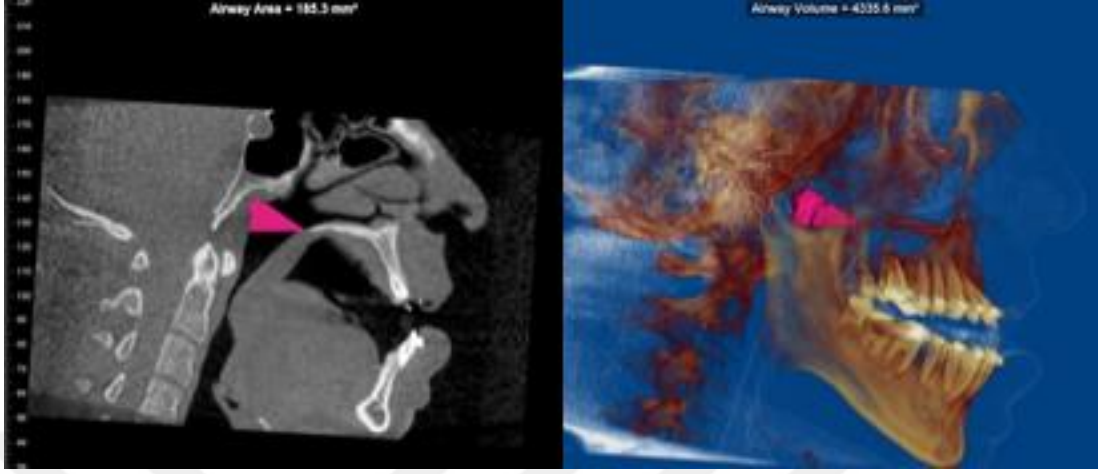


Şekil 3.2. OFH hacmi ve MAA'nın değerlendirilmesi.

NFH sınırlarını;

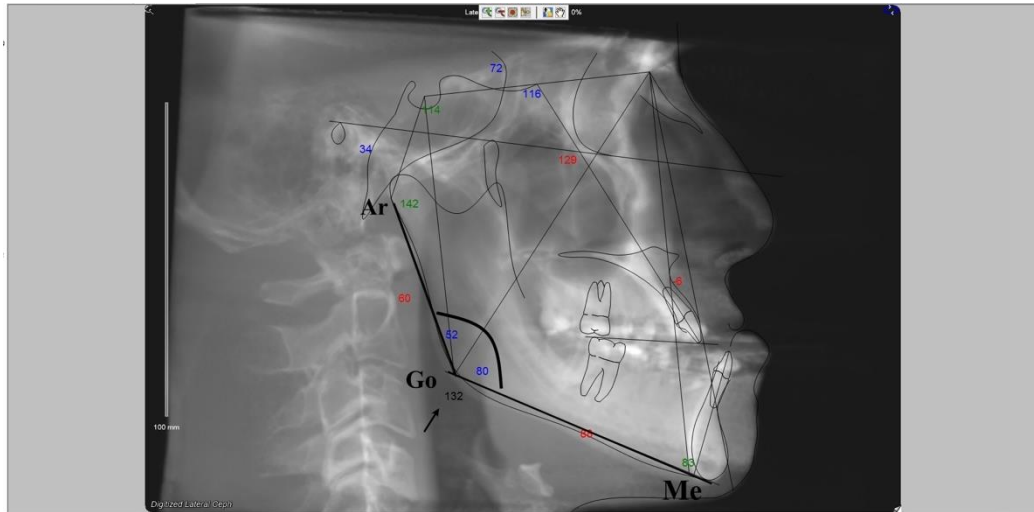
- Altta, PNS ve palatal düzlemden geçen doğru,
- Üst-önde, sella-basion noktasından PNS'ye dik uzanan doğru,
- Arkada, sella-basion arasından geçen doğru oluşturmuştur (178, 179).

NFH sınırları, referans noktalar ile belirlenmiş olup, segmentasyon işlemi ve hacim ölçümü tamamlanmıştır (Şekil 3.2.).



Şekil 3.3. NFH değerlendirilmesi

Hastaların total yüz yükseklikleri, aynı sefalometrik analiz yazılımında, gonial açıları Roth- Jaraback Analizine göre referans sefalometrik noktalar (gonion, menton, artikulare) belirlenerek T0 ve T1’de kaydedilmiştir. Gonial açı, mandibular düzlem ve ramus düzlemi arasında programın kendi algoritmasıyla oluşturulmuştur.



Şekil 3.4. Gonial açının değerlendirilmesi: Ar; artikulare noktası, Go; gonion noktası, Me; menton noktası

3.1.4. İstatistiksel Analiz

Verilerin istatistiksel olarak değerlendirilmesinde, IBM SPSS (*Statistical Package for Social Sciences*) 20.0 yazılımı kullanılmıştır. Hastaların grup içi

değerlendirmelerinde, T0 ve T1 verileri arasında anlamlı fark olup olmadığı Wilcoxon testi ile belirlenmiştir. Ölçümlerin cinsiyete göre anlamlı farklılık gösterip göstermediği, Mann-Whitney U testi ile gösterilmiştir. Ölçümler arasındaki ilişkiler için normal dağılım gösteriyorsa Pearson korelasyon katsayısı; göstermiyor ise Spearman korelasyon katsayısı elde edilmiştir. Sonuçlar %95 güven aralığında, $p < 0.05$ değeri anlamlı kabul edilerek değerlendirilmiştir. Ölçüm güvenilirliğini değerlendirmesi için, ölçümler 2 hafta ara ile tekrarlanmıştır ve sınıf içi korelasyon katsayısı (ICC) hesaplanmıştır.



4. BULGULAR

Çalışma grubu hastaları, 15'i kadın (%60), 10'i erkek (%40) olmak üzere toplamda 25 hastadan oluşmaktadır. Yaş dağılımı 18-40 aralığındadır; sadece 4 hasta 30 yaşın üzerindedir. Yaş ortalamaları kadınlarda $25,7 \pm 5,4$, erkeklerde $24,6 \pm 5,6$; toplam hasta grubunda $25,2 \pm 5,4$ 'dir. Hastaların ortalama takip süresi $5,32 \pm 3,74$ (3-14 ay) aydır.

Toplam hasta grubunun ortalama mandibular geriletme miktarı $-4,31 \pm 1,91$ mm (1mm- 9 mm), ortalama maksiller ilerletme miktarı $4,22 \pm 1,66$ mm (1,2mm-8mm) olarak hesaplanmıştır. Tüm ölçümler horizontal planda yapılmıştır.

Hastaların gonial açıları değerlendirildiğinde operasyon öncesi ortalama 136° olduğu görülmüştür. Bu sonuç, hasta grubunun operasyon öncesinde artmış ön yüz yüksekliğine (hiperdiverjan) sahip hastalardan oluştuğunu göstermektedir.

4.1. Hava Yolu Boyutları

Üç boyutlu hava yolu analizi sonucunda; operasyon öncesi (T0) $21136,7 \text{ mm}^3$ olarak bulunan OFH ortalamasının, operasyon sonrasında (T1) $25163,2 \text{ mm}^3$ 'e çıktığı ölçülmüş ve bu artışın istatistiksel olarak anlamlı olduğu bulunmuştur ($p < 0,05$) (Tablo 4.1.).

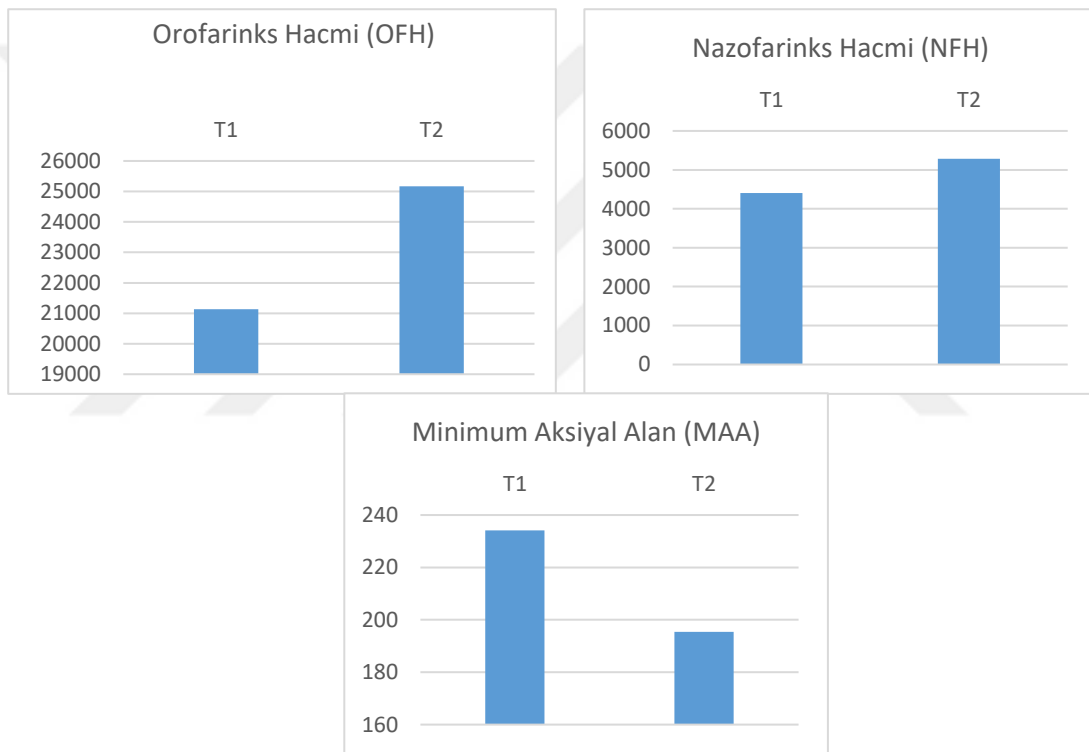
Operasyon sonrası elde edilen NFH ölçüm ortalamalarının, operasyon öncesi ölçüm ortalamalarından anlamlı derecede yüksek olduğu belirlenmiştir ($p < 0,05$) (Tablo 4.1.).

Operasyon sonrası MAA ölçüm ortalamasında, operasyon öncesine göre bir miktar düşüş olduğu görülmüş, ancak bu azalmanın istatistiksel olarak anlamlı bir fark oluşturmadığı bulunmuştur ($p > 0,05$) (Tablo 4.1.).

Tablo 4.1. T0 ve T1'deki hava yolu boyutları ölçüm ortalamaları ve anlamlılık düzeyleri.

		N	Ort. (mm ³)	Std.	p
OFH (mm ³)	T0	25	21134,7	10498,6	0,020*
	T1	25	25371,5	9457,1	
NFH (mm ³)	T0	25	4313,3	2047,9	0,001*
	T1	25	5234,0	2103,6	
MAA (mm ²)	T0	25	231,6	125,1	0,251
	T1	25	200,6	133,8	

p: Anlamlılık düzeyi, Ort.: Ortalama, Std.: Standart sapma



Şekil 4.1. T0 ve T1'deki OFH, MAA, NFH boyutları ölçüm ortalamaları değişimi.

3 boyutlu analizlerde, MAA ölçümü OFH içerisinde yer alan bir kesitte yapıldığı için, OFH değişikliğinin MAA değişikliğine etkisini değerlendirmek üzere yapılan analizde; OFH değişimi ile MAA değişimi arasında %60 düzeyinde pozitif yönlü, OFH değişimi ile MAA değişim yüzdesi arasında %63,2 düzeyinde pozitif yönlü korelasyon bulunmuştur (Tablo 4.2.).

Tablo 4.2. OFH deęiřimi ile MAA deęiřimi arasındaki korelasyonlar.

		MAA (ΔT)	MAA %(ΔT)
OFH (ΔT)	r	,600*	,532*
	p	,001	,005
OFH %(ΔT)	r	,310	,341
	p	,123	,088

(ΔT): Deęiřim miktarı, r: Pearson korelasyon katsayısı, p: Anlamlılık düzeyi, * $p < 0,05$

4.2. Hava Yolu Boyutları ve Cerrahi Hareket Miktarı

Cerrahi hareket miktarlarının hava yolu hacim ölçümleri ile ilişkisi incelendiğinde, maksilla ilerletme miktarı ile OFH arasında anlamlı bir korelasyon bulunamamıştır ($p > 0,05$). Maksilla ilerletme miktarı ile T1 NFH ölçümü arasında %39,4 düzeyinde korelasyon olduğu görülmüştür ($p < 0,05$). Maksilla ilerletme miktarı ile MAA arasında anlamlı bir korelasyon bulunamamıştır ($p > 0,05$) (Tablo 4.3.).

Mandibula geriletme miktarları ile OFH, NFH ve MAA değerlerinin deęiřimleri arasında anlamlı bir korelasyon bulunamamıştır ($p > 0,05$) (Tablo 4.3.).

Tablo 4.3. Cerrahi hareket miktarlarının, hava yolu boyutları ile korelasyonları.

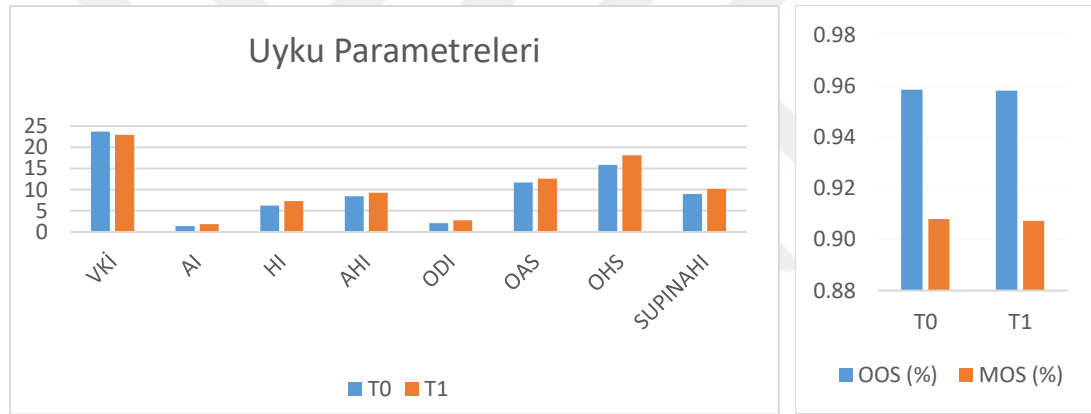
		MAKSİLLA İLERLETME MİKTARI (mm)	MANDİBULA GERİLETME MİKTARI (mm)
OFH (mm ³) (T0)	r	,171	,234
	p	,403	,250
NFH(mm ³) (T0)	r	,335	,258
	p	,094	,202
MAA(mm ²) (T0)	r	,089	,032
	p	,665	,877
OFH(mm ³) (T1)	r	,316	,256
	p	,116	,206
NFH (mm ³) (T1)	r	,394*	,378
	p	,046	,057
MAA (mm ²) (T1)	r	,341	,415
	p	,088	,035
OFH (ΔT) (mm ³)	r	,146	,174
	p	,478	,396
OFH (ΔT) %(mm ³)	r	,168	,188
	p	,413	,357
NFH (ΔT) (mm ³)	r	-,180	,132

	p	,379	,519
NFH (ΔT) %(mm^3)	r	-,190	,086
	p	,353	,676
MAA (ΔT) (mm^2)	r	-,058	,059
	p	,777	,775
MAA (ΔT) %(mm^2)	r	-,063	,239
	p	,759	,241

(ΔT): Değişim miktarı, r: Pearson korelasyon katsayısı, p: Anlamlılık düzeyi, * $p < 0,05$

4.3. Uyku Parametreleri

Yapılan uyku testleri sonucunda elde edilen PSG verileri incelendiğinde; parametrelerin hiçbirinde, operasyon sonrası (T1) ölçüm ortalamalarında operasyon öncesine (T0) göre anlamlı bir değişim olmadığı bulunmuştur ($p > 0,05$) (Tablo 4.4.).



Şekil 4.2. T0 ve T1'deki uyku parametreleri ortalamaları ve değişimleri.

Tablo 4.4. Uyku parametrelerinin T0 ve T1 ortalamaları ve anlamlılık düzeyleri.

		N	Ort.	Std.	p
Aİ	T0	24	1,3	1,9	0,819
	T1	24	1,4	1,6	
Hİ	T0	24	5,5	4,5	0,068
	T1	24	7,2	4,6	
AHI	T0	24	7,6	5,1	0,281
	T1	24	8,8	5,4	
ODİ	T0	24	1,8	2,3	0,139
	T1	24	2,5	3,1	
OOS	T0	24	1,0	0,0	0,867
	T1	24	1,0	0,0	
MOS	T0	24	0,9	0,0	0,905
	T1	24	0,9	0,0	
OAS	T0	24	11,2	4,6	0,172
	T1	24	12,3	3,2	

OHS	T0	24	15,5	5,6	0,096
	T1	24	17,9	4,9	
SUPİN AHİ	T0	24	7,9	6,0	0,210
	T1	24	9,3	6,4	

p: Anlamlılık düzeyi, Ort.: Ortalama, Std. Standart sapma

Hasta grubu PSG verilerinin tamamı incelendiğinde, operasyon öncesi AHİ değeri 5'in üzerinde olan toplam 18 hasta (%72); 5'in altında olan ise toplam 7 hasta (%28) olduğu görülmüştür. Operasyon sonrası AHİ değeri 5'in üzerinde olan toplam 19 hasta (%76) olduğu görülürken; 5'in altında olan toplam 6 hasta (%24) olduğu görülmüştür.

4.4. Hava Yolu Boyutları ve Uyku Parametreleri Arasındaki Korelasyonlar

Uyku parametrelerinin değişim miktarları ile hava yolu boyutlarının değişim miktarları arasında anlamlı bir korelasyon görülmemiştir (Tablo 4.5.).

Tablo 4.5. Uyku parametreleri değişimi ile hava yolu boyutları değişimi arasındaki korelasyonlar.

		OFH (ΔT)	OFH (ΔT) %	MAA (ΔT)	MAA(ΔT) %	NFH (ΔT)	NFH (ΔT) %
Aİ (ΔT)	r	,038	,023	-,137	-,025	,214	,183
	P	-,185	-,187	-,087	-,064	,122	,202
Hİ (ΔT)	r	-,079	-,073	-,067	-,030	,043	,107
	P	,204	,207	,151	,139	-,216	-,338
AHİ (ΔT)	r	-,306	-,282	-,492*	-,459*	,111	,147
	P	-,447*	-,450*	-,305	-,262	,086	,165
ODİ (ΔT)	r	,187	,138	,022	,087	,135	,100
	P	,234	,179	,159	,230	,132	,152
OOS (ΔT)	r	-,187	-,182	,013	-,022	-,024	-,069
	P	,038	,023	-,137	-,025	,214	,183
MOS(ΔT)	r	-,185	-,187	-,087	-,064	,122	,202
	P	-,079	-,073	-,067	-,030	,043	,107
OAS (ΔT)	r	,204	,207	,151	,139	-,216	-,338
	P	-,306	-,282	-,492*	-,459*	,111	,147
OHS (ΔT)	r	-,447*	-,450*	-,305	-,262	,086	,165
	P	,187	,138	,022	,087	,135	,100
SUPİN AHİ (ΔT)	r	,234	,179	,159	,230	,132	,152
	P	-,187	-,182	,013	-,022	-,024	-,069

(ΔT): Değişim miktarı, r: Pearson korelasyon katsayısı, p: Anlamlılık düzeyi

4.5. Cinsiyet farklılıkları göz önünde bulundurulduğunda, hava yolu boyutu, uyku verileri ve cerrahi hareket miktarları

Kadın ve erkeklerin cerrahi hareket miktarları arasında anlamlı farklılık bulunamamıştır ($p>0,05$) (Tablo 4.6.).



Tablo 4.6. Cerrahi hareket miktarları arasındaki anlamlılık düzeyi.

		N	Ort.	Std.	p
MAKSİLLA İLERLETME MİKTARI (mm)	Kadın	15	3,9	1,4	0,166
	Erkek	11	4,8	1,9	
MANDİBULA GERİLETME MİKTARI (mm)	Kadın	15	3,9	1,3	0,172
	Erkek	11	4,9	2,4	

N: Hasta sayısı p: Anlamlılık düzeyi, Ort.: Ortalama, Std.: Standart sapma

Kadın ve erkeklerin cerrahi hareket miktarları arasında anlamlı farklılık bulunmadığı göz önünde bulundurularak yapılan analizde, kadınlarda OFH ile MAA ölçüm ortalamaları arasında, anlamlı farklılık olmadığı görülmüştür ($p>0,05$) (Tablo 4.7.). NFH T1 ölçüm ortalaması, T0 ölçüm ortalamasından anlamlı derecede yüksek bulunmuştur ($p<0,05$) (Tablo 4.7.).

Erkeklerde OFH ile MAA ölçüm ortalamaları arasında anlamlı farklılık görülmemiştir ($p>0,05$) (Tablo 4.7.). NFH T1 ölçümü ortalamaları, T0 ölçüm ortalamalarından anlamlı derecede yüksek bulunmuştur ($p<0,05$) (Tablo 4.7.).

Tablo 4.7. Kadın ve erkeklerde hava yolu boyutları ortalamaları ve anlamlılık düzeyleri.

		Kadın			p	Erkek			p
		N	Ort.	Std.		N	Ort.	Std.	
OFH (mm³)	T0	15	18024,1	7299,2	0,140	10	25800,5	13066,2	0,069
	T1	15	21825,1	6954,9		10	30691,0	10528,6	
NFH (mm³)	T0	15	4206,8	1627,7	0,017*	10	4473,0	2648,7	0,030*
	T1	15	5174,1	1382,8		10	5323,8	2968,4	
MAA (mm²)	T0	15	208,1	118,0	0,100	10	266,9	133,4	0,901
	T1	15	153,4	108,8		10	271,4	141,5	

* $p<0,05$, N: Hasta sayısı, p: Anlamlılık düzeyi, Ort.: Ortalama, Std.: Standart sapma

Kadınların uyku parametreleri T0 ve T1 ortalamaları arasında anlamlı bir farklılık görülmemiştir ($p>0,05$) (Tablo 4.8).

Erkeklerin uyku parametreleri T0 ve T1 ortalamaları anlamlılık düzeyleri incelendiğinde, ODİ ölçümleri arasında anlamlı farklılık olup, T1 ölçüm ortalaması T0 ölçüm ortalamasından anlamlı derecede daha büyüktür ($p<0,05$) (Tablo 4.8.).

Tablo 4.8. Kadın ve erkeklerde uyku parametreleri ortalamaları ve anlamlılık düzeyleri.

		Kadın				Erkek			
		N	Ort.	Std.	p	N	Ort.	Std.	p
Aİ	T0	14	0,7	0,8	0,073	10	2,13	2,58	0,601
	T1	14	1,1	1,0		10	1,72	2,25	
Hİ	T0	14	5,0	4,6	0,309	10	6,21	4,51	0,079
	T1	14	6,5	4,5		10	8,30	4,87	
AHI	T0	14	6,7	4,2	0,480	10	8,95	6,09	0,419
	T1	14	7,8	5,4		10	10,16	5,34	
ODİ	T0	14	1,3	2,1	0,794	10	2,61	2,49	0,048*
	T1	14	1,2	1,0		10	4,31	4,08	
OOS	T0	14	1,0	0,0	0,825	10	0,95	0,01	0,937
	T1	14	1,0	0,0		10	0,95	0,01	
MOS	T0	14	0,9	0,0	0,500	10	0,90	0,04	0,841
	T1	14	0,9	0,0		10	0,90	0,04	
OAS	T0	14	9,9	5,5	0,190	10	13,03	1,76	0,750
	T1	14	11,7	3,5		10	13,23	2,66	
OHS	T0	14	15,3	5,4	0,350	10	15,84	6,23	0,180
	T1	14	16,9	4,5		10	19,21	5,27	
SUPİN AHI	T0	14	7,0	6,1	0,562	10	9,13	5,98	0,246
	T1	14	7,8	5,3		10	11,32	7,58	

* $p<0,05$, N: Hasta sayısı, p: Anlamlılık düzeyi, Ort.: Ortalama, Std.: Standart sapma

Uyku parametreleri T0 ve T1 ölçümleri değişim miktarlarının arasında anlamlı fark olup olmadığı incelendiğinde; ODİ ölçüm farkının cinsiyete göre anlamlı düzeyde farklılık gösterdiği, Erkeklerdeki ODİ değişiminin, kadınlardaki ODİ değişiminden anlamlı derecede daha yüksek olduğu görülmüştür ($p<0,05$). Diğer uyku parametreleri

değişimlerinin ve hava yolu boyutu değişimlerinin, cinsiyete göre anlamlı farklılık göstermediği görülmüştür ($p>0,05$) (Tablo 4.9.).

Tablo 4.9. Kadın ve erkeklerde, hava yolu boyutu ve uyku verilerindeki değişim miktarlarının anlamlılık düzeyi.

		N	Ort.	Std.	p
OFH (ΔT) (mm ³)	Kadın	15	3801,02	9331,74	0,761
	Erkek	10	4890,47	7504,20	
MAA (ΔT) (mm ²)	Kadın	15	-54,73	142,62	0,281
	Erkek	10	4,50	111,45	
NFH (ΔT) (mm ³)	Kadın	15	967,26	1296,47	0,815
	Erkek	10	850,87	1047,22	
AHİ (ΔT)	Kadın	14	1,06	5,44	0,943
	Erkek	10	1,21	4,52	
Hİ (ΔT)	Kadın	14	1,45	5,12	0,733
	Erkek	10	2,09	3,34	
ODİ (ΔT)	Kadın	14	-0,11	1,50	0,031*
	Erkek	10	1,70	2,36	
OOS (ΔT)	Kadın	14	0,00	0,01	0,869
	Erkek	10	0,00	0,02	
MOS (ΔT)	Kadın	14	0,00	0,02	0,614
	Erkek	10	0,00	0,05	
OAS (ΔT)	Kadın	14	1,81	4,88	0,337
	Erkek	10	0,20	1,93	
OHS (ΔT)	Kadın	14	1,60	6,18	0,529
	Erkek	10	3,37	7,34	
SUPİN AHİ(ΔT)	Kadın	14	0,84	5,29	0,554
	Erkek	10	2,19	5,58	

(ΔT): Değişim miktarı, * $p<0,05$, N: Hasta sayısı p: Anlamlılık düzeyi, Ort.: Ortalama,

Std.: Standart sapma

4.6. VKİ Ortalamaları

Sonuçlara göre VKİ'nin T0 ve T1 ölçüm ortalamaları arasında anlamlı farklılık olup, T1'daki VKİ ölçümlerinin, T0'daki VKİ ölçümlerinden anlamlı derecede daha düşük olduğu belirlenmiştir ($p<0,05$) (Tablo 4.10.).

Tablo 4.10. VKİ ortalamaları ve anlamlılık düzeyleri.

	VKİ (kg/m ²) (T0)			VKİ (kg/m ²) (T1)			p
	N	Ort.	Std.	N	Ort.	Std.	
Kadın	15	22,6	3,6	15	21,8	3,2	0,024*
Erkek	10	24,9	3,1	10	24,2	3,0	0,023*
Toplam	25	23,5	3,6	25	22,8	3,3	0,001*

*p<0,05, Ort.: Ortalama, Std.: Standart sapma

4.7. Ölçümlerin Güvenilirliği

Ölçümler arası tutarlılığın belirlenmesi amacıyla, operasyon sonrası yapılan ölçümlerden (T1) 2 hafta sonra (T2), aynı araştırmacı tarafından ölçümler tekrarlanarak, sınıf içi korelasyon katsayıları elde edilmiştir (*Intraclass correlation coefficient – ICC*). Buna göre, ölçümlerin yüksek derecede tutarlı olduğu görülmüştür (Tablo 4.11.).

Tablo 4.11. Sınıf içi korelasyon katsayıları.

	ICC	
	T1	T2
OFH	0,925	0,955
MAA	0,936	0,968
NFH	0,945	0,968

ICC: *In-class Correlation Coefficient*

5. TARTIŞMA

Kraniyofasiyal iskelet ve faringeal kompleksin gelişimi, yapısı ve bunlar üzerinde meydana gelen değişikliklerin üst hava yolunu etkilediği gösterilmiştir (180-182). Hava yolunun şekli ve boyutları, yumuşak doku, kaslar ve kraniyofasiyal iskelet gibi anatomik yapılar tarafından belirlenmektedir (181, 183, 184). Farinks morfolojisinin, kraniyofasiyal deformitelerin ve bu alanlara yönelik cerrahi tedavilerin hava yolu hacmini ve uykuda solunum bozukluklarına yatkınlığı etkilediği görülmektedir (181, 183). İskeletsel sınıf 3 dentofasiyal deformiteye sahip hastalarda gerçekleştirilen çift çene cerrahi prosedürünün hava yoluna etkisi, 2 boyutlu ve 3 boyutlu ölçümler yapılan çalışmalarda değerlendirilmiştir (4, 17, 23, 30, 32, 46, 47, 182, 183, 185-187). Ancak, KIBT ve uyku laboratuvarında gerçekleştirilen PSG ölçümlerinin yapıldığı çalışma sayısı oldukça azdır. Bu çalışmada ise, iskeletsel sınıf 3 hastalara yapılan çift çene ortognatik cerrahisinin, hastaların faringeal hava yolu boyutundaki değişimlerine ve OUAS'ye yatkınlığı üzerine etkisini, 3B hava yolu hacmi ölçümleri ve PSG verileriyle birlikte değerlendirilmiştir.

Dentofasiyal deformiteler arasında mandibular hiperplazi ve/veya maksiller hipoplazi nedeniyle oluşabilen iskeletsel sınıf 3 deformite, yaygın görülen bir bozukluktur (3, 9, 188-190). İskeletsel sınıf 3 ve diğer konjenital ya da kazanılmış deformitelerin tedavisinde ortognatik cerrahi, uzun yıllardır maksillofasiyal alanda uygulanan bir tedavi yaklaşımıdır (186, 191, 192). 1920'lerde BSSRO ile cerrahi tedavi tercih edilmeye başlanmış, 1960'larda üst çeneye yönelik Le Fort I osteotomisi, özellikle çene yüz asimetritlerinin tedavilerinde, mandibular geriletme operasyonu ile birlikte ya da tek başına tercih edilir hale gelmiştir (3, 193). 1970'lerde ise cerrahi ve ortodontik tedavi birleştirilerek, yeni bir bakış açısı getirilmiştir. Bu şekilde ortognatik cerrahi sonrası, kas çekişi ve yumuşak doku değişimi ile iskeletsel sorunun tekrarlanması önlenerek, daha stabil sonuçlar elde edilmesi sağlanmıştır (3, 194). Günümüzde iskeletsel sınıf 3 deformitenin tedavisinde, ortodontik ve ortognatik cerrahi tedavi kombinasyonunun fonksiyon ve estetiğin iyileştirilmesinde etkili bir prosedür olduğu genel kabul görmektedir (3). Bunun yanı sıra, ortognatik cerrahiyle birlikte oluşan iskeletsel değişikliklerin dilin, yumuşak damağın, hyoid kemiğin, kasların ve çevre yumuşak dokuların pozisyonlarını etkileyerek, oral ve nazal kavite

hacimlerinde ve farinks hacminde deęişikliklere neden olabildięi görülmüştür (2-4, 42, 195).

İskeletsel sınıf 3 deformitenin ortognatik cerrahi tedavisinde planlama, anomalinin kaynaklandığı çeneye ve hastanın büyüme-gelişim evresine göre deęişebilmektedir (46, 57, 132, 186, 196). Geçmişte mandibular hiperplazi kaynaklı iskeletsel sınıf 3 deformitelerin tedavisinde izole mandibular geriletme cerrahisi tercih edilirken; son yıllarda bu tercihin azaldığı görülmektedir (57, 132, 186). İlk defa 1985'te Guillemineault ve ark. (197) tarafından yayınlanan bir vaka raporunda, mandibular geriletme sonrası 2 hastada OUAS gelişiminin gösterilmesiyle, ortognatik cerrahi sonrası hava yolunun deęerlendirildięi çalışmalar artmıştır (4, 17, 76, 77, 83, 177, 186, 187, 189, 198-203). Bu konu ile ilgili çalışmalarda, maksiller cerrahi ile birlikte veya tek başına mandibular geriletme cerrahisinin hava yolu boyutu üzerindeki etkileri ile ilgili farklı görüşler mevcuttur (3, 5, 23). Çoğunlukla, izole mandibular geriletme operasyonunun, tek başına total farinks hacminde azalmaya neden olduęu; maksiller ilerletmeyle ile yapılan mandibular geriletme operasyonlarının ise hava yolunu daha az etkiledięi bildirilmiştir (3, 17, 22, 32, 46, 47, 189, 202, 204, 205). Ancak, mandibular geriletme ile birlikte maksiller ilerletme cerrahisinin total hava yolu hacminde artışa neden olduęunu (186, 203) ya da hava yolu boyutunda deęişime neden olmadığını (187) gösteren çalışmalar da mevcuttur (76). Bu durumun, çalışmalar arasındaki metodolojik farklılıklardan, dahil edilen hasta grupları ve cerrahi yöntem çeşitliliğinden kaynaklanmış olabileceęi düşünölmektedir.

Sadece mandibular geriletmenin tercih edildięi bazı vakalarda, hyoid kemiğın postero-inferior yönde hareketi, suprahyoid, infrahyoid kas tonusu ve dil pozisyonundaki deęişime baęlı olarak, kişinin uykuda solunumunun olumsuz etkilendięi (86, 197, 206-208) ve bunun sonucunda OUAS oluşabileceęi görülmüştür (11, 12, 19, 53, 206). Kimi çalışmalar, hyoid kemiğın pozisyonundaki bu deęişikliğin erken dönemde görüldüğünü ve geçici bir durum olduęunu gösterirken (19, 208-210); hyoid kemiğın asla asıl pozisyonuna dönemeyeceğini ifade eden çalışmalar da mevcuttur (6, 211). Ancak çalışmalarda orofaringeal kompleksin operasyon sonrası takip süresi en fazla 3 yıl olarak görölmektedir. Daha uzun dönem takiplerde

mandibular geriletme sonrası orofaringeal kompleksin ve hyoid kemiğin stabilitesi bilinmemektedir (53). Bu nedenle ortognatik cerrahinin üst hava yolu hacmindeki değişime ve OUAS üzerine etkisi tartışmalı bir konudur (3).

Posterior hava yolunun sistemik sağlığı ve yaşam kalitesini büyük ölçüde etkileyebilecek anatomik yapıları içermesinden dolayı, hava yolu ve OUAS arasındaki ilişki kritiktir (3, 212-214). OUAS, uykuda hava yolunun tekrarlayan, kısmen ya da tamamen kollapsıyla karakterize; kronik, tıkanıklığa yol açabilen (obstrüktif) ve tedavi edilmediğinde potansiyel ölümcül bir hastalıktır (192, 215). OUAS, solunum çabasına rağmen hava geçişini engelleyen mekanik bir tıkanıklık olması veya herhangi bir patolojiden kaynaklı, uyku sırasında hava akışının kesilmesi ile oluşmaktadır (63). Tedavi edilmediğinde özellikle kardiyovasküler hastalıklara yatkınlığa, ileri evrede mortalite ve morbidite riskine sahiptir (216, 217). Hastaların risk faktörlerine ve fizik muayene bulgularına göre çeşitli tedavi yaklaşımları mevcuttur.

OUAS'ı bulunan ve üst hava yolunda obstrüktif patofizyolojik bir durum gözlenmeyen hastalarda öncelikli tedavi yaklaşımı, SPHB uygulaması olarak görülmektedir (218). Bununla birlikte SPHB tedavisinde, hasta uyumu sağlanamadığında cerrahi tedavi seçenekleri önerilmektedir (217, 218). Tarihsel olarak bakıldığında, OUAS cerrahi tedavi prosedürleri arasında nazal prosedürler, glossektomi redüksiyonu, uvulopalatofaringoplasti ve trakeostomi yer almıştır (219). Bu prosedürlerin çoğunun, genellikle obstrüksiyonu tek bir seviyede çözümlendiği; birden fazla seviyede obstrüksiyon bulunduğu ise uzun vadede başarı sağlayamayacağı anlaşılmıştır. Bu sebeple diş-iskelet kompleksinin ortognatik olarak ilerletilmesi, OUAS tedavisi için tercih edilen cerrahi prosedür haline gelmiştir (219). Özellikle AHİ değeri 30'un üzerinde olan ve şiddetli oksijen desatürasyonu görülen hastalarda MMİ cerrahisi, tedavi alternatifi olarak gösterilmektedir (192, 217). Bu şekilde mandibular geriletmedeki hyoid kemik, kas tonusu ve dolayısıyla hava yolu hacmindeki olumsuz etkilerin aksine, MMİ ile tedavide başarılı olduğu görülmüştür. Güncel çalışmalarda MMİ ile hava yolunun anteroposterior ve lateral yönde genişlediği, hava yolu direncinin azaldığı ve uyku parametrelerinde olumlu sonuçların elde edildiği gösterilmiştir (176, 215, 217, 220-223). Buna karşılık, MMİ aksine

mandibular geriletmenin dahil edildiği ortognatik cerrahi planlamalarında ise faringeal hava yolunda, OUAS'a yatkınlığı arttırabilecek değişimlerin oluşabileceği düşünülebilir.

Ortognatik cerrahi hastalarında, uykuda solunumla ilgili parametreleri değerlendiren ilk sistematik çalışma, Turnbull ve ark. tarafından yayınlanmıştır ve sonrasında birçok çalışmada ele alınmıştır (27, 208). Uykuda solunum bozukluklarında PSG, özellikle OUAS varlığının ve ciddiyetinin ölçülmesi için kesin bir değerlendirme şeklidir (24, 224-227). Özellikle cerrahi tedavi sonrası indüklenen OUAS teşhisi için en doğru yöntem, tüm gece uygulanan PSG olarak belirtilmiştir. İskeletsel sınıf 3 hastalarını ortognatik cerrahi sonrası, uyku kliniğinde laboratuvar içi PSG ile değerlendirme yapan çalışmaların, yüksek maliyet ve hastaların tanıdık olmayan bir laboratuvar ortamında uyuma konusundaki tereddütleri sebebiyle fazla olmadığı görülmüştür (17, 32, 186, 192, 199, 228). Yüksek duyarlılıklarına rağmen portatif PSG gibi laboratuvar dışı testlerin ve anketlerin, laboratuvar ortamında yapılan PSG kadar güvenilir bilgi sağlayamadıkları görülmüştür (62, 201). Çalışmamızda hastaların laboratuvar içi PSG sonuçlarının değerlendirilmesi, çalışmayı diğer çalışmalardan ayıran farklar arasındadır.

OUAS ve diğer uykuda solunum bozuklukları için tanı yöntemleri arasında hastanın uyku öyküsü, nazal endoskopi, PSG ve konvansiyonel görüntüleme yöntemleri yer almaktadır. Ancak bunların 3B hava yolu analizi kadar ayrıntılı bilgi sağlamaları ve obstrüksiyon alanını lokalize etmeleri mümkün değildir. Son yıllarda hava yolunun 3B görüntülenmesi ve analizi, teknolojik gelişmeler ile sağlanmıştır (229, 230). Kişinin dentofasiyal analizinde 3B görüntülemenin ve bilgisayar simülasyonunun kullanılabilirliği, hava yolunun ve kraniofasiyal anatomi ile olan ilişkisinin değerlendirilmesini kolaylaştırmıştır (231). Hava yolu 3B değerlendirilmesi, segmentasyon adı verilen hava yolu geçiş yollarına karşılık gelen hacmin tanımlanmasıyla başlamaktadır. Tıbbi görüntülemede segmentasyon, hacimsel verilere uygun 3B sanal yüzey modellerinin oluşturulması olarak tanımlanmaktadır (232, 233). Segmentasyon çeşitlerinden manuel veri segmentasyonu, hacim hesaplamalarında, zaman alan ve doğruluğu sorgulanabilir bir yöntem olarak

görülmektedir. Otomatik veri segmentasyonunun ise daha hızlı ve güvenilir sonuç sağladığı görülmüştür (229, 234). Bu çalışmada da güvenilirliği daha önce belirtilen (231), 3 boyutlu sefalometrik analiz yazılımı ile otomatik segmentasyon yapılarak hava yolu boyutlarının değerlendirilmesi yapılmıştır.

Tek çene ve çift çene ortognatik cerrahi operasyonlarının, faringeal hava yolunda oluşturduğu değişiklikleri, 3B görüntüleme yöntemleri ile değerlendiren çalışma az sayıda çalışma mevcuttur (5, 22, 77, 134, 202, 235). Buna karşın sefalometrik radyograflar gibi 2B görüntüleme yöntemleri, ortodontik planlamada bilgi sağlamaktadır, fakat hava yolu değerlendirilmesinde dezavantajları vardır (181, 182). Önceki çalışmalarda sefalometrik filmler hava yolunu değerlendirmede altın standart olarak gösterilmiştir ve kullanılmıştır (39, 46, 210, 211, 236). Son yıllarda ise çoğu araştırmacı, farinksin rijit olmayan, oval, 3B bir yapı olduğu; sadece doğrusal ve açısız sefalometrik ölçümlerle doğru şekilde hava yolu boyutunun belirlenemeyeceği kanısındadır (22, 83, 126, 165, 181). Bunun yanı sıra 2B görüntülerdeki distorsiyon, referans noktaların tekrarlanabilirliğinin düşük olasılıkta olması, bilateral kraniyofasiyal yapıların üst üste görüntü vermesi, büyütme farklılıkları gibi dezavantajları mevcuttur (32, 181, 182). Bu dezavantajlar göz önüne alındığında, 3B değerlendirmenin üst hava yolunun anatomik özelliklerini daha net belirleyebileceği sonucuna varılmıştır (124, 130).

Son yıllarda MRG, BT ve KIBT gibi ileri görüntüleme yöntemleri, hava yolu ve çevre dokular arasındaki ilişkinin daha ayrıntılı analizi için önerilmektedir (229). MRG'nin avantajları arasında görüntüleme tekniğindeki yumuşak doku hassasiyeti, radyasyon oluşturmaması yer alırken; dezavantajları arasında kolay ulaşılabilir olmaması, maliyetinin yüksek oluşu, çekim süresinin uzun olması nedeniyle görüntülerin kişinin hareketlerinden etkilenmesi yer almaktadır (120). Bu sebeple faringeal hava yolu hacmi değerlendirilmesinde, MRG tekniğinin sık tercih edilmediği görülmüştür (120, 137, 237).

Önceki araştırmalarda hava yolu değerlendirilmesinde BT kullanımı tercih edilmiştir (20, 39, 131, 187, 238). Ancak, BT'nin yüksek radyasyon ve metal artefakt

oluşturması gibi dezavantajları mevcuttur (182). Bu sebeple güncel çalışmalarda, geleneksel BT'ye kıyasla daha düşük maliyet, daha hızlı görüntü elde etme, hava ile dolu alanlarda yüksek hassasiyet ve daha düşük radyasyona maruziyet gibi avantajlarından dolayı KIBT'nin kullanılması önerilmiştir (22, 32, 126, 129, 181, 184, 202, 239-242).

Hava, su ve yumuşak doku yoğunluk değerlerinin karşılaştırıldığı bir çalışmada, akrilik hava yolu model hacmi, manuel olarak ve KIBT tabanlı bir yazılımla ölçülmüştür; sonuçta hava yolu ölçümünde KIBT'nin güvenilir bir yöntem olduğu görülmüştür (229, 243). Kimi araştırmalarda, bu çalışmada olduğu gibi, yer çekimi etkisinin yumuşak dokularda daha az görülmesinden dolayı ayakta veya oturur pozisyonda KIBT ile elde edilmiştir (244, 245). Diğer çalışmalarda ise supin pozisyonunun apnenin en fazla gerçekleştiği uyku pozisyonlarından biri olması sebebiyle bu pozisyonda KIBT alınmıştır (32, 186). Bu çalışmada hava yolu boyut değişimi değerlendirilmesinde, avantajlarından dolayı KIBT ile elde edilen verilerin 3 boyutlu sefalometrik analiz yazılımı tercih edilmiştir (231, 232).

İskeletsel sınıf 3 deformitesi olan hastalarda ortognatik cerrahi ile oluşacak değişikliklerin, hastaların hava yolu boyutunu ve uyku verilerini, OUAS' a yol açacak düzeyde etkileyip etkilemediği yönünde ortak bir görüş olmadığı görülmüştür (23, 246). Genellikle çalışmaların çoğunluğunda iki farklı sonuç elde edilmiştir (32); birincisi, total faringeal hava yolunun daraldığı yönündedir (11, 12, 32, 180, 202, 246-248). Diğer düşünce ise, total faringeal hava yolu boyutunun değişmediğidir (22, 32, 77, 134, 187, 203, 246, 249). 2019'da yapılan bir meta-analizde (246), çift çene cerrahisinin, maksiller ilerletmeyle yumuşak damağın ön-yukarı hareketine, mandibular geriletmeyle dil ve komşu kasların geriye hareketine neden olduğu belirtilmiştir. Sonuçta OFH'nin azalma eğilimine rağmen, yumuşak damak elevasyonu ile orofarinks dikey boyutu arttırdığı için OFH'de anlamlı bir değişim olmadığı belirlenmiştir (246). Aynı çalışmada OFH ve NFH'de anlamlı değişim olmamasına rağmen, laringofarinkteki daralma sebebiyle total faringeal hacimde azalma görüldüğü bildirilmiştir (246). Buna karşın, BT ile yapılan başka bir çalışmada, benzer cerrahi prosedür sonrası, hava yolu total boyutunda artış olduğu gösterilmiştir

(186). Çalışmamızda da farklı cinsiyet gruplarında, toplam hasta grubunda operasyon sonrası hem total farinks hacminde hem de OFH'de artış olduğu görülmüştür. Çalışmamız ile benzer sonuçlar gösteren ve KIBT ile hava yolu analizi yapan çalışmaların olduğu görülmüştür (9, 18, 46, 246). **Total farinks** hacminde artış görüldüğü belirtilen diğer çalışmalarda, OFH'de azalmaya rağmen ve NFH'deki artıştan dolayı total faringeal hacimde artış olduğu bildirilmiştir (22, 186, 250). Literatürde bildirilen sonuçlardaki bu uyumsuzlukların, mandibular geriletme miktarlarındaki ve hasta gruplarındaki farklılıklardan dolayı olduğu düşünülmektedir.

Çalışmalarda hava yolu boyutu 3B analizinin farinksin farklı bölümlere ayrılarak değerlendirildiği görülmüştür. Bu konuda metodoloji ile ilgili literatürde kesin bir ifade bulunamamıştır. Total farinks hacmini, tek (251, 252), 2 (nazofarinks ve orofarinks) (77, 194, 238, 247) ve 3 bölümde (nazofarinks, orofarinks, hipofarinks) (22, 186) değerlendiren çalışmalar olduğu görülmüştür. Yaptığımız çalışmada ise ortognatik cerrahi sonrası hava yolu hacim ölçümü nazofarinks ve orofarinks olmak üzere 2 bölümde yapılmıştır. Bunun nedeni apne ataklarına neden olan tıkanıklığın ve sonucunda oluşan hava yolundaki çökmelerin daha çok orofarinks ve velofarinks bölgelerinde görülüyor olması (77), OUAS hastalarında çökme seviyesinin genellikle hipofarinks bölgesinde yer almadığının görülmesi (65) ve çift çene cerrahisinin nazofarinks ve orofarinks bölgeleriyle ilişkili sert ve yumuşak dokuları içeriyor olmasıdır.

Kimi çalışmalarda hava yolu boyutu 3B değişimleri değerlendirilirken, anteroposterior ve transvers yönde doğrusal uzunluk boyutlarının değerlendirildiği görülmüştür (32, 86, 253). Çalışmamızda, çift çene cerrahisinin OUAS'a yatkınlık üzerine ve hava yolu boyutları üzerine etkisinin belirlenmesi amacıyla, daha önce önemi belirtilen (77), lineer verilerden daha kapsamlı olduğu düşünülen, hacim boyutlarının ve aksiyal alan ölçümlerinin karşılaştırılması ve değerlendirilmesi tercih edilmiştir.

Çalışmamızda hasta grubunun operasyon sonrası, operasyon öncesine göre NFH'sinde anlamlı bir artış olduğu belirlenmiştir. Buna ek olarak, maksiller ilerletme

miktariyla, operasyon sonrası ölçülen NFH arasında, %39,4 düzeyinde pozitif yönde bir korelasyon olduğu görülmüştür. Bu sonucun, maksiller ilerletmeyle birlikte uygulanan çift çene ortognatik cerrahisinin, faringeal kasların ve kas tendonlarının önde konumlanması, yumuşak damak konumunda ve uzunluğundaki değişim ile birlikte olduğu gösterilmiştir (18). Böylece sonuçlarımızda, nazofarinks hacmi ile total farinks hacminde artışın sağlandığı görülmüştür. Bulduğumuz bu sonucun, bazı 2 boyutlu ve 3 boyutlu çalışmaların sonuçlarıyla benzer olduğu görülmüştür (22, 77, 186, 203, 246, 247, 249). 2019'da yapılan bir meta-analizde ise maksiller ilerletmeyle birlikte yumuşak damağın anterosuperior hareketiyle, nazofarinks anteroposterior çapında artış görüldüğü, fakat nazofarinks yüksekliğindeki azalmadan dolayı nazofarinks seviyesinde hacmin değişmediği belirlenmiştir (246). Buna karşın çift çene cerrahisi sonrası nazofarinks hacminde azalma olduğunu belirten çalışmalar da mevcuttur (12, 32, 134). Nazofarinks hacminde azalma olduğunu belirten çalışmalarda, bu durumun kısıtlı miktarda oluşturulan maksiller ilerletme ile birlikte maksillanın posteriora yukarı konumlandırılmasından (gömülmesinden) kaynaklanabileceği düşünülmüştür (12). Ayrıca çalışmaların sonuçlarındaki bu farklılığın, hava yolu bölgelerinin sınırlarının belirlenmesindeki (segmentasyon) ve cerrahi hareket miktarlarındaki farklılıklar nedeniyle ortaya çıkmış olabileceği bildirilmiştir (32). Çalışmamızda NFH'deki artışın, maksiller ilerletme miktarı sayesinde olduğu ve mandibular geriletmenin OFH'de oluşturduğu azalma eğiliminin, NFH artışıyla giderildiği düşünülmektedir.

Çalışmamızda maksiller ilerletme miktarı ile operasyon sonrası NFH, pozitif yönde bir korelasyon göstermiştir. Cerrahi hareketlerin hava yolu boyutlarıyla korelasyonunu 3B olarak değerlendiren az sayıdaki çalışmada (32, 77, 194) ise maksiller ilerletme miktarı ile herhangi bir boyut değişimi arasında korelasyon görülmemiştir (22, 32). Çalışmamızda mandibular geriletme miktarı ile hava yolu boyutu değişimleri arasında bir korelasyon belirlenememiştir. Ancak çalışmaların bazıları mandibular geriletme miktarı ile NFH'deki azalma arasında korelasyon olduğunu bildirmektedir (22). Çalışmaların sonuçlarındaki bu farklılığın cerrahi hareket miktarındaki ve operasyon sonrası takip sürelerindeki farklılıklardan dolayı olduğu düşünülmektedir.

İskeletsel sınıf 3 deformiteli hastalarda çift çene cerrahisinin, OUAS üzerine etkisi konusunda fikir birliği olmasa da (17, 204, 246) cerrahi öncesi hava yolunun 3B olarak değerlendirilmesinin önemi belirtilmektedir (23, 83, 206). İskeletsel büyüme şekli sınıf 3 yönünde olan hastalarda, kraniyofasiyal morfolojilerine bağlı olarak ameliyat öncesinde geniş boyutlarda posterior hava yolu gözlenebilmektedir. Bu durumda mandibular geriletme, hava yolunu daha az etkilemektedir. Ancak hava yolu boyutları operasyon öncesinde normal sınırlarda olduğunda, mandibular geriletmeye bağlı hava yolu boyutlarındaki azalma olumsuz etki oluşturabileceğinden, daha az miktarda mandibular geriletme yapılmasının tercih edilebileceği belirtilmektedir (4, 18, 186). Mandibular geriletme miktarları ortalaması fazla olmasına rağmen, operasyon öncesinde OUAS'a yatkınlığı olmayan hastalarda, farinks oluşturulan kasların adaptif kapasitesinden dolayı operasyon sonrası herhangi bir semptomla karşılaşmadığı gösterilmiştir (4, 186). Buna karşın, çift çene cerrahi planlamasında mandibular geriletme miktarının 9 mm'den fazla olduğu görülen hastalarda, operasyon öncesi OUAS semptomları görülmemesine rağmen, operasyon sonrası uyku kalitesinde anlamlı bir düzeyde azalma olduğu bildirilmiştir (76). Bu iki farklı sonuç, planlama aşamasında cerrahi hareket miktarlarının ve hava yolu boyutlarının, 3B radyografik yöntemlerle çok yönlü olarak değerlendirilmesinin önemini düşündürmektedir.

Hava yolu çökme seviyesinin en sık görüldüğü bölgenin orofarinks seviyesi olduğu önceki çalışmalarda belirtilmiştir (81, 254). Hava yolu boyutu değişimiyle ilişkili olarak OUAS açısından risk değerlendirilmesi yapılırken, hava yolu lümeninin en dar kesit alanı olan MAA değerinin göz önünde bulundurulması gereklidir (81, 130). Bu nedenle, çalışmamızda hava yolu boyutu değerlendirilmesinde, orofarinks seviyesindeki MAA, hava yolu hacim boyutu değişimi ile karşılaştırılan parametreler arasında yer almıştır. MAA, hava yolu lümeni daralma derecesini belirten, hava akışına dirençteki en kritik faktördür (5, 83, 180, 241). Bu durum *Poiseuille* kanunu ile açıklanabilir. Bu yaklaşıma göre hava yolu en dar kesit alanı azaldıkça, hava yolu rezistansı artmaktadır. Bu kanunla ilişkili olarak MAA boyutunun 50 mm² ve daha az olduğu koşullarda, solunum bozukluklarına rastlanabileceği (186, 255, 256); sağlıklı bireylerde ise, orofarinks seviyesindeki MAA boyutunun en az 177.8 mm² olduğu

gösterilmiştir (186, 255). Çalışmamızda yer alan hastaların hem operasyon öncesi ve hem de operasyon sonrası ortalama MAA değerleri, yukarıdaki kritik değerlerden daha yüksek bulunmuştur.

Araştırmalarda MAA artışının, hava yolu hacim artışından daha önemli bir değişken olduğu ve MAA'da oluşan azalmanın ise OUAS riskini arttırdığı belirtilmiştir (32, 81, 252). Bu sebeple posterior hava yolu boyutlarındaki azalmanın, MAA verileriyle desteklenerek yorumlanması önerilmektedir (122). Çalışmamızda operasyon sonrası OFH'de operasyon öncesine göre anlamlı bir artış görülmesine rağmen, MAA ortalamasının istatistiksel olarak anlamlı bir düzeyde değişmediği bulunmuştur. Bulduğumuz bu sonucun, diğer benzer 2 boyutlu ve 3 boyutlu çalışmaların sonuçlarıyla benzer olduğu görülmüştür (186, 194, 246). Buna karşın, çift çene cerrahi sonrası MAA boyutlarında anlamlı bir azalma görüldüğünü bildirilen çalışmalar da mevcuttur (32, 76, 83, 246, 250). Farklı yöndeki bu iki sonucun, çalışmalarda MAA'nın anatomik olarak farklı seviyelerde değerlendirilmiş olması; operasyon öncesindeki MAA konumunun, operasyon sonrasında değişmiş olması; yapılan maksiller ilerletme ve mandibular geriletme miktarlarının farklı olması sebebiyle olabileceği belirtilmiştir (83). Yaptığımız çalışmada ise MAA ortalamasındaki anlamlı olmayan azalmanın mandibular geriletmeden kaynaklandığı; ancak mandibular geriletme miktarı ortalamasının, maksiller ilerletme miktarı ortalamasına oldukça yakın olmasının, anlamlı bir azalma oluşmamasını sağladığı düşünülmektedir.

Bu çalışmada OFH ile MAA değişimi arasında yüksek derecede (grup içi %60 düzeyinde) korelasyon olduğu görülmüştür. Sonuçlara göre operasyon sonrası, operasyon öncesine göre MAA ortalamasında anlamlı bir artış olmasa da, grup içinde görülen bu korelasyon ile, OFH'si artan hastalarda MAA'nın da korunduğu gösterilmiştir. MAA'nın hava yolu rezistansında kritik bir faktör olduğu göz önünde bulundurulduğunda, bu sonuç, OFH artışıyla korelasyon gösterecek şekilde yapılan cerrahi planlamaların, hastaların operasyon sonrası solunum debilerini korumak için önemli olabileceğini göstermektedir. OFH değişimi ile MAA arasındaki korelasyon, benzer şekilde diğer araştırmalarda da gösterilmiştir (32, 83, 130).

Çalışmamızda 3 boyutlu sefalometrik analiz yazılımı kullanılarak total faringeal hava yolu hacmi ve MAA boyutu birlikte değerlendirilmiştir (178, 179). Yalnızca aksiyal alan ölçümü ile hava yolu boyutu değişimini değerlendiren çalışmalar da bulunmaktadır (47, 257). Fakat, hava yolu değerlendirilmesinde hacim ölçümünün önemi güncel çalışmalarda vurgulanmıştır (32).

Çalışmamızda olduğu gibi posterior hava yolunu değerlendiren çoğu çalışmada, mandibular geriletme miktarı ortalamasının çok yüksek olmadığı belirlenmiştir (<7mm) (17, 76, 77, 186, 192, 228). Mandibular geriletme miktarındaki farklılıkların, OFH, NFH ve MAA değişimlerini etkilediği görülmüştür. Sadece BSSRO uygulanan bir grup hastada, ortalama mandibular geriletmenin 8,4 mm olduğu; geriletme miktarı 12-13 mm olan 2 bireyin, operasyon sonrası MAA ve OFH değerlerinin azaldığı ve bu hastalarda OUAS geliştiği görülmüştür (199). Çift çene cerrahisinde fazla miktarda mandibular geriletme yapılıp (> 9mm), maksilla ilerletme miktarının daha sınırlı kaldığı (<1mm) bir başka çalışmada, OFH ve retroglossal MAA'nın ortalamalarının azaldığı, çalışma grubunun %33,3'ünde operasyon sonrası orta derecede OUAS semptomları olduğu gösterilmiştir (76). Çalışmamızda ise mandibular geriletme miktarı ortalamasının fazla olmaması ve mandibular geriletme miktarı ortalamasının, maksiller ilerletme miktarı ortalamasına oldukça yakın olması nedeniyle operasyon sonrası MAA'nın anlamlı derecede azalmadığı, hastalarda OUAS'a yatkınlığın olmadığı ve total farinks hacminde artış olduğu görülmüştür.

Ortognatik cerrahi uygulamalarının uyku kalitesi üzerine etkisini sağlayan sınırlı sayıdaki çalışmalarda çoğunlukla laboratuvar içi PSG sonuçlarıyla diğer PSG yöntemlerinin karşılaştırıldığı görülmektedir (17, 32, 186, 199). Bununla birlikte PSG parametrelerinin elde edilmesindeki koşulların farklı olduğu; taşınabilir PSG ile elde edilen sonuçların laboratuvar içi PSG sonuçlarının aynı güvenilirlikte olmadığı belirtilmektedir (32, 62).

Hasta grubumuzda PSG parametrelerinden AHİ, ODİ, OAS, OHS ortalamalarında operasyon sonrasında gözlenen artışın, istatistiksel olarak anlamlı bir değişim göstermediği bulunmuştur. Bu sonucun erken dönemde karşılaşılan ödem ve

yumuşak doku adaptif süreciyle ilişkili olduğu düşünülmektedir. OOS ve MOS değerleri ortalamalarının ise değişmediği görülmüştür. Çalışmamızın AHİ ortalamasındaki anlamlı olmayan değişimin, diğer çalışmaların sonuçlarıyla benzerlik gösterdiği görülmüştür (32, 77, 199). Benzer şekilde güncel sistematik derlemelerin sonuçlarında, mandibular geriletme ile birlikte çift çene cerrahi operasyonu sonrası AHİ ve diğer PSG parametrelerinde, uykuda solunum bozukluğu ya da OUAS'a eğilim oluştuğuna dair bir sonuca rastlanılmamıştır (23, 26, 134, 180). Buna karşılık, 2B değerlendirmelerin yapıldığı bazı çalışmalar, hastaların mandibular geriletme miktarı ortalamasının 8,4 mm olduğunu, AHİ'de anlamlı bir azalma görülmemesine rağmen, uyku etkinliğinin ve ODİ'nin anlamlı derecede arttığını göstermiştir. Bu sonucun, nazofarinks hacmindeki artıştan kaynaklandığını belirtilmiştir (17, 186). Fakat, mandibular geriletme miktarı fazla olan (>9 mm) ve maksiller ilerletmenin sınırlı olduğu (<1 mm) hastalarda, operasyon sonrası AHİ ortalamasının arttığı ve hastaların uyku kalitelerinin anlamlı derecede azaldığını gösteren çalışmalar da mevcuttur (76). Sonuçlar arasındaki bu farklılığın takip sürelerinde, cerrahi hareket miktarlarında ve hasta popülasyonundaki farklılıklardan kaynaklandığı düşünülmüştür. Çalışmamızın sonuçlarında, mandibula geriletme ortalamamızın az ve maksilla hareket miktarına yakın olması sebebiyle, PSG parametrelerinde anlamlı bir artış görülmediği ve uyku kalitesinde anlamlı bir düşüş olmadığı düşünülmüştür.

Çift çene cerrahisi sonrası taşınabilir PSG ile yapılan bazı çalışmalarda, benzer parametrelerde, uykuda solunum bozukluğunu ifade eden anlamlı bir değişim görülmemiştir (17, 77, 199). Buna karşın benzer metotla değerlendirme yapılan diğer 2 çalışmada (192, 201), solunum sırasındaki fonksiyonların olumsuz etkilendiği bildirilmiştir.

Uykuda apne ve hipopnelere en sık supin pozisyonunda karşılaşıldığı gösterilmektedir (32). Buna rağmen PSG parametrelerinden biri olan SUPİN AHİ değeri, ortognatik cerrahi sonrası hava yolu boyutu değişimini değerlendiren çoğu çalışmada dikkate alınmamıştır (32, 258). Bu çalışmada SUPİN AHİ değeri, değerlendirilen PSG parametreleri arasında yer almıştır. Toplam hasta grubunda

SUPİN AHİ değerinde 10 hastada, operasyon sonrası anlamlı olmayan bir azalma olduğu izlenirken; 2 hastanın SUPİN AHİ değerinin ise değişmediği görülmüştür. Bu sonuçları destekleyen, maksiller ilerletme ve mandibular geriletme sonrası, SUPİN AHİ ortalamasında anlamlı bir değişim olmadığını gösteren çalışmalar mevcuttur (32). Farklı şekilde maksillo-mandibular geriletme sonrası SUPİN AHİ değeri ortalamasının arttığını gösteren çalışmalar da mevcuttur (258).

Esas olarak faringeal alanda meydana gelen hacimsel değişimlerin hastaların solunum fonksiyonunu ve buna bağlı olarak PSG verilerini değiştirebileceği öngörülebilir. Ancak çalışmamız sonucunda hacim ve aksiyal alan parametreleri ile PSG parametreleri arasında bir korelasyon bulunamamıştır. Literatürdeki bazı çalışmalarla benzer sonuçlar elde edildiği görülmüştür (32, 77, 199). PSG'nin değerlendirildiği bazı çalışmalarda, orofarinks ve hipofarinks hacimlerinde azalma olmasına rağmen AHİ değerlerinde operasyon sonrası anlamlı bir azalma gösterilmiştir; bu beklenmedik ilişkinin ise NFH'deki artış oranıyla açıklanabileceği bildirilmektedir (186). Bu çalışmada yaptığımız değerlendirmelerde NFH'de gerçekleşen artış oranının PSG parametrelerinin hiçbiri ile bir korelasyon oluşturmadığı bulunmuştur.

OUAS teşhisinde PSG parametrelerinden biri olan AHİ, en önemli gösterge olarak belirtilmiştir (32, 77, 199) ve sınır değeri sağlıklı bir bireyde 5'tir (32, 81). Çalışma grubu bütün olarak değerlendirildiğinde PSG parametrelerde anlamlı bir farklılık görülmemesine rağmen, hastalar bireysel olarak değerlendirildiğinde, 5 hastanın tedavi öncesi AHİ değeri 5'in üzerinde iken, tedavi sonrası 5'in altına indiği gözlenmiştir. Bu hastaların 4'ünde ise total farinks hacmi ve MAA operasyon sonrası artmıştır. Bu sonuç ile mandibular geriletmeden kaynaklı daralmanın, maksiller ilerletme ile giderildiği düşünülmektedir. Çalışmamızdaki diğer 6 hastanın ise tedavi öncesi AHİ değeri 5'in altındayken, tedavi sonrasında 5'in üzerine çıktığı görülmüştür. Bu hastaların hepsinde OFH'nin arttığı, 4'ünde NFH'nin de arttığı ve hepsinde MAA'nın azaldığı görülmüştür. MAA'nın azaldığı bu hastaların 4'ünde mandibular geriletme miktarının, toplam hasta grubunun mandibular geriletme miktarı ortalamasından yüksek olduğu görülmüştür. Buna karşın, bu hastaların maksiller

ilerletme miktarları, toplam hasta grubunun maksiller ilerletme miktarı ortalamasından azdır. Toplam hasta grubunda MAA'da anlamlı bir azalma olmamasına rağmen, bu 6 hastada oluşan MAA değerindeki azalmanın ve AHI değerindeki artışın, cerrahi hareket miktarları, oluşan ödem ve yumuşak doku adaptif süreci sebebiyle olduğu düşünülebilir. Bu hastalarda operasyon sonrası OUAS'a yatkınlık olduğuna ya da herhangi bir semptomla rastlanılmamıştır.

Birçok çalışmada hava yolu hacim boyutu değişimleri farklı zaman aralıklarında değerlendirilmiştir (32, 47). İskeletsel sınıf 3 deformitelerin, ortognatik cerrahi ile tedavisinin uzun dönem takiplerinde en az 2 yıl sonra yapılan ölçümlerin daha stabil sonuçlar verdiği gösterilirken (46, 57, 259); operasyon sonrası 1. hafta, 3. ay ve 1 yıllık takiplerde hava yolu boyutu ölçümlerinde anlamlı bir farklılık olmadığını bildiren çalışmalar da mevcuttur (25). Bunlara ek olarak; ameliyattan sonraki 3. ayda hava yolu boyutlarında azalma ve 6 ay – 1 yıllık dönemde ise herhangi bir değişiklik olmadığını bildiren araştırmalar da vardır (132). Ayrıca operasyon sonrası 1 aylık sürenin, hava yolunu daraltan yumuşak dokuların fizyolojik adaptasyonu için yeterli olduğu da belirtilmiştir (177). Çalışmamızda operasyon sonrası veriler ortalama 5,32 ayda ve en erken 3. ayda alınan KIBT ve PSG verileri değerlendirilerek elde edilmiş olup ortalama takip süresinin postoperatif değerlendirme için yeterli olduğu düşünülmüştür.

Cinsiyet farklılıkları göz önünde bulundurularak ortognatik cerrahi sonrası hava yolu boyutu değişimini değerlendiren çalışmalar mevcuttur (180, 186, 247, 252, 260). Bu çalışmalarda kadınların daha iyi bir genioglossal kas tonusuna sahip olduğu, OUAS sıklığının erkeklerde daha fazla izlendiği ve erkeklerde mandibulanın geriye doğru hareketiyle hava yolu boyutunda daha fazla azalmaya neden olduğu belirtilmiştir (20, 261, 262). Kas aktivitelerinin solunumla ilişkisinin (47, 261) ve hava yolu boyutundaki değişikliklerin cinsiyete göre farklılık gösterebileceği belirtildiğinden (20, 46), cinsiyet çalışmamızda ayrı ayrı olarak da değerlendirilmiştir. Ancak hem kadın hem de erkek gruplarında benzer sonuçlar elde edilmiştir. Ortognatik cerrahi sonrası hava yolu değişimlerinde cinsiyetler ayrı ayrı değerlendirildiğinde anlamlı bir farklılık bulunmadığını göstererek, bizim çalışmamızla tutarlı sonuçlar

bildiren çalışmalar da mevcuttur (47). Buna karşın bazı sefalometrik çalışmalarda ise farklı cinsiyetlerde OFH boyutunun değiştiği, mandibular geriletme sonrasında hava yolu boyutundaki değişimin de buna bağlı olarak etkilenebileceği gösterilmiştir (19, 47, 263).

OUAS ile obezite arasındaki ilişkinin, hem yağ doku artışından hem de kas kütleindeki yağ infiltrasyonu ile birlikte oluşan hacimsel artıştan kaynaklandığı önceki çalışmalarda belirtilmiştir (91, 264). Ayrıca parafaringeal alanda, dilde ve yumuşak damaktaki yağ doku hacmindeki artışın, apne semptomlarıyla ilişkili olduğu gösterilmiştir (91, 264). Obezitenin göstergesi olan VKİ ve VKİ'nin en önemli değişkeni olan boyun çevresi boyutu, PSG verileriyle birlikte değerlendirilen parametreler arasında yer almaktadır (192, 265, 266). Çalışmamızda hasta grubu ortalama VKİ değerinin 23,1 kg/m² olduğu görülmüş ve bu değer OUAS hasta grupları göz önünde bulundurulduğunda oldukça düşük olduğu düşünülmüştür. Bu sebeple hem operasyon öncesi hem de operasyon sonrası alınan PSG ölçümlerinde; VKİ ile OUAS arasında anlamlı bir ilişki izlenmemiş olsak da, literatürde VKİ'si daha yüksek veya obezite tanılı hastalarda mandibular geriletme operasyonu sonrası OUAS gelişebildiği bildirilmiştir (77).

Çalışmamızın limitasyonları daha önce yapılan hava yolu boyutunu değerlendiren çalışmalarla benzerlik göstermektedir. Operasyon öncesi ve sonrası alınan KIBT'lerin, hastalar oturur pozisyondayken alınmış olup, uyku testlerinin supin pozisyonda gerçekleştirilmiş olması, çalışmanın limitasyonu olarak görülebilir.

6. SONUÇ VE ÖNERİLER

1. Bu çalışmanın hasta grubunu oluşturan iskeletsel sınıf 3 deformitesi olan ve çift çene cerrahisi yapılan hastalarda, hava yolunda orofarinks seviyesinde anlamlı derecede hacim artışı olduğu görülmüştür. Bu sonuç, mandibular geriletme ile meydana gelen hacimsel azalmanın maksiller ilerletme ile giderilebileceğini düşündürmektedir.

2. Hasta grubunun tamamında, hava yolunda nazofarinks seviyesinde anlamlı derecede hacim artışı olduğu ve maksiller ilerletme miktarı ile operasyon sonrası NFH boyutu arasında korelasyon olduğu görülmüştür. Bu sonuç NFH'deki artışın yapılan maksiller ilerletmeden kaynaklı olduğunu göstermektedir.

3. Çalışmada hava yolu direncinin önemli bir göstergesi olan MAA'da anlamlı bir azalma görülmemiştir. Bu durumun maksiller ilerletme ve mandibular geriletme ortalamalarının birbirine yakın olmasından kaynaklandığı şeklinde değerlendirilebilir.

4. Çalışmada OFH değişimi ile MAA değişim miktarı ve değişim yüzdesi arasında yüksek derecede korelasyon olduğu görülmüştür. Sonuçlara göre MAA'da anlamlı bir artış olmamasına karşın, grup içinde yapılan bu korelasyonda, OFH'si artan hastalarda MAA'nın korunduğu görülmektedir. MAA'nın hava yolu rezistansında kritik bir faktör olduğu göz önünde bulundurulduğunda bu sonuç, hastaların operasyon sonrasındaki solunum debilerinin korumasında, OFH artışıyla korelasyon gösterecek şekilde yapılan cerrahi planlamaların önemli olabileceğini göstermektedir.

5. Bu çalışmanın uyku laboratuvarında yapılan PSG verileri değerlendirildiğinde, operasyon öncesi PSG verileri ölçüm ortalamaları ile operasyon sonrası ölçüm ortalamaları arasında anlamlı bir değişim görülmemiştir. Bu sonuç, iskeletsel sınıf 3 deformitesi olan hasta grubumuzda yapılan çift çene ortognatik cerrahisinin, uyku verilerini olumsuz yönde etkilemediği ve OUAS eğilimini arttırmadığı yönündedir. Bu da çift çene cerrahisinin total faringeal hacim üzerindeki olumlu etkilerini destekler niteliktedir.

6. Çalışmanın PSG parametreleri ile hava yolu boyutu ölçümleri arasında bir korelasyon bulunamamıştır. Bu durumun hasta grubun VKİ ve yaş ortalesının oldukça düşük olmasından kaynaklanabileceği düşünülebilir.

7. Sonuçlar, iskeletsel sınıf 3 deformitenin ortognatik cerrahi ile tedavisinde, yalnızca mandibuler geriletme yapılarak OUAS gelişimine yatkınlık oluşturmak ve hava yolu boşluğunun daralmasına sebep olmak yerine, çift çene cerrahisi uygulanmasının; çift çene cerrahisi uygulanacak hastalarda maksiller ileletme miktarlarının maksimumda, mandibular geriletme oranlarının ise minimum değerlerde tutulmasının, operasyon sonrasında OUAS oluşma riskini azaltılabileceği yönünde bir fikir oluşturmaktadır.

8. Ortognatik cerrahinin planlama aşamasında, özellikle şiddetli mandibular prognatizm olgularında, operasyon sonrasında solunum fonksiyonunun sağlıklı şekilde sürdürülebilmesi için, hava yolunda meydana gelecek değişikliklerin operasyon öncesinde 3 boyutlu olarak değerlendirilmesinin ve cerrahi hareket miktarlarının hem fonksiyon hem de estetiğin göz önünde bulundurularak belirlenmesinin önemi görülmektedir.

7. KAYNAKÇA

1. Athanasiou A, Melsen B, Mavreas D, Kimmel F. Stomatognathic function of patients who seek orthognathic surgery to correct dentofacial deformities. *The International journal of adult orthodontics and orthognathic surgery*. 1989;4(4):239-54.
2. Qahtani N. Impact of different orthodontic treatment modalities on Airway: A literature review. *Pakistan journal of medical sciences*. 2016;32(1):249-52.
3. He J, Wang Y, Hu H, Liao Q, Zhang W, Xiang X, et al. Impact on the upper airway space of different types of orthognathic surgery for the correction of skeletal class III malocclusion: A systematic review and meta-analysis. *International Journal of Surgery*. 2017;38:31-40.
4. Becker OE, Avelar RL, Göelzer JG, do Nascimento Dolzan A, Júnior OLH, De Oliveira RB. Pharyngeal airway changes in class III patients treated with double jaw orthognathic surgery—maxillary advancement and mandibular setback. *Journal of Oral and Maxillofacial Surgery*. 2012;70(11):e639-e47.
5. Lee S-T, Park J-H, Kwon T-G. Influence of mandibular setback surgery on three-dimensional pharyngeal airway changes. *International journal of oral and maxillofacial surgery*. 2019.
6. Achilleos S, Krogstad O, Lyberg T. Surgical mandibular setback and changes in uvuloglossopharyngeal morphology and head posture: a short-and long-term cephalometric study in males. *The European Journal of Orthodontics*. 2000;22(4):383-94.
7. Wenzel A, Williams S, Ritzau M. Changes in head posture and nasopharyngeal airway following surgical correction of mandibular prognathism. *The European Journal of Orthodontics*. 1989;11(1):37-42.
8. Miles PG, O'Reilly M, Close J. The reliability of upper airway landmark identification. *Australian orthodontic journal*. 1995;14(1):3.
9. Havron AG, Aronovich S, Shelgikar AV, Kim HL, Conley RS. 3D Airway changes using CBCT in patients following mandibular setback surgery±maxillary advancement. *Orthodontics & craniofacial research*. 2019;22:30-5.
10. Yamashita AL, Iwaki Filho L, Leite PCC, de Lima Navarro R, Ramos AL, Previdelli ITS, et al. Three-dimensional analysis of the pharyngeal airway space and hyoid bone position after orthognathic surgery. *Journal of Cranio-Maxillofacial Surgery*. 2017;45(9):1408-14.
11. Shin J-H, Kim M-A, Park I-Y, Park Y-H. A 2-year follow-up of changes after bimaxillary surgery in patients with mandibular prognathism: 3-dimensional analysis of pharyngeal airway volume and hyoid bone position. *Journal of Oral and Maxillofacial Surgery*. 2015;73(2):340. e1-. e9.

12. Kim M-A, Kim B-R, Choi J-Y, Youn J-K, Kim Y-JR, Park Y-H. Three-dimensional changes of the hyoid bone and airway volumes related to its relationship with horizontal anatomic planes after bimaxillary surgery in skeletal Class III patients. *The Angle orthodontist*. 2013;83(4):623-9.
13. Madani M, Madani F. Epidemiology, pathophysiology, and clinical features of obstructive sleep apnea. *Oral and Maxillofacial Surgery Clinics*. 2009;21(4):369-75.
14. Madani M, Madani F. The pandemic of obesity and its relationship to sleep apnea. *Atlas of the oral and maxillofacial surgery clinics of North America*. 2007;15(2):81-8.
15. Madani M, Frank M, Lloyd R, Dimitrova DI, Madani F. Polysomnography versus home sleep study: overview and clinical application. *Atlas of the oral and maxillofacial surgery clinics of North America*. 2007;15(2):101-9.
16. Burkhard JPM, Dietrich AD, Jacobsen C, Roos M, Lübbers H-T, Obwegeser JA. Cephalometric and three-dimensional assessment of the posterior airway space and imaging software reliability analysis before and after orthognathic surgery. *Journal of Cranio-Maxillofacial Surgery*. 2014;42(7):1428-36.
17. Gokce S, Gorgulu S, Gokce H, Bengi O, Sabuncuoglu F, Ozgen F, et al. Changes in posterior airway space, pulmonary function and sleep quality, following bimaxillary orthognathic surgery. *International journal of oral and maxillofacial surgery*. 2012;41(7):820-9.
18. Pereira-Filho VA, Castro-Silva LM, de Moraes M, Gabrielli MFR, Campos JADB, Juergens P. Cephalometric evaluation of pharyngeal airway space changes in class III patients undergoing orthognathic surgery. *Journal of oral and maxillofacial surgery*. 2011;69(11):e409-e15.
19. Samman N, Tang SS, Xia J. Cephalometric study of the upper airway in surgically corrected class III skeletal deformity. *The International journal of adult orthodontics and orthognathic surgery*. 2002;17(3):180-90.
20. Samman N, Mohammadi H, Xia J. Cephalometric norms for the upper airway in a healthy Hong Kong Chinese population. *Hong Kong medical journal*. 2003.
21. Riley R, Guilleminault C, Herran J, Powell N. Cephalometric analyses and flow-volume loops in obstructive sleep apnea patients. *Sleep*. 1983;6(4):303-11.
22. Park S-B, Kim Y-I, Son W-S, Hwang D-S, Cho B-H. Cone-beam computed tomography evaluation of short-and long-term airway change and stability after orthognathic surgery in patients with Class III skeletal deformities: bimaxillary surgery and mandibular setback surgery. *International journal of oral and maxillofacial surgery*. 2012;41(1):87-93.
23. Canellas JdS, Barros H, Medeiros P, Ritto F. Effects of surgical correction of class III malocclusion on the pharyngeal airway and its influence on sleep apnoea. *International journal of oral and maxillofacial surgery*. 2016;45(12):1508-12.

24. Balachandran JS, Patel SR. Obstructive Sleep Apnea. *Annals of Internal Medicine*. 2014;161(9):ITC1-ITC.
25. Hochban W, Schürmann R, Brandenburg U. Mandibular setback for surgical correction of mandibular hyperplasia—does it provoke sleep-related breathing disorders? *International journal of oral and maxillofacial surgery*. 1996;25(5):333-8.
26. Fernández-Ferrer L, Montiel-Company JM, Pinho T, Almerich-Silla JM, Bellot-Arcis C. Effects of mandibular setback surgery on upper airway dimensions and their influence on obstructive sleep apnoea—A systematic review. *Journal of Cranio-Maxillofacial Surgery*. 2015;43(2):248-53.
27. Santos Canellas JV, Barros HLM, Medeiros PJDA, Ritto FG. Sleep-disordered breathing following mandibular setback: a systematic review of the literature. *Sleep and Breathing*. 2016;20(1):387-94.
28. Yajima Y, Oshima M, Iwai T, Kitajima H, Omura S, Tohnai I. Computational fluid dynamics study of the pharyngeal airway space before and after mandibular setback surgery in patients with mandibular prognathism. *International journal of oral and maxillofacial surgery*. 2017;46(7):839-44.
29. Irani SK, Oliver DR, Movahed R, Kim Y-I, Thiesen G, Kim KB. Pharyngeal airway evaluation after isolated mandibular setback surgery using cone-beam computed tomography. *American Journal of Orthodontics and Dentofacial Orthopedics*. 2018;153(1):46-53.
30. Al-Moraissi E, Al-Magaleh S, Iskandar R, Al-Hendi E. Impact on the pharyngeal airway space of different orthognathic procedures for the prognathic mandible. *International journal of oral and maxillofacial surgery*. 2015;44(9):1110-8.
31. Chen C-M, Lai S, Chen K-K, Lee H-E. Correlation between the pharyngeal airway space and head posture after surgery for mandibular prognathism. *BioMed research international*. 2015;2015.
32. Tepecik T, Ertaş Ü, Akgün M. Effects of bimaxillary orthognathic surgery on pharyngeal airway and respiratory function at sleep in patients with class III skeletal relationship. *Journal of Cranio-Maxillofacial Surgery*. 2018;46(4):645-53.
33. El AS, El H, Palomo JM, Baur DA. A 3-dimensional airway analysis of an obstructive sleep apnea surgical correction with cone beam computed tomography. *Journal of Oral and Maxillofacial Surgery*. 2011;69(9):2424-36.
34. Proffit WR, White RP, Sarver DM. Contemporary treatment of dentofacial deformity: Mosby; 2003.
35. Ülgen M. Ortodonti: anomaliler, sefalometri, etoloji, büyüme ve gelişim, tanı: Yeditepe Üniversitesi; 2000.
36. Ayoub A, Khambay B, Benington P, Green L, Moos K, Walker F. Handbook of Orthognathic Treatment: A Team Approach: John Wiley & Sons; 2013.

37. Juggins KJ, Nixon F, Cunningham SJ. Patient-and clinician-perceived need for orthognathic surgery. *American journal of orthodontics and dentofacial orthopedics*. 2005;128(6):697-702.
38. Tweed CH. The Frankfort-mandibular plane angle in orthodontic diagnosis, classification, treatment planning, and prognosis. *American journal of orthodontics and oral surgery*. 1946;32(4):175-230.
39. Degerliyurt K, Ueki K, Hashiba Y, Marukawa K, Nakagawa K, Yamamoto E. A comparative CT evaluation of pharyngeal airway changes in class III patients receiving bimaxillary surgery or mandibular setback surgery. *Oral Surgery, Oral Medicine, Oral Pathology, Oral Radiology, and Endodontology*. 2008;105(4):495-502.
40. Ellis III E, McNamara Jr JA. Components of adult Class III malocclusion. *Journal of Oral and Maxillofacial Surgery*. 1984;42(5):295-305.
41. Guyer EC, Ellis III EE, McNamara Jr JA, Behrents RG. Components of Class III malocclusion in juveniles and adolescents. *The Angle Orthodontist*. 1986;56(1):7-30.
42. Hren NI, Barbič U. Tongue volume in adults with skeletal Class III dentofacial deformities. *Head & face medicine*. 2016;12(1):12.
43. Bui C, King T, Proffit W, Frazier-Bowers S. Phenotypic characterization of Class III patients: a necessary background for genetic analysis. *The Angle orthodontist*. 2006;76(4):564-9.
44. Graber LW, Vanarsdall RL, Vig KW, Huang GJ. *Orthodontics-E-Book: current principles and techniques*: Elsevier Health Sciences; 2016.
45. Graber TM, Rakosi T, Petrovic AG. *Dentofacial orthopedics with functional appliances*: Mosby Incorporated; 1997.
46. Chen F, Terada K, Hua Y, Saito I. Effects of bimaxillary surgery and mandibular setback surgery on pharyngeal airway measurements in patients with Class III skeletal deformities. *American Journal of Orthodontics and Dentofacial Orthopedics*. 2007;131(3):372-7.
47. Degerliyurt K, Ueki K, Hashiba Y, Marukawa K, Simsek B, Okabe K, et al. The effect of mandibular setback or two-jaws surgery on pharyngeal airway among different genders. *International journal of oral and maxillofacial surgery*. 2009;38(6):647-52.
48. Harris M, Hunt N. *Fundamentals of orthognathic surgery*: Imperial College Press; 2008.
49. Naini FB, Gill DS. *Orthognathic surgery: principles, planning and practice*: John Wiley & Sons; 2017. 690-9 p.

50. Miloro M, Ghali G, Larsen P, Peterson LJ, Waite P. Peterson's principles of oral and maxillofacial surgery: PMPH-USA; 2004.
51. Posnick JC. Orthognathic surgery: principles & practice 2014.
52. Bloomquist DS, Lee JJ. Principles of mandibular orthognathic surgery. Peterson's principles of oral and maxillofacial surgery. 2004;2:1135-83.
53. Eggenesperger N, Smolka W, Iizuka T. Long-term changes of hyoid bone position and pharyngeal airway size following mandibular setback by sagittal split ramus osteotomy. Journal of Cranio-Maxillofacial Surgery. 2005;33(2):111-7.
54. Perciaccante V, Bays R. Principles of maxillary orthognathic surgery. Peterson's Principles of Oral and Maxillofacial Surgery 3rd Edition, section. 2012;7.
55. Stearns J, Fonseca R, Saker M. Revascularization and Healing of orthognathic surgical procedures. Oral and maxillofacial surgery Philadelphia, Pa: WB Saunders Co. 2000.
56. Bell W, Alessandra P, Condit C. Surgical orthodontic correction of Class II malocclusion. Bulletin-Pacific Coast Society of Orthodontists. 1969;44(2):30.
57. Busby BR, Bailey L, Proffit WR, Phillips C, White JR. Long-term stability of surgical class III treatment: a study of 5-year postsurgical results. The International journal of adult orthodontics and orthognathic surgery. 2002;17(3):159-70.
58. Bell WH, Jacobs JD, Quefada JG. Simultaneous repositioning of the maxilla, mandible, and chin treatment planning and analysis of soft tissues. American journal of orthodontics. 1986;89(1):28-50.
59. Sateia MJ. International classification of sleep disorders. Chest. 2014;146(5):1387-94.
60. Medicine AAoS. International Classification of Sleep Disorders. Darien, IL: American Academy of Sleep Medicine; 2014.
61. Force AAoSMT. Sleep-related breathing disorders in adults: recommendations for syndrome definition and measurement techniques in clinical research. Sleep. 1999;22:667-89.
62. Kushida CA, Littner MR, Morgenthaler T, Alessi CA, Bailey D, Coleman Jr J, et al. Practice parameters for the indications for polysomnography and related procedures: an update for 2005. Sleep. 2005;28(4):499-523.
63. Madani M, Madani F. Definitions, abbreviations, and acronyms of sleep apnea. Atlas of the oral and maxillofacial surgery clinics of North America. 2007;15(2):69-80.
64. Tsara V, Amfilochiou A, Papagrigrakis M, Georgopoulos D, Liolios E. Guidelines for diagnosis and treatment of sleep-related breathing disorders in adults

and children. Definition and classification of sleep related breathing disorders in adults: different types and indications for sleep studies (Part 1). *Hippokratia*. 2009;13(3):187-91.

65. White DP, Younes MK. Obstructive sleep apnea. *Compr Physiol*. 2012;2(4):2541-94.

66. Kapur VK, Auckley DH, Chowdhuri S, Kuhlmann DC, Mehra R, Ramar K, et al. Clinical practice guideline for diagnostic testing for adult obstructive sleep apnea: an American Academy of Sleep Medicine clinical practice guideline. *Journal of Clinical Sleep Medicine*. 2017;13(03):479-504.

67. Patel D, Ash S, Evans J. The role of orthodontics and oral and maxillofacial surgery in the management of obstructive sleep apnoea—a single case report. *British dental journal*. 2004;196(5):264.

68. Boyd SB. Management of obstructive sleep apnea by maxillomandibular advancement. *Oral and Maxillofacial Surgery Clinics*. 2009;21(4):447-57.

69. Mieno Y, Hayashi M, Sakakibara H, Takahashi H, Fujita S, Isogai S, et al. Gender differences in the clinical features of sleep apnea syndrome. *Internal Medicine*. 2018;7570-16.

70. Young T, Palta M, Dempsey J, Skatrud J, Weber S, Badr S. The occurrence of sleep-disordered breathing among middle-aged adults. *New England Journal of Medicine*. 1993;328(17):1230-5.

71. Malhotra A, White DP. Obstructive sleep apnoea. *The lancet*. 2002;360(9328):237-45.

72. Zucconi M, Ferri R. Assessment of sleep disorders and diagnostic procedures. *Eur Sleep Res Soc*. 2014;23:95-110.

73. Medicine AaOs. The report of an American Academy of Sleep Medicine task force: sleep-related breathing disorders in adults; recommendations for syndrome definition and measurement techniques in clinical research. *Sleep*. 1999;22:667-89.

74. Barrera JE, Powell NB, Riley RW. Facial skeletal surgery in the management of adult obstructive sleep apnea syndrome. *Clinics in plastic surgery*. 2007;34(3):565-73.

75. Nakagawa F, Ono T, Ishiwata Y, Kuroda T. Morphologic changes in the upper airway structure following surgical correction of mandibular prognathism. *The International journal of adult orthodontics and orthognathic surgery*. 1998;13(4):299-306.

76. Yang H, Jung Y-E, Kwon I, Lee J-Y, Hwang S. Airway changes and prevalence of obstructive sleep apnoea after bimaxillary orthognathic surgery with large mandibular setback. *International journal of oral and maxillofacial surgery*. 2019.

77. Uesugi T, Kobayashi T, Hasebe D, Tanaka R, Ike M, Saito C. Effects of orthognathic surgery on pharyngeal airway and respiratory function during sleep in patients with mandibular prognathism. *International journal of oral and maxillofacial surgery*. 2014;43(9):1082-90.
78. White DP. Pathogenesis of obstructive and central sleep apnea. *American journal of respiratory and critical care medicine*. 2005;172(11):1363-70.
79. Stanchina ML, Malhotra A, Fogel RB, Trinder J, Edwards JK, Schory K, et al. The influence of lung volume on pharyngeal mechanics, collapsibility, and genioglossus muscle activation during sleep. *Sleep*. 2003;26(7):851-6.
80. Grauer D, Cevidanes LS, Styner MA, Ackerman JL, Proffit WR. Pharyngeal airway volume and shape from cone-beam computed tomography: relationship to facial morphology. *American journal of orthodontics and dentofacial orthopedics*. 2009;136(6):805-14.
81. Haskell JA, McCrillis J, Haskell BS, Scheetz JP, Scarfe WC, Farman AG, editors. Effects of mandibular advancement device (MAD) on airway dimensions assessed with cone-beam computed tomography. *Seminars in Orthodontics*; 2009: Elsevier.
82. Watanabe T, Isono S, Tanaka A, Tanzawa H, Nishino T. Contribution of body habitus and craniofacial characteristics to segmental closing pressures of the passive pharynx in patients with sleep-disordered breathing. *American Journal of Respiratory and Critical Care Medicine*. 2002;165(2):260-5.
83. Kim H-S, Kim G-T, Kim S, Lee J-W, Kim E-C, Kwon Y-D. Three-dimensional evaluation of the pharyngeal airway using cone-beam computed tomography following bimaxillary orthognathic surgery in skeletal class III patients. *Clinical oral investigations*. 2016;20(5):915-22.
84. Timur AM, Demir D, Karakoç Ö, Karahatay S, Tosun F. Burun Genişletici Bantların Etkinliği. *Türkiye Klinikleri Journal of Medical Sciences*. 2006;26(1):37-42.
85. Çengel YA, Cimbala JM, Engin T. Akışkanlar mekaniği: temelleri ve uygulamaları. 1st ed: Güven Kitabevi; 2008. 323-4 p.
86. Schwab RJ, Gupta KB, Gefter WB, Metzger LJ, Hoffman EA, Pack AI. Upper airway and soft tissue anatomy in normal subjects and patients with sleep-disordered breathing. Significance of the lateral pharyngeal walls. *American journal of respiratory and critical care medicine*. 1995;152(5):1673-89.
87. Shahar E, Redline S, Young T, Boland LL, Baldwin CM, Nieto FJ, et al. Hormone replacement therapy and sleep-disordered breathing. *American journal of respiratory and critical care medicine*. 2003;167(9):1186-92.
88. Young T, Peppard PE, Gottlieb DJ. Epidemiology of obstructive sleep apnea: a population health perspective. *American journal of respiratory and critical care medicine*. 2002;165(9):1217-39.

89. Waldron I. What do we know about causes of sex differences in mortality? A review of the literature. *Population Bulletin of the United Nations*. 1985(18):59-76.
90. Young T, Shahar E, Nieto FJ, Redline S, Newman AB, Gottlieb DJ, et al. Predictors of sleep-disordered breathing in community-dwelling adults: the Sleep Heart Health Study. *Archives of internal medicine*. 2002;162(8):893-900.
91. Kim AM, Keenan BT, Jackson N, Chan EL, Staley B, Poptani H, et al. Tongue fat and its relationship to obstructive sleep apnea. *Sleep*. 2014;37(10):1639-48.
92. Peppard PE, Young T, Barnet JH, Palta M, Hagen EW, Hla KM. Increased prevalence of sleep-disordered breathing in adults. *American journal of epidemiology*. 2013;177(9):1006-14.
93. Culebras A. Cerebrovascular disease and the pathophysiology of obstructive sleep apnea. *Current neurology and neuroscience reports*. 2007;7(2):173-9.
94. Rey S, Valdes G, Iturriaga R. Pathophysiology of obstructive sleep apnea-associated hypertension. *Revista medica de Chile*. 2007;135(10):1333-42.
95. Kawata N, Tatsumi K, Terada J, Tada Y, Tanabe N, Takiguchi Y, et al. Daytime hypercapnia in obstructive sleep apnea syndrome. *Chest*. 2007;132(6):1832-8.
96. Garvey JF, Pengo MF, Drakatos P, Kent BD. Epidemiological aspects of obstructive sleep apnea. *Journal of thoracic disease*. 2015;7(5):920-9.
97. Garvey J, Taylor C, McNicholas W. Cardiovascular disease in obstructive sleep apnoea syndrome: the role of intermittent hypoxia and inflammation. *European Respiratory Journal*. 2009;33(5):1195-205.
98. Almendros I, Montserrat JM, Torres M, Dalmases M, Cabañas ML, Campos-Rodríguez F, et al. Intermittent hypoxia increases melanoma metastasis to the lung in a mouse model of sleep apnea. *Respiratory physiology & neurobiology*. 2013;186(3):303-7.
99. Nieto FJ, Peppard PE, Young T, Finn L, Hla KM, Farré R. Sleep-disordered breathing and cancer mortality: results from the Wisconsin Sleep Cohort Study. *American journal of respiratory and critical care medicine*. 2012;186(2):190-4.
100. Franklin KA, Lindberg E. Obstructive sleep apnea is a common disorder in the population—a review on the epidemiology of sleep apnea. *Journal of thoracic disease*. 2015;7(8):1311.
101. Leger D. The cost of sleep-related accidents: a report for the National Commission on Sleep Disorders Research. *Sleep*. 1994;17(1):84-93.
102. Friedman M, Ibrahim H, Bass L. Clinical staging for sleep-disordered breathing. *Otolaryngology—Head and Neck Surgery*. 2002;127(1):13-21.

103. Friedman M. 16 Friedman tongue position and the staging of obstructive sleep apnea/hypopnea syndrome. *Sleep Apnea and Snoring E-Book: Surgical and Non-Surgical Therapy*. 2008:104.
104. Sundman J, Fehrm J, Friberg D. Low inter-examiner agreement of the Friedman staging system indicating limited value in patient selection. *European Archives of Oto-Rhino-Laryngology*. 2018;275(6):1541-5.
105. Friedman M, Salapatas AM, Bonzelaar LB. Updated Friedman staging system for obstructive sleep apnea. *Sleep-Related Breathing Disorders*. 80: Karger Publishers; 2017. p. 41-8.
106. Friedman M, Hamilton C, Samuelson CG, Lundgren ME, Pott T. Diagnostic value of the Friedman tongue position and Mallampati classification for obstructive sleep apnea: a meta-analysis. *Otolaryngology--Head and Neck Surgery*. 2013;148(4):540-7.
107. Senthilvel E, Auckley D, Dasarathy J. Evaluation of sleep disorders in the primary care setting: history taking compared to questionnaires. *Journal of Clinical Sleep Medicine*. 2011;7(01):41-8.
108. Bakhai SY, Nigam M, Saeed M, Krishnan A, Reynolds JL. Improving OSA screening and diagnosis in patients with hypertension in an academic safety net primary care clinic: quality improvement project. *BMJ Open Qual*. 2017;6(2):e000105.
109. MACLEAN AW, FEKKEN GC, SASKIN P, KNOWLES JB. Psychometric evaluation of the Stanford sleepiness scale. *Journal of sleep research*. 1992;1(1):35-9.
110. Hoddes E, Dement W, Zarcone V. Stanford-sleepiness-scale. *Enzyklopädie der Schlafmedizin*. 1972:1184.
111. Izci B, Ardic S, Firat H, Sahin A, Altinors M, Karacan I. Reliability and validity studies of the Turkish version of the Epworth Sleepiness Scale. *Sleep and Breathing*. 2008;12(2):161-8.
112. Garg RK, Afifi AM, Sanchez R, King TW. Obstructive sleep apnea in adults: The role of upper airway and facial skeletal surgery. *Plastic and reconstructive surgery*. 2016;138(4):889-98.
113. Berry RB, Brooks R, Gamaldo CE, Harding SM, Marcus C, Vaughn BV. The AASM manual for the scoring of sleep and associated events. Rules, Terminology and Technical Specifications, Darien, Illinois, American Academy of Sleep Medicine. 2012;176.
114. Kaplan KA, Hirshman J, Hernandez B, Stefanick ML, Hoffman AR, Redline S, et al. When a gold standard isn't so golden: Lack of prediction of subjective sleep quality from sleep polysomnography. *Biological psychology*. 2017;123:37-46.

115. VAN DE WATER AT, Holmes A, Hurley DA. Objective measurements of sleep for non-laboratory settings as alternatives to polysomnography—a systematic review. *Journal of sleep research*. 2011;20(1pt2):183-200.
116. Michaelson PG, Allan P, Chaney J, Mair EA. Validations of a portable home sleep study with twelve-lead polysomnography: comparisons and insights into a variable gold standard. *Annals of Otology, Rhinology & Laryngology*. 2006;115(11):802-9.
117. Eslami E, Katz ES, Baghdady M, Abramovitch K, Masoud MI. Are three-dimensional airway evaluations obtained through computed and cone-beam computed tomography scans predictable from lateral cephalograms? A systematic review of evidence. *The Angle Orthodontist*. 2016;87(1):159-67.
118. Isaiah A, Mezrich R, Wolf J. Ultrasonographic Detection of Airway Obstruction in a Model of Obstructive Sleep Apnea. *Ultrasound international open*. 2017;3(1):E34.
119. Haponik EF, Smith PL, Bohlman ME, Allen RP, Goldman SM, Bleecker ER. Computerized tomography in obstructive sleep apnea: correlation of airway size with physiology during sleep and wakefulness. *American Review of Respiratory Disease*. 1983;127(2):221-6.
120. Gao XM, Zeng XL, Fu MK, Huang XZ. Magnetic resonance imaging of the upper airway in obstructive sleep apnea before and after oral appliance therapy. *The Chinese journal of dental research: the official journal of the Scientific Section of the Chinese Stomatological Association (CSA)*. 1999;2(2):27-35.
121. Ryan CF, Lowe AA, Li D, Fleetham JA. Magnetic resonance imaging of the upper airway in obstructive sleep apnea before and after chronic nasal continuous positive airway pressure therapy. *Am Rev Respir Dis*. 1991;144(4):939-44.
122. Schendel SA, Broujerdi JA, Jacobson RL. Three-dimensional upper-airway changes with maxillomandibular advancement for obstructive sleep apnea treatment. *American Journal of Orthodontics and Dentofacial Orthopedics*. 2014;146(3):385-93.
123. Pepin J, Ferretti G, Veale D, Romand P, Coulomb M, Brambilla C, et al. Somnofluoroscopy, computed tomography, and cephalometry in the assessment of the airway in obstructive sleep apnoea. *Thorax*. 1992;47(3):150-6.
124. Olszewska E, Sieskiewicz A, Rozycki J, Rogalewski M, Tarasow E, Rogowski M, et al. A comparison of cephalometric analysis using radiographs and craniofacial computed tomography in patients with obstructive sleep apnea syndrome: preliminary report. *European Archives of Oto-Rhino-Laryngology*. 2009;266(4):535.
125. Ephros HD, Madani M, Geller BM, DeFalco RJ. Developing a protocol for the surgical management of snoring and obstructive sleep apnea. *Atlas of the oral and maxillofacial surgery clinics of North America*. 2007;15(2):89-100.

126. Larson BE. Cone-beam computed tomography is the imaging technique of choice for comprehensive orthodontic assessment. *American Journal of Orthodontics and Dentofacial Orthopedics*. 2012;141(4):402-10.
127. Hellsing E. Changes in the pharyngeal airway in relation to extension of the head. *The European Journal of Orthodontics*. 1989;11(4):359-65.
128. Muto T, Takeda S, Kanazawa M, Yamazaki A, Fujiwara Y, Mizoguchi I. The effect of head posture on the pharyngeal airway space (PAS). *International journal of oral and maxillofacial surgery*. 2002;31(6):579-83.
129. Cattaneo PM, Melsen B. The use of cone-beam computed tomography in an orthodontic department in between research and daily clinic. *World journal of orthodontics*. 2008;9(3).
130. Lenza M, Lenza MdO, Dalstra M, Melsen B, Cattaneo P. An analysis of different approaches to the assessment of upper airway morphology: a CBCT study. *Orthodontics & craniofacial research*. 2010;13(2):96-105.
131. Aboudara C, Nielsen I, Huang JC, Maki K, Miller AJ, Hatcher D. Comparison of airway space with conventional lateral headfilms and 3-dimensional reconstruction from cone-beam computed tomography. *American Journal of Orthodontics and Dentofacial Orthopedics*. 2009;135(4):468-79.
132. Kawamata A, Fujishita M, Arijji Y, Arijji E. Three-dimensional computed tomographic evaluation of morphologic airway changes after mandibular setback osteotomy for prognathism. *Oral Surgery, Oral Medicine, Oral Pathology, Oral Radiology, and Endodontology*. 2000;89(3):278-87.
133. Kim M-A, Kim B-R, Youn J-K, Kim Y-JR, Park Y-H. Head posture and pharyngeal airway volume changes after bimaxillary surgery for mandibular prognathism. *Journal of Cranio-Maxillofacial Surgery*. 2014;42(5):531-5.
134. Hatab N, Konstantinović V, Mudrak J. Pharyngeal airway changes after mono- and bimaxillary surgery in skeletal class III patients: Cone-beam computed tomography evaluation. *Journal of Cranio-Maxillofacial Surgery*. 2015;43(4):491-6.
135. Gurani SF, Cattaneo PM, Rafaelsen SR, Pedersen MR, Thorn JJ, Pinholt EM. The effect of altered head and tongue posture on upper airway volume based on a validated upper airway analysis-An MRI pilot study. *Orthodontics & craniofacial research*. 2019.
136. Park S-B, Yoon J-K, Kim Y-I, Hwang D-S, Cho B-H, Son W-S. The evaluation of the nasal morphologic changes after bimaxillary surgery in skeletal class III malocclusion by using the superimposition of cone-beam computed tomography (CBCT) volumes. *Journal of Cranio-Maxillofacial Surgery*. 2012;40(4):e87-e92.
137. Shin LK, Holbrook AB, Capasso R, Kushida CA, Powell NB, Fischbein NJ, et al. Improved sleep MRI at 3 tesla in patients with obstructive sleep apnea. *Journal of Magnetic Resonance Imaging*. 2013;38(5):1261-6.

138. Liu SR, Yi HL, Yin SK, Guan J, Chen B, Meng LL, et al. Primary maxillomandibular advancement with concomitant revised uvulopalatopharyngoplasty with uvula preservation for severe obstructive sleep apnea-hypopnea syndrome. *Journal of Craniofacial Surgery*. 2012;23(6):1649-53.
139. Sullivan C, Berthon-Jones M, Issa F, Eves L. Reversal of obstructive sleep apnoea by continuous positive airway pressure applied through the nares. *The Lancet*. 1981;317(8225):862-5.
140. Kribbs NB, Pack AI, Kline LR, Smith PL, Schwartz AR, Schubert NM, et al. Objective measurement of patterns of nasal CPAP use by patients with obstructive sleep apnea. *American Review of Respiratory Disease*. 1993;147(4):887-95.
141. Chan AS, Cistulli PA. Oral appliance treatment of obstructive sleep apnea: an update. *Current opinion in pulmonary medicine*. 2009;15(6):591-6.
142. Binar M, Karakoc O, Akcam T, Asik B, Gerek M. Various combinations of velopharyngeal and hypopharyngeal surgical procedures for treatment of obstructive sleep apnea: Single-stage, multilevel surgery. *American journal of otolaryngology*. 2017;38(5):571-5.
143. Stradling JR. Obstructive sleep apnoea syndrome. *British medical journal (Clinical research ed)*. 1982;285(6341):528.
144. Fujita S, Conway W, Zorick F, Roth T. Surgical correction of anatomic abnormalities in obstructive sleep apnea syndrome: uvulopalatopharyngoplasty. *Otolaryngology--Head and Neck Surgery*. 1981;89(6):923-34.
145. Sussman D, Podoshin L, Alroy G. The pickwickian syndrome with hypertrophy of tonsils: A re-appraisal. *The Laryngoscope*. 1975;85(3):565-9.
146. Riley R, Guilleminault C, Powell N, Derman S. Mandibular osteotomy and hyoid bone advancement for obstructive sleep apnea: a case report. *Sleep*. 1984;7(1):79-82.
147. Fujita S, Woodson BT, Clark JL, Wittig R. Laser midline glossectomy as a treatment for obstructive sleep apnea. *The Laryngoscope*. 1991;101(8):805-9.
148. Series F, St Pierre S, Carrier G. Effects of surgical correction of nasal obstruction in the treatment of obstructive sleep apnea. *Am Rev Respir Dis*. 1992;146(5 Pt 1):1261-5.
149. Woodson BT, Toohill RJ. Transpalatal advancement pharyngoplasty for obstructive sleep apnea. *The Laryngoscope*. 1993;103(3):269-76.
150. Chabolle F, Wagner I, Séquert C, Lachiver X, Coquille F, Fleury B, et al., editors. Tongue base reduction with hyoid-epiglottoplasty. A surgical alternative in severe sleep apnea syndromes. *Annales d'oto-laryngologie et de chirurgie cervico faciale: bulletin de la Societe d'oto-laryngologie des hopitaux de Paris*; 1998.

151. Powell NB, Riley RW, Troell RJ, Li K, Blumen MB, Guilleminault C. Radiofrequency volumetric tissue reduction of the palate in subjects with sleep-disordered breathing. *Chest*. 1998;113(5):1163-74.
152. Cistulli PA, Palmisano RG, Poole MD. Treatment of obstructive sleep apnea syndrome by rapid maxillary expansion. *Sleep*. 1998;21(8):831-5.
153. DeRowe A, Gunther E, Fibbi A, Lehtimaki K, Vahatalo K, Maurer J, et al. Tongue-base suspension with a soft tissue-to-bone anchor for obstructive sleep apnea: Preliminary clinical results of a new minimally invasive technique. *Otolaryngology—Head and Neck Surgery*. 2000;122(1):100-3.
154. Schwartz AR, Bennett ML, Smith PL, De Backer W, Hedner J, Boudewyns A, et al. Therapeutic electrical stimulation of the hypoglossal nerve in obstructive sleep apnea. *Archives of Otolaryngology—Head & Neck Surgery*. 2001;127(10):1216-23.
155. Li KK, Powell NB, Riley RW, Guilleminault C. Distraction osteogenesis in adult obstructive sleep apnea surgery: a preliminary report. *Journal of oral and maxillofacial surgery*. 2002;60(1):6-10.
156. Ho W-k, Wei WI, Chung K-f. Managing disturbing snoring with palatal implants: a pilot study. *Archives of Otolaryngology—Head & Neck Surgery*. 2004;130(6):753-8.
157. Friedman M, Ibrahim HZ, Vidyasagar R, Pomeranz J, Joseph NJ. Z-palatoplasty (ZPP): a technique for patients without tonsils. *Otolaryngology—Head and Neck Surgery*. 2004;131(1):89-100.
158. Maturo SC, Mair EA. Coblation lingual tonsillectomy. *Otolaryngology—Head and Neck Surgery*. 2006;135(3):487-8.
159. Pang KP, Woodson BT. Expansion sphincter pharyngoplasty: a new technique for the treatment of obstructive sleep apnea. *Otolaryngology—Head and Neck Surgery*. 2007;137(1):110-4.
160. Vicini C, Dallan I, Canzi P, Frassinetti S, La Pietra MG, Montevercchi F. Transoral robotic tongue base resection in obstructive sleep apnoea-hypopnoea syndrome: a preliminary report. *ORL*. 2010;72(1):22-7.
161. Liu SY-C, Awad M, Riley R, Capasso R. The Role of the Revised Stanford Protocol in Today's Precision Medicine. *Sleep medicine clinics*. 2019;14(1):99-107.
162. Riley RW, Powell NB, Guilleminault C. Obstructive sleep apnea syndrome: a review of 306 consecutively treated surgical patients. *Otolaryngology—Head and Neck Surgery*. 1993;108(2):117-25.
163. Foltán R, Hoffmannová J, Pretl M, Donev F, Vlk M. Genioglossus advancement and hyoid myotomy in treating obstructive sleep apnoea syndrome—A follow-up study. *Journal of Cranio-Maxillofacial Surgery*. 2007;35(4-5):246-51.

164. De Kermadec H, Blumen M-B, Engalenc D, Vezina J-P, Chabolle F. Radiofrequency of the soft palate for sleep-disordered breathing: a 6-year follow-up study. *European annals of otorhinolaryngology, head and neck diseases*. 2014;131(1):27-31.
165. Ristow O, Rückschloß T, Berger M, Grötz T, Kargus S, Krisam J, et al. Short- and long-term changes of the pharyngeal airway after surgical mandibular advancement in Class II patients—a three-dimensional retrospective study. *Journal of Cranio-Maxillofacial Surgery*. 2018;46(1):56-62.
166. Riley RW, Powell NB, Guilleminault C. Maxillary, mandibular, and hyoid advancement for treatment of obstructive sleep apnea: a review of 40 patients. *Journal of Oral and Maxillofacial Surgery*. 1990;48(1):20-6.
167. Kuo PC, West RA, Bloomquist DS, McNeil RW. The effect of mandibular osteotomy in three patients with hypersomnia sleep apnea. *Oral Surgery, Oral Medicine, Oral Pathology*. 1979;48(5):385-92.
168. Fairburn SC, Waite PD, Vilos G, Harding SM, Bernreuter W, Cure J, et al. Three-dimensional changes in upper airways of patients with obstructive sleep apnea following maxillomandibular advancement. *Journal of oral and maxillofacial surgery*. 2007;65(1):6-12.
169. Medicine AAoS. International classification of sleep disorders. Diagnostic and coding manual. 2005:51-5.
170. J. MD Iber Conrad MD CPRCMALMCKRMCRWMCJAJMFFRWMTR. Hypopnea in sleep-disordered breathing in adults. *Sleep*. 2001;24(4):469-70.
171. Gassmann CJ, Van Sickels JE, Thrash WJ. Causes, location, and timing of relapse following rigid fixation after mandibular advancement. *Journal of Oral and Maxillofacial Surgery*. 1990;48(5):450-4.
172. McCarthy J, Schreiber J, Karp N, Thorne C, Grayson B. Lengthening the human mandible by gradual distraction. 1992.
173. De Felipe NLO, Da Silveira AC, Viana G, Kusnoto B, Smith B, Evans CA. Relationship between rapid maxillary expansion and nasal cavity size and airway resistance: short-and long-term effects. *American journal of orthodontics and dentofacial orthopedics*. 2008;134(3):370-82.
174. Tsui WK, Yang Y, Cheung LK, Leung YY. Distraction osteogenesis as a treatment of obstructive sleep apnea syndrome: A systematic review. *Medicine*. 2016;95(36).
175. Lee NR. Genioglossus muscle advancement techniques for obstructive sleep apnea. *Oral and Maxillofacial Surgery Clinics*. 2002;14(3):377-84.

176. Prinsell JR. Maxillomandibular advancement surgery in a site-specific treatment approach for obstructive sleep apnea in 50 consecutive patients. *Chest*. 1999;116(6):1519-29.
177. Kawakami M, Yamamoto K, Fujimoto M, Ohgi K, Inoue M, Kirita T. Changes in tongue and hyoid positions, and posterior airway space following mandibular setback surgery. *Journal of Cranio-Maxillofacial Surgery*. 2005;33(2):107-10.
178. Valiathan M, El H, Hans MG, Palomo MJ. Effects of extraction versus non-extraction treatment on oropharyngeal airway volume. *The Angle Orthodontist*. 2010;80(6):1068-74.
179. Guijarro-Martínez R, Swennen G. Three-dimensional cone beam computed tomography definition of the anatomical subregions of the upper airway: a validation study. *International journal of oral and maxillofacial surgery*. 2013;42(9):1140-9.
180. Christovam I, Lisboa C, Ferreira D, Cury-Saramago A, Mattos C. Upper airway dimensions in patients undergoing orthognathic surgery: a systematic review and meta-analysis. *International journal of oral and maxillofacial surgery*. 2016;45(4):460-71.
181. Shokri A, Miresmaeili A, Ahmadi A, Amini P, Falah-Kooshki S. Comparison of pharyngeal airway volume in different skeletal facial patterns using cone beam computed tomography. *Journal of clinical and experimental dentistry*. 2018;10(10):e1017.
182. Celikoglu M, Bayram M, Sekerci AE, Buyuk SK, Toy E. Comparison of pharyngeal airway volume among different vertical skeletal patterns: a cone-beam computed tomography study. *The Angle Orthodontist*. 2014;84(5):782-7.
183. Castro-Silva L, Monnazzi MS, Spin-Neto R, Moraes M, Miranda S, Gabrielli MFR, et al. Cone-beam evaluation of pharyngeal airway space in class I, II, and III patients. *Oral surgery, oral medicine, oral pathology and oral radiology*. 2015;120(6):679-83.
184. Claudino LV, Mattos CT, de Oliveira Ruellas AC, Sant'Anna EF. Pharyngeal airway characterization in adolescents related to facial skeletal pattern: a preliminary study. *American Journal of Orthodontics and Dentofacial Orthopedics*. 2013;143(6):799-809.
185. Abdelrahman TEF, Takahashi K, Tamura K, Nakao K, Hassanein KM, Alsuity A, et al. Impact of different surgery modalities to correct class III jaw deformities on the pharyngeal airway space. *Journal of Craniofacial Surgery*. 2011;22(5):1598-601.
186. Gokce SM, Gorgulu S, Gokce HS, Bengi AO, Karacayli U, Ors F. Evaluation of pharyngeal airway space changes after bimaxillary orthognathic surgery with a 3-dimensional simulation and modeling program. *American Journal of Orthodontics and Dentofacial Orthopedics*. 2014;146(4):477-92.

187. Jakobsone G, Neimane L, Krumina G. Two-and three-dimensional evaluation of the upper airway after bimaxillary correction of Class III malocclusion. *Oral Surgery, Oral Medicine, Oral Pathology, Oral Radiology, and Endodontology*. 2010;110(2):234-42.
188. Santagata M, Tozzi U, Lamart E, Tartaro G. Effect of orthognathic surgery on the posterior airway space in patients affected by skeletal class III malocclusion. *Journal of maxillofacial and oral surgery*. 2015;14(3):682-6.
189. Mattos C, Vilani G, Sant'Anna E, Ruellas A, Maia L. Effects of orthognathic surgery on oropharyngeal airway: a meta-analysis. *International journal of oral and maxillofacial surgery*. 2011;40(12):1347-56.
190. Wang Z, Zhu L, Zhou L, Yi B. Feasibility of integrating 3D photos and cone-beam computed tomography images used to evaluate changes of soft and hard tissue after orthognathic surgery. *Beijing da xue xue bao Yi xue ban= Journal of Peking University Health sciences*. 2016;48(3):544-9.
191. Lye KW. Effect of orthognathic surgery on the posterior airway space (PAS). *Ann Acad Med Singapore*. 2008;37(8):677-82.
192. Foltán R, Hoffmannová J, Pavlíková G, Hanzelka T, Klíma K, Horká E, et al. The influence of orthognathic surgery on ventilation during sleep. *International journal of oral and maxillofacial surgery*. 2011;40(2):146-9.
193. Cortese A. Le Fort I osteotomy for maxillary repositioning and distraction techniques. The role of osteotomy in the correction of congenital and acquired disorders of the skeleton: IntechOpen; 2012.
194. Panou E, Motro M, Ateş M, Acar A, Erverdi N. Dimensional changes of maxillary sinuses and pharyngeal airway in Class III patients undergoing bimaxillary orthognathic surgery. *The Angle Orthodontist*. 2013;83(5):824-31.
195. Jiang Y-Y. Correlation between hyoid bone position and airway dimensions in Chinese adolescents by cone beam computed tomography analysis. *International journal of oral and maxillofacial surgery*. 2016;45(7):914-21.
196. Samman N, Tong A, Cheung D, Tideman H. Analysis of 300 dentofacial deformities in Hong Kong. *The International journal of adult orthodontics and orthognathic surgery*. 1992;7(3):181-5.
197. Guilleminault C, Riley R, Powell N. Sleep apnea in normal subjects following mandibular osteotomy with retrusion. *Chest*. 1985;88(5):776-8.
198. Muto T, Yamazaki A, Takeda S, Sato Y. Effect of bilateral sagittal split ramus osteotomy setback on the soft palate and pharyngeal airway space. *International journal of oral and maxillofacial surgery*. 2008;37(5):419-23.
199. Hasebe D, Kobayashi T, Hasegawa M, Iwamoto T, Kato K, Izumi N, et al. Changes in oropharyngeal airway and respiratory function during sleep after

orthognathic surgery in patients with mandibular prognathism. *International journal of oral and maxillofacial surgery*. 2011;40(6):584-92.

200. Chen F, Terada K, Hanada K, Saito I. Predicting the pharyngeal airway space after mandibular setback surgery. *Journal of oral and maxillofacial surgery*. 2005;63(10):1509-14.

201. Foltán R, Hoffmannová J, Donev F, Vlk M, Šedý J, Kufa R, et al. The impact of Le Fort I advancement and bilateral sagittal split osteotomy setback on ventilation during sleep. *International journal of oral and maxillofacial surgery*. 2009;38(10):1036-40.

202. Hong J-S, Park Y-H, Kim Y-J, Hong S-M, Oh K-M. Three-dimensional changes in pharyngeal airway in skeletal class III patients undergoing orthognathic surgery. *Journal of Oral and Maxillofacial Surgery*. 2011;69(11):e401-e8.

203. Lee Y, Chun Y-S, Kang N, Kim M. Volumetric changes in the upper airway after bimaxillary surgery for skeletal class III malocclusions: a case series study using 3-dimensional cone-beam computed tomography. *Journal of Oral and Maxillofacial Surgery*. 2012;70(12):2867-75.

204. Demetriades N, Chang DJ, Laskarides C, Papageorge M. Effects of mandibular retropositioning, with or without maxillary advancement, on the oro-naso-pharyngeal airway and development of sleep-related breathing disorders. *Journal of Oral and Maxillofacial Surgery*. 2010;68(10):2431-6.

205. Sutthiprapaporn P, Tanimoto K, Ohtsuka M, Nagasaki T, Iida Y, Katsumata A. Positional changes of oropharyngeal structures due to gravity in the upright and supine positions. *Dentomaxillofacial Radiology*. 2008;37(3):130-5.

206. Riley RW, Powell NB, Guilleminault C, Ware W. Obstructive sleep apnea syndrome following surgery for mandibular prognathism. *Journal of Oral and Maxillofacial Surgery*. 1987;45(5):450-2.

207. Katakura N, Umino M, Kubota Y. Morphologic airway changes after mandibular setback osteotomy for prognathism with and without cleft palate. *Anesthesia & pain control in dentistry*. 1993;2(1):22-6.

208. Turnbull NR, Battagel JM. The Effects of Orthognathic Surgery on Pharyngeal Airway Dimensions and Quality of Sleep. *Journal of Orthodontics*. 2000;27(3):235-47.

209. Gu G, Gu G, Nagata J, Suto M, Anraku Y, Nakamura K, et al. Hyoid position, pharyngeal airway and head posture in relation to relapse after the mandibular setback in skeletal Class III. *Clinical orthodontics and research*. 2000;3(2):67-77.

210. Athanasiou AE, Toutountzakis N, Mavreas D, Ritzau M, Wenzel A. Alterations of hyoid bone position and pharyngeal depth and their relationship after surgical correction of mandibular prognathism. *American Journal of Orthodontics and Dentofacial Orthopedics*. 1991;100(3):259-65.

211. Tselnik M, Pogrel MA. Assessment of the pharyngeal airway space after mandibular setback surgery. *Journal of oral and maxillofacial surgery*. 2000;58(3):282-5.
212. Cui D-M, Han D-M, Nicolas B, Hu C-L, Wu J, Su M-M. Three-dimensional evaluation of nasal surgery in patients with obstructive sleep apnea. *Chinese medical journal*. 2016;129(6):651.
213. Tabrizi R, Pourdanesh F, Soleimanpour M, Shafie E. Evaluation of mandibular wing osteotomy in obstructive sleep apnea cases with retrognathia. *Journal of maxillofacial and oral surgery*. 2015;14(1):46-50.
214. Annapurna K, Suganya S, Vasanth R, Kumar PR. Prosthodontic approach to treat obstructive sleep apnea. *Annals of medical and health sciences research*. 2014;4(4):481-6.
215. George LT, Barber HD, Smith BM. Maxillomandibular advancement surgery: an alternative treatment option for obstructive sleep apnea. *Atlas of the oral and maxillofacial surgery clinics of North America*. 2007;15(2):163-77.
216. Sullivan CE. Sleep apnea-pathophysiology; upper airway and control of breathing. *Obstructive sleep apnea syndrome*. 1990:49-56.
217. Düzlü M, Yilmaz M, Karaloglu F, Karamert R, Goksu V, Kahraman S, et al. Maxillomandibular advancement for obstructive sleep apnea. *Nigerian journal of clinical practice*. 2018;21(6):716.
218. Weaver TE, Grunstein RR. Adherence to continuous positive airway pressure therapy: the challenge to effective treatment. *Proceedings of the American Thoracic Society*. 2008;5(2):173-8.
219. Mehra P, Downie M, Pita MC, Wolford LM. Pharyngeal airway space changes after counterclockwise rotation of the maxillomandibular complex. *American Journal of Orthodontics and Dentofacial Orthopedics*. 2001;120(2):154-9.
220. Holty J-EC, Guilleminault C. Maxillomandibular advancement for the treatment of obstructive sleep apnea: a systematic review and meta-analysis. *Sleep medicine reviews*. 2010;14(5):287-97.
221. Zaghi S, Holty J-EC, Certal V, Abdullatif J, Guilleminault C, Powell NB, et al. Maxillomandibular advancement for treatment of obstructive sleep apnea: a meta-analysis. *JAMA Otolaryngology-Head & Neck Surgery*. 2016;142(1):58-66.
222. Knudsen TB, Laulund AS, Ingerslev J, Homøe P, Pinholt EM. Improved apnea-hypopnea index and lowest oxygen saturation after maxillomandibular advancement with or without counterclockwise rotation in patients with obstructive sleep apnea: a meta-analysis. *Journal of Oral and Maxillofacial Surgery*. 2015;73(4):719-26.

223. Gottsauner-Wolf S, Laimer J, Bruckmoser E. Posterior airway changes following orthognathic surgery in obstructive sleep apnea. *Journal of Oral and Maxillofacial Surgery*. 2018;76(5):1093. e1-. e21.
224. Smith SD. Oral appliances in the treatment of obstructive sleep apnea. *Atlas of the oral and maxillofacial surgery clinics of North America*. 2007;15(2):193-211.
225. Semelka M, Wilson J, Floyd R. Diagnosis and Treatment of Obstructive Sleep Apnea in Adults. *American family physician*. 2016;94(5).
226. Qaseem A, Dallas P, Owens DK, Starkey M, Holty J-EC, Shekelle P. Diagnosis of obstructive sleep apnea in adults: a clinical practice guideline from the American College of Physicians. *Annals of internal medicine*. 2014;161(3):210-20.
227. Epstein LJ, Kristo D, Strollo PJ, Friedman N, Malhotra A, Patil SP, et al. Clinical guideline for the evaluation, management and long-term care of obstructive sleep apnea in adults. *Journal of clinical sleep medicine*. 2009;5(03):263-76.
228. Lee UL, Oh H, Min SK, Shin JH, Kang YS, Lee WW, et al. The structural changes of upper airway and newly developed sleep breathing disorders after surgical treatment in class III malocclusion subjects. *Medicine*. 2017;96(22).
229. Schendel SA, Hatcher D. Automated 3-dimensional airway analysis from cone-beam computed tomography data. *Journal of Oral and Maxillofacial Surgery*. 2010;68(3):696-701.
230. Mah JK, Danforth RA, Bumann A, Hatcher D. Radiation absorbed in maxillofacial imaging with a new dental computed tomography device. *Oral Surgery, Oral Medicine, Oral Pathology, Oral Radiology, and Endodontology*. 2003;96(4):508-13.
231. El H, Palomo JM. Measuring the airway in 3 dimensions: a reliability and accuracy study. *American Journal of Orthodontics and Dentofacial Orthopedics*. 2010;137(4):S50. e1-S. e9.
232. Weissheimer A, de Menezes LM, Sameshima GT, Enciso R, Pham J, Grauer D. Imaging software accuracy for 3-dimensional analysis of the upper airway. *American Journal of Orthodontics and Dentofacial Orthopedics*. 2012;142(6):801-13.
233. Grauer D, Cevitanes LS, Proffit WR. Working with DICOM craniofacial images. *American Journal of Orthodontics and Dentofacial Orthopedics*. 2009;136(3):460-70.
234. Ogawa T, Enciso R, Shintaku WH, Clark GT. Evaluation of cross-section airway configuration of obstructive sleep apnea. *Oral Surgery, Oral Medicine, Oral Pathology, Oral Radiology, and Endodontology*. 2007;103(1):102-8.
235. Yang Y, Yang K, Zhao Y. Three-dimensional changes in the upper airway of skeletal class III patients after different orthognathic surgical procedures. *Journal of Oral and Maxillofacial Surgery*. 2018;76(1):155-64.

236. Kitahara T, Hoshino Y, Maruyama K, In E, Takahashi I. Changes in the pharyngeal airway space and hyoid bone position after mandibular setback surgery for skeletal Class III jaw deformity in Japanese women. *American Journal of Orthodontics and Dentofacial Orthopedics*. 2010;138(6):708. e1-. e10.
237. Meisami T, Musa M, Keller MA, Cooper R, Clokie CM, Sàndor GK. Magnetic resonance imaging assessment of airway status after orthognathic surgery. *Oral Surgery, Oral Medicine, Oral Pathology, Oral Radiology, and Endodontology*. 2007;103(4):458-63.
238. Park J-W, Kim N-K, Kim J-W, Kim M-J, Chang Y-I. Volumetric, planar, and linear analyses of pharyngeal airway change on computed tomography and cephalometry after mandibular setback surgery. *American Journal of Orthodontics and Dentofacial Orthopedics*. 2010;138(3):292-9.
239. Kochel J, Meyer-Marcotty P, Sickel F, Lindorf H, Stellzig-Eisenhauer A. Short-term pharyngeal airway changes after mandibular advancement surgery in adult Class II-Patients—a three-dimensional retrospective study. *Journal of Orofacial Orthopedics/Fortschritte der Kieferorthopädie*. 2013;74(2):137-52.
240. Ogawa T, Enciso R, Memon A, Mah JK, Clark GT. Evaluation of 3D airway imaging of obstructive sleep apnea with cone-beam computed tomography. *Studies in health technology and informatics*. 2005;111(0926-9630):365-8.
241. Alsufyani NA, Al-Saleh MA, Major PW. CBCT assessment of upper airway changes and treatment outcomes of obstructive sleep apnoea: a systematic review. *Sleep and Breathing*. 2013;17(3):911-23.
242. Loubele M, Bogaerts R, Van Dijck E, Pauwels R, Vanheusden S, Suetens P, et al. Comparison between effective radiation dose of CBCT and MSCT scanners for dentomaxillofacial applications. *European journal of radiology*. 2009;71(3):461-8.
243. Ghoneima A, Kula K. Accuracy and reliability of cone-beam computed tomography for airway volume analysis. *European Journal of Orthodontics*. 2011;35(2):256-61.
244. Sears CR, Miller AJ, Chang MK, Huang JC, Lee JS. Comparison of pharyngeal airway changes on plain radiography and cone-beam computed tomography after orthognathic surgery. *Journal of Oral and Maxillofacial Surgery*. 2011;69(11):e385-e94.
245. Miracle A, Mukherji S. Conebeam CT of the head and neck, part 2: clinical applications. *American journal of neuroradiology*. 2009;30(7):1285-92.
246. He L, He S, Wu X, Huang Y. Three-Dimensional Morphological Changes of the Upper Airway in Patients With Skeletal Class III Malocclusion After Orthognathic Surgery. *Journal of Craniofacial Surgery*. 2019;30(8):2451-5.
247. Li Y-M, Liu J-L, Zhao J-L, Dai J, Wang L, Chen J-W. Morphological changes in the pharyngeal airway of female skeletal class III patients following bimaxillary

surgery: a cone beam computed tomography evaluation. *International journal of oral and maxillofacial surgery*. 2014;43(7):862-7.

248. Brunetto DP, Velasco L, Koerich L, de Souza Araújo MT. Prediction of 3-dimensional pharyngeal airway changes after orthognathic surgery: a preliminary study. *American Journal of Orthodontics and Dentofacial Orthopedics*. 2014;146(3):299-309.

249. Hart PS, McIntyre BP, Kadioglu O, Currier GF, Sullivan SM, Li J, et al. Postsurgical volumetric airway changes in 2-jaw orthognathic surgery patients. *American Journal of Orthodontics and Dentofacial Orthopedics*. 2015;147(5):536-46.

250. Hsieh Y-J, Chen Y-C, Chen Y-A, Liao Y-F, Chen Y-R. Effect of bimaxillary rotational setback surgery on upper airway structure in skeletal Class III deformities. *Plastic and reconstructive surgery*. 2015;135(2):361e-9e.

251. Hernández-Alfaro F, Guijarro-Martínez R, Mareque-Bueno J. Effect of mono- and bimaxillary advancement on pharyngeal airway volume: cone-beam computed tomography evaluation. *Journal of Oral and Maxillofacial Surgery*. 2011;69(11):e395-e400.

252. Abramson Z, Susarla SM, Lawler M, Bouchard C, Troulis M, Kaban LB. Three-dimensional computed tomographic airway analysis of patients with obstructive sleep apnea treated by maxillomandibular advancement. *Journal of Oral and Maxillofacial Surgery*. 2011;69(3):677-86.

253. Schwab RJ, Gefter WB, Hoffman EA, Gupta KB, Pack AI. Dynamic Upper Airway Imaging during Awake Respiration in Normal Subjects and Patients with Sleep-Disordered Breathing. *American Review of Respiratory Disease*. 1993;148(5):1385-400.

254. Ogutcen-Toller M, Sarac YS, Cakır-Ozkan N, Sarac D, Sakan B. Computerized tomographic evaluation of effects of mandibular anterior repositioning on the upper airway: A pilot study. *The Journal of prosthetic dentistry*. 2004;92(2):184-9.

255. Galvin J, Rooholamini SA, Stanford W. Obstructive sleep apnea: diagnosis with ultrafast CT. *Radiology*. 1989;171(3):775-8.

256. Avrahami E, Englender M. Relation between CT axial cross-sectional area of the oropharynx and obstructive sleep apnea syndrome in adults. *American journal of neuroradiology*. 1995;16(1):135-40.

257. Gonçalves ES, Duarte MA, Palmieri Jr C, Zakhary GM, Ghali GE. Retrospective analysis of the effects of orthognathic surgery on the pharyngeal airway space. *Journal of Oral and Maxillofacial Surgery*. 2014;72(11):2227-40.

258. Jang S-I, Ahn J, Paeng JY, Hong J. Three-dimensional analysis of changes in airway space after bimaxillary orthognathic surgery with maxillomandibular setback

and their association with obstructive sleep apnea. *Maxillofacial plastic and reconstructive surgery*. 2018;40(1):33.

259. Proffit W, Turvey T, Phillips C. Orthognathic surgery: a hierarchy of stability. *The International journal of adult orthodontics and orthognathic surgery*. 1996;11(3):191-204.

260. Bianchi A, Betti E, Tarsitano A, Morselli-Labate AM, Lancellotti L, Marchetti C. Volumetric three-dimensional computed tomographic evaluation of the upper airway in patients with obstructive sleep apnoea syndrome treated by maxillomandibular advancement. *British Journal of Oral and Maxillofacial Surgery*. 2014;52(9):831-7.

261. Popovic RM, White DP. Influence of gender on waking genioglossal electromyogram and upper airway resistance. *American journal of respiratory and critical care medicine*. 1995;152(2):725-31.

262. Mohsenin V. Effects of gender on upper airway collapsibility and severity of obstructive sleep apnea. *Sleep medicine*. 2003;4(6):523-9.

263. Shen G, Samman N, Qiu W, Tang Y, Xia J, Huang Y. Cephalometric studies on the upper airway space in normal Chinese. *International journal of oral and maxillofacial surgery*. 1994;23(4):243-7.

264. Li Y, Lin N, Ye J, Chang Q, Han D, Sperry A. Upper airway fat tissue distribution in subjects with obstructive sleep apnea and its effect on retropalatal mechanical loads. *Respiratory care*. 2012;57(7):1098-105.

265. Matsuo A, Inoue Y, Tsuiki S, Enomoto M, Namba K, Chiba H. Clinical characteristics of Japanese patients with familial obstructive sleep apnoea syndrome. *Respirology*. 2010;15(1):93-8.

266. Foster GD, Borradaile KE, Sanders MH, Millman R, Zammit G, Newman AB, et al. A randomized study on the effect of weight loss on obstructive sleep apnea among obese patients with type 2 diabetes: the Sleep AHEAD study. *Archives of internal medicine*. 2009;169(17):1619-26.

8. EKLER

EK-1: Tez Çalışması ile İlgili Etik Kurul İzinleri



T.C.
HACETTEPE ÜNİVERSİTESİ
Girişimsel Olmayan Klinik Araştırmalar Etik Kurulu

Sayı : 16969557 - 653

Konu :

ARAŞTIRMA PROJESİ DEĞERLENDİRME RAPORU

Toplantı Tarihi : 10 NİSAN 2018 SALI
Toplantı No : 2018/10
Proje No : GO 18/378 (Değerlendirme Tarihi: 10.04.2018)
Karar No : GO 18/378-33

Üniversitemiz Diş Hekimliği Fakültesi Ağız Diş ve Çene Cerrahisi Anabilim Dalı öğretim üyelerinden Prof. Dr. Hakan H. TÜZ'ün sorumlu araştırmacı olduğu, Uzm. Dt. Tuğçe GÖKTÜRK, Doç. Dr. Ahmet Emre SÜSLÜ, Doç. Dr. Hakan EL ile birlikte çalışacakları ve Dt. Seyhan KARAASLAN'ın uzmanlık tezi olan, GO 18/378 kayıt numaralı, "*Ortognatik Cerrahisi Yapılan İskeletsel Sınıf 3 Hastalarda Cerrahinin Hava Yolu ve Polisomnografik Verilere Etkisi*" başlıklı proje önerisi araştırmanın gerekçe, amaç, yaklaşım ve yöntemleri dikkate alınarak incelenmiş olup, etik açıdan uygun bulunmuştur.

1. Prof. Dr. Nurten AKARSU (Başkan)	10 Doç. Dr. Gözde GİRGİN (Üye)
2. Prof. Dr. Sevda F. MÜFTÜOĞLU (Üye)	11 Doç. Dr. Fatma Visal OKUR (Üye)
3. Prof. Dr. M. Yıldırım SAKAR (Üye)	İZİNLİ 12. Doç. Dr. Can Ebru KURT (Üye)
4. Prof. Dr. Necdet SAĞLAM (Üye)	13. Doç. Dr. H. Hüsrev TURNAGÖL (Üye)
5. Prof. Dr. Hatice Doğan BEZİNGİ (Üye)	14. Yrd. Doç. Dr. Özay GÖKÖZ (Üye)
İZİNLİ 6. Prof. Dr. R. Köksal ÖZGÜL (Üye)	İZİNLİ 15. Yrd. Doç. Dr. Müge DEMİR (Üye)
7. Prof. Dr. Ayşe Lale DOĞAN (Üye)	16. Öğr. Gör. Dr. Meltem ŞENGELEN (Üye)
8. Prof. Dr. Mintaze Kerem GÜNEL (Üye)	17. Av. Meltem ONURLU (Üye)
9. Prof. Dr. Oya Nuran EMİROĞLU (Üye)	

EK-2: Orijinallik Raporu




Dijital Makbuz

Bu makbuz ödevinizin Turnitin'e ulaştığını bildirmektedir. Gönderiminize dair bilgiler şöyledir:

Gönderinizin ilk sayfası aşağıda gönderilmektedir.

Gönderen: Seyhan Karaaslan
Ödev başlığı: Seyhan Karaaslan TEZ
Gönderi Başlığı: Ortognatik Cerrahisi Yapılan İskelet...
Dosya adı: tez_turnitin_ic_in.docx
Dosya boyutu: 932.84K
Sayfa sayısı: 98
Kelime sayısı: 23,150
Karakter sayısı: 156,645
Gönderim Tarihi: 04-Mar-2020 12:18PM (UTC+0300)
Gönderim Numarası: 1269048491



Ortognatik Cerrahisi Yapılan İskeletsel Sınıf 3 Hastalarda Cerrahinin Hava Yolu ve Polisomnografik Verilere Etkisi

ORIJINALLIK RAPORU

%8	%7	%1	%5
BENZERLIK ENDEKSI	İNTERNET KAYNAKLARI	YAYINLAR	ÖĞRENCİ ÖDEVLERİ

BİRİNCİL KAYNAKLAR

1	openaccess.hacettepe.edu.tr:8080 İnternet Kaynağı	%2
2	www.openaccess.hacettepe.edu.tr:8080 İnternet Kaynağı	%2
3	www.emma.events İnternet Kaynağı	<%1
4	www.toraks.org.tr İnternet Kaynağı	<%1
5	Submitted to Istanbul Medipol Üniversitesi Öğrenci Ödevi	<%1
6	www.karger.com İnternet Kaynağı	<%1
7	kongre2014.toraks.org.tr İnternet Kaynağı	<%1
8	Submitted to Hacettepe University Öğrenci Ödevi	<%1

9	webftp.gazi.edu.tr İnternet Kaynağı	<% 1
10	www.tod.org.tr İnternet Kaynağı	<% 1
11	Submitted to Bahcesehir University Öğrenci Ödevi	<% 1
12	taoms2015.org İnternet Kaynağı	<% 1
13	Submitted to Erciyes Üniversitesini Öğrenci Ödevi	<% 1
14	Submitted to Eskisehir Osmangazi University Öğrenci Ödevi	<% 1
15	www.acbiderciyes2013.org İnternet Kaynağı	<% 1
16	wcssr.org İnternet Kaynağı	<% 1
17	Submitted to European University of Lefke Öğrenci Ödevi	<% 1
18	www.dt.mahidol.ac.th İnternet Kaynağı	<% 1
19	dis.erdogan.edu.tr İnternet Kaynağı	<% 1
20	www.head-face-med.com İnternet Kaynağı	<% 1

		<% 1
21	www.365nao.com İnternet Kaynağı	<% 1
22	manu22.magtech.com.cn İnternet Kaynağı	<% 1
23	Submitted to Eastern Mediterranean University Öğrenci Ödevi	<% 1
24	www.okan.edu.tr İnternet Kaynağı	<% 1
25	www.ftrdergisi.com İnternet Kaynağı	<% 1
26	acikerisim.nku.edu.tr:8080 İnternet Kaynağı	<% 1
27	acikerisim.deu.edu.tr İnternet Kaynağı	<% 1
28	www.psikiyatridizini.org İnternet Kaynağı	<% 1
29	www.angle.org İnternet Kaynağı	<% 1
30	Submitted to Gaziantep Aniversitesi Öğrenci Ödevi	<% 1
31	www.7tepedis.com İnternet Kaynağı	<% 1

32	www.nobelmedicus.com İnternet Kaynağı	<% 1
33	Submitted to Izmir Katip Āelebi Āniversitesi Öğrenci Ödevi	<% 1
34	istanbulsaglik.gov.tr İnternet Kaynağı	<% 1
35	Submitted to Uludag University Öğrenci Ödevi	<% 1
36	pt.scribd.com İnternet Kaynağı	<% 1
37	library.cu.edu.tr İnternet Kaynağı	<% 1
38	Submitted to Chulalongkorn University Öğrenci Ödevi	<% 1
39	de Sousa Miranda, Watuse, Vanessa ĀlvarĀes de Castro Rocha, KĀsia Lara dos Santos Marques, Antonio Irineu Trindade Neto, CĀlio Jesus do Prado, and Darcey Zanetta-Barbosa. "Three-dimensional evaluation of superior airway space after orthognathic surgery with counterclockwise rotation and advancement of the maxillomandibular complex in Class II patients", Oral Surgery Oral Medicine Oral Pathology and Oral Radiology, 2015. Yayın	<% 1

40	www.americanortho.com İnternet Kaynađı	<% 1
41	aadsm.org İnternet Kaynađı	<% 1
42	rborl.org.br İnternet Kaynađı	<% 1
43	Submitted to Mahidol University Öđrenci Ödevi	<% 1
44	www.phdernegi.org İnternet Kaynađı	<% 1
45	Submitted to Ankara University Öđrenci Ödevi	<% 1
46	Submitted to Abant İzzet Baysal Universitesi Öđrenci Ödevi	<% 1
47	Submitted to Beykent Universitesi Öđrenci Ödevi	<% 1
48	Marília Spínola Azevêdo, Andre Wilson Machado, Inêssa da Silva Barbosa, Lucas Senhorinho Esteves et al. "Evaluation of upper airways after bimaxillary orthognathic surgery in patients with skeletal Class III pattern using cone-beam computed tomography", Dental Press Journal of Orthodontics, 2016 Yayın	<% 1

49 Submitted to University of Birmingham <% 1
Öğrenci Ödevi

50 "Abstracts of Lectures and Posters", The <% 1
European Journal of Orthodontics, 2012.
Yayın

Alıntıları çıkart üzerinde Eşleşmeleri çıkar < 5 words
Bibliyografyayı Çıkart üzerinde

9. ÖZGEÇMİŞ

20 Nisan 1991 tarihinde Ankara’ da doğdum. İlk ve orta öğretimimi Ankara’da Bahar İlköğretim Okulu’nda, lise öğretimimi Kırıkkale Fen Lisesi’nde tamamladım. 2009’da başladığım Ankara Üniversitesi Diş Hekimliği Fakültesi’ni 2014 yılında tamamladım. 2015 yılı Diş Hekimliğinde Eğitimi Giriş Sınavı (DUS) Hacettepe Üniversitesi Diş Hekimliği Fakültesi Ağız, Diş ve Çene Cerrahisi Anabilim Dalı’nda halen devam ettiğim uzmanlık eğitimimi almaya hak kazandım.

ULUSAL VE ULUSLARARASI KONGRELERDE SUNULAN POSTER BİLDİRİLER

1. Karaaslan S., Tüz H.H. Management of Temporomandibular Joint Ankylosis with Gap Arthroplasty, Postoperative Physiotherapy. Ağız ve Çene Yüz Cerrahisi Birliği Derneği (AÇBİD) 11. Ulusal Kongresi, 19-23 Nisan 2017 Antalya.
2. Karaaslan S., Adiloğlu S., Akkocaoğlu M. An Alternative Surgical Approach to Insertion of Implants in Atrophied mandible; Transposition of Mental Nerve and Reconstruction with Autogenous Iliac Bone Block Graft For Implant Placement: A Case Report. Ağız ve Çene Yüz Cerrahisi Birliği Derneği (AÇBİD) 12. Ulusal Kongresi, 9-13 Mayıs 2018 Antalya.
3. Karaaslan S., Adiloğlu S., Akkocaoğlu M. An Alternative Surgical Approach To Insertion Of Implants In Atrophied Mandible; Transposition Of Mental Nerve And Reconstruction With Autogenous Iliac Bone Block Graft For Implant Placement: A Case Report With Literature Review. 24th EACMFS Congress, 18-21 Eylül 2018 Munich Germany
4. Karaaslan S., Özgür Ü., Adiloğlu S., Aktaş A. Rekürrent Periferik Ossifiye Fibrom Klinik Ayırıcı Tanısı ve Takibi: Olgu Sunumu. 25. Türk Diş Hekimliği Birliği (TDB) Uluslararası Kongresi, 4-7 Eylül 2019 İstanbul.

ULUSAL VE ULUSLARARASI KONGRELERDE SUNULAN SÖZLÜ BİLDİRİLER

1. Karaaslan S., Tüz H. H., Uysal S., Meral E. CBCT Evaluation of the Relation of TMJ Morphology and Condylar Position in Patients with Internal Derangement. ACBID 2019 13th International Congress with EACMFS 24-28 Nisan 2019.
2. Karaaslan S., Tüz H. H., Yılmaz B. Mandibular Asimetri Sebeplerinden Unilateral Kondiler Hiperplazi Teşhisi ve Tedavisi; Olgu Sunumu, Derleme (One of Causes of Mandibular Asymmetry; Management of Unilateral Condylar Hyperplasia; Case Reports, Literature Review. 25. Türk Diş Hekimliği Birliği (TDB) Uluslararası Kongresi, 4-7 Eylül 2019 İstanbul.