

**T.C.
HACETTEPE ÜNİVERSİTESİ DİŐ HEKİMLİĐİ FAKÜLTESİ
PROTETİK DİŐ TEDAVİSİ ANABİLİM DALI**

**TEMPOROMANDİBULAR EKLEM İÇİ RAHATSIZLIĐI OLAN
HASTALARDA KLİNİK TEŐHİS VE BULGULARIN MR
GÖRÜNTÜLEME SONUÇLARI İLE KARŐILAŐTIRILMASI**

Dt. Ecem YUMUŐAKBAŐ

PROTETİK DİŐ TEDAVİSİ ANABİLİM DALI

UZMANLIK TEZİ olarak hazırlanmıŐtır.

ANKARA

2020

**T.C.
HACETTEPE ÜNİVERSİTESİ DİŐ HEKİMLİĐİ FAKÜLTESİ
PROTETİK DİŐ TEDAVİSİ ANABİLİM DALI**

**TEMPOROMANDİBULAR EKLEM İÇİ RAHATSIZLIĐI OLAN
HASTALARDA KLİNİK TEŐHİS VE BULGULARIN MR
GÖRÜNTÜLEME SONUÇLARI İLE KARŐILAŐTIRILMASI**

Dt. Ecem YUMUŐAKBAŐ

PROTETİK DİŐ TEDAVİSİ ANABİLİM DALI

UZMANLIK TEZİ olarak hazırlanmıŐtır.

TEZ DANIŐMANI

Prof. Dr. Nur Emel HERSEK

ANKARA

2020

YAYIMLAMA VE FİKRİ MÜLKİYET HAKLARI BEYANI

Enstitü/Dekanlık tarafından onaylanan lisansüstü tezimin/raporumun tamamını veya herhangi bir kısmını, basılı (kağıt) ve elektronik formatta arşivleme ve aşağıda verilen koşullarla kullanıma açma iznini Hacettepe Üniversitesine verdiğimi bildiririm. Bu izinle Üniversiteye verilen kullanım hakları dışındaki tüm fikri mülkiyet haklarım bende kalacak, tezimin tamamının ya da bir bölümünün gelecekteki çalışmalarda (makale, kitap, lisans ve patent vb.) kullanım hakları bana ait olacaktır.

Tezin kendi orijinal çalışmam olduğunu, başkalarının haklarını ihlal etmediğimi ve tezimin tek yetkili sahibi olduğumu beyan ve taahhüt ederim. Tezimde yer alan telif hakkı bulunan ve sahiplerinden yazılı izin alınarak kullanılması zorunlu metinlerin yazılı izin alınarak kullandığımı ve istenildiğinde suretlerini Üniversiteye teslim etmeyi taahhüt ederim.

Yükseköğretim Kurulu tarafından yayınlanan "**Lisansüstü Tezlerin Elektronik Ortamda Toplanması, Düzenlenmesi ve Erişime Açılmasına İlişkin Yönerge**" kapsamında tezimin aşağıda belirtilen koşullar haricince YÖK Ulusal Tez Merkezi / H.Ü. Kütüphaneleri Açık Erişim Sisteminde erişime açılır.

- o Enstitü / Fakülte yönetim kurulu kararı ile tezimin erişime açılması mezuniyet tarihinden itibaren 2 yıl ertelenmiştir. ⁽¹⁾
- o Enstitü / Fakülte yönetim kurulunun gerekçeli kararı ile tezimin erişime açılması mezuniyet tarihinden itibaren 6 ay ertelenmiştir. ⁽²⁾
- o Tezimle ilgili gizlilik kararı verilmiştir. ⁽³⁾

18 /06/2020

Öğrencinin Adı SOYADI

Dt. Ecem YUMUŞAKBAŞ

¹"Lisansüstü Tezlerin Elektronik Ortamda Toplanması, Düzenlenmesi ve Erişime Açılmasına İlişkin Yönerge"

(1) Madde 6. 1. Lisansüstü teze ilgili patent başvurusu yapılması veya patent alma sürecinin devam etmesi durumunda, tez danışmanının önerisi ve enstitü anabilim dalının uygun görüşü üzerine enstitü veya fakülte yönetim kurulu iki yıl süre ile tezin erişime açılmasının ertelenmesine karar verebilir.

(2) Madde 6. 2. Yeni teknik, materyal ve metotların kullanıldığı, henüz makaleye dönüşmemiş veya patent gibi yöntemlerle korunmamış ve internetten paylaşılması durumunda 3. şahıslara veya kurumlara haksız kazanç imkânı oluşturabilecek bilgi ve bulguları içeren tezler hakkında tez danışmanının önerisi ve enstitü anabilim dalının uygun görüşü üzerine enstitü veya fakülte yönetim kurulunun gerekçeli kararı ile altı ayı aşmamak üzere tezin erişime açılması engellenebilir.

(3) Madde 7. 1. Ulusal çıkarları veya güvenliği ilgilendiren, emniyet, istihbarat, savunma ve güvenlik, sağlık vb. konulara ilişkin lisansüstü tezlerle ilgili gizlilik kararı, tezin yapıldığı kurum tarafından verilir *. Kurum ve kuruluşlarla yapılan işbirliği protokolü çerçevesinde hazırlanan lisansüstü tezlerle ilişkin gizlilik kararı ise, ilgili kurum ve kuruluşun önerisi ile enstitü veya fakültenin uygun görüşü üzerine üniversite yönetim kurulu tarafından verilir. Gizlilik kararı verilen tezler Yükseköğretim Kuruluna bildirilir.

Madde 7.2. Gizlilik kararı verilen tezler gizlilik süresince enstitü veya fakülte tarafından gizlilik kuralları çerçevesinde muhafaza edilir, gizlilik kararının kaldırılması halinde Tez Otomasyon Sistemine yüklenir

* Tez danışmanının önerisi ve enstitü anabilim dalının uygun görüşü üzerine enstitü veya fakülte yönetim kurulu tarafından karar verilir.

ETİK BEYAN

Bu çalışmadaki bütün bilgi ve belgeleri akademik kurallar çerçevesinde elde ettiğimi, görsel, işitsel ve yazılı tüm bilgi ve sonuçları bilimsel ahlak kurallarına uygun olarak sunduğumu, kullandığım verilerde herhangi bir tahrifat yapmadığımı, yararlandığım kaynaklara bilimsel normlara uygun olarak atıfta bulunduğumu, tezimin kaynak gösterilen durumlar dışında özgün olduğunu, Prof. Dr. Nur Emel HERSEK danışmanlığında tarafımdan üretildiğini ve Hacettepe Üniversitesi Sağlık Bilimleri Enstitüsü Tez Yazım Yönergesine göre yazıldığımı beyan ederim.

Dt. Ecem YUMUŞAKBAŞ



TEŞEKKÜR

Uzmanlık eğitimim süresince mesleğim adına bana rehber olan, bilgi ve birikiminden çok şey öğrendiğim, tez çalışmam boyunca hep yanımda olan, desteğini her daim hissettiğim sevgili danışman hocam Prof. Dr. Emel Nur HERSEK'e,

Tez jürimde yer alan, dönem 4 eğitimlerinde birlikte çalışmaktan çok keyif aldığım, değerli bilgilerini ve deneyimlerini her koşulda bizimle paylaşmaktan zevk duyan sayın Prof. Dr. Nesrin Anıl'a,

Lisans eğitimim boyunca protez adına kendisinden çok değerli bilgiler edindiğim ve tez jürimde olmayı kabul etmesiyle beni çok mutlu eden sayın Prof. Dr. Selim ERKUT'a,

Uzmanlık eğitimim süresince kendilerinden çok değerli bilgiler edindiğim, zorlandığım her aşamada desteklerini çok yakından hissettiğim saygıdeğer hocalarıma,

Uzmanlık süresince zaman geçirmekten aşırı keyif aldığım, birlikte güldüğümüz, birlikte ağladığımız, çok şey paylaştığımız, çalışma hayatımda günlerimi güzelleştiren Dt. İrem Gökçe ULUÇ, Dt. İlay YÖRÜKOĞLU, Dt. Aybeniz NAZARALİYEVA arkadaşlarıma ve diğer değerli çalışma arkadaşlarıma,

Hayatımın her anında yanımda olan, desteklerini bir an bile esirgemeyen, beni en saf en güzel sevgiyle yetiştiren, bugünlere gelmemde en büyük katkıya sahip canım annem Semra YUMUŞAKBAŞ'a ve canım babam Recep YUMUŞAKBAŞ'a,

Bu yoğun süreçte hep yanımda olan, desteğini ve güler yüzünü benden hiç esirgemeyen, hayatıma anlamlı güzellikler katan Ataç SANCAR'a,

En içten duygularıyla teşekkürlerimi sunuyorum. İyi ki varsınız...

ÖZET

Yumuşakbaş E. Temporomandibular Eklem İçi Rahatsızlığı Olan Hastalarda Klinik Tanı ve Bulguların MR Görüntüleme Sonuçları ile Karşılaştırılması, Hacettepe Üniversitesi Diş Hekimliği Fakültesi Protetik Diş Tedavisi Uzmanlık Tezi, Ankara, 2020. Bu klinik çalışmanın amacı temporomandibular eklem bozukluğu (TMD) olan bireylerde klinik semptomlar ve MRG bulguları arasındaki ilişkiyi analiz etmektir.

Temporomandibular eklem (TME) disk deplasmanı ile ilişkili internal düzensizlik tanısı alan 55 hasta ve 110 eklem incelendi. Seçilen hastalardan detaylı anamnez alındı. Kas, eklem ve ağız içi muayeneleri yapıldı. Ağrı 0-10 arasında sıralanan visual analog skalada (VAS) kaydedildi. Muayene bulguları muayene formuna kaydedildi ve hastalar MRG'ye tabi tutuldu. 55 hastada 110 eklem ağzı açık ve kapalı pozisyonda T1 ve T2 ağırlıklı spin-eko görüntüleri (SPGR) alındı. MR tetkik sonuçları rutin raporlama protokolüne göre değerlendirildi. Klinik tanı ile MRG bulguları arasındaki ilişki istatistiksel olarak değerlendirildi. Veriler Kappa Testi ile analiz edildi. P değerinin <0.05 olması istatistiksel olarak anlamlı kabul edildi. Cinsiyet ve ağrı, eklem sesleri, deviasyon / defleksiyon, kilitleme hissi, stres ve kas durumu arasındaki ilişki Fisher Kesin Testi ile incelendi. Değişkenler ile cinsiyet arasında ilişki bulunamadı ($p > 0.05$). MRG tetkiklerinin rutin değerlendirme protokolünde disk ve kondildeki dejeneratif değişiklikler, ödem ve eklem aralığında sıvı birikimi gibi değişkenlerin redüksiyonsuz disk deplasmanı tanısı konulan hastalarda daha yüksek oranda görüldüğü sonucuna varıldı. Klinik bulgular ve MR bulgularının tanısal doğruluğu redüksiyonlu disk deplasmanı için %65 iken, redüksiyonsuz disk deplasmanı için %83'tür.

Anahtar Kelimeler: Manyetik Rezonans Görüntüleme, Mandibular Kondil, Temporomandibular Eklem, Disk, Temporomandibular Eklem Bozuklukları

ABSTRACT

Yumuşakbaş E. Comparisson of Clinical Symptoms and MRI Findings in Patients with Temporomandibular Joint Disorders, Hacettepe University Faculty of Dentistry Deparment of Prosthodontics, Specialization Thesis, Ankara, 2020.

The aim of this clinical study was to analyze the relationship between the clinical symptoms and MRI findings in individuals with temporomandibular joint disorders (TMD).

55 clinically diagnosed patients with internal derangement of TMJ and a total of 110 joints were studied. Detailed history were obtained from the selected patients. Muscle, joint and intraoral examinations were performed. Pain was recorded on a visual analog scale (VAS) numbered between 0-10. The examination findings were recorded on an examination form and these patients underwent MRI. In 55 patients, magnetic resonans (MR) images were obtained with the mouth open and closed position of 110 joints T1- and T2-weighted spin-echo and spoiled gradient-recalled (SPGR), MR imaging was performed. MRI examination results were evaluated according to routine reporting protocol. The relationship between clinical diagnosis and MRI findings were statistically evaluated. The data were analysed with Kappa Test. P values < .05 were considered to indicate statistical significance. The relationship between gender and pain, joint sounds, deviation / deflection, feeling of locking, stress, and muscle condition was examined with Fisher's Exact Test. No relation between variables and gender was evaluated ($p>0.05$). It was concluded that variables such as degenerative changes in the disc and condyle evaluated in the routine evaluation protocol of MRI examinations, edema and fluid accumulation in the joint space were observed at a higher rate in the joints diagnosed with disc displacement without reduction. The diagnostic accuracy of the clinical symptoms and MRI findings had a sensivity of 65% for patients with disc displacement with reduction and 83% for patients with disc displacement without reduction.

Keywords: Magnetic Resonance Imaging, Mandibular Condyle, Temporomandibular Joint Disc, Temporomandibular Joint Disorder

İÇİNDEKİLER

YAYIMLAMA VE FİKRİ MÜLKİYET HAKLARI BEYANI	iv
ETİK BEYAN	v
TEŞEKKÜR	vi
ÖZET	vii
ABSTRACT	viii
İÇİNDEKİLER	ix
SİMGELER ve KISALTMALAR	xi
ŞEKİLLER	xii
TABLolar	xiv
1.GİRİŞ VE AMAÇ	1
2.GENEL BİLGİLER	3
2.1.Temporomandibular Eklem Anatomisi	4
2.1.1.Mandibular Kondil	4
2.1.2.Glenoid Fossa	4
2.1.3.Artiküler Eminens	5
2.1.4.Eklem Diski	5
2.1.5.Sinoviyal Sıvı	6
2.1.6.Temporomandibular Eklem Ligamentleri	6
2.1.7.Retrodiskal Ligament (Bilaminar alan)	9
2.2.Temporomandibular Eklem Damar Yapısı	9
2.3.Temporomandibular Eklem Sinir Yapısı	9
2.4.Çiğneme Kasları	9
2.4.1.Masseter Kas	9
2.4.2.Temporal Kas	10
2.4.3.Medial (İç) Pterygoid Kas	10
2.4.4.Lateral (Dış) Pterygoid Kas	10
2.5.Temporomandibular Eklem Biyomekaniği	11
2.6.Temporomandibular Eklem Rahatsızlıkları	14
2.6.1.Temporomandibular Eklem Rahatsızlıklarının Epidemiyolojisi	14
2.6.2.Temporomandibular Eklem Rahatsızlıklarının Etiyolojisi	15

2.6.3.Temporomandibular Eklem Rahatsızlıklarının Sınıflandırılması	16
2.7.Temporomandibular Eklem Rahatsızlıklarında Ayırıcı Tanılar	34
2.8.Temporomandibular Eklem Rahatsızlıklarının Tanı Kriterleri	35
2.9.Temporomandibular Eklem Rahatsızlıklarında Klinik Muayene Yöntemleri	38
3.GEREÇ VE YÖNTEM	54
3.1.Hasta Seçimi	54
3.2.Örneklem Büyüklüğünün Belirlenmesi	55
3.3.Hastalardan Detaylı Anamnez Alınması	55
3.4.Hastaların Klinik Muayenesi	57
3.5.Manyetik Rezonans Görüntüleme (MRG) ve Tetkiklerin Raporlanması	65
3.6.İstatiksel Analiz	66
4.BULGULAR	67
4.1.Çalışma Kapsamındaki Hastaların Cinsiyete Göre Dağılımı	67
4.2.Çalışma Kapsamındaki Hastaların Anamnezlerinden Elde Edilen Veriler	67
4.3.Çalışma Kapsamındaki Hastaların VAS Değerleri	72
4.4.Cinsiyet ile Klinik Bulgular Arasındaki İlişkinin Değerlendirilmesi	74
4.5.Çalışma Kapsamındaki Hastaların Klinik Tanı, MR Tetkik Sonuçları ve Kesin Tanılarıyla İlgili Veriler	75
4.6.Klinik Bulguların Kesin Tanılara Göre Dağılımıyla İlgili Veriler	78
4.7.Çalışma Kapsamındaki Hastaların MR Tetkik Sonuçlarının Değerlendirilmesi	95
4.8.Rutin Değerlendirme Protokolünde Değerlendirilen Parametrelerin MR Tanılarına Göre İstatistiği	101
5.TARTIŞMA	104
6.SONUÇLAR	117
7.KAYNAKLAR	118
8.EKLER	128
EK-1. Etik Onay	128
EK-2. Araştırma Amaçlı Çalışma İçin Aydınlatılmış Onam Formu	129
EK-3. Temporomandibular Eklem Rahatsızlıkları Muayene Formu	132
9.ÖZGEÇMİŞ	141

SİMGELER VE KISALTMALAR

%	: Yüzde
mm	: Millimetre
CBCT	: Konik Işınlı Bilgisayarlı Tomografi
CT	: Bilgisayarlı Tomografi
DVT	: Dental Volumetrik Tomografi
FOV	: Field of view
MRG	: Manyetik Rezonans Görüntüleme
NEX	: Number of excitations
PDW	: Proton density-weighted
RF	: Radyo Frekans
SCM	: Sternokleidomastoid Kas
STIR	: Short tau inversion recovery
T	: Tesla
TMD	: Temporomandibular Disorder
TME	: Temporomandibular Eklem
TMEDS	: Temporomandibular Eklem Disfonksiyon Sendromu
TMR/ATK	: Temporomandibular Rahatsızlıklar Araştırma Tanı Kriterleri
VAS	: Visuel Analog Skala

ŞEKİLLER

Şekil	Sayfa
2.1. TME'in yapısını oluşturan anatomik oluşumlar.	3
2.2. Kollateral ve kapsüler ligamentlerin şematik görüntüsü.	7
2.3. Aksesuar ligamentlerin şematik görüntüsü.	8
2.4. TME diskinin normal konumu.	22
2.5. Disk deplasmanında meydana gelen disk pozisyon ve morfoloji değişikliği.	23
2.6. Resiprokal kliğin şematik olarak gösterilmesi.	24
2.7.Redüksiyonlu disk deplasmanında kondil-disk ilişkisinin şematik olarak gösterilmesi.	25
2.8. Deviasyon görüntüsü.	25
2.9. Redüksiyonsuz disk deplasmanında kondil-disk ilişkisinin şematik görüntüsü.	26
2.10. A , Retrodiskal dokuların sıkışması. B , Retrodiskit ve doku yıkımı.	30
2.11. Deviasyon ve defleksiyonun şematik görüntüsü. A , Deviasyon B , Defleksiyon	41
2.12. Parsiyel redüksiyonlu disk deplasmanının MR görüntüsü. A , Kapalı pozisyon B , Açık pozisyon	51
3.1. A , Masseter kasın yüzeyel liflerinin alt kısmına yapılan palpasyon. B , Masseter kasın yüzeyel liflerinin üst kısmına yapılan palpasyon.	58
3.2. A , Temporal kasın ön liflerinin palpasyonu. B , Temporal kasın orta liflerinin palpasyonu. C , Temporal kasın arka liflerinin palpasyonu.	59
3.3. Sternokleidomastoid (SCM) kasın palpasyonu.	60
3.4. Temporomandibular eklemin dış kulak yolundan palpasyonla muayene edilmesi.	61
3.5. A , Deviasyon. B , Defleksiyon.	62
3.6. Hastanın maksimum ağız açıklığının ölçülmesi.	63
3.7. "End feel" in parmak basıncıyla kontrolünün şematik görüntüsü.	63
3.8. Hastanın lateral hareketinin muayenesi. A , Dişler maksimum intercuspal ilişkideyken maksiller keser dişler ile mandibular keser dişlerin orta hatlarının çizilmesi. B , Hastanın sol laterale maksimum hareket miktarının belirlenmesi.	64
3.9. Ağız içi muayenede belirlenen open-bite görüntüsü.	64
4.1. Çalışmaya dahil edilen 55 hastada belirlenen kesin tanılara göre eklem sesinin dağılımı.	78

4.2. Çalışma dahilindeki 110 eklemde eklem sesinin MR tanılarına göre dağılımı.	79
4.3. Çalışmaya dahil edilen 55 hastada klik sesinin kesin tanıya göre dağılımı.	80
4.4. Çalışma dahilindeki 110 eklemde klik sesinin MR tanılarına göre dağılımı.	81
4.5. Çalışmaya dahil edilen 55 hastada krepitasyonun kesin tanıya göre dağılımı.	82
4.6. Çalışma dahilindeki 110 eklemde krepitasyonun MR tanılarına göre dağılımı.	83
4.7. Çalışmaya dahil edilen hastalarda klik sesinin türüne göre dağılımı.	84
4.8. Çalışmaya dahil edilen hastalarda klik sesinin evrelere göre dağılımı.	84
4.9. Çalışmaya dahil edilen 55 hastada belirlenen kesin tanıılara göre bruksizmin dağılımı.	85
4.10. Çalışmaya dahil edilen 55 hastada ağrı semptomunun kesin tanıya göre dağılımı.	86
4.11. Çalışmaya dahil edilen 110 eklemde ağrı semptomunun MR tanılarına göre dağılımı.	87
4.12. Çalışmaya dahil edilen 55 hastada kesin tanıya göre deviasyon/defleksiyon dağılımı.	88
4.13. Çalışmaya dahil edilen 55 hastada kesin tanıya göre kilitlenme hissi dağılımı.	89
4.14. Çalışmaya dahil edilen 55 hastada travma öyküsünün kesin tanıya göre dağılımı.	90
4.15. Çalışmaya dahil edilen 55 hastada stres etkeninin varlığı ve kesin tanıya göre dağılımı.	91
4.16. Çalışmaya dahil edilen 55 hastada kas hassasiyetinin kesin tanıya göre dağılımı.	92
4.17. Çalışmaya dahil edilen 55 hastada baş-boyun-sırt bölgesindeki ağrının kesin tanıya göre dağılımı.	93
4.18. Çalışma kapsamındaki 55 hastada tek taraflı çiğneme alışkanlığının kesin tanıya göre dağılımı.	94
4.19. Çalışma kapsamındaki 110 eklemde diskte görülen dejeneratif değişikliklerin dağılımı.	96
4.20. Çalışma kapsamındaki 110 eklemde disk pozisyonundaki değişikliklerin belirlenen kesin tanıılara göre dağılımı.	97
4.21. Çalışma kapsamındaki 110 eklemde kondildeki morfolojik değişikliklerin dağılımı.	98
4.22. Çalışma kapsamındaki 110 eklemde ödemin dağılımı.	99
4.23. Çalışma kapsamındaki 110 eklemde sıvı birikiminin dağılımı.	100

TABLOLAR

Tablo	Sayfa
2.1. TME rahatsızlıklarının sınıflandırılması	16
3.1. TME MRG Veri Toplama Formu.	66
4.1. Çalışma kapsamındaki 55 hastanın cinsiyete göre dağılımı.	67
4.2. Çalışma kapsamındaki tüm bireylerin anamnezlerinden elde edilen veriler.	67
4.3. Çalışma kapsamındaki tüm bireylerin anamnezlerinden elde edilen veriler.	69
4.4. Çalışma kapsamındaki tüm bireylerin anamnezlerinden elde edilen veriler.	70
4.5. Çalışma kapsamındaki hastaların VAS değerleri.	72
4.6. Klinik bulguların cinsiyete göre dağılımı.	74
4.7. Çalışma kapsamındaki hastaların sağ ve sol eklem için klinik ön tanı, MR tanıları ve kesin tanıları.	75
4.8. Çalışma kapsamındaki bilateral eklem rahatsızlıklarının dağılımı.	77
4.9. Çalışma kapsamındaki hastaların kesin tanı dağılımı.	77
4.10. Çalışma kapsamındaki redüksiyonsuz disk deplamanı tanısı olan eklemlerde akut ve kronik evrelerin dağılımı.	95
4.11. Rutin değerlendirme protokolünde değerlendirilen parametrelerin MRG tanılarına göre istatistiği.	101
4.12. İki yöntem arasındaki uyum analizi için kullanılan çarpaz tablo.	102
4.13. Klinik olarak redüksiyonlu ve redüksiyonsuz disk deplasmanı tanısı konulan eklemlerin klinik bulgular ile MRG tetkik sonuçları arasındaki uyum.	103

1.GİRİŞ VE AMAÇ

Temporomandibular eklem rahatsızlıkları; çiğneme kasları, temporomandibular eklem ve çevre sert-yumuşak dokuları kapsayan klinik bulguları içerir ve çene-yüz bölgesinde diş kaynaklı olmayan ağrılarda en sık karşılaşılan olgulardır. Temporomandibular eklem rahatsızlıklarının tanısı anamnez, klinik muayene ve eklem radyolojik olarak görüntülenmesi basamaklarını içerir (1).

‘Temporomandibular Eklem Rahatsızlıkları’ terimi problemi eklemle sınırlar fakat çiğneme sistemi fonksiyonları ile ilişkili bütün rahatsızlıkları da kapsar. Temporomandibular eklem rahatsızlıklarıyla ilgili olarak doğru tedavinin uygulanabilmesi için doğru tanının konulması çok önemlidir. Yanlış tanı konulursa tedavi etyolojik faktörü değiştirmeyeceğinden etkisiz olacaktır (2). Temporomandibular eklem rahatsızlıkları (TMD) benzer özellikler gösteren 5 kategoriye ayrılır:

- Kas rahatsızlıkları
- Eklem içi bozukluklar
- İltihaplı eklem hastalıkları
- Kronik mandibular hipomobilitate
- Gelişimsel eklem hastalıkları

TMD’u olan hastalardan alınan anamnezde eklemle ilgili esas şikayetlerinin ne olduğu, şikayetlerinin ne zamandır (gün, ay, yıl) devam ettiği, fonksiyonla artan ağrının var olup olmadığı, tek taraflı çiğneme, sakız çiğneme ve diş sıkma-gıcırdatma gibi alışkanlıklarının olup olmadığı öğrenilir. Önceki tedaviler ve varsa travma hikayesi kaydedilir. Klinik muayene ise kas, eklem ve ağız içi muayene aşamalarını içerir (1,2).

Temporomandibular eklem disfonksiyonlarının tanısında klinik muayene kadar eklem radyografik olarak değerlendirilmesi ve raporlanması da önemlidir. İleri görüntüleme yöntemlerinden biri olan manyetik rezonans görüntüleme (MRG), üstün yumuşak doku çözünürlüğüne sahiptir ve disk deplasmanlarının tanısında altın standart olarak yaygın bir şekilde kullanılmaktadır (1,2).

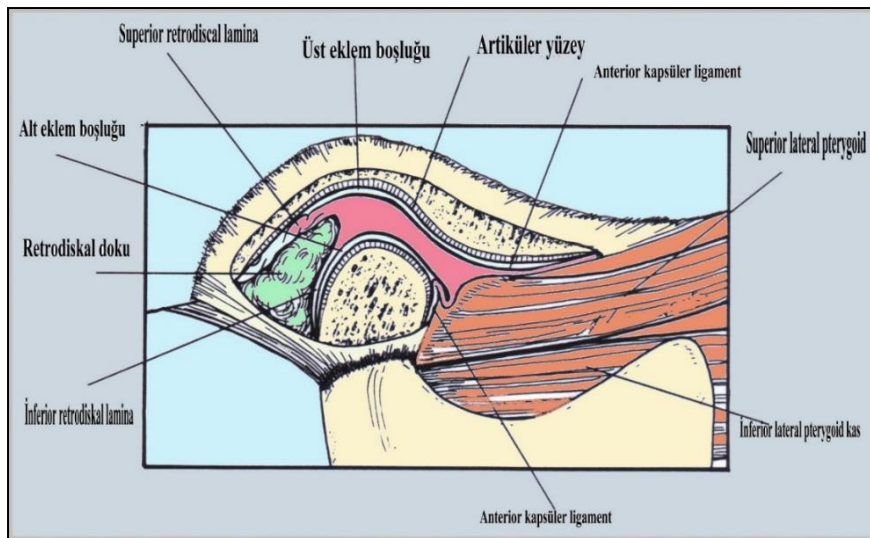
Bu çalışmanın amacı TME'in internal disfonksiyonu olan hastalarda detaylı anamnez sonrası elde edilen klinik muayene bulgularının ve hastaya konulan tanının manyetik rezonans görüntüleme (MRG) bulguları ile karşılaştırılması ve aralarında hangi oranda uyum olduğunun belirlenmesidir.



2. GENEL BİLGİLER

Temporomandibular eklem (TME) kraniomandibular artikülasyonun gerçekleştiği vücudun en karmaşık eklemlerinden biridir (1). Temporomandibular eklem temporal kemik ile mandibula arasında yer alan, özelleşmiş sıkı fibröz doku, artiküler disk, çeşitli ligament ve birçok kas ile bağlantılı bir eklemdir. TME anatomik olarak sinovial, fonksiyonel olarak da kompaund bir eklemdir. Sinovial eklem olması bağlı olan kasların ve sınırlayıcı ligamentlerin izin verdiği ölçüde hareket edebileceği iki kemik yapıdan oluşan bir eklem olması ile ilgilidir. Eklem kapsülü fibröz konnektif dokudan oluşur ve medial, lateralden tüm eklem yüzeylerini çevreleyip, kemiğe sıkıca tutunur. Sinovial membran içinde sinovial sıvı bulunur. Bu sıvı eklemde lubrikasyonunu sağlar ve eklem iç yüzeylerinin besin ve metabolik ihtiyaçlarını sağlar. Kompound eklem olması, dört eklem yüzeyinden oluşması ile ilgilidir. Bunlar; Temporal kemiğin artiküler yüzeyi, mandibular kondil, artiküler diskin superior ve inferior yüzeyleridir (2).

Temporal kemiğin skuamoz parçasındaki eklem çukuru (glenoid fossa) ve eklem tüberkülü (tuberculum articulare) eklemde üst kemik bölümünü oluştururken mandibula kondili alt kemik bölümünü oluşturur. Fibrokartilaj yapıdaki eklem diski (diskus articularis) eklem boşluğunu iki bölmeğe ayırır (2). TME'in yapısını oluşturan anatomik oluşumlar Şekil 2.1'deki gibidir.



Şekil 2.1. TME'in yapısını oluşturan anatomik oluşumlar (Okeson).

2.1.Temporomandibular Eklem Anatomisi

Temporomandibular eklem artikülasyonunda 2 tane yüzey mevcuttur. Bunlar:

- 1.Glenoid fossa ve kondil başı (artrodial hareket-dönme hareketi)
- 2.Artiküler tüberkülün arka-alt yüzeyi ve kondil başının üst-ön yüzeyinde (ginglimoid hareket-kayma hareketi) gerçekleşir.

2.1.1. Mandibular Kondil:

Mandibula kondili baş ve boyun olmak üzere 2 kısımdan meydana gelmektedir. Boyun kısmı öne doğru hafif eğiktir, baş kısmı elips şeklinde görünmesine rağmen anatomik formu kişiye ve yaşa göre değişmektedir. Önden bakıldığında medial ve lateralinde kutup olarak adlandırılan çıkıntılar vardır. Medial kutup genellikle lateraldekenden daha belirgindir. Kondilin mediolateral uzunluğu 15-20 mm, anteroposterior genişliği 8-10 mm'dir (2).

Kondil boynunun ön kısmında bulunan çukurcuğa dış pterigoid kasın alt karnı yapışır. Dişler sentrik kapanış durumunda iken kondil başının ön yüzeyi ile artiküler tüberkülün arka yüzeyi ilişki halindedir. Ağız açıldığı zaman kondil başı artiküler tüberkülün altında yer alır (1-2).

2.1.2.Glenoid Fossa

Mandibular kondil temporal kemiğin skuamoz kısmı ile eklem yapmaktadır. Temporal kemikteki bu bölüm konkav mandibular fossayı oluşturmaktadır. Kondilin yerleştiği kısma glenoid veya artiküler fossa denmektedir (2).

Mandibular fossa olarak da adlandırılan glenoid fossa mandibular kondilin içine oturduğu bir konkavidir. Glenoid fossanın posterior çatısı çevre kemiklerden farklı olarak daha ince bir yapıya sahiptir ki bu da buraya gelen yükleri azaltır (3).

Araştırmacılar eklem hareketlerinin ginglimoid (kayma) kısmının glenoid kavitede olduğunu ve bunun kondil başının sentrik pozisyonuna rastladığını belirtmektedirler. Yapılan araştırmalar glenoid kavite yüzeylerinin fibrokartilaj doku ile kaplı olmadığını göstermiştir. Buna karşılık artiküler tüberkül ve kondil başının

kalın bir fibrokartilaj doku ile kaplı olması eklemin bu kısımlarının glenoid kaviteden daha fazla basınca maruz kaldığının göstergesidir (2,3).

2.1.3.Artiküler Eminens

Artiküler eminens, zigomatik arkın posterior kısmını, artiküler fossanın da anterior duvarını oluşturur. Artiküler eminensin şekli eyere benzetilmektedir, yandan bakıldığında oldukça konveks, önden ve arkadan ise hafif konkav görünümündedir. Glenoid fossanın posterior çatısı oldukça incedir, artiküler eminens ise yoğun kemik yapısına sahiptir. Ayrıca artiküler eminensin konveksliği çok değişkenlik gösterir ve mandibula hareketlerinde oldukça önemlidir. Mandibulanın öne doğru hareketinde kondil yolu eğimini bu yükseklik belirler. Bütün bu durumlar artiküler eminensin, kondil, disk ve temporal kemiğin skuamoz parçasının artiküler yüzeyleriyle beraber devamlı olarak yük altında olduğunu göstermektedir (2).

2.1.4.Eklem Diski

Eklem diski temporal kemik ile kondil arasında yer almaktadır. Temporomandibular eklem (TME) bikonveks (dış bükey) bir yapıya sahip olmasına rağmen yüzeylerin fonksiyonel ilişkileri nedeniyle bikonkav (iç bükey) yapıda diske sahiptir (2). Disk bikonkav yapıda olması nedeniyle anterior, posterior, medial ve lateral kenarları vardır. Artiküler disk kan damarı veya sinir lifleri içermeyen fibröz konnektif yapıdadır ve sagittal düzlemde kalınlığına göre 3 farklı kısma ayrılır. Diskin orta kısmı (intermediate bant) 1 mm, ön kısmı (anterior bant) 2 mm, arka kısmı (posterior bant) ise 3 mm kalınlığa sahiptir. İntermediate bant bölümü fonksiyon sırasında en fazla basınca maruz kalır (4). Disk eklem boşluğunu iki bölüme ayırır. Alt eklem boşluğu menteşe hareketi ve rotasyon yaptığı için ginglimoid, üst eklem boşluğu translasyon hareketi yaptığı için artrodial olarak adlandırılır. Bu nedenle TME gingilimoartrodial eklem olarak tanımlanır. Eklem diskinin üst yüzeyi temporal kemiğin artiküler tüberkülünün arka-alt konturuna uyum sağlarken, alt yüzeyi kondil başının konturuna uyar (2). Ağız açma ve kapama hareketi sırasında disk ve kondil artiküler eminens boyunca birlikte hareket eder.

Eklem diski yoğun kollajen bağ dokusundan, elastik liflerden ve proteoglikan yapılardan meydana gelmiştir. Kollajen lifler diskin uzun aksına paralel olacak şekilde anteroposterior yönde uzanır, anterior ve posterior da bant şeklini alarak birleşirler. Diski oluşturan kollajen lifler aynı zamanda diskin etrafında yayılarak diskin kapsüle ve kondil başına da tutunmasını sağlar ve bu şekilde diskin kondil başı ile eş zamanlı çalışması sağlanır (5).

Artiküler disk arkada gevşek konnektif alan ile birleşir. Damar ve sinir yönünden zengin olan bu alan “retrodiskal lamina “ olarak adlandırılır. Bu bölge 2 farklı alandan oluşur. Superior retrodiskal lamina elastik fibrillerden oluşurken, inferior retrodiskal lamina kollajen fibrillerden oluşur (2,5).

Diskin esas görevi kondil başı ile glenoid fossa arasında tampon görevi görerek stres yoğunluğunu azaltmak ve gelen kuvvetleri bu yapılar arasında eşit oranda dağıtmaktır (6).

2.1.5.Sinoviyal Sıvı

Sinoviyal zar tarafından salgılanan sinoviyal sıvı eklem yüzeylerinin kayganlığını ve beslenmesini sağlar. TME’deki sinoviyal sıvının basıncı hakkında literatürde fazla bilgiye rastlanmamaktadır. 1984’de bir grup araştırmacı domuz çene eklemleri üzerinde yaptıkları araştırmada istirahat pozisyonunda sinoviyal sıvının hidrostatik basıncının negatif olduğunu ve fonksiyon sırasında sıvının basıncının arttığını gözlemlemişlerdir. Ölçümler, TME içine yerleştirilen Wick kateteri ile yapılmıştır (2).

2.1.6.Temporomandibular Eklem Ligamentleri

Temporomandibular eklem ligamentleri kollajen bağ dokusundan oluşur ve esnemez. Bu ligamentler eklem fonksiyonlarına aktif olarak katılmazlar ancak mandibulanın aşırı protruziv, retruziv ve lateral hareketlerine engel olurlar (7).

TME’ de kollateral (diskal) , kapsüler, temporomandibular olmak üzere 3 tane fonksiyonel ligament bulunurken; sfenomandibular ve stylomandibular olmak üzere 2 tane aksesuar ligament bulunmaktadır (2,7).

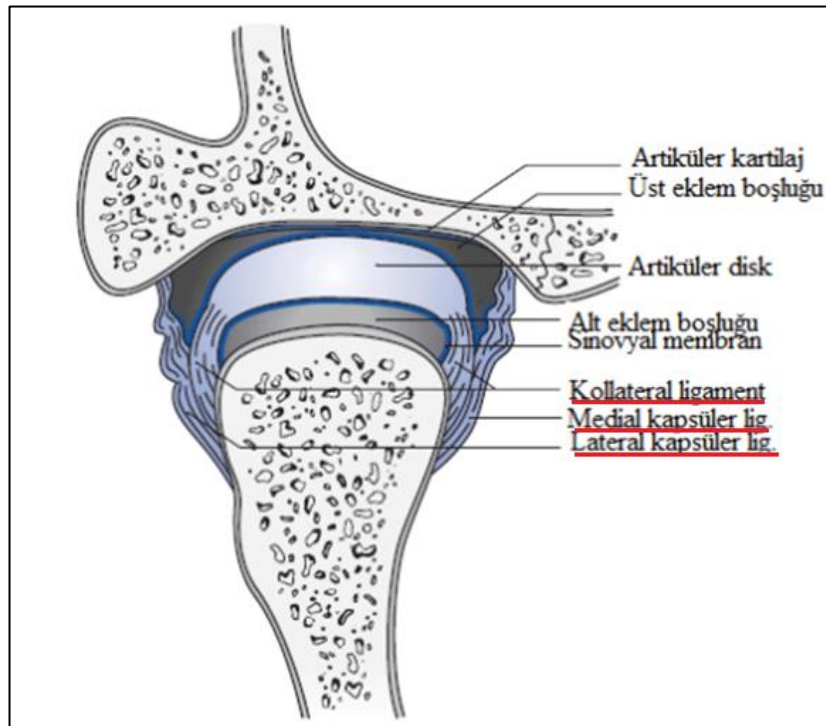
Fonksiyonel ligamentler

a)Kollateral(diskal) Ligament

Kollateral ligamentler artiküler diskin medial ve lateralini kondilin medial ve lateral kutuplarına bağlarlar. Kollateral ligamentlerin esas görevi diskin kondilden uzaklaşmasını engellemek ve kondilin öne-arkaya hareketi sırasında diskin kondille birlikte pasif hareketini sağlamaktır. Ayrıca bu ligamentler kondil ve disk arasındaki menteşe hareketinden sorumludur (2,7).

b)Kapsüler Ligament

Temporomandibular eklemi çepeçevre sarar, fibröz yapıya sahip bu ligament bazı araştırmacılar tarafından “eklem kapsülü” olarak da adlandırılır. Yapısında yer alan proprioseptif sinir lifleri sayesinde eklem hareketlerinin algılanmasını sağlar. Kapsüler ligament medial, lateral ve inferior kuvvetlere karşı koyarak eklem yüzeylerinin birbirinden ayrılmasına engel olur. Diğer bir görevi ise eklemi tamamen sararak sinoviyal sıvıyı tutmaktır (2,7). Kollateral ve kapsüler ligamentlerin şematik görüntüsü Şekil 2.2’deki gibidir.



Şekil 2.2. Kollateral ve kapsüler ligamentlerin şematik görüntüsü

c) Temporomandibular ligament

Kapsüler ligamentin lateral kısmının fibrillerle kuvvetlenmesi sonucu meydana gelmiştir. Dış oblik ve iç horizontal parça olmak üzere 2 kısımdan meydana gelmiştir. Oblik parça kondilin fazla aşağı inmesini yani ağzın fazla açılmasını sınırlarken horizontal parça kondil-disk kompleksinin posteriora doğru hareketini sınırlar. Böylece posterior harekete bağlı retrodiskal dokular üzerinde oluşabilecek fazla basınç da engellenmiş olur (2,7).

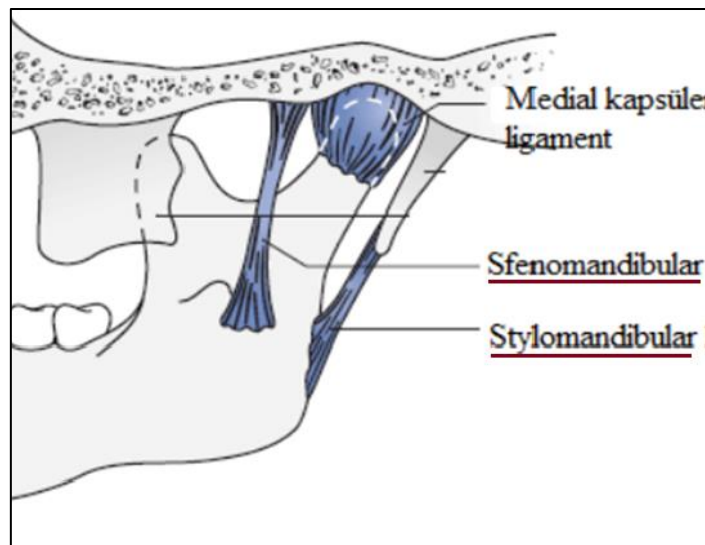
Aksesuar ligamentler

a) Sfenomandibular Ligament

Sfenoid kemiğin spinasından başlar, aşağı ve lateral yönde uzanarak mandibulanın lingula bölgesine tutunur. Mandibulanın hareketleri üzerinde herhangi bir sınırlayıcı etkisi yoktur (8).

b) Stilomandibular Ligament

Stiloid süreçten başlar, aşağı ve ileri yönde uzanarak mandibula ramusu ve angulusuna yapışır. Mandibulanın protrüzyonuna bağlı gerginleşirken, mandibula açılırken gevşer. Görevi mandibulanın aşırı protrüzyonunu sınırlamaktır (2,8). Aksesuar ligamentlerin şematik görüntüsü Şekil 2.3'teki gibidir.



Şekil 2.3. Aksesuar ligamentlerin şematik görüntüsü

2.1.7.Retrodiskal Ligament (Bilaminar alan)

Artiküler disk arkada gevşek konnektif bir doku alanı ile birleşir, damar ve sinir yönünden zengin bu alan “retrodiskal alan” olarak adlandırılır. İki kısımdan oluştuğu için bilaminar alan olarak da adlandırılır. Superior retrodiskal lamina elastik liflerden oluşur ve aşırı translasyon hareketinde diskin yer değiştirmesine engel olur. İnfierior retrodiskal lamina kollajen liflerden oluşur ve diski kondilin posterior eklem yüzeyine bağlar. Özellikle kapanışın ilk aşamasında diski geriye doğru çeker (9).

2.2.Temporomandibular Eklem Damar Yapısı

TME esas olarak temporal arter ve maksiller arter tarafından beslenmektedir (9). Bu arterler ayrıca çiğneme sisteminin kaslarının kanlanması da sağlar. Masseterik arter de beslenmede yardımcıdır (2).

2.3.Temporomandibular Eklem Sinir Yapısı

TME'nin motor ve duyu innervasyonunu trigeminal sinirin 3. dalı olan aurikülotemporal sinir sağlamaktadır. Bunun yanında masseterik sinir ve temporal sinirin derin uzantıları da innervasyonda rol almaktadır (2,9).

2.4.Çiğneme Kasları

Mandibulanın hareketi ve mastikatör sistemin fonksiyonu çiğneme kasları tarafından sağlanmaktadır. Temel olarak 4 grup çiğneme kası vardır. Bunlar; masseter, temporal, medial pterygoid ve lateral pterygoid kıştır. Digastrik kas çiğneme kası olarak düşünülme de mandibular fonksiyonda önemli bir role sahiptir (10).

2.4.1.Masseter Kas

Zigomatik arkten başlayarak mandibula ramusunun alt sınırının lateral kısmına kadar uzanan masseter kası dikdörtgen bir forma sahiptir. Esas görevi çiğneme sırasında mandibulayı yukarı kaldırarak, molar dişlerin temasını sağlamaktır. Yüzeysel ve derin liflerden meydana gelmiştir. Yüzeysel lifleri protrüzyona katkı sağlarken, derin lifler artiküler eminense karşı kondili stabilize eder (11).

2.4.2.Temporal Kas

Temporal kas temporal fossadan ve kafatasının lateral yüzeyinden başlayan büyük yelpaze şeklindeki kastr (9). Lifleri zigomatik arkın ve kafatasının lateral yüzeyi arasından aşağı doğru inerken biraraya gelir ve koronoid proçes ve ramusun ön sınırına bir tendon oluşturarak yapışır(12). Liflerin uzanış yönüne göre ön, orta, arka olmak üzere 3 parçadan oluşur. Ön parça dikey liflerden, orta parça kafatasının lateral yüzeyini oblik olarak geçen liflerden, arka parça yatay liflerden oluşur (13).

Tüm temporal kas kasıldığında mandibulayı yukarı kaldırır ve dişler temas durumuna gelir. Sadece bir parçası kasıldığı zaman ilgili lifin doğrultusuna göre hareket eder. Ön parça kasıldığında alt çene dikey olarak yukarı hareket eder. Orta bölüm kasıldığında alt çeneyi kapatır ve geri alır. Arka parça kasıldığında da mandibulayı geri alır (13).Temporal kas mandibulanın dengesinin sağlanmasında masseter kastan daha etkili iken masseter kas mandibulanın kapanmasında daha güçlüdür (2, 9)

2.4.3.Medial (İç) Pterygoid Kas

Pterigoid fossadan başlar ve aşağı, geri, dışa doğru uzanarak mandibular açının medial yüzeyine yapışır. Medial pterygoid kas masseter ve temporal kaslar ile beraber çeneyi kapatır. Bu kas aynı zamanda mandibulanın protruziyon hareketinde aktiftir ve tek taraflı kasılma mandibulayı mediotruziv pozisyona getirir (9).

2.4.4.Lateral (Dış) Pterygoid Kas

Kısa, kalın ve konik bir kas olup, hemen hemen horizontal yönde fossa infratemporalis'in ön duvarı ile mandibula kondili arasında uzanır. Sphenoid kemiğin processus pterygoidei lamina lateralis'inin dış yüzünden başlayan bu kas arkaya dışa doğru seyrederek mandibula'nın fovea pterygoidea'sında sonlanır (14).

Lateral pterygoid kas superior ve inferior olmak üzere 2 kısımdır (9).

İnferior Lateral Pterygoid Kas: Lateral pterygoid plağın dış yüzeyinden başlar ve geriye, yukarıya, dışa uzanarak kondil boynuna yapışır. Sağ ve sol inferior lateral pterygoid kas birlikte kasıldığında kondiller aşağıya, artiküler tüberküle doğru

çekilir ve mandibula protruziyona geçer. Tek taraflı kasılma kondilin mediotruziv hareketine ve mandibulanın karşıt yöne doğru lateral hareketine neden olur. Bu kas mandibular depresör kasları ile birlikte fonksiyon gördüğünde mandibula aşağı doğru hareket eder ve kondiller artiküler tüberkül üzerinde ileri ve aşağıya hareket eder (9).

Superior Lateral Pterygoid Kas: İnférieur lateral pterygoidden daha küçüktür. Büyük sfenoid kanadın infratemporal yüzeyinden başlar; yatay olarak geriye ve dışa uzanarak artiküler kapsüle, diske ve kondil boynuna yapışır. Açılma sırasında inaktifken elevatör kaslar ile birleştiğinde ve özellikle dişler kapanışta iken güç sarf edildiğinde aktiftir. Her iki lateral pterygoid kas kasıldığında disk ve kondili mediale doğru çeker. Kondil daha fazla ileri gittiğinde bu kasların çekiminin medial açılanması daha da fazlalaşır ve çok açılmış ağız pozisyonunda kas çekiminin yönü tamamen mediale doğru olur (9).

Superior lateral pterygoid kasın liflerinin %60-70 i kondil boynuna, %30-40 ı diske tutunur. Superior lateral pterygoid kas kasılınca disk anteriora doğru çekilir ve diskin arkaya doğru hareket etmesi kısıtlanır. Bu kasın diskin anterora yer değiştirmesinde etkili olduğu belirtilmektedir. Dış pterygoid kasın sadece alt hüzmelerinin kondil boynuna tutunduğunu ve kasıldığında kondili öne çektiğini, bunun aksine gevşediğinde kondilin artiküler tüberkülün arka eğiminden yukarı doğru giderken dış pterygoid kasın üst hüzmelerinin kasılarak diskin istirahat pozisyonuna doğru gidişini kontrol altına aldığını göstermektedir (9).

Temel kasların yanında mandibulanın hareketinden sorumlu yardımcı kaslar da vardır. Bunlar suprahyoid kaslar (digastrik , geniohyoid, mylohyoid, stylohyoid) ve infrahyoid kaslar (omohyoid, sternohyoid, sternotiroid, tirohyoid) 'dır (9,13).

2.5.Temporomandibular Eklemnin Biyomekaniği

TME vücutta menteşe hareketiyle birlikte kayma hareketi yapan (ginglimo-artrodial) tek eklem tipidir. Çiğneme hareketlerinin yanısıra konuşma, yutkunma ve nefes alma hareketlerinde de devamlı kullanıldığı için vücutta en çok çalışan eklemdir (9).

TME’de alt ve üst olmak üzere 2 eklem boşluğu bulunmaktadır. Alt eklem boşluğunda rotasyon (açma-kapama) hareketi yapılırken üst eklem boşluğunda translasyon (kayma) hareketi yapılmaktadır. TME yapısı ve fonksiyonlarına göre 2 ayrı sisteme bölünebilir. Birinci sistemi alt sinoviyal kaviteyi saran kondil ve artiküler disk oluşturmaktadır. Disk, kondile lateral ve medial diskal ligamentlerle sıkıca bağlı durumdadır. Bu nedenle bu 2 yüzey arasındaki tek fizyolojik hareket diskin kondilin artiküler yüzeyi üzerindeki rotasyondur. Disk ve kondil arasındaki bu bağlantı şekline kondil-disk kompleksi adı verilmektedir. Bu kompleks TME’in rotasyon hareketinden sorumludur. İkinci sistem ise kondil-disk kompleksi ile glenoid fossa yüzeyi arasında oluşmaktadır. Disk glenoid fossaya kondilde olduğu şekilde sıkıca bağlı olmadığı için üst kavitede bu yüzeyler arasında serbest kayma hareketi meydana gelir. Bu hareket mandibula öne doğru kayma hareketi yaptığında diskin üst yüzeyi ile glenoid fossa arasında oluşur (9). Mandibulanın tek kemik olması sebebiyle iki taraf eklem biribirinden bağımsız hareket etmesi mümkün değildir. Bu durum eklemde çok komplike hareketlerin yapılmasına neden olur. Çenenin açılması sırasında ilk hareket alt eklem boşluğunda oluşan rotasyon hareketidir. Daha sonra kondil-disk kompleksinin öne kaymayısıyla üst eklem boşluğu da harekete katılır (15).

Diskin retrodiskal laminaya bağlanmasını sağlayan fibroelastik lamina, disk öne gittiği zaman onu arkaya doğru çeker. Kondil-disk kompleksi tuberculum artikulare üzerine geldiğinde mandibula başı aşağı itilir ve böylece mandibulanın öne-aşağı doğru hareketiyle çene bir miktar açılır. Kondil-disk kompleksi tuberculum artikulare üzerine geldikten sonra, çenenin asıl açılma hareketi infra-hyoid kaslar tarafından yaptırılır. Kondil-disk kompleksinin öne gelmesini lateral pterigoid kas sağlar. Çenenin kapanma hareketini ise diğer esas çiğneme kasları olan temporal, masseter ve medial pterigoid kas sağlar. Çenenin geriye çekilmesi sırasında özellikle temporal kasın en alttaki transvers lifleri kontraksiyon yapar ve kondilin fossa içine tam oturmasını sağlar. Çene hareketlerinde ligamentlerin hem yönlendirici hem de sınırlayıcı fonksiyonları bulunmaktadır (15).

TME’de esas olarak yapılan açma ve kapama hareketlerinden başka öğütme hareketi de yapılır. Bu harekette bir tarafın eklemi öne doğru kayma hareketi yaparken, karşı tarafın eklemi vertikal eksen etrafında rotasyon hareketi yapar. Öğütme sırasında

bu hareketler karşılıklı olarak devam eder. Öğütme hareketlerinde özellikle pterigoid kasın alt karnı aktif durumdadır (15).

Disk boşluğunun eni interartiküler basınçla değişir. Basınç az ise (istirahat pozisyonu) disk boşluğu genişler. Basınç fazla ise (dişler sıkıldığında) disk boşluğu daralır. İnterartiküler basınç arttığı zaman kondil diskin ince olan orta kısmına yerleşir, basınç azaldığı zaman ise diskin kalın kısmı boşluğu dolduracak şekilde rotasyona uğrar. Disk rotasyonunun yönü diskin ön ve arka sınırlarına bağlanmış yapılar tarafından belirlenir (9).

Eklem diskinin arka sınırına retrodiskal dokular bağlanmıştır. Superior retrodiskal laminanın yapısı elastik konnektif dokudan oluşmuştur ve görevi eklem diskinin kondil üzerinde geriye doğru çekmektir. Dişler temas halinde, kondil kapalı eklem pozisyonundayken diske etki eden elastik çekme minimaldir. Çenenin açılması sırasında kondil artiküler tüberküle doğru ileri yönde giderse superior retrodiskal lamina gerilerek diski geriye doğru çekmeye çalışır. Tam ileri pozisyonda ise; superior retrodiskal laminanın disk üzerinde geriye çekme kuvveti maksimum olur (9). Ağız kapalı iken diski yerinde tutan tek yapı superior retrodiskal laminadır (2).

Kondille birlikte hareket eden diskin oluşturduğu mekanizma diskin morfolojisine ve interartiküler basınca bağlıdır. Diskin morfolojisi normal yapıya sahipse kondilin eklem yüzeyi diskin orta kısmında yer alır. İnterartiküler basınç arttığı zaman eklem aralığı daralır ve kondil orta kısma daha fazla oturur. Kayma hareketi sırasında disk morfolojisi ve interartiküler basıncın kombinasyonu kondili orta kısımda tutar ve diskin de kondille birlikte öne doğru kayması sağlanır (9).

Diskin morfolojisi çok fazla bozulmuşsa diskin ligamentöz bağlantıları eklem fonksiyonlarını etkileyecektir ve eklem biyomekaniği bozularak disfonksiyon belirtileri ortaya çıkacaktır. Eklem diskinin geriye doğru rotasyonunda önemli bir rol oynayan superior retrodiskal laminanın esnekliğini kaybetmesinde 20 yaş diş çekimi sırasında alt çeneye aşırı yüklenilmesi, genel anestezi hastanın entübe edilmesi sırasında alt çenenin kontrolsüz gerilmesi gibi durumlar etken faktörlerdir (9).

2.6.Temporomandibular Eklem Rahatsızlıkları

Temporomandibular eklem disfonksiyonlarının semptomları 1930'lu yıllarda Costen tarafından tanımlanmış ve okluzyondaki değişiklikler etken olarak gösterilmiştir. Önümüzdeki 80 yıl içinde bu terminoloji değişmiş ve temporomandibular bozukluklar terimi kabul edilinceye kadar birkaç defa güncellenmiştir. Kabul edilen bu tanımlama temporomandibular eklemler, çiğneme kasları ve ilişkili olduğu dokuları içeren bir kas-iskelet sistemi grubudur (16).

Temporomandibular eklem disfonksiyonları (TMD) eklemi, çiğneme kaslarını, baş ve boynu içine alan kraniofasiyal ağrılar ile karakterizedir. TMD orofasiyal bölgedeki dental olmayan ağrının esas sebebidir (17).

2.6.1.Temporomandibular Eklem Rahatsızlıklarının Epidemiyolojisi

Sadece çiğnemede değil konuşma ve yutkunma sırasında da aktif olan temporomandibular eklem vücudun en çok kullanılan eklemlerinden biri olup disfonksiyonu durumunda en çok karşılaşılan semptomlar ağrı, hareket kısıtlılığı ve eklem sesleridir (18).

TMD'u yetişkin popülasyonda yaygındır. Epidemiyolojik çalışmalarda yetişkinlerin %75'i muayene sırasında en az bir fonksiyon bozukluğu belirtisi göstermiş ve üçte birinde bir semptom gözlenmiştir. Ancak TME semptomları olan yetişkinlerin sadece %5'inin tedavi gerektirdiği belirtilmiştir (19-22).

TMD prevalansının TMD metodolojisi ve tanımlarındaki farklılıklar nedeniyle çalışmalar arasında farklılık gösterdiği belgelenmiştir. Gopal ve arkadaşlarına göre TMD belirti ve semptomlarının prevalansı %52 iken, Modi ve arkadaşlarına göre % 68.6, Ryalat ve arkadaşlarına göre %55, Mutalu ve arkadaşlarına göre %17 olarak kabul edilmiştir (23-25).

Genel popülasyonda semptomlar daha çok 17-30 yaşları arasında görülürken TMD 'u olan hastalarda semptomlar çoğunlukla 20-40 yaşları arasında görülür (26). Genç popülasyonda TMD belirti ve semptomlarının prevelansı kadınlarda erkeklerden 4 kat daha fazla bulunmuştur (27-29).

2.6.2.Temporomandibular Eklem Rahatsızlıklarının Etiyolojisi

TMD etiyojisi multifaktöriyeldir. Bunlar; travmatik, anatomik, fizyopatolojik ve psikososyal etkenlerdir (30). 6000'den fazla katılımcı ile yapılan prospektif bir kohort çalışması depresyonu olan kişilerde TMD'de 2 kat artış olduğunu, anksiyeteye birlikte myofasiyal ağrının da 1.8 kat daha fazla olduğunu göstermiştir. Sigara içmenin de 30 yaşın altındaki kadınlarda artan TMD ile ilişkili olduğu belirtilmiştir (31, 32).

Travmatik etkenler

Çene ve yüz bölgesine doğrudan gelen darbeler (spor yaralanmaları, trafik kazaları, düşme) akut makrotravmaları oluştururken, buruksizm gibi parafonksiyonel alışkanlıklar kronik mikrotravmaları oluşturur (30).

Anatomik etkenler

Genetik, gelişimsel ve iatrojenik kökenli kemik, kas ve eklem yapısındaki normal olmayan ilişkilerdir. Kondiler hiperplazi, kondiler hipolazi, hemifasyal mikrosomi TMD etyolojisinde rol alan en önemli anatomik faktörlerdir (30).

Fizyopatolojik etkenler

Dejeneratif kas ve eklem hastalıkları, endokrin bozukluklar, nörolojik ve vasküler bozukluklar, enfeksiyöz ve metabolik hastalıklar fizyopatolojik etkenleri oluşturur (30).

Psikososyal etkenler

Birçok TMD 'da emosyonel gerginlik çok önemli rol oynayan bir etiyolojik faktördür. Genellikle insanların stresli yaşantısından kaynaklanır. Bu durumda iskelet kaslarından masseter etkilenir ve gergin bir hal alır. Emosyonel gerginlik kas tonusunu arttırarak mandibulanın dinlenme pozisyonunu değiştirir (30).

2.6.3. Temporomandibular Eklem Rahatsızlıklarının Sınıflandırılması

TMD intra-artiküler (eklem içi) ve ekstra-artiküler (çevre kasları içeren) rahatsızlıklar şeklinde kategorize edilir. Kas-iskelet durumları TMD'lerinin en yaygın sebebidir ve vakaların en az %50'sini oluşturur (33, 34). Kondil-disk ilişkisini içeren disk deplasmanı ise TMD'nun en yaygın intra-artiküler sebebidir (35).

Günümüze kadar TMD'larla ilgili farklı araştırmacılar tarafından farklı sınıflandırmalar yapılmıştır. Bell tarafından geliştirilen ve en son Okeson tarafından şekillendirilen sınıflandırma günümüzde yaygın olarak kullanılmaktadır (2). TME rahatsızlıklarının sınıflandırılması Tablo 2.1'deki gibidir.

Tablo 2.1. TME rahatsızlıklarının sınıflandırılması.

I)Çiğneme kası bozuklukları	II)Eklem içi düzensizlikler	III)Kronik mandibular hipomobilité	IV)Gelişimsel bozukluklar
1. Koruyucu ko-kontraksiyon	1. Kondil-disk kompleksinde düzensizlik	1. Ankiloz	1. Konjenital ve gelişimsel kemik düzensizlikleri
2. Lokal kas ağrısı	a) Disk deplasmanı	a) Fibröz	a) Agenezi
3. Miyofasiyal ağrı	b) Redüksiyonlu disk deplasmanı	b) Kemiksel	b) Hipoplazi
4. Miyospazm	c) Redüksiyonsuz disk deplasmanı	2. Kas kontraksiyonu	c) Hiperplazi
5. Miyozit ve diğerleri	2. Artiküler yüzeylerin yapısal uyumsuzlukları	a) Miyostatik	d) Neoplazi
	a) Şekil değişiklikleri	b) Miyofibrotik	2. Konjenital ve gelişimsel kas düzensizlikleri
	b) Adezyonlar	3. Koronoid engelleme	a) Hipotrofi
	c) Sublüksasyon (Hiper mobilite)		b) Hipertrofi
	d) Spontan dislokasyon		c) Neoplazi
	3. Enflamatuar eklem hastalıkları		
	a) Sinovit		
	b) Kapsülit		
	c) Retrodiskit		
	d) Osteoartrit/poliartrit		

I)Çiğneme Kası Bozuklukları

1.Koruyucu Ko-kontraksiyon

Çiğneme kaslarının sağlıklı ve normal olan fonksiyonları, yüksek restorasyonlar, dental tedaviler sırasında ağzın uzun süre açık kalması, genel anestezi, uzun süre sakız çiğneme gibi bazı olaylar ile kesilebilir. Olayın sonucu minördür ve birkaç günde tedavi gerektirmeden geçer, uzun sürerse miyospazm gelişir. Kaslar normal dışı uyarıya cevap olarak kasılırlar. Hasta kaslarında zayıflamadan şikayetçidir. Olay çözümlenmez ve uzarsa lokal biyokimyasal ve geç yapısal değişiklikler olur (9).

Sistemik faktörler normal kas fonksiyonunu bozan durumları meydana getirebilir. En sık karşılaşılan sistemik faktör duygusal strestir. Diğer sistemik faktörler için de akut hastalıklar ve viral enfeksiyonlar örnek verilebilir (2,9).

Çiğneme kaslarının verdiği ilk tepki olan koruyucu ko-kontraksiyon santral sinir sisteminin yaralanma durumuna karşı gösterdiği bir tepkidir (2,9).

Hasta istirahat konumunda iken ağrı yoktur ancak fonksiyon sırasında ağrı olur. Mandibula hareketleri normaldir ancak ağrı nedeniyle hasta bu hareketleri yapmaktan kaçınır. Ağız açıklığı ve lateral hareketler normal sınırlardadır (2).

2.Lokal Kas Ağrısı (Nonenflamatuvar Miyalji)

Lokal kas ağrısı kas dokusu çevresindeki bir değişimin habercisidir. Bu değişimin sebebi çeşitli etkenlerle kas dokusunun zarara uğramasıdır. Bu etkenler; kasın fazla kullanılması, uzun süre koruyucu kasılma halinde kalması, lokal direkt travma veya bruksizm, diş sıkma gibi parafonksiyonel hareketlerdir (9).

Bir kasın uzun süreli ağırlı olması koruyucu ko-kontraksiyona neden olabileceği gibi uzun süre kasılı kalması da lokal kas ağrısının artmasına neden olabilir. Bu kısır döngüye girildikten sonra lokal etken ortadan kaldırılrsa bile kasta ağrı devam ederek her zaman tanı yönünden hekimi şaşırtabilir (2,9).

3.Miyofasiyal Ağrı (Tetik Nokta Miyalji)

TME ağrısı olan kişilerde bazı kaslarda hassas bölgelere rastlanılabilir. Bunlar; masseter kası, medial ve lateral pterigoid kas, sternokleidomastoid kas, omuz ve boyun kaslarıdır (9).

Araştırmacılara göre uzun süren, çokça tekrarlayan hareketlerin meydana getirdiği kas gerilimi ve strese bağlı gerilimler bu hassas mekanizmada etkili role sahiptir. Miyofasiyal ağrı, bölgesel miyojenöz bir ağrıdır ve kas dokusunun aşırı hassas alanlarıyla karakterize bir durumdur. Kas dokularındaki bu hassas alanlar palpe edildiğinde sıkıdır, gergindir ve ağrılıdır. Birçok örnekte hastalar sadece ağrının farkında olup, tetik noktalarının farkında değildir (2,9).

Çiğneme kası miyofasiyal ağrılarında, hasta kulak ve kulağın ön tarafında künt ağrıdan şikayetçidir. Ağrı şakağa, alına, göz arkasına, angulus mandibulaya veya boyuna, enseye yayılabilir. Mandibula hareketleri kısıtlıdır. Ayırıcı tanıda trigeminal nevralji ile karıştırılabilir. Trigeminal nevraljide hastalar ağrılarını 'şimşek çakması' şeklinde tarif ederler (2,9).

4.Miyospazm

Santral sinir sistemine bağlı olarak bir kasın istemsiz kasılmasıdır. Yıllardan beri uzmanlar miyospazmı miyojenik ağrının en yaygın sebebi olarak görmüştür. Ancak son dönemde yapılan çalışmalar kas ağrısı ve miyospazma yeni bir ışık tutmuştur (30).

Spazm veya tonik kontraksiyondaki kasın göreceli olarak daha yüksek seviyelerde EMG aktivitesi göstereceğini beklemek mantıklıdır. Ancak çalışmalar ağrılı kasların EMG bulgularının anlamlı derecede yükseldiği varsayımını desteklememiştir. Bu çalışmalar bizi kas ağrılarının sınıflandırmasını yeniden düşünmeye yönlendirmiştir ve miyospazmları diğer kas ağrısı hastalıklarından belirgin şekilde ayırmıştır. Çiğneme kaslarının miyospazmı karşılaşılabilecek durumlardan olmasına rağmen yaygın değildir ve meydana geldiğinde klinik karakteristik özellikleri nedeniyle kolaylıkla tanımlanabilir (30).

Miyospazmların nedeni tam olarak bilinmemektedir. Miyospazm tablosunun ortaya çıkması için birçok faktörün kombine etkisi vardır. Miyospazmın oluşmasında lokal kas faktörleri etkilidir. Kasın yorgunluğu ve lokal elektrolit dengesindeki değişiklikler bu faktörlerdendir (30).

Miyospazmlar ortaya çıkan yapısal disfonksiyonlarla fark edilebilir. Kas kontraksiyon halindeyken kasların spazmına bağlı olarak çene pozisyonlarında belirgin değişiklikler meydana gelir. Bu pozisyon değişiklikleri akut maloklüzyonların görülmesine yol açar. Miyospazmın görüldüğü kaslar palpasyonda oldukça katı hissedilir (30).

5.Miyozit

Kronik ve sıklıkla santral sinir sistemi kaynaklı bir kas ağrısı hastalığıdır. Karşılaşılan klinik bulgular kas dokusunun enflamatuvar durumlarıyla benzerlik gösterir. Ancak bu benzerlik enflamasyonun klasik klinik belirtileriyle karakterize değildir (kızarıklık, şişlik). Miyozit kas dokusunda bulunan santral sinir sistemi orijinli nosiseptör kaynaklarından oluşur (nörolojik enflamasyon) (30).

Miyozitin en yaygın sebebi uzun süreli lokal kas ağrıları veya miyofasiyal ağrıdır. Yani hastanın miyojenik ağrıdan şikayetleri ne kadar uzun süreliyse kronik miyozit olasılığı da o kadar fazladır. Hastanın hikayesinde birkaç haftadır devam eden ağrı şikayeti vardır. Miyozit ağrının o anki durumundan çok kas ağrısının devamlılığıyla daha yakından ilgilidir (30).

Miyozitin enfeksiyonsuz ve enfeksiyonlu olmak üzere 2 tipi vardır. Birinci tip miyozit uzun süreli kas ağrısı ve miyofasiyal kas ağrısının olduğu durumlarda kaslarda ortaya çıkan metabolik artıklar nedeniyle meydana gelen enflamasyondur (9). Bu tip bir enflamasyon sterildir. İkinci tipte gerçek bir enfeksiyöz miyozit tablosu görülür ve bakteriyel-viral bir enfeksiyon kasa yayılabilir. Bu durum nadir görülür, ancak ortaya çıktığında mutlaka tanımlanmalı ve doğru bir şekilde tedavi edilmelidir (30).

Miyozitte en sık karşılan şikayet devamlı, acı verici tarzda miyojenik ağrıdır. İstirahat halinde de var olan ağrı fonksiyonla şiddetini artırır. Etkilenen kaslar

palpasyonda oldukça hassastır ve kaslarda yapısal disfonksiyon yaygındır. En sık karşılaşılan klinik durum semptomların uzun süreli olmasıdır (30).

Miyozitte bulguların devamlı olmasında etkili faktörler vardır. Bunlar; sebebin uzaması, aynı etiyojinin tekrarlanması, doğru uygulanmayan tedaviler, stres durumunun devam etmesi, uyku bozuklukları gibi sebepler olabilir (30).

II)Eklem içi düzensizlikler

TME'in lokalize rahatsızlığına literatürde 'Eklem içi düzensizlik- Internal derangement', TME Disfonksiyon Sendromu-TMEDS', Ağrı Disfonksiyon Sendromu gibi isimler verilmektedir. Hastalık eklem bölgesinde lokalizedir (9).

Eklem içi düzensizlikler (internal derangement) asemptomatik bireylerde bile görülebilen TME'in en sık karşılaşılan patolojisidir. Eklem içi düzensizlikler iltihabi olmayan durumları içerir, ancak rahatsızlığın ilerlemesiyle iltihabi durumlar ortaya çıkabilir. Böylesi bir durumdan şüphelenildiği zaman dikkatli bir değerlendirme yapılmalı, gerekirse rahatsızlık iltihabi hastalıklar sınıfına dahil edilmelidir (9). Derangement terimi artiküler diskin morfolojisi ve pozisyonuyla birlikte fonksiyonunu da içeren TME'in normal hareket yolundaki bozukluğu ifade eder. Bu nedenle eklem içi düzensizlikler disk düzensizlikleri olarak da adlandırılabilir. TME dokularının yapı ve niteliğinin değişmemesine bağlı olarak dejenerasyondan farklı bir durumdur (36).

Disk düzensizliklerinin ortaya çıkmasında çok sayıda etiyojik faktör rol oynamaktadır. Travmatik olaylar, diskin lateral ligamentlerinin ve kapsülün gerilmesine, yırtılmasına veya kopmasına yol açabilir. Travmatik olaylara bağlı kanama meydana geldiğinde fibrotik veya hiperplastik intraartiküler reaksiyonlar ortaya çıkabilir. Bu gibi durumlar eklem mobilitesinde azalmaya veya eklem bölgesinde şiddetli ağrıya yol açabilir (37). TME ligamentlerinin gerginliği gibi gevşekliği de disk düzensizlikleriyle ilişkilidir (38, 39). Bruksizm de eklem aşırı yük gelmesi nedeniyle TME'in bağ dokusu yapısını değiştirebileceği için disk düzensizliklerinin meydana gelmesinde önemli bir etkidir (40).

1)Kondil-disk kompleksi düzensizlikleri

Diskin kondil üzerindeki normal rotasyonel hareketini bozan herhangi bir düzensizlikten kaynaklanmaktadır (9). Kondil-disk kompleksi düzensizliklerinin en sık karşılaşılan etkeni travmadır. Travma direkt çeneye darbe alınmasıyla ilişkili makrotravma veya kronik kas hiperaktivitesi ve okluzyon bozukluklarıyla ilişkili miktotravma şeklinde karşımıza çıkabilir (30).

TMD'lar belirgin belirti ve semptomlara sahiptir. Anterior disk deplasmanının sınıflandırılması, tanı ve tedavisi uygun klinik ve radyografik muayene prosedürlerinin kullanılarak TME'in doğru pozisyonunun değerlendirilmesi ile mümkündür. TME'in anterior disk deplasman tanısında klinik muayenede eklem sesleri, deviasyon veya defleksiyon varlığı ve maksimum interinsizal açıklık değerlendirilir. Resiprokal klik, deviasyon veya defleksiyon varlığı artiküler diskin pozisyonu hakkında klinisyenlere önemli bilgiler sağlar (30).

Eklem sesleri ile TME bozuklukları arasında ilişki olduğu konusunda fikir birliği olmasına rağmen bazı çalışmalar redüksiyonlu disk deplasmanı olan hastalarda resiprokal kliğin olmayabileceğini kaydetmiştir (31,32). Palpasyon ve stetoskopun kullanımı uygunluğu ve kolaylığı sebebiyle sesin değerlendirilmesinde ilk seçenek olarak tercih edilmektedir.

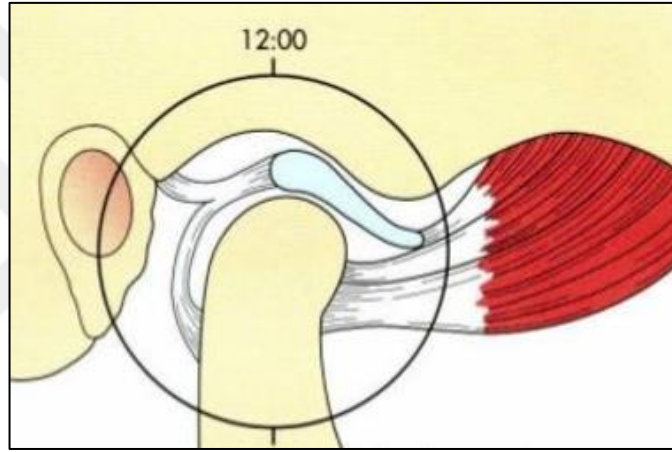
a)Disk deplasmanı

Kondil-disk kompleksi düzensizliklerinin en sık karşılaşılan tipi diskin yer değiştirmesi (deplasmanı) durumudur (41). Disk deplasmanı semptomatik bireylerde görülebileceği gibi normal bireylerde de görülebilir. Bu nedenle TME disfonksiyonlarında zorunlu predispozan faktör değildir (42).

Artiküler disk lateral ve medialden diskal ligamentler aracılığıyla kondile bağlanmıştır. Diskin rotasyonel hareket alanı diskal ligamentlerin uzunluğu, posteriorda inferior retrodiskal lamina ve anteriorda kapsüler ligament tarafından sınırlandırılmıştır. Diskin kondil üzerindeki rotasyonel hareket miktarı üzerinde ise diskin morfolojisi, superior retrodiskal lamina ve lateral pterigoid kas etkilidir (2).

Disk morfolojisindeki deęişikliklere ve diskal ligamentlerin uzama miktarına baęlı olarak disk kondilin artiküler yüzeyi boyunca yer deęişiklięi yapar (2,9).

Disk deplasmanları diskin kondil üzerinde normal pozisyonunun dışına çıktığı durumları ifade eder. Disk deplasmanının anlaşılabilmesi için diskin normal pozisyonunun nasıl olduęu bilinmelidir. Diskin normal pozisyonuyla ilgili çok sayıda araştırmacı farklı yöntemleri sunmuşsa da en çok kabul göreni; diskin posterior bandının kondilin tepesinde saat 12 pozisyonunda olduęu, intermediate zone'un ise artiküler eminens'in posterior kısmı ile kondilin anterior prominensi arasında konumlandığı durumdur (2,9). TME diskinin normal pozisyonu Şekil 2.4'teki gibidir.



Şekil 2.4. TME diskinin normal pozisyonu

Frontalden bakıldığı zaman ise kondiler kutuplardan sagittal düzleme doğru çizilen çizgileri aşmadan kondil üzerinde konumlanmıştır (43-47).

Disk bu şekilde tanımlanan normal pozisyonunun dışına çıkması durumu disk deplasmanı şeklinde tanımlanır. Disk deplasmanı daha çok anteriora olacak şekilde karşımıza çıksa da farklı yönlere doğru yer deęiştirmeler de mevcuttur (30).

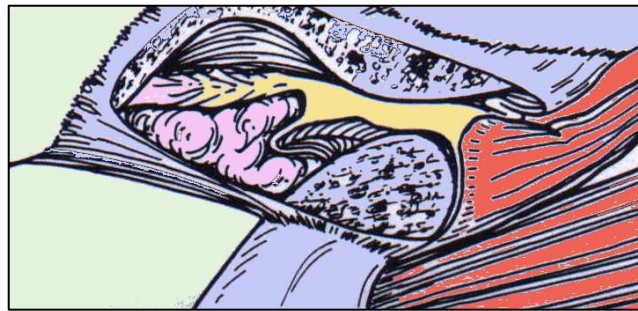Tasaki ve arkadaşları (47) yaptıkları bir çalışmada diskin pozisyon deęişikliklerini; normal disk pozisyonu, anterior disk deplasmanı, eklemin lateral kısmından parsiyel anterior disk deplasmanı, eklemin medialinden parsiyel disk deplasmanı, rotasyonel anteriolateral disk deplasmanı, rotasyonel anteriomedial disk

deplasmanı, lateral disk deplasmanı, medial disk deplasmanı ve posterior disk deplasmanı şeklinde sınıflamıştır.

Bu sınıflamaları daha detaylı inceleyecek olursak anterior disk deplasmanında artiküler diskin posterior bandı kondilin anteriosuperior artiküler yüzeyi ile artiküler eminens arasındaki konumundan daha ileriye doğru yer değiştirmiştir. Parsiyel anterior disk deplasmanı lateral ve medial parsiyel anterior disk deplasmanı olmak üzere 2 şekilde karşımıza çıkar. Lateral parsiyel anterior disk deplasmanında artiküler disk medialde normal pozisyonundayken lateralde anteriora doğru yer değiştirmiştir. Medial parsiyel lateral anterior disk deplasmanında ise disk lateralde normal pozisyonundayken medialde anteriora doğru yer değiştirmiştir. Rotasyonel antero-lateral disk deplasmanında disk hem anteriora hem de laterale yer değiştirmiştir. Rotasyonel antero-medial disk deplasmanında ise disk hem anteriora hem de mediale yer değiştirmiştir. Lateral disk deplasmanında disk kondilin lateral kutbundan daha laterale medial kutbundan daha mediale yer değiştirmiştir. Posterior disk deplasmanında ise disk normal pozisyonundan daha posteriora yer değiştirmiştir (47, 48).

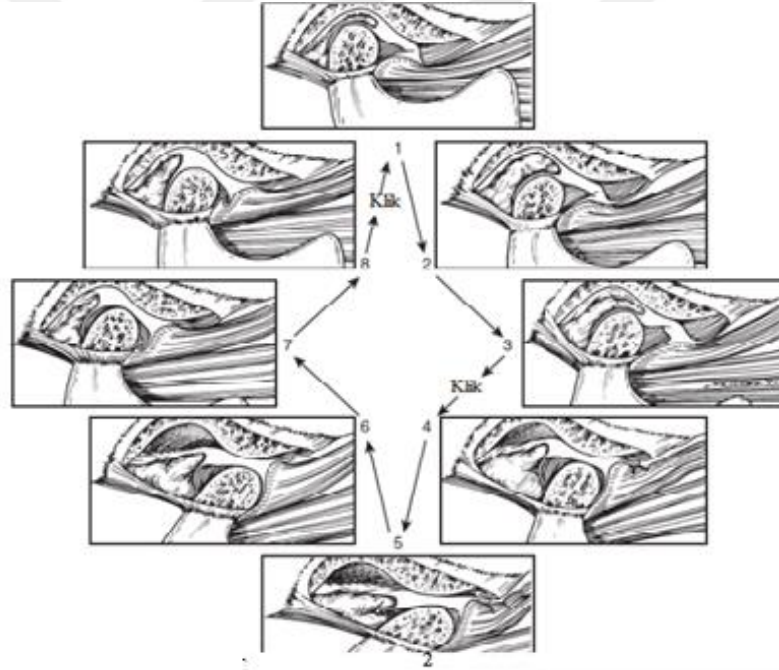
b)Redüksiyonlu Disk Deplasmanı

İnferior retrodiskal lamina ve diskal ligamanların çok fazla uzadığı ve eklem diskinin posterior kısmının çok fazla incelendiği durumlarda eklem diski bulunduğu normal pozisyondan kondil başının önüne doğru yer değiştirir ve diskin morfolojisi değişir (9). Eklem diskinde meydana gelen pozisyon ve morfoloji değişikliği Şekil 2.5'deki gibidir.



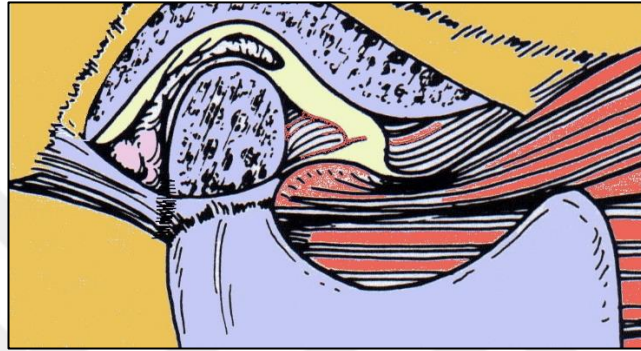
Şekil 2.5. Disk deplasmanında meydana gelen disk pozisyon ve morfoloji değişikliği (Okeson).

Ağız kapalı pozisyondayken alınan tüm sagittal kesitlerde artiküler disk kondil başının anteriorunda konumlanmıştır. Ancak ağız maksimum açıldığında anteriora yer değiştirmiş disk kondille normal anatomik ilişkiye geri döner. Redüksiyonlu disk deplasmanı vakalarında ağız açma ve kapama esnasında klik adını verdiğimiz eklem sesleri duyulur. Kondil diskin posteriorunda konumlandığı için ağız açma esnasında kondil ve disk kompleksi normal olmayan bir hareketle öne doğru hareket eder bu sırada klik sesi duyulur. Kapama esnasında ise disk tekrar kondilin önündeki eski pozisyonuna geri döner. Bu sırada ikinci bir klik sesi alınır. Hem açma hem de kapama sırasında ses gelmesi durumuna da 'Resiprokal Klik' denir (43, 45, 46, 49, 50). Redüksiyonlu disk deplasmanında kaydedilen resiprokal kliğin şematik görüntüsü Şekil 2.6'daki gibidir.



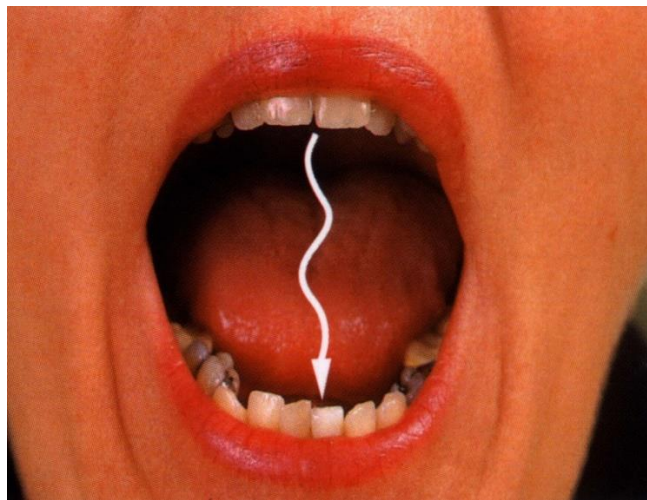Şekil 2.6. Resiprokal kliğin şematik olarak gösterilmesi. 1: Ağız kapalı pozisyondayken diskin kondil tepesinin önündeki konumu. 2: Ağız açılırken diskin kondil tepesinin önündeki konumunu koruması. 3: Ağız açmanın devamında kondil-disk kompleksinin normal olmayan bir hareketle öne kayması sırasında ortaya çıkan klik sesi. 4-5: Maksimum ağız açıklığında kondil-disk kompleksinin ilişkisi. 6-7: Kondil-disk kompleksinin ağız kapanması sırasında glenoid fossaya doğru hareketi. 8: Kapama sırasında diskin kondil önündeki eski konumunu almasıyla duyulan ikinci klik sesi (Okeson).

Ağız açılırken duyulan klik sesi açmanın herhangi bir safhasında duyulabilirken kapama sırasındaki klik sesi dişler intercuspal pozisyona yakın konumdayken duyulur. Açma sırasında geç klik sesi duyulması, diskin öne doğru yer değiştirme miktarının daha fazla olduğunu belirtir. Kondile göre hatalı pozisyonda olan disk ağız açma esnasında yakalanılıyorsa buna ‘Redüksiyonlu Disk Deplasmanı’ denir (51). Redüksiyonlu disk deplasmanında kondil-disk ilişkisinin şematik görüntüsü Şekil 2.7’deki gibidir.



Şekil 2.7. Redüksiyonlu disk deplasmanında kondil-disk ilişkisinin şematik olarak gösterilmesi (Okeson).

Disk yakalanıncaya kadar ağız açıklığında kısıtlılık vardır. Disk yakalanınca ağız açma yolunda belirgin deviasyon görülür ve burdan sonra ağız açıklığı normal miktarına geri döner (51). Redüksiyonlu disk deplasmanında görülen deviasyon görüntüsü Şekil 2.8’deki gibidir.

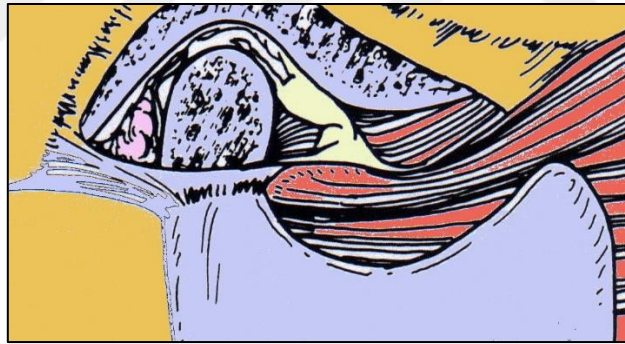

Şekil 2.8. Deviasyon görüntüsü

Rahatsızlığın erken safhalarında hastanın ağrı şikayeti yoktur ancak ilerleyen dönemde sekonder kas spazmına bağlı olarak ağrı oluşabilir. Ağrının esas sebebi TME ‘in çevresindeki nöroreseptör içeren diskal ligament, kapsüler ligament ve retrodiskal lamina gibi yumuşak dokulardır (30).

c)Redüksiyonsuz Disk Deplasmanı

Kondil-disk kompleksinin normal ilişkisi ağız açık ve kapalı pozisyondayken bozulmuştur. Disk kondil başının anteriorunda konumlanmıştır. Redüksiyonsuz disk deplasmanında retrodiskal lamina elastikiyetini kaybettiği için ağız açıldığında da kondil ve disk normal ilişkisine dönemez. Bu özelliği ile redüksiyonlu disk deplasmanından farklılaşmaktadır. Redüksiyonsuz disk deplasmanın etiolojisinde çoğunlukla önceden var olan redüksiyonlu disk deplasmanı durumu vardır. Hastanın hikayesinde çenelerde kilitlenme hissi ve daha önce var olan klik hikayesi vardır. Disk redüksiyonsuz duruma geçince klik sesi ortadan kalkmıştır (49, 50). Redüksiyonsuz disk deplasmanının şematik görüntüsü Şekil 2.9’deki gibidir.



Şekil 2.9. Redüksiyonsuz disk deplasmanında kondil-disk ilişkisinin şematik görüntüsü (Okeson).

Hastada ağız açıklığı kısıtlıdır. Bu durum ağrılı olabileceği gibi ağrısız da olabilir. Ağız açıklığı sadece saf rotasyonel hareketle meydana geldiği için maksimum 25-30 mm’dir. Ağız açıklığı hekim tarafından fazla bir basınç uygulanmadan arttırılmaya çalışıldığında sert bir sonlanım (hard end feel) hissedilir (30).

Etkilenen taraftaki hareketler kısıtlanırken sağlam taraftaki hareketler devam eder. Bu nedenle hasta ağızını açarken mandibula orta hattan etkilenen tarafa doğru kayar. Bu durum defleksiyon olarak ifade edilir. Kondil eklem diskinin posteriorunda

kaldığı için retrodiskal laminaya baskı uygular. Bilateral manüplasyon yapıldığı zaman retrodiskal laminadaki bu baskı artışına bağlı hasta ağrı duyar. Bu durum kronikleşirse ligamentlerin kollajen lifleri gerginliğini kaybeder ve mandibular hareketlerde artma meydana gelir (9,30).

Akut veya kronik olabilir. Akut redüksiyonsuz disk deplasmanında, çenede aniden kilitlenme olur, hasta bu durumu genellikle hatırlar. Açma hareketi sırasında etkilenen tarafa doğru defleksiyon vardır, karşı tarafa doğru lateral hareket kısıtlanmamıştır. Fonksiyon sırasında eklem ağrısı, sert son his vardır, eskiden genellikle var olan klik sesi kaybolmuştur (2,9).

Kronik redüksiyonsuz disk deplasmanında ağız açmada kısıtlılık hikayesi vardır, ancak çene hareketleri zaman içinde biraz daha artmıştır. Ağız açıklığı akut dönmedeki kadar kısıtlı değildir (2,9). Ağrı, efüzyon, eklem boşluklarının artan vaskülaritesi kronik vakalarda daha fazla görülür. Kronik vakalarda ligamentlerin kollajen lifleri gerginliğini kaybeder ve mandibular hareketlerde artma meydana gelir. Kronik vakalarda kondil retrodiskal dokular üzerine yerleşmiştir, doku yıkımı ve enflamasyon söz konusudur. Zamanla öne yer değiştirmiş disk nedeniyle kondilin retrodiskal dokular üzerine oturması sonucu krepitasyon adı verilen eklem sesleri başlayabilir (52, 53).

Şener ve arkadaşları (54) redüksiyonlu ve redüksiyonsuz disk deplasmanlarının MRG bulgularını araştırdıkları bir çalışma yapmışlardır. Dejeneratif değişikliklerin veya efüzyonun internal bozuklukların göstergesi olmadığını ancak bu patolojik durumların şiddetinin internal bozukluk tipine bağlı olabileceğini vurgulamışlardır. Disk deplasmanları, disk deformasyonu, sinyal şiddet değişiklikleri miktarı internal bozukluk tipine bağlı olup redüksiyonsuz disk deplasmanında redüksiyonlu disk deplasmanına göre daha şiddetli şekilde görülür.

Yapılan çok sayıdaki çalışmaların sonucunda disk deplasmanlarının en sık görülen şekli redüksiyonsuz anterior disk deplasmanı iken daha nadir görülen şekli de lateral ve medial disk deplasmanıdır. Yaş gruplarına göre disk deplasmanları sınıflandırılmış ve parsiyel anterior disk deplasmanının 26-50 yaş aralığında daha az görüldüğü tespit edilmiştir. Herhangi bir spesifik disk pozisyonu ile cinsiyet arasında

anamlı bir fark bulunmazken dejeneratif deęişikliklerin redüksiyonsuz anterior disk deplasman vakalarında daha fazla görüldüğü belirtilmiştir (55).

2)Artiküler yüzeylerin yapısal uyumsuzlukları

Artiküler yüzeylerin yapısal uyumsuzlukları normal eklem fonksiyonunun ve şeklinin deęiřmesi ile meydana gelmektedir. Bu deęişimlerin etiyolojik faktörlerinde en sık travma ve ağzın uzun süreli açık kalmasına baęlı oluşan deformiteler vardır. Bu faktörlerden en önemlisi makrotravmadır. Makrotravmalar eklemlere gelen direkt kuvvetler, çeneye veya dişlere gelen indirekt kuvvetler şeklinde o bölgenin yapısını etkileyecek yapısal deęişikliklere yol açar. Artiküler yüzeylerin yapısal uyumsuzlukları 4 başlık altında toplanır (56).

a)Şekil deęişiklikleri

Diskte, kondilde ve glenoid fossada meydana gelebilir. Kondil ve glenoid fossa gibi kemik yapılarında meydana gelen şekil deęişiklikleri kondil ve fossada düzleşme, kondilde osteofitler, protüberansa oluşumu ve subkondral lakünalardır. Diskte meydana gelen şekil deęişiklikleri ise incelme, kalınlaşma veya perforasyondur (56).

Çok sayıda arařtırmacı diskte meydana gelen deęişimleri anlamak için diskin şekliyle ilgili sınıflandırmalar yapmıştır. Heffez ve arkadaşlarının yaptığı sınıflandırmaya göre 1.Normal şekli bikonkav (papyon), 2.Düz (biplanar), 3.Huni tarzında, 4.Posterior bandın genişlemesi, 5.Y şeklinde bir durum söz konusudur (56). Kurita ve arkadaşları diskin normal şeklinin bikonkav olduğunu, disk deęişikliklerinde en çok karşımıza çıkan durumun posterior bandın genişlemesi olduğunu savunmuşlardır (57). Wajima ve arkadaşları (58) ise posterior bandın genişlemesinin redüksiyonsuz disk deplasmanında en çok karşılaşılan disk şekil deęişikliği olduğunu göstermişlerdir.

b)Adezyon

Artiküler yüzeylerin yapısal uyumsuzluklarından ikincisi olan adezyon cerrahi müdahaleler ve makrotravmalar sonrası eklemin uzun süreli statik yüklenmesi ve

eklem içi kanamalar sonrası diskin glenoid fossaya veya kondile yapışması durumudur (9).

Adezyon disk ile fossa arasında ise, kondil sadece rotasyon hareketi yapabilir ve ağız açıklığı 20-25 mm ile sınırlıdır. Redüksiyonsuz disk deplasmanı ile karıştırılabilir. Adezyon disk ile kondil arasında ise, hasta ağzını normal açabilir ancak açma hareketi sırasında atlama vardır (2,9).

c)Sublüksasyon (Hipermobilité)

Ağız açma hareketinin geç safhasında kondilin artiküler eminensi atlayarak eminensin önüne geçmesi ve ağız açıklığının normalden çok daha fazla olması durumudur. Hiper mobil eklem patolojik bir durum değildir, glenoid fossanın anatomik şekline bağlı olarak ortaya çıkabilir. Genellikle artiküler eminensi kısa, dik posterior eğimini takiben uzun ve yukarı doğru bir eğimi olan eklemlere sahip hastalar sublüksasyona daha meyillidir. Derin eğime bağlı olarak kondil öne doğru hareket ederken disk fazla miktarda posterior rotasyona zorlanır. Ancak önde kapsüler ligamentler posterior rotasyonu sınırladığı için disk daha fazla posteriora rotasyon yapamaz ve kondille birlikte artiküler eminensin önüne atlar (59-61).

Sublüksasyon hastalarında klik sesi alınabilir ancak bu ses disk deplasmanında alınan sestten farklıdır. Sublüksasyona bağlı ses sadece ağız çok geniş açıldığında duyulur. Protruziv ve lateral hareketlerde klik sesi alınmaz, disk deplasmanında ise bu hareketlerde de klik sesi alınır (54).

d)Spontan dislokasyon

Kondilin eklem kapsülünün içinde olduğu ancak fossa dışına çıktığı durum dislokasyon olarak tanımlanır. Genellikle bilateral olarak görülür ve anterior yönde meydana gelir. Hastalar ağzını maksimum interkusal ilişkide kapatamazlar. Bazı hastalar kendi elleriyle manüple ederek disloke olan kondili yerine yerleştirebilirken bazı hastalar da yerleştiremez. Dislokasyona kondil fraktürüne sebep olan internal bir travma, sublüksasyon veya musküler koordinasyon bozukluğu sebep olabilir (62).

3)Enflamatuar eklem hastalıkları

Karşılaşılan karakteristik klinik bulgu fonksiyonla artan sürekli derin ağrıdır. Palpasyonda hassasiyet, kas spazmında artış veya yansıyan ağrılar gibi ikincil bulgular da görülebilir (9). Başlıca enflamatuar eklem hastalıkları:

a)Sinovit

Sinoviyal sıvının enflamasyonudur.

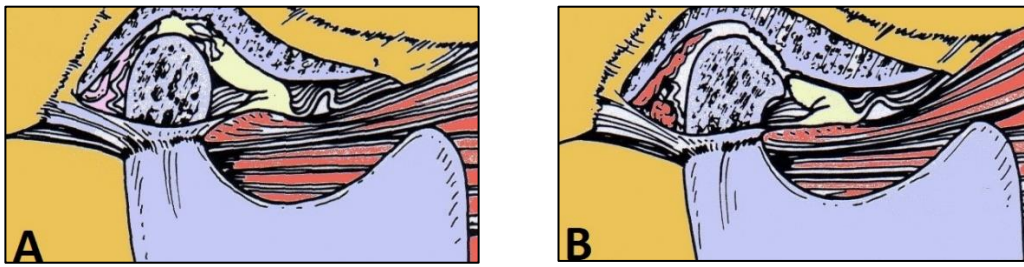
b)Kapsülit

Kapsüler ligamentin enflamasyonudur.

Sinovit ve kapsülit varlığında eklem bölgesi palpasyonda duyarlıdır ve ilgili bölgede aniden şişlik görülebilir. Artan interkapsüler basınca bağlı olarak eklem hareketlerinde ağrı ile karakterizedirler. Klinik olarak sinovit ve kapsülitin ayrımını yapmak pek mümkün değildir (9).

c)Retrodiskit

Retrodiskal dokunun enflamasyonudur. Etyolojisinde yüze gelen bir travma veya kondilin retrodiskal dokular üzerinde fonksiyon yapması gibi eklem içi faktörler rol oynayabilir (9). Retrodiskal dokuların sıkışması ve retrodiskitin şematik görüntüsü Şekil 2.10'daki gibidir.



Şekil 2.10. A, Retrodiskal dokuların sıkışması B, Retrodiskit ve doku yıkımı (Okeson).

Sentrik okluzyonda dişlerin sıkılmasıyla artan ağrı sert bir ayırıcının ısırtılmasıyla geçer. Eklemdeki hareket kısıtlılığı retrodiskal dokuların enflamasyonu nedeniyle hissedilen ağrıyla ilgilidir (9).

d)Enflamatuar artritler

Eklem yüzeylerinde bir iltihaplanma durumu oluştuğunda eklem dokularına yayılım söz konusu olabilir ve bu durumda artrit eklem yüzeylerinde yıkımla sonuçlanabilir (9). Enflamatuar artritlerin en önemlileri şunlardır:

-Osteoartrit (Dejeneratif eklem hastalığı)

Dejeneratif eklem hastalığı primer olarak nonenflamatuar bir hastalıktır ve bu aşamada osteoartrit olarak isimlendirilir (63). Osteoartrit multifaktöriyel bir hastalıktır. Etiyolojisi tam olarak anlaşılamamıştır. Ancak etiyolojik faktörler temel olarak lokal ve sistemik faktörlerden meydana gelmektedir (9).

Yaş predispozan bir faktördür. Ancak primer etken değildir. Eski kaynaklara göre osteoartritin ilerleyen yaşla birlikte eklem yüzeylerinin aşınması ile meydana geldiği savunulsa da gelişen radyolojik değerlendirmelerle 45 yaşın altında da osteoartritin görüldüğü vurgulanmıştır (9).

Eklemde ağrı ve ilgili bölgede şişlik kapsüler dokuların sekonder enflamasyonuna bağlı olarak ortaya çıkmaktadır. Bu durum eklem yüzeylerinin dejenerasyonu sonucu ortaya çıkan sinoviyal sıvının içeriğindeki proteoglikanlardan kaynaklanmaktadır (58).

Osteoartrit genel olarak primer ve sekonder olmak üzere 2'ye ayrılır. Primer osteoartrit çoğunlukla yaşlı hastalarda görülür. Hastalarda hafif bir rahatsızlık hissi olup nadir şikayetler görülür. Sekonder artrit genellikle 20-40 yaşlarında görülür. Etkeni travma veya kronik bruksizmdir, sıklıkla tek taraflıdır. Klinik bulguları eklemde fonksiyonla artan ağrı, ağız açıklığında kısıtlılık , eklemlerde gerginlik, klik veya popping ve ilerleyen dönemlerde krepitasyon sesidir. Radyolojik değerlendirme de eklem aralığında daralma , osteofit oluşumu ve kondilin artiküler yüzeylerinde erozyonlar görülür (64).

-Romatoid artrit

Romatoid artrit nonspesifik bir sistemik, kronik bir hastalıktır, birçok eklemi aynı anda tutar. Eklemlerin sinovial membranı iltihaplanır. (65). Romatoid artritli

hastaların %50'sinde TME de etkilenir. TME en son etkilenen eklemlerdendir ve tutulum bilateraldir (9).

Etiyolojisi tam olarak bilinmemektedir ama çoğunlukla genetik ve çevresel faktörlerle ilişkilidir. Genel popülasyonun yaklaşık olarak %1-3'ünü etkiler (66).

TME 'in tutulumunda ciddi vakalarda kondil desteği ortadan kalktığı için posterior dişlerin aşırı temas ettiği anterior bölgede açık kapanışın oluştuğu malokluzyonlar meydana gelir (59).

Temporomandibular eklemde romatoid artrit durumunda hastalar diğer inflamatuvar hastalıklarda olduğu gibi durumun temporomandibular eklem orijini olduğundan habersizdirler. Çoğu hasta kulakta artan ağrıdan şikayetçidir ve bu yüzden ilk olarak kulak-burun-boğaz uzmanına başvururlar.

Başlangıç semptomları ağrı ve çene hareketlerinde kısıtlılıktır. Ağrı sabah saatlerinde çok şiddetli olup günün ilerleyen saatlerinde azalmaktadır. Ağrı tipik olarak donuktur ve eklem bölgesindeki dokularda hissedilen derin bir ağrı hissedilir. Çoğu hasta temporal bölge, kulak ve mandibulanın angulasındaki ağrıdan şikayetçidir, genellikle bilateraldir (58).

III)Kronik mandibular hipomobilité

Alt çene hareketlerinin uzun süreli kısıtlandığı ve ağrının hissedilmediği bir durumdur. Ağrı ancak alt çene ağız açıklığı limitlerinin dışında zorlandığında meydana gelmektedir (9). Klinik olarak en çok karşılabileceğimiz durum ankilozdur.

-Ankiloz

TME'in kapsül içi yüzeylerinde meydana gelen adezyon sonucu alt çene hareketlerinin kısıtlanmasıdır. Fibröz ve kemiksel olmak üzere 2 tipi vardır. Kemiksel ankilozda ramus veya kondil temporal kemiğe kemik köprülerle bağlanırken, fibröz ankilozda eklem komponentlerinin yumuşak dokuları birleşmiştir ve kemiksel komponentler normaldir (67).

Tek taraflı ankilozun temel olarak etiyolojik faktörü travma veya enfeksiyondur. Bilateral ankilozun ise çoğunlukla romatoid artrit nadir olarak ise bilateral fraktürdür. Hastalar çoğunlukla ağız açıklığının uzun süreli kısıtlılığından şikayetçidir (62).

IV)Gelişimsel bozukluklar:

a) Agenezi

Kondilin olmaması çok nadirdir, ancak rapor edilmiş vakalar vardır.

b) Kondiler hipoplazi

Gelişimin erken dönemlerinde TME hücrelerinin yoğunlaşmalarında bir değişiklik olması nedeniyle gelişebilir (68).

Kondiler hipoplazi nispeten nadir görülür. Nadiren ağırlıdır. Ramusun vertikal yüksekliği azalmıştır ve mandibula boynu posterior olarak uzanabilir.

Kondiler hipoplazi en iyi radyografik muayene ile değerlendirilebilir. Bilateral hipoplazi durumunda posteriorda aşırı temas anteriorda açık kapanışla karakterize malokluzyonlar görülmektedir (69).

c)Kondiler hiperplazi

Etiyolojisi tam olarak bilinmemektedir, ancak subkondral büyüme merkezinde büyümenin devam etmesinde kaynaklandığı tahmin edilmektedir (70).

Kondiler hiperplazinin genel olarak adölesan dönemde görüldüğü vurgulanmıştır (71). Bu dönemde fasiyal büyüme durmuş ancak kondiler büyüme devam etmiştir. Böylece mandibulanın orta hattın karşı tarafa doğru kaymasıyla fasiyal asimetri durumu ortaya çıkmıştır.

Radyolojik olarak kondil normal fakat simetriğine göre genişlemiş veya form veya dış konturunda değişikliklerle birlikte görülebilir. Kondilde daha fazla kemik varlığından dolayı daha radyopak görülür (62).

d) Neoplazi

Tümörler TME bölgesinde nadiren görülür. Bunlar primer ve sekonder tümörler olarak ikiye ayrılır ve daha ileri sınıflandırma, benign ve malign olanlardır. Malign metastazlar ise nadiren görülür (69).

2.7.Temporomandibular Eklem Rahatsızlıklarında Ayırıcı Tanılar

Trigeminal nevralsi

Eksternal stimuluslarla oluşabilen, yüzün bir tarafındaki, birkaç dakika sürebilen ağrılardır. Trigeminal sinir en çok maksiller dalında görülür. Tetikleyici nokta sıklıkla burnun lateral sınırındadır. %3 ünde multipl skleroz vardır. Tedavide karmazepin ve diphenylhydantoin kullanılır (2).

Glossofaringeal nevralsi

Trigeminal nevralsinin analogudur. Tetikleme noktası orofarinkstir. Yutma ve öksürmede tetikleyebilir. Tonsil bölgesinde ağrı duyulur. Tedavide karmazepin kullanılır veya sinir kesisi yapılabilir (2).

Cluster baş ağrısı:

Tek taraflı fasiyal yanma ve ağrı ile karakterizedir. Ağrı sıklıkla trigeminal sinirin maksiller dalının dağıldığı bölgede olur. Tetikleme noktası bulunmaz ve ağrı spontan olarak başlar. Ağrı bir saat kadar sürebilir ve çevre bölgelere yayılabilir. Tedavide vazokonstriktör ajanlar kullanılır (9).

Temporal arteritis

Süperfişiyal temporal arter boyunca ağrı ve hassas nodüller vardır. Ateş, terleme, kilo kaybı, iştahsızlık gibi sistemik bulgular olaya eşlik eder (2,9)

Migren

Vizüel, motor veya duyuşsal aura dönemini takiben ortaya çıkan şiddetli tek taraflı baş ağrısı, bulantı, kusma ve fotofobi ile karakterizedir (35).

Herpetik fasiyal ağrı

Herpes zoster virüsü fasiyal dermatomlarını tutabilir. Etkilenen bölgede ağrı ve papüloveziküler lezyonlar vardır (35).

Eagle sendromu

Stiloid ligamentin kalsifikasyonu yada uzun stiloid proçes neticesinde ortaya çıkar. Tonsiller fossada ve üst boyun bölgesinde yutmayla artan ağrı vardır (2,9,35).

TME kaynaklı ağrı, sıklıkla kulak ağrısı ve 20 yaş dişi ağrısı ile karıştırılmaktadır. Bu nedenle bu hastalara gereksiz antibiyotikler, kulak damlaları verilir. Dış pterigoid kaynaklı bir ağrıyı hastalar genellikle kulağında ve gözünün arkasında ağrı hissediyorum şeklinde tanımlar. İç pterigoid kaynaklı ağrıda ise kulakta tıkanıklık hissi oluşur. TME rahatsızlığı kulakta çınlamalara neden olabilir. Gerekli durumlarda kulak-burun-boğaz konsültasyonu istenmelidir (2,9).

Hasta şiddetli baş ağrılarında bahsediyorsa, temporal kastan şüphe edilebilir. Fakat önemli olan nokta, baş ağrısının şekli ve yeridir. TME kaynaklı bir baş ağrısı yanlarda lokalizedir (2,9).

Tamamen kemik retansiyonlu, ağız ortamıyla hiçbir ilişkisi bulunmayan, etrafında herhangi bir patolojisi bulunmayan gömülü 20 yaş dişi genellikle TME ağrısı yapmaz. Ama perikoroniti olan, ağız ortamına açılmış yarı gömük 20 yaş dişleri TME ağrısına benzer ağrılar yapabilir. Hastanın detaylı anamnezi alınıp, klinik ve radyografik muayeneleri sonucunda tedaviye karar verilmeli, etken bir 20 yaş dişi olmasına rağmen TME rahatsızlığından şüpheleniliyorsa, 20 yaş dişinin çekiminin gerektiği fakat çekim sonrası ağrıların devam edebileceği, bu durumda da TME tedavisine başlanacağı mutlaka hastaya söylenmelidir (2,9,35).

2.8.Temporomandibular Eklem Rahatsızlıklarının Tanı Kriterleri

Sağlığın tüm alanlarında hastaların tanımladığı semptomları, önceki tedavileri ve diğer ilgili durumları dinlemek tanı açısından çok önemlidir. TMD' u olan hastaların çoğu yıllardır bu durumdan şikayetçi olup, çok sayıda hekime başvurmuş ve çok farklı tedaviler görmüş ancak yine de hiçbir fayda görmemiş olabilirler. Bu nedenle geçmiş

hikayeyi dinlemek ve var olan durumla ilgili detaylı anamnez almak doğru tanı için çok önemlidir (72, 73).

TME rahatsızlıklarının klinik bulgularının değerlendirilmesinde geçmişten günümüze Kroug Poulsen ve arkadaşlarının hazırladığı çok sayıda muayene formu , Helkimo indeksi, Kranio-mandibular indeks gibi pek çok yöntem kullanılmıştır (73). Helkimo indeksi ve Kranio-mandibular indeks klinik bulguların şiddetini özetleyen bir tablo sunar, semptomları biraraya toplayarak durumla ilgili genel bilgi verir ancak alt grupların tanısı için standart kriterler içermez. TME rahatsızlıklarının daha güvenilir bir şekilde tanısının konulması ve standardize edilebilmesi amacıyla Temporomandibular Rahatsızlıklar Araştırma Tanı Kriterleri (TMR/ ATK), Amerikan Ulusal Dental ve Kranio-fasiyal Araştırma Enstitüsü ve uluslararası klinik araştırma uzmanları ekibi tarafından yapılan çalışmalar sonucunda geliştirilmiştir (75). TMR/ ATK formlarında klinik bulguların değerlendirilmesine ek olarak, psikolojik ve psikososyal etkenleri de içeren anamnez alma yöntemleri kullanılır. TMR/ATK 1992 yılından bu yana pek çok epidemiyolojik ve randomize kontrollü çalışmalarda kullanılmıştır (76).

Hastadan detaylı anamnez almak ve klinik muayene yapmak yapılacak tedaviye karar vermeden önce doğru tanıyı koymak için yapılan değerlendirmedir. Başarılı tedavi doğru tanıya bağlıdır. Bu nedenle tanı süreci çok önemlidir (74-76).

TMD prevalansı oldukça yüksek olmasına rağmen hastaların hepsi yaşamlarında çok önemli sorunlar oluşturmadığı veya belirti göstermediği için tedaviye ihtiyaç duymayabilir (77, 78).

Hastadan detaylı anamnez alınırken sorulması gerekenler;

- 1) Haftada bir veya birkaç kez baş ağrınız olur mu?
- 2) Başın arka veya yan tarafında, boyunda veya kulaklarda ağrınız var mı?
- 3) Ağızınızı açarken ağrınız oluyor mu?
- 4) Eklemlerden ses geliyor mu?

5) Herhangi bir eklem veya kas rahatsızlığınız var mı?

6) Baş veya boyun bölgenizden darbe aldınız mı veya kaza geçirdiniz mi?

7) Diş sıkma veya gıcırdatma alışkanlığınız var mı?

8) Tek taraflı çiğneme alışkanlığınız var mı?

Bu soruların cevapları dikkatlice dinlenilmeli ve cevaplar muayene formuna detaylı bir şekilde kaydedilmelidir (69).

Hastadan alınan detaylı anamnezi klinik muayene takip etmelidir. Doğru bir klinik muayene eklemlerin inspeksiyonunu (gözle muayene), TME'in ve kasların palpasyonunu, eklem hareketlerinin izlenmesini, maksimum ağız açıklığının ölçülmesini ve TMD ses ve ağrı gibi semptomlarının değerlendirilmesini içerir (79, 80).

TMD'ü olan hastalar kliniğe geldiğinde ağrı şikayetleri varsa ağrı lokasyonuna , davranışına, derecesine ve süresine göre değerlendirilmelidir (81).

Ağrının Lokasyonu

Hastalar sorulduğu zaman ağrının lokasyonunu tanımlayabilmelidir. Ağrı spesifik bir bölgeyle sınırlı olabileceği gibi geniş bir alanı da kapsayabilir. Eğer hastalar kulak önünde küçük bir alanı tanımlıyorsa eklem içi bir rahatsızlık olabilir. Aksine baş ve boynu da içine alan daha geniş bir alan varsa kas kaynaklı bir problem olabilir (59).

Ağrının Derecesi

Ağrının şiddeti kişiden kişiye değişen bir algı olduğu için şiddetini belirlemek oldukça zordur. Bu nedenle 0'dan 10'a kadar sıralanmış bir skalanın kullanılması ağrının derecesini daha doğru değerlendirme açısından hekime ve hastaya yardımcı olacaktır (54).

Ağrının Süresi

Hastadan alınan hikaye ağrının süresini içermelidir. Süre hem ağrının ne kadar sürdüğünü hem de ağrı başladığında ne kadar devam ettiğini içermelidir (54).

Ağrının Davranışı

Ağrının davranışı mutlaka değerlendirilmelidir. Ağrı tek parça olarak mı ortaya çıkıyor yoksa aralarında remisyon dönemleri olan tekrarlayan tiplerde mi oluyor sorusunun cevabı araştırılmalıdır. Ayrıca hastalar ağrı devamlı mı yoksa kesintiye uğruyor mu sorularının da cevabını verebilmelidir (54).

Yapılan klinik muayene sonucunda; yüzde ve ya eklemden asimetri olup olmadığı, lateral ve protruziv hareketlerde maksimum ağız açıklığı, klik veya krepitasyon gibi seslerin varlığı, masseter veya temporal kasta hassasiyet olup olmadığı, diş aşınmaları, okluzal temasların dağılımı ve okluzal interferenslerin varlığı değerlendirilir (71,72).

2.9. Temporomandibular Eklem Rahatsızlıklarında Klinik Muayene Yöntemleri

TMD’u olan hastaların klinik muayenesi çiğneme kaslarının , TME’in ve çevre dokuların birlikte değerlendirilmesini kapsar (82, 83).

1)Kas muayenesi

Çiğneme kası ve servikal kas hassasiyeti TMD’u olan hastalarda yaygın karşılaşılan semptomlardır. TME ağrısı ile ilişkili çiğneme kası hassasiyetinin en güzel örneği ağız kapalı iken kas hiperaktivitesi ile karşımıza çıkan kronik bruksizm hastalarıdır. Kronik bruksizm eklem üzerinde fazla yüklenme nedeniyle ağrıya sebep olabilir (84).

-Masseter kası

Masseter kası yüzeysel ve derin olmak üzere 2 kısımdan meydana gelmiştir. Yüzeysel liflerin muayenesi bilateral manuel palpasyonla zigomatik arkın hafif

inferiorundan başlar ve aşağı ve arkaya doğru devam ederek mandibula angulusunda sonlanır. Derin liflerin muayenesi ise ağız içinden palpe edilerek yapılır. Bu kas grubunun palpasyondaki hassasiyeti çoğunlukla kas hiperaktivitesiyle ilişkili bruksizmden kaynaklanmaktadır (58).

-Temporal kas

Temporal kemiğin fossasından köken alarak koronoid çıkıntı ve alt çene angulusuna kadar uzanan yelpaze şeklindeki kas anterior, orta ve posterior lifler olmak üzere 3 kısımdan meydana gelir. Anterior lifler vertikal olarak uzanırken, posterior lifler daha çok horizontal yönde uzanırlar. Orta kısım ise oblik olarak uzanır (85, 86). Koronoid çıkıntı bölgesinin hassasiyeti masseterin derin liflerinde olduğu gibi bruksizmle ilişkilidir. Anterior temporal bölgesindeki ağrı genellikle primer baş ağrısıyla ilişkili iken, posterior temporal bölgedeki ağrı deep-bite veya linguale aşırı eğimlenmiş maksiller keser dişlerden kaynaklanan kapanış bozukluklarından dolayı olabilir (87).

-Medial pterigoid kas

Yüzeyel ve derin lifler olmak üzere 2 kısımdan meydana gelmiştir. Lifler posterior ve lateral yönde uzanırlar. Medial pterigoid kasın aktive olması alt çeneyi elave eder ve çenenin kontralaterale hareketini sağlar (76). Kasın palpasyonu ekstraoral olarak angulus mandibulanın medial bölgesinden veya intraoral olarak retromolar pad alanının posteriorundan yapılır.

-Lateral pterigoid kas

Superior ve inferior olmak üzere 2 kısımdan meydana gelmiştir. Superior kısım sfenoid kemiğin büyük kanadının infratemporal yüzeyinden orijin alır ve artiküler diskin içine ve mandibular kondilin boyun kısmına uzanır (88). İnférieur kısım lateral pterigoid plakanın lateral yüzeyinden yükselir ve kondil boynuna posterior, superior ve lateral yönde uzanır. İnférieur başın görevi kondili anterior, inferior ve medial yönde çekmek böylece çenenin açılmasıdır (89). Superior kısım ise çenenin kapanmasını sağlar (88, 90). Bu kasın palpasyonu 3. molar bölgesinde maksiller bukkal vestibulden parmakla superior, posterior ve medial yönde maksiller tuber bölgesinin arkasına

ilerlemeyle yapılır. Bu yaklaşımla direkt kasın gövdesi palpe edilemez çünkü kas palpasyon alanından en az 2-3 cm daha derinde konumlanmıştır (91). TMD belirti ve semptomlarına sahip olmayan hastalarda bu bölgenin palpasyonunda hassasiyet olabildiği gösterilmiş bu nedenle de bu bölgenin hassasiyetinin önemi tam olarak anlaşılamamıştır (92).

2)TME muayenesi

İntrakapsuler ve ekstrakapsuler belirti ve semptomlar arasındaki farklılıkların bilinmesi doğru tanı ve uygun tedavi için önemlidir. Ancak çoğu zaman semptomların diffüz yayılımı bu 2 alanın ayrımını zorlaştırır (58).

Belirti ve semptomların değerlendirilmesinde kullanılan teknikler; TMJ'in palpasyonu, mandibular dinamiğin değerlendirilmesi, eklem seslerinin dinlenmesi ve TMJ'in radyografik muayenesi ve görüntülenmesidir (58).

-TME'in palpasyonu

TME'in palpasyonu eklemin posterior ve posterolateral kısmına elle basınç uygulanması ile eklemden hassasiyet olup olmadığının değerlendirilmesine yönelik muayene yöntemidir. Bimanuel palpasyon mandibula kapalı pozisyondayken kondilin lateral kutbunun üzerinden birkaç saniyeliğine sağlam bir basınç uygulanarak yapılır. Daha sonra hastaya ağzını açması söylenerek benzer alanlar posteriordan laterale doğru palpe edilir. Bu teknik kapsül, kondilin posterolateral kısmının ve retrodiskal doku üzerinde basınç uygulanmasına yöneliktir (58).

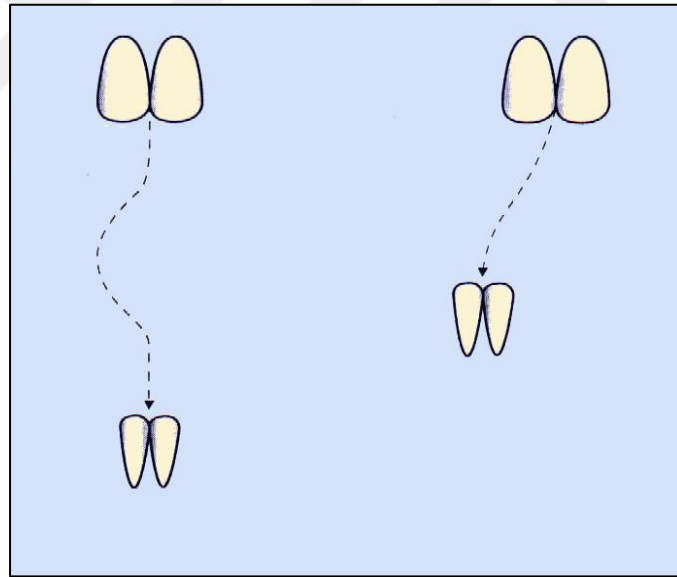
Retrodiskal dokunun posterolateral kısmının palpasyonu dış kulak yolu üzerinden de yapılabilir. Hastaya ağzını açması söylenir, küçük parmak dış kulak yoluna yerleştirilir ve TME'in arkasına doğru basınç uygulanırken hastaya ağzını yavaşça kapatması söylenir. Hastaya bu teknik sırasında ağrı olup olmadığı sorulur ve muayene formuna kaydedilir (58).

-Mandibular dinamiğin değerlendirilmesi

Mandibular dinamik veya kinematik her iki temporomandibular eklem için de rotasyon ve translasyon hareketlerinin limitasyonlarının belirlenmesinde klinisyenlere

yardımcı olabilir. Mandibular hareket eklemin doğru rotasyon ve translasyon hareketi gösterebilmesi için hem vertikal hem de horizontal planda değerlendirilmelidir. Mandibular vertikal açıklık maksiller ve mandibular keser dişlerin insizalleri arasındaki mesafenin cetvelle ölçülmesi ile belirlenir. Normal mandibular açıklık 40-50 mm arasında kaydedilmiştir (93). Mandibular açıklıktaki limitasyonlar TMD'ın klasik belirtilerini sunar (94). Kaydedilecek ikinci bir statik mandibular pozisyon ağrının başladığı vertikal açıklıktır. Ağrı oluşumu ve anterior disk deplasmanı ile ilişkili bir klik sesiyle karşılaşıldığı zaman bu veriler değerli olabilirler (58).

Mandibulanın açılması sırasında deviasyon ve ya defleksiyon görülmesi de tanı açısından oldukça önemlidir. Deviasyon mandibulanın maksimum ağız açıklığında orta hatta geri dönen lateral hareketini tanımlarken, defleksiyon orta hatta geri dönmeyen lateral hareketini tanımlar (58). Deviasyon ve defleksiyonun şematik görüntüsü Şekil 2.11'deki gibidir.



Şekil 2.11. Deviasyon ve defleksiyonun şematik görüntüsü. **A,** Deviasyon **B,** Defleksiyon

Mandibular vertikal yöndeki hareketinden sonra horizontal yöndeki (lateral ve protruziv) hareketleri de değerlendirilmelidir. Maksiller ve mandibular keser dişlerin orta hatlarının kesiştiği noktadan itibaren lateral yöndeki hareket miktarı normalde 8-10 mm arasında olmalıdır. Lateral hareketin 5 mm den az olması, karşı taraftaki TME bölgesinde redüksiyonsuz disk deplasmanı gibi intrakapsüler bir kısıtlanmanın

olduğunu gösterir. Protruziv hareket de normal de 8-10 mm arasında meydana gelir. Bu miktarın daha altındaki protruziv hareketlerde traslasyon hareketinin kısıtlandığı saf rotasyon hareketi ile çenenin sadece vertikal yönde hareket ettiğini anlaşılır (58).

-TME seslerinin değerlendirilmesi

Temporomandibular eklem sesleri genel olarak 2 şekildedir. Bunlar; klik-popping ve krepitasyondur. Hekim hastanın ağzının açılması ve kapanması sırasında TME'deki sesleri palpasyon sırasında belirler. Hekim her 2 işaret parmağını kondil başlarının üzerine yerleştirir ve hastadan devamlı ağzını açıp kapatması istenir. Bu hareketler sırasında, açma kliği, kapanma kliği, resiprokal klik gibi eklem seslerini belirlemek mümkündür. Klik mandibulanın açılması veya kapanması esnasında meydana gelirken resiprokal klik açma ve kapama esnasında meydana gelir ve bu durum anteriora disloke olmuş diskle ilişkilidir (58).

Ağız açma veya kapama yada hem açma hem de kapama sırasında duyulan klik sesi anterior disk deplasmanı gibi disk-kondil kompleksindeki bir düzensizlikle ilişkili olabilir (95-97). Klik sesi kaydedildiği evreye göre erken-orta-geç şeklinde sınıflandırılır. Erken evrede alınan klik sesi disk-kondil kompleksindeki düzensizliğin daha hafif düzeyde olduğunu gösterirken geç evrede alınan klik sesi düzensizliğin daha şiddetli düzeyde olduğunu gösterir. Krepitasyon sesi ise dejeneratif eklem rahatsızlıkları veya osteoartrit ile ilişkili olabilir. Popping sesi daha nadir gözlenir, diskin perforasyonu ile ilgilidir (63, 98).

3)Ağız içi muayene

TME şikayetiyle başvuran hastalarda ağız içi muayene detaylı bir şekilde yapılmalıdır. Hastanın ağız içi muayenesi 3 safhayı kapsamaktadır (9).

- Oral hijyenin değerlendirilmesi
- Çiğneme kaslarının ağız içinden palpasyonu
- Okluzyonun değerlendirilmesi

Öncelikle ağız içindeki dişler olası bir buruksizm durumuna karşı mobilite, periodontal bölgede aralanma, okluzal yüzeylerde aşınma açısından değerlendirilmelidir. Okluzyonun detaylı değerlendirilmesinde ise;

-Okluzyon tipinin belirlenmesi

Hastanın hangi sınıf ve divizyon okluzyon tipine sahip olduğu belirlenip muayene formuna kaydedilmelidir (9).

-Okluzyonun dikey boyutunun incelenmesi

Hastadaki çoklu diş eksiklikleri ve okluzal yüzeydeki aşınmalara bağlı dikey boyut düşebilir. Önemli sayıda posterior diş kayıplarının ön dişleri mandibular kapanma için fonksiyonel durdurucu durumuna getirdiği vakalarda okluzyonun dikey boyutu düşebilir. Bu durumda üst ön dişler arasında boşluklar oluşur, buna 'posterior bite çöküşü' denir. Bunun gibi bir bulguyla karşılaşırsa muayene formuna kaydedilir (9).

-Prematür temasların değerlendirilmesi

Temporomandibular eklemden en fazla travma meydana getiren faktör dengeleyen taraftaki erken kasp temaslarıdır. Ayrıca kötü yapılmış protezler veya yüksek bitirilmiş dolgular sebebiyle sıklıkla erken kasp temaslarına bağlı eklem disfonksiyonları görülmektedir (9). Sentrik kapanış ve tüm sentrik dışı hareketlerdeki prematür temaslar kaydedilir.

4)TME rahatsızlıklarının görüntüleme yöntemleri

TME rahatsızlıklarında klinik muayenenin yanısıra görüntüleme yöntemleri de büyük önem taşır. TME'de ağrılı durumlar ortaya çıktığında ve eklemden patolojik bir durumdan şüphelenildiğinde radyolojik incelemeye başvurulmalıdır (41). Radyolojik değerlendirmenin endikasyonları; kemik deformiteleri, travmatik yaralanmalar, dejeneratif değişiklikler ve tümör oluşumlarıdır. Günümüzde TME'in sert ve yumuşak dokularındaki değişiklikleri farklı yöntemler ile görüntülemek mümkündür. Bunlar;

A)Radyolojik görüntüleme yöntemleri

- Konvansiyonel TME radyografileri
- TME tomografisi
- TME artrografisi
- TME artroskopisi

B)Manyetik rezonans görüntüleme (MRG) yöntemidir.

A)Radyolojik görüntüleme yöntemleri:

-Konvansiyonel TME radyografileri: Konvansiyonel radyograflar TME'in sadece kemik yapılarını (mineralize) gösterirken disk ve kıkırdak gibi yumuşak doku (mineralize olmayan) yapılarını göstermezler. Konvansiyonel radyografiler anatomik yapıları tek planda görüntülediği için süperpozisyon nedeniyle eklemün tüm bölümlerinin izlenmesi zordur, ancak eklemün çeşitli açılardan görüntülenebilmesi bu zorluğun üstesinden gelmeyi kolaylaştırır. Kullanımı kolaydır ve radyasyon dozu düşüktür (2,9). TME'in incelenmesinde kullanılan başlıca konvansiyonel radyografi teknikleri şunlardır:

1)Panoramik radyografiler

Mevcut tüm dişleri, mandibulayı, göz çukurunun 1/3 üst kısmına kadar olan maksiller bölgeyi, maksiller sinüsleri, TME 'i bir arada gösteren tekniktir. Temel olarak teknik tomografi ile benzerdir. İncelemek istenilen bölgedeki görüntüye dahil edilmesi istenmeyen diğer dokular elimine edilerek sadece incelenecek olan anayomik yapılar laminalar halinde fakat tek düzlem üzerinde elde edilir (99).

Hastanın başının çevresinde, film taşıyan kasetin ve x-ray tüpünün transvers olarak ve bu rotasyon süresince expozürün devam etmesi ile yapılan bir yöntemdir (85).

Teknikte, eklem sadece tek bir planda görüntülediği için glenoid fossa ve artiküler eminens istenilen düzeyde gözlenemez (100). Ayrıca kafa kaidesi ile zygomatik ark görüntüsünün fossa görüntüsü üzerine superpoze olması nedeniyle panoramik radyograflarda kondil ile glenoid fossa arasındaki ilişki de

değerlendirilemez. Bu radyografiler TME'ler arasındaki asimetric ilişkinin, kondillerin hacim ve şekillerindeki farklılıkların, artiküler eminensin eğimi ve yüksekliği arasındaki varyasyonların ve kondillerin glenoid fossa içindeki durumlarının belirlenmesinde yetersiz kalırlar (101). Kondil fraktürlerinin değerlendirilmesinde kullanılabilirler.

Fallon ve arkadaşları (102) yaptıkları çalışmada kadavra kafataslarını kullanarak TME'in panoramik görüntülerinde kondil morfolojisinin doğru bir şekilde belirlenip belirlenemeyeceğini araştırmışlardır. Çalışmanın sonucunda kondil açılanmadaki farklılıklardan dolayı, panoramik radyografilerde kondil morfolojisinin doğru bir şekilde belirlenmesinin mümkün olmadığını bulmuşlardır. Bu nedenle TME hastalarının tanı ve tedavileri için gereken detaylı bilgileri sağlamadaki değeri kısıtlıdır.

2) Lateral grafiler

Teknikte sabit bir x ışın kaynağı ve film kullanılmaktadır. Kullanımının kolay olması, minimal radyasyon dozu içermesi, çok sayıda anatomik yapının tek bir planda görüntülenebilmesi, düşük maliyet tekniğın avantajlarından. TME'in tüm bölgelerinin görüntülemesi yapılırken komşu anatomik yapıların superpoze olmasını engellemek amacıyla transkranyal filmlerin oblik transkranyal, transmaxiller, submentoverteks ve transfarengal görüntülemeleri içeren farklı projeksiyonları kullanılır. Teknik TME'in kemik yapılarına ait gelişim anomalileri ile travma veya artrite bağlı oluşan hasarların belirlenmesine yardımcı olur. Ancak disk ve kırık gibi yumuşak dokularının durumu hakkında bilgi elde etmek zordur (85).

2.1. Lateral kondil grafisi

TME'i oluşturan kondil başı ve boynunun meziooblik olarak görünmesini sağlayan tekniktir. Kondilde eroziv veya hiperplazik bir değişiklik, kırık olup olmadığının belirlenmesine olanak sağlar (85).

2.2.Lateral transkraniyal projeksiyon

Konvensiyonel radyografi tekniklerinden olan lateral transkraniyal projeksiyon TME'in görüntülenmesinde en sık kullanılan tekniklerden biridir. Kondilin ½ ile 1/3 lateral kısmı ve artiküler fossa yüzeyleri görülebilir. Teknikte, TME ağız açık ve kapalı olmak üzere 2 pozisyonda görüntülenir. Ağız kapalı pozisyondayken kondil başının eklem boşluğu ile olan ilişkisi değerlendirilirken, ağız açık pozisyondayken kondil başının artiküler eminesle olan ilişkisi değerlendirilir (103).

Menezes ve arkadaşları (104) yaptıkları çalışmada kondil pozisyonunun değerlendirilmesinde kullanılan transkraniyal radyografilerle MRG'yi karşılaştırmışlardır. Çalışmanın sonucunda transkraniyal radyografilerle MRG arasında kondil pozisyonunun değerlendirilmesi açısından istatistiksel olarak anlamlı bir fark bulunamamıştır. Transkraniyal radyografilerin kondil pozisyonunun değerlendirilmesinde kabul edilebilir bir teknik olduğu bildirilmiştir.

2.3.Transfarengeal projeksiyon

Eklemin medial kısmının sagittal görünümünü sağlar. Çekim sırasında temporal komponentlerin kondile süperpozisyonunun olmaması için hasta ağzını maksimum açmalıdır. Transfarengeal teknik temporal komponentleri iyi görüntülemediği için sınırlı diagnostik bilgi sağlar. Eklem boynunun görüntülenmesine olanak sağladığı için travma vakalarının değerlendirilmesinde önemlidir (105).

2.4.Transorbital projeksiyon

TME' in antero-posterior yönde görüntülenebilmesini sağlar. Bu teknikte artiküler eminens, kondil başı ve boynu görülebilir. Teknikte, kondiler başın konveks yüzeyinin morfolojisi değerlendirilebilir. Özellikle kondil boynu kırıklarının değerlendirilmesinde etkilidir. Büyük dejeneratif değişiklikler veya diğer anomalilerin tanısında transkraniyal ve transfarengeal projeksiyonlara yardımcıdır. Görüntülemenin yapıldığı TME'de kondiler hareket sınırlı ise sadece kondil boynu görülebilir. Çünkü

eklem yüzeyleri temporal komponentlerin kondil başına superpozisyonu nedeniyle belirsizleşmektedir (62).

2.5.Submento-verteks projeksiyonu

Özellikle zigomatik ark fraktürlerinin belirlenmesinde kullanılır. Zigomatik arkların değerlendirilmesinde radyasyon dozunun azaltılması gereklidir. Çünkü normal dozlarda alınan radyografilerde zigomatik arklara ışın fazla gelir ve zigomatik arkın değerlendirilmesi sağlıklı bir şekilde yapılamaz (62).

-TME tomografileri

Temel olarak tomografi, vücudun izlenmek istenen bölümünün ardışık, belli kalınlıkta dilimler halinde ışınlanarak elde edilen kesitlerinin birleştirilmesi esasına dayanır. Teknikte anatomik yapılar süperpozisyonlardan ekarte edilerek izlenebilir.

Wiese ve arkadaşları (106) yaptıkları çalışmada TME'in klinik muayene bulguları ile konulan tanısı ve TME tomografilerindeki radyografik bulguları arasındaki ilişkiyi araştırmışlardır. Çalışmanın sonucunda TME tomografilerinde görülebilecek yüksek dejeneratif değişiklik riskinin krepitasyonun yanı sıra ilerlemiş yaş ve kadın cinsiyeti ile ilişkili olabileceğini bulmuşlardır. Ayrıca maksimum ağrısız açının 40 mm'den az olmasının TME tomografilerinde azalmış translasyonla ilişkili olabileceğini vurgulamışlardır.

1)Konvansiyonel tomografi: Tomografi; çevre dokuların superpozisyonu olmadan anatomik dokuların görüntülenmesine izin veren 0.5-10 mm arasında görüntü dilimleri sağlayan radyografik bir tekniktir. Çünkü bu teknik eklem içinden doğru açılarda görüntü almaktadır, ancak yüksek radyasyon dezavantajı taşır (9).

Kondiler pozisyonun gösterilmesinde ve TME'deki kemik değişikliklerinin belirlenmesinde transkraniyal görüntüleme tekniğine göre daha üstündür. Bu sebeple tomografi direk radyografilere yardımcı bir tekniktir ve yalnız direk radyografilerle elde edilmesi mümkün olmayan bilgiler sağlayabilir (107).

Hintze ve arkadaşları (108) yaptıkları çalışmada TME'de morfolojik değişikliklerin belirlenmesi için konvansiyonel tomografi ve konik ışınlı volumetrik

tomografi (CBCT)'nin tanısal doğruluğunu 80 adet insan kafatasında karşılaştırmışlardır. Çalışmanın sonucunda kondil ve artiküler tüberküldeki morfolojik kemik değişikliklerinin tespitinin tanısal doğruluğu açısından iki yöntem arasında önemli bir fark bulunamamıştır.

2)Bilgisayarlı tomografi (CT)

Bu teknikte, gönderilen ışın cihaz tarafından taranır ve analog sinyaller olarak bilgisayara gönderilir, sinyaller bilgisayarda dijitalize edilir ve matematiksel algoritmayla analiz edilir. Son aşamada ise aksiyel tomografik bilgi olarak görüntü oluşturulur. Bu teknikle elde edilen görüntülerin konvansiyonel yöntemle elde edilen görüntülerden 100 kat daha hassas olduğu savunulmaktadır (62).

CT çoğunlukla kondil kırıkları, disk dislokasyonları, ve dejeneratif kemik değişikliklerinin tanısında kullanılmaktadır. CT temporomandibular düzensizliklerin belirlenmesinde uygun bir metoddur ancak MRG' den daha az kullanışlıdır. CT ankiloz ve bazı artritlerle ilişkili kemiğin boyutunun değerlendirilmesi ve kompleks kırıkların görüntülenmesi için kullanılır. Konvansiyonel tomografiden daha az radyasyon yayar (109).

3)Konik ışınlı bilgisayarlı tomografi (CBCT)

Genel olarak görüntü kaynağı ve detektör yapısı diğer tomografi sistemlerinden farklıdır. Kemik yapıların superpozisyonunu minimuma indirerek 2 ve 3 boyutlu mükemmel görüntüleme olanağına sahip olan bu sistem sadece baş-boyun bölgesinin görüntülenmesi için kullanıldığından 'Dental Volumetrik Tomografi (DVT)' tanımı bu cihazlar için daha uygun olmaktadır (59).

Cihazın çalışma prensibi hastanın başı etrafında 360°'lik dönme hareketine dayanmaktadır. 360°'lik turun her bir derecesinde cihaz ışınlama yaparak işlenmemiş dijital verileri oluşturur. Daha sonra bu dijital veriler bilgisayarda rekonstrükte edilir. Rekonstrükte edilen veriler istenen planlar dahilinde 2 yada 3 boyutlu olarak izlenebilir, görüntü istenen açıdan incelenebilir, döndürülebilir, koronal, sagittal, frontal veya aksial kesitlerle doku adım adım inceleyebilir (2,9).

Hussain ve arkadaşları (110) TME osteofit ve erozyonlarının değerlendirilmesinde farklı görüntüleme yöntemlerinin rolünü araştırdıkları çalışmada CT'nin aksiyal olarak düzeltilmiş sagittal tomografiyle elde edilen bilgilere önemli bir katkıda bulunmadığını bulmuşlardır. CBCT'nin ise minimal radyasyon dozu ve düşük maliyeti nedeniyle aksiyal olarak düzeltilmiş sagittal tomografiye alternatif olarak kullanılabilceğini ve farklı radyografik tekniklerin kombine kullanımının TME'in osteofit ve erozyonlarının tanısında tek görüntüleme yöntemi kullanımına göre daha doğru olduğunu vurgulamışlardır.

-TME artrografisi

Artrografi; eklem boşluğunun birine veya her ikisine birden lokal anestezi altında radyopak kontrast madde enjekte edilerek eklem yumuşak doku görüntülerinin elde edildiği tekniktir.

TME' in artrografisi için 2 yöntem vardır. Single-contrast artrografi yönteminde radyopak materyal alt ya da üst eklem boşluğuna veya her iki boşluğa birden enjekte edilir. Double- kontrast artrografi yönteminde ise kontrast maddenin eklem boşluğuna enjeksiyonundan sonra az miktarda hava da enjekte edilir. İki yöntemin karşılaştırılması amacıyla yapılan çalışmalar ikisi arasında tanı kabiliyeti açısından anlamlı bir fark olmadığını göstermiştir (111).

Yapılan bazı araştırmalara göre artrografi tekniğinin MRG tekniği ile birlikte kullanılmasının disk perforasyonu ve adezyonun tanı kabiliyetini artırdığı tartışmalıdır (112).

Artrografi tekniği; disk morfolojisi, pozisyonu, fonksiyonu hakkında bilgi gerektiği zaman, ortodontik ve protetik mandibular ve oklüzal stabilizasyon öncesinde diskin şeklinin ve pozisyonunun belirlenmesi gerektiğinde kullanılır. MRG'nin kullanılmasının mümkün olmadığı zamanlarda diskin anterior deplasmanının gösteren en doğru tekniktir. Doğru olmayan mandibula konumunu düzeltmek için yapılan splint tedavileri uzun süreli oldukları zaman, posterior açık kapanış ve başa baş kapanışa neden olabileceği için splint tedavisine başlanmadan önce prognoz tahmini amacı ile disk morfolojisinin incelenmesinde artrografi tekniği büyük önem taşır.

Artrografiye redüksiyonlu disk deplasmanı, redüksiyonsuz disk deplasmanı, disk perforasyonu, erken dönem dejeneratif eklem hastalıkları ve sinovyal kondromatozis gibi patolojiler değerlendirilebilir. Eklem içi düzensizliklerin tanısında kontrastlı artrografiye güvenirliliği çok yüksektir (%100). Eklem içi düzensizlik olduğu düşünülen hastalara cerrahi tedavi öncesi mutlaka artrografi veya MRG yapılmalıdır.

Radyasyon etkisi, invaziv oluşu, enjekte edilen kontrast maddeye karşı alerjik reaksiyon gelişebilmesi ve konforsuz bir yaklaşım olması tekniğin dezavantajlarından (62).

-TME artroskopisi

İlerlemiş dejeneratif eklem hastalıklarında; eklem yüzeylerinin incelenmesi ve aynı zamanda tedavi amacı ile eklem yüzeylerinin yıkanması ve sinoviyal membrandaki yapışıklıkların ayrılması için kullanılan, optik aletler yardımıyla uygulanan cerrahi bir tekniktir. Küçük bir insizyon yardımı ile artroskop eklem boşluğuna sokularak tüm eklem içi yapılar görüntülenebilir (113, 114)

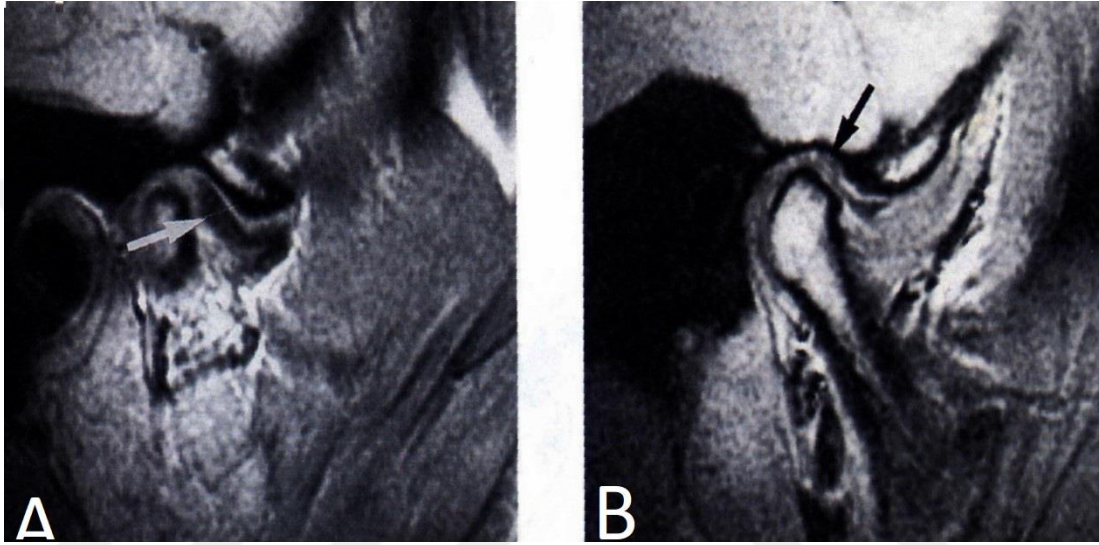
B)Manyetik rezonans görüntüleme (MRG)

MRG elektromanyetik spektrumdaki non-iyonize radyo frekans (RF) dalgaları kullanılarak inceleme olanağı sağlayan görüntüleme yöntemidir. MRG tekniğinde görüntülemenin oluşturulabilmesi için hasta güçlü bir manyetik alan içerisine yerleştirilir. Uygulanan manyetik alan 0.1 -4 T (Tesla) arasındadır (1 T= dünyanın manyetik alanı x 10,000). Bu alan içerisinde kalan dokulardaki mevcut hidrojen atomlarının nükleusları, uygulanan manyetik alana doğru yönelirler. RF uygulandıktan sonra dokulardan salınan enerji alınarak bilgisayarda MR görüntüsü oluşturulmaktadır. Farklı yoğunluğa sahip dokuları yüksek kontrast hassasiyetiyle görüntüleyebilmesi ve non-iyonize radyasyona sahip olması, özellikle yumuşak doku incelemelerinde CT yerine MRG'nin tercih edilmesini sağlamıştır (62).

RF atımlarının süre ve frekansları değiştirilerek dokulardan farklı görüntüler elde edilebilir. T1 ağırlıklı görüntüde puls ve yanıt alma süresi kısa olup; T2 ağırlıklı görüntülerde puls ve yanıt alma süreleri daha uzundur. T1 görüntülerde yağ dokusu izlenirken, T2 görüntülerde su dokuları daha net izlenmektedir. T1, T2 gibi

anatomik yapıların değerlendirilmesinde tercih edilirken, T2 enflamasyon veya başka patolojik bulguların incelenmesinde tercih edilir (62).

Manyetik rezonans görüntüleme (MRG) artiküler diskin ağız açık ve kapalı pozisyonda direkt görüntülenmesine olanak sağladığı için eklem içi düzensizliklerin tanısında çok önemlidir (115). Örnek olarak parsiyel redüksiyonlu disk deplasmanının MR görüntüsü Şekil 2.12'deki gibidir.



Şekil 2.12. Parsiyel redüksiyonlu disk deplasmanının MR görüntüsü. **A**, Kapalı pozisyon **B**, Açık pozisyon

Tranvers, sagittal, koronal yönde görüntüler elde edilebilir. MRG diskin morfolojisi, pozisyonu ve sinyal intensitesiyle ilgili bilgi verir. Ayrıca sinoviyal sıvı miktarının, kemik yapının durumunun, posterior ataçmanların ve retrodiskal dokuların değerlendirilmesinde de önemli role sahiptir (54, 116, 117).

Yapılan çalışmalarda MRG'nin diskin morfolojisi ve pozisyonunun değerlendirilmesinde %95, kemik yapılarının durumunun değerlendirilmesinde %93 doğruluk oranının olduğu rapor edilmiştir (28, 118, 119). Sagittal ve koronal planda kombine bir görüntülemenin yapılmasının kondil-disk kompleksinin diğer TME yapılarıyla olan ilişkilerinin de değerlendirilmesine olanak sağlayacağı vurgulanmıştır (116, 120).

Yapılan arařtırmalarda MRG'nin redüksiyonlu disk deplasmanının tanısında %88 spesifite ve %78 sensitivite gösterdiği belirtilirken, redüksiyonsuz disk deplasmanının tanısında %84 spesifite ve %73 sensitivite gösterdiği belirtilmiştir. Bu nedenle TME rahatsızlıklarının tanısında MRG tekniđi yüksek oranda kullanılabilir (121).

MRG kompleks ve pahalı olması gibi dezavantajlara sahip olmasına rağmen non-iyonize radyasyon içermesine bađlı olarak kondil-disk ilişkisine bađlı TME disfonksiyonlarının deđerlendirilmesinde "Altın Standart" olarak kabul edilmektedir (122-126)

Non-iyonize radyasyonun kullanılması, invaziv bir yöntem olmaması, çok düzlemlı görüntüleme sađlaması tekniđin avantajları arasında sayılırken; disk perforasyonlarının görüntülenememesi, görüntüleme süresinin uzun olması nedeniyle hareket artefaktlarının olabilmesi, görüntünün elde edilmesi ve deđerlendirilmesinin diđer yöntemlere göre daha zor olması, çok pahalı olması ve her yerde bulunamaması da dezavantajlarındandır (127). Kalp pili taşıyanlarda, klostrofobisi olanlarda ve iyi koopere olamayan hastalarda MRG tekniđi kontrendikedir (9).

Toplumda çok sayıda hasta TME disfonksiyonlarına bađlı ađrı, ađız açıklığında kısıtlanma, ses gibi Őikayetlerle diř hekimlerine bařvurmaktadır. Bu tarz hastalarda dođru tedavi için dođru tanının konulması detaylı alınan anamnez, klinik muayene ve ileri görüntüleme yöntemleri ile mümkündür. MRG eklemin görüntülenmesinde altın standart olarak kabul edilen ileri görüntüleme yöntemlerindedir (122-126).

Detaylı anamnez ve klinik muayene bulgularına göre konulan tanı ile MRG tetkik sonuçlarına göre konulan tanının uyumunun deđerlendirildiđi çok sayıda çalışma bulunmaktadır. Bu çalışmalardan bazıları redüksiyonlu ve redüksiyonsuz disk deplasmanı tanısının konulmasında klinik muayenenin yetersiz olduđunu mutlaka MR sonuçları ile de desteklenmesi gerektiđini savunsa da çok sayıdaki çalışmaya göre iki yöntem arasında büyük oranda uyum olduđu savunulmuřtur (128-132)

Bu çalışmanın amacı da TME disfonksiyonu olan hastalarda detaylı anamnez ve klinik muayene bulguları ile tanının konulması ve tanının MRG bulguları ile karşılaştırılarak klinik tanı ve MRG bulgularının uyumunun karşılaştırılmasıdır. Null hipotezimiz TME disfonksiyonu olan hastalarda klinik tanı ile MRG bulguları arasında yüksek oranda uyum olduğudur.



3.GEREÇ VE YÖNTEM

Bu çalışma eklemde ağrı, sınırlı ağız açıklığı ve eklem sesi şikayeti ile başvuran yaşları 17 ile 55 arasında değişen klinik olarak kapalı kilitlenme- anterior redüksiyonsuz disk deplasmanı, anterior redüksiyonlu disk deplasmanı teşhisi konulan, 49 kadın, 6 erkek, toplam 55 hastanın temporomandibular eklemi üzerinde yürütüldü. Bu tip temporomandibular eklem şikayetleri olan hastalarda detaylı bir klinik muayene yapıldı hastalara klinik tanı konuldu. Daha sonra bu hastaların temporomandibular eklemlerinin bilateral açık ve kapalı pozisyonda MRG'si alındı. Klinik muayene ile konulan ön tanı ile MRG raporlama sonrası gelen tanı karşılaştırıldı, bu iki yöntem arasında ne oranda uyum olduğu değerlendirildi.

Klinik ve MRG bulguları karşılaştırılarak değerlendirildi, hastaya kesin tanı konularak tanıya yönelik tedaviye başlandı. Çalışmaya dahil edilen hastaların ağız içi muayene, kas ve eklem muayenesi bulgularının kaydedilmesi ve hastalardan MR ile görüntü elde edilmesi için Hacettepe Üniversitesi Girişimsel Olmayan Klinik Araştırmalar Etik Kurul'una başvuruldu ve çalışmanın yapılabilmesi için onay alındı (Onay numarası: GO 19/536, Onay tarihi: 14 Mayıs 2019 (Bkz. EK 1). Hastaların her birine çalışmayla ilgili detaylı bilgi verilerek Araştırma Amaçlı Çalışma İçin Aydınlatılmış Onam Formu (Bkz. EK 2) dolduruldu, hastaların çalışmaya dahil olmayı kabul etmesinin ardından Aydınlatılmış Onam Formu 2 kopya şeklinde imzalanarak çalışmaya başlandı.

3.1.Hasta Seçimi

Çalışma için Hacettepe Üniversitesi Girişimsel Olmayan Klinik Araştırmalar Etik Kurul onayının alınmasını takiben Hacettepe Üniversitesi Diş Hekimliği Fakültesi Protetik Diş Tedavisi Anabilim Dalı'na Eylül 2019-Nisan 2020 tarihleri arasında başvuruda bulunan hastalar değerlendirilmeye alındı.

Çalışmaya dahil edilme kriterleri ;

- Aydınlatılmış Onam Formunu okuyarak çalışmaya dahil olmayı kabul eden hastalar,

- Klinik muayenede temporomandibular eklem içi düzensizlik tanısı konulan hastalar.

Çalışmaya dahil edilmeme kriterleri;

- Nörolojik ve psikiyatrik problemi olan hastalar
- MRG kontrendikasyonu olan hastalar
- Kloströfobisi olan hastalar
- Travma hikayesi olan hastalar
- Gelişimsel bozukluğu olan hastalar

3.2.Örneklem Büyüklüğünün Belirlenmesi

Üç kategorili iki test arasındaki uyumu incelemede %70 kapa istatistiğini %80 güç ve %5 hata payı ile elde etmek amacı ile en az 53 hasta ile çalışmanın yapılması gerektiği belirlendi ve çalışmanın yapıldığı tarihler arasında dahil edilme kriterlerine uygun olan tüm hastalar çalışmaya eklendi. İstatistik için örneklem büyüklüğü hesaplamaları PASS 11 programı kullanılarak yapıldı. Bu çalışmada klinik muayene bulguları ile MRG bulguları arasında ne oranda uyum olduğu değerlendirildi. Çalışmanın hipotezi iki değişken arasında yüksek oranda uyumun olduğudur.

Bu tarihler arasında 57 hasta çalışmaya katılmayı kabul etmiştir. Ancak MR görüntüleri hareket artefaktlarına bağlı olarak uygun şekilde değerlendirilemediği için 2 hasta çalışma dışında bırakılmıştır. Araştırma kapsamına alınan 55 hastanın 49'u kadın 6'sı erkektir.

3.3.Hastalardan Detaylı Anamnez Alınması

Temporomandibular eklem rahatsızlığı olan ve çalışmaya dahil edilen hastalardan detaylı anamnez alındı ve hastanın verdiği cevaplar tarafımızdan hazırlanan Temporomandibular Eklem Rahatsızlıkları Muayene Formu üzerinde ilgili alanlara kaydedildi (Bkz EK 3).

Hastanın adı-soyadı, yaşı ve cinsiyeti gibi genel bilgiler kaydedildikten sonra hastanın esas şikayetinin ne olduğu ve ne kadar süredir devam ettiği ayrıntılı bir şekilde dinlenildi ve muayene formuna kaydedildi.

TMD’u olan hastaların genelinde karşılaşılan şikayet eklem ve çiğneme kaslarında meydana gelen ağrıdır. Bu nedenle çalışmaya dahil edilen hastalarda öncelikle ağrı var veya yok şeklinde bir ayırım yapıldıktan sonra ağrısı olan hastalarda ağrının şiddeti, tipi, süresi, lokasyonu (baş, boyun, yüz ve çene bölgesine yansıyan ağrı) , ağrıyı artıran veya azaltan faktörler detaylı bir şekilde değerlendirildi ve muayene formunda ilgili alanlara kaydedildi.

Hastaların, esas şikayetleri, başlangıç semptomları, şikayetlerinin süresi, diş sıkma ve gıcırdatma alışkanlıklarının varlığı, ağız açma ve kapama hareketleri sırasında eklemdeki ses varlığı, ağız açarken deviasyon, defleksiyon varlığı belirlendi, maksimum ağız açıklıkları, lateral ve protruziv hareket miktarları ölçüldü.

TME, yüz ve boynun palpasyonundaki ağrı durumu VAS skalası ile değerlendirildi. Ağrının şiddetinin değerlendirilmesi için muayene formunda 0’dan 10’a kadar devam eden görsel bir skala oluşturuldu. Hastaya mevcut ağrının şiddetinin kaç olduğu soruldu ve verdiği cevap skalada işaretlendi. 1 hafif ağrı olarak kabul edilirken 10 şiddetli ağrı olarak değerlendirildi.

Ağrının tipi zonklayan, yanma, hassasiyet, keskin ve sert, gerilme, sıkışma şeklinde sınıflandırılarak hastaya ne tipte veya tiplerde ağrı duyduğu sorularak yine muayene formu üzerinde kaydedildi.

Ağrının lokasyonu hastalarda eklem içi bir rahatsızlık var mı yok mu veya kaslarla ilgili problem olabilir mi noktasında bizlere yardımcı olmaktadır. Bu nedenle hastalardan ağrının lokasyonunu elle göstermeleri istendi. Gösterilen lokasyondan başka bölgelere (başın yan ve arka tarafı, boyun, yüz ve çene) yayılım olup olmadığı soruldu, cevaplar kaydedildi. Ağrının eklem bölgesinde lokalize kaldığı durumlar bize eklemiçi bir rahatsızlık olabileceği ipucunu verirken ağrının başka bölgelere yayılması da kassal bir problem olabileceğini göstermektedir.

Esneme, gülme, konuşma, ağız büyük açma, çiğneme gibi fonksiyonlar esnasında meydana gelen ağrılar veya mevcut bir ağrının bu fonksiyonlara bağlı artış göstermesi hastada eklemiçi bir rahatsızlığın değerlendirilmesinde yardımcı unsurlardır. Ayrıca ağrılı bölgeye sıcak veya soğuk kompres uygulama , bölgeye masaj

yapmak, egzersiz ve ağrı kesici ilaçların kullanılması gibi durumlardan hangisinin veya hangilerinin ağrıyı hafiflettiğini belirlemek de hem tanı açısından hem de hastaya bu süreçte farkındalık oluşturmak açısından önemlidir. Bu nedenle hastalara bu unsurlar da ayrıntılı şekilde soruldu ve verilen cevaplar kaydedildi.

Ağrı faktörünün detaylı değerlendirilmesi sonrası eklem içi rahatsızlıklarının tanısında önemli bir parametre olan kilitlenme de ele alındı. Kilitlenme ağız açık pozisyonda ve kapalı pozisyonda olmak üzere 2 şekilde de değerlendirildi. Ağız açık pozisyonda kilitlenip kalması ve hastanın çenesini kapatamama hikayesinin varlığı hiper mobil eklem olabilir mi sorusunu akla getirirken, ağız kapalı pozisyonda kilitlenip hastanın ağızını açamadığı durum da redüksiyonsuz disk deplasmanını düşündürmektedir. Bu nedenle çalışmaya dahil edilen hastalara bu 2 durum ayrı ayrı soruldu bunlardan biri ve ya ikisi meydana geldiğinde ağrı olup olmadığı da muayene formuna kaydedildi.

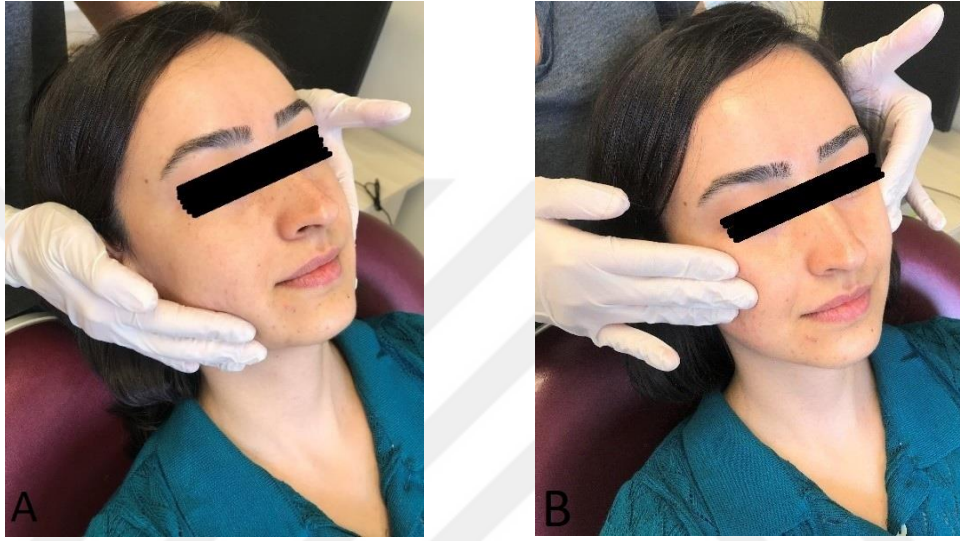Tanıda önemli rol oynayan bu faktörlerin değerlendirilmesinden sonra TMD'unun etiyolojik faktörlerinin belirlenebilmesi açısından sakız çiğneme, diş sıkma-gıcırdatma, tek taraflı çiğneme, kalemin arkasını ısırma ve stres gibi durumlar alışkanlıklar başlığı altında incelendi. Hastaya bu alışkanlıklara yönelik sorular soruldu cevaplar muayene formunda var veya yok şeklinde işaretlendi.

3.4.Hastaların Klinik Muayenesi

Hastaların, esas şikayetleri, başlangıç semptomları, şikayetlerinin süresi, diş sıkma ve gıcırdatma alışkanlıklarının varlığı, ağız açma ve kapama hareketleri sırasında eklemdaki ses varlığı, ağız açarken deviasyon, defleksiyon varlığı belirlendi. Maksimum ağız açıklığı, lateral-protruziv hareket miktarı ölçüldü ve preauriküler bölgede palpasyonundaki ağrı durumu VAS testi ile değerlendirildi.

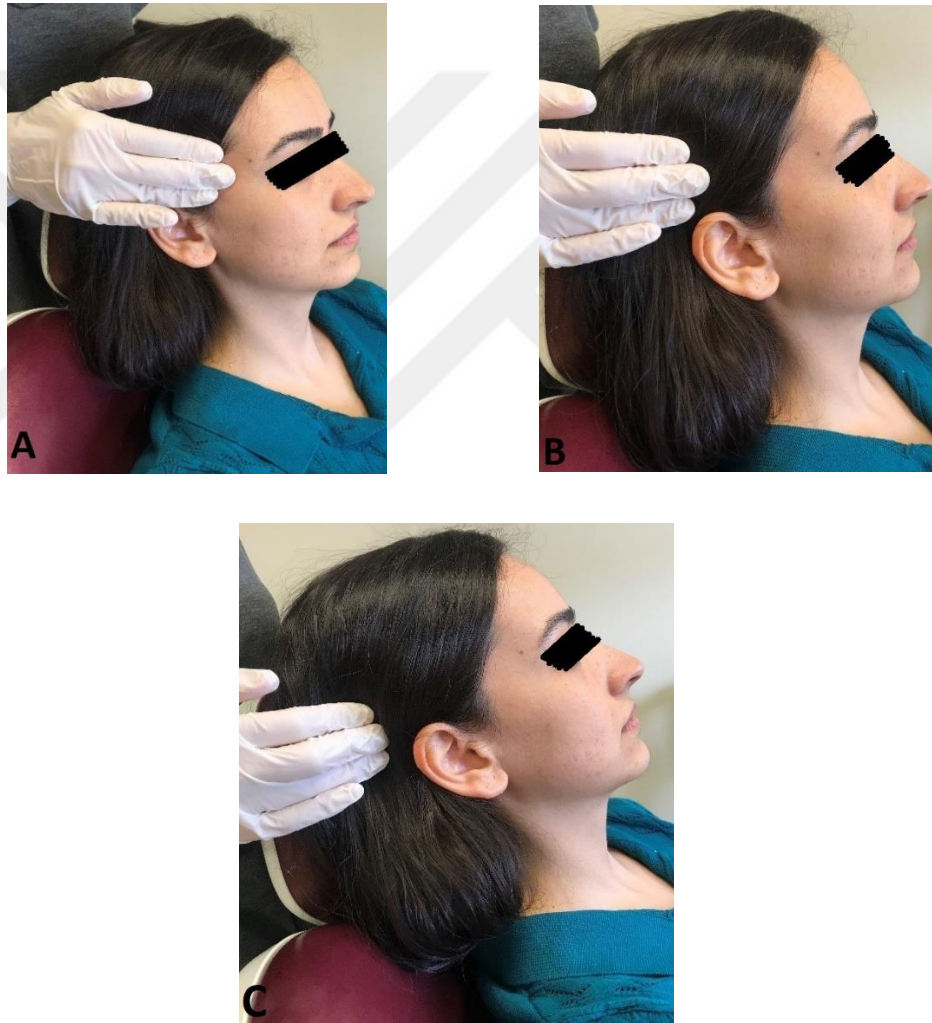Kas muayenesi

Öncelikle hastaya dişlerini sıkması söylenerek çift taraflı yüzeysel masseter kaslarının palpasyonla muayenesi yapıldı (Şekil 3.1). Palpasyon sırasında hassasiyet olup olmadığına bakıldı varsa muayene formuna sağ ve sol olarak ayrı ayrı kaydedildi. Derin masseterlerin palpasyonu ise yine çift taraflı olarak ağız içinden yapıldı ve palpasyonda hassasiyet olup olmadığı kaydedildi.

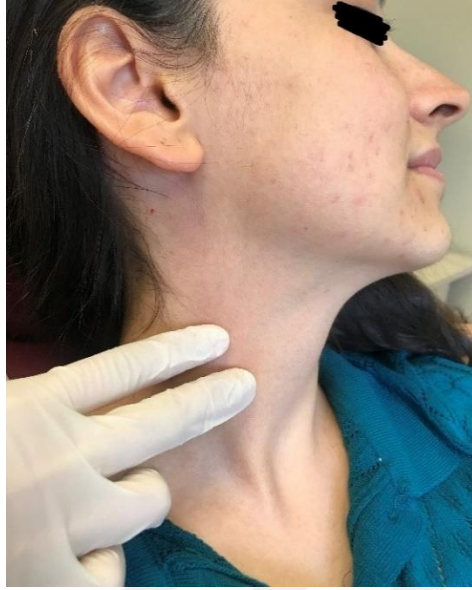

Şekil 3.1. A, Masseter kasın yüzeysel liflerinin alt kısmına yapılan palpasyon. **B,** Masseter kasın yüzeysel liflerinin üst kısmına yapılan palpasyon.

Temporal kasın da çift taraflı olarak palpasyonla muayenesi yapıldı. Palpasyonda temporal kasın ön, orta ve arka liflerinde hassasiyet olup olmadığı muayene formunda sağ ve sol için ayrı ayrı kaydedildi (Şekil 3.2.). Masseter ve temporalis gibi temel çiğneme kaslarının dışında sternokleidomastoid kas (Şekil 3.3.), trapezius ve posterior servikal boyun kasları gibi çevre kasların muayenesi de palpasyonla yapıldı ve varsa tetik noktaları ve kaslarda palpasyonda hassasiyet olup olmadığı kaydedildi.



Şekil 3.2. A, Temporal kasın ön liflerinin palpasyonu. B, Temporal kasın orta liflerinin palpasyonu, C, Temporal kasın arka liflerinin palpasyonu.

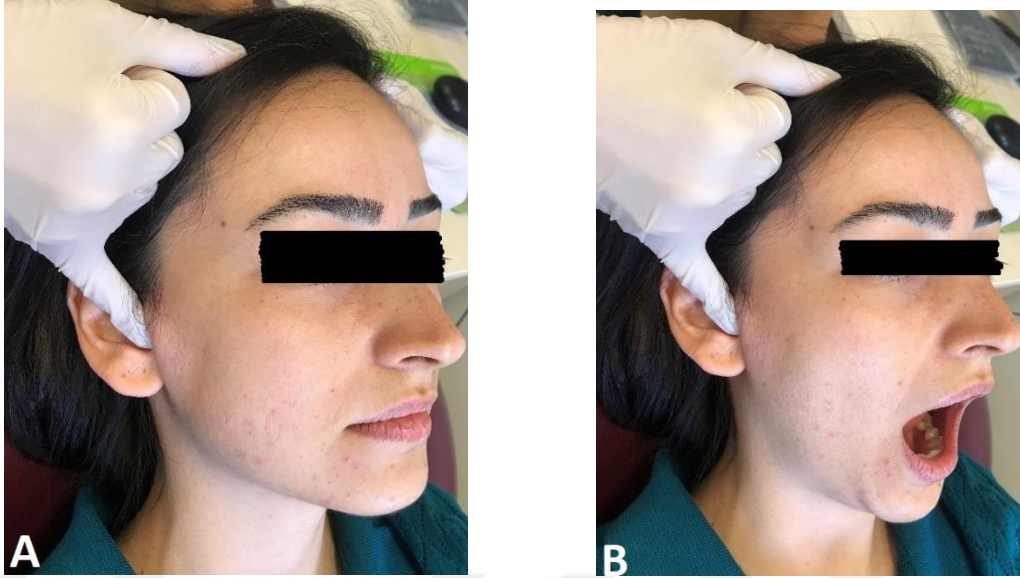

Şekil 3.3. Sternokleidomastoid (SCM) kasın palpasyonu

Eklem muayenesi

Eklem muayenesinde değerlendirilen parametreler ise eklemde ağız açıp kapama sırasında hassasiyet ve ağrı olup olmadığı, eklem sesi, ağız açmada deviasyon-defleksiyon, laterorütriziv ve protruziv hareketler sırasında mandibulanın sınır hareketleri, maksimum ağız açıklığı (- mm cinsinden) 'dır.

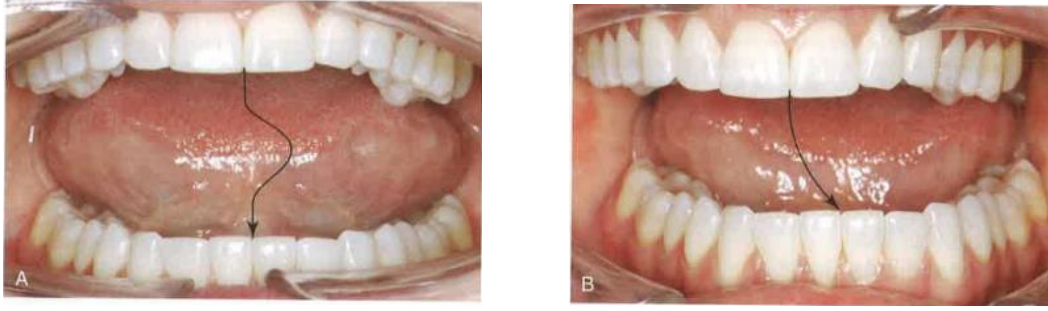Eklemde ağrı ve hassasiyetin değerlendirilmesi için iki elin serçe parmakları hastanın dış kulak yoluna yerleştirildi. Serçe parmakları dış kulak yolunda sabit şekilde dururken hastadan ağızını açıp kapaması istendi (Şekil 3.4). Bu esnada ağrı ve/veya hassasiyet olup olmadığı hastaya sorularak sorunun cevabı muayene formunda sağ ve sol eklem için ayrı ayrı var/yok şeklinde kaydedildi.



Şekil 3.4 Temporomandibular eklem dış kulak yolundan palpasyonla muayene edilmesi

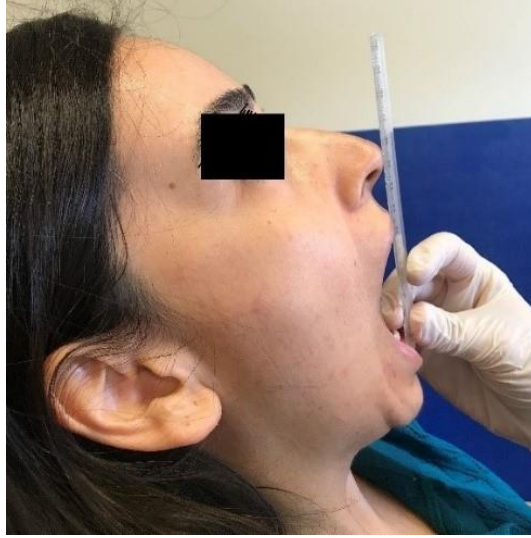Eklemde sesin olup olmadığı tragus önünde eklem bölgesi üzerine konumlandırılan stetoskop yardımıyla belirlendi. Ağız kapalı iken stetoskop tragus önünde eklem bölgesinde konumlandırıldı ve hastadan ağzını açıp kapaması istendi. Açma ve kapama esnasında duyulan sesin türü klik, popping ve krepitasyon şeklinde değerlendirildi. Klik sadece açma veya sadece kapama sırasında alındıysa tek klik, hem açma hem de kapama sırasında alındıysa resiprokal klik olarak muayene formuna kaydedildi. Ayrıca klik sesinin evreleri de erken-orta-geç şeklinde sınıflandırıldı ve klik sesi alınan her hastada hangi evrede duyulduğu kaydedildi. Eklem seslerinin değerlendirilmesi de sağ ve sol eklem için ayrı ayrı yapıldı ve muayene formunda ilgili alana kaydedildi.

Ağız açma sırasında deviasyon ve ya defleksiyonun görülmesi de eklemi rahatsızlıkların tanısında önemli rol oynamaktadır (Şekil 3.5). Bu nedenle çalışmaya dahil edilen hastaların eklem muayenesinde ağız açmada deviasyon veya defleksiyonun olup olmadığı değerlendirilmiş muayene formunda var/yok şeklinde kaydedilmiştir. Var olan hastalar için sağa mı yoksa sola mı olduğu ve hareketin başında veya sonunda mı olduğu da ayrıca kaydedilmiştir.

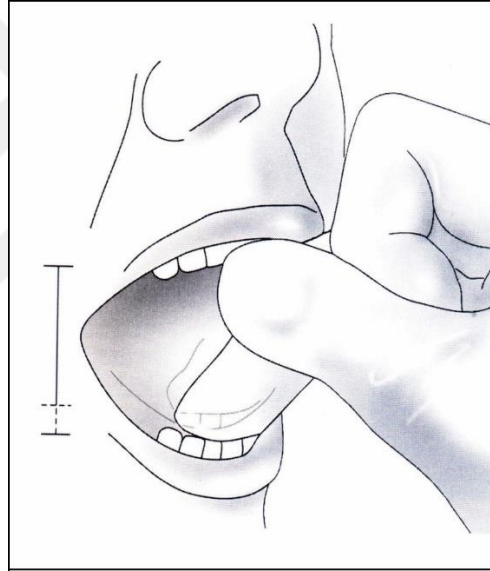


Şekil 3.5. A, Deviasyon. B, Defleksiyon (Okeson)

Hastanın maksimum ağız açıklığı eklem içi bir rahatsızlığın tanısının konulmasında önemli bir parametredir. Bu nedenle çalışmaya dahil edilen her hastada maksimum ağız açıklığı ölçüldü (Şekil 3.6.) ve muayene formuna kaydedildi. Maksimum ağız açıklığı üst anterior dişlerin insizal kenarı ile alt anterior dişlerin insizal kenarları arasındaki mesafe ölçülerek belirlendi. İnterinsizal mesafeye overbite miktarı da eklenerek sonuç maksimum ağız açıklığı kaydedildi. Ağız açıklığı 40 mm'nin altında olan hastalar ağız açıklığı kısıtlı olarak kabul edildi. Maksimum ağız açıklığı noktasında hastanın ağrı hissedip hissetmediği de ayrıca sorularak muayene formunda ağırlı ve ya ağrısız şeklinde kaydedildi. Hard end feel ve soft end feel kas kaynaklı veya eklemiçi kaynaklı bir problemin belirlenmesinde yardımcı parametrelerdir. Hastanın ağız açıklığının kısıtlı olduğu durumlarda hekimin aşırı basınç uygulamadan çeneyi açmaya zorladığı durumlarda ağız açıklığı artıyorsa hastada soft end feel vardır ve bu durum problemin kas kaynaklı olduğunu gösterir. Ancak ağız açıklığında herhangi bir artış meydana gelmiyorsa hard end feel olduğunu ve durumun eklem içi bir problemden kaynaklandığının söyleyebiliriz. Bu nedenle çalışmaya dahil edilen ve ağız açıklığının kısıtlı olduğu belirlenen hastalarda soft end feel ve hard end feel parametreleri kullanıldı hangisinin var olduğu muayene formuna kaydedildi (Şekil 3.7).



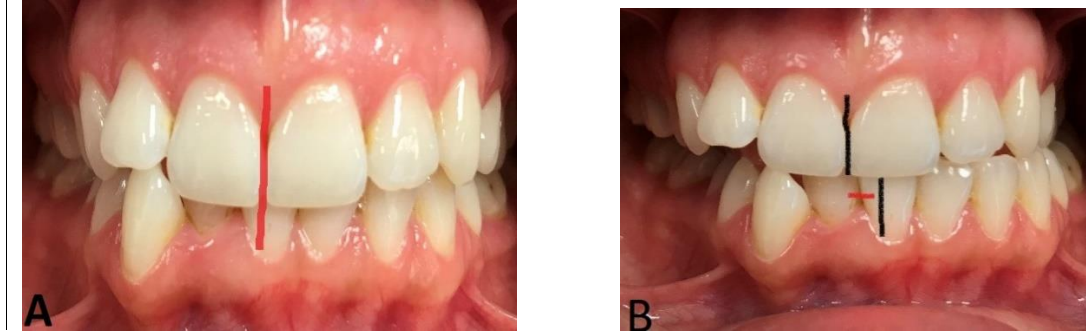Şekil 3.6. Hastanın maksimum ağız açıklığının ölçülmesi.



Şekil 3.7. “ End feel”in parmak basıncıyla kontrolünün şematik görüntüsü.

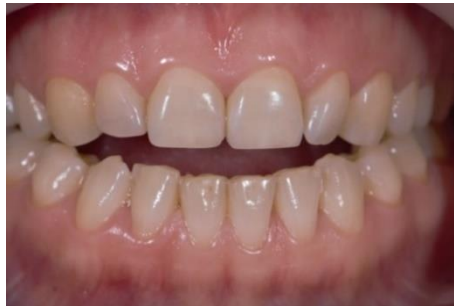Eklem muayenesinde son olarak hastanın laterotruziv ve protruziv hareketlerinde mandibulanın sınır hareketleri değerlendirildi (Şekil 3.8). Ölçülen değerler muayene formuna kaydedildi. 6-7 mm lateral ve protruziv hareketler normal kabul edildi altındaki değerler ise kısıtlı olarak kaydedildi. Ayrıca kontrol edilen sınır hareketleri sırasında ağrı olup olmadığı da hastaya soruldu her sınır hareketi muayene formuna ağrılı veya ağrısız şeklinde kaydedildi. TME ‘de eklem içi bir problem varsa kontralateral hareketlerde kısıtlılık varken ipsilateral hareketler normal sınırlardadır.

Bu nedenle bu sınır hareketlerinin detaylı olarak değerlendirilip kaydedilmesi tanıda oldukça önemlidir.



Şekil 3.8. Hastanın lateral hareketinin muayenesi. **A,** Dişler maksimum intercuspal ilişkideyken maksiller keser dişler ile mandibular keser dişlerin orta hatlarının çizilmesi. **B,** Hastanın sol laterale maksimum hareket miktarının belirlenmesi

Ağız içi muayene: TMD'ları sadece eklemlle alakalı olmayıp çene ve yüz bölgesindeki tüm oluşumlarla ilişkilidir. Bu nedenle bu tür hastaların değerlendirilmesinde hastanın mevcut okluzyonu, gerekli dental tedavileri, oral hijyeni gibi ağız içi bulguları da gözardı edilmemeli dikkatlice değerlendirilmelidir. Bu çalışmada da dahil edilen hastaların detaylı ağız içi muayeneleri yapıldı mevcut restorasyonlar değerlendirildi, gerekli dental tedaviler belirlendi. Hastanın oral hijyeni kötü-orta-iyi şeklinde değerlendirildi ve mevcut durum muayene formunda kaydedildi. Hastanın eksik dişleri muayene formunda ilgili alanda işaretlendi. Okluzyon türü sınıf 1-2-3 şeklinde belirlenip kaydedildi, oklüzyon tipi ise kanin koruyucu veya grup fonksiyon şeklinde değerlendirildi. Okluzal interfrensler değerlendirilip belirlenen belirgin bir interfrens muayene formunda işaretlendi. Ağız içi muayene de son olarak open-bite, deep-bite, cross-bite, geniş overjet gibi malokluzyonlar belirlenip muayene formunda kaydedildi (Şekil 3.9).



Şekil 3.9. Ağız içi muayenede belirlenen open-bite görüntüsü

Hastaların detaylı klinik muayenelerini takiben tanıda önemli olan parametreler değerlendirildi ve hastalara klinik bir ön tanı konuldu ve muayene formunda ilgili alana kaydedildi.

3.5.Manyetik Rezonans Görüntüleme (MRG) ve Tetkiklerin Raporlanması

TMD'lerinin değerlendirilmesinde klinik muayenenin yanında ileri görüntüleme yöntemlerinin içinde altın standart olan MRG yöntemi de önemli rol oynamaktadır. Klinik bulgularla tanıya tam ulaşamayan durumlarda MRG klinisyenlere büyük kolaylıklar sağlamaktadır.

Çalışmaya dahil edilen hastalar detaylı klinik muayeneleri tamamlandıktan sonra MRG birimine yönlendirildi. Doğru yönlendirme için çalışma hastalarına özel bir yönlendirme kağıdı oluşturuldu. MRG istek formunda, hastanın adı-soyadı, TC numarası, hastanın şikayeti, görüntülenmesi istenen bölge ve istenilen görüntüleme yöntemi gibi bilgiler yer almıştır. Hastaların MR'ları Hacettepe Üniversitesi Tıp Fakültesi Radyoloji Anabilim dalında cihazın etkinliği kapsamında hiçbir alaka olmaksızın hastalarda homojeniteyi sağlamak amacıyla rutinde kullanılan tek bir cihaz (1.5T, Achieva, Philips Healthcare, Best, The Netherlands) ile elde edildi. Görüntüleme protokolü : Ağız kapalı pozisyonda iken elde edilen sagittal oblik STIR (TR:2374,TE:60, TI: 180, FA:90 ST:3 mm, NEX:2 FOV:150x150), T1W 3D WATS (TR:30,TE:5, FA:30 ST:2 mm, NEX:2 FOV:150x150) ve ağız kapalı ve açık pozisyonda iken PDW-TSE (TR:1500,TE:28, FA:90 ST:3 mm, NEX:1 FOV:150x150) idi. Her hasta için elde edilen MRG tetkikleri radyoloji anabilim dalında rutin uygulama dahilinde tek bir radyoloji uzmanı tarafından rapor edildi. MRG tetkik değerlendirme formu Tablo 3.1.'deki gibidir.

Tablo 3.1. TME MRG Veri Toplama Formu

	Ağız kapalı iken:	Ağız açık iken:
Diskinin kalınlığı		
Diskinin sinyal intensitesi (ödem? skleroz?)		
Eklem diskinin yeri		
Kondilin kalınlığı		
Kondilin sinyal intensitesi (ödem? skleroz?)		
Kondilin yeri:		
Temporal emineste dejeneratif değişiklik var mı?		
Glenoid fossanın genişliği		
Eklemde sıvı		
Ağız açma hareketi yapılabiliyor mu? Disk ve kondil hareketi		
Deplasman var mı? Varsa redükte oluyor mu?		

Her hasta için eklem içi düzensizlik klinik bulguları MRG bulguları ile karşılaştırıldı, detaylı anamnez ve klinik muayeneye konulan ön tanı ile MRG tetkikleri ile konulan tanının ne oranda uyduğu değerlendirildi. Değerlendirmeler sonucu hastaya net bir tanı konuldu ve tanıya yönelik tedaviye başlandı.

3.6.İstatiksel Analiz

Hastalardan alınan anamnezdeki değişkenler, hastaların klinik muayene bulguları ve MRG tetkik bulgularının istatiksel analizi için SPSS v.21 programı kullanıldı. Klinik bulgular ile MRG bulguları arasındaki uyum oranı ise Kappa istatistiği ile değerlendirildi. Elde edilen tüm değişkenler için frekans hesaplamaları ve korelasyon analizleri yapıldı. Anlamlılık düzeyi $p < 0,05$ olarak alındı.

4.BULGULAR

Çalışmaya 49 kadın 6 erkek olmak üzere anterior redüksiyonlu ve redüksiyonsuz disk deplasmanı tanısı konan 55 hasta dahil edildi. 55 hastada 110 eklem değerlendirildi.

Çalışmaya dahil edilen 55 hastada şikayetlerin süresi 1 ay-120 ay (ortalama 20 ± 18 ay) arasında değişmektedir.

4.1. Çalışma Kapsamındaki Hastaların Cinsiyete Göre Dağılımı

Çalışmamıza dahil edilen 55 hastanın 49'u (%89) kadın, 6'sı (%11) erkektir. Kadın erkek dağılımı Tablo 4.1.'deki gibidir.

Tablo 4.1. Çalışma kapsamındaki 55 hastanın cinsiyete göre dağılımı

Cinsiyet	Sayı	Yüzde
Kadın	49	%89
Erkek	6	%11
Toplam	55	%100

4.2. Çalışma Kapsamındaki Hastaların Anamnezlerinden Elde Edilen Veriler

Çalışma kapsamındaki her bir hastanın anamnezlerinden elde edilen veriler Tablo 4.2, Tablo 4.3 ve Tablo 4.4'de verilmiştir.

Tablo 4.2. Çalışma kapsamındaki tüm bireylerin anamnezlerinden elde edilen veriler

Hasta No	Cinsiyet	Yaş	Ağız açıklığı	Ağrı	Ses	Dev./Def.
1	K	18	48 mm	Var	Var	Yok
2	K	26	55 mm	Var	Var	Yok
3	K	28	50 mm	Yok	Var	Yok
4	K	22	43 mm	Var	Var	Yok
5	E	25	68 mm	Var	Var	Yok
6	K	22	57 mm	Var	Var	Yok
7	K	41	45 mm	Var	Var	def. var

Tablo 4.2. (Devam) Çalışma kapsamındaki tüm bireylerin anamnezlerinden elde edilen veriler

8	K	35	56 mm	Yok	Var	dev. var
9	K	18	49 mm	Var	Var	Yok
10	K	41	56 mm	Var	Var	dev.var
11	K	29	55 mm	Var	Yok	Yok
12	K	44	45 mm	Var	Var	Var
13	K	40	48 mm	Var	Var	def. var
14	E	19	57 mm	Var	Var	dev. Var
15	K	17	43 mm	Var	Var	dev. var
16	K	16	57 mm	Var	Var	dev. var
17	K	21	52 mm	Var	Var	dev. var
18	K	44	40 mm	Var	Var	Yok
19	K	25	52 mm	Yok	Var	dev. var
20	K	33	47 mm	Var	Var	Yok
21	K	17	48 mm	Var	Var	Yok
22	K	54	47 mm	Var	Var	Yok
23	E	16	60 mm	Var	Var	Yok
24	K	47	51 mm	Var	Var	Yok
25	K	16	61 mm	Var	Var	dev. var
26	K	63	42 mm	Var	Yok	yok
27	E	22	57 mm	Var	Var	dev. var
28	K	22	59 mm	Var	Var	Yok
29	K	46	43 mm	Var	Var	Yok
30	K	18	46 mm	Yok	Var	dev. var
31	K	18	33 mm	Var	Yok	Yok
32	K	15	50 mm	Yok	Yok	def. var
33	K	32	34 mm	Var	Yok	Yok
34	K	47	48 mm	Var	Var	Yok
35	K	66	44 mm	Var	Var	Yok
36	K	17	40 mm	Var	Yok	Yok
37	K	17	47 mm	Var	Yok	def. var
38	K	20	48 mm	Var	Var	dev. var
39	K	50	39 mm	Var	Yok	def.var
40	K	46	56 mm	Var	Var	Yok
41	E	15	47 mm	Yok	Var	dev.var
42	K	41	40 mm	Var	Yok	def. var
43	K	29	46 mm	Var	Yok	def.var
44	K	57	53 mm	Var	Yok	Yok
45	K	22	38 mm	Var	Yok	Yok
46	E	31	55 mm	Var	Yok	Yok
47	K	15	44 mm	Var	Var	def. var
48	K	35	40 mm	Var	Yok	def. var

Tablo 4.2. (Devam) Çalışma kapsamındaki tüm bireylerin anamnezlerinden elde edilen veriler

49	K	22	26 mm	Var	Yok	Yok
50	K	47	56 mm	Var	Var	Yok
51	K	15	39 mm	Var	Yok	Yok
52	K	22	44 mm	Var	Yok	def. var
53	K	45	36 mm	Var	Yok	Yok
54	K	17	46 mm	Var	Yok	Yok
55	K	17	46 mm	Var	Yok	Yok

Tablo 4.3. Çalışma kapsamındaki tüm bireylerin anamnezlerinden elde edilen veriler

Hasta no	Kilitlenme hissi	Travma öyküsü	Şikayetlerin süresi	Stress etken mi?	Kaslar etkilendi mi?	Boyun-baş-sırt ağrısı var mı?
1	Yok	Yok	18 ay	Var	Var	Var
2	Var	Yok	24 ay	Yok	Var	Yok
3	Yok	Yok	2 ay	Var	Var	Yok
4	Yok	Yok	12 ay	Var	Var	Yok
5	Yok	Yok	18 ay	Yok	Yok	Var
6	Yok	Yok	120 ay	Var	Var	Yok
7	Yok	Yok	1 ay	Yok	Var	Var
8	Yok	Yok	6 ay	Yok	Yok	Yok
9	Yok	Yok	36 ay	Var	Var	Var
10	Yok	Yok	1.5 ay	Yok	Yok	Yok
11	Var	Yok	60 ay	Yok	Yok	Yok
12	Yok	Yok	12 ay	Var	Var	Var
13	Yok	Var	12 ay	Var	Var	Var
14	Yok	Var	24 ay	Var	Var	Var
15	Var	Var	42 ay	Var	Var	Var
16	Var	Yok	2 ay	Yok	Var	Yok
17	Var	Var	4 ay	Var	Var	Yok
18	Yok	Yok	6 ay	Var	Var	Var
19	Yok	Yok	12 ay	Yok	Yok	Yok
20	Var	Yok	60 ay	Var	Var	Yok
21	Var	Yok	12 ay	Yok	Yok	Var
22	Yok	Yok	2 ay	Yok	Yok	Var
23	Yok	Yok	24 ay	Var	yok	Yok
24	Yok	Yok	36 ay	Var	Yok	Var
25	Var	Yok	5 ay	Yok	Var	Yok
26	Yok	Yok	12 ay	Var	Var	Yok
27	Yok	Var	24 ay	Var	Var	Var

Tablo 4.3. (Devam) Çalışma kapsamındaki tüm bireylerin anamnezlerinden elde edilen veriler

28	Yok	Yok	1 ay	Var	Yok	Yok
29	Yok	Var	18 ay	Var	Var	Var
30	Yok	Yok	6 ay	Var	Var	Yok
31	Var	Yok	4 ay	Yok	Yok	Yok
32	Yok	Yok	4 ay	Yok	Yok	Yok
33	Yok	Yok	24 ay	Var	Var	Yok
34	Var	Yok	2.5 ay	Var	Var	Yok
35	Yok	Yok	1.5 ay	Yok	Yok	Yok
36	Var	Yok	36 ay	Var	Yok	Var
37	Yok	Yok	18 ay	Var	Var	Var
38	Var	Yok	48 ay	Yok	Yok	Var
39	Yok	Yok	24 ay	Var	Var	Yok
40	Var	Var	24 ay	Yok	Var	Yok
41	Yok	Yok	7 ay	Yok	Yok	Yok
42	Var	Var	4 ay	Var	Var	Var
43	Var	Var	60 ay	Var	Yok	Yok
44	Yok	Yok	12 ay	Var	Yok	Var
45	Yok	Yok	6 ay	Var	Yok	Yok
46	Var	Yok	9 ay	Yok	Yok	Yok
47	Yok	Yok	4 ay	Yok	Yok	Yok
48	Yok	Yok	24 ay	Var	Var	Var
49	Yok	Yok	72 ay	Var	Var	Yok
50	Yok	Yok	6 ay	Var	Var	Var
51	Var	Yok	7 ay	Yok	Var	Var
52	Var	Yok	3 ay	Var	Var	Yok
53	Yok	Yok	12 ay	Var	Var	Var
54	Var	Yok	24 ay	Var	Var	Yok
55	Yok	Yok	6 ay	Var	Var	Var

Tablo 4.4. Çalışma kapsamındaki tüm bireylerin anamnezlerinden elde edilen veriler

Hasta no	Bruksizm	Tek taraflı çiğneme
1	Yok	Var
2	Var	Var
3	Var	Yok
4	Var	Yok
5	Var	Var
6	Var	Yok
7	Var	Var
8	Yok	Var
9	Var	Yok

Tablo 4.4. (Devam) Çalışma kapsamındaki tüm bireylerin anamnezlerinden elde edilen veriler

10	Var	Yok
11	Var	Var
12	Var	Var
13	Var	Var
14	Var	Var
15	Var	Var
16	Yok	Var
17	Yok	Yok
18	Var	Var
19	Var	Yok
20	Yok	Var
21	Var	Yok
22	Var	Var
23	Var	Yok
24	Var	Var
25	Var	Yok
26	Yok	Var
27	Var	Var
28	Var	Var
29	Var	Var
30	Var	Yok
31	Var	Yok
32	Yok	Var
33	Var	Yok
34	Var	Var
35	Yok	Yok
36	Var	Var
37	Var	Var
38	Var	Yok
39	Var	Var
40	Yok	Var
41	Var	Var
42	Yok	Var
43	Var	Yok
44	Var	Var
45	Yok	Var
46	Yok	Var
47	Var	Yok
48	Var	Var

Tablo 4.4. (Devam) Çalışma kapsamındaki tüm bireylerin anamnezlerinden elde edilen veriler

49	Var	Var
50	Var	Var
51	Var	Yok
52	Var	Var
53	Var	Var
54	Yok	Var
55	Var	Var

4.3. Çalışma Kapsamındaki Hastaların VAS Değerleri

Çalışma kapsamındaki hastaların TME, yüz ve boynun palpasyonundaki ağrı durumu VAS skalası ile değerlendirildi. Hastalara palpasyonda hissettikleri ağrının şiddetinin 0-10 arasında kaç olduğu soruldu ve verdikleri değer skalada işaretlendi. Hastaların VAS değerleri Tablo 4.5'deki gibidir.

Tablo 4.5. Çalışma kapsamındaki hastaların VAS değerleri

Hasta No	Ağrı	VAS Değerleri
1	Var	5
2	Var	5
3	Yok	0
4	Var	6
5	Var	5
6	Var	7
7	Var	10
8	Yok	0
9	Var	8
10	Var	9
11	Var	5
12	Var	9
13	Var	5
14	Var	4
15	Var	8
16	Var	7
17	Var	3
18	Var	5
19	Yok	0
20	Var	6

Tablo 4.5. (Devam) Çalışma kapsamındaki hastaların VAS değerleri

21	Var	9
22	Var	8
23	Var	6
24	Var	9
25	Var	4
26	Var	10
27	Var	7
28	Var	6
29	Var	3
30	Yok	0
31	Var	7
32	Yok	0
33	Var	10
34	Var	4
35	Var	3
36	Var	9
37	Var	8
38	Var	3
39	Var	9
40	Var	10
41	Yok	0
42	Var	6
43	Var	7
44	Var	5
45	Var	5
46	Var	4
47	Var	3
48	Var	7
49	Var	8
50	Var	4
51	Var	9
52	Var	9
53	Var	6
54	Var	9
55	Var	5

0: Ağrı yok, 1: Hafif ağrı, 10: Şiddetli ağrı

4.4. Cinsiyet ile Klinik Bulgular Arasındaki İlişkinin Değerlendirilmesi

Çalışmamızda cinsiyet ile ağrı, ses, deviasyon/defleksiyon, kilitlenme hissi, stres, kasların durumu ve baş-boyun-sırt ağrısı arasında ilişki olup olmadığı Fisher'in Kesin Testi (Fisher's Exact Test) ile incelendi. Muayene formunda kaydedilen her bir klinik bulgunun cinsiyete göre dağılımı Tablo 4.6'daki gibidir.

Tablo 4.6. Klinik bulguların cinsiyete göre dağılımı

	Cinsiyet				p
	Kadın		Erkek		
	Sayı	Yüzde	Sayı	Yüzde	
Ağrı					
Yok	5	10.20	1	16.67	0.518
Var	44	89.80	5	83.33	
Toplam	49	100.00	6	100.00	
Ses					
Yok	19	38.78	1	16.67	0.399
Var	30	61.22	5	83.33	
Toplam	49	100.00	6	100.00	
Dev./Def.					
Yok	29	59.18	3	50.00	0.686
Var	20	40.82	3	50.00	
Toplam	49	100.00	6	100.00	
Kilitlenme hissi					
Yok	31	63.27	5	83.33	0.653
Var	18	36.73	1	16.67	
Toplam	49	100.00	6	100.00	
Stress etken mi?					
Yok	17	34.69	3	50.00	0.657
Var	32	65.31	3	50.00	
Toplam	49	100.00	6	100.00	
Kaslar etkilendi mi?					
Yok	17	34.69	4	66.67	0.188
Var	32	65.31	2	33.33	
Toplam	49	100.00	6	100.00	
Boyun-baş-sırt ağrısı					
Yok	28	57.14	3	50.00	0.999
Var	21	42.86	3	50.00	
Toplam	49	100.00	6	100.00	

Fisher'ın Kesin Testi sonucuna göre cinsiyet ile ağrı, ses, deviasyon/defleksiyon, kilitlenme hissi, stress, kasların durumu ve baş-boyun-sırt ağrısı arasında istatistiksel olarak anlamlı bir fark bulunamamıştır ($p>0.05$).

4.5. Çalışma Kapsamındaki Hastaların Klinik Tanı, MR Tetkik Sonuçları ve Kesin Tanılarıyla İlgili Veriler

Çalışmamız kapsamındaki 55 hastanın detaylı klinik muayenesi yapılmış ve klinik bir ön tanı konulmuştur. Her hasta için ağız açık ve kapalı pozisyonda MRG tekniği ile her iki eklem görüntüleri elde edilmiştir. MRG tetkik sonuçlarına göre konulan tanı ile klinik ön tanı karşılaştırılmış ve her hasta için kesin tanı belirlenmiştir. Hastaların klinik ön tanıları, MR sonuçları ve iki yöntemin karşılaştırılması sonucu konulan kesin tanıları Tablo 4.7.'deki gibidir.

Tablo 4.7. Çalışma kapsamındaki hastaların sağ ve sol eklem için klinik ön tanı, MR tanıları ve kesin tanıları.

Hasta no	Klinik tanı		Mr tanı		Kesin tanı
	SAĞ	SOL	SAĞ	SOL	
1	F.D. Dep.	F.D. Dep	N	N	N
2	F.D. Dep.	N	N	N	N
3	N	R'lu	N	N	N
4	R'suz	R'suz	N	N	N
5	R'lu	R'lu	N	N	N
6	R'lu	R'lu	N	N	B.R'lu
7	Dej. Değ	Dej.Değ	N	N	N
8	N	R'lu	N	N	U. R'lu
9	R'lu	N	R'lu	R'lu	B. R'lu
10	N	R'lu	R'lu	R'lu	B. R'lu
11	R'lu	R'lu	R'lu	R'lu	B. R'lu
12	R'lu	R'lu	R'lu	R'lu	B. R'lu
13	R'lu	R'lu	R'lu	R'lu	B. R'lu
14	R'lu	R'lu	R'lu	R'lu	B. R'lu
15	R'lu	R'lu	R'lu	R'lu	B. R'lu
16	N	R'lu	R'lu	R'lu	B. R'lu
17	R'lu	R'lu	R'lu	R'lu	B.R'lu
18	Kassal	N	R'lu	N	U.R'lu
19	N	R'lu	R'lu	N	U.R'lu
20	N	R'lu	N	R'lu	U.R'lu
21	N	R'lu	N	R'lu	U.R'lu
22	Dej. Değ	N	N	R'lu	U.R'lu
23	R'lu	R'lu	R'lu	N	U.R'lu

Tablo 4.7. (Devam) Çalışma kapsamındaki hastaların sağ ve sol eklem için klinik ön tanı, MR tanıları ve kesin tanıları.

24	N	R'lu	N	R'lu	U.R'lu
25	R'lu	N	N	R'lu	U.R'lu
26	R'suz	N	R'lu	N	U.R'lu
27	R'lu	N	R'lu	N	U.R'lu
28	N	R'lu	N	R'lu	U.R'lu
29	R'lu	R'lu	N	R'lu	U.R'lu
30	R'lu	N	R'lu	N	U.R'lu
31	R'suz	R'suz	R'suz	R'suz	B.R'suz
32	N	R'suz	R'suz	R'suz	B.R'suz
33	R'suz	R'suz	R'suz	R'suz	B.R'suz
34	N	R'lu	R'suz	R'suz	B. R'suz
35	Dej. Değ	N	R'suz	R'suz	B.R'suz
36	R'suz	R'suz	R'suz	R'suz	B.R'suz
37	R'suz	R'suz	R'suz	R'suz	B.R'suz
38	N	R'lu	R'suz	R'suz	B.R'suz
39	R'suz	N	R'suz	N	U.R'suz
40	Osteoartrit	N	R'suz	N	U.R'suz
41	N	R'lu	N	R'suz	U.R'suz
42	R'suz	N	R'suz	N	U.R'suz
43	N	R'suz	N	R'suz	U.R'suz
44	R'lu	N	R'suz	N	U.R'suz
45	R'suz	N	R'suz	N	U.R'suz
46	R'suz	N	R'suz	N	U.R'suz
47	R'lu	R'suz	R'lu	R'suz	R'suz+R'lu
48	R'suz	N	R'suz	R'lu	R'suz+R'lu
49	R'suz	R'lu	R'suz	R'lu	R'lu+R'suz
50	R'lu	N	R'lu	R'suz	R'lu+R'suz
51	N	R'suz	R'lu	R'suz	R'lu+R'suz
52	R'suz	N	R'lu	R'suz	R'lu+R'suz
53	N	R'suz	R'lu	R'suz	R'lu+R'suz
54	N	R'suz	R'lu	R'suz	R'suz+R'lu
55	Dej. Değ	N	R'suz	R'lu	R'suz+R'lu

F.D.Dep:Fonksiyonel Disk Deplasmanı N:Normal, R'lu:Redüksiyonlu, R'suz:Redüksiyonsuz, Dej.Değ.:Dejeneratif Değişiklik, B:Bilateral, U:Unilateral

Çalışma kapsamındaki 55 hastanın 27'sinde (%49) eklem rahatsızlıkları bilateral olarak görülmüştür. 27 bilateral eklem rahatsızlığının 10'u bilateral redüksiyonlu (%37), 8'i bilateral redüksiyonsuz (%30), 9'u redüksiyonlu ve redüksiyonsuz disk deplasmanı (%33) şeklindedir. Bahsedilen değerler Tablo 4.8.'deki gibidir.

Tablo 4.8. Çalışma kapsamındaki bilateral eklem rahatsızlıklarının dağılımı

	Hasta Sayısı	Yüzde
Bilateral redüksiyonlu disk deplasmanı	10	37%
Bilateral redüksiyonsuz disk deplasmanı	8	30%
Redüksiyonlu+Redüksiyonsuz	9	33%
Toplam	27	100%

Çalışma kapsamındaki 55 hastanın 24'ünde (%44) redüksiyonlu disk deplasmanı, 16'sında (%29) redüksiyonsuz disk deplasmanı, 9'unda (%16) redüksiyonlu ve redüksiyonsuz disk deplasmanı birlikte görülürken, 6'sında (%11) disk deplasmanı açısından normal sınırlarda bulgular görülmüştür. Hastaların kesin tanı dağılımı Tablo 4.9. 'daki gibidir.

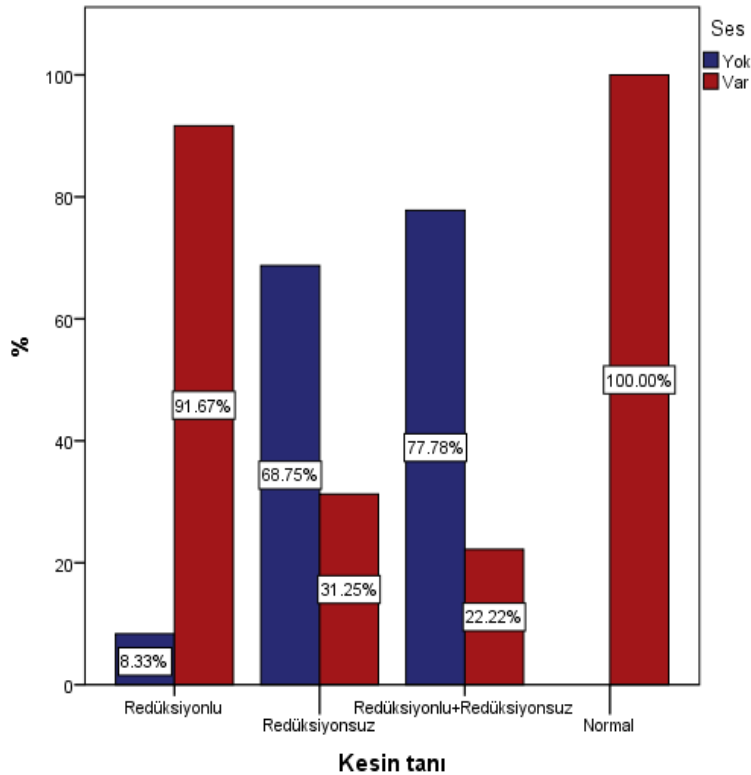
Tablo 4.9. Çalışma kapsamındaki hastaların kesin tanı dağılımı

	Hasta Sayısı	Yüzde
redüksiyonlu	24	% 44
redüksiyonsuz	16	% 29
redüksiyonlu+redüksiyonsuz	9	% 16
normal	6	% 11
Toplam	55	% 100

4.6. Klinik Bulguların Kesin Tanılara Göre Dağılımıyla İlgili Veriler

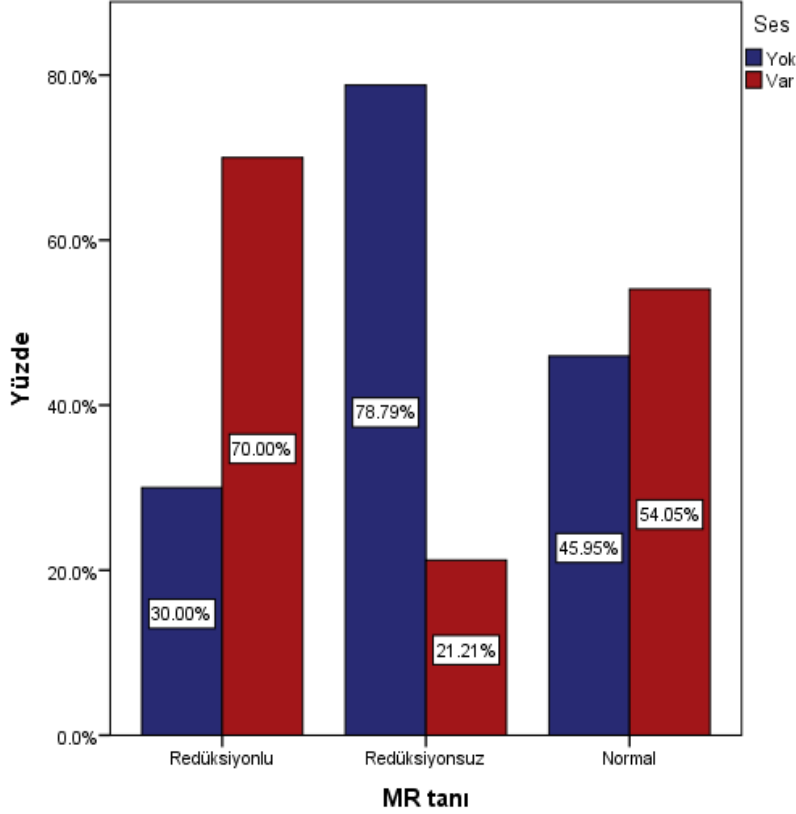
Çalışmamıza dahil edilen 55 hastanın 49'unda (%89) ağrı , 35'inde (%64) eklemdes ses, 23'ünde (%42) deviasyon/defleksiyon, 19'unda (%35) eklemdes kilitleme hissi gibi klinik bulgular görülmüştür. Ayrıca dahil edilen hastalardan alınan anamnezlerde 55 hastanın 9'unda (%16) travma öyküsü, 35'inde (%64) stress faktörü olduğu, 34'ünde (%62) kasların da etkilendiği ve 24'ünde (%44) baş-boyun-sirt bölgesinde de ağrı olduğu belirlenmiştir.

Çalışmaya dahil edilen 55 hastada değerlendirilen klinik bulguların belirlenen kesin tanılarına göre dağılımı ele alınmıştır. TME rahatsızlıklarının tanısında önemli rol oynayan klinik bulgulardan biri olan eklem sesi 24 redüksiyonlu hastanın 22'sinde (%91.7), 16 redüksiyonsuz hastanın 5'inde (%31.3), redüksiyonlu ve redüksiyonsuz disk deplasmanın birlikte görüldüğü 9 hastanın 2'sinde (%22.2) görülürken disk deplasmanı açısından normal sınırlarda bulgular gösteren 6 hastanın 6'sında (%100) görülmüştür. Eklem seslerinin kesin tanılarına göre dağılımı Şekil 4.1.'deki gibidir.



Şekil 4.1. Çalışmaya dahil edilen 55 hastada belirlenen kesin tanılarına göre eklem sesinin dağılımı

Çalışma dahilindeki 110 eklemde redüksiyonlu disk deplasmanı tanısı olan 40 eklemde 28'inde (%70), redüksiyonsuz disk deplasmanı tanısı olan 33 eklemde 7'sinde (%21.2) ve disk pozisyonu açısından normal sınırlarda olan 37 eklemde 20'sinde (%54.1) eklem sesi kaydedilmiştir. Verilerin dağılımı Şekil 4.2'deki gibidir.



Şekil 4.2. Çalışma dahilindeki 110 eklemde eklem sesinin kesin tanıya göre dağılımı

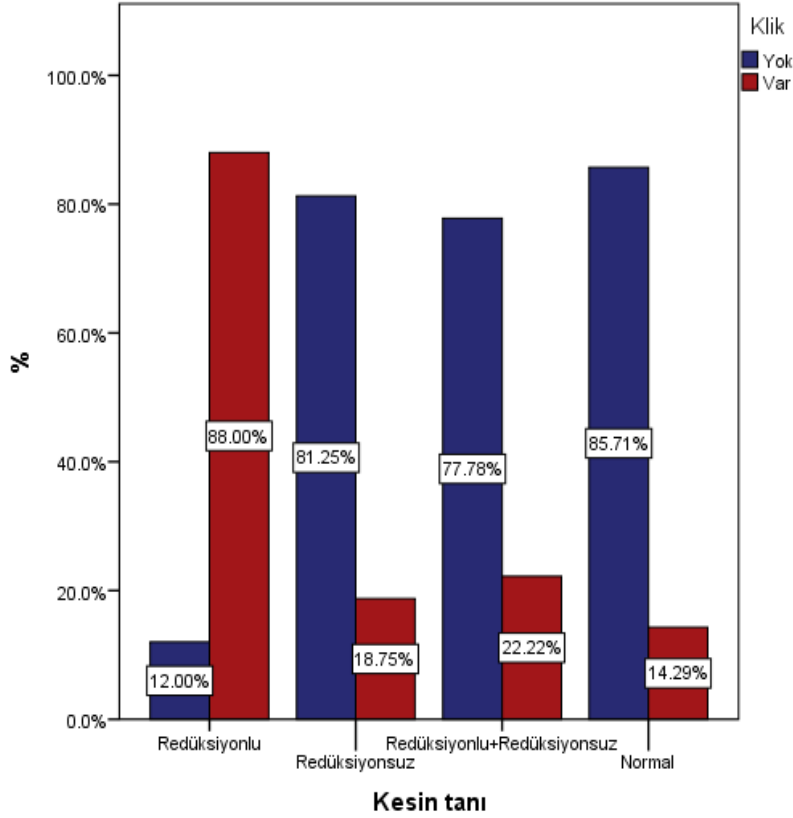
Çalışmaya dahil edilen 24 redüksiyonlu disk deplasmanı hastasının 22'sinde (%91.7) eklem sesi bulgusu vardır. Eklem sesinin görüldüğü 22 hastanın tamamında ses klik sesi olarak alınmıştır.

Çalışmaya dahil edilen 16 redüksiyonsuz disk deplasmanı hastasının 3'ünden (%18.75) klik sesi alınırken, 2'sinden (%12.5) krepitasyon alınmıştır.

Çalışmaya dahil edilen redüksiyonlu ve redüksiyonsuz disk deplasmanının birlikte görüldüğü 9 hastanın 2'sinde (%22.2) eklemde ses bulgusu kaydedilmiştir. Eklem sesi olan 2 hastada da ses klik sesi olarak alınmıştır.

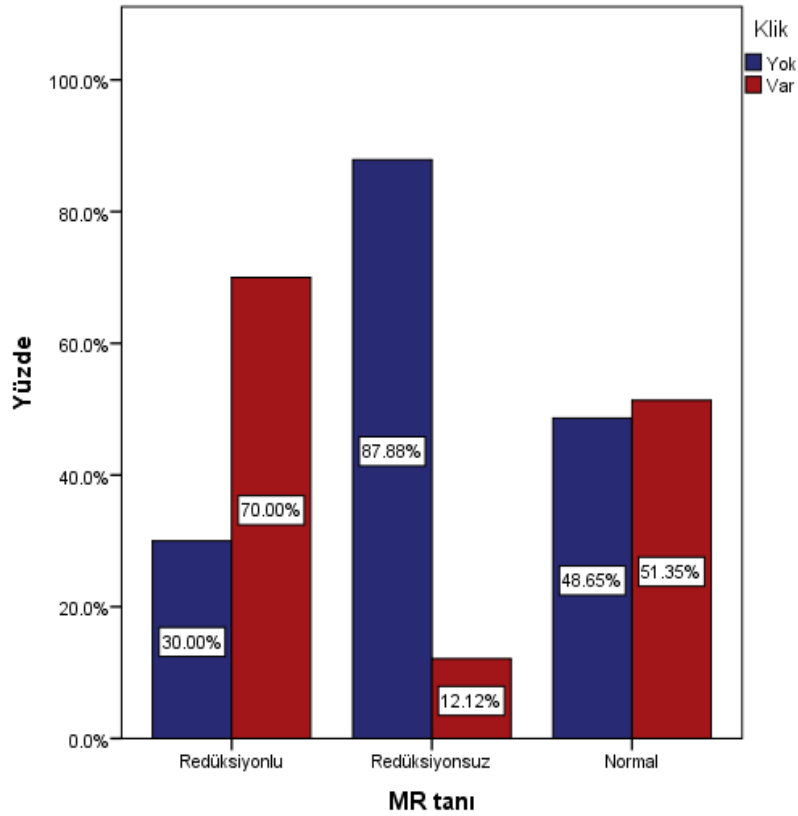
Çalışmaya dahil edilen disk pozisyonuna göre normal sınırlarda bulgular gösteren 6 hastanın 6'sında (%100) eklem sesi kaydedilmiştir. Eklem sesi kaydedilen 6 hastanın 6'sında da klik sesi alınmıştır.

Klik ve krepitasyon seslerinin kesin tanılarına göre dağılımı Şekil 4.3.ve Şekil 4.5.'deki gibidir.

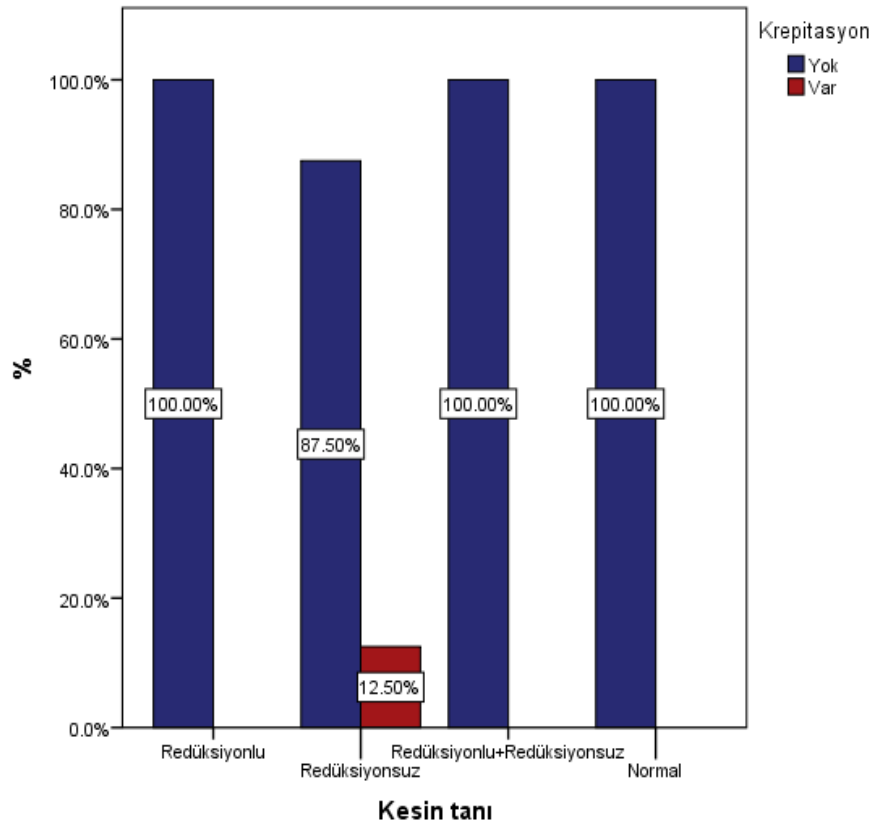


Şekil 4.3. Çalışmaya dahil edilen 55 hastada klik sesinin kesin tanıya göre dağılımı

Çalışma dahilindeki 110 eklemden 40 eklemde redüksiyonlu disk deplasmanı tanısı konulan 28'inde (%70) , redüksiyonsuz disk deplasmanı tanısı konulan 33 eklemde 4'ünde (%12.1) ve disk pozisyonu açısından normal sınırlarda olan 37 eklemde 19'ünde (%51.4) klinik muayenelerde klik sesi kaydedilmiştir. Verilerin dağılım şekli 4.4'deki gibidir.



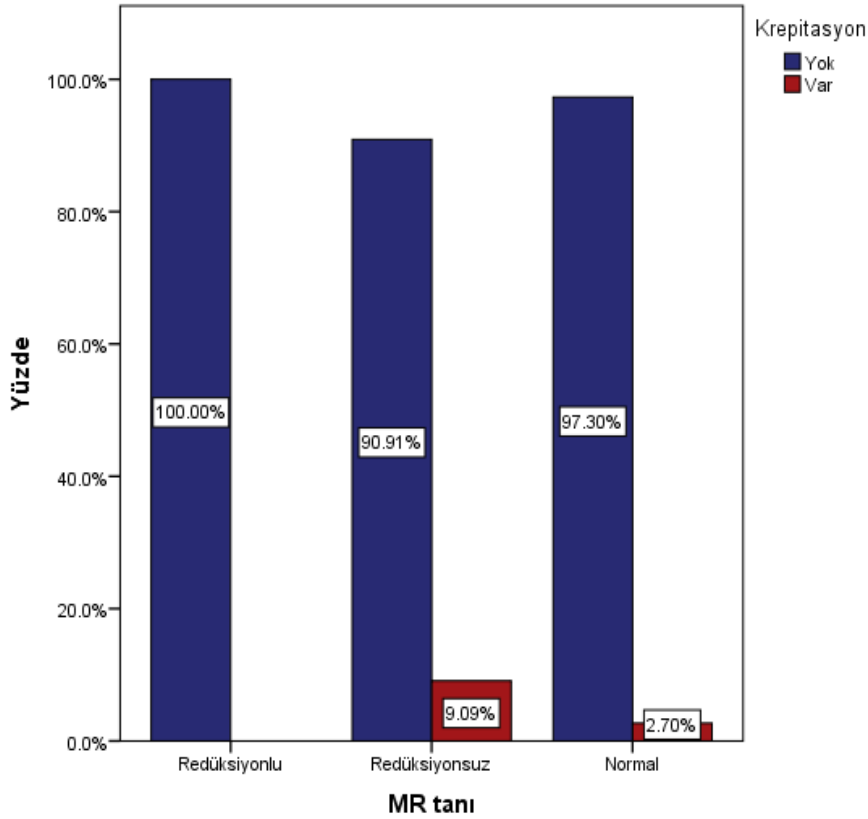
Şekil 4.4. Çalışma dahilindeki 110 eklemden 110 eklemden klik sesinin MR tanılarına göre dağılımı



Şekil 4.5. Çalışmaya dahil edilen 55 hastada krepitasyonun kesin tanıya göre dağılımı

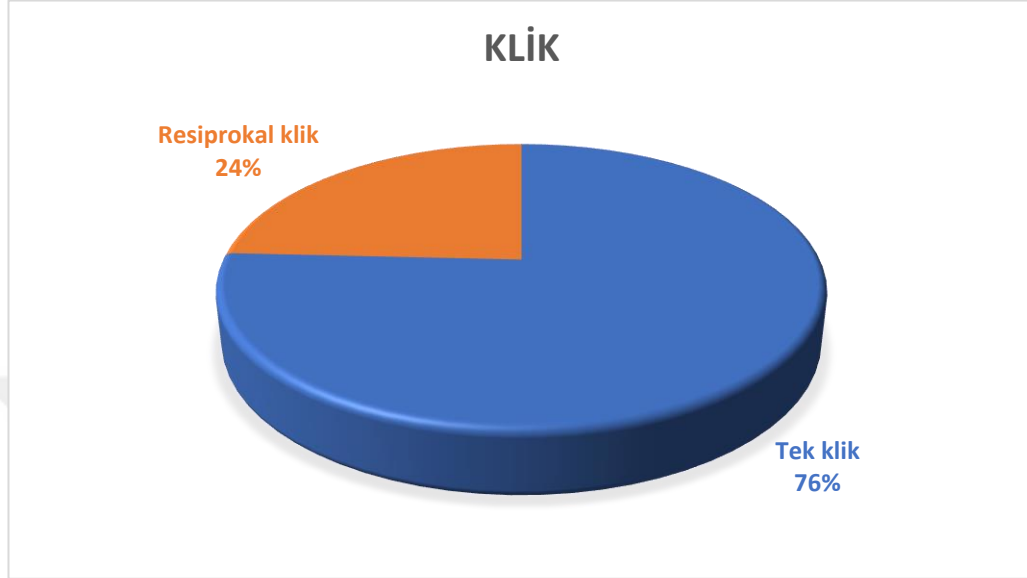
Çalışmaya dahil edilen 55 hastada krepitasyon sadece redüksiyonsuz disk deplasmanı tanısı konulan hastalarda kaydedilmiştir. Redüksiyonlu disk deplasmanı tanısı konulan hastaların hiçbirinde krepitasyon kaydedilmemiştir.

Çalışma dahilindeki 110 eklemden redüksiyonsuz disk deplasmanı tanısı olan 33 eklemde (%9.1), disk pozisyonu açısından normal sınırlarda olan 37 eklemde (%2.7) klinik muayenede krepitasyon sesi kaydedilirken, redüksiyonlu disk deplasmanı tanısı olan 40 eklemde hiçbirinde krepitasyon sesi kaydedilmemiştir. Verilerin dağılımı Şekil 4.6'daki gibidir.



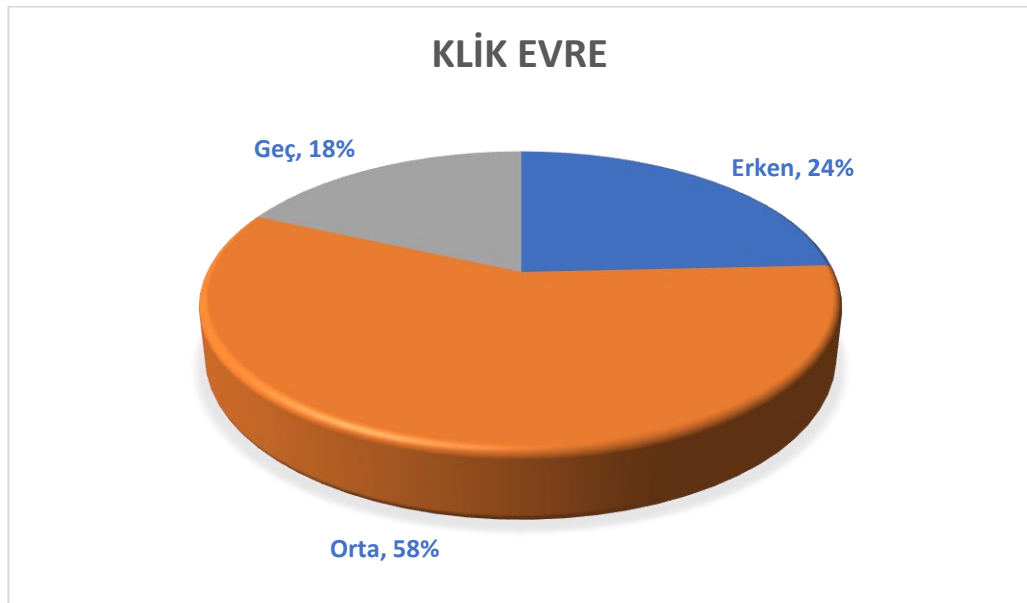Şekil 4.6. Çalışma dahilindeki 110 eklemden krepitasyonun MR tanılarına göre dağılımı

Çalışmada klik sesinin alındığı 33 hastanın 25'inde tek klik sesi olduğu belirlenirken 8'inde de resiprokal (açma+kapama) klik olduğu belirlenmiştir. Bu dağılım Şekil 4.7'de verilmiştir.



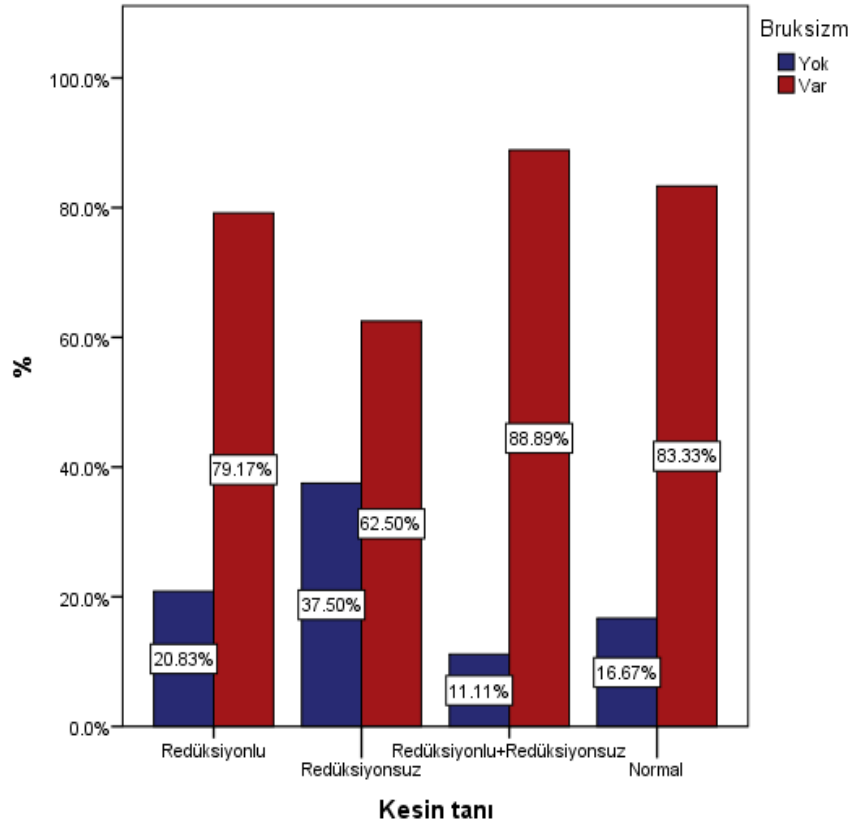
Şekil 4.7. Çalışmaya dahil edilen hastalarda klik sesinin türüne göre dağılımı

Çalışmada klik sesinin alındığı 33 hastanın 8'inde (%24.2) erken, 19'unda (%57.6) orta ve 6'sında (%18.2) geç evrede sesin alındığı saptanmıştır. Klik sesinin evrelere göre dağılımı Şekil 4.8.'deki gibidir.



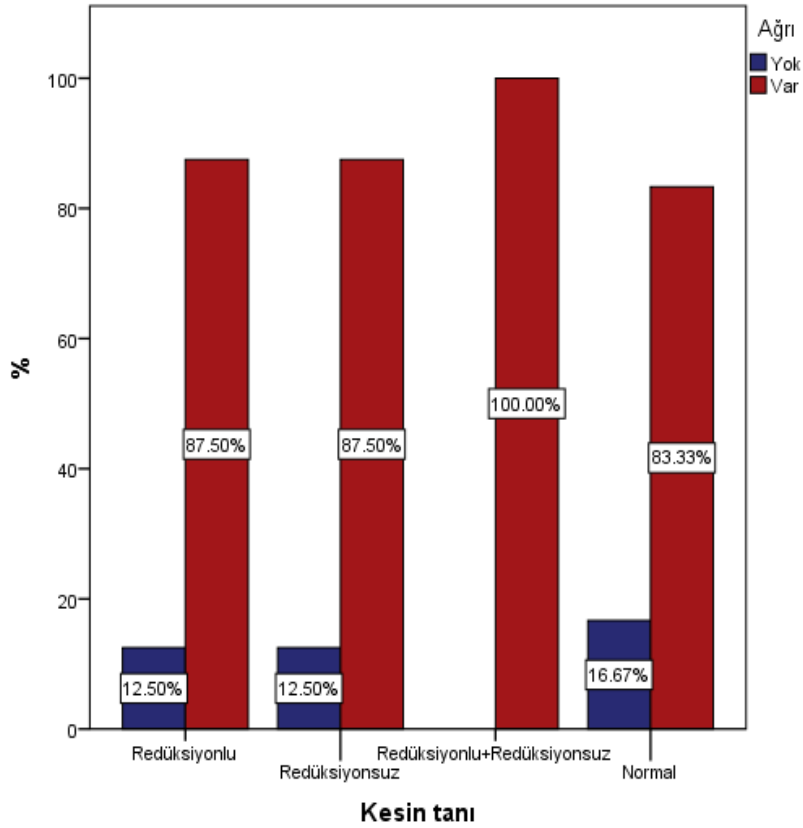
Şekil 4.8. Çalışmaya dahil edilen hastalarda klik sesinin evrelere göre dağılımı

Çalışmaya dahil edilen 24 redüksiyonlu disk deplasmanı hastasının 19'unda (%79.2), 16 redüksiyonsuz disk deplasmanı olan hastanın 10'unda (%62.5), redüksiyonlu ve redüksiyonsuz disk deplasmanının birlikte görüldüğü 9 hastanın 8'inde (%88.9), normal sınırlarda bulgular gösteren 6 hastanın 5'inde (%83.3) bruksizm vardır. Çalışmaya dahil edilen bruksizmi olan 42 hastanın 5'i (%12) erkek, 37'si (%88) kadındır. Verilerin dağılımı Şekil 4.9.'daki gibidir.



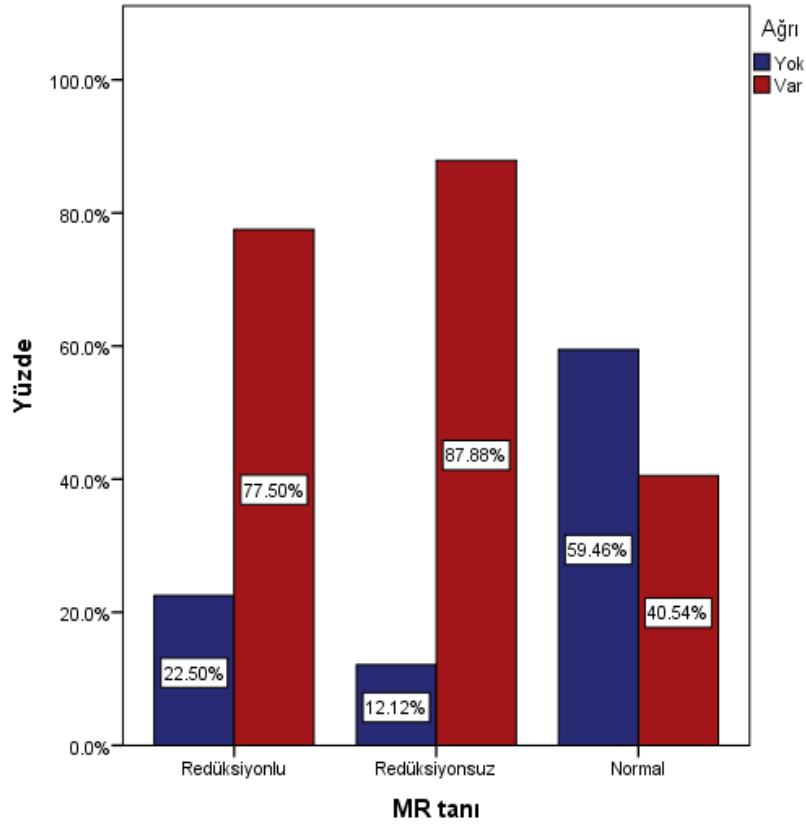
Şekil 4.9. Çalışmaya dahil edilen 55 hastada belirlenen kesin tanılarına göre bruksizmin dağılımı

Çalışmaya dahil edilen redüksiyonlu disk deplasmanı olan 24 hastanın 21'inde (%87.5) , redüksiyonsuz disk deplasmanı olan 16 hastanın 14'ünde (%87.5), redüksiyonlu ve redüksiyonsuz disk deplasmanının birlikte görüldüğü 9 hastanın 9'unda (%100), normal sınırlarda bulgular bulunan 6 hastanın 5'inde (%83.3) ağrı semptomu görülmüştür. Verilerin dağılımı Şekil 4.10.'daki gibidir.



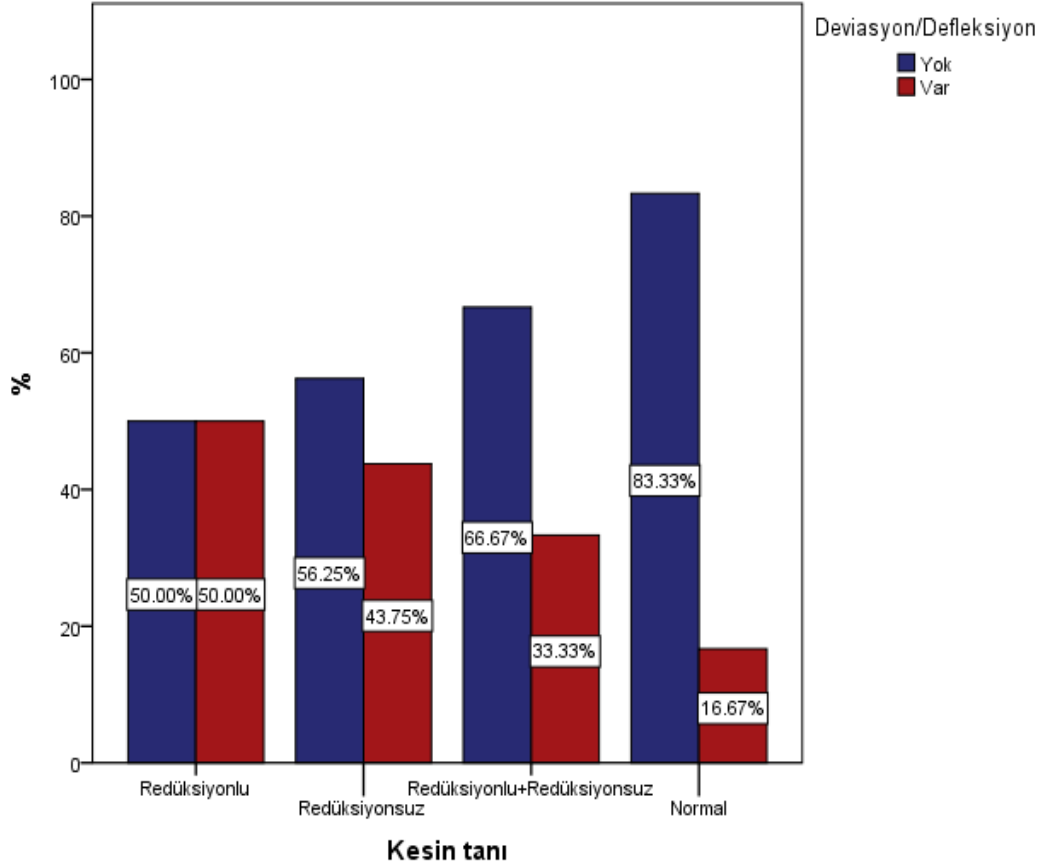
Şekil 4.10. Çalışmaya dahil edilen 55 hastada ağrı semptomunun kesin tanıya göre dağılımı

Çalışma dahilindeki 110 eklemden 40 eklemin 31'inde (%77.5), redüksiyonsuz disk deplasmanı tanısı olan 33 eklemde 29'unda (%87.9) ve disk pozisyonu açısından normal sınırlarda olan 37 eklemde 15'inde (%40.5) ağrı semptomu görülmüştür. Verilerin dağılımı Şekil 4.11'deki gibidir.



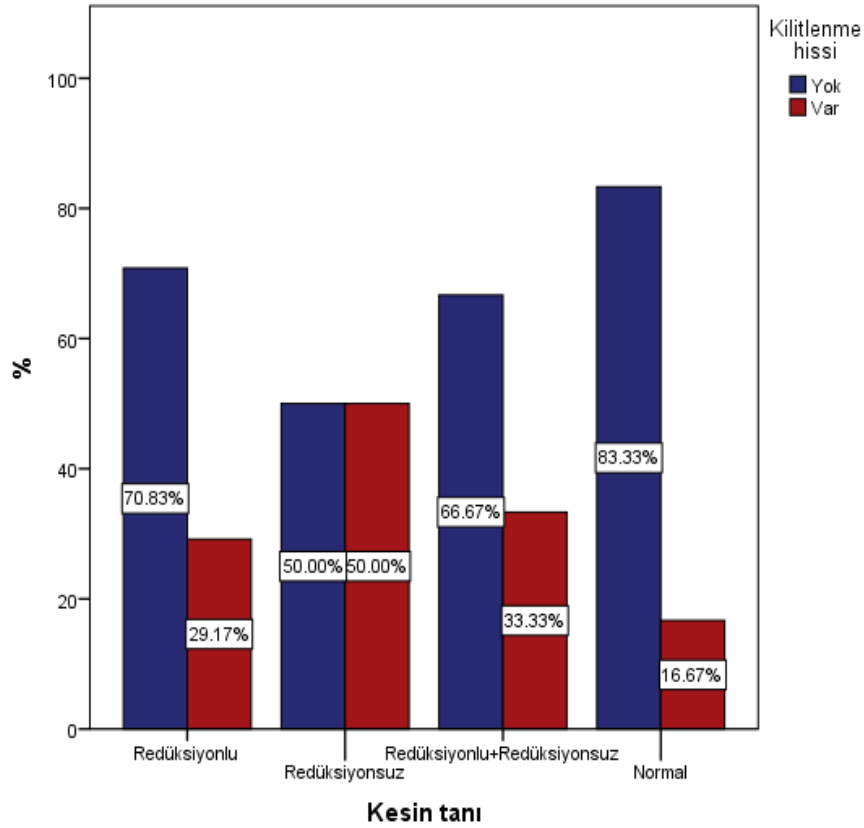
Şekil 4.11. Çalışmaya dahil edilen 110 eklemden ağrı semptomunun MR tanılarına göre dağılımı

Çalışmaya dahil edilen redüksiyonlu disk deplasmanı olan 24 hastanın 12'sinde (%50), redüksiyonsuz disk deplasmanı olan 16 hastanın 7'sinde (%43.8), redüksiyonlu ve redüksiyonsuz disk deplasmanının birlikte görüldüğü 9 hastanın 3'ünde (%33.3), normal sınırlarda bulguların görüldüğü 6 hastanın 1'inde (%16.7) deviasyon veya defleksiyon görülmüştür. Verilerin dağılımı Şekil 4.12.'deki gibidir.



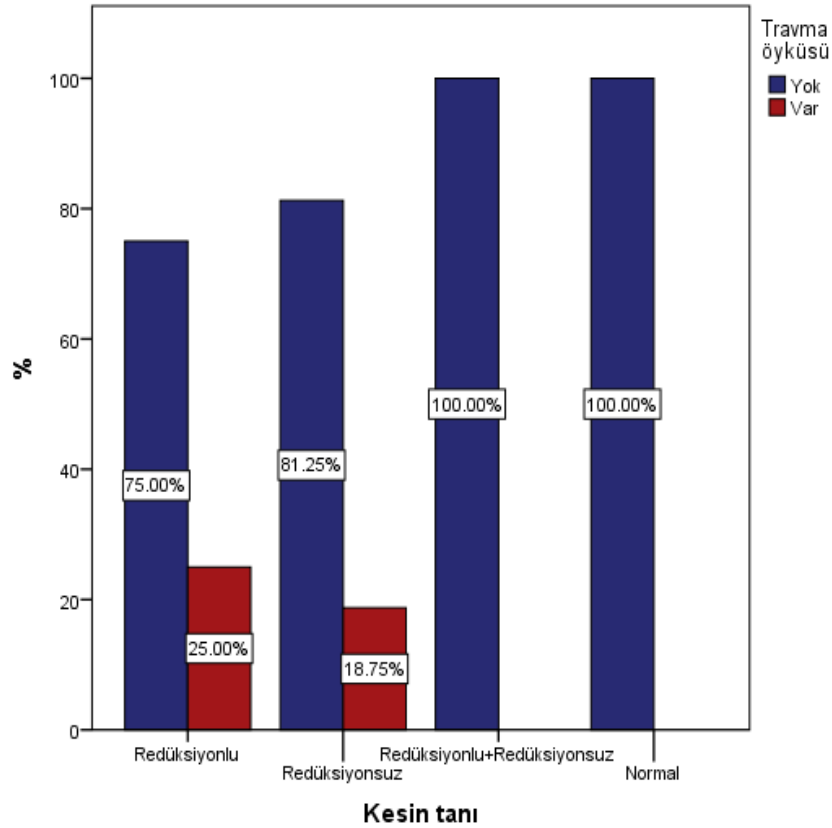
Şekil 4.12. Çalışmaya dahil edilen 55 hastada kesin tanıya göre deviasyon/defleksiyon dağılımı

Çalışmaya dahil edilen redüksiyonlu disk deplasmanı olan 24 hastanın 7'sinde (%29.2), redüksiyonsuz disk deplasmanı olan 16 hastanın 8'inde (%50), redüksiyonlu ve redüksiyonsuz disk deplasmanın birlikte olduğu 9 hastanın 3'ünde (%33.3), normal sınırlarda bulguların izlendiği 6 hastanın 1'inde (%16.7) kilitlenme hissi olduğu öğrenilmiştir. Verilerin dağılımı Şekil 4.13.'deki gibidir.



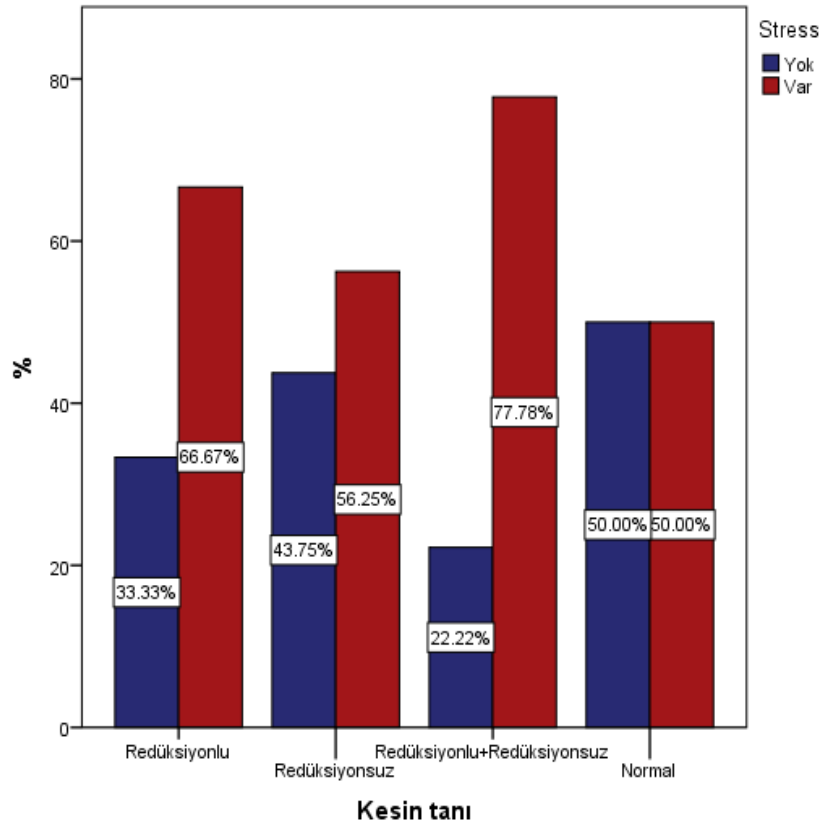
Şekil 4.13. Çalışmaya dahil edilen 55 hastada kesin tanıya göre kilitlenme hissi dağılımı

Çalışmaya dahil edilen redüksiyonlu disk deplasmanı tanısı olan 24 hastanın 6'sında (%25), redüksiyonsuz disk deplasmanı tanısı olan 16 hastanın 3'ünde (%18.8) travma öyküsü olduğu öğrenilirken , redüksiyonlu ve redüksiyonsuz disk deplasmanın birlikte görüldüğü 9 hastanın ve normal sınırlarda bulguların izlendiği 6 hastanın hiçbirinde travma öyküsü belirtilmemiştir. Verilerin dağılımı Şekil 4.14.'daki gibidir.



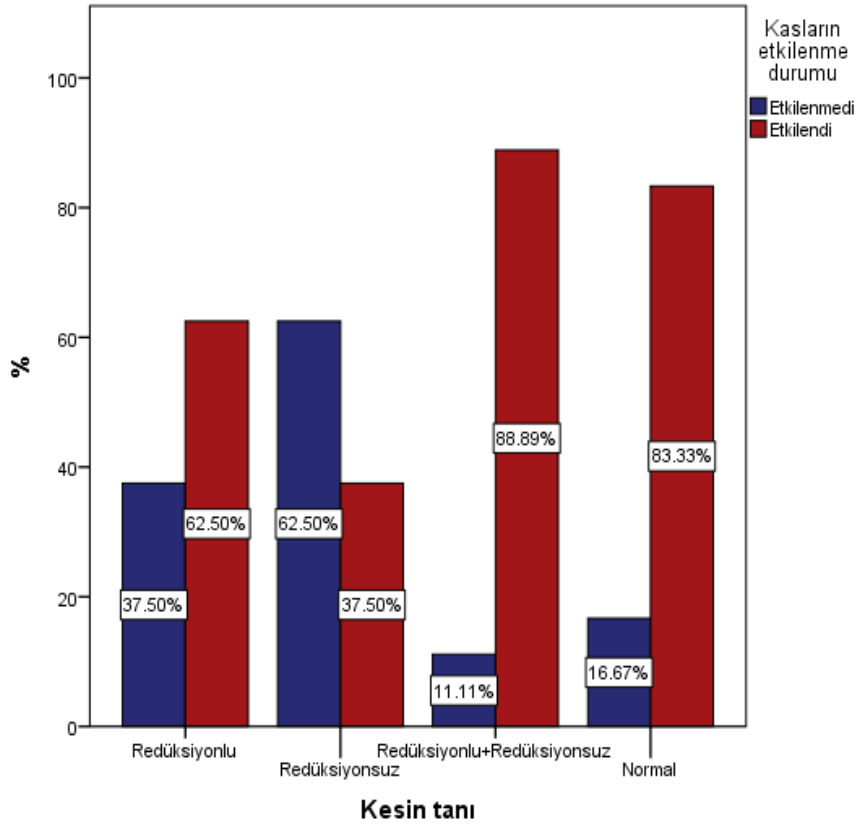
Şekil 4.14. Çalışmaya dahil edilen 55 hastada travma öyküsünün kesin tanıya göre dağılımı

Çalışmaya dahil edilen redüksiyonlu disk deplasmanı tanısı olan 24 hastanın 16'sında (%66.7), redüksiyonsuz disk deplasmanı tanısı olan 16 hastanın 9'unda (%56.3), redüksiyonlu ve redüksiyonsuz disk deplasmanının birlikte görüldüğü 9 hastanın 7'sinde (%77.8) ve normal sınırlarda bulgular gösteren 6 hastanın 3'ünde (%50) stresin TME rahatsızlıkları için etken olduğu öğrenilmiştir. Verilerin dağılımı Şekil 4.15.'deki gibidir.



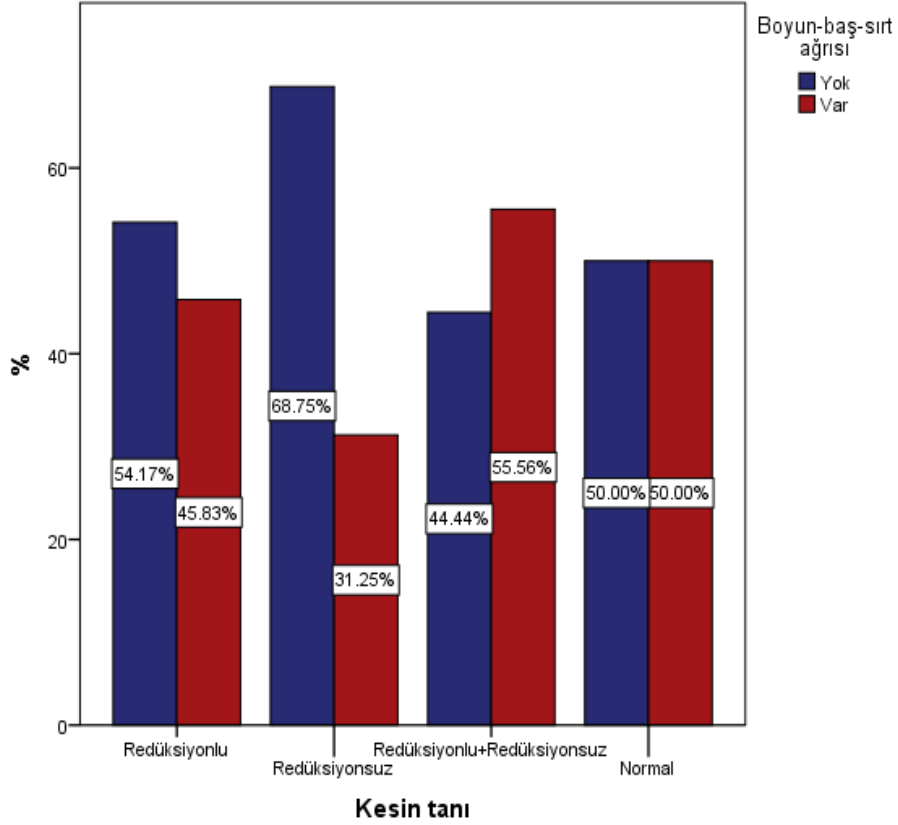
Şekil 4.15. Çalışmaya dahil edilen 55 hastada stres etkeninin varlığı ve kesin tanıya göre dağılımı

Çalışmaya dahil edilen redüksiyonlu disk deplasmanı tanısı olan 24 hastanın 15'inde (%62.5), redüksiyonsuz disk deplasmanı tanısı olan 16 hastanın 6'sında (%37.5), redüksiyonlu ve redüksiyonsuz disk deplasmanının birlikte görüldüğü 9 hastanın 8'inde (%88.9) ve normal sınırlarda bulguların görüldüğü 6 hastanın 5'inde (%83.3) yapılan kas muayenesinde kasların hassas olduğu anlaşılmıştır. Verilerin dağılımı Şekil 4.16.'daki gibidir.



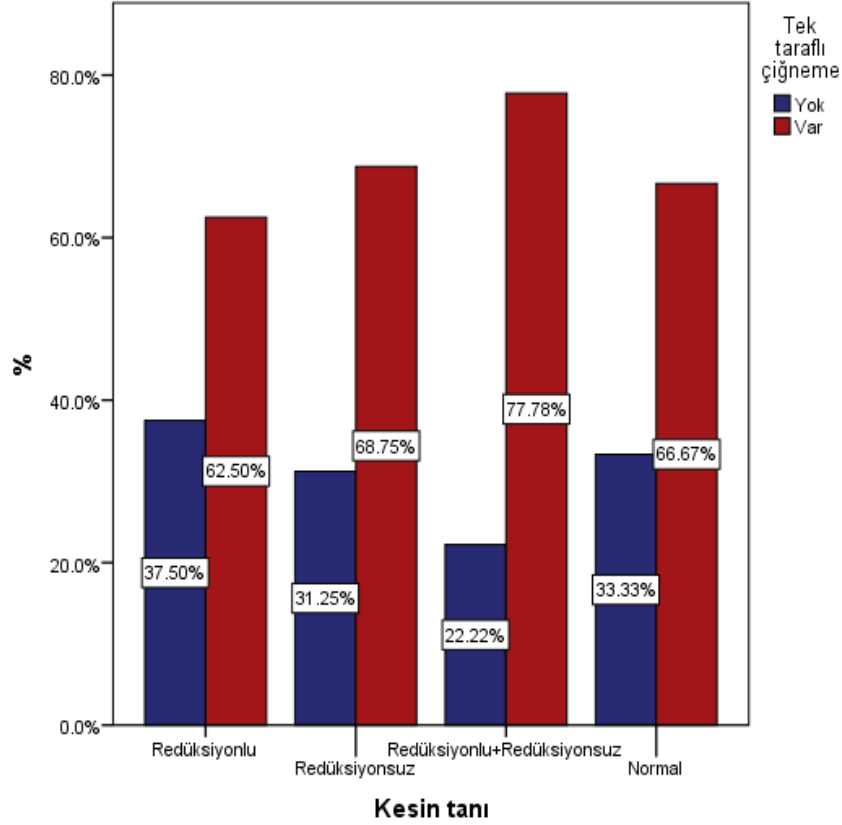
Şekil 4.16. Çalışmaya dahil edilen 55 hastada kas hassasiyetinin kesin tanıya göre dağılımı

Çalışmaya dahil edilen redüksiyonlu disk deplasmanı tanısı olan 24 hastanın 11'inde (%45.8), redüksiyonsuz disk deplasmanı tanısı olan 16 hastanın 5'inde (%31.3), redüksiyonlu ve redüksiyonsuz disk deplasmanının birlikte görüldüğü 9 hastanın 5'inde (%55.6) ve normal sınırlarda bulguların görüldüğü 6 hastanın 3'ünde (%50) boyun-baş ve sırtta da ağrı olduğu alınan anamnezler sırasında kaydedilmiştir. Verilerin dağılımı Şekil 4.17.'deki gibidir.



Şekil 4.17. Çalışmaya dahil edilen 55 hastada baş-boyun-sırt bölgesindeki ağrının kesin tanıya göre dağılımı

Çalışmaya dahil edilen redüksiyonlu disk deplasmanı tanısı olan 24 hastanın 15'inde (%62.5), redüksiyonsuz disk deplasmanın görüldüğü 16 hastanın 11'inde (%68.8), redüksiyonlu ve redüksiyonsuz disk deplasmanın birlikte görüldüğü 9 hastanın 7'sinde (%77.8) ve normal sınırlarda bulguların görüldüğü 6 hastanın 4'ünde (%66.7) tek taraflı çiğneme alışkanlığı olduğu öğrenilmiştir. Verilerin dağılımı Şekil 4.18.'deki gibidir.



Şekil 4.18. Çalışma kapsamındaki 55 hastada tek taraflı çiğneme alışkanlığının kesin tanıya göre dağılımı

Çalışmada 55 hastada 110 eklem klinik muayene ve MRG tekniği ile değerlendirilmiş ve değerlendirmeler sonucunda 40 eklemden anterior redüksiyonlu disk deplasmanı, 33 eklemden anterior redüksiyonsuz disk deplasmanı tanısı konulurken 37 eklemde de disk pozisyonu açısından normal sınırlarda olduğu görülmüştür.

Redüksiyonsuz disk deplasmanının görüldüğü 33 eklemde 2'sinin (%6) akut evrede olduğu görülürken, 31'inin (%94) kronik evrede olduğu görülmüştür. Verilerin dağılımı Tablo 4.10'daki gibidir.

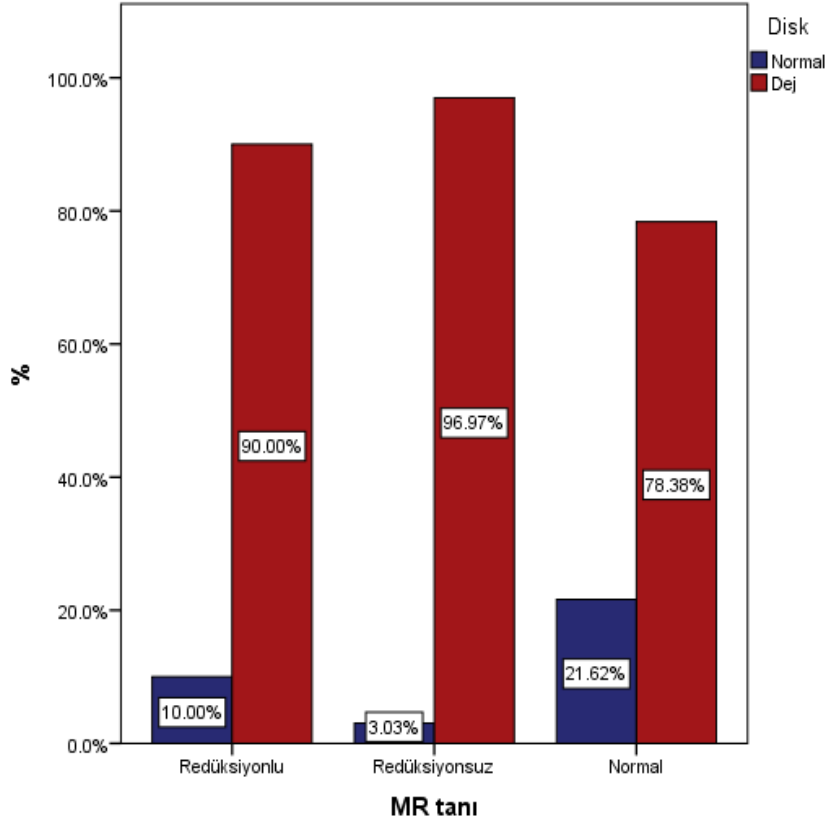
Tablo 4.10. Çalışma kapsamındaki redüksiyonsuz disk deplasmanı tanısı olan eklemlerde akut ve kronik evrelerin dağılımı

Redüksiyonsuz disk deplasmanı	Sayı	Yüzde
Akut	2	6%
Kronik	31	94%
Toplam	33	100%

4.7. Çalışma Kapsamındaki Hastaların MR Tetkik Sonuçlarının Değerlendirilmesi

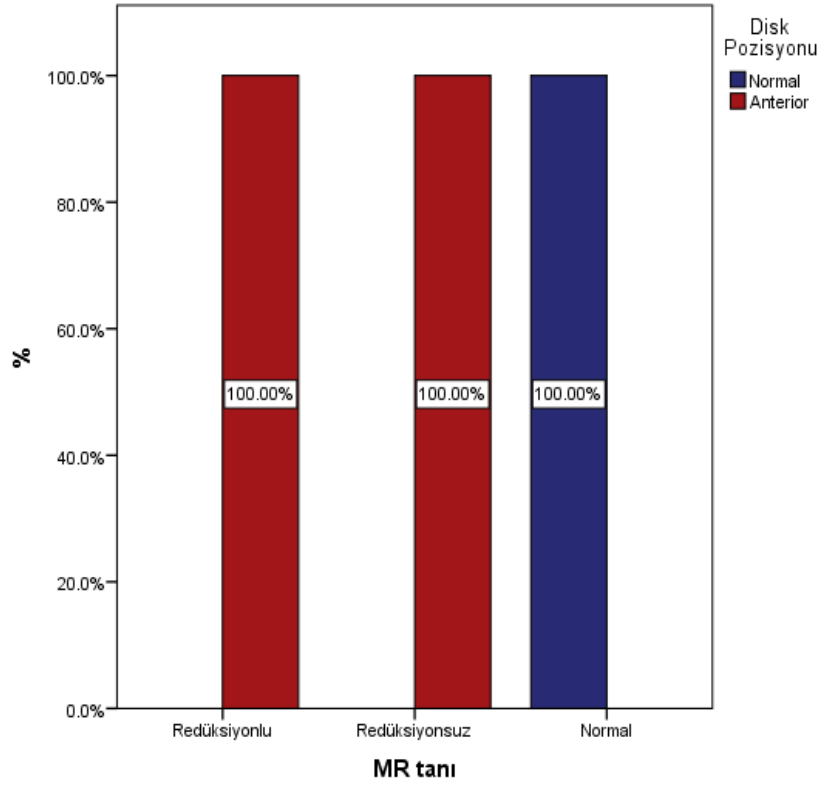
Çalışmada 55 hastada 110 eklem MRG tekniği ile görüntüleri elde edilmiştir. Rutin değerlendirme protokolünde 110 eklem için diskte ve kondilde morfolojik değişikliklere, disk pozisyon değişikliklerine, kondilde ödeme ve eklem aralığında sıvı birikimine bakılmıştır.

Çalışma kapsamındaki redüksiyonlu disk deplasmanı tanısı olan 40 eklemin 36'sında (%90), redüksiyonsuz disk deplasmanı tanısı olan 33 eklemin 32'sinde (%97) ve disk pozisyonu açısından normal kabul edilen 37 eklemin 29'unda (%78.4) diskte dejeneratif değişiklikler görülmüştür. Verilerin dağılımı Şekil 4.19.'daki gibidir.



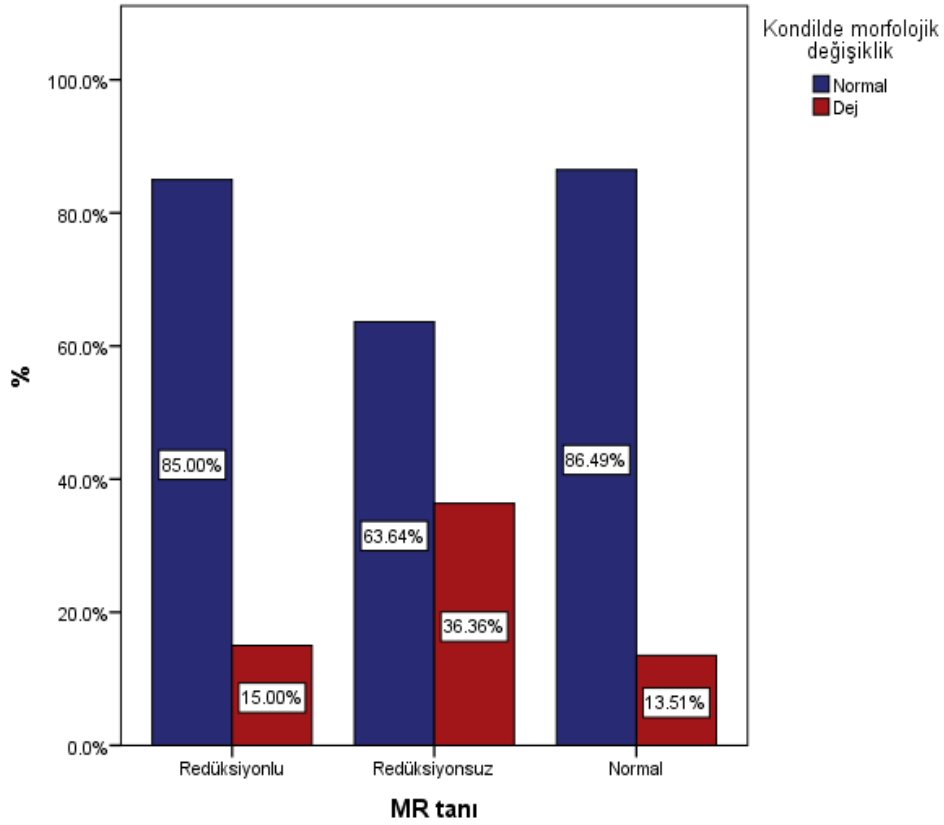
Şekil 4.19. Çalışma kapsamındaki 110 eklemden diskte görülen dejeneratif değişikliklerin dağılımı

Çalışma kapsamındaki redüksiyonlu disk deplasmanı tanısı olan 40 eklemde (%100), redüksiyonsuz disk deplasmanı tanısı olan 33 eklemde (%100) anterior disk deplasmanı görülürken, disk pozisyonu açısından normal kabul edilen 37 eklemde hiçbirinde disk deplasmanı görülmemiştir. Verilerin dağılımı Şekil 4.20'deki gibidir.



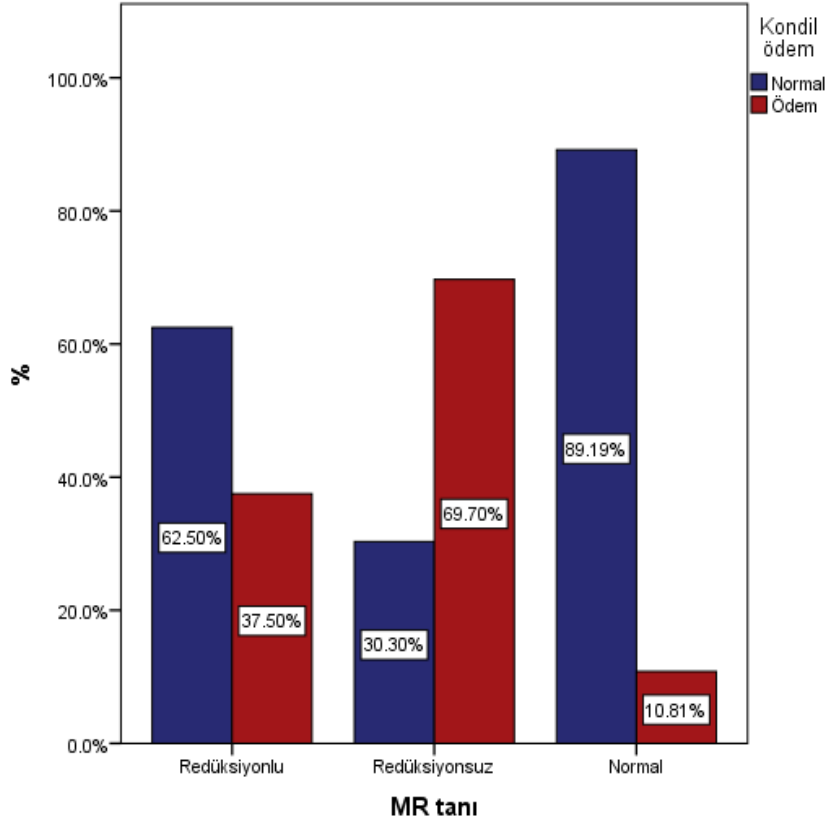
Şekil 4.20. Çalışma kapsamındaki 110 eklemde disk pozisyonundaki değişikliklerin belirlenen kesin tanılarına göre dağılımı

Çalışma kapsamındaki redüksiyonlu disk deplasmanı tanısı olan 40 eklemde 6'sında (%15), redüksiyonsuz disk deplasmanı tanısı olan 33 eklemde 12'sinde (%36.4) ve disk pozisyonu açısından normal kabul edilen 37 eklemde 5'inde (%13.5) kondilde dejeneratif değişikliklerin olduğu saptanmıştır. Verilerin dağılımı Şekil 4.21.'deki gibidir.



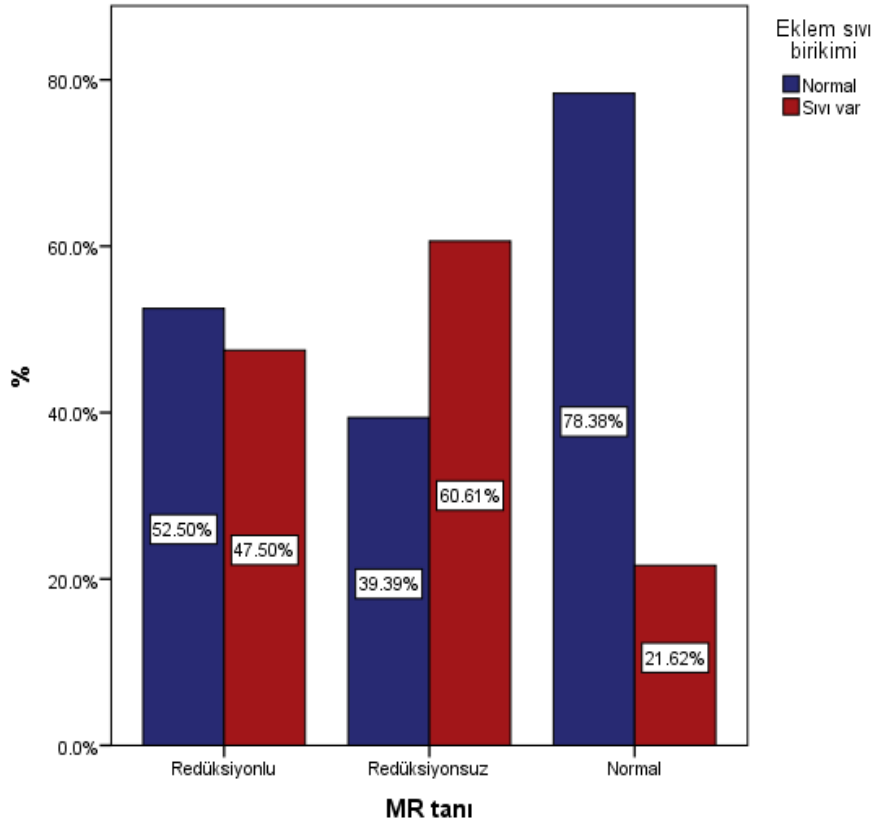
Şekil 4.21. Çalışma kapsamındaki 110 eklemde kondildeki morfolojik değişikliklerin dağılımı

Çalışma kapsamındaki redüksiyonlu disk deplasmanı tanısı olan 40 eklemde 15'inde (%37.5), redüksiyonsuz disk deplasmanı tanısı olan 33 eklemde 23'ünde (%69.7) ve disk pozisyonu açısından normal kabul edilen 37 eklemde 4'ünde (%10.8) kondilde ödem olduğu saptanmıştır. Verilerin dağılımı Şekil 4.22.'deki gibidir.



Şekil 4.22. Çalışma kapsamındaki 110 eklemde ödemin dağılımı

Çalışma kapsamındaki redüksiyonlu disk deplasmanı tanısı olan 40 eklemin 19'unda (%47.5), redüksiyonsuz disk deplasmanı tanısı olan 33 eklemin 20'sinde (%60.6) ve disk pozisyonu bakımından normal kabul edilen 37 eklemin 8'inde (%21.6) eklem aralığında sıvı birikimi olduğu saptanmıştır. Verilerin dağılımı Şekil 4.23.'deki gibidir.



Şekil 4.23. Çalışma kapsamındaki 110 eklemden sıvı birikiminin dağılımı

4.8. Rutin Değerlendirme Protokolünde Değerlendirilen Parametrelerin MR Tanılarına Göre İstatistiği

Çalışmaya dahil edilen 110 eklem MRG tetkik sonuçları rutin protokole göre raporlanmıştır. Rutin değerlendirme protokolünde değerlendirilen disk ve kondilde dejeneratif değişiklikler, disk pozisyonu, kondilde ödem ve eklem aralığında sıvı birikimi gibi parametrelerin redüksiyonlu ve redüksiyonsuz disk deplasmanı tanılarına göre istatistik değerlendirilmesi Tablo 4.11'deki gibidir.

Tablo 4.11. Rutin değerlendirme protokolünde değerlendirilen parametrelerin MRG tanılarına göre istatistiği

		MRG Tanı								p
		Red'lu		Red'suz		Normal		Toplam		
		Sayı	Yüzde	Sayı	Yüzde	Sayı	Yüzde	Sayı	Yüzde	
Diskteki morfolojik değişiklikler	Normal	4	10,00	1	3,00	8	21,60	13	11,82	0,064
	Dej.Değ.	36	90,00	32	97,00	29	78,40	97	88,18	
	Toplam	40	100,00	33	100,00	37	100,00	110	100,00	
Disk Pozisyonu	Normal	0	0,00	0	0,00	37	100,00	37	33,64	<0.001
	Anterior	40	100,00	33	100,00	0	0,00	73	66,36	
	Toplam	40	100,00	33	100,00	37	100,00	110	100,00	
Kondildeki morfolojik değişiklikler	Normal	34	85,00	21	63,60	32	86,50	87	79,09	0,038
	Dej.Değ.	6	15,00	12	36,40	5	13,50	23	20,91	
	Toplam	40	100,00	33	100,00	37	100,00	110	100,00	
Kondilde ödem	Normal	25	62,50	10	30,30	33	89,20	68	61,82	<0.001
	Ödem	15	37,50	23	69,70	4	10,80	42	38,18	
	Toplam	40	100,00	33	100,00	37	100,00	110	100,00	
Eklem aralığında sıvı birikimi	Normal	21	52,50	13	39,40	29	78,40	63	57,27	0,003
	Sıvı var	19	47,50	20	60,60	8	21,60	47	42,73	
	Toplam	40	100,00	33	100,00	37	100,00	110	100,00	

Red'lu:Redüksiyonlu, Red'suz:Redüksiyonsuz, Dej. Değ:Dejeneratif Değişiklikler

MRG tanısı ile kondildeki morfolojik değişiklikler, disk pozisyonu, kondilde ödem ve eklem aralığında sıvı birikimi gibi parametreler arasında istatistiksel olarak anlamlı ilişki bulunmuştur ($p<0,05$). Redüksiyonsuz tanısı konulan eklemlerde kondildeki dejeneratif değişiklikler, ödem ve eklem aralığında sıvı birikimi oranı redüksiyonlu tanısı konulan eklemlere göre anlamlı derecede daha yüksektir.

Çalışmaya dahil edilen 55 hastada 110 eklem için konulan klinik tanıların MRG tetkik sonuçlarına göre konulan tanı ile uyumu istatistiksel olarak Kappa testi ile analiz edilmiştir. Teste göre iki yöntem arasındaki uyum oranı yaklaşık olarak

%85'dir. İki yöntem arasındaki uyum analizi için kullanılan çarpaz tablo Tablo 4.12'deki gibidir.

Tablo 4.12. İki yöntem arasındaki uyum analizi için kullanılan çarpaz tablo

		Mr		Toplam
Klinik		Redüksiyonlu	Redüksiyonsuz	
Redüksiyonlu	Sayı	26	4	30
	Yüzde	50,00	7,69	57,69
Redüksiyonsuz	Sayı	2	20	22
	Yüzde	3,85	38,46	42,31
Toplam	Sayı	28	24	52
	Yüzde	53,85	46,15	100,00

Kappa değeri iki yöntem arasındaki uyumun şansa bağlı olarak ortaya çıkıp çıkmadığı hakkında bilgi verir. Çalışmanın analizinde elde edilen kappa değeri 0.77 olduğu için klinik bulgulara göre konulan tanı ile MRG tetkik sonuçlarına göre konulan tanı arasında mükemmel uyum olduğu söylenebilir.

Çalışma kapsamında klinik olarak redüksiyonlu disk deplasmanı tanısı konulan 40 eklemde 26'sında klinik bulgular ile MR tetkik sonuçları arasında %65 uyum görülürken, redüksiyonsuz disk deplasmanı tanısı konulan 24 eklemde 20'sinde klinik bulgular ile MR tetkik sonuçları arasında %83 uyum görülmüştür. Verilerin dağılımı Tablo 4.13'deki gibidir.

Tablo 4.13. Klinik olarak redüksiyonlu ve redüksiyonsuz disk deplasmanı tanısı konulan eklemlerin klinik bulgular ile MRG tetkik sonuçları arasındaki uyum

			Mr teşhis			Toplam
			Redüksiyonlu	Redüksiyonsuz	Normal	
Klinik teşhis	Redüksiyonlu	Sayı	26	4	10	40
		Yüzde	65,0%	10,0%	25,0%	100,0%
	Redüksiyonsuz	Sayı	2	20	2	24
		Yüzde	8,7%	83,0%	8,3%	100,0%

5.TARTIŞMA

TME hastalıkları temel klinik bulguları ağrı, eklem bölgesinde klik veya krepitasyon, ağız açmada güçlük, çiğneme kaslarında spazm ve buna bağlı baş ağrısı olan yaygın hastalıklar grubudur. Orofasiyal bölgedeki diş kaynaklı olmayan ağrılarda en sık karşılaşılan etken TME rahatsızlıklarıdır. TME rahatsızlıklarının tanısı detaylı anamnez, klinik muayene ve eklem radyolojik olarak görüntülenmesi aşamalarını içermektedir (82, 83).

Toplumun %20'sinde yaşamlarının bir bölümünde TME rahatsızlıklarıyla ilgili semptomlara rastlanılmaktadır. Normal popülasyonda yapılan epidemiyolojik çalışmalarda %75 oranında eklem disfonksiyonuna ait en az bir bulgu ve %33 oranında en az bir şikayetin bulunduğu bildirilmiştir. Bulgu ve şikayetlerdeki yüksek orana rağmen hastaların yalnızca %5-6'sı tedaviye ihtiyaç duymaktadırlar (20-22).

Yapılan çalışmalarda TMD'lerinin çoğunlukla 20-40 yaşları arasında görüldüğü belirtilmiştir. Bizim çalışmamızda da dahil edilen hastaların yaş ortalaması 30'dur ki bu da yapılan diğer çalışmalarla paralellik olduğunu göstermektedir (11).

Yapılan çalışmalar cinsiyet açısından değerlendirildiğinde TME rahatsızlıklarının genelde kadın hastalarda görüldüğü saptanmış, kadın/erkek oranının 2/1-9/1 arasında değiştiği görülmüştür (27,29). Bu durumun kadınlarda stres hormon düzeyinin daha yüksek oluşu ve ağrıya daha duyarlı olmaları ile ilişkilendirilebileceği belirtilmiştir (29). Bizim çalışmamızda da hastaların kadın-erkek oranı sırasıyla %89 ve %11 şeklindedir ki bu durum yapılmış çalışmaların sonuçlarıyla uyum içindedir.

TME rahatsızlıklarının etiyolojisinde çok sayıda etkenin (stress, parafonksiyonel alışkanlıklar, okluzal travma) rol oynadığı düşünülmektedir fakat kesin etkenin ne olduğu henüz tartışmalıdır (32, 36).

Hastalıkların etiyolojisinde çok sayıda etkenin rol oynaması nedeniyle hastalıkların sınıflandırılmasıyla da ilgili olarak çok sayıda fikir ayrılığı bulunmaktadır. Geçmişten günümüze çok sayıda sınıflandırma geliştirilmiş ve bazıları günümüzde de halen kullanılmaktadır. Yapılan en kapsamlı ve en güncel sınıflandırma 1990 yılında American Academy of Orofacial Pain'in yayınladığı

sınıflamadır. Bu sınıflama, 1993 yılında McNeill, 1996 yılında Okeson tarafından revize edilerek günümüzdeki şeklini almıştır (11, 20, 21).

TME rahatsızlıklarının klinik bulgularının değerlendirilmesinde geçmişten günümüze Kroug Poulsen ve arkadaşlarının hazırladığı çok sayıda muayene formu , Helkimo indeksi, Kranio-mandibular indeks gibi pek çok yöntem kullanılmıştır (73). Helkimo indeksi ve Kranio-mandibular indeks klinik bulguların şiddetini özetleyen bir tablo sunar, semptomları biraraya toplayarak durumla ilgili genel bilgi verir ancak alt grupların tanısı için standart kriterler içermez. TME rahatsızlıklarının daha güvenilir bir şekilde tanısının konulması ve standardize edilebilmesi amacıyla Temporomandibular Rahatsızlıklar Araştırma Tanı Kriterleri (TMR/ ATK), Amerikan Ulusal Dental ve Kranio-fasiyal Araştırma Enstitüsü ve uluslararası klinik araştırma uzmanları ekibi tarafından yapılan çalışmalar sonucunda geliştirilmiştir (75). TMR/ ATK formlarında klinik bulguların değerlendirilmesine ek olarak, psikolojik ve psikososyal etkenleri de içeren anamnez alma yöntemleri kullanılır. TMR/ATK 1992 yılından bu yana pek çok epidemiyolojik ve randomize kontrollü çalışmalarda kullanılmıştır (76). Bu çalışmada da temporomandibular rahatsızlıkların klinik tanısında TMR/ATK formu kullanılmıştır.

TME rahatsızlıklarının tanısı zaman zaman eklem karmaşık anatomisi nedeniyle zorlaşabilmektedir. Bu nedenle detaylı klinik muayenenin yanında eklem sert ve yumuşak dokularının görüntülenmesi de tanı açısından çok önemlidir. İlk kez 1984 yılında tanıtılan TME manyetik rezonans görüntüleme eklem yumuşak dokularının değerlendirilmesinde kullanılan non-invaziv ve iyonize radyasyon yaymayan bir görüntüleme tekniğidir. MRG, üstün yumuşak doku çözünürlüğüne sahiptir ve disk deplasmanlarının tanısında altın standart olarak yaygın bir şekilde kullanılmaktadır (123-126).

Vogl ve arkadaşları (121) yaptıkları çalışmada 546'sı kadın, 248'i erkek, yaş ortalamaları 37.8 olan ve TMD'u bulunan 794 hastanın klinik muayenelerini yapmışlardır. Eklemlerin T1 ve T2 ağırlıklı parasagittal-parakoronal kesitlerde MR görüntülerini elde etmişlerdir. Çalışmada anamnez, radyolojik ve klinik bulgular istatistiksel olarak anlamlı ilişki için analiz edilmiştir. Analiz edilen parametreler cinsiyet, yaş, disk pozisyonu, eklem dejenerasyonu ve ağız açıklığını içermiştir.

Çalışmanın bulgularında MRG'nin redüksiyonlu disk deplasmanı tanısında %88 spesifite ve %78 sensitivite gösterdiği belirtilirken, redüksiyonsuz disk deplasmanı tanısında %84 spesifite ve %73 sensitivite gösterdiği belirtilmiştir.

2015 yılında Kumar ve arkadaşları (1) yaptıkları çalışmada 44 hastada toplam 88 eklem MRG sonuçları ile klinik muayene bulguları arasında korelasyon olup olmadığına bakmışlardır. Hastalar klinik olarak muayene edilmiş ve 2 gruba ayrılmışlardır. 1. grup unilateral veya bilateral TMD semptomları olan çalışma grubu (22 hasta) iken, 2. grup semptomları olmayan kontrol grubu (22 hasta) olarak kabul edilmiştir. Her iki gruptan da MRG ile eklemlerin ağız açık ve kapalı pozisyonda görüntüleri elde edilmiştir. Diskin kondile göre pozisyonu değerlendirilmiş disk deplasmanı redüksiyonlu anterior disk deplasmanı, redüksiyonsuz anterior disk deplasmanı ve posterior disk deplasmanı şeklinde sınıflandırılmıştır. MR tetkik sonuçlarına göre 22 semptomatik hastanın olduğu 1. Grupta 18 hastada (%81.8) disk deplasmanı varken 4 hastanın disk deplasmanı açısından normal olduğu bulunmuştur. Asemptomatik hastaların olduğu 2. Grupta ise 2 hastada (%9.1) disk deplasmanı varken 20 hastanın (%90.1) disk deplasmanı açısından normal olduğu belirlenmiştir. Çalışmanın sonucunda MRG tetkik sonuçlarının %90 sensitivite ve %83.3 spesifite oranları ile klinik muayene bulgularıyla büyük oranda uyduğu belirlenmiştir.

TMR/ATK formuna göre konulan tanı ile MR sonuçlarına göre konulan tanının ne oranda uyumlu olduğuyla ilgili yapılmış çok sayıda çalışma vardır.

Park ve arkadaşları (128), TMR/ATK formuyla MR sonuçları arasında uyumsuzluklar olduğunu belirtmişlerdir. Çalışmada Temporomandibular Bozukluklar için Teşhis Kriterlerine göre internal bozukluk tanısı konulan 100 hastada 200 eklem MR görüntüleri elde edilmiştir. MRG tetkiklerinde eklem aralığında sıvı birikimi, dejeneratif değişiklikler ve disk deplasmanı gibi parametreler değerlendirilmiştir. Bulgularda Temporomandibular Bozukluklar için Teşhis kriterlerine göre konulan tanı ile MRG tetkik sonuçlarına göre konulan tanı arasında uyumsuzluk olduğu vurgulanmıştır ($p<0.01$).

Park ve arkadaşlarının (128) aksine Manfredini ve arkadaşları (129) TMR/ATK formuyla konulan tanı ile MR sonuçlarına göre konulan tanının büyük

oranda uyuytuğunu savunmaktadır. Çalışmada Manfredini ve arkadaşları 116 hastada 232 eklem disk pozisyon anomalilerini rutin klinik muayene yönergelerine ve MRG tekniğine göre deęerlendirmişlerdir. Bulgularda disk-kondil pozisyonu ilişkisi açısından klinik muayene bulguları ile MRG tetkik sonuçları arasındaki uyum açısından Kappa deęerinin oldukça iyi bir aralıkta olduđu vurgulanmıştır (K=0.63). Kappa deęeri redüksiyonlu, redüksiyonsuz disk deplasmanı ve normal disk pozisyonu için sırasıyla 0.69, 0.57, 0.61 şeklinde belirtilmiştir. Çalışmanın sonucunda redüksiyonlu ve redüksiyonsuz disk deplasmanı tanısı olan vakalarda klinik muayene bulguları ile MRG tetkik sonuçları arasında mükemmel uyum olduđu vurgulanmıştır.

Tegelberg ve arkadaşları (130) da İsviçre ve ABD’de yaptıkları çalışmalarda TMR/ATK formunun TME rahatsızlıklarının tanısında başarılı sonuçlar ortaya çıkardığını göstermişlerdir.

Mazzlin ve arkadaşları (118) yaptıkları çalışmada TMD’u olan 72 hastada 144 eklemi MRG tekniğı ile deęerlendirmiştir. Eklem diskinde posterior bandın deplasmanını hafif ve anlamlı olmak üzere 2 şekilde deęerlendirmişlerdir. Bulgularda 84 semptomatik eklem 45’inde (%54) ve 60 asemptomatik eklem 13’ünde (%22) disk deplasmanı olduđu bulunmuştur. 84 semptomatik eklem arasında 31 eklem (%37) redüksiyonlu disk deplasmanı , 14 eklem de (%17) redüksiyonsuz disk deplasmanı tanısı olduđu vurgulanmıştır. Bir diđer grupta ise 14 eklem 11’inde (%79) anlamlı , 3’ünde (%21) ise hafif disk deplasmanı olduđu belirtilmiştir. Klinik olarak asemptomatik olan 60 eklem 47’sinde (%78) MRG’de disk deplasmanı görülmezken, 13’ünde (%22) redüksiyonlu disk deplasmanı görüldüğü vurgulanmıştır. Asemptomatik olanların hiçbirinde redüksiyonsuz disk deplasmanı görülmemiştir. Çalışmada semptomatik ve asemptomatik gruplar arasında disk deplasmanı açısından anlamlı bir fark olduđu vurgulanmıştır(p<0.01). Çalışmanın sonucunda klinik muayene bulguları ile MRG tetkik sonuçlarının paralel olduđu gösterilmiş, böylece tanıda klinik bulguların yeterli olabileceğı belirtilmiştir.

Pupo ve arkadaşları (131) redüksiyonlu ve redüksiyonsuz disk deplasmanının tanısında sadece klinik muayene bulgularının yetersiz olduğunu, tanının mutlaka MRG yöntemiyle desteklenmesi gerektiğini savunmuşlardır.

Bu çalışmada da redüksiyonlu ve redüksiyonsuz disk deplasmanlarının tanısında klinik muayene bulguları ile MRG sonuçlarının ne oranda uyduğuna Kappa testi ile bakılmış ve aralarında %85 oranında bir uyumun olduğu sonucuna varılmıştır. Çalışmada Kappa değerinin 0.77 olarak hesaplanması iki yöntem arasında şansın ötesinde mükemmel uyum olduğunu göstermiştir ki bu da önceki çalışmalarla paralel bir sonuç olduğunu göstermektedir.

2003 yılında Güler ve arkadaşları (132) MRG ile ilgili yaptıkları bir çalışmada bruksizmi olan ve olmayan hasta gruplarında ağrı ve eklem sesi gibi klinik bulguların, disk deplasmanı, efüzyon, kondildeki kemik değişiklikleri ve disk formlarının MRG bulgularıyla ilişkisini araştırmışlardır. Güler ve arkadaşları çalışmada, yapılan klinik muayeneler sonucu bruksizmi olan 64 hastada toplam 102 eklemden disk deplasmanı olduğu tanısını koymuşlardır. Kontrol grubunda ise bruksizmi olmayan 30 hastada toplam 60 eklemden internal bozukluklar olduğunu teşhis etmişlerdir. Çalışmaya dahil etme kriterleri pre-auriküler bölgede ve çiğneme kaslarında ağrı, ağız açmada kısıtlılık ve eklem sesi şeklinde belirlenmiştir. Çalışmada hastaların bruksizm tanılarını klinik muayene ve hastalardan alınan hikayeye göre konulmuştur. Hastaların ağrı şiddetleri VAS skalasına göre değerlendirilmiştir. Bulgularda bruksizmin olduğu çalışma grubunda 102 eklemden 53'ünde (%52) redüksiyonlu disk deplasmanı, 49'unda (%48) redüksiyonsuz disk deplasmanı olduğu bulunmuştur. Kontrol grubunda ise 16 eklem normal şeklinde sınıflandırılırken 44 eklem 27'sinde (%61) redüksiyonlu disk deplasmanı, 17'sinde (%39) redüksiyonsuz disk deplasmanı olduğu vurgulanmıştır. Kondiler kemik değişikliklerinin çalışma grubunda redüksiyonlu eklemlerinin %55'inde, kontrol grubunda ise redüksiyonlu eklemlerin %38'inde görüldüğü bulunmuştur. Aynı şekilde çalışma grubunda redüksiyonsuz eklemlerin %86'sında, kontrol grubunda ise redüksiyonsuz eklemlerin %24'ünde görüldüğü bulunmuştur. Çalışmanın sonucunda disk formu, efüzyon miktarı, disk deplasmanı ve kondiler kemik değişiklikleri açısından çalışma grubu ile kontrol grubu arasında istatistiksel olarak anlamlı bir fark olduğu vurgulanmıştır.

Bu çalışmada da dahil edilen 55 hastanın 42'sinde (%76) bruksizmin olduğu belirlenmiştir. Bruksizmi olan 42 hastanın 19'unda redüksiyonlu disk deplasmanı, 10'nunda redüksiyonsuz disk deplasmanı, 8'inde redüksiyonlu ve redüksiyonsuz disk

deplasmanı olduğu belirtilirken, 5'inin de diskin pozisyonu açısından normal olduğu vurgulanmıştır. Çalışmada çıkan sonuçlar önceki çalışmalarla paralellik gösterirken bruksizmi olan hastalarda disk pozisyonunun etkilenmesi, bruksizmi olmayan hastalara göre daha fazla olduğu sonucuna varılmıştır.

Widmalm ve arkadaşları (95) farklı tipte TME seslerinin nedenini daha iyi anlamak için 27 taze otopsi örneğinden eklem seslerini kaydetmişlerdir. Çalışmada 11 eklemden ses alınırken, 16 eklemden hiçbir ses alınmamıştır. Ses alınan eklemlerin her birinde farklı derecelerde eklem içi bozuklukların olduğu tespit edilmiştir. Bu bozukluklar redüksiyonlu disk deplasmanından artroza kadar değişmektedir. Resiprokal klik hem redüksiyonlu hem de redüksiyonsuz disk deplasmanı tanısı konulan örneklerden kaydedilmiştir. Krepitasyon ise sadece artroz ve perforasyon tanısı konulan örneklerden kaydedilmiştir. Çalışmanın sonucunda eklem seslerinin her zaman eklem anomalileriyle ilişkili olduğu ve ayrıca eklem seslerinin yokluğunun disk deplasmanı ve dejeneratif eklem hastalıklarını dışarıda bırakmadığı sonucu vurgulanmıştır.

Eriksson ve arkadaşları (96) eklem sesinin yokluğunun disk deplasmanı ve dejeneratif eklem hastalıklarını dışarıda bırakmadığını, redüksiyonsuz disk deplasmanı ve yaygın remodelling durumlarında eklem sesinin olmayacağını bulmuşlardır. Çalışmada disk deplasmanı nedeniyle ameliyat edilecek 35 eklemden cerrahi öncesi ses kaydı yapılmıştır. Cerrahi süresince diskin pozisyonu, fonksiyonu ve artrofik değişiklikler gibi konfigürasyon bozuklukları incelenmiştir. Ses kaydı yapılan 35 eklemden 12'sinden ses gelmediği, 12'sinden resiprokal klik, 3'ünden tek klik ve 8'inden de krepitasyon geldiği kaydedilmiştir. Resiprokal klik alınan eklemlerin redüksiyonlu disk deplasmanı ile, ses alınmayan ya da krepitasyon alınan eklemlerin ise redüksiyonsuz disk deplasmanı ile ilişkili olduğu vurgulanmıştır. Çalışmanın sonucunda resiprokal kliğin redüksiyonlu disk deplasmanı tanısında güvenilir bir belirti olduğu, krepitasyonun ise pek güvenilir olmayan bir artroz belirtisi olduğu vurgulanmıştır.

Manfredini ve arkadaşları (97) yaptıkları çalışmada TME'de klinik olarak klik sesi tespit ettikleri hastaları MRG bulgularına göre tekrar değerlendirmişlerdir. Sonuç olarak da TME'de klik sesinin varlığının disk pozisyonunun MRG tanısının doğru bir

belirleyicisi olmadığı sonucuna varmışlardır. Bizim çalışmamızdan farklı olarak eklem sesini steteskopla dinlememişlerdir. Ayrıca MRG’de redüksiyonsuz disk deplasmanı tanısı konulan eklemlerin yarısında klik şeklinde eklem sesi olduğu sonucuna varmışlardır. Ancak bu araştırmada eklemlerden alınan tüm sesler klik sesi olarak değerlendirilmiş ve ses tipine veya alındığı evrelere göre sınıflandırılmamıştır.

Bu çalışmada da dahil edilen 55 hastanın 35’inde eklem sesi (klik-krepitasyon) olduğu belirtilmiştir. 35 eklem sesi bulunan hastanın 22’sinin redüksiyonlu disk deplasmanı, 5’inin redüksiyonsuz disk deplasmanı, 2’sinin redüksiyonlu ve redüksiyonsuz disk deplasmanı olduğu vurgulanırken 6’sının da disk pozisyonu açısından normal olduğu belirtilmiştir. Redüksiyonlu ve redüksiyonsuz disk deplasmanı gibi eklem rahatsızlığı olan hastalarda eklem sesinin görülmesi önceki çalışmalarla paralel sonuçlar gösterirken, disk pozisyonu normal hastalarda da eklem sesine rastlanması eklem sesinin sadece disk pozisyon değişikliğiyle ilgili olmadığını disk ve kondil morfolojisindeki değişiklikler, hiper mobil eklem veya adezyon gibi durumlar sonucu da ortaya çıkabileceğini göstermiştir.

2010 yılında Maizlin ve arkadaşları (118) yaptıkları bir çalışmada TMD’u olan 72 hastada 144 eklem MRG tetkik sonuçlarını klinik muayene bulguları ile karşılaştırmışlardır. Çalışmada diskin kondile göre deplasmanı hafif veya anlamlı olarak ölçülmüştür. Çalışmanın bulgularında 84 semptomatik eklem 45’inde (%54), 60 asemptomatik eklem 13’ünde (%22) disk deplasmanı olduğu bulunmuştur. 84 semptomatik eklem 31’inde (%37) redüksiyonlu disk deplasmanı görülürken, 14’ünde de (%17) redüksiyonsuz disk deplasmanı görülmüştür. Değerlendirilen ikinci bir grupta ise disk deplasmanının şiddetine(hafif veya anlamlı) bakılmıştır. 14 eklem 11’inde (%79) anlamlı disk deplasmanı varken, %21’inde hafif disk deplasmanı olduğu belirlenmiştir. Klinik olarak asemptomatik olan 60 eklem 47’sinde (%78) MRG’de disk deplasmanı bulgusu görülmezken, 13’ünde (%22) redüksiyonlu disk deplasmanı bulgusu görülmüştür. Asemptomatik eklemlerin hiçbirine redüksiyonsuz disk deplasmanı tanısı konulmamıştır. Çalışmanın sonucunda klinik olarak anlamlı disk deplasmanı olan veya redüksiyonsuz disk deplasmanı olan hastalarda klinik bulgu ve MRG’de disk deplasman bulgularının büyük oranda uyumlu olacağı belirtilmiştir.

Bu çalışmada da 55 hastada 110 eklemin MRG sonuçları klinik muayene bulguları ile karşılaştırılmıştır. 74 semptomatik eklemin 60'ında (%81), 36 asemptomatik eklemin 15'inde (%42) disk deplasmanı görülmüştür. 74 semptomatik eklemin 29'ünde (%48) redüksiyonlu disk deplasmanı görülürken, 31'inde (%52) redüksiyonsuz disk deplasmanı görülmüştür. Klinik olarak asemptomatik olan 36 eklemin 21'inde (%58) disk deplasmanı bulgusu görülmezken, 11'inde (%73) redüksiyonlu disk deplasmanı , 4'ünde (%27) redüksiyonsuz disk deplasmanı görülmüştür.

2017 yılında Takahara ve arkadaşları (81) yaptıkları bir çalışmada TMD'ü olan hastalarda eklemdaki ağrı şikayeti ile MRG bulguları arasında bir korelasyon olup olmadığına bakmışlardır. Çalışma için 323 hastada 646 eklem 222'si (%34.4) ağrılı, 424'ü (%65.6) ağrısız şekilde ayrılmıştır. Eklemlerin herbirinin disk pozisyonu, eklem sıvısı, ödem ve osteoartrit gibi durumların değerlendirilmesi için MRG ile görüntüler elde edilmiştir. İnternal bozukluklar normal, redüksiyonlu ve redüksiyonsuz disk deplasmanı şeklinde sınıflandırılırken, morfolojik değişiklikler de normal, orta ve şiddetli kemik değişiklikleri şeklinde ayrılmıştır. Çalışmanın sonucunda TME'de ağrı ile eklem sıvısında artış, ödem ve şiddetli kemik değişiklikleriyle ortaya çıkan redüksiyonsuz disk deplasmanı arasında bir ilişki olduğu bu nedenle de MRG sonuçlarının TME'de ağrının doğruluğunu geliştirdiğine ulaşılmıştır.

Bu çalışmada da hastalar MRG tetkik sonuçlarındaki disk pozisyonlarına göre normal, redüksiyonlu anterior disk deplasmanı ve redüksiyonsuz anterior disk deplasmanı şeklinde gruplandırılmışlardır. TME'de ağrı çalışmaya dahil edilen hastaların klinik muayene aşamasında en sık kaydedilen bulgularından biridir. Çalışmamızda dahil edilen hastalardan anamnez alınırken ağrı şikayetinin olup olmadığı sorulmuş ağrının var olduğu durumlar her hasta için muayene formunda hastanın genel şikayetleri bölümüne kaydedilmiştir. Ayrıca klinik muayene esnasında her hastada fonksiyona bağlı ağrı olup oluşmadığı veya var olan bir ağrının artıp artmadığı da kontrol edilmiş gerekli kayıtlar muayene formu üzerinde doldurulmuştur. 55 hastadan redüksiyonlu anterior disk deplasmanı görülen 24 hastanın 21'inde (%88), redüksiyonsuz anterior disk deplasmanı görülen 16 hastanın 14'ünde (%88)

redüksiyonlu ve redüksiyonsuz disk deplasmanı görülen 9 hastanın 9'unda (%100) ve disk pozisyonu normal olan 6 hastanın da 5'inde (%83) ağrı şikayetinin olduğu kaydedilmiştir. Redüksiyonsuz disk deplasmanı görülen hastalarda daha büyük oranda ağrı şikayetinin görülmesi önceki çalışmalarla paralel sonuçlar gösterirken, disk pozisyonu normal olan hasta grubunun büyük çoğunluğunda da ağrı görülmesi ağrının tek etkeninin disk deplasmanlarının olmadığını bruksizm gibi parafonksiyonel alışkanlıklar veya enflamatuar durumlara bağlı sıvı artışı ve ödem olabileceği görülmektedir.

2013 yılında Amaral ve arkadaşları (119) yaptıkları çalışmada TMD'ü olan hastalarda TME disk morfolojisini MRG tekniğini kullanarak değerlendirmeyi amaçlamışlardır. Çalışma için 109 hastada 218 eklem MR ile görüntüleri elde edilmiştir. Hastaların 88'i kadın 21'i erkektir. Çalışmada disk pozisyonu normal, redüksiyonlu anterior disk deplasmanı ve redüksiyonsuz anterior disk deplasmanı şeklinde sınıflandırılmıştır. Disk morfolojileri bikonkav (normal), biplanar, bikonveks, kıvrık ve yuvarlak şeklinde gruplandırılmıştır. Çalışmanın bulguları disk morfolojisinin kadın cinsiyette daha fazla etkilendiğini göstermiştir. Ayrıca bulgular disk morfolojisi ile pozisyonu arasında anlamlı bir ilişki olduğunu göstermiştir. Normal pozisyondaki diskin biplanar ve bikonkav morfolojiye sahip olduğu bulunmuştur. Redüksiyonlu disk deplasmanında diskin yuvarlak ve bikonveks morfolojiye sahip olduğu görülürken, redüksiyonsuz disk deplasmanında diskin büyük oranda kıvrık bir morfolojiye sahip olduğu görülmüştür. Çalışmanın sonucunda disk morfolojisindeki değişikliklerin disk deplasman tipinden etkilendiği görülmüştür ve disk morfolojisindeki ciddi değişikliklerin daha çok redüksiyonsuz anterior disk deplasmanı ile ilgili olduğu vurgulanmıştır.

Çalışmamızda dahil edilen hastaların detaylı klinik muayeneleri yapılmış, tanıda eklemden ağrı, ses, ağız açmada kısıtlılık, deviasyon-defleksiyon gibi önemli rol oynayan parametreler kullanılarak görüntüleme öncesi bir ön tanı konulmuştur. 55 hastada 110 eklemden ağız açık ve kapalı pozisyonda MRG tekniği ile görüntüler elde edilmiş ve rutin raporlama protokolü ile unilateral ve ya bilateral tanı konulmuştur. Klinik ön tanı ile MRG sonucu konulan tanı karşılaştırılmış ve ikisi arasında ne oranda

uyum olduğuna bakılmıştır. Yapılan istatistiksel analizler sonucunda iki değişken arasında %85 oranında uyum olduğu görülmüştür.

Klinik muayene bulguları ile MRG bulguları uyuşmayan 22 yaşında kadın hastada görüntüleme öncesinde yapılan ilk muayenede fonksiyonla artan ağrı, hastanın ses şikayetinin olması ancak klinik muayenede sesin alınmaması, ağız açıklığında kısıtlılık (maksimum ağız açıklığı 43 mm) gibi klinik bulgular ön tanıda bilateral redüksiyonsuz disk deplasmanı olabileceğini düşündürmüştür. MRG tetkik sonuçları ise disk deplasmanı açısından normal sınırlarda bulgular göstermiştir. Bu uyuşmazlık sonrası tekrar yapılan değerlendirmede hastada bruksizme bağlı bir kas problemi olabileceği ancak bu duruma eşlik eden bir adezyon tablosunun da olabileceği sonucu çıkarılmıştır. Gün içinde var olan sesin daha sonra geçmesi ve hastanın ağız açıklığındaki azalma adezyonu düşündürmüştür. Adezyon durumunda sabah saatlerinde hasta ağzını açarken ilk bir klik gelir, günün ilerleyen saatlerinde ise ses kesilir (2,9). Bu nedenle hastanın sesin günün hangi saatlerde geldiğinin farkında olması doğru anamnez vermesi için önemlidir.

Çalışmamıza dahil edilen 25 yaşında erkek hastadan alınan anamnezde hastanın esas şikayetinin özellikle sağ TME'de sabah ilk uyandığında var olan ancak şiddetini gün içerisinde azaltan ağrı olduğu öğrenilmiştir. Yapılan TME eklem muayenesinde sağ ve sol TME'de resiprokal klik varlığı tanı edilmiştir. Hastanın maksimum ağız açıklığı 68 mm olarak ölçülmüş, ağzını maksimum açtığı zaman tragus önünde oluşan çöküklük hiper mobil eklem şüphesini akla getirmiştir. Eklemden gelen resiprokal klik sesi sonucu hastaya bilateral redüksiyonlu disk deplasmanı ön tanısı konulmuştur. Ancak hastanın MRG tetkik sonuçları disk pozisyonu açısından normal sınırlarda bulgular şeklinde yorumlanmıştır. Bu iki değişkenin uyuşmaması sonucu hasta tekrar değerlendirilmiş ve redüksiyonlu disk deplasmanı tanısı konulmasında etken olan klik sesinin hiper mobil ekleme bağlı olabileceği düşünülmüştür. Hiper mobil eklem tanısını doğrulamak için hastadan transkraniyal film alınmasına karar verilmiş, ancak hasta bu süreçte uzun süreliğine yurtdışına çıkmak durumunda kaldığı için film çekilememiştir. Bu nedenle de hiper mobil ekleme bağlı klik sesi hipotezimiz yüksek olasılıklı bir tahmin olarak kalmıştır.

Çalışmamıza dahil edilen 66 yaşındaki kadın hastadan alınan anamnezde hastanın esas şikayetinin sağ TME’de yemek yerken şiddetli ses, ağırlık hissi ve kulakta yanma olduğu kaydedilmiştir. Yapılan klinik muayenede hastanın alt parsiyel üst total protez kullandığı ve mevcut protezlerin dikey boyutunun çok hafif yüksek olduğu belirlenmiştir. TME eklem muayenesinde ise sağ TME’de daha belirgin olmak üzere her iki eklemden de krepitasyon sesi alındığı muayene formuna kaydedilmiştir. Hastanın MRG tetkik sonuçlarına göre sağ tarafta daha belirgin olmak üzere eklem diskinde incelme olduğu ve diskin bu incelmeye bağlı olarak fonksiyon görmediği için kemik kemiğe sürtünmeden dolayı klinik bulgu olarak krepitasyonun ortaya çıktığı sonucuna varılmıştır.

Çalışmamıza dahil edilen 46 yaşındaki kadın hastadan alınan detaylı anamnezde hastanın esas şikayetinin sağ TME’de ağrı ve ses olduğu kaydedilmiştir. Yine alınan anamnezde dikkat çeken ve tanıda önemli bir parametre olan hastanın nemli ve soğuk havada şiddeti artan ağrılarının olmasıdır. Yapılan TME muayenesinde sağ TME’de belirgin krepitasyon kaydedilmiştir. Nemli ve soğuk havalarda şiddeti artan ağrının varlığı ve krepitasyon ön tanı olarak hastada osteoartrit olabileceğini akıllara getirmiştir. Hastanın MRG tetkik sonuçlarında da sağ TME de redüksiyonsuz anterior disk deplasmanı ve mandibular kondilde osteofitik sivrileşmeler belirlenmiştir. Böylece klinik ön tanı ile MRG tetkik sonuçları uyuşmaktadır. Osteoartrit çoğunlukla redüksiyonsuz disk deplasmanı durumlarında görülen primer ve sekonder olmak üzere 2 tipi bulunan kemik yapısındaki düzensizliklerdir. Sekonder osteoartrit bu vakada olduğu gibi 20-40 yaşları arasında görülen eklemden ağrı ve gerginlik gibi semptomları olan ve ileri evrede de krepitasyonun görüldüğü osteoartrit tipidir (2).

Çalışmamıza dahil edilen 18 yaşındaki kadın hastadan alınan detaylı anamnezde uzun zamandır devam eden yemek yeme, ağzı açma, konuşma ve gülme gibi fonksiyonlar sırasında kütleme sesi ve bir süredir devam eden ağrı şikayetinin olduğu öğrenilmiştir. Yapılan kas muayenesinde massater ve temporal kasın palpasyonda hassas olduğu aynı zamanda TME eklem muayenesinde de sağ TME’den klik sesi geldiği muayene formuna kaydedilmiştir. Fonksiyonla artan ağrı ve klik sesi hastada daha başlangıç aşamasında olan fonksiyonel disk deplasmanı tanısını akla

getirmiştir. Hastanın MRG tetkik sonuçlarına göre disk pozisyonu, morfolojisi, efüzyon ve kemik değişiklikleri açısından tüm bulgular normal olarak kaydedilmiştir. MRG tetkik sonuçlarına göre her parametrenin normal sınırlarda olması ancak hastanın kendisini rahatsız eden klinik semptomlarının olması başlangıç evresindeki bir disk deplasmanının MR'da bulgu vermeyebileceği şeklinde yorumlanmıştır.

Çalışmamıza dahil edilen 28 yaşındaki kadın hastadan alınan detaylı anamnezde esas şikayetinin sol TME'de ses olduğu öğrenilmiştir. Yapılan TME eklem muayenesinde sol TME'de belli belirsiz bir klik sesi olduğu kaydedilmiştir. Lateral kayma hareketlerini sınırda yaptığı, maksimum ağız açıklığının normal sınırlarda olduğu ancak ağzını büyük açtığında şiddetli ağrısı olduğu da yine muayene formuna kaydedilmiştir. TME muayenesinde sesin belli belirsiz alınması ancak hastanın ilk görüşmede bu sesi çok şiddetli hissediyormuş gibi tedirgin tavırları sol TME'de redüksiyonlu disk deplasmanı olabilir mi sorusunu akla getirmiştir. Hastanın MRG tetkik sonuçlarında tüm parametreler normal sınırlarda bulgular şeklinde yorumlanmıştır. Hasta 2. kez değerlendirilmek için çağrıldığında geçen bu süreçte hastanın anti-depresan kullandığı ve psikolojik olarak daha rahatladığı ve klinik bulgularının azaldığı öğrenilmiştir. Bu durum ilk muayenedeki bulguların psikolojik ve diş sıkıma bağlı kassal problemlerden kaynaklandığı şeklinde yorumlanmıştır. TME şikayetleri olan hastalar uzun süreli ağrı ve ses şikayetlerine maruz kaldıkları için psikolojik olarak rahat olmayabilirler. Bu nedenle muayene sırasında abartılı tepkiler verebilirler. Tanıda önemli parametrelerin doğru değerlendirilmesi için koltuğa oturan her hastanın emosyonel durumu da gözardı edilmemelidir (9).

Bu çalışmada dahil edilen 55 hastada 110 eklem ağzı açık ve kapalı pozisyonda MRG tekniği ile görüntüleri elde edilmiştir. Elde edilen görüntüler rutin raporlama protokolü kullanılarak değerlendirilmiştir. Rutin protokolda disk ve kondildeki dejeneratif değişiklikler, disk deplasmanı, sıvı birikimi ve ödem gibi parametreler sağ ve sol eklem için ayrı ayrı değerlendirilmiştir. Görüntülenen 110 eklem 97'sinde diskte dejeneratif değişiklikler, 71'inde disk deplasmanı, 47'sinde sıvı birikimi, 40'inde ödem ve 24'ünde kondilde dejeneratif değişiklikler görülmüştür. Değerlendirilen her bir eklemde bu bulgulardan bir veya birden fazlası görülebildiği için bulguların toplam sayısı görüntülenen eklem sayısından fazla belirtilmiştir.

TMD’u olan hastalardan alınan anamnezde kilitlenme ve önceleri ses varken son dönemde sesin kesilmiş olması hikayesinin varlığı, klinik muayenede ağız açıklığının büyük miktarda azalmış olması ve açmaya zorladığımızda hard end feel hissedilmesi, ağız açma yolunda belirgin defleksiyon gibi bulguların olması nedeniyle redüksiyonsuz disk deplasmanı tanısının konulması daha kolaydır. Ancak redüksiyonlu disk deplasmanı klinik bulgularının kas problemleriyle karıştırılabilmesi nedeniyle klinik tanıda hatalar olabilir. Çalışmamızda da klinik olarak redüksiyonsuz disk deplasmanı tanısı konulan hastalarda klinik bulgular ile MRG tetkik sonuçları arasında %83 uyum oranı görülürken, redüksiyonlu disk deplasmanı tanısı konulan hastalarda klinik bulgular ile MRG tetkik sonuçları arasında %65 uyum oranı görülmüştür.

Bu çalışmanın limitasyonlarından biri dahil edilen hastaların cinsiyet dağılımı rastgele yapılmıştır. Çalışmada kadın hastaların sayısı erkek hastalardan belirgin bir farkla daha fazladır. Bu nedenle çalışmada değerlendirilen bruksizm, stres, ağrı, ses, ağız açıklığında kısıtlanma gibi parametrelerin sayısal oranları kadınlarda erkeklere göre daha fazla bulunmuştur, ancak erkek katılımcı sayısının çok az olması nedeniyle kadın ve erkek arasında istatistiksel olarak anlamlı bir fark vardır yorumu değerlendirilen hiçbir parametre için yapılamamıştır.

Çalışmanın ikinci bir limitasyonu ise MRG tekniğinde eklemlerin sadece sagittal düzlemde görüntüleri elde edilmiştir. Bu nedenle de disk deplasmanları tek yönlü (anterior) değerlendirilmiştir. Diskin medial ve ya lateral deplasmanlarının da görüntülenebilmesi için sagittal düzlemdeki görüntülemeye ek olarak koronal ve aksiyel kesitteki görüntülerin de elde edilmesi gerektiği düşünülmektedir.

6.SONUÇLAR

Temporomandibular eklem içi rahatsızlığı olan hastalarda klinik muayene bulguları ile MRG tetkik sonuçları arasında ne oranda uyum olduğunu araştırdığımız bu tez çalışmasının sonuçları aşağıdaki gibi özetlenebilir:

1. Çalışmada TMD’u olan hastalarda klinik tanı ile MRG tetkik sonuçları arasında büyük oranda uyum olduğu sonucu ortaya çıkmıştır.
2. Çalışmada klinik olarak redüksiyonlu disk deplasmanı tanısı konulan hastalarda klinik bulgular ile MRG tetkik sonuçları arasında %65 oranında uyum ortaya çıkmıştır.
3. Çalışmada klinik olarak redüksiyonsuz disk deplasmanı tanısı konulan hastalarda klinik bulgular ile MRG tetkik sonuçları arasında %83 oranında uyum ortaya çıkmıştır.
4. Klinik muayenede değerlendirilen ağrı, deviasyon/defleksiyon, ses, kilitleme hissi gibi parametreler ile cinsiyet arasında anlamlı bir fark bulunmamıştır.
5. MRG tetkiklerinin rutin değerlendirme protokolünde değerlendirilen kondildeki dejeneratif değişiklikler, ödem ve eklem aralığında sıvı birikimi gibi değişkenlerin redüksiyonsuz disk deplasmanı tanısı konulan eklemlerde daha yüksek oranda görüldüğü bulunmuştur.

7.KAYNAKLAR

1. Kumar R, Pallagatti S, Sheikh S, Mittal A, Gupta D, Gupta S. Suppl 2: M4: Correlation Between Clinical Findings of Temporomandibular Disorders and MRI Characteristics of Disc Displacement. The open dentistry journal. 2015;9:273.
2. Okeson JP. Management of temporomandibular disorders and occlusion. 3th ed. St. Louis: Mosby; 1993.
3. Fletcher MC, Piecuch J, Lieblich SE. Anatomy and pathophysiology of the temporomandibular joint. Miloro M. Peterson's principles of oral and maxillofacial surgery. Londres: BC Decker Inc; 2004.
4. Norton NS. Netter's head and neck anatomy for dentistry e-book. 3th ed. Elsevier Health Sciences; 2016.
5. Obrez A, Gallo L. Anatomy and Function of the TMJ. TMDs: an evidence-based approach to diagnosis and treatment. Hanover park: Quintessence Publishing Co; 2006.
6. Hylander WL. Functional anatomy and biomechanics of the masticatory apparatus. Temporomandibular disorders: an evidenced approach to diagnosis and treatment. New York: Quintessence Pub Co; 2006.
7. Ingawale S, Goswami T. Temporomandibular joint: disorders, treatments, and biomechanics. Annals of biomedical engineering. 2009;37(5):976-96.
8. Karan A, Aksoy C. Temporomandibular eklem rehabilitasyonu. Tıbbi Rehabilitasyon. İstanbul: Nobel Kitabevi. 2004.
9. Yengin E. Temporomandibular rahatsızlıklarda teşhis ve tedavi. İstanbul: İstanbul Üniversitesi Diş Hekimliği Fakültesi; 2000.
10. Miloro M. Peterson's principles of oral and maxillofacial surgery. 3th ed. PMPH-USA; 2012.
11. Burket LW, Greenberg MS, Glick M. Burket's oral medicine: diagnosis and treatment. BC Decker; 2003.
12. Solnit A, Curnutte DC. Occlusal correction: principles and practice. Quintessence Publishing; 1988.
13. Ramfjord S, Ash MM. Reflections on the Michigan occlusal splint. Journal of oral rehabilitation. 1994;21(5):491-500.
14. Arıncı K, Elhan A. Anatomi 1. cilt. Ankara: Güneş Kitabevi.; 1997.
15. Şakul B. Baş ve Boyun Topografik Anatomisi. Ankara: Ankara Üniversitesi Basımevi; 1999.
16. Durham J, Newton-John TR, Zakrzewska JM. Temporomandibular disorders. BMJ. 2015;350:h1154.
17. Gauer RL, Semidey MJ. Diagnosis and treatment of temporomandibular disorders. American family physician. 2015;91(6).

18. Beyazova M, Kutsal YG. Fiziksel tıp ve rehabilitasyon. Ankara: Güneş Tıp Kitabevleri; 2016.
19. Buescher JJ. Temporomandibular joint disorders. *Am Fam Physician*. 2007;76(10):1477-82.
20. McNeill C. History and evolution of TMD concepts. *Oral Surgery, Oral Medicine, Oral Pathology, Oral Radiology, and Endodontology*. 1997;83(1):51-60.
21. McNeill C. Management of temporomandibular disorders: concepts and controversies. *The Journal of prosthetic dentistry*. 1997;77(5):510-22.
22. Aksoy C. Temporomandibular eklem hastalıkları ve ağrı. Siva A, Hancı M. Baş, Boyun ve Bel Ağrıları. İstanbul: Kaya Basım;2002.
23. Modi P, Shaikh SS, Munde A. A cross sectional study of prevalence of temporomandibular disorders in university students. *Int J Sci Res Publ*. 2012;2(9):1-3.
24. Mutku N, Herken H, Güray E, Öz F, Kalaycı A. Evaluation of the prevalence of temporomandibular joint disorder syndrome in dental school students with psychometric analysis. *Turkish Journal of Medical Sciences*. 2002;32(4):345-50.
25. Yıldırım D, Dergin G, Tamam C, Moroğlu S, Gürses B. Indirect measurement of the temporomandibular joint disc elasticity with magnetic resonance imaging. *Dentomaxillofacial Radiology*. 2011;40(7):422-8.
26. Wadhwa S, Kapila S. TMJ disorders: future innovations in diagnostics and therapeutics. *Journal of dental education*. 2008;72(8):930-47.
27. Gunnar E. Management of temporomandibular disorders in the general dental practice. Quintessence Pub Co; 1999.
28. Kannan A, Sathasivasubramanian S. Comparative study of clinical and magnetic resonance imaging diagnosis in patients with internal derangement of the temporomandibular joint. *Journal of Indian Academy of Oral Medicine and Radiology*. 2011;23(4):569.
29. Phillips JM, Gatchel RJ, Wesley AL. Clinical implications of sex in acute temporomandibular disorders. *The Journal of the American Dental Association*. 2001;132(1):49-57.
30. Stegenga B. TMJ disc derangements. TMDs, an evidence based approach to diagnosis and treatment. Quintessence Pub Co; 2006.
31. Sanders AE, Maixner W, Nackley AG, Diatchenko L, By K, Miller VE, et al. Excess risk of temporomandibular disorder associated with cigarette smoking in young adults. *The Journal of Pain*. 2012;13(1):21-31.
32. de Leeuw R. Internal derangements of the temporomandibular joint. *Oral and maxillofacial surgery clinics of North America*. 2008;20(2):159-68.
33. Reiter S, Goldsmith C, Emodi- Perlman A, Friedman- Rubin P, Winocur E. Masticatory muscle disorders diagnostic criteria: the American Academy of

- Orofacial Pain versus the research diagnostic criteria/temporomandibular disorders (RDC/TMD). *Journal of oral rehabilitation*. 2012;39(12):941-7.
34. Stohler CS. Muscle-related temporomandibular disorders. *Journal of orofacial pain*. 1999;13(4):273-284.
 35. Okeson J. *The American Academy of orofacial pain: orofacial pain guidelines for assessment, diagnosis, and management*. Chicago: Quintessence Publishing Co Inc; 1996.
 36. Molinari F, Manicone PF, Raffaelli L, Raffaelli R, Pirroni T. Temporomandibular joint soft-tissue pathology, I: Disc abnormalities. *Science direct*. 2007;28(3): 192-204.
 37. Isberg A, Isacson G, Johansson A-S, Larson O. Hyperplastic soft-tissue formation in the temporomandibular joint associated with internal derangement: a radiographic and histologic study. *Oral surgery, oral medicine, oral pathology*. 1986;61(1):32-8.
 38. Johansson A-S, Isberg A. The anterosuperior insertion of the temporomandibular joint capsule and condylar mobility in joints with and without internal derangement: a double-contrast arthrotomographic investigation. *Journal of oral and maxillofacial surgery*. 1991;49(11):1142-8.
 39. Pereira FJ, Lundh H, Eriksson L, Westesson P-L. Microscopic changes in the retrodiscal tissues of painful temporomandibular joints. *Journal of oral and maxillofacial surgery*. 1996;54(4):461-8.
 40. Lobbezoo F, Lavigne GJ. Do bruxism and temporomandibular disorders have a cause-and-effect relationship? *Journal of orofacial pain*. 1997;11(1):15-23.
 41. Orhan K. Manyetik Rezonans Görüntüleme Kullarılan Sirküler Tip Yüzeyel Koilin Homojen Olmayan Sensivitesinin Bilgisayar Programı Yardımıyla Düzeltılarak Temporomandibular Eklem ve Patolojilerinin İncelenmesi (Doktora tezi). Ankara; Ankara Üniversitesi; 2003.
 42. Razi T, Moslemzade SH, Razi S. Comparison of linear dimensions and angular measurements on panoramic images taken with two machines. *Journal of dental research, dental clinics, dental prospects*. 2009;3(1):7.
 43. Foucart J-M, Carpentier P, Pajoni D, Marguelles-Bonnet R, Pharaboz C. MR of 732 TMJs: anterior, rotational, partial and sideways disc displacements. *European journal of radiology*. 1998;28(1):86-94.
 44. Heffez L, Jordan S. A classification of temporomandibular joint disk morphology. *Oral surgery, oral medicine, oral pathology*. 1989;67(1):11-9.
 45. Kurita H, Ohtsuka A, Kobayashi H, Kurashina K. Is the morphology of the articular eminence of the temporomandibular joint a predisposing factor for disc displacement? *Dentomaxillofacial Radiology*. 2000;29(3):159-62.
 46. Marguelles-Bonnet RE, Carpentier P, Yung J, Defrennes D, Pharaboz C. Clinical diagnosis compared with findings of magnetic resonance imaging in 242 patients with internal derangement of the TMJ. *Journal of orofacial pain*. 1995;9(3):244-253.

47. Tasaki MM, Westesson P-L, Isberg AM, Ren Y-F, Tallents RH. Classification and prevalence of temporomandibular joint disk displacement in patients and symptom-free volunteers. *American Journal of Orthodontics and Dentofacial Orthopedics*. 1996;109(3):249-62.
48. Yoshida H, Hirohata H, Onizawa K, Niitsu M, Itai Y. Flexure deformation of the temporomandibular joint disk in pseudodynamic magnetic resonance images. *Oral Surgery, Oral Medicine, Oral Pathology, Oral Radiology, and Endodontology*. 2000;89(1):104-11.
49. Janzen DL, Munk PL, Connell DG. Current imaging of temporomandibular joint abnormalities: a pictorial essay. *Canadian Association of Radiologists Journal*. 1998;49(1):21.
50. Katzberg RW. Temporomandibular joint imaging. *Radiology*. 1989;170(2):297-307.
51. Okeson JP. Joint intracapsular disorders: diagnostic and nonsurgical management considerations. *Dental Clinics*. 2007;51(1):85-103.
52. Stegenga B, de Bont LG, Boering G, Nickerson Jr JW. Classification of temporomandibular joint osteoarthritis and internal derangement. Part II: specific diagnostic criteria. *CRANIO®*. 1992;10(2):107-17.
53. Isberg A, Isacson G, Nah K-S. Mandibular coronoid process locking: a prospective study of frequency and association with internal derangement of the temporomandibular joint. *Oral surgery, oral medicine, oral pathology*. 1987;63(3):275-9.
54. Sener S, Akgunlu F. MRI characteristics of anterior disc displacement with and without reduction. *Dentomaxillofacial Radiology*. 2004;33(4):245-52.
55. Arslan A, Orhan K, Paksoy CS, Ucok O, Ozbek M, Dural S, et al. MRI evaluation of the classification, frequency, and disc morphology of temporomandibular joint disc displacements: a multicenter retrospective study in a Turkish population. *Oral Radiology*. 2009;25(1):14-21.
56. Murakami S, Takahashi A, Nishiyama H, Fujishita M, Fuchihata H. Magnetic resonance evaluation of the temporomandibular joint disc position and configuration. *Dentomaxillofacial Radiology*. 1993;22(4):205-7.
57. Kurita K, Westesson P-L, Sternby NH, Eriksson L, Carlsson L-E, Lundh H, et al. Histologic features of the temporomandibular joint disk and posterior disk attachment: comparison of symptom-free persons with normally positioned disks and patients with internal derangement. *Oral surgery, oral medicine, oral pathology*. 1989;67(6):635-43.
58. Wajima K, Sannta M, Yazakı A. An Analysis on Deformity of Disc Associated with internal derangement. *Journal of Japan Society TMJ*. 1989;1:139-42.
59. Okeson JP. *Management of temporomandibular disorders and occlusion-E-book*. 8th ed. Elsevier Health Sciences; 2014.
60. Aksoy C. Temporomandibular ağrı ve disfonksiyon. Beyazova M, Gökçe Y, editörler. *Fiziksel tıp ve rehabilitasyon*. Ankara: Güneş Kitabevi;2000.

61. Yengin E. Çene Eklemi Rahatsızlıklarında Tanı ve Tedavi Yöntemleri. *Journal of Istanbul University Faculty of Dentistry*.14(4):267-85.
62. White SC, Pharoah MJ. *Oral Radiology Principles and Interpretation*. 5 th ed. St Louis: Mosby; 2004.
63. Kraus SL. *TMJ disorders: management of the craniomandibular complex*: Churchill Livingstone; 1988.
64. Özcan B. Bruksizme eşlik eden miyofasyal ağrı sendromlu ve temporomandibular rahatsızlığı olan hastalarda oklüzal splint ve tens tedavilerinin klinik ve ağrı eşiği üzerine olan etkilerinin karşılaştırılması (Uzmanlık Tezi). İstanbul: Şişli Etfal Hastanesi Fizik Tedavi ve Rehabilitasyon Kliniği; 2005.
65. Everett NB, Sundsten JW, Lund RD. *Functional neuroanatomy: including an atlas of the brain stem, and of the whole brain in coronal and horizontal sections*. Lea & Febiger; 1971.
66. Kunc Z. Significant factors pertaining to the results of trigeminal tractotomy. In, Hassler R, Walker AE. *Trigeminal neuralgia. Pathogenesis and pathophysiology*. Philadelphia: W.B. Saunders Company; 1970.
67. Ingawale S, Goswami T. Temporomandibular joint: disorders, treatments, and biomechanics. *Ann Biomed Eng* 2009;37(5):976-96.
68. Peterson B. Distribution of neural responses to tilting within vestibular nuclei of the cat. *Journal of neurophysiology*. 1970;33(6):750-67.
69. Michlovitz S. Biophysical principles of heating and superficial heat agents. *Thermal agents in rehabilitation*. 1986:99-118.
70. Akaike T, Fanardjian V, Ito M, Kumada M, Nakajima H. Electrophysiological analysis of the vestibulospinal reflex pathway of rabbit. I. Classification of tract cells. *Experimental brain research*. 1973;17(5):477-96.
71. Wilson VJ, Yoshida M. Monosynaptic inhibition of neck motoneurons by the medial vestibular nucleus. *Experimental brain research*. 1969;9(4):365-80.
72. Carlsson GE, Magnusson T. *Management of Temporomandibular Disorders in the General Practice: Postgraduate textbook*. Quintessence; 2000.
73. Jivnani HM, Tripathi S, Shanker R, Singh BP, Agrawal KK, Singhal R. A study to determine the prevalence of temporomandibular disorders in a young adult population and its association with psychological and functional occlusal parameters. *Journal of Prosthodontics*. 2019;28(1):445-9.
74. McNeill C. *Current controversies in temporomandibular disorders. Assessment and diagnosis of TMD*. 1993.
75. Dworkin SF, Huggins KH, LeResche L, Von Korff M, Howard J, Truelove E, et al. Epidemiology of signs and symptoms in temporomandibular disorders: clinical signs in cases and controls. *The Journal of the American Dental Association*. 1990;120(3):273-81.
76. Wieckiewicz M, Grychowska N, Wojciechowski K, Pelc A, Augustyniak M, Sleboda A, et al. Prevalence and correlation between TMD based on

- RDC/TMD diagnoses, oral parafunctions and psychoemotional stress in Polish university students. *Biomed Res Int.* 2014;47(2): 34-6.
77. Carlsson G. Epidemiological studies of signs and symptoms of temporomandibular joint-pain-dysfunction. A literature review. *Australian Prosthodontic Society Bulletin.* 1984;14(7):12.
 78. Okeson J. History of and Examination for Temporomandibular Disorders In: *Management of temporomandibular disorders and occlusion.* 7 th ed. St Louis, Missouri: Elsevier Health Sciences. 2014.
 79. Kopp S, Wenneberg B. Intra-and interobserver variability in the assessment of signs of disorder in the stomatognathic system. *Swedish dental journal.* 1983;7(6):239-46.
 80. Dworkin SF, LeResche L, DeRouen T, Von Korff M. Assessing clinical signs of temporomandibular disorders: reliability of clinical examiners. *The Journal of prosthetic dentistry.* 1990;63(5):574-9.
 81. Takahara N, Nakagawa S, Sumikura K, Kabasawa Y, Sakamoto I, Harada H. Association of temporomandibular joint pain according to magnetic resonance imaging findings in temporomandibular disorder patients. *Journal of Oral and Maxillofacial Surgery.* 2017;75(9):1848-55.
 82. John MT, Reißmann DR, Schierz O, Wassell RW. Oral Health--Related Quality of Life in Patients with Temporomandibular Disorders. *Journal of orofacial pain.* 2007;21(1):54-46.
 83. Manfredini D, Guarda-Nardini L, Winocur E, Piccotti F, Ahlberg J, Lobbezoo F. Research diagnostic criteria for temporomandibular disorders: a systematic review of axis I epidemiologic findings. *Oral Surgery, Oral Medicine, Oral Pathology, Oral Radiology, and Endodontology.* 2011;112(4):453-62.
 84. Broton J, Sessle B . Effects of temporomandibular-joint (TMJ) afferent stimulation on masticatory muscle activity. *Journal of dental research.* 1619 Duke St, Alexandria, VA 22314: Amer Assoc Dental Research;1986.
 85. Ahlgren J. Mechanism of mastication. *Acta Odontol Scand.* 1966;24(44):1-109.
 86. Møller E. Human muscle patterns. Mastication and swallowing. Kanada: University of Toronto Press; 1976.
 87. Møller E. Craniomandibular disorders and masticatory muscle function. *European journal of oral sciences.* 1992;100(1):38-32
 88. McNamara Jr JA. The independent functions of the two heads of the lateral pterygoid muscle. *American Journal of Anatomy.* 1973;138(2):205-197.
 89. Mahan PE, Wilkinson TM, Gibbs CH, Mauderli A, Brannon LS. Superior and inferior bellies of the lateral pterygoid muscle EMG activity at basic jaw positions. *Journal of Prosthetic Dentistry.* 1983;50(5):710-8.
 90. Gibbs CH, Mahan PE, Wilkinson TM, Mauderli A. EMG activity of the superior belly of the lateral pterygoid muscle in relation to other jaw muscles. *Journal of Prosthetic Dentistry.* 1984;51(5):691-702.

91. Johnstone DR, Templeton M. The feasibility of palpating the lateral pterygoid muscle. *The Journal of prosthetic dentistry*. 1980;44(3):318-23.
92. Gross A, Gale EN. A prevalence study of the clinical signs associated with mandibular dysfunction. *Journal of the American Dental Association*. 1983;107(6):932-6.
93. Agerberg G. Maximal mandibular movements in young men and women. *Svensk Tandlak T*. 1974;67:81-100.
94. Donnarumma G, Burdette B, McCall W. Bite force and silent period durations-comparisons in normal subjects and TMD patients. *Journal of dental research*. 1619 Duke St, Alexandria, VA 22314: Amer Assoc Dental Research: 1986.
95. Widmalm S-E, Westesson P-L, Brooks SL, Hatala MP, Paesani D. Temporomandibular joint sounds: correlation to joint structure in fresh autopsy specimens. *American Journal of Orthodontics and Dentofacial Orthopedics*. 1992;101(1):60-9.
96. Eriksson L, Westesson P-L, Rohlin M. Temporomandibular joint sounds in patients with disc displacement. *International journal of oral surgery*. 1985;14(5):428-36.
97. Manfredini D, Basso D, Salmaso L, Guarda-Nardini L. Temporomandibular joint click sound and magnetic resonance-depicted disk position: Which relationship? *Journal of dentistry*. 2008;36(4):256-60.
98. Honda K, Natsumi Y, Urade M. Correlation between MRI evidence of degenerative condylar surface changes, induction of articular disc displacement and pathological joint sounds in the temporomandibular joint. *Gerodontology*. 2008;25(4):251-7.
99. Farrar WB. Characteristics of the condylar path in internal derangements of the TMJ. *The Journal of prosthetic dentistry*. 1978;39(3):319-23.
100. Aksoy S, Orhan K. Temporomandibular eklem görüntüleme yöntemleri. *Ondokuz Mayıs Üniversitesi Diş Hekimliği Fakültesi Dergisi*. 2010;11(2):69-78.
101. Katsavrias E. A method for integrating facial cephalometry and corrected lateral tomography of the temporomandibular joint. *Dentomaxillofacial Radiology*. 2003;32(2):93-6.
102. Fallon SD, Fritz GW, Laskin DM. Panoramic imaging of the temporomandibular joint: an experimental study using cadaveric skulls. *Journal of oral and maxillofacial surgery*. 2006;64(2):223-9.
103. Şener S. Temporomandibular eklem disfonksiyonlarının transkraniyal radyografi ve manyetik rezonans görüntüleme ile değerlendirilmesi (Doktora tezi). Konya: Selçuk Üniversitesi; 2002.
104. Menezes A, De Almeida S, Bóscolo F, Haiter-Neto F, Ambrosano G, Manzi F. Comparison of transcranial radiograph and magnetic resonance imaging in the evaluation of mandibular condyle position. *Dentomaxillofacial Radiology*. 2008;37(5):293-9.

105. Hansson L-G, Petersson A. Radiography of the temporomandibular joint using the transpharyngeal projection. *Dentomaxillofacial Radiology*. 1978;7(2):69-78.
106. Wiese M, Svensson P, Bakke M, List T, Hintze H, Petersson A, et al. Association between temporomandibular joint symptoms, signs, and clinical diagnosis using the RDC/TMD and radiographic findings in temporomandibular joint tomograms. *Journal of orofacial pain*. 2008;22(3):251-239.
107. Mongini F. The importance of radiography in the diagnosis of TMJ dysfunctions: a comparative evaluation of transcranial radiographs and serial tomography. *The Journal of prosthetic dentistry*. 1981;45(2):186-98.
108. Hintze H, Wiese M, Wenzel A. Cone beam CT and conventional tomography for the detection of morphological temporomandibular joint changes. *Dentomaxillofacial Radiology*. 2007;36(4):192-7.
109. Tvrdy P. Methods of imaging in the diagnosis of temporomandibular joint disorders. *Biomedical Papers of the Medical Faculty of Palacky University in Olomouc*. 2007;151(1):136-133.
110. Hussain A, Packota G, Major P, Flores-Mir C. Role of different imaging modalities in assessment of temporomandibular joint erosions and osteophytes: a systematic review. *Dentomaxillofacial Radiology*. 2008;37(2):63-71.
111. Westesson P-L, Bronstein SL. Temporomandibular joint: comparison of single-and double-contrast arthrography. *Radiology*. 1987;164(1):65-70.
112. Toyama M, Kurita K, Koga K, Rivera G. Magnetic resonance arthrography of the temporomandibular joint. *Journal of oral and maxillofacial surgery*. 2000;58(9):978-83.
113. Landes CA, Goral WA, Sader R, Mack MG. Three-dimensional versus two-dimensional sonography of the temporomandibular joint in comparison to MRI. *European journal of radiology*. 2007;61(2):235-44.
114. Carlsson GE, Egermark I, Magnusson T. Predictors of bruxism, other oral parafunctions, and tooth wear over a 20-year follow-up period. *Journal of orofacial pain*. 2003;17(1):57-50.
115. DaSilva AF, Shaefer J, Keith DA. The temporomandibular joint: clinical and surgical aspects. *Neuroimaging Clinics*. 2003;13(3):573-82.
116. Gil C, Santos K, Dutra M, Kodaira S, Oliveira J. MRI analysis of the relationship between bone changes in the temporomandibular joint and articular disc position in symptomatic patients. *Dentomaxillofacial Radiology*. 2012;41(5):367-72.
117. Herb K, Cho S, Stiles MA. Temporomandibular joint pain and dysfunction. *Current pain and headache reports*. 2006;10(6):408-14.
118. Maizlin ZV, Nutiu N, Dent PB, Vos PM, Fenton DM, Kirby JM, et al. Displacement of the temporomandibular joint disk: correlation between clinical findings and MRI characteristics. *Journal-Canadian Dental Association*. 2010;76(4):233.

119. De Oliveira Amaral, Ruana, de Lima Damasceno, N.N, de Souza. Magnetic resonance images of patients with temporomandibular disorders: prevalence and correlation between disk morphology and displacement. *European journal of radiology*. 2013;82(6):994-990.
120. Koh K, List T, Petersson A, Rohlin M. Relationship between clinical and magnetic resonance imaging diagnoses and findings in degenerative and inflammatory temporomandibular joint diseases: a systematic literature review. *Database of Abstracts of Reviews of Effects (DARE): Quality-assessed Reviews [Internet]: Centre for Reviews and Dissemination (UK)*; 2009.
121. Vogl TJ, Lauer H-C, Lehnert T, Naguib NN, Ottl P, Filmann N, et al. The value of MRI in patients with temporomandibular joint dysfunction: correlation of MRI and clinical findings. *European journal of radiology*. 2016;85(4):714-9.
122. Sano T, Widmalm SE, Westesson PL, Yamaga T, Yamamoto M, Takahashi K, et al. Acoustic characteristics of sounds from temporomandibular joints with and without effusion: an MRI study. *Journal of oral rehabilitation*. 2002;29(2):161-6.
123. Schmitter M, Zahran M, Duc J-MP, Henschel V, Rammelsberg P. Conservative therapy in patients with anterior disc displacement without reduction using 2 common splints: a randomized clinical trial. *Journal of oral and maxillofacial surgery*. 2005;63(9):1295-303.
124. Liu F, Steinkeler A. Epidemiology, diagnosis, and treatment of temporomandibular disorders. *Dental Clinics*. 2013;57(3):465-79.
125. Petersson A. What you can and cannot see in TMJ imaging—an overview related to the RDC/TMD diagnostic system. *Journal of oral rehabilitation*. 2010;37(10):771-8.
126. Roh H-S, Kim W, Kim Y-K, Lee J-Y. Relationships between disk displacement, joint effusion, and degenerative changes of the TMJ in TMD patients based on MRI findings. *Journal of Cranio-Maxillofacial Surgery*. 2012;40(3):283-6.
127. Sano T, Yamamoto M, Okano T. Temporomandibular joint: MR imaging. *Neuroimaging Clinics*. 2003;13(3):583-95.
128. Park J, Song H, Roh H, Kim Y, Lee J. Correlation between clinical diagnosis based on RDC/TMD and MRI findings of TMJ internal derangement. *International journal of oral and maxillofacial surgery*. 2012;41(1):103-8.
129. Manfredini D, Guarda-Nardini L. Agreement between Research Diagnostic Criteria for Temporomandibular Disorders and magnetic resonance diagnoses of temporomandibular disc displacement in a patient population. *International journal of oral and maxillofacial surgery*. 2008;37(7):612-6.
130. Tegelberg A, List T, Wahlund K, Wenneberg B. Temporomandibular disorders in children and adolescents: a survey of dentists' attitudes, routine and experience. *Swedish dental journal*. 2001;25(3):119-27.

131. Pupo YM, Pantoja LLQ, Veiga FF, Stechman-Neto J, Zwir LF, Farago PV, et al. Diagnostic validity of clinical protocols to assess temporomandibular disk displacement disorders: a meta-analysis. *Oral surgery, oral medicine, oral pathology and oral radiology*. 2016;122(5):572-86.
132. Güler N, Yatmaz PI, Ataoğlu H, Emlik D, Uçkan S. Temporomandibular internal derangement: correlation of MRI findings with clinical symptoms of pain and joint sounds in patients with bruxing behaviour. *Dentomaxillofacial Radiology*. 2003;32(5):304-10.



8.EKLER

Ek-1. Etik Kurul Onayı



T.C.
HACETTEPE ÜNİVERSİTESİ
Girişimsel Olmayan Klinik Araştırmalar Etik Kurulu

Sayı : 16969557-1642

Konu : ARAŞTIRMA PROJESİ DEĞERLENDİRME RAPORU

Toplantı Tarihi : 03 EYLÜL 2019 SALI
Toplantı No : 2019/20
Proje No : GO 19/536 (Değerlendirme Tarihi: 14.05.2019)
Karar No : 2019/20-44

Üniversitemiz Diş Hekimliği Fakültesi Protetik Diş Tedavisi Anabilim Dalı öğretim üyelerinden Prof. Dr. Nur HERSEK'in sorumlu araştırmacı olduğu, Dr. Öğr. Üyesi Elif Günay BULUT, Öğr. Gör. Dr. Şafak PARLAK ile birlikte çalışacakları ve Dt. Ecem YUMUŞAKBAŞ'ın uzmanlık tezi olan, GO 19/536 kayıt numaralı, "**Temporomandibular Eklem İçi Rahatsızlığı Olan Hastalarda Klinik Teşhis ve Bulguların MR Görüntüleme Sonuçları ile Karşılaştırılması**" başlıklı proje önerisi araştırmacının gerekçe, amaç, yaklaşım ve yöntemleri dikkate alınarak incelenmiş olup, 04 Eylül 2019-04 Nisan 2020 tarihleri arasında geçerli olmak üzere etik açıdan **uygun bulunmuştur**. Çalışma tamamlandığında sonuçlarını içeren bir rapor örneğinin Etik Kurulumuza gönderilmesi gerekmektedir.

1. Prof. Dr. Ayşe Lale DOĞAN (Başkan)	9. Doç. Dr. Fatma Visal OKUR (Üye)
2. Prof. Dr. Sevdâ F. MÜFTÜOĞLU (Üye)	10. Doç. Dr. Can Ebru KURT (Üye)
3. Prof. Dr. M. Yıldırım SARI (Üye)	11. Doç. Dr. H. Hüsrev TURNAGÖL (Üye)
4. Prof. Dr. Necdet SAĞLAM (Üye)	12. Dr. Öğr. Üyesi Özay GÖKÖZ (Üye)
5. Prof. Dr. Mintaze Kerem GÜNEL (Üye)	13. Dr. Öğr. Üyesi Müge DEMİR (Üye)
6. Prof. Dr. Oya Nuran EMİROĞLU (Üye)	14. Öğr. Gör. Dr. Meltem ŞENGELEN (Üye)
7. Prof. Dr. M. Özgür UYANIK (Üye)	15. Av. Meltem ONURLU (Üye)
8. Doç. Dr. Gözde GİRGİN (Üye)	

Ek-2. Araştırma Amaçlı Çalışma İçin Aydınlatılmış Onam Formu

ARAŞTIRMA AMAÇLI ÇALIŞMA İÇİN AYDINLATILMIŞ ONAM FORMU

(Hekimin Açıklaması)

Temporomandibular eklem rahatsızlığı olan hastalarla ilgili yeni bir araştırma yapmaktayız. Araştırmanın ismi: “ Temporomandibular eklem içi rahatsızlığı olan hastalarda klinik teşhis ve bulguların MR görüntüleme sonuçları ile karşılaştırılması” dır.

Sizin de bu araştırmaya katılmanızı öneriyoruz. Ancak hemen söyleyelim ki bu araştırmaya katılıp katılmamakta serbestsiniz. Çalışmaya katılım gönüllülük esasına dayalıdır. Kararınızdan önce araştırma hakkında sizi bilgilendirmek istiyoruz. Bu bilgileri okuyup anladıktan sonra araştırmaya katılmak isterseniz formu imzalayınız.

Bu araştırmayı yapmak istememizin nedeni TME rahatsızlığı olan hastalarda klinik bulgu ve MR bulgularının ne kadar uyduğunu değerlendirmektir. Hacettepe Üniversitesi Diş Hekimliği Fakültesi Protetik Diş Tedavisi Anabilim Dalı’nda gerçekleştirilecek bu çalışmaya katılımınız araştırmanın başarısı için önemlidir.

Eğer araştırmaya katılmayı kabul ederseniz Prof. Dr. Nur Hersek, Dt. Ecem Yumuşakbaş tarafından muayene edileceksiniz ve muayene sonrasında doktorunuz tarafından uygun görülürseniz çalışmaya alınacaksınız. Çalışma esnasında size daha detaylı bir klinik muayene yapılacak, sizden alınan hikaye ışığında TME muayene formu doldurulacak, MR istenilecek, klinik bulgu ve MR bulguları karşılaştırılarak teşhis konulacak ve teşhise yönelik tedaviye başlanılacaktır.

Yapılacak işlemlere bağlı herhangi bir risk beklenmemektedir. Bu çalışmaya katılmanız için sizden herhangi bir ücret istenmeyecektir. Çalışmaya katıldığınız için size ek bir ödeme de yapılmayacaktır.

Sizinle ilgili tıbbi bilgiler gizli tutulacak, ancak çalışmanın kalitesini denetleyen görevliler, etik kurullar ya da resmi makamlarca gereği halinde incelenebilecektir.

Bu çalışmaya katılmayı reddedebilirsiniz. Bu araştırmaya katılmak tamamen isteğe bağlıdır ve reddettiğiniz takdirde size uygulanan tedavide herhangi bir değişiklik olmayacaktır. Yine çalışmanın herhangi bir aşamasında onayınızı çekmek hakkına da sahipsiniz.

(Katılımcının/Hastanın Beyanı)

Sayın Dt. Ecem Yumuşakbaş tarafından Hacettepe Üniversitesi Diş Hekimliği Fakültesi Anabilim Dalı'nda tıbbi bir araştırma yapılacağı belirtilerek bu araştırma ile ilgili yukarıdaki bilgiler bana aktarıldı. Bu bilgilerden sonra böyle bir araştırmaya “katılımcı” olarak davet edildim.

Eğer bu araştırmaya katılırsam hekim ile aramda kalması gereken bana ait bilgilerin gizliliğine bu araştırma sırasında da büyük özen ve saygı ile yaklaşılacağına inanıyorum. Araştırma sonuçlarının eğitim ve bilimsel amaçlarla kullanımı sırasında kişisel bilgilerimin ihtimamla korunacağı konusunda bana yeterli güven verildi.

Projenin yürütülmesi sırasında herhangi bir sebep göstermeden araştırmadan çekilebilirim. *(Ancak araştırmacıları zor durumda bırakmamak için araştırmadan çekileceğimi önceden bildirmemim uygun olacağına bilincindeyim)* Ayrıca tıbbi durumuma herhangi bir zarar verilmemesi koşuluyla araştırmacı tarafından araştırma dışı tutulabilirim.

Araştırma için yapılacak harcamalarla ilgili herhangi bir parasal sorumluluk altına girmiyorum. Bana da bir ödeme yapılmayacaktır.

İster doğrudan, ister dolaylı olsun araştırma uygulamasından kaynaklanan nedenlerle meydana gelebilecek herhangi bir sağlık sorununun ortaya çıkması halinde, her türlü tıbbi müdahalenin sağlanacağı konusunda gerekli güvence verildi. (Bu tıbbi müdahalelerle ilgili olarak da parasal bir yük altına girmeyeceğim).

Araştırma sırasında bir sağlık sorunu ile karşılaştığımda; herhangi bir saatte, Dt. Ecem Yumuşakbaş'ı 0312 305 22 40(iş) veya 0530 053 82 85 (cep) no'lu telefonlardan ve HÜDHF Protetik Diş Tedavisi Anabilim Dalı adresinden arayabileceğimi biliyorum.

Bu araştırmaya katılmak zorunda değilim ve katılmayabilirim. Araştırmaya katılmam konusunda zorlayıcı bir davranışla karşılaşmış değilim. Eğer katılmayı reddedersem, bu durumun tıbbi bakımına ve hekim ile olan ilişkiye herhangi bir zarar getirmeyeceğini de biliyorum.

Bana yapılan tüm açıklamaları ayrıntılarıyla anlamış bulunmaktayım. Kendi başıma belli bir düşünme süresi sonunda adı geçen bu araştırma projesinde “katılımcı” olarak yer alma kararımı aldım. Bu konuda yapılan daveti büyük bir memnuniyet ve gönüllülük içerisinde kabul ediyorum.

İmzalı bu form kağıdının bir kopyası bana verilecektir.

Katılımcı

Adı, soyadı:

Adres:

Tel.

İmza

Görüşme tanığı

Adı, soyadı:

Adres:

Tel.

İmza:

Katılımcı ile görüşen hekim

Adı soyadı, unvanı:

Adres:

Tel.

İmza

Ek-3. Temporomandibular Eklem Rahatsızlıkları Muayene Formu

HACETTEPE ÜNİVERSİTESİ DİŞ HEKİMLİĞİ FAKÜLTESİ
PROTETİK DİŞ TEDAVİSİ ANABİLİM DALI
TEMPOROMANDİBULAR EKLEM RAHATSIZLIKLARI
MUAYENE FORMU

...../...../.....

HASTA ADI, SOYADI:.....

HASTANIN YAŞI/ CİNSİYETİ:

TELEFON:

ADRES:

.....

MESLEĞİ:.....

.....

HASTANIN ESAS ŞİKAYETİ:

.....

.....

.....

1)Bu şikayetiniz ne kadar zaman önce ortaya çıktı?

.....

.....

.....

2) Ne kadar zamandır bu probleminiz var?

.....yıl

.....ay

.....hafta

.....gün

A) SİSTEMİK HASTALIKLAR:

	VAR	YOK
-Kalp Damar Hastalıkları	<input type="checkbox"/>	<input type="checkbox"/>
-Solunum Sistemi Hastalıkları	<input type="checkbox"/>	<input type="checkbox"/>
-Kan Hastalıkları	<input type="checkbox"/>	<input type="checkbox"/>
-Böbrek ve Genital Hastalıklar	<input type="checkbox"/>	<input type="checkbox"/>
-Mide-Bağırsak Sistemi Hastalıkları	<input type="checkbox"/>	<input type="checkbox"/>
-Karaciğer Hastalıkları	<input type="checkbox"/>	<input type="checkbox"/>
-Metabolik Hastalıklar	<input type="checkbox"/>	<input type="checkbox"/>
-Romatizmal Hastalıklar	<input type="checkbox"/>	<input type="checkbox"/>
-Eklem Sorunları	<input type="checkbox"/>	<input type="checkbox"/>
-Deri Hastalıkları, Allerji	<input type="checkbox"/>	<input type="checkbox"/>
-Genetik Hastalıklar	<input type="checkbox"/>	<input type="checkbox"/>
-Geçirilmiş travma varlığı	<input type="checkbox"/>	<input type="checkbox"/>
-Enfeksiyöz Hastalıklar	<input type="checkbox"/>	<input type="checkbox"/>
-Ağız Hastalıkları	<input type="checkbox"/>	<input type="checkbox"/>
-Kullanılmakta olan ilaçlar ve süresi	<input type="checkbox"/>	<input type="checkbox"/>
-Diğer Sistemik Sorunlar	<input type="checkbox"/>	<input type="checkbox"/>
-Ameliyat/Genel Anestezi	<input type="checkbox"/>	<input type="checkbox"/>
-Emosyonel Durum	<input type="checkbox"/>	<input type="checkbox"/>

B) ÖNCE DEN YAPILMIŞ TEDAVİLER:

.....

1)Gerekli diş tedavileri:

.....

2)Dişeti ve ağız

sağlığı:.....

C) AĞRI:

.....VAR

.....YOK

1)Ağrınızın şiddeti 1-10 arası hangi düzeydedir? (Uygun rakamı daire içine alınız.)

0 1 2 3 4 5 6 7 8 9 10

2)Ağrının türü:

.....Zonklama şeklinde

.....Gerilme şeklinde

.....Bıçak saplanır şeklinde

.....Uyuşukluk hissi

.....Yanma şeklinde

.....Hassasiyet

.....Keskin ve sertçe

.....Sıkışma şeklinde

3)Ağrının yeri:

Ağrınız esas bölgesinden başka bölgelere yayılıyor mu?

.....Evet

.....Hayır

.....Ağrı başımın yan tarafına yansıyor

.....Ağrı başımın arka tarafına yansıyor

.....Ağrı boynuma doğru yansıyor

.....Ağrı çeneme ve yüzüme yansıyor

.....Diğer, tarif ediniz:

.....

4)Ağrının zamanı ve süresi:

Ağrı ne zaman oluyor?

.....Devamlı

.....Sıkça fakat önceden kendini belli etmiyor

.....Sıkça ve önceden kendini belli eden şekilde

.....Zaman zaman

.....Belli bir seyri yok

Ağrı ne kadar devam ediyor?

.....1 dakikadan az 1 saatten az 6-12 saat Günlerce

.....1-10 dakika 1-5 saat 13-24 saat Devamlı

5)Baş ve çene bölgesinde normalin dışında his ve duyu var mı?

.....Evet

.....Hayır

.....Cevap evet ise tarif ediniz

6)Aşağıdakilerden hangisi ağrıya neden oluyor ve ya ağrınızı arttırıyor?

.....Çiğneme

.....Ağız büyük açmak

.....Konuşma

.....Esneleme

.....Gülme

.....Uykusuzluk

.....Stress

.....Nemli ve soğuk hava

.....Egzersiz

7)Aşağıdakilerden hangileri ağrıyı azaltıyor?

.....Bölgeye masaj yapmak

.....Sıcak uygulamak

.....Egzersiz

.....Buz ve soğuk uygulamak

.....Çeneyi hareket ettirmek

.....Ağrı kesici

.....Uyku

.....Hiçbir şey yardımcı

olmuyor

8)Ağrı yapan dişiniz var mı?

.....Evet

.....Hayır

.....Cevap evet ise hangi diş?

9)Yüz ve çenenizde ağrılı alanlar var mı?

.....Evet

.....Hayır

.....Cevap evet ise tarif ediniz

10)Kulaklarla ilgili şikayetiniz var mı?

.....EvetHayır Hangi kulakSAĞSOL

Cevap evet ise hangi tipte şikayetiniz var?

.....AğrıÇınlamaDolgunluk

11)Şakaklarda ağrı var mı?EvetHayır

12)Baş ağrısı ile uyanır mısınız?EvetHayır

13)Günün ilerleyen saatlerinde baş ağrınız oluyor mu?

.....EvetHayır

14)Haftada birkaç kez ve ya daha sık baş ağrınız oluyor mu?

Cevap evet ise haftada kaç kez?.....

15)Baş ağrınızı ne hafifletir?

.....Ağrı kesici ilaçDinlenmeUykuHiçbir şey

16)Boynunuzda ağrınız var mı?EvetHayır

17)Başınızın arkasında ağrınız var mı?EvetHayır

18)Sirtinizde ağrı var mı?EvetHayır

Hangi taraf?SAĞSOL HER 2 TARAF

.....ORTA

19)Hiç kaza geçirdiniz mi ve ya yüz, baş boyun ve sırt bölgesine herhangi bir darbe aldınız mı?

.....EvetHayır Cevap evet ise ne zaman?.....

Kazanın nasıl olduğunu

açıklayınız.....

.....

.....

20)Ağzınız hiç açık kalıp, kapamakta zorluk oldu mu?

.....EvetHayır

21)Ağzınız kilitlenip açmakta zorluk oldu mu?

.....EvetHayır

22)Çeneniz açık ve ya kapalı kilitlenince ağrınız oldu mu?

.....EvetHayır

23)Ağız açıklığınızda azalma oldu mu?

.....EvetHayır

24)Ağzınızı açmak ve kapamak için çenenizi sağa, sola ve öne hareket ettirmek ihtiyacı duyuyor musunuz?

.....Evet

.....Hayır

D)ALİŞKANLIKLAR:

1) Sakız çiğner misiniz?

Evet

Hayır

2)Ağrıyı arttıracak herhangi bir ağız alışkanlığınız var mı? (tırnak yeme, kalem ısırma vs.)

Evet

Hayır

3) Dişlerinizi sıkar ve ya gıcırdatır mısınız?

Evet

Hayır

4)Artan stres ağrı probleminizi arttırıyor mu?

Evet

Hayır

5)Tek taraflı çiğneme yapıyor musunuz?

Evet

Hayır

E) KLİNİK BULGULAR:

1)Fasiyel asimetri

.....Var

.....Yok

2)Posture:.....

3)Fonasyon:

4)Tetik Noktaları:.....

5)Kaslar:

Kas muayenesi:

		SAĞ	SOL
Palpasyonda hassasiyet:	Derin masseter	<input type="checkbox"/>	<input type="checkbox"/>
	Yüzeyel masseter	<input type="checkbox"/>	<input type="checkbox"/>
	Temporalis	<input type="checkbox"/>	<input type="checkbox"/>
	SCM	<input type="checkbox"/>	<input type="checkbox"/>
	Trapezius	<input type="checkbox"/>	<input type="checkbox"/>
	Posterior servikal boyun kasları	<input type="checkbox"/>	<input type="checkbox"/>

-Deviasyon:sağa hareketin başında sola hareketin sonunda **-Defleksiyon:**sağa hareketin başında sola hareketin sonunda **DENTAL MUAYENE:****AĞIZ PLANI:**

18 17 16 15 14 13 12 11

21 22 23 24 25 26 27 28

48 47 46 45 44 43 42 41

31 32 33 34 35 36 37 38

Oklüzyon Türü:

Sınıf 1.....

Sınıf 2.....

Sınıf 3.....

Maloklüzyon: Open Bite Deep Bite Geniş over-jet Başabaş kapanış Cross Bite Oklüzyon Tipi: Kanin Koruyuculu Grup Fonksiyon **İnterfrenslar:****Sağ Lateral**

18 17 16 15 14 13 12 11

21 22 23 24 25 26 27 28

48 47 46 45 44 43 42 41

31 32 33 34 35 36 37 38

Sol Lateral

18 17 16 15 14 13 12 11

21 22 23 24 25 26 27 28

48 47 46 45 44 43 42 41

31 32 33 34 35 36 37 38

Protruziv

18 17 16 15 14 13 12 11

21 22 23 24 25 26 27 28

48 47 46 45 44 43 42 41

31 32 33 34 35 36 37 38

Sentrik

18 17 16 15 14 13 12 11

21 22 23 24 25 26 27 28

48 47 46 45 44 43 42 41

31 32 33 34 35 36 37 38

Radyografik inceleme:

.....
.....
.....

Muhtemel Klinik Tanı:

.....
.....
.....

MR Bulguları:

.....
.....
.....

Kesin

Tanı:

.....
.....

9. ÖZGEÇMİŞ

1. Bireysel Bilgiler

Adı-Soyadı	:Ecem YUMUŞAKBAŞ
Doğum Yeri ve Tarihi	:Elazığ/25.01.1992
Uyruğu	:Türkiye Cumhuriyeti

2. Eğitimi

- Elazığ Merkez Anadolu Lisesi (2006-2010)
- Başkent Üniversitesi Diş Hekimliği Fakültesi (2010-2015)
- Hacettepe Üniversitesi Diş Hekimliği Fakültesi Protetik Diş Tedavisi Anabilim Dalı (2017- halen devam etmekte)

3. Bilimsel Faaliyetleri

- Asistan Etik Eğitimi (Hacettepe Üniversitesi Diş Hekimliği Kurum İçi Eğitim-2017)
- Temel Yaşam Desteği Eğitimi (Hacettepe Üniversitesi Diş Hekimliği Fakültesi Kurum İçi Eğitim-2017)
- İletişim semineri (Hacettepe Üniversitesi Diş Hekimliği Fakültesi Kurum İçi Eğitim-2018)
- 'Erişkin Yaşam Desteği, Blon-Valf-Maske ve Otomatik Eksternal Defibrilatör Kullanımı' (21 Haziran 2018 Hacettepe Üniversitesi Tıp Fakültesi Kurum İçi Eğitim - 2018)
- İş Sağlığı ve Güvenliği Eğitimleri (Hacettepe Üniversitesi Diş Hekimliği Fakültesi Kurum İçi Eğitim- 2019)
- TDB 24. Uluslararası Diş Hekimliği Kongresi- Ankara/2018-Poster Sunumu
- 27th Annual Scientific Meeting of the European Association for Osseointegration (EAO)-Viyana/2018-Dinleyici



