

**T.C.  
HACETTEPE ÜNİVERSİTESİ  
DİŐ HEKİMLİĐİ FAKÜLTESİ**

**RATLARDA İNTRA-ORAL ÜLSERLERİN  
İYİLEŐTİRİLMESİNDE AĐIZ İÇİ YARA ÖRTÜCÜLERİN  
ETKİLİLİĐİNİN DEĐERLENDİRİLMESİ**

**Dt. Sinem COŐKUN**

**AĐız, Diő ve Çene Radyolojisi Anabilim Dalı  
UZMANLIK TEZİ**

**ANKARA**

**2020**

**T.C.  
HACETTEPE ÜNİVERSİTESİ  
DİŐ HEKİMLİĐİ FAKÜLTESİ**

**RATLARDA İNTRA-ORAL ÜLSERLERİN  
İYİLEŐTİRİLMESİNDE AĐIZ İÇİ YARA ÖRTÜCÜLERİN  
ETKİLİLİĐİNİN DEĐERLENDİRİLMESİ**

**Dt. Sinem COŐKUN**

**AĐız, Diő ve Çene Radyolojisi Anabilim Dalı  
UZMANLIK TEZİ**

**TEZ DANIŐMANI  
Prof. Dr. Sema DURAL**

**ANKARA  
2020**

## ONAY SAYFASI

15/01/2020

Hacettepe Üniversitesi Diş Hekimliği Fakültesi Dekanlığına

Dr. Sinem COSKUN'un 15/01/2020 tarihinde jürimiz önünde yaptığı savunmasında "Batılarda İnter-Oral Ülserlerin İyileştirilmesinde Ağız İçi Yara Örtücülerin Etkililiğinin Değerlendirilmesi" başlıklı çalışması jürimiz tarafından Diş Hekimliğinde Uzmanlık Tezi olarak kabul edilmiştir.

Jüri Başkanı Prof. Dr. Nihal AVCU



Tez Danışmanı • Prof. Dr. Sema DURAL



Üye • Prof. Dr. Kaan ORHAN



ONAY: Tez ve Diş Hekimliğinde Uzmanlık Eğitimi Yönetmeliğinin ilgili maddeleri uyarınca yukarıda jüri üyeleri tarafından uygun görülmüş ve Hacettepe Üniversitesi Diş Hekimliği Fakültesi tarafından kabul edilmiştir.

Prof. Dr. A. Rüya YAZICI  
Dekan

## YAYIMLAMA VE FİKRİ MÜLKİYET HAKLARI BEYANI

### YAYIMLAMA VE FİKRİ MÜLKİYET HAKLARI BEYANI


Enstitü/Dekanlık tarafından onaylanan lisansüstü tezimin/raporumun tamamını veya herhangi bir kısmını, basılı (kağıt) ve elektronik formatta arşivleme ve aşağıda verilen koşullarla kullanıma açma iznini Hacettepe Üniversitesine verdiğimi bildiririm. Bu izinle Üniversiteye verilen kullanım hakları dışındaki tüm fikri mülkiyet haklarım bende kalacak, tezimin tamamının ya da bir bölümünün gelecekteki çalışmalarında (makale, kitap, lisans ve patent vb.) kullanım hakları bana ait olacaktır.

Tezin kendi orijinal çalışmam olduğunu, başkalarının haklarını ihlal etmediğimi ve tezimin tek yetkili sahibi olduğumu beyan ve taahhüt ederim. Tezimde yer alan telif hakkı bulunan ve sahiplerinden yazılı izin alınarak kullanılması zorunlu metinlerin yazılı izin alınarak kullandığımı ve istenildiğinde suretlerini Üniversiteye teslim etmeyi taahhüt ederim.

Yükseköğretim Kurulu tarafından yayınlanan "**Lisansüstü Tezlerin Elektronik Ortamda Toplanması, Düzenlenmesi ve Erişime Açılmasına İlişkin Yönerge**" kapsamında tezim aşağıda belirtilen koşullar haricince YÖK Ulusal Tez Merkezi / H.Ü. Kütüphaneleri Açık Erişim Sisteminde erişime açılır.

- Enstitü / Fakülte yönetim kurulu kararı ile tezimin erişime açılması mezuniyet tarihinden itibaren 2 yıl ertelenmiştir. <sup>(1)</sup>
- Enstitü / Fakülte yönetim kurulunun gerekçeli kararı ile tezimin erişime açılması mezuniyet tarihinden itibaren 6 ay ertelenmiştir. <sup>(2)</sup>
- Tezimle ilgili gizlilik kararı verilmiştir. <sup>(3)</sup>

27 /03/2020

  
Sinem COŞKUN

<sup>1</sup>"Lisansüstü Tezlerin Elektronik Ortamda Toplanması, Düzenlenmesi ve Erişime Açılmasına İlişkin Yönerge"

(1) Madde 6. 1. Lisansüstü teze ilgili patent başvurusu yapılması veya patent alma sürecinin devam etmesi durumunda, tez danışmanının önerisi ve enstitü anabilim dalının uygun görüşü üzerine enstitü veya fakülte yönetim kurulu iki yıl süre ile tezin erişime açılmasının ertelenmesine karar verebilir.

(2) Madde 6. 2. Yeni teknik, materyal ve metotların kullandığı, henüz makaleye dönüşmemiş veya patent gibi yöntemlerle korunmamış ve internetten paylaşılması durumunda 3. şahıslara veya kurumlara haksız kazanç imkanı oluşturabilecek bilgi ve bulgular içeren tezler hakkında tez danışmanının önerisi ve enstitü anabilim dalının uygun görüşü üzerine enstitü veya fakülte yönetim kurulunun gerekçeli kararı ile altı ayı aşmamak üzere tezin erişime açılması engellenebilir.

(3) Madde 7. 1. Ulusal çıkarları veya güvenliği ilgilendiren, emniyet, istihbarat, savunma ve güvenlik, sağlık vb. konulara ilişkin lisansüstü tezlerle ilgili gizlilik kararı, tezin yapıldığı kurum tarafından verilir \*. Kurum ve kuruluşlarla yapılan işbirliği protokolü çerçevesinde hazırlanan lisansüstü tezlerle ilişkin gizlilik kararı ise, ilgili kurum ve kuruluşun önerisi ile enstitü veya fakültenin uygun görüşü üzerine üniversite yönetim kurulu tarafından verilir. Gizlilik kararı verilen tezler Yükseköğretim Kuruluna bildirilir.

Madde 7.2. Gizlilik kararı verilen tezler gizlilik süresince enstitü veya fakülte tarafından gizlilik kuralları çerçevesinde muhafaza edilir, gizlilik kararının kaldırılması halinde Tez Otomasyon Sistemine yüklenir


\* Tez danışmanının önerisi ve enstitü anabilim dalının uygun görüşü üzerine enstitü veya fakülte yönetim kurulu tarafından karar verilir.

## ETİK BEYAN

### ETİK BEYAN

Bu çalışmadaki bütün bilgi ve belgeleri akademik kurallar çerçevesinde elde ettiğimi, görsel, işitsel ve yazılı tüm bilgi ve sonuçları bilimsel ahlak kurallarına uygun olarak sunduğumu, kullandığım verilerde herhangi bir tahrifat yapmadığımı, yararlandığım kaynaklara bilimsel normlara uygun olarak atıfta bulunduğumu, tezimin kaynak gösterilen durumlar dışında özgün olduğunu, Prof. Dr. Sema Dural danışmanlığında tarafımdan üretildiğini ve Hacettepe Üniversitesi Sağlık Bilimleri Enstitüsü Tez Yazım Yönergesine göre yazıldığını beyan ederim.

Sinem COŞKUN



## TEŞEKKÜR

Uzmanlık eğitimim ve tez çalışmam boyunca tecrübelerinden faydalandığım, değerli bilgi ve deneyimleriyle bana yol gösteren sevgili danışman hocam Sayın Prof. Dr. Sema DURAL'a,

Uzmanlık eğitimimde mesleki bilgi ve becerilerimi kazanmamda emeği geçen bölümümüzdeki tüm değerli hocalarıma,

Birlikte çalışmaktan mutluluk duyduğum tüm asistan arkadaşlarıma,

Tez çalışmam boyunca bana destek olan yardımlarını esirgemeyen çok değerli hocalarım Sayın Prof. Dr. Müjgan İZGÜR'e, Sayın Prof. Dr. Hakan YARDIMCI'ya, Sayın Prof. Dr. Mustafa CENGİZ'e, Sayın Prof. Dr. Kaan ORHAN'a, Sayın Prof. Dr. Abdullah C. AKMAN'a ve Prof. Dr. Alp USUBÜTÜN'e, , Doç. Dr. Alper M. Çetinkaya'ya, Dr. Öğretim Üyesi Deniz ATEŞ ÖZDEMİR'e, Araştırma Görevlisi Merve BAŞOL'a,

Her zaman bana sonsuz sevgi gösteren ve desteklerini hiç esirgemeyen her zaman yanımda olan, bugünlere gelmemde en büyük pay sahibi canım AİLEME çok teşekkür ederim.

## ÖZET

**Coşkun, S. Ratlarda İntra-Oral Ülserlerin İyileştirilmesinde Ağız İçi Yara Örtücülerinin Etkililiğinin Değerlendirilmesi. Hacettepe Üniversitesi Ağız, Diş ve Çene Radyolojisi Anabilim Dalı, Uzmanlık Tezi, Ankara, 2020.** Oral ülserler, epidermisi ve bağ dokuyu içeren doku kaybı ile karakterize lezyonlardır. Yara iyileşmesinin hızlandırılması amacıyla üretilen yara örtücüler, yaranın dış etkenlerden korunmasına olanak veren, oluşan ülserlerin iyileştirilmesinin hızlandırılmasına yardım eden medikal materyallerdir. Çalışmanın amacı; ratlarda oluşturulan ağız içi yaraların hidroksietil selüloz, polikarboksilik asit, alfa-tokoferol ve metil parabenin bir kombinasyonundan oluşan ağız içi yara örtücü ile hyaluronik asit içeren ağız içi yara örtücüsünün yara iyileşmesi üzerine olan etkilerinin histopatolojik olarak karşılaştırılarak araştırılmasıdır. Bu çalışmada 45 adet sağlıklı Sprague-Dawley tür erkek rat kullanılmıştır. 2 çalışma grubu, 1 kontrol grubu olmak üzere 3 ana grup ve her ana grubun altında 3 alt grup olmak üzere eşit sayıda toplam 9 grup oluşturulmuştur. Standardizasyonu sağlamak için tüm ratların oral kavitesinde palatal mukozada 2 mm çapta 2 mm derinliğinde bütün epitel ve bağ dokuyu kapsayan oral ülser oluşturulmuştur. Kontrol grubu sekonder iyileşmeye bırakılmıştır. Birinci çalışma grubunda ülser yüzeyinin üzerine hyaluronik asit içeren yara örtücü jel uygulanmıştır. İkinci çalışma grubunda ise oral ülser; 3x3 mm<sup>2</sup> ebatında hidroksietil selüloz, polikarboksilik asit, alfa-tokoferol ve metil parabenin kombinasyonunu içeren yara örtücü ile kapatılmıştır. Üçüncü günde, yedinci günde ve on dördüncü günde genel anestezi altında 2 mm ülserin etrafında 3mm sağlıklı mukoza kalacak şekilde 5 mm çapta punch ile eksizyonel biyopsi yapılmış ve çıkarılan örnekler histopatolojik incelemeye alınmıştır. Yapılan histopatolojik incelemenin sonucunda elde edilen sonuçlara göre 3.gün ile 7 gün karşılaştırıldığında hidroksietil selüloz, polikarboksilik asit, alfa-tokoferol ve metil paraben içeren ağız içi yara örtücünün (HPAM), ülserasyonun iyileştirilmesi açısından hyaluronik asit içeren ağız içi yara örtücüden (HAYÖ) daha etkili olduğu oldukça etkili olduğu sonucuna varılmaktadır. Hem HAYÖ'nün hem de HPAM'ın ödem oluşumunu azalttığı ve ödem oluşumunu engellemede HAYÖ'den daha etkili olduğu sonucuna varılmaktadır. HAYÖ'nün demarkasyon hattı oluşumunda kontrol grubuyla karşılaştırıldığında anlamlı bir fark olmadığı sonucuna varılmaktadır. HPAM'ın demarkasyon hattı oluşumunda

hyaluronik asitten daha etkili olduđu sonucuna varılmaktadır. Granülasyon dokusu oluşumunda 3.günde HPAM, HAYÖ'den daha etkili bulunmuşken, 7.ve 14.günlerde HPAM'nın etkililiđi klinik olarak diđer yara örtücü ile anlamlı bir fark göstermemiştir. Skar oluşumu, doku içi fibrin birikimi, fibroblast sayısı açısından gruplar arası bir fark görülmemiştir. 3.günde kontrol grubuyla karşılaştırıldığında yara örtücülerin her ikisi de Polimorf Nükleer Lökositlerin ülser bölgesine göçünü ve sayısını arttırmışken gruplar açısından anlamlı bir fark bulunmamıştır. 3.günde kontrol grubuyla karşılaştırıldığında yara örtücülerin her ikisi de Mononükleer hücrelerin ülser bölgesine göçünü ve sayısını arttırmışken gruplar açısından anlamlı bir fark bulunmamıştır. 7.günde de kontrol grubuyla karşılaştırıldığında bu sayının azaldığı bulunmuştur.14.günde ise gruplar arasında anlamlı bir fark bulunmamıştır. Her iki yara örtücünün de 7. Ve 14.günlerde vaskülarizasyonu artırdığı bulunmuştur. Her iki yara örtücü için de 7 ve 14.günlerde vasküler konjesyon izlenmezken her iki grup arasında da anlamlı bir fark bulunmamıştır. Çalışmadan elde edilen bulgularla; HAYÖ ve HPAM'ın ratlarda intra-oral ülserlerin iyileştirilmesinde benzer etkiler gösterdiği ve istatistiksel olarak anlamlı bir fark bulunmadığı sonucuna varılmaktadır.

**Anahtar Kelimeler:** Hidroksietil selüloz, hyaluronik asit, oral bandaj, oral ülser, polikarboksilik asit, yara iyileşmesi, yara örtücüler.



## ABSTRACT

**Coşkun, S. Evaluation of the Effectiveness of Intraoral Wound Dressers in the Treatment of Intra-Oral Ulcers in Rats. Hacettepe University, Department of Oral and Maxillofacial Radiology, Thesis, Ankara, 2020.** Oral ulcers are lesions characterized by tissue loss including epidermis and connective tissue. Wound dressings produced to accelerate wound healing are medical materials that help protect the wound from external factors and help accelerate the healing of ulcers that occur. The aim of this study is to investigate and compare the effects of oral wound dressings which consist of hyaluronic acid and a combination of hydroxyethylcellulose, polycarboxylic acid, alpha tocopherol methyl paraben, on wound healing in rats. In this study, 45 healthy Spraque-Dawley male rats were used. There were 3 main groups: 2 working groups, 1 control group and 3 sub-groups under each main group. To achieve standardization, oral ulcers of 2 mm diameter and 2-3 mm depth which cover the whole epithelium and connective tissue were formed in the palatal mucosa of the oral cavity of all rats. The control group was left to secondary healing. In the first study group, a wound dressing containing hyaluronic acid was applied on the ulcer surface. In the second study group, the oral ulcer was covered with a 3x3 mm<sup>2</sup> wound dressing containing combination of hydroxyethylcellulose, polycarboxylic acid, alpha-tocopherol and methyl paraben. On the third day, on the seventh day and on the fourteenth day, a 5 mm diameter punch biopsy was performed under general anesthesia with a 3 mm healthy mucosa around the ulcer of 2 mm. According to the results obtained from the histopathological examination, it is concluded that the oral wound dressing containing hydroxyethyl cellulose polycarboxylic acid, alpha-tocopherol and methyl paraben (HPAM) is more effective than the hyaluronic acid containing oral dressing (HAOD) for the treatment of ulceration while 3.day with 7 days are compared. It is concluded that both HAOD and HPAM reduce edema formation and HPAM is more effective than HAOD in preventing edema formation. There was no significant difference in the demarcation line formation of HAOD compared with the control group and HPAM is more effective than hyaluronic acid in demarcation line formation. HPAM was found to be more effective in granulation tissue formation on day 3 than HAOD, whereas the effectiveness of HPAM on day 7 and 14 did not show a significant difference with other wound dressings. There was no difference between

groups in terms of scar formation, intracellular fibrin deposition and fibroblast count. On day 3, both wound dressings increased the migration and number of Polymorph Nuclear Leukocytes to the ulcer site compared to the control group, but no significant difference was found between the groups. On day 3, both wound dressings increased the migration and number of mononuclear cells to the ulcer site compared to the control group, but no significant difference was found in terms of groups and it was found that this number decreased on the 7th day when compared with the control group. On the 14th day, there was no significant difference between the groups. Both wound dressings were found to increase vascularization on the 7th and 14th days. There was no vascular congestion on days 7 and 14 for both wound dressings, but no significant difference was found between the two groups. With the findings obtained from this study; It is concluded that HAOD and HPAM show similar effects in the treatment of intra-oral ulcers in rats and there was no statistically significant difference.

**Key Words:** Hyaluronic acid, hydroxyethyl cellulose, oral bandage, oral ulcer, polycarboxylic acid, wound dressings, wound healing.

## İÇİNDEKİLER

ONAY SAYFASI	iii
YAYIMLAMA VE FİKRİ MÜLKİYET HAKLARI BEYANI	iv
ETİK BEYAN	iii
TEŞEKKÜR	iv
ÖZET	v
ABSTRACT	vii
İÇİNDEKİLER	ix
SİMGELER VE KISALTMALAR	xii
ŞEKİLLER	xiii
TABLolar	xv
<b>1. GİRİŞ</b>	1
<b>2. GENEL BİLGİLER</b>	6
2.1. Normal Oral Mukoza	6
2.1.1. Oral Mukozanın Yapısı	8
2.1.2. Oral Mukozanın Özellikleri ve Görevleri	9
2.2. Oral Ülser	9
2.2.1. Etiyoloji	10
2.2.2. Yaranın Derinliğine Göre Yara Tipleri	11
2.2.3. Klinik Özellikler	12
2.2.4. Histopatoloji	13
2.2.5. Teşhis	13
2.2.6. Tedavi	13
2.3. Yara İyileşmesi	14
2.3.1. Yara İyileşmesinin Evreleri	14
2.3.2. Yara İyileşmesinin Mekanizması	18
2.3.3. Yara İyileşmesini Etkileyen Faktörler	20
2.3.4. Yara İyileşmesinin Değerlendirilmesi	21
2.3.5. Yara İyileşmesinin Hızlandırılması	25
2.4. Yara Örtücüler	27
2.4.1. Pasif Yara Örtücüler	30
2.4.2. İnteraktif Yara Örtücüler	30

2.4.3. Gelişmiş Yara Örtücüler	31
2.4.4. Biyoaktif Yara Örtücüler	31
2.5. Biyopsi	44
2.5.1. Biyopsi Teknikleri ve Tipleri	45
2.6. Deney Hayvanları	47
2.7. Preanestezik ve Anestezik Maddeler	48
2.7.1. Ketamin	48
2.7.2. Ksilazin	49
<b>3. GEREÇ VE YÖNTEM</b>	<b>50</b>
3.1. Deney Hayvanları	50
3.2. Preanestezik ve Anestezik Madde Uygulama Rejimi	51
3.3. Cerrahi Prosedür	51
3.3.1. Sıfıncı Gün	51
3.3.2. Üçüncü Gün	54
3.3.3. Yedinci Gün	56
3.3.4. Ondördüncü Gün	58
3.4. Hyaluronik Asit İçerikli Ağız İçi Yara Örtücü	60
3.5. Hidroksietil Selüloz, Polikarboksilik Asit, Alfa-Tokoferol Ve Metil Paraben İçerikli Ağız İçi Yara Örtücü	61
3.6. Histopatolojik İnceleme	61
3.6.1. Ülserasyon Değerlendirilmesi	62
3.6.2. Ödemin Değerlendirilmesi	63
3.6.3. Demarkasyon Hattının Değerlendirilmesi	63
3.6.4. Granülasyon Dokusunun Değerlendirilmesi	64
3.6.5. Skarlaşmanın Değerlendirilmesi	64
3.6.6. Doku İçi Fibrin Birikiminin Değerlendirilmesi	65
3.6.7. Polimorf Nükleer Lökositlerin Değerlendirilmesi	65
3.6.8. Mononükleer Hücrelerin Değerlendirilmesi	65
3.6.9. Fibroblast Sayısının Değerlendirilmesi	65
3.6.10. Vaskülarizasyonun Değerlendirilmesi	66
3.6.11. Vasküler Konjesyonun Değerlendirilmesi	66
3.7. İstatistiksel Değerlendirme	67

<b>4. BULGULAR</b>	68
4.1. Histopatolojik Ve İstatistiksel Bulgular	68
4.1.1. Ülserasyon	68
4.1.2. Ödem	69
4.1.3. Demarkasyon Hattı	71
4.1.4. Granülasyon Dokusu Oluşumu	72
4.1.5. Skarlaşma	74
4.1.6. Doku İçi Fibrin Birikimi	75
4.1.7. Polimorf Nükleer Lökositler	77
4.1.8. Mononükleer Hücreler	79
4.1.9. Fibroblast Sayısı	81
4.1.10. Vaskülarizasyon	83
4.1.11. Vasküler Konjesyon	85
<b>5. TARTIŞMA</b>	88
<b>6. SONUÇ VE ÖNERİLER</b>	96
<b>7. KAYNAKLAR</b>	98
<b>8. EKLER</b>	
<b>EK 1:</b> Etik Kurul Onayı	
<b>EK 2:</b> Orijinallik Raporu	
<b>EK 3:</b> Deney Hayvanları Kullanım Sertifikası	
<b>9. ÖZGEÇMİŞ</b>	

**SİMGELER VE KISALTMALAR**

<b>CD44</b>	Kaderin 44
<b>-COOH</b>	Karboksil grubu
<b>ECM</b>	Ekstrasellüler Matriks
<b>GY</b>	Gray
<b>HA</b>	Hyaluronik asit
<b>HAOD</b>	Hyaluronic acid containing oral dressing
<b>HAYÖ</b>	Hyaluronik asit içeren ağız içi yara örtücü
<b>HCL</b>	Hidroklorür
<b>HPAM</b>	Hidroksietil selüloz, polikarboksilik asit, alfa-tokoferol ve metil paraben içeren ağız içi yara örtücü, hydroxyethyl cellulose and polycarboxylic acid alpha-tocopherol and methyl paraben
<b>HYAL</b>	Hyalüronidaz
<b>KDa</b>	KiloDalton
<b>NA</b>	Non-applicable, uygulanabilir olmayan
<b>pH</b>	Power of Hydrogen, Hidrojen Gücü
<b>RAU</b>	Rekürrent aftöz ülserasyonlar
<b>RHAMM</b>	Hyalüronan-media motilite reseptörü
<b>TGF</b>	Transforming Growth Factor
<b>TGF 1</b>	Transforming Growth Factor 1
<b>TGF-3</b>	Transforming Growth Factor 3
<b>TGF-β2</b>	Transforming Growth Factor -β1
<b>TME</b>	Temporomandibular Eklem

## ŞEKİLLER

Şekil	Sayfa
2.1. Hemostaz, inflamasyon, proliferasyon, remodelling	18
2.2. Primer yara iyileşmesi	19
2.3. Sekonder iyileşme	19
2.4. Gecikmiş primer iyileşme	20
2.5. ECM molekülleri	31
2.6. HA moleküler yapısı.	32
2.7. Dağınık halde bulunan HA	32
2.8. ECM yapısı	34
2.9. HA sentezi	35
2.10. Hidroksietil selüloz moleküler yapısı	40
2.11. (a) Asit katalizatörlerin varlığında karboksilik asitler ile selülozun çarpaz bağlanma mekanizması	42
2.12. (b) Selüloz molekül zinciri üretimi	42
2.13. Alfa-tokoferol moleküler yapısı	43
2.14. Tek kullanımlık punch	46
2.15. Sprague-Dawley cinsi rat	47
2.16. Ketamin etken madde içeren anestezik madde	48
2.17. Ksilazin HCL etken madde içeren preanestezik madde	49
3.1. Çalışma sahasının şematik olarak gösterimi	51
3.2. Sıfırıncı günde oluşturulan oral ülser	52
3.3. Hyaluronik asit içeren yara örtücü uygulanan çalışma grubu	52
3.4. Hidroksietil Selüloz, Polikarboksilik Asit, Alfa-Tokoferol ve Metil Paraben içeren yara örtücü uygulanan çalışma grubu	53
3.5. Kontrol grubunun 3.gün takibi	54
3.6. 1.çalışma grubunun 3.gün takibi	55
3.7. 2.çalışma grubunun 3.gün takibi	55
3.8. Kontrol grubunun 7.gün takibi	56
3.9. 1.çalışma grubunun 7.gün takibi	57
3.10. 2.Çalışma grubunun 7. Gün takibi	57
3.11. Kontrol grubunun 14.gün takibi	58
3.12. 1.çalışma grubunun 14.gün takibi	59
3.13. 2.çalışma grubunun 14.gün takibi	59

3.14. Patoloji örnek kapları	60
3.15. Ağız-içi yara bandı	61
3.16. 40x büyütmede ülser varlığı	62
3.17. 100x büyütmede izlenen ödem	63
3.18. 40x büyütmede demarkasyon hattı	63
3.19. 200x büyütmede iltihabi granülasyon dokusu	64
3.20. 40x büyütmede skar oluşumu	64
3.21. 40x büyütmede fibrin birikimi	65
3.22. 40x büyütmede vaskülarizasyon	66
3.23. 200x büyütmede vasküler konjesyon	66
4.1. Bütün çalışma günlerinin çalışma gruplarına göre karşılaştırılması	69
4.2. Bütün çalışma günlerinin çalışma gruplarına göre karşılaştırılması	70
4.3. Bütün çalışma günlerinin çalışma gruplarına göre karşılaştırılması	72
4.4. Bütün çalışma günlerinin çalışma gruplarına göre karşılaştırılması	74
4.5. Bütün çalışma günlerinin çalışma gruplarına göre karşılaştırılması	75
4.6. Bütün çalışma günlerinin çalışma gruplarına göre karşılaştırılması	77
4.7. Bütün çalışma günlerinin çalışma gruplarına göre karşılaştırılması	78
4.8. Bütün çalışma günlerinin çalışma gruplarına göre karşılaştırılması	81
4.9. Bütün çalışma günlerinin çalışma gruplarına göre karşılaştırılması	83
4.10. Bütün çalışma günlerinin çalışma gruplarına göre karşılaştırılması	85
4.11. Bütün çalışma günlerinin çalışma gruplarına göre karşılaştırılması	87



**TABLULAR**

<b>Tablo</b>	<b>Sayfa</b>
2.1. Akut ve kronik ülserlerin genel özellikleri	12
2.2. Yara iyileşmesini etkileyen lokal ve sistemik faktörler	21
2.3. Yara İyileşmesinin hızlandırılması stratejileri	26
3.1. Grupların çalışma günlerine göre dağılımı	50
3.2. Histopatolojik parametrelerin bilgisayar ortamında kaydedilmesi	67
4.1. Ülserasyon varlığının çalışma gruplarında görülme oranları	68
4.2. Ödem varlığının çalışma gruplarında görülme oranları	69
4.3. Demarkasyon hattının çalışma gruplarında görülme oranları	71
4.4. Granülasyon dokusu varlığının çalışma gruplarına göre karşılaştırılması	72
4.5. Skarlaşmanın çalışma gruplarına göre karşılaştırılması	74
4.6. Doku içi fibrin birikiminin çalışma gruplarına göre karşılaştırılması	75
4.7. Polimorf Nükleer Lökosit varlığının çalışma gruplarına göre karşılaştırılması	77
4.8. Mononükleer hücre varlığının çalışma gruplarına göre karşılaştırılması	79
4.9. Fibroblast sayının çalışma gruplarına göre karşılaştırılması	81
4.10. Vaskülarizasyon varlığının çalışma gruplarına göre karşılaştırılması	83
4.11. Vasküler konjesyon varlığının çalışma gruplarına göre karşılaştırılması	85

## 1. GİRİŞ

Oral kavitenin sınırları önde vermilyon hattı, arkada orofarinks, yanlarda bukkal mukozalar, üstte damak ve altta ağız tabanı ile çevrilmiştir(1). Oral mukozada gingiva, dil dorsumu, sert damak keratinizasyon gösterirken, dudak mukozası, bukkal mukoza, dil ventral yüz, ağız tabanı ve yumuşak damak keratinizasyon göstermez. Oral kavite, vestibulum oris ve cavum oris proprium olmak üzere iki kısımdan oluşur. Vestibülün iç duvarı; dişler ve gingiva, dış duvarı ise dudak iç mukozası ve yanak mukozasından oluşur. Vestibülün alt ve üst taban kıvrımları "vestibüler sulkus" olarak isimlendirilir(2). Sert damağın mukozal yüzü, alttaki kemiğe fikse ve oldukça keratinizedir. Sert damağın ön kısmı özellikle sıcak yiyecekler sonucu termal hasara maruz kalır. Nikotin stomatiti, travmatik ülser, nekrotizan sialometaplazi ve inflamatuvar papiller hiperplazi sert damakta rastlanabilen lezyonlar arasındadır. Sert damaktan farklı olarak yumuşak damak nonkeratinize olup, kemiğe bağlantısı yoktur(3).

Oral ülserler, epidermisi ve bağ dokuyu içeren doku kaybı ile karakterize lezyonlardır(4). Genel olarak oral ülserler ağrılı olup tek ya da çok sayıda, simetrik veya düzensiz şekilli ülserlerdir. Genellikle parlak eritemli bir halo ile çevrili olan ülserin tabanı fragil, sarımsı beyaz renkte bir eksüstasyonla kaplıdır. Akut bir ülser olduğu andan itibaren oral kavite mikroflorası ve tükürüğün akışına maruz kalır ve akut inflamatuvar süreci, kronik inflamasyon süreci takip edebilir. Pek çok farklı nedene bağlı gelişmelerine rağmen oral ülserler hem klinik hem de histolojik olarak sıklıkla benzer morfoloji gösterirler.

Oral kavite mukozasında gelişen eroziv ve ülseratif lezyonlar, hastaların günlük yaşamını ve yaşam kalitesini doğrudan etkileyen ve klinik pratikte sıkça karşılaşılan yakınma nedenleridir. Bu durum genel popülasyonun yaklaşık olarak %5 - 25'inde görülmektedir(5). Oral kavite mukozasında genellikle veziküler ve büllöz lezyonlara ikincil olarak gelişen eroziv ve ülseratif lezyonlar, konuşma sırasında, yeme, çiğneme, ağrıya yol açarak hastanın günlük yaşamını ve yaşam kalitesini doğrudan etkileyen ve klinik pratikte sıkça karşılaşılan yakınma nedenleridir. Bu lezyonlar, bazen pemfigus vulgaris gibi mortalitesi olan önemli bir deri hastalığının öncü bulgusu veya Behçet hastalığı gibi multisistemik bir hastalığın olmazsa olmaz belirtisi ya da bir malignitenin işaret bulgusu olarak karşımıza çıkabilir(6).

Oral muköz membranlar oral kaviteye özelleşmiş fragil membranlar olup, erozyon (epitelde yüzeysel kayıp) ve ülser (epitelde lamina propriyaya kadar tüm katlar boyunca kayıp) gelişimi açısından duyarlı yapılardır(7, 8).

Kimyasal (kostik madde teması, aspirin tabletin ağız içinde tutulması gibi), termal (sıcak gıdalara bağlı yanıklar gibi) ve mekanik travmalar (dişe uygulanan cerrahi girişimler) oral mukozada akut ülserlere neden olabilirler. Ancak kırık ya da çürük dişlerin keskin kısımlarının, kötü yapılmış dolguların sivri kısımlarının temasına veya uygun olmayan protezlerin basısına veya kesiklerine ve dudak ya da yanak ısırma alışkanlığı gibi mekanik travmalara bağlı kronik ülserler de gözlenebilir(6).

Oral kavite mukozasında ülserler ya vezikülobüllöz lezyonların açılıp önce erozyona, zamanla derinleşerek ülserasyona dönüşmeleri sonucu ya da bazı inflamatuvar, hematolojik veya neoplazik hastalıklara bağlı doğrudan ülseratif lezyonlar olarak gelişirler(9).

Ağız yaraları çeşitli sistemik ve lokal faktörlerle ortaya çıkan ve hastanın fonksiyonlarını sınırlayan ağrılı oluşumlardır. Oral kavitede ülseratif lezyon etiolojisinde; travma, rekürrent aftöz stomatit, Behçet hastalığı, Lupus Eritematozus, Skuamöz Hücreli Karsinoma, Malign Granülom, Non-hodgkin lenfoma, eozinofilik ülser, nekrotizan sialadenometaplazi, nekrotizan ülseratif gingivitis, noma, sifiliz, tüberküloz, sistemik mikoz, graft-versus-host hastalığı, wegner granülomatosisi, erozyon ve ülserlere yol açabilen vezikülobüllöz hastalıklar, radyasyon stomatiti, viral kökenli immün aracılıklı ve genetik hastalıklar olmak üzere sınıflandırılmıştır(6).

Bu çalışmada; klinikte periodontal cerrahi sırasında sıklıkla donör saha olarak kullanılan ve sekonder iyileşmeye bırakılan damak mukozası seçilmiştir. Rat ve insanda oral mukoza anatomik ve histolojik olarak benzer bir yapı göstermektedir. Bu nedenle rat hayvan modeli kullanılmış olup tüm ratlar genel anestezi altına alındıktan sonra damak mukozasında standardizasyonu sağlamak için aynı yerde olacak şekilde 2 mm çapta punch kullanılarak 2 mm derinliğinde yara yüzeyi oluşturulmuştur. Alınan doku; presel, doku pensi ve 11 numaralı bistüri kullanılarak uzaklaştırılmış ve kalan mukoza, kontrol grubu için kendi kendine iyileşmeye bırakılmıştır. Çalışma grupları için ise ülser yüzeyi yara örtücüler ile kaplanmıştır.

Yara iyileşmesi, hemostaz / inflamasyon fazı, proliferasyon fazı ve remodeling fazı dahil olmak üzere, sıralı fakat örtüşen fazlar tarafından yönetilen çok yönlü bir

prosesi içeren, insan veya hayvandaki önemli fakat karmaşık bir prosestir(10). İnflamatuar faz yaklaşık 3 gün sürer, proliferatif faz yaklaşık 10 gün, rejeneratif faz ise 2 yıla kadar uzamaktadır. Dermisin yaralanmasından sonra, açığa çıkan endotel, kollajen ve doku faktörü, trombosit agregasyonunu aktive ederek pıhtı oluşturmak için degranülasyon ile sonuçlanan başarılı bir hemostaz evresini başlatmaktadır. Yara bölgesinde beliren ilk hücreler olan nötrofiller, yara iyileşmesi için iyi bir ortam sağlamak üzere kalıntıları ve bakterileri temizler. Makrofajlar ise doku hasarı ve bakterilerin fagositozunu başlatır. Hemostaz ve inflamatuvar fazın tamamlanması genellikle 72 saat sürmektedir. Devam eden proliferatif faz, çok sayıda hücre birikimi ve bol miktarda bağ dokusu ile karakterizedir. Yara bölgesi fibroblastlar, keratinositler ve endotel hücreleriyle sarılır. Proteoglikanlar, hyaluronik asit, kollajen ve elastini içeren ekstrasellüler matriks(ECM), orijinal pıhtı oluşumuna zemin oluşturması için bir granülasyon dokusu oluşturur. Büyüme faktörü  $\beta$  familyası (TGF, TGF-1, TGF- $\beta$ 2 ve TGF-3), interlökin familyası ve anjiyogenez faktörleri gibi birçok sitokin ve büyüme faktörü türü bu aşamaya katılır. Bu aşama günler ve haftalar boyunca devam eder.

Yara iyileşmesinin son basamağı, mevcut hücrelerin apoptosisi ile yeni hücrelerin üretimi arasında kesin bir dengeye ihtiyaç duyan bir yeniden şekillenme-remodelling aşamasıdır. Birkaç ay ve yıl süren bu aşamada, bol miktarda ECM ve olgunlaşmamış tip III kollajen ve olgun tip I kollajen oluşumu oldukça önemli bir yer tutar. Bu fazdaki herhangi bir sapma, aşırı yara iyileşmesine veya kronik yaraya neden olabilir(10). Çalışmamızda yara iyileşmesi aşamalarını değerlendirmek için 3., 7. ve 14. günlerde 5 mm çapta punch ile alınan örnekler yara iyileşmesinin histopatolojik olarak değerlendirilmesi için patolojiye gönderilmiştir.

Yara iyileşmesini etkileyen faktörler arasında; enfeksiyon, diabetes mellitus, immün yetmezlik gibi sistemik hastalıklar, protein eksikliği, vitamin eksikliği, kullanılan ilaçlar, bağ dokusu hastalıkları, eser element eksiklikleri sayılabilir.

Yara iyileşmesi sürecinin düzgün ilerleyebilmesi; dokunun iyileşme, yeniden şekillenme ve yenilenme yeteneklerine bağlıdır. Ancak yara iyileşmesi vücutta çok sayıda hücre tipine, büyüme faktörüne, sitokin ve ECM varlığına bağlı olarak karmaşık bir süreçtir.

Nour ve ark.(11) yara iyileşmesini hızlandırmak için uygulanan stratejileri 3 yönetime dayandırmaktadır. Bu stratejiler; yeni doku oluşturmak için multi potent kök hücreler ve ko-kültür tekniklerinin kullanılmasına dayanan hücre tedavisini, biyoaktif terapötik dağılım ile yara onarım oranını arttırmak için tedavi edici bileşenlerin salınımının mühendisliğini ve doku mühendisliği ve yenilenme için biyomateryal / iskele uygulamasını içerir. Bu amaçla üretilen yara örtücüler, yaranın dış etkenlerden korunmasına olanak veren, oluşan ülserlerin iyileştirilmesinin hızlandırılmasına yardım eden medikal materyallerdir.

Bir yara örtücünün seçilmesi ve uygulanmasından önce, tam bir yara değerlendirmesi önemlidir. Nekrozun değerlendirilmesi, dokunun vaskülarizasyonu, enfeksiyon olasılığı, dokunun nem seviyesi ve yaradan çıkan eksüdalar, tedavi sırasında göz önünde bulundurulması gereken durumlardır. Bazı yaralarda ise özellikle, eşlik eden morbiditeler ve etiyolojileri arasında, doku hipoksisine yol açan venöz yetmezlik, diyabetik ayak ülserleri, beslenme yetersizliği, basınç ülserleri gibi doku nekrozuna neden olan hastalıklar da göz önünde bulundurulmalıdır. Oluşan yaralar, dermis bariyeri için bir kırılma oluşturmakta ve sistematik olarak mikroorganizmaların, kolonileşmesi ve muhtemelen enfekte olması, etrafını çevreleyen dokuya infiltrasyon göstermesi için bir giriş noktası görevi görmektedir. Bazı bakteriyel kolonizasyonları ile birlikte proteolitik enzimlerin üretilmesi ise inatçı enfeksiyona neden olabilmekte ve yara iyileşmesinde gecikme görülmektedir(12).

Uygulanması zor olan ve sık değiştirilen yara örtücüler, yaraları daha fazla travma veya kontaminasyondan korumaktadır. İdeal yara örtücü; bakteri, eksüda, dış travma ve diğer etkenler dahil olmak üzere yara iyileşmesini engelleyen etkenleri ortadan kaldırarak kollajen sentezini ve epitel rejenerasyonunu indüklemelidir.

Biyoaktif yara örtücüleri yara iyileşme sürecinde aktif bir rol üstlenen biyomateryallerden üretilmişlerdir. Biyoaktif örtücüler aynı zamanda doğal doku veya biyosentetik kaynaklardan üretilen, doku mühendisliği ürünlerini de kapsamaktadır. Bu teknolojideki ürünler genellikle kollajen, hyaluronik asit, kitosan, aljinatlar ve elastin gibi polimerleri de bir arada bulundururlar. Biyomateryallerin, doğal ekstraselüler matriks bileşenlerini içerme, biyolojik olarak parçalanabilir olma gibi avantajları da vardır(13).

Hyaluronik asit, ekstraselüler matriksin en önemli komponentlerinden biridir, büyük glikoaminoglikan molekülüdür ve hidrofilik özelliği ile bilinir. Hyaluronik asit makrofajlar tarafından sitokin üretimini ve dolayısıyla anjiogenezi uyarmakla görevlidir(54). Hyaluronik asit doğal yapısı gereği biyouyumlu ve biyolojik olarak parçalanır özelliğindedir. Çapraz bağlı hyaluronik asitten üretilen hidrojel filmler polimerik ilaç taşıyıcı biyomateryal olarak değerlendirilmiş ve başarılı sonuçlar alınmıştır(14).

Hidroksietil selüloz, hammadde olarak doğal polimer selüloz kullanılarak ve bir dizi eterleştirme reaksiyonu yoluyla üretilen noniyonik bir selüloz eterdir. Polikarboksilik asit selülozik malzemelerin çapraz bağlanmasında kullanılırlar, selülozun hidroksil grupları ile reaksiyona girerek malzemelerin suya karşı dayanıklılıklarını arttırmaktadır.

Bu çalışmada iki farklı materyalden üretilen biyoaktif yara örtücüler kullanılmış ve etkinlikleri karşılaştırılmıştır. İlki hyaluronik asit içerikli yara örtücü diğeri ise hidroksietil selüloz, polikarboksilik asit, alfa-tokoferol (E vitamini) ve metil paraben kombinasyonundan oluşan yara örtücüdür.

Yara iyileşmesini değerlendirmek için 3., 7. ve 14. günlerde CO<sup>2</sup> gazlı anestezi ile sakrifikasyon yapılan ratlarda 2 mm oral ülserin etrafında 3 mm sağlıklı doku kalacak şekilde 5 mm çaplı punch ile eksizyonel biyopsi yapılmış, alınan örnekler %10'luk tamponlu formaldehit içeren solüsyonlarda tespit edilmiş ve histopatolojik incelemeye gönderilmiştir. İncelemeye gönderilmeden önce patoloğun hangi grupta çalıştığını bilmemesi amacıyla 45 örneğin konulduğu patolojik numune saklama kapları randomize 1'den 45'e kadar numaralandırılmıştır. Her bir örnek histolojik değerlendirme kriterine uygun olarak skorlanmış ve kaydedilmiştir. Elde edilen verilere bağlı olarak da klinik ve biyoistatistiksel sonuçlar elde edilmiştir.

Bu çalışmayla çeşitli sistemik ve/veya lokal faktörler sonucu oluşabilecek oral ülserlerin iyileştirilmesinde kullanılan yara örtücülerin etkinliğinin karşılaştırılarak değerlendirilmesi amaçlanmaktadır.

## 2. GENEL BİLGİLER

### 2.1. Normal Oral Mukoza

Ağız boşluğu, önde dudaklar vermilyon hattından başlayarak arkada orofarinkse kadar uzanan mukozal alan olarak tanımlanmaktadır(1).

Ağırlıklı olarak ektodermal kökenli olup keratinizasyon gösteren ve göstermeyen çok katlı yassı epitel ve lamina propriadan oluşan oral mukoza, nemli bir müköz membran ile kaplanmıştır. Bu iki tabaka birbirinden bir bazal membranla ayrılmıştır. Mukoza ağzın farklı bölgelerinde, fonksiyonel gereksinimlere göre yer yer bölgesel değişiklikler gösterir. Çok sayıda minör tükürük bezi ve gevşek yağ dokusu içeren derin bağ dokusu submukoza olarak isimlendirilmektedir. Submukoza izlenmeyen alanlarda ise müköz membran direkt olarak alttaki kemik veya kas ile devamlılık gösterir. Dudaklar, yanaklar, ağız tabanı ve ventral dil, örtücü mukozadan oluşur. Çiğneme de asgari işlevi vardır ve yumuşak, esnek ve yüzeyi keratinize olmamış epiteldir. Sert damak ve diş eti, keratinize epitel mukozasından oluşur ve çiğneme de daha büyük bir işleve sahiptir(15).

Deri gibi, mukozanın işlevleri de sıcaklık, dokunma ve ağrının hissedilmesi ve salgı ile mekanik ve mikrobiyolojik etmenlere karşı koruyucu bir bariyer görevi görmektir. Ağız mukozasının tabanının inceliği ve vaskülarizasyonun yoğun olması, ilaçların hızlı emilimine izin verir. Hem derinin hem de mukozanın anatomisi benzerdir ve derinin dermisi gibi mukozanın histolojik özellikleri, mukozanın lamina propriyasına benzemektedir, çünkü her ikisi de yapısal olarak benzer tabakalardan oluşmaktadır(16).

Ağız boşluğu düşük mekanik, kimyasal ve mikrobiyolojik strese dayanıklı çok özel bir ortamdır. Oral mukoza, üst aerodigestif sistemin bu ilk kısmında homeostazı korumak için tüm gereklilikleri yerine getirme kapasitesine sahip olan skuamöz epitel ile kaplıdır. Skuamöz epitel morfolojik olarak, işlevsel olarak ve fenotipik olarak tabakalaşmış çok katmanlı bir hücre tabakasıdır. Epitelyal kök hücre özelliklerine sahip olan hücreler dahil bütün proliferatif hücreler bazal membrana tutunmaktadır. Bununla birlikte proliferatif hücreler, inflamasyon veya displazi durumlarında, suprabasal olarak da tespit edilebilmektedir(17).

Epitelin kalınlığı ağızda bölgeden bölgeye değişmekte olup; dişeti ve damakta kalın, ağız tabanında ise daha incedir. Ortalama olarak, oral epitel kalınlığı 0,2-0,3 mm'dir(18).

Ağız boşluğunu döşeyen epitel;

-Stratum bazale (bazal tabaka),

-Stratum spinozum (dikensi tabaka),

-Stratum granülozum (granüler tabaka) ve

-Stratum korneum (boynuzsu, keratin tabakası) olmak üzere 4 tabakadan oluşur(19).

Stratum Bazale: Histolojik olarak epitelin bazal tabakası direkt olarak bazal membran üzerine yerleşir ve bir sıra prizmatik hücreden oluşur. Bu tabaka hücre çoğalmasının gerçekleştiği yerdir. Stratum bazaledaki bir hücre bölünerek yeni bir kök hücre ve ikinci bir hücre oluşturur. Bu ikinci hücre yüzeye göç etmeden ve terminal farklılaşmaya uğramadan önce birkaç kez bölünebilme yeteneğine sahiptir. Epitelin bu tabakasında mitoz bölünmenin farklı evrelerine sıklıkla rastlanır. Deride bazal tabaka genellikle tek bir hücre tabakasından oluşurken, ağızdaki epitelde bazal tabaka iki veya üç hücre kalınlığında olabilir (20).

Stratum Spinozum: Desmozomların yoğun olduğu tabakadır. Bütün mitozlar stratum bazale ve spinozumun birlikte oluşturduğu Malpighi tabakasında gerçekleşir.(21)

Stratum Granülozum: Sitoplazmalarında bol miktarda keratohyalin granüller denilen yoğun bazofilik granüller bulunmaktadır. Sitoplazmasında ayrıca lipid içerikli lameller granüller de bulunur. Bu lipid şeritler yabancı maddelerin penetrasyonu için engel oluşturur. D vitamini sentezi bu tabakada gerçekleşir.(21)

Stratum Korneum: Sitoplazmaları keratin denilen, ışığı 2 kez kıran, filamentöz skleroprotein ile doludur.(21)

Dişeti, sert damak ve dilin dorsal yüzeyi keratinize epitel ile ancak mekanik streslerin az olduğu bölgeler olan vestibüler mukoza, ağız tabanı, yanak, yumuşak damak ve dilin ventral yüzeyi nonkeratinize epitel ile kaplıdır. Dişeti ve sert damak bölgesindeki keratinize epitel yoğun bir fibröz lamina propria üzerine oturmuştur. Keratin tabakası parakeratinize, ortokeratinize veya her ikisinin bir kombinasyonundan oluşur. Parakeratinize epitelde granüler hücre tabakası yoktur ve



keratin tabakasında çekirdekli hücreler bulunur. Ortokeratinize epitelde ise; granüler hücre tabakası mevcuttur ve keratin tabakasındaki hücreler çekirdeklerini kaybetmiştir(18).

Kan ve lenf damarları ve sinir liflerinden zengin fibröz bağ dokusu özelliklerindeki lamina propria, mukozaya yapısal desteklik sağlar. Lamina propria, alveolar bölge ve sert damak bölgesinde doğrudan periosta tutunmuştur. Ağız tabanında ise submukoza üzerine oturur ve gevşektir. Epitele doğru derin uzantılar (rete peg) yapar. Lamina proprianın esas hücreleri fibroblastlardır ve fibroblastlar ekstrasellüler matriksin temel maddesi olan kollajenin sentezinden sorumludur. Ayrıca mast hücreleri, makrofajlar ve lenfositler de bulunur(22).

### **2.1.1. Oral Mukozanın Yapısı**

Oral mukoza aşağıdaki üç tip mukoza ile kaplanmıştır:

#### **Örtücü Mukoza**

Ağız mukozası büyük oranda örtücü mukozadan oluşur. Dudaklardan başlayarak vestibüler bölgeyi, yanağın içini, ağız tabanını, dil altını ve yumuşak damağı döşer. Örtücü mukozanın epiteli yer yer parakeratinizasyon gösteren ancak genellikle nonkeratinizedir. Örtücü mukozanın kalınlığı kendi içinde de farklılıklar gösterebilir. Alttaki lamina propriaya gevşek bir şekilde bağlanmıştır bu nedenle daha hareketli olan bu bölgelerde travmayla birlikte parakeratinizasyon olabilir(23).

#### **Çiğneme Mukozası**

Sert damak ve dişeti bölgelerini kaplayan çiğneme mukozası, yoğun bir fibröz laminayı örten ve arada submukoza olmaksızın periosta direkt olarak bağlı kalın keratinize epitelten oluşur. Epitel altı bağ dokusunun çiğneme etkilerine dayanıklılığı uzun ve gelişmiş rete peglerle desteklenir(23).

#### **Özelleşmiş mukoza**

Özelleşmiş mukoza dilin dorsal yüzeyi ile sınırlanmıştır. Ağırlıklı olarak keratinize olan bu bölge aynı zamanda tad tomurcukları ve papillaları da içermektedir.

Dört tip papilla tanımlanmıştır bunlar; filiform, fungiform, sirkumvallat ve foliat papillalardır(23).

### 2.1.2. Oral Mukozanın Özellikleri ve Görevleri

Oral mukozanın özellikleri; sekresyon, dermis bariyeri, immünolojik koruma, duyu ve absorpsiyondur(24).

*Sekresyon:* Oral mukoza salgılama görevini büyük ve aksesuar/minör tükürük bezleri sayesinde yapar. Oral mukozadan yapılan sekresyonlarla, oral kaviteye müsin, amilaz, lipaz gibi sindirime yardımcı enzimler, glikoz ve bazı mineraller salgılanır. Oral defans sağlamak amacıyla antikor ve tükürük bezi kanallarından tükürük salgılanır(24).

*Dermis bariyeri:* Devamlı epitel yüzeyi sayesinde, yabancı antijen ve patojen mikroorganizmalara karşı fiziksel ve kimyasal bir savunma hattı oluşturulur(24).

*İmmunolojik koruma:* Gastrointestinal sistemin başlangıcı olan oral kavitede, oral mukoza vücudun ilk savunma bölgesini oluşturmaktadır. Tükürük içinde bulunan immunoglobulinler, lokal immunitenin temel yapıları olarak mukozanın hücresel elementleri ile birlikte önemli bir görev üstlenir(24). T lenfositler, interferon-alfa, nötrofil ve monositler ile immünolojik koruma sağlanır(25).

*Duyu:* Oral mukoza, sinir uçları aracılığı ile termik-mekanik reseptör olarak ve ayrıca dil mukozasındaki özelleşmiş tat alma cisimcikleri ile önemli bir duyu organıdır(26).

*Absorpsiyon:* Oral mukozanın rezorbe edebilme özelliği ile bazı metabolitlerin, ilaçların intravenöz olarak sistemik dolaşıma geçişi sağlanır. Ayrıca allerjen ve toksik maddelerin tükürük aracılığıyla seyreltilip mukoza tarafından rezorbe edilerek ortamdaki kısa sürede uzaklaştırılmasında çok önemli rol oynamaktadır(24).

## 2.2. Oral Ülser

Ülser, bazal membranı geçip submukoza, kas ve periosta kadar inebilen epitelde tam katman kaybı olarak tanımlanmaktadır. Veziküller veya bül olarak adlandırılan, sıvı dolu kabarcıklardan önce gelen ülserler, farklı bir oral durum grubunu temsil eder. Oral kavitede ülseratif lezyonlara yaygın olarak rastlanmaktadır. Pek çok oral ülserin klinik görünümü benzer olmasına rağmen, etiyojileri; reaktif,

infeksiyöz, immünolojik ve neoplastik hastalıkları içeren birçok bozukluğu kapsamaktadır(22).

### 2.2.1. Etiyoloji

Ülserler oral yumuşak doku lezyonlarının en sık rastlanılanıdır. Birçoğu basit mekanik travma nedeniyle oluşur ve bir sebep-sonuç ilişkisi genellikle mevcuttur. Oral dokular arasında genellikle alt dudak, dil ve bukkal mukoza ve dişler arasında kalan travmaya müsait bölgelerde görülür. Protetik restorasyonlardan olan sabit, bölümlü ya da tam protezler, sıklıkla akut veya kronik fiziksel travmatik ülserlere neden olmaktadır.

Olağandışı durumlarda, lezyonlar, anormal alışkanlıklar sonucu hastanın kendisi tarafından oluşturulan, genellikle altta yatan bir psikolojik nedene veya alışkanlığa bağlı olabilir.

Oral ülserler ayrıca teşhis, cerrahi veya tıbbi işlem sırasında bir sağlık uzmanı tarafından, yanlışlıkla oluşturulabilir. Hekim, sert dokuların tedavisinde, dokuya uygulanan manipülasyon nedeniyle istenmeden yumuşak doku yaralanmasına neden olabilir. Yapışmış pamuk ruloların ağızdan uzaklaştırılması sırasında, tükürük emicinin negatif basıncıyla, döner aletlerin kazara mukozaya temasıyla yaygın olmayan ancak tamamen önlenebilir ülserler de oluşabilmektedir.

İlaçlar da asidik/alkali olmalarıyla, lokal irritasyona neden olarak ya da kontakt dermatit yaparak oral ülserlere neden olabilirler. Diş ağrısı, aftöz ülserler ve protez kaynaklı yaralanmalarda kullanılan ilaçların bilinçsizce fazla kullanımı da oral mukozayı kimyasal olarak tahrip eder. Özellikle fenol içeren dolgu materyalleri ve asidik özellikteki diş beyazlatma ajanları da mukozada kimyasal yanığa neden olmaktadır. %30 hidrojen peroksit gibi güçlü okside edici ajan içeren vital ya da devital beyazlatma ajanları da kimyasal yanık gelişmesine yol açabilir.

Termal yanıklara bağlı intraoral ülserler, ağız içinde çok yaygın olmasalar da sıcak yiyecek-içecek tüketilmesiyle meydana gelebilmektedir.

Oral ülserler kemoterapi ile birlikte alınan radyoterapi sırasında da sıklıkla oluşmaktadırlar. Bu tip malignensilerde özellikle yüksek doz radyasyon ile tedavisi gereken yassı hücreli karsinomada, oral ülserler ışının yönlendirildiği dokularda her zaman ortaya çıkmaktadır. Kemoterapi kanser tedavisinin bir parçası olduğunda

ülserler oral kavite ve orofarinkste çok daha geniş bir yayılım göstermektedir. Radyasyona bağlı ülserler radyoterapi süresince ve takip eden birkaç hafta sonrasına kadar devam etmektedir(27).

Ağızda mukozal lezyonların görülmesinde yaşın önemli bir etkisi vardır. İlerleyen yaşla birlikte ağız mukozasının zararlı ajanlara karşı geçirgenliği artmakta ve mekanik yaralanmalara karşı daha savunmasız hale gelmektedir(28).

Oral ülserler ayrıca operatif işlemlerden sonra da oluşabilmektedir. Özellikle periodontal cerrahi sonrasında serbest doku grefti için donör saha olarak sıklıkla palatal mukoza tercih edilir. Anatomik avantajları ve doku kalınlığı nedeniyle, palatal keratinize mukoza, serbest diş eti grefti için optimal donör bölge olarak önerilmiştir. Donör sahada oluşturulan ülsere alanda parestezi, herpetik lezyon, mukosel, arteriovenöz şant, aşırı kanama ve yaygın post-operatif ağrı oluşumu bildirilmiştir. Hemostatik ajanların, mekanik bariyerlerin, biyoaktif materyallerin, antibakteriyel ve antiseptik ajanların, bitkisel ürünlerin komplikasyonlara karşı etkili bir koruma sağlamak için bulunmasına rağmen bu amaç için özelleştirilmiş ideal bir koruyucu bulunamamıştır(29).

Yarayı oluşturan etkenlere göre yara tiplerini,

-Mekanik yaralar

-Termal Yaralar

-Kimyasal yaralar

-Radyasyona bağlı yaralar

-Travmatik yaralar,

-Vasküler nedenli yaralar,

-Nörojenik yaralar,

-Basınç yaraları,

-Hastalıklar sırasında ortaya çıkan yaralar olarak sıralayabiliriz(30).

### **2.2.2. Yaranın Derinliğine Göre Yara Tipleri**

#### **Yüzeyel Yaralar**

Genellikle minör travma sonucu epidermis kaybıyla karakterize deri/mukozada görülen yaralardır (31).

## Derin Yaralar

Yüzeysel yaralara göre doku kaybı daha ciddidir. Yara kenarları birbirinden uzaklaşmış olabilir. İyileşme süreci daha uzun sürer ve fazla miktarda granülasyon dokusuna ihtiyaç duyulur. Yaranın sekonder enfeksiyondan korunabilmesi için yaranın açılarak debritlemesi gerekir(31).

### 2.2.3. Klinik Özellikler

Yaralar oluşma zamanına göre akut ve kronik olmak üzere ikiye ayrılırlar(Tablo 1). Oral müköz membranın akut reaktif ülserleri, değişik derecelerde ağrı, kızarıklık, şişliği içeren akut inflamasyonun semptom ve klinik işaretlerini gösterirler. Ülserler eritematöz halo ile çevrelenmiş sarı-beyaz fibrin eksuda ile örtülüdür.

Kronik reaktif ülserler ağrıya neden olmayabilirler. Bunlar hiperkeratoz gösterebilen kalkık kenarlar ile çevrelenmiş sarı bir membranla kaplıdır. Sıklıkla bu lezyonlarla ilişkilendirilen sertlik, skar formasyonuna ve kronik inflamatuvar hücre infiltrasyonuna bağlı olarak oluşmaktadır(27).

**Tablo 2.1.** Akut ve kronik ülserlerin genel özellikleri (22)

Akut Ülser	Kronik Ülser
Ağrılı	Çok az ağrı ya da ağrısız
Sarı membran, kırmızı halo	Sarı membran, kalkık kenarlar(skar)
Travma öyküsü	Eski travma öyküsü
Etken ortadan kaldırıldığında 7- 10 günde iyileşme	İrritasyona bağlıysa gecikmiş iyileşme(özellikle dil lezyonları)
	Klinik görünüm karsinoma ve enfeksiyöz ülserleri taklit eder

Kanser tedavisine bağlı mukozal ülserasyon kemoterapi ve/veya radyoterapiye (20 – 30 Gy' de) başlamayı takiben yaklaşık 10 gün içerisinde başlar. Radyasyona maruz kalan bölgelerde lezyonlar oluşur.

#### **2.2.4. Histopatoloji**

Akut ülserler, epitel kaybı ve bunu takip eden, çok sayıda nötrofil içeren fibrin bir ağ ile kaplanan yüzey gösterirler. Ülser tabanı zamanla yerini granülasyon dokusunun aldığı dilate kapilleri içermektedir. Böylece epitelizasyon, fibrin pıhtı altından ve granülasyon dokusu tabanı üzerinden, proliferatif hücreler ile ülser kenarlarından başlamaktadır(22).

Kronik ülserler, dokuda derinde skar bulunan granülasyon dokusuna sahiptirler. Karışık bir inflamatuvar hücre infiltrasyonu izlenir. Ancak devam eden travma ya da istenmeyen lokal doku faktörleri nedeniyle epitelyal rejenerasyonu oluşmayabilir. Kronik granülomalarda, doku zedelenmesi ve inflamasyon, alttaki kaslara kadar uzanmaktadır. Lezyondaki eozinofillerle karakterize yoğun makrofaj infiltrasyonu, dokunun histolojik durumunu belirlemektedir(22).

#### **2.2.5. Teşhis**

Akut reaktif ülserlerde, neden-sonuç ilişkisi genelde klinik muayene ve anamnez ile belirlenebilir. Nedene bağlanamayan etiyolojik durumlarda teşhis zorlaşmaktadır(22).

Kronik reaktif ülserlerin nedeni kolaylıkla belirlenemeyebilir. Bu durumda enfeksiyon ve malignensi düşünülerek ayırıcı tanıyla teşhise gitmek önemlidir. Travma etkeni olabilecek şüphe varsa neden araştırılmalıdır(22).

#### **2.2.6. Tedavi**

Öncelikle, hastaya sodyum bikarbonat içeren gargaralar yarayı temiz tutmak için önerilebilir. Hastanın ağrısı varsa, topikal kortikosteroid gibi topikal tedaviler önerilebilir. Travmatik granülomanın iyileşmesi spontandır ancak topikal ve lezyon içi steroidler iyileşmeyi hızlandırabilir ve semptomları azaltabilir. Eğer ülser 2 haftalık süre içerisinde iyileşmezse, neoplazi ve enfeksiyonu elimine etmek için biyopsi yapılmalıdır(27).

### 2.3. Yara İyileşmesi

Yara iyileşmesi, deri veya yumuşak dokunun zedelenmesini takiben birbirini izleyen olayları kapsayan ve birbirinden farklı faktörler tarafından düzenlenen bir süreçtir(32).

#### 2.3.1. Yara İyileşmesinin Evreleri

Normal yara iyileşmesi, hemostaz / enflamatuar evre, proliferatif evre ve remodeling evresi dahil olmak üzere ardışık fakat örtüşen üç evreyi içerir(10).

Cildin yaralanmasından sonra, ekspozite olan subendotel, kollajen ve doku faktörü, trombosit agregasyonunu aktive edecektir, bu da pıhtı oluşturmak için kemotaktik faktörlerin ve büyüme faktörlerinin salınmasına neden olur ve böylece başarılı bir hemostaz prosedürü başlamış olur(33). Yara bölgesinde görülen ilk hücreler olan nötrofiller, yara iyileşmesi için iyi bir ortam sağlamak üzere debris ve bakterileri temizler. Ardından makrofajlar birikir ve bakterilerin fagositozunu kolaylaştırır ve lezyonu tahrip eder(34).

Devamında gelen proliferatif evre, çok sayıda hücre birikimi ve bol miktarda bağ dokusu ile karakterizedir. Ülser; fibroblastları, keratinositleri ve endotel hücrelerinden oluşmaktadır. Proteoglikanlar, hyaluronik asit, kollajen ve elastin içeren hücre dışı matris (ECM), orijinal pıhtı oluşumunu değiştirmek için bir granülasyon dokusu oluşturur. Büyüme faktörü-ailesi, interlökin ailesi ve anjiyogenez faktörleri vasküler epidermal büyüme faktörü gibi birçok sitokin ve büyüme faktörü türü bu fazda görev alırlar(35). Bu aşama günler ve haftalar boyunca devam eder.

Lezyonun iyileşmesinin son basamağı, mevcut hücrelerin apoptosisi ile yeni hücrelerin üretimi arasında kesin bir dengeye ihtiyaç duyan yeniden şekillenme aşamasıdır. Birkaç ay ve yıl sürebilen bu aşamada, bol miktarda ECM ve olgunlaşmamış tip III kollajen ve olgun tip I kollajen oluşumu kademeli olarak bozulur. Bu fazdaki herhangi bir sapma, anormal yara iyileşmesine veya kronik ülsera neden olabilir(36, 37).

## Hemostaz-İnflamatuar Evre

Doku yaralanmasının ardından, kan damarlarının yapısının bozulması ile kanama meydana gelir. Yara iyileşmesinin ilk basamağını hemostaz oluşturmaktadır(19).

Hemostaz; fibrin pıhtısı ve koagülasyon gelişimini içeren iki önemli olaydan meydana gelir. Normal hemostaz mekanizmasında temel bir rolü olan trombositler, yaralanmanın ardından görev alan ilk hücrelerdir. Damar yapısında meydana gelen hasarla, trombositler damar duvarındaki ekstraselüler matriks tarafından aktive edilir.

Aktivasyonun ardından trombosit adhezyonu ve agregasyonu meydana gelir. Aynı anda serotonin, adozin difosfat ve tromboksan A<sub>2</sub> gibi kimyasal mediatörler ve fibrinojen, fibronektin, trombospondin, Von Willebrand faktörü gibi adheziv proteinler açığa çıkar ve bu mediatörlerle birlikte lokal olarak üretilen trombin; trombosit agregasyonu ve sekresyonunu uyararak trombosit tıkaçı meydana gelir. Trombosit agregasyonu sırasında fibrinojen, trombin tarafından fibrine dönüştürülür. Fibrin, pıhtı oluşturarak kanamayı durdurmaya yardımcı olur.

Hemostatik olaylarla birlikte koagülasyon, intrinsek ve ekstrinsek yollar aracılığıyla aktive edilir. Trombosit agregasyonu, Hageman faktörü olarak bilinen kandaki spesifik enzimi tetikler. İntrinsek koagülasyon kaskadı başlamış olur ve protrombin trombine dönüşür. Ardından fibrinojenin fibrine dönüşümü gerçekleşir. Hasar gören doku ekstrinsek koagülasyon yolunu aktive eden doku faktörü olarak bilinen bir lipoprotein açığa çıkarır. Bu doku faktörünü ifade eden aktive olmuş monositler ve endotelial hücreler koagülasyona katılır. Trombositler hemostazın kritik işlevlerini yerine getirirken; inflamasyon, reepitelizasyon, fibroplazi ve anjiyogenezis gibi yara iyileşmesinin diğer aşamalarına da katkı sağlar. Trombositler, kemotaktik faktörleri salgılayıp lökosit infiltrasyonuna neden olur ve yara iyileşmesini etkiler(38).

İnflamasyon; yaralanmaya karşı vücudun vermiş olduğu, doku onarımı ve fonksiyonunun tekrar kazanılmasına yol açan oldukça etkili bir yanıttır. Yaralanmadan hemen sonra başlayıp 3-5 gün devam eder. Yaralanmanın erken döneminde, lokal vazodilatasyon, kan ve diğer sıvıların ekstravasküler boşluğa geçişi, lenfatik drenaj blokajı gibi çeşitli nedenlerle kızarıklık, şişlik ve sıcaklık gibi iltihabın başlıca belirtileri meydana gelir(39).



İnflamasyona hücre sel yanıt, yaralanmış bölgeye lökositlerin akışı ile karakterizedir. İnflamasyonun erken döneminde, nötrofiller ve monositler yara bölgesindeki baskın hücrelerdir. Yaralanmadan kısa süre sonra, nötrofiller ve monositler yaralı dokuya doğru göçe başlar. Nötrofiller büyük sayılarda bölgeye ulaşan ilk hücrelerdir. İnflamasyonun geç döneminde ise nötrofillerin sayısı düşer; makrofajlar baskın hücreler olur.

Nötrofiller ve monositler hemostaz sırasında mast hücreleri tarafından salınan kemotaktik faktörlerin açığa çıkması ile yara bölgesine alınırlar(19).

Nötrofillerin görevi yara bölgesindeki bakterilerin öldürülmesi ve fagositoz işlemlerinin gerçekleştirilmesidir(40). Nötrofil infiltrasyonu, normal olarak birkaç gün boyunca sürer, ancak yara kontaminasyonunda yaradaki nötrofillerin varlığı devam eder ve iyileşme gecikebilir.

Monositler doku boşluklarına göç eder ve büyük fagositik makrofajlar haline dönüşür. İnflamasyonun geç döneminde baskın hücre tipi haline gelir. Makrofajların, inflamatuvar reaksiyonun en önemli düzenleyici hücresi olduğu düşünülmektedir. Makrofajların fagositoz, sindirim ve patojenik organizmaların öldürülmesi; doku artıklarının temizlenmesi ve kalan nötrofillerin yok edilmesi gibi önemli görevleri vardır. Bakteriyel, hücre sel ve doku fagositozları, biyolojik olarak aktif oksijen ve enzimatik proteinlerin salınımıyla gerçekleştirilir. Monosit/makrofajlar tarafından gerçekleştirilen bu işlemler; anjiyogenez ve granülasyon dokusu oluşumunun uyarılmasına izin verir(41). Makrofajlar yara bölgesine fibroblastları çeken fibronektin gibi kemotaktik faktörleri serbest bırakır. Yeni kan damarı oluşumu, hipoksik makrofajlar tarafından anjiyogenik faktörlerin üretimini izler(42).

### **Proliferasyon Evresi**

Yaralanmaya karşı oluşan ilk inflamatuvar tepkiler, yeni bir fonksiyonel bariyerin oluşumu için gerekli iskelet yapıyı meydana getirir. İyileşmenin bu evresinde, hücre sel aktivite baskındır. 3-5. günlerde başlar ve 15-21. günlere kadar devam eder. Yeni damarların oluşumu, kollagen fibrillerin sentezi, fibroblast, epitel ve endotel hücrelerinin çoğalması bu aşamada meydana gelen önemli olaylardır. İnflamatuvar evredeki hücrelerin sayısı azalırken; fibroblast, epitel ve endotel hücreleri etkin hale gelir(31). Makrofajlar tarafından salgılanan büyüme faktörlerinin çoğu

fibroblast hücrelerinin çoğalmasını, anjiyogenez, ve ekstraselüler matris sentezini sağlar. Bu evredeki baskın hücreler fibroblastlar olup temel görevi kollajen sentezidir. Fibroblastlar yarada 48–72 saat sonra görülmeye başlar. 5. ve 7. günler kollajen sentezinin en yoğun olduğu günlerdir. Yeni kan damarlarının oluşumu bu evrede meydana gelmektedir. Anjiogenez olarak isimlendirilen bu olay endotel hücrelerinin organizasyonu ile meydana gelir. Endotel hücrelerin göçü ve proliferasyonu ile bu göçü uyarıcı kemotaktik faktörler yeni damar oluşumunu sağlar. Yara bölgesinde damarlanmayı, fibroblastları, makrofajları, lökositleri ve plazma hücrelerini içeren ince kırmızı nodüllerin birleşmesiyle granülasyon dokusu oluşur. Bu oluşumdan sonra yara kenarları kasılır ve hasarlı bölgenin boyutu küçültülür(39).

Proliferasyon evresinin aşamalarından olan reepitelizasyonda, keratinositlerin proliferasyonu ve göçü sonucunda granülasyon dokusunun üzeri örtülür. Yaralanmanın ardından yara kenarındaki komşu hücrelerle bağlantı kopar. Durağan haldeki epitel hücreleri ortamdaki büyüme faktörlerinin etkisiyle göç eden hücrelere dönüşür. Yara kenarı ve deri eklerindeki epidermal hücrelerin göçüyle epitel oluşumu başlar(31, 43).

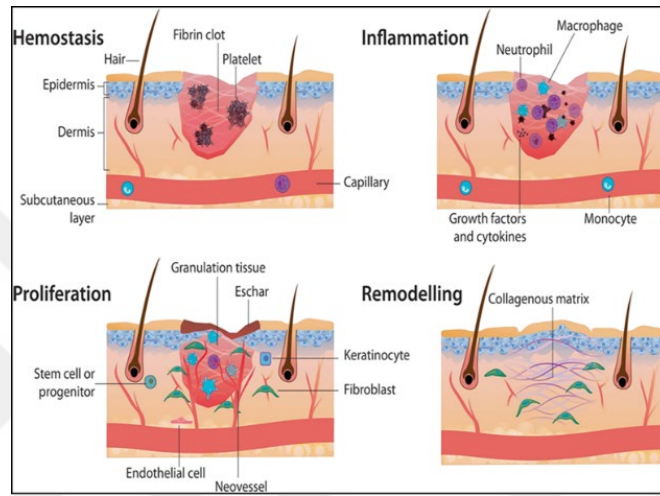
Epitel oluşumu yaranın tipine göre değişiklik gösterir. Yara yüzeyinin örtülüp epidermal hücrelerin normal görünümüne kavuşmasıyla epidermis keratinize olmaya başlar. Keratinosit ve fibroblastlar, laminin ve tip IV kollajen salgılayarak bazal membranı oluşturur. Epidermis ile dermis arasında sağlam bir bazal membran oluşumu mukoza bütünlüğünün ve fonksiyonunun yeniden kurulması için gereklidir.

### **Maturasyon Evresi (Remodelling)**

Yara iyileşmesinin son evresidir ve tamamlanması aylarca sürebilir(44). Kollajen depozisyonu, organizasyonu ve iyi bir şekilde ağ yapısı oluşturması bu evrede görülür. Fibroblast ve makrofaj gibi hücreler etkinliklerini kaybederler ve apoptozis yoluyla ortadan kalkarlar. Yoğun hücresel aktivitesi ve vaskülaritesi olan doku, daha az hücre ve damarlardan oluşan skar dokusuyla yer değiştirir. Bu evrede, iyileşmenin erken döneminde salgılanan organize olmamış ve daha çok jel benzeri yapıda olan tip III kollajen yerini, tip I kollajene bırakır. Tip I kollajen içeren kalıcı matriks oldukça sağlam ve dirençlidir. Skar dokusundaki kollajen fibriller, normal dokuyla karşılaştırıldığında daha küçük ve karışık bir düzene sahiptir(45). Granülasyon

dokusundan skar oluşurken, kollajen sentezi ve yıkımı arasındaki denge kollajenin yeniden yapılanmasını etkiler. Hastanın yaşı, genetik yapısı, yaranın tipi, lokalizasyonu, inflamasyon süresi ve yoğunluğu gibi faktörler maturasyon evresinin süresini belirler.

Yara iyileşmesinde anlatılan dört safhanın ardından yara kontraksiyonu, epitelizasyon ve bağ dokusu birikimi sağlanır ve yara iyileşmesi tamamlanmış olur.(Şekil1)



**Şekil 2.1.** Hemostaz, inflamasyon, proliferasyon, remodelling

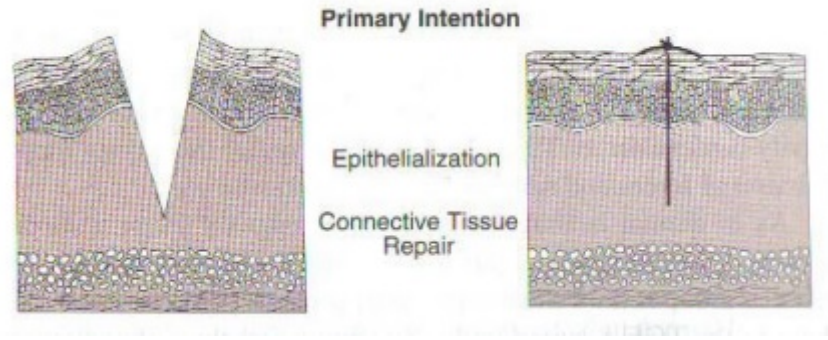
Nour ve ark.(11) makalesinden alınmıştır.

### 2.3.2. Yara İyileşmesinin Mekanizması

Yara iyileşmesi, mekanizmasına göre 3 gruba ayrılır(46):

#### Primer İyileşme

Birincil yara iyileşmesi ya da primer kapama da denilen, bir şekilde kesilmiş olan temiz bir yaranın, cerrahi olarak kapatılması ve komplikasyonsuz iyileşmesidir. Yaranın kapatılması ve yara dudaklarının tam olarak karşı karşıya gelmesi ile onarım süreci başlar. Yarada tüm tabakalar birbirine yaklaştırılır ve arada kalan sınırlı boşluk fibrin ile dolar. Fibrinöz yapışma yaklaşık 24 saat alır ve 48. saate geldiğinde epitel hücreleri altta oluşan skar dokusunu örter(47).(Şekil2)

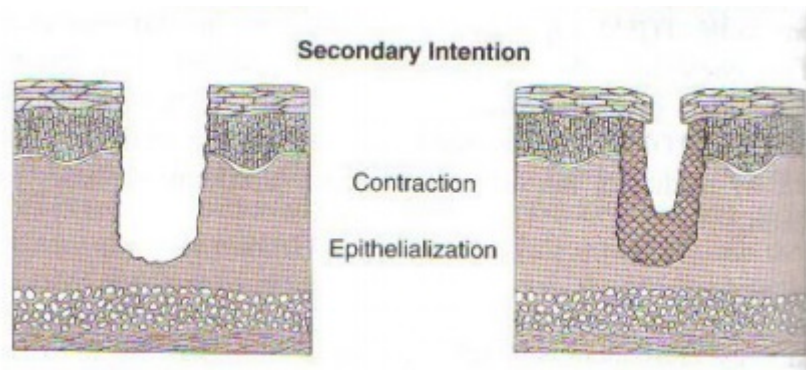


**Şekil 2.2.** Primer yara iyileşmesi

Parsak ve ark.(48) makalesinden alınmıştır.

### Sekonder İyileşme

Açık yaralarda, granülasyon dokusu oluşması, retraksiyon ve yüzeyin epitelizasyonu ile karakterizedir(Şekil3). Yaralanmadan, 4–5 gün sonra yara yeri fibroblastlarca istila edilir. Başlangıçta bu açık yara, pıhtı ve eksuda ile doldurulur, oluşan bu kabuk, yara yüzeyini örterek derindeki dokuların nemli tutulmasını sağlar. Nemli bölgelerde kollajenolizis ve hasarlı dokuların fagositik lökositlerce sindirilmesi olayı gerçekleşir. Özel olarak diferansiye olmuş, aktin ve myozin içeren fibroblastlar (myofibroblastlar) “yara kontraksiyonu” adı verilen iyileşme sürecine yardım ederler. Sırasıyla kollajen tip1 ve tip 3 oluşur ve bunların arasında çapraz bağlanmalar gelişerek, skarın temel formu oluşur. Epitel yara kenarlarından harekete geçerek bu dokunun üzerini örter. İlerleyen dönemde skardaki kollajen matür hale geçer, tip 1 kollajen kaybolur, skar incelik, damarlar hacim ve sayıca azalarak hiperemik ve damardan zengin skar dokusu ile sınırlanır(49).

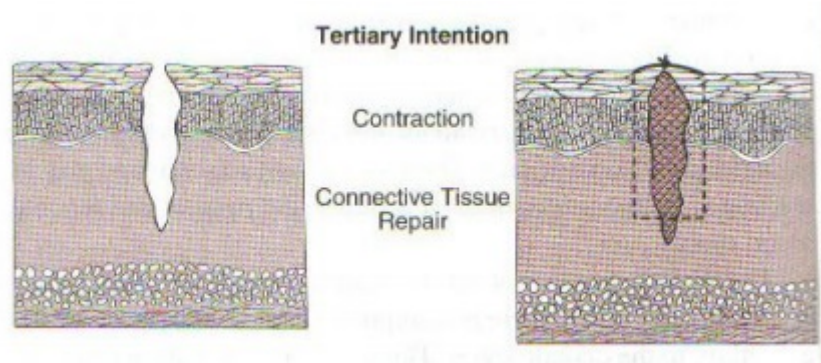


**Şekil 2.3.** Sekonder iyileşme

Parsak ve ark. (48) makalesinden alınmıştır.

## Gecikmiş Primer İyileşme

4–5 gün açık bırakılarak drene edilen bir yaranın primer olarak kapanmasıdır(50). (Şekil4)



**Şekil 2.4.** Gecikmiş primer iyileşme

Parsak ve ark. (48) makalesinden alınmıştır.

Fiziksel, kimyasal, cerrahi veya mikroskobik nedenler gibi pek çok nedenle ortaya çıkabilen ağız yaraları; ağrılıdır ve hastanın fonksiyonlarını yerine getirmesine engel olarak beslenme, konuşma gibi hayati fonksiyonlarını, iş ve sosyal hayatını olumsuz yönde etkileyebilmektedir. Ağızda oluşan yaraların hızlı bir şekilde, komplikasyonsuz olarak iyileşmesi istenir. Ağız mukozasında yara iyileşmesi; oral kavitedenin sürekli sıcak ve nemli olması ve oral floradaki bakteriler nedeniyle farklılıklar gösterir(51). Oral yaralar dermal yaralara kıyasla daha az immün mediatör, kan damarı ve profibrotik mediatör içermektedir ancak daha fazla kemik iliği kaynaklı hücreye, daha yüksek bir reepitelyalizasyon oranına ve daha hızlı fibroblast proliferasyonuna sahiptir(52). Bakterilerin oluşturduğu biyofilm devam eden iyileşme sürecini olumsuz yönde etkileyebilir ve oral hijyenin yeterince sağlanamamasıyla süper enfeksiyon riski de artabilir. Ayrıca konuşma, çiğneme ve yutma gibi fizyolojik fonksiyonlar yumuşak dokularda gerilme ve baskı kuvvetleri oluşturur. Bu kuvvetler yara kenarlarının stabilitesine etki ederek iyileşmesini olumsuz yönde etkileyebilir(53).

### 2.3.3.Yara İyileşmesini Etkileyen Faktörler

Sağlıklı bir yara iyileşmesi için; hasar gören bölgenin kanlanması iyi olması sayesinde gerekli oksijen ve besinin yara bölgesine ulaşmasını sağlar. Hastanın

sistemik durumu ve lokal faktörler bu sonucu etkiler. Yara iyileşme sürecinin uzadığı durumlarda, sekonder enfeksiyon riski artar ve hastanın beslenme konuşma gibi ana fonksiyonlarını yerine getirememesine neden olur. Birçok faktör yara iyileşmesini olumsuz yönde etkileyebilir. Bu faktörler lokal ve sistemik olarak kategorize edilebilir(54). (Tablo2)

**Tablo 2.2.** Yara iyileşmesini etkileyen lokal ve sistemik faktörler

LOKAL FAKTÖRLER	SİSTEMİK FAKTÖRLER
<input type="checkbox"/> Uygun olmayan cerrahi teknikler <input type="checkbox"/> Oksijen seviyesi <input type="checkbox"/> Vasküler bozukluklar ve doku iskemisi <input type="checkbox"/> Lokalize enfeksiyon <input type="checkbox"/> Yabancı cisim ile kontaminasyon <input type="checkbox"/> Mekanik stres, ölü boşluklar, suturler <input type="checkbox"/> Yara hidrasyonu <input type="checkbox"/> Sıcaklık <input type="checkbox"/> Hematom, ödem <input type="checkbox"/> Yaranın lokalizasyonu <input type="checkbox"/> Kanser, kronik radyasyon <input type="checkbox"/> Sigara kullanımı	<input type="checkbox"/> Beslenme <input type="checkbox"/> Dolaşım bozuklukları <input type="checkbox"/> Kalıtsal hastalıklar <input type="checkbox"/> Hormonlar <input type="checkbox"/> Büyüme faktörleri <input type="checkbox"/> Yaş, cinsiyet, menapoz, ırk <input type="checkbox"/> Kronik hastalıklar <input type="checkbox"/> İlaçlar

Köklü ve ark.(55) makalesinden alınmıştır.

### 2.3.4. Yara İyileşmesinin Değerlendirilmesi

Yara iyileşmesinin değerlendirilmesi için kullanılan başlıca yöntemler;

*-Çekme Direnci Yöntemi:* Doku mühendisliğinde gelişen teknolojiler, biyolojik numunelerin özellikleri hakkında objektif olarak veri sağlayabilmektedir. Çalışmalar çekme, eğme, basma ve burulma deneyleriyle malzeme olarak kullanılan dokunun belli bir kuvvet uygulandığında bu kuvvete nasıl tepki vereceğini ölçümünü sağlamaktadır. Biyomekanik çalışmaların amacı dokuların kuvvet, uzama, dayanım ve elastisite modülü gibi mekanik özelliklerini belirleme ilkesine dayanmaktadır. Bu dokular sürekli çekme, eğme ve basma kuvvetlerine maruz bırakılmaktadır. Biyomekanik çalışmaların sonuçları, tedavi edilen dokunun performansını öngörmek için yol gösterici bir yöntem olabilmektedir. Kopma basıncıyla yırtılma sırasında birim alanda  $\text{cm}^2$  başına uygulanan yük ölçülürken, patlama basıncı yarada patlamaya neden olmak için gerekli minimum güç ölçülür. Tansiyometre düzeneğiyle yara dudaklarını birbirinden ayırmak için gereken gücün ölçümüne dayanan kopma basıncı belirlenir.

Bu biyomekanik yöntemler ile yara bölgesindeki kollajen durumu ve doku bütünlüğü hakkında bilgi edinilmektedir(56).

*-Histolojik değerlendirme:* Yaranın oluşmasıyla inflamasyon süreci başlamış olur ve birbirini takip eden bu süreçte evrelere bağlı esas inflamatuvar hücreler ve fibroblastlar rol alır. İnflamatuvar süreçte rol alan ana hücrelerin birim alana düşen sayısı ve birbirine olan oranına bakılarak yapılan bu yöntem, iyileşen yaranın histolojik özelliklerini gösterir(57).

Histolojik inceleme ile ülserasyon, ödem, demarkasyon hattı, granülasyon dokusu, skarlaşma, doku içi fibrin birikimi, polimorf nükleer lökositler, mononükleer hücreler, fibroblast sayısı, vaskülarizasyon, vasküler konjesyon bakılan parametrelerdendir.

Ülserasyon: Histopatolojik olarak, sadece mukozayı tutan çapı 5 mm'den küçük, derinliği 1 mm'den yüzeysel defektler erozyon olarak tanımlanmakta iken, defektin muskularis mukozayı aşarak submukoza veya muskularis propria tabakasını da içerecek şekilde ilerlemesine ülser denmektedir. İncelenen örneklerde epitelin tam kat kaybıyla karakterize ülserasyon varlığı ya da yokluğu değerlendirilir(58).

Ödem intersisyal sıvı volümünde anormal artmaya bağlı intersellüler dokuda sıvı birikimi olarak tanımlanmaktadır. İntertisyel ve intravasküler boşluklar arasında sıvı geçişi kapiller hidrostatik basınç, kolloid osmotik basınç ve filtrasyon basıncı etkilidir(59).

Demarkasyon Hattı: Normal doku ile nekrotik dokunun birbirinden kesin sınırlarla ayrılması olarak tanımlanmaktadır(60). Histopatolojik olarak incelenen örneklerde sağlıklı doku ile tam ayırım yapıp yapılamamasına bakılmaktadır.

Granülasyon Dokusu: Yara iyileşmesinin proliferasyon fazında fibroblastlar, taze kollajen doku ve kapillerlerden oluşan granülasyon dokusu yara bölgesindeki boşlukları dolduracak şekilde büyür. Yara iyileşmesinin sağlıklı bir şekilde ilerlediği durumlarda pıhtı zemininde gelişen ve giderek sertleşen fibrin dokusu, yerini granülasyon dokusuna bırakır(61).

Skarlaşma: Skar yaralanmayı takiben normal dokunun yerini fibröz dokunun almasıdır. Histopatolojik olarak incelenen dokuda skar dokusunun gelişip gelişmediğine bakılır(62).

Doku İçi Fibrin Birkimi: Yara iyileşmesinin hemostaz evresi; fibrin pıhtısı ve koagülasyon gelişimini içeren iki önemli olaydan meydana gelir. Trombosit agregasyonu sırasında fibrinojen, trombin tarafından fibrine dönüştürülür ve fibrin, pıhtı oluşturarak kanamayı durdurmaya yardımcı olur. Doku içindeki fibrin birikimi olarak değerlendirilir(38).

Polimorf Nükleer Lökositler: Konak savunma mekanizmasında önemli rol oynayan fagositik hücreler iki kategoriye ayrılır: polimorfonükleer lökositler (granülositler) ve mononükleer hücreler(63). İnflamasyon evresinde lokal kan akımı ve damarların geçirgenliği artar. Nukleusları boğumlanarak tek hücre içerisinde birden fazla nukleus varmış gibi bir görüntü oluşturduğu için polimorfonükleer lökosit olarak adlandırılan eozinofil, bazofil ve nötrofiller hızla inflamasyon bölgesine göç eder ve damarı terk ederek doku içine geçerler(64). Granülositler inflamatuvar evrenin sonlarında hasarlı dokuların artıklarını fagosite ederek temizlerler(61). Alınan örneklerde polimorf nükleer lökosit izlenip izlenmediğine bakılmaktadır.

Mononükleer Hücreler: Yuvarlak ve tek parça nukleusa sahip doku makrofajlarını, T lenfositler, B lenfositler, Natural Killer hücreleri ve dolaşımdaki monositleri, promonositleri ve bunların kemik iliğindeki öncü hücrelerini içerir(63).

Fibroblast: Proliferasyon evresinde fibroblastların, sentezleyerek ortama saldırdığı kollajen ve elastinin oluşturduğu protein lifleri; yine fibroblastlardan sentezlenen fibröz olmayan glikozaminoglikanlar, proteoglikanlar ekstraselüler matriksi oluştururlar. Özellikle 6-7. günlerde artarak önem kazanan bu aktivite, kollajen lif sayısının ortamda ağırlık kazanmasına yol açarak, iyileşme dokusunun sağlamlığı ve direncini artırır. Oluşan skar dokusunun direnci arttıkça fibroblast sayısı azalarak proliferasyon evresinin sonu ve olgunlaşma-yeniden şekillenme fazının başlangıcı gerçekleşir(61).

Vaskülarizasyon: Kan damarı oluşumu sırasında 3 proses izlenir: vaskülogenez, anjiyogenez ve arteriyogenez. Vaskülogenez, erken embriyonik gelişim sırasında yer alan, damar oluşturma sürecidir. Endotel hücreleri öncüllerinden farklılaşır ve ilkel bir kılcal ağ oluşturmak için önceden avasküler doku içinde çoğalırlar(65). İlk damar ağı daha karmaşık ağlara yeniden yapılandırıldığında, vaskülogenezi anjiyogenez izler(66). Bu işlem sırasında, endotel hücreleri aktive edilir ve matriksmetalloproteinazların salınmasıyla çevreleyen matrikslerini bozmaya



başlar. Bundan sonra, endotel hücreleri boşluklara göç eder, bu da kılcal tomurcuk ve filiz oluşumuna neden olur. Göç eden endotelin arkasında bulunan endotel hücreleri çoğalır, böylece yeni gelişen kan damarı uzar(67). Arteriyogenez, önceden var olan küçük arteriyollerin, kan damarı oluşumu sırasında daha büyük damarlara daha geniş damarlara dönüşmesi ve yeniden yapılandırılması işlemidir. Uzun süreden beri, yetişkinlerde yeni damar oluşumunun anjiyogenez ve arteriyogenez ile sınırsız olduğu genel olarak kabul edilmiş olsa da yeni veriler, doğal olduğu kadar terapötik neovaskülarizasyonun da temelini postnatal vaskülogenez süreçlerini içerdiğini göstermektedir(68). Histopatolojik olarak yapılan incelemelerde alınan örneklerde yeni oluşan damar varlığı değerlendirilmektedir.

**Vasküler Konjesyon:** Bir dokudan dışarıya doğru kan akımının azalması ve buna bağlı olarak o dokudaki kan içeriğinin artmasıdır. Organın venöz drenajını bozan bir sebep olduğunda gerçekleşir. Damarlarda meydana gelen genişlemeler ve eritrosit yığılmaları vasküler konjesyon olarak tanımlanmaktadır(69).

*-Kollajen maturasyon testi:* Yara sahasından alınan bir örneğin 24 saat boyunca % 1'lik formaldehit solusyonunda bekletilmesinden önce ve bekletildikten sonra ölçülen kopma kuvvetleri kaydedilir ve bu değerlerin oranlarına bakılır. Böylece elde edilen maturasyon yüzdesi, kollajenin karşılıklı bağlanması bir indeksi olarak kabul edilir(70).

*-Hidroksiprolin ölçümü:* Hidroksiprolin % 14 oranda kollajende, %2 oranında elastinde; hidroksilizin ise sadece kollajende bulunan aminoasitlerdir. Hidroksiprolinin ölçümü, genel olarak toplam kollajen içeriğinin bir göstergesi olarak kullanılır. Doku örnekleri toplandıktan hemen sonra hidrolize edilir ve bir kolorimetrik kit kullanılarak hidroksiprolin analiz edilir(71). Alınan bir spesimendeki kollajen miktarının oluşumu, ölçülen hidroksiprolin miktarının 7,8 katı alınarak bulunur(72).

*-Mikroangiografi:* Bu işlem ise yaranın revaskülarizasyonunun değerlendirilmesini sağlar(73).

*-Işık ve elektron mikroskopisi:* Işık mikroskopları, bir temel hücre kültürü mikroskobundan, daha ileri teknolojilerle donatılmış otomatik bir ışık mikroskobuna kadar çeşitlilik göstermektedir. Bu yöntemde incelenmek için hazırlanan dokunun tüm tabakalarındaki hücresel infiltrasyon ve fibroblastik aktivite bir hücre kültürü mikroskobunda incelenmektedir(74).

Elektron mikroskopunda ise görüntü oluşturmak için elektronlar kullanılmaktadır(75). Bu yöntemde mikroskop ile hücrenin organel düzeyinde inceleme yapmak mümkündür. Hücrenin organel düzeyindeki yapısal değişiklikler, organellerde üretilen ve endojen veya ekzojen salgılar ile kollajen lif organizasyonları ve varsa anormal kollajen dizilişleri, uygun indikatörler ile hücre duvarına tutunan endotoksinler incelenerek yapılmaktadır(76).

*-Radyoaktif işaretleme yöntemleri:* Fibroblastik aktivitenin numerik ölçümü için radyoaktif özellikteki timidin yardımıyla fibroblastların işaretlendiği yöntemdir(77).

### 2.3.5. Yara İyileşmesinin Hızlandırılması

Yara iyileşmesini etkileyen birçok lokal ve sistemik faktör bulunmaktadır(78). Lokal faktörler; yara bölgesinde gelişen sekonder enfeksiyon, yetersiz kanlanma, dokuda hipoksi meydana gelmesi, doku nekrozu, yabancı cisim varlığı, tekrarlayan travmalar ve yara bölgesinin mobilitesi şeklinde sıralanabilir. Sistemik faktörler ise beslenme yetersizliği, diyabet, kronik renal yetmezlik, immün bağışıklık sendromu gibi sistemik hastalıklardır. Diğer faktörlerse; kullanılan ilaçlar, hastanın kemoterapi ve/veya radyoterapi görmesi, hastanın yaşı, cinsiyeti ve genetik yapısı gibi faktörlerdir(79-81).

Sağlıklı bireylerde iyileşme süreci sorunsuz bir şekilde tamamlanır. Kronik yaraların büyük kısmında onarım süresinin uzamasıyla birlikte iyileşmede sorunlar görülebilir ve iyileşmeyen yaralar ortaya çıkar. Yara onarımının evrelerinden birinde aksama olması, akut bir yarayı kronik bir yaraya dönüştürür.

Çeşitli medikal yaklaşımlar, kemoterapi radyoterapi gibi terapötik girişimler yara iyileşmesindeki evreleri olumsuz etkileyebilir(82).

Nour ve ark.(11) yara iyileşmesini hızlandırmak için uygulanan stratejileri 3 yönetime dayandırmaktadır:

- 1.) Yeni doku oluşturmak için multi potent kök hücreler ve ko-kültür tekniklerinin kullanılmasına dayanan hücre tedavisi.
- 2.) Biyoaktif terapötik dağılım, yara onarım oranını arttırmak için tedavi edici bileşenlerin salınımının mühendisliğini içerir.

3.) Doku mühendisliği ve yenilenme için biyomateryal / iskele uygulaması(11). (Tablo3)

**Tablo 2.3.** Yara İyileşmesinin hızlandırılması stratejileri

1.)Hücre Terapisi	2.)Biyomateryal/İskele Destekli		3.)Biyoaktif Terapötik Dağıtım		
	Doğal/Sentetik	Fiber,Hidrojel Film vs.	Büyüme Faktörleri	İlaçlar	Gen Tedavisi
<b><i>Yara İyileşmesinin hızlandırılması stratejileri</i></b>					

Nour ve ark.(11) makalesinden çevrilmiştir.

Sistemik, lokal ve diğer faktörler nedeniyle geciken yara iyileşmesinin hızlandırılmasında pek çok yöntem denenmiştir. Bunlar arasında, büyüme faktörleri, fitoterapi, yara bölgesine endojen elektrik akımının uygulanması, yara bölgesinde hiperoksi sağlamak amacıyla hiperbarik oksijen tedavisi, yara bölgesine lazer uygulanması ve yaranın mekanik travmalardan ve enfeksiyondan korunmasını sağlayan yara örtücüler sayılabilir.

Büyüme faktörleri, inflamasyonu etkileyip, proliferasyon evresini hızlandırarak yara iyileşmesinde oldukça önemli bir yere sahiptir(42). Yara iyileşmesi sırasında büyüme faktörleri hücre göçü, bunların bölünmeleri, farklılaşmaları ve protein üretimleri aşamalarında hücreler arasında iletişimi sağlamakta ve yönlendirmekte önemli rol oynarlar(83).

Fitoterapi ile bitki ekstraktları yara üzerine uygulanır ve antibakteriyel, kollajen sentezini arttırıcı, proliferasyonu uyarıcı, fibroblastları uyarıcı, antimikrobiyal ve antioksidan etki göstererek yara iyileşmesini hızlandırmaktadır(84).

Endojen elektrik alanının, özellikle de protein sentezi ve hücre göçü üzerindeki etkileri yoluyla, yara iyileşmesi sürecinde önemli rol oynadığı bilinmektedir. Sun ve ark. yaptıkları klinik çalışmada, sabit doğru akımlara sahip elektrik stimülasyonunun, altta yatan mekanizmaların belirsiz kalmasına rağmen, yara iyileşmesini hızlandırmada faydalı olduğunu göstermişlerdir(85).

Yüksek basınçlı bir ortamda oksijen verilmesiyle uygulanan hiperbarik oksijen tedavisi ile sağlanan hiperoksi ve basınç yüksekliği, yara iyileşmesini hızlandıran bir klinik etkiye sahiptir. Hiperbarik oksijen tedavisi; angiogenezi, kollajen sentezini ve

fibroblast proliferasyonunu uyararak makrofaj aktivasyonunu sağlar, anaerob organizmaların spor ve endotoksin oluşturma yeteneğini azaltır(86).

Lazerin fotobiyomodülasyonu olarak bilinen lazerin canlı doku üzerindeki etkisi, yara iyileşmesinin kalitesini artırdığı bilinmektedir(87). Lazerin terapötik etkileri geniştir ve rejeneratif, antiinflamatuvar ve analjezik etkilerini içerir(88). Ayrıca, doku rejenerasyonunun düşük seviyeli bir lazerle tedavi edildiğinde daha etkili hale geldiği gösterilmiştir. Lazer kullanımı hipoksik, enfekte ve iskemik yaraların iyileşmesini hızlandırmaktadır(89, 90).

Bununla birlikte yara iyileşmesinin hızlandırılması ve yaranın enfekte olmasını önlemek için medikal yara örtücüleri geliştirilmiştir.

#### **2.4. Yara Örtücüler**

Yara bakımının tarihi, insanlığın tarihi kadar eskidir ve modern tıbbın gelişmesiyle birlikte ilerlemiştir. Tarih öncesi çağlarda, yara ve kırıkların tedavi edildiği mağara resimlerinde görülmektedir. Ayrıca, Mısır papirüsünün ilk tıbbi kayıtları, yara bölgesinin yıkandığını ve yara iyileşmesinde yara bandajlarının kullanıldığını göstermiştir(91). İlk zamanlarda çeşitli bitkisel ilaçlar ve karışımlar kullanılırken, sonraları yarayı kapalı ve kuru tutmak amaçlanmıştır(92). Yara bakımında esas gelişim ise savaşlar sayesinde olmuş, debridman, tül gre gibi kavramlar bu dönemde ortaya çıkmıştır. 1963'te Winter'ın nemli tutulan yaraların daha hızlı iyileştiğini göstermesi ise, güncel yara bakımının temelini oluşturmuş ve çalışmalar bu yönde şekillenmiştir (93). Daha sonra, yara iyileşmesini sağlamak için çok çeşitli hidrojeller, aljinatlar, diğer polimerik ve biyolojik bazlı sargılar icat edilmiştir(94).

Günümüzde yara iyileşme sürecinde uygun yara örtücülerinin kullanımı önemli rol oynamaktadır(95).

Yara örtücülerinin temel görevleri, enfeksiyona karşı ve mekanik travmalara karşı koruyucu özellik sağlayarak yara iyileşmesini hızlandırmasıdır. Yara örtücülerinin diğer görevleri arasında; ilaç salınımı, patojen mikroorganizmalara karşı mikrobiyal kontrol, fiziksel bir koruma, yaradaki yabancı cisimlerle hasarlı ve enfekte olmuş dokuların tamamen temizlenmesi de bulunmaktadır(96).

İdeal bir yara örtücü aşağıdaki özellikleri taşımalıdır:

- Yara iyileşmesini hızlandırmalı,
- Yaraya nemli ortam sağlamalı,
- Kokuyu önlemeli,
- Yara yüzeyinin ısınımasını korumalı,
- Mikroorganizma geçişine izin vermemeli,
- Oksijen geçirgenliği ve gaz alışverişine izin vererek hücre göçüne ve bölünmesine yardımcı olmalı,
- Hematom ya da hipertrofik skar oluşumunu önlemeli,
- Yaranın kurummasına izin vermeksizin fazla eksüda ve toksik maddeleri ortamdaki uzaklaştırmalı,
- Pansuman değişimi sırasında yaradan kolayca uzaklaştırılabilmesi ve yaraya zarar vermemeli,
- Yara kenarında travma ve irritasyona neden olmamalı,
- Ağrıyı azaltmalı,
- Ayrıca kolay bulunan, uygulanan ve pahalı olmayan bir ürün olmalıdır(95, 97-99).

Yara bakımında, günümüzde çok çeşitli yara bakım ürünleri kullanılmaktadır. Bunlar arasında kompozit örtücüler, şeffaf film örtücüler, hidrokolloidler, aljinat örtücüler ve yara doldurucular ile antibakteriyel örtücüler ve hidrojel örtücüler sayılabilir. Oysa her yara için ideal bir yara bakım ürünü bulunmamaktadır. Yara bakım ürünleri; yaranın durumuna göre seçilmelidir ve yara iyileşmesinin ilerleyen dönemlerinde değiştirilmelidir. Dermal ve epidermal dokunun sağlıklı bir şekilde rejenerasyonunu sağlamalıdır. Yara örtücüler yarayı mikroorganizmalara karşı korurken nem ve oksijene karşı geçirgen olmalıdır(100).

Pek çok modern yara örtücüsündeki etken maddenin yara bölgesine salınımını sağlamak amacıyla taşıyıcı olarak kullanılan polimerler kullanılmıştır. Etken maddenin salınımı için rezervuar görevi gören yara örtücüler; jel, film ve köpük formunda üretilmektedir. Yeni nesil polimerik yara örtücüleri; filmler, pöröz süngerler, dondurularak kurutulmuş diskler, wafer sistemler veya doku mühendisliği ile geliştirilmiş polimerik sistemler olarak karşımıza çıkmaktadır. Kontrollü salım yapmak üzere üretilen polimerik yara örtücülerden en sık kullanılanı hidrojellerdir.

Kullanılan polimerler; polilaktik-koglikolik asit türevleri, polivinilalkol, polietilen glikol türevleri, poli-ekaprolakton, poliüretan ve aljinat örtülerdir(101).

Yara örtücülerin üretiminde kullanılan materyaller doğal ve sentetik olmak üzere iki ana gruba ayrılmaktadır(102, 103):

a) Doğal polimerler biyoyumlu, biyoparçalanabilir ve ekstraselüler matris ile benzer yapıdadır. Bu polimerler aşağıdaki gibi sınıflandırılabilir:

Nötr yapıda (B-glukan, dekstran, selüloz),

Asidik (aljinik asit, hyaluranik asit)

Bazik (kitin, kitosan),

Sülfatlı polisakkarid (heparin, kondroitin, dermatan sülfat, keratan sülfat),

Homoglikanlar:  $\alpha$ -glukan,  $\beta$ -glukan, dekstran, selüloz, kitin, kitosan,

Heteroglikanlar: Agar, karragenan, pektin, hyoluronik asit, heparin, kondroitin sülfat,

Glikolipidler: a-galaktoz,

Peptid-protein: Bitkisel proteinler (soya, sodyum kazeinat), kollajen, keratin, sığır serum albumini, jelatin ve enzimlerdir.

b) Sentetik polimerler ise; por çapları çok küçük materyaller olup, geniş yüzey alanı sağlamaktadır. Biyoyumlu ve biyoparçalanabilir yapıdadırlar. Bu polimerlere örnek olarak; poliüretan, poliakrilamid, polietilen glikol, polietilen oksit, polivinil alkol, poliakrilik asit, polilaktik asit ve polikaprolaktonlar verilebilir.

Bir başka sınıflamada ise; 1999 “Food and Drug Administration ” nın sınıflandırmasına göre de yara örtüleri dört gruba ayrılmaktadır:

1. Rezorbe olmayan pasif örtücüler: Gazlı bez, tül gras,

2. Oklüziv örtücüler: Su ve nem geçirmeyen sargılara oklüzif örtücüler denir. Sentetik yapılu örtücülerdir ve altlarında nemli yara ortamı sağlarlar (film, hidrokolloid, köpük),

3. Hidrofilik/absorbe edici örtücüler (aljinat, hidrofiber),

4. Hidrojeller(83)

Kurtoğlu ve ark. (98) yaptıkları sınıflamada yara örtücülerini ürettikleri materyale göre, fiziksel şekillerine göre, etken madde içeriğine göre ve güncel modern yara örtücüler olarak sınıflandırmışlardır.

1. Üretildikleri materyale göre modern yara örtücüleri
  - 1.1. Hidrokolloidler
  - 1.2. Aljinat örtücüler
  - 1.3. Hidrojeller
2. Fiziksel şekillerine göre modern yara örtücüleri
  - 2.1. Köpükler
  - 2.2. Şeffaf filmler
3. Etken madde içeriğine göre modern yara örtücüleri
  - 3.1. Antibakteriyel Etken Madde İçerenler
  - 3.2. Büyüme Faktörü İçerenler
  - 3.3. Vitamin ve Mineral İçerenler
4. En güncel modern yara örtücüleri
  - 4.1. Biyoaktif Yara Örtücüleri
  - 4.2. Doku Mühendisliği Ürünleri
  - 4.3. Greft ve Greft Eş değerleri olarak sınıflandırılmaktadır.

Abrigo ve ark. (104) yaptıkları sınıflamada yara örtücülerini genel olarak pasif, interaktif, gelişmiş ve biyoaktif olmak üzere dört sınıfa ayırmışlardır:

1. Pasif Yara Örtücüler
2. İnteraktif Yara Örtücüler
3. Gelişmiş Yara Örtücüler
4. Biyoaktif Yara Örtücüler

#### **2.4.1. Pasif Yara Örtücüler**

Yarayı mekanik travmalardan ve bakterilerden koruyucu özellik gösterir. Kuru oldukları için yaranın nem seviyesini kontrol edemezler. Yaraya yapıştıkları için çıkartılmaları sırasında ağrı ve mekanik travma yaratırlar. Bu gruptaki yara örtülerine örnek olarak gazlı bez ve tül gras verilebilir.

#### **2.4.2. İnteraktif Yara Örtücüler**

Yarı geçirgen film veya köpük yapısındaki örtücülerdir. Dış çevreden bakteri ve diğer mikroorganizmaların geçirgenliğine karşı etkili bir bariyer oluştururlar.

### 2.4.3. Gelişmiş Yara Örtücüler

Hidrokolloid ve aljinat yapısındaki gelişmiş örtücüler, yara çevresinde nem kontrolünü sağlayarak yara iyileşmesini kolaylaştırırlar.

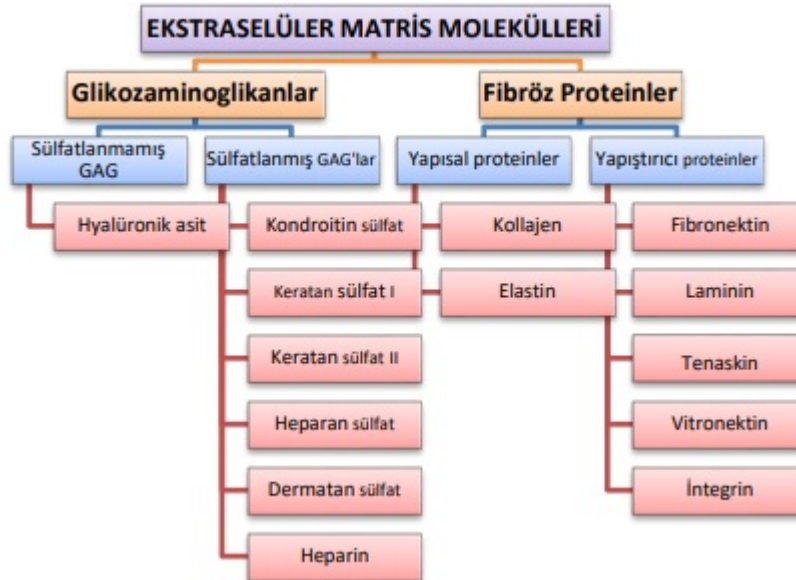
### 2.4.4. Biyoaktif Yara Örtücüler

İlaç salınımı yapan ve dermis bileşenleri içeren sistemlerdir. Hücresel yanıtı aktive ederek doku iyileşmesinde aktif rol oynarlar. Biyoaktif yara örtüleri özellikle kronik yara iyileşmesinde etkili bir sistem oluşturmaktadır.

### Hyaluronik Asit (Hyaluronan-HA)

Glikozaminoglikanlar, negatif yüklü bir doğal makromolekül sınıfıdır ve bu negatif yüke bağlı olarak hidrofilik özellik gösterirler(105, 106).

Tekrarlayan disakkaritlerin yapısına bağlı olarak glikozaminoglikan ailesi kondroitin sülfat/dermatan sülfat, heparin/heparan sülfat, keratan sülfat ve hyaluronik asit olmak üzere 4 gruba ayrılır(107)(Şekil 5). Sülfat içermeyen tek üyesi ise hyaluronik asittir(108).



Şekil 2.5. ECM molekülleri

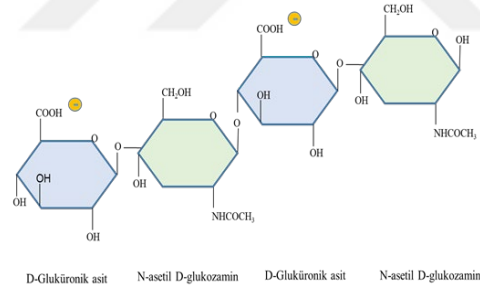
Üçgül ve ark.(109) makalesinden alınmıştır.

Glikozaminoglikan ailesinin bir üyesi olan HA'nın diğerlerinden farkları:

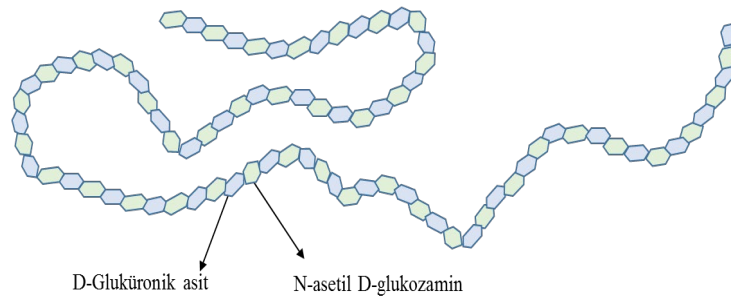


- 1) Çok uzun bir zincir yapısına sahiptir. Değişik uzunluklarda olabilen bu polimer, 25,000 kez kadar tekrar edebilen disakkarit birimi ile oldukça büyük boyutlarda bulunabilir. Çok yüksek molekül ağırlığına (10,000 kDa) sahip yapıda olabilmekle beraber dokularda en çok 2000-4000 kDa ağırlığında gözlenir. Vücutta yüksek molekül ağırlıklı HA zinciri devamlı metabolize olarak düşük molekül ağırlıklı fragmanlara (1000 kDa) ayrılır(110, 111).
- 2) Bir protein çekirdeğe bağlanma göstermediğinden diğer glikozaminoglikanlar gibi proteoglikan oluşturamaz.
- 3) Diğer glikozaminoglikanlar gibi sülfat grubu içermez.

Hyaluronik asit (HA), glikozaminoglikan familyasına ait olan ve iki şekerden oluşan temel bir birimden, moleküler yapısı 3-30 mikrometre uzunluğunda tekrarlayan N-asetilglukozamin disakkarid birimlerinden ve 1-4 halka pozisyonlarıyla glikozidik olarak birbirine bağlanmış glukoronik asitten oluşmuş bir polisakarittir (Şekil7, Şekil8).



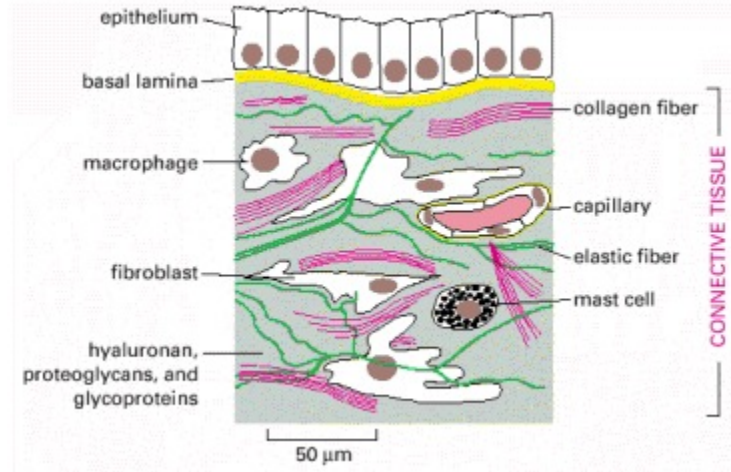
**Şekil 2.6.** HA moleküler yapısı.



**Şekil 2.7.** Dağınık halde bulunan HA

Molekül hacmi, hidrate olduğu zaman kuru duruma göre yaklaşık 10.000 kat büyümeindedir. Su moleküllerinin bu yapı içinde mekanik olarak tutulduğu; polisakkarit yapısıyla herhangi bir kimyasal etkileşime girmediği bildirilmiştir(111). Üç farklı molekül ağırlığına sahip HA bulunmaktadır. Bunlar yüksek molekül ağırlıklı (10 milyon Dalton), orta molekül ağırlıklı (500.000-800.000 Dalton) ve düşük molekül ağırlıklı (160.000-240.000 Dalton) HA olarak adlandırılmışlardır. HA genellikle, eklem ve kıkırdak ile göz ve cildin dokularını çevreleyen sinovyal sıvıda yüksek moleküler bir kütle olarak bulunur(112). HA, biyobozunurluk, biyoyumluluk, toksisite ve immünojeniklik gibi mükemmel fizikokimyasal özellikleri ile geniş bir uygulama yelpazesine sahiptir. HA sentezi hücresel plazma zarında yapılır ve ekstrasellüler dokuya salınır. HA'nın yarılanma ömrü her organda farklılık gösterir. Dolaşımında yarılanma ömrü 2-5 dakika arasında iken, dermiste 1-2 gün, kartilaj dokusunda ise 1-2 hafta olarak belirtilmiştir. Eklem kıkırdağında ve sinovyal sıvıda hyaluronidaz aktivitesi olmadığı için atılımı lenfatik yoldan emilim ile sağlanır. HA, hücrelerin migrasyonunda, doku oluşumu ve tamiri sırasında farklılaşması da dahil olmak üzere bir dizi embriyolojik ve yara iyileştirici etki göstermektedir. Dokuların hidrasyonu ve nemlenmesinde, dokulardan madde geçişinde, hücrelerin hareketinde ve farklılaşmasında önemli rol oynamaktadır. Bu nedenle osteoartrit ameliyatı, oküler cerrahi, plastik cerrahi, doku mühendisliği ve ilaç dağıtımı gibi biyomedikal uygulamalarda, ortopedide, romatolojide, oftalmolojide, dermatolojide ve kozmetolojide de kullanılmaktadır(113, 114). HA; endojen olarak salgılanır ve tüm dokularda ekstrasellüler boşlukta bulunur(115).

Hücreler arası ortamı dolduran ECM temelde, glikozaminoglikanlar ve fibröz proteinler olmak üzere iki ana molekül grubundan oluşur.(Şekil5)(Şekil6)



**Şekil 2.8.** ECM yapısı

Molecular Biology of the Cell. 3rd edition.2000 kitaptan alınmıştır.(116)

### **Bulunduğu Doku Ve Organlar**

HA, ortamda bulunan glikoproteinlere; hücre yüzeyinde ise reseptörlere bağlı halde bulunur. Organizmada her yerde dağılmış olmasına rağmen, en yüksek oranda bağ dokusunda bulunur. HA derinin hem dermis, hem de epidermis tabakasında bulunmaktadır.

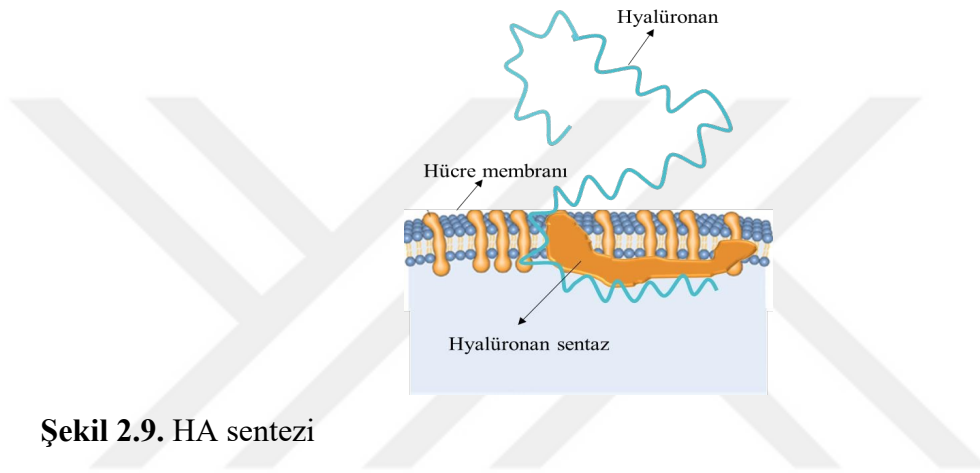
HA, tüm omurgalılarda, çoğu olgun dokularda hücre dışı matrislerin (ECM'ler) temel bir bileşeni olarak bulunur(117). Gözün vitröz humorunda (insanda 0.1-0.4 mg / g ıslak ağırlık), sinovyal eklem sıvısında (3-4 mg / ml), koroner restenozda arteri tıkayan patolojik matriste, yumurtlamadan önceki oosit etrafındaki (~ 0.5 mg / ml) kümülüs hücreleri tarafından üretilen matristeki ana bileşendir(118).

En büyük HA miktarı ortalama yetişkin insanda 7-8 g, vücuttaki toplamın yaklaşık % 50'si cilt dokusunda hem dermis (~ 0.5 mg / g ıslak doku) hem de epidermiste (~ 0.1 mg / g ıslak doku) bulunur. Epidermisteki hücrelerin etrafındaki matristeki asıl HA konsantrasyonu (2-4 mg / ml), dermisten ( $\pm$  0.5 mg / ml) daha yüksek bir orandadır. (111)

### **Sentezi**

HA sentezi, özellikle fibroblast gibi hızlı proliferen olan hücrelerin plazma membranında gerçekleşir. Bu sentezin hızı, hormonlar, yaş ve çevresel faktörlerle kontrol edilir. Sentezlenen HA, ya lokal olarak parçalanır, ya da lenf dolaşımı ile

dokulardan genel kan dolaşımına taşınır. Sağlıklı, genç bir insanda serum ve plazmadaki düzeyi kandan uzaklaştırılmasının ve parçalanmasının azalmasına bağlı olarak yaşla artmaktadır. Dolaşan HA' nın çok küçük bir kısmı böbrek ve dalakta metabolize olur. Asıl metabolize olduğu yer karaciğerdir. Karaciğer endotel hücreleri HA' nın endositozu için özel reseptörler taşır. Endositoz sonrası HA, lizozoma aktarılır ve enzimler (hyalüronidaz, beta-glukuronidaz, beta-N-asetil glukozaminidaz) tarafından, glukuronik asit ve N-asetilglukozamine parçalanır(119).(Şekil9)



**Şekil 2.9.** HA sentezi

### **Metabolizması**

HA, hyalüronidaz (HYAL) adı verilen enzimler tarafından parçalanır. HYAL enzim grubunda HYAL1, HYAL2, HYAL3 gibi çeşitli enzimler mevcuttur. Her bir enzim farklı molekül ağırlığına sahip HA'nın farklı bölgelerde yıkılmasında rol alır. HA katobolizması dokularda lokal enzimler tarafından gerçekleşirken, ESM'de küçük boyutlara ayrılan HA molekülünün bir kısmı ise lenfatik sistem ile drene olur. Lenf düğümlerinde metabolize olur ve oradan kan akımına geçerek karaciğerde ve böbreklerde atılımı gerçekleşir(111).

### **Fonksiyonu**

Aşırı derecede hidrofilik özelliği olan HA, su bağladıkça viskoelastik özellik kazanır ve jelimsi bir hal alır. Molekül ağırlığının bu kadar yüksek olmasına rağmen viskositeyi ve elastisiteyi aynı anda barındırması çok nadir görülen bir özelliktir. Sahip

olduğu bu benzersiz reolojik özelliği moleküle lubrikasyon özelliğini de kazandırır(120).

Kısa süreli kuvvet uygulandığı zaman yapısal bütünlüğünü korur. Ancak kuvvet uzun süre uygulanırsa HA parçalarına ayrılıp tekrar birleşir. Bu özelliği sayesinde kuvvetlerin yıkıcı etkisini 'şok emici' görevi görerek engellemektedir(121). Vücuttaki eklemler sahip oldukları lubrikasyon ve viskoelastik özelliklerini HA sayesinde kazanırlar. HA'nın; kartilaj gelişiminde ve sinoviyal sıvının devamlılığında önemli bir rolü bulunmaktadır(120).

HA, hacminin 1000 katı kadar su bağlama özelliği ile dermis ve epiderminin hacmini ve esnekliğini artırır(122). ESM'nin ve periselüler ortamın yapısal bütünlüğünün korunmasına yardımcı olur. HA'nın eksikliği özellikle yoğun ve molekül ağırlığı yüksek olarak bulunduğu dokularda, fonksiyon kaybına ve yapısal dejenerasyona neden olur.

HA aynı zamanda aktif bir sinyal moleküldür. Hücrelerin; proliferasyonu, apoptozisi, migrasyonu, diferansiyasyonu ve morfogenezi için ideal ortam oluşturur. Hücrelerde migrasyon ve proliferasyon gibi fonksiyonları özel membran proteinleri veya hyaladherin olarak adlandırılan özel proteinler ile gerçekleştirir.

Dokular arasında molekül transportunu kolaylaştırır, molekül ağırlığı yüksek olan proteinlerin dağılımını ve ozmotik basıncı dengeler(110, 123).

Hücre yüzeyinde yer alan bir takım reseptörler aracılığı ile hücre-hücre, hücre-matriks etkileşimini sağlar, hücre içi reaksiyonları tetikleyerek fonksiyonları düzenler(124). HA için spesifik olan çeşitli hücre yüzey reseptörleri; CD44, Toll-4, hyalüronan-media motilite reseptörü (RHAMM), lenfatik damar endotelial HA reseptörü-1, endositoz için hyalüronan reseptörü, ve layilin tanımlanmıştır. Bu reseptörler içinde en fazla tanımlanmış olanları CD44 ve RHAMM'dır.

HA, hücrelerin viral ve bakteriyel enfeksiyonlara karşı korunmasında da etkili bir moleküldür(111).

Isı şok proteinlerini indükler ve antiapoptotik etkileri ile hücre ölümlerini baskılar. Molekül ağırlığı 6-20 kDa olan HA; anjiojenik, enflamatuar sitokinlerin salınımını stimüle etme, matriks metalloproteinaz enzimini aktive etme, doku yaralanmalarında endotel hücrelerinin proliferasyonunu uyarma gibi etkiye sahiptir(123).

Yara iyileşmesinin ilk evresinde yüksek molekül ağırlıklı HA'nın sentezinde ciddi artış görülür. HA; hücrelerin migrasyonunu, proliferasyonunu artırır. Fibrinojen ile yaptığı bağ sayesinde pıhtı oluşumunu destekler. İyileşmenin ilerleyen evrelerinde granülasyon dokusunun oluşumuna yardımcı olur. Yara bölgesine polimorfonükleer lenfositlerin daha hızlı migrasyonunu ve bölgede hızlı hareket etmesini sağlar. Bakteriostatik etkisi ile yaranın enfeksiyondan korunmasına yardımcı olur. HA'nın bölgede sentezlenmesini kolaylaştıran faktörlerden biri ortamın asidik olmasıdır. Yara iyileşmesinin ilk evrelerinde HYAL2 inhibitörlerinin ortamda olması, yüksek molekül ağırlıklı HA'ya ihtiyaç duyulduğunun bir göstergesidir. İyileşmenin ilerleyen evrelerinde HYAL2 inhibitörleri ortamdaki yavaş yavaş çekilir ve yüksek molekül ağırlıklı HA fragmanlarına ayrılmaya başlar. Düşük molekül ağırlıklı HA; endotel hücreler, eozinofiller ve epitel hücrelerin gen ekspresyonunda ve makrofajların kümelenmelerinde stimüle edici olarak rol alır. Fragmanlar fibroblast proliferasyonunu ve takibinde anjiogenezisi başlatır(123).

HA ortamda oluşan serbest radikalleri bağlar.

Yara iyileşmesinin son evrelerinde ise özellikle yara kenarlarında HA'nın salınım miktarı artar. Bu alanda matris-hücre, hücre-hücre etkileşimini destekler, kollajenlerin ve keratinositlerin organize olmasını sağlar.

Antiadeziv özelliği ile bakteri adezyonunu engelleyerek enfeksiyon riskini azaltır. Laurent ve ark. lokal olarak kullanılan HA'nın, epitel doku içine penetre olarak hem keratinosit proliferasyonunu hızlandırdığı hem de retinoik asit miktarını artırarak cildi nemlendirdiğini gözlemlemiştir(120, 125).

HA'nın viskoelastik matris yapısı, destek maddesi olarak kullanımına olanak vermektedir. Bu nedenle özellikle göz cerrahisinde yara iyileştirmeyi hızlandırma amaçlı olarak kullanımı söz konusudur(126, 127).

Brown ve ark. tarafından yapılan bir çalışmada deri yüzeyine uygulanan HA'nın hem insan hem de rat derisinden emilebildiği gösterilmiştir(128). Bunun bir nedeni deride HA reseptörlerinin bulunması ve yüzeye uygulanan HA moleküllerinin doğrudan reseptörlere yönelmesi; diğer bir nedeni ise molekülün hem hidrofilik hem de lipofilik kısımlarının bulunması nedeniyle deriden geçebilmesi olarak açıklanmıştır(129).

Manuskiatti ve ark. (130) topikal olarak uygulanan HA' nın, deri ülserlerinde histopatolojik inceleme sonucu hücre proliferasyonu ve migrasyonu aşamalarında olumlu etki oluşturduğunu göstermiştir.

### **Hyaluronik Asitin Kullanım Alanları**

Vücutta birçok dokunun ekstrasellüler matriksinin ana bileşenlerinden biri olan hyaluronik asit, diş hekimliği ve çeşitli tıp alanlarında kemik defektlerinde iyileşmeyi artırmak amacı ile kullanılan, çevre dokulara zarar vermeden metabolize olabilen biyoaktif ve biyouyumlu bir materyaldir.

HA esaslı ürünlerin gingivitis tedavisinde etkili sonuçları olduğu rapor edilmiştir. Jentsch ve ark.(131)'ı randomize çift kör olarak yaptıkları klinik çalışmada; plak kaynaklı gingivitisin tedavisinde genel olarak HA jelin yararlı etkilere sahip olduğunu göstermişlerdir. Bu yararlı etkilerin HA'nın anti-inflamatuar ve anti-ödematöz etkisiyle ilişkili olduğu düşünülmüştür. Periodontal tedavi sırasında HA jel uygulamalarının tek başına küretaj tedavisine göre farklı tedavi gruplarında klinik parametrelerin ve inflamatuvar belirteçlerin önemli ölçüde azalmasına katkı sağladığı gösterilmiştir(131).

Zhao ve ark.(132) ise HA'nın farklı moleküler ağırlık ve konsantrasyonlarının hücre çoğalması ve osteojenik farklılaşma üzerinde farklı etkiler yarattığını belirtmiştir.

HA, sinovyal sıvının major bileşenidir ve bu sıvının viskozitesini arttırdığı görülmüştür. Eklem boşluğunun doldurulması, eklem ve çevresinde hidrostatik ve osmotik basınçlar arası dengeyi koruması, lubrikasyonu, makromoleküler filtrasyon yapabilmesi gibi üstün özellikler gösterir. İntraartiküler HA'nın yüzey yağlayıcı ve darbe emici özelliği vardır. Bu özelliklerinden dolayı HA, osteoartritin tedavisinde sinovyal eklemlere uygulanmak üzere kullanılmaktadır(133). Mountziaris ve ark. (134) intraartiküler HA uygulamasının redüksiyonlu disk deplasmanı olan hastalarda etkili bir tedavi yöntemi olduğunu bildirmişlerdir.

Rekürrent aftöz ülserasyonların (RAU) tedavisinde aklı gelen ilk seçenek topikal ajanlardır. HA'nın jel formunun bariyer görevi görmesi, anti-inflamatuar ve anti-ödematöz özelliklerinden dolayı ülsere lezyonlar üzerinde de kullanılmaya başlanmıştır(135-137). HA'nın ağız ortamında bir bariyer görevi görerek yarının

iyileşmesine katkıda bulunduğu, eksojen HA'nın anti-enflamatuar ve anti-ödematöz etkilerinin sayesinde de iyileşmeye katkıda bulunduğu sonucuna varılmıştır. Sonuç olarak Aslan ve ark. Behçet ve RAU'da topikal %0.2'lik HA kullanımının etkili ve güvenli bir tedavi olduğunu belirtmişlerdir(135).

HA büyüme, yara iyileşmesi ve embriyolojik olaylarda rol oynamasının yanı sıra tümör oluşumu ve gelişimine de neden olduğu düşünülmektedir. Bjorland ve ark. tümör hücrelerinin yüzeyinde bulunan HA seviyesinin, genellikle kanser derecesi ile bağlantılı olduğunu belirtmiştir(138, 139).

HA'nın bariyer görevi görerek ülsere lezyonları dış etkenlerden koruduğu, mekanizması tam olarak bilinmese de anti-enflamatuar ve antiödematöz etkisinden dolayı yara iyileşmesine yardımcı olduğu; TME osteoartrit tedavisinde ağrı kesici ve semptomları azaltıcı etkisi bulunduğu ve kayganlaştırıcı özelliği ile eklem yapılarını koruduğu belirtilmiştir. Ayrıca serum HA seviyesinin oral kanserlerin diagnozunda ve kanserin prognozunun belirlenmesinde yardımcı non-spesifik bir gösterge olduğu belirtilmiştir. Yapılan çalışmalar HA'nın bakteriyostatik etkisinin olduğu, yan etkisinin bulunmadığı ve vücut tarafından tolere edilebildiğini ortaya koymuştur(133).

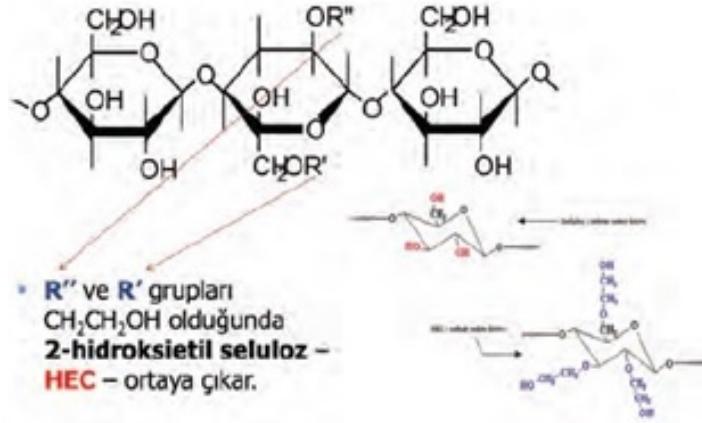
## **Hidroksietil Selüloz, Polikarboksilik Asit, Alfa Tokoferol, Metil Paraben**

### **Hidroksietil Selüloz**

Hidroksietil selüloz, hammadde olarak doğal polimer selüloz kullanılarak ve bir dizi eterleştirme reaksiyonu yoluyla üretilen noniyonik bir selüloz eterdir(Şekil10). Suda çözünerek pH'dan etkilenmeyen berrak, viskoz bir çözelti oluşturan, kokusuz, toksik olmayan, beyaz bir tozudur. Kalınlaşma, yapıştırma, dispersiyon, film oluşumu ve süspansiyon özelliklerine sahiptir. Hidroksietil selüloz kaplamalarda, günlük kimyasallarda, diş macunlarında, doku örtücülerinde, petrol sondajında ve diğer endüstrilerde yaygın olarak kullanılır(140). Hidroksietil selüloz, su solüsyonunun pH'ı 2 ve 12 arasında olduğunda, viskozite stabildir. Bu aralığı aşarsa, asidik veya alkali oksidatif bozulma olur ve viskozite düşer. Sıcak ya da soğuk suda çözünebilir, tortu bırakmaz. Normal olarak organik solventlerde çözünmez. Hidroksietil selüloz sulu çözeltisinin viskozitesi, sıcaklık arttıkça azalır ve sıcaklık orijinal sıcaklığa düştüğünde viskozite geri kazanılabilir. Yüksek bir tuz konsantrasyonu yoksa, çözelti



kaynama noktasına ısıtıldığında, jel veya çökelti oluşmaz; yani hidroksietil selüloz sıcaklığa çok dayanıklıdır.



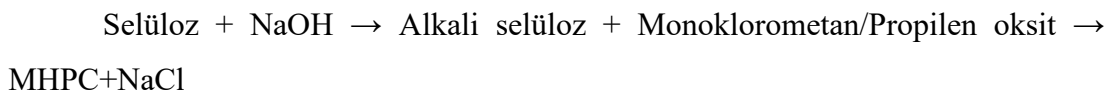
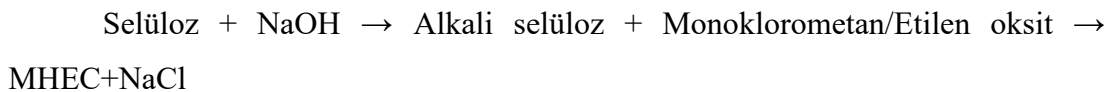
**Şekil 2.10.** Hidroksietil selüloz moleküler yapısı

Hidroksietil selüloz sulu çözeltisi, noniyonik bir sistemdir ve suda çözünebilen diğer polimerler, sürfaktanlar, tuzlar vb. ile birlikte bulunabilir. Bu nedenle, günlük kimyasal endüstrisinde yaygın olarak kullanılmaktadır(141).

- Viskoziteyi artırarak kalınlaştırma,
- Suyu bünyesinde tutma,
- Kayma dayanıklılığı,
- Adhezyona olumlu etki,
- Bağlayıcı etki,
- Film oluşturmaya yardımcı olma,
- Kolay uygulama,
- Yüzey gerilimini düşürerek surfaktan gibi davranma özellikleri vardır.

### Hidroksietil Selülozun Elde Edilmesi

Hidroksietilasyon reaksiyonu, değişen alkali, etilen oksit konsantrasyonları, farklı sıcaklıklar ve reaksiyon süreleri altında gerçekleştirilmektedir(142).



Selüloz + NaOH → Alkali selüloz + Etilen oksit → Hidroksietil Selüloz (143)

### **Kullanım Alanları**

*-Kaplama kalınlaştırıcı:* Hidroksietil selüloz, lateks boya bileşimi içinde, pigmentin jelleşmesini önler, dağılmasına katkıda bulunur, lateks boyayı stabilize eder ve bileşenin viskozitesini artırır. Hidroksietil selüloz, bileşenlerdeki pigmentler, yardımcı maddeler, dolgu maddeleri ve tuzlar gibi diğer malzemelerle iyi bir uyumluluğa sahiptir.

*-Petrol sondajı:* Yüksek viskoziteli hidroksietil selüloz, petrol sondajında esas olarak tamamlama ve bitirme sıvıları için yapıştırıcı olarak kullanılır.

*-Günlük kimyasallar ve deterjanlar:* Hidroksietil selüloz, diş macunu, deterjan ve kozmetik ürünlerde bağlayıcı, koyulaştırıcı, dengeleyici ve dağıtıcı görevi görür.

*-Gıda:* Gıda endüstrisinde selüloz eter ürünleri, işlenmiş gıda ürünlerinde kıvam ayarlayıcı katkı malzemesi olarak kullanılır.

*-İlaç:* İlaç endüstrisinde selüloz eter ürünleri, merhem ve kremler için dispersiyon ajanı ve emülgatör olarak, alçı bandajlarda bağlayıcı olarak ve tabletler için sıkıştırma yardımcısı ve kaplama ajanı olarak kullanılırlar.

### **Polikarboksilik asit**

Karboksilik asitler, yapısında karboksil grubu (-COOH) bulunduran ve R-COOH veya Ar-COOH genel formülü ile gösterilebilen organik bileşiklerdir. Zayıf asitler olarak kabul edilen karboksilli asitlerde asitlik, karboksil grubuna bağlı alkil veya aril gruplarının niteliklerine büyük ölçüde bağlıdır(144).

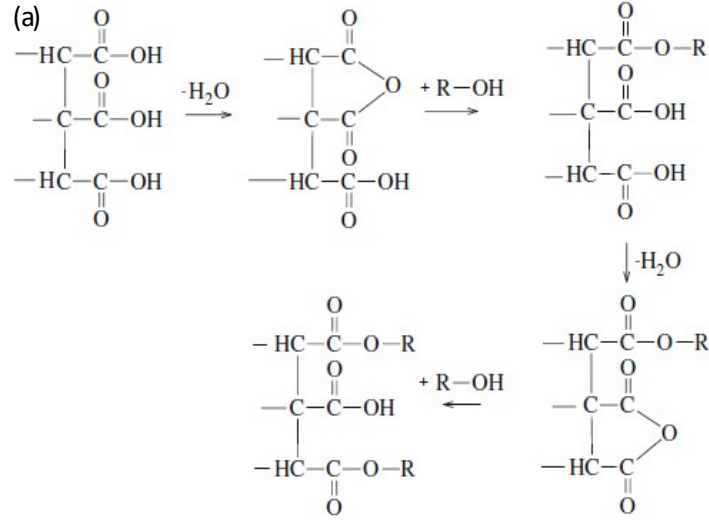
Her bir molekülde iki veya daha fazla karboksil grubu içeren bileşikler polikarboksilik asit olarak isimlendirilirler. Hidroksil grubu içeren yapılar ile esterleşme reaksiyonu ile çapraz bağ yapabilmektedirler(145).

Karboksilli asitler, polar bileşikler olup kendi molekülleri arasında veya diğer moleküller ile hidrojen bağları oluşturabilirler. Karboksilli asitlerin sudaki çözünürlükleri asit ve su molekülleri arasında oluşturduğu hidrojen bağlarının sayesinde olmaktadır(144).

Formaldehit içermeyen tüm polikarboksilik asitler selülozik malzemelerin çapraz bağlanmasında kullanılırlar. Selülozun polikarboksilik asit ile esterleşme

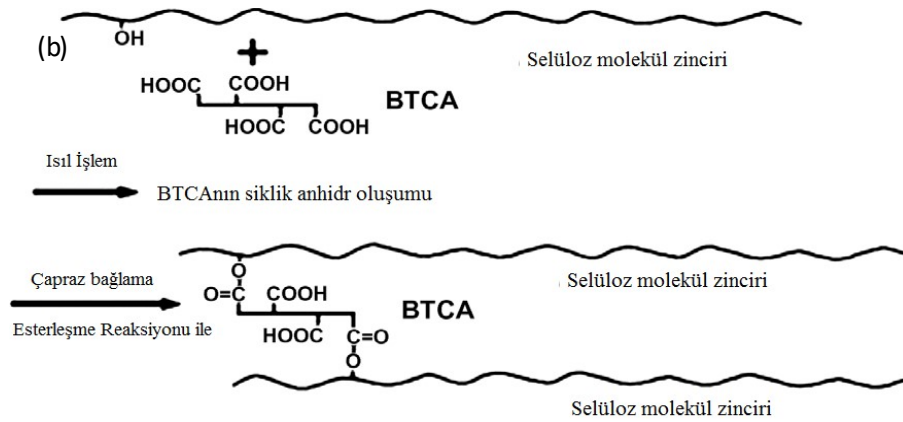
reaksiyonu; iki komşu karboksil grubunun reaksiyonu ile ara siklik susuz bileşiğinin oluşması ve ester bağının oluşması şeklinde iki adımda gerçekleşmektedir. En önemli dezavantajı ise asit katalizörleri kullanıldığında yaşanan dayanıklılık kaybıdır(146).

Karboksilik asitler, selülozun hidroksil grupları ile reaksiyona girerek malzemelerin suya karşı dayanıklılıklarını arttırmaktadır(147). (Şekil11,Şekil12)



**Şekil 2.11.** (a) Asit katalizörlerin varlığında karboksilik asitler ile selülozun çarpaz bağlanma mekanizması

(a) Asit katalizörlerin varlığında karboksilik asitler ile selülozun çarpaz bağlanma mekanizması (R selülozu temsil etmektedir) (Reddy and Yang ve ark. (147) makalesinden alınmıştır.



**Şekil 2.12.** (b) Selüloz molekül zinciri üretimi

Şekil12:(b) Selüloz molekül zinciri üretimi Badulesco ve ark. (148) makalesinden alınmıştır.

### Tokoferol

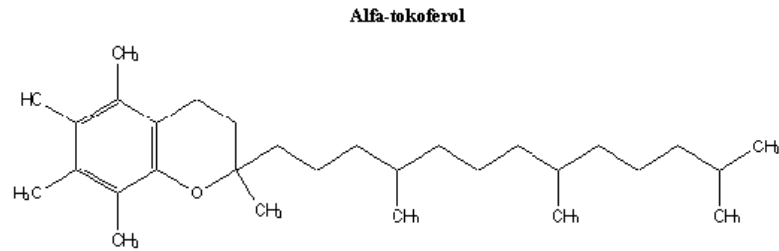
Tokoferoller, kromanol halkası içindeki metil grubunun sayısı ve konumu ile belirlenen alfa, beta, gama ve delta formlarında meydana gelir(149). (Şekil13) Alfa tokoferol biyolojik olarak en aktif olandır ve delta tokoferol de antioksidan olarak en aktif şeklidir. Bu vitamin doğada tokoferol ve tokotrienol formunda bulunur.

$\alpha$ -Tokoferol, lipitte çözünen önemli bir non-enzimatik antioksidan membran lipididir. Tokoferoller, ısıya karşı oldukça dirençlidir. E vitamini bilinen tek hücre antioksidanıdır ve bu nedenle hücre zarına kadar taşınması büyük önem taşır(150, 151).

Oksijensiz radikallerin etkileri, enzimatik olan veya enzimatik olmayan bir antioksidan olan  $\alpha$ -Tokoferol (E vitamini) tarafından ortadan kaldırılabılır(152).

Durak ve ark., Sarısözen ve ark. ayrıca Göktürk ve ark. tarafından yapılan hayvan çalışmalarında antioksidanların; erken evrelerde kırık iyileşmesinde etkili oldukları gözlenmiştir(153-155).

A-tokoferoller, trombosit agregasyonunun inhibisyonu, endoteldeki nitrik oksit hücrelerinin üretimi ve nötrofiller ve makrofajlarda süperoksit üretimi ile antioksidan özelliklerini kazanır(156). A-tokoferol antioksidan bir madde olduğundan, hücre zarı peroksidasyonunu indükleyerek, osteoradyonekroz patogenezinde çözünen reaktif oksijen türlerinin temizlemede etkilidir(157).



**Şekil 2.13.** Alfa-tokoferol moleküler yapısı

E vitamini başta tohumlar ve tohum yağları olmak üzere, kabuklu meyveler, bitkisel yağlar, marul, tere, kereviz, maydanoz, ıspanak, lahana gibi koyu yeşil renkli sebzeler, buğday ve yulafta fazlaca bulunur veya sentetik olarak elde edilir.

E vitamininin asıl görevi hücre içi membran bütünlüğünün korunması ve hücre membranındaki fosfolipidlerin oksidasyonunun önlenmesidir. Böylece hücrelerin daha uzun yaşamasını ve yenilenmesini sağlar.

Sinir sisteminin faaliyetlerini düzenli bir biçimde yapmasını sağlar. Alzheimer hastalığının ilerlemesini yavaşlatır, yaşlı kişilerde bağışıklık sistemini güçlendirir. Bunların dışında üreme organlarında meydana gelebilecek dejenerasyonları da engelleyici etkiye sahiptir.

E vitaminin vücut tarafından emilebilmesi için diyetle yağ bulunması ve safra salgılanması gerekmektedir. İnce bağırsaktan yağ parçacıkları içinde emilir ve lenf ile taşınır. Diğer yağda çözünen vitaminler gibi proteinlere bağlanır ve lipoproteinlerle taşınır. Vücutta karaciğerde depolanır. E vitamini bitkisel yağlarda yüksek düzeyde bulunduğu için eksikliği çok seyrek görülür. Eksikliğinde nörolojik bozukluklar ortaya çıkar(158).

### **Metil Paraben**

Parabenler kokusuz, renksiz ve uçucu kimyasallardır. Geniş antimikrobiyal etki spektrumuna sahip olmaları, daha az iritasyona yol açmaları, daha az oranda duyarlılığa neden olmaları ve geniş pH aralığı içinde stabil kalabilmeleri gibi nedenlerden dolayı ilaç, yiyecek ve kozmetik sektörlerinde sıklıkla kullanılan ideal bir koruyucu olarak tanımlanmışlardır(159). Etil, metil, propil ve butil esteri şeklinde 4 paraben türü bulunmaktadır. Özellikle propil ve metil paraben esterleri, fungal ve bakteriyel kontaminasyonu önlemek amacıyla kozmetik ürünlerde ve topikal ilaçlarda sıklıkla kullanılan başlıca koruyuculardır(160). Metil paraben, amaçlanan antimikrobiyal etkiyi ortaya koymak için tek tek veya kombinasyon halinde kullanılan, homolog bir dizi parabenden biridir.

### **2.5. Biyopsi**

Anamnez ve klinik bulgular doğrultusunda tanı konulamayan olgularda oral doku biyopsisi, sıklıkla kullanılmaktadır(161). Oral mukozada, tedaviye ya da lokal faktörlerin uzaklaştırılmasına rağmen lezyonda iyileşme gözlenmiyorsa en geç 3 hafta içerisinde iyileşmeyen lezyonlarda, ayırıcı tanı yapılması için biyopsi yapılması gerekmektedir. Yeterli spesimen elde edebilmek için biyopsi yöntemi, biyopsi yerinin

seçimi ve alınan biyopsinin uygun koşullarda laboratuvara gönderilmesi en önemli üç faktördür(162).

Oral mukoza lezyonlarının çoğunda, takip ve/veya tedavi öncesi mutlaka tanının konulması gerekmektedir. Bu amaçla kullanılan yöntemlerden en etkili olanı biyopsi ile alınan spesimenin histopatolojik tetkikidir. Histopatolojik tetkik için alınan doku örneklerinin lezyonu temsil edecek yeterlilikte olması ve sağlıklı dokuyu da bir miktar içermesiyle birlikte kullanılan biyopsi yöntemi de büyük önem taşımaktadır. Klinisyenler tarafından genellikle uygulanması kolay, fazla zaman kaybettirmeyen, olabildiğince non-invaziv, hastaya minimal düzeyde konforsuzluk veren yöntemler tercih edilirken, patologlar açısından da elde edilen materyalin histopatolojik tanı koydurabilecek nitelikte olması gereklidir(163).

### **2.5.1. Biyopsi Teknikleri ve Tipleri**

Genel olarak 1 cm'den küçük lezyonlar eksizyonel biyopsiye uygundur, 1 cm'den büyük lezyonlarda sağlıklı mukozayı da kapsayan insizyonel biyopsi yapılmalıdır. Kanama bozuklukları, koagülopatiler, genel durum bozukluğu, lokal anesteziye karşı alerjik reaksiyon, hastalarda akut viral ya da bakteriyel enfeksiyon bulunması biyopsi yapılması için kontrendikasyon oluşturmaktadır(164).

#### **Oral Sitoloji**

Bu yöntemde kenarları küt bir spatula yardımı ile lezyon yüzeyinin kazınması ve bir lam yüzeyine yayılması ile elde edilen biyolojik materyal patolojiye gönderilir. Değerlendirme güçlüğü ve yalancı pozitif sonuçların olma ihtimalinin yüksek olması nedeniyle fazlaca kullanılmamaktadır(165).

#### **Fırça Biyopsisi**

Mukoza epitelinin tüm katmanlarından hücre örnekleme yapılır ve sadece hücresel atipi belirlenebilir. Bu nedenle kesin tanı yapılabilmesi için insizyonel biyopsi yapılmalıdır. Büllü ve veziküler dermatozlarda, bazal ve skuamöz hücreli karsinomda tanıda yardımcı olan bu yöntem noninvazivdir. Displazilerde yüksek sensitivite ve spesifitesi göstermiştir(166).

### **Punch Biyopsi**

Punch biyopsi, geleneksel insizyonel biyopsinin yerini alan iyi bir yöntemdir. Genellikle dermatologlar tarafından deri lezyonlarının tanısında kullanılan punch biyopsi yöntemi son yıllarda oral mukoza lezyonlarında kullanılmaya başlamıştır(167). (Şekil 14)

Uygulanmasının nispeten kolay olması, fazla zaman gerektirmemesi, ucuz ve güvenilir olması ve standart doku örnekleri sağlaması gibi özellikleri nedeniyle, diş hekimleri tarafından klinik olarak kullanılan bir yöntemdir(168).

Küçük punch biyopsilerde suture gerek kalmadan yara sekonder iyileşmeye bırakılabilmektedir. Ancak sert doku desteği sağlanamayan yumuşak damak ve ağız tabanı gibi stabilizasyon sağlanması zor bölgelerde punch biyopsi tercih edilmemelidir(169).



**Şekil 2.14.** Tek kullanımlık punch

### **İnsizyonel Biyopsi**

Malignite şüphesi olan lezyonlarda dokunun tamamen çıkarılması mümkün olmayan olgularda uygulanan bu yöntemde, elde edilen örneğin derinliği minimum 3 mm, uzunluğu 3-6 mm ve en az 1-2 mm genişlikte olmalıdır. Sağlam doku 1/3, lezyon 2/3 oranda olacak şekilde alınan biyopsiler doğru tanıya ulaşmada oldukça yardımcıdır(164).

### **Eksizyonel Biyopsi**

Klinik lezyonun tamamıyla çıkarılması işlemidir. Genellikle 1 cm ve daha küçük, klinik olarak benign görünen, yerleşimi elverişli lezyonlarda bu yöntem uygulanabilir. Cerrahi sınır önemlidir. Malign damarsal ve pigmente lezyonlarda cerrahi sınır en az 5 mm olmalıdır(164).

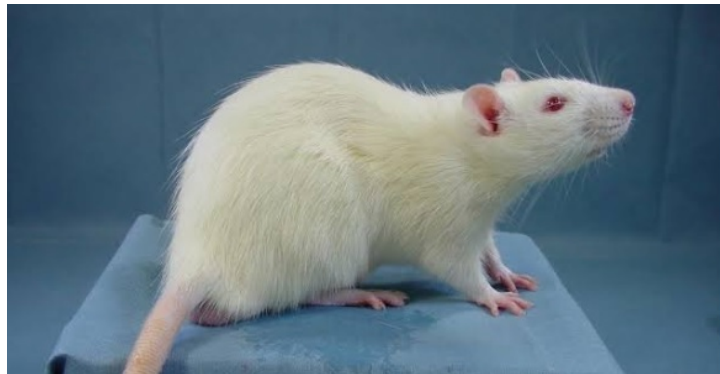## 2.6. Deney Hayvanları

Deneyisel arařtırmalarda kullanılan ratlar, *Rattus norvegicus*'tan köken almıřlar ve arařtırmalarda kullanılan inbred soyların büyük bölümü Wistar Albino soyundan köken almıřtır. Ratlar; diř hekimlięi, temel tıp, farmakoloji, gıda, davranıř gibi alanlarda yapılan arařtırmalarda kullanılmaktadır. Genetik olarak tanımlanmıř yaklaşık 400 inbred ve 50 outbred soy bulunmaktadır.

Ratlarda orbitanın medialinde yerleřmiř “Harderian bezleri” bulunmaktadır. Bu bezler porfirin içeren kırmızı-kahverengi salgı üretirler. Saęlıklı hayvanlar normalde bu salgılarını temizlerler. Hayvanlar strese girdięi zaman (beslenememe, dehidratasyon, hastalık, çevresel faktörler vs.) ise bu iřlem aksar. Klinik olarak bu durum ratların saęlık durumları hakkında bilgi veren bir gösterge olarak kabul edilir. Boyları kuyruk uzunluęu ile birlikte 20-25 cm arasında deęiřmektedir.

Arařtırmalarda en çok kullanılan ikinci bir ırk olan Sprague-Dawley, Wistar ratlardan daha büyüktür. Kuyrukları uzun ve kılsızdır. İskelet sistemleri; kafatası, omurga, sternum, pektoral kuřak, pelvik çatı ve iki çift ekstremiteden oluřur.

Ratlar üst dudaklarında bir yarıęa sahiptirler. Her iki çenede iyi geliřmiř birer çift kesici diřleri bulunur ve bu diřler sürekli büyür. Kanin diřleri bulunmayan ratların her çenede 6 (3/3) molar diři vardır ve toplam 16 diři vardır(170). Tükürük bezleri, dięer memelilerde olduęu gibi parotid, submaksiller ve sublingual bezler olarak üç tanedir. Bütün kemirgenlerde olduęu gibi ratlarda da sert damak mukozası tamamen keratinize epitel ile kaplıdır(171). Aęız anatomisi incelendięinde ise insan anatomisine benzerlik gösterdięi görülmektedir. Damak bölgesinde epitel kalınlıęı 2-3 mm'dir. Oral mukoza çalıřmalarında sıklıkla bu tür tercih edilmektedir(172). (řekil15)



**řekil 2.15.** Sprague-Dawley cinsi rat



## 2.7. Preanestezik ve Anestezik Maddeler

### 2.7.1. Ketamin

Ketamin, kuvvetli analjezik ve hafif hipnotik özellikleri olan ve hızlı etki ortaya koyan anestetik bir ajandır. Günümüzde ketaminin farmakolojik kullanımı sınırlıdır. Ketamin HCl (2-o-klorofenil-2-metilaminosikloheksanon hidroklorür) karakteristik hafif kokulu, beyaz, kristalize bir tozdur(Şekil16). Ketaminin etki mekanizması oldukça kompleksdir. Ketaminin akut etkileri genellikle kullanımdan 15-45 dk sonra ortadan kalkar. Madde sıklıkla diğer ilaçlar ile kombine halde kullanılır(173).

Ketamin, derin anestezi sağlarken normal faringeal-laringeal refleksler devam eder ancak damar içi uygulamalarda solunum depresyonu oluşabilir ve geçici bradikardi meydana gelebilir. Gözler açıktır. İskelet kaslarının tonusu değişkendir; normal, artmış veya azalmış olabilir.

Enjeksiyon yerinden emilim hızlıdır, 10 dakika sonra plazmada pik düzey sağlanır. Kas içi uygulamayı takiben 3-6 dakika içerisinde maksimum etki oluşur, damar içi uygulamayı takiben ise maksimum etki 30 saniye içerisinde sağlanır.

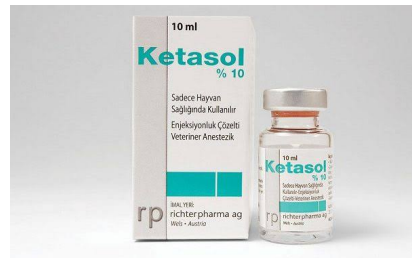Endike olduğu hayvanlarda her türlü büyük ve küçük ameliyatlarda genel anestezik olarak kullanılır. Kısa süreli operasyonlar için uygun olmakla beraber ek dozlar kullanılarak 6 saate varan anestezi oluşturulabilir(174).

#### Laboratuar Hayvanlarında Kullanım Dozları(175):

Tavşan: 0.75-1 ml/kg intramuskuler ve 3-5 mg/kg c.a. intramuskuler  
Ksilazin ile kombine

Beyaz fare, Kobay: 1.25-2 ml/kg periton içi Ketamin

Rat: 0.8–1.3 ml/kg c.a. periton içi Ketamin



**Şekil 2.16.** Ketamin etken madde içeren anestezik madde

Anesteziden 10 saat önce gıda alımı kesilmelidir. Ketamin anestezisi sırasında larenks ve farenks refleksleri aktif kaldığı ve ketaminin salivasyon uyarıcı etkisi nedeniyle, oluşabilecek hipersalivasyon riski göz önünde bulundurulmalıdır(174).

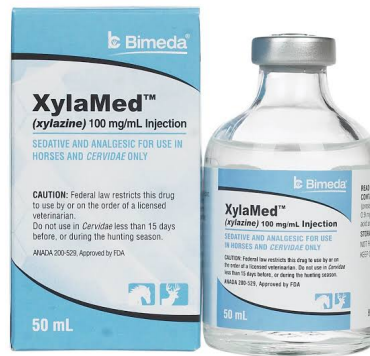### 2.7.2. Ksilazin

Ksilazin, veteriner hekimlikte sedatif, hipnotik, analjezik, kas gevşetici ve anestezik premedikasyon ilacı olarak kullanılan bir tiazin türevidir.(Şekil17) Gözlenen yan etkiler hipotansiyon ve bradikardidir. Ksilazin hızla emilir ve organizmaya dağılır. Kas içi enjeksiyondan sonra maksimum plazma konsantrasyonuna bütün türlerde 12-14 dakika sonra ulaşılır. Ksilazin, vücutta hızla ve neredeyse tamamen, çok sayıda tanımlanamayan metabolite dönüşür. Yoğun bir şekilde metabolize olmasına bağlı olarak, 23-60 dakikalık atılma yarı ömrü ile hızla atılır. Tam atılma, uygulama şeklinden ve dozdan bağımsız olarak 2-3 saat içinde olur. Ksilazin, büyük oranda idrarla (yaklaşık %70) vücuttan atılır, ayrıca dışkı da (%30) atılmasında önemli bir yoldur. Etkinin uzaması için hayvana uygulanan ilk dozun 1/3 'ü kadar daha uygulanabilir. Uygulama yolu damar içi, kas içi ve deri altı enjeksiyon şeklindedir(174).

Laboratuar Hayvanlarında Uygulama Dozu(175):

Gerbil: 2-5 mg/kg periton içi

Rat: 7-15 mg/kg kas içi/ periton içi



Şekil 2.17. Ksilazin HCL etken madde içeren preanestezik madde

### 3. GEREÇ VE YÖNTEM

#### 3.1. Deney Hayvanları

Çalışmayı yapmak için Hacettepe Üniversitesi Hayvan Deneyleleri Yerel Etik Kurulundan onay alınmıştır.(2019/08-13) Çalışmada toplamda ağırlıkları 250-300 g aralığında değişen 8-10 haftalık, sağlıklı 45 erkek sağlıklı white Spraque-Dawley rat kullanılmıştır. Ratlar Hacettepe Üniversitesi Deney Hayvanları Laboratuvarında nem ve sıcaklığın kontrol edildiği  $21 \pm 1$  °C sıcaklıkta, % 40-60 nem ihtiva eden ve 12 saatlik gece/gündüz standartlarının sağlandığı laboratuvar koşullarında ve veteriner gözetiminde barındırılmıştır. Ratların tümü serbest kullanımda su ve %21 ham protein içeren yumuşak besin ile beslenmiştir. Tedavileri süresince birbirlerine zarar vermelerini önlemek için ayrı kafeslerde tek olarak saklanmışlar ve deney hayvanlarının her biri numaralandırılmıştır. Deneyde ratlar rasgele seçilerek her grupta on beş rat olacak şekilde üç grup oluşturulmuştur.(Tablo 4)

**Tablo 3.1.** Grupların çalışma günlerine göre dağılımı

		GRUPLAR		
		<u>Kontrol Grubu</u> (n=15)	<u>1.Grup</u> <u>Hyaluronik</u> <u>Asit İçeren</u> <u>Yara Örtücü</u> <u>Uygulanan</u> <u>Grup (n=15)</u>	<u>2.Grup</u> <u>Hidroksietil</u> <u>Selüloz,Polikarboksilik</u> <u>Asit, Alfa-Tokoferol, Metil</u> <u>Paraben İçeren Yara</u> <u>Örtücü Uygulanan Grup</u> (n=15)
ÇALIŞMA GÜNLERİ	<u>3.Gün</u>	5	5	5
	<u>7.Gün</u>	5	5	5
	<u>14.Gün</u>	5	5	5

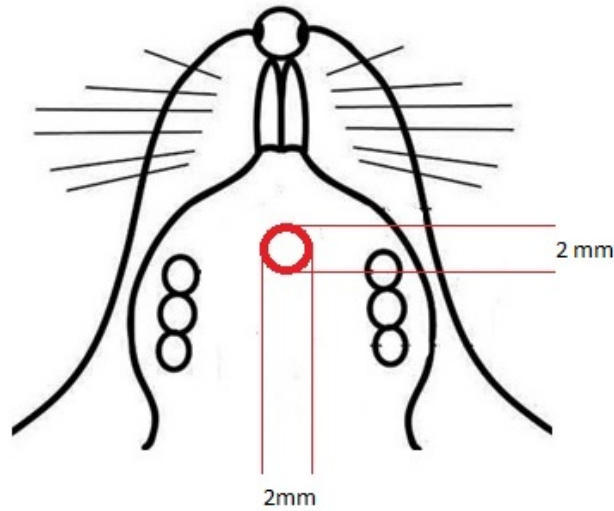
### 3.2.Preanestezik ve Anestezik Madde Uygulama Rejimi

Çalışma için sıfırıncı günde bütün ratlar 90 mg/kg intramuskuler Ketamin ve 10 mg/kg Ksilazine enjeksiyonu ile genel anestezi altına alınmıştır.

### 3.3.Cerrahi Prosedür

#### 3.3.1. Sıfırıncı Gün

- Çalışma başlangıcında bütün ratlar genel anestezi altına alınmıştır.
- Tam anestezi sağlandıktan sonra ratlar tek tek çalışma masasına alınmış, ağız açıcı ile çalışma sahası görünür hale getirilmiştir.
- Çalışmamızda ratlarda standardizasyonu sağlamak amacıyla 45 ratta damak mukozasında aynı yerde (Şekil 18), tek kullanımlık 2 mm çapta punch ile oral ülser oluşturulmuştur(Şekil 19).



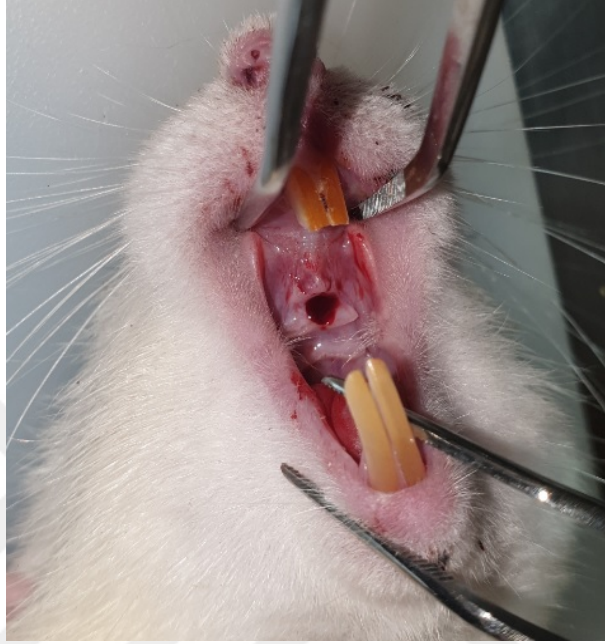**Şekil 3.1.** Çalışma sahasının şematik olarak gösterimi

Oda ve ark.(176) makalesinden alınmıştır.

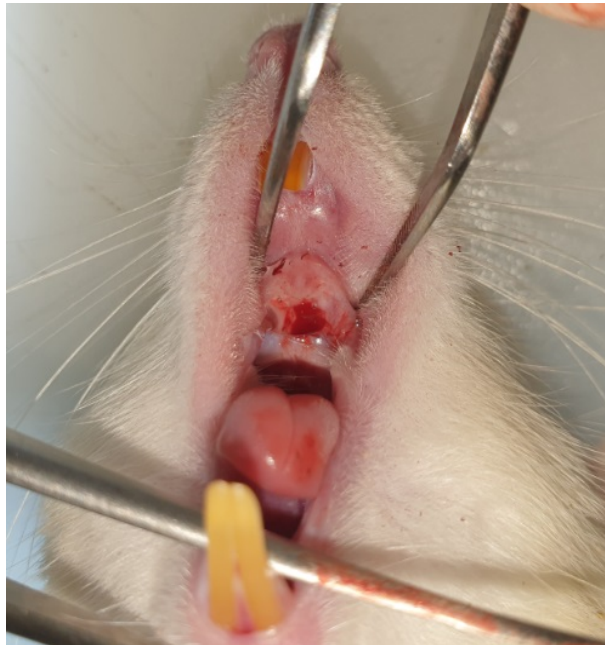
- Doku spesimenleri; doku pensi, 11 numaralı bistüri ve cerrahi makas yardımıyla uzaklaştırılmıştır.

- Kanama kontrolü steril spançlar ile sağlandıktan sonra kontrol grubunda oluşturulan oral ülser üzerine bir şey uygulanmamış, ülser sekonder iyileşmeye bırakılmıştır. İki gruptan oluşan çalışma gruplarına ise farklı yara örtücüler uygulanmıştır. İlk çalışma grubunda oluşturulan oral ülsere, hyaluronik asit içeren yara

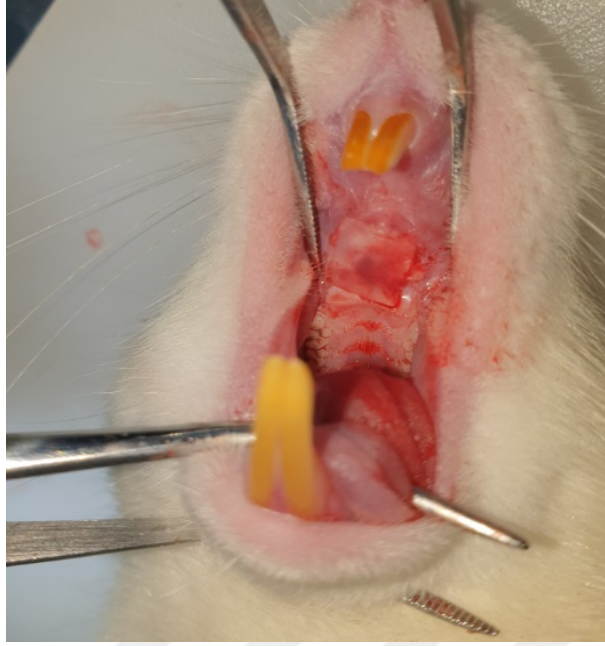örtücü topikal olarak uygulanmıştır( Şekil20). İkinci çalışma grubunda ise oral ülser 3x3 mm<sup>2</sup> ebatında, hidroksietil selüloz, polikarboksilik asit, alfa tokoferol ve metil paraben içeren yara örtücü uygulanmış daha sonra ratlar kafeslerine geri yerleştirilmiştir(Şekil21).



**Şekil 3.2.** Sıfırıncı günde oluşturulan oral ülser



**Şekil 3.3.** Hyaluronik asit içeren yara örtücü uygulanan çalışma grubu



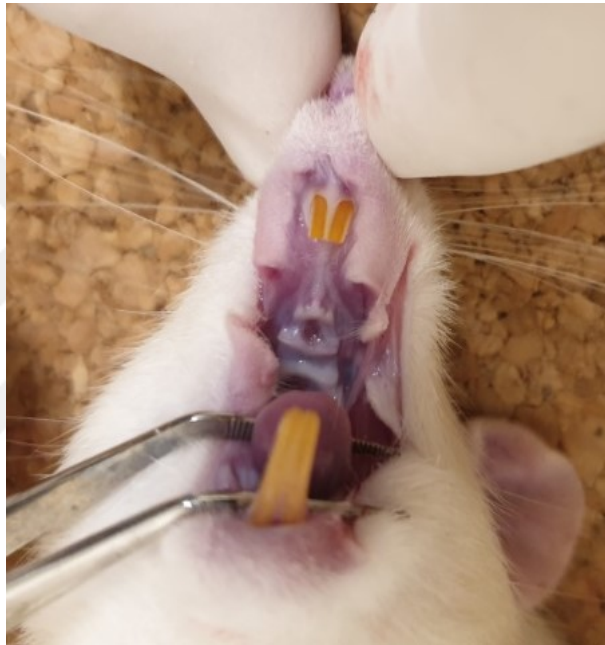**Şekil 3.4.** Hidroksietil Selüloz, Polikarboksilik Asit, Alfa-Tokoferol ve Metil Paraben içeren yara örtücü uygulanan çalışma grubu

### 3.3.2. Üçüncü Gün

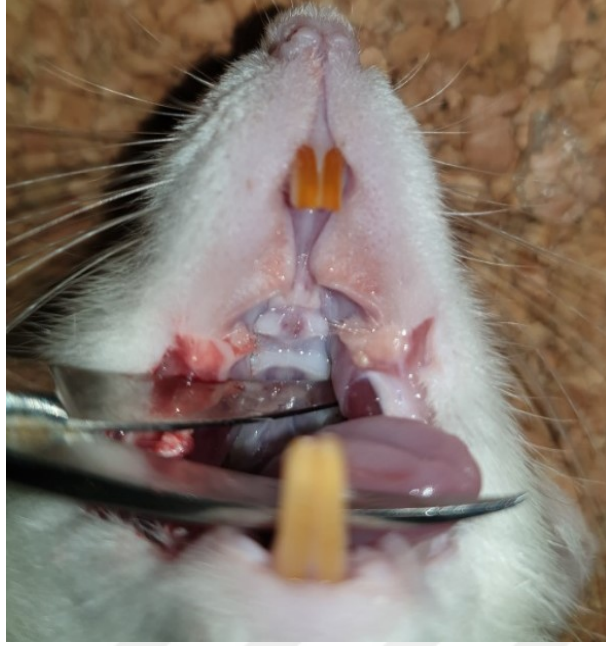
- Kontrol grubu(Şekil22) ve her iki çalışma grubundan(Şekil23,Şekil24) randomize şekilde seçilen 5'er rat etik kurallara uygun bir biçimde CO<sup>2</sup> ile sakrifiye edilmiş ve bu işlemin ardından çalışma masasına alınmıştır.

- 2 mm çapta oluşturulan oral ülserlerin etrafındaki 3 mm sağlıklı mukozayı da içine alacak şekilde 5 mm çapta punch biyopsi uygulanarak eksize edilmiştir.

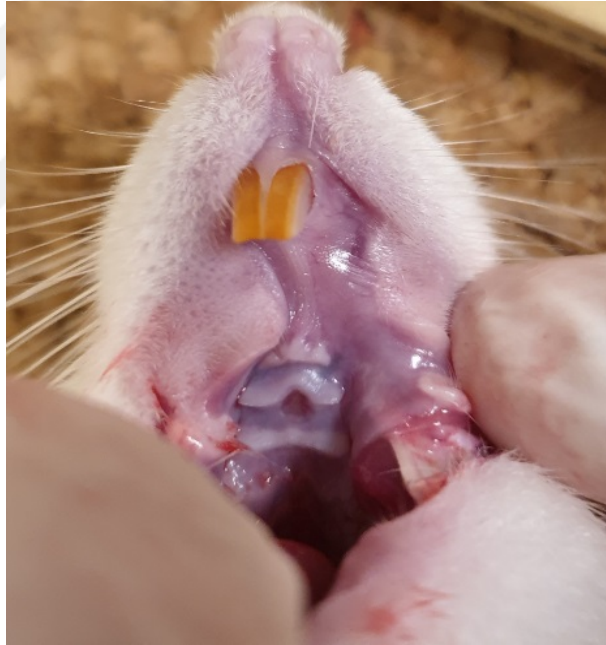- Elde edilen spesimenler %10'luk tamponlu formaldehit içeren patoloji kaplarına (Şekil 31) konulmuştur.



**Şekil 3.5.** Kontrol grubunun 3.gün takibi



**Şekil 3.6.** 1.çalışma grubunun 3.gün takibi



**Şekil 3.7.** 2.çalışma grubunun 3.gün takibi

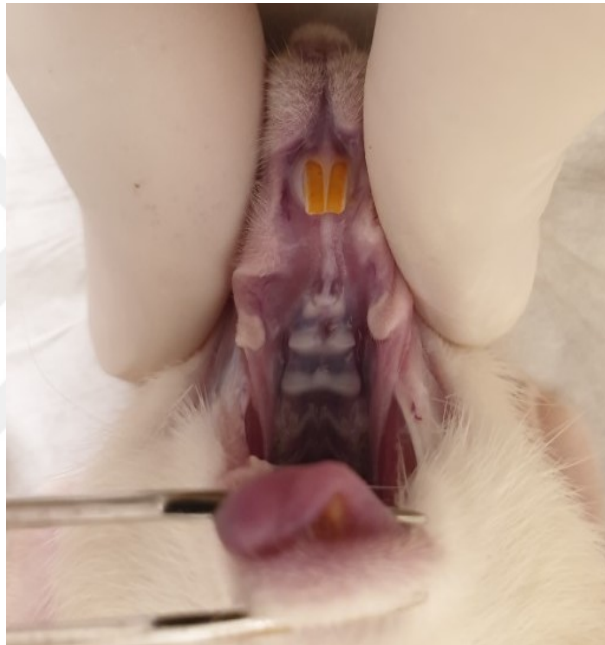

### 3.3.3. Yedinci Gün

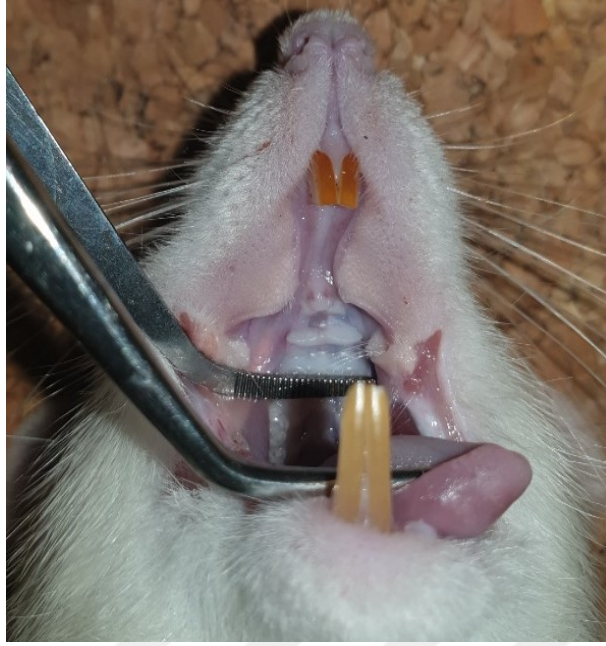
- Kontrol grubu(Şekil 25) ve her iki çalışma grubundan(Şekil 26,Şekil 27) randomize şekilde seçilen 5'er rat etik kurallara uygun bir biçimde CO<sup>2</sup> ile sakrifiye edilmiş ve bu işlemin ardından çalışma masasına alınmıştır.

- 2 mm çapta oluşturulan oral ülserlerin etrafındaki 3 mm sağlıklı mukozayı da içine alacak şekilde 5 mm çapta punch biyopsi uygulanarak eksize edilmiştir.

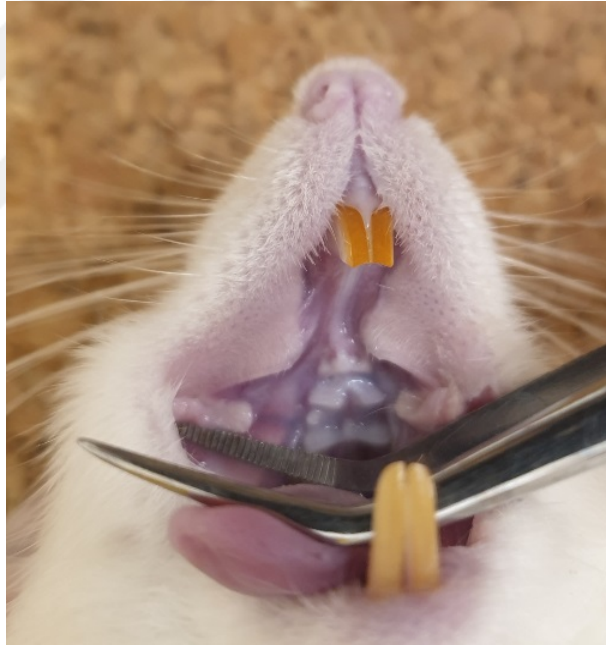- Elde edilen spesimenler %10'luk tamponlu formaldehit içeren patoloji kaplarına (Şekil31) konulmuştur.



**Şekil 3.8.** Kontrol grubunun 7.gün takibi



**Şekil 3.9.** 1.çalışma grubunun 7.gün takibi



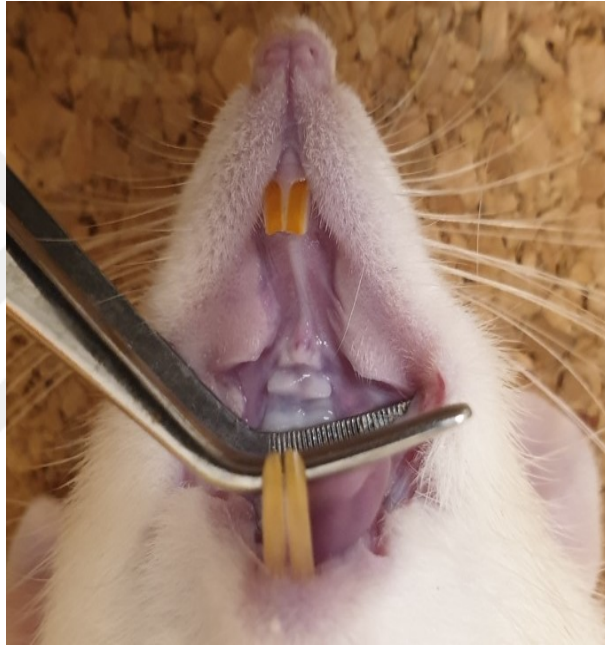**Şekil 3.10.** 2.Çalışma grubunun 7. Gün takibi

### 3.3.4. Ondördüncü Gün

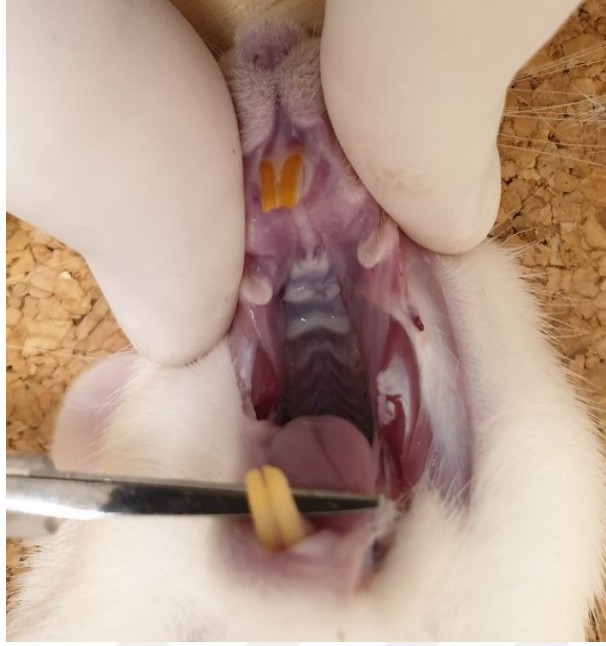
- Kontrol grubu (Şekil28) ve her iki çalışma grubundan(Şekil29, Şekil30) randomize şekilde seçilen 5'er rat etik kurallara uygun bir biçimde CO<sup>2</sup> ile sakrifiye edilmiş ve bu işlemin ardından çalışma masasına alınmıştır.

- 2 mm çapta oluşturulan oral ülserlerin etrafındaki 3 mm sağlıklı mukozayı da içine alacak şekilde 5 mm çapta punch biyopsi uygulanarak eksize edilmiştir.

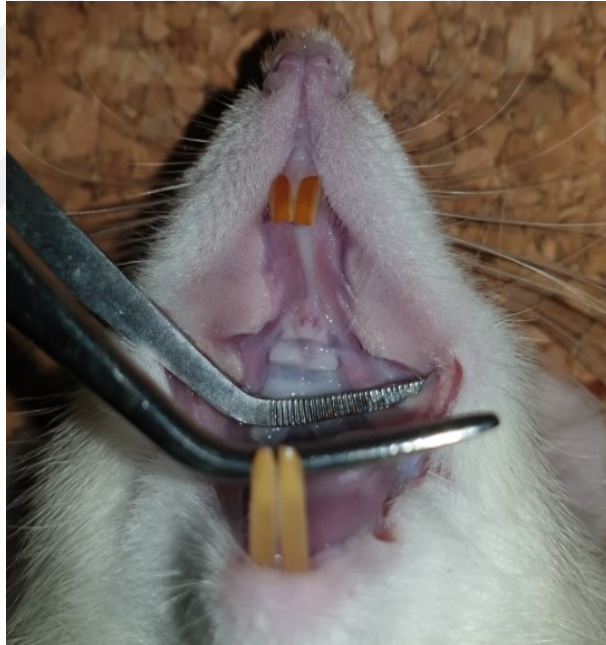
- Elde edilen spesimenler %10'luk tamponlu formaldehit içeren patoloji kaplarına (Şekil31) konulmuştur.



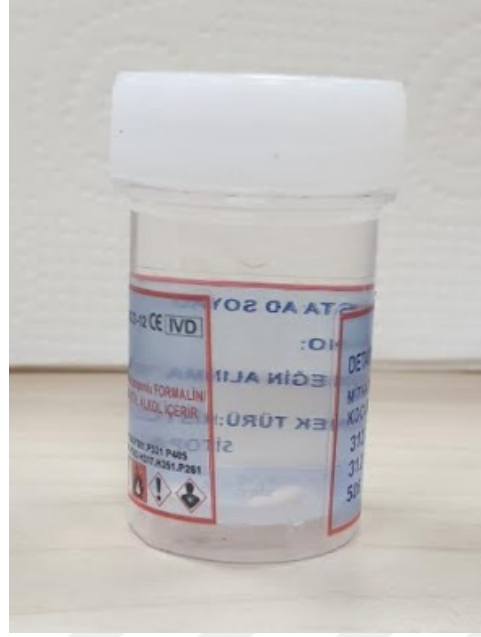**Şekil 3.11.** Kontrol grubunun 14.gün takibi



**Şekil 3.12.** 1.çalışma grubunun 14.gün takibi



**Şekil 3.13.** 2.çalışma grubunun 14.gün takibi



**Şekil 3.14.** Patoloji örnek kapları

-Üçüncü, yedinci ve ondördüncü çalışma günlerinin sonunda elde edilen bütün patolojik numuneler, aynı patolog tarafından kör bir şekilde değerlendirilebilmesi için randomize şekilde 1'den 45'e kadar numaralandırılmıştır.

-Histopatolojik inceleme için eozin ile boyanmıştır.

-Tüm örnekler aynı patolog tarafından kör bir şekilde değerlendirilmiştir.

### **3.4. Hyaluronik Asit İçerikli Ağız İçi Yara Örtücü**


Hyaluronik asit içerikli jel, özellikle ağızda çeşitli nedenlerle ortaya çıkan ülserlerde, anti-enflamatuar ve antiödematöz özelliklere sahip olan, oldukça etkili ve doku iyileşmesini hızlandıran biyoaktif bir yara örtücüdür. Alkol içermeyen, ağız mukozası ile aynı pH değerinde, doz aşım riski olmayan, yutulduğunda zararsız olan bu jel diğer ilaçlarla etkileşime girmez. Yüksek molekül ağırlıklı hyaluronik asit içeren (600 mg/100gr) koruyucu jel yardımcı maddeler olarak Aqua, Polyethylene Glycol, Xylitol, Polyvinyl Alcohol, PEG 40 Hydrogenated Castor Oil, Polivinilpirolidone, Cellulose Gum, Sodium Benzoate, Sodium Hydroxide, Polycarbophil, Monosodium Phosphate Dodecahydrate, Aroma, Dichlorobenzyl Alcohol, Trisodium Phosphate Dodecahydrate, Yellow 6, Acid Blue içermektedir.

### 3.5. Hidroksietil Selüloz, Polikarboksilik Asit, Alfa-Tokoferol Ve Metil Paraben İçerikli Ağız İçi Yara Örtücü

Çalışmada öjenol içermeyen ağız içi yaralara uygulanan koruyucu ağız içi yara örtücü bant kullanılmıştır.

Oral yara örtücü bant hidroksietilselülöz ve polikarboksilik asit kombinasyonunu içeren yumuşak bir filmidir. (Şekil32) Kuru bir ortamda adezyon göstermezken, su absorpsiyonuyla güçlü adezyon ve yüksek şeffaflık ortaya çıkar. Bandın diğer bileşenleri arasında % 0.1 alfa-tokoferol ve % 0.2 metil paraben bulunur. Tokoferol bir antioksidan ve serbest radikal temizleyicidir, ayrıca metil paraben ilavesi ile anti-fungal etkiye sahip olur.

Hidrofilik polimer olarak geliştirilen yara bandı ilk açıldığında yapışma gücüne sahip değildir, fakat ağız sıvısı ile etkileşime geçtiğinde 3-5 saniyede tepki verir ve kuvvetli yapışma dayanıklılığı oluşturur. Diş hekimliğinde; implant ve diş çekimi sonrasında cerrahi işlem bölgesine, periodontoloji uygulamaları sonrasında, ortodontik tedaviler için ağıza yerleştirilen her türlü yabancı cismin neden olduğu ağız içi travmalarda kullanım için üretilmiştir. Bu alanlara uygulandığında, bölgeyi gıda, bakteri ve sigara dumanından koruyarak ikincil enfeksiyonu önler ve hastaların ağrısını azaltır.



Şekil 3.15. Ağız-içi yara bandı

### 3.6. Histopatolojik İnceleme

Histopatolojik inceleme için çalışmanın sonunfa punch biyopsi yöntemi ile alınan doku örnekleri %10'luk tamponlu formaldehit solusyonunda 24 -48 saat tespit edildikten sonra, alkol ksilol serilerinden geçirilerek parafinde bloklandı.

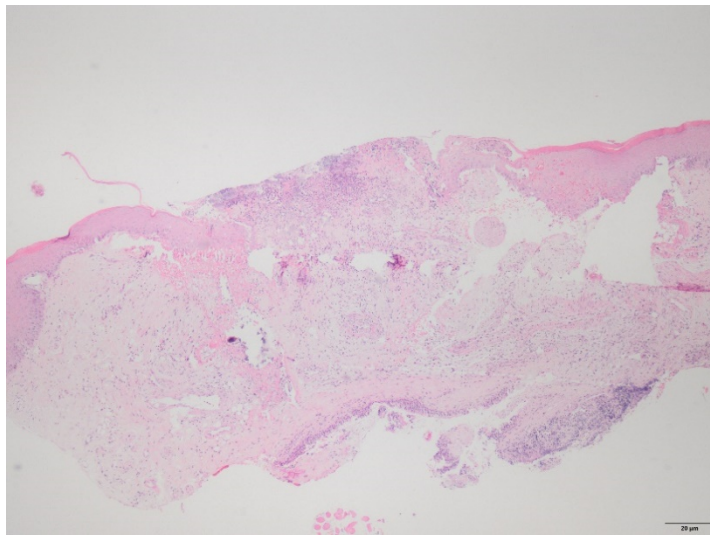
Mikrotom ile alınan 4 mikron kalınlığındaki kesitler hematoxilen eozin ile boyanarak ışık mikroskobunda çeşitli skorlar kullanılarak değerlendirildi. Elde edilen sonuçlar bilgisayar ortamında kaydedildi.(Tablo 5)

Ratlarda kontrol ve çalışma grupları için 3, 7 ve 14.günlerde alınan doku örnekleri için kullanılan değerlendirme kriterleri;

- Ülserasyon
- Ödem
- Demarkasyon Hattı
- Granülasyon Dokusu
- Skarlaşma
- Doku İçi Finrin Birikimi
- Polimorf Nükleer Lökositler
- Mononükleer Hücreler
- Fibroblast Sayısı
- Vaskülarizasyon
- Vasküler Konjesyon

### 3.6.1. Ülserasyon Değerlendirilmesi

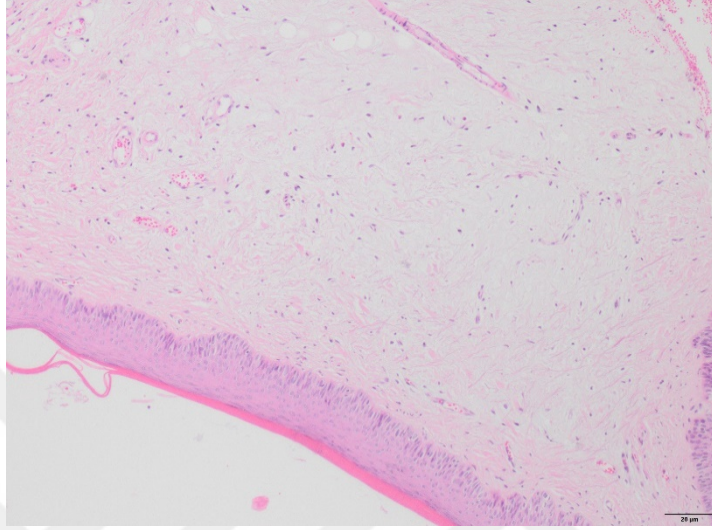
Ülserasyon varlığı ve yokluğu 45 örnek için var:1, yok:0 şeklinde skorlanmıştır. (Şekil 33)



Şekil 3.16. 40x büyütmede ülser varlığı

### 3.6.2.Ödemin Değerlendirilmesi

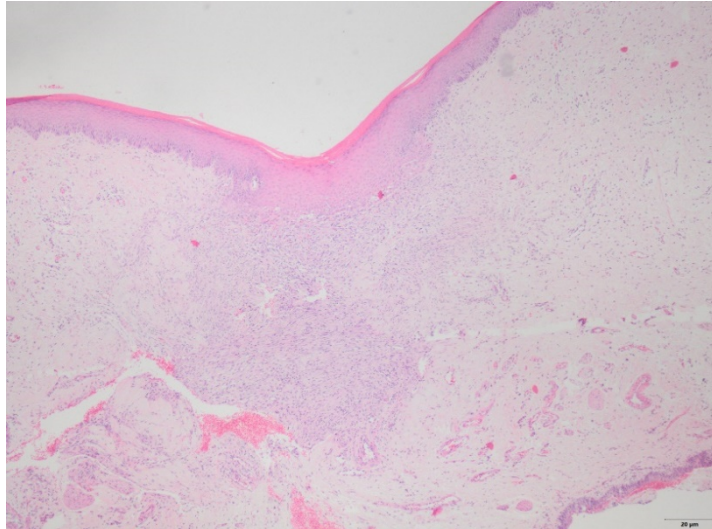
Ödem varlığı ve yokluğu 45 örnek için var:1, yok:0 şeklinde skorlanmıştır.(Şekil 34)



Şekil 3.17. 100x büyütmede izlenen ödem

### 3.6.3. Demarkasyon Hattının Değerlendirilmesi

Demarkasyon hattının varlığı ve yokluğu 45 örnek için var:1, yok:0 şeklinde skorlanmıştır.(Şekil 35)

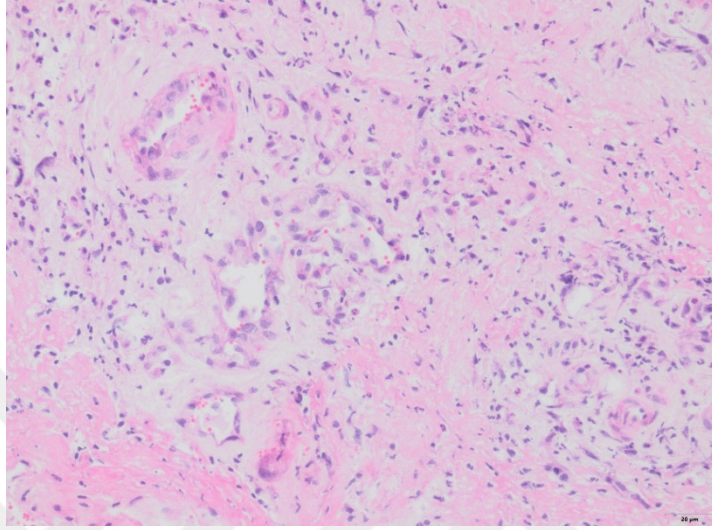


Şekil 3.18. 40x büyütmede demarkasyon hattı



### 3.6.4. Granülasyon Dokusunun Değerlendirilmesi

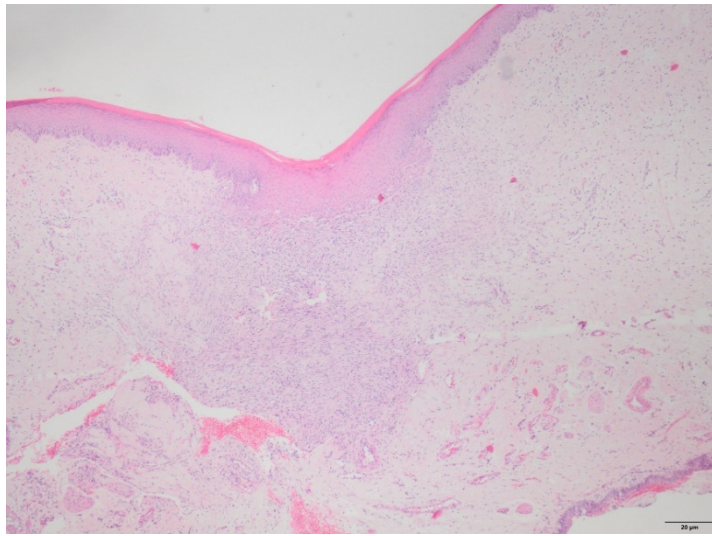
Granülasyon dokusunun varlığı ve yokluğu 45 örnek için var:1, yok:0 şeklinde skorlanmıştır.(Şekil 36)



Şekil 3.19. 200x büyütmede iltihabi granülasyon dokusu

### 3.6.5. Skarlaşmanın Değerlendirilmesi

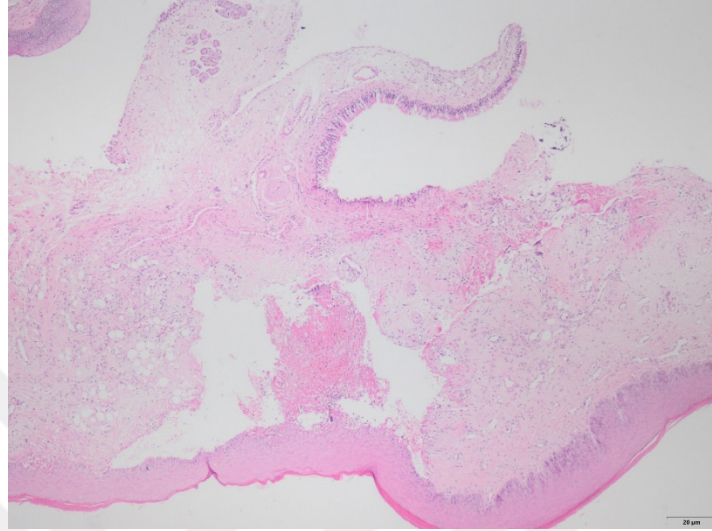
Skarlaşmanın varlığı ve yokluğu 45 örnek için var:1, yok:0 şeklinde skorlanmıştır.(Şekil 37)



Şekil 3.20. 40x büyütmede skar oluşumu

### 3.6.6. Doku İçi Fibrin Birikiminin Değerlendirilmesi

Doku içi fibrin birikiminin varlığı ve yokluğu 45 örnek için var:1, yok:0 şeklinde skorlanmıştır.(Şekil 38)



Şekil 3.21. 40x büyütmede fibrin birikimi

### 3.6.7. Polimorf Nükleer Lökositlerin Değerlendirilmesi

Polimorf nükleer lökositler 45 örnek için az, orta ve fazla şeklinde 3 kategoride skorlanmıştır. Bir büyük büyütmede incelenen alanda 5'ten az lökosit az olarak; 5 ila 30 arasında lökosit orta; 30'dan çok lökosit izlenmesi de fazla şeklinde kategorize edilmiştir.

### 3.6.8. Mononükleer Hücrelerin Değerlendirilmesi

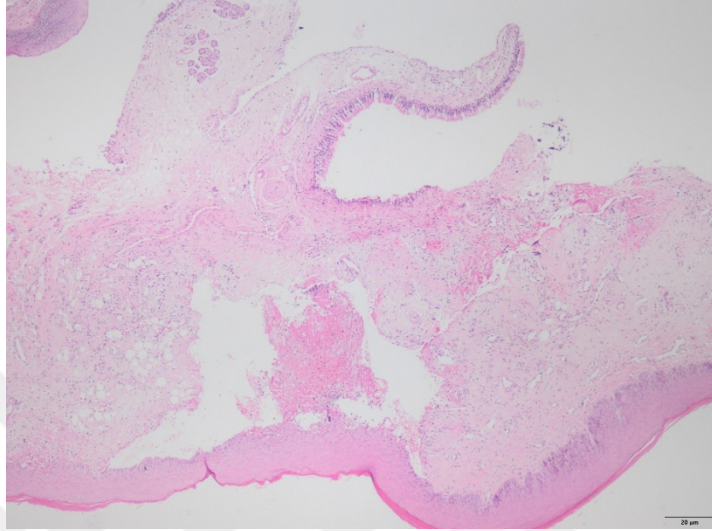
Mononükleer hücreler 45 örnek için az, orta ve çok fazla şeklinde 3 kategoride skorlanmıştır. Bir büyük büyütmede incelenen alanda 5'ten az lökosit az olarak; 5 ila 30 arasında lökosit orta; 30'dan çok lökosit izlenmesi de fazla şeklinde kategorize edilmiştir.

### 3.6.9. Fibroblast Sayısının Değerlendirilmesi

Fibroblast sayısı 45 örnek için belirgin ve belirgin değil şeklinde skorlanmıştır.

### 3.6.10. Vaskülarizasyonun Değerlendirilmesi

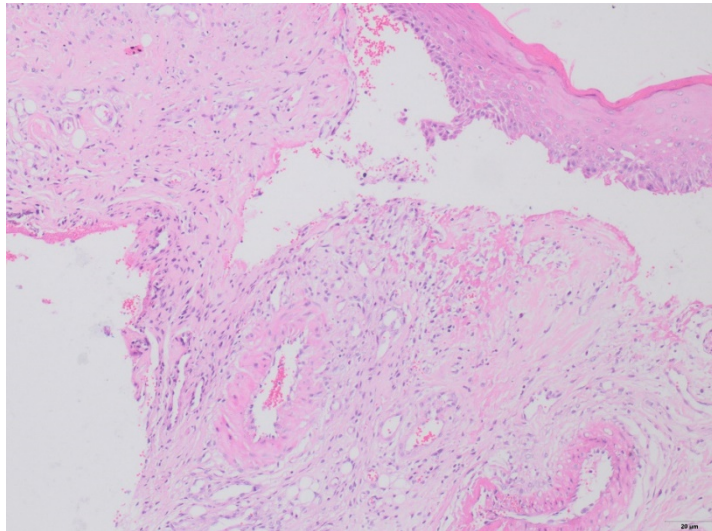
Vaskülarizasyon lezyon içerisinde yeni gelişmiş damar varlığı ve yokluğu 45 örnek için var:1, yok:0 şeklinde skorlanmıştır.(Şekil39)



Şekil 3.22. 40x büyütmede vaskülarizasyon

### 3.6.11. Vasküler Konjesyonun Değerlendirilmesi

Vasküler konjesyon iyileşme alanı içerisinde içi eritrositle dolu damarların varlığı ve yokluğu 45 örnek için var:1, yok:0 şeklinde skorlanmıştır.(Şekil 40)



Şekil 3.23. 200x büyütmede vasküler konjesyon

**Tablo 3.2.** Histopatolojik parametrelerin bilgisayar ortamında kaydedilmesi

i	ultraşya	ödem	demansiyon	hals	genişleyen dokusu	akartajma	doku içi fibrin birikimi	polimer/nukleer	lokasyon	menenoklar	huşlar	fibroblast sayısı	veksilatasyon	v/veksiler	konjasyon	yt
1	1	1		1		1	0	1	orta	az		belirgin değil	var			1
2	0	0		1		0	0	1	orta	az		belirgin değil	var			0
3	0	1		0		1	1	0	az	orta		belirgin değil	var			1
4	0	1		0		0	0	1	az	az		belirgin değil	var			1
5	0	1		0		0	0	1	orta	az		belirgin değil	var			0
6	0	1		1		0	1	0	az	orta		belirgin	yok			1
7	0	0		1		0	1	0	az	orta		belirgin	yok			0
8	0	0		1		0	1	0	az	orta		belirgin	var			1
9	0	0		1		0	1	0	az	orta		belirgin	yok			0
10	0	0		1		0	1	0	az	orta		belirgin	yok			0
11	0	1		0		1	0	1	fazla	orta		belirgin değil	var			1
12	0	1		0		1	0	1	fazla	az		belirgin değil	var			1
13	0	0		0		0	0	1	orta	orta		belirgin değil	var			1
14	0	0		0		0	1	1	az	az		belirgin değil	var			1
15	0	1		1		1	0	1	orta	orta		belirgin değil	var			1
16	1	1		0		1	0	1	orta	orta		belirgin değil	var			1
17	1	0		0		1	0	1	orta	orta		belirgin değil	var			0
18	1	1		0		1	0	0	fazla	orta		belirgin değil	var			0
19	1	0		0		1	0	1	orta	az		belirgin değil	var			1
20	0	0		0		1	0	1	fazla	fazla		belirgin değil	var			1
21	0	0		0		0	1	0	az	az		belirgin	yok			0
22	0	0		1		0	1	0	az	orta		belirgin	var			1
23	0	0		1		0	1	0	az	orta		belirgin	yok			0
24	0	0		1		0	1	0	az	orta		belirgin	var			0
25	0	0		1		0	1	0	az	az		belirgin	yok			0
26	0	0		1		0	1	0	az	az		belirgin	var			1
27	0	0		0		0	1	0	az	orta		belirgin değil	var			0
28	0	0		1		0	1	0	az	az		belirgin	yok			0
29	0	0		1		0	0	0	az	az		belirgin	var			0
30	0	0		0		0	1	0	az	az		belirgin	yok			0
31	0	0		0		0	0	0	az	az		belirgin değil	var			0
32	0	0		1		0	1	0	az	az		belirgin	var			0
33	0	0		1		0	1	0	az	az		belirgin	yok			0
34	0	0		1		0	1	0	az	az		belirgin	yok			0
35	0	0		1		0	1	0	az	orta		belirgin	yok			0
36	0	0		1		0	1	0	az	az		belirgin	yok			0
37	0	0		1		0	1	0	az	az		belirgin	yok			0
38	0	0		1		0	1	0	az	az		belirgin	var			0
39	0	0		1		0	1	0	az	az		belirgin	var			0
40	0	0		1		0	1	0	az	az		belirgin	yok			0
41	0	1		1		0	1	0	az	az		belirgin	var			0
42	0	0		1		0	1	0	az	az		belirgin	yok			0
43	0	0		1		0	1	0	az	az		belirgin	var			0
44	0	0		0		0	0	0	az	az		belirgin değil	var			0
45	0	1		1		0	1	0	az	az		belirgin	yok			0

### 3.7. İstatistiksel Değerlendirme

Tanımlayıcı istatistik için sayı ve yüzde değerleri kullanılmıştır. Kategorik değişkenlerin aralarında anlamlı bir ilişki olup olmadığını incelemeye Fisher-Freeman-Halton ki kare kesin testi kullanılmıştır. Anlamlılık düzeyi  $p < 0.05$  olarak alınmıştır. Analizler IBM SPSS v.21 kullanılarak yapılmıştır.

## 4. BULGULAR

### 4.1. Histopatolojik Ve İstatistiksel Bulgular

#### 4.1.1. Ülserasyon

**Tablo 4.1.** Ülserasyon varlığının çalışma gruplarında görülme oranları

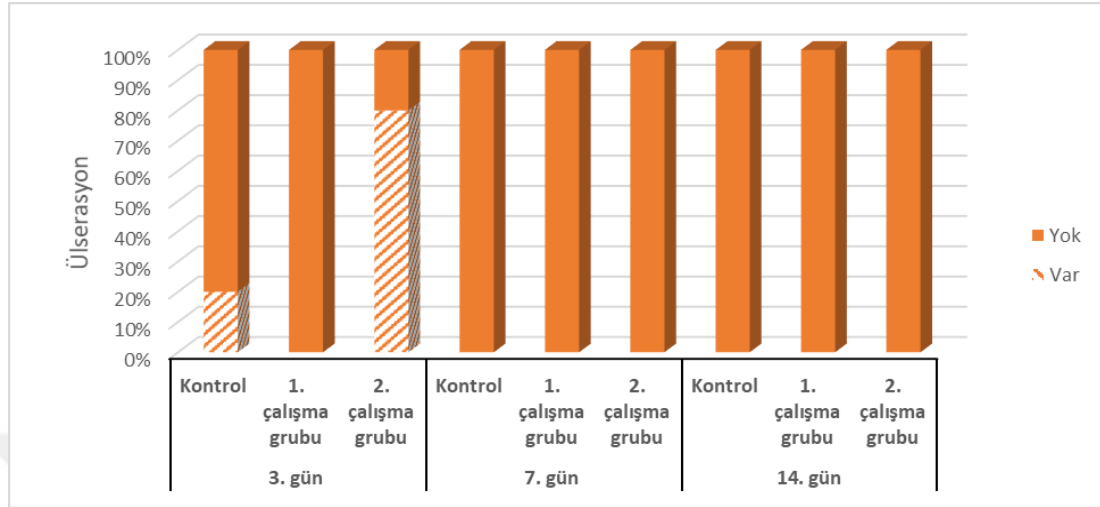
	KONTROL GRUBU		1.ÇALIŞMA GRUBU		2.ÇALIŞMA GRUBU		p
	VAR	YOK	VAR	YOK	VAR	YOK	
<b>3.GÜN n(%)</b>	1(%20)	4(%80)	0(%0)	5(%100)	4(%80)	1(%20)	<b>0.050</b>
<b>7.GÜN n(%)</b>	0(%0)	5(%100)	0(%0)	5(%100)	0(%0)	5(%100)	NA
<b>14.GÜN n(%)</b>	0(%0)	5(%100)	0(%0)	5(%100)	0(%0)	5(%100)	NA
<b>p</b>	0.333		NA		0.004		

NA:non-applicable

Kontrol grubunda 3.günde sakrifiye edilen 5 rattan 1 (%20) tanesinde ülser oluşumu izlenmişken 7 ve 14.günlerde sakrifiye edilen diğer ratlarda ülserasyon görülmemiştir. Kontrol grubu için istatistiksel olarak değerlendirildiğinde zaman ile ülserasyon olma durumu arasında anlamlı bir ilişki bulunamamıştır (p=0.333). Hyaluronik asit içerikli yara örtücü uygulanan 1.çalışma grubundaki 15 (%100) ratta da ülserasyon izlenmemiştir. Hidroksietil selüloz, polikarboksilik asit, alfa-tokoferol, metil paraben içerikli yara örtücü uygulanan 2.çalışma grubundaki toplam 15 hayvandan; 3.günde sakrifiye edilen 5 ratın 4(%80)'ünde ülserasyon izlenmişken n=4(%80), 7. Ve 14. Günlerde sakrifiye edilen toplam 10(%100) ratta ülserasyon izlenmemiştir. İstatistiksel olarak değerlendirildiğinde zaman ile ülserasyon olma durumu arasında anlamlı bir ilişki vardır. (p=0.004). 3. Gün ile diğer günler arasında fark bulunmuştur. 3. Günde %80(4/5)'inde ülserasyon görülürken 7. ve 14. günlerde hiç görülmemiştir(Tablo 6).

Her bir zaman noktasında grupları karşılaştırdığımızda ise 3. günde ülserasyon kontrol grubunun %20(1/5)'sinde, 2. Çalışma grubunun %80 (4/5)'ninde ülserasyon varken 1. Çalışma grubunda hiç yoktur. 3. Günde gruplar arasındaki bu farklılık istatistiksel ve klinik açıdan anlamlı olarak yorumlanmıştır (p=0.05). 7. ve 14. günlerde ise hiçbir grupta ülserasyon görülmemiştir. Klinik olarak yorumlandığında ise; hidroksietil selüloz, polikarboksilik asit, alfa-tokoferol, metil paraben içeren ağız

içi yara örtücünün, ülserasyonun iyileştirilmesi açısından 3.gün ile 7 ila 14 günlerle karşılaştırıldığında oldukça etkili olduğu sonucuna varılmaktadır(Tablo 7).



Şekil 4.1. Bütün çalışma günlerinin çalışma gruplarına göre karşılaştırılması

#### 4.1.2. Ödem

Tablo 4.2. Ödem varlığının çalışma gruplarında görülme oranları

	KONTROL GRUBU		1.ÇALIŞMA GRUBU		2.ÇALIŞMA GRUBU		p
	VAR	YOK	VAR	YOK	VAR	YOK	
3.GÜN n(%)	4(%80)	1(%20)	3(%60)	2(%40)	2(%40)	3(%60)	0.177
7.GÜN n(%)	1(%20)	4(%80)	0(%0)	5(%100)	0(%0)	5(%100)	0.333
14.GÜN n(%)	0(%0)	5(%100)	2(%40)	3(%60)	0(%0)	5(%100)	0.667
<b>p</b>	<b>0.009</b>		0.375		0.095		

Kontrol grubunda; 3.günde sakrifiye edilen 5 rattan; 4 ratta (%80) ödem izlenmişken 1 ratta (%20) ödem görülmemiştir. 7.günde sakrifiye edilen 5 ratta ise; ödem sadece 1 (%20) ratta izlenmişken, 4 (%80) ratta ödem izlenmemiştir. 14. Günde sakrifiye edilen 5 (%100) ratta da ödem oluşumu izlenmemiştir. Kontrol grubu için istatistiksel olarak değerlendirildiğinde zaman ile ödem olma durumu arasında anlamlı bir ilişki vardır. (p=0.009). 3. Gün ile diğer günler arasında fark bulunmuştur. 3. Günde %80 (4/5), 7. Günde %20 (1/5) 'inde ödem görülürken 14. günde hiç görülmemiştir.

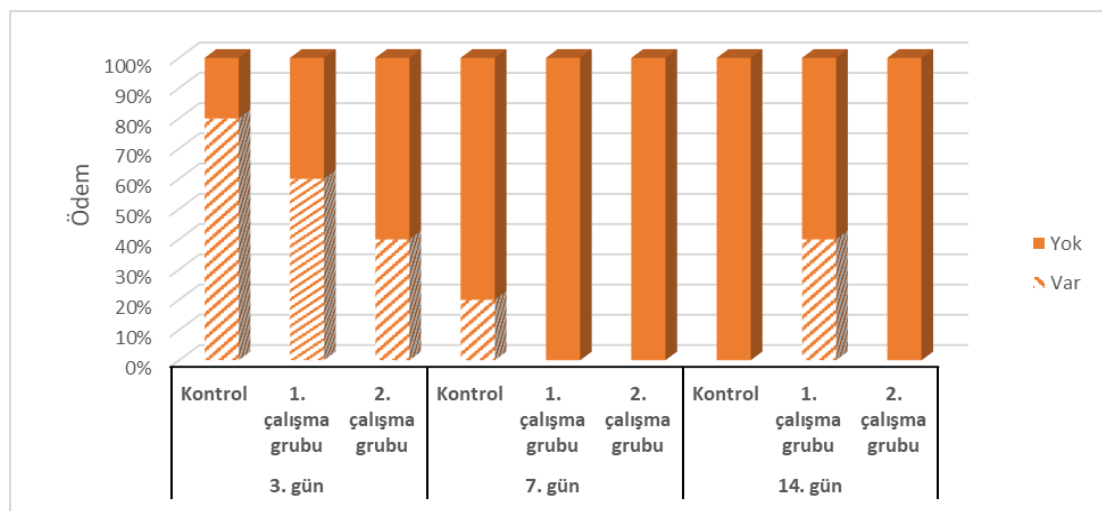
Hyaluronik asit içerikli ağız içi yara örtücü uygulanan 1.çalışma grubunda 3.günde 3 (%60) hayvanda ödem varken, 2 (%40) hayvanda ödem

izlenmemiştir.7.günde 5 (%100) ratta da ödem izlenmemesi Hyaluronik asitin ödem oluşumunu azalttığı sonucuna varılmaktadır. 14.günde ise sadece 2 (%40) hayvanda ödem izlenirken, 3 (%60) hayvanda ödem görülmemiştir. 1. çalışma grubu için istatistiksel olarak değerlendirildiğinde zaman ile ödem olma durumu arasında anlamlı bir ilişki bulunmamıştır. (p=0.375).

Hidroksietil selüloz, polikarboksilik asit, alfa-tokoferol, metil paraben içerikli ağız içi yara örtücü uygulanan 5 ratta 3.günde 2 (%40)'sinde ödem oluşumu izlenmişken, 3 (%60)'ünde ödem görülmemiştir. 7. Gün ve 14. Günlerde ise hiçbir ratta ödem görülmemiştir. 2. çalışma grubu için istatistiksel olarak değerlendirildiğinde zaman ile ödem olma durumu arasında anlamlı bir ilişki bulunmamıştır. (p=0.095) (Tablo 8)

Her bir zaman noktasında grupları karşılaştırdığımızda ise 3. günde ödem kontrol grubunun %80(4/5)'inde, 1. Çalışma grubunun %60 (3/5)'nde ve 2. Çalışma grubunda %40(2/5)'nda ödem vardır. 7. Günde sadece kontrol grubunun %20(1/5)'nde, 14. Günde ise sadece 1. Çalışma grubunun %40(2/5)'nde ödem görülmüştür. Ancak, gruplar arasında hiçbir zaman noktası için farklılık bulunmamıştır (Tablo 9).

Klinik olarak yorumlandığında ise; hidroksietil selüloz, polikarboksilik asit, alfa-tokoferol, metil paraben içerikli ağız içi yara bandının ödem oluşumunu engellediği sonucuna varılmaktadır.



**Şekil 4.2.** Bütün çalışma günlerinin çalışma gruplarına göre karşılaştırılması

### 4.1.3. Demarkasyon Hattı

**Tablo 4.3.** Demarkasyon hattının çalışma gruplarında görülme oranları

	KONTROL GRUBU		1.ÇALIŞMA GRUBU		2.ÇALIŞMA GRUBU		p
	VAR	YOK	VAR	YOK	VAR	YOK	
<b>3.GÜN n(%)</b>	2(%40)	3(%60)	1(%20)	4(%80)	0(%0)	5(%100)	0.132
<b>7.GÜN n(%)</b>	5(%100)	0(%0)	4(%80)	1(%20)	4(%80)	1(%20)	0.333
<b>14.GÜN n(%)</b>	3(%60)	2(%40)	4(%80)	1(%20)	5(%100)	0(%0)	0.132
<b>p</b>	0.375		0.057		0.095		

Kontrol grubunda 3.günde 5 ratın 2 (%40)'sinde demarkasyon hattı varken, 3 (%60)'ünde demarkasyon hattı oluşmamıştır. 7.günde 5 (%100) ratta da demarkasyon hattı izlenmiştir. 14.günde 5 ratın 3 (%60)'ünde demarkasyon hattı izlenmişken, 2 (%40)'sinde izlenmemiştir. Kontrol çalışma grubu için istatistiksel olarak değerlendirildiğinde zaman ile demarkasyon olma durumu arasında anlamlı bir ilişki bulunmamıştır. (p=0.375).

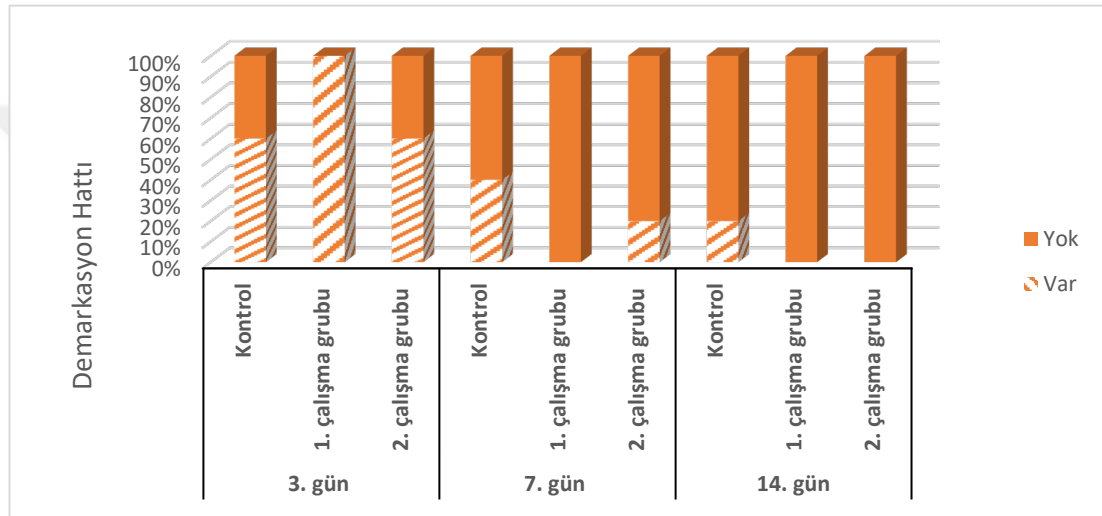
Hyaluronik asit içerikli ağız içi yara örtücü uygulanan 1.çalışma grubundaki 5 ratta 3.günde 1 (%20) tanesinde demarkasyon hattı izlenmişken, 4(%80) hayvanda izlenmemiştir. 7.günde 5 rattan 4(%80)'ünde demarkasyon hattı izlenirken 1(%20)'inde demarkasyon hattı izlenmemiştir. 14.günde ise 5 rattan 4(%80)'ünde demarkasyon hattı izlenirken 1(%20)'inde demarkasyon hattı izlenmemiştir. 1. çalışma grubu için istatistiksel ve klinik olarak değerlendirildiğinde zaman ile demarkasyon olma durumu arasında anlamlı bir ilişki bulunmamıştır. (p=0.057).

Hidroksietil selüloz, polikarboksilik asit, alfa-tokoferol, metil paraben içeren ağız içi yara örtücü uygulanan çalışma grubunda 3.günde 5(%100) ratta da demarkasyon hattı izlenmezken, 7.günde 5 rattan 4(%80)'nde demarkasyon oluşumu izlenmiş 1(%20)'inde demarkasyon hattı izlenmemiştir. 14.günde ise 5(%100) ratta da demarkasyon hattı oluşumu izlenmiştir. 2. çalışma grubu için istatistiksel olarak değerlendirildiğinde zaman ile demarkasyon olma durumu arasında anlamlı bir ilişki vardır. (p=0.001)(Tablo 10)

Her bir zaman noktasında grupları karşılaştırdığımızda ise 3. günde demarkasyon hattı oluşumu kontrol grubunun %60(3/5)'nde ve 1. Çalışma grubunun %20 (1/5)'nde demarkasyon hattı oluşumu görülürken 2. Çalışma grubundaki



görülmemiştir. 7. Günde sadece kontrol grubunun %100 (5/5)'nde, 1. ve 2. Çalışma gruplarının %80(4/5)'nde demarkasyon hattı oluşumu görülmüştür. Ancak, gruplar arasında her bir zaman noktası için farklılık bulunmamıştır. Klinik olarak yorumlandığında ise; Hyaluronik asit içeren ağız içi yara örtücünün demarkasyon hattı oluşumunda kontrol grubuyla karşılaştırıldığında anlamlı bir fark olmadığı sonucuna varılmaktadır. Hidroksietil selüloz, polikarboksilik asit, alfa-tokoferol, metil paraben içeren ağız içi yara örtücünün demarkasyon hattı oluşumunda hyaluronik asitten daha etkili olduğu sonucuna varılmaktadır.(Tablo 11)



Şekil 4.3. Bütün çalışma günlerinin çalışma gruplarına göre karşılaştırılması

#### 4.1.4. Granülasyon Dokusu Oluşumu

Tablo 4.4. Granülasyon dokusu varlığının çalışma gruplarına göre karşılaştırılması

	KONTROL GRUBU		1.ÇALIŞMA GRUBU		2.ÇALIŞMA GRUBU		p
	VAR	YOK	VAR	YOK	VAR	YOK	
3.GÜN n(%)	2(%40)	3(%60)	3(%60)	2(%40)	5(%100)	0(%0)	<b>0.050</b>
7.GÜN n(%)	0(%0)	5(%100)	0(%0)	5(%100)	0(%0)	5(%100)	NA
14.GÜN n(%)	0(%0)	5(%100)	0(%0)	5(100)	0(%0)	5(%100)	NA
p	0.095		<b>0.022</b>		0.095		

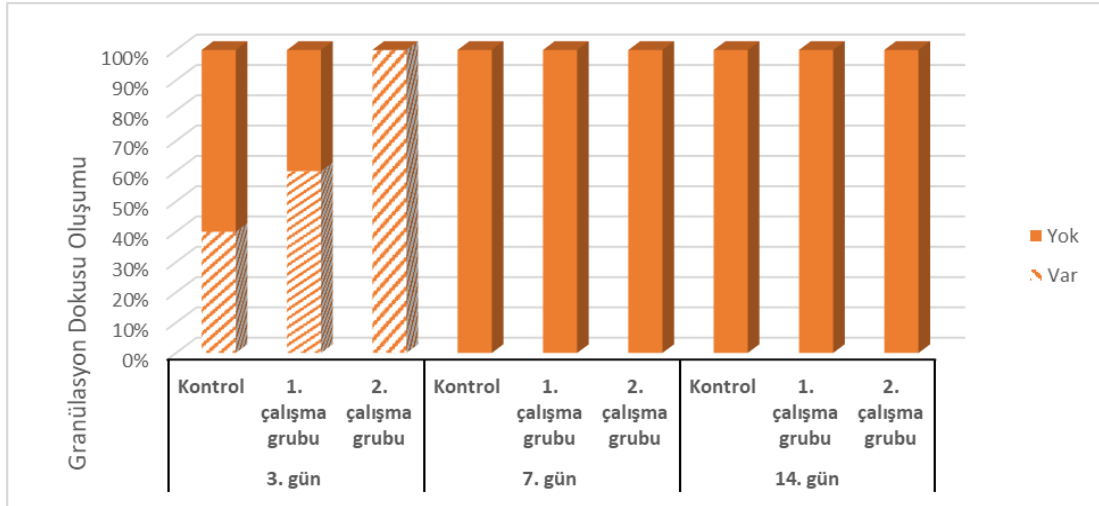
Kontrol grubunda 3. günde 5 ratta 2(%40)'sinde granülasyon dokusu izlenirken, 3(%60)'ünde granülasyon dokusu izlenmemektedir.7.günde ve 14.günde de 10(%100) ratta da granülasyon dokusu oluşumu izlenmemiştir. Kontrol grubu için

istatistiksel olarak değerlendirildiğinde zaman ile granülasyon olma durumu arasında anlamlı bir ilişki yoktur. ( $p=0.095$ ).

Hyaluronik asit içerikli ağız içi yara örtücü uygulanan 1.çalışma grubunda 3.günde 5 ratta 3(%60)'ünde granülasyon dokusu izlenirken, 2(%40) ratta granülasyon dokusu izlenmemiştir. 7.günde ve 14.günde de 10(%100) ratta da granülasyon dokusu oluşumu izlenmemiştir. 1. çalışma grubu için istatistiksel olarak değerlendirildiğinde zaman ile granülasyon dokusu olma durumu arasında anlamlı bir ilişki vardır. ( $p=0.022$ ).

Hidroksietil selüloz, polikarboksilik asit, alfa-tokoferol, metil paraben içeren ağız içi yara örtücü uygulanan çalışma grubunda 3.günde 5(%100) ratta da granülasyon dokusu izlenirken, 7.günde ve 14.günde 10(%100) ratta da granülasyon dokusu izlenmemiştir. 2. çalışma grubu için istatistiksel olarak değerlendirildiğinde zaman ile granülasyon dokusu olma durumu arasında anlamlı bir ilişki vardır. ( $p<0.001$ )(Tablo 12)

Her bir zaman noktasında grupları karşılaştırdığımızda ise 3. günde granülasyon dokusu görülme durumu kontrol grubunda %40(4/5)'nda ve 1. Çalışma grubunun %60 (3/5)'nda ve 2. Çalışma grubunun ise %100(5/5)'nde görülmüştür. Gruplar arasındaki bu farklılık istatistiksel ve klinik açıdan değerlendirildiğinde anlamlı bulunmuştur( $p=0.050$ ). 7. Günde ve 14. Günlerde ise granülasyon dokusu gözlenmemiştir. Genel olarak klinik olarak yorumlandığında ise; hidroksietil selüloz, polikarboksilik asit, alfa-tokoferol, metil paraben içeren ağız içi yara örtücünün etkililiği klinik olarak diğer yara örtücü ile anlamlı bir fark göstermemiştir.(Tablo 13)



**Şekil 4.4.** Bütün çalışma günlerinin çalışma gruplarına göre karşılaştırılması

#### 4.1.5. Skarlaşma

**Tablo 4.5.** Skarlaşmanın çalışma gruplarına göre karşılaştırılması

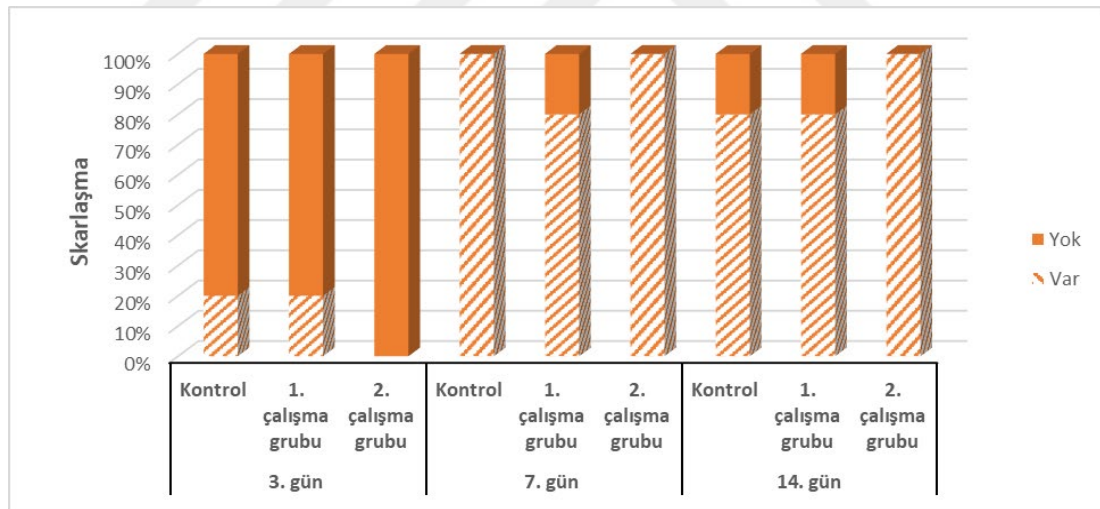
	KONTROL GRUBU		1.ÇALIŞMA GRUBU		2.ÇALIŞMA GRUBU		p
	VAR	YOK	VAR	YOK	VAR	YOK	
<b>3.GÜN n(%)</b>	1(%20)	4(%80)	1(%20)	4(%80)	0(%0)	5(%100)	0.333
<b>7.GÜN n(%)</b>	5(%100)	0(%0)	4(%80)	1(%20)	5(%100)	0(%0)	0.667
<b>14.GÜN n(%)</b>	4(%80)	1(%20)	4(%80)	1(20)	5(%100)	0(%0)	0.333
<b>p</b>	<b>0.050</b>		0.057		0.095		

Kontrol grubunda 3.günde 1(%20) hayvanda skarlaşma varken, 4(%80) ratta skarlaşma izlenmemiştir. 7.günde 5(%100) ratta skarlaşma izlenmişken, 14.günde 5 ratta 4(%80)'ünde skarlaşma görülmüştür, 1(%20) ratta skarlaşma görülmemiştir. Kontrol grubu için istatistiksel ve klinik olarak değerlendirildiğinde zaman ile skarlaşma olma durumu arasında anlamlı bir ilişki vardır ( $p=0.050$ ). 3. Gün ile 7. Gün skarlaşma oranları arasındaki fark anlamlı bulunmuştur.

Hyaluronik asit içerikli ağız içi yara örtücü uygulanan 1.çalışma grubunda 3. Günde 5 rattan 1(%20)'inde skarlaşma izlenirken 4(%80)'ünde skarlaşma izlenmemiştir.7.günde ise 5 rattan 4(%80)'ünde skarlaşma izlenmişken, 1(%20) ratta skarlaşma izlenmemiştir. 14.günde rattan 4(%80)'ünde skarlaşma izlenirken, 1(%20) skarlaşma izlenmemiştir. 1. çalışma grubu için istatistiksel ve klinik olarak değerlendirildiğinde zaman ile skarlaşma dokusu olma durumu arasında anlamlı bir ilişki yoktur. ( $p=0.057$ ).

Hidroksietil selüloz, polikarboksilik asit, alfa-tokoferol, metil paraben içerikli ağız içi yara örtücü uygulanan 2.çalışma grubunda 3.günde 5(%100) ratta da skarlaşma izlenmemişken, 7. ve 14.günde 10(%100) ratta da skarlaşma izlenmiştir. 2. çalışma grubu için istatistiksel olarak değerlendirildiğinde zaman ile skarlaşma dokusu olma durumu arasında anlamlı bir ilişki yoktur. (p=0.095)(Tablo 14)

Her bir zaman noktasında grupları karşılaştırdığımızda ise 3. günde skarlaşma kontrol grubunda %20(1/5)'nde ve 1. Çalışma grubunun %20 (1/5)'nde görülürken 2. Çalışma grubunun ise hiçbir ratta görülmemiştir. 7. Günde ise kontrol grubunda %100(5/5)'nde, 1. Çalışma grubunun %80 (4/5)'nde ve 2. Çalışma grubunun tümünde görülmüştür. 14. Günde kontrol grubunda %80(4/5)'nde, 1. Çalışma grubunun %80 (4/5)'nde ve 2. Çalışma grubunun tümünde görülmüştür. Ancak, gruplar arasında istatistiksel olarak her bir zaman noktası için farklılık bulunmamıştır. Klinik olarak yorumlandığında ise; 1.çalışma grubu kontrol grubundan farklı bulunmamıştır. 2.çalışma grubu kontrol grubuyla karşılaştırıldığında daha etkili bulunmuştur.(Tablo 15)



Şekil 4.5. Bütün çalışma günlerinin çalışma gruplarına göre karşılaştırılması

#### 4.1.6. Doku İçi Fibrin Birikimi

Tablo 4.6. Doku içi fibrin birikiminin çalışma gruplarına göre karşılaştırılması

	KONTROL GRUBU		1.ÇALIŞMA GRUBU		2.ÇALIŞMA GRUBU		p
	VAR	YOK	VAR	YOK	VAR	YOK	
3.GÜN n(%)	4(%80)	1(%20)	5(%100)	0(%0)	4(%80)	1(%20)	0.667

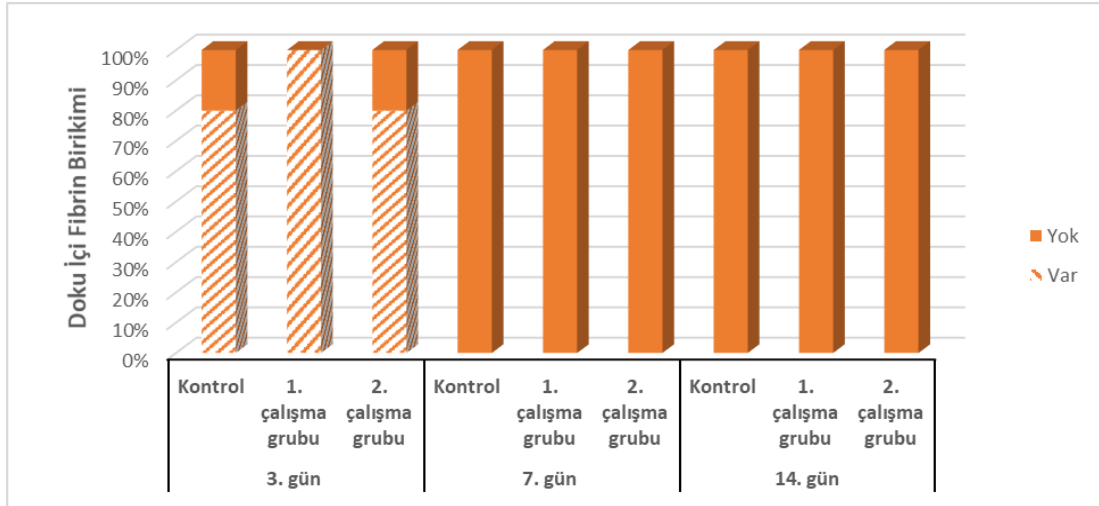
<b>7.GÜN n(%)</b>	0(%)	5(%100)	0(%100)	5(%100)	0(%100)	5(%100)	NA
<b>14.GÜN n(%)</b>	0(%)	5(%100)	0(%)	5(%100)	0(%)	5(%100)	NA
<b>p</b>	<b>0.004</b>		<b>&lt;0.001</b>		<b>0.004</b>		

Kontrol grubunda 3.günde 5 ratta 4(%80)'ninde doku içi fibrin birikimi izlenirken, 1(%20) ratta izlenmemiştir. 7.günde ve 14.günde ise 10(%100) ratta da doku içi fibrin birikimi izlenmemiştir. Kontrol grubu için istatistiksel ve klinik olarak değerlendirildiğinde zaman ile fibrin birikimi olma durumu arasında anlamlı bir ilişki vardır (p=0.004). 3. Günde fibrin birikimi yüksek iken 7. ve 14. günde hiç yoktur.

Hyaluronik asit uygulanan çalışma grubunda 3 günde 5(%100) ratta doku içi fibrin birikimi izlenmişken, 7.ve 14.günde 10(%100) ratta da doku içi fibrin birikimi izlenmemiştir. 1. Çalışma grubu için istatistiksel olarak zaman ile fibrin birikimi olma durumu arasında anlamlı bir ilişki vardır (p<0.001). 3. günde fibrin birikimi tümünde görülürken 7. ve 14. günde hiç birinde yoktur.

Hidroksietil selüloz, polikarboksilik asit, alfa-tokoferol, metil paraben içerikli ağız içi yara örtücü uygulanan 2.çalışma grubunda 3.günde 5 ratın 4(%80)'ninde doku içi fibrin birikimi izlenirken 7.günde ve 14.günde ise 10(%100) ratta doku içi fibrin birikimi izlenmemiştir. 2. çalışma grubu için istatistiksel olarak değerlendirildiğinde zaman ile skarlaşma dokusu olma durumu arasında anlamlı bir ilişki vardır. (p=0.004). 3. günde fibrin birikimi yüksek iken 7. ve 14. günde hiç yoktur.(Tablo 16)

Her bir zaman noktasında grupları karşılaştırdığımızda ise 3. günde fibrin birikimi kontrol grubunda %80(4/5)'nde ve 2. Çalışma grubunun %80 (4/5)'nde görülürken 1. Çalışma grubunun ise %100(5/5)'nde görülmektedir. 3. Günde gruplar arasında istatistiksel olarak anlamlı bir farklılık bulunmamıştır (p=0.667). 7. Ve 14. Günlerde ise hiçbir grupta fibrin birikimi gözlenmemiştir. Klinik olarak yorumlandığında ise; hyaluronik asit uygulanan çalışma grubunda, kontrol grubundan anlamlı bir fark bulunmamıştır. Klinik olarak hidroksietil selüloz, polikarboksilik asit, alfa-tokoferol, metil paraben içerikli ağız içi yara örtücü uygulanan çalışma grubunda kontrol grubundan hiçbir farklılık göstermemiştir.(Tablo 17)



Şekil 4.6. Bütün çalışma günlerinin çalışma gruplarına göre karşılaştırılması

#### 4.1.7. Polimorf Nükleer Lökositler

Tablo 4.7. Polimorf Nükleer Lökosit varlığının çalışma gruplarına göre karşılaştırılması

	KONTROL GRUBU			1.ÇALIŞMA GRUBU			2.ÇALIŞMA GRUBU			p
	AZ	ORTA	FAZLA	AZ	ORTA	FAZLA	AZ	ORTA	FAZLA	
3.GÜN n(%)	2 (%40)	3(%60)	0(%0)	1(%20)	2(%40)	2(%40)	0(%0)	3(%60)	2(%40)	0.058
7.GÜN n(%)	5(%100)	0(%0)	0(%0)	5(%100)	0(%0)	0(%0)	5(%100)	0(%0)	0(%0)	NA
14.GÜN n(%)	5(%100)	0(%0)	0(%0)	5(%100)	0(%0)	0(%0)	5(%100)	0(%0)	0(%0)	NA
p	0.022			0.004			<0.001			

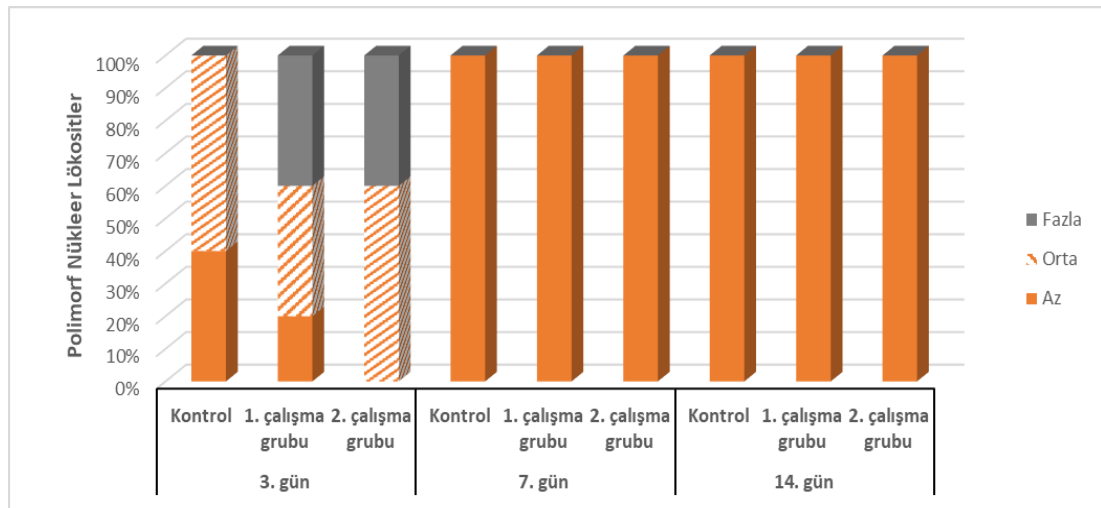
Kontrol grubunda 3.günde sakrifiye edilen 5 rattan; 2(%40) tanesinde az, 3(%60) tanesi orta sayıda polimorfonükleer lökosite rastlanırken hiçbir ratta fazla sayıda polimorfonükleer lökosite rastlanmamıştır. 7.günde sakrifiye edilen 5 ratın hepsinde az sayıda polimorfonükleer lökosite rastlanmıştır. 14.günde sakrifiye edilen 5 ratın hepsinde az sayıda polimorfonükleer lökosite rastlanmıştır. Kontrol grubu için istatistiksel olarak değerlendirildiğinde zaman ile polimorfonükleer lökosite sayısı arasında anlamlı bir ilişki vardır ( $p=0.022$ ).

Hyaluronik asit içeren ağız içi yara örtücü uygulanan 1. Çalışma grubu için 3.günde sakrifiye edilen 5 rattan; 1(%20) tanesinde az, 2(%40) tanesinde orta, 2(%40) tanesinde fazla sayıda polimorfonükleer lökosite rastlanmıştır. 7.günde sakrifiye edilen 5 ratın hepsinde az sayıda polimorfonükleer lökosite rastlanmıştır. 14.günde sakrifiye edilen 5 ratın hepsinde az sayıda polimorfonükleer lökosite rastlanmıştır. 1.

Çalışma grubu için istatistiksel olarak değerlendirildiğinde zaman ile polimorf nükleer lökosit sayıları arasında anlamlı bir ilişki vardır ( $p=0.004$ ).

Hidroksietil selüloz, polikarboksilik asit, alfa-tokoferol, metil paraben içeren ağız içi yara örtücü uygulanan 2. Çalışma grubu için sakrifiye edilen 5 rattan; 3(%60) ratta orta sayıda, 2(%40) ratta fazla sayıda polimorf nükleer lökosit rastlanmıştır. 7.günde sakrifiye edilen 5 ratın hepsinde az sayıda polimorf nükleer lökosit rastlanmıştır. 14.günde sakrifiye edilen 5 ratın hepsinde az sayıda polimorf nükleer lökosit rastlanmıştır. 2. Çalışma grubu için istatistiksel olarak değerlendirildiğinde zaman ile polimorf nükleer lökosit sayıları arasında anlamlı bir ilişki vardır ( $p<0.001$ )(Tablo18).

Her bir zaman noktasında grupları karşılaştırdığımızda ise 3. Günde gruplar arasında istatistiksel ve klinik olarak anlamlı bir farklılık bulunmamıştır ( $p=0.058$ ). 7. Ve 14. Günlerde ise hepsinde az sayıda polimorf nükleer lökosit gözlenmiştir. Klinik olarak yorumlandığında ise; 1.Çalışma grubunda kontrol grubuyla karşılaştırıldığında 3.günde polimorf nükleer lökositler daha fazla sayıda gözlenmişken, 7.ve 14. Günlerde hiçbir fark görülmemiştir. 2.çalışma grubunda; kontrol grubuyla karşılaştırıldığında 3.günde kontrol grubunda fazla sayıda lökosit rastlanmamışken, ikinci çalışma grubunda orta ve fazla sayıda lökosit rastlanmıştır. 1.çalışma grubuyla karşılaştırıldığında ise anlamlı bir fark gözlenmemiştir(Tablo 19).



Şekil 4.7. Bütün çalışma günlerinin çalışma gruplarına göre karşılaştırılması

#### 4.1.8. Mononükleer Hücreler

**Tablo 4.8.** Mononükleer hücre varlığının çalışma gruplarına göre karşılaştırılması

	KONTROL GRUBU			1.ÇALIŞMA GRUBU			2.ÇALIŞMA GRUBU			p
	AZ	ORTA	FAZLA	AZ	ORTA	FAZLA	AZ	ORTA	FAZLA	
3.GÜN n(%)	4(%80)	1(%20)	0(%0)	2(%40)	3(%60)	0(%0)	1(%20)	3(%60)	1(%20)	<b>0.037</b>
7.GÜN n(%)	0(%0)	5(%100)	0(%0)	4(%80)	1(%20)	0(%0)	2(%40)	3(%60)	0(%0)	0.177
14.GÜN n(%)	4(%80)	1(%20)	0(%0)	5(%100)	0(%0)	0(%0)	5(%100)	0(%0)	0(%0)	0.333
p	0.618			<b>0.040</b>			<b>0.009</b>			

Kontrol grubunda 3.günde sakrifiye edilen 5 rattan; 4(%80) tanesinde az sayıda, 1(%20) tanesinde orta sayıda mononükleer hücreye rastlanmışken hiç fazla sayıda lökositte rastlanmamıştır. 7.günde sakrifiye edilen 5 rattan hepsinde(%100) orta sayıda mononükleer hücreye rastlanmıştır. 14.günde sakrifiye edilen 5 rattan; 4(%80) tanesinde az sayıda, 1(%20) tanesinde orta sayıda mononükleer hücreye rastlanmıştır. Kontrol grubu için istatistiksel olarak değerlendirildiğinde zaman ile mononükleer hücre sayısı arasında anlamlı bir ilişki yoktur ( $p=0.618$ ).

Hyaluronik asit içeren ağız içi yara örtücü uygulanan 1. Çalışma grubunda 3.günde sakrifiye edilen 5 rattan; 2(%40) tanesinde az sayıda, 3(%60) tanesinde orta sayıda mononükleer hücreye rastlanmıştır. 7.günde sakrifiye edilen 5 rattan; 4(%80) tanesinde az sayıda, 1(%20) tanesinde orta sayıda mononükleer hücreye rastlanmıştır. 14.günde sakrifiye edilen 5(%100) ratta da az sayıda mononükleer hücreye rastlanmıştır. 1. Çalışma grubu için istatistiksel ve klinik olarak değerlendirildiğinde zaman ile mononükleer hücre sayısı arasında anlamlı bir ilişki vardır ( $p=0.040$ ). 3. Günde mononükleer hücre sayısı orta düzeyde daha fazla iken 7. Ve 14. Günde az düzeyde mononükleer hücre sayısı daha fazladır.

Hidroksietil selüloz, polikarboksilik asit, alfa-tokoferol, metil paraben içeren ağız içi yara örtücü uygulanan 2. Çalışma grubunda 3.günde sakrifiye edilen 5 rattan; 1(%20) tanesinde az, 3(%60) tanesinde orta sayıda, 1(%20) tanesinde fazla sayıda mononükleer hücreye rastlanmıştır. 7.günde sakrifiye edilen 5 rattan; 2(%40) tanesinde az sayıda, 3(%60) tanesinde orta sayıda mononükleer hücreye rastlanmıştır. 14.günde sakrifiye edilen 5(%100) ratta da az sayıda mononükleer hücreye rastlanmıştır. 2. Çalışma grubu için istatistiksel olarak değerlendirildiğinde zaman ile mononükleer hücre sayısı arasında anlamlı bir ilişki vardır ( $p=0.009$ ). 3. Ve 7. Günde



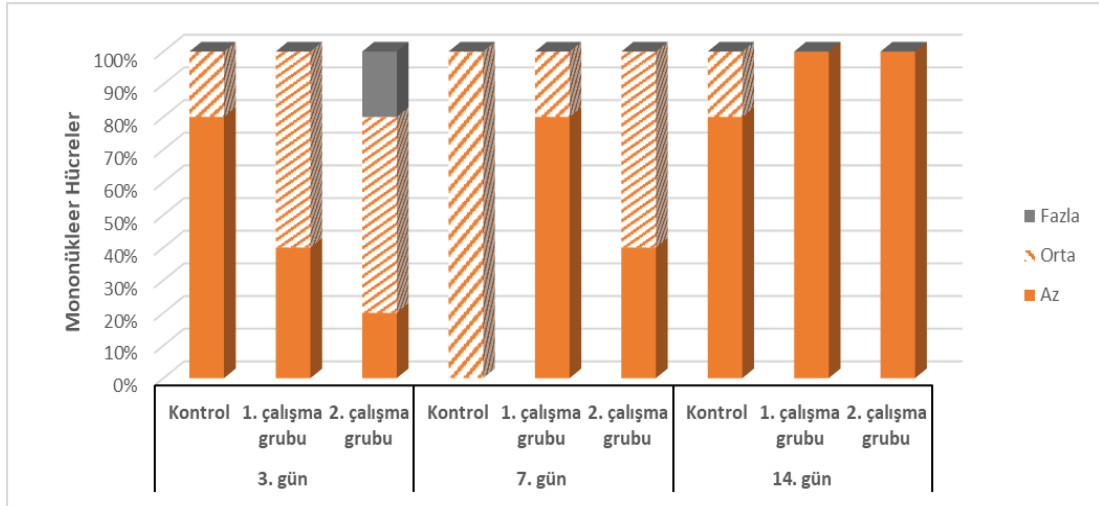
mononükleer hücre sayısı orta düzeyde daha fazla iken 14. Günde az düzeyde mononükleer hücre sayısı daha fazladır(Tablo 20).

Her bir zaman noktasında grupları karşılaştırdığımızda ise 3. Günde gruplar arasında istatistiksel olarak anlamlı bir farklılık vardır ( $p=0.037$ ). 3. Günde kontrol grubunda %80 (4/5) ile az sayıda mononükleer hücre görülürken 1. Ve 2. Çalışma gruplarında orta düzeyde mononükleer hücre fazladır. 7. Ve 14. Günlerde ise gruplar arasında anlamlı bir farklılık bulunmamıştır. Klinik olarak yorumlandığında ise; kontrol grubuyla karşılaştırıldığında 3.günde; 1.çalışma grubunda orta sayıda mononükleer hücelere daha fazla sayıda rastlanmıştır. Kontrol grubunda 7. Günde tüm ratlarda orta sayıda hücreye rastlanmışken, 1.çalışma grubunda 4'ünde az sayıda hücreyle, mononükleer hücrelerde azalma görülmüştür. 14.günde kontrol grubuyla karşılaştırıldığında anlamlı bir fark görülmemiştir.

2.çalışma grubunda ise; kontrol grubuyla karşılaştırıldığında; 3.günde kontrol grubunda fazla sayıda mononükleer hücreye rastlanmamışken, 2.çalışma grubunda 1 az, 3 orta, 1 fazla sayıda mononükleer hücre sayısı daha fazla oranda mononükleer hücre görülmüştür. 1.çalışma grubuyla karşılaştırıldığında 3. Günde mononükleer hücre sayısında anlamlı bir fark görülmemiştir.

7.günde ise kontrol grubuyla karşılaştırıldığında daha az oranda mononükleer hücreye rastlanmıştır. 1.çalışma grubuyla karşılaştırıldığında ise; daha fazla oranda mononükleer hücreye rastlanmıştır.

14.günde ise; kontrol grubuyla ve 1.çalışma grubuyla karşılaştırıldığında klinik olarak anlamlı bir fark görülmemiştir(Tablo 21).



**Şekil 4.8.** Bütün çalışma günlerinin çalışma gruplarına göre karşılaştırılması

#### 4.1.9. Fibroblast Sayısı

**Tablo 4.9.** Fibroblast sayısının çalışma gruplarına göre karşılaştırılması

	KONTROL GRUBU		1.ÇALIŞMA GRUBU		2.ÇALIŞMA GRUBU		p
	Belirgin Değil	Belirgin	Belirgin Değil	Belirgin	Belirgin Değil	Belirgin	
<b>3.GÜN</b> n(%)	5(%100)	0(%0)	5(%100)	0(%0)	5(%100)	0(%0)	NA
<b>7.GÜN</b> n(%)	0(%0)	5(%100)	1(%20)	4(%80)	0(%100)	5(%100)	0.667
<b>14.GÜN</b> n(%)	1(%20)	4(%80)	1(%20)	4(%80)	0(%0)	5(%100)	0.333
<b>p</b>	<b>0.012</b>		<b>0.013</b>		<b>&lt;0.001</b>		

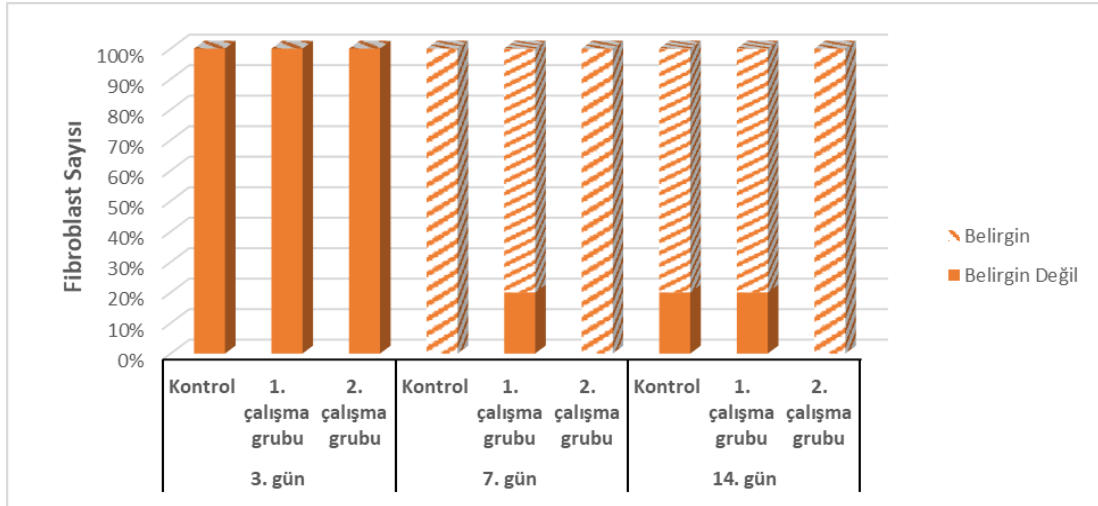
Kontrol grubunda 3.günde sakrifiye edilen 5(%100) ratta da fibroblast sayısı belirgin değildir. 7.günde sakrifiye edilen 5(%100) ratta da fibroblast sayısı belirginken, 14.günde sakrifiye edilen 5 rattan; 1(%20) tanesinde belirgin değilken, 4(%80) tanesinde belirgindir. Kontrol grubu için istatistiksel olarak değerlendirildiğinde zaman ile fibroblast sayısı arasında anlamlı bir ilişki vardır. (p=0.012).

Hyaluronik asit içeren ağız içi yara örtücü uygulanan 1. Çalışma grubunda 3.günde sakrifiye edilen 5(%100) ratta da fibroblast sayısı belirgin değilken, 7.günde sakrifiye edilen 5 rattan 1(%20) tanesinde belirgin değil, 4(%80) tanesinde belirgin olarak gözlenmiştir. 14.günde sakrifiye edilen 5 rattan; 1(%2) tanesinde belirgin

değilken, 4(%80) tanesinde belirgindir. 1. Çalışma grubu için istatistiksel olarak değerlendirildiğinde zaman ile fibroblast sayısı arasında anlamlı bir ilişki vardır ( $p=0.013$ ). 3. Günde fibroblast sayısı tümünde belirgin değilken 7. Ve 14. Günde belirgin olanların sayısı daha fazladır. Hidroksietil selüloz ve polikarboksilik asit içeren ağız içi yara örtücü uygulanan 2. Çalışma grubunda 3.günde sakrifiye edilen 5(%100) ratta da fibroblast sayısı belirgin değilken, 7.günde sakrifiye edilen 5(%100) ratta da fibroblast sayısı belirgin olarak görülmüştür. 14.günde sakrifiye edilen 5(%100) ratta ise fibroblast sayısı belirgin olarak izlenmiştir.

Hidroksietil selüloz, polikarboksilik asit, alfa-tokoferol, metil paraben içeren ağız içi yara örtücü uygulanan 2. Çalışma grubu için istatistiksel olarak değerlendirildiğinde zaman ile fibroblast sayısı arasında anlamlı bir ilişki vardır ( $p<0.001$ ). 3. Günde fibroblast sayısı tümünde belirgin değilken 7. Ve 14. Günde tümü belirgindir(Tablo 22).

Her bir zaman noktasında grupları karşılaştırdığımızda ise 3. Günde gruplardaki ratların tümü belirgin değilken 7. Günde kontrol ve 2. Çalışma grubunun tümü belirgin, 1. Çalışma grubunun %80 (4/5)'i belirgin ve 14. Günde ise kontrol ve 1. Çalışma grubunun %80 (4/5)'i belirgin 2. Çalışma grubunun tümü belirgindir. Gruplar arasında fibroblast sayısı açısından anlamlı bir farklılık olmadığı söylenebilir. Klinik olarak yorumlandığında ise; 1.çalışma grubunda kontrol grubuyla karşılaştırıldığında; 3. Günde kontrol grubuyla arasında hiçbir fark gözlenmemiştir. 7.günde ise kontrol grubuyla arasında anlamlı bir fark gözlenmemişken, 14.günde elde edilen sonuçlar da aynı bulunmuştur. 2.çalışma grubunda ise; kontrol grubuyla karşılaştırıldığında, 3.ve 7. Gün sonuçları arasında hiçbir fark gözlenmezken, 14.gün sonuçlarıyla arasında anlamlı bir fark gözlenmemiştir. 1.çalışma grubuyla karşılaştırıldığında ise de; 3.günde elde edilen sonuçlar aynıyken, 7.ve 14.günde elde edilen sonuçlar arasında anlamlı bir fark gözlenmemiştir(Tablo 23).



Şekil 4.9. Bütün çalışma günlerinin çalışma gruplarına göre karşılaştırılması

#### 4.1.10. Vaskülarizasyon

Tablo 4.10. Vaskülarizasyon varlığının çalışma gruplarına göre karşılaştırılması

	KONTROL GRUBU		1.ÇALIŞMA GRUBU		2.ÇALIŞMA GRUBU		p
	Var	Yok	Var	Yok	Var	Yok	
3.GÜN n(%)	5(%100)	0(%0)	5(%100)	0(%0)	5(%100)	0(%0)	NA
7.GÜN n(%)	1(%20)	4(%80)	2(%40)	3(%60)	2(%40)	3(%60)	0.375
14.GÜN n(%)	3(%60)	2(%40)	2(%40)	3(%60)	2(%40)	3(%60)	0.382
p	0.177		0.057		0.057		

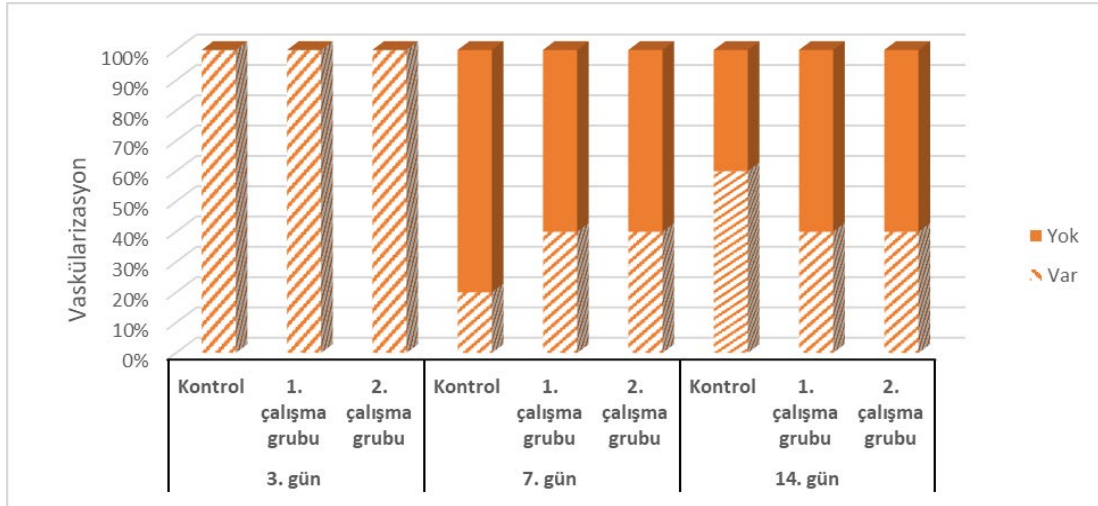
Kontrol grubunda 3.günde sakrifiye edilen 5(%100) ratta da vaskülarizasyon görülmüştür. 7.günde sakrifiye edilen 5 rattan 1(%20) tanesinde vaskülarizasyon varken, 4(%80) tanesinde vaskülarizasyon görülmemiştir. 14.günde sakrifiye edilen 5 rattan 3(%60) tanesinde vaskülarizasyon görülürken, 2(%40) tanesinde vaskülarizasyon görülmemiştir. Kontrol grubu için istatistiksel olarak değerlendirildiğinde zaman ile vaskülarizasyon görülme durumu arasında anlamlı bir ilişki yoktur. (p=0.177).

Hyaluronik asit içeren ağız içi yara örtücü uygulanan 1. Çalışma grubunda 3.günde sakrifiye edilen 5(%100) ratta da vaskülarizasyon izlenmiştir. 7.günde sakrifiye edilen 5 rattan; 2(%40) tanesinde vaskülarizasyon varken, 3(%60) tanesinde vaskülarizasyon yoktur. 14.günde sakrifiye edilen 5 rattan; 2(%40) tanesinde vaskülarizasyon varken, 3(%60) tanesinde vaskülarizasyon yoktur. 1. Çalışma grubu

için istatistiksel ve klinik olarak değerlendirildiğinde zaman ile vaskülarizasyon görülme durumu arasında anlamlı bir ilişki yoktur ( $p=0.057$ ).

Hidroksietil selüloz, polikarboksilik asit, alfa-tokoferol, metil paraben içeren ağız içi yara örtücü uygulanan 2. Çalışma grubunda 3.günde sakrifiye edilen 5(%100) ratta da vaskülarizasyon izlenmiştir. 7.günde sakrifiye edilen 5 rattan; 2(%40) tanesinde vaskülarizasyon varken, 3(%60) tanesinde vaskülarizasyon yoktur. 14.günde sakrifiye edilen 5 rattan; 2(%40) tanesinde vaskülarizasyon varken, 3(%60) tanesinde vaskülarizasyon yoktur. 2. Çalışma grubu için istatistiksel ve klinik olarak değerlendirildiğinde zaman ile vaskülarizasyon görülme durumu arasında anlamlı bir ilişki yoktur ( $p=0.057$ )(Tablo 24).

Her bir zaman noktasında grupları karşılaştırdığımızda ise 3. Günde gruplardaki ratların tümünde vaskülarizasyon görülmüştür. 7. Günde kontrol grubunda %80(1/5), 1. Ve 2. Çalışma grubunda %40(2/5) oranında vaskülarizasyon görülmüştür. 14. Günde ise kontrol grubunda %60(3/5), 1. Ve 2. Çalışma grubunda %40(2/5) oranında vaskülarizasyon görülmüştür. Gruplar arasında vaskülarizasyon görülme durumu açısından anlamlı bir farklılık olmadığı söylenebilir. Klinik olarak yorumlandığında ise; 1.çalışma grubunda kontrol grubuyla karşılaştırıldığında; 3.günde vaskülarizasyon açısından hiçbir fark görülmemiştir. 7.ve 14.günlerde elde edilen sonuçlarda anlamlı bir fark görülmemiştir. 2.çalışma grubunda ise kontrol grubuyla karşılaştırıldığında; 3.günde vaskülarizasyon açısından hiçbir fark görülmemiştir. 7.ve 14.günlerde elde edilen sonuçlarda anlamlı bir fark görülmemiştir. 1.çalışma grubuyla karşılaştırıldığında 3. , 7.ve 14. Günlerde elde edilen sonuçlar arasında hiçbir fark bulunmamıştır(Tablo 25).



**Şekil 4.10.** Bütün çalışma günlerinin çalışma gruplarına göre karşılaştırılması

#### 4.1.11. Vasküler Konjesyon

**Tablo 4.11.** Vasküler konjesyon varlığının çalışma gruplarına göre karşılaştırılması

	KONTROL GRUBU		1.ÇALIŞMA GRUBU		2.ÇALIŞMA GRUBU		p
	Var	Yok	Var	Yok	Var	Yok	
<b>3.GÜN</b> n(%)	3(%60)	2(%40)	5(%100)	0(%0)	3(%60)	2(%40)	0.630
<b>7.GÜN</b> n(%)	2(%40)	3(%60)	0(%0)	5(%100)	1(%20)	4(%80)	0.352
<b>14.GÜN</b> n(%)	1(%20)	4(%80)	0(%0)	5(%100)	0(%0)	5(%100)	0.333
<b>p</b>	<b>0.177</b>		<b>&lt;0.001</b>		<b>0.040</b>		

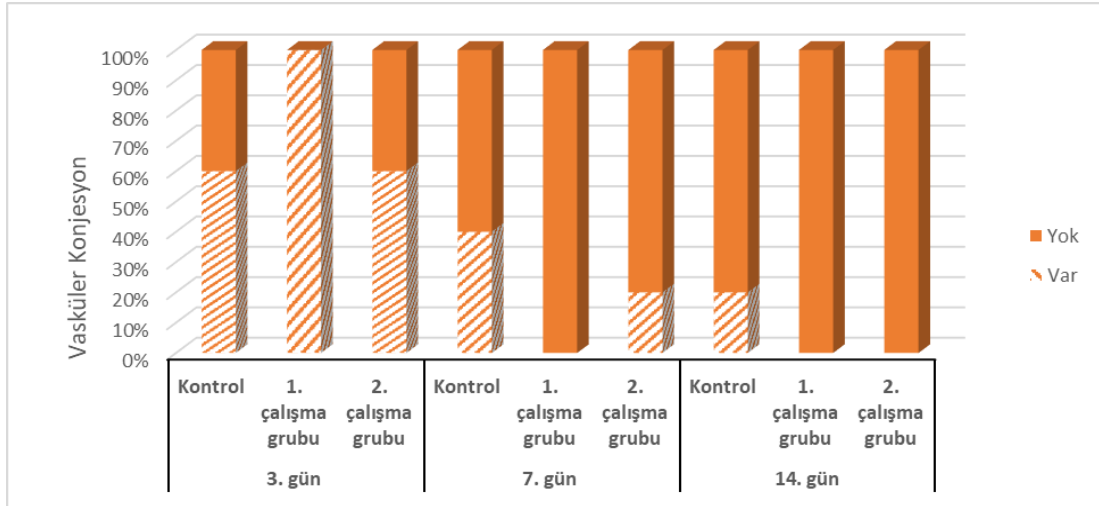
Kontrol grubunda 3.günde sakrifiye edilen 5 rattan 3(%60) tanesinde vasküler konjesyon varken, 2(%40) tanesinde vasküler konjesyon izlenmemiştir. 7.günde sakrifiye edilen 5 rattan 2(%40) tanesinde vasküler konjesyon varken, 3(%60) tanesinde vasküler konjesyon izlenmemiştir. 14.günde sakrifiye edilen 5 rattan 1(%20) tanesinde vasküler konjesyon varken, 4(%80) tanesinde vasküler konjesyon izlenmemiştir. Kontrol grubu için istatistiksel olarak değerlendirildiğinde zaman ile vasküler konjesyon olma durumu arasında anlamlı bir ilişki yoktur. (p=0.177).

Hyaluronik asit içeren ağız içi yara örtücü uygulananan 1. Çalışma grubunda 3.günde sakrifiye edilen 5(%100) ratta da vasküler konjesyon izlenmiştir. 7. Ve 14. Günlerde hiçbir ratta vasküler konjesyona rastlanmamıştır. 1. Çalışma grubu için istatistiksel olarak değerlendirildiğinde zaman ile vasküler konjesyon olma durumu

arasında anlamlı bir ilişki vardır ( $p<0.001$ ). 3. Günde tümünde vasküler konjesyon görülürken 7. Ve 14. Günlerde hiçbir ratta görülmemiştir. 2. Çalışma grubunda 3.günde sakrifiye edilen 5 rattan 3(%60) tanesinde vasküler konjesyon görülmüşken, 2(%40) tanesinde görülmemiştir. 7.günde sakrifiye edilen 5 rattan 1(%20) tanesinde vasküler konjesyon varken, 4(%80) tanesinde yoktur. 14.günde sakrifiye edilen 5(%100) ratta da vasküler konjesyon yoktur.

Hidroksietil selüloz, polikarboksilik asit, alfa-tokoferol, metil paraben içeren ağız içi yara örtücü uygulanan 2. Çalışma grubu için istatistiksel ve klinik olarak değerlendirildiğinde zaman ile vasküler konjesyon olma durumu arasında anlamlı bir ilişki vardır ( $p=0.040$ ). 3. Günde vasküler konjesyon görülme durumu daha fazla iken 7. Ve 14. Günlerde görülme durumu daha fazladır(Tablo 26).

Her bir zaman noktasında grupları karşılaştırdığımızda ise 3. Günde kontrol ve 2. Çalışma grubunun %60 (3/5)'nda vasküler konjesyon görülürken 1. Çalışma grubunun tümünde görülmüştür. 7. Günde kontrol grubunda %40(2/5), 1. Çalışma grubunda hiçbir ratta ve 2. Çalışma grubunda %20(1/5) oranında vasküler konjesyon görülmüştür. 14. Günde ise sadece kontrol grubunun %20(1/5)'nde görülmüş diğer günlerde görülme olmamıştır. Gruplar arasında vaskülarizasyon görülme durumu açısından anlamlı bir farklılık olmadığı söylenebilir. Klinik olarak yorumlandığında ise; 1.çalışma grubunda kontrol grubuyla karşılaştırıldığında, 3. Günde daha fazla oranda vasküler konjesyon izlenmiş olup 7. Ve 14.günde hiçbir ratta vasküler konjesona rastlanmamasıyla kontrol grubundan daha fazla bir oran görülmektedir. 2.çalışma grubunda ise; kontrol grubuyla karşılaştırıldığında; 3.günde elde edilen sonuçlar aynıdır. 7.günde ve 14. Günde elde edilen sonuçlar arasında anlamlı bir fark bulunmamıştır. 1.Çalışma grubuyla karşılaştırıldığında, 3.günde; 2.çalışma grubunda vasküler konjesyon oluşma oranında azalma olduğu görülmüşken, 7.günde anlamlı bir fark görülmemiştir. 14.günde elde edilen sonuçlar da aynıdır(Tablo 27).



**Şekil 4.11.** Bütün çalışma günlerinin çalışma gruplarına göre karşılaştırılması



## 5. TARTIŞMA

Oral ülserler, popülasyonun %5-25'inde sıklıkta karşılaşılan, konuşma ve beslenme sırasında hastanın günlük yaşamını ve yaşam kalitesini doğrudan etkileyen ve hekime ağrı şikayetiyle başvurmasına neden olan oluşumlardır(7). Oral muköz membranlar, oral kaviteye özelleşmiş fragil membranlar olup, erozyon ve ülser gelişimi açısından duyarlı yapılardır. Ülser dokusu enfeksiyona yatkındır, iltihaplanma ve doku nekrozuna yol açar. Pek çok nedenle ortaya çıkabilen ağız yaralarının iyileştirilmesinde asıl amaç hastanın ağrısının azaltılması ve konforunun yerine getirilmesinin yanı sıra yaranın sekonder enfeksiyondan ve mekanik travmalardan korunmasıdır(177).

Yara iyileşmesi; birbiri ardı sıra fazlardan oluşan, çok sayıda hücre tipinin içinde yer aldığı kompleks bir olaydır. Yara iyileşmesinin hızlandırılması için terapötik yöntemler, bitkisel ürünler, lazer tedavileri gibi pek çok yöntem denenmiştir.

Günümüzde hastalıkların teşhisinde, patogenezin belirlenmesinde, tedavi yöntemlerinin belirlenmesinde deneysel hayvan modelleri sıklıkla kullanılmaktadır. Hayvan modellerinin kullanımıyla; anlamlı istatistiksel değerlendirme olanağı sağlanır. Ayrıca ratlarda, mukozal turn-overın insandan çok daha hızlı olması, çalışmaların daha kısa sürede tamamlanabilmesi, çalışma sonucuna etki edebilecek hekimin kontrolü dışındaki çevresel faktörlerin elimine edilmesi de sağlanmış olur.

Literatür incelendiğinde; palatal mukozada oluşturulan oral ülserlerin iyileşmesinin değerlendirildiği çalışmalarda, genellikle ratların tercih edildiği (178-186) ayrıca dil dorsumu ve sırt derisinin de kullanıldığı görülmektedir.

Roh ve ark. (187), Wagner ve ark. (188), Coelho ve ark. (189) oral ülserlerin farklı materyallerle iyileştirilmesini araştırdıkları çalışmalarda dil dorsumunu kullanmışlardır. Cieszkowski ve ark. (190) ise çalışmalarında gingival ülser oluşturmuşlardır. Yılmaz ve ark. (178), Lee ve ark. (191), Deyhimi ve ark. (192) yara iyileşmesini değerlendirmek için bukkal mukozayı kullanmışlardır.

Dil dorsumu ve bukkal mukoza hareketli bölgeler olması nedeniyle travmaya açık bölgelerdir. Gingival bölge de hayvanın yerleştirilen ajanı kolaylıkla yara bölgesinden uzaklaştırabileceği ve hekim kontrolünde olmayan bir bölgedir.

Miao ve ark. (193) Shuangjinlian adını verdikleri bitkisel karışımın oral ülserlerde iyileşmeye olan etkisini inceledikleri çalışmada sırt bölgesini tercih

etmişlerdir. Sırt bölgesi ise hekim için her ne kadar çalışma sahasına ulaşım açısından en kolay ve en rahat bölge gibi görünse de, çalışılan mukozanın ağız mukozasından histolojik olarak farklılık göstermesi nedeniyle çalışma sonucunu etkileyeceğini düşünebiliriz.

Ratlarda palatal mukozayı tercih etme nedenimiz; ağız açıcı aparatlarla rahat bir görüş sağlanabilmesi ve yara örtücülerin uygulandıktan sonra stabilitesinin bukkal mukoza veya dile göre daha rahat sağlanabilmesi ve etkilerinin değerlendirilmesinde ideal bir yara yeri olmasıdır.

Çalışmamızda kullanılan ratların erkek cinsiyette seçme nedenimiz; dişi ratlarda menstrual sıklusa bağlı hormonal değişimin yara iyileşmesini etkileyecek olmasıdır.

Kontrol grubu oluşturmaktaki amacımız; eksizyonla oluşturulan ülserin hiçbir yara örtücü uygulanmamış bir ratta iyileşme periyodunu izlemek ve çalışma gruplarıyla karşılaştırmaktır.

Çalışmamızdaki amacımız; literatür incelenmesinde pek rastlanmayan hidroksietil selüloz ve polikarboksilik asit kombinasyonundan oluşan yara örtücü ile oral ülserlerde etkili olduğunu bildiğimiz ve üzerinde birçok çalışma yapılmış olan hyaluronik asit içeren yara örtücünün etkilerini değerlendirmektir.

Çalışmamızda, yara örtücülerin, ratların palatal bölgelerinde oluşturulan tam kalınlık yara modelinde, sekonder iyileşme süresine olan etkileri incelenmiştir. 3., 7. ve 14. günlerde defekt bölgelerinden alınan dokular histopatolojik olarak kontrol ve çalışma grupları ile karşılaştırılmıştır.

Literatürde, özellikle hyaluronik asitin oral ülserlerde topikal olarak uygulanmasının yara iyileşmesine olan etkisi ile ilgili birçok çalışma rapor edilmiştir(184, 194). Ancak bizim çalışmamızda kullandığımız, hidroksietil selüloz ve polikarboksilik asit kombinasyonunun yara iyileşmesindeki etkisinin araştırıldığı çalışmalara dair yeterli bilgi bulunmamaktadır.

Çalışmamızda histopatolojik olarak inceleme için dokular 3., 7. Ve 14.günlerde eksizyonel biyopsi yöntemi ile çıkarılmıştır. Literatürde, farklı çalışma günlerini tercih eden araştırmacılar da bulunmaktadır.

Roh ve ark. (187) ratlarda dil dorsumunda oluşturdukları ülserin otolog mukozal hücreler ile iyileştirilmesini araştırdıkları hayvan çalışmasında, doku

örneklerini 3,7,14,21 ve 28.günlerde almışlardır. Ancak oral mukozanın özellikle ratlarda turn-overının hızlı olması nedeniyle yara iyileşmesi 14.günde tamamlanmaktadır. Bu nedenle 21 ve 28. Günlerde yapılan karşılaştırmalar anlamlı bir sonuç vermeyeceğini düşünüyoruz.

Cieszkowski ve ark. (190) gingival ülserlerin ekzojen ghrelin ile iyileştirilmesini araştırdıkları hayvan çalışmasında 3 ve 6. Günlerde histopatolojik inceleme yapmışlardır.

Zhu ve ark. (179) hyaluronik asitin ratların palatal mukozasında oluşturulan ülser üzerindeki etkisini inceledikleri çalışmada 7.günde inceleme yapmışlardır. Zhu ve ark. (180) thymosin  $\beta$ 4'ün oral ülserlerde yara iyileşmesine olan etkilerini inceledikleri hayvan çalışmasında 7.günde doku örneği almışlardır. Tek bir çalışma gününde yapılan incelemeler, klinik olarak yara iyileşmesinin etkilerinin ve baskın hücre tipinin yara iyileşme fazlarının ayırt edilmesine yeterli olanak sağlamamaktadır.

Yılmaz ve ark. (178) balın yanak mukozasında oluşturdukları ülser üzerindeki iyileştirici etkisini inceledikleri çalışmada ratlardan 7. Ve 14.günlerde örnek almışlardır. Biz çalışmamızda yara iyileşmesinin fazlarını ve fazların süreçlerini, baskın hücreleri göz önüne alarak 3., 7. Ve 14. günleri histopatolojik inceleme için yeterli bulduk.

Çalışır ve ark. (185) 77 adet Wistar türü ratın palatal mukozasında mid-palatal hatta 3mm çapındaki punch ile oluşturdukları oral ülser üzerine salin solüsyonu, klorheksidin glukonat ve hümitik asit uygulamışlar ve yara kapanma oranlarını izlemek için 1,2 ve 3. Haftalarda histopatolojik inceleme için örnek almışlardır. Bir haftalık tedavi grubundan alınan bölümlerde nekrotik ve inflame alanlar görülmüştür. Bununla birlikte, hümitik asit uygulandıktan üç hafta sonra, inflamasyon bölgelerinin çok azaldığı ve konstrükte mukozal epitel tabakası ile granülasyon dokusu gözlenmiştir. Çalışmanın sonunda, hümitik asitle tedavi edilmiş hayvanlardan elde edilen bölümler, tam mukozal epitel onarımı ve iyileşme gösterdiği belirtilmiştir. Bu çalışmada 7 günlük periyodun sonunda elde edilen verilerde nekrotik ve inflame dokuların olması erken dönemde hümitik asitin yara iyileşmesinde yeterli etkiyi göstermediğini ve çalışmanın 21. Gününde alınan örneklerden elde edilen sonuçların da kontrol grubuyla karşılaştırıldığında epitelizasyonun normal seyrinden anlamlı bir fark göstermediğini düşündürmektedir.

Hammad ve ark. (184) yaptıkları çalışmada; 125 Wistar erkek ratın palatal mukozasında 3 mm çapında punch ile oluşturdukları ülserde, diglukonat jel, hyaluronik asit, allantoinin yara iyileşmesine etkilerini, cerrahi sonrası 0, 3, 7, 14 ve 21. günlerde epitelizasyon oranları histolojik olarak belirlenmiş ve yara alanları fotoğrafik olarak ölçülmüştür. Çalışmalarında, ülser boyutunun ve epitel sınırları arasındaki ortalama mesafenin tüm deney ve kontrol gruplarında zamanla belirgin şekilde azaldığını göstermiştir. 7 ve 14. günlerde diglukonat jel ve hyaluronik asit kullanımının ardından ülser alanında önemli bir azalma gözlemlendiğini ve epitelizasyonu artırdığını ancak allantoinin, yara iyileşmesini olumlu veya olumsuz yönde etkilemediğini belirtmiştir. Üçüncü günde, iltihaplı granülasyon dokusu ve merkeze doğru ilerleyen kenarlardaki epitelden oluşan nekrotik bir baz görülmüştür. Zamanla, epitelde kademeli proliferasyon izlenmiş, 21.günde bazı örneklerde tamamen iyileşme olurken, diğer durumlarda ise sadece küçük defektler gözlemlenmiştir. Deneyin 14. gününde, esas yara genişliği azalması sadece hyaluronik asit ve allantoin grupları için anlamlı bulunmuştur. Çalışmamızdakine benzer şekilde ülserlerin histopatolojik özellikleri temel olarak kontrol grubu ve test edilen ajanlar için farklı bulunmamıştır.

Kurokawa ve ark. (195) yaptıkları hayvan çalışmasında palatal mukozada periosteuma kadar ülser alan oluşturmuşlar ve açık, palatal bir kemik yüzeyini örtmek için allojenik hücre içermeyen matriksin, hyaluronik asit ve kollajen içeren dermal örtücünün etkinliğini karşılaştırmışlar. Wistar ratlarının karın derisinden fibroblastlar kültüre edilerek, hyaluronik asit ve kollajenden oluşan bir matris üzerine ekilmiştir. Ameliyat sonrası 9. haftada, yaraların biyopsileri alınmış, kafatasının ve palatal defektlerin genişlikleri belirlenmiştir. Hyaluronik asit ve kollajen içeren matriks ile açık tedavi gruplarındaki palatal lezyonların iyileşmesinde istatistiksel olarak anlamlı bulunmuş. Bu matriksin, yara iyileşmesinin geç döneminde vaskülarizasyonu artırarak olumlu katkı sağladığını bildirmişlerdir. Çalışmamızdaki histopatolojik inceleme ile 3.günden itibaren çalışma gruplarımızdan sadece hyaluronik asit içeren yara örtücü ve hidroksietil selüloz ve polikarboksilik asiti birlikte içeren yara örtücünün, vaskülarizasyonu artırdığını saptadık. Ancak biz çalışma sürecimizi sadece yumuşak doku iyileşmesi ile sınırlı tuttuğumuzdan yara örtücülerin sert doku iyileşmesi üzerine etkileri hakkında bilgi sahibi değiliz.

Kubo ve ark. (196) yaptıkları çalışmada, hyaluronik asit ve atelo-kollajenden oluşan 2 katmanlı poliüretan bir yara örtücüyü, Sprague-Dawley ratlarının sırtındaki tam kalınlıktaki ülserin üzerine uygulamışlar ve 2 haftalık periyodun sonunda hem makroskopik hem de histolojik olarak değerlendirmişlerdir. Değerlendirmeler, yara örtücünün, erken evrede oldukça vaskülerize bir granülasyon dokusu hazırlayabildiğini ve yara iyileşmesine olumlu etkisi olacağını göstermiştir. Ancak çalışmanın ağız ortamını tam olarak yansıtamayan sırt bölgesinde gerçekleştirilmesi, çalışmanın sınırlayıcı yönünü oluşturmaktadır.

Zhu ve ark. (179) yaptıkları çalışmada, anjiyogenez ve palatal yaraların iyileşmesini arttırmak için, Sprague-Dawley türü ratların palatal mukozasında oluşturulan oral ülser bölgesine dimetiloksalilglisin uygulanmıştır. Hyaluronik asitin sitotoksik olmayan konsantrasyonlarda hücre göçünü etkilemediğini ancak palatal yara kontraksiyonunu artırdığını göstermiştir. Ratlarda palatal ülserin iyileşmesini hızlandırdığı sonucuna varmışlardır. Ülsere alanın 1 haftada tamamen epitelize olmadığını ve renk olarak soluk pembe olan hasarsız sağlam dokudan kolayca ayırt edildiğini belirtmiştir. Ancak biz çalışmamızda tüm gruplar için 1 haftada ülser oluşumunun tamamen iyileştiğini saptadık. Ayrıca polimorfonükleer lökosit ve mononükleer hücrelerin 3.günde ülser bölgesine göçünü artırdığını gözlemledik.

Saxen ve ark. (197) yaptıkları klinik çalışmada rekürrent aftöz lezyonlarda, %2,5 hyaluronik asit içinde %3'lük diklofenak lokal uygulamış ve %3'lük lidokaine göre ağrıda belirgin azalma gözlemişlerdir. Hem ülser çapında azalma hem de ülsere lezyonların rekürrensi üzerine bir etkisi olmadığı sonucuna varmışlardır. Ancak bu klinik çalışmada hastaların randomize seçilmiş olması, sistemik hastalıkların ekarte edilmemesi, beslenme şekilleri, yara bakım alışkanlıklarının standart olmaması nedeniyle, hyaluronik asitin sadece lezyonların ağrısının azaltılmasında etkili olduğunu düşündürmektedir.

Yıldırım ve ark. (198) serbest doku grefti cerrahisi sonrası iki farklı konsantrasyondaki topikal hyaluronik asitin postoperatif hasta rahatsızlığı ve palatal donör sahanın yara iyileşmesi üzerindeki etkilerini değerlendirmeyi amaçladıkları klinik çalışmada; 3, 7, 14, 21 ve 42. günlerde hastanın ağrı skorlamasına ve yanma hissine, aynı zamanda epitelizasyonun tamamlanmasına ve etraftaki sağlıklı doku ile renk eşleşmesine bakmışlardır. Hyaluronik asit uygulanan hastaların; 3. ve 7. günlerde

kontrol grubundan daha az ağrı duyduklarını ve hastalarda yanma hissinin belirtilen günlerde kontrol grubunda daha fazla duyulduğunu rapor etmişlerdir. Epitelizasyonun ise hyaluronik asit uygulanan gruplarda 21. günde, kontrol grubunda ise 42. günde tamamlandığını bulmuşlardır. HA uygulanan gruplarda, 21 ve 42. günlerde kontrol grubundan daha yüksek renk eşleşmesi puanları göstermiştir. Bizim çalışmamızda ise, epitelizasyonun 14.günde tamamlanması, hastaya bağlı faktörlerin iyileşmeyi geciktirdiğini düşündürmektedir. Klinik çalışmanın en büyük avantajı yanma hissi ile ağrı duyusunun değerlendirilebilmesidir. Ancak hyaluronik asitin epitelizasyonun hızlandırdırılması konusunda olumlu yönde etki ettiği sonucu bizim çalışmamıza benzer sonuç vermiştir.

Şahin ve ark. (199) yaptıkları çalışmada, ratların palatal mukozalarında 4 mm çapta punch ile eksizyonel biyopsi uygulamış ve ülser alanına üzerine klorheksidin diglukonat, oktenidin, poliheksanid solüsyon ve hyaluronik asit uygulamıştır. Doku defektinin çapı histomorfometrik yöntemle yara oluşturulduktan sonraki 3.-7.-14. ve 21. günlerde tespit edilmiştir. 3.günde ve 21.günde defekt çapındaki azalma üzerine en iyi etkiden en kötüye doğru sıraladıklarında, sırasıyla poliheksanid solüsyon, hyaluronik asid %0.8 jel, klorheksidin diglukonat %1 jel, oktenidin ve serum olduğunu saptamışlardır. Üçüncü günden itibaren, taze granülasyon dokusu oluşumu, hafif şiddette fibroblastik aktivite artışı ve genç granülasyon dokusu oluşumu izlenmiştir. Bu bulgular 7. ve 14. günlerde artarak devam etmiştir. Yirmi birinci günde, yara altında aktif fibroblast sayısı azalmış, kollajen miktarı artmıştır. Doku defektinin iyileşme hızını artırıcı en iyi maddenin poliheksanid solüsyon olduğunu göstermiştir. Poliheksanid etken maddesini sırası ile hyaluronik asid %0.8 jel, klorheksidin diglukonat %1 jel, oktenidin ve serum fizyolojik izlemiştir.

İlk olarak yara bölgesindeki kanamayı takiben bir pıhtı formasyonu oluşur ve defekt bölgesi granülasyon dokusu ile dolar. Bu aşamada, yara kenarlarında ve yara merkezinde akut inflamatuvar reaksiyon, fibroblastik proliferasyon ve kapiller vaskülarizasyon meydana gelir. Yara yüzeyinde ise epitelyal mitoz ve migrasyon olurken, alttaki granülasyon dokusunda da çoğalma meydana gelir. Bu granülasyon dokusu yüzeye varıncaya kadar yara kenarlarındaki epitel hücreleri yara yüzeyini tam olarak kapatamazlar. Oluşan bu granülasyon dokusu içindeki fibroblastların kontraksiyonu sonucu, yara kontraksiyonu meydana gelir ve defektin kapanması

sağlanır (200). Çalışmamızdaki histolojik bulgular bu verilerle benzerlik göstermektedir. Yara oluşumunu takiben taze kanama bulguları ve inflamatuvar hücre infiltrasyonu izlendi. Üçüncü günden itibaren oluşmaya başlayan granülasyon dokusu oluşumu, devam eden günlerde artarak izlenmiştir. Yara yüzeyini çevreleyen epitel açıklığının zamana göre azaldığı belirlenmiştir.

Kahnberg ve ark. (201) yaptıkları çalışmada, 40 ratta damak mukozasında 3 mm çapta ülser oluşturmuşlar ve 3 haftalık süreç boyunca yara iyileşmesini izlemişlerdir. Her bir çalışma gününde 5 ratı sakrifiye etmek üzere 0, 1, 3, 5, 7,10,14 ve 21.günlerde fotometrik ve histopatolojik inceleme yapmışlardır. Klinik iyileşmenin 3 hafta içinde tamamlandığı tespit edilmiştir. Başlangıçta hem subepitelyal bağ dokusunda hem de kemik dokusunun havers kanallarında belirgin bir inflamatuvar reaksiyon gözlenmiştir. Epitelizasyonun, yara kenarlarından ilerlediği; ülser alanın küçültülmesi, epitel hücre göçünün yanı sıra, yara kenarlarının daralması ile devam ettiği saptanmıştır. 3 hafta sonra, defekt bölgesinde epitelizasyon tamamlanırken, epitelyal rete peglerin eski defektin orta kısmında henüz gelişmediği sonucuna varılmıştır. Bizim çalışmamızda da benzer olarak inflamatuvar faza uyumlu şekilde başlangıçta belirgin inflamatuvar reaksiyon gözlenmiştir. 7 ve 14. günde ülserasyon gözlenmemiştir. Çalışmamızda, yapılan çalışmaya kıyasla yara iyileşme sürecinin daha kısa bulunması uygulanan yara örtücülerin yara iyileşmesinde etkili olduğunu düşündürmüştür.

Lee ve ark. yaptıkları klinik çalışmada, 17'si Behçet hastası, 16'sı RAU olan toplam 33 hastadaki oral ülserlere, 2 hafta boyunca günde 2 kere topikal %0.2 HA uygulamış ve ülser sayısına, iyileşme süresine, ağrı için görsel analog skalaya, maksimum ülser alanına ve inflamatuvar bulgulara bakmışlardır. Ülser sayısında subjektif bir azalma hastaların % 72.7'sinde gözlenmiştir. Hastaların % 75.8'i ağrı hissinde azalma göstermiştir. Ülserlerin objektif muayenesinde hastaların % 57,6'sında sayılarının azaldığı ve inflamatuvar belirtilerden ödem ve lokal ısı artışının tedaviden sonra önemli ölçüde azaldığını bildirmişlerdir. Ayrıca hiçbir yan etkiye rastlanmadığı rapor edilmiştir. Yan etkiye rastlanmaması, inflamatuvar belirtilerin azaltılması ve iyileşme periyodunun kısalması sonuçları bizim çalışmamızla benzer sonuçlar göstermektedir.

Lee ve ark. yaptıkları çalışmada ratların kafatasında cerrahi defekt oluşturmuşlar ve 3 gruba ayırmışlardır. İlk grubu kendi kendine iyileşmeye bırakmışlar, ikinci gruba hidroksetil selüloz ve polikarboksilik asit içeren yara örtücü uygulamışlar son gruba ise selüloz içerikli hidrofilik bir periodontal pat uygulamışlardır. Yara oluşumunun ardından 4 ve 8 hafta sonra, kalvaria bölgesindeki yara iyileşmesi ve kemik oluşumunu histolojik olarak değerlendirmişlerdir. Hidroksetil selüloz ve polikarboksilik asit içeren yara örtücünün, ameliyattan 4 hafta sonra yara bölgesinde selüloz içerikli yara örtücüden daha fazla iyileşme sağladığını, ayrıca diğer gruplarla kıyaslandığında kemik rejenerasyonu ve yara kenarından itibaren 1.85 mm boyutunda yeni kemik oluşumu olduğunu göstermişlerdir. Ancak yapılan bu çalışmada histolojik değerlendirme kriterleri açıkça belirtilmemiştir. Bizim çalışmamızda sert doku iyileşmesine bakılmamıştır. Bu çalışma için seçilen günler ratlardaki mukozal doku iyileşmesinin histopatolojik olarak değerlendirilmesinde oldukça uzun bir süreçtir. Bu nedenle, materyalin yumuşak doku iyileşmesinde etkili olduğunu kanıtlamak için yeterli bir çalışma olmadığını görmekteyiz.



## 6. SONUÇ VE ÖNERİLER

1. Ülserin iyileştirilmesi açısından 3.gün ile 7 gün karşılaştırıldığında; hidroksietil selüloz, polikarboksilik asit, alfa-tokoferol ve metil parabenin kombinasyonundan oluşan ağız içi yara örtücünün, hyaluronik asit içeren ağız içi yara örtücünden daha etkili olduğu sonucuna varılmaktadır.

2. Hem hyaluronik asit içeren ağız içi yara örtücünün hem de hidroksietil selüloz, polikarboksilik asit, alfa-tokoferol ve metil parabenin kombinasyonundan oluşan ağız içi yara örtücünün ödem oluşumunu azalttığı ve hidroksietil selüloz, polikarboksilik asit, alfa-tokoferol ve metil parabenin kombinasyonundan oluşan ağız içi yara örtücünün ödem oluşumunu engellemede hyaluronik asit içeren yara örtücünden daha etkili olduğu sonucu elde edilmektedir.

3. Demarkasyon hattı oluşumunda; hyaluronik asit içeren yara örtücünün kontrol grubuyla karşılaştırıldığında anlamlı bir fark olmadığını ve hidroksietil selüloz, polikarboksilik asit, alfa-tokoferol ve metil parabenin kombinasyonundan oluşan ağız içi yara örtücünün, demarkasyon hattı oluşumunda hyaluronik asitten daha etkili olduğunu göstermiştir.

4. Granülasyon dokusu oluşumunda 3.günde hidroksietil selüloz, polikarboksilik asit, alfa-tokoferol ve metil parabenin kombinasyonundan oluşan ağız içi yara örtücü, hyaluronik asit içeren yara örtücünden daha etkili bulunmuşken, 7.ve 14.günlerde hidroksietil selüloz, polikarboksilik asit, alfa-tokoferol ve metil parabenin kombinasyonundan oluşan ağız içi yara örtücünün etkinliğinin klinik olarak diğer yara örtücü ile arasında anlamlı bir fark göstermediği sonucuna varılmıştır.

5. Skar oluşumu, doku içi fibrin birikimi, fibroblast sayısı açısından gruplar arası bir fark görülmemiştir.

6. Yara örtücülerin her ikisi de kontrol grubuyla karşılaştırıldığında 3.günde Polimorf Nükleer Lökositlerin ülser bölgesine göçünü ve sayısını arttırmışken gruplar açısından anlamlı bir fark bulunmamıştır.

7. Yara örtücülerin her ikisi de kontrol grubuyla karşılaştırıldığında 3.günde Mononükleer hücrelerin ülser bölgesine göçünü ve sayısını arttırmışken gruplar açısından anlamlı bir fark bulunmamıştır. Ancak 7.günde de kontrol grubuyla karşılaştırıldığında bu sayının azaldığı görülmüştür, 14.günde ise gruplar arasında anlamlı bir fark bulunmamıştır.

8. Her iki yara örtücünün de 7. Ve 14.günlerde vaskülarizasyonu artırdığı tespit edilmiştir.

9. Her iki yara örtücü için de 7 ve 14.günlerde vasküler konjesyon izlenmezken her iki grup arasında da anlamlı bir fark bulunmamıştır.

Çalışmamızdan elde ettiğimiz bulgularla; her iki yara örtücünün de ratlarda intra-oral ülserlerin iyileştirilmesinde benzer etkiler gösterdiği sonucuna varılmıştır.

Çalışmamız hayvan çalışması olduğundan bazı sınırlayıcı yönleri bulunmaktadır.

Ratlara sık sık genel anestezi prosedürü uygulamak hayvan sağlığı açısından zararlı olacağından yara örtücüler yenilenememiştir. Doğal olarak rat çalışmasıyla hasta konforu, ağrı ve yanma hissi değerlendirilememiştir. Ancak klinik olarak periodontal ve cerrahi prosedürlerle meydana gelen yaralar için kullanılmasının da iyi olacağı düşüncesindeyiz. Bu konu üzerinde deneysel çalışmalara paralel olarak daha fazla klinik çalışma yapılmasının hasta konforu için yararlı olacağı kanısındayız.

İkinci çalışma grubunda kullanılan materyal ile ilgili yeterli literatür olmaması nedeniyle yeterli tartışma yapılamamıştır.

Çalışmadan elde edilen sonuçlar değerlendirildiğinde;

-Çalışmada kullanılan yara örtücülerin etkinliklerinin daha iyi değerlendirilmesi için diğer yara örtücü materyallerle karşılaştırılması,

-İleri dönem çalışmalarında yeni çıkan yara örtücü materyalin oral mukozal ülserasyonların iyileşmesinin yanı sıra kemiği etkileyen lezyonlarda da iyileşmeye olan etkilerinin değerlendirilmesi önerilmektedir.

## 7. KAYNAKLAR

1. Ceylan C. Oral Mukoza Muayenesi ve Psödopatolojileri/Pseudopathologies and Examination of the Oral Mucosa. *Turkderm.* 2012;46(2):60.
2. Messadi D, Le A, Mirowski G, Sedano H. Biology and pathology of the oral mucosa. *Dermatology for Skin of Color.* Ed. Kelly AP, Taylor SC. New York, The McGraw-Hill; 2009.
3. Gritli-Linde A. The mouse as a developmental model for cleft lip and palate research. *Cleft Lip and Palate.* 16: Karger Publishers; 2012. p. 32-51.
4. BORLU M, KARTAL D, ÇINAR SL. Aftöz Ülserler. *Turkiye Klinikleri Dermatology-Special Topics.* 2015;8(4):59-65.
5. Karapınar G, Ünür M. Current Approaches in Recurrent Aphthous Stomatitis. *Clinical and Experimental Health Sciences.* 2018;8(1):62-6.
6. Uzun S. Oral Mukozanın Eroziv, Ülseratif, Veziküler ve Büllöz Lezyonları/Erosive, Ulcerative, Vesicular, and Bullous Lesions of Oral Mucosa. *Turkderm.* 2012;46(2):77.
7. Bruce AJ. Acute oral ulcers. *Dermatologic clinics.* 2003;21(1):1-15.
8. Laskaris G. Pocket atlas of oral diseases 2006.
9. Gandolfo S, Scully C. C, Carrozzo M: Oral Medicine. Edinburgh, Churchill Livingstone Elsevier. 2006:22-32.
10. Wang PH, Huang BS, Horng HC, Yeh CC, Chen YJ. Wound healing. *J Chin Med Assoc.* 2018;81(2):94-101.
11. Nour S, Baheiraei N, Imani R, Khodaei M, Alizadeh A, Rabiee N, et al. A review of accelerated wound healing approaches: biomaterial- assisted tissue remodeling. *J Mater Sci Mater Med.* 2019;30(10):120.
12. Landriscina A, Rosen J, Friedman AJ. Systematic Approach to Wound Dressings. *J Drugs Dermatol.* 2015;14(7):740-4.
13. KURTOĞLU AH, KARATAŞ A. Yara tedavisinde güncel yaklaşımlar: modern yara örtüleri. 2009.
14. Ovington LG. Advances in wound dressings. *Clinics in dermatology.* 2007;25(1):33-8.
15. Moharamzadeh K, Brook IM, Van Noort R, Scutt AM, Thornhill MH. Tissue-engineered oral mucosa: a review of the scientific literature. *J Dent Res.* 2007;86(2):115-24.
16. Evans EW. Treating scars on the oral mucosa. *Facial Plastic Surgery Clinics.* 2017;25(1):89-97.
17. Valach J, Foltan R, Vlk M, Szabo P, Smetana Jr K. Phenotypic characterization of oral mucosa: what is normal? *Journal of Oral Pathology & Medicine.* 2017;46(9):834-9.

18. Newman MG, Takei H, Klokkevold PR, Carranza FA. Carranza's clinical periodontology: Elsevier health sciences; 2011.
19. Ünür M, Onur ÖD. Ağız hastalıklarının tanı ve tedavisi: Quintessence Yayıncılık; 2008.
20. YÜNCÜ M. Oral Mukoza Histolojisi ve Biyolojisi. Türkiye Klinikleri Dermatology-Special Topics. 2015;8(4):1-10.
21. Hall JE. Guyton and Hall textbook of medical physiology e-Book: Elsevier Health Sciences; 2015.
22. Günhan Ö. Oral ve Maksillofasiyal patoloji. Baskı, Atlas Kitapçılık Ltd Şti Ankara. 2001:163-4.
23. Gartner LP, Hiatt JL. Color atlas and text of histology: Lippincott Williams & Wilkins; 2012.
24. Özbayrak S. Oral mukoza hastalıkları: Marmara Üniversitesi; 1993.
25. Kandidiyazis O, YILDIRMAK T. PATOGENEZ ve KONAK SAVUNMASI.
26. Tanalp R. Duyu fizyolojisi: Ankara: Ankara Üniversitesi Eczacılık Fakültesi; 1975.
27. Regezi JA, Sciubba J, Jordan RC. Oral pathology: clinical pathologic correlations: Elsevier Health Sciences; 2016.
28. Jankittivong A, Aneksuk V, Langlais R. Oral mucosal conditions in elderly dental patients. Oral diseases. 2002;8(4):218-23.
29. Keceli HG, Aylikci BU, Koseoglu S, Dolgun A. Evaluation of palatal donor site haemostasis and wound healing after free gingival graft surgery. Journal of clinical periodontology. 2015;42(6):582-9.
30. Sailer H. Sürememiş Dişler. Kişnişçi RŞ, Tüz HH Diş Hekimliği Renkli Atlası Ağız Cerrahisi Ankara: Palme Yayıncılık. 2004:71-99.
31. Kurt N. Akut ve kronik yara bakımı. Nobel Tıp Kitabevleri, İstanbul S. 2003:34-5.
32. Aksoy H, Özakpınar ÖB. Yara iyileşmesi ve oksidatif stres. Marmara Pharmaceutical Journal. 2014;18(3):153-8.
33. Gauglitz GG, Korting HC, Pavicic T, Ruzicka T, Jeschke MG. Hypertrophic scarring and keloids: pathomechanisms and current and emerging treatment strategies. Molecular medicine. 2011;17(1):113.
34. Berman B, Maderal A, Raphael B. Keloids and hypertrophic scars: pathophysiology, classification, and treatment. Dermatologic Surgery. 2017;43:S3-S18.
35. Su W-H, Cheng M-H, Lee W-L, Tsou T-S, Chang W-H, Chen C-S, et al. Nonsteroidal anti-inflammatory drugs for wounds: pain relief or excessive scar formation? Mediators of inflammation. 2010;2010.

36. Plikus MV, Guerrero-Juarez CF, Ito M, Li YR, Dedhia PH, Zheng Y, et al. Regeneration of fat cells from myofibroblasts during wound healing. *Science*. 2017;355(6326):748-52.
37. Tsai H-W, Wang P-H, Tsui K-H. Mesenchymal stem cell in wound healing and regeneration. LWW; 2018.
38. Grinnell F, Billingham RE, Burgess L. Distribution of fibronectin during wound healing in vivo. *Journal of Investigative Dermatology*. 1981;76(3):181-9.
39. Eming SA, Martin P, Tomic-Canic M. Wound repair and regeneration: mechanisms, signaling, and translation. *Science translational medicine*. 2014;6(265):265sr6-sr6.
40. Simpson DM, Ross R. The neutrophilic leukocyte in wound repair: a study with antineutrophil serum. *The Journal of clinical investigation*. 1972;51(8):2009-23.
41. Lewis J, Lee J, Underwood J, Harris A, Lewis C. Macrophage responses to hypoxia: relevance to disease mechanisms. *Journal of leukocyte biology*. 1999;66(6):889-900.
42. Falanga V. Growth factors and wound healing. *The Journal of dermatologic surgery and oncology*. 1993;19(8):711-4.
43. Singer AJ, Clark RA. Cutaneous wound healing. *New England journal of medicine*. 1999;341(10):738-46.
44. George Broughton I, Janis JE, Attinger CE. The basic science of wound healing. *Plastic and reconstructive surgery*. 2006;117(7S):12S-34S.
45. Velnar T, Bailey T, Smrkolj V. The wound healing process: an overview of the cellular and molecular mechanisms. *Journal of International Medical Research*. 2009;37(5):1528-42.
46. Onat D, Saraçoğlu F. Yara İyileşmesi. Temel Klinik Bilimler Ankara: Güneş Kitabevi Ltd Şti. 1989;2:635-6.
47. Kumar V, Cotran R, Robbins S. Temel Patoloji, Çevikbaş U. İstanbul Nobel Tıp Kitabevi. 2003:635-55.
48. Parsak CK, Sakman G, Çelik Ü. Yara iyileşmesi, yara bakımı ve komplikasyonları. *Arşiv Kaynak Tarama Dergisi*. 2007;16(2):145-59.
49. EKMEKÇİ P, BOSTANCI S. Yara iyileşmesi. *Türkiye Klinikleri Journal of Dermatology*. 2002;12(2):114-20.
50. Miloro M. Peterson's principles of oral and maxillofacial surgery: PMPH-USA; 2004.
51. Edgar W. Saliva: its secretion, composition and functions. *British dental journal*. 1992;172(8):305.
52. Glim JE, van Egmond M, Niessen FB, Everts V, Beelen RH. Detrimental dermal wound healing: what can we learn from the oral mucosa? *Wound Repair and Regeneration*. 2013;21(5):648-60.
53. Siervo S, Lorenzini L. Suturing techniques in oral surgery: Quintessenza Edizioni; 2008.

54. Rodriguez PG, Felix FN, Woodley DT, Shim EK. The role of oxygen in wound healing: a review of the literature. *Dermatologic surgery*. 2008;34(9):1159-69.
55. KÖKLÜ DAHK, ÇANKAL DAU. Yara İyileşmesini Etkileyen Faktörler İçerisinde Beslenmenin Yeri. *Atatürk Üniversitesi Diş Hekimliği Fakültesi Dergisi*.23.
56. Ahmet Ü, AYDIN H, TÜZÜN İ, KARŞIDAĞ T. DERİ İYİLEŞMESİNİN MEKANİK OLARAK İNCELEMESİ. *Mühendislik Bilimleri ve Tasarım Dergisi*.2(3):141-5.
57. Khalaf AA, Hassanen EI, Zaki AR, Tohamy AF, Ibrahim MA. Histopathological, immunohistochemical, and molecular studies for determination of wound age and vitality in rats. *Int Wound J*. 2019.
58. Kılıçarslan H, Kalyon S, Yenice N. Peptik ülser etyopatogenezi. *Okmeydanı Tıp Dergisi*. 2011;27(2):65-9.
59. Braunwald E, Fauci A, Kasper D, Hauser S, Longo D, Jameson J. Harrison iç hastalıkları prensipleri. Cilt. 2004;1:90-4.
60. Patterson MS, Wilson BC, Graff R. In vivo tests of the concept of photodynamic threshold dose in normal rat liver photosensitized by aluminum chlorosulphonated phthalocyanine. *Photochemistry and photobiology*. 1990;51(3):343-9.
61. Bayraktar B, Yücesir İ. Yumuşak doku yaralanmaları, iyileşme süreci ve tedavi yaklaşımları. *Klinik Gelişim Dergisi*. 2009;22(1):60-7.
62. Tziotzios C, Profyris C, Sterling J. Cutaneous scarring: Pathophysiology, molecular mechanisms, and scar reduction therapeutics: Part II. Strategies to reduce scar formation after dermatologic procedures. *Journal of the American Academy of Dermatology*. 2012;66(1):13-24.
63. van Furth R, Cohn Z, Hirsch J, Humphrey J, Spector W, Langevoort H. The mononuclear phagocyte system: a new classification of macrophages, monocytes, and their precursor cells. *Bulletin of the World Health Organization*. 1972;46(6):845.
64. Tanji-Matsuba K, van Eeden SF, Saito Y, Okazawa M, Klut ME, Hayashi S, et al. Functional changes in aging polymorphonuclear leukocytes. *Circulation*. 1998;97(1):91-8.
65. Risau W, Flamme I. Vasculogenesis. *Annual review of cell and developmental biology*. 1995;11(1):73-91.
66. Folkman J. Angiogenesis in cancer, vascular, rheumatoid and other disease. *Nature medicine*. 1995;1(1):27.
67. Laschke MW, Harder Y, Amon M, Martin I, Farhadi J, Ring A, et al. Angiogenesis in tissue engineering: breathing life into constructed tissue substitutes. *Tissue engineering*. 2006;12(8):2093-104.
68. Crosby JR, Kaminski WE, Schatteman G, Martin PJ, Raines EW, Seifert RA, et al. Endothelial cells of hematopoietic origin make a significant contribution to adult blood vessel formation. *Circulation research*. 2000;87(9):728-30.

69. Taylor HC. Vascular congestion and hyperemia Part III. Etiology and therapy. *American Journal of Obstetrics & Gynecology*. 1949;57(4):654-68.
70. Braughler J, Hall E. " High-dose" methylprednisolone and CNS injury. *Journal of neurosurgery*. 1986;64(6):985.
71. Lo JF, Brennan M, Merchant Z, Chen L, Guo S, Eddington DT, et al. Microfluidic wound bandage: localized oxygen modulation of collagen maturation. *Wound Repair and Regeneration*. 2013;21(2):226-34.
72. Medrado AR, Pugliese LS, Reis SRA, Andrade ZA. Influence of low level laser therapy on wound healing and its biological action upon myofibroblasts. *Lasers in surgery and medicine*. 2003;32(3):239-44.
73. Cheung WH, Sun MH, Zheng YP, Chu WC, Leung AH, Qin L, et al. Stimulated angiogenesis for fracture healing augmented by low-magnitude, high-frequency vibration in a rat model-evaluation of pulsed-wave doppler, 3-D power Doppler ultrasonography and micro-CT microangiography. *Ultrasound Med Biol*. 2012;38(12):2120-9.
74. Jonkman JE, Cathcart JA, Xu F, Bartolini ME, Amon JE, Stevens KM, et al. An introduction to the wound healing assay using live-cell microscopy. *Cell Adh Migr*. 2014;8(5):440-51.
75. KAPAKIN KAT. Transmission Elektron Mikroskobu. Yüzüncü Yıl Üniversitesi Veteriner Fakültesi Dergisi. 2007;18(1):105-10.
76. Woessner Jr J. The determination of hydroxyproline in tissue and protein samples containing small proportions of this imino acid. *Archives of biochemistry and biophysics*. 1961;93(2):440-7.
77. Beertsen W, Hoeben KA. Movement of fibroblasts in the periodontal ligament of the mouse incisor is related to eruption. *J Dent Res*. 1987;66(5):1006-10.
78. Karukonda SR, Flynn TC, Boh EE, McBurney EI, Russo GG, Millikan LE. The effects of drugs on wound healing: part 1. *International journal of dermatology*. 2000;39(4):250-7.
79. Stechmiller JK. Understanding the role of nutrition and wound healing. *Nutrition in clinical practice*. 2010;25(1):61-8.
80. De Waard J, De Man B, Wobbes T, Van Der Linden C, Hendriks T. Inhibition of fibroblast collagen synthesis and proliferation by levamisole and 5-fluorouracil. *European Journal of Cancer*. 1998;34(1):162-7.
81. He Z, King GL. Microvascular complications of diabetes. *Endocrinology and Metabolism Clinics*. 2004;33(1):215-38.
82. Ozbek N, Guneren E, Yildiz L, Meydan D, Cakir S, Coskun M. The effect of pre-operative conventional and hyperfractionated radiotherapy schedules on wound healing and tensile strength in rats: an experimental study. *International journal of oral and maxillofacial surgery*. 2005;34(2):185-92.
83. AKTAŞ Ş, MİRASOĞLU B. Diyabetik Yaralar ve Epidermal Büyüme Faktörü. *Türkiye Klinikleri Plastic Surgery-Special Topics*. 2015;4(1):37-41.

84. SANÇAR B, CANBULAT Ş, İLHAN SE. Yara Bakımında Kullanılan Bitkisel Yöntemler ve Hemşirelik. *Türkiye Klinikleri Internal Medicine Nursing-Special Topics*. 2017;3(2):116-24.
85. Sun Y-S. Electrical stimulation for wound-healing: Simulation on the effect of electrode configurations. *BioMed research international*. 2017;2017.
86. Kirby J. Hyperbaric Oxygen Therapy and Negative Pressure as Advanced Wound Management. *Missouri medicine*. 2019;116(3):192.
87. David R, Nissan M, Cohen I, Soudry M. Effect of low-power He-Ne laser on fracture healing in rats. *Lasers in Surgery and Medicine: The Official Journal of the American Society for Laser Medicine and Surgery*. 1996;19(4):458-64.
88. Woodruff LD, Bounkeo JM, Brannon WM, Dawes KS, Barham CD, Waddell DL, et al. The efficacy of laser therapy in wound repair: a meta-analysis of the literature. *Photomedicine and laser surgery*. 2004;22(3):241-7.
89. Hawkins D, Houreld N, Abrahamse H. Low level laser therapy (LLLT) as an effective therapeutic modality for delayed wound healing. *Annals of the New York Academy of Sciences*. 2005;1056(1):486-93.
90. Silveira PC, Streck EL, Pinho RA. Evaluation of mitochondrial respiratory chain activity in wound healing by low-level laser therapy. *Journal of Photochemistry and Photobiology B: Biology*. 2007;86(3):279-82.
91. Shah JB. The history of wound care. *The Journal of the American College of Certified Wound Specialists*. 2011;3(3):65-6.
92. Ovington LG. The evolution of wound management: ancient origins and advances of the past 20 years. *Home Healthcare Now*. 2002;20(10):652-6.
93. Lionelli GT, Lawrence WT. Wound dressings. *Surgical Clinics*. 2003;83(3):617-38.
94. GÖKTAŞ S, GEZGİNCİ E. Wound Healing and Management: Current Approaches in Care. *Recent Studies in Health Sciences*. 2019:581.
95. Türsen Ü. Ülser Tedavisinde Yara Örtüleri/Wound Dressing in Ulcer Treatment. *Türk Dermatoloji Dergisi*. 2013;7(2):61.
96. Anumolu SS, Menjoge AR, Deshmukh M, Gerecke D, Stein S, Laskin J, et al. Doxycycline hydrogels with reversible disulfide crosslinks for dermal wound healing of mustard injuries. *Biomaterials*. 2011;32(4):1204-17.
97. ACARTÜRK F, Serdar TORT. *Türkiye Klinikleri J Pharm Sci*. 2015;4(2):68-78.
98. KURTOĞLU AH, KARATAŞ A. Current approaches to wound therapy: modern wound dressings. *Ankara Üniversitesi Eczacılık Fakültesi Dergisi*. 2009;38(3):211-32.
99. Broussard KC, Powers JG. Wound dressings: selecting the most appropriate type. *Am J Clin Dermatol*. 2013;14(6):449-59.
100. TORT S, ACARTÜRK F. Yara Tedavisi ve Nanolif Yapısındaki Yara Örtüleri. *Journal of Literature Pharmacy Sciences*. 2015;4(2):68-78.



101. Boateng JS, Matthews KH, Stevens HN, Eccleston GM. Wound healing dressings and drug delivery systems: a review. *Journal of pharmaceutical sciences*. 2008;97(8):2892-923.
102. Mogoşanu GD, Grumezescu AM. Natural and synthetic polymers for wounds and burns dressing. *International journal of pharmaceutics*. 2014;463(2):127-36.
103. Bertesteanu S, Triaridis S, Stankovic M, Lazar V, Chifiriuc MC, Vlad M, et al. Polymicrobial wound infections: pathophysiology and current therapeutic approaches. *International journal of pharmaceutics*. 2014;463(2):119-26.
104. Abrigo M, McArthur SL, Kingshott P. Electrospun nanofibers as dressings for chronic wound care: advances, challenges, and future prospects. *Macromolecular Bioscience*. 2014;14(6):772-92.
105. Linhardt RJ. Analysis of glycosaminoglycans with polysaccharide lyases. *Current protocols in molecular biology*. 2001;17.3 B. 1-3 B. 6.
106. Sasisekharan R, Raman R, Prabhakar V. Glycomics approach to structure-function relationships of glycosaminoglycans. *Annu Rev Biomed Eng*. 2006;8:181-231.
107. Varki A, Cummings RD, Esko JD, Freeze HH, Stanley P, Bertozzi CR, et al. *Nematoda--Essentials of Glycobiology*: Cold Spring Harbor Laboratory Press; 2009.
108. NEUDECKER BA, CSOKA AB, NAWY SS, MAIBACH HI, STERN R. Hyaluronan: History and biochemistry. *Cosmetics and toiletries*. 2000;115(9):36-43.
109. ÜÇGÜL İ, Sultan A, ELİBÜYÜK U. EKSTRASELÜLER MATRİS YAPISI VE GÖREVLERİ. *Uludağ University Journal of The Faculty of Engineering*. 23(1):295-310.
110. Vigetti D, Karousou E, Viola M, Deleonibus S, De Luca G, Passi A. Hyaluronan: biosynthesis and signaling. *Biochimica et Biophysica Acta (BBA)-General Subjects*. 2014;1840(8):2452-9.
111. Fraser JRE, Laurent TC, Laurent U. Hyaluronan: its nature, distribution, functions and turnover. *Journal of internal medicine*. 1997;242(1):27-33.
112. Neuman MG, Nanau RM, Oruña-Sanchez L, Coto G. Hyaluronic acid and wound healing. *Journal of Pharmacy & Pharmaceutical Sciences*. 2015;18(1):53-60.
113. NEUDECKER BA, CSOKA AB, NAWY SS, MAIBACH HI, STERN R, MIO K. Hyaluronan: metabolism and modulation of hyaluronan levels in skin. *Cosmetics and toiletries*. 2000;115(12):38-46.
114. Band P. EFFECTIVE USE OF HYALURONIC-ACID. *DRUG & COSMETIC INDUSTRY*. 1985;137(4):54-&.
115. AYANOĞLU S, ESENYEL CZ, ADANIR O, DEDEOĞLU S, İMREN Y, ESEN T. YAZARIN ÇEVİRİSİ. *Acta Orthop Traumatol Turc*. 2015;49(3):319-25.
116. Lodish H, Berk A, Zipursky SL, Matsudaira P, Baltimore D, Darnell J. *Molecular cell biology* 4th edition. National Center for Biotechnology Information, Bookshelf. 2000.

117. Sudha PN, Rose MH. Beneficial effects of hyaluronic acid. *Advances in food and nutrition research*. 72: Elsevier; 2014. p. 137-76.
118. Calabro A, Oken MM, Hascall VC, Masellis AM. Characterization of hyaluronan synthase expression and hyaluronan synthesis in bone marrow mesenchymal progenitor cells: predominant expression of HAS1 mRNA and up-regulated hyaluronan synthesis in bone marrow cells derived from multiple myeloma patients. *Blood*. 2002;100(7):2578-85.
119. TIRNAKSIZ F, KAYMAK Y. Hyalüronik Asit. *Turkiye Klinikleri Journal of Dermatology*. 2008;18(1):9-16.
120. Necas J, Bartosikova L, Brauner P, Kolar J. Hyaluronic acid (hyaluronan): a review. *Veterinarni medicina*. 2008;53(8):397-411.
121. Jiang D, Liang J, Noble PW. Hyaluronan as an immune regulator in human diseases. *Physiological reviews*. 2011;91(1):221-64.
122. KUTLUBAY UDZ, ENGİN B, Serdaroğlu S, Tüzün Y. Hyalüronik asit dolgular. *Dermatoz*. 2011;2:255-60.
123. Stern R. Hyaluronan catabolism: a new metabolic pathway. *European journal of cell biology*. 2004;83(7):317-25.
124. Yung S, Chan TM. Pathophysiology of the peritoneal membrane during peritoneal dialysis: the role of hyaluronan. *BioMed Research International*. 2011;2011.
125. Laurent TC, Laurent U, Fraser J. Functions of hyaluronan. *Annals of the rheumatic diseases*. 1995;54(5):429.
126. Liao Y-H, Jones SA, Forbes B, Martin GP, Brown MB. Hyaluronan: pharmaceutical characterization and drug delivery. *Drug delivery*. 2005;12(6):327-42.
127. Goldberg V, Buckwalter J. Hyaluronans in the treatment of osteoarthritis of the knee: evidence for disease-modifying activity. *Osteoarthritis and cartilage*. 2005;13(3):216-24.
128. Brown MB, Jones SA. Hyaluronic acid: a unique topical vehicle for the localized delivery of drugs to the skin. *Journal of the European Academy of Dermatology and Venereology*. 2005;19(3):308-18.
129. Brown MB, Hanpanitcharoen M, Martin GP. An in vitro investigation into the effect of glycosaminoglycans on the skin partitioning and deposition of NSAIDs. *International journal of Pharmaceutics*. 2001;225(1-2):113-21.
130. Manuskiatti W, Maibach HI. Hyaluronic acid and skin: wound healing and aging. *International journal of dermatology*. 1996;35(8):539-44.
131. Jentsch H, Pomowski R, Kundt G, Göcke R. Treatment of gingivitis with hyaluronan. *Journal of clinical periodontology*. 2003;30(2):159-64.
132. Zhao N, Wang X, Qin L, Zhai M, Yuan J, Chen J, et al. Effect of hyaluronic acid in bone formation and its applications in dentistry. *Journal of Biomedical Materials Research Part A*. 2016;104(6):1560-9.

133. Çakır O, KAZANCIOĞLU H, Gülsüm A. DİŞ HEKİMLİĞİNDE HYALURONİK ASİDİN YERİ/HYALURONIC ACID IN DENTISTRY. Journal of Istanbul University Faculty of Dentistry. 2011;45(1):37-41.
134. Mountziaris PM, Kramer PR, Mikos AG. Emerging intra-articular drug delivery systems for the temporomandibular joint. *Methods*. 2009;47(2):134-40.
135. Aslan M, Şimşek G, Dayi E. The effect of hyaluronic acid-supplemented bone graft in bone healing: experimental study in rabbits. *Journal of biomaterials applications*. 2006;20(3):209-20.
136. Ates A, Kinikli G, Turgay M, Duman M. The efficacy of viscosupplementation therapy with sodium hyaluronate in patients with knee osteoarthritis. *Turk J Geriatr*. 2004;7(1):21-4.
137. Tammi RH, Kultti A, Kosma V-M, Pirinen R, Auvinen P, Tammi MI, editors. Hyaluronan in human tumors: pathobiological and prognostic messages from cell-associated and stromal hyaluronan. *Seminars in cancer biology*; 2008: Elsevier.
138. Bjørnland T, Gjaerum A, Møystad A. Osteoarthritis of the temporomandibular joint: an evaluation of the effects and complications of corticosteroid injection compared with injection with sodium hyaluronate. *Journal of oral rehabilitation*. 2007;34(8):583-9.
139. Yeung RWK, Chow RLK, Samman N, Chiu K. Short-term therapeutic outcome of intra-articular high molecular weight hyaluronic acid injection for nonreducing disc displacement of the temporomandibular joint. *Oral Surgery, Oral Medicine, Oral Pathology, Oral Radiology, and Endodontology*. 2006;102(4):453-61.
140. Kırıcı H, Ateş S, Akgül M. Selüloz türevleri ve kullanım yerleri. *Fen ve Mühendislik Dergisi*. 2001;4(2):119-30.
141. Abdel-Halim E. Chemical modification of cellulose extracted from sugarcane bagasse: Preparation of hydroxyethyl cellulose. *Arabian Journal of Chemistry*. 2014;7(3):362-71.
142. ANTİMİKROBİYAL D, KUMAŞLARIN MİİG. ANKA e-DERGİ.
143. El Fawal GF, Abu-Serie MM, Hassan MA, Elnouby MS. Hydroxyethyl cellulose hydrogel for wound dressing: Fabrication, characterization and in vitro evaluation. *International journal of biological macromolecules*. 2018;111:649-59.
144. Başkan MH, Aydın M, Çanakçı D, Osmanoğlu Ş. Electron paramagnetic resonance and FT-IR spectroscopic studies of DL-2-aminoadipic acid and ammonium acetate powders. *Radiation Effects and Defects in Solids*. 2014;169(3):256-64.
145. Welch CM. Formaldehyde-Free Durable Press. *Surface Characteristics of Fibers and Textiles*. 2000;94:1.
146. GÖNÜLŞEN İ. Portakal yağı içeren mikro ve moleküler kapsüllerin salım davranışlarının incelenmesi: DEÜ Fen Bilimleri Enstitüsü; 2013.
147. Reddy N, Yang Y. Citric acid cross-linking of starch films. *Food chemistry*. 2010;118(3):702-11.

148. Badulescu R, Vivod V, Jausovec D, Voncina B. Grafting of ethylcellulose microcapsules onto cotton fibers. *Carbohydrate Polymers*. 2008;71(1):85-91.
149. Fan H, Kim SM, Cho YJ, Eo MY, Lee SK, Woo KM. New approach for the treatment of osteoradionecrosis with pentoxifylline and tocopherol. *Biomaterials research*. 2014;18(1):13.
150. Burton GW, Ingold KU. Vitamin E as an in Vitro and in Vivo Antioxidant a. *Annals of the New York Academy of Sciences*. 1989;570(1):7-22.
151. Van Acker SA, Koymans LM, Bast A. Molecular pharmacology of vitamin E: structural aspects of antioxidant activity. *Free Radical Biology and Medicine*. 1993;15(3):311-28.
152. Reilly PM, Schiller HJ, Bulkley GB. Pharmacologic approach to tissue injury mediated by free radicals and other reactive oxygen metabolites. *The american journal of surgery*. 1991;161(4):488-503.
153. Durak K, Bilgen ÖF, Kaleli T, Tuncel P, Özbek R, Turan K. Antioxidant effect of  $\alpha$ -tocopherol on fracture haematoma in rabbits. *Journal of International Medical Research*. 1996;24(5):419-24.
154. Göktürk E, Turgut A, Baygu C, Gunal I, Seber S, Gulbas Z. Oxygen-free radicals impair fracture healing in rats. *Acta Orthopaedica Scandinavica*. 1995;66(5):473-5.
155. Sarisözen B, Durak K, Dincer G, Bilgen O. The effects of vitamins E and C on fracture healing in rats. *Journal of international medical research*. 2002;30(3):309-13.
156. Azzi A, Ricciarelli R, Zingg J-M. Non-antioxidant molecular functions of  $\alpha$ -tocopherol (vitamin E). *FEBS letters*. 2002;519(1-3):8-10.
157. Lyons A, Ghazali N. Osteoradionecrosis of the jaws: current understanding of its pathophysiology and treatment. *British Journal of oral and maxillofacial surgery*. 2008;46(8):653-60.
158. Karaöz E, Karaöz S. E Vitaminin Biyolojik Sistemlerdeki Rolü. *Beslenme ve Diyet Dergisi*. 1992;21(1):101-16.
159. Çalka Ö, Karadağ AS, Akdeniz N, Güneş Bilgili S. Türkiyenin doğusunda kontakt dermatitli hastalarda deri yama testi sonuçları. *TÜRKDERM-Deri Hastalıkları ve Frengi Arşivi*. 2011;45(1):19-23.
160. SEVEN B, YALÇIN E, ACAR A, YAPAR K, ÇAVUŞOĞLU K. Albino Farelerde Paraben Tarafından Oluşturulan Genotoksisitenin Araştırılması: Isırgan Otu Özütünün Koruyucu Rolü. *Cumhuriyet Science Journal*.38(3):572-80.
161. Williams PM, Poh CF, Hovan AJ, Ng S, Rosin MP. Evaluation of a suspicious oral mucosal lesion. *Journal of the Canadian Dental Association*. 2008;74(3).
162. Logan R, Goss A. Biopsy of the oral mucosa and use of histopathology services. *Australian dental journal*. 2010;55:9-13.
163. PEKTAŞ ZÖ, AKAL ÜK, CEHİZ T. APPLICATION OF PUNCH BIOPSY FOR THE DIAGNOSIS OF ORAL MUCOSAL LESIONS AND ITS CLINICAL


- COMPARISON WITH CONVENTIONAL INCISIONAL BIOPSY. *Turkiye Klinikleri Journal of Dental Sciences*. 2003;9(1):25.
164. Evliyaoglu LK. Oral Mukoza Biyopsilerinde Önemli Noktalar. *Türk derm*. 2012;46(2):130-2.
165. Çöloğlu A. Oral Patoloji “Ağız Patolojisi”. İstanbul, Yeditepe Üniversitesi Yayını. 2007.
166. Oliver R, Sloan P, Pemberton M. Verifiable CPD paper: Oral biopsies: methods and applications. *British Dental Journal*. 2004;196(6):329.
167. Swanson NA, Lee KK, Gorman A, Lee HN. Biopsy techniques: diagnosis of melanoma. *Dermatologic clinics*. 2002;20(4):677-80.
168. Lynch DP, Morris LF. The oral mucosal punch biopsy: indications and technique. *The Journal of the American Dental Association*. 1990;121(1):149.
169. Kumaraswamy K, Vidhya M, Rao PK, Mukunda A. Oral biopsy: Oral pathologist's perspective. *Journal of cancer research and therapeutics*. 2012;8(2):192.
170. Bivin WS, Crawford MP, Brewer N. Morphophysiology. *The laboratory rat: Elsevier*; 1979. p. 73-103.
171. Krinke GJ. *The laboratory rat: Elsevier*; 2000.
172. Festing MFW, Overend P, Cortina Borja M, Berdoy M. *The Design of Animal Experiments: Reducing the use of animals in research through better experimental design*. (Revised and updated edition): Sage Publications Ltd; 2016.
173. SARAÇOĞLU A. KETAMINE: A POPULAR RECREATIONAL DRUG. *Turkiye Klinikleri Journal of Medical Sciences*. 2005;25(3):429.
174. AKSOY ZNA. Türkiye’de Laboratuvar Hayvanlarında Anestezi, Analjezi ve Ötanazi.
175. YAVUZ L, CEYLAN BG, EROĞLU F. Ratlarda Etkili ve Güvenli Anestezi Metodları. *Turkiye Klinikleri Journal of Anesthesiology Reanimation*. 2010;8(1):49-54.
176. Oda Y, Kagami H, Ueda M. Accelerating effects of basic fibroblast growth factor on wound healing of rat palatal mucosa. *Journal of oral and maxillofacial surgery*. 2004;62(1):73-80.
177. Laskaris G, Laskaris G. *Pocket atlas of oral diseases: Thieme Stuttgart*; 2006.
178. Yılmaz N, Nisbet Ö, Nisbet C, Ceylan G, Hoşgör F, Dede ÖD. Biochemical evaluation of the therapeutic effectiveness of honey in oral mucosal ulcers. *Bosnian journal of basic medical sciences*. 2009;9(4):290.
179. Zhu T, Park HC, Son KM, Yang H-C. Effects of dimethylxalylglycine on wound healing of palatal mucosa in a rat model. *BMC oral health*. 2015;15(1):60.
180. Zhu T, Park HC, Son KM, Kwon JH, Park J-C, Yang H-C. Effects of thymosin  $\beta$ 4 on wound healing of rat palatal mucosa. *International journal of molecular medicine*. 2014;34(3):816-21.

181. Hashemipour MA, Lotfi S, Torabi M, Sharifi F, Ansari M, Ghassemi A, et al. Evaluation of the effects of three plant species (*Myrtus communis* L., *Camellia sinensis* L., *Zataria multiflora* Boiss.) on the healing process of intraoral ulcers in rats. *Journal of Dentistry*. 2017;18(2):127.
182. Altan A, Aras MH, Damlar İ, Gökçe H, Özcan O, Alpaslan C. The effect of *Hypericum Perforatum* on wound healing of oral mucosa in diabetic rats. *European oral research*. 2018;52(3):143-9.
183. Şahin S, Saygun I, Kurt B, Çanakçı FC, Akyol M, Altuğ HA, et al. The histomorphometrical evaluation of the effects of local antimicrobial agents in the healing of the tissue defect in the graft area obtained from the palatal region. *GULHANE MEDICAL JOURNAL*. 2009;51(1).
184. Hammad HM, Hammad MM, Abdelhadi IN, Khalifeh MS. Effects of topically applied agents on intra-oral wound healing in a rat model: a clinical and histomorphometric study. *Int J Dent Hyg*. 2011;9(1):9-16.
185. Çalışır M, Akpınar A, Talmaç AC, Lektemur Alpan A, Göze ÖF. Humic Acid Enhances Wound Healing in the Rat Palate. *Evidence-Based Complementary and Alternative Medicine*. 2018;2018.
186. Kozlovsky A, Artzi Z, Hirshberg A, Israeli-Tobias C, Reich L. Effect of local antimicrobial agents on excisional palatal wound healing: a clinical and histomorphometric study in rats. *Journal of clinical periodontology*. 2007;34(2):164-71.
187. Roh J-L, Jang H, Lee J, Kim EH, Shin D. Promotion of oral surgical wound healing using autologous mucosal cell sheets. *Oral oncology*. 2017;69:84-91.
188. Wagner VP, Meurer L, Martins MAT, Danilevicz CK, Magnusson AS, Marques MM, et al. Influence of different energy densities of laser phototherapy on oral wound healing. *Journal of biomedical optics*. 2013;18(12):128002.
189. Coelho FH, Salvadori G, Rados PV, Magnusson A, Danilevicz CK, Meurer L, et al. Topical Aloe vera (*Aloe barbadensis* Miller) extract does not accelerate the oral wound healing in rats. *Phytotherapy Research*. 2015;29(7):1102-5.
190. Cieszkowski J, Warzecha Z, Ceranowicz P, Ceranowicz D, Kusnierz-Cabala B, Pedziwiatr M, et al. Therapeutic effect of exogenous ghrelin in the healing of gingival ulcers is mediated by the release of endogenous growth hormone and insulin-like growth factor-1. *J Physiol Pharmacol*. 2017;68:609-17.
191. Lee J, Shin D, Roh JL. Treatment of intractable oral ulceration with an oral mucosa equivalent. *Journal of Biomedical Materials Research Part B: Applied Biomaterials*. 2019;107(6):1779-85.
192. Deyhimi P, Khademi H, Birang R, Akhoondzadeh M. Histological evaluation of wound healing process after photodynamic therapy of rat oral mucosal ulcer. *Journal of dentistry*. 2016;17(1):43.
193. Miao M, Peng M, Xing Z, Liu D. Effect of Shuangjinlian mixture on oral ulcer model in rat. *Saudi journal of biological sciences*. 2019;26(4):790-4.

194. Topkarci Z. Zorlu Oral Hastalıklarda Güncel Tedavi: Rekürren Oral Aftozis/Current Treatment Options in Challenging Oral Diseases: Recurrent Oral Aphthosis. *Turkderm.* 2012;46(2):123.
195. Kurokawa N, Ueda K, Kuroyanagi Y. Improvement of the maxillary bone growth suppression in the cleft palate operation with cultured dermal substitute: animal experiment and patient reports in preliminary clinical application. *J Plast Reconstr Aesthet Surg.* 2010;63(3):456-8.
196. Kubo K, Kuroyanagi Y. Spongy matrix of hyaluronic acid and collagen as a cultured dermal substitute: evaluation in an animal test. *J Artif Organs.* 2003;6(1):64-70.
197. Saxen MA, Ambrosius WT, Rehemtula A-KF, Russell AL, Eckert GJ. Sustained relief of oral aphthous ulcer pain from topical diclofenac in hyaluronan: a randomized, double-blind clinical trial. *Oral Surgery, Oral Medicine, Oral Pathology, Oral Radiology, and Endodontology.* 1997;84(4):356-61.
198. Yıldırım S, Özener HÖ, Doğan B, Kuru B. Effect of topically applied hyaluronic acid on pain and palatal epithelial wound healing: An examiner-masked, randomized, controlled clinical trial. *Journal of periodontology.* 2018;89(1):36-45.
199. Şahin S, Saygun I, Kurt B, Çanakçı FC, Akyol M, Altuğ HA, et al. Lokal antimikrobiyal ajanların palatinal bölgeden alınan greft alanındaki doku defektinin iyileşmesi üzerine etkilerinin histomorfometrik yöntemle incelenmesi. 2009.
200. Kumar V, Cotran RS, Robbins SL, Crain BJ. Basic Pathology. *Archives of Pathology and Laboratory Medicine.* 1998;122:660-.
201. Kahnberg K-E, Thilander H. Healing of experimental excisional wounds in the rat palate:(I) Histological study of the interphase in wound healing after sharp dissection. *International journal of oral surgery.* 1982;11(1):44-51.

## 8. EKLER

## EK 1: Etik Kurul Onayı

 **T.C.**  
**HACETTEPE ÜNİVERSİTESİ**  
Hayvan Deneyleri Yerel Etik Kurulu


Sayı : 52338575 - 87

**HAYVAN DENEYLERİ YEREL ETİK KURUL KARARI**

<b>TOPLANTI TARİHİ</b>	: 27.08.2019 (SALI)
<b>TOPLANTI SAYISI</b>	: 2019/08
<b>DOSYA KAYIT NUMARASI</b>	: 2019/45
<b>KARAR NUMARASI</b>	: 2019/08- 13
<b>ONAY BİTİŞ TARİHİ</b>	: 27.08.2024
<b>ARAŞTIRMA YÜRÜTÜCÜSÜ</b>	: Prof. Dr. Sema DURAL
<b>HAYVAN DENEYLERİNDE</b>	: Arş. Gör. Sinem ÇOŞKUN, Doç. Dr. M. Alper
<b>GÖREVLİ ARAŞTIRMACILAR</b>	: ÇETİNKAYA
<b>DİĞER YARDIMCI</b>	: Prof. Dr. Alp USUBÜTÜN, Dr. Deniz ÖZDEMİR,
<b>ARAŞTIRMACILAR</b>	: Arş. Gör. Merve GÖKSÜLÜK
<b>ONAYLANAN HAYVAN TÜRÜ ve SAYISI</b>	: 45 Adet Sprague Dawley Male Sıçan (8-10 Ay)

Üniversitemiz Diş Hekimliği Fakültesi Ağız Diş Çene Radyolojisi Anabilim Dalı öğretim üyelerinden Prof. Dr. Sema DURAL'ın araştırma yürütücüsü olduğu 2019/45 kayıt numaralı **"Ratlarda İntra-oral Ülserlerin İyileştirilmesinde Ağız İçi Yara Örtücülerinin EtkİLİĞİNİN Değerlendirilmesi"** isimli çalışma Hayvan Deneyleri Yerel Etik Kurulu Yönergesi'ne göre uygun bulunarak oy birliği ile onaylanmasına karar verilmiştir. Kurul üyesi Doç. Dr. Mehmet Alper ÇETİNKAYA çıkar çatışması nedeniyle tartışma ve oylamaya katılmamıştır.

Araştırma yürütücüsü en geç, onay bitiş tarihinden sonraki 1 ay içerisinde proje sonuç raporunu Kurulumuza teslim etmekle yükümlüdür.














  
Prof. Dr. Sema ÇALIŞ  
Etik Kurul Başkanı

Hacettepe Üniversitesi Hayvan Deneyleri Yerel Etik Kurulu 06100 Sıhhiye-Ankara Ayrıntılı Bilgi için:  
Telefon: 0 (312) 305 1090-1082 • Faks: 0 (312) 310 0580  
www.etikkurul.hacettepe.edu.tr/index\_hdk.php



**HACETTEPE ÜNİVERSİTESİ**  
**HAYVAN DENEYLERİ ETİK KURULU İMZA SİRKÜLERİ**

**TOPLANTI TARİHİ** : 27.08.2019 (SALI)  
**TOPLANTI SAYISI** : 2019/08  
**TOPLANTI SAATİ** : 13.30  
**PROJE NUMARASI** : 2019/45  
**KARAR NUMARASI** : 2019/08-13

 Prof. Dr. Sema ÇALIŞ (Başkan)	(İZİNLİ) Prof. Dr. Nüket Örnek BÜKEN (Üye)	 Prof. Dr. M. Yıldırım SARA (Üye)
 Prof. Dr. Mehmet Ali ONUR (Üye)	 Prof. Dr. Güneş ESENDAĞLI (Üye)	 Prof. Dr. Abdullah C. AKMAN (Üye)
 Prof. Dr. Ersoy KONAS (Üye)	 Prof. Dr. Aytekin AKYOL (Üye)	 Doç. Dr. Meltem TUNCER (Üye)
 Doç. Dr. İlyas ONBAŞILAR (Üye)	(KATILMADI) Doç. Dr. M. Alper ÇETİNKAYA (Üye)	 Dr. Öğr. Üyesi Banu Cahide TEL (Üye)
 Mevlüt ÖKSÜZOĞLU (Üye)	 Sedat ÇAKIROĞLU (Üye)	 Avukat Yasemin ÖZSELÇUK (Üye)

**EK 2: Orijinallik Raporu**

## Dijital Makbuz

Bu makbuz ~~ödevinizi~~ ulaştığını bildirmektedir. Gönderiminize dair bilgiler

Gönderinizin ilk sayfası aşağıda

Gönderen	Sinem
Ödev	sinem
Gönderi	RATLARDA İNTRA-ORAL ...
Dosya	TEZ Sinem CO KUN-
Dosya	7. M
Sayfa	13
Kelime	25,78
Karakter	180,28
Gönderim	19Ara-2019 01:07PM+0300
Gönderim	123694529

T.C.  
HACETTEPE ÜNİVERSİTESİ DİŞ HİKİMİLİĞİ FAKÜLTESİ AĞIZ, DİŞ VE  
GENEL DİŞ HEKİMLİĞİ ANABİLİM DALI

RATLARDA İNTRA-ORAL ÜLSERLERİN  
İYİLEŞTİRİLMESİNDE AĞIZ İÇİ YARA ÖRTÜCÜLERİN  
ETKİLİLİĞİNİN DEĞERLENDİRİLMESİ

Dr. Sinem COŞKUN

UZMANLIK TEZİ

Ankara

2020

## RATLARDA İNTRA-ORAL ÜLSERLERİN İYİLEŞTİRİLMESİNDE AĞIZ İÇİ YARA ÖRTÜCÜLERİN ETKİLİLİĞİNİN DEĞERLENDİRİLMESİ

### ORJİNALLIK RAPORU

% <b>10</b> BENZERLİK ENDEKSİ	% <b>8</b> İNTERNET KAYNAKLARI	% <b>2</b> YAYINLAR	% <b>3</b> ÖĞRENCİ ÖDEVLERİ
----------------------------------	--------------------------------------	------------------------	--------------------------------

### BİRİNCİL KAYNAKLAR

<b>1</b>	<a href="http://www.turkishimmunology.org">www.turkishimmunology.org</a> İnternet Kaynağı	% <b>1</b>
<b>2</b>	AKIN, Ozgöl and BUDAK, B.Bilgehan. "Sensorinoral işitme kayıplı kişilerde konuşmayı ayırtmada kullanılan frekans değerlerinin belirlenmesi", Çukurova Üniversitesi, 2009. Yayın	<% <b>1</b>
<b>3</b>	<a href="http://www.biotekasi.com">www.biotekasi.com</a> İnternet Kaynağı	<% <b>1</b>

SEVEN, Baran, YALÇIN, Emine, ACAR, Ali, 4  
 YAPAR, Kürşad and ÇAVUŞOĞLU, Kültiğin.  
 "Albino Farelerde Paraben Tarafından  
 Oluşturulan Genotoksisitenin Araştırılması:  
 Isırgan Otu Ozütünün Koruyucu Rolü",  
 Cumhuriyet Üniversitesi, 2017.

Yayın

[journal.turkderm.org.tr](http://journal.turkderm.org.tr)

5 İnternet Kaynağı

[www.jcam.com.tr](http://www.jcam.com.tr)

6

İnternet Kaynağı

[dergipark.ulakbim.gov.tr](http://dergipark.ulakbim.gov.tr)

7

İnternet Kaynağı

[ruzgarimiroglu.tr.gg](http://ruzgarimiroglu.tr.gg)

8

İnternet Kaynağı

[Submitted to Uludag University](#)

9

Oğrenci Ödevi

[www.turkiyeklinikleri.com](http://www.turkiyeklinikleri.com)

10

İnternet Kaynağı

<% 1

<% 1

<% 1

<% 1

<% 1

<% 1

<% 1

<b>11</b>	<a href="http://www.ait.hacettepe.edu.tr">www.ait.hacettepe.edu.tr</a>	İnternet Kaynağı	<% 1
<b>12</b>	<a href="http://www.uzmansaglikhizmetleri.com">www.uzmansaglikhizmetleri.com</a>	İnternet Kaynağı	<% 1
<b>13</b>	<a href="http://dergi.totbid.org.tr">dergi.totbid.org.tr</a>	İnternet Kaynağı	<% 1
<b>14</b>	<a href="http://katalog.hacettepe.edu.tr">katalog.hacettepe.edu.tr</a>	İnternet Kaynağı	<% 1
<b>15</b>	<a href="http://mersin.mitosweb.com">mersin.mitosweb.com</a>	İnternet Kaynağı	<% 1
<b>16</b>	<a href="http://aktident.com.tr">aktident.com.tr</a>	İnternet Kaynağı	<% 1
<b>17</b>	<a href="http://www.solvekimya.com">www.solvekimya.com</a>	İnternet Kaynağı	<% 1
<b>18</b>	<a href="http://fbe.cu.edu.tr">fbe.cu.edu.tr</a>	İnternet Kaynağı	<% 1

19	<a href="http://hayriyeozbilir.blogspot.com">hayriyeozbilir.blogspot.com</a>	İnternet Kaynağı	<% 1
20	<a href="http://dergi.cumhuriyet.edu.tr">dergi.cumhuriyet.edu.tr</a>	İnternet Kaynağı	<% 1
21	<a href="#">Submitted to Eskişehir Osmangazi University</a>	Öğrenci Ödevi	<% 1
22	<a href="http://jms.artuklu.edu.tr">jms.artuklu.edu.tr</a>	İnternet Kaynağı	<% 1
23	<a href="#">Submitted to Fatih University</a>	Öğrenci Ödevi	<% 1
24	<p>ULUÇAY, Çağatay, ALTINTAŞ, Faik,  UGUTMEN, Ender and BEKSAÇ, Burak.  "Gonartrozda artroskopik debridman ve  viskosuplementasyonun yeri", Türk Ortopedi ve  Travmatoloji Derneği/Turkish Association of  Orthopaedics and Traumatology, 2007.</p>	Yayın	<% 1

25	<a href="http://odmfr2019.org">odmfr2019.org</a>	İnternet Kaynağı	<% 1
26	<a href="#">PALANCIOGLU, ALEN, TURGUT, Cevat Tuğrul,</a>	KORAY, Meltem and YALTIRIK, Mehmet. "Temporomandibular ", Yeditepe Üniversitesi Rektörlüğü, 2018.	<% 1
27	<a href="http://interhas.com.tr">interhas.com.tr</a>	İnternet Kaynağı	<% 1
28	<a href="#">Submitted to Ondokuz Mayıs Üniversitesi</a>	Öğrenci Ödevi	<% 1
29	<a href="http://dergipark.gov.tr">dergipark.gov.tr</a>	İnternet Kaynağı	<% 1
30	<a href="#">Submitted to Canakkale Onsekiz Mart University</a>	Öğrenci Ödevi	<% 1
31	<a href="http://veteriner.fusabil.org">veteriner.fusabil.org</a>	İnternet Kaynağı	<% 1

---

<b>32</b>	<a href="#">Submitted to Istanbul Aydın University</a>	<% 1
	Öğrenci Ödevi	
<b>33</b>	<a href="#">Submitted to Abant İzzet Baysal Üniversitesi</a>	<% 1
	Öğrenci Ödevi	
<b>34</b>	<a href="#">tod.org.tr</a>	<% 1
	İnternet Kaynağı	
<b>35</b>	<a href="#">dishekimlik.akdeniz.edu.tr</a>	<% 1
	İnternet Kaynağı	
<b>36</b>	<a href="#">j-humansciences.com</a>	<% 1
	İnternet Kaynağı	
<b>37</b>	<a href="#">acikerisim.baskent.edu.tr</a>	<% 1
	İnternet Kaynağı	
<b>38</b>	<a href="#">doinf.sakarya.edu.tr</a>	<% 1
	İnternet Kaynağı	
<b>39</b>	<a href="#">www.cinselsiddetekarsikadinplatformu.org</a>	<% 1
	İnternet Kaynağı	
<b>40</b>	<a href="#">e-dergi.marmara.edu.tr</a>	<% 1
	İnternet Kaynağı	

---



41	<a href="http://acikerisim.deu.edu.tr">acikerisim.deu.edu.tr</a>	Internet Kaynađı	<% 1
42	<a href="http://dent.ege.edu.tr">dent.ege.edu.tr</a>	Internet Kaynađı	<% 1
43	<a href="http://ebyu.edu.tr">ebyu.edu.tr</a>	Internet Kaynađı	<% 1
44	<a href="http://zgefdergi.com">zgefdergi.com</a>	Internet Kaynađı	<% 1
45	<a href="http://tjp.akdeniz.edu.tr">tjp.akdeniz.edu.tr</a>	Internet Kaynađı	<% 1
46	<a href="http://library.cu.edu.tr">library.cu.edu.tr</a>	Internet Kaynađı	<% 1
47	<a href="#">Submitted to Erciyes Üniversitesi</a>	Öđrenci Ödevi	<% 1
48	<a href="http://dspace.cuni.cz">dspace.cuni.cz</a>	Internet Kaynađı	<% 1

---

49	<a href="http://www.egitimkomisyonu.hacettepe.edu.tr">www.egitimkomisyonu.hacettepe.edu.tr</a> İnternet Kaynağı	<% 1
50	<a href="http://www.powershow.com">www.powershow.com</a> İnternet Kaynağı	<% 1
51	<a href="http://www.dilarakocak.com.tr">www.dilarakocak.com.tr</a> İnternet Kaynağı	<% 1
52	<a href="http://www.dentimplant.com.tr">www.dentimplant.com.tr</a> İnternet Kaynağı	<% 1
53	<a href="http://www.bayindirhastanesi.com.tr">www.bayindirhastanesi.com.tr</a> İnternet Kaynağı	<% 1
54	BALCAN, Erdal, ARSLAN, Özlem, GÜMÜŞ, Ayça and ŞAHİN, Mesut. " <u>Tunikamisinin</u> <u>embriyonik ve yenidoğan fare dalak dokularına</u> <u>etkisi</u> ", Kafkas Üniversitesi, 2009. Yayın	<% 1

---

---

<b>55</b>	<a href="http://hpy.sitesi.ws">hpy.sitesi.ws</a> İnternet Kaynağı	<% 1
<b>56</b>	<a href="#">Submitted to Okan Üniversitesi</a> Öğrenci Ödevi	<% 1
<b>57</b>	<a href="http://dhf.odu.edu.tr">dhf.odu.edu.tr</a> İnternet Kaynağı	<% 1
<b>58</b>	<a href="http://www.okandis.com">www.okandis.com</a> İnternet Kaynağı	<% 1
<b>59</b>	<a href="http://es.scribd.com">es.scribd.com</a> İnternet Kaynağı	<% 1
<b>60</b>	<a href="http://www.reportworld.co.kr">www.reportworld.co.kr</a> İnternet Kaynağı	<% 1
<b>61</b>	<a href="http://www.scopemed.org">www.scopemed.org</a> İnternet Kaynağı	<% 1

DELİKANLI, İhsan Uğur. "Finansal düzenlemelerin ilke bazlı ya da kural bazlı olmasının finansal raporların denetim sürecine etkisi", TUBITAK, 2011.

Yayın

<% 1

Gözde DERINDAG, İrfan SARICA, Nebiha Hilal BİLGE, Binali ÇAKUR. "Clinical Diagnosis From Clinical Findings in Oral Mucosa White Lesions", Türkiye Klinikleri Journal of Dental Sciences, 2018

Yayın

<% 1

ÖZBEK, Hanefi, TUNCER, İlyas, DÜLGER,

64

Haluk, UĞRAŞ, Serdar, BAYRAM, İrfan, TURKDOGAN, Kürşat and UYGAN, İsmail. "E vitamini, N-asetil sistein, penisilin-G ve Urtica dioica L.'nin phalloidin toksisitesi üzerine etkileri", TUBITAK, 2005.

Yayın

<% 1

"EUROANAESTHESIA 2006: Annual Meeting of the European Society of Anaesthesiology, Madrid, Spain, June 3-6, 2006", European Journal of Anaesthesiology, 06/2006

Yayın

<% 1

<b>66</b>	<b>izdo.org</b> İnternet Kaynağı	<% 1
<b>67</b>	<b>ilkogretim-online.org.tr</b> İnternet Kaynağı	<% 1
<b>68</b>	<b>imds.mums.ac.ir</b> İnternet Kaynağı	<% 1
<b>69</b>	<b>dergipark.org.tr</b> İnternet Kaynağı	<% 1
<b>70</b>	<b>link.springer.com</b> İnternet Kaynağı	<% 1
<b>71</b>	<b>academic.oup.com</b> İnternet Kaynağı	<% 1
<b>72</b>	<b>Submitted to Izmir Katip Äelebi Äniversitesi</b> Öğrenci Ödevi	<% 1
<b>73</b>	<b>www.eraykimya.com</b> İnternet Kaynağı	<% 1
<b>74</b>	<b>polen.itu.edu.tr</b> İnternet Kaynağı	<% 1



[www.tekstildershanesi.com.tr](http://www.tekstildershanesi.com.tr)

75 İnternet Kaynađı <% 1

---

[www.academia.edu](http://www.academia.edu)

76 İnternet Kaynađı <% 1

---

[adudspace.adu.edu.tr:8080](http://adudspace.adu.edu.tr:8080)

77 İnternet Kaynađı <% 1

---

[kisafilm.com](http://kisafilm.com)

78 İnternet Kaynađı <% 1

---

[issuu.com](http://issuu.com)

79 İnternet Kaynađı <% 1

---

[utibargeprojepazari.com](http://utibargeprojepazari.com)

80 İnternet Kaynađı <% 1

---

[Submitted to Kirikkale University](#)

81 Öğrenci Ödevi <% 1

---

82	Karl-Erik Kahnberg, Holger Thilander. "Healing of experimental excisional wounds in the rat palate", International Journal of Oral Surgery, 1982 Yayın	<% 1
83	<a href="http://www.surgicalcosmetic.org.br">www.surgicalcosmetic.org.br</a> İnternet Kaynağı	<% 1
84	<a href="http://acikerisim.istanbul.edu.tr">acikerisim.istanbul.edu.tr</a> İnternet Kaynağı	<% 1
85	<a href="http://www.yumpu.com">www.yumpu.com</a> İnternet Kaynağı	<% 1
86	<a href="http://isfaw2018.isfaw.org">isfaw2018.isfaw.org</a> İnternet Kaynağı	<% 1
	ATASEVER, Ayhan, BABUR, Cahit, INCI, 87 Abdullah, EKEBAŞ, Görkem and İÇA, Anıl. "Beyaz Hindilerde Deneysel Toksoplazmozis", İstanbul Üniversitesi, 2017. Yayın	<% 1

88	<u>Submitted to Üsküdar Üniversitesi</u>	<% 1
	Öğrenci Ödevi	
89	<u>www.laser-therapy.us</u>	<% 1
	İnternet Kaynağı	
90	<u>Yanina Minaberry, Diego A. Chiappetta, Alejandro Sosnik, Matías Jobbágy. "Micro/Nanostructured Hyaluronic Acid Matrices with Tuned Swelling and Drug Release Properties", Biomacromolecules, 2012</u> Yayın	<% 1
91	<u>acikerisim.dicle.edu.tr</u>	<% 1
	İnternet Kaynağı	
92	<u>cdn.hitit.edu.tr</u>	<% 1
	İnternet Kaynağı	
93	<u>Submitted to Yüzüncü Yıl Üniversitesi</u>	<% 1
	Öğrenci Ödevi	
94	<u>Submitted to Trinity College Dublin</u>	<% 1
	Öğrenci Ödevi	



- 95 ULKAY, Muzaffer Başak 3, AYDIN, Uğur, <% 1  
 DEMİRTAŞ, Berjan, DAĞ, Serpil 2, BARAN, Vedat 1, KILIÇ, ? Engin, AKSOY, Özgür 1, YAYLA, Sadık 1 and ERMUTLU, Celal Şahin 1. "Sığır Corpus Vitreumunun Tam Katmanlı Dermal Yara İyileşmesi Üzerine ", Kafkas Üniversitesi, 2018.  
 Yayın
- 
- 96 [Plastic and Reconstructive Surgery, 2010.](#) <% 1  
 Yayın
- 
- 97 [Kewal K. Jain. "Textbook of Hyperbaric Medicine". Springer Nature, 2017](#) <% 1  
 Yayın
- 
- 98 [Submitted to Aspen University](#) <% 1  
 Öğrenci Ödevi

Ayrılan çıkart

Üzerinde


Eşleşmeleri çıkar

Kapat

Bibliyografyayı Çıkart

Üzerinde

## EK 3: Deney Hayvanları Kullanım Sertifikası



**TÜRKİYE CUMHURİYETİ**  
**ANKARA ÜNİVERSİTESİ SÜREKLİ EĞİTİM MERKEZİ**


**ANKÜSEM**


**DENEY HAYVANLARI KULLANIM SERTİFİKASI**

**SİNEM COŞKUN**

Ankara Üniversitesi Sürekli Eğitim Merkezi (ANKÜSEM) ve Hayvan Deneyleri Yerel Etik Kurulu işbirliği çerçevesinde 13 - 22 Şubat 2017 tarihleri arasında düzenlenen "Deney Hayvanları Kullanım Sertifikası" eğitimini başarı ile tamamlayarak sertifika almaya hak kazanmıştır.

  
Prof. Dr. Taner KARAÖĞLU  
Hayvan Deneyleri Yerel Etik Kurulu Başkanı

  
Prof. Dr. Erkan İbiş  
Rektör

  
Doç. Dr. Remziye EGE  
ANKÜSEM Müdürü V.

Eğitim Programının Kategorisi: B Kategorisi  
Belge No: ANK.S.17.BR.01.0041

## 9. ÖZGEÇMİŞ

26 Ağustos 1993 tarihinde Ankara'da doğdum. İlk ve orta öğrenimimi Ankara'da M.E.V. Batıkent İlköğretim Okulu'nda, lise öğrenimimi Nermin Mehmet Çekiç Anadolu Lisesi'nde tamamladım. 2011 yılında başladığım Ankara Üniversitesi Diş Hekimliği Fakültesi'ni 2016 yılında tamamladım. 2016 yılı Diş Hekimliği Uzmanlık Eğitimi Giriş Sınavı (DUS) ile Hacettepe Üniversitesi Diş Hekimliği Fakültesi Ağız Diş Çene Radyolojisi Anabilim Dalı'nda uzmanlık eğitimi almaya hak kazandım. Halen uzmanlık eğitimime devam etmekteyim.

### ULUSAL YAYINLAR:

1. Imaging of external auditory canal fractures associated with maxillofacial traumas by CBCT. **Sinem Coşkun**, Hatice Boyacıoğlu, Sema Dural - Selcuk Dental Journal.2019 6(4):130-4.
2. Göz Ardı Edilmiş Dental Enfeksiyon. **Coşkun S.**, Dural S. Journal of Biotechnology And Strategic Health Research. 2018 Vol.2 Special Issue
3. Maksiller Sinüs Tabanında Kemik Dekstrüksiyonuna Neden Olan Dental Enfeksiyon. **Coşkun S.**, Dural S. Journal of Biotechnology And Strategic Health Research. 2018 Vol.2 Special Issue

### ULUSAL VE ULUSLARARASI KONGRELERDE SUNULAN POSTER BİLDİRİLER

1. **Coşkun S.**, Dural S. Odontojenik Mikzoma:Olgu Sunumu. Türk Dişhekimleri Birliği 23. Uluslararası Dişhekimliği Kongresi, 21-24 Eylül 2017
2. **Coşkun S.**, Doğru Boyacıoğlu H., Akçiçek G., Dural S. Olgu Sunumu: Odontojenik Keratokist. 24. İzmir Diş Hekimleri Odası Uluslararası Bilimsel Kongre Ve Sergisi, 10-12 Kasım 2017
3. **Coşkun S.**, Doğru Boyacıoğlu H., Dural S. Rezidüel Kist:Olgu Sunumu. Türk Dişhekimleri Birliği 24. Uluslararası Dişhekimliği Kongresi, 27-30 Eylül 2018

4. **Sinem Coşkun**, Hatice Boyacıoğlu, Sema Dural. Florid Osseoz Displazi: Olgu Sunumu. 3. Uluslararası Oral Diağnoz ve Maksillofasiyal Radyoloji Derneđi, 25-28 Nisan 2019
5. Göz Ardı Edilmiş Dental Enfeksiyon. **Coşkun S.**, Dural S. Journal of Biotechnology And Strategic Health Research. 2018 Vol.2 Special Issue
6. Maksiller Sinüs Tabanında Kemik Dekstrüksiyonuna Neden Olan Dental Enfeksiyon. **Coşkun S.**, Dural S. Journal of Biotechnology And Strategic Health Research. 2018 Vol.2 Special Issue
7. **Sinem Coşkun**, Sema Dural, İrritasyon Fibromu:7 Olgu Sunumu, Uluslararası Ağız Kanserleri Kongresi, 4-6 Mart 2020
8. **Sinem Coşkun**, Sema Dural, Nadir Bir Olgu: İzole Bifid Uvula, Uluslararası Ağız Kanserleri Kongresi, 4-6 Mart 2020

#### **ULUSAL VE ULUSLARARASI KONGRELERDE SUNULAN SÖZLÜ BİLDİRİLER**

1. **Sinem Coşkun**, Sema Dural. Skuamoz Hücreli Karsinoma: Olgu Sunumu. V.Uluslararası Multidisipliner Çalışmalar 5th International Symposium On Multidisciplinary Studies, 16-17 Kasım 2018
2. **Sinem Coşkun**, Hatice Boyacıoğlu, Gökçen Akçiçek, Sema Dural, Nihal Avcu, Merve Göksülük. Age Estimation In Adults With Mathew's Method 6th European Academy Dentomaxillofacial Radiology Junior Meeting, 3-7 Şubat 2019
3. **Sinem Coşkun**, Hatice Boyacıoğlu, Sema Dural. Imaging of external auditory canal fractures associated with maxillofacial traumas by CBCT. 3. Uluslararası Oral Diağnoz ve Maksillofasiyal Radyoloji Derneđi, 25-28 Nisan 2019
4. **Sinem Coşkun**, Sema Dural. Oral Hemanjioma: 7 Olgu Sunumu. Gazi Üniversitesi 1.Genç Akademisyenler Kongresi, 20-21 Şubat 2020

## ALDIĞIM EĞİTİMLER

ANKÜSEM Deney Hayvanları Kullanım Sertifikası Eğitim Programı

Konik Işınlı Bilgisayarlı Tomografi Eğitimi – Türk Diş Hekimleri Birliği Akademi

Üç Boyutlu Anatomik Modelleme Ve 3D Baskı Eğitimi- Mimics, ODTÜ BTECH  
Eğitim Semineri

Diş Hekimliğinde Ultrasonografik İnceleme Eğitimi - Oral Diagnoz Ve  
Maksillofasial Radyoloji Derneği Eğitim Semineri

Ağız Hastalıklarının Tanısal Değerlendirme Eğitimi – Oral Diagnoz Ve  
Maksillofasial Radyoloji Derneği Eğitim Semineri

Yaş Tayini Çalıştayı – R. Cameriere, B. Çehreli, A. Gülşahı

Oral Ve Farengeal Fonksiyonun Değerlendirilmesi- Eva Levring Jaghagen

Baş Boyunda Ultrason-Rose Ngu, Ingrid Rozylo-Kalinowska

Oral Mukoza Hastalıkları Sempozyumu- Ege Üniversitesi Yüz Ve Ağız İçi  
Lezyonları Konseyi (EGEYA) Toplantısı

Sağlık Bilimlerinde Uygulamalı Biyoistatistik Eğitimi