

**T.C.  
HACETTEPE ÜNİVERSİTESİ  
TIP FAKÜLTESİ  
GÖZ HASTALIKLARI ANABİLİM DALI**

**1980 – 2012 YILLARI ARASINDA KLİNİĞİMİZDE YAPILAN  
BLEFAROPTOZİS CERRAHİSİ SONUÇLARININ  
DEĞERLENDİRİLMESİ**

**UZMANLIK TEZİ  
Dr. Özlem URAL**

**ANKARA  
2013**



**T.C.**  
**HACETTEPE ÜNİVERSİTESİ**  
**TIP FAKÜLTESİ**  
**GÖZ HASTALIKLARI ANABİLİM DALI**

**1980 – 2012 YILLARI ARASINDA KLİNİĞİMİZDE YAPILAN**  
**BLEFAROPTOZİS CERRAHİSİ SONUÇLARININ**  
**DEĞERLENDİRİLMESİ**

**UZMANLIK TEZİ**

**Dr. Özlem URAL**

**TEZ DANIŞMANI**

**Doç. Dr. Mehmet Cem MOCAN**

**ANKARA**

**2013**

## **TEŐEKKÜR**

Bu alıőmanın alıőmanın gerekleőtirilme sureci ve yazım aőamasındaki deęerli önerileriyle bana yol gosteren Sayın Do. Dr. Mehmet Cem MOCAN'a, önerilerini ve bilimsel katkılarını esirgemeyen Sayın Prof. Dr. Murat İRKE'e ve Sayın Prof. Dr.Uęur ERDENER'e ve alıőmanın istatistiksel analizini gerekleőtiren gerekleőtiren Sayın Anıl DOLGUN'a teőekkr ederim.

## ÖZET

**Ural Ö. 1980 ile 2012 yılları arasında kliniğimizde yapılan blefaroptozis cerrahisi sonuçlarının değerlendirilmesi, Hacettepe Üniversitesi Tıp Fakültesi Göz Hastalıkları Anabilim Dalı, Uzmanlık Tezi, 2013.** Bu çalışmadaki amaç, 1980 ile 2012 yılları arasında kliniğimizde yapılan blefaroptozis cerrahisi sonuçlarını, cerrahi başarıya etki eden faktörleri ve marjin-refle mesafesi ile levator fonksiyonunun cerrahi planlamadaki uyumluluğunu değerlendirmektir. Bu amaçla, 01.01.1980 ile 31.12.2012 tarihleri arasında kliniğimizde blefaroptozis cerrahisi yapılan, postoperatif en az 6 ay takip edilen, 163 konjenital (% 82,5), 37 edinsel (% 18,5) olmak üzere toplam 200 ptozis hastasının 226 gözü çalışmaya dahil edildi. Cerrahi sonrası marjin-refle mesafesi 3 mm ve üzerinde olan olgular başarılı kabul edildi. İlk cerrahi sonrası başarı oranı % 62,9, nihai başarı oranı % 74,7 olarak tespit edildi. Cinsiyet, travma hikayesi, ilk başvuru anındaki görme keskinliği, göz hareketleri, Bell fenomeni varlığı, operasyon yaşı, kullanılan fasya lata türü ile ilk cerrahi sonrası başarı ve nihai başarı arasında herhangi bir ilişki saptanmazken; ilk muayene sırasında levator fonksiyonu ve marjin-refle mesafesi daha fazla olan hastalarda başarının daha yüksek olduğu tespit edildi. İlk cerrahi olarak levator rezeksiyonu yapılan hastalarda, frontalis asma yöntemiyle ptozis cerrahisi yapılan hastalara göre ilk cerrahi başarının ve nihai başarının istatistiksel olarak anlamlı derecede yüksek olduğu saptandı. Hastalar için uygun cerrahi tipini belirlemede, levator fonksiyonu ve marjin-refle mesafesi için duyarlılığı/özgüllüğü en yüksek kesim noktası tüm hastalar ve konjenital ptozisi olan hastalar için aynı tespit edilmiş olup, bu kesim noktası marjin-refle mesafesi için 0,5 mm, levator fonksiyonu için 4,5 milimetredir. Kesim noktalarının birbirlerine yakın duyarlılıkları, özgüllükleri ve ROC eğrisi altında kalan alan değerleri levator fonksiyonu ile marjin-refle mesafesinin cerrahi seçiminde uyumluluk gösterdiğini ve özellikle konjenital ptozisi olan hastalarda gerektiğinde levator fonksiyonunun yerine marjin-refle mesafesinin kullanılabileceğini düşündürmektedir.

**Anahtar Kelimeler:** Ptozis, levator fonksiyonu, marjin-refle mesafesi, frontalis asma, levator rezeksiyonu

## ABSTRACT

**Ural O. Evaluating blepharoptosis surgery results in patients performed ptosis surgery in our clinics between 1980 and 2012, Hacettepe University School of Medicine, Department of Ophthalmology, Thesis in Ophthalmology, Ankara, 2013.** The purpose of this study is to evaluate blepharoptosis surgery results in patients performed ptosis surgery in our clinics between 1980 and 2012, factors associated with surgical success and compatibility of margin-reflex distance with levator function in surgical method choice. For this purpose, patients performed ptosis surgery between 01.01.1980 and 31.12.2012, followed 6 months or more, 163 congenital (% 82,5), 37 acquired ptosis (% 18,5) total 200 patients with 226 eyes were included in the study. Postoperatively, cases with margin-reflex distance 3 mm and more was considered to be successful. Surgical success rates after first surgery was % 62,9 and improved to % 74,7 after all surgeries. Sex, trauma, visual acuity at diagnosis, eye movements, Bell phenomenon, age at surgery, fascia lata material were not associated with surgical outcome after first surgery and all ptosis surgeries; but high levator function and margin-reflex distance at diagnosis were associated with surgical success. In patients whose first surgery was levator resection, surgical success after first surgery and all ptosis surgeries were statistically significantly higher than patients whose first surgery was frontalis suspension. In choosing appropriate surgical technique, the cut-off point is determined as 4,5 mm for levator function, 0,5 mm for margin-reflex distance in both congenital ptosis group and all patients. For these cut-off points sensitivity, specificity and area under ROC curve were similar. Overall, these results suggest that margin-reflex distance is compatible with levator function in choosing appropriate surgical technique and margin-reflex distance can be used instead of levator function.

**Keywords:** Ptosis, levator function, margin-reflex distance, frontalis suspension, levator resection

## İÇİNDEKİLER

	<u>Sayfa</u>
<b>TEŞEKKÜR</b> .....	iii
<b>ÖZET</b> .....	iv
<b>ABSTRACT</b> .....	v
<b>İÇİNDEKİLER</b> .....	vi
<b>SİMGELER VE KISALTMALAR</b> .....	,vii
<b>ŞEKİLLER</b> .....	viii
<b>TABLolar</b> .....	ix
<b>GİRİŞ VE AMAÇ</b> .....	1
<b>GENEL BİLGİLER</b> .....	2
2.1 EMBRİYOLOJİ.....	2
2.2 KAPAK ANATOMİSİ.....	3
2.3 KAPAK FİZYOLOJİSİ.....	9
2.4 MUAYENE YÖNTEMLERİ.....	11
2.5 BLEFAROPTOZİS TANIMI.....	19
2.6 EPİDEMİYOLOJİ.....	19
2.7 GENETİK.....	20
2.8 PATOLOJİ.....	20
2.9 BLEFAROPTOZİSİN ETİYOPATOLOJİK SINIFLAMASI.....	22
2.10 BLEFAROPTOZİSİN MEDİKAL VE CERRAHİ TEDAVİSİ.....	37
2.10.1 MEDİKAL TEDAVİ.....	37
2.10.2 CERRAHİ TEDAVİ.....	37
<b>MATERYAL VE METOD</b> .....	55
<b>BULGULAR</b> .....	58
<b>TARTIŞMA</b> .....	86
<b>SONUÇLAR</b> .....	111
<b>KAYNAKLAR</b> .....	115

**SİMGELER VE KISALTMALAR**

<b>a.</b>	: arteria
<b>BT</b>	: Bilgisayarlı tomografi
<b>cc.</b>	: santimetreküp
<b>EKG</b>	: Elektrokardiyografi
<b>EMG</b>	: Elektromyelografi
<b>FA</b>	: Frontalis asma
<b>iv.</b>	: İntravitreal
<b>KPEO</b>	: Kronik progresif eksternal oftalmopleji
<b>LF</b>	: Levator fonksiyonu
<b>LR</b>	: Levator rezeksiyonu
<b>ml.</b>	: mililitre
<b>mm.</b>	: milimetre
<b>MR</b>	: Magnetik rezonans
<b>MRM</b>	: Marjin-refle mesafesi
<b>ROC</b>	: Alıcı işlem karakteristikleri, Receiver Operating Characteristic
<b>ZFH-4</b>	: Zinc-finger homodomain-4



## ŞEKİLLER

<b><u>Şekil</u></b>	<b><u>Sayfa</u></b>
Şekil 2.1 Otolog fasya lata.....	45
Şekil 2.2 Allogreft fasya lata.....	46
Şekil 2.3 Modifiye Fox-Pentagon yönteminde insizyon sahaları.....	52
Şekil 4.1 Konjenital ptozis hastalarının başlangıç yaşına göre sınıflandırılması.....	58
Şekil 4.2 Edinsel ptozis hastalarının başlangıç yaşına göre sınıflandırılması.....	59
Şekil 4.3 Ptozis hastalarının etyopatolojik özelliklerine göre sınıflandırılması.....	59
Şekil 4.4 Ptozis hastalarının etyolojik özelliklerine göre sınıflandırılması.....	62
Şekil 4.5 Ptozis miktarına göre sınıflandırıldığında olguların dağılımı.....	63
Şekil 4.6 İlk cerrahi başarının etyopatolojik sınıflamaya göre dağılımı.....	67
Şekil 4.7 İlk cerrahi başarının ptozis ağırlık derecesine göre dağılımı.....	67
Şekil 4.8 Nihai başarının etyopatolojik sınıflamaya göre dağılımı.....	69
Şekil 4.9 Nihai başarının ptozis ağırlık derecesine göre dağılımı.....	70
Şekil 4.10 Cerrahi seçimi – MRM ilişkisi (Tüm hastalar).....	82
Şekil 4.11 Cerrahi seçimi – LF ilişkisi (Tüm hastalar).....	83
Şekil 4.12 Cerrahi seçimi – MRM ilişkisi (Konjenital).....	83
Şekil 4.13 Cerrahi seçimi – LF ilişkisi (Konjenital).....	84

## TABLOLAR

<b><u>Tablo</u></b>	<b><u>Sayfa</u></b>
<b>Tablo 2.1</b> Ptozis derecesi ve levator fonksiyonuna göre Colin tarafından önerilen levator rezeksiyon miktarları.....	49
<b>Tablo 2.2</b> Levator fonksiyonu ve intraoperatif kapak seviyesine göre öngörülen postoperatif değişim.....	50
<b>Tablo 4.1</b> Hastaların demografik özelliklerin etyopatolojiye göre sınıflandırılarak değerlendirilmesi.....	61
<b>Tablo 4.2</b> Ptozis miktarı ve kapak seviyesine göre ptozis sınıflaması.....	63
<b>Tablo 4.3</b> Cerrahi ile ilişkili sonuçların etyopatolojiye göre sınıflandırılarak değerlendirilmesi.....	64
<b>Tablo 4.4</b> İlk cerrahi başarıya etki eden faktörler.....	66
<b>Tablo 4.5</b> Nihai başarıya etki eden faktörler.....	68
<b>Tablo 4.6</b> Basit konjenital ptozis olgularında ilk cerrahi başarıya etki eden faktörler.....	72
<b>Tablo 4.7</b> Basit konjenital ptozis olgularında nihai başarıya etki eden faktörler.....	73
<b>Tablo 4.8</b> İlk uygulanan cerrahi yöntemin karşılaştırılması.....	74
<b>Tablo 4.9</b> Askı materyallerinin karşılaştırılması.....	75
<b>Tablo 4.10</b> Ambliyopi varlığı ile ilişkili faktörler.....	77
<b>Tablo 4.11</b> Şaşılık varlığı ile ilişkili faktörler.....	78
<b>Tablo 4.12</b> Lateralite ile ilişkili faktörler.....	79
<b>Tablo 4.13</b> Klinik parametrelerinde takip süresince değişimi.....	80
<b>Tablo 4.14</b> Pearson korelasyon katsayısına göre korelasyonun sınıflandırılması.....	80
<b>Tablo 4.15</b> Pearson korelasyon katsayısına göre klinik parametreler arasındaki ilişki.....	81

## TABLOLAR

<u>Tablo</u>	<u>Sayfa</u>
<b>Tablo 4.16</b> Cerrahi seçiminde levator fonksiyonu ve marjin-refle mesafesi için kesim noktaları ile sensitivite ve spesifite oranları (Tüm hastalar).....	84
<b>Tablo 4.17</b> Cerrahi seçiminde levator fonksiyonu ve marjin-refle mesafesi için kesim noktaları ile sensitivite ve spesifite oranları (Konjenital ptozisi olan hastalar).....	85
<b>Tablo 5.1</b> Literatürde levator cerrahisi başarı oranları (1990 yılı ve öncesi).....	91
<b>Tablo 5.2</b> Literatürde levator cerrahisi başarı oranları (1990 yılı sonrası).....	92
<b>Tablo 5.3</b> Levator cerrahisi başarı ve nüks oranları (ülkemizdeki çalışmalar).....	93
<b>Tablo 5.4</b> Literatürde frontalis asma cerrahisi başarı ve nüks oranları.....	94
<b>Tablo 5.5</b> Literatürde kullanılan askı materyaline göre takip süreleri farklı olmak üzere komplikasyon ve rekürrens oranları.....	97
<b>Tablo 5.6</b> Literatürde allogreft fasya lata kullanımında görülen komplikasyonlar ve rekürrens oranları.....	99
<b>Tablo 5.7</b> Literatürde otolog fasya lata kullanımında görülen komplikasyonlar ve rekürrens oranları.....	100
<b>Tablo 5.8</b> Literatürde konjenital ptozis olgularında ambliyopi görülme sıklığının ve ambliyopiye sebep olan faktörlerin değerlendirilmesi.....	102
<b>Tablo 5.9</b> Literatürde konjenital ptozis olgularında ambliyopi görülme sıklığının ve ambliyopiye sebep olan faktörlerin değerlendirilmesi (ülkemizde yapılan çalışmalar).....	103
<b>Tablo 5.10</b> Literatürde konjenital ptozis olgularında anizometri, şaşılık ve kırma kusuru görülme sıklığı.....	107
<b>Tablo 5.11</b> Literatürde konjenital ptozis olgularında anizometri, şaşılık ve kırma kusuru görülme sıklığı (ülkemizde yapılan çalışmalar).....	108

## 1. GİRİŞ VE AMAÇ

Göz kapaklarının temel işlevi globu korumak ve gözyaşı filminin göz yüzeyine düzgün dağılmasını sağlamak olup göz kapağı düşüklüğü, göz kapaklarında işlevsel bozukluğun yanı sıra kozmetik ve psikososyal olarak da ciddi problemlere sebep olmaktadır (1). Görme işlevinin sağlanabilmesi için globun sağlığı kadar göz kapağı ve çevre dokuların da sağlıklı olması gereklidir.

Ptozis, Yunan dilinde ‘sarkma’ anlamına gelmektedir. Literatürde bu sözcük, vücuttaki bir organ ya da yapının aşağı inmesi, düşmesi veya alçalmasını ifade eder (2). Blefaroptozis ise, çeşitli nedenlere bağlı olarak üst göz kapağının birincil (*primer*) bakış pozisyonunda düşük olması ve kapak aralığının daralması anlamına gelir. Altta yatan sebebin açığa çıkarılması ve hafif ptozisli olgularda tanı konması zor olabilmektedir. Tatmin edici sonuç elde etmek için doğru tanının konulması ve uygun cerrahi işlemin seçilmesi çok önemlidir (2). Blefaroptozis cerrahisinde pek çok cerrahi işlem uygulanmakla beraber, daha çok levator kas işlevi (levator fonksiyonu) kötü olan ptozis hastalarında uygulanan fasya lata ile frontalis asma tekniği ve levator fonksiyonu (LF) iyi olan blefaroptozis hastalarında uygulanan levator rezeksiyon cerrahisi en yaygın kullanılan cerrahi seçeneklerdir (3). Ptozis cerrahisinde amaç kozmetik sebepler dışında hastanın görme aksının açarak işlevsel başarı elde etmek ve çocuk hastalarda ambliyopinin önlenmesini sağlamaktır. Ptozis hastalığının tedavisinde seçilecek cerrahi yöntemin başarısı, ptozisin altta yatan nedenine ve ptozis miktarının yanı sıra, en önemlisi levator fonksiyonunun iyi ve doğru değerlendirilmesine bağlıdır (2). Özellikle konjenital ptozis tanısı almış olan ambliyopi riski nedeniyle erken cerrahi gereksinimi duyulan çocuk yaş grubunda ve uyumu zayıf olan ek nörolojik hastalıkları da bulunan hastalarda levator fonksiyonunun optimum olarak değerlendirilememesi cerrahi yöntem seçiminde yanılgılara sebep olmakta ve bu durum doğru cerrahi yöntemin seçiminde farklı bir kriter arayışına yol açmaktadır (2).

Pupilladaki ışık refleksi ile üst göz kapağı serbest kenarı arasındaki mesafe marjin refle mesafesi (MRM) olarak tanımlanır. Hasta primer pozisyonda iken pupilla ışık refleksinin üst göz kapağına olan uzaklığı ölçülür. Normalde bu mesafe 3,5 - 4,5 mm'dir (4). Ptozis şiddeti, üst kapak kenarının bulunması gereken bu

anatomik pozisyonundan aşağı doğru yer değiştirme miktarına göre derecelendirilir. Erişkin hastalarda MRM'de 3,5 mm'den az olan her bir milimetre, '1 mm' ptozise eşdeğer kabul edilir (4). MRM'nin levator fonksiyonunun değerlendirilmesinde olduğu gibi istemli bir kapak hareketi gerektirmemesi ek nörolojik hastalıkları olan kooperasyonu zayıf hastalarda ve çocuklarda çok daha objektif bir değerlendirmeyi mümkün kılmaktadır. Bu nedenle MRM ptozis hastalarında cerrahi seçiminde kriter olarak kullanılabilir levator fonksiyonundan çok daha objektif bir muayene bulgusudur.

Bu çalışmada, Hacettepe Üniversitesi Göz Hastalıkları Anabilim Dalı'nda 1980 – 2012 yılları arasında yapılan blefaroptozis cerrahisi sonuçlarının, cerrahi başarıya etki eden faktörlerin ve MRM ile levator fonksiyonunun cerrahi planlamadaki uyumluluğunun değerlendirilmesi amaçlandı.

## **2. GENEL BİLGİLER**

### **2.1 EMBRİYOLOJİ**

Üst göz kapağı ile yakın embriyolojik ilişkisi bulunan yapılarda, ptozis ile birlikte seyreden gelişim anomalileri bulunabilmektedir. Bu yapıların dikkatli değerlendirilmesi, eşlik edebilen gelişim anomalilerinin tespit edilmesinde önem taşımaktadır.

#### **A- Göz kapaklarının embriyolojik gelişimi:**

Üst kapak katlantısı 6. - 8. haftalarda frontal nazal prosesin uzantıları olan medial ve lateral kabartılardaki mezodermal hücrelerin proliferasyonu ile oluşurken, alt kapak katlantısı maksiller prodesten gelen mezodermal hücrelerin proliferasyonundan gelişir. Alt ve üst kapak katlantıları birbirine doğru ilerler. Ön yüzleri iki kat epitel tabakası ile örtülüyken, arka yüzleri daha sonra modifiye olarak tarsal konjonktivayı meydana getirecek tek kat epitel tabakasıyla kaplıdır. Kapak katlantıları 8. hafta - 5. ay'da birbirine doğru yaklaşır ve epitelyal kenarlar gözün horizontal meridyeninin hemen önünde birleşirler. Kapakların füzyonu ile birlikte 8. hafta - 7. ay'larda orbikularis okuli kası, tarslar, meibomian bezleri, lakrimal punktum ve kanaliküller, deri ekleri (kirpik folikülleri, Moll ve Zeis bezleri) ve

konjonktiva oluşmaya başlar. Her iki kapak ön yüzündeki iki katlı epitel tıkaç, 5. - 7. aylar arasında önce epitel yüzden daha sonra konjonktival yüzden keratinize olmaya başlar. Bu olay, epitel tabakasında erozyona sebep olur. İlave olarak hücre dejenerasyonu başlar ve sonuçta kapaklar nazalden temporale doğru birbirinden ayrılır. Levator kası ve orbiküler kastaki sinir liflerinin olgunlaşması ile göz kapaklarında hareketler başlar. Kaşlar hariç, bu bölgedeki lanugo kılları dejenere olur (5).

### **B- Levator palpebralis superior kasının embriyolojik gelişimi:**

Üst rektus ve üst oblik kasları ile aynı mezodermal kompleksten (premandibuler kavitenin duvarındaki mezodermal hücrelerden ) kökenini alan levator kası, fetusun 22 mm - 30 mm olduğu dönemde üst rektusun iç kısmında yer alırken, 60 mm'lik fetusta intrauterin hayatın 4. ayında üst rektusun üstüne göç eder ve tarsın ön yüzüne yapışarak son şeklini alır. Üst rektus kası ile bu yakın embriyolojik ilişkisi nedeniyle, özellikle konjenital myojenik ptosisli olgularda beraberinde üst rektus gelişim anomalisi de bulunabilmekte ve yukarı bakışta çeşitli derecelerde kısıtlılık söz konusu olabilmektedir (5,6).

## **2.2 KAPAK ANATOMİSİ**

Üst göz kapaklarını aşağıdaki yapılara ayırarak değerlendirilebilir:

### **1) Cilt ve cilt altı dokusu**

Üst kapak cildi vücudun en ince cildir, her göz kırpma sırasında kapağın hareketine izin verir. Epidermis çok katlı (6 – 7 katlı) epitel olup, korneum, granülozum, spinojum, germinatum ve bazal membran tabakalarından meydana gelir. Dermis zengin elastik liflerden oluşmuş konnektif dokudur. Üst kapakta cilt altı yağ dokusu yoktur. Cilt, iç ve dış kantusda derin fasyaya yapışıktır. Üst ve alt kapak cildinin pretarsal kısmı alt dokulara sıkı, preseptal kısmı ise gevşek olarak bağlanmıştır ve bu durum bu bölgede ani ödemler için potansiyel bir boşluk oluşturur. Bu gevşek tabakada amfizem, ödem, ekimoz kolayca meydana gelebilir. Pretarsal kısmın alt dokulara sıkı yapışıklık göstermesinden dolayı pretarsal bölgede genellikle ödem gözlenmez (7).

Üst kapak cildindeki en önemli anatomik yapı üst kapak cilt çizgisidir. Levator kası aponevrozunun, orbiküler kas bantları arasındaki septalara olan yapışıklıkları ile meydana gelir, üst kapak ve tars üst kenarına denk gelen bölgededir. Alt kapak cilt kıvrımı üst kapağa göre daha az belirgindir (8).

Üst göz kapağı kıvrımı ile orbita kenarı arasında kalan bölge üst orbital sulkus olarak adlandırılır. Her iki göz kapak aralıkları elips şeklinde ve simetriktir. İç kısımda her iki kapağın birleştiği yere komissura medialis, dış kısımda ise komissura lateralis adı verilir. Cilt, kapak kenarının arka köşesinden itibaren konjonktivaya geçiş gösterir. Göz kapaklarının kirpikli bölümündeki serbest kenarından konjonktiva ile cildin birleştikleri yerden yapılan bir kesit ile kapaklar iki lamele ayrılabilir. Ön lamel cilt ve orbiküler kastan, arka lamel ise tars ve konjonktivadan oluşur ve bu iki bölümü birbirinden ayıran mukokutanöz birleşim yeri gri hat olarak tanımlanır. Kapak cerrahi olarak ancak bu planda minimal skarla ikiye ayrılabilceğinden bu çizgi kapak cerrahisinde önem taşımaktadır (3,7-11).

## 2) Orbiküler kas

Palpebral fissür çevresine yerleşmiş dairesel liflerden oluşmuştur ve birbirinden kollajen septalarla ayrılmış kas bantları içerir. Tipik bir çizgili kas yapısında olan orbiküler kas fasiyal sinir ile innerve edilir. İki ana kısmı vardır:

1) Palpebral kısım: Spontan göz açma kapama hareketleri için yeterli olmaktadır.

a) Pretarsal bölüm i) Horner Kası (Arka lakrimal kas): Arkaya ve derine giden demet olup posterior lakrimal kreste yapışarak gözyaşı boşaltımında görev alır. ii) Riolan Kası: Kapak kenarında ince bir kas şerididir. Meibomian bezlerinin boşaltıcı kanallarını çevreler.

b) Preseptal bölüm

2) Orbital kısım: İç kantal tendon ve çevre periosttan doğar. Kontraksiyonu güçlüdür. Kasıldığı zaman alın, şakak ve yanak derisini bir torba gibi ortaya büzerek deride göz kapaklarının üstüne doğru yığılan belirgin katlantıların oluşumuna neden olur.

Palpebral kısım refleks göz kırpma hareketinden, orbital parça ise kuvvetli göz kapanmasından sorumludur. Göz kapaklarının kapanmasını sağlayan diğer iki kas ise korrugator süpersili ve proserus kaslarıdır (Protraktör kaslar) (12).

### **3) Orbital septum**

Orbiküler kasın preseptal bölgesinin arkasında ince fasyal fibrillerden meydana gelmiştir. Orbita yağ dokusunu orbita içine hapseden, yüzeysel kasların altında yer alan, orbita açıklığını örten ve orbita ile kapak arasında bariyer görevi gören fibröz bir yapıdır. Ön ve arka tabakalar arasında hemoraji veya enfeksiyonun geçişini önleyen bir baraj görevi görür. Üst orbita kenarının periostundan başlayıp aşağı doğru uzanarak yaklaşık olarak tars üst sınırından 10 mm yukarda levator aponevrozuna yapışır.

### **4) Orbital yağ dokusu**

Orbita yağ dokusu levator aponevrozu ve septumun hemen arasındadır. Septumun açıldığı durumlarda yağ dokusu öne doğru yer değiştirir. Orbital yağ dokusunun bölümleri arasındaki septumlarda damarlar mevcuttur. Bu yüzden yağ dokusunun traksiyonu septa ve damarların yırtılmasına bağlı olarak orbita içi kanamalar ile sonuçlanabilir.

### **5) Üst kapak retraktörleri**

Üst kapak retraktörleri; levator kası ve aponevrozu, Müller kası (üst tarsal kas)

Levator kası ve aponevrozu: Levator kası, orbita apeksinde Zinn halkasının hemen üst tarafında sfenoid kemiğin küçük kanadının periorbitasından, üst rektus tendonunun hemen üstünde başlar. Kas hafifçe nazale ve öne doğru ilerler. Alttaki üst rektus kası ile levator kası kılıfları arasında birçok bant sayesinde bağlantılar vardır. Levator kası yaklaşık olarak 40 mm uzunluğunda ve çizgili kas yapısındadır. Kas, Whitnall ligamanından hemen sonra aponevroza dönüşür. Whitnall ligamanı (Süperior transvers ligaman), levator kasının kılıfının yoğunlaşması ile oluşur ve tars üst kenarından 14 – 20 mm kadar yukarıda transvers olarak uzanır. Temporalde lakrimal bezin orbital parçasının stroması içinde septalar yapar ve orbita dış duvarı iç kısmına yapışır. Medialde ise troklea ve çevre kemikler etrafındaki bağ dokusu ile



devamlılık halindedir. Whitnall ligamanının en önemli görevi önden arkaya doğru olan levator kasının kuvvet vektörünü, aşağıdan yukarıya doğru çevirerek kapağın daha etkili bir şekilde kalkmasını sağlamaktır, levator kası için bir dayanak noktası oluşturur. Cerrahi sırasında bu ligaman kesilirse levator kompleksi fonksiyonel olarak uzar, zayıflar ve orbitada aşağı doğru sarkar.

Levator aponevrozunun çoğunlukla 14 - 20 mm uzunluğunda olduğu kabul edilir. Tars üst kenarının 12 - 15 mm üstünde Müller kası levator aponevrozundan ayrılır ve tars üst kenarına yapışır. Aşağı doğru inerken tarsın 10 mm yukarısında orbital septumla birleşen levator aponevrozu, tars üst kenarına 3 - 4 mm mesafede ön ve arka liflere ayrılır. Ön lifler pretarsal orbiküler kas lifleri arasındaki septumlara yapışırken, bir yelpaze gibi genişleyen arka lifler ise tars ön yüzü 2/3 alt kısmında sonlanır. Tarsa olan yapışıklıklar narin ve güçsüzdür. Özellikle tarsın üst 2 - 3 mm' sine olan yapışıklıklar çok gevşektir. En kuvvetli yapıştıkları yer ise kapak serbest kenarından 3 mm yukarıdır. Levator boynuzları, levator aponevrozunun nazal ve temporalde yoğunlaşarak yaptıkları sonlanmalardır. Temporal boynuz çok kuvvetli olup lakrimal bezi palpebral ve orbital olmak üzere iki parçaya ayırıp lateral tarsal ligamanın yapısına katılarak sonlanır. Medial boynuz ise daha narin bir yapıya sahiptir, arka lakrimal kreste gevşekçe bağlanır. Levator boynuzları, levator kasının gücünü arttırdığı için cerrahi sırasında korunması gereken yapılardır. Levator kası üst rektus kası ile birlikte okülomotor sinirin üst dalından innerve olur.

Müller kası: Göz kapaklarında iki düz kas vardır. Bunlar üst kapaktaki Müller kası ile alt kapaktaki tarsal kastır. Müller kası, tars üst kenarından 12 - 15 mm yukarıda levator aponevrozu alt yüzünden başlar ve tars üst kenarına 1 mm'lik bir tendonla yapışır. Alt yüzündeki konjonktivaya özellikle distal kısmında sıkı yapışmıştır. İnnervasyonu üst servikal sempatik gangliondan gelen sempatik sinirlerle olur. Müller kası felcinde (Horner Sendromu) 1- 2 mm'lik ptozis olur. Levator felcinde bu kas işlev görmez.

## 6) Tars

Tars dokusu kapakların iskelet görevini gören, yoğun fibröz dokudan meydana gelmiş, sağlam yapılardır. Yarım ay şeklinde, vertikal olarak üst tars

yaklaşık 10 mm, alt tars yaklaşık 4 mm yüksekliğinde olup kalınlıkları 1 mm'dir. Tarsın iç yüzü tamamen konjonktivaya yapışıktır. Tarsın dış yüzeylerini, üstte 1/3 alt kısmına yapışan levator, altta orbikularis kası kapatır. Üst tarsın üst kenarına septum orbitalis ve Müller kası yapışır. İçinde, tüm tars boyunca vertikal olarak uzanan, gözyaşı film tabakasının lipid kısmının sekresyonundan sorumlu yapılar olan Meibomian bezleri vardır. Cerrahi sırasında tarsın korunması özellikle gözyaşı fonksiyonları yetersiz olan hastalarda önem taşır.

## 7) Konjonktiva

İnce, düz ve saydam bir müköz membran olup bulbus ön kısmı ile her iki göz kapaklarının arka yüzlerini konjonktiva tabakası örter. Esas olarak keratinize olmamış epitelden meydana gelmiştir. Epitel üst katlar silindirik, alt katlar yassı olmak üzere çok katlıdır. Adenoid tabaka lenfoid kümeler içeren bir tabakadır. Lenfoid yapılar, kronik inflamasyonlarda sayıları artarak foliküler yapıları oluştururlar.

Konjonktiva tarsi sıkıca yapışmıştır. Tarsın yukarı kısmındaki konjonktiva ise altındaki dokulara gevşek olarak yapışmıştır. Konjonktiva içinde müsin sekresyonu yapan bol miktarda Goblet hücreleri, aksesuar gözyaşı bezleri; dış kantusun üzerinde ve konjonktiva altında ise lakrimal bezin palpebral lobu bulunur. Lakrimal bez sekresyonunu pek çok küçük kanalcık aracılığı ile üst fornikse boşaltır. Lakrimal bezin orbital lobundan çıkan kanalcıklar ise palpebral lobun içinden geçerek aynı bölgedeki fornikse açılırlar. Ptozis cerrahisinde konjonktivanın korunması, gözyaşı film tabakasının bozulmaması açısından önemlidir.

## 8) Diğer

Kantuslar; alt ve üst göz kapaklarının iç ve dış açıda birleştikleri noktalardır. Bu bölgede tarsi orbita kemik kenarına bağlayan yoğun fibröz bantlara kantal ligaman denir. İç palpebral ligaman; tarsın medial uçlarını lakrimal krest ve maksillanın frontal çıkıntısına bağlar. Lakrimal kese önünde yer alır. Dış palpebral ligaman; tarsın dış uçlarını zigomatik kemik üzerindeki orbita kenar çıkıntılarına bağlar ve iç palpebral ligamana göre oldukça belirsizdir. Görünüm olarak orbikularis liflerinin geçtiği yer olan Raphe ile karışabilir (3,7,9-11,13).

### **Göz Kapaklarının Damarları**

Göz kapaklarının beslenmesi damarsal açıdan çok zengindir. Bu nedenle uygulanan cerrahilerden sonra yara iyileşmesi çok çabuk ve iyi olur. Damarlardan zengin olması enfeksiyon riskini de düşürür.

Göz kapakları hem karotis interna hem de karotis eksternaya ait arter dalları ile beslenirler. Üst kapak esas olarak, oftalmik arterin dalları (a.lakrimalis, a.supraorbitalis, a.supratroklearis, a.palpebralis medialis superior) ile beslenir. Alt kapak ise, oftalmik arterin dalları (a.lakrimalis, a.palpebralis medialis inferior) yanında eksternal karotis artere ait dallarla da (a.maxillaris, a.temporalis superficialis, a.facialis) beslenir (3,7,10,11,13,14).

Venler arterlerle hemen hemen aynı yolları takip ederler. Kapakların tarslar önündeki venöz kanı iç yanda angüler vene, dış yanda süperfisyal temporal vene boşalır. Angüler ven de arkada süperior orbital vene ve aşağıda fasiyal vene drene olur. Fasiyal ven ise internal juguler vene dökülür. Pretarsal temporal venler ise temporal süperfisyal ven aracılığı ile eksternal juguler vene dökülür. Derin posttarsal venlerden ise orbital ven sinüs kavernoza, derin orbital fasiyal venler pterigoid pleksusa açılır.

Kapakların lenf drenajı venlere paralellik gösterir. Göz kapaklarında alt kapak ve iç kantus bölgesi lenfatik drenajı submandibüler lenf düğümlerine olurken, üst kapak ve dış açı bölgesi lenfi, kulak önü parotis lenf düğümlerine drene olur (3,6,7,10).

### **Göz Kapaklarının Sinirleri**

Orbiküler kas fasiyal sinirden, levator kası okülomotor sinirden, Müller kası ise sempatik sinir sisteminden innervasyon alır. Göz kapaklarının duyu innervasyonu, trigeminal sinirin oftalmik (n.frontalis, n.lakrimalis, n.nazosiliaris) ve maksiller (n.infraorbitalis, n.zigomatikus) dallarıyla sağlanır. Lakrimal sinir her iki kapağın dış yan kısmını, nazosilyer sinirin infratroklear dalı da her iki kapağın iç yan kısmını innerve eder. Nazosilyer sinirin infratroklear dalı ile frontal sinir üst

kapağın, infraorbital sinir ve zigomatik sinir alt kapağın innervasyonunu sağlar (7,9,10,12).

### 2.3 KAPAK FİZYOLOJİSİ

Glob yanlardan ve arkadan kemik orbita tarafından çevrelenmiştir. Önde ise sadece kapaklar vardır. Kapakların görevi göz küresini darbelere ve yabancı cisimlere karşı korumak, kapak hareketi ile kornea yüzeyini sürekli temizlemek, konjonktiva ve korneayı nemlendirerek kurumalarını önlemektir. Göz kapakları, istemli ya da refleks açılıp kapanarak bir yandan gözyaşı sıvısını düzgün bir film şeklinde dağıtarak, diğer yandan dökülmüş hücreleri ve toz zerreciklerini süpürerek saydamlık ve bütünlüğü korurlar. Refleks kapanma işlevi ile de göze yabancı cisimlerin ulaşmasını engelleyerek yaralanmalara karşı gözü korurlar.

Her iki göz kapağı içte ve dışta kantus denilen bölgelerde birleşmektedir. Göz kapağı açık iken dış kantusta alt ve üst kapak yaklaşık 60 derecelik keskin bir açı oluştururken iç kantus daha yuvarlak bir yapıya sahiptir. Göz kapaklarının uzun aksı yukarı ve dışa doğru bir eğim göstermektedir. Kapakların dış birleşim açısı doğrudan göz küresi ile temas halinde olmasına karşın yuvarlak olan iç açı göz küresinden karinkül ve plika semilunaris ile ayrılmış olup yaklaşık 6 mm uzakta, daha önde yer almaktadır. Korku ve heyecan anlarında alt ve üst tarsal kasların kontraksiyonu ile palpebral aralık daha da artar. Gözlerin kapanmasında orbiküler kasın kontraksiyonu ile birlikte levator kasında bir gevşeme olur. Normalde gözler kapatıldığı zaman korneanın hemen tümü üst kapak tarafından örtülür. Gözler açık iken üst kapak kornea üst kenarını hafifçe (0 - 2 mm) örtmektedir. İlerleyen yaşla üst göz kapağı daha aşağı iner (3). Alt kapak kenarı gözler açık iken kornea kenarının hemen altında yer alır ve gözler kapandığında da çok az miktarda yukarı doğru bir hareket gösterir. Üst kapak, başlıca levator ve Müller kaslarının etkisi ile kalkar. Gözün istemli olarak açılmasını sağlayan kas levator kasıdır. Müller kası ise gözün açık pozisyonda kalmasına yardım eder. Bir düz kas olan Müller kasının tonusu, levatorun etkisinden daha uzun süreli devam eder. Yorgunluk veya uyku durumlarında sempatik tonusun azalması sonucu Müller kasının gevşemesi ile kapak düşer. Müller kası kapağın 2 mm kalkmasını sağlar. Levator kasının üst rektus kası ile olan sıkı embriyolojik ve anatomik ilişkisi nedeniyle yukarı bakışta göz kapağı da yukarı doğru hareket eder.

Bu hareket kısmen de kaşı yukarı kaldırmak suretiyle etki eden frontal kasa bağlıdır. Aşağı bakışta üst göz kapağı da aşağı doğru hareket eder ve kornea ile ilişkisini devam ettirir. Orbiküler kasın tamamen paralizisi durumunda dahi aşağı bakış pozisyonunda kapak kenarının aşağı hareketi korunur. Bunun nedeni aşağı bakış pozisyonundaki hareketin levator kasın resiprokal innervasyon ile gevşemesi, kısmen de levator kas ile süperior kas arasında fasya dallarının mevcudiyetidir. Bu dallar süperior rektusun aşağı bakış pozisyonu sırasında levatoru da aşağı doğru çekmesine neden olur (15).

Yukarı bakışta levator kası kasılır ve göz küresi ile birlikte üst kapakta yukarı doğru hareket eder. Bu sırada alt kapakta hafifçe yukarı kalkar ancak yine de göz küresinin gerisinde kalır. Alt kapağın bu hareketinin sklera ve alt kapağa yapışık olan konjonktivanın çekmesi sonucu olduğu düşünülmektedir. Aşağı bakışta levator kası gevşer ve kapak korneanın üst yarısını örter, alt rektus kasının kasılması sonucunda kapsülopalpebral ligaman aracılığı ile konjonktiva ve alt kapak aşağı doğru çekilir. Diğer yandan göz küresi de kapak hareketleri ile birlikte hareket göstermektedir. Gözlerin kapanması durumunda göz küreleri 15 derece kadar yukarı doğru gider ve bu olay Charles-Bell Fenomeni olarak bilinir. Bu refleks kornealara uyku durumunda ek bir koruma getirmektedir (7,9,10).

Her iki levator kas yöndeş kasır. Hering'in eşit innervasyon yasasına göre yöndeş kaslar eşit derecede innervasyonal uyarı alırlar. Bir taraftaki levator zayıfladığında diğer taraftaki etkilenmemiş kas, ptotik kasın kasılmasını sağlamak üzere gelen fazla uyarı nedeni ile aşırı derecede yükselir. Benzer şekilde bir göz kapağında retraksiyonu olan bir hastanın diğer gözünde psödoptozis meydana gelebilir. Patolojik olarak retrakte ya da ptotik gözün kapatılması psödoptozis veya psödoretraksiyonun yatışmasıyla sonuçlanır (16).

Göz kırpma: Spontan göz kırpma, refleks göz kırpma ve istemli göz kırpma şeklindedir. Spontan göz kırpma; belirgin bir neden olmadan uyanık olunan saatlerde oluşan bir anlık göz açıp kapama hareketleridir. Süresi oldukça kısadır (1/5 sn). Sıklığı dakikada 10 – 20 arasında değişir. İstemli zorlama ile, göz kırpma çok kısa bir süre için durdurulabilir. Yararları korneanın ıslatılmasına, levator kası ile

retinanın dinlenmesine ve retina pigmentlerinin rejenerasyonuna olanak sağlamasıdır.

Refleks göz kırpma; gözleri koruma amacına yönelik ve iki yanlı bir reflekstir. En sık olarak trigeminal sinir yoluyla ortaya çıkar ve en bilineni korneaya dokunma ile oluşan biçimidir. Bunun dışında kuvvetli ışıpta kamaşma ve göze hızla yaklaşan tehdit hareketi karşısında afferent yolun optik sinir olduğu ve şiddetli gürültü durumunda afferent yolun akustik sinir olduğu göz kırpma refleksi mevcuttur. İstemli göz kırpma süresi kişinin istemi ile ilgili olmasına karşın her zaman refleks göz kırpmadan çok daha uzundur (9,10).

## 2.4 MUAYENE YÖNTEMLERİ

Ptozisli hastalarda etiyolojik tanının doğru konması uygun tedavi yaklaşımının belirlenmesinde en önemli noktalardandır. Muayenede dikkat edilecek noktalar (3,12,13,17):

### 1- Öykü alma ve inspeksiyon

Öykü alma ve hastanın doğru değerlendirilmesi başarılı bir cerrahi sonuç için çok önemlidir. Ptozis cerrahisi fonksiyonel olduğu kadar kozmetik yönü de olan bir cerrahidir. Uygulanacak cerrahi işleme hastanın muayenesi, ptozisin türü ve hastanın beklentisine göre karar verilmeli, olası sonuçlar hakkında hasta bilgilendirilmelidir. Öykü alma ve fizik muayene kısmında amaç ptozis tipinin ayırımını yapıp doğru tedavi planını seçmektir. Hastalar, kozmetik sebeplerle, görme azalması, görme alanında daralma ve frontal kasın kronik kullanımına bağlı başağrısı ile başvurabilir (18). Ptozisin ne kadar zamandır var olduğu, ne kadar sürede meydana geldiği, travma, gebelik, doğum gibi kolaylaştırıcı faktörlerin varlığı, yemek yerken ya da çene hareketleri ile ptoziste değişikliğin varlığı, şaşılık, diplopi gibi eşlik eden göz bulgularının olup olmadığı, daha önce göz kapakları, göz, orbita, sinüsler ve çevre dokularla ilgili geçirilen cerrahi müdahalelerin varlığı, gün içerisinde ptozisin şiddetinde değişiklik olup olmadığı, uyurken göz kapağının pozisyonunun nasıl olduğu, aile hikayesi, hastanın eskiye yönelik fotoğraflarının değerlendirilmesi önemlidir (19).

Akut gelişen bir ptozis, göz ya da gözkapağı enfeksiyonları, allerji, anjiyonörotik ödem ile ilişkili olabilirken, eğer hipotrophia ile birlikte görülürse posterior kominikan arter anevrizması akla gelmelidir (20). Hastanın hikayesi ile konjenital ptozis edinsel ptozisten ayrılabilir. Konjenital olgularda hastanın baş ve çene pozisyonunun varlığı sorgulanmalıdır. Her iki tarafı tutan ağır ptozislerde baş geriye doğru gitmiş, çene kalkmıştır. Kapaktaki düşüklük miktarının değişkenliği Myastenia Gravis ya da sinkinetik ptozisi düşündürülebilir. Çiğneme ve emme gibi çene hareketleri ile göz kapaklarında bir sinkinetik hareketin olup olmadığı araştırılmalıdır. İnceleme ile asimetri, kabaca ptozis miktarı, üst kapak çizgisi, kapakta kitle, ödem, enfeksiyon bulgularının varlığı anlaşılabilir (19).

Hastada ilaç alerjileri, kanama diatezleri veya diğer hematolojik hastalıkların yanı sıra tiroid veya kas hastalık semptomları olup olmadığı araştırılmalıdır. Hastanın kullanmakta olduğu ilaçların anestezisi ve kanama üzerine olumsuz etki yapmaması için cerrahi öncesinde sorgulanması gereklidir (21). Özellikle konjenital ptozisli hasta veya yakınlarının daha önceki almış oldukları anesteziyeye bağlı malign hipertermi gelişip gelişmediği araştırılmalıdır (22).

## 2- Kaşlar

Kaşlar erkeklerde süperior orbital rimin üzerinde, bayanlarda rimin üst seviyesinde yerleşmiş bulunurlar. İnvolyusyonel ya da fasiyal paralizisi nedeniyle kaş ptozisi meydana gelebilir. İnvolyusyonel kaş ptozisi skalp ve alın yapılarındaki gevşemeden dolayı meydana gelir. Dermatoşalazisi ve blefaroptozisi olan bir hastada ptozis cerrahisi ve blefaroplasti yapılması planlanırken kaş ptozisinin de olup olmadığının değerlendirilmesi önemlidir. Blefaroplasti ve blefaroptozis cerrahisi yapılırken kaş restorasyonu yapılmadan fazlaca cildin çıkarılması kaşları daha da aşağı doğru çekerek kaş ptozisini artırmaya neden olacaktır. Kaşların mobilitesi, zayıf levator fonksiyonuna sahip konjenital ptozisli hastalarda planlanan frontalis askma cerrahisi öncesi değerlendirilmelidir (23).

## 3- Dikey (vertikal) kapak aralığı

Üst kapak ile alt kapak serbest kenarları arasındaki mesafeye ‘dikey kapak aralığı’ denir. Ölçümler cetvel ile birincil bakış pozisyonunda yapılır. Normal kapak

aralığı çocuklarda 9 – 10 mm, erişkinlerde 10 – 11 mm kadardır. Normalde üst kapak serbest kenarı üst limbustan 2 mm aşağıda yerilirken, alt kapak serbest kenarı alt limbusta teğet geçer ya da limbustan 1 mm yukarıda bulunur (14).

Tek taraflı olgularda ptotik ve normal gözün vertikal kapak yüksekliği arasındaki fark ptozis miktarını verirken, iki taraflı ptozislerde mevcut vertikal kapak aralığı ile istenilen kapak yüksekliğindeki vertikal kapak aralığı arasındaki fark ptozis miktarını verir (24).

#### 4- Marjin Refle Mesafesi

Pupilladaki ışık refleksi ile üst göz kapağı serbest kenarı arasındaki mesafe marjin-refle mesafesi (MRM) olarak adlandırılır (25). Hastanın uzak bir hedefe bakması söylenir, ışık direkt olarak hastaya yönlendirilir ve cetvel yardımı ile korneal ışık refleksi ile üst kapak arası mesafe ölçülür. Bu ölçüm yapılırken hastanın rahat olması, frontal kasın kapak açılma hareketine katılmaması önemlidir. Normalde bu mesafe 3,5 - 4,5 mm'dir. Ptozis miktarı, üst kapak kenarının bu mesafede aşağı doğru yer değiştirmesi referans alınarak belirlenir. MRM'de 3,5 mm'den az olan her bir milimetre, '1 mm' kadar ptozise eşdeğerdir. Ptozis miktarını belirlerken MRM esas alındığında alt kapağın referans olarak alınmasına gerek kalmaz. Böylece alt kapağın ektropionu ya da retraksiyonu sebebiyle artmış vertikal kapak aralığı halinde ptozis varlığı yanılığısına düşülmesi engellenir (2,24).

Normal kornea çapının 11 mm olduğu, üst göz kapağının birincil pozisyonda limbusu 1 – 2 mm kadar örttüğü ve göz kapağının en geniş kısmının tam orta hattan biraz daha nazale kaymış durumda olduğu göz önüne alındığından ptozis miktarı şu şekilde değerlendirilir (4):

- 1) Hafif ptozis: 2 mm ve daha az kapak düşüklüğü
- 2) Orta ptozis: 3 mm kapak düşüklüğü
- 3) Ağır ptozis: 4 mm ve daha fazla kapak düşüklüğü



Kapak, reflesinin bulunduğu yeri örtüyorsa, refle görülene kadar kapak kaldırılmalı ve puilla merkezinden kapağın bulunduğu alt sınıra kadar ölçülen mesafe negatif değer olarak (örneğin: -2.5 mm) kaydedilmez (3,12,17).

#### 5- Levator Fonksiyonu

Levator fonksiyonunun belirlenmesi ptozisin sınıflandırmasında ve tedavi yönteminin belirlenmesinde kullanılan en kritik biyometrik ölçümlerden bir tanesidir. Cerrahi tipini ve cerrahi sonrası elde edilecek başarıyı belirlemede levator kasının fonksiyonu önemli bir kriterdir. Levator kasının fonksiyonunun olduğu olgularda bu fonksiyonu arttırmak, olmadığı veya zayıf olduğu olgularda ise frontalis asma cerrahisi uygulamak gerekmektedir (26). Levator fonksiyonu ölçümü yapılırken, kaşın üzerine parmakla bastırılarak frontalis kasının etkisi engellenir. Hastaya mümkün olduğunca aşağı bakması söylenir ve cetvel kapağın alt seviyesinde sıfırda tutulur. Sonra hastaya mümkün olduğunca yukarı bakması söylenir. Aradaki fark levator fonksiyonunu verir. Bu ölçümün 4 yaş altındaki çocuklarda değerlendirilmesi genellikle mümkün olmamaktadır (2). Levator fonksiyonunun belirlenmesinde bir diğer yöntem *Liff Testi'* dir (27). Üst göz kapağı aşağı bakış sırasında geri çevrilir. Normalde levator kas gücü yukarı bakışla kapağı tekrar normal pozisyonuna çevirmek için yeterlidir. Levator gücünün çok yetersiz olduğu durumlarda kapak normal pozisyonuna getirilemez. Ancak yukarıda tanımlanan doğrudan kapak aşağı-yukarı hareketlerini gözleyerek yapılan test bundan her zaman daha değerlidir. Levator kasının normal hareket miktarı 15 - 18 mm arasında değişkenlik gösterir (2). Levator adele işlevi, 1 - 2 mm: işlev yok, 3 - 4 mm: zayıf, 5 - 7 mm: orta, 8 - 9 mm: iyi, 10 mm ve üzeri: çok iyi olarak sınıflandırılır (2,12,14,17).

#### 6- Üst Kapak Çizgisi

Kapak serbest kenarıyla, aşağı bakıştaki kapak çizgilenmesi arasındaki vertikal mesafedir. Bu mesafe kadınlarda ortalama 9 - 10 mm, erkeklerde ise 7 - 8 mm kadardır (28). Cilt kıvrımı üç nedenle çok önemlidir: Ptozisin tipinin tayinini kolaylaştırır, levator fonksiyonu hakkında bilgi verir ve birçok hastada cerrahi sırasında insizyon hattını belirler (15). Basit konjenital ptoziste zayıf ve belirsiz cilt kıvrımı, involüsyonel ptoziste yükselmiş ve zayıf cilt kıvrımı olduğu görülür.

Standart ptozis cerrahisinde insizyon cilt kıvrımından yapılır, bu yaklaşım hem levator kas ve aponevroza kolay ulaşılmasını hem de yara yerinin minimum skar dokusu ile iyileşmesine olanak verir (28).

#### 7- Müller Kas Fonksiyonu

Normal fonksiyon gören Müller kası kapağın 2 mm kalkmasını sağlar. Ptotik göze 10 dakika ara ile birkaç kez % 10 fenilefrin damlatılarak Müller kası fonksiyonu test edilebilir. Üst göz kapağı 10 – 15 dakika bekledikten sonra normal seviyeye gelirse Müller kası ve konjonktiva rezeksiyonu (Tarsomüllerektomi: Fasanella-Servat) ile sorunun çözülebileceği düşünülmelidir (2). Fenilefrin alt kapağı da etkilediğinden MRM ölçümü, vertikal kapak aralığı ölçümünden daha güvenilirdir (24).

#### 8- Oftalmolojik Muayene

Görme keskinliğinin muayenesi çocuğun yaşına uygun görme eşelleri kullanılarak mümkün olabilen en erken yaş döneminde belirlenmelidir. Genellikle 3 yaşın üzerindeki çocuklar görme keskinliği muayenesine uyum gösterebilirler. Ptozisi tanısı alan çocuk hastalarda görme keskinliği ya da nesnelerin takibinin değerlendirilmesi, ambliyopinin varlığı, sikloplejik refraksiyon muayenesi, şaşılığın olup olmadığı, göz hareketleri ve fundoskopik muayene yapılmalıdır (29). Genel toplumda % 3,2 sıklıkla rastlanan ambliyopinin konjenital ptozis hastalarında görülme sıklığı artmış olarak rapor dilmektedir (30). Konjenital ptozisli hastalarda ambliyopi görülme sıklığının artmış olmasının, ambliyojenik faktörlerin bu hastalarda fazla görülmesinden ileri geldiği düşünülmektedir (31,32). Bu hastalarda şaşılık, astigmatizma, anizometri, refraktif kusurlara normal topluma oranla daha sık rastlanmaktadır (30). Ön segment muayenesinde üst tars üzerindeki kitle varlığı, dev papiler konjonktivit varlığı mekanik ptozise sebep olabileceğinden, üst fornikte semblefaron varlığı ve ince duvarlı, kistik bir trabekülektomi blebinin varlığı cerrahi olarak az düzeltmenin planlanmasını gerektireceğinden özellikle değerlendirilmelidir (2). Fundus muayenesinde ise, pigmenter retinopati saptanması kronik progresif eksternal oftalmoplejiyi (KPEO) düşündürerek tanıda yol gösterir (2). Pupil boyutu

ve ışık reaksiyonu okülomotor sinir felci ve Horner Sendromu gibi nörolojik ptozis nedenlerinin ayırt edilmesi için önemlidir (15).

#### 6- Bell Fenomeni

Göz kapağının kapanması ile birlikte, globun yukarı doğru rotasyon yapması anlamına gelir. Hastaya uyur gibi gözlerini kapatması söylenir, hasta gözlerini sıkıca kapatırken hekim kapakları ayırmaya çalışır, göz kapakları hafifçe aralanarak globun pozisyonuna bakılır. Korneaların ne kadar yukarı doğru kaydıkları Bell fenomeninin miktarı hakkında fikir verir. Normal fenomende gözler yukarı bakar. Bell fenomeninin yetersiz oluşu veya yokluğu, özellikle büyük levator rezeksiyonları ve askı cerrahileri sonrasında, postoperatif açıkta kalma keratopatisi için risk oluşturur. Bell fenomeninin önemi cerrahi sonrası gelişebilecek lagoftalmusa karşı korneanın yeterince korunabileceğini bilmektir (7,10).

#### 7- Marcus-Gunn Fenomeni (Jaw-winking)

Konjenital ptozislerin % 5'inde görülür (2). Pterigoid kaslar ile levator kasının sinkinezisi sonucu çene hareketleri ile ptotik üst göz kapağının paradoksal retraksiyonu vardır. Genellikle tek taraflıdır. Kardinal belirti göz kapağında ptozis oluşu ve ptozisin çene hareketleri ile değişiklik göstermesidir. Çene açıldığında ve çene sağlam göz tarafına hareket ettirildiğinde ptotik kapak yukarı çekilir. Aksi tarafa harekette ise ptozis derecesinde artış olur (9).

#### 8- Göz Hareketleri ve Şaşılık

Myojenik ve nörojenik ptozislere glob hareket kısıtlılıkları veya göz kaymaları eşlik edebilir. Konjenital ptozisle birliktelik gösteren en sık göz hareket bozukluğu, süperior rektus kasının zayıflığıdır. Bu durum, levator ve süperior rektus kaslarının her ikisini etkileyen embriyolojik anomaliden kaynaklanır. Süperior rektus kası zayıflığı ptozis ile ilişkili hipotropyadan ayrılmalıdır. Konjenital orbital fibrozis de göz hareketlerinde kısıtlılık ile seyreden, ptozis ve göz hareketleri motilitesinde azalma olan vakalarda düşünülmesi gereken başka bir hastalıktır (28,29). Ptozisle birlikte şaşılığı olan hastalarda kapak cerrahisinden önce, gerekli şaşılık cerrahilerinin gerçekleştirilmesi gerekir. Ptozislili olan tarafta hipotropyaya varsa gözün

aşağı inmesi ile sekonder olarak psödoptozis görülebilir. Özellikle vertikal şaşılıkların düzeltilmesi sonrasında kapak pozisyonunda değişiklikler ortaya çıkabilmektedir. Yukarı bakışı kısıtlı, Bell fenomeni yetersiz, hipotropyası olan gözlerde öncelikle glob orta hatta alınıp yukarı bakış kısıtlılığı olabildiğince azaltıldıktan sonra ptozis tedavisi planlanması önerilmektedir (33).

#### 9- İnnervasyon Artışı

Hering'in eşit innervasyon yasasına göre, ptotik göz kapağına gelen artmış innervasyon göz kapağını kaldırmaya çalışırken, diğer göz kapağında da innervasyon artışı oluşturacaktır (34). Ptotik göz kapağını kaldırırken aynı anda diğer göz kapağında düşme meydana gelirse, ptozisi düzeltmenin diğer göz kapağında da düşme yaratabileceği konusunda hasta uyarılmalıdır. Bazı vakalarda bilateral innervasyon artışı tek bir işlemde her iki göz kapağına müdahale gerektirmektedir (3).

#### 10- Kapak Geri Kalması (Lid-Lag):

Konjenital ve edinsel ptozislerin ayırımında önemli bir kriter aşağı bakış sırasında kapak aralığındaki artışın belirlenmesidir. Konjenital ptozislerde distrofik levator kası kasılma yeteneğinin yanı sıra gevşeme yeteneğini de kaybetmiştir. Bu nedenle konjenital ptozislerde aşağı bakış sırasında ptotik göz kapağı gevşeyemez ve normal göz kapağından daha yukarıda kalır (2). Edinsel ptozislerde ise eğer skatrisyel bir olay söz konusu değilse ptotik kapak tüm bakış pozisyonlarında normal göz kapağından daha aşağı düzeydedir (2).

#### 11- Gözyaşı Fonksiyonları

Ameliyat öncesi her hastanın gözyaşı fonksiyonları ve miktarları değerlendirilmeli, yetersiz olanlarda kornealar yakından takip edilmelidir. Gözyaşı fonksiyonları bozuk olan hastalarda, postoperatif dönemde lagofthalmus ile birlikte açıkta kalma keratopatisi riski artmaktadır. Ptozisli tüm olgularda korneanın boyanıp boyanmadığına bakılmalı, gözyaşı film tabakası kırılma zamanları ölçülmeli, gerekirse Shirmer testi yapılmalıdır (35). Biyomikroskopik muayenede keratopatinin

görülmesi ameliyatta planlanan düzeltme miktarında değişiklik gerektirebilir. Konjenital ptozisi olan çocuklar hastalarda göz kapanması yetersiz olabilir (2).

#### 12- Tensilon Testi

Myasthenia gravis tanısında uygulanan bir testtir, hastada ven yoluyla Tensilon (edrofonyum klorid) enjeksiyonunu takiben, kasların sinirsel uyarılara yanıt yeteneğinin artışı, dolayısıyla ileri derecede azalmış kas gücünün düzelişi ile karakterizedir. Yetişkin hastalarda kullanılır. 10 mg/ml' lik edrofonyum klorid'den 0.2 cc (2 mg) iv. olarak enjekte edilir. Ptozis düzelirse test sonlandırılır. Ptozis düzelmezse ve yan etki görülmezse 30 sn aralarla 0,2 cc lik ek dozlar toplam 1 cc 'yi geçmeyecek şekilde verilir. Nadiren yan etki olarak terleme, karın ağrısı, baş dönmesi ile kendini gösteren kolinerjik reaksiyon oluşur. Bu durum atrofün sülfat (5 mg iv.) ile tedavi edilir. Çoğu Myasthenia Gravis hastası tensilon testine pozitif cevap verirken bazı olgularda test negatif olabilir (18,36).

#### 13- Blefarofimozis Sendromu

Ptozis, telekantus, epikantus inversus, alt kapakta ektropion bulguları ile karakterize klinik tablodur (2). Otozomal dominant herediter geçiş gösterir. Ek olarak supraorbital kenarda kemik defekti, düşük kulak, alt ve üst kapakta cilt kısalığı, glabellar bölgenin düzleşmesi, lateral kantusta distrofi olabilmektedir. Kapaklar hipoplastik, tars iyi gelişmemiş, kalın ve konveksitesi artmıştır. Bu durum cerrahi tedaviyi zorlaştırır (24).

#### 14- Yardımcı Tanı Yöntemleri

Göz kapağı tümörlerine ikincil gelişen mekanik ptozisli hastalarda ve anevrizma şüphesi olan pupil tutulumu ile birlikte görülen okülomotor sinir felci kaynaklı ptozisi olan hastalarda manyetik rezonans (MR) görüntüleme ve bilgisayarlı tomografi (BT) lezyonların tanınması için gereklidir (20,37). Okülomotor sinir felçlerinde nörolojik muayene yapılması gereklidir. Horner Sendromuna bağlı ptoziste paredrin testi preganglionik ve postganglionik ayırımında kullanılabilir (38). %1'lik hidroksiamfetamin hidrobromid uygulanır (2). Miyotik göz dilate olursa test (+) ve lezyon preganglionik, dilatasyon yoksa test (-) ve lezyon postganglionik

(Horner Sendromunun yol açtığı) olarak değerlendirilir (2). KPEO Sendromunda ayrıntılı fundus muayenesi dışında EKG çekimi, gastrointestinal incelemeler, EMG ve periferik kas biopsileri yapılabilir (39).

## 2.5 BLEFAROPTOZİS TANIMI

Ptozis, Yunan dilinde ‘sarkma’ anlamına gelmektedir. Literatürde bu sözcük, vücuttaki bir organ ya da yapının aşağı inmesi, düşmesi veya alçalmasını ifade eder (2). Blefaroptozis ise, çeşitli nedenlere bağlı olarak üst göz kapağının birincil (*primer*) bakış pozisyonunda düşük olması ve kapak aralığının daralması anlamına gelir. (2). Üst göz kapağının düşüklüğü blefaroptozis ya da yaygın olarak kullanıldığı üzere kısaca ptozis olarak adlandırılır.

## 2.6 EPİDEMİYOLOJİ

Ptozis tüm yaş gruplarında görülebilen bir hastalık olmakla birlikte, epidemiyolojisine dair ülkemizde ve tüm dünyada yeterli miktarda çalışma bulunmamaktadır. Çocukluk çağı ptozislerinin insidansını araştırmaya yönelik Amerika Birleşik Devletleri’nde yapılan bir çalışmada, 40 yıllık dönem içinde 19 yaş altında 107 ptozis hastası değerlendirilmiş, ptozis insidansı 7,9/100.000 olarak tespit edilmiştir. Değerlendirilen hastaların % 89,7’si konjenital olup, hastalığın prevalansı 842 doğumda bir olarak bulunmuştur. Hastaların % 75’i basit konjenital ptozis tanısı almış olup % 12’sinde aile hikayesi, % 3,7’sinde prematürite hikayesi bulunmaktadır, % 4’ü bilateral olup, unilateral olguların % 68’inde sol göz tutulmuştur. Hastalarda ortalama tanı yaşı 13 olarak tespit edilmiş olup cinsiyet ve etnik fark saptanmamıştır (40). 155 çocuk ptozis hastasının değerlendirildiği bir çalışmada ise tüm olguların % 74’ünü basit konjenital ptozis, % 7,7’sini 3. sinir felci, % 5’ini Marcus-Gunn Sendromu, % 5’ini mekanik ptozis, % 4,5’ini blefarofimozis sendromu, % 2’sini orbital fibrozis sendromu, % 0,6’sını Horner Sendromu, % 0,6’sını posttravmatik ptozis, % 0,6’sını Myastenia Gravis hastalarının oluşturduğu tespit edilmiştir (1). 1987 yılında Çin’de 247389 kişi değerlendirilerek yapılan çalışmada ise ptozis prevalansı 0,18 (1:552) (41), başka bir çalışmada ise % 1,2 (42) olarak saptanmıştır.

## 2.7 GENETİK

Çin’de 247389 kişi değerlendirilerek yapılan çalışmada, ptozis prevalansı yanında genetik geçişi de değerlendirilmiş, vakaların % 67,1 sporadik olduğu, % 18,4 otozomal dominant, % 14,5 otozomal resesif geçiş gösterdiği, blefarofimozis sendromunun % 8 oranında görüldüğü tespit edilmiştir (41).

Ptozisin genetiği ile ilgili yapılan çalışmalar genellikle blefarofimozis sendromu üzerine yoğunlaşmıştır. Blefarofimozis sendromu, bayan hastalarda tek başına görülen tip 1 ve prematür over yetmezliği ile birlikte görülen tip 2 olarak sınıflandırılmış otozomal dominant geçiş gösteren bir hastalıktır. Her iki tipinin de, 3q23 kromozom bandında lokalize FOXL2 genindeki heterojen mutasyonundan kaynaklandığı tespit edilmiştir. Ayrıca bir bayan hastada dengeli kromozom translokasyonu tespit edilmiştir (46, XX, t(2;3)(q33;q23)) (43,44).

Blefarofimozis sendromu dışında ptozis ile ilgili yapılan çalışmalarda, herediter konjenital ptozis (PTOS) ile ilişkili iki farklı kalıtım paterni tespit edilmiştir: PTOS 1 otozomal dominant, PTOS 2 X’e bağlı (Xq24-27.1) geçiş gösterir. PTOS 1 için (1p32-34.1) ve sporadik bir vakada tespit edilen 46,XY t(1;8) (p34.3;q21.12) dengeli translokasyonu olmak üzere 2 farklı tip tanımlanmıştır (45,46). Bu dengeli translokasyonun 8. kromozom kırılma noktasında Zinc finger homeodomain-4 (ZFH-4) geni yer almaktadır ve bu gen sinir ve kas dokusunda transkripsiyon faktörü olarak rol oynamaktadır (47,48).

## 2.8 PATOLOJİ

Çeşitli ptozis tiplerinde etyolojiyi aydınlatmaya ve ptozisi sınıflandırmaya yönelik histopatolojik çalışmalar yapılmıştır. Konjenital ptozisle ilgili ilk histolojik muayene kayıtları 1879 yılında yapılmış olup, levator kas kompleksinde dejenerasyon ve fibrozisin olduğu postmortem örneklerle gösterilmiştir (49-51). 1955'te Berke ve Wadsworth ptozisli 82 hastanın levator dokusunu ışık mikroskobu ile incelemişler ve 44'ünü gerçek konjenital ptozis olarak değerlendirmişlerdir (52). Gerçek konjenital ptozislerde levator kasının çizgili kas liflerinde bir eksiklik olduğunu ve çizgili kas miktarı ile levator fonksiyonunun da paralellik gösterdiğini bulmuşlardır.

### Histopatolojik çalışmalarda (53):

- 1- Edinsel ptozis: Bütün spesimenlerde bol miktarda çizgili kas lifi bulunmuştur.
- 2- Doğum travmasına bağlı ptozis: Bu grupta da her numunede çok sayıda normal görünümlü çizgili kas lifi tespit edilmiştir.
- 3- Sinkinetik konjenital ptozis: Marcus-Gunn Sendromu normal kas mevcudiyetinde anormal innervasyona bağlı bir ptozis tipidir. Bütün örneklerde normal kas yapısı tespit edilmiştir.
- 4- İki mm'ye kadar olan konjenital ptozis: Bu grupta bazen seyrek olmakla birlikte bütün spesimenlerde çizgili kas lifleri bulunmuştur.
- 5- Üç mm'lik konjenital ptozisler: Vakaların % 54'ünde seyrek kas liflerine rastlanmış, % 46'sında hiç görülmemiştir.
- 6- Dört mm ve üstü olan konjenital ptozisler: Hiçbir spesimende çizgili kas lifine rastlanmamıştır.

Yapılan elektron mikroskopik çalışmalarda, konjenital myojenik ptozislerde kas liflerinde patolojik değişiklikler tespit edilmiştir. Hornblase ve arkadaşları, 22 kişilik konjenital ptozis grubunda myofibrillerde değişik derecelerde dejenerasyon, mitokondrilerde proliferasyon, rejenerasyon bulguları ile birlikte tubuler sistemde değişiklikler gözlemiştir. Onbir kişilik edinsel ptozis grubunda ise mitokondri ve tübuler sistemde herhangi bir değişiklik olmadan miyofilamanlarda yaygın zayıflama bulmuşlardır. Miyoblastların tespit edilmesi ise rejenerasyon çabaları anlamına geldiği şeklinde yorumlanmıştır (54).

Sutula, gerçek konjenital ptozisli ve edinsel involüsyonel ptozisli hastaların kapaklarından aldığı örnekleri histopatolojik olarak karşılaştırmıştır (49). Konjenital ptozislerde; levator kasında çapraz çizgilerde kayıp, kas lifi çaplarında gelişigüzel azalma, sarkolemmal retraksiyon, çekirdeklerin bir sıra üstüne dizilmesi, çizgili kas fibrillerinin yağ dokusu ve fibroz doku ile yer değiştirmesi şeklinde ortaya çıkan gerçek kas distrofisine ait bulgular elde etmiştir. İnvölüsyonel ptozislerde ise; levator aponevrozunun normal yapışma yeri olan tars ön yüzü alt kısmından ayrıldığını ve



bunlarda iyi levator fonksiyonu ve yüksek kapak kıvrımı olduğunu göstermiştir (49). Levator kası ile aynı embriyogenik kökten kaynaklanan üst rektus kası da gelişimsel distrofiden etkilenebilir. Sonuç olarak gerçek konjenital ptozis levator kasının gelişimsel distrofisidir (50).

Lyess ve arkadaşları, Marcus Gunn fenomenli 12 hastanın histolojik olarak inceledikleri levator kasında hem etkilenmiş tarafta hem de klinik olarak normal tarafta nörojenik atrofi tespit etmişler ve lezyonun santral sinir sisteminde lokalize olduğunu ileri sürmüşlerdir (51).

Okülofarengial Sendromlu hastalarda yapılan elektron mikroskopik çalışmalarda kas hücrelerinde çok sayıda vaküolizasyon, Z bandlarının kaybolması, anormal şişmiş mitokondriler rapor edilmiştir. Çok az sayıda normal görünümlü çizgili kas lifine rastlanması, okülofarengial müsküler distrofinin gerçek bir miyopati olduğunu düşündürmüştür (55). Okülofarengial distrofi gibi kronik progresif eksternal oftalmopleji (KPEO), müsküler distrofi, Myastenia Gravis ve levator kasına travma gibi durumlarda levator kasının gelişimi normal olmasına rağmen, zaman içinde kasta ve nöromusküler bileşkede defekt gelişir.

## **2.9 BLEFAROPTOZİSİN ETİYOPATOLOJİK SINIFLAMASI**

Ptozis sınıflamasında, klasik sınıflama ptozisin klinik özelliklerine göre yapılmış olup esas olarak konjenital ve edinsel gruplara ayrılmıştır. Yeni sınıflama ise ptozisin etiyopatolojik özelliklerini esas alarak yapılmıştır. Ptozisin etiyopatolojik çeşitliliği nedeniyle gruplar arasında sınır çok net değildir, biri diğeri ile ilişkili olabilmektedir (8,10-13,56).

### **- KLASİK PTOZİS SINIFLAMASI (10,11)**

#### **1- Konjenital ptozis**

##### **a) Non –distrofik**

##### **b) Distrofik (gerçek konjenital ptozis)**

###### **I. Basit konjenital ptozis**

###### **II. Üst rektus anomalisi ile birlikte olan konjenital ptozis**

### III. Blefarofimozis Sendromu

#### 2- Edinsel Ptozis

- a) Aponevrotik ptozis
- b) Nörojenik ptozis
- c) Myojenik ptozis
- d) Travmatik ptozis
- e) Mekanik ptozis

#### 3- Psödoptozis

#### - YENİ PTOZİS SINIFLAMASI (3,8)

Çalışmamızda blefaroptozis olgularının etyopatolojilerine yönelik sınıflandırması, yeni ptozis sınıflamasına benzer şekilde Freuh'un mekanistik sınıflamasına göre yapılmıştır (4).

#### 1- APONEVROTİK

- a) Doğumsal
- b) Senil
- c) Katarakt ve diğer göz cerrahilerine bağlı
- d) Künt ya da penetran travma
- e) Allerji, tekrarlayan kapak ödemi
- f) Kontakt lens kullanımı
- g) Gebelik
- h) Tiroid hastalığı

#### 2- MYOJENİK

#### a) Doğumsal

#### I. Basit doğumsal distrofik ptozis

- II. Üst rektus zayıflığı ile birlikte izlenen doğumsal distrofik ptozis
- III. Blefarofimozis Sendromu
- IV. Doğumsal fibrozis sendromu

b) Kronik progresif eksternal oftalmopleji (KPEO)

c) Okülofaringeal distrofi

d) Müsküler distrofi

e) Myastenia Gravis

f) Kortikosteroid ptozisi

### 3- NÖROJENİK

a) Oküломotor sinir felci

b) Sinkinetik (Marcus Gunn jaw-winking)

c) Horner Sendromu

d) Oküломotor sinirin aberran rejenerasyonu

e) Oftalmoplejik migren

f) Multipl skleroz

### 4- MEKANİK

a) Kapak ve orbita tümörü, hematomu, ödemi veya enfeksiyonu

b) Kapak skarları

c) Dermatoşalazis

d) Konjonktivada skatrise neden olan hastalıklar

### 5- PSÖDOPTOZİS

a) Enoftalmus, anoftalmus (kapağın arkadan desteklenmemesi)

b) Hipotropya

- c) Dermatoşalazis
- d) Göz yüzeyinin kronik irritatif hastalıkları
- e) Diğer tarafta kapak retraksiyonu

### 1) Aponevrotik Ptozis

Levator fonksiyonu genellikle 8 mm veya üzerindedir (28,36). Ptozis miktarı hafif veya orta derecededir (28). Üst kapak çizgisi belirgin olarak yükselmiş olması bu tip ptozislerin tipik özelliklerindedir. Üst kapak çizgisi yukarı doğru yer değiştirmiş veya tamamen silinmiştir. Bunun sebebi; aponevrozun deri ile olan anterior bağlantısı olmasına rağmen, tars ile olan posterior bağlantısının olmamasıdır. Ptozis levator aponevrozunun incelenmesi ve gerilmesine veya tarsa yapıştığı yerden ayrılmasına bağlıdır. Tek taraflı vakalarda, aşağı bakışta ptotik göz kapağı, normal tarafa göre daha aşağı seviyeye iner. Kapak pretarsal dokuları, üst kapak tarsal kenarında incelenmiştir. Histopatolojik olarak ışık ve elektron mikroskobunda kollajen bantlarda belirgin incelmeye ve dejenerasyon, band aralarında boşluklar mevcuttur. Yağ dokusu normal dokunun yerini almıştır (49). Hastaların hepsi yaşlı olmayıp, orta yaşta veya genç erişkin hastalar olmak üzere geniş bir aralıktadır (57).

Aponevrotik ptozis sebepleri şunlardır:

#### a) Doğumsal aponevrotik ptozis

Her konjenital ptozis myojenik kökenli değildir. Konjenital distrofik ptozis olgularının % 7'sinde levator dezensensiyonu mevcuttur ve bu sadece eksternal levator rezeksiyonu ile tespit edilebilir. Bu olgularda levator fonksiyonu iyi olup, aşağı bakışta ptotik kapağın normal tarafa göre daha yukarıda kalması anlamına gelen lid-lag görülmez, aksine kapak daha aşağı seviyeye iner (57-60).

#### b) Senil (involüsyonel) aponevrotik ptozis

En sık görülen edinsel ve aponevrotik ptozis şeklidir. Aponevrotik ptozisin klasik bulguları mevcuttur. Genellikle iki taraflıdır ancak asimetrik olabilir. Levator fonksiyonu çoğunlukla 10 mm ve üzerindedir. Ana patoloji, seniliteye bağlı olarak, kapak dokularında meydana gelen değişikliklerdir (17). Aynı şekilde orbital yağ

dokusunda enoftalmusa yol açan bir atrofi de olur. Bu faktörler fizyolojik olarak yaşlılarda vertikal kapak aralığı ölçüsünde biraz azalmaya neden olur (3). Senil ptoziste kapak düşüklüğü o kadar şiddetli olabilir ki, hasta okumak için göz kapaklarını eliyle açmak ve yürümek için başını geriye atmak zorunda kalabilir. Levator kas fonksiyonunun oldukça iyi olması ve üst göz kapak çizgisinin belirgin olarak yükselmiş olması bu tip ptozislerin tipik özelliklerindedir (60,61).

c) Katarakt ve diğer göz cerrahilerine bağlı aponevrotik ptozis

Postoperatif ptozis, cerrahi geçiren gözde diğer göze oranla, kapak aralığında en az 6 ay süren 2 mm veya daha fazla düşme olarak tanımlanır. Ptozis oluşumuna yol açan cerrahi travmalar arasında şaşılık ve orbita cerrahisi, enükleasyon, kapak ve konjonktiva cerrahisi hatta katarakt gibi intraoküler cerrahiler sayılabilir. Katarakt veya diğer göz içi ameliyatlarda üst rektusa konan dizgin sütürü veya kapak ekartörlerinin etkisi ile levator aponevrozunda gelişen dezensersiyon sonucu görülebilir, perioküler anestezi ve masaj da suçlanmaktadır (62). Görülme sıklığı % 6 olarak bildirilmiştir (35). Spontan iyileşme beklenmeli ve cerrahi tedavi yaralanmadan en az 6 – 12 ay sonra yapılmalıdır (63,64).

d) Künt travmalara bağlı olarak gelişen aponevrotik ptozis

Göz kapağını etkileyen travmalar değişik nedenlerle ptozis oluşumuna neden olabilir. Levator kasının kendisi (myojenik) ya da aponevroz (aponevrotik) etkilenmiş olabilir. Travma sırasında levator kası ya da aponevrozu doğrudan kesilebildiği gibi oluşan orbital kırıklar da kası ya da aponevrozu mekanik olarak sıkıştırarak fonksiyonunu etkileyebilir. Kapağa gelen künt travmalar, aponevrozun tarsla olan ilişkisinin kesilmesine yol açarak ptozise neden olabilir. Künt travmalarda aponevroz cerrahisi uygulamadan önce 6 ay beklemek gerekir (18). Bu süre kas ve sinir fonksiyon bozukluğunun düzelmesi, ödemin çekilmesi ve skar dokusunun yumuşaması için gereklidir.

e) Allerji, tekrarlayan kapak ödemi ve blefaroşalazise bağlı aponevrotik ptozis

Allerjik olaylar gerek kapakların sürekli kaşınması, gerekse oluşan ödemin etkisi ile aponevroz dezensersiyonuna sebep olarak ptozise sebep olurlar (35). Blefaroşalazis

nadir görülen bir durumdur. Genelde pubertede başlayan kapaklarda tekrarlayan ve ağrısız, eritem ve ödem atakları ile seyreden bir klinik durumdur. Tek taraflı ya da iki taraflıdır. Kapak ödemi tetikleyen faktör bilinmemektedir. Ataklar sıklıkça üst kapak yapılarında kalıcı değişimler olur, kapak cildi inceler, sarkar. Levator kası inceler ve zayıflar. Orbita septumunun atrofisi sonucunda ise orbita yağ dokusu kapağa prolabe olabilir (65-67).

f) Kontakt lens kullanımına bağlı aponevrotik ptozis

Özellikle uzun süre sert kontakt lens kullanan hastalarda, lensin takılıp çıkarılması sırasında kapağın sürekli olarak gerdirilmesi ve kapak ile kornea arasındaki yakın ilişki nedeniyle kontakt lensin Müller adalesi ve belki de levator aponevrozuna yaptığı mikrotravmalar sonucunda aponevroz dezensersiyonu gelişebilir (68).

g) Gebeliğe bağlı aponevrotik ptozis

Normal bir gebelik sonrasında levator aponevrozunda dezensersiyon sebebiyle ptozis gelişebilir. Sebebi tam olarak bilinmemekle birlikte, doğum sırasındaki fiziksel zorlanmanın ve artan östrojene bağlı intersitisyel sıvıda meydana gelen artışın ptozise sebep olabileceği düşünülmektedir (69).

h) Tiroid hastalığına bağlı aponevrotik ptozis

Tiroid hastalığı nadiren ptozis yapabilir. Bu hastalarda uzamış konjestif oftalmopati nedeniyle ve özellikle akut oftalmopati safhasında, levator aponevrozunun tarsi yapıştığı yer zedelenebilir ve dezensersiyon meydana gelebilir (70). Myastenia Gravis hastalarının % 10'unda hipertiroidi olduğu hatırlanarak, ptozis ile başvuran tüm tiroid hastalarında Myastenia Gravis ekarte edilmelidir (2). Tiroid olgularında kapak bulguları ve sistemik hastalık sabitleştikten sonra, cerrahi düzeltme yapmadan en az 6 ay beklenmesi gerekmektedir (70).

## 2) Myojenik Ptozis

Lokalize ya da diffüz kas hastalıkları sonucu gelişen ptozislerdir. Doğumsal veya kazanılmış olabilen myojenik ptozislerde temel patoloji levator kasında veya

nöromusküler bileşkededir. Levator fonksiyonu çok azalmıştır veya yoktur. Ptozis miktarı genellikle orta veya ileri derecededir. Aşağı bakışta lid-lag görülür ve baş pozisyonu olabilir (7).

a) Doğumsal myojenik ptozis: Dört alt grupta incelenir (15):

#### I. Basit doğumsal distrofik ptozis

Ptozis levator kasının gelişimsel bir distrofisine bağlıdır (18,28,36).

İnnervasyonel bir anomali söz konusu değildir. Levator kasının hem kasılma hem de gevşeme yeteneği belirgin olarak azalmıştır. Müller kası ve üst rektus fonksiyonu normaldir. Tüm konjenital ptozisler içinde en sık görülen tiptir. Vakaların %75 - 80'i bu gruba girer (1,40). Levator kası ekstraoküler kaslardan filogenetik olarak en son gelişen kas olduğu için anormal gelişime daha duyarlıdır. Doğumsal ptoziste levator kasının histopatolojisinin incelendiği bir çalışmada; kas liflerinin azaldığı ya da kaybolduğu, kas dokusunun yerini bağ ve yağ dokusunun aldığı tespit edilmiştir (71). Levator fonksiyonu ve ptozis derecesi distrofinin miktarıyla orantılı olarak değişiklik gösterir (53). Ptozis hafif dereceden ileri dereceye kadar olabilir. Levator fonksiyonunun çok kötü olduğu olgularda üst kapak çizgisi izlenmez. Levator kası genellikle fibrotiktir ve elastikliğini kaybetmiştir. Bu klinikte karşımıza lid-lag olarak çıkar. Belirgin lid-lag özellikle uyku esnasında lagoftalmusa neden olabilir.

#### II. Üst rektus zayıflığı ile birlikte izlenen doğumsal distrofik ptozis

Doğumsal distrofik ptozis ile birlikte % 5 - 30 oranında aynı tarafın üst rektus kasında zayıflık izlenebilir (28,35,36). Üst rektus tutulumu, iki kasın yakın embriyolojik gelişmeleri sonucu olarak meydana gelir. Bu olgularda yukarı bakış kısıtlılığı mevcuttur. Tabloya hipotrophia da eşlik edebilir. Tedavi levator kasının fonksiyonuna bağlıdır. Frontalis asma cerrahisi veya levator rezeksiyonu uygulanabilir. Levator rezeksiyonu yapılan olgularda, üst rektus zayıflığı olmayan olgulara göre 3 - 4 mm daha fazla rezeksiyonu yapılmalıdır. Bunun sebebi süperior rektus kası ile levator kası arasındaki ortak kılıf sayesinde rektus kasının üst göz kapağı hareketlerine katkıda bulunmasıdır (12). Göz primer bakış esnasında hipotropik ise ptozis cerrahisinden önce vertikal şaşılık düzeltilmelidir.

### III. Blefarofimozis Sendromu

Kötü levator fonksiyonu ile izlenen iki taraflı ptozis, blefarofimozis (palpebral fissürün horizontal uzunluğunun azalması), epikantüs inversus, telekantüs (interkantantal mesafenin artması), alt kapak cildinin vertikal kısalığı sebebiyle alt göz kapağı lateralinde ektropion, laterale doğru yer değiştirmiş punktumlar, üst orbita riminde az gelişme, glabella ve burun kökünde düzleşme ve düşük kulak ile karakterizedir. Aileseldir, otozomal dominant geçiş gösterir. Tedavisi cerrahidir. Epikantüs ve telekantüs ptozis cerrahisinden 6 ay önce düzeltilmelidir (43). Ptozis cerrahisi öncesi epikantal katlantılar ve telekantüs Mustard double Z-plasti veya Y-V plasti yöntemiyle düzeltilir (72). Takiben ptozis cerrahisi uygulanır (36).

### IV. Doğumsal fibrozis sendromu

Nadir görülen, sporadik veya herediter geçiş gösteren, ekstraoküler ve levator kas fonksiyonlarında aşırı azalma ve değişen derecede fibrozis ile karakterize bir sendromdur. Oküler fibrozis sendromu olarak da bilinir. Tüm ekstraoküler kaslarla birlikte levator kasları da tutulur. Tek veya iki gözü tutabilir, asimetric olabilir. Kasların primer fibrozisi ile göz hareketlerinde mekanik restriksiyon gelişir. En sık ve en ciddi olarak alt rektus kası tutulduğu için hipotropya vardır. Gözler genellikle aşağı bakış pozisyonunda donmuş olarak kalır. Hastanın görebilmek için çene yukarıda olacak şekilde baş pozisyonu mevcuttur. Zorlu duksiyon testi pozitifdir. Bell fenomeninin olmaması bu olgularda postoperatif korneanın açıkta kalma riskini arttırır. Bu sebeple cerrahi esnasında az düzeltme yapmak gerekmektedir. Ptozis cerrahisinden önce gözler mümkün olduğu kadarıyla primer pozisyona getirilmeye çalışılmalıdır. Çünkü ekstraoküler kasların manipulasyonu kapak pozisyonunu etkileyebilir. Tedavide levator fonksiyonu genellikle çok azalmış olduğu için öncelikle frontalis asma cerrahisi uygulanır (73).

#### b) Kronik progresif eksternal oftalmopleji (KPEO)

Çocukluk ve ergenlik çağında başlar ve giderek ilerler (74). Simetrik ptozis ve tüm ekstraoküler kasların tutulumu ile karakterize bir hastalıktır. Hastalık yavaş ilerler ve bu ilerleme gözler hafif aşağı bakar pozisyonunda ve ileri derecede iki taraflı ptozis olana kadar devam eder (74). Pupil reaksiyonu korunur. Oftalmopleji sıklıkla



simetrik ve genellikle diplopi görülmez (2). Hastalığın ileri dönemlerinde orbikularis kası da tutulabilir. Bu özelliği ile Duchenne musküler distrofisinden ayrılır (36). Levator kası çeşitli derecelerde tutulabilir. Aponevrozda ve kasta fibroadipoz değişiklikler dikkat çeker (53). KPEO izole olabileceği gibi çeşitli sendromlarla beraber de izlenebilir. 20 yaşından önce, çocuklukta başlayan KPEO, serebrospinal sıvıda protein yüksekliği, kalp bloğu ve ilerleyen evrede pigmenter retinopati Kearns-Sayre Sendromu olarak bilinir (2). Orbikularis okuli kasında, boyun ve üst ekstremitelerde parezi, beyin omurilik sıvısında protein artışı ve farklı nörolojik bulgular bu sendroma eşlik edebilir. Ayırıcı tanıda progressif supranükleer palsi, multipl skleroz ve distroid oftalmopati akılda tutulmalıdır (39).

#### c) Okülofaringeal Distrofi

Kronik Progressif Eksternal Oftalmoplejinin (KPEO) özel bir biçimidir. Levator kası ve orofaringeal kasların selektif olarak tutulduğu progressif, otozomal dominant geçiş gösteren, genellikle 40-50'li yaşlar gibi ileri yaşta başlayan, simetrik blefaroptozise sebep olan herediter bir miyopatidir. Yüz ve farenks kasları da tutulmuştur. Ptozis derecesi değişkendir, hafiften ileri derecede ptozise kadar değişik derecelerde etkilenme görülebilir. Disfaji, ptozisten önce veya sonra ortaya çıkabilir. Orbiküler kasta zayıflık, Bell fenomeninde veya göz hareketlerinde azalma genellikle izlenmez. Histolojik olarak levator ve müller kasında distrofi izlenir (53). Cerrahi düzeltme ptozis miktarına ve levator fonksiyonuna göre değerlendirilir. Tedavi kriterleri KPEO'da uygulanan kriterler ile aynı olsa bile orbikularis okuli ve ekstraoküler kasların daha az etkilenmesinden dolayı prognoz daha iyidir (2,35,43).

#### d) Müsküler (Miyotonik ) Distrofi

Herediterdir, otozomal dominant geçiş gösterir (2). Kaslarda aşırı kasılmanın yanı sıra gevşeme güçlüğü de mevcuttur. Çocuklukta veya adolosan yaşlarda başlar. Baş, boyun ve üst ekstremitte kaslarında ilerleyen zayıflık ve atrofi ile karakterizedir. Uzun ince yüz hatları, frontal kellik, polikromatik katarakt, testiküler atrofi yanında bileteral ptozis ve ifadesiz bir yüz görünümü diğer bulgular arasındadır (38). Cerrahi tedavi tutulan kasların durumuna, Bell fenomeninin derecesine, levator kasının fonksiyonuna ve glob hareketlerine göre değerlendirilir.

### e) Myastenia Gravis

Nöromusküler son plakta asetilkolin reseptörlerine karşı anti-reseptör immun komplekslerle (antikorlarla) blokajı sonucu gelişen otoimmün bir kas hastalığıdır (2). Edinsel ptozis vakalarının ayırıcı tanısında dikkate alınmalıdır. Çizgili kasların anormal yorulması ile kendini gösteren ve ataklarla seyreden bir hastalıktır. Çizgili kaslarda fluktuasyon gösteren kas güçsüzlüğü vardır. Hastaların yaklaşık % 75'inde oküler belirtiler ilk bulgudur (75). % 90 olguda ptozis mevcuttur ve en sık görülen bulgudur (2). Ptozis asimetric, tek veya çift taraflı olabilir ve bulgular günün erken saatlerinde minimaldir, günün ilerleyen saatleri ile birlikte kötüleşir. Ptozisin değişkenliği ve gün boyunca giderek kötüleşmesi Myastenia Gravis lehine bulgulardır (28,36). En sık medial rektus tutulur. Pupil reaksiyonları ve akomodasyon etkilenmez. Diğer bazı eşlik eden semptomlar yutma, çiğneme, konuşma ve yürümede güçsüzlüktür. Hastalık her yaşta başlayabilmesine rağmen, sıklıkla 2. ve 3. dekatlarda genç kadınları ve yaşlı erkekleri daha çok tutar. Çocuklarda nadirdir. Hastalık ortalama % 10 oranında tiroid disfonksiyonu ile beraber izlenir (2). Bazı olgularda timüs hiperplazisi görülebilir.

Tanıda kullanılan testler (2); kas yorulma testi, Cogan'ın kapak seyirme testi, uyku testi ve Tensilon testidir. Kas yorulma testinde hastadan bir müddet yukarı bakması istenir. Ptozisin ortaya çıktığı veya ağırlaştığı görülür. Klinikte göz kapaklarını bir süre açıp kapattırarak kas yorgunluğu oluşturulabilir ve ptozis miktarındaki artma gözlenebilir. Orbiküler kas genellikle zayıf olduğundan hasta gözlerini sıkıca kapatsa bile parmaklar ile kolaylıkla açılabilir. Tensilon testi ise, yetişkin hastalarda kullanılır. 10 mg/ml' lik edrofonyum klorid'den 0.2 cc (2 mg) iv. olarak enjekte edilir. Ptozis düzelse test sonlandırılır. Ptozis düzelmezse ve yan etki görülmezse 30 sn aralarla 0,2 cc lik ek dozlar toplam 1 cc 'yi geçmeyecek şekilde verilir. Nadiren yan etki olarak terleme, karın ağrısı, baş dönmesi ile kendini gösteren kolinerjik reaksiyon oluşur. Bu durum atrofin sülfat (5 mg iv.) ile tedavi edilir. Çoğu Myastenia Gravis hastası tensilon testine pozitif cevap verirken bazı olgularda test negatif olabilir (18,36). Elektromyelografide tutulan kasta elektriksel aktivitenin azaldığı görülür. Kanda anti-asetilkolin reseptör antikoru bakılabilir.

Hastalığın tedavisinde mestinon (Pridostigmin) ve dirençli olgularda sistemik kortikosteroidler, immünosupressifler (azatioprin) ve plazmaferez kullanılır. Timoma olan olgularda timektomi yapılır. Cerrahi tedavi sadece maksimum tıbbi stabilizasyon elde edildikten sonra veya eşlik eden aponevroz defekti varsa yapılır (76).

#### f) Kortikosteroid Ptozisi

Kronik konjonktivit ve üveit gibi hastalıklarda uzun süreli uygulanan kortikosteroid tedavisinde ptozis oluşabilir. Nedeninin lokalize bir kortikosteroid miyopatisi olduğu düşünülmektedir (77,78).

### 3) Nörojenik Ptozis

Okülomotor sinir veya okülosempatik sinir felcine bağlı ortaya çıkabilir (38). Müller kası ya da levator kasının nöral yollarındaki patolojilerle ortaya çıkar. Üçüncü sinir çiftleri serebral pedinkuluslarla yakın komşuluk içinde seyreder ve okülomotor sulkustan çıkar. Posterior serebral ve posterior kommunikan arterlerle birlikte öne doğru ilerler. Kavernöz sinüsten geçer. Süperior orbital fissür ve zinn halkasından orbita içine girer. Nörolojik ptozis santral veya periferik kökenli olabilir. Santral nörojenik ptozisler frontal veya temporal lobda kortikal bir tutulumla, subkortikal supranükleer tutulumla veya nükleer tutulumla bağlı olabilir ki bu son durumda ptozise sıklıkla okülomotor sinir felci eşlik eder (35). Sinir elementlerinin uzun ve komplike yerleşimi, kapak hareketlerini etkileyen ve ptozise sebep olabilen çeşitli lokal lezyonları açıklar. Nedenleri (36):

- 1- Okülomotor sinirin periferal tutulması
- 2- Baziller, kortikal ve nükleer lezyonlar
- 3- Serebral hemoraji, tümör veya abseler
- 4- İnflamatuvar nedenler (Multipl nöritis, nörosifiliz ve multipl skleroz)
- 5- Horner Sendromu
- 6- Vasküler lezyonlar (anevrizma, diyabet, hipertansiyon)

7- Toksik nedenler (botulinum toksini, ağır metal zehirlenmesi)

8- Oftalmoplejik migrendir.

Cerrahi sonuçları tatmin edici olsa da çok parlak değildir (79).

a) Okülomotor sinir felci

En sık rastlanan nörojenik ptosis nedenidir. Doğumsal veya kazanılmış olabilir. Levator kası ile üst, alt ve iç rektus kasları, alt oblik kas tutulumu ve pupiller dilatasyonun olup olmadığı etiyolojik tanı için önemlidir. Beyin sapından göze kadar izlediği seyir boyunca ve beyin sapındaki nükleer kompleksde meydana gelebilecek hasarlar sonunda, farklı klinik özellikler gösteren 3. sinir tutulumları ile karşılaşılabılır. Lezyonun anatomik yerleşimine göre 3 grupta incelenebilir: Lezyon supranükleer, nükleer veya infranükleer (periferik) yerleşimli olabilir. İntrakavernöz bölgedeki tutulumlarda 4., 6. kafa çiftleri ve 5. kafa çiftinin birinci dalı da çoğunlukla etkilenir. Pupilla refleksleri sıklıkla korunur.

İzole okülomotor sinir felcinin etiyolojik sebepleri (38):

1- İdiyopatik: Vakaların yaklaşık %25'inde hiçbir bilinen sebep bulunmamaktadır.

2- Vasküler hastalık: Özellikle hipertansiyon ve diyabet gibi sistemik hastalıklara bağlı olarak 3. sinir felçleri gelişebilir. Vakaların çoğunda 3 ay içinde iyileşme görülür. Diabetik 3. sinir felçlerine sıklıkla periorbital ağrı eşlik eder.

3- Travma: Doğumda veya daha sonra meydana gelen kafa travması sonrası gelişir. Paralizi pareziye, bazen de tam iyileşmeye gidebilir. Bu yüzden ptozisi düzeltmek için erken cerrahiden kaçınılmalıdır. Altı, tercihen 9 - 12 ay beklenilmelidir.

4- Anevrizma: Posterior kominikan arterin, arteria karotis internayla birleştiği noktada bulunan bir anevrizma, pupillanın da tutulmuş olduğu ağrılı, izole 3. sinir felçlerinin önemli sebeplerinden birini oluşturmaktadır. Anevrizmaya bağlı 3. sinir felçlerinde de periorbital ağrı eşlik edebilir. Anevrizmaya bağlı 3. sinir felçlerinde hastanın kliniğine göre acil girişim gerekebilir (80). Akut gelişen bir ptosis, eğer hipotropya ile birlikte görülürse posterior komünikan arter anevrizması akla gelmelidir (20).

5- Sık rastlanmayan sebepler: Tümörler, multipl skleroz, kollajen doku hastalıklarıyla birlikte bulunan vaskülitler, kavernöz sinüsün inflamatuvar olayları (Tolosa-Hunt Sendromu), karotikokavernöz fistüller, Herpes-Zoster, mukormukozis, sifiliz, menenjitler, difteri, poliomyelit, ansefalit, kızamık, botulizm.

Etiyolojiye yönelik tedavi yanı sıra, yeterli süre (6 - 12 ay) geçtikten sonra, levator fonksiyonu, glob hareketleri ve var olan şaşılığın değerlendirilmesi yapılarak uygun ptozis tedavisi yapılmalıdır. Üçüncü sinir felcine bağlı ptozisin cerrahi tedavisi, Bell fonemeni de bozulmuş olabileceğinden laoftalmusa bağlı keratopati riski taşır, cerrahi planlamada dikkate alınması gerekir (2).

#### b) Sinkinetik (Marcus Gunn ‘jaw-winking’) ptozis

Konjenital ptozisli vakalarda % 5 oranında rastlanır (2). Hemen tek taraflı ve genellikle soldadır. Muayenede, ağzı açma, çiğneme, emme veya çeneyi diğer tarafa doğru hareket ettirme gibi ipsilateral pterigoid kasların uyarılması ile birlikte, ptotik göz kapağında retraksiyon veya göz kapağında kalkma meydana gelir. Göz kapağının kalkması ile sonuçlanabilecek daha az yaygın uyaranlar arasında çeneyi öne itme, gülümseme, yutkunma ve dişlerin sıkılması sayılabilir. Patofizyolojisinde 5. sinirin bazı liflerinin konjenital olarak levator kasını innerve eden 3. sinir dalı ile yanlışlıkla karışmış olduğu düşünülmektedir (36). Bu nedenle çeneyi hareket ettiren mekanizmanın uyarılması ile zayıf innervasyonlu levator kasına aşırı uyarı gider ve levator kası kısmen 5. sinir tarafından innerve olur. Tedavide frontalis asma ile beraber kombine edilmiş levator eksizyonu öneren yayınlar mevcuttur (81).

#### c) Horner Sendromu

Müller kasının felcine bağlı ptozisin sık bir sebebidir (38). Müller kasını innerve eden sempatik sinirlerin disfonksiyonu ile gelişir. Horner Sendromu sempatik zincirin seyri boyunca herhangi bir yerde meydana gelen çeşitli lezyonların sonucu olabilir. Bunlar kafatasındaki birinci nöron veya spinal kordon servikal kısmında olabilir (2). İkinci nöronun tutulması, toraksın en üst kısmı veya sempatik zincirin servikal kısmındadır. Etiyolojide (38); akciğerin Pankoast tümörü, karotis ve aort anevrizmaları, malign servikal lenf nodülleri, cerrahi veya travmaya bağlı boyun

lezyonları, beyin sapının vasküler veya demyelizan hastalıkları, siringomiyeli, konjenital ve idiyopatik sebepler rol oynamaktadır.

Klinik özellikleri değerlendirilecek olursa, lezyon genellikle tek taraflıdır (28). Müller kasında zayıflama nedeniyle hafif ptozis ortaya çıkar.(1 - 2 mm) İ inferior tarsal kastaki zayıflık sonucu alt göz kapağında hafif bir elevasyon görülür. Pupillanın sfinkter kasının hareketinin karşısında bir güç olmadığından miyozis görülür. Işığa veya yakına bakış karşısında pupilla reaksiyonları normaldir. Sadece superior servikal ganglionun altında bulunan lezyonlarda aynı tarafta terlemede azalma bulunur (anhidrozis). Lezyonun konjenital olması halinde heterokromi mevcuttur (35). Pupilla dilatasyonu yavaşlamıştır. Psödoenofalmi olabilir. Vasküler kökenli patolojilerde pupilla reaksiyonu ile ilgili lifler genellikle korunmuştur. Kokain testi ile tanı doğrulanabilir. Fenilefrin testi ile müllerektomiyle elde edilecek başarı test edilebilir. Hidroksiamfetamin testi ise lezyonun preganglionik veya postganglionik ayrımının yapılmasını sağlar (35). Genel olarak ptozis ile ilgili bir tedavi planlanmadan önce 6 – 12 ay kadar beklenir. Bunun sonunda önce oftalmoplejinin düzeltilmesinin ardından kapak girişimi yapılır. Ptozisin tedavisinde Fasanella servat prosedürü veya levator aponevroz cerrahisi uygulanabilir (82).

#### d) Okülomotor sinirin aberran rejenerasyonu

Yanlış yönlendirilmiş 3. sinir ptozisi de denebilir. Nadirdir. Konjenital olabildiği gibi daha yaygın olarak edinsel 3. sinir felcinin iyileşme dönemini takip eder. Muayenede, çeşitli göz hareketleri ile birlikte aynı anda üst göz kapağında garip hareketler gözlenmektedir. Ptotik kapak, mediyal rektus, inferior rektus veya superior rektus kasıldığında yükselebilir. Tedavide frontalis asma yöntemiyle kombine edilmiş levator eksizyonu uygulanır. Cerrahi tedavi tatmin edici değildir (2).

#### e) Oftalmoplejik migren

Nadirdir ve tipik olarak on yaşından önce başlar. Ciddi migren tipi baş ağrısını ardından aynı tarafta gelip geçici, rekkürren 3. sinir felçleriyle karakterizedir. Paralizi baş ağrısından daha uzun sürer. Tedavisi medikaldir (24).

#### f) Multipl skleroz

Nörolojik fonksiyonlarda dönem dönem ortaya çıkan bozukluklarla karakterize, merkezi sinir sistemine ait, yaygın görülen bir idiyopatik demiyelinizan hastalıktır. Bu hastalık periferik sinirleri etkilemez. Çok geniş, multisistemik tutulumlu bir klinik tablo gösterir. Tedavisi medikaldir (80).

#### 4) Mekanik Ptozis

Üst göz kapağını mekanik olarak ağırlaştıran, pozisyonunu etkileyen hastalıklar ya da hareketlerini kısıtlayan skatrisyel olayların neden olduğu ptozislerdir (28,36). Üst göz kapağında kitle etkisiyle düşüklük yaratan birçok sebep vardır:

- 1- Kapak veya orbita tümörleri: Kapağa direkt kitle etkisiyle ve orbita hacmini arttırıp levator kasına bası uygulayarak ptozis oluştururlar. Levator fonksiyonu genelde zayıftır. Nörofibrom ve hemanjiom en sık rastlanılanlarıdır. Göz kapağının dış kısmında düşüklükle birlikte 'S' harfi biçiminde görünüm lakrimal bez tümörü ve inflamasyonlarını düşündürür.
- 2- Kapak ödemi, enfeksiyon, hematoma, lenfoma, amiloidoz
- 3- Dermatoşalazis
- 4- Blefaroşalazis: Aslında aponevrotik ptozis oluşabileceği gibi, kapak ödemi ve preaponevrotik yağ dokusu prolapsusunun yaptığı ağırlık nedeniyle mekanik ptozis de görülebilir (66,67)
- 5- Kaş düşüklüğüne bağlı ptozis
- 6- Konjonktivada skar oluşumuna yol açan hastalıklar: Stevens-Johnson sendromu, skatrisyel pemfigoid, yanıklar, eritema multiforme, geçirilmiş cerrahi, trahom, termal ve kimyasal yanıklar veya travma gibi sebeplere bağlı konjonktival skar oluşumu ve üst forniksdeki skatrisyel lezyonlar, üst forniksde daralma ve hareket kısıtlılığına neden olarak mekanik ptozis oluşumuna yol açabilirler. Çoğunlukla sebebin ortadan kalkması ile birlikte kapak normal pozisyonuna dönmektedir. Etiyolojiye yönelik tedavi yapılır.

## 5) Psödoptozis

Gerçekte ptozisin olmadığı, göz kapağı dışındaki başka ikincil nedenlerle ptozis oluşması ya da ptozis varmış gibi yanlış algılanmasına psödoptozis (yalancı ptozis) denir. Sebepleri şunlardır (36):

- 1- Enoftalmi, anoftalmi, fitizis bulbi, mikroftalmi, enükleasyon, küçük protez gibi orbitada hacim kaybına bağlı kapak arka desteğinin azaldığı durumlar
- 2- Hipotropyta pozisyonundaki gözde, kapak sağlam tarafa göre daha düşük görünümdeydir. Hipertropyta varlığında üst kapak bu gözde korneanın daha fazla bir kısmını örtmüş olduğundan ptotik bir göz izlenimi verebilir.
- 3- Graves hastalığı veya diğer retraksiyon nedenleri ile üst göz kapağında retraksiyonun ve ekzoftalminin olduğu durumlarda, karşı sağlam tarafta ptozis varmış gibi algılanabilir.
- 4- Blefarospazma sebep olan eksternal irritasyon ve fotofobi gibi durumlar, Duane Sendromu vertikal kapak aralığının daralmasına yol açarak ptotik görünüme sebep olabilirler
- 5- Dermatoşalazis

Ptozisli hastayı değerlendirirken yukarıda sayılan yalancı ptozis sebepleri hatırlanmalı ve dışlanmalıdır. Psödoptoziste tedavi sebebe yöneliktir (10,11,35).

## 2.10 BLEFAROPTOZİSİN MEDİKAL VE CERRAHİ TEDAVİSİ

### 2.10.1 MEDİKAL TEDAVİ

Myastenia Graviste neostigmin, prostigmin ve piridostigmin gibi ilaçların kullanımını içerir. Bu ilaçlar kolinesteraz ile birleşir ve kolinesterazın enzimatik etkisini bloke eder (75). Paralitik ptoziste ve Horner Sendromunda hastalığın nedenine yönelik tedavi uygulanır (76).

### 2.10.2 CERRAHİ TEDAVİ

#### A) TARİHİ GELİŞİMİ İÇİNDE PTOZİS CERRAHİSİ

Ptozis cerrahisinde, önceleri sadece bozukluğu ortadan kaldırmaya yönelik teknikler kullanılırken göz kapağı anatomisi ve fizyolojisi hakkında daha fazla bilgi



edinilmesi ve buna baęlı olarak hastalıęın fizyopatolojisinin daha anlaşılır hale gelmesiyle günümüzde daha iyi sonuçlar veren etkene yönelik yaklaşımlar geliştirilmiştir (83).

## CİLT EKSİZYONU

Çeşitli kaynaklarda ilk müdahalelerin ciltten bir parça çıkarmaya yönelik olduğu bildirilmektedir. Arrington, Aulus Comelius Celsus'un M.Ö. 25 - 35 yılları arasında yazmış olduğu "De Re Medica" adlı kitabında gevşek göz kapaklarının tedavisinde göz kapağı cildinden bir parça çıkarmanın tarif edildiği yazmaktadır (83). 1801'de Arap ekolunu takip eden İtalyan anatomisti ve cerrahı Antonio Scarpa teknięi modifiye ederek insizyonun kaşa ne kadar yakın olursa etkinin o ölçüde fazla olacağını ve kesilen cilt miktarının düzeltilmenin derecesini kontrol edeceğini yazmıştır (83,84). Sadece cilt eksizyonunun çok fazla etkili olmadığını gören Von Graefe 1863'de cilt yanında orbikularisten de bir şerit çıkartmış, levatorun antagonisti olan kası zayıflatarak etkiyi artıracakını düşünmüştür (83,85). Bu yolla orbikularisin yeteri kadar zayıflatıldığı çok şüphelidir. Von Graefe'nin almış olabileceği iyi sonuçlar orbital septumun da müdahaleye dahil edilmiş olabileceğini düşündürmektedir. 1830'da o zamana dek klasik ptozis ameliyatı olan cilt eksizyonunun birçok vakada özellikle levatorun fonksiyon görmediği vakalarda iyi sonuç vermediğini bildiren Hunt bunun sebeplerini ve düzeltme yollarını da göstermiştir (83). Ona göre cilt eksizyonu sadece kapağın gevşediği durumlarda sonuç vermektedir. Levator felci veya travma gibi durumlarda ise tamamen etkisiz kalmaktadır. Kapağı kaldırmada levatorun tek güç olmadığını gören Hunt oksipitofrontal kasın da bu işte katkısı olduğunu düşünerek yeni bir teknik geliştirilmiştir: Ciltten parça çıkartırken üst insizyonu hemen kaş altından yaparak iyileşmeden sonra meydana gelen yapışıklıklar sayesinde kapak cildi ile frontal kasın etkisini gösterdiği cilt arasında oluşan bağlantıların kapağı kaldırmada rolü olacağını söylemiştir. Böylece günümüzde de kullanılan ana tekniklerden biri olan frontalis asma yöntemini anatomik ve fizyolojik temellere dayanarak uygulayan ilk kişi olmuştur (86).

## LEVATOR KASINA YAPILAN MÜDAHELELER

İlk kez Bowman konjonktival yoldan tars rezeksiyonu ve levator kısaltması ameliyatını uygulamıştır (85). Yine kısmi konjenital ptozisli bir vakada cilt yoluyla konjonktiva dahil olmak üzere, cilt altı dokulardan hilal şeklinde bir parça çıkarmıştır (87). Böylece bugünkü ptozis cerrahisinde en temel teknik olan levator kısaltmasının iki ana modifikasyonu olan cilt yaklaşımı ve konjonktival yaklaşım ilk kez Bowman tarafından tanımlanmıştır, ancak konjonktival yaklaşım ile ptozis cerrahisi 1923 yılında Blaskovics tarafından batı dünyasında yaygınlık kazandırılmasına kadar pek itibar görmemiştir (88). Halen en yaygın tekniklerden biri olan cilt yoluyla yapılan levator rezeksiyonunun günümüze kadar ufak tefek değişikliklerle çok sayıda modifikasyonu yapılmış fakat prensip temelde aynı kalmıştır. Eversbusch (1883), Wolf (1896) ve Wilder (1897) gibi araştırmacılar cilt yaklaşımli levator cerrahisinin öncüleri olmuşlar ve levator katlama tekniği ile ptozis cerrahisini uygulamışlardır (88,89). Lapersonne 1903 yılında cilt yaklaşımı ile levator ilerletmesi tekniğini tarif etmiştir (88). Leahey (1953) ve Johnson (1954) cilt yoluyla levator rezeksiyonunu ilk kez uygulayan araştırmacılarıdır (88,90).

Wilder kaş bölgesinden yaptığı bir insizyonla girerek orbital fasya ve levatoru açığa çıkarmış, sonra 2 tane çift iğneli sütürü birçok defa bunlardan geçirerek kaş yakınında düğümlemiştir (91). Böylece levatoru katlamaya frontalis asmayı da ilave etmiştir.

Modern anlamda levator rezeksiyonu ve levator aponevroz cerrahisi Whitnall, Jones ve Quickert gibi araştırmacıların üst kapak anatomisi ve fizyolojisini ayrıntılı olarak ortaya koymaları ile başlamıştır (89,92,93). Kapak anatomisine ve fizyolojisine ait bilgilerin gelişmesi sonucu pek çok ptozis vakasının levator aponevrozundaki bozukluktan ileri geldiği anlaşılmış ve böylece aponevrotik ptozis cerrahisi doğmuştur. Ptozisli birçok vakada sempatik sinirlerle innerve olan Müller kasının sağlam olması ve normalde kapağı 2 mm kadar kaldırma fonksiyonu olan bu kasın cerrahi esnasında zarar görmemesi gerektiği düşüncesi, levator rezeksiyonu sırasında Müller kasının korunmasına yönelik tekniklerin doğmasına yol açmıştır. 1975 yılında Jones levator aponevroz cerrahisini tanımlamış (93) ve bu cerrahide Whitnall ligamanı, Müller kası, tars ve konjonktivaya müdahaleye gerek olmadığını

bildirmiştir. Collin ve Beard, Jones ameliyatını modifiye ederek Müller kasının fonksiyonunu gösterebileceği sağlam bir dayanak sağlamaya çalışmışlardır (94). Whitnall ligamentinin taşıyıcı rolünün belirlenmesi de ameliyat esnasında korunmasına yönelik teknikleri doğurmuştur.

1982 yılında Simonton ve Garber anterior, Collin ve Tyers ise posterior yaklaşımlı levator rezeksiyonlarında intraoperatif ayrılanabilir sütür tekniklerini tanımlamışlardır (95).

#### FRONTALİS KASINA ASMA

Levatorun zayıf olduğu durumlarda kapağın frontal kas tarafından kaldırılabilmesi gösterildikten sonra ptozis cerrahisinde yeni bir dönem açılmıştır. Gerçekte frontal kas göz kapağının kaldırıcı kası değildir. Frontal kas normalde aşırı yukarı bakışlarda kaşı yukarı doğru kaldırır ve üst kapaktaki preseptal bombeliği kısmen düzleştirerek görme alanına girmesini engeller. Bu arada aşırı yukarı bakışlarda kapak kenarını da 1-2 mm kadar yukarı kaldırabilir (83).

#### Sütür Askı Materyalleri

Dransart, 1880'de 3 adet cilt altı katgüt sütür kullanarak tars üst ucunu frontalis asmıştır. Sütürler boyunca yeterli ölçüde skar dokusu gelişeceğini; bunun da kapağı süresiz olarak yukarı çekeceğini düşünmüştür. Bu düşüncesi ancak sütür hattı boyunca enfeksiyon gelişenlerde geçerli olmuştur (96). Pagenstecher 1881'de insizyon yapmadan cilt altından geçirdiği ve kaş yukarısında cilt üstünde bağladığı 2 adet ipek sütür kullanmıştır (97). Dewecker 1882'de Graefe ve Pagenstecher metodlarını kombine ederek aynı vakada cilt-orbikularis eksizyonu ve sütürle asmayı birlikte kullanmıştır (98). Landolt 1897'de Dewecker metodunu modifiye etmiştir (99).

Dehenne 1891'de katgütün çabuk eridiği düşüncesi ile Dransart metodunu uygularken naftolde sertleştirdiği ve sterilize edildiği katgütleri kullanmıştır (100). Aynı yıl Gayet yine Dransart metodunu kullanırken 3 adet platin tel yerleştirmiş, sonra da bunların iki ucunu pile bağlayıp tel kırmızı olana kadar beklemiş, böylece yanık hattında gelişecek skar dokusunun kapağın yukarı kaldırılmasında etkili

olacağını düşünmüştür (101). Koster de 1899'da yerinde bırakılan gömülmüş non-absorbabl sütürlerle asmayı denemiştir (102). Sütür yardımı ile frontalis asmada önemli aşamalardan biri 1948'de Friendenwald-Guyton tarafından sağlanmıştır. Kapak 2.0 örgülü beyaz ipek kullanılarak romboid şeklinde bir sütürle frontal kasa asılmıştır. Bu metodun en iyi yanlarından biri kapakta cilt kıvrımı oluşturulmasıdır (103).

#### Otolog cilt ile frontalis kasına asma

Panas'ın 1886'da yaptığı bleforopeksi ameliyatı cilt ile frontalis asma tekniğinin ilk popüler örneğidir. Üst kapakta hazırladığı merkezi bir cilt flebini kaş bölgesinde derin dokular içine gömerek kapağı frontal kasa asmıştır (104). Ancak hazırlanan flep deepitelize edilmediğinden birçok problem çıkmıştır. Alıport (1903) Panas'ın merkezi cilt flebini deepitelize etmiş ve iki yan flebi de kısaltmıştır (105). Grimsdale (1907) ve Hunt (1926) ufak tefek değişikliklerle Panas metodunu devam ettirmişlerdir (106,107). Machek üst kapak cilt kıvrımı bölgesinden hazırladığı ve tabanları lateral ve medialde kalan cilt fleplerini frontalis asmada askı materyeli olarak kullanmıştır (108).

#### Frontalis kasına asmada organik malzemelerin kullanılması

Günümüzde en geçerli askı malzemesi olan fasya lata ilk defa 1909'da Payr tarafından kullanılmıştır (109). Wright ise fasya lata ile asmanın batı dünyasında popülerite kazanmasını sağlamıştır (83). Ameliyatlarında biri medialde, diğeri lateralde olmak üzere 2 adet cilt altı otolog fasya lata geçirmiştir. Otolog, canlı bir sütür malzemesi olurken, muhafaza edilmiş fasya ise fibroblastların ilerlemesi için bir köprü vazifesi görmektedir. Kadavradan elde edilen sterilize fasya latanın (allogreft) kullanımı ilk olarak 1962 yılında Yasuna (110), 1965 yılında Gutman (111) tarafından tariflenmiştir. Skleralardan hazırlanan şeritler askı malzemesi olarak kullanmış, ancak Helveston ve Wilson bu şekliyle uygulandığında çok yüksek rekürrens olması üzerine sklera şeritlerini supramid sütürle desteklemişler ve her iki malzemenin avantajlarını birleştirdiklerini söylemişlerdir (83). Pliff yeniden şekillendirilmiş kollajen şeritler kullanmış, ilk neticelerin iyi olmasına rağmen

sonradan bu iş için kullanılan kollajen şeritlerin çok ciddi inflamasyona yol açması bu tekniğin terk edilmesine yol açmıştır (83).

Sentetik malzemelerle asma

Silikon materyalin kullanımı ancak 1960'larda mümkün olmuştur. İlk kez Tillet ve Tillet tarafından silikon askı materyalinin kullanımı rapor edilmiş, elastik bir materyal olan silikonun göz kapağının daha iyi kapanmasına olanak sağladığını öne sürülmüştür (112). Rama ve Peduzzi ile Hayes de değişik şekilde silikon malzeme kullanmışlardır. Katowitz supramid kullandığı vakaların % 29'unda kötü sonuçlar rapor etmiş ve bu malzemenin fasya lataya iyi bir alternatif olmadığı sonucuna varmıştır (113). Collin de otolog fasya lata kullanmadığı vakalarda (4 yaş altı bebekler ile yaşlılar) mersilen ağdan hazırladığı şeritlerle frontalis asma ameliyatları uygulamıştır (114).

#### ÜST REKTUS KASINA ASMA

Ptozis cerrahisinde tekniklerden biri de üst rektustan faydalanma esasına dayanmaktadır. İlk defa 1897'de Motais ve Perinaud kısa ara ile kendi tekniklerini yayınlamışlardır (115,116).

İlk kez 1961 yılında Fasanella-Servat ptozis cerrahisinde kendi ismiyle de bilinen konjonktival-tarsal-müllerektomi yöntemini kullanmıştır (117). Cerrahi uygulamalar dışında da tarihte kullanılan bir takım yöntemler geliştirilmiştir. Bunlardan en göze çarpanı 1890 yılında Goldzieher'ın tanımladığı, gözlük çerçevesinin üst-iç kenarına iliştilirilmiş bir metal tel ile üst göz kapağının yukarı doğru itilmesi ve yeterli kapak açıklığının sağlanmaya çalışılması olmuştur (118).

#### GÜNÜMÜZDE KAPAK CERRAHİSİ

Günümüzde ideal ptozis cerrahisinin özelliklerini Dixon ve Anderson şöyle sıralamışlardır (119,120): Kozmetik ve fonksiyonel düzelme sağlamalı, anatomiye saygılı olmalı, kapak anatomisini korumalı, gerektiği durumlarda kapak yüksekliğinin yeniden ayarlanması için imkan sağlamalı, gözyaşı film tabakasının iç iki katmanını oluşturan aköz ve musin sekresyonlarını sağlayan Krause, Wolfring bezleri ve Goblet hücrelerini içeren konjonktivaya dokunulmamalı ve eksizye

edilmemeli, gözyaşı film tabakasının dış katı olan lipid katını üreten meibomian bezlerini içeren tars korunmalı ve kornea komplikasyonları yaratabilecek posterior sütürlerden kaçınılmalı, cerrahi anterior (cilt) yaklaşımla gerçekleştirilmelidir.

## **B) CERRAHİ ZAMANLAMA VE SEÇİLECEK YÖNTEM**

Ptozis anormal baş pozisyonu yapacak kadar şiddetli ise ve görme ekseninin kapanmasına bağlı ambliyopi gelişmesine yol açılabilecek tek taraflı ptozis hallerinde servikal kaslar, ligamentler ve fornikslerdeki yapısal değişikliklerden sakınmak ve ambliyopiyi önlemek amacıyla 2 yaşlarında veya çocuk ayakta durup, yürümeye başlar başlamaz ameliyat yapılmalıdır (121). Bu endikasyonların olmadığı çocuk hastalarda, cerrahinin yapılabileceği yaş tam muayenenin mümkün olabildiği, gözkapığı yapılarının daha iyi geliştiği ve otolog fasya lata kullanılması planlanan hastalarda fasya latanın geliştiği yaş olan 3 - 4 yaştır (12,122). Eğer cerrahi ertelenmişse hastalar, ambliyopi gelişimi, ptozisin kötüleşmesi ve anormal baş pozisyonu gelişimi açısından takip edilmelidir. Erişkin hastalarda cerrahi zamanlama hastanın kozmetik ve görme beklentisine göre planlanır. Edinsel nörojenik ptozislerde cerrahiden önce en az 6 ay beklenmelidir. Travmatik ve iskemik olaylara bağlı olan ptozisler genellikle 4 - 6 ay içerisinde spontan düzelmektedir (28). Üçüncü sinir felcinde meydana gelen ptoziste, öncelikle şaşılık düzeltilmeli, ptozis cerrahisine Bell fenomeninin varlığı ve levator fonksiyonuna göre karar verilmelidir. Levator fonksiyonunun olmadığı ya da çok zayıf olduğu vakalarda frontalis asma yapılmalı ancak kapak yeterli kapanmaya izin verecek pozisyona ayarlanmalıdır (12,123). Bununla birlikte frontalis asma metodu Marcus Gunn jaw winking fenomeni, blefarofimozis sendromu, 3. sinir felci gibi myojenik ya da nörojenik ptozis durumunda da kullanılan yöntemdir (121). Marcus Gunn Sendromunda asıl problem göz kapağının anormal hareketi ise levator eksizyonu ve frontalis asma ile düzeltilebilir. Daha simetrik sonuç alınması için bu işlemin bilateral olarak uygulanması önerilmektedir (12).

Eksternal oftalmopleji ve diğer oküler myopatilere bağlı ptozis progresif seyir izler. Bu hastalarda levator fonksiyonu, frontal kas fonksiyonu ve orbiküler kas gücü dikkate alınmalıdır. Levator fonksiyonunun 7 mm'den fazla olduğu hastalarda levator kasına yönelik cerrahiler uygulanabilir. Levator fonksiyonun zayıf olduğu,

frontal kas hareketinin yeterli olduğu hastalarda tercihen otolog olmayan materyal kullanarak frontal asma, uygulanabilecek operasyon şeklidir (12). Myastenia Graviste hasta uzun süre stabil ve ptozis mevcut ise cerrahi planlanabilir.

Ptozis cerrahisinin seçiminde levator fonksiyonunun kullanımı ile ilgili literatürde farklı görüşler mevcuttur. Payman ve arkadaşları (124) levator fonksiyonunun 4 mm'den fazla olduğu hastalarda levator rezeksiyonunu önerirken, Mustard (125) sadece levator fonksiyonu 1 mm'nin altında olan hastalarda frontalis asma, diğer hastalarda ise levator rezeksiyonu yapmıştır. Fox (126) ise levator fonksiyonu 2 mm'nin altında olan olgularda frontalis asma, üstünde olan olgularda levator rezeksiyonu yapılması gerektiğini belirtmiştir. Collin (12) ise bu değeri 4 mm olarak kabul etmiştir. Görüldüğü gibi levator fonksiyonunun cerrahi seçimindeki ayırım noktası ile ilgili literatürde bir görüş birliği bulunmamaktadır.

Cerrahi teknik seçiminde en önemli kriterler, ptozis miktarı, levator fonksiyonu, yaş, çocukluk yaş grubunda ambliyopi varlığıdır (12). Ancak konjenital ptozisi olup ambliyopi riski nedeniyle erken cerrahi gereken çocuk yaş grubunda, kooperasyonu zayıf olan ek nörolojik hastalıkları bulunan hastalarda, levator fonksiyonunun optimum olarak değerlendirilemesi zordur (2). Cerrahi teknik seçiminde, değerlendirmesi daha kolay, objektif ve kantitatif kriterlere ihtiyaç duyulmaktadır.

### **C) ANESTEZİ**

Ptozis ameliyatlarında çocuk hastalarda genel anestezi kullanılırken erişkinlerde genel veya lokal anestezi tercih edilebilir. Lokal anestezi sırasında bir miktar hemostaz sağlaması nedeni ile lokal anestezik madde epinefrin ile birlikte kullanılır. En sık kullanılan lokal anestezik madde, 1:100.000 adrenalin içeren % 2 lidokain (xylokain®) ile bupivakain ( marcain®) karışımıdır. Anestezi cilt altına, 2 ya da 3 noktadan 0,1 ml. verilerek uygulanmalıdır. Kanama ve hematom oluşumuna neden olmamak için kasın içerisine girmeden cilt altına anestezik maddeyi vermek önemlidir (28).

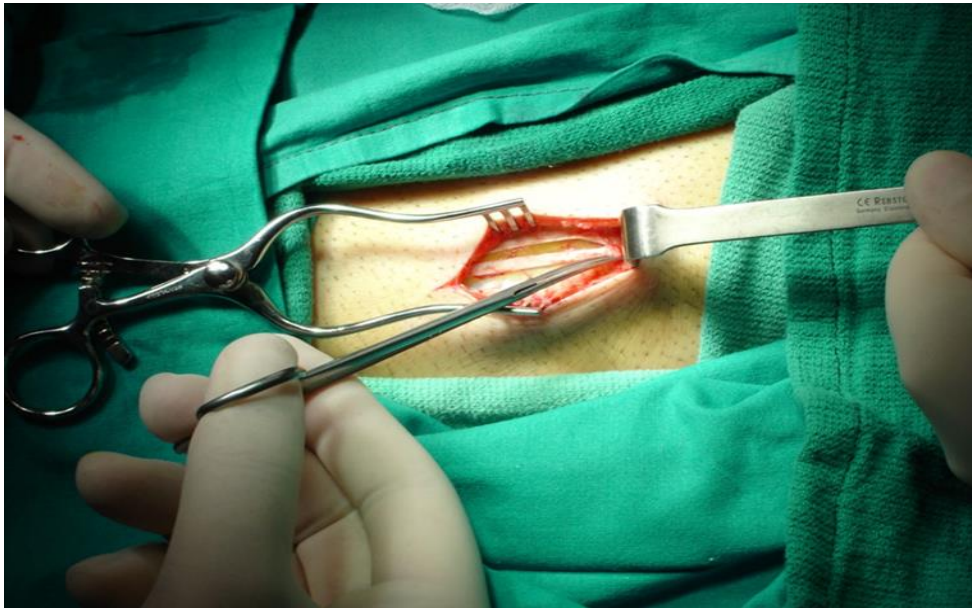
Hastada ilaç alerjileri, kanama diatezleri veya diğer hematolojik hastalıkların yanı sıra tiroid veya kas hastalık semptomları olup olmadığı cerrahi öncesinde

araştırılmalıdır (21). Özellikle konjenital ptozisli hasta veya yakınlarının daha önceki almış oldukları anesteziye bağlı malign hipertermi gelişip gelişmediği araştırılmalıdır (24).

#### D) FRONTAL KASA ASMA MATERYALLERİ

Günümüzde en sık kullanılan materyaller, silikon, otolog ya da allogreft fasya latadır. Elde edilmesi mümkün ise otolog fasya lata, kullanılabilir en iyi askı materyalidir. Otolog fasya lata uzun süreli takiplerde düşük nüks ve komplikasyon oranları nedeniyle günümüzde halen en çok tercih edilen askılama materyalidir. Ancak cerrahi tekniğin zaman alması, çıkarılmasının nispeten zor olması, 3 yaşın altındaki olgularda yeterli uzunlukta materyal elde edilememesi ve bacakta skar gelişebilmesi gibi nedenlerle, otolog fasya latanın alternatifleri araştırılmıştır (127,128).

**1. Otolog Asma Materyalleri:** En sık kullanılan otolog materyaller fasya lata, palmaris longus tendonu (129) ve temporal fasya latadır (130). Elde edilmesi daha kolay olduğundan daha çok fasya lata tercih edilmektedir. Otolog fasya lata konjenital ptozis hastalarında uzun süreli etkisi ile altın standard yöntem olarak kabul edilmektedir (58,127,131) (Şekil 2.1). Enfeksiyon, granülom oluşumu gibi komplikasyonlar otolog fasya lata ile daha düşük oranlarda bildirilmiştir (131).

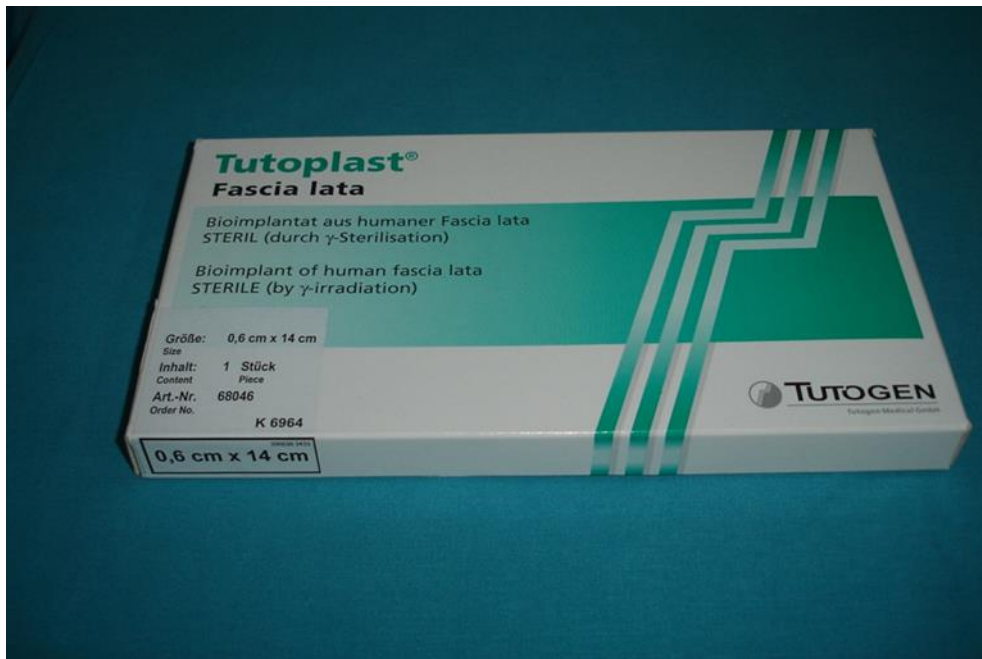

**Şekil 2.1:** Otolog fasya lata



## 2. Allogreft Asma Materyalleri:

Kadavradan elde edilip saklanmış olan, banka allogreft fasya lata ve sentetik materyallerin enfeksiyon ve granülom oluşturma riski az ancak nüks oranı fazladır (3). Banka (ışınlanmış veya liyofilize) allogreft fasya lata alternatif bir askı materyalidir (Şekil 2.2). Crawford ilk olarak bu materyali, otolog fasya lata henüz yeterince gelişmediğinden kullanımı mümkün olmayan çocuk hastalarda kullanmıştır (123,132,133). Bu askı materyali yerini fibröz doku aldığı anda kalıcı etki sağlayabilir. Kalıcı etki sağlanmadan önce erken emilim rekürrense sebep olmaktadır (133,134). Histolojik bulgular banka fasya latanın implantasyondan hemen sonra morfolojisinde bir değişiklik olmadığını (135), rekürren vakalarda ise fasya latanın yokoldüğünü göstermektedir (133). Banka fasya lata ile kısa dönem takipte başarı oranları yüksekken (% 90) (123,133,136,137), uzun dönemde başarı oranları % 50'lere kadar düşmektedir (131,138,139)



**Şekil 2.2:** Allogreft fasya lata

## 3. Sentetik Askı Materyalleri

Sentetik askı materyalleri daha kullanıma hazır durumda olup alınan saha ile ilgili komplikasyon ve enfeksiyon taşıma riski taşımamaktadır, ancak otolog fasya lata kullanımına göre daha yüksek rekürrens oranları bildirilmektedir (127,131,140).

### ***Polipropilen Sütür***

Monofilaman polipropilen sütür (Prolene®) rekürrens oranlarının yüksek olması sebebiyle (131,141) (% 12,5 - % 55,6) ilerleyen yaşlarda otolog fasya lata kullanılması planlanan hastalarda ambliyopiyi önlemek amacıyla geçici askı materyali olarak kullanılmaktadır (141). Polipropilen sütürün temel avantajları; skar oluşum riskinin ve yumuşak doku komplikasyonu oluşum riskinin az olması, kolay çıkartılması ve ileride otolog fasya lata kullanımını engellenmemesidir (131,141). Sütürün monofilaman yapısı doku entegrasyonunu engellemekte ve rekürrense sebep olmaktadır.

### ***Naylon Sütür***

Monofilaman (Supramid®) and polifilaman (Supramid Extra®) naylon sütürler de geçici askı materyali olarak kullanılabilir (142). Polipropilen sütür ile aynı avantajlara sahipken, benzer rekürrens oranları saptanmıştır (% 25 - % 69,2) (113,127,131,137). Ortalama rekürrens periyodu 3- 20 ay arasında değişmektedir (137).

### ***Silikon***

Silikon frontalis asma cerrahisinde ilk olarak Tillett ve Tillett tarafından kullanılmıştır (112). Silikon materyalin en önemli avantajı tam gözkapağı kapanmasını ve uygun gözkapağı seviyesini ayarlamayı sağlayan elastik yapısıdır (143,144). Bu materyal fibrovasküler doku ile integrasyon göstermediğinden atılım oranı yüksektir ve % 50'lere varan rekürrens oranları bildirilmektedir (139,143,145-147). Silikon gibi yapay materyal ile asma gerektiğinde ayarlanabilir olduğundan, özellikle gözün koruma sistemlerinin yetersiz olduğu olgularda tercih edilir. Bunlar Bell fenomeninin olmadığı, gözyaşı yetersizliği olan olgulardır. Ayrıca korneal duyarlılığın bozuk olduğu 5. sinir hasarının bulunduğu olgular da bu şekilde düşünülebilir. Silikon fasyada olduğu gibi kaş üstünde düğümlenmez. Bunun yerine iki uç dekolman cerrahisinde kullanılan silikon kılıf içerisine geçirilir ve bunun üstünden sütürlerle sıkıca bağlanır (128).

### ***Mersilen® Mesh***

Mersilene® mesh polyester fiberden yapılmıştır (114,145,148). Mersilen mesh fibrovasküler doku proliferasyonu için köprü görevi görmekte, atılım riskini azaltmakta ve uzun süreli etki sağlamaktadır (114,145,148,149). Bu materyalin kullanımı ile düşük rekürrens oranları ( % 0 - % 12,5) bildirilmektedir, yumuşak doku komplikasyonları bazen görülebilirken, materyal fibrovasküler dokuya bir kez entegre olduğunda tekrar ayrılması zordur (149,150).

### ***Gore-Tex®***

Gore-Tex® frontalis askı cerrahisinde kullanılan en tkili materyallerden biridir (rekürrens oranı: % 0 - % 15) (131,143). Gore-tex materyalinin mikroporlar içeren yapıya sahip olduğundan bakteri proliferasyonuna ve abse gelişimine izin verdiği, dolayısıyla kullanımı öncesinde dezenfekte edilmezse enfeksiyon oranının artacağı idda edilmektedir (131). Mikroporlar içeren bu yapı fibrovasküler doku infiltrasyonu için de imkan sağlamaktadır (140).

## **E) CERRAHİ TEKNİKLER**

***Levator Kas Rezeksiyonu:*** Levator kası rezeksiyonla kısaltılabilir. Levator fonksiyonun 4 mm veya daha fazla olduğu yaklaşık bütün birincil konjenital ptozis ve aponevrotik ptozis vakalarında endikedir. Levator kasına veya aponevrozuna yönelik cerrahiler konjonktival yaklaşım (posterior yaklaşım) ya da deri yaklaşımı (eksternal yaklaşım) ile gerçekleştirilir. Eksternal yaklaşımın avantajları arasında; anatomik yapıların daha kolay tanınması, kapak defektlerinin daha kolay belirlenmesi, tarsokonjonktival yapılara zarar verilmemesi, diseksiyon ve eksizyonun daha kolay yapılabilmesi, daha çok levator eksizyonu yapılabilmesi ve üst kapak çizgisinin daha düzgün olarak oluşturulabilmesi sayılabilir. Posterior yaklaşımın avantajları ise postoperatif düzeltmelerin daha kolay yapılabilmesi, orbiküler kas ve sinirlere zarar verilmemesi ve cilt skarı oluşturmamasıdır (56).

Rezeke edilecek levator kas miktarına yönelik farklı çalışmalarda farklı miktarlar bildirilmiştir. Collin rezeke edilecek levator kas miktarına levator fonksiyonuna ve ptozis derecesine göre karar verilmesi gerektiğini öne

sürmüştür (12) (Tablo 2.1). Eşlik eden üst rektus zayıflığı durumunda bu değerlere 4 mm eklenir. Rezeksiyonun yeterliliği ameliyatta kontrol edilmelidir. Genel anestezi altında:

- LF: 7 mm ise kapak ameliyatta ayarlanan yerde kalır
- Levator fonksiyonu iyi ise kapakta yükselme,
- Levator fonksiyonu kötü ise düşme eğilimi gösterir.

Lokal anestezide ise, orbiküleristeki paraliziye kompanse etmek için, 1 - 2 mm aşırı düzeltme yapılır (3,12).

<b>Ptozis Derecesi</b>	<b>Levator Fonksiyonu</b>	<b>Rezeksiyon Miktarı</b>
Hafif (< 2 mm)	> 10 mm	Az ( 10 - 13 mm)
Orta (3 mm)	> 8 mm	Orta (14 - 17 mm)
Orta (3 mm)	< 8 mm	Geniş (18 - 22 mm)
Ağır (> 4 mm)	< 5 mm	Maksimum (> 23 mm)

**Tablo2.1:** Ptozis derecesi ve levator fonksiyonuna göre Colin (12) tarafından önerilen levator rezeksiyon miktarları

Berke postoperatif dönemde levator fonksiyonuna göre kapak seviyesinin değişeceğini öne sürmüştür. (Tablo 2.2) Edinsel ptozisi olan hastalarda levator fonksiyonu genellikle daha iyi olduğundan, kapak seviyesindeki olası yükselme göz önüne alınarak eksizyonun daha az yapılması gerektiğini vurgulamıştır (151).

Levator fonksiyonu	Kapak seviyesi (Limbus)	Öngörülen değişim
2 - 3 mm	0	2 - 3 mm ↓
4 - 5 mm	1 - 2 mm	0 - 1 mm ↓
6 - 7 mm	2 - 3 mm	0 - 1 mm ↑
8 - 9 mm	3 - 4 mm	2 - 3 mm ↑
10 - 11 mm	6 mm	4 - 5 mm ↑

**Tablo 2.2:** Levator fonksiyonu ve intraoperatif kapak seviyesine göre öngörülen postoperatif değişim

**Frontalis Kasına Asma Cerrahisi:** En sık endikasyonu zayıf levator fonksiyona sahip olan konjenital ptozisli hastalar olmakla birlikte zayıf levator fonksiyonuna sahip her tür ptoziste endikedir (28). Diğer endikasyonları ise şunlardır:

- 1- Kronik progresif eksternal oftalmopleji
- 2- Nörojenik ptozis (3. sinir paralizi gibi)
- 3- Myastenia Gravis
- 4- Blefarofimozis sendromu
- 5- Esansiyel blefarospazm

Frontalis asma yöntemiyle ptozis cerrahisinde, tek triangle (152), çift triangle (153), tek romboid (Friedenwald-Guyton prosedürü) (154), çift romboid (liff prosedürü) (27), çift trapezoid (Wright prosedürü) (155), tek pentagon (Fox prosedürü) ve çift pentagon konfigürasyonu (Crawford prosedürü) (133) kullanılabilir.

Frontalis asmada en çok kullanılan metod, 4 yaş altı çocuklarda Fox ve daha büyük çocuklar ve erişkinlerde Crawford metodudur (3,156). Çocuklarda genellikle genel, erişkinlerde lokal veya genel anestezi tercih edilen cerrahinin aşamaları şu şekildedir:

#### **Crawford Metodu:**

- Kapak insizyonları, kapak kenarından yaklaşık 2 - 3 mm uzaklıkta, 3 mm genişliğinde, 3 adet insizyon ile yapılır. Ortadaki insizyon, kapak orta noktasının hafif nazalinde, kapak kenarının en yüksek noktasının üzerinde olmalıdır. Medial ve lateral insizyonlar ise bu insizyondan eşit uzaklıkta, medialdeki üst punktumun lateralinde olacak şekilde ayarlanmalıdır.
- Kaş insizyonları, hemen kaş üzerinde, medial ve lateral kapak insizyonlarına göre birbirlerinden daha uzak mesafede olacak şekilde ayarlanır. Son insizyon ise kaşın 1 - 2 cm üzerinde kaş üzeri kesileri ile eşkenar üçgen oluşturacak şekilde yapılmalıdır.
- Bu teknikte genellikle otolog fasya lata kullanılır. Her bir kapak için iki adet fasya lata şeridi kullanılır. Wright iğnesi yardımı ile fasya latalar tarsal plağın üzerinden ve orbiküler kasın derininden geçirilir. Daha sonra lateral şeridin her iki ucu lateral kaş kesisinden, her iki medial ucu medial kaş kesisinden çıkarılarak yeterli kapak açıklığı sağlanacak seviyede bağlanır. Birer uç alın insizyonuna ilerletilerek burada tekrar bağlanır ve 6/0 emilebilen suture ile suture edilir. Wright iğnesinin frontal kas içerisinde ilerletildiğinden emin olunmalıdır.
- Kaş ve alın insizyonlar 6/0 emilebilen suture ile suture edilir (3).

#### **Fox Metodu:**

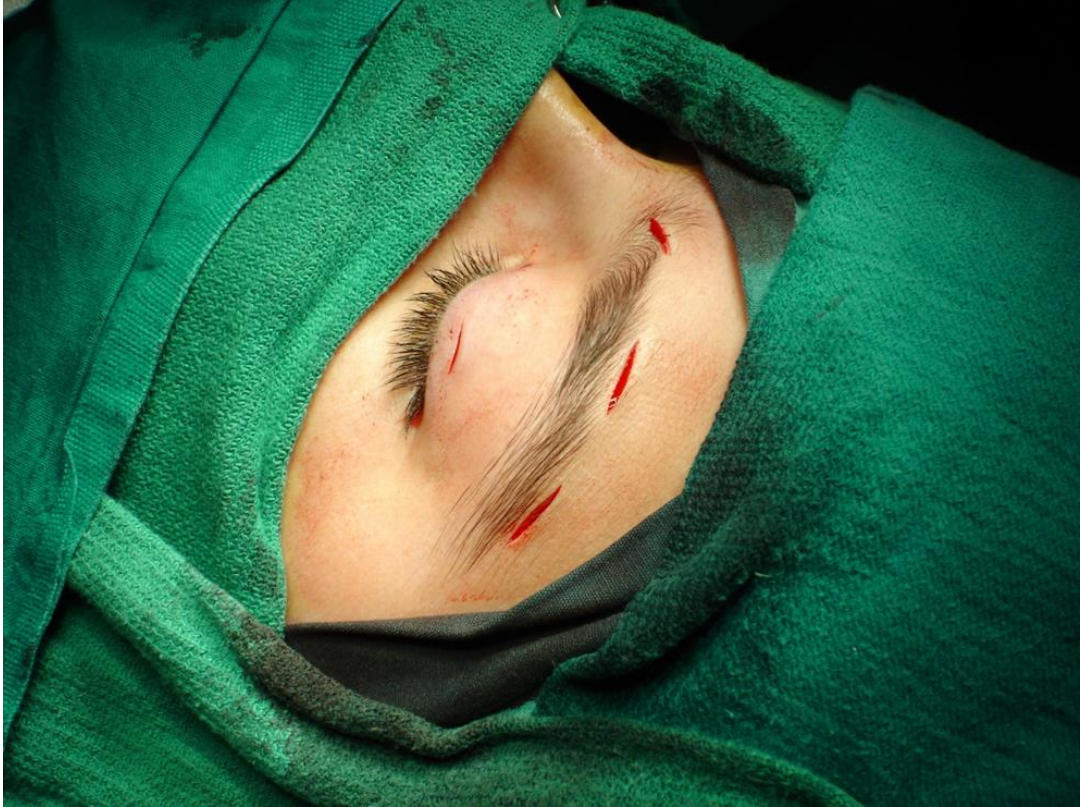Bu teknik daha çok sentetik materyalin kullanıldığı, daha küçük yaştaki çocuklarda tercih edilen bir yöntemdir (12).

- Medial ve lateral limbus hizasında iki kapak insizyonu ve Crawford tekniğindeki gibi iki kaş ve bir alın insizyonu yapılır.
- Wright iğnesi yardımı ile askı materyali kapak kenarından geçirildikten sonra orbiküler kasların derininden ilerletilerek kaş insizyonlarından çıkartılır. Alın

insizyonundan girilerek askı materyali kaş insizyonundan alın insizyonuna çıkarılır.

- Kapak yüksekliği ayarlandıktan sonra fazla uçlar kesilerek askı materyalinin uçları yara yerine gömülür ve insizyon yerleri kapatılır (3).

Modifiye Fox-Pentagon tekniğinde ise, kapak üzerinde 2, kaş üzerinde 3 horizontal insizyon bulunmaktadır (149,157) (Şekil 2.3).



**Şekil 2.3:** Modifiye Fox-Pentagon yönteminde insizyon sahaları

Ptozis cerrahisinde kullanılan diğer cerrahi teknikler ise; Fasenella-Servat yöntemi (158), Müller ve konjonktivanın rezeksiyonu (158), levator aponevroz cerrahisi (12) ve daha nadiren kullanılan Gavaris yöntemi (24), Small yöntemi (159), Mc Cord yöntemi (160), Mustard yöntemidir (125,161). Küçük insizyonlu ptozis cerrahisi (162), ayarlanabilir suture ile ptozis cerrahisi (163) ve frontalis kas flebi ile frontalis asma (164) yöntemi ise literatürde son yıllarda yerini almış olan yeni cerrahi tekniklerdir.

## F) PTOZİS CERRAHİSİNİN KOMPLİKASYONLARI

**1- Lid- lag, lagoftalmi:** Levator fonksiyonu az, ptozis miktarı fazla olan olgularda özellikle geceleri görülen lagoftalmi (nokturnal lagoftalmi) daha belirgin olmakla birlikte, korneal problemler de tabloya eşlik edebilir. Lagoftalmide, başlangıçta medikal tedavi uygulanır. Sık suni gözyaşı ve gece koruyucu pomadlar başlanılır. Cerrahi gerekirse, septum eksplore edilir ve tamamen serbestleştirilir. Yeterli olmazsa ve korneal problemler devam ederse kapağın tekrar düşürülmesi gerekir (165). Hastaların büyük bir kısmında postoperatif 6. aya kadar kendiliğinden düzelmektedir (166).

**2- Aşırı düzeltme:** Genellikle edinsel ptozislerde rastlanır. Levator fonksiyonu az olan olgularda hemen revizyon yapılmamalı, kapağın bir miktar düşeceği ihtimali düşünülerek beklenmelidir. Bu olgularda levator kası yeterince esnek olmadığı için kapaktaki gerilmeye bağlı olarak birkaç haftada 1 - 2 mm'lik bir düşme gerçekleşir. Levator fonksiyonu iyi ve çok iyi olan olgularda ise erken revizyon yapılmasında fayda vardır. Minimal fazla düzeltme durumlarında ilk iki hafta masaj, orbiküler adale kontraksiyonu ve Desmarres retraktörü üzerinde kapağı çevirmek gibi yöntemlerin uygulanabileceği hatırd tutulmalıdır (167). Ciddi aşırı düzeltmelerde ise aponevroz geriletmesi yapılmalıdır. İlk ameliyat sırasında, oluşabilecek bir aşırı düzeltmenin düzeltilmesi her zaman göz önünde tutulmalı ve fazlalık aponevrozun bir kısmı korunmalıdır (18). Geriletme sonrası tarsa suture edilebilecek yeterli aponevroz kalmazsa araya yer kaplayıcı materyeller (sklera, medpor plak, vs.) konabilir (91).

**3- Enfeksiyon:** Genelde frontal askı cerrahisinde kullanılan askı materyelinden kaynaklanan enfeksiyonlara rastlanılır. Bazen suture reaksiyonunun yaptığı inflamasyon enfeksiyon ile karıştırılabilir. Tedavide sistemik antibiyotikler kullanılır (18,36).

**4- Ektropion:** Levator aponevrozu tarsın 1/3 üst kısmına değil de serbest kenara yakın olarak suture edilirse tars üst kısmı arkaya doğru döner ve kendi üzerine katlanabilir. Böyle bir durumda üst kapak serbest kenarı globdan uzaklaşır. Başka bir ektropion nedeni ise cilt kıvrımı oluşturulurken, suturelerin aponevrozda çok geriden



geçirilmesi ve böylece kapağın yüksekte tespit edilmiş olmasıdır. Tedavide üst kapak çizgisi yeniden oluşturulur ve ön lamelin normal yerine dönmesi sağlanmış olur (2,12).

**5- Entropion:** Konjonktival yolla yapılan klasik levator rezeksiyonlarında, arka lamelin önden daha fazla kısaltılması nedeniyle meydana gelir. Masajla düzelmezse üst kapaktan iç şeklinde cilt çıkarılması suretiyle ön lamel kısaltılır (2,80).

**6- Kirpik kaybı:** Tars ön yüzü açığa çıkarılırken kapak kenarına 2 mm'den fazla yaklaşılmasına bağlıdır. Ameliyatta kirpik folikülleri korunmalıdır. Dökülen kirpiklerden bazıları zamanla çıkabilir. Etkili tedavisi yoktur (165).

**7- Üst kapak çizgisi anomalisi:** Sık görülen bir komplikasyondur. Kapak yüksekliği ideal olmasa bile üst kapak kıvrımının simetrik olması çoğu zaman durumu maskeleyebilir. Üst kapak kıvrımını belirginleştirmek ve daha kozmetik bir görünüm elde etmek için, ameliyat esnasında belirli ölçülerde cilt ve orbiküler adale ekzizyonu yapılabilir. Asimetrik kapak kıvrımının tedavisi cerrahidir. Kapak çizgisi normalden yukarıda ise, cilt eksizyonu ile kolayca düşürülebilir. Düşük olan kapak kıvrımını yükseltmek nispeten daha zordur, çoğunlukla çift kapak kıvrımı oluşur (2,12,165).

**8- Ekstraoküler adale dengesizliği:** Maksimum levator rezeksiyonu yapılan olgularda üst rektus kası hasar görebilir. Levator kasının medial boynuzu korunduğu için klasik levator rezeksiyonunda farklı olarak bu komplikasyona normalde rastlanmaz (165).

**9- Lokalize kontur defektleri:** Başarılı bir sonuç için kapak konturunun düzenli olması gerekmektedir (80).

**10- Konjonktiva prolapsusu:** Genellikle konjonktival ödem sonucu olur ve kendiliğinden geçer. Eğer süperior forniksi tutan ligamentler disseke edilmişse prolapsus gelişimini önlemek için fornikse koruyucu eriyebilen sütürler konulabilir. Kalıcı düzelmeyen bir prolapsus olursa konjonktivanın eksizyonu ve superior fornikse doğru retraksiyonu prolapsusu düzeltir (165).

**11- Kuru göz:** Özellikle temporalde aponevroza ulaşılrken, gözyaşı bezi kanaliküllerinin kesilmemesine dikkat edilmelidir. Aksi takdirde postoperatif dönemde refleks gözyaşı salgılamasının olmadığı bir gözle karşılaşılabilir (80).

**12- Sütür allerjisi ve migrasyonu:** Özellikle levator aponevrozunun, prolens gibi nonabsorbabl sütürlerle tarsi sütüre edilmesi durumunda cilt veya konjonktivaya doğru migrasyon gösterebilir. Konjonktival yüzden çıkan sütürler bazen uzun süre fark edilemeyebilir ve yanlışlıkla kronik konjonktivit tanısı konarak tedavi edilmeye çalışılabilir. Sütür reaksiyonları da görülebilecek komplikasyonlardandır (2).

**13- Hemoraji:** İntraoperatif ve postoperatif dönemde hemorajinin azaltılması açısından, ameliyat öncesinde kanamayı artıran ilaçlar kesilmelidir. Operasyonun bitiminde hemostazın sağlandığından emin olmak gerekir. Hemorajiyi artılabilecek ilaçların, ameliyat öncesi 1 hafta, ameliyat sonrası 2 hafta kadar kullanılmaması önerilir (2).

**15- Diplopi:** Çok nadir görülen bir komplikasyondur. Süperior rektus kası veya süperior oblik kas tendonunun hasarı sonucu oluşur (2).

**16- Geçici görme azalması:** Nadiren kalıcı olabilir (168). Gözkapağının pozisyonunun değişmesi sonucu gelişen astigmatizma sebep olur (168). Hastaların büyük bir bölümünde 3 aya kadar persistan astigmatizma görülürken, çoğunda 12. aya kadar genellikle spontan düzelir (168).

### 3. MATERYAL VE METOD

Bu tezde blefaroptozis hastalığının cerrahi tedavisinde uygulanan frontalis asma veya levator rezeksiyon yöntemlerinin seçiminde levator fonksiyonu yerine marjin refle mesafesi (MRM) parametresinin kullanılabileceği hipotezi incelendi. Null hipotezi, 'blefaroptozise yönelik yapılacak cerrahi yöntemin seçiminde levator fonksiyonu yerine MRM kullanılmaz' olarak kabul edildi. Null hipotezinin doğruluğunu araştırmak üzere çalışmamızda; 26 Temmuz 2012 tarihinde, LUT 12/97 kayıt numarasıyla Hacettepe Üniversitesi Girişimsel Olmayan Klinik Araştırmalar Etik Kurulu'nda değerlendirilerek alınan onayla 01.01.1980 – 31.12.2012 tarihleri arasında kliniğimizde yapılan blefaroptozis cerrahisi sonuçları, cerrahi başarıya etki

eden faktörler ve MRM ile levator fonksiyonunun cerrahi planlamadaki uyumluluğu retrospektif olarak değerlendirildi. Hasta ile ilgili değerlendirmeye alınan bilgiler hasta dosyalarına kaydedilen medikal kayıtlardan elde edildi. Hastaların başvuru anındaki yaşları, cinsiyetleri, ptozisin farkedilme yaşı, aile hikayeleri, eşlik eden göz hastalıkları, sistemik sorunları, semptomları, travma hikayesi, ptozisin lateralitesi, ptozisin etyolojisi, oluşma süresi, oluşma hızı, yemek yerken ya da çene hareketleri ile değişiklik gösterip göstermediği, cerrahi hikayesi, gün içerisinde değişiklik gösterip göstermediği, uyurken göz kapağının pozisyonu değerlendirildi. Hastaların ilk oftalmolojik muayeneleri, ptozise yönelik yapılan cerrahi sonrası postoperatif ilk oftalmolojik muayeneleri ve tüm ptozis cerrahileri sonrası son oftalmolojik muayeneleri retrospektif olarak incelenip hastaların toplam takip süreleri kaydedildi. Yapılan ptozise yönelik cerrahileri ile ilişki olarak özellikle; cerrahi yaşı, cerrahi tekniği, anestezi türü, levator rezeksiyonu yapılan olgularda levator rezeksiyon miktarı, frontalis asma yöntemiyle ptozis cerrahisi yapılan olgularda fasya lata türü, cerrahinin komplikasyonları ve ek cerrahi gereksinimi değerlendirildi. Her oftalmolojik muayene için hastaların her iki göz görme keskinlikleri, ön ve arka segment bulguları, kırma kusuru, ambliyopi, anizometri, şaşılık, blefarofimozis gibi eşlik eden ek oftalmolojik hastalıkların varlığı, anormal baş pozisyonu, frontalis aşırı fonksiyonu, kaş düşüklüğü varlığı, her blefaroptozis hastasının oküloplastik muayenelerinde rutin olarak değerlendirilen levator fonksiyonu, MRM ve interpalpebral aralık ölçümleri, kapak kıvrım çizgisi varlığı ve yükseklikleri ile ışık refleksi, rölatif afferent pupil defekti, anizokori varlığı, Bell fenomeni, Marcus-Gunn bulgusu, göz hareketleri ve aşağı bakışta göz kapağının geri kalması (lid-lag bulgusu) kayıtlı bilgiler incelenerek değerlendirildi. 01.01.1980 - 31.12.2012 tarihleri arasında kliniğimizde blefaroptozis cerrahisi yapılan, postoperatif en az 6 ay takip edilen, kayıtlarına HÜTF veri tabanından ulaşılan 232 hasta ve ameliyat listelerinden ulaşılan 354 hasta arasından sağlıklı medikal kayıtlarına ulaşılan 200 hastanın 226 gözü çalışmaya dahil edildi.

Hastalar ptozisin başlangıç zamanına göre konjenital ve edinsel; etiopatolojisine göre myojenik, aponevrotik, nörojenik ve mekanik; ptozisin ağırlığına göre hafif, orta ve ağır olarak sınıflandırılıp değerlendirildi. Blefaroptozisin sebep ve ağırlık derecesine yönelik sınıflandırması Freuh'un

mekanistik sınıflaması (4) ve Berke'nin histolojik bulgularına (53) göre yapılmıştır. Ptozis miktarı;  $\leq 2$  mm olan kapak seviyesi pupil üst sınırında olan hastalar 'hafif', ptozis miktarı 3 mm olan kapak seviyesi pupili 1 mm örten hastalar 'orta', ptozis miktarı  $\geq 4$  mm olan kapak seviyesi pupilin  $\geq 1/2$ 'sini örten hastalar 'ağır' olarak tanımlandı.

Snellen eşeli veya E eşeli ile görme keskinliği kayıtları olan hastalar değerlendirildiğinde ambliyopi, tek taraflı ptozisi olan olgularda iki göz arasında en az iki sıra fark olması, çift taraflı ptozisi olan hastalarda en iyi düzeltilmiş görme keskinliğinin Snellen eşeli ile 0,7'in altında olması olarak tanımlandı (169). Anizometri ise, iki göz arasındaki sferik veya astigmatik kırma kusuru farkının 1 diyoptriden fazla olması olarak kabul edildi.

Cerrahi başarının değerlendirilmesinde, cerrahi sonrası MRM  $\geq 3$  mm olan olgular başarılı kabul edildi. Kliniğimize ilk başvuru tarihi öncesinde dış merkezde ptozis cerrahisi geçiren hastalar ve başvuru anında şaşılığı olan veya takibi süresince şaşılık gelişen hastalar MRM ölçümü yanlış değerlendirmelere sebep olabileceğinden değerlendirmeye alınmadı. Hastalarda ilk cerrahi sonrası başarı ve son muayenelerindeki geçirilmiş tüm ptozis cerrahileri sonrası nihai başarı ayrı ayrı değerlendirildi.

Cerrahi seçiminde levator fonksiyonu ve MRM uyumluluğu ilk cerrahi sonrası başarı elde edilen hasta grubunda değerlendirildi. Hastalar için uygun cerrahi tipini belirlemede, levator fonksiyonu ve MRM için duyarlılığı/özgüllüğü en yüksek kesim noktası değeri belirlendi.

### **İstatistiksel Analiz**

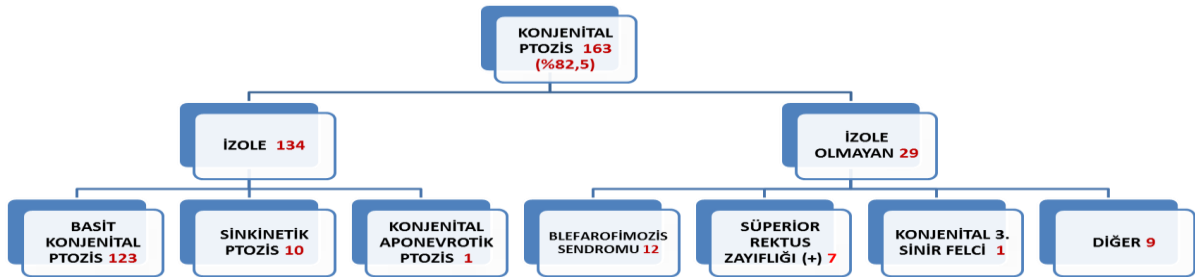
Çalışmanın istatistiksel analizi Hacettepe Üniversitesi Biyoistatistik Anabilim Dalında, SPSS versiyon 15.0 (IBM, Armonk, NY) programı kullanılarak yapıldı. Kategorik ölçümlerin karşılaştırılmasında  $\chi^2$  testi; sayısal ölçümlerin karşılaştırılmasında, normal dağılım varsayımının Kolmogorov-Smirnov testi ile değerlendirilmesinin ardından, parametrik olanlarda bağımsız gruplarda t testi, nonparametrik olanlarda Mann Whitney U testi kullanıldı.  $p < 0.05$  olan değerler istatistiksel olarak anlamlı olarak kabul edildi. Bağımlı ikiden çok grubun

karşılaştırılmasında, parametrik değerler için tekrarlı ölçümlerde tek yönlü varyans analizi, nonparametrik değerler için Cochran Q testi; korelasyon analizinde Pearson korelasyon katsayısı; cerrahi seçiminde kullanılan kriterlerin ayırt etme gücünün ve uygun eşliğinin belirlenmesinde ROC (Alıcı işlem karakteristikleri, Receiver Operating Characteristic) eğrisi yöntemi kullanıldı.

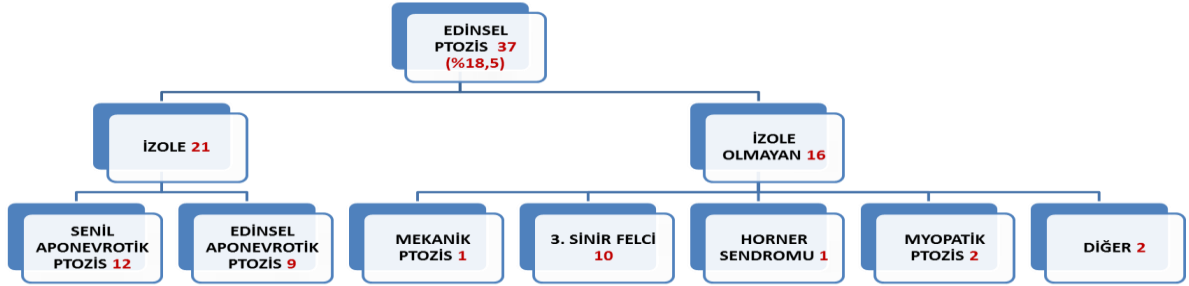
#### 4. BULGULAR

##### DEMOGRAFİK VE KLİNİK ÖZELLİKLER

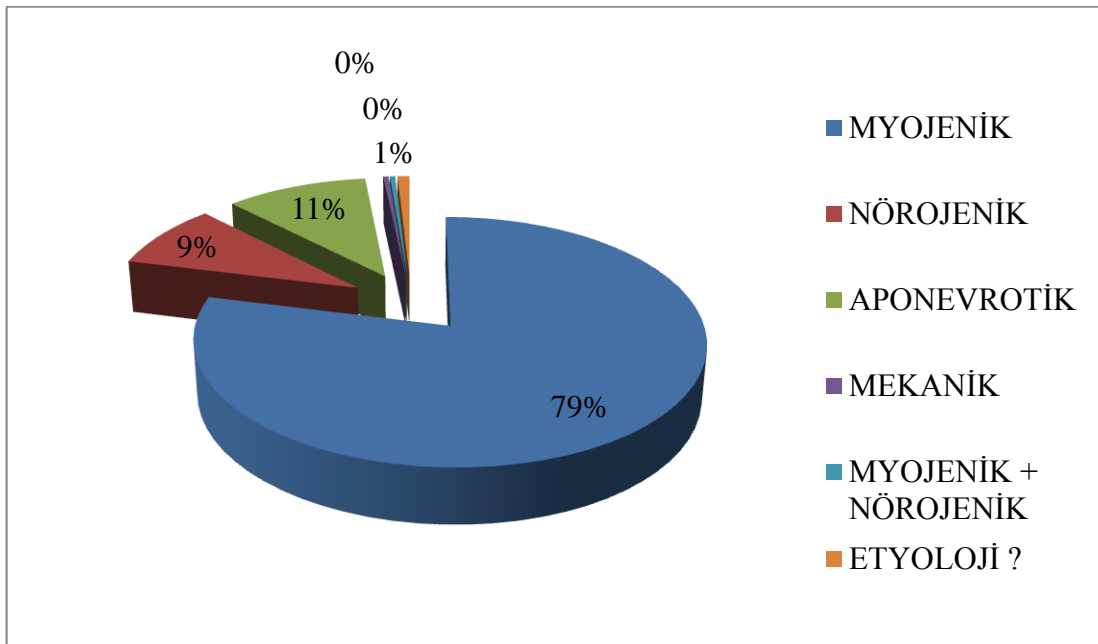
Çalışmamızda 163'ü konjenital (%82,5), 37'si edinsel (%18,5) olmak üzere toplam 200 ptozis hastasının 226 gözü değerlendirildi. Ptozisin başlangıç yaşına göre, konjenital ve edinsel olarak değerlendirilen hastalar izole ve izole olmayan olmak üzere de sınıflandırılarak incelendi (170) (Şekil 4.1 ve 4.2).



**Şekil 4.1:** Konjenital ptozis hastalarının başlangıç yaşına göre sınıflandırılması



**Şekil 4.2:** Edinsel ptozis hastalarının başlangıç yaşına göre sınıflandırılması



**Şekil 4.3:** Ptozis hastalarının etyopatolojik özelliklerine göre sınıflandırılması

Ptozisin etyopatolojisine göre, değerlendirilen hastaların 153'ü myojenik (% 79), 23'ü aponevrotik (% 11), 20'si nörojenik (% 9), 1'i mekanik, 1'i myojenik + nörojenik, 2'i etyolojisi bilinmeyen olarak sınıflandırıldı (Şekil 4.3). Ortalama tanı yaşı 14,6 yıl (aralık= 0 - 80 yıl), ortalama operasyon yaşı 16,5 (aralık= 0 – 83 yıl) olarak tespit edildi. Çalışmada değerlendirilen 99 erkek (% 49,5), 101 kadın (% 50,5) hastanın 86'sında (% 43) sağ göz tutulumu, 77'sinde (% 38,5) sol göz tutulumu,

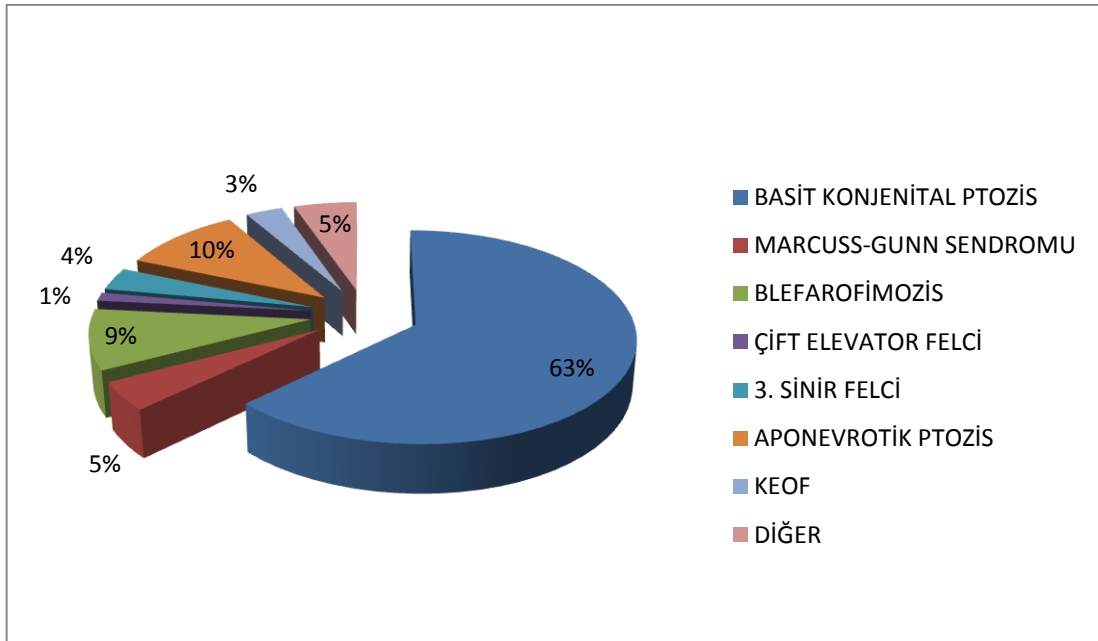
37'sinde (% 18,5) bilateral tutulum mevcuttu. Hastaların 44'ünde (% 19,4) ek oküler hastalık, 57'sinde (% 28,5) ek sistemik hastalığın ptozise eşlik ettiği görüldü. En sık eşlik eden oküler hastalık 33 hastada tespit edilmiş olup şaşılıktır (% 75). Bir hastada mikrokornea, 2 hastada mikroftalmi, 2 hastada aniridi ve nistagmus, 2 hasta iris kolobomu ve 1 hastada optik sinir hipoplazisi tespit edilmiştir. En sık eşlik eden sistemik hastalık ise, inmemiş testis olup 8 hastada tespit edildi (% 14). Akraba evliliği hikayesi 4 hastada (% 2), ailede ptozis hikayesi 7 hastada (% 3,5), travma hikayesi 11 hastada (% 5,5) mevcuttu. Hastaların ortalama takip süreleri 9 ay ile 28 yıl arasında değişmekle birlikte ortalama 8 yıl olarak tespit edildi (Tablo 4.1).

Özellikler	Myojenik	Aponevrotik	Nörojenik	Mekanik	Toplam
<b>Hasta (göz) sayısı</b>	154 (179)	23 (24)	21 (21)	1 (1)	<b>200 (226)</b>
<b>Tam yaşı (yıl) (aralık)</b>	12,4 (0 - 76)	28 (0 - 80)	11,6 (0 - 59)	6	<b>14,6 (0 - 80)</b>
<b>Cinsiyet (E/K)* (%)</b>	76/78 (49,4/50,6)	13/10 (56,5/43,5)	9/12 (42,9/57,1)	1/0 (100/0)	<b>99 / 101 (50,5 / 49,5)</b>
<b>Lateralite (sağ / sol / bilateral) (%)</b>	65/56/33 (42,2/36,4/21,4)	11/9/3 (47,8/39,1/13)	11/10/0 (52,4/47,6/0)	0/1/0 (0/100/0)	<b>86 / 77/37 (43/38,5/18,5)</b>
<b>Ek oküler hastalık (%)</b>	27 (15,1)	9 (45)	8 (33,3)	-	<b>44 (19,4)</b>
<b>Ek sistemik hastalık (%)</b>	42 (27,4)	7 (30,4)	8 (40)	-	<b>57 (28,5)</b>
<b>Akraba evliliği (%)</b>	4 (2,4)	-	-	-	<b>4 (2)</b>
<b>Ailede ptozis hikayesi (%)</b>	7 (4,5)	-	-	-	<b>7 (3,5)</b>
<b>Travma hikayesi (%)</b>	0 (0)	10 (43,5)	1 (4,8)	-	<b>11 (5,5)</b>
<b>Operasyon yaşı (yıl) (aralık)</b>	14,3 (1 - 76)	30,5 (2 - 8)	13,3 (0 - 68)	9	<b>16,5 (0 - 83)</b>
<b>Takip süresi (yıl) (aralık)</b>	8 (10 ay - 28)	7,2 (9 ay - 19)	7,5 (1 - 18)	14	<b>8 (9 ay - 28)</b>

**Tablo 4.1:** Hastaların demografik özelliklerin etyopatolojiye göre sınıflandırılarak değerlendirilmesi. (K/E)\*: Kadın/Erkek



Etiyolojiye göre değerlendirilen 200 hastanın 226 gözünden, 126 hastanın 138 gözünde basit konjenital ptozis (% 61,1), 3 hastanın 4 gözünde üst rektus zayıflığının eşlik ettiği basit konjenital ptozis (% 1,8), 12 hastanın 21 gözünde blefarofimozis sendromu (% 9,3), 10 hastanın 10 gözünde Marcus-Gunn Sendromu (% 4,4), 5 hastanın 7 gözünde KEOF (% 3,1), 3 hastanın 3 gözünde çift elevatör felci (% 1,3), 1 hastanın 1 gözünde mitokondriyal miyopatiye bağlı konjenital ptozis (% 0,4), 2 hastanın 2 gözünde sendrom ile ilişkili konjenital ptozis (% 0,9), 1 hastanın 1 gözünde doğum travmasına bağlı konjenital aponevrotik ptozis (% 0,4), 22 hastanın 23 gözünde involüsyonel aponevrotik ptozis (% 10,2), 8 hastanın 8 gözünde 3. sinir felcine bağlı nörojenik ptozis (% 3,5), 2 hastanın 3 gözünde etyolojisi bulunamayan myojenik ptozis (% 1,3), 2 hastanın 2 gözünde etyolojisi bulunamayan nörojenik ptozis (% 0,9), 1 hastanın 1 gözünde mekanik ptozis (% 0,4) saptanırken, 2 hastanın 2 gözünde (% 0,9) ptozise sebep olacak herhangi bir patoloji saptanmamıştır (Şekil 4.4). Sendrom ile ilişkili konjenital ptozisi olan hastalarda Noonan Sendromu ve Smith-Lemli-Opitz Sendromu olduğu tespit edildi.



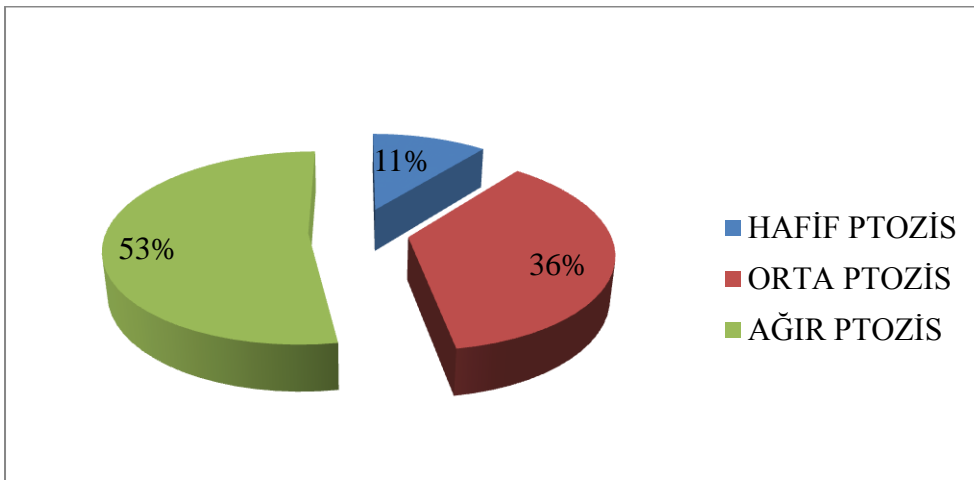
**Şekil 4.4:** Ptozis hastalarının etyolojik özelliklerine göre sınıflandırılması

Ptozis miktarı;  $\leq 2$  mm olan kapak seviyesi pupil üst sınırında olan hastalar ‘hafif’, ptozis miktarı 3 mm olan kapak seviyesi pupili 1 mm örten hastalar ‘orta’, ptozis miktarı  $\geq 4$  mm olan kapak seviyesi pupilin  $\geq 1/2$ 'sini örten hastalar ‘ağır’

olarak tanımlandı (Tablo 4.2). Kliniğimize ilk başvuru tarihi öncesinde dış merkezde ptozis cerrahisi geçiren hastalar ve başvuru anında şaşılığı olan veya takipleri süresince şaşılık gelişen hastalar MRM ölçümü yanlış değerlendirmelere sebep olabileceğinden değerlendirmeye alınmadı. Değerlendirilen 155 hastanın 175 gözünden 19'unda (% 10,8) hafif, 64'ünde (% 36,5) orta, 92'sinde (% 52,5) ağır ptozis tespit edildi (Şekil 4.5). Myojenik ptozisi olan 146 gözden 15'inde hafif, 59'unda orta, 72'sinde ağır ptozis; nörojenik ptozisi olan 11 gözden 1'inde hafif, 3'ünde orta, 7'sinde ağır ptozis; aponevrotik ptozisi olan 15 gözden 3'ünde hafif, 2'sinde orta, 10'unda ağır ptozis; mekanik ptozisi olan 1 gözde ağır ptozis saptanmıştır. Ptozisin ağırlık derecesi ile etiyojisi arasında istatistiksel olarak anlamlı fark saptanmamıştır (p=0,391).

	<b>Ptozis Miktarı</b>	<b>Kapak Seviyesi</b>
<b>Hafif Ptozis</b>	$\leq 2$ mm	Pupil üst sınırında
<b>Orta Ptozis</b>	3 mm	Pupili 1 mm örtüyor
<b>Ağır Ptozis</b>	$\geq 4$ mm	Pupilin $\geq 1/2$ ' sini örtüyor

**Tablo 4.2:** Ptozis miktarı ve kapak seviyesine göre ptozis sınıflaması



**Şekil 4.5:** Ptozis miktarına göre sınıflandırıldığında olguların dağılımı

Kliniğimizde yapılan frontalis asma yöntemiyle ptozis cerrahilerinin hepsi üst kapak üzerinde iki, kaş üzerine aynı horizontal hat üzerinde seyreden üç insizyon ile gerçekleştirilen modifiye Fox-Pentagon tekniğiyle yapılmış olup, askı materyali olarak % 55,6 gözde otolog fasya lata, % 44,4 gözde allogreft fasya lata kullanılmıştır. Levator kasına yönelik cerrahilerin hepsi cilt insizyonu yoluyla yapılmıştır. Cerrahilerin hepsi genel anestezi altında gerçekleştirilmiştir.

İlk cerrahi olarak, değerlendirilen toplam 226 gözün 76'sına (% 33,6) levator rezeksiyonu yöntemiyle, 150'sine (% 66,4) frontalis asma yöntemiyle ptozis cerrahisi uygulanmış, 46 hastada (% 20,4) bir veya daha fazla ek cerrahi gerekmiş, 29 hastada (% 12,9) ise komplikasyon gelişmiştir. Levator rezeksiyonu yapılan hastalardan verilerine ulaşılan 69 hastanın 70 gözünün değerlendirilmesi sonucu ortalama rezeksiyon miktarı 13 mm (4 - 20 mm) olarak tespit edilmiştir. Frontalis asma yöntemiyle ptozis cerrahisi yapılan 150 gözün 84'ünde (% 55,6) otolog fasya lata, 66'sında (% 44,4) allogreft fasya lata kullanılmıştır (Tablo 4.3).

Özellikler	Myojenik	Aponevrotik	Nörojenik	Mekanik	Toplam
<b>Operasyon tekniği (LR / FA)* (%)</b>	61/118 (34,1/65,9)	8/16 (33,3/66,7)	7/14 (33,3/66,7)	0/1 (0/100)	<b>76/150 (33,6/66,4)</b>
<b>Levator rezeksiyon miktarı (mm) (aralık)</b>	12,96 (5-20)	12,14 (7-18)	14,14 (4-20)	-	<b>13 (4-20)</b>
<b>Fasya lata türü (Otolog/ Allogreft) (%)</b>	72/46 (61/39)	6/10 (37,5/62,5)	4/9 (30,8/69,2)	0/1 (0/100)	<b>84/66 (55,6/44,4)</b>
<b>Komplikasyon (var/yok) (%)</b>	21/157 (11,8/88,2)	5/19 (20,8/79,2)	3/17 (15/85)	0/1 (0/100)	<b>29/196 (12,9/87,1)</b>
<b>Ek cerrahi (+/-) (%)</b>	31/147 (17,4/82,6)	4/20 (16,7/83,3)	9/11 (45/55)	1/0 (100/0)	<b>46/180 (20,4/79,6)</b>

**Tablo 4.3:** Cerrahi ile ilişkili sonuçların etyopatolojiye göre sınıflandırılarak değerlendirilmesi. (LR/FA)\*: Levator rezeksiyonu/Frontalis asma

## CERRAHİ BAŞARI

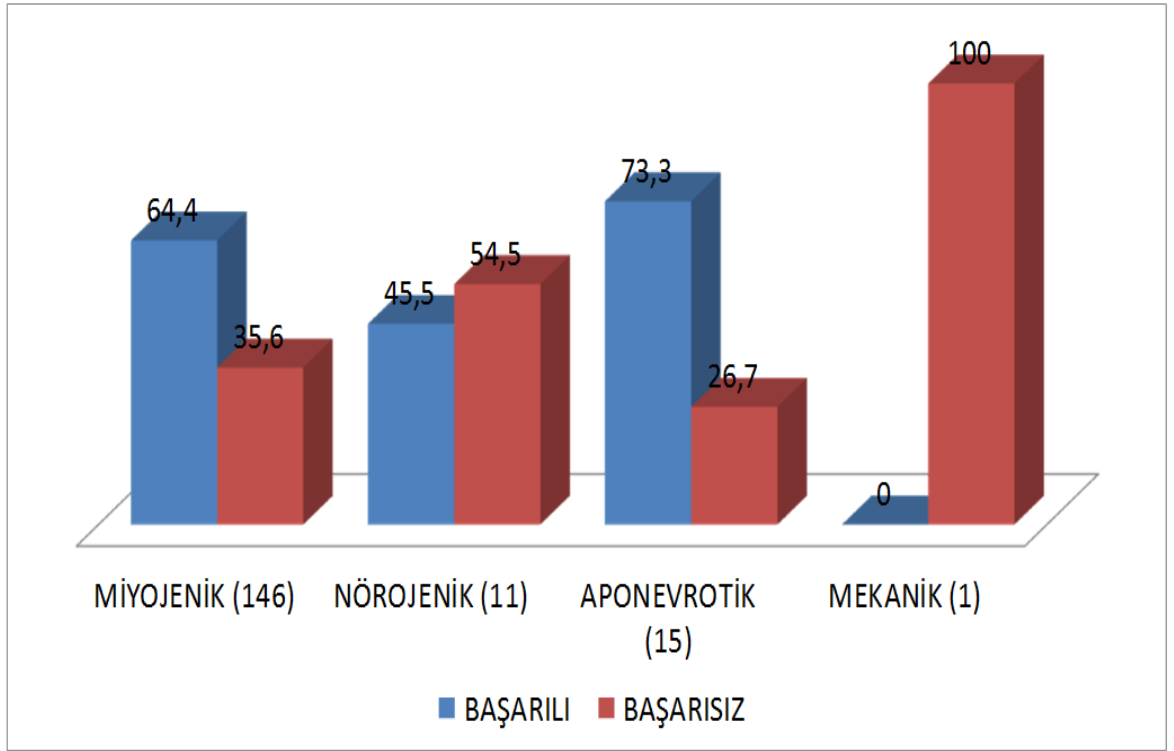
Cerrahi başarının değerlendirilmesinde, cerrahi sonrası  $MRM \geq 3$  mm olan olgular başarılı kabul edildi. Kliniğimize ilk başvuru tarihi öncesinde dış merkezde ptozis cerrahisi geçiren hastalar ve başvuru anında şaşılığı olan veya takipleri süresince şaşılık gelişen hastalar  $MRM$  ölçümü yanlış değerlendirmelere sebep olabileceğinden değerlendirmeye alınmadı. Hastalarda ilk cerrahi sonrası başarı ve son muayenelerindeki nihai başarı ayrı ayrı değerlendirildi.

Değerlendirmeye alınan 155 hastanın 175 gözünden 112'sinde (% 62,9) ilk cerrahi sonrası, 133'ünde (% 74,7) tüm ptozis cerrahileri sonrası başarı elde edilmiştir. İlk cerrahi başarıya etki eden kriterler değerlendirildiğinde; cinsiyet, travma hikayesi, ilk başvuru anındaki görme keskinliği, göz hareketleri, Bell fenomeni varlığı, operasyon yaşı, kullanılan fasya lata türü ile ilk cerrahi sonrası başarı arasında herhangi bir ilişki saptanmazken; ilk muayene sırasında levator fonksiyonu ve  $MRM$  daha fazla olan hastalarda ilk cerrahi sonrası başarının daha yüksek olduğu tespit edildi. İlk cerrahi sonrası başarının, ilk cerrahi olarak levator rezeksiyonu yapılan hastalarda, frontalis asma yöntemiyle ptozis cerrahisi yapılan hastalara göre istatistiksel olarak anlamlı derecede yüksek olduğu saptandı ( $p=0,001$ ) (Tablo 4.4).

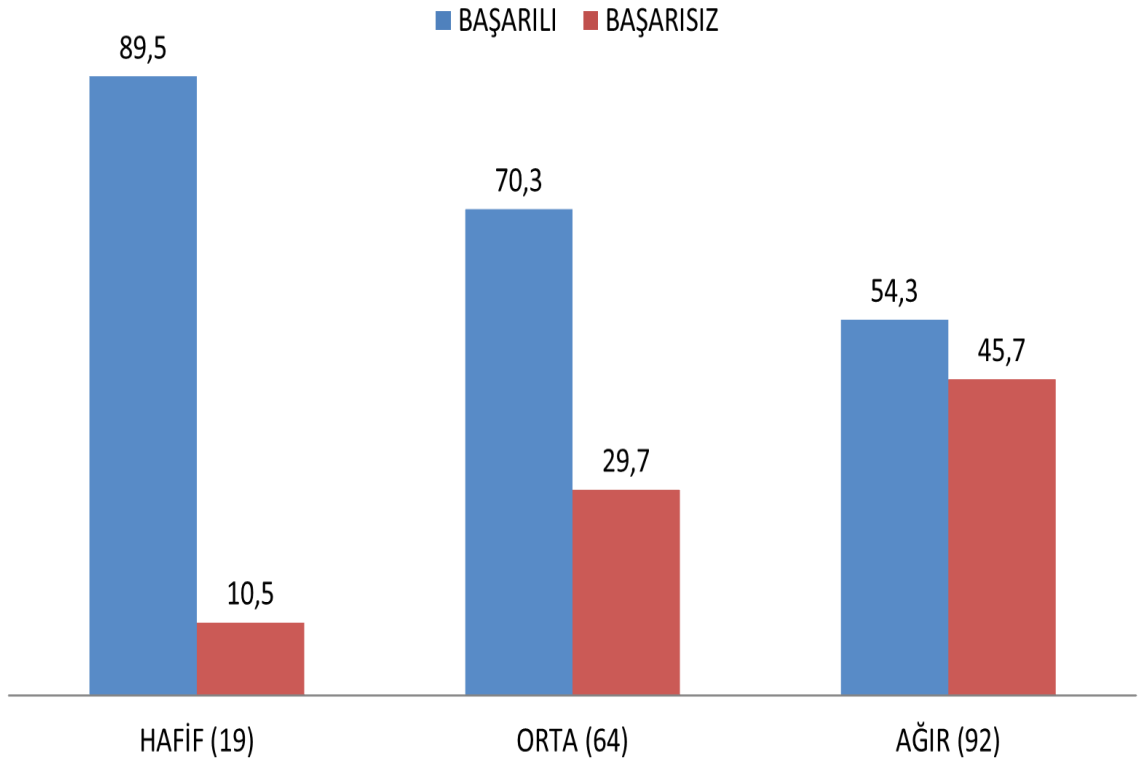
İlk cerrahi sonrası başarı, hastalar ptozis etyolojisine göre sınıflandırılarak değerlendirildiğinde myojenik ptozisi olan 127 hastanın 146 gözünde başarı oranı % 64,4, nörojenik ptozisi olan 11 hastanın 11 gözünde % 45,5, aponevrotik ptozisi olan 14 hastanın 15 gözünde % 73,3, mekanik ptozisi olan 1 hastanın 1 gözünde % 100 olarak tespit edilmiştir. İlk cerrahi başarı ile ptozis etyolojisi arasında istatistiksel olarak anlamlı ilişki saptanmamıştır ( $p=0,275$ ). İki hastanın 2 gözünde ise etiyoloji saptanamamış olup her iki hastada da ilk cerrahi sonrası başarılı olunmuştur (Şekil 4.6).

<b>İlk cerrahi sonrası başarı</b>	<b>Toplam (%)</b>	<b>Başarılı (%)</b>	<b>Başarısız (%)</b>	<b>P değeri</b>
<b>Cinsiyet (Kadın/Erkek)</b>	84/91 (48/52)	57/55 (50,9/49,1)	27/36 (42,9/57,1)	0,307
<b>Travma Hikayesi (+/-)</b>	5/170 (2,9/97,1)	3/109 (2,7/97,3)	2/61 (3,2/96,8)	1,000
<b>İlk görme keskinliği</b>	0,80	0,81	0,78	0,388
<b>Levator fonksiyonu (mm)</b>	5,34	6,16	3,89	<b>&lt; 0,001</b>
<b>Marjin-refle mesafesi (mm)</b>	0,12	0,40	-0,39	<b>&lt; 0,001</b>
<b>Göz hareketleri (Serbest/üst rektus kısıtlılığı/diğer)</b>	156/8/8 (90,7/4,65/4,65)	101/4/4 (92,6/3,7/3,7)	55/4/4 (87,4/6,3/6,3)	0,518
<b>Bell fenomeni varlığı (+/-)</b>	161/8 (95,3/4,7)	103/5 (95,4/4,6)	58/3 (95/5)	1,000
<b>Operasyon yaşı (yıl)</b>	16,9	17,5	14,3	0,515
<b>Operasyon tekniği (LR/FA)*</b>	67/108 (38,3/61,7)	53/59 (47,3/52,7)	14/49 (22,2/77,8)	<b>0,001</b>
<b>Fasya lata türü (Otolog/Allogreft)</b>	57/52 (52,3/47,7)	33/26 (56/44)	24/26 (48/52)	0,446

**Tablo 4.4:** İlk cerrahi başarıya etki eden faktörler. (LR/FA)\*: Levator rezeksiyonu/Frontalis asma



**Şekil 4.6:** İlk cerrahi başarının etyopatolojik sınıflamaya göre dağılımı



**Şekil 4.7:** İlk cerrahi başarının ptozis ağırlık derecesine göre dağılımı

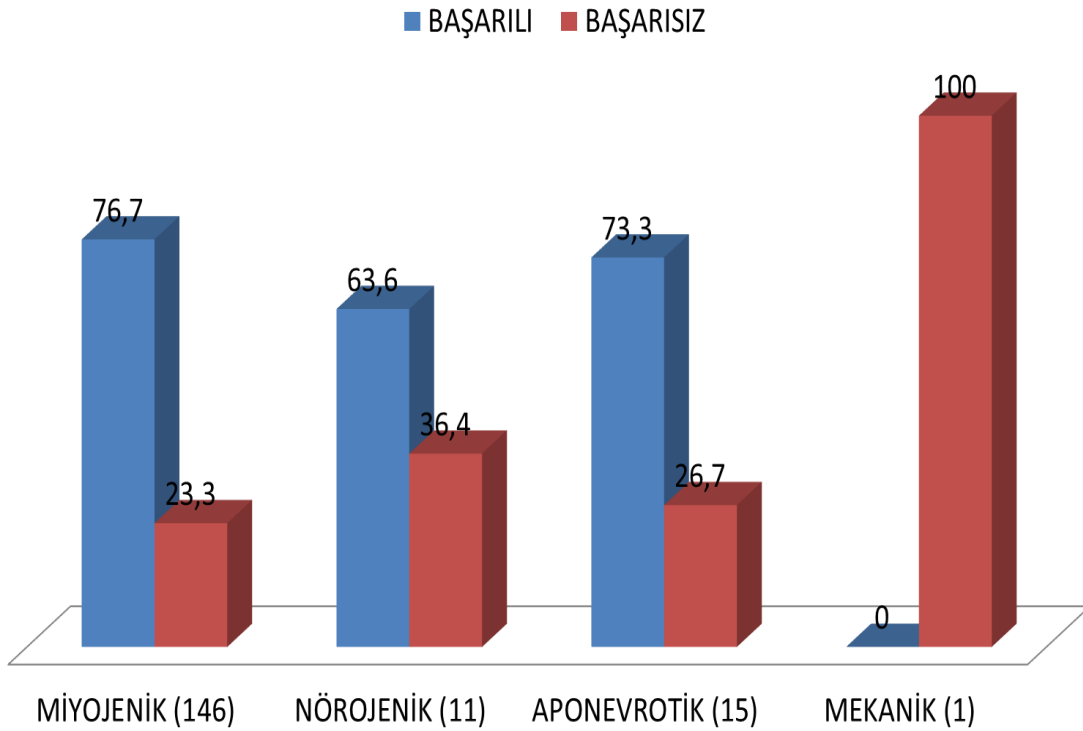
İlk cerrahi sonrası başarı ptozis ağırlığının derecesine göre hastalar sınıflandırılarak değerlendirildiğinde; hafif ptozisi olan 18 hastanın 19 gözünde ortalama başarı oranı % 89,5, orta derecede ptozisi olan 58 hastanın 64 gözünde % 70,3, ağır ptozisi olan 79 hastanın 92 gözünde % 54,3 olarak saptanmış olup, ilk cerrahi başarının ptozisin ağırlık derecesi arttıkça istatistiksel olarak anlamlı derecede düştüğü saptanmıştır (p=0,006) (Şekil 4.7).

<b>Nihai başarı</b>	<b>Toplam (%)</b>	<b>Başarılı (%)</b>	<b>Başarısız (%)</b>	<b>P değeri</b>
<b>Cinsiyet (Kadın/Erkek)</b>	84/91 (48/52)	67/66 (50,4/49,6)	17/25 (40,5/59,5)	0,263
<b>Travma hikayesi (+/-)</b>	5/170 (2,9/97,1)	3/130 (2,3/97,7)	2/40 (4,8/95,2)	0,595
<b>İlk görme keskinliği</b>	0,80	0,82	0,73	0,058
<b>Levator fonksiyonu (mm)</b>	5,34	5,96	3,38	<b>&lt; 0,001</b>
<b>Marjin-refle mesafesi (mm)</b>	0,12	0,38	-0,70	<b>&lt; 0,001</b>
<b>Göz hareketleri (Serbest/üst rektus kısıtlılığı/diğer)</b>	156/8/8 (90,7/4,65/4,65)	122/4/4 (94/3/3)	34/4/4 (81/9,5/9,5)	0,065
<b>Bell fenomeni varlığı (+/-)</b>	161/8 (95,3/4,7)	124/5 (96,1/3,9)	37/3 (92,5/7,5)	0,395
<b>Operasyon yaşı (yıl)</b>	16,9	17,6	14,6	0,069
<b>Operasyon tekniği (LR/FA)*</b>	67/108 (38,3/61,7)	63/70 (47,4/52,6)	4/38 (9,5/90,5)	<b>&lt; 0,001</b>
<b>Fasya lata materyali (Otolog/Allogreft)</b>	57/52 (52,3/47,7)	35/36 (49,3/50,7)	22/16 (57,9/42,1)	0,426

**Tablo 4.5:** Nihai başarıya etki eden faktörler. (LR/FA)\*: Levator rezeksiyonu/Frontalis asma

Nihai başarıya etki eden kriterler değerlendirildiğinde, ilk cerrahi başarıya etki eden faktörlere benzer şekilde, cinsiyet, travma hikayesi, ilk başvuru anındaki görme keskinliği, göz hareketleri, Bell fenomeni varlığı, operasyon yaşı, kullanılan fasya lata türü ile nihai başarı arasında herhangi bir ilişki saptanmazken; ilk muayene sırasında levator fonksiyonu ve MRM daha fazla olan hastalarda nihai başarının daha yüksek olduğu tespit edildi. Nihai başarının, ilk cerrahi olarak levator rezeksiyonu yapılan hastalarda, frontalis asma yöntemiyle ptosis cerrahisi yapılan hastalara göre istatistiksel olarak anlamlı derecede yüksek olduğu saptandı ( $p < 0,001$ ) (Tablo 4.5).

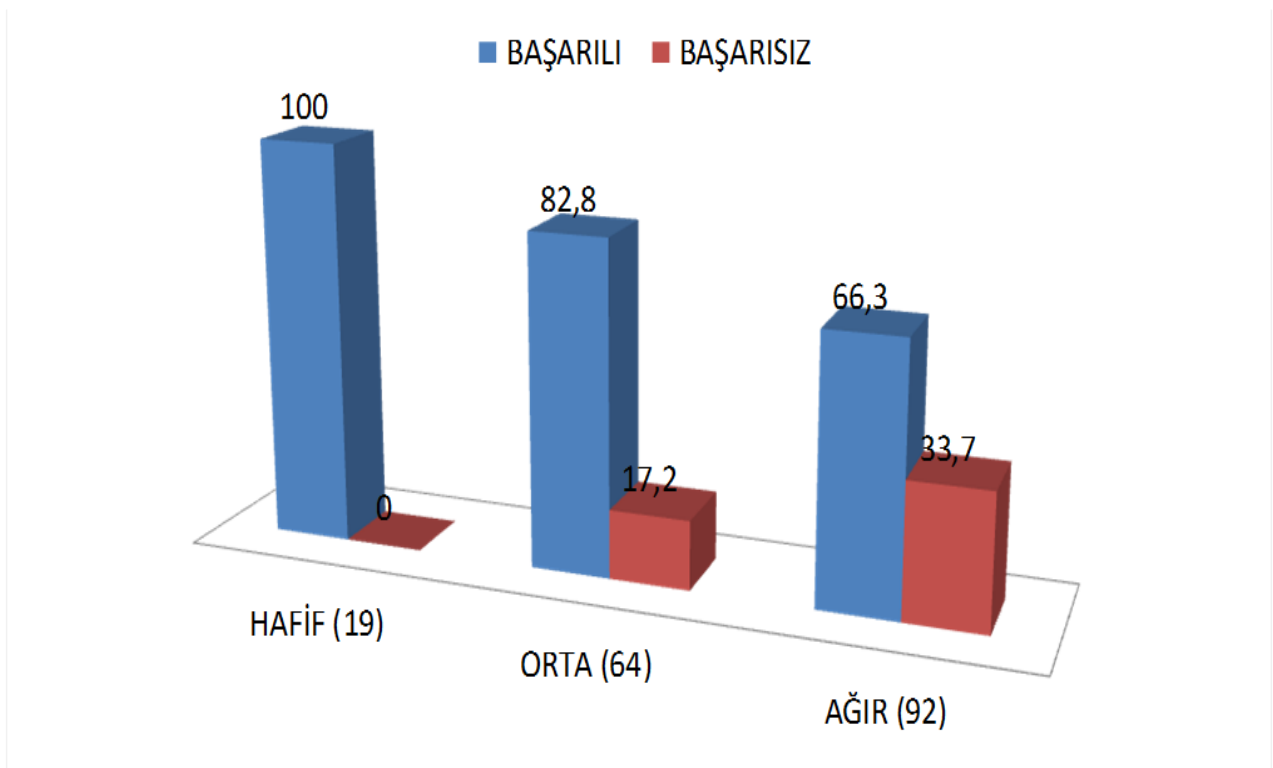
Nihai başarı, hastalar ptosis etyolojisine göre sınıflandırılarak değerlendirildiğinde myojenik ptosisi olan 127 hastanın 146 gözünde başarı oranı % 76,7, nörojenik ptosisi olan 11 hastanın 11 gözünde % 63,6, aponevrotik ptosisi olan 14 hastanın 15 gözünde % 73,3, mekanik ptosisi olan 1 hastanın 1 gözünde % 100 olarak tespit edilmiştir. Nihai başarı ile ptosis etyolojisi arasında istatistiksel olarak anlamlı ilişki saptanmamıştır ( $p=0,742$ ) (Şekil 4.8).



**Şekil 4.8:** Nihai başarının etyopatolojik sınıflamaya göre dağılımı



Nihai başarı ptozis ağırlığının derecesine göre hastalar sınıflandırılarak değerlendirildiğinde, hafif ptozisi olan 18 hastanın 19 gözünde ortalama başarı oranı % 100, orta derecede ptozisi olan 58 hastanın 64 gözünde % 82,8, ağır ptozisi olan 79 hastanın 92 gözünde % 66,3 olarak saptanmış olup, ilk cerrahi başarıdakine benzer olacak şekilde, nihai başarının ptozisin ağırlık derecesi arttıkça istatistiksel olarak anlamlı derecede düştüğü saptanmıştır ( $p=0,002$ ) (Şekil 4.9).



**Şekil 4.9:** Nihai başarının ptozis ağırlık derecesine göre dağılımı

Basit konjenital ptozisi olan 111 hastanın 121 gözünden 80'inde (% 66,1) ilk cerrahi sonrası, 98'inde (% 81) tüm ptozis cerrahileri sonrası başarı elde edilmiştir. İlk cerrahi başarıya etki eden kriterler değerlendirildiğinde; cinsiyet, travma hikayesi, ilk başvuru anındaki görme keskinliği, göz hareketleri, Bell fenomeni varlığı, kullanılan fasya lata türü ile ilk cerrahi sonrası başarı arasında herhangi bir ilişki saptanmazken; ilk muayene sırasında levator fonksiyonu ile MRM daha fazla olan ve

operasyon yaşı daha fazla olan hastalarda ilk cerrahi sonrası başarının daha yüksek olduğu tespit edildi. İlk cerrahi sonrası başarının, ilk cerrahi olarak levator rezeksiyonu yapılan hastalarda, frontalis asma yöntemiyle ptozis cerrahisi yapılan hastalara göre istatistiksel olarak anlamlı derecede yüksek olduğu saptandı ( $p=0,005$ ) (Tablo 4.6). İlk cerrahi sonrası başarı ptozis ağırlığının derecesine göre hastalar sınıflandırılarak değerlendirildiğinde; hafif ptozisi olan 14 hastanın 14 gözünde ortalama başarı oranı % 85,7, orta derecede ptozisi olan 46 hastanın 49 gözünde % 77,6, ağır ptozisi olan 51 hastanın 58 gözünde % 51,7 olarak saptanmış olup, ilk cerrahi başarının ptozisin ağırlık derecesi arttıkça istatistiksel olarak anlamlı derecede düştüğü saptanmıştır ( $p=0,005$ ).

Nihai başarıya etki eden kriterler basit konjenital ptozis hastalarında değerlendirildiğinde, ilk cerrahi başarıya etki eden faktörlere benzer şekilde, cinsiyet, travma hikayesi, ilk başvuru anındaki görme keskinliği, göz hareketleri, Bell fenomeni varlığı, operasyon yaşı, kullanılan fasya lata türü ile nihai başarı arasında herhangi bir ilişki saptanmazken; ilk muayene sırasında levator fonksiyonu ve MRM daha fazla olan hastalarda nihai başarının daha yüksek olduğu tespit edildi. Nihai başarının, ilk cerrahi olarak levator rezeksiyonu yapılan hastalarda, frontalis asma yöntemiyle ptozis cerrahisi yapılan hastalara göre istatistiksel olarak anlamlı derecede yüksek olduğu saptandı ( $p< 0,001$ ) (Tablo 4.7). Nihai başarı ptozis ağırlığının derecesine göre hastalar sınıflandırılarak değerlendirildiğinde, hafif ptozisi olan 14 hastanın 14 gözünde ortalama başarı oranı % 100, orta derecede ptozisi olan 46 hastanın 49 gözünde % 89,8, ağır ptozisi olan 51 hastanın 58 gözünde % 69 olarak saptanmış olup, ilk cerrahi başarıdakine benzer olacak şekilde, nihai başarının ptozisin ağırlık derecesi arttıkça istatistiksel olarak anlamlı derecede düştüğü saptanmıştır ( $p=0,004$ ).

<b>İlk cerrahi sonrası başarı (Basit konjenital)</b>	<b>Toplam (%)</b>	<b>Başarılı (%)</b>	<b>Başarısız (%)</b>	<b>P değeri</b>
<b>Cinsiyet (Kadın/Erkek)</b>	55/56 (49,5/50,5)	41/33 (55,4/44,6)	14/23 (37,8/62,2)	0,081
<b>İlk görme keskinliği</b>	0,82	0,83	0,82	0,452
<b>Levator fonksiyonu (mm)</b>	5,53	6,36	3,90	<b>&lt; 0,001</b>
<b>Marjin-refle mesafesi (mm)</b>	0,32	0,60	-0,22	<b>&lt; 0,001</b>
<b>Göz hareketleri (Serbest /üst rektus kısıtlılığı/ diğer)</b>	112/4/4 (93,4/3,3/3,3)	73/2/4 (92,5/2,5/5)	39/2/0 (95,1/4,9/0)	0,280
<b>Bell fenomeni varlığı (+/-)</b>	115/3 (97,5/2,5)	76/2 (97,4/2,6)	39/1 (97,5/2,5)	0,983
<b>Operasyon yaşı (yıl)</b>	11,6	12,8	9,43	<b>0,007</b>
<b>Operasyon tekniği (LR / FA)*</b>	54/67 (44,6/55,4)	43/37 (53,8/46,2)	11/30 (26,8/73,2)	<b>0,005</b>
<b>Fasya lata türü (otolog/allogreft)</b>	37/30 (55,2/44,8)	21/16 (56,8/43,2)	16/14 (53,3/46,7)	0,671

**Tablo 4.6:** Basit konjenital ptozis olgularında ilk cerrahi başarıya etki eden faktörler.

(LR/FA)\*: Levator rezeksiyonu/Frontalis asma

<b>Nihai başarı (Basit konjenital)</b>	<b>Toplam (%)</b>	<b>Başarılı (%)</b>	<b>Başarısız (%)</b>	<b>P değeri</b>
<b>Cinsiyet (Kadın/Erkek)</b>	55/56 (49,5/50,5)	50/41 (55/45)	5/15 (25/75)	0,015
<b>İlk görme keskinliği</b>	0,82	0,84	0,77	0,082
<b>Levator fonksiyonu (mm)</b>	5,53	6,07	3,22	<b>&lt; 0,001</b>
<b>Marjin–refle mesafesi (mm)</b>	0,32	0,53	-0,57	<b>&lt; 0,001</b>
<b>Göz hareketleri (Serbest/üst rektus kısıtlılığı/diğer)</b>	112/4/4 (93,4/3,3/3,3)	91/2/4 (94/2/4)	21/2/0 (91,3/8,7/0)	0,181
<b>Bell fenomeni varlığı (+/-)</b>	115/3 (97,5/2,5)	94/2 (98/2)	21/1 (95,5/4,5)	0,508
<b>Operasyon yaşı (yıl)</b>	11,6	12,4	8,53	0,040
<b>Operasyon tekniği (LR/FA)*</b>	54/67 (44,6/55,4)	52/47 (52,5/47,5)	2/20 (9/91)	<b>&lt; 0,001</b>
<b>Fasya lata materyali (Otolog/Allogreft)</b>	37/30 (55,2/44,8)	23/24 (49/51)	14/6 (70/30)	0,175

**Tablo 4.7:** Basit konjenital ptozis olgularında nihai başarıya etki eden faktörler.

(LR/FA)\*: Levator rezeksiyonu/Frontalis asma

İlk uygulanan cerrahi yöntemler tüm hastalarda karşılaştırıldığında, ek cerrahi gereksinimi açısından istatistiksel olarak anlamlı fark saptanmazken, levator rezeksiyonu yapılan hastalarda ilk cerrahi başarı ve nihai başarının frontalis asma yöntemiyle ptosis cerrahisi yapılan hastalara göre yüksek olduğu, komplikasyon oranının da levator rezeksiyonu yapılan hastalarda düşük olduğu tespit edildi (Tablo 4.8).

<b>Operasyon tekniği</b>	<b>Levator rezeksiyonu (%)</b>	<b>Frontalis asma (%)</b>	<b>P değeri</b>
<b>Komplikasyon ( +/- )</b>	1/67 (1,5/98,5)	20/108 (15,6/84,4)	<b>0,001</b>
<b>İlk cerrahi başarı</b>	53/67 (79,1)	59/108 (54,6)	<b>0,001</b>
<b>Nihai başarı</b>	63/67 (94)	70/108 (64,8)	<b>&lt; 0,001</b>
<b>Ek cerrahi gereksinimi</b>	13/67 (19,4)	19/108 (17,6)	0,763

**Tablo 4.8:** İlk uygulanan cerrahi yöntemin karşılaştırılması

Frontalis asma yöntemiyle ptosis cerrahisi yapılan hastalarda kullanılan askı materyalleri karşılaştırıldığında, otolog fasya lata ile allogreft fasya lata arasında ilk cerrahi başarı, nihai başarı ve komplikasyon oranı açısından fark saptanmazken, otolog fasya lata kullanılan 55 hastanın 3'ünde (% 5,4), allogreft fasya lata kullanılan 53 hastanın 16'sında (% 30,1) ek cerrahi gerekmiştir ve bu fark istatistiksel olarak anlamlı bulunmuştur (p=0,001) (Tablo 4.9).

<b>Fasya Lata Türü</b>	<b>Otolog (%)</b>	<b>Allogreft (%)</b>	<b>P değeri</b>
<b>Komplikasyon ( +/- )</b>	7/55 (11,3/88,7)	13/53 (19,7/80,3)	0,125
<b>İlk cerrahi başarı</b>	32/55 (58,1)	27/53 (50,9)	0,450
<b>Nihai başarı</b>	33/55 (60)	37/53 (69,8)	0,286
<b>Ek cerrahi gereksinimi</b>	3/55 (5,4)	16/53 (30,1)	<b>0,001</b>

**Tablo 4.9:** Askı materyallerinin karşılaştırılması

Hastalar ek cerrahi gereksinimi açısından değerlendirildiğinde, ilk uygulanan cerrahi yönetime göre levator rezeksiyonu yapılan 67 gözden 10'una (% 14,9) ek bir cerrahi, 2 hastaya (% 2,9) ek iki cerrahi, 1 hastaya (% 1,4) ek üç cerrahi gerekmiştir. Frontalis asma yöntemiyle ptozis cerrahisi yapılan 108 gözden 16'sına (% 14,8) ek bir cerrahi, 3 hastaya (% 2,7) ek iki cerrahi, gerekmiştir. Yapılan ek cerrahilerin tümü frontalis asma yöntemiyle gerçekleştirilmiştir. Ptozis ağırlığının derecesine göre ise; hafif ptozisi olan 19 gözden 2'sine (% 10,5) ek bir cerrahi, orta derecede ptozisi olan 64 gözden 9'una (% 14) ek bir cerrahi, 3'üne (% 4,6) ek iki cerrahi, 1'ine (% 1,5) ek üç cerrahi, ağır ptozisi olan 92 gözden 15'ine (% 16,3) ek bir cerrahi, 2'sine (% 2,1) ek iki cerrahi gerekmiştir. Ek cerrahi gereksinimi ile ilk cerrahide uygulanan cerrahi yöntem ( $p=0,763$ ) ve ptozis ağırlığının derecesi arasında istatistiksel olarak anlamlı ilişki saptanmamıştır ( $p=0,624$ ).

İlk cerrahi sonrasında karşılaşılan komplikasyonlar değerlendirildiğinde, ptozis ağırlığının derecesine göre hafif ptozisi olan 19 gözün hiçbirinde komplikasyon saptanmazken, orta derecede ptozisi olan 64 gözden 7'sinde (% 10,9), ağır ptozisi olan 92 gözden 14'ünde (% 15,2) komplikasyon gelişmiştir ve istatistiksel olarak bu fark anlamlı bulunmamıştır ( $p=0,163$ ). En sık görülen komplikasyon; nokturnal lagoftalmus olup komplikasyon görülen toplam 21 gözün 19'unda

görülmüştür (% 90,4 ). Frontalis asma yöntemiyle ptozis cerrahisi yapılan bir hastada fazla düzeltme, 1 hastada ise sütür enfeksiyonu görülmüştür.

### **PTOZİS – AMBLİYOPİ, ANİZOMETROPİ, ŞAŞILIK İLİŞKİSİ**

Snellen eşeli veya E eşeli ile görme keskinliği kayıtları olan hastalar değerlendirildiğinde ambliyopi, tek taraflı ptozisi olan olgularda iki göz arasında en az iki sıra fark olması, çift taraflı ptozisi olan hastalarda en iyi düzeltilmiş görme keskinliğinin Snellen eşeli ile 0,7'in altında olması olarak tanımlandı (169). Anizometri ise, iki göz arasındaki sferik veya astigmatik kırma kusuru farkının 1 diyoptriden fazla olması olarak kabul edildi.

Ambliyopi oranı, konjenital ptozisi olan hastaların sonuçları içinde değerlendirildi. Değerlendirilen toplam 177 gözün 42'sinde (% 23,7) ambliyopi tespit edildi. Ambliyopi varlığı ile tanı yaşı, lateralite, sferik kırma kusuru, astigmatik kırma kusuru, operasyon yaşı ve son MRM arasında bir ilişki saptanmazken; ambliyopisi olan hastalarda ilk LF, son LF, ilk MRM'nin ambliyopisi olmayan hastalara göre istatistiksel olarak anlamlı derecede düşük olduğu saptandı (Tablo 4.10).

Ambliyopi ile ptozis ağırlık derecesi arası ilişki konjenital ptozis hastalarında değerlendirildiğinde, hafif ptozisi olan 19 gözden 1'inde (% 5,2), orta derecede ptozisi olan 70 gözden 9'unda (% 12,8), ağır derecede ptozisi olan 88 gözden 32'sinde (% 36,3) ambliyopi tespit edilirken, ptozis ağırlık derecesi ile ambliyopi varlığı arasında istatistiksel olarak anlamlı derecede fark saptanmıştır ( $p < 0,001$ ).

İlk muayene sırasında ambliyopi tespit edilen 42 göze etki eden ambliyojenik faktörler değerlendirildiğinde, 12 gözde pupil aksının açık olduğu (% 28,6), 30 gözde ise pupil aksının kapalı olduğu (% 71,4) ve bu hastalarda deprivasyonun ambliyojenik bir faktör olarak rol oynayabileceği tespit edildi. Pupil aksı açık olan 12 gözün 9'unda sadece anizometri, 2'sinde şaşılık, 1'inde anizometri ile birlikte şaşılık saptanırken; pupil aksı kapalı olan 30 gözden 20'sinde sadece deprivasyonun rol oynadığı, 6 gözde anizotropinin, 2 gözde şaşılığın, 2 gözde ise hem anizotropinin hem de şaşılığın ambliyojenik faktör olarak rol oynadığı tespit edildi.

	<b>Ambliyopi (+)</b> <b>42 (% 23,7)</b>	<b>Ambliyopi (-)</b> <b>135 (% 76,3)</b>	<b>P değeri</b>
<b>Tam yaşı (yıl)</b>	9,2	12,5	0,108
<b>Lateralite (Unilateral/Bilateral)</b>	(28/7)	(94/24)	0,110
<b>Sferik kırma kusuru (Diyoptri)</b>	0,01	-0,06	0,852
<b>Astigmatik kırma kusuru (Diyoptri)</b>	0,01	-0,18	0,614
<b>Operasyon yaşı (yıl)</b>	12,6	14,2	0,415
<b>İlk levator fonksiyonu (mm)</b>	3,38	5,64	<b>0,00</b>
<b>Son levator fonksiyonu (mm)</b>	6,07	7,42	<b>0,027</b>
<b>İlk marjin-refle mesafesi (mm)</b>	-0,29	0,41	<b>0,001</b>
<b>Son marjin-refle mesafesi (mm)</b>	2,67	2,80	0,225

**Tablo 4.10:** Ambliyopi varlığı ile ilişkili faktörler

Anizometri değerlendirilmeye alınan toplam 208 hastanın 22'sinde tespit edildi (% 10,6).

Hastalar şaşılık açısından değerlendirildiğinde, 200 hastanın 226 gözünden 29'unda (% 12,8) şaşılık tespit edildi. Şaşılık tespit edilen gözlerden 8'i 3. sinir felcine bağlı olmak üzere 11'inde ekzotropya, 5 gözde esotropya, 2'si çift elevatör felcine bağlı olmak üzere 5 gözde hipotropya, 1'i 4. sinir felci 1'i Brown Sendromuna bağlı olmak üzere 2 gözde hipotropya, 3 gözde ekzotropya ve hipertropya, 2 gözde ekzotropya ve hipotropya, 1 gözde esotropya ve hipotropya olduğu saptandı.



Şaşılık ile ptozis lateralitesi, sferik kırma kusuru, astigmatik kırma kusuru ve operasyon yaşı arasında anlamlı bir ilişki bulunmazken, şaşılığı olan hastalarda şaşılığı olmayan hastalara göre levator fonksiyonu, ilk MRM ve son MRM'nin istatistiksel olarak anlamlı derecede düşük olduğu saptandı (Tablo 4.11).

	<b>Şaşılık (+) 29 (% 12,8)</b>	<b>Şaşılık (-) 197 (% 87,2)</b>	<b>P değeri</b>
<b>Lateralite (Unilateral/Bilateral)</b>	(22/4)	(141/33)	0,792
<b>Sferik kırma kusuru (Diyoptri)</b>	-0,43	-0,11	0,453
<b>Astigmatik kırma kusuru (Diyoptri)</b>	-0,25	-0,29	0,911
<b>Operasyon yaşı (yıl)</b>	14,5	16,7	0,507
<b>İlk levator fonksiyonu (mm)</b>	3,38	5,41	<b>0,006</b>
<b>İlk marjin-refle mesafesi (mm)</b>	-0,62	0,14	<b>0,014</b>
<b>Son marjin-refle mesafesi (mm)</b>	2,32	2,73	<b>0,012</b>

**Tablo 4.11:** Şaşılık varlığı ile ilişkili faktörler

Lateralite açısından hastalar değerlendirildiğinde, 200 hastanın 163'ünün (% 81,5) unilateral, 37'sinin bilateral ptozisi (% 18,5) olduğu tespit edildi. Lateralite ile tanı yaşı, ambliyopi varlığı, sferik kırma kusuru, astigmatik kırma kusuru, şaşılık varlığı, operasyon yaşı ve ilk MRM arasında anlamlı bir ilişki saptanmazken, ilk LF'nun unilateral olan hastalarda bilateral olanlara göre istatistiksel olarak anlamlı derecede yüksek olduğu bulundu ( $p=0,046$ ) (Tablo 4.12).

	<b>Unilateral 163 (% 81,5)</b>	<b>Bilateral 37 (% 18,5)</b>	<b>P değeri</b>
<b>Tanı yaşı (yıl)</b>	13,7	18,3	0,121
<b>Ambliyopi (+/-)</b>	(35/111)	(7/29)	0,564
<b>Sferik kırma kusuru (Diyoptri)</b>	-0,22	0,18	0,310
<b>Astigmatik kırma kusuru (Diyoptri)</b>	-0,30	-0,20	0,776
<b>Şaşılık (+/-)</b>	22/141	4/33	0,792
<b>Operasyon yaşı (yıl)</b>	15,3	21,4	0,135
<b>İlk levator fonksiyonu (mm)</b>	5,38	4,11	<b>0,046</b>
<b>İlk marjin-refle mesafesi (mm)</b>	0,11	-0,30	0,122

**Tablo 4.12:** Lateralite ile ilişkili faktörler

Hastaların ilk muayene, postoperatif ilk muayene ve son muayenedeki görme keskinlikleri (207 göz), levator fonksiyonu (225 göz) ve marjin refle mesafeleri (175 göz) karşılaştırıldığında, her üç kriterde de istatistiksel olarak anlamlı derecede artış tespit edildi (Tablo 4.13).

Özellikler (Göz sayısı)	İlk muayene	Postoperatif ilk muayene	Son muayene	P değeri
Görme keskinliği (207)	0,77	0,78	0,79	<b>0,015</b>
Levator fonksiyonu (mm) (225)	4,97	6,67	7,03	<b>0,00</b>
Marjin-refle mesafesi (mm) (175)	0,06	2,40	2,68	<b>0,00</b>

**Tablo 4.13:** Klinik parametrelerinde takip süresince değişimi

Hastaların klinik bulguları arasındaki korelasyon Pearson korelasyon katsayısı kullanılarak değerlendirildi. Sonuçlar zayıf, orta ve kuvvetli pozitif veya negatif korelasyon olarak sınıflandırıldı (171) (Tablo 4.14).

Kuvvetli (-)	Orta (-)	Zayıf (-)	Zayıf (+)	Orta (+)	Kuvvetli(+)
$-1 \leq r < -0.9$	$-0.9 \leq r < -0.5$	$-0.5 \leq r < 0$	$0 < r \leq 0.5$	$0.5 < r \leq 0.9$	$0.9 < r \leq 1$

**Tablo 4.14:** Pearson korelasyon katsayısına göre korelasyonun sınıflandırılması

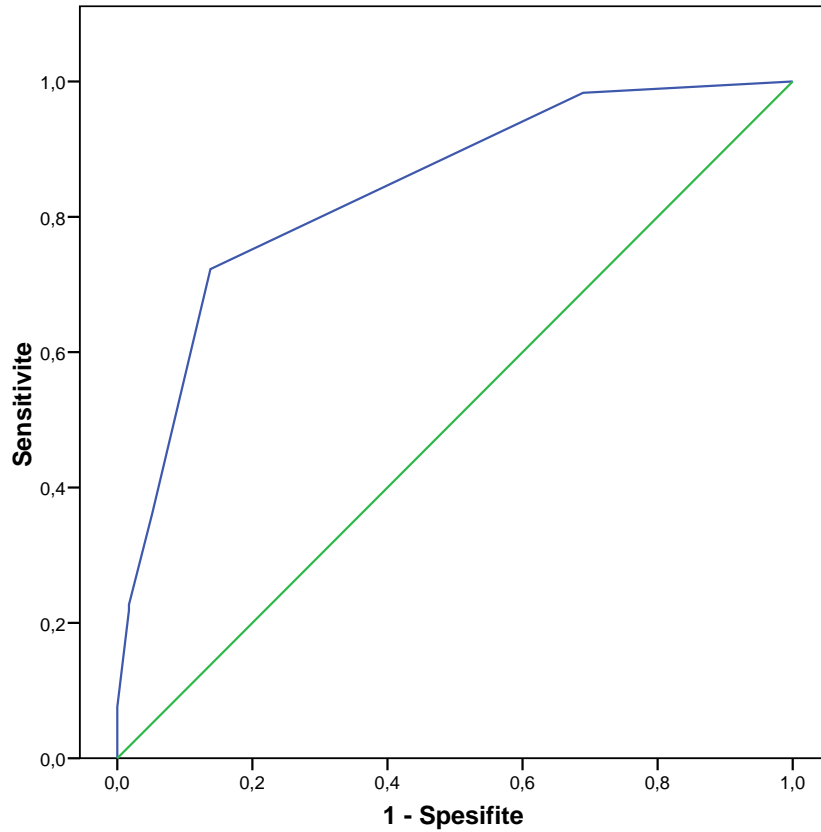
LF-MRM, MRM-görme keskinliği, LF-görme keskinliği, LF-sferik kırma kusuru, MRM-ek cerrahi gereksinimi, MRM-sferik kırma kusuru, LF-şaşılık varlığı, MRM-şaşılık varlığı, LF-ek cerrahi gereksinimi, operasyon yaşı-ambliyopi varlığı, LF-astigmatik kırma kusuru, MRM-astigmatik kırma kusuru arasında anlamlı korelasyon saptanmazken, konjenital ptozisi olan olgularda LF-MRM ilişkisi değerlendirildiğinde, bu iki parametrenin Pearson korelasyon analizine göre orta derecede pozitif korelasyon gösterdiği tespit edildi (Tablo 4.15).

<b>Parametreler</b>	<b>Korelasyon katsayısı</b>	<b>P Deęeri</b>
<b>LF – MRM (konjenital)</b>	<b>0,506</b>	< 0,001
<b>LF – MRM</b>	0,468	< 0,001
<b>MRM – GK</b>	0,341	< 0,001
<b>LF – GK</b>	0,275	< 0,001
<b>LF – Sferik kırma kusuru</b>	-0,075	0,294
<b>MRM – Ek cerrahi gereksinimi</b>	-0,022	0,747
<b>MRM – Sferik kırma kusuru</b>	-0,143	0,044
<b>LF – Şaşılık varlığı</b>	-0,177	0,008
<b>MRM – Şaşılık varlığı</b>	-0,176	0,008
<b>LF – Ek cerrahi gereksinimi</b>	-0,136	0,042
<b>Operasyon yaşı – Ambliyopi varlığı</b>	-0,139	0,045
<b>LF – Astigmatik kırma kusuru</b>	-0,008	0,914
<b>MRM – Astigmatik kırma kusuru</b>	-0,020	0,780

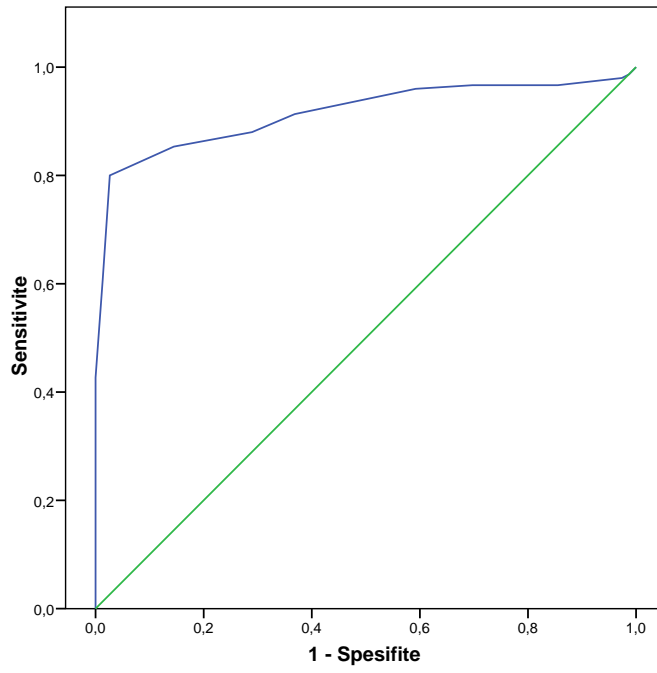
**Tablo 4.15:** Pearson korelasyon katsayısına göre klinik parametreler arasındaki ilişki

## CERRAHİ SEÇİMİ – MRM İLİŞKİSİ

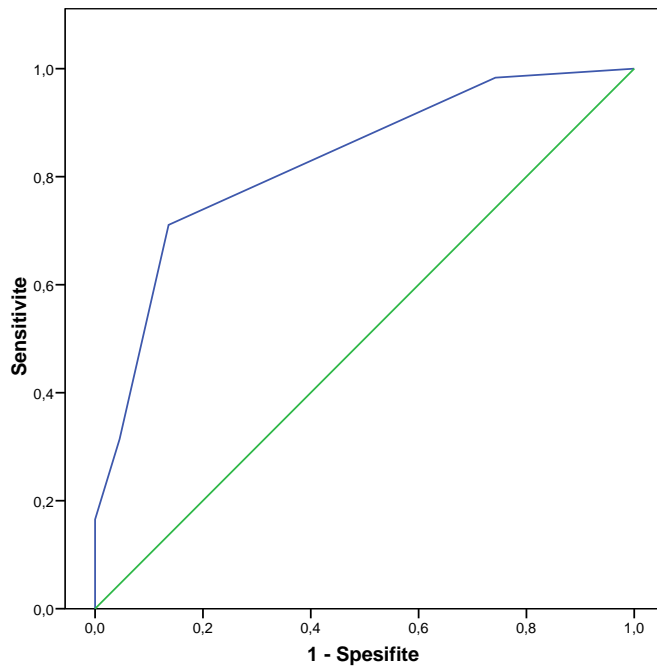
Cerrahi seçiminde levator fonksiyonu ve MRM uyumluluğu ilk cerrahi sonrası başarı elde edilen hasta grubunda değerlendirildi. Hastalar için uygun cerrahi tipini belirlemede, levator fonksiyonu ve MRM için duyarlılığı/özgüllüğü en yüksek kesim noktası değeri belirlendi. ROC eğrisi yöntemiyle ilk cerrahi sonrası başarılı olan hastalarda doğru cerrahinin seçildiği varsayılarak, levator rezeksiyonu ve frontalis asma ile ptosis cerrahisi yapılan hastaların birbirinden ayrıldığı LF ve MRM kesim noktaları değerlendirildi. Cerrahi başarısının elde edilemediği olgularda uygun cerrahi yöntemin seçilmemiş olabileceği göz önünde bulundurularak, bu olgular değerlendirmeye alınmadı. Kesim noktaları için duyarlılık (sensitivite) ve özgüllük (spesifite) değerleri ile kesim noktasının ayırt ediciliğini gösteren eğrinin altında kalan alan her iki klinik parametre için de hesaplandı.



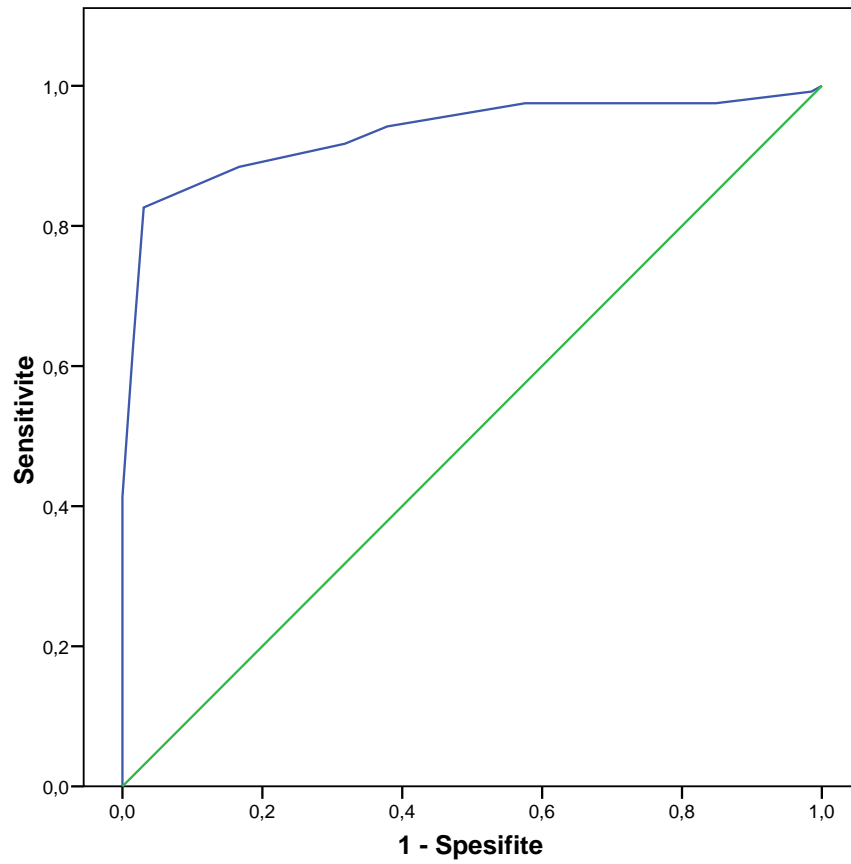
**Şekil 4.10:** Cerrahi seçimi – MRM ilişkisi (Tüm hastalar)



**Şekil 4.11:** Cerrahi seçimi – LF ilişkisi (Tüm hastalar)



**Şekil 4.12:** Cerrahi seçimi – MRM ilişkisi (Konjenital)



**Şekil 4.13:** Cerrahi seçimi – LF ilişkisi (Konjenital)

Tüm hastalar için	Eğrinin altında kalan alan	Kesim noktası (mm)	Duyarlılık (%)	Özgüllük (%)
<i>Levator fonksiyonu</i>	0,915	4,5	80	97
<i>Marjin refle mesafesi</i>	0,838	0,5	72	86

**Tablo 4.16:** Cerrahi seçiminde levator fonksiyonu ve marjin-refle mesafesi için kesim noktaları ile duyarlılık ve özgüllük oranları (Tüm hastalar)

<b>Konjenital ptozis için</b>	<b>Eğrinin altında kalan alan</b>	<b>Kesim noktası (mm)</b>	<b>Duyarlılık (%)</b>	<b>Özgüllük (%)</b>
<i>Levator fonksiyonu</i>	0,932	4,5	82	96
<i>Marjin refle mesafesi</i>	0,826	0,5	71	86

**Tablo 4.17:** Cerrahi seçiminde levator fonksiyonu ve marjin-refle mesafesi için kesim noktaları ile duyarlılık ve özgüllük oranları (Konjenital ptozisi olan hastalar)

Tüm hastalar değerlendirildiğinde, levator fonksiyonu için kesim noktası 4,5 mm, MRM için kesim noktası 0,5 mm olarak belirlendi (Şekil 4.10 ve Şekil 4.11). Levator fonksiyonunun < 4,5 mm olduğu olgularda frontalis asma, > 4,5 mm olduğu olgularda levator rezeksiyonu cerrahisinin seçilebileceğini gösteren bu kritere göre yapılan cerrahi seçiminin duyarlılığı % 80, özgüllüğü % 97 olarak tespit edildi. MRM için kesim noktası 0,5 mm kabul edildiğinde ise duyarlılık % 72, özgüllük % 86 olarak belirlenirken, kriterlerin ayırt ediciliğini gösteren ROC eğrisi altında kalan alan levator fonksiyonu için 0,915, MRM için 0,838 olarak tespit edildi (Tablo 4.16). Konjenital ptozisi olan hastalar değerlendirildiğinde, tüm hastalardaki sonuçlara benzer şekilde levator fonksiyonu için kesim noktası 4,5 mm, MRM için kesim noktası 0,5 mm olarak tespit edildi (Şekil 4.12 ve Şekil 4.13). Levator fonksiyonuna göre cerrahi seçiminin duyarlılığı % 82, özgüllüğü % 96; MRM'ye göre ise duyarlılık % 71, özgüllük % 86 olarak belirlenirken, ROC eğrisi altında kalan alan levator fonksiyonu için 0,932, MRM için 0,826 olarak tespit edildi (Tablo 4.17). Sonuçlar, birbirine yakın duyarlılık, özgüllük ve ROC eğrisi altında kalan alan değerleri tespit edilen levator fonksiyonu yerine MRM'nin kullanılabilceğini göstermektedir. Çalışmamızda 'blefaroptozise yönelik yapılacak cerrahi yöntemin seçiminde levator fonksiyonu yerine MRM kullanılamaz' olarak kabul ettiğimiz null hipotezi tüm hastalar ve konjenital ptozisi olan hastalar için reddedilmiştir.



## 5. TARTIŞMA

Mevcut çalışmada, ‘blefaroptozise yönelik yapılacak cerrahi yöntemin seçiminde levator fonksiyonu yerine MRM kullanılabilir mi?’ sorusu değerlendirilmiş ve null hipotezi, ‘blefaroptozise yönelik yapılacak cerrahi yöntemin seçiminde levator fonksiyonu yerine MRM kullanılamaz’ olarak kabul edilmiştir. Çalışmanın bulguları ışığında, cerrahi seçiminde gerekli olgularda levator fonksiyonu yerine MRM kullanılabileceği sonucuna vardığımızdan dolayı, null hipotezi reddedilmiştir.

Çalışmamızda ise 163’ü konjenital (%82,5), 37’si edinsel (%18,5) olmak üzere toplam 200 ptozis hastasının 226 gözü değerlendirilmiştir. Ptozisin etyolojisine göre, değerlendirilen hastaların % 79’u myojenik, % 11’i aponevrotik, % 9’u nörojenik olarak sınıflandırıldı. Ortalama tanı yaşı 14,6 (0 - 80), ortalama operasyon yaşı 16,5 (0 - 83) olarak tespit edildi. Çalışmada değerlendirilen hastalardan % 49,5’i erkek, % 50,5’i kadın iken, % 43 sağ göz, % 38,5 sol göz tutulumu, % 18,5 bilateral tutulum mevcuttu. % 19,4 ek oküler hastalık, % 28,5 ek sistemik hastalığın ptozise eşlik ettiği görüldü. En sık eşlik eden oküler hastalık şaşılık (%75), en sık eşlik eden sistemik hastalık inmemiş testis (% 14) olarak tespit edilmiş olup akraba evliliği hikayesi % 2, ailede ptozis hikayesi % 3,5, travma hikayesi % 5,5 olarak saptanmıştır. Hastaların ortalama takip süreleri 9 ay ile 28 yıl arasında değişmekle birlikte ortalama 8 yıl olarak tespit edildi. Basit konjenital ptozis % 61,1, üst rektus zayıflığının eşlik ettiği basit konjenital ptozis % 1,8, Blefarofimozis Sendromu % 9,3, Marcus-Gunn Sendromu % 4,4, KEOF % 3,1, çift elevatör felci % 1,3, mitokondriyal miyopatiye bağlı konjenital ptozis % 0,4, sendrom ile ilişkili konjenital ptozis % 0,9, konjenital aponevrotik ptozis % 0,4, involüsyonel aponevrotik ptozis % 10,2, 3. sinir felcine bağlı nörojenik ptozis % 3,5, etyolojisi bulunamayan myojenik ptozis % 1,3, sebebi bulunamayan nörojenik ptozis % 0,9, mekanik ptozis % 0,4 oranında saptanırken, 2 hastanın 2 gözünde (% 0,9) ptozise sebep olacak herhangi bir patoloji saptanmamıştır.

Farklı serilerde konjenital ve edinsel ptozis oranlarına bakıldığı zaman birbirine yakın oranlar göze çarpmaktadır. Berke, 200 vakasının % 88’ini konjenital ptozislerin oluşturduğunu belirtmiştir (172). Beard, yarısını primer levator distrofisine bağlı ptozislerin oluşturduğu konjenital ptozisli olgularının oranını % 60,

edinsel ptozisli olgularının oranını ise % 40 olarak bildirmiştir (94). Beyer 400'ü aşkın hastadan oluşan serisinde % 61 konjenital ,% 39 edinsel ptozis bildirmiştir (173). Smith ve arkadaşlarının serilerinde ise konjenital ptozisler, toplam vakaların % 67'sini oluşturmaktadır (174).

Ptozisin demografik ve klinik özelliklerinin değerlendirilmesi amaçlanan 336 çocuk hastanın 408 gözünün değerlendirildiği bir çalışmada ortalama tanı yaşı 3,2 olarak tespit edilirken, % 64,7'sinin unilateral olduğu, % 74 sol göz tutulum olduğu, % 19,4 aile hikayesi olduğu, % 9,3 rekürrens görüldüğü, % 68,9 konjenital ptozis, % 16,7 Blefarofimozis Sendromunun görüldüğü, deprivasyon ambliyopisi oranının % 10, ciddi kırma kusuru oranının % 13,2, şaşılık oranının % 6,8 olduğu saptanmıştır (175).

Konjenital ptozis kraniyofasiyal sendromlar ile birliktelik gösterebilir. Bunlardan en sık görülenleri, Marcus-Gunn Sendromu ve Blefarofimozis Sendromudur (18,28,36). Çalışmamızda 12 hastanın 21 gözünde Blefarofimozis Sendromu (% 9,3), 10 hastanın 10 gözünde Marcus-Gunn Sendromu (% 4,4) tespit edilmiştir. Konjenital ptozis ile birliktelik gösteren diğer nadir görülen kraniyofasiyal sendromlar ise; Turner Sendromu, Noonan Sendromu, Smith-Lemli-Opitz Sendromu, Rubenstein-Taybi Sendromu, Saethre-Chotzen Sendromu ve fetal trimetadion sendromudur (176,177). Bizim çalışmamızda da bir Noonan Sendromu, bir de Smith-Lemli-Opitz Sendromu olan hasta değerlendirilmiştir. Daha önce yapılan çalışmalarda, doğumsal ptozis ile aniridi, iris kolobomu, mikrokornea, mikroftalmi, doğumsal katarakt, optik sinir hipoplazisi, optik sinir kolobomu, nistagmus ve şaşılık gibi göz anomalilerinin birlikte görülebileceği de bildirilmiştir (178,179). Çalışmamızda değerlendirilen 1 hastada mikrokornea, 2 hastada mikroftalmi, 2 hastada aniridi ve nistagmus, 2 hasta iris kolobomu ve 1 hastada optik sinir hipoplazisi tespit edilmiştir.

Eski yapılan çalışmalarda cerrahların 2,5 mm rezidüel ptozisi başarı olarak kabul ettiği (174) ve minimal ptozisli olgulara müdahale önermediği görülürken (180), günümüzde 1 mm rezidüel ptozis, başarı kriteri olarak kabul görmüştür (89,181-183). Konjenital ptozisi olan hastalarda başarı oranları yapılan çalışmalarda değerlendirildiğinde; Lee ve arkadaşlarının (59) anterior levator rezeksiyonu

yöntemiyle % 69 (97/141), Berry-Brincatand Willshaw'ın (1) levator rezeksiyonu ile % 72 (88/122) oranında başarı elde ettikleri görülmektedir. Yalaz ve arkadaşları ise levator fonksiyonlarına göre farklı ptozis cerrahisi uyguladıkları 135 hastanın 173 gözünü değerlendirmişler, aponevroz cerrahisi ile tüm cerrahiler sonrasında konjenital olgularda % 100, edinsel olgularda ise % 91,3 oranında başarı elde ettiklerini bildirmişlerdir (56). Kükner ve arkadaşları da cilt yoluyla yapılan levator rezeksiyonunun avantajlarını 49 hastalık bir çalışma grubunda yayınlamışlardır. Bu çalışmada 49 hastanın 53 göz kapağına cilt yoluyla levator rezeksiyonu yapılmış ve tek ameliyat sonrası 43 olguda (% 81) başarılı sonuç elde edildiği bildirilmiştir (184).

Levator rezeksiyonu yapılan hastalarda cerrahi başarıya etki eden faktörler ile ilgili yapılan bazı çalışmalarda ptozis ağırlık derecesi ile cerrahi başarı arasında anlamlı bir ilişki saptanmazken, levator fonksiyonu kötü olan olgularda rekürrens görülme sıklığının arttığı tespit edilmiştir (58,185). Abrishami ve arkadaşlarının yaptığı çalışmada ise ilk cerrahi sonrası başarı % 78,7 olarak saptanırken, en sık görülen komplikasyon yetersiz düzeltmedir (% 19,1) ve genç hastalarda daha sık görülmektedir (186). Levator rezeksiyonu sonrasında MRM'nin arttığı saptanırken, yaş, cinsiyet, ptozis tipi, LF, ambliyopi ve MRM ile cerrahi başarı arasında anlamlı ilişki saptanmamıştır (186). Cates ve Tyers'ın 7 yaş altındaki 100 hastayı retrospektif olarak değerlendirdikleri çalışmada levator rezeksiyonu cerrahisi başarı oranı postoperatif 6. haftada % 76, postoperatif 6. ayda % 74 oranında olarak saptanırken % 19 oranında yetersiz düzeltme, % 7 oranında fazla düzeltme tespit edilmiştir (187). Çalışmada levator fonksiyonunun levator rezeksiyonu cerrahisi için en güçlü prediktör faktör olduğu vurgulanmaktadır (187). Yapılan birçok çalışmada da ptozis derecesi ve levator fonksiyonunun da cerrahi başarı ile ilişkili olduğu saptanmıştır (58,180,188).

Çalışmamızda cinsiyet, travma hikayesi, ilk başvuru anındaki görme keskinliği, göz hareketleri, Bell fenomeni varlığı, operasyon yaşı, kullanılan fasya lata türü ile ilk cerrahi sonrası başarı arasında herhangi bir ilişki saptanmazken; ilk muayene sırasında levator fonksiyonu ve MRM daha fazla olan hastalarda ilk cerrahi sonrası başarının daha yüksek olduğu tespit edilmiştir. İlk cerrahi sonrası başarının, ilk cerrahi olarak levator rezeksiyonu yapılan hastalarda, frontalis asma yöntemiyle

ptozis cerrahisi yapılan hastalara göre istatistiksel olarak anlamlı derecede yüksek olduğu saptanmıştır ( $p=0,001$ ). İlk cerrahi başarı ile ptozis etyolojisi arasında istatistiksel olarak anlamlı ilişki saptanmazken ( $p=0,275$ ), ilk cerrahi başarının ptozisin ağırlık derecesi arttıkça istatistiksel olarak anlamlı derecede düştüğü saptanmıştır ( $p=0,006$ ). Nihai başarıya etki eden kriterler değerlendirildiğinde, ilk cerrahi başarıya etki eden faktörlere benzer şekilde, cinsiyet, travma hikayesi, ilk başvuru anındaki görme keskinliği, göz hareketleri, Bell fenomeni varlığı, operasyon yaşı, kullanılan fasya lata türü ile nihai başarı arasında herhangi bir ilişki saptanmazken; ilk muayene sırasında levator fonksiyonu ve MRM daha fazla olan hastalarda nihai başarının daha yüksek olduğu tespit edilmiştir. Nihai başarının, ilk cerrahi olarak levator rezeksiyonu yapılan hastalarda, frontalis asma yöntemiyle ptozis cerrahisi yapılan hastalara göre istatistiksel olarak anlamlı derecede yüksek olduğu saptanırken ( $p < 0,001$ ), ilk cerrahi başarı ile ptozis etyolojisi arasında istatistiksel olarak anlamlı ilişki saptanmamıştır ( $p=0,742$ ). Nihai başarının da ilk cerrahi başarıda olduğu gibi ptozisin ağırlık derecesi arttıkça istatistiksel olarak anlamlı derecede düştüğü saptanmıştır ( $p=0,002$ ).

Basit konjenital ptozisi olan 111 hastanın 121 gözünden 80'inde (% 66,1) ilk cerrahi sonrası, 98'inde (% 81) tüm ptozis cerrahileri sonrası başarı elde edilmiştir. İlk cerrahi başarıya etki eden kriterler değerlendirildiğinde; cinsiyet, travma hikayesi, ilk başvuru anındaki görme keskinliği, göz hareketleri, Bell fenomeni varlığı, kullanılan fasya lata türü ile ilk cerrahi sonrası başarı arasında herhangi bir ilişki saptanmazken; ilk muayene sırasında levator fonksiyonu ile MRM daha fazla olan ve operasyon yaşı daha fazla olan hastalarda ilk cerrahi sonrası başarının daha yüksek olduğu tespit edildi. İlk cerrahi sonrası başarının, ilk cerrahi olarak levator rezeksiyonu yapılan hastalarda, frontalis asma yöntemiyle ptozis cerrahisi yapılan hastalara göre istatistiksel olarak anlamlı derecede yüksek olduğu saptandı ( $p=0,005$ ). İlk cerrahi sonrası başarı ptozis ağırlığının derecesine göre hastalar sınıflandırılarak değerlendirildiğinde; hafif ptozisi olan hastalarda ortalama başarı oranı % 85,7, orta derecede ptozisi olan hastalarda % 77,6, ağır ptozisi olan hastalarda % 51,7 olarak saptanmış olup, ilk cerrahi başarının ptozisin ağırlık derecesi arttıkça istatistiksel olarak anlamlı derecede düştüğü saptanmıştır ( $p=0,005$ ). Nihai başarıya etki eden kriterler basit konjenital ptozis hastalarında

değerlendirildiğinde, ilk cerrahi başarıya etki eden faktörlere benzer şekilde, cinsiyet, travma hikayesi, ilk başvuru anındaki görme keskinliği, göz hareketleri, Bell fenomeni varlığı, operasyon yaşı, kullanılan fasya lata türü ile nihai başarı arasında herhangi bir ilişki saptanmazken; ilk muayene sırasında levator fonksiyonu ve MRM daha fazla olan hastalarda nihai başarının daha yüksek olduğu tespit edildi. Nihai başarının, ilk cerrahi olarak levator rezeksiyonu yapılan hastalarda, frontalis asma yöntemiyle ptozis cerrahisi yapılan hastalara göre istatistiksel olarak anlamlı derecede yüksek olduğu saptandı ( $p < 0,001$ ). Nihai başarı ptozis ağırlığının derecesine göre hastalar sınıflandırılarak değerlendirildiğinde, hafif ptozisi olan hastalarda ortalama başarı oranı % 100, orta derecede ptozisi olan hastalarda % 89,8, ağır ptozisi olan hastalarda % 69 olarak saptanmış olup, ilk cerrahi işlemin başarı düzeyi ile benzerlik göstermekte, nihai başarının ptozisin ağırlık derecesi arttıkça istatistiksel olarak anlamlı derecede düştüğü saptanmıştır ( $p=0,004$ ).

Levator kasına yönelik yapılan cerrahiler ile ilgili 1990 yılı ve öncesinde yapılan çalışmalar değerlendirildiğinde, ptozis etiyojisi, başarı kriterleri ve ortalama takip süreleri farklı olmakla birlikte başarı oranları % 52 ile % 92,5 arasında değişmektedir, aponevrotik ptozisi olan hastalara göre konjenital ptozisi olan hastalarda başarı oranının daha düşük olduğu göze çarpmaktadır (Tablo 5.1). 2000 yılı ve sonrasında konjenital ptozisi olan olgularda yapılan çalışmalarda ise başarı oranı % 72 ile % 89,6 arasında değişmektedir (Tablo 5.2).

<b>Yazar, Yıl</b>	<b>Ortalama Takip Süresi</b>	<b>Hasta (göz) sayısı</b>	<b>Operasyon tekniği</b>	<b>Başarı oranı (%)</b>
<b>Smith ve ark.,1969 (174)</b>	-	148	Levator rezeksiyonu	73
<b>Older, 1983 (181)</b>	6 ay – 7 yıl	116 (aponevrotik) 58 (konjenital)	Aponevroz cerrahisi	61 52
<b>Berlin ve Vestal, 1989 (180)</b>	4,6	58 (konjenital)	Aponevroz cerrahisi	52
<b>Berlin ve Vestal, 1989 (180)</b>	4,6	116 (aponevrotik)	Aponevroz cerrahisi	61
<b>Jordan ve Anderson, 1990 (58)</b>	12	228 (konjenital)	Aponevroz cerrahisi	75,4
<b>Shore ve ark., 1990 (189)</b>	-	37 (konjenital)	Levator rezeksiyonu	72,9
<b>Shore ve ark., 1990 (189)</b>	-	116 (aponevrotik)	Levator rezeksiyonu	92,5

*Tablo 5.1:* Literatürde levator cerrahisi başarı oranları (1990 yılı ve öncesi)

<b>Yazar, yıl</b>	<b>Ortalama takip süresi</b>	<b>Hasta (göz) sayısı</b>	<b>Operasyon tekniği</b>	<b>Başarı oranı (%)</b>
<b>Press ve Hubner, 2001 (188)</b>	-	44 (<6 yaş) (konjenital)	Max. Levator rezeksiyonu	82
<b>Cates ve Tyers, 2001 (187)</b>	6	72	Levator rezeksiyonu	74
<b>Lee ve ark., 2002 (59)</b>	-	97 (konjenital)	Levator rezeksiyonu	69
<b>Berry-Brincat ve Willshaw, 2009 (1)</b>	30,8 ay	88 (konjenital)	Levator rezeksiyonu	72
<b>Skaat ve ark., 2012 (190)</b>	-	77 (konjenital)	Levator rezeksiyonu	89,6

**Tablo 5.2:** Literatürde levator cerrahisi başarı oranları (1990 yılı sonrası)

Ülkemizde yapılan çalışmalarda levator kasına yönelik cerrahiler değerlendirildiğinde, yine ptozisin etyolojik tanısı, başarı kriterleri ve takip süreleri farklı olmakla birlikte başarı oranları % 69,2 ile % 93,3 arasında saptanmış olup, aponevroz cerrahisi yapılan hastalarda başarı oranlarının daha yüksek olduğu göze çarpmaktadır (Tablo 5.3).

Yazar, Yıl	Ortalama takip süresi	Hasta (göz) sayısı	Operasyon tekniği	Başarı oranı (%)	Nüks oranı (%)
Kükner ve ark., 1993 (184)	-	49 (53)	Levator rezeksiyonu	81	-
Ünal, 1997 (191)	-	58 (konjenital)	Aponevroz cerrahisi	82,7	-
Ünal, 1997 (191)	-	14 (aponevrotik)	Aponevroz cerrahisi	92,8	-
Bulut ve ark., 1997	-	13	Levator rezeksiyonu	69,2	-
Özay ve ark., 2002 (95)	-	15 (aponevrotik)	Aponevroz cerrahisi	93,3	0
Özay ve ark., 2002 (95)	-	8 (myojenik)	Aponevroz cerrahisi	75	25
Beden ve ark., 2005	-	19	Aponevroz cerrahisi	89,4	-

**Tablo 5.3:** Levator cerrahisi başarı ve nüks oranları (Ülkemizdeki çalışmalar)

Çalışmamızda 67 göze levator rezeksiyonu yapılmış ve ilk cerrahi sonrası başarı % 79,1, nihai başarı, % 94 olarak tespit edilmiş olup, elde ettiğimiz nihai başarı literatür ile uyumlu bulunmuştur.

Frontalis asma yöntemiyle ptosis cerrahisi ile ilgili yapılan çalışmalar değerlendirilecek olursa, Simon ve arkadaşlarının farklı frontalis asma cerrahisi tekniklerini karşılaştırdıkları 99 hastanın değerlendirildiği çalışmada, single loop ve double pentagon teknikleri arasında fonksiyonel başarı, rekürrens ve MRM değişimi açısından fark saptanmamıştır (127) (Tablo 5.4).



Yazar, yıl	Ortalama takip süresi	Hasta (göz) sayısı	Fasya lata türü	Başarı oranı (%)	Nüks oranı (%) (zamanı)
Gürdal ve ark., 2003 (192)	> 1 yıl	82	Otolog	86,6	3 hasta
Gürdal ve ark., 2003 (192)	> 1 yıl	43	Allogreft	81,4	5 hasta
Ünal ve ark., 2005 (128)	35,9	72	Otolog	94,4	2,8 (ort. 25,3 ay)
Ünal ve ark., 2005 (128)	35,9	21	Silikon	61,9	23,8 (ort. 3,8 ay)
Ünal ve ark., 2005 (128)	35,9	41	Gore-tex	53,7	21,9 (ort. 7,6 ay)
Yüksel ve ark., 2008	10 – 54	37 (46)	Otolog	91,3	0
Yüksel ve ark., 2008	23 – 78	21 (27)	Silikon	62,9	37,1 (ort. 4,2 yıl)
Silverio ve ark.,2009	15,8	23 (36)	Gore – tex	86,9	13,4 komp.: 4,35

**Tablo 5.4:** Literatürde frontalis asma cerrahisi başarı ve nüks oranları

Ülkemizde yapılan çalışmalarda frontalis asma yöntemiyle yapılan ptozis cerrahileri değerlendirildiğinde, ptozisin etyolojik tanısı, başarı kriterleri, kullanılan askı materyalleri ve takip süreleri farklı olmakla birlikte başarı oranları % 53,7 ile % 94,4 arasında değişmektedir.

Otolog fasya lata günümüzde ideal askı materyali olarak kabul edilmektedir. Bu materyalin kullanımını ile % 90 - 95 arasında başarı oranları bildirilmektedir (131,137,191). Crawford (133) ile Kemp ve arkadaşları (145) bu materyal ile % 5

nüks ptozis oranı bildirmişlerdir. Bilgin (193) ile Maden ve Söylev (194) de çalışmalarında otolog fasya lata ile başarılı sonuçlar rapor etmişlerdir. Elde edilme kolaylığı ve operasyon süresini kısaltması nedeniyle otolog fasya lataya alternatif olarak allogreft fasya lata kullanımını güncelleşmiş ve bununla da başarılı sonuçlar bildirilmiştir (131,133,135,136,192). Levator fonksiyonunun zayıf olduğu olgularda uygulanan frontal askılama cerrahisi için otolog fasya lataya alternatif olarak allogreft fasya lata, silikon çubuk, supramid (4/0 naylon poliflaman suture), politetraflouroetilen (gore-tex), mersilen mesh (örgü polyester), palmaris longus, ayak extensör tendonu, kas ve sklera greftleri gibi birçok askı materyalleri kullanılmıştır (113,131,141,143,195,196). Gürdal ve arkadaşlarının yaptığı çalışmada, otolog ve allogreft askı materyalleri karşılaştırılmıştır. Otolog fasya lata kullanılan 82 hastadan 71'inde iyi (% 86,6), 8'inden orta (% 9,7), 3'ünden kötü (% 3,7) sonuç alınırken; allogreft fasya lata kullanılan 43 hastadan 35'inde iyi (% 81,4), 3'ünde orta (% 7), 5'inde kötü (% 11,6) sonuç alınmıştır. İki askı materyali arasında istatistiksel olarak anlamlı fark saptanmamıştır (192). Buna karşın allogreft fasya lata kullanımı ile Wasserman ve arkadaşları (131) ortalama 24 ay takipte % 51,4 nüks ptozis oranı, Wilson ve Johnson (138) ise ortalama 7,2 yıllık takipte % 43 nüks ptozis oranı bildirmiştir. Wasserman ve arkadaşlarının yaptığı çalışmada frontal askılamada kullanılan materyaller karşılaştırılmış olup rekürens oranı otolog fasya lata ile % 4,2 bulunurken, allogreft fasya lata ile % 51,4, monofilaman naylon ile % 69, örgü polyester ile % 27,3, polipropilen ile % 12,5 olarak tespit edilmiştir. Aynı çalışmada enfeksiyon ve/veya granülom oranı otolog fasya lata ile % 8,3 bulunurken allogreft fasya lata ile % 5,7, monofilaman naylon ile % 7,7, örgü polyester ile % 9,1, politetraflouroetilen ile % 45,5 olarak saptanmıştır (131). Wilson ve arkadaşlarının konjenital ptozisi olan hastalarda allogreft fasya latanın uzun dönem sonuçlarını değerlendirdikleri çalışmalarında, ortalama 7,2 yıl takip edilen 56 hastada rekürens oranı % 43; başarı oranı ise postoperatif 2. - 3. yıllarda % 90, 5. - 6. yıllarda % 70 iken 8. - 9. yıllarda bu oran % 50'lere kadar düşmektedir (138). Uzun süreli takiplerde otolog materyallerin, otolog olmayan materyallere oranla komplikasyon ve rekürens oranlarının düşük, kozmetik olarak en iyi sonucu veren askı materyali olduğu bildirilmektedir (131,133,137,195,197,198) Jeong ve arkadaşlarının yaptığı histopatolojik çalışmada da otolog fasya lata kullanılan hastalarda silikon ve

poliprolen kullanılan hastalara göre daha az inflamatuvar reaksiyonun geliştiği; otolog fasya latanın normal kollajen dizilimi ve canlı fibroblastları ile değişmeden varlığını sürdürdüğü, konak fibroblastlarının ve inflamatuvar hücrelerinin infiltrasyonu için bir köprü görevi gördüğü, fibroblastik reaksiyonunun erken başlaması nedeniyle çevre dokularla daha iyi bütünleştiği ve en uygun seçim olduğu bildirilmektedir (199). İnsanlarda yapılan histopatolojik çalışmalarda frontalis asma cerrahisinden 42 yıl sonra otolog fasya latanın fibroblastik infiltrasyon gösteren, çevre dokularla bütünleşmiş, canlı bir doku olduğu saptanmıştır (200). Otolog fasya lata ciddi inflamasyona sebep olmadan fibrovasküler doku oluşumuna izin vererek uzun dönemde iyi fonksiyonel sonuçlar sağlamaktadır.

Çalışmamızda 108 göze frontalis asma yöntemiyle ptozis cerrahisi yapılmış ve ilk cerrahi sonrası başarı % 54,6, nihai başarı, % 64,8 olarak tespit edilmiş olup, elde ettiğimiz başarı oranları literatüre göre düşük olmakla birlikte takip süresi literatürdeki diğer çalışmalara göre çok daha uzundur. Tüm bu çalışmalarda başarı kriteri farklı olmakla birlikte, çalışma gruplarındaki prepoperatif levator fonksiyonları, ptozis miktarları, kullanılan fasya lata türü, etiyojik tanı ve ameliyat sonrası izleme süreleri de farklılık göstermektedir. Ayrıca bildirilen sonuçlar bazı çalışmalarda tek girişim ile, bazılarında ise birden fazla cerrahi sonrası elde edilen başarı oranlarıdır.

Literatürde edinsel ptozis olgularında rekürrens oranları % 5 - % 35 arasında değişmektedir (163,183,201) Berlin ve arkadaşları, levator aponevroz cerrahisi yapılan hastalarda postoperatif 2. - 4. aylarda kapak seviyesinde bir düşüş olduğunu saptamışlar, postoperatif kapak düşüş zamanının sütür absorpsiyon hızı ile ilişkili olduğunu öne sürmüşlerdir (180). Pediatrik konjenital ptozisi olan hastalarda otolog fasya lata kullanımı kısa ve uzun dönemde yüksek fonksiyonel başarı sağlarken, kozmetik başarının kısa dönemde normal olduğu, ancak postoperatif 6. aydan sonra düştüğü ve kozmetik başarıda görülen bu düşüşün, muhtemelen fasya latanın kontraktürü sonucu geliştiği, üst göz kapağının elevasyonu, kirpiklerin medial inversiyonu ve zayıf kapak katlantısı ile karakterize olduğu öne sürülmüştür (202).

Yazar, yıl Göz sayısı		Otolog Fasya Lata	Banka Fasya Lata	Polipropilen	Naylon	Silikon	Polyester	Gore-tex
<b>Wagner (137)</b> <b>(1984)</b> 145	Rekürrens %		8,3		28,1			
	Komplikasyon %		0		12,4			
	Takip süresi (ay)		20		31,5			
<b>Zweep (140)</b> <b>(1992)</b> 13	Rekürrens %	0						46
	Komplikasyon %	0						0
	Takip süresi (ay)	10						10
<b>Wasserman (131)</b> <b>(2001)</b> 102	Rekürrens %	4,2	51,4	12,5	69,2		27,3	0
	Komplikasyon %	8,3	5,7	0	7,7		9,1	45,5
	Takip süresi (ay)	30	18	24	24		8	6
<b>Bajaj (203)</b> <b>(2004)</b> 60	Rekürrens %						17	7
	Komplikasyon %						20	6,7
	Takip süresi (ay)						16	16
<b>Ben Simon (127)</b> <b>(2005)</b> 164	Rekürrens %	22			25	44	36	15
	Komplikasyon %	0			5	42,9		11,1
	Takip süresi (ay)	*			*	*	*	*
<b>Hersh (139)</b> <b>(2006)</b> 72	Rekürrens %		35,3			13		
	Komplikasyon %		7,1			15,2		
	Takip süresi (ay)		**			**		
<b>Liu (204)</b> <b>(1999)</b> 112	Rekürrens %				100			
	Komplikasyon %							
	Takip süresi (ay)				84			
<b>Mehta (150)</b> <b>(2004)</b> 32	Rekürrens %						23 - 25	
	Komplikasyon %							
	Takip süresi (ay)						29	
<b>Esmaeli (205)</b> <b>(1998)</b> 132	Rekürrens %		28					
	Komplikasyon %							
	Takip süresi (ay)		120					
<b>Carter (143)</b> <b>(1996)</b> 61	Rekürrens %					7		
	Komplikasyon %							
	Takip süresi (ay)					22		
<b>Wilson (138)</b> <b>(1991)</b> 112	Rekürrens %		43					
	Komplikasyon %							
	Takip süresi (ay)		86					

\*: Ortalama takip süresi 20 ay olup, silikon ve otolog fasya lata kullanılan hastalarda takip süresi naylon ve Gore-tex kullanılan hastalarda daha uzundur.

\*\* : toplam ortalama takip süresi 46 aydır.

**Tablo 5.5:** Literatürde kullanılan askı materyaline göre takip süreleri farklı olmak üzere komplikasyon ve rekürrens oranları

Yapılan çalışmalarda, kullanılan fasya lata türü, hasta sayısı ve takip süresi birbirinden farklı olmak üzere frontalis asma yöntemiyle ptozis cerrahisi yapılan hastalarda farklı rekürrens ve komplikasyon oranları bildirilmektedir (127,206) (Tablo 5.5).

Literatürde otolog fasya lata için rekürrens oranları % 0 - % 22, allogreft fasya lata için ise % 8,3 - % 51,4 arasında değişmektedir. Bazı araştırmacılar ise, uzun takip süresine sahip çalışmalarda olduğu gibi, tüm ptozis olgularının sonunda rekürrens göstereceğini idda etmektedir (80).

Çalışmamızda frontalis asma yöntemiyle ptozis cerrahisi yapılan hastalarda kullanılan askı materyalleri karşılaştırıldığında, otolog fasya lata ile allogreft fasya lata arasında ilk cerrahi başarı, nihai başarı ve komplikasyon oranı açısından fark saptanmazken, otolog fasya lata kullanılan 55 hastada % 5,4, allogreft fasya lata kullanılan 53 hastada % 30,1 oranında ek cerrahi gerekmiştir ve bu fark istatistiksel olarak anlamlı bulunmuştur ( $p=0,001$ ). Sonuçlar literatürdeki rekürrens oranları ile uyumludur. Ek cerrahi gereksinimi ile ilk cerrahide uygulanan cerrahi yöntem ( $p=0,763$ ) ve ptozis ağırlığının derecesi arasında istatistiksel olarak anlamlı ilişki saptanmamıştır ( $p=0,624$ ). İlk uygulanan cerrahi yöntemler karşılaştırıldığında, ek cerrahi gereksinimi açısından istatistiksel olarak anlamlı fark saptanmazken, levator rezeksiyonu yapılan hastalarda ilk cerrahi başarı ve nihai başarının frontalis asma yöntemiyle ptozis cerrahisi yapılan hastalara göre yüksek olduğu, komplikasyon oranının da levator rezeksiyonu yapılan hastalarda düşük olduğu tespit edilmiştir.

Ptozis cerrahisi sonrasında en sık görülen komplikasyon nokturnal lagoftalmi ve yüzeysel punktat epitel defektlerinin varlığıdır ve genellikle birkaç hafta içinde kendiliğinden düzelmektedir (166). Berry-Brincat ve Willshaw'un yaptığı çalışmada bu komplikasyonlar levator rezeksiyonu yapılan hastalarda % 20 (22/110), frontalis asma yöntemiyle ptozis cerrahisi yapılan hastalarda % 17,86 (5/28) oranında saptanmış olup, tüm hastalarda birkaç hafta içinde düzelmiştir (1). Levator rezeksiyonu sonrası gelişen olgularda lagoftalmi düzeyi levator kasının rezeksiyon miktarı, ptozis ağırlığının derecesi ve zayıf levator fonksiyonu ile ilişkili bulunmuştur (207). Frontalis asma cerrahisi yapılan hastalarda, komplikasyon oranları farklı askı materyalleri ile değişiklik göstermekle birlikte, oranlar sütür

granülomu için % 2 - % 17, sütür enfeksiyonu veya preseptal selülit için % 3 - % 7, sütür atılımı için % 5 – % 17 arasında değişmektedir. Naylon monoflaman ve PTFE için yüksek komplikasyon oranları bildirilmiştir (131,204).

<b>Yazar, Yıl</b>	<b>Kullanılan materyal</b>	<b>Hasta (göz) sayısı</b>	<b>Ortalama takip süresi (ay)</b>	<b>Komplikasyon, göz sayısı (%)</b>
<b>Wagner, 1984 (137)</b>	Banka, donör, ışınlanmış FL	24	20,8	Rekürrens, 2 (8,3)
<b>Esmaili, 1998 (205)</b>	Banka, donör, ışınlanmış FL	72 (132)	120	Enfeksiyon/ granülom, 2 reaksiyon, 2 rekürrens, 36 (28)
<b>Mauriello, 1998</b>	Kadavradan FL	27 (36)	44	-
<b>Wasserman, 2001 (131)</b>	Banka, donör, ışınlanmış FL	(35)	18	Rekürrens, 18 (51,4)

**Tablo 5.6:** Literatürde allogreft fasya lata kullanımında görülen komplikasyonlar ve rekürrens oranları

Wasserman ve arkadaşları (131), otolog fasya lata ile % 8,3, allogreft fasya lata ile ise % 5,7 oranında enfeksiyon ve/veya granülom gelişimi bildirirken, Wagner ve arkadaşlarının (137)'nin serisinde böyle bir komplikasyona rastlanmamıştır. Erdener ve arkadaşları 78 olgunun 89 gözkapağına yaptıkları toplam 101 ptozis düzeltme cerrahi sonuçlarını özellikle komplikasyonlar açısından değerlendirmişlerdir. Yetersiz cerrahinin daha çok konjenital ptozislerde, aşırı düzelmenin ise genellikle edinsel ptozislerde görüldüğüne dikkati çekmiş ve konjenital ptozis vakalarında, gergin olan levator kası nedeniyle levator cerrahisine az cevap alındığını ileri sürmüşlerdir (208).

Çalışmamızda ilk cerrahi sonrasında karşılaşılan komplikasyonlar değerlendirildiğinde, ptozis ağırlığının derecesine ile komplikasyon gelişimi arasında

istatistiksel olarak anlamlı fark saptanmamıştır ( $p=0,163$ ). En sık görülen komplikasyon; nokturnal lagofthalmus olup komplikasyon görülen toplam 21 gözün 19'unda görülmüştür (% 90,4). Frontalis asma yöntemiyle ptozis cerrahisi yapılan bir hastada fazla düzeltme, 1 hastada ise sütür enfeksiyonu görülmüştür.

Yazar, Yıl	Kullanılan materyal	Hasta (göz) sayısı	Ortalama takip süresi (ay)	Komplikasyon, göz sayısı (%)
Kemp, 1986 (145)	Otolog	(99)	30	Enfeksiyon, 1 fazla düzeltme, 2 kayma, 2
Zweep, 1992 (140)	Otolog	13	10	Yok
Deenstra,1996 (195)	Otolog	81 (119)	54	Açıkta kalma keratopatisi, 12
El-Touky, 2001	Otolog	24 (38)	33,8	Enfeksiyon, 1 hipertrofik skar, 1
Wasserman, 2001 (131)	Otolog	(24)	30	Rekürrens, 1 (4,2) enfeksiyon/ granülom, 2 (8,3)
Özay ve ark., 2002 (95)	Otolog	7 (11)	9	Yetersiz düzeltme, 1 kontür düzensiz, 1
Ben Simon ve ark., 2005 (127)	Otolog	(81)	21	Rekürrens (22)
Tök ve ark., 2009	Otolog	32 (42)	26	Greft bölgesinde hematom (2,3)

**Tablo 5.7:** Literatürde otolog fasya lata kullanımında görülen komplikasyonlar ve rekürrens oranları

Genel toplumda ambliyopi oranı % 5 (209,210), şaşılık oranı ise % 1-5'tir (33). Konjenital ptozisli hastalarda genel topluma göre daha yüksek oranda şaşılık ve

ambliyopi görülmektedir (31,33,211). Konjenital ptozisle birlikte görülen ambliyopi genellikle pupilla merkezinin kapalı olması ya da eşlik eden şaşılık, astigmatizma ve/veya anizometri ile ilişkilidir. Anderson ve Baumgartner'in (210) çalışmalarında 123 hastada % 20, Merriam ve arkadaşlarının (211) çalışmalarında 65 hastada % 14, Harrad ve arkadaşlarının (212) çalışmalarında 216 hastada % 17, Hornblase ve arkadaşlarının çalışmalarında (31) 36 hastada % 19, Dray ve Leibovitch'in (209) çalışmalarında 130 hastada % 23, Skaat ve arkadaşları çalışmalarında (190) 126 hastada % 16, Whitehouse ve arkadaşlarının çalışmalarında (213) 65 hastada % 11,25, Lee ve arkadaşlarının çalışmalarında (59) 340 hastada % 26, bizim çalışmamızda ise 177 gözde % 23,7 olarak bulunmuştur. Ülkemizden İlhan ve arkadaşlarının (214) çalışmalarında 34 hastada bu oran % 29, Berk ve arkadaşlarının (215) çalışmalarında 13 hastada % 30,7, Mocan ve arkadaşlarının çalışmalarında (216) 31 hastada % 21 olarak tespit edilmiştir. Gusek-Schneider ve Martus'un çalışmaları ile Fiergang ve arkadaşlarının unilateral asimetric konjenital ptozis hastalarda yaptığı çalışmada olduğu gibi literatürde % 70- % 75 gibi yüksek ambliyopi oranları bildiren yayınlar da mevcuttur (217-219) Beneish ve arkadaşları (220) 55 hastada yaptıkları çalışmada ambliyopi oranını % 22 bulup hafif, orta veya ciddi ptoziste ambliyopi görülme sıklığının farklı olmadığını öne sürerken, Hornblase ve arkadaşları (31) ile Srinagesh ve arkadaşları (221) ise ciddi ptoziste ambliyopinin anlamlı olarak fazla görüldüğünü belirtmişlerdir. Gusek-Schneider ve Martus (222) pupilla merkezinin kapalı olduğu olgularda (% 86) pupil aksı açık olanlara göre (% 65) ambliyopinin daha sık görüldüğünü, bilateral ptozisli olgularda bu farkın daha belirgin olduğunu öne sürmüşlerdir (222). Bizim çalışmamızda bilateral ptozisi olan hastaların % 24,1'inde (7/29), tek taraflı ptozisi olan hastaların % 31,5'inde (35/111) ambliyopi saptandı ve istatistiksel olarak fark anlamlı bulunmadı. Ambliyopi varlığı ile tanı yaşı, lateralite, sferik kırma kusuru, astigmatik kırma kusuru, operasyon yaşı ve son MRM arasında bir ilişki saptanmazken; ambliyopisi olan hastalarda ilk LF, son LF, ilk MRM'nin ambliyopisi olmayan hastalara göre istatistiksel olarak anlamlı derecede düşük olduğu tespit edilmiştir.



Yazar, Yıl	Hasta (göz) sayısı	A (%)	DA (DA <sup>2</sup> ) (%)	Ş (%)	R (%)	Ş+R (%)
Kao ve ark., 1998 (223)	63	39,7	-	-	64	-
Gusek-Schneider, 2000 (218)	100 (200)	70	3,9	-	-	-
Dray ve Leibovitch, 2002 (209)	130	23	6,9	-	-	-
Berry-Brincat ve Willshaw, 2009 (1)	186	26,45	3 hasta	20 hasta	16 hasta	-
Thapa, 2010 (224)	78 (95)	19,2	6,7	26,7	20	46,7
Anderson ve Baumgartner, 1980 (210)	123	20	(1,6)	-	-	-
Beneish ve ark., 1983 (220)	55	22	3 hasta	2 hasta	10 hasta	-
Hornblass ve ark., 1995 (31)	36	19	28 (6)	-	-	-
Stark ve ark., 1996 (225)	140	34	11,34	25,4	62,3	-
Harrad ve ark., 1998 (212)	216	17	14 (2,3)	51	21	-
Srinagesh ve ark., 2011 (221)	87	25,6	9	36	73	(4 hasta)

*Tablo 5.8:* Literatürde konjenital ptozis olgularında ambliyopi görülme sıklığının ve ambliyopiye sebep olan faktörlerin değerlendirilmesi.

Yazar, Yıl	Hasta (göz) sayısı	A (%)	DA (DA <sup>2</sup> ) (%)	Ş (%)	R (%)	Ş+R (%)
Erdoğan ve ark., 2004	(302)	16,2	(3,3)	-	-	-
İlhan ve ark., 2004 (214)	34	29,4	10	10	60	20
Oral ve ark., 2010 (169)	(73)	48	26 (12)	20	54	-
Tök ve ark., 2010	37 (44)	34	2,3	4	53,7	40

**Tablo 5.9:** Literatürde konjenital ptozis olgularında ambliyopi görülme sıklığının ve ambliyopiye sebep olan faktörlerin değerlendirilmesi. (ülkemizde yapılan çalışmalar)

A: Ambliyopi,

DA: Deprivasyona bağlı ambliyopinin ambliyopisi olan olgular içindeki oranı,

DA<sup>2</sup>: Deprivasyona bağlı ambliyopinin tüm olgular içindeki oranı, Ş: Şaşılığa bağlı ambliyopi, R: Refraksiyon kusuruna bağlı ambliyopi, Ş+R: Şaşılık ve refraksiyon kusuruna bağlı ambliyopi

Primatlar ve hayvanlar üzerinde yapılan çalışmalarda bir göz kapağının birkaç günlüğüne tam olarak kapatılması deprivasyon ambliyopisine sebep olmuştur (226,227). Ancak konjenital ptozisli hastalar değerlendirildiğinde, insanlarda sadece ptozise bağlı ambliyopinin çok fazla olmadığı idda edilmektedir. Deprivasyon ambliyopisi konjenital ptozisli olgularda Harrad ve arkadaşlarının (212) çalışmasında % 2,3, Anderson ve Baumgartner'in (210) çalışmalarında % 1,6 oranında bildirilmiştir. Literatürde bu durumun ptozis varlığında ortaya çıkan baş pozisyonuna bağlı olabileceği öne sürülmüştür (219,222,228). Literatürdeki çalışmalar değerlendirildiğinde bazı çalışmalarda görme aksının kapalı olması dışında hiçbir ambliyojenik faktörün eşlik etmemesi durumunda gelişen ambliyopi deprivasyon ambliyopisi olarak tanımlanırken (40,218), bazı çalışmalarda diğer ambliyojenik

faktörlerin eşlik edip etmediğine bakılmaksızın görme aksının kapalı olduğu tüm olgulardaki ambliyopinin deprivasyon ambliyopisi olarak tanımladığı ve bu tanımlamadaki farklılıkların da değerlendirmede yanılgılara yol açabileceği dikkate alınmalıdır (229) (Tablo 5.8 ve 5.9). Griepentrog ve arkadaşlarının (40) 19 yıllık prevalans çalışmasında 107 çocukluk çağı ptozisi olan hastada ambliyopi oranı % 14,9'dur, Doksan altısını konjenital ptozisi olan hastalar oluşturmakta olup ambliyopi oranı % 14,6, 81'ini basit konjenital ptozisi olan hastalar oluşturmakta olup ambliyopi oranı % 14,8 olarak tespit edilmiştir. Tüm hastaların % 8,6'sında deprivasyon ambliyopisi saptanmıştır. Bizim çalışmamızda ise eşlik eden şaşılık, anizometri veya astigmatizma olmadığı halde değerlendirilen 177 gözden 20'sinde (% 11,2) ambliyopi tespit edilmiştir.

Lin ve arkadaşlarının yaptığı çalışmada (30) değerlendirilen 130 hastanın % 21,5'inde ambliyopi tespit edilirken, ptozis cerrahisi yapılan 50 konjenital ptozis hastasında preoperatif % 37,5 olan ambliyopi oranı, postoperatif % 5'e düşmüştür ve postoperatif hiçbir hastada yeni ambliyopi gelişimi gözlenmemiştir. Çalışmada ambliyopisi olan tüm hastalara kapama tedavisi verilmiş olup, ptozise yönelik cerrahinin ambliyopi tedavisine yardım edebileceği vurgulanmıştır. Literatürde ptozise yönelik yapılan cerrahinin görme keskinliğinde artış sağlayacağına ve anlamlı bir değişikliğe yol açmayacağına dair birbiriyle çelişen yayınlar da mevcuttur (190,230,231).

Ptozis ağırlık derecesi ile ambliyopi arasındaki ilişki tartışmalıdır. Bazı çalışmalarda ambliyopinin konjenital ptozis ile ilişkili olduğu ve ptozisin ağırlık derecesi arttıkça ambliyopinin derinliğinin de arttığı ve sadece deprivasyon kaynaklı ambliyopilerde cerrahi sonrası görme keskinliğinin arttığı öne sürülmüştür (30,31,209-211). Buna karşın, cerrahi sonrası gelişebilecek anizotropik veya astigmatik değişikliklerin de ambliyopi gelişimine sebep olabileceğine dair çalışmalar da bulunmaktadır (211). Ayrıca embriyolojik gelişim sırasında düşük olan göz kapağının astigmatik değişikliklere sebep olarak ambliyopi gelişimine katkıda bulunduğu idda edilmektedir (31,210). Çalışmamızda ambliyopi ile ptozis ağırlık derecesi arası ilişki konjenital ptozis hastalarında değerlendirildiğinde, ptozis ağırlık

derecesi arttıkça ambliyopi oranının arttığı saptanmıştır ve bu fark istatistiksel olarak anlamlı bulunmuştur ( $p < 0,001$ ).

Konjenital ptozisli hastalarda astigmatizma insidansı da normal populasyona göre yüksek bildirilmiştir (211). Ptozisli hastalarda kapağın korneanın üst yarısına uzun süre yaptığı baskı, korneanın bu kısmında düzleşme santralinde dikleşmeye ve astigmatizmaya neden olmaktadır. Ptozis ve blefaroplasti ameliyatlarından sonra kornea ile kapak etkileşimi ve gözyaşı film tabakasındaki değişikliklerden dolayı, kornea topografi haritalarıyla da doğrulanan, kornea şeklinde ve refraktif özelliklerinde değişiklik olmaktadır (232). Beneish ve arkadaşları (220) tek taraflı konjenital ptozisli olguların % 27'sinde, İlhan ve arkadaşları (214) konjenital ptozisli olguların % 23,5'inde, Gusek-Schneider ve Martus (218) tek taraflı ptozisli olguların % 44'ünde, bilateral ptozisli olguların % 63'ünde astigmatizma bildirmişlerdir. Perez-Inigo ve arkadaşlarının 35 konjenital ptozisli hastanın refraktif bozukluklarını kontrol grubu ile karşılaştırdıkları çalışmalarında astigmatizma ile ptozis ciddiyeti arasında istatistiksel açıdan anlamlı korelasyonun bulunduğu bildirilmiştir (233).

Postoperatif refraktif değişikliklerle ilgili yapılan çalışmalarda; Hornblase ve arkadaşları (31) 6 hastadan 1'inde postoperatif anizometri geliştiğini ancak ambliyopi gelişimine sebep olmadığını bildirmişlerdir. Klimek ve arkadaşları, levator rezeksiyonu yapılan konjenital ptozis hastalarında ptozis cerrahisi sonrası anlamlı derecede silindirik kırma kusurunda değişiklik saptamışlardır (217). Berry-Brincat ve Willshaw (1) ise, cerrahi sonrası gözlük kullanacak derecede refraktif kırma kusuru gelişim oranının % 18,7 olduğunu, bunların % 72'sinin anizometriye sebep olduğunu bildirmiştir.

Ambliyopiye neden olan bir diğer önemli faktör de anizotropidir. Awaya ve arkadaşlarının (227) tek taraflı ptozisi olan 50 hastadan oluşan çalışmalarında 39 hastada anizometri izlenmiştir. Gusek-Schneider ve Martus'un (218) çalışmalarında ise pupilla merkezi kapalı 57 hastadan tek taraflı ptozisli 7, bilateral ptozisli 3 hastada, pupilla merkezi açık olan tek taraflı ptozisli 6, bilateral ptozisli 3 hastada anizometri bildirmişlerdir. Bizim çalışmamızda anizometri oranı % 10,6 olarak bulunmuştur.

Konjenital ptozisi olan hastalarda şaşılık görülme oranı % 12 - % 44 (210,218,220,234) olarak bildirilirken, bu oran genel toplumda % 1 - 5 olarak bildirilmiştir (235). (Tablo 28 ve Tablo 29) Gusek-Schneider ve Martus, pupilla merkezinin kapalı olduğu olgularda kaymanın istatistiksel olarak anlamlı düzeyde yüksek olduğu belirtilmiştir (218). Bizim çalışmamızda şaşılık oranı % 12,8 olarak bulunmuştur. Şaşılık tespit edilen gözlerden 8'i 3. sinir felcine bağlı olmak üzere 11'inde ekzotropanya, 5 gözde esotropanya, 2'si çift elevatör felcine bağlı olmak üzere 5 gözde hipotropanya, 1'i 4. sinir felci 1'i Brown Sendromuna bağlı olmak üzere 2 gözde hipotropanya, 3 gözde ekzotropanya ve hipertropanya, 2 gözde ekzotropanya ve hipotropanya, 1 gözde esotropanya ve hipotropanya olduğu saptanmıştır. Şaşılık ile ptozis lateralitesi, sferik kırma kusuru, astigmatik kırma kusuru ve operasyon yaşı arasında anlamlı bir ilişki bulunmazken, şaşılığı olan hastalarda şaşılığı olmayan hastalara göre levatör fonksiyonu, ilk MRM ve son MRM'nin istatistiksel olarak anlamlı derecede düşük olduğu tespit edilmiştir.

Konjenital ptozisli olgulardaki vertikal kaymalar genellikle embriyolojik gelişim esnasında yakın ilişkili olan üst rektus kasındaki zayıflığa bağlıdır (210). Ptozis varlığında binoküler füzyonun bozulması nedeniyle şaşılık oranının arttığı öne sürülmüştür (219). Ülkemizden Yağcı ve arkadaşlarının çalışmalarında hastaların % 49,1'inde konverjans yetmezliği ve/veya bir ya da daha fazla kısıtlayıcı hareket bozukluğu tespit edilmiştir. Levatör fonksiyonu zayıfladıkça bu bozuklukların sıklığının arttığı bildirilmiştir (236).

<b>Yazar, Yıl</b>	<b>Hasta (göz) sayısı</b>	<b>Anizometri (%)</b>	<b>Şaşılık (%)</b>	<b>Kırma kusuru (Astigmatizma) (%)</b>
<b>Anderson ve ark., 1980 (33)</b>	113	-	32	-
<b>Beneish ve ark., 1983 (220)</b>	55	-	-	(27)
<b>Harrad ve ark., 1988 (212)</b>	216	-	19	-
<b>Kao ve ark., 1998 (223)</b>	63	30,2	11,1	-
<b>Dray ve Leibovich, 2002 (209)</b>	130	-	20,8	-
<b>Berry-Brincat ve Willshaw, 2009 (1)</b>	186	13,54	14,19	18,70
<b>Thapa, 2010 (224)</b>	78 (95)	-	26,9	16,7 (8,9)
<b>Srinagesh ve ark., 2011 (221)</b>	87 (unilateral asimetric)	20	10,3	-

**Tablo 5.10:** Literatürde konjenital ptozis olgularında anizometri, şaşılık ve kırma kusuru görülme sıklığı

Yazar, Yıl	Hasta (göz) sayısı	Anizometri (%)	Şaşılık (%)	Kırma kusuru (Astigmatizma) (%)
İlhan ve ark., 2004 (214)	34	35,2	17,6	(23,5)
Erdoğan ve ark.,2004	(302)	-	19,2	-
Mocan ve ark., 2006 (216)	31 (31)	23	3,2	(47)
Oral ve ark., 2010 (169)	72 (83)	-	20	-
Tök ve ark., 2010	37 (44)	13,6	18,2	(29,5)

**Tablo 5.11:** Literatürde konjenital ptozis olgularında anizometri, şaşılık ve kırma kusuru görülme sıklığı (ülkemizde yapılan çalışmalar)

Çalışmamızda, lateralite açısından hastalar değerlendirildiğinde, 200 hastanın % 81,5'inin unilateral, % 18,5'inin bilateral ptozisi olduğu tespit edildi. Lateralite ile tanı yaşı, ambliyopi varlığı, sferik kırma kusuru, astigmatik kırma kusuru, şaşılık varlığı, operasyon yaşı ve ilk MRM arasında anlamlı bir ilişki saptanmazken, ilk LF'nun unilateral olan hastalarda bilateral olanlara göre istatistiksel olarak anlamlı derecede yüksek olduğu bulunmuştur ( $p=0,046$ ).

Mocan ve arkadaşlarının yaptıkları çalışmada, korelasyon analizlerinde ptotik ve normal kapaklar arasındaki levator fonksiyon farkının, olguların gözleri arasındaki görme keskinliği farkı ile ilişkili olduğu izlenmiştir (216). Bu ilişki tüm olgular için orta derecede saptanırken, pediatrik olgular için güçlü derecede bir ilişkinin mevcudiyeti tespit edilmiştir. Bu bulgunun tek taraflı konjenital ptozisi olan ve görme keskinliği ölçülemeyen pediatrik olguların ambliyopi açısından değerlendirilmelerinde önem taşıyabileceği düşünülmüştür. Olguların ptotik

kapaklarına ait kapak düşüklüğü düzeyleri ve levator fonksiyonları ile görme keskinlikleri ve kırma kusurları arasında zayıf bir ilişki saptandığı ve bu ilişkinin istatistiksel olarak anlamlı olmadığı belirlenmiştir. Çalışmamızda ise, LF-MRM, MRM-görme keskinliği, LF-görme keskinliği, LF-sferik kırma kusuru, MRM-ek cerrahi gereksinimi, MRM-sferik kırma kusuru, LF-şaşıklık varlığı, MRM-şaşıklık varlığı, LF-ek cerrahi gereksinimi, operasyon yaşı-ambliyopi varlığı, LF-astigmatik kırma kusuru, MRM-astigmatik kırma kusuru arasında anlamlı korelasyon saptanmazken, konjenital ptozisi olan olgularda LF-MRM ilişkisi değerlendirildiğinde, bu iki parametrenin orta derecede pozitif korelasyon gösterdiği tespit edilmiştir. Bu bulgu sonucu, MRM ölçümünün, kooperasyonu zayıf olan ve istemli bir hareket gerektiren levator fonksiyonu ölçümü optimum yapılamayan pediatrik olguların levator fonksiyonu ölçümü hakkında fikir verici olabileceği ve hastanın değerlendirilmesinde önem taşıyabileceği düşünülmüştür.

Ptozis cerrahisinin seçiminde levator fonksiyonunun kullanımı ile ilgili literatürde farklı görüşler mevcuttur. Payman ve arkadaşları (124) LF'nin 4 mm'den fazla olduğu hastalarda levator rezeksiyonunu önerirken, Mustard (125) sadece LF 1 mm'nin altında olan hastalarda frontalis asma, diğer hastalarda ise levator rezeksiyonu yapmıştır. Fox (126) ise LF 2 mm'nin altında olan olgularda frontalis asma, üstünde olan olgularda levator rezeksiyonu yapılması gerektiğini belirtmiştir Collin (12) ise bu değeri 4 mm olarak kabul etmiştir. Görüldüğü gibi LF'nun cerrahi seçimindeki kesim noktası ile ilgili literatürde bir görüş birliği bulunmamaktadır.

Konjenital ptozisi olup ambliyopi riski nedeniyle erken cerrahi gereken çocuk yaş grubunda, kooperasyonu zayıf olan ek nörolojik hastalıkları bulunan hastalarda, levator fonksiyonunun optimum olarak değerlendirilemesi zordur (2). Özellikle çocukluk yaş grubunda ölçümleri kolaylaştırmak amacıyla ölçüme özel gözlükler tasarlanmış olup, bu yöntemin güvenilirliği ve tekrarlanabilirliğinin yüksek olduğu idda edilmektedir (237). Levator fonksiyonunun daha objektif olarak ölçümü için biyomikroskoba monte edilebilen digital fotoğraf makineleri ve bilgisayar programlarını da içeren yeni yöntemlerin kullanımını öneren çalışmalar da literatürde mevcuttur (238,239). Cerrahi teknik seçiminde, değerlendirmesi daha kolay, objektif ve kantitatif kriterlere ihtiyaç duyulmaktadır.



Çalışmamızda cerrahi seçiminde levator fonksiyonu ve MRM uyumluluğu ilk cerrahi sonrası başarı elde edilen hasta grubunda değerlendirilmiştir. Tüm hastalar ve konjenital ptozisi olan hastalar için kesim noktası aynı tespit edilmiş olup, MRM için 0,5, levator fonksiyonu için 4,5'tir. MRM'nin cerrahi seçimindeki duyarlılık ve özgüllüğü, levator fonksiyonundan düşük olmakla beraber, oldukça yüksektir. ROC eğrisinin altında kalan alan testin ayırtediciliğini göstermekte olup, levator fonksiyonu ve MRM'nin her ikisi için de oldukça yüksek bulunmuştur. Bu bulgular levator fonksiyonu ile MRM'nin cerrahi seçiminde uyumluluk gösterdiğini ve özellikle konjenital ptozisi olan hastalarda gerektiğinde levator fonksiyonunun yerine kullanılabileceğini düşündürmektedir.

## 6. SONUÇLAR

1. Ptozisin ağırlık derecesi ile etiyojisi arasında istatistiksel olarak anlamlı fark saptanmamıştır ( $p=0,391$ ).
2. İlk cerrahi başarıya etki eden kriterler değerlendirildiğinde; cinsiyet, travma hikayesi, ilk başvuru anındaki görme keskinliği, göz hareketleri, Bell fenomeni varlığı, operasyon yaşı, kullanılan fasya lata türü ile ilk cerrahi sonrası başarı arasında herhangi bir ilişki saptanmazken; ilk muayene sırasında levator fonksiyonu ve marjin-refle mesafesi daha fazla olan hastalarda ilk cerrahi sonrası başarının daha yüksek olduğu tespit edilmiştir.
3. İlk cerrahi sonrası başarının, ilk cerrahi olarak levator rezeksiyonu yapılan hastalarda, frontalis asma yöntemiyle ptozis cerrahisi yapılan hastalara göre istatistiksel olarak anlamlı derecede yüksek olduğu saptanmıştır ( $p=0,001$ ).
4. İlk cerrahi başarı ile ptozis etyolojisi arasında istatistiksel olarak anlamlı ilişki saptanmamıştır ( $p=0,275$ ).
5. İlk cerrahi işlem başarısının ptozisin ağırlık derecesi ile ters orantılı olduğu saptanmıştır ( $p=0,006$ ).
6. Nihai başarıya etki eden kriterler değerlendirildiğinde, ilk cerrahi başarıya etki eden faktörlere benzer şekilde, cinsiyet, travma hikayesi, ilk başvuru anındaki görme keskinliği, göz hareketleri, Bell fenomeni varlığı, operasyon yaşı, kullanılan fasya lata türü ile nihai başarı arasında herhangi bir ilişki saptanmazken; ilk muayene sırasında levator fonksiyonu ve marjin-refle mesafesi daha fazla olan hastalarda nihai başarının daha yüksek olduğu tespit edilmiştir.
7. Nihai başarının, ilk cerrahi olarak levator rezeksiyonu yapılan hastalarda, frontalis asma yöntemiyle ptozis cerrahisi yapılan hastalara göre istatistiksel olarak anlamlı derecede yüksek olduğu saptanmıştır ( $p < 0,001$ ).
8. Nihai başarının ptozisin ağırlık derecesi arttıkça istatistiksel olarak anlamlı derecede düştüğü saptanmıştır ( $p=0,002$ ).
9. Basit konjenital ptozisi olan olgularda ilk cerrahi başarıya etki eden kriterler değerlendirildiğinde; cinsiyet, travma hikayesi, ilk başvuru anındaki görme keskinliği, göz hareketleri, Bell fenomeni varlığı, kullanılan fasya lata türü ile ilk cerrahi sonrası başarı arasında herhangi bir ilişki saptanmazken; ilk

muayene sırasında levator fonksiyonu ile marjin-refle mesafesi daha fazla olan ve operasyon yaşı daha fazla olan hastalarda ilk cerrahi sonrası başarının daha yüksek olduğu tespit edilmiştir.

- 10.** Basit konjenital ptozisi olan olgularda ilk cerrahi sonrası başarının, ilk cerrahi olarak levator rezeksiyonu yapılan hastalarda, frontalis asma yöntemiyle ptozis cerrahisi yapılan hastalara göre istatistiksel olarak anlamlı derecede yüksek olduğu saptanmıştır ( $p=0,005$ ).
- 11.** Basit konjenital ptozisi olan olgularda ilk cerrahi başarının ptozisin ağırlık derecesi ile ters orantılı olduğu saptanmıştır ( $p=0,005$ ).
- 12.** Nihai başarıya etki eden kriterler basit konjenital ptozis hastalarında değerlendirildiğinde, ilk cerrahi başarıya etki eden faktörlere benzer şekilde, cinsiyet, travma hikayesi, ilk başvuru anındaki görme keskinliği, göz hareketleri, Bell fenomeni varlığı, operasyon yaşı, kullanılan fasya lata türü ile nihai başarı arasında herhangi bir ilişki saptanmazken; ilk muayene sırasında levator fonksiyonu ve marjin-refle mesafesi daha fazla olan hastalarda nihai başarının daha yüksek olduğu tespit edilmiştir.
- 13.** Basit konjenital ptozisi olan olgularda nihai başarının, ilk cerrahi olarak levator rezeksiyonu yapılan hastalarda, frontalis asma yöntemiyle ptozis cerrahisi yapılan hastalara göre istatistiksel olarak anlamlı derecede yüksek olduğu saptandı ( $p < 0,001$ ).
- 14.** Basit konjenital ptozisi olan olgularda nihai başarının ptozisin ağırlık derecesi ile ters orantılı olduğu saptanmıştır ( $p=0,004$ ).
- 15.** Çalışmaya dahil edilen tüm olgulara ilk olarak uygulanan cerrahi yöntemler arasında ek cerrahi gereksinimi açısından istatistiksel olarak anlamlı fark saptanmazken, levator rezeksiyonu yapılan hastalarda ilk cerrahi başarı ve nihai başarının frontalis asma yöntemiyle ptozis cerrahisi yapılan hastalara göre yüksek olduğu, komplikasyon oranının da levator rezeksiyonu yapılan hastalarda düşük olduğu tespit edilmiştir.
- 16.** Frontalis asma yöntemiyle ptozis cerrahisi yapılan hastalarda kullanılan askı materyalleri karşılaştırıldığında, otolog fasya lata ile allogreft fasya lata arasında ilk cerrahi başarı, nihai başarı ve komplikasyon oranı açısından fark saptanmazken; otolog fasya lata kullanılan hastalarda ek cerrahi

gereksiniminin, allogreft fasya lata kullanılan hastalara göre istatistiksel olarak anlamlı derecede düşük olduğu bulunmuştur ( $p=0,001$ ).

17. Ek cerrahi gereksinimi ile ilk cerrahide uygulanan cerrahi yöntem ( $p=0,763$ ) ve ptozis ağırlığının derecesi arasında istatistiksel olarak anlamlı ilişki saptanmamıştır ( $p=0,624$ ).
18. İlk cerrahi sonrasında karşılaşılan komplikasyonlar değerlendirildiğinde, ptozis ağırlığının derecesi ile komplikasyon görülme sıklığı arasında istatistiksel olarak anlamlı ilişki saptanmamıştır ( $p=0,163$ ).
19. Ambliyopi varlığı ile tanı yaşı, lateralite, sferik kırma kusuru, astigmatik kırma kusuru, operasyon yaşı ve son marjin-refle mesafesi arasında bir ilişki saptanmazken; ambliyopisi olan hastalarda ilk levator fonksiyonu, son levator fonksiyonu, ilk marjin-refle mesafesinin ambliyopisi olmayan hastalara göre istatistiksel olarak anlamlı derecede düşük olduğu saptanmıştır.
20. Ambliyopi ile ptozis ağırlık derecesi arası ilişki konjenital ptozis hastalarında değerlendirildiğinde, ptozis ağırlık derecesi ile ambliyopi varlığı arasında istatistiksel olarak anlamlı derecede fark saptanmıştır ( $p < 0,001$ ). Ptozis ağırlık derecesi arttıkça, ambliyopi görülme sıklığının da arttığı tespit edilmiştir.
21. Şaşılık ile ptozis lateralitesi, sferik kırma kusuru, astigmatik kırma kusuru ve operasyon yaşı arasında anlamlı bir ilişki bulunmazken, şaşılığı olan hastalarda şaşılığı olmayan hastalara göre levator fonksiyonu, ilk marjin-refle mesafesi ve son marjin-refle mesafesinin istatistiksel olarak anlamlı derecede düşük olduğu saptanmıştır.
22. Lateralite ile tanı yaşı, ambliyopi varlığı, sferik kırma kusuru, astigmatik kırma kusuru, şaşılık varlığı, operasyon yaşı ve ilk marjin-refle mesafesi arasında anlamlı bir ilişki saptanmazken, ilk levator fonksiyonunun unilateral olan hastalarda bilateral olanlara göre istatistiksel olarak anlamlı derecede yüksek olduğu bulunmuştur ( $p=0,046$ ).
23. Hastaların ilk muayene, postoperatif ilk muayene ve nihai muayenede zaman noktalarındaki görme keskinlikleri, levator fonksiyonu ve marjin-refle mesafelerinde, her üç kriterde de izlem süresince istatistiksel olarak anlamlı derecede artış tespit edilmiştir.

- 24.** Levator fonksiyonu-marjin-refle mesafesi, marjin-refle mesafesi-görme keskinliği, levator fonksiyonu-görme keskinliği, levator fonksiyonu-sferik kırma kusuru, marjin-refle mesafesi-ek cerrahi gereksinimi, marjin-refle mesafesi-sferik kırma kusuru, levator fonksiyonu-şaşılık varlığı, marjin-refle mesafesi-şaşılık varlığı, levator fonksiyonu-ek cerrahi gereksinimi, operasyon yaşı-ambliyopi varlığı, levator fonksiyonu-astigmatik kırma kusuru, marjin-refle mesafesi-astigmatik kırma kusuru arasında korelasyon saptanmazken, konjenital ptozisi olan olgularda levator fonksiyonu-marjin-refle mesafesi arasında ilişki tespit edilmiştir.
- 25.** Cerrahi yöntem seçiminde levator fonksiyonu ve marjin-refle mesafesi arasındaki uyumluluk derecesinin değerlendirilmesinde tüm hastalar ve konjenital ptozisi olan hastalarda cerrahi başarı için kesim noktası marjin-refle mesafesi için 0,5 mm, levator fonksiyonu için 4,5 mm olarak tespit edilmiştir.
- 26.** Marjin-refle mesafesinin uygun cerrahi yöntem seçimindeki duyarlılık ve özgüllüğü, levator fonksiyonunun duyarlılık ve özgüllüğüne göre düşük olmakla beraber, oldukça yüksek olarak tespit edilmiştir.
- 27.** Alıcı işlem karakteristikleri eğrisinin altında kalan alan, tüm hastalarda levator fonksiyonu için 0,915 ve marjin-refle mesafesi için 0,838; konjenital ptozisi olan hastalarda levator fonksiyonu için 0,932, marjin-refle-mesafesi için 0,826 tespit edilmiş olup her ikisi için de oldukça yüksek bulunmuştur.
- 28.** Levator fonksiyonu ile marjin-refle mesafesi cerrahi yöntem seçimini belirlemekte uyumluluk göstermektedir. Çalışmamızın bulguları özellikle konjenital ptozisi olan hastalarda marjin-refle mesafesinin levator fonksiyonu yerine kullanılabileceğini desteklemektedir.

## 7. KAYNAKLAR

1. Berry-Brincat A, Willshaw H. Paediatric blepharoptosis: a 10-year review. *Eye (Lond)* 2009; 23: 1554-1559.
2. Leatherbarrow B. *Oculoplastic Surgery*. 2nd ed. Dunitz, London: Informa healthcare, 2002.
3. Tyers AG, Collin JRO. *Colour Atlas of Ophthalmic Plastic Surgery*. 3rd ed. Oxford: Butterworth-Heinemann, 2008.
4. Freuh HR. The mechanistic classification of ptosis. *Ophthalmology* 1980; 87: 1019-1021.
5. Smith BC. *Ophthalmic plastic and reconstructive surgery*. St.Louis: Mosby co., 1987.
6. Fralick FB. Surgical anatomy, physiology and the three main operative approaches. *Trans Am Acad Ophthalmol Otolaryngol* 1957; 63: 657.
7. Aydın P, Akova YA. *Temel göz hastalıkları*. Ankara: Güneş Kitabevi, 2001.
8. *Oküloplasti: Türk Oftalmoloji Derneği Eğitim Yayınları*, 2003.
9. Bengisu Ü. *Göz Hastalıkları*. Ankara: Palme Yayıncılık, 1998.
10. Maden A. *Oküloplastik Cerrahi*. İzmir: Punto Yayıncılık, 1995.
11. *Lakrimal Sistem Hast ve Oküloplastik Cerrahi Kurs Kitabı*. XI Ulusal Oftalmoloji Kursu. Ankara: Yıldırım Ofset Basımevi, 1991.
12. Collin JRO. *A manuel of systematic eyelid surgery*. 3rd ed. Churchill-Livingstone Edinburg: Elsevier, 2006.
13. *American Academy of Ophthalmology: Orbit, eyelids and lacrimal system*. San Francisco, 2003.
14. Zide BM. *Surgical Anatomy Around the Orbit*. Philadelphia: Lippincott Williams & Wilkins, 2006.

15. Callahan M, Beard C. Beard's Ptosis. 4th ed. Birmingham, AL: Aesculapius Publishing Company, 1990.
16. Gay AJ, Salmon ML, Windsor CE. Hering's Law, the levators and their relationship in disease states. *Arch Ophthalmol* 1967; 77: 157.
17. Fagien S. Putterman's Cosmetic Oculoplastic Surgery. 4th ed. Philadelphia, PA: Saunders Elsevier, 2008.
18. Schaefer AJ, Schaefer DP. Classification and correction of ptosis. In: Stewart WB, editors. *Surgery of Eyelid, Orbit, and Lacrimal System. Ophthalmology Monographs* 8, San Francisco (CA): American Academy of Ophthalmology. 1994: 84-133.
19. Edmonson BC, Wulc AE. Ptosis evaluation and management. *Otolaryngologic clinics of North America* 2005; 38: 921-946.
20. Renowden SA, Harris KM, Hourihan MD. Isolated atraumatic third nerve palsy: clinical features and imaging techniques. *The British journal of radiology* 1993; 66: 1111-1117.
21. Ahmad SM, Della Rocca RC. Blepharoptosis: evaluation, techniques, and complications. *Facial plastic surgery* 2007; 23: 203-215.
22. Hornblass A. *Oculoplastic, Orbital and Reconstructive Surgery*. Baltimore, USA: Williams and Wilkins, 1998.
23. Daxonas MT, Anderson LR. *Clinical Orbital Anatomy*. Baltimore, USA: Williams and Wilkins, 1984.
24. Katowitz JA. *Pediatric Oculoplastic Surgery*. New York: Springer, 2002.
25. Wobig JL, Dailey RA. *Oculofacial Plastic Surgery: Face, Lacrimal System & Orbit* New York: Thieme Medical Publishers, 2004.

26. Banaz A, Arslan MO. Ptozis cerrahisinde levator fonksiyonunun yeri. *T Oft Gaz* 2001; 31: 159-165.
27. Liff NT. *Frontalis sling*. 4 ed. London: Butterworth, 1984.
28. Nerad JA. *Evaluation and treatment of the patient with ptosis*. St. Louis: Mosby, 2001.
29. Carter RS. *Internal Ophthalmology Clinics, Advances in Ophthalmic Plastic Surgery*. Philadelphia: Lippincott Williams & Wilkins, 2003.
30. Lin LK, Uzcatogui N, Chang EL. Effect of surgical correction of congenital ptosis on amblyopia. *Ophthalmic plastic and reconstructive surgery* 2008; 24: 434-436.
31. Hornblass A, Kass LG, Ziffer AJ. Amblyopia in congenital ptosis. *Ophthalmic Surg* 1995; 26: 334-337.
32. Dray JP, Leibovitch I. Congenital ptosis and amblyopia: a retrospective study of 130 cases. *Journal of pediatric ophthalmology and strabismus* 2002; 39: 222-225.
33. Anderson RL, Baumgartner SA. Strabismus in ptosis. *Arch Ophthalmol* 1980; 98: 1062-1067.
34. Parsa FD, Wolff DR, Parsa NN, Elahi EE. Upper Eyelid Ptosis Repair after Cataract Extraction and the Importance of Hering's Test. *Plast Reconstr Surg* 2001; 108: 1527.
35. Yanoff M, Duker JS. *Ophthalmology*. 2 ed. St. Louis: Mosby, 2004.
36. Putman JR, Nunery WR, Tanenbaum M. *Blepharoptosis*. New York: Raven Press, 1985.
37. Weinberg DA, Lesser RL, Vollmer TL. Ocular myasthenia: a protean disorder. *Survey of ophthalmology* 1994; 39: 169-210.



38. Tomsak RL, Levine MR. Handbook of neuro-ophthalmology and orbital disease. Philadelphia: Butterworth Heinemann, 2004.
39. Lane CM, Collin JR. Treatment of ptosis in chronic progressive external ophthalmoplegia. *Br J Ophthalmol* 1987; 71: 290-294.
40. Griepentrog GJ, Diehl NN, Mohney BG. Incidence and demographics of childhood ptosis. *Ophthalmology* 2011; 118: 1180-1183.
41. Hu DN. Prevalence and mode of inheritance of major genetic eye diseases in China. *Journal of medical genetics* 1987; 24: 584-588.
42. Baiyeraju AM, Oluwatosin OM. Blepharoptosis in Ibadan, Nigeria. *West African journal of medicine* 2003; 22: 208-210.
43. Tzschach A, Kelbova C, Weidensee S. Blepharophimosis-ptosis-epicanthus inversus syndrome in a girl with chromosome translocation t(2;3)(q33;q23). *Ophthalmic genetics* 2008; 29: 37-40.
44. Li D, Zeng W, Tao J. Mutations of the transcription factor FOXL2 gene in Chinese patients with blepharophimosis-ptosis-epicanthus inversus syndrome. *Genetic testing and molecular biomarkers* 2009; 13: 257-268.
45. Engle EC, Castro AE, Macy ME, Knoll JH, Beggs AH. A gene for isolated congenital ptosis maps to a 3-cM region within 1p32-p34.1. *American journal of human genetics* 1997; 60: 1150-1157.
46. McMullan TW, Crolla JA, Gregory SG. A candidate gene for congenital bilateral isolated ptosis identified by molecular analysis of a de novo balanced translocation. *Human genetics* 2002; 110: 244-250.
47. Nogami S, Ishii Y, Kawaguchi M. ZFH4 protein is expressed in many neurons of developing rat brain. *The Journal of comparative neurology* 2005; 482: 33-49.

48. Hemmi K, Ma D, Miura Y. A homeodomain-zinc finger protein, ZFH4, is expressed in neuronal differentiation manner and suppressed in muscle differentiation manner. *Biological & pharmaceutical bulletin* 2006; 29: 1830-1835.
49. Sutula FC. Histological change in congenital and acquired blepharoptosis. *Eye* 1988; 2: 179-184.
50. Bilge AH, Yıldırım E, Coşkun B, Sobacı G. Konjenital ptosislerde levator adele fibrozisinin cerrahi tedavi sonuçlarına etkisi. *T Oft Gaz* 1989; 18: 327-334.
51. Lyness RW, Collin JRO. Histology of the levator muscle in congenital and aquired ptosis. *Arch Ophthalmol* 1955; 53: 413-428.
52. Berke RN, Wadsworth JA. Congenital ptosis: a classification of 200 cases. *Arch Ophthalmol* 1949; 41: 188-197.
53. Berke RN, Wadsworth JA. Histology of levator muscle in congenital and acquired ptosis. *AMA archives of ophthalmology* 1955; 53: 413-428.
54. Hornblass A, Adachi M, Wolnitz W, Smith BC. Clinical and ultrasonic correlation in congenital and acquired ptosis. *Ophthalmol Surg* 1976; 7: 69.
55. Johnson CC, Kuwabara T. Oculopharyngeal muscular dystrophy. *AmJOphthalmol* 1974; 77: 872.
56. Yalaz M. Ptozis cerrahisindeki yenilikler. *T Oft Gaz* 1991; 21: 423-428.
57. Fujiwara T, Matsuo K, Kondoh S, Yuzuriha S. Etiology and pathogenesis of aponeurotic blepharoptosis. *Ann Plast Surg* 2001; 46: 29-35.
58. Jordan DR, Anderson RL. The aponeurotic approach to congenital ptosis. *Ophthalmic Surg* 1990; 21: 237-244.
59. Lee V, Konrad H, Bunce C, Nelson C, Collin JR. Aetiology and surgical treatment of childhood blepharoptosis. *Br J Ophthalmol* 2002; 86: 1282-1286.
60. Baroody M, Holds JB, Vick VL. Advances in the diagnosis and treatment of ptosis. *Current Opinion in Ophthalmology* 2005; 16: 351-355.

61. Holmström H, Filip C. Aponeurotic repair of involutional blepharoptosis. *Scand J Plast Reconstr Surg Hand Surg* 2002; 36: 160-165.
62. Lemke BN, Stasior OG, Rosenberg PN. The surgical relations of the levator palpebrae superioris muscle. *Ophthalmic plastic and reconstructive surgery* 1988; 4: 25-30.
63. Deady JP, Price NJ, Sutton GA. Ptosis following cataract and trabeculectomy surgery. *Br J Ophthalmol* 1989; 73: 283-285.
64. Altieria M, Truscottb Amy E, Bertagnoa KR, Altieria G. Ptosis Secondary to Anterior Segment Surgery and Its Repair in a Two-Year Follow-Up Study. *Ophthalmologica* 2005; 219: 129-135.
65. Griffin RG, Sarıcı A, Unal M. Acquired Ptosis Secondary to Vernal Conjunctivitis in Young Adults. *Ophth Plast Reconstr Surg* 2006; 22: 438-440.
66. Collin JR, Beard C, Stern WH, Schoengarth D. Blepharochalasis. *Br J Ophthalmol* 1979; 63: 542-546.
67. Bergin DJ, McCord CD, Berger T, Friedberg H, Waterhouse W. Blepharochalasis. *Br J Ophthalmol* 1988; 72: 863-867.
68. Watanabe A, Araki B, Noso K, Kakizaki H, Kinoshita S. Histopathology of blepharoptosis induced by prolonged hard contact lens wear. *Am J Ophthalmol* 2006; 141: 1092-1096.
69. Sanke RF. Blepharoptosis as a complication of pregnancy. *Annals of ophthalmology* 1984; 16: 720-722.
70. Norman RA. Differential diagnosis of ptosis: report of a case of myasthenia gravis in a patient with diabetes and thyroid disease. *The Journal of the American Osteopathic Association* 1984; 83: 523-526.
71. Çakar PM, Sargon MF, Göka Ş, Aktekin M, Fırat E. Doğumsal Ptoziste Levator Palpebra Superior Kasının Histopatolojisi. *T Oft Gaz* 1998; 28: 71-73.

72. Collin JR. Complications of ptosis surgery and their management: a review. *Journal of the Royal Society of Medicine* 1979; 72: 25-26.
73. Liu C OR, Frongia G, Collin R. Surgical correction of ptosis in ocular fibrosis syndrome. *Br J Ophthalmol* 1994; 78: 271-274.
74. Lee AG, Brazis PW. Chronic progressive external ophthalmoplegia. *Current neurology and neuroscience reports* 2002; 2: 413-417.
75. Stojkovic T, Behin A. Ocular myasthenia: diagnosis and treatment. *Revue neurologique* 2010; 166: 987-997.
76. Benatar M, Kaminski H. Medical and surgical treatment for ocular myasthenia. *The Cochrane database of systematic reviews* 2012; 12: CD005081.
77. Morley AM, Tumuluri K, Meligonis G, Collin JR. Myopathic ptosis following posterior sub-Tenon's triamcinolone acetate injection. *Eye (Lond)* 2009; 23: 741-742.
78. Ideta S, Noda M, Kawamura R, Shinoda K, Inoue M, Tsubota K. Ptosis after sub-Tenon's capsule triamcinolone. *Ophthalmology* 2008; 115: 410-410.
79. Beard C. The surgical treatment of blepharoptosis: a quantitative approach. *Trans Am Ophthalmol Soc* 1966; 64: 401.
80. Skaat A, BenSimon G. Evaluation and management of blepharoptosis. Comparison of techniques and clinical outcomes. New York: Springer-Verlag, 2011.
81. Betharia SM, Kumar S. Levator sling-for Marcus Gunn ptosis. *British Journal of Ophthalmology* 1987; 71: 685-689.
82. Matsuo K. Restoration of involuntary tonic contraction of the levator muscle in patients with aponeurotic blepharoptosis or horner syndrome by aponeurotic advancement using the orbital septum. *Scand J Plast Reconstr Surg Hand Surg* 2003; 37: 81-89.

83. Crawford JS. History of ptosis surgery. *Journal of Pediatric Ophthalmology and Strabismus* 1982; 19: 245.
84. Scarpa A. Saggio di osservazioni e de'esperien za sulle pricipalli malatie delgi occhi. Pavia, 1801.
85. Von Grafe A. Operation der Ptosis. *Arch f Ophthalmol* 1863; 9: 57.
86. Hunt RT. On the treatment of ptosis by operation. *London Med Gazette*, 1831: 361.
87. Bowman WP. Report of the chief operations performed at the Royal Ophthalmic Hospital for the quarter ending September 1857. *Ophthal Hosp Rep* 1857; 1: 34.
88. Karshođlu Ő. Tarihi perspektifi iinde ptozis cerrahisi ve klinik uygulamalarımız. Uzmanlık tezi, 1991: 38-40.
89. Anderson RL, Dixon RS. Aponeurotic ptosis surgery. *Arch Ophthalmol* 1979; 97: 1123-1128.
90. Yalaz M. Levator cerrahisi. *Türk Oftalmoloji Derneđi, XXX. Ulusal Kongre Bülteni* 1996: 141-146.
91. Wilder WH. Operation for ptosis. *Trans Am Ophthalmol* 1897; 8: 99.
92. Jones LT. The Anatomy of the Upper Eyelid and Its Relation to Ptosis Surgery. *Am J Ophthalmol* 1964; 57: 943-959.
93. Jones LT, Quickert MH, Wobig JL. The cure of ptosis by aponeurotic repair. *Arch Ophthalmol* 1975; 93: 629-634.
94. Beard C. Ptozis. 3rd ed. St Louis: C.V. Mosby, 1981.
95. Özay S, Ersoy G, Önder F. Blefaroptozisli olgularımızda levator aponevroz cerrahisi sonuçlarımız. *T Oft Gaz* 2002; 32: 809-818.
96. Dransart HN. Un cas de blepharoptose operepar un procede special a l`auteur. *Ann Oculist* 1880; 84: 88.

97. Pagenstecher H. Ophthalmic Surgery. Philadelphia, Pnsssylvania: P. Blackiston son & Company, 1910.
98. Dewecker L. Une nouvelle operation du ptosis. Ann ocul 1882; 88: 29.
99. Landolt E. Une modification de l'operation du ptosis. Arc d'Ophthalmol 1897; 17: 1.
100. Dehenne A. Le ptosis congenital. Bul Mem Soc Fr Ophthalmol 1891; 9: 83.
101. Gayet A. Discussion of Dehenne's (1891) paper. Bul Mem Soc Fr Ophthalmol 1891; 9: 84.
102. Koster W. De verhouding van der musculus tarsalis superior mulleri bij ptosis congenital. Ned Tijdschr Geneesk 1899; 35: 417.
103. Friendenwald JS, Guyton JS. A simple ptosis operation: utilisation of the frontalis by means of a rhomboid-shaped suture. Am J Ophthalmol 1948; 31: 411.
104. Panas P. D'un nouveau procede operatoire applicable au ptosis congenital et au ptosis paralytique. Arch d'Ophthalmol 1886; 6: 1.
105. Allport F. A modification of Panas operation for ptosis. JAMA 1903; 40: 956.
106. Grimsdale HA. Textbook of Ophthalmic Operations. Chicago: Keener & Co., 1907.
107. Hunt HL. Plastic Surgery of the Head, Face and Neck. Philadelphia: Lea and Febiger, 1926.
108. Machek P. Eine ptosis operation mit Bildung Einer Defectfalle amoberen Lid. Ach Oculist 1897; 118: 93.
109. Payr E. Plastik mittels freier fazientransplantation bei ptosis. Deutch Med Wschr 1909; 35: 822.
110. Yasuna E. Use of prepared fascia in correction of ptosis. Amer J Ophthalmol 1962; 54: 1907.

111. Gutman FA. Sterilization with cobalt radiation of fascia lata for homotransplant. *Amer J Ophthalmol* 1965; 59: 1905.
112. Tillett CW, Tillett GM. Silicone siling in correction of ptosis. *Amer J Ophthalmol* 1966; 62: 521.
113. Katowitz JA. Frontalis suspension in congenital ptosis using a polyfilament, cable-type suture. *Arch Ophthalmol* 1979; 97: 1659-1663.
114. Downes RN, Collin JR. The Mersilene mesh ptosis sling. *Eye (Lond)* 1990; 4 ( Pt 3): 456-463.
115. Motais M. Operation du ptosis par la grappe tarsienne d'une languette du tendon du muscle droit superieur. *Ann Ocul* 1897; 118: 5.
116. Parinaud H. Nouveau procede operatorie du ptosis. *Ann Ocul* 1897; 118: 13.
117. Schimek RA. A new ptosis operation utilizing both levator and frontalis. *Arch Ophthalmol* 1955; 54: 92.
118. Duke - Elder S. *System of Ophthalmology*. London: Henry Kimpton Medical Publishers, 1974.
119. Anderson RL, Gordy DD. Aponeurotic defects in congenital ptosis. *Ophthalmology* 1979; 86: 1493-1500.
120. Anderson RL, Dixon RS. The role of Whitnall's ligament in ptosis surgery. *Arch Ophthalmol* 1979; 97: 705-707.
121. Lee MJ, Oh JY, Choung HK, Kim NJ, Sung MS, Khwarg SI. Frontalis sling operation using silicone rod compared with preserved fascia lata for congenital ptosis a three-year follow-up study. *Ophthalmology* 2009; 116: 123-129.
122. Finsterer J. Ptosis: causes, presentation, and management. *Aesthetic plastic surgery* 2003; 27: 193-204.
123. Crawford JS. Recent trends in ptosis surgery. *Annals of ophthalmology* 1975; 7: 1263-1267.

124. Payman GA, Sanders DR, Goldberg MF. Principles and Practice of Ophthalmology. Philadelphia: W.B. Sanders, 1980.
125. Mustarde JC. Repair and Reconstruction in the Orbital Region. 2nd ed. New York: Churchill Livingstone, 1980.
126. Fox SA. Surgery of Ptosis. London: Williams & Wilkins, 1980.
127. Ben Simon GJ, Macedo AA, Schwarcz RM, Wang DY, McCann JD, Goldberg RA. Frontalis suspension for upper eyelid ptosis: evaluation of different surgical designs and suture material. *Am J Ophthalmol* 2005; 140: 877-885.
128. Ünal M, Bazan E, Konuk O, Hasanreisoglu B. Frontal Askılama Materyalinin Seçiminde On Yıllık Deneyimlerimiz. 2005; 35: 271-279.
129. Kurihara K, Kojima T, Marumo E. Frontalis suspension for blepharoptosis using palmaris longus tendon. *Ann Plast Surg* 1984; 13: 274-278.
130. Fan J. Frontalis suspension technique with a temporal-fasciae-complex sheet for repairing blepharoptosis. *Aesthetic plastic surgery* 2001; 25: 147-151.
131. Wasserman BN, Sprunger DT, Helveston EM. Comparison of materials used in frontalis suspension. *Arch Ophthalmol* 2001; 119: 687-691.
132. Kakizaki H. Gankeiseigeka Tora No Maki. Tokyo: Medical Aoi, 2009.
133. Crawford JS. Repair of ptosis using frontalis muscle and fascia lata: a 20-year review. *Ophthalmic Surg* 1977; 8: 31-40.
134. Crawford JS. Frontalis sling operation *Journal of pediatric ophthalmology and strabismus* 1982; 19: 253-255.
135. Beyer CK, Albert DM. The use and fate of fascia lata and sclera in ophthalmic plastic and reconstructive surgery. *Ophthalmology* 1981; 88: 869-886.
136. Broughton WL, Matthews JG. Results of treatment using lyophilized fascia lata for frontalis suspensions. *Ophthalmology* 1982; 89: 1261-1266.



137. Wagner RS, Mauriello JA, Nelson LB, Calhoun JH, Flanagan JC, Harley RD. Treatment of congenital ptosis with frontalis suspension: a comparison of suspensory materials. *Ophthalmology* 1984; 91: 245-248.
138. Wilson ME, Johnson RW. Congenital ptosis. Long-term results of treatment using lyophilized fascia lata for frontalis suspensions. *Ophthalmology* 1991; 98: 1234-1237.
139. Hersh D, Martin FJ, Rowe N. Comparison of silastic and banked fascia lata in pediatric frontalis suspension *Journal of pediatric ophthalmology and strabismus* 2006; 43: 212-218.
140. Zweep HP, Spauwen PH. Evaluation of expanded polytetrafluoroethylene (e-PTFE) and autogenous fascia lata in frontalis suspension. A comparative clinical study. *Acta chirurgiae plasticae* 1992; 34: 129-137.
141. Manners RM, Tyers AG, Morris RJ. The use of Prolene as a temporary suspensory material for brow suspension in young children. *Eye (Lond)* 1994; 8 ( Pt 3): 346-348.
142. Saunders RA, Grice CM. Early correction of severe congenital ptosis. *J Pediatr Ophthalmol Strabismus* 1991; 28: 271-273.
143. Carter SR, Meecham WJ, Seiff SR. Silicone frontalis slings for the correction of blepharoptosis: indications and efficacy. *Ophthalmology* 1996; 103: 623-630.
144. Leone CR, Shore JW, Van Gemert JV. Silicone rod frontalis sling for the correction of blepharoptosis. *Ophthalmic Surg* 1981; 12: 881-887.
145. Kemp EG, James CR, Collin JR. Brow suspension in the management of ptosis: an analysis of over 100 cases. *Transactions of the ophthalmological societies of the United Kingdom* 1986; 105 ( Pt 1): 84-87.
146. Goldberger S, Conn H, Lemor M. Double rhomboid silicone rod frontalis suspension *Ophthalmic plastic and reconstructive surgery* 1991; 7: 48-53.

147. Rowan PJ, Hayes GS. Silicone sling for ptosis. *Southern medical journal* 1977; 70: 68-69.
148. Lam DS, Gandhi SR, Chen IN, Kwok PS, Chan GH. Early correction of severe unilateral infant ptosis with the Mersilene mesh sling. *Eye (Lond)* 1997; 11 ( Pt 6): 806-809.
149. Mehta P, Patel P, Olver JM. Functional results and complications of Mersilene mesh use for frontalis suspension ptosis surgery. *Br J Ophthalmol* 2004; 88: 361-364.
150. Mehta P, Patel P, Olver JM. Management of Mersilene mesh chronic eyelid complications: a systematic approach. *Eye (Lond)* 2004; 18: 640-642.
151. Berke RN. Resection of the Levator Muscle through the External Approach for Congenital Ptosis. *Transactions of the Pacific Coast Oto-Ophthalmological Society annual meeting* 1964; 45: 207-214.
152. Custer PL. *Ptosis: levator muscle surgery and frontalis suspension*. New York: Thieme, 2001.
153. Ahmadi AJ, Sires BS. Ptosis in infants and children. *International ophthalmology clinics* 2002; 42: 15-29.
154. Friedenwald JS, Guyton JS. A simple ptosis operation; utilization of the frontalis by means of a single rhomboid-shaped suture. *Am J Ophthalmol* 1948; 31: 411-414.
155. Wright WW. The use of living sutures in the treatment of ptosis. *Arch Ophthalmol* 1922; 51: 99-102.
156. Bagheri A, Aletaha M, Saloor H, Yazdani S. A Randomized Clinical Trial of Two Methods of Fascia Lata Suspension in Congenital Ptosis. 2007; 23: 217-221.
157. Fox SA. Congenital ptosis. Frontalis sling. *J Paediatr Ophthalmol* 1966; 3: 25-28.

158. Fasanella RM, Servat J. Levator resection for minimal ptosis. Another simplified operation. *Arch Ophthalmol* 1961; 65: 493.
159. Small RG. The A-frame operation for acquired blepharoptosis. *Arch Ophthalmol* 1980; 98: 516-519.
160. Mc Cord CD. Upper blepharoplasty. New York: Lippincott-Raven, 1995.
161. Garg A, Alio JL. Upper Lid Blepharoplasty. 1 ed. New Delhi, India: Jaypee-Highlights medical publisher, 2010.
162. Lucarelli MJ, Lemke BN. Small incision external levator repair: technique and early results. *Am J Ophthalmol* 1999; 127: 637-644.
163. Meltzer MA, Elahi E, Taupeka P. A simplified technique of ptosis repair using a single adjustable suture. *Ophthalmology* 2001; 108: 1889-1892.
164. Hou D, Li G, Fang L, Li B. Frontalis muscle flap suspension for the correction of congenital blepharoptosis in early age children. *PloS one* 2013; 8: e53185.
165. Maden A. Askı cerrahisi. *XXX UlusTürk Oft Kong Bülteni* 1996; 1: 155-162.
166. Klapper SR, Patrinely JR. Management of cosmetic eyelid surgery complications. *Seminars in plastic surgery* 2007; 21: 80-93.
167. Riemann CD, Hanson S, Foster JA. A comparison of manual kinetic and automated static perimetry in obtaining ptosis fields. *Arch Ophthalmol* 2000; 118: 65-69.
168. Shao W, Byrne P, Harrison A, Nelson E, Hilger P. Persistent blurred vision after blepharoplasty and ptosis repair. *Archives of facial plastic surgery* 2004; 6: 155-157.
169. Oral Y, Ozgur OR, Akcay L, Ozbas M, Dogan OK. Congenital ptosis and amblyopia. *Journal of pediatric ophthalmology and strabismus* 2010; 47: 101-104.

170. Sudhakar P, Vu Q, KosokO-Lasaki O, Palmer M. American Journal of Clinical Medicine: Upper Eyelid Ptosis Revisited, 2008.
171. Cohen J. Statistical power analysis for the behavioral sciences. 2 ed. Hillsdale, New Jersey: Lawrence Erlbaum Associates, 1988.
172. Berke RN. Congenital ptosis; a classification of 200 cases. Archives of ophthalmology 1949; 41: 188-197.
173. Beyer CK. Classification of ptosis. Adv Ophthalmol Plastic ReconstrSurg 1982; 1: 13.
174. Smith B, McCord CD, Baylis H. Surgical treatment of blepharoptosis. Am J Ophthalmol 1969; 68: 92-99.
175. El Essawy R, Elsada MA. Clinical and demographic characteristics of ptosis in children: a national tertiary hospital study. European journal of ophthalmology 2013; 23: 356-360.
176. Larned DC, Flanagan JC, Nelson LE, Harley RD, Wilson TW. The association of congenital ptosis and congenital heart disease. Ophthalmology 1986; 93: 492-494.
177. Bartlett SP, Mackay GJ. Craniosynostosis syndromes. Philadelphia: Lippencott-Raven, 1997.
178. Pallotta R. Iris coloboma, ptosis, hypertelorism, and mental retardation: a new syndrome possibly localised on chromosome 2. Journal of medical genetics 1991; 28: 342-344.
179. Malandrini A, Mari F, Palmeri S. PAX6 mutation in a family with aniridia, congenital ptosis, and mental retardation. Clinical genetics 2001; 60: 151-154.
180. Berlin AJ, Vestal KP. Levator aponeurosis surgery. A retrospective review. Ophthalmology 1989; 96: 1033-1037.
181. Older JJ. Levator aponeurosis surgery for the correction of acquired ptosis. Analysis of 113 procedures. Ophthalmology 1983; 90: 1056-1059.

182. Liu D. Ptosis repair by single suture aponeurotic tuck. Surgical technique and long-term results. *Ophthalmology* 1993; 100: 251-259.
183. McCulley TJ, Kersten RC, Kulwin DR. Outcome and influencing factors of external levator palpebrae superioris advancement for blepharoptosis. *Ophthalmic plastic and reconstructive surgery* 2003; 19: 388-393.
184. Kükner S, Fırat E, Köklü G, Güne OS. Cilt yoluyla levator rezeksiyonu uygulaması. *T Klin Oft* 1993; 2: 221-223.
185. Nuhoglu F, Ozdemir FE, Karademir Z, Eltutar K. Levator function in blepharoptosis surgery. *Facial plastic surgery* 2013; 29: 71-75.
186. Abrishami A, Bagheri A, Salour H, Aletaha M, Yazdani S. Outcomes of levator resection at tertiary eye care center in Iran: a 10-year experience. *Korean journal of ophthalmology* 2012; 26: 1-5.
187. Cates CA, Tyers AG. Outcomes of anterior levator resection in congenital blepharoptosis. *Eye (Lond)* 2001; 15: 770-773.
188. Press UP, Hubner H. Maximal levator resection in the treatment of unilateral congenital ptosis with poor levator function. *Orbit* 2001; 20: 125-129.
189. Shore JW, Bergin DJ, Garrett SN. Results of blepharoptosis surgery with early postoperative adjustment. *Ophthalmology* 1990; 97: 1502-1511.
190. Skaat A, Fabian D, Spierer A, Rosen N, Rosner M, Ben Simon GJ. Congenital ptosis repair-surgical, cosmetic, and functional outcome: a report of 162 cases. *Canadian journal of ophthalmology Journal canadien d'ophtalmologie* 2013; 48: 93-98.
191. Ünal M, Hasanreisoglu B. Ciddi blefaroptoziste fasia lata ile askllama. *T Oft Gaz* 1996; 26: 299-303.
192. Gurdal C, Erdener U, Orhan M, Irkec M. Autogenous versus allograft fascia lata in frontal sling surgery -long-term results. *European journal of ophthalmology* 2003; 13: 202-206.

193. Bilgin LK. Konjenital ptoziste cerrahi yaklaşım. XXV Ulusal Türk Oftalmoloji Kongresi Bülteni. İstanbul, 1991: 313-315.
194. Maden A, Söylev MF. Ptoziste fascia lata ile frontal askı uygulamalarının kozmetik ve işlevsel açıdan geç dönem değerlendirilmesi. T Klin Oftalmoloji 1996; 5: 28-31.
195. Deenstra W, Melis P, Kon M, Werker P. Correction of severe blepharoptosis. Ann Plast Surg 1996; 36: 348-353.
196. Steinkogler FJ, Kuchar A, Huber E, Arock-Mettinger E. Gore-Tex soft-tissue patch frontalis suspension technique in congenital ptosis and in blepharophimosis-ptosis syndrome. Plast Reconstr Surg 1993; 92: 1057-1060.
197. Lam DS, Lam TP, Chen IN, Tsang GH, Gandhi SR. Palmaris longus tendon as a new autogenous material for frontalis suspension surgery in adults. Eye (Lond) 1996; 10 ( Pt 1): 38-42.
198. Wheatcroft SM, Vardy SJ, Tyers AG. Complications of fascia lata harvesting for ptosis surgery. Br J Ophthalmol 1997; 81: 581-583.
199. Jeong S, Ma YR, Park YG. Histopathological study of frontalis suspension materials. Jpn J Ophthalmol 2000; 44: 171-174.
200. Orlando F, Weiss JS, Beyer-Machule CK, Albert DM, Shapiro A. Histopathologic condition of fascia lata implant 42 years after ptosis repair. Arch Ophthalmol 1985; 103: 1518-1519.
201. Whitehous GM, Grigg JR, Martin FS. Congenital ptosis; results of surgical management. Aust N Z J Ophthalmol 1995; 23: 309-314.
202. Yoon JS, Lee SY. Long-term functional and cosmetic outcomes after frontalis suspension using autogenous fascia lata for pediatric congenital ptosis. Ophthalmology 2009; 116: 1405-1414.

203. Bajaj MS, Sastry SS, Ghose S, Betharia SM, Pushker N. Evaluation of polytetrafluoroethylene suture for frontalis suspension as compared to polybutylate-coated braided polyester. *Clinical & experimental ophthalmology* 2004; 32: 415-419.
204. Liu D. Blepharoptosis correction with frontalis suspension using a supramid sling: duration of effect. *Am J Ophthalmol* 1999; 128: 772-773.
205. Esmaeli B, Chung H, Pashby RC. Long-term results of frontalis suspension using irradiated, banked fascia lata. *Ophthalmic plastic and reconstructive surgery* 1998; 14: 159-163.
206. Takahashi Y, Leibovitch I, Kakizaki H. Frontalis suspension surgery in upper eyelid blepharoptosis. *The open ophthalmology journal* 2010; 4: 91-97.
207. Iljin A, Loba A, Omulecki W, Zielinski A. Congenital blepharoptosis: Part I. Evaluation of the results of surgical treatment for congenital blepharoptosis. *Acta chirurgiae plasticae* 2003; 45: 8-12.
208. Erdener U, Can C. Prognoz açısından ptozis cerrahisinde komplikasyonların değerlendirilmesi. *XXVII Ulusal Kongre Bülteni: Türk Oftalmoloji Derneği*, 1993: 804-808.
209. Dray JP, Leibovitch I. Congenital ptosis and amblyopia: a retrospective study of 130 cases. *Journal of pediatric ophthalmology and strabismus* 2002; 39: 222-225.
210. Anderson RL, Baumgartner SA. Amblyopia in ptosis. *Arch Ophthalmol* 1980; 98: 1068-1069.
211. Merriam WW, Ellis FD, Helveston EM. Congenital blepharoptosis, anisometropia, and amblyopia. *Am J Ophthalmol* 1980; 89: 401-407.
212. Harrad RA, Graham CM, Collin JR. Amblyopia and strabismus in congenital ptosis. *Eye (Lond)* 1988; 2 ( Pt 6): 625-627.
213. Whitehouse GM, Grigg JR, Martin FJ. Congenital ptosis: results of surgical management. *Aust N Z J Ophthalmol* 1995; 23: 309-314.

214. İlhan HD, Yaman A, Berk AT. Konjenital Ptozis: Refraksiyon ve Ambliyopinin Özellikleri. Türkiye Klinikleri J Ophthalmol 2004; 13: 180-184.
215. Berk AT, Maden A, Küpelioglu A, Ergin M. Kongenital ptozis: Histopatoloji ve okülomotor sistem özellikleri. Türkiye Klinikleri J Ophthalmol 1994; 3: 9-14.
216. Mocan MC, Durukan İ, Erdener U. Tek Taraflı Konjenital Ptozisli Olguların Klinik Parametrelerinin ve Kırma Kusurlarının Değerlendirilmesi. T Oft Gaz 2006; 36: 145-149.
217. Klimek DL, Summers CG, Letson RD, Davitt BV. Change in refractive error after unilateral levator resection for congenital ptosis. Journal of AAPOS : the official publication of the American Association for Pediatric Ophthalmology and Strabismus / American Association for Pediatric Ophthalmology and Strabismus 2001; 5: 297-300.
218. Gusek-Schneider GC, Martus P. Stimulus deprivation amblyopia in human congenital ptosis: a study of 100 patients. Strabismus 2000; 8: 261-270.
219. Fiergang DL, Wright KW, Foster JA. Unilateral or asymmetric congenital ptosis, head posturing, and amblyopia. Journal of pediatric ophthalmology and strabismus 1999; 36: 74-77.
220. Beneish R, Williams F, Polomeno RC, Little JM, Ramsey B. Unilateral congenital ptosis and amblyopia. Canadian journal of ophthalmology Journal canadien d'ophtalmologie 1983; 18: 127-130.
221. Srinagesh V, Simon JW, Meyer DR, Zabal-Ratner J. The association of refractive error, strabismus, and amblyopia with congenital ptosis. Journal of AAPOS : the official publication of the American Association for Pediatric Ophthalmology and Strabismus / American Association for Pediatric Ophthalmology and Strabismus 2011; 15: 541-544.
222. Gusek-Schneider GC, Martus P. Stimulus deprivation myopia in human congenital ptosis: a study of 95 patients. Journal of pediatric ophthalmology and strabismus 2001; 38: 340-348.



223. Kao SC, Tsai CC, Lee SM, Liu JH. Astigmatic change following congenital ptosis surgery. *Chinese medical journal* 1998; 61: 689-693.
224. Thapa R. Refractive error, strabismus and amblyopia in congenital ptosis. *Journal of the Nepal Medical Association* 2010; 49: 43-46.
225. Stark N, Zubcov AA, Kast E, Gutermuth D. Amblyopia, refractive errors and strabismus in congenital ptosis. *Der Ophthalmologe : Zeitschrift der Deutschen Ophthalmologischen Gesellschaft* 1996; 93: 345-350.
226. Van Noorden GK, Khodadoust A. Retinal hemorrhage in newborns and organic amblyopia. *Arch Ophthalmol* 1973; 89: 91-93.
227. Awaya S, Miyake Y, Imaizumi Y, Shiose Y, Kanda T, Komuro K. Amblyopia in man, suggestive of stimulus deprivation amblyopia. *Jpn J Ophthalmol* 1973; 17: 69-82.
228. Callahan MA. *Ophthalmic Plastic and Orbital Surgery* Birmingham: Ala: Aesculapius Publishing Co, 1979.
229. Griepentrog GJ, Diehl N, Mohny BG. Amblyopia in childhood eyelid ptosis. *Am J Ophthalmol* 2013; 155: 1125-1128.
230. Salinas GR, Centelles IA, Rondon IR, Sanchez Tde J, Salas SV, Oduardo MD. Improved visual acuity after frontalis sling surgery for simple congenital ptosis. *MEDICC review* 2011; 13: 23-28.
231. Wu SY, Ma L, Huang HH, Tsai YJ. Analysis of visual outcomes and complications following levator resection for unilateral congenital blepharoptosis without strabismus. *Biomedical journal* 2013; 36: 179-187.
232. Zinkernagel MS, Ebnetter A, Ammann-Rauch D. Effect of upper eyelid surgery on corneal topography. *Arch Ophthalmol* 2007; 125: 1610-1612.
233. Perez-Inigo MA, Gonzalez I, Mayoral F, Ferrer C, Honrubia FM. Comparative study of refractive errors in simple congenital myogenic ptosis and

control children. Archivos de la Sociedad Espanola de Oftalmologia 2008; 83: 601-606.

234. Burke R. Congenital ptosis. Arch Ophthalmol 1949; 4: 188-197.

235. Adelstein AM, Scully J. Epidemiological aspects of squint. British medical journal 1967; 3: 334-338.

236. Yağcı A, Köse S, Pamukçu K, Eğrilmez S. Konjenital pitoziste göz hareket ve fonksiyon bozuklukları. MN Oftalmoloji 2000; 7: 50-53.

237. Khandwala M, Dey S, Harcourt C, Wood C, Jones CA. Ptosis assessment spectacles: a new method of measuring lid position and movement in children. Ophthalmic plastic and reconstructive surgery 2011; 27: 111-113.

238. Procianoy F, Velasco e Cruz AA. A standardized digital photography system with computerized eyelid measurement analysis. Plast Reconstr Surg 2008; 121: 2175-2176.

239. Coombes AG, Sethi CS, Kirkpatrick WN, Waterhouse N, Kelly MH, Joshi N. A standardized digital photography system with computerized eyelid measurement analysis. Plast Reconstr Surg 2007; 120: 647-656.