

**T.C.  
HACETTEPE ÜNİVERSİTESİ  
ÇOCUK SAĞLIĞI VE HASTALIKLARI ANABİLİM DALI**

**KONJENİTAL MYOPATİLERDE KLİNİK, HİSTOPATOLOJİK VE  
GENETİK DEĞERLENDİRME**

**Dr. Mert KARAKAYA**

**UZMANLIK TEZİ  
Olarak Hazırlanmıştır**

**ANKARA**

**2014**



**T.C.  
HACETTEPE ÜNİVERSİTESİ  
ÇOCUK SAĞLIĞI VE HASTALIKLARI ANABİLİM DALI**

**KONJENİTAL MYOPATİLERDE KLİNİK, HİSTOPATOLOJİK VE  
GENETİK DEĞERLENDİRME**

**Dr. Mert KARAKAYA**

**UZMANLIK TEZİ  
Olarak Hazırlanmıştır**

**TEZ DANIŞMANI  
Prof. Dr. Haluk TOPALOĞLU**

**ANKARA  
2014**

## TEŞEKKÜR

Yazar, bu çalışmanın gerçekleşmesine katkılarından dolayı, aşağıda adı geçen kişi ve kuruluşlara teşekkür eder.

### **Prof.Dr. Haluk Topaloğlu**

1,5 yıllık süreçte keyifle sürdürdüğüm tezimi bana önermesi ve bana nöromusküler hastalıklarda analitik düşünmeyi kazandırması nedeniyle

### **Yrd.Doç.Dr. Beril Talim**

Kas liflerinin ardında yatan en geniş, en güncel bilgileri ve 'sırları' bana aktarması, sorduğum her soruyu sabırla ve örnek akademisyenlikle yanıtlaması nedeniyle

### **Prof.Dr. Hasan Özen**

Özellikle tezimin yurtdışı ayağının gerçekleşmesinde her zaman motive edici ve bürokratik engellerin kolayca aşılmasındaki destekleri nedeniyle

### **Dr. Özge Ceyhan ve Prof.Dr. Alan Beggs**

Dünyanın sayılı laboratuvarlarından birinde en temelden en güncel genetik incelemeler ile beni tanıştırmaları ve 'normal şartlarda' öğrenme fırsatı bulamayacağım laboratuvar deneylerine davet etmeleri nedeniyle

### **Prof.Dr.Göknur Haliloğlu ve Prof.Dr. Meral Topçu**

Takip etmekte oldukları konjenital myopati hastalarının bilgilerini benimle paylaşmaları, genetik incelemeleri için onay vermeleri nedeniyle

### **HÜ Rektörlük Bilimsel Araştırma Projeleri Birimi**

Sundukları burs ile Boston'da çalışmamı ve yaşamamı mümkün kılmaları nedeniyle

### **Pediyatri çalışma arkadaşlarım**

Türkiye'de olmadığım 3 aylık sürede yerimi doldurmaları, hem profesyonel hem de dostça destekleri nedeniyle

### **Ailem**

Koşulsuz destek, güven ve sabırları nedeniyle

## ÖZET

**Karakaya, M. Konjenital Myopatilerde Klinik, Histopatolojik ve Genetik Değerlendirme. Hacettepe Üniversitesi Çocuk Sağlığı ve Hastalıkları Anabilim Dalı Uzmanlık Tezi, Ankara, 2014:** Konjenital myopatiler erken çocukluk döneminde bulgu veren, tanısı kas biyopsisiyle konulan genetik bir hastalık grubudur. Nemalin myopati, Sentronükleer myopati, Kor myopatisi ve Konjenital lif tipi uyumsuzluğu en sık görülen alt tiplerdir. Farklı konjenital myopati tipleri benzer genetik ve klinik özellikler taşıyabilmektedirler. Aynı zamanda farklı genetik ve klinik özelliklere sahip hastalarda benzer histopatolojik bulgulara rastlanabilmektedir. Hastalığın tanısının konulması ve uygun tedavi yaklaşımlarının geliştirilmesi için hastaların kas biyopsisi bulgularıyla beraber hem klinik hem de genetik açıdan bütüncül bir yaklaşımla değerlendirilmesi gerekir. Çalışmanın amacı konjenital myopati hastalarının klinik-histopatolojik değerlendirmesinin yapılması ve hastalıktan sorumlu olan genlerin ve proteinlerin tanımlanmasıdır. Hastanemizde 2003-2013 yılları arasında konjenital myopati tanısı alan hastaların retrospektif olarak klinik değerlendirilmesi yapılmış; ulaşılabilen hastalar muayeneye çağırılıp en son klinik durumları gözlenmiştir. Histopatolojik ve klinik bulgular korelasyon yönünden incelenmiş, sınıflandırılmayan vakalar güncel bilgiler ışığında tekrar değerlendirilmiştir. Genetik incelemeler Boston Çocuk Hastanesi Genetik-Genomik bölümünde yapılmıştır. İlk olarak hastalıkla ilişkili olduğu bilinen genlere bakılmış, bilinen bir gende mutasyon saptanmayan hastalarda tüm ekzom sekanslama metoduyla hastalık yapıcı diğer genler araştırılmıştır. Keşfedilen her yeni mutasyon için genotip-fenotip korelasyonu kurulması ve hastalık etkeni olduğunu kanıtlamak için fonksiyonel çalışmalar yapılması planlanmıştır. Çalışmaya alınan 90 hastanın yaş dağılımı 6 gün ile 17 yaş arasında izlenmiş olup, ortalama yaş farklı konjenital myopati tipleri arasında değişiklik göstermiştir. Kız/erkek oranında belirgin fark görülmemiştir. Akraba evliliği %58 oranında rastlanmıştır. Otuz hasta nemalin myopati, 14 hasta sentronükleer myopati, 11 hasta kor myopatisi, 5 hasta konjenital lif tip uyumsuzluğu tanısı almıştır. Otuz hastanın kas biyopsisinde belirgin myopatik değişiklikler görülmesine rağmen herhangi bir yapısal sınıflandırmaya dahil edilememiştir. Kırk üç hastanın DNA örneğinden genetik analiz yapılmıştır. Genetik çalışması sonuçlanan hastalarda bilinen konjenital myopati genlerinin (*RYR1*, *SEPN1*, *TPM3*, *ACTA1*) yanı sıra konjenital myopati etkeni olduğu yeni gösterilen *KLHL40*, *TTN*, *SPEG* genlerinde mutasyon bulunmuştur. Çalışma konjenital myopatiler konusunda Türkiye'den yapılan en kapsamlı sistematik çalışma olması açısından önem taşımaktadır. Genetik çalışmaların gittikçe hakimiyet kazandığı bu hastalık grubunda, hastalığa neden olan yeni bir gen bulunması, altta yatan patogenetik mekanizmaları açıklamamıza yardımcı olmakta, hastalık hakkında yeni bilgiler kazandırmakta ve olası tedaviler için model oluşturmaktadır. Ancak genetik çalışmanın yapılamadığı ya da sonuç veremediği durumlar nadir değildir. Bu nedenle belli klinik fenotiplerin tanımlanması, histopatolojik ve/veya genetik veriler eşliğinde hastalığın prognozu ve alınabilecek önlemler konusunda önemli bilgi sağlamaktadır.

Anahtar kelimeleri: Konjenital myopati, nemalin myopati, kor myopatisi, sentronükleer myopati, *RYR1*, *SEPN1*, *TPM3*, *ACTA1*, *KLHL40*, *TTN*, *SPEG*,

## ABSTRACT

**Karakaya, M. Clinical, Histopathological and Genetic Assessment of Congenital Myopathies. Hacettepe University Department of Pediatrics, Speciality Thesis in Pediatrics, Ankara, 2014.** Congenital myopathies are a group of inherited muscle disorders presenting in childhood and mainly diagnosed by muscle biopsy. Nemaline myopathy, centronuclear myopathy, core myopathy and congenital fiber type disproportion consist the most common forms. A clinical and genetic overlap is frequently seen in different forms of congenital myopathies as well as similar histopathologic features may be seen in different clinical presentations and genetic mutations. Thus, an integrated approach is essential to reach a diagnosis and develop appropriate therapies. The aim of this study is to make clinical and histopathological assessment and identify causative genes and proteins of congenital myopathy patients in our hospital. We have reviewed the patients diagnosed with congenital myopathy between 2003-2013. Clinical information was obtained from medical records. Patients who were able to come to hospital were re-examined and their last clinical status was annotated. Muscle biopsies were reevaluated and reclassified according to most recent literature data. In collaboration with Boston Children's Hospital Genetics/Genomics department, we have studied the DNA samples to look for known congenital myopathy genes from the patients whose clinical picture and histopathological features are evidently typical. For the patients who did not have such features, their samples were sent for whole exome sequencing in order to identify new causative genes. In the case of exploring an unknown gene, we have planned functional studies to look for any genotype-phenotype correlation. There were 90 non-related cases, whose age of biopsy ranged from 6 days to 17 years. Mean age was different in each congenital myopathy subgroup. There was no significant difference between males and females. Consanguinity was present in %58 of patients. Histopathological classification yielded 30 patients of nemaline myopathy, 11 with core myopathy, 14 with centronuclear myopathy and 5 with congenital fiber type disproportion. In 30 patients, muscle biopsy showed features suggestive for congenital myopathy but not sufficient to classify into a single subgroup. DNA samples from 43 patients were analysed. Some analyses were culminated with clear results. The genes that were recently shown to cause congenital myopathy (e.g. *KLHL40*, *TTN*, *SPEG*) were identified as well as other known congenital myopathy genes (e.g. *RYR1*, *SEPN1*, *TPM3*, *ACTA1*). This study is the largest systematic review of the congenital myopathies in Turkey. Genetic studies are explicitly gaining dominancy in these diseases, which help us to identify new genes, elaborate new pathogenetic mechanisms and design new therapeutic approaches. However, it is not always feasible to access genetic tests and to get insufficient data is not rare. In this case, identifying certain clinical phenotypes along with histopathological (and/or genetic) data could obtain substantial information about the prognosis of the disease and therapeutic interventions.

**Keyword:** Congenital myopathies, nemaline myopathy, core myopathy, centronuclear myopathy, RYR1,SEPN1,ACTA1,TPM3,KLHL40,TTN,SPEG

## İÇİNDEKİLER

	Sayfa
TEŞEKKÜR	iii
ÖZET	iv
ABSTRACT	v
İÇİNDEKİLER	vi
SİMGELER VE KISALTMALAR DİZİNİ	vii
ŞEKİLLER VE TABLOLAR DİZİNİ	viii
RESİMLER DİZİNİ	ix
1. GİRİŞ	1
2. GENEL BİLGİLER	3
2.1. Tarihsel gelişim	3
2.2. Konjenital myopatilere genel bakış	3
2.3 Konjenital myopati alt tipleri	7
2.3.1 Nemalin myopati	7
2.3.2 Kor myopatiler	16
2.3.3 Sentronükleer myopatiler	22
2.3.4 Konjenital lif tipi uyumsuzluğu	27
3. GEREÇ VE YÖNTEM	31
4. BULGULAR	35
4.1 Nemalin myopatiler	36
4.2 Kor myopatiler	45
4.3 Sentronükleer myopatiler	51
4.4 Konjenital lif tipi uyumsuzluğu	58
4.5 Özgül tanısı olmayan konjenital myopatiler	60
5. TARTIŞMA	68
6. SONUÇ VE ÖNERİLER	82
KAYNAKLAR	85
EKLER	
EK.1 Etik Kurul Onayı	

## SİMGELER VE KISALTMALAR DİZİNİ

AAV8	Adeno associated virus serotip 8
AChR	Asetil kolin reseptörü
ACTA1	Alpha actin
ATPaz	Adenin trinükleotidaz
BIN1	Amphyphsin 1
CFL2	Cofilin 2
CFTD	Konjenital lif tipi uyumsuzluğu
CK	Kreatin kinaz
COX	Sitokrom-c oksidaz
DHPR	Dihidropiridin
DMD	Duchenne musküler distrofisi
DNM2	Dynamin 2
EMG	Elektromyografi
ENMC	European Neuromuscular Center
ETCO <sub>2</sub>	End tidal CO <sub>2</sub>
FVC	Zorlu vital kapasite
H&E	Hematoksilen eozin
KBTBT13	Kelch repeat and BTB domain-containing protein 13
KLHL40	Kelch-like family member 40
KLHL41	Kelch-like family member 41
LMNA	Lamin A/C
MRG	Manyetik rezonans görüntüleme
MTM1	Myotübüların 1
MYH7	Myozin heavy chain 7
NADH	Nikodinamid adenin dinükleotid fosfat
NEB	Nebulin
PAS	Periodik asit Schiff
PCR	Polimeraz zincir reaksiyonu
RSMD	Rigid spine musküler distrofi
RYR1	Ryanodin receptor 1
SDH	Suksinat dehidrogenaz
SEPN1	Selenoprotein 1
SMA	Spinal musküler atrofi
SMN	Survival motor neuron
SSS	Santral sinir sistemi
TNNT1	Troponin T1
TPM2	Tropomyosin 2
TPM3	Tropomyosin 3
TTN	Titin
US	Ultrasonografi
WES	Whole exome sequencing



## ŞEKİLLER DİZİNİ

	Sayfa
Şekil-1 Kas lifi, myofibril ve sarkomer yapısı	4
Şekil-2 Sarkomer yapısı ve ince filaman proteinleri	9
Şekil-3 RYR1 geninde sık rastlanan mutasyon alanları	18
Şekil-4 Konjenital myopatilerin sınıflandırması	35
Şekil-5 Nemalin myopatilerin klinik sınıflandırması	37
Şekil-6 Aile 1 – <i>TTN</i> mutasyonu	66
Şekil-7 Aile 2 – <i>RYR1</i> mutasyonu	67

## TABLOLAR DİZİNİ

	Sayfa
Tablo-1 Hipotonik bebek ayırıcı tanısı	7

## RESİMLER DİZİNİ

		Sayfa
Resim-1	Nemalin myopati	8
Resim-2	Kor myopati	16
Resim-3	Myotübüler myopati	24
Resim-4	Konjenital lif tipi uyumsuzluğu	28
Resim-5	Nemalin myopati – orta konjenital form	39
Resim-6	Nemalin myopati – ağır konjenital form	41
Resim-7	Nemalin myopati – <i>TNNT1</i> mutasyonu	44
Resim-8	Multiminikor hastalığı – spinal rijidite fenotipi	48
Resim-9	Sentronükleer myopati (hasta resmi)	54
Resim-10	Sentronükleer myopati (biyopsi resmi)	56
Resim-11	Sentronükleer myopati – <i>TTN</i> mutasyonu	57
Resim-12	Özgül olmayan konjenital myopati – <i>TTN</i> mutasyonu	66
Resim-13	Özgül olmayan konjenital myopati – <i>RYR1</i> resesif mutasyonu	67

## 1. GİRİŞ

Konjenital myopatiler genellikle erken çocukluk döneminde bulgu veren, klinik seyri değişken, erken yaşlarda ölümlle sonuçlanabilen, genetik geçişli kas hastalıklarındandır. Kasın temel kasılma birimi sarkomeri oluşturan proteinler ve bunlarla ilişkili kas lifi yapılarının bozukluklarıyla karakterize konjenital myopatilerde tanı kas biyopsisiyle konur. Kas biyopsisinde özgül bulgulara göre alt tiplere ayrılır ancak kas biyopsisi her zaman tanı için yeterli olmamaktadır.

Yarım yüzyıldan uzun süredir bilinen konjenital myopatiler oldukça nadir görülmekle beraber, özellikle son 15 yılda hastalığın genetik temellerini ortaya koyan buluşlar sayesinde tanısı daha sık konmaya başlamıştır. Konjenital myopatilerin en önemli özelliği birden fazla farklı genin aynı histopatolojik ve klinik özelliğe neden olması, aynı şekilde aynı gendeki mutasyonların farklı klinik ve histopatolojiye yol açabilmesidir. Örnek olarak bugün için nemalin myopatiye yol açan 9 farklı gen tanımlanmıştır. Ryanodin reseptör geni mutasyonlarının ise 4 farklı konjenital myopati alt tipine yol açtığı bilinmektedir. Diğer konjenital myopati tipleri ve genleri için de durum benzerdir.

Konjenital myopatiler sıklıkla otozomal resesif geçiş gösterir. Ülkemizde akraba evliliği oranının yüksek olması nedeniyle diğer ülkelere göre daha sık görülmektedir. Ancak ülkemizde görülen konjenital myopati vakalarının klinik, histopatolojik ve genetik özelliklerinin sistematik incelemesi bugüne kadar yapılmamıştır. Çocukluk çağı kas hastalıkları konusunda fakültemizin pediatrik nöroloji ve pediatrik patoloji ünitelerinin ülkemizin başlıca referans merkezi olması bu çalışmanın yapılması için elverişli şartları hazırlamıştır.

Çalışmamızın amacı konjenital myopati hastalarının klinik özelliklerinin hem geriye dönük hem de prospektif olarak ele alınması ve histopatolojik bulguların güncel bilgiler ışığında tekrar incelenerek klinik-patolojik korelasyonun kurulmasıdır. Ayrıca moleküler çalışma için elverişli olan hastalardan gerekli genetik incelemeler yapılarak ve hastalığa neden olan

genlerin gösterilmesi ve sonucunda ailelere uygun genetik danışma verilmesi amaçlanmıştır.

## 2. GENEL BİLGİLER

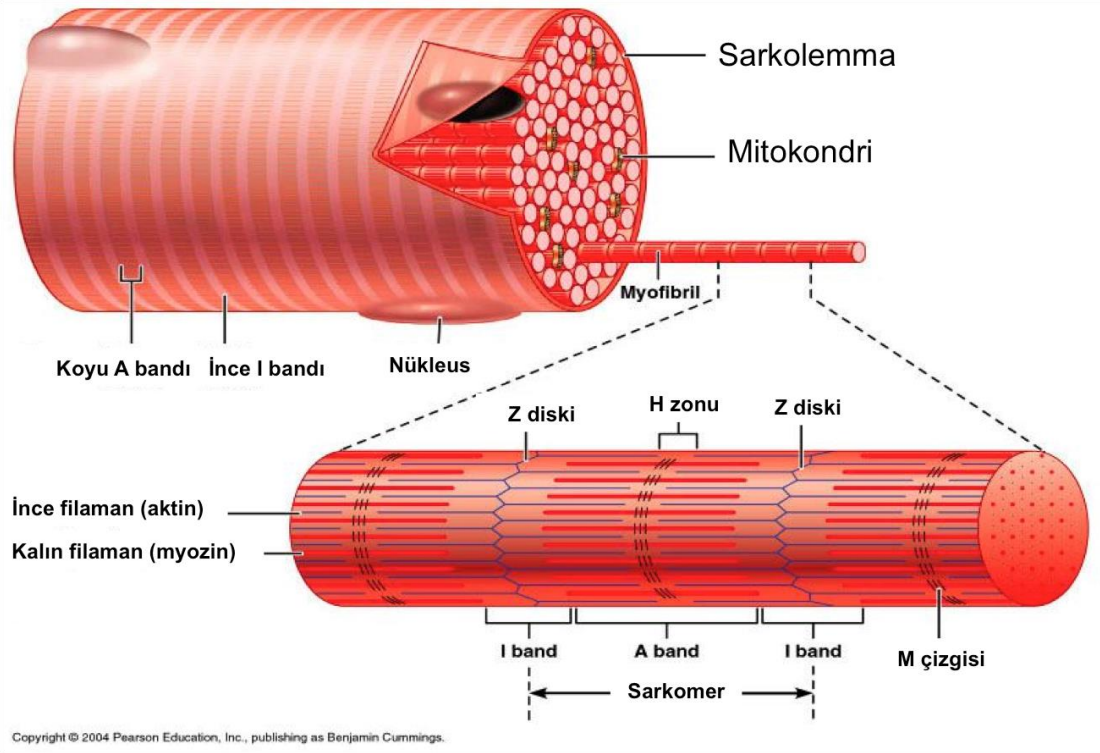
### 2.1. Tarihsel Gelişim

1950 ve 60'lı yıllarda histokimyasal tekniklerin gelişmesi ve elektron mikroskopunun kullanıma girmesiyle kas biyopsilerinin daha ayrıntılı incelenmesinin yolu açıldı. Böylelikle kas içinde yapısal değişikliklerle karakterize birtakım yeni myopati grupları, '*amyotonik konjenita*', '*universal musküler hipoplazi*' ve '*benign konjenital hipotoni*' gibi non-spesifik klinik tanıların yerini aldı.[1]

Non-progressif konjenital myopati terimi ilk olarak 1956 yılında Maggie ve Shy tarafından aynı aileden her üç nesile ait toplam 5 kişide benzer klinik ve histopatolojik bulguların görülmesiyle yeni bir hastalık adı olarak kullanılmıştır. Kalıtım şekli otozomal dominant olan bu ailede ortak klinik bulgular hipotoni, motor gelişme geriliği ve ilerleyici olmayan, daha çok proksimal yerleşimli kas güçsüzlüğü olarak saptanmıştır.[2] İlerleyen yıllarda benzer olguların görülmesiyle bu aileye ait myopatinin santral kor myopatisi olduğu anlaşılmıştır.

### 2.2. Konjenital Myopatilere Genel Bakış

Konjenital myopatilerde hastalar genellikle doğumdan hemen sonra ya da yaşamın ilk bir yılı içinde hipotoni, motor gelişim basamaklarında gecikme ve erken başlangıçlı güçsüzlük şikayetleri ile başvurur. Ancak bu fenotip, fetal akinezi sekansından erişkin başlangıçlı hafif kas güçsüzlüğüne kadar oldukça geniş bir klinik yelpazede karşımıza çıkabilmektedir.[3] Konjenital myopatilerde temel patoloji kas myofibrillerindedir (Şekil-1). Kasın kasılma birimi olan sarkomerde ve kalsiyum ( $Ca^{+2}$ ) kanallarını kontrol eden proteinlerdeki genetik defekt sonucu kasın kasılma yeteneği bozulur ve kas içinde myopatik bozukluklar başlar[4]. Myopatik değişiklikler ışık ve elektron mikroskopisinin yardımıyla sarkomerin Z-çizgisi proteinlerindeki protein birikimleri, miyozin kalın filamanların birikimi, oksidatif aktiviteden yoksun bölgeler, internal yerleşimli nükleuslar, lifler arasındaki çap farkları şeklinde görülebilir.[5]



**Şekil-1:** Kas lifi, myofibril ve sarkomer yapısı (James F. Thompson)

### 2.2.1. Konjenital Myopatilerde Sınıflandırma

Konjenital myopatiler uzun yıllar kas biyopsisinde gösterilen majör morfolojik özelliklerine göre sınıflandırılmıştır (örn. nemalin myopatide rodlar, sentronükleer ve myotübüler myopatide santral nükleuslar, konjenital lif tipi uyumsuzluğunda tip 1 liflerdeki selektif hipotrofi). Ancak, son 15 yıl içinde birçok farklı konjenital myopati tipinin genetik temellerinin tanımlanması ve yeni mutasyonların ortaya konmasıyla konjenital myopatilerin histopatolojik ve genetik ilişkisini kurmak şu nedenlerden dolayı zordur:

- i. Konjenital myopatilerin birçoğu birden fazla gen mutasyonu sonucu oluşmaktadır (genetik heterojenite). Örneğin, şu an için nemalin myopatiye yol açan dokuz gen bilinmektedir.

- ii. Aynı gendeki mutasyonlar değişik kas patolojilerine yol açabilmektedir. Örneğin  $\alpha$ -skeletal aktin mutasyonları nemalin myopati, intranükleer rod myopatisi, *cap* myopatisi, *zebra body* myopatisi yapabilmektedir.
- iii. Aynı genetik mutasyonların aynı aile içinde farklı bireylerde ya da aynı bireyde farklı yaşlarda farklı patolojik özelliklere yol açtığını gösteren örnekler mevcuttur. Bu durum özellikle ryanodin reseptör genindeki (*RYR1*) mutasyonlarda, bu mutasyon için oluşturulmuş fare modellerinde gösterilmiştir.[6]

Konjenital myopatilerin sınıflandırılması tüm bu klinik, histopatolojik ve genetik heterojenite nedeniyle yıllar içinde değişikliğe uğramış, ancak bu konuda ilgili uzmanların (*International Standard of Care Committee for Congenital Myopathies*) 2014 yılında vardığı görüş birliği neticesinde konjenital myopatiler şu alt başlıklar altında toplanmıştır:[6]

- 1) Nemalin myopati
- 2) Kor myopatiler (Santral kor hastalığı ve multi-minikor hastalığını içerir)
- 3) Sentronükleer myopati
- 4) Miyozin depo myopatisi
- 5) Konjenital lif tip uyumsuzluğu (CFTD)

### 2.2.2 Konjenital Myopatilerin Klinik Özellikleri

Konjenital myopatilerin genel klinik özelliklerine bakıldığında ilerleyici olmayan kas güçsüzlüğü, hipotoni, azalmış derin tendon refleksleri ve kas kütlesi görülür. Bilişsel fonksiyonlar normaldir. Kalp kası çoğunlukla tutulmaz. Uzun, ince yüz ve yüksek damak sıklıkla vardır. Ağır klinik formlarda solunum kaslarının tutulumu, disfaji, konjenital kontraktürler ve yıllar içerisinde gelişen skolyoz ya da göğüs deformiteleri görülür. Hastalığın en ağır formlarında hastalar bağımsız nefes alamaz ve beslenemezler. Konjenital myopatiler genellikle ilerleyici değildir ancak erişkin ya da geç çocukluk formlarında klinik bulgularda yavaş seyirli progresyon görülebilir. Tanıda elektromyografi (EMG) tipik olarak normal ya da myopatik sonuç verir. Serum kreatin kinaz (CK) seviyeleri genellikle normal sınırlarda ya da bazı musküler distrofi tipleriyle

karişacak düzeyde normalin beş katı değerlere kadar çıkabilir. Konjenital myopatilerin kesin tanısı için kas güçsüzlüğüne neden olan diğer tanıları dışlamak amaçlı -konjenital myopatinin klasik semptomlarına sahip hastalarda bile- kas biyopsisinin yapılması gerekir. [3]

Konjenital myopatilerde kas tutulumu çoğunlukla omuz-kalça kuşağındaki proksimal kaslarda olmakla beraber daha yaygın tutulumlu ya da nadiren distal tutulumda olabilmektedir. Aksiyal kaslar ve yüz kaslarının tutulumu bazı konjenital myopati tipleri için ipucu verebilir. Örnek olarak oftalmopleji ve ptozis sentronükleer myopati için ya da *RYR1*'in resesif mutasyonları için önemli birer ipucudur. [4]

Son yıllarda genetik bilimindeki ilerlemeler konjenital myopatilerin tanısında da önemli gelişmelere yol açmıştır. Histopatolojik tanı hastalığın klinik seyri ve kalıtım şekli konusunda bilgi verse de sorumlu genetik mutasyonun bulunması hastalığın prognozu, izlemi ve tedavisi konusunda klinisyene önemli derecede yardımcı olmaktadır. Konjenital myopati bir çocukta özgül genetik nedenin gösterilmesi tanıda giderek altın standardı oluşturmakta ve gelecekteki gene özgül tedaviler için artan önem arz etmektedir. [3] Histopatolojik tanıyla beraber bazı özgül/ağır klinik bulgular (örn. oftalmopleji, ptozis, düşük ayak) ya da kas manyetik rezonans görüntülemesi (MRG) genetik testler için yönlendirici olmaktadır.[7]

### **2.2.3 Konjenital Myopatilerde Ayırıcı Tanı**

Konjenital myopatilerle klinik olarak birçok ortak bulgu veren diğer nöromusküler hastalıkların tanıda dışlanması gerekir. Musküler distrofiler, myotonik distrofi, Pompe hastalığı gibi metabolik myopatiler, konjenital myastenik sendromlar, spinal musküler atrofi, konjenital hipomyelinizasyon nöropatisi ve Prader-Willi sendromu gibi hastalıkların hepsinde yenidoğan döneminde belirgin hipotoni görülür. Bu hastalıkların arasında konjenital myopatiler ekartasyon tanısıdır ve tanıya varmadan önce diğer hastalıkların dışlanması gerekmektedir. Tablo 1'de bu tanıları dışlamak amaçlı yapılacak testler ve ortak ayırıcı tanımlar gösterilmiştir. [5]



Tablo 1: Hipotonik bebek ayırıcı tanısı

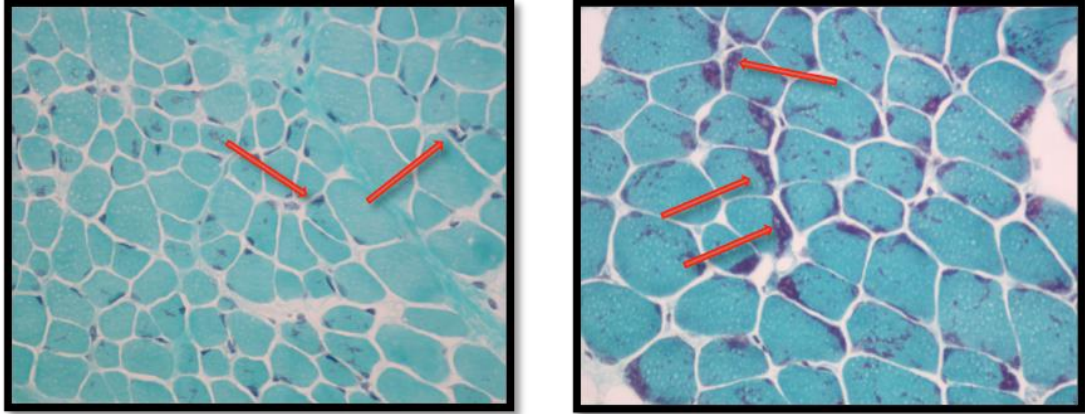
Hastalık	Ayırıcı bulgular ve testler
<b>Konjenital Musküler Distrofi</b>	Fasiyal tutulumun olmaması, distal laksite (kollajen VI), psödohipertrofi, yüksek CK, kranial MR bulguları, nöronal migrasyon defektleri, kas biyopsisinde distrofik bulgular
<b>Konjenital Myotonik Distrofi</b>	Etkilenmiş anneler asemptomatik olabilir. Aile hikayesi yoksa anneye klinik test ya da EMG yapılmalıdır. Gen testi yapılabilir. Fasiyal güçsüzlük sıktır. Kas biyopsisinde santral nükleuslar vardır. X'e bağlı myotübüler myopatiyi taklit edebilir.
<b>Metabolik myopatiler</b>	Pompe'de organomegali (karaciğer ve kalp). Artmış serum ve BOS laktatı. Metabolik asidoz, artmış amonyak, anormal idrarda organik asit düzeyi. Kas biyopsisinde glikojen ya da lipid birikimi, 'ragged red' lifler. Klinik olarak ya da MRG'de gösterilmiş SSS tutulumu
<b>Konjenital Myastenik Sendromlar</b>	Fasiyal güçsüzlük, ptozis, oftalmopleji ve bulbar güçsüzlük. Tek-lif EMG ve repetitif sinir stimülasyonu. Maternal AChR antikoru
<b>Spinal Musküler Atrofi</b>	Dilde fasikülasyonlar, fasiyal kasların tutulmaması. EMG'de denervasyon. <i>SMN1</i> gen testi
<b>Konjenital Hipomyelinizasyon Nöropatisi</b>	Anormal duyu bulguları. EMG'de denervasyon. Azalmış sinir iletim çalışmaları. Sinir biyopsisi.
<b>Prader-Willi Sendromu</b>	Bulbar güçsüzlük ve büyüme geriliğiyle beraber belirgin hipotoni. Gen testi - kromozom 15q metilasyon çalışmaları

### 2.3. Konjenital Myopati Alt Tipleri

#### 2.3.1. Nemalin Myopati

Nemalin myopatinin ismi Yunanca'da iplik anlamına gelen '*nema*' kelimesinden türetilmiştir. İskelet kası liflerinde nemalin rod (ipliksi çomak) benzeri yapıların görülmesiyle karakterize heterojen bir myopati tipidir. Konjenital myopatiler arasında en sık görülendir, yakın zamanda yapılan vaka serilerinde sıklığı 1:50 000 olarak belirtilmiştir.[8] Nemalin rodlar genellikle ışık mikroskopisinden Gomori-Trikrom boyasıyla koyu kırmızı renkte boyanırlar.(Resim-1) Daha küçük boyutlu nemalin rodlar elektron mikroskopisinde gösterilebilirler. Yapısal olarak Z-çizgisine benzer hatta sıklıkla Z-çizgisi ile devamlılık gösterirler. Genellikle lifin uzun eksenine paralel seyrederek, ancak alınan kesit düzlemine göre bu paralellik her

zaman görülmeyebilir. Nemalin rodların sayısı kaslar arasında hatta aynı kasın farklı lifleri arasında farklılık gösterir. Tutulan lif sayısı ile klinik korelasyon gösterilememiştir.[4] Hematoksilen-eozin boyasında da bazen nemalin rodlar seçilebilir.[6]

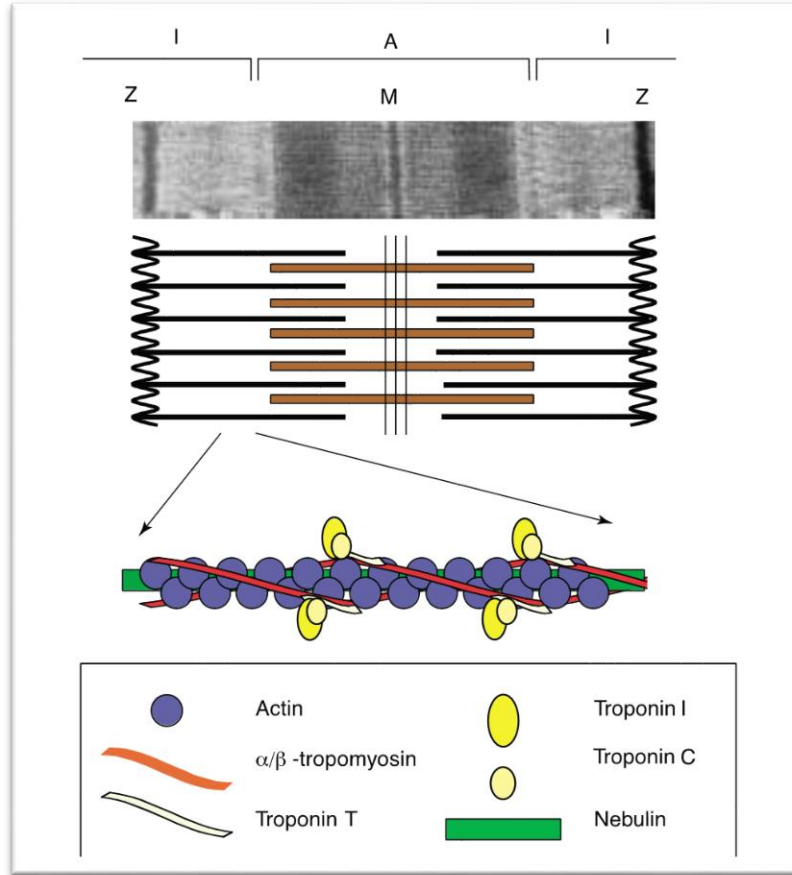


**Resim 1.** Gomori-Trikrom boyasında lifler içerisinde nemalin rodlar görülmekte (ok)  
[HÜTF Pediatrik Patoloji arşivinden]

Günümüzde nemalin myopatiye yol açan 9 gen bilinmektedir.[9] Başlangıçta nemalin myopatiye sarkomerdeki ince filaman yapısını oluşturan proteinlerdeki genetik mutasyonların neden olduğu gösterildiyse de[10] son 4 yıl içinde ince filaman yapısında yer almayan üç protein tanımlanmıştır. Bu proteinlerin sarkomerdeki işlevleri tam olarak ortaya konmamıştır. Ancak bu mutasyonların hem histopatolojik hem de klinik düzeyde nemalin myopatiye yol açtığı gösterilmiştir.[9, 11, 12]

Nemalin myopatiye neden olan genler ve kodladıkları proteinler:

- 1) *ACTA1* - iskelet kası  $\alpha$ -aktin
- 2) *NEB* - nebulin
- 3) *TPM3* - yavaş  $\alpha$ -tropomyozin ve  $\alpha$ -3 zinciri
- 4) *TPM2* -  $\beta$ -tropomyozin
- 5) *TNNT1* - iskelet kası yavaş troponin T
- 6) *CFL2* - *cofilin 2*
- 7) *KBTBD13* - *Kelch repeat and BTB domain-containing protein*
- 8) *KLHL40* - *Kelch-like family member 40*
- 9) *KLHL41* - *Kelch-like family member 41*



Şekil 2: Sarkomer yapısı ve ince filaman proteinleri [13]

### 2.3.1.1 Nemalin Myopatilerin Klinik Özellikleri

Nemalin myopatiler genellikle konjenital başlangıçlıdır ancak fetal akinezi sekansından erişkin-başlangıçlı hafif seyre kadar geniş klinik yelpazede karşımıza çıkar. Kas güçsüzlüğü sıklıkla yaygın ve simetrikdir. Kas tutulumu boyun fleksör ve yüz kaslarında öncelik gösterir. Ekstraoküler kaslar etkilenmez. Klinik açıdan önemli bir bulgu solunum kaslarının tutulumudur. Solunum kaslarının tutulumu bağımsız yürüyebilen hastalarda dahi ani başlangıçlı olabilir. Bu nedenle her nemalin myopati hastasının solunum fonksiyonları takip edilmelidir.[10] Konjenital vakalarda annede polihidramniyoz, azalmış fetal hareketler, fetal akinezi ve çoklu kontraktürler görülebilir. İki yaşından sonra yaşayabilen vakaların çoğunluğu ileride bağımsız yürüyebilmektedir. Nemalin myopatide kalp kası tutulumu ve malign hipertermi beklenmez, zeka çoğunlukla korunmuştur.[8]

Avrupa Nöromusküler Hastalıklar Merkezi (*European Neuromuscular Center - ENMC*) 1999 yılında nemalin myopatileri 6 klinik kategoriye ayırmıştır.[14] Bu sınıflamaya göre:

- 1) Ağır konjenital form: Spontan hareket ve solunum yoktur, kırıklar ve kontraktürlerle seyreder. Fatal gidişlidir.
- 2) Orta konjenital form: Doğumda spontan solunum ve hareket vardır ancak bağımsız solunum yapamazlar, oturamazlar, yürüyemezler.
- 3) Tipik konjenital form: Kas güçsüzlüğü ve motor gelişim basamaklarında gerilik vardır ancak ilerleyen yıllarda motor gelişimi tamamlarlar. İlerleyici olmayan seyir gösterir.
- 4) Çocukluk çağı başlangıçlı hafif form
- 5) Erişkin başlangıçlı hafif form
- 6) Diğer formlar

Bu sınıflandırma sonrasında İngiltere'de 143 nemalin myopati hastasının toplandığı en kapsamlı sınıflandırma çalışması yapılmıştır. Çalışmaya göre hastaların %16'sı ağır konjenital form, %20'si orta konjenital form, %46'sı tipik konjenital form, %13'ü çocukluk çağı başlangıçlı hafif form ve %4'ü erişkin başlangıçlı form olarak sınıflandırılmıştır.[15]

### **2.3.1.2 Nemalin Myopatilerin Moleküler Genetiği**

Hastanın kliniği, kas MR ve biyopsi bulguları genetik tanı için seçilecek testleri ve incelenecek mutasyonları belirler. Ancak son yıllarda yeni nesil sekanslamanın (*next generation sequencing-NGS*) yaygınlaşmasıyla klinik ve histopatolojik olarak kesin tanı verilemeyen hastalara dahi genetik tanı verilme oranında belirgin artış olmuştur. Ayrıca bu yöntemle nemalin myopatiye neden olan yeni genlerin bulunması kolaylaşmıştır.[8]

### 2.3.1.2.1 Yavaş $\alpha$ -tropomyozin (*TPM3*) geninde mutasyon sonucu oluşan Nemalin Myopati

*TPM3* geninde mutasyon, sorumlu genetik nedeni bulunan ilk nemalin myopati tipi olarak Avustralyalı bir ailede dominant geçişli bir mutasyon olarak gösterilmiştir. Birçok dominant geçişli genetik hastalıkta görüldüğü gibi bu grupta da klinik hafif seyirlidir. *TPM3* mutasyonlarında kas lifi dağılımı değişkenlik gösterir ancak nemalin rodlar çoğunlukla küçük tip 1 liflerde görülür. [10]

Dominant *TPM3* mutasyonlarının başka herhangi bir patolojiye yol açmadan sadece lif tipi uyumsuzluğuna da yol açtığı bilinmektedir.[16] 2014 yılında *TPM2* ve *TPM3* mutasyonlarının genotip-fenotip ilişkisini inceleyen bir çalışmada *TPM3* mutasyonu gösteren 40 ailenin 9'unda nemalin myopati gösterilmiş, bu mutasyona sahip vakaların büyük çoğunluğunun klinik tablosunun CFTD olduğu anlaşılmıştır. Ayrıca, bir diğer tropomyozin geni olan *TPM2*'ye göre *TPM3* mutasyonlarında vakaların daha erken başlangıçlı ve daha ağır seyirli olduğu gösterilmiştir.[17]

### 2.3.1.2.2 Nebulin (*NEB*) geninde mutasyon sonucu oluşan Nemalin Myopati

Nebulin proteini sarkomerde Z-diskine bağlanır ve ince filaman boyunca uzanır. İnce filamanı stabilize etmede ve onun uzunluğunu belirlemede rol oynar.[18]

*NEB* mutasyonları en sık görülen otozomal resesif kalıtmımlı nemalin myopati nedenidir, vakaların %50'sine yakın kısmını oluşturur.[8] *NEB* mutasyonlarının diğer nemalin myopati tipleri arasında en çok tipik konjenital forma neden olduğu bilinmektedir. *NEB* mutasyonlarında konjenital myopatilerin klasik özellikleri görülse de (aksiyal ve proksimal ekstremite kaslarında güçsüzlük) diğer tiplerden farklı olarak bu tipte yüz ve bulbar kaslarda güçsüzlük, nazal konuşma ve dizartri görülebilir. Palatal refleks genellikle yoktur.[10]

*NEB* mutasyonu bulunan hastalarda sıklıkla 55. ekzonda delesyon saptanmış ve yakın zamanda bu delesyonun fare modeli üretilmiştir. Bu

model üzerinde kalsiyum duyarlılığını artırma temeline dayanan kasın kontraksiyon gücünü arttırıcı tedavi seçenekleri üzerine çalışılmaya başlanmıştır.[18]

#### **2.3.1.2.3 $\alpha$ -Aktin (*ACTA1*) geninde mutasyon sonucu oluşan Nemalin Myopati**

İlk *ACTA1* mutasyonu 1999'da gösterilmiş ve küçük boyutta bir gen olması nedeniyle Sanger sekanslama metoduyla bu güne kadar 200'e yakın mutasyon tanımlanmıştır.[8, 19] *ACTA1* mutasyonuna bağlı nemalin myopatide klinik genellikle neonatal başlangıçlı ve ağır seyirlidir. Vakaların %90'ında *de novo* dominant mutasyon görülür. Resesif mutasyonlarda aktin proteininin *nonsense* mutasyonlar sonucu tamamen kaybolmasıyla klinik çoğunlukla ağır seyretse de iskelet kası aktin proteininin izoformu olan kardiyak aktinin intrauterin dönemde eksprese edilmesine bağlı olarak klinik tablo değişkenlik gösterir.[8, 19, 20]

Histopatolojik olarak *ACTA1* mutasyonlarında sitoplazmik nemalin rodlar yanısıra nukleus içinde yerleşmiş nemalin rodların görülmesi tipiktir. [4]

#### **2.3.1.2.4 $\beta$ -tropomyozin (*TPM2*) geninde mutasyon sonucu oluşan Nemalin Myopati**

*TPM2* mutasyonlarının en tipik bulgusu distal kontraktürlerle seyretmesi ve distal artrogripozis tablosuyla seyreden diğer hastalıklarla (örn. *cap* myopatisi, Escobar sendromu) karışabilmesidir. [10] Bu mutasyon sonucu gelişen bu kontraktürel fenotipin altında hiperkontraktibiliteye yol açan moleküler mekanizmalar yatmaktadır.[17]

#### **2.3.1.2.5 İskelet kası yavaş troponin T (*TNNT1*) geninde mutasyon sonucu oluşan Nemalin Myopati**

*TNNT1* mutasyonu ilk olarak 2000 yılında Kuzey Amerika Amish popülasyonunda 19. kromozomda homozigot *nonsense* mutasyon olarak gösterilmiştir.[10] Fenotip olarak ağır ve orta konjenital başlangıç seyride giden bu grupta çene ve alt ekstremitelerde tremor, omuz ve kalçada

kontraktürler ve pektus karinatum deformitesi tipik olarak görülmektedir. [21] Bu mutasyon global seyir gösteren diğer nemalin myopati tiplerinin aksine uzun yıllar sadece Amish popülasyonunda görülmüş, hatta ismi Amish Nemalin Myopati (ANM) olarak literatürde yer almıştır. Ancak 2014'te Hollanda'da bu mutasyon ve benzer fenotipe sahip başka nemalin myopati hastası gösterilmiştir.[22]

### **2.3.1.2.6 İskelet kası Cofilin-2 (CFL2) geninde mutasyon sonucu oluşan Nemalin Myopati**

Alfa-aktin'e bağlanan cofilin-2 proteininin genetik mutasyonu sonucu fasiyal güçsüzlük ya da düşük ayak görülmeyen nemalin tipi tanımlanmıştır. [10] Aynı aile içindeki farklı bireylerde gendeki farklı delesyon derecelerine göre kliniğin değişkenlik arz ettiği gözlenmiştir.[23]

### **2.3.1.2.7 KBTBD13, KLHL40 ve KLHL41 genlerinde mutasyon sonucu oluşan Nemalin Myopatiler**

Bu üç gende de herhangi bir ince filaman proteini kodlanmamaktadır. Ancak ubiquitin ligaz yolağında olduğu gibi kasılma sürecinde aktif rol aldıkları bilinmektedir. *KLHL40* mutasyonu fetal akineziyle seyreden çok ağır bir klinik seyir izler. Japonya'da fetal akinezi sekansı gösteren vakaların %28'i bu mutasyona sahiptir. Konjenital kontraktürler, kırıklar, oftalmopleji bu mutasyon için tipiktir ve ortalama yaşam süresi 5 ay olarak gösterilmiştir.[12] *KBTBD13* ve *KLHL41*'de daha hafif bir klinik fenotip hakimdir.[9, 11]

### **2.3.1.3 Nemalin Myopatilerde Tedavi Seçenekleri**

Nemalin myopatilerde mekanik ya da gece ventilasyonu, nazogastrik besleme ve ortozlar gibi semptomatik tedaviler dışında henüz hastalığa yönelik etkili bir tedavi yoktur. Ancak semptomatik yaklaşımlar hastalara oldukça yarar sağlamak ve hayat kalitelerini arttırmaktadır.[10]

Hastalığa neden olan moleküler genetik mekanizmaların aydınlatılmasıyla artık ailelere daha kesin genetik danışmanlık verilmektedir. Elde edilen bu genetik bilgiyle sonraki gebelikler için prenatal ve

preimplantasyon tanılarının yolu açılmıştır. Yapılan arařtırmaların büyük çoğunluęu musküler distrofiler üzerinedir ve bu alanda klinik çalışmalar devam etmektedir. Bu alanda elde edilecek sonuçlar benzer yaklaşımlarla nemalin myopatilerin tedavisinde de yol gösterici olması beklenmektedir.[10]

### 2.3.1.3.1 L-tirozin

Protein ve aminoasit desteklerinin atletik performansı ve kas gücünü arttırdığı uzun süredir bilinmektedir. L-tirozin tedavisinin NM'de klinik iyileşme sağladığına yönelik vaka raporları bildirilmiştir.[24]

2008 yılında farklı yaşta ve klinik ağırlıkta 5 nemalin myopati hastasına (min. 500 mg/gün - max. 3000 mg/gün) uygulanan L-tirozin tedavisi başlanmasıyla tedavinin 72. saatinde hastaların hepsinde siyalore seviyelerinde belirgin düzelme görülmüştür. Başlangıçta görülen bu hızlı yanıtla beraber, seride yer alan 6 yaşındaki hastada uzun kullanımda kas gücünde artış, postürde düzelme ve oromotor fonksiyonlarda iyileşme görülmüştür.[25] Bu çalışmadaki vaka sayısı azlığı ve kontrol grubunun olmaması çalışmanın gücünü etkilemiştir.

Hastalığa neden olan mutasyonun bilinerek yapıldığı ilk çalışma *ACTA1* mutant fareler üzerine yapılmıştır. Bu çalışmada L-tirozin *ACTA1* mutant farelere 4 hafta boyunca 25 mg/gün dozda verilmiştir. Tedavi sonrası kas kütlesinde, hareket kabiliyetinde ve ön kol kavrama gücünde artma, kas lifi dejenerasyonunda ve rod sayısında azalma gözlenmiştir.[24]

### 2.3.1.3.2 Egzersiz

Düzenli egzersiz programlarının kas lifi boyutunda ve kas gücünde artışa neden olduğu bilinmektedir. *ACTA1* mutasyonuna sahip ve kas biyopsisinde liflerin %98'inin nemalin rod içerdiği bilinen bir hastanın uzun mesafe bisiklet yarışçısı olduğu gözlenmiştir.[10] Kas hipertrofinin egzersizden bağımsız olarak moleküler müdahalelerle nemalin myopati fenotipinde düzelme sağladığı ortaya konmuştur. *ACTA1* mutant farelerin hipertrofik farelerle (IGF-1 ve FHL-1 ekspresyonu artırılmış) çiftleşmesi sonucu doğan farelerin kas gücü ve kütlesinde artış izlenmiştir.[24]



### 2.3.1.3.3 PTC 124 - Ataluren

*Nonsense* mutasyon sonucu oluşan *stop* kodonları, ekzonların oluşturduğu zinciri bloke eder ve okuma düzenini bozarak protein üretimi engellenir. PTC 124 - Ataluren transkripsiyon sonrası kontrol sürecini hedefleyerek okuma düzeninin tekrar oluşmasını sağlar. Duchenne Musküler Distrofisinde (DMD) bu ajan uluslararası oldukça geniş klinik çalışmalarda test edilmektedir. Teorik olarak bu tedavinin *nonsense* mutasyon sonucu oluşan *TNNT1* nemalin myopatilerde uygulanabileceği belirtilmiştir.[10]

### 2.3.1.3.4 Antisense Oligonükleotitler - Ekzon atlatma

Antisense oligonükleotitler spesifik mRNA sekanslarını hedef alarak genin ekspresyonunu değiştirebilen moleküller olarak tasarlanmıştır. Mutasyonların yaklaşık %65'i çerçeve kayması olan DMD hastalarında bu tedavinin klinik kullanımında oldukça yol alınmıştır. Nemalin myopatilerin büyük ya da alternatif *splicing* sonucu oluşan genlerinde (*NEB*, *TPM3*) teorik olarak bu terapötik yaklaşım uygulanabilir. Ancak küçük genlerin sorumlu olduğu (*ACTA1*, *CFL2*) durumlarda bu yaklaşım uygulama alanı bulmayabilir.[10]

### 2.3.1.3.5 Diğer tedavi seçenekleri

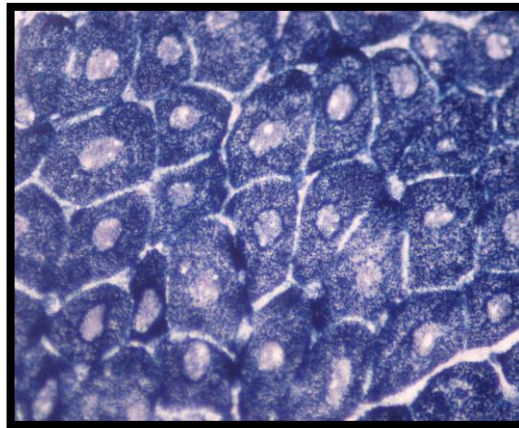
Bazı nemalin myopati genleri farklı dokularda izoformlar içeren gen gruplarına aittir. Söz konusu genin mutasyonu durumunda diğer izoformun ekspresyonu artarak protein eksikliğinin kompanzasyonu sağlanmaktadır. *ACTA1* nemalin myopatinin resesif mutasyonlarında iskelet kası alfa-aktinin yerini kalp kası alfa-aktin almakta, hastalığın klinik seyrini de kalp kası alfa-aktinin ekspresyon düzeyi belirlemektedir. Bu durum deneysel olarak da kanıtlanmış ve olası tedavi seçenekleri arasında yerini almıştır.[10, 20]

### 2.3.2 Kor Myopatiler

Kor myopatiler, ortak histopatolojik bulgusu fokal olarak azalmış oksidatif aktivite alanlarının olduğu klinik ve genetik olarak heterojenite gösteren konjenital myopati grubudur. Oksidatif enzim boyalarında değişken boyanma paterni nedeniyle farklı terimle iki farklı antite olarak (Santral kor hastalığı, Multiminikor hastalığı) karşımıza çıkar.[26]

Yakın zamanda hastalıktan sorumlu iki genin bulunması hastalığın etyopatogenezi anlamaya ve olası tedavi yaklaşımları geliştirmeye yardımcı olmuştur. İskelet kası ryanodin reseptör geni (*RYR1*) kalsiyum homeostazında ve eksitasyon/kontraksiyon bağlantısında rol alan proteini kodlarken; selenoprotein N geni (*SEPN1*) hücrel redoks işlemlerinde rol alan proteini kodlar.[27, 28]

Santral kor hastalığı ilk olarak 1956 yılında Magee ve Shy tarafından konjenital hipotoni, non-progresif güçsüzlük ve Gomori-Trikrom boyasında kas liflerinin santral kısımlarında amorf görünüm görülmesiyle klinik ve patolojik olarak tanımlansa da Santral Kor Hastalığı terimi daha sonra kullanılmış ve 'kor' tabir edilen bölgelerin mitokondrial deplesyona bağlı oksidatif enzim aktivitesi yokluğu ile karakterize olduğu anlaşılmıştır. [2, 26, 27] (Resim-2)



**Resim 2:** Nikotinamid adenin dinükleotid fosfat (NADH) boyasında liflerin ortasında boyanma olmayan geniş alanlar (korlar) izleniyor. [HÜTF Pediatrik Patoloji arşivinden]

Kor myopatilerin gerçek epidemiyolojik verisi bulunmamakla beraber diğer konjenital myopatilere göre daha sık görüldüğü bilinmektedir. *RYR1* mutasyonlarının ise en sık rastlanan tanımlanabilir konjenital myopati geni

olduğu kabul edilmektedir. İngiltere'nin kuzey bölgelerinde yapılan çalışmada santral kor hastalığı sıklığının 1:250 000 olduğu gösterilmiştir.[26]

Kor myopatilerin yapılan birçok epidemiyolojik çalışmada en sık görülen konjenital myopati tipi olduğu bilinmektedir.[27, 29] Japonya'da *RYR1* mutasyonunun heterozigot taşıyıcılarının sıklığının 1:2000 kadar sık olduğu yakın zamanda gösterilmiştir.[26]

### **2.3.2.1 Kor Myopatilerin Genetiği ve Patogenezi**

Santral kor hastalığı vakalarının en sık nedeni 19. kromozomda (19q13.1) yer alan *RYR1* genindeki dominant *missense* mutasyonlardır. Multiminikor hastalığı ise genetik olarak daha heterojen olmakla beraber vakaların çoğunluğu 1. kromozomda yer alan *SEPN1* geni mutasyonu ile resesif *RYR1* mutasyonları sonucu oluşur.

#### **2.3.2.1.1 İskelet kası Ryanodin Reseptör Geni (*RYR1*)**

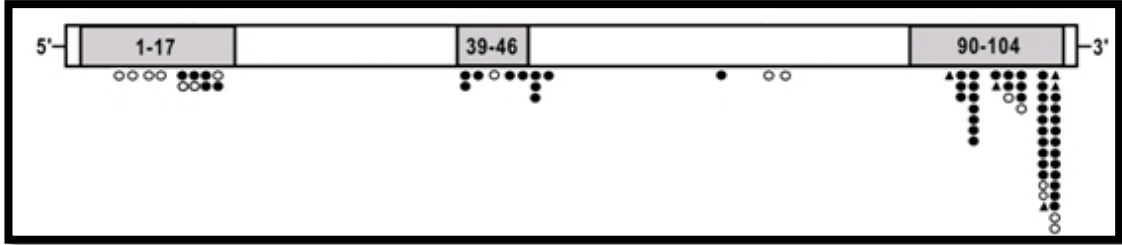
*RYR1* geninde 106 ekzon bulunur ve 5037 aminoasitten oluşan ve elektron mikroskopunda görülebilen iskelet kası ryanodin reseptör proteinini (RyR1) kodlar. RyR1 ligand-kapılı  $Ca^{+2}$  kanalıdır, terminal sisternalarda bulunur ve eksitasyon-kontraksiyon bağlantısını kurma işlevinde hayati öneme sahiptir. RyR1'in kontrol ettiği kalsiyum salınımı komşu reseptör dihidropiridinindeki (DHPR) yapısal değişikliklerin tetiklemesiyle başlar.[27]

Bugüne kadar 200'den fazla *RYR1* mutasyonu tanımlanmıştır. Bu mutasyonların santral kor hastalığı, malign hipertermi ya da multiminikor hastalığı yanında bazı sentronükleer myopati ve CFTD'ye neden olduğu da gösterilmiştir.[26]

Malign hipertermi ve kor myopatisi birlikteliği malign hipertermi hastalarına yapılan kas biyopsilerinde santral korların görülmesi sonucu ortaya konmuştur. *RYR1* geninin her iki hastalıktan sorumlu olduğunun bulunmasıyla bu iki fenotipin birbirinin allelik izoformu olabileceği öne sürülmüştür.[27]

*RYR1* mutasyonlarının genotip-fenotip korelasyonunun kurulması gendeki ekzon sayısının fazla olması ve sekanslama sorunları nedeniyle

zordur. Konvansiyonel sekanslama metoduyla kopya sayısı değişiklikleri gibi birçok küçük mutasyon kaçırılmaktadır. Yine de *RYR1*'in bazı bölgelerindeki mutasyonların belirli fenotiplerden sorumlu olduğu bilinmektedir. Malign hipertermi fenotipine proteinin sitoplazmik N-terminal bölgesini (aminoasit 35-614) ve santral bölgesini (aminoasit 2163-2458) kodlayan mutasyonlar neden olurken santral kor hastalığı fenotipine proteinin C-terminal bölgesini (aminoasit 4550-4940) kodlayan mutasyonlar neden olmaktadır. Multiminikor hastalığına neden olan resesif *RYR1* mutasyonlarının ise dominant mutasyonların aksine tüm gen üzerinde heterojen olarak dağıldığı bilinmektedir.[26, 27, 30] (Şekil-3)



**Şekil 3:** *RYR1* geninde sık rastlanan mutasyon alanları

Malign hipertermi duyarlılığı iskelet kasının farmakokinetik bir bozukluğudur. Kasın provokatif bir etmene (örn.volatil anestezipler, depolarizan kas gevşeticiler) maruz kalması durumunda hipermetabolik bir cevap oluşur. Moleküler düzeyde, tetikleyici etmen sonrası intraselüler kalsiyum homeostazı bozulur ve kontrolsüz sarkoplazmik kalsiyum artışıyla rijidite ve hipermetabolizma görülür. Klinikte hipertermi, rabdomyoliz, akut böbrek yetmezliği, hiperkalemik kardiyak arrest gibi fatal sonuçlar doğurabilir. Kor myopati tanısı alan ya da tanıdan şüphelenilen vakalarda herhangi bir anestezi madde uygulanması sırasında mutlaka end-tidal CO<sub>2</sub> (ETCO<sub>2</sub>) dahil tüm vital bulguların yakın monitorizasyonu, serum CK, potasyum, idrar çıkarımı ve idrar rengi takibi yapılmalıdır. Kullanılacak olan anestezi madde konusunda nörolog bilgilendirilmelidir.[31] Ameliyattan önce anestezi ve cerrah bu hastalığın varlığını bilmelidir.

### 2.3.2.1.2 Selenoprotein N (*SEPN1*)

RYR1 ilişkili formlardan daha nadir olarak *SEPN1* geninde resesif mutasyonlar sonucu multiminikor hastalığı gelişir. Bu gendeki mutasyonlar klinikopatolojik olarak multiminikor hastalığı ile birçok ortak noktada kesişen 'rigid spine' musküler distrofisine de (RSMD) neden olmaktadır. [26]

Selenoprotein-N endoplazmik retikulumda yer alan bir glikoproteindir ve selenyumun etkilerini kontrol eden protein ailesi içinde yer alır. Birçok antioksidan savunma sistemlerinde ve metabolik yolda rolü bulunur. Fetal kas öncül hücrelerdeki belirgin ekspresyonu myogenezde önemli rol aldığını düşündürmektedir.[28]

### 2.3.2.2 Kor myopatilerde klinik bulgular

#### 2.3.2.2.1 Santral Kor Hastalığında klinik bulgular

Dominant kalıtsımlı santral kor hastalığı tipik olarak süt çocukluğu döneminde hipotoni ya da erken çocukluk döneminde motor gelişme geriliği gösterir. Fetal akinezi ile seyreden çok ağır formdan, erişkin başlangıçlı forma kadar farklı formları gösterilmiştir. Aynı aile içindeki farklı bireylerde de oldukça farklı klinik şekilde izlediği bilinmektedir.[26]

Kas güçsüzlüğü tipik olarak proksimal kaslarda özellikle kalça kuşağı ve aksiyal kaslarda belirgindir. Göz kapaklarını tam kapatamama hafif seyirli fasiyal tutulumun tek bulgusu olabilir ancak ekstraoküler kasların tutulmaması hastalık için önemli bir klinik tanı kriteridir. Ortopedik komplikasyonlar sıktır. Konjenital kalça çıkığı, skolyoz ve ayak deformiteleri erken yaşta bulgu verir. Patellar instabilite gibi ligamentöz laksite görülür. Ağır neonatal başlangıçlı vakalar dışında santral kor hastalarının büyük çoğunluğu ilerleyen yıllarda bağımsız yürüyebilirler. Serum CK düzeyleri genellikle normaldir. Dominant kalıtılan santral kor hastalığında kasların özgül tutulumu tanıda kas MRG'nin ve ultrasonografinin (US) önemini arttırmaktadır.[27]

### 2.3.2.2 Multiminikor Hastalığında klinik bulgular

Multiminikor hastalığının en ayırıcı özelliği spinal rijidite, skolyoz ve respiratuar yetersizliktir. İnce tiz ses ve myopatik yüz bulguları tipiktir, sıklıkla yüksek ve yarı damakla birlikte görülür. Aksiyal kas güçsüzlüğü özellikle boyun ve gövde fleksör kaslarında belirgindir. Baş tutmada gecikme erken bulgu olabilir. İlerleyici skolyoz, lateral gövde deviasyonu ile beraber onlu yaşlarda solunum yetmezliğinin en önemli nedenleri arasındadır.[28]

Bir grup hastada klasik myopati bulgularına ek olarak eksternal oftalmopleji görülür. Bu grupta solunum yetmezliği beklenen bir bulgu değildir. Malign hipertermi ile beraberliği santral kor hastalığında olduğu gibi beklenmez. Ancak birkaç multiminikor hastasında malign hipertermi ataklarının olduğu gösterilmiştir.[28] Multiminikor hastalığında kardiyak değişiklikler çoğunlukla solunum yetmezliğine ikincil gelişir.[26]

### 2.3.2.3 Kor myopatilerde histopatolojik bulgular

Histopatolojik düzeyde santral kor hastalığı kas lifinin longitudinal aksı boyunca uzanan azalmış oksidatif aktivitenin görüldüğü alanlarla (santral kor) karakterize iken, multiminikor hastalığında birkaç sarkomerde çoklu alanlarda fokal azalmış aktivite görülür.[26] Büyük ve lif boyunca uzanan korlar çoğunlukla *RYR1* mutasyonu sonucu oluşurken, *SEPN1* mutasyonuna bağlı oluşan korlar fokal ve çoklu alanlarda görülür.[4]

Santral korlar çoğunlukla tip 1 lifleri tutarken, minikorlar her iki lif tipinde de tutulum gösterir. *RYR1* ve *SEPN1* mutasyonlarının her ikisinde de lif tipi uyumsuzluğu başka patoloji olmadan da görülebilmektedir. *RYR1* mutasyonlarının erken safhalarında internal nukleuslar artmakta ve sentronükleer myopatiyi andırmaktadır. Gomori-trikrom boyamasında rodlar görülebilmekte ve kor-rod myopatisi adı altında ayrı bir antite olarak da toplanabilmektedir.[26]

Elektron mikroskopisinde oksidatif aktivite ve mitokondriden yoksun kor bölgelerinde çeşitli sarkomerik proteinlerin (desmin, yavaş myozin, filamin C, ısı-şok proteinleri) biriktiği gösterilmiştir.[26]

#### 2.3.2.4 Kor myopatilerde tanı ve ayırıcı tanı

Kor myopatilerde kliniğin destekleyici olduğu ve kas biyopsisinde tipik kor ve minikorların görüldüğü durumlarda tanıya kolay ulaşılır. Ancak tipik histopatolojik görünümün ortaya çıkması zaman alabilmekte ve erken dönem yapılan biyopsilerde kor yapıları görülemeyebilmektedir. Ayrıca kor yapıları özgül olmayan bulgulardır ve tenotomi, denervasyon, metabolik durumlar, ağır egzersiz gibi durumlar sonrasında da ortaya çıkabilmektedir. Musküler distrofilere görülen 'güve yeniği' liflerin görünümü de minikorlarla karışabilmektedir.[26]

Klinik ve patolojik temellerde kor myopati tanısı konduktan sonra en sık görülen iki gen olan *RYR1* ve *SEPN1* mutasyonları ayırıcı bulgulara göre araştırılmalıdır. Bu iki gende de mutasyon rastlanmadığı durumlarda korlarla ilişkili diğer konjenital myopati ve konjenital musküler distrofi genleri araştırılmalıdır.[6, 26]

#### 2.3.2.5 Kor myopatilerde tedavi ve izlem

Kor myopatiler için henüz küratif bir tedavi yoktur. Tedavi çoğunlukla destekleyicidir ve fizyoterapi, uğraş terapileri, konuşma terapisi gibi multidisipliner yaklaşım gerektirir. *RYR1* mutasyonlarında egzersize bağlı ağrılar görülür ve analjezik tedavi gerekebilir. Ortopedik komplikasyonların sık olması nedeniyle ortopedi uzmanının takibi gerekir.[26]

2013 yılında ilk olarak bir fonksiyonel çalışmada ekzon atlama tedavisinin bir grup *RYR1* mutasyonunda fonksiyonel düzelme sağladığı gösterildi. Bu çalışmada resesif kalıtmalı bir splice bölge mutasyonu (101bis psödö-ekzon) gösteren hasta ve taşıyıcı anne-babadan yola çıkılarak myotüp hücre kültüründe bu ekzon bölgesinin lentiviral antisense-oligonükleotidlerle atlaması sağlanmış ve kas dokusu üzerinde normal proteinin ekspresyonu gösterilmiştir. Bu çalışmada yapılan ekzon atlama sayesinde Duchenne Musküler Distrofisi ya da disferlinopatilerde denenilen ekzon atlamaya kıyasla çok daha fazla miktarda normal protein ekspresyonunun sağlandığı gösterilmiştir.[32]

*SEPN1* mutasyonunda görülen solunum yetmezliği açısından hastalar yakın takip edilmelidir. Noktöurnal hipoventilasyonun olası bulgularından sabah başağrıları, iştah kaybı ve gün içinde uyku hali özellikle sorgulanmalıdır. Uykudan sonra sabah erken O<sub>2</sub> saturasyonu ölçümü, zorlu vital kapasitenin (FVC) %60'ın altına düşen vakalarda yılda bir kere, %40'ın altına düşen vakalarda daha sık yapılmalıdır.[28]

Selenoprotein N'in antioksidan savunma sistemlerinde rolünün anlaşılmasının ardından *SEPN1* mutasyonlarında antioksidan aktiviteyi yerine koyma amaçlı antioksidan tedavilerin bir tedavi seçeneği olabileceği gündeme gelmiştir. Hücre düzeyinde yapılan çalışmalarda bir sistein donörü olan N-asetilsisteinin hücre fenotipini iyileştirdiği ve oksidan proteinleri azalttığı gösterilmiştir.[33] 2009'da *SEPN1* mutasyonlarında N-asetilsisteinin etkilerinin gösterilmesinden ardından *RYR1* ilişkili kor myopatilerinde de oksidatif stresin önemli rol aldığı ve antioksidan ajanların klinik iyileşme sağladığı zebra balığı çalışmalarında gösterilmiştir.[34]

### 2.3.3. Sentronükleer Myopatiler

Sentronükleer myopatiler kas liflerinde artmış sayıda santral ya da internal yerleşimli nükleuslar ile karakterize konjenital myopati grubudur. Kalıtım şekline göre X'e bağlı resesif form (myotübüler myopati), hafif seyirli otozomal dominant ve ağır seyirli otozomal resesif form olmak üzere üç gruba ayrılırlar. [3]

X'e bağlı resesif form, myotübüler myopati adıyla da bilinmektedir. Ağır prenatal ve neonatal dönemde bulgu veren, vakalarının büyük kısmını oluşturan ve myotübülerin (*MTM1*) geni mutasyonu sonucu oluşan sentronükleer myopati tipidir. Klasik otozomal dominant ve sporadik formlar hafif, orta ya da ağır seyirli olabilir, dynamin (*DNM2*) geninde mutasyon sonucu oluşur. Orta ve ağır klinik seyir gösteren otozomal resesif form amphiphysin (*BIN1*) genindeki mutasyonlar sonucu meydana gelir. Her üç sentronükleer myopati geninin hücre membranında *remodelling* ve madde alış verişinde rolü bulunur ve ortak mekanizmaya sahip olduklarına inanılmaktadır. Yakın zamanda yapılan insan kas biyopsisi ve hayvan



çalışmalarında T-tübül sisteminde muhtemel bir disfonksiyona yol açtıkları gösterilmiştir.[35]

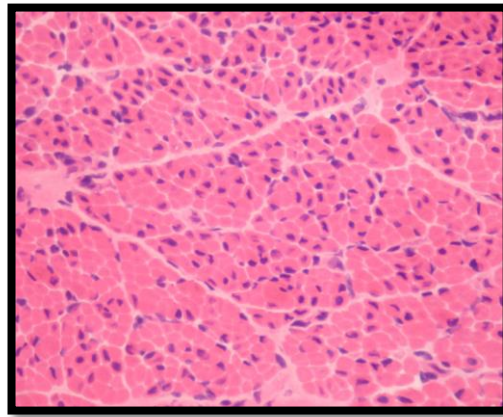
### 2.3.3.1 Sentronükleer myopatilerde klinik ve morfolojik bulgular

#### 2.3.3.1.1. X'e bağlı resesif Myotübüler Myopati (XLMTM)

XLMTM, sentronükleer myopatilerin en ağır formudur. Myotubularin proteinini kodlayan *MTM1* genindeki mutasyonlar sonucu oluşur.[36] Myotübüler myopati terimi kas biyopsisindeki morfolojik bulguların embriyolojik dönemi myotübüler safhasına benzemesi nedeniyle kullanılmıştır. Başlangıçta bu terim tüm sentronükleer myopati vakaları için kullanılsa da sonradan hastalığın moleküler temellerinin anlaşılmasıyla sadece X'e bağlı resesif form için kullanımı kısıtlanmıştır. Etkilenen erkek yenidoğanların büyük çoğunluğunda ağır hipotoni, kas yıkımı, yaygın güçsüzlük ve hemen her zaman mekanik ventilasyon gerektirecek solunum yetmezliği ve beslenme sondası gerektirecek yutma-çiğneme güçlüğü görülür. Antenatal bulgu olarak azalmış fetal hareketler, polihidramniyoz ve ince kostalar tipik olarak görülür. Neonatal dönemde oküler kasların tutulumu, orta derece ptosis ve eksternal oftalmoplejiye sık rastlanır. Etkilenen bebekler genellikle makrozomiktir, asimetric kas kütleleri vardır ve pilor stenozi, inguinal herni, inmemiş testis gibi farklı malformasyonlarla seyrederek. XLMTM'de prognoz kötüdür ve hastaların büyük çoğunluğu ilk birkaç ay içinde kaybedilir. Hastaların çok küçük bir kısmında daha iyi bir klinik seyir görülür ve bu hastalarda bağımsız yürümeyle beraber daha uzun yaşam süresi beklenebilir.[35]

Myotübüler myopatilerde santral nükleuslar, musküler distrofilerde görülen rejeneratif liflerdeki zincir oluşturmuş santral nükleusların aksine lif boyunca düzenli boşluklar oluştururlar. Bu nedenle kesit alınan yere göre santral nükleus sayısı değişiklik gösterir.[4] (Resim-3) Transvers kesitlerde liflerin santral bölgelerinde azalmış myofibriller adenozin trifosfat (ATPaz) reaksiyonu, artmış oksidatif enzim aktivitesi ve glikojen boyanması görülür.

Oksidatif enzim boyamalarında belirgin olarak liflerin periferinde soluk halkalanmalar görülür. Bu alanların immunhistokimyasal incelemelerinde desmin, vimentin, fetal myozin ağır zincir gibi fetal döneme özgü izoform proteinlerin arttığı görülür. Ayrıca dihidropiridin (*DHPRa1*), ryanodin (*RYR1*) gibi T-tübül oluşumlarına karşı da antikolar tespit edilmiştir.[35, 36] Bu alanların ultra-yapısal incelemelerinde myofibriller periferik bölgelerde korunmuşken, santral bölgelerde mitokondri ve glikojen birikimleri görülmektedir. [37]



**Resim 3:** Myotübüler myopati - H&E (HÜTF Pediatrik Patoloji arşivinden)

### 2.3.3.1.2. Otozomal Dominant *DNM2* ilişkili Sentronükleer Myopati

Dynamamin-2'yi kodlayan *DNM2* mutasyonu sonucu meydana gelir.[3] Otozomal dominant *DNM2* ilişkili sentronükleer myopati erken çocukluk döneminde başlayan ağır formdan erişkin başlangıçlı hafif forma kadar değişken klinik seyir gösterir. Adölesan ve genç erişkin hastalar özellikle yürüme, merdiven çıkma ve koşma gibi motor gelişim basamaklarında gecikme gösterir. Hafif kas güçsüzlüğü, oftalmopleji ve ptozis görülür. Çocukluk çağı hastalarında ise yaygın güçsüzlük, hipotoni, ağız kapatamama, ptozis, oftalmoplejiyle seyreden fasiyal güçsüzlük görülür. Aşil tendon kontraktürü, skolyoz, pes kavus, baldırlarda ve tenar kaslarda atrofi klinik fenotipi tamamlar.[35]

Kas biyopsisinde karakteristik üç özellik taşırlar: 1) Myofibriller arasındaki sarkoplazmik filamanların periferde doğru radyal dağılım göstermesi 2) Belirgin santral ya da internal nükleuslar 3) Tip 1 lif hakimiyeti ve hipotrofi.

Radyal sarkoplazmik uzanım gösteren liflerde, myofibriller periferden santrale doğru küçülürler.[37] Yakın zamanda oksidatif enzim boyasında dıştan sarkolemma ile ilişkisiz, içeride kas lifleri içeren açık renkli halka oluşumları 'necklace fibers' adı altında tanımlandı. Başlangıçta özellikle *MTM1* taşıyıcı kızlarda tanımlanan bu patoloji daha sonra *DNM2* mutasyonunda da gösterilmiştir.[6]

### 2.3.3.1.3. Otozomal Resesif *BIN1* ilişkili Sentronükleer Myopati

Amfifizin-2'yi kodlayan *BIN1* mutasyonu sonucu meydana gelir.[3] Oldukça az sayıda vaka bildirilmiştir. Motor gelişim basamaklarında gecikme, yaygın güçsüzlük, yaygın kas atrofisi, fasiyal dipleji, ptozis ve farklı derecelerde oftalmopleji görülür.[35]

Kas biyopsisinde oval şekli atrofik tip 1 lifler ve santral nükleus hakimiyeti görülür. *BIN1* mutasyonlarında santral nükleusların sayısı internal nükleuslardan her zaman fazladır. Radyal sarkoplazmik uzantılar bu tipte görülmez. Bağ dokusuyla beraber fibroadipöz dokuda artış beklenir ancak nekroz ve dejenerasyon asla görülmez.[37]

### 2.3.3.2 Sentronükleer Myopati Genleri ve Patofizyolojik Hipotezler

X'e bağlı myotübüler myopatide mutasyona uğrayan myotubularin geni (*MTM1*) Xq28 kromozomunda yer alan 15 ekzona sahiptir ve 603 aminoasit proteini kodlar. *MTM1* mutasyonları gen ürünlerinin azalmasına ya da yok olmasına neden olur. X inaktivasyonu olması durumunda taşıyıcı kızlarda da hastalığa neden olabilir. Myotubularin hücre içi ikincil mesaj iletiminde görev alan fosfatidilinositol 3-fosfat ve fosfatidil inositolun oluşumunda yer alan 3-fosfoinositid fosfataz proteindir.[35]

Otozomal dominant sentronükleer myopatide mutasyona uğrayan dynamin 2 geni *DNM2* 19. kromozomda yer alır ve 22 ekzona sahiptir. *DNM2* büyük bir GTPaz proteindir, hücre içi sinyal iletiminde ve endositozda yer alır. Bu gendeki mutasyonlar aynı zamanda Charcot-Marie-Tooth hastalığının nadir görülen hafif seyirli aksonal tipine neden olur. Otozomal resesif sentronükleer myopatide mutasyona uğrayan *BIN1* ikinci kromozomda yer alır

ve 20 ekzona sahiptir. *MTM1* ve *DNM2*'deki gibi hücre içi sinyal iletiminde rol alır.[35]

2007 yılında klinik olarak konjenital myopati bulguları taşıyan, eksternal oftalmoplejisi olan ve kas patolojisinin sentronükleer myopati ile uyumlu olduğu bir vakada dominant kalımlı *de novo RYR1* mutasyonunun gösterilmesiyle [38] genetik tanı alamayan bir grup hasta üzerinde bu mutasyon araştırılmaya başlanmış ve 2010 yılında yayınlanan vaka serisinde *RYR1* mutasyonunun genetik nedeni bulunamayan vakalar arasında sık görülen bir mutasyon olduğu bulunmuştur.[39]

Hücre membranı sinyal iletiminde görevli genler (*MTM1*, *DNM2*, *BIN1*) ve membranlar arası eksitasyon-kontraksiyonda görevli *RYR1* geni arasında ortak etyopatogenez araştırılırken 2013 yılında bu yapılarla bilinen ilişkisi olmayan, dev bir sarkomer proteini olan titin (*TTN*) mutasyonlarının da sentronükleer myopatiye neden olduğu gösterilmiştir.[40]

### 2.3.3.3. Sentronükleer myopatilerde tedavi ve izlem

Sentronükleer myopatiler için diğer konjenital myopatilerde olduğu gibi küratif bir tedavi henüz yoktur. Diğer konjenital myopatilerde uygulanan destekleyici tedaviler sentronükleer için de fayda sağladığı bilinmektedir.

2011 yılında yapılan bir klinik çalışmada başlangıçta konjenital myastenik sendrom bulguları gösteren, EMG'de anormal nöromusküler kavşak geçişi gösterilen ve asetilkolinesteraz inhibitörlerine yanıt veren 4 hastada ilerleyen dönemlerde yapılan kas biyopsilerinin sentronükleer myopati olduğu, hatta hastalardan birinin *MTM1* mutasyonu taşıdığı anlaşılmıştır. Bu bulgudan yola çıkılarak hazırlanan zebra balığı modellerinde önce myotübülerin geni susturulmuş ardından asetilkolinesteraz inhibitörü uygulanmıştır. Farklı fonksiyonel tetkiklerle balıklarda belirgin klinik düzelme olduğu izlenmiştir. [41] 2013 yılında benzer yöntemlerle yapılan zebra balığı çalışmasında *DNM2* mutasyonun nöromusküler kavşak defektlerine yol açtığı ve asetilkolinesteraz inhibitörlerinden klinik fayda sağlandığı gösterilmiştir.[42]

2014'te XLMTM'de gen tedavisi denemeleri hayvan modellerinde başarı göstermiş, klinik çalışmaların önü açılmıştır. *MTM1* geni susturulmuş

farelere hastalığın başlangıç ve ileri evrelerinde myotobüların eksprese eden rekombinant serotip 8 adeno-asosiyeye virus (AAV8) sistemik olarak tek doz uygulanmış; motor aktivite, kontraktıl güç, kas patolojisinde düzelme ve sağkalımda uzama elde edilmiştir. Aynı şekilde köpeklere AAV8-MTM1 vektörü intravasküler olarak uygulanmış; ağır kas güçsüzlüğü ve solunum yetmezliğinde belirgin düzelmeye beraber sağkalımı herhangi bir immün cevap ya da toksisite oluşmaksızın 1 yıldan fazla arttırmıştır. Böylelikle myotübüler myopatide AAV-yardımlı gen tedavisinin hem küçük hem de büyük hayvanlarda tedavi edici etkisi ortaya konarak XLMTM'li hastalarda klinik çalıřmalar için kanıt oluşturulmuştur.[43]

#### **2.3.4. Konjenital Lif Tipi Uyumsuzluğu (Congenital Fiber Type Disproportion - CFTD)**

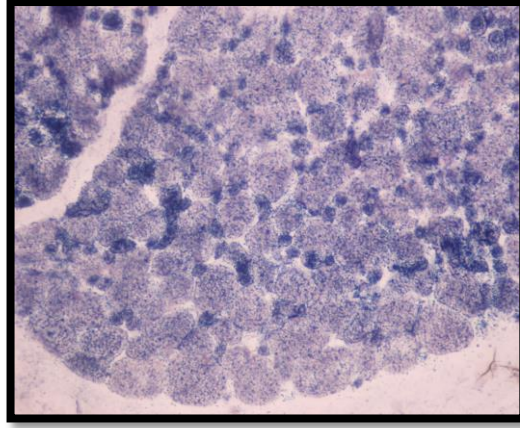
Konjenital lif tipi uyumsuzluğundaki (CFTD) ana histolojik özellik tip 1 liflerin tip 2 liflere göre küçük boyutta olmasıdır.(Resim-4) CFTD tanısı için lif boyutları arasındaki bu uyumsuzluk en belirgin patolojik özellik olmalı ve diğer konjenital myopati tipleri dışlanmalıdır. Makul düzeyde lif tipi uyumsuzluğu birçok nöromusküler hastalıkta ortak bulgudur, o nedenle CFTD diğer nöromusküler hastalıklar dışlandıktan sonra varılması gereken bir tanıdır.[44]

CFTD'nin ayrı bir konjenital myopati tipi olması tartışmalı bir konu olmuştur. Ancak bu konudaki uzmanların son yayınladığı görüş birliği raporunda CFTD ayrı bir konjenital myopati tipi olarak yerini almıştır.[6]

CFTD'nin ayırıcı tanısında ilk olarak konjenital myopatilerin diğer tipleri gelmektedir. Konjenital myopatilerin %35-40 kadarında lif tipi uyumsuzluğu bulunur. En doğru ayırım standart histolojik boyalar ve elektron mikroskopisidir. Diğer tanılar arasında spinal musküler atrofi, myotonik distrofi, Ullrich konjenital musküler distrofisi, *LMNA* (Lamin A/C) mutasyonları ve nadir olarak hipotiroidizm vardır.[44]

CFTD'nin histopatolojik tanısında tip 1 liflerde hakimiyet görülmele beraber hastalığın tanısının daha açık olması için lifler arasındaki çap farkının belli bir düzeyde olması gerektiği belirtilse de bu farkın derecesi farklı yayınlarda farklı değerlerde belirtilmiştir. Tip 1 liflerin tip 2 liflere göre %15

daha küçük olmasının gerektiği yayınlarla beraber bu farkın en az %35-40 olması gerektiğini belirten yayınlar da mevcuttur.[4, 6, 44] (Resim-4)



**Resim 4:** Konjenital lif tipi uyumsuzluğu - ATPaz boyasında (pH: 9,5) koyu boyanan tip 1 lifler belirgin olarak atrofiktir  
[HÜTF Pediatrik Patoloji arşivinden]

#### 2.3.4.1.CFTD'nin bilinen genetik nedenleri

CFTD'ye neden olan genler çoğunlukla diğer konjenital myopatiye neden olan genlerden oluşmaktadır. Ancak konjenital myopati dışındaki hastalıkların genleri de CFTD'den sorumlu olabilmektedir. Bu genler başlıca:

1.  $\alpha$ -tropomyozin (*TPM3*): CFTD'nin en sık nedenidir. Otozomal dominant kalıtılır. Kliniği değişkenlik gösterse de motor gelişim basamaklarında gecikmenin hakim olduğu bağımsız yürüyebilen hastalar görülür.
2. Ryanodin reseptör-1 (*RYR1*): Bugüne kadar 4 ailede gösterilmiştir. Kliniği değişkendir ancak diğer CFTD'lere göre bu mutasyon sonucu daha sık skolyoz ve respiratuar kas güçsüzlüğü görülür.
3.  $\alpha$ -Aktin (*ACTA1*)
4. Myozin ağır zincir (*MYH7*): Bu mutasyona sahip tek bir aile tanımlanmıştır.
5.  $\beta$ -tropomyozin (*TPM2*)
6. Diğer genetik nedenler: Selenoprotein N (*SEPN1*), X kromozomu (geni bilinmemektedir)

2014 yılında, daha önce CFTD nedeni olarak bilinmeyen *LMNA* geni CFTD'li bir hastada saptanmıştır. Bu vaka, 4 yaşında motor gelişim basamaklarında gerilik ve yaygın güçsüzlük nedeniyle kas biyopsisi sonucunda CFTD tanısı almış ancak 16 yaşında gelişen kalp bloğu nedeniyle laminopatiden şüphelenerek bakılan *LMNA* geninde mutasyon saptanmıştır. Bu vakadan yola çıkılarak yapılan çalışmada CFTD'li iki vakada *LMNA* mutasyonu tespit edilmiştir.[45]

CFTD'de hastalığın genetik sebebinin bilinmesi hastalığın seyri ve genetik danışmanlık için fayda sağlayabilir. Örnek olarak *TPM3* mutasyonlarında hastaların solunum işlevlerinin takibinin daha sık yapılması gerekirken *MYH7* ve *TPM2* mutasyonlarında hastaların kardiyak açıdan takibi daha önem taşımaktadır.[44]

#### **2.3.4.2 CFTD'de tedavi ve izlem**

Konjenital myopatilerin diğer formlarında olduğu gibi CFTD'de de henüz kas gücünü arttıran ve hastalığın doğal seyrini değiştiren bir tedavi yoktur. Yine de hastaların sağlığını ve genel durumlarını korumaya yönelik birçok müdahale yapılabilmektedir. Noktürnal hipoventilasyon geliştiren hastalara non-invazif ventilasyon uygulanması iyi sonuçlar vermektedir. Yaygın ve ağır güçsüzlüğü olan hastaların beslenememesi nedeniyle gastrostomi tüpü ile beslenme hastalara yeterli nutrisyon sağlanmasında yardımcı olmaktadır. *RYR1* ve *TPM3* mutasyonu olan hastalarda sıklıkla gelişen skolyoza cerrahi düzeltme operasyonları yapılabilmektedir. Yine *RYR1* ve *TPM3* mutasyonlarında sık görülen aşıl kontraktürlerine cerrahi tendon uzatma operasyonları gerekebilmektedir. Fizyoterapi bileklerde ve diğer eklemlerde hareket kısıtlılığını önlemede yardımcı olabilmektedir. CFTD için henüz özgül bir egzersiz biçimi tavsiye edilmese de diğer konjenital myopati tipleri için faydalı olduğu anektodal olarak gösterilmiş bisiklet, yüzme ve hidroterapi bu hastalara da uygulanabilmektedir. Kronik güçsüzlük ve azalmış aktivitenin neden olduğu osteoporoz ve kırıkların önlenmesinde yeterli vitamin D ve kalsiyum desteği yaşam boyunca önerilmelidir. [46]

Son yıllarda konjenital myopatiler ve konjenital myastenik sendromların klinik olarak birbirini taklit etmesiyle asetilkolinesteraz inhibitörlerinin kullanımında artış görülmüştür. Bu artışla bazı konjenital myopati tiplerinde (sentronükleer myopati) hayvan modelleri oluşturularak asetilkolinesteraz inhibitörlerinin klinik iyileşme sağladığı gösterilmiştir. Bu buluşlardan yola çıkılarak 2014 yılında yayınlanan bir derlemede konjenital myopatilerin ikincil olarak nöromusküler bileşke defektlerine yol açabildiği farklı konjenital myopati tiplerinde (sentronükleer myopati, CFTD, cap myopatisi gibi) gösterilmiş ve bu hastaların asetilkolinesteraz inhibitörlerinden fayda gördüğü ortaya konmuştur.[47]



### 3. GEREÇ VE YÖNTEMLER

#### 3.1. Hastaların belirlenmesi ve çalışmaya dahil edilmesi

Çalışmamızda incelenen konjenital myopati hastaları Hacettepe Üniversitesi İhsan Doğramacı Çocuk Hastanesi Pediatrik Patoloji ve Pediatrik Nöroloji kayıtlarından 2003-2013 yılları arasında konjenital myopati tanısı alan hastalar arasından belirlendi. Kas biyopsisinde nemalin myopatisi, kor myopatisi, sentronükleer myopati, CFTD gibi özgül tanısı olan hastaların yanısıra, klinik bulguları konjenital myopati ile uyumlu, kas biyopsisinde de belirgin myopatik değişiklikleri olan ancak özgül bir konjenital myopati grubuna sınıflandırılmamış vakalar da çalışmaya dahil edildi. Çalışmanın genetik analiz bölümünde indeks vakalarla beraber hastaların birinci derece akrabalarından DNA örneği alınabilenler de çalışmaya dahil edildi.

Kas biyopsisinde konjenital myopati tanısı alan ancak hastane kayıtlarında klinik bilgiye ulaşılamayan hastalar çalışmaya alınmadı. Klinik bilgilerine ulaşılabilen ve kas biyopsisi olan vakalar, genetik çalışma için uygun olmasa da (DNA örneğinin bulunmaması, genetik çalışma onamının alınamaması vb.) çalışmaya dahil edildi.

Çalışma için Hacettepe Üniversitesi Girişimsel Olmayan Klinik Araştırmalar Etik Kurulu'ndan izin alındı. (Proje no: GO 13/240)

#### 3.2. Klinik değerlendirmede kullanılan parametreler

Hastaların klinik değerlendirilmesinde pediatrik hasta öykü ve fizik muayenesi, nörolojik muayenesi ve gelişim basamakları temel alındı. Çalışma öncesinde bazı hastaların vefat etmiş olması, yaşayan hastaların iletişim bilgilerine ulaşılamaması ya da ulaşıp muayeneye gelememesi gibi durumlarda hastaların mevcut hastane kayıt bilgilerinden klinik değerlendirme yapıldı.

Klinik değerlendirmede başlıca hastanın yaşı, cinsiyeti, semptomların başlangıç yaşı, hastanın son değerlendirilme tarihi, hastanın tanı almak için bekleme süresi, biyopsi yapılma yaşı, akrabalık derecesi, aile hikayesi, prenatal öykü, doğum sonrasında solunum ve beslenme durumu, doğum

sonrasındaki kas gücü durumu, prematürite derecesi, baş kontrol yaşı, destekli/desteksiz oturma yaşı, yürüme yaşı, merdiven çıkma yaşı, hastanın maksimum motor kapasitesi, kasların tutulma paterni, derin tendon refleksi, gastrointestinal ve bulbar fonksiyonlar, santral sinir sistemi tutulumu, boyun güçsüzlüğü, omurga rijiditesi, lordoz/skolyoz durumu, kontraktürler, fraktürler, kardiyak tutulum, respiratuar tutulum, oftalmopleji, yüz kasları, diğer dismorfik bulgular, EMG, manyetik rezonans ve yapılmış genetik incelemeler değerlendirildi.

### **3.3. Histopatolojik değerlendirmede kullanılan parametreler**

Histopatolojik değerlendirme Pediatrik Patoloji Ünitesi'nde yapıldı. Hastalardan tanı anında alınan, sıvı nitrojende dondurularak saklanan kas biyopsilerine yapılmış olan hematoksilin eosin, modifiye Gomori trikrom, periodik asit Schiff (PAS), Oil-Red-O, Nikotinamid adenin dinükleotid fosfat (NADH), süksinat dehidrogenaz (SDH), sitokrom-c-oksidadaz (COX) ve adenozin trifosfataz (ATPaz) boyalı arşiv preparatları Dr.Beril Talim rehberliğinde ışık mikroskopunda tekrar incelendi.

Hastalara ait boyalı arşiv preparatlarında kas lifleri arasındaki çap farkı, atrofik ve hipertrofik lifler, internal/santral nükleuslar, nemalin rodlar, oksidatif enzim boyalarındaki boyanma paterni, kor veya kor benzeri alanlar, tip I ve tip II liflerin dağılımı, endomisyal ve perimisyal fibrozis, adipozis gibi parametrelerin varlığı, yaygınlığı ve şiddeti değerlendirildi. Nemalin myopatisi, kor myopatisi, sentronükleer myopati ya da konjenital kas lifi uyumsuzluğu gibi özgül tanı verilemeyen ancak biyopside belirgin myopatik değişiklik gösteren preparatlar güncel bilgiler ışığında tekrar değerlendirilerek belli bir gruba sınıflandırılmaya çalışıldı.

Biyopsi preparatlarının incelenmesi sonucunda özgül tanı verilen ya da verilemeyen biyopsilerden genetik çalışmaları yönlendirecek bulgular elde edilmeye çalışıldı.

### 3.4. Genetik deęerlendirmede kullanılan parametreler

Genetik inceleme için bilgi verilen ve onam alınan hastalardan ve mevcut aile bireylerinden periferik kanda DNA izolasyonu yapıldı. DNA izolasyonu Hacettepe Üniversitesi Tıp Fakóltesi DNA bankasında yapıldı. İzole edilen DNA örnekleri biyolojik materyal sevkiyatı için etik kurul onayının alınmasından sonra Harvard Tıp Fakóltesi Boston Çocuk Hastanesi Genetik/Genomik Bölümü'nde Prof.Dr.Alan Beggs ve Dr. Özge Ceyhan'a ulaştırıldı. Gönderilen bu örneklere Harvard Tıp Fakóltesi Çocuk Hastanesi'nde bir erişim numarası tahsis edildi. Araştırma boyunca örneklere erişim yalnızca araştırma çalışanlarıyla sınırlandırıldı. Hastalarda mevcut olan mutasyonun tespiti için, ilk olarak hastalıkla ilişkili olduğu bilinen genlerde bir mutasyon olup olmadığına bakıldı. Hastanın klinik ve patolojik bulgularına baęlı olarak ilk etapta řu genler incelendi: *NEB, ACTA1, TPM2, TPM3, TNNT1, KBTBD13, KLHL40, KLHL41, CFL2, SEPN1, RYR1, MTM1, DNM2, BIN1, TTN*. Bu genlerde bir mutasyon olup olmadığı genomik DNA üzerinde ekzon spesifik polimeraz zincir reaksiyonu (PCR) ve bunları takiben DNA saflaştırılması ve sekanslaması ile gerçekleştirildi. DNA sekanslama işlemi *Applied Biosystems SOLID System Sequencer* ve yeni nesil sekanslama (*next generation sequencing*) metodlarıyla gerçekleştirildi.

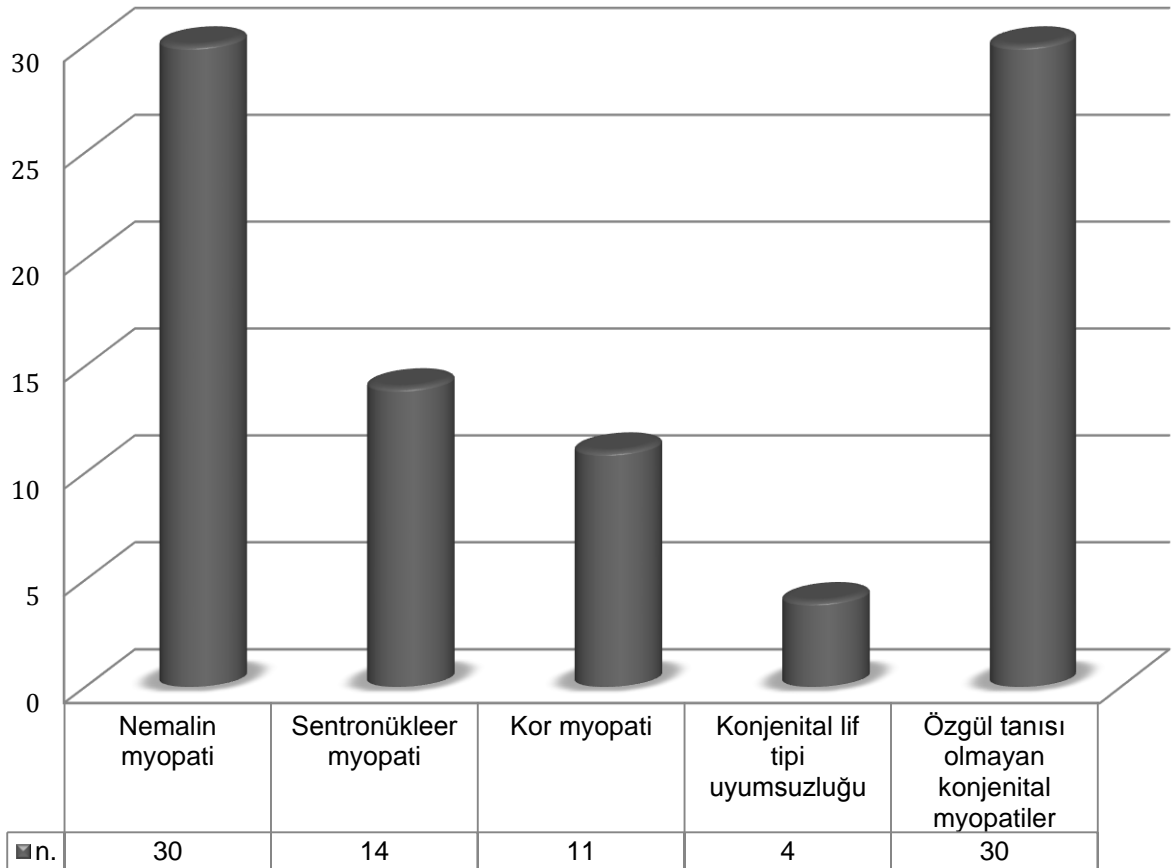
Bilinen genlerde mutasyonu olduğu belirlenen hastaların genetik tanısı konuldu ve yeni mutasyonların varlığının incelenmesine yönelik araştırmaya alınmadı. İncelenen aday genlerde bir mutasyon tespit edilmeyen hastalar ise yeni mutasyon araştırmasına dahil edildi. Bu hastalarda yeni genetik bozuklukların belirlenmesi için tüm ekzom sekanslanması (*whole exome sequencing - WES*) yöntemi uygulandı. Ekzom sekanslama işlemi Harvard Tıp Fakóltesi Boston Çocuk Hastanesi Moleküler Genetik Merkezi'nde gerçekleştirildi. Sekanslama sonucu elde edilen veriler biyoinformatik analizlerden geçirildi ve aday genler belirlenmeye çalışıldı. Belirlenen aday genler arasından hastalıktan sorumlu genin bulunması için genetik ve fonksiyonel filtreleme uygulandı. Mutasyonun sağlıklı bireylerde bulunmadığı *dbSNP, 1000 Genomes ve Exome Variant Server* veri tabanları incelenerek doğrulandı.

Harvard Tıp Fakóltesi Boston Çocuk Hastanesi Genetik/Genomik bölümünde yukarıda bahsi geçen moleküler genetik çalışmalar ve biyoinformatik analizler Prof. Alan Beggs danışmanlığında Dr. Özge Ceyhan ve tarafımca gerçekleştirildi.

#### 4. BULGULAR

2003-2013 yılları arasında hastanemizde 90 konjenital myopati vakası retrospektif olarak incelendi. Vakaların %43'üne (39/89) genetik inceleme yapıldı. 46 vakada (%58) anne-baba arasında akrabalık olduğu tespit edildi. Hastalığın cinsiyete bağlı dağılımına bakıldığında kız/erkek dağılımında belirgin bir fark görülmedi (42 kız, 48 erkek – K:E=0,8)

Konjenital myopatilerin tiplere göre dağılımına bakıldığında 30 nemalin myopati (%33), 11 kor myopatisi (%12), 14 sentronükleer myopati (%15), 5 konjenital lif tipi uyumsuzluğu (%0,5) ve 30 özgül tanısı olmayan konjenital myopati (%33) hastası görüldü.(Şekil-4)



**Şekil 4: Konjenital myopatilerin sınıflandırılması**

## 4.1. Nemalin Myopatiler

### 4.1.1 Genel hasta dağılımı ve demografik bilgiler

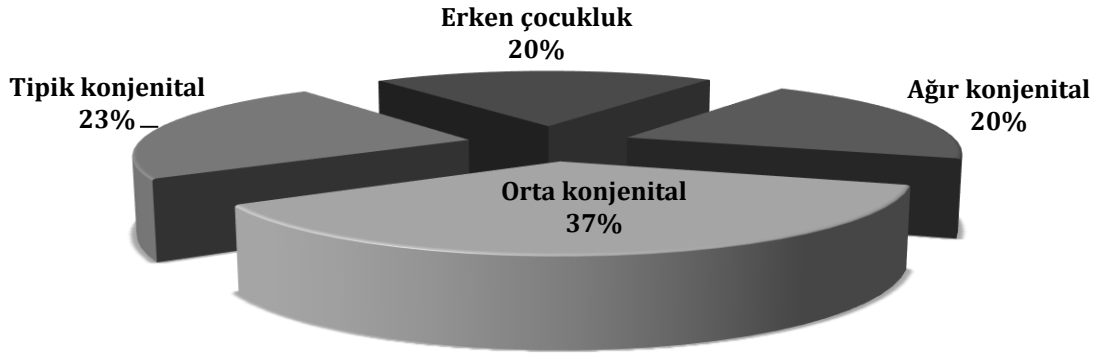
2003-2013 yılları arasında tanı alan 30 nemalin myopati hastası tespit edildi (15 kız, 15 erkek). Hastaların tanı anındaki yaşları (biyopsi yaşı) 15 günlük yeni doğan dönemi ile 16 yıllık adölesan dönemi arasında geniş dağılım gösterdi. Ortanca tanı yaşı 12,5 ay olarak hesaplandı. Hastaların 18'i yenidoğan döneminde ilk bulgu verirken, en geç bulgu veren hastanın 9 yaşında bulgu verdiği görüldü. Vakaların büyük çoğunluğunun (26/30) 2 yaşından önce bulgu verdiği izlendi. Semptomların başlama yaşı ve tanı alma yaşları arasındaki süre tanı için bekleme (ya da gecikme) süresi olarak tanımlandı ve bu süre ortanca 9,5 ay olarak hesaplandı. En uzun tanı bekleme süresinin 14 yıl olduğu tespit edildi.

Aile bilgilerine ulaşılan 28 hastanın 15'inde anne-baba arasında akrabalık olduğu görüldü. Sekiz hastanın ailesinde benzer öyküye sahip başka kas hastaları olduğu öğrenildi.

### 4.1.2 Hastaların klinik sınıflandırılması

Hastaların klinik sınıflandırılması en son kabul edilen klinik sınıflandırma ölçeği [14] temel alınarak yapıldı. Bu sınıflandırmaya göre 6 hastanın ağır konjenital form, 11 hastanın orta konjenital form, 7 hastanın tipik konjenital form ve 6 hastanın erken çocukluk formunda olduğu görüldü. (Şekil-5)

Altı hastanın çalışma başlangıcından önce eksitus olduğu öğrenildi. Kaybedilen vakaların 3'ünün ağır konjenital form, 3'ünün orta konjenital form olduğu görüldü. Ağır ve orta konjenital form dışında diğer klinik alt gruplarda mortaliteye rastlanmadı. Kaybedilen hastaların ölüm nedenlerinin temel olarak solunum yetmezliğinden kaynaklanan sepsis, kalp yetmezliği, ventilatör ilişkili pnömoni ya da uzun süreli hastaneye yatıştan kaynaklanan hastane kaynaklı enfeksiyonlar olduğu görüldü.



**Şekil 5: Nemalin myopatilerin klinik sınıflandırması**

#### 4.1.2.1. Prenatal ve natal öykü

Prenatal ve natal öykülerine ulaşılabilen hastaların (28/30) yalnızca 3'ünde gebelik döneminde polihidramniyoz olduğu (2 ağır konjenital, 1 orta konjenital), 11 hastada (%36) intrauterin dönemde fetal hareketlerin zayıf olduğu (5 ağır konjenital, 3 orta konjenital, 2 tipik konjenital, 1 erken çocukluk) öğrenildi.

On bir hastada doğum sonrasında spontan solunum olmadığı ve solunum desteği gerektiği görüldü. Ağır konjenital form hastalarının hepsinde, orta konjenital form hastalarının 4'ünde doğum sonrası solunum sıkıntısı olduğu öğrenildi. Bir tipik konjenital form hastasında doğum sonrası solunum yetmezliği olduğu, ancak bu solunum sıkıntısının trakeoözefageal fistüle bağlı olduğu öğrenildi. Doğum yaşlarına ve intrauterin gelişim durumu bilgilerine ulaşılabilen 24 hastanın 5'inde (%20) prematüre doğum olduğu (2 ağır konjenital, 2 orta konjenital, 1 tipik konjenital) ve en erken doğumun 34. haftada gerçekleştiği, sadece 1 hastada intrauterin gelişim geriliği olduğu ancak bu vakada uteroplental yetmezlikle beraber hidrops bulgularının da (kalp yetmezliği, plevral effüzyon) var olduğu öğrenildi.

Doğum sonrası hipotoninin değerlendirilmesinde 20 hastanın doğum sonrası muayenesinde hipotonik olduğu bilgisine ulaşıldı. Doğumda hipotonik olmayan bebeklerin orta konjenital, tipik konjenital ya da erken çocukluk formlarında olduğu, ilk klinik bulgularını ortalama 3,3 yaşında verdikleri ve biyopsiyle tanı alma yaşlarının ortalama 7,2 yıl (ortanca 7,5 yıl) olduğu hesaplandı.

#### **4.1.2.2. Motor gelişim basamakları**

Hastaların motor gelişim basamaklarının değerlendirilmesinde baş tutma, desteksiz oturma, bağımsız yürüme ve merdiven çıkma gibi kaba motor gelişim basamakları değerlendirildi. Ağır ve orta konjenital form hastaları hastalığın ağır klinik bulguları nedeniyle değerlendirme dışında kalırken, tipik konjenital form ve erken çocukluk formları arasında yapılan değerlendirmede baş tutmanın ortalama 8.2 ay, desteksiz oturmanın 12.2 ay, bağımsız yürümenin 20.8 ay ve merdiven çıkmanın ortalama 48 ayda kazanıldığı hesaplandı.

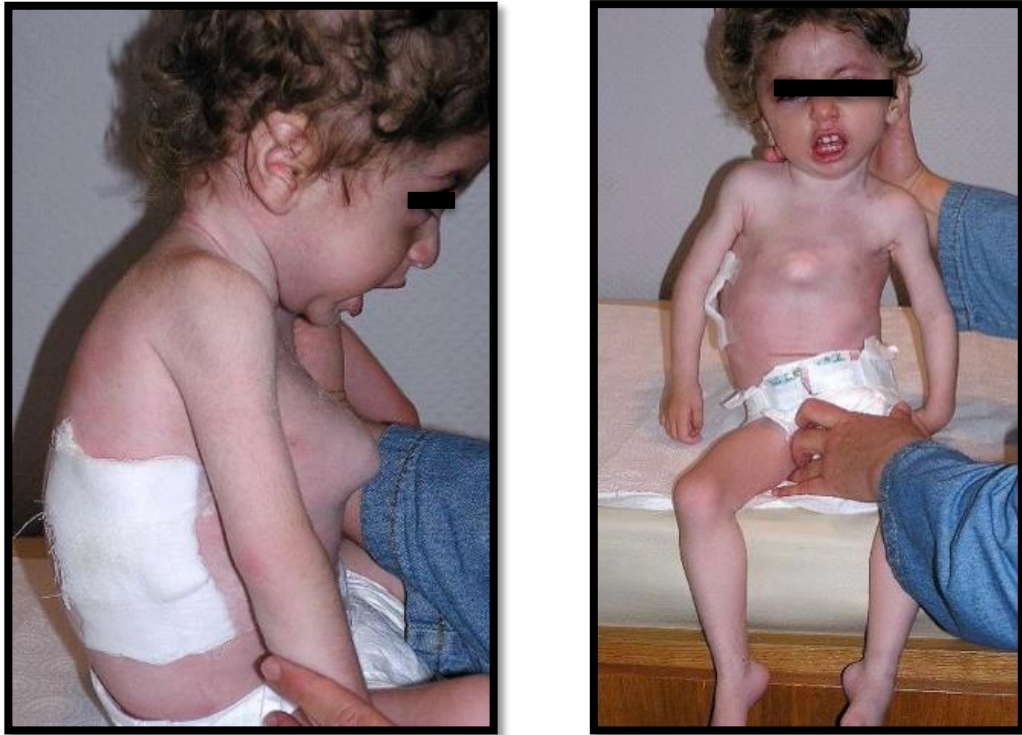#### **4.1.2.3 Başlangıç semptomları**

Öyküde hastaların hepsinde olan ortak yakınma bulgusunun güçsüzlük olduğu görüldü. Ağır ve orta konjenital formlarda fetal akineziye varan belirgin güçsüzlüğün yanında bulbar ve solunum kaslarının etkilenmesine ikincil beslenme ve solunum problemlerinin ön planda olduğu izlendi. Aynı zamanda bu erken formlarda kontraktür ve kırıkların da başlangıç semptomlarında yer aldığı tespit edildi. Hastalığın geç formlarında geç yürüme, merdiven çıkarken zorlanma, çabuk yorulma, yürüme bozuklukları, lordoz ve skolyoz gibi yakınmaların daha ön planda olduğu görüldü.

Hastalardaki yakınma ve fizik muayene bulguları nemalin myopatileri diğer konjenital myopati gruplarından ya da diğer nöromusküler hastalıklardan ayırmaya yarayacak düzeyde özgüllükte görülme de bazı hastalarda ayırıcı tanıya yön verecek özgül bulgular saptandı. Örnek olarak orta konjenital form grubundaki bir hastada mental retardasyon, erken skolyoz ve pektus karinatum deformitesinden oluşan farklı fenotipe eşlik eden



histopatolojik patern nedeniyle bu hastada yeni bir genetik mutasyon gösterebileceği düşünöldü.(Resim-5) Benzer klinik seyirli üç hastada ise badem göz, erken kifoskolyoz, distal laksite, ayakta yağ yastıkçıkları ve kalkaneus çıkıklığı nedeniyle ön planda Ullrich Konjenital Musköler Distofisi (KMD) düşünölse de kas biyopsisinde belirgin nemalin rodlar ve kollajen-6 immunhistokimyasal boyamasında normal boyanma görölmeleriyle nemalin myopatinin Ullrich KMD fenotipiyle de ortaya çıkabileceği gösterildi.



**Resim 5:** 22 ay, K. Nemalin myopati – orta konjenital form. Fasial güçsözlük, aksiyal hipotoni, proksimal kaslarda atrofi ve pektus karinatum deformitesi

#### 4.1.2.4 Bazı özgül klinik bulgular

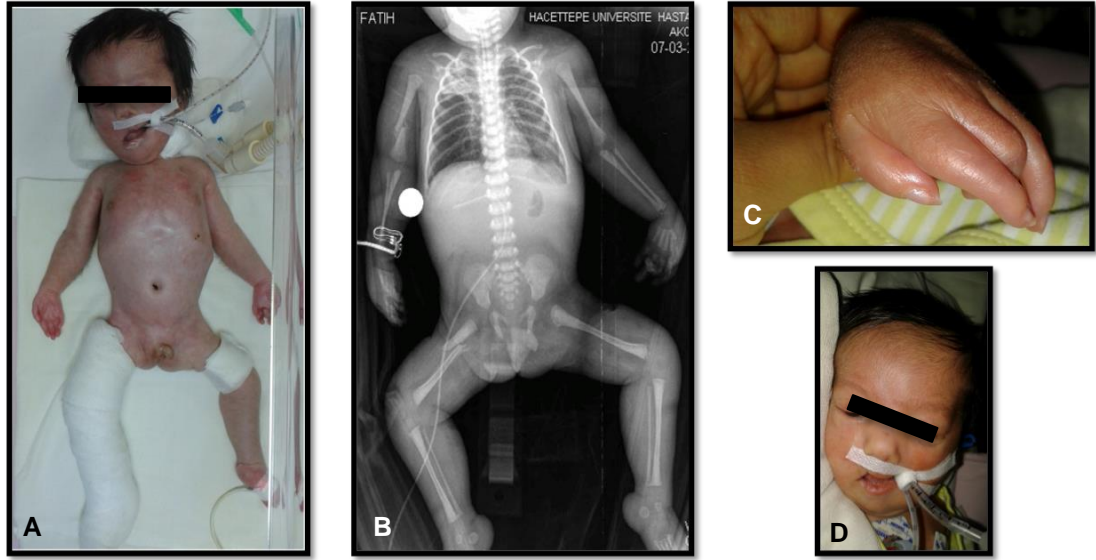
Hastaların genelinde hakim olan aksiyal kaslarda ve ekstremitelerde proksimal kaslarında güçsözlük, hipoaktif ya da kaybolmuş derin tendon refleksleri, myopatik yüz, yüksek damak gibi myopatik bulgulara eşlik eden ancak her vakada mevcut olmayan bazı özgül klinik bulgular incelendi.

Mental retardasyonun deęerlendirilebildięi vakalarda bir hastada aęır mental retardasyonun olduęu fakat bu hastanın yenidoęan dneminde perfore nekrotizan enterokolit nedeniyle opere edildięi, bu nedenle uzun sre yenidoęan yoęun bakım nitesinde izlendięi ğrenildi.

13 aylıkken doęumdan beri devam eden gcszlk, motor gerilik ve dilde fasiklasyonu grlen bir hastada Spinal Muskler Atrofi tip 1 dřnlmř ancak biyopsi sonucu nemalin myopati olarak sonulanmıřtır. Bu hastanın kas biyopsisinde denervasyon bulguları grlmemiřtir.

Kranial grntleme bilgilerine ulařılabilen hastalardan 5 hastaya transfontanel US, 12 hastaya kranial MRG yapılmıřtır. Kranial US yapılan tm vakaların aęır konjenital form hastaları olduęu grlmř, bu durumun hasta yoęun bakım nitesinde mekanik ventilatre baęlı olması neticesinde MRG'ye tercih edildięi dřnlmřtir. Kranial US ekilen hastaların birinde intraventrikler kanama tespit edilmiřtir. MRG ekilen hastaların hepsinde normal bulgular grlmekle beraber sadece bir hastada frontotemporal BOS mesafesinde artıř grlmřtir.

Hastaların kontraktrler aısından yapılan incelemelerinde 22 hasta bu aıdan deęerlendirilmiř; 9 hastada kontraktr saptanmıřtır. Kontraktrel fenotipe sahip bu hastaların 6'sı aęır konjenital, 3' orta konjenital hastalar olup kontraktrlerin yerleřiminin herhangi bir zgllk arz etmedięi grlmřtir. řyle ki, benzer klinięe sahip iki farklı aęır konjenital form hastasının bir tanesinde el parmaklarında kontraktr grlrken dięer hastanın kontraktrlerinin ayak bileęinde yerleřtięi grlmřtir. Farklı klinik aęırlıktaki hastalarda da benzer blgelerde kontraktr yerleřtięi (diz, dirsek, ayak bileęi) izlenmiřtir. Doęumda kırık (humerus ve femur) sadece 3 hastada grlmř, bu  hastanın hepsinin aęır konjenital forma ait olduęu izlenmiřtir. (Resim 6) Bu hastalardan birinin nemalin myopati tanısı almadan nce konjenital kırıkları nedeniyle osteogenezis imperfekta aısından ayrıntılı endokrinolojik ve radyolojik incelemeye alındıęı not edilmiřtir.



**Resim 6:** Nemalin myopati – Ağır konjenital form. (A) Ağır hipotoni ve kurbağa postürü (B) Direk grafide görülen sağ humerus ve femurda konjenital kırıklar (C) El bileği ve el parmaklarında kontraktürler (D) Belirgin fasiyal güçsüzlük, myopatik yüz

Gastrointestinal ve bulbar fonksiyon bilgilerine ulaşılabilen 18 hastanın 3'ünde bulbar fonksiyonların normal olduğu ve ağızdan normal beslenebildikleri öğrenildi. Gastrointestinal ve bulbar semptomları olan iki hastanın gastroözefageal reflü ameliyatı olduğu, bir hastanın trakeoözefageal fistül ameliyatı olduğu, bir hastanın nekrotizan enterokolit olduğu, diğer 11 hastanın ağır klinik seyirleri nedeniyle bulbar güçsüzlükleri olduğu öğrenildi.

Skolyoz çoğunlukla geç dönemde hastanın oturur pozisyona geçebilmesinden sonra ortaya çıkan bir bulgu olsa da, orta konjenital formda izlenen bir hastada 2 yaşından önce skolyoz ortaya çıkmıştır. (Resim-5)

Hiçbir hastada primer olarak kardiyomyopati izlenmemiştir. Mevcut kardiyak defektlerin sadece 3 hastada görülen patent duktus arteriosus, patent foramen ovale ve atrial septal defekt gibi özgül olmayan konjenital kalp defektleri olduğu ortaya konmuştur.

Hastaların solunum fonksiyonları değerlendirildiğinde ağır konjenital form hastalarının hayatının hiçbir döneminde bağımsız solunum işlevlerini yerine getiremedikleri, orta konjenital form hastalarından sadece bir tanesinin bağımsız solunum yapabildiği öğrenildi. Tipik konjenital formdaki bir hastanın

geçirilmiş trakeo-özefageal fistül cerrahisi sonrası sık pnömoni öyküsü nedeniyle pulmonolojik takipte olduğu, bronkoskopik incelemeler yapıldığı; erken çocukluk formundaki bir hastada da gece hipoventilasyonu düşündüren sabah baş ağrıları ve astenik fenotipi olduğu ve bu hastanın da pulmonolojik takibe alındığı öğrenildi. Solunum ve akciğer işlevlerinin değerlendirilmesinde üç farklı klinik tipte hastalardan birinde pektus ekskavatum görülürken diğer iki hastada pektus karinatum deformitesi görüldü.

Hastaların elektromyografik (EMG) incelemelerine bakıldığında bu tetkikin çoğunlukla geç bulgu veren hafif seyirli formdaki hastalara yapıldığı görülmektedir. Ağır konjenital formdan bir hastaya yapılan EMG çalışması normal sonuçlanmıştır. EMG bilgisine ulaşılabilen 18 hastanın 7'si myopatik bulgu vermiş, diğer EMG'ler normal sonuçlanmıştır.

Kas biyopsisi öncesi yapılan genetik incelemelerde hastaların en çok spinal musküler atrofi (SMA) açısından araştırıldıkları göze çarpmaktadır. Genetik analiz bilgisine ulaşılabilen 22 hastanın 11'inde *survival motor neuron 7* ve *survival motor neuron 8 (SMN 7-8)* gen delesyonu incelenmiş ve negatif bulunmuştur. Prader-Willi Sendromu (PWS) için yapılan floresan in situ hibridizasyon (FISH) analizi de ayırıcı tanıda sık yapılan tetkikler arasında izlenmiştir. Bir hastada farklı zamanlarda hem *SMN* delesyon analizi hem de PWS için FISH analizi yapılmıştır. Ağır konjenital formdaki iki hastada Pompe hastalığı açısından kas biyopsisi öncesi enzim aktivitesi bakıldığı ve normal bulunduğu öğrenilmiştir. İki hastada genetik inceleme olarak sadece karyotip analizi yapılmıştır. Çalışmamız öncesinde, üç hastada nemalin myopati tanısı almalarının ardından *ACTA1*, *TPM2*, *TPM3* genlerinde mutasyon arandığı, bir hastada *ACTA1* mutasyonunun saptandığı öğrenilmiştir.

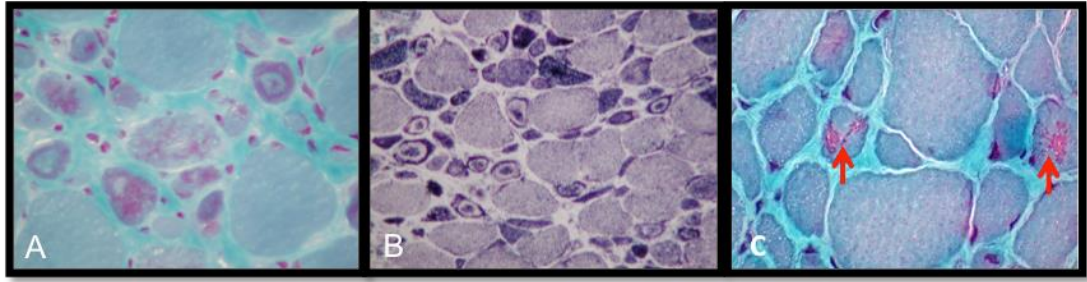
#### **4.1.3 Nemalin myopatilerde histopatolojik bulgular**

Nemalin myopatilerin ışık mikroskopisi ile histopatolojik değerlendirilmesinde incelenen kriterler kas lifleri arasındaki çap farkı, atrofik lifler ve liflerin tip dağılımı, nemalin rodların dağılımı ve morfolojisi, internal nükleus varlığı artmış yağ dokusu ve fibrozis olarak belirlendi.

İncelenen kas dokularında rastlanan en hakim bulgu olarak nemalin rodlar ve lifler arasındaki çap farkı görüldü. Az sayıda nemalin rodların görüldüğü biyopsi sayısı 9 iken, kalan 21 biyopside çok sayıda lifte nemalin rod görüldü. Atrofik lifler, artmış yağ ve fibröz dokusu bazı hastalarda rastlanmadı. Biyopsilerin değerlendirmesinde en belirgin sonuçlardan bir tanesi nemalin rodların sayısının ve tuttuğu lif miktarının hastalığın kliniği ile ilişkisinin olmamasıydı.

Tutulan kas lifi tipinin kliniğe yansımaya bakıldığında, çoğunlukla atrofiye uğramış tip 1 liflerin tutulduğu 10 vaka incelendi ve bu grupta her dört alt klinik tipten hastanın yer aldığı görüldü. Özellikle ağır konjenital formda bir hastanın biyopsisinde az sayıda atrofik lifte nadir nemalin rodların olduğu göze çarparken, bunun yanında atrofik tip 1 lif hakimiyetindeki ve nemalin rodların küme oluşturduğu biyopsi örneğinin erken çocukluk formunda ve bağımsız yürüyebilen bir hastaya ait olduğu görüldü. Yaygın olarak tüm liflerin tutulduğu biyopsilere bakıldığında da yine benzer şekilde klinik heterojeniteye rastlandı.

Birçok hastanın biyopsisinde nemalin rodların lif içinde dağınık yerleşim gösterdiği ya da kümeler yaptığı görüldü. Ancak iki vakada nemalin rodların yerleşimi çok farklı ve alışılmadık bir paternde izlendi. Bu örneklerde Gomori-trikrom boyasında nemalin rodların özellikle atrofik liflerin merkezinde ve subsarkolemmal alanda toplanarak 'target' lif benzeri bir yapı oluşturduğu ve oksidatif enzim boyamalarında bu alanlarda zengin oksidatif aktivite görüldüğü not edildi. (Resim 7) Klinik olarak bu vakalar incelendiğinde her iki vakanın 2 yaşından önce kaybedildiği, orta konjenital form seyrinde izlediği, bir hastada özellikle pektus karinatum deformitesinin çok belirgin olduğu diğer hastada ise dil fasikülasyonlarının izlendiği görüldü. Genetik çalışma bu hastalardan sadece birine yapılabildi ve erken skolyoz, mental retardasyon, pektus karinatum deformitesinin olduğu vakada daha önceden sadece Kuzey Amerikan Amish gruplarında gösterilmiş olan *TNNT1* mutasyonu olduğu görüldü. Hastamızda bu mutasyonun saptanmasından birkaç ay önce Hollanda'dan benzer fenotipe sahip bir hastada da aynı mutasyonun gösterildiği bildirilmiştir.[22]



**Resim 7:** A ve B resimlerinde görülen biyopsi preparatları Resim 5'teki hastaya aittir. (A) Gomori-trikrom boyasında nemalin rodların özellikle atrofik liflerin merkezinde ve subsarkolemmal alanda toplanarak 'target' lif benzeri bir yapılar –HÜTF P. Patoloji (B) Oksidatif enzim boyamasında bu alanlarda zengin oksidatif aktivite görülüyor – HÜTF P. Patoloji (C) Hollanda vakasına ait Gomori-Trikrom boyasında görülen çap farkı ve nemalin rodlar (ok) [22]

Sentronükleer myopatinin hakim bulgusu olan internal yerleşimli nükleuslar serimizdeki 7 nemalin myopati hastasında da görüldü. Bu vakaların biyopsilerinde internal nükleusların sadece birkaç adet atrofik lifte yer aldığı gözlemlendi.

Daha çok distrofik kas dokusunda belirgin olarak artmış olan yağ dokusu ve fibroz doku nemalin myopati hastalarının 13'ünde görüldü. Doku içindeki fibrozis derecelendirildiğinde diğer hastalara göre daha fazla fibroz dokuya sahip iki hastanın klinikte ağır konjenital fenotipte izlendiği ancak her iki hastanın da normal serum kreatin kinaz (CK) düzeyi olduğu gözlemlendi. Hastaların CK seviyelerinin normal olmakla beraber en yüksek CK değerinin 550 IU/L olduğu ve bu vakanın biyopsisinde distrofik paternin olmamasının yanında artmış yağ ya da fibroz dokunun olmaması da nemalin myopatilerde CK seviyesinin klinik ya da histopatolojik açıdan fikir veremeyeceğini gösterdi.

#### 4.1.4 Nemalin myopatilerde genetik değerlendirme

Genetik çalışma gereksinimlerini karşılayan 12 nemalin myopati hastasına genetik inceleme yapıldı. Seçilen genetik testler hastanın klinik ve patolojik bulguları rehberliğinde yapıldı.

İki hastanın biyopsisinde tüm liflerin tip 1 lif özelliğinde olması ve otozomal dominant kalıtıma uygun kalıtım paterni göstermesiyle bu hastaların DNA'larında öncelikle *TPM3* geni çalışıldı. PCR ve konvansiyonel

sekanslama metoduyla gerçekleştirilen bu mutasyon taramasında *TPM3* geninde herhangi bir mutasyona rastlanmadı. Bunun üzerine bu hastaların DNA örneklerinden tüm ekzom sekanslama yapılması planlandı.

Ağır konjenital başlangıçlı fetal akinezi sekansına sahip olan bir hastanın *KLHL40* geninde homozigot mutasyon saptandı. (Resim-6)

Orta konjenital başlangıçlı olan ve yukarıda tipik klinik bulguları (erken skolyoz, pektus karinatum) olan hastanın yapılan genetik incelemesinde *TNNT1* geninde homozigot mutasyon bulundu. (Resim-5)

Diğer hastaların genetik analiz süreci devam etmektedir.

## 4.2. Kor Myopatiler

### 4.2.1 Genel hasta dağılımı ve demografik bilgiler

2003-2013 yılları arasında tanı alan toplam 11 kor myopati hastası tespit edildi (5 kız, 6 erkek). Multiminikor hastalığı ve santral kor hastalığı aynı başlıkta toplandı. Hastaların tanı anındaki yaşları (biyopsi yaşı) en erken 10 ay ile en geç 12 yıl arasında izledi. Ortanca tanı yaşı 84 ay (7 yıl) olarak hesaplandı. 10 aylıkken tanı alan bir hasta dışında tüm hastaların 2 yaşından sonra tanı aldığı gözlemlendi. Tanı alma yaşı her ne kadar geç görülse de hastaların ilk bulgu verme yaşlarına bakıldığında yenidoğan dönemi ve süt çocukluğu döneminde de bulgu veren hastalar olduğu gözlemlendi. Semptomların başlama yaşı ve tanı alma yaşları arasındaki süre tanı için bekleme (ya da gecikme) süresi olarak tanımlandı ve bu süre 2 yıl (24 ay) olarak hesaplandı. En uzun bekleme süresinin 11 yıl olduğu hesaplandı. Bu hastanın 1 yaşındayken geç oturmasının fark edildiği ama ancak 12 yaşındayken kas hastası olabileceği düşünülüp yapılan kas biyopsisi sonrasında tanı aldığı öğrenildi.

Aile bilgilerine ulaşılan 8 hastanın 3'ünde anne-baba arasında birinci derece akrabalık olduğu görüldü. 6 hastanın ailesinde ise aynı bulgulara sahip başka kas hastaları olduğu öğrenildi.

#### 4.2.2 Kor myopatilerin sınıflandırılması

Kor myopatileri klinik ve histopatolojik bulgularıyla santral kor hastalığı ya da multiminikor hastalığı olarak sınıflandırıldığında 2 hastaya biyopsi bulgularıyla multiminikor hastalığı, 3 hastaya santral kor hastalığı, kalan 6 hastaya ise kesin bir ayırımın yapılamaması nedeniyle 'kor myopatisi' tanısı verildiği görüldü.

#### 4.2.3 Prenatal, natal ve erken postnatal öykü

Prenatal öykülerine ulaşılan 8 hastanın hiçbirinde intrauterin hareketlerin azlığı ya da intrauterin hipotoninin bir belirteci olan polihidramniyoza rastlanmadı. Doğum bilgilerine ulaşılan 9 hastanın ikisinde prematür doğum olduğu, doğumlardan bir tanesinin 31. haftada gerçekleştiği ve nedeninin konjenital diafragma hernisi olduğu öğrenildi. Konjenital diafragma herniasyonu dışında sadece bir vakada doğum sonrası solunum yetmezliği gelişmiş ancak ilerleyen dönemde bu hasta bağımsız solunum fonksiyonlarını yerine getirebilmiştir.

#### 4.2.4 Motor gelişim basamakları

Tüm hastaların motor gelişim basamaklarında gerilik saptandı. Hastaların en son takiplerinde değerlendirilen motor kapasitelerine göre tüm hastaların başını tutabildiği ve 1 hasta dışında desteksiz oturabildikleri öğrenildi. Bu değerlendirme yapıldığında hastaların 6'sının onlu yaşlarda, 5'inin on yaşından küçük olduğu öğrenildi. Desteksiz oturamayan hastanın son değerlendirilme yaşının 3 yaş olduğunu ve henüz son 6 aydır başını tutabiliyor olduğu öğrenildi. Değerlendirilme yaşı en küçük hasta 10 aylık dönemde değerlendirildi.

Baş tutma ve desteksiz oturmanın çok etkilenmediği görülen kor myopatilerde asıl motor kısıtlılığın yürüme, merdiven çıkma ve koşmada olduğu görüldü. Bağımsız yürümeye başlama yaşlarına ulaşılan 6 hasta değerlendirildiğinde ortalama yürümeye başlama yaşı 25,3 ay (ortanca 22 ay) olarak hesaplandı. Hastaların 6'sında yürüme bozukluğu ya da kısa mesafe yürüyebilme görülürken 3 hastanın uzun mesafe bağımsız yürüdüğü gözlemlendi.



Yürüyemeyen iki hastanın yukarıda bahsi geçen henüz 10 aylık olan bebek ile 3 yaşında henüz destekle oturabilen hasta olduğu görüldü.

Merdiven çıkma becerisi değerlendirilen hastaların hiçbirinin desteksiz merdiven çıkamadıkları, 6 hastanın bu işlevi yardımla yerine getirebilirken kalan 4 hastanın destekle dahi merdiven çıkamadıkları öğrenildi.

#### **4.2.5 Başlangıç semptomları**

Değerlendirilen 11 hastanın 7'sinde en belirgin başvuru nedeninin yürüme güçlüğü olduğu görüldü. Hastalardaki yürüme problemlerinin geniş tabanlı yürüme, lordotik yürüme, parmak ucunda yürüme ve stepaj yürüyüş olduğu görüldü. İki hastanın ana başvuru nedeninin skolyoz olduğu tespit edildi. 1 hastada motor basamaklardaki genel gecikme ve 1 hastada da 10 aylık olmasına rağmen ayakları üzerine basamaması şikayetlerinin başvuru sebebi olduğu öğrenildi.

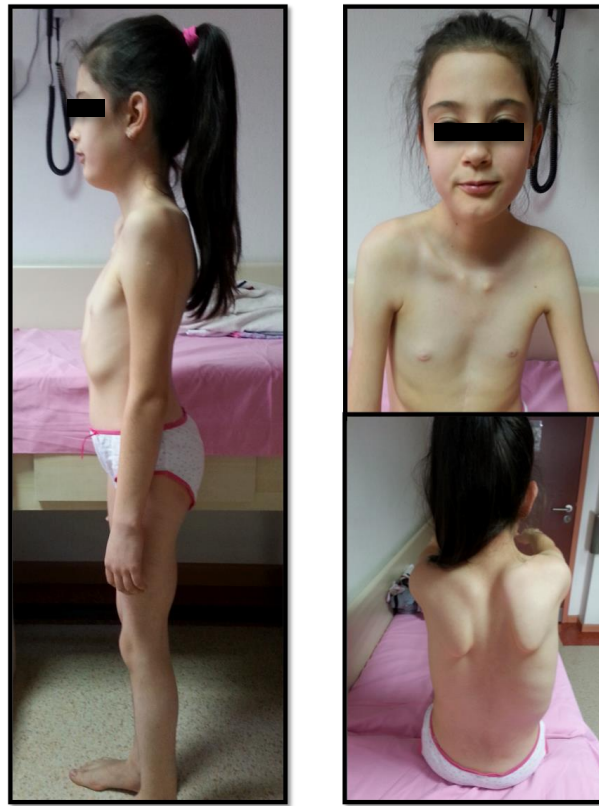#### **4.2.6 Bazı özgül klinik bulgular**

Hastaların genelinde hakim olan aksiyal kaslarda ve ekstremitte proksimali kaslarında güçsüzlük, hipoaktif ya da kaybolmuş derin tendon refleksleri, myopatik yüz, yüksek damak gibi myopatik bulgulara eşlik eden ancak her vakada mevcut olmayan bazı özgül klinik bulgular incelendi.

Primer olarak kas dokusunun etkilendiği konjenital myopatilerde derin tendon reflekslerinin azalmış ya da kaybolmuş olması beklenirken kor myopati hastalarının üçünde derin tendon reflekslerinin korunduğu gözlemlendi. Gastrointestinal ve bulbar fonksiyonları değerlendirilebilen 8 hastanın hiçbirinde bu işlevlerde bozukluk saptanmamıştır. Hastaların santral sinir sistemi görüntülemesi diğer konjenital myopati tiplerine göre daha az sayıda yapılmış olup sadece iki hastaya kranial MR incelemesi, 1 hastaya da stepaj yürüyüşü nedeniyle spinal MR incelemesi yapılmış olup sonuçları normal değerlendirilmiştir.

Spinal rijidite açısından hastalar değerlendirildiğinde hastaların 4'ünde 'rigid spine' deformitesi görülmüştür. Bu hastaların fenotipleri incelendiğinde ince astenik yapıları dikkat çekmektedir.(Resim-8) Literatürde bu hastaların

gece hipoventilasyonu nedeniyle ani ölüm riski taşıdıklarının bilinmesi nedeniyle bu hastalar solunum fonksiyonları açısından incelenmiş, yapılan kan gazı incelemelerinde parsiyel karbondioksit basıncı değerleri ortalama 60,7 mmHg (normal: 41-51) olarak ölçülmüştür. Hastalardan biri ilerleyici solunum yetmezliği nedeniyle 10 yaşında kaybedilmiştir. Spinal rijiditesi olan bir diğer hastaya polisomnografi uygulanmış, işlem süresince gecenin %11.9'unu hipoksemik (oksijen saturasyonu %90'ın altında) geçirmiştir. Spinal rijiditesi olan bu hastalar pediatrik göğüs hastalıkları bilim dalınca yakından takip edilmektedir.



**Resim 8:** Multiminikör hastalığı – Spinal rijidite fenotipi. İnce astenik yapı, boyun kaslarında güçsüzlük ve skolyoz dikkati çekmekte. Gece hipoventilasyonu ve ani ölüm riski mevcut

Kor myopatisi hastalarının büyük çoğunluğunun ambulasyonunu yitirmemiş olmaları hastalarda omurga patolojilerini de beraberinde getirmiştir. Skolyoz ve hiperlordozis açısından değerlendirilen 10 hastanın birinin 10 aylık olması nedeniyle değerlendirme dışı kalmıştır. Kalan dokuz hastanın 6'sında lomber lordozda artış, 4'ünde torakolomber skolyoz gelişmiştir. Bu hastalar

ortopedik incelemeye alınmış, henüz hiçbir hasta skolyoz cerrahisine gitmemiştir. Kontraktürler açısından incelenen hastaların birinde aşıl kontraktürü, 1 hastada kalça eklemi ve 1 hastada da dirseklerde kontraktür olduğu gözlenmiştir. Hastaların cerrahi öykülerine bakıldığında 1 hastaya aşıl kontraktürü nedeniyle aşıloplasti ameliyatı, 2 hastaya da doğumsal kalça çıkığı operasyonu yapıldığı öğrenilmiştir. Bu operasyonlar sırasında hiçbir hastada malign hipertermi rapor edilmemiştir.

Kardiyak incelemesi yapılan 7 hastanın hiçbirinde kardiyak tutulum gözlenmemiştir. EMG incelemesi yapılan 8 hastanın 5'i normal sonuç vermiş, 2 hastada myopatik ve 1 hastada nörojenik süreç gözlenmiştir. Ekstraoküler kas işlevleri ve oftalmopleji açısından değerlendirilen 9 hastanın hiçbirinde oftalmopleji görülmemiştir.

Hastalara yapılan genetik incelemelere bakıldığında erken bulgu veren iki hastaya SMA mutasyonu bakılmış ve negatif bulunmuştur. Kor myopatisi tanısı almasının ardından iki hastada *SEPN1* mutasyonu aranmış ancak mutasyon saptanmamıştır.

#### **4.2.7 Kor myopatilerde histopatolojik bulgular**

Kor myopati tanısı histokimyasal olarak oksidatif enzim boyaları adı verilen Nikotinamid adenin dinükleotid fosfat (NADH), süksinat dehidrogenaz (SDH), sitokrom-c oksidaz (COX) ve sitokrom-c oksidaz + süksinat dehidrogenaz (COX+SDH) boyaları kullanılarak liflerde düzensiz boyanma ya da boyanma olmayan alanların saptanması ve kor benzeri alanların görülmesiyle konulmuştur.

Biyopsilerin değerlendirmesinde alınan kriterler kas lifleri arasındaki çap farkı, atrofik lifler ve liflerin tip dağılımı, internal nükleus varlığı, korların dağılımı ve morfolojisi, artmış yağ dokusu ve bağ dokusu olarak belirlendi.

İncelenen kas dokularında rastlanan en hakim bulgu olarak korlar ve lifler arasındaki çap farkı görüldü. Üç vakanın biyopsisinde birçok lifte korlar görülmekle beraber diğer 8 vakada sadece bazı liflerde korların varlığı izlendi. Tutulan lif tipleri karşılaştırıldığında tip 1 liflerin korlar tarafından daha çok

(6/11) tutulduğu, diğer vakaların biyopsilerinde lif tipleri arasındaki bu dağılımın dengeli olduğu görüldü. Atrofik lifler, artmış yağ ve bağ dokusuna bazı hastalarda rastlanmadı.

Biyopsi bulgularının klinikle ilişkisi incelendiğinde lifler arasındaki çap farkı, atrofi, yağ dokusu, bağ dokusu ve internal nükleus düzeyinin hastalığın kliniğini belirleyici parametreler olmadığı görüldü. Biyopsilerin değerlendirmesinde en belirgin sonuçlardan bir tanesi korların sayısının ve dağılımının hastalığın kliniği ile ilişkisinin olmamasıydı.

Klinik olarak homojen bulguların izlendiği spinal rijiditeli 4 hastanın biyopsileri incelendiğinde bu vakaları diğer kor myopatilerden ayıran özgül patolojik bulgulara rastlanmadı. Bu vakalardan bir tanesi santral kor hastalığı olarak sınıflandırılmış, diğer 3 vakanın biyopsisinin kor myopatilerle uyumlu olduğu belirtilmiştir. İki vakanın biyopsisinde tip 1 lif hakimiyeti dikkat çekerken, diğer iki vakada liflerin dağılımı dengeli olarak izlenmiştir.

Spinal rijiditeyle seyreden hastalarımızdan birinde erkek kardeşinin benzer bulgulara sahip olduğu ve yapılan kas biyopsisinde hastamızın bulgularına oranla daha distrofik özelliklerin izlendiği rapor edilmiştir. Klinik olarak aynı fakat histopatolojik olarak farklı seyretmesi nedeniyle bu hastamızın erkek kardeşine 'rigid spine musküler distrofi' (RSMD) tanısı konduğu öğrenilmiştir.

#### **4.2.8 Kor myopatilerde genetik bulgular**

Genetik çalışma gereksinimlerini karşılayan 4 kor myopatisi hastasına genetik inceleme yapıldı. Seçilen genetik testler hastanın klinik ve patolojik bulguları rehberliğinde yapıldı. Henüz hastaların genetik analiz süreci devam etmektedir.

### **4.3 Sentronükleer myopatiler**

#### **4.3.1 Genel hasta dağılımı ve demografik bilgiler**

2003-2013 yılları arasında tanı alan toplam 14 sentronükleer myopati hastası tespit edildi (6 kız, 8 erkek). Hastaların tanı anındaki yaşları (biyopsi

yaşı) 6 günlük yeni doğan dönemi ile 13 yıllık adölesan dönemi arasında geniş dağılım gösterdi. Ortanca tanı yaşı 4,5 yıl (54 ay) olarak hesaplandı. Hastaların 8'i yenidoğan döneminde ilk bulgu verirken, en geç bulgu veren hastanın 11 yaşında bulgu verdiği görüldü. Onbir yaşında bulgu veren hasta dışında hastaların hepsinin 5 yaşından önce semptom geliştirdiği öğrenildi. Semptomların başlama yaşı ve tanı alma yaşları arasındaki süre tanı için bekleme (ya da gecikme) süresi olarak tanımlandı ve bu süre 2 yıl (24 ay) olarak hesaplandı. En uzun tanı bekleme süresinin 10,5 yıl olduğu tespit edildi.

Aile bilgilerine ulaşılan 13 hastanın 9'unda anne-baba arasında akrabalık olduğu görüldü. 6 hastanın ailesinde benzer öyküye sahip başka kas hastaları olduğu öğrenildi.

#### **4.3.2 Sentronükleer myopatilerin sınıflandırılması**

Sentronükleer myopati tanısı alan hastaların üçü klinik ve histopatolojik uyumu nedeniyle myotübüler myopati tanısı aldı. İki erkek, biri kız cinsiyette olan bu hastaların, hastalığın X'e bağlı kalıtılması nedeniyle kız cinsiyetteki hastanın ayırıcı tanısında konjenital myotonik distrofi düşünüldü.

Myotubuler myopati tanısı alan 3 hasta dışındaki 11 hastanın klinikte farklı bulgularla seyretmesi nedeniyle sınıflandırma yapılmadı.

#### **4.3.3 Prenatal, natal ve erken postnatal öykü**

Prenatal öykülerine ulaşılabilen 10 hastadan 3'ünde intrauterin hareketlerin az olduğu, bu gebeliklerin hiçbirinde erken hipotoni bulgusu olan polihidramniyozun olmadığı öğrenildi.

Doğum ve doğum sonrası bilgilerine ulaşılabilen 12 hastanın hiçbirinde prematür doğum olmadığı ve 1 hasta dışındaki tüm hastaların intrauterin gelişim düzeyinin normal olduğu öğrenildi. İntrauterin gelişim geriliği olan hastanın 39 haftalık gebelik sonunda fetal distres nedeniyle acil sezaryen sonrasında 2300 gram doğduğu, ağır hipotonisi nedeniyle 10 günlükken yapılan kas biyopsisinde myotübüler myopati tanısı aldığı öğrenildi. Hastaların 10'unun doğum sonrasında hipotonik olduğu, 3'ünün doğum

sonrası spontan solunumu olmaması nedeniyle entübe edilerek mekanik ventilatöre bağlandığı, bir hastanın ağır hipotonik bulguları nedeniyle 20 gün küvözde izlendiği öğrenildi.

#### **4.3.4 Motor gelişim basamakları**

Myotübüler myopati tanısı alan 3 hasta ağır hipotoni bulguları nedeniyle değerlendirme dışı bırakıldı. Yürümeye başlama yaşları öğrenilen 10 hastanın ortanca 2 yılda (24 ay) yürümeye başladıkları, en erken bağımsız yürümenin 13 ayda, en geç bağımsız yürümenin 6 yaşında başladığı öğrenildi. Değerlendirme dahilindeki 1 hastanın şu anda 3 yaşını tamamladığı ancak halen bağımsız yürüyemediği öğrenildi. Diğer motor basamaklar (baş tutma, desteksiz oturma, merdiven çıkma) hakkında yeterli bilgiye ulaşılamadığı için değerlendirmeye alınmadı.

#### **4.3.5 Başlangıç semptomları**

Myotübüler myopati tanısı verilen üç hastanın ortak klinik bulgularının doğumdan hemen sonra görülen hipotoni, solunum yetmezliği ve düşük APGAR skoru olduğu görüldü. Bu hastaların ulaşılan son bilgilerine bakıldığında bir hastanın yenidoğan döneminde eksitus olduğu, diğer iki hastanın da alınan en son klinik bilgilerinde birinin yenidoğan döneminde mekanik ventilatörde izlenmekte olduğu, diğerinin 7 aylık süt çocukluğu döneminde kronik akciğer hastalığı nedeniyle sık sık hastaneye yatış öyküsü bulunduğu öğrenildi.

Myotübüler myopati dışındaki diğer sentronükleer myopati hastalarının başlangıç semptomlarına bakıldığında proksimal kaslarda güçsüzlükle karakterize yürüme güçlüğü, geç yürüme, merdiven çıkmada zorlanma vb. motor bulguların başlangıç semptomu olarak fark edildiği görüldü. Bu ortak klinik bulgular dışında bazı hastaların bir takım özgül bulgularla prezente olduğu görüldü. Bu bulgular bir sonraki kısımda tartışılmıştır.

#### 4.3.6 Bazı özgül klinik bulgular

Hastaların genelinde hakim olan aksiyal kaslarda ve ekstremitelerde proksimal kaslarında güçsüzlük, hipoaktif ya da kaybolmuş derin tendon refleksleri, myopatik yüz, yüksek damak gibi myopatik bulgulara eşlik eden ancak her vakada mevcut olmayan bazı özgül klinik bulgular incelendi.

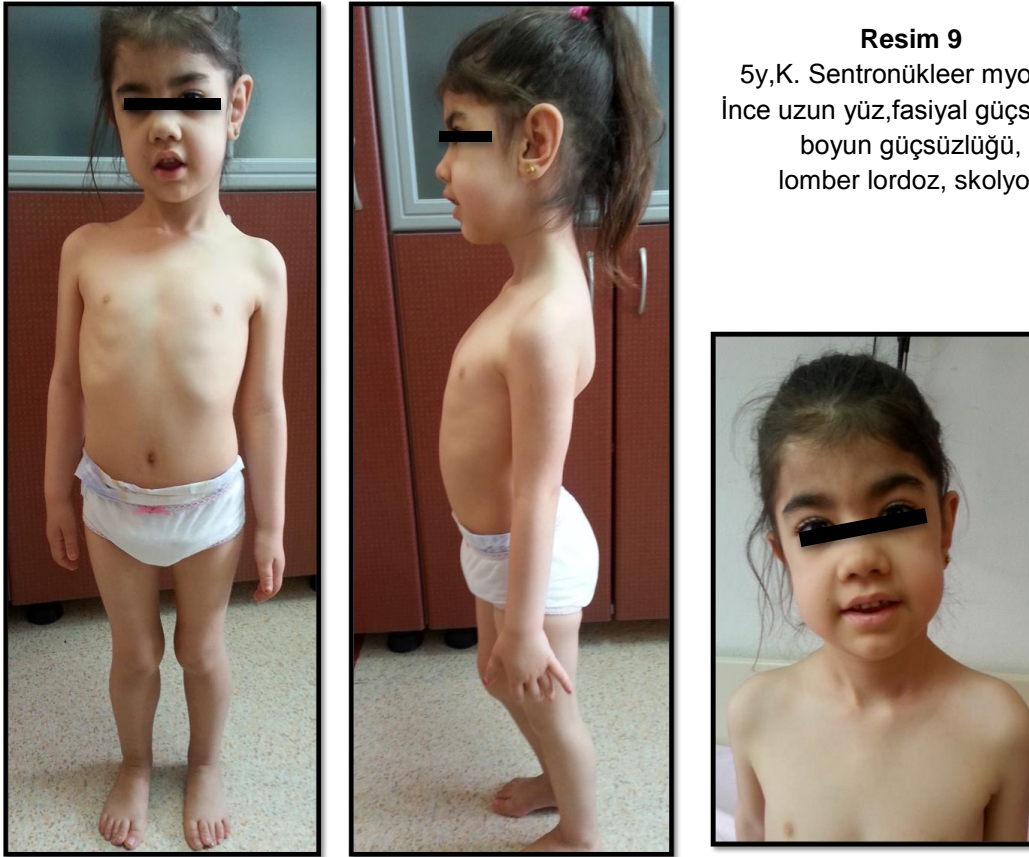Başlangıç semptomlarına bakıldığında bir hastanın 4,5 yaşından sonra düşük ayak ve stepaj yürüyüşü nedeniyle doktora başvurduğu, EMG'de nöropati bulguları saptanan hastaya nöropati şüphesiyle ileri inceleme için BOS analizi yapıldığı ancak tanı alamaması nedeniyle yapılan kas biyopsisinde sentronükleer myopati tanısı aldığı öğrenildi.

Doğum sonrası solunum yetmezliği nedeniyle mekanik ventilatörde izlenen ancak sonrasında bağımsız solunum işlevlerini yerine getirebilen, her iki ayak bileğinde kontraktürler nedeniyle aşıloplasti operasyonu geçiren bir hastada 3 aylıkken dilate kardiyomyopati geliştiği görüldü. Hastada gelişen dilate kardiyomiyopatiye yönelik yapılan metabolik incelemelerde bir sonuç elde edilemediği ve hastadaki primer genetik defekte bağlı olabileceği düşünüldü.

Bir hastamızın 5 aylık dönemde önce yutma gücünü ardından çiğneme gücünü nedeniyle ilk olarak doktora başvurduğu, bu şikayetlerine yönelik mama desteği verilerek gelişmesi beklendiği, ancak 6 yaşına geldikten sonra bağımsız yürüyebildiği ve 11 yaşında yapılan kas biyopsisiyle sentronükleer myopati tanısı aldığı öğrenildi.

Omuz ve pelvik kuşak kaslarında hafif güçsüzlüğü olan ve şu anda -2,5 yaşından beri bağımsız yürüme, desteksiz merdiven çıkma, bisiklete binme gibi işlevleri sorunsuz getirebilen bir hastanın asıl doktora başvuru nedeninin fotofobi olduğu, ancak kardeşinde benzer kas güçsüzlüğü olması nedeniyle yapılan kas biyopsisinde sentronükleer myopati tanısı aldığı öğrenildi.

Yenidoğan döneminde fetal akinezi bulguları, konjenital kalça çıkığı ve birçok ekleminde kontraktürler nedeniyle 20 gün yoğun bakımda izlenen bir hastanın sonrasında bağımsız solunum işlevlerini yerine getirebildiği, 18 aylıkken başını tutabildiği, 2 yaşında desteksiz oturup 2,5 yaşında bağımsız yürümeye başladığı, bu bulgularla 3,5 yaşında yapılan kas biyopsisi sonrasında sentronükleer myopati tanısı aldığı öğrenildi. (Resim-9)



**Resim 9**

5y,K. Sentronükleer myopati.  
İnce uzun yüz,fasyal güçsüzlük,  
boyun güçsüzlüğü,  
lomber lordoz, skolyoz

Kas güçsüzlüğünün dağılımının değerlendirilebildiği 11 hastanın 5'inde distal kaslarda belirgin güçsüzlük fark edildi. Bu hastaların hepsinin bağımsız yürüme işlevini yerine getirebildiği, ellerde tenar/hipotenar atrofi ve ayaklarda pes kavus deformitesinin olduğu gözlemlendi.

Çiğneme kaslarında ve bulbar kaslardaki güçsüzlük myotübüler myopati 3 hastanın dışında 3 hastada daha görüldü. Myotübüler myopati hastaların hiçbiri çiğneme ve yutma işlevlerini yerine getiremezken, diğer hastalardan birinin oral yolla sıvı gıdalarla beslenebildiği, birinin nazogastrik sonda yoluyla beslendiği ve diğer hastanın da oral yolla beslene de beslenme sırasında morarmaların eşlik ettiği öğrenildi.

Santral sinir sistemi incelemesi için 4 hastaya kranial MR, 1 hastaya spinal MR uygulandı, hiçbirinde belirgin patoloji saptanmadı. Boyun kaslarında güçsüzlük 4 hastada tespit edilmiş, bu hastalardan birinde belirgin skolyoz gelişmiş ve hastaya 9 yaşında skolyoz düzeltme operasyonu yapılmıştır. Beş hastada muayene sırasında lordozda artış tespit edilmiştir.



Kardiyak ve respiratuar tutulumun incelendiği hastalarda yukarıda bahsedilen ve dilate kardiyomyopatinin primer genetik bozukluk sonucu geliştiği düşünülen hasta haricinde hiçbir hastada kardiyomyopati gelişmemiştir. Uzun süreli entübasyon sonrasında bir hastada sağ ventrikül hipertrofisi gözlenmiştir.

Myotübüler myopatili iki erkek hasta ele alındığında her iki hastada da inmemiş testis görülmüştür.

Tanı öncesi yapılan genetik incelemelere bakıldığında erken dönem bulgu veren hastaların ikisine *SMN* geni delesyon analizi yapıldığı, tipik yüz görünümü nedeniyle bir hastaya Williams sendromu için FISH analizi yapıldığı ve mental retardasyonla beraber geç myopati bulgusu vermesiyle bir hastanın Frajil X sendromu açısından tetkik edildiği öğrenildi.

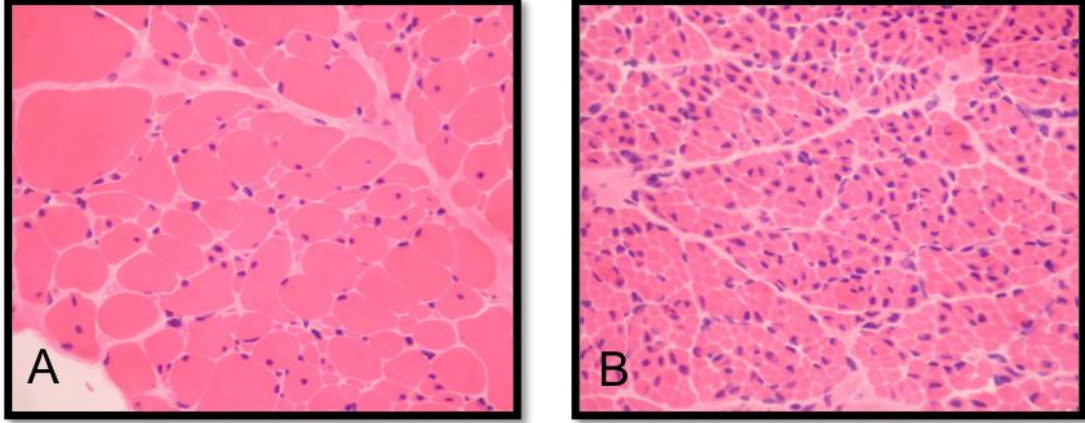
#### **4.3.7 Sentronükleer myopatilerde histopatolojik bulgular**

Sentronükleer myopatilerin tanısı diğer konjenital myopatilerden farklı olarak sadece Hematoksilen-Eozin boyası ile diğer histokimyasal boyamalara gerek görülmeden konabilmektedir. Ancak diğer konjenital myopati tiplerinde de artmış santral nükleuslar görülebileceğinden, diğer tipleri ekarte etmek amaçlı diğer histokimyasal boyalar kullanılmıştır. Oksidatif enzim boyaları ve ATPaz boyalarında nükleusların yerleştiği santral bölgelerde boyanma olmaması tanıyı destekler bulgular olarak değerlendirilmiştir.

Tüm biyopsi örneklerinde lifler arasında belirgin çap farkı görüldü. Diğer konjenital myopatilerden farklı olarak sentronükleer myopatilerde atrofik liflerin fazlalığı ve santral nükleusların daha çok atrofik liflerde oluşu dikkat çeken bulgu olarak görüldü. Atrofiye uğramış liflerle beraber yer yer hipertrofik lifler ve bu liflerin arasında seyreden anguler lifler saptandı. ATPaz boyasıyla yapılan lif tiplerinin değerlendirilmesinde atrofik liflerin çoğunluğunun, bazı vakalarda ise tamamının tip 1 liflerden oluştuğu görüldü. (Resim 10-A)

Oksidatif enzim boyalarında radyal sarkoplamik uzantı ya da 'necklace' lifler görülmemiştir. Intersitisyel yağ dokusu ve perimisyal bağ doku artışı çok az vakada birkaç fokal alanda görüldü.

Myotübüler myopati tanısı daha çok atrofik liflerde santralde yerleşim gösteren iri nükleusların ve oksidatif enzim boyalarında lifin orta kısmında koyu boyanmanın görülmesi ve hastanın tipik klinik ipuçlarıyla beraber değerlendirilerek verilmiştir. (Resim 10-B)

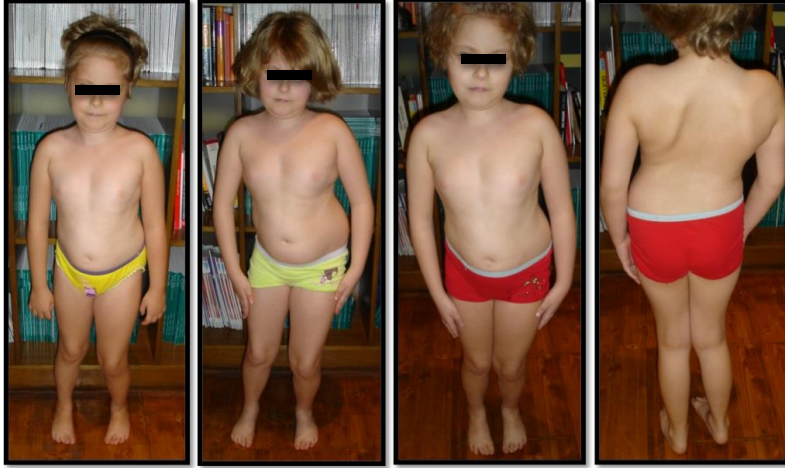

**Resim 10:** (A) Sentronükleer myopati - Daha çok atrofik liflerde yerleşimli santral nükleuslar, atrofik ve hipertrofik lifler bir arada – H&E (B) Myotübüler myopati - Atrofik liflerde santralde yerleşim gösteren iri nükleuslar – H&E

#### 4.3.7 Sentronükleer myopatilerde genetik bulgular

Genetik çalışma gereksinimlerini karşılayan 5 sentronükleer myopati hastasına genetik inceleme yapıldı.

Klinik olarak hakim bulguların yürüme güçlüğü ve skolyoz olduğu bir vakanın genetik incelemesinde *TTN* geninde homozigot mutasyon saptandı. Kardiyomyopati etkeni olduğu bilinen bu genin 2013 yılında sentronükleer myopatiye neden olduğu gösterilmiştir.[40] Bunun üzerine hastamızdan yapılan genetik incelemede *TTN* geninde *nonsense* mutasyon bulunmuştur. (Resim-11)



**Resim 11:**  
Sentronükleer myopati  
– *TTN* mutasyonu.  
Farklı yaşlardaki  
fotoğraflarda hastalığın  
klinik gidişi görülmekte.  
4,5 yaşında başlayan  
yürüme güçlüğü,  
8 yaşında ortaya çıkan  
skolyoz.  
Kardiyomyopati yok

Benzer bulgularla kardeş ölüm öyküsü, doğum sonrası gelişen solunum yetmezliği, ağır hipotoni ve dilate kardiyomyopatisi olan hastanın 3 aylıkken yapılan kas biyopsisi sentronükleer myopati olarak raporlanmıştır. Dilate kardiyomyopati ve sentronükleer myopati birlikteliğinin daha önce görülmemesi üzerine hastaya tüm ekzom sekanslama uygulanmış, literatürde sentronükleer myopatilerle birlikteliği daha önce gösterilmemiş olan *SPEG* mutasyonu bulunmuştur. *Striated muscle preferentially expressed protein kinase (SPEG)* yakın zamanda tanımlanan *MTM1*-ilişkili bir proteindir. *SPEG-knock out* farelerde bu müdahalenin dilate kardiyomyopatiye yol açtığı gösterilmiştir. Geriye dönük farelere ait kas biyopsileri incelendiğinde insandakine benzer artmış santral nükleus görülmüştür.

Diğer hastaların genetik analiz süreci devam etmektedir.

#### **4.4. Konjenital Lif Tipi Uyumsuzluğu (Congenital Fiber Type Disproportion - CFTD)**

##### **4.4.1 Genel hasta dağılımı ve demografik bilgiler**

2003-2013 yılları arasında tanı alan toplam 5 CFTD hastası tespit edildi (2 kız, 3 erkek). Hastaların tanı anındaki ortanca yaşları (biyopsi yaşı) 24 ay olarak hesaplandı. En erken tanı alan hasta 10 aylıkken tanı alırken en geç tanının 9 yaşında verildiği görüldü. Semptomların başlama yaşı ve tanı alma yaşları arasındaki süre tanı için bekleme (ya da gecikme) süresi olarak

tanımlandı ve bu süre 17 ay olarak hesaplandı. En uzun tanı bekleme süresinin 6 yıl olduğu tespit edildi.

Hastanın sadece birinde anne-baba arasında akrabalık olduğu görüldü. Hiçbir hastanın ailesinde benzer öyküye sahip başka kas hastası olmadığı öğrenildi.

#### **4.4.2 Prenatal, natal ve erken postnatal öykü**

Dört hastanın prenatal ve natal öykülerine ulaşıldı. Hiçbirinde intrauterin hareket azlığı ya da polihidramniyoza rastlanmadı. Doğum öykülerinde dört hastanın hepsinin zamanında ve normal doğum kilosunda doğduğu öğrenildi. Bir hastanın doğumundan bu yana hipotonik izlendiği görüldü.

#### **4.4.3 Motor gelişim basamakları**

Beş hastanın ikisinin şikayetlerinin sorgulandığı dönemde bağımsız yürüyebildikleri, bu beceriyi sırasıyla 3 yaşında ve 16 aylıkken kazandıkları bilgisine ulaşıldı. Bağımsız yürüyemeyen hastaların bir tanesinin değerlendirildiği dönemde 2 yaşında olduğu, 1 yaşında başını tutabildiği ve 18 aylıkken desteksiz oturmaya başladığı öğrenildi. Diğer hastaların ise değerlendirme sırasında 10 ve 19 aylık oldukları ve baş tutma dahil hiçbir kaba motor gelişim basamaklarını yerine getiremediği görüldü.

#### **4.4.4 Başlangıç semptomları**

Bağımsız yürüyebilen 2 hastadan birinin doktora ilk başvurusunun 4 aylık dönemde başını tutamama olduğu ancak ilerleyen dönemde geç yürümesinin ve merdiven çıkamamasının fark edilmesiyle tekrar başvurusu sonucunda tanı aldığı öğrenildi. Bağımsız yürüme yetisine sahip diğer hastanın ise ilk doktora başvuru nedeninin 2,5 yaşında halen merdiven çıkamama ve yerden kalkmakta zorlanma olduğu öğrenildi.

Bağımsız yürüyemeyen hastaların ortak başvuru nedenlerinin başlarını tutamama ve 'gevşeklik' olduğu görüldü.

#### 4.4.6 Bazı özgül klinik bulgular

Tüm hastalarda hakim olan bulguların aksiyal ve proksimal ekstremite kaslarında güçsüzlük, derin tendon reflekslerinde azalma ya da kaybolma, normal serum CK değeri olduğu görüldü. Bu bulgular özgül olmamakla beraber bütün hastalarda ortak olan bulgular olarak gözlemlendi. Bir hasta haricinde bulbar kas tutulumu ya da respiratuar tutulum görülmedi. Kalp tutulumu olan hasta gözlemlenmedi.

Doğumdan bu yana güçsüzlük şikayeti olan ve 10 aylıkken tanı alan hastanın solunumsal ve bulbar yetmezlik nedeniyle trakeostomi ve gastrostomiyle izlendiği öğrenildi. Hastanın ağır klinik seyri nedeniyle biyopsi öncesinde SMA açısından gen analizi yapıldığı ve negatif sonuçlandığı görüldü.

Değerlendirme sırasında 19 aylık olan hastada boyun güçsüzlüğünün çok belirgin olması nedeniyle 'boyun myopatisi' ön tanısıyla kas biyopsisi yapıldığı öğrenildi. Üç yaşında yürümeye başlayan ve son değerlendirmesi 7 yaşında yapılan hastada hiperlordozis geliştiği, henüz skolyoz bulgusu olmadığı ve tanı öncesinde bu hastadan DMD için genetik analiz yapıldığı öğrenildi. Tanı öncesi yapılan diğer özgül genetik testler ise 12 aylıkken başını tutamama nedeniyle doktora götürülen hastadan gönderilen Pompe hastalığına yönelik enzim analizi ve geç yürümeyle beraber merdiven çıkmakta zorlanan 2,5 yaşında hastadan SMA tip 3 hastalığına yönelik gönderilen *SMN* gen analizi olduğu öğrenildi.

Değerlendirme sırasında 2 yaşında olan ve henüz yürüyemeyen bir hastada saptanan distal eklemlerde laksite ve ayaklarda yağ yastıkçığı görülmesi nedeniyle Ullrich musküler distrofisi ön tanısıyla kas biyopsisi yapıldığı ancak kas biyopsisinde tek patolojik bulgunun lifler arasındaki belirgin çap farkı olması ve kollajen 6 boyasıyla pozitif boyanma saptanmasıyla CFTD tanısı aldığı öğrenildi.

#### 4.4.7 CFTD'de histopatolojik bulgular

Konjenital lif tipi uyumsuzluğu bir histopatolojik bulgu olarak diğer tüm konjenital myopatilerin yanında diğer nöromusküler hastalıklarda da

görülebildiği için bu hastalığın tanısı mevcut histokimya ve immunhistokimya boyalara olası tanıların dışlanması ardından verilmiştir. CFTD tanısı en belirgin olarak ATPaz boyasında tip 1 ve tip 2 lif ayırımının yapılmasıyla ve tip 1 liflerde tip 2'lere oranla belirgin küçüklük olmasının yanında diğer boyalarda başka histopatolojik bulgunun olmaması neticesinde konmuştur.

Biyopsi materyalleri incelendiğinde bazı alanlarda minimal yağ ve interstisyel bağ dokusunun arttığı, internal nukleusların belirgin artış göstermediği ve atrofinin selektif olarak sadece tip 1 liflerde olduğu gözlemlendi. Hakim olan lif tipinin bir vakada tip 2 lifler olmasının dışında hakim lif tipinin atrofik tip 1 lifler olduğu saptandı.

#### **4.4.8 CFTD'de genetik bulgular**

Genetik çalışma gereksinimlerini karşılayan 2 CFTD hastasına genetik inceleme yapıldı. Genetik analiz henüz devam etmektedir.

#### **4.5 Özgül tanısı olmayan konjenital myopatiler**

Kas biyopsisinde nemalin myopatisi, kor myopatisi, sentronükleer myopati, konjenital kas lifi uyumsuzluğu gibi özgül tanısı olan hastaların yanısıra, klinik bulguları konjenital myopati ile uyumlu, kas biyopsisinde de belirgin myopatik değişiklikleri olan ancak özgül bir konjenital myopati grubuna sınıflandırılmamış vakalar bu grupta toplandı kendi içerisinde değerlendirildi.

##### **4.5.1 Genel hasta dağılımı ve demografik bilgiler**

Özgül tanısı olmayan non-progressif konjenital myopati tanısı alan toplam 30 hasta tespit edildi (14 kız, 16 erkek). Hastaların tanı anındaki yaşları (biyopsi yaşı) 2 aylık süt çocukluğu dönemi ile 17 yıllık adölesan dönemi arasında geniş dağılım gösterdi. Ortanca tanı yaşı 5.5 yıl (66 ay) olarak hesaplandı. Hastaların 16'sı yenidoğan döneminde ilk bulgu verirken, en geç bulgu veren hastanın 7 yaşında bulgu verdiği görüldü. Yedi yaşında bulgu veren hasta dışında hastaların hepsinin 5 yaşından önce semptom geliştirdiği öğrenildi. Semptomların başlama yaşı ve tanı alma yaşları arasındaki süre tanı için bekleme (ya da gecikme) süresi olarak tanımlandı ve

bu süre 4 yıl (48 ay) olarak hesaplandı. En uzun tanı bekleme süresinin 17 yıl olduğu tespit edildi.

Aile bilgilerine ulaşılan 25 hastanın 18'sinde (%72) anne-baba arasında akrabalık olduğu görüldü. 5 hastanın ailesinde benzer öyküye sahip başka kas hastaları olduğu öğrenildi.

#### **4.5.2 Prenatal, natal ve erken postnatal öykü**

Prenatal öykülerine ulaşılabilen 18 hastadan 4'ünde intrauterin hareketlerin az olduğu, bu gebeliklerin hiçbirinde erken hipotoni bulgusu olan polihidramniyozun olmadığı öğrenildi.

Doğum ve doğum sonrası bilgilerine ulaşılabilen 20 hastanın hiçbirinde prematür doğum olmadığı ve 2 hasta dışındaki tüm hastaların intrauterin gelişim düzeyinin normal olduğu öğrenildi. On sekiz hastanın doğum sonrasında hipotonik oldukları, 4'ünün doğum sonrası spontan solunumunun yetersiz olduğu, 7'sinin spontan ve yardımsız nefes alabildiği öğrenildi. Yedi hastanın doğum sonrası solunum işlevi bilgisine ulaşılamadı.

#### **4.5.3 Motor gelişim basamakları**

Hastaların son değerlendirmelerindeki motor kapasiteleri ele alındığında 28 hastanın başını tutabildiği ve desteksiz oturabildiği (28/30), 11 hastanın bağımsız yürüyebildikleri, 13 hastanın bağımsız yürümede sorun yaşadığı (çabuk yorulma, sık düşme vb.), 5 hastanın ise bağımsız yürüyemediği tespit edildi. Merdiven çıkma becerisi açısından değerlendirilen hastaların değerlendirme sırasında hiçbirinin yardımsız merdiven çıkamadıkları, 17 hastanın tutunarak ya da vücudundan destek alarak merdiven çıkabildikleri, 10 hastanın ise yardımcı ya da yardımsız merdiven çıkamadıkları öğrenildi.

Hastaların motor becerilerini ne zaman kazandıklarına yönelik yapılan değerlendirmede hasta dosyalarındaki eksik bilgi ya da ailelerin hatırlamaması nedeniyle anlamlı sayılabilecek sonuçlar elde edilemedi.

Motor gelişim basamaklarını kazanma yaşı konusunda yürüme yaşının ailelerin en çok hatırladığı ve dosyalarda en çok elde edilen bilgi olduğu

görüldü. Buna göre 16 hastadan elde edilen bilgilere göre hastaların ortalama yürüme yaşının 2,3 yıl (27,8 ay) olduğu hesaplandı.

#### **4.5.4 Başlangıç semptomları**

Yirmi bir hastanın ortak başvuru şikayetinin yaygın güçsüzlük, geç yürüme ve merdiven çıkmada zorlanma olduğu tespit edildi. Bu hastalarda diğer yaygın şikayetin yürümeye başladıktan sonra çabuk yorulma ve sık düşme olduğu öğrenildi. Bir hastanın yürüme yetisine sahip olduğu halde sık düşmeleri nedeniyle tekerlekli sandalye kullanmak zorunda kaldığı saptandı.

#### **4.5.5 Bazı özgül klinik bulgular**

Özgül tanısı olmayan konjenital myopatilerin özgül tanılı diğer konjenital myopatilere göre daha geç klinik bulgu verdiği tespit edildi.

Yedi hastada boyun güçsüzlüğü, spinal rijidite ve boyun bölgesinde skolyoz tespit edildi. Bu hastalardan birinde spinal rijiditeyle seyreden kor myopatisi ya da musküler distrofi (RSMD) kliniğini düşündüren ince astenik yapı ve gece hipoventilasyonu olduğu, hastanın bu nedenle uykuda pozitif basınçlı ventilasyon desteği aldığı öğrenildi. Benzer şekilde bir hastanın boyun güçsüzlüğü ve gece ventilasyon desteği aldığı ancak bu hastanın RSMD fenotipinden farklı olarak obez görünümde olduğu dikkati çekti. Diğer hastalarda boyun güçsüzlüğüne eşlik eden herhangi bir solunum problemi olmadığı görüldü.

Ekstraoküler kas tutulumu ve oftalmoparezi 3 hastada görüldü. Her üç hastanında son değerlendirmelerinde adölesan çağda oldukları, bağımsız yürüyebildikleri, proksimal ekstremitte kaslarında güçsüzlük ve bakış kısıtlılığı dışında belirgin şikayetleri olmadığı öğrenildi.

Kontraktürel fenotipe sahip 6 hasta tespit edildi. Kontraktürlerin en sık dirsek ve ayak bileği ekleminde olduğu saptandı. Bir hastanın ayak bileğindeki aşıl kontraktürü nedeniyle aşıloplasti operasyonu olduğu öğrenildi.

Santral sinir sistemi tutulumu açısından 8 hastaya yapılan kranial MR incelemesinde bir hastada korpus kallozum hipoplazisi saptanmıştır. Diğer hastaların MR bulgularının normal olarak yorumlandığı gözlemlendi.



Skolyoz gelişen 7 hasta tespit edildi. Bu hastaların hepsinde hiperlordozis görüldü ancak 7 hiperlordozisli hastada henüz skolyoz gelişmediği gözlemlendi. Skolyozun başlama yaşı bilgilerine ulaşılamadı ancak değerlendirme sırasında skolyozlu hastaların ortalama yaşlarının 10,6 yıl (ortalanca 13 yıl) olduğu; hiperlordozisi olup skolyoz gelişmemiş hastaların ortalama yaşlarının 7,2 yıl (ortalanca 6 yıl) olduğu hesaplandı.

On altı hastanın EMG bilgilerine ulaşıldı, 7 hastanın EMG'sinin myopatik bulunduğu, 9 hastanın normal EMG bulguları olduğu görüldü. Tanı öncesi 4 hastadan genetik inceleme yapıldığı, 3 hastadan SMA için gen testi yapıldığı ve negatif sonuçlandığı öğrenildi. İki yaşındaki son değerlendirmesinde mental retardasyon bulguları olan, göz teması kurmayan hastadan Angelman sendromu için FISH analizi yapıldığı ve normal sonuçlandığı öğrenildi. Bu hastanın kas biyopsisinin konjenital myopatiyle uyumlu olmasına rağmen mental retardasyonun beklenmeyen bir bulgu olması nedeniyle hastanın DNA örneğinden tüm ekzom sekanslama yapıldı.

#### **4.5.6 Özgül tanısı olmayan konjenital myopatilerde histopatolojik bulgular**

Biyopside belirgin myopatik değişiklik gösteren ancak özgül olarak tanı verilemeyen vakalar kendi arasında değerlendirmeye alındı. Bu grupta en dikkat çekici özelliğin kas lifleri arasındaki belirgin çap farkı olduğu ve bu özelliğin değerlendirilen tüm biyopsilerde ortak bulgu olduğu not edildi. Farklı çaplardaki bu liflerin çoğunluğunun atrofik lifler olduğu, bu lifler arasında yer yer hipertrofik liflerin yer aldığı izlendi. Artmış internal nükleuslar birçok biyopsi preparatında görülse de tanıyı 'sentronükleer myopati' olarak değiştirecek yoğunlukta olmadığı gözlemlendi. Bazı liflerde oksidatif enzim boyalarında düzensiz boyanma olmasına rağmen tipik kor yapıları görülmedi.

Yirmi altı hastanın biyopsi örneğinde ATPaz boyasıyla lif tiplendirilmesi net olarak yapılabildi. On dokuz örnekte belirgin tip 1 lif hakimiyeti görülürken sadece bir örnekte tip 2 lif hakimiyetinin olduğu göze çarptı. Altı örnekte lif tiplerinin dengeli dağılım gösterdiği görüldü.

Kas lifleri arasında artmış yağ ve bağ dokusu bazı biyopsilerde belirgin bulgu olmakla beraber bazı biyopsilerde hiç görülmedi. Fibroadipoz dokunun belirgin arttığı vakalar ile fibroadipoz dokunun artış göstermediği vakalar klinik olarak karşılaştırıldığında bu bulgunun kliniği belirleyici bir bulgu olmadığı ortaya kondu. Sekiz hastanın biyopsisinde rejenerasyon sürecinde olduğu görülen bazofilik lifler izlendi.

Histopatolojik bulgular ayrıntılı incelendiğinde 19 biyopsi örneğinin tiplendirme için yeterli hakimiyette olmamakla birlikte tipik olarak konjenital myopati özellikleri (internal nükleuslar, oksidatif enzim boyalarında kor benzeri yapılar, tip 1 lif hakimiyeti) göstermesi nedeniyle 'konjenital myopatiyle uyumlu kas biyopsisi' adı altında rapor edildiği, kalan 11 vakada sadece myopatik değişiklikler (çap farkı vb.) görüldüğü için 'hafif myopatik değişiklikler gösteren kas biyopsisi' şeklinde raporlandığı not edildi.

#### **4.5.7 Özgül tanısı olmayan konjenital myopatilerde genetik bulgular**

Genetik çalışma gereksinimlerini karşılayan 14 hastaya genetik inceleme yapıldı.

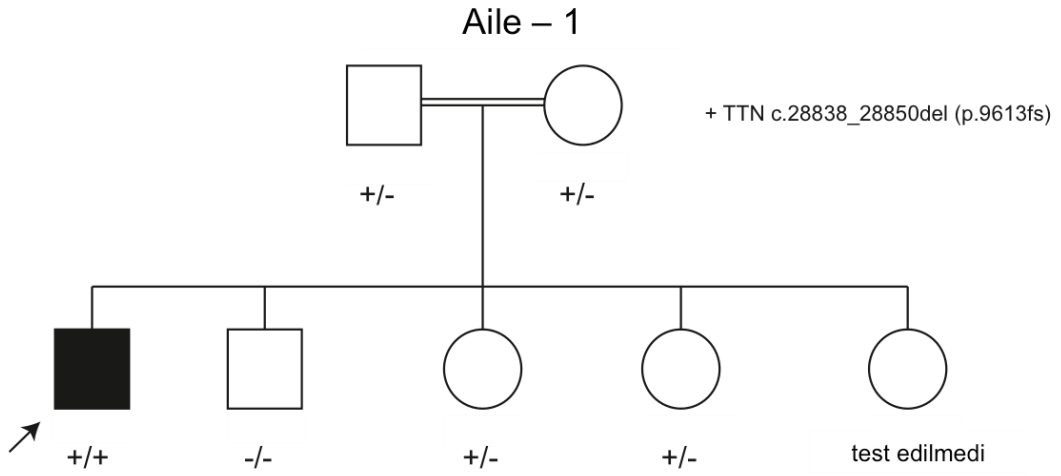
Bebeklik döneminde boyun güçsüzlüğü ve yürümeye başladıktan sonra sık düşme nedeniyle kas biyopsisi yapılan, izlemde skolyoz, spinal rijidite ve gece hipoventilasyonu gelişen bir hastadan yapılan tüm ekzom sekanslaması sonucunda *SEPN1* geninde homozigot mutasyon tespit edildi. Bu hastanın kas biyopsisinde kor myopati tanısı için yeterli olmamakla beraber oksidatif enzim boyalarında bazı liflerde düzensiz boyanma ve boyanma olmayan alanlar dikkati çekmiştir.

Benzer şekilde bebeklik döneminden itibaren devam eden boyun güçsüzlüğüne ek olarak yürüme güçlüğü, servikal ve torakal skolyoz bulgularıyla izlenen hastada *TTN* geninde homozigot mutasyon gösterildi. *TTN* mutasyonu saptanan sentronükleer myopati hastasında da olduğu gibi bu hastada da kardiyomyopati görülmedi. Bu hastanın kas biyopsisinde internal nükleuslu liflerde hafif artma ve oksidatif enzim boyalarında birkaç lifte kor benzeri boyanma mevcuttu. (Resim 12, Şekil 6)

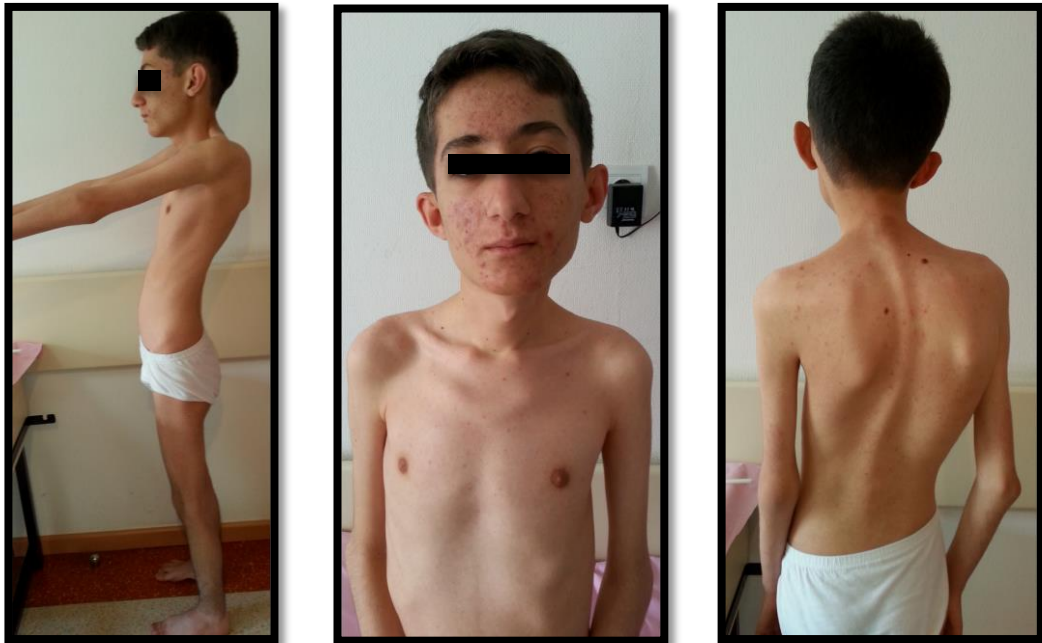Süt çocukluğu döneminden itibaren oftalmopleji, çene kaslarında güçsüzlük şikayetiyle izlenen, anne-baba arasında birinci derece akrabalık olan hastada homozigot resesif *RYR1* mutasyonu saptandı. Bu hastanın kas biyopsisinde lifler arasında hafif düzeyde çap farkı ve atrofik lifler dışında myopati bulgusuna rastlanmamıştır. (Resim 13, Şekil 7)

Nemalin myopati ve konjenital lif tipi uyumsuzluğu hastalığı nedeni olduğu gösterilmiş olan *TPM3* mutasyonu bir hastada gösterildi. Bu hastanın ince astenik yapısı ve uzun mesafe koşamama şikayeti dışında bir sağlık problemi olmadığı öğrenildi. Son değerlendirmesi 10 yaşında yapılan bu hastanın ilk başvurusu geç yürüme nedeniyle olmuştu, 2 yaşında alınan kas biyopsisinde tip 1 lif hakimiyeti gösteren myopatik değişiklikleri mevcuttu. Biyopside nemalin rod ya da lif tipi uyumsuzluğunu düşündürecek bulgulara rastlanmadı.

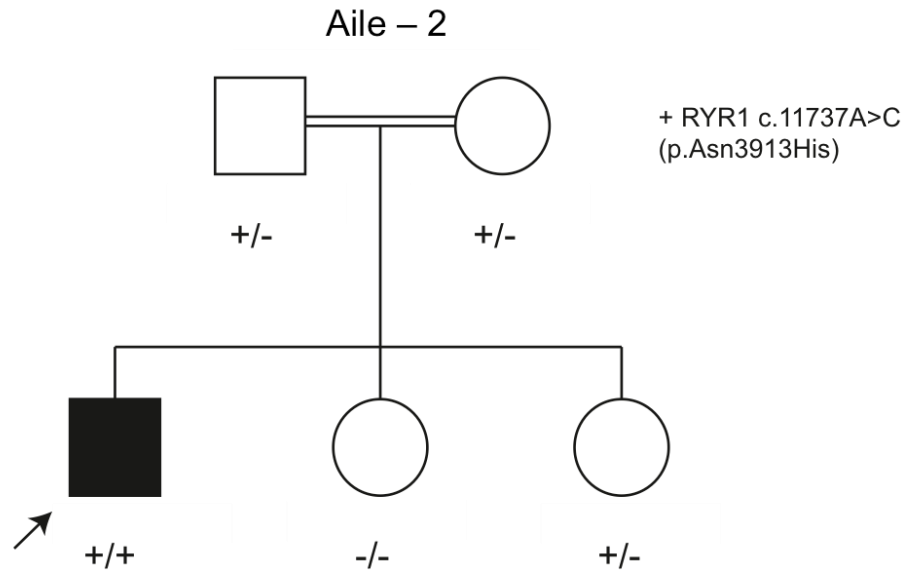
Diğer hastaların genetik analizi devam etmektedir.



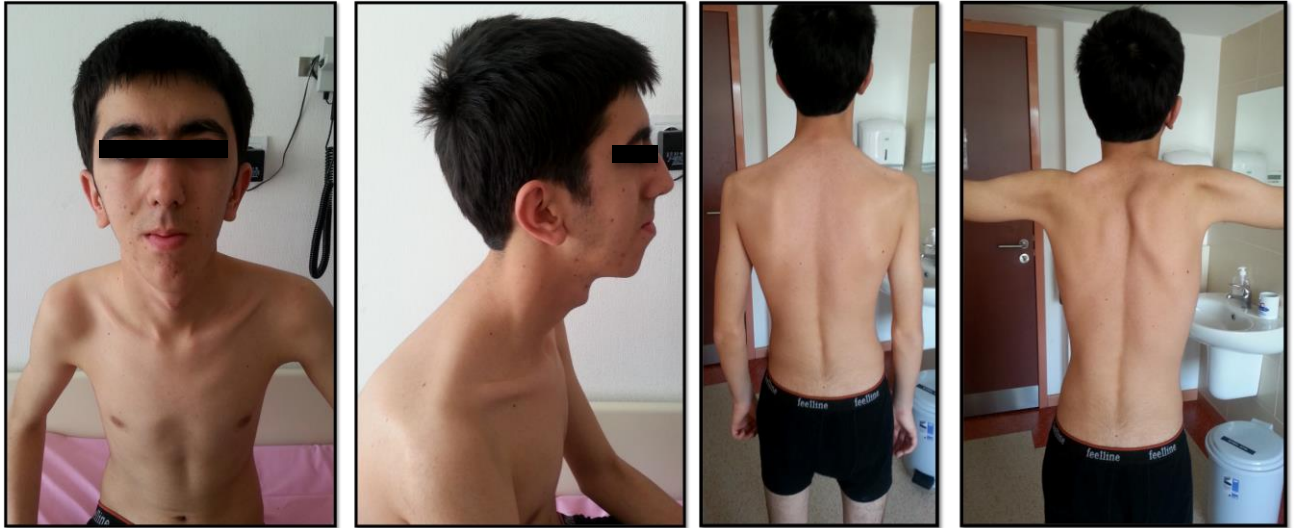**Şekil 6:** Alta resimleri görülen indeks vaka TTN homozigot frameshift mutasyona sahip. Anne, baba ve iki kız kardeş bu mutasyonun heterozigot taşıyıcısı. Erkek kardeş mutasyon taşımıyor. En küçük kız kardeşin DNA'sına ulaşmadığı için test edilmedi



**Resim 12:** 17y, E. TTN mutasyonu (+) konjenital myopati. Bağımsız yürüeyebilir, tutunarak merdiven çıkabilir. Son 2 yıl içinde gelişmiş serviko-torako-lomber skolyoz, ince astenik yapı görülüyor. Üst/alt ekstremitte proksimal kaslar ve pelvik/omuz kuşağı kaslarında ileri derece atrofi dikkat çekmekte. Kardiyomyopati yok.



**Şekil 7:** Altta resimleri görülen indeks vaka *RYR1* homozigot varyanta sahip. Anne, baba ve küçük kız kardeşi bu varyant için heterozigot taşıyıcı durumunda. Ortanca kız kardeşi bu varyanta sahip değil.



**Resim 12:** 18y, E. *RYR1* mutasyonu (+) konjenital myopati. Bağımsız yürüyebilir, destekle merdiven çıkabilir. İnce myopatik yüz, proksimal kaslarda atrofi mevcut. Belirgin skolyoz yok. Resimde gösterilemeyen oftalmopleji ve ağzı kapamakta zorlanma mevcut.

## 5. TARTIŞMA

### 5.1 Konjenital myopatilerin genel özellikleri

Farklı konjenital myopati türlerinin bir arada incelendiği geniş vaka serileri literatürde çok sınırlı durumdadır. Türkiye'de konjenital myopatileri klinik, histopatolojik ve genetik açıdan değerlendiren benzer bir çalışma henüz yapılmamıştır.

Bu çalışmada 10 yıllık süre içerisinde hastanemizde tanı alan 90 konjenital myopati vakası retrospektif olarak incelendi. Özgül tanı almayan hastalar tekrar değerlendirmeye alındı. Vakaların %43'üne (39/90) genetik inceleme yapıldı. Benzer metodlarla 2013 yılında İngiltere'de Maggi ve ark. tarafından yapılan tek merkezli çalışmada 66 konjenital myopati hastasından 44'üne genetik tanı verilmiş %66,7 oranla literatürdeki en yüksek oran olduğu belirtilmiştir.[48]

Konjenital myopatiler otozomal resesif, otozomal dominant ve X'e bağlı resesif her 3 tipte kalıtılsa da çoğunlukla otozomal resesif kalıtılan mutasyonların hastalığa neden olduğu bilinmektedir. [3] Akraba evliliğinin sık olduğu bölgelerde artan diğer otozomal resesif hastalıklar gibi, çalışmamızdaki konjenital myopati vakalarının 46'sının (%58) anne-baba arasında akrabalık olduğu tespit edildi. Hastalığın cinsiyete bağlı dağılımına bakıldığında kız/erkek dağılımında belirgin bir fark görülmedi (42 kız, 47 erkek). Erkek vakalardaki fazlalığın hastalığın X'e bağlı geçiş gösteren formlara bağlı olabileceği düşünüldü. Bu çalışmadaki hasta sayısına yakın sayıda hasta içeren İngiltere merkezli bir çalışmada da K:E oranı 0,8 bulunmuştur.[48]

Konjenital myopatilerin alt tiplerine bakıldığında çalışmamızda en sık görülen konjenital myopati tipinin nemalin myopati olduğu görüldü. Eski vaka serilerinde nemalin myopatilerin en sık görülen alt tip olduğu gösterilmişse de, yakın zamanda çok merkezli çalışmalardan elde edilen veriler incelendiğinde kor myopatilerin yaşam süresinin daha uzun olması nedeniyle prevelansının daha sık olduğu kabul edilmektedir. [3, 8] Maggi ve ark.'ın İngiltere'de yaptıkları 5 yıllık prevelans çalışmasında kor myopatilerin %53, nemalin

myopatlerin %17, sentronükleer myopatilerin %13, CFTD'nin %2 ve özgül olmayan myopatilerin %15 sıklıkta olduğu gösterilmiştir. [48] Amburgey ve ark. tarafından ABD'nin Michigan eyaletinde konjenital myopatiler için nokta prevelans çalışması yapılmış, bu çalışmada tüm konjenital myopatilerin nokta prevelansı 1/26.000 iken, en sık görülen konjenital myopatilerin 1/90.000 sıklıkla *RYR1*-ilişkili konjenital myopatiler olduğu gösterilmiştir. Histopatolojik olarak ise en sık rastlanan (%48) konjenital myopati tipinin özgül olmayan konjenital myopati grubu olduğu ortaya konmuştur. [29] Konjenital myopatilerin sınıflandırma ve prevelans çalışmalarına yakın zamanda Hindistan'dan 3 çalışma eklenmiştir. 2008 yılında Jain ve ark. [49] yaptığı 25 vakalık çalışmada %24 sıklıkla en sık kor myopatiler, 2011 yılında Thaha ve ark. [50] yaptığı 40 vakalık çalışmada %40 sıklıkla en sık sentronükleer myopatiler ve 2013 yılında Uppin ve ark. [51] tarafından yapılan 50 vakalık çalışmada %46'lık sıklıkla en sık sentronükleer myopatiler görülmüştür. Hindistan'ın farklı bölgelerinden yapılan bu üç çalışmadan elde edilen veriler toplandığında sentronükleer myopatilerin Hindistan'da %36'lık oranla en sık görülen konjenital myopati olduğu görülmektedir.

Literatürdeki prevelans çalışmalarıyla karşılaştırıldığında kor myopatilerin kendi çalışmamızda oldukça düşük oranda görüldüğü dikkati çekmektedir. Bu düşük oranın olası nedenleri olarak hastalığın klinik bulgularının hafif seyretmesiyle doktora başvurunun sık olmayabileceği, genel durumun iyi olması neticesinde aile ya da hekimin biyopsiden kaçınabileceği, ortopedik semptomların daha belirgin olmasıyla hastaların pediatri hekiminden önce ortopedi hekimine başvurabileceği ve bazı vakaların erişkin döneme kadar semptomsuz izleyebileceği göz önünde bulunduruldu.

Hastaların başvuru şikayetleri birkaç başlık altında toplanabilse de (yaygın güçsüzlük, geç oturma, geç yürüme, doğumda solunum sıkıntısı gibi) bu semptom ve bulguların diğer nöromusküler/nörometabolik hastalıklardan ayırmaya yarayacak özgüllükte olmaması tanıda çoğu zaman gecikmeye neden olmuştur. Bulguların ortaya çıkmasından kas biyopsisinde tanı verilmesine kadar geçen bekleme sürelerini karşılaştırdığımızda nemalin myopatilerde 2.3 yıl, kor myopatilerde 3.9 yıl, sentronükleer myopatilerde 3.3

yıl, konjenital lif tipi uyumsuzluğu hastalığında 2.7 yıl ve özgül tanısı olmayan grupta 5.6 yıl olarak hesaplandı. Bu süreler bakımında hastalığın klinik seyirinin iyi olmasının tanıda belirgin gecikme yaratabileceği ortaya kondu.

Konjenital myopatiler ilk tanımlandığı yıllardan bu yana hem klinikopatolojik olarak hem de genetik olarak oldukça heterojen bir hastalık grubu olduğu kabul edilmektedir.[1, 6] Bu çalışmada elde edilen veriler ışığında farklı konjenital myopati tiplerinde benzer klinik bulguların izlenebilmesi, ağır patolojik bulguların her zaman kliniğe yansımaması ve özgül tanı verilemeyen hasta sayısının fazlalığı gibi nedenlerden dolayı kendi vaka serimizde de benzer heterojenite saptandı.

## 5.2 Nemalin Myopatiler

Nemalin myopatiler 30 hasta ile çalışmadaki en geniş grubu oluşturdu. Değerlendirilen nemalin myopati vakalarında orta konjenital vakaların ağırlıkta olduğu dikkati çekmektedir. Nemalin myopatilerin klinik sınıflandırması 1999 yılında ortaya konmuştur.[14] Bu sınıflandırma hastanın solunum kapasitesi, güçsüzlüğün derecesi/dağılımı ve motor basamaklara erişme derecesine göre düzenlenmiş olup yapılan vaka serilerinin azlığı nedeniyle çok sık kullanılmamıştır.

2001 yılında Ryan ve ark. tarafından ABD ve Avustralya'dan toplam 143 nemalin myopati vakası incelenmiş olup, bu çalışma halen literatürdeki en geniş klinik nemalin myopati çalışması olarak yerini korumaktadır. Erişkin vakaların da yer aldığı bu çalışmada 23 ağır konjenital, 29 orta konjenital, 66 tipik konjenital, 19 erken çocukluk başlangıçlı ve 6 erişkin başlangıçlı nemalin myopati hastası değerlendirilmiştir. Hastalardan 30'unun vefat etmiş olduğu ve en yüksek mortalitenin ağır konjenital formda (17/23) olduğu gösterilmiştir.[15]

Çalışmamızda yer alan 6 ağır konjenital form hastasının üçünün öldüğü öğrenilmiş olup diğer 3 hastanın sağ kalımı konusunda bilgi elde edilememiştir. Elde edilen son klinik bilgilerde bu hastaların yaşamlarının ilk 3 ayı içerisinde oldukları, bağımsız solunum işlevini yerine getiremedikleri ve mekanik ventilatör ile eve ya da bulunduğu şehirdeki başka bir hastaneye



gönderildikleri öğrenilmiştir. Çalışmamızda ağır ve orta konjenital form dışında hiçbir hastada mortalite görülmemesi hastalığın klinik sınıflandırmasının mortaliteyle anlamlı ilişkisini desteklemektedir.

Işık mikroskopisinde görülen nemalin rod sayısının ve rodların lifler arasında dağılımının klinik ile ilişkili olmadığı uzun yıllar önce ortaya konmuştur. Bu konuda en kapsamlı histopatolojik çalışma 2003 yılında Ryan ve ark. tarafından Avustralya ve Kuzey Amerika kaynaklı toplam 124 biyopsi materyali incelenmesiyle yapılmıştır. Çalışmada nemalin myopatide ışık mikroskopisi bulgularının hastalığın klinik seyri hakkında bilgi vermede yeterli olmadığı ancak elektron mikroskopisinin hastalığın ağırlığı ve genotipi konusunda bilgi verebileceği belirtilmiştir.[52] Benzer şekilde, çalışmamızda, ağır konjenital form hastalarının biyopsi bulgularının kendi aralarında değişiklik gösterdiği, farklı klinik ağırlıktaki hastaların biyopsilerinde de benzer sayıda ve dağılımda nemalin rodlar görüldüğü saptanmıştır.

Mortalitenin az oranda görüldüğü konjenital myopatiler arasında nemalin myopatiler en çok mortalitenin rastlandığı gruplardan birini oluşturmaktadır. Nemalin myopatilerde erken dönemde gelişen mortaliteyi belirleyen etmenler uzun yıllar araştırma konusu olmuştur. Martinez ve ark.'ın 1987 yılında 14 vakalık klinik çalışması ve 85 vakalık literatür taramasında neonatal hipotonin en önemli prognostik belirteç olduğu öne sürülmüştür.[53] Çalışmamızda ise mortalitenin temel nedeninin solunumsal nedenler ve buna ikincil gelişen problemler (sekonder enfeksiyonlar, kalp yetmezliği vb.) olduğu göze çarpmaktadır. Neonatal dönemde 20 hastanın hipotonik izlenmesine karşın 4'ünün bağımsız yürüyebildiği ve aralarında 7 tane tipik konjenital form ve erken çocukluk formunda hasta olduğu görüldü.

Mortalitenin belirleyicisi olan respiratuar kapasite konusunda ipucu verebilecek prenatal ya da natal bazı özellikler Ryan ve ark.'nın 143 vakalık çalışmasında ele alınmıştır. Çalışmada daha önceden raporlanmış vaka serilerindeki ölümlerle obstetrik komplikasyonlar, artrogripozis multipleks konjenita, neonatal hipotoni ve yutma güçlüğü arasındaki ilişki araştırılmıştır. Obstetrik komplikasyon geliştiren ve artrogripozis multipleks konjenita görülen vakaların büyük çoğunluğunda ölüm saptanırken; neonatal hipotoni ve yutma

güçlüğü geliştiren hastalarda ise oldukça düşük oranda ölüm görülmüştür. [15]

Respiratuar kapasitenin mortaliteyi belirleyici etmen olması dışında hastaların maksimum motor kapasitelerinde de belirleyici rol oynadığı gösterildi. Bağımsız yürüeyebilen 12 hastanın doğum ve doğum sonrası ilk 1 yıl içinde respiratuar durumlarına geriye dönük bakıldığında hiçbir hastanın solunum desteği almadığı, mekanik ventilatöre bağlanmadığı görüldü. Aynı hastaların doğum sonrası kas kuvvetleri değerlendirmelerinde 4 hastanın hipotonik olduğu öğrenildi. Böylelikle hastanın doğum sonrası hipotonik durumunun, respiratuar durumu kadar motor kapasitede belirleyici olmadığı ortaya kondu.

Erken dönemde gelişen solunum yetmezliğinin prognoz ve mortalitede en önemli etmen olduğu gösterilmiş olsa da geç dönemde başlayan solunum yetmezliğinin mortaliteyi etkilemeyeceği görüldü. Yaygın güçsüzlük, motor gelişme geriliği (12 ay baş tutma, 18 ay yürüme) ve skolyoz nedeniyle takip edilen, 2 yaşında nemalin myopati tanısı alan bir hastamızda kronik zeminde gelişen solunum yetmezliği sonucu 4 yaşında trakeostomi açılmıştır. Bu hastanın motor kapasitesine bakıldığında bağımsız kısa mesafe yürüyebildiği ve destekle merdiven çıkabildiği görülmüştür. Ryan ve ark.'ın 143 vakalık serisinde de benzer gözlemlerde bulunulmuş; ilk 18 ayda bağımsız solunum işlevini gören ve yürüeyebilen hastaların prognozunun iyi seyredebileceği ve yenidoğan döneminden sonra gelişen solunum yetmezliğinin mortaliteyi etkilemeyeceği belirtilmiştir. [15]

Hastalar arasında nemalin myopati ve kardiyomyopati birlikteliği gösteren vakaya rastlanmamıştır. Nemalin myopati ve kardiyomyopati arasında yakın zamanda ortaya çıkan vaka raporlarıyla ilişki olabileceği gösterildi. 2006 yılında erken başlangıçlı ve fatal seyirli nemalin myopati+hipertrofik kardiyomyopati hastasında *ACTA1* geninde K3363 mutasyonu gösterildi.[54] 2011'de başka bir vakada geç başlangıçlı omuzkalça kuşağı güçsüzlüğü ardından nemalin myopati tanısı aldığı, tanı anında hipertrofik kardiyomyopatiye rastlandığı ve *ACTA1* geninde E239K mutasyonu saptandı.[55] Dilate kardiyomyopati ve nemalin myopati birlikteliği

nadir görülmekle beraber bu birlikteliği gösterir ilk mutasyon *ACTA1* geninde gösterilmiştir. [56] Ağır konjenital form hastalarımızın birinde *ACTA1* mutasyonu gösterilmiş ancak bu vakada kardiyomyopati görülmemiştir.

Nemalin myopatilerde santral sinir sistemi tutulumu (malformasyon, lökodistrofi, hidrocefali gibi) beklenmez. SSS tutulumu beklenmemekle beraber, çalışmamızda diğer konjenital myopatilere kıyasla en çok SSS incelemesinin nemalin myopati hastalarına yapıldığı görülmüştür. Bu durum, ağır klinik formlarda hipotoniye sekonder gelişen malformasyonların (myopatik yüz, kontraktürler) konjenital malformasyon olarak yorumlanması sonucunda olduğu düşünülmektedir. Biyopsi tanısı öncesi 12 hastaya kranial MR incelemesi, 5 hastaya da kranial US incelemesi yapıldığı ve anlamlı bulgu elde edilmediği görülmüştür.

Nemalin myopatilerde bilişsel fonksiyonlarda gerilik beklenmez.[5] Ancak çalışmamıza ait iki vakada ve literatürde nadir sayıda vaka düzeyinde nemalin myopati ve bilişsel fonksiyonlarda gerilik saptanmıştır. Orta konjenital formdaki bir hastada ağır mental retardasyon bulguları olduğu klinik notlardan öğrenilmiş ancak bu hastanın yenidoğan döneminde nekrotizan enterokolit nedeniyle uzun süre yoğun bakım ünitesinde izlendiği saptanmıştır. Ryan ve ark.'ın çalışmasında 5 hastada neonatal ensefalopati tespit edilmiş, bu bulgunun solunum yetmezliği gelişen bebeklerde fark edilmeyen hipoksik-iskemik hasara bağlı olabileceği belirtilmiştir.[15]

Solunum yetmezliği, ağır hipotoni bulguları, konjenital kırık ve kontraktürleri bulunan ve 2 aylıkken yoğun bakımda kaybedilen bir hastamıza dünyadaki diğer 143 ağır seyirli nemalin myopati hastasının yer aldığı çalışma dahilinde yapılan genetik incelemede *KLHL40* geninde homozigot mutasyon saptanmıştır. Toplam 19 hastada bu gende farklı mutasyonlar (*4 frameshift, 12 missense, 2 nonsense, 1 splice site*) saptanmış ve bu genin nemalin myopatinin ağır formundan sorumlu yeni bir gen olduğu keşfedilmiştir.[12]

Nemalin myopatilerin sarkomer yapısında yer alan proteinleri kodlayan genlerde mutasyon sonucu oluştuğu bilinmektedir. Ancak nemalin rodların bazı metabolik ve mitokondrial myopatiler ile herediter nöropatilere sekonder gelişebileceği gösterilmiştir. Başlangıçta vaka serimizde yer alan ve ağır

konjenital formda izlenen bir yenidoğanda konjenital myopatilerde beklenmeyen hipoglisemi, laktik asidoz ve yüksek CK seviyeleri (>10x) görülmesiyle yapılan ileri incelemede hastada *PC (pyruvate carboxylase)* geninde homozigot delesyon saptanmış ve piruvat karboksilaz eksikliği tanısı almıştır. Bunun üzerine bu hasta çalışmamızdan çıkarılmıştır. Bu vaka piruvat karboksilaz eksikliği ve nemalin rodların birlikteliğini gösteren ilk vaka olarak literatüre geçmiştir. [57] Literatürde kompleks-I eksikliği, Charcot-Marie-Tooth hastalığı gibi hastalıklarla beraber seyreden nemalin myopati vakaları rapor edilmiştir.[58, 59]

Klinikte diğer nemalin myopatilerden farklı olarak pektus karinatum deformitesi olan, biyopsisinde oldukça farklı şekilde, nemalin rodların atrofik liflerin merkezinde ve subsarkolemmal alanda toplanarak 'target' lif benzeri bir yapı oluşturduğu hastamızda genetik olarak *TNNT1* homozigot mutasyonu (c.388-2A>C) gösterilmesi bu mutasyona ait genotip-fenotip korelasyonunun kurulmasına ve literatüre önemli katkı sağlaması beklenmektedir. Son 1 yıla kadar sadece Kuzey Amerika Amish topluluklarında gösterilen bu mutasyonun, Mart 2014'te Hollanda'da bir vakada daha gösterilmesi [22] ve ardından hastamızda saptanmasıyla bu gen ve protein üzerine çalışmaların artması öngörülebilir.

## 5.2 Kor myopatiler

Kor myopatiler literatürde prevalansı en yüksek konjenital myopati tipi olarak kabul edilse de, çalışmamızda 11 hasta ile en sık dördüncü grubu oluşturdu. Vaka serimizdeki kor myopatilerin dünyadaki diğer serilere göre farklılık göstermesinin olası nedenlerine tartışmanın ilk bölümünde yer verildi.

Ortalama tanı yaşları açısından kıyaslandığında özgül tanılı konjenital myopati tipleri içerisinde kor myopatiler en geç tanı alan (6.7 yıl) grubu oluşturmaktadır. Bu durumun kor myopatilerin daha hafif seyirli seyretmesinden kaynaklandığı düşünülmektedir. Azalmış fetal hareketler, makat prezentasyonu gibi obstetrik komplikasyonlara rağmen doğumların çoğunlukla sorunsuz olması, ilerleyen dönemlerde kalça çıkığı, tendon

kontraktürleri, pes kavus, pes ekinovarus ve skolyoz gelişmesi kor myopatiler için tipik kabul edilmektedir.[3]

Kor myopatilere neden olan genlere ait farklı mutasyonların farklı fenotiplere yol açtığına gösterilmesiyle bu genler üzerinde ayrıntılı genotip-fenotip korelasyon çalışmaları yapılmıştır. Öyle ki, bu çalışmalar sayesinde *RYR1* geninin haritalanması neredeyse tamamlanmış olup artık literatürde *RYR1*-ilişkili myopatiler adı altında sınıflandırma yapılabilmektedir. [30] Kurulan bu genotip-fenotip ilişkisiyle histopatolojik olarak özgül tanı verilemeyen vakalarda bazı klinik ipuçları genetik tanı için fikir verebilmektedir. Çalışmamızda karakteristik biyopsi bulgularının görülmesiyle 2 hastada multiminikor hastalığı ve 3 hastada santral kor hastalığı tanısı konmuş olup 6 vakada net ayırım yapılamamıştır. Patolojik ayırımın net yapılamadığı 6 vakanın 3'ünde spinal rijidite fenotipi izlenmesi nedeniyle multiminikor hastalığı olabileceği (*SEPN1* mutasyonu), 2 hastada ise akrabalık olmaması ve ailede başka öykü olmaması nedeniyle *de novo* otozomal dominant kalıtmı *RYR1* mutasyonuna bağlı santral kor hastalığı olabileceği düşünüldü.

*RYR1*-ilişkili kor myopatilerin genellikle hafif klinik seyirde izlediği bugüne kadar kabul görmüş olsa da özellikle resesif geçişli *RYR1* mutasyonlarda ağır konjenital başlangıç olabileceği gösterilmiştir. Bu özellikteki ilk vaka -genetik tanı olmaksızın- 1998 yılında Manzur ve ark. tarafından bildirilmiştir. Raporda ağır konjenital özelliklere sahip iki vakada santral korlar ve ağır myopatik değişiklikler saptandığı ancak ailelerinden yapılan biyopsilerde korların bulunmadığı ve hafif myopatik değişikliklerin saptandığı belirtilmiştir. Böylelikle ailelerin resesif bir mutasyon için taşıyıcı olabilecekleri ve çocukların bu mutasyonu homozigot taşıdığı hipotezini desteklediği ortaya konmuştur.[60] Bu hipotezi destekleyen Bharucha-Goebel ve ark.'ın yaptığı *RYR1*-mutant ağır konjenital başlangıçlı 11 hastada yapılan çalışmada resesif mutasyonlarla beraber dominant mutasyonların da ağır fenotipe yol açabileceği gösterilmiştir.[61]

Çalışmamızda ailesinde birinci derece akrabalık bulunan ve multiminikor myopati tanısıyla takip edilen bir hastanın doğum öyküsünde

intrauterin gelişme geriliği ve solunum sıkıntısı nedeniyle yoğun bakımda yatırıldığı öğrenildi. Hastanın ağır konjenital klinik seyri ve ailede akrabalık olmasıyla alttan yatan nedenin resesif geçişli *RYR1* mutasyonu olabileceği düşünüldü. Bu hastaya ait tüm ekzom sekanslama çalışmaları devam etmektedir.

Kor myopatilerle ilgili yapılan klinik çalışmalar sınırlı sayıdadır. Quinlivan ve ark. 2003 yılında 4 indeks vaka ve etkilenmiş aile bireyleriyle beraber toplam 11 hastadan oluşan vaka serisi yayınlamışlardır. Serideki indeks vakaların tamamının ortopedik cerrahlar tarafından kendilerine yönlendirildiği, bazı hastaların pediatri kliniklerinde motor gerilik açısından araştırıldığı ancak tanıya ulaşamadığı belirtilmektedir.[62] Çalışmamızla benzer bulguların görülmesi henüz tanı almamış birçok hasta olabileceğini ve kor myopatilerin bilinenden çok daha sık görüldüğünü düşündürmektedir.

Çalışmamızda en sık rastlanan klinik bulguların proksimal kas güçsüzlüğü, yürüme güçlüğü, artmış lomber lordoz, skolyoz ve spinal rijidite olduğu göze çarpmaktadır. Benzer bir şekilde de Quinlivan ve ark.'ın çalışmasında proksimal kas güçsüzlüğü (9/11), fasiyal güçsüzlük (9/11) skolyoz (5/11) bulgularının hakim olduğu belirtilmiştir.

*RYR1* genindeki genetik bağlantılar nedeniyle malign hipertermi yatkınlığı ve kor myopatisi birlikteliği uzun süredir bilinen ancak güncelliğini koruyan ilgi çekici bir konudur. RyR1 proteinin N-terminal ve santral bölgesindeki çeşitli mutasyon tiplerinde hem dominant hem resesif kalıtımla malign hipertermi kliniği görülebilmektedir.[30, 31] Çalışmamızda yer alan hastalardan 1 hastaya aşıloplasti operasyonu, 2 hastaya da konjenital kalça çıkığı operasyonu yapılmış, hiçbir hastada operasyon sırasında malign hipertermi rapor edilmemiştir. Quinlivan ve ark.'ın çalışmasında da hiçbir hastada fulminan seyirli malign hipertermi görülmemiştir.[62] Ancak anestezi sırasında malign hipertermi gelişmemiş olmasının malign hipertermi yatkınlığını dışlamakta yeterli olmadığı gösterilmiştir. Hafif seyirli malign hiperterminin özellikle end-tidal CO<sub>2</sub> monitorizasyonunun yapılmadığı ameliyatlarda fark edilmeyebileceği bilinmektedir. Bu nedenle kor myopatisi

tüm hastalarda malign hipertermi gelişebileceği göz önünde bulundurulmalıdır.[31, 62]

### 5.3 Sentronükleer myopatiler

Nemalin myopatilerden sonra en sık görülen ağır konjenital başlangıç sentronükleer myopatilerde görüldü. Çalışmamızdaki tüm konjenital myopatiler arasında en erken dönem (6 gün) kas biyopsisi bir sentronükleer myopati hastasına yapılmıştır. Aile öyküsünde akraba evliliği oranı (%69) çok yüksek düzeyde saptandı. Myotübüler myopatiler sentronükleer myopatilere göre daha ağır seyir göstermesi nedeniyle klinik değerlendirmeleri ayrı yapıldı.

Çalışmamızda 3 hastanın (2 erkek, 1 kız) kas biyopsisi myotübüler myopati olarak raporlandı. X'e bağlı kalıtım gösteren myotübüler myopati prensip olarak erkeklerde görülmesi beklense de taşıyıcı kızlarda X inaktivasyonuna bağlı olarak görülebileceği belirtilmiştir.[6] Buna ek olarak, konjenital myotonik distrofi tip 1'in myotübüler myopatileri hem klinik hem de histopatolojik olarak taklit ettiği bilinmektedir. Sewry ve ark. 2012 yılında bu iki antiteyi birbirinden ayırmaya yarayan hızlı bir immunhistokimyasal testi literatüre tanıtmıştır.[63]

Klinik olarak benzer seyir göstermesi ve genetik nedeninin bilinmesiyle myotübüler myopatiler hakkında literatürde çok sayıda klinik çalışma vardır. Bu çalışmalar neticesinde 2014 yılında uluslararası konjenital myopati komitesi (*International Standard of Care Committee for Congenital Myopathies*) tarafından ağır konjenital başlangıçlı erkek konjenital myopati hastalarda *MTM1*'in ilk incelenecek gen olması gerektiği belirtilmiştir.[6] Shichiji ve ark.'ın yayınladığı 15 vakalık seride myotübüler myopatilerin morfolojik ve immunhistokimyasal özellikleri üzerinde yoğunlaşmıştır. Çalışmada yer alan hastalarda doğum sonrası ağır hipotoni, solunum yetmezliği ve çiğneme güçlüğü ortak klinik bulgu olarak not edilmiştir. On bir hastanın ilk 5 ay içinde kaybedildiği çalışmada klinik olarak hafif seyirli 7 ve 13 yaşlarında iki vaka gösterilmiştir. [36]

2002 yılında myotübüler myopati üzerine düzenlenen uluslararası konsorsiyum çalışmasında X'e bağlı myotübüler myopatilerde genotip-fenotip ilişkisi araştırılmıştır. ABD, Japonya ve Avrupa'da birçok ülkeden toplam 116 *MTM1* mutant myotübüler myopati hastası toplanmıştır. Ortalama yaşam süresinin 29 ay olarak belirlenen grupta ilk 18 ay içinde ölüm oranının %46 olduğu bulunmuştur.[64] Çalışmamızda hastalarda myotübüler myopatinin doğal seyriyle uyumlu intrauterin gelişme geriliği, düşük APGAR skoru, solunum yetmezliği, beslenme güçlüğü, kontraktürler ve inmemiş testis görülmüştür. Hastalardan birinin yoğun bakımda 10 günlükken eksitus olduğu, bir hastanın entübe bir şekilde başka bir hastaneye sevk edildiği, bir hastanın ise 7 aylığa kadar izleminden sonra takipten çıktığı öğrenildi.

Dilate kardiyomyopati ve sentronükleer myopatinin birlikte izlendiği hastamızda *SPEG* mutasyonu gösterilmiştir. Benzer semptomla seyreden iki diğer hastayla beraber hastamız literatüre bu mutasyonun gösterildiği ilk sentronükleer myopati hastalarından biri olarak kaydedilmiştir. [65]

*SPEG* mutasyonlarında olduğu gibi *TTN* mutasyonlarının da primer kardiyomyopati geni olduğu bilinmekteydi. Ceyhan-Birsoy ve ark.'ın 2013 yılında yaptıkları sentronükleer myopati tanılı 29 hastanın yer aldığı çalışmada 5 hastada resesif *TTN* mutasyonu saptanmıştır.[40] Sentronükleer myopatinin bilinen *MTM1*, *BIN1*, *DNM2* ve *MTM1* ilişkili olduğu bulunan *SPEG* genlerinin ortak etyopatogeneizde rol aldığı düşünülse de, bu buluş sayesinde dev bir sarkomerik protein olan titinin hem mutasyonlarının fenotipik spektrumunda genişleme hem de sentronükleer myopatilerin altında yatan etyopatogeneizde yeni bakış açıları kazanılmıştır.

#### **5.4 Konjenital lif tipi uyumsuzluğu (CFTD)**

CFTD'nin tüm konjenital myopatilerle beraber diğer nöromusküler hastalıklar açısından bir ekartasyon tanısı olması ve genetik heterojenitesi nedeniyle literatürde yüksek vaka sayılı klinik çalışma bulunmamaktadır. Uzun yıllar CFTD'nin ayrı bir konjenital myopati tipi olarak kabul edilmemesi de literatürdeki CFTD vakası azlığını açıklamaktadır. İçerisinde nemalin myopati, kor myopatisi, laminopati ve kardiyomyopati genleri bulunan çok



heterojen bir gen havuzuna sahip bu hastalıkta klinik farklılıklar da göze çarpmaktadır. Çalışmamızda ağır konjenital başlangıçlı, baş kontrolü olmayan, trakeostomi ve gastrostomi ile hayatını idame ettiren bir vakayla beraber ambulasyonunu yitirmemiş hafif seyirli vakalar da gözlenmiştir.

Günümüzde CFTD tanısı altta yatan genetik bozukluğa bağlı gelişebilecek kardiyak, solunumsal ve ortopedik sorunlar için klinisyene öngörü kazandırması konusunda önem arz etmekte ve güncelliğini korumaktadır.[44]

### 5.5 Özgül tanısı olmayan konjenital myopatiler

Çalışmamızda özgül tanısı olmayan konjenital myopatilerin ortalama tanı yaşı 6.1 yıl olup bu hastaların tanı almak için ortalama 5.6 yıl bekledikleri göz önünde tutulduğunda bu grubun erken bulgu veren ancak geç tanı alan bir alt grup olduğu anlaşılmıştır. Bu çıkarıma ek olarak, bu grubun diğer konjenital myopatilerle kıyaslandığında en yüksek akraba evliliği oranına (%72) sahip olduğu görülmektedir. Hastaların hafif klinik seyirleri ile bu bulgular birleştirildiğinde, özgül tanısı olmayan konjenital myopatilerin aslında bilinen genetik geçişli konjenital myopatilerin henüz karakteristik tablosu oluşmamış hafif formu olabileceği varsayımı yapılabilir. Hastaların histopatolojik bulguları ayrıntılı incelendiğinde bu grubun da kendi içinde 'konjenital myopatiler ile uyumlu' ve 'hafif myopatik değişiklikler' başlıkları altında toplanmıştır. Tanımlanmamış konjenital myopatilerin klinik ipuçları eşliğinde bazı mutasyonlar için yol gösterici olabileceği biyopsi raporlarında belirtilmiştir.

Literatürdeki bilgiler ele alındığında, histopatolojik olarak özgül tanı verilemeyen vakaların genetik incelemelerinde bilinen konjenital myopati genleri saptandığı göze çarpmaktadır. Maggi ve ark.'ın İngiltere'den 66 vakalık serisinde 6 özgül tanı verilemeyen konjenital myopati saptanmış ve 4'ünde *RYR1* mutasyonu bulunmuştur.[48] Amburgey ve ark.'ın ABD'deki 46 vakalık serisinde özgül olmayan konjenital myopatilerin vakaların %48'ini (22/46) oluşturduğu, 10 vakada belirgin tip 1 lif predominansının gözlemlendiği ve 5 hastada *RYR1* mutasyonu saptandığı belirtilmiştir.[29]

Genetik incelemesi tamamlanmış olan 4 hastamızdan bir hastada otozomal resesif geçişli *RYR1* mutasyonu saptanmıştır. Süt çocukluğu döneminden itibaren oftalmopleji, proksimal ekstremite kasları ve çene kaslarında güçsüzlük şikayetiyle izlenmekte olan bu hasta 10 yıldır özgül olmayan konjenital myopati tanısıyla takip edilmekteydi. Hastaya sağlanan genetik sonuç ile ailedeki taşıyıcı bireyler saptanarak ileriki gebeliklerde prenatal tanı için önemli bir ipucu elde edilmiştir. Ek olarak hastada gösterilen *RYR1* mutasyonu hastanın malign hipertermi açısından risk grubunda olduğunu ve olası anestezi alma durumunda gerekli önlemler alınması gerektiğini kanıtlamıştır. Özellikle lifler arasında tip 1 liflerin hakim olduğu hastalarda *RYR1* mutasyonuna sık rastlanması nedeniyle genetik tanı verilemeyen non-spesifik konjenital myopati hastalarının malign hipertermi açısından risk grubuna alınması gerektiği mevcut bilgiler ışığında öne sürülebilir.

Hastalarımız arasında biyopside tip 1 lif hakimiyeti ve klinik olarak hafif derecede güçsüzlük şikayeti olan bir hastada *TPM3* geni c.503G>A(p.Arg168His) bölgesinde *de novo* mutasyon gösterildi. Bu mutasyonun daha önce iki vakada nemalin myopatiye yol açtığı, aynı pozisyondaki iki ayrı varyantın da (p.Arg163Gly ve p.Arg163Cys) CFTD'ye yol açtığı öğrenildi. Hastamızda saptanan ve hastalık yapıcı olduğu kanıtlanmış bu mutasyonun gösterilmesiyle hastaya özgül bir hastalık tanısı verilebileceği gösterilmiştir. Romero ve Clarke'ın yaptığı derlemede nemalin myopatilerin ilerleyen yaşlarda biyopside tip 1 lif hakimiyeti bulguları gösterebileceği belirtilmiştir.[3]

Yukarıda bir örneği sunulan histopatolojik olarak özgül tanısı olmayıp genetik olarak tanı verilebilen vakalarda kas biyopsisinde alınan dokunun yeri ve zamanı önem arz etmektedir. Günümüzde artık kas ultrasonografisi ve kas MR incelemesi biyopsi öncesinde yapılması gereken tanısal tetkikler arasında yerlerini almıştır. [6] Maggi ve ark. yaptıkları seride kas ultrasonografisi hastalara 'ilk değerlendirme' sırasında sistematik bir şekilde uygulanmış, otuz yedi hastanın kas ultrasonografisinde anormal bulgulara rastlanmıştır. Kor myopatilerin %92'sinde anormal ultrasonografi bulgularına rastlanmıştır.[48]

Günümüzde kas ultrasonografisi bazı nöromusküler hastalıklar için oldukça yüksek duyarlılığa sahip bir test olarak kabul edilmektedir.[66] Kas ultrasonografisinde ayırıcı tanı yapmanın kolaylığını ve kullanımın artması gerektiğini vurgular nitelikte bir çalışmada deneyimi olmayan araştırma görevlilerinin 20 dakikalık eğitim sonrasında güvenilir kantitatif ultrasonografi değerlendirmeleri yaptıkları gösterilmiştir.[67] Bazı myopati tiplerinde tutulan kas grubunun özgülük arz etmesi nedeniyle hem tanısal olarak hem de biyopsi öncesi alınacak kas dokusunu belirlemek amaçlı kas MR incelemesi artan sıklıkla kullanılmaktadır.[7]

Spinal rijidite ve gece hipoventilasyonu geliştiren bir hastamızın biyopsisinde bu fenotiple uyumlu tipik histopatolojik bulgu (kor, multiminikor, distrofi) görülmedi. Aynı hastanın tüm ekzom sekanslama sonrasında *SEPN1* geninde homozigot mutasyon taşıdığı gösterildi. Bu fenotipte gece hipoventilasyona bağlı ani ölümler sık rapor edilmektedir. Hastamızda spinal rijidite tespit edilmesiyle -kas biyopsisi uyumlu bulgu vermese de- solunum fonksiyonları açısından yakın takibe alınıp uygun zamanda gece pozitif basınçlı ventilasyon desteğine başlanmıştır. Böylelikle mortalite riski en aza indirilmiştir. Ancak klinik fenotip karakteristik olarak yerleşmediği bazı vakalarda sadece mutasyon tespiti ile hastalar yakın takibe alınabilmektedir. Konjenital myopati ve musküler distrofilere sık görülen spinal rijidite fenotipi henüz *SEPN1* mutasyonunun tanımlanmadığı yıllarda bir çok klinik çalışmada detaylı incelenmiştir. Bu çalışmalardan çıkan ortak sonuç bu hastaların takibinde solunum fonksiyon testleriyle beraber uyku çalışmalarının da (örn. polisomnografi) rutin tetkik olarak uygulanmasıdır.[68]

## 6. SONUÇ VE ÖNERİLER:

Konjenital myopatiler nadir görülen çocukluk çağı kas hastalıkları arasında kabul edilmektedir, ancak bu çalışma tek merkezde 10 yıl içerisinde 100'e yakın hastanın konjenital myopati tanısı aldığını göstermiştir. Bu sayı diğer nöromusküler hastalıkların ya da ülkemizde sık rastlanan diğer otozomal resesif geçişli hastalıkların sayısından daha az değildir. Hastanemizin ülkemizde nöromusküler hastalıklar alanında referans merkezi olması bu oranı yükselten nedenler arasında sayılabilir. Klinik seyri iyi olan ya da tanı alamadan kaybedilen ağır seyirli hastaların bu sayıya eklenmediği dikkate alınmalıdır.

Çalışmamızda birçok hastanın konjenital myopati tanısı almadan önce çeşitli ön tanımlarla izlendiği ve uzun süre araştırıldığı gözlenmiştir. Spinal musküler atrofi, konjenital musküler distrofi, Prader Willi sendromu, Pompe hastalığı ön tanımda en çok düşünülen ve araştırılan hastalıklar arasındadır. Santral sinir sisteminin etkilenmediği bu hastalıkta tanı öncesi hastaların büyük kısmına kranial MRG çekilmesi de dikkat çekici sonuçlardan biri olmuştur. Hastaların ilk bulgu vermesinden kas biyopsisinde tanı almasına kadar geçen sürenin ortalama 2 yıl olarak hesaplanması konjenital myopatilerin diğer nöromusküler hastalıklar kadar klinisyenler tarafından yeterince bilinmediğini göstermektedir. Bunun nedenleri arasında hastalığın hem klinik, hem histopatolojik hem de genetik olarak heterojen özellik göstermesi sayılabilir. Hastalığın seyrini değiştiren tedavilerin olmaması tanımda gecikme nedeni olarak düşünülmemelidir, zira spinal musküler atrofi, konjenital musküler distrofi ya da Prader Willi sendromunda durum farklı değildir. Karakteristik klinik bulgular (hipotoni, güçsüzlük gibi), motor gelişim geriliği, normal CK değeri ve bilişsel fonksiyonların normal olması durumunda kas biyopsisinin beklenmeden yapılması tanımda gecikmeyi büyük olasılıkla engelleyecektir. Ancak biyopsi öncesi hastada metabolik nedenlerin (hipoglisemi, metabolik asidoz, hipotiroidi gibi) dışlanması gerekmektedir.

Klinik bilgilerin temel kaynağı olan hasta dosyalarında klinik bilgilerde standardizasyonun olmaması ve önemli klinik ipuçlarının hasta dosyalarında belirtilmemesi çalışmamız sırasında klinik değerlendirmeyi olumsuz etkilemiş

ve çalışmanın kısıtlılıkları arasında en belirgin ögeyi oluşturmuştur. İkinci olarak bazı hastaların tanı aldıktan sonra takibe gelmemesi hastalığın seyri konusunda nitelikli değerlendirme yapılmasını engellemiştir. Hastalığın seyrini değiştiren tedavilerin olmaması, devamlılık gerektiren fizik tedavi ihtiyacını ailelerin karşılayamaması gibi nedenlerle hastaların takipten çıktığı düşünülmektedir.

Günümüzde konjenital myopatilere histopatolojik tanı verilmesinden sonra artık bir adım daha ileriye gidilerek hastalara genetik tanı verilmesi önerilmektedir. Bu durumun temel nedeni çok geniş klinik/patolojik spekturumun çoğu zaman net tanı vermeyi engeller nitelikte oluşu ve bazı mutasyonların çok özgül klinik fenotiplere yol açabilmesidir. Genetik tanı aynı zamanda hasta takibini yönlendirecek önemli bilgiler sağlayabilmektedir. Örneğin, *SEPN1* mutasyonlarında hastaların solunum işlevlerinin takibi; *TTN*, *TPM2* ve *ACTA1* mutasyonlarında kardiyak fonksiyonların takibi; *RYR1* mutasyonlarında olası ameliyatlarda malign hipertermi açısından takip önem kazanmaktadır. Hastanın genetik tanısının bilinmesi gelecekte geliştirilecek tedaviler açısından da umut verici olabilir. *SEPN1* mutasyonları için anti-oksidan tedaviler, *RYR1* mutasyonları için ekzon atlama tedavileri, *MTM1* mutasyonları için gen tedavisi gibi yaklaşımlar gelecekte sonuç vermesi beklenen olası tedaviler arasındadır. Ağır seyirli formlara neden olan mutasyonların belirlenmesi (*KLHL40*, *ACTA1*, *MTM1* gibi) prenatal ve preimplantasyon tanı konusunda önem arz etmektedir.

Genetik çalışmaların gittikçe hakimiyet kazandığı konjenital myopatilerde, hastalığa neden olan yeni bir gen bulunması, altta yatan patogenetik mekanizmaları açıklamamıza yardımcı olmakta, hastalık hakkında yeni bilgiler kazandırmakta ve olası tedaviler için model oluşturmaktadır. Ancak genetik çalışmanın yapılamadığı ya da sonuç veremediği durumlar nadir değildir. Bu nedenle belli klinik fenotiplerin tanımlanması, histopatolojik ve/veya genetik veriler eşliğinde hastalığın prognozu ve alınabilecek önlemler konusunda önemli bilgi sağlamaktadır. Örneğin, çalışmamızda klinik fenotipi iyi tanımlanmış spinal rijiditeli hastalar histopatolojik olarak kor myopati gösterilmeksizin ya da *SEPN1* mutasyonu

gösterilmeksizin gece hipoventilasyonu açısından takibe alınmış ve hastalığın morbiditesi en aza indirilmiştir.

Sonuç olarak, çocukluk çağı nöromusküler hastalıkları arasında önemli bir yere sahip konjenital myopatiler ayırıcı tanıda daha sık akla getirilmesi gereken bir hastalık grubudur. Umut verici genetik gelişmeler sayesinde hastalığa ait hem tanısal hem de tedavi edici yaklaşımların kısa zaman içerisinde gelişmesi beklenmektedir.

## KAYNAKLAR

1. Dubowitz, V., *Muscle disorders in childhood*. Major Probl Clin Pediatr, 1978. **16**: p. iii-xiii, 1-282.
2. Magee, K.R. and G.M. Shy, *A new congenital non-progressive myopathy*. Brain, 1956. **79**(4): p. 610-21.
3. Romero, N.B. and N.F. Clarke, *Congenital myopathies*. Handb Clin Neurol, 2013. **113**: p. 1321-36.
4. Sewry, C.A., *Pathological defects in congenital myopathies*. J Muscle Res Cell Motil, 2008. **29**(6-8): p. 231-8.
5. North, K.N., *Clinical approach to the diagnosis of congenital myopathies*. Semin Pediatr Neurol, 2011. **18**(4): p. 216-20.
6. North, K.N., et al., *Approach to the diagnosis of congenital myopathies*. Neuromuscul Disord, 2014. **24**(2): p. 97-116.
7. Mercuri, E., et al., *Muscle MRI in inherited neuromuscular disorders: past, present, and future*. J Magn Reson Imaging, 2007. **25**(2): p. 433-40.
8. Romero, N.B., S.A. Sandaradura, and N.F. Clarke, *Recent advances in nemaline myopathy*. Curr Opin Neurol, 2013. **26**(5): p. 519-26.
9. Gupta, V.A., et al., *Identification of KLHL41 Mutations Implicates BTB-Kelch-Mediated Ubiquitination as an Alternate Pathway to Myofibrillar Disruption in Nemaline Myopathy*. Am J Hum Genet, 2013. **93**(6): p. 1108-17.
10. Wallgren-Pettersson, C., et al., *Nemaline myopathies*. Semin Pediatr Neurol, 2011. **18**(4): p. 230-8.
11. Sambuughin, N., et al., *Dominant mutations in KBTBD13, a member of the BTB/Kelch family, cause nemaline myopathy with cores*. Am J Hum Genet, 2010. **87**(6): p. 842-7.
12. Ravenscroft, G., et al., *Mutations in KLHL40 are a frequent cause of severe autosomal-recessive nemaline myopathy*. Am J Hum Genet, 2013. **93**(1): p. 6-18.
13. Sanoudou, D. and A.H. Beggs, *Clinical and genetic heterogeneity in nemaline myopathy--a disease of skeletal muscle thin filaments*. Trends Mol Med, 2001. **7**(8): p. 362-8.
14. Wallgren-Pettersson, C. and N.G. Laing, *Report of the 70th ENMC International Workshop: nemaline myopathy, 11-13 June 1999, Naarden, The Netherlands*. Neuromuscul Disord, 2000. **10**(4-5): p. 299-306.

15. Ryan, M.M., et al., *Nemaline myopathy: a clinical study of 143 cases*. Ann Neurol, 2001. **50**(3): p. 312-20.
16. Clarke, N.F., et al., *Mutations in TPM3 are a common cause of congenital fiber type disproportion*. Ann Neurol, 2008. **63**(3): p. 329-37.
17. Marttila, M., et al., *Mutation update and genotype-phenotype correlations of novel and previously described mutations in TPM2 and TPM3 causing congenital myopathies*. Hum Mutat, 2014. **35**(7): p. 779-90.
18. Ottenheijm, C.A., et al., *Deleting exon 55 from the nebulin gene induces severe muscle weakness in a mouse model for nemaline myopathy*. Brain, 2013. **136**(Pt 6): p. 1718-31.
19. Nowak, K.J., G. Ravenscroft, and N.G. Laing, *Skeletal muscle alpha-actin diseases (actinopathies): pathology and mechanisms*. Acta Neuropathol, 2013. **125**(1): p. 19-32.
20. Nowak, K.J., et al., *Rescue of skeletal muscle alpha-actin-null mice by cardiac (fetal) alpha-actin*. J Cell Biol, 2009. **185**(5): p. 903-15.
21. Johnston, J.J., et al., *A novel nemaline myopathy in the Amish caused by a mutation in troponin T1*. Am J Hum Genet, 2000. **67**(4): p. 814-21.
22. van der Pol, W.L., et al., *Nemaline myopathy caused by TNNT1 mutations in a Dutch pedigree*. Mol Genet Genomic Med, 2014. **2**(2): p. 134-7.
23. Ong, R.W., et al., *Novel cofilin-2 (CFL2) four base pair deletion causing nemaline myopathy*. J Neurol Neurosurg Psychiatry, 2014.
24. Nguyen, M.A., et al., *Hypertrophy and dietary tyrosine ameliorate the phenotypes of a mouse model of severe nemaline myopathy*. Brain, 2011. **134**(Pt 12): p. 3516-29.
25. Ryan, M.M., et al., *Dietary L-tyrosine supplementation in nemaline myopathy*. J Child Neurol, 2008. **23**(6): p. 609-13.
26. Jungbluth, H., C.A. Sewry, and F. Muntoni, *Core myopathies*. Semin Pediatr Neurol, 2011. **18**(4): p. 239-49.
27. Jungbluth, H., *Central core disease*. Orphanet J Rare Dis, 2007. **2**: p. 25.
28. Jungbluth, H., *Multi-minicore Disease*. Orphanet J Rare Dis, 2007. **2**: p. 31.
29. Amburgey, K., et al., *Prevalence of congenital myopathies in a representative pediatric united states population*. Ann Neurol, 2011. **70**(4): p. 662-5.
30. Amburgey, K., et al., *Genotype-phenotype correlations in recessive RYR1-related myopathies*. Orphanet J Rare Dis, 2013. **8**: p. 117.



31. Brislin, R.P. and M.C. Theroux, *Core myopathies and malignant hyperthermia susceptibility: a review*. Paediatr Anaesth, 2013. **23**(9): p. 834-41.
32. Rendu, J., et al., *Exon skipping as a therapeutic strategy applied to an RYR1 mutation with pseudo-exon inclusion causing a severe core myopathy*. Hum Gene Ther, 2013. **24**(7): p. 702-13.
33. Arbogast, S., et al., *Oxidative stress in SEPN1-related myopathy: from pathophysiology to treatment*. Ann Neurol, 2009. **65**(6): p. 677-86.
34. Dowling, J.J., et al., *Oxidative stress and successful antioxidant treatment in models of RYR1-related myopathy*. Brain, 2012. **135**(Pt 4): p. 1115-27.
35. Romero, N.B. and M. Bitoun, *Centronuclear myopathies*. Semin Pediatr Neurol, 2011. **18**(4): p. 250-6.
36. Shichiji, M., et al., *Extensive morphological and immunohistochemical characterization in myotubular myopathy*. Brain Behav, 2013. **3**(4): p. 476-86.
37. Romero, N.B., *Centronuclear myopathies: a widening concept*. Neuromuscul Disord, 2010. **20**(4): p. 223-8.
38. Jungbluth, H., et al., *Centronuclear myopathy due to a de novo dominant mutation in the skeletal muscle ryanodine receptor (RYR1) gene*. Neuromuscul Disord, 2007. **17**(4): p. 338-45.
39. Wilmshurst, J.M., et al., *RYR1 mutations are a common cause of congenital myopathies with central nuclei*. Ann Neurol, 2010. **68**(5): p. 717-26.
40. Ceyhan-Birsoy, O., et al., *Recessive truncating titin gene, TTN, mutations presenting as centronuclear myopathy*. Neurology, 2013. **81**(14): p. 1205-14.
41. Robb, S.A., et al., *Impaired neuromuscular transmission and response to acetylcholinesterase inhibitors in centronuclear myopathies*. Neuromuscul Disord, 2011. **21**(6): p. 379-86.
42. Gibbs, E.M., et al., *Neuromuscular junction abnormalities in DNM2-related centronuclear myopathy*. J Mol Med (Berl), 2013. **91**(6): p. 727-37.
43. Childers, M.K., et al., *Gene therapy prolongs survival and restores function in murine and canine models of myotubular myopathy*. Sci Transl Med, 2014. **6**(220): p. 220ra10.
44. Clarke, N.F., *Congenital fiber-type disproportion*. Semin Pediatr Neurol, 2011. **18**(4): p. 264-71.
45. Kajino, S., et al., *Congenital fiber type disproportion myopathy caused by LMNA mutations*. J Neurol Sci, 2014. **340**(1-2): p. 94-8.

46. Clarke, N.F. and K.N. North, *Congenital fiber type disproportion--30 years on*. J Neuropathol Exp Neurol, 2003. **62**(10): p. 977-89.
47. Rodriguez Cruz, P.M., et al., *Congenital myopathies with secondary neuromuscular transmission defects; A case report and review of the literature*. Neuromuscul Disord, 2014.
48. Maggi, L., et al., *Congenital myopathies--clinical features and frequency of individual subtypes diagnosed over a 5-year period in the United Kingdom*. Neuromuscul Disord, 2013. **23**(3): p. 195-205.
49. Jain, D., et al., *Congenital myopathies: a clinicopathological study of 25 cases*. Indian J Pathol Microbiol, 2008. **51**(4): p. 474-80.
50. Thaha, F., N. Gayathri, and A. Nalini, *Congenital myopathies: clinical and immunohistochemical study*. Neurol India, 2011. **59**(6): p. 879-83.
51. Uppin, M.S., A.K. Meena, and C. Sundaram, *Spectrum of congenital myopathies: a single centre experience*. Neurol India, 2013. **61**(3): p. 254-9.
52. Ryan, M.M., et al., *Clinical course correlates poorly with muscle pathology in nemaline myopathy*. Neurology, 2003. **60**(4): p. 665-73.
53. Martinez, B.A. and B.D. Lake, *Childhood nemaline myopathy: a review of clinical presentation in relation to prognosis*. Dev Med Child Neurol, 1987. **29**(6): p. 815-20.
54. D'Amico, A., et al., *Fatal hypertrophic cardiomyopathy and nemaline myopathy associated with ACTA1 K336E mutation*. Neuromuscul Disord, 2006. **16**(9-10): p. 548-52.
55. Kim, S.Y., et al., *Nemaline myopathy and non-fatal hypertrophic cardiomyopathy caused by a novel ACTA1 E239K mutation*. J Neurol Sci, 2011. **307**(1-2): p. 171-3.
56. Gatayama, R., et al., *Nemaline myopathy with dilated cardiomyopathy in childhood*. Pediatrics, 2013. **131**(6): p. e1986-90.
57. Unal, O., et al., *A Patient With Pyruvate Carboxylase Deficiency and Nemaline Rods on Muscle Biopsy*. J Child Neurol, 2013. **28**(11): p. 1505-1508.
58. Danon, M.J., G. Sarpel, and J.R. Manaligod, *Nemaline rod myopathy and Charcot-Marie-Tooth disease. Report of a case in a 10-year-old girl*. Arch Neurol, 1980. **37**(2): p. 123-7.

59. Lamont, P.J., et al., *Nemaline rods and complex I deficiency in three infants with hypotonia, motor delay and failure to thrive*. *Neuropediatrics*, 2004. **35**(5): p. 302-6.
60. Manzur, A.Y., et al., *A severe clinical and pathological variant of central core disease with possible autosomal recessive inheritance*. *Neuromuscul Disord*, 1998. **8**(7): p. 467-73.
61. Bharucha-Goebel, D.X., et al., *Severe congenital RYR1-associated myopathy: the expanding clinicopathologic and genetic spectrum*. *Neurology*, 2013. **80**(17): p. 1584-9.
62. Quinlivan, R.M., et al., *Central core disease: clinical, pathological, and genetic features*. *Arch Dis Child*, 2003. **88**(12): p. 1051-5.
63. Sewry, C.A., et al., *A rapid immunohistochemical test to distinguish congenital myotonic dystrophy from X-linked myotubular myopathy*. *Neuromuscul Disord*, 2012. **22**(3): p. 225-30.
64. McEntagart, M., et al., *Genotype-phenotype correlations in X-linked myotubular myopathy*. *Neuromuscul Disord*, 2002. **12**(10): p. 939-46.
65. Agrawal, P.B., et al., *SPEG Interacts with Myotubularin, and Its Deficiency Causes Centronuclear Myopathy with Dilated Cardiomyopathy*. *Am J Hum Genet*, 2014. **95**(2): p. 218-26.
66. Pillen, S., I.M. Arts, and M.J. Zwarts, *Muscle ultrasound in neuromuscular disorders*. *Muscle Nerve*, 2008. **37**(6): p. 679-93.
67. Zaidman, C.M., et al., *Minimal training is required to reliably perform quantitative ultrasound of muscle*. *Muscle Nerve*, 2014. **50**(1): p. 124-8.
68. Khan, Y., J.Z. Heckmatt, and V. Dubowitz, *Sleep studies and supportive ventilatory treatment in patients with congenital muscle disorders*. *Arch Dis Child*, 1996. **74**(3): p. 195-200.

## EKLER

## Ek 1. Etik Kurul Onayı



**HACETTEPE ÜNİVERSİTESİ**  
**GİRİŞİMSSEL OLMAYAN**  
**KLİNİK ARAŞTIRMALAR ETİK KURULU**

06100 Sıhhiye-Ankara  
 Telefon: 0 (312) 305 1082 • Faks: 0 (312) 310 0580  
 E-posta: goetik@hacettepe.edu.tr

Sayı: B.30.2.HAC.0.05.07.00

Sayı: 16969557 - 902

26 Eylül 2013

**ARAŞTIRMA PROJESİ DEĞERLENDİRME RAPORU**

**Toplantı Tarihi** : 04.09.2013 ÇARŞAMBA  
**Toplantı No** : 2013/15  
**Proje No** : GO 13/240 (Değerlendirme Tarihi 27.03.2013)  
**Karar No** : GO 13/240 - 05

Üniversitemiz Tıp Fakültesi Çocuk Sağlığı ve Hastalıkları Anabilim Dalı öğretim üyelerinden Prof.Dr.Haluk TOPALOĞLU'nun sorumlu araştırmacı olduğu Dr.Beril TALİM ve Dr.Özge CEYHAN ile birlikte çalışacakları Dr.Mert KARAKAYA'nın tezi olan GO 13/240 kayıt numaralı ve "Konjenital Myopatilerde Klinik, Histopatolojik ve Genetik Değerlendirme" başlıklı proje önerisi Kurulumuzda değerlendirilmiş olup, etik açıdan uygun bulunmuştur.

**GÖREVLİ**

- |   |             |   |       |
|---|-------------|---|-------|
| 1.Prof. Dr. Nurten Akarsu                   | (Başkan)    | 9 Prof. Dr. Melahat Görduysus           | (Üye) |
| 2. Prof. Dr. Nüket Örnek Buken              | (Başkan V.) | İZİNLİ<br>10. Prof. Dr. Cansın Saçkesen | (Üye) |
| 3. Prof. Dr. M. Yıldırım Sara               | (Üye)       | İZİNLİ<br>11. Doç. Dr. R. Köksal Özgül  | (Üye) |
| 4. Prof. Dr. Sevda F. Müftüoğlu             | (Üye)       | 12. Doç. Dr. Ayşe Lale Doğan            | (Üye) |
| 5. Prof. Dr. Cenk Sökmenşier                | (Üye)       | İZİNLİ<br>13 Doç. Dr. S. Kutay Demirkan | (Üye) |
| İZİNLİ<br>6. Prof. Dr. Volga Bayrakçı Tunay | (Üye)       | 14. Prof. Dr. Leyla Dinç                | (Üye) |
| 7. Prof. Dr. Songül Vaizoglu                | (Üye)       | 15. Yrd. Doç. Dr. H. Hüsrev Turnagöl    | (Üye) |
| İZİNLİ<br>8. Prof. Dr. Yılmaz Selim Erdal   | (Üye)       | 16. Av. Meltem Onurlu                   | (Üye) |