



T.C.

HACETTEPE ÜNİVERSİTESİ

TIP FAKÜLTESİ

ORTOPEDİ VE TRAVMATOLOJİ ANABİLİM DALI

**AKUT PERİFERİK SİNİR YARALANMALARININ
REJENERASYONUNDA EPİDERMAL BÜYÜME
FAKTÖRÜ'NÜN ETKİLERİNİN TAVŞAN MODELİ ÜZERİNDE
HİSTOLOJİK İNCELENMESİ**

Dr. Gökhan AYIK

UZMANLIK TEZİ

Olarak Hazırlanmıştır

ANKARA

2019



T.C.

HACETTEPE ÜNİVERSİTESİ

TIP FAKÜLTESİ

ORTOPEDİ VE TRAVMATOLOJİ ANABİLİM DALI

**AKUT PERİFERİK SİNİR YARALANMALARININ
REJENERASYONUNDA EPİDERMAL BÜYÜME
FAKTÖRÜ'NÜN ETKİLERİNİN TAVŞAN MODELİ ÜZERİNDE
HİSTOLOJİK İNCELENMESİ**

Dr. Gökhan AYIK

UZMANLIK TEZİ

Olarak Hazırlanmıştır

TEZ DANIŞMANI

Doç. Dr. Gazi HURİ

ANKARA

2019

TEŞEKKÜR

Başta Anabilim Dalı başkanımız sayın Prof. Dr. A. Mazhar TOKGÖZOĞLU olmak üzere uzmanlık eğitimi boyunca emeği geçen ve desteğini esirgemeyen öğretim üyesi tüm hocalarıma,

Tez danışmanım olan, tez hazırlanma ve yazım süreçlerinde emeklerini esirgemeyen, yol göstericiliği ve mentorluğu için sayın Doç. Dr. Gazi HURİ'ye,

Farklı düşünmemi ve farklı bakmamı sağlayan, desteğini hep hissettiren Prof. Dr. M. N. Doral'a

5 yıl boyunca beraber çalıştığım tüm Ortopedi ve Travmatoloji Anabilim dalı ailesi çalışanlarına ve tüm araştırma görevlisi arkadaşlarıma,

Çalışmanın histolojik kısmının gerçekleşmesini sağlayan Prof. Dr. Sinan YÜRÜKER ve Doktor Öğretim Üyesi Ramin HASHEMİHESAR'a,

sonsuz teşekkürü borç bilirim.

ÖZET

AYIK G., Akut Periferik Sinir Yaralanmalarının Rejenerasyonunda Epidermal Büyüme Faktörü (EGF)'nin Etkilerinin Tavşan Modeli Üzerinde Histolojik İncelenmesi. Hacettepe Üniversitesi Tıp Fakültesi, Ortopedi ve Travmatoloji Tezi, Ankara, 2019. Periferik sinir yaralanmaları, özellikle genç popülasyonu etkilemekte, yüksek maliyetlere sebep olmakta ve sık görülmektedir. Bu çalışmada tavşan modelinde siyatik sinir üzerinde oluşturulan bir hasar ile sinir rejenerasyonunda EGF'nin histolojik rolünün belirlenmesi amaçlanmıştır. 18 adet Yeni Zelanda türü tavşan; 9 adet kontrol grubu, 9 adet deney grubu olacak şekilde kullanıldı. Kontrol ve deney grupları kendi içlerinde 4 ve 5 tavşan içeren iki gruba ayrıldı. 4 tavşan içeren gruplarda alan ölçümleri yapılırken, 5 tavşan içeren gruplarda çap ölçümleri yapıldı. Her bir tavşana sağ kalçasından siyatik sinir eksplorasyonu, tam kat sinir hasarı ve ardından epinöral tamir tek bir araştırmacı tarafından uygulandı. Deney grubuna 10 µg/kg EGF bölgeye enjekte edildi. Deney grubuna postoperatif gūnaşırı olacak şekilde 5 enjeksiyon daha yapıldı. Kontrol grubunda aynı miktarlarda serum fizyolojik kullanıldı. Tavşanlar 8 hafta boyunca gözlemlendi. Takipler sırasında 2 tavşan öldü. 8 hafta sonunda hayvanlardan alınan siyatik sinir dokuları histolojik ve morfolojik olarak değerlendirildi. 5 tavşan içeren EGF (+) grupta ortalama bağ doku (epinöryum + mezonöryum) çapı 156,867 µm; 5 tavşan içeren kontrol grubunda ise 25,170 µm idi. Diğer gruplarda yapılan karşılaştırmalı alansal ölçümlerde ise EGF (+) grubunda bağ doku (epinöryum+ mezonöryum) alanlarında kontrol grubuna göre artış gözlemlendi. EGF verilen grupta epinöryum ve mezonöryumda genişleme izlendi. Bağ dokusunda adiposit ve kapiller artışı görüldü. Sonuç olarak EGF, akut periferik sinir yaralanma rejenerasyonunda çevre bağ dokuda epinöryum ve mezonöryum çaplarını arttırmaktadır. Fakat bu etkinin klinik ve fizyolojik açıdan anlamlandırılabilmesi için ileri çalışmalara ihtiyaç duyulmaktadır.

Anahtar kelimeler; sinir rejenerasyonu, siyatik sinir, periferik sinirler, epidermal büyüme faktörü

ABSTRACT

AYIK G., Histological Evaluation of the Effects of Epidermal Growth Factor (EGF) on regeneration of acute sciatic nerve injury in rabbit model. Hacettepe University Faculty of Medicine, Thesis in Orhtopaedics and Traumatology, Ankara, 2019. Peripheral nerve injuries are one of the most common and costly injuries especially in the young population. In this study, it is aimed to determine the histological role of EGF in nerve regeneration with a damage made on sciatic nerve in the rabbit model. We used 18 New Zealand rabbits (9 in control group and 9 in experimental group). Each group was divided into two groups consisting of 5 rabbits planned for diameter measurement and 4 rabbits planned for spatial measurement. The sciatic nerve exploration in the right flank of each animal, full-thickness nerve damage and than epineural repair were made by a single researcher. 10 µg/kg EGF was given to the repair area of the experimental group and five more EGF injection were given to the experimental group every other day postoperatively. In the control group, we used saline solution. Rabbits were observed for 8 weeks. During follow-up, 2 rabbits died. At the end of 8 weeks, the nerve tissue of each animal was evaluated histologically and morphologically. In the experimental group consisting of 5 rabbits, the mean thickness of connective tissue (epineurium+ mesoneurium) was 156,867 µm; while, in the control group, the thickness was 25,170 µm. In the other groups, the numerical increase in epineurium and mesoneurium areas were detected in the EGF (+) group as a result of the comparative spatial measurements. Epineurium and mesoneurium enlargement was observed in the EGF-given group. Adipocyte and capillary increase was seen in connective tissue. As a result, EGF increases epineurium and mesoneurium diameters in peripheral connective tissue in acute peripheral nerve injury regeneration. However, further studies are needed to understand this effect clinically and physiologically.

Keywords; nerve regeneration, sciatic nerve, peripheral nerves, epidermal growth factor

İÇİNDEKİLER

TEŞEKKÜR.....	iii
ÖZET	iv
ABSTRACT.....	v
İÇİNDEKİLER	vi
SİMGELER VE KISALTMALAR.....	viii
ŞEKİLLER.....	x
TABLOLAR	xii
1. GİRİŞ	1
2. GENEL BİLGİLER	3
2.1. SİNİR SİSTEMİNİN GENEL ÖZELLİKLERİ.....	3
2.1.1. SİNİR HÜCRESİ	3
2.1.2. NÖRON SINIFLAMASI.....	8
2.2. PERİFERİK SİNİR SİSTEMİ	9
2.2.1. BAĞ DOKU KILIFLARI	12
2.2.2. PERİFERİK SİNİR BESLENMESİ	14
2.2.3. SCHWANN HÜCRESİ	15
2.3. SİNİR SİSTEMİ EMBRİYOLOJİSİ	16
2.4. PERİFERİK SİNİR YARALANMALARI.....	17
2.4.1. PERİFERİK SİNİR HASARI EVRELEMESİ	18
2.4.2. PERİFERİK SİNİR TAMİRİ.....	20
2.4.3. PERİFERİK SİNİR HASARI SONRASI MORFOLOJİK DEĞİŞİKLİKLER VE REJENERASYON	21
3. GEREÇ VE YÖNTEM	26
3.1. CERRAHİ TEKNİK	27

3.2.	HİSTOLOJİK ANALİZ	33
3.3.	İSTATİSTİKSEL ANALİZ	34
4.	BULGULAR	35
4.1.	MAKROSKOBİK BULGULAR	35
4.2.	MİKROSKOBİK BULGULAR	36
5.	TARTIŞMA	47
6.	SONUÇLAR VE ÖNERİLER	58
7.	KAYNAKLAR	60



SİMGELER VE KISALTMALAR

ABD	: Amerika Birleşik Devletleri
ANKÜSEM	: Ankara Üniversitesi Sürekli Eğitim Merkezi
ATP	: Adenosin TriFosfat
BDNF	: <i>Brain Derived Neurotrophic Factor</i>
Ca	: Kalsiyum
CAM	: <i>Cell Adhesion Molecule</i>
CNTF	: <i>Ciliary Neurotrophic Factor</i>
ÇÜTF	: Çukurova Üniversitesi Tıp Fakültesi
DAMP	: <i>Danger Associated Molecular Pattern</i>
DETAUM	: Deneysel Tıp Araştırma ve Uygulama Merkezi
ECM	: Ekstrasellüler Matriks
EGF	: Epidermal Büyüme Faktörü
EGFR	: Epidermal Büyüme Faktörü Reseptörü
FGF	: Fibroblast Büyüme Faktörü
GABA	: Gama aminobütirik asit
GDNF	: <i>Glial Cell Derived Neurotrophic Factor</i>
HE	: Hematoksilen Eozin
HMBG-1	: <i>High Mobility Group Box – 1</i>
IGF-1	: İnsülin Benzeri Büyüme Hormonu
IL 1-β	: İnterlökin – 1 beta
IL-6	: İnterlökin -6
kg	: Kilogram
LIF	: <i>Leukemia Inhibitor Factor</i>
MAG	: <i>Myelin Associated Glycoprotein</i>
MBP	: <i>Myelin Basic Protein</i>

MCP-1	: Monosit kemoatraktan protein -1
Mm	: Milimetre
MPZ	: <i>Myelin Protein Zero</i>
NCAM	: <i>Neural Cell Adhesion Molecule</i>
NGF	: <i>Nerve Growth Factor</i>
nm	: Nanometre
NT-3	: <i>Neurotrophin 3</i>
PDGF	: Platelet Kökenli Büyüme Faktörü
PMP	: Periferik Myelin Protein
PSS	: Periferik Sinir Sistemi
RNA	: Ribonükleik Asit
SC	: Schwann hücresi
SS	: Standart sapma
SSS	: Santral Sinir Sistemi
TGF α	: <i>Transforming Growth Factor alfa</i>
TGF-β	: <i>Transforming Growth Factor β</i>
TLR	: <i>Toll-like receptor</i>
TNF-α	: Tümör Nekrozis Faktör alfa
μg	: Mikrogram
μm	: Mikrometre
μm^2	: Mikrometrekare

ŞEKİLLER

ŞEKİL 2.1. TİPİK BİR SİNİR HÜCRESİ VE BAĞLANTILARI	4
ŞEKİL 2.2. PERİFERİK SİNİR YAPISI	10
ŞEKİL 2.3. PERİFERİK SİNİR FASİKÜL ORGANİZASYONU. A.KABLO PATERNİ B.PLEKSİFORM PATERN	11
ŞEKİL 2.4. PERİFERİK SİNİRİN VASKÜLER ANATOMİSİ	15
ŞEKİL 2.5. SİNİR TAMİR ÇEŞİTLERİ. SIRASI İLE EPİNÖRAL TAMİR, FASİKÜLER TAMİR VE SİNİR GREFTİ İLE TAMİR	20
ŞEKİL 2.6. PERİFERİK SİNİR YARALANMASI, DEJENERASYON VE REJENERASYON	24
ŞEKİL 3.1. TÜM TAVŞANLARIN VÜCUT AĞIRLIKLARI ÖLÇÜLÜP NOT EDİLDİ.....	27
ŞEKİL 3.2. ANESTEZİ SONRASI TAVŞANLARIN SAĞ UYLUKLARI TIRAŞ EDİLİP, BELİRTİLEN SOLÜSYONLAR İLE YIKANIP, BOYANDI.....	28
ŞEKİL 3.3. SİYATİK SİNİR EKSPLOREASYONU VE HASARLANMASI	29
ŞEKİL 3.4. EPİNÖRAL TEKNİK İLE SİYATİK SİNİR TAMİRİ.....	29
ŞEKİL 3.5. TAMİR BÖLGESİNİN CİLDE OLAN UZAKLIĞININ ÖLÇÜMÜ	30
ŞEKİL 3.6. EGF VE SERUM FİZYOLOJİK VERİLMESİ.....	30
ŞEKİL 3.7. İŞARET DİKİŞİ VE YARA YERİ.....	31
ŞEKİL 3.8. ÖTENAZİ SONRASINDA İNSİZYON ÜZERİNDEKİ İŞARET DİKİŞİ VE SİYATİK SİNİR ÜZERİNDEKİ TAMİR BÖLGESİ.....	32
ŞEKİL 3.9. SİNİR DOKULARININ İNCELEMeye UYGUN HALE GETİRİLMELERİ.....	33
ŞEKİL 3.10. STEREO İNVESTİGATOR ® (MBF BIOSCIENCE, WILLİSTON, ABD) YAZILIMI, CAVALİERİ PROBU İLE ÖLÇÜM	34

ŞEKİL 4.1. EGF (-) GRUBUNDAN ÖRNEKLER.....	35
ŞEKİL 4.2. EGF (+) GRUBUNDAN ÖRNEKLER.....	36
ŞEKİL 4.3. X10 OBJEKTİF. EGF (+)-1 GRUPTA BAĞ DOKUDA (EPİNÖRYUM + MEZONÖRYUM) ADİPOSİT (SİYAH OK) VE KAPİLLER (KIRMIZI OK) ARTIŞI İZLENMEKTEDİR (<i>MASSON'S TRİCHROME</i>).	37
ŞEKİL 4.4. X10 OBJEKTİF. EGF (+)-1 TAMİR BÖLGESİNDEN ALINAN TRANSVERS KESİT. ADİPÖZ DOKU MİKTARI DİKKAT ÇEKMEKTEDİR (HE).	38
ŞEKİL 4.5. X20 OBJEKTİF. EGF (+)-1 DENEY GRUBUNDA SİNİR BAĞ DOKULARINDA KAPİLLER (KIRMIZI OK) ARTIŞI İZLENMEKTEDİR.	39
ŞEKİL 4.6. X20 OBJEKTİF. EGF (+)-1 GRUBUNDA SİNİR LİFLERİ ETRAFINDA VASKÜLER BİR ALAN, ARADA İSE İYİLEŞME ALANI GÖRÜLMEKTEDİR.....	40
ŞEKİL 4.7. X20 OBJEKTİF. EGF (+)-1 GRUPTA İYİLEŞME ALANINDAN İÇERİ DOĞRU BİR GÖÇ (GRİ OK) İZLENMEKTEDİR.	41
ŞEKİL 4.8. TAVŞANLARIN HERHANGİ BİR CERRAHİ GİRİŞİM UYGULANMAMIŞ, BENZER SEVİYEDEN ALINMIŞ SOL TARAF SİYATİK SİNİR DOKUSU. SARI OK İLE EPİNÖRYUM GÖSTERİLMEKTEDİR.	42
ŞEKİL 4.9. EGF (-)-1 KONTROL GRUBUNDAKİ SAĞ SİYATİK SİNİR DOKUSU. SARI OK İLE EPİNÖRYUM GÖSTERİLMEKTEDİR.	42
ŞEKİL 4.10. EGF (+)-1 DENEY GRUBUNDAKİ SAĞ SİYATİK SİNİR DOKUSU. SARI OK İLE EPİNÖRYUM GÖSTERİLMEKTEDİR.	43
ŞEKİL 4.11. EGF (+)-1 GRUP TAMİR BÖLGESİNDEN ALINAN KESİT. ÇEVRE ADİPÖZ VE EPİ-MEZONÖRYUMDAKİ GENİŞLEME GÖRÜLMEKTEDİR.....	44
ŞEKİL 4.12. EGF (-)-1 GRUP TAMİR BÖLGESİ TRANSVERS KESİT. MEZONÖRYUMDAKİ ADİPÖZ DOKUNUN GÖRECE AZLIĞI DİKKAT ÇEKMEKTEDİR.....	45

TABLULAR

TABLO 2.1. PERİFERİK SİNİR YARALANMASI SINIFLAMASI.....	19
TABLO 4.1. EGF(+)-1 VE EGF(-)-1 GRUPLARININ BAĞ DOKU (EPİNÖRYUM + MESONÖRYUM) ÇAPLARI.....	43
TABLO 4.2. ÇAP KARŞILAŞTIRILMASI.....	44
TABLO 4.3. BAĞ DOKU (EPİNÖRAL VE MEZONÖRAL) ALAN KARŞILAŞTIRILMASI	46



1. GİRİŞ

Periferik sinir yaralanmaları, sık görülen, özellikle genç popülasyonu etkileyip yaşam kalitesini bozan klinik bir durumdur. Etiyolojisinde metabolik, kollajen hastalıklar, maligniteler, toksinler olsa da önemli oranda travmalar sonrası meydana gelmektedir. Travmatik yaralanmalar, tüm dünyada engellilik ve sakatlık oluşturan nedenlerin başında gelmektedir. Periferik sinir yaralanmalarının en sık etiyolojik nedeni ise motorlu araç kazalarıdır.

Periferik sinirlerin tanımlanması ilk olarak M.Ö. 300'lü yıllarda Herophilus tarafından yapılmıştır. Cruikshank, tamir sonrasında sinir iyileşmesi ve distal ekstremitelerde fonksiyonlarında kazanım olabileceğini göstermiştir. 1850 yılında Waller, kurbağa glossofaringeal ve hipoglossal siniri üzerine yaptığı çalışmada sinir yaralanmalarının alametifarikası olan distal segmentteki dejenerasyonu (Wallerian Dejenerasyon) tanımlamıştır. 1873 yılında Huenter, epinöral sinir tekniğini tanımlamış ve 1945 yılında Sunderland ise mikrocerrahinin temel prensiplerini ortaya koymuştur. Fakat bu tarihten itibaren cerrahi teknikte çok büyük değişim ve gelişmeler meydana gelmemiş, küçük değişiklikler ile temel cerrahi prensipler aynı kalmıştır.

Waller'in dejenerasyonu ortaya koymasından sonra, 1900'lü yılların başında Cajal, nörotrofik faktörleri keşfetmiştir. Böylelikle sinir yaralanmalarının patofizyolojisi ve moleküler mekanizmaların rolünün önemi ortaya çıkmıştır. Kusursuz yapılan cerrahiler sonrasında bile sonuçların tatmin edici olmaması ve şu anda periferik sinir yaralanmaları için tam anlamıyla başarılı olarak uygulanan herhangi bir farmakolojik ajan bulunmaması nedeniyle güncel araştırmalar bu yöne doğru kaymıştır. Periferik sinirlerin rejenerasyon potansiyellerinin farkedilmesi ile hasarlı bölgenin çevre dokularının durumu, komşu hücreler ile oldukça fazla olan etkileşim, çeşitli büyüme faktörleri ve moleküllerin bu süreçte etkinlikleri ortaya konulmaya çalışılmakta ve güncel literatür bu yönde ilerlemektedir.

Periferik sinir yaralanmalarında cerrahi metodlar ile müdahale edebildiğimiz sinirin kendi rejenerasyon potansiyeline yardım etmek ile sınırlıdır. Periferik sinir kendini rejenere eder. Yaptığımız cerrahiler rejenere etmez. Cerrahi metod ile yapabildiğimiz sadece fasikül uyumunu sağlamaya çalışarak sinir uçlarını bir araya getirmektir. Fakat bu bölgedeki hücresel ve moleküler yanıtları henüz kontrol

edememekteyiz. Bu bağlamda birçok büyüme faktörü ve molekül araştırılmakta ve sinir hasarı rejenerasyonunda etkisi incelenmektedir. Fakat bilinenler, bilinmeyenlerden oldukça azdır.

Tedavisi henüz mükemmel şekilde yapılamayan periferik sinir yaralanmaları üzerine yaptığımız bu çalışmada amaç;

- Akut periferik sinir yaralanmaları rejenerasyon sürecinde, özellikle çevre dokuya Epidermal Büyüme Faktörü'nün (EGF) histolojik etkisi var mıdır ? olarak özetlenebilir.

Çalışmada temelde iki farklı grup kullanarak periferik sinir yaralanması oluşturulmuş, deney grubuna EGF ve kontrol grubuna serum fizyolojik verilerek EGF'nin histolojik etkisi saptanmaya çalışılmıştır.

Çalışmanın amacı güncel literatürde hala netlik kazanmayan büyüme faktörlerinin sinir rejenerasyonunda kullanımı açısından EGF'nin periferik sinir rejenerasyonunda bölgesel histolojik etkilerinin saptanmasıdır.

2. GENEL BİLGİLER

2.1. Sinir Sisteminin Genel Özellikleri

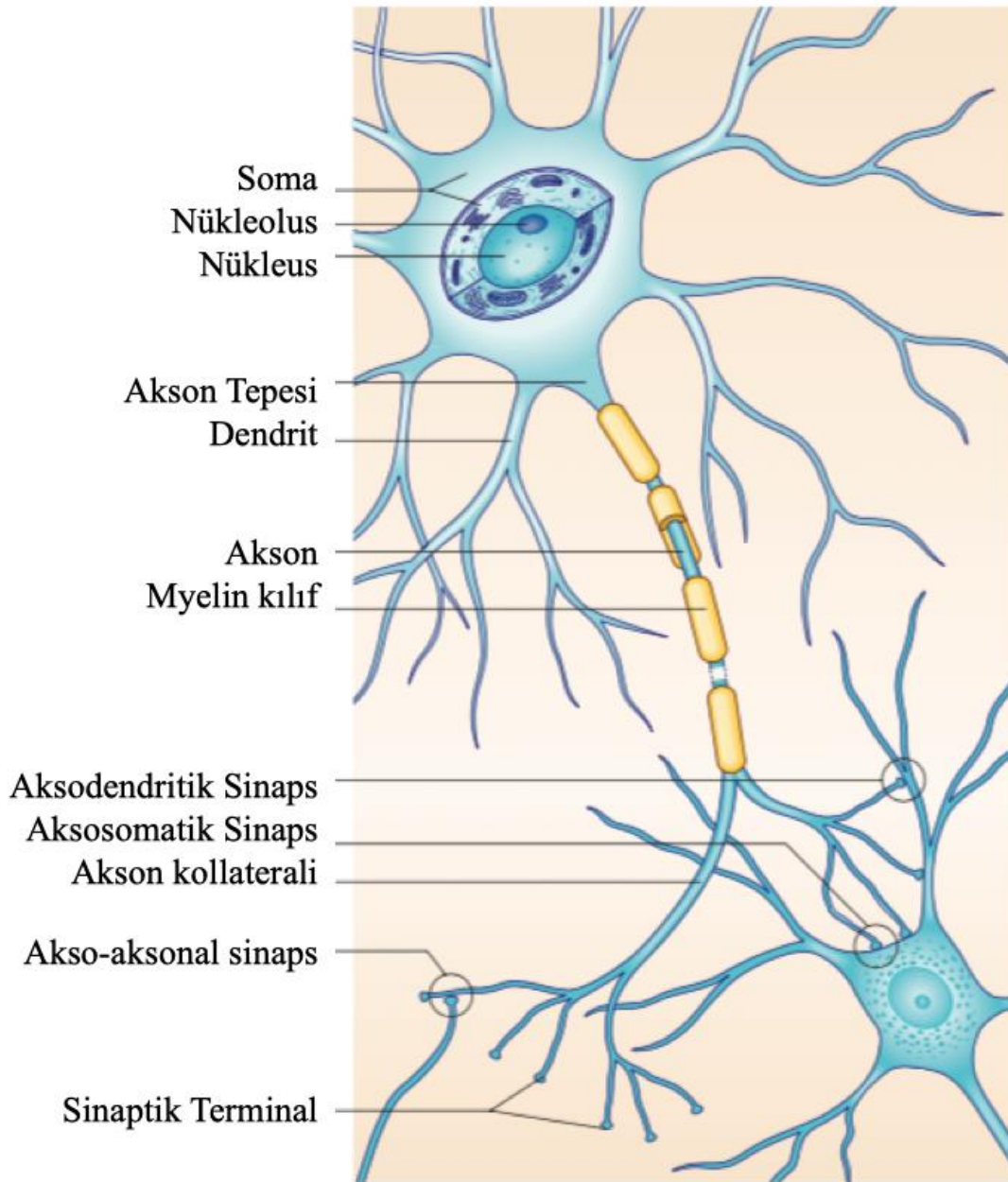
Sinir sistemi, nöron adı verilen sinir hücreleri ve glia adı verilen destek hücrelerinden oluşmaktadır. Nöronlar, bilgiyi şifreleyip uzun mesafeler boyunca diğer nöron veya hedef organlara aktaran hücrelerdir. Bilginin şifrenip aktarılmasında, aksiyon potansiyeli adı verilen hızlı elektrik sinyaller kullanılmaktadır. Diğer hücrelere ya da hedef organlara aktarım ise sinaps, nöromuskuler kavşak gibi iletim noktalarından yapılmaktadır (1).

Sinir sistemindeki bir diğer hücre grubu olan glia ya da nöroglia hücreleri ise nöronlar ile olan karşılıklı etkileşimler sayesinde fonksiyonların normal olarak yerine getirilmesini sağlamaktadır. Glial hücre ve nöron sayısı üzerine Azevedo ve ark.(2)'lerinin yaptıkları çalışmada insan beyinde glial hücre sayısı ile nöron sayısının hemen hemen eşit olduğu gösterilmiştir. Santral sinir sisteminde glial hücreler mikro ve makro glia olarak ayrılırken, periferik sinir sisteminde ana glial hücre Schwann hücreleridir.

Sinir sistemi; periferik (PSS) ve santral (SSS) olmak üzere iki ana bölüme ayrılır. SSS; beyin, beyin sapı, spinal kord gibi yapıları içerirken PSS ise bu yapıların dışında kalan spinal sinirler, kranial sinirler, çeşitli gangliyonlar gibi tüm diğer sinir dokularını içermektedir (3).

2.1.1. Sinir Hücresi

Nöronlar, sinir sisteminin temel hücreleridir. Duyuların algılanması, motor veya emosyonel cevapların oluşturulması, öğrenme ve hafıza gibi birçok fonksiyonları bulunmaktadır. Fazla miktarda bulunan uzantıları sebebiyle bu hücrelerin yüzey alanları geniştir. Tipik bir nöron başlıca dört kısımdan oluşmaktadır (3) (Şekil 2.1.); hücre gövdesi (soma), akson, dendritler ve sinaptik terminaller.



Şekil 2.1. Tipik bir sinir hücresi ve bağlantıları*

* Standring S. Gray's anatomy e-book: the anatomical basis of clinical practice: Elsevier Health Sciences; 2015.

Hücre Gövdesi (Soma)

Nöron gövdesi temel olarak çekirdek ve sitoplazmadan oluşmaktadır. Hücre gövdesi, sinaps adı verilen bağlantılar sayesinde diğer hücrelerle temas halindedir. Gerek nörotransmitter adı verilen maddelerin üretiminde gerekse de uyarıların

iletilmesi için gerekli protein sentezinden dolayı tipik bir soma granüllü/granülsüz endoplazmik retikulum ve ribozomlar açısından oldukça zengindir. Yüksek protein sentezinden dolayı, çekirdek genel olarak büyük ve ökromatiktir. En az bir belirgin çekirdekçik içermektedir. Sitoplazmada ayrıca birçok mitokondri ve lizozom bulunmaktadır. Golgi kompleksleri genellikle dendritlerin tabanında aksonal kutbun karşısında yer almaktadır. Ribozomların bir kısmı, endoplazmik retikulum üzerinde bulunur. RNA bakımından oldukça zengin bu yapılar mikroskobik bazofilik görülen Nissl granüllerini oluşturur. Nissl granülleri özellikle yüksek aktiviteye sahip hücrelerde daha belirgindir (3).

Dendritler

Dendritler; hücre gövdesinden çıkan, diğer hücreler ile iletişim kuran ve onlardan aldığı bilgiyi hücre gövdesine ileten yapılardır (1). Birçok dallanma nedeniyle geniş bir yüzey alanına sahiptir. Sinaptik girdileri alır, hücre gövdesi ve aksona iletir. Belli bir eşiği geçtiğinde aksiyon potansiyelini başlatır. Bu hücre dallanmaları ilk olarak 1800'lü yıllarda farkedilmesine rağmen ilk ayrıntılı açıklama 1873 yılında Golgi tarafından yapılmıştır. Golgi, bu uzantıların beslenmede rolü olduğunu -günümüzde doğru olmadığı bilinen - söylemiştir. Sonrasında Cajal, 'Nöron Doktrini' adını verdiği hipotezini ortaya atmış ve akan bilginin dendritler vasıtasıyla alınıp soma ve aksonlara iletildiğini ve bunların bir ünite olduğunu söylemiştir. O dönemde dendritik membranların elektriksel sinyaller açısından inaktif olduğu, sadece sinaptik girdiyi pasif olarak entegre ettiği düşünülmekteydi. Fakat günümüzdeki kanıtlar, dendritlerin bu işlev sırasında oldukça aktif olduğunu göstermektedir (4). Ayrıca dendritik membranda çok sayıda iyon kanalı görev yapmakta ve bu iyon kanallarının yoğunluğu değişmektedir (5).

Dendritlerin sinapslar aracılığıyla değişik dallanma örüntüleri, muhtemelen, gelişim sırasında ortaya çıkan farklı etkileşimlerden kaynaklanmaktadır (3). Erken gelişim döneminde aşırı bir dendrit üretimi söz konusudur. Fakat sinir sistemi olgunlaştıkça ve bilgi işlendikçe, fonksiyonel talebe cevap olarak bu dendritik ağaç budanmaktadır. Sinaptik aktivite trafiğine göre genişlemekte veya daralmaktadır (6).

Akson

Nöron hücre gövdesinden çıkan bir diğer uzantıdır. Çapları 0.2 μm ve 15 μm arasında değişmekte ve uzunlukları 1 metreye kadar ulaşabilmektedir (7). Aksonlar dendritlere göre daha uzundur ve hücre gövdesinden gelen impulsları diğer nöron veya hedef organlara iletirler. Akson tepeciği olarak başlar (Bkz. Şekil 2.1.). Aksiyon potansiyeli tam olarak bu kavşakta başlar. Aksonal plazma membranında oldukça fazla sayıda voltaj bağımlı kanallar bulunmaktadır. Sitoskeletal açıdan da oldukça zengin yapılardır (3).

Miyelin kılıf; $>2 \mu\text{m}$ çapında hemen hemen tüm aksonlarda bulunan SSS'de oligodendrositler, PSS'de ise Schwann hücreleri tarafından oluşturulan ve akson tepeciğinin distal ucundan başlayan bir yapıdır. 1854 yılında Robert Wurschow tarafından keşfedilmiştir. Büyük oranda (%70-80) yağdan oluşmaktadır ve geri kalan kısım çoğunlukla proteinden meydana gelmektedir. Ağırlığının %50-60'ını oluşturan *myelin protein zero* (MPZ, P0) başlıca proteinidir (8). İkinci en sık bulunan protein ise *myelin basic protein* (MBP, P1)'dir ve SSS'deki miyelin ile oldukça benzerdir. Miyelin proteinlerinin yaklaşık olarak %10'unu oluşturmaktadır. Periferik miyelin protein 22 ise total protein ağırlığının %5'inden azını oluşturmaktadır fakat miyelin kılıfın doğru ve stabil yapısı için gereklidir. Tüm protein ağırlığının %0.1'ini oluşturan *myelin-associated glycoprotein* (MAG) ise paranod ve Schmidt-Lanterman yarıklarında bulunmakta, miyelin oluşumunda ve devamında oldukça önemli bir rol oynamaktadır (7). Miyelin, yalıtkan bir maddedir. Bu yalıtkanlığı sayesinde sinirsel iletim hızlanmakta ve atlamalı (*saltatory*) bir karakter kazanmaktadır. İletim hızını etkileyen ana faktörler; akson çapı, miyelin kılıf kalınlığı ve aksoplazmik iletkenliktir. Akson tepeciğinde miyelin bulunmamaktadır (9). Ranvier boğumları, akson üzerindeki miyelinsiz alanlardır. Hem SSS'de hem PSS'de iki Ranvier boğumu arasındaki miyelinli akson bölüme internod adı verilir. Miyelin kılıfın kalınlığı ve internodal uzunluklar genellikle akson çapı ile pozitif korelasyon göstermektedir. Özellikle sodyum gibi iyon kanalları Ranvier boğumlarında yoğun olarak bulunurken internodal membranlarda ise oldukça düşük yoğunluktadır. Akson sonlanmaları, serbest afferent duyu sonlanmaları hariç, miyelinsizdir ve presinaptik bir genişleme göstermektedir. Bu sonlanma bölgelerinde nörotransmitter ve nöropeptidleri içeren

çeşitli veziküller bulunmaktadır. Aksiyon potansiyelinin gelişi ile nörotransmitter içeren veziküller sinaptik aralığa salınmaktadır (3).

Aksonlar; mikrotübül, nörofilaman, mitokondri, veziküller, sisterna ve lizozom gibi yapıları içermektedir. Organeller akson boyunca farklı şekilde dağılım göstermektedir. Nöronal hücre gövdesi ve dendritlerden sitoplazmik açıdan en büyük farkları düz endoplazmik retikulum açısından fakir olmalarıdır. Aksoplazma temel olarak üç ana filamentöz yapıya sahiptir; nörofilamanlar, mikrotübüller ve mikrotrabeküler matriks. Nörofilamanlar aksonal proteinlerin %85'ini oluşturmakta ve mekanik güç sağlamaktadır. Aksonun şeklini ve boyutunu belirleyen esas yapıdır. Fareler üzerinde yapılan çalışmalarda, eksikliklerinde sinir sisteminin normal geliştiği fakat motor aksonlarda kayıp olduğu görülmüştür. Mikrotübüller, akson boyunca longitudinal olarak uzanırlar. Alfa ve beta tübülün polimerlerinden oluşmaktadır. Polar yapıdadırlar. Mitokondri gibi organellerin hareketinde görev alırlar. Hızlı transport, dynein (retrograd) ve kinesin (anterograd)'in tübülün ağıyla iletişimi ile sağlanır. Mikrotrabeküler matriks, 4-6 nm çapında ve 20-150 nm uzunluğunda yapılardan oluşur. Aktin, myosin, fodrin, tau, tropomyosin ve kalmodulin gibi proteinler içerir (7).

Sinir hücresinde sürekli bir sitoplazmik hareket bulunmaktadır. Akson boyunca her iki yönde vezikül akışı olur. Net akım ise somadan akson terminaline doğrudur. Periferel aksonlar ribozomlara sahip olsa da protein sentezi açısından kısıtlı bir kapasiteye sahiptir ve canlılığını, fonksiyonunu devam ettirebilmeleri için somada sentezlenen proteinlerin taşınmasına ihtiyaç duyar (7). İki ana transport tipi vardır; biri yavaş, diğeri ise oldukça hızlıdır (3). Bu sinyallerdeki defekt sonucu dejenerasyon ve hücre ölümü olabilmektedir. Günümüzde birçok dejeneratif nörolojik hastalık aksonal transportun defektleriyle ilişkilendirilmektedir (10).

Sinaps

Aksonlar genellikle akson terminali adı verilen ve ucunda sinaptik terminal (presinaptik terminal) olarak adlandırılan genişlemelere sahip sonlanmalar ile devam etmektedir. Bu sinaptik terminaller, genellikle başka nöronların gövdeleri ve dendritleri ile bağlantı kurar. Bu bağlantı noktalarına sinaps adı verilir. Bir nöron aldığı impulsu, aksonu aracılığıyla sinaps yaptığı nörona iletir. Sinir impulsunu veren nörona

presinaptik nöron, alan nörona ise postsinaptik nöron adı verilir. Presinaptik ve postsinaptik sitoplazmalar arasında 20-30 nm genişliğinde dar bir alan bulunur. Bu bölgeye sinaps aralığı (*synaptic cleft*) adı verilir. Birçok sinaps çeşidi bulunmaktadır. Başlıcaları; aksodendritik sinaps (bir nöronun aksonu ile başka bir nöronun dendriti arasında - en yaygındır), aksosomatik sinaps (akson ve hücre gövdesi arasında), akso-aksonal sinaps (iki akson arasında), dendro-aksonal, dendro-dendritik, somatodendritik, somatosomatiktir (1).

Sinapslardaki impuls iletimi büyük ölçüde kimyasaldır ve nörotransmitter adı verilen maddeler aracılığı ile gerçekleşir. Nörotransmitterler, postsinaptik membranda bulunan reseptörleri aracılığıyla, membran iletkenliğinde değişim oluşturarak ya depolarizasyon ya da hiperpolarizasyon oluşturur. Salınan nörotransmittere göre postsinaptik nöron ya uyarılır (örn. Asetilkolin, dopamin) ya da inhibe edilir (örn. GABA, glisin) (11).

Aksiyon potansiyeli, presinaptik terminale geldiği zaman voltaj-duyarlı Ca^{+2} kanalları aracılığı ile intrasellüler Ca^{+2} konsantrasyonu artar. Ca^{+2} presinaptik bir Ca^{+2} sensörüne bağlanır ve nörotransmitter içeren sinaptik veziküllerin ekzositozu tetiklenir. Nörotransmitter, sinaptik aralığa salınır ve postsinaptik reseptörlerine bağlanır. Böylece presinaptik membrandaki voltaj değişimi yani aksiyon potansiyeli, kimyasal bir sinyale dönüştürülür ve ardından postsinaptik hücrede tekrar elektriksel bir sinyale dönüştürülür. Sinaptik aralığa diffüze olan nörotransmitter ise enzimler tarafından parçalanır ve endositoz ile tekrar kullanılmak üzere hücre içine geri alınır. Bu biyofiziksel ve kimyasal olaylar 1 milisaniyeden daha kısa sürede gerçekleşir (12).

2.1.2. Nöron Sınıflaması

Nöronların sınıflandırılmasında birçok kriter bulunmaktadır. İlk yapılan sınıflandırmalarda sinir hücre gövde büyüklüğü, şekli ve akson uzunluğu gibi özellikler dikkate alınmışken günümüz sınıflamalarında artık fizyolojik özellikler ve moleküler bileşim de dikkate alınmaktadır (13). Sinir hücreleri ile alakalı birçok sınıflama bulunmaktadır. Fakat en temel sınıflama 1837 yılında Erlanger ve Gasser'in yaptığı duyu aksonları için olan ve daha sonra motor liflere de uygulanmış A,B ve C'den oluşan sınıflama ile 1943 yılında Lloyd tarafından Romen rakamları ile yapılan sınıflamadır (14).

Periferik sinirler, efferent ve afferent olarak sınıflandırılabilir. Efferent sinirler SSS'nin oluşturduğu cevapları hedef organlara, afferent sinirler ise reseptör organlardan gelen uyarıyı SSS'ye taşır. Fonksiyonel olarak motor, duyu ve internöron gibi sınıflara ayrılabilirler. Nöronlar ayrıca uzantı sayısı ve düzenine göre de multipolar, bipolar, unipolar ve psödounipolar olarak sınıflandırılabilir (1, 3).

Sinir iletim hızlarına göre yapılan sınıflamada A, B ve C olarak üç ana grup bulunur. A grubu, en yüksek iletim hızına ve en büyük çapa sahip miyelinize somatik afferent ve efferent liflerden oluşur. B grubu lifler ise pregangliyonik otonomik liflerdir. C grubu en küçük, en yavaş, miyelinsiz visseral ve somatik afferent, postgangliyonik otonomik efferent liflerden oluşur. Grup A lifler efferent (α , β , γ ve δ alt grupları) ve afferent (I,II ve III alt grupları) olarak ayrılır. A- α lifleri en geniş ve en hızlı iken C lifleri en küçük ve en yavaş olmaktadır. En büyük somatik efferent lifler ($A\alpha$), maksimum 120 m/sn hıza sahiptir. Gama motor nöronların küçük ($A\gamma$) lifleri, otonomik pregangliyonik (B) ve postgangliyonik (C) efferent lifler, giderek daha yavaş (40m/sn ile 10m/sn) hıza sahiptir (7).

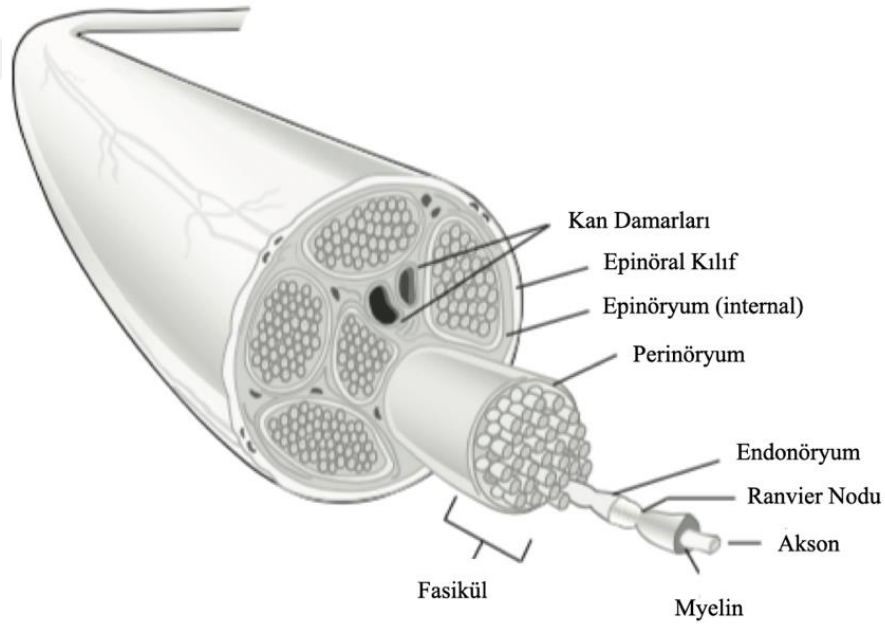
2.2. Periferik Sinir Sistemi

Periferik sinir sistemi, SSS dışına çıkan aksonların oluşturduğu periferik sinirler ve SSS dışında nöronların toplu olarak bulunduğu gangliyonlardan oluşur. Medulla spinalisten çıkan 31 çift spinal sinir, beyin, beyin sapından çıkan 12 çift kranial sinir ve bunların dalları periferik sinirleri oluşturur (1). Periferik sinir sisteminde mikroskobik fonksiyonel üniteler; akson ve ilişkili olduğu Schwann hücrelerinden oluşan sinir lifleridir (15).

Somatik motor nöronların hücre gövdesi spinal kordun ventral boynuzunda bulunur. Sempatik sistemin otonomik, visseral motor nöron gövdeleri T1-L2 veya L3 segmentleri arasında bulunan intermediolateral hücre kolonunda bulunur. Parasempatik sistemin visseral motor nöronlarının hücre gövdesi ise beyin sapında III, VII, IX ve X. kranial sinir nükleuslarında ve S2-S4 seviyeleri arasındaki intermediolateral hücre kolonunda bulunmaktadır. Somatik ve visseral duyu nöronları dorsal kök gangliyonlarında (spinal gangliyon) bulunur. Buradaki psödounipolar nöronlar santral uzantıları ile spinal kordun dorsal boynuzuna girer. Somatik motor ve visseral motor, otonomik lifler ventral boynuzdan gelir ve dorsal kök

gangliyonlarından gelen somatik ve visseral duyu lifleri ile birleşerek mikst, motor ve duyu içeren, spinal sinirleri oluşturur. Spinal sinir kısa bir ilerlemeden sonra ventral ve dorsal rami olarak ikiye ayrılır. Gelişimsel olarak dorsal rami sırt kasları, cilt vb. yapıları innerve ederken vücudun geri kalan kısımları ventral rami tarafından innerve edilir (15).

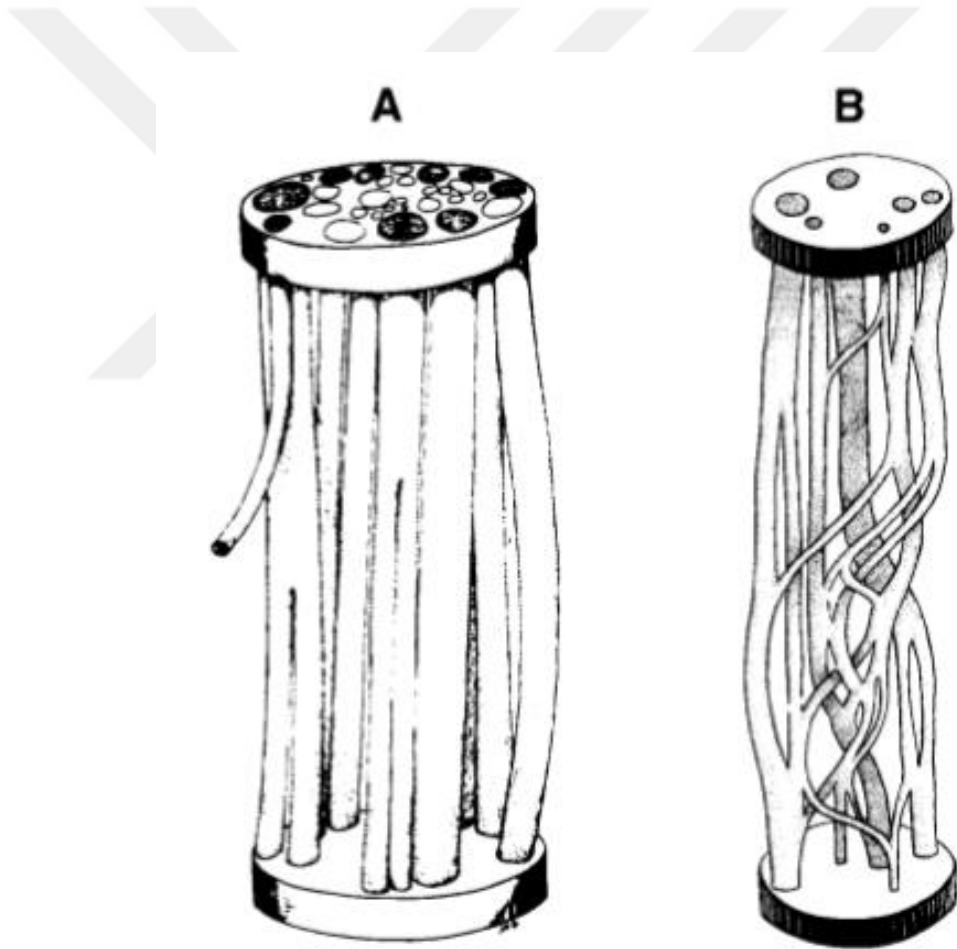
PSS'de her bir aksonu endonöryum adı verilen bir bağ dokusu sarar. Perinöryum ise birkaç yüz aksonu bir arada sararak fasikülleri (sinir demeti) oluşturur (3). Fasiküllerin sayısı ve organizasyonu, sinirden sinire, türden türe ve sinirin uzunluğu boyunca farklılık gösterebilmektedir (15). Fasiküller bir araya gelerek periferik siniri oluşturur. Periferik siniri en dıştan saran yapıya ise epinöryum adı verilir (1) (Şekil 2.2.). Aksonlardan ve ilişkili Schwann hücrelerinden ve bazı durumlarda miyelin kılıftan oluşan bu sinir lifleri fasiküllerde bir araya gelir ve endonöryal fibröz kollajen ve küçük kan damar ağından mekanik ve metabolik destek alır (7).



Şekil 2.2. Periferik Sinir Yapısı *

* Siemionow M, Brzezicki GJIron. Current techniques and concepts in peripheral nerve repair. 2009;87:141-72.

Sinir fasikül organizasyonu ile ilgili önemli katkılar 1940'lı yıllardan itibaren Sunderland ve arkadaşlarının yaptıkları çalışmalardan gelmektedir. Fasikül organizasyonu (internal topografi) ile ilgili iki ayrı konsept ortaya atılmıştır (Şekil 2.3.). İlki, sinir boyunca fasiküllerin adeta bir kablo gibi uzandığıdır. Sonraları bu görüşe karşı periferel sinirlerde fasiküllerin birbirleri ile dallanma, ayrılma gösterme ve pleksiform bir patern izlediği ortaya atılmıştır. Mevcut kanıtlar ışığında periferel sinirlerde bu iki paternin de görülebildiği kabul edilmektedir. Genel olarak fasiküller distalde daha çok kablo paternini izlerken, proksimal düzeylerde bir pleksiform düzene sahip olmaktadır. Bunun yanısıra aynı SSS'deki gibi periferel sinirlerde de somatotropik bir organizasyon vardır (16).



Şekil 2.3. Periferik Sinir Fasikül Organizasyonu. A.Kablo Paterni B.Pleksiform Patern

*

* Stewart JDJM, nerve. Peripheral nerve fascicles: anatomy and clinical relevance. 2003;28(5):525-41.

2.2.1. Baę Doku Kılıfları

Santralden perifere endonöryum, perinöryum, epinöryum ve onu çevreleyen mezonöryumdan oluşmaktadır. Mezonöryum, sinirin ekstrensek dolaşımını sağlayarak özellikle sinir yaralanmalarında önemi artan gevşek bir baę dokusudur (3). Siniri çevreleyen baę dokular, periferik sinire esneklik, sağlamlık ve çevresel mekanik, kimyasal faktörlere karşı koruyucu bir etki sağlar (17).

Sinir kılıfını oluşturan hücrelerin kökeni uzun zamandır incelenmektedir ve bu konuda tam bir netlik bulunmamaktadır. Perinöryal hücrelerin aynı Schwann hücreleri gibi nöral krest kökenli olup olmadığı tartışılmaktadır. Bazı çalışmalar perinöryal hücrelerin çoğunun nöral krestten kaynaklanmadığını söylese de özellikle endonöryal taraftaki perinöryal hücrelerin bir kısmının nöral krest kökenli olduğu da savunulmaktadır. Diğer yandan sinir perisitlerinin kökeni de hala tam netlik kazanmamıştır; bazı yazarlar nöral krest kökenini vurgularken, diğerleri mezodermal kökeni vurgulamaktadır (17).

Perinöral farklılaşma, Schwann hücre-akson kompleksleri ve çevredeki sinyaller ile yakından ilişkilidir. Bu komplekslerden salınan faktörlerin, perinöryumun ve çevresindeki mezenkimal hücrelerin farklılaşma ve organize olmasından sorumlu olduğu düşünülmektedir (17). Bazı yazarlar Schwann hücre kaynaklı sinyallerin, periferik sinir kılıfının gelişimi ve mezenkimal hücrelerin perinöryal epitel benzeri hücrelere farklılaşması için gerekli olduğunu söylemektedir. Buna destek olarak Schwann hücre kaynaklı *Hedgehog* ailesinin bir üyesi olan *Desert Hedgehog* proteini eksikliğinde matür sinir morfolojisinde bozulma gösterilmektedir (18).

Epinöryum

Sinir baę dokularının en dış tabakasıdır. Yoğun düzensiz baę dokusu ve adipöz dokudan oluşmaktadır. Fasikülleri bir arada tutarak sinir gövdesini oluşturur. Kollajen ve elastik lifler sinir boyunca dalgalı şekilde uzanmaktadır (19). Epinöryumun ana görevi fasikülleri desteklemek, beslemek ve korumaktır (20). Epinöral tamirde sütür materyali bu katmandan geçmektedir. Bu tabakanın çevresinde ise mezonöryum adı verilen ve sinirin beslenmesini sağlayan ana damarların bulunduğu bölge bulunur (21).

Mezodermden köken alan gevşek bağ dokusunun yoğunlaşması ile oluşur. Fibroblast, tip I ve III kollajen ve değişik oranda yağ içermektedir. İki katmana ayrılır. İç katman perinöryuma bitişik olarak bulunurken dış katman daha gevşek yapıdadır. Dış katman değişen oranlarda adiposit ihtiva etmektedir (7). İnternal epinöryum fasikülleri ayırırken, eksternal epinöryum tüm fasikülleri sararak sinirin anatomik şeklini almasını sağlar (21). Çevrelediği sinire yastık görevi görür. Epinöryum, sinir fasikülleri arasında kayma hareketine yardımcı olur ve ekstranöral bölgeden sinir fasiküllerine giren damar ve sinir liflerini destekler (15). Lenfatikleri ve *vasa nervosum* adı verilen kan damarlarını içerir (Şekil 2.4.).

Epinöryum, intranöral vasküler sistemin ana beslenme kanallarını taşır. *Vasa nervosumlar*, perinöryumdan geçerek endonöryum içindeki arteriol ve venüller ile bağlantı kurar. İnsanda, epinöryum toplam sinir demetinin kesit alanının %30-70'ini oluşturmaktadır. Genel kural olarak da fasikül sayısı arttıkça epinöryum kalınlığı artmaktadır. Epinöryum miktarı sinirler arasında, seviyeler arasında ve bireyler arasında değişmektedir. Örneğin özellikle eklem seviyelerinde epinöryum daha fazla miktarda bulunmaktadır (19).

Perinöryum

SSS-PSS geçiş zonundan periferik kadar uzanır. Proksimalde spinal kordda pia-araknoid ile, duyu sinirlerinde ise dorsal kök gangliyonlarının iç katmanı ile devam eder. Distalde kas içiğinin kapsülü ve kapsüllü sinir sonlanmaları şeklinde sona erer. Kapsülü olmayan sonlanmalarda ve nöromusküler kavşaklarda ise perinöryum açık uçludur (19). Fibroblasttan türediği düşünülen poligonal hücreler ve kollajenden oluşur. Elastik özellik gösteren bir yapıdır ve fasikülün gerilmesi, bükülmesi esnasında içeriğin korunmasına yardımcı olur (7).

Perinöryal hücreler sinir liflerini fasiküllere dönüştürür. Genellikle 15-20 hücre katmanı içerir ve her bir katman yaklaşık 0.5 µm kalınlığında bir bazal laminaya sahiptir. Bazal lamina; tip IV kollajen, laminin, fibronektin ve heparan sülfat içerir. Perinöryal hücreler internal zonda tek sıra halinde ve birbirlerine sıkı bağlantılar ile bağlanmıştır. Eksternal zonda ise sirkumferensiyel, oblik ve longitudinal olarak düzenlenmiş tip I, II kollajen ve elastik lifler bulundurulur (22). Perinöryum sinire

mekanik güç sağlamaktadır. Farklı sinirlerde farklı kalınlık ve boyutta olabilmektedir (15).

Bazal laminanın önemi hücrelerin birbirlerine sıkı bağlantılar ile bağlanması ile aktif bir diffüzyon bariyeri olarak görev yapmasıdır. Bu sayede kan-sinir bariyeri adı verilen yapı oluşur. Osmotik basınç ve endonöryum çevresindeki sıvı basıncının devamında önemli bir role sahiptir. Perinöryumdaki pinositik veziküller ve perinöryal hücrelerdeki yüksek oranda ATPaz, kreatin kinaz ve fosforilasyon enzimleri nedeniyle aktif ve selektif bir transport mekanizmasına sahip olduğu düşünülmektedir. Gelişim evresinde kan-sinir bariyerinin oluşabilmesi miyelin kılıf formasyonuna bağlıdır (7). Lenfatik sistem ise bu katmanda bulunmamaktadır (3).

Perinöryum sinirin tensil kuvvetini sağlayan ana katmandır (20). İntrafasiküler basınç, perinöryal membranın yırtılmasından önce deneysel olarak 300-750mm Hg' ya kadar yükseltilebilmektedir (23).

Endonöryum

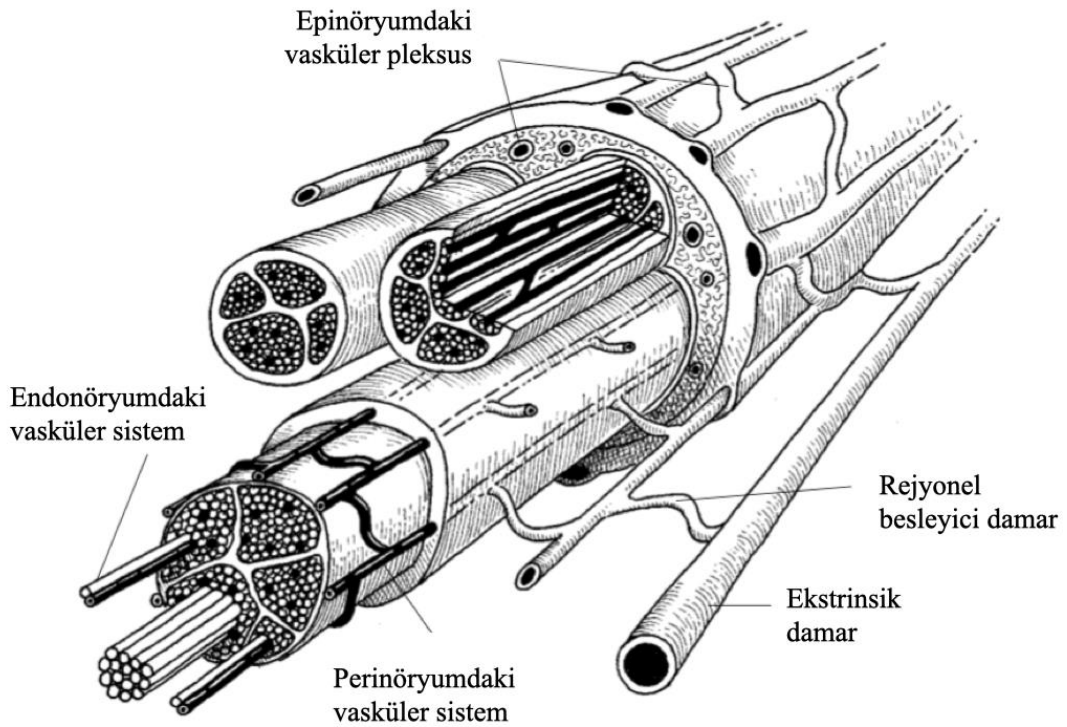
En içteki katmandır. Akson ve ilgili Schwann hücrelerini saran bazal lamina; tip IV kollajen, laminin, fibronektin ve heparan sülfattan oluşmaktadır. Endonöryum, sinirin uzun eksenine paralel olarak düzenlenmiş, Schwann hücre-akson birimleri ve endonöryal vasküler yapılar etrafında yoğunlaşan predominant olarak tip III kollajen (retikülin) ve tip I kollajenden oluşan bir yapıdır. Kollajen yapı fasikülün uzun eksenine paralel dalgalı bir uzanım gösterir (7). Major hücresel bileşenleri; Schwann hücreleri ve endotel hücreleridir. Bunların dışında fibroblastlar, makrofajlar ve mast hücrelerini de içermektedir (3). Küçük damar yapıları perinöral hücreler ile sarılı halde perinöryumdan girer ve bu sayede kan-sinir bariyeri oluşturulur (7). Endonöryal sıvı basıncı, çevresindeki epinöryuma göre biraz daha yüksektir. Bu gradient sayesinde sinir dışındaki toksik maddelerin endonöryal bölgeyi kontamine etmesi en aza indirilmiş olur (19).

2.2.2. Periferik Sinir Beslenmesi

Periferik sinirin beslenmesi, epifasiküler epinöryuma giren ve sinir boyunca uzanan aretriollerden kaynaklanır. Bu damarlar endotelyal hücreler arasındaki fenestrasyonlar ve yarıklarla nispeten geçirgenlik gösterir. İnterfasiküler epinöryum

çevresinde anastomoz yaparlar. Bu arteriyoller perinöryal kılıfla beraber oblik şekilde endonöryal boşluğa geçer. Fakat burada fenestrasyon göstermeyen birbirine sıkı bağlantılar ile bağlanmış endonöryal kapillerler ile devam eder (15). Bu bölgenin mikroçevresel homeostazisinde kan-sinir bariyeri oldukça önemli yer tutmakta ve Schwann hücre, akson, makrofaj, mast hücre ve çevre etkileşimleriyle permeabilitesi değişmektedir (24). Periferik sinirler ayrı, fonksiyonel olarak bağımsız iki ayrı vasküler sistemden oluşur (3) (Şekil 2.4.);

- Ekstrinsik sistem: bölgesel besleyici damarlar ve epinöryal damarlar
- İntrinsik sistem: endonöryumdaki longitudinal uzanan mikrodamarlar.



Şekil 2.4. Periferik Sinirin Vasküler Anatomisi *

* Lundborg G. Nerve injury and repair: Churchill Livingstone Edinburg; 1988.

2.2.3. Schwann Hücresi

PSS'deki başlıca glial hücredir. Schwann hücreleri, nöral krestin multipotent hücrelerinden köken alır (7). Çapı 2 µm'den büyük periferik aksonları sararak miyelinize olmalarını sağlar. Schwann hücreleri üzerindeki Erb B2/B3 reseptörleri ile

etki eden *neuregulin 1* sinyal yolağı, miyelinizasyon için gereklidir ve miyelin kalınlığını belirlemektedir (3). Ayrıca miyelin üretimi ve organizasyonunda Rho-kinaz ve büyüme faktörlerinin de rolü bulunmaktadır (25, 26). Olgun bir Schwann hücresi kollajen, laminin ve polisakkaridden oluşan bir bazal lamina ile çevrilidir (27). Miyelin kılıf mezakson adı verilen yapılar ile içerde ve dışarda Schwann hücresi ile bağlantı kurar (7).

Schwann hücreleri PSS'de sadece miyelin oluşturma işini yapmaz aynı zamanda reseptör fonksiyonu vardır ve rejenerasyonda da önemli işlevler üstlenir (28). Schwann hücreleri; *neuregulin*, TGF – beta, FGF, PDGF ve IGF-1 gibi büyüme faktörleri ile modüle edilebilir. Schwann hücreleri üzerinde bu faktörler için reseptörler bulunmaktadır (14). Ayrıca Schwann hücrelerinin gelişimin erken dönemlerinde nöronlar ile oldukça sıkı bir ilişki içinde olduğu bilinmektedir (17). Periferik sinir morfoloji ve fonksiyonunun gelişimi ve devam ettirilmesi, Schwann hücreleri ile nöronlar arasında oluşan kontrollü, çift yönlü, bilinen ve bilinmeyen birçok molekül vasıtasıyla gerçekleşir (29). Schwann hücrelerinin gelişim sırasında nöron sağkalımı için gerekli olduğu, hasarlı sinirlerin rejenerasyonunda ve fonksiyonel iyileşmelerinde önemli rol oynadığı bilinmektedir (30). Akson ve Schwann hücreleri canlı kalabilmek için birbirlerine ihtiyaç duymaktadır. Aksonlarından ayrılmış Schwann hücre prekürsörlerinin apoptotik hücre ölümüne gittiği yine aynı şekilde Schwann hücre sayısının gelişim sırasında yeterli düzeyde ve istenilen şekilde olmadığında nöronal ölümün meydana geldiği bilinmektedir (31). Fakat Schwann hücre proliferasyonu ve diferansiyasyonunu kontrol eden büyüme faktörü ve sinyal yolları konusundaki bilgimiz kısıtlıdır (29).

Miyelinize segmentin özellikleri, patolojik durumlarda değişmektedir. Sinir hasarı sonrası veya demiyelizan bir durumda miyelinin akson ile kontağı azalmakta ve bu durum, miyelinin irreversible olarak kollapsına neden olmaktadır (32).

2.3. Sinir Sistemi Embriyolojisi

Sinir sistemi ve özel duyu organlarının büyük bölümü nöral plak ve çevresindeki nöral krest adı verilen hücre topluluğundan meydana gelmektedir. Nöral plak (*lamina neuralis*), yaklaşık olarak üçüncü haftanın ortasında ektodermin dorsal kalınlaşması ile oluşur. Notokord ve paraksiyal mezoderm, üzerinde yer alan

ektodermin nöral plağa farklılaşmasını indükleyen yapılardır. Bu farklılaşmada birçok büyüme faktörünün rol aldığı düşünülmektedir (33). Yaklaşık olarak gestasyonun ikinci haftasında notokord, üstündeki ektodermi uyararak nöral plak oluşumunu indükler. Gestasyonun 18. günü civarında, nöral plak katlanarak ortada çukurca bir bölüm olan nöral oluk (*sulcus neuralis*) ve kenarlarda kabarık nöral katlantıları (*plica neuralis*) oluşturur. Yaklaşık üçüncü haftanın sonuna doğru her iki taraftaki nöral katlantılar birleşmeye başlayarak nöral tüpü oluşturur. Bazı hücreler bu esnada nöral katlantılardaki yüzey ektoderminden ayrılarak nöral krest (*crista neuralis*) oluşturur. Bu hücreler migratuar özelliğe sahiptir (3). Medial rotada ilerleyen nöral krest hücreleri; duyu ve otonomik gangliyonları, Schwann hücrelerini ve kromaffin hücreleri üretirken dorsal rotada gidenler ise melanositleri üretmektedir (14).

Nöral tüpten (*tubus neuralis*); SSS'yi oluşturan beyin ve medulla spinalis farklılaşır. Nöral krest, PSS ve otonomik sinir sistemine dahil kranial, spinal ve otonomik gangliyonları oluşturan hücrelerin çoğunu meydana getirir (33).

Bir nöron oluştuktan sonra, SSS veya PSS'deki hedef bölgelerine doğru göç eder. Buna paternli migrasyon (*patterned migration*) adı verilir. Akson diğer nöron ve hedeflerle ilişki kurarak gelişir. Aksonun gideceği yönü ve hızını belirleyen ise aksonların büyüyen uçlarındaki bir genişleme olan büyüme konisi (*growth cone*) adı verilen yapıdır (14). Bu yapı ilk olarak Ramon Cajal (1890) tarafından tarif edilmiştir. Bu uçlar oldukça aktiftir, şekil değiştirebilir ve bulunduğu ortamı keşfetmek için küçük çıkıntılar (*filopodia, lamellopodia*) oluşturup geri çekebilir. Çeşitli ligandlar, kılavuz maddeler, nörotrofinler büyüme konisindeki reseptörlerine bağlanır ve çeşitli sinyalleri tetiklerler (3). Büyüme konilerinin yol gösterici rolü, dört farklı mekanizmaya bağlıdır; kontakt çekim, kemo çekim, kontakt itim ve kemo itim. Birçok madde (semaforin, netrin vb.) kemotaktik olarak etkilerken, çeşitli ekstrasellüler matriks elemanları (laminin vb.) kontakt mekanizmalar üzerinden etki göstermektedir (34).

2.4. Periferik Sinir Yaralanmaları

Travmatik periferik sinir hasarı, tüm dünyada engellilik ve sakatlık oluşturan nedenlerin başında gelmektedir (35). Yaklaşık 20 milyon ABD vatandaşı, travma veya medikal nedenlerden dolayı periferik sinir hasarına maruz kalmaktadır. Sinir

yaralanmaları ABD’de yıllık yaklaşık olarak 150 milyar dolar gibi büyük rakamların harcanmasına neden olmaktadır (21). Level I travma merkezlerine başvuran hastaların yaklaşık olarak % 2-3’ünü periferik sinir yaralanmaları oluşturmaktadır. Pleksus ve kök yaralanmaları da dahil edilirse oran %5’lere kadar çıkabilmektedir (35). Üst ekstremitede en sık yaralanan sinirler sırası ile radial, ulnar ve median sinirdir. Alt ekstremitede ise sıklık sırası ile siyatik, peroneal sinir ve nadir olarak da tibial ve femoral sinirler yaralanmaktadır (36).

Etiyolojik nedenlerin başında; motorlu araç kazaları, bıçaklanma gibi penetran travmalar, ateşli silah yaralanmaları, endüstriyel iş kazaları, düşme veya benzer durumlarda meydana gelebilen gerilme (*stretching*) ve ezilme (*crush*) yaralanmaları sayılabilir. Bunlar arasında en sık neden motorlu araç kazalarıdır (36).

Kouyoumdjian’ın (37) yaptığı 456 vakalık periferik sinir yaralanması çalışmasına göre erkekler yaralanmalara daha fazla maruz kalmaktadır. Hastaların ortalama yaşları 32.4’tür. En sık yaralanma bölgesi % 73.5 ile üst ekstremitede olmakla beraber ardından alt ekstremitede ve yüz bölgesi gelmektedir. Özellikle genç insanlar ve askeri personel daha fazla etkilenmektedir (21).

2.4.1. Periferik Sinir Hasarı Evrelemesi

1943 yılında Seddon periferik sinir yaralanmalarını üçe ayırmıştır; nöropraksi, aksonotmesis ve nörotmesis (38).

Nöropraksi; genellikle kompresyon veya minör kontüzyon ile oluşan, aksonun intakt kaldığı fakat segmental miyelin hasarının olduğu yaralanmalardır. Akson devamlılığı vardır. Dejenerasyon görülmez. Geçici bir fokal iletim kaybı görülür. Miyelin restore olduğunda 12. hafta civarında iletimde iyileşme görülebilir.

Aksonotmesis; genellikle daha güçlü mekanizmalar sonrasında görülür. Sinir devamlılığı vardır fakat aksonal bir yaralanma görülür. Konnektif doku çeşitli oranlarda korunur. Schwann hücresi ve endonöral tüp intakttır. Wallerian dejenerasyon olur ve 1 mm/gün hızında yavaş bir aksonal rejenerasyon görülür. Hasarlı segment ile hedef organ arasındaki rejenerasyon uzunluğuna bağlı olarak inkomplet bir iyileşme görülebilir.

Nörotmesis; akson ve konnektif dokuların fizyolojik ve anatomik olarak komplet transeksiyonudur. Cerrahi müdahale olmadan spontan rejenerasyon beklenmez.

Sunderland, 1951 yılında Seddon'un yaptığı sınıflamayı özellikle aksonotmesis evresini histolojik olarak daha detaylandırarak ve böylece prognostik değerini arttırarak yeniden tanımlamıştır (20) (Tablo 2.1.).

Tablo 2.1. Periferik Sinir Yaralanması Sınıflaması

Seddon Sınıflaması	Sunderland Sınıflaması	Patofizyoloji
Nöropraksi	Tip 1	Genellikle kompresyona bağlı lokal miyelin hasarı
Aksonotmesis	Tip 2	Akson devamlılığı yok; endo-peri-epinöryum intakt
Aksonotmesis	Tip 3	Akson ve endonöryum devamlılığı yok; peri ve epinöryum intakt
Aksonotmesis	Tip 4	Akson, endo ve perinöryum devamlılığı yok; epinöryum intakt
Nörotmesis	Tip 5	Sinirin devamlılığında total kayıp

I.derece yaralanmalar; nöropraksinin eşdeğeridir. Wallerian dejenerasyon görülmez. Komplet bir iyileşme beklenir.

II.derece yaralanmalar; endonöryumun intakt kaldığı (Schwann hücre bazal laminası) aksonal yaralanmalardır. Rejenerasyon için iyi bir destekleyici ortam vardır. Bu yüzden komplet bir iyileşme beklenebilir.

III. derece yaralanmalar; endonöryumun da hasarlandığı yaralanmalardır. Endonöryum hasarlandığından yeni oluşan aksonal filizlerin distale ulaşması daha uzun ve uğraşlı olmaktadır. Bu süre nöronal sağkalımın azalmasına neden olabilir. Dolayısıyla komplet iyileşme beklenmez. İnkomplet iyileşmenin bir diğer sebebi ise

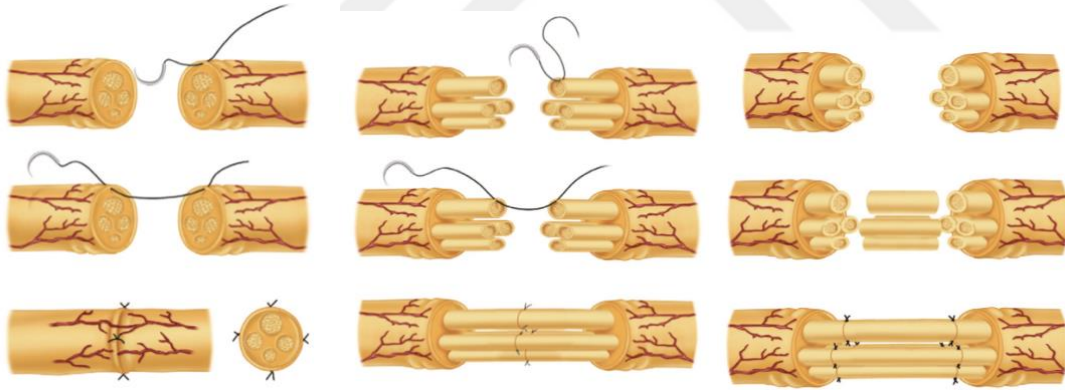
endonöryumun hasarlanmasının, intrafasiküler fibrozis oluşumuna ve rejenerasyonun azalmasına neden olmasıdır. İnkomplet iyileşmeye üçüncü neden olarak da denervasyonun uzun sürmesinin hedef organda irreversible değişiklikler oluşturması sayılabilir.

IV. derece yaralanmalar; aksonal hasara ek olarak endo ve perinöryumun da hasarlandığı yaralanmalardır. Cerrahi gerektirir.

V.derece yaralanmalar; epinöryum dahil tüm dokuların hasarlandığı durumlardır. Spontan iyileşme görülmez.

2.4.2. Periferik Sinir Tamiri

Temel olarak tedavi şekilleri epinöral tamir, fasiküler tamir ve sinir grefti ile tamirden oluşmaktadır. Sinir tamiri için başlıca gereklilikler genel olarak şunlardır; temiz bir yara, iyi bir vaskülarite, ezilme (*crush*) komponentin olmadığı bir yaralanma, yeterli yumuşak doku örtünmesinin bulunması, iskelet stabilitesi, tamir bölgesinde minimal tansiyon olması (20) (Şekil 2.5.).



Şekil 2.5. Sinir Tamir Çeşitleri. Sırası ile Epinöral Tamir, Fasiküler Tamir ve Sinir Grefti ile Tamir *

* Canale ST, Beaty JH. Campbell's operative orthopaedics: Elsevier Health Sciences; 2012.

Epinöral mikrosütürler ile yapılan direkt sinir tamiri, şiddetli aksonotmesis ve nörotmesis yaralanmalar için altın standarttır. Tamirde fasikülerin uyumu oldukça önemlidir. Tamir sırasında fasiküler ve epinöral vasküler paternler proksimal ve distal arasında olabildiğince eşleştirilmelidir (21).

Sinir tamir sonuçları günümüzde sıklıkla *British Medical Research Council's* sistemi ve onun modifikasyonları ile değerlendirilmektedir. Bu sistem ile motor ve duyuşal fizik muayene yapılarak, iyileşme hem motor (M 0-5) hem de duyuşal (S 0-4) olarak farklı evrelere ayrılabilir (38). Mükemmel sonuç M5, S4 olarak; çok iyi sonuç M4, S3+ olarak, iyi sonuç M3, S3; orta derecede sonuç M2, S2-2+; kötü sonuç M0-1, S0-1 olarak genellenebilmektedir (20). Mckinnon (39) hastaların yaklaşık %20-40'ında çok iyi sonuç (M4, S3+) belirtmiştir. Bir başka çalışmada 132 hastanın %49'unda iyiden mükemmel kadar sonuç elde edilmiştir (40).

Sunderland (41), 1990 yılında yayınladığı makalesinde erken tamirlerin geç tamirlere göre, direkt uç uca tamirin sinir grefti ile tamire göre, genç hastaların yaşlı hastalara göre, distal tamirlerin proksimal tamirlere göre, kısa greftlerin uzun greftlere göre, tek fonksiyonlu sinir tamirlerinin mikst sinirlere göre daha iyi sonuçları olduğunu söylemiştir. Bu prensipler günümüzde de geçerliliğini korumaktadır (21).

2.4.3. Periferik Sinir Hasarı Sonrası Morfolojik Değişiklikler ve Rejenerasyon

Periferik sinirde travma sonrasında birçok morfolojik ve metabolik patofizyolojik değişiklikler meydana gelmektedir. Bu değişiklikler yalnızca hasar bölgesinde değil, sinir gövdesinde, hasarın proksimal ve distalindeki segmentlerde, sinir lifinin sonlandığı nöromusküler kavşak veya duyu reseptörlerinde de görülmektedir (19). Periferik sinir yaralanmalarının diğer doku yaralanmalarından en büyük farkı Wallerian dejenerasyondur (21).

Hasar sonrası hücre gövdesinde *kromatolizis* olarak adlandırılan şişme, Nissl granüllerinin (bazofilik granüller) dağılması, dolayısıyla hücre gövdesinin görece eozinofilik olması, çekirdeğin periferik itilmesi gibi değişiklikler görülür. Bu durum aslında hücrenin modunun değiştiğini göstermektedir. Nöron, nörotransmitter üretimi ve sinyal iletiminden, akson tamir ve büyümesi için gerekli yapısal materyallerin üretildiği evreye geçer (20). Bu değişiklikler yaklaşık olarak 7. günde belirginleşmeye başlar ve bu noktada sinir hücresinde ya ölüm olur ya da rejenerasyon başlar. Programlı hücre ölümü veya rejenerasyon kanıtları ise yaklaşık 4-6 haftada ortaya çıkmaktadır. İyileşme ile beraber '*kromatolizis*' ile oluşan değişiklikler terse dönmeye

başlar. Bu evrede hasarın distalinde Schwann hücreleri ilk 24 saat içinde meydana gelmeye başlayan aksonal filizlenmeyi kabul etmek için endonöral tüpü doldurur (38).

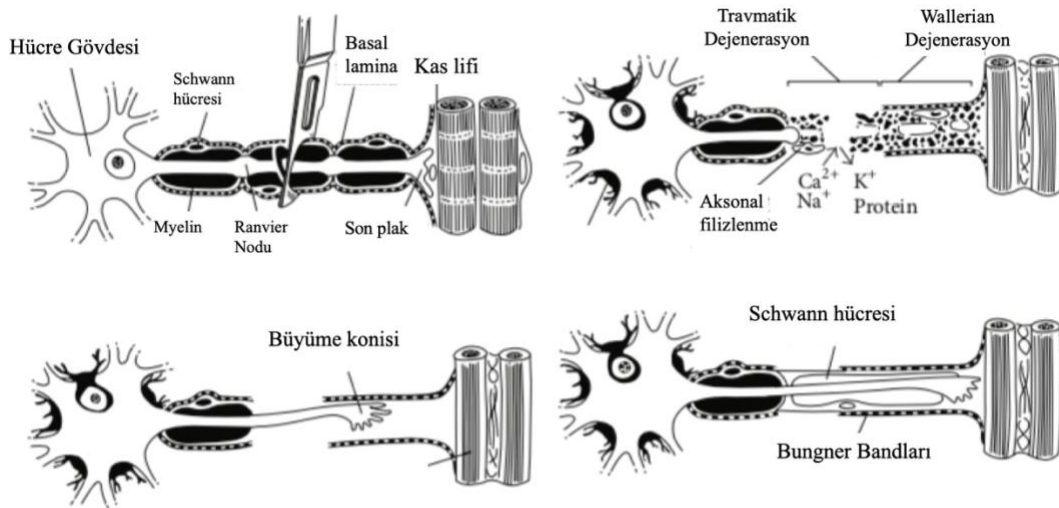
Nöronal sağkalımın en önemli belirleyicisi, özellikle hedef kökenli nörotrofik desteğin oluşturduğu gen ve protein ekspresyonu ve bu maddeler arasındaki dengedir. Bu sayede ya nöron apoptoz ile ölür ya da hayatta kalarak rejenerasyonu indükler (42). Bu dengenin optimal zamanlarda optimal seviyelerde olması aksonal rejenerasyonu olumlu yönde etkiler. Fakat bu faktörlerin optimal seviyeleri ve birbiriyle dengelenmeleri hala net olarak bilinmemektedir (43).

Periferel sinire olan bir travma, sinir tamiri ve fonksiyonel reinnervasyon için gerekli olan bir inflamatuvar cevabı tetiklemektedir. Bir yandan bu inflamatuvar reaksiyon ve mediyatörler rejenerasyonda önemli rol oynarken diğer yandan bu inflamasyonun uzaması ve yanlış zamanda meydana gelmesi iyileşmeyi olumsuz etkileyebilmektedir. Fakat bu inflamatuvar reaksiyonun nöropatik ağrının engellenmesi gibi nedenlerle baskılanması akson rejenerasyonunda azalma ile sonuçlanabilmektedir (43). Doku travması sonrası nekroza ve strese giren hücrelerden salınan endojen tehlike sinyalleri inflamatuvar yanıtı tetiklemektedir. Bu maddelere *alarmin* ya da *danger-associated molecular pattern* (DAMPs) adı verilmektedir (44). Aksonun disintegre olması ile distal sinir güdüğünde *galectin*, *adenosine*, *HMBG-1*, *hyaluronan*, heparan sülfat proteoglikan, fibrin ve fibronektin gibi birçok DAMPs üretimi olur. Bu maddeler *Toll-like* reseptörlerine bağlanarak Wallerian dejenerasyon ve akson rejenerasyonunda önemli rol oynar. Aksolemma ve endonöryal ECM'in degrade olması Schwann hücrelerini, TLR sinyallemesi ile tetikleyerek aktive eder (43).

Wallerian dejenerasyon distale doğru ilerler. Hasarın proksimalinde ise retrograd dejenerasyon adı verilen süreç görülür. Dejenerasyon için geçen süre sinirin motor veya duyu oluşuna, boyutuna ve miyelinine göre değişmektedir (38). Proksimalde yaralanmanın şiddetine göre değişmekle beraber dejenerasyon genelde en yakın Ranvier düğümüne kadar olmaktadır (20). Wallerian dejenerasyon, bir nevi nöroinflamasyondur. Distal bölgede meydana gelen bu olaylar akson ve miyelinin dejenere olması, Schwann hücrelerinin aktive olması, kan-sinir bariyerinin yıkımı, sitokin ve kemokin üreten makrofaj ve diğer immün hücrelerin bölgeye alınması olarak özetlenebilir. Buna ek olarak akson hasarı, inflamasyon ile ilgili moleküler

değişiklikler; matriks metalloproteinazlar ile endonöryal ekstrasellüler matriks modülasyonunu, nörotrofin ve sitokin üretimini tetiklemektedir. Kalsiyumun içeri akışı ve *calpain* aktivasyonu degradasyon ve fragmantasyonda rol oynar. Ayrıca yine *calpain* aktivasyonu Schwann hücrelerinde sitokin *up-regülasyonuna* neden olur. Akson integrasyonunda bozulma hem hümmoral (kompleman sistemi, siklooksijenaz-lipooksijenaz yolağı, sitokin/kemokinler) hem de hüresel (kan-sinir bariyerinin geçirgenliğinin artması, Schwann hücre aktivasyonu, makrofajlar) immunitiyi işin içine katmaktadır. Distalde olan bu olaylar proksimaldeki akson yeniden büyümesini indüklemek ve ona uygun bir ortam yaratmak içindir (43).

Hasar sonrasında yaklaşık olarak 2-3 gün içerisinde distal parça fragmante ve dejenere olmaya başlar. Wallerian dejenerasyon 48-96 saat içinde başlar (20). Aksonal dejenerasyonun yanısıra miyelin kılıfta da fragmantasyon ve bozulma meydana gelir. Bu esnada büyüme faktörleri ortama salınır, Schwann hücre ve fibroblast proliferasyonu indüklenir. Bu destekleyici çevre sinir rejenerasyonu için oldukça önemlidir (21). Miyelin debrisin temizlenmesi önemlidir. Çünkü içerdiği MAG ve diğer moleküller aksonal büyümeyi inhibe edebilmektedir. Schwann hücreleri yaralanmaya cevap olarak aksonlarından ayrılır, dediferansiye ve aktive olurlar. Aktive SC fagositik kapasiteye sahip olup makrofajlarla birlikte miyelin ve degrade aksonları ortadan kaldırır. Makrofajların bölgeye gelmesi aksonları ile kontakını kaybeden SC nedeniyledir. Aktive SC, birçok sitokin ve kemokin kaskadını *up-regüle* eder. Özellikle MCP-1, TNF alfa, IL 1-beta, nöropoetik sitokinler (IL6) ve LIF *up-regüle* olur. Bunun yanısıra denerve Schwann hücresi *protein zero*, MBP, MAG gibi yapısal proteinleri *down-regüle* ederken; CAM, NCAM, *glial fibrillary acidic protein*, NGF, BDNF, GDNF, FGF ve NT- 3 gibi büyüme faktörlerini *up-regüle* eder (45). Tüm debris Schwann hücreleri ve makrofajlar tarafından ortadan kaldırıldığında ise Schwann hücreleri, Büngner bandlarını oluşturmak için hizalanırlar. Bu durum, trofik faktörlerden zengin ve aksonal rejenerasyona kılavuzluk edecek bir ortam sağlar (42). Schwann hücreleri yaklaşık olarak 7.gün civarında çoğalmaya ve dejenere olan akson ve miyelinin yerini doldurmaya başlar. Proksimalde görülen dejenerasyon da yine Wallerian dejenerasyona benzer (38) (Şekil 2.6.).



Şekil 2.6. Periferik Sinir Yaralanması, Dejenerasyon ve Rejenerasyon *

* Lee SK, Wolfe SW. Peripheral nerve injury and repair. J Am Acad Orthop Surg. 2000;8(4):243-52.

Aksonal rejenerasyon en distal Ranvier boğumundan başlar. Bu bölgede nodal filizler belirginleşir ve olgun büyüme konisine dönüşür. Büyüme konisi, lokal olarak dokudan, denerve motor ve duyu reseptörlerinden gelen sinyaller (nörotrofik faktörler) ile yönlendirilir (21). Ramon Cajal, yaptığı çalışmalar ile akson büyümesinin seçici bir şekilde distal sinir güdüğüne doğru olduğunu göstermiştir. Aksonlar sinir dokusuna doğru büyümeyi tercih eder. Hatta bu tekrar büyümede motor ve duysal spesifitenin de bulunduğu inanılmaktadır (46). Rejenere olan kısımlar, miyelinli aksonlar olsa bile başlangıçta miyelinsizdir, zamanla miyelinize olurlar (19).

Büyüme konisi (*growth cone*), özellikli ve hareketli bir dokudur. Mikroçevreyi explore edebilen *filopodia* ve *lamellipodialara* sahiptir. Hücresel uzantıları ve salgıladığı proteazlar yardımıyla aksonal rejenerasyonu gerçekleştirmeye ve hedef organa doğru ilerlemeye çalışır. Hücresel uzantılar bir endonöral tüpe, bir reseptöre veya hedef organa ulaşana kadar devam eder. Sonrasında aksonal budama gerçekleşir. Eğer bir endonöral tüp veya reseptöre ulaşmadığı vakit ise büyüme konisinden dezorganize şekilde bir büyüme gerçekleşir (47). Travmanın şiddeti, aksonal rejenerasyonu etkilemektedir. Ayrıca skar dokusunda artma, aksonal rejenerasyonu ve distale ulaşan akson sayısını azaltmaktadır (21).

Yaralanmadan sonra saatler içerisinde proksimal segmentten, bazal lamina içerisindeki tüp boyunca birçok terminal ve kollateral filiz oluşur (48). Bu, ilk filizlenme dalgasıdır. Sonrasında yaklaşık 2 gün içerisinde oluşan ikinci bir filizlenme dalgası meydana gelir. Erken oluşan filizler, sonrasında görülen definitif filizlenme fazından önce dejenere olabilir. Definitif filizlerin oluşumu için geçen bu süreye başlangıç gecikmesi (*initial delay*) adı verilir. Distal segment ile proksimal segment arasında aksonal filizlerin geçmesi gereken alana *interstump zone* adı verilir (19).

Büyüme konisi dört faktör grubuna cevap verir (20);

1.Nörotrofik faktörler; denerve motor ve duyu reseptörlerinde, rejenerasyon boyunca Schwann hücrelerinden salgılanır. Trofik ve kemotaktik özelliklere sahiptir. Büyüme konisi morfolojisinde değişiklik yapabilir. Temel faktör NGF'dir. Bunun dışında CNTF (49) ve motor sinir büyüme faktörü (50) gibi birçok faktör bulunmaktadır.

2.*Neurite-promoting* faktörler; aksonal büyümeyi destekleyen glikoproteinlerdir. Schwann hücre bazal laminasının önemli bir elemanı olan laminin ve fibronektin örnek faktörlerdir (51).

3.*Matrix-forming* prekürsörler; fibrinojen, fibrin matrisi oluşumunu sağlayan ve rejenerasyonda hücre migrasyonu için önemli substratlardır.

4.Metabolik ve diğer faktörler; bu grubu ise sinir rejenerasyonunu arttıran fakat üstteki üç sınıfa konulamayan faktörler oluşturur. Bunlar; FGF, insülin ve *insülin like growth factor*, *leupeptin*, *glia-derived* proteaz inhibitör, elektrik stimülasyonu, tiroid, kortikotropin, östrojen ve testosteron gibi hormonlardır (20).

3. GEREÇ ve YÖNTEM

Literatür incelendiğinde, periferik sinir üzerine yapılan çalışmalar için deney hayvanı olarak yumuşakçalar ve rat, tavşan gibi memeli türlerinin tercih edilebildiği görülmektedir. Tavşanlar arasında en çok kullanılan ırk, beyaz Yeni Zelanda tavşanlarıdır. Beyaz Yeni Zelanda tavşanlarının taksonomik sınıflandırılması; *Animalia* (Alem), *Vertebrata* (Şube), *Mammalia* (Sınıf), *Lagomorpha* (Takım), *Leporidae* (Familya), *Pentalagus* (Cins), *Oryctolagus cuniculu* (Tür) şeklindedir.

Ankara Üniversitesi Sürekli Eğitim Merkezi (ANKÜSEM) ve Hayvan Deneyleleri Yerel Etik Kurulu işbirliği tarafından, Ankara Üniversitesi Deneyleleri Hayvanları Merkezi'nde yapılan 'Deneyleleri Hayvanları Kullanım Sertifikası' eğitimi tamamlanarak sertifika alındı. Karar No:1 olarak 28.11.2016 tarihinde "Çukurova Üniversitesi Hayvan Deneyleleri Yerel Etik Kurulu"ndan çalışmamız için etik kurul onayı alındı.

Ağırlıkları 3000-3500 gram arasında değişen Yeni Zelanda beyaz tavşanları çalışmada denek olarak kullanıldı. Tavşanlar, Çukurova Üniversitesi Deneyleleri Tıp Araştırma ve Uygulama Merkezi (ÇÜTF-DETAUM) tarafından temin edildi.

Kullanılan tüm tavşanların vücut ağırlıkları ölçüldü ve tutulan kayıt defterine not edildi (Şekil 3.1.). Yaşları 9-12 ay arasında, vücut ağırlıkları 3000-3500 gram arasında değişen, ortalama vücut ağırlığı 3320 gram olan 18 adet beyaz Yeni Zelanda tavşanı çalışmaya dahil edildi. Tavşanların sağ siyatik sinirleri akut hasarlanıp 0. günde epinöral olarak tamir edildi. Tavşanların sol siyatik sinirlerine herhangi bir invazif işlem uygulanmadı.

Tavşanlar 2 eşit gruba ayrıldı. Randomize ve kontrollü olacak şekilde, deneyleleri hayvanları kapalı zarf usulü kullanılarak randomize edildi ve gruplandırıldı. Gruplar; EGF (+), EGF (-) olarak adlandırıldı. Her bir grup randomize şekilde çap ölçümü planlanan 5 tavşandan oluşan ve alan ölçümü planlanan 4 tavşandan oluşan ikişer gruba ayrıldı. 5'er tavşandan oluşan ve çap ölçümü yapılacak olan gruplar EGF(+)-1 ve EGF(-)-1 olarak, 4'er tavşandan oluşan ve alan ölçümü yapılacak olan gruplar EGF(+)-2 ve EGF(-)-2 olarak adlandırıldı. Dokular, histolojik olarak *Masson's Trichrome* ve *Hematoxylin-Eosin* boyalarla, özellikle rejenerasyon mikroçevresinin ve bağ dokusunun değerlendirilmesi amacıyla incelendi.



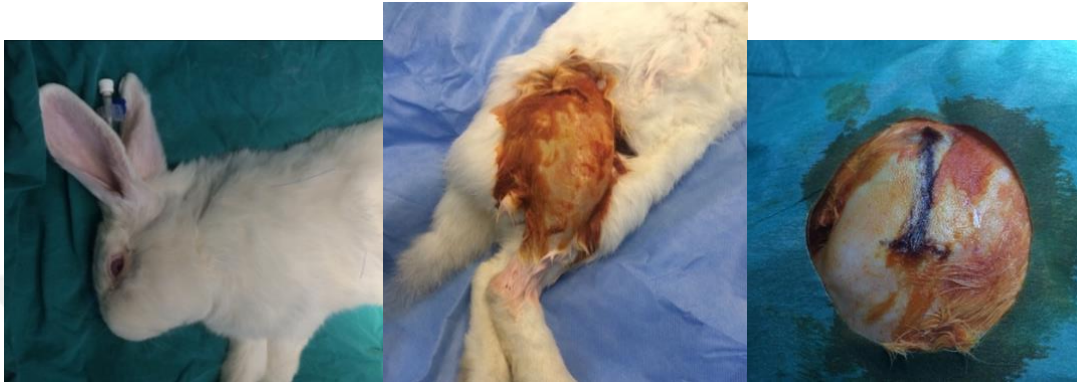Şekil 3.1. Tüm tavşanların vücut ağırlıkları ölçülüp not edildi.

3.1. Cerrahi Teknik

Cerrahi işlemler, Çukurova Üniversitesi Deneysel Tıp Araştırma ve Uygulama Merkezi'nde tek bir araştırmacı tarafından yapıldı. Sinir tamiri ve cilt, cilt altı dokuların tamiri için, tüm hayvanlarda aynı dikiş materyali (Sinir tamiri için; 8.0 Prolene, Ethilon, ABD) kullanıldı.

Deney hayvanları her grupta 9'ar tavşan olacak şekilde 2 eşit gruba bölündü. Her bir grup kendi içinde 5'er tavşandan oluşan EGF (+)-1 ve EGF (-)-1; 4'er tavşandan oluşan EGF (+)-2 ve EGF(-)-2 olacak şekilde alt gruplara ayrıldı. Genel görünümünde, davranışlarında, kafes içi hareketlerinde, klinik bulgularında, besin ve su alımlarında ameliyata engel herhangi bir anormal durum saptanmayan tavşanlar, cerrahi işlemlerin yapılacağı sabah kafeslerinin bulunduğu ve takiplerinin yapıldığı odadan sırası ile anestezi işlemlerinin yapıldığı odaya alındı. Tüm tavşanlara intramüsküler olarak 20 mg/kg Sefazolin Sodyum antibiyotik profilaksisinin ardından 35 mg/kg Ketamin HCL ve 5 mg/kg Ksilazin ile anestezi uygulandı. Kornea refleksinin kaybolması ile yeterli düzeyde anestezi derinliğine ulaşıldığı anlaşıldı.

Takiben tavşanların sağ uylukları, pelvisten dize kadar dikkatli bir şekilde tıraş edildi. Ardından sağ alt ekstremite, sıvı sabun solüsyonu olan %7,5 Polivinilprolidon-İyot kompleksi (Batticon®) ve %0,9 izotonik NaCl solüsyonu ile yıkandı (Şekil 3.2.). Sonrasında tavşanlar cerrahi işlemin yapılacağı odaya alındı.



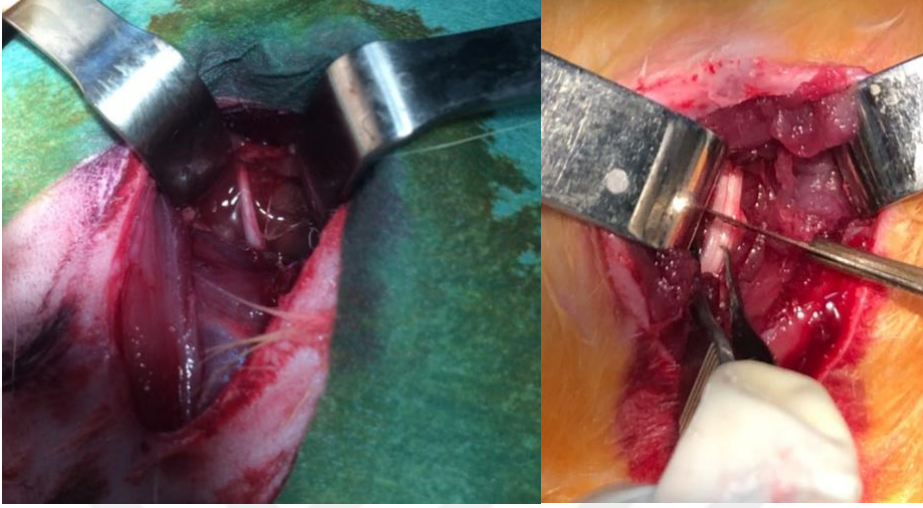
Şekil 3.2. Anestezi sonrası tavşanların sağ uylukları tıraş edilip, belirtilen solüsyonlar ile yıkayıp, boyandı.

Tavşanların sağ uyluk bölgesindeki cerrahi saha, antiseptik solüsyonu olan %10 Polivinilprolidon – İyot kompleksi (Batticon®) ile boyandı. Tavşanlara lateral dekübit pozisyon verildi. Takiben steril örtülerle örtüm sağlandı.

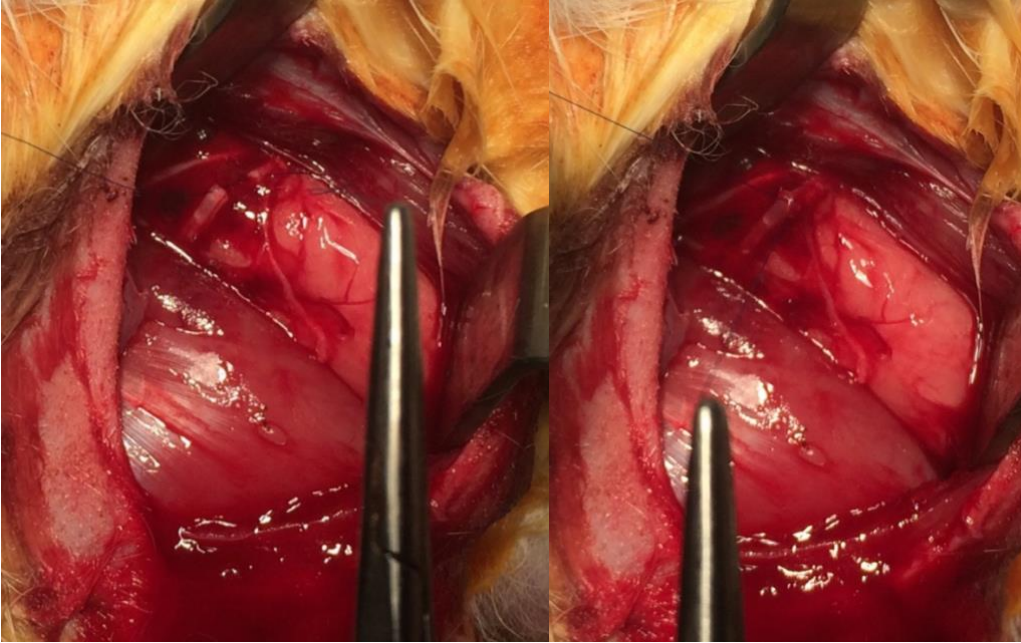
Cerrahi saha sterilizasyonunu takiben sağ taraf palpe edilen iliak kanadın yaklaşık olarak 4 cm distalinden yaklaşık olarak 5 cm'lik hafif oblik bir cilt insizyonu yapıldı. Cilt altı dokular keskin bir diseksiyon ile geçildi. Kas liflerinin uzanma yönüne paralel longitudinal olarak kas ayrıldı. Siyatik sinire ulaşıldı ve sinir yaklaşık olarak 4 cm boyunca eksplere edildi (Şekil 3.3.). Siyatik sinir eksplorasyonunu takiben alt ekstremite nötral pozisyonda iken palpe edilen iliak kanadın yaklaşık 6 cm distalinde sinir giyotin tarzında keskin bir bistüri ile nörotmesis tipinde hasarlandı (Bkz. Şekil 3.3.).

Siyatik sinirde hasar oluşturulduktan sonra aynı araştırmacı tarafından cerrahi *loupe* yardımıyla epinöral teknik kullanılarak emilmeyen dikişler ile (8.0 Prolene, Ethilon, ABD) tamir yapıldı (Şekil 3.4.). Tüm grupların sağ siyatik sinirleri için aynı işlem tekrarlandı.

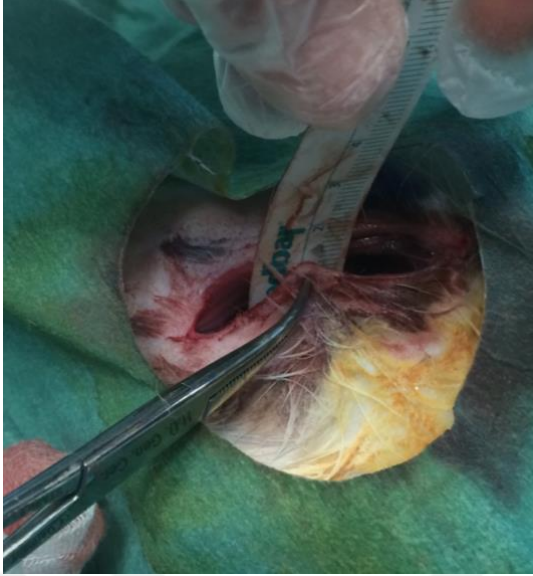
Tamir uygulanan bölgenin cilt ile olan derinliği, sonraki enjeksiyonlar için cetvel kullanılarak ölçüldü ve her tavşan için not edildi (Şekil 3.5.).



Şekil 3.3. Siyatik sinir eksplorasyonu ve hasarlanması

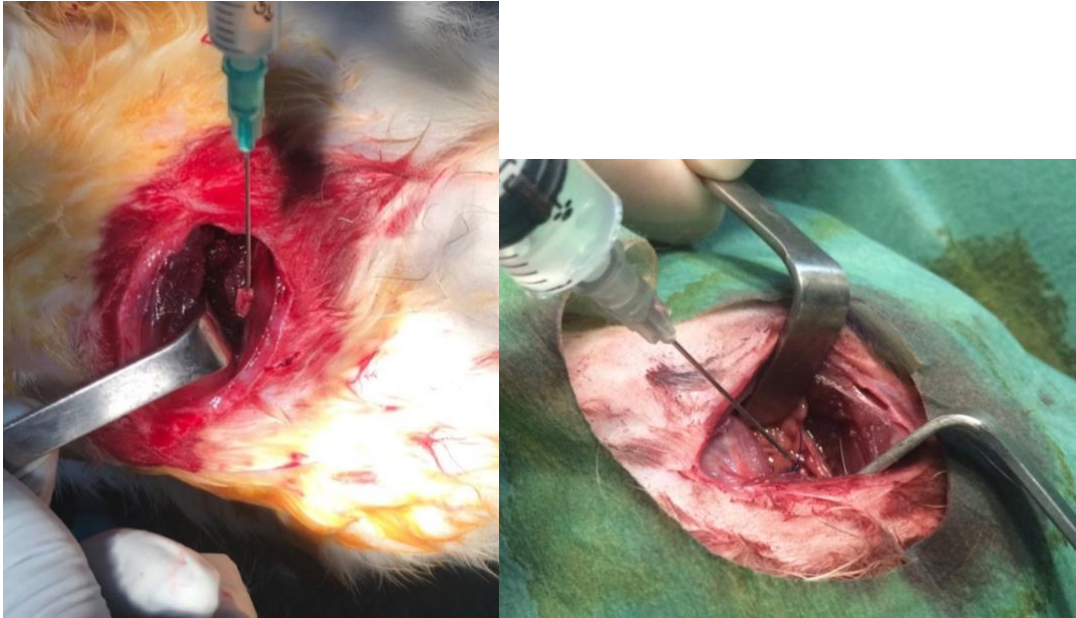


Şekil 3.4. Epinöral teknik ile siyatik sinir tamiri



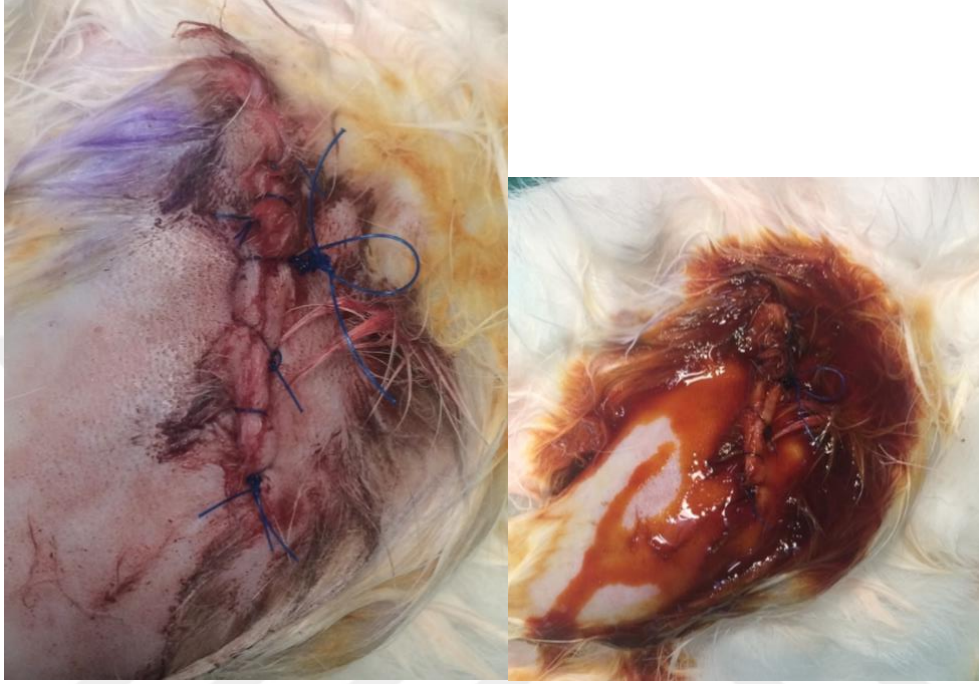
Şekil 3.5. Tamir bölgesinin cilde olan uzaklığının ölçümü

EGF (+) deney grubuna tamir esnasında cilt ve cilaltı dokular kapatılmadan enjektör yardımıyla 10 µg/kg dozunda EGF (Heberprot-P®, Praxis Pharmaceutical SA, Vitoria, İspanya) tamir bölgesine verildi. EGF (-) kontrol grubuna ise enjektör yardımıyla aynı miktarda serum fizyolojik tamir bölgesine verildi (Şekil 3.6.).



Şekil 3.6. EGF ve serum fizyolojik verilmesi

Tamir stabilitesi kontrol edildikten sonra kas ve cilt tüm gruplar için aynı suture materyali ile kapatıldı. Tamir bölgesinin olduğu lokalizasyondan cilt üstünde gözükecek şekilde emilmeyen suture materyali ile işaret dikişi konuldu (Şekil 3.7.).



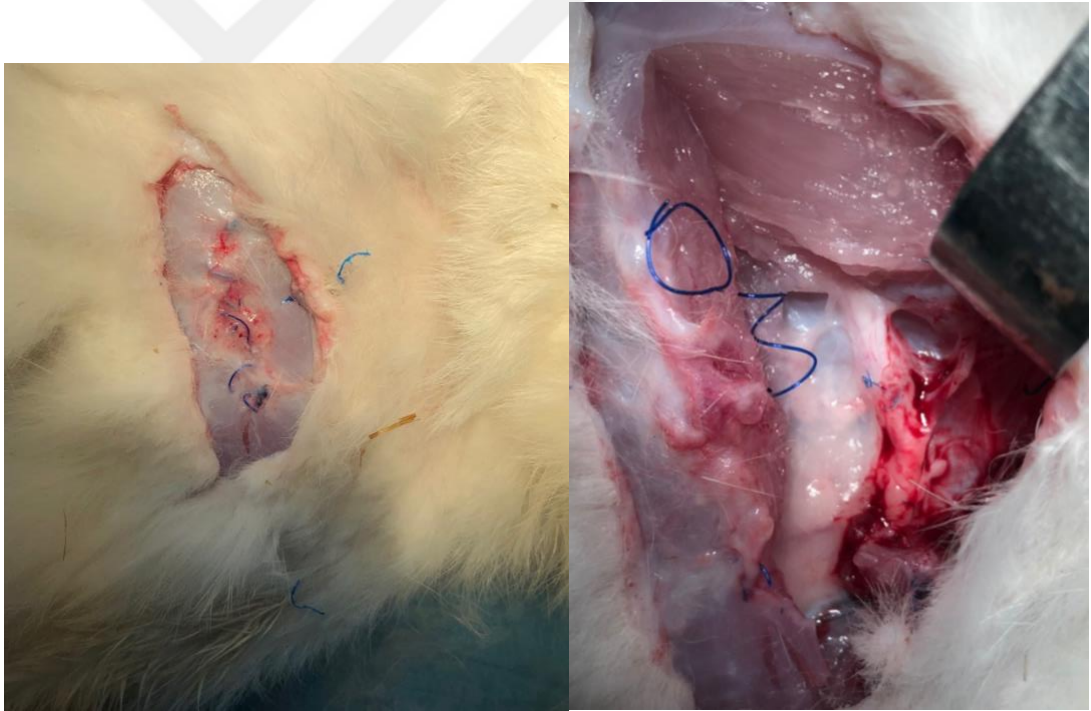
Şekil 3.7. İşaret dikişi ve yara yeri

Cerrahi işlemi takiben tavşanların marjinal kulak venleri kullanılarak 15 mg/kg Parasetamol (Perfalgan ®) intravenöz şekilde analjezik amaçlı uygulandı. Postoperatif 2. güne kadar antibiyotik ve analjezik uygulamasına devam edildi. Sonrasında tavşanlar, cerrahi işlemlerin yapıldığı odadan kafeslerinin bulunduğu odaya alındı. Tavşanların tamamının, postoperatif uyandıktan sonra kafeslerinin içinde hareketli olduğu gözlemlendi. Opere edilen tüm tavşanların postoperatif 2. gün pansumanları yapıldı ve 2 gün aralıklarla 10 gün boyunca pansumana devam edildi. Cilt ile ölçülen uzaklıklar dikkate alınarak EGF (+) deney grubuna 10 µg/kg dozunda EGF, EGF (-) kontrol grubuna ise aynı miktarda serum fizyolojik tek bir araştırmacı tarafından gün aşırı olacak şekilde tamir bölgesine enjektör yardımıyla toplamda - 0. gün hariç - 5 doz olacak şekilde 10 günde verildi.

Postoperatif takibin 2. ve 3. haftalarında EGF(-)-2 ve EGF(+)-2 gruplarından 1'er adet tavşan öldü. Çalışmaya bu şekilde devam edildi.

8. haftada hayvanlara marjinal kulak venleri kullanılarak 100 mg/kg Tiyopental Sodyum (Pental Sodyum ®) intravenöz yolla verilerek ötenazi uygulandı. Ötenazi uygulanan tavşanların tümünde yara yeri temiz bulundu, hiçbirinde enfeksiyon bulgusu (akıntı, kötü koku, dikişlerde açılma vb.) saptanmadı.

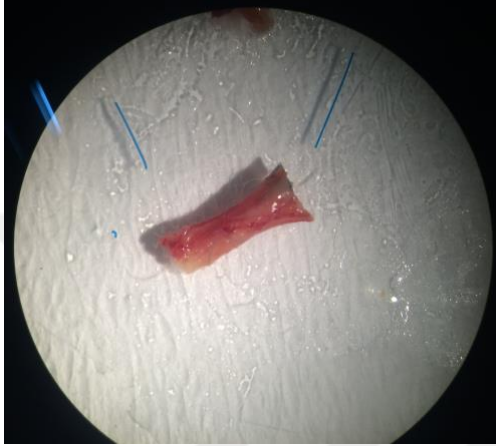
Aynı insizyon ve cilt üzerindeki işaret dikişler kullanılarak cilt, cilt altı açılıp siyatik sinire ulaşıldı. Tamir bölgesinde dikiş materyallerinin emilmediği görüldü (Şekil 3.8.). Siyatik sinir tamir bölgesinden yaklaşık 1 cm proksimal ve 1 cm distal olacak şekilde hasar verilmeden eksize edildi. Ayrıca cerrahi uygulanmayan sol siyatik sinirler de aynı lokalizasyondan aynı miktarda eksize edildi. Eksize edilen sinir dokusunun yönünün anlaşılabilmesi için en distale birer adet emilmeyen işaret dikişi konuldu. Eksize edilen siyatik sinir dokusu makroskopik ve mikroskopik olarak incelendi.



Şekil 3.8. Ötenazi sonrasında insizyon üzerindeki işaret dikişi ve siyatik sinir üzerindeki tamir bölgesi

3.2. Histolojik Analiz

Dokuların histolojik incelenmesi ve ölçümler; Hacettepe Üniversitesi ve Uşak Üniversitesi Tıp Fakültesi Histoloji ve Embriyoloji Anabilim Dalı'nda uzman histolog tarafından yapıldı. Dokular laboratuvar ortamında, incelemeye uygun şekilde benzer boyutlarda düzenlendi (Şekil 3.9.).



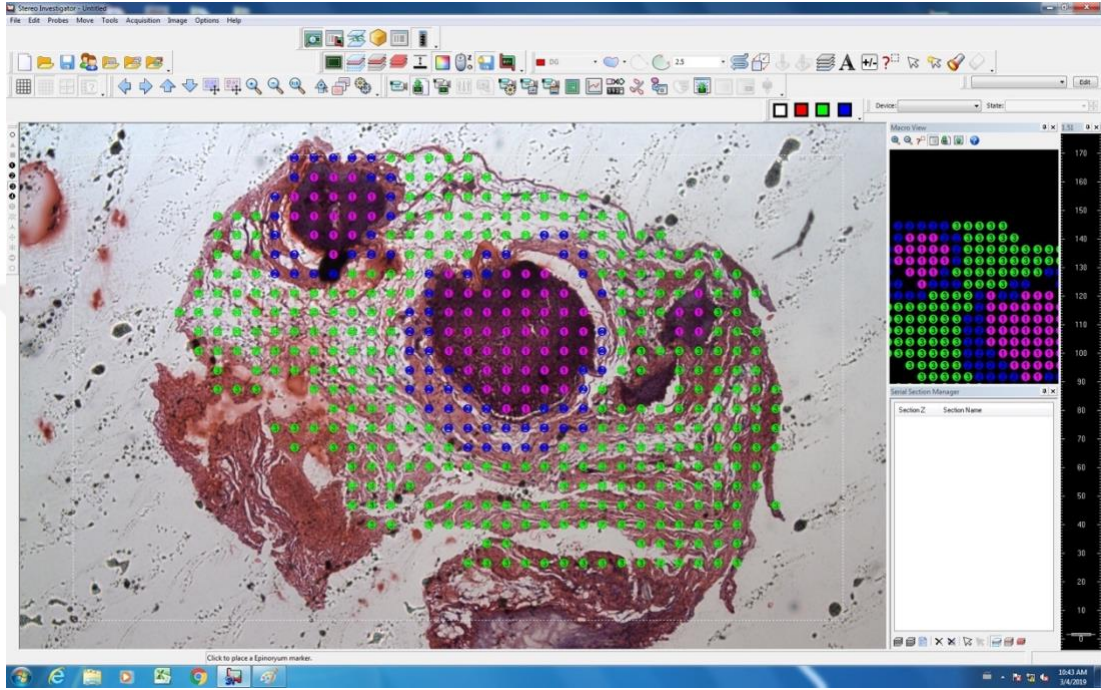
Şekil 3.9. Sinir dokularının incelemeye uygun hale getirilmeleri

Alınan doku örnekleri, tamponlanmış %10'luk nötral formaldehit solüsyonunda 48 saat süre ile fikse edildikten sonra otomatik doku takip cihazında sırası ile alkol, ksilen ve parafinden geçirildi ve yatay pozisyonda olacak şekilde parafin bloklara gömüldü. Parafin bloklara gömülen dokulardan mikrotom cihazı ile 5 µm kalınlığında seri kesit alındı. Elde edilen seri kesitler, deparafinizasyon yapıldıktan sonra *Masson's Trichrome* ve *Hematoxylin-Eosin* boyası ile boyanarak ışık mikroskopunda incelenmek üzere hazırlandı.

Çalışmada kullanılan sistem Leica DM6 araştırma mikroskobu altında tüm dokular, DFC 7000 renkli kamera ile görüntülenip fotoğraflar birleştirilerek tam alanın dijital görüntüsü çekildi. Doku iyileşmesi tüm gruplarda incelendi. Bağ dokusu (epinöryum ve mezonöryum), bağ doku içerisindeki adiposit doku, hücre göçü ve vaskülarite incelendi.

Kantifikasyon için Leica DM4000 araştırma mikroskobu ve Optronics Microfire dijital kamera kullanıldı.

Aynı zamanda stereolojik yöntemler ile sinir dokusunun çeşitli alan ölçümleri yapıp değerlendirildi. Stereolojik yöntem olarak Stereo Investigator yazılımındaki Cavalieri alan-hacim probu kullanıldı. Cavalieri probu adım aralığı 100 μm 'a ayarlanarak x2.5 objektif ile kantifikasyon yapıldı (Şekil 3.10.).



Şekil 3.10. Stereo Investigator ® (MBF Bioscience, Williston, ABD) yazılımı, Cavalieri probu ile ölçüm (<https://www.mbfbioscience.com/stereo-investigator>)

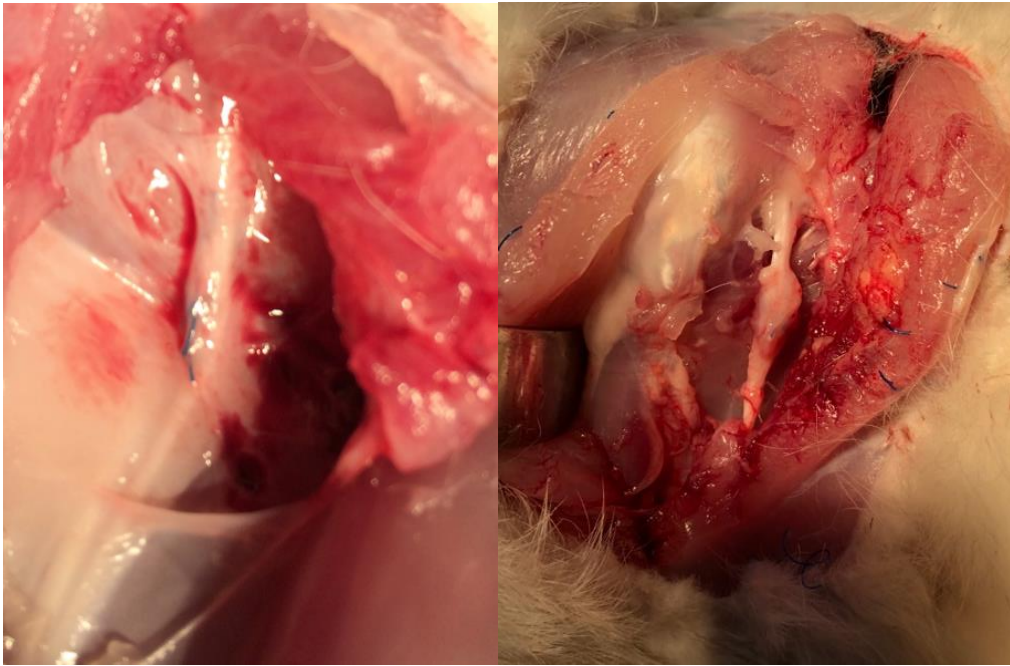
3.3. İstatistiksel Analiz

İstatistiksel analiz, IBM SPSS 23.versiyon (IBM Corp., Armonk, NY, ABD) yazılımı ile yapıldı. Sürekli değişkenlerin normal olarak dağılıp dağılmadığı Shapiro-Wilk testi ile analiz edildi. Analiz sonucuna göre ikili grupların karşılaştırılması için Independent sample t-test ya da Mann-Whitney U test, ikiden fazla grupların karşılaştırılması için ise Oneway ANOVA test ya da Kruskal-Wallis test kullanıldı. İkiden fazla grupların karşılaştırılmasında, gruplararası farklılıklar *post-hoc* analizi ile değerlendirildi. Sürekli değişkenler için tanımlayıcı istatistik ortalama \pm standart sapma (en düşük-en yüksek) olarak, kategorik değişkenler sayı ve yüzde olarak sunuldu. p değeri < 0.05 , istatistiksel olarak anlamlı kabul edildi.

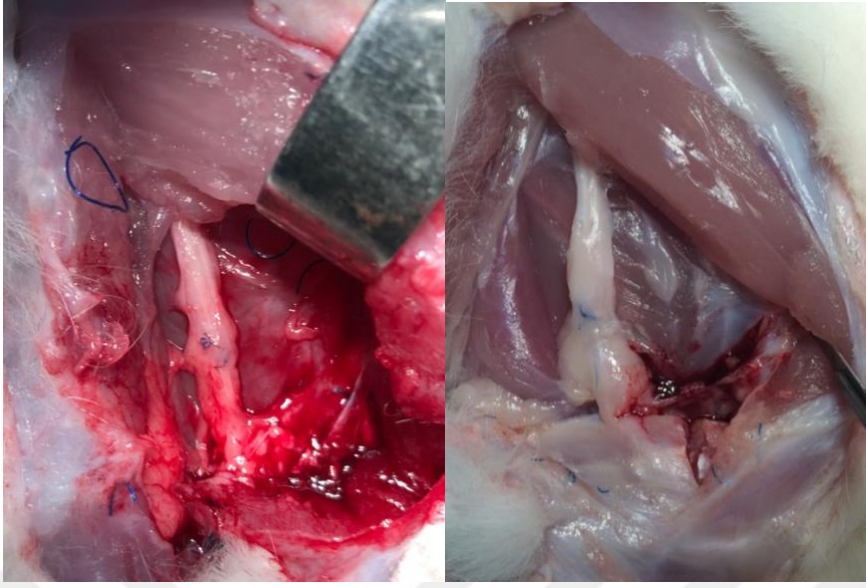
4. BULGULAR

4.1. Makroskobik Bulgular

Bütün deneklerde tamir edilen bölgede sinir devamlılığı gözlemlendi. Deney grubundaki tamir sahası, kontrol grubuna göre hacimsel olarak rölatif daha fazla saptandı (Şekil 4.1., 4.2.).



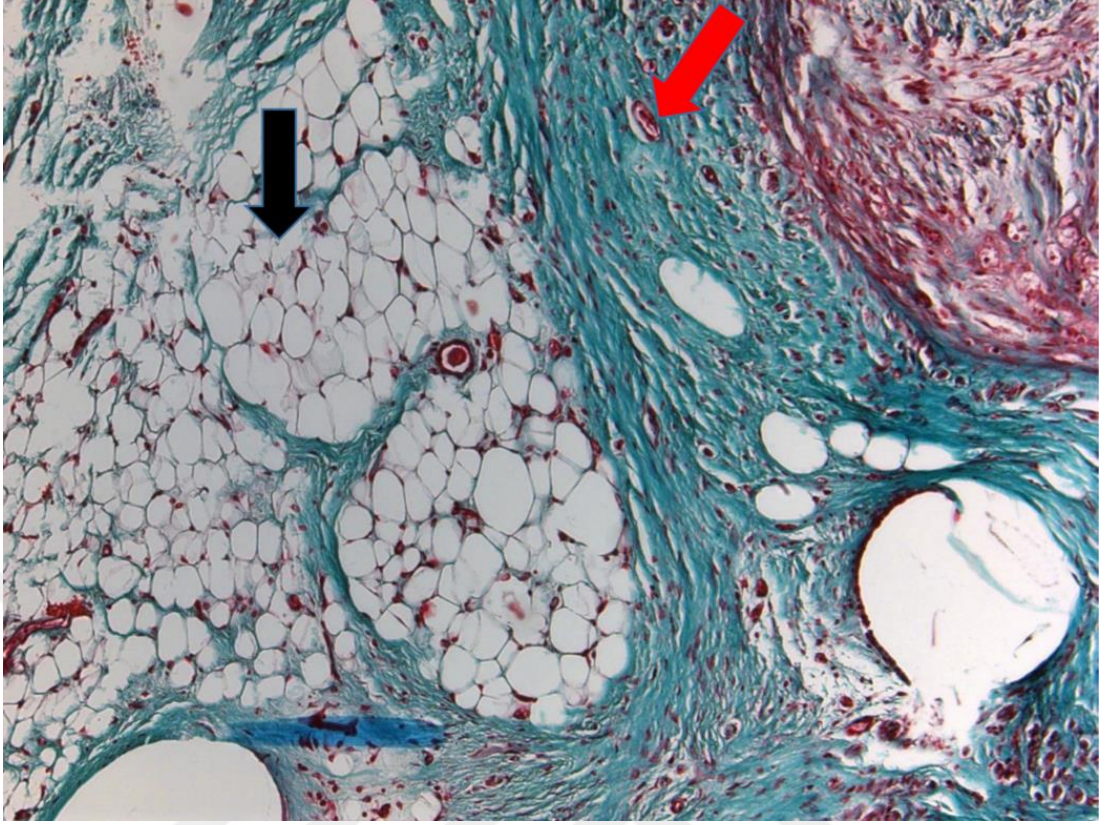
Şekil 4.1. EGF (-) grubundan örnekler



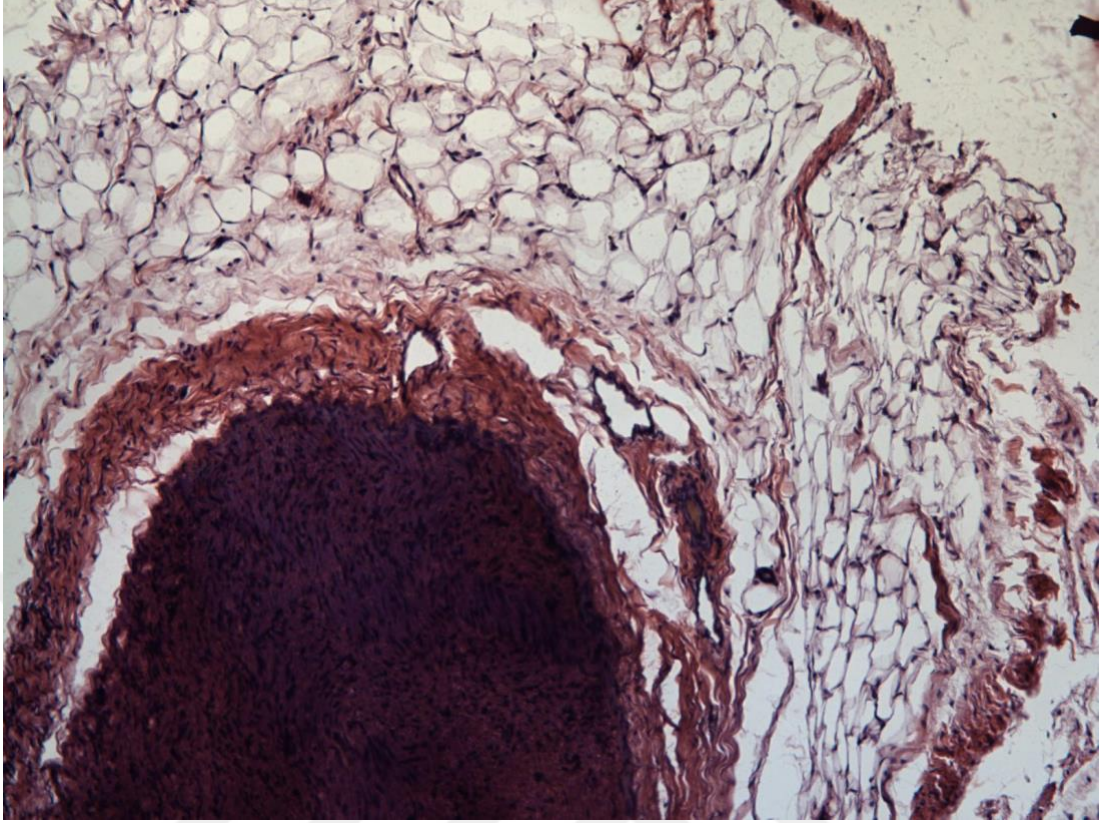
Şekil 4.2. EGF (+) grubundan örnekler

4.2. Mikroskopik Bulgular

Masson's Trichrome, HE ile yapılan boyamalarda sinir ve bağ dokuları incelendi. EGF (+)-1 deney grubunda bağ dokunun (epinöryum ve mezonöryum) bir komponenti olan adipöz dokularda artış olduğu gözlemlendi (Şekil 4.3., Şekil 4.4).

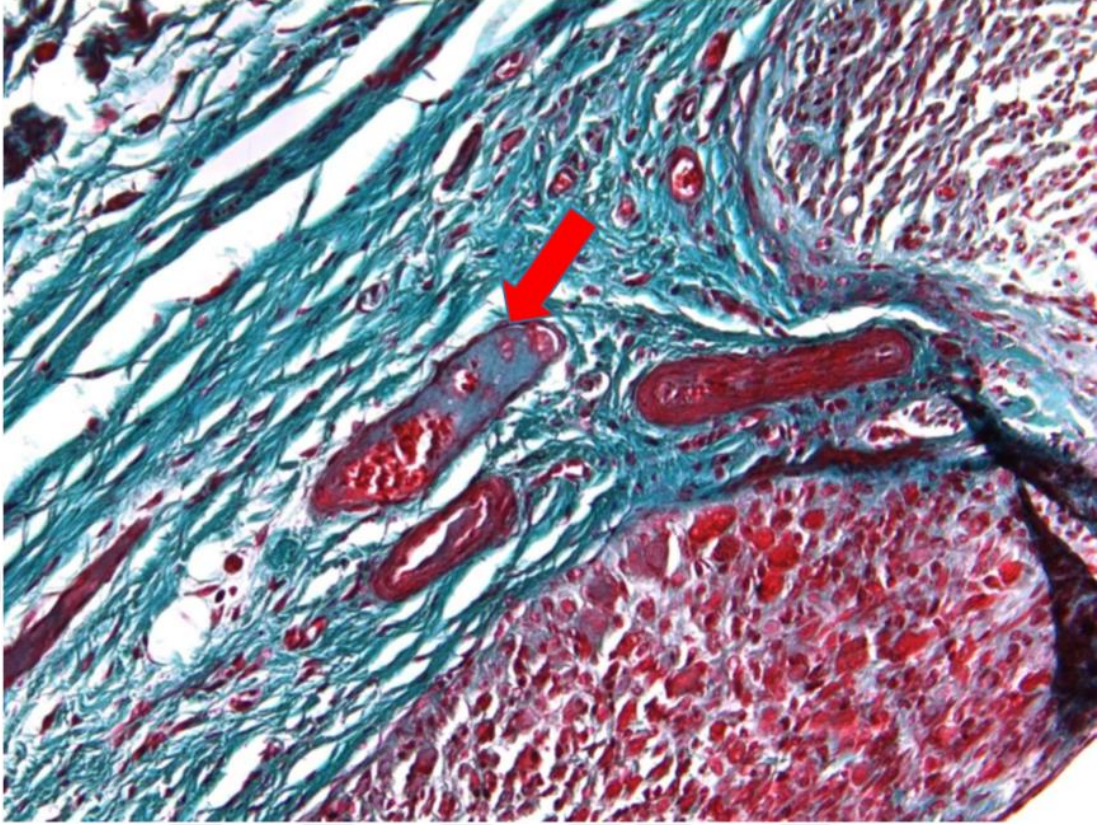


Şekil 4.3. x10 objektif. EGF (+)-1 grupta bağ dokuda (epinöryum + mezonöryum) adiposit (siyah ok) ve kapiller (kırmızı ok) artışı izlenmektedir (*Masson's Trichrome*).



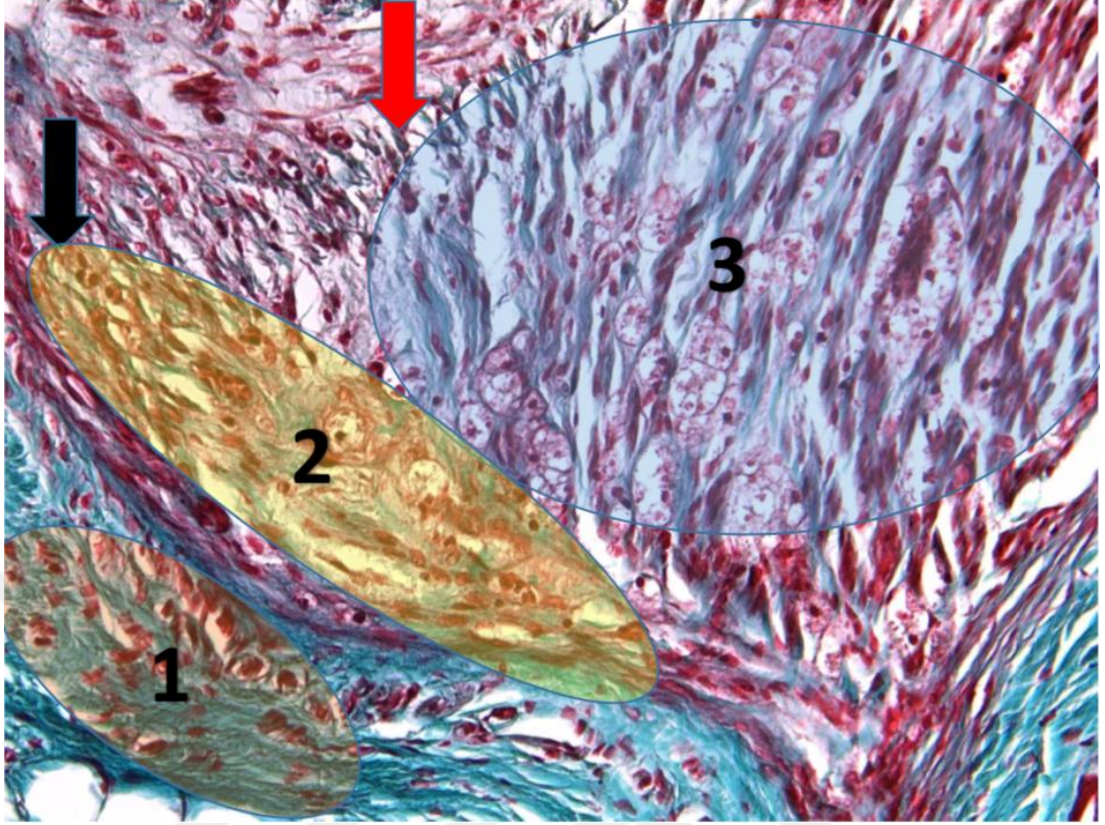
Şekil 4.4. x10 objektif. EGF (+)-1 tamir bölgesinden alınan transvers kesit. Adipöz doku miktarı dikkat çekmektedir (HE).

Yapılan incelemelerde EGF (+)-1 grubunda bağ dokuda (epinöryum ve mezonöryum) kontrol grubuna göre çap ve sayı açısından artmış vasküler alanlar görüldü (Şekil 4.5.).

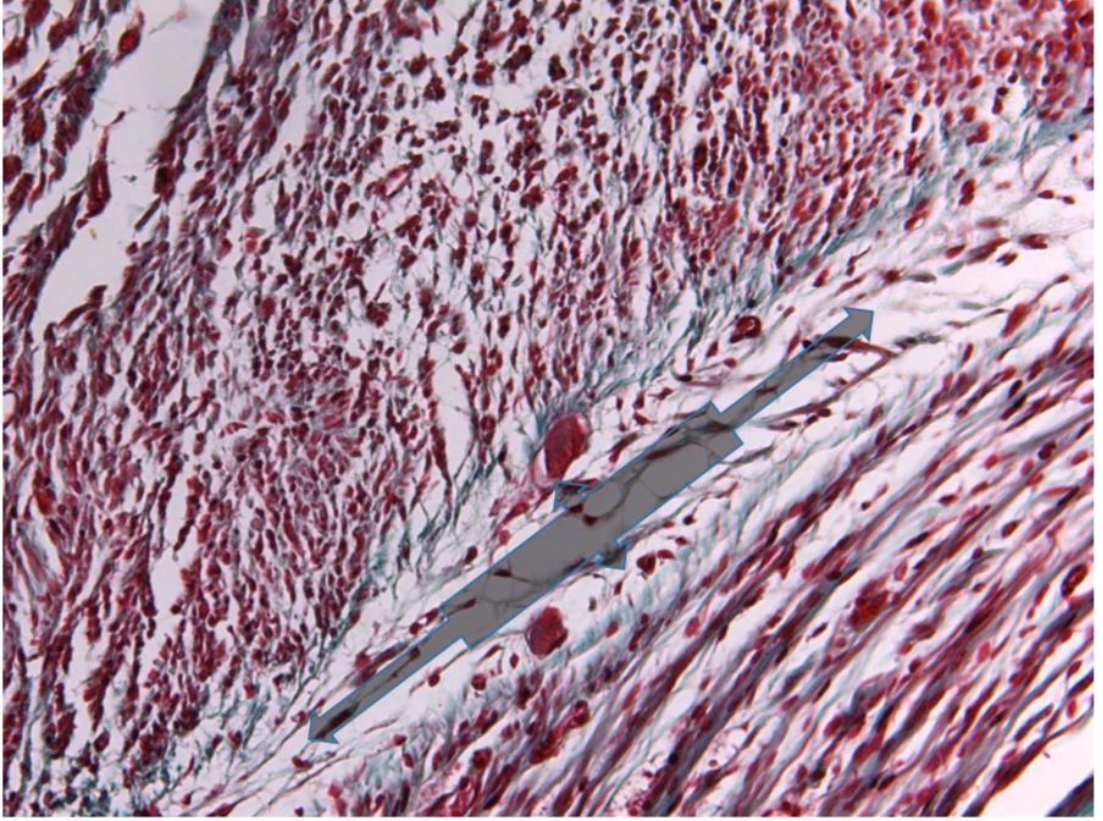


Şekil 4.5. x20 objektif. EGF (+)-1 deney grubunda sinir bağ dokularında kapiller (kırmızı ok) artışı izlenmektedir.

EGF (+)-1 grupta epinöryum ve artmış vaskülaritenin yanısıra, bağ doku ile sinir doku arasında morfolojik olarak mezenkimal kök hücreye benzerlik gösteren hücreler görüldü (Şekil 4.6, Şekil 4.7).

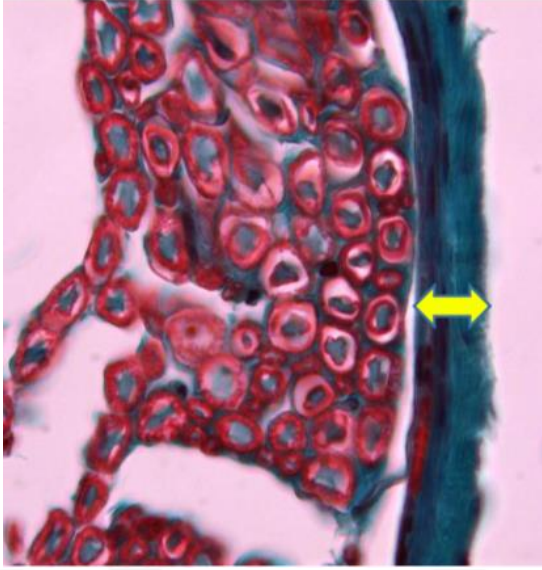


Şekil 4.6. x20 objektif. EGF (+)-1 grubunda sinir lifleri etrafında vasküler bir alan, arada ise iyileşme alanı görülmektedir (Epinöryum 1, ara bölge 2, periferik sinir 3 ile gösterilmiştir.)

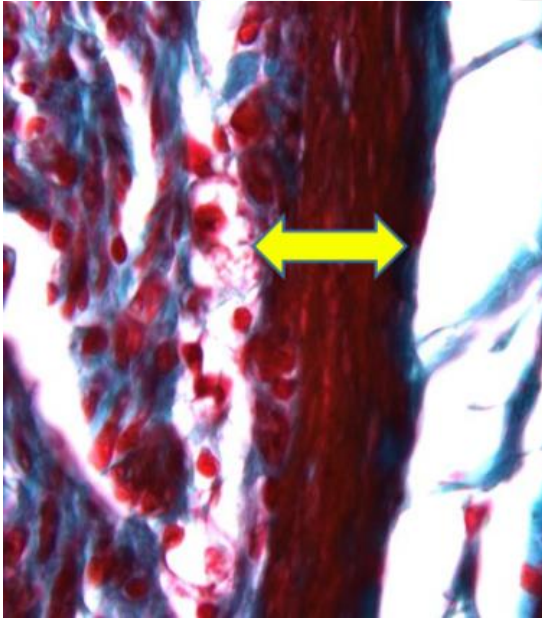


Şekil 4.7. x20 objektif. EGF (+)-1 grupta iyileşme alanından içeri doğru bir göç (Gri ok) izlenmektedir.

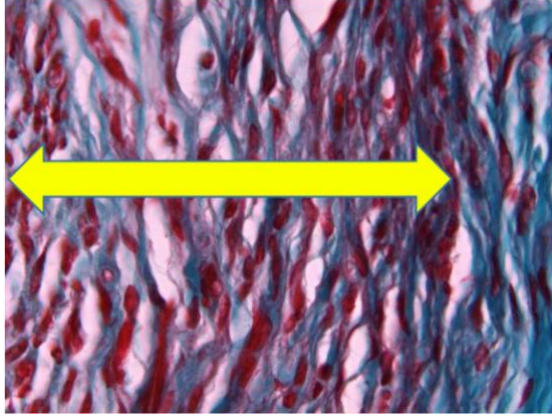
Randomize olarak belirlenmiş EGF(+)-1 ve EGF (-)-1 gruplarındaki 5'er tavşanda bağ doku (epinöryum ve mezonöryum) çapları incelendi ve karşılaştırıldı (Şekil 4.8., 4.9., 4.10.). Ölçümler, en kalın bölgeden gerçekleştirildi.



Şekil 4.8. Tavşanların herhangi bir cerrahi girişim uygulanmamış, benzer seviyeden alınmış sol taraf siyatik sinir dokusu. Sarı ok ile epinöryum gösterilmektedir.



Şekil 4.9. EGF (-)-1 kontrol grubundaki sağ siyatik sinir dokusu. Sarı ok ile epinöryum gösterilmektedir.



Şekil 4.10. EGF (+)-1 deney grubundaki sağ siyatik sinir dokusu. Sarı ok ile epinöryum gösterilmektedir.

Tablo 4.1. EGF(+)-1 ve EGF(-)-1 gruplarının bağ doku (epinöryum + mesonöryum) çapları (değerler μm cinsinden yazılmıştır.).

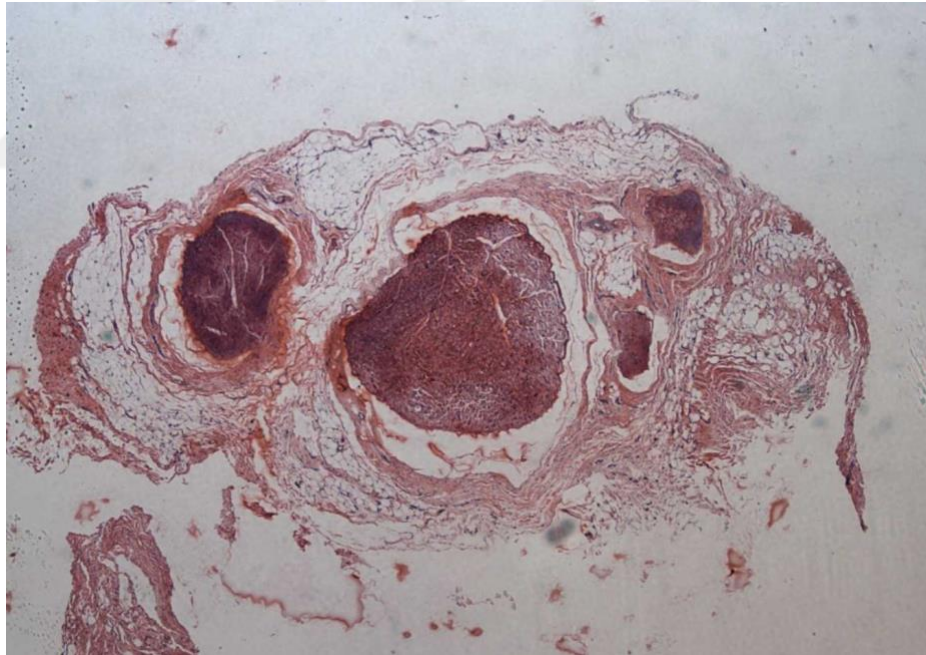
	Tavşan Numarası	Cerrahi yapılan sağ taraf	İşlem uygulanmayan sağlam sol taraf
EGF (+)-1	1	53,336	16,776
EGF (+)-1	2	269,650	27,100
EGF (+)-1	3	175,112	19,039
EGF (+)-1	4	129,378	22,469
EGF (+)-1	5	156,859	28,395
EGF (-)-1	6	30,766	25,083
EGF (-)-1	7	23,860	20,929
EGF (-)-1	8	20,888	11,558
EGF (-)-1	9	26,584	17,648
EGF (-)-1	10	23,752	15,213

EGF (+)-1 grupta tamir yapılan sağ siyatik sinirlerde bağ doku (epinöryum+mezonöryum) çaplarında artış olduğu görüldü (Tablo 4.1.) (Şekil 4.11., 4.12.). Üç grup arasındaki fark Kruskal-Wallis testi ile, *post-hoc* analiz ise Mann-Whitney U test ile incelendi. Kruskal-Wallis test sonucuna göre p değeri 0.003'tü.

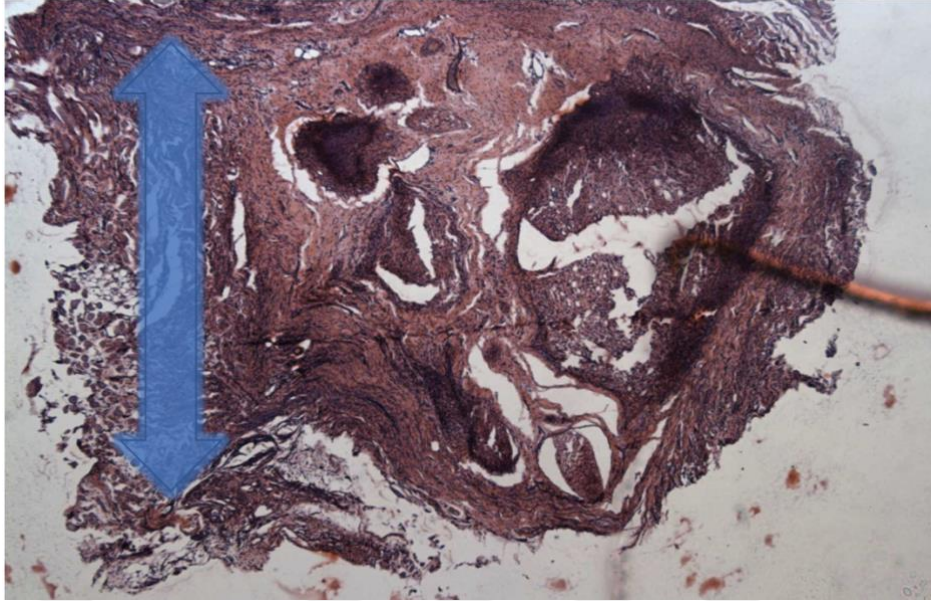
EGF (+)-1 grup ap ortalaması 156,867 (SS 78,306) μm , EGF (-)-1 grup ap ortalaması 25,170 (SS 3,721) μm , iřlem uygulanmamıř saęlam sol taraf ap ortalaması 20,421 (SS 5,405) μm olarak saptandı. Alt grup analizine gre EGF(+)-1 ile EGF(-)-1 arasında ve EGF(+)-1 ile saęlam taraf arasında istatistiksel olarak anlamlı fark saptandı (p deęerleri sırası ile 0.008 ve <0.001), buna karřın EGF(-)-1 ile saęlam taraf arasında istatistiksel farklılık tespit edilmedi (Tablo 4.2.).

Tablo 4-2 ap karřılařtırılması

Gruplar arası istatistik	P deęeri
EGF (+)-1 ile EGF (-)-1 arası	0.008
EGF (+)-1 ile saęlam sol taraf	<0.001
EGF (-)-1 ile saęlam sol taraf	0.165



řekil 4.11. EGF (+)-1 grup tamir blgesinden alınan kesit. evre adipz ve epi-mezonryumdaki geniřleme grlmektedir.



Şekil 4.12. EGF (-)-1 grup tamir bölgesi transvers kesit. Mezonöryumdaki adipöz dokunun görece azlığı dikkat çekmektedir. (Kesitteki saydam ok ile işaretlenmiş koyu bölgeler, çevredeki kas dokunun artıklarıdır. Ölçüm yapılırken bu bölgeler dikkate alınmamıştır.)

Üçer denekten oluşan EGF(+)-2 (tavşan no 11, 13, 14) ve EGF(-)-2 (tavşan no 16, 17, 18) gruplarda ise bağ doku (epinöral ve mezonöral) alanları karşılaştırıldı. Karşılaştırma, EGF (+)-2 ile EGF (-)-2 invazif işlem uygulanmış sinirler arasında yapıldı. Sinir distalinden başlanarak seri kesitler alındı ve 1., 100., 200., 300. ve 400. kesitler alan açısından incelendi. Tamir bölgesi karşılaştırılan alanların içerisinde kalmaktadır. Yapılan istatistiksel analizde 100. kesitte p değeri 0,023 olarak saptandı. Bunun yanısıra 200. kesit alanında p değeri 0,058 olarak saptandı. Bunların dışında p değerleri 1., 300. ve 400. kesitlerde sırası ile 0,248; 0,213 ve 0,207'dir.

Tablo 4.3. Baę doku (Epinöral ve Mezonöral) Alan karşılaştırılması (Deęerler μm^2 cinsinden verilmiştir)

Grup	Sayı	Epinöral + mezonöral Alan (ortalama) 1.kesit	Epinöral + mezonöral Alan (ortalama) 100.kesit	Epinöral + mezonöral Alan (ortalama) 200.kesit	Epinöral + mezonöral Alan (ortalama) 300.kesit	Epinöral + mezonöral Alan (ortalama) 400.kesit
EGF(+)-2 Tavşan No: 11,13,14	3	2450000 (Min: 1360000 Max: 3660000)	3120000 (Min: 2560000 Max: 3830000)	3540000 (Min: 2010000 Max: 4300000)	3400000 (Min: 1960000 Max: 5220000)	3600000 (Min: 1820000 Max: 4500000)
EGF(-)-2 Tavşan no: 16,17,18	3	1340000 (Min: 620000 Max: 2260000)	1490000 (Min: 1040000 Max: 1940000)	1270000 (Min: 510000 Max: 1840000)	1800000 (Min: 880000 Max: 2510000)	1950000 (Min: 700000 Max: 2800000)

Genel anlamda, EGF (+) grupta baę dokuda (epinöryum ve mezonöryum) genişleme izlendi. Baę dokuda adiposit ve kapiller artışı görüldü. Sinir lifleri etrafında damardan zengin ve morfolojik olarak kök hücreye benzeyen hücrelerden oluşan bir alan saptandı. Ayrıca oluşan bu alandan içeri doğru bir baę doku ve hücre göçü izlendi. EGF (+) grupta, periferik sinirde çap artışı gerçekleşti.

5. TARTIŞMA

Periferik sinir yaralanmaları sık görülen bir klinik problemdir. Level I travma merkezlerine başvuran hastaların yaklaşık olarak % 2-3'ünü periferik sinir yaralanmaları oluşturmaktadır. Bu tip yaralanmalar daha çok üst ekstremitelerde görülmekte, fonksiyonlarda kayıp ve sonrasında sıklıkla suboptimal bir fonksiyonel iyileşme ile sonuçlanmaktadır. Stereognoside kayıp, bozulmuş ısı regülasyonu, soğuk sensitivitesi ve ağrı gibi durumlara neden olabilmektedir. Dolayısıyla hem bireysel olarak hastayı rahatsız etmekte hem de yaşam kalitesinde bozulmaya neden olmaktadır. Schwann hücreleri varlığında periferik sinirlerin hasar sonrası rejenerasyon kapasitesi bulunsa da (52) günümüzde erişkin periferik sinir yaralanması olan hastalar sıklıkla tam bir fonksiyonel iyileşme elde edememektedir. Özellikle erişkinlerde sinir onarımından sonra aksonal büyümenin yanlış yönlendirilmesinden kaynaklı yeni sinyalleme düzenlerine beyin uyum sağlamasında zorluklar olmaktadır. Çocuklarda ise yetişkinlerin aksine beyin sahip olduğu daha fazla plastisite nedeniyle genellikle daha iyi bir klinik iyileşme sağlanmaktadır (53). Son 50 yılda cerrahi açıdan çok fazla bir yenilik olmamıştır. Direkt sinir tamiri ve arada defekt olduğunda sinir otogreftleri altın standarttır (21). Günümüz tamir teknikleriyle yapabildiğimiz yalnızca fasikül uyumunu sağlamaya çalışarak sinir uçlarını bir araya getirebilmektir. Dolayısıyla mükemmel bir tamir yapılsa da ancak %50'lerde iyi ve mükemmel sonuç elde edebilmekteyiz (39, 40). Fakat bu bölgedeki hücrel ve moleküler yanıtları henüz tam anlamıyla kontrol edememekteyiz.

Tamir sonuçlarının, modern mikrocerrahi teknikleriyle bile %50'lerde kalması rejenerasyon mekanizmaları üzerine araştırmaları tetiklemiştir. Bu çalışmalarda kullanılan maddeler genel olarak dört ana kategoride toplanabilir; farmakolojik ajanlar, immun sistem modülatörleri, rejenerasyonu arttırıcı faktörler ve sinir boruları (20). Sinir iyileşmesindeki güncel çalışmalardaki hedef mekanizma ise iki ana başlık altında toplanabilir. Birinci olarak akson rejenerasyonunu hızlandırmak ikinci olarak da çevre dokunun buna uygun hale gelmesini sağlamak (21). Çalışmamız özellikle rejenerasyon mikroçevresinin EGF ile değişiminin saptanması açısından önemlidir.

Rejenerasyonda rol alan maddelere genel olarak bakacak olursak sinir büyüme faktörleri (nörotrofinler- *Nerve Growth Factor*) sinir rejenerasyonu sırasında doğal

olarak salınan moleküllerdir. Sinir hasarı sonrası sinir uçlarından salınmakta ve sinir büyümesi, diferansiasyonu ve sağkalımında önemli roller oynamaktadır (54). Sağlıklı sinirlerde bu büyüme faktörleri düşük orandadır. Hasar sonrasında özellikle distal sinir güdüğünden salınımları artmaktadır. Günümüzde sinir rejenerasyonu ile ilgili birçok büyüme faktörü tanımlanmıştır. Bunlar *glial growth factor*, *fibroblast growth factor* (FGF), *glial cell derived neurotrophic factor* (GDNF), *neurotrophin 3* (NT-3), *ciliary neurotrophic factor* ve *leupeptin* olarak sayılabilir (54). Güncel araştırmalarda bilinen bu maddelerin yanısıra rejenerasyona etki eden ve bilinmeyen molekülleri ortaya çıkararak ve bunları sinir borularına entegre ederek özellikle defekt olan yaralanmalarda tamir sonuçları iyileştirilmeye çalışılmaktadır. Nörotrofik maddelerin özellikle proksimal sinir güdüğüne uygulanması ile aksonal rejenerasyon arttırılmaya çalışılmaktadır. Fakat bu faktörlerin gerek yan etki potansiyellerinin tam olarak bilinmemesi gerekse de diğer faktörler ile sinerjistik etkileri klinik olarak önemli bir problem yaratmaktadır. Horowitz, gangliosidlerin rat siyatik sinir rejenerasyonuna pozitif etkilerinin olduğunu söylemiştir (55). Klein, forskolin'in akson büyümesini arttırdığını göstermiştir (56). İmmun sistem modülatörleri ile histiositik cevap azaltılmaya çalışılmaktadır. Azathioprine ve hidrokortizonun, otoantikörleri azaltarak gangliozidlerin koruyucu etkisini ortaya çıkardığı düşünülmektedir (20). Siklofosfamidin rat siyatik sinirinde motor iyileşmeyi arttırdığı gösterilmiştir (57). Son zamanlarda N-asetil sistein ve asetil-L-karnitin deneysel olarak nöroprotektif etkiye sahip iki farmakolojik ajan olarak bulunmuştur (58, 59).

Sinir hasarı sonrası rejenerasyon ile ilgili diğer bir güncel araştırma konusu ise elektrik stimülasyonudur. Aksonal rejenerasyonu arttırabilmek ve kronik aksotominin kaslarda meydana getirdiği irreversible fibrosis ve değişiklikleri önlemek amacıyla distal stimülasyon şeklinde kullanılmaktadır. Aksonal rejenerasyon ile ilgili araştırmalar devam etmektedir (21). Sinir tamirinde kullanılan doku yapıştırıcılarının ise kolay uygulanması, dokuya verilen travmanın daha az olması, sinir mimarisinin devam ettirilebilmesi ve daha az skar oluşturması gibi avantajları vardır (60). Günümüzde doku yapıştırıcılarının tensil güçlerinin arttırılması ile ilgili çalışmalar devam etmektedir (21).

SC, PSS'de hem gelişim sürecinde hem de yaralanma sonrası oldukça önemli bir role sahiptir. Bu hücrelerin allojenik transplantasyonunun deneysel olarak

rejenerasyonu arttırdığı gösterilmiştir (61). Benzer şekilde bir başka özelleşmiş hücre olan *Olfactory Ensheathing Cells*'de trofik bir destek sağlamakta ve miyelinlenme sürecine yardımcı olmaktadır (62). Alternatif olarak embriyonik kök hücreler, nöral kök hücreler, indüklenmiş pluripotent kök hücreler ve erişkin mezenkimal kök hücreler denenmekte ve bunlarla ilgili birçok *in vivo*, *in vitro* çalışma bulunmaktadır. Bu kök hücreler ile SC prekürsörleri oluşturularak periferik sinir rejenerasyonunda miyelin protein ekspresyonu artırılmaktadır. Mezenkimal kök hücreler; kemik iliği, adipöz doku, karaciğer, dental pulpa, cilt ve iskelet kası gibi birçok erişkin dokuda bulunmakta ve özellikle yaralanma sonrası doku tamirinde görev almaktadır (42). Kemik iliği kökenli mezenkimal kök hücreler sinir rejenerasyonunda özellikle çalışılmaktadır. Bu hücreler orijinal SC'ye oldukça benzer bir moleküler ve fonksiyonel yapı göstermekte ve SC'ye alternatif olarak oldukça umut vadetmektedir (63). Sinir iyileşmesinde kullanılan kök hücreler, SC benzeri hücelere diferansiyasyon olarak periferik sinir rejenerasyonunu arttırmaktadır. *Adipose-derived* kök hücreler de fonksiyonel *SC-like* hücreler oluşturmakta ve sinir rejenerasyonunu arttırmaktadır (42). Son dönemlerde kültür hücreleri ile biyolojik skafoldlar inkorpore edilerek aksonal rejenerasyonu artırma ve nöroprotektif etki oluşturma maksatlı çalışmalar da yapılmaktadır. Hücre kültürü olarak otolog Schwann hücreleri kullanılmaktadır. Fakat kültür sürelerinin uzun olması bunun yerine kök hücreye yönelime neden olmaktadır. *Adipose-derived* kök hücrelerin çeşitli skafoldlar ile kullanımıyla nöronal sağkalımı arttırmayı hedefleyen çalışmalar vardır (64). Adipöz kökenli kök hücrelerin kullanımının altının çizilmesi önemlidir. Sonuçlarda saptadığımız çevre dokudaki adipöz doku miktarındaki artış bu pencereden değerlendirilebilir. Ayrıca mezenkimal morfolojik özellik gösteren kök hücrelerin görülmesi bu bağlamda ilişkili olarak yorumlanabilir. Fakat bu kök hücre morfolojisine benzer görüntü veren hücrelerin kesin olarak detaylandırılabilmesi için ileri boyama ve görüntüleme yöntemlerine ihtiyaç duyulmaktadır. Diğer bir bakış açısı ise iyileşme bölgelerinde görülen adipositlerin genellikle enerji rezervi olarak görev yapmasıdır. Tamir bölgesindeki hücrelerin özellikle Schwann hücrelerinin rejenerasyon için aktive olduğu ve sinir dokusunun “iletim” modundan “sentez” moduna geçtiği bilinmektedir (65).

Hormonlar, sinir yaralanmalarının tedavisinde bir diğer umut vadeci alternatif ajanlardır. *Progesterone* ve *allopregnanolone* gibi nöroaktif steroidler, SC

fizyolojisini, miyelin protein ekspresyonu üzerinden etkiler ve SC diferansiasyonuna neden olur (66). Tiroid hormonu ve büyüme hormonunun aksonal miyelinizasyonu, miyelin kalınlığını ve fonksiyonel iyileşmeyi daha iyi sağladığı rat siyatik sinir hasarı modeli üzerinde yapılan çalışmada gösterilmiştir (67). Ayrıca GABA, ATP, glutamat ve asetilkolin gibi nörotransmitterlerin de nöron-glia etkileşiminde önemli rol oynadığı ve gerek nöron gerekse de SC üzerindeki reseptörlerinin potansiyel hedefler olduğu söylenebilir. Bu nedenle özellikle yaralanma sonrası re-miyelinizasyon için umut vadeden hedef moleküllerdir (42).

Yukarıda sözü edilen birçok güncel çalışmaya rağmen günümüzde sinir yaralanması için klinik olarak tam anlamıyla kanıtlanmış ve uygulanabilen herhangi bir farmakolojik tedavi bulunmamaktadır. Fakat buna aday birçok büyüme faktörü, peptid ve molekül (NGF, BDNF, CTNF) bulunmaktadır. Bu faktörlerin aksonal büyüme, rejenerasyonu, re-miyelinizasyonu ve fonksiyonel iyileşmeyi arttırdığı söylenmektedir. Ayrıca IGF-1, FGF, GDNF de rejenerasyon üzerine etki eden moleküllerdir. Neuregulin, hasar sonrasında re-miyelinizasyon için bir hedef moleküldür. Aynı molekül gelişim sırasında da aksonal miyelinizasyon için anahtar rol oynamaktadır. Fakat bu moleküllerin klinik uygulaması; zaman ve dozaj, uygulanma şekli, in vivo diğer büyüme faktörleri ile etkileşimleri ve potansiyel yan etkileri nedeniyle oldukça problemlidir (42).

EGF'nin çalışmamızda kullanılma nedenine bakacak olursak, Epidermal Büyüme Faktörü (*Epidermal Growth Factor*, EGF), ilk defa 1962 yılında Dr. Stanley Cohen tarafından sinir büyüme faktörleri (NGF) üzerine çalışılırken bulunmuştur (68). EGF, prepro-EGF adı verilen geniş bir prekürsörden meydana gelen 53 aminoasitten oluşan tek-zincir bir polipeptittir (69). EGF; *Transforming growth factor – α*, *Heparin-binding EGF*, *amphiregulin*, *betacellulin*, *epiregulin* ve *epigen*'i içeren grup I EGF ailesinin prototipidir. Fonksiyonel olarak bu büyüme faktörleri aynı reseptöre bağlanır. Bu reseptör, tirozin kinaz aktivitesi gösteren ve EGFR/ErbB süperailisinin bir üyesi olan EGF reseptörüdür (EGFR,ErbB1) (70). Bu reseptör üzerinden hücrede proliferasyon, diferansiasyon, apoptozis ve organ gelişimi, büyüme, rejenerasyon, iyon transportu gibi birçok fizyolojik süreci etkilemektedir. İnsanlarda prepro-EGF'yi kodlayan gen 4q25-q27 kromozomunda bulunmaktadır. Yapılan çalışmalarda EGF'nin süt, tükürük, idrar, plasma, intestinal sıvılar, amniyotik sıvılar gibi birçok

yerde bulunduğu ve laktasyondaki memeden, submaksiller glanddan, böbrekten, duodenum *Brunner* bezlerinden ve plasentadan sekrete edildiği gösterilmiştir (69). Göze çarpan bir ayrıntı hamilelik döneminde idrardaki EGF konsantrasyonunun artması özellikle 19.- 22. gestasyonel haftada tepe yapmasıdır. Amniyotik sıvıda da gestasyonel haftaya göre konsantrasyonu artmakta, intrauterin gelişim geriliği durumunda ise normal gebeliğe göre daha düşük konsantrasyonda görülmektedir. Fetoplesental gelişimde oldukça önemli rol oynamaktadır (71). Özellikle embriyonik gelişimin pre-implantasyon ve erken evrelerinde EGF oldukça önemlidir (72).

EGF, EGFR reseptörü üzerinden, diğer büyüme faktörleri ile de kombine edilebilerek, hücre proliferasyonu, diferansiasyonu ve migrasyonu gibi birçok biyolojik yanıtı tetiklemekte ve normal gelişim için EGF/EGFR sinyalleme regülatif rol oynamaktadır. Bunun yanı sıra patofizyolojik olaylarda da aynı şekilde rol aldığı görülmüştür. Klinik olarak özellikle ülser, yara iyileşmesinde, iskemi ve reperfüzyon hasarı sonrası doku tamirinde bu gösterilmiştir. Ekzojen olarak EGF uygulaması antiapoptotik ve antioksidan etki ile iskemi-reperfüzyon hasarı sonrası oluşan doku hasarını azaltmaktadır (73, 74). Çalışmadaki EGF kullanımının dayanaklarından birisini bu etkileri oluşturmaktadır. Ayrıca iskemi-reperfüzyon hasarı sonrası doku hasarını azaltma etkisi, EGF (+)-1 grubunda bağ dokuda (epinöryum ve mezonöryum) kontrol grubuna göre çap ve sayı açısından artmış vasküler alanların görülmesi ile ilişkilendirilebilir. Bunun yanı sıra epinöryum ve mezonöryumdaki vasküler yapıların sinir beslenmesinin ana kaynağını oluşturduğu bilinmektedir (19).

Schwann hücreleri üzerindeki Erb B2/B3 reseptörleri ile etki eden neuregulin 1 sinyal yolağı, miyelinizasyon için gereklidir ve miyelin kalınlığını belirlemektedir (3). Schwann hücreleri PSS'de sadece myelin oluşturma işini yapmaz aynı zamanda reseptör fonksiyonu ve rejenerasyonda da önemli işlevler üstlenir (28). Schwann hücreleri; *neuregulin*, *transforming growth factor – beta*, *fibroblast growth factor*, *platelet-derived growth factor* ve *insülin-like growth factor-1* gibi büyüme faktörleri ile modüle edilebilir. Schwann hücreleri üzerinde bu faktörler için reseptörler bulunmaktadır (14). Dolayısıyla EGF'nin SC üzerine potansiyel bir etkisinin olabileceği söylenebilir. Ayrıca akson yaralanması sonrası Schwann hücrelerinin akson ile direkt kontağı olan plasma membranında erbB2 reseptör tirozin kinaz kompleksi aktivitesinin arttığı gösterilmiştir. Bu sayede hasara dakikalar içinde verilen cevap ile

Schwann hücreleri fenotip değiştirmekte ve miyelinleştirici etkiden miyelinidebride eden ve akson büyümesi için çeşitli sekresyonlar üreten bir fenotipe dönüşmektedir (75).

Daha önce de bahsedildiği üzere kök hücreler doku rejenerasyonunda oldukça önemli rol oynamaktadır. Embriyonik kök hücrelere ek olarak birçok erişkin dokuda kök hücre veya progenitör hücreler bulunmaktadır (76). Kök hücreler, niş adı verilen lokal mikroortamları tarafından düzenlenmektedir (77). Son zamanlarda kök hücre havuzunu düzenleyen faktörler tanımlanmaya başlamıştır. EGF'nin de nöral stem/progenitör hücre, nöral krest kök hücre, germline kök hücre, kardiyak kök hücre, kemik iliği multipotent stromal hücre, beyin tümör kök hücre, keratinosit kök hücre gibi birçok dokuda regülatör olarak görev yaptığı gösterilmiştir (69). Son çalışmalarda EGF'nin insan nöral progenitör hücreleri ve glial benzeri hücrelerde hem koruma hem büyüme hem de diferansiasyonlarında rol oynadığı gösterilmiştir. Nöral krest kök hücre gelişimi ile ilgili yapılan bir çalışmada EGF'nin nöral krestten nöronal ve melanositik fenotiplerin oluşumunu indüklediği, fibroblast büyüme faktörü 2'nin ise Schwann hücre diferansiasyonunu arttırdığı gösterilmiştir. EGF ile beraber sinerjistik etki ile nöronal diferansiasyonu arttırdığı gösterilmiştir. Bu iki büyüme faktörünün nöral krest progenitör hücrelerinin gideceği sürece ve periferel sinir sistemi gelişimine önemli katkıda bulunduğu düşünülmektedir (78).

EGF ve ilgili reseptör ailesinin memeli sinir sistemi yaralanmaları üzerinde etkili olduğunu işaret eden kanıtlar bulunmaktadır. EGF, epitel hücreleri ve fibroblastlar dahil olmak üzere çeşitli hücre tiplerinin proliferasyonunu uyaran bir mitojenik faktördür. EGFR'nin; SSS'de serebral korteks, serebellum ve hipokampusta ve daha birçok farklı bölgede eksprese edildiği düşünülmektedir. EGF sadece mitotik hücreler üzerine etki etmemekte aynı zamanda postmitotik nöronlar üzerinde de etki göstermektedir. Çeşitli çalışmalarda EGF'nin serebral kortikal ve serebellar nöronlar üzerinde, *neurite* büyümesi ve sağkalımını arttırdığı, nörotrofik ve nöromodülatör etkilerinin olduğu gösterilmiştir. EGF'nin nörotrofik etki mekanizması net olarak aydınlatılmamış olsa da EGFR üzerinden mitojen-aktive protein kinaz (*mitogen-activated protein kinase*) aktivasyonu ile etki ettiği düşünülmektedir. Nöronların yanı sıra glial hücreler üzerinde de etkisi bulunmaktadır. Özellikle SSS üzerinde yapılan çalışmalarda glial hücrelerde hem proliferasyon hem de diferansiasyon meydana

getirdiği gösterilmiştir. Memeli sinir sistemindeki yaralanmalarda, aksonal rejenerasyon için gerekli olan glial popülasyonun proliferasyonu ve diferansiasyonu, EGF/ErbB sinyalleme sistemi ile glial hücrelerin aktivasyonu, glial ve nöronlar arası ilişkinin kurulması gibi gerekli olan basamaklar EGF tarafından desteklenmektedir (79).

Wildering ve arkadaşlarının (80) bir yumuşakça olan *Lymnaea stagnalis* üzerinde yaptıkları organ kültür çalışmasında çeşitli nöron tipleri üzerinde EGF denenmiştir. Yine aynı ekibin bir önceki çalışmalarında elde ettiklere verilere dayanarak çalışılan nörona spesifik olarak EGF maksimum nörotrofik etki konsantrasyonunda kullanılmıştır. Sonuç olarak üç farklı nöron tipinde EGF'nin organ kültürlerinde aksonal rejenerasyonu arttırdığı gösterilmiştir. Ayrıca yine aynı çalışmada EGFR reseptör inhibitörleri kullanarak, bu reseptörün tirozin kinaz aktivitesinin azaltılmasının da aksonal rejenerasyonda bir düşüşe neden olduğu gösterilmiştir. EGF'nin aksonal rejenerasyona olan terapötik etkisi, selektif EGFR tirozin kinaz inhibitörleri ile antagonize edilmiştir. Çalışmada *Lymnaea* üzerinde aksonal rejenerasyon gösterilmesine rağmen, EGF ve homologlarının memeli periferik sinir sistemi üzerinde etkisini in vivo olarak gösteren çalışma eksikliğinden bahsedilmiştir.

Nerve Growth Factor'ün erken aksonal rejenerasyonu hızlandığı gösterilmiştir (81). Bunun yanı sıra NGF dışındaki nörotrofik ve diğer büyüme faktörlerinin de sinir rejenerasyonuna etkisi oldukça güncel bir araştırma konusudur. EGF'nin dokular üzerinde -yukarıda da bahsedildiği gibi- birçok stimüle edici etkisi bulunmaktadır. Dubuisson ve arkadaşları (82), 15 adet Sprague-Dawley rat üzerindeki yaptıkları çalışmada siyatik sinir üzerinde bir boşluk oluşturmuş ve kollajenden oluşan tüp ile bu boşluğu greftlemişlerdir. Deney tarafına yaklaşık 75 µg EGF, diğer tarafa ise tip I kollajen eklemişlerdir. Ardından 5 ratı 4. haftada , 10 ratı ise 8. haftada ötenazi etmişlerdir. 4. haftadaki elektrofizyolojik çalışmada her iki tarafta herhangi anlamlı bir elektriksel sinyal saptayamamışlardır. 8. haftada ise anlamlı olmayan her iki tarafta da ortalama bir sinir iletim hızı saptamışlardır. Histolojik incelemede ise tamirin distaline odaklanarak myelinize sinir lifi dansitesi, genişliği ve akson/myelin oranına bakmışlar ve her iki taraf arasında anlamlı fark bulamamışlardır. Çıkarım olarak EGF yüklü kollajen tüpün sinir rejenerasyonunu arttırmadığını söylemişlerdir. Bu duruma bazı

nedenler ortaya atmışlardır. İlk olarak EGF'nin zayıf bir nörotrofik faktör olabileceğidir. Diğer neden ise EGF'nin yeterli konsantrasyonda kullanılmadığıdır. Üçüncü olarak ise EGF'nin in vivo şartlarda kısa yarı ömrü olabileceğini söylemişlerdir. Fakat özellikle rejeneratif bölgenin histolojik özellikleri tam olarak belirtilmemiştir. Çalışmamız; arada defekt olmaması, akut sinir yaralanmalarında uca tamir sonrası EGF etkilerinin incelenmesi ve histolojik özelliklerin belirlenmesi açısından farklılık göstermektedir.

EGF doz bağımlı bir etkiye sahiptir. Biz de çalışmamızda literatürdeki benzer çalışmalara görece daha yüksek bir doz kullandık. EGF'nin muhtemel kısa yarı ömrünün etkisini azaltmak ve hasar sonrası rejenerasyon için gerekli inflamatuvar yanıtın ilk günlerde ortaya çıkmasından dolayı gūnaşırı enjeksiyonlar yaptık. Kilogram başına 10 µg EGF sahaya verdik. Bu da 5 defa gūnaşırı enjeksiyon ile beraber tavşan başına 180-210 µg değerleri arasında EGF verilmesi anlamına gelmektedir. Böylelikle önceki çalışmalara göre EGF konsantrasyonunun görece yeterli kalabilmesi ve etkilerinin daha açık bir şekilde ortaya çıkmasını sağlamaya çalıştık. Fakat EGF dozajı, günümüzde klinik olarak kullanımı bulunan ülser ve yara iyileşmesi uygulamalarında güvenlik endişesi yaratmaktadır. Çünkü tekrarlayan uygulamalar hiperplazi ve hipertrofiyi indüklemekte bunun yanı sıra anjiyogenesisi de arttırarak özellikle immunité problemi olan hastalarda kanser gelişimini predispoze edebilmektedir (69). Artmış EGF düzeyleri, artmış EGFR aktivitesi ve mutasyonları, glioblastoma, küçük hücreli olmayan akciğer kanseri, baş ve boyun, meme, kolorektal, over, prostat ve pankreas kanseri gibi birçok kanser türünde saptanmıştır (83). EGF ve EGFR seviyelerinin ekspresyonu progresif tümör büyümesi ve metastaz ile koreledir. Bu nedenle kanser tedavisinde spesifik EGFR inhibisyonu bir hedef olarak kullanılmaktadır (69).

Rejenerasyon başarısı nörobiyolojik olaylara, aksotomize nöronların sağkalımına, filizlenmenin başlamasına ve filizlerin yaralanma zonuna doğru büyümesine, distal endonöral tüpün reinnervasyonuna, distal segment boyunca aksonal elongasyona, periferik hedeflerin reinnervasyonuna ve sinir liflerinin maturasyonuna bağlıdır. Özellikle yaralanmanın distalindeki sinir segmenti, sinir rejenerasyonunda anahtar rol oynamaktadır. Glial hücreler ile nöronlar arasında bir etkileşim meydana gelmektedir. Schwann ve diğer non nöronal hücrelerin ürettikleri

trofik faktörler nöron sağkalımını arttırmakta ve akson elongasyonunu stimüle etmektedir. Yapılan çalışmalarda da NGF gibi faktörlerin ekzojen olarak takviyesinin rejenerasyonu arttırdığı gösterilmiştir (84). Bu nedenle çalışmada EGF ekzojen olarak verildi.

Gelişim sırasında aksonal büyüme konileri, birçok komponenti bulunan kompleks mikroçevre tarafından yönlendirilir. Büyüme konisinin yönü, ligandlara, eksprese edilen reseptörlere, çevreye ve büyüme konisinin kendi iç yapısına göre değişir. Rejenere edici büyüme konileri, yaralanma bölgesi içindeki glial veya inflamatuvar hücreler gibi fiziksel engellerle veya hücre dışı matriks, kondroitin sülfat proteoglikanlar gibi moleküler engellerle karşılaşabilir. Bu engellerden kaçınmak için, rejenere olan aksonlar yanlış yönlenebilir ve böylece uygun hedef doku ile bağlantı kurulamayabilir. Dolayısıyla büyüme konilerinin doğru bir şekilde hedefe yönelmesi oldukça önemlidir. Bu genellikle NGF, BDNF, Netrin 1, Sema3A gibi moleküllerin gradiyentine göre oluşturulmaktadır (85). Kemp ve arkadaşları günlük NGF uygulaması ile bir gradient oluşturmuş ve nöron rejenerasyonuna yön vermişlerdir (86).

İnflamasyon sinir rejenerasyonu için hayati önem taşımaktadır. Wallerian dejenerasyonda rol oynayan Schwann hücreleri ve makrofajlar, sitokinler yardımıyla iletişim kurar, fagositoz ve büyüme faktörü salınımını kontrol eder, böylece distal güdüğü aksonal rejenerasyon için hazırlar. Bu süreçte bir gecikme olması durumunda ise hücreler rejenerasyonu teşvik etme yeteneklerini yitirirler (87). İnflamatuvar yanıt rejenerasyon için gereklidir. Bu inflamatuvar yanıtın, nöropatik ağrı gibi durumların önüne geçmek için suprese edilmesi rejenerasyonu olumsuz yönde etkileyebilmektedir (43). Sürecin gecikmemesi için hasarın erken dönemlerinde yapılan müdahalelerin daha etkili olabileceği düşünülebilir. Çalışmamızda erken dönemde gūnaşırı EGF verilmesi bu temele dayandırılabilir.

Sinir çevresindeki bağ dokuların yaralanma sürecinde rolleri oldukça önemlidir. Seddon'un yaptığı sınıflandırmada aksonotmesis konnektif dokuların çeşitli oranlarda korunduğı evre, nörotmesis ise hem akson hem de konnektif dokuların komplet transeksiyonu olarak tanımlanmıştır. Sunderland sınıflamasında ise epinöryumun hasarlanması yaralanmayı evre IV'ten V'e çıkarmaktadır. Bu bağlamda çalışmadan elde ettiğimiz perinöral bağ dokularının EGF verilen grupta artış

göstermesi dikkate değerdir. Epinöryumun ve mezonöryumun, sinir rejenerasyonunda gerek vasküler anlamda gerekse mikroçevre açısından oldukça önemi bulunmaktadır. Mezonöryum, sinirin ekstrensek dolaşımını sağlayarak özellikle sinir yaralanmalarında önemi artan gevşek bir bağ dokusudur (3).

Başarılı bir periferik aksonal rejenerasyon, hızlı ve etkili bir inflamatuvar yanıt ile ilişkilidir. Yaralanmaya akut inflamatuvar yanıt 4-7 günlerde pik yapmaktadır, bu dönem ayrıca kan-sinir bariyeri için en geçirgen halin olduğu dönemdir. Bu sayede dokuların ortadan kaldırılması ve sonrasında onarım için gerekli kanla taşınan faktör ve hücrelerin sinir dokusuna girmesine izin verir (87). Hasarın erken dönemlerinde bölgeye olan kan akımı ve damarların permeabilitesi oldukça önemlidir. EGF verilen grupta çevre bağ dokudaki vaskülarite artışı bu ihtiyacın karşılanması açısından önemli olabilir. Vaskülaritenin önemi için bir diğer örnek ise hasarlı akson tarafından salınan ve SC hücreleri tarafından alınan *calcitonin gene-related peptide* (CGRP)'dir. Bölgede mitogeneze ve vazodilatasyona neden olmaktadır. Yapılan çalışmalarda bu molekülün veya reseptörünün inhibisyonunun periferik sinir rejenerasyonunu olumsuz etkilediği gösterilmiştir (85). Endonöryal vasküler yapılar, diğer katmanların aksine daha zayıf bir düz kas tabakasına sahiptir ve otoregülasyonları çok iyi değildir. Tam tersi, epinöryal ve perinöryal damarlar ise güçlü bir perivasküler sinir ağına sahiptir (3). Bu nedenle değişimi sağlanabilen vasküler alanlar daha çok epinöryal bölgede bulunmaktadır ve deney grubundaki vaskülarite artışı bu açıdan EGF ile ilişkilendirilebilir.

Sinir rejenerasyonu günde ortalama 1-3 mm olmaktadır (65). Deney hayvanları üzerinde yapılan çalışmalarda aksonal büyüme hızının; lezyonun doğasından, türler arası farktan ve değerlendirme yöntemi gibi bir çok parametreden etkilendiği gösterilmiştir. Rat ve tavşan sinirlerindeki rejenerasyon hızı transeksiyon ve tamirden sonra 2.0-3.5 mm/gün, crush yaralanmalardan sonra 3.0-4.4 mm/gün olabilmektedir (88).

Günümüzde sinir rejenerasyonunu değerlendiren metodların arasında elektrofizyolojik değerlendirme bulunmaktadır. Bunun yanında rejenerasyonda yukarıda da bahsedilen birçok hücreyel olay meydana gelmektedir. Bunlar hücrelerin proliferasyonu ve migrasyonu, yeni ECM sentezi, nöroinflamasyon ve ardından oluşan remyelinizasyon gibi olaylardır. Bu hücreyel ve moleküler süreçleri değerlendirmek

için en iyi yol histolojik ve ultrastruktürel analizdir. Histolojik analiz, rejenerasyonu değerlendirmede en önemli araçlardan biridir. Dokular *cryofixation*, parafin (ışık mikroskopisi) ya da resin (elektron mikroskopisi)'e gömülebilmektedir (89).

HE, ışık mikroskopisi için en sık kullanılan boyaların başında gelir. Bu boyama ile ECM komponentleri ve değişimi görülebilmektedir. *Masson's Trichrome* boyama ise ekstraselüler matriksi değerlendirme açısından HE'ye göre daha iyidir. Tarihsel olarak histolojik değerlendirme deskriptif bir metod olarak bilinmektedir. Fakat günümüzde histolojik olarak spesifik alanlardaki hücre sayısı, çap, hacim gibi nicel veriler de ölçülebilmektedir (89). Bu sayede çalışmada her iki grup arasında alansal ve çapsal karşılaştırmalar gerçekleştirilebildi.

Çalışmamızın başlıca kısıtlılığı, elektrofizyolojik ve klinik bir değerlendirme yapılamamasıdır. 8. haftada yapılan ötenazi histolojik olarak yorum yapılabilmesine izin verirken özellikle tavşan gibi nispeten büyük bir hayvanda hasardan distal hedef organa kadar rejenerasyon için muhtemelen daha uzun zaman gerekmektedir. Dolayısı ile erken dönemde yapılacak olan elektrofizyolojik çalışmalar ile elde edilecek sonuçlar muhtemelen ayırt edici olmayacaktır. Fakat eldeki bulguların klinik olarak değerlendirilebilmesi ve kesin olarak anlamlandırılabilmesi için elektrofizyolojik çalışmalar gerekmektedir.

6. SONUÇLAR VE ÖNERİLER

Bu çalışmanın sonucu olarak başlangıçta cevabını aradığımız soruya şu cevabı bulduk;

- Akut periferik sinir yaralanmaları rejenerasyon sürecinde, özellikle çevre dokuda Epidermal Büyüme Faktörü histolojik olarak değişiklik oluşturmakta, perinöral bağ dokularında, adipöz dokuda ve vaskülaritede artış meydana getirmektedir.

Çalışmamız ortopedik cerrahi literatüründe, metodoloji yönüyle yapılmış ilk çalışmalardan biri sayılabilir. EGF ile ilgili yumuşakçalarda yapılmış ve memelilerde defekt oluşturulup yapılan çalışmalar bulunmaktadır. Fakat akut sinir hasarı sonrası uç uca tamir ile memelilerde yapılmış benzer çalışmalar oldukça azdır. Bu konu ile ilgili oldukça fazla molekül çalışılmasına rağmen hala periferik sinir rejenerasyonundaki moleküler ve hücresele olaylara hakim olamamaktayız. Tedavide onaylanmış, net olarak kanıtlanmış ve klinik olarak kullanılabilen güncel herhangi bir farmakolojik ajan bulunmamaktadır. EGF'nin bu konuda kullanımı için öncelikle rejenerasyon mikroçevresine temel etkisinin bilinmesi gerekmektedir. Çalışmamız bu açıdan önem arz etmektedir.

Çalışma sonucunda EGF'nin akut periferik sinir yaralanmasının rejenerasyon sürecinde özellikle çevre bağ dokularında bir genişleme, adipöz dokuda ve vaskülaritede artış meydana getirdiği gösterilmiştir. Bu noktada meydana gelen histolojik etkilerin klinik olarak net bir yorumlanmasının yapılması mümkün değildir. Bu açıdan mevcut çalışma temel alınarak klinik değerlendirmenin de yapılacağı daha ileri çalışmalara ihtiyaç vardır.

Periferik sinir yaralanmalarına sadece cerrahi olarak yaklaşmak ve allta yatan kompleks birçok moleküler ve hücresele olayı göz ardı etmek doğru değildir. Farmakolojik ve moleküler tedavinin cerrahi teknikle birlikte kullanılması gerekecektir. Yaklaşımlar sadece aksonlara yönelik değil aynı zamanda özellikle distal güdükteki SC ve hedef organa göre yapılmalıdır. Schwann hücrelerinin yaralanma sonrası davranışlarının ve mikroçevrenin anlaşılması, periferik sinir yaralanmalarının cerrahi tedavisinden sonra sonuçları daha da geliştirecektir. Bu yalnızca periferik sinir yaralanması değil, aynı zamanda bazı nörolojik hastalıklarda yeni tedavilerin geliştirilmesine de olanak sağlayacaktır. Birçok kullanılan madde klinik olarak

uygulanmasa da ilerisi için umut vadetmektedir. Bu noktada özellikle büyük hayvan çalışmalarına ihtiyaç duyulmaktadır.



7. KAYNAKLAR

1. Cumhuri M, Sargon MF, Sürücü HS, İlgi S, Sancak B, Taner D, ve ark. Fonksiyonel Nöroanatomi, ODTÜ Geliştirme Vakfı, 2007.
2. Azevedo FA, Carvalho LR, Grinberg LT, Farfel JM, Ferretti RE, Leite RE, ve ark. Equal numbers of neuronal and nonneuronal cells make the human brain an isometrically scaled-up primate brain. *J Comp Neurol.* 2009;513(5):532-41.
3. Standring S. *Gray's anatomy e-book: the anatomical basis of clinical practice*: Elsevier Health Sciences; 2015.
4. Johnston D, Narayanan R. Active dendrites: colorful wings of the mysterious butterflies. *Trends Neurosci.* 2008;31(6):309-16.
5. Shah MM, Hammond RS, Hoffman DA. Dendritic ion channel trafficking and plasticity. *Trends Neurosci.* 2010;33(7):307-16.
6. Wong RO, Ghosh A. Activity-dependent regulation of dendritic growth and patterning. *Nat Rev Neurosci.* 2002;3(10):803-12.
7. King R. *Microscopic anatomy: normal structure.* Handbook of clinical neurology. 115: Elsevier; 2013. p. 7-27.
8. Lemke G. The molecular genetics of myelination: an update. *Glia* 1993;7(4):263-71.
9. Kole MH, Stuart GJ. Signal processing in the axon initial segment. *Neuron.* 2012;73(2):235-47.
10. Perlson E, Maday S, Fu MM, Moughamian AJ, Holzbaaur EL. Retrograde axonal transport: pathways to cell death? *Trends Neurosci.* 2010;33(7):335-44.
11. Ryan TJ, Grant SG. The origin and evolution of synapses. *Nat Rev Neurosci.* 2009;10(10):701-12.
12. Eggermann E, Bucurenciu I, Goswami SP, Jonas PJ. Nanodomain coupling between Ca²⁺ channels and sensors of exocytosis at fast mammalian synapses. *Nature Reviews Neuroscience.* 2012;13(1):7.
13. Bota M, Swanson LW. The neuron classification problem. *Brain Res Rev.* 2007;56(1):79-88.
14. Mai JK, Paxinos G. *The human nervous system*: Academic Press; 2011.

15. Topp KS, Boyd BS. Peripheral nerve: from the microscopic functional unit of the axon to the biomechanically loaded macroscopic structure. *Journal of Hand Therapy*. 2012;25(2):142-52.
16. Stewart JD. Peripheral nerve fascicles: anatomy and clinical relevance. *Muscle & Nerve*. 2003;28(5):525-41.
17. Kaplan S, Odaci E, Unal B, Sahin B, Fornaro M. Chapter 2: Development of the peripheral nerve. *Int Rev Neurobiol*. 2009;87:9-26.
18. Parmantier E, Lynn B, Lawson D, Turmaine M, Namini SS, Chakrabarti L, et al. Schwann cell-derived Desert hedgehog controls the development of peripheral nerve sheaths. *Neuron*. 1999;23(4):713-24.
19. Geuna S, Raimondo S, Ronchi G, Di Scipio F, Tos P, Czaja K, et al. Histology of the peripheral nerve and changes occurring during nerve regeneration. *International Review of Neurobiology*. 2009;87:27-46.
20. Lee SK, Wolfe SW. Peripheral nerve injury and repair. *J Am Acad Orthop Surg*. 2000;8(4):243-52.
21. Grinsell D, Keating C. Peripheral nerve reconstruction after injury: a review of clinical and experimental therapies. *BioMed Research International*. 2014;2014.
22. Piña-Oviedo S, Ortiz-Hidalgo C. The normal and neoplastic perineurium: a review. *Adv Anat Pathol*. 2008;15(3):147-64.
23. Selander D, Sjostrand J. Longitudinal spread of intraneurally injected local anesthetics. An experimental study of the initial neural distribution following intraneural injections. *Acta Anaesthesiol Scand*. 1978;22(6):622-34.
24. Mizisin AP, Weerasuriya A. Homeostatic regulation of the endoneurial microenvironment during development, aging and in response to trauma, disease and toxic insult. *Acta Neuropathol*. 2011;121(3):291-312.
25. Melendez-Vasquez CV, Einheber S, Salzer JL. Rho kinase regulates schwann cell myelination and formation of associated axonal domains. *J. Neurosci*. 2004;24(16):3953-63.
26. Chen Z-L, Strickland S. Laminin γ 1 is critical for Schwann cell differentiation, axon myelination, and regeneration in the peripheral nerve. *J Cell Biol*. 2003;163(4):889-99.
27. Bunge RP, Wood PM. Tissue culture studies of interactions between axons and myelinating cells of the central and peripheral nervous system. *Progress in brain research*. 71: Elsevier; 1987. p. 143-52.

28. Bunge RP. Expanding roles for the Schwann cell: ensheathment, myelination, trophism and regeneration. *Current Opinion in Neurobiology*. 1993;3(5):805-9.
29. Lobsiger CS, Taylor V, Suter U. The early life of a Schwann cell. *Biol Chem*. 2002;383(2):245-53.
30. Jessen KR. Glial cells. *Int J Biochem Cell Biol*. 2004;36(10):1861-7.
31. Woodhoo A, Sommer L. Development of the Schwann cell lineage: from the neural crest to the myelinated nerve. *Glia*. 2008;56(14):1481-90.
32. Williams PL, Hall SM. Chronic Wallerian degeneration in vivo and ultrastructural study. *J Anat*. 1971;109(Pt 3):487-503.
33. Moore KL, Persaud TVN, Torchia MG. *The Developing Human E-Book: Elsevier Health Sciences*; 2011.
34. Tessier-Lavigne M, Goodman CS. The molecular biology of axon guidance. *Science*. 1996;274(5290):1123-33.
35. Robinson LR. Traumatic injury to peripheral nerves. *Suppl Clin Neurophysiol*. 2004;57:173-86.
36. Noble J, Munro CA, Prasad VS, Midha R. Analysis of upper and lower extremity peripheral nerve injuries in a population of patients with multiple injuries. *J Trauma*. 1998;45(1):116-22.
37. Kouyoumdjian JA. Peripheral nerve injuries: a retrospective survey of 456 cases. *Muscle Nerve*. 2006;34(6):785-8.
38. Canale ST, Beaty JH. *Campbell's operative orthopaedics: Elsevier Health Sciences*; 2012.
39. Mackinnon SE ve ark. *Surgery of the peripheral nerve. Thieme Medical Publishers*. 1988:146-69.
40. Kallio PK, Vastamaki M. An analysis of the results of late reconstruction of 132 median nerves. *J Hand Surg Br*. 1993;18(1):97-105.
41. Sunderland SS. The anatomy and physiology of nerve injury. *Muscle & Nerve*. 1990;13(9):771-84.
42. Faroni A, Mobasseri SA, Kingham PJ, Reid AJ. Peripheral nerve regeneration: experimental strategies and future perspectives. *Adv Drug Deliv Rev*. 2015;82-83:160-7.

43. Dubovy P, Jancalek R, Kubek T. Role of inflammation and cytokines in peripheral nerve regeneration. *Int Rev Neurobiol.* 2013;108:173-206.
44. Hirsiger S, Simmen HP, Werner CM, Wanner GA, Rittirsch D. Danger signals activating the immune response after trauma. *Mediators Inflamm.* 2012;2012:315941.
45. Funakoshi H, Frisé J, Barbany G, Timmusk T, Zachrisson O, Verge V, et al. Differential expression of mRNAs for neurotrophins and their receptors after axotomy of the sciatic nerve. *The Journal of Cell Biology.* 1993;123(2):455-65.
46. Brushart TM. Preferential reinnervation of motor nerves by regenerating motor axons. *J Neurosci.* 1988;8(3):1026-31.
47. Siemionow M, Brzezicki G. Current techniques and concepts in peripheral nerve repair. *International Review of Neurobiology.* 2009;87:141-72.
48. Fawcett JW, Keynes RJ. Peripheral nerve regeneration. *Annu Rev Neurosci.* 1990;13:43-60.
49. Manthorpe M, Skaper SD, Williams LR, Varon S. Purification of adult rat sciatic nerve ciliary neurotrophic factor. *Brain Res.* 1986;367(1-2):282-6.
50. Slack JR, Hopkins WG, Pockett S. Evidence for a motor nerve growth factor. *Muscle Nerve.* 1983;6(4):243-52.
51. Gundersen RW. Response of sensory neurites and growth cones to patterned substrata of laminin and fibronectin in vitro. *Dev Biol.* 1987;121(2):423-31.
52. Gordon T. The physiology of neural injury and regeneration: The role of neurotrophic factors. *J Commun Disord.* 2010;43(4):265-73.
53. Chemnitz A, Andersson G, Rosen B, Dahlin LB, Bjorkman A. Poor electroneurography but excellent hand function 31 years after nerve repair in childhood. *Neuroreport.* 2013;24(1):6-9.
54. Konofaos P, Ver Halen J. Nerve repair by means of tubulization: past, present, future. *J Reconstr Microsurg.* 2013;29(03):149-64.
55. Horowitz SH. Therapeutic strategies in promoting peripheral nerve regeneration. *Muscle Nerve.* 1989;12(4):314-22.
56. Klein HW, Kilmer S, Carlsen RC. Enhancement of peripheral nerve regeneration by pharmacological activation of the cyclic AMP second messenger system. *Microsurgery.* 1989;10(2):122-5.

57. Sebille A, Bondoux-Jahan M. Motor function recovery after axotomy: enhancement by cyclophosphamide and spermine in rat. *Exp Neurol*. 1980;70(3):507-15.
58. Reid AJ, Shawcross SG, Hamilton AE, Wiberg M, Terenghi G. N-acetylcysteine alters apoptotic gene expression in axotomised primary sensory afferent subpopulations. *Neurosci Res*. 2009;65(2):148-55.
59. Wilson AD, Hart A, Brannstrom T, Wiberg M, Terenghi G. Primary sensory neuronal rescue with systemic acetyl-L-carnitine following peripheral axotomy. A dose-response analysis. *Br J Plast Surg*. 2003;56(8):732-9.
60. Tse R, Ko JH. Nerve glue for upper extremity reconstruction. *Hand Clin*. 2012;28(4):529-40.
61. Mosahebi A, Fuller P, Wiberg M, Terenghi G. Effect of allogeneic Schwann cell transplantation on peripheral nerve regeneration. *Exp Neurol*. 2002;173(2):213-23.
62. Dombrowski MA, Sasaki M, Lankford KL, Kocsis JD, Radtke C. Myelination and nodal formation of regenerated peripheral nerve fibers following transplantation of acutely prepared olfactory ensheathing cells. *Brain Res*. 2006;1125(1):1-8.
63. Oliveira JT, Mostacada K, de Lima S, Martinez AM. Bone marrow mesenchymal stem cell transplantation for improving nerve regeneration. *Int Rev Neurobiol*. 2013;108:59-77.
64. Reid AJ, Sun M, Wiberg M, Downes S, Terenghi G, Kingham PJ. Nerve repair with adipose-derived stem cells protects dorsal root ganglia neurons from apoptosis. *Neuroscience*. 2011;199:515-22.
65. Fu SY, Gordon T. The cellular and molecular basis of peripheral nerve regeneration. *Mol Neurobiol*. 1997;14(1-2):67-116.
66. Faroni A, Magnaghi V. The neurosteroid allopregnanolone modulates specific functions in central and peripheral glial cells. *Front Endocrinol (Lausanne)*. 2011;2:103.
67. Devesa P, Gelabert M, Gonzalez-Mosquera T, Gallego R, Relova JL, Devesa J, Ve ark. Growth hormone treatment enhances the functional recovery of sciatic nerves after transection and repair. *Muscle Nerve*. 2012;45(3):385-92.
68. Cohen S. Isolation of a mouse submaxillary gland protein accelerating incisor eruption and eyelid opening in the new-born animal. *J Biol Chem*. 1962;237:1555-62.

69. Zeng F, Harris RC. Epidermal growth factor, from gene organization to bedside. *Semin Cell Dev Biol.* 2014;28:2-11.
70. Schneider MR, Wolf E. The epidermal growth factor receptor ligands at a glance. *J Cell Physiol.* 2009;218(3):460-6.
71. Watanabe H. Epidermal growth factor in urine of pregnant women and in amniotic fluid throughout pregnancy. *Gynecol Endocrinol.* 1990;4(1):43-50.
72. Wei Z, Park KW, Day BN, Prather RS. Effect of epidermal growth factor on preimplantation development and its receptor expression in porcine embryos. *Mol Reprod Dev.* 2001;60(4):457-62.
73. Tiaka EK, Papanas N, Manolakis AC, Georgiadis GS. Epidermal growth factor in the treatment of diabetic foot ulcers: an update. *Perspect Vasc Surg Endovasc Ther.* 2012;24(1):37-44.
74. Arda-Pirincci P, Bolkent S. The role of epidermal growth factor in prevention of oxidative injury and apoptosis induced by intestinal ischemia/reperfusion in rats. *Acta Histochem.* 2014;116(1):167-75.
75. Guertin AD, Zhang DP, Mak KS, Alberta JA, Kim HA. Microanatomy of axon/glia signaling during Wallerian degeneration. *J Neurosci.* 2005;25(13):3478-87.
76. Li L, Clevers H. Coexistence of quiescent and active adult stem cells in mammals. *Science.* 2010;327(5965):542-5.
77. Fuchs E, Tumber T, Guasch G. Socializing with the neighbors: stem cells and their niche. *Cell.* 2004;116(6):769-78.
78. Garcez RC, Teixeira BL, dos Santos Schmitt S, Alvarez-Silva M, Trentin AG. Epidermal growth factor (EGF) promotes the in vitro differentiation of neural crest cells to neurons and melanocytes. *Cell Mol Neurobiol.* 2009;29(8):1087.
79. Yamada M, Ikeuchi T, Hatanaka H. The neurotrophic action and signalling of epidermal growth factor. *Prog Neurobiol.* 1997;51(1):19-37.
80. Wildering WC, Hermann PM, Bulloch AG. Lymnaea epidermal growth factor promotes axonal regeneration in CNS organ culture. *J Neurosci.* 2001;21(23):9345-54.
81. Oh SH, Kang JG, Kim TH, Namgung U, Song KS, Jeon BH, et al. Enhanced peripheral nerve regeneration through asymmetrically porous nerve guide conduit with nerve growth factor gradient. *J Biomed Mater Res A.* 2018;106(1):52-64.

82. Dubuisson AS, Beuermann RW, Kline DG. Sciatic nerve regeneration across gaps within collagen chambers: the influence of epidermal growth factor. *J Reconstr Microsurg.* 1993;9(05):341-6.
83. Gomez GG, Wykosky J, Zanca C, Furnari FB, Cavenee WK. Therapeutic resistance in cancer: microRNA regulation of EGFR signaling networks. *Cancer Biol Med.* 2013;10(4):192-205.
84. Eppley BL, Snyders RV, Winkelmann TM, Roufa DG. Efficacy of nerve growth factor in regeneration of the mandibular nerve: a preliminary report. *J Oral Maxillofac Surg.* 1991;49(1):61-8.
85. Webber C, Zochodne D. The nerve regenerative microenvironment: early behavior and partnership of axons and Schwann cells. *Exp Neurol.* 2010;223(1):51-9.
86. Kemp SW, Walsh SK, Zochodne DW, Midha R. A novel method for establishing daily in vivo concentration gradients of soluble nerve growth factor (NGF). *J Neurosci Methods.* 2007;165(1):83-8.
87. Svehngisen ÅF, Dahlin LB. Repair of the peripheral nerve—remyelination that works. *Brain Sci.* 2013;3(3):1182-97.
88. Lundborg G. *Nerve Injury and Repair: Regeneration, Reconstruction, and Cortical Remodeling*; Elsevier/Churchill Livingstone; 2005.
89. Carriel V, Garzón I, Alaminos M, Cornelissen M. Histological assessment in peripheral nerve tissue engineering. *Neural Regen Res.* 2014;9(18):1657.