T.C

GAZİANTEP ÜNİVERSİTESİ

SAĞLIK BİLİMLERİ ENSTİTÜSÜ

ANATOMİ ANABİLİM DALI

GAZİANTEP'TE POLYDACTYLY VE SYNDACTYLY'NİN ARAŞTIRILMASI VE MORFOLOJİK İNCELENMESİ

NEŞE (YAŞAR) KIZILKAN

44048

DOKTORA TEZİ

Anatomi Anabilim Dalı

Eylül 1995-GAZİANTEP

T.C. YÜKSEKÖĞRETİM KURULU
DOKÜMANTASYON MERKEZİ

48048

Sağlık Bilimleri Enstitüsü Müdürlüğünün Onayı

Doç.Dr. Yavuz Coşkun.....
Sağlık Bilimleri Enstitüsü Müdürü

Bu tez çalışmasının bir "Doktora" derecesi için uygun ve yeterli bir çalışma olduğunu onaylıyorum.

Doç.Dr. Orhan Ceyhan
Anabilim Dalı Başkanı

Bu tez, tarafımdan okunmuş ve her yönü ile bir "Doktora" tezi olarak uygun ve yeterli bulunmuştur.

Doç.Dr. Orhan Ceyhan
Danışman

Tez Jürisi

Doç.Dr.Orhan CEYHAN .....
Doç.Dr.Ahmet YÜCEL .....
Y.Doç.Dr.Behice YÜCEL .....

İÇİNDEKİLER

Sıra No	Konu başlıkları	Sayfa
1-	**Özet**	I
2-	**Abstract**	II
3-	**Teşekkür**	III
4-	**Semboller Listesi**	IV
5-	**Giriş**	1
6-	**Genel Bilgiler**	2
	a- Extremitelerin Embriyolojik gelişimi	3
	b-Polydactyly ve Syndactylinin Embriyolojik oluşumu	4
	c- Polydactyly ve Syndactyly'nin Etiyolojisi	4
	1- Kalıtsal Etkenler	4
	2- Çevresel Etkenler	9
	d- Polydactyly ve Syndactyly içeren Sendromlar	11
	e- Polydactyly ve Syndactyly'de görülen varyasyonlar	13
6-	**Gereç ve Yöntemler**	16
7-	**Bulgular**	18
	a- Polydactyly ve Syndactyly'nin insidansı ve varyasyonları	18
	b- Polydactyly ve Syndactyly ile birlik görülen diğer anomaliler	26
	c- Etiyolojik bulgu örnekleri anomaliler	27
	d- El ve Ayaklarda görülen diğer deformiteler	37
8-	**Tartışma**	60
9-	**Kaynaklar**	66
10-	**Özgeçmiş**	75

ÖZET

Polydactyly ve Syndactyly'de anatomik özellikleri değerlendirmek amacı ile Gaziantep il Merkezinde bulunan ortaokul ve liselerde örnekleme ile seçilen 7000 öğrenci taranmıştır. Ayrıca il merkezindeki bazı hastahanelerde arşiv araştırması yapılmıştır. Elde edilen 50 bulgunun anatomik ve radiolojik özellikleri, etiyolojileri incelenmiştir. 28 polydactyly (%56.0) 19 syndactyly (%38.0) 3 polysyndactyly (%6.0) olgusu tespit edilmiştir. Bu anomalilerin 35'i erkeklerde (%70.0) 15'i kızlarda (%30.0) bulunmuştur. Erkeklerin 18'i polydactyly (%51.5), 14'ü syndactyly (%28.0), 3'ü polysyndactyly'dir (%8.5) Kızların 10'u polydactyly (%66.7),5'i Syndactyly (%33.3) idi. Kızlarda polysyndactyly görülmemiştir.

Bu olguların bir kısmında, polydactyly ve syndactyly'den başka diğer anomaliler de saptanmıştır. Üç olguda Bardet-Biedle sendromu tespit edilmiştir.

Anomalilerin etiyolojileri incelendiğinde otozomal resesif kalıtımın daha etkin olduğu görülmüştür. Bunun yanında otozomal dominant kalıtım özelliğine de rastlanmıştır. El ve ayaklarda daha önce literatürde karşılaşmadığımız deformiteler tespit edilmiştir.

ABSTRACT

In order to evaluate the anatomical characteristics Polydactyly and Syndactyly, 7000 students who were chosen from the secondary and highschools in Gaziantep city center by changehave been searched. Moreover, the archieves of some hospitaly in the city center have been searched. Anatomical, Radiological characteristics and etiologies of these cases have also been searched. 28 Polydactyly (%56.0), 19 Syndactyly (%38.0), 3 Polysyndactyly (%6.0) have been determined. 35 of the anomalies (%70.0) have been found in boys and 15 have been found (%30.0) in girls. 18(%51.5) of the boys is Polydactyly, 14 (%28.0) of them Syndactyly, 3 (%8.5)of them is polysyndactyly. 10 (%66.7) of the girls is polydactyly, 5 (%33.3) of them is Syndactyly. Polysyndactyly has not been found in girls.

Besides polydactyly and syndactyly, some other anomalies have been found in these cases. Bardet-Biedle Syndrome has been determined on three of the cases.

When the etiology of the anomalies was examined it has been found that the otosomal recessive inheritance was the most efficient factor. The otosomal dominant inheritance peculiarity has also been encountered. Some deformations which we could not find in literature has been seen on hands and feet.

TEŞEKKÜR

Doktora eğitimimin başlangıcından itibaren anlayışla sabır içerisinde her türlü yardım, fedakarlık ve bilgileriyle büyük bir öz veride bulunarak yol gösteren, danışmanlığımı üstlenen Anatomi Anabilim Dalı Başkanı Sayın **Doç.Dr.Orhan Ceyhan**'a,

Anket ve araştırmalarımda anketör olarak yardımcı olan Anatomi **Arş. Gör. Ayfer Mavi**'ye,

Tezimin yazılmasında teknik yardımda bulunan Sayın **Bediray Kızılkan**'a,

Radyografilerin değerlendirilmesinde yardımcı olan Radyoloji Anabilim Dalı Başkanı Sayın **Yrd.Doç.Dr.Metin Bayram**'a

Bulguların klinik değerlendirmelerinde yardımcı olan Dahiliye Anabilim Dalı öğretim üyesi Sayın **Doç.Dr.Can Boğa**'ya,

Ve tezimin oluşmasında maddi ve manevi desteklerini gördüğüm herkese teşekkür ederim.

SEMBOLLER LİSTESİ

□ Normal erkek

○ Normal kadın

■ Anomalisi olan erkek

● Anomalisi olan kadın

═══ Akraba evliliği

Anomalisi olup ölmüş olan

GİRİŞ

Anatomi her ne kadar normal yapıyı inceleyen bir bilim dalı olarak tarif edilse de araştırmalarda anormal yapıları incelemek de Anatominin kapsamı içerisindedir. Başka bir deyişle, bütün klinik dalların morfolojik inceleme konuları aynı zamanda Anatominin de konusu sayılabilir. Bu nedenle,tezimizin konusu olan polydactyly ve syndactyly gibi malformasyon ve anomaliler ortopedi, radyoloji, pediatrik cerrahi v.s. gibi bilim dallarının konusu gibi görünse de, morfolojik incelemede Abnormal Anatomy (Teratoloji), Çocuk Anatomisi(Pediatrik Anatomi), Radyolojik Anatomi olarak Anatominin de konusuna girmektedir. Böyle bir konuyu seçmemizin birinci derece amacı, ilgili klinik dallara bu konuda bilgi ve veri sunabilmektir. Ayrıca anabilim dalımızda yeterli sayıda kadavranın olmaması da bizi bu yönde bir çalışmaya yönlendiren önemli bir nedendir.

Çalışmamızda, Gaziantep'te orta eğitimde okuyan 12-18 yaş grubu öğrencilerden rastgele alınan 7 bin kişi anketle tarandı, polydactyly ve syndactyly olanlar incelemeye alındı. Bu grup dışında kalan bulgular ise ayrıca incelenerek değerlendirildi. Çalışmamızın değerlendirmeleri ise aşağıda belirtilen yönde oluşturuldu;

1-Orta öğretim öğrencilerinde polydactyly ve syndactylynin görülme sıklığının saptanması.
2-Polydactyly ve syndactylynin el ve ayaktaki yerleşiminin ve yapısının incelenmesi.
3-Radyolojik özelliklerinin saptanması.
4-Bu malformasyonların etiyolojisinin araştırılması.
5-Bazı olgularda pedigri (aile ağacı) çıkararak kalıtım özelliklerinin araştırılması.
6-Polydactyly ve syndactyly içeren bazı sendromların tanısı.
7-Sosyokültürel etkilerin değerlendirilmesi.

GENEL BİLGİLER

Polydactyly ve syndactyly el ve ayak parmaklarında görülen kongenital anomalilerdir. Polydactyly, parmakların fazla sayıda olması, Syndactyly ise parmakların anormal birleşmesi ile karakterizedir.

Bu anomaliler insanlarda görüldügü gibi maymunlarda, köpeklerde, kedilerde, güvercinlerde sıçanlarda ve kümes hayvanlarında da görülmüştür (1,2,3,4).

Polydactyly ve Syndactyly aynı kişide ayrı olarak bulunabileceği gibi, bir arada da görülebilir (Polysyndactyly) (5,6). Değişik varyasyonlar gösterir, ayrıca diğer konjenital anomaliler ile birlikte rastlanabilirler (7,8,9).

Polydactyly çoğu zaman kendi metakarpali, tendonları ve sinirleri olan gelişmiş bir ekstra parmak olarak karşımıza çıkabilir.(10) Bazan da deri ile kaplı yumuşak doku halinde kemiksiz ya da kemikli rudimenter tipleri vardır (11).

Syndactyly durumunda falanks kemiklerinde synostosis vardır. Synostosis bulunmayan çoğu olgularda ise yalnızca yumuşak doku birleşmiştir. Daha komplex syndactyly örneklerinde ise tırnaklar, kemikler, sinirler, tendonlar, fazlaca geliştiği için daha karmaşık anormal bir yapı oluşmuştur (9,12).

Polydactyly ve syndactyly kalıtsaldır ve 18. yüzyıldan beri bilinmektedir. Polydactyly dominant ya da resesif bir gen tarafından belirlenir. Syndactyly ise otozomal dominant kalıtım özelliği gösterir (6,13,14,15).

Polydactyly ve syndactyly alt ve üst extremite parmaklarının her ikisinde de görülebileceği gibi sadece bir el veya bir ayakta da bulunabilir. Polydactyly çoğunlukla 6 parmaklılık olarak görülmesine rağmen, daha çok parmaklılık olarak da nadiren oluşabilir. Syndactyly genellikle iki parmak arasında oluşabileceği gibi daha çok parmak veya tüm parmaklar arasında birleşme şeklinde görülebilir (5,6).

a- EXTREMİTELERİN EMBRİYOLOJİK GELİŞİMİ

Extremiteleri meydana getirecek tomurcuklar embriyonik yaşamın 5. haftasında vücut duvarının ventrolateralinde çıkıntı şeklinde belirmeye başlarlar.Bu tomurcuklar başlangıçta mezenşimal iskelet ve bunun üzerini kaplayan bir küboid ektoderm tabakasından oluşur. Tomurcukların uç bölgelerinde bu ektoderm tabakası kalınlaşarak Apikal Ektodermal Kabarıklık (AER:Apical Ektodermal Ridge) denilen kısmı oluşturur. AER, altında bulunan mezenşimi yapısal değişikliğe uğratma yeteneğindedir. Böylece AER ye komşu olan mezenşim, hızlı büyüyen fakat farklılaşmamış hücre gurupları halinde kalırken, AER ye uzak olan mezenşim kıkırdak ve kas dokusuna farklılaşmaya devam eder. Bu şekilde extremitelerin gelişimi proksimalden distale doğru bir sıra izler.

Altı haftalık embriyoda ekstremite tomurcuklarının uç kısımları yassılaşarak el ve ayak plaklarını oluştururlar. Bu plaklar daha proksimaldeki segmentlerden birer sirküler darlık bölgesi ile ayırt edilirler. Daha sonra ortaya çıkan ikinci darlık, proksimal bölümü ikiye ayırır. Böylelikle extremitelerin kısımları belirgin hale gelmiş olur. Apikal Ektodermal kabarıklık bölgesinde bir hücre ölümü süreci sonucunda bu bölge beş parçaya ayrılır. Böylelikle el ve ayak parmaklarının oluşumunda ilk adım atılmış olur.

Parmakların daha sonraki embriyolojik gelişimi, bu beş segmentin ektoderm etkisi altında uç bölümlere doğru ilerleyerek büyümeleri, mezenşimin yoğunlaşarak kıkırdak bir parmak çatısı oluşturması ve bu beş ince uzun segment arasındaki dokunun nekroze olması ile gerçekleşir.

Üst ve alt extremitelerin gelişim süreçleri birbirine çok benzer. Ancak alt extremiteler aynı morfolojik gelişmeyi 1-2 gün gecikme ile izler (13,16).

b-POLYDACTYLY VE SYNDACTYLY'NIN EMBRİYOLOJİK OLUŞUMU

Embriyoda extremitelerin morfogenezisi safhasında meydana gelen polydactyly ve syndactyly'nin oluşum mekanizmaları şöyledir.

Polydactyly; extremite tomurcuğunda ektoderm ve mezodermin anormal etkileşimine bağlı olarak parmak ucunda mezenşim yoğunlaşması olur. Ayak ve el çıkıntısının parmak ucunda böyle yeniden anormal yönlenmesi sonucunda distal parça ayrılarak extra bir parmak oluşturur (2,13,17,18).

Syndactyly; el ve ayak çıkıntısı ektoderminin anormal kalınlığı distal ve proksimal falanksların kaynaşmasına neden olur. Kısaca syndactyly parmakların öncü yapıları arasındaki mezenşimin yıkılmaması sonucu oluşur (1,2,17,18).

c- POLYDACTYLY VE SYNDACTYLY'NIN ETİYOLOJİSİ

Diğer kongenital malformasyonlarda olduğu gibi, polydactyly ve syndactyly'nin oluşumunda kalıtsal yapı ve prenatal dönemin iç ve dış çevresel koşullarının etkisi de söz konusudur (6,13,14,15,19,20,21).

1. Kalıtsal Etkenler

Kalıtsal özellikler ya da hastalıklar etiyolojilerindeki kalıtsal etkenin türüne göre üç gruba ayrılırlar (22).

1. Tekli mutant genlere bağlı olanlar,
2. Poligenik olanlar,
3. Kromozomal olanlar,

Polydactyly ve syndactylynin kalıtsal etiyolojisini ise iki gruba ayırabiliriz.

1. Tekli mutant genler,
2. Kromozom düzensizlikleri.

Tekli mutant genler aile ağacı yöntemi (pedigri) ile tespit edilir. Kromozom düzensizlikleri kromozomların mikroskopta incelenmesi ile tanımlanır.

Tekli mutant genlere bağlı olan kalıtım biçimleri ise otozomal ve gonozomal olmak üzere ikiye ayrılır.

Otozomal kalıtım:

1. Otozomal dominant kalıtım.
2. Otozomal resesif kalıtım.

Gonozomal kalıtım:

1. X'e bağlı dominant kalıtım,
2. X'e bağlı resesif kalıtım,
3. Y kromozomal kalıtımı.

Polydactyly ve syndactyly'nin otozomal dominant ve otozomal resesif kalıtım özelliği taşıdığı rapor edilmiştir. Ancak, bu malformasyonların bulunduğu bazı sendromlarda X'e bağlı dominant kalıtımdan söz edilmiştir. Bazı pedigrilerde kadınlarda oranın daha fazla olması, X'e bağlı dominant kalıtımın daha etkin olduğunu akla getirmektedir (23).

1- Otozomal Dominant Kalıtım

Otozomal dominant kalıtımda bir kalıtsal özelliği belirleyen gen her iki genotipte de etkindir. Zararlı bir geni heterezigot veya homozigot olarak taşıyan anne babanın çocukları da aynı genetik bozukluğu taşıyacaktır. Eşlerden biri heterezigot, diğeri normal olduğunda Mendel kuralına göre, doğan çocuklardan yarısı mutant geni alırlar (22,24).

Bir genin fenotipte gösterdiği etkinin gücüne penetrans denir. Genin nesilden nesile iletilebilmesi özelliğine expressivite denir. Bazen genotipte zararlı dominant gen bulunduğu halde fenotipte herhangi bir belirti görülmeyebilir, buna penetrans yokluğu denir (24).

Otozomal dominant kalıtımda hastalık kuşak atlamaz, nesiller boyu görülür. Dikey kalıtım özelliği gösterir.

Eğer anne veya babada görülen bir kalıtsal hastalık çocukta görülmüyorsa bunun nedenleri şunlar olabilir:

1. Çocuğun biyolojik babası, yasal babası değildir.

2. Çocuğun anne ya da babasında hastalığı oluşturan genin penetransı tam olmadığı için hastalık görülememiştir.

3. Eğer çocuğun kendisi hasta, anne ve babası normal ise propozitusta taze başkalaşımla (mutasyon) ailede ilk kez ortaya çıkmaktadır.

4. Hastanın normal görünen anne ya da babası intra uterin dönemdeyken yanlızca gonadları tutan bir başkalaşıma uğramışlar, vücudun diğer dokuları normal kalmış ve ilgili gen için mozaik olmuşlardır. Onun için kişi normal görünürken çocukları hasta olacaktır (25).

Otozomal dominant kalıtımın bu özelliklerine uygun olarak polydactyly ve syndactyly genleri de nesilden nesile ekspressivitesi ve penetransını sürdürebilir.

Otozomal Resesif Kalıtım

Bir gen yanlız genotipin homozigot olduğu durumlarda etkili olabiliyorsa kalıtımın bu özelliğine otozomal resesif kalıtım denir. Malformasyonlu kişiler anne ve babalarından birer tane mutant gen almışlar ve genotipleri oluşmuştur. Bu türlü anormal genlerin sıklığı toplumda oldukça düşük düzeydedir. Homozigot anomalili kişiler çoğunlukla iki heterezigotun evliliğinden oluşur (26).

İki heterezigotun evliliğinden doğacak çocukların olası tipleri;

- 1/4 homozigot normal
- 1/2 heterezigot normal
- 1/4 homozigot anormal

Değişik etkiler altında toplumdaki aile büyüklükleri giderek küçülme eğilimi göstermektedir. Çoğu toplumlarda ortalama aile büyüklüğü dört üyeden azdır. Hem ailedeki çocuk sayısının az olması, hem de iki heterezigot kişinin evliliğinden anomalili çocuk doğma olasılığının 1/4

olması nedeni ile otozomal resesif kalıtımlı hastalık olgularının çoğu sporadik olacaktır. Ayrıca toplumdaki pekçok kişi hastalık genlerini almış olsa bile az çocuk yaptıkları için, hasta olma olasılığı da oldukça düşük olacaktır.

Anomaliler genellikle heterezigot kişilerin evliliğinden doğan çocuklarda ortaya çıktığı için otozomal resesif bir gen, homozigot duruma geçmeden kuşaklar boyu aktarılabilir. Böyle kişilerin ataları ve akrabaları normaldir.

Ancak anne ve baba akraba iseler, aynı resesif geni ortak bir atadan almışlarsa anne babanın mutant allel gen için heterezigotluk olasılığı artar. Örneğin böyle bir geni toplumdaki her 50 kişiden biri taşıyorsa, bu gen için heterezigot olan kişi toplumdaki akraba olmayan bir kişi ile evlendiğinde, seçilen eşin heterezigotluk olasılığı 1/50 olur. Fakat aynı heterezigot kişi birinci dereceden akrabalarından biri ile evlenecek olursa, bu kişinin heterezigotluk şansı 1/8 olur ki oldukça büyük bir risk demektir. Bu nedenle otozomal resesif kalıtımlı bir anomalisi olan çocuğun annesi ve babası akrabadır. İşte bu sebeple kan yakını evlilikler, seyrek görülen otozomal resesif genetik hastalıkların ortaya çıkma olasılığını büyük ölçüde artırmaktadır.

Otozomal resesif kalıtımın özellikleri şunlardır (22,26):

1. Hastalık tek bir kuşakta görülür, probandın kardeş ve çocuklarının dışında akrabaları normaldir. Yatay kalıtım özelliği gösterir.

2.Hasta çocuğun kardeşleri, cinsiyet farkı olmaksızın 1/4 olasılıkla anomalili ve 3/4 olasılıkla sağlıklı olurlar.

3.Hasta çocuğun anne ve babası sağlıklı olur.

4.Akraba evlilikleri hastalık riskini artırır.

5.Hasta kişi normal bir kişi ile evlenirse çocukların hepsi normal görünür ama taşıyıcı olur.

6.Hasta kişi heterezigotla evlendiği zaman çocukların yarısı heterezigot normal, yarısı anormal olur.

7.Küçük ailelerde hastalık ailesel olmaktan çok sporadik özellik taşır (10,22).

Kromozom Düzensizlikleri

Trisomi 13: 13 numaralı kromozomun iki yerine üç tane bulunması durumudur. Karyotipteki total kromozom sayısı 47 tanedir. Polydactyly, yarık dudak, yarık damak, yumru ayak, yumru el, mikroftalmi gibi klinik görünümlerle karekterizedir (22).

Trisomi 13 q 22: 13 numaralı kromozomun q bandındaki trisomidir. Klinik özellikleri, kranial malformasyonlar, mental gerilik, gelişme geriliği, ürolojik ve genital anomaliler ile polydactylydir (27).

Tam Triploidi: Temel kromozom sayısının üç kat artmasıdır. Hücrede 69 adet kromozom vardır. Hipertelorizm, kortikal atrofi,bütün parmakların syndactyly'si, polydactyly, psikomotor bozukluklar ve doğumdan sonra kısa dönem içinde ölümler gerçekleşir (28,29).

Ridler ve arkadaşları Bir synpolydactyly olgusunda 22. ci kromozomun uzun kolunda bir artış olduğunu rapor etmişlerdir (5). Ayrıca bu anomalilere neden olan birçok kromozom düzensizlikleri tespit edilmiştir (25,47).

Küçük Topluluklarda Gen Sıklığını Etkileyen Faktörler

Bu anomaliler belirli bir bölgede yaşayan küçük topluluklarda endemik olarak lokalize olabilir.

Hindistanda Gujarat Bölgesinde yaşayan Koli Patel isimli Hint aşiretinin 125 üyesinde altı parmaklılık görülmüştür. Araştırmalar Koli Patel Aşiretinde altı parmaklılığın bir asırdan beri devam ettiğini göstermiştir (30,31).

Ülkemizde Afyon ilinin Derbent köyünde 1400 kişilik nüfusun 800'ünde polydactyly ve syndactyly ile cücelik mevcuttur (32).

Böyle endemik olarak görülen olgulara İspanya'nın Madrit yakınlarındaki 150 kişilik bir köyünde, bir arap kabilesi olan Hyabites'lerde de(halkın tamamına yakını) rastlanmıştır (8).

Goldblatt ve arkadaşları (33), Batı Avustralya'nın asıl yerli halkında Ellis Van Creveld Sendromunun yüksek sıklıkta görüldüğünü rapor etmişlerdir. Bu sendromda kardiyak malformasyonlar, kısa ekstremiteler, postaxial polydactyly tanımlanmıştır. Bunun nedeni yerli halkta, kurucu etki (faunder effect) ve rastlantıya bağlı genetik kayma (drift) sonucu Ellis Van Creveld gen sıklığının artmasıdır. Benzer etki Amish izolelerinde de görülmüştür (22).

Genetik Kayma (drift): Küçük toplumlarda rastgele ortaya çıkan gen sıklığındaki artmayı ya da azalmayı anlatan bir terimdir (22,33).

Kurucu etki (Faunder effect): Bir ata soyundan gelen küçük topluluklarda rastlantıya bağlı olarak,gen sıklığındaki bir değişme, bir sonraki kuşakta büyük farklılıklara neden olabilir, buna kurucu etki denir (22,33).

2. Çevresel Etkenler

Digital gelişmedeki bozukluk genetik predispozisyona bağlı olabileceği gibi intrauterin faktörlere de bağlıdır (34).

Renal transplatasyonlu 31 hamile kadın gözlenmiştir. Doğan çocukların 20'sinin düşük doğum ağırlıklı ancak normal,diğerlerinin ise birçok anomalileri olduğu rapor edilmiştir. Bunların birinde de microcephali ve polydactyly görülmüştür (20).

1957 -1962 yılları arasında extremite anomalisi olan çocuk doğum insidansı artmıştır. Bu nedenle bu çocukların prenatal dönemleri ayrıntılı olarak incelenmiştir. Birçok

annenin Talidomit denilen bulantı giderici, uyku verici ilaçlar kullandığı öğrenilmiştir. İlaç yasaklanıp piyasadan kaldırıldıktan sonra extremite anomalileri seyrek olarak gözlenmeğe başlanmıştır (16,35).

Gebelik sırasında ilk üç ayda alınan amitriptyline, orphenadrin gibi ilaçları alan annelerin doğan çocuklarında polydactyly ve syndactyly görülmüştür (16).

Gebe farelere gebeliğin 9.1/4. gününde etanol verildiğinde embriyoda irreversıbl hasarlar meydana gelmektedir. Ön extremitede bu defektler ektrodactyly, syndactyly gibi anomaliler ile sonuçlanmıştır. Bunun nedeni etkilenen embriyolarda aşırı miktarda hücre ölümü meydana gelmesidir. Gelişen extremitede hücre ölümü, öncelikle iki bölgeye dağılmıştır:

1) Ventrodistal ektodermal hücre populasyonu (Apikal Ektodermal Ridge = AER).

2) Proximal mezenşimal hücre populasyonu.

Deney hayvanlarında ve insanlarda alkole bağlı olan doğum defektleri tesbit edilmiş, bunların anomalileri olduğu bildirilmiştir. Alkol prenatal yaşamın ilk 1/3 devresinde kullanıldığında ektrodactyly, syndactyly, polydactyly, amelia gibi ağır major defektler oluşturduğu görülmüştür. Bu malformasyonların derecesi ve kapsamının deneysel gösterilebilmesi embriyonik safhanın tesbit edilmesine bağlıdır. Etanolün defekt meydana getiren etkisi morfogenezisin erken döneminde görülür. Farelerde fertilizasyondan 9 veya 10 gün sonra (Extremite tomurcuklarının görüldüğü dönem. İnsanda 25.-28.günler) embriyonun 20-30 somit çiftine sahip olduğu bir devrede yapılan etanol uygulamaları extremitelerdeki defekt insidansını artırmaktadır. Farelerde deneysel olarak extremite defektleri meydana getiren teratojenler çok çeşitlidir. Sodyum valproat, asetezolamit, kadmium, karbondioksit, 13 sisretinoik asit bunlardan bazılarıdır (2).

Antikanserojen bir ajan olan siklofosfamid gebe sıçanlara verildiğinde embriyoda ölüm veya çeşitli malformasyonlar meydana getiren toksisite oluşturmak-

tadır. Yetişkin erkek sıçanlara da verildiğinde F2 jenerasyonunda aynı toksisite oluşmaktadır. Bu malformasyonlar yaygın ödem, omphalocell, syndactyly, gigantizm, dwarfizmdir. Siklofosfamid, erkek sıçanların spermatazoa gibi germ hücrelerine etki etmektedir. Siklofosfamidin spermatazoa veya spermatidlerdeki etki mekanizması bilinmemekle birlikte kromozomlarda hasara yol açtığı bu hasarın da sonraki jenerasyonlara taşındığı ileri sürülmektedir (1,17).

Gebelik sırasında deneysel olarak vit-B2 (riboflavin) eksikliği oluşturulmuştur, bunun sonucunda embriyoda syndactyly gözlenmiştir (36).

d- POLYDACTYLY VE SYNDACTYLY İÇEREN SENDROMLAR

Polydactyly ve Syndactyly izole olarak bulunabildiği gibi, birçok anomalilerle birlikte bir kombinasyon oluşturabilir yada bir sendromun belirli bir özelliği şeklinde görülebilir.

Polydactyly'nin Görüldüğü Sendromlar

Lourence-Moon-Bardet-Biedl Sendromu,(37,38,39,40,41)
Rubinstain-Taybi Sendromu (42)
Pseudotrisomi-13 Sendromu (43)
Kısa kosta-polydactyly sendromu (44)
Oral-fasial-digital Sendrom (23)
Ellis-Van-Creveld Sendromu (33,45)
Meckel-Gruber Sendromu (8,46)
Trisomi-13 Sendromu (22)

Bazı sendromlarda ise polydactyly daha az sıklıkta görülür. Bu sendromlar ise şunlardır;

Bloom Sendromu (47)
Goltz Sendromu (47)
Klippel-Trenaunay-Weber Sendromu (47)
Partial Trisomi 10 q (47)
Smith-Lemli-Opitz Sendromu (48)
Trisomi 4p-(47)

Trisomi 9p- (47)
Trisomi 13q22 (27)
Freman-Sheldon Sendromu (49)
Beck-With-Wiedemen Sendromu (50)

Syndactyly'nin görüldüğü sendromlar

Apert Sendromu (Acrocephalosyndactyly) (51,52)
Poland Sendromu (53,54)
Cranio-Fronto-Nasal Dysplasy (55)
EEM Sendromu (Ektodermal dysplasy Ectrodactyly Macular distrofi)(56)

Polydactyly ve syndactyly'nin birlikte görüldüğü sendromlar

Macrodistrophia Lipomatosa (57)
Polysyndactyly(Polydactyly-Syndactyly Sendromu, Syndactyly Type II) (5,6)
Complate Triploidi (69) (28,29)
Simpson-Golabi-Behmel Sendromu (58,59)
Carpenter Sendromu(60)
Syndactly daha birçok vakada çeşitli anomalilerle birlikte görülmüştür;

Balcı ve arkadaşları yeni doğan bir bebekte omphalocell ve syndactyly kombinasyonu rapor etmişlerdir (19). Etiyolojisi bilinmemekle birlikte hepatitis ve sphilis gibi maternal enfeksiyonların rol oynadığını gösteren kanıtlar olduğunu belirtmişlerdir (19).

Congenital işitme kaybının nedenlerinden olan congenital stapes fiksasyonu bir çok vakada syndactyly ile birlikte görülmüştür. Bu olguların kalıtım özelliği otozomal dominant kalıtım olarak tanımlanmıştır (61).

İpsilateral göğüs deformiteleri erkeklerde %25, kadınlarda ise %33 oranında Syndactyly ile birlikte görülmüştür. Bu göğüs deformiteleri, pectoralis major kasının sterno kostal parçasının yokluğu, meme başı yokluğu gibi anomalilerdir (34).

Birçok olguda polydactyly ve syndactyly ile birlikte üriner sistem anomalileri de rapor edilmiştir (62-63).

e- POLYDACTYLY VE SYNDACTYLY'DE GÖRÜLEN VARYASYONLAR

Polydactyly'de Görülen Varyasyonlar

Polydactyly'de extra parmaklar bir çok varyasyon gösterirler. Bütün parmaklarda dublikasyon görülebilir. Fakat ençok başparmak ve beşinci parmak polydactyly' sinden söz edilir (10,64). Bu parmakların fazla olduğu durumlarda extra parmağın elin ve ayağın eksenine göre pozisyonu preaxial ve postaxial olarak tanımlanır. Ayrıca baş parmak polydactyly'si elde radial taraflı, ayakta ise medial taraflı, beşinci parmak polydactyly'si elde ulnar taraflı, ayakta lateral taraflı olarak da tanımlanabilir. Dördüncü parmak ve üçüncü parmak Polydactyly'si de rapor edilmiştir. İkinci parmak polydactyly'sine ise oldukça az rastlanmıştır (64).

Başparmak polydactyly'si: Preaxial olarak lokalize olmuştur. Çeşitli çalışmalarda baş parmağın polydactyly' sinde görülen varyasyonu şöyle özetleyebiliriz;

1- Distal phalanxın ucu genişleyip çatallanmıştır (7).

2- Başparmak tam bir dublikasyona uğramış ikiz bir extra parmak gelişmiştir (65,66).

3- Başparmağın proksimal phalanksının tabanına tutunan rudimenter bir parmak şeklindedir (11). Bazen bu parmak I. metacarpalin baş kısmı ile eklem yapabilir. Extra parmak bir phalanx yada bir metacarpal ile eklem yaptığında asıl parmak ile aynı doğrultuda bulunmaz (65).

4-Extra parmağın kendisinin metakarpali (veya metatarsali) ve iki phalanxı mevcuttur (66).

5-Baş parmak polydactyly'si beşinci parmak polydactyly'si ile birliktedir (10).

Bir ailenin 3 jenerasyonunda yapılan çalışmalarda, bu ailenin 6 üyesinde ayaklarda preaxial polydactyly rapor edilmiştir. Bu parmakların baş parmağın medialinde iki veya üç tane ekstra parmak şeklinde olduğu belirtilmiştir. Ayrıca bu kişilerin el parmakları normal olmakla birlikte baş parmak üç falankslıdır (6).

Wassel eldeki baş parmak polydactyly'si için yedi tip ayırt etmiştir (7).

Tip I: Distal falanksta çatallanma vardır,

Tip II:İki ayrı distal falanks bulunur,

Tip III: İki ayrı distal falanks vardır ve proximal falanksta ise çatallanma bulunur, Metakarpal kemik ise enine genişleme gösterir.

Tip IV: Asıl parmak ve ekstra parmağın her ikisinin de ayrı proximal ve distal falanxları vardır. Metakarpal enine genişlemiştir.

Tip V: Metakarpalde enine genişleme ve distal kısımdan itibaren çatallanma mevcuttur.

Tip VI: Metakarpal ve parmaklar iki tanedir.

Tip VII : Parmaklardan biri iki, diğeri üç phalanxlıdır. Her iki parmak da üç falankslı olabilir. Metakarpal iki tanedir.

Beşinci parmak polydactyly'si : Elde ulnar tarafta ayakta lateral tarafta oluşur. Baş parmak polydactyly'si gibi çok sık görülür. Rudimenter olabilir, falankslı ya da falankssızdır. Tendonu olmadığından tam hareketli değildir. Ancak metacarpali olan, falanksları gelişmiş, işlev gören normal duyarlılığa sahip, asıl parmaktan ayırt edilemeyen altıncı parmaklar da görülmüştür. El ve ayakta da postaxial yerleşmiştir. Beşinci parmağın polydactylysi genellikle bilateraldir. Beşinci parmak ve ekstra çatallanmış parmak, metakarpalin (ya da metatarsal) bu distal uçları ile eklem yaparlar. Bazen de beşinci metakarpal genişleyip her iki parmağa ortak eklem yüzü oluşturabilir (10,11,14).

Syndactyly tipleri :

Syndactyly elde en çok üçüncü ve dördüncü parmaklar arasında, ayakta ise ikinci ve üçüncü parmaklar arasında görülür. (9,34) Parmaklar arası birleşmenin derecesine göre syndactyly üç gurupta incelenir (18,67).

a- Tam (Complate) syndactyly

b- Kısmi (İncomplate) syndactyly

c- Karmaşık (Complex) Syndactyly

a- Tam (Complate) Syndactyly: Parmaklar arasındaki birleşme yumuşak dokular arasındadır. El ve ayakta başka kompleks bir anormallik yoktur. Tüm falanksların uzunluğu normal, tırnaklar gelişmiş durumdadır. Elde genellikle birleşme orta parmak ve yüzük parmaklar arasındadır. Ayakta ise 2-3 parmaklar arasındadır (9,18,34,67). Syndactyly'nin bütün parmaklar arasında olduğu örnekler vardır. Böyle kişiler ellerini rahat kullanamazlar, ancak ayaklardaki kişinin hareketlerini pek kısıtlamaz.(18)

b- Kısmi (Incomplate) syndactyly: Bu tür birleşme de yalnız yumuşak dokularda görülür. Ancak parmakların tüm uzunluğunu kapsamaz. Birleşme proksimal falankslar düzeyindedir. Ellerdeki parmak hareketleri daha serbesttir.

c- Karmaşık (Complex) syndactyly: Yumuşak dokunun yanı sıra kemik, tendon ve sinirler, hatta tırnaklarda bile malformasyonlar görülür. Çoğu vakalarda orta parmak kısadır veya hiç yoktur.

GEREÇ VE YÖNTEM

Bu çalışma iki aşamalı olarak yapıldı.

1-Gaziantep İl Merkezindeki Milli Eğitim Müdürlüğüne bağlı ortaokul ve liselerde 12-18 yaş gurubundaki öğrencilerde polydactyly ve syndactyly taraması yapılmıştır. Bunların görülme sıklığının tesbitinde yaklaşık % 0.1 olarak kabul edilen standart formül kullanılarak, örnekleme büyüklüğü belirlenmiştir.

$$n = \frac{Nt^2 . pq}{d^2 (N - 1) + t^2 pa}$$

Buna göre 7000 öğrenci rastgele seçilmiştir. Ortaokul ve liseye devam etmekte olan öğrencilerde polydactyly ve syndactyly insidansı hesaplanmıştır.

2-Polydactyly ve syndactyly'nin anatomik varyasyonlarını araştırmak için Gaziantep Üniversitesi Tıp Fakültesi Araştırma Uygulama Hastanesi, SSK Hastanesi, Devlet Hastanesi, Çocuk Hastanesi ve özel bir poliklinik'te çok yönlü çalışmalar yapıldı. Bu hastanelerin ortopedi ve travmatoloji, çocuk sağlığı ve hastalıkları, çocuk cerrahisi, plastik cerrahi, dahiliye, poliklinik defterlerinden polydactyly ve syndactyly olguları seçildi. Bu hastaların arşivden dosyaları çıkarılarak röntgen filmleri ve adresleri elde edildi. Adreslerden ulaşabildiğimiz hastalar tekrar çağrıldı.

Extra parmak ve yapışık parmakların anatomik özellikleri incelendi ve fotoğrafları çekildi. El ve ayak röntgenleri alınarak radyolojik tesbitler yapıldı. Bu anomaliler el ve ayaktaki lokalizasyona, anatomik özelliklerine ve tiplerine göre değerlendirildi.

Konu ile ilgili tesbit ettiğimiz kişilerin detaylı anamnezleri alınarak pedigrileri çıkarıldı. Ayrıca polydactyly ve syndactyly'nin kalıtım özellikleri de incelendi. Diğer anomalilerin tesbiti için fizik muayene yapıldı.

incelendi. Diğer anomalilerin tesbiti için fizik muayene yapıldı.

Bardet-Biedle sendromu tanısı konan üç hasta ayrıca incelemeye alındı. Bu hastaların, ağırlık, boy, kol açıklığı, topuk-pubis uzunlukları ölçüldü. Tüm vücut ve spesifik anormallikleri kapsayacak şekilde fotoğrafları çekildi. Olguların batınlarının ultrasonografik incelenmesi yapıldı. Zeka testi sadece 4 yaşındaki kız hasta için uygulandı. Diğer iki olgunun zeka düzeyi klinik gözlem ve okuma durumuna (schooling)göre belirlendi. Fundoskopik ve perimetrik göz muayeneleri yapıldı, gerekli hormonal bulgular elde edildi.

BULGULAR

a-Polydactyly ve Syndactyly'nin İnsidansı ve Varyasyonları

Gaziantep İl Merkezindeki ortaokul ve liselerden örnekleme olarak seçilen 7000 öğrenciden 6'sı polydactyly, 1'i syndactyly olmak üzere toplam 7 vaka saptanmıştır. Polydactyly olan 6 öğrenciden sadece 1 tanesi kız idi. Genel populasyona göre, ortaokul ve liselerde toplam polydactyly görülme sıklığı %008,5 syndactyly görülme sıklığı ise % 001,4 olarak hesaplandı.

Hastane arşivlerinden elde edilen 43 vakanın 22 si polydactyly, 18'i syndactyly, 3'ü ise polysyndactyly'dir.

Tablo I 50 Olguda Polydactyly ve Syndactyly'nin Cinsiyete Göre Dağılımı

	Erkek		Kız		Toplam	
	Sayısı	%	Sayısı	%	Sayı	%
Polydactyly	18	51.5	10	66.7	28	56.0
Syndactyly	14	40.0	5	33.3	19	38.0
Polysyndactyly	3	8.5	-	0	3	6.0
Toplam	35	100	15	100	50	100

Her iki aşamada toplam bulgular 28 Polydactyly (% 56.0), 19 syndactyly (%38.0), 3 ü polysyndactyly (% 6.0) olduğu saptanmıştır.Bulduğumuz toplam 50 vakanın 35'i erkek (%70), 15'i kızdır (%30). Erkeklerden 18'i polydactyly (%51.5), 14'ü syndactyly (%40), 3'ü polysyndactyly (%8.5) dır. Kızların 10'u polydactyly (%66.7), 5'i syndactyly (%33.3) idi. Kızlarda polysyndactyly görülmemiştir (Tablo I Şekil 1).

Tablo II 50 olguda El ve Ayaktaki Unilateral Bilateral Polydactyly Dağılımı

Cinsiyet	Lokalizasyon	Unilateral		Bilateral		Toplam	
		Sayı	%	Sayı	%	Sayı	%
Kız	El	3	75	1	25	4	100
	Ayak	2	50	2	50	4	100
	quadrilateral	-	-	2	100	2	100
	Toplam	5	50	5	50	10	100
Erkek	El	5	83.3	1	16.7	6	100
	Ayak	3	33.3	6	66.7	9	100
	quadrilateral	-	-	3	100	3	100
	Toplam	8	44.4	10	55.6	18	100
	Genel Toplam	13	46.4	15	53.6	28	100

Kızlarda saptanan toplam 10 polydactyly'nin 4'ü ellerde lokalize olmuştu . Ellerdeki malformasyonun 3'ü unilateral (%75), 1'i bilateraldi (%25).Ayaklardaki 4 anomalinin 2'si unilateral(%50), 2'si bilateral (%50) olarak bulunmuştur. Polydactyly her iki el ve her iki ayakta sadece 2 olguda görülmüştür (quadrilateral) (%20).

Erkeklerde saptanan polydactyly toplam 18 olgudur. Bunlardan 6'sı ellerde, 9'u ayaklarda, 3'ü ise el ve ayakta quadrilateral olarak bulunmaktadır. Ellerdeki polydactyly 5 olguda (%83.3) unilateral, 1 olguda bilateral olarak bulunmaktaydı. Ayaklardaki polydactyly'nin 3'ü unilateral (%33.3), 6'sı bilateral (%66.6), olarak yerleşmişti. Toplam 28 olgunun 13'ü unilateral (%46.4), 15'i bilateral (%53.6) olarak görülmüş (Tablo II Şekil 2).

Tablo III Ekstra Parmakların Lokalizasyonu

Etkilenen Extremite		Unilateral		Bilateral		Toplam	
		Sayı	%	Sayı	%	Sayı	%
El	Radial	4	100	-	-	4	100
	Ulnar	4	66,7	2	33.3	6	100
	Toplam	8	80	2	20	10	100
Ayak	Medial	-	-	-	-	-	-
	Lateral	5	38.5	8	61.5	13	100
	Toplam	5	38.5	8	61.5	13	100
El ve Ayak	Radial	-	-	-	-	-	-
	Ulnar	-	-	5	100	5	100
	Toplam	-	-	5	100	5	100
	Medial	-	-	-	-	-	-
	Lateral	-	-	5	100	5	100
	Toplam	-	-	5	100	5	100

Ellerde bulunan 10 polydactyly vakasının 4'ü radial, 6'sı ulnar olarak bulunmaktadır. Radial polydactyly'nin hepsi unilateral, ulnar polydactyly'nin 4'ü unilateral, (66,7) 2'si bilateral (33,3) olduğu görülmüştür.

Ayaklarda medial tarafta polydactyly görülmedi. Lateral tarafta 13 polydactyly'nin 5'i unilateral (%38,5) 8'i bilateraldi (61,5).

Hem el hem de ayaklarda bulunan polydactyly'nin hepsi bilateraldi. Ekstra parmaklar ayaklarda lateral (postaxial), ellerde ulnar (postaxial) olarak lokalize olmuştu (Tablo III Şekil 3).

Tablo IV Polydactyly'de Sağ ve Sol Lokalizasyon

		Sağ		Sol		Toplam	
		Sayı	%	Sayı	%	Sayı	%
El	Radial	1	25	3	75	4	100
	Ulnar	3	75	1	25	4	100
	Toplam	4	50	4	50	8	100
Ayak	Medial	-	-	-	-	-	-
	Lateral	1	20	4	80	5	100
	Toplam	1	20	4	80	5	100

4 olguda ellerde unilateral olarak bulunan radial polydactyly'nin 1'i (%25) sağda, 3'ü (%75) solda yerleşmiştir. Yine unilateral ulnar polydactyly'nin 3'ü (%75) sağda, 1'i (%25) soldadır. Ayaklardaki Lateral unileteral Polydactyly'nin 1'i sağda (%20) 4'ü soldadır (%80) (Tablo IV).

Tablo V Syndactyly'de Bilateral ve Unilateral Lokalizasyon

	Unilateral				Bilateral				Toplam	
	El		Ayak		El		Ayak			
	Sayı	%	Sayı	%	Sayı	%	Sayı	%	Sayı	%
Kız	4	44.4	1	11.2	-	-	4	44.4	9	100
Erkek	5	41.7	-	-	2	16.6	4	41.7	11	100
Toplam	9	45	1	5	2	10	8	40	20*	100

20 Syndactyly olgusunun 9'u ellerde unilateral(%45), 1'i ayaklarda unilateral (%5) 2'si ellerde bilateral (%10) 8'i ayaklarda bilateral (%40) bulunmuştur (Tablo V Şekil 4).

*Bir olguda syndactyly hem el hem de ayaklarda bilateral olduğu için tablo V'de 20 olgu görülmektedir.

Tablo VI Syndactly'de Sol ve Sağ Lokalizasyon

	Sol Lokalizasyon				Sağ Lokalizasyon				Toplam	
	El		Ayak		El		Ayak			
	Sayı	%	Sayı	%	Sayı	%	Sayı	%	Sayı	%
Kız	1	20	-	-	3	60	1	20	5	100
Erkek	2	40	-	-	3	60	-		5	100
Toplam	3	30	-	0	6	60	1	10	10	100

Unilateral Syndactyly'nin 3'ü (%30) sol elde, 6'sı sağ elde (%60), 1'i (%10) sağ ayaktadır. Sol ayakta unilateral syndactyly görülmemiştir.(Tablo VI)(Şekil 5)

Tablo VII Syndactyly'de Etkilenen Parmaklar

Etkilenen Parmak	El		Ayak		Toplam	
	Sayı	%	Sayı	%	Sayı	%
1-2-3-4	-	-	1	11.1	1	4.8
1-3-4-5	1	8.3	-	-	1	4.8
2-3-4	1	8.3	4	44.4	5	23.8
2-3	4	33.4	3	33.4	7	33.2
3-4	5	41.7	-	-	5	23.8
3-4-5	1	8.3	-	-	1	4.8
4-5	-	-	1	11.1	1	4.8
Toplam	12	100	9	100	21*	100

***Tablo VII'de bir olguda el ve ayakta bilateral olarak görülen syndactyly her iki elde aynı parmaklarda bulunmadığından farklı sütunler kullanılmıştır. Bu da vaka sayısını artmış gibi göstermektedir.**

Ellerde bulunan 12 syndactyly olgusunun 1'i 1-3-4-5 parmaklar arasında (%8.3),(2.parmak kongenital olarak yoktu(Ektrodactyly))1'i 2-3-4. Parmaklar arasında (%8.3), 4'ü 2-3, parmaklar arasında (%33,4), 5'i 3-4 parmaklar arasında (%41.7) 1'i 3-4-5 parmaklar arasında bulunmuştur. Ayaklarda bulunan 9 syndactyly olgusunun ise 1'i 1-2-3-4 parmaklar arasında (%11.1), 4'ü 2-3-4 parmaklar arasında (%44.4), 3'ü 2-3 parmaklar arasında (%33,4), görülmüştür (Tablo VII Şekil 6).

Ayaklarda bulunan 9 syndactyly olgusunun 1'i 1-2-3-4 parmaklar arasında (%11.1), 4'ü 2-3-4 parmaklar arasında (%44.4) 3'ü 2-3 parmaklar arasında (%33.4),1'i 4-5 parmaklar arasında (11.1) yerleşmişti (Tablo VII Şekil 6).

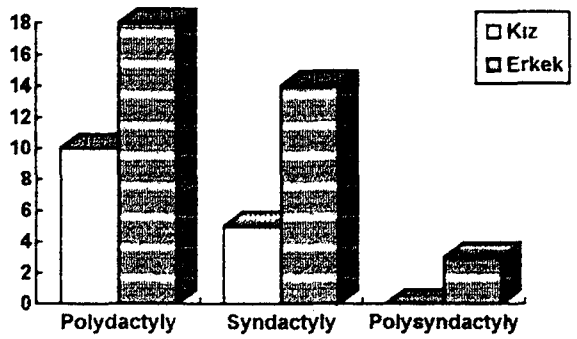

Şekil 1. Kız ve erkeklerde polydactyly, syndactyly ve polysyndactyly dağılımı.

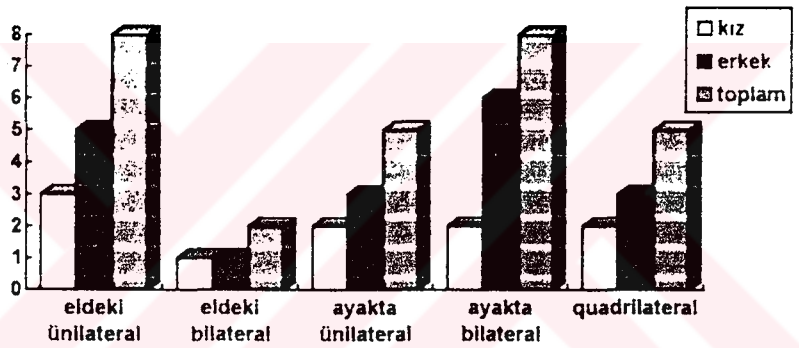

Şekil 2. Kız ve erkeklerin el ve ayaklarındaki unilateral, bilateral, quadrilateral polydactyly dağılımı.



Şekil 3. Ekstra parmakların lokalizasyonu.

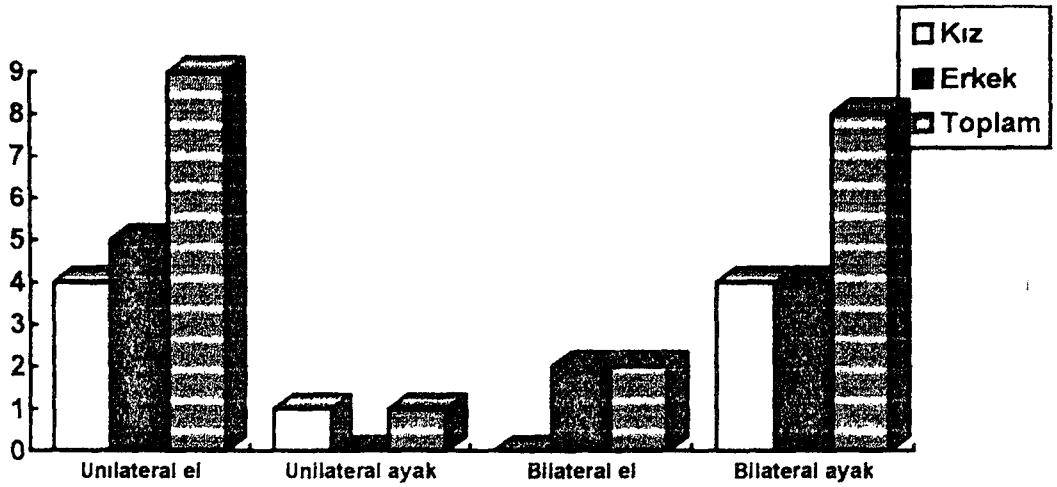

Şekil-4: Syndactyly'de bilateral ve unilateral lokalizasyon



Şekil-5: Syndactylyde sol ve sağ lokalizasyon

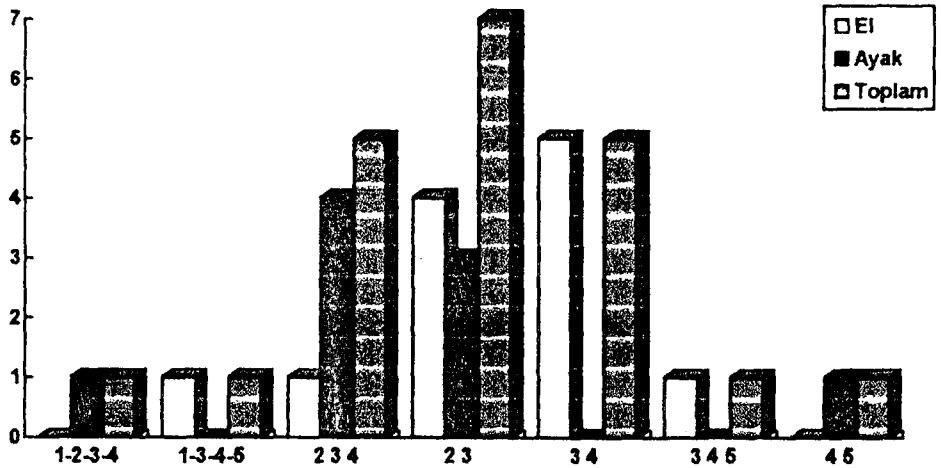

Şekil-6: Syndactyly'de etkilenen parmaklar

b- POLYDACTYLY VE SYNDACTYLY İLE BİRLİKTE GÖRÜLEN DİĞER ANOMALİLER

Polydactyly ile Birlikte Görülen Anomaliler

Sağ elinde baş parmak preaxial polydactyly'si olan 12 yaşındaki bir erkek hastada sternum anomalisi de vardı.Sternum, pektus ekskavatum yapısındaydı. Ekstraparmak ve asıl parmak arasında syndactyly görüldü. Bu olgu polysyndactyly olarak değerlendirilmişti.(Resim 1,2,3)

2 yaşındaki bir erkek çocukta sağ ayağında postaxial 5. parmak polydactyly'si ve işitme kaybı vardı. İşitme kaybına bağlı olarak afazi mevcuttu. Testislerden sağdaki skrotum içinde palpe edilemedi. Batın ultra-sonografisine bakıldığında testis burada da görülemedi. Bu tetkik sonucu iki olasılıkta değerlendirildi.

1) Testisin agenezisi

2) Kriptorşizm sonucu karın boşluğunda kalan testisin hipoplazisi.

Boy ve kilo gelişimi %10 içindeydi.

Üç olguda Bardet-Biedle Sendromu tesbit edildi. 2 olguda yakın akraba evliliği vardı. 3 olgunun ikisi erkek, 1'i kızdı (Resim 4,5,6,7).

Erkek hastalar ortalama 25 yaşında, kız hasta ise 4 yaşında idi.

Oftalmolojik incelemede üç olguda da retinal distrofi saptandı. Hepsinde soluk optik diskler koyu pigmentasyonlar ile retinitis pigmentosa, aynı zamanda posterior subkapsuler katarakt gözlendi.

3 olguda da obesite gözlendi. Boylarına göre ideal ağırlık cetvellerinden trunkal obesiteleri saptandı. Ağırlıkları ideal ağırlıklarının % 20 üzerinde bulundu.

Postaxial polidactyly olguların hepsinde mevcuttu (Resim 4,5,6,7). İki erkek olguda pes planus saptandı.

Erkek olgularda testis ve penis hipoplazisi tespit edilmişti. Kız olguda ise hjpogonadizm (ovariumlarda

hipoplazi) mevcuttu. Diabetes mellitusu destekleyen bir bulguya rastlanmadı.

Ekokardiografik inceleme normal olarak değerlendirildi.

c- ETİYOLOJİK BULGU ÖRNEKLERİ

Detaylı anamnezleri alınan hastaların kalıtım özellikleri iki ayrı yapı göstermekteydi.

1. Otozomal dominant kalıtım
2. Otozomal resessif kalıtım

Bazı olgular ise bireysel olarak gerçekleşmişti. Pedigrileri çıkarılan 11 polydactyly vakasının 6'sı otozomal resesif, 4'ü otozomal dominant. 1'i spontan karakterdeydi. 4 syndactyly olgusunun 2'si otozomal resesif 1'i otozomal dominant olarak değerlendirildi. Bir Syndactyly olgusunun intrauterin dönemdeki maternal şartlara bağlantılı olduğu düşünülmüştür; çünkü alınan anamneze göre anne bu dönemde röntgen filmi çektirmişti.

Polydactyly'de Otozomal Resesif Bulgular

Otozamal resesif karakterde olan vakalarda anne-baba arasında yakın akraba evlilikleri vardı. Bunlar genellikle kuzen evlilikleriydi.

Bulgu I

Postaxial polydactyly' si olan 14 yaşındaki erkek olgunun erkek kardeşinde kyphose ve işitme güçlüğü vardı. Ancak ekstremitelerinde anomali yoktu. Biri erkek, diğeri kız olan iki kardeş ise normaldi. Anne ve babaları fenotipte normaldiler, olgunun kendisinde ekstremitelerdeki postaxial polydactyly'den başka hiçbir malformasyona rastlanmamıştır. Zeka düzeyi ise okul başarı durumuna göre normal olarak değerlendirildi (Resim 8,9,10,11,12).

Bulgu II

16 yaşında bir erkekte, ayaklarda bilateral postaxial polydactyly vardı. İki erkek, ikisi kız olan kardeşlerinin parmaklarında ise anomali yoktu. Anne-baba arasında kuzen evliliği vardı. Bu olguda postaxial polydactyly'den başka hiçbir anomali bulunamadı. Okul başarı durumuna göre zekası normal kabul edildi (Resim 13,14).

Bulgu III

40 günlük erkek bir bebekte dört ekstremitede de postaxial polydactyly vardı. Kendisinden daha önce doğan üç kız kardeşinde hiçbir anomali yoktu. Ölen erkek kardeşinde ise aynı postaxial polydactyly görülmüştü. Anne-baba akrabalık derecesi kuzen evliliği idi. Bebekte başka anomali tespit edilmemiştir.

Bulgu IV

30 yaşında bir erkek olguda sol elde preaxial unilateral polydactyly vardı. İkisi erkek üçü kız olan diğer kardeşlerinde ise hiçbir anomaliye rastlanmadı. Anne-baba arasında birinci derece yakın akraba evliliği vardı. Bu kişinin başka hiçbir anomalisi yoktur (Resim 15,16).

Bulgu V

2 yaşında bir erkek çocuğun anne baba arasında birinci derece yakın akrabalık vardır. Sağ ayaktaki 5. parmak polydactyly'sinden başka görülen bulgular ise testis agenezisi, işitme kaybına bağlı afazi. Diğer kardeşi normaldi (Şekil 7).

Bulgu VI

12 yaşında bir kız çocuğudur, el ve ayaklarında bilateral postaxial polydactyly bulunmaktadır. 7 kardeşi vardır, bunlardan bir erkek kardeşinin sadece ayaklarında bilateral polydactyly görülmüştür. Anne-baba arasında birinci derece akraba evliliği vardır (Şekil 8).

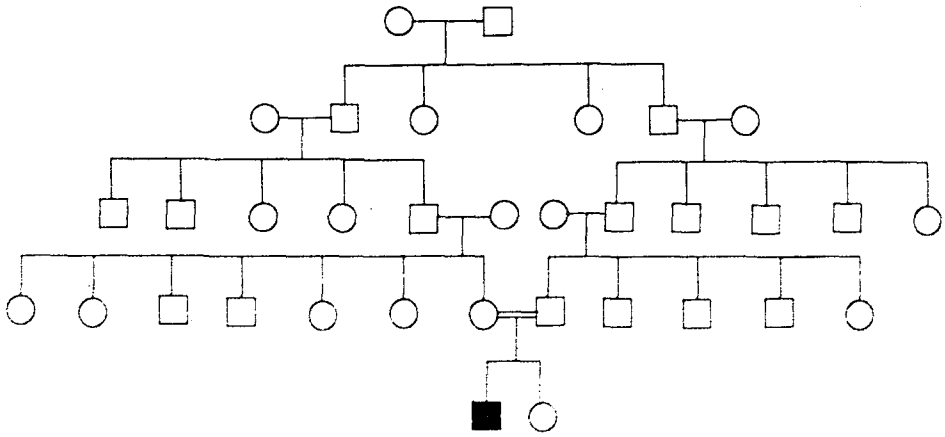

Şekil 7.Polydactyly'si olan 2 yaşındaki bir erkek olgunun otozomal resesif kalıtımı gösteren pedigrisi.

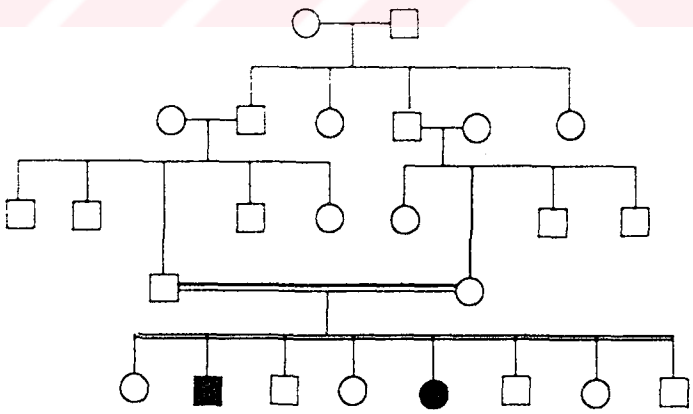

Şekil 8.Polydactyly'si olan 8 ve 12 yaşındaki olguların pedigrisi

Bardet-Biedle teşhisi konan 2 olgunun anne-babasında yakın akraba evliliği tesbit edildi, bu sendromun kalıtım özelliği otozomal resesif olarak değerlendirildi (Şekil 9-10).

Polysyndactylyde Görülen Etiyolojik Bulgular

Polysndactyly üç olgudan ikisinin kalıtım özelliği de akraba evliliğinden dolayı otozomal resesif olarak değerlendirildi.

Bulgu I: 16 yaşındaki erkekte sağ elinde dördüncü parmak, ekstra parmak ile beşinci parmak arasında syndactyly (Resim 17,18). Ayak başparmaklarında bilateral preaxiyal polydactyly vardı. Fakat bu ekstra parmak operasyonla 7. yaşında iken alınmış. Anne babanın akraba evliliği yapan diğer kuzenlerinden doğan dört çocuğun ikisinde de ellerinde bilateral postaxial polydactyly görülmüştür (Resim 19,20 Şekil 11).

Bulgu II. 8 yaşında erkek çocuğudur. Anne-baba arasında birinci derece kuzen evlililği vardır. 8 kardeşten ikisinde polydactyly bulunmaktadır. Probandın ayaklarında bilateral postaxial polydactyly, kardeşinde ise elinde ve ayağında bilateral postaxial polydactyly vardır. Ayrıca sağ ayakta 5. parmak ve extra parmak arasında komplet syndactyly bulunmaktadır (Şekil 8).

Bulgu III. Sol elde Polysyndactyly saptanan üçüncü olguda ise anomalinin prenatal dönemdeki olumsuz şartlara bağlı oluştuğu düşünülmüştür. Anne-baba arasında akraba evliliği yoktu Anomaliye önceki nesillerde rastlanmamıştı (Resim 1,2,3).

Polydactyly'de Otozomal Dominant Bulgular

Bulgu 1: 15 yaşında genç kız. Anomalisi el ve ayaklarında bilateral postaxial polydactyly, ailenin ilk çocuğu, kendisinden önceki çocuk ölü doğmuş. Biri erkek

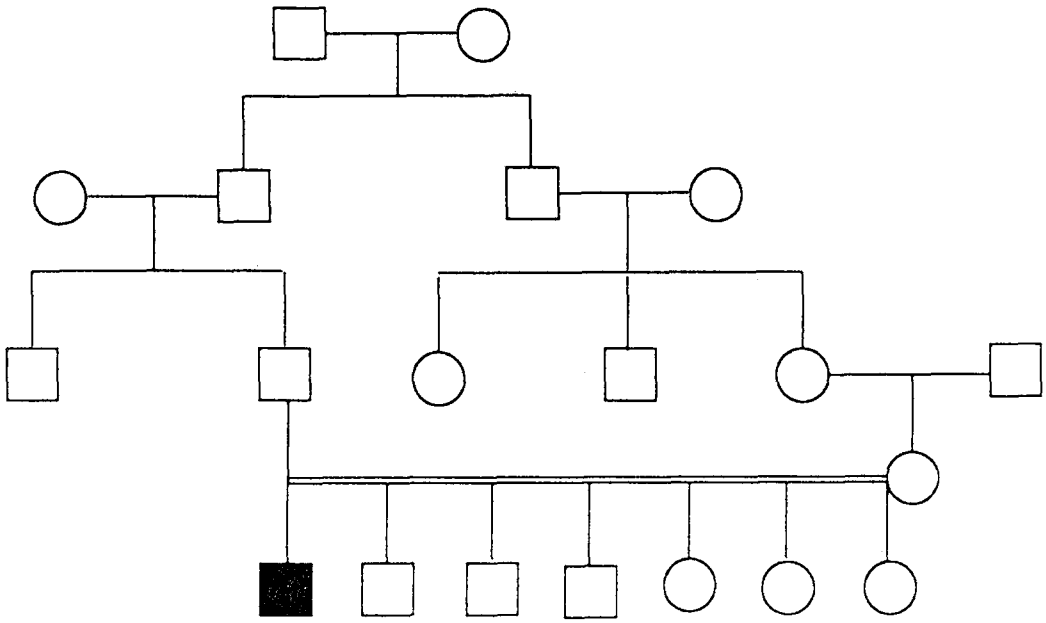

Sekil 9. Bardet - Biedle olgusunda otozomal resesif kalıtımı gösteren bir pedigri.

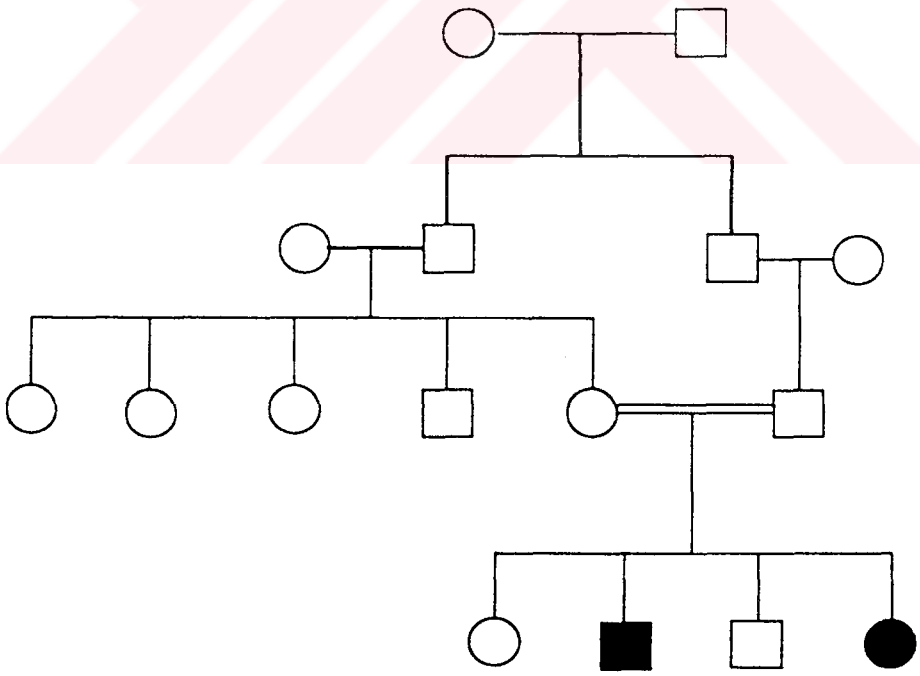

şekil 10. Bardet - Biedle olgusunda otozomal resesif kalıtım.

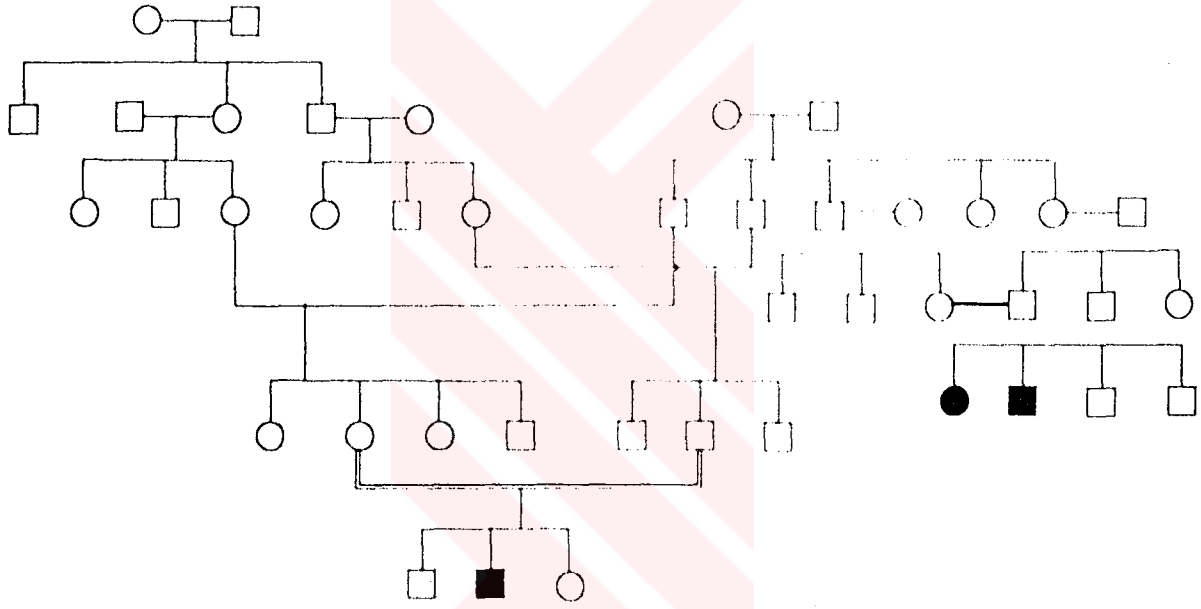

Şekil 11. Polysyndactyly olgusunda otozomal resesif kalıtım.

ikisi kız olmak üzere üç kardeşi var. Kardeşleri normal. Ancak annesinin ellerinde bilateral postaxial polydactyly bulunmakta. Polydactyly probandın teyzesinde ve onun iki çocuğunda da görülmüştür. Babalar ise normaldir. Büyükanne ve büyükbabalarla ilgili bilgiler alınamadı. Çünkü anne ve teyze evlatlık olarak büyümüşlerdi. Bu ailede anomalinin ardışık jenerasyonda dört kişide görülmesi otozomal dominant kalıtımın belirtisidir. Probandın başka anomalisi yoktur.

Bulgu 2: 15 yaşında erkek. Anomalisi, sol elinde başparmak polydactyly'si başka anomalisi yok. Alınan anamneze göre 5 kardeşte kendisinden başka bir ağabeyinin baş parmak polydactyly'si var. Ağabeyin iki çocuğunun birinde de başparmak polydactyly'si (Radial preaxial polydactyly) görülmüştür. İki ardışık nesilde görülmesi, otozomal dominant kalıtım olasılığını artırmaktadır. Ancak genin expressivitesi ve penetransı değişmektedir (Resim 21,22).

Bulgu 3: 6 yaşında, bir erkek çocuğu. Ayaklarında bilateral postaxial polydactyly var. Aynı anomali annenin babasında da bulunmaktadır. Anne ve baba da ise anomali yoktur. Bu özellik bize otozomal dominant kalıtım özelliğini düşündürmektedir. Bir önceki nesilde görülmemesinin özelliğini bu genin jenerasyonda penetransının düşük olduğu şeklinde yorumlamaktayız.

Bulgu 4: 3 aylık erkek bebek. Anomalisi, ellerinde bilateral postaxial polydactyly. Ailede üç nesilde sadece annenin kardeşinde postaxial unilaterel polydactyly bulunmaktadır. Bu otozomal dominant kalıtımda genin penetransının düşük olduğu, bu nedenle nesiller boyu görülmediği düşünülebilir.

Polydactyly'de Spontan Bulgular

Bulunan iki olguda polydactyly'nin kalıtsal olduğunu gösteren hiçbir belirti yoktu. Bizce bunun nedeni genlerdeki yeni spontan başkalaşımlar sonucunda oluştuğu şeklinde yorumlandı (Resim 23,24,25).

Syndactyly'de Elde Edilen Otozomal Resesif Bulgular

Bulgu I: 7 aylık erkek çocuğu. Anomalisi sol elde 3-4 parmaklar arasında unilateral kompleks syndactyly. Biri kız (10 yaşında) diğeri erkek (6 yaşında) iki kardeşinde anomali yoktu. Anamnezde annede ve babada anomali görülmedi. Üç jeneransyonun hiçbir üyesinde bu bulgu tespit edilmedi. Akraba evliliği ve olgunun sporadik olması otozomal resesif kalıtım olduğunu düşündürmektedir (Resim 26).

Bulgu II: 16 yaşında erkek. Anomalisi, elde 2-3 parmaklar arasında unilateral incomplet syndactyly 12 yaşında ve 7 yaşındaki erkek kardeşleri normal. Bu ailenin üç jeneresyonundaki üyelerin hiçbirinde anomali görülmemiştir. Olgu sporadik olarak bulunmaktadır. Bu nedenle Otozomal resesif kalıtım olarak yorumlan-mıştır (Resim 27).

Syndactyly'de Elde Edilen Otozomal Dominamit Bulgular

Proban 5 yaşında erkek çocuktur. Anomalisi sol ve sağ elde 2-3-4 parmaklar arasında (Resim 27,28), ayakta 1-2-3-4 parmaklar arasında bilateral komplet syndanctylydir (Resim 29). Bu ailenin 5 jenerasyonunda bulunan 60 kişinin 27'sinde anomali görülmüştür. Syndactyly çoğunlukla ayaklarda bilateral olarak lokalize olmuş ve 2-3-4- parmaklar arasında oluşmuş. Komplet tiptedir. Bu aile otozomal dominant kalıtıma tipik bir

örnektir. Çünkü anomali 5 nesil boyu kuşak atlamadan görülmektedir ve dikey kalıtım söz konusudur.(Şekil 12)

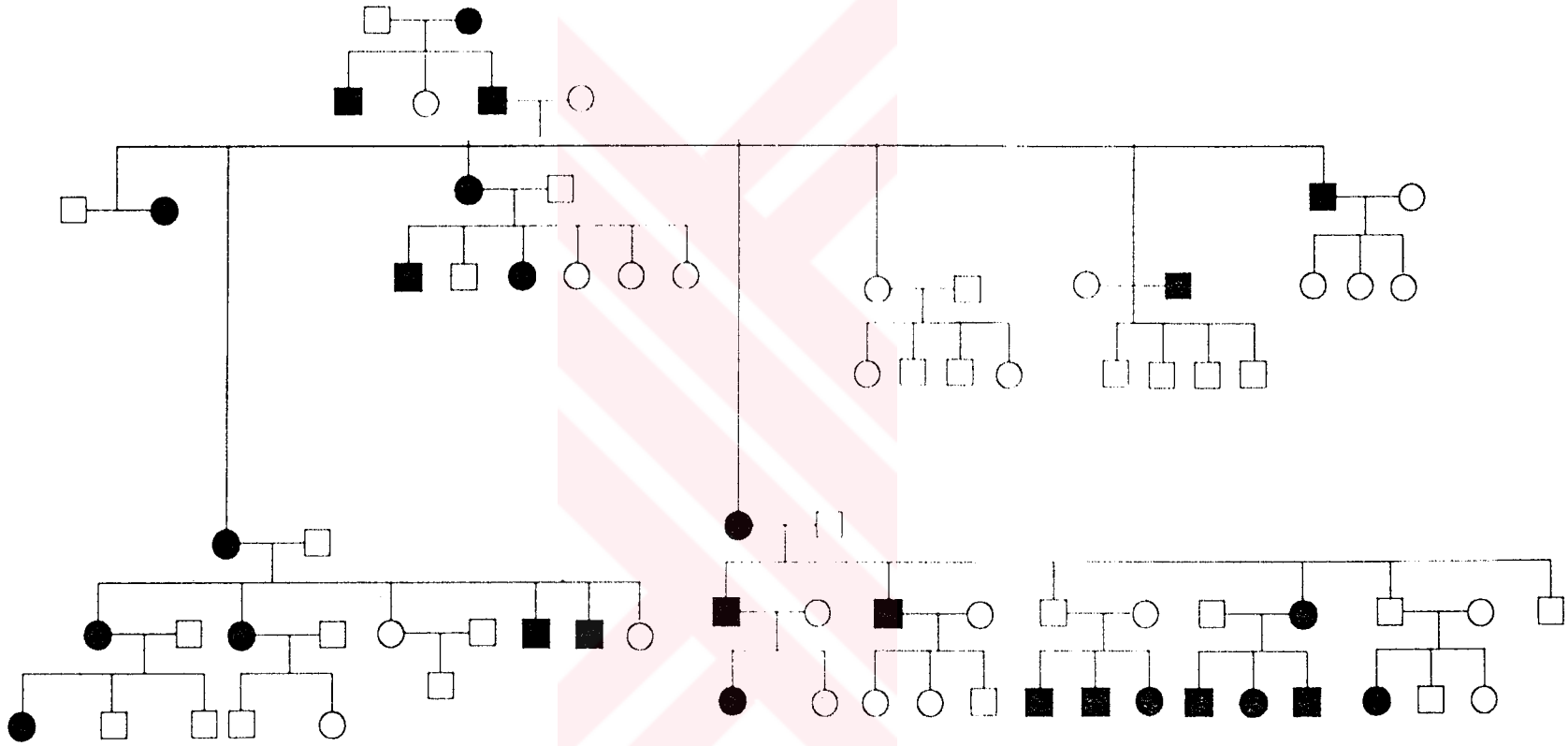

Şekil 12. Syndactyly'de tipik bir otozomal dominant kalıtımı gösteren pedigri

d- EL VE AYAKLARDA POLYDACTYLY VE SYNDACTLY İLE BİRLİKTE GÖRÜLEN DİĞER DEFORMİTELER

Polydactyly ile Birlikte Görülen Deformiteler

Bazı vakalar da polydactyly ile birlikte el ve ayakta çeşitli deformiteler de görülmüştür.

Sağ elinde unilateral preaxial başparmak polydactyly'si olan 12 yaşındaki bir kız çocuğunda radiografik bulgular şöyledir. Sol elde ikinci parmakta orta ve distal phalanx yokluğu. Baş parmakta distal phalanx hipoplazisi, 3. parmağın distal phalanxında hipoplazi, orta ve proximal phalanxında da, 4'cü parmak ile inkomplet syndactylysine bağlı olarak bir deviasyon. Sağ elde ikinci parmakta orta phalanx yokluğu, distal phalanxın ulnar deviasyonu. Üçüncü parmak görünümde yoktur. 3. metecarpal ile 4. metakarpalin distal uçları arasında eklem yapan yatay bir phalanx tipi kemik oluşmuş, (bu kemik belki de III. parmağın proximal phalanxının yanı yatmış şeklidir) bunun ulnar ucuna yakın kısmında bir proximal phalanx tipi kemik eklem yapmış, bunun da distal ucuna hypoplazik bir kemik eklenmiştir. Bunlar dördüncü (belkide üçüncü) parmağın iskeletini oluşturmuştur. Bu parmağa 3-4 metakarpale bağlı ortak bir parmak demekte mümkün görünmektedir (Resim 30). Fakat proximal phalanxın III. metakarpal ile IV metacarpal arasında anormal yatay yeşleşimi ile metakarpaller arasında üçgen bir şekil oluşmuştur. Bu deformite daha önceki raporlarda rastlanmamış ilginç bir anomalidir (Resim 30).

16 yaşında bir erkek olguda sağ elde. 4. parmak (yüzük parmağı) polydactyly'si vardır. Bu ekstra parmak ile yüzük parmağı ve beşinci parmak birleşmiştir (komplet syndactyly). Bu parmaklar diğer parmaklara göre hipoplazik kalmıştır. Tırnaklar gelişmiş ama küçüktür (Resim 17,18,19,20). Mc Kusick böyle 3, 4, 5 parmakta görülen polydactyly'yi ve aynı parmakların syndactyly'sini "Syndactyly Type II" yada "Polysyndactyly" olarak

adlandırmıştır. Bu elin radiografisinde üçüncü parmak ile dördüncü parmak arasında bir ekstra kemik de görülmüştür (Resim 18). Dördüncü parmak ile ekstra parmakların proximal uçlarında synostosis vardır. Ayakta bulunan ekstra baş parmak operasyon ile ampute edilmiş, ancak geriye kalan başparmakta hallux varus bulunmaktadır (Resim 18). Metatarsallerde metatarsus adductus şekillenmiştir. Sol ayakta metatarsalin distal kısmında nohut tanesi büyüklüğünde bir aksesuar ekstra kemik vardır. I. metatarsal künt ve kısadır. Medial cuneiform kemik normalden daha büyük olarak gelişmiştir (Resim 20).

Baş Parmak Polydactyly'si

Ellerde bulunan 4 ayrı olguda unilateral baş parmak polydactyly'sinin 2'si Wassel'in sınıflandırmasına uymaktadır. Bu örneklerdeki bulgular şöyledir:

1- Tıp IV-B; iki başparmak vardır, parmaklardan biri üç phalanxlı, diğeri iki phalanxlıdır. Proximal phalanxlar birinci metakarpal ile ortak eklem yapmışlardır. Radial tarafta üç phalanxlı baş parmağın proximal phalanxı radiale doğru, orta ve distal phalanxı ise ulnar tarafa doğru deviasyon göstermiştir,">"şeklinde görünmektedir (Resim 15,16). Ulnar taraftaki baş parmak ise proximal phalanxı ulnar tarafa, distal phalanxı radial tarafa deviasyon göstermiştir. Radiografik görünümü "<" şeklindedir (Resim 15-16).

2. Tip IV; İki tane baş parmak vardır, parmakların her ikisi de iki phalanxlıdır. I. metakarpal ile ortak eklem yapmışlardır. Radial taraftaki parmağın proximal phalanxı radial tarafa, distal phalanxı ise ulnar tarafa deviasyon göstermiştir. Bu parmak röntgen filminde ">" şeklinde görülmektedir Ulnar taraftaki parmak normal doğrultudadır (Resim 31).

3. Extra Parmak Metacarpophalangeal I eklem bölgesine ve proximal phalanx tabanına yakın lokalize olmuştur, yumuşak doku ile tutunmuş rudimenter bir extra parmaktır (Resim 21,22).

4. Rudimenter olan extra başparmak I. metacarpalin distal ucundaki eklem yüzünün radial kısmı ile eklem yapmış gibidir (Resim 30).

Başka bir olguda ise baş parmağın unilateral polysyndactyly'sinde extra parmağın durumu Wassel'in tiplendirmesindeki Tip II'ye uymaktadır. Proximal phalanx ve metakarpal bir tanedir, fakat distal phalanx ise iki tanedir, ikisi de proximal phalanxın distal ucu ile ortak eklem yapmıştır. Radial taraftaki radiale, ulnar taraftaki ulnara yönelmiştir, böylece iki phalanx röntgen filminde "V" şekli oluşturmuşlardır (Resim 1,2,3).

SYNDACTYLY OLGULARINDA EL VE AYAKTA GÖRÜLEN DIĞER DEFORMITELER.

5 yaşında bir erkek olgunun 1 haftalıkken elde edilen röntgen filminde sol ve sağ elinde 2-3-4 parmaklar arasında inkomplet syndactyly vardır. Ellerin radiografisi incelendiğinde baş parmağın distal işaret parmağının orta phalaxlarında hipoplazi, iki elin baş parmak ve işaret parmaklarında deviasyon dikkat çekmiştir (Resim 27-28). Bu olgunun ayaklarında da 1-2-3-4 parmaklar arasında syndactyly görülmüştür. 2-5 parmakların orta phalanxları hypoplazik bulunmuştur. Baş parmakta proximal phalanx hypoplazisi ile hallux varus, ayakta metatarsus adductus bu olguda elde ettiğimiz diğer röntgen bulgularıdır (Resim 29). Hastanın şimdiki (5 yaşında) röntgen filminde ise işaret parmaklarının orta phalanxı ile proximal phalanxı arasında proximal interphalangeal eklem kaybolmuş ve iki kemik birleşmiştir. (Symphalangizm)(Resim 35) Aynı hastanın 30 yaşındaki annesinin ayaklarında 2-3-4 parmaklar arasında bilateral komplet syndactyly ayak radiografisinde başparmak interphalangeal ekleminde ankylose vardır. (Resim 32-33)

17 yaşındaki bir erkek olgunun sağ el radiografisinde ectrodactyly tespit edilmişti. Mevcut

olan bütün parmaklar arasındaki syndactyly operasyonla açılmıştı. Baş parmağın proximal phalanx'ya oluşmamış, ya da I. metacarpalin yerini almıştır. II. metacarpal hipoplazikti, sadece proximal kısmı vardı, işaret parmağın tamamı yoktu. III. parmağın intermedial ve distal phalanxı yoktu, proximal phalanx hipoplazikti, ancak bunun distalphalanx olabileceği de düşünülebilir. Yüzük parmağının (IV) intermedial phalanxı yoktu ve distal kısımda deviasyon vardı,serçe parmağın intermedial phalanxı hipoplezikti. Bütün parmaklar arasında görülen complex syndactyly operasyonla düzeltilmişti (Resim 36-37).

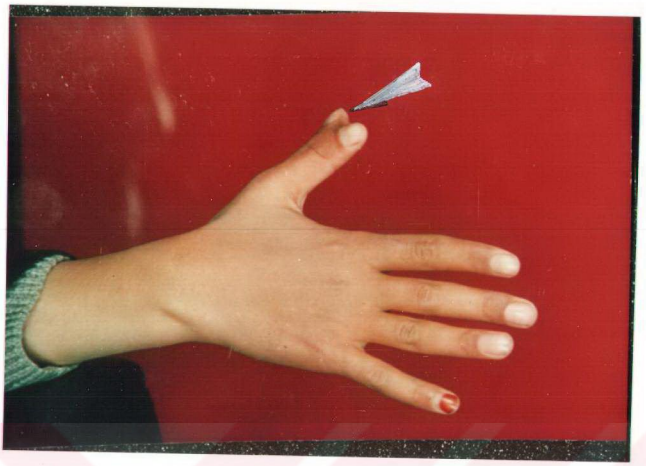

Resim 1. 12 yaşındaki bir erkek çocukta eldeki polysyndactyly bulgusunun dorsal görünümü

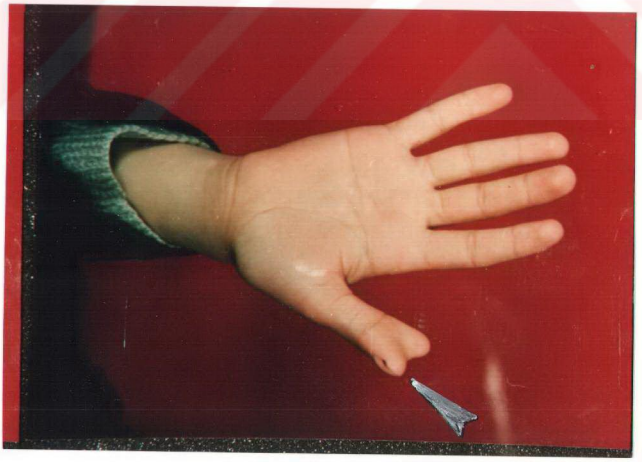

Resim 2. Yukarıdaki resmin palmar taraftan görünümü

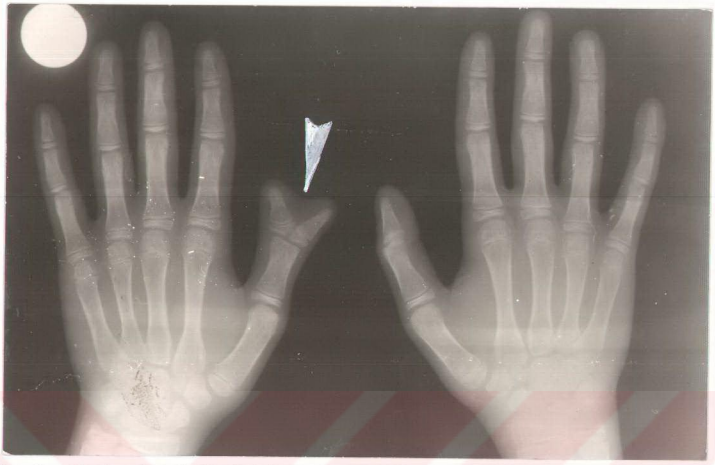

Resim 3. Resim 1-2 deki polysyndactly bulgusunun sağ ve sol el grafisi

Resim 4. Bardet-Biedle Sendromunda ellerdeki bilateral postaxial polydactyly bulgusu

Resim 5. Bardet-Biedle sendromundaki bulgunun bilateral el grafisi

Resim 6. Bardet-Biedle sendromunda ayaklardaki bilateral postaxial polydactyly görünümü

Resim 7.a. Bardet-Biedle Sendromunda sol ayak grafisi

Resim 7.b. Bardet-Biedle Sendromunda sağ ayak grafisi

Resim 8. 16 yaşında bir erkek bulguda, sol elde postaxial polydactyly'nin palmar görünümü

Resim 9. Yukardaki kişinin sağ el görünümü. Extra parmak tomurcuk halinde rudimenter kalmıştır.

Resim 10. Resim 8-9' un bilateral radyografisi

Resim 11. Resim 8-10 daki kişinin, ayaktaki bilateral potaxial polydactyly görünümü.

Resim 12. Resim 11. deki ayakların bilateral radyografisi,

Resim 13. 16 yaşında bir erkek bulguda ayakta bilateral postaxial polidactyly görünümü.

Resim 14. Resim 13'ün radyografisi.

Resim 15. 30 yaşında bir erkekte sol elde unilateral preaxial polydactyly.

Resim 16. Resim 15'deki sol elin radyografisi

Resim 17. 16 yaşında bir erkekte sağ elde polysyndactyly görünümü (Syndactyly Tip II).

Resim 18. Resim 17'deki sağ elin radyografisi (3-4 metakarpal uçları arasındaki extra kemik dikkat çekicidir).

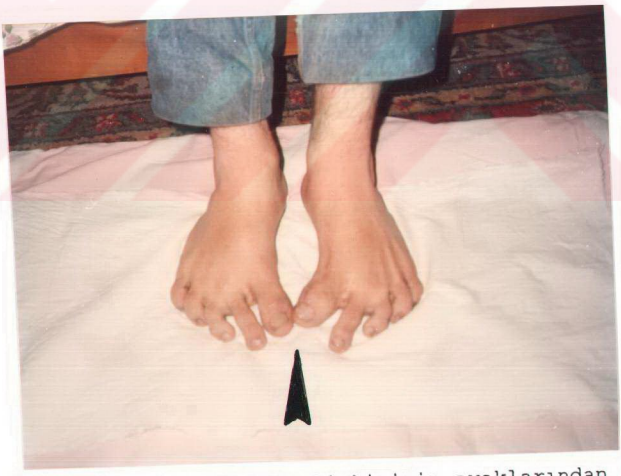

Resim 19. Resim 17-18'deki kişinin ayaklarından görünüm (Bilateral preaxial polydactyly operasyonla alınmış).

Resim 20. Resim 19'daki ayakların radyografisi (Hallux varus ve metatarsus adductus oldukça belirgin).

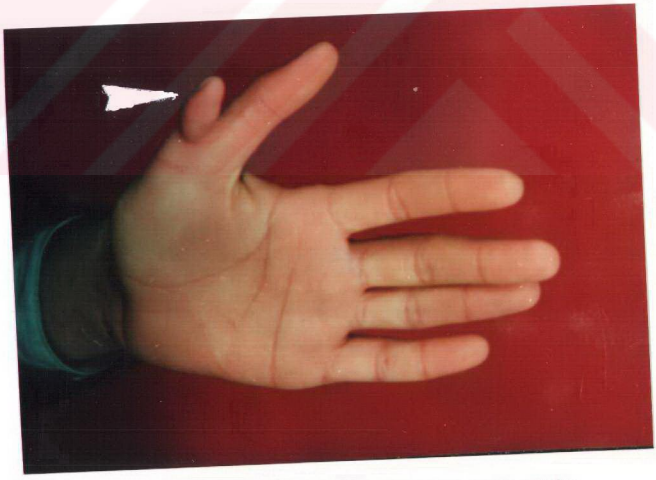

Resim 21. 14 yaşında bir erkek olguda sol elde polydactyly görünümü.(preaxial polydactyly)

Resim 22. Resim 21 deki kişinin bilateral el grafisi

Resim 23. 21 yaşında bir erkek olgunun sol ayağındaki unilateral preaxial polydactyly.

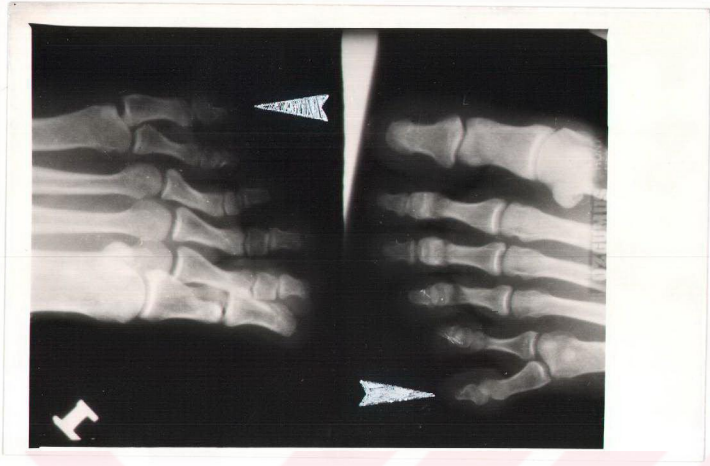

Resim 24. Resim 23.deki kişinin ayağından plantar ve dorsalden alınan grafiler.

Resim 25. 6 yaşında bir kız çocukta sol ayaktan alınan postaxial polydactyly grafisi.

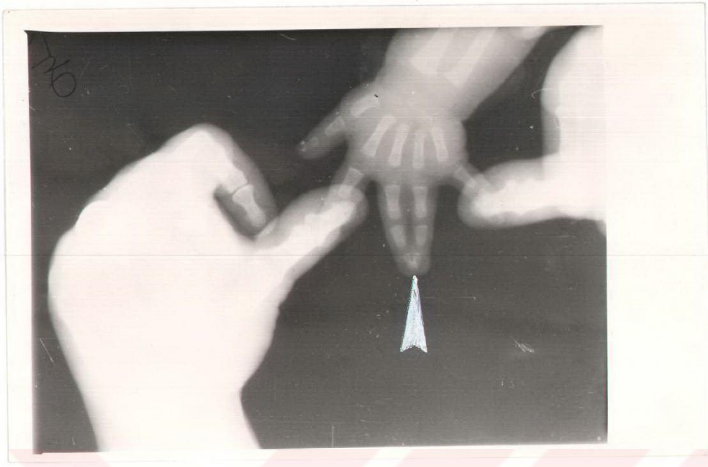

Resim 26. 7 aylık erkek bir bebeğin sol elinde bulunan komplex bir syndactyly grafisi.

Resim 27. Bir haftalık bir erkek bebekte sol elde bulunan inkomplet syndactyly grafisi.

Resim 28. Resim 27 deki bebeğin sağ el grafisi.

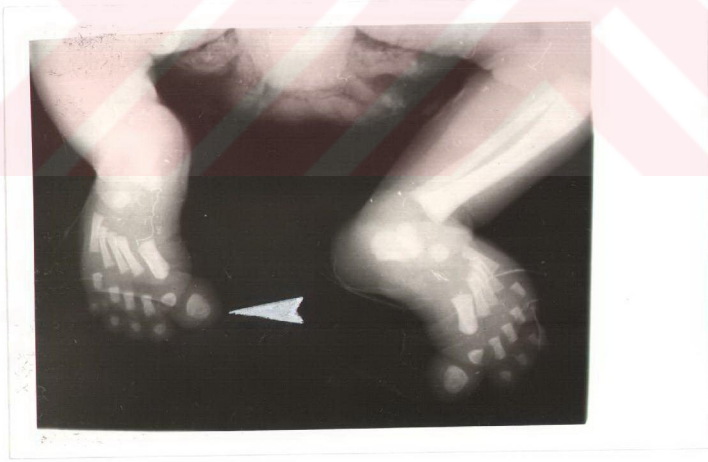

Resim 29. Resim 27-28'deki bebeğin ayaklarında bulunan bilateral komplet syndactyly grafisi.

Resim 30. 12 yaşındaki bir kız çocukta bulunan unilateral preaxial polydactyly (sağ elde), ve inkomplet syndactyly (sol elde) grafisi.

Resim 31. 14 yaşında bir erkek çocukta sol elde bulunan preaxial unilateral polydactyly grafisi.

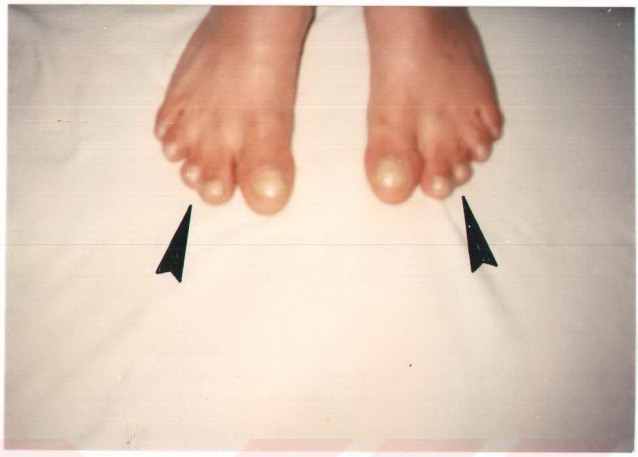

Resim 32. Resim 27'deki bebeğin 30 yaşındaki annesinin ayaklarında bulunan bilateral syndactyly.

Resim 33. Resim 32'deki kadının bilateral ayak grafisi.

Resim 34. Resim 27'deki bebeğin daha sonra 5. yaşında çekilen sol ayak grafisi (Bu bebekte ayaklarda bilateral syndactyly bulunmaktadır).

Resim 35. Resim 27 ve 34'deki bebeğin 5. yaşında çekilen sağ el grafisi.

Resim 36. 17 yaşında bir erkekte bulunan unilateral komplex syndactyly brachidactyly ve ectrodactyly resmi (operasyon geçirmiş).

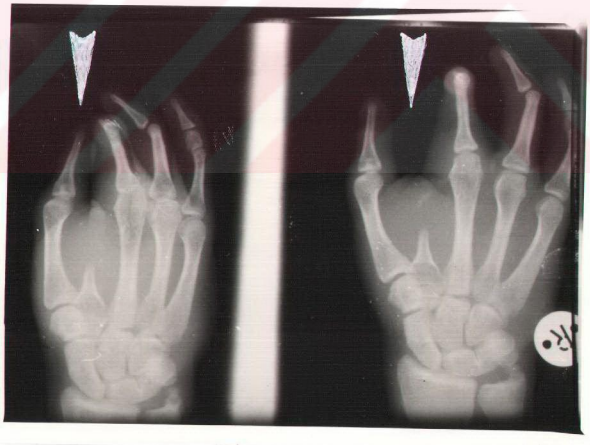

Resim 37. Resim 36'daki kişinin sağ elinden alınan palmar ve dorsal grafiler.

TARTIŞMA

Gaziantep il merkezindeki ortaokul ve liselerdeki 7000 öğrencide yaptığımız tarama sonucunda polydactyly görülme sıklığı %008,5, Syndactyly görülme sıklığı ise %001.4 bulunmuştur. Say ve arkadaşları Ankara'da Doğum hastanesinde yaptıkları çalışmada 10.000 yeni doğanda malformasyonlar incelenmiş 23 polydactyly (%02,3), 13 Syndactyly, (%01,3) 3 Polysyndactyly % 00,3 saptamışlardır. Meksika'da Nuevo Hospital Civil de Guadalajara'da 1988-1992 yılları arasında, 26670 yeni doğan bebekten 45'inde polydactyly kayıt edilmiştir. Bu bölge için polydactyly'nin prevalansı %01,73 bulunmuştur (10).

Bizim çalışmamızdaki ortaokul ve lisedeki 7000 öğrencide prevalansın düşük olmasını şöyle açıklayabiliriz.

1.Polydactyly ve syndactyly 'nin yanında diğer anomaliler de bulunabilir. Bunun sonucunda doğum sonrası ölüm olasılığı yükselir.

2.Bu gibi anomalisi olan insanların genellikle ortaokul ve liseye devam etme olasılığı düşüktür. Mental reterdasyonu olduğu için hiç okula gitmemiş olabilirler.

3.Bebeklik döneminde extraparmakları alınmış olabilir. Öğrenciler bunu söylemekten çekinebilirler. Yada öğrenci bebekliğinde geçirdiği operasyonu bilmiyor olabilir.

Stewenson ve arkadaşlarının WHO istatistiklerine geçen çalışmasında bu oran Polydactyly için %01.1 Syndactyly için % 01.5'tir.(68)

Çalışmamız yenidoğan bebeklerde yapılsaydı, bu oranların daha yüksek olması beklenirdi.

Çalışmamızda sadece ellerde bulunan polydactylynin 4'ü (%40) radial, 6'sı ulnar (%60) olduğu görüldü. Radial polydactylynin hepsi de unilateraldi. Ulnar polydactyly'nin ise 4'ü unilateral(%66.7), 2 si bilateraldi (%33.3). Ancak her iki el ve ayakta görülen, polydactyly'nin 5'i de postaxial ve bilateraldir (%100).

Bu nedenle vakalarımızdaki postaxial, bilateral polydactyly sayısı daha fazladır. Bu bulgularımız bize radial polydactyly'nin hepsinin unilateral olduğunu, ulnar polydactyly'nin ise bilateral olasılığının daha yüksek olduğunu göstermektedir. Ancak ellerde oluşan polydactyly ister radial ister ulnar olsun bizim çalışmalarımıza göre, daha çok unilateral görülmektedir. Bununla birlikte bu oran bilateral oranından çok yüksek değildir. (7/8) Çalışmalarımızın bu sonuçları Yücel'in tez çalışması ile paralellik göstermektedir.(8) Ancak bizim çalışmamız ulnar polydactyly'nin radial polydactyly'den daha fazla olduğunu göstermiştir. Yücel ise radial polydactyly'nin daha sık görüldüğünü savunmuştur. Diğer birçok çalışmada ise ellerdeki postaxial (ulnar) polydactyly'den daha fazla söz etmişlerdir. (14,18) Guadalajara (Meksika)da polydactyly'si olan 45 bebekte polydactyly'nin klinik karakterleri araştırılmıştır. Sonuçlara göre 26 olgu ellerde, 19 olgu ise ayaklarda bulunmuştur. Ellerdeki polydactyly'nin 5'i preaxial 21'i postaxialdi. Ayaklarda ise böyle bir ayrım yapılmamıştı. Aynı çalışmada, bu malformasyonun etiyojisinin kalıtım faktörlerine bağlı olduğu bildirilmişti (10).

Sadece ayaklarda görülen 13 polydactyly'den 5'i lateral ve unilateral (%38.5),8'i lateral ve bileteraldir (%61.5). Medial taraflı polydactyly'ye rastlanmamıştır. Ancak Akgün 3/8 oranında medial tarafta daha fazla görüldüğünü ifade etmiştir (9). Bizim çalışmamızda el ve ayakların her ikisin de görülen polydactyly ise 5 olgu da lateral taraflı ve bilateraldi.

Sonuçlarımıza göre ayaklardaki polydactyly'nin daha çok lateral meyilli ve bilateral olduğunu söyleyebiliriz.

Ellerde bulduğumuz 4 baş parmak polydactyly'sinin 2 si Wassel'in sınıflandırmasına uygundur. Bunlardan 1'i Tip IV, 1'i ise Tip IV-B tipinde idi, Tip IV-B tipindeki ekstra parmak 3 phalanxlı idi, esas başparmağın arkasında ulnar tarafa doğru deviasyon durumundaydı. Akgün Tip IV'ü % 50 Wassel ise %43 olarak belirterek çalışmalarında

birinci sırada kabul etmişlerdir (7,9). Ceyhan ve Yücel radial polydactyly'nin çoğunlukta olduğunu belirtmekle birlikte, böyle bir tiplendirmeye gerek görmemişlerdi.(4) Bizim çalışmamızda radial polydactyly az olduğu için bu tip değerlendirmesini biz yapmadık, ancak olgularımızda bu tiplendirme çeşitleri bulunmaktadır.

Diğer iki baş parmak polydactyly'si rudimenter olarak tanımlandı. (11).

Ellerdeki, unilateral polydactyly bulgularımız, radial ve ulnar lokalizasyonun eşit oranda (%50) olduğunu göstermiştir. Ancak Yücel ve Ceyhan (4) bulgularında unilateral polydactyly'nin daha çok radial taraflı görüldüğünü (%89) ulnar taraflı unilateral polydactyly' nin ise daha az olduğunu (%11) göstermiştir. Çalışmamızda radial polydactyly'nin büyük bir kısmının sol tarafta (%75), yerleşmiş olduğu görüldü. Ulnar polydactyly ise daha çok (%75) sağ tarafta yerleşmişti. Yücel ve Ceyhan ise radial polydactyly'nin sağda fazla, ulnar polydactyly'nin ise her iki tarafta aynı oranda olduğunu (%50) göstermiştir (4).

Toplam ulnar taraflı ve radial taraflı unilateral bulguları incelediğimizde ekstra parmağın sağa ya da sola aynı oranda bir olasılıkla yerleşebileceğini gördük (%50)

Ayaklardaki Unilateral polydactyly'nin hepsi lateral ve % 80 solda, % 20'si ise sağdadır. Bu sonuçlar bize elde ve ayakta unilateral polydactyly'nin büyük oranda sol lateral bölgede (elde %75, ayakta %80) göstermiştir. Ayakta medial taraflı polydactyly'ye hiç rastlanmamıştır.

Syndactyly olgularında anomali daha çok ellerde unilateral (%45) ve ayaklarda bilateral (%40) olarak görülmüştür. Ellerdeki unilateral syndactyly %5 ayaklarda ise %10 kadardır. Bulgularımız el parmaklarında birleşmeni unilateral, ayak parmaklarındaki birleşmenin bilateral taraflı olabileceğini gösterdi. Akgün (9) tezinde syndactyly'nin el ve ayakta unilateral olarak bulunmaya yatkın olduğunu belirtmiştir.

Bulgularımız, parmaklar arası birleşmenin, daha çok ellerde 3-4 parmakları (%41.7) ayaklarda ise 2-3-4

parmakları tuttuğunu (%44.4) göstermiştir. 2-3 parmaklar arasında birleşme ise elde ve ayakta üçüncü sırada (%33.4) yer almıştır. İncelediğimiz daha önceki çalışmalar birleşmenin daha çok ellerde 3-4 parmaklar, ayaklarda 2-3 parmaklar arasında olabileceğini ileri sürmüştür (9,18,34,67).

Unilateral syndactyly olgusunda unilateral ectrodactyly tespit edilmiştir. (Ectrodactyly: parmakların hongenitei yokluğu). Bu olguda elin bütününde de hipoplazi vardır (Resim 35,36).

Civciv embriyosunda embriyonik oluş mekanizması mezodermde origini bilinmeyen bir kayıp ve bu kaybın parmak modelini düzenleyen regülatör mekanizmanın bunu kompanze edeceği eşik değer den düşük olmasının neden olduğu düşünülmüştür (13). Ektrodaktilinin otozomal dominant kalıtım özelliğinde olduğu, ancak otozomal resesif geçisin de mümkün olabileceği aynı çalışmada bildirilmiştir. Japonya'da uzak bir adada ektrodactyly syndactyly, macular dystrophy'nin görüldüğü bir sendrom tespit edilmiştir. Bu adada yaşayan insanlar izole toplum özelliği göstermektedir. Bu çalışma da ektrodaktilide otozomal resesif geçişin olduğunu desteklemektedir 56.

Bulgularımızdaki Polysyndactyly olgusunun biri ellerde, ikincisi ayaklarda unilateral olarak lokalize olmuştu. Üçüncüsü ise sağ elde unilateral, ayaklarda bilateral bulunmuştu. Bulgu I'de; sağ elde preaxial polydactyly, bu ekstra parmak ile başparmak arasında syndactyly vardı. (Resim 1,2,3) Bulgu II'de ayaklarda bilateral postaxial polydactyly ile birlikte sağ ayakta extra parmak ve 5. parmak arasında syndactyly bulunmaktaydı. Bulgu III'de sağ elde yüzük parmağı polydactyly'si, 4. parmak ekstraparmak serçe parmak arasında syndactyly vardı (Resim 17-18) Aynı olgunun ayaklarında preaxial polydactyly, ekstra parmak ile başparmak arasında syndactyly vardı. (Bu ekstrabaşparmak operasyonla alınmıştı) (Resim 19-20).

Bulgu I'in etiyojisi alınan anamneze göre değerlendirildi. Anomalinin yanlızca probandda görülmesi,

ailenin daha önceki nesillerinde ise görülmemesi bu olgu için etiyolojinin kalıtsal olmadığını düşündürdü. Annenin gebelik döneminde oldukça fazla sigara içmesi, anomalinin intreuterin yaşamdaki olumsuzluklardan ileri geldiğini akla getirdi. Bulgu II'nin etiyolojisi otozomal resesif kalıtım olarak tanımlandı. Çünkü anne-baba arasında birinci derece akraba evliliği vardı ve olgunun kardeşi de etkilenmişti. Bulgu III'ün alınan anemnezi de tipik otozomal resesif kalıtımı göstermişti (Resim 17-18-19-20 Şekil 11).

Polysyndactyly olguları ise birçok yazarlar tarafından şöyle rapor edilmişti.

Carol ve arkadaşları (24) inceledikleri iki ailenin etkilenen bireylerinde el ve ayakta preaxial, ayakta postaxial polysyndactyly,

Mc Clintic(70) el ve ayakta preaxial polysyndactyly, ayrıca ayakta postaxial polydactyly,

Thomsen (71) el ve ayakta preaxial polydactyly

Temtamy ve Loulfy (72) el ve ayakta preaxial polydactyly,

Woolf ve Woolf (73) ayaklarda preaxial polysyndactyly saptamışlardır.

Bu araştırmacılar Polysyndactyly'nin kalıtsal özelliğini otozomal dominant kalıtım olarak değerlendirmişlerdir.

Mc Kusick ve Temtamy (74) ise eldeki 3. parmak veya 4. parmak, ayaktaki 4. parmak ve 5. parmağın polydactyly'si aynı zamanda bu parmaklar arasında syndactyly olgularını "Syndactyly Type'II" veya "Synpolydactyly" olarak sınıflandırmışlardır. Bizim II ve III. Polysyndactyly bulgumuz bu sınıflandırmaya uymaktadır. Mc Kusick (75) genetik geçişin otozomal dominant kalıtım olduğunu bildirmiştir.

Diğer çalışmalarda da bu anomalinin kalıtım, özelliği otozomal dominnant olarak tanımlandı.(5,24) Ancak bizim iki polysyndactyly olgumuzda da aile pedigrisi otozomal resesif kalıtımı göstermiştir. Thomsen (71) bir ailenin 7 jeneresyonunda etkilenen 42 kişi rapor

etmiştir. Birçok literatürdeki pedigriler, etkilenen bireylerdeki penetrans ve expressivitenin tartışılabilir olduğunu göstermektedir.

Carol ve arkadaşları (24) inceledikleri bir ailenin 4 ardışık jenerasyonunda etkilenen 4 birey rapor etmişlerdir. Bunun da otozomal dominant kalıtım modeli olduğunu ileri sürmüşlerdir. Ayrıca bulguları arasında yarık damak, yüksek arcus'lu damak, hipertelorizm yanında pectus excavatum vardı. Bizim çalışmamızdaki birinci bulguda da preaxial polydactyly ile birlikte pectus excavatum da bulunmuştur.

Laurence Moon Biedl sendromunun 1920'lerde Bardet tarafından popularize edildiği ve bu sendromun oldukça nadir olduğu bildirilmiştir (İsviçre'de 1/160.000) (76)Daha çok erkeklerde görülen ve otozomal resessif geçisi olduğu ileri sürülen Bardet Biedl sendromu için son zamanlarda kabul edilen retinal distrofi, polydactyly zeka geriliği, obesite ve hipogo-nadizmdir (38, 39, 40, 41). Bizim üç olgumuzda Bardet-Biedl sendromu için tarif edilen bulguların mevcut olmasından dolayı tanı kondu. Ancak bu bozukluklara ek olarak renal bulgularında çok sık görüldüğü ileri sürülmüştür (41,76).

Renal bulgular bizim olgularımızda da saptanmıştır. İki olguda kalisiel genişleme, bir olguda renal lobulasyon görülmüştür. Bunlar renal anomalinin yapısal bozukluktan ileri geldiği düşüncesini desteklemektedir (37,41,76).

Çalışmamızda çok parmaklı ve yapışık parmaklı olan insanların tepkileri düşünceleri, inançları da değerlendirilmiştir. 60 üyesinin 27'sinde syndactyly görülen bir aile, birleşik parmaklılığın atalarından beri süregeldiğini, gebeliğin ilk 40 gününde kurban kestikleri zaman doğan çocuklarında görülmediğini ileri sürmektedir. 16 yaşında ayaklarında bilateral postaxial polydactylysi olan erkek olgunun annesi, gebelik döneminde altı parmaklı birisini gördüğü için doğan çocuğunun da altı parmaklı olduğuna inanmaktadır. Bir kısım aileler ise bu konuda biraz daha bilinçli davranarak akraba evliliğinin

neden olduğunu kabul etmektedirler. 12-18 yaş grubundaki öğrenciler ise kendilerinden sonraki neslin de aynı anomaliye sahip olabileceği endişesi içindedirler. Afyon'un Derbent Köyü Halkı ise aralarında büyük oranda görülen cücelik ve altı parmaklılığı atalarından gelme bir özellik olarak değerlendirmiştir (32).

Hindistan'ın Gujarat bölgesinde yaşayan aşiret üyelerinin inançlarına göre Tanrı Chamunda Metaij, birgün dünyaya altı parmaklı bir erkek çocuğunun geleceğini ve bunun soyundan gelen herkesin altı parmaklı olacağını söylemiş. Ayrıca aşiret halkı altı parmaklılığı dünyanın sonu olarak yorumlamakta kıyamet alameti olduğunu söylemektedirler.

KAYNAKLAR

1. HALES BF, CROSSMAN K, AND ROBAIRE B: "Increased Postimplantation Loss and Malformation Among the F2 Progeny of Male Rats Chronically Treated with Cyclophosphamide." Teratology 45:671-678, (1992).

2. KOTCH DB, DEHOUT, A J, ALLES, N, CHERNOFF KK SULIK: "Pathogenesis of Ethanol. Induced Limb Reduction Deffects in Mice". Teratology, 46: 323-332, (1992).

3. TERAMOTO S, YAMAGATA Y, HATAKENAKA M:"Reduced Fertility in Females of the Hereditary Polydactyly rat." Lab-Anim-Sci, 1994 Jun 44 (3): 253-6.

4. YÜCEL F, CEYHAN O: "Radiolagical Anatomy of the Human Hand with Polydactyly." Hacettepe Medical Journal; Vol:22/No.2/April 1989/PP.107-114

5. RIDLER MAC, LAXOVA R, DEWHURST K, SALDANA-GARCIA P: "Afamily with Syndactly type II. (Synpolydactyly)" Cliniccal Genetics. 1977: 12: 213-220.

6. YUJNOVSKY, O, AYALA, D, VINCITORIS, A, VIAELE, H, SAHATI N, NYHAR, WL: "A syndrome of Polydactyly-syndactyly and Triphalangeal thumbs in three generations." Clinical Genetics 1974 6:51-5

7. WASSEL, HD: " The results of surgery for polydactyly of thumb" A review Clin Orthop, 64 p:175,1969.

8. YÜCEL F: "İnsanda Polydactyly elin Radyolojik Anatomisi" Yüksek Lisans Tezi Aralık 1987-Sivas.

9. AKGÜN Z :"El ve Ayakta Görülen Polydactyly ve Syndactyly'de Dermatoglifik ve Radiolojik Çalışmalar" Yüksek Lisans tezi 1990-Sivas.

10. PEREZ MJJ, ALFARO AN, LOPEZ ZMC, GARAIA CMN: "Polydactyly in 26.670 consecutive births. The clinical carakteeristics prevalence and risk factors." Bol-Med- Hosp-In font-Mex Nov: 50 (11):803-8, 1993.

11. CHANG J, NAM IW, AHN SK, LEE SH, KIM JG, SUNG YO: "Rudimentery Polydactyly." J-Dermatol 1994 Jan; 21 (1): 54-5.

12. SAY B, POZAZSKI AK :"Clover leaf skull associated with unusual skeletel annomalies." Pediatr Radiol, 17: 93-96,1987.

13. REGEMORTER N,VAN MRJ, HAUMONT D, RODESCH F: "Familial ectrodactyly and polydactyly: variable expressivitity of single gene embriyological considerations." Clinical Genetics 1982 22:206-210.

14. GUTTMACHER, AE.: "Autosomal dominant preaxial deficiency, postaxial polydactyly and hypospodias" Am-J-Med-Genet 1993 Apr.15: 46 (2): 219-22

15. MC KUSICK VA: "Mendelian Inheritance in man" ed 4, Baltimore, 1975, Johns Hophins University; Press P 270.

16. SADLER TW: "Langman's Medikal Embriyoloji" 6 th Ed Williams and Wilkins, Tokyo,1990,141-144.

17. UJHAZY E, BALONOVA T, DURISOVA M, GAJDOSIK A, JANSAK, J., MALNEROVE, A:"Teratogenicity of cyclophosphamide in New Zealand White rabbits." Neoplazme, 1993 40 (1): 45-9.

18. WINTER RM, TICKLE C: "Syndactylies and polydactylies embryological overview and suggested classification" Eur.J.Hum.Genet, 1993 1(1): 96-104.

19. BALCI S, ATASU, MA, HİÇSÖNMEZ A: "A case of Omphalocele with Absence of the Thumb and Syndactyly." The Turkish Journal of Pediatrics, 1974/Vol.16:1/PP.37-41.

20. CHOCAIR PR LANCHZ LE PAULA FJ, SABBAGA E, ARAP S: "Pregnancy in patients with renal transplantation." AMB Rev Assoc Med Bras Mar-Apr 1989 35 (2): P 49-52,

21. MATELEONE NETO R, COSTILLA EE: "Apparently normal frequency of congenital anomaies highly pollution town of Cubataa Brazil." Am-J-Med. Genet. 1994 Sep. 1; 52 (3) 319-23.

22. BAŞARAN N:"Tıbbi Genetik" 4. Baskı Bilim Teknik Yayınevi, Eskişehir,1986,164-169.

23. CHITAYAT D, STALKER HJ, AZOUZ EM: "Autosomal Recessive Oral-Facial-Digital Sydrome With Resemblance to OFD." Types II, III, IV and VI: A New OFD Syndrome." American Journal of Medical Genetics, 4:567-572 (1992)

24. ANDERSON CE, FERNHOFF P, QUAN L: "Dominant Polysyndactyly." A report of two families Journal of Pediatrics, June 1977. 90 (6) 961-2

25. BUTLER MG: "Trisomi 18 mosaisizm in a 24-year-old white woman with normal intelligence and skeletal abnormalities." Am-J-Med-Genet.1994 Oct.15; 53(1)92-3

26. PROBERTS DJ, TABIN C: "The genetics of Human Limb Development." Am-J-Hum-Genet, 1994 Jul. 55 (1):1-6.

27. GALAN F, GARCIA R, AGUILER MS, MOYA M: "Partial trisomy" 13q 22...q ter. A new case Ann Genet 1989 32 (2) p: 114-16

28. SCROCKSNADDEL H, GUGGENBICHLER P, RHOMBERG K, BERGER H: "Complete Triploidy (69,xxx) surviving until the age of 7 monts" Wien Klin Wochenschr Jun 11 1982 94 (12)P 309-15

29. YEH HYI, SHAN SY: "A liveborn infant with triploidy (69xxx) report of one case)" Acta-Pediatr-Sin 1994 Nov-Dec 35 (6) 559-64.

30. Hürriyet Gazatesi. 24.03.1992. sayısındaki magazin haberinden alıntı.

31. SHAN VC, CHINOY NJ: "Polydactyly:a study of a five generation Indien family" J-Med-Genet.1993 Apr.30(40) 296-9

32. 21.12.1991 günü saat 22.30'da TRT 1. de yayınlanan "Perde Arkası" programından alındı.

33. GOLDBLATTJ M, PEMBERTON PJ, HURS J:"Ellis-Van Creveld Syndrome in a Western Australian aboriginal Community. Postaxial Polydactyly as a heterezygos Menifestation." Med-J.Aust: 1992 Aug 17; 157 (4): P 271-2.

34. LEONARD I, USAF MC, JAMES E, BENNETT MD: "Syndactyly With Ipsilateral Chest Deformity Epstein,"Plastic and Recomstructive Surgery, September 1970 Vol.46, No:3

35. BILA V, KREN V: "Evidence for teratogenity of talidomide using congenic and recombinant inbred rat strains." Folia-Biol-Praha 1994 40(4) 161-71.

36. ÜNSALDI,T.: "Ortopedi ve Travatoloji" Yüksek Öğretim Kurulu Matbaası Ankara 1988,11.

37. OSUSKY R, ALSADI AH, FARPOUR H: "Falldemonstration Vom Laurence-Moon-Bardet Biedle-Syndrome" Klin. Mbl. Augenheilk 198 (1991).

38. SHEFFIELD VC, CARMI R, KWITEK BA, ROKHLINE T, NISHMURA D, DUYK GM, ELBEDOUR K, SUNDEN SL, STONE LM, "Idendification of a Bardet-Biedl Sydrome locus on chromosome 3 and evaluation of an efficient aproach to homozygosity mapping." Hum-Mol-Genet. 1994 Aug: 3 (8) 1331-538.

39. SFEFON C, MERCAS, V: "Laurence Moon Bardet Biedle Syndrome" Oftalmologie 1994 Oct-Dec. 38 (4) 345-7

40. LIN HS,LIN TY:"Laurence-moon-Biedle Syndrome; report of two cases." J-Formos-Med-Assoc 1993 Oct;92(10)904-6

41. BOĞA C, KEPEKÇİ, Y, KARAASLAN C, GÜNEYİSİ, H., DEMİRTAŞ M, BEKİR AN: "Bardet Biedle Sendromu" Gaziantep Ün.Tıp Fakültesi Dergisi 2 (1)65-73 1991

42. WITTIG EO, CAT I DE, CARVALHO NE, MAGDALANA NI, FREIRE M, "Rubinstein-Taybi Sydrome. Report of 2 Cases." Neurspsiquiatr Dec. 1975 33 (4) P 282-8 cases.

43. BOLES RG, TEEBI AS, NEILSON KA, MEYN MS: "Pseudotrisomi 13 Syndrome With Upper Limp Shortness and Radial Hypoplasia" Am.J. of Medical Genetics 44: 638-640 (1992).

44. SIERRA TM, ASHMEAD G, BILENKER R: "Prenatal Diagness of Short Rib (Polydactyly Syndrome With Situs Inversus" Am. J. of Metical Genetics 44:555-557 1992.

45. FRYNS JP, MOERMEN P: "Short limbed dwarfism, genital hypoplasia, sparse hair, and vertebral enomalies; avariat of Ellis-van Creveld Syndrome?" J-Med-Genet. 1993 Apr; 30(4):322-4

46. NELSON J, NEVİN NC, HANNA EJ:"Polydactyly in a carrier of the gene for the Meckel Syndrome" Am-J-Med-Genet 1994 Now 15:53(3):207-9

47. SMITH DW: "Recognizeable Patern of the Human Malformations" Vol.2,p.266,1987.

48. NAGAO M, IVADATE K, ZHANG WD, TAKAHASHI H, YAMADA Y, SUK A, TAKATORI T: "An autopsy case of Smith Lemli Opitz Syndrome." Nippon-Hoigaku-Zasshi. 1994 Aug 48 (4) 274-8.

49. BEKİR N, BAYRAKTAROĞLU Z, ÇOŞKUN Y, KARAASLAN C: "Whistling Face (Freeman.Sheldon) Syndrom in two sibling." Turk-J-Pedietr. 1994 Oct-De. 36 (4) 329-32

50. ELLIOTT M, BAYLY R, COLE, T, TEMPLE IK, MAHER, ER: "Clinical Features and Natural History of Beckwith-Wiedeman Syndrome Presentation of 74 new cases" Clin. Genet. 1994 Aug: 46: 46 (z): 168-74

51. BLOUTH W, VON TORNE 0: "Apert's foot(In acrocephalo Syndactyly)." J Orthop Feb 1978 116 (1) P 1-6

52. CANTRELL SB, MOORE MH, TROTT JA, MORRIS RJ, DAVID, DJ: "Phenotypic variation in acrocephalo-syndactyly. Unusual findings in patiant with features of Apert end saetre-Chotzen Syndromes." Cleft-Palat-Cranifac-J. 1994 NoV; 31 (6) 487/93

53. MARE JM, KAPLAN JM, SCHANBERGER, İE, GOTLIN RW, "Poland's Syndrome Report of Seven Cases and Review of Literature" Cliniccal Pediatrics Vol-11 No2 P.98-102

54. IRELAND DCR, TAKAYAMA N, FLATT AE: "Poland's Syndrome" Journal of Bone and Joint Surgery Vol. 58-A No:1 January 1976.

55. KAPUSTA L, BRUNNER HG, HAMLEL BC:"Cranio Fronto Nasal Dysplasia" and J.EUR Pediatr (1992) 151-837-841.

56. OHDO S, HIRAYAMA, K AND TERAWAKI T: "Association of Ectodermal Dyoplasie, Ectrodactyly and Macular Dystrophy the EEM. Syndrom" Journal of Medical Genetics. 1983, 20,52-57

57. GUPTA FAMS MD SHARMA OP MNAMS MD B.SOOD, MB, BJ, SANJAY G: "Macrodystrophia Lipomatose Radiographic observation." 1992, The British Journal of Radislogy 65,769-773.

58. GARGANTA C1, AND BOURTHA N: "Report of Another Family With Simpson Golabi-Behmel Syndrome and a Review of Literature" Am. J.of Medical Genetics 44:129-135(1992)

59. GUNRIERI F, CAPPA M, NERI, G: "Further Delineation of the Simpson Golabi Behmel (SGB) Syndrome" Am.J. of Medical Genetics 44:136-137 (1992)

60. TARAVATH S TONSGARD, JH: "Cerebral malformations in Carpenter Syndrom" Pediat Neurol 1993 may-Jun 9(3)230-4

61. PRYTZ PS, AND PETERSEN PS: "Congenital Stapes Fixation, Symphalangism and Syndactylia" /Acta Otolaryngol 80-394-398-1975.

62. SALMAN MA WAHEFIEELD MA: "The Acrorenal Syndrome of Curran:" Devolopmental medicine and Child Neurology 1977, 19.

63. CONDE F GOMEZ S, MASSA C: "Polysyndactyly with double pyeloureteral System" An Esp Pediatr Mar 1978 11 (3) P 237-40

64. BARSKY AJ: "Congenital malformations of the hand" Princes and practice of plastic surgey P708-714 1964.

65. NAASAN A, PAGE RS: "Duplication of the thumb. A 20 year retrospective review." J-Hand-Surg-Br 1994 Jun 19(3) 355-60

66. CEYHAN O, YÜCEL F, "Radiological Anatomy of the Duplicated Thumbs:" IJRI, 42:3 August 1988.

67. RAINHE RP, "Digital syndactyly observed in the foot J Foot-Ankle-Surg" 1994 Sept-Oct 33 (5) 429.

68. SAY B, TUNÇBİLEK E, BALCI S, MULUK Z, GÖGÜŞ T, SARAÇLAR M, KOÇAL, C: "Incidence of Congenital Malformations in a sample of Turkish Population" Human Heredity 23:43-441 (1973)

69. TEZOK ÖF: "Genetik Temel Prensipler ve İnsan Genetigindeki değerlendirmeleri."Bursa Üni.Yayınları, 572-577,1977.

70. MC CLINTIC BS: "Five generations of polydactylism" J. Hered. 26 141 1935.

71. THOMSEN O, EINIGE "Eigenlumlichkeitender erblichen polymand syndaktlylie be" menschen Acta Med Scand 65:609 1927

72. TEMTAMY SA, AND LOULFY AH, "Polydactyly in an Egypien family in Birth Defects Original Article series" NewYork, 1974 Vol X No: 5 pp 204-215

73. WOLF CM, AND WOOLF RM, "A genetic Study of syndactyly in Utah." Soc. Biol 20-335,1974.

74. Temtamy S Mc Kusick VA: "Synopsis of hand malformations with particular emphasis on genetic factors." Clinical delineation of Birth Defects Vol.3,pp 125-184

75. MC KUSICK, VA TEMTAMI S: "The Genetics of Hand Malfermation" NewYork, National Foundation March of Dimes.

76. GREEN SJ, PARFREY SP, HARMETT DJ:"The cardinal manifestation of bardet-Biedl syndrome, a form of Laurence-Moon-Biedl Syndrome." N.Eng J Med 321, 1002-9,1989.

T.C. YÜKSEKÖĞRETİM KURU
DOKÜMANTASYON MER

ÖZGEÇMİŞ

1967 yılında Gaziantepte doğdum. 1984 de Liseyi, 1989 da Fırat Üniversitesi, Veteriner Fakültesini bitirdim. 06-06-1990 tarihinde Gaziantep Üniversitesi, Tıp Fakültesi, Anatomi Anabilim dalına Araştırma görevlisi olarak atandım. 1991 yılında doktora eğitimine başladım. Yabancı dilim ingilizcedir.

Evliyim bir yaşında bir kızım vardır.