



**GÜNCEL TEKNİKLER İLE ENDODONTİK
TEDAVİLERİ TAMAMLANAN DİŞLERİN
PERİAPİKAL DURUMUNUN
DEĞERLENDİRİLMESİ: BİR
RETROSPEKTİF ÇALIŞMA**

Dt. AYKUT KANAT

Endodonti Anabilim Dalı

**Tez Danışmanı
Yrd.Doç.Dr. EKİM ONUR ORHAN**

Uzmanlık Tezi - 2016

**T.C.
ESKİŞEHİR OSMANGAZİ ÜNİVERSİTESİ
DİŞ HEKİMLİĞİ FAKÜLTESİ**

**GÜNCEL TEKNİKLER İLE ENDODONTİK TEDAVİLERİ TAMAMLANAN
DİŞLERİN PERİAPİKAL DURUM DEĞERLENDİRİLMESİ: BİR RETROSPEKTİF
ÇALIŞMA**

Dt. AYKUT KANAT

**Endodonti Anabilim Dalı
Uzmanlık Tezi**

**Tez Danışmanı
Yrd.Doç.Dr. EKİM ONUR ORHAN**

**ESKİŞEHİR
2016**

T.C.
ESKİŞEHİR OSMANGAZİ ÜNİVERSİTESİ
DİŞ HEKİMLİĞİ FAKÜLTESİ
ENDODONTİ ANABİLİM DALI

**GÜNCEL TEKNİKLER İLE ENDODONTİK TEDAVİLERİ
TAMAMLANAN DİŞLERİN PERİAPİKAL DURUMUNUN
DEĞERLENDİRİLMESİ: BİR RETROSPEKTİF ÇALIŞMA**

Aykut KANAT

Tez Savunma Tarihi : 19.09.2016

Tez Danışmanı : Yrd. Doç. Dr. Ekim Onur ORHAN (Eskişehir Osmangazi Üniversitesi)

Jüri Üyesi : Yrd. Doç. Dr. Özgür IRMAK (Eskişehir Osmangazi Üniversitesi)

Jüri Üyesi : Yrd. Doç. Dr. İhsan Furkan ERTUĞRUL (Pamukkale Üniversitesi)

Onay

Bu çalışma yukarıdaki jüri tarafından **Uzmanlık Tezi** olarak kabul edilmiştir.


Prof. Dr. İlhan UNLÜOĞLU
Dekan Vekili

**Uzmanlık Tezi
ESKİŞEHİR - 2016**

İÇİNDEKİLER

| | |
|---|-------------|
| TEŞEKKÜR..... | V |
| ÖZET | VI |
| ABSTRACT | VII |
| SİMGE VE KISALTMALAR DİZİNİ..... | VIII |
| ŞEKİL DİZİNİ..... | X |
| TABLO DİZİNİ..... | XI |
| RESİM DİZİNİ..... | XIV |
| 1.GİRİŞ..... | 1 |
| 2.GENEL BİLGİLER..... | 3 |
| 2.1. Diş pulpası ve diş çevre dokuları..... | 3 |
| 2.1.1. Diş pulpası..... | 3 |
| 2.1.1.1. Pulpa dokusunun tabakaları..... | 3 |
| 2.1.1.2. Pulpa dokusunun histolojik yapısı..... | 4 |
| 2.1.2. Periodonsiyum..... | 6 |
| 2.1.2.1. Periodontal Ligament..... | 6 |
| 2.1.2.2. Alveol kemiği..... | 7 |
| 2.1.2.3. Sement dokusu..... | 7 |
| 2.1.2.4. Dişeti..... | 7 |
| 2.2. Pulpa dokusunun hastalıkları..... | 8 |
| 2.2.1. Pulpa iltihapları..... | 8 |
| 2.2.1.1. Hiperemik pulpitis..... | 8 |
| 2.2.1.2. Primer akut pulpitis..... | 9 |
| 2.2.1.3. Sekonder akut pulpitis..... | 9 |

| | |
|--|----|
| 2.2.1.4. Ülseröz pulpitis..... | 10 |
| 2.2.1.5. Hiperplastik pulpitis..... | 10 |
| 2.2.1.6. Kronik pulpitis..... | 10 |
| 2.2.2. Pulpa nekrozu..... | 11 |
| 2.2.2.1. Pulpa gangreni..... | 11 |
| 2.3. Apikal periodontitis..... | 12 |
| 2.3.1. Apikal periodontitisin etyolojisi..... | 12 |
| 2.3.1.1. Bakteriyolojik faktörler..... | 12 |
| 2.3.1.2. Travmatik faktörler..... | 12 |
| 2.3.1.3. Kimyasal iritanlar..... | 13 |
| 2.3.2. Apikal periodontitisin sınıflandırılması..... | 13 |
| 2.3.2.1. Akut apikal periodontitis..... | 14 |
| 2.3.2.2. Kronik apikal periodontitis..... | 14 |
| 2.3.2.3. Akut apikal apse..... | 15 |
| 2.3.2.4. Kronik apikal apse..... | 15 |
| 2.3.2.5. Kondensing osteitis..... | 16 |
| 2.3.3. Gerçek kistik lezyonlar..... | 16 |
| 2.3.4. Apikal periodontitisin radyolojisi..... | 17 |
| 2.4. Kök kanal tedavisi..... | 19 |
| 2.4.1. Kök kanal tedavisinde başarıya etki eden faktörler..... | 19 |
| 2.4.2. Kök kanal tedavisinde başarısızlığa neden olan faktörler..... | 21 |
| 2.5. Kök kanal tedavisinde başarısızlık..... | 22 |
| 2.5.1. Kök kanal tedavisi yenilenmesinde cerrahisiz yaklaşım..... | 22 |
| 2.5.2. Kök kanal tedavisi yenilenmesinde cerrahi yaklaşım..... | 23 |
| 2.6. Kök kanal tedavisinde biyomekanik şekillendirme..... | 23 |

| | |
|---|----|
| 2.6.1. Kök kanallarının biyomekanik şekillendirilmesinde kullanılan teknikler..... | 24 |
| 2.6.2. Kök kanallarının biyomekanik olarak şekillendirilmesinde kullanılan aletler..... | 26 |
| 2.6.2.1. El ile kullanılan kanal aletleri..... | 26 |
| 2.6.2.2. Ni-Ti döner alet sistemleri..... | 27 |
| 2.7. Kök kanal sisteminin irrigasyonu..... | 31 |
| 2.7.1. Kök kanal sisteminin irrigasyonunda kullanılan teknikler..... | 31 |
| 2.7.1.1. Konvansiyonel irrigasyon yöntemi..... | 31 |
| 2.7.1.2. Mekanik irrigasyon yöntemi..... | 32 |
| 2.7.1.3. Lazer ışını destekli irrigasyon yöntemi..... | 33 |
| 2.7.2. Kök kanal sisteminin irrigasyonunda kullanılan çözeltiler..... | 33 |
| 2.7.2.1. İdeal irrigasyon çözeltilerinin özellikleri..... | 34 |
| 2.7.2.2. Sodyum hipoklorit (NaOCl)..... | 34 |
| 2.7.2.3. Klorheksidin (KH)..... | 36 |
| 2.7.2.4. Etilendiamintetraasidikasit (EDTA)..... | 37 |
| 2.7.2.5. Kök kanal sisteminin irrigasyonunda kullanılan diğer çözeltiler..... | 38 |
| 2.7.3. Smear tabakası ve uzaklaştırma tekniği..... | 39 |
| 2.8. Kök kanallarının doldurulması..... | 40 |
| 2.8.1. Kök kanal tedavisinde seans arasında kullanılan medikamentler..... | 40 |
| 2.8.2. Kök kanallarının doldurulmasında kullanılan teknikler..... | 41 |
| 2.8.3. Kök kanallarının doldurulmasında kullanılan materyaller..... | 43 |
| 2.8.3.1. İdeal bir kök kanalı dolgu maddesinin özellikleri..... | 44 |
| 2.8.3.2. Kök kanallarının dolumunda kor materyalleri..... | 44 |
| 2.8.3.3. Kök kanalı dolgu patları..... | 46 |
| 2.8.3.4. Biyoseramikler..... | 49 |

| | |
|---|------------|
| 3. MATERYAL VE METOT..... | 51 |
| 3.1. Hasta seçimi..... | 51 |
| 3.2. Kök kanal tedavisi protokolü..... | 52 |
| 3.3. Hasta takip protokolü..... | 56 |
| 3.3.1. Klinik takip..... | 59 |
| 3.3.2. Radyolojik takip..... | 59 |
| 3.4. İstatistiksel analiz..... | 61 |
| 4.BULGULAR..... | 62 |
| 5.TARTIŞMA..... | 88 |
| 6. SONUÇ VE ÖNERİLER..... | 100 |
| KAYNAKLAR..... | 102 |
| EKLER..... | 136 |
| EK-1. ÖZGEÇMİŞ..... | 136 |
| EK-2. HASTA TAKİP FORMU..... | 137 |
| EK-3. HASTA ONAM FORMU..... | 138 |
| EK-4. ETİK KURUL ONAY FORMU..... | 139 |

TEŞEKKÜR

Uzmanlık eğitimim boyunca ve tez çalışmamın her aşamasında desteğini esirgemeyen, bilgi ve deneyimlerinden yararlandığım, yönlendirme ve bilgilendirmeleriyle çalışmamı bilimsel temeller ışığında şekillendiren değerli hocam Yrd. Doç. Dr. Ekim Onur ORHAN'a,

Tez jürimde yer alan ESOGÜ Diş Hekimliği Fakültesi Diş Hastalıkları ve Tedavisi Anabilim Dalı öğretim üyesi değerli hocam Yrd. Doç. Dr. Özgür IRMAK'a ve Pamukkale Üniversitesi Diş Hekimliği Fakültesi Endodonti Anabilim Dalı başkanı değerli hocam, Yrd. Doç. Dr. İhsan Furkan ERTUĞRUL'a,

İstatistik çalışmalarında yardımcı olan ESOGÜ MERLAB 'da çalışmalarına devam eden Arş. Gör. Özge ÇEVİKALP'e,

Bu zamana kadar üzerimde emeği olan saygıdeğer hocalarıma,

Tez çalışmam süresince beni yalnız bırakmayan ve fikirleriyle bana destek olan sevgili eşim Dt. Birce KANAT'a,

Tüm eğitim hayatım boyunca maddi ve manevi desteklerini esirgemeyen ve beni bu günlere getiren sevgili aileme,

Sonsuz teşekkürlerimi sunuyorum.

Dt. Aykut KANAT

ÖZET

Amaç: Bu tez çalışmasının amacı, bir Türk subpopülasyonuna ait bireylerin periapikal lezyonu bulunan dişlerine modern teknikler ile endodontik tedavi ve postendodontik restorasyon uygulandıktan sonra, periapikal durumlarını değerlendirmektir.

Materyal ve metot: Bu çalışmada Eskişehir Osmangazi Üniversitesi Diş Hekimliği Fakültesi Endodonti Anabilim Dalı'nda (Eskişehir-Türkiye) 2013-2015 yılları arasında başvuran bireylerin tedavi edilen periapikal lezyonlu dişlerinin, klinik ve radyografik takipleri kayıt altına alındı. Endodontik ve postendodontik restorasyonları tamamlanmış ve takip edilen hastalara ait dijital iki boyutlu görüntü kayıtları ile kalibre olmuş 2 gözlemci tarafından skorlandı. Cohen's kappa testi ile kalibre olmuş gözlemciler iki boyutlu filmleri, Periapikal İndeks ile skorladı. Radyografik başarının karşılaştırıldığı değişkenler; seans sayısı, tedavi türü, geçici dolgu bekleme süresi, şekillendirme sistemleri, kanal dolum tekniği ve farklı kanal dolgu patları, kavite yüzey sayısı olarak belirlendi. Elde edilen veri, Pearson korelasyon testi ve ki kare testi ile karşılaştırıldı. Anlamlılık düzeyi 0.05 olarak belirlendi.

Bulgular: İstatistiksel analiz sonucunda, değişkenler arasında istatistiksel anlamlı bir fark oluşmadı.

Sonuç: Periapikal lezyonu bulunan dişlere güncel madde ve yöntemler kullanılarak yapılan endodontik tedaviler sonrasında, kısa dönemde %90 ve üzeri başarı elde edildi. Periapikal lezyonun cerrahisiz endodontik tedaviler sonrasında iyileşmesinin incelenmesinde, rastgele kontrollü klinik denemelere gereksinim bulunmaktadır.

Anahtar Kelimeler: Çift seans tedaviler, Endodontik başarı, Radyografik başarı, Tek seans tedaviler

ABSTRACT

Aim: The purpose of this study was to evaluate periapical status of teeth with periapical lesion after endodontic treatment and postendodontic restoration by contemporary techniques from a Turkish subpopulation.

Material and Method: In this study, clinical and radiological follow-ups of endodontically treated teeth with periapical lesion of patients who referred to Eskişehir Osmangazi University Dental Faculty Endodontics Department in the years of 2013-2015 was archived. Two dimensional digital radiographs of endodontically and postendodontically treated patients was scored by two calibrated observers. Observers who were calibrated with Cohen's Kappa test scored two dimensional digital radiographs by using Periapical Index. Variables, which were compared for radiologic success, were determined as number of visit, type of treatment, waiting time for temporary filling, preparation systems, obturation systems, canal sealers and number of cavity surface. Parameters were evaluated using Pearson correlation test and chi square test. Significance was set at the 0.05 level.

Results: The result of statistical analysis revealed no statistically significant differences between variables.

Conclusion: Success rate was at least %90 in short term after endodontic treatment of teeth with periapical lesion by using contemporary materials and methods. Randomized controlled clinic trials are necessary to investigate the healing of periapical lesion after non-surgical endodontic treatments.

Key Words: Endodontic Success, Multiple visit treatments, Radiological Success, Single visit treatments

SİMGE VE KISALTMALAR DİZİNİ

| | |
|---------------------|--|
| α | : Alfa |
| β | : Beta |
| $^{\circ}$ | : Derece |
| ADA | : Amerikan Diş Hekimliği Birliği |
| Ark. | : Arkadaşları |
| C. albicans | : Candida Albicans |
| CaCO ₃ | : Kalsiyum karbonat |
| Ca(OH) ₂ | : Kalsiyum hidroksit |
| ClO ₂ | : Klorindioksit |
| E. faecalis | : Enterococcus Faecalis |
| EDTA | : Etilendiamintetraasidikasit |
| ESOGÜ | : Eskişehir Osmangazi Üniversitesi |
| HOCl | : Hipokloröz asit |
| Hz | : Hertz |
| ISO | : Uluslararası Standartlar Teşkilâtı |
| KH | : Klorheksidin |
| KHz | : Kilohertz |
| LED | : Işık yayan diyot |
| OCl ⁻ | : Hipoklorit iyonu |
| MERLAB | : Merkezi Araştırma Laboratuvarı |
| ml | : Mililitre |
| mm | : Milimetre |
| MTA | : Mineral trioksit agregat |
| MTAD | : Mixture of tetracycline, citric acid and detergent |

NaOCl : Sodyum hipoklorit
Ni-Ti : Nikel Titanyum
p : İstatistiksel anlamlılık derecesi
PAİ : Periapikal İndeks
pH : Hidrojenin gücü



| <u>Sekil No</u> | ŞEKİL DİZİNİ | <u>Sayfa No</u> |
|-----------------|---|-----------------|
| Şekil 2.1. | :Periapikal indeks sistemi (PAİ)..... | 19 |
| Şekil 3.1. | :Lezyon takip formu..... | 57 |
| Şekil 3.2. | :Kayıtları alınmış lezyon takip formundan bir örnek..... | 58 |
| Şekil 4.1. | :Kök kanal tedavisi ve kök kanal tedavisi yenileme işlemlerinin başarı durumuna göre dağılımı..... | 62 |
| Şekil 4.2. | :Birincil kök kanal tedavisi uygulanmış olan dişlerin başarı durumuna göre dağılımı..... | 62 |
| Şekil 4.3. | :Kök kanal tedavisi yenileme işlemi uygulanmış olan başarı durumuna göre dağılımı..... | 63 |
| Şekil 4.4. | :Çalışmaya dahil edilen dişlerin kök sayılarına göre dağılımı..... | 63 |
| Şekil 4.5. | :Endodontik tedavilerinin seans sayısına göre dağılımı..... | 63 |
| Şekil 4.6. | :Çalışmaya dahil edilen dişlerin kanallarının şekillendirilmesinde kullanılan eğe sistemlerine göre dağılımı..... | 64 |
| Şekil 4.7. | :Çalışmaya dahil edilen dişlerin kanal dolgu yöntemlerine göre dağılımı.. | 64 |
| Şekil 4.8. | :Çalışmaya dahil edilen dişlerin kanal dolgu materyallerine göre dağılımı.. | 65 |
| Şekil 4.9. | :Çalışmaya dahil edilen dişlerin başlangıç tanılarına göre dağılımı..... | 65 |
| Şekil 4.10. | :Çalışmaya dahil edilen dişlere uygulanan birincil endodontik tedavi veya yenileme dağılımı..... | 65 |
| Şekil 4.11. | :Dişlerin ilk muayene ve son takipteki PAİ değerlerine göre dağılımı..... | 66 |
| Şekil 4.12. | :Çalışmaya dahil edilen dişlerin kavite tiplerine göre dağılımı..... | 67 |
| Şekil 4.13. | :Dişlerin koronal restorasyonlarının yapılma zamanına göre dağılımı..... | 67 |
| Şekil 4.14. | :Çalışmaya dahil edilen 404 dişin, diş gruplarına göre dağılımı..... | 68 |
| Şekil 4.15. | :Çalışmaya dahil edilen dişlerin seans sayıları ve seans sayısı ve başarı dağılım grafiği..... | 84 |

TABLO DİZİNİ

| <u>Tablo No</u> | <u>Sayfa No</u> |
|---|-----------------|
| Tablo 2.1. :PAİ puanlama sistemi..... | 18 |
| Tablo 4.1. :Dişlerin ilk muayene ve son takipteki PAİ değerlerine göre sayıları ve dağılımı..... | 66 |
| Tablo 4.2. :Tek seansta ve rezin esaslı kanal dolgu patı ile endodontik tedavileri tamamlanan dişlerin, şekillendirme sistemleri ile başarı dağılımı..... | 69 |
| Tablo 4.3. :Tek seansta ve rezin esaslı kanal dolgu patı ile endodontik tedavileri tamamlanan dişlerin, şekillendirme sistemleri ile başarı karşılaştırma sonuçları..... | 69 |
| Tablo 4.4. :Tek seansta ve rezin esaslı kanal dolgu patı ile endodontik tedavileri tamamlanan dişlerin, kanal dolgu yöntemleri ile başarı dağılımı..... | 70 |
| Tablo 4.5. :Tek seansta ve rezin esaslı kanal dolgu patı ile endodontik tedavileri tamamlanan dişlerin, kanal dolgu yöntemleri ile başarı karşılaştırma sonuçları..... | 71 |
| Tablo 4.6. :Tek seansta ve tek kon tekniği ile endodontik tedavileri tamamlanan dişlerin, kanal dolgu patları ile başarı dağılımı..... | 72 |
| Tablo 4.7. :Tek seansta ve tek kon tekniği ile endodontik tedavileri tamamlanan dişlerin, kanal dolgu patları ile başarı sonuçlarının karşılaştırılması..... | 72 |
| Tablo 4.8. :Tek seansta ve lateral sıkıştırma tekniği ile endodontik tedavileri tamamlanan dişlerin, kanal dolgu patları ile başarı dağılımı..... | 73 |
| Tablo 4.9. :Tek seansta ve lateral sıkıştırma tekniği ile endodontik tedavileri tamamlanan dişlerin, kanal dolgu patları ile başarı sonuçlarının karşılaştırılması..... | 73 |

| | |
|---|----|
| Tablo 4.10. :Çift seansta ve rezin esaslı kanal dolgu patları ile endodontik tedavileri tamamlanan dişlerin, şekillendirme sistemleri ile başarı dağılımı..... | 75 |
| Tablo 4.11. :Çift seansta ve rezin esaslı kanal dolgu patları ile endodontik tedavileri tamamlanan dişlerin, şekillendirme sistemleri ile başarı sonuçlarının karşılaştırılması..... | 75 |
| Tablo 4.12. :Çift seansta ve tek kon yöntemi ile endodontik tedavisi tamamlanan dişlerin kanal dolgu patları ve başarı dağılımı..... | 76 |
| Tablo 4.13. :Çift seansta ve tek kon yöntemi ile endodontik tedavisi tamamlanan dişlerin kanal dolgu patları ve başarı sonuçlarının karşılaştırılması..... | 77 |
| Tablo 4.14. :Çift seansta ve lateral sıkıştırma yöntemi ile endodontik tedavisi tamamlanan dişlerin kanal dolgu patlarına ve başarı dağılımı..... | 78 |
| Tablo 4.15. :Çift seansta ve lateral sıkıştırma yöntemi ile endodontik tedavisi tamamlanan dişlerin kanal dolgu patları ve başarı sonuçlarının karşılaştırılması..... | 78 |
| Tablo 4.16. :Tek kon yöntemi ve rezin esaslı pat ile tedavi edilen dişlerin üst restorasyon yapılma süresi ve başarı dağılımı..... | 80 |
| Tablo 4.17. :Tek kon yöntemi ve rezin esaslı pat ile tedavi edilen dişlerin üst restorasyon yapılma süresi ve başarı sonuçlarının karşılaştırılması..... | 80 |
| Tablo 4.18. :Lateral sıkıştırma yöntemi ve rezin esaslı pat ile tedavi edilen dişlerin üst restorasyon yapılma süresi ve başarı dağılımı..... | 81 |
| Tablo 4.19. :Lateral sıkıştırma yöntemi ve rezin esaslı pat ile tedavi edilen dişlerin üst restorasyon yapılma süresi ve başarı sonuçlarının karşılaştırılması..... | 82 |
| Tablo 4.20. :Lateral sıkıştırma tekniği ve rezin esaslı kanal dolgu patı ile endodontik tedavileri tamamlanan dişlerin kavite yüzey sayısı ve başarı dağılımı..... | 83 |

| | |
|---|----|
| Tablo 4.21. :Lateral sıkıştırma tekniği ve rezin esaslı kök kanal dolgu patları ile endodontik tedavileri tamamlanan dişlerin kavite yüzey sayılarına ve kavite yüzey sayısının başarı durumuna göre dağılımı istatistik tablosu.... | 83 |
| Tablo 4.22. :Çalışmaya dahil edilen dişlerin seans sayıları ve seans sayısı ve başarı dağılımı..... | 85 |
| Tablo 4.23. :Çalışmaya dahil edilen dişlerin seans sayılarının ve seans sayısı ve başarı sonuçlarının karşılaştırılması..... | 85 |
| Tablo 4.24. :Birincil endodontik tedavi uygulanan dişlerin seans sayısı ve başarı dağılımı..... | 86 |
| Tablo 4.25. :Birincil endodontik tedavi uygulanan dişlerin seans sayısı ve başarı sonuçlarının karşılaştırılması..... | 87 |
| Tablo 4.26. :Çift seansta uygulanan birincil endodontik ve yenileme tedavilerinin başarı sonuçlarının karşılaştırılması..... | 87 |

RESİM DİZİNİ

| <u>Resim No</u> | <u>Sayfa No</u> |
|---|-----------------|
| Resim 4.1. : Sol üst birinci büyük azı dişinin ilk muayene (PAİ=5) ve 24.ay takibindeki (PAİ=1) periapikal alan durumlarını gösteren radyograflar..... | 67 |
| Resim 4.2. : Reciproc sistem ve rezin esaslı kanal dolgu patı kullanılarak tek seansta endodontik tedavisi tamamlanmış sağ alt birinci büyük azı dişinin başlangıç ve son takip radyografları..... | 70 |
| Resim 4.3. : Rezin esaslı kanal dolgu patı ve tek kon yöntemi ile tek seansta endodontik tedavisi tamamlanmış sol üst birinci küçük azı dişinin başlangıç ve son takip radyografları..... | 71 |
| Resim 4.4. : Rezin esaslı kanal dolgu patı ve lateral sıkıştırma yöntemi ile tek seansta endodontik tedavisi tamamlanmış sağ alt ikinci büyük azı dişinin başlangıç ve son takip radyografları..... | 74 |
| Resim 4.5. : Twisted File sistem ve rezin esaslı kanal dolgu patı kullanılarak çift seansta endodontik tedavisi tamamlanmış sol alt ikinci büyük azı dişinin başlangıç ve son takip radyografları..... | 76 |
| Resim 4.6. : Biyoseramik esaslı kanal dolgu patı ve tek kon yöntemi ile çift seansta endodontik tedavisi tamamlanmış sol alt birinci büyük azı dişinin başlangıç ve son takip radyografları..... | 77 |
| Resim 4.7. : Rezin esaslı kanal dolgu patı ve lateral sıkıştırma yöntemi ile çift seans endodontik tedavisi tamamlanmış sol alt birinci büyük azı dişinin başlangıç ve son takip radyografları..... | 79 |

1.GİRİŞ

Endodontik tedavinin amacı, doğru tanı konması, kök kanal sisteminin yeterli düzeyde şekillendirilmesi, dezenfekte edilmesi ve sonrasında kök kanallarının koronalden apikale mikroorganizma geçişini önleyecek, biyouyumlu bir kök kanal dolgu maddesiyle sızdırmaz bir şekilde doldurulmasıdır.¹⁻³ Apikal periodontitis; kök kanallarındaki mikrobiyal kökenli enfeksiyonun foramen apikalenin ötesine yayılmasına engel olmak amacıyla vücudun oluşturduğu bir hücrel ve humoral savunma mekanizmasıdır.^{4, 5} Kök kanallarındaki mikroorganizmalar ve ürünleri periradiküler problemlerin başlamasında temel rol oynamaktadır.^{6, 7} Endodontik tedavi veya kök kanal tedavisi, kök kanal sistemi içerisinde var olan bakteri ve ürünlerinin kök kanal sistemi içerisinde uzaklaştırmayı amaçlamaktadır. Böylece diş devital olarak ağızda fonksiyon gösterirken, periradiküler dokuların sağlığı da korunmuş olur.⁴

Endodontik tedavide uygulandıktan sonra olumsuz semptom ve bulgular söz konusu ise, endodontik tedavinin tekrarlanması, tedavinin uygulandığı dişe apikal cerrahi uygulanması veya dişin çekimi gibi tedavi seçenekleri bulunmaktadır.⁸ Günümüzde başarısız olmuş kök kanal tedavilerinin yenilenmesi işlemi, cerrahi yöntemlere göre daha fazla tercih edilmektedir. Bunun başlıca nedenleri arasında, kişilerin dişlerini kaybetmek istememeleri, Endodonti alanındaki gereç ve yöntemlerde gelişmelerin yer almasıdır.⁹

Endodontik tedavinin gelişimi ile radyolojik gelişmeler birbirine paralellik göstermektedir. Radyolojik görüntüleme, diş ve çevre dokularının, alveoler kemiklerde anomalilerin ve dental hastalıkların gözlenmesinde kullanılmaktadır. X-ışınlarının keşfinden itibaren diagnostik amaçlı radyolojik teknoloji, radyografilerden elde edilen diagnostik verileri arttırmak ve hastaya ulaşan radyasyon dozunu azaltmak amacıyla sürekli bir gelişim sergilemiştir.^{10, 11}

Radyografik olarak, periapikal dokuların deęerlendirmesi amacıyla birok sınıflandırma geliştirilmiştir. Bu sınıflandırmalardan en yaygın kullanılanı Norveli profesör Dag Orstavik tarafından tanımlanan “Periapikal İndeks (PAİ)” skoruması sistemidir. Bu skoruması sistemi, klinik alıřmalarda, epidemiyolojik alıřmalarda ve endodontik tedavilerin deęerlendirilmesinde kullanılmaktadır.¹² PAİ, periapikal saęlıklı dokunun ve hastalıęın řiddetini; iki boyutlu periapikal radyografik grüntüde “bir” den “beř”e kadar skorumaktadır.¹³



2.GENEL BİLGİLER

2.1. Diş Pulpası ve Diş Çevre Dokuları

2.1.1. Diş Pulpası

Diş pulpası bir bağ dokusudur. Diğer bağ dokulardan farklı olarak mineralize dentin dokusu içerisinde hapsedilmiştir. Pulpa dokusu, dentinden yapısal olarak oldukça farklıdır. Pulpa, %25 organik yapı ve %75 sudan oluşan özelleşmiş bir bağ dokusudur.¹⁴ Pulpa dokusunda diğer bağ dokularına benzer şekilde kan ve lenf damarları, sinir lifleri, kollajen lifler ve içerisinde hücreleri barındıran bir ana madde mevcuttur.¹⁴ Bu ana maddenin %90'ı su, %10'u mukopolisakkaridler, glikoproteinler ve diğer proteinlerden oluşmaktadır.¹⁵

2.1.1.1. Pulpa Dokusunun Tabakaları

Diş pulpası, genellikle dört farklı tabakada incelenmektedir.^{16, 17}

Merkezi Tabaka: Diş pulpa dokusunun en iç tabakasıdır. Kan damarları, lenfler ve sinirler bulunur. Bu tabakada ayrıca bağ dokusu hücreleri mevcuttur.¹⁶

Hücreden Zengin Tabaka: Bu tabakada, farklılaşmamış mezenşimal hücreler ve fibroblastlar yoğun şekilde bulunmaktadır. Makrofajlar ve lenfositler de ayrıca bu tabakada yer almaktadır. Kron pulpasında, kök pulpasına göre daha belirgindir. Bu tabaka yıkıma uğrayan odontoblast hücrelerinin yerlerine yenilerinin yapımından sorumludur.^{18, 19}

Hücreden Fakir Tabaka: Bu tabaka, "subodontoblastik tabaka" veya "Weil tabakası" olarak da adlandırılmaktadır ve hücreden zengin tabakanın etrafında yer almaktadır. Dentin oluşumunun hızla devam etmekte olduğu genç pulpalarda ve tamir dentin yapımının olduğu bölgelerde çoğu zaman histolojik preparatlarda

görülmeyebilmektedir. Bu tabakada kapiller kan damarları ve miyelinsiz sinir lifleri yaygın şekilde bulunmaktadır.¹⁶

Odontoblastik Tabaka: Pulpa dokusunu diğer bağ dokularından ayıran ya da başka bir deyişle “özelleşmiş bağ dokusu” olarak adlandırılmasını sağlayan, nörojenik kökenli ileri düzeyde farklılaşmış olan odontoblast hücreleridir. Bu tip hücreler pulpa dokusunun periferinde yer almaktadır. Dentin dokusunu (predentin) sentezler ve dentin duyarlılığının sağlanmasında görev alır. Histolojik olarak silindirik yapıdadır. Odontoblast tabakası, 3-5 hücre kalınlığında oldukça ince bir tabakadır.²⁰ Koronal pulpa odontoblast tabakası, kök pulpası odontoblast tabakasından daha yoğundur. Bu tabakada, odontoblast hücrelerinin gövdeleri, üzerlerinde sonlanmış sinirler ve kılcal damarlarla birlikte görülmektedir.²⁰⁻²²

2.1.1.2. Pulpa Dokusunun Histolojik Yapısı

2.1.1.2.1. Odontoblast Hücresi

Odontoblastlar, pulpadaki farklılaşma ile bölünme yeteneklerini kaybetmiş özel hücrelerdir. Morfolojik yapıları dişin çeşitli bölgelerinde değişiklik göstermekle beraber, görevleri dentin matriksi yapımıdır.^{20, 23, 24} Birincil odontoblastlar diş gelişimi boyunca sağlıklı pulpa dokusu içerisinde mevcut olan odontoblast hücreleridir. Dental işlemler sırasında, odontoblast tabakası etkilenebilmektedir. Meydana gelen yaralanmanın büyüklüğüne, şiddetine ve süresine bağlı olarak birincil odontoblastlar geri dönüşümlü olarak zarar görebilmekte veya tamamen ölebilmektedir. Ölü hücreler yeni dentin matriksi oluşturmak amacıyla, odontoblast benzeri hücreler ile yer değiştirmektedir.²⁵ Sağlıklı pulpada, birincil odontoblastlar birincil ve ikincil dentini sentezlemektedirler.¹⁵

2.1.1.2.2. Odontoblast Benzeri Hücreler

Pulpanın herhangi bir nedenle ağız ortamına açılması durumunda, etkilenen alanda bulunan birincil odontoblast hücreleri hasara uğramakta ya da ölmektedir. İleri düzeyde farklılaşmış olan komşu odontoblast hücrelerinin çoğalma özelliği bulunmadığından, bu birincil hücrelerin yeni nesil odontoblast benzeri hücreler tarafından telafisi gerekmektedir.²⁶ Odontoblast tabakasına komşu olan, hücreden zengin tabakadaki farklılaşmamış mezenşim hücreleri ya da kök hücreleri, odontoblast benzeri hücrelere dönüşebilen rezerv hücre gruplarıdır.²¹ Histolojik olarak etkilenmiş alanda, sağlıklı pulpanın iyileşme reaksiyonu sonrasında farklılaşarak üçüncül dentin sentezleyen hücrelere odontoblast benzeri hücreler denilmektedir.²⁶

2.1.1.2.3. Fibroblastlar

Bağ dokusunun esas hücreleridir. Pulpadaki hücreler arasında en çok bulunan hücreler fibroblastlardır. Fibroblastlar, pulpa dokusunun iskeleti olan tip I ve tip II kollajen liflerinin üretiminden sorumludurlar. Ayrıca kollajeni çözebilmelerinden dolayı, kollajenin yaşam döngüsünden sorumludurlar. Fibroblastlar, en çok pulpanın hücreden zengin tabakasında bulunmaktadır.^{20,24} Ekstrasellüler matriks bileşenlerini düzenlemekte görev alırlar, dolayısıyla bağ dokularının organizasyonu için gerekli hücrelerdir.²⁷

2.1.1.2.4. Savunma Hücreleri

Sağlıklı pulpada dokusunda savunma hücreleri de bulunmaktadır. Histiyositler kapiller damarların yakınında bulunan; uzun ve silindirik şekilli hücrelerdir. Dışarıya uzantılar vermektedirler ve gerekli durumlarda makrofajlara dönüşebilmektedir.^{20, 23}

2.1.1.2.5. Farklılaşmamış Mezenşim Hücreleri

Diğer bağ dokularına benzer şekilde pulpada da hücreden zengin tabakanın çoğunu, farklılaşmamış mezenşim hücreleri oluşturmaktadır. Bu hücreler farklılaşma potansiyeli bulunan hücrelerdir. Farklılaşmamış mezenşimal hücreleri; fibroblastlara, odontoblastlara veya odontoklastlara dönüşebilmektedir.^{23, 24}

2.1.1.2.6. Diğer Hücreler

Sağlıklı kuron pulpasında, lenfosit ve plazma hücrelerinin çoğunluğu subodontoblastik tabakada görülmektedirler. Pulpanın makrofajları, kapiller damarların dışına çıkmış olan monositlerdir. Genellikle bu hücreler sağlıklı pulpada bulunmaktadır. Yaralanmış pulpa dokusunda kan dolaşımı ile yaralanma sahasına göç eden lenfositler, monositler bulunmaktadır. Lenfositler, plazma hücreleri ve eozinofiller yaralanmış olan pulpa bağ dokusunda bulunmaktadır.²³

2.1.2. Periodonsiyum

Dişlere alveol soket içerisinde gerekli desteği sağlayarak fonksiyon görmesini sağlayan dokulardır. Dört bölümden oluşmaktadır: Dişeti, periodontal ligament, sement ve alveolar kemik. Bu bölümlerin her birinin; yerleri, doku mimarileri, kimyasal bileşimleri ve biyokimyasal bileşenleri ayrı olmasına rağmen bir bütün olarak fonksiyon görmektedirler.²⁸

2.1.2.1. Periodontal Ligament

Periodontal ligament, diş kökünü kaplayan ve bağ dokusuyla diş alveolar kemiğine bağlayan liflerdir.²⁹ Sharpey lifleri kemik ve sement arasında bir köprü kurmaktadır. Periodontal ligamenti besleyen ve yüksek duyarlılık sağlayan nörovasküler bir kompleks yer almaktadır. Periodontal ligamentin ortalama genişliği, çeşitli

varyasyonları olmakla beraber, 0.2 mmdir. Fonksiyon görmeyen veya sürmemiş dişlerde, periodontal ligamentin genişliği azalmaktadır fakat aşırı oklüzyonda olan dişlerde bu genişlikte artma görülmektedir.²⁸

2.1.2.2. Alveol kemiği

Alveol kemiği dişin erüpsiyonu ile gelişmekte ve remodelinge devam etmekte olan diş destekleyici kemik dokusudur.²⁸ Diş sürdüğünde periodontal ligament ve kemik arasındaki bağlantıyı sağlamak üzere oluşmakta, dişlerin kaybı ile de ortadan kalkmaktadır.

2.1.2.3. Sement Dokusu

Sement, anatomik diş kökünün dışını çevreleyen kalsifiye olmuş damarsız bir mezenşimal dokudur. Yapısal olarak kemik doku ile büyük benzerlik taşımaktadır. Periodontal liflerine ankraj sağlamaktadır. Sementte iki tip kollajen lif bulunmaktadır. Bunlar fibroblastlarca yapılan dışsal Sharpey lifleri ve sementoblastlarca yapılan içsel liflerdir. Sement organik ve inorganik yapılardan oluşmaktadır. Organik matriksin çoğunluğu Tip 1 kollajenden oluşmaktadır.³⁰

2.1.2.4. Dişeti

Erişkinlerde sağlıklı dişeti, alveolar kemiğini ve diş kökünün mine-sement sınırının bir miktar koronalini de kaplayacak şekilde örtmektedir. Diş eti anatomik olarak; serbest diş eti, yapışık diş eti ve diş eti papili olmak üzere bölünmektedir. Bu yapılar, görevlerine göre kalınlık, histolojik ve değişimler açısından çeşitli farklılıklar göstermektedir. Her diş eti tipi, görevlerine uygun olarak, mekanik ve mikrobiyal hasarları önleyecek şekilde yapılandırılmıştır. Diş etine ait semptom ve bulgular, birçok

sistemik ve lokal hastalıkların tanısını koymaya yardımcı olduğu gibi kronik apikal abse gibi periapikal hastalıkların da tanısında önemli bir rol oynamaktadır.^{28, 31}

2.2. Pulpa Dokusunun Hastalıkları

Pulpa dokusunun hastalıkları, diğer gevşek bağ dokusu hastalıklarından farklı değildir. Fakat pulpaya hayat veren damarların tek yönlü (unilateral) olması, periferinden aldığı etkilerden kaynaklanan zararları arttırmaktadır. Savunma ve iyileşme kapasitesi kollateral vasküler ağı bulunmamasından dolayı vücudun diğer bağ dokusularına göre daha düşüktür.³²

2.2.1. Pulpa İltihapları

Pulpa doku direncinin düşük olması ve dentin kaynaklı mikroorganizmaların virulans ve yoğunluklarının yüksek olması durumunda hiperemi oluşabilmektedir. Pulpada mevcut hiperemik veya iltihabi durum var ise iyileşmeden ziyade daha şiddetli bir iltihabi durum gelişebilmektedir.³³ Pulpa iltihaplarının sınıflandırılmasında değişik görüşler bulunmaktadır. En yaygın sınıflandırma aşağıdaki gibidir:³²

2.2.1.1. Hiperemik pulpitis

Pulpa dokusunun tersinir enflamasyonudur. Çürük veya travma sonucu mine-dentin kırığının oluşması etken olabilmektedir. Hiperemik pulpitiste spontan ağrılar bulunmamaktadır. Provoke ağrılar mevcut olmakta ve iritanlar ortadan kalktıktan kısa süre sonra ağrı ortadan kalkmaktadır. Hiperemik pulpitiste akut veya kronik olaylar başlamamıştır. Bu sebeple hiperemik pulpitis, akut veya kronik pulpitisler içerisinde sınıflandırılmamaktadır.³⁴ Klinik olarak pulpa hiperemisinin semptomları dentin çürüğüne benzediği için, tedavileri de koronal restorasyon ile yapılan pulpa kaplamalarıdır.³³

2.2.1.2. Primer Akut Pulpitis

Akut pulpitisin, pulpa odasının ağız ortamına açık olduğu tipidir. Nedeni genellikle travmadır. Travma ile açılmış pulpada reaksiyonlar çabuk ve şiddetli olmaktadır. Pulpadaki açılmanın büyüklüğüne, açılmadan sonra geçen zamana, yaş gibi dişe ve hastaya ait faktörler bağlı olarak geri dönebilen ya da geri dönüşümlü olmayan pulpa enflamasyonudur. Ağız ortamına açık olan pulpa, ileri derece duyarlılığa sahip olduğundan her türlü irritan, şiddetli provoke ağrıya sebep olabilmektedir. Koronal sert doku kaybı fazla olmayan durumlarda vital tedaviler ilk seçenektir. Direkt pulpa kaplaması tedavisinin gecikmesi durumunda, devam eden iltihabi reaksiyonlar neticesinde ülseratif veya proliferatif pulpitis gelişebilmektedir. Vital tedavilerin başarılı olmadığı durumlarda kök kanal tedavileri uygulanmaktadır.³³

2.2.1.3. Sekonder Akut Pulpitis

Akut pulpitisin, pulpa odasının ağız ortamına açılmadığı tipidir. Pulpa dokusunun tersinir olmayan enflamasyonudur. Fizyolojik veya patolojik olarak yaşlanmış pulpada şiddetli mikrobiyolojik uyarın ile akut bir şekilde ortaya çıkabilmektedir. Ayrıca pulpası açık olan bir pulpitis durumunda, çeşitli nedenlerle pulpanın kapanmasıyla da oluşabilmektedir. Etken genellikle hızlı gelişen çürük veya travma olmaktadır. Spontan veya provoke ağrılar oluşabilmektedir ve bir süre sonra tamamen kesilebilmektedir. Ağrıların şiddeti oldukça fazladır. Nadiren soğuk, genelde sıcak ağrıyı başlatmaktadır veya arttırmaktadır. Elektrikli pulpa testine erken pozitif yanıt alınmaktadır.³³ Bu tip durumlarda kök kanal tedavisi uygulanması gerekmektedir çünkü bu enflamasyon nekroz ve periapikal patoloji için etyolojik bir faktördür.³²

2.2.1.4. Ülseröz Pulpitis

Ülseröz pulpitis, çoğunlukla yavaş ilerleyen çürük veya travma sonucu pulpanın açılmasıyla meydana gelmektedir. Klinik olarak, spontan ağrı bulunmamaktadır ve asemptomatik seyretmektedir. Tanısı histolojik olarak konmaktadır. Çiğneme sırasında hafif ağrı meydana gelebilmektedir. Radyolojik olarak, pulpa ile ilişkili derin bir kavite izlenmektedir ve periapikal bölge sağlıklı gözükmemektedir. Bazı durumlarda periodontal membran genişlemektedir.^{35,36} Bu durumlarda kök kanal tedavisi uygulanması gerekmektedir çünkü bu enflamasyon nekroz ve periapikal patoloji için etyolojik bir faktördür.³²

2.2.1.5. Hiperplastik Pulpitis

Hiperplastik pulpitis, yavaş ilerleyen çürük veya travma sonucu pulpanın açıldığı ve kronik ülseratif pulpitisin geliştiği durumlarda, yanıtın tamir fazında bir granülomatöz proliferasyon şeklinde oluşmasıyla ortaya çıkmaktadır.³⁶ Genellikle büyük bir çürük kavitesinin içinde keratinize polipöz bir kitle olarak görülmektedir. İrritasyonun devamlılığıyla büyümeye devam etmektedir. Bazı durumlarda, çürük kavitesini doldurabilmekte ve çiğneme yüzeyini de aşarak yükselbilmektedir. Kuronunun büyük kısmı harap olmuş dişlerde kanal tedavisi uygulanmalıdır.³³ Bu enflamasyon nekroz ve periapikal patoloji için etyolojik bir faktördür.³²

2.2.1.6. Kronik Pulpitis

Pulpanın düşük şiddetli uyanlarla sıkça etkilenmesi, pulpada yavaş gelişen bir dizi histolojik değişimlere sebep olmaktadır. İrritanların kısa süreli ve düşük şiddetli olması, pulpada akut bir cevap oluşturmamaktadır. Fakat bu uyanların sıkça tekrar etmesi ile küçük değişimler birikmektedir. Pulpada lifler çoğalmakta, hücreler sayıca

azalmakta ve içerik açısından fakirleşmektedir. Basit kronik pulpitis varlığında, pulpada hızlı yaşlanma görülmektedir. Klinik olarak hiçbir semptom bulunmamaktadır. Vitalite testlerine yanıt alınamamakta veya geç yanıt alınmaktadır. Tedavisinde en iyi yol etkenin ortadan kaldırılmasıdır.³³ Bu durumlarda kök kanal tedavisi uygulanması gerekmektedir çünkü bu kronik enflamasyon nekroz ve periapikal patoloji için etyolojik bir faktördür.³²

2.2.2. Pulpa Nekrozu

Yaşayan organizmalarda, dokuların lokal ölümüne nekroz adı verilmektedir. Pulpa nekrozu, pulpa dejenerasyonun ileri fazlarında, pulpitis sonrasında veya travma sonucu meydana gelebilmektedir. Pulpa nekrozu, total olabileceği gibi parsiyel de olabilmektedir.³³ Sonrasında nekrotik alanlar birleşerek genelleşebilmektedir.³⁷ Pulpa nekrozu, koagülasyon ve likefaksiyon nekrozu olmak üzere iki histolojik yapıda görülebilmektedir.^{37, 38} Periapikal sağlığı korumak ve enfeksiyon odağını elimine etmek amaçlı kök kanal tedavisi uygulanmalıdır.

2.2.2.1. Pulpa Gangreni

Çeşitli sebeplerle canlılığını yitirmiş olan pulpanın enfekte olmasıyla veya enfekte canlı pulpanın iltihabi olaylar sonucu ölmesiyle karşılaşılan duruma gangren denilmektedir.³⁹ Total pulpa nekrozu olan dişlerde, periodontal dokular etkilenmemişse dişte ağrı bulunmamakta, perküsyon veya palpasyona cevap alınmamaktadır. Vitalite testlerine negatif yanıt alınmaktadır. Pulpal nekroz veya gangrenlerde koronal translusentlik değişebilmekte ve renk değişimi görülebilmektedir.³³ Periapikal sağlığı korumak ve enfeksiyon odağını elimine etmek amaçlı kök kanal tedavisi uygulanmalıdır.

2.3. Apikal Periodontitis

Apikal periodontitis sıklıkla enfekte kök kanal sisteminde bulunan bakteri veya bakteri ürünlerinden kaynaklanan, periapexin ötesindeki periodontal dokuların akut veya kronik enflamasyonudur. Apikal periodontitis enfekte veya nekrotik kök kanallarından dolayı gelişebildiği gibi başarılı olmayan kök kanal tedavilerinden sonra da gelişebilmektedir. Bu başarısızlık nedenleri arasında hatalı/kontrolsüz kök kanal boyu ölçümü, yeterli olmayan biyomekanik şekillendirme, çalışma boyu kaybı, yeterli olmayan kanal dolumlarından dolayı kök kanalındaki enfeksiyonun tekrarlaması veya yeniden enfekte olabilmesi gösterilebilmektedir.⁴⁰

2.3.1. Apikal Periodontitisin Etyolojisi

Pulpa ve çevre dokularında meydana gelebilecek enfeksiyon etkenleri çeşitlilik göstermektedir. Büyük çoğunlukla bakteriyolojik faktörler olmak üzere, daha az sıklıkla travmatik faktörler ve kimyasal-fiziksel faktörler olarak sıralanabilmektedir.⁴⁰

2.3.1.1. Bakteriyolojik Faktörler

Diş çürüklerinde genellikle; *Streptococcus mutans*, *Lactobacillus*, *Actinomyces* gibi bakteriler bulunur. Çürük dentinde bulunan mikroorganizmalar ve ürettikleri toksinler dentin tübülleri aracılığıyla pulpaya ulaşırlar. Bu bakterilerin kontaminasyonu olmadan pulpa ve periapikal dokularda patolojinin gelişmediği gözlenmiştir.^{41, 42}

2.3.1.2. Travmatik Faktörler

Pulpa ve periradiküler dokular, bakteriyolojik faktörlere ek olarak, mekanik faktörlerle de irrite olabilmektedir. Pulpaya yaklaştıkça, dentin tübüllerinin sayısı ve çapları artmaktadır. Böylece pulpaya yaklaştıkça, geçirgenliğin artmasına bağlı olarak,

pulpa irritasyonu olasılığı artmaktadır. Derin dentin çürüklerinde kavite preparasyonları, dişlerde yeterli soğutma kullanmadan çalışmak, çarpma sonucu travma oluşması, aşırı ortodontik hareketler, derin periodontal küretajlar bu grupta örnek verilebilmektedir. Periradiküler dokular, oklüzal travmalar, endodontik işlemlerde oluşan komplikasyon, travma, taşkın entrumantasyon, kök perforasyonları, taşkın dolgu nedeniyle irrite olarak enflame olabilmektedir.⁴⁰

2.3.1.3. Kimyasal İrritanlar

Kavite dezenfektanları, hassasiyet giderici ajanlar, geçici ve daimi dolgu materyalleri pulpada kimyasal irritasyona sebep olabilmektedir.⁴³ Bu irritasyonlar, pulpada hücre ölümü ve enflamasyon ile sonuçlanabilmektedir. Enflamasyonun derecesine göre hasarın şiddeti de değişmektedir. Enflamasyonun derecesine bağlı olarak, pulpa reversible pulpitisten nekroza geçiş gösterebilmektedir.⁴⁴ Periapikal enflamatuvar lezyonlar ise pulpal enfeksiyonun devamı olarak gelişmektedir.⁴⁵

2.3.2. Apikal Periodontitisin Sınıflandırılması

Periradiküler lezyonların tanımlanmasında kullanılan terimler, klinik ve radyolojik bulgulara dayanmaktadır. Periradiküler lezyonlar, klinik ve histolojik bulgular göze alınarak sınıflandırılmaktadır. Periradiküler lezyonlar, 5 ana grupta sınıflandırılmaktadır.⁴³

- 1- Akut Apikal Periodontitis
- 2- Kronik Apikal Periodontitis
- 3- Akut Apikal Apse
- 4- Kronik Apikal Apse
- 5- Konsending Osteitis

Lezyonlar, semptomları ile ayırt edilebilmektedir. Örneğin, ağrı ve şişlik durumu bulunan vakalar akut olayı; semptomsuz veya hafif semptomlu durumlar ise kronik olayı göstermektedir.

2.3.2.1. Akut Apikal Periodontitis

Akut apikal periodontitis, periapikal bölgedeki periodontal ligamentlerin lokalize enflamasyonudur.⁴³ Bulgu ve belirti verdiği durumlarda ağrı, akut apikal apseye benzer, devamlı nabız atışı tarzda hissedilebilmektedir. Periodontal alandaki eksternal basınca duyarlı sinir uçlarında, basınç artışı ağrıya neden olmaktadır. Akut apikal periodontitisin en belirgin özelliği perküsyonda alanın aşırı yanıtıdır. Hasta tüm evrelerde, ağrılı dişini kolayca lokalize edebilmektedir. Kemikte rezorpsiyon (yıkım) oluşuncaya kadar, diş perküsyona duyarlıdır. Radyografide lezyon gözlenmemektedir, çok küçük değişiklikler oluşabilmektedir. Normal bir periodontal ligament gözlenebileceği gibi periodontal ligamentlerin kalınlaşması da gözlenebilmektedir.^{43, 46, 47} Tedavisinde; artmış periradüler doku iç basıncını azaltmak amacıyla pulpa acilen ekstirpe edilmeli, iritanların/etkenlerin uzaklaştırılmasını takiben soketten basınç nedeni ile hafif yükselmiş dişin oklüzyon kontrolü yapılmalıdır.⁴⁷

2.3.2.2. Kronik Apikal Periodontitis

Kök kanalındaki bakteriler ya da iritanlara bağlı olarak, genel olarak periradiküler dokuların verdiği uzun süreli ve düşük seviyeli bir yanıtıdır. Klinik olarak durum genellikle asemptomatiktir. Herhangi bir semptom yoksa, rutin radyolojik muayene sırasında apikal radyolusensi ile teşhis edilebilmektedir.⁴⁶ Kronik apikal periodontitisin belirgin klinik özellikleri bulunmamaktadır. Perküsyon testi sırasında hastadan şiddetli bir yanıt alınmamaktadır. Hasta hikâyesinde de ciddi bir ağrıdan şikâyetçi olmamaktadır.

Radyografik bulgular teşhiste önemlidir. Periradiküler düzenli radyolüsent alanlara ek olarak, periodontal ligamentlerin kalınlaşması, lamina duranın rezorpsiyonu ve apikal bölgede kemik yıkımı gözlenebilmektedir.⁴³

2.3.2.3. Akut Apikal Apse

Dişlerin periradiküler dokularında oluşan lezyondaki eksuda formasyonuna eşlik eden akut enflamatuvar bir durumdur. Periradiküler dokulardaki dejenerasyon ile oluşan kavitasyonda lokalize irin ya da püy birikmektedir. Eksuda formasyonu ve drene olabilme durumu, ağrının şiddeti, sistemik belirtiler ve semptomların durumuna dayanarak akut veya kronik olarak ayrılabilir. Akut apikal apse herhangi bir radyolojik bulgu vermeden meydana gelebilir. Kronik apikal periodontitisten kaynaklanan enfeksiyonlardan ve hızlı doku yıkımlarından da kaynaklanabilir. Akut apikal apseli bir diş, palpasyon ve perküsyona çeşitli derecelerde hassasiyet göstermektedir. Hastalarda, ağrı, ateş ve artmış lökosit seviyesi gibi sistemik bulgular olabilir. Lezyonun kortikal kemiğe doğru yayılımı ve kortikal kemiği rezorbe etmesiyle apsenin yumuşak dokulara yayılması sonucu şişlik oluşabilmekte ve hastada bir miktar rahatlama olabilir. Şişliğin miktarı kök kanal sisteminden çıkan iritanların yapısına, miktarına ve konak direncine göre değişiklik göstermektedir. Bakteriyel iritanların, periradiküler bölgeye ani çıkışı apikal apseye sebep olabileceği gibi daha şiddetli olması durumunda akut osteitis ve bukkal selülitte neden olabilmektedir.^{43, 46}

2.3.2.4. Kronik Apikal Apse

Kök kanal sistemindeki mikroorganizma ve toksik ürünlerin periradiküler dokulara ulaşması ve eksuda oluşumu durumudur. Klinik bulgusu, devamlı ya da aralıklarla oluşan ve drenasyonun olduğu bir fistül yolu varlığıdır. Bu hastalık, genellikle

hastalarda akut ağrı gibi bir semptomu sebep olmamaktadır. Fistül yolundan drenajın engellenmesi durumunda ağrı ve şişlik oluşabilmektedir. Klinik incelemede palpasyon ve perküsyona şiddetli olmayan duyarlılık yanıtı alınabilmektedir. Radyolojik bulgusu, kronik apikal apseli bir dişin apikalinde kemik kaybı gözlenmektedir. İlgili diş uygulanan kök kanal medikamantasyonu ve çoklu seansta dolgusunu takiben, kronik apikal apse ve buna bağlı oluşan fistül de iyileşmektedir.^{43, 46}

2.3.2.5. Kondensing Osteitis

Konağın irritasyona karşı vereceği düşük dereceli enflamatuvar yanıt, bazen kemikte yıkım yerine yoğunluk artışına sebep olmaktadır. Bu yanıt, irritasyonun derecesine ve özelliklerine bağlıdır.⁴⁶ Klinik muayenede ilgili dişler genellikle asemptomatiktir. Bazı durumlarda uyarılara karşı cevap verebilmektedir. Eklenen patolojik durumlar değişik belirti ve semptomlara yol açabilmektedir. Radyolojik muayenede, ilgili dişlerin apikalinde kemik densitesinin artışına bağlı olarak opasitede artış görülmektedir.⁴³

2.3.3. Gerçek Kistik Lezyonlar

Periapikal kistlerin, apikal lezyonlar içerisinde rapor edilme oranı %6 - %55 arasında değişmektedir.⁴⁸ Bu farklılık genellikle alınan biyopsi örneklerinin histopatolojik olarak farklı yorumlanmasından kaynaklanmaktadır. Periapikal kistlerin, histopatolojik tanısının doğru konulabilmesi için apikal lezyonun tamamen çıkartılması ve seri kesitler alınarak incelenmesi gerektiği savunulmaktadır.^{49, 50} Bu şekilde alınan apikal lezyonların %15'inin periapikal kist olduğu rapor edilmiştir.⁴⁹ Gerçek kistler, epitel örtüyle bütünüyle çevrelenmiş kist kaviteleri içermektedir. Doku dinamiği ve kök kanalındaki iritanlara bağlı olmaksızın kistler, ekspansif büyüme ile varlığını sürdürebilme yeteneği bulunmaktadır. Bu sebeple gerçek kistlerin, kök kanal tedavisi ile

iyileşemeyecekleri savunulmaktadır ve kanal tedavisi tekrarı ile iyileşmeyen lezyonların tedavisinde cerrahi girişim önerilmektedir.⁵⁰

2.3.4. Apikal Periodontitisin Radyolojisi

Radyografik görüntüleme endodontik tedavinin tanısında, planlanmasında, çalışma boyunun saptanmasında, kanal dolgusunun kontrolünde ve tedavinin sonuçlarının takip edilmesinde oldukça önemlidir. Akut enflamatuvar lezyonlar klinik olarak belirti vermeleri sayesinde teşhis edilebilirken, kronik apikal periodontitis çoğunlukla radyografide teşhis edilebilmektedir.⁵¹

Periapikal patolojilerin radyolojik değerlendirilmesinde ilk dikkat edilen anatomik yapılardan biri “lamina dura”dır. Lamina dura, diş köklerini çevreleyen kompakt kemiğin radyografik iki boyutlu görüntüsüdür. Lamina dura farklılıklar göstermekle beraber, genel olarak periodontal aralığın çevresinde radyopak bir çizgi olarak gözlenmektedir. Lamina duranın devamlılık gösteren bir görüntüde olması önemlidir. Bazı hastalarda oldukça belirgin gözlenmesine rağmen, bazı hastalarda belirsiz bir görüntü alınabilmektedir. Bazı durumlarda, dişler sağlıklı olmasına rağmen, lamina dura tam olarak takip edilemeyebilmektedir. Bu gibi sebeplerden dolayı, ilgili dişlerin lamina duraları değerlendirilirken, hastaların karakteristik lamina dura tipini belirlemek de önem taşımaktadır.⁵²

Periodontal ligament aralığı, radyografda dikkat edilmesi gereken bir başka anatomik yapıdır. Periodontal ligamentler, diş kökleri ve lamina dura arasında temel olarak kollajenden oluştuğundan, çizgi şeklinde radyolusent görünümündedir. Periodontal ligament aralığı bireyler arasında ve aynı bireyin farklı dişleri arasında farklı genişlikte bulunabilmektedir. Apikal periodotitis durumunda, periodontal ligament aralığındaki genişleme enfekte alanla sınırlıdır.⁵³

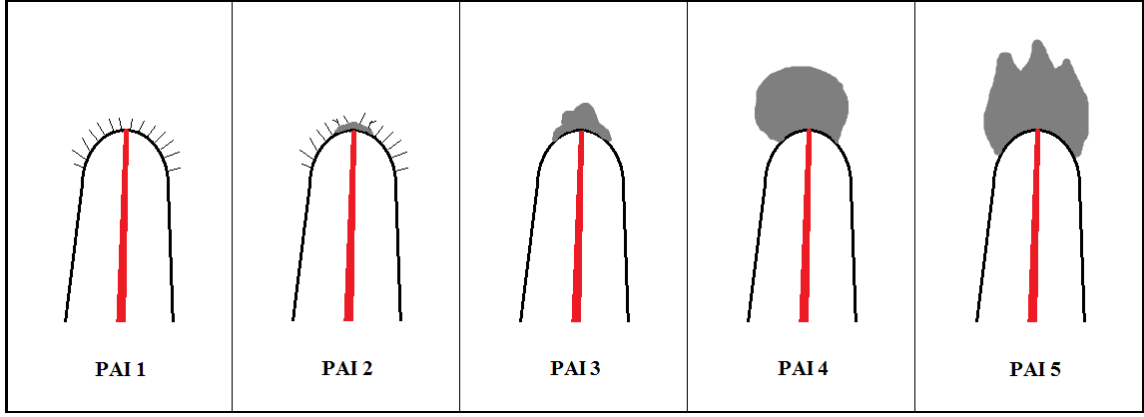
Kortikal kemik deęişiklikleri, radyograflarda radyolusent görüntü oluşturabilmesi için “%30-60” demineralizasyon” oluşması gerekmektedir. Bu durumda lezyonun, kortikal kemiğin iç yüzeyine kadar ulaşması gereklilięi ifade edilmiştir.⁵⁴ Enfeksiyon mevcudiyetinde, spongioz kemiğin trabeküler yapısı, daha düzensiz bir trabeküler yapıya dönüşmektedir.⁵³

Endodontik tedavilerin deęerlendirilmesinde, düzenli olarak belirli sıklıkla radyografların alınması gereklidir. Endodontik başarının radyolojik doęrulaması, apikal bölgede normal bir periodontal ligament aralıęının bulunmasıdır. Radyolojik takip deęerlendirmelerinde, klinik semptomları tamamen iyileşen hastaların radyografik durumlarında kemik yıkımı boyutları belirgin olarak deęişmemekte ya da boyutsal azalma göstermesi durumunda tedavilerin başarılı olduęu düşünölebilmektedir.⁵⁵

Periapikal patolojilerin tanısı ve skorlanmasıyla ilgili Orstavik¹² tarafından 1986 yılında periapikal lezyonların sınıflaması yapılarak, bir periapikal indeks ölçütü geliştirilmiştir. Bu indeks, hekimler arasında lezyonların sınıflandırılması açısından bir fikir birliğine varılmasına yardımcı olmaktadır. Periapikal indeks (PAİ); radyograflar üzerinde apikal periodontitisi, 1'den 5'e kadar olan bir skala kullanılarak deęerlendiren bir sistemdir. Bu sınıflandırma şu şekildedir.^{12, 13}

Tablo 2.1. PAİ puanlama sistemi¹²

| PAİ skoru | Radyolojik bulgu |
|------------------|--|
| 1 | Normal periapikal yapı |
| 2 | Kemik yapısında küçük deęişimler |
| 3 | Kemik yapısında mineral kaybı ile görölen deęişiklikler |
| 4 | İyi sınırlandırılmış radyolusent alanla birlikte periodontitis |
| 5 | Şiddetli özelliklere sahip ağır periodontitis durumu |



Şekil 2.1. Periapikal indeks sistemi(PAİ)¹²

2.4. Kök Kanal Tedavisi

Avrupa Endodonti Topluluğu (ESE) 2006 yönergesine uygun olarak apikal periodontitis bulunmayan dişlere uygulanan kök kanal tedavilerinin başarı olasılığı 92%-98% arasında değişmektedir.⁵⁶ Apikal periodontitis bulunan dişlere uygulanan kök kanal tedavisinin başarı oranı ise %73 ila %90 arasındadır.⁵⁶

Birincil kök kanal tedavileri sırasında yapılan prosedürel hatalar, bu tedavilerin kısa sürede semptomlu ya da semptomsuz olumsuzluklara neden olur. Kök kanal tedavilerinin yenilenmesinde, tedavinin başarısı birincil tedavilere göre daha düşüktür.⁵⁷

Özellikle kök kanal tedavisinin başarısızlıkla sonuçlandığı durumlarda *Enterococcus faecalis* gibi fakültatif gram pozitif bakteriler ile *Candida* türü mantarlar en sık izole edilen mikroorganizmalardır.⁵⁸

2.4.1. Kök Kanal Tedavisinde Başarıya Etki Eden Faktörler

Endodontik tedavilerin başlıca amacı dişlerin ağızda tutularak, fonksiyon görebilmesini mümkün hale getirmektir. Endodontik tedaviyi izleyen haftalarda görülen klinik semptomlar; perküsyon ve palpasyon testinde duyarlılık, spontan ağrı, ağız içi veya

ağız dışı fistül varlığı, dişetinde veya yüz bölgesinde şişlik, basınç ve dolgunluk hissi, sinüzit, mobilitede artış olarak sıralanabilmektedir. Post operatif birkaç gün süren semptomların aksine olumsuz klinik tablonun uzun sürmesi tedavinin başarısız olduğu göstermektedir.⁵⁹

Uygulanmış bir kök kanal tedavisinin başarısı klinik ve radyolojik kriterler göz önünde bulundurularak değerlendirilebilmektedir.⁶⁰

Klinik değerlendirme kriterleri:

- * İlgili dişte spontan ağrı
- * Çiğneme esnasında oluşan provoke ağrı
- * Dişin mukozasında fistül, kızarıklık, şişlik gibi belirtilerin varlığı
- * Perküsyon ve palpasyon testi sırasında duyarlılık oluşması
- * Huzursuzluk, rahatsızlık hissedilmesi
- * Kombine lezyon şüphesi durumunda iyileşmeyen periodontal değerlendirmede cep derinliği ve kemik yıkımı gibi problemlerin bulunması.

Radyolojik değerlendirme kriterleri:

- * Yetersiz, kısa veya taşırılmış kök kanal dolgusu
- * Periapekte radyopak veya radyolusent lezyon olması
- * İç veya dış kök rezorpsiyonu bulunması
- * Lamina duranın normal dışı görünümü
- * Kanalda patojenik veya iatrojenik tıkaç varlığı
- * Bulunamayan kök kanalları
- * Biyomekanik şekillendirme sırasında oluşan iatrojenik sorunlar ve perforasyonlar.

Literatürde kök kanal tedavilerinde başarı, farklı kriterlere göre tanımlanabilmektedir. Kök kanal tedavilerinin başarılı sayılabilmesi için PAİ 1

(periapikal dokular normal), PAİ 2 (kemikte yapısal deęişimler) olması gereklilięini, başarısız durumların ise PAİ 3 (Mineral kaybı ile yapısal deęişimler), PAİ 4 (İlerlemiş radyolusensi) olduęu bildirilmiştir.^{61,62} Bir mm'ye kadar kalınlaşmış periodontal ligament boşluęu, semptomların gerilemesi, normal lamina dura görüntüsü, rezorpsiyon bulunmaması durumunda tedavinin başarılı olduęu; 1mm – 2mm arası kalınlaşmış periodontal ligament boşluęu, semptomların yeterince gerilememesi, artmış lamina dura kalınlığı, rezorpsiyon görüntüsü bulunursa başarının sorgulanması gereklilięi; 2mm'den fazla kalınlaşmış periodontal ligament boşluęu, artmış lamina dura kalınlığı, rezorpsiyonun artması varsa başarısızlık durumu olarak tanımlamıştır.^{63,64} Normal trabeküler kemik formasyonu ve normal periodontal ligament geniřlięi durumunda başarılı, lezyon boyutunda deęişme veya artma durumunda ise başarısız olarak tanımlanmıştır.⁶⁵ Normal trabeküler kemik formasyonu ve normal periodontal ligament geniřlięi durumunda başarılı, patolojik bulgularla beraber lezyon boyutunda artma durumunda ise başarısız olarak kabul edilmiştir.⁶⁶

2.4.2. Kök Kanal Tedavisinde Başarısızlığa Neden Olan Faktörler

Kanal tedavisinde başarısızlığa sebep olan faktörler; yetersiz biyomekanik şekillendirme, yetersiz irrigasyon, yetersiz kök kanalı dolgusu, asepsi/antisepsi kurallarına dikkat etmeden çalışma, bulunamayan kök kanalları, pulpa taşları ve kırık aletler, fiziksel ve kimyasal iritanlar, enfeksiyon, kanama kontrolünün sağlanmaması, kalsifiye kanallar, morfolojik bilginin yetersizlięi, kök perforasyonları, taşkın kök kanal dolgu maddeleri, yüksek bitirilmiş koronal restorasyonlar, kök kırıkları, yabancı doku reaksiyonları, periodontal hastalıklar, mikrosızıntının olması, morfolojik bozukluklar, kistler olarak sıralanabilmektedir.^{58, 59, 67-69}

2.5. Kök Kanal Tedavisinde Başarısızlık

Güncellenen tedavi yaklaşımları ve modern endodontik teknolojideki gelişmelere bağlı olarak endodontik tedavinin başarısı da artmaktadır. Ancak bu durum tedavilerin başarıları konusunda herhangi bir garanti sağlamamaktadır. Endodontik tedaviler her ne kadar, kurallara uyularak yapılmasına rağmen, tedavi sonrası problemler yaşanabilmektedir. İyileşmenin görülmediği durumda hekimler, bir sonraki tedavi planı konusunda bir karar vermek durumunda kalmaktadır. Birincil endodontik tedavinin başarısızlığı gidermek için çeşitli tedavi yaklaşımları olarak seçenekler bulunmaktadır: Durumu takibe almak, kök kanal tedavisini yenilemek, endodontik cerrahi uygulamak, planlı replantasyon veya dişi çekmek.⁷⁰

2.5.1. Kök Kanal Tedavisi Yenilenmesinde Cerrahisiz Yaklaşım

Cerrahisiz kök kanal tedavisinin tekrarlanması veya yenilenmesi, modern diş hekimliğinin bir parçası haline gelmiştir.⁷⁰ Kök kanal tedavisinde kullanılan maddelerin biyouyumluluğunun her geçen gün artması, modern teknikler ile endodontik tedavisi yapılmış olmasına rağmen başarısız olunan dişlerin periapikal patolojilerinin iyileşmesine olanak sağlamaktadır. Birincil endodontik tedavilerden sonra başarısızlığa neden olan faktör belirlenebilmesi için daha detaylı bir klinik ve radyografik değerlendirme gerekmektedir. Tanı koymada yardımcı olmak amacı ile de biyopsi almak, mikrobiyolojik kültür yöntemleri uygulamak ve üç boyutlu bölgesel dental görüntüleme teknikleri gibi yöntemler kullanılmaktadır. Bu yardımcı incelemeler sonucunda; Mikrobiyal durum, enfeksiyonun yeri ve konak savunması, birincil endodontik tedavinin durumu değerlendirilebilmektedir. Cerrahi yaklaşım olmaksızın uygulanan kök kanal tedavisi yenileme tedavisi diğer yaklaşımlara göre daha koruyucu bir yaklaşım olmakla beraber, diğer tedavi seçenekleri ile karşılaştırıldığında, başarı oranı en yüksektir.⁷¹

2.5.2. Kök Kanal Tedavisi Yenilenmesinde Cerrahi Yaklaşım

Endodontik cerrahi, cerrahi olmayan yöntemin bir ileri düzey alternatifi veya kontrol seansında devamı niteliği olarak da düşünülebilmektedir. Çünkü etyolojileri ve hastalığın süreci aynıdır. Kullanılan aletler, teknikler oldukça farklı olmasına rağmen cerrahisiz yöntem ile birbirinden ayrı düşünülmemelidir. Endodontik cerrahi girişimler, tipik endodonti uzmanlık protokollerinin %3-%10 'unu oluşturmaktadır.⁷²⁻⁷⁴ Endodontik tedavisinin cerrahi tedavi ile birlikte yenilenmesini gerektiren olgularda başarı şansı %37 ila %80 arasında bildirilmiştir.⁵⁷

Cerrahi girişimler, birçok vakada uygulanabilecek oldukça öngörülebilir bir tekniktir. Ancak bu uygulamaların yapılabilmesi için anatomik ve tıbbi açıdan engel bulunmamalıdır.⁵⁷ Bunun yanı sıra dişin çekimi ve tekrar implante edilmesini kapsayan planlanmış reimplantasyon tekniği de başka bir tedavi seçeneğidir.⁷⁵ Bu teknikte dişin çekimi yapılmakta, ağız dışında dişe apektomi uygulanarak kök ucu dolgusu yapılmaktadır. Bu işlemlerden sonra diş tekrar implante edilerek splintlenmektedir. Bilinçli reimplantasyon tekniği, tedavilerde son seçenek olarak öngörülmelidir.⁷⁰

2.6. Kök Kanal Tedavisinde Biyomekanik Şekillendirme

Kök kanal tedavisi sırasında, mikroorganizma ve toksinlerinin kök kanalından uzaklaştırılması amacıyla kanal anatomisini bozmaksızın biyomekanik şekillendirmeler yapılmalıdır. Kök kanallarının biyomekanik olarak temizlenmesi ve şekillendirilmesi sırasında dikkat edilmesi gereken esaslar:⁷⁶

A) Mekanik Prensipler

- 1- Kök kanalı apikalden koronale doğru genişleyen konik bir şekilde hazırlanmalıdır.
- 2- Apikal daralım bölgesi konik şeklin en dar bölgesi olmalıdır.

3- Kök kanalının orjinal formu ve eğimi korunmalıdır.

4- Apikal daralımın fizyolojik şekli muhafaza edilmelidir.

B) Biyolojik Prensipler

1- Şekillendirme ve temizleme, fizyolojik foramen sınırlarını geçmemelidir.

2-Nekrotik artıklar, bakteriler ve pulpa dokusu kök kanalından tamamiyle uzaklaştırılmalıdır.

3- Şekillendirme sırasında debriser apikal foramenin ötesine itilmemelidir.

4-Kanalın şekillendirme ve temizleme işlemleri yarım bırakılmadan aşama atlamaksızın tek seansta tamamlanmalıdır.

2.6.1. Kök Kanallarının Biyomekanik Şekillendirilmesinde Kullanılan Teknikler

Kök kanal şekillendirme işlemleri, prosedürlerine göre iki gruba ayrılabilir: ⁷⁷

1- Apikalden koronale uygulanan genişletme yöntemleri

a- Standardize preparasyon yöntemi (konvansiyonel teknik),

b- Balanced-force yöntemi,

c- Step-back yöntemi.

2- Korondan apikale uygulanan genişletme yöntemleri

a- Step-down yöntemi,

b- Crown-down yöntemi,

c- Double-flared yöntemi.

Step-back yöntemi, Weine ve ark.⁷⁸ tarafından 1970'li yılların ortasına doğru geliştirilmiştir. Yöntemin ana kuralı şekillendirmenin apikalden koronale yapılmasıdır. Kök kanalı çalışma uzunluğunun belirlenmesinin ardından, şekillendirmeye fizyolojik foramen apikalden başlanmakta ve koronale doğru daha büyük numaralı eğelerle devam

edilmektedir. Şekillendirme yapılırken fizyolojik foramen kesinlikle genişletilmemektedir.⁷⁷ Preparasyonun tamamlanmasıyla, en dar yeri apikal foramende olan ve kanal ağzına doğru çapı artan konik bir kanal oluşmaktadır.⁷⁹ Step-back yönteminin avantajları şu şekilde tanımlanmıştır:^{77, 80}

1- Geleneksel yöntemle kıyaslandığında apikal bölgede genişletme sırasında daha az dentin kaldırılmaktadır. Böylece, ince kök uçlarının zayıflatılması engellenmiş olmaktadır.

2- Konik genişletme yapıldığından koronal kısım iyi temizlenmektedir.

3- Basamak oluşumu ve perforasyon ihtimali azalmaktadır.

4- Klinik uygulama süresi kısalmaktadır.

Step-back tekniği, işlemsel hatalar açısından güvenli olan bir teknik olmasına karşın mikrobiyal kontrol aşaması bakımından başarısız olabilmektedir.⁷⁹ Apekteki eğe boyutu mikroorganizma sayısını minimize etmek için yetersiz kalabilmektedir. Bu sebeple enfekte kök kanallarında başarı oranı, enfekte olmayan vital kök kanallarından %15 daha düşüktür.⁷⁹ Apikal 1/3 kısımda kontrolsüz çalışılması durumunda kanalın enfekte içeriği apikal bölgeye taşırılabilir. Vital dişlerde de mekanik etki sebebiyle periodontal membran etkilenebilmektedir.

Step back yönteminin dezavantajlarını engellemek amacıyla 1982 yılında “Step-down” yöntemi tanıtılmıştır.⁸¹ Bu yöntem “Crown-down” olarak da isimlendirilmektedir. Step-down yönteminde preparasyona korondan başlanmakta, apikale doğru daha küçük numaralı eğeler kullanılmakta ve sonunda apikal sonlanım bölgesi şekillendirilmektedir. Öncelikle kök kanalının koronal üçte birlik kısmının genişletilmesiyle rezervuar kısmı elde edilmektedir. Böylece aletlerin kök kanallarında rahatça hareket etmeleri ve irrigasyonun daha etkili olması sağlanmaktadır.⁷⁷ Kanalların konik bir şekilde

geniřletilebilmesi tekniđin en önemli avantajıdır. Özellikle dar kanallarda basamak oluşabilmesi, apikal blokaj ve perforasyon oluşabilmesi ise dezavantajlarıdır.⁷⁷

2.6.2. Kök Kanallarının Biyomekanik Olarak Şekillendirilmesinde Kullanılan Aletler

2.6.2.1. El İle Kullanılan Kanal Aletleri

El aletlerinin klinik kullanım geçmiři neredeyse 100 yılı bulmaktadır ve hala preparasyon ve temizlik aşamalarının vazgeçilmez öğelerindendirler. Amerikan Diř Hekimliđi Birliđi ve Uluslararası Standartlar Teşkilâtı (ISO) turnerler, K-tipi eğeler, Hedström eğeler, reamerlar ve pat taşıyıcıları (lentülo spiral) için belirli standartlar yayınlamışlardır.^{82, 83}

K-tipi eğeler, kök dentini şekillendirmesinde kullanılan en eski enstrümanlardır. Kare veya üçgen kesite sahip telin burulması ile yapılmaktadırlar. Bu eğeler saat yönünde çeyrek tur dönüş yapıp, geri çekilerek kullanılmaktadır. Her kök kanal aletinin kor çapı, esnekliğini ve kırılma direncini etkilemektedir ve kor çapıyla doğru orantılı olarak kök kanalından debris uzaklaştırmaktadır. K-tipi eğelerin, uzun eksenleri boyunca yivleri arasındaki açı 25°- 40° dir. Bu nedenle reamerlara benzer, saat yönü dönme hareketi yapılarak kullanılmak üzere tasarımı yapılmıştır.⁸⁴

Hedström eğeler, yuvarlak kesite sahip çubukların makine ile kesilmesi ile oluşturulmaktadır. Konik kesici kenarları, teorikte dentine dik açı yapmaktadır ve çekme ile etkili bir şekilde kesmektedir. İtme hareketi esnasında aşındırma etkisi bulunmamaktadır. Rotasyon hareketi yapılması durumunda dentine saplanmakta, kanal eđesinde kırık oluşabilmektedir. Hedström eğelerin, kesici kenarı ile uzun aksı arasında 60°-65° açı bulunmaktadır. Bu sebeple, doğrusal eğeleme yapılarak kullanılmaktadır.⁸⁵ Bu aletler, pozitif kesme ucu eğimine (rake açısı) sahip olduklarından dolayı, tek yönde

çekme hareketi ile kesim yapmaktadır. Dentini kaldırmada en etkin aletler, pozitif kesme ucu eğimine ve yivleri (flüte) arasında derin oluklara sahip olanlardır. Bu durum eğenin metal kor kalınlığını azaltır ancak kanal aletlerini daha az rijit ve kırılmaya daha eğilimli hale getirmektedir. Bunun yanında, kök kanalından en az sürede en fazla dentini kaldırabilmesi nedeniyle paslanmaz çelikten üretilmiş Hedstrom eğeleri tercih edilmelidir.⁸⁴

Turnerfler, canlı pulpayı ekstirpe etmek amacıyla üretilmiştir. Çeşitli boyut ve renk kodları mevcuttur. Koronale açılı dikenler oluşturacak şekilde metal tellerin kesilmesiyle oluşturulmaktadır. Kök kanalından pamuk ve kağıt kon gibi materyallerin çıkarılmasında kullanılmaktadır.⁸⁴

2.6.2.2. Nikel Titanyum Döner Alet Sistemleri

Nikel Titanyum (Ni-Ti) alaşımlar modern endodontik tedavi araçlarında oldukça önemli bir yer tutmaktadır. Bu özel alaşım sıcaklık ve fiziksel gerilimlere bağlı iki farklı kristal yapı göstermektedirler. Bunlar; düşük sıcaklık fazında “martensit” ve yüksek sıcaklık fazında “ostenit” yapılarıdır. Düşük sıcaklık fazından yüksek sıcaklık fazına geçiş “martensitik dönüşüm” olarak tanımlanmaktadır. Ni-Ti alaşım, belirli sıcaklıkta ostenit fazda iken, fiziksel bir kuvvetle de martensitik faza geçiş yapabilmektedir. Ni-Ti alaşımının faz değiştirme sırasında verilen şekli muhafaza etme özelliği, bu alaşımın şekil hafızasını oluşturmaktadır. Şekil hafızası; fiziksel kuvvet, sıcaklık artışı ve elektromanyetik alan gibi etkenlerle alaşımın şeklinin değişmesine rağmen, etken kalkınca ilk şekle geri dönme eğilimin olması özelliğidir. Şekil hafızası bu alaşımların süperelastisitesi ile ilgilidir.⁸⁶ Süperelastik alaşımlar, belirli bir deformasyon sonrasında, yük ortadan kaldırıldığında ilk şekline dönebilme yeteneği göstermektedirler. Paslanmaz çelik metaller ise benzer bir deformasyona uğramaları durumunda, geri dönüşümsüz

olarak şekil değiştirmektedir. Ni-Ti alaşımların elastisitesi paslanmaz çeliklerden 20-30 kat daha fazladır.⁸⁶

2.6.2.2.1. Sürekli Dönen Döner Alet Sistemleri

Sürekli dönen döner aletler, devamlı olarak aynı yönde rotasyon yapmaktadır. Bu sistemlerden bazıları; LightSpeed (Discus Dental, Culver City, CA, ABD), ProFile ve ProTaper system (DENTSPLY Tulsa Dental Specialties, Tulsa, OK), RaCe ve Bio Race (FKG Dentaire, La Chaux-de-Fonds, İsviçre), HERO 642, Hero Shaper ve OneShape (Micro-Mega, Besancon, Fransa), K3 ve Twisted File (Kerr SybronEndo, Orange, CA, ABD), FlexMaster (VDW GmbH, Münih, Almanya) 'dır.^{84, 87} Farklı üreticiler farklı patentli eğe kesitleri ve tasarımları kullanmayı tercih etmektedir. Böylece ticari olarak rekabet edebilmekte ve orijinal ürünler ortaya çıkmaktadır. Farklı sistemlerin test edilmesi ve birbirleriyle karşılaştırılması sonucunda elde edilen, kesme etkinliği, kırılganlık, yorgunluk, apikal debris taşıma miktarları ve dentin mikro çatlak oluşturma miktarları gibi değerler, hekimlerin farklı endikasyonlarda uygun sistemi tercih etmelerini mümkün kılmaktadır.

2.6.2.2.2. Karşılıklı (Resiprokal) Hareket Eden Döner Alet Sistemleri

Karşılıklı hareket eden resiprokasyon hareketi, eğinin karşıt yönde dönüş yönünü belirtmekte olan bir terimdir. Bu sistemlerde, öncelikle saat yönünün tersine geniş bir açıyla dönüş yapıp, ardından saat yönünde daha küçük bir açıyla dönüş yaparak karşılıklı (resiprokal) hareket gerçekleşmektedir. Resiprokasyon hareketi ile eğinin kök kanalı içerisinde sıkışmasının engellenmesi amaçlanmaktadır. Devamlı dönen döner aletlerle kıyaslandığında, resiprokasyon hareketinin, devir sayısının daha fazla olduğu ve döngüsel

yorgunluğa karşı daha dirençli olduğu ispatlanmıştır.^{88, 89} Bu sistemin yaygın bilinen iki temsilcisi aşağıdaki gibidir;

1. WaveOne (Dentsply Maillefer, Ballaigues, İsviçre) sistemi, kök kanalı preparasyonunun tek eğe kullanılarak bitirilmesini mümkün kılmaktadır. Bu eğeler, M-wire adlı patentli bir Ni-Ti teknolojisi ile üretildiklerinden dolayı, diğer döner sistem Ni-Ti eğelere kıyasla, döngüsel yorgunluğa karşı yaklaşık dört kat daha fazla dirençlidir.⁹⁰ WaveOne resiprokasyon sistem eğeleri; 21, 25 ve 31 mm uzunluk seçenekleri olan 3 farklı boyutta tek eğe olarak üretilmektedir. Bunlar;

*WaveOne Small: %6 konikliğe (taper) ve 0.21 mm uç çapına sahip, dar kanalların preparasyonunda kullanılan kök kanal eğeleridir.

*WaveOne Primary: %8 taper ve 0.25 mm uç çapına sahip, kök kanallarının çoğunun preparasyonunda kullanılabilen, koronale doğru konikliği azalan kök kanal eğeleridir.

*WaveOne Large: %8 taper ve 0.40 mm uç çapına sahip, geniş kök kanallarının preparasyonunda kullanılan, koronale doğru taper açısı azalan kök kanal eğeleridir.⁹¹

WaveOne eğeleri tek kullanımlık eğe sistemleridir. Eğelerin tek kullanımlık olması sayesinde, yüksek kesme etkinliğinin yanında, alette yorgunluğa bağlı oluşabilecek kırılma ve çapraz kontaminasyon riskinin azalacağı ileri sürülmektedir.⁹¹

2. Reciproc Sistemi (VDW, Münih, Almanya) resiprokal hareket kullanarak biyomekanik genişletme yapan kök kanal şekillendirme sistemidir. Bir tam turu, birçok saat yönü tersi ve saat yönünde karşılıklı hareketle tamamlar. Saat yönünün tersi yönde 150°'lik ve saat yönünde 30°'lik bir rotasyon hareketi yapmaktadır. Saat yönünün tersi yönde 150°'lik hareket ile eğenin, dentin duvarına saplanması ve dentini kesmesi sağlanırken, saat yönündeki 30°'lik hareket ile eğenin serbestleşmesi ve kök kanalından

çıkarılması sağlanmış olmaktadır. Bu resiprokal hareket koronale debriz atımı sağlarken, vidalama etkisini ve eğenin kırılma ihtimalini azaltmaktadır.⁹²

Sistem üç farklı boyutta tek kullanımlık eğeye sahiptir. Bunlar:⁹³

*Reciproc R25; Uç çapı 0.25 mm olan .08 apikal tapera sahip kök kanal eğeleridir.

*Reciproc R40; Uç çapı 0.40 mm olan .06 apikal tapera sahip kök kanal eğeleridir.

*Reciproc R50; Uç çapı 0.50 mm olan .05 apikal tapera sahip kök kanal eğeleridir.

Reciproc sistemine ait bu eğelerin tümü, keskin olmayan uçlara ve S şekilli (S shape) kesite sahiptir ve M-wire patentli Ni-Ti alaşımından üretilmiştir. Reciproc sistem, kök kanalı hazırlığı için sadece tek eğe kullanmaktadır. Reciproc sistem eğeleri tek kullanımlıktır. Tek bir eğe ile en fazla bir büyük azı dişinin kök kanallarının şekillendirilmesi tamamlanmalıdır.⁹³

2.6.2.2.3. Adaptif (Uyarlamalı) Hareket Eden Döner Alet Sistemleri

Adaptif hareket modifiye edilmiş yeni bir resiprokasyon hareketidir, devamlı dönen döner sistem ve resiprokal hareket yapan sistemlerin avantajlarını bir araya getirmeyi hedeflemektedir. Twisted File Adaptive sistemi (Kerr SybronEndo, Orange, CA, ABD), adaptif hareket yapabilen döner alet sistemidir. Bu sistem, eğenin maruz kaldığı sıkışma direncine bağlı olarak, eğelerin kanal içindeki burulma kuvvetlerine uyum sağlamasına imkân vermektedir. Bu da, eğenin strese bağlı olarak ve ona uyacak şekilde, rotasyon ya da resiprokal hareket yapması anlamına gelmektedir. Gerektiğinde rotasyon hareketi veya resiprokal hareket yapabilen bu sistem ile sıkışma riski azaltılmaya çalışılmıştır.⁹⁴ Ayrıca adaptif hareketle kullanılan eğe sisteminin hızı, kanal içinde meydana gelen streslere göre resiprokasyon hareket açısındaki değişikliklere bağlı olarak azaltılabilmektedir.⁹⁵

2.7. Kök Kanal Sisteminin İrrigasyonu

Kök kanallarının preparasyonu sırasında uygulanan irrigasyon, kök kanalı içerisinde bulunan debris ve smear tabakasını uzaklaştırmak, organik ve inorganik doku artıklarının çözünmesini sağlamak, antimikrobiyal etki elde etmek ve kök kanallarının preparasyonu sırasında ulaşılamayan anatomik boğaz veya kavislerin temizlenmesi amacıyla uygulanmaktadır.⁸⁵

2.7.1. Kök Kanal Sisteminin İrrigasyonunda Kullanılan Teknikler

Kök kanallarının irrigasyonu, el ile veya mekanik aletler kullanılarak yapılabilmektedir.⁹⁶ Lazerler de bu yöntemlere alternatif olarak sunulmuştur.⁹⁷

2.7.1.1. Konvansiyonel İrrigasyon Yöntemi

Konvansiyonel irrigasyon, kök kanalına yerleştirilen ve irrigasyon çözeltilisinin bulunduğu enjektör ve buna bağlı iğne ucu kullanılarak yapılmaktadır. İğne kök kanalında korona-apikal yönde ileri geri hareket ettirilirken, irrigasyon çözeltilisi yavaş yavaş zerk edilmelidir.⁹⁸

Fırçalar, direkt irrigasyon işlemi için olmamakla beraber, kanal duvarlarından daha etkin bir şekilde smear tabakasının uzaklaştırılmasında irrigasyona yardımcı olmak amacıyla kullanılmaktadır.⁹⁹

Elle yapılan dinamik irrigasyon, kök kanalı, irrigasyon çözeltilisiyle doluyken güta perkanın korona-apikal yönde hareket ettirilmesi ile yapılmaktadır. Kök kanallarındaki hidrodinamik etkiyi arttırmak ve irrigasyon çözeltilinin kök kanalı yüzeyleri ile direkt temasını sağlamak amacıyla uygulanmaktadır.⁹⁶

2.7.1.2. Mekanik İrrigasyon Yöntemi

Döner başlıklarla beraber kullanılan fırçalar, döner aletler için uyarlanan kanal içi fırçaların kullanıldığı sistemlerdir. Ruddle Brush ve Canal Brush (Coltene Whaledent, Langenau, Almanya) bu sistemlerin içinde yer almaktadır.^{96, 100}

Şekillendirmeye beraber sürekli irrigasyon yapan sistemler, kök kanallarının şekillendirmesi sırasında, irrigasyon yapabilen sistemlerdir. Quantec-E (SybronEndo, Orange, CA) ve Self Adjusting File sistemi (Re-Dent-Nova, Ra'anana, İsrail) bu grupta yer almaktadır.^{101, 102}

Sonik aletler ile irrigasyonda ise, 1-6 kHz aralığında frekans dalgaları kullanılarak çözelti içerisinde akustik aktivasyon sağlanmaktadır.¹⁰³ Rispisonic file (Medidenta International, Inc, Woodside, NY) ve EndoActivator (Dentsply Tulsa Dental Specialities, Tulsa, OK) bu sistemlerin içinde yer almaktadır.^{96, 104} Bu sistemler çalışma esnasında irrigasyon çözeltisi zerk etmediği için pasif olarak kullanılmaktadır.

Ultrasonik aletler, yüksek frekansta ve düşük dalga boyunda enerji ile akustik aktivasyon sağlayarak irrigasyon çözeltisinin etkinliğini arttırmaktadır. Ultrasonik uçlar, 25-30 kHz frekansla enine titreşimlerle çalışmaktadır.^{105, 106} Bu sistemler çalışma esnasında irrigasyon çözeltisi zerk etmediği için pasif olarak kullanılmaktadır. Pasif ultrasonik irrigasyondaki amaç, irrigasyon sıvısı içerisinde aktive edilen ultrasonik uç çevresinde bir akustik dalga oluşturup, bu dalganın irrigasyon çözeltisinin hem antibakteriyel hem de yüzey gerilimini olumlu olarak değiştirmektir.

Geleneksel irrigasyon iğneleri kullanılarak yapılan irrigasyon sırasında, kanal içerisindeki hava basıncı nedeniyle havanın kabarcıklar halinde hapsolarak yıkama çözeltisinin dentin yüzeyine temasını azaltması nedeniyle, basınç değişim sistemleri geliştirilmiştir.^{107, 108} EndoVac (Discus Dental, Culver City, CA) ve Rins Endo (Dürr Dental Co) bu sistemlerin içinde yer almaktadır.^{109, 110} Kök kanalı içerisinde negatif bir

basınç sağlayarak yıkama çözeltilisinin bütün yüzeye güvenli bir şekilde temas etmesini sağlamakta, apikal ve korondan çözeltilinin taşmasını önlemektedirler.¹¹⁰

2.7.1.3. Lazer Işını Destekli İrrigasyon Yöntemi

Günümüz diş hekimliği uygulamalarında lazer ışını birçok amaçla kullanılmaktadır. Endodonti alanında lazerler, kök kanallarının temizlenmesi ve dezenfeksiyonunda geleneksel yöntemlere yardımcı alternatif olarak sunulmuştur.^{97, 111} Belirli çıkış gücü ve dalga boyundaki lazer kök kanalına uygulandığında, yıkama çözeltilisinin penetre olamadığı alanlarda dezenfeksiyon sağlayabilmektedir. Lazerlerin, geleneksel kök kanalı temizleme prosedürlerine ek olarak, farklı dalga boylarında kullanımları önerilmektedir. Bunun sebebi, lazer ışınlarının direkt olarak ulaşamadığı alanlarda emilimin ciddi anlamda sınırlanmasıdır. Geleneksel irrigasyon yöntemlerinin ardından kök kanalı duvarları açığa çıkmalı ve lazer ışınları dentine direkt olarak uygulanmalıdır.^{112, 113}

2.7.2. Kök Kanal Sisteminin İrrigasyonunda Kullanılan Çözeltiler

Kök kanal tedavisinde etkin bir biyomekanik preparasyon, kanal içi dezenfeksiyon, kanal içi ilaçların uzaklaştırılması gibi birçok amaçla birçok farklı çözeltiler kullanılmaktadır. Bu çözeltilerin başlıcaları sodyum hipoklorit (NaOCl), klorheksidin (KH), etilendiamintetraasidikasit (EDTA), sitrik asit, MTAD, hidrojen peroksit ve distile sudur.^{101, 114} Kök kanallarının preparasyonu sırasında irrigasyon ajanının kullanılmasının amacı, kök kanalı içerisinde bulunan debris ve smear tabakasını uzaklaştırmak, organik doku artıklarının çözünmesini sağlamak, antimikrobiyal etki elde etmek ve kök kanallarının preparasyonu sırasında ulaşılamayan alanların da temizlemektir.¹¹⁵ Beraber kullanımlarında bu özelliklerin birçoğuna sahip olmalarından

dolayı genel irrigasyon protokolünde yer alan çözeltiler NaOCl, KH ve EDTA çözeltileridir.

2.7.2.1. İdeal İrrigasyon Çözeltisinin Özellikleri

Kök kanallarının preparasyonu sırasında irrigasyon amacıyla kullanılan çözeltiler çeşitli özelliklere sahip olmalıdır;^{114, 116}

1. Kök kanallarında bulunan debrisini uzaklaştırabilmelidir.
2. Kayganlaştırıcı özellik göstermelidir.
3. Kök kanalındaki, organik ve inorganik dokuları çözebilmelidir.
4. Diş ve çevre dokularına zarar vermemelidir.
5. Bakterisid, fungusid olmalı ve biofilmde bulunan diğer tüm mikroorganizma yapılarına karşı etkili olmalıdır.
6. Sitotoksik veya kostik etkileri bulunmamalıdır.
7. Dişin rengini değiştirmemelidir.
8. Maliyeti düşük ve raf ömrü uzun olmalıdır.

2.7.2.2. Sodyum Hipoklorit (NaOCl)

Kök kanal tedavisi uygulamalarında NaOCl en sık kullanılan irrigasyon çözeltisidir. Çözelti halindeyken denge içindedir.¹¹⁷ Organik dokular ile karşılaştığında ise indirgenme-yükseltgenme tepkimeleri meydana gelmektedir.¹¹⁸ NaOCl, organik yapıları ve yağları, yağ asitlerine indirgemekte, aminoasitleri etkisizleştirerek, su ve tuza dönüştürmektedir. Açığa çıkan hidroksil iyonları, pH'ın düşmesine yol açmaktadır. Hipokloröz asit (HOCl-) , NaOCl'nin bileşenidir ve organik yapılarla temasında çözücü etki göstermektedir. Ayrıca proteinlerin amino gruplarıyla birleşmekte ve kloramin

oluşturan klorin salmaktadır. Hipokloröz asit ve hipoklorit iyonu (OCI-) aminoasitlerin ayrışmasına ve hidrolize olmasına neden olmaktadır.¹¹⁸

Genellikle, diş hekimliğinde %0.5 ve %6 arasında yoğunluklarda kullanılmaktadır. Tamponlanmamış halinde pH 11 iken bikarbonatla tamponlanmış halde pH 9 dur ve %0.5 - %1'lik yoğunluklarda kullanılmaktadır.¹¹⁹ Tamponlama işleminin, NaOCl'nin özelliklerini değiştirecek önemli bir etkisi bulunmamaktadır.¹²⁰

NaOCl, direkt temasında birçok bakteri türü için bakterisid etki gösteren bir ajandır.¹¹⁹ Mikroorganizmalara karşı etkisi kanıtlanmış, güçlü bir antimikrobiyal irrigasyon çözeltilisidir.¹¹⁶ NaOCl'nin antimikrobiyal etkinliği üzerine iki temel görüş bulunmaktadır. Birincisi, çözeltinin antibakteriyal etkisinin, içerdiği tepkimeye girmemiş HClO- miktarıyla orantılı olmasıdır. HClO-, bakteri enzimlerinin sülfürhidril gruplarına oksidatif etki göstermekte ve yaşamsal enzimleri yıkılmış olan bakteriler ölmektedir.¹²¹ İkinci görüş ise, hipertonic olan çözeltinin, hücre sıvılarını hücre dışına çıkarması ile oluşan antimikrobiyal etkidir.¹²¹ NaOCl'nin doku proteinleriyle temasında; peptit bağlarının yıkılmasıyla proteinler çözünmekte ve nitrojen, asetaldehit ile formaldehit oluşmaktadır. Bu reaksiyon gerçekleşirken, amino grubunda bulunan hidrojen, klorin ile yer değiştirmektedir ve kloramin oluşmaktadır.¹¹⁵ Kloramin, antimikrobiyal açıdan önemli bir konumdadır. Bu şekilde, nekrotik dokular ve irin çözülmemekte, antimikrobiyal ajanın enfekte bölgelere ulaşabilmesi sağlanmaktadır.¹¹⁵ Düşük yoğunluklu NaOCl, daha az klorin deposu içermekte olduğundan, yüksek yoğunluklu NaOCl ile aynı antimikrobiyal etkiyi sağlamak için daha sık irrigasyon yapılması gerekmektedir.^{122, 123}

Sodyum hipokloritin organik dokular üzerine olan etkisi hipokloröz asitle ilişkilidir. Hipokloröz asidin, çözünmemiş proteinler ile reaksiyon oluşturmasıyla çözünebilir yapıda olan aminoasitler ve polipeptitler oluşmaktadır.¹²⁴ Sodyum hipoklorit, dentin organik ana bileşenini oluşturan kollajeni ve pulpa artıklarını etkin bir şekilde

çözmektedir. Organik doku çözme kapasitesi, pH'ına, miktarına, çözeltinin yoğunluğuna, ısısına, organik doku miktarına ve bu dokularla temas süresine bağlıdır.^{107, 124-127} Kullanımda olan irrigasyon çözeltilerinden nekrotik ve canlı organik dokuları en iyi çözebilen sodyum hipoklorittir. Bu sebeple NaOCl kullanılmadan başarılı kök kanal tedavisi yapabilmek mümkün olmamaktadır.¹¹⁹ Kalsiyum klorin gibi daha az toksik organik çözücüler denenmiş olsa da, henüz rutin klinik kullanıma girmemişlerdir.

Kök kanallarındaki dentin tübüllerinde bulunan bakteriler, smear tabakası varlığında tamamıyla uzaklaştırılamamaktadır. NaOCl tek başına smear tabakasının tamamını çözememektedir, smear tabakasının organik kısmını çözebilmektedir. NaOCl'nin ardından EDTA ile irrigasyon yapılması durumunda, smear tabakasını tamamen uzaklaştırmak mümkün olabilmektedir.¹¹⁹

2.7.2.3. Klorheksidin (KH)

Klorheksidin, sentetik yapıda katyonik bir bis-guanidindir.¹²⁸ KH, hidrofilik ve lipofilik bir moleküldür. Bakteri hücre zarındaki fosfolipidlerle ve lipopolisakkaritlerle etkileşime geçerek aktif ve pasif taşıma sistemleri ile hücre içine girebilmektedir.¹²⁹ Pozitif yüke sahip KH'nin mikroorganizmalar üzerindeki etkisi, bakteri hücre duvarında bulunan negatif yüke sahip fosfat grupları ile etkileşimi sonucunda gerçekleşmektedir. Bakteri hücre duvarı geçirgenliğinin artması ile KH bakteri hücresi içine girmektedir.

Bazik pH'a sahip olan KH, tuz olarak kararlı halde bulunmaktadır. Düşük yoğunlukta (%0.02) bakteriden potasyum ve fosfor gibi düşük molekül ağırlıklı maddelerin çıkışına sebep olurken; yüksek yoğunlukta (%2) bakterisit etkilidir ve bakteri sitoplazma içeriğini çökeltirerek ölümünü sağlamaktadır.¹³⁰ KH pozitif yüklü elektronları sayesinde dentine bağlanabilmektedir.^{131, 132} Bu sebeple, çözeltinin yoğunluğuna bağlı olmak üzere, 48 saatten 12 haftaya kadar antibakteriyel etkisi sürebilmektedir.¹³¹⁻¹³⁵

Bu devam eden antibakteriyel etki, koronalden oluşabilecek sızıntıları geciktirebilmektedir.^{136, 137}

KH gram pozitif ve gram negatif bakterilerin tümüne etkili olmakla beraber gram pozitif bakteriler üzerindeki etkisi daha fazladır.¹³⁸ KH gram negatif bakteri hücre duvarı yapısal komponenti olan endotoksinlerini inaktive edememektedir. Birincil endodontik enfeksiyonlarda gram negatif bakteriler ağırlıklı olduğundan, sadece KH yeterli olamamaktadır.¹³⁸ Bunun yanında, inatçı apikal periodontitis vakalarında bulunan *E. faecalis* ve *Candida albicans* üzerinde de etkilidir.¹²⁹ Bu sebeple KH'nin ikincil endodontik enfeksiyonlarda, birincil endodontik enfeksiyonlara göre başarısının daha yüksek olduğu söylenebilmektedir.¹³⁹ Tekil kültürlerle göre daha dirençli olan biyofilm bakterilerinin KH'ye duyarlılığı, sodyum hipoklorite olan duyarlılığından daha düşüktür.¹⁴⁰⁻¹⁴²

KH, organik dokuları çözememektedir. Dolayısıyla ortamda organik doku varlığında ortamın pH'ı, KH'nin antimikrobiyal etki gösterebilmesi için uygun olmayabilmektedir.¹⁴³ KH dentin erozyonuna sebep olmadığından, kemomekanik işlemlerin ardından son yıkama çözeltisi olarak kullanılabilir.¹⁴⁴

2.7.2.4. Etilendiamintetraasidikasit (EDTA)

EDTA kök kanallarının şekillendirilmesi sırasında kullanılan bir şelasyon ajanıdır. Hidroksiapatit yapısı da dâhil olmak üzere inorganik yapıyı çözebilmektedir.^{145, 146} Organik dokular üzerinde tek başına etkisi bulunmamaktadır. EDTA kök kanal dentinindeki kalsiyum iyonları ile oluşturduğu şelat sayesinde, dentinin inorganik yapısını uzaklaştıracağı ve bu sayede kök kanalının şekillendirilmesi sırasında stresin azalacağı ve biyomekanik temizlemenin kolaylaşacağı düşünülmüştür.¹⁴⁷

EDTA'nın antimikrobiyal etkinliđi bulunmamaktadır. EDTA, genellikle %17'lik yoğunlukta kullanılmaktadır. NaOCl irrigasyonunun ardından kullanıldığında, düşük yoğunlukta da yüksek yoğunlukta kullanımında oluşan etkiye benzer sonuçlar elde edilebilmektedir.¹⁴⁹ EDTA'nın dentin duvarlarında erozyon yaratmaması için önerilen güvenli uygulama süresi 1 dakikadır.¹⁵⁰ Smear tabakasının uzaklaştırılması ile dentinin derin tabakalarında da antimikrobiyal etkinlik sağlanmış olur.^{148, 149}

Şelatör ajanlar, temizleme yeteneklerine ilave olarak kök kanal duvarındaki biofilm tabakasını çözmeye yardımcı olabilmektedirler; ancak, hiçbir çözelti biyofilm üzerinde tek başına etkili değildir.^{150, 151}

2.7.2.5. Kök Kanal Sisteminin İrrigasyonunda Kullanılan Diğer Çözeltiler

Hidrojen peroksit, şeffaf renksiz bir sıvı olup diş hekimliğinde %1-30 arasında deđişen yoğunluklarda kullanılmaktadır. Bu madde endodonti alanında antibakteriyel ajan ve ağartma tedavilerinde uzun yıllar kullanılmıştır. Kök rezorpsiyonu gibi zararlı etkilerinden dolayı rutin final yıkama protokollerinden çıkarılması önerilmektedir.¹⁵² Antimikrobiyal etkisinin, sülfidril gruplarının oksidasyonu ve protein, yağ ve yüzey zarlarındaki çift bağların oksidasyonu ile oluştuđu savunulmaktadır.¹⁵²

Smear Clear (Kerr SybronEndo, Orange, CA), NaOCl ile birlikte kullanılarak, smear tabakasını kaldırmak amacıyla üretilmiş, %17'lik EDTA içersine, yüzey gerilimini düşürmek için katyonik ve anyonik yüzey aktif maddelerin eklendiđi bir çözeltilerdir.^{153, 154}

Kök dentinini dezenfekte etmesi ve smear tabakayı uzaklaştırması amacıyla geliştirilmiş olan MTAD; doksisisiklin, sitrik asit ve yüzey aktif deterjan (Tween-80) içeren ve pH'ı yaklaşık 2.15 olan bir irrigasyon çözeltilisidir.^{155, 156} *E.faecalis*'e karşı olan antimikrobiyal etkisinin, NaOCl ve EDTA ile kıyaslandığında daha etkili olduđu bildirilmiştir.¹⁵⁷

Klorindioksit (ClO₂), NaOCl'ye benzeyen ve yüzey dezenfeksiyonunda kullanılan antibakteriyel özelliğe sahip bir irrigasyon çözeltilisidir.¹⁵⁸ Bakteri hücre duvarından besin geçişini bozan ve kuvvetli bir oksitleyici ajan olan bu çözeltilinin endodontik tedavide potansiyel kullanım alanı olduğu düşünülmektedir.¹⁵⁸

QMix, (Tulsa Dental, Dentsply Inc, TN, USA): Patentli bir çözeltilidir. Smear tabakasını kaldırabilen ve antimikrobiyal özellikleri bulunan bir irrigasyon çözeltilisidir. EDTA, KH ve deterjan içermektedir. NaOCl ile direkt karıştırıldığında eser miktarda kahverengi çökelti meydana getirmektedir. Bu nedenle irrigasyon çözeltilerinin kombine kullanımlarında hata sonucu oluşabilecek tepkimelerinin önüne geçilebilmektedir. Qmix kullanım öncesi farklı malzemelerin karıştırılması gibi hazırlık gerektirmeyen direk olarak kullanıma hazır bir çözeltilidir.^{159, 160}

2.7.3. Smear Tabakası ve Uzaklaştırma Tekniği

Smear tabakası, biyomekanik preparasyon sırasında oluşan, kök kanal duvarlarının üst yüzeyinde yaklaşık 1-2 mm kalınlığında bulunabilen ve derin tabakası dentin tübüllerinin 40 mm içine kadar uzanabilen bir tabakadır.¹⁶¹ Bu tabakada, mikroorganizma veya nekrotik debris içerebilen organik yapılar ve inorganik yapılar bulunmaktadır.¹⁶² Smear tabakası enfekte olabileceği gibi, dentin tübüllerinde halen bulunmakta olan mikroorganizmaları da kök kanalı dezenfeksiyon ajanlarına karşı koruyabilmektedir.¹⁴⁹ Bu tabakanın uzaklaştırılması, hem organik ve hem de inorganik bileşenlerinin uzaklaştırılmasıyla mümkündür. Bu açıdan, EDTA ve NaOCl'in beraber kullanılması smear tabakasının uzaklaştırılmasında önem arz etmektedir. EDTA inorganik komponentlere etki etmektedir ve NaOCl organik komponentlere etki etmektedir böylece NaOCl'nin smear tabakasının kalsifiye olmuş derin tabakalarına etki etmesine yardımcı olunmaktadır.¹²³

2.8. Kök Kanallarının Doldurulması

Kök kanallarının doldurulmasının amacı, kök kanalını koronalden apikale kadar, koronalden ve periapikal dokulardan kanal içine giriş yolu bırakmayacak şekilde sızdırmaz bir şekilde kapatmak ve periapikal dokuları irrite etmeden foramen apikalede tıkaç (apikal plug) oluşturmaktır.^{85, 163, 164}

2.8.1. Kök Kanal Tedavisinde Seans Arasında Kullanılan Medikamentler

Kalsiyum hidroksit (Ca(OH)_2), yüzyılı aşkın süredir diş hekimliğinde kullanılan ve endodonti alanında da yaygın olarak kullanılmasına devam edilen bir ilaçtır. Alkali pH'ı ve biyoyumlu olması sayesinde vital pulpa tedavilerinde, kök kanalı dezenfeksiyonunda, kök rezorpsiyonunda, süt dişi kanal dolgusunda kullanılmaktadır. Doku veya doku sıvıları ile temasta tolere edilebilir sınırdaki nekrotik bir hat oluşturur ve bu hat civarında rejenerasyon başlayabilmektedir.¹⁶⁵ Ancak halen biyoyuyumluluğu ve etki mekanizması tam olarak açıklanamamıştır. Bugün endodontik tamir materyali olarak kullanılan birçok biyoyumlu maddenin etki mekanizması, içeriğindeki Ca(OH)_2 sağlayıcısı olan kalsiyum karbonat (CaCO_3)'ten temel almaktadır. Ca(OH)_2 , çift seanslı kök kanal tedavilerinde seans arası kök kanal ilacı olarak, kök kanalına yerleştirilerek yaygın olarak kullanılmaktadır. Aköz, visköz veya yağlı taşıyıcılar ile kök kanalına taşınabilmektedir. Kök kanallarında bulunan *E.faecalis* dışındaki bakterilere karşı oldukça etkilidir.¹²⁹ Bu etki çeşitli irrigasyon çözeltileriyle karıştırıldığında artabilmektedir. Ca(OH)_2 , KH ile beraber kullanıldığında antimikrobiyal etkinliği değişebilmektedir.¹²⁹

Günümüzde Ca(OH)_2 'nin, kök kanal ilacı olarak kısa dönemli kullanımı önerilirken, geçmişte kök kanalında daha uzun sürelerde bekletilmekteydi.¹⁶⁵

Ca(OH)₂, en uygun antimikrobiyal etkinin sağlanabilmesi için, kanal içinde en az 7-14 gün bekletilmesi gerekliliği önerilmektedir.¹⁶⁶

2.8.2. Kök Kanallarının Doldurulmasında Kullanılan Teknikler

Lateral sıkıştırma (kompaksiyon), kök kanal dolumu için genel kabul gören basit bir yöntemdir.¹⁶⁷ Kolaylıkla öğretilebilir ve uygulanabilir bir temel doldurma yöntemi olduğundan dolayı, yaygın olarak tercih edilmektedir.^{85, 168} Bu tekniğin dezavantajı, sıcak vertikal sıkıştırma ve termoplastik teknikte olduğu kadar kök kanalındaki düzensizliklerin boşluksuz bir şekilde doldurulamayabilmesidir.^{169, 170}

Tek kon tekniği kök kanalı tek kon kullanılarak doldurulmaktadır. Kök kanallarının crown-down yöntemi veya resiprokal sistemler ile biyomekanik şekillendirilmesi, konvansiyonel tekniklerle yapılan şekillendirmelere göre daha standart sonuçlar elde edilmesini sağlamaktadır. Çalışma uzunluğunda ve genişletme sisteminin son eğesi ile boyutsal ve açısal uyum gösteren uygun bir güta perka konu seçilerek uygulanmaktadır. Bu kon, kök kanalına yerleştirilerek geri çekildiğinde, çekmeye karşı bir sıkışma hissi göstermelidir. Tek kon tekniği ile kanalın koronal bölümünde boşluklar oluşabilmektedir.⁸⁵ Bu nedenle sistemin önerdiği güta perka konları tercih edilmeli ve koronal boşluklar oluşması durumunda alternatif doldurma teknikleri ile doldurulmalıdır.

Sıcak vertikal sıkıştırma, kök kanal boşluğunun üç boyutlu olarak boşluk kalmayacak şekilde doldurabilecek etkili bir teknik olarak tanıtılmıştır.² Kök kanalı şekillendirmesi yapılırken, kök kanalının devamlılık arz eden konik şekilli hazırlanması ve apikal foramenin olabildiğince küçük olması, teknik için gereklidir. Tekniğin avantajı, kanal düzensizliklerini ve aksesuar kanalları doldurabilmesidir. Dezavantajları ise az da olsa sıkıştırma kuvvetinden dolayı, vertikal kök kırığı oluşması ve materyalin periradiküler dokulara taşması ihtimalidir.⁸⁵

Lateral sıkıştırımda çalışma boyu kontrolünün sağlanabilmesi, sıcak güta perka yöntemlerine göre önemli bir avantajdır. Ana kon adaptasyonu, geleneksel lateral sıkıştırma tekniğinde olduğu gibi, sıcak güta perka tekniğinde de çalışma boyu kontrolü sağlanabilmektedir. Endotec II (Medidenta, Woodside, NY, ABD) ve Elements free (Kerr, Sybron Endo Orange CA, ABD) bu tekniğin uygulanabileceği cihazlardandır.⁸⁵

Termoplastik (ısılplastik) enjeksiyon tekniğinde, diğer sıcak güta perka tekniklerinden farklı olarak güta perka dışın dışarısında bir cihaz içerisinde ısıtılmaktadır. Termoplastisize edilen güta perka faz değiştirerek akışkanlık kazanmaktadır. Bu tekniği uygulayabilen cihazlar, doğrudan kök kanalına enjeksiyon ile uygulanabilmektedir. Kök kanalına enjekte edilen termoplastisize güta perka, kök kanalını konlarla kıyasla daha uyumlu ve hermetik bir şekilde doldurmaktadır. Kanal dolgu patının polimerizasyonuna bağlı dezavantajlar, bu teknikler ile birlikte en az indirgenmektedir. Bu teknik uygulanırken, apikal foramenin olabildiğince küçük olması ve kök kanalı kurularak, kök kanal patı ile kaplanmış olması gereklidir. The Obtura III (Obtura Spartan, Earth City, MO), Calamus (DENTSPLY Tulsa Dental Specialties, Tulsa, OK), Elements, Elements free (SybronEndo, Orange, CA), HotShot (Discus Dental, Culver City, CA) ve Ultrafil 3D (Coltene/Whaledent, Cuyahoga Falls, OH) bu tekniğin uygulanabileceği cihazlardır.⁸⁵

Katı kor taşıyıcılı güta perka tekniğinde, ince ve sert bir kor materyalinin etrafında doldurucu güta perka bulunmaktadır. Merkezinde sert bir taşıyıcı bulunması, güta perkanın kök kanalı içerisine kolaylıkla yerleştirmesine olanak sağlamaktadır. Kor taşıyıcı sistemlerde merkezde yer alan ince korun etrafında yer alan güta perka, kök kanal duvarlarına yüksek uyumluluk göstermektedir. Fakat sert kor materyalinin bulunması kanal içi post uygulamalarında ve kök kanal tedavisinin yenilenmesi durumlarında zorluk çıkarmaktadır. Ayrıca uygulama sırasında apikal bölgede, güta perka kor materyalinden

ayrılabilir. Thermafil (DENTSPLY Tulsa Dental Specialties, Tulsa, OK), Profile GT Obturators (DENTSPLY Tulsa Dental Specialties, Tulsa, OK), GT Series X Obturators (DENTSPLY Tulsa Dental Specialties, Tulsa, OK), ve ProTaper Universal Obturator (DENTSPLY Tulsa Dental Specialties, Tulsa, OK) bu grupta yer alan sistemlerdir.⁸⁵

Termomekanik sıkıştırma: Mc Spadden tarafından kendi adıyla tanıtılan ve ucuna tersine çevrilmiş hedström eğesine benzer bir spreader takılarak kullanılan kompaktör ile uygulanan tekniktir.⁸⁵ Yavaş hızda çalışan tepici (kompaktörün) sürtünme ile oluşturduğu ısı artışı gütaperkanın yumuşamasını sağlamaktadır. Tepici, belirlenen derinliğe doğru ilerletilmektedir. Eğri kanallara ulaşılabilmesi amacıyla esnek Ni-Ti uçlar da bulunmaktadır.⁸⁵

2.8.3. Kök Kanallarının Doldurulmasında Kullanılan Materyaller

Kök kanalı dolgu patları, doldurucu kon ile dentin duvarı arasında boşlukları doldurmak için gereklidir. Kanal dolgu patları ayrıca, kök kanalı düzensizlikleri, lateral ve aksesuar kanalları, lateral kondansasyon sırasında konlar arasında oluşan boşlukları da doldurabilmektedir.¹⁷¹ Günümüzde kanal dolgu patlarının birçok özelliği olmasına rağmen, öncelikle biyouyumlu ve periapikal dokular tarafından iyi tolere edilebilir olması önem taşımaktadır.¹⁷² Yüksek biyouyumlu kanal dolgu patları periapikal dokulara taşmaları durumunda rezorbe olabilmektedir.¹⁷³ Karıştırıldıklarında, tüm kanal dolgu patları sertleşme reaksiyonu sırasında bir miktar toksisite göstermektedir ancak sertleşme sonrasında toksisite ciddi anlamda düşmektedir.¹⁷⁴

2.8.3.1. İdeal Bir Kök Kanalı Dolgu Maddesinin Özellikleri

Kök kanal patlarında bulunması gereken özellikler şu şekilde belirtilmektedir:⁸⁵

1. Karıştırıldıklarında, kanal duvarı ve kor materyali ile iyi bir yapışma sergilemelidir.
2. Hermetik, boşluksuz bir tıkama göstermelidir.
3. Radyopak olmalıdır.
4. Kolay karıştırılabilir olmalıdır.
5. Sertleşme sırasında büzülmemelidir.
6. Diş yapılarını boyamamalıdır.
7. Bakteriostatik olmalıdır.
8. Biyoyumlu olmalıdır ve periapikal dokuları irrite etmemelidir.
9. Serleşme süresi çalışmaya olanak sağlamalıdır.
10. Sökülmesi gereken durumlarda, çözücüsü ile uzaklaştırılabilmelidir.

2.8.3.2. Kök Kanallarının Dolumunda Kor Materyalleri

Kök kanallarının doldurulması amacıyla kanal dolgu patları ve çeşitli kor materyalleri kullanılmaktadır. Endodontinin tarihçesi boyunca kor materyalleri fazla değişiklik göstermemiştir. Kor materyalleri arasında gümüş kon, güta perka, yüzey modifiye edilmiş güta perka ve resilon yer almaktadır.¹⁷⁵

2.8.3.2.1. Gümüş Konlar

Gümüş konlar ilk olarak, 1933 yılında E. Jasper tarafından herhangi bir standardizasyona sahip olmayan bir kor materyali olarak üretilmiştir.¹⁷⁶ Antibakteriyel bir madde olan gümüş, ideal kök kanal dolgu materyali şartlarından birini yerine getirebilmektedir. Gümüş konların sert yapısı, çalışma boyunca öngörülebilir kontrollü

bir çalışma sunmaktadır, fakat olağan dışı kök kanallarında sızıntıyı önleyememektedir. Ayrıca gümüş konlar, doku sıvısı veya ağız içi sıvılarla temas etmesi durumunda korozyona uğramaktadır.¹⁷⁷ Korozyona uğramış olan materyaller, sitotoksosite göstermektedir ve periapikal iyileşmeyi etkileyerek patolojiye neden olabilmektedir.¹⁷⁸

2.8.3.2.2. Güta Perka konları

Güta perka, kök kanalını tıkama amacıyla kullanılan en popüler kor materyalidir. Başlıca avantajları, esnekliği, kolay kullanımı, minimal toksisitesi, radyopak olması ve gerektiğinde sökümünün kolay olmasıdır. Dezavantajları ise, dentine yapışma özelliğinin olmaması, antibakteriyel olmaması ve ısıtılması durumunda soğurken büzülmesidir. Güta perka, kauçuk esaslıdır (trans-izomer poliizopren) ve iki kristalin formu (α , β) vardır. Isıtılmamış β fazda, materyal katı ve uyumlanabilir. Isıtıldığında α fazına geçer; bu fazda bükülebilir, yapışkan ve basınçla uygulandığında akışkan haldedir. Bu fazın dezavantajı sertleşirken büzülmesidir.¹⁷⁹

Güta perka konlar, yaklaşık %20 oranında güta perka, %65 oranında çinko oksit, %10 oranında radyopaklık verici madde ve %5 oranında yumuşatıcı ajandan oluşmaktadır.¹⁸⁰ Güta perkalara iyodoform, kalsiyum hidroksit, KH ve tetrasiklin gibi maddeler eklenerek antimikrobiyal etkisi artırılabilir.¹⁸¹⁻¹⁸⁴

Activ GP (Brasseler, ABD) dış yüzeyine cam iyonomer emdirilmiş güta perka kondur. Bu konlar cam iyonomer esaslı kanal dolgu patlarıyla birlikte kullanılmaktadır. Tek kon tekniği, dentin duvarı ve ana kon arasında bağlantı kurmak üzere dizayn edilmiştir.¹⁸⁵

2.8.3.2.3. Resilon

Resilon, diş hekimliğinde kullanıma uyumlandırılmış yüksek performanslı endüstriyel poliüretandır. Rezin esaslı kanal dolgu patları, resilon kona ve dentin duvarına yapışarak bağlantı sağlamaktadır. Bu şekilde üretici, yumuşak bir materyal olan güta perkanın aksine, resilon ile iyi bir monoblok bir yapı sağlandığını savunmaktadır.¹⁷¹

2.8.3.3. Kök Kanalı Dolgu Patları

Kök kanalı dolgu patları, doldurucu konlar ile dentin duvarı arasında boşluklarını doldurmaları için kullanılmaktadır. Kök kanal dolgu patları, çinko oksit öjenol esaslı, kalsiyum hidroksit esaslı, cam iyonomer esaslı, rezin esaslı veya biyoseramik esaslıdır.¹⁷¹

2.8.3.3.1. Çinko Oksit Öjenol Esaslı Kök Kanal Patları

Çinko oksit öjenol patları, periapikal dokulara taşmaları durumunda resorbe olmaktadır,¹⁷³ yavaş sertleşmektedir,¹⁸⁶ sertleşme sırasında büzülme göstermektedir, zamanla çözünebilmektedir,^{187, 188} diş yapısını renklendirebilmektedir^{189, 190} ve antimikrobiyal etki göstermektedir.^{191, 192}

Bilinen ilk öjenol esaslı pat Rickert ve Dixon¹⁹³ tarafından tanıtılmıştır. Daha sonrasında Grossman,¹⁹⁴ formülü modifiye ederek, dişte renklenmeyi önleyen yeni bir pat tanıtmıştır.

Pulp Canal Sealer (SybronEndo, Orange, CA, ABD), Procosol (Procosol, Inc., Philadelphia, PA), Tubli-Seal (SybronEndo, Orange, CA, ABD) ve Wach's sealer (Balas Dental, Chicago,IL) bu grupta yer alan ticari markalara örnektir.¹⁷¹

2.8.3.3.2. Kalsiyum Hidroksit Esaslı Kök Kanal dolgu Patları

Diş hekimliğinde Ca(OH)₂'nin ilk kez 1938 yılında Nygren tarafından kullanılmıştır.¹⁹⁵ Kalsiyum hidroksit esaslı patlar terapötik aktiviteleri için üretilmiştir.

Bu patlar, antimikrobiyal, osteojenik-sementojenik potansiyeli olacağı düşünülerek geliştirilmiştir. Ancak çözünebilirlik Ca(OH)_2 salımı ve aktivitesi için gereklidir. Bu durum ise kök kanal dolgu patların kullanım amacı ile ters düşmektedir. Sealapex (SybronEndo, Orange, CA, ABD) katalizör ve baz içeren bir sistemdir. Baz, çinko oksit, kalsiyum hidroksit, butil benzen, sülfonamid ve çinko sitrat içerir. Katalizör ise, rezin, aerosol R 972, izobütil salisilata ek olarak radyopaklık sağlamak amacıyla baryum sülfat ve titanyum dioksit içermektedir. Sealapex (SybronEndo, Orange, CA, ABD), Apexit ve Apexit Plus (Ivoclar Vivadent, Schaan, Liechtenstein) bu grupta yer alan ticari markalara örnektir.¹⁷¹

2.8.3.3.3. Rezin Esaslı Kök Kanal Patları

Rezin esaslı patlar uzunca bir süredir kullanılmakta olan, içerisinde öjenol bulunmayan, adeziv içeren bir patlardır. Bu tür patlar uzun süre sertleşme reaksiyonu göstermektedir ve patların sertleşme sırasında formaldehit açığa çıkarttığı bulunmuştur.^{196, 197} Bu tür patların altın standardı olarak da kabul edilen AH Plus (Dentsply, Konstanz, Almanya), yaklaşık 4 saat çalışma süresi sunan epoksi bis-fenol resin içermektedir. EndoREZ (Ultradent Products, South Jordan, UT) hidrofilik özellikli bir metakrilat rezin patıdır.¹⁷¹ Diaket (3M/ESPE, Minneapolis, MN), polivinil resin içeriğinden dolayı daha biyouyumludur.¹⁹⁸ Epiphany (Pentron Clinical Technologies, Wallingford, CT) ve RealSeal (SybronEndo, Orange, CA, USA) ise yeni bir kor materyal olan Resilon (Pentron Clinical Technologies, Wallingford, CT) ile kullanılmaktadır. Bu patlar ise, kanal duvarı ve resilon kor materyaline bağlanarak monoblok oluşmak amacıyla üretilmiştir.

2.8.3.3.4. Cam İyonomer Esaslı Kök Kanal Patları

Cam iyonomerler dentine tutunabilme özelliklerinden dolayı kullanılmaktadır. Ancak, cam iyonomer esaslı patlar minimal mikrobiyal özelliğe sahiptir.¹⁹⁹ Bunun yanında, cam iyonomerin retreatment durumunda kanaldan sökülmesinin gerekliliği dezavantaj oluşturmaktadır.²⁰⁰ Ketac-Endo(3M/ESPE, Minneapolis, MN), materyaller ve kök kanal duvar arasında adezyonu mümkün kılmaktadır.²⁰¹ Activ GP (Brasseler ABD, Savannah, GA) ise cam iyonomer emdirilmiş ve dış yüzeyi cam iyonomerle kaplanmış gutta perka kon ile cam iyonomer pattan oluşan bir sistemdir.

2.8.3.3.5. Biyoseramik Esaslı Kök Kanal Patları

Biyoseramikler, tıp ve diş hekimliği alanında kullanılmak üzere geliştirilmiş seramik materyallerdir. Biyoseramik esaslı kök kanal patlarının endodontide kullanımı oldukça yenidir. Biyoseramik teknolojisinin tıp ve diş hekimliği alanında kullanımının artması bu gruptaki kök kanal dolgu patlarının ön plana çıkmasına olanak sağlamıştır.²⁰²

Bu patlar zirkonyum oksit, kalsiyum silikat, kalsiyum monofosfat, Ca(OH)₂ ve çeşitli dolgu maddeleri içermektedir. Bu materyaller diğer kanal dolgu patlarına göre yüksek biyoyumluluk göstermektedir ve sertleşme süresince periapikal dokular için toksik veya karsinojenik maddeler açığa çıkartmamaktadır ve antimikrobiyal özellik göstermektedir.¹⁷¹ Ancak, kök kanalında sertleşmelerinin ardından retreatment veya post yapmak üzere sökümüleri gerektiğinde oldukça güçlük yaşanabilmektedir.²⁰³ EndoSequence BC Sealer (Brasseler USA, Savannah, GA, USA), iRoot SP (Innovative BioCeramix Inc., Vancouver, Canada), MTA-Fillapex (Angelus, Londrina, PR, Brazil), MTA-Angelus (Angelus, Londrina, PR, Brazil), Endo CPM sealer (Egeo, Buenos Aires, Argentina), ProRoot Endo Sealer (DENTSPLY Tulsa Dental Specialties, Tulsa, OK) bu grupta yer alan kök kanal patlarıdır.²⁰²

2.8.3.4. Biyoseramikler

Biyoseramikler oldukça biyoyumlu materyallerdir, kimyasal olarak kararludur, toksik ve karsinogenik deęillerdir, rezin iermediklerinden tr reaksiyon sonrasında bzlme gstermezler aksine ekspansiftirler. Kk kanal dolgusu, tamir maddesi, vital endodontik tedaviler, travma, apeksifikasyon, kombine lezyonlar, periapikal cerrahi gibi birok endikasyonda uygulanabilmektedirler.²⁰⁴

İlk jenerasyon biyoseramikler sınıfının altın standardı olan mineral trioksit agregat (MTA), diř hekimlięinde ilk kez 1993 yılında Mahmoud Torabinejad²⁰⁵ tarafından tanıtılmıřtır. Amerikan Gıda ve İla Ynetimi (FDA) tarafınca 1998 yılında onaylanması ile hem klinik hem de deneysel olarak geniř bir kullanım alanı bulmuřtur.²⁰⁶ MTA'nın biyoyumluluk, rtclk, sızdırmazlık ve antibakteriyel etkinlik gibi olumlu zellikleri vardır. Bunların yanı sıra, doku rejenerasyonunu indkledięi ortaya konulmuřtur.^{207, 208} MTA'nın, karakteristik zellikleri sebebiyle gta perka ve kanal patı kullanılarak gerekleřtirilen kk kanal tedavilerine geerli bir alternatif olabileceęi bildirilmiřtir.²⁰⁹ MTA'nın zellikle, apeksi aık olan diřlerde, kk kanal tedavisi yenileme iřlemlerinde, kk kanalı i rezorpsiyonlarında, apikal cerrahiler ncesinde, dens invaginatus vakalarında, c-řekilli kanallar benzeri anatomik eřitlilik gsteren diřlerde btn veya kısmi kanal dolgu materyali olarak kullanılabilenine bildirilmiřtir.²⁰⁹

MTA'nın tamamen kk kanal dolgu materyali olarak kullanıldıęında diřlerde renklenmeye neden olması, bir zcsnn olmaması, kk kanalının yenilenmesi durumunun mmkn olmaması, bořluksuz bir řekilde doldurmanın ve kontrolnn g olması ve manplasyon zorluęu gibi dezavantajları vardır.²⁰⁹

Yeni jenerasyon biyoseramikler, kk ucu dolgusu, vital pulpa tedavileri, perforasyon tamiri ve apeksifikasyon iřlemlerinde kullanımları nerilen, son yıllarda geliřtirilmiř biyoseramiklerdir. byk oranda ilk jenerasyon biyoseramikler ile benzer

olduđu bir modifikasyonu olduđu ifade edilmektedir.²¹⁰ Kalsiyum-silikat-fosfat bazlı, biyolojik olarak uyumlu nano seramik parçacıklardan meydana gelmişlerdir.²¹¹ İçeriğindeki diđer bileşenler kalsiyum hidroksit, hidroksiapatit, kalsiyum silikat hidrat, radyoopasite sağlayıcı moleküller ve amorf silikon oksit. Üretici firma, dokulara olan toksik etkileri azaltmak amacıyla alüminyum içermediğini savunmaktadır.²¹⁰

Kullanım alanları MTA ile aynıdır. MTA ile benzer özellikler ve bileşenlere sahip olmasının yanında içeriğinde ağır metal ve alüminyum bulunmamaktadır.²¹² Antimikrobiyal özellikleri MTA ile benzerdir. *E.faecalis* ve *C.albicans* a karşı güçlü antibakteriyel etki göstermektedir.^{213, 214}

Bu tez çalışmasının amacı, bir Türk subpopülasyonuna ait bireylerin periapikal lezyonu bulunan dişlerine modern teknikler ile endodontik tedavi ve postendodontik restorasyon uygulandıktan sonra, periapikal durumlarını değerlendirmektir.

3. MATERYAL VE METOT

3.1. Hasta Seçimi

Eskişehir Osmangazi Üniversitesi (ESOGÜ) Diş Hekimliği Fakültesi Endodonti Anabilim Dalı kliniğine başvuran her bir bireyin periapikal lezyonlu diş/dişleri, başlangıç klinik ve radyografik bulguları ve periyodik takipleri, rutin endodontik prosedür gereği kayıt altına alınmaktadır. Bu retrospektif çalışmaya, 2013-2015 yılları arasında ESOĞÜ Diş Hekimliği Fakültesi Endodonti Anabilim Dalı kliniğine başvuran ve kök kanal tedavisi veya kök kanal tedavisi yenileme işlemi yapılmış olan 18 yaş üzeri bireyler dahil edilmiştir. Çalışmamız için ESOĞÜ Tıp Fakültesi Girişimsel Olmayan İnsan Araştırmaları Etik Kurulu onayı alınmıştır.

Hastaların dahil edilme kriterleri:

1. Apikal periodontitis tanısı konulmuş periapikal lezyonu bulunan devital dişlere sahip hastalar,
2. Sistemik hastalığı bulunmayan bireyler,
3. Daha önce apikal cerrahi uygulanmamış hastalar,
4. Aydınlatılmış yazılı onamı alınan hastalar,
5. Kök kanal tedavisi tamamlandıktan sonra en az bir yıllık takibi yapılmış olan hastalar,
6. Kök kanal dolguları taşkın veya eksik olmayan, boşluksuz, yeterli tıkama sağlanmış olan, kök kanallarında kırık alet bulunmayan dişler.

Hastaların araştırmaya dahil edilmeme kriterleri:

1. Vertikal kök kırığı bulunan dişler
2. Periapikal lezyonu bulunmayan akut enflamasyonlu vital dişler,
3. İç veya dış kök rezorpsiyonu bulunan dişler,

4. Etyolojinin; periodontal hastalık, ortodontik hareket veya okluzal travma olduğu öngörülen dişler,
5. Travma hikayesi bulunan dişler,
6. Kök kanal tedavisinden sonra koronal restorasyon yaptırmamış ve rutin periyodik kontrole gelmemiş hastalar,
7. Kök kanal tedavisi tamamlandıktan sonra koronal restorasyonu en erken 2 ay sonra yapılmış olan hastalar,
8. Kanal içi post uygulanmış veya kuronlanmış dişler,
9. On sekiz yaşından küçük hastalar,
10. Kronik sistemik rahatsızlığı bulunan hastalar,
11. Düzenli olarak ilaç kullanan bireyler,
12. Gebelik durumu bulunan hastalar,
13. Kemoterapi ve radyoterapi görmüş veya görmekte olan hastalar,
14. İki seanstan uzun süren kök kanal tedavileri,
15. Aydınlatılmış yazılı onam alınamayan hastalar.

3.2. Kök Kanal Tedavisi Protokolü

Rutin olarak her bir diş, endodontik tedaviden önce muayene edilerek endodontik açıdan tanı konmuştur. Hastanın dental hikayesi ve sübjektif semptomları kayıt altına alındıktan sonra, dişlere termal canlılık testi, perküsyon/palpasyona duyarlılık testi, mobilite testi ve dikey kırık hattı izleyebilmek için LED ışık kaynağı (Planmeca Inc., Helsinki, Finlandiya) ile transluminasyon uygulanmıştır. Ayrıca yumuşak dokuda şişlik, fistül varlığı, periodontal dokuların sağlığı değerlendirilmiştir.

Her bir dişin, endodontik tedavi öncesinde ışımaya duyarlı #1 ve #2 numaralı fosfor plak (Proscanner™, Planmeca Inc., Helsinki, Finlandiya) ve X ışını kaynağıyla

(ProX™, Planmeca Inc., Helsinki, Finlandiya) iki boyutlu teşhis radyografları elde edilmiştir. Işınlama doz parametreleri için dişin türüne, hastanın yaşına göre önerilen ayarlar tercih edilmiştir. Periradiküler dokuların durumu kayıt altına alınmıştır. Başlangıç tanısı konulmuştur ve kök kanal tedavileri planlanmıştır. Başlangıç durumunun yanı sıra, tedavi sırasında uygulanan; çalışma uzunlukları, apikal genişlik, irrigasyon yöntemi, kanal genişletme yöntemi, doldurma yöntemi, seans sayısı, kullanılan medikamentler ve maddeler ile 6 aylık takip randevuları Endodonti Anabilim Dalı'na ait lezyon takip formlarında rutin olarak kayıt altına alınmıştır.

Kök kanal tedavisi işlemi yapılacak olan dişe tanı konulduktan sonra lastik örtü (Optradam Plus, Ivoclar Vivadent AG, Schaan, Liechtenstein) uygulanmıştır ve çalışılacak olan dişe endodontik giriş kavitesi açılmıştır. Kök kanalları DG 16 sond (DENTSPLY Tulsa Dental Specialties, Tulsa, OK) ile tespit edilmiştir. Apikal açıklığın sağlanması amacıyla, majör foramenin genişliğine uygun ISO #6-15 arasında K-tipi el eğeleri kullanılmıştır. Apikal açıklığın sağlanmasının ardından çalışma uzunluğu apeks bulucu (Raypex 6; VDW GmbH, Münih, Almanya) kullanılarak, fizyolojik apikal foramende olacak şekilde belirlenmiştir. Belirlenen çalışma boyutu radyografik olarak teyit edilmiştir.

El eğesi, Reciproc, One Shape veya Twisted File eğesi sistemlerinden biri kullanılarak kök kanalları şekillendirilmiştir. El eğesi ile yapılan şekillendirmelerde konvansiyonel step-back tekniği uygulanmıştır. Kökün koronal üçlüsü gates-glidden frezler (VDW GmbH, Münih, Almanya) ile genişletildikten sonra ISO K ve H tipi eğeler ile orta ve apikal üçlü genişletilmiştir. Her eğeleme işleminden sonra kök kanalları 1mL %2.5'lik NaOCl yıkama çözeltisi ve konvansiyonel irrigasyon iğnesi ile yıkanmıştır. Kök kanallarının şekillendirilmesi tamamlandıktan sonra her kanal sırasıyla; 5 mL %2.5'lik NaOCl, 2 mL distile su, 2 mL %17 EDTA, 2 mL distile su ve 2 mL %2 KH yıkama

çözeltisi kullanılarak smear tabakası uzaklaştırma protokolü uygulanmıştır. Recipro sistem ile şekillendirilen kök kanallarında Endodontik tork kontrollü bir motor olan X-smart Plus (Dentsply-Maillefer, Balleagues, İsviçre) ile yazılımda mevcut olan Recipro ayarı tercih edilerek kullanılmıştır. Twisted file sistemi de üretici firmanın önermiş olduğu tork ve hız ayarları X-Smart Plus programlanarak kullanılmıştır. One-Shape eğe sistemi de Twisted-File sistemde olduğu gibi üreticinin önerdiği ayarlar programlanarak kullanılmıştır. Benzer yıkama ve smear tabakası uzaklaştırma protokolü tüm dişlerde uygulanmıştır. Kök kanalları kağıt konlar yardımı ile kurulanmasını takiben çift seans çalışılacak dişler için Ca(OH)_2 'nin hazır preparat formu tercih edilmiştir. Kök kanalı içerisine penetre olabilen kanül (Calcipast, Cercamed, Stowola-Wola, Polonya) yardımı ile Ca(OH)_2 yerleştirilmiştir ve kağıt koni ile kök kanal duvarlarına doğru adapte edilmiştir. Seans arası Ca(OH)_2 patı geçici dolgu materyali (Cavit; 3M ESPE, Seefeld, Almanya) ile kapatılarak 14 gün beklenmiştir. Çift seanslı işlemlerin ikinci seansında Ca(OH)_2 ana (master) apikal eğe ve distile suyla uzaklaştırdıktan sonra, kağıt koniler ile kurulanmıştır. Resiprokal ve sürekli rotasyonel hareket ederek şekillendiren sistemlerin kendi güta perkaları kullanılarak tek kon tekniği ile dolular uygulanırken, el eğeleri ile yapılan genişletmelerde lateral sıkıştırma tekniği uygulanmıştır. Kök kanallarını farklı tekniklerle doldurulurken, rezin esaslı (AH Plus, Dentsply, Konstanz, Almanya), kalsiyum hidroksit esaslı (Sealapex, Kerr Orange, CA, ABD) ya da biyoseramik esaslı (MTA Fillapex, Angelus, Londrina, PR, Brezilya) farklı içerikte kanal dolgu patları da kullanılmıştır. Kök kanal tedavisi tamamlanmış olan dişlerin, çinko fosfat siman kullanılarak geçici dolgusu yapıldı ve daimi restorasyonlarının yapılması amacıyla Diş Hastalıkları ve Tedavisi Anabilim Dalı'na sevk edilmiştir.

Tablo 3.1. Kullanılan kanal dolgu patları

| Kanal Dolgu Patı | Üretici Firma | Çeşidi | İçeriği |
|------------------|--------------------------------------|------------------------------|---|
| AH Plus | Dentsply, Konstanz, Almanya | Rezin esaslı | BisfenolA, BisfenolF epoksi rezin, Dibenzildiamin Aminoadamantin Kalsiyum tungstate Trisiklodekandiamin Zirkonyum oksit, Demir oksit, Silika |
| Sealapex | Kerr Orange, CA, ABD | Kalsiyum hidroksit esaslı | Kalsiyum oksit, trimetilol propan, Neopentil, Glikol salisilat İzobutil salsilat reçine |
| MTA Fillapex | Angelus, Londrina, PR, Breziya | Biyoseramik esaslı | Salisilât rezin, seyreltilmiş rezin, natürel rezin, bizmut trioksit, nano tanecikli silis, MTA |

Tablo 3.2. Kullanılan döner alet sistemleri

| Döner Alet Sistemi | Üretici Firma | Çalışma Hareketi | Eğe Uzunlukları | Bileşimi |
|--------------------|--|--------------------------------------|----------------------|-------------------|
| Reciproc | VDW GmbH, Münih Almanya | Resiprokal hareket (150° syt 30° sy) | 21 mm 25 mm 31 mm | M-Wire® Ni-Ti |
| One Shape | Micro Mega Besançon cedex Fransa | Devamlı rotasyon | 21mm 25mm 29 mm | Ni-Ti |
| Twisted File | SybronEndo, Orange, CA, ABD | Devamlı rotasyon | 23mm 27mm | R-Phase™ Ni-Ti |

Kök kanal tedavisi yenileme için koronal üçlüde ökaliptol yağı uygulamasının ardından kök kanalının koronal üçlüsü sökülüştür daha sonra ISO K eğeleri ile kanal giriş yolu açıklığı sağlanarak çalışma uzunluğu tespit edilmiştir. Önceki tedavide bulunamayan kök kanalları uygun giriş kavitesi oluşturularak ve dental operasyon mikroskobu (Alltion Am-P8000 Microscope, Wuzhou, Çin) altında tespit edilmiştir.

Biyomekanik şekillendirme işlemi yukarıda belirtilen sistemler veya el eğeleri ile aynı teknik ile uygulanmıştır.

3.3. Hasta Takip Protokolü

Radyografik veriler, ESOGÜ Diş Hekimliği Fakültesi Endodonti Anabilim Dalı lezyon takip kayıt arşivinden, Metasoft Otomasyon yazılımından ve Romexis (Planmeca Romexis Viewer®, Helsinki, Finland) radyografik görüntüleme yazılımından elde edilmiştir. Periyodik takiplerde lezyon takip formu doldurulmakta ve arşivlenmektedir (Şekil 3.2). Periapikal lezyonlu dişlerin, klinik ve radyografik başlangıç ve periyodik olarak takipleri, rutin endodontik tedavi prosedürü gereği kayıt altına alınmıştır. Hastaların tedavi seanslarında lezyon takip formuna;

1. Hastaların kişisel bilgileri,
2. Dental ve medikal hikâyeleri,
3. Apikal periodontitis bulunan dişleri,
4. Uygulanan preparasyon sistemi,
5. Kullanılan pat ve dolum sistemleri,
6. Uygulanan tedavinin seans sayısı,
7. Tedavi edilen dişlerin durumu,
8. Kavite bilgisi,
9. Uygulanan irrigasyon protokolü,
10. Lezyon büyüklükleri PAİ skorlama sistemine göre kayıt edildi.

Hastalar tedavilerinin bitiminin ardından rutin takibe alınmıştır. Lezyon takibi iyileşene kadar sürmekte, ancak endodontik tedaviyi izleyen 3.ay, 6.ay, 12.ay, 24.ay, 36.ay, 48.ay ve 60.ay olmak üzere toplamda 5 yıl süre ile rutin olarak gerçekleştirilmektedir. Takip randevularına gelen hastalar klinik ve radyolojik olarak muayene edilerek mevcut lezyon formlarına takiplerdeki durumları kayıt edilmiştir.

ESOGÜ D.H.F. ENDODONTİ A.B.D. LEZYON TAKİP FORMU

Kişisel Bilgiler

| | |
|-------------|--|
| Dosya No: | |
| Adı Soyadı: | |
| Cinsiyet: | |
| Yaş: | |
| Tel: | |
| Adres: | |
| Email: | |

Sağlık Durumu

| | |
|-------------------|--|
| Hastalık | |
| İlaç | |
| Başlangıç Tanısı | |
| Ağrı | |
| Vitalite | |
| Fraktür | |
| Fistül | |
| Kanal | |
| Lezyon | |
| Lezyon Skor (PAL) | |

Tedavi

| | | | | |
|--------------|--------|----|--------|-----|
| Diş # | | | | |
| Çalışma Boyu | MB | ML | DB | P/D |
| MAF | | | | |
| Sistem | | | | |
| Medikament | | | | |
| Dolum | | | | |
| Pat | | | | |
| Seans Sayısı | Tek S. | | Çok S. | |

İrrigasyon Protokolü

| | | | | |
|-------------|-------|------|-------|-----|
| Eğeleme | NaOCl | EDTA | CHX | |
| Final | NaOCl | EDTA | CHX | |
| Lazer | Var | Yok | | |
| Kavite | O | MO | DO | MOD |
| Retreatment | Evet | | Hayır | |

Takip

| | | |
|--------|------------|--|
| Tedavi | 1.Seans | |
| | 2.Seans | |
| Takip | 1. (3.Ay) | |
| | 2. (6.Ay) | |
| | 3. (12.Ay) | |
| | 4. (24.Ay) | |
| | 5. (36.Ay) | |
| | 6. (48.Ay) | |
| | 7. (60.Ay) | |

Şekil 3.1. Lezyon Takip Formu

ESOGÜ D.H.F. ENDODONTİ A.B.D. LEZYON TAKİP FORMU

Kişisel Bilgiler

| | |
|-------------|------------|
| Dosya No: | 26421 |
| Adı Soyadı: | [Redacted] |
| Cinsiyet: | K |
| Yaş: | 18 |
| Tel: | [Redacted] |
| Adres: | [Redacted] |
| Email: | [Redacted] |

Sağlık Durumu

| | |
|-------------------|-----|
| Hastalık | — |
| İlaç | — |
| Başlangıç Tanısı | KAP |
| Ağrı | X |
| Vitalite | X |
| Fraktür | X |
| Fistül | X |
| Kanal | X |
| Lezyon | ✓ |
| Lezyon Skor (PAI) | 5 |

Tedavi

| | |
|--------------|----------------------|
| Diş # | 21 |
| Çalışma Boyu | MB 22 ML DB P/D |
| MAF | #80 |
| Sistem | E1 ağısı |
| Medikament | CaOH |
| Dolum | Lateral Kondansasyon |
| Pat | Rezin ia. Pat |
| Seans Sayısı | Tek S. Çok S. |

İrrigasyon Protokolü

| | | | |
|-------------|-------|-------|--------|
| Egeleme | NaOCl | EDTA | CHX |
| Final | NaOCl | EDTA | CHX |
| Lazer | Var | Yok | |
| Kavite | O | MO | DO MOD |
| Retreatment | Evet | Hayır | |

Takip

Dolgu = 3. haftada yapılmıştır.

| | | |
|--------|------------|---------------------------------------|
| Tedavi | 1.Seans | 07.01.2014 |
| | 2.Seans | 21.01.2014 (Herhangi bir semptom yok) |
| Takip | 1. (3.Ay) | 22.04.2014 ✓ |
| | 2. (6.Ay) | 21.07.2014 (PAI 3) ✓ |
| | 3. (12.Ay) | 12.01.2015 (PAI 2) ✓ |
| | 4. (24.Ay) | 08.01.2016 (PAI 1) ✓ |
| | 5. (36.Ay) | |
| | 6. (48.Ay) | |
| | 7. (60.Ay) | |

Şekil 3.2. Kayıtları Alınmış Lezyon Takip Formundan Bir Örnek

3.3.1. Klinik Takip

Hastaların kök kanal tedavilerinin tamamlanmasının ardından takip randevularındaki klinik değerlendirmede ise;

- * Geçici dolgu ile bekleme süresi,
- * İkincil çürük varlığı,
- * Şişlik
- * Spontan veya provoke olan ağrı/semptom
- * Restorasyonunun varlığı,
- * Fonksiyon sırasında hassasiyet,
- * Palpasyonda hassasiyet,
- * Sond yardımı ile yatay ve dikey perküsyonda hassasiyet,
- * Tekrarlayan fistül varlığı kriterleri değerlendirilmiştir ve takip formlarına

kayıtları alınmıştır. İlgili dişlerinde; fonksiyon, palpasyon veya perküsyon sırasında ağrı hisseden hastaların bu dişleri “semptomatik” olarak kayıt edilmiştir ve “başarısız” olarak değerlendirilmiştir. Aynı şekilde iyileşmemiş veya yeni oluşmuş fistül varlığında da durum kayıt edilmiştir ve “başarısız” olarak değerlendirilmiştir. İlgili dişlerde ikincil çürük varlığında, diş asemptomatik ise restorasyonlarının yenilenmesi amacıyla hastalar Diş Hastalıkları ve Tedavisi Anabilim Dalı’na yönlendirilmiştir ve bu dişlerin takiplerine devam edilmiştir.

3.3.2. Radyolojik Takip

ESOGÜ Diş Hekimliği Fakültesi’ne tedavi olmak amacıyla başvuran tüm hastaların ilk muayeneleri, rutin olarak Ağız Diş Çene Radyolojisi Anabilim Dalı’nda gerçekleştirilmektedir. İlk muayene sırasında hastaların özel bir durum olmadığı sürece rutin olarak dijital panoramik radyografları alınmaktadır. ESOGÜ Diş Hekimliği

Fakültesi Endodonti Anabilim Dalı'nda endodontik tedavisi yapılacak dişlerin başlangıç periapikal radyografları alınmaktadır. Ayrıca endodontik tedavisi tamamlanmış olan dişlerin tedavi bitiminde ve rutin kontrolleri sırasında periapikal radyograflar alınmaktadır.

Standardize şekilde alınan periapikal radyograflar 2 bağımsız klinisyen tarafından değerlendirilmiştir. Radyografik görüntüleme yazılımdan dışarıya aktarılan görüntü dosyaları, sıkıştırılmamış bir dosya biçimi olan TIFF biçiminde kaydedilerek bir görüntü işleme programında (Adobe Photoshop CC, Adobe Systems Inc., San Jose, Calif., ABD) incelenmiştir. Bütün görüntü dosyaları, 4000K LED gün ışığı ile aydınlatılmış odada, 22" düz bir LED monitor karşısında 50 cm uzaktan değerlendirme yapılmıştır. Görüntü bağdaştırıcı değerleri, 2048 × 1536 piksel, 75 Hz tazeleme hızı ve 11.9 bit olarak sabitlenmiştir.

Cohen kappa testi ile kalibre olmuş gözlemciler, radyograflarda;

- * Kök kanal tedavisinin durumunu,
- * Periapikal lezyonun durumunu,
- * İkincil çürük varlığını,
- * Koronal restorasyonun radyografik durumunu değerlendirmiştir.

Radyograflar incelenerek, öncelikle ilk kez endodontik tedavileri yapılmış dişler veya endodontik tedavileri tekrarlanmış dişlerin başlangıç periapikal indeks skorlaması yapılarak, periapikal durumları kayıt edilmiştir. Ardından minimum bir yıllık takip radyografları incelenerek, periyodik kontrollerdeki periapikal durumları değerlendirilerek, PAİ skorlamasına göre kayıt edilmiştir. PAİ 1 ve PAİ 2 sağlıklı periapikal durum olarak kabul edilirken, PAİ 2'den büyük olarak skorlanmış lezyonlar, patolojik periapikal durum olarak değerlendirildi.

3.4. İstatistiksel Analiz

Bu çalışmadaki verilerin istatistiksel analizleri biyoistatistik uzmanı tarafından istatistiksel analiz yazılımı (SPSS v.23,IBM, Chicago, IL) kullanılarak yapılmıştır. Hekimler arasındaki uyumun değerlendirilmesinde güvenilirlik analizi olan Cohen's Cappa katsayısı tekniği kullanılmıştır. Kategorik değişkenler arası ilişkinin değerlendirilmesinde ki-kare testi (Pearson Ki-Kare, Benzerlik Oranı, Fisher's Kesin Testi, Doğrusal Birliktelik) kullanılmıştır. İstatistiksel verilerin değerlendirilmesinde anlamlılık düzeyi 0.05 olarak kabul edilmiştir.

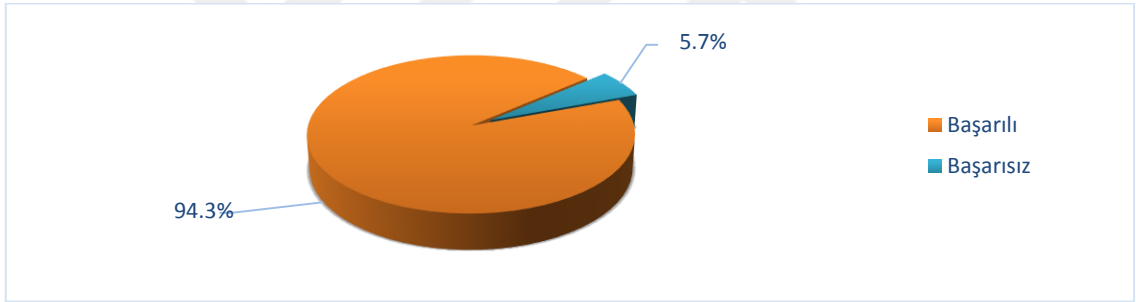


4.BULGULAR

Endodonti Anabilim Dalına 2013-2015 yılları arasında başvurmuş toplam 3729 hastadan, hasta seçim kriterlerini sağlayan, 2014 – 2016 yılları arasında kontrol tarihleri bulunan ve yaşları 18 ile 76 arasında olan toplam 373 hastanın (248 kadın ve 125 erkek) 404 dişi çalışmada analiz edildi. Çalışmaya dahil edilen apikal periodontitisli hastaların ortalama takip süresi 18 ± 3 ay olarak hesaplandı.

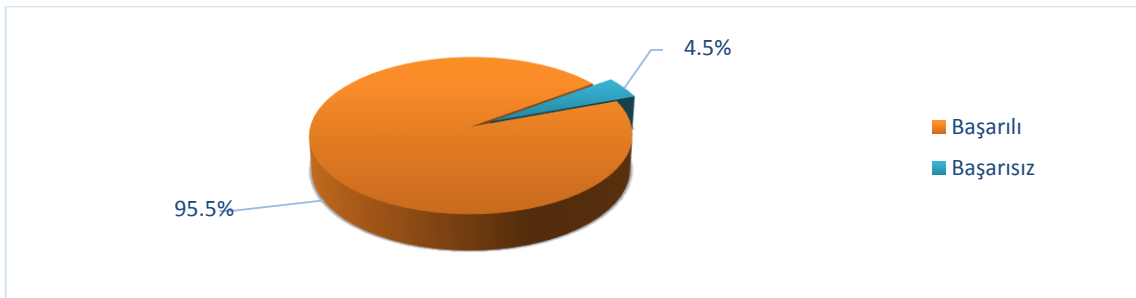
Örneklerin Dağılımı

Kök kanal tedavisi veya kök kanal tedavisi yenileme işlemi uygulanan 404 dişin 381'inde işlemin (%94.3) başarılı olduğu, 23'ünde (%5.7) ise başarısız olduğu görüldü.



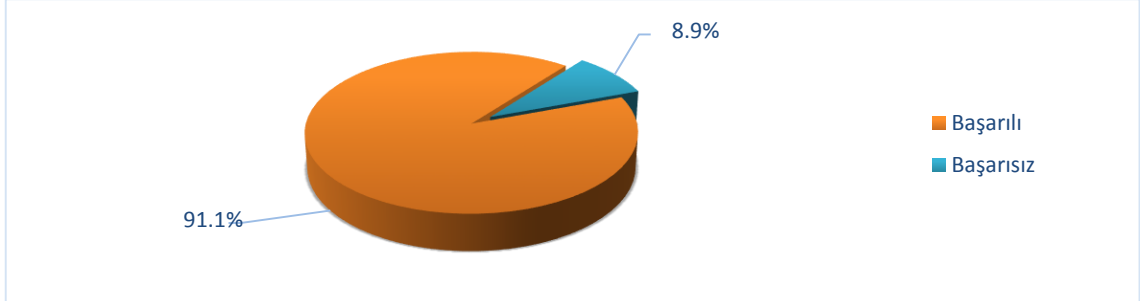
Şekil 4.1. Kök kanal tedavisi ve kök kanal tedavisi yenileme işlemlerinin başarı durumuna göre dağılımı

Birincil kök kanal tedavisi uygulanan 292 dişin 279'unda işlemin (%95.5) başarılı olduğu, 13'ünde (%4.5) ise başarısız olduğu tespit edildi.



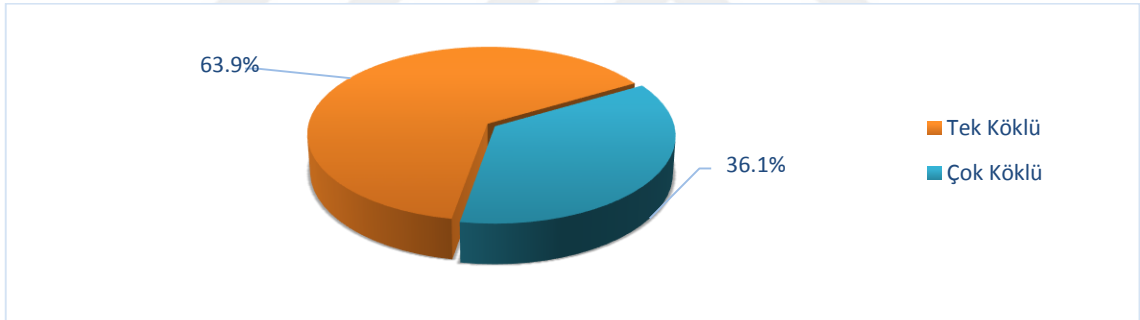
Şekil 4.2. Birincil kök kanal tedavisi uygulanmış olan dişlerin başarı durumuna göre dağılımı

Kök kanal tedavisi yenileme işlemi uygulanan 112 dişin 102'sinde işlemin (%91.1) başarılı olduğu, 10'unda (%8.9) ise başarısız olduğu saptandı.



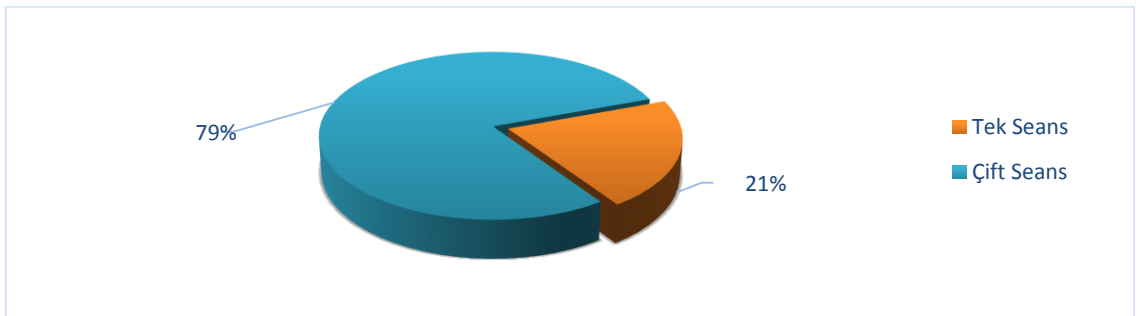
Şekil 4.3. Kök kanal tedavisi yenileme işlemi uygulanmış olan dişlerin başarı durumuna göre dağılımı

Çalışmaya dahil edilen dişlerin 258'i (%63.9) tek köklü, 146'sı (%36.1) çok köklü dişlerdir.



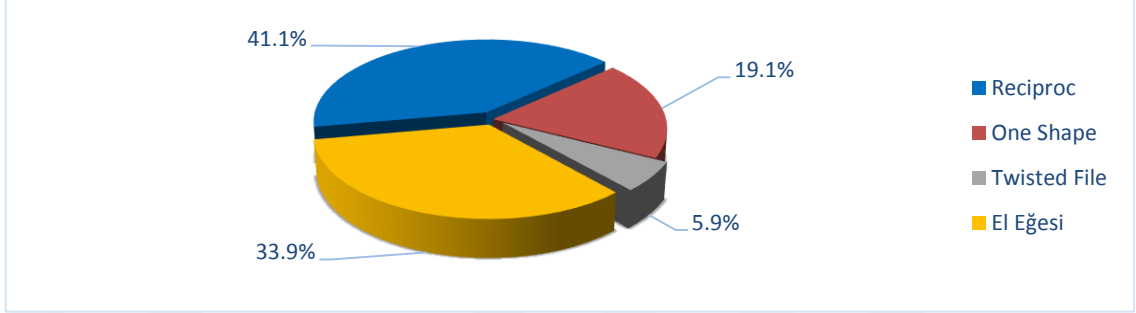
Şekil 4.4. Çalışmaya dahil edilen dişlerin kök sayılarına göre dağılımı

Çalışmaya dahil edilen dişlerin endodontik tedavilerinin 85'i (%21) tek seansta, 319'u (%79) çift seansta tamamlandı.



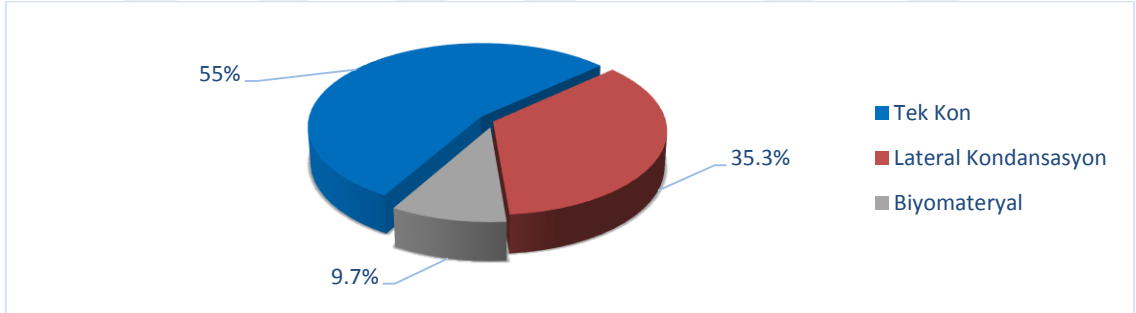
Şekil 4.5. Endodontik tedavilerinin seans sayısına göre dağılımı

Kök kanallarının şekillendirilmesi amacıyla 404 dişin içerisinde 166 dişte (%41.1) Reciproc sistem, 77 dişte (%19.1) One Shape sistemi, 24 dişte (%5.9) Twisted File sistemi, 137 dişte ise (%33.9) el eğesi kullanıldı.



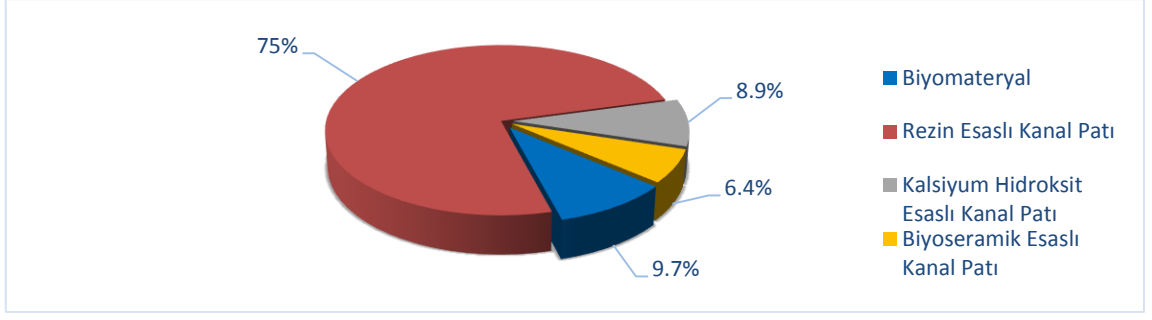
Şekil 4.6. Çalışmaya dahil edilen dişlerin kanallarının şekillendirilmesinde kullanılan eğe sistemlerine göre dağılımı

Endodontik tedavi uygulanan 404 dişin 222'si (%55) tek kon yöntemi ile, 143'ü (%35.3) lateral sıkıştırma yöntemi ile, 39'u (%9.7) biyomateryal ile dolduruldu.



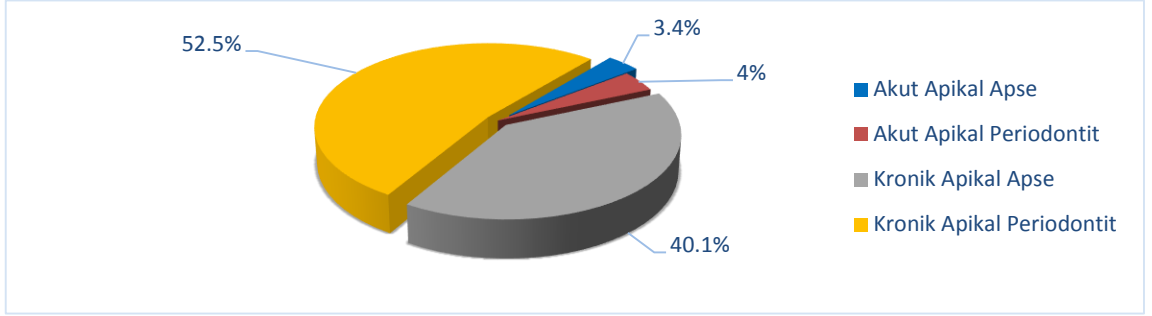
Şekil 4.7. Çalışmaya dahil edilen dişlerin kanal dolgu yöntemlerine göre dağılımı

Endodontik tedavi uygulanan dişlerin 39'unda (%9.7) biyomateryal, 303'ünde (%75) rezin esaslı kanal patı, 36'sında (%8.9) kalsiyum hidroksit esaslı kanal patı, 26'sında (%6.4) biyoseramik esaslı kanal patı kullanılarak dolduruldu.



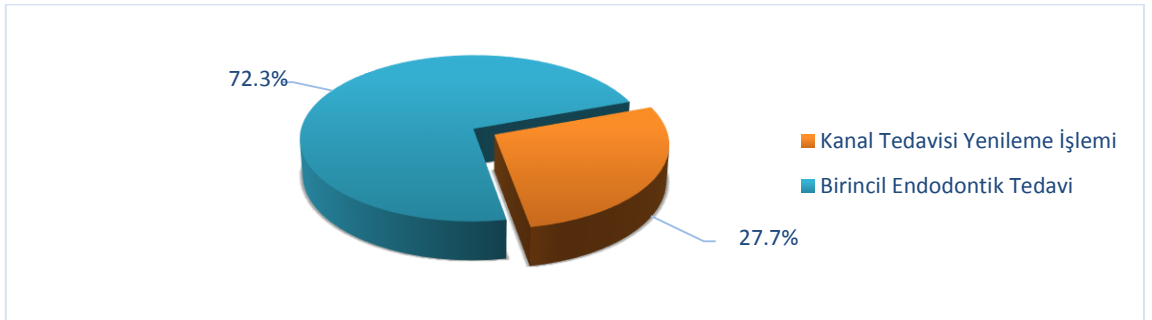
Şekil 4.8. Çalışmaya dahil edilen dişlerin kanal dolgu materyallerine göre dağılımı

Çalışmaya dahil edilen dişlerin başlangıçta, 14'üne (%3.4) akut apikal apse, 16'sına (%4) akut apikal periodontit, 162'sine (%40.1) kronik apikal apse, 212'sine (%52.5) kronik apikal periodontit tanısı kondu.



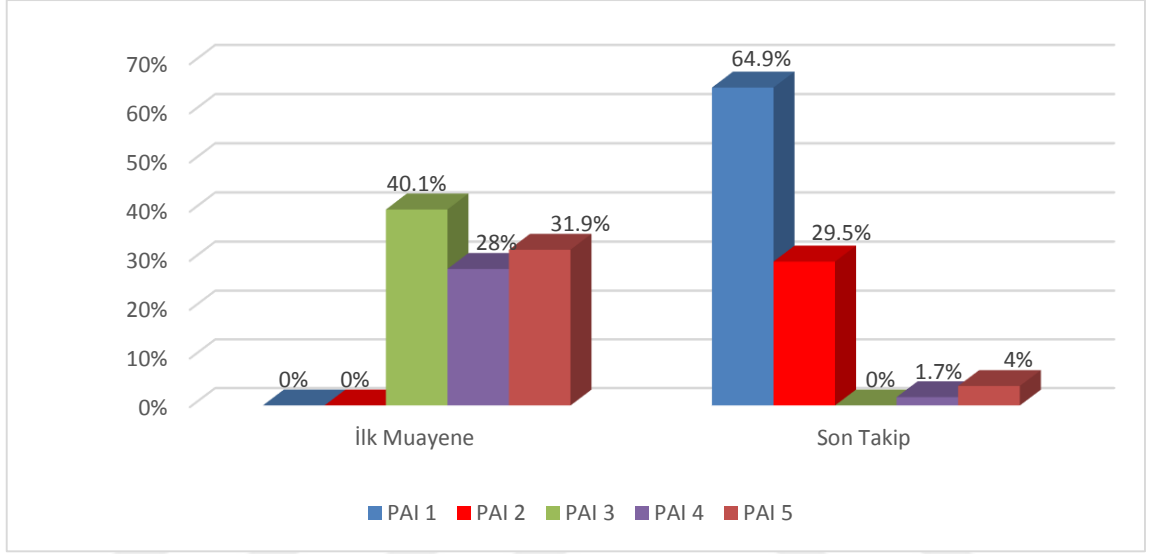
Şekil 4.9. Çalışmaya dahil edilen dişlerin başlangıç tanılarına göre dağılımı

Çalışmaya dahil edilen dişlerin 112'sine (%27.7) kanal tedavisi yenileme işlemi, 292'sine (%72.3) ise birincil endodontik tedavi uygulandı.



Şekil 4.10. Çalışmaya dahil edilen dişlere uygulanan birincil endodontik tedavi veya yenileme dağılımı

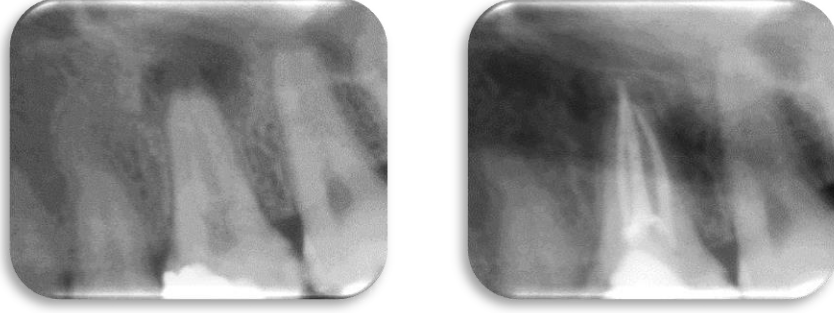
Hastaların ilk muayenelerinden elde edilen radyograflara göre; PAİ 3 değeri alan 162 (%40.1) diş, PAİ 4 değeri alan 113 (%28)diş ve PAİ 5 değeri alan 129 (%31.9) diş yer aldı. Hastaların son takip radyograflarından elde edilen verilere göre PAİ 1 değeri alan 262 (%64.9) diş, PAİ. 2 değeri alan 119 (%29.5) diş, PAİ 4 değeri alan 7 (%1.7) diş, PAİ 5 değeri alan 16 (%4) diş yer aldı.



Şekil 4.11. Dişlerin ilk muayene ve son takipteki PAİ değerlerine göre dağılımı

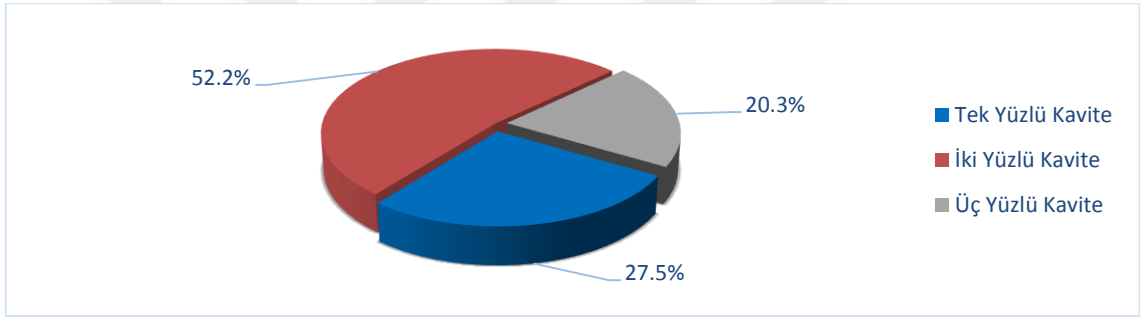
Tablo 4.1. Dişlerin ilk muayene ve son takipteki PAİ değerlerine göre sayıları ve dağılımı

| PAİ Değeri | İlk Muayene | Son Takip |
|---------------|-------------------|-------------------|
| 1 | 0(%0) | 262(% 64.9) |
| 2 | 0(%0) | 119(% 29.5) |
| 3 | 162(%40.1) | 0(%0) |
| 4 | 113(%28) | 7(%1.7) |
| 5 | 129(%31.9) | 16(%4) |
| Ortalama | 3.918(sd: .8458) | 1.505(sd: .9117) |
| Toplam | 404 (%100) | 404 (%100) |



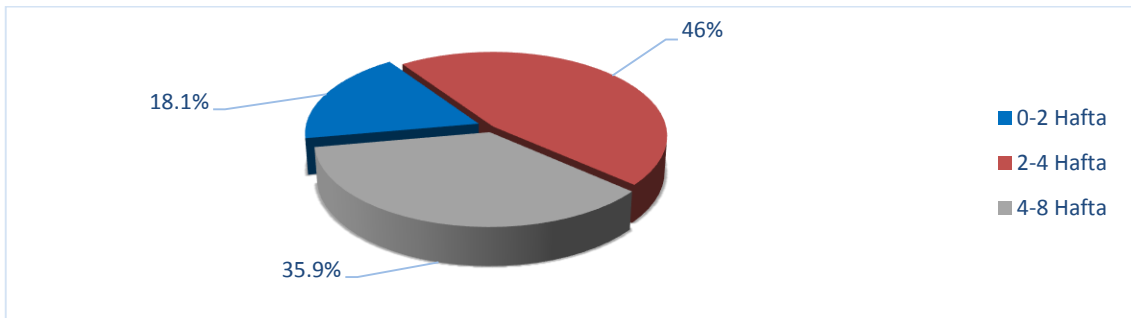
Resim 4.1. Sol üst birinci büyük azı dişinin ilk muayene (PAİ=5) ve 24.ay takibindeki (PAİ=1) periapikal alan durumlarını gösteren radyograflar

Çalışmaya dahil edilen dişlerin kavitelerinin 111'sinin (%27.5) tek yüzlü, 211'inin (%52.2) iki yüzlü, 82'sinin (%20.3) ise üç yüzlü olduğu tespit edildi.



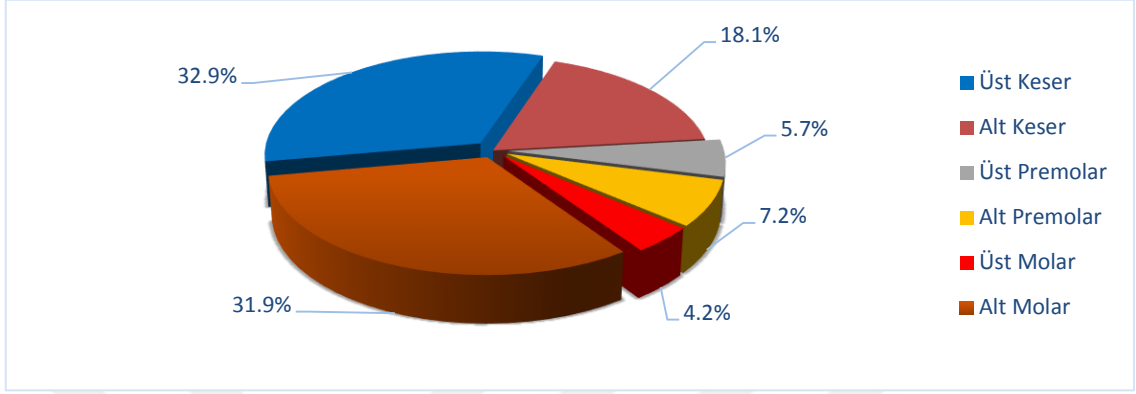
Şekil 4.12. Çalışmaya dahil edilen dişlerin kavite tiplerine göre dağılımı

Endodontik tedavi uygulanan dişlerin 73'ünün (%18.1) koronal restorasyonları 0-2 hafta içerisinde, 186'sının (%46) 2-4 hafta içerisinde, 145'inin (%35.9) ise 4-8 hafta içerisinde uygulandı.



Şekil 4.13. Dişlerin koronal restorasyonlarının yapılma zamanına göre dağılımı

Çalışmaya dahil edilen dişler içerisinde, 133'ü (%32.9) üst keser diş, 73'ü (%18.1) alt keser diş, 23'ü (%5.7) üst premolar diş, 29'u (%7.2) alt premolar diş, 17'si (%4.2) üst molar diş, 129'u (%31.9) alt molar diş gruplarından oluştu.



Şekil 4.14. Çalışmaya dahil edilen 404 dişin, diş gruplarına göre dağılımı

Tek seansta uygulanan kök kanal tedavisinin değerlendirilmesi

Çalışmaya dahil edilen dişlerin 53'ünün endodontik tedavileri tek seansta ve rezin esaslı kök kanal dolgu materyalleri ile tamamlandı. Tek seansta ve rezin esaslı kök kanal dolgu materyalleri ile endodontik tedavileri tamamlanan 53 dişin 50'sinde (%94.3) PAİ 1 veya 2 skoru alırken, 3'ünde (%5.7) PAİ 3 ve üzeri skorlandı. Kök kanallarının şekillendirilmesinde 53 dişin 20'sinde (%37.7) Reciproc sistem, 17'sinde (%32.1) One Shape sistemi, 4'ünde (%7.6) Twisted File sistemi, 12'sinde (%22.6) el eğesi kullanıldı. Reciproc sistem kullanılarak kanalları şekillendirilen 20 dişin 18'inde (%90) PAİ 1 veya 2 skoru alırken, 2'sinde (%10) PAİ 3 ve üzeri skorlandı. One Shape sistemi kullanılarak kanalları şekillendirilen 17 dişin 16'sında (%94.1) PAİ 1 veya 2 skoru alırken, 1'inde (%5.9) PAİ 3 ve üzeri skorlandı. Twisted File sistemi kullanılarak kanalları şekillendirilen 4 dişin 4'ü (%100) de PAİ 1 veya 2 skoru aldı. El eğesi kullanılarak kanalları şekillendirilen 12 dişin 12'si (%100) de PAİ 1 veya 2 skoru aldı. Tek seansta tedavi edilen hastaların PAİ skorlaması doğrultusunda endodontik başarı ile eğe seçimi

arasında anlamlı düzeyde bağıntı bulunmamıştır (Pearson Ki-Kare=2.202, sd=3, Monte Carlo Anlamlılığı (İki Yanlı Sınama) $p=0.709$).

Tablo 4.2. Tek seansta ve rezin esaslı kanal dolgu patı ile endodontik tedavileri tamamlanan dişlerin, şekillendirme sistemleri ile başarı dağılımı

| Preparasyon sistemi | Başarılı | Başarısız | Toplam |
|---------------------|-------------|-----------|------------|
| Reciproc | 18 90% | 2 10% | 20 100% |
| One Shape | 16 94.1% | 1 5.9% | 17 100% |
| Twisted File | 4 100% | 0 0,0% | 4 100% |
| El Eğesi | 12 100% | 0 0,0% | 12 100% |
| Toplam | 50 94.3% | 3 5.7% | 53 100% |

(Pearson Ki-Kare=2.202, sd=3, Monte Carlo Anlamlılığı (İki Yanlı Sınama) $p=0.709$)

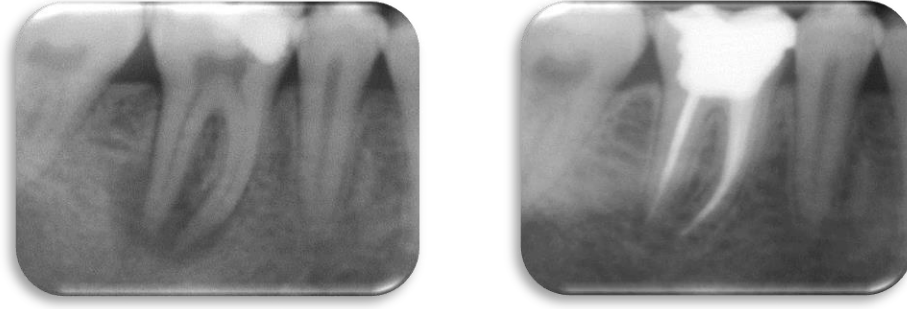
Tablo 4.3. Tek seansta ve rezin esaslı kanal dolgu patı ile endodontik tedavileri tamamlanan dişlerin, şekillendirme sistemleri ile başarı karşılaştırma sonuçları

| | Değer | sd | İki Yanlı Sınama Test Sonucu | Monte Carlo Anlamlılığı (İki Yanlı Sınama) | | | Monte Carlo Anlamlılığı (Tek Yanlı Sınama) | | |
|--|--------------------|----|------------------------------|--|-------------------|-----------|--|-------------------|-----------|
| | | | | Anlam | 99% Güven Aralığı | | Anlam | 99% Güven Aralığı | |
| | | | | | Alt Sınır | Üst Sınır | | Alt Sınır | Üst Sınır |
| Pearson Ki-Kare | 2,202 ^a | 3 | ,532 | ,709 ^b | ,698 | ,721 | | | |
| Benzerlik Oranı | 3,109 | 3 | ,375 | ,709 ^b | ,698 | ,721 | | | |
| Fisher's Kesin Testi | 2,170 | | | ,709 ^b | ,698 | ,721 | | | |
| Doğrusal Birliktelik Geçerli Vaka Sayısı | 2,078 ^c | 1 | ,149 | ,176 ^b | ,166 | ,186 | ,131 ^b | ,123 | ,140 |

a. Tüm gözelerin 5 tanesinin (% 62.5) beklenen değeri 5'den küçüktür. Minimum beklenen değer 0.20'dir.

b. 10000 örnekle 2000000 tekrar ile benzetim yapılmıştır.

c. Standardize edilmiş değer -1.442'dir.



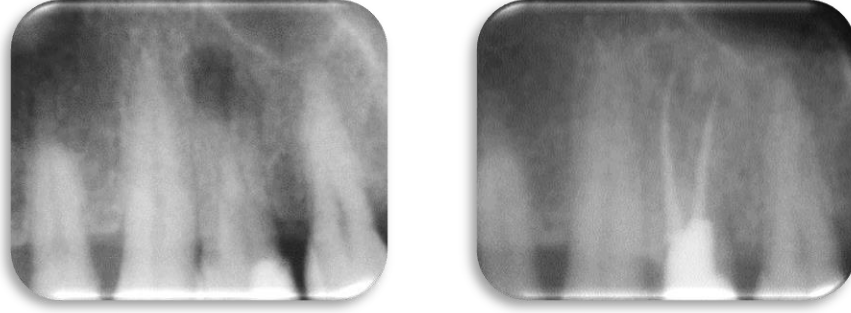
Resim 4.2. Reciproc sistem ve rezin esaslı kanal dolgu patı kullanılarak tek seansta endodontik tedavisi tamamlanmış sağ alt birinci büyük azı dişinin başlangıç ve son takip radyografları

Tek seansta ve rezin esaslı kök kanal dolgu patları ile endodontik tedavileri tamamlanan 53 dişten, 31 (%58.4) diş tek kon yöntemi ile 22 (%41.6) diş lateral sıkıştırma yöntemi ile dolduruldu. Tek kon yönteminde 29 diş (%93.5) PAİ 1 veya 2 skoru alırken, 2'si (%6.5) PAİ 3 ve üzeri skorlandı. Lateral sıkıştırma yöntemi ile dolumu yapılan 22 dişin, 21'i (%95.5) PAİ 1 veya 2 skoru alırken, bir diş (%4.5) PAİ 3 ve üzeri skorlandı. Takip edilen hastaların PAİ skorlaması doğrultusunda endodontik başarı ile soğuk güta perkali doldurma yöntemleri arasında anlamlı düzeyde bağıntı yoktur. (Pearson Ki-Kare=0.455, sd=2, p=0.797).

Tablo 4.4. Tek seansta ve rezin esaslı kanal dolgu patı ile endodontik tedavileri tamamlanan dişlerin, kanal dolgu yöntemleri ile başarı dağılımı

| Dolum Yöntemi | Başarılı | Başarısız | Toplam |
|----------------------|-------------|-----------|------------|
| Tek Kon | 29 93.5% | 2 6.5% | 31 100% |
| Lateral Kondansasyon | 21 95.5% | 1 4.5% | 22 100% |
| Toplam | 50 94.3% | 3 5.7% | 53 100% |

(Pearson Ki-Kare=0.455, sd=2, p=0.797)



Resim 4.3. Rezin esaslı kanal dolgu patı ve tek kon yöntemi ile tek seansta endodontik tedavisi tamamlanmış sol üst birinci küçük azı dişinin başlangıç ve son takip radyografları

Tablo 4.5. Tek seansta ve rezin esaslı kanal dolgu patı ile endodontik tedavileri tamamlanan dişlerin, kanal dolgu yöntemleri ile başarı karşılaştırma sonuçları

| | Değer | sd | İki Yanlı Sınama Test Sonucu | Monte Carlo Anlamlılığı (İki Yanlı Sınama) | | | Monte Carlo Anlamlılığı (Tek Yanlı Sınama) | | |
|--|-------------------------|----|------------------------------|--|-------------------|-----------|--|-------------------|-----------|
| | | | | Anla m | 99% Güven Aralığı | | Anla m | 99% Güven Aralığı | |
| | | | | | Alt Sınır | Üst Sınır | | Alt Sınır | Üst Sınır |
| Pearson Ki-Kare | ,455 ^a | 2 | ,797 | 1,000 ^b | 1,000 | 1,000 | | | |
| Benzerlik Oranı | ,751 | 2 | ,687 | 1,000 ^b | 1,000 | 1,000 | | | |
| Fisher's Kesin Testi | ,460 | | | 1,000 ^b | 1,000 | 1,000 | | | |
| Doğrusal Birliktelik Geçerli Vaka Sayısı | ,410 ^c 53 | 1 | ,522 | ,692 ^b | ,680 | ,704 | ,450 ^b | ,438 | ,463 |

a. Tüm gözelerin 3 tanesinin (%50) beklenen değeri 5'den küçüktür. Minimum beklenen değer ,31'dir.

b. 10000 örnekle 957002199 tekrar ile benzetim yapılmıştır.

Ayrıca, tek seansta uygulanan tek kon yöntemi uygulanan dişler için farklı kanal dolgu patları ile endodontik başarı arasında anlamlı düzeyde bağıntı yoktur. (Pearson Ki-Kare=1.629, sd=3, p=0.653)

Tablo 4.6. Tek seansta ve tek kon tekniđi ile endodontik tedavileri tamamlanan diřlerin, kanal dolgu patları ile bařarı dađılımı

| | Kanal Dolgu Patı | | | Toplam |
|-----------|------------------|-------------------------------|------------------------|-------------|
| | Rezin Esaslı Pat | Kalsiyum Hidroksit Esaslı Pat | Biyoseramik Esaslı Pat | |
| Bařarılı | 29 93.5% | 6 85.7% | 6 100% | 41 93.2% |
| Bařarısız | 2 6.5% | 1 14.3% | 0 0% | 3 6.8% |
| Toplam | 31 100% | 7 100% | 6 100% | 44 100% |

(Pearson Ki-Kare=1.629, sd=3, p=0.653)

Tablo 4.7. Tek seansta ve tek kon tekniđi ile endodontik tedavileri tamamlanan diřlerin, kanal dolgu patları ile bařarı sonuçlarının karřılařtırılması

| | Deđer | sd | İki Yanlı Sınama Test Sonucu | Monte Carlo Anlamlılıđı (İki Yanlı Sınama) | | | Monte Carlo Anlamlılıđı (Tek Yanlı Sınama) | | |
|--|--------------------|----|------------------------------|--|-------------------|-----------|--|-------------------|-----------|
| | | | | Anlam | 99% Güven Aralıđı | | Anlam | 99% Güven Aralıđı | |
| | | | | | Alt Sınır | Üst Sınır | | Alt Sınır | Üst Sınır |
| Pearson Ki-Kare | 1,629 ^a | 3 | ,653 | 1,000 ^b | 1,000 | 1,000 | | | |
| Benzerlik Oranı | 2,124 | 3 | ,547 | 1,000 ^b | 1,000 | 1,000 | | | |
| Fisher's Kesin Testi | 1,652 | | | ,768 ^b | ,757 | ,779 | | | |
| Dođrusal Birliktelik Geçerli Vaka Sayısı | ,025 ^c | 1 | ,874 | 1,000 ^b | 1,000 | 1,000 | ,527 ^b | ,515 | ,540 |

a. Tüm gözelerin 4 tanesinin (%50) beklenen deđerı 5'den küçüktür. Minimum beklenen deđer ,36'dır.

b. 10000 örnekle 2000000 tekrar ile benzetim yapılmıřtır.

c. Standardize edilmiř deđer ,158'dir.

Benzer olarak lateral sıkıştırma yöntemi uygulanan dişler için de, farklı kanal dolgu patları ile endodontik başarı arasında anlamlı düzeyde bağlantı yoktur (Pearson Ki-Kare=0.330, sd=2, p=0.848)

Tablo 4.8. Tek seansta ve lateral sıkıştırma tekniği ile endodontik tedavileri tamamlanan dişlerin, kanal dolgu patları ile başarı dağılımı

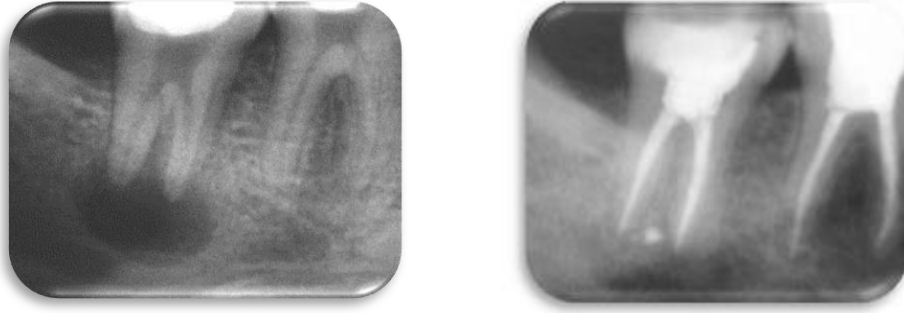
| | Kanal Dolgu Patı | | | Toplam |
|-----------|------------------|------------------|------------------------|-------------|
| | Biyomateryal | Rezin Esaslı Pat | Biyoseramik Esaslı Pat | |
| Başarılı | 4 100% | 21 95.5% | 3 100% | 28 96.6% |
| Başarısız | 0 0% | 1 4.5% | 0 0% | 1 3.4% |
| Toplam | 4 100% | 22 100% | 3 100% | 29 100% |

(Pearson Ki-Kare=0.330, sd=2, p=0.848)

Tablo 4.9. Tek seansta ve lateral sıkıştırma tekniği ile endodontik tedavileri tamamlanan dişlerin, kanal dolgu patları ile başarı sonuçlarının karşılaştırılması

| | Değer | sd | İki Yanlı Sınama Test Sonucu | Monte Carlo Anlamlılığı (İki Yanlı Sınama) | | | Monte Carlo Anlamlılığı (Tek Yanlı Sınama) | | |
|--|-------------------|----|------------------------------|--|-------------------|-----------|--|-------------------|-----------|
| | | | | Anlam | 99% Güven Aralığı | | Anlam | 99% Güven Aralığı | |
| | | | | | Alt Sınır | Üst Sınır | | Alt Sınır | Üst Sınır |
| Pearson Ki-Kare | ,330 ^a | 2 | ,848 | 1,000 ^b | 1,000 | 1,000 | | | |
| Benzerlik Oranı | ,564 | 2 | ,754 | 1,000 ^b | 1,000 | 1,000 | | | |
| Fisher's Kesin Testi | 1,473 | | | 1,000 ^b | 1,000 | 1,000 | | | |
| Doğrusal Birliktelik Geçerli Vaka Sayısı | ,009 ^c | 1 | ,926 | 1,000 ^b | 1,000 | 1,000 | ,900 ^b | ,893 | ,908 |

- a. Tüm gözelerin 5 tanesinin (%83.5) beklenen değeri 5'den küçüktür. Minimum beklenen değer ,10'dur.
b. 10000 örnekle 624387341 tekrar ile benzetim yapılmıştır.
c. Standardize edilmiş değer -.640'dir.



Resim 4.4. Rezin esaslı kanal dolgu patı ve lateral sıkıştırma yöntemi ile tek seansta endodontik tedavisi tamamlanmış sağ alt ikinci büyük azı dişinin başlangıç ve son takip radyografları

Çift seansta uygulanan kök kanal tedavisinin değerlendirilmesi

Çalışmaya dahil edilen 404 dişin 244'ünün kök kanal tedavisi çift seansta ve rezin esaslı kök kanal dolgu patı ile tamamlandı. Bu grup içinde 244 dişin 225'i (%92.2) PAİ 1 veya 2 skoru alırken, 19'unda (%7.8) PAİ 3 ve üzeri olarak skorlandı. Kök kanallarının şekillendirilmesi amacıyla 107 dişte (%43.9) Reciproc sistem, 40 dişte (%16.4) One Shape sistemi, 15 dişte (%6.1) Twisted File sistemi ve 82 dişte ise (%33.6) el eğesi kullanıldı. Genişletme sistemleri perspektifinden incelendiğinde Reciproc sistem kullanılarak kanalları şekillendirilen 107 dişin 96'sı (%89.7) PAİ 1 veya 2 skoru alırken, 11'i (%10.3) PAİ 3 ve üzeri olarak skorlandı. One Shape sistemi kullanılarak kanalları şekillendirilen 40 dişin 38'i (%95) PAİ 1 veya 2 skoru alırken, 2'si (%5) PAİ 3 ve üzeri olarak skorlandı. Twisted File sistemi kullanılarak kanalları şekillendirilen 15 dişin 12'si (%80) PAİ 1 veya 2 skoru alırken, 3'ü (%20) PAİ 3 ve üzeri olarak skorlandı. El eğesi kullanılarak kanalları şekillendirilen 82 dişin 79'u (%96.3) PAİ 1 veya 2 skoru alırken, 3'ü (%3.7) PAİ 3 ve üzeri olarak skorlandı. Çift seansta tedavi edilen hastaların PAİ skorlaması doğrultusunda endodontik başarı ile ege seçimi arasında anlamlı düzeyde bağıntı yoktur (Pearson Ki-Kare=6.421, sd=3, Monte Carlo Anlamlılığı (İki Yanlı Sınama) p=0.091).

Tablo 4.10. Çift seansta ve rezin esaslı kanal dolgu patları ile endodontik tedavileri tamamlanan dişlerin, şekillendirme sistemleri ile başarı dağılımı

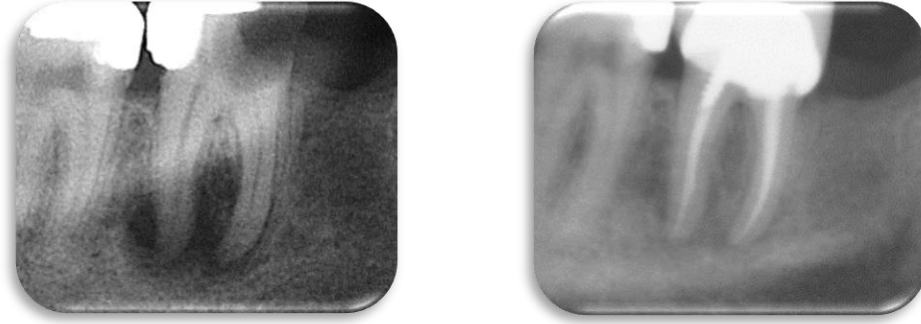
| | Preparasyon sistemleri | | | | Toplam |
|-----------|------------------------|------------|--------------|-------------|--------------|
| | Reciproc | One Shape | Twisted File | El Eğesi | |
| Başarılı | 96 89.7% | 38 95% | 12 80% | 79 96.3% | 225 92.2% |
| Başarısız | 11 10.3% | 2 5% | 3 20% | 3 3.7% | 19 7.8% |
| Toplam | 107 100% | 40 100% | 15 100% | 82 100% | 244 100% |

(Pearson Ki-Kare=6.421, sd=3, Monte Carlo Anlamlılığı (İki Yanlı Sınama) p=0.091)

Tablo 4.11. Çift seansta ve rezin esaslı kanal dolgu patları ile endodontik tedavileri tamamlanan dişlerin, şekillendirme sistemleri ile başarı sonuçlarının karşılaştırılması

| | Değer | sd | İki Yanlı Sınama Test Sonucu | Monte Carlo Anlamlılığı (İki Yanlı Sınama) | | | Monte Carlo Anlamlılığı (Tek Yanlı Sınama) | | |
|--|--------------------|----|------------------------------|--|-------------------|-----------|--|-------------------|-----------|
| | | | | Anlam | 99% Güven Aralığı | | Anlam | 99% Güven Aralığı | |
| | | | | | Alt Sınır | Üst Sınır | | Alt Sınır | Üst Sınır |
| Pearson Ki-Kare | 6,421 ^a | 3 | ,093 | ,091 ^b | ,084 | ,099 | | | |
| Benzerlik Oranı | 5,977 | 3 | ,113 | ,134 ^b | ,125 | ,143 | | | |
| Fisher's Kesin Testi | 6,106 | | | ,087 ^b | ,080 | ,094 | | | |
| Doğrusal Birliktelik Geçerli Vaka Sayısı | 1,872 ^c | 1 | ,171 | ,183 ^b | ,173 | ,192 | ,103 ^b | ,095 | ,111 |

- a. Tüm gözelerin 2 tanesinin (%25) beklenen değeri 5'den küçüktür. Minimum beklenen değer 1.17'dir.
- b. 10000 örnekle 957002199 tekrar ile benzetim yapılmıştır.
- c. Standardize edilmiş değer -1.368'dir.



Resim 4.5. Twisted File sistem ve rezin esaslı kanal dolgu patı kullanılarak çift seansta endodontik tedavisi tamamlanmış sol alt ikinci büyük azı dişinin başlangıç ve son takip radyografları

Ayrıca, çift seansta yapılmış tek kon yöntemi uygulanan dişler için farklı kanal dolgu patları ile endodontik başarı arasında anlamlı düzeyde bağlantı yoktur (Pearson Ki-Kare=2.430, sd=2, Monte Carlo Anlamlılığı (İki Yanlı Sınama) p=0.317).

Tablo 4.12. Çift seansta ve tek kon yöntemi ile endodontik tedavisi tamamlanan dişlerin kanal dolgu patları ve başarı dağılımı

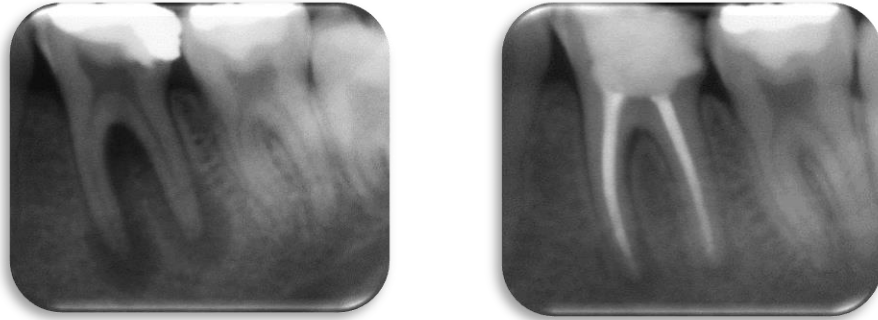
| | Kanal Dolgu Patı | | | Toplam |
|-----------|------------------|-------------------------------|------------------------|--------------|
| | Rezin Esaslı Pat | Kalsiyum Hidroksit Esaslı Pat | Biyoseramik Esaslı Pat | |
| Başarılı | 119 90.8% | 19 100% | 10 100% | 148 92.5% |
| Başarısız | 12 9.2% | 0 0% | 0 0% | 12 7.5% |
| Toplam | 131 100% | 19 100% | 10 100% | 160 100% |

(Pearson Ki-Kare=2.430, sd=2, Monte Carlo Anlamlılığı (İki Yanlı Sınama) p=0.317)

Tablo 4.13. Çift seansta ve tek kon yöntemi ile endodontik tedavisi tamamlanan dişlerin kanal dolgu patları ve başarı sonuçlarının karşılaştırılması

| | Değer | sd | İki Yanlı Sınama Test Sonucu | Monte Carlo Anlamlılığı (İki Yanlı Sınama) | | | Monte Carlo Anlamlılığı (Tek Yanlı Sınama) | | |
|--|--------------------|----|------------------------------|--|-------------------|-----------|--|-------------------|-----------|
| | | | | Anlam | 99% Güven Aralığı | | Anlam | 99% Güven Aralığı | |
| | | | | | Alt Sınır | Üst Sınır | | Alt Sınır | Üst Sınır |
| Pearson Ki-Kare | 4,037 ^a | 3 | ,257 | ,186 ^b | ,176 | ,196 | | | |
| Benzerlik Oranı | 6,812 | 3 | ,078 | ,088 ^b | ,080 | ,095 | | | |
| Fisher's Kesin Testi | 2,020 | | | ,483 ^b | ,470 | ,496 | | | |
| Doğrusal Birliktelik Geçerli Vaka Sayısı | ,814 ^c | 1 | ,367 | ,474 ^b | ,461 | ,487 | ,267 ^b | ,256 | ,278 |

- a. Tüm gözelerin 3 tanesinin (%37.5) beklenen değeri 5'den küçüktür. Minimum beklenen değer ,70'dir.
- b. 10000 örnekle 79654295 tekrar ile benzetim yapılmıştır.
- c. Standardize edilmiş değer -.902'dir.



Resim 4.6. Biyoseramik esaslı kanal dolgu patı ve tek kon yöntemi ile çift seansta endodontik tedavisi tamamlanmış sol alt birinci büyük azı dişinin başlangıç ve son takip radyografları

Benzer olarak lateral sıkıştırma yöntemi uygulanan dişler için de, farklı kanal dolgu patları ile endodontik başarı arasında anlamlı düzeyde bağlantı yoktur (Pearson Ki-Kare=1.164, sd=3, Monte Carlo Anlamlılığı (İki Yanlı Sınama) p=0.757).

Tablo 4.14. Çift seansta ve lateral sıkıştırma yöntemi ile endodontik tedavisi tamamlanan dişlerin kanal dolgu patları ve başarı dağılımı

| | Kanal Dolgu Patı | | | Toplam |
|-----------|------------------|-------------------------------|------------------------|-------------|
| | Rezin Esaslı Pat | Kalsiyum Hidroksit Esaslı Pat | Biyoseramik Esaslı Pat | |
| Başarılı | 85 95.5% | 7 100% | 4 100% | 96 96% |
| Başarısız | 4 4.5% | 0 0% | 0 0% | 4 4% |
| Toplam | 89 100% | 7 100% | 4 100% | 100 100% |

(Pearson Ki-Kare=1.164, sd=3, Monte Carlo Anlamlılığı (İki Yanlı Sınama) p=0.757)

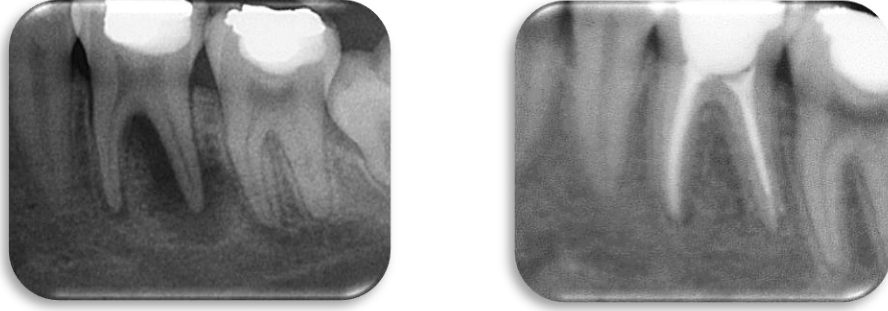
Tablo 4.15. Çift seansta ve lateral sıkıştırma yöntemi ile endodontik tedavisi tamamlanan dişlerin kanal dolgu patları ve başarı sonuçlarının karşılaştırılması

| | Değer | sd | İki Yanlı Sınama Test Sonucu | Monte Carlo Anlamlılığı (İki Yanlı Sınama) | | | Monte Carlo Anlamlılığı (Tek Yanlı Sınama) | | |
|--|--------------------|----|------------------------------|--|-------------------|-----------|--|-------------------|-----------|
| | | | | Anlam | 99% Güven Aralığı | | Anlam | 99% Güven Aralığı | |
| | | | | | Alt Sınır | Üst Sınır | | Alt Sınır | Üst Sınır |
| Pearson Ki-Kare | 1,164 ^a | 3 | ,762 | ,757 ^b | ,746 | ,768 | | | |
| Benzerlik Oranı | 2,021 | 3 | ,568 | ,757 ^b | ,746 | ,768 | | | |
| Fisher's Kesin Testi | ,930 | | | 1,000 ^b | 1,000 | 1,000 | | | |
| Doğrusal Birliktelik Geçerli Vaka Sayısı | ,001 ^c | 1 | ,975 | 1,000 ^b | 1,000 | 1,000 | ,731 ^b | ,720 | ,743 |

a. Tüm gözelerin 5 tanesinin (%62.5) beklenen değeri 5'den küçüktür. Minimum beklenen değer ,14'dür.

b. 10000 örnekle 1993510611 tekrar ile benzetim yapılmıştır.

c. Standardize edilmiş değer -.031'dir.



Resim 4.7. Resin esaslı kanal dolgu patı ve lateral sıkıştırma yöntemi ile çift seans endodontik tedavisi tamamlanmış sol alt birinci büyük azı dişinin başlangıç ve son takip radyografları

Koronal restorasyon ve endodontik tedavinin sonuçlarının değerlendirilmesi

Tek kon yöntemi ve resin esaslı pat kullanılan 162 dişin 148'inin(%91.4) tedavisi PAİ 1 veya 2 skoru alırken, 14 diş (%8.6) ise PAİ 3 ve üzeri olarak skorlandı. Bu 162 diş içerisinde, 30 diş (%18.5) üst restorasyonu 0-2 hafta içerisinde, 78 diş (%48.2) üst restorasyonu 2-4 hafta içerisinde, 54 diş (%33.3) üst restorasyonu 4-8 hafta içerisinde yapıldı. Dolgusu 0-2 hafta içinde yapılan 30 dişten, 28'inin(%93.3) tedavisi PAİ 1 veya 2 skoru alırken, 2'sinin(%6.6) tedavisi PAİ 3 ve üzeri olarak skorlandı. Dolgusu 2-4 hafta içinde yapılan 78 dişin 74'ünün(%94.9) tedavisi PAİ 1 veya 2 skoru alırken, 4'ünün(%5.1) tedavisi PAİ 3 ve üzeri olarak skorlandı. Dolgusu 4-8 hafta içinde yapılan 54 dişin 46'sının(%85.2) tedavisi PAİ 1 veya 2 skoru alırken, 8'inin(%14.8) tedavisi PAİ 3 ve üzeri olarak skorlandı. Tek kon yöntemi ve resin esaslı kanal dolgu patı ile tedavi edilen hastaların PAİ skorlaması doğrultusunda endodontik başarı ile koronal restorasyon uygulama süresi arasında anlamlı düzeyde bağıntı yoktur (Pearson Ki-Kare=3.974, sd=2, Monte Carlo Anlamlılığı (İki Yanlı Sınama) p=0.145).

Tablo 4.16. Tek kon yöntemi ve rezin esaslı pat ile tedavi edilen dişlerin üst restorasyon yapılma süresi ve başarı dağılımı

| | Koronal Restorasyon Uygulama Süreleri | | | Toplam |
|-----------|---------------------------------------|-------------|-------------|--------------|
| | 0-2 Hafta | 2-4 Hafta | 4-8 Hafta | |
| Başarılı | 28 93.4% | 74 94.9% | 46 85.2% | 148 91.4% |
| Başarısız | 2 6.6% | 4 5.1% | 8 14.8% | 14 8.6% |
| Toplam | 30 100% | 78 100% | 54 100% | 162 100% |

(Pearson Ki-Kare=3.974, sd=2, Monte Carlo Anlamlılığı (İki Yanlı Sınama) p=0.145)

Tablo 4.17. Tek kon yöntemi ve rezin esaslı pat ile tedavi edilen dişlerin üst restorasyon yapılma süresi ve başarı sonuçlarının karşılaştırılması

| | Değer | sd | İki Yanlı Sınama Test Sonucu | Monte Carlo Anlamlılığı (İki Yanlı Sınama) | | | Monte Carlo Anlamlılığı (Tek Yanlı Sınama) | | |
|--|--------------------|----|------------------------------|--|-------------------|-----------|--|-------------------|-----------|
| | | | | Anlam | 99% Güven Aralığı | | Anlam | 99% Güven Aralığı | |
| | | | | | Alt Sınır | Üst Sınır | | Alt Sınır | Üst Sınır |
| Pearson Ki-Kare | 3,974 ^a | 2 | ,137 | ,145 ^b | ,136 | ,154 | | | |
| Benzerlik Oranı | 3,758 | 2 | ,153 | ,178 ^b | ,168 | ,188 | | | |
| Fisher's Kesin Testi | 3,639 | | | ,165 ^b | ,156 | ,175 | | | |
| Doğrusal Birliktelik Geçerli Vaka Sayısı | 2,412 ^c | 1 | ,120 | ,165 ^b | ,156 | ,175 | ,085 ^b | ,077 | ,092 |

a. Tüm gözelerin 2 tanesinin (%33.3) beklenen değeri 5'den küçüktür. Minimum beklenen değer 2.59'dur.

b. 10000 örnekle 475497203 tekrar ile benzetim yapılmıştır.

c. Standardize edilmiş değer 1.553'dür.

Lateral sıkıştırma yöntemi ve rezin esaslı pat kullanılan 111 dişin 106'sının(%95.5) tedavisi PAİ 1 veya 2 skoru alırken, 5'inin(%4.5) tedavisinin ise başarısız olduğu saptanmıştır. Bu 111 diş içerisinde 24 dişin (%21.6) dolgusunun 0-2 hafta içerisinde, 46 dişin (%41.4) dolgusunun 2-4 hafta içerisinde, 41 dişin (%36.9)

dolgunun 4-8 hafta içerisinde yapıldı. Dolgusu 0-2 hafta içinde yapılan 24 dişin 24'ünün(%100) de tedavisi PAİ 1 veya 2 skoru aldı. Dolgusu 2-4 hafta içinde yapılan 46 dişin 44'ünün(%95.7) tedavisi PAİ 1 veya 2 skoru alırken, 2'sinin(%4.3) tedavisi PAİ 3 ve üzeri olarak skorlandı. Dolgusu 4-8 hafta içinde yapılan 41 dişin 38'inin(%92.7) tedavisi PAİ 1 veya 2 skoru alırken, 3'ünün(%7.3) tedavisi PAİ 3 ve üzeri olarak skorlandı. Lateral sıkıştırma yöntemi ve rezin esaslı kanal dolgu patı ile tedavi edilen hastaların PAİ skorlaması doğrultusunda endodontik başarı ile koronal restorasyon uygulama süresi arasında anlamlı düzeyde bağıntı yoktur (Pearson Ki-Kare=1.889, sd=2, Monte Carlo Anlamlılığı (İki Yanlı Sınama) p=0.364).

Tablo 4.18. Lateral sıkıştırma yöntemi ve rezin esaslı pat ile tedavi edilen dişlerin üst restorasyon yapılma süresi ve başarı dağılımı

| | Koronal Restorasyon Uygulama Süreleri | | | Toplam |
|-----------|---------------------------------------|-------------|-------------|--------------|
| | 0-2 Hafta | 2-4 Hafta | 4-8 Hafta | |
| Başarılı | 24 100% | 44 95.7% | 38 92.7% | 106 95.5% |
| Başarısız | 0 0% | 2 4.3% | 3 7.3% | 5 4.5% |
| Toplam | 24 100% | 46 100% | 41 100% | 111 100% |

(Pearson Ki-Kare=1.889, sd=2, Monte Carlo Anlamlılığı (İki Yanlı Sınama) p=0.364)

Tablo 4.19. Lateral sıkıştırma yöntemi ve rezin esaslı pat ile tedavi edilen dişlerin üst restorasyon yapılma süresi ve başarı sonuçlarının karşılaştırılması

| | Değer | sd | İki Yanlı Sınama Test Sonucu | Monte Carlo Anlamlılığı (İki Yanlı Sınama) | | | Monte Carlo Anlamlılığı (Tek Yanlı Sınama) | | |
|--|--------------------|----|------------------------------|--|-------------------|-----------|--|-------------------|-----------|
| | | | | Anlam | 99% Güven Aralığı | | Anlam | 99% Güven Aralığı | |
| | | | | | Alt Sınır | Üst Sınır | | Alt Sınır | Üst Sınır |
| Pearson Ki-Kare | 1,889 ^a | 2 | ,389 | ,364 ^b | ,352 | ,377 | | | |
| Benzerlik Oranı | 2,854 | 2 | ,240 | ,364 ^b | ,352 | ,377 | | | |
| Fisher's Kesin Testi | 1,511 | | | ,443 ^b | ,431 | ,456 | | | |
| Doğrusal Birliktelik Geçerli Vaka Sayısı | 1,843 ^c | 1 | ,175 | ,234 ^b | ,223 | ,245 | ,149 ^b | ,139 | ,158 |

- a. Tüm gözelerin 3 tanesinin (%50) beklenen değeri 5'den küçüktür. Minimum beklenen değer 1.08'dir.
b. 10000 örnekle 726961337 tekrar ile benzetim yapılmıştır
c. Standardize edilmiş değer 1.358.

Lateral sıkıştırma tekniği ve rezin esaslı kök kanal dolgu patları ile endodontik tedavileri tamamlanan 111 diş içerisinde 36 dişin(%32.4) kuron kavitesinin tek yüzeyle olduğu, 51 dişin (%45.9) kuron kavitesinin iki yüzeyle olduğu, 24 dişin (%21.6) kuron kavitesinin ise üç yüzeyle olduğu görüldü. Koronal kavitesi tek yüzeyle olan 36 diş içerisinde 35 dişin (%97.2) tedavisi PAİ 1 veya 2 skoru alırken, 1'inin(%2.8) tedavisi PAİ 3 ve üzeri olarak skorlandı. Kavitesi iki yüzlü olan 51 dişin 50'sinin(%98) tedavisi PAİ 1 veya 2 skoru alırken, 1'inin(%2) tedavisi PAİ 3 ve üzeri olarak skorlandı. Kavitesi üç yüzlü olan 24 dişin 21'inin(%87.5) tedavisi PAİ 1 veya 2 skoru alırken, 3'ünün(%12.5) tedavisi PAİ 3 ve üzeri olarak skorlandı. Lateral sıkıştırma yöntemi ve rezin esaslı kanal dolgu patı ile tedavi edilen hastaların PAİ skorlaması doğrultusunda endodontik başarı ile kavite yüzey sayısı arasında anlamlı düzeyde bağıntı yoktur (Pearson Ki-Kare=4.583, sd=2, Monte Carlo Anlamlılığı (İki Yanlı Sınama) p=0.124).

Tablo 4.20. Lateral sıkıştırma tekniği ve rezin esaslı kanal dolgu patı ile endodontik tedavileri tamamlanan dişlerin kavite yüzey sayısı ve başarı dağılımı

| | Kavite Yüzey Sayısı | | | Toplam |
|-----------|---------------------|------------|-------------|--------------|
| | Tek Yüzlü | İki Yüzlü | Üç Yüzlü | |
| Başarılı | 35 97.2% | 50 98% | 21 87.5% | 106 95.5% |
| Başarısız | 1 2.8% | 1 2% | 3 12.5% | 5 4.5% |
| Toplam | 36 100% | 51 100% | 24 100% | 111 100% |

(Pearson Ki-Kare=4.583, sd=2, Monte Carlo Anlamlılığı (İki Yanlı Sınama) p=0.124)

Tablo 4.21. Lateral sıkıştırma tekniği ve rezin esaslı kök kanal dolgu patları ile endodontik tedavileri tamamlanan dişlerin kavite yüzey sayılarına ve kavite yüzey sayısının başarı durumuna göre dağılımı istatistik tablosu

| | Değer | sd | İki Yanlı Sınama Test Sonucu | Monte Carlo Anlamlılığı (İki Yanlı Sınama) | | | Monte Carlo Anlamlılığı (Tek Yanlı Sınama) | | |
|--|--------------------|----|------------------------------|--|-------------------|-----------|--|-------------------|-----------|
| | | | | Anlam | 99% Güven Aralığı | | Anlam | 99% Güven Aralığı | |
| | | | | | Alt Sınır | Üst Sınır | | Alt Sınır | Üst Sınır |
| Pearson Ki-Kare | 4,583 ^a | 2 | ,101 | ,124 ^b | ,116 | ,133 | | | |
| Benzerlik Oranı | 3,704 | 2 | ,157 | ,231 ^b | ,220 | ,242 | | | |
| Fisher's Kesin Testi | 3,714 | | | ,138 ^b | ,129 | ,147 | | | |
| Doğrusal Birliktelik Geçerli Vaka Sayısı | 2,533 ^c | 1 | ,111 | ,128 ^b | ,119 | ,137 | ,103 ^b | ,095 | ,111 |

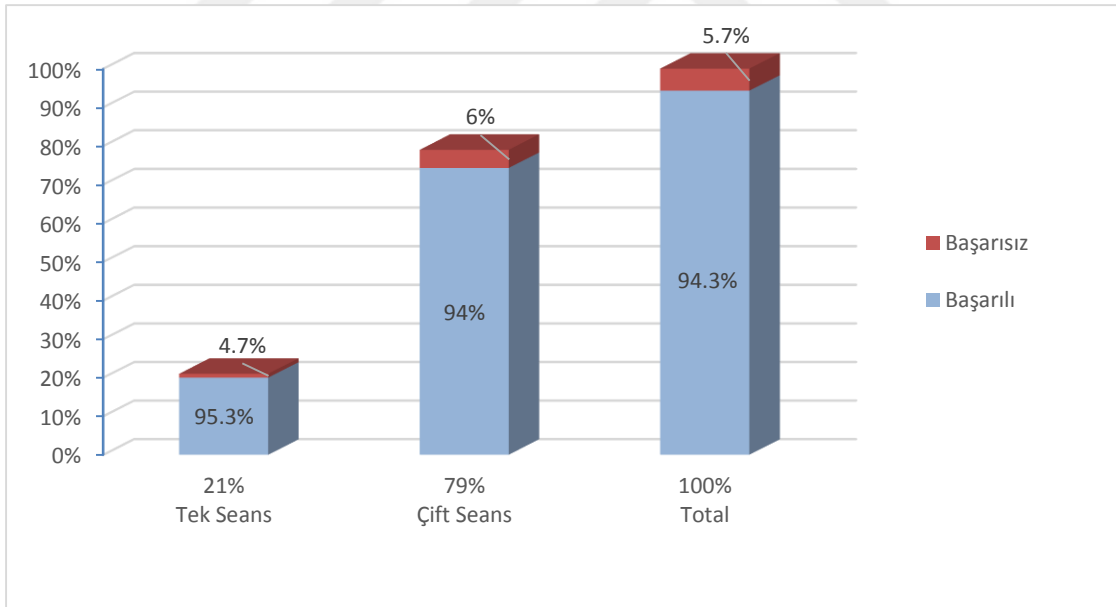
a. Tüm gözelerin 3 tanesinin (%50) beklenen değeri 5'den küçüktür. Minimum beklenen değer 1.08'dir.

b. 10000 örnekle 126474071 tekrar ile benzetim yapılmıştır.

c. Standardize edilmiş değer 1.592'dir.

Seans sayısı ve endodontik tedavinin sonuçlarının değerlendirilmesi

Çalışmaya dahil edilen 404 diş içerisinde 381 diş (%94.3) PAİ 1 veya 2 skoru alırken, 23 diş (%5.7) PAİ 3 ve üzeri olarak skorlandı. Çalışmaya dahil edilen bu 404 diş içerisinde 85 diş (%21) tedavisi tek seansta, 319 diş (%79) tedavisi çift seansta tamamlandı. Tedavisi tek seansta tamamlanan 85 diş içerisinde 81 diş (%95.3) tedavisi PAİ 1 veya 2 skoru alırken, 4'ünün(%4.7) tedavisi PAİ 3 ve üzeri olarak skorlandı. Tedavisi çift seansta tamamlanan 319 diş içerisinde 300 diş (%94) tedavisi PAİ 1 veya 2 skoru alırken, 19 diş (%6) tedavisi PAİ 3 ve üzeri olarak skorlandı. Endodontik tedavi edilen hastaların PAİ skorlaması doğrultusunda endodontik başarı ile seans sayısı arasında anlamlı düzeyde bağlantı yoktur (Pearson Ki-Kare=0.195, sd=1, Monte Carlo Anlamlılığı (İki Yanlı Sınama) p=0.658).



Şekil 4.15. Çalışmaya dahil edilen dişlerin seans sayıları ve seans sayısı ve başarı dağılım grafiği

Tablo 4.22. Çalışmaya dahil edilen dişlerin seans sayıları ve seans sayısı ve başarı dağılımı

| | Seans | | Toplam |
|-----------|-------------|-------------|--------------|
| | Tek Seans | Çift Seans | |
| Başarılı | 81 95.3% | 300 94% | 381 94.3% |
| Başarısız | 4 4.7% | 19 6% | 23 5.7% |
| Toplam | 85 100% | 319 100% | 404 100% |

(Pearson Ki-Kare=0.195, sd=1, Monte Carlo Anlamlılığı (İki Yanlı Sınama) p=0.658)

Tablo 4.23. Çalışmaya dahil edilen dişlerin seans sayılarının ve seans sayısı ve başarı sonuçlarının karşılaştırılması

| | Değer | sd | İki Yanlı Sınama Test Sonucu | Kesin Anlamlılık (İki Yanlı Sınama) | Kesin Anlamlılık (Tek Yanlı Sınama) | Nokta Kestirim |
|----------------------------|-------------------|----|------------------------------|-------------------------------------|-------------------------------------|----------------|
| Pearson Ki-Kare | ,195 ^a | 1 | ,658 | ,797 | ,447 | |
| Yates Ki-Kare ^b | ,032 | 1 | ,858 | | | |
| Benzerlik Oranı | ,204 | 1 | ,652 | ,797 | ,447 | |
| Fisher's Kesin Testi | | | | ,797 | ,447 | |
| Doğrusal Birliktelik | ,195 ^d | 1 | ,659 | ,797 | ,447 | ,199 |
| Geçerli Vaka Sayısı | 404 | | | | | |

a. Tüm gözelerin 1 tanesinin (% 25) beklenen değeri 5'den küçüktür. Minimum beklenen değer 4.84'dür.

b. 2x2 tablo için hesaplanmıştır.

c. 2x2 tablo için, resin değer Monte Carlo esasına dayalı olarak hesaplanmıştır.

d. Standardize edilmiş değer .441'dir.

Birincil endodontik tedavi uygulanan 292 diş içerisinde 279 diş (%95.5) tedavisi PAİ 1 veya 2 skoru alırken, 13'ünün(%4.5) tedavisi PAİ 3 ve üzeri olarak skorlandı. Birincil endodontik tedavi uygulanan 292 diş içerisinde 85 diş (%29.1) tedavisi tek seansta, 207'sinin(%70.9) tedavisi çift seansta tamamlandı. Birincil endodontik tedavisi tek seansta tamamlanan 85 diş içerisinde 81 diş(%95.3) tedavisi PAİ 1 veya 2 skoru alırken, 4 diş (%4.7) tedavisi PAİ 3 ve üzeri olarak skorlandı. Birincil endodontik tedavisi çift seansta tamamlanan 207 diş içerisinde 198 diş (%95.6) PAİ 1 veya 2 skoru alırken, 9 diş (%4.4) PAİ 3 ve üzeri olarak skorlandı. Birincil endodontik tedavi edilen hastaların PAİ skorlaması doğrultusunda endodontik başarı ile seans sayısı arasında anlamlı düzeyde bağlantı yoktur (Pearson Ki-Kare=0.018, $\chi^2=1$, Monte Carlo Anlamlılığı (İki Yanlı Sınama) $p=0.893$).

Tablo 4.24. Birincil endodontik tedavi uygulanan dişlerin seans sayısı ve başarı dağılımı

| | Seans | | Toplam |
|-----------|-------------|--------------|--------------|
| | Tek Seans | Çift Seans | |
| Başarılı | 81 95.3% | 198 95.6% | 279 95.5% |
| Başarısız | 4 4.7% | 9 4.4% | 13 4.5% |
| Toplam | 85 100% | 207 100% | 292 100% |

(Pearson Ki-Kare=0.018, $\chi^2=1$, Monte Carlo Anlamlılığı (İki Yanlı Sınama) $p=0.893$)

Tablo 4.25. Birincil endodontik tedavi uygulanan dişlerin seans sayısı ve başarı sonuçlarının karşılaştırılması

| | Değer | sd | İki Yanlı Sınama Test Sonucu | Kesin Anlamlılık (İki Yanlı Sınama) | Kesin Anlamlılık (Tek Yanlı Sınama) | Nokta Kestirim |
|--|--------------------------|----|------------------------------|-------------------------------------|-------------------------------------|----------------|
| Pearson Ki-Kare | ,018 ^a | 1 | ,893 | 1,000 | ,554 | |
| Yates Ki-Kare ^b | ,000 | 1 | 1,000 | | | |
| Benzerlik Oranı | ,018 | 1 | ,893 | 1,000 | ,554 | |
| Fisher's Kesin Testi | | | | 1,000 | ,554 | |
| Doğrusal Birliktelik Geçerli Vaka Sayısı | ,018 ^d 292 | 1 | ,893 | 1,000 | ,554 | ,238 |

a. Tüm gözelerin 1 tanesinin (% 25) beklenen değeri 5'den küçüktür. Minimum beklenen değer 3.78'dir.

b. 2x2 tablo için hesaplanmıştır.

c. 2x2 tablo için, resin değer Monte Carlo esasına dayalı olarak hesaplanmıştır.

d. Standardize edilmiş değer -.135'dir.

Çift seansta uygulanan kök kanal tedavileri içerisinde veri dağılımının normale uymadığı gözlemlendi.(Shapiro-Wilk testi, $p<0.05$) Mann Whitney-U testi uygulandı. Çift seansta birincil kök kanal tedavisi uygulanan ve kök kanal tedavisinin yenilenen hastalar arasında takip radyograflarının skorlaması açısından istatistiksel anlamlı bir fark bulunmadı ($p=0.131$).

Tablo 4.26. Çift seansta uygulanan birincil endodontik ve yenileme tedavilerinin başarı sonuçlarının karşılaştırılması

| | Birincil tedavi ve yenileme tedavilerinin sonuçlarının karşılaştırılması |
|-------------------------------|--|
| Mann-Whitney U | 10600,500 |
| Wilcoxon W | 32128,500 |
| Z | -1,512 |
| İki Yanlı Sınama Testi Sonucu | ,131 |

5.TARTIŞMA

Çalışmamızda, 2013 ve 2015 yılları arasında tedavisine başlanılan 3729 hasta içerisinde, periapikal lezyonu olan ve apikal periodontitis tanısı konulan 373 hastanın toplam 404 dişi, 2014-2016 yılları arasındaki takiplerinde tam dokümantasyona sahip olduğundan retrospektif incelemeye dahil edilmiştir. Çalışmamızda yer alan hastalar, ESOGÜ Diş Hekimliği Fakültesi Endodonti Kliniği'ne çoğunlukla Eskişehir ili olmak üzere, yakın çevre illerden olan Bursa, Kütahya, Bilecik, Uşak ve Afyon'dan yönlendirilmiş olup, endodontik tedavilerine kliniğimizde başlanmış, tamamlanmış ve tedaviler takip altına alınmıştır. Eskişehir ili ve yakın çevre illerinde yaklaşık 4.2 milyon kişi yaşamaktadır²¹⁵ ve 1143 adet resmi kayıtlı diş hekimi bulunmaktadır.²¹⁶ Tüm disiplinleri ile 2012 yılından itibaren hizmet vermekte olan ESOGÜ Diş Hekimliği Fakültesi bu bölgede referans kliniklere sahiptir. Endodonti Kliniği'ne başvuran periapikal doku hastalıklarına sahip her bir birey kayıt altına alınmakta, tedavi olanakları sağlanmakta ve takip edilmektedir. 2013-2015 kayıtlarına göre günde ortalama 67 hasta muayene edilmektedir.

Endodontide iki boyutlu radyografik teknikler, rutin preoperatif tanı ve takip amaçlı sıklıkla kullanılmaktadır. Ancak, bukkolingual projeksiyonda, bazen kök kanalları süperpozisyonlardan dolayı tespit edilemeyebilmektedir. Kök kanal tedavisinde temel başarısızlık faktörlerinden olan tespit edilemeyen kök kanalları, yatay yönde iki veya daha fazla ve farklı açılarla alınmış periapikal radyografi ile tespit edilebilmektedir.²¹⁷ Kök kanal sayılarının doğru tespit edilmesi amacı ile literatürde 20°-40° yatay açılama yapılması önerilmektedir.²¹⁸ Bu durum, iki boyutlu görüntüleme tekniğinin bir limitasyonunu oluşturmaktadır. Üç boyutlu kompleks kök kanal anatomileri, konik ışıklı bilgisayarlı tomografi (KIBT) ile rahatlıkla tespit edilebilmektedir.²¹⁹ Bu teknikte hekimler, tedavi için gerekli olan bütün diş anatomik

çeşitlilikleri, kök kanal sayısı, konumu ve boyutları hakkında bilgi sahibi olabilmektedir.^{220, 221} Ancak KIBT'nin çözünürlüğü, iki boyutlu modern ağız içi görüntülemeye göre daha düşüktür.²²¹ KIBT görüntüleri bir takım detayların gözden kaçmasına neden olabileceğinden, birden fazla periapikal radyograf ile desteklenen tanı yönetimine ihtiyaç olduğu belirtilmektedir.²²² Bunun yanı sıra KIBT'nin pahalı bir teknik oluşu, kişiyi daha fazla radyasyona maruz bırakması gibi dezavantajları da bulunduğu için, modern iki boyutlu radyografi halen endodonti alanında tanı, tedavi ve takip sürecinde en uygun teknik olarak gösterilmektedir.²²¹

Apikal periodontitis, kök kanal sistemi içerisindeki mikrobiyal enfeksiyondan kaynaklanan periradiküler dokuların enflamatuar yıkımı olarak tanımlanmaktadır.^{4, 223} Enfekte ve nekrotik pulpa bu mikroorganizmalar için uygun bir habitat oluşturmaktadır.²²⁴ Mikroorganizmalar kök kanal sistemi içerisinde biyofilm içerisinde, kümeleşmiş, kısmi kümeleşmiş veya tekil olarak bulunabilmektedir.²²⁵ Biyofilm, bu yapılar içerisinde dış etkenlere en dayanıklı ekzopolisakkarit matriks yapısıdır ve kök kanalına oldukça iyi bir şekilde tutunur. Biyofilm yapısı, mikroorganizmaları, tekil yapıya göre, irrigasyon ajanlarına karşı yaklaşık 1000 kat daha fazla koruma altına almaktadır.^{226,227}

In vitro çekilmiş insan dişlerinin kök kanallarına, yapay bakteri endotoksini olan limulus amebosit lizat ve bakteri yerleştirilmiş ve farklı genişletme sistemlerinin kök kanalından bu endotoksini uzaklaştırma etkinliğine bakılmıştır.²²⁸ Reciproc, WaveOne, ProTaper ve Mtwo sistemleri arasında istatistiksel anlamlı bir fark bulunmazken, bütün sistemlerin endotoksinleri %95-%96 arasında, bakterileri de >%99 oranında elimine ettikleri, ancak biyomekanik preparasyonun bakteri ve endotoksinleri tamamen elimine etmede yetersiz olduğu sonucuna ulaşılmıştır. Benzer olarak, bir başka güncel *in vitro* çalışmada ise *E.faecalis* biyofilmi ile kontamine edilen insan dişleri, Reciproc, Mtwo ve

K-tipi el eğeleri ile biyomekanik olarak şekillendirdikten sonra antimikrobiyal etkinlik değerlendirilmiştir.²²⁹ Sonuç olarak bu üç sistem arasında istatistiksel anlamlı fark bulunmadığı ve bakterilerin kök kanalından tamamen uzaklaştırılmadığı bildirilmiştir.²²⁹ Resiprokal bir sistem ile sürekli rotasyon yapan bir sistemin karşılaştırıldığı güncel bir klinik çalışmada, nekrotik pulpalı ve apikal periodontitisli dişler çalışmaya dahil edilmiş ve sonuç olarak aralarında bakteri eliminasyonu açısından istatistiksel anlamlı bir fark bulunmazken, kök kanalından bakterilerin tamamen elimine edilemediği de gösterilmiştir.²³⁰ Çalışmamızda resiprokal hareket eden, sürekli rotasyon hareketi uygulayan genişletme sistemleri ve konvansiyonel el aletleri kullanılmıştır. Endodontik olarak tedavi edilen dişlerin postoperatif periapikal durumu ve genişletme sistemleri ile arasında bir bağıntı bulunmadı. Farklı kesit dizaynı, farklı tepe açıları, farklı metal alaşımları veya farklı kinematiklerde hareketi, ve farklı tork değerleri genişletme sistemlerinin spesifik üretimi ve üretici firmaların önerileri doğrultusunda değişmektedir. Ancak bu sistemler hekimlere daha kısa çalışma zamanı, daha etkin debris atımı, kırılma dayanımının artması gibi avantajlar sunmanın dışında kök kanalında enfeksiyonun eliminasyonunda konvansiyonel genişletme sistemlerine göre bir fark oluşturmamaktadır. Ayrıca çalışmamızda radyografik başarı durumuna göre konvansiyonel teknik ile biyomekanik şekillendirmenin iyileşme üzerine başarısı yüksek (%96.3) ve modern tek eğe ve döner alet sistemleri ile karşılaştırılabilir düzeyde olduğu görüldü (p=0.091).

Kanal içi mikroorganizmaları, apikal periodontitis yol açabilen etyolojik ajanlardır.^{4,223} Apikal periodontitisi tedavi etmek için, kanal içerisindeki mikroorganizma sayısının azalması veya mikroorganizmaların tamamen yok olması ve yeniden enfekte olmaması amacı ile kök kanalının doldurulması gerekmektedir.²³¹ Bu tedavi süreci düzgün bir şekilde tamamlandığında periapikal lezyon genellikle sert doku ile rejenere

olmakta ve takip radyograflarında karakteristik olarak radyolüsensinin azalması şeklinde izlenmektedir.^{63, 232-240} Ancak, her kök kanal tedavisi uygulanan dişte, periapikal radyolüsenside iyileşme gözlenmeyebilmektedir. Uzun dönem takip içeren bir klinik çalışmada dirençli periapikal radyolüsensinin, kök kanalındaki enfeksiyonun elimine edilememesinden, yetersiz aseptik kontrolden, yetersiz biyomekanik preparasyondan veya üst restorasyon kaynaklı sızıntıdan kaynaklanabileceği gösterilmiştir.²⁴¹ Bununla beraber, çok titizlikle uygulanan kök kanal tedavilerinde bile, apikal periodontitisin, kök kanalının karmaşık yapısı ve mevcut enstrüman, teknik, materyal ile etkin bir debridman ve dolumu yapılamaması nedeniyle iyileşemediği de gösterilmiştir.^{231, 242} Bunlara ek olarak, apeksin ötesine taşırılan kimyasallar ve/veya cisimler de tedavi sonrası iyileşmeyi olumsuz olarak etkilemektedir.²⁴³⁻²⁴⁶ Birincil kök kanal tedavilerinde baskın bakteri kültürü ile başarısız kök kanal tedavilerinde elde edilen bakteri kültürünün farklı olduğu literatürde birçok çalışmada belirtilmiştir. *Aktinomiköz*, *Enterokok* ve *Propiyonibakteriyum* un başarısız kök kanal tedavisinin sıklıkla izole edilen baskın bakteri türleri arasında yer aldığı gösterilmiştir.^{241, 244, 247-253} Özellikle, kök kanalında izole edilen *E.faecalis*'in Ca(OH)₂ gibi pH'ı 11.5 e kadar yükseltebilen kanal içi ilaçlara bile direncinin oldukça yüksek olduğu tespit edilmiş ve bu durumun bakteri hücre yapısındaki proton pompası sayesinde düzenlenebildiği bildirilmiştir.²⁵⁴ *E.faecalis*'in uzun süren beslenememe durumundan minör olarak etkilendiği ve yaşamını sürdürebildiğini gösterilmiştir.²⁵⁵ *E.faecalis*, endodontik tedavi sonrası iyileşmeyen periapikal lezyonların içerisinde, hastaların %77'sinde tespit edilmiştir.²⁵⁶ Çalışmamızın sonuçlarına göre istatistiksel anlamlı bir fark çıkmamasına rağmen (p=0.131), birincil kök kanal tedavisi uygulanan dişlerin %4.5'i, başarısız kök kanal tedavisi yenilenen dişlerin ise %8.9'u PAİ 3 ve üzeri olarak skorlanmıştır. Bu başarısızlığın, takip sürelerinin etkisinin yanı sıra kanal içi baskın mikroorganizma florasından kaynaklanabileceği düşünülmektedir.

Antibakteriyel kök kanal dolgu patları, kök kanalındaki artık enfeksiyonun elimine edilmesinde bir avantaj sağlamaktadır. Başarılı bir endodontik tedavi, kök kanalından mikroorganizmaların tamamen uzaklaştırılması ile sağlanabilir. Antibakteriyel kanal dolgu patları, sızıntıyı en aza indirirken, antibakteriyel aktivitesi ile biyomekanik şekillendirme sonrası elimine edilemeyen bakterileri azaltmakta ve böylece periapikal lezyonun iyileşmesine katkıda bulunmaktadır.²⁵⁷

Kök kanal dolgu patlarının antibakteriyel etkinlik düzeyi, içerdiği etken maddelerden kaynaklanmaktadır.^{192, 258, 259} Güncel bir çalışmada *E.faecalis* tarafından enfekte edilen insan premolar dişi üzerinde farklı içeriklerdeki kanal dolgu patlarının antibakteriyel etkinliği değerlendirilmiş ve ojenol ile rezin esaslı patlarda antibakteriyel etkinliğin anlamlı düzeyde yüksek olduğu bildirilmiştir.²⁶⁰

AH Plus, çalışmamızda en çok kullanılan rezin esaslı kanal dolgu patıdır. AH Plus içerisindeki epoksi rezin esaslı pat ile amin içerikli pat karışığında hücrenin yaşam döngüsünü inhibe etmektedir. Ancak tam olarak tepkimeye dahil olmayan ya da polimerize olmayan amin ve epoksi rezin, canlı dokular için toksiktir.²⁶¹⁻²⁶³ Bununla beraber, AH Plus kanal dolgu patının akıcı olması ve dentin tübül yapısına penetre olabilmesi sonucu bakterilerin hapsedilerek ya da çevresinin sınırlandırılarak sayısının azaltılmasını sağladığı bildirilmiştir.²⁶⁴

Güncel endodontik yaklaşımlarda biyoseramiklerin önemi her geçen gün artmaktadır. Kök kanal dolgu patları içerisine bulunan parafolmadehit, epoksi rezin gibi canlı dokular üzerinde toksik etkileri olan rezin esaslı kanal dolgu patlarına alternatif olarak biyoseramik esaslı kanal dolgu patları geliştirilmiştir. MTA esaslı bir pat olan MTA Fillapex, biyoseramik esaslı bir kanal dolgu patıdır ve çalışmamızda 26 hastada

kullanılmıştır. MTA Fillapex kararlı yapıda, sertleşme reaksiyonu sonrasında kalsiyum ve hidroksil iyonlarının salımını yaparak pH'ın bazik seviyede kalmasını ve dolayısı ile bakteri duvar yapısını ve protein yapısını bozarak antibakteriyel etki sağlamaktadır.²⁶⁵ Bununla beraber başlangıç sertliğini sağladığında pH 10.3 olarak ölçülmüştür.^{266, 267}

Kalsiyum hidroksit esaslı kanal dolgu patları da çalışmamızda 36 hastada (%8.9) kullanılmıştır. Kalsiyum hidroksit esaslı patlar, mineralizasyonu ve apikal tıkama için sementogenezisi indüklemekte ve kök rezorpsiyonunu azaltmaktadır.^{268, 269} Bu yapıdaki kanal dolgu patlarının antibakteriyel etkinliği, kalsiyum ve hidroksil iyon serbestlemesi neticesinde pH'ı 12.5 düzeyine yükseltmesinden kaynaklanmaktadır. Mikrobiyolojik çalışmalar bazik pH'ın 9 ve üzeri seviyelerde hücre duvar yapısını etkilediğini, hücrenin biyolojik aktivitesinde kayıp ve sonrasında sitoplazmik zarın yıkımını rapor etmişlerdir.^{270, 271} Çalışmamızda rezin esaslı, kalsiyum hidroksit esaslı ve biyoseramik esaslı farklı kök kanal dolgu materyalleri kullanılmıştır. Tek seansta uygulanan tek kon yöntemi uygulanan dişler için farklı kanal dolgu patları ile endodontik başarı üzerinde, farklı pat içeriklerinin arasındaki farkın istatistiksel olarak anlamlı olmadığı sonucuna ulaşılmıştır (p=0.653).

Kök kanal sistemi içerisinden kök kanal ilaçları veya biyomekanik şekillendirme ile uzaklaştırılamayan mikroorganizmalara karşı kanal dolgu patlarının antibakteriyel etkinliği faydalı olsa da, apikal periodontitisin karmaşık iyileşme mekanizmaları üzerinde her zaman olumlu bir etki oluşturmayabilmektedir. Güncel tedavilerde önemi daha artan “biyoyumluluk” ve “biyoyumlu maddeler”, kullanılan maddenin toksik, mutajenik ve karsinojenik olmadığı anlamına gelmektedir. Günümüzde kanal dolgu patlarının tümü, karıştırılma sırasında toksisite sergilemektedir, ancak sertleşme tepkimelerinin sonunda toksisitenin büyük oranda azaldığı gösterilmiştir. Bütün kök kanal dolgu patları için erken

dönem periapikal doku yanıtı olarak yoğun nötrofil infiltrasyonu gözlenmektedir. Kanal patlarının yıkım ürünlerinin, periapikal hücre popülasyonlarının proliferatif kapasitesi üzerinde olumsuz etkileri olduğu gösterilmiştir.²⁷² Bu nedenle kök kanalının yeterli doldurulmamasının yanı sıra, periapikal dokulara taşırılmasının da periapikal dokular üzerine olumsuz etkileri olabileceği bildirilmiştir.²⁷² Çalışmamızda kullanılan Sealapex, kalsiyum hidroksit esaslı sitotoksik bir pattır.²⁷³ Bu sitotoksik etkinin, pat içeriğinde bulunan polimetilen metil salisilat rezin ve izobutil salisilattan kaynaklanabileceği rapor edilmiştir. Bunun yanında Sealapex kanal dolgu patının sitotoksitesinin yüksek baziklikten kaynaklanabileceği belirtilmiştir.²⁷⁴ Sealapex kanal dolgu patının, sitotoksik değerleri patın temasını takiben 1., 3., 7., ve 14. Günlerde gözlemlenmiş, enflamasyonun bu gözlem dönemlerinde gerilemediği ve ayrıca 14. günde yabancı cisim çok çekirdekli dev hücre tepkimeleri de bildirilmiştir.²⁷⁵

AH Plus, rezin esaslı ve erken dönem sertleşmesi süresince paraformaldehit açığa çıkartan bir pattır. Resin esaslı patların sitotoksitesinin formaldehit/paraformaldehit ile ilişkili olabildiği rapor edilmiştir.¹⁹⁷ Ayrıca bisfenol A diglisidil eter de resin esaslı patların mutajenik bileşeni olarak tanımlanmış ve sitotoksik olabileceği belirtilmiştir.²⁷⁶

Enfekte kök kanallarında kanal içi ilaçlar, biyomekanik şekillendirmeden sonra geriye kalan bakterilerin eliminasyonu, periapikal dokularda bazik pH ile enflamasyonun azaltılması, kök kanal içeriğinin nötralize edilmesi ve geçici dolgudan kaynaklanan mikrosızıntıya karşı bir bariyer formu oluşturulması gibi amaçlarla kullanılmaktadır. Ancak literatürde, kanal içi ilaçların özellikle öne çıkan endikasyonu, birincil veya ikincil olarak enfekte olmuş kök kanallarında dezenfeksiyonunun sağlanmasıdır.²⁷⁷

Periradiküler lezyonların iyileşmesinin uzun dönem radyografik olarak takip edildiği, tek seans ve çift seansta yapılan kök kanal tedavilerinin karşılaştırıldığı birçok

çalışma bulunmaktadır.^{61, 278-280} Çalışmalarda değerlendirilen kök kanal tedavileri, bağımsız gözlemciler tarafından skorlanmıştır. Çalışmaların ortak sonucu olarak, tek veya çift seanslı kök kanal tedavilerinin radyografik başarısı üzerinde istatistiksel anlamlı bir farklılığın olmadığı sonucuna ulaşılmıştır. Bu benzerlik, tek seansta uygulanan kök kanal tedavilerinde etkili bir biyomekanik şekillendirme uygulamasından sonra ara seans kanal içi ilacın gerekli olmayacağı yönünde açıklanmıştır. Çift seansta uygulanan kök kanal tedavileri için görüş birliği semptomlu kronik periapikal lezyon üzerinde sağlanmıştır.⁵⁶ Çalışmamızda tek ve çift seanslı kök kanal tedavileri arasında anlamlı fark bulunmazken ($p=0.658$), çift seansta uygulanan birincil endodontik tedavi ile kök kanal tedavi yenilenmesi arasında da radyografik başarı açısından anlamlı bir fark oluşmamıştır ($p=0.131$).

Uzun dönem takip çalışmaları sonucunda kök kanalının birincil enfeksiyonu kaynaklı apikal periodontitis tedavilerinin başarı oranı %73 ila %90 arasında gösterilmiştir.⁵⁷ Bu dağılım ikincil kök kanal enfeksiyonu kaynaklı apikal periodontitisin cerrahisiz tedavisinde %74-%86 arasında yer almaktadır.⁵⁷ Bahsedilen her iki apikal periodontitis tedavisi sonuçlarının birbirine yakınlığınının, vaka seçiminden, kök kanalının doldurulmasından önceki bakteriyel eliminasyondan ve post-endodontik restorasyondan kaynaklanabileceği rapor edilmiştir.²⁸¹ Uzun dönem kök kanal tedavisinin sonuçlarının derlendiği bir çalışmada, apikal periodontitisin kök kanal tedavisi ile ve kök kanal tedavisinin yenilenmesi ile benzer iyileşme potansiyelinin olduğunu savunmuştur.⁵⁷ Apikal periodontitis iyileşmesinin uzun dönem takibinde kök kanal tedavisi veya cerrahisiz kök kanal tedavisi yenilenmesi ayırt edilmeksizin, %88 ila %97 arasında fonksiyonel başarı gösterdiği bildirilmiştir.^{282, 283} Bir literatür derlemesi bu başarının “tek diş implant yerleştirme” başarısına denk olduğunu savunmuştur.⁵⁷

Kök kanal tedavisinden sonra takiplerin amacı, apikal periodontitisin tamamen iyileşmesini veya devam eden iyileşmesini gözlemlemektir. Klinik ve radyografik olarak yapılan takiplerin, belirli aralıklar ile minimum bir yıl olmak üzere yapılmasının gerekli olduğu, Avrupa Endodonti Topluluğu (ESE) 2006 Rehberinde açıkça belirtilmektedir.⁵⁶ Ancak travma hikayesi veya iyileşmenin tamamlanmaması gibi durumlarda takip süresinin periyodik olarak devam ettirilmesi de önerilmektedir.^{56, 284-286} Takip edilen hastalarda ağrının, şişliğin veya diğer semptomların kaybolması, fistül yolunun bulunmaması, fonksiyon kaybının olmaması, radyografik görüntülemelerde periodontal dokuların sağlıklı durumda izlenmesi tam iyileşmeyi ifade etmektedir.^{56, 284-286} Eğer periapikal radyografide lezyon büyüklüğü değişmemişse veya biraz küçülmüşse kesin olmayan iyileşmeyi ifade eder ki, bu durumda hastanın, lezyon iyileşene kadar veya minimum 4 yıl süre ile periyodik takibi yapılması önerilmektedir.⁵⁶ Eğer lezyon bu süre zarfında küçülmeye karşı direnç göstermekte ise tedavi sonrası periapikal hastalık olarak adlandırılır.⁵⁶ Çalışmamızda periapikal lezyonu bulunan 404 diş, ESE 2006 rehberinde belirtilen kök kanal tedavisi takibi prosedürüne uygun olarak takip süresi “minimum bir yıl” olacak şekilde planlanmıştır. Periapikal lezyonların radyografik görüntülemesi, apikal periodontitisin durumu hakkında bize anlık ve statik bir bilgi verebilmektedir; ancak, iyileşme sürecinin statik değil dinamik bir durum olduğu gösterilmiştir.⁴⁸ Çalışmamızdaki ortalama takip süresi göz önüne alındığında, birincil kök kanal tedavisinde %4.5 ve kök kanal tedavisi yenilenmesinde %8.9 başarısız olarak dağılım gösteren apikal periodontitisin, dinamik iyileşme süreci devam edebileceğinden dolayı, daha uzun dönem takibinde azalabileceği öngörülmektedir. Bu çalışmaya dahil olan hastaların tümünün Endodonti Anabilim Dalımızda halen rutin takipleri devam etmektedir.

Kanal içi enfeksiyonun yanı sıra, iyileşmeyen (dirençli) apikal lezyonların; radiküler kistler, yabancı cisim reaksiyonları veya skar dokusu oluşumundan da kaynaklanabileceği rapor edilmiştir.⁴⁸ Periapikal iyileşmeyen lezyonların skar dokusu olabildiği birçok çalışmada rapor edilmiştir.²⁸⁷⁻²⁹⁰ Periapikal doku iyileşme dinamikleri hakkında henüz yeterli bilgiye sahip olmamamıza rağmen, periapikal skar dokusuna endodontik başarısızlık olarak hatalı tanı konabileceği gösterilmiştir.⁴⁸

Bununla beraber bu doku içerisindeki öncü hücrelerin iyileşme potansiyeli ve hızının belirli bir alanda kendini sınırlayabileceği ve bu durumdan yumuşak dokunun kök ucu ve periapikal alana, kemik iyileşmesine öncü hücre ve dokulardan önce yerleşmesine neden olabilen bağ dokusu prekürsör hücrelerinin sorumlu tutulabileceği rapor edilmiştir.²⁹¹⁻²⁹⁴

Kök kanal tedavisinin başarısında bir önemli faktör de, kök kanal sisteminin tükürük ve sıvı sızıntısı dolayısıyla bakteriyel kontaminasyonudur. Sızıntı nedeniyle irritanlar periapikal dokulara taşınarak tedavi sonrası periapikal lezyona ya da ikincil kanal enfeksiyonu kaynaklı periapikal lezyon gelişimine neden olmaktadır. Güta perka ve kanal dolgu patı, koronal mikrosızıntıya engel olamamaktadır.²⁹⁵⁻²⁹⁹ Başarılı kök kanal tedavileri ancak yeterli örtüleme sağlanan dişlerde mümkün olabilmektedir.^{300, 301} Koronal mikrosızıntı üzerine geçmişteki çalışmalar birçok farklı sonuçlar ortaya koysalar da ortak kanı bütün geçici dolgu maddelerinde sızıntının kaçılmaz olduğudur.^{299, 302-307}

Bir başka in vitro sızıntı çalışması ise, geçici dolgu materyali yerleştirildikten sonra, birinci hafta dahil, sızıntının başladığını, bu nedenle en kısa sürede daimi restorasyonun tamamlanmasının endodontik başarısızlık riskini azaltabileceğini belirtmiştir.³⁰⁸ Çalışmamızda kullanılan geçici dolgu materyali ile kanal tedavisi sonrası bekleme süreleri, benzeri çalışmalarda tercih edilen gözlem süreleri ile denktir.^{306, 309, 310}

Çalışmamızda iki seansta uygulanan kök kanal tedavileri standart prosedür olarak 14 gün süre ile bekletilmektedir. Hastaların devam (ikincil) seansları 14. günde kanal içi ilaç uzaklaştırılarak tamamlanmaktadır. Ara seans geçici restorasyon uygulanması dışında, endodontik tedavi sonrası geçici dolgu ile bekleme sürelerinin radyografik başarı üzerine etkisi de karşılaştırıldı ancak istatistiksel anlamlı bir fark ortaya çıkmadı. Karşılaştırma sonuçlarına göre rezin esaslı kanal patı ile uygulanan kanal tedavilerinde; tek kon tekniğinde ($p= 0.145$) ve lateral sıkıştırma tekniğinde ($p=0.364$) istatistiksel anlamlı bir fark ortaya çıkmadı. Her ne kadar anlamlı bir fark çıkmasa da, 4 hafta ve üzeri süre geçici dolgu bekletilen dişler yüzdesel ağırlıklı olarak radyografik başarısız olarak skorlanmıştır. Benzeri bir klinik çalışmada, üç hafta bekletilen farklı geçici dolgularda bakteriyel sızıntı oluşmadığı bildirilmiştir.³¹¹ Çalışmamızda elde ettiğimiz bulguların, geçici dolgu bekleme süresinin mikrosızıntıyı arttırdığını gösteren *in vitro* çalışmalar ile karşılaştırıldığında çelişen sonuçlar şu şekilde açıklanabilir; farklı *in vitro* mikrosızıntı ve yaşlandırma yöntemleri ile klinik sonuçlar metodolojik olarak farklı sonuçlar ortaya çıkartabilmektedir, geçmiş raporlarda manipülasyon^{312, 313} ve yaşlandırmanın,^{314, 315} geçici dolgu maddesi ve kavite duvarı arasındaki uyumun bozulmasına ve mikrosızıntı değerleri üzerinde etkili olmasına yol açabilmektedir.

Endodontide kullanılan geçici dolgu maddelerinin genellikle yetersiz bir örtüleme sağladığı veya kaviteden tamamen uzaklaşma riskinin bulunduğu, bu nedenle oral bakteriyel floranın giriş kavitesini ve kök kanallarını yeniden kontamine etme riskinin bulunmaktadır.³¹⁶

Bir çalışmada, dirençli (persiste) post-operatif şikayetlere sahip bireylerin %80'inde, şikayetlerden geçici restorasyonların sorumlu olduğu rapor edilmiştir.³¹⁷ Geçmiş raporlarda koronal restorasyonu sızdırmazlığını etkileyen faktörlerden biri olarak minimal kavite preparasyonu ve geriye kalan koronal doku miktarı olduğu

belirtilmiştir.³¹⁷⁻³¹⁹ Kök kanal tedavisi görmüş dişlerin, koronalde kalan yapısının miktarı ile dişin kırılabilirliği arasında güçlü bir ilişki olduğu belirtilmiştir.³²⁰ Çalışmamızda lateral sıkıştırma yöntemi ve rezin esaslı kanal dolgu patı ile tedavi edilen hastaların kavite yüzey sayısının endodontik başarıya olan etkisi de değerlendirilmiş ve istatistiksel anlamlı bir farklılık bulunmamıştır ($p=0.124$). Başarısı düşük dişlerin üç yüzeyle kavite yüzey sayısına sahip gözlem grubunda yer aldığı görülmüştür.



6. SONUÇ VE ÖNERİLER

Bu uzmanlık tezi çalışması ile Eskişehir Osmangazi Üniversitesi Diş Hekimliği Fakültesi, Endodonti Anabilim Dalı'na 2013-2015 yılları arasında başvuran, endodontik tedavisi tamamlanan ve takip altına alınan periapikal lezyonlu dişlerin erken dönem takip sonuçları ilk kez ortaya çıkartıldı. Ayrıca, Eskişehir ve çevre illerde yaşayan Türk subpopülasyonuna ait bireylerin periapikal indeks verileri de ilk kez çıkartılmış oldu.

Çalışmamızda elde ettiğimiz bulgular henüz gelişimi ve iyileşme mekanizması açık olmayan periapikal hastalıkları konu alan benzeri çalışmalar ile karşılaştırılabilir niteliktedir. Periapikal lezyonu bulunan dişlere güncel madde ve yöntemler kullanılarak yapılan endodontik tedaviler sonrasında, kısa dönemde %90 ve üzeri başarı elde edildi. Bu durumun; seans, üst restorasyon, kanal dolgu patı, genişletme sistemi, kavite yüzey sayısı ya da tedavi çeşidi arasında anlamlı fark oluşturmaksızın başarılı olmasının sebepleri arasında doğru çalışma boyutlarında, etkin biyomekanik şekillendirme ile birincil veya ikincil kök kanal enfeksiyonunun eliminasyonundan kaynaklanabileceği öngörüldü.

Uzun dönem çalışmalarında koronal restorasyonların bağlantı başarısızlığı nedeni ile potansiyel mikrosızıntı riskinin yüksek olması ve periapikal iyileşmenin negatif etkilenmesi ve Avrupa Endodonti Topluluğu'nun yönergesinde belirtilen periapikal lezyonun en az takip süresi bir yıl olarak önerilmesinden dolayı erken dönem takip sonuçları değerlendirildi. Bu gözlem döneminde başarısız olarak sonuçlanan olguların ise erken dönem sonuçlarından farklı olarak Avrupa Endodonti Topluluğu'nun yönergesinde belirtilen 4 yıla varan takip süreleri dahilinde iyileşebileceği gerekçesi ile takiplerine devam edilmektedir.

Bu çalışmayı sınırlandıran, periapikal lezyonların farklı bireyler üzerinde iyileşmesinin geriye dönük olarak değerlendirilmesidir. Yeterli sayıda katılımcının

olduđu rastgele klinik denemelere, periapikal lezyonların cerrahisiz endodontik tedaviler sonrası iyileşmesinin gösterilmesi, periapikal iyileşmede madde ve yöntemlerin etkilerinin anlaşılması, çalışmaların standardizasyonu ve güvenilirliğinin daha fazla olması için gereksinim duyulmaktadır.



KAYNAKLAR

1. Nguyen NT. Obturation of the root canal system. İçinde: Cohen S, Burns RC (editörler). *Pathways of the pulp*, 6. Baskı. St. Louis, Mosby, 1998: 219-271.
2. Schilder H. Filling root canals in three dimensions. *Dental Clinics of North America*, 1967: 723-744.
3. Ray HA, Trope M. Periapical status of endodontically treated teeth in relation to the technical quality of the root filling and the coronal restoration. *International Endodontic Journal*, 1995, 28: 12-18.
4. Kakehashi S, Stanley HR, Fitzgerald RJ. The Effects of Surgical Exposures of Dental Pulp in Germ-Free and Conventional Laboratory Rats. *Oral Surgery, Oral Medicine, Oral Pathology*, 1965, 20: 340-349.
5. Huffaker SK, Safavi K, Spangberg LS, Kaufman B. Influence of a passive sonic irrigation system on the elimination of bacteria from root canal systems: a clinical study. *Journal of Endodontics*, 2010, 36: 1315-1318.
6. Lin LM, Pascon EA, Skribner J, Gangler P, Langeland K. Clinical, radiographic, and histologic study of endodontic treatment failures. *Oral Surgery, Oral Medicine, Oral Pathology*, 1991, 71: 603-611.
7. Siqueira JF, Jr., Rocas IN. Clinical implications and microbiology of bacterial persistence after treatment procedures. *Journal of Endodontics*, 2008, 34: 1291-1301 e1293.
8. Hulsmann M. Retreatment decision making by a group of general dental practitioners in Germany. *International Endodontic Journal*, 1994, 27: 125-132.
9. Masiero AV, Barletta FB. Effectiveness of different techniques for removing gutta-percha during retreatment. *International Endodontic Journal*, 2005, 38: 2-7.

10. Svenson B, Petersson A. A comparison of Flow and Kodak dental X-ray films by means of perceptibility curves. *Acta Odontologica Scandinavica*, 1993, 51: 123-128.
11. Tjelmeland EM, Moore WS, Hermes CB, Buikema DJ. A perceptibility curve comparison of Ultra-speed and Ektaspeed Plus films. *Oral Surgery, Oral Medicine, Oral Pathology, Oral Radiology and Endodontics*, 1998, 85: 485-488.
12. Orstavik D, Kerekes K, Eriksen HM. The periapical index: a scoring system for radiographic assessment of apical periodontitis. *Endodontics and Dental Traumatology*, 1986, 2: 20-34.
13. Orstavik D. Reliability of the periapical index scoring system. *Scandinavian Journal of Dental Research*, 1988, 96: 108-111.
14. Nicholson JW. Biologic considerations. İçinde: Schwartz RS, Summitt JB, Robbins JW (editörler). *Fundamentals of Operative Dentistry A Contemporary Approach*, Illinois, Quintessence Publishing Co. Inc., 1996: 1-26.
15. Alaçam T. *Endodonti*. Baskı. Ankara, Fakülteler Kitabevi Baris Yayinlari, 2000.
16. Trowbridge H, Kim S, Suda H. Structure and functions of the dentin and pulp complex. İçinde: Cohen S, Burns RC (editörler). *Pathways of the Pulp*, St. Louis, Mosby Inc., 2002: 411-455.
17. Mejare I. Endodontics in primary teeth. İçinde: Bergenholtz G, Horsted-Bindslev P, Reit C (editörler). *Textbook of Endodontology*, Oxford, Blackwell Munksgard Publishing Ltd, 2003: 92-108.
18. Fitzgerald M, Chiego DJ, Jr., Heys DR. Autoradiographic analysis of odontoblast replacement following pulp exposure in primate teeth. *Archives of Oral Biology*, 1990, 35: 707-715.
19. Alaçam T. Pulpa ve periapikal dokuların biyolojisi. İçinde: Alaçam T (editör). *Endodonti*, 2. Baskı. Ankara, Barış Yayınları, 2000: 17-44.

20. Mjör IA. The exposed pulp. İçinde: Mjör IA (editör). *Pulp-Dentin Biology in Restorative Dentistry*, Chicago, Quintessence Pub., 2002: 125-147.
21. Pashley D. Pulpodentin complex. İçinde: Hargreaves KM, Goodis HE, Tay FR, Seltzer S (editörler). *Seltzer and Bender's Dental Pulp*, Chicago, Quintessence Publishing, 2002: 63-94.
22. Berman LH, Hartwell GR. Diagnosis. İçinde: Hargreaves KM, Cohen S, Berman LH (editörler). *Cohen's pathways of the pulp*, St. Louis, Mosby Elsevier, 2011: 2-39.
23. Bayırlı G. Pulpanın histolojisi ve fizyolojisi. İçinde: Bayırlı G (editör). *Diş Pulpası ve Ağrı*, İstanbul, İ.Ü. Basımevi ve Film Merkezi, 1999: 41-94.
24. Cox CF, Bogen G, Kopel HM, Ruby JD. Repair of pulpal injury by dental materials. İçinde: Hargreaves KM, Goodis HE (editörler). *Dental Pulp*, Chicago, Quintessence Publishing Co. Inc. , 2002: 325-343.
25. Smith AJ, Cassidy N, Perry H, Begue-Kirn C, Ruch JV, Lesot H. Reactionary dentinogenesis. *International Journal of Developmental Biology*, 1995, 39: 273-280.
26. Tziafas D, Smith AJ, Lesot H. Designing new treatment strategies in vital pulp therapy. *Journal of Dentistry*, 2000, 28: 77-92.
27. Tziafas D, Alvanou A, Panagiotakopoulos N, Smith AJ, Lesot H, Komnenou A, Ruch JV. Induction of odontoblast-like cell differentiation in dog dental pulps after in vivo implantation of dentine matrix components. *Archives of Oral Biology*, 1995, 40: 883-893.
28. Fiorellini JP, Stathopoulou PG. Anatomy of the Periodontium İçinde: Newman MG, Takei HH, Klokkevold PR, Carranza FA (editörler). *Carranza's Clinical Periodontology*, St. Louis, Saunders Elsevier, 2015: 9-39.
29. McKee MD, Zalzal S, Nanci A. Extracellular matrix in tooth cementum and mantle dentin: localization of osteopontin and other noncollagenous proteins, plasma proteins, and glycoconjugates by electron microscopy. *Anatomical Record*, 1996, 245: 293-312.

30. Reddy S. Biology of Periodontal Tissues. İçinde: Reddy S (editör). *Essentials of Clinical Periodontology and Periodontics*, India, Jaypee Brothers Publishers, 2008: 8-28.
31. Ainamo J, Talari A. The increase with age of the width of attached gingiva. *Journal of Periodontal Research*, 1976, 11: 182-188.
32. Cengiz T. *Endodonti*. Baskı. İzmir, Barış Yayınları, Fakülteler Kitapevi, 1990.
33. Çalışkan MK. Pulpa hastalıkları. İçinde: Çalışkan MK (editör). *Endodontide Tanı ve Tedaviler*, İstanbul, Nobel Tıp Kitabevleri, 2006: 83-110.
34. Holland GR, Davis SB. Pulpal Pathosis. İçinde: Ingle JI, Taintor JF (editörler). *Ingle's Endodontics 6*, 3. Baskı. Philadelphia, BC Decker Inc., 2008: 468-494.
35. Çalışkan MK. Ülseröz pulpitisli dişlerde vital amputasyon denemeleri. *EÜ Dişhek Fak Derg*, 1988, 9: 61-70.
36. Tiecke RW, Stuteville OH, Calandra JC. *Pathologic Physiology of Oral Disease*. Baskı. St.Louis, Mosby, 1959: 383-90.
37. Guyton AC. *Textbook of Medical Physiology*. 6th Baskı. Philadelphia, WB Saunders, 1981: 236.
38. Stanley HR, Weisman MI, Michanowicz AE, Bellizzi R. Ischemic infarction of the pulp: sequential degenerative changes of the pulp after traumatic injury. *Journal of Endodontics*, 1978, 4: 325-335.
39. Gürkan Sİ, Bayırlı G, Sandallı P. *Diş hastalıkları ve konservatif diş tedavisi*. Baskı. İstanbul, [yayl. y.], 1972.
40. Metzger Z, Abramovitz I, Bergenholtz G. Apical Periodontitis. İçinde: Bergenholtz G, Hørsted-Bindslev P, Reit C (editörler). *Textbook of Endodontology*, 2nd Baskı. John Wiley & Sons, 2013: 113-126.

41. Bergenholtz G. Micro-organisms from necrotic pulp of traumatized teeth. *Odontologisk Revy*, 1974, 25: 347-358.
42. Moller AJ, Fabricius L, Dahlen G, Ohman AE, Heyden G. Influence on periapical tissues of indigenous oral bacteria and necrotic pulp tissue in monkeys. *Scandinavian Journal of Dental Research*, 1981, 89: 475-484.
43. Torabinejad M, Walton RE. Periradicular Lesions. İçinde: Ingle JI, Bakland LK (editörler). *Endodontics*, 5. Baskı. Hamilton, BC Decker Inc., 2002: 175-201.
44. Stashenko P. Etiology and Pathogenesis of Pulpitis and Apical Periodontitis. İçinde: Orstavik D, Pitt FTR (editörler). *Essential Endodontology: Prevention and treatment of apical periodontitis*, United Kingdom, Blackwell Science, 1998: 42-67.
45. Jansson L, Ehnevid H, Lindskog S, Blomlof L. Development of periapical lesions. *Swedish Dental Journal*, 1993, 17: 85-93.
46. Simon JHS. Periapical Pathology. İçinde: Cohen S, Burns RC (editörler). *Pathways of the pulp*, 7. Baskı. St. Louis, Mosby, 1998: 425-462.
47. Alaçam T. Pulpa ve periaikal doku hastalıkları. İçinde: Alaçam T (editör). *Endodonti*, Ankara, Barış Yayınları, Şafak Matbaacılık, 2000: 45-72.
48. Nair PN. On the causes of persistent apical periodontitis: a review. *International Endodontic Journal*, 2006, 39: 249-281.
49. Ramachandran Nair PN, Pajarola G, Schroeder HE. Types and incidence of human periapical lesions obtained with extracted teeth. *Oral Surgery, Oral Medicine, Oral Pathology, Oral Radiology and Endodontics*, 1996, 81: 93-102.
50. Nair PN. New perspectives on radicular cysts: do they heal? *International Endodontic Journal*, 1998, 31: 155-160.

51. Orstavik D. Radiology of Apical Periodontitis. İçinde: Orstavik D, Pitt Ford TR (editörler). *Essential Endodontology*, United Kingdom, Blackwell Science, 1998: 131-156.
52. Wood NK. Periapical lesions. *Dental Clinics of North America*, 1984, 28: 725-766.
53. Goaz PW, White SC. Intraoral radiographic examinations. İçinde: Goaz PW (editör). *Oral Radiology Principles and interpretation*, 3. Baskı. St. Louis, Mosby, 1994: 151-218.
54. van der Stelt PF. Experimentally produced bone lesions. *Oral Surgery, Oral Medicine, Oral Pathology*, 1985, 59: 306-312.
55. Lupi-Pegurier L, Bertrand MF, Muller-Bolla M, Rocca JP, Bolla M. Periapical status, prevalence and quality of endodontic treatment in an adult French population. *International Endodontic Journal*, 2002, 35: 690-697.
56. European Society of Endodontology. Quality guidelines for endodontic treatment: consensus report of the European Society of Endodontology. *International Endodontic Journal*, 2006, 39: 921-930.
57. Friedman S, Mor C. The success of endodontic therapy--healing and functionality. *Journal - California Dental Association*, 2004, 32: 493-503.
58. Stock CJR, Ng YL. Root canal retreatment. İçinde: Stock CJR, Gulabivala K, Walker RT (editörler). *Endodontics*, 3. Baskı. London, Elsevier Limited, 2004: 269-278.
59. Seltzer S. Root canal failures. İçinde: Baumann MA, Beer R (editörler). *Endodontology*, 2. Baskı. Philadelphia, Lea&Febier Co., 1988: 439-470.
60. Newton CW, Coil JM. Effects of Age and Systemic Health on Endodontics. İçinde: Hargreaves KM, Cohen, S., & Berman, L. H (editör). *Cohen's pathways of the pulp*, St. Louis, Mosby Elsevier, 2011: 858-889.

61. Trope M, Delano EO, Orstavik D. Endodontic treatment of teeth with apical periodontitis: single vs. multivisit treatment. *Journal of Endodontics*, 1999, 25: 345-350.
62. Orstavik D, Pitt Ford TR. Apical periodontitis. İçinde: Orstavik D, Pitt Ford TR (editörler). *Essential endontology: Prevention and treatment of apical periodontitis*, 1. Baskı. Copenhagen, Denmark, Munksgaard International, 1998: 1-7.
63. Strindberg LZ. The dependence of the results of pulp therapy on certain factors; an analytic study based on radiographic and clinical follow-up examinations. *Acta Odontologica Scandinavica*, 1956, 14.
64. Gutmann JL. Clinical, radiographic, and histologic perspectives on success and failure in endodontics. *Dental Clinics of North America*, 1992, 36: 379-392.
65. Katebzadeh N, Sigurdsson A, Trope M. Radiographic evaluation of periapical healing after obturation of infected root canals: an in vivo study. *International Endodontic Journal*, 2000, 33: 60-66.
66. Halse A, Molven O. Increased width of the apical periodontal membrane space in endodontically treated teeth may represent favourable healing. *International Endodontic Journal*, 2004, 37: 552-560.
67. Stabholz A, Friedman S. Endodontic retreatment--case selection and technique. Part 2: Treatment planning for retreatment. *Journal of Endodontics*, 1988, 14: 607-614.
68. Wong R. Conventional endodontic failure and retreatment. *Dental Clinics of North America*, 2004, 48: 265-289.
69. Lovdahl PE, Gutmann JL. Problem in Nonsurgical Root Canal Retreatment. İçinde: Gutmann JL, Dumsha TC, Lovdahl PE, Hovland EJ (editörler). *Problem Solving in Endodontics*, 3. Baskı. St. Louis, Mosby Co., 1997: 157-201.

70. Bradford R, Johnson BR, Fayad MI, Witherspoon DE. Periradicular Surgery İçinde: Hargreaves KM, Cohen S, Berman LH (editörler). *Cohen's pathways of the pulp*, St. Louis, Mosby Elsevier, 2011: 720-776.
71. Glickman GN, Hartwell GR. Endodontic Surgery. İçinde: Ingle JI, Bakland LK, Baumgartner JC, Ingle JI (editörler). *Ingle's Endodontics 6*, Hamilton, BC Decker, 2008: 1233-1294.
72. Abbott PV. Analysis of a referral-based endodontic practice: Part 2. Treatment provided. *Journal of Endodontics*, 1994, 20: 253-257.
73. Boykin MJ, Gilbert GH, Tilashalski KR, Shelton BJ. Incidence of endodontic treatment: a 48-month prospective study. *Journal of Endodontics*, 2003, 29: 806-809.
74. Nash KD, Brown LJ, Hicks ML. Private practicing endodontists: production of endodontic services and implications for workforce policy. *Journal of Endodontics*, 2002, 28: 699-705.
75. Niemczyk SP. Re-inventing intentional replantation: a modification of the technique. *Pract Proced Aesthet Dent*, 2001, 13: 433-439; quiz 440.
76. Schilder H. Cleaning and shaping the root canal. *Dental Clinics of North America*, 1974, 18: 269-296.
77. Çalışkan MK. Kanal aletleri ve kök kanal genişletme yöntemleri. İçinde: Çalışkan MK (editör). *Endodontide tanı ve tedaviler*, İstanbul, Nobel Tıp Kitabevleri, 2006: 273-313.
78. Weine FS, Kelly RF, Lio PJ. The effect of preparation procedures on original canal shape and on apical foramen shape. *Journal of Endodontics*, 1975, 1: 255-262.
79. Trope M, Debelian GJ. *Endodontics manual for the general dentist*. Baskı. London; Chicago, Quintessence, 2005.

80. Bayırlı G. Kök kanalına şekil verme. İçinde: Bayırlı G (editör). *Endodontik Tedavi*, İstanbul, İ. Ü. Basımevi ve Film Merkezi, 1998: 358.
81. Goerig AC, Michelich RJ, Schultz HH. Instrumentation of root canals in molar using the step-down technique. *Journal of Endodontics*, 1982, 8: 550-554.
82. American National Standards I, American Dental A. *Revised American National Standards Institute/American Dental Association specification no. 28 for root canal files and reamers, type K*. Baskı. [New York, N.Y.], [American National Standards Institute], 1988.
83. ISO. Dental root-canal instruments -- Part 1: Files, reamers, barbed broaches, rasps, paste carriers, explorers and cotton broaches. 2008, 3630-1:2008.
84. Metzger Z, Basrani B, Goodis HE. Instruments, Materials, and Devices. İçinde: Hargreaves KM, Cohen S, Berman LH (editörler). *Cohen's pathways of the pulp*, Mosby Elsevier, St. Louis, 2011: 223-282.
85. Peters OA, Peters CI. Cleaning and Shaping of the Root Canal System. İçinde: Hargreaves KM, Cohen S, Berman LH (editörler). *Cohen's pathways of the pulp*, St. Louis, Mosby Elsevier, 2011: 223-282.
86. Küçükay S, Küçükay I, Yılmaz B. *Kök Kanalı Şekillendirme Yöntemleri*. Baskı. İstanbul, Promat AŞ, 2004.
87. Saleh AM, Vakili Gilani P, Tavanafar S, Schafer E. Shaping ability of 4 different single-file systems in simulated S-shaped canals. *Journal of Endodontics*, 2015, 41: 548-552.
88. Gavini G, Caldeira CL, Akisue E, Candeiro GT, Kawakami DA. Resistance to flexural fatigue of Reciproc R25 files under continuous rotation and reciprocating movement. *Journal of Endodontics*, 2012, 38: 684-687.

89. Kim HC, Kwak SW, Cheung GS, Ko DH, Chung SM, Lee W. Cyclic fatigue and torsional resistance of two new nickel-titanium instruments used in reciprocation motion: Reciproc versus WaveOne. *Journal of Endodontics*, 2012, 38: 541-544.
90. Johnson E, Lloyd A, Kuttler S, Namerow K. Comparison between a novel nickel-titanium alloy and 508 nitinol on the cyclic fatigue life of ProFile 25/.04 rotary instruments. *Journal of Endodontics*, 2008, 34: 1406-1409.
91. Webber J, Machtou P, Pertot W, Kuttler S, Ruddle C, West J. The WaveOne single-file reciprocating system. *Roots*, 2011, 1: 28-33.
92. Plotino G, Grande NM, Testarelli L, Gambarini G. Cyclic fatigue of Reciproc and WaveOne reciprocating instruments. *International Endodontic Journal*, 2012, 45: 614-618.
93. Yared G. Canal preparation using only one Ni-Ti rotary instrument: preliminary observations. *International Endodontic Journal*, 2008, 41: 339-344.
94. Gambarini G, Glassman G. TF Adaptive: A Novel Approach to Nickel-Titanium Instrumentation “Rotary when you want it, Reciprocation when you need it”. *Oral Health Dental Journal*, 2013, 22: 30.
95. Capar ID, Arslan H. A review of instrumentation kinematics of engine-driven nickel-titanium instruments. *International Endodontic Journal*, 2016, 49: 119-135.
96. Gu LS, Kim JR, Ling J, Choi KK, Pashley DH, Tay FR. Review of contemporary irrigant agitation techniques and devices. *Journal of Endodontics*, 2009, 35: 791-804.
97. Blanken J, De Moor RJ, Meire M, Verdaasdonk R. Laser induced explosive vapor and cavitation resulting in effective irrigation of the root canal. Part 1: a visualization study. *Lasers in Surgery and Medicine*, 2009, 41: 514-519.

98. Kahn FH, Rosenberg PA, Gliksberg J. An in vitro evaluation of the irrigating characteristics of ultrasonic and subsonic handpieces and irrigating needles and probes. *Journal of Endodontics*, 1995, 21: 277-280.
99. Al-Hadlaq SM, Al-Turaiki SA, Al-Sulami U, Saad AY. Efficacy of a new brush-covered irrigation needle in removing root canal debris: a scanning electron microscopic study. *Journal of Endodontics*, 2006, 32: 1181-1184.
100. Weise M, Roggendorf M, Ebert J, Petschelt A, Frankenberger R. Four methods for cleaning simulated lateral extensions of curved root canals: a SEM evaluation. *International Endodontic Journal*, 2007, 40: R2.
101. Basrani B. Irrigation in endodontic treatment. *Alpha Omegan*, 2011, 104: 18-25.
102. Setlock J, Fayad MI, BeGole E, Bruzick M. Evaluation of canal cleanliness and smear layer removal after the use of the Quantec-E irrigation system and syringe: a comparative scanning electron microscope study. *Oral Surgery, Oral Medicine, Oral Pathology, Oral Radiology and Endodontics*, 2003, 96: 614-617.
103. Ahmad M, Ford TRP. Ultrasonic Debridement of Root Canals - an Insight into the Mechanisms Involved. *Journal of Endodontics*, 1987, 13: 93-101.
104. Uroz-Torres D, Gonzalez-Rodriguez MP, Ferrer-Luque CM. Effectiveness of the EndoActivator System in removing the smear layer after root canal instrumentation. *Journal of Endodontics*, 2010, 36: 308-311.
105. Walmsley AD, Williams AR. Effects of constraint on the oscillatory pattern of endosonic files. *Journal of Endodontics*, 1989, 15: 189-194.
106. van der Sluis LWM, Versluis M, Wu MK, Wesselink PR. Passive ultrasonic irrigation of the root canal: a review of the literature. *International Endodontic Journal*, 2007, 40: 415-426.

107. Senia ES, Marshall FJ, Rosen S. The solvent action of sodium hypochlorite on pulp tissue of extracted teeth. *Oral Surgery, Oral Medicine, Oral Pathology*, 1971, 31: 96-103.
108. Hulsmann M, Hahn W. Complications during root canal irrigation--literature review and case reports. *International Endodontic Journal*, 2000, 33: 186-193.
109. Hauser V, Braun A, Frentzen M. Penetration depth of a dye marker into dentine using a novel hydrodynamic system. *International Endodontic Journal*, 2007, 40: 644-652.
110. Nielsen BA, Craig Baumgartner J. Comparison of the EndoVac system to needle irrigation of root canals. *Journal of Endodontics*, 2007, 33: 611-615.
111. Yamazaki R, Goya C, Yu DG, Kimura Y, Matsumoto K. Effects of erbium,chromium:YSGG laser irradiation on root canal walls: a scanning electron microscopic and thermographic study. *Journal of Endodontics*, 2001, 27: 9-12.
112. Stabholz A, Sahar-Helft S, Moshonov J. Lasers in endodontics. *Dental Clinics of North America*, 2004, 48: 809-832, vi.
113. De Moor R, Torbeyns D, Meire M. Lasers in endodontics. Part 2: Root canal wall cleanliness and modification. *Endodontic Practice Today*, 2009, 3.
114. Haapasalo M, Shen Y, Wang Z, Gao Y. Irrigation in endodontics. *British Dental Journal*, 2014, 216: 299-303.
115. Chow TW. Mechanical effectiveness of root canal irrigation. *Journal of Endodontics*, 1983, 9: 475-479.
116. Çalışkan MK. Endodontik materyallerin biyoyumluluğu ve kök kanallarının irrigasyonu. İçinde: Çalışkan MK (editör). *Endodontide Tanı ve Tedaviler*, İstanbul, Nobel Tıp Kitabevleri, 2006: 315-350.
117. Mohammadi Z. Sodium hypochlorite in endodontics: an update review. *International Dental Journal*, 2008, 58: 329-341.

118. Estrela C, Estrela CR, Barbin EL, Spano JC, Marchesan MA, Pecora JD. Mechanism of action of sodium hypochlorite. *Brazilian Dental Journal*, 2002, 13: 113-117.
119. McDonnell G, Russell AD. Antiseptics and disinfectants: activity, action, and resistance. *Clinical Microbiology Reviews*, 1999, 12: 147-179.
120. Zehnder M, Kosicki D, Luder H, Sener B, Waltimo T. Tissue-dissolving capacity and antibacterial effect of buffered and unbuffered hypochlorite solutions. *Oral Surgery, Oral Medicine, Oral Pathology, Oral Radiology and Endodontics*, 2002, 94: 756-762.
121. Pashley EL, Birdsong NL, Bowman K, Pashley DH. Cytotoxic effects of NaOCl on vital tissue. *Journal of Endodontics*, 1985, 11: 525-528.
122. Bystrom A, Sundqvist G. Bacteriologic evaluation of the efficacy of mechanical root canal instrumentation in endodontic therapy. *Scandinavian Journal of Dental Research*, 1981, 89: 321-328.
123. Bystrom A, Sundqvist G. The antibacterial action of sodium hypochlorite and EDTA in 60 cases of endodontic therapy. *International Endodontic Journal*, 1985, 18: 35-40.
124. Moorer WR, Wesselink PR. Factors promoting the tissue dissolving capability of sodium hypochlorite. *International Endodontic Journal*, 1982, 15: 187-196.
125. Turkun M, Cengiz T. The effects of sodium hypochlorite and calcium hydroxide on tissue dissolution and root canal cleanliness. *International Endodontic Journal*, 1997, 30: 335-342.
126. Hand RE, Smith ML, Harrison JW. Analysis of the effect of dilution on the necrotic tissue dissolution property of sodium hypochlorite. *Journal of Endodontics*, 1978, 4: 60-64.
127. Gordon T, Damato D, Christner P. Solvent effect of various dilutions of sodium hypochlorite on vital and necrotic tissue. *Journal of Endodontics*, 1981, 7: 466-469.

128. Greenstein G, Berman C, Jaffin R. Chlorhexidine. An adjunct to periodontal therapy. *Journal of Periodontology*, 1986, 57: 370-377.
129. Athanassiadis B, Abbott PV, Walsh LJ. The use of calcium hydroxide, antibiotics and biocides as antimicrobial medicaments in endodontics. *Australian Dental Journal*, 2007, 52: S64-82.
130. Gomes BP, Souza SF, Ferraz CC, Teixeira FB, Zaia AA, Valdrighi L, Souza-Filho FJ. Effectiveness of 2% chlorhexidine gel and calcium hydroxide against *Enterococcus faecalis* in bovine root dentine in vitro. *International Endodontic Journal*, 2003, 36: 267-275.
131. Khademi AA, Mohammadi Z, Havaee A. Evaluation of the antibacterial substantivity of several intra-canal agents. *Aust Endod J*, 2006, 32: 112-115.
132. Rosenthal S, Spangberg L, Safavi K. Chlorhexidine substantivity in root canal dentin. *Oral Surgery, Oral Medicine, Oral Pathology, Oral Radiology and Endodontics*, 2004, 98: 488-492.
133. White RR, Hays GL, Janer LR. Residual antimicrobial activity after canal irrigation with chlorhexidine. *Journal of Endodontics*, 1997, 23: 229-231.
134. Komorowski R, Grad H, Wu XY, Friedman S. Antimicrobial substantivity of chlorhexidine-treated bovine root dentin. *Journal of Endodontics*, 2000, 26: 315-317.
135. Leonardo MR, Tanomaru Filho M, Silva LA, Nelson Filho P, Bonifacio KC, Ito IY. In vivo antimicrobial activity of 2% chlorhexidine used as a root canal irrigating solution. *Journal of Endodontics*, 1999, 25: 167-171.
136. Gomes BP, Sato E, Ferraz CC, Teixeira FB, Zaia AA, Souza-Filho FJ. Evaluation of time required for recontamination of coronally sealed canals medicated with calcium hydroxide and chlorhexidine. *International Endodontic Journal*, 2003, 36: 604-609.

137. Vivacqua-Gomes N, Ferraz CC, Gomes BP, Zaia AA, Teixeira FB, Souza-Filho FJ. Influence of irrigants on the coronal microleakage of laterally condensed gutta-percha root fillings. *International Endodontic Journal*, 2002, 35: 791-795.
138. Zehnder M. Root canal irrigants. *Journal of Endodontics*, 2006, 32: 389-398.
139. Kanisavaran ZM. Chlorhexidine gluconate in endodontics: an update review. *International Dental Journal*, 2008, 58: 247-257.
140. Spratt DA, Pratten J, Wilson M, Gulabivala K. An in vitro evaluation of the antimicrobial efficacy of irrigants on biofilms of root canal isolates. *International Endodontic Journal*, 2001, 34: 300-307.
141. Clegg MS, Vertucci FJ, Walker C, Belanger M, Britto LR. The effect of exposure to irrigant solutions on apical dentin biofilms in vitro. *Journal of Endodontics*, 2006, 32: 434-437.
142. Dunavant TR, Regan JD, Glickman GN, Solomon ES, Honeyman AL. Comparative evaluation of endodontic irrigants against *Enterococcus faecalis* biofilms. *Journal of Endodontics*, 2006, 32: 527-531.
143. Russell AD, Day MJ. Antibacterial activity of chlorhexidine. *Journal of Hospital Infection*, 1993, 25: 229-238.
144. Zamany A, Safavi K, Spangberg LSW. The effect of chlorhexidine as an endodontic disinfectant. *Oral Surgery, Oral Medicine, Oral Pathology, Oral Radiology and Endodontics*, 2003, 96: 578-581.
145. Loel DA. Use of acid cleanser in endodontic therapy. *Journal of the American Dental Association*, 1975, 90: 148-151.
146. Czonstkowsky M, Wilson EG, Holstein FA. The smear layer in endodontics. *Dental Clinics of North America*, 1990, 34: 13-25.

147. Alaçam T. Kök Kanal Tedavisinde Kullanılan Aletler. İçinde: *Endodonti*, Ankara, Barış Yayınları, 2000: 355-404.
148. Orstavik D, Haapasalo M. Disinfection by endodontic irrigants and dressings of experimentally infected dentinal tubules. *Endodontics and Dental Traumatology*, 1990, 6: 142-149.
149. Haapasalo M, Orstavik D. In vitro infection and disinfection of dentinal tubules. *Journal of Dental Research*, 1987, 66: 1375-1379.
150. Gulabivala K, Patel B, Evans G, Ng Y-L. Effects of mechanical and chemical procedures on root canal surfaces. *Endodontic Topics*, 2005, 10: 103-122.
151. Yoshida T, Shibata T, Shinohara T, Gomyo S, Sekine I. Clinical evaluation of the efficacy of EDTA solution as an endodontic irrigant. *Journal of Endodontics*, 1995, 21: 592-593.
152. Block BB. Peroxygen compounds. İçinde: Block SS (editör). *Disinfection, Sterilization, and Preservation*, 4. Baskı. Philadelphia, Lea & Febiger, 1991: 167.
153. Lui JN, Kuah HG, Chen NN. Effect of EDTA with and without surfactants or ultrasonics on removal of smear layer. *Journal of Endodontics*, 2007, 33: 472-475.
154. Khedmat S, Shokouhinejad N. Comparison of the efficacy of three chelating agents in smear layer removal. *Journal of Endodontics*, 2008, 34: 599-602.
155. Torabinejad M, Cho Y, Khademi AA, Bakland LK, Shabahang S. The effect of various concentrations of sodium hypochlorite on the ability of MTAD to remove the smear layer. *Journal of Endodontics*, 2003, 29: 233-239.
156. Torabinejad M, Khademi AA, Babagoli J, Cho Y, Johnson WB, Bozhilov K, Kim J, Shabahang S. A new solution for the removal of the smear layer. *Journal of Endodontics*, 2003, 29: 170-175.

157. Torabinejad M, Shabahang S, Aprecio RM, Kettering JD. The antimicrobial effect of MTAD: an in vitro investigation. *Journal of Endodontics*, 2003, 29: 400-403.
158. Eddy RS, Joyce AP, Roberts S, Buxton TB, Liewehr F. An in vitro evaluation of the antibacterial efficacy of chlorine dioxide on *E. faecalis* in bovine incisors. *Journal of Endodontics*, 2005, 31: 672-675.
159. Stojicic S, Shen Y, Qian W, Johnson B, Haapasalo M. Antibacterial and smear layer removal ability of a novel irrigant, QMiX. *International Endodontic Journal*, 2012, 45: 363-371.
160. Rasimick BJ, Nekich M, Hladek MM, Musikant BL, Deutsch AS. Interaction between chlorhexidine digluconate and EDTA. *Journal of Endodontics*, 2008, 34: 1521-1523.
161. Mader CL, Baumgartner JC, Peters DD. Scanning electron microscopic investigation of the smeared layer on root canal walls. *Journal of Endodontics*, 1984, 10: 477-483.
162. Torabinejad M, Handysides R, Khademi AA, Bakland LK. Clinical implications of the smear layer in endodontics: a review. *Oral Surgery, Oral Medicine, Oral Pathology, Oral Radiology and Endodontics*, 2002, 94: 658-666.
163. Weine FS. Canal filling with semisolid materials. İçinde: Weine FS (editör). *Endodontic Therapy*, 5 Baskı. Philadelphia, Mosby, 1996: 467-476.
164. Zıraman F, Dalat D. CRCS, Diaket ve AH26 (Gümüşlü) kanal dolgu maddelerinin cilt altı dokuya implantasyonu ile oluşan reaksiyonların incelenmesi. *AÜ Diş Hek Fak Derg*, 1993, 20: 31-39.
165. Sjogren U, Figdor D, Spångberg L, Sundqvist G. The antimicrobial effect of calcium hydroxide as a short-term intracanal dressing. *International Endodontic Journal*, 1991, 24: 119-125.

166. Barbosa SV, Spangberg LSW, Almeida D. Low surface tension calcium hydroxide solution is an effective antiseptic. *International Endodontic Journal*, 1994, 27: 6-10.
167. Cailleateau JG, Mullaney TP. Prevalence of teaching apical patency and various instrumentation and obturation techniques in United States dental schools. *Journal of Endodontics*, 1997, 23: 394-396.
168. Gilhooly RM, Hayes SJ, Bryant ST, Dummer PM. Comparison of lateral condensation and thermomechanically compacted warm alpha-phase gutta-percha with a single cone for obturating curved root canals. *Oral Surgery, Oral Medicine, Oral Pathology, Oral Radiology and Endodontics*, 2001, 91: 89-94.
169. Wu M, van der Sluis LW, Wesselink PR. A preliminary study of the percentage of gutta-percha-filled area in the apical canal filled with vertically compacted warm gutta-percha. *International Endodontic Journal*, 2002, 35: 527-535.
170. Wu MK, Wesselink PR. A primary observation on the preparation and obturation of oval canals. *International Endodontic Journal*, 2001, 34: 137-141.
171. Johnson WT, Kulild JC. Obturation of the Cleaned and Shaped Root Canal System. İçinde: Hargreaves KM, Cohen S, Berman LH (editörler). *Cohen's pathways of the pulp*, St. Louis, Mosby Elsevier, 2011: 349-388.
172. Spangberg L. Biological effects of root canal filling materials. 7. Reaction of bony tissue to implanted root canal filling material in guineapigs. *Odontologisk Tidskrift*, 1969, 77: 133-159.
173. Augsburger RA, Peters DD. Radiographic evaluation of extruded obturation materials. *Journal of Endodontics*, 1990, 16: 492-497.
174. Langeland K. Root canal sealants and pastes. *Dental Clinics of North America*, 1974, 18: 309-327.

175. Ainley JE. Fluorometric assay of the apical seal of root canal fillings. *Oral Surgery, Oral Medicine, Oral Pathology*, 1970, 29: 753-762.
176. Jasper E. Adaptation and tolerance of silver point canal filling. *Journal of Dental Research*, 1941, 4: 355.
177. Brady JM, del Rio CE. Corrosion of endodontic silver cones in humans: a scanning electron microscope and X-ray microprobe study. *Journal of Endodontics*, 1975, 1: 205-210.
178. Seltzer S, Green DB, Weiner N, DeRenzis F. A scanning electron microscope examination of silver cones removed from endodontically treated teeth. 1972. *Journal of Endodontics*, 2004, 30: 463-474; discussion 462.
179. Schilder H, Goodman A, Aldrich W. The thermomechanical properties of gutta-percha. Part V. Volume changes in bulk gutta-percha as a function of temperature and its relationship to molecular phase transformation. *Oral Surgery, Oral Medicine, Oral Pathology*, 1985, 59: 285-296.
180. Friedman CE, Sandrik JL, Heuer MA, Rapp GW. Composition and physical properties of gutta-percha endodontic filling materials. *Journal of Endodontics*, 1977, 3: 304-308.
181. Chogle S, Mickel AK, Huffaker SK, Neibaur B. An in vitro assessment of iodoform gutta-percha. *Journal of Endodontics*, 2005, 31: 814-816.
182. Lohbauer U, Gambarini G, Ebert J, Dasch W, Petschelt A. Calcium release and pH-characteristics of calcium hydroxide plus points. *International Endodontic Journal*, 2005, 38: 683-689.
183. Lui JN, Sae-Lim V, Song KP, Chen NN. In vitro antimicrobial effect of chlorhexidine-impregnated gutta percha points on *Enterococcus faecalis*. *International Endodontic Journal*, 2004, 37: 105-113.

184. Melker KB, Vertucci FJ, Rojas MF, Progulsk-Fox A, Belanger M. Antimicrobial efficacy of medicated root canal filling materials. *Journal of Endodontics*, 2006, 32: 148-151.
185. Fransen JN, He J, Glickman GN, Rios A, Shulman JD, Honeyman A. Comparative assessment of ActiV GP/glass ionomer sealer, Resilon/Epiphany, and gutta-percha/AH plus obturation: a bacterial leakage study. *Journal of Endodontics*, 2008, 34: 725-727.
186. Allan NA, Walton RC, Schaeffer MA. Setting times for endodontic sealers under clinical usage and in vitro conditions. *Journal of Endodontics*, 2001, 27: 421-423.
187. Kazemi RB, Safavi KE, Spangberg LS. Dimensional changes of endodontic sealers. *Oral Surgery, Oral Medicine, Oral Pathology*, 1993, 76: 766-771.
188. Peters DD. Two-year in vitro solubility evaluation of four Gutta-percha sealer obturation techniques. *Journal of Endodontics*, 1986, 12: 139-145.
189. Davis MC, Walton RE, Rivera EM. Sealer distribution in coronal dentin. *Journal of Endodontics*, 2002, 28: 464-466.
190. van der Burgt TP, Mullaney TP, Plasschaert AJ. Tooth discoloration induced by endodontic sealers. *Oral Surgery, Oral Medicine, Oral Pathology*, 1986, 61: 84-89.
191. al-Khatib ZZ, Baum RH, Morse DR, Yesilsoy C, Bhambhani S, Furst ML. The antimicrobial effect of various endodontic sealers. *Oral Surgery, Oral Medicine, Oral Pathology*, 1990, 70: 784-790.
192. Mickel AK, Nguyen TH, Chogle S. Antimicrobial activity of endodontic sealers on *Enterococcus faecalis*. *Journal of Endodontics*, 2003, 29: 257-258.
193. Rickert U, Dixon C. The control of root surgery. . *Transactions of the 8th International Dental Congress, Section IIIA, No. 9. , 1933, 20: 1458.*
194. Grossman LI. An improved root canal cement. *Journal of the American Dental Association*, 1958, 56: 381-385.

195. Hauman CH, Love RM. Biocompatibility of dental materials used in contemporary endodontic therapy: a review. Part 2. Root-canal-filling materials. *International Endodontic Journal*, 2003, 36: 147-160.
196. Koch MJ. Formaldehyde release from root-canal sealers: influence of method. *International Endodontic Journal*, 1999, 32: 10-16.
197. Spangberg LS, Barbosa SV, Lavigne GD. AH 26 releases formaldehyde. *Journal of Endodontics*, 1993, 19: 596-598.
198. Nencka D, Walia H, Austin BP. Histologic evaluation of the biocompatibility of Diaket. *Journal of Dental Research*, 1995, 74: 101.
199. Heling I, Chandler NP. The antimicrobial effect within dentinal tubules of four root canal sealers. *Journal of Endodontics*, 1996, 22: 257-259.
200. Loest C, Trope M, Friedman S. Follow-up of root canals obturated with glass ionomer and epoxy resin root canal sealer. *Journal of Endodontics*, 1993, 19: 201.
201. Friedman S, Lost C, Zarrabian M, Trope M. Evaluation of success and failure after endodontic therapy using a glass ionomer cement sealer. *Journal of Endodontics*, 1995, 21: 384-390.
202. Al-Haddad A, Che Ab Aziz ZA. Bioceramic-Based Root Canal Sealers: A Review. *Int J Biomater*, 2016, 2016: 9753210.
203. Cherng AM, Chow LC, Takagi S. In vitro evaluation of a calcium phosphate cement root canal filler/sealer. *Journal of Endodontics*, 2001, 27: 613-615.
204. Mukhtar-Fayyad D. Cytocompatibility of new bioceramic-based materials on human fibroblast cells (MRC-5). *Oral Surgery, Oral Medicine, Oral Pathology, Oral Radiology and Endodontics*, 2011, 112: e137-142.
205. Lee SJ, Monsef M, Torabinejad M. Sealing ability of a mineral trioxide aggregate for repair of lateral root perforations. *Journal of Endodontics*, 1993, 19: 541-544.

206. Schwartz RS, Mauger M, Clement DJ, Walker WA, 3rd. Mineral trioxide aggregate: a new material for endodontics. *Journal of the American Dental Association*, 1999, 130: 967-975.
207. Parirokh M, Torabinejad M. Mineral trioxide aggregate: a comprehensive literature review--Part III: Clinical applications, drawbacks, and mechanism of action. *Journal of Endodontics*, 2010, 36: 400-413.
208. Rao A, Rao A, Shenoy R. Mineral trioxide aggregate--a review. *Journal of Clinical Pediatric Dentistry*, 2009, 34: 1-7.
209. Bogen G, Kuttler S. Mineral trioxide aggregate obturation: a review and case series. *Journal of Endodontics*, 2009, 35: 777-790.
210. Park JW, Hong SH, Kim JH, Lee SJ, Shin SJ. X-Ray diffraction analysis of white ProRoot MTA and Diadent BioAggregate. *Oral Surgery, Oral Medicine, Oral Pathology, Oral Radiology and Endodontics*, 2010, 109: 155-158.
211. De-Deus G, Canabarro A, Alves G, Linhares A, Senne MI, Granjeiro JM. Optimal cytocompatibility of a bioceramic nanoparticulate cement in primary human mesenchymal cells. *Journal of Endodontics*, 2009, 35: 1387-1390.
212. Leal F, De-Deus G, Brandao C, Luna AS, Fidel SR, Souza EM. Comparison of the root-end seal provided by bioceramic repair cements and White MTA. *International Endodontic Journal*, 2011, 44: 662-668.
213. Zhang H, Pappen FG, Haapasalo M. Dentin enhances the antibacterial effect of mineral trioxide aggregate and bioaggregate. *Journal of Endodontics*, 2009, 35: 221-224.
214. Dohaithem A, Al-Nasser A, Al-Badah A, Al-Nazhan S, Al-Maflehi N. An in vitro evaluation of antifungal activity of bioaggregate. *Oral Surgery, Oral Medicine, Oral Pathology, Oral Radiology and Endodontics*, 2011, 112: e27-30.

215. Türkiye İstatistik Kurumu. Yıllara göre il nüfusları. http://www.tuik.gov.tr/PreIstatistikTablo.do?istab_id=1590. 22 Ağustos 2016.
216. Türk Diş Hekimleri Birliği. Diş Hekimlerinin Çalışma Şekilleri. Kurumlarda ve İl/İlçelerde dağılım: 2014 Yılı Dağılımı. http://tdb.org.tr/tdb/v2/yayinlar/Dishekimi_Dagilim_Kitapcıkları/2014YiliDishDagKita pcigi.pdf. 22 Ağustos 2016.
217. Vertucci FJ. Root canal morphology and its relationship to endodontic procedures. *Endod Topics*, 2005, 10: 3-29.
218. Nattress BR, Martin DM. Predictability of radiographic diagnosis of variations in root canal anatomy in mandibular incisor and premolar teeth. *International Endodontic Journal*, 1991, 24: 58-62.
219. Kottoor J, Velmurugan N, Surendran S. Endodontic management of a maxillary first molar with eight root canal systems evaluated using cone-beam computed tomography scanning: a case report. *Journal of Endodontics*, 2011, 37: 715-719.
220. Cotton TP, Geisler TM, Holden DT, Schwartz SA, Schindler WG. Endodontic applications of cone-beam volumetric tomography. *Journal of Endodontics*, 2007, 33: 1121-1132.
221. SedentexCT Guideline Development Panel. Radiation protection No 172. Cone beam CT for dental and maxillofacial radiology. Evidence based guidelines. *Luxembourg: European Commission Directorate-General for Energy*, 2012.
222. Krithikadatta J, Kottoor J, Karumaran CS, Rajan G. Mandibular first molar having an unusual mesial root canal morphology with contradictory cone-beam computed tomography findings: a case report. *Journal of Endodontics*, 2010, 36: 1712-1716.
223. Sundqvist G. Bacteriological studies of necrotic dental pulps. Odontological Dissertations. Dr. Odont. Thesis, Umea: University of Umea, 1976.

224. Fabricius L, Dahlen G, Ohman AE, Moller AJ. Predominant indigenous oral bacteria isolated from infected root canals after varied times of closure. *Scandinavian Journal of Dental Research*, 1982, 90: 134-144.
225. Ramachandran Nair PN. Light and electron microscopic studies of root canal flora and periapical lesions. *Journal of Endodontics*, 1987, 13: 29-39.
226. Wilson M. Susceptibility of oral bacterial biofilms to antimicrobial agents. *Journal of Medical Microbiology*, 1996, 44: 79-87.
227. Costerton JW, Stewart PS. Biofilms and device-related infections. İçinde: Nataro PJ, Balser MJC-R, S. (editörler). *Persistent Bacterial Infections*, Washington, DC, ASM Press, 2000: 423–439.
228. Martinho FC, Gomes AP, Fernandes AM, Ferreira NS, Endo MS, Freitas LF, Camoes IC. Clinical comparison of the effectiveness of single-file reciprocating systems and rotary systems for removal of endotoxins and cultivable bacteria from primarily infected root canals. *Journal of Endodontics*, 2014, 40: 625-629.
229. Nakamura VC, Candeiro GT, Cai S, Gavini G. Ex vivo evaluation of three instrumentation techniques on *E. faecalis* biofilm within oval shaped root canals. *Braz Oral Res*, 2015, 29.
230. Neves MA, Provenzano JC, Rocas IN, Siqueira JF, Jr. Clinical Antibacterial Effectiveness of Root Canal Preparation with Reciprocating Single-instrument or Continuously Rotating Multi-instrument Systems. *Journal of Endodontics*, 2016, 42: 25-29.
231. Nair PN, Henry S, Cano V, Vera J. Microbial status of apical root canal system of human mandibular first molars with primary apical periodontitis after "one-visit" endodontic treatment. *Oral Surgery, Oral Medicine, Oral Pathology, Oral Radiology and Endodontics*, 2005, 99: 231-252.

232. Seltzer S, Bender IB, Turkenkopf S. Factors affecting successful repair after root canal therapy. *Journal of the American Dental Association*, 1963, 67: 651-662.
233. Storms JL. Factors that influence the success of endodontic treatment. *Journal of the Canadian Dental Association. Journal de L'Association Dentaire Canadienne*, 1969, 35: 83-97.
234. Molven O. The frequency, technical standard and results of endodontic therapy. *Norske Tannlaegeforenings Tidende*, 1976, 86: 142-147.
235. Kerekes K, Tronstad L. Long-term results of endodontic treatment performed with a standardized technique. *Journal of Endodontics*, 1979, 5: 83-90.
236. Molven O, Halse A. Success rates for gutta-percha and Kloroperka N-0 root fillings made by undergraduate students: radiographic findings after 10-17 years. *International Endodontic Journal*, 1988, 21: 243-250.
237. Sjogren U, Hagglund B, Sundqvist G, Wing K. Factors affecting the long-term results of endodontic treatment. *Journal of Endodontics*, 1990, 16: 498-504.
238. Sjogren U, Figdor D, Persson S, Sundqvist G. Influence of infection at the time of root filling on the outcome of endodontic treatment of teeth with apical periodontitis. *International Endodontic Journal*, 1997, 30: 297-306.
239. Sundqvist G, Figdor D. Endodontic treatment of apical periodontitis. İçinde: Orstavik D, Pitt Ford TR (editörler). *Essential Endodontology*, Oxford, UK, Blackwell, 1998: 242-277.
240. Grahne'n H, Hansson L. The prognosis of pulp and root canal therapy: a clinical and radiographic follow-up examination. *Odontologisk Revy*, 1961, 12: 146-165.
241. Sundqvist G, Figdor D, Persson S, Sjogren U. Microbiologic analysis of teeth with failed endodontic treatment and the outcome of conservative re-treatment. *Oral Surgery, Oral Medicine, Oral Pathology, Oral Radiology and Endodontics*, 1998, 85: 86-93.

242. Hess W, Perrini N, Castagnola L, Keller O. *Le tavole anatomiche*. Baskı. Edizioni Scientifiche Oral B, 1988.
243. Ramachandran Nair PN, Schroeder HE. Periapical actinomycosis. *Journal of Endodontics*, 1984, 10: 567-570.
244. Sjogren U, Happonen RP, Kahnberg KE, Sundqvist G. Survival of *Arachnia propionica* in periapical tissue. *International Endodontic Journal*, 1988, 21: 277-282.
245. Figdor D, Sjogren U, Sorlin S, Sundqvist G, Nair PN. Pathogenicity of *Actinomyces israelii* and *Arachnia propionica*: experimental infection in guinea pigs and phagocytosis and intracellular killing by human polymorphonuclear leukocytes in vitro. *Oral Microbiology and Immunology*, 1992, 7: 129-136.
246. Ramachandran Nair PN. Non-microbial etiology: foreign body reaction maintaining post-treatment apical periodontitis. *Endod Topics*, 2003, 6: 96-134.
247. Sundqvist G, Reuterving CO. Isolation of *Actinomyces israelii* from periapical lesion. *Journal of Endodontics*, 1980, 6: 602-606.
248. Happonen RP. Periapical actinomycosis: a follow-up study of 16 surgically treated cases. *Endodontics and Dental Traumatology*, 1986, 2: 205-209.
249. Fukushima H, Yamamoto K, Hirohata K, Sagawa H, Leung KP, Walker CB. Localization and identification of root canal bacteria in clinically asymptomatic periapical pathosis. *Journal of Endodontics*, 1990, 16: 534-538.
250. Molander A, Reit C, Dahlen G, Kvist T. Microbiological status of root-filled teeth with apical periodontitis. *International Endodontic Journal*, 1998, 31: 1-7.
251. Hancock HH, 3rd, Sigurdsson A, Trope M, Moiseiwitsch J. Bacteria isolated after unsuccessful endodontic treatment in a North American population. *Oral Surgery, Oral Medicine, Oral Pathology, Oral Radiology and Endodontics*, 2001, 91: 579-586.

252. Pinheiro ET, Gomes BP, Ferraz CC, Sousa EL, Teixeira FB, Souza-Filho FJ. Microorganisms from canals of root-filled teeth with periapical lesions. *International Endodontic Journal*, 2003, 36: 1-11.
253. Moller AJ. Microbiological examination of root canals and periapical tissues of human teeth. Methodological studies. *Odontologisk Tidskrift*, 1966, 74: Suppl:1-380.
254. Evans M, Davies JK, Sundqvist G, Figdor D. Mechanisms involved in the resistance of *Enterococcus faecalis* to calcium hydroxide. *International Endodontic Journal*, 2002, 35: 221-228.
255. Figdor D, Davies JK, Sundqvist G. Starvation survival, growth and recovery of *Enterococcus faecalis* in human serum. *Oral Microbiology and Immunology*, 2003, 18: 234-239.
256. Fouad AF, Zerella J, Barry J, Spangberg LS. Molecular detection of *Enterococcus* species in root canals of therapy-resistant endodontic infections. *Oral Surgery, Oral Medicine, Oral Pathology, Oral Radiology and Endodontics*, 2005, 99: 112-118.
257. Aravind A, Gopikrishna V, Kandaswamy D, Jeyavel R. Comparative evaluation of the antimicrobial efficacy of five endodontic root canal sealers against *Enterococcus faecalis* and *Candida albicans*. *J Conserv Dent*, 2006, 9: 2-12.
258. Zhang H, Shen Y, Ruse ND, Haapasalo M. Antibacterial activity of endodontic sealers by modified direct contact test against *Enterococcus faecalis*. *Journal of Endodontics*, 2009, 35: 1051-1055.
259. Fouad AF, Barry J, Caimano M, Clawson M, Zhu Q, Carver R, Hazlett K, Radolf JD. PCR-based identification of bacteria associated with endodontic infections. *Journal of Clinical Microbiology*, 2002, 40: 3223-3231.

260. Seelan RG, Kumar AA, Emil Sam RJ, Maheswari SU. Antimicrobial efficacy of different root canal sealers by using real-time polymerase chain reaction: An ex vivo study. *J Conserv Dent*, 2015, 18: 474-478.
261. Pizzo G, Giammanco GM, Cumbo E, Nicolosi G, Gallina G. In vitro antibacterial activity of endodontic sealers. *Journal of Dentistry*, 2006, 34: 35-40.
262. Kayaoglu G, Erten H, Alacam T, Orstavik D. Short-term antibacterial activity of root canal sealers towards *Enterococcus faecalis*. *International Endodontic Journal*, 2005, 38: 483-488.
263. Nawal RR, Parande M, Sehgal R, Naik A, Rao NR. A comparative evaluation of antimicrobial efficacy and flow properties for Epiphany, Guttaflow and AH-Plus sealer. *International Endodontic Journal*, 2011, 44: 307-313.
264. Cobankara FK, Altinoz HC, Ergani O, Kav K, Belli S. In vitro antibacterial activities of root-canal sealers by using two different methods. *Journal of Endodontics*, 2004, 30: 57-60.
265. Morgental RD, Vier-Pelisser FV, Oliveira SD, Antunes FC, Cogo DM, Kopper PM. Antibacterial activity of two MTA-based root canal sealers. *International Endodontic Journal*, 2011, 44: 1128-1133.
266. Sipert CR, Hussne RP, Nishiyama CK, Torres SA. In vitro antimicrobial activity of Fill Canal, Sealapex, Mineral Trioxide Aggregate, Portland cement and EndoRez. *International Endodontic Journal*, 2005, 38: 539-543.
267. Silva EJ, Rosa TP, Herrera DR, Jacinto RC, Gomes BP, Zaia AA. Evaluation of cytotoxicity and physicochemical properties of calcium silicate-based endodontic sealer MTA Fillapex. *Journal of Endodontics*, 2013, 39: 274-277.

268. Aal-Saraj AB, Ariffin Z, Masudi SM. An agar diffusion study comparing the antimicrobial activity of Nanoseal with some other endodontic sealers. *Aust Endod J*, 2012, 38: 60-63.
269. Heyder M, Kranz S, Volpel A, Pfister W, Watts DC, Jandt KD, Sigusch BW. Antibacterial effect of different root canal sealers on three bacterial species. *Dental Materials*, 2013, 29: 542-549.
270. Desai S, Chandler N. Calcium hydroxide-based root canal sealers: a review. *Journal of Endodontics*, 2009, 35: 475-480.
271. Gomes BP, Pedroso JA, Jacinto RC, Vianna ME, Ferraz CC, Zaia AA, de Souza-Filho FJ. In vitro evaluation of the antimicrobial activity of five root canal sealers. *Brazilian Dental Journal*, 2004, 15: 30-35.
272. Kolokouris I, Economides N, Beltes P, Vlemmas I. In vivo comparison of the biocompatibility of two root canal sealers implanted into the subcutaneous connective tissue of rats. *Journal of Endodontics*, 1998, 24: 82-85.
273. Kaur A, Shah N, Logani A, Mishra N. Biototoxicity of commonly used root canal sealers: A meta-analysis. *J Conserv Dent*, 2015, 18: 83-88.
274. Leonardo MR, da Silva LA, Tanomaru Filho M, Bonifacio KC, Ito IY. In vitro evaluation of antimicrobial activity of sealers and pastes used in endodontics. *Journal of Endodontics*, 2000, 26: 391-394.
275. Scelza MZ, Coil J, Alves GG. Effect of time of extraction on the biocompatibility of endodontic sealers with primary human fibroblasts. *Braz Oral Res*, 2012, 26: 424-430.
276. Leonardo MR, Bezerra da Silva LA, Filho MT, Santana da Silva R. Release of formaldehyde by 4 endodontic sealers. *Oral Surgery, Oral Medicine, Oral Pathology, Oral Radiology and Endodontics*, 1999, 88: 221-225.

277. Chong BS, Pitt Ford TR. The role of intracanal medication in root canal treatment. *International Endodontic Journal*, 1992, 25: 97-106.
278. Yoldas O, Topuz A, Isci AS, Oztunc H. Postoperative pain after endodontic retreatment: single- versus two-visit treatment. *Oral Surgery, Oral Medicine, Oral Pathology, Oral Radiology and Endodontics*, 2004, 98: 483-487.
279. Weiger R, Rosendahl R, Lost C. Influence of calcium hydroxide intracanal dressings on the prognosis of teeth with endodontically induced periapical lesions. *International Endodontic Journal*, 2000, 33: 219-226.
280. Peters LB, Wesselink PR. Periapical healing of endodontically treated teeth in one and two visits obturated in the presence or absence of detectable microorganisms. *International Endodontic Journal*, 2002, 35: 660-667.
281. Friedman S. Prognosis of initial endodontic therapy. *Endod Topics*, 2002, 2: 59-88.
282. Orstavik D. Time-course and risk analyses of the development and healing of chronic apical periodontitis in man. *International Endodontic Journal*, 1996, 29: 150-155.
283. Friedman S, Abitbol S, Lawrence HP. Treatment outcome in endodontics: the Toronto Study. Phase 1: initial treatment. *Journal of Endodontics*, 2003, 29: 787-793.
284. De Moor R, Hulsmann M, Kirkevang LL, Tanalp J, Whitworth J. Undergraduate curriculum guidelines for endodontology. *International Endodontic Journal*, 2013, 46: 1105-1114.
285. Consensus report of the European Society of Endodontology on quality guidelines for endodontic treatment. *International Endodontic Journal*, 1994, 27: 115-124.
286. Guidelines for specialty training in endodontology. European Society of Endodontology. *International Endodontic Journal*, 1998, 31: 67-72.
287. Penick E. Periapical repair by dense fibrous connective tissue following conservative endodontic therapy. *Oral Surgery, Oral Medicine, Oral Pathology*, 1961, 14: 239-242.

288. Bhaskar SN. Oral surgery--oral pathology conference No. 17, Walter Reed Army Medical Center. Periapical lesions--types, incidence, and clinical features. *Oral Surgery, Oral Medicine, Oral Pathology*, 1966, 21: 657-671.
289. Seltzer S, Bender IB, Smith J, Freedman I, Nazimov H. Endodontic failures--an analysis based on clinical, roentgenographic, and histologic findings. I. *Oral Surgery, Oral Medicine, Oral Pathology*, 1967, 23: 500-516.
290. Seltzer S, Bender IB, Smith J, Freedman I, Nazimov H. Endodontic failures--an analysis based on clinical, roentgenographic, and histologic findings. II. *Oral Surgery, Oral Medicine, Oral Pathology*, 1967, 23: 517-530.
291. Karring T, Nyman S, Gottlow J, Laurell L. Development of the biological concept of guided tissue regeneration--animal and human studies. *Periodontology 2000*, 1993, 1: 26-35.
292. Karring T, Nyman S, Lindhe J. Healing following implantation of periodontitis affected roots into bone tissue. *Journal of Clinical Periodontology*, 1980, 7: 96-105.
293. Nyman S, Lindhe J, Karring T, Rylander H. New attachment following surgical treatment of human periodontal disease. *Journal of Clinical Periodontology*, 1982, 9: 290-296.
294. Nair PN. Cholesterol as an aetiological agent in endodontic failures--a review. *Aust Endod J*, 1999, 25: 19-26.
295. Chailertvanitkul P, Saunders WP, MacKenzie D. Coronal leakage of obturated root canals after long-term storage using a polymicrobial marker. *Journal of Endodontics*, 1997, 23: 610-613.
296. Imura N, Otani SM, Campos MJ, Jardim Junior EG, Zuolo ML. Bacterial penetration through temporary restorative materials in root-canal-treated teeth in vitro. *International Endodontic Journal*, 1997, 30: 381-385.

297. Khayat A, Lee SJ, Torabinejad M. Human saliva penetration of coronally unsealed obturated root canals. *Journal of Endodontics*, 1993, 19: 458-461.
298. Torabinejad M, Ung B, Kettering JD. In vitro bacterial penetration of coronally unsealed endodontically treated teeth. *Journal of Endodontics*, 1990, 16: 566-569.
299. Zmener O, Banegas G, Pameijer CH. Coronal microleakage of three temporary restorative materials: an in vitro study. *Journal of Endodontics*, 2004, 30: 582-584.
300. Lynch CD, Burke FM, Ni Riordain R, Hannigan A. The influence of coronal restoration type on the survival of endodontically treated teeth. *European Journal of Prosthodontics and Restorative Dentistry*, 2004, 12: 171-176.
301. Safavi KE, Dowden WE, Langeland K. Influence of delayed coronal permanent restoration on endodontic prognosis. *Endodontics and Dental Traumatology*, 1987, 3: 187-191.
302. Anderson RW, Powell BJ, Pashley DH. Microleakage of three temporary endodontic restorations. *Journal of Endodontics*, 1988, 14: 497-501.
303. Chohayeb AA, Bassiouny MA. Sealing ability of intermediate restoratives used in endodontics. *Journal of Endodontics*, 1985, 11: 241-244.
304. Cruz EV, Shigetani Y, Ishikawa K, Kota K, Iwaku M, Goodis HE. A laboratory study of coronal microleakage using four temporary restorative materials. *International Endodontic Journal*, 2002, 35: 315-320.
305. Uctasli MB, Tinaz AC. Microleakage of different types of temporary restorative materials used in endodontics. *Journal of Oral Science*, 2000, 42: 63-67.
306. Uranga A, Blum JY, Esber S, Parahy E, Prado C. A comparative study of four coronal obturation materials in endodontic treatment. *Journal of Endodontics*, 1999, 25: 178-180.

307. Zaia AA, Nakagawa R, De Quadros I, Gomes BP, Ferraz CC, Teixeira FB, Souza-Filho FJ. An in vitro evaluation of four materials as barriers to coronal microleakage in root-filled teeth. *International Endodontic Journal*, 2002, 35: 729-734.
308. Naseri M, Ahangari Z, Shahbazi Moghadam M, Mohammadian M. Coronal sealing ability of three temporary filling materials. *Iran Endod J*, 2012, 7: 20-24.
309. Kazemi RB, Safavi KE, Spangberg LS. Assessment of marginal stability and permeability of an interim restorative endodontic material. *Oral Surgery, Oral Medicine, Oral Pathology*, 1994, 78: 788-796.
310. Madarati A, Rekab MS, Watts DC, Qualtrough A. Time-dependence of coronal seal of temporary materials used in endodontics. *Aust Endod J*, 2008, 34: 89-93.
311. Beach CW, Calhoun JC, Bramwell JD, Hutter JW, Miller GA. Clinical evaluation of bacterial leakage of endodontic temporary filling materials. *Journal of Endodontics*, 1996, 22: 459-462.
312. Deveaux E, Hildebert P, Neut C, Boniface B, Romond C. Bacterial microleakage of Cavit, IRM, and TERM. *Oral Surgery, Oral Medicine, Oral Pathology*, 1992, 74: 634-643.
313. Pashley EL, Tao L, Pashley DH. The sealing properties of temporary filling materials. *Journal of Prosthetic Dentistry*, 1988, 60: 292-297.
314. Gilles JA, Huget EF, Stone RC. Dimensional stability of temporary restoratives. *Oral Surgery, Oral Medicine, Oral Pathology*, 1975, 40: 796-800.
315. Mayer T, Eickholz P. Microleakage of temporary restorations after thermocycling and mechanical loading. *Journal of Endodontics*, 1997, 23: 320-322.
316. Verissimo DM, do Vale MS. Methodologies for assessment of apical and coronal leakage of endodontic filling materials: a critical review. *Journal of Oral Science*, 2006, 48: 93-98.

317. Rödiger T, Hülsmann M. Restorative materials for the temporary seal of the endodontic access cavity. *Endod Prac Today*, 2008, 2.
318. Jensen AL, Abbott PV, Castro Salgado J. Interim and temporary restoration of teeth during endodontic treatment. *Australian Dental Journal*, 2007, 52: S83-99.
319. Muliyar S, Shameem KA, Thankachan RP, Francis PG, Jayapalan CS, Hafiz KA. Microleakage in endodontics. *J Int Oral Health*, 2014, 6: 99-104.
320. Sorrentino R, Monticelli F, Goracci C, Zarone F, Tay FR, Garcia-Godoy F, Ferrari M. Effect of post-retained composite restorations and amount of coronal residual structure on the fracture resistance of endodontically-treated teeth. *American Journal of Dentistry*, 2007, 20: 269-274.

EK-1

ÖZGEÇMİŞ

17 Temmuz 1989 tarihinde Malatya’da doğdum. İlk ve ortaöğretimi İstanbul’da tamamladım. 2007 yılında başladığım İstanbul Üniversitesi Diş Hekimliği Fakültesi’ni 2012 yılında onur derecesi ile tamamladım. 2013 yılında, Diş Hekimliği Uzmanlık Eğitimi Giriş Sınavı (DUS) ile Eskişehir Osmangazi Üniversitesi Diş Hekimliği Fakültesi Endodonti Anabilim Dalı’nda uzmanlık eğitimi almaya hak kazandım. İngilizce ve Almanca bilmekteyim.



EK-2

ESOGÜ D.H.F. ENDODONTİ A.B.D. LEZYON TAKİP FORMU

Kişisel Bilgiler

| | |
|-------------|--|
| Dosya No: | |
| Adı Soyadı: | |
| Cinsiyet: | |
| Yaş: | |
| Tel: | |
| Adres: | |
| Email: | |

Sağlık Durumu

| | |
|-------------------|--|
| Hastalık | |
| İlaç | |
| Başlangıç Tanısı | |
| Ağrı | |
| Vitalite | |
| Fraktür | |
| Fistül | |
| Kanal | |
| Lezyon | |
| Lezyon Skor (PAI) | |

Tedavi

| | | | | |
|--------------|--------|----|--------|-----|
| Diş # | | | | |
| Çalışma Boyu | MB | ML | DB | P/D |
| MAF | | | | |
| Sistem | | | | |
| Medikament | | | | |
| Dolum | | | | |
| Pat | | | | |
| Seans Sayısı | Tek S. | | Çok S. | |

İrrigasyon Protokolü

| | | | | |
|-------------|-------|-------|-----|-----|
| Eğeleme | NaOCl | EDTA | CHX | |
| Final | NaOCl | EDTA | CHX | |
| Lazer | Var | Yok | | |
| Kavite | O | MO | DO | MOD |
| Retreatment | Evet | Hayır | | |

Takip

| | | |
|--------|------------|--|
| Tedavi | 1.Seans | |
| | 2.Seans | |
| Takip | 1. (3.Ay) | |
| | 2. (6.Ay) | |
| | 3. (12.Ay) | |
| | 4. (24.Ay) | |
| | 5. (36.Ay) | |
| | 6. (48.Ay) | |
| | 7. (60.Ay) | |

ESKİŞEHİR OSMANGAZİ ÜNİVERSİTESİ DİŞHEKİMLİĞİ
FAKÜLTESİ ENDODONTİ ANABİLİM DALI HASTA ONAM FORMU

Tababet ve Şuabatı Sanatının Tarzı İcarasına Dair 11 Nisan 1928 tarih ve 1219 sayılı Kanununun 70. maddesine göre esas alınarak düzenlenmiş muvafakat belgesidir. Ben diş ve ağız bölgesindeki rahatsızlığım ve şikayetlerim nedeniyle Eskişehir Osmangazi Üniversitesi Dişhekimliği Fakültesi Endodonti Anabilim Dalı Kliniğine başvurduğum. Yapılan muayenem sonucu diş / dişlerimetanısı kondu.

Aşağıda imzası bulunan ben/hastanın vasisi; öğretim üyesi/uzman doktor/stajyer dişhekimleri (dişhekimliği öğrencileri) tarafından hastalığın teşhisi, tedavi planı ve alternatif tedaviler hakkında bilgilendirildim.

Önerilen tedavilerin eğitim gereği stajyer dişhekimleri tarafından Öğretim Üyeleri ve diğer öğretim elemanları denetiminde bazı ayarlamalar yapılabileceği bana anlatıldı, anladım, kabul ettim.

Yapılacak tedavilerin başarısının hastayada bağlı olduğu randevulara, evde yapılacak ağız temizliği ve diyet önerilerine uyulması gerektiği anlatıldı, anladım ve kabul ettim. Vazgeçilmesi gereken zararlı alışkanlıklar ile ilgili öneriler ve yazılacak reçetelerdeki ilaçları tarife uygun doz ve sürelerde kullanmam gerektiği anlatıldı, kabul ettim.

Uygulanan tedavilerin başarısının kesin olamayacağı anlatıldı, anladım ve kabul ettim.

Dişhekimimi bana geçireceğim tedavi ile ilgili işlemi tam olarak açıkladı. İşlemin risklerini, alternatif tedavilerini bildirdi. Beklenen sonuçlar ve tedavi olmadığım zaman neyin meydana gelebileceğini açıkladı. Ayrıca dişhekimimin yapabileceği işlemin anestezi uygulamasını gerektirebileceğini anladım ve kabul ettim.

Anestezinin bütün şekillerinin bazı riskleri bulunduğu ve uygulanacak işlem veya tedavinin sonuçları hakkında hiçbir garanti veya ümit verilemeyeceği bana açıklandı. Nadir olmasına rağmen anestezi ile ilgili beklenmeyen şiddetli komplikasyonlar meydana gelebilir. Bunlar arasında enfeksiyon olasılığı, kanama, ilaç reaksiyonları, kan pıhtılaşması, duyu kaybı, ekstremitte fonksiyon kaybı, felç, beyin hasarı, kalp krizi veya ölüm yer alır. Bu risklerinin bütün anestezi şekillerine uygulanabileceğini ve özel anestezi tipinde görülebilen özel veya ilave risklerin bulunabileceğini anladım ve kabul ettim.

Fakülte kliniklerinde tedaviyi kabul ettikten sonra uygun hijyen koşulları ve kalite standardının sağlanacağı ve daha sonra şahsıma ait bilgi, röntgen, fotoğraf vb. kayıtların ve kan, doku ve tükürük örneklerinin eğitim ve/veya bilimsel amaçlı çalışmalarda kullanılmasına izin verdim.

Fakülte kliniklerinde tedavi sırasında kişisel eşyaların (para, mücevher, takı, giyecek, cep telefonu vb. kişiye ait eşyalar) sorumluluğunu ve güvenliğinin hastaya ait olduğu bildirildi. Anladım ve kabul ettim.

Tedavi planlamasının bizim randevulara gelmemem nedeniyle değişmesi durumunda yeniden randevu almam gerektiğini anladım ve kabul ettim. Endodonti kliniğinde randevu sistemi ile çalışıldığını ve bana verilen randevu saatinde sisteme kaydımın yapılmaz ise randevumun iptal olacağını ve yeni randevu almak için tekrar anabilim dalı tarafından belirtilen şekilde randevu alacağımı anladım ve kabul ettim.

Yeni uygulanan restorasyonlar nedeniyle hassasiyetin ortaya çıkabileceğini anladım ve kabul ettim.

Tedaviden sonra komplikasyonlar (rezorpsiyonlar, apikal periodontit sonrası lezyon gelişimi, aşırı madde kaybı nedeni ile kuron protezi vb.) ortaya çıkarsa daha başka bir tedavinin gerekli olabileceğini öğrendim. Bu tedavinin yapılabilmesi için başka kliniklere başvurmam gerekebilir. Anladım ve kabul ettim.

Tedavi sırasında veya seanslar arasında ağrı, şişlik, diş kırıkları, dişte sallanma artışı, geçici dolgunun düşmesi, çiğneme veya dokunma sırasında hassasiyet riskleri mevcut olduğunu ve devam eden tedavinin seyrinin değişebileceğini, böyle bir riskli durum oluştuğunda dişhekimime geri gitmem gerektiğini okudum, anladım.

Endodontik tedavinin başarısız olması durumunda minör oral cerrahi işlemlerine gerek duyulabileceği anlatıldı, anladım.

Antibiyotiklerin, analjeziklerin, anesteziğin ve diğer ilaçların kızarıklık, dokuda şişme, ağrı kaşınma, kusma ve/veya anafaktik şok gibi alerjik reaksiyonlara neden olabileceğini anladım ve kabul ettim.

Mümkün olduğunca doğru ve tam tıbbi kişisel anamnez vermenin ve verilen talimatlara uymanın ve tanı ile ilgili işlemlere izin vermenin gerekli olduğunu anladım ve kabul ettim.

Resmi sağlık güvencemiz olsa dahi ağız ve diş hastalığının tedavisinin T.C. Sağlık Bakanlığı, Sağlık Uygulama Tebliği dışında bir tedavi uygulaması gerektiren işlemlerde (kök kanal tedavisi sökümü, biyomateryal uygulanması, kök rezorpsiyon tedavileri veya beyazlatma gibi) **uygulama** ücretini ödemeyi anladım ve kabul ettim. Bu özel durumlara ait tedavi giderlerinin SGK tarafından karşılanmadığını okudum anladım.

Resmi sağlık güvencemiz olsa dahi diş morfolojisindeki bozukluk durumlarında (kök kanallarında eğrilik ve daralma, kök boyunun aşırı uzun olması, tıkalı kök kanalları) veya yenilenmesi gereken kök kanal tedavisinde kanal tedavisinde tekrar tekrar kullanılan aletlerin kırılma riskleri arttığı için kişiye özel, tek kullanımlık kanal tedavisinde kullanılan kanal eğesini temin etmem gerektiğini ve bu özel durumlara ait tedavi giderlerinin SGK tarafından karşılanmadığını okudum, anladım.

Kanal tedavisi için kullanılan malzemelerden kanal eğeleri metalden üretildiğini ve kök kanal anatomisindeki eğrilikler, hastaya bağlı ani baş tepkileri veya tekrarlanan otoklav sterilizasyondan dolayı metal yorgunluğu gibi nedenlerle kök kanalı içerisinde kırılabilme riski olduğunu okudum, anladım. Kök kanalı için dezenfekte etmede kullanılan nahoş koku ve tat duyusuna sahip sıvıların hastanın ani baş hareketleri ve anatomik zorluklar nedeni ile yutulabileceği riski olduğunu okudum, anladım. Kök kanal tedavisinde kullanılan bütün malzemeler (eğre, gütt perka, kağıt koni vb.) kanal anatomisine benzediği ve ince uzun sivri yapıda olduğu için, ani baş refleksleri sonucu yutulabilir, aspire edilebilir. Bu riski okudum, anladım.

Endodontik tedavinin dişimdeki hastalığın şiddetine bağlı olarak bir veya birden fazla seansta gerçekleştirilebileceğini okudum, anladım. İşlem tamamen bittikten sonra veya seans aralarında ani ağrı veya şişlik gelişebileceği riski bulunduğunu anladım ve kabul ettim.

Endodontik tedavi yapılabilmesi amacıyla ilgili dişimin üzerinde kaplama mevcut ise, sökülmesi gerektiğini ve söküm esnasındaki oluşabilecek riskleri (dişin yerinden çıkması, dişin kırılması, protezin deforme olarak tekrar kullanılamaz hale gelmesi...) okudum, kabul ettim.

Endodonti kliniğinde benden önce tedavi edilen hastanın işlem süresi uzarsa veya tedavimi yapacak hekimin ders, staj ve acil dekanlık toplantıları nedeniyle tedaviye alınma saati/tarihinin değiştirilebileceği hakkında bilgilendirildim, kabul ettim.









okudum.

| Sorularım | ikna oldum(imza) | ikna olmadım(imza) |
|-------------------------------|--|-------------------------|
| Hasta Ad ve Soyadı:..... | | |
| TC kimlik no:..... | Hasta imzası | Şahidin imzası |
| Hasta doğum tarihi:..... | | |
| Hasta vasisi..... | Tedaviyi uygulayan Dişhekiminin imzası | |
| Hastanın varsa tercümanı..... | | |

EK-4

| ESKİŞEHİR OSMANGAZİ ÜNİVERSİTESİ GİRİŞİMSEL OLMAYAN KLİNİK ARAŞTIRMALAR ETİK KURULU BAŞKANLIĞI KARAR FORMU | |
|---|--|
| Başvuru Tarihi: 29.04.2016 | Çalışmanın Başlığı: "Güncel teknikler ile Endodontik tedavileri tamamlanan dişlerin periapikal durumunun değerlendirilmesi: bir retrospektif çalışma" Çalışmacılar: Eskişehir Osmangazi Üniversitesi Diş Hekimliği Fakültesi Endodonti Anabilim Dalı - Yrd.Doç.Dr.Ekim Onur ORHAN (Tez Danışmanı), Arş.Gör.Dt.Aykut KANAT (Tez Sahibi) |
| Çalışmanın değerlendirildiği ilk toplantı tarihi: 09.05.2016 | Sonuç: <ol style="list-style-type: none">1. Gönüllülerin kimliği ile ilgili kayıtlar ilgili mevzuat hükümlerine göre özel hayat ve gizlilik kurallarına saygı gösterecek şekilde korunmalıdır.2. Ulusal ve uluslararası mevzuatta dile getirilen "Tıbbi verilerin gizliliğine azami dikkat esastır."3. Araştırmacılar İyi Klinik Uygulamalar Kılavuzu (2015), Dünya Tıp Birliği Helsinki Bildirgesi (2013)'ni imzalamış bu imza ile sorumluluğu kabul ettiklerini beyan etmişlerdir.4. Araştırmacıların yetkin ve bu araştırma için yeterli oldukları anlaşılmaktadır. |
| Karar Tarihi: 09.05.2016 Karar No: 28 | Eskişehir Osmangazi Üniversitesi Diş Hekimliği Fakültesi Endodonti Anabilim Dalı Yrd.Doç.Dr.Ekim Onur ORHAN (Tez Danışmanı) ve Arş.Gör.Dt.Aykut KANAT (Tez Sahibi) tarafından yürütülen " <i>Güncel teknikler ile Endodontik tedavileri tamamlanan dişlerin periapikal durumunun değerlendirilmesi: bir retrospektif çalışma</i> " başlıklı çalışmanın yapılmasının etik açıdan uygun olduğuna oy birliğiyle karar verilmiştir. Araştırmacılara başarılar dileriz. |

ESKİŞEHİR OSMANGAZİ ÜNİVERSİTESİ
GİRİŞİMSEL OLMAYAN KLİNİK ARAŞTIRMALAR ETİK KURULU

| | Unvanı/Adı/Soyadı | Kurumu | İmza |
|----|--|--|---|
| 1 | Prof. Dr.Ömür ŞAYLIGİL (Başkan) | Eskişehir Osmangazi Üniversitesi Tıp Fakültesi Tıp Tarihi ve Etik Anabilim Dalı |  |
| 2 | Doç. Dr. Uğur BİLGE (Başkan Yardımcısı) | Eskişehir Osmangazi Üniversitesi Tıp Fakültesi Aile Hekimliği Anabilim Dalı |  |
| 3 | Doç. Dr. Özlem ÖRSAL (Raportör) | Eskişehir Osmangazi Üniversitesi Eskişehir Sağlık Bilimleri Fakültesi Halk Sağlığı Hemşireliği Anabilim Dalı |  |
| 4 | Prof. Dr. Setenay DİNÇER ÖNER | Eskişehir Osmangazi Üniversitesi Tıp Fakültesi Biyostatistik Anabilim Dalı |  |
| 5 | Prof. Dr. Hilmi ÖZDEN | Eskişehir Osmangazi Üniversitesi Tıp Fakültesi Anatomi Anabilim Dalı |  |
| 6 | Prof. Dr. Varol ŞAHİNTÜRK | Eskişehir Osmangazi Üniversitesi Tıp Fakültesi Histoloji ve Embriyoloji Anabilim Dalı |  |
| 7 | Prof. Dr. Aydın YENİLMEZ | Eskişehir Osmangazi Üniversitesi Tıp Fakültesi Üroloji Anabilim Dalı | |
| 8 | Doç. Dr. Altan EŞSİZOĞLU | Eskişehir Osmangazi Üniversitesi Tıp Fakültesi Ruh Sağlığı ve Hastalıkları Anabilim Dalı | |
| 9 | Prof. Dr. Koray HARMANCI | Eskişehir Osmangazi Üniversitesi Tıp Fakültesi Çocuk Sağlığı ve Hastalıkları Anabilim Dalı/ Çocuk İmmünolojisi ve Allerjisi Bilim Dalı | |
| 10 | Doç. Dr. Batu Can YAMAN | Eskişehir Osmangazi Üniversitesi Diş Hekimliği Fakültesi Restoratif Diş Tedavisi Anabilim Dalı |  |
| 11 | Prof. Dr. Bekir YAŞAR | Genel Cerrahi Uzmanı | |
| 12 | Av. Önder CAN | Hukuk |  |