

T.C.
ESKİŐEHİR OSMANGAZİ ÜNİVERSİTESİ
DİŐ HEKİMLİĐİ FAKÜLTESİ

**VERTİKAL İNTERPROKSİMAL KEMİK İÇİ
DEFEKTLERİN TOPOGRAFİSİNİN KLİNİK VE DİJİTAL
ÖLÇÜM ARASINDAKİ İLİŐKİNİN BELİRLENMESİ**

Alkan BULDUKLU

**Periodontoloji Anabilim Dalı
Uzmanlık Tezi**

**Tez Danışmanı
Yrd. Doç. Dr. Hakan ÖZDEMİR**

**ESKİŐEHİR
2017**

T.C.
ESKİŞEHİR OSMANGAZİ ÜNİVERSİTESİ
DİŐ HEKİMLİĐİ FAKÜLTESİ

VERTİKAL İNTERPROKSİMAL KEMİK İÇİ DEFEKTLERİN
TOPOGRAFİSİNİN KLİNİK VE DİJİTAL ÖLÇÜM
ARASINDAKİ İLİŐKİNİN BELİRLENMESİ

Alkan BULDUKLU

Periodontoloji Anabilim Dalı
Uzmanlık Tezi

Tez Danışmanı
Yrd. Doç. Dr. Hakan ÖZDEMİR

'Bu tez, Eskişehir Osmangazi Üniversitesi Bilimsel Araştırma Projeleri Komisyonu tarafından
61690618-604-99/1929 sayılı proje numarası ile desteklenmiştir.'

ESKİŞEHİR
2017

T.C.
ESKİŞEHİR OSMANGAZİ ÜNİVERSİTESİ
DİŞ HEKİMLİĞİ FAKÜLTESİ
PERİODONTOLOJİ ANABİLİM DALI

VERTİKAL İNTERPROKSİMAL KEMİK İÇİ DEFEKTLERİN
TOPOGRAFİSİNİN KLİNİK VE DİJİTAL ÖLÇÜM
ARASINDAKİ İLİŞKİNİN BELİRLENMESİ

Alkan BULDUKLU

Tez Savunma Tarihi : 29.03.2017

Tez Danışmanı : Yrd. Doç. Dr.Hakan ÖZDEMİR (Eskişehir Osmangazi
Üniversitesi)

Jüri Üyesi : Prof. Dr. Kaya EREN (Gazi Üniversitesi)

Jüri Üyesi : Yrd. Doç. Dr.Başak KUŞAKCI SEKER (Eskişehir
Osmangazi Üniversitesi)

Onay

Bu çalışma yukarıdaki jüri tarafından Uzmanlık Tezi olarak kabul edilmiştir.

Prof. Dr. İlhami İNLUOĞLU
Dekan Vekili

Uzmanlık Tezi
ESKİŞEHİR - 2017

UZMANLIK TEZİ BEYANNAMESİ

Uzmanlık tezi olarak sunduđum “VERTİKAL İNTERPROKSİMAL KEMİK İÇİ DEFEKTLERİN TOPOGRAFİSİNİN KLİNİK VE DİJİTAL ÖLÇÜM ARASINDAKİ İLİŞKİNİN BELİRLENMESİ” başlıklı arařtırmaı danıřmanım Yrd. Doç. Dr. Hakan ÖZDEMİRİN’in rehberlik ve sorumluluđunda tamamladıđımı; çalıřma protokolü ve stüresince bilimsel arařtırma ve etik kurallara uygun davrandıđımı, verilerin tarafımdan toplandıđını, örneklerin tarafımda hazırlandıđını; deney, analiz ve görüntüleme işlemlerinin ilgili laboratuvar ve görüntüleme merkezinde tarafımda yapıldıđını/yaptırıldıđını, tez metnini hazırlarken kaynakçanın eksiksiz olarak gösterildiđini, tezin yazım kılavuzu kurallarına uygun olarak hazırlandıđını ve belirtilen hususların aksinin ortaya çıkması durumunda her türlü yasal sonucu kabul ettiđimi beyan ederim.

Alkan BULDUKLU



İÇİNDEKİLER

TEŞEKKÜR	III
ÖZET	IV
ABSTRACT	VI
SİMGELER VE KISALTMALAR DİZİNİ	VIII
ŞEKİLLER DİZİNİ	X
TABLOLAR DİZİNİ	XI
1. GİRİŞ	1
2. GENEL BİLGİLER	3
2.1. Periodontal hastalık	3
2.1.1. Kronik Periodontitis.....	3
2.2. Kemik Defektleri.....	9
2.3. Radyografik Görüntüleme Yöntemleri	16
2.3.1. Periodontal Hastalıkta Kullanılan Görüntüleme Yöntemleri	16
2.3.1.1. Ortopantomograf Görüntüleme	17
2.3.1.2. Tomografi	23
3. MATERYAL VE METOT	33
3.1. Çalışmaya Dahil Edilme Kriterleri	33
3.2. Klinik Tespitler	34
3.3. OPG Ölçümler	34
3.4. KIBT Ölçümleri.....	35
3.5. Verilerin İstatistiksel Analizi	39
4. BULGULAR	40
5. TARTIŞMA	44

6. SONUÇ VE ÖNERİLER	54
KAYNAKLAR	55
EKLER	69
EK-1. ÖZGEÇMİŞ	69
EK-2. ETİK KURUL ONAY FORMU	70



TEŐEKKÜR

Uzmanlık eğitimim boyunca her tür maddi ve manevi yardımlarını esirgemeyen, bana destek olan çok değerli Aileme,

Tez çalışmamın tamamlanmasını sağlayan, uzmanlık eğitimim boyunca bilgi ve tecrübelerinden her zaman yararlandığım tez danışman hocam sayın Yrd. Doç. Dr. Hakan Özdemir'e

Uzmanlık eğitimime gösterdikleri çok değerli katkılarından dolayı anabilim dalı hocalarımızdan sayın Yrd. Doç. Dr. Başak Kuşakcı Şeker'e ve sayın Yrd. Doç. Dr. Arzu Beklen'e

Zorlu uzmanlık eğitimim boyunca her zaman yanımda olan ve bana destek olan başta Dt. Merve Kayış olmak üzere çok değerli araştırma görevlisi arkadaşlarıma,

Ayrıca her zaman yardımlarını ve desteklerini esirgemeyen anabilim dalı çalışanlarımıza,

Sonsuz teşekkür ederim.

ÖZET

Vertikal İnterproksimal Kemik İçi Defektlerin Topografisinin Klinik ve Dijital Ölçüm Arasındaki İlişkinin Belirlenmesi

Amaç

Bu çalışmanın amacı, periodontal kemikiçi defektlerin belirlenmesinde klinik ölçümler ile ortopantomograf görüntüleme ve dental tomografiler ile tanı değerini değerlendirmek ve sonuçları karşılaştırarak klinikte rutin olarak teşhis ve tedaviye yardımcı olan dijital radyografilerin güvenilirliğini sorgulamaktır.

Materyal ve Metot

Eskişehir Osmangazi Üniversitesi Diş Hekimliği Fakültesi Periodontoloji Anabilim Dalına Ekim 2015 - Nisan 2016 tarihleri arasında başvuran hastalardan kronik periodontitis ve agresif periodontitis teşhisi konulmuş bireyler çalışmaya dahil edilmiştir. Radyografik ölçümlerde Alveoler kret (AK) projeksiyonunun kök yüzeyine temas ettiği en üst nokta defektin tavanı, periodontal ligamentin kök yüzeyinde izlendiği en apikal kontur (AK) defektin tabanı olarak belirlenmiştir. Mine-sement birleşimi (MSB) bu ölçümler için sabit koronal referans olarak alınmıştır. Radyografik ölçümler yukarıda belirtilen çizgiler çizildikten sonra yapılmıştır. Radyografik ölçümlerden sonra, klinik ölçümler flep ameliyatı esnasında ölçülmüştür.

Bulgular

Bu çalışmanın bulgularına göre anterior bölgede OPG ve KIBT iyi düzeyde klinik bulguları temsil ederken, posterior bölgede ise KIBT ile yapılan ölçümler klinik ölçümlerde mükemmel oranda korelasyon bulunmuştur. Ayrıca tüm verilerin değerlendirilmesinde KIBT klinik ölçümleri OPG'ye oranla daha iyi temsil etmektedir.

Sonu

Klinik olarak tespit edilmiř kritik kemik ii defektlerde daha kesin yargıya varabilmek ve daha radikal tedavi planlaması yapabilmek amalandığında KIBT'den yararlanmak daha avantajlıdır.

Anahtar Kelimeler: Konik ışınlı bilgisayarlı tomografi, Ortopantomograf görüntüleme, Vertikal interproksimal kemik ii defekt



ABSTRACT

Determination of Vertical Interproximal Bone Loss Topography: Correlation Between Digital Measurement and Clinical Measurement

Aim

The aim of this study is to evaluate the clinical value of periodontal bone defects determined by panoramic radiographs and dental tomography. And to question the reliability of digital radiographs that routinely aid diagnosis and treatment in the clinic by comparing the results

Material and Method

Eskişehir Osmangazi University Faculty of Dentistry Department of Periodontology October 2015 - April 2016 to date of patients who were placed among individuals diagnosed with chronic periodontitis and aggressive periodontitis were included in the study. Radiographic measurements the peak of the defect at the root of the alveolar crest (AC) projection was determined as the base of the apical contour (BD) defect at the root surface of the periodontal ligament. The enamel cementation (CEJ) is taken as a fixed coronal reference for these measurements. Radiographic measurements were made after the above lines were drawn. After radiographic measurements, clinical measurements were made correctly during flap surgery.

Results

According to the findings of this study, OPG and CBCT in the anterior region represented good clinical findings, whereas in the posterior region, measurements with CBCT were found to have excellent correlation in clinical measurements. In addition, CBCT represents better clinical measurements than OPG in evaluating all data.

Conclusion

It is more advantageous to use CBCT when it is aimed to make a more accurate judgment in clinically determined critical intrabony defects and to plan more radical treatment.

Key Words: Cone Beam Computed Tomography, Orthopantomograph, Vertical interproximal bone loss



SİMGELER VE KISALTMALAR DİZİNİ

AC	: Apiko Koronal
AFD	: Açık Flep Debridement
AHE	: Ağız Hijyen Eğitimi
A.a	: Aggregatibacter Actinomycetemcomitans
A.naeslundii	: Actinomyces Naeslundii
A.viscosus	: Actinomyces Viscosus
BL	: Bukko Lingual
BPT	: Başlangıç Periodontal Tedavisi
BT	: Bilgisayarlı Tomografi
DOS	: Dişeti Oluğu Sıvısı
FOV	: Farklı Görüş Alanları
F.nucleatum	: Fusobacterium Nucleatum
IO	: İntraoral
KP	: Kronik Periodontitis
KPF	: Konvansiyonel Periodontal Flep
KIBT	: Konik Işınlı Bilgisayarlı Tomografi
mGy	: Miligray
MDP	: Mikrobiyal Dental Plak
MSCT	: Çok Dilimli Bilgisayarlı Tomografi
MSB	: Mine Sement Bileşimi
NUG	: Nekrotizan Ülseratif Gingivitis
NUP	: Nekrotizan Ülseratif Periodontitis
OPG	: Ortopantomograf Görüntü

P.gingivalis	: Porphyromonas Gingivalis
P.intermedia	: Prevotella Intermedia
P.micros	: Peptostreptococcus Micros
P.loescheii	: Prevotella Loescheii
SD	: Sondalama Derinliđi
SKK	: Sınıf ii korelasyon katsayısı
SRP	: Kk Yzey Dzleřtirmesi (Scaling and Root Planning)
S.mitis	: Streptococcus Mitis
S.sanguis	: Streptococcus Sanguis
TME	: Temporamandibular Eklem
T.denticola	: Treponema Denticola
V.parvula	: Veillonella Parvula

ŞEKİLLER DİZİNİ

<u>Şekil No</u>	<u>Sayfa No</u>
Şekil 2.1. Kemik defektlerinin duvar sayısına göre görüntüsü	11
Şekil 2.2. Ortopantomograf görüntüleme tekniği	18
Şekil 2.3. Her üç düzlemin şematik olarak gösterilmesi	25
Şekil 2.4. Tomografik hareketler	26
Şekil 2.5. Bilgisayarlı tomografi ünitesi şematik görünümü.....	27
Şekil 2.6. Konvansiyonel spiral BT ve KIBT arasındaki ışınlama farkı	29
Şekil 3.1. Operasyon sırasındaki klinik görünüm	36
Şekil 3.2. Operasyon sırasında yapılan klinik ölçümler	36
Şekil 3.3. Ortopantomografda yapılan ölçümler	37
Şekil 3.4. Anterior bölgede KIBT’de yapılan ölçümler	38
Şekil 3.5. Posterior bölgede KIBT’de yapılan ölçümler	38

TABLolar DİZİNİ

<u>Tablo No</u>	<u>Sayfa No</u>
Tablo 4.1. Anterior bölgedeki dişlerde yapılan ölçümlerin mm değerleri	41
Tablo 4.2. Posterior bölgedeki dişlerde yapılan ölçümlerin mm değerleri	42
Tablo 4.3. Tüm bölge SKK değerleri	43
Tablo 4.4. Anterior bölge SKK değerleri	43
Tablo 4.5. Posterior bölge SKK değerleri	43



1. GİRİŞ

Periodontitis, mikroorganizma-konak etkileşimi sonucunda dişetinde başlayan iltihabi olayın dişin destek dokularına yayılarak dişeti fibrillerinin yıkımı, alveolar kemiğin rezorbsiyonu ve sonrasında diş kaybı ile sonuçlanabilen kısa aktif ve daha uzun pasif dönemler ile devirsel seyreden multifaktöriyel, enfeksiyöz bir hastalıktır.¹

Kronik periodontitis, periodontal hastalığın en yaygın görülen formu olup dişin destek dokularında meydana gelen ataşman ve alveolar kemik kaybı epizodik karakterlidir. Kronik periodontitis plak ve diş taşı birikimi ile ilişkilidir ve genellikle hastalık ilerlemesinde yavaştan ortaya hız göstermektedir. Hastalığın ilerleme hızındaki artış normal konak-bakteri ilişkisini etkileyebilen lokal, sistemik veya çevresel faktörlerin etkisi ile oluşabilmektedir. Dişlere bağlı anatomik faktörler, dental restorasyonlar ve uygulamalar gibi lokal faktörler plak birikimini; diabetes mellitus ve HIV enfeksiyonları gibi sistemik hastalıklar konak savunmasını ve sigara kullanımı, stres gibi çevresel faktörler de plak birikimine karşı gelişen konak cevabını etkileyebilir.^{1,2}

Periodontitis, gingival dokuların enfeksiyöz hastalığı olmasına rağmen kemikte meydana gelen değişimler çok önemlidir, çünkü kemikteki yıkım diş kaybından sorumludur. Alveolar kemikteki yükseklik ve yoğunluk, kemik yapımı ve yıkımı arasındaki lokal ve sistemik etkiler ile düzenlenen denge tarafından korunmaktadır. Kemik yıkımı kemik yapımını aştığında, hem kemik yüksekliği hem de yoğunluğu azalabilmektedir. Kemik seviyesindeki değişimler geçmişteki patolojik olayların sonucudur, oysa ki cep duvarının yumuşak doku değişimleri var olan enflamasyon durumunu yansıtmaktadır. Bu nedenle kemik kaybının derecesi, periodontal ceplerin derinliği, cep duvarındaki ülserasyonun şiddeti, pü varlığı ya da yokluğu ile ilişkili

olmak zorunda değildir.¹ Alveolar kemik kaybı periodontitisin ilerlemesinde karakterizedir. Kemik kaybının önlenmesi periodontal hastalığın tedavisinde anahtar klinik öneme sahiptir. Kemik yıkımı mikrobiyal problemlere karşı konak immün ve enflamatuvar cevap ile ilişkilendirilmektedir.³

Periodontal tedavi ile mikrobiyal etyoloji ve periodontitisle ilgili risk faktörlerini kontrol altına alarak, enfeksiyonun ilerleyişini durdurmak ve hasar görmüş dokuların sağlıklı durumlarına geri dönmeleri amaçlanmaktadır.⁴ Periodontitis sonucu meydana gelen kemik kayıplarının tedavisinde artmış cep derinliği sonucu etkisi sınırlanan cerrahi olmayan periodontal tedavi yetersiz kaldığı için cerrahi işlemlere gerek duyulmaktadır.^{4,5}

Periodontal defektlerin teşhisinde görüntüleme yöntemleri önem taşımaktadır. Panoramik radyograflar, anatomik ve patolojik detaylar hakkında sınırlı da olsa bilgi sağlamaktadır. Konvansiyonel görüntüleme tekniklerinin yetersiz kaldığı ve daha ileri görüntüleme yöntemlerine ihtiyaç duyulduğu durumlarda bilgisayarlı tomografilere başvurulmaktadır. Ancak maliyeti, uygulama zorluğu, hastanın maruz kaldığı radyasyon dozunun konvansiyonel tekniklerden daha fazla olması ve yetişmiş uzman personele ihtiyaç duyulması sebebiyle konvansiyonel tekniklerin hekime yeterli bilgi sağlayamadığı durumlarda bilgisayarlı tomografiye başvurulmaktadır.⁶

Çalışmamızın amacı, periodontal defektlerin doğru tanı ve teşhislerini yapabilmek için operasyon sırasındaki ölçümlerinin, Ortopantomograf (OPG) ve dental tomografi ile değerlendirmelerinin karşılaştırması amaçlanmaktadır.

2. GENEL BİLGİLER

2.1. Periodontal Hastalık

Periodontal hastalıklar; bağ dokusu kaybı, alveoler kemik rezorpsiyonu ve periodontal cep formasyonu ile karakterize kronik enflamatuvar bir hastalıktır.⁷ Dünya popülasyonunun %10-15'ini etkileyen bu hastalıklar⁸ yetişkinlerde görülen diş kaybının en önemli sebeplerinden birisidir.⁹

Dental plakta yer alan bakteriler, toksinler, enzimler ve metabolitler periodontal hastalığın gelişmesinde ve enflamatuvar cevabın başlamasında rol oynayan primer faktörlerdir.¹⁰ Enflamasyon doku hasarından sorumlu uyarıların ortamdaki uzaklaştırılmasını ve dokunun tamirini sağlar ancak bakteriyel uyarının sürekli olması enflamasyonun kronik bir hal almasına sebep olur.¹¹ Ayrıca enflamasyon esnasında oluşan yetersiz ve aşırı konak cevabı doku hasarıyla sonuçlanır.¹²

Periodontal rahatsızlıkların başlamasında Mikrobiyal Dental Plak (MDP) ana etkindir. Ayrıca periodontal rahatsızlığın başlaması ve ilerlemesinde çeşitli faktörlerde etkili olmaktadır. Bunlar; sistemik hastalıklar, genetik faktörler, stres, sigara kullanımı ve beslenme gibi faktörlerdir.¹³

Periodontal hastalıklar; klinik bulguları, immünolojik özellikleri, doku değişikliği veya doku kaybının derecesi, etkilediği periodontal bölgeler, hastalığın seyri, mikrobiyal flora gibi kriterler göz önüne alınarak bilimsel tanı ve tedavi yöntemlerindeki gelişmeler eşliğinde çeşitli şekillerde sınıflandırılmıştır.^{1,2}

2.1.1 Kronik Periodontitis

Periodontitis; bakteriyel plakta bulunan mikroorganizmaların neden olduğu dişin destek dokularında meydana gelen enflamatuvar bir hastalıktır. Bu hastalığın sonucunda

dişetinde enflamasyon, cep oluşumu ya da çekilme, klinik ataçman ve alveolar kemik kaybı meydana gelir. Bütün bu belirtilerin asıl oluşma sebebi de konağın verdiği doku cevabıdır.^{1,2}

MDP varlığının olması periodontal hastalığın başlaması ve de ilerlemesindeki en önemli etiyojik faktördür. Mikrobiyal dental plakta bulunan patojenler tarafından salgılanan proteolitik enzimler doğrudan yıkıma sebebiyet verir. Aynı zamanda toksin ve lipopolisakkarit gibi patojen ürünlerinin de konak hücre gruplarını uyarmasıyla yıkıcı enzimler salgılayabilir ya da lenfosit ve makrofajlardan sitokin salgılanmasıyla immün cevabın tetiklenmesi sonucunda indirek olarak yıkıma sebebiyet verebilirler.^{14,15}

Islak yüzeylere yapışan kompleks bakteriyel yapıya biofilm denir.¹⁶ Bu yapı matriks bariyer olarak görev alır. MDP’da ağız boşluğundaki diş ve diğer sert dokulara yapışan biyofilmin form kazanmasıyla oluşan yumuşak birikintilerdir. Buldukları ortam mikroorganizmaların özelliklerini değiştirebilir. Biyofilm; öncelikle diş-bakteri etkileşimiyle oluşur.¹⁷ Daha sonra da mikrobiyal kitle farklı türler arasındaki fizyolojik ve fiziksel etkileşimlerle oluşur. Klinik olarak biofilm tabakası bakteriyi antimikrobiyal ajanlardan korur. Aynı zamanda da konak immün sisteminden de koruduğu bilinmektedir. Bu yüzden biyofilmin zor bir terapötik hedef olduğu bilinir.¹⁶ Mikroskopta incelendiğinde; 1 gram plakta yaklaşık 2×10^{11} bakteri olduğu, 500 farklı mikroorganizma türü içerdiği, tükürük, dişeti oluğu sıvısı (DOS), bakteri ürünlerinden oluştuğu ve inorganik ve organik bileşenleri olduğu bulunmuştur. Glikoproteinler, polisakkaritler (dekstran baskın), proteinler (albumin vb), lipitler organik bileşenleridir. Baskın olarak kalsiyum ve fosfor, sodyum, potasyum ve flor ise inorganik bileşenlerini oluşturur. Supragingival plağın organik içeriğini temel olarak tükürük oluşturmaktadır. Subgingival plağın inorganik yapısı ise DOS’tan kaynaklanır.^{17,18}

Pelikül plak oluşumunun ilk safhasıdır. Pelikül ağız içerisinde bulunan bütün yüzeyleri kaplar. Profesyonel olarak yapılan diş temizliğinden hemen sonra bile dişler pelikül ile kaplanır. Glikoproteinler (müsin), prolinden zengin proteinler, fosfoproteinler, histidinden zengin proteinler, enzimler (α -amilaz) ve bakterilerin tutunması için görev yapan diğer moleküller (reseptörler) pelikülü oluşturmaktadır. Van der Waals kuvvetleri, elektrostatik kuvvetler ve hidrofobik kuvvetler mine yüzeyinde pelikül oluşumuna neden olan mekanizmalardır. Pelikül, bakterilerin diş yüzeyine tutunmaları için mutlaka gereklidir.^{19,20}

Bakteriler diş yüzeyine geldikten sonra, çekici van der Waals kuvvetleri ve itici elektrostatik kuvvetlerle dişe zayıf bir şekilde tutunur. İlk tutulma oluştuktan sonra, bakteri ve diş yüzeyi arasında spesifik etkileşimler (kovalent, iyonik veya hidrojen bağlanması) sayesinde sıkı bir bağ oluşmaktadır. Bakterinin spesifik ekstrasellüler proteinimsi komponentleri olan, adezinler ve pelikül üzerinde bulunan tamamlayıcı reseptörler (protein, glikoprotein veya polisakkaritler) sayesinde bakteri ve pelikül arasında bağlanma olur. Pelikül ile kaplanmış olan diş yüzeyine öncelikle *Actinomyces* ve *Streptococcus türleri* tutunur. Aynı zamanda ilk kolonizerler olarak görev yapan *Actinomyces* türleridir. *Actinomyces viscosus* (*A. viscosus*) fimbriya adı verilen adezinleri yardımıyla dental pelikülün prolinden zengin proteinlerine tutunur. Bu ilk kolonize olanların ve bu kolonize olanlara tutunan sekonder kolonizerlerin çoğalması ile plak olgun halini alır.^{19,20} *Prevotella intermedia* (*P. intermedia*), *Prevotella loescheii* (*P. loescheii*), *Fusobacterium nucleatum* (*F. nucleatum*), *Porphyromonas gingivalis* (*P. gingivalis*) ve *Capnocytophaga spp.* temiz diş yüzeylerine başlangıç halinde tutunamazlar.²⁰

Periodontal olarak sağlıklı bölgelerdeki mikroorganizmalar değişkenlik gösterir. Primer olarak Gram pozitif fakültatifler, *Streptococcus* ve *Actinomyces* (*Streptococcus*

sangius (*S.sangius*), *Streptococcus mitis* (*S.mitis*), *A. viscosus* ve *Actinomyces naeslundii* (*A.naeslundii*) gibi baskındır. Az sayıda da Gram negatif türler (*P. intermedia*, *F. nucleatum*, *Capnocytophaga*, *Neisseria*, *Veillonella* gibi), spiroketler ve diğer hareketli bakteriler bulunur.^{20,21}

Dental plağın neden olduğu gingivitiste, %56 oranında gram pozitif, %44 gram negatif türler olmakla birlikte, %59 fakültatif, %41 anaerobik mikroorganizmalar bulunmaktadır. *S. sangius*, *S. mitis*, *S. intermedius*, *S. oralis*, *A. viscosus*, *A. naeslundii* ve *Peptostreptococcus micros* (*P.micros*) predominant gram pozitif türler içindedir. *P.intermedia*, *F.nucleatum*, *Capnocytophaga*, *Veillonella parvula* (*V. parvula*), *Haemophilus* ve *Campylobacter* türleri ise predominant gram negatif mikroorganizmalardır.²²

P. gingivalis, *T. forsythia*, *P. intermedia*, *C. rectus*, *E. corrodens*, *F. nucleatum*, *Aggregatibacter actinomycetemcomitans* (*A. actinomycetemcomitans*), *P. micros*, *Treponema* ve *Eubacterium* türleri kronik periodontitiste sıklıkla yüksek seviyelerde görülmektedir. Periodontal aktif alanlar, inaktif alanlarla kıyaslandığında hastalık açısından *C. rectus*, *P. gingivalis*, *P. intermedia*, *F. nucleatum* ve *T. forsythia* aktif alanlarda daha fazla bulunmuştur.^{21,23}

Kronik periodontitis (KP); dişetinde oluşan iltihap ile başlar. Tedavi edilmediğinde ise alveol kemikte rezorpsiyona ve ataşman kaybına neden olabilen kronik iltihabi bir hastalıktır.^{24,25} İlerlediğinde ise dişin kaybına neden olabilen kronik iltihabi bir hastalıktır. Stiplinglerin kaybolması, dişetinde renk değişikliği, keskin olmayan yuvarlak hatlı dişeti kenarı KP'nin belirtileridir.²⁴ Aynı zamanda, klinik bulgularında dişetinde spontan veya kolaylıkla başlatılabilen kanamalar ile dişetinde şişlik ve/veya çekilme, furkasyon bölgelerinde kemik kayıpları, dişte mobilite artışı, dişlerde yer değiştirme ve diş kaybı da bulunmaktadır.²⁴ KP'nin, lokalize ve generalize

olmak üzere iki tip vardır. Eğer hastalık ağızdaki dişlerin tamamının %30'undan daha azını etkiliyorsa lokalize, daha fazla dişi etkiliyorsa generalize olarak isimlendirilir. KP çoğunlukla generalize seyirlidir.^{24,26} Lokalize ve generalize tipler de kendi içlerinde üç alt gruba ayrılmaktadır. Hafif şiddetli formunda klinik ataşman kaybı 1-3 mm arasındadır, orta şiddetli formunda 3-5 mm arasında, şiddetli formunda ise 5 mm veya üzerindedir. Supragingival ve subgingival bölgelerde değişik miktarlarda diştaşı ve plak birikimi KP'in hafif şiddetli formunda görülmektedir. Sondalamada kanama ile radyografik olarak minimal kemik kaybı görülebilir. Molar bölge klinik bulgularında ise minimal furkasyon girişi bulunmaktadır.^{24,26} KP'in orta şiddetli formunda, sondalamada kanama mevcuttur. Dişlerdeki mobilite ise hafiften orta şiddete kadar değişkenlik göstermektedir. Radyografik olarak incelendiğinde kemik kayıplarının genellikle horizontal şekilde olduğu görülmüştür. Ataşman kayıpları da yaklaşık olarak %40 civarındadır.^{24,26} Furkasyon bölgesinde meydana gelen kemik kaybı artmıştır. Bu bölgelerdeki radyografik muayenede radyolüsent görüntüler tespit edilmiştir. KP'nin şiddetli formunda ise, spontan ve/veya sondalamada kanamalar mevcuttur. Kemik kayıpları 5 mm veya üzerindedir. Genellikle belirgin furkasyon defekti ve artmış diş mobilitesi görülür. Radyografik incelemede ise horizontal kemik kayıplarına vertikal kemik kayıpları da eşlik etmektedir. Kemik kayıplarının %40'ın üzerinde olduğu görülmektedir.^{24,26} Konak savunma mekanizmaları ile etiyolojik ajanlar arasındaki etkileşimlerin periodontal hastalığın başlaması ve ilerlemesinde önemli rol oynadığı bilinmektedir. Periodontitisten sorumlu temel etiyolojik faktörlerin ise MDP içerisinde bulunan mikroorganizma ve ürünlerinin olduğu bilinmektedir.²⁷ Ayrıca peridontitise yol açan diğer sistemik faktörler ise AIDS,²⁸ Osteoporoz,²⁹ Diabetes Mellitus³⁰ ve Down Sendromudur.³¹ Son dönemlerde KP'li hastalarda yapılan genetik çalışmalarda, bu

bireylerin diřeti dokularında DNA hasarı bulunmuřtur.³² Ayrıca diđer risk faktörleri arasında sigara, yař, stres de yer almaktadır.³³

KP her yařta görölmektedir. Bununla birlikte ilk bulgular genellikle adolesan dönemde olur. KP'in ilerleme hızı bireyden bireye, aynı bireyin farklı bölgelerinde bile deęişkenlik göstermesine rađmen hastalık genellikle yavař ve epizodik karakterlidir. Hastalık bazı bölgelerde hızlı ilerlerken bazı bölgelerde ise pasif kalabilmektedir. Periodontal hastalığın aktif olduđu bölgelerde MDP birikiminin fazla olduđu görölmüřtür. Biriken plađında uzaklařtırılmasının zor olduđu gözlemlenmiřtir.³⁴ Konak savunma faktörleri de hastalığın řiddetiyle ilgili etkenler arasında önemli role sahiptir. Hastalığın řiddetlenmesi için konak savunma mekanizması ile diřeti dokusu arasındaki denge mikroorganizmalar lehine bozulması gerekir. Böylece daha fazla kemik rezorpsiyonu ve neticesinde de diřin kaybı meydana gelir.²⁴

Ađız hijyeni eđitimi (AHE), diř yüzeyi temizliđi ve kök yüzeyi düzleřtirmesi (Scaling and Root Planing (SRP)), oklüzal uyumlama ve periodontal cerrahi ile hastaya sađlıklı bir ađız ortamının sađlanması ve bu ortamın korunması için belirli aralıklarla kontrollerin yapılması periodontal tedavinin temellerini içermektedir.³⁵ Periodontal tedavilerin amacı, iltihabın ortadan kaldırılması, hastalık sonucu kaybedilen periodontal dokuların hastalanmadan önceki yapısına benzer řekilde rejenerasyonunun sađlanması ve hastanın ađız hijyenini sađlayabileceđi řekilde cep derinliklerinin fizyolojik sınırlara getirilmesidir.³⁶

KP'de tedavi prosedürü 3 ana basamaktan oluřur;

- Bařlangıç periodontal tedavi (inisiyal faz)
- Cerrahi tedavi (cerrahi faz)
- Destekleyici periodontal tedavi (idame fazı)

Başlangıç periodontal tedavi (BPT) tüm periodontal hastalıkların tedavisinde ilk aşamadır.¹⁰ Kök yüzeylerindeki mikrobiyal biyofilmin bütünlüğünün mekanik olarak bozulması, MDP içerisinde yer alan canlı bakterilerin ve diştaşı gibi kalsifiye olmuş yapıların, nekroze sement ve endotoksinlerin uzaklaştırılması BPT'nin ana amacıdır. Bu işlemler sonucunda kök yüzeyinde bulunan kalsifiye yapılar ortadan kaldırılmış, mikroorganizmalarının sayısı azaltılmış ve mikrobiyal biyofilm ekolojisi mekanik olarak parçalanmış olur. Böylece geride kalan mikroorganizmalar ile konak dokuları daha kolay mücadele etmektedir. Yumuşak dokularda bulunan iltihap çözülmekte ve sondalama derinliğinde (SD) farklı oranlarda azalma olmaktadır. Başlangıç periodontal tedavisi yapılan hasta sonrasında kontrole çağrılır. Cerrahi müdahaleye gerek olup olmadığına yapılan tetkikler sonucunda karar verilir.³⁷

Periodontal cerrahinin esas amacı tedavi sonrasında oluşacak iyileşme ile sert ve yumuşak dokuların yeniden oluşturulmasıdır ve de aralarındaki sağlıklı ilişkinin tekrardan kazandırılmasıdır. Yapılan araştırmaların sonucu, klasik cerrahi yöntemlerinde yeni bağ dokusu ataşmanı ve yeni kemik oluşumunun sağlanabilmesinin sınırlı olabileceğini gösteriyor. Rejeneratif periodontal cerrahi yaklaşımlar ise cerrahi operasyon sonrası daha iyi bir estetiğin elde edilebilmesi amacıyla ön plana çıkmıştır.^{1,2,18}

2.2. Kemik Defektleri

Periodontal hastalık sonucunda alveol kemikte çeşitli tip ve genişlikte defektler meydana gelmektedir. İltihabi periodontal hastalıkların neden olduğu alveol kemik defektleri Goldman ve Cohen tarafından 3 ana başlık altında sınıflandırılmıştır.³⁸

1. Kemiküstü defektler

2. Kemikaltı defektler

a. Kemikiçi defektler

b. Kraterler

3. İnterradiküler defektler (Furkasyon defektleri)

Cep tabanının alveoler kemik seviyesinin üzerinde yer alan defektlere kemik üstü defektler denir. Kemik altı defektlerde ise cep tabanı kemik seviyesinin altında yer alır ve kemik içi defektler ve kraterler olmak üzere ikiye ayrılırlar. Kemik içi defekt tanımı; bir, iki veya üç kemik duvarı veya bu duvarların kombinasyonu ile çevrelenen kemik içindeki periodontal defekt olarak tanımlanır.³⁸

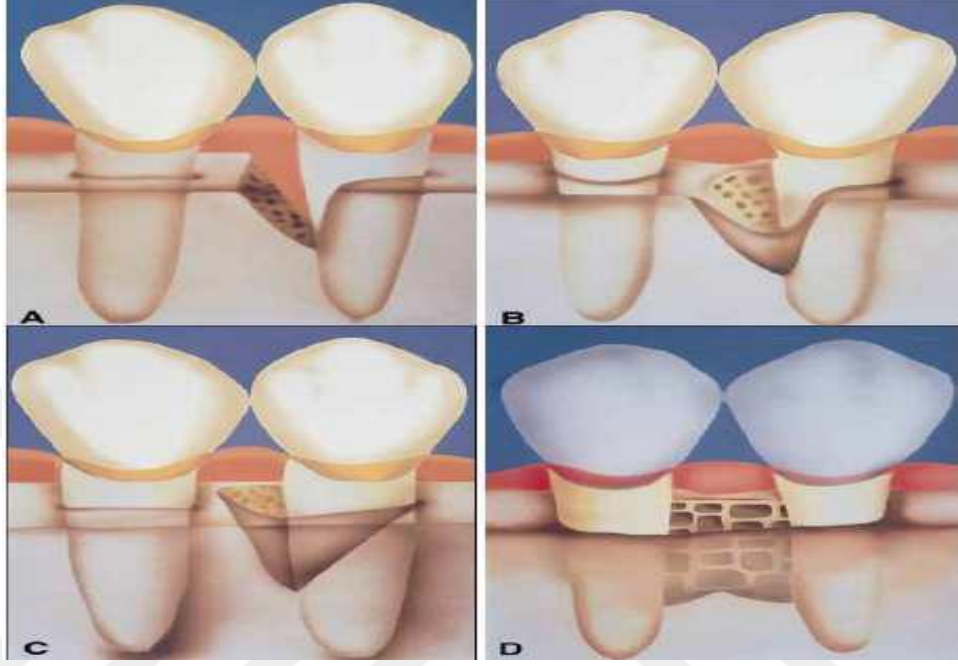
Kemik içi defektler morfolojik yapılarına göre aşağıdaki gibi alt gruplara ayrılmaktadırlar.^{38,39}

- Kalan kemik duvarı sayısına göre: 1, 2, 3 duvarlı ve kombine defektler,
- Defektin genişliğine göre: Sığ ve dar, sığ ve geniş, derin ve dar, derin ve geniş defektler,
- Diş etrafındaki topografik yayılımlarına göre: Hemiseptum ve interdental kraterler.

Bir kemik duvarı ve diş yüzeyi ile çevrelenen defektlere bir duvarlı defektler denir. Fasial ve palatal/lingual tarafta defekti çevreleyen kemik duvarı bulunmaz. Bu defektlerin bazıları hemisepta olarak da adlandırılırlar. İki kemik duvarı ve diş yüzeyi ile çevrelenen defektlere iki duvarlı kemik defektleri denir. Yani fasial ve palatal/lingual tarafta da defekti çevreleyen kemik duvarı bulunmaktadır. Defektin bir duvarını diş oluştururken defektin etrafı tamamen kemik ile çevrili olduğu defektler ise üç duvarlı kemik defektleridir.^{38,39}

Periodontal hastalıklarda en çok karşılaşılan kemik defektleri interdental kraterlerdir. İnterdental kemikte bulunan fasial ve palatal/lingual kemik tabakaları arasında görülen iç bükey kemik yıkımlarıdır. Manson ve Nicholson maksilladaki

defektlerin 1/3'ünü (%35,2) ve mandibuladaki defektlerin 2/3'ünü (% 62) interdental kraterlerin oluşturduğunu bildirmişlerdir.⁴⁰ İnterdental kraterler posterior bölgede anterior bölgeye oranla daha fazla görülmektedirler.⁴⁰



Şekil 2.1. Kemik defektlerinin duvar sayısına göre görüntüsü⁴¹

Kemik defektlerinin duvar sayısına göre görüntüsü:⁴¹

- A) Bir duvarlı defekt
- B) İki duvarlı defekt
- C) Üç duvarlı defekt
- D) İnterproksimal krater

Defekt sınıflandırmasındaki son grupta interradiküler defektlerdir. İnterradiküler defektler birçok araştırmacı tarafından horizontal ve vertikal yıkım miktarlarına göre farklı şekillerde sınıflandırılmıştır. Bu sınıflamalardan en yaygın olanı Glickman tarafından oluşturulan furkasyon bölgesindeki horizontal kemik yıkım miktarına göre yapılan sınıflandırmadır.⁴²

I. derece: Furkasyon bölgesinde cep formasyonu ve periodontal ligamentte yıkım vardır, fakat olay interradiküler kemiğe kadar ilerlememiştir.

II. derece: Furkasyon bölgesinde periodontal ligament ve interradiküler kemiğin bir kısmının kaybı ve cep formasyonu izlenir, fakat yıkım furkasyon bölgesinin tamamını içine almaz.

III. derece: Furkasyon bölgesinde interradiküler kemiğin tamamen kaybı olduğundan kemik yıkımı karsıdan karsıya geçiş olacak şekildedir.

IV. derece: Ataçman kaybı ve dişeti çekilmesi furkasyonun klinik muayenesinde açıkça gözlenebilir.

Kemik Defektleri

I. Kemik Üstü Defektler

II. Kemik Altı Defektler

1. Kemik İçi Defektler

- a. 1 - duvarlı
- b. 2 - duvarlı
- c. 3 - duvarlı
- d. Kombine Defektler

2. Kraterler

III. İnterradiküler Defektler

1. Horizontal Sınıflandırma

- a. Sınıf I
- b. Sınıf II
- c. Sınıf III

2. Vertikal Sınıflandırma

- a. Alt sınıf A
- b. Alt sınıf B
- c. Alt sınıf C şeklinde sınıflandırılırlar.

Tarnow ve Fletcher vertikal kemik defektlerini aşağıdaki gibi sınıflandırmışlardır:⁴³

1. Alt sınıf A: 3 mm ve daha az vertikal kemik kaybı
2. Alt sınıf B: 4-6 mm vertikal kemik kaybı
3. Alt sınıf C: 7 mm ve daha fazla vertikal kemik kaybı.

Periodontal hastalık sonucunda hangi tip yıkımın meydana geleceğini öngörmek mümkün değildir. Aynı zamanda dişler arasındaki interdental septumun genişliği ve kalınlığı, vestibül ve lingual bölgelerdeki alveol kemik kalınlığı, komşu dişlerin kökleri arasındaki yakınlık ve diş çevresinde fenestasyon tipi defektlerin varlığı hastalığın ilerlemesinde ve defektin morfolojisinin belirlenmesinde etkili olmaktadır. Papapanou ve Tonetti'nin 2000 yılında yaptıkları sınıflamada, radyografik değerlendirmeler dahil edilmeden flep kaldırıldığında gözlenen morfolojileri göz önünde bulundurarak benzer görüşü savunmuşlardır.⁴¹

Periodontal hastalıklardan kaynaklanan alveolar kemik defektlerinin varlığının ve morfolojisinin klinik olarak tanısı oldukça zordur. Tanı, temel olarak klinik olarak ataçman seviyesinin belirlenmesinin ardından bu bilginin radyolojik bilgi ile kombine edilmesi ile konulur.⁴⁴

Genellikle periodontal hastalıklar geliştiğinde kemik kaybının varlığını ve yayılımını belirlemek için klinik metotlara yardımcı olarak radyografik yöntemlerden faydalanılır. Klinik periodontal sondlama yapılan hastalarda herhangi bir kemik kaybı belirtisi olup olmadığını saptamak ve tedavinin etkilerini değerlendirmek amacıyla

radyograflardan yararlanır.⁴⁵ 80 kVp'lik enerji demeti alveolar kemiğin görüntülenmesi için kullanılmalıdır. Radyografin biraz daha açık olması, kortikal kemik marjinlerinin daha iyi değerlendirilmesine olanak tanır. Ancak küçük miktarlardaki alveolar kemik kayıpları radyograflarda tesbit edilemeyebilir.⁴⁶ Gröndahl ve ark.⁴⁷ radyografların özellikle başlangıç safhasındaki periodontal hastalıkların tanısında, dişlerin bukkal ve lingual bölgedeki kemik defekt miktarlarının ölçümünde yetersiz kaldığını bildirmişlerdir.

Superpozisyon ve iki boyutlu görüntülerin yetersiz bilgi verme olasılığı bulunmaktadır. Bu verilerin klinik veriler ile birlikte desteklenmesinin konuya daha objektif bakış açısı kazandıracağı bildirilmektedir.^{41,48} Başlangıç seviyesinde olan doku kayıpları radyografik olarak saptanamaz. Bundan dolayı saptanabilir hale gelmesi için belirli bir miktar doku kaybının oluşması gerektiği bildirilmiştir. Ayrıca radyografilerde kemik ve diş yapılarının üst üste çakışmasından dolayı ilerlemiş lezyonlar radyografilerde teşhis edilemeyebilir. Klinik ataşman seviyesi ve radyografik muayene birlikte kemik kaybına ilişkin defektin durumu hakkında yardımcı olabilmekteyken, defektin esas morfolojisi flep kaldırıldığı zaman saptanabilmektedir.⁴¹

Periodontitis hastalarında yapılan klinik ve radyografik bulgularının incelendiği çalışmalarda yüksek prevalansta kemik defektleri gözlenmiştir. Defekt görülme sıklığının yaşla birlikte arttığı, erkeklerde daha sık olduğu, mezial yüzeylerde distal yüzeye göre daha yüksek oranda gözlendiği bulunmuştur.^{49,50}

Uzun takipli yapılan çalışmalarda değerlendirmenin amacı, belirli zaman aralıklarındaki fiziksel ve patolojik değişimleri göstermektir. Ancak, radyografların; erken krestal kemik kaybı, bukkal ve lingual kortikal kemik tabakalarının bozulmadığı interproksimal lezyonlar, kemik tabakalarının ince olduğu bukkal ve lingual kemik kayıpları, kemik rezorpsiyonunun furkanın apikal bölgesine doğru genişlemediği furka

problemleri gibi klinik önemi olan küçük lezyonları doğru olarak göstermediği konusunda tartışmalar bulunmaktadır.⁴⁷ Van der Stelt⁵¹ araştırmasında; konvansiyonel radyografide birtakım distorsiyonlara bağlı küçük kemik lezyonlarının tespitinde limitasyonlar olabileceğini söylemiştir. Bu bozulmanın bütün anatomik yapılarda oluşabileceğini ve bu durumun diagnostik önemi olan yapıların görsel olarak tespit edilebilirliğini sınırlandıracağını savunmuştur.

Radyograflar, gözle kolaylıkla görülebilen bilgilerden çok daha fazlasını sahiptir. Fakat araştırmacının görüşünü diagnostik bilgilerden uzaklaştırabilen etkenler arasında alveolar kemik ve komşu dişler yer alır. Sonuçta, patolojik değişimlere tanı konulmasını zorlaştırır. Kemik değişikliklerinin erken tanısında intraoral radyografların etkinliği yeterli değildir. Periodontal hastalığı tanımlarken, o anki alveolar kemik kaybı kolaylıkla görülür. Fakat farklı zamanlarda alınan radyograflarda kemik kaybının minimal düzeyde ilerleyişini tespit etmek zordur.⁵² Çünkü sağlam kortikal tabakaların varlığı trabeküler kemik kaybının belirlenmesini engeller. Ayrıca kökler superpoze olduğundan dolayı furka bölgesindeki defektlerin de görülebilmeye ihtimali azalır. Çünkü kemik densitesindeki ufak değişikliklerin çıplak gözle fark edilmesi mümkün değildir. Trabeküller kemikte meydana gelen gözle görülemeyecek kadar az kemik değişikliklerinin tanısının konulmasında radyograflar çoğunlukla yetersizdir.⁵³ Van der Stelt ve ark.⁵¹ radyografların genellikle interdental bölgedeki kemik kaybını gösterdiğini bildirmişlerdir. Bunun sebebinin ise diş köklerinin alveol kemik kaybı olan bölgelere süperpoze olmasından kaynaklandığını bildirmişlerdir. Bender ve Seltzer⁵⁴, yapay olarak oluşturulan küçük boyutlu kemik lezyonlarına, lezyon kortikal kemikte oluşturulduğunda radyografik olarak görüntülenebildiğini ancak trabeküller kemik seviyesinde radyografik olarak tanı konulamadığını göstermişlerdir. Theilade⁵⁵ çalışmasında bukkal ve lingual kemik yüksekliği ölçümünde radyografik ölçüm

değerlerinin, klinik ölçümlerden daha az olduğunu bulmuştur. Anguler kemik kayıplarının görülememe sebeplerinden birisi de implantların yüzeyi ile kemik dokusu arasında keskin kontrast olmasıdır.⁵²

Radyografların tanısal değerini kısıtlayan bir diğer etkende; konvansiyonel radyograflarla yapılan çalışmalarda gözlemci ve gözlemciler arası değerlendirmelerin değişkenliğinin fazla olmasıdır.^{52,56}

Son yıllarda bilgisayarlar ve dijital görüntüleme teknikleri kullanılmasıyla periodontal hastalıklarla ilişkili alveolar kemik kaybının yeterli tanısı artmıştır.

2.3. Radyografik Görüntüleme Yöntemleri

Dijital radyograflar; lezyon ve hastalıkların saptanması ile çevre dokuların incelenmesinde, olası hastalıkların doğrulanmasında veya sınıflandırılmasında, dental işlemler sırasında bilgi edinmede, büyüme ve gelişimin değerlendirilmesinde, çürükteki sekonder değişikliklerin, periodontal hastalıkların veya travmaya bağlı olarak ortaya çıkan patolojilerin görüntülenmesinde, hastanın belirli dönemlerdeki durumunun belgelenmesinde kullanılmaktadır.⁵⁷

2.3.1. Periodontal Hastalıkta Kullanılan Görüntüleme Yöntemleri

Radyograflar, periodontal hastalığın değerlendirilmesinde anamnez ve klinik muayene bulgularının yanında tamamlayıcı rol oynarlar. Genel olarak radyograflar; var olan kemik miktarını, alveoler kreterlerin durumunu, furkasyon bölgelerindeki kemik kaybını, periodontal aralığın genişliğini, periodontal hastalığa neden olan ya da şiddetlendiren lokal başlatıcı faktörleri, diş taşlarını, uyumsuz veya taşkın restorasyonları, kök uzunluğu ve morfolojisini ve kron-kök oranını, anatomik önemli bölgeleri, periodontal deformite ile ilişkili maksiller sinüsün pozisyonunu, eksik,

sürnumereler veya gömülü dişleri, önemli patolojileri, çürükleri, periapikal lezyonları, kök rezorbsiyonlarını değerlendirmede yarar sağladığı bilinmektedir. Ayrıca periodontal hastalığın gidişatı boyunca kemiğin durumuyla ilgili de kalıcı kayıtlar sağlar.⁵⁸

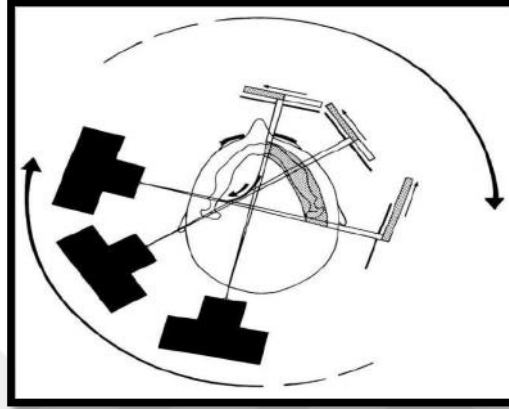
İntraoral radyografların kullanım amacı genellikle alveolar kemik kretinin lokalizasyonunun belirlenmesidir. Kemik kretinin konumu sıklıkla mine-sement birleşimi ile olan ilişkisine göre ifade edilir. Genç insanlarda, proksimal yüzeylerdeki alveol kemik kreti 2 mm'den az bir mesafede konumlandığı bildirilmiştir.⁵⁹ Alveol kemik kretinin normal konumunu tanımlamak için kullanılan kriterler epidemiyolojik çalışmalarda 1 ile 3 mm arasında değişmektedir. Araştırmacılar tarafından, çenelerle ilişkili olarak x-ışını yönlendirilmesindeki değişimlerin, film üzerinde kaydedilen anatomik yapıların iki boyutlu ilişkilerinde değişikliklere yol açtığı gösterilmiştir. X-ışını dişe ve buna paralel yerleştirilen filme dik olarak yönlendirildiğinde, mine-sement birleşimi ile kemik kreti arası radyografik mesafe ve gerçek anatomik mesafe arasındaki ilişkinin en iyi şekilde elde edilebileceği bildirilmiştir.^{58,60}

2.3.1.1. Ortopantomograf Görüntüleme

Ortopantomograf görüntüleme (OPG) ağız içi ve ağız dışı radyasyon kaynakları kullanılarak elde edilirler. İntraoral radyasyon kaynağı kullanılarak ağız içerisinden çenelere yönlendirilen ışın, hastanın ağız dışında bulunan kavisli veya düz metal kasetlere ya da esneyebilen kasetlere düşürülür. Işın kaynağı, hasta ve film intraoral teknikte sabittir. Ekstraoral radyasyon kaynağıyla alınan OPG ise ekspoz süresince radyasyon kaynağı ve kaset hasta etrafında döner.⁶¹ (Şekil 2.2)

OPG görüntünün elde edilmesi, görüntüsü istenen bölgede bulunan anatomik oluşumların süperpozisyonları önlenerek, dokuların istenilen düzlemde görüntüsüne olanak veren tomografi prensiplerine dayanır. Hastanın başının çevresinde film ve x-

ışını kaynağı karşılıklı olarak zıt yönlerde hareket eder. Fokal trough; dönüş eksenini çevresindeki keskin odaklanmanın sağlandığı tabaka olarak adlandırılır. Fokal trough içinde bulunan anatomik yapılar radyografıta açıkça görünürken, fokal trough dışında bulunan yapılar bulanıklaşır.^{61,62}



Şekil 2.2. OPG Görüntüleme Tekniği⁶¹

Üretici firmanın tasarımına bağlı olarak OPG cihazlar bölünmüş iki görüntü veya devamlı bir görüntü sağlarlar. Bölünmüş görüntü sağlayan OPG cihazlarında anterior bölgeden çift görüntü alınır. Bu özelliğin avantajı, süpernumere dişlerin bukkolingual pozisyonlarının ve yabancı cisim tespitidir. Böylece yabancı cisim veya süpernumere dişin alınmasında uygun giriş yolunun bulunması sağlanır. Klinisyenler tarafından daha estetik bir görüntü sağlamalarından dolayı devamlı görüntü sağlayan OPG cihazları çoğunlukla tercih edilirler.⁶²

OPG’de elde edilen görüntünün kalitesi; hastanın dişlerinin ve diş arklarının imaj tabakası içerisinde bulunmasına bağlıdır. İmaj tabakası dışında kalan kısımlar bulanık ve belirsiz bir görüntü oluşturur. Bundan dolayı hastaya verilen pozisyon çok önemlidir ve de hastanın pozisyonu tam olarak ayarlandığı takdirde ideal bir görüntü elde edilir. OPG’de hastaya pozisyon verilmesinde şu genel kurallar uygulanır:⁶¹

- a. Tekniğin uygulanmasından önce radyografya artefakt oluşturabilecek metal destekli protez, kolye, toka, küpe ve benzeri bütün metalik objeler çıkarılır.
- b. Hastaya kurşun önlük giydirilir.
- c. Çene desteği ve ısırma çubuğu kullanılarak hastanın antero-posterior konumlandırılması sağlanır. Bu amaçla ısırma bloğu üzerinde bulunan çentik, maksiller ve mandibular kesici dişlerin insizal kenarları arasına gelecek şekilde hastaya pozisyon verilir ve çentiği ısırması istenir. Bu şekilde kesici dişler fokal trough içine alınır.
- d. Hastanın sagittal düzlemi yere dik ve cihazı ortalayacak şekilde ayarlanır.
- e. Hastanın Frankfurt düzlemi yere paralel hale getirilmelidir. Bu sayede sert damağın süperpozisyonunu minimale indirir.
- f. Servikal vertebraların mandibula ön bölgesine süperpoze olmasını engellemek için teknik uygulanırken hastanın boyun kısmının iyice gerilmesi gereklidir. Bunun için hastanın başı sefalostatta sabitlendikten sonra hastaya cihaz üzerindeki kollardan tutarak pozisyonunu bozmadan kendini 20 cm kadar ileri alması istenerek hasta ski (kayak) adı verilen pozisyona getirilir.
- g. Tüm pozisyonlar ayarlandıktan sonra hastaya yutkunması ve dilini damağına değdirecek şekilde durması söylenir. Bu sayede mevcut hava boşluğunun ortadan kalkmasına sebep olarak doku dansitesinin eşit duruma gelmesi sağlanır ve maksiller dişlerin apikal kısımlarının optimal düzeyde görülmesi sağlanır.
- h. Hastaya teknik hakkında bilgi verilir ve hareket etmemesi söylenir.

OPG Cihazların Çalışma Prensipleri

OPG dişhekimliğinde çok önemli bir yere sahiptir. Dişhekimliği ile ilgili merkezlerde sıklıkla kullanılan bir yöntemdir. Bu teknikle alınan radyograflardan en iyi sonuçları elde etmek için operatörün cihazın çalışma prensiplerini ve görüntünün nasıl oluştuğunu bilmesi gereklidir.⁶¹

Çalışma prensipleri 3 başlık altında incelenebilir:⁶¹

1. Tek Rotasyon Merkezli Cihazlar (Rotograph): Bu teknikte hasta tek bir rotasyon eksenini etrafında dönmektedir. Kavisli yüzeyleri tomografisi prensibine dayanır.
2. İki Rotasyon Merkezli Cihazlar (Panorex): Bu cihaz da kavisli yüzeylerin tomografisi esasına dayanır. Paatero tarafından geliştirilen bu teknikte düz kaset kullanılır. Rotasyon merkezi tek değildir. İlk rotasyon merkezi sağ büyük azılar bölgesinde, ikinci rotasyon merkezi de sol büyük azı dişleri bölgesindedir.
3. Üç Rotasyon Merkezli Cihazlar (Orthopantomograph): Bu cihazda ikisi sağ ve sol bir diğeri de ön bölgeye ait üç rotasyon merkezi bulunur. Paatero, diş kavislerinin parabol şeklinde bir eğri oluşturması sebebiyle üç farklı rotasyon merkezi ile daha net görüntü elde edilebileceğini düşünmüştür. Ekspoz süresi boyunca cihaz otomatik olarak rotasyon merkezlerini değiştirerek görüntü oluşumunu sağlar. Bu cihazlarda elde edilen görüntü diğer iki tip cihazdan daha nettir. OPG'nin özel bir sefalostatı vardır ve hastanın başı buraya sabitlenir. Işın kaynağı ve kaset hastanın başı etrafında aynı hızla fakat ters yönde hareket eder. Kaset aynı zamanda kendi eksenini etrafında da dönme hareketi yapar.

Günümüzdeki OPG cihazlarının çoğu devamlı hareket eden çok rotasyon merkezli cihazlardır. Bu da dental arklardaki boyut farklılıkları ve ırksal özelliklere bağlı magnifikasyon ve distorsiyonları minimuma indirmeyi sağlar.^{61,63}

Dişhekimliğinde OPG Kullanımı

OPG dişlerin ve çenelerin genel yapısal ilişkileri değerlendirilir. Ancak çok ince detaylar istenilen durumlarda gerekli görülen bölgelerden intraoral radyograflar alınabilir. Dişhekimliğinde OPG genellikle şu durumlarda istenir:

- a. Çenelerin ve dişlerin genel olarak değerlendirilmesinde,
- b. Çenelerin büyük ve geniş bir kısmının incelenmesini gerektiren lezyonların değerlendirilmesinde,
- c. Dişlerin gelişim ve anomalilerinin takibinde,
- d. Çene ve yüz travmalarının değerlendirilmesinde,
- e. Gömülü dişlerin, özellikle 20 yaş dişlerinin varlığı ve pozisyonunun incelenmesinde,
- f. Her iki çenedeki kist, tümör, diğer büyük ebatlı patolojileri ve sınırlarının tespitinde,
- g. Periodontal hastalıklarda alveol kemik yüksekliğini değerlendirmede,
- h. İmplant öncesi değerlendirmeleri yapmada,
- i. Protez planlaması öncesinde çenelerin değerlendirilmesinde ve kalmış kök varlığının saptanmasında,
- j. Ortodontik tedavi planlaması öncesindeki değerlendirmelerde,
- k. Temporomandibular eklemin değerlendirilmesinde,

- l. Maksiller sinüsler, burun septumu, çene kırıkları, nasal konkaların değerlendirilmesinde,
- m. Hastaların ağızlarını açamadığı, açmakta zorlandığı durumlarda,
- n. Çok şiddetli bulantı refleksinin olduğu ve intraoral radyograf alınmasının mümkün olmadığı durumlarda.^{61,64}

Ortopantomograf Görüntülemenin Avantajları

- a. OPG maksilla ve mandibula tek bir film üzerinde görüntülenerek geniş anatomik bölgeler incelenebilir.
- b. Dental panoramik cihazlarda kullanılan film-screen kombinasyonu sayesinde hasta daha az radyasyon alır. Full-mouth periapikal radyografide hastanın almış olduğu radyasyon dozu panoramik filmde alınan radyasyon dozunun yaklaşık üç katıdır.
- c. OPG zaman kaybını önlemektedir. Full-mouth periapikal film çekiminden daha kısa bir süre ve daha az zahmet gerektirmektedir. Bu teknikte hastanın konumlandırılması ve görüntünün alınması için gerekli zaman 3-5 dakika arasındadır. Minimum kooperasyonla ve hastayı rahatsız etmeden uygulanır.
- d. Ağızını açamayan hastalarda rahatlıkla uygulanabilir.
- e. OPG, intraoral teknikleri tolere edemeyen hastalarda kolaylıkla uygulanabilir.
- f. OPG hasta motivasyonunda ve hastaya hastalığı hakkında bilgi verilmesinde daha anlaşılır olması açısından yararlıdır.
- g. Lateral oblik radyografiden daha az distorsiyonla görüntü elde edilir.^{61,65}

Ortopantomograf Görüntülemenin Dezavantajları

- a. Tomografik görüntü olması ve yoğunlaştırılmış screen kullanılması nedeniyle detay iyi değildir.
- b. Detayların iyi olmaması nedeniyle küçük çürüklerin, ara yüz çürüklerinin ve periodontal hastalıkların tespit edilmesinde intraoral radyografler kadar avantajlı değildir.
- c. Artan obje-film mesafesine bağlı olarak her cihazda farklı olmakla birlikte görüntüde büyüme söz konusudur.
- d. X-ışınlarının angulasyonundan dolayı objenin boyu uzar. Geometrik distorsiyon söz konusudur. Lingual ya da palatinal kısımlar bukkal tarafa göre nispeten daha yüksek görülür.
- e. Anterior bölgelere servikal vertebraların süperpoze olmasına bağlı olarak bu bölgelerdeki dişler net olarak görülemez.
- f. Bazı cihazlarda ön bölgede imaj tabakasının yetersizliği nedeniyle kanin ve kesiciler bölgesi net görülemez.
- g. İmaj tabakasının şekline uymayan ve fasiyal asimetrisi olan hastalardan alınan görüntülerde distorsiyonlar oluşur.
- h. Özellikle küçük azı dişleri bölgesinde proksimal yüzeyler süperpoze olur ve bu bölgedeki ara yüz çürükleri sağlıklı bir şekilde teşhis edilemez.
- i. Aşırı klas-II ve klas-III vakalarında maksiller ve mandibuler anterior segmentlerin sağlıklı bir şekilde değerlendirmesi yapılamaz.^{64,65,66}

2.3.1.2. Tomografi

Tomografinin kelime anlamı kesit radyografisidir. Vücudun sadece bir kesitini veya bölgesini gösteren radyografları üretmek için kullanılan özel bir tekniktir. Her

kesit o bölgedeki dokulara odaklanarak yapıları net bir şekilde gösterir. O bölge dışındaki yapılar bulanıklaşır ve odak dışında kalır.⁶³

Her konvansiyonel tomografik kesit ürünü kontrol gerektirir. Ekspoz esnasında x-ışını tüpünün ve filmin birbirine uyumlu bir şekilde hareket etmesi zorunludur. İlk zamanlarda sagittal veya koronal düzlemlerden yalnız birinin görüntüsü elde edilebiliyorken, bugünkü modern cihazlar sayesinde diğer düzlemlerdeki görüntülerde aynı anda alınabilmektedir.^{63,67}

Objeden birçok kesit alınarak üç boyutlu görüntü elde edilmesi tomografinin teşhis ve tedavi planlamasına getirdiği en büyük kolaylıktır. Oysa konvansiyonel görüntüleme teknikleri ile anatomik ve patolojik oluşumlar sadece iki boyutta görüntü verirler. Bu durum tedavi planlamasında ve patolojik yayılımlar hakkında tam olarak bilgi vermez. Bundan dolayı da tomografik tekniğin bu alana getirmiş olduğu yenilik göz ardı edilemez.⁶⁸

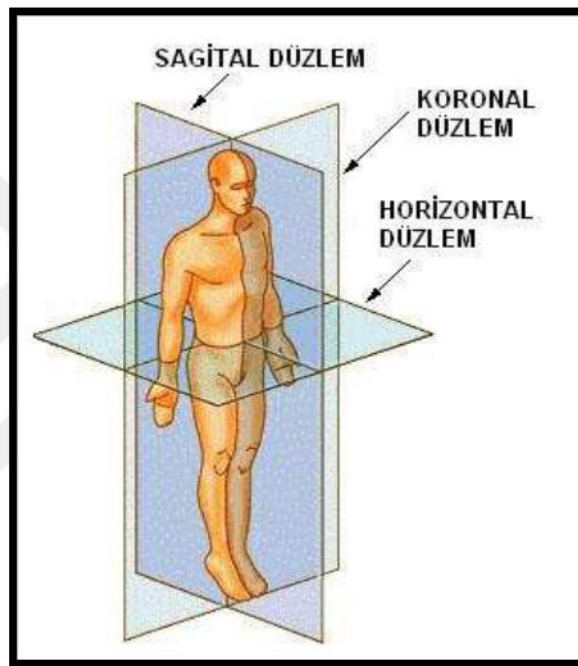
Tomografi cihazı kontrol edilmesi gereken ve tüm parçalarının birbiri ile uyumlu hareket etmesinin gerekli olduğu bir ünedir. Buyüzden birbirleri ile bağlantılıdır ve ışınlamanın yapıldığı esnada x-ışını tüpünün başı hasta etrafında bir yöne doğru dönerken film de aksi yöne doğru hareket eder. Tomografik harekette rotasyon merkezini hedef alınan bölge oluşturur. Bu noktanın film üzerindeki izdüşümü hareket esnasında hep aynı kalacağından görüntüsü de net oluşacaktır.^{63,67}

Tomografik hareketler üç düzlemde görüntü alır. Bunlar:⁶⁹

- a. Lateral (Sagittal) yönde,
- b. Koronal (Frontal) yönde,
- c. Aksiyal (Horizontal) yönde olmak üzere sıralanabilir. (Şekil 2.3)

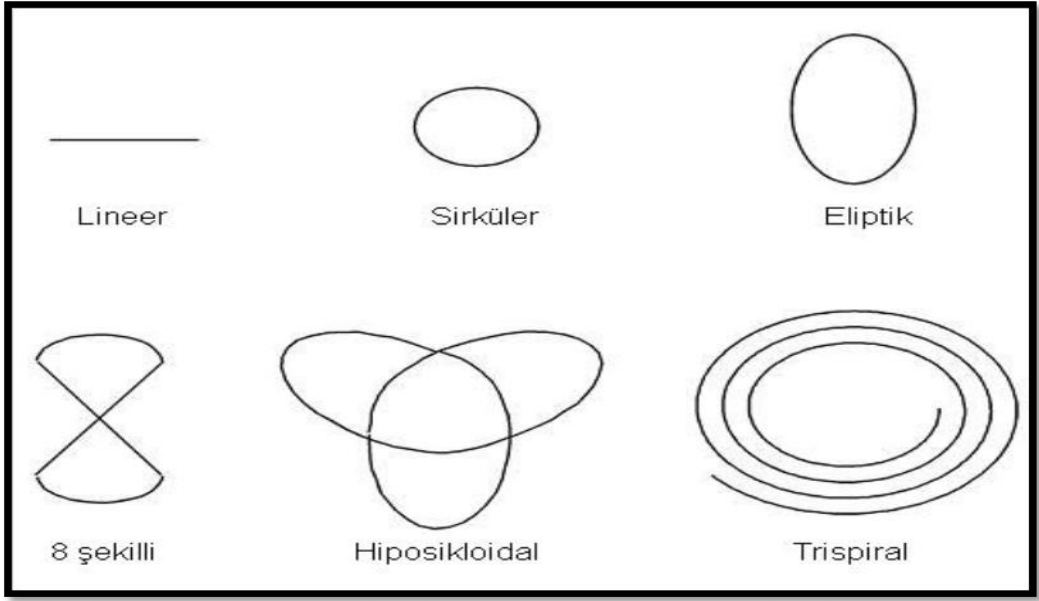
X-ışını tüpünün yapmış olduğu hareket doğrultusuna göre tomografik yöntemler farklı isimler almaktadır. Bunlar:⁷⁰

Lineer hareket,
Eliptik hareket,
Dairesel (Sirkuler) hareket,
Trispiral,
8 hareketi yapan,
Hiposikloidal tomografi yöntemleridir (Şekil 2.4).



Şekil 2.3. Her üç düzlemin sematik olarak gösterilmesi⁶⁹

Bu cihazlar oldukça komplikedir. Cihazların hareketi esnasında rotasyon merkezleri hep aynıdır. İçlerinde en basiti ve açıklanması en kolay olanı lineer harekettir. İstenmeyen yapıların bulanık görüntülerinden oluşan düz çizgi üretmeleri bu tip tomografi cihazlarının dezavantajıdır. Diğer tip tomografi cihazları ise daha net ve belirgin olan görüntüleri elde etmek amacıyla üretilmişlerdir.^{61,71}

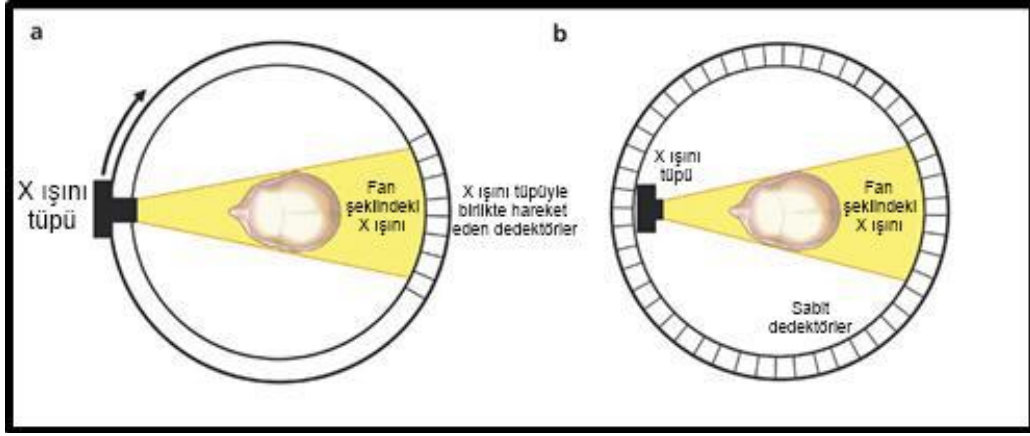


Şekil 2.4. Tomografik hareketler⁷⁰

Bilgisayarlı Tomografi

Radyografik görüntüleme yöntemlerinde prensip, üç boyutlu görüntünün iki boyutlu görüntüsünün elde edilmesine dayanır. Yoğunluğu yüksek lezyonlar veya dokular, yoğunluğu düşük olanları konvansiyel görüntüleme yöntemlerinde gizler. Ayrıca lezyonların gerçek sınırlarını, yumuşak doku ilişkilerini göstermede yarılgılara sebep olabilmektedir. Özellikle baş boyun bölgesindeki lezyonların komşu anatomik yapılarla olan ilişkileri ve sınırları çeşitli süperpozisyonlar nedeniyle doğru belirlemeyi bilmektedir. Bu olumsuzlukların önlenmesi için çeşitli görüntüleme teknikleri geliştirilmiştir ve bunların en önemlisi de Bilgisayarlı Tomografidir (BT).⁷²

En basit formda bir BT tarayıcısı iyi kolime edilmiş, yelpaze şeklinde x-ışını üreten x-ray tüpü ve hastadan geçen fotonların sayısını ölçen sintilasyon dedektörleri ve iyonizasyon bölmelerinden oluşur.⁷³ 3. nesil BT'lerde x-ışını tüpü ve sensörler işlem sırasında birlikte hareket ederek hasta etrafında dönerken, 4. nesil cihazlarda x-ışını tüpü tamamen sabit sensörlerin etrafında tek başına döner. Bu sayede sensörler tekrar ışınlanabilir duruma geçmek için zaman kazanır.⁷⁴ (Şekil 2.5)



Şekil 2.5. Bilgisayarlı tomografi ünitesi şematik görünümü (a) 3. nesil BT ünitesinin şematik gösterimi; (b) 4. nesil BT ünitesinin şematik gösterimi⁷⁴

Hasta tabla üzerinde sabit pozisyonda yatarken ince bir demet halinde x-ışını gönderilir ve masa istenilen miktarda ilerletilerek tekrar x-ışını gönderilerek kesitler elde edilir. Spiral BT’de hasta yatağı gantri içerisine hareket ederken sürekli ışınlama yapılır ve bu şekilde spiral oluşur.⁷⁴

Büyük hacimdeki dokuların hızlı bir şekilde taranmasına izin verir, intravenöz uygulanan kontrast maddelerin miktarını düşürür, yavaş tarayıcılarda görülen hareket artefaktı en aza indirgenmiş olur ve multiplanar görüntülemeye ve 3 boyutlu rekonstrüksiyona izin verir.⁷⁵

BT normal ve anormal yumuşak doku ve kemik dokuların görüntülenmesine izin verir. Ayrıca BT kalsifikasyonların belirlenmesinde ideal bir yöntemdir. Baş ve boyun bölgesindeki BT uygulamaları inflamasyon, kist, benign ve malign tümörlerin değerlendirilmesine olanak sağlar. Fonksiyonel endoskopik sinüs cerrahisinden önce nasal kavite, lateral nasal duvar, osteomeatal unit ve sinüslerin detaylı bir şekilde görüntülenmesini sağlar.⁷⁶ Bunun dışında maksillofasial, rekonstrüktif ve ortognatik cerrahi öncesi planlamalarda, dental implant uygulamalarında, travma ve TME hastalıklarında kullanışlıdır.⁷⁷

İncelenmek istenen yapının çevresindeki dokuların superpozisyonu olmaksızın görüntülenmesine izin vermesi, farklı fiziksel densitelere sahip iki dokunun birbirinden daha kolay ayrılabilmesini sağlayan yüksek kontrast rezolüsyonu, aksiyel, koronal ve sagittal planda dokunun görüntülenmesine izin vermesi, distorsiyon ve magnifikasyonun olmaması, kist veya tümör varlığında densite ölçümleri ile bu lezyonların katı mı yoksa sıvı bir yapıya mı sahip olduğunun belirlenmesine izin vermesi gibi BT'nin konvansiyonel görüntüleme yöntemlerine göre bir çok avantajı vardır.^{73,77} Bunun yanında dezavantajları ise yumuşak dokuların görüntülenmesi için kontrast maddeye ihtiyaç duyulması, konvansiyonel yöntemlere göre daha fazla radyasyon verilmesi ve metalik objelerin görüntüde saçılma oluşturması nedeniyle görüntü kalitesinin bozulmasıdır.⁷⁷

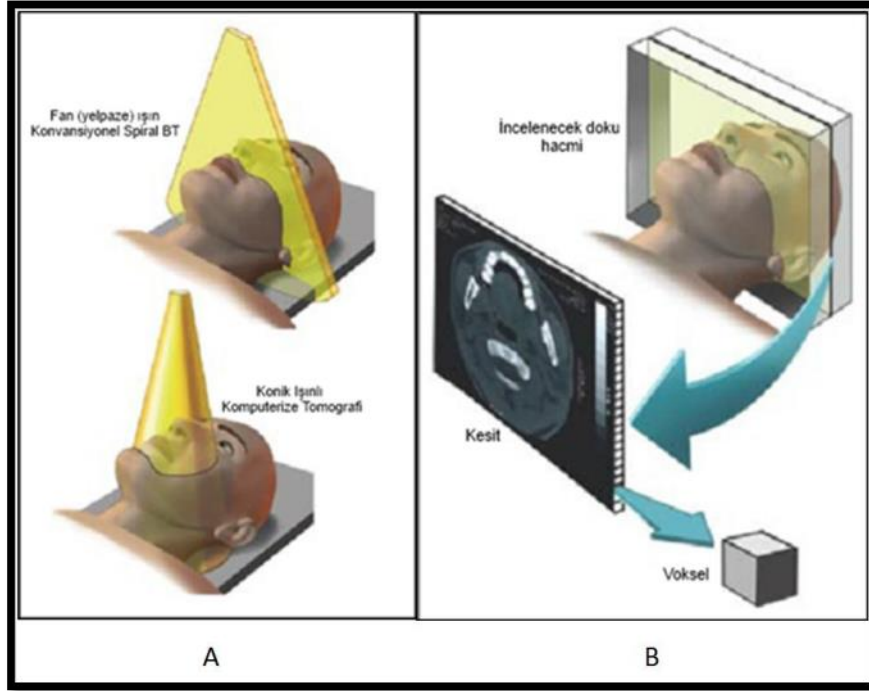
Konik Işınlı Bilgisayarlı Tomografi (KIBT)

İki boyutlu tüm radyografilerin benzer limitasyonları bulunmaktadır. Bunlar dokuların magnifikasyonu, distorsiyonu, süperpozisyonu ve yanlış veya eksik gösterilmesidir. 3 boyutlu görüntüleme yöntemlerinden BT'nin ise maliyetinin yüksek olması, erişiminin kolay olmaması ve hastaların aldığı radyasyon dozunun fazla olması gibi nedenlerden dolayı diş hekimliğinde kullanımı kısıtlıdır.⁷⁸ Bu nedenle diş hekimliği pratiğinde kullanabilecek, az yer kaplayan ve daha az radyasyonla 3 boyutlu görüntülerin elde edilebildiği yeni sistemler üretilmeye çalışılmıştır.⁷⁹ Bu amaçla ilk olarak Mozzo ve diğerleri konik ışınlı bilgisayarlı tomografi cihazını (KIBT) üretmişlerdir.

KIBT'de spiral BT'de kullanılan fan (yelpaze) şeklindeki x-ışını yerine konik şekilli x-ışını fotonları kullanılır. Konik ışının şekli dairesel veya dikdörtgen olabilir. Spiral BT'de görüntü elde edilmesi için kullanılan multipl rotasyonun aksine KIBT'de

ilgili alanın görüntülenmesi için 360°'lik tek bir rotasyon yeterlidir.⁸⁰ Bu sayede x-ışınları daha verimli kullanılır. Çok daha az elektrik enerjisi gerektirir ve maliyeti daha az olan ve daha az yer kaplayan x-ışını komponentlerinin kullanımıyla 3 boyutlu görüntü elde edilir.⁸¹

Görüntü x-ışını kaynağı ve dedektörlerin sabit olduğu rotasyon yapan gantrinin kullanımıyla gerçekleşir. Piramidal veya konik şekilli iyonize radyasyon kaynağı ilgili bölgenin ortasından karşı taraftaki x-ışını dedektörlerine yönlendirilir.⁸² Rotasyon sırasında dedektörler tarafından alınan görüntü serileri silindirik numerik bir hacim elde etmek için bilgisayar tarafından işlenir. Numerik silindirlerde her bir hacim ünitesinin şekli kübiktir ve hacim de izotropiktir. Bu hacimdeki kesit oryantasyonu ne olursa olsun aynı uzaysal çözünürlüğü sağlar⁸³. Farklı açılardan alınan ham görüntülerden yumuşak doku, iskelet, diş ve havayolu gibi dokuların içyapısı hakkında bilgiyi içeren 3 boyutlu görüntüleri elde etmek için bilgisayar algoritmaları kullanılır.⁸⁴



Şekil 2.6. (A) Konvansiyonel spiral BT ve KIBT arasındaki ışınlama farklılıkları. (B) KIBT'de görüntü oluşumu⁸⁰

Görüntü x-ışını kaynağı ve dedektörlerin sabit olduğu rotasyon yapan gantrinin kullanımıyla gerçekleşir. Piramidal veya konik şekilli iyonize radyasyon kaynağı ilgili bölgenin ortasından karşı taraftaki x-ışını dedektörlerine yönlendirilir.⁸² Rotasyon sırasında dedektörler tarafından alınan görüntü serileri silindirik numerik bir hacim elde etmek için bilgisayar tarafından işlenir. Numerik silindirlerde her bir hacim ünitesinin şekli kübiktir ve hacim de izotropiktir. Bu hacimdeki kesit oryantasyonu ne olursa olsun aynı uzaysal çözünürlüğü sağlar.⁸³ Farklı açılardan alınan ham görüntülerden yumuşak doku, iskelet, diş ve havayolu gibi dokuların içyapısı hakkında bilgiyi içeren 3 boyutlu görüntüleri elde etmek için bilgisayar algoritmaları kullanılır.⁸⁴

KIBT'nin Maksillofasiyal Bölgede Kullanım Alanları

KIBT maksillofasiyal bölgede gömülü dişlerin değerlendirilmesinde, ortognatik cerrahide, patolojik durumlarda, temporomandibuler eklemin incelenmesinde, ortodonti, endodonti, dental implantlar ve kemik grefti uygulanan vakalarda ve yarı dudak ve damak vakalarında uygulanmaktadır.^{79,82,85} Paranasal bölgede ise inflamatuvar patolojilerde, fungal sinüzitlerin değerlendirilmesinde, maxiller sinüslerle diş ilişkilerinin belirlenmesinde, kemik şekillenmesi ve mukozal kalsifikasyonlarda, hastaların tedavi sonrası postoperatif değerlendirilmesinde, travma vakalarında ve tümöral patolojilerde kullanılabilir.⁸³

KIBT'nin kraniyofasiyal görüntülemeye kullanılmaya başlanmasıyla birlikte gömülü dişlerin yerinin belirlenmesinde, temporomandibuler eklemin görüntülenmesinde, kraniyofasiyal asimetrisi bulunan hastaların teşhisinde çok değerli bir öneme sahip olan sanal 3 boyutlu modeller oluşturulmasını sağlayan volumetrik bilgisinin elde edilmesi sağlanmıştır.⁸⁶ Bunların dışında KIBT osseöz lezyonların boyut

ve hacimlerinin değerlendirilmesinde,⁸⁷ implant uygulanacak bölgelerin değerlendirilmesinde,⁸⁸ ortodontik analiz ve tedavi planlamalarında,^{86,89,90} havayolunun alan ve hacim ölçümlerinde^{91,92,93} ve obstrüktif uyku apnesi olan hastalarda⁹³ kullanılmaktadır. Ancak bu alanlarda kullanılırken KIBT'den elde edilen ölçümlerin doğruluğunun araştırılmış olması gerekmektedir.

KIBT'nin lineer ve anguler ölçümlerinin doğruluğu araştırılırken kuru kafatasından direk kaliper yardımıyla yapılan ölçümlerle karşılaştırma yapılmıştır.^{94,95} Araştırmalarda bunun dışında hastadan alınmış konvansiyonel radyografi teknikleriyle^{86,89,90} ve kuru maxilla ve mandibula'nın kullanıldığı çalışmalarda BT⁸⁸ ile karşılaştırma yapılmıştır.

Kuru kafatasıyla yapılan çalışmalarda bazı ölçümlerde küçük farklılıklar olsa da KIBT ile alınan görüntülerden oluşturulan sefalometrik grafiğin konvansiyonel yöntemlerin yerine kullanılabileceği bildirilmiştir.^{90,96,97}

Hastalardan alınmış konvansiyonel radyografilerle KIBT'nin karşılaştırıldığı çalışmalarda başarılı bir şekilde konvansiyonel sefalometrik filmlerin yerini alabileceği ve hastaların ortodontik teşhis ve tedavi planlaması için alınmış KIBT görüntülerinin ek olarak alınan konvansiyonel görüntülemelerin önüne geçilebileceği bildirilmiştir.^{63,68}

BT ile yapılan iki çalışmada da KIBT'nin dental alanların görüntülenmesinde kullanılabilecek güvenilir bir yöntem olduğu belirtilmiştir.⁸⁸

KIBT'nin Avantajları

- a. Kesitsel görüntü alınabilmesi,
- b. İstenildiğinde üç boyutlu rekonstrüksiyonlar yapılabilmesi,
- c. Lezyonların absorpsiyon değerlerini belirleyerek doku dansitesini tayin edebilmesi,

- d. Doku veya tümör içeriğinin sıvı, selüler veya vasküler olup olmadığının belirlenebilmesi,
- e. Lezyon boyutlarının tespit edilebilmesi, sınırlarının net bir şekilde takip edilebilmesidir.^{65,98}

KIBT'nin Dezavantajları

- a. Pahalı bir teknik olması,
- b. Metalik yabancı cisimlerin artifakt oluşturması,
- c. Doku spesifitesini tayin etmedeki yetersizliği,
- d. e. İşlemin nispeten uzun bir süre alması,
- f. Yetişmiş bir personele ihtiyaç duyulmasıdır.⁹⁸

3. MATERYAL VE METOT

Eskişehir Osmangazi Üniversitesi Diş Hekimliği Fakültesi Periodontoloji Anabilim Dalına Ekim 2015 - Nisan 2016 tarihleri arasında başvuran hastalardan Kronik ve Agresif periodontitis teşhisi konulmuş bireyler çalışmaya dahil edilmiştir.

Çalışmamızın planlanmasını takiben, Eskişehir Osmangazi Üniversitesi Klinik Araştırmalar Etik Kurul Başkanlığına başvurulmuş ve kurulun 29 Haziran 2015 tarihli ve 80558721/212 sayılı kararıyla verilmiş olan etik kurul izni (Ek-2) ile çalışmaya başlanmıştır. Çalışmaya katılan bireylere araştırmanın detayları anlatıldı ve bilgilendirilmiş onam formunu inceleyen bireyler formu imzalayarak çalışma kapsamına alındı. Ayrıca Eskişehir Osmangazi Üniversitesi Bilimsel Araştırma Projeleri Komisyonu tarafından 16 Ekim 2015 tarihli ve 61690618-604-99/1929 sayılı proje desteği ile projemiz gerçekleştirilmiştir.

3.1. Çalışmaya Dahil Edilme Kriterleri

- Katılımcıların 18-65 yaş arasında olması ve araştırmaya katılmaya gönüllü olması,
- Herhangi bir sistemik hastalığa sahip olmaması ve radyografi çekilmesine engel olabilecek herhangi bir sistemik durumun bulunmaması,
- Günde 10'dan fazla sigara içmiyor olması veya 2 yıldan daha uzun bir süre önce sigarayı bırakmış olması,
- Klinik durumun muayene, radyografi alınması ve operasyonu tolere edebilmesi,
- Radyografik olarak alveolar kemik kaybının saptanabilir olması,
- Periodontal cerrahi düşünülen bölgelerde cep derinliğinin en az 5 mm olması kriterleri arandı.

Çalışmaya 25 hasta ve 90 tane diş dahil edilmiştir. Bu dişlerin 40 tanesi anterior, 50 tanesi de posterior dişlerdir. Değerlendirme hem tüm dişler üzerinde hem de anterior ve posterior dişler kendi aralarında değerlendirilmiştir. Temel tedavi de oral hijyen eğitimi verilmesinin yanında, ultrasonik aletlerle ve el aletleriyle detertraj ve kök yüzeyi düzleştirilmesi yapılmıştır. Periodontal sondalamada cep derinlikleri ve ataçman kayıpları klinik ölçümlerde kaydedilmiştir. Periodontal operasyonlar öncesinde etkilenmiş bölgelerde KIBT ve panoramik radyograf taraması yapılmıştır.

3.2. Klinik Tespitler

Çalışmaya OPG ve KIBT istemi yapıldıktan sonra periodontal operasyonlarla başlanmıştır. Operasyonlarda rutin periodontal flep operasyonu ile flep kaldırılıp diş çevreleyen granülasyon dokuları temizlendikten sonra ölçümlere geçilmiştir. Periodontal defektleri ölçmek için Williams periodontal sondası kullanılmıştır. Tüm periodontal defekti olan dişlerin mesial ve distal bölgelerinden ölçümler yapılmıştır. Ölçümlerde periodontal sond defektin en derin noktasına konumlandırılmış ve mine-ement sınırı arasında ki ölçüm mm cinsinden kaydedilmiştir. Bu ölçümler referans standartı olarak kullanılmıştır. (Şekil 3.1. ve 3.2.)

3.3. OPG Ölçümler

Hastaların, periodontal cerrahi girişim öncesi Eskişehir Osmangazi Üniversitesi Diş Hekimliği Fakültesi Radyoloji Anabilim Dalında çekilen OPG filmler üzerinde incelemeleri yapılmıştır. Kullanılan cihaz 66kV, 7mA radyasyon dozlarına ve 16s ışınlama süresine sahiptir (Planmeca Promax 2D S3, Helsinki, Finlandiya). İnceleme tüm dişler, anterior dişler kendi arasında ve posterior dişler kendi arasında olacak şekilde yapılmıştır. Radyograflar görüntüleme programı kullanılarak (Planmeca

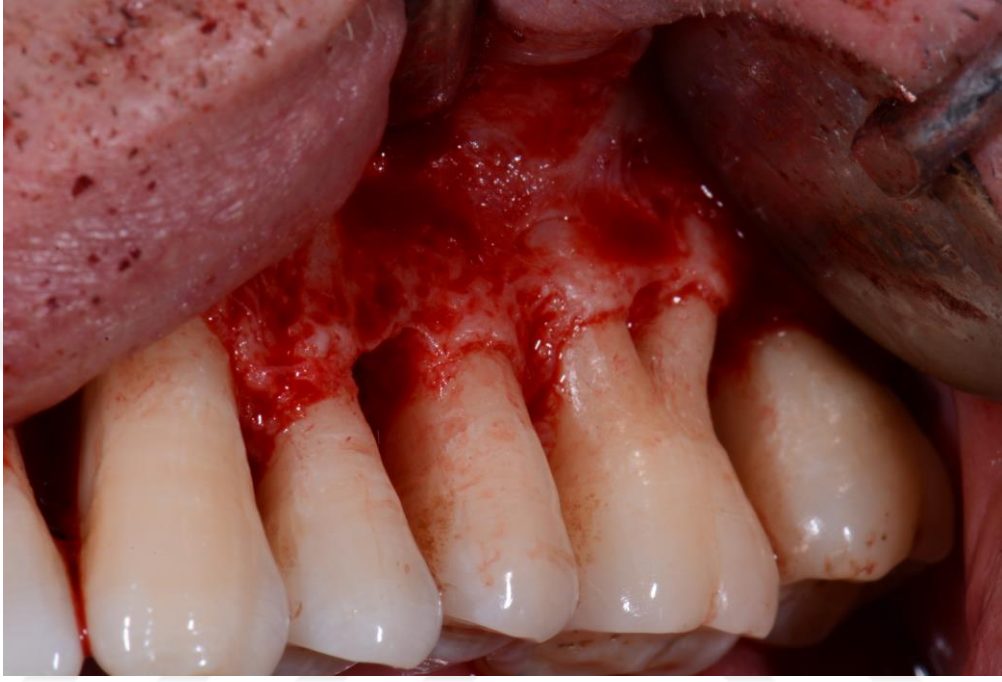
Romexis 3.0 Dicom, Helsinki, Finland) bilgisayar ekranı üzerinde, uygun ışıklandırma altında tek gözlemci tarafından incelenmiş ve ölçümler yapılmıştır. Hata payını en aza indirmek için 15 gün aralıklarla ölçümler 3 kere tekrar edilmiş ve bu ölçümlerin ortalaması alınmıştır. Ölçümler interproksimallerdeki periodontal defektin apikal tabanıyla dişin mine-sement sınırı arası mesafe bilgisayar programı kullanılarak yapılmıştır. Ölçümler mm cinsinden kaydedilmiştir. (Şekil 3.3.)

3.4. KIBT Ölçümler

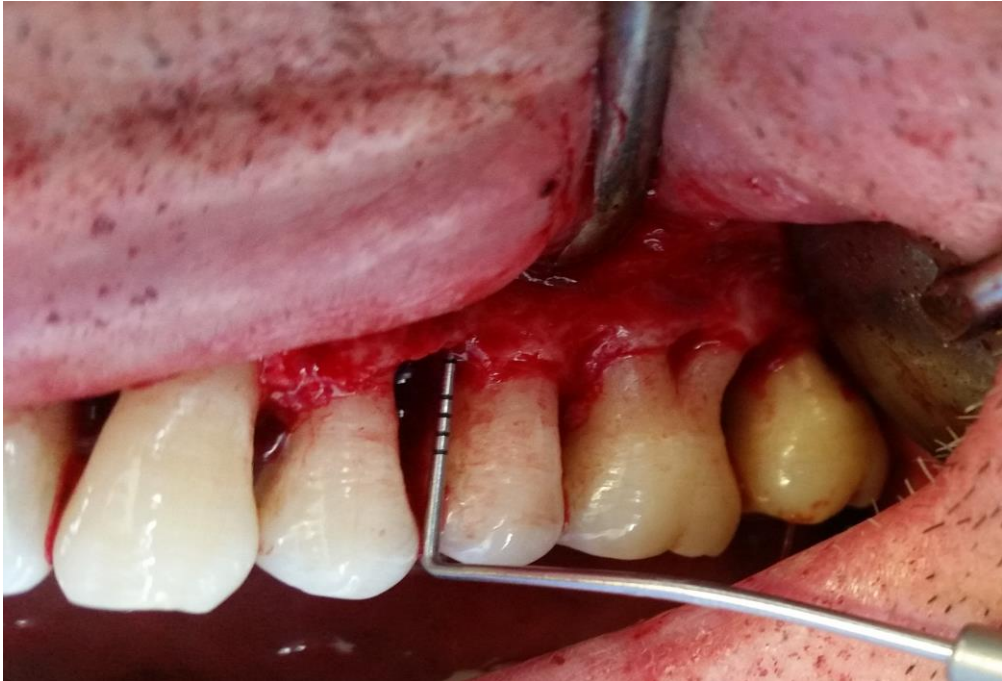Hastalardan, periodontal cerrahi öncesi çalışma yapıldığı tarihlerde fakülte bünyesinde KIBT cihazı bulunmamasından kaynaklı Eskişehir Ağız Diş Sağlığı Merkezi bünyesinde bulunan KIBT cihazından tomografi isteminde bulunulmuştur. Kullanılan cihaz 90kv, 8mA radyasyon dozlarına ve 13,5s ışınlama süresine sahiptir (Planmeca ProMax 3D Mid). Ölçümler panoramik filmde de olduğu gibi tüm dişler, anterior dişler kendi arasında, posterior dişler kendi arasında olacak şekilde değerlendirilmiştir. Radyograflar görüntüleme programı kullanılarak (Planmeca Romexis 3.0 Dicom Finland) bilgisayar ekranı üzerinde, uygun ışıklandırma altında tek gözlemci tarafından incelenmiş ve ölçümler yapılmıştır. Hata payını en aza indirmek için 15 gün aralıklarla ölçümler 3 kere tekrar edilmiş ve bu ölçümlerin ortalaması alınmıştır. Anterior dişlerde koronal düzlemde kırmızı imleç okluzal düzleme dik mavi imleç ise paralel olacak şekilde, aksial düzlemde ise kırmızı imleç okluzal düzleme dik yeşil imleç ise paralel olacak şekilde; posterior dişlerde aksial düzlemde kırmızı imleç okluzal düzleme paralel yeşil imleç ise dik olacak şekilde ayarlanmıştır. Ölçümlerden önce ölçüm yapılacak bölgelerden 0.4 mm aralıklı 6 kesit alınmış ve de kesitler içerisinde en derin vertikal defektli kesit ölçümler için seçilmiştir. Ölçümlerde anterior ve posterior dişler için aksial düzlemler kullanılarak kırmızı ve yeşil imleçler

düzenlendikten sonra ölçümler anterior dişler koronal düzlemde, posterior dişler için de sagittal düzlemde yapılmıştır. Ölçüm de dişlerin MSB ile periodontal defektin en apikal noktası belirlenerek iki nokta arasında bilgisayar ölçümü yapılmış ve kaydedilmiştir.

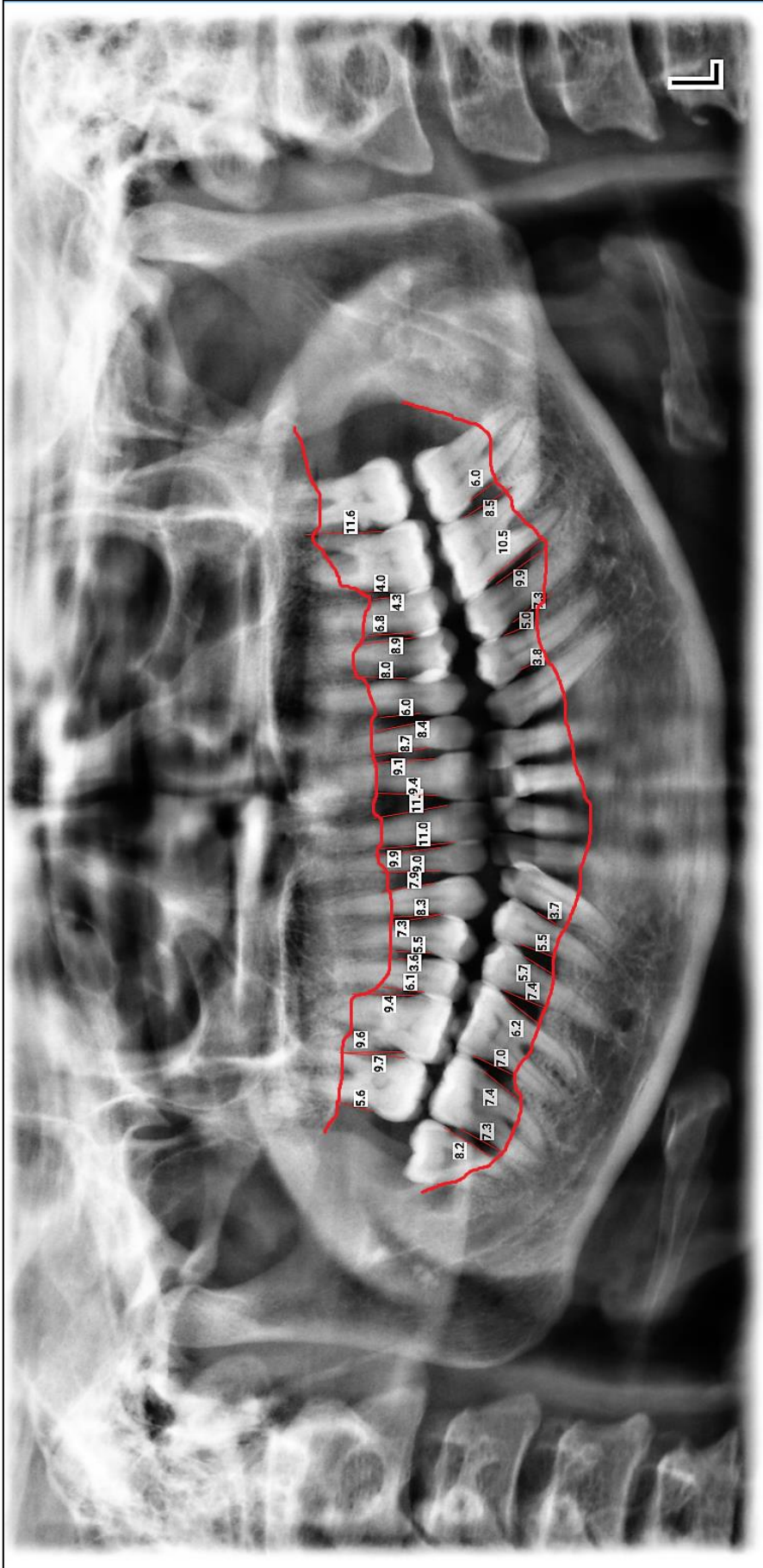
(Şekil 3.4. ve 3.5.)



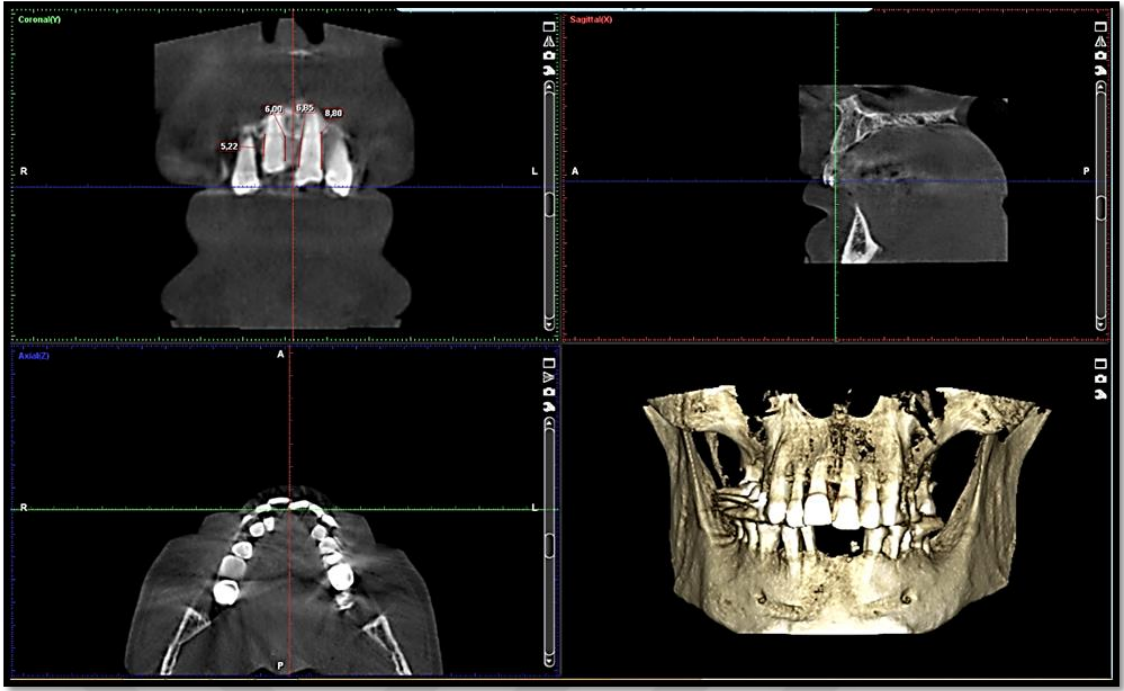
Şekil 3.1. Operasyon sırasındaki klinik görünüm



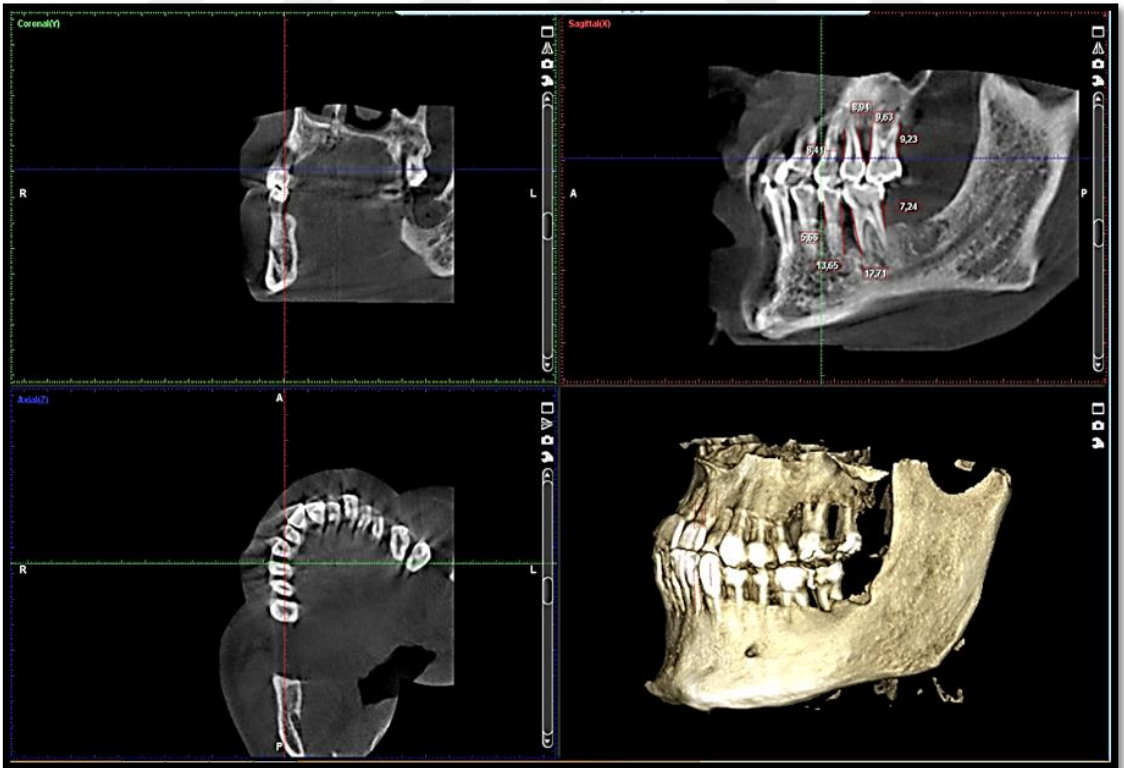
Şekil 3.2. Operasyon sırasında yapılan klinik ölçümler



Şekil 3.3 OPG’de yapılan ölçümler



Şekil 3.4. Anterior bölgede KIBT’de yapılan ölçümler



Şekil 3.5. Posterior bölgede KIBT’de yapılan ölçümler

3.5. Verilerin İstatistiksel Analizi

Çalışma verileri SPSS (22,00) programında değerlendirilmiştir. Kemik içi ceplerin ölçümü ile PMG ve KIBT değerlerinin normal dağılım gösterip göstermedikleri Shapiro-Wilk testi kullanılarak tespit edilmiştir. Veriler normal dağılımı gösterdikleri için korelasyonlar sınıf içi korelasyon katsayısı (SKK) kullanılarak değerlendirilmiştir.⁹⁶ Normal test sonuçlarının değerlendirilmesi 0.05 anlamlılık düzeyine göre yapılmış, karşılaştırmalar p önemlilik katsayısına göre, $p>0,05$ önemsiz ve $p\leq 0,05$ önemli olarak değerlendirilmiştir.



4. BULGULAR

Bu çalışmada 25 hastaya ait 90 (40 anterior, 50 posterior) dişte periodontal cerrahilerde, OPG'lerde ve KIBT'lerde periodontal defektlerin mm olarak ölçümleri elde edilip birbirleriyle kıyaslamaları yapılmıştır. Araştırmamıza katılan 25 hastanın 10'u kadın (%40), 15'i erkektir (%60). Çalışmaya başlamadan önce Eskişehir Osmangazi Üniversitesi Tıp Fakültesi Bioistatistik Ana Bilim Dalında PASS 11 programı kullanılarak güç analizi yapılmıştır. Eşgruplar arası yaklaşıma göre ölçüm değerleri arasında 1,40 fark ve standart sapması 1,90 olmak üzere parametre değerleri kullanılarak $\alpha=0.05$ alınarak güç hesaplandı ve güç değeri $(1-\beta)=0,964$ (%96,4) olarak hesaplandı.

Çalışmadan elde edilen verilerin istatistiksel analizi bilgisayar ortamında istatistik paket programı (SPSS for Windows 22.0, SPSS Inc. Chicago, Illinois, USA) kullanılarak yapılmıştır. Klinik, OPG ve KIBT verilerinin normal dağılım gösterip göstermedikleri Shapiro-Wilk testi kullanılarak tespit edildi. Verilerin normal dağılımı ve yeterli sayıda olması sebebiyle gruplararası verilerin karşılaştırılmasında Sınıf içi korelasyon katsayısı (SKK) kullanılmıştır.

Tüm gruplara ait klinik ve dijital ölçüm verileri Tablo 4.1 ve Tablo 4.2 de gösterilmiştir.

Tüm dişlerin SKK değerlendirildiğinde Klinik-KIBT arasında mükemmel korelasyon bulunurken, Klinik-OPG ile OPG-KIBT arasında iyi korelasyon bulunmuştur.

Tablo 4.1. Anterior bölgedeki dişlerde yapılan ölçümlerin mm değerleri

Vaka	Klinik	KIBT	OPG
1	7	7.3	8.3
2	9	6.6	7.5
3	11	7.6	8.7
4	13	9	9.8
5	9	7.4	7
6	8	9.7	8.7
7	10	8	7.5
8	10	9.3	10
9	9	9.5	7,9
10	7	7.6	5.7
11	7	8.1	9.5
12	10	8.9	8.7
13	5	5.2	5.6
14	10	9.2	8.7
15	7	7.4	7
16	10	7.2	9.1
17	10	10	10
18	9	9.7	8.4
19	10	6.6	9.3
20	11	7	9.7
21	9	7.2	9.1
22	8	7.9	5.2
23	10	7.7	6.5
24	10	10.1	9.6
25	9	8	7.8
26	10	10	8.8
27	8	8	7.8
28	6	5.7	7
29	7	6.9	8.2
30	9	7.9	6.9
31	8	9	7.4
32	9	8.7	8.6
33	8	7	6
34	7	7.3	6.5
35	10	7.6	8.2
36	10	8	8.6
37	9	8.2	6.8
38	7	6.4	5.4
39	7	7.2	6.2
40	6	5.7	5.1

Tablo 4.2. Posterior bölgedeki dişlerde yapılan ölçümlerin mm değerleri

Vaka	Klinik	KIBT	OPG
1	11	10.5	7.6
2	7	6.6	4.1
3	7	5.5	5
4	9	9.9	7.9
5	11	10.2	8.1
6	8	7.1	6.8
7	8	7.9	7.2
8	7	4	6
9	10	7.8	7
10	10	10.2	7.6
11	9	8.4	6.5
12	11	11.3	11
13	9	10.4	10
14	8	7.9	6.1
15	7	6.5	5.3
16	10	10	10
17	7.5	6.7	5.5
18	8	8.1	7.5
19	9	9	8.1
20	7	7.4	6
21	10	10.1	9.4
22	10	10.1	8.6
23	10	11.3	8.1
24	7	7.2	6.6
25	10	9.2	8.6
26	7	6.9	6.3
27	9	7.8	6.4
28	8	7.4	8.2
29	8	8.7	9.7
30	7	7.8	8.9
31	9	9.5	8.4
32	7	7.7	8.3
33	7	6.4	5.7
34	8	7.8	8.7
35	12	12.3	11
36	9	10.4	9.2
37	9	9.7	11
38	10	9.8	8.9
39	13	12.4	13
40	8	8.4	6.3

41	9	8.1	7.6
42	8	7.7	6.9
43	7	7.8	5
44	7	7	6.6
45	6	5.6	5.7
46	8	6.5	4.7
47	9	7.7	8.7
48	5	5.6	5.1
49	10	10.6	10
50	5	5.3	5

Tablo 4.3. Tüm bölge SKK değerleri

TÜM DİŞLER	
Klinik- OPG	0.680
Klinik- KIBT	0.826*
OPG-KIBT	0.720

Anterior bölge SKK değerlendirildiğinde Klinik-OPG, OPG-KIBT ve Klinik-KIBT arasında iyi korelasyon bulunmuştur.

Tablo 4.4. Anterior bölge SKK değerleri

ANTERİOR BÖLGE	
Klinik- OPG	0.691
Klinik- KIBT	0.640
PMG-KIBT	0.615

Posterior bölge sınıf içi korelasyon katsayısı değerlendirildiğinde Klinik-KIBT arasında mükemmel korelasyon bulunurken, Klinik-OPG ve OPG-KIBT arasında iyi düzeyde korelasyon gözlenmiştir.

Tablo 4.5. Posterior bölge SKK değerleri

POSTERİOR BÖLGE	
Klinik- OPG	0.710
Klinik- KIBT	0.935*
OPG-KIBT	0.656

5.TARTIŞMA

Bu çalışmanın ilk amacı, konvansiyonel radyografinin, kemik defektlerinin değerlendirilmesinde gerçek değer olarak klinik ölçümleri (periodontal cerrahi sırasında elde edilen) dikkate alarak periodontal endosseöz (veya osseöz) defektleri tespit edebilme ve doğru bir şekilde görüntüleme yeteneğini saptamaktır. Çalışmanın ikinci ve temel amacı, periodontal osseöz defekti tespit etmek ve doğru görüntülemek için en başarılı yöntemin seçilmesidir.

Alveolar kemik kaybının değerlendirilmesinde görüntüleme yöntemlerinin doğruluğunu göstermek için birçok çalışma yapılmasına rağmen, periodontal hastalıkta kemik kaybının doğru bir şekilde tespit edilmesi klinik dişhekimliğinde hala bir sorun teşkil etmektedir.^{44,47}

Periodontal değerlendirme için BT'nin potansiyel kullanımı geçmişte ilgi çekici bir alan olmuş ve son zamanlarda yeni teknolojilerin ortaya çıkışı ile gerçeklik kazanmıştır. Bununla birlikte, periodontal kemik seviyesinin potansiyel teşhisi için yeni BT yöntemlerinin kullanımını doğrulamak için çok az araştırma yapılmıştır.⁶⁸ Çalışmamızın sınırları içinde mevcut sonuçlar, KIBT'nin bir periodontal sond kullanılarak yapılan klinik ölçümler kadar doğru olduğunu ve interproksimal alanlar için IO radyografiler kadar güvenilir olduğunu gösteren kanıtlar mevcuttur. Radyografi ile B ve L defektler teşhis edilemediğinden KIBT ön plana çıkmaktadır.

İnceleyebildiğimiz kadarıyla yaptığımız literatür taramalarında OPG ve KIBT'nin birlikte kıyaslandığı herhangi bir yayına ulaşamadık. Yapılan çalışmalar daha çok OPG ile IO radyografiler veya KIBT ile IO radyografiler arasındaki kıyaslamalara dayanmaktadır.

Diş hekimliğinde her geçen yıl OPG kullanımı artmaktadır. OPG ile tüm dentisyona ve dişlere destek olan dokulara aynı film üzerinden erişmek mümkündür. Ancak bunun yanında çok sayıda dezavantajı vardır. IO radyografi teknikleri ile kıyaslamalarında detayların çok az olduğu bulunmuştur.⁹⁸ Bunların yanında özellikle de premolar diş bölgesinde gözlenen süperpozisyonlar, hayalet görüntüler, vertikal ve horizontal yöndeki magnifikasyonun eşit olmamasından kaynaklanan distorsiyonlar gibi negatif durumlar alveoler kemik seviyesini gizlemektedir ve/veya hatalı yorumlanmasına neden olmaktadır.⁹⁹

OPG'nin fokal açıklığı içinde bulunan objelerde minimum distorsiyon ya da magnifikasyon meydana gelirken, fokal açıklık dışında kalan objeler artefaktlar/gölgeler meydana getirir, bu da görüntünün kalitesini bozmaktadır. Ayrıca, yanlış çekim tekniğini uygulanmasından ve/veya çekim esnasında hastanın yanlış pozisyonlandırılmasından kaynaklanan hatalar sebebi ile görüntüdeki distorsiyonların ve gölgelerin artması da sıklıkla karşılaşılan bir dezavantajdır.⁶¹

OPG'nin tüm bu dezavantajlarına karşın geniş bir görüntüleme alanı avantajına sahip olmaları ile periodontal problemlerin yanında çenelerde bulunan diğer patolojilerin de saptanmasına imkân verdiği için sıklıkla tercih edilen görüntüleme yöntemleri arasındadır. Son yıllarda dijital teknolojiler kullanılmasıyla piyasaya yeni cihazların sürüldü. Bu cihazların kullanımı ve yazılımlar sayesinde görüntü kalitesine ait olumsuzluklar elimine edilebilmektedir.¹⁰⁰

Periodontal hastalıkların tanısında ve tedavi planlamasında kullanılmakta olan görüntüleme sistemlerinin performanslarını karşılaştıran ve değerlendiren çalışmalarda farklı sonuçlar bulunmuştur. OPG ile yapılan değerlendirmelerin bite-wing ya da IO filmlerle gerçekleştirilen değerlendirmelerle eşdeğer sonuçlar veren çalışmalar mevcuttur.^{101,102}

Bu çalışmaların sonuçlarını değerlendiren araştırmacılar OPG'nin bilinen dezavantajlarının periodontal dokuların değerlendirilmesi aşamasında herhangi bir olumsuzluğa sebep olmamasının bu tekniğin başlangıç aşamasında olan periodontitis olgularının tanısıyla birlikte tedavi aşamalarında da IO radyografinin yerini alacağını savunmaktadır.¹⁰² Tabiki bu çalışmalar bizim yaptığımız çalışmanın sonuçlarıyla paralellik göstermemektedir.

KIBT'lerin avantajları; KIBT tarayıcıları, ilgilenilen bölgenin tamamının taranmasını sağlayan iki boyutlu düz panel dedektörleri kullanır.¹⁰³ Tüm KIBT üniteleri, magnifikasyonsuz aksiyel, koronal ve sagittal çok düzlemlili yeniden yapılandırılmış görüntüler sağlar.¹⁰⁴

KIBT'lerin dezavantajları ise; KIBT yüksek kontrastlı çözünürlük sunamamaktadır ve bu nedenle yumuşak dokuları kullanamaz; KIBT, esasen dentomaksillofasiyal kompleksdeki sert dokuların değerlendirilmesi için endikedir.¹⁰⁵ 2D görüntüleme ile karşılaştırıldığında, KIBT'nin maliyeti daha yüksek ve etkili radyasyon dozu vardır ancak daha düşük çözünürlük ve kullanılabilirlik yetersizliği vardır.¹⁰⁶ Röntgen ışınının şekli nedeniyle, saçılım radyasyonu KIBT'de fan ışın tomografisinden daha yüksektir. Dahası, radyolüsent alanlar ve radyopak hatları içeren ışın sertleştirme artefaktları, KIBT görüntülerinde daha sık oluşabilir. KIBT görüntülemenin önemli bir kısıtlılığı, metal artefaktlar, yani metal ve amalgam restorasyonlar ve daha az ölçüde kök kanal dolgu malzemesi ve implantların neden olduğu taranan nesneyle ilgisiz görüntü kusurlarının varlığıdır. Bu gibi artefaktlar arasında, görüntülerin genel kalitesini etkileyen koyu bölgeler ve malzemelerin etrafında çizgiler bulunur. Çizgi artefaktlar metalik bir nesneden yayılan doğrusal hiperdensiteler olarak görünür ve alanın genişliğine kadar uzayabilir, böylece bir görüntünün diğer tarafında bile alanların görselleştirilmesini etkiler. Yüksek yoğunluklu

yapılara yakın karanlık bantlar olarak görülen ışın sertleştirme artefakları, hastalığı taklit edebilir.^{104,107}

KIBT, kemik içi kusurların, furkasyon tutulumlarının ve bukkal/lingual kemik yıkımlarının teşhis ve tedavi planlaması için gerekli olan iki boyutlu ve üç boyutlu görüntüleri sağlar^{108,109} ama periapikal radyograflar kontrast çözünürlüğü, netlik ve detay dahil olmak üzere KIBT'den daha iyi görüntü kalitesine sahiptir.¹¹⁰ Mol ve ark.,¹¹¹ KIBT görüntülerinin, üç boyutlu periodontal kemik seviyeleri üzerine fosfor plakalarından daha doğru bilgi sağladığını gözlemlemişlerdir. Benzer bir çalışmada, KIBT'nin periodontal kemik defektlerinin morfolojik tanımlamasında daha iyi olduğu, buna karşın yüklü çift algılayıcı sensöründen elde edilen görüntülerin daha fazla kemik detayının sağlandığı bulunmuştur.¹¹² Dahası, alveolar kemik kretinin yüksekliğini ölçmek yerine KIBT ve konvansiyonel periapikal radyografların farklılık gösterdiği ancak kemik defektlerinin derinliği ve genişliğinin saptanmasında iki yöntem arasında anlamlı bir farklılık bulunmadığı bildirildi.¹¹³ Mengel ve ark.,¹¹⁴ periapikal radyograflar ve medikal BT ile karşılaştırıldığında, KIBT görüntülerinin periodontal defektlerin saptanmasında daha iyi olduğunu göstermişlerdir. Benzer şekilde, Noujeim ve ark.,¹¹⁵ interradiküler periodontal kemik defektlerinin saptanmasında KIBT tekniğinin periapikal filmlerden daha iyi tanı doğruluğuna sahip oldukları sonucuna varmışlardır.

Radyograflar, periodontal tedavide planlamayı etkileyen alveolar kemik yıkımının miktarını ve şeklini teşhis etmek için sıklıkla kullanılır. OPG'ler, kortikal plak ile spongiyöz kemik değişikliklerinin engellenmesine bağlı olarak kemik içi alveolar kusurların saptanması için yetersiz olabilir. Bu nedenle, alveolar kusurların haritalanması için üç boyutlu görüntüleme gereklidir.¹⁰⁸ Domuzlarda ve insan mandibulalarında periodontal bozuklukları IO, OPG, BT ve KIBT kullanılarak histolojik örneklerle karşılaştırılmıştır. Çalışmanın sonuçları, 3D görüntülemenin

alveolar kusurların saptanmasında yüksek doğruluğu olduğunu göstermiştir. Bu da çalışmamızın sonuçlarıyla uyum göstermektedir. Ayrıca IO ve OPG dehisensleri açıkça belirleyememiştir, tomografik görüntülerde ise tüm dehisensleri gösterilmiştir ve defektlerin doğru ölçümleri sağlanmıştır. Ayrıca yazarlar KIBT'nin en iyi görüntüleme kalitesini sergilediğini bildirmiştir.¹¹⁴ Yapılan başka bir çalışmada KIBT ve geleneksel yöntemleri kullanarak insan kuru kadavra kafataslarındaki periodontal defektleri değerlendirmiş, defektlerin lineer ölçümlerinde intraoral radyografi ile KIBT arasında fark bulunmadığını göstermişlerdir.¹⁰⁸ Bir başka çalışmada,¹¹⁶ yazarlar alveolar kemik yüksekliğini ölçmek ve kemik dehisensleri ve fenestrasyonları saptamak için KIBT'nin doğruluğunu ve güvenilirliğini değerlendirmişlerdir. KIBT ölçümlerinin doğrudan ölçümlerle eşdeğer olduğu ve dehisenslerin fenestrasyonlardan daha yüksek doğruluk ile teşhis edildiği bulunmuştur.

OPG'lerle IO'ler arasında yapılan bir çalışmada; OPG'ler için IO'lere kıyasla nispeten çok sayıda okunamayan bölgeyle sahip olduğu bulunmuştur. OPG'lerin okunamamasının en başlıca sebebi birinci premolar ve kusbid alanlarında ki dişlerin bir biriyle çakışması iken, IO radyografilerinden bilgi alınamamasının başlıca sebepleri görüntülerin veya görünmeyen uçların bozulmasıydı. Ayrıca, OPG'lerde çok sayıda tanımlanamayan kök ucu varlığıdır.¹¹⁷

Diğer bir çalışma da OPG'lerde diş uzunluğunun ölçümünde ki doğruluğun ve gözlemciler arası anlaşmanın gözlemciye bağımlı olduğunu ortaya koymuştur.¹¹⁸ Yapılan bir çalışmada, MSB ve BL arası doğrusal direkt ölçümlerin IO'lerde de OPG'lerde de okuma öncesi gözlemci anlaşmasının kök uzunluğu ile ilişkili olarak oransal okumalardan daha iyi olduğunu göstermiştir.¹¹⁷ Bu açıklamanın sebebi kök uçlarını lokalize etmenin zorlu olması olabilir. Maksiller anterior bölgedeki direkt lineer ölçümler (MSB-BL) ve oransal değerler (MSB-BL / kök uzunluğu) için IO ve OPG

ölçümleri arasındaki en büyük farklılıkları göstermişlerdir. Ek olarak maksillar posterior bölgeye göre mandibular posterior bölgede bu fark daha az olduğunu bulmuşlardır.¹¹⁷ Bizim yaptığımız çalışmada OPG radyografi ile direk ölçümler arasında maksiller anterior bölgede fark daha az çıkmıştır. Bunu da kullanmış olduğumuz OPG cihazına bağlayabiliriz. Çünkü cihazımızın devamlı görüntü sağlama özelliğinden dolayı anterior bölgeden çift görüntü almaktadır. Bu özelliği ile anteriorda klinik ölçüme yakın değer vermektedir.

OPG'leri okumanın sürekli olarak MSB ile BL arasındaki doğrusal uzaklık için daha büyük değerlere neden olduğu gerçeği, OPG radyografisinin, IO radyografilerine kıyasla en azından karşılaştırılabilir değerler ile büyütülmüş görüntülerle sonuçlandırıldığı algısı ile tutarlıdır. Bununla birlikte, bu, OPG'ye ek bir avantaj sağlayabilir, çünkü bazı çalışmalar, IO radyografilerinin MSB ve BL arasındaki mesafeyi olduğundan daha düşük göstermiştir.^{119,120}

Sonuç olarak, IO ve OPG radyografilerinin okumalarından elde edilen çalışmaların sonuçları gözlemler arasında önemli bir uyum göstermiştir. Kök uzunluğuna orantılı olarak MSS-BL mesafesinde gözlemlenen ortalama farklar, prensipte 0,1 mm'den daha az olan, IO ve OPG radyografik bulguları arasında ne istatistiksel olarak ne de klinik olarak anlamlı fark bulamamışlardır. Bu nedenle, bu, OPG'lerin periodontal radyografik görüntüleme için standart tanı yöntemi olarak tercih edilmesini önerir.¹¹⁷ Bu çalışma bizim yaptığımız çalışmanın sonuçlarıyla da uyum göstermektedir.

Periodontal kemik defektlerinin saptanması ve nicelendirilmesi için KIBT'nin doğruluğunu değerlendiren bir çalışmada, Mol ve Balasundaram¹¹⁹ dikey kemik defekti için 3 mm'ye eşit veya daha büyük bir mesafe tanımlamıştır. Rejeneratif tedavi sonrası kemik kazancının değerlendirilmesinde intraoral radyografileri KIBT ile karşılaştırmak

için Grimard ve ark.¹²¹ tarafından aynı mesafe kabul edildi. Bizim çalışmamızda da bu çalışmalar öncülüğünde değerlendirdiğimiz periodontal defektler 5 mm'den büyüktü.

KIBT ile elde edilen görüntü kalitesi, mili amper, kilovoltage ve voxel boyutu gibi edinim parametrelerine bağlıdır.^{122,123} Periodontal hastalık tanısını koyarken önemli olan periodontal yapıları; periodontal ligament alanı, kortikal kemik, AC ve alveoler kortikal plakası gibi görmek için daha iyi tanımı olan görüntülerin yanı sıra daha küçük bir voksel boyutuna ihtiyaç duyulmaktadır,^{123,124} dolayısıyla miliamper ve kilovoltage değerler yükselir. Grimard ve arkadaşları 0,2 mm'lik voksel kullanmışlardır.¹²¹ Bununla birlikte bizim çalışmamızda da olduğu gibi, Misch ve ark.¹⁰⁸ ve Vandenberghe ve ark.¹¹² gibi diğer çalışmalar 0.4 mm'lik bir voksel boyutu kullandı. Görüntünün teknik parametrelerinin seçimi, görüntü çözünürlüğü ihtiyacı ile minimum bir radyasyon miktarı arasındaki dengeyi sağlamalıdır. KIBT ile elde edilen görüntülerin kalitesini etkileyebilecek bir diğer faktör, hastalarda metal dolgular veya başka cihazlar bulunduğu imajda metalik artefaktların varlığıdır. Metal artefaktlar, görüntülerin yorumlanmasında sorun yaratabilir. Bu çalışmada, görüntü seçimi konusunda özen gösterildi. KIBT görüntülerinde dağılma etkileri olan metalik restorasyonlu dişler çıkarıldı. Böylece, incelemecilerin seçilen alanlarda doğrusal ölçümler yapma konusunda herhangi bir zorlukları olmadı.

Yapılan bir çalışmada MSB ile AC arasındaki mesafenin ölçümleri karşılaştırıldığında, yöntemlerin IO radyografide alınan ölçümlerde 3,8 mm ve KIBT görüntülerde 4,1 mm ile ortalama olarak birbirinden istatistiksel olarak farklı olduğu görülmüştür.¹²⁶ Sonuçlar insan kafataslarındaki Mol ve ark.¹¹¹ çalışmasıyla benzerdir ve KIBT ölçümlerinin geleneksel IO radyografilerden biraz daha doğru olduğunu göstermiştir. Misch ve ark.,¹⁰⁸ yapay kemik defektlerinde KIBT ve periapikal görüntülerde dijital kaliper ile alınan ölçümler arasında anlamlı bir farklılık görmeyen

benzer bir sonuç bildirmiştir. Çalışmalarında, IO radyograf için 0.27 mm, kesitsel dilimler için 0.41 mm'lik ortalama bir hata bulmuşlardır. Vandenberghe ve ark.,¹¹² cross-sectional çalışmalarında periodontal kemik seviyesinin değerlendirmesinde IO dijital radyograflarda 0.56 mm'ye kıyasla, KIBT'de ortalama 0.29 mm ölçüm ile daha doğru sonuçlar gözlemlemişlerdir.

Küçük derinlikli defektler, 3 derinlik grubu arasında (küçük, orta ve büyük) tespit edilmesi en zor defektlerdir. Küçük bukkolingual genişlikteki defektler radyografilerde orta veya geniş BL genişlikteki defektlere göre daha sık görülmektedir. Küçük BL genişlikli ve küçük derinlikli osseoz defektlerin düşük radyografik tespit yeteneği BL (veya palatinal) kortikal plakası üzerine olan süperpozisyonuna neden olan 2 boyutlu görüntülenmesine dayandırılabilir. Bu defektler, radyografik olarak görüntülenemeyen kemik yoğunluğundaki küçük değişikliklerden sorumlu olabilir.¹²⁷ Deneysel olarak indüklenen interproksimal osseoz defektlerin, sadece spongios kemik varsa veya derinlikleri 3 mm'den küçükse B ya da L kortikal plakası çok ince olmadığı sürece görüntülenemeyeceği şeklinde raporlanmıştır.^{38,54}

Yapılan bir çalışmada, osseoz defekteki çok küçük BL genişlik ve küçük derinliğin birlikte olması 2 parametrenin sadece 1'inde olduğu gibi, radyografik algılama yeteneğini daha da azaltmıştır. Hem küçük derinliğin olması hem de küçük BL genişliğin bulunması görüntüleme eksiklik olma riskini arttırmaktadır.⁴⁹

Defekti çevreleyen osseöz duvarların sayısı ne kadar az olursa, defekt tespit yeteneği o kadar düşük olur. Derinlik ve/veya bukkolingual genişlik çok küçük olmadığı sürece 3 duvar kemik kusurları 1 veya 2 duvarlı kusurlardan daha kolay tespit edilmiştir. Küçük derinlik ve büyük BL genişlikteki 1 duvarlı defektlerin radyografik olarak saptanması güçtür.¹¹¹

Yapılan bir çalışmada OPG'de defektin saptanabilirliği için lojistik geri dönüş analizi kullanıldığında, OPG'den kemik defektlerinin saptanması için, BL genişliği hariç, yukarıdaki parametrelerden hiçbirinin baskın olmadığı bulunmuştur. Bu bulgular, OPG'nin, kemik defektlerinin varlığının tespiti için hassas bir yöntem olmadığını göstermiştir.⁴⁹ Bizim yaptığımız çalışmada da OPG kemik defektlerinin tespitinde KIBT'nin gerisinde kalmıştır.

Fuhrmann ve ark.¹²⁸ insan kadavra çenelerini kullanarak, radyografileri KIBT ile karşılaştırdılar. İnfra-alveol kemik defektinin yalnızca %60'ı radyografilerde tanımlanırken, KIBT ile %100'ü ayırt edilebileceğini bulmuşlardır. Bu çalışmanın sonuçlarına benzer ve aynı zamanda tüm kusurların KIBT ile tespit edildiğini ancak sadece %67'sinin radyografi ile teşhis edildiğini gösteriyor çünkü bukkal ve lingual defektler iki boyutlu görüntüleme tekniklerinde görülememektedir. Ölçümleri ortalama radyografi kullanılarak 2,2 mm ve KIBT kullanılarak 0,2 mm olarak bulmuştur. Mengel ve ark.,¹¹⁴ periodontal defektleri (fenestrasyon, dehisens ve furkasyon) hayvan ve insan mandibulalarını kullanarak periapikal radyografileri, OPG'yi, BT ve KIBT ölçümlerine karşılık gelen histolojik örneklerle karşılaştırmıştır. İntraoral radyografide, bukkolingual yöndeki görünürlük sınırlıydı ancak görüntü kalitesi (kontrast, parlaklık, distorsiyonu, bindirme, kemik yapılarının netliği ve odaklama) KIBT'ye göre daha üstündü.

Bilgisayarlı tomografi ve volimetrik tomografinin avantajlarına rağmen, hastanın maruz kaldığı radyasyon nedeniyle eleştiriler vardır. Yüksek riskli kraniyofasiyal organların (özellikle de göz ve tiroid bezleri) maksiller ve mandibulanın aksial bilgisayarlı tomografi sırasında doğrudan radyasyon yolunda olmadığı ve böylece dilim sayısına bağlı olarak yalnızca saçılmış radyasyona maruz kaldığı belirtilmektedir.¹²⁹ Schüller ve ark.,¹²⁹ dilim başına 0.14 mGy'lik bir doza karşılık gelen göz merceğinin

maksimum 3,6 mGy radyasyon maruziyeti ve 10 dilim için 0.74 mGy'lik bir ortalama radyasyon maruziyeti bildirdi; bu korumayla % 13 ila % 38 oranında azaltılabilir.

Bu teşvik edici sonuçlara rağmen BT, yüksek radyasyon dozları nedeniyle maksillofasiyal travma veya kompleks implant tedavileri gibi gelişmiş diş uygulamaları ile sınırlandırılmıştır.¹³⁰ Bununla birlikte, KIBT radyasyonunun geleneksel BT'ye kıyasla oldukça düştüğüne dair kanıtlar vardır. Honda ve ark.¹³¹ geleneksel BT'nin küçük görünümlü KIBT'ye karşı cilt maruziyetini karşılaştırarak 160'dan 1.19 mSv'ye kadar toplam radyasyon azaltımını bildirmiştir. Organ maruziyetinin araştırılmasında, Scaf ve ark.,¹³² maksilla için 1.031 mSv ve BT kullanan bir mandibula için 2.426 mSv radyasyon maruziyeti bildirmiştir. Bir çalışmada KIBT'de organ radyasyonu 0.037 mSv olarak rapor edilmiş¹⁰⁸ buna karşılık bir çalışmada panoramik filmde bu 0.022 mSv¹³³ ya da full-mouth seride 0.15 mSv olarak karşılaştırılmıştır.¹³⁴ Son olarak, muhtemelen radyasyon maruziyeti, teknolojiye ki gelişmelerle birlikte daha da azalacaktır.

Çalışmamızda, interproksimal yüzeylerdeki kemik kaybını teşhis ederken her iki görüntüleme yönteminin de yararlı olmasına rağmen, KIBT, dikey kemik kusurlarını tespit edip bulurken önemli avantajlar sağladığı için cerrahi planlamayı kolaylaştırmaktadır.

6. SONUÇ VE ÖNERİLER

1. Tüm bölgeler esas alındığında periodontal kemik içi defektlerin belirlenmesinde klinik ölçümler ile KIBT mükemmel korelasyon gösterirken OPG iyi düzeyde korelasyon göstermiştir.
2. Anterior bölge kıyaslamalarına göre; klinik ölçümler ile hem OPG hem de KIBT iyi korelasyon göstermektedir.
3. Posterior bölge kıyaslamalarına göre ise klinik ölçümler ile KIBT mükemmel korelasyon gösterirken, klinik ölçümler ile OPG iyi oranda korelasyon bulunmuştur.
4. OPG ve KIBT anterior bölgedeki periodontal defektlerin teşhisinde iyi bilgi verirken, posterior bölgede KIBT gerçek ölçümlere çok yakın sonuçlar vermektedir. Çalışma sonuçları göz önüne alındığında ileri periodontal tedavilerin planlamasında hastalarda posterior bölgedeki defektlerin tedavi planlamasında klinik değerleri iyi düzeyde yansıtmasının yanında hata payını en aza indirmek için KIBT'den destek alınmasının uygun olacağı görüşündeyiz.

KAYNAKLAR

1. Newman MG, Takei H, Klokkevold PR, Carranza FA. Carranza's Clinical Periodontology. 11th ed. St. Louis Mosby: Elsevier Saunders; 2012.
2. Armitage GC. Periodontal diagnoses and classification of periodontal diseases. *Periodontol 2000* 2004;34:9-21.
3. Hienz SA, Paliwal S, Ivanovski S. Mechanisms of Bone Resorption in Periodontitis. *J Immunol Res* 2015;615486.
4. Sanz M, Giovannoli JL. Focus on furcation defects: guided tissue regeneration. *Periodontol 2000* 2000;22:169-89.
5. Cortellini P, Tonetti MS. Focus on intrabony defects: guided tissue regeneration. *Periodontol 2000* 2000;22:104-32.
6. Albert DGM, Gomes ACA, Vasconcelos BCE, Silva EDO, Holanda GZ. Comparison of orthopantomographs and conventional tomography images for assessing the relationship between impacted lower third molars and the mandibular canal. *J Oral Maxillofac Surg* 2006;64:1030-7.
7. Williams RC. Periodontal disease. *New Engl J Med* 1990;322(6): 373-82.
8. Petersen PE, Ogawa H. Strengthening the prevention of periodontal disease: the WHO approach. *J Periodontol* 2005;76:2187-93.
9. Beck JD, Offenbacher S. Systemic effects of periodontitis: epidemiology of periodontal disease and cardiovascular disease. *J Periodontol* 2005;76:2089-2100.
10. Listgarten MA. Nature of periodontal diseases: pathogenic mechanisms. *J Periodontal Res* 1987;22:172-8.
11. Medzhitov R. Origin and physiological roles of inflammation. *Nature* 2008;454:428-35.

12. Bullon P, Newman HN, Battino M. Obesity, diabetes mellitus, atherosclerosis and chronic periodontitis: a shared pathology via oxidative stress and mitochondrial dysfunction? *Periodontol 2000* 2014;64:139-53.
13. Zare Javid A, Seal CJ, Heasman P, Moynihan PJ. Impact of a customised dietary intervention on antioxidant status, dietary intakes and periodontal indices in patients with adult periodontitis. *J Hum Nutr Diet* 2014;27(6); 523-32.
14. Tezal M, Scannapieco FA, Wactawski-Wende J, Grossi SG, Genco RJ. Supragingival plaque may modify the effects of subgingival bacteria on attachment loss. *J Periodontol* 2006;77:808-13.
15. Haake SK, Nisengard RJ, Newman MG, Miyasaki KT. Microbial interactions with the host in periodontal disease. In: Newman MG, Takei HH, Carranza FA, eds. *Clinical Periodontology*. Philadelphia: WB Saunders; 2002. p. 132-52.
16. Socransky SS, Haffejee AD. The bacterial etiology of destructive periodontal disease: Current concepts. *J Periodontol* 1992;63:322-331 In: Newman MG, Takei HH, Carranza FA, eds. *Clinical Periodontology*, 9th ed. Philadelphia: WB Saunders; 2002. p.105-8.
17. Bowen WH. Nature of plaque. *Oral Sci Rev.* 1976; 9:3. In: Newman MG, Takei HH, Carranza FA, eds. *Clinical Periodontology*. Philadelphia: WB Saunders; 2002. p. 97.
18. Röllä G, Ogaard B, Cruz RA. Topical application of flourides on teeth: New concepts of mechanisms of interaction. *J Clin Periodontol.* 1993; 20:105, In: Newman MG, Takei HH, Carranza FA, eds. *Clinical Periodontology*, 9th ed. Philadelphia: WB Saunders; 2002. p. 98.
19. Scheie AA. Mechanisms of dental plaque formation. *Adv Dent Res* 1994;8(2):246-53.

20. Quirynen M, Teughels W, Haake SK, Newman MG. Microbiology of Periodontal Diseases. In: Newman MG, Takei HH, Carranza FA. Carranza's clinical periodontology. Philadelphia London, New York, St Louis, Sydney, Toronto: WB Saunders Company; 2006. p.135-56.
21. Sbordone L, Bortolaia C. Oral microbial biofilms and plaque-related diseases: microbial communities and their role in the shift from oral health to disease. Clin Oral Investig 2003;7(4):181-8
22. Mombelli A, Cionca N, Almaghlouth A. Does adjunctive antimicrobial therapy reduce the perceived need for periodontal surgery? Periodontol 2000 2011;55(1):205-16.
23. Armitage GC, Cullinan MP, Seymour GJ. Comparative biology of chronic and aggressive periodontitis: introduction. Periodontol 2000 2010;53:7-11.
24. Carranza FA, Newman MG, Takei HH. Clinical Periodontology. Philadelphia: WB Saunders Company; 1996; 26:398-403.
25. Greenstein G. Nonsurgical periodontal therapy in 2000: a literature review. J Am Dent Assoc 2000;131:1580-92.
26. Page RC, Kornman KS. The pathogenesis of human periodontitis: an introduction. Periodontol 2000 1997;14:9-11.
27. Van Dyke TE, Lester MA, Shapira L. The role of the host response in periodontal disease progression: implications for future treatment strategies. J Periodontol 1993;64:792-806.
28. Lamster IB, Grbic JT, Bucklan RS, Mitchell-Lewis D, Reynolds HS, Zambon JJ. Epidemiology and diagnosis of HIV-associated periodontal diseases. Oral Dis 1997;3(1):S141-8.

29. Reddy MS. Osteoporosis and periodontitis: discussion, conclusions, and recommendations. *Ann Periodontol* 2001;6:214-7.
30. Lamster IB, Lalla E. Periodontal disease and diabetes mellitus: discussion conclusions, and recommendations. *Ann Periodontol* 2001;6:146-9.
31. Amano A, Kishima T, Akiyama S, Nakagawa I, Hamada S, Morisaki I. Relationship of periodontopathic bacteria with early-onset periodontitis in Down's syndrome. *J Periodontol* 2001;72:368-73.
32. Takane M, Sugano N, Iwasaki H, Iwano Y, Shimizu N, Ito K. New biomarker evidence of oxidative DNA damage in whole saliva from clinically healthy and periodontally diseased individuals. *J Periodontol* 2002;73:551-4.
33. Kinane DF, Lindhe J. Chronic Periodontitis. In: Lindhe J, Karring T, Lang NP (eds), *Clinical Periodontology and Implant Dentistry*. 4th ed. Blackwell Munksgaard Publishing: Oxford; 2003. p. 209-15.
34. Ozmeric N. Advances in periodontal disease markers. *Clin Chim Acta* 2004;343:1-16.
35. Socransky SS, Haffajee AD, Cugini MA, Smith C, Kent RL, Jr. Microbial complexes in subgingival plaque. *J Clin Periodontol* 1998;25(2):134-44.
36. Lindhe J. Host-parasite Interactions in periodontal diseases. *Clinical periodontology and implant dentistry*. 4th ed. Copenhagen; 2003. P.151-78.
37. Grossi SG, Genco RJ, Machtei EE. Assessment of risk for periodontal disease. II. Risk indicators for alveolar bone loss. *J Periodontol* 1995;66:23-9.
38. Goldman H, Cohen WD. The Infrabony Pocket: Classification and Treatment. *J Periodontol* 1958;29:272.
39. Manson J. Bone morphology and bone loss in periodontal disease. *J Clin Periodontol* 1976;54:14.

40. Manson JD, Nicholson K. The distribution of bone defects in chronic periodontitis. *J Periodontol* 1974;45:88-92.
41. Papapanou PN, Tonetti MS. Diagnosis and epidemiology of periodontal osseous lesions. *Periodontol 2000* 2000;22:8-21.
42. Newman MG T, Takei H, Carranza FA. *Carranza's Clinical Periodontology*. 9th ed. WB Saunders Co; 2002.
43. Tarnow D, Fletcher P. Classification of the Vertical Component of Furcation Involvement. *J Periodontol* 1984;55:283-4.
44. White SC, Pharoah MJ. *Oral Radiology Principles and Interpretation* 5th ed. USA: St. Louis, Mosby; 2004.
45. White SC, Pharoah MJ. *Oral Radiology Principles and interpretation*, 6th ed. Maryland Heights: MO Mosby Elsevier; 2009. p. 283-94.
46. Kallestal C, Matsson L. Criteria for assessment of interproximal bone loss on bite-wing radiographs in adolescents. *J Clin Periodontol* 1989;16(5):300-4.
47. Gröndahl HG, Gröndahl K. Subtraction Radiography for the Diagnosis of Periodontal Bone Lesions. *Oral Surgery Oral Surg Oral Med Oral Pathol Oral Radiol Endod* 1983;55:208-13.
48. Eickholz P, Riess T, Lenhard M, Hassfeld S, Staehle HJ. Digital radiography of interproximal bone loss; validity of different filters. *J Clin Periodontol* 1999;26:294-300.
49. Pepelassi EA, Tsiklakis K, Diamanti-Kipioti A. Radiographic detection and assessment of the periodontal endosseous defects. *J Clin Periodontol* 2000;27:224-30.

50. Papapanou PN, Wennstrom JL, Grondahl K. Periodontal status in relation to age and tooth type. A cross-sectional radiographic study. *J Clin Periodontol* 1988;15:469-78.
51. Van der Stelt PF, Van der Linden LWJ, Geraets WGM, Alons CL. Digitized pattern recognition in the diagnosis of periodontal bone defects. *J Clin Periodontol* 1985;12:822-27.
52. Reddy MS, Jeffcoat MJ. Digital Subtraction Radiography. *Den Clin North Am* 1993;37:553-65.
53. Hausmann E. Digital Subtraction Radiography: Then (1983) and Now (1998). *Den Res*; 1999;78:7-10.
54. Bender IB, Seltzer S. Röntgenographic and direct observation of experimental lesions in bone II. *J Am Dent Assoc* 1961;62:708-16.
55. Theilade J. An evaluation of the reliability of radiographs in the measurement of bone loss in periodontal disease. *J Periodontol* 1960;31:143-53.
56. Christgau M, Hiller KA, Schmalz G, Kolbeck C, Wenzel A. Accuracy of Quantitative Digital Subtraction Radiography for Determining Changes in Calcium Mass in Mandibular Bone: an in vitro study. *J Periodontal Res* 1998;33:138-49.
57. Yeler DY, Kambek Taşveren S, Kaynar O. Diş Hekimliğinde Dijital Görüntüleme Yöntemleri. *Atatürk Üniv Diş Hek Fak Derg* 2006;16(3):1-6.
58. White SC, Pharoah MJ. *Oral Radiology Principles and interpretation*, 6th ed. Maryland Heights: MO Mosby Elsevier; 2009. p. 283-294.
59. Kallestal C, Matsson L. Criteria for assessment of interproximal bone loss on bite-wing radiographs in adolescents. *J Clin Periodontol* 1989;16(5):300-4.
60. White SC, Pharoah MJ. *Oral Radiology Principles and interpretation*, 6th ed. Maryland Heights: MO Mosby Elsevier; 2009. p.78-99.

61. Harorlı A, Akgül HM, Dağistan S. Dişhekimliği Radyolojisi. Erzurum: Atatürk Üniversitesi Yayınları No:950, Dişhekimliği Fakültesi Yayınları No:5, Ders kitapları serisi No:3, 2006.
62. Webb NB. Panoramic radiography, Semin Dent Hyg 1990;2(3):1-6.
63. Whaites E. Essentials of Dental Radiography and Radiology. 2th ed. London: Churchill Livingstone; 1996. p. 143-151.
64. Farman AG, Kushner M. Panoramic Radiology in Maxillofacial Trauma. <https://dentalstudymaterial.files.wordpress.com/2010/08/panoramic-radiology1.pdf>
65. White SC, Pharoah M J. Oral Radiology: Principles and Interpretation. 5th ed. St. Louis, Missouri: Mosby; 2004. p.191-255.
66. Pasler AF. Color Atlas of Dental Medicine: Radiology, New York: Thieme Medical Publishers; 1993. p. 9-25.
67. Karakurumer K, Günaydın Y, Şahin M, Doğan N. Dişhekimliğinde radyolojik tanı yöntemleri, Ankara Üniv Diş Hek Fak Derg 1990;17(3):469-473.
68. Bianchi J, Goggins W, Rudolph M. In vivo, thyroid and lens surface exposure with spiral and conventional computed tomography in dental implant radiography. Oral Surg Oral Med Oral Pathol Oral Radiol Endod 2000;90(2):249-253.
69. http://training.seer.cancer.gov/module_anatomy/images/illu_body_planes.jpg [02.04.2007].
70. <http://www.e-radiography.net/radtech/t/tomo.htm> [13.03.2007].
71. Ceydeli N. Kontrastlı radyolojik tetkikler. Ceydeli N Editör. Radyolojik görüntüleme tekniği. İzmir: Dünya Tıp Kitapevi; 2000. s.171-176
72. White SC, Pharoah MJ. Oral Radiology Principles and Interpretation. 6th ed. St. Louis: Mosby; 2009. s: 36-207.

- 73.** Frederiksen NL. Advanced Imaging. White SC. Pharoah MJ. Oral Radiology Principles and Interpretation. Çin: Mosby Elsevier; 2009. p. 207-210, 212.
- 74.** MacDonald-Jankowski DS, Li TKL. Computed Tomography for Oral and Maxillofacial Surgeons. Part I: Spiral Computed Tomography. Asian J Oral Maxillofac Surg 2006(a);18(1):7-16.
- 75.** Wippold FJ. Head and neck imaging: the role of CT and MRI. J Magn Reson Imaging 2007;25(3):453-65.
- 76.** Weber W, Henkes H, Metz KA, Berg-Dammer E, Kühne D. Haemangiopericytoma of the nasal cavity. Neuroradiol 2001;43(2):183-6.
- 77.** Altuğ HA, Ozkan A. Diagnostic imaging in oral and maxillofacial pathology. Eröndü O.F. Medical Imaging; 2011. s. 222-3.
- 78.** Scarfe WC, Farman AG. What is cone-beam CT and how does it work? Dent Clin North Am 2008;52(4):707-30.
- 79.** Orhan K. Diş Hekimliğinde konik ışınli komputeriize tomografinin yeri ve önemi. Yeditepe Üniv Diş Hek Fak Derg 2012b;3(3):617.
- 80.** MacDonald-Jankowski DS, Orpe EC. Computed Tomography for oral and Maxillofacial Surgeons. Part 2: Cone-beam Computed Tomography. Asian J Oral Maxillofac Surg 2006b;18(2):85-92.
- 81.** Sukovic P. Cone beam computed tomography in craniofacial imaging. Orthod Craniofac Res 2003;6(1):31-6.
- 82.** Scarfe WC, Farman AG. What is cone-beam CT and how does it work? Dent Clin North Am 2008;52(4):707-30.
- 83.** Hodez C, Griffaton-Taillandier C, Bensimon I. Cone-beam imaging: applications in ENT. European Annals of Otorhinolaryngology, Head Neck Dis 2011;128(2):65-78.

84. Huang JC, Choo H, Mah JK. Three-Dimensional Cephalometrics in Clinical Practice: CBCT for You and Me. Pacific Coast Soc Orthodont 2008; 25-9.
85. Hassan B, Jacobs R. Cone Beam Computed Tomography – 3D Imaging in Oral and Maxillofacial Surgery. Eur Med Imag Rev 2008;38-40.
86. Grauer D, Cevidanes LS, Styner MA, Heulfe I, Harmon ET, Zhu H. Accuracy and landmark error calculation using cone-beam computed tomography-generated cephalograms. Angle Orthod 2010;80(2):286-94.
87. Pinsky HM, Dyda S, Pinsky RW, Misch KA, Sarment DP. Accuracy of three-dimensional measurements using cone-beam CT. Dentomaxillofac Radiol 200; 35(6):410-6.
88. Suomalainen A, Vehmas T, Kortetniemi M, Robinson S, Peltola J. Accuracy of linear measurements using dental cone beam and conventional multislice computed tomography. Dentomaxillofac Radiol 2008; 37(1):1017.
89. Farman AG, Scarfe WC. Development of imaging selection criteria and procedures should precede cephalometric assessment with cone-beam computed tomography. Am J Orthod Dentofacial Orthop 2006;130(2):257-65.
90. Kumar V, Ludlow J, Soares Cevidanes LH, Mol A. In vivo comparison of conventional and cone beam CT synthesized cephalograms. Angle Orthod 2008;78(5):873-9.
91. Zhao Y, Nguyen M, Gohl E, Mah JK, Sameshima G, Enciso R. Oropharyngeal airway changes after rapid palatal expansion evaluated with cone-beam computed tomography. Am J Orthod Dentofacial Orthop 2010;137(4):71-8.
92. Oh KM, Hong JS, Kim YJ, Cevidanes LS, Park YH. Three dimensional analysis of pharyngeal airway form in children with anteroposterior facial patterns. Angle Orthod 2011;81(6):1075-82.

93. Ogawa T, Enciso R, Shintaku WH, Clark GT. Evaluation of crosssection airway configuration of obstructive sleep apnea. *Oral Surg Oral Med Oral Pathol Oral Radiol Endod* 2007;103(1):102108.
94. Baumgaertel S, Palomo JM, Palomo L, Hans MG. Reliability and accuracy of cone-beam computed tomography dental measurements. *Am J Orthod Dentofacial Orthop* 2009;136(1):19-25.
95. Brown AA, Scarfe WC, Scheet JP, Silveira AM, Farman AG. Linear accuracy of cone beam CT derived 3D images. *Angle Orthod* 2009;79:150-7.
96. Markic G, Müller L, Patcas R, Roos M, Lochbühler N, Peltomäki T, Karlo CA, Ullrich O, Kellenberger CJ. Assessing the length of the mandibular ramus and the condylar process: a comparison of OPG, CBCT, CT, MRI, and lateral cephalometric measurements. *Eur J Orthod*. 2015 Feb;37(1):13-21.
97. Bianchi J, Goggins W, Rudolph M. In vivo thyroid and lens surface exposure with spiral and conventional computed tomography in dental implant radiography. *Oral Surg Oral Med Oral Pathol Oral Radiol Endod*. 2000;90(2):249-53.
98. Kim TS, Obst C, Zehaczek S, Geenen C. Detection of bone loss with different x-ray techniques in periodontal patients. *J Periodontol* 2008;79:1141-9.
99. Tugnait A, Carmichael F. Use of radiographs in the diagnosis of periodontal disease. *Dent Update* 2005;32:36-8.
100. Corbet EF, Ho DK, Lai SM. Radiographs in periodontal disease diagnosis and management. *Aust Dent J* 2009;54(Suppl 1):S27-S43.
101. Kim TS, Obst C, Zehaczek S, Geenen C. Detection of bone loss with different X-ray techniques in periodontal patients. *J Periodontol* 2008;79:1141-9.
102. Persson RE, Tzannetou S, Feloutzis AG, Bragger U, Persson GR, Lang NP. Comparison between panoramic and intra-oral radiographs for the assessment of

- alveolar bone levels in a periodontal maintenance population. *J Clin Periodontol* 2003;30:833-9.
- 103.**Shah MA, Shah SS, Dave DH. CBCT-A Positive Amelioration In Periodontics. *NJIRM* 2013;4:144-8.
- 104.**Scarfe WC, Farman AG, Sukovic P. Clinical applications of cone-beam computed tomography in dental practice. *J Can Dent Assoc* 2006;72:75-80.
- 105.**Shah MA, Shah SS, Dave DH. CBCT-A Positive Amelioration In Periodontics. *NJIRM* 2013;4:144-8.
- 106.**Jervøe-Storm PM, Hagner M, Neugebauer J, Ritter L, Zöllner JE, Jepsen S, Frentzen M. Comparison of cone-beam computerized tomography and intraoral radiographs for determination of the periodontal ligament in a variable phantom. *Oral Surg Oral Med Oral Pathol Oral Radiol Endod* 2010;109:e95-e101
- 107.**Loubele M, Van Assche N, Carpentier K, Maes F, Jacobs R, van Steenberghe D, Suetens P. Comparative localized linear accuracy of small-field cone-beam CT and multislice CT for alveolar bone measurements. *Oral Surg Oral Med Oral Pathol Oral Radiol Endod* 2008;105:512-8
- 108.**Misch KA, Yi ES, Sarment DP. Accuracy of cone beam computed tomography for periodontal defect measurements. *J Periodontol* 2006;77:1261-6
- 109.**du Bois AH, Kardachi B, Bartold PM. Is there a role for the use of volumetric cone beam computed tomography in periodontics? *Aust Dent J* 2012;57 Suppl 1:103-8.
- 110.**Walter C, Kaner D, Berndt DC, Weiger R, Zitzmann NU. Three-dimensional imaging as a pre-operative tool in decision making for furcation surgery. *J Clin Periodontol* 2009;36:250-7
- 111.**Mol A, Balasundaram A. In vitro cone beam computed tomography imaging of periodontal bone. *Dentomaxillofac Radiol* 2008; 37: 319-24.

- 112.** Vandenberghe B, Jacobs R, Yang J. Diagnostic validity (or acuity) of 2D CCD versus 3D CBCT-images for assessing periodontal breakdown. *Oral Surg Oral Med Oral Pathol Oral Radiol Endod* 2007;104:395-401.
- 113.** de Faria Vasconcelos K, Evangelista KM, Rodrigues CD, Estrela C, de Sousa TO, Silva MA. Detection of periodontal bone loss using cone beam CT and intraoral radiography. *Dentomaxillofac Radiol* 2012;41:64-9.
- 114.** Mengel R, Candir M, Shiratori K, Flores-de-Jacoby L. Digital volume tomography in the diagnosis of periodontal defects: an in vitro study on native pig and human mandibles. *J Periodontol* 2005;76:665-73.
- 115.** Noujeim M, Prihoda T, Langlais R, Nummikoski P. Evaluation of high-resolution cone beam computed tomography in the detection of simulated interradicular bone lesions. *Dentomaxillofac Radiol* 2009;38:156-62.
- 116.** Lang NP, Tonetti MS, Suter J, Sorrell J, Duff GW, Kornman KS. Effect of interleukin-1 gene polymorphisms on gingival inflammation assessed by bleeding on probing in a periodontal maintenance population. *J Periodontal Res* 2000;35:102-7.
- 117.** Persson RE, Tzannetou S, Feloutzis AG, Bragger U, Persson GR, Lang NP. Comparison between panoramic and intra-oral radiographs for the assessment of alveolar bone levels in a periodontal maintenance population. *J Clin Periodontol* 2003;30:833-9.
- 118.** Thanyakarn C, Hansen K, Rohlin M. Measurements of tooth length in panoramic radiographs. 2. Observer performance. *Dentomaxillofacial Radiol* 1992;21:31-5.
- 119.** Tonetti MS, Pini Prato G, Williams RC, Cortellini P. Periodontal regeneration of human infrabony defects. III. Diagnostic strategies to detect bone gain. *J Periodontol* 1993;64:269-77.

- 120.**Zybutz M, Rapoport D, Laurell L, Persson GR. Comparisons of clinical and radiographic measurements of inter-proximal vertical defects before and 1 year after surgical treatments. *J Clin Periodontol* 2000;27:179–86.
- 121.**Grimard BA, Hoidal MJ, Mills MP, Mellonig JT, Nummikoski PV, Mealey BL. Comparison of clinical, periapical radiograph, and cone-beam volume tomography measurement techniques for assessing bone level changes following regenerative periodontal therapy. *J Periodontol* 2009;80:48-55.
- 122.**Katsumata A, Hirukawa A, Okumura S, Naitoh M, Fujishita M, Aiji E, et al. Relationship between density variability and imaging volume size in cone-beam computerized tomographic scanning of the maxillofacial region: an in vitro study. *Oral Surg Oral Med Oral Pathol Oral Radiol Endod* 2009;107:420-5.
- 123.**Ballrick JW, Palomo JM, Ruch E, Amberman BD, Hans MG. Image distortion and spatial resolution of a commercially available cone-beam computed tomography machine. *Am J Orthod Dentofacial Orthop* 2008;134:573-82.
- 124.**Ludlow JB, Davies-Ludlow LE, Brooks SL, Howerton WB. Dosimetry of 3 CBCT devices for oral and maxillofacial radiology: CB Mercuray, NewTom 3G and i-CAT. *Dentomaxillofac Radiol* 2006;35:219-26.
- 125.**Grimard BA, Hoidal MJ, Mills MP, Mellonig JT, Nummikoski PV, Mealey BL. Comparison of clinical, periapical radiograph, and cone-beam volume tomography measurement techniques for assessing bone level changes following regenerative periodontal therapy. *J Periodontol* 2009;80:48-55.
- 126.**K de Faria Vasconcelos, KM Evangelista, CD Rodrigues, C Estrela, TO de Sousa, MAG Silva. Detection of periodontal bone loss using cone beam CT and intraoral radiography. *Dentomaxillofac Radiol* 2012;41:64-9.

- 127.** Ainamo J, Tammisalo EH. Comparison of radiographic and clinical signs of early periodontal disease. *Eur J Oral Sci* 1973;81:548-52.
- 128.** Fuhrmann RA, Bucker A, Diedrich PR. Assessment of alveolar bone loss with high resolution computed tomography. *J Periodontal Res* 1995;30:258-63.
- 129.** Schüller H, Köster O, Ewen K. Investigation of radiation exposure of eye lens and thyroid gland during high resolution computed tomography of the teeth (in German). *Fortschr Röntgenstr* 1992;156:189-92.
- 130.** Tyndall AA, Brooks SL. Selection criteria for dental implant site imaging: A position paper of the American Academy of Oral and Maxillofacial Radiology. *Oral Surg Oral Med Oral Pathol Oral Radiol Endod* 2000; 89:630-7.
- 131.** Honda K, Arai Y, Iwai K, Hashimoto K, Saitou T, Shinoda K. Fundamental efficiency of new-style limited cone-beam CT (3DX): Comparison with helical CT. *Jpn J Tomogr* 2001;27:193-8.
- 132.** Scaf G, Lurie AG, Mosier KM, Kantor ML, Ramsby GR, Freedman ML. Dosimetry and cost of imaging osseointegrated implants with film-based and computed tomography. *Oral Surg Oral Med Oral Pathol Oral Radiol Endod* 1997;83:41-8.
- 133.** Ludlow JB, Davies-Ludlow LE, Brooks SL. Dosimetry of two extraoral direct digital imaging devices: NewTom cone beam CT and Orthophos Plus DS panoramic unit. *Dentomaxillofac Radiol* 2003;32:229-34.
- 134.** Avendanio B, Frederiksen NL, Benson BW, Sokolowski TW. Effective dose and risk assessment from detailed narrow beam radiography. *Oral Surg Oral Med Oral Pathol Oral Radiol Endod* 1996;82:713-9.

EKLER

EK-1. ÖZGEÇMİŞ

Alkan BULDUKLU

1986 yılında Adana' da doğdum. İlkokulu Atatürk İlkokulunda, ortaokulu Özel Çukurova Bilfen Lisesinde, lise eğitimimde Seyhan Danışman Gazi Anadolu Lisesinde tamamladım. 2005 yılında girdiğim Çukurova Üniversitesi Diş Hekimliği Fakültesinden 2011 yılında mezun oldum. Mezun olduktan sonra 7 ay özel sektörde hizmet verdim. 2013 yılı Eylül ayında yapılan Diş Hekimliği Uzmanlık sınavıyla Eskişehir Osmangaz Üniversitesi Diş Hekimliği Fakültesi Periodontoloji ABD'nı kazandım. 2013 yılı Kasım ayında uzmanlık eğitimime başladım. Halen aynı anabilim dalında Araştırma Görevlisi olarak görev yapmaktayım.

EK-2. ETİK KURUL ONAY FORMU



ESKİŞEHİR OSMANGAZİ ÜNİVERSİTESİ KLİNİK ARAŞTIRMALAR ETİK KURULU BAŞKANLIĞI

Prof. Dr.Selma METİNTAŞ
(Başkan)
Eskişehir Osmangazi Üniversitesi
Tıp Fakültesi
Halk Sağlığı Anabilim Dalı

Prof. Dr.Fatma Sultan KILIÇ
(Başkan Yardımcısı)
Eskişehir Osmangazi Üniversitesi
Tıp Fakültesi
Tıbbi Farmakoloji Anabilim Dalı

Arş.Gör.Dr.Nilüfer DEMİRSOY
(Raporör)
Eskişehir Osmangazi Üniversitesi
Tıp Fakültesi
Tıp Tarihi ve Etik Anabilim Dalı

Prof. Dr.Yurdanur AKGÜN
Eskişehir Osmangazi Üniversitesi
Tıp Fakültesi
Tıbbi Mikrobiyoloji Anabilim Dalı

Prof. Dr.Özkan ALATAŞ
Eskişehir Osmangazi Üniversitesi
Tıp Fakültesi
Tıbbi Biyokimya Anabilim Dalı

Prof. Dr.Cengiz ÇETİN
Eskişehir Osmangazi Üniversitesi
Tıp Fakültesi
Plastik Rekonstrüktif ve
Estetik Cerrahi Anabilim Dalı

Prof.Dr.Özcan BÖR
Eskişehir Osmangazi Üniversitesi
Tıp Fakültesi Çocuk Sağlığı ve
Hastalıkları Anabilim Dalı

Prof. Dr.Nilüfer ERKASAP
Eskişehir Osmangazi Üniversitesi
Tıp Fakültesi
Fizyoloji Anabilim Dalı

Prof. Dr. Bülent GÖRENEK
Eskişehir Osmangazi Üniversitesi
Tıp Fakültesi
Kardiyoloji Anabilim Dalı

Prof. Dr. Birgül YELKEN
Eskişehir Osmangazi Üniversitesi
Tıp Fakültesi
Anesteziyoloji ve Reanimasyon
Anabilim Dalı

Doç.Dr. Emre MUMCU
Eskişehir Osmangazi Üniversitesi
Diş Hekimliği Fakültesi

**Yrd.Doç.Dr. Nazmiye ÖZENBAŞ
BOYDAÇ**
Anadolu Üniversitesi
Hukuk Fakültesi

Dr.Ecz.Gökçen YAZ GÜZEY
Eskişehir Osmangazi Üniversitesi
Tıp Fakültesi
Sağlık, Uyg. ve Arş Hst. Eczanesi

**Başmüfettiş Mustafa TEZEL
TÜLOMSAŞ Genel Müdürlüğü**

Varol Ümit ULUDAĞ
Eskişehir Yunus Emre
Yurt Müdürlüğü
Müdür Yardımcısı

Etik Kurul Sekreterliği
Aysun SERTTAŞ
Gülfidan DEMİRKAYA
Tel: 0 222 239 29 79 / 4690

Sayı: 80558721/212
Konu: Etik Kurul Kararı

29 Haziran 2015

Sayın, Yrd. Doç. Dr. Hakan ÖZDEMİR
Diş Hekimliği Fakültesi Periodontoloji Anabilim Dalı

Tarafınızdan yürütülmekte olan *"Vertikal interproksimal kemikli defektlerin topografisinin klinik ve dijital ölçüm arasındaki ilişkinin belirlenmesi"* başlıklı proje hakkında alınan karar ilişikte gönderilmiştir.
Bilgilerinizi ve gereğini saygı ile rica ederim.

Prof. Dr. Selma METİNTAŞ
Etik Kurul Başkanı
Eskişehir Osmangazi Üniversitesi
Klinik Araştırmalar Etik Kurulu



ESKİŞEHİR OSMANGAZI ÜNİVERSİTESİ
KLİNİK ARAŞTIRMALAR ETİK KURULU BAŞKANLIĞI

GÖRÜŞ FORMU

13 Nisan 2013 tarih ve 28617 sayılı Resmi Gazete’de yayınlanan Klinik Araştırmalar Hakkında Yönetmeliğin “**MADDE 26 – (1)** Etik kurullar gönüllülerin hakları, güvenliği ve esenliğinin korunması amacıyla araştırma ile ilgili diğer konuların yanı sıra gönüllülerin bilgilendirilmesinde kullanılacak yöntem ve belgeler ile bu kişilerden alınacak olurlar hakkında *bilimsel ve etik yönden* değerlendirme yapmak amacıyla, üyelerinin çoğunluğu doktora veya tıpta uzmanlık seviyesinde eğitilmiş sağlık meslek mensubu olan, en az yedi ve en çok on beş üyeden oluşturulur” ve “**MADDE 26 – (4)** Klinik Araştırmalar Etik Kurulu, biyoyararlanım-biyoeşdeğerlik çalışmaları dışındaki araştırmaları *bilimsel ve etik yönden* değerlendirmek için kurulur.” maddeleri gereği Etik Kurul, çalışmaları “*bilimsel ve etik yönden*” inceler.

“Vertikal interproksimal kemikiçi defektlerin topografisinin klinik ve dijital ölçüm arasındaki ilişkinin belirlenmesi” başlıklı proje ile ilgili etik kurulumuzun görüşü aşağıdadır.

Araştırma Projesinin Yürütücüsü: : Eskişehir Osmangazi Üniversitesi Diş Hekimliği Fakültesi Periodontoloji Anabilim Dalı – Arş. Gör. Dr. Alkan BULDUKLU (Tez Sahibi)

Danışman: Eskişehir Osmangazi Üniversitesi Diş Hekimliği Fakültesi Periodontoloji Anabilim Dalı – Yrd. Doç. Dr. Hakan ÖZDEMİR (Tez Danışmanı)

Diğer Çalışmacılar: -

ESKİŞEHİR OSMANGAZI ÜNİVERSİTESİ
KLİNİK ARAŞTIRMALAR ETİK KURULU BAŞKANLIĞI

KARAR FORMU

Karar Tarihi: 18 Haziran 2015

Karar Sayısı: 16

Eskişehir Osmangazi Üniversitesi Diş Hekimliği Fakültesi Periodontoloji Anabilim Dalı – Yrd. Doç. Dr. Hakan ÖZDEMİR (Tez Danışmanı) ve Eskişehir Osmangazi Üniversitesi Diş Hekimliği Fakültesi Periodontoloji Anabilim Dalı – Arş. Gör. Dr. Alkan BULDUKLU (Tez Sahibi) tarafından yürütülen “*Vertikal interproksimal kemikiçi defektlerin topografisinin klinik ve dijital ölçüm arasındaki ilişkinin belirlenmesi*” başlıklı çalışmanın görüş ve öneriler doğrultusunda yapılmasının uygun olduğuna oy birliğiyle karar verilmiştir. Çalışmanızda başarılar dileriz.

ASLI GİBİDİR

KLİNİK ARAŞTIRMALAR ETİK KURULU KARAR FORMU

ARAŞTIRMANIN AÇIK ADI	<i>Vertikal interproksimal kemikli defektlerin topografisinin klinik ve dijital ölçüm arasındaki ilişkisinin belirlenmesi</i>
VARSA ARAŞTIRMANIN PROTOKOL KODU	

ETİK KURUL BİLGİLERİ	ETİK KURULUN ADI	Eskişehir Osmangazi Üniversitesi Klinik Araştırmalar Etik Kurulu
	AÇIK ADRESİ:	Eskişehir Osmangazi Üniversitesi Klinik Araştırmalar Etik Kurulu - Eskişehir
	TELEFON	0 222 239 29 79 – Dahili: 4690
	FAKS	0 222 239 37 72
	E-POSTA	etikkurul@ogu.edu.tr

BAŞVURU BİLGİLERİ	KOORDİNATÖR/SORUMLU ARAŞTIRMACI UNVANI/ADI/SOYADI	Yrd. Doç. Dr. Hakan ÖZDEMİR		
	KOORDİNATÖR/SORUMLU ARAŞTIRMACININ UZMANLIK ALANI	Periodontoloji		
	KOORDİNATÖR/SORUMLU ARAŞTIRMACININ BULUNDUĞU MERKEZ	Eskişehir Osmangazi Üniversitesi Diş Hekimliği Fakültesi Periodontoloji Anabilim Dalı		
	VARSA İDARİ SORUMLU UNVANI/ADI/SOYADI	-		
	DESTEKLEYİCİ	Üniversite		
	PROJE YÜRÜTÜCÜSÜ UNVANI/ADI/SOYADI (TÜBİTAK vb. gibi kaynaklardan destek alanlar için)	-		
	DESTEKLEYİCİNİN YASAL TEMSİLCİSİ	Yrd. Doç. Dr. Hakan ÖZDEMİR		
	ARAŞTIRMANIN FAZİ VE TÜRÜ	FAZ 1	<input type="checkbox"/>	
		FAZ 2	<input type="checkbox"/>	
		FAZ 3	<input type="checkbox"/>	
FAZ 4		<input type="checkbox"/>		
Gözlemsel ilaç çalışması		<input type="checkbox"/>		
Tıbbi cihaz klinik araştırması	<input type="checkbox"/>			
İn vitro tıbbi tanı cihazları ile yapılan performans değerlendirme çalışmaları	<input type="checkbox"/>			
İlaç dışı klinik araştırma	<input checked="" type="checkbox"/>			
Diğer ise belirtiniz: Uzmanlık Tezi				
ARAŞTIRMAYA KATILAN MERKEZLER	TEK MERKEZ <input checked="" type="checkbox"/>	ÇOK MERKEZLİ <input type="checkbox"/>	ULUSAL <input type="checkbox"/>	ULUSLARARASI <input type="checkbox"/>

Etik Kurul Başkanının
Unvanı/Adı/Soyadı: Prof.Dr.Selma METİNTAŞ
İmza:

Not: Etik kurul başkanı, imzasının yer almadığı her sayfaya imza atmalıdır.

KLİNİK ARAŞTIRMALAR ETİK KURULU KARAR FORMU

ARAŞTIRMANIN AÇIK ADI	<i>Vertikal interproksimal kemikli defektlerin topografisinin klinik ve dijital ölçüm arasındaki ilişkisinin belirlenmesi</i>
VARSA ARAŞTIRMANIN PROTOKOL KODU	

DEĞERLENDİRİLEN BELGELER	Belge Adı	Tarihi	Versiyon Numarası	Dili			
	ARAŞTIRMA PROTOKOLÜ	18.05.2015	-	Türkçe <input checked="" type="checkbox"/>	İngilizce <input type="checkbox"/>	Diğer <input type="checkbox"/>	
	BİLGİLENDİRİLMİŞ GÖNÜLLÜ OLUR FORMU	18.05.2015	-	Türkçe <input checked="" type="checkbox"/>	İngilizce <input type="checkbox"/>	Diğer <input type="checkbox"/>	
	OLGU RAPOR FORMU		-	Türkçe <input type="checkbox"/>	İngilizce <input type="checkbox"/>	Diğer <input type="checkbox"/>	
	ARAŞTIRMA BROŞÜRÜ	-	-	Türkçe <input type="checkbox"/>	İngilizce <input type="checkbox"/>	Diğer <input type="checkbox"/>	
DEĞERLENDİRİLEN DİĞER BELGELER	Belge Adı	Açıklama					
	SIGORTA	<input type="checkbox"/>					
	ARAŞTIRMA BÜTÇESİ	<input checked="" type="checkbox"/>					
	BIYOLOJİK MATERYEL TRANSFER FORMU	<input type="checkbox"/>					
	ILAN	<input type="checkbox"/>					
	YILLIK BİLDİRİM	<input type="checkbox"/>					
	SONUÇ RAPORU	<input type="checkbox"/>					
	GÜVENLİLİK BİLDİRİMLERİ	<input type="checkbox"/>					
DİĞER:	<input checked="" type="checkbox"/>	1- İyi Klinik Uygulamalar Taahhütnamesi (İmzalı) 2- Dünya Tıp Birliği Helsinki Bildirgesi (İmzalı) 3- Literatürler 4- Özgeçmiş Formları					
KARAR BİLGİLERİ	Karar No:16	Tarih: 18.06.2015					
	Yukarıda bilgileri verilen başvuru dosyası ile ilgili belgeler araştırmanın/çalışmanın gerekçe, amaç, yaklaşım ve yöntemleri dikkate alınarak incelenmiş ve uygun bulunmuş olup araştırmanın/çalışmanın başvuru dosyasında belirtilen merkezlerde gerçekleştirilmesinde etik ve bilimsel sakınca bulunmadığına toplantıya katılan etik kurul üye tam sayısının salt çoğunluğu ile karar verilmiştir. Klinik Araştırmalar Hakkında Yönetmelik kapsamında yer alan araştırmalar/çalışmalar için Türkiye İlaç ve Tıbbi Cihaz Kurumu'ndan izin alınması gerekmektedir.						

KLİNİK ARAŞTIRMALAR ETİK KURULU	
ETİK KURULUN ÇALIŞMA ESASI	İlaç ve Biyolojik Ürünlerin Klinik Araştırmaları Hakkında Yönetmelik, İyi Klinik Uygulamaları Kılavuzu
BAŞKANIN UNVANI / ADI / SOYADI:	Prof.Dr.Selma METİNTAŞ

Unvanı/Adı/Soyadı	Uzmanlık Alanı	Kurumu	Cinsiyet		Araştırma ile ilişki		Katılım *		İmza
Prof.Dr.Selma METİNTAŞ	Halk Sağlığı	Eskişehir Osmangazi Üniv. Tıp Fakültesi Halk Sağlığı Anabilim Dalı	E <input type="checkbox"/>	K <input checked="" type="checkbox"/>	E <input type="checkbox"/>	H <input checked="" type="checkbox"/>	E <input checked="" type="checkbox"/>	H <input type="checkbox"/>	<i>S. J. Taş</i>
Prof.Dr.Fatma Sultan KILIÇ	Tıbbi Farmakoloji	Eskişehir Osmangazi Üniv. Tıp Fakültesi Tıbbi Farmakoloji Anabilim Dalı	E <input type="checkbox"/>	K <input checked="" type="checkbox"/>	E <input type="checkbox"/>	H <input checked="" type="checkbox"/>	E <input checked="" type="checkbox"/>	H <input type="checkbox"/>	
Arş.Gör.Dr.Nilüfer DEMİRSOY	Tıp Tarihi ve Etik	Eskişehir Osmangazi Üniv. Tıp Fakültesi Tıp Tarihi ve Etik Anabilim Dalı	E <input type="checkbox"/>	K <input checked="" type="checkbox"/>	E <input type="checkbox"/>	H <input checked="" type="checkbox"/>	E <input checked="" type="checkbox"/>	H <input type="checkbox"/>	<i>N. Demirsoy</i>
Prof.Dr.Yurdanur AKGÜN	Tıbbi Mikrobiyoloji	Eskişehir Osmangazi Üniv. Tıp Fakültesi Tıbbi Mikrobiyoloji Anabilim Dalı	E <input type="checkbox"/>	K <input checked="" type="checkbox"/>	E <input type="checkbox"/>	H <input checked="" type="checkbox"/>	E <input checked="" type="checkbox"/>	H <input type="checkbox"/>	<i>Y. Akgün</i>
Prof.Dr.Özkan ALATAŞ	Tıbbi Biyokimya	Eskişehir Osmangazi Üniv. Tıp Fakültesi Tıbbi Biyokimya Anabilim Dalı	E <input checked="" type="checkbox"/>	K <input type="checkbox"/>	E <input type="checkbox"/>	H <input checked="" type="checkbox"/>	E <input checked="" type="checkbox"/>	H <input type="checkbox"/>	<i>Ö. Alataş</i>
Prof.Dr.Cengiz ÇETİN	Plastik Rekonstrüktif ve Estetik Cerrahi	Eskişehir Osmangazi Üniv. Tıp Fakültesi Plastik Rek. Ve Estetik Cerrahi Anabilim Dalı	E <input checked="" type="checkbox"/>	K <input type="checkbox"/>	E <input type="checkbox"/>	H <input checked="" type="checkbox"/>	E <input type="checkbox"/>	H <input checked="" type="checkbox"/>	
Prof.Dr.Özcan BÖR	Çocuk Sağ. Ve Hast.	Eskişehir Osmangazi Üniv. Tıp Fakültesi Çocuk Sağlığı ve Hastalıkları Anabilim Dalı	E <input checked="" type="checkbox"/>	K <input type="checkbox"/>	E <input type="checkbox"/>	H <input checked="" type="checkbox"/>	E <input checked="" type="checkbox"/>	H <input type="checkbox"/>	<i>Ö. Bör</i>

Etik Kurul Başkanının
Unvanı/Adı/Soyadı: Prof.Dr.Selma METİNTAŞ
İmza:

Not: Etik kurul başkanı, imzasının yer almadığı her sayfaya imza atmalıdır.

KLİNİK ARAŞTIRMALAR ETİK KURULU KARAR FORMU

ARAŞTIRMANIN AÇIK ADI	<i>Vertikal interproksimal kemikli defektlerin topografisinin klinik ve dijital ölçüm arasındaki ilişkisinin belirlenmesi</i>
VARSA ARAŞTIRMANIN PROTOKOL KODU	

Prof.Dr.Nilüfer ERKASAP	Fizyoloji	Eskişehir Osmangazi Üniv. Tıp Fakültesi Fizyoloji Anabilim Dalı	E <input type="checkbox"/>	K <input checked="" type="checkbox"/>	E <input type="checkbox"/>	H <input checked="" type="checkbox"/>	E <input type="checkbox"/>	H <input checked="" type="checkbox"/>	
Prof.Dr.Bülent GÖRENEK	Kardiyoloji	Eskişehir Osmangazi Üniv. Tıp Fakültesi Kardiyoloji Anabilim Dalı	E <input checked="" type="checkbox"/>	K <input type="checkbox"/>	E <input type="checkbox"/>	H <input checked="" type="checkbox"/>	E <input checked="" type="checkbox"/>	H <input type="checkbox"/>	
Prof.Dr.Birgül YELKEN	Anesteziyoloji ve Reanimasyon	Eskişehir Osmangazi Üniv. Tıp Fakültesi Anesteziyoloji ve Rean. Anabilim Dalı	E <input type="checkbox"/>	K <input checked="" type="checkbox"/>	E <input type="checkbox"/>	H <input checked="" type="checkbox"/>	E <input type="checkbox"/>	H <input checked="" type="checkbox"/>	
Doç.Dr.Emre MUMCU	Diş Hekimliği	Eskişehir Osmangazi Üniv. Diş Hekimliği Fakültesi Protetik Diş Ted. Anabilim Dalı	E <input checked="" type="checkbox"/>	K <input type="checkbox"/>	E <input type="checkbox"/>	H <input checked="" type="checkbox"/>	E <input checked="" type="checkbox"/>	H <input type="checkbox"/>	
Yrd.Doç.Dr. Nazmiye ÖZENBAŞ BOYDAĞ	Hukuk	Anadolu Üniversitesi Hukuk Fakültesi	E <input type="checkbox"/>	K <input checked="" type="checkbox"/>	E <input type="checkbox"/>	H <input checked="" type="checkbox"/>	E <input checked="" type="checkbox"/>	H <input type="checkbox"/>	
Dr.Ecz.Gökçen YAZ GÜZEY	Farmakolog	Eskişehir Osmangazi Üniv. Tıp Fakültesi Sağlık, Uyg. ve Arş Hst. Eczanesi	E <input type="checkbox"/>	K <input checked="" type="checkbox"/>	E <input type="checkbox"/>	H <input checked="" type="checkbox"/>	E <input type="checkbox"/>	H <input checked="" type="checkbox"/>	
Başmüfettiş Mustafa TEZEL	Maliye	TÜLOMSAŞ Genel Müdürlüğü	E <input checked="" type="checkbox"/>	K <input type="checkbox"/>	E <input type="checkbox"/>	H <input checked="" type="checkbox"/>	E <input checked="" type="checkbox"/>	H <input type="checkbox"/>	
Müdür Yard. Varol Ümit ULUDAĞ	İşletme	KYK Eskişehir Yunussemre Yurt Müdürlüğü	E <input checked="" type="checkbox"/>	K <input type="checkbox"/>	E <input type="checkbox"/>	H <input checked="" type="checkbox"/>	E <input checked="" type="checkbox"/>	H <input type="checkbox"/>	

*:Toplantıda Bulunma

Etik Kurul Başkanının
Unvanı/Adı/Soyadı: Prof.Dr.Selma METİNTAŞ
İmza:

Not: Etik kurul başkanı, imzasının yer almadığı her sayfaya imza atmalıdır.