

T.C.
ESKİŞEHİR OSMANGAZİ ÜNİVERSİTESİ
TIP FAKÜLTESİ
NÖROŞİRÜRJİ ANABİLİM DALI

DENEYSEL SPİNAL KORD YARALANMASINDA
NİMODİPİN VE FENİTOİN'İN
LİPİT PEROKSİDASYONU ÜZERİNE ETKİSİ

UZMANLIK TEZİ
DR. ERSİN İŞİLDİ

TEZ DANIŞMANI
DOÇ. DR. ALİ ARSLANTAŞ

2006
ESKİŞEHİR

İÇİNDEKİLER

I.	ÖNSÖZ.....	II
II.	ÖZET.....	III
III.	SUMMARY.....	IV
1)	GİRİŞ.....	1-2
2)	GENEL BİLGİLER	
	a) Tarihçe.....	3-5
	b) Spinal Kord Yaralanması Fizyopatolojisi.....	6-11
	c) Serbest Radikaller Ve Lipit Peroksidatif Mekanizmalar.....	12-20
3)	MATERYAL METOD.....	21-25
4)	BULGULAR.....	26-32
5)	TARTIŞMA.....	33-38
6)	SONUÇ.....	39
7)	KAYNAKLAR.....	40-52

ÖNSÖZ

Spinal kord yaralanmaları ciddi ve bir o kadar sık rastlanmasına ve ilerleyen teknoloji ile birlikte cerrahi ve farmakoterapide ilerlemelere rağmen, tedavisi henüz tam olarak ortaya konulamamıştır. Bu ‘ Deneysel spinal kord yaralanmasında nimodipin ve fenitonin lipid peroksidasyonuna etkisi’ isimli çalışmamızın geleceğe bir ışık tutabilmesini umut ediyoruz.

Bu tezin hazırlanması ve tüm uzmanlık eğitimim boyunca bana bilgi, görgü ve deneyimlerini esirgemeyen, başta aramızdan ayrılan anabilim dalı kurucu başkanımız Prof. Dr. A. Eşref TEL ve Nöroşirürji Anabilim Dalı Başkanım Prof.Dr. Metin Ant ATASOY’ a; öğretim üyelerim Doç. Dr. T. Erhan COŞAN, Doç. Dr. Ramazan DURMAZ, tez danışmanım Doç. Dr. Ali ARSLANTAŞ ve Yrd. Doç. Dr. Murat VURAL’ a minnet ve teşekkürlerimi sunmayı bir borç bilirim.

Ayrıca; çalışmam için gerekli ortam ve imkanları sağlayan Eskişehir Osmangazi Üniversitesi Rektörlüğüne ve Tıp Fakültesi Dekanlığına; biyokimyasal incelemeleri yapan Afyon Kocatepe Üniversitesi Tıp Fakültesi Biyokimya Anabilim Dalı öğretim üyeleri ve çalışanlarına; istatistiksel analiz için Yrd. Doç. Dr. Didem ARSLANTAŞ’a; asistanlık dönemim boyunca cerrahi ve teorik açıdan bilgilerini ve becerilerinden faydalandığım Op. Dr. Kemal ERTİLAV, Op. Dr. Alp İlhami GÜNER, Op. Dr. Ahmet ÖZSANDIK ve Op. Dr. Alaeddin KERİMOĞLU’ na teşekkürlerimi sunarım.

Mesleki yaşantım dahil olmak üzere beni her zaman destekleyen başta eşim Uzm. Dr. Yeşim IŞILDI, ailem ve çalışma şartlarım nedeniyle biraz da ihmal ettiğim kızlarım Deniz ve Ece’ ye teşekkür ederim.

Dr. Ersin IŞILDI

ÖZET

Spinal kord yaralanmaları oluşturduğu sorunlar bakımından hem hekim hem de hasta açısından çözümü oldukça zor veya imkansız problemler doğurur. Maddi yönünün yanı sıra aile ve sosyal çevre içinde manevi problemleri beraberinde getirmektedir. Son yıllarda yapılan çalışmalarda spinal kord yaralanmalarının tanı, cerrahi teknik ve tedavisinde hatta fizyopatolojisinde oldukça büyük mesafeler alınmış olmasına rağmen henüz etkili bir tedavi protokolü ortaya konulamamıştır.

Akut spinal kord yaralanması sonucu, spinal kordda hem primer hem de sekonder hasar meydana gelir. Eksitoksisite, serbest radikal hasarı, hücre içi kalsiyum birikimi, proteaz aktivasyonu, araşidonik asit metabolitlerinin üretimi, vazospazm, hücre sel şişme ve enerji yokluğu spinal kordun sekonder yaralanma cevabını kurarlar. Yapılan çalışmalarda primer hasardan çok sekonder doku hasarlanmasının daha gürültülü seyrettiği bildirilmiştir.

Biz de bu çalışmamızda nimodipin ve fenitoinin spinal kord yaralanmasında lipit peroksidasyonuna etkisinin malonildialdehid (MDA) düzeyleri üzerinden incelemeye çalıştık. Çalışmada 31 adet Sprague-Dawley cinsi rat kullanıldı. Travma modeli ekstradural kliplleme yöntemi seçilmiştir. Ratlar 4 gruba ayrıldı; kontrol grubu (K), travma grubu (T), nimodipin uygulanan grup(N), fenitoin uygulanan grup (F). Spinal kord dokusunda ve plazmada MDA düzeyleri ölçüldü.

Sonuçta nimodipin ve fenitoinin spinal kord yaralanması olan olgularda lipit peroksidasyonu üzerine anlamlı bir etkisi olmadığına ve her iki ilacın birbirlerine bir üstünlüklerinin olmadığı kanaatine varıldı.

SUMMARY

From the point of view of the matters be formed afterwards, spinal cord injurings cause problems those are very difficult or impossible to solve for both patients and physicians. Besides the point of economic (materiality), they also bring moral and psychological problems with them for the families and the social environment. During the researches performed lately, in spite of the progress obtained on diagnosing , surgical technics and treatment -even on the physiopatalogy- of spinal cord injuring, an effective treatment protocol has not been created and put forth yet.

After acute spinal cord injuring, both primer and seconder damages occure on spinal cord. Excitotoxicity, free radikal damage, cytosolic calcium accumulation, proteaze activation, arachidonic acid metabolizm by-products, vasospasm, celluler swelling, and energy failure set the answer of seconder injuring of spinal cord. After the treatment performed on patients , it is reported that primer tissue damage proceeds more noisy than the seconder ones.

In this study we ,too, tried to search the effect of nimodipin and fenitoin on lipit peroxidation in a spinal cord injury, from the point of view of malonildialdehit (MDA) levels. During the study, thirty-one Spraque Dawley breed rat were used. Trauma model was choosen as ekstradural clipping method / procedur Rats were labelled in 4 groups as follows: control group (C), trauma group (T), the group applied nimopidin (N), the group applied fenitoin (F). MDA levels were measured on/in the spinal cord tissue and plasma.

As a result, in the case of spinal cord injurings, it is believed that nimopidin and fenitoin has no a meaningful effect on lipid preroxidation and that both medicine has no superiority on each other.

1. GİRİŞ

Spinal kord yaralanmaları oluşturduğu sorunlar bakımından hem hekim hem de hasta açısından çözümü oldukça zor veya imkansız problemler doğurur. Bu sorunlar yüzyıllardır devam etse de, gelişen teknolojinin iş ve trafik kazalarının hem sayısının hem de ciddiyetinin artması nedeniyle son zamanlarda önemini arttırmaktadır. Bu travmaların hastanın yaşamını yitirmesine ya da sakat kalmasına yol açmasının yanı sıra, bir yandan da ülke ekonomisine önemli ölçüde yük bindirmektedir. Maddi yönünün yanı sıra aile ve sosyal çevre içinde manevi problemleri beraberinde getirmektedir.

Spinal kord yaralanmaları esasında azımsanmayacak ölçülerdedir. Amerika Birleşik Devletlerinde yapılan bir çalışmada yılda ortalama bu tarz yaralanmaların sıklığının milyonda 25,8 olduğu ve bu hastalarda ölüm oranının % 48,3 olduğu bildirilmiştir(1). Ayrıca halen bu ülkede milyonda 720 kişinin bu yaralanmadan kaynaklanan sebeplerle sağlık problemlerinin olduğu, halen 200000 spinal kord yaralanması olan hastanın yaşadığı ve bu hastaların sağlık harcamalarının toplamının yaklaşık 4 milyar dolar olduğu ve bir hastanın yaşam boyunca toplam sağlık giderlerinin yaklaşık 1,5 milyon dolar olduğu saptanmıştır(2, 3, 4).

Kraus ve Ark.(1) 1975 yılında yaptığı bir çalışmada spinal kord yaralanmalarının sıklık nedenlerini,

1. Motorlu araç kazaları (% 56)
2. Düşmeler (%19)
3. Ateşli silah yaralanmaları (%12)
4. Spor ve değişik sportif oyunlar (%7)

5. Dięer (%6)

olarak belirlemiřken, Tator ve Ark.'nın (5) 1984 yılında yaptıęı alıřmada ise;

1. Trafik kazaları (41)
2. Spor ve sportif oyunlar (23)
3. İř kazaları (17)
4. Evde dūřmeler (10)
5. Dięer (12)

olarak bildirmiřlerdir.

Son yıllarda yapılan alıřmalarda spinal kord yaralanmalarının tanı, cerrahi teknik ve tedavisinde, hatta fizyopatolojisinde olduka bŸyŸk mesafeler alınmıř olmasına raęmen henŸz etkili bir tedavi protokolŸ ortaya konulamamıřtır. Yapılan alıřmalarda olay sırasında oluřan primer hasardan ok bunu takip eden dŸnemde oluřan sekonder hasarın son derece Ÿnemli olduęu ortaya konmuřtur. Spinal kord yaralanmasının farmakolojik tedavisinin temelini, iřte bu sekonder hasarın Ÿnlenmesi fikri oluřurmaktadır. Bu sekonder hasara sebep olduęundan sorumlu tutulan pek ok etken olmasına karřın Ÿzellikle serbest oksijen radikalleri lipid peroksidasyonu ayrı bir Ÿneme sahiptir. Son dŸnemdeki alıřmaların bŸyŸk kısmı bu iki parametre Ÿzerinden yapılmaktadır.

Biz de bu alıřmamızda nimodipin ve fenitoinin spinal kord yaralanmasında lipid peroksidasyonuna etkisinin malonildialdehid (MDA) dŸzeyleri Ÿzerinden incelemeye alıřtık.

2. GENEL BİLGİLER

A.TARİHÇE

Spinal kord yaralanmalarıyla ilgili ilk yazılı belge 5000 yıl önce (M.Ö. 3000–2500 yılları arasında) yazılmış olan ve 1930 yılında Bearsted' in tercüme ettiği Edwin Smith papirusudur. Bu papirusta eski mısırlı cerrahlar spinal kord yaralanmalı bir olguda motor, total duyu ve idrar kontrolünün kaybı olduğu ve tedavisinin olmadığından bahsetmişlerdir(6). Yunanlı filozof Hipokrat (M.Ö. 460–377) vertebra dislokasyonuna eşlik eden ekstremite paralizileriyle ilgili detaylı bilgiler vermiş ve paraplejiyi tarif etmiştir(7). M.S. 120–200 yıllarında Bergama' da yaşamış olan Galen, kordda longitudinal kesilerin fonksiyon üzerine etkilerinin olmadığı, buna karşı transvers kesilerin bu seviyenin altında parapleji oluşturduğunu göstermiştir. Bu sayede Hipokrat' ın omurilik yaralanmalarında lezyon seviyesinin altında motor ve duyu kaybı olduğu konusundaki hipotezini yaptığı anatomik ve nörofizyolojik çalışmalarla doğrulamıştır(8). M.S. 625–690 yıllarında yaşamış olan Paul of Aegina omuriliğe bası yapan kırıkların tedavisinde ilk kez laminektomi yapan hekimdir(9).

1890 yılında Schmaus ilk kez deneysel olarak yapılan omurilik kontüzyonunu, vertikal olarak asılmış tavşanların sırtlarına bağladığı tahtaya vurduğu darbeler sonrası araştırmıştır(10). Allen 1911 yılında yüksekte omurilik üzerine ağırlık düşürerek, deneysel omurilik yaralanması oluşturmuştur. Tarlov 1953'de epidural aralıkta balon şişirerek omurilik yaralanmasını yaratmıştır. Tator 1978'de omuriliği ekstradural olarak anevrizma klibiyle komprese etmiş, klip kapanma gücü ve kompresyon süresi ile omurilik yaralanma şiddeti arasında ilişki bulmuştur. Watson 1986'da lazer ile omurilik

insizyonu yapmıştır. Stokes ve Reider 1990'da omuriliğe yapılacak darbenin şiddetini ve hızını önceden belirleyip darbe sonunda ön görülen travmanın olup olmadığını denetleyen elektromekanik bir cihaz geliştirmiştir(11). Omurilik yaralanma modelleri Tator tarafından sınıflandırılmıştır(Tablo-1).

Tablo-1: Omurilik yaralanma modelleri(12).

A- Travmatik yaralanma

1. Akut kinetik kompresyon

Kaf

Klip

Balon

Vertebral dislokasyon

İmpaktör

3. Akut statik kompresyon

Ağırlık uygulanması

4. Ağırlık düşürme

5. Akselerasyon – deselerasyon

6. Distraksiyon

7. Transeksiyon

Parsiyel, komplet

Lazer, bisturi

B- Non-travmatik yaralanma

1. İskemi

Aort oklüzyonu

Selektif arter ya da ven oklüzyonu

2. Tümör kompresyonu

3. Kimyasal

Medulla spinalis travma modellerinin bu kadar çok teknikle uygulanması bazı karışıklıklara neden olmuştur. Bu nedenle Chung (12) ideal hayvan modeli için şu kriterleri önermiştir.

1. Oluşturulacak travma, doku hasarı ya da nöronal disfonksiyon, hayvandan hayvana değişmez şekilde yaratılabilmeli, travma sonrası değerlendirilecek parametrelerdeki varyasyonlar kabul edilebilir sınırlarda olmalı, prelinik çalışma başlamadan önce bu sınırlar belirlenmelidir.
2. Hayvan modelindeki kaçınılmaz yan etkiler (cerrahi yaralanma, anestezi ajanlarının etkisi, metabolik ve hemodinamik değişiklikler) en aza indirgenmeli, çalışma başlamadan olası etkiler tanımlanmalıdır.
3. Çalışmanın sonuçları tekrarlanabilir ve sayısal hale getirilebilir olmalıdır.

Ayrıca yapılan çalışmalarda travmanın tipinin yanı sıra primer hasardan çok sekonder doku hasarlanmasının daha gürültülü seyrettiği bildirilmiştir. Bu nedenle son dönemde yapılan deneysel çalışmalarda bu sekonder yaralanmanın önüne geçebilecek medikal tedaviler üzerinde durulmaya başlanmıştır(13).

B. SPİNAL KORD HASARININ FİZYOPATOLOJİSİ

Primer hasar çarpma, kompresyon, distraksiyon, laserasyon, transeksiyon gibi mekanik güçler sonucu gelişir. Oluşan primer travmanın şiddeti ile doğru orantılı olup zamanla artmaktadır(14).

Spinal kord travmalı olgularda travma sonrası gelişebilecek biyokimyasal patolojik süreç, oluşacak fonksiyonel kaybı ağırlaştırır. Bu durum sekonder hasar teorisi ile açıklanmaktadır(4, 15). Spinal kord yaralanmasında travmanın oluşturduğu kontüzyon ve ezilme primer hasar, saatler içerisinde metabolik ve biyokimyasal nedenlerle oluşan hasar ise sekonder hasar olarak değerlendirilmektedir.

Primer hasar önlenemez ancak primer yaralanmadan sonra oluşacak sekonder hasarın yan etkilerinden nöronlar korunabilir. Sekonder hasar gelişmesi ile ilgili süreçte değişik teoriler ortaya konmuştur(5, 13, 15, 16, 17).

- Mikrosirkulasyonu içeren spinal kord kan akımındaki bozulma bir sebep olabilir.
- Travma sonucunda membranlardaki değişiklikler sonucunda ortaya çıkan maddeler sekonder yaralanmada etkilidirler.
- Hücredeki ödem hücre zarlarının parçalanmasına neden olup sekonder yaralanmaya katkıda bulunabilir.
- Primer hasarlanmayla başlayan spinal kord hasarı, sekonder hasarlanma ile sonuçlanır.
- Sekonder hasarlanma birden fazla mekanizma ile gelişir.

Spinal kord yaralanmaları birbiri içine girmiş mekanizmalar sonucu lokal ve sistemik etkilere neden olmaktadır. Bu nedenle bu hastaların tedavisinde multidisipliner yaklaşım gerekir (Tablo–2) (10).

Tablo–2: Spinal kord yaralanmalarının lokal ve sistemik etkileri

A. Sistemik Etkileri	B. Lokal Etkileri
<ul style="list-style-type: none">• Nabız (kısa süreli artışı takiben uzun süren bradikardi)• Kan basıncı (kısa süreli tansiyon arterial artışını takiben uzun süreli tansiyon arterial düşüklüğü)• Periferik dirençte azalma• Kardiak output’ da azalma• Katekolaminlerde önce artma sonra azalma	<p>1.Spinal kordun mikrosirkulasyonunda lokal vasküler hasarlanma</p> <ul style="list-style-type: none">• Kapiller ve venüllerde mekanik yırtılmalar• Hemoraji• Mikrosirkulasyonun durması• Spinal kord kan akımında azalma• Otoregülasyonun bozulması <p>2.Biyokimyasal değişiklikler</p> <ul style="list-style-type: none">• Eksitoksisite (Glutamat)• Nörotransmitter akümüasyonu• Araşidonik asit salınımı• Serbest radikal oluşumu• Eizonokoid oluşumu, prostoglandinler• Lipit peroksidasyonu• Endojen opioidler• Sitokinler <p>C.Elektrolit şifti</p> <ul style="list-style-type: none">• İntrasellüler kalsiyum artışı• Ekstrasellüler potasyum artışı• İntrasellüler sodyum artışı <p>D.Ödem</p> <p>E.Enerji metabolizmasında bozulma</p>

Spinal kord yaralanmasında erken dönemde görülen en önemli deęişiklik hücre membran geçirgenliğinin ve iyon pompasının bozulmasıdır. Bunun sonucunda kalsiyum hücre içine girer ve potastum hücre dışına çıkar. Membran geçirgenliğinde artış olması, sodyumun su ile birlikte hücre içine girmesine ve sonuçta ödem gelişmesine olanak sağlar (18). Kalsiyumun normal nöronal fonksiyonu ayarlama da rol olduğu gibi hücre ölümü ve yaralanmasında da önemli rolü bulunmaktadır (19). Potasyum ekstrasellüler mesafede travmadan 2-3 saat sonrasına kadar yüksek seviyelerde bulunurken, kalsiyum intrasellüler mesafede uzun süre yüksek konsantrasyonda bulunabilmektedir (20). Travma sonrası hücre içinde kalsiyum düzeyi yaklaşık 45 dakika içinde önemli derecede yükselir ve 8 saat içinde maksimum düzeye ulaşır ve travmadan 1 hafta sonrasına kadar yüksek düzeyde kalmaya devam eder (18, 21, 22). Kalsiyumun bu düzeylere çıkmasında ve korunmasında voltaja baęlı kalsiyum kanallarının açılmasının yanı sıra, yaralanma sonrası salınımı artan glutamat ve aspartat gibi nörotransmitterlerin MDA reseptörlerini kullanarak kalsiyum kanallarını açması yardımcı olur (10).

Hücre içi yüksek kalsiyum ödeme yol açmasının yanı sıra, aynı zamanda proteolitik ve fosfolipaz enzimlerin aktivasyonu yoluyla hücre iskeletinin ve hücre zarının parçalanmasına neden olur (10,18). Bu süreç içinde aktive olan araşidonik asidin lipoksijenaz ve sikloksijenaz yollarıyla yıkımına ve oluşan metabolik ürünlerde (lökotrienler) vasokonstriksiyon ve trombosit agregasyonu ile lokal iskemiye neden olarak sekonder yaralanmayı arttırıcı rol oynarlar(23, 24, 25).

Ayrıca hücre içi kalsiyum içeride fosfat ile tamponlanmaya çalışılır. Bu amaçla ATP ve fosfokreatinin gibi yüksek enerjili fosfatlar kullanılır. Bunu sonucunda da ATP' den AMP, AMP' den de hipoksantin daha sonra da ksantin oluşur. Ksantinden de ürik asit ve süperoksit radikali oluşur. Bunun sonucunda

da hücrede ATP azalmasına bağlı anaerobik glikozise kayma ve sonucunda laktik asidemi ve hücre içi asidoza kaymaya neden olur. Bu da otodestruktif sürecin ilerlemesine yardımcı olur (17, 26).

Spinal kord yaralanmasında travma bölgesinden salınan nöradrenalin, seratonin, dopamin gibi vasoaktif aminler (27, 28, 29), glutamat ve aspartat gibi eksitatör aminoasitler (14, 30, 31), bir endojen opioid olan beta endorfin ve substans P (27) otodestruktif sürece katkıda bulunurlar.

Bunlara ilaveten serbest oksijen radikalleri de otodestruktif süreçte önemli rol oynar. Bu radikallerin oluşmasında en önemli kaynak hücre membranıdır. Primer hasar bölgesinde oluşan iskemi, travma ve reperfüzyon sonucu kanın şekilli elemanlarının bu bölgeye göçünün sonunda oluşan enzim ve oksidasyon-redüksiyon reaksiyonları sonucu serbest radikaller ortaya çıkar. Bu radikallerde yeni radikaller oluşmasına neden olarak zincirleme reaksiyonu başlatırlar ve DNA, nükleus gibi komşu organellere de zarar vererek otodestruksiyona katkıda bulunurlar (26).

Spinal kord yaralanmasında oluşan histopatolojik değişiklikler akut ve kronik fazda değerlendirilebilir. Bu fazlarda olan değişiklikler Tablo 3 ve 4 'de gösterilmiştir (32).

Tablo–3: Spinal kord yaralanmasında akut fazda görülen patolojik değişiklikler

Akut fazda görülen patolojik değişiklikler

1-Santral hemoraji (özellikle gri maddenin kapillerleri, venülleri ve arteiollerinden kaynaklanan). Nadiren büyük hematomiyeli.

2- Uzak kanamalar(özellikle venlerden olmak üzere)

3-Santral hemorajik nekroz

4-Posttravmatik infarkt

5-Subaraknoid kanama

6-Subdural veya ekstradural hematomlar (nadir)

7-Ödem (lokal veya yaygın)

8-Aksonal hasarlanma

Transeksiyon

Aksollema yırtılması

Şişme

Dev aksonların oluşumu.

Granüler kayıp (Kromatolizis)

Organellerin toplanması

9-Miyelin kılıf hasarı

Rüptür

Veziküler hasar(vakuolizasyon)

Periaksonal boşluklar

10-İnflamasyon

Makrofaj

Microglia

Tablo-4: Spinal kord hasarlanmasında kronik fazdaki patolojik deęişiklikler

Kronik fazda görülen patolojik deęişiklikler

1-Santral kavitasyon

2-Aksonların subpial rimlerinin kalıcı olması

3-Posttravmatik infarkt (hasarlı bölgede veya uzağında)

4-Posttravmatik siringomiyeli

5-Kistik miyelomalazi

6-Demyelinizan ve diskomplet nekrotizan alanlar

7-İnflamasyon –makrofaj

8-Wallerian dejenarasyon

9-Skar ve gliozis

10-Araknoidit

11-Atrofi

12-Rejenaratif proçes

aksonlarda

schwan hücrelerinde

ependim hücrelerde proliferasyon

C. SERBEST RADİKALLER VE **LİPİT PROKSİDATİF MEKANİZMALAR**

Yaralanmaya uğrayan dokuda gelişen iskemi sonucu ekstrasellüler alanda özellikle glutamat başta olmak üzere eksitatuvar aminoasit düzeylerinde artış olur ve bu da iskemik dokuda eksitoksik etkiye neden olur (4, 33, 34).

Glutamat post-travmatik ve post-iskemik sekonder yaralanmalarda eksitoksik etkilerini başlıca 5 reseptöre bağlanarak oluşturur (34, 35).

1. NMDA (N-metil D-Aspartat) reseptörü
2. AMPA (a-amino-3-hydroxy-5-metylisoxazole-4-propionic acid) reseptörü
3. Yüksek affiniteli kainate reseptörü
4. Düşük affiniteli kainate reseptörü
5. Metabotropik reseptörler.

Eksitatuvar aminoasit reseptörleri iletim mekanizmasına göre iyonotropik reseptörler ve metabotropik reseptörler olarak 2 gruba ayrılmaktadır. İyonotropik reseptörlerin (NMDA, AMPA, Kainate reseptörleri) aktivasyonu sodyum, potasyum ve kalsiyuma karşı farklı geçirgenlik gösteren bir grup iyon kanalın açılmasına neden olmaktadır (36, 37). NMDA, Kainate, AMPA reseptörleri membranda iyon kanalına bağlı olarak bulunmaktadır (38).

NMDA reseptörleri aşırı miktarda glutamat salınımında ve reuptake'i olduğunda glutamatın eksitoksik etkisini yönetir. NMDA reseptörleri sadece fokal yaralanmada rol oynamaktadır. NMDA reseptörleri aktive olduğunda hücre membranındaki iyon kanallarının aktivasyonuna ve hücre içi kalsiyum iyon artışına neden olurlar (34, 35).

AMPA reseptörleri az bilinir ve sodyum kanallarıyla ilişkili olduğu düşünülmektedir (34, 35).

Metabotropik reseptörler G proteinleri ve ikincil habercilerle etki etmekte ve sonuçta hücre içi inositoltrifosfat ve diaçilgliserol düzeylerinde artış ve depolardan kalsiyum serbestleşmesine neden olmaktadır (34, 35).

Kainate reseptörleri ise glutamat varlığında sodyum, potasyum ve hidrojen iyonlarının hücre içine akımında sorumludur ve bu mekanizmayla hücrel iyon dengesinin bozulmasında rol alırlar (39).

Serbest radikaller bir veya daha fazla sayıda eşleşmiş elektron taşıyan, kimyasal olarak reaktiviteleri yüksek molekül ya da bileşiklerdir (35). Normal hücre mekanizması sırasında başlıca hücre membranında, endoplazmik retikulumda ve nükleus membranında az miktarda oksijen radikali oluşur (40, 41). Oluşan serbest radikaller hücrel savunma mekanizmaları olan enzimatik ya da non-enzimatik yol kullanılarak ya da dış kaynaklı antioksidanlar yardımıyla zararsız konuma getirilmeye çalışılırlar (42).

Tablo-5: Antioksidanlar

1. Doğal (endojen) antioksidanlar

3. Enzimler

- i. Mitokondriyal sitokrom oksidaz sistemi
 - ii. Superoisit dismutaz
 - iii. Katalaz
 - iv. Glutatyon peroksidaz
-

-
- v. Glutatyon-S-transferaz
 - vi. Hidroperoksidaz
4. Enzim olmayanlar
- i. Lipit fazda bulunanlar
 - 1. α - tokoferol (E vitamini)
 - 2. β - karoten
 - ii. Sıvı fazda(hücre sitozolünde ve kan plazmasında) bulunanlar
 - 1. askorbik asit, melatonin, ürat, sistein, seruloplazmin, transferin, laktoferrin, myoglobin, hemoglobin, ferritin, metionin, albumin, bilirubin, glutatyon

2. Eksojen antioksidanlar (ilaçlar)

3. Ksantin oksidaz inhibitörleri
- i. Tungsten, allopurinol, oksipurinol, folik asit, pterin aldehid
4. Soya fasülyesi inhibitörleri : ksantin dehidrojenazın proteolitik etki sonucu ksantin oksidaza dönüşümünü inhibe eder.)
5. NADPH Oksidaz inhibitörleri
- i. Adenozin, lokal anestezikler, kalsiyum kanal blokerleri, non-steroid antiinflamatuvar ilaçlar, cetiedil, diphenylene iodonium
6. Rekombinant süperoksit dismutaz
7. Trolox- C: E vitamini analogudur.
8. Endojen antioksidan aktiviteyi arttıran maddeler
- i. Glutatyon peroksidaz aktivitesini arttıran ebselen, asetilsistein
9. Diğer non enzimatik serbest radikal toplayıcıları
- i. Mannitol, albumin, DMSO
10. Demir redoks döngüsünün inhibitörleri
- i. Desferoksamin, seruloplazmin
-

11.Nötrofil adezyon inhibitörleri

12.Sitokinler

i. TNF ve interlökin-I

13.Barbituratlar

14.Demir şelatörleri

15.NMDA reseptör antagonistleri

16.Lipoik asit

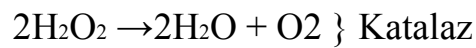
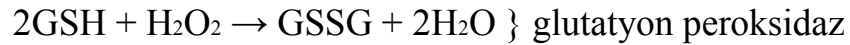
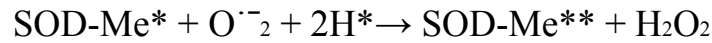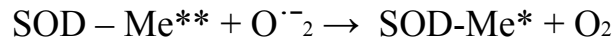
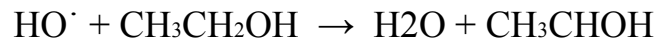
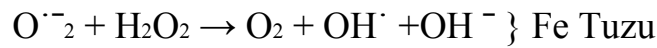
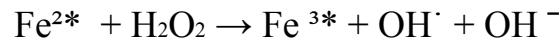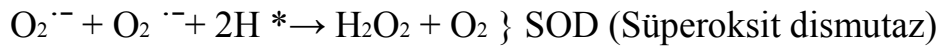
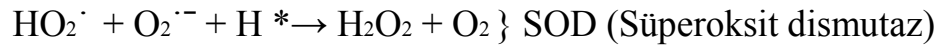
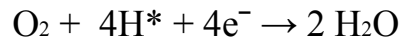
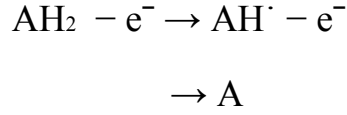

Oksijen serbest radikalleri (Tablo–6) moleküler oksijenden oluşur ve serbest radikallerin organizmadaki pek çok organik etkilerinden sorumludur (43, 44). Moleküler oksijen ile oksijen serbest radikallerinin birbirine dönüşümü çeşitli oksidasyon- redüksiyon reaksiyonları ile oluşur (Tablo–7) (40, 41).

Serbest radikaller hücrede başlıca hücre membranı, hücre içi proteinleri, nükleusu ve DNA'yı etkiler (Tablo–8) (40, 41, 45).

Tablo–6: Potansiyel sitotoksik serbest oksijen radikalleri

Potansiyel sitotoksik serbest oksijen radikalleri	
$O_2^{\cdot -}$	Süperoksit anyon radikali
HO_2^{\cdot}	Hidroperoksil radikali
H_2O_2	Hidrojen peroksit
OH^{\cdot}	Hidroksil radikali
LOO^{\cdot}	Peroksit radikali (L: lipit)
$\cdot O_2$	Singlet oksijen

Tablo-7: Moleküler oksijen ve serbest oksijen radikallerinin arasındaki oksidasyon-redüksiyon reaksiyonları



Tablo–8: Serbest radikallerden etkilenen hücre bölümleri ve geliştirdikleri reaksiyonlar

Lipitler	<i>Plazma membranı ve organellerde bulunan doymamış yağ asitlerinin peroksidasyonu</i>
Proteinler	<i>Oksidasyon reaksiyonları ile yapısında sülfidril içeren enzimlerin inaktivasyonu</i>
Karbonhidratlar	<i>Polisakkarid depolimerizasyonu</i>
Nükleik asitler	<i>Protein, nükleotid ve yağ asitleri sentezinin inhibisyonu ve mutasyon</i>

Santral sinir sistemi yüksek konsantrasyonda poliansatüre yağ asidi içerdiği için serbest radikal reaksiyonları sonucu oluşan lipit peroksidasyonuna oldukça duyarlı bir dokudur (46). Lipit peroksidasyonu zincirleme bir reaksiyon olup başlama, ilerleme ve sonlanma olarak irdelenebilecek üç aşamada gerçekleşir(48, 49).

Peroksidasyonun başlaması: Bir serbest radikalın çoklu doymamış yağ asidinin metilen grubundan hidrojen atomu koparmasıyla başlar. Bu hidrojen geride eşleşmemiş elektron taşıyan bir lipit radikali bırakır. Oluşan bu lipit radikal dayanıksız bir bileşik olup, molekül içi çift bağ aktarılması sonucunda dien konjugatlarına dönüşür. Bu konjugat oksijen ile birleşmeye eğilimlidir. Sonuçta oksijen ile reaksiyona girerek peroksit radikalini oluşturur ($L^{\cdot} + O_2 \rightarrow LOO^{\cdot}$)(47, 48, 49).

Peroksidasyonun ilerlemesi: Peroksit radikalleri birbirleriyle birleşebilir ya da membran proteinlerine saldırabilir. Ancak zincirleme reaksiyonu başlatan asıl mekanizma peroksit radikalın membrandaki komşu yağ zincirinden bir hidrojen atomu çıkartmak suretiyle lipit hidroperoksidine dönüşmesidir. Bu radikaller reaksiyonun ilerlemesine neden olur ($LOO\cdot + LH \rightarrow LOOH + L\cdot$ ve $LOOH + Fe^{2*} \rightarrow LOO\cdot + OH\cdot + Fe^{3*}$) (47, 48, 49).

Peroksidasyonun sonlanması: İki peroksit radikali ($2LO_2\cdot \rightarrow O_2 + LOOL$) ya da bir lipit peroksit radikali ile bir lipit radikali ($LO_2\cdot + L\cdot \rightarrow LOOL$) ya da iki lipit radikali ($L\cdot + L\cdot \rightarrow LL$) bir araya gelirse; eşleşmemiş elektron kalmayacağından zincirsel reaksiyon lipit peroksitlerin etan, pentan gibi hidrokarbon gazları ve ROH, ROOH, RCOH ve RCOOH gruplarını içeren kısa zincirli yağ asitlerine dönüşmesiyle sonlanmış olur (47, 48, 49).

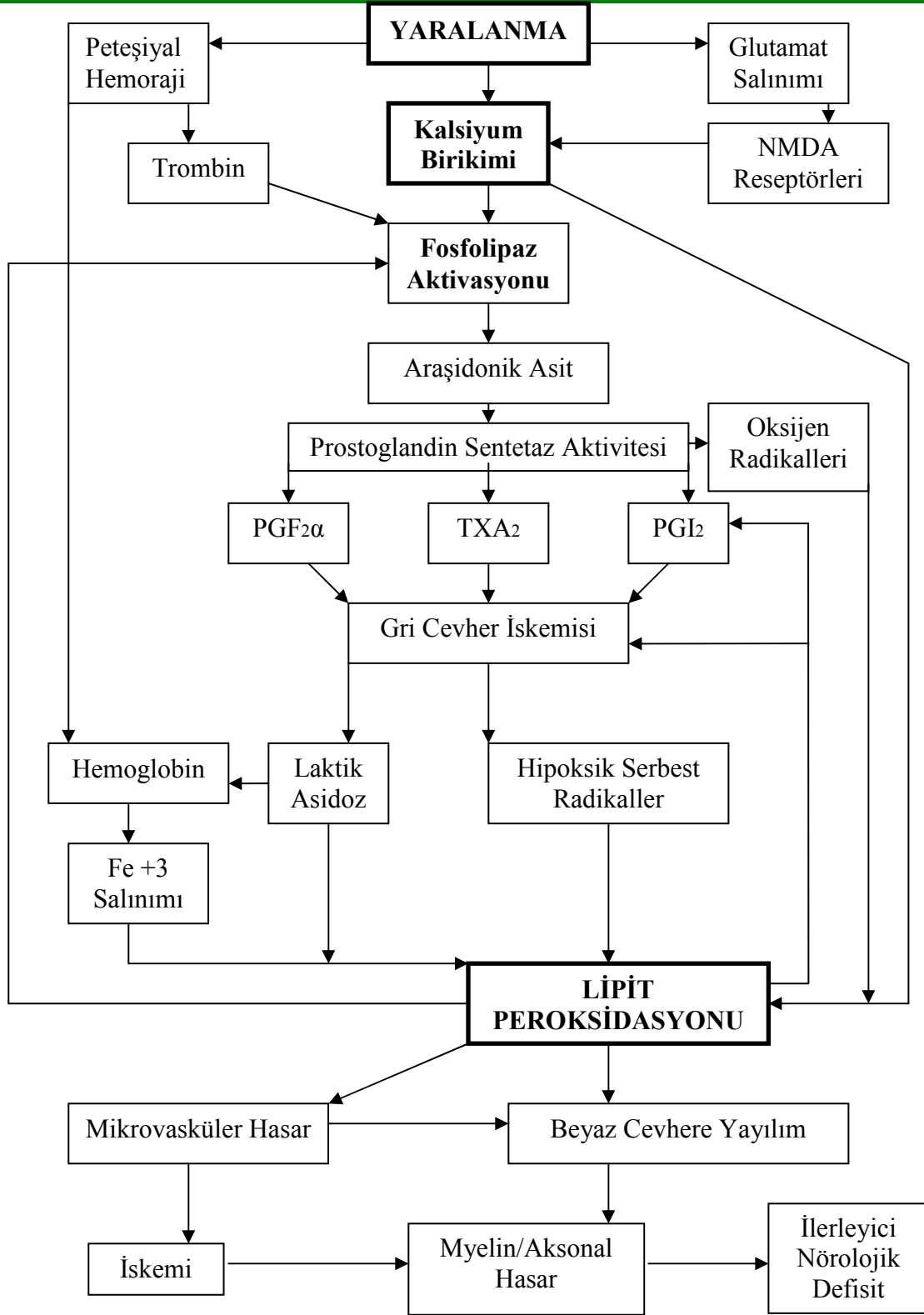
Lipit peroksidasyonunu ölçmek için peroksidasyon ürünlerinin tayini esasına dayanan çeşitli yöntemler vardır(50, 51, 52).

- Konjuge dienlerin spektrofotometrik tayini,
- Solunum havasında etan, pentan gibi alkanların gaz kromatografik yöntem ile tayini,
- Lipid hidroperoksitlerin kemiluminesans ile tayini,
- HPLC ile alkenler, alkanlar ve aldehit ürünlerin tayini
- Membran fosfolipitlerinden poliansatüre yağ asitlerinin kaybının gaz kromatografisi ile tayini,
- Eritrosit deformabilite testi,

- Florometrik, spektrofotometrik ve likit kromotografik yöntemle tiobarbiturik asit tepkimesine giren MDA ve ilgili kromojenlerin tayini.

Sekonder hasarlanmada rol oynayan mekanizmalar modifiye edilmiş olarak Şekil-1 de sunuldu(35).

Şekil-1: Spinal kord yaralanmasında gelişen sekonder hasarlanmanın şematik gösterilmesi.



3. MATERYAL VE METOD

Çalışmamız için etik kuruldan 2005/287 numaralı kararı ile onay alındı. Çalışmada 31 adet erişkin ve yaklaşık 250 gram ağırlığında Spraque-Dawley cinsi ratlar kullanıldı. Deney hayvanları 4 gruba ayrıldı.

1. Grup: Kontrol grubu (K) 8 adet rattan oluşmaktadır. Bu gruptaki ratlara laminektomi yapıldı, travma yapılmadı ve medikasyon verilmedi.
2. Grup: Travma grubu (T) 8 adet rattan oluşmaktadır. Bu gruptaki ratlara laminektomi yapıldı, travma yapıldı ve medikasyon verilmedi.
3. Grup: Fenitoin uygulanan grup (F) 7 adet rattan oluşmaktadır. Bu gruptaki ratlara laminektomi yapıldı, travma yapıldı ve medikasyon verildi.
4. Grup: Nimodipin uygulanan grup (N) 8 adet rattan oluşmaktadır. Bu gruptaki ratlara laminektomi yapıldı, travma yapıldı ve medikasyon verildi.

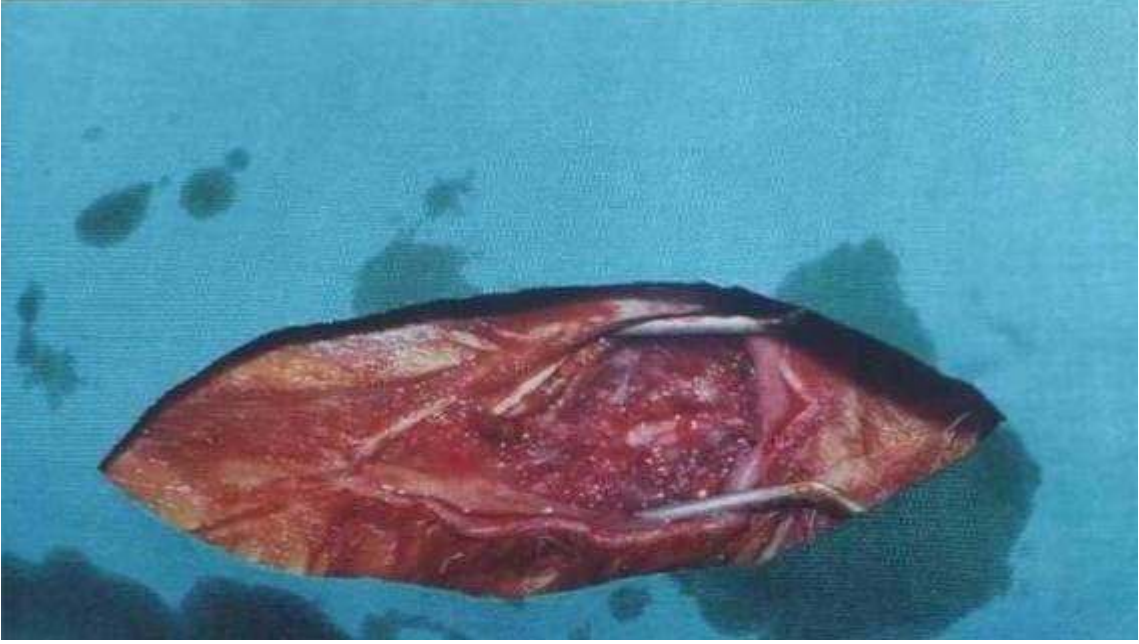
Anestezi tekniği:

Her gruptaki ratlara intraperitoneal 8 mg/kg xylazin hidroklorür (Rompun, Bayer, İstanbul-Türkiye) ve 10 mg/kg ketamin (Ketalar, Eczacıbaşı, İstanbul-Türkiye) ile genel anestezi sağlandı.

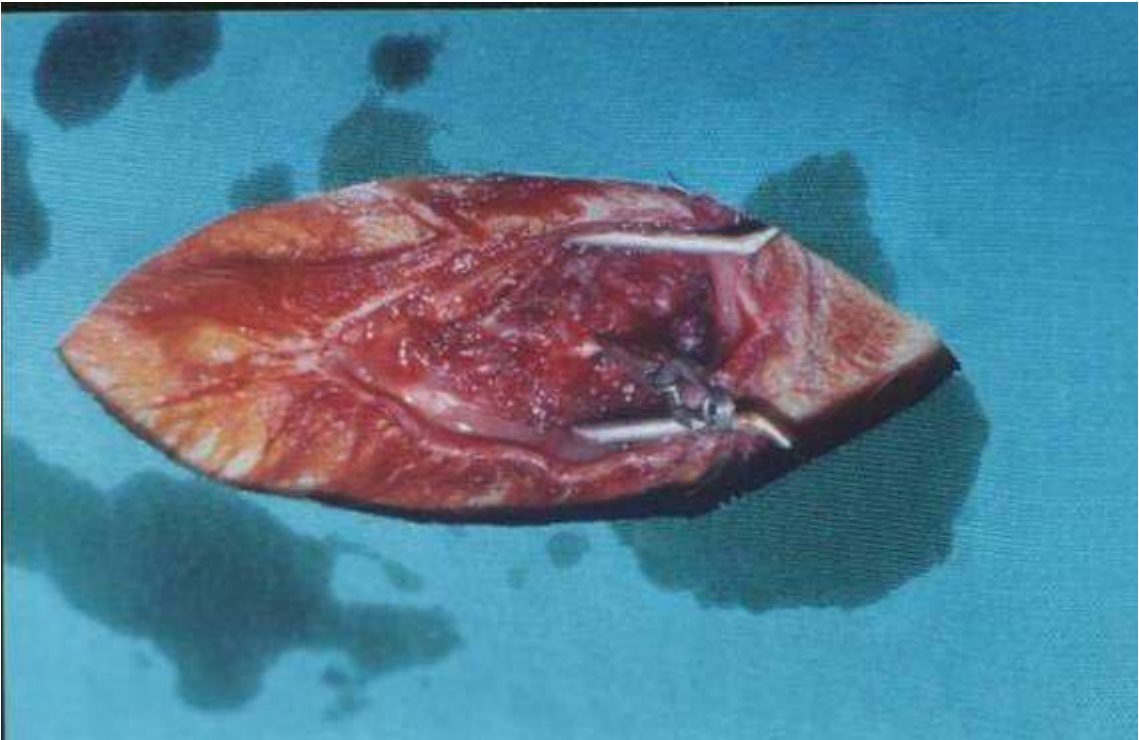
Cerrahi teknik:

Deney hayvanları anestezi ajanları verilip sedasyonun sağlandıktan sonra ameliyat masasına prone pozisyonda yerleştirildi. Torakal bölgede lokal saha temizliği ve çevre izolasyonu sağlandı. Torakal 2-7 düzeyinden orta hat vertikal cilt insizyonu ile cilt ciltaltı geçildi. Fasia açılarak paravertebral adeleler küt disseksiyonla subperiostal sıyrıldı. Torakal 3-4-5-6 laminaları ortaya konduktan sonra bu laminalara total laminektomi uygulandı (Resim 1) ve spinal kord ortaya kondu. Bu aşamada birazdan anlatacağım yöntemle K grubundan doku ve kan örnekleme yapıldı. Daha sonra spinal kord ekstradural olarak 180 gram kapanma basıncına sahip olan FE 760 kodlu Yaşargil anevrizma klipi ile travmaya uğratıldı (Resim 2). Epidural olarak 1 dakika süreyle klip uygulandı. Klipten sonlandırılmasının ardından hemen T grubu hariç, F ve N gruplarına medikasyon uygulandı. F grubuna 30 mg/kg fenitoin (Phenytoin, Bioben, Ankara-Türkiye) intraperitoneal olarak, N grubuna ise 0,1 mg/kg nimodipin (Nimotop, Bayer, İstanbul-Türkiye) intraperitoneal olarak verildi. Tüm gruplar için 120 dakika beklendikten sonra ratlar dekapite edildi ve travmatize medulla spinalis dokusundan yaklaşık 1 cm.'lik (yaklaşık 0,5' er santimetre proksimal ve distalinden) örnekleme yapılarak sıvı nitrojenle donduruldu. Eş zamanlı olarak ratların 3 ml. kanları EDTA' lı tüplere alındı ve santrifüj edilerek serum ve plasmasına ayrıldı. Doku ve kan örnekleri -80°C 'de biyokimyasal ölçümler için saklandı.

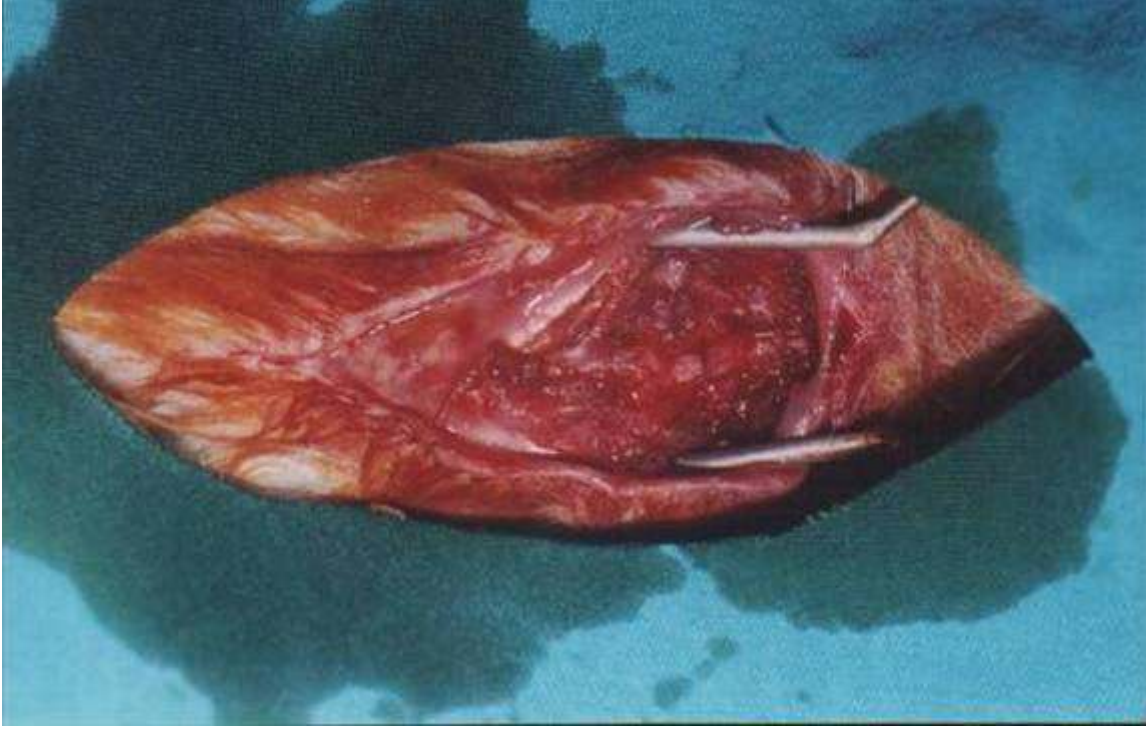Resim 1: Total laminektomi sonrası spinal kordun görünüşü.



Resim 2: Spinal korda klip uygulaması.



Resim 3: Spinal kordun klip uygulandıktan sonraki görünümü.



Biyokimyasal Analiz:

Dokuda malonildialdehid (MDA) ölçümü Ohkawa metoduna uygun olarak MDA' nın tiyobütirik asit ile oluşturduğu rengin ölçülmesi yoluyla belirlendi (52). Spinal kord dokusunun homojenatları 10 volüm 0.15M KCl tamponadında Ultra-Turrax homojeneri ile hazırlandı. 5000 rpm' deki santrifüjden sonra elde edilen 0,4 ml doku süpernatantının üzerine 0,2 ml % 8 'lik sodyum dodesil sülfat, 1,5 ml % 20'lik asetik asit ve 1.5ml % 8'lik tiyobarbitürik asit eklendi. Karışım 60 dakika inkübe edildi. Üzerine 1ml distile su eklendikten sonra 4000 rpm' de 10 dakika santrifüj edildi ve süpernatantın absorbansı 532 nm' de köre karşı okundu. Standart olarak 1,1,3,3-tetraetoksipropan kullanılarak hesaplanan MDA düzeyleri nmol/mg protein ve umol/L olarak ifade edildi.

İstatistiksel Yöntem:

İstatistiksel analizler SPSS 12.0 for Windows paket programında yapılmıştır. İstatistiksel testlerden tek yönlü varyans analizi (one-way-ANOVA) kullanılmış olup, istatistiksel anlamlılık seviyesi olarak $p < 0.05$ alınmıştır. Gruplar arası farklılıkların saptanması için POSTHOC kullanılmıştır.

4. BULGULAR

Tüm gruplarda doku ve kan MDA düzeylerine bakıldı. Elde edilen değerler Tablo 9 ve 10 da görülmektedir.

Tablo-9: Dokuda tespit edilen MDA değerleri.

Gruplar	Sıra Numarası	Ölçülen MDA Değeri (nmol/mg protein)
K (KONTROL)	K1	0.785
	K2	0.490
	K3	0.934
	K4	0.180
	K5	0.531
	K6	0.447
	K7	0.400
	K8	0.390
T (TRAVMA)	T1	-
	T2	0.497
	T3	1.348
	T4	0.619

	T5	0.709
	T6	0.758
	T7	0.595
	T8	0.683
F (FENITOÏN)	F1	-
	F2	0.638
	F3	0.628
	F4	0.715
	F5	0.791
	F6	0.647
	F7	0.413
N (NIMODIPINE)	N1	0.750
	N2	0.757
	N3	0.499
	N4	0.341
	N5	0.867
	N6	0.702
	N7	0.887
	N8	0.557

Tablo-10: Plazmada tespit edilen MDA deęerleri.

Gruplar	Sıra Numarası	Ölçülen MDA Deęeri ($\mu\text{mol/L}$)
K (KONTROL)	K1	1.596
	K2	1.290
	K3	1.194
	K4	1.464
	K5	0.930
	K6	1.626
	K7	1.104
	K8	0.966
T (TRAVMA)	T1	1.854
	T2	1.188
	T3	1.530
	T4	2.070
	T5	1.722
	T6	1.836
	T7	1.458
	T8	1.068
	F1	2.448

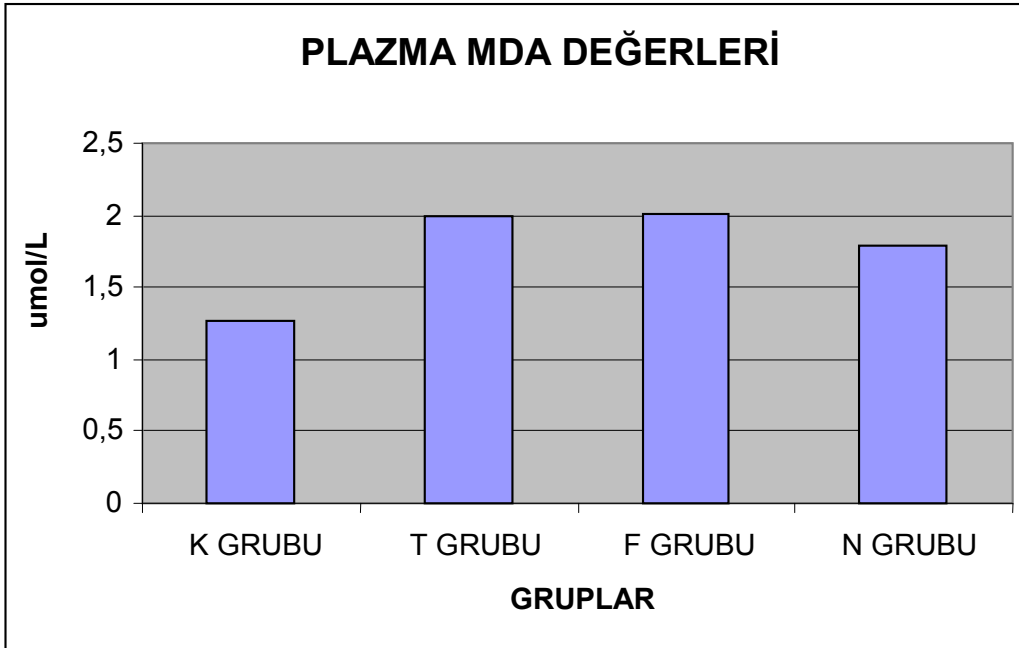
F (FENÍTOÍN)	F2	2.526
	F3	2.352
	F4	1.926
	F5	1.836
	F6	1.584
	F7	1.452
	N (NIMODÍPINE)	N1
N2		2.478
N3		1.722
N4		1.746
N5		1.854
N6		1.350
N7		1.758
N8		2.178

İstatistiksel Analiz:

MDA 'in plazma ortalama deęerlerine bakıldığında gruplar arasında istatistiksel olarak anlamlı farklılık gözlenmiştir ($F=2.231$, $p<0.05$). Aynı şekilde MDA' in doku ortalama deęerlerine bakıldığında gruplar arasında istatistiksel olarak anlamlı farklılık bulunmuştur ($F=2.36$, $p<0.05$).

Plazma ortalama MDA deęerleri gruplar arasında incelendiğinde K ile T ve F grubu arasında istatistiksel olarak anlamlı şekilde MDA düzeylerinde artış bulunurken ($p<0.05$), K ile N grubu arasındaki artışta istatistiksel olarak anlamlı fark bulunamadı ($p>0.05$). Bununla birlikte T grubuyla F ve N grupları arasında MDA deęerlerindeki azalma istatistiksel olarak anlamlı deęildi ($p>0.05$). Ayrıca F ve N grubu arasında MDA deęerleri açısından anlamlı fark bulunamadı ($p>0.05$).

Tablo-11: Ortalama plazma MDA deęerleri.

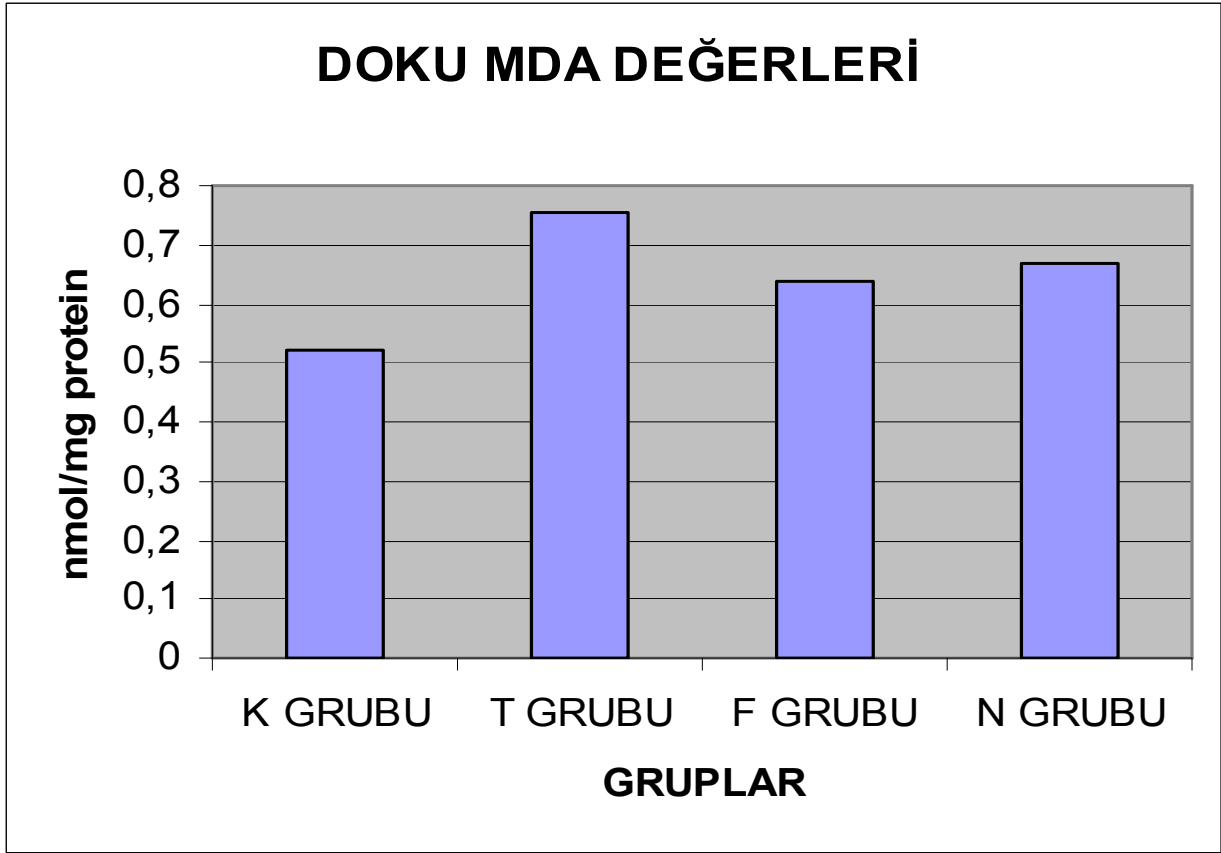


Tablo-12: Plazmada MDA ortalama ve standart sapma deęerleri.

Gruplar	K GRUBU	T GRUBU	F GRUBU	N GRUBU
Ortalama	1,271	1,986	2,017	1,794
Standart sapma	0,27	0,31	0,42	0,39
Denek sayısı	8	7	7	8

Doku ortalama MDA deęerleri gruplar arasında incelendięinde; K ve T grubu arasındaki MDA deęerlerindeki artıř istatistiksel olarak anlamlı ($p < 0.05$) iken, K grubu F ve N gruplarıyla karřılařtırıldıęında bu artıřta istatistiksel olarak anlamlı fark bulunamadı ($p > 0.05$). Bununla birlikte T grubuyla F ve N grupları arasında MDA deęerlerindeki azalma istatistiksel olarak anlamlı deęildi ($p > 0.05$). Ayrıca F ve N grubu arasında MDA deęerleri aęısından anlamlı fark bulunamadı ($p > 0.05$).

Tablo-13: Ortalama doku MDA deęerleri.



Tablo-14: Dokuda MDA ortalama ve standart sapma deęerleri.

Gruplar	K GRUBU	T GRUBU	F GRUBU	N GRUBU
Ortalama	0,519	0,754	0,638	0,670
Standart sapma	0,23	0,30	0,12	0,18
Denek sayısı	8	6	6	8

5. TARTIŞMA

Spinal kord yaralanmasının fizyopatolojisinde yapılan çalışmalarla büyük ilerlemeler kaydedilmesine ve ilerleyen farmakoterapi yöntemlerine rağmen şu ana kadar metilprednizolon dışında klinik olarak etkinliği kanıtlanmış başka bir farmakolojik ajan yoktur. Metilprednizolon' da FDA ye göre spinal kord yaralanmaları için klinik Faz 3 konumundadır.

Yeni bir ilacın keşfi ve klinik kullanıma girebilmesi için aşağıda belirteceğimiz aşamaları geçmesi gerekir (53):

1. Preklinik faz 1: Hastalığın hayvan modelinde ilacın pozitif etkilerinin keşfi. Bulgular bağımsız araştırmacılar tarafından replike edilmelidir.
2. Preklinik faz 2: Yeni ilaç doz ve zaman eğrisini değerlendiren çalışmalar. Bu aşamada Faz 1 deki sonuçların tekrar benzer şekilde elde edilmesi gereklidir.
3. Preklinik faz 3: Klinik olarak umut vadeden ilacın hayvanda toksik etkilerinin belirlenmesi.
4. Klinik faz 1: İlaç güvenliği kontrollü bir çalışmada az sayıdaki bir hasta grubunda araştırılır.
5. Klinik faz 2: Seçilmiş hasta grubunda umut vadeden ilacın doz ve uygulama zamanı belirlenir.
6. Klinik faz 3: Büyük randomize seçilmiş hasta grubunda optimal ilaç dozları ve etkileri araştırılır.
7. Klinik faz 4: Ticari olarak mevcut bulunan ilacın beklenmeyen yan etkileri yönünden ilaç, uzun süreli takibe alınır.

Son zamanlarda yapılan spinal kord yaralanması yapılan hayvanlarda bazı farmakolojik tedavi uygulamalarında olumlu sonuçlar bildirilmektedir. Bu sonuçlar ışığında etkin bir tedavi yöntemi bulmaya yönelik çalışmalar artmıştır. Farmakolojik tedavi yöntemlerini geliştirmek için yapılan çalışmalar özellikle iki yönde ilerlemektedir. Bunlardan birisi sekonder hasarlanmayı azaltmak, diğeri ise rejenerasyonu sağlamaktır.

Sekonder hasarlanmanın durdurulması amacıyla araştırılmış başlıca ajanlar:

- Kortikosteroidler (53, 54, 55, 56, 57)
- Nonsteroid antiinflamatuvar ilaçlar (56, 58, 59)
- Eksitatuvar amino asit antagonistleri (59, 60, 61)
- Opium antagonistleri (54, 61, 62)
- Hipertonik ajanlar (56)
- Kalsiyum kanal blokerleri (53, 63, 64)
- E vitamini (56, 65, 66)
- Thyrotropin-relasing hormon (TRH) (54, 67)
- Selenyum (66) v.b.

Spinal kord yaralanmalarında potansiyel etkili olabilecek ilaçları incelediğimizde metil prednizolon, GM-1 gangliozid, tirizilat, naloksan, exitatuvar aminoasit antagonistleri, kalsiyum kanal blokerleri, potasyum kanal blokerleri ve serbest radikal tutucuları göze çarpmaktadır. Son klinik çalışmalardan GM-1 gangliozit ve tirizilatın gelecekte spinal kord yaralanması olan olgularda yüz güldürücü sonuçlar doğurabileceği düşünülmektedir (68).

Şekil 1’de de görüldüğü gibi hücre içi kalsiyum birikimi sekonder yaralanmada ana yolaklardan biridir. Hücre içi kalsiyum birikiminin proteolitik ve fosfolipaz enzimlerin aktivasyonu sonucu enzimatik etkilerinin yanında serbest radikallerin oluşumunu sağlamak yoluyla hücre iskeletinin ve hücre zarının parçalanmasına neden olduğu, sonucunda aktive olan araşidonik asidin lipoksijenaz ve sikloksijenaz yollarıyla yıkımına ve oluşan metabolik ürünlerinde vasokonstriksiyon ve trombosit agregasyonu ile lokal iskemiye neden olarak sekonder yaralanmayı arttırıcı rol oynadığı, hücrede ATP azalmasına bağlı anaerobik glikozise kayma ve sonucunda laktik asidemi ve hücre içi asidoza kaymaya ve tüm bunlara bağlı olarak otodestrüktif sürecin ilerlemesine yardımcı olduğu çeşitli araştırmalarla ortaya konmuştur (10, 17, 18, 23, 24, 25, 26).

Faden ve arkadaşları (69) yaptıkları çalışmada kalsiyum kanal blokerlerinin post iskemik hipoperfüzyonu bloke ettiğini, serotonin, kan yıkım ürünleri ve tromboksanın neden olduğu vazokonstrüksiyona engel olduğunu ve pial damarlarda vazodilatasyon yaparak medulla spinalis kan akımının arttığını rapor etmişlerdir.

Hall ve arkadaşları (64) diltiazem ve nifedipin’ in post-travmatik kan akımı düşüşünü anlamlı derecede önlediğini, ancak verapamil’ in etkisiz kaldığını bildirmişlerdir.

Gelbfish ve arkadaşları (70) verapamil’ in nörolojik fonksiyonlar için protektif rol oynadığını göstermişlerdir.

Pointillart ve arkadaşları (71) bir haftalık nimodipin tedavisinin spinal kord yaralanmasını takiben spinal kord kan akımını arttırdığını bildirmişlerdir.

Ross ve arkadaşları (72) travma sonrası ilk 4 saat içinde verilirse kalsiyum kanal blokerlerinin etkili olabileceğini söylemişlerdir.

Tator ve arkadaşları (15) travmatik omurilik yaralanması yapılan sistemik nimodipin tedavisinin hayvanlarda ciddi hipotansiyona neden olduğunu saptamış, bunu engellemek için adrenalin vererek kan basıncını yükseltmeye çalışarak sistemik hipotansiyon sonucu oluşabilecek spinal kord hipoperfüzyonunu önlemeye çalışmıştır. Nimodipini dektranla birlikte uyguladığında omurilik travması olan sıçanlarda omurilik kan akımı, kardiyak debi ve kan basıncı yükselmiş, evok potansiyellerinde düzelme tespit etmiştir.

Imamura ve Tator (73) yaptıkları bir çalışmada spinal kord yaralanması olan ratlara nimodipini intratekal olarak vermişler ve ilacın hipotansiyon gibi sistemik etkilerinin oluşmadığını, ancak evok potansiyellerinde olumlu sonuçlar alamadıklarını bildirmişlerdir.

Voltaj selektif 1,4 dihidropiridin türevi kalsiyum kanal blokeri olan nimodipinin; lipofilik olması nedeniyle kan-beyin ve kan-medulla spinalis bariyerini aşarak santral sinir sisteminde farmakolojik etkinlik gösterecek düzeye ulaştığı, direk olarak sitoprotektif etki gösterdiği, kalsiyum iyonuna bağlı olarak ilerleyen sitotoksik döngüyü inhibe ettiği, serebral ve medulla spinalis vasküler yatağında vazodilatasyon yoluyla kan akımını arttırdığı bildirilmiştir (64, 69, 74, 75, 76, 77).

Nimodipinin spinal kord yaralanması olan olgularda etkili olabileceğini bildiren yayınlar olmasına karşın, son dönemlerde ilacı fizyopatolojik ve nörolojik iyileşme üzerine etkisiz olduğunu bildiren yayınlar oldukça fazladır (15, 68, 69, 73, 78, 79, 80).

Bizde çalışmamızda nimodipinin, spinal kord travmasında, MDA değerleri incelenerek etkinliğini inceledik. Travma sonrası nimodipin tedavisiyle doku ve plazma ortalama MDA değerlerinde travma grubuna göre düşme tespit edildi. Ancak travma grubu ile nimodipin tedavisi uygulanan grup arasındaki fark istatistiksel olarak anlamlı değildi ($p>0.05$). Bununla birlikte travma uygulanmayan kontrol grubu ile nimodipin uygulanan grup arasında doku ve plazma ortalama MDA değerleri açısından artış olmasına karşın fark istatistiksel olarak anlamlı değildi ($p>0.05$). Bu sonuçlar ışığında nimodipinin spinal kord yaralanması olan ratlarda lipid peroksidasyonunu inhibe etmediği sonucuna varıldı.

Spinal kord yaralanmasının fizyopatolojisinde hücre içine anormal sodyum girişi anahtar olaylardandır. Sodyum kanallarının farmakolojik blokajı sekonder yaralanmayı ve travmadan iyileşmeyi hızlandırabilir (81). Yapılan çalışmalarda sodyum bağımlı voltaj kanallarının anoksik ve travmatik yaralanmalarda önemli rol oynadıkları bildirilmiştir (4, 82, 83, 84). Sodyum kanal blokerleri olan tetradoksin, saxidoksin gibi quarterner lokal anestezipler, riluzole gibi antikonvülzanlar, mexiletin gibi antiaritmik ilaçların iskemik ve travmatik yaralanmalarda nöroprotektif etkileri gösterilmiştir (85–95).

Primer yaralanma ve iskemi, glutamat gibi endojen eksitator aminoasitlerin sinaptik aralığa birikimiyle başlar (96, 97). Eksitoksisite sonucu AMPA reseptörlerinin aktivasyonu, takiben sodyum bağımlı voltaj kanallarının aktivasyonu ile oluşan depolarizasyon, hücre içine sodyum girişine yol açar (98). Bu kronik depolarizasyon magnezyum blokajı yapan NMDA reseptörlerinin terk edilmesine sebep olur. Böylece reseptörler yüksek derecede elverişli glutamat aktivasyonu yapar. Bu aktivasyon nöronlara major kalsiyum girişi kaynağıdır. Yüksek intrasellüler kalsiyum konsantrasyonu çeşitli mekanizmalar yoluyla sekonder hasarlanmaya katkıda bulunur (99).

Sty ve arkadaşları (91) yaptıkları çalışmada, anokside kalmış beyaz cevher hücrelerinde sodyum kanal blokerlerinin, artan sodyum kanal geçirgenliğini düzelttiğini bildirmiştir.

Kaptanoğlu ve arkadaşları (81) yaptıkları çalışmada, fenitoinin kalsiyum girişi ve eksitoksisite üzerine baskılayıcı etki yoluyla lipid peroksidasyonunu azalttığını, bu yol ile spinal kord yaralanmasında nöronal hasarı azaltarak koruyucu etki gösterdiğini bildirmişlerdir.

Bizde çalışmamızda fenitoinin, spinal kord travmasında, MDA değerleri incelenerek etkinliğini inceledik. Travma sonrası fenitoin tedavisiyle doku ve plazma ortalama MDA değerlerinde travma grubuna göre düşme tespit edildi. Ancak travma grubu ile fenitoin tedavisi uygulanan grup arasındaki fark istatistiksel olarak anlamlı değildi ($p>0.05$). Bununla birlikte travma uygulanmayan kontrol grubu ile fenitoin uygulanan grup arasında doku ortalama MDA değerleri açısından artış olmasına karşın fark istatistiksel olarak anlamlı değilken ($p>0.05$), plazma ortalama MDA değerleri açısından istatistiksel anlamlı artış saptandı ($p<0.05$). Bu sonuçlar ışığında fenitoinin spinal kord yaralanması olan ratlarda lipid peroksidasyonunu inhibe etmediği sonucuna varıldı.

Nimodipin ve fenitoin uygulanan gruplar arasında doku ve plazma ortalama MDA değerleri kullanılarak yapılan incelemede istatistiksel olarak anlamlı fark olmadığı ($p>0.05$) ve her iki ilacın spinal kord yaralanması olan ratlarda lipid peroksidasyonunu inhibe etmede bir üstünlüğünün olmadığı kanaatine varıldı.

6. SONUÇ

Akut spinal kord yaralanması sonucu, spinal kordda hem primer hem de sekonder hasar meydana gelir. Eksitoksisite, serbest radikal hasarı, hücre içi kalsiyum birikimi, proteaz aktivasyonu, araşidonik asit metabolitlerinin üretimi, vazospazm, hücreşel şişme ve enerji yokluğu spinal kordun sekonder yaralanma cevabını kurarlar. Primer yaralanmadan her ne kadar sakınılamasa da, sekonder otodestrüktif cevaplar, sekonder yaralanma ürünlerinden bir ya da bir kaçının antagonizasyonuna izin verir.

Akut spinal kord yaralanmalarında en yaygın olarak kullanılan ve klinik kullanıma girmiş olan metilprednizolon dışında etkinliği onun kadar gösterilmiş başka ajan henüz yoktur.

Bizde çalışmamızda nimodipin ve fenitoinin spinal kord yaralanmasında lipit peroksidasyonuna etkilerini MDA değerleri üzerinden inceledik. Sonuçta nimodipin ve fenitoinin spinal kord yaralanması olan olgularda lipit peroksidasyonu üzerine anlamlı bir etkisi olmadığına ve her iki ilacın birbirlerine bir üstünlüklerinin olmadığı kanaatine varıldı.

7. KAYNAKLAR

1. Kraus J.F., Franti C.E., Riggins R.S., et al. : Indicidence of traumatic spinal cord lesions. J. Chron. Dis. 28:471-492, 1975
2. O'brien D., Immediate management of spinal injury. James D. Palmer: Manual of neurosurgery. Churchill Livingstone Inc. New York, pp. 696-701, 1996
3. Rivlin A.S. : Effect of duration of acute spinal cord compression in a new acute cord injury model in the rat. Surg. Neurol. 10:39-43, 1978
4. Tator C.H., Fehling M.G. : Review of th secondary injury theory of acute spinal cord trauma with emphasis on vasculer mechanisms. J. Neurosurg. 75:15-25, 1991
5. Tator C.H., Rowed O.W., Schwartz M.C., et al. : Management of acute spinal cord injuries. Can. J. Surg. 27:289-284, 1984
6. Dahrman G.J. : Experimental spinal cord trauma. Arch. Neurol. 27:468-473, 1972
7. Eliuz K. : Deneysel omurilik yaralanmalarında propiyonil karnitinin sekonder yaralanma üzerine etkileri. Trakya Üniversitesi Tıp Fakültesi Nöroşirürji AD. Uzmanlık tezi, 2000
8. Jellinger K. : Neuropathology of cord injuries. In Handbook of clinical neurology. Netherland, American Elseiver Publishing Co., Inc., Vol:25, pp 43-121, 1976

9. Sonntag V.K.H.: History of spinal disorders. In: Menezes A.H. and Sonntag VKH (ed.s): Principles of spinal surgery. Graw-Hill, New York, pp 3-23, 1996
- 10.Tator C.H. : Pathophysiology and pathology of spinal cord injury. In: Wilkins R.H., Rengachory S.S. (Ed.s) Neurosurgery. 2 nd ed. New York:McGraw-Hill., pp 2847-2861, 1996
- 11.Zileli M., Gülmen V. : Deneysel omurilik yaralanmaları: Omurilik ve omurga cerrahisi. Zileli M., Özer A.F. . Meta Basım, İzmir, pp 951-956, 2002
- 12.Chung Y.H. : Journol of neurotrauma, Number 2, Mary Ann Liebert , Inc, Publisher
- 13.Collins W.F. : A review and update of experimental and clinical studies of spinal cord injury. Paraplegia 21:204-219, 1983
- 14.Khalof A.C., Salah A.C., Nebil B. : Effect of aluminum on neurological recovery in rat following spinal cord injurj. J. Neurosurgery (Spine) 93:276-282, 2000
- 15.Tator C.H. : Review of experimental lesion of spinal cord injury with emphasis on the lokal and systemic effect. Neurochirurgie 37:291-302, 1991
- 16.Freid L.C. :Microangiographic observations of experimentally traumatized spinal cord. J. Neurosurg. 35:709-714, 1971

17. Hall E.D. :Pharmacological analysis of the pathophysiological mechanism of post traumatic spinal cord ischemia. J. Neurosurg. 64:951-961, 1986
18. Janssen L., Hansbaut R.R. :Pathogenesis of spinal cord injury and never treatments. Spine 14:23-32, 1989
19. Schonka F.A.X., Kore A.B., Young E.E. :Calcium dependence of toxic cell death. Science 206:700-702, 1979
20. Young W. Koreh I. :Potassium and calcium changes in injured spinal cords. Brain Res. 365:42-53, 1986
21. Young W., Yen V., Blight A.R. :Extracellular calcium activity in experimental spinal cord contusion. Brain Res. 253:115-125, 1982
22. Hapel R.D., Smith K.P., Banik N.L. :Calcium accumulation in experimental spinal cord trauma. Brain Res. 211:476-479, 1981
23. Black P., Markowitz R.S., Finkelstein S.D., et al:Experimental spinal cord injury;effect of a calcium channel antagonist (nicardipine). Neurosurg. 22:61-66, 1988
24. Cheung J.Y., Boventre J.V., Malis C.D., et al. :Calcium and ischemic injury. The New Engl. J. Med. 314:1670-1676, 1986

- 25.Fehling M.G., Tator C.H., Linden R.D. :The effect of nimodipine and dextran on axonal function and blood flow following experimental spinal cord injury. J. Neurosurg. 71:403-416, 1989
- 26.Anderson D.K., Poul D., Roul D.S. :Spinal cord injury and protection. Annals of Emergency Med. 14:147-152, 1985
- 27.Manuel J. Arias :Effects naloxane on functional recovery after experimental spinal cord injury rat. Surg. Neurol. 23:440-442, 1985
- 28.Masaki K. : Role of monoamines in experimental spinal cord injury in rats. J. Neurosurg. 62:743-749 1985
- 29.Steven K.S. : The serotonin antagonist mianserin improves functional recovery following experimental spinal trauma. Ann. Neurol. 30:533-541, 1991
- 30.Manuel G., Alain P., Pierre D.A. :Neuroprotective effects of novel NMDA antagonist Gacyclidine after experimental contusive spinal cord injury in adult rats. Brain Res. 874:200-209 2000
- 31.R. Douglas Fields, Chang Yu, Nielsen P.G. :Calcium network activity and the role of NMDA channels in synaptic plasticity in vitro. The Journal of Neuroscience 11:133-146, 1991
- 32.Kerimoğlu A. :Deneysel spinal cord travmasında metilprednizolon ve koenzim Q 10' un etkinliğinin araştırılması. OGÜ Tıp Fakültesi Nöroşirurji A.D. Uzmanlık Tezi, 2005

- 33.Coyle J.T. : Oxidative stress, glutamate and neurodegenerative disorders. Science 262:689-700, 1993
- 34.Hall E.D. : Mechanisms of secondary CNS injury. James D. Palmer: Manuel of Neurosurgery. Churchill Livingstone Inc., New York, pp 505-510, 1996
- 35.Hall E.D. : Secondary tissue damage after CNS injury. Upjohn Company , Michigan, pp 1-28, 1993
- 36.Akhlaq A., Harraks F. : Excitatory amino acid receptors, neuronal membrane phospholipid metabolism and neurological disorders. Brain Res. Rev. 16:171-191, 1991
- 37.Mac Dermott A.B., Mayer M.L., Westbrook G.L. : NMDA receptor activation increases cytoplasmic calcium concentration in cultured spinal cord neurons. Nature 321:519-522, 1986
- 38.Gören Z., Onat F., Berkman K. : Eksitör aminoasit reseptörleri ve katıldıkları bazı fizyopatolojik mekanizmalar. GATA Bülteni 38:469-475, 1996
- 39.Siesjö B.K. : Pathophysiology and treatment of focal cerebral ischemia. Part 1: pathophysiology. J. Neurosurg. 77:169-184, 1992
- 40.Braughler J.M., Hall E.D., : Central nervous system trauma and stroke. I. Biochemical consideration. J.Free Radic. Biol. Med. 6:289-301, 1989

- 41.Hall E.D., Braugher J.M. :Central nervous system trauma and stroke
II.Phsiological and pharmacological evidence for involvement of oxygen
radicals and lipid peroxidation. J.Free Radic. Biol. Med. 6:303-313, 1989
- 42.Akkuş İ. : Serbest radikaller ve fizyopatolojik etkileri. Mimoza Yayınları,
Konya. Sayfa 3-95, 1995
- 43.Di Guiseppi J., Fridovich I. :The toxicology of moleculer oxygen CRC.
Crit. Rev. Toxicol. 12:315-342, 1984
- 44.Halliwell B., Gutteridge JMC. : Oxygen toxicity, oxygen radicals,
transition metals and disease. Biochem. J. 219:1-14, 1984
- 45.Subbarao K.V., Richardson J.S. : Iron-dependent peroxidation of rat
brain: A ragional study. J. Neurochem. Res. 26:224-232, 1990
- 46.Troystman R.J. : Oxygen radical mechanism of brain injury following
ischemia and reperfusions. J. Appl. Physiol. 71:1185-1195, 1991
- 47.Sevanian A. : Mechanisms and consequenses of lipid peroxidation in
biological systems. Ann. Rev. Nutr. 5:365-390, 1985
- 48.Southorn P.A. : Free radicals in medicine I. Chemical nature and biologic
reactions. Mayo Clin. Pro. 63:381-389, 1988
- 49.Cheeseman K.H., Slatter T.F. : An introduction to free radical
biochemistry. British Medical bultein 49:481-493, 1993

50. Slatter T.F. : Overview of methods used for detecting lipid peroxidation. *Methods in Enzymology* 105:283-293, 1984
51. Ohkava H., Ohiski N., Yagi K. : Assay for lipid peroxides in animal tissue by thiobarbituric acid reaction. *Analy. Biochem.* 95:351-358, 1979
52. Grene K. : Pharmacological management of spinal cord injury, current status of drugs designed to augment functional recovery of the injured human spinal cord. *J. Spinal Dis.* 9:355-366, 1995
53. Ross I.B., Tator C.H., Theriault E. : Effect of nimodipine or methylprednisolone on recovery from acute experimental cord injury in rats. *Surg. Neurol.* 40:461-470, 1993
54. Arias M.J. : Treatment of experimental spinal cord injury with TRH, naloxane and dexamethazone. *Surg. Neurol.* 28:335-338, 1987
55. Hall E.D. : Lipid antioxidants in acute central nervous system injury. *Annals of Emerg. Med.* 22:89-94, 1993
56. Faden A.I. : Pharmacotherapy in spinal cord injury: A critical review of recent development. *Clin. Neuro-pharmacol.* 10:183-204, 1987
57. Young W. : Molecular mechanisms of spinal cord injury therapies. In: Kalp R.G., Strimatter S.M., editors. *Neurobiology of spinal cord injury.* Totowa. Human Press, pp 241-276, 2000
58. Lands W.E.M. : Mechanisms of action of anti-inflammatory drugs. *Adv. Drug. Res.* 14:147-164, 1985

59. Siegal T. : Experimental neoplastic spinal cord compression: Effect of anti-inflammatory agent and glutamat receptor antagonist on vasculer permability. *Neurosurg.* 26:967-970, 1990
60. Siegal T., Siege T.Z., Shohomi E. : Experimental neoplastic spinal cord compression: Effect of ketamin and MK-801 on edema and prostglandin. *Neurosurg.* 26:963-966, 1990
61. Yum J.W., Faden A.I. : Compresion of the neuroprotective efect of the N-methyl D-aspartate antagonist nalmefene in experimental spinal cord ischemia. *Arch. Neurol.* 47:277-281, 1990
62. Young W., Flam E.S., Demopoulus H.B. : Effect of naloxane on posttraumatik ischemia in experimental spinal contusion. *Neurosurg.* 55:209-219, 1991
63. Deng S.L., Yuan T., Liao W.H. : Effect spinal cord graft with nerve growth factor and nimodipine in secondary injury of spinal cord of adult rat. *Xiu Fu Chang Jian Wai Ke Za Zhi.* 15(2):74-78, 2001
64. Hall E.D., Wolf D.L. : A pharmacological analysis of the pathophysiological mechanisms of post-traumatic spinal cord ischemia. *J. Neurosurg.* 64:951-961, 1986
65. Stocks J., Gutteridge J.m.C., Sharp R.Y., et al. : The inhibition of lipid autoxidation by human serum and its relation to serum proteins and α -tocopherol. *Clinical science and molculer medicine* 47:223-233, 1974

66. İzgi N., Bozboğa M., Hamamcıoğlu M.K., et al. : The effect of selenium and α -tocopherol on the free radicals in on experimenta method of acute spinal cord injury. Turkish Neurosurg. 1:119-123, 1990
67. Faden A.I., Jacobs T.P., Smith M.T. :TRH in experimental spinal injury: Dose respons and late treatment. Neurology 34:1280-1284, 1984
68. Gülmen v., Zileli M. : Omurilik yaralanmasında farmakolojik tedavi: Omuilik ve omuga cerrahisi, Zileli M., Öze A.F. (eds). Meta Basım, İzmir. pp 883-841, 2002
69. Faden A.I., Jacobs T.P., Smith M.T. : Evalution of the calcium channel antagonist nimodipine in experimental spinal cord ischemia. J. Neurosurg. 60:796-799, 1984
70. Gelbfish J.S., Phillips T., Lim K.H., et al. : Acute spinal cord ischemia : Preventio of paraplegia with verapamil (abstract). Circulatio 72 (suppl III)1-16, 1985
71. Pointillart V., Gense D., Gross C., et al. : Effect of nimodipine on post-traumatic spinal cord ischemia in baboons. J. Neurotrauma 10:201-213, 1993
72. Ross I.B., Kayanagi I., Wallace M.C., Tator C.H. : Autoradiographic [3H] nimodipine distribution after experimental spinal cord injury in rats. J. Neurotrauma 16:739-749, 1999

73. Imamuna h., Tator C.H. :Effect of intrathecal nimodipine on spinal cord blood flow and evoked potential in the normal or injured cord. *Spinal Cord* 36:497-506, 1998
74. Fehling M.G., Tator C.H., Linden D.R. : The effect of direct current field on recovery from experimental spinal cord injury. *J. Neurosurg.* 68:781-792, 1988
75. Fehling M.G., Tator C.H., Linden D.R. : The effect of nimodipine and dextran on axonal function and blood flow following experimental spinal cord injury. *J. Neurosurg.* 71:403-416, 1989
76. Guha A., Tator C.H., Piper L. :Effect of a calcium channel blocker on posttraumatic spinal cord blood flow. *J. Neurosurg.* 66:423-430, 1987
77. Krieglstein J., Karkouthly C., Nasi M.S., et al. :Ischemic brain damage and role of calcium. Nimodipine and CNS function. *New Vistas*, J. Traber, W.H. Gispen (eds). Schattauer pp 100-108, 1989
78. Haghghi S.S., Stiens T., Oro J.T., Madsen R. : Evolutions of the calcium channels antagonist nimodipine after experimental spinal cord injury. *Surg. Neurol.* 39:403-408, 1993
79. Ceylan S., Ilbay K., Baykal S., et al. : Treatment of acute spinal cord injuries: Compression of TRH and nimodipine. *Res. Exp. Mod.* 192:23-33, 1992

80. Kaynar M.Y., Erdinçler P., Tadoyyan E., et al.: Effect of nimodipine and N-Acetylcysteine on lipid peroxidation after experimental spinal cord injury. *Neurosurg. Rev.* 21:260-264, 1998
81. Kaptanoglu E., Solaroglu I., Surucu H.S., Akbiyik F., Beskonakli E. : Blokade of sodium channels by phenytoin protects ultrastructure and attenuates lipid peroxidation in experimental spinal cord injury. *Acta Neurochirurgica* 147:405-412, 2005
82. Agrawal S.K., Fehling M.G. : Mechanisms of secondary injury to spinal cord axon in vitro: role of sodium, sodium-potassium-ATPase, the sodium-hydrogen exchanger, and the sodium-calcium exchanger. *J. Neurosci.* 16:545-552, 1996
83. Dumont R.J., Okonkwo D.O., Verma S., et al. : Acute spinal cord injury, part I: pathophysiological mechanisms. *Clin. Neuropharmacol.* 24:254-264, 2001
84. Tator C.H. : Update on the pathophysiology and pathology of acute spinal cord injury. *Brain Pathol.* 5:407-413, 1995
85. Gerber A.M., Olson W.L., Haris J.H. : Effect of phenytoin on functional recovery after experimental spinal cord injury in dogs. *Neurosurg.* 7:472-476, 1980
86. Kaptanoglu E., Caner H.H., Surucu H.S., et al. : Effect of mexiletine on lipid peroxidation and early ultrastructural findings in experimental spinal cord injury. *J. Neurosurg. (spine)* 91:200-204, 1999

87. Lyden P., Wahlgren N.G., Mechanisms of action of neuroprotectants in stroke. *J. Stroke Cerebrovasc. Disease* 9:9-14, 2000
88. Mu X., Azbill R., Springer J.E. : Riluzole and methylprednisolone combined treatment improves functional recovery in traumatic spinal cord injury. *J. Neurotrauma* 17:773-780, 2000
89. Schwartz G., Fehling M.G. : Evaluations of the neuroprotective effect of sodium channel blockers after experimental spinal cord injury: improved behavioral and neuroanatomical recovery with riluzole. *J. Neurosurg. (Spine)* 94:245-256, 2001
90. Stys P.K., Lesiuk H. : Correlation between electrophysiological effect of mexiletine and ischemic protection in central nervous system white matter. *Neuroscience* 71:27-36, 1996
91. Sty P.K., Waxman S.G., Ransom B.R. : Ionic mechanisms of anoxic injury in mammalian CNS white matter: Role of sodium channels and sodium-calcium exchanger. *J. Neurosci.* 12:430-439, 1992
92. Sty P.K., Waxman S.G., Ransom B.R. : Tertiary and quaternary local anesthetics protect CNS white matter from anoxic injury at concentrations that do not block excitability. *J. Neurophysiol.* 67:236-240, 1992
93. Teng Y.D., Wrathall R.J. : Local blockade of sodium channels by tetrodotoxin ameliorates tissue loss and long-term functional deficits resulting from experimental spinal cord injury. *J. Neurosci.* 17:4359-4366, 1997

94. Wahl F., Stutzman J.M. : Neuroprotective effects of Riluzole in neurotrauma models: A review. *Acta Neurochir. (suppl)* 73:103-110, 1999
95. Waxman S.G., Black J.A., Ransom B.R., et al. : Anoxic injury of rat optic nerve: ultrastructural evidence for coupling between sodium influx and calcium mediated injury in myelinated CNS axons. *Brain Res.* 644:197-204, 1994
96. Choi D.W., Rothman S.M. : The role of glutamate neurotoxicity in hypoxic-ischemic neuronal death. *Annu. Rev. Neurosci.* 13:171-182, 1990
97. Tymianski M., Tator C.H. : Normal and abnormal calcium homeostasis in neuron: a basis for the pathophysiology of traumatic and ischemic central nervous system injury. *Neurosurg.* 38:1176-1195, 1996
98. Doble A. : The role of excitotoxicity in neurodegenerative disease: implications for therapy. *Pharmacol. Ther.* 81:163-221, 1999
99. Fiskum G. : Mitochondrial participation in ischemic and traumatic neuronal cell death. *J. Neurotrauma* 17:843-855, 2000