

T.C.
ESKİŐEHİR OSMANGAZİ ÜNİVERSİTESİ
TIP FAKÜLTESİ

ÇOCUKLARDA ULTRASONOGRAFİ EŐLİĐİNDE
İTERNAL JUGULER VEN KATETERİZASYONU

Dr.Abdullah ÖZEL

Çocuk Cerrahisi Anabilim Dalı
TIPTA UZMANLIK TEZİ

ESKİŐEHİR
2007

T.C.
ESKİŐEHİR OSMANGAZİ ÜNİVERSİTESİ
TIP FAKÜLTESİ

ÇOCUKLARDA ULTRASONOGRAFİ EŐLİĐİNDE İNTERNAL
JUGULER VEN KATETERİZASYONU

Dr.Abdullah ÖZEL

Çocuk Cerrahisi Anabilim Dalı
TIPTA UZMANLIK TEZİ

TEZ DANIŐMANI
Doç.Dr.Hüseyin İLHAN

ESKİŐEHİR
2007

TEZ KABUL VE ONAY SAYFASI

T.C.

ESKİŐEHİR OSMANGAZİ ÜNİVERSİTESİ

TIP FAKÜLTESİ DEKANLIĐINA

Dr.Abdullah ÖZEL'e ait "Çocuklarda ultrasonografi eşliĐinde internal jugular ven kateterizasyonu" adlı alıŐma jürimiz tarafından Çocuk Cerrahisi Anabilim Dalı'nda Tıpta Uzmanlık Tezi olarak oybirliĐi ile kabul edilmiŐtir.

Tarih:

Jüri BaŐkanı

Do.Dr.Hüseyin İLHAN

İmza

Çocuk Cerrahisi Anabilim Dalı

Üye

Do.Dr.Baran TOKAR

İmza

Çocuk Cerrahisi Anabilim Dalı

Üye

Yrd.Do.Dr.A.Alper EVİK

İmza

Acil Tıp Anabilim Dalı

EskiŐehir Osmangazi Üniversitesi Tıp Fakültesi Yönetim Kurulu'nun
...../...../.....Tarih ve...../.....Sayılı Kararıyla onaylanmıŐtır.

Prof.Dr.Erol GÖKTÜRK

Dekan

TEŐEKKÜR

Eskiőehir Osmangazi Üniversitesi Çocuk Cerrahisi Anabilim Dalı'nda yapmış olduđum uzmanlık eđitimim süresince bilgi ve deneyimleri ile yol gösteren hocalarım Doç.Dr. Hüseyin İLHAN'a ve Doç. Dr. Baran TOKAR'a; birlikte çalışmaktan memnuniyet duyduğum Dr. Ahmet ÜNLÜ başta olmak üzere tüm mesai arkadaşlarıma yardımları ve destekleri için teşekkür ederim. Bu tez çalışmasının alt yapısını hazırlayarak destek olan Acil Tıp Anabilim Dalı Başkanı Yrd. Doç. Dr. A. Alper ÇEVİK'e ve Öğr. Gör. Dr. Nurdan ERGÜN'e teşekkürü bir borç bilirim. Ayrıca tezimin istatistiklerinin hazırlanmasında bana yardımcı olan Biyoistatistik Anabilim Dalı doktora öğrencisi Ferhan ELMALI'ya yardımları ve destekleri için teşekkür ederim. Eğitim ve öğrenim hayatım boyunca maddi ve manevi olarak varlıklarını her zaman yanımda hissettiđim aileme sonsuz sevgi ve şükranlarımı sunarım. Bu tez çalışmasını, tarifsiz fedakarlıkları sebebiyle sevgili eşime ve en çok ihtiyacı olduđu zamanlarda yanında olamadıđım sevgili ođlum Efdal'e ithaf etmekten mutluluk duyarım.

ÖZET

Özel, A. Çocuklarda ultrasonografi eşliğinde internal juguler ven kateterizasyonu. Eskişehir Osmangazi Üniversitesi Tıp Fakültesi Çocuk Cerrahisi Anabilim Dalı Tıpta Uzmanlık Tezi, Eskişehir, 2007.

Bebek ve çocuklarda internal juguler venin perkütan kateterizasyonu düşük başarı oranı ve yüksek komplikasyon ile sonuçlanır. Ultrason eşliğinde internal juguler ven kateterizasyonu, özellikle bebek ve çocuklarda klasik anatomik işaretleme tekniğine göre birçok üstünlüklere sahiptir. Şubat ve Mayıs 2007 arasında, santral venöz kateter kullanılması gereken 40 çocukta, ultrason rehberliğinde internal juguler ven kanülasyonu yapıldı. 10 MHz'lik küçük boyutlu ultrason probu kullanıldı. Damar girişi yapılmadan önce ven ve karotid arterin derinliği, çapı, pozisyonu ve kanülasyon süresi ölçüldü. Ultrason görüntülemesi ve kanülasyon aynı kişi tarafından yapıldı. Başarılı kanülasyon oranı % 95 idi. Oniki aylıktan büyük hastalarda başarı oranı % 100, küçüklerde % 83.3 olarak bulundu. Erişkinlerde olduğu gibi çocuklarda santral venöz kateter, internal juguler vene yerleştirilebilir. Fakat erişkinlerle karşılaştırıldığında santral venöz kateter yerleştirilmesi teknik olarak daha zor olup, daha fazla risk taşır. Ultrason rehberliğinin üstünlüğü, girişim yapmadan önce, bölgenin anatomik yapısının görülebilmesidir. Ultrason rehberliğinde internal juguler vene kateter yerleştirilmesi, oldukça güvenli, başarısı yüksek ve komplikasyonları düşük olan bir yöntemdir.

Anahtar Kelimeler: kateterizasyon, santral venler, internal jugular, ultrason, çocuk.

ABSTRACT

Özel, A. Ultrasound-guided internal jugular vein catheterization in children. Eskişehir Osmangazi University Faculty of Medicine, Medical Speciality Thesis in Department of Pediatric Surgery, Eskişehir, 2007. Percutaneous cannulation of the internal jugular vein in infants and children guided by palpation of anatomical landmarks has a lower success rate and higher rate of complications. Ultrasound guidance for percutaneous puncture of the internal jugular vein provides many advantages over the classic landmark-guided technique, particularly in infants and children. Between February and May 2007, internal jugular vein cannulation was performed by ultrasound guidance in forty children requiring central venous catheter. A small caliber probe using 10 MHz ultrasound wave was utilized. Before the puncture was performed, we measured the depth, size and position of the vein and carotid artery, cannulation time. All ultrasound examinations and cannulations were performed by the same operator. Successful cannulation rate were 95 %. The incidences of complication were tree hemotoma and tree arterial punctures in all patients. In children over 12 months, success rate at the first attempt 100 %; in infants under 12 months, success rate 83.3 %. In children, as in adults, central venous catheter is placed into the internal jugular vein; however, compared to the adults, central venous catheter placement in children is technically more difficult and carries more risk. The major advantage with the ultrasound-guided approach is the ability to visualize the structures at the puncture site before cannulation is attempted. Ultrasound-guided placement of internal jugular vein catheters is very safe with very high success rate and few complications.

Key Words: catheterization, central veins, internal jugular, ultrasound, children

İÇİNDEKİLER

TEZ KABUL VE ONAY SAYFASI	iii
TEŞEKKÜR	iv
ÖZET	v
ABSTRACT	vi
İÇİNDEKİLER	vii
SİMGELER VE KISALTMALAR DİZİNİ	ix
ŞEKİLLER DİZİNİ	x
TABLolar DİZİNİ	xi
1. GİRİŞ	1
2. GENEL BİLGİLER	3
2.1. Tarihçe	3
2.2. İnternal Juguler Ven Anatomisi	3
2.2.1. İnternal Juguler Venin Komşulukları	4
2.2.2. İnternal Juguler Venin Dalları	4
2.3. Santral Venöz Katater Takma Endikasyonları	5
2.4. Santral Venöz Katater Takma Kontrendikasyonları	6
2.5. Santral Venöz Katater Uygulama Yolları	7
2.5.1. Açık Cerrahi Yöntemler	7
2.5.2. Perkütan Yöntemler	9
2.6. Komplikasyonlar	11
2.6.1. İşleme Bağlı Erken Dönemde Görülen Komplikasyonlar	12
2.6.2. Geç Dönemdeki Komplikasyonlar	12
2.7. Santral Venöz Kataterler Hakkında Genel Bilgiler	13
2.8. Ultrasonografi Hakkında Genel Bilgiler	14
2.8.1. US'da Görüntü Modları	15
2.8.2. US Görüntüsünün Oluşumu	15
2.8.3. US İncelemesinde Genel İlkeler	16
2.8.4. Girişimsel US	17
3. BİREYLER VE YÖNTEM	19
4. BULGULAR	22
5. TARTIŞMA	34

6. SONUÇ VE ÖNERİLER	43
7. KAYNAKLAR	44
EKLER	
EK 1: SANTRAL VENÖZ KATETERLER	
EK 2: HASTA İZLEM FORMU	

SİMGELER VE KISALTMALAR

Aİ	Anatomik işaretleme
İJV	İnternal juguler ven
SVK	Santral venöz kateter
TODİÖ	Toplum oranlarına dayalı iki örneklem
TPB	Total parenteral beslenme
US	Ultrasonografi

ŞEKİLLER

2.1. Sağ İJV, sol İJV'e göre daha düz bir rotaya sahiptir.....	6
2.2. İJV'e perkütan kateter yerleştirme sırasında hasta pozisyonu.....	10
2.3. İJV'nin ponksiyonu.....	11
3.1. Sol İJV, karotid arter ve İJV derinliğinin US ile görünümü.....	20
4.1. Sağ ve sol İJV'in karotid artere göre lokalizasyonları	23
4.2. SVK Endikasyonları	24
4.3. Sağ-sol İJV'e kateter yerleştirilme oranları	25
4.4. Hastaların trombosit sayısına göre dağılımı	25
4.5. Kateterizasyon yapılma zamanları	26
4.6. Sağ İJV kateterizasyonunda giriş sayıları (n=27)	26
4.7. Sol İJV kateterizasyonunda giriş sayıları (n=11).....	27

TABLÖLAR

2.1. SVK takılması için malzeme listesi.....	8
4.1. Hastalarımızın demografik bulguları.....	22
4.2. Arter ve venin görüntülenme süresi, İJV çapları, karotid arter çapları ve İJV derinlikleri.....	22
4.3. İJV'e SVK yerleştirilmesinde Aİ yöntemi ve US rehberliğinin başarı oranları..	27
4.4. Literatür(18-21) verileri ortalaması ve bizim çalışmamızın başarı oranları	28
4.5. 10 kg altı bebeklerde Leyvi ve ark. (18)'lerinin çalışması ile bizim çalışmamızın başarı oranları görülmektedir.....	28
4.6. 10 kg üzerindeki bebeklerde Leyvi ve ark. (18)'lerinin çalışması ile bizim çalışmamızın başarı oranları görülmektedir.....	29
4.7. Bir yaş altı bebeklerde İJV'e SVK yerleştirilmesinde Aİ yöntemi ve US rehberliğinin başarı oranları.....	29
4.8. Bir yaş altı bebeklerde İJV'e SVK yerleştirilmesinde literatür(18,22) ortalamasına ait Aİ yöntemi ve US rehberliğinin başarı oranları ile bizim çalışmamızın başarı oranları.....	30
4.9. Bir yaş üstü çocuklarda İJV'e SVK yerleştirilmesinde işaretleme yöntemi ve US rehberliğinin başarı oranları.....	30
4.10. Bir yaş üstü bebeklerde İJV'e SVK yerleştirilmesinde literatür(18,22) ortalamasına ait Aİ yöntemi ve US rehberliğinin başarı oranları ile bizim çalışmamızın başarı oranları.....	31
4.11. Komplikasyon oranlarımız (%).....	31
4.12. İJV'e SVK takılması sırasında Aİ metodu ve US rehberliğinde yapılan girişimlerin komplikasyon oranları	32
4.13. Literatürdeki(18-21) Aİ ve US eşliğindeki SVK girişimlerinin ortalama komplikasyon oranları ve bizim toplam komplikasyon oranımız	32

1. GİRİŞ

Teknolojik gelişmelerin baş döndürücü hızla ilerlediği bir çağda yaşamaktayız. Buna paralel olarak tıp dünyası da gelişen teknolojiden payına düşeni almıştır ve halen almaya da devam etmektedir. Tanı imkanları arttıkça yeni hastalıklar tariflenmiş ve var olan hastalıkların etyopatogenezi daha iyi anlaşılmıştır. Buna ek olarak cerrahi tekniklerdeki tecrübe ve ilerlemeler artmış, yeni alet ve sütün materyalleri geliştirilmiş, yoğun bakım birimleri kurulup işletilmeye başlanmış ve medikal tedavilerde total parenteral beslenme (TPB), güçlü intravenöz antibiyotikler ve kemoterapötiklerin kullanımı devreye girmiştir. Tüm bunların sonucunda eskiden yaşamla bağdaşmayacağı düşünülen konjenital anomalili, çok düşük doğum ağırlıklı ya da metabolik hastalıklı bebekler bugün artık ya normal yaşam süresine veya hastalıklı da olsa daha uzun süre yaşama imkanına kavuşturulmuşlardır. Hastanede yatarak tedavi gören, çoğu yoğun bakım ihtiyacı olan bu tür ağır hastalarda yerleştirilecek olan uzun süreli ve güvenli bir santral venöz kateter (SVK), tedavinin en uygun şartlarda sürdürülmesi için mutlaka gereklidir.

Çocuklardaki cerrahi işlemlerin önemli bir kısmını oluşturan SVK'lerin perkütan anatomik işaretleme (AI) yöntemi ile yerleştirilmesi, cerrahın deneyimine bakılmaksızın arterler, sinirler ve plevra gibi derin yapıların zarar görmesi olasılığını da beraberinde taşır. Tekrarlayan girişimler, sonuç olarak başarılı olsa bile, hastaların acı çekmesine sebep olur ve komplikasyon riskini arttırır(1).

Uzun zamandan beri önemli tanı araçlarımızdan olan ultrasonografi (US), son yıllarda girişimsel radyoloji adı altında tedavi amacıyla da yaygın olarak kullanılmaya başlanmıştır. Klinik mükemmelliği yakalamak için çocuklarda SVK'lerin US kılavuzluğunda takılması önemli bir aşama olacaktır(2). Erişkinlerde yapılan çalışmalar, SVK takılması sırasında US kullanımının oldukça yüz güldürücü olduğunu göstermiştir(3). US kılavuzluğunda yapılan girişimlerde başarı oranı artar, komplikasyon oranı düşer ve daha az zaman harcanır(1, 4). Ayrıca damar yolu açılması zor olan problemler hastalarda hasta memnuniyetsizliği azalır(5). Biz bu çalışmamızda, Eskişehir Osmangazi Üniversitesi (ESOGÜ) Tıp Fakültesi Çocuk Cerrahisi kliniğinde, daha önceleri periferik venöz cut-down, perkütan ya da açık cerrahi metodla yaptığımız

SVK yerleřtirme iřlemlerini, US eřlięinde perkütan yolla, minimal invaziv olarak ve daha güvenli bir řekilde yapmayı amaçladık.

2. GENEL BİLGİLER

2.1. Tarihçe

Çocuklarda özellikle kalıcı santral kateter uygulaması için yapılan vasküler cerrahi girişimler son 40 yıldır giderek artmış ve en yaygın operasyonlardan birisi haline gelmiştir. Şu anda kritik öneme sahip bu cerrahi girişimler, parenteral besleme yapılan, kemoterapi alan, tekrarlayan kan örneği alınan veya düzenli ve sık kan transfüzyonu yapılan hastaların tedavisindeki başarıda büyük pay sahibidirler. Bu işlemde kullanılan tek veya çok lümenli kateterler, perkütan veya açık cerrahi yöntemle, periferik veya santral yolla, artere veya vene uygulanabilir. Bu amaçla birçok kateter çeşidi geliştirilmiştir. Bu kateterlerden hangisinin kullanılacağı, tedavi süreci önceden tahmin edilerek çocukların yaşına, şartlara, kateterin kalış süresine ve uygulanacak tedaviye göre belirlenmelidir. Vasküler giriş teknolojilerindeki ilerlemelere rağmen bu tür girişimler potansiyel olarak tehlikelidir ve daha güvenli, daha basit alternatifler mümkün olduğunda potansiyel tehlikelerle başa çıkılmak zorunda kalınmayacaktır(6).

Santral venöz girişimler için US rehberliği ilk kez 1984 yılında tariflenmiştir(7). Bu tarihten itibaren çeşitli çalışmalar ile santral venöz girişimler için US'un yararı ortaya koyulmuştur(5). Acil servis hastalarında periferik venöz giriş için US'un başarılı bir şekilde kullanıldığı ilk hasta serisi 1999 yılında Keyes ve arkadaşları tarafından bildirilmiştir. Bunların başarılı kanülasyon oranı % 91, brakial arter girişi ise % 2 olarak bildirilmiştir(8).

2.2. İnternal Juguler Ven Anatomisi

İnternal juguler ven (İJV), sigmoid sinus'un devamı olarak kafatası tabanından juguler foramen aracılığı ile çıkar(9). Boynu dikey olarak geçerken, karotid kılıfı içerisinde karotid arterin lateralinde aşağı doğru iner. Sternokleidomastoid kasın sternal ve klaviküler bacakları arasından geçip subklavian ven ile birleşir ve brakiosefalik veni meydana getirir. Her iki tarafın brakiosefalik veni de birleşerek vena kava superioru oluştururlar.

İnternal juguler ven, foramen jugulare içindeki başlangıç noktasına göre biraz genişleme gösterir. Buraya bulbus superior vena jugularis denir. Bu bulbus sağ tarafta biraz daha büyükçedir(9).

Klavikulanın 1,5 cm kadar üstünde, vena jugularis internanın içinde valvae biküspidalis adında bir kapakçık vardır. İki parçadan oluşan bu kapakçıklar, venöz basıncın yükseldiği durumlarda kanın ven içine geri dönmesine engel olamazlar. Bunun sonucunda kalbin sağ ventrikülünün sistolü sırasında vena jugularis internada da pulsasyon olur. Vena brakiosefalika ve vena kava superiora kapakçıklar olmadığı için pulsasyon vena jugularis internaya kadar ulaşır. Sağ atrium sistolüne bağlı olarak vena jugularisin pulsasyonu bazen boynun alt kısmında alınabilir. Bazı zayıf kimselerde dışarıdan gözle bile görüldüğü olur. Vena jugularis internada palpe edilen venöz pulsasyon, mitral kapak hastalıkları, akciğer kan basıncının artması, sağ kalpte basınç artması gibi nedenlerle çok artabilir ve belirgin olur. Bu kapakçıkların altında vena jugularis interna ikinci bir genişleme gösterir. Buraya da bulbus inferior vena jugularis denir(9).

2.2.1. İnternal Juguler Venin Komşulukları:

Ven başlangıçta parotis bezinin derinindedir. Daha sonra bütün seyri boyunca sternokleidomastoid kas ile örtülüdür(9).

Arkada; servikal vertebraların transvers çıkıntıları ve skalen kaslar ile komşuluğu vardır.

İçte; nervus vagus, arteria karotis interna ve arteria karotis kommunis ile komşudur.

Dışta; glandula paratidea ve musculus sternokleidomastoideus komşuluğu vardır. Boynun 1/3 alt kısmında da dıştan musculus omohyoideus tarafından çaprazlanır(9).

Ayrıca internal karotis arterin arkasında, karotid kılıfın hemen dışında stellat ganglion ve servikal sempatik gövde bulunur. Sol tarafta daha yüksek olan pleural kubbe, İJV ve subklavian ven birleşiminin kaudalindedir. Arka tarafta boyun kökünde frenik ve vagus sinirleri seyreder(11).

2.2.2. İnternal Juguler Venin Dalları:

- 1- Sinüs petrosus inferior: Üst bulbusa açılır.
- 2- Vena occipitalis (bazen)
- 3- Vena pharyngeae: Plexus pharyngeustan gelirler.

4- Vena facialis: Bazen ayrı, bazen lingual ve tiroid venleriyle birleşmiş olarak açılır.

5- Vena lingualis

6- Vena thyroidea supereior

7- Vena thyroidea medius

8- Vena jugularis eksterna (bazen)

Boynun lateralinde iğne ile internal juguler vene ponksiyon yapılırken sırası ile şu katlar geçilir:

1- Deri

2- Derialtı doku

3- Platisma kası

4- Servikal faysa

5- Sternokleidomastoid kası

6- Karotid kılıfı

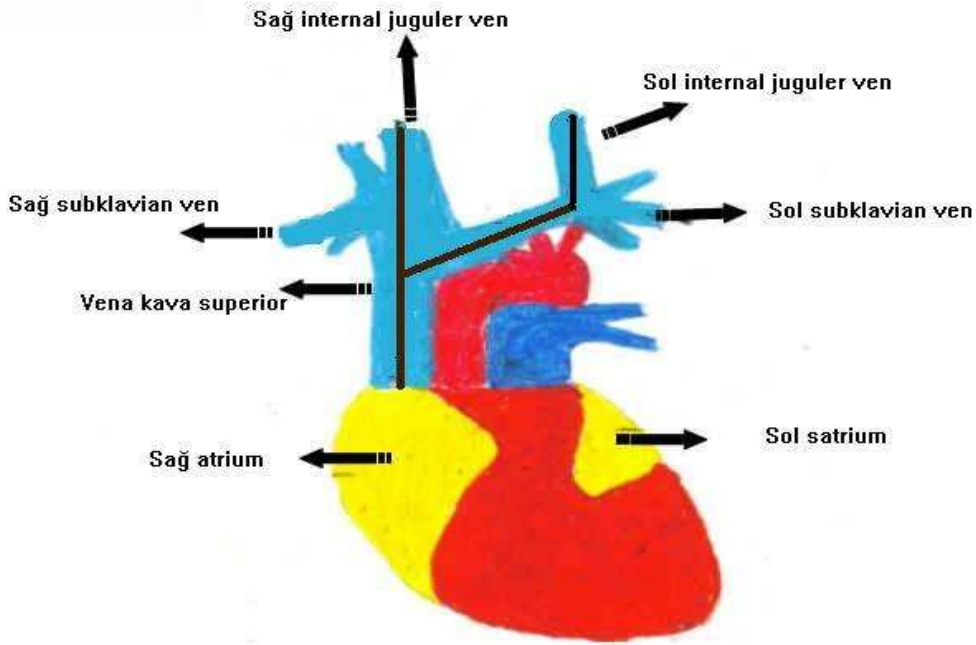
7- Ven duvarı

Torasik duktus İJV'in arkasında seyrederek ve jugulosubklavian bileşkenin kenarında subklavian venin üst kenarından sistemik dolaşıma katılır. Sağ lenfatik duktus da aynı anatomik ilişkiyi gösterir. Fakat daha küçük olup şilöz effüzyonlar tipik olarak sadece soldan yapılan İJV girişimlerinde oluşur(10).

Sağ İJV, sağ subklavian venle birleştiği yerde fazla açılanma yapmaz ve düz bir rota izleyerek vena kava superiora doğru uzanır (şekil 2.1). Bu nedenle, sağ İJV'e kateter takma işlemi sırasında pozisyon ile ilgili problemler nadir görülür. Bunun tersine sol İJV'den kateter yerleştirme işlemi sırasında, sol jugulosubklavian bileşkede açılanma olduğu için kateterin yanlış yere yönelmesi, dirsek yapması gibi çeşitli sorunlarla karşılaşılabilir. Bu açılanma bölgesindeki sert dönüş, kateter ucunda damar erozyonlarına yol açabilir, gerilme ve dönmelere neden olabilir(11).

2.3. Santral Venöz Kateter Takma Endikasyonları

Teknik gelişmeler ve anatominin daha iyi anlaşılması, SVK girişimlerinin daha kolay ve güvenli yapılmasını sağlamaktadır. Herhangi bir medikal girişimde olduğu gibi, santral venöz girişimde de özellikli endikasyonlar vardır ve işlem yarar



Şekil 2.1 Sağ İJV, sol İJV'e göre daha düz bir rotaya sahiptir

sağlayacak hastalara uygulanmalıdır(11). Önemli SVK takma endikasyonları şunlardır(12):

- 1- Toksik kemoterapiler
- 2- Uzamış intravenöz tedavi
- 3- Total parenteral beslenme
- 4- Periferik damar yolu bulunamaması
- 5- Sık kan transfüzyonu gereksinimi
- 6- Sık kan örnekleme gereksinimi
- 7- Hemodiyaliz
- 8- Santral venöz basınç ölçümü gereksinimi
- 9- Plazmaferez
- 10- Acil transvenöz pacemaker takılma gereksinimi
- 11- Pulmoner arter kateteri yerleştirilmesi gereksinimi

2.4. Santral Venöz Kateter Takma Kontrendikasyonları

1- Genel kontrendikasyonlar(12):

- a. Kateter takılma bölgesinde enfeksiyon olması

- b. Deformite, travma, geçirilmiş cerrahi girişim veya radyoterapi gibi nedenler ile venin lokalizasyonunu saptamaya yarayan özel bölgelerin tanınmaz hale gelmesidir.

2-Göreceli kontrendikasyonlar(12):

- a. Koagülopati
- b. Sistemik sepsis
- c. Antikoagülan tedavi

3- Daha önce boyun cerrahisi geçirenler ile karotisinde üfürüm, stenoz veya anevrizma olanlarda İJV kullanılmamalıdır(12)

2.5. Santral Venöz Kateter Uygulama Yolları

Her bir giriş yeri için belirli işaret noktaları vardır. Başarılı bir kateterizasyon, bu bölgenin anatomisinin iyi bilinmesine dayanır. Sık kullanılan bölgeler internal jugular ven, subklavian ven ve femoral vendir(13). SVK'ler periferik venler veya kalbe yakın büyük venler aracılığı ile yerleştirilebilirler. Ayrıca bu kateterler açık cerrahi ya da perkütan yöntemlerle takılabilirler. Bu işlemde bir yardımcı bulunmalı ve hasta işlem boyunca monitörize edilmelidir. Başarılı bir girişim için çalışma masasında bulunması gerekli malzemeler tablo 2.1.'de gösterilmiştir.

2.5.1. Açık Cerrahi Yöntemler

Perkütan plastik kateterlerin kullanımının yaygınlaşması, acil durumlarda dahi venöz cut-down yapılma gereksinimini azaltmasına karşılık, zaman zaman cerrahi cut-down yapılması gerekebilir. Açık cerrahi yöntemle şu damarlardan santral kateterler yerleştirilebilir:

- 1- Boyun bölgesinde eksternal ve internal juguler venler
- 2- Dirsek ön yüzünde sefalik, median kubital, basilik (yüzeysel) ve brakial (derin) venler
- 3- Kasık bölgesinde safenofemoral ven

Tablo 2.1. SVK takılması için malzeme listesi

1. Hasta için bone	9. Lokal anestetik (%2 prilokain flakon), çeşitli enjektörler
2. Omuzaltı yastıkçığı	10. 100 cc izotonik NaCl solusyonu
3. Steril eldiven	11. Uygun santral venöz katater (yaş, yol, amaç)
4. Yüz maskesi	12. Sütür malzemesi
5. Steril örtü, delikli kompres ve gazlı bez	13. Steril yara örtüsü
6. Povidon-iyodin solusyonu	14. Uygun cerrahi set
7. Sedatif (midazolam ampul),	
8. Anestezik madde (ketamin flakon)	

Açık cerrahi yönetime örnek olarak eksternal juguler ven cut-down'u şu şekilde yapılır:

1. Sırtüstü pozisyonda yatan hastanın boynu altına uygun büyüklükte bir omuz yastıkçığı yerleştirilerek boyun hafifçe ekstansiyona getirilir ve başı 45 derece karşı yöne çevrilir (Şekil 2.2).
2. Povidon-iyodinle boyun bölgesi kulak, klavikula ve omuz arasındaki bölge geniş olarak boyanır ve üzeri delikli kompres ile örtülür.
3. Klavikulanın 1/3 mediyalinin 2 cm yukarisından sternokleidomastoid kası üzerine gelecek şekilde lokal anestetik madde infiltrasyonunu takiben (%2'lik prilokain veya %1'lik lidokain) yaklaşık 1.5 cm uzunluğunda transvers insizyon yapılır.
4. Künt diseksiyonla derinleştirilerek eksternal juguler ven bulunur.
5. Ven etraf dokulardan serbestleştirilerek iki adet ipek sütür yardımıyla iki ayrı yerden askıya alınır. Distaldeki ipek sütür ile ven bağlanır.
6. İnsizyonun bir cm yukarisından hazırlanan ciltaltı tünelden ven kateteri insizyon içerisine alınır.
7. Distaldeki ipek askı olarak kullanılarak 11 numara bistüri ucu ile venotomi yapılır.
8. Kateter ven içerisine ilerletilir, çalışması kontrol edilir ve proksimaldeki sütür kateterin üzerinden bağlanır.
9. Cilt tek sütürle kapatılarak pansumanı yapılır.
Bu işlem sırasında kateter atrium girişine kadar ilerletilemezse;
10. Diseksiyon derinleştirilerek internal juguler ven bulunur.
11. İki bölgeden askıya alınır. Ön duvarına 6/0 prolen sütür kullanılarak kese boynu sütürü koyulur.

12. Kese boyunu str ierisinde olacak Őekilde 11 numaralı bistri ile venotomi yapılır. Buradan kateter ilerletilirken, inferiordeki askı gevŐetilir.
13. Kateter ucunun superior vena kava-atrium bileŐkesine geldiđi dŐnldđnde kese boynu str bađlanır.
14. Katlar anatomisine uygun kapatılır. Kateter tesbit edilir.

Cut-down iŐlemi 6–12 dakikadan nce tamamlanamaz. Bazen cerrahın bu iŐlem iin birkaç saatini harcaması gerekebilir. İJV'e aık cerrahi metodla kateter takılması, genel anestezi ve ameliyathane ortamında alıŐmasını gerektirir.

2.5.2. Perktan Yntemler

ocuk hastalarda perktan tekniklerin ısrarla kullanımına devam edilmesi ve bu konuda kazanılan deneyimlerin artması, genel olarak cut-down gereksinimini azaltmıŐtır. Bu amala tek lmenli, iki ya da  yollu poliretan veya silikon kateterler kullanılır. Biraz sonra anlatılacak *Seldinger* tekniđiyle femoral ven, İJV ve subklavian vene SVK'ler yerleŐtirilebilir.

Perktan *Seldinger* Yntemiyle İJV'e SVK YerleŐtirilmesi

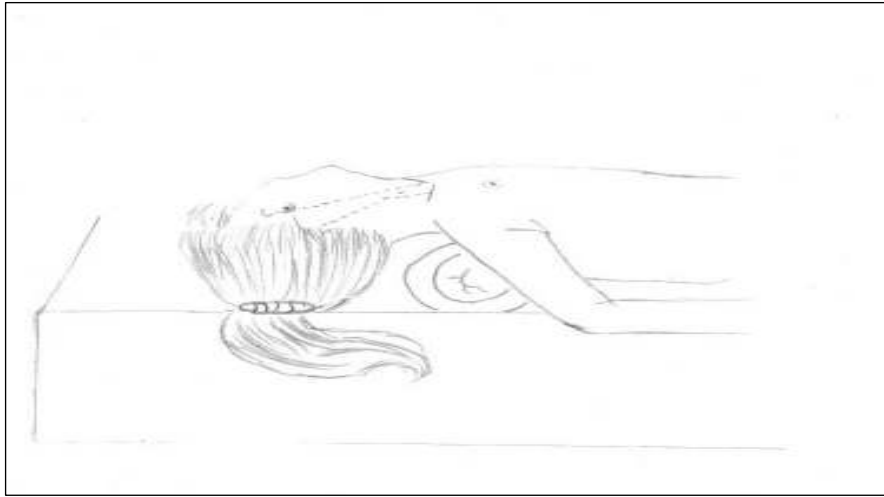
İJV, SVK iin en ok tercih edilen vendir. Anatomik stnlkleri yanında pnmotoraks riski, subklavian ven kateterizasyonundan daha azdır. YanlıŐlıkla karotid artere girilirse, manuel bası ile kanama kontrol edilebilir(13).

İJV'in kanlasyonu genellikle boyun blgesindeki iŐaret noktaları belirgin olmayan olduka ŐiŐman hastalarda zor olabilir. Sađ İJV, daha sıklıkla kullanılır. nk, soldan daha geniŐ ve daha dzdr. Sađ İJV, sađ elini kullananlar iin daha uygundur. Olası torasik duktus yaralanması daha nadirdir. Anatomik iŐaretleme (Aİ) giriŐim, sternomastoidin iki baŐı ve klavikula tarafından oluŐturulan genin apeksine gre iđnenin giriŐ pozisyonu tarafından belirlenen yksek veya alak olmak zere iki Őekilde sınıflandırılır. Teknikler sternomastoid kasla iliŐkisine bađlı olarak medial, lateral ve santral olmak zere e ayrılır(13). İŐlem santral teknikle aŐađıdaki Őekilde uygulanır:

1. Sirtst pozisyonda yatan hastanın boynu altına uygun byklkte bir omuz yastıkı yerleŐtirilerek boyun hafife ekstansiyona getirilir (Őekil 2.2).
2. Hasta *Trendelenburg* pozisyonuna getirilerek venlerin dolgunlaŐması ve hava embolisinin nlenmesi sađlandıktan sonra baŐı hafife (45 derece) karŐı yne

çevrilir (Bkz. Şekil 2.2). Boynun aşırı ekstansiyonu ve başın rotasyonundan kaçınılır; çünkü bu pozisyon venin kollabe olmasına neden olur(13).

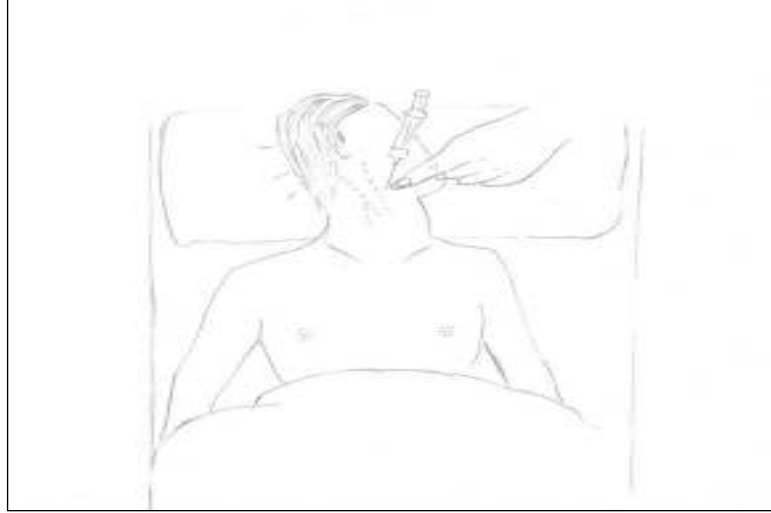3. Povidon-iyodinle boyun bölgesi kulak, klavikula ve omuz arasındaki bölge geniş olarak boyanır ve üzeri delikli kompres ile örtülür.
4. Karotid nabzı krikoid kıkırdak hizasında palpe edilir. İJV, karotid arterin hemen lateralindedir.
5. Parmak arter üzerinden kaldırılmadan enjektörlü iğne sternokleidomastoideus kasının sternal ve klavikular bacaklarının birbirinden ayrıldığı noktadan, aynı taraftaki meme başını hedefleyecek şekilde 45 derece açıyla negatif basınç uygulayarak Şekil 2.3'te görüldüğü gibi batırılır.
6. Enjektöre venöz kanın dolması, venin içine girildiğini gösterir.
7. Enjektör çıkarılarak kılavuz tel, iğne içerisinden ven boyunca birkaç cm ilerletilir. Kılavuz tel ilerletilirken dirençle karşılaşılmasıdır.



Şekil 2.2 İJV'e perkütan kateter yerleştirme sırasında hasta pozisyonu

8. İğne, kılavuz telin yerinden çıkmamasına dikkat edilerek çıkarılır.
9. Telin deriyi geçtiği noktada giriş deliği 11 nolu bistüri ile 2-3 mm kadar genişletilir(10). Telin üzerinden dilatör ilerletilirken deriye hafif traksiyon uygulanması, damarın bükülmesini önler.
10. Dilatör çıkarıldıktan sonra telin üzerinden kateter ilerletilir. Tel üzerinden kateter ilerletilirken, kateterin ucu tutularak gergin konumda olması sağlanmalıdır. Bu durumda kateter tel üzerinden rahatlıkla kayacaktır(13).

11. Kateter yerleřtirildikten sonra tel ıkarılarak kanın rahat alınıp verildiđi kontrol edilir.
12. Kateter heparinli serum fizyolojikle (5-10 U/ml) yıkanır ve deriye tespit edilir.



Őekil 2.3 İJV'nin ponksiyonu.

İJV kateterizasyonu sađ taraftaki ven daha dz bir rotaya sahip olduđundan tercihen sađdan yapılmalıdır. Gerekirse sol İJV de kullanılabilir, ama bu taraftaki ven, subklavian venle daha dar bir aıyla birleřtiđinden hem kateterin ilerletilmesi g olabilir, hem de potansiyel olarak duktus torasikusun yaralanma riski vardır(10) (Őekil 2.1).

2.6. Komplikasyonlar

Hangi teknikle takılırsa takılsın, SVK'ler ile ilgili komplikasyonlar esas olarak  faktre bađlıdır(10):

- 1- Cerrahi teknik: Deneyimsiz ellerde komplikasyon sıklıđı artmaktadır.
- 2- Kullanılan malzemelerin kalitesi ve zellikleri
- 3- Takıldıktan sonraki bakım

Grlen komplikasyonlar ise iŐleme bađlı ve ge dnemde oluŐan komplikasyonlar olmak zere iki grupta incelenir.

2.6.1. İŐleme Bađlı Erken Dnemde Grlen Komplikasyonlar

1. İnternal karotid arter ponksiyonu: En sık rastlanan komplikasyondur. Tm komplikasyonların % 80-90'ını oluŐturur(11). Kanama diyatezinin olmadıđı

durumlarda arteryel ponksiyon korkulan bir olay olmayıp konservatif tedavi yeterlidir ve 5 dakika kompresyon uygulandığında sekelsiz iyileşir. Fark edilmeyen arteryel ponksiyonlar, internal karotid artere geniş çaplı bir kateter yerleştirilmesine ve özellikle heparin uygulanan vakalarda kötü sonuçlara neden olabilirler.

2. Pnömotoraks: Akciğerin ponksiyonu sonucu gelişir. Juguler girişimlerin %1'inden azında izlenir ve prognozu iyidir(14).
3. Hemotoraks
4. Şilotoraks: Sol İJV kanülasyonu sırasında duktus torasikus yaralanması meydana gelir. Bu cerrahi müdahale gerektirebilen bir komplikasyondur(12).
5. Hava embolizasyonu: Kateterin uygulaması esnasında, kateterden pozitif basınçlı hava verilmesinden kaçınılmalıdır(14).
6. Aritmi
7. Miyokard perforasyonu ve kardiyak tamponad: Bu iki komplikasyon riski, özellikle kateter ucunun kardiyak kaviteye yerleştirildiği, poliüretan kateterlerin kullanıldığı, düşük doğum ağırlıklı prematürelde yüksektir(4). Ölümcül olan bu komplikasyonlardan korunmak için kateter ucunun kalp odacıkları dışına yerleştirilmesi gereklidir(15).
8. Hidromediastinum
9. Hidroperikardiyum
10. Kateterin delinmesi
11. Damarın yırtılması: Kateterin sertliği, damar içindeki ucun pozisyonu ve girişim yeri, damar yırtılmasında en önemli faktörlerdir(11).
12. Kateterin dirsek yapması
13. Kateter malpozisyonu

2.6.2. Geç Dönemdeki Komplikasyonlar

Seyrek değıildir ve aşağıdakileri içerir;

1. Enfeksiyon: En sık izlenen komplikasyon olup, özellikle immunosuprese çocuklarda deri mikroorganizmaları (*Stafilokokkus epidermidis*) ve funguslar nedeniyle olabilir(10). SVK'lerle ilgili enfeksiyöz komplikasyonlar iki şekilde görülür;

a-Kateterin deriye girdiği bölgedeki sellülit ve/veya flebit tarzındaki yerel enfeksiyonlar.

b-Santral ven içindeki kateterden kaynaklanan bakteriyemi ve septisemiler.

Bu enfeksiyonların sadece kateter enfeksiyonu olduğunu söylemek için 24 saat içinde kateterden alınan kan örneğinde üreme olması ve eş zamanlı olarak periferden alınan kan örneğinde üreme olmaması gerekir. Katetere bağlı enfeksiyonlarda kateter çekilmesini izleyen 24 saat içinde genellikle ateş düşer ve klinik düzelir. Kandida enfeksiyonlarında kateterin hemen çekilmesi gerekir(10). Birden fazla girişi olan kateterlerin enfekte olma riski daha yüksektir(14).

2. Kateterin trombüsle tıkanması: Kateter ucunun T3-T4 üzerinde olduğu kısa kateterlerde daha sık görülür. Kateterin en iyi yerleşim lokalizasyonu, kateter ucunun vena kava superior ile sağ aurikula bileşkesinde olmasıdır(4). Trombüs ve tıkanıklık olasılığı, santral kateterler düzenli aralıklarla heparinli serum fizyolojikle yıkanmadığı takdirde yükselir. Poliüretan kateterlerde trombüs ve tıkanıklık, silikon kateterlere nazaran daha fazla görülür. Trombüs ve kateterin tıkanma olasılığı, kalış süresinden çok kullanım sıklığıyla da paralellik gösterir. Bu komplikasyonun sıklığı, kateterin her kullanımdan sonra 50-100 U heparin bulunan 10 ml serum fizyolojikle yıkanması, çökelti oluşturduğu bilinen ilaçların birlikte kullanılmaması, kullanılmadıkları dönemlerde dahi 2-3 haftada bir heparin katılmış serum fizyolojikle yıkanmasıyla azaltılabilir(10).

3. Kaza ile kateterin yerinden çıkması: Özellikle küçük çocuklarda ve bakımın yetersiz yapıldığı hastalarda sık gözlenir(14).

4. Erozyona bağlı kateterde delikler oluşması ve ekstrevasyon

5. Kateterin santral olmayan damarlara migrasyonu (örneğin azygos ven) malfonksiyon ve tromboflebite neden olabilir(14).

2.7. Santral Venöz Kateterlerin Yapısı Hakkında Genel Bilgiler

Santral venöz kateterler genellikle poliüretan veya silikon materyalden imal edilmişlerdir. Poliüretan kateterler perkütan yolla daha kolay takılmasına karşılık enfeksiyon ve trombüsle tıkanma riski silikon kateterlere göre daha yüksektir. Ayrıca bu kateterler tek, çift ya da üç lümenli olabilirler. Lümen sayısı arttıkça enfeksiyon riski de artmaktadır. Bir kateterin çok uzun süre kalması planlanıyorsa, hazırlanacak cilt tüneline geçirilmesi enfeksiyon riskini azaltacaktır. SVK'ler hakkında genel bilgiler EK 1'de verilmiştir.

2.8. Ultrasonografi Hakkında Genel Bilgiler

Ultrasonografi, ses dalgalarından yararlanılarak yumuşak doku ve parankimal organların incelendiği bir görüntüleme yöntemidir. Bu incelemede ultrases adı verilen çok yüksek frekanslı ses dalgaları kullanılır. US cihazlarında kullanılan ses dalgalarının frekansı 2 ile 10 megahertz (MHz) arasında değişmektedir. Ses dalgası farklı ortamlarda, farklı hızla yayılır. Sesin ortam içindeki hızı, yayıldığı ortamın elastisitesi ve yoğunluğu ile değişir. Sesin insan vücudundaki yayılım hızı, dokudan dokuya farklı olmakla birlikte, yumuşak dokularda ortalama 1540 m/sn olarak kabul edilebilir(16).

US cihazlarında kullanılan ses dalgaları, transduser denilen ve bir enerji formunu başka bir enerji formuna çeviren araçlarda elde edilir. Bu araçlar klinik pratik içerisinde prob olarak adlandırılırlar. Transduserler elektrik enerjisini ses, ses enerjisini de elektrik enerjisine çevirirler. Farklı amaçlara yönelik, farklı tipte transduserler üretilmiştir. Tiplerine göre transduserlerde üretilen ses demetinin şekli değişmekte ve bu şekil US ekranında oluşan görüntünün şeklini belirlemektedir(16).

US cihazlarında, *lineer*, *sektör* ve *konveks* olarak adlandırılan, kendine özgü biçimler taşıyan problemler vardır. Lineer problemlerin görüntüleri US ekranı üzerinde dikdörtgen şeklindedir. Sektör problemler, US ekranında, tepesi yukarıda konik şekilde bir görüntü oluştururlar. Bu problemlerin vücuda temas yüzeyi küçük, buna karşın görüntü alanı geniş olduğundan, özellikle kostaların arası gibi küçük alanlardan kolaylıkla görüntüleme avantajı sağlarlar. Konveks problemlerde elde edilen görüntü, tepesi kesik konik bir form oluşturur. Konveks problemler lineer ve sektör problemlerin avantajlarını birleştirmiştir(16).

Problemler, kullanım amaçlarına göre farklı boyutlarda ve frekanslarda üretilmektedir. Bu nedenle yüzeysel dokuları incelemek için üretilen problemler, derin dokuların görüntülenmesinde başarılı olamaz. Ses dalgaları dokularda absorbe olarak şiddetini yitirdiğinden, bazı organların daha iyi incelenebilmesi için, probu incelenen organlara yakınlaştırma gereği ortaya çıkmıştır. Bu amaçla endokaviter (rektum-vajen içerisine yerleştirilen) ve endoskopik (özefagus-mide gibi organların içine salınan) US problemleri geliştirilmiştir(16).

Dokulara gönderilen ses dalgası, izlediği yol boyunca çeşitli fiziksel etkileşimlere uğrar ve giderek enerjisini kaybeder. Bu etkileşimler sesin doku boyunca absorpsiyonu, yansıma, kırılma ve saçılmasıdır. Absorpsiyon, sesin frekansı ile orantılı

olarak artar. Yüksek frekanslı transduser kullanıldığında, derin dokulardan gelen yansımalar çok fazla zayıflar. Bu nedenle derin oluşumların görüntülenmesinde düşük frekanslı probalar kullanılır(16).

Yansıma, kırılma ve saçılma ses dalgasının karşılaştığı objenin büyüklüğüne bağlı olarak gerçekleşen fenomenlerdir. Ses dalgası, dalga boyuna oranla çok büyük objelerde yansırken, dalga boyuna eşit büyüklükteki objelerde kırılmaya, dalga boyundan küçük objelerde ise saçılmaya uğrar(16).

2.8.1. US'da Görüntü Modları

US'da farklı şekillerde görüntü oluşturmak mümkündür. Bunlar görüntü modları olarak adlandırılır ve yöntemin ilk harfi ile adlandırılırlar.

A modu (Amplitüde): Bu modda ses dalgası yayılım doğrultusunda, farklı yüzeylerden yansıyan ekolar, yansımanın amplitüdüne göre çizgisel bir grafik haline dönüştürülür. Böylece çok yansıtıcı yüzeylerden dönen ekolar, grafik üzerinde tepecikler şeklinde görülür. Bu daha çok göz incelemesinde kullanılan yöntemdir(16).

B modu (Brightness): Dokulardan dönen ekoların şiddetine göre parlaklığı değişen noktalar halinde gösterilmesidir. Bu yöntem radyoloji pratiği içerisinde kullanılan, bizim de çalışmamızda kullanılacak görüntüleme yöntemidir(16).

M modu (Motion): Hareketliliğin görüntülenmesi amaçlanmıştır. Bir çizgi boyunca yerleşmiş oluşumlardan dönen ekolar, şiddetlerine göre parlak noktalar halinde gösterilirken, bu noktaların zamana bağlı değişimleri de grafik olarak çizdirilir. Klinik pratikte kalbin incelenmesinde kullanılır(16).

2.8.2. US Görüntüsünün Oluşumu

US'da BT ve MR gibi tomografik bir yöntemdir. Vücut üzerinde gezdirilen probun hangi düzlemde tutulacağı uygulayıcı tarafından belirlenmekte ve dolayısıyla elde edilen görüntü, ses demetinin gönderildiği düzleme bağlı olarak değişmektedir. Bu, görüntülemeye büyük bir avantaj sağlamakta ve hastadan istenilen planda kesitler alınabilmektedir(16).

US'da kullanılan ses dalgası sürekli bir dalga değildir. Ses dalgasının sürekli gönderilmesi durumunda, yansıyan ses de sürekli olacağından, yüzeyden ve derinden yansıyan ekolar birbiri içine karışacak ve sesin hangi derinlikten geldiğini ayırtetmek mümkün olmayacaktır. Farklı derinlikteki ekoları birbirinden ayırabilmek için ses

dalgasının kesintili gönderilmesi gerekmektedir. Bu nedenle ses, dokuya birden fazla dalga içeren, dalga paketleri şeklinde gönderilir. Sesin doku hızı bilindiğinden, her bir ses dalgası paketinin gönderilmesinden sonra, yansıyan ekolar geliş zamanlarına göre, görüntüyü satır satır oluşturacak şekilde US cihazının bilgisayarında değerlendirilir. Birim zaman (sn) içerisinde dokuya gönderilen ses paketi sayısı 500 ile 3000 arasındadır. Bu sayı, vücudun anında görüntülenmesi, yani probun hasta üzerinde dolaştırılırken ekranın sürekli tazelenerek görüntünün devamlılığının sağlanması için yeterli olmaktadır(16).

Sonuç olarak transduserde üretilen ses dalgaları vücuda gönderilir ve yolu üzerindeki oluşumlardan çeşitli oranlarda yansıma göstererek geri döner. Geri dönen ekolar transduserde saptanıp, cihazın değerlendirme ve görüntü oluşturma işlemlerinden geçirildikten sonra, gri tonlardan oluşmuş bir resme dönüştürülür(16).

2.8.3. US incelemesinde Temel İlkeler

US yumuşak dokuları incelemeye yönelik olarak kullanılan, kesitsel bir yöntemdir. Kesit görüntüleri aygıtın ekranı üzerinde anında (real-time) olarak izlenir. Uygulayıcı hasta üzerinde gezdirdiği probun tutuş şeklini değiştirerek hastadan alınan kesitin planını kolayca değiştirebilir. Kesit planının değiştirilebilmesi hasta anatomisine adaptasyonu kolaylaştıran ve incelemeyi kısaltan önemli bir avantajdır(17).

US incelemesini yapan kişi, uygun gördüğünde ekran üzerindeki görüntüyü dondurarak sonoprinter aracılığı ile özel kağıtlar üzerine basabilir. Ayrıca bu görüntülerin videoya kayıt edilmesi de mümkündür(17).

Video dışındaki yöntemlerde kayıt edilen görüntüler, çoğu zaman diğer bireylerin ve uygulayıcıların bir bakışta anlayabilecekleri görüntüler değildir. Birçok durumda, video kayıtları bile yeterli oryantasyonu sağlamaktan uzaktır. Hatta inceleme sırasında, uygulayıcıyı seyreden başka uygulayıcılar bile, hastaya yeterince oryante olabilmek için probu ellerine alıp, inceleme yapma gereksinimi duyarlar. Bu nedenle US incelemesi uygulayıcıya bağlı, subjektif bir inceleme yöntemi olma dezavantajı taşımaktadır(17).

US ile kemik ve hava içeren mide, barsak gibi oluşumlar incelenemez. Bununla birlikte kıkırdak yapıların ve eklemlerin US ile incelenebilmesi mümkündür. Bazı patolojik durumlarda (göğüs boşluğunda sıvı birikimi, barsak duvar kalınlaşması) göğüs

boşluğu, mide ve barsaklar US ile incelenebilirler. Havanın incelemeyi engellediği bir diğer durumda cilt ve cilt altı amfizemin geliştiği pnömotoraktır(17).

US aygıtını kullanan kişilerin aygıtı ve aygıt parametrelerini iyi tanınması gerekmektedir. Aygıt üzerinde görüntünün özelliklerini ve kalitesini etkileyen birçok kontrol düğmesi vardır. Aygıtın ayarlarının doğru yapılması, görüntünün kalitesi için önemlidir(17).

US'da hasta hareketi önemli sorun oluşturmaz. Yöntemin real-time olma avantajı nedeniyle istenilen görüntülerin hemen kolayca yeniden elde edilebilmesi, hasta hareketini önemsiz kılar. Bu nedenle çocuklara sedasyona gerek kalmadan inceleme yapılabilir. Ancak yapılacak girişimsel uygulamalar öncesinde, çocuklarda sedasyon uygulanmalıdır(17).

2.8.4. Girişimsel US

US, girişimsel işlemlerde ucuz, basit, pratik ve kolay uygulanabilen bir yol gösterici yöntem olarak sıklıkla kullanılmaktadır. Uygulayıcının deneyimi ve uygulanacak girişimin çeşidi başarıyı etkilemekle birlikte, deneyimli uygulayıcıların elinde oldukça etkin olarak kullanılabilir. US kılavuzluğunu negatif yönde etkileyen en önemli faktör, girişim yapılacak organ ya da oluşumla araya hava ya da barsak gibi yapıların girmesi nedeniyle iyi görüntüleme yapılamamasıdır(17).

US ile detaylı inceleme yapılarak girişimin yapılacağı patolojik oluşum iyice lokalize edilir ve ciltten derinliği belirlenir. Uygun bir yaklaşımla yeri ve açısı seçilmeli ve girişim trasesinde önemli anatomik oluşumlar bulunmamasına dikkat edilmelidir. Uygun lokalizasyonun ve açının belirlenmesinden sonra, gerekli cilt temizliği yapılmalı ve bu lokalizasyon sadece girişimin yapılacağı alanı açıkta bırakacak şekilde, steril bir delikli örtü ile örtülmelidir. Daha sonra girişim bölgesine lokal anestezi madde yapılır. İğne, daha önce belirlenen açı, yön ve derinlikte ilerletilerek hedefe ulaşılır. Bu yöntemde gerektiğinde başka bir uygulayıcı, iğneyi lokalize etmek ve yol göstermek üzere dışarıdan yardımcı olabilir(17).

Çocuklarda US rehberliğinde girişim yapılmasının avantajları şu şekilde sıralanabilir:

- 1- Mükemmel rezolüsyon
- 1- Anında görüntüleme
- 2- Hız

3- Taşınabilir olması

4- Düşük maliyet

5- Güvenilirlik

- iyi görüntü kalitesi

- iyonizan radyasyon yok(14)

US görüntüsü, damarın açıklığı ve anatomik lokalizasyonu hakkında bilgi verir. Olguların yaklaşık %10'unda İJV ya yoktur ya da küçüktür, veya bilinen yerleşim yerinin lateralinde ya da medialindedir(13).

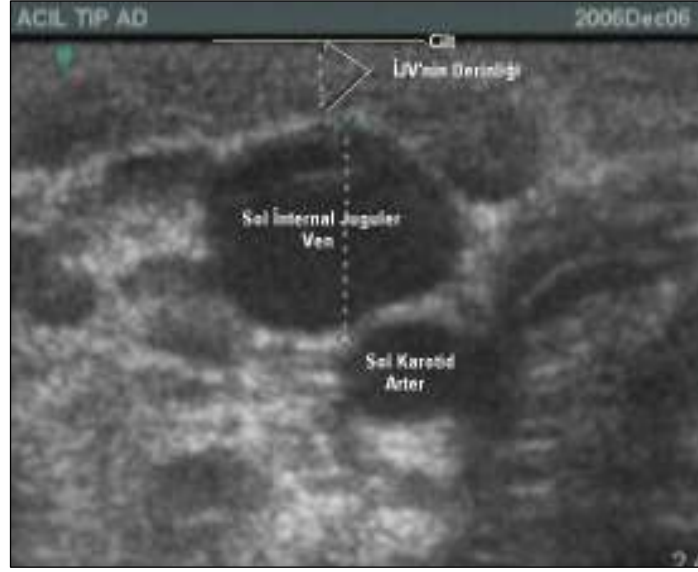
3. BİREYLER VE YÖNTEM

Bu çalışma, Şubat 2006 - Mayıs 2007 tarihleri arasında, Eskişehir Osmangazi Üniversitesi (ESOGÜ) Tıp Fakültesi Hastanesinde yapıldı. Çalışmaya başlamadan önce ESOĞÜ Tıp Fakültesi Etik Kurulunun 08 Şubat 2007 tarihli ve 16 sayılı kararı ile etik kurul onayı alındı. İşlem öncesinde her hasta için hasta yakınlarından yazılı “bilgilendirilmiş onam” alındı.

Bütün girişimler tek hekim tarafından yapılmış olup, uygulama sırasında iki yardımcı kullanıldı.

İşlem öncesinde olgunun yaşı, boyu, kilosu, primer hastalığı, kanama diyatezi, işlemin yapıldığı saat (08:⁰⁰-17:⁰⁰ – 17:⁰⁰-08:⁰⁰), hastanın solunum probleminin olup olmadığı, kronik bir hastalığının olup olmadığı, kullanmış olduğu ilaçlar, daha önce periferik veya santral kateterizasyon öyküsünün olup olmadığı ve boyun kısalığı gibi baş-boyun patolojisinin olup olmadığı Hasta İzlem Formu'na kaydedildi. Hasta izlem formu EK-2'de verilmiştir.

Hastanemizde SVK takılma endikasyonu konulan toplam 40 çocukta, kateterizasyon işlemi B-mod US (SonoSite TITAN, Bothell, WA 98021,USA) eşliğinde yapıldı. 10 MHz frekansa sahip 38 mm'lik lineer transduser (L38/10-5 Mhz Transducer, WA 98021, USA) kullanıldı. US eşliğinde kateterizasyon işleminin çoğunluğu hastanemiz acil servis birimindeki girişim odasında yapıldı (n=30). Entübe veya genel durumu bozuk hastalarda bu işlem yatak başında (n=10) uygulandı. İşleme midazolam (Dormicum®) 0.1 mg/kg İV veya 0.3mg/kg rektal dozda uygulanarak başlandı. Daha sonra hastalara 2 mg/kg İV veya 4 mg/kg İM dozda ketamin (Ketalar®) yapıldı. Sırtüstü pozisyonda yatırılan hastanın omuz altına boynu ekstansiyona getirecek şekilde uygun büyüklükte yastıkçık koyuldu. Baş karşı tarafa 45 derece çevrildi (Şekil 2.2). Önce her iki tarafta karotid arter ve İJV, US ile görüntülendi (Şekil 3.1). İJV'in ve karotid arterin görüntülenme süresi, iç duvar çapları, İJV'in cilde uzaklığı ve İJV'nin karotid artere göre konumu ölçülerek kaydedildi.



Şekil 3.1. Sol İJV, karotid arter ve İJV derinliğinin US ile görünümü

Gerekli bölge ve US prob hazırlığı yapıldıktan sonra venin en iyi ve cilde en yakın görüldüğü yerde, transduserin tam orta noktasının 1 cm uzağından, 45 derece açı ile görüntü eşliğinde, arkasına içerisinde heparinli serum fizyolojik (10 U/ml) bulunan enjektör takılı iğne, negatif basınç uygulanarak ilerletildi. İlerleme US ekranında izlendi. İğnenin damar içerisine girmesi ve kanın aspire edilmesinin ardından sonra enjektör iğneden ayrıldı, kılavuz tel iğnenin içerisinden *Seldinger* tekniğine uygun olarak ilerletildi. Sonra iğne çıkartılarak, tel üzerinden kateter ucu, superior vena kava-sağ atrium birleşim yerine geleceği hesaplanarak ilerletildi. Kılavuz tel çıkarılarak kateterden kanın rahat bir şekilde geldiği kontrol edildi. Kateter heparinli serum fizyolojikle yıkandı. Kateter 2/0 veya 3/0 ipek sütürlerle cilde tesbit edildi.

Her işlem için girilen iğnenin çapı, girişim yapılan taraf, kaçınıcı girişimde takıldığı, arteriyel girişin olup olmadığı ve işlemin süresi hasta izlem formuna kaydedildi (Bkz. EK 2). İşlem sonrası hastalar 3 saat süreyle vital bulgular yönünden yakın takibe alındı.

Çalışmamızda işlem süresinin ölçümü sırasında ilk giriş öncesi hazırlıklar zamana dahil edilmemiş olup, US probunun cilde teması ile zaman ölçülmeye başlanmıştır. Kateter yerleştirildikten sonra kanın rahat alınıp verilmesi kontrol edildikten sonra zaman durdurulmuştur. Birden fazla sayıdaki girişlerde aralardaki hazırlık dönemleri (enjektöre heparinli SF çekilmesi, iğnenin içerisinin yıkanması, hastaya tekrar pozisyon verilmesi gibi) sürenin içerisine dahil edilmiştir.

İşlem sonrasında gelişen komplikasyonlar (pnömotoraks, yara enfeksiyonu, kateter enfeksiyonu, kanama, hematoma, tromboz) yönünden hastalar takip edildi. Kateterin kalış süresi de hasta izlem formuna kaydedildi (Bkz. EK 2).

Pubmed veri tabanına girildikten sonra “children, central venous access, central venous catheterization, internal jugular vein, ultrasound, ultrasonography, ultrasound guidance, catheter, cannulation” anahtar kelimeleri, değişik kombinasyonlarda girilerek kaynak araştırması yapıldı. Çocuklarda yapılmış toplam 1260 adet İngilizce çalışmaya ulaşıldı. Bunlardan 40 adedi çalışmamızda kullanıldı.

2. 18,19,20 ve 21 nolu kaynaklar başarı ve komplikasyon oranlarını değerlendirmek için,
3. 18 nolu kaynak 10 kg altı ve üstünde ağırlığı olan olgularda başarı oranını değerlendirmek için,
4. 18 ve 22 nolu kaynaklar bir yaş altı ve üstündeki olgularda başarı oranını değerlendirmek için kullanıldı.

Veriler toplum oranlarına dayalı iki örneklem (TODİÖ) Z testi, *Spearman's* korelasyon testi, *Fisher* ki-kare testi ve *Mann-Whitney* testi kullanılarak değerlendirildi.

4. BULGULAR

SVK yerleřtirilen hastalarımızın 22'si (n=22, %55) erkek, 18'i (n=18 % 45) kızıdı.

Hastalarımızın yař, ađırlık ve boy ölçümlerini içeren demografik bulguları tablo 4.1'de verilmiřtir. Arter ve venin görüntülenme süresi, İJV çapları, karotid arter çapları ve İJV derinlikleri tablo 4.2'de verilmiřtir.

Tablo 4.1 Hastalarımızın demografik bulguları

Hasta Sayısı	40		
Cins (E/K)	22/18		
Yař	5.2	± 0.8	(0.01-16)
Ađırlık	17,7 kg	± 2.4	(2-60 kg)
Boy	96.7 cm	± 6.0	(39-162 cm)

Ortalama, \pm standart hata, (minimum-maksimum)

Tablo 4.2 Arter ve venin görüntülenme süresi, İJV çapları, karotid arter çapları ve İJV derinlikleri

	Sađ mm (n=40)		Sol mm (n=39)	
Ven çapı	5.9	± 0.3 (2.1-11.4)	6.0	± 0.3 (2.6-11.7)
Arter çapı	4.8	± 0.2 (2.2-7.9)	4.7	± 0.2 (2.3-7.5)
Ven Derinliđi	6.9	± 0.4 (1.3-11)	6.6	± 0.4 (3.1-13.7)
Görüntüleme süresi (sn)	7.8	± 0.3 sn (4-10)	8.2	± 0.4 sn (6-10)

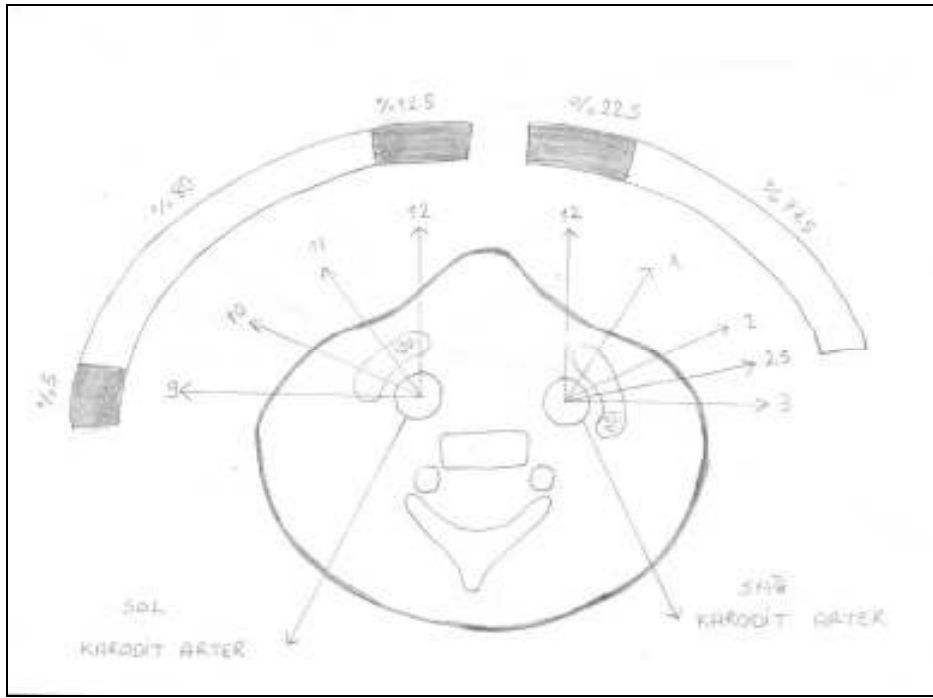
Ortalama, \pm standart hata, (minimum-maksimum)

Kırk olguda sađ taraftaki İJV'in karotid artere göre yerleřimi saat 11 ve saat 3 arasında olduđu bulundu. Bunların biri saat 11-12 arasında, sekizi saat 12 hizasında,

17'si saat 1, ondördü saat 2 hizasında bulundu (Şekil 4.1). Dokuz hastada (% 22.5) İJV karotid arterin önünde ve normalden daha medialde yerleşimliydi.

Sol tarafta ise bir olguda saat 13, dördünde saat 12, ondördünde saat 11, onsekizinde saat 10, iki olguda da saat 9 hizasında bulunmuştur (Şekil 4.1). Bir olguda ise tromboze olduğu için sol İJV görüntülenememiştir. Beş olguda (% 12.5) İJV karotid arterin önünde ve normalden daha medialde, iki olguda (% 5) ise normalden daha lateralde yerleşimliydi.

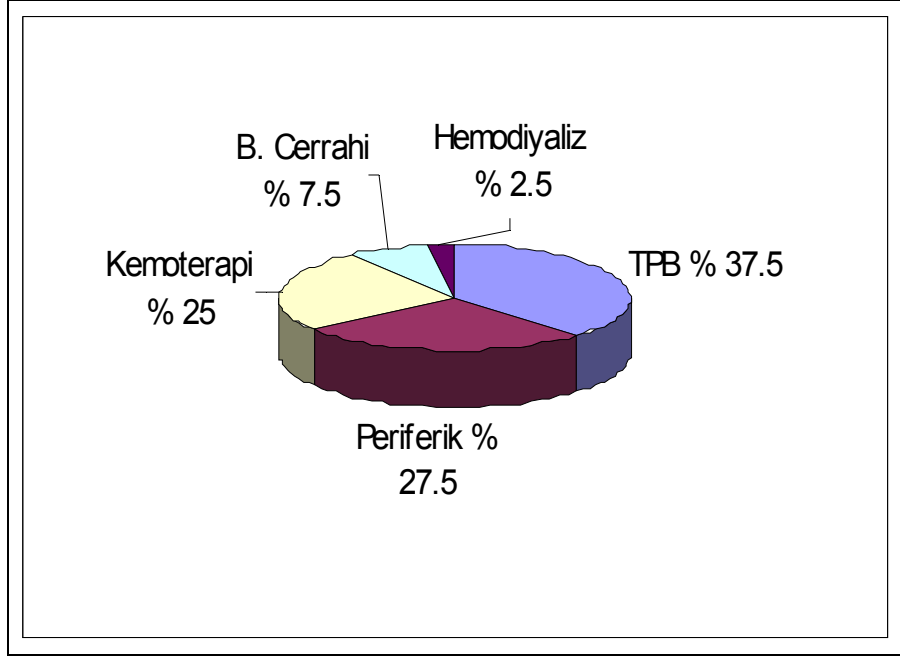
Hastalarımızın yaş, boy ve kiloları ile anormal İJV anatomisi arasında Mann-Whitney testine göre bir ilişki saptanmamıştır ($p>0.05$).



Şekil 4.1. Sağ ve sol İJV'nin karotid artere göre lokalizasyonları

Katater yerleştirme işlemi en kısa 0.88 dakika, en uzun 55 dakika (ortalama 11.0 dakika, +/- 2.42) sürmüştür. Hastalarımızın 16'sına (% 40) iki dakikadan önce, 14'üne (% 35) 2-10 dakika arasında, 8'ine (% 20) ise 10 dakikadan daha uzun zamanda kateter yerleştirilebilmiştir. İki (%5) hastaya ise US eşliğinde kateter takılamamış ve açık yöntemle işlem gerçekleştirilmiştir.

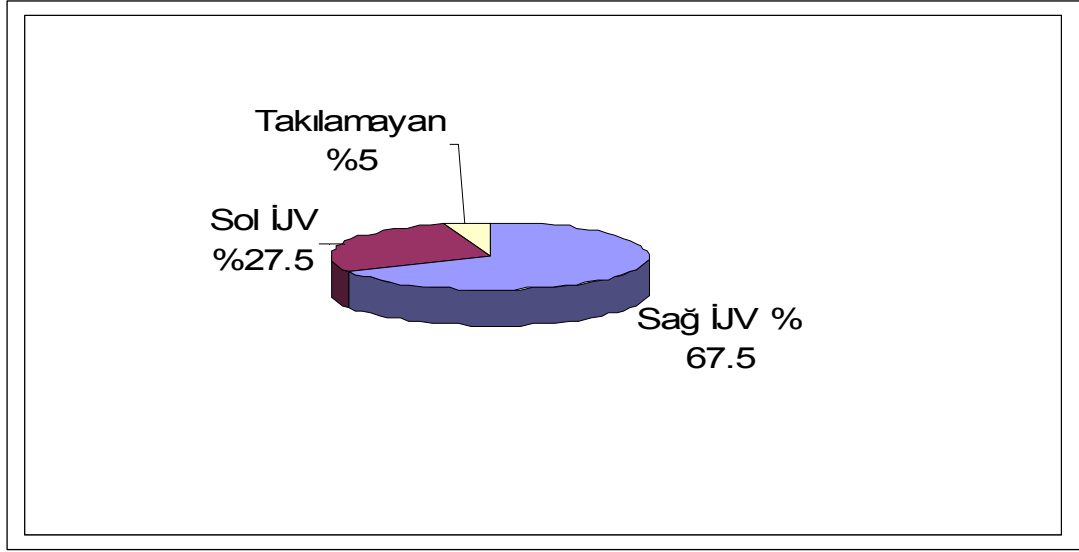
Olgularımızın kateter takılma endikasyonları Şekil 4.2.de görülmektedir. Şekil 4.3. de ise kateterlerin yerleştirildiği (sağ-sol) tarafların oranları görülmektedir.



Şekil 4.2. SVK Endikasyonları

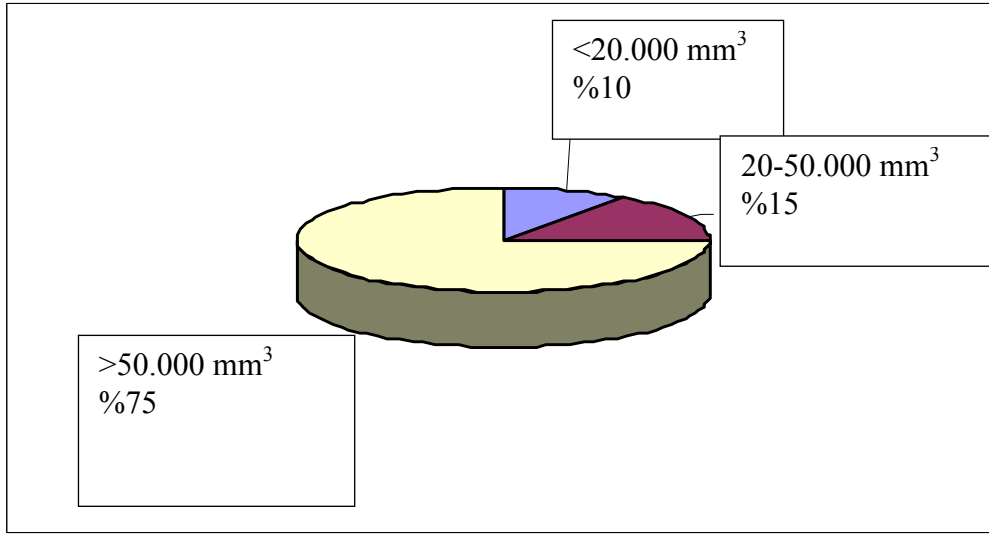
Girişim için o anda hastane eczanesinde bulunan santral venöz kateterlerden 14 olguya Seldiflex® (Plastimed, Fransa), 12 olguya Leadhercatch® (Vygon, Fransa), 11 olguya Certofiks® (Braun, Almanya) ve bir olguya da çift lümenli hemodiyaliz kateteri (Arrow, Almanya) olmak üzere 4 ayrı kateter kullanıldı. Beş hastada (%12.5) ilk denenen tarafta damara girildiği halde kılavuz tel ilerletilemediğinden kateter karşı tarafa yerleştirildi.

İki olguda ise hem sağ, hem de sol taraftan üçer kez başarılı damar girişi yapıldığı halde kılavuz tel ilerletilemedi ve kateter açık yöntemle takıldı. Toplam 40 hastanın 26'sında düz uçlu kılavuz tel kullanıldı. Bunların tamamında (%100) başarılı kanülasyon sağlandı. 14 hastada J şeklinde kılavuz tel kullanıldı, bunların %85.7'sinde başarılı kanülasyon sağlandı.



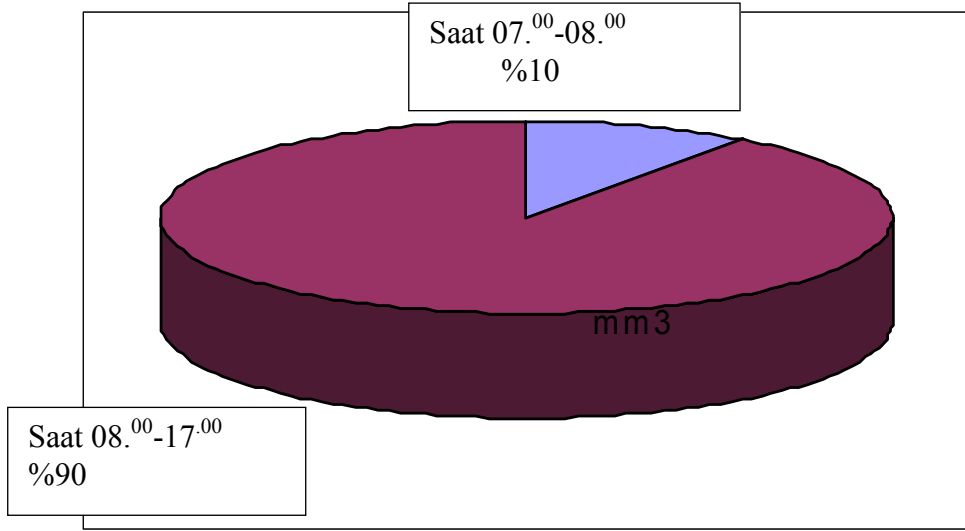
Şekil 4.3 Sağ-sol İJV'e kateter yerleştirilme oranları

Trombosit sayısı 4 hastada 20.000 mm^3 'ün altında, 6 hastada $20.000-50.000 \text{ mm}^3$ arasında ve 30 hastada ise 50.000 mm^3 'ün üzerinde idi (Şekil 4.4). Diğer kanama ve pıhtılaşma testleri normal düzeylerdeydi.



Şekil 4.4 Hastaların trombosit sayısına göre dağılımı

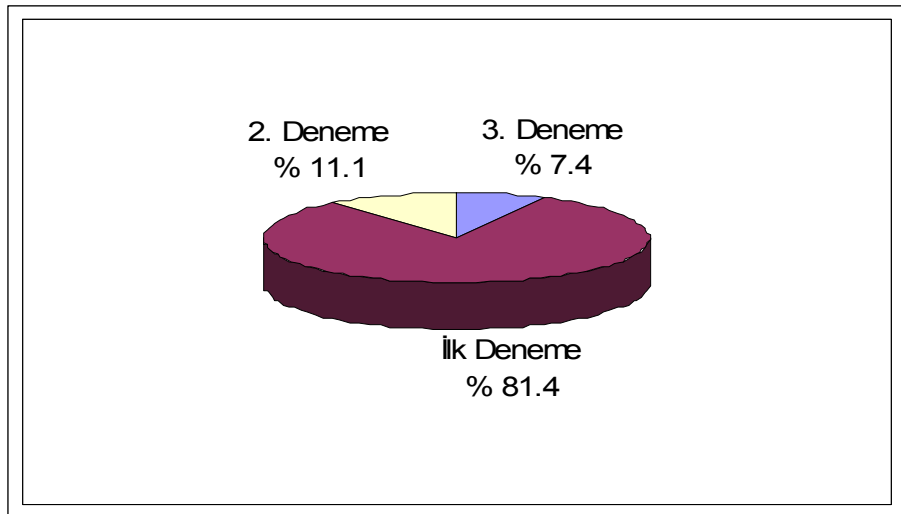
Kateterizasyon işlemi 36 hastada günlük çalışma saatleri içerisinde ($08.^{00}-17.^{00}$), 4 hastada ise çalışma saatleri dışında ($17.^{00}-08.^{00}$) yapılmıştır (Şekil 4.5).



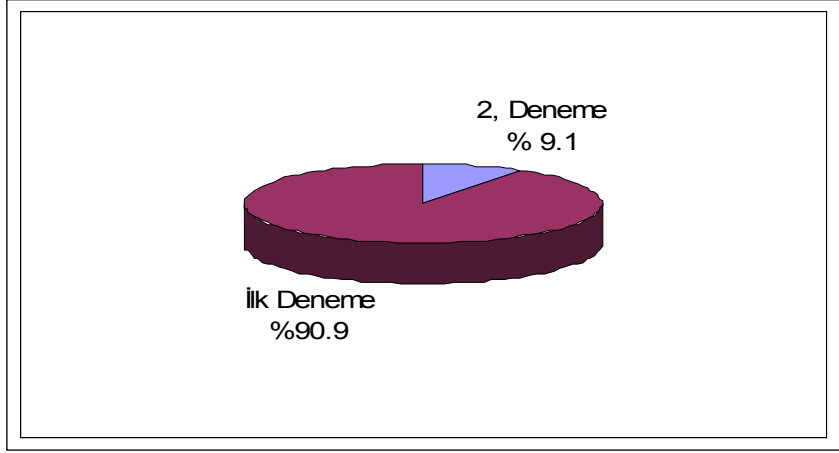
Şekil 4.5. Kateterizasyon yapılma zamanları

Sağ taraftan yapılan 27 kateterizasyon girişiminin 22'sinde ilk girişte kateter yerleştirilmesi başarılmıştır. Beş olguda ilk denemede internal jugular vene girilerek kan aspire edildiği halde kateter ilerletilemediğinden 3'ünde iki kez, 2'sinde ise 3 kez yeniden iğne ile girilerek kateter yerleştirilmiştir. Sağ İJV kateterizasyonunda giriş sayılarının oranları Şekil 4.6. da gösterilmiştir.

Sol taraftan yapılan 11 kateterizasyon girişiminin 10'unda ilk girişte kateter yerleştirilmesi başarılmıştır. Bir olguda ilk denemede internal jugular vene girilerek kan aspire edildiği halde kateter ilerletilememiş ve ikinci denemede kateter yerleştirilmiştir (Şekil 4.7).



Şekil 4.6. Sağ İJV kateterizasyonunda giriş sayıları (n=27)



Şekil 4.7. Sol İJV kateterizasyonunda giriş sayıları (n=11)

Literatürde(18-21) yer alan bu konudaki çalışmalara bakıldığında, işaretleme metodu ve US rehberliğinin kullanıldığı bebek ve çocuk yaş grubu hastalarda İJV'e SVK yerleştirilmesinin genel başarı oranları Tablo 4.3'teki gibidir.

Tablo 4.3. İJV'e SVK yerleştirilmesinde Aİ yöntemi ve US rehberliğinin başarı oranları

Yazar	Hasta Sayıları		Başarı Oranları	
	Aİ	US	Aİ (%)	US (%)
Leyvi ve ark. (18)	102	47	74 (%72.5)	43 (%91.5)
Asheim ve ark. (19)	--	42	--	42 (%100)
Susan ve ark. (20)	16	16	13 (%81.3)	15 (%94)
Grebenik ve ark. (21)	65	59	58 (% 89.2)	47 (%80)

Literatür(18-21) verileri ortalama başarı oranı ile bizim çalışmamızın başarı oranı Tablo 4.4'te gösterilmiştir. Buna göre bizim çalışmamızın sonuçları, literatürdeki(18,20,21) Aİ yöntemi sonuçlarının ortalamasına göre oldukça anlamlı şekilde daha başarılı ($p<0.01$) bulunurken, literatürdeki(18-21) US'un kullanıldığı yöntemin sonuçları arasında anlamlı başarı farkı saptanmamıştır ($p>0.05$), (Tablo 4.4).

Tablo 4.4. Literatür(18-21) verileri ortalaması ve bizim çalışmamızın başarı oranları

	Hasta Sayısı		Literatür Toplam Başarı Oranları	
	Aİ	US	Aİ (%)	US (%)
Literatür (18-21)	183	164	145 (%79)	147 (%89,6)
Özel ve ark.	--	40	--	38 (%95)

Çalışmamızda 10 kg altındaki 15 olguda başarı oranı % 86.6, 10 kg üzerindeki 25 olguda başarı oranı % 100 olarak bulunmuştur. Her iki grup *Fisher* ki- kare yöntemine göre kıyaslandığında aralarında istatistiksel olarak anlamlı başarı farkı saptanmadı ($p>0.05$).

Bir yaş altındaki 12 olguda başarı oranı % 83.3, bir yaş üstündeki 28 olguda başarı oranı % 100 olarak bulunmuştur. Her iki grup *Fisher* ki- kare yöntemine göre kıyaslandığında aralarında istatistiksel olarak anlamlı başarı farkı saptanmadı ($p>0.05$).

Leyvi ve ark.(18), yaptıkları çalışmalarında 10 kg altındaki ve üzerindeki bebeklerde Aİ yöntemi ile US rehberliğinin kullanıldığı yöntemi kıyaslamışlardır. 10 kg altındaki ve üzerindeki çocuklarda bizim US rehberliğinin kullanıldığı çalışmamızın sonuçları Tablo 4.5'te ve 4.6'da bu sonuçlar ile birlikte gösterilmiştir.

Tablo 4.5. 10 kg altı bebeklerde Leyvi ve ark. (18)'lerinin çalışması ile bizim çalışmamızın başarı oranları görülmektedir.

	Hasta Sayısı		Başarı Oranı	
	Aİ	US	Aİ (%)	US (%)
Leyvi ve ark.(18)	30	15	17 (%56.7)	12 (%80)
Özel ve ark.	--	15	--	13 (%86.6)

Tablo 4.5.teki verilerle istatistiksel çalışma yapıldığında bizim sonuçlarımız Aİ metoduna göre anlamlı şekilde daha başarılıdır ($p<0.05$). US grubu ile kıyaslandığında ise anlamlı başarı farkı yoktur ($p>0.05$).

Tablo 4.6. 10 kg üzerindeki bebeklerde Leyvi ve ark. (18)'lerinin çalışması ile bizim çalışmamızın başarı oranları görülmektedir

	Hasta Sayısı		Başarı Oranı	
	Aİ	US	Aİ (%)	US (%)
Leyvi ve ark.(18)	72	32	57 (%79.2)	31 (%96.9)
Özel ve ark.	--	25	--	25 (%100)

On kg üzerinde bizim sonuçlarımız Aİ metodu sonuçlarına göre istatistiksel olarak oldukça anlamlı şekilde daha başarılıdır ($p<0.01$). US'un kullanıldığı yöntem ile bizim sonuçlarımız arasında ise istatistiksel başarı farkı yoktur ($p>0.05$).

Bir yaş altı bebeklerde her iki yöntemin literatürdeki(18,22) genel başarı oranları Tablo 4.7'de verilmiştir. Bir yaş altı bebeklerde İJV'e SVK yerleştirilmesinde literatür (18-22) ortalamasına ait işaretleme yöntemi ve US rehberliğinin başarı oranları ile bizim çalışmamızın başarı oranları Tablo 4.8'de verilmiştir.

Tablo 4.7. Bir yaş altı bebeklerde İJV'e SVK yerleştirilmesinde Aİ yöntemi ve US rehberliğinin başarı oranları

İsim	Hasta Sayısı		Başarı Oranları	
	Aİ	US	Aİ (%)	US (%)
Leyvi ve ark(18)	23	9	14 (%60.9)	7 (%77.8)
Arai ve Yamashita(22)	--	64	--	42 (%65.6)

Tablo 4.8 Bir yaş altı bebeklerde İJV'e SVK yerleştirilmesinde literatür (18,22) ortalamasına ait Aİ yöntemi ve US rehberliğinin başarı oranları ile bizim çalışmamızın başarı oranları

	Hasta Sayısı		Başarı Oranı	
	Aİ	US	Aİ (%)	US (%)
Literatür (18,22)	23	73	14 (%60.9)	49 (%67)
Özel ve ark.	--	12	--	10 (%83.3)

Bir yaş altı bebeklerde bizim başarı oranımız ile Leyvi ve ark. (18)'larının Aİ yöntemi başarı oranları arasında istatistiksel fark yoktur ($p>0.05$). Bir yaş altında US'un kullanıldığı literatür(18,22) başarı oranları ile bizim sonuçlarımız arasında da anlamlı başarı farkı yoktur ($p>0.05$), (Tablo 4.8).

Bir yaş üzerindeki çocuklarda her iki yöntemin literatürdeki(18,22) genel başarı oranları Tablo 4.9'da verilmiştir. Bir yaş üstü bebeklerde İJV'e SVK yerleştirilmesinde literatür(18,22) ortalamasına ait işaretleme yöntemi ve US rehberliğinin başarı oranları ile bizim çalışmamızın başarı oranları Tablo 4.10'da verilmiştir.

Tablo 4.9 Bir yaş üstü çocuklarda İJV'e SVK yerleştirilmesinde Aİ yöntemi ve US rehberliğinin başarı oranları

İsim	Hasta Sayısı		Başarı Oranlar	
	Aİ	US	Aİ (%)	US (%)
Leyvi ve ark(18)	78	38	59 (%75,9)	36 (%94.7)
Arai ve Yamashita(22)	--	76	--	72 (%94.7)

Tablo 4.10. Bir yaş üstü bebeklerde İJV'e SVK yerleştirilmesinde literatür(18,22) ortalamasına ait Aİ yöntemi ve US rehberliğinin başarı oranları ile bizim çalışmamızın başarı oranları

	Hasta Sayısı		Başarı Oranı	
	Aİ	US	Aİ (%)	US (%)
Literatür(18,22)	78	114	59 (%75.9)	108 (%94.7)
Özel ve ark.	--	28	--	28 (%100)

Bir yaş üzerindeki hastalarda bizim sonuçlarımız US'un kullanıldığı literatür(18,22) sonuçları ortalamasına göre daha başarılıdır ($p<0.05$). Aynı yaş grubundaki Aİ yönteminin kullanıldığı Leyvi ve ark. (18)'lerinin sonuçlarına göre ise oldukça anlamlı derecede bizim sonuçlarımız daha başarılı bulunmuştur ($p<0.01$), (Tablo 4.10).

Kırk hastada yerleştirilen 38 kateter için toplam 58 girişim uygulanmış olup bunların 3'ünde (%7.5) karotid arter girişi yapılmıştır. Karotid arter girişi yapılan olgular 3 ayrı hasta olup, üçüde sağ tarafta gerçekleşmiştir. Her üç arter girişi de 5'er dakikalık lokal bası uyguladıktan sonra kateter takma işlemi karşı tarafta gerçekleştirilmiştir.

Üç olguda (%7.5) giriş yerinde minimal hematoma gelişmiş olup ek tedavi gerekmemiştir. Hiçbir hastada pnömotoraks ve hemotoraks gelişmemiştir. Kateter takılı kalma süresi en az bir gün, en fazla 114 gün (ortalama 22.3 gün)'dür. Bu süre içerisinde hiçbir hastada yara yeri enfeksiyonu ve kateter enfeksiyonu saptanmamıştır. Komplikasyon oranlarımız Tablo 4.11'de gösterilmiştir.

Tablo 4.11 Komplikasyon oranlarımız (%)

Komplikasyon	Hasta sayısı (yüzde)
Arter girişi	3 (%7.5)
Hematoma	3 (%7.5)

Literatürden(18-21) elde edilen İJV'e SVK yerleştirilmesi sırasında Aİ metodu ve US rehberliğindeki girişimlerin komplikasyon oranları tablo 4.12'de verilmiştir.

Literatürdeki(18-21) Aİ ve US eşliğindeki SVK girişimlerinin ortalama komplikasyon oranları ve bizim toplam komplikasyon oranlarımız Tablo 4.13'te gösterilmiştir.

Tablo 4.12. İJV'e SVK takılması sırasında Aİ metodu ve US rehberliğinde yapılan girişimlerin komplikasyon oranları

İsim	Sayı		Toplam Komplikasyon	
	Aİ	US	Aİ (%)	US(%)
Leyvi ve ark (18)	102	47	5 (%4.9)	3 (%6.4)
Asheim ve ark.(19)	--	42	--	0 (%0)
Susan ve ark.(20)	16	16	3 (%19)	1 (%6)
Grebenik ve ark. (21)	65	59	4 (%6.2)	7 (%11.9)

Tablo 4.13. Literatürdeki(18-21) Aİ ve US eşliğindeki SVK girişimlerinin ortalama komplikasyon oranları ve bizim toplam komplikasyon oranımız

	Aİ	US	Aİ(%)	US (%)
Literatür(18-21)	183	164	12 (%6.5)	11 (%6.7)
Özel ve ark.	--	40	--	6 (%15)

Literatürdeki (18-21) Aİ metodu ve US eşliğinde yapılan girişimlerdeki komplikasyon oranları, bizim komplikasyon oranlarımız ile karşılaştırıldığında istatistiksel olarak fark bulunmamıştır ($p>0.05$), (tablo 4.13).

Çalışmamızdaki ilk 20 hastada işlem süresi 53 saniye ile 55 dakika arasında (ort 11.1 dakika), son 20 hastada işlem süresi 55 saniye ile 55 dakika arasında (ort 11.0 dakika) olarak bulunmuştur. Olgularımız ilk 20 ve son 20 hasta olarak iki grup şeklinde değerlendirildiğinde, işlem süreleri arasında istatistiksel fark yoktur ($p>0.05$).

Çalışmamızdaki ilk 20 hasta komplikasyon yönünden değerlendirildiğinde bir olguda minimal hematoma gelişti. Son 20 hastada ise 5 olguda komplikasyon (2 minimal hematoma, 3 arter girişi) gelişti. Ayrıca başarısız iki girişimimiz de son 20 hasta içerisinde yer alıyordu.

Kateterlerden 15 (% 37.5) tanesi tedavi bittiğinden dolayı, 11 (%27.5) tanesi eksitus nedeniyle, 10 (% 25) tanesi kaza ile, iki (% 5) tanesi de olası kateter sepsisi kuşkusuyla gerekli görüldüğünden çıkarılmıştır. İki (% 5) hastada kateter hala kullanılmaktadır.

5. TARTIŞMA

Acil servis hastalarında periferik venöz giriş için US'un başarılı bir şekilde kullanıldığı ilk hasta serisi 1999 yılında Keyes ve ark.(8) tarafından bildirildikten sonra santral venlere kateter yerleştirme işlemlerinin US rehberliğinde yapılması ise ilk kez 1984 yılında tariflenmiştir(7). Bu tarihten itibaren çeşitli çalışmalar santral venöz girişimlerde US'un yararını ortaya koymuştur(8).

B-mod ultrasonik görüntüleme yöntemi, hedef damarların görüntülenmesinde uygun bir tekniktir(23). Verghese ve ark. (21)'nin yaptığı çalışmada B-Mod US rehberliğinin işaretleme metodu ve doppler US tekniğinden daha üstün olduğu gösterilmiştir. Yapılan bir meta analiz çalışması, iki boyutlu US rehberliğinin işaretleme metoduna göre belirgin olarak daha yararlı olduğunu ve çocuklarda İJV girişimlerinin başarı oranlarının daha yüksek olduğunu ortaya koymuştur(24).

SVK'ler genel olarak juguler, subklavian ve femoral venlerden yerleştirilebildiği halde, erişkinler ile kıyaslandığında bu işlem çocuklarda teknik olarak daha zor olup daha çok risk taşır(25). Pnömotoraks ve arteryel giriş insidansının daha düşük olması nedeniyle İJV genellikle subklavian vene tercih edilir. Buna karşılık İJV'in perkütan kanülasyonu teknik olarak diğer damarlara göre daha zordur. Bundan dolayı çocuk hastalarda daha az kullanılır(26). Bununla birlikte karotid arter giriş oranı %8.5-%25 gibi yüksek oranlarda olabilmektedir(18). Bebek ve çocuk yaş grubu hastalarda SVK gereksinimi olduğunda, bu işlem genellikle çocuk cerrahları tarafından ameliyathanede ve genel anestezi altında yapılmaktadır. Her bir kateter yerleştirme bölgesinin kendisine göre avantaj ve dezavantajları vardır. Deneyimsiz hekimlerin yapacağı girişimlerde komplikasyonlar artmaktadır. Erişkin uygulamalarında 30-50 sayıda girişim yapan bir hekim deneyimli sayılır(25). Bu sayılar çocuklar için oldukça yüksek olup, uygulayarak deneyim kazanma yerine çocuk hastalarda perkütan uygulamadan vazgeçip açık yöntemle takılma yoluna gidilmektedir. Hekime bağlı olarak ortaya çıkabilecek komplikasyon riskinin, US kullanılmasıyla azaltılabileceği bildirilmektedir(25). Bizim çalışmamızda ilk 20 hastada sadece bir olguda minimal hematoma komplikasyonu oluştu. Diğer iki hematoma, üç arter girişi ve iki başarısız girişim son 20 hastada görüldü. Çalışmamızdaki ilk 20 ve son 20 hasta iki ayrı grup olarak değerlendirildiğinde, işlem süresi açısından istatistiksel farklılık ortaya çıkmamıştır ($p>0.05$). Bu nedenle perkütan İJV kateterizasyonu yapmamış hekimlerin eğer başka lokalizasyonlar için perkütan

girişim tecrübeleri varsa, US eşliğinde İJV'e de rahatlıkla kateter yerleştirebileceklerini düşünmekteyiz.

Santral venöz kateterizasyon sırasında US kullanımının işlem süresini kısaltması, iyonizan radyasyon içermemesi, iyi görüntü kalitesi sağlaması, maliyetinin düşük olması ve taşınabilir US cihazı ile yatakbaşı uygulanabilmesi gibi avantajları yanında, damarın açıklığını da göstermesi gibi üstünlükleri vardır(14,15). US rehberliğinin üstünlüklerinden birisi de boyunda vasküler anatomiyi çok iyi bir şekilde ortaya koymasındadır(27). Kateterizasyon için subklavian venin kullanılmasından yüksek stenoz riski nedeniyle kaçınılması gerektiği bildirilmiştir(28, 29). Bununla birlikte özellikle çocuk ve bebek yaş grubu hastalarda, klavikulanın arkasında seyreden subklavian veni US ile görüntülemek ve bu sırada kateter yerleştirmek zor bir işlemdir. Biz hastalarımızın çoğunda US ile kateter yerleştirecek pozisyonda subklavian veni görüntülemeye çalıştık, ancak optimal görüntüyü yakalayamadık. Oysa uygun pozisyon verildikten sonra US ile İJV, karotid arter ve ikisi arasındaki anatomik ilişkiler, kısa boyun gibi anormalliklere sahip hastalar dahil olmak üzere tüm bebek ve çocuklarda rahatlıkla ilk 10 saniye içerisinde görüntülenebildi.

Çoğu araştırmacı düşük kolonizasyon ve enfeksiyon oranları nedeniyle, özellikle parenteral beslenme için en iyi bölgenin subklavian ven olduğunu düşünürler. Bununla birlikte bazıları anatominin daha kolay girişe izin vermesi, nabzın anatomik işaretleme noktası olarak işe yaraması, eğer arteriyel giriş olursa, kolaylıkla hemostazın sağlanması nedeniyle femoral ven girişini önermektedirler(26). Buna karşın bebek ve küçük çocuklarda femoral kateterlerin bakımı zor olmaktadır. Femoral kateter yerleştirilmiş bu yaş grubundaki hastaların, kateter tespitine bağlı olarak genellikle hareketleri kısıtlanmakta, yataklarına bağımlı kalmaktadırlar. Casado-Flores J ve ark. (26)'nın yaptığı çalışma, femoral ven girişlerinin daha emniyetli olduğunu gösterse de, bebek ve çocuklarda femoral kateterizasyon, hasta immobilizasyonunun sağlanamaması nedeniyle kliniğimizin rutin uygulamalarında acil durumlar dışında öncelikle tercih edilmemektedir.

Arter komşuluğundaki İJV lokalizasyonu her zaman aynı değildir ve kişiler arasında farklılık gösterir(27). Gordon ve ark. (30)'nın çalışmasına göre İJV, hastaların çoğunluğunda (%77) ortak karotid arterin anteriorunda ve hafifçe lateralinde yerleşir.

Denys ve ark. (31)'nin çalışmasında İJV % 2 olguda arterin tam lateralinde ve %1'inde de tam medialindedir. Hastaların %2.5'inde ise diğer tarafı normal olduğu halde İJV görüntülenememiştir.Bu çalışmaya göre hastaların %5.5'inde eksternal işaretleme yöntemiyle İJV'in yeri kesin olarak belirlenemez(31).

Duffy ve ark. (13)'nin çalışmasında olguların yaklaşık %10'unda İJV, ya yoktur veya küçüktür, yada bilinen yerleşim yerinin lateralinde veya medialindedir.

Alderson ve ark. (32), 6 yaşından daha küçük çocukların %18'inde İJV girişimini komplike hale getiren anatomik faktörler saptamışlardır. Bunların % 4'ünde ven karotid arter pozisyonunda olup çaplarının küçük olduğu; %10'unda karotid arterin hemen mediyalinde ve % 2'sinde oldukça lateralinde görülmüş olup, geri kalan % 2'sinde US ile ven görülemedi(32).

Bizim çalışmamızda ise 40 hastanın hepsinde sağ ve sol İJV anatomisi incelendiğinde bir hastada (%1.25) solda İJV görüntülenemedi. Bu hastaya 9 ay önce açık cerrahi yöntemle sol İJV'e tünelli kateter yerleştirilmişti. Bu nedenle bu hastadaki İJV'in trombüsle tıkalı olduğu düşünüldü. Her iki taraf ölçümleri topluca değerlendirildiğinde, olguların % 17.5'inde İJV, karotid arterin önünde ve normalden daha medialde yerleşliydi. İJV, hastaların % 2.5'inde ise karotid arterin lateralinde yerleşliydi. Diğer hastaların tamamında (% 80) İJV, karotid arterin anterolateralinde yerleşim gösteriyordu. Bu sonuçlardan normal anatomik yerleşim oranları Gordon ve arkadaşları ile Alderson ve arkadaşlarının çalışma sonuçları ile uyumludur. Hastaların yaş, boy ve kiloları ile anormal İJV anatomisi arasında Mann-Whitney testine göre bir ilişki saptanmamıştır ($p>0.05$).

Kateterlerin tasarımı ve yapımında kullanılan materyal, pıhtı oluşumu ile ilgili komplikasyonlar üzerinde etkilidir. İdeal kateter pıhtı oluşturmayan ve perkütan girişim için oda sıcaklığında sertken, intravasküler travmayı önlemek amacı ile vücut ısısında yumuşak ve bükülgen olmalıdır. Tüm çalışmalar birbirini desteklemese de, poliüretan kateterler, özellikle hidromer ile kaplandıklarında en uygun materyallerdir(33). Çocuklarda kullanılacak ince silikon kateterlerde ise pıhtı oluşma olasılığı düşük olmasına rağmen bu kateterler çok yumuşak olduklarından perkütan yerleştirilememektedir. Olgularımızda bu nedenle poliüretan kateterler tercih edilmiştir.

Santral venöz kateterizasyon özellikle çocuk hastalarda zordur. Bebek ve çocuklarda erişkinlere göre başarı oranları daha düşük ve komplikasyon oranları daha yüksektir(18).

Genel olarak literatür incelendiğinde, çocuklarda İJV kanülasyon başarı oranı Aİ metodunda %68-93.5 arasında verilmektedir(23). Literatür(18-21) çalışmalarında, Aİ yönteminin ortalama başarı oranı %79, US rehberliğinden yararlanan grupların ortalama başarı oranı %89.6 bulunurken, bizim çalışmamızda US rehberliğinde başarı oranı %95 bulunmuştur. Literatür çalışmaları(18-21), toplum oranlarına dayalı iki örneklem (TODİÖ) Z testi(36) kullanılarak kendi çalışmamızla karşılaştırıldığında, US'un kullanıldığı grup ile başarı oranı açısından anlamlı fark saptanmamıştır ($p>0.05$). Aİ yönteminin kullanıldığı grup ile kıyaslandığında ise bizim çalışmamızın sonuçları daha başarılı bulunmuştur ($p<0.01$).

Leyvi ve ark. (18) yaş, ağırlık, tanı ve yapılan cerrahi işlemin benzer olduğu iki ayrı hasta grubunda Aİ metodu ile takılan ve buna karşılık US rehberliğinde takılan intrajuguler venöz kataterizasyonda başarı oranlarını ve komplikasyonlarını değerlendirmişlerdir. Leyvi ve arkadaşlarının 149 bebek ve çocuğu içeren bu çalışmasının sonuçları değerlendirildiğinde bir yaş veya 10 kg altı ağırlığa sahip çocuklarda US ile Aİ metodu karşılaştırıldığında anlamlı fark saptanmamıştır.

Verghes ve ark. (34)'nın 95 bebeği içeren çalışmalarında başarı oranı US rehberliğinde %100, Aİ metodu ile %77 bulunmuştur.

Asheim ve ark. (19) toplam 42 bebek ve çocukta US eşliğinde İJV'e kateter yerleştirmiş. Başarı oranı %100 iken hiç komplikasyon gelişmemiş. Hastaların %95'inde ilk girişte başarı sağlanmış.

English ve ark. (18)'na göre bebek ve çocuklarda US eşliğinde başarılı kanülasyon oranı %91, erişkinlerde ise %96'dır. Hayashi ve arkadaşları (35), US rehberliğinde çocuklarda %97'nin üzerinde başarı oranı bildirirken, 3 ayın altındaki bebeklerde bu oran %81'e düşmüştür.

Leyvi ve ark.(18), % 91,5 olarak verdikleri başarı oranının düşük olmasını uygulayıcıların deneyim farklılıklarına bağlamaktadırlar.

Bizim çalışmamızda US eşliğinde başarılı kanülasyon oranı %95'tir. İki (%5) hastada US eşliğinde kanülasyon başarısız olmuş olup, bu hastalara açık yöntemle kateter yerleştirilmiştir.

Bizim çalışmamızda ağırlığı on kg'dan daha az olan hastalarda (n=15) başarılı kanülasyon oranı %86.6 iken 10 kg'ın üzerindeki çocuklarda (n=25) başarılı kanülasyon oranı %100'dü. Leyvi ve ark.'nın(18) çalışmasına göre 10 kg altındaki bebeklerde, Aİ grubunda başarı oranı %56.7, US grubunda ise %80 olarak belirtilmişti. Bu çalışmanın verileriyle TODİÖ Z testi kullanılarak bizim çalışmamız kıyaslandığında, 10 kg altındaki bebeklerde US rehberliğinin kullanıldığı grup ile bizim çalışmamız arasında başarı yönünden anlamlı istatistiksel fark yoktur ($p>0.05$). On kg altı bebeklerde Aİ yönteminin kullanıldığı grupla kıyaslandığında ise bizim çalışmamızda başarı oranı daha yüksektir ($p<0.05$).

Leyvi ve ark. (18)'nin çalışmasına göre on kg üzerinde, Aİ metodu ile başarı oranı %79.2 bulunurken, US grubunda başarı oranı %96.9 bulunmuştur. Bu sonuçlar TODİÖ Z testi kullanılarak bizim çalışmamızla kıyaslandığında US grubu ile anlamlı istatistiksel fark saptanmamıştır ($p>0.05$). Aİ grubu ile karşılaştırıldığında ise istatistiksel olarak anlamlı fark vardır ($p<0.01$).

Oniki aylıktan daha küçük bebeklerde (n=12) başarılı kanülasyon oranımız %83.3 iken 12 aylıktan büyük çocuklarda (n=28) bu oran %100'dü. Leyvi ve ark. (18)'nin çalışmasına göre bir yaş altı bebeklerde Aİ yönteminin başarı oranı %60.9 bulunmuştur. Bir yaş altı US rehberliğindeki ortak literatür verileri ortalama başarı oranı %67 bulunmuştur. Bu sonuçlar TODİÖ Z testi kullanılarak kendi çalışmamızla karşılaştırılmıştır. Her iki yöntemin (Aİ ve US) verileri ile bizim çalışmamız arasında, 1 yaş altı bebeklerde anlamlı başarı farkı saptanmamıştır (her iki karşılaştırma için $p>0.05$).

Leyvi ve ark. (18)'nin çalışmasına göre bir yaş üstü Aİ yönteminin başarı oranı % 75.9 bulunmuştur. Bir yaş üstü US rehberliğindeki ortak literatür verileri ortalama başarı oranı % 94.7 bulunmuştur. Bu sonuçlar TODİÖ Z testi kullanılarak kendi sonuçlarımızla karşılaştırıldığında bizim çalışmamız, istatistiksel olarak US rehberliğinin kullanıldığı ortak literatür verilerine göre ($p<0.05$) ve Aİ yönteminin kullanıldığı çalışmaya göre daha başarılıdır ($p<0.01$).

Bizim çalışmamızda 12 aylıktan ve 10 kg' dan daha büyük olgularda US rehberliğinde başarı oranının % 100 olması, 12 aylıktan ve 10 kg' dan daha küçük bebeklerdeki başarı oranının daha büyüklere göre farklı olmaması ($p>0.05$) nedeniyle

bu işlemin bütün çocuk yaş grubu hastalarda en yüksek başarı oranı ile gerçekleştirilebileceğini düşünmekteyiz.

Arai ve ark. (22)'ları, 12 aylıktan küçük bebeklerin %48.4'ünde, 12 aylıktan büyük çocukların ise %85.5'inde kateterizasyon işlemini US eşliğinde 10 dakikadan daha kısa sürede tamamlamışlardır. Bizim çalışmamızda da 12 aylıktan küçük hastalarımızın % 50'sine 10 dakikadan daha kısa sürede kateter yerleştirmiştir. 12 aylıktan büyük olanların ise % 85.7'sine 10 dakikadan önce kateter başarı ile yerleştirilmiştir. Bu sonuçlar Arai ve ark.larının çalışması ile uyumludur.

Arai ve ark. (22)'larının çalışmasında ilk üç denemede bebeklerde başarılı kanülasyon oranı % 45.3 iken, çocuklarda bu oran % 82.8 olarak bulunmuş. Bizim çalışmamızda 12 aylıktan küçük bebeklerin % 50'sinde, daha büyüklerin ise % 92,8'inde ilk üç denemede başarılı kanülasyon sağlanmıştır.

Küçük hastalarda AI yöntemine göre US rehberliğinin çok az daha başarılı olması, US probuna ve kullanılan iğneye yeterli pozisyon verilmesindeki zorluklara bağlanmıştır(18). Omuz altına yastıkçık koyulması, boynu ekstansiyona getirerek uygulayıcıya US probu ve iğne girişimi için az da olsa belirli bir alan sağlar. Daha önceki araştırmacılar US rehberliğinde yapılan girişimde telin ilerletilmesinde zorluk olduğunu bildirmişlerdir. Leyvi ve ark. (18)'da çok küçük hastalarda bazen zorluklarla karşılaştıklarını bildirmişlerdir.

Santral venöz kateterizasyon için birçok ölçüde malzeme bulunduğu halde, çok küçük bebekler için uygun kateter bulunmamaktadır. Küçük bebeklerde ven içerisinde telin ilerletilmesi yaşanan bir başka zorluktur. Özellikle kullanılan telin ucu eğri veya J şeklinde ise bu zorluk daha da belirginleşmektedir(19). Bu problemten kaçınmak için düz uçlu tel kullanılması önerilmiştir(19). Buna karşılık düz tip kılavuz tel daha sert olup damarı delebilir(19).

Biz, çalışmamız sırasında US probuna ve kullanılan iğneye pozisyon vermekte zorlukla karşılaşmadık. Bu çalışma boyunca yaptığımız toplam 58 girişin tamamına yakınında zorlanmadan kısa süre içerisinde İJV'e girmeyi başardık. Bizim yaşadığımız en büyük sorun, özellikle ven çapının küçük olduğu hastalarda kılavuz telin ilerletilememesi olmuştur. Kılavuz telin ilerletilmeye çalışıldığı sırada, ponksiyon iğnesinin arkasından, damarın içerisinde olduğunu gösterecek şekilde kan damlarken dahi kılavuz teli ilerletmekte güçlük çektiğimiz veya ilerletemediğimiz bebekler oldu.

Kılavuz tel ilerletilemediği için açık cerrahi yöntemle kateter taktığımız iki hastamızda da kılavuz tel, J şeklindeydi ve askıya alınan damara kesi yapılarak kılavuz tel buradan ilerletilmeye çalışıldı, ancak başarısız oldu. Bu iki hastada da poliüretan kateter, kılavuz tel kullanılmadan damar içerisinde ilerletilebildi. Bu nedenle SVK girişimi sırasında kullanılan kateterin ve kılavuz telin uygunluğunun başarıyı önemli derecede etkilediğini düşünmekteyiz.

Bizim çalışmamızda düz uçlu tel kılavuz kullanılan 26 hastada %100 başarılı kanülasyon yapılabilirken, J şeklinde kılavuz tel kullanılan 14 hastanın %85.7'sinde başarılı kanülasyon yapılabildi. Ancak J şeklindeki kılavuz telin genellikle bir yaş altı ve on kg dan küçük bebeklerde daha sık kullanıldığını belirtmeliyiz. Bunun nedeni de hastanemizde mevcut en küçük çaplı kateterlerin (22 gauge) J şeklinde kılavuz tele sahip olmasıdır. Bunun yanında elimizde sadece 4 adet bulunan, düz kılavuz tele sahip 3 fr çapındaki kateterlerin tamamı başarıyla takılmıştır.

Çocuklarda perkütan SVK uygulaması sıkıntılı bir işlemdir(20). Bu kateterlerin hayat kurtarıcı olmalarının yanısıra karotid artere girilmesi, pnömotoraks, hemotoraks, sinir ve torasik kanal yaralanmaları gibi birçok potansiyel komplikasyonları da vardır. Olası riskler hastanın anatomisi (şişman, kaşektik, travma veya cerrahi sonrası lokal skar) ve hastanın o andaki durumuna bağlıdır(20, 36-38). Ayrıca SVK'e bağlı komplikasyon oranı vasküler anatomik bozukluğu olan, ödemli, daha önce kateter yerleştirme öyküsü ve koagulopatisi olan hastalarda ciddi olarak artar(12, 25). Erişkinlerle kıyaslandığında çocuklarda başarı oranı daha düşük(20), komplikasyon oranı daha yüksektir(39). Karotid arter yaralanması, anatomik işaretleme yöntemiyle yapılan internal jugular ven kateterizasyonun ciddi bir komplikasyonudur (40). Literatürde işaretleme yöntemi ile yapılan girişimlerde %4.3 ve %25 gibi oranlarda arteriyel giriş bildirilmektedir(18, 20). US rehberliği başarı oranlarını arttırdığı gibi komplikasyon oranlarını da en aza indirir(24, 39, 41).

Vergheese ve ark. (20), 95 bebeği içeren prospektif çalışmalarında US rehberliğinde yapılan grupta başarı oranının %100 olduğunu, karotid arter girişinin olmadığını, işaretleme grubunda ise başarı oranının %77, karotid arter girişinin ise %25 olduğunu belirtmişlerdir. Bu çalışmaya göre US rehberliği bebek ve çocuklarda kanülasyon zamanını (işlem süresini) ve karotid artere girilmesi insidansını azaltır.

Asheim ve ark. (19)'nın 42 bebek ve çocukta yaptığı çalışmada herhangi bir komplikasyon oluşmamıştır.

Arai ve ark. (22)'nin 64 bebek ve 76 çocuktan oluşan çalışmalarında toplam 3 (% 2.1) arter girişi olup, bunların ikisi (% 3) bebek, biri (% 1.3) 12 aydan büyük çocuktur.

US ve işaretleme gruplarının bulunduğu Leyvi ve ark. (18)'nin çalışmasında her iki grupta travmatik komplikasyon (karotid arter girişi, hematoma) oranı %4.3 (US) ve %2.9 (Aİ) olup her iki grup arasında anlamlı farklılık belirtilmemiştir.

Olgularımızda toplam 6 hastada (% 15) komplikasyon gelişmiş olup, bunlar 3 arter girişi (%7.5) ve 3 minimal hematoma (%7.5) oluşmasıdır. Ortak literatür verileriyle bizim verilerimiz TODİÖ Z testi kullanılarak karşılaştırıldığında komplikasyon açısından gruplar arasında istatistiksel fark saptanmamıştır ($p>0.05$). Literatürde bildirilen pnömotoraks, hemotoraks, duktus torasikus yaralanması, kateterin malpozisyonu gibi komplikasyonlar bizim hastalarımızda görülmemiştir. Bir olgumuzun kateteri sepsis bulguları gelişmesi nedeniyle 30. gün çekilmiş ve karşı İJV'e yeni bir kateter yerleştirilmiştir. Bu olgumuzda kan kültüründe *Klebsiella oxytoca-1* üremiş olup, kateter ucu kültüründe üreme olmamıştır. Bu hastamız total kolonik Hirschsprung hastalığı nedeniyle iki sene önce ameliyat edilmiş olup, barsak yapışıklığı gelişmesi sonucu eksplorasyon yapılmış, Treitz bağına 35 cm uzaklıktan ileostomi yapılmış, enteral beslenemeyen ve TPB yapılmakta olan bir olguydu. Böyle olguların % 50'sinde sepsis nedeninin kateter dışı bir odak olduğu bilinmektedir(42). Başka nedenlerle TPB yapılan hastalarla karşılaştırıldığında, kısa barsak sendromlu hastalarda kateter sepsisiyle daha sık karşılaşıldığı görülmüştür(43,44). Bir deneysel çalışmada ince barsakların % 80'inin rezeke edildiği ratlarda kan, mezenter lenf nodu ve dalaktan alınan kültürlerde bakteriyel translokasyon % 92, rezeksiyon yapılmadan sadece TPB yapılan ratlarda bu oran %47 bulunmuştur(45). Enfeksiyonun ortaya çıkışında barsak geçirgenliğindeki artış nedeniyle oluşan bakteriyel translokasyonun rolünün olduğu yüksek bir olasılık gibi görülmektedir(46). Kısa barsak sendromlu çocuklarda ortaya çıkan sepsis, genellikle TPB için kullanılan santral kateterlerden kaynaklanır gibi görünürse de, asıl neden barsak lümenindeki bakteriyel proliferasyon ve translokasyondur(44,46).

Bir alıřmada bařarısız uygulama ve komplikasyon oluřma riski acil giriřimlerde ciddi olarak yksek oranda bildirilmiřtir(47).Bizim alıřmamızda hastalarımızın 4'ne (%10) acil řartlarda (saat 17.⁰⁰-08.⁰⁰ arasında) kateter takmamız gerekti. Bu hastalarda bařarı oranımız %100'd, ancak bir (% 25) hastada arter giriři oldu.

Kanama pıhtılařma bozukluęu olan hastalarda SVK yerleřtirilmesi iřleminin US rehberlięinde emin bir řekilde yapılabil-dięi belirtilmiřtir(48, 49). Bizim hastalarımızın 4'nde en azı 6000 mm³ olmak zere trombosit sayısı 20 000 mm³'n altındaydı. Ancak PT, PTT zamanı ve fibrinojen dzeyleri normal olan bu hastaların hibirisinde kanama ya da hematom olmadı.  hematom oluřumundan ikisi arter giriři olan hastalarda, dięeri ise trombosit sayısı ve pıhtılařma testleri normal olan, ancak 4. denemede (karřı taraftan ilk deneme) kateter takılabilen hastada meydana geldi.

Hematolojik malign hastalıkları olan ocukların anemileri ve trombositopenileri vardır. Ayrıca immn sistemleri de zayıf olan bu hastaların uzun sreli toksik kemoterapi almaları gereklidir. Santral kateter yerleřtirilebilecek her bir damarı ok kıymetli olan bu hastalara, genel anestezinin olumsuzluklarını ortadan kaldırması, trombositopeniye raęmen ciddi kanamaya neden olmaması, enfeksiyon riskinin dřk olması ve kullanılan damarın baęlanmayıp gerektięinde tekrar kullanılabilmesine imkan vermesi nedeniyle mutlaka US eřlięinde perktan kateter yerleřtirilmesi gerektięini dřnyoruz.

6. SONUÇ VE ÖNERİLER

Toplam 40 bebek ve çocuk hastada, US eşliğinde İJV'e SVK yerleştirilmeye çalışıldı. Başarı ve komplikasyon oranları, aynı yaş grubundaki hastalara kateter yerleştirme işleminin işaretleme metodu ve US rehberliğinin kullanıldığı literatür verileriyle karşılaştırıldı. Ayrıca olgularımız 10 kg üzeri ve altı, 1 yaş üzeri ve altı olacak şekilde gruplara ayrıldı, başarı oranları karşılaştırıldı. Şu sonuçlar elde edildi:

1- Bebek ve çocuk yaş grubu hastalar bir arada değerlendirildiğinde, İJV'e SVK yerleştirilmesi sırasında US rehberliğinin, başarı oranını işaretleme yönteminin kullanıldığı çalışmalara göre arttırdığı görülmüştür.

2- Bir yaş üstü ve ağırlığı 10 kg'dan daha fazla olan hastalarda US rehberliği ile başarı oranları, işaretleme yönteminin kullanıldığı çalışmalara göre yüksek bulunmuştur.

3- On kg altındaki bebeklerde İJV'e SVK yerleştirme sırasında US kullanımının, işaretleme metodunun kullanıldığı literatür verileri dikkate alındığında, başarıyı arttırdığı görülmüştür.

4- Bir yaş altı bebeklerde, İJV'e SVK yerleştirilmesi sırasında US'un kullanıldığı bizim çalışmamız ile işaretleme metodunun kullanıldığı literatür verileri arasında anlamlı başarı farkı yoktur.

5- Bebek ve çocuk yaş grubu hastalarda İJV'e SVK yerleştirilmesi sırasında US rehberliğinin kullanımı ile işaretleme yönteminin kullanıldığı literatür verileri kıyaslandığında, komplikasyon oranlarında fark saptanmamıştır.

6- Çalışmamıza göre SVK sırasında US rehberliğinin katkısı, 10 kg'ın üzerindeki ve altındaki hastalarda farklı değildir.

7- Çalışmamıza göre SVK sırasında US rehberliğinin katkısı, bir yaşın üzerindeki ve altındaki hastalarda farklı değildir.

Santral kateter ihtiyacı olan bebek ve çocuk hastalarda, SVK'in US eşliğinde yerleştirilmesi, işlemin minimal invaziv olması, başarı oranlarının yüksek olması, komplikasyon oranlarında anlamlı fark olmaması, ameliyathane ortamı gerektirmemesi ve hasta memnuniyetini de arttırmasından dolayı ilk seçenek olması gerektiğini düşünüyoruz.

7. KAYNAKLAR

1. Chapman GA, Johnson D, Bodenham AR. Visualisation of needle position using ultrasonography. *Anaesthesia*.2006;61(2):148-58.
2. Bosman M, Kavanagh RJ. Two dimensionalultrasound guidance in central venous catheter placement; a postal survey of the practice and opinions of consultant pediatric anesthetists in the United Kingdom. *Paediatr Anaesth*.2006 ;16(5):530-7.
3. Koroglu M, Demir M, Koroglu BK et al. Percutaneous placement of central venous catheters: comparing the anatomical landmark with the radiologically guided technique for central venous catheterization through the internal jugular vein in emergent hemodialysis patients. *Acta Radiol*.2006; 47(1):43-7.
4. Desruennes E. Central venous lines in children: new trends. *Ann Fr Anesth Reanim*.2006;25(4):440-4.
5. Costantino TG, Parikh AK, Satz WA et al. Ultrasonography-guided peripheral intravenous access versus traditional approaches in patients with difficult intravenous access. *Ann Emerg Med*.2005;46(5):456-61.
6. Stringer, MD. Vascular Access. In: Spitz L, Coran AG, editörs. *Pediatric Surgery*. London: Chapman ve Hall Medical; 1995. p. 25-37.
7. Legler D, Nugent M. Doppler localization of the internal jugular vein facilitates central venous cannulation. *Anesthesiology*.1984;60:481-2.
8. Keyes LE, Frazee BW, Snoey ER et al. Ultrasound-guided brachial and basilic vein cannulation in emergency department patients with difficult intravenous access. *1999;34(6):711-4.*
9. Dere F. Baş ve boyun. İç: Dere F, editör. *Anatomi atlası ve ders kitabı*. Cilt-2.5. baskı. Adana: Nobel Tıp Kitabevi; 1999.s.593-8.
10. Başaklar AC, Karabulut R, Demiroğulları B. Tanı ve tedavi amaçlı küçük girişimler. İç: Başaklar C, editör. *Bebek ve çocukların cerrahi ve ürolojik hastalıkları*, 1. cilt. Ankara: Palme Yayıncılık; 2006.s.105-8.
11. Seneff, MG. Çeviri: Bilir A. Santral venöz kateterler. In: Irwin RS, Rippe JM, Curley FJ, Heard SO, editörs. *Yelken Büyükkıdan B, çeviri editörü. Yoğun bakımda girişimler ve teknikler*. 3. baskı. İstanbul: Nobel Tıp Kitabevleri; 2005.s.17-35.

12. Tulunay, M. İnvaziv Hemodinamik Monitorizasyon. İç:Şahinoğlu AH, editör. Yoğun bakım sorunları ve tedavileri. 2. baskı. Ankara: Türkiye Klinikleri;2003.s.27-43.
13. Duffy M, Sair M. Cannulation of central veins. Anaesthesia and intensive care medicine.2007;8(1):17-20.
14. Bruyn, R. Pediyarik girişimsel ultrason.In: Bruyn R, editör. Pediyatrik ultrason, Tunacı A, Yekeler E, çeviri editörleri. İstanbul: İstanbul Medikal Yayıncılık;2007.s.321-40.
15. Kim JH, Kim CS, Bahk JH et al.The optimal depth of central venous catheter for infants less than 5 kg.Anesth Analg.2005;101(5):1301-3.
16. Kaya T, Özkan R, Adapınar B. US fiziği. İç: Kaya T, editör. Temel radyoloji tekniği. 3. baskı. Bursa: Güneş-Nobel Tıp Kitabevleri;1997.s.415-27.
17. Kaya T, Özkan R, Adapınar B.US inceleme teknikleri. İç: Kaya T, editör. Temel radyoloji tekniği. 3. baskı. Bursa: Güneş&Nobel Tıp Kitabevleri;1997.s.429-43.
18. Leyvi G, Taylor DG, Reith E et al. Utility of ultrasound-guided central venous cannulation in pediatric surgical patients: a clinical series. Paediatr Anaesth 2005;15:953-8.
19. Asheim P, Mostad U, Aadahl P. Ultrasound-guided central venous cannulation in infants and children. Acta Anesthesiol Scand 2002;46:390-2.
20. Verghese ST, McGill WA, Patel RI et al. Comparison of three techniques for internal jugular vein cannulation in infants. Paediatr Anaesth 2000;10:505-11.
21. Grebenik CR, Boyce A, Sinclair ME et al. NICE guidelines for central venous catheterization in children. Is the evidence base sufficient? Br J Anaesth. 2004;92(6):827-30.
22. Arai T, Yamashita M. Audio-Doppler guidance using a small-caliber Doppler probe for internal jugular venous puncture for central venous catheterization in infants and children. Paediatr Anaesth 2004;14:744-47.
23. Durston WE, Salomone J, Wiesenfarth J. Ultrasound Equipment.İn:Ma OJ, Mateer JR, editörs.Emergency Ultrasound.New York: McGraw-Hill Co;2002.p. 15-43.
24. Hind D, Calvert N, McWilliams R et al. Ultrasonic locating devices for central venous cannulation: meta-analysis. BMJ 2003;327: 361-7.

25. Citak A, Karabocuoğlu M, Uysel R et al. Central venous catheters in pediatric patients – subclavian venous approach as the first choice. *Pediatr Int* 2002; 44: 83-6.
26. Casado-Flores J, Barja J, Martino R et al. Complications of central venous catheterization in critically ill children. *Pediatr Crit Care Med* 2001;2(1): 57-62.
27. Oğuzkurt L, Tercan F, Kara G et al. US-guided placement of temporary internal jugular vein catheters: immediate technical success and complications in normal and high-risk patients. *Eur J Radiol* 2005;55:125-9.
28. Cimochowski GE, Worley E, Rutherford WE et al. Superiority of the internal jugular over the subclavian access for temporary dialysis. 1990;54(2):154-61.
29. Schillinger F, Schillinger D, Montagnac R et al. Post catheterisation vein stenosis in haemodialysis: comparative angiographic study of 50 subclavian and 50 internal jugular accesses. *Nephrol Dial Transplant*. 1991;6(10):722-4.
30. Gordon AC, Saliken JC, Johns D et al. US-guided puncture of the internal jugular vein: complications and anatomic considerations. *J. Vasc. Interv. Radiol*. 1998 9: 333-8.
31. Denys BG, Uretsky BF. Anatomical variations of internal jugular vein location: impact on central venous access. *Crit Care Med*. 1991;19(12):1516-9.
32. Alderson PJ, Burrows FA, Stemp LI et al. Use of ultrasound to evaluate internal jugular vein anatomy and to facilitate central venous cannulation in paediatric patients. *Br J Anaesth*. 1993;70(2):145-8.
33. Linder LE, Curelaru I, Gustavsson B et al. Material thrombogenicity in central venous catheterization: a comparison between soft, antebrachial catheters of silicone elastomer and polyurethane. *JPEN J Parenter Enteral Nutr*. 1984;8(4):399-406.
34. Vergheze ST, McGill WA, Patel RI, et al. Ultrasound-guided internal jugular venous cannulation in infants: a prospective comparison with the traditional palpation method. *Anesthesiology*. 1999;91(1):71-7.
35. Hayashi Y, Uchida O, Takaki O et al. Internal jugular vein catheterization in infants undergoing cardiovascular surgery: an analysis of the factors influencing successful catheterization. *Anesth Analg*. 1992;74(5):688-93.
36. Hatfield A, Bodenham A. Portable ultrasound for difficult central venous Access. *Br J Anaesth*. 1999;82(6):822-6.
37. Fry WR, Claggett GC, O'Rourke PT. Ultrasound-guided central venous access. *Arch Surg*. 1999;134(7):738-41.

38. Gilbert TB, Seneff MG, Becker RB. Facilitation of internal jugular venous cannulation using an audio-guided Doppler ultrasound vascular access device: results from a prospective, dual-center, randomized, crossover clinical study. Crit Care Med. 1995;23(1):60-5.
39. Machotta A, Kerner S, Höhne C et al. Ultrasound-guided central venous cannulation in a very small preterm neonate. Pediatr Anaesth 2005;15:325-7.
40. Wang R, Snoey ER, Clements RC et al. Effect of head rotation on vascular anatomy of the neck: an ultrasound study. J Emerg Med 2006;31(3):283-6.
41. Geddes CC, Walbaum D, Fox JG et al. Insertion of internal jugular temporary hemodialysis cannulae by direct ultrasound guidance--a prospective comparison of experienced and inexperienced operators. Clin Nephrol. 1998;50(5):320-5.
42. Teitelbaum DH, Coran AG. Nutrition. In: O'Neill JA, Rowe MI, Grosfeld JL editörs. Pediatric Surgery. St. Louis: Mosby; 1998.p.171-96.
43. Alverdy JC, Aoys E, Moss GS Total parenteral nutrition promotes bacterial translocation from the gut. Surgery. 1988;104(2):185-90.
44. Kurkchubasche AG, Smith SD, Rowe MI. Catheter sepsis in short-bowel syndrome. Arch Surg. 1992;127(1):21-4.
45. Aldazabal P, Eizaguirre I, Barrena MJ et al. Bacterial translocation and T-lymphocyte populations in experimental short-bowel syndrome. Eur J Pediatr Surg. 1998;8(4):247-50.
46. Magnotti LJ, Upperman JS, Xu DZ et al. Gut-derived mesenteric lymph but not portal blood increases endothelial cell permeability and promotes lung injury after hemorrhagic shock.. Ann Surg. 1998;228(4):518-27.
47. Stovroff M, Teague WG. Intravenous access in infants and children. Pediatr Clin North Am. 1998 ;45(6):1373-93.
48. Mumtaz H, Williams V, Hauer-Jensen M, et al. Central venous catheter placement in patients with disorders of hemostasis. Am J Surg. 2000;180(6):503-5.
49. Doerfler ME, Kaufman B, Goldenberg AS. Central venous catheter placement in patients with disorders of hemostasis. Chest. 1996;110(1):185-8.

EK 1: SANTRAL VENÖZ KATETERLER (4)

Kateter Çeşidi	Özellikleri	Avantajları	Dezavantajları	Endikasyonları
Tünelize edilemeyen SVK	Kısa, nisbeten sert, genelde multipl lümenli kateter	Takılması kolay	Yüksek enfeksiyon riski	Kısa dönem intravenöz tedaviler veya basınç takibi için
Tek lümenli Hickman kateteri	Yumuşak kateter	Az enfeksiyon riski	Tek lümenli olması	TPB uygulaması
Multipl lümenli Hickman kateteri	İki yada üç lümenli daha yumuşak kateter	Aynı anda TPB, sıvı ve ilaç verilebilmesi	Yüksek enfeksiyon oranı	Yoğun kemoterapi protokolü
Tünelize edilemeyen hemodializ kateteri	Geniş çaplı kateter lümeni	Takılması kolay	Kısa dönem kullanılması, yüksek enfeksiyon riski	Kısa dönem kemoterapi, plazmaferez
Tünelli hemodializ kateteri	Geniş çaplı kateter lümeni	Uzun dönemde az enfeksiyon riski	Venlere zarar verme oranı yüksek	Uzun dönem dializ
Santral venöz port	Subkutan port ile beraber yapıştırılmış venöz kateter	Hickman kateterinden daha az enfeksiyon riski	İğne girişimi gerekli	Kemoterapi, sürekli veya düzenli infüzyon gerekli durumlarda
Periferik olarak takılmış santral venöz kateterler	Düşük kalibreli bir veya iki lümenli kateter	Genel anestezi gerekmeden güvenli giriş	Yüksek oranda kateter tıkanması	Kısa ve uzun dönem girişimlerde (antibiyotik tedavileri)

EK 2: HASTA İZLEM FORMU

Adı:

.....

Soyadı:

Tarih:...../...../.....

Dosya No:

1- İşlem öncesi doldurulacak

- a- Yaşı: Boyu: Kilosu:
b- Primer hastalığı:
c- Kanama diyatezi açısından değerlendirilmesi (trombosit sayısı, PT, PTT, Fibrinojen, INR, hematolojik hastalığı var mı?):
d- İşlemin yapıldığı saat (mesai içinde – acil olarak):
e- Hastanın solunum problemi var mı (dispne, takipne ...):
f- Kronik hastalık:
g- Kullanmış olduğu ilaçlar:
h- Daha önce periferik veya santral kateterizasyon öyküsü:
i- Boyun kısalığı gibi baş-boyun patolojisi:

2- İşlem sırasında doldurulacak

- a- Hastaya yapılan sedasyon ve anestezi çeşidi (midazolam, lidokain, ketamin):
b- Damarın çapı:
c- Damarın cilde uzaklığı (derinlik):
d- Girilen iğnenin çapı:
e- Hangi tarafa takıldı: Sağ Sol
f- Kaçınca iğne girişinde takıldı:
g- Arteriyel giriş:
h- İşlemin süresi:
i- Hastanın pozisyonu:
j- İnternal juguler venin, karotid artere göre anatomik yerleşimi:

3- İşlem sonrası takipte doldurulacak

- a- İşlem sonrası kateter kenarında kanama veya küçük hematoma:
b- İşlem sonrası enfeksiyon: Kateter enfeksiyonu Yara yeri enfeksiyonu
c- Pnömotoraks?:
d- Kateterin kalış süresi: