

1. GİRİŞ

Abdominal kompartman sendromu (AKS) intraabdominal hipertansiyona (IAH) neden olan bir olay sonrası gelişen ölümcül bir durumdur. İntraabdominal basıncın (IAB) hemodinamik ve renal fonksiyonlar üzerine olan etkisi uzun süredir bilinmesine rağmen visseral organlar üzerine olan etkilerinin araştırıldığı çalışmalar yaklaşık on yıllık geçmişe sahiptir.

İntraabdominal hipertansiyon ve sonrasında gelişen abdominal kompartman sendromu klinikte sıklıkla peritonit, retroperitoneal veya intraperitoneal abseler veya hematomlar, ileus, pankreatit, aort anevrizma rüptürü, asit ve büyük batın tümörlerinde görülür.

İntraabdominal basıncın yükselmesi ile organların kan akımında, basıncın yüksekliğine paralel olarak azalma olur. Azalan kan akımı ile birlikte dokularda iskemik değişiklikler meydana gelir; oluşan iskemi nekroza zemin hazırlar. Eğer iskemi, dokuda nekroz oluşumundan önce sonlandırılırsa iskemik dönemde dokuda biriken metabolitler, dekompresyonla birlikte oluşan reperfüzyonla dokulardan atılırlar. Reperfüzyon dönemindeki reaksiyonlarda ortaya çıkan serbest oksijen radikalleri dokuda yeni bir hasar mekanizması oluşturmaktadır. Serbest oksijen radikalleri aynı zamanda nötrofiller için kemotaktik bir ajandır. Ortamdaki serbest oksijen radikalleri doku zedelenmesine direkt etkilerinin yanısıra dokuya granülositlerin toplanmasını da tetikler. Nötrofiller kapiller duvara yapışır, mikrosirkülasyonu bozar. Aktive nötrofiller dokuya proteaz, elastaz, kollojenaz ve myeloperoksidaz gibi toksik metabolitleri ile zarar verir.

Cerrahi dekompresyondan fayda görecekt hastaların belirlenmesindeki zorluk artmış İAB' daki basınç değerleri ve organ disfonksiyonunun derecesinin belirlenmesidir. Bir grup, hastaların hemen opere edilerek dekompresyonunun sağlanması, diğer grup ise zaten kötü durumda olan bu hastalarda bozulmuş fizyolojinin mümkün olduğunca düzeltilmesini takiben opere edilmesini önermişlerdir. Literatürdeki diğer bir görüş de basıncın

sadece bir izlem parametresi olduđu, organ disfonksiyonuna ait bulgular ortaya çıkmadıkça dekompresyon ameliyatının gereksizliđini savunmaktadır

AKS' u artmış İAB sonucunda gelişmiş klinik bir durumdur ancak halen tanısında ortak standart bir görüş yoktur. Bununla birlikte sebebi ve sonucu ne olursa olsun AKS' nun tek tedavisi dekompresyondur. Dekompresyon ile artmış İAB nedeni ile organ sistemleri üzerinde oluşan fonksiyonel bozukluklar ortadan kalkacaktır.

Son yıllarda tetrasiklin grubu bir antibiyotik olan doksisisiklinin antimikrobial etkileri dışında da biyolojik özellikleri olduđu ortaya kondu. Bunlar matriks metalloproteinazların inhibisyonu, tümör kaynaklı angiogenezis, kemik resorpsiyonu, polimorfik nötrofillerden oksijen radikal salınımının baskılanması, indüklenebilir nitrik oksit sentaz (iNOS) inhibisyonu; (önemli bir inflamasyon medyatörü) ve peroksinitrit kurtarımı (scavenge) ile protein tirozine azotlanmasının inhibisyonudur. Deneysel ve klinik çalışmalar doksisisiklinin romatoid artrit ve diđer inflamatuvar hastalıkların tedavisinde yararlı olabileceđini göstermiştir. Son yıllarda yapılan çalışmalarda doksisisiklinin submikrobiyal dozlarda kullanımı ile reperfüzyon hasarını azaltıcı etkisine yönelik sonuçlar artmıştır.

Çalışmamızda submikrobial dozda doksisisiklin kullanarak abdominal kompartman oluşturulan ratlarda reperfüzyonu takiben oluşacak intestinal hasarı azaltmayı/önlemeyi amaçladık.

2. GENEL BİLGİLER

2.1. ABDOMİNAL KOMPARTMAN SENDROMU

2.1.1. TARİHÇE

19'uncu yüzyılın son yarısında artmış intraabdominal basıncın etkileri araştırılmaya başlanmış; 1863'te Marey ve 1870'te Burt tarafından İAB ve respiratuar fonksiyon arasındaki ilişkinin tanımlanmasından sonra bu konuya olan ilgi artmıştır (1). 1890'da Heinricius domuz ve kediler üzerinde yaptığı çalışmalarda 27-49 cmH₂O ya kadar oluşan İAB' in ölümcül olduğunu; abdominal basıncın toraks üzerine olan etkisi nedeni ile solunumu önleyerek ölüme neden olduğunu göstermiştir. Bu teori uzun yıllar kabul görmüştür. 1911' de Emerson kedi, köpek ve tavşanlarda yaptığı çalışmalarda solunum desteği sağlanmış İAB' ta kardiovasküler sistemde olan düzensizlikleri incelemiştir (2). Bu çalışmalardan kısa bir süre sonra 1913' te Wendt İAB ve renal disfonksiyon arasındaki ilişkiyi tanımlamıştır. 1923' te Thoringon ve Schimit artan İAB' in renal fonksiyonlar üzerine olan olumsuz etkilerini malign asiti olan bir hastada parasentez sonrası idrar çıkışının artması ile göstermiştir. Köpeklerde yaptığı çalışmalarda 15-30 mmHg İAB' ta oligüri, 30 mmHg üzerindeki basınçta anüri geliştiğini yayınlamıştır (3).

1931' de Overholt geliştirdiği bir transduser yardımı ile intraperitoneal basıncın atmosfer basıncına yakın olduğunu hesaplamıştır. Gross büyük omfolosellerin cerrahi tedavisinde batın duvarının zorlanarak kapatılması sonucunda yenidoğanlarda ölüm oranının arttığını görerek, buna artmış İAB' a bağlı solunum yetmezliği ve kardiovasküler kollapsın sebep olduğunu düşünmüştür (4).

1960' lı yıllardan başlayarak ortaya çıkan laparoskopik girişimlerde anestezi uzmanları ve jinekologlar İAB' in özellikle dolaşım sistemi üzerine olan etkilerini göstermişlerdir.

1980' de aort anevrizmasına baęlı artmış İAB' daki patofizyolojik sonuçlar ortaya konulmuştur.1984' te Kron ve ark. tedricen artan karın içi basıncının abdominal reeksplorasyon için bir kriter olduğunu göstermişlerdir. Bu durum için ilk kez abdominal kompartman sendromu terimini kullanmışlardır. Bir foley kateter yardımı ile İAB' ı indirekt olarak ölçmüşlerdir (5).

Son dönemlerde laparoskopik girişimlerin cerrahideki yerinin artması ile AKS' na olan ilgi yeniden artmış; abdominal kompartman sendromunda elektif cerrahi girişim ve reeksplorasyon kriterleri tekrar tanımlanmıştır (5).

2.1.2. İNTRAABDOMİNAL HİPERTANSİYONUN NEDENLERİ

AKUT

Spontan

- Peritonit,retroperitoneal ve intraperitoneal abseler,ileus
- Pankreatit
- Abdominal aort anevrizma rüptürü
- Akut hemorajik pankreatit
- Mezenterik ven trombozu

Postoperatif

- Postoperatif peritonit
- Akut mide dilatasyonu, visseral ödem
- Batın içi kanama , abdominal packing
- Gastroşizis, omfolosel veya büyük fıtıkların redüksiyonu

Posttravmatik

- İntraperitoneal ve retroperitoneal hematom
- Sıvı yüklenmesine baęlı visseral ödem
- Yanık skarı

İatrojenik

- Laparoskopik operasyonlar
- Gergin batın kapatma, aort cerrahisi
- Pnömotik antişok giysileri

KRONİK

- Asit,
- Büyük batın tümörleri
- Gebelik
- Kronik ambulator peritoneal diyaliz
- Morbid obezite

2.1.3. ETYOLOJİ

Karın içi basıncı, spontan nefes alan canlıda atmosfer basıncına eşit veya altındadır. Karın ameliyatlarından sonra karın içi basıncı 3-15 mmHg arasında artış gösterebilir buna intraabdominal basınç artışı denir ve sistemik etkisi görülmez. Karın içi basıncının organ sistemleri üzerine zararlı etkileri meydana getirmeye başladığı seviyenin üzerine çıkması intraabdominal hipertansiyon (İAH) olarak tanımlanır. İAH'da ise organ yetersizliği belirtileri görülmeye başlamıştır; ancak bu aşamada dekompresyon ve medikal tedavi ile yeterli müdahale edilmez ise multipl organ yetmezliği tablosu ile seyreden AKS gelişir.(1,2,6)

İAB' in akut olarak aşırı yükselmesinin birçok farklı nedeni vardır. İAB' in hızla yükselmesi sonucunda AKS meydana gelir. AKS artmış İAB' in fizyolojik ve klinik bir sonucudur. İAH erken dönemde tedavi edilmediğinde başta kardiovasküler sistem, solunum sistemi ve üriner sistemde görülen perfüzyon yetersizliğine bağlı olarak ortaya çıkan fonksiyon bozuklukları abdominal kompartman sendromu olarak adlandırılır.(7)

Etyolojide yer alan nedenler kısaca akut ve kronik olarak ayrılabilir. Akut İAB artışının spontan olan nedenleri peritonit, intraabdominal abse,

anevrizmalara baęlı batın ii kanamalar gibi klinięe daha ok akut batın tablosunda gelen hastalarda, tabloya neden olan olayın ilerlemesi sonucunda meydana gelir (8,9).

Son dnemde olduka sık uygulanan laparoskopik iřlemlerde olduęu gibi ameliyat esnasında veya ameliyatın sonunda gergin kapatılan batın duvarı nedeni ile iatrojenik olarak da İAH meydana gelebilir.(8)

Belirgin hipotermi,septik řok ve kardiyak arrest sonrasında uygulanan ařırı sıvı resusitasyonu takiben ekstraselller alana ok miktarda sıvı kaması sonucunda retroperitoneal ve visseral dem geliřmesine baęlı olarak İAB artışı olabilir.(8,9)

Travmaya baęlı olarak meydana gelen intraperitoneal ve retroperitoneal hematomlar İAH' un sık karřılařılan nedenleridir. zellikle pelvis kırıklarına baęlı olarak oluřan retroperitoneal hematoma literatrde intraabdominal hipertansiyon nedeni olarak sıka bildirilmiřtir. Karın duvarına dıřarıdan basılar da İAH nedeni olabilirler; yanık skarı, pnmotik řok giysileri gibi.(8,9,10)

Postoperatif dnemde ortaya ıkan peritonit, akut mide dilatasyonu, viseral deme baęlı olarak İAB' ı arttırabilir. Kontrol edilemeyen kanamalar iin uygulanmıř packing sonucu da postoperatif dnemde İAB artışı grlebilir. Byk abdominal duvar defektlerinin veya byk insizyonel hernilerin tamiri ve barsak duvarında ařırı dem olan vakalarda batın duvarı gergin kapatıldıysa hastanın postoperatif dnemde İAB'ı artacaktır.(11,12,13,14)

İAB' ın morbid obez veya asitli hastalarda olduęu gibi yavař arttıęı durumlarda abdominal duvar İAB artışına uyum saęlamaktadır. Karın duvarının zamanla daha da esnekleřmesi stres-relaksasyon fenomeni olarak adlandırılır; bylece İAB artışının organ sistemlerizerine yaptıęı fizyolojik

değişiklikler kompanze edilir.Karaciger sirozunda olduğu gibi kronik asidi olan hastalarda İAB' ın 25 mmHg dan yüksek olduğu durumlarda ancak AKS benzeri bulgular görülebilir ve sıvının ponksiyonu ile bulgular ortadan kalkar.(15,16)

2.1.4. İNTRAABDOMİNAL BASINÇ ÖLÇÜMÜNÜN DEĞERLENDİRİLMESİ

Brunch ve ark. yaptıkları çalışmalarda organlarda gelişen hasar ile İAB arasındaki ilişkiyi gösteren bir sınıflama yapmışlardır (17).Bu sınıflamaya göre:

DERECE	İAB (MESANE İÇİ BASINCI)
I	10-15 cmH ₂ O
II	16-25 cmH ₂ O
III	26-35 cmH ₂ O
IV	>35 cmH ₂ O

Bu derecelendirmeye göre bir ve ikinci derece artışlarda organ sistemlerindeki fonksiyonel değişiklikler çok hafiftir. Bu hastalarda dekompresyon işlemine gerek kalmadan medikal destek ile organlarda oluşan fonksiyonel değişikliklerin önüne geçilebilir (17,18).

Üçüncü derecede; organ disfonksiyonları belirgin hale gelmiştir,dikkatli medikal destek ve mümkünse dekompresyon yapılmalıdır.Dördüncü derece İAH' da ise tedavi acilen dekompresyon işlemi uygulamaktır.(17,18,19,20)

2.1.5. TANI

İntraperitoneal basıncın ölçülmesi: Spontan solunum yapan canlılarda İAB atmosfer basıncına yakındır (1). Abdominal basınç direkt ya da indirekt metodlarla ölçülebilir. Karın içine yerleştirilen bir katatere bağlı monometre yardımı ile ölçüm laparoskopik girişimlerde elektronik insuflatörler yardımı ile

de yapılmaktadır. Ancak pratik kullanımda karın içi basıncının direkt yolla ölçümü pek kullanışlı değildir; yöntem hem invazivdir hem de AKS' lu hastalarda çok risklidir (18,19,20).

Bu nedenle karın içi basınç ölçümü için riski az, komplikasyonu düşük olan minimal invaziv olan indirekt ölçüm metodları geliştirilmiştir.(1,5,21)

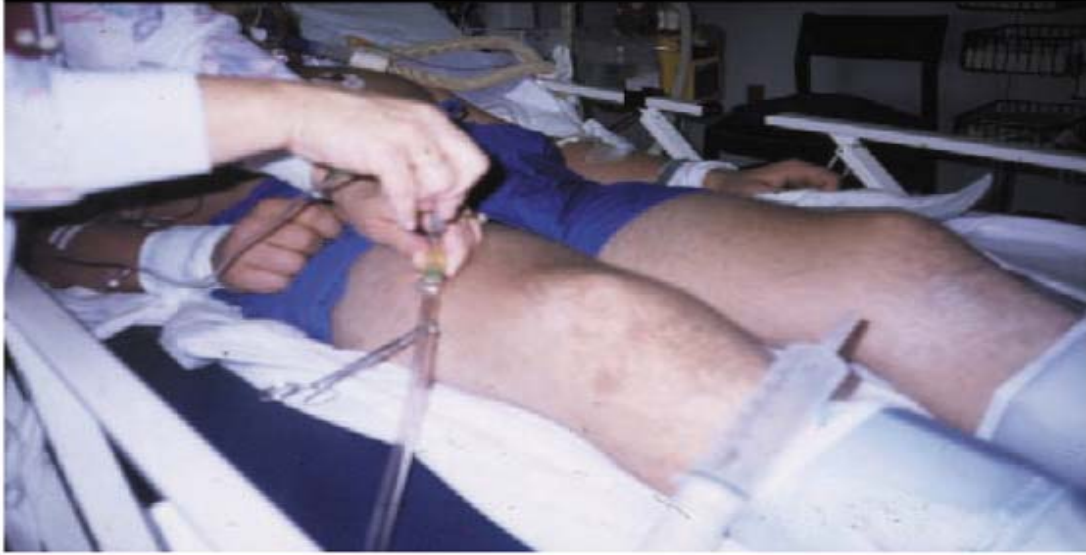İntragastrik basıncın ölçülmesi: Nazogastrik tüpten veya varsa gastrostomiden 50-100 ml serum fizyolojik solüsyonu verilir; nazogastrik veya gastrostomi tüpü ucuna bir su manometresi veya transduser takılır. Midklavikuler hat "0" noktası kabul edilir. Aynı işlem hava ile şişirilmiş bir intragastrik balon ile de yapılabilir.İntragastrik basınç ölçümü hayvan modelleri ve klinik çalışmalar ile kıyaslandığında insanlarda daha kabul edilebilir sonuçlar verir fakat şiddetli İAB' larda mesane basıncı ile arasında belirgin uygunsuzluk vardır (2,9,22).

İnferior vena cava basıncının ölçülmesi: Bir femoral ven kateteri ile vena cava inferior basıncı ölçülebilir. İAB ile uyum gösterir ancak invaziv bir işlemdir ve pratik değildir. Aynı zamanda kanama ve venöz tromboz gibi riskler taşır (23,24).

Mesane içi basıncının ölçülmesi: Bu teknik ilk kez Kron tarafından tanımlanmıştır (5). Mesaneye bir foley kateter yerleştirilerek boşaltılır, mesane içine 50-100 ml serum fizyolojik verilir ve foley ucundan klemplenir.16 gauge lik bir iğne foley içine yerleştirilir. Symphysis pubis seviyesi sıfır noktası olarak kabul edilir. Kateter su manometresi veya bir transduser bağlanarak mesane içi basıncı ölçülür (23,24,25).

Mesane içeriği 50-100 ml arasında olduğunda , mesane duvarı diafram gibi davranarak karın içindeki basıncı aynen yansıtır. Bu miktardaki volüme karşı mesane kası reaksiyon göstermez ve pasif rezarvuar gibi davranır bu nedenle manometredeki değer İAB ile büyük bir uyum gösterir. Kolay

uygulanabilir olması, minimal invaziv olması ve yüksek doğruluk oranı daha çok tercih edilmesine neden olmuştur (26,27,28).



Şekil 1: Mesaneye yerleştirilen katater yardımı ile intraabdominal basınç ölçümü

2.1.6. ARTMIŞ İAB' IN KLİNİK VE LABORATUVAR BULGULARI

Intrakranial etkiler: İAB artışı nedeni ile artan intrakranial basınçdan (İKB) sorumlu olan mekanizma net değildir. İAB' in artmasıyla birlikte İKB' ta artma ve serebral perfüzyon basıncında azalma hayvan ve insan deneyleri ile kanıtlanmıştır. Bu bulgular kardiopulmoner fonksiyonlardan bağımsızdır (7).

Yapılan bazı çalışmalarda İAB artışına bağlı olarak artmış intratorasik basıncın İKB artışı üzerine etkisi olduğu tespit edilmiştir. Artmış plevral basıncın serebral venöz akımı bozduğu ve İKB'ı arttırdığı düşünülmektedir. Serebral venöz dönüşün azalması kapalı alan olan intrakranial bölgede basıncı arttıracaktır. Benzer şekilde öksürme, defekasyon, kusma gibi doğal olaylar intraabdominal, intratorasik basınçla birlikte intrakranial basıncı da arttırır. (7,28,29)

Cerrahi dekompresyon artmış İKB ve azalmış serebral perfüzyon basıncının düzelmesini sağlamaktadır. Kafa travmalı hastalarda İKB artışı daha dramatik boyutlara çıkacağı için diagnostik veya tedavi amaçlı laparoskopik girişimler planlanıyorsa daha dikkatli olunmalıdır.(20,32)

Kardiovasküler sistem üzerine etkisi: Hayvan çalışmalarındaki en belirgin bulgu İAB' daki artışa bağlı olarak kardiyak outputta azalmadır. Bu azalmaya venöz dönüşün azalması ve periferik vasküler direncin artması sebep olmaktadır (30,42).

Kardiyak outputtaki düşüş İAB' in 20 mmHg dan yüksek olduğu durumlarda ortaya çıkar.İAB'in 20 mmHg dan az olduğu durumlarda periferik vasküler direncin artmasına rağmen karın içindeki kapasitans venlerin akımında hafif bir artış olur; bu durum kardiyak outputta artış ile sonuçlanmaktadır. İAB' in 20 mmHg ve üzerindeki değerlerinde karın içi basıncın vena cava inferior ve portal venlere direkt basısı nedeni ile venöz dönüş (preload) azalmaktadır. Sağ kalpte azalan volüm nedeni ile vena cava superior'a giden kan azalır.(20,31,42,45)

Üst batin bölgesindeki peritoneal kavite ile toraks birbiri ile ilişkilidir. Batin içindeki basınç artışı belli bir oranda direkt olarak toraksa yansır ve torakstaki kalp, akciğer ve damar sistemi bu basınç artışından etkilenir.Artan toraks içi basınç nedeni ile kalbin end-diastolik hacmi de düşecek kardiyak output azalacaktır(45,46,48) .

Artan İAB'in arterler üzerine yaptığı basınç nedeni ile sistemik vasküler dirençte (afterload) artmakta sonuçta kalp azalmış preload , artmış afterload'ı aşmak için daha fazla çalışmakta ve taşikardi olmaktadır. Artmış İAB' in vasküler sistem üzerine diğer bir etkisi de alt ekstremitelerdeki venöz dönüş bozukluğudur.(45,46,48)

İAH' un ortadan kaldırılması sonucunda batın içindeki vasküler yapılar üzerindeki basınç ortadan kalkar, sistemik vasküler dirençteki ani düşüş sonrasında ani bir hipotansiyon ortaya çıkar. Bunu önlemek için dekompresyon öncesinde volüm yüklemesi önerilir (12).

Solunum sistemi üzerine etkisi: Artmış İAB' la oluşan pulmoner fonksiyon bozukluğunun tamamen mekanik olduğu düşünülmektedir. Artan İAB diaframı toraks içinde daha yukarı kaldırır, toraks boşluğu azalır ve akciğerlere bası olur. Akciğer hacmindeki bu azalma fonksiyonel rezidüel kapasitenin azalmasına; sabit bir tidal volüm sağlayabilmek için inspiratuar basınçta belirgin artışa neden olur. Diaframın yükselmesinin akciğer kompliansı azalması, respiratuar yetmezlik, yüksek ventilatuar basınç, hipoksi ve hiperkarbi gibi karakteristik bulguları ortaya çıkar (1,32.33).

Total akciğer kapasitesinin, reziduel volümün ve fonksiyonel kapasitenin azalması ventilasyon perfüzyon anormalliğine ve sonuçta hipoventilasyona neden olacaktır. Alveolar oksijen basıncındaki azalma ve torasik basınçtaki artma nedeni ile pulmoner vasküler rezistans artmaktadır. Aynı zamanda İAB' in çok yükseldiği durumlarda plevral basınç, santral venöz basınç ve pulmoner kapiller kama basıncı ölçümleri de artar. Abdominal dekompresyon sonrasında tüm bu düzensizlikler çok çabuk bir şekilde normale dönecektir (32,34,39).

Cullen yaptığı çalışmada AKS'da dekopresyon sonrası PO₂ ve PCO₂ değerlerinin hızla normal seviyelere döndüğünü gözlemiştir (30).

Karın duvarı üzerine etkileri: Artmış İAB karın duvarının kan akımında belirgin bir azalma yapar. Diebel yaptığı çalışmalarda rektus kılıfı içine yerleştirilmiş laser doppler flowmetre ile artmış İAB' da karın duvarı kan akımını ölçmüş kan akımının sabit bir arteriel basınçta; 10 mmHg basınçta % 58' ine , 40 mmHg' da ise normalin % 20' sine indiğini tespit etmiştir (14).

İAH karın duvarında lokal iskemi ve ödem oluşumuna neden olur. Sıkı kapatılmış karın duvarında azalmış kan akımı yara iyileşmesini bozmakta, bakteriyel kolonizasyonu arttırmaktadır. Sonuçta evisserasyon riski artmakta daha ileri boyutta nekrotizan fasiitis gelişmesine neden olmaktadır (14,39).

Visseral kan akımı üzerine etkisi: İAB artışının visseral organ kan akımı üzerine etkisi son 10 yılda daha iyi aydınlatılmıştır. Caldvell ve ark. radyoaktif bir madde ile işaretli mikroküreler kullanarak yaptıkları çalışmalarda adrenal bezler haricinde bütün karın içi organların kan akımında bir azalma olduğunu göstermişlerdir (35,36,37,38,39).

Barnes 40 mmHg'lık İAB' ta renal ,çöliak ve superior mezenterik arterde kan akımında belirgin azalma olduğunu gözlemlemiştir. Daha sonraki çalışmalar azalmış kan akımının karın içi organlar üzerine olan fizyopatplojik etkisi üzerine odaklanmıştır (36,49).

Diabel domuzlarda yaptığı çalışmalarda 10-20-30-40 mmHg da ,sabit bir arter basıncı ve kardiyak output sağlayarak superior mezenterik arter, intestinal mukozal pH ve intestin mukozal kan akımını ölçmüştür.10 mmHg İAB' da intestin kan akımı normal değerlerin % 80' ine , 20 mmHg' da %61' ine, 30 mmHg' da % 35' ine ve 40 mmHg' da % 28' ine indiğini; intestinal mukozada da belirgin asidoz oluştuğunu tespit etmiştir (14,31,35,40).

Ramussen 10 mmHg' da hepatik ve portal vasküler direncin arttığını ve hepatik ve portal akımda belirgin azalma olduğunu gözlemlemiştir (46). Bongard ileum submukozasına ve aksillaya yerleştirdiği kateterler yardımı ile artmış İAB' da dokulardaki oksijen basıncını ölçmüş, barsak mukozasında belirgin bir azalma olurken aksillada önemli bir değişiklik bulmayarak iskeminin kardiyak outputtan bağımsız olduğunu kanıtlamıştır (50).

İAB artışının visseral organlar üzerindeki etkilerinin deneysel sonuçları araştırmacıların ilgisini uzun süren laparoskopik ameliyatlara üzerine yöneltmiştir.

Elefteriadis sıçanlar üzerinde yaptığı çalışmalarda 15 mmHg basınçta 60 dk CO₂ insuflasyonu sonunda karaciğer, dalak ve barsakta doku iskemisinin erken dönemde ortaya çıkan göstergesi olan serbest oksijen radikallerini ve barsak duvar iskemisi sonucu oluşan bakteriyel translokasyonu incelemiştir. İncelenen dokularda serbest oksijen radikallerinin arttığını, mezenter, karaciğer ve dalakta bakteriyel translokasyonun olduğunu tespit etmiştir. Aynı araştırmacı açık ve laparoskopik kolesistektomi sırasında karaciğer parankimine yerleştirilmiş bir laser doppler flowmetre ile karaciğer mikrosirkulatuvar akımının azaldığını bulmuştur. Yapılan bu çalışmalarda uzamış laparoskopik girişimlerde batın içi organlarda düşük dereceli iskeminin oluştuğu anlaşılmıştır (47).

İAB' in çok arttığı AKS' lu vakalarda splanknik ve mezenterik alanda daha ağır iskemiler görülebilir. AKS' da sağ kolon ve ileumda arteriel tromboz olmadan infarktlar görülebilir. Özellikle yoğun bakım hastalarında artmış İAB' in visseral organlarda oluşturduğu iskemi nedeni ile multiorgan yetmezliği, sepsis ve mortalite sıklığı artar (43).

Ein ve ark. gastroşizislerin primer kapatılması sonucunda ortaya çıkan barsak iskemilerini göstermişlerdir. Bu çocuk cerrahisi uygulamalarında AKS' u üzerine olan dikkati arttırmıştır (51).

Üriner sistem üzerine etkileri: AKS sonucunda olan böbrek yetmezliği klinik ve deneysel çalışmalarda gösterilmiştir. Anüriye giden oligüri ve volüm yüklenmesine yanıt vermeyen prerenal azotemi AKS' un yol açtığı renal disfonksiyonun karakteristik bulgusudur (7,9).

1923' te Thoringon ve Schimit malign asiti olan ve parasentez sonrası idrar çıkışı artan bir hastada, artan İAB' in renal fonksiyon üzerine olan olumsuz etkilerini göstermişlerdir. Köpeklerde yaptıkları çalışmalarda 15-30 mmHg İAB' da oligüri, 30 mmHg üzerindeki basınçta anüri geliştiğini

göstermişlerdir. Bu geri dönüşümlü bir olaydır ;idrar çıkışı İAB' daki düşme ile birlikte artar(37).

Hastalarda kardiyak outputtaki azalmanın etkisini ortadan kaldırmak için aşırı miktarda sıvı yüklenmesine rağmen idrar çıkış hızında artış gözlenmemiş, renal fonksiyonlardaki bozulmanın kardiyak outputtan bağımsız olduğu kanıtlanmıştır (38,41).

Artmış İAB' da üreteral obstrüksiyonun önemi uzun yıllar tartışılmış, Vaughan üreteral stent yerleştirilmiş köpeklerde böbrek fonksiyonlarında bir değişiklik olmadığını tespit etmiştir. Renal ve sistemik hemodinamik değişiklikler ADH, renin ve aldosteronun artmasına yol açar, Na ve su tutulur. İAB artışı tübüler fonksiyonları da bozarak Na ve su atılımını azaltabilir (44).

2.1.7. TEDAVİ

AKS' u artmış İAB sonucunda gelişmiş klinik bir durumdur ancak halen tanısında ortak standart bir görüş yoktur. Bununla birlikte sebebi ve sonucu ne olursa olsun AKS' nun tek tedavisi dekompresyondur. Dekompresyon ile artmış İAB nedeni ile organ sistemleri üzerinde oluşan fonksiyonel bozukluklar ortadan kalkacaktır. Dekompresyon için ilk belirlenmesi gereken konu İAB artışına neden olan olayın cerrahi olup olmadığıdır. Batında masif asit sebebi ile oluşmuş AKS' nun cerrahi müdahale ile dekompresyonu düşünülemez bunun için basit bir fonksiyon yeterlidir (1,52).

Cerrahi dekompresyondan fayda görecek hastaların belirlenmesindeki zorluk artmış İAB' daki basınç değerleri ve organ disfonksiyonunun derecesinin belirlenmesidir. İnsanlar üzerinde yapılmış birkaç çalışma henüz standart bilgilerin oluşmasına yetecek düzeyde değildir (39).

Cerrahi müdahale gerektirecek AKS' u gelişmiş hastaların büyük bir oranının yoğun bakım şartlarına gereksinim duyan kötü durumdaki hastalar

olması da sağlıklı sonuçların toplanmasını etkilemektedir. Birçok yazar ameliyat zamanının seçimi konusunda farklı görüşler bildirmişlerdir. Bir grup, hastaların hemen opere edilerek dekompresyonunun sağlanması, diğer grup ise zaten kötü durumda olan bu hastalarda bozulmuş fizyolojinin mümkün olduğunca düzeltilmesini takiben opere edilmesini önermişlerdir. Literatürdeki diğer bir görüş de basıncın sadece bir izlem parametresi olduğu, organ disfonksiyonuna ait bulgular ortaya çıkmadıkça dekompresyon ameliyatının gereksizliğini savunmaktadır (1,17,52).

İAB' daki yükselme aşamalı olarak organ sistemleri üzerine etki gösterir. Moore ve Meldrum mesane basıncı ölçümüne (MB) göre 25 mmHg' dan düşük İAB' ta (evre I-II) yeterli intravasküler volümün sağlanmasının organ perfüzyonunda yeterli olduğunu; 25-35 mmHg MB' da (evre III) ideal şartlar sağlanarak dekompresyon yapılması gerektiğini; 35 mmHg üzerindeki MB' da (evre IV) acil dekompresyon işlemi gerektiğini bildirmişlerdir (28).

Dekompresyon işlemi sonucunda İAB'ın neden olduğu kardiyak, pulmoner, intrakranial ve visseral organlara ait patolojik bozukluklar düzelecektir. Fakat iyi hazırlanmamış hastalarda dekompresyon sonrasında kalp debisinin yükselmesine rağmen sistemik vasküler direncin düşmesi ile ve periferik vazodilatasyon sonucunda şiddetli hipotansiyon gelişir. Artmış İAB' ta azalmış bir pulmoner kompliansla idare eden akciğerlerde basıncın düşmesi ile birlikte diafram normal seviyesine iner, pulmoner kompliansın artması ile respiratuar alkaloz gelişir. Dokularda iskemik dönemde artmış asit metabolitler ve potasyum reperfüzyonla dokulardan atılır (16).

Bu ürünlerin kan ile kalbe gitmesi nedeni ile reperfüzyon hasarı ortaya çıkar. Hastalarda ani gelişen hipotansiyon, respiratuar alkaloz ve reperfüzyon hasarı nedeni ile hastaların % 12' sinde asistoli geliştiği bildirilmiştir.

Hastalar dekompresyon sonucu ortaya çıkabilecek bu etkilerden korunmalıdır. Öncelikle sıvı açığı kapatılmalı, kan kayıpları karşılanmalı, hipoksi, hipotermi ve koagülasyon bozuklukları düzeltilmelidir (16,52,53).

Ameliyat sırasında oluşabilecek her türlü olumsuzlukla baş edebilmek için dekompresyon işleminin ameliyathanede yapılması, ameliyat süresince pulse oksimetre, venöz ve arteriel yollar, pulmoner kateter ile hasta monitörize edilmelidir. Artmış İAB' in ortaya çıkardığı AKS' unda yapılan dekompresyonun amacı nedenin ortadan kaldırılması değil, İAB'ın azaltılmasıdır. Operasyon sınırlandırılmış laparotomiye kapsmalı ve fazla uzatılmamalıdır. Operasyon ve cerrahi tamir süresinin uzatılması hipotermi, koagülopati ve asidozun artmasına neden olur (54,55,56,57).

Moore ve Morris dekompresyon işlemini beş evreye ayırmışlardır (58,59).

Evre 1: Kısaltılmış laparotomi için hastanın seçimini kapsar.

Evre 2: Hastanın ameliyatını, resusitasyon ve hemostazın değerlendirilmesi ve abdominal kapatma tekniklerinin gözden geçirilmesi.

Evre 3: Yoğun bakım ünitesindeki standart teknikler ile birlikte AKS ve kontrolü için gerekli önlemleri kapsar.

Evre 4: Kalan tüm yaralanmaların tamirini içerir.

Evre 5: Karın duvarının devamlılığı için rekonstrüksiyon seçimi.

Dekompresyon cerrahisi ile artmış İAB düşürülmüş, basınç nedeni ile bozulmuş organ fonksiyonları düzeltilmiş, dekompresyon işlemi sırasında olabilecek hipotansiyon ve reperfüzyon hasarı gibi komplikasyonlar önlenmiş olur. Bundan sonraki aşama karın duvarının kapatılmasıdır. İAB artışına neden olan patoloji, dekompresyon işlemi ile ortadan kaldırılıyorsa (örneğin travma sonucu oluşan kanamanın durdurulması) karın duvarı primer kapatılabilir (1,17,55).

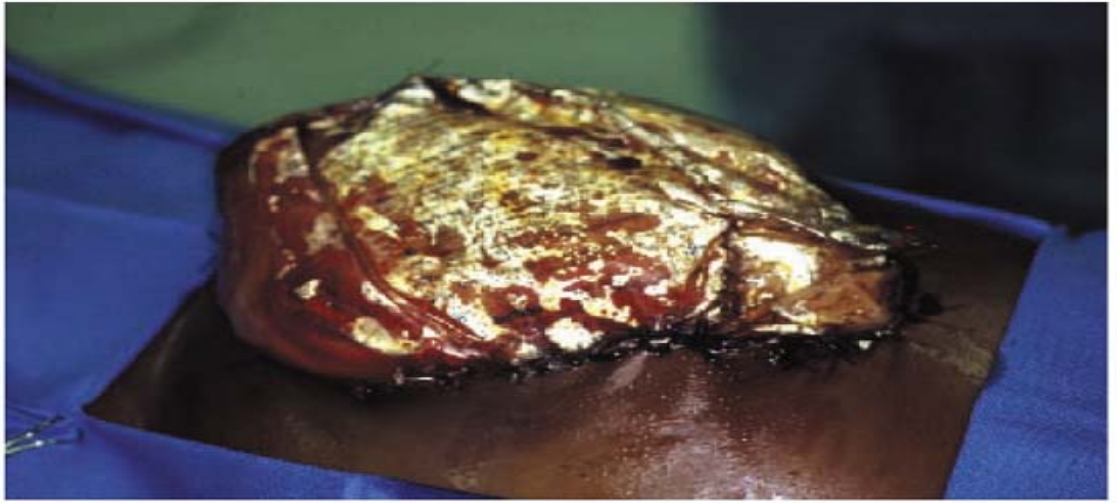
Primer kapatma, AKS' na yol açan patolojilerin büyük çoğunluğunda batın içi hacim artışı ve infeksiyon nedeni ile mümkün değildir. Primer kapatma yapılmadığı durumlarda batın açık bırakılabilir veya fasya gerginliğine ve buna bağlı İAB artışına neden olmayacak şekilde alternatif geçici kapatma yöntemleri uygulanabilir(61,62).

Hastanın batını açık bırakılacaksa ameliyat sonunda organların üzeri ıslak bir kompresle örtülür. Bu yöntem İAB' ı çok düşürmesine rağmen oluşan sıvı, ısı kaybı ve bakım zorluğu nedeni ile pek kullanışlı değildir (62).

Yarı açık bırakma olarak adlandırabileceğimiz bir diğer yöntemde cilt ve fasyadan tam kat geçirilen ekstrapitoneal retansiyon sütürlerinin altına suni ipekten yapılmış nemli bir kompres konur ve sütürler gevşek bir şekilde bağlanır; ancak enterokütanöz fistül gelişme ihtimali yüksektir. Bu geçici kapatma yöntemleri içinde en bilineni çamaşır klempleri ile kapatmadır. Standart çamaşır klempleri cilt kenarlarına 1-2 cm aralarla yerleştirilerek batın, fasya açık kalacak şekilde kapatılır. Klempler üzeri ıslak bir kompresle örtülür. Kolay uygulanabilir olması ve basıç artışı durumunda hasta yatağında klemplerden birkaç tanesinin çıkarılması ile basıç azaltılabilmesi yöntemi avantajlı kılar. Sıvı ve ısı kaybı önlenmesine rağmen sadece cildin kapatılması bile % 40-50 ye varan oranlarda İAB artışına neden olabilir. Basıncı artışı ile birlikte fasya nekrozu riski de artar(17,62).

Diğer bir yöntem absorbabl ve nonabsorbabl yamalarla batın açıklığının kapatılmasıdır. 3 lt'lik genitoüriner irrigasyon sıvısı torbalar steril olarak açılarak fasyaya ve cilde dikilebilir (Bogoto bag). Bu yöntem ile sıvı ve ısı kaybı azaltılır, kullanılan malzemenin şeffaf olması nedeni ile peritoneal kavite direkt olarak gözlenebilir. Enfekte batında oluşan sekresyonlar, nekrotik ürünler hasta yatağında torba ortasından açılarak temizlenir. Fasya gerginliği olmadığından nekroz riski yoktur (61,62).

Absorbabl ve nonabsorbabl meşler de aynı amaç için kullanılabilir.Cildin açık olması nedeni ile açıkta olan meşin kolay enfekte olması sonucu işlemin bitiminde meşin çıkarılması gerekir. Batının görülmemesi nedeni ile pek kullanışlı değildir, kısa süreli geçici kapatma için oldukça pahalı bir yöntemdir (60,61,62).



Şekil 2 :Abdominal kompartman sendromunda bogoto bag yöntemi ile geçici batın kapatma

Batın duvarının açık bırakılması veya geçici kapatma yöntemlerinden birinin seçilmesi hastanın durumuna ve merkezin teknik donanımına göre değişir (61,62).

İAB artışına neden olan patoloji ortadan kalktığında veya gerilediğinde AKS tedavisinde son aşamaya gelinmiştir. Kalıcı kapatma işlemi fasyanın yaklaştırılarak katların kapatılmasıdır. İAB nedeni ile uygulanan dekompresyondan batının kapatılmasına kadar geçen süreye bağlı olarak fasya retansiyonu veya fasya kaybı görülebilir. Bu durumdaki hastalarda batın içi organların veya fasyaları birleştiren sentetik meşin üzerinde oluşacak granülasyon dokusu ile batın duvarının kapanması sağlanır (61,62).

Ciddi peritonit, abse ve aktif gastrointestinal kaçak dışında meş üzerinde oluşan granülasyon dokusu tercih edilir.Oluşan ventral fıtıklar bir yıl sonra tedavi edilebilir.Karın duvarına uygulanacak her rekonstrüksiyon işleminde İAB ölçümleri hastalar taburcu edilinceye kadar mönitörize edilmelidir (60,61,62).

2.2. İSKEMİ-REPERFÜZYON HASARI

Reperfüzyon hasarı ilk kez Ames tarafından tanımlanmıştır. Belirli bir süre iskemiye maruz kalan dokuların tekrar perfüze olması sonucu mikrosirkülasyonda görülen tıkanmalar ve tekrar perfüze olan dokunun nekrozu ile karakterize bir yaralanmadır (66,91).

İskemik doku hasarı temel olarak iki aşamada meydana gelmektedir; birinci aşamada kan akımının durması dokuda iskemik değişikliklere neden olurken aerobik metabolizma için gerekli oksijen dokuya ulaşmamaktadır. Aerobik yoldan enerji üretemeyen hücrelerin anaerobik yoldan enerji üretme çabası hücre içi asidoza neden olarak hücre hasarına katkıda bulunur. İkinci aşama reperfüzyon aşaması olarak da bilinir. Reperfüzyon hasarının oluşmasından normalde dolaşımında sessiz ve dengeli olarak bulunan nötrofillerin, reperfüzyon aşamasında aktive olarak salgıladıkları pek çok enzim sorumlu tutulmaktadır. İskemi reperfüzyon hasarın patofizyolojisinde diğer önemli bir nokta ise vasküler endotel fonksiyon bozukluğu ve bunun neden olduğu vazokonstrüksiyondur.(63,64,65,66)

Farklı dokuların hipoksiye dayanıklılıkları farklıdır. Örneğin iskelet kasları uzun süre iskemiye dayanabildikleri halde, nöronlarda dakikalar içinde geriye dönüşümsüz hasar meydana gelir. İskemi uzadıkça hücresel enerji kaynaklarının tükenmesi homeostazın başarısızlığı ile sonuçlanır.(67). Sodyum iyonları hücre içine doğru hareket ederken beraberinde su da hücre içine girer. Potasyum iyonları da hücreden interstisyuma doğru kaçar. Bu değişikliklere mitekondrial fosfolipazın aktivasyonu eşlik eder (63,64,65,66).

Sonuçta oksidatif fosforilasyonun kaybına neden olur ve ATP üretimi düşer. Kalsiyum yüklenmesi ile mitekondrial membran disfonksiyonu ve irreveribl değişiklikler ortaya çıkar. Lizozomların şişmesi ve dilatasyonu, endoplazmik retikulumun vakuolizasyonu, enzim ve protein eksikliği, hücresel kompartımanın kaybı ile seyreden sekonder otoliz olayı gerçekleşir.(68)

Abdominal hipertansiyon sonrasında dokularda oluşan kompresyon bozukluğu dekompresyonun sağlanması ile düzelir. İskemi süresince dokuda biriken ürünler reperfüzyonla birlikte doku dışına atılır. İskemi sırasında ATP üretimi durur, fakat yaşamsal faaliyetlerin devamı için ATP tüketimi devam eder. ATP enerji üretmek için ADP' ye daha sonra da adenezine indirgenir. Son ürün hücre dışına atılır, intrasellüler alanda inozine sonra hipoksantine dönüşür. Hipoksantin oksijenli ortamda ksantin oksidaza ardından ürik aside dönüştürülerek atılır. Fakat iskemik dokuda yeterli oksijen olmadığından hipoksantin dokuda birikir (65,67,68).

Reperfüzyonla dokuya kanla birlikte bolca oksijen de girer, doku hipoksik dönemde biriktirdiği hipoksantini atmaya çalışır. Oksijen varlığında ksantin oksidaz enzimi aktive olur, reaksiyon sonunda moleküler oksijen, süperoksit radikali olarak çıkar.Süperoksit oluşması için gereken oksijen iskemik dokuda bulunmazken, reperfüzyon sırasında aniden ortama katılır ve serbest radikal patlamasına neden olur. Böylece ksantin oksidaz tarafından oluşturulan süperoksit anyonu doku yaralanmasına neden olan serbest radikal zincir reaksiyonlarının tetikleyicisi olur (69,71).

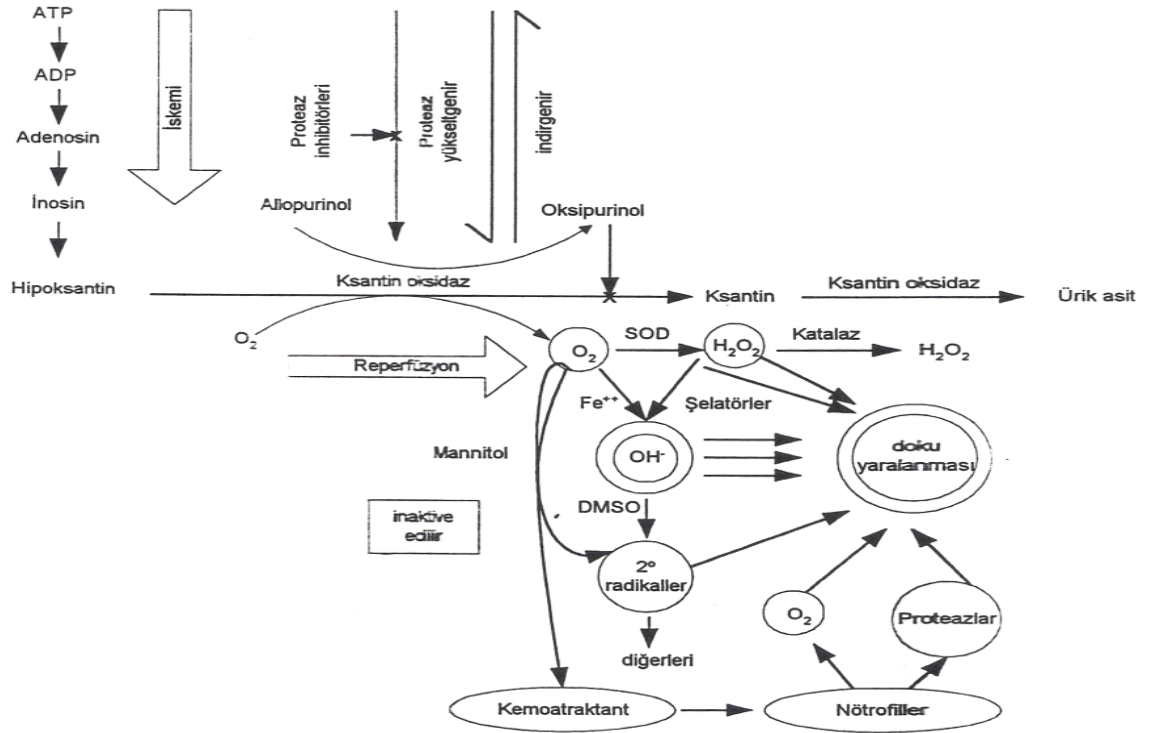
Oluşan süperoksit unstabil bir moleküldür ve stabil duruma geçebilmek için dokuda bulunan diğer moleküller ile reaksiyona girme eğilimindedir. Süperoksit radikali büyük oranda süperoksit dismutaz (SOD) katalizörlüğünde hidrojen peroksite (H_2O_2) ve bu metabolitte suya dönüştürülerek etkisiz hale getirilir.Süperoksit radikallerinin detoksifikasyonu reaksiyonlarında dışarı süperoksit ve sekonder serbest radikal olarak bilinen H_2O_2 kaçıışı olur (70,72).

Ortamdaki süperoksit miktarı ile SOD ve katalaz gibi antioksidanların dokudaki miktarına bağlı olarak bu reaksiyonlarda belirli oranlarda süperoksit kaçakları olur. Süperoksitin dokudaki miktarı, iskeminin süresi ve iskemik dokunun büyüklüğü ile doğru orantılı olarak artış gösteren hipoksantin miktarına bağlıdır (66,71).

Süperoksit radikali ve H_2O_2 hem zayıf hem de yavaş oksidanlardır. Oksijen, demir varlığında Heber-weiss ve Fanton reaksiyonları ile doku zedelenmesinde güçlü etkisi olan hidroksil (OH) radikaline dönüşürler. Hidroksil radikali direkt olarak dokuya zarar verir (66).

Serbest oksijen radikalleri dokuda DNA, protein ve en çok da lipitlerle reaksiyona girerek yapılarını bozarlar. Lipit peroksidasyonu bir kez başladığında yeni serbest radikaller oluşturarak bir kısır döngüye girer. Lipid peroksidasyonu reperfüzyon hasarının bir diğer mediatörü olan fosflipaz A_2 yi aktive eder; fosflipaz A_2 tarafından aktif hale getirilen lisofosfolipaz trombosit aktive edici faktör ve araşidonik asit ile lipit peroksidasyonu devam eder. Lipit peroksidasyonu sonucunda hidrokarbonlar, pentan ve son ürün olan malonildialdehit (MDA) açığa çıkar (65,73,74).

Süperoksit radikalleri aynı zamanda nötrofiller için kemotaktik bir ajandır. Ortamdaki serbest oksijen radikalleri doku zedelenmesine direkt etkilerinin yanısıra dokuya granülositlerin toplanmasını da tetikler. Nötrofiller kapiller duvara yapışır, mikrosirkülasyonu bozar. Aktive nötrofiller dokuya proteaz, elastaz, kollojenaz ve myeloperoksidaz gibi toksik metabolitleri ile zarar verir (75,76,81).



Şekil 3: İskemi reperfüzyon hasarında doku hasarlanma mekanizması

Reperfüzyon döneminde ortaya çıkan serbest oksijen radikallerinin dokularda gösterilmeleri reaktivitelerinin çok yüksek olması ve yaşam sürelerinin kısalığı nedeni ile çok zordur. Bu nedenle daha pratik olan indirekt yöntemler ile reaksiyonları yönlendiren enzimlerin veya son ürünlerin gösterilmesi daha sık kullanılmaktadır (79).

2.1.2. Serbest Radikaller Ve Reaktif Oksijen Metabolitleri: Canlılar yaşamsal fonksiyonların sağlanması için ortamda bulunan oksijene mutlak bir gereksinim duyarlar. Normal kullanım yolu bozulan oksijen farklı moleküllerle birleşip serbest radikallere dönüşerek toksik etki gösterebilir. Serbest radikaller en dış orbitalinde bir veya daha fazla eşleşmemiş elektron bulunan moleküldür, unstabildir ve stabil hale geçebilmek için serbest elektronlarını eşleştirmeleri gerekir. Bu nedenle diğer moleküllerle reaksiyona girmeye meyillidir (68,77,80,82,83).

Eşleşmiş iki elektronu bulunan oksijen en fazla bulunan radikaldir. Dış orbitalinde bir elektron bulunan süperoksit ve hidroksil en fazla unstabil olan ve bu nedenle en fazla doku hasarına neden olan serbest radikallerdir. Hidrojen peroksit gerçekte bir serbest radikal olmamasına rağmen serbest radikallere benzer toksik etkisi vardır; sekonder serbest radikal olarak adlandırılır (76,77,82).

Süperoksit radikali normal hücre metabolizması sırasında ortaya çıkar. Reaktivitesi sınırlıdır. Süperoksit anyonu üretiminin kaynakları; mitekondrial solunum, NADPH oksidazları, ksantin oksidaz enzimi veya hipoksantinden meydana gelen hidrojen peroksittir. Hidrojen peroksit gerçek bir serbest radikal olmamakla beraber reaktif oksijen metabolitleri sınıfına dahil güçlü bir oksidandır (81,84,91).

2.2.2. Toksik Oksijen Metabolitlerinin Kaynağı

Endojen Kaynaklar

- **Oksidatif fosforilasyon:** Mitekondrial sitokromda ATP üretmek için O_2 'nin suya dört değerlikli indirgenmesi yapılır. Bu işlem sırasında kullanılan oksijenin %1-5' i sitokrom dışına sızar ve kontrolsüz olarak stabil forma geçebilmek için başka moleküllerle reaksiyona girer. ATP yapımının bozulduğu iskemi sonrasındaki reperfüzyon devresinde ATP açığını kapatmak amacı ile daha fazla oksijen tüketimi olacaktır. Buna bağlı olarak kaçak miktarında da artış olur (85).
- **Hipoksantin-ksantin yolu:** Birçok canlıda ksantin oksidaz/dehidrogenaz enziminin vücutta en zengin olduğu doku intestinal sistemdir. Barsakta en yüksek enzim konsantrasyonu villöz tabakadadır ve villus tabanından villus uçlarına doğru giderek artış göstermektedir. Bu gradient farkı villus uçlarını tabana göre iskemik hasara daha duyarlı kılmaktadır (85).

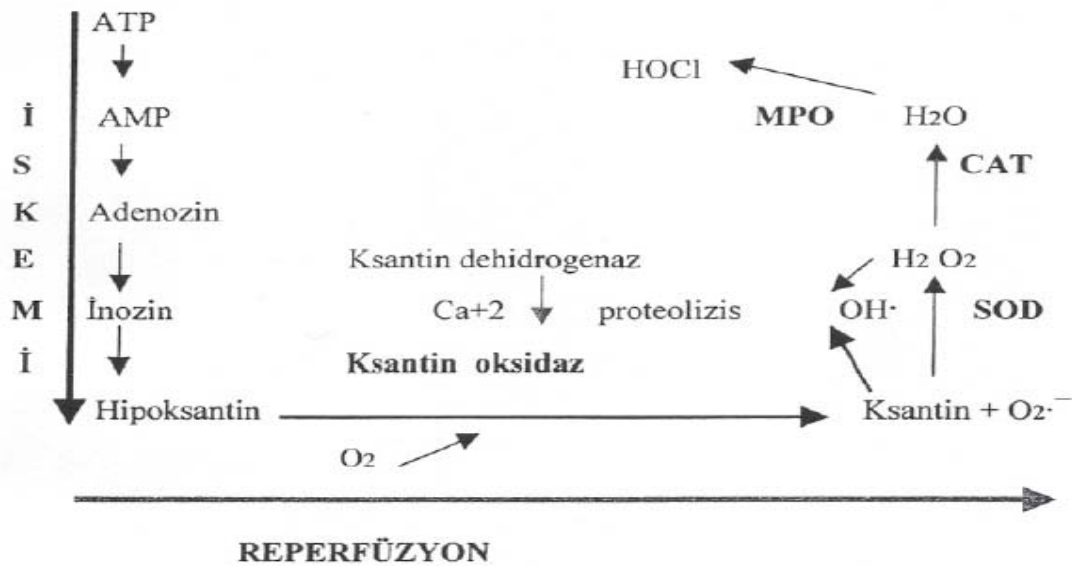
Normal sađlıklı hücrelerde enzim, ksantin dehidrogenaz formunda bulunur. Ksantin dehidrogenaz hipoksantinin ürik asite metabolizmasını katalizler. Bu dönüşüm sırasında nikotin amid dinükleotid (NAD) elektron alıcısı olarak çalışır. Ksantin dehidrogenaz iskemik koşullarda ksantin oksidaz formuna dönüşür. Bu dönüşüm hızı kalp, karaciğer, böbrek ve dalakta daha yavaş iken barsakta oldukça hızlı olup bir dakikalık intestinal iskemiden sonra ksantin dehidrogenazın tümü ksantin oksidaza dönüşmektedir. İskelet kasında ise 60 dk turnike uygulamasından sonra ksantin oksidaz oluştuđu gözlenmiştir (85,86).

Doku iskemisi sırasında dehidrogenaz-oksigenaz dönüşümünü kontrol eden iki mekanizma vardır. Dehidrogenaz enzimi proteolitik yıkıma uğrayarak ya da sülfidril gruplarını disüfitlere okside ederek oksijenaz formuna dönüşebilir. İskemi sırasında enerji harcayan kalsiyum pompası çalışamaz ve hücre içine kalsiyum akışı artar. Hücrede kalsiyum artışı proteolizi arttırmaktadır. Kalmodulin tarafından fonksiyonları düzenlenen proteazların aktivasyonu ile dehidrogenaz-oksidad dönüşümü gerçekleşir (85,86).

Reperfüzyon öncesinde barsak dokusunda aşırı miktarda biriken hipoksantin ve ksantin oksidaz, reperfüzyon başladıktan sonra tepkimeye girer ve hipoksantin ksantine; ksantin de ürik asite yıkılır. Bu sırada elektronlar NAD' a aktarılamaz, tek ya da çift olarak moleküler oksijene taşınır. Moleküler oksijen süperoksit, hidrojen peroksit indirgenir ve sitotoksik oksijen radikalleri meydana gelir. Ksantin dehidrogenaz-oksidad dönüşümü serin proteaz inhibitörü ile önlenilmektedir (85,86).

Ksantin oksidaz enziminin inhibe edilmesi serbest oksijen radikali oluşumunu azaltmaktadır. Bu enzimi inaktive eden folik asit ve pterin aldehit, reperfüzyon hasarı sonrası vasküler permeabilite artışını önlemektedirler (85,86).

Allopurinol, ksantin oksidazı yarışmalı olarak inhibe etme etkisi nedeni ile intestinal iskemi hasarında incelenmiş; oksijen radikalleri ve ürünlerinin azaldığı gösterilmiş, buna ek olarak nükleotid havuzunun korunduğu, enerjiden zengin fosfatların ve ATP' nin korunduğu ortaya konmuştur (85,86). Alataş ve ark.'larının yaptığı çalışmada da allopurinolün renal iskemi reperfüzyon hasarındaki etkisi araştırılmış; allopürinolün böbrek dokusunda laktat dehidrogenaz, aspartat amino transferaz, alkalın fosfataz aktivitesini artırarak reperfüzyon hasarını azaltıcı etkisinin olduğunu gösterilmiştir.(87).



Şekil 4: İskemi-reperfüzyon hasarına yol açan toksik oksijen metabolitlerinin oluşumu

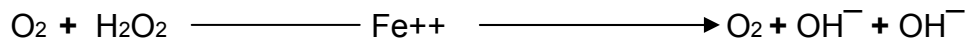
- **Araşidonik asit:** Araşidonik asit yıkım ürünleri iskemik dokunun reperfüzyonundan sonra plazmada yüksek konsantrasyonda bulunmaktadır. Oksijen radikallerinin toplayıcı enzimlerle inhibisyonu; reperfüzyon aşamasındaki araşidonik asit metabolitlerinin salınımını önlemektedir (85).

Deneyisel çalışmalarda serbest oksijen radikalleri dolaylı olarak araşidonik asit metabolizmasını stimüle etmektedir ve prostoglandin ile tromboksan konsantrasyonları iskemi sırasında değişmeyip reperfüzyon aşamasında


belirgin artış göstermektedir. İskemi sırasında hücre içi serbest kalsiyum artışı, plazma membranı fosfolipaz A₂ aktivitesini uyarır ve oksijen radikallerinin de etkisi ile araşidonik asit metabolitleri açığa çıkar (85,86,88).

Araşidonik asit ürünlerinin oluşumunda membran fosfolipitleri üzerine etkili olan fosfolipaz A₂ hız kısıtlayıcı basamağı oluşturur. İnce barsakta cerrahi girişim öncesi vücut ısısı 15 dk arttırıldıktan sonra (39 derece) 30 dk oda ısısında düşürülerek fosfolipaz A₂ aktivitesi ile ilişkili olarak serbest radikal oluşumu önlenmiş; hücre membranının lipit içeriği ve fonksiyonları korunmuştur (85,86,88).

- **Heber- Weiss reaksiyonu:** Heber-Weiss reaksiyonu normalde fizyolojik önemi olmayacak derecede yavaş bir tepkimedir. Bu reaksiyonun metal, metal şelatörleri veya hemoprotein varlığında çok daha hızlı geliştiği tepkimeye Fanton reaksiyonu denir. Biyolojik sistemlerde transferrin, ferritin, hemoglobin, adenosin difosfat, ferrik demir gibi demir içerikli maddeler iletken madde olarak davranırlar. Bu reaksiyonda superoksit radikali ferrik demiri, ferröz demire indirgerken, ferröz demir hidrojen peroksiti hidrojen radikaline indirger. İskemi sırasında dokulardan salınan önemli miktarda demir Heber-Weiss reaksiyonunda hidrojen peroksitten hidroksi radikali oluşumunu katalize eder.



İkinci mekanizma daha hızlı işler ve Fanton reaksiyonu olarak bilinir.



Bir takım başlatıcı reaksiyonlardan kaynaklanan elektron akımı oksijenin süperoksit radikaline indirgenmesi ile sonuçlanır. Süperoksit dismutaz ile süperoksitten oluşan hidrojen peroksit metal şelatörleri ile reaksiyona girerek hidroksi radikali oluşumuna yol açar. Hidroksi radikalleri lipitler dahil pek çok madde ile reaksiyona girerek diğer radikallerin oluşumunda öncülük eder (85,86,88,89).

Hernandez ve ark. iskemi-reperfüzyon hasarlanmasına karşı demir şelatörü olan deferoxamin ve demir bağlayıcı protein olan apotransferrin ile tedavi uygulandığında vasküler permeabilite artışının düzeldiğini görmüşlerdir (85,88,89).

- **NADPH oksidaz sistemi:** Nötrofil membranı üzerinde bulunan NADPH bağımlı oksidaz sistemi de serbest radikal üretiminde oldukça etkili bir mekanizmadır. Normalde inaktif olan bu enzim inflamasyon ve sitokinlerin provakasyonu ile aktif hale geçer, oksijenin H_2O_2 ve süperoksit anyonuna dönüşmesini katalizler. Bu aynı zamanda fagositlerin mikroorganizmaları parçalama yöntemlerinden biridir. Bu reaksiyonda çok miktarda H_2O_2 ve klorit oluşur. Sadece nötrofillere özgü bir enzim olan myeloperoksidaz (MPO) katalizörlüğünde reaksiyona giren H_2O_2 ve klorit nötrofil toksisitesinin temelini oluşturan HOCl' yi oluşturur (85).

- **Nötrofiller:** Oksijen radikallerinin iskemi-reperfüzyon hasarındaki önemi anlaşıldıktan sonra nötrofillere yönelik çalışmalarda, nötrofillerin de hasarlanmada rolü paylaştığı anlaşılmaya başlanmıştır. Oksijen radikali salınımındaki esas etken aktive nötrofillerin direkt migrasyon yaparak reperfüze dokuda birikmeleridir. Reperfüze dokuya gelen nötrofiller endotele daha fazla adezyon yapma yeteneğindedirler; oksijen metabolitleri ve proteolitik enzim sentezinin artışından sorumludur (86,88,89).

İskemik dokuda biriken nötrofiller mikrovasküler yatakta prekapiller sfinkter ve postkapiller venüllerde birikirler. Nötrofiller aktive oldukları zaman viskoziteleri artar ve şekil değiştirip prekapiller sfinkterden geçmeleri zorlaşır ve kapiller tıkaç oluştururlar. Bu tıkaçlar reperfüzyon aşamasında tekrar akımın gerçekleşmemesine neden olur. Postkapiller venüllerdeki nötrofiller de proteolitik enzimlerin salınması ile esansiyel yapısal matriks proteinlerinde yıkıma yol açar. Aktive nötrofillerin salgıladığı elastaz, jelatinaz, kollejenaz gibi enzimler endotel hücrelerinin devamlılığının bozulmasına yol açar ve

vasküler endotel bariyerinin bozulması iskemi-reperfüzyon hasarında kilit rol oynamaktadır (90).

Özellikle intestinal iskemi sonrası reperfüzyonun erken dönemlerinde endotel fonksiyonu bozulmaktadır. Endotel hasarına nötrofiller ve proteaz dışında serbest oksijen radikalleri de katkıda bulunmaktadır (90).

SOD gibi antiradikal ajanların endotel fonksiyonundaki bozuklukları ve devam eden patolojik süreçleri hafiflettiği gösterilmiştir. Endotel devamlılığının bozulması ile ortaya çıkan sitotoksik mediatörler ile mikrovasküler geçirgenlik daha da artmakta interstisyel alana sıvı kaybı ve interstisyel ödem, hemakonsantrasyon oluşmaktadır. Sonuç olarak kapiller lümen daha da daralarak perfüzyon bozulmaktadır (71,72,74,85).

- **Proinflamatuvar proteinler:** İskemi reperfüzyon sonrası IL-1, IL-6 ve Tümör nekrozis faktör alfa sirkülasyonda gözlenir. Bu ajanlara karşı antagonistler kullanılarak bu sitokinlerin vasküler yaralanmaya katkıda buldukları anlaşılmıştır (71,77,81,84).

Endotel hücrelerinden inflamatuvar mediatörlerin sekresyonu ve zincirleme serbest radikal üretiminin biyokimyasal basamakları yeterince aydınlatılamamakla birlikte, bir nükleer transkripsiyon faktörü olan ve birçok genin ekspresyonundan sorumlu olan nükleer faktör kappanın, iskemi reperfüzyonun inflamatuvar süreçlerinde rol aldığı; tümör nekrozis faktör alfa, beta'nın, interlökinlerin (IL-1,IL-2,IL-6,IL-11,IL-12,IL-17), kemokinlerin (IL-8,MIP-1), enzimlerin (siklooksijenaz) ve adezyon moleküllerinin (ICAM-1,VCAM-1,E-selektin,P-selektin) hızlı ekspresyonunu başlattığı gösterilmiştir.

IL-1 nötrofil adezyon moleküllerinin ekspresyonunu, kemotaksisini ve endotele adezyonunu, lizozimlerin salınımı ile nötrofil aracılı hasarı indüklemektedir. Benzer etkiler gösteren IL-6 ve IL-8'in düzeyleri de iskemi-reperfüzyon hasarında oldukça artmaktadır. Tümör nekrozis faktör alfa iskemi reperfüzyondan sonra sistemik ve lokal inflamasyonun erken mediatörüdür.

Monosit ve makrofajlardan sitokin üretiminin devam ettirilmesinden sorumludur. Nötrofillerden serbest oksijen radikalleri ve proteazların salınmasını, nötrofil adezyon moleküllerinin ekspresyonunu artırır (71,74,81).

IL-10 makrofaj ve lenfositlerden diğer sitokinlerin üretimini inhibe eden antiinflamatuvar sitokindir. IL-10 intestinal iskemi reperfüzyon hasarında tümör nekrozis faktör alfa ve IL-6 düzeylerini, doku myeloperoksidaz içeriğini düşürmektedir ve mukozal hasarı hafifletmektedir (71,72,73,85).

- **Eksojen Kaynaklar:** Sitokrom P-450 xenobiotiklerin flavoprotein katalizörlüğündeki tepkimesinde kullanılan oksijenden sürekli ve aşırı miktarda süperoksit anyonu üretir. CCl₄ ün neden olduğu karaciğer hasarı, iyonize radyasyonun sonucunda oluşan hücre hasarı, sigara ve hava kirliliğinin bronş epiteli üzerinde yaptığı hasar sonucu serbest radikaller oluşabilir (73,74,75).

2.2.3. Antioksidan Savunma Sistemleri

Hücre içindeki oksidatif harabiyeti önleyen savunma sistemlerinin üç ana mekanizması vardır.

- Oluşan oksijen radikallerinin detoksifikasyonu
- Oksidatif reaksiyonun sona erdirilmesi
- Oksijen radikali oluşumunun sınırlandırılması

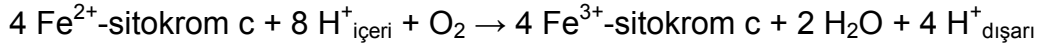
Antioksidanlar endojen ve eksojen antioksidanlar olarak gruplandırılır.

Endojen Antioksidanlar

Endojen Enzimatik Antioksidanlar

- **Sitokrom oksidaz:** Sitokrom c oksidaz enzimi, mitokondrilerde bulunan büyük bir transmembran proteindir. Sitokrom c'nin dört molekülünden dört elektron alarak ve moleküler oksijeni iki su molekülüne çevirerek, elektron taşıma zincirinin terminal elektron alıcısı olur (85,92).

Hücre içinde mitekondride yerleşmiş olan sitokrom oksidaz sistemi hücrede oluşan serbest oksijenin tamamına yakın kısmını tüketir. Hücre için enerji üretmeye yönelik olan bu mekanizma aynı zamanda serbest oksijen miktarını da azaltarak hücre içinde serbest oksijen molekülleri ile oluşacak hasardan da korunur (85,92).



- **Süperoksit dismutaz (SOD):** Organizmada oluşan serbest radikallere karşı ilk oluşan SOD' dır. Oluşan süperoksitin H_2O_2 ' ye dönüşümünü katalize eder. SOD organizmada Fe, Mn, Cu, Zn gibi metallere bağlı olarak bulunur. Bu reaksiyonda oluşan H_2O_2 ' de dokular üzerine zararlı etkileri olan bir radikaldir. Fakat süperoksit radikallerine göre daha kararlı bir bileşiktir. SOD güçlü bir süperoksit tutucusudur, bu sayede süperoksitlerin başka dokular ile reaksiyona girerek daha zararlı hidroksil radikali oluşumunu önlemiş olur (85,92).

- **Katalaz:** Vücuttaki tüm hücre tiplerinde değişik konsantrasyonlarda bulunan bir hem-enzimdir. Sitoplazmada %20, peroksizomlarda %80 oranında bulunur. SOD tarafından oluşturulmuş H_2O_2 ' nin yıkımında görev yapar (85,92).

- **Glutasyon peroksidaz (GTY PX):** H_2O_2 ' nin hücre içindeki detoksifikasyonunda görevli olan diğer bir enzim de GTY PX dır. GTY PX ve katalaz hücrenin farklı kısımlarında lokalize olan enzimlerdir. GTY PX özellikle lipid peroksidasyonunun başlamasını ve gelişmesini engelleyici özellikte bir enzimdir, kosubstrat olarak glutasyonu kullanır (85,92).

- **Glutasyon redüktaz (GTY RZ) ve Glukoz 6 fosfat dehidrogenaz (G6PDH):** Glutasyon peroksidaz tarafından kosubstrat olarak kullanılan glutasyonun, glutasyon disülfite dönüşmesi ile hücre içindeki glutasyon oranı azalır; glutasyon peroksidaz aktivitesi için gerekli indirgenmiş glutasyon NADPH varlığında glutasyon redüktaz ile sağlanır. Bu yolla oluşan NADP' de

glukoz altı fosfat dehidrogenaz yolu ile NADPH' ya dönüştürülerek döngü tamamlanır (92).

Endojen Non-enzimatik Antioksidanlar

- **Glutasyon:** Glutasyon hücre içinde sülfidril tamponu olarak etkilidir. Hücreleri oksidatif ve toksik etkilere karşı korur. Eritrosit içinde önemli miktarda bulunması ile hemoglobini oksidasyondan korur; eritrositlerin dayanıklılığını arttırır. Zn, Cd, Hg, Pb gibi ağır metallerle kompleks oluşturarak vücuttan atılmalarına yardım eder (92).
- **A, C, E Vitaminleri:** Vitamin A' nın ön maddesi olan beta-karoten etkili bir oksijen ve radikal tutucu antioksidandır. Askorbat ise hücre dışı sıvıların en önemli antioksidanıdır. H_2O_2 , hipoklorit, süperoksit ve peroksil radikallerini tutar. Askorbat özellikle aktif PMNL' den salınan oksidanlara karşı çok etkilidir. Alfa tokoferol lipitte çözünürlüğünün fazla olması nedeni ile membran fosfolipitlerine kolayca difüze olur. Hem endojen hem eksojen antioksidan olarak görev yapar (92).

Eksojen Antioksidanlar

- **Ksantin oksidaz inhibisyonu:** Klinikte gut hastalığında kullanılan allopurinol ve oksipurnol ksantin oksidazı inhibe ederek ürat oluşumunu durdurur. Aynı mekanizma ile iskemik dokuda birikmiş olan hipoksantin reaksiyona girdiği ksantin oksidazı da inhibe ederek serbest radikallerin oluşumunu engeller. Folik asitte ksantin oksidazı inhibe ederek serbest radikal oluşumunu durdurur (92).
- **Heber-weiss ve fanton reaksiyonlarının inhibisyonu:** Serbest radikaller arasında dokuda en fazla hasara neden olan hidroksil radikallerinin üretildiği bu reaksiyonlarda eksojen ajanlarla +2 değerlikli demir ortamdan uzaklaştırıldığında veya demir +3 değerlikle korunduğunda reaksiyon

duracaktır. Seruloplazmin, EDTA ve desferoksamin gibi feroksidaz aktivitesi olan ajanlar demiri +3 değerlikli formunda tutarak bu reaksiyonlardan uzaklaştırırlar (92).

- **NADPH Oksidaz inhibitörleri:** Adenozin, lokal anestezikler, kalsiyum kanal blokerleri, NSAİ ilaçlar, cetidil ve monoklonal antikolar NADPH oksidazı inhibe ederek NADPH' in dokulardaki konsantrasyonunu arttıırırlar. Ortamda artan NADPH, glutatyonun da artmasına neden olarak dokuyu serbest radikallerin etkisinden koruyacaktır (92).

- **Glutatyon peroksidaz aktivitesinin arttırılması:** Glutatyon, ebselen, N-asetil sistein ve oltipirazın dışarıdan alınması ile glutatyon redüktazın aktivitesi artar. Lahanada bol miktarda bulunan oltipiraz glutatyon depolarını arttırarak; ebselen ve N-asetilsistein ise hidrojen peroksitin indirgenmesinde glutatyon peroksidazın aktivitesini arttırarak etkili olurlar (92).

Non-enzimatik İnhibitörler

Süperoksit dismutaz ortamda serbest radikal toplayıcısı olarak görev yapan endojen antioksidandır. Dışarıdan verilen SOD' un aynı şekilde serbest radikaller tarafından oluşturulan hasarı önlediği gösterilmiştir. Ancak yarı ömrünün kısa olması nedeni ile etkinliği azdır. Cu, Zn ve polietilen glikol ile bağlanarak bu süre uzatılabilir (92).

Dışarıdan verilen katalaz da aynı SOD gibi etki gösterir. Ancak katalazın da etki süresini uzatmak için polietilen glikol benzeri maddelere bağlanması gerekir. Mannitol, albumin, dimetil sülfoksit, dimetil üre gibi maddeler de antioksidan özellikleri nedeni ile kullanılmaktadır (92).

2.2.4. İNTESTİNAL İSKEMİ-REPERFÜZYON HASARLANMASI

Barsakları besleyen kan akımının sepsis, septik şok, hemorajik şok ya da mezenterik damar tıkanıklığı, abdominal hipertansiyon gibi bir nedenle azalması ya da kesilmesi kollateral dolaşım ile desteklenmezse geri dönüşümsüz hasara yol açar. Kısa sürede ve az miktarda kan akımı düşüklüğü bile iskemik doku lezyonlarını başlatabilir (109).

Hipoksiye mukozanın villus uçları daha duyarlıdır ve iskemik hasar mukozanın villöz tabakasından başlar. Villus uçlarında kan damarlarının anatomik dağılımında besleyici damarlar yaygın subepitelial kapiller ağ ile çevrilidir. Besleyici damarlar ve kapiller ağ arasında oksijen difüzyonu çok kısa zamanda gerçekleşir; bu oksijen şantı villus uçlarında taban ile kıyaslandığında düşük oksijen basıncı ile sonuçlanır.(109)

Mukozal tabakada oluşan hasarlanma proteolitik enzimlerin, bakterilerin ve endotoksinlerin intestinal lümeninden sistemik dolaşıma geçişini artırır. Kardiyak sistemi baskılayan maddelerin dolaşıma geçmesi ve solunum fonksiyonlarını kötü etkilemesi ile intestinal perfüzyon daha da bozulur ve kısır döngü oluşur (109).

İki saatlik iskemide gelişen mukozal lezyonların genişliği, ortalama arteriyel basınçta düşüklük ve reperfüzyondan sonraki kardiyak fonksiyondaki bozukluk ile ilişkili bulunmuştur. Mikrovasküler düzeyde endotel hasarı ile oluşan interstisyel doku ödemi, perfüzyonun daha da bozulmasına katkıda bulunur. Morfolojik olarak mukozal ödemle başlayan hasarlanma perfüzyon bozukluğunun devam etmesi ile barsakların en dış tabakasına doğru ilerleyen infarktüs ile sonuçlanır.(109)

İnce barsak iskemisinde de diğer organlarda olduğu gibi morfolojik hasarlanma ve fonksiyon bozukluğu reoksijenizasyondan sonra meydana gelir. Granger ve arkadaşları tarafından yapılan çalışmada bölgesel kan basıncı 1 saatlik sürede 30 mmHg' ya düşürülerek ve sonrasında

reperfüzyona izin verilerek geçici intestinal iskemi ve reperfüzyonun barsak duvarında ödem ve lümeden sıvı kaybı ile sonuçlandığını göstermişlerdir. Bu modelde barsak duvarındaki ödem endotel hasarı ve mikrovasküler yatakta geçirgenliğin artmasına bağlıdır. İskeminin süresi 2 saatin üstünde ise mukozada ciddi hasarlanma ve hemorajik ülser gelişimi takip eder (89).

Schoenberg ve arkadaşlarının çalışmasında 2 saatlik intestinal iskemi modelinde mukozal lezyonların temel olarak reperfüzyondan sonra geliştiği gösterilmiştir. Bununla birlikte transmural sıvı geçişi ile ölçülen barsağın absorpsiyon fonksiyonunun 3 saatlik iskemi süresinde belirgin olarak düştüğü ve reperfüzyon ile absorpsiyon fonksiyonunun düzelmediği, bu durumun da barsak lümeninden sıvı kaybına neden olduğu ortaya konulmuştur (109). Bu çalışmalarda iskemi sadece superior mezenterik arter akımının kesilmesi ile oluşturulmuş olup mezenterik arter ve venöz akımın tamamen kesildiği Haglind ve ark.'nın 1 saatlik strangülasyon modelinde villöz tabakada ağır hasar olduğu, Amano ve ark.'nın 4 saatlik strangülasyon modelinde mukozada nekroz geliştiği, 8-12 saat sonra ise transmural infarktüs ile barsak duvar bütünlüğünün bozulduğu gözlenmiştir (109).

Bazı olgularda iskemik faz sırasında salınan pankreatik proteazlar reperfüzyonda mukozal hücrelerin protein çekirdeğinde hasara yol açabilir. Mukozal hasarlanma ve vasküler geçirgenlik artışından sorumlu tutulan diğer andojen maddeler histamin, prostoglandinler, lizozomal enzimler ve endotoksinlerdir.

2.3. MATRİKS METALLOPROTEİNAZ ENZİMLERİ (MMP)

MMP ezimleri bazal membranı ve matriks elemanlarını yıkabilen çinko bağımlı endopeptidaz ailesidir. Bütün MMP enzimleri inaktif olarak sentezlenmekte ve terminal amino zincirinde meydana gelen proteolitik temizlenme ile aktif hale dönüşmektedirler (93).

MMP enzimleri patolojik ve fizyolojik pek çok olayda görev alırlar. Organogenezis, yara tamiri, inflamatuvar hücre diapedezisi ve anjiogenezis bu enzimlerin etki gösterdiği başlıca olaylardır. Bu etkilerini hücre dışı matriks proteinlerini yıkarak göstermektedirler (92).

MMP enzimlerinin ortaya çıkan aktivitelerinin kontrol altında tutulması spesifik inhibitörleri olan "*tissue inhibitors of matrix metalloproteinase*" (TIMP) molekülleri ile olmaktadır. MMP enzimlerinin net aktivitelerini inaktif salınan enzim aktivasyonu ve aktif enzim formunun TIMP ile olan etkileşimi belirlemektedir (93,94,96).

Başlangıçta her MMP' nin kendine özgü bir substratı olduğu düşünülmüş ve MMP enzimlerinin adlandırılması buna göre yapılmış ancak son yıllarda MMP enzimlerinin pek çok hücre dışı matriks bileşenini yıkabildikleri gösterilmiş ve numaralandırılarak tanımlanması kabul edilmiştir. Örneğin interstisyel kollojenaz olarak bilinen MMP-1 kazein, jelatin, alfa-1 antitripsin, myelin temel protein, L-selektin, pro-TNF ve IL-1 beta' yı yıkabilmektedir (92,93,94).

MMP ailesi insanlarda 18 üyeden oluşmaktadır. Substrat özgünlükleri birbiri ile kesişmesine rağmen genellikle farklı lokalizasyonlarda etkinlik gösterirler. İn vitro enzim aktivitesine göre üç ana gruba ayrılmışlardır. Kollojenazlar, fibriler kollojen Tip I,II,III' ü yıkıma uğratırlar. Jelatinazlar üçlü helikal tip IV kollojen moleküllerini tek bölgeden kırarlar ve jelatine karşı yüksek afinite gösterirler. Stromelisinler Tip IV kollojen ve laminin, fibronektin ve proteoglikanları yıkıma uğratır (93,95,96).

MMP enzimleri hücre dışı matriks bileşenlerini yıkıcı etkilerinden dolayı bağ dokusu yıkımı ile seyreden hastalıklarda araştırmaların odak noktası olmaya başlamışlardır. Aşırı MMP aktivitesinde matriks yıkımı görülür; bu da romatoid artrit, osteoartrit, periodontitis ve kronik ülserasyon ile ilişkilidir. Aşırı

derecede baskılanmada ise kronik fibrotik hastalıklarda görüldüğü gibi matriks yıkılımı ve yara sonrası görülen skar oluşumunda rol oynar(97).

Nötrofiller ve makrofajlar MMP enzimlerinin ana kaynağıdır; inflamatuvar süreçlerde lökositlerden salgılanan MMP enzimlerinin lökositlerin damar dışına kaçarak dokuya geçebilmelerine ortam hazırlaması doku hasarının oluşmasında önemli rol oynamaktadır. Nötrofillerin hücre dışı matriks bileşenlerini yıkarak ortaya çıkarttıkları moleküller de patolojik süreçte rol oynayabilir niteliktedir (96,97).

Son yıllarda MMP araştırmalarının yoğunlaştığı bir diğer alan da onkolojidir. Tümör hücrelerinin salgıladıkları MMP enzimlerinin tümör anjiogenezinde ve tümörlerin damar invazyonu ile metastaz yapmalarında etkili olduklarını destekleyen çalışmalar vardır (99).

Sitokinler ve reseptörleri de MMP' ler için substrat rolü oynayabilir. Tümör nekrozis faktör (TNF) pro-inflamatuvar bir sitokindir ve membrandan MMP lerin ayrılması ile salınabilirler. T lenfositleri ve endotel hücreleri arasındaki dinamik modülasyon, hasarlı dokuya efektör hücrelerin göçünü ve inflamatuvar cevabın oluşumunu sağlar. Aktive olmuş MMP' ler göç eden lenfositler aracılığı ile ekstrasellüler membranın aktif hale geçmesini ve daha fazla hücrenin göçüne neden olur (95,98).

Çoğu MMP enzimi normal dokularda sürekli bulunmamakta; sadece 72 kilo-dalton ağırlıklı pro-MMP-2 ler normal dokularda bulunmaktadır. MMP enzimlerinin sentezinin başlatılmasında çeşitli inflamatuvar sitokinler ve büyüme faktörleri etkilidirler (95,96,97,98,99).

İnaktif olarak sentezlenen MMP enzimleri otokataliz ya da bazı enzimlerin etkisi ile aktif formlara dönüştürülmektedirler. Bu dönüşümü sağlayan enzimler arasında furin, plazmin sayılabilir (95,98).

Son yıllarda membran ilişkili MT-MMP kompleksinin enzim aktivasyonunda önemli rol oynadığı gösterilmiştir. Çeşitli uyarılar sonucu sentezlenen ve aktif hale geçen MMP enzimleri TIMP molekülleri ile inaktive edilirler. Bu nedenle MMP enzimi etkisi ile ortaya çıkan doku hasarının şiddetinin belirlenmesinde TIMP düzeyleri ve MMP aktivitesi arasında sıkı bir ilişki mevcuttur (96).

MMP enzimlerinin inflamatuvar süreçlerde ve doku hasarı üzerinde önemli rolleri olan sitokinlerin aktive ve inhibe edilmesinde, pek çok hücre yüzey reseptörlerinin ortaya çıkmasında rol oynadıkları gösterilmiştir. Tip-4 kollojenazlar olarak adlandırılan MMP-2 ve MMP-9 bu enzimlere yönelik pek çok araştırmada odak noktası olmayı hak etmişlerdir (97).

Vasküler yapıda yıkım yaratabilen bu enzimlerin tümör yayılımından iskemi-reperfüzyon hasarına pek çok patolojik olayda rol alabilecekleri açıktır. Bunların dışında vasküler patolojiler olan abdominal aort anevrizması ve vasküler graft restenozlarında MMP-2 enziminin etkisini destekleyen çok sayıda çalışma mevcuttur (96,97,99).

Kültüre endotel hücrelerinin MMP-2' nin inaktif formu olan pro-MMP-2' yi salgıladıkları ancak aktif MMP-2 üretimi yapmadıkları gösterilmiştir. Pro-MMP-2 üretimi yapan endotel hücre kültürüne eklenen nötrofil kültürleri pro-MMP-2' nin aktif forma geçmesine neden olmaktadır. Nötrofillerin salgıladığı bir faktör ile pro-MMP-2' yi aktif forma dönüştürdükleri ve bu mekanizmanın bilinen inhibisyon yollarından bağımsız olduğu tespit edilmiştir (98,99).

Nötrofil aracılı hücre yıkımı ile seyreden patolojik olayların araştırılmasında en çok odak noktası serbest oksijen radikalleri olmuştur. Nötrofil aracılı hücre hasarında temel öğelerden bir tanesi nötrofillerin dokuya infiltrasyonudur. Bu nedenle nötrofil granüllerinde yer alan ya da nötrofillerce üretilen diğer enzimlerin özellikle proteinazların, nötrofil aracılı hücre yıkımında büyük etkileri vardır. Matriks metalloproteinaz enzimlerinin etki

mekanizmalarının iyice belirlenmesi bu enzimlerin nötrofil aracılı doku hasarında etkinliğini arařtıran alıřmaların bařlamasına neden olmuřtur (100).

Tip-4 kollojen vasküler bazal membranın en önemli bileřenidir. MMP-2 enziminin tip-4 kollajenaz aktivitesi bu enzimin iskemi-reperfüzyon hasarının patofizyolojisinde rolü olabileceğini düřündürmüřtür. Damar endotel hücrelerinin pro-MMP-2 üretebildikleri ve bunun nötrofiller tarafından salgılanan bir faktör ile aktif hale dönüřtüğü bilinmektedir. İskemi-reperfüzyon hasarında ortaya ıkan MMP-2 aktivitesinin yaratacağı endotel hasarı ile ortaya ıkan metabolitlerin lökosit aktivasyonu ve kemotaksisini arttıracığı, ayrıca damar endotel bazal membranında oluřan bu hasar sonucu nötrofillerin hücre dıřı alana infiltrasyonu ve buradaki toksik etkileri ile hücre yıkımına yol amaları olasıdır (96,98,101).

MMP-2 nin myokardial iskemi-reperfüzyonun hemen ardından serumda yüksek konsantrasyonlara ulařtığı oluřan hasarda önemli rolü olduđuna dair alıřmalar artmaktadır. Po-Yin Cheung ve ark. kalpteki iskemi-reperfüzyon hasarında MMP-2' nin rolünü arařtırdıkları alıřmada rat kalbinde 20 dk' lık iskemi esnasında pro-MMP-2' nin giderek arttığı en yüksek düzeye de reperfüzyonun ilk dakikasında ulařtığını göstermiřlerdir (103).

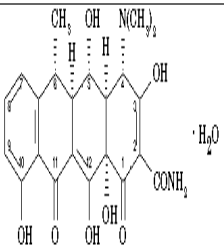
Rosario ve arkadařları yaptıđı alıřmada rat ın superior mezenterik arterini 45 dk süre ile klemplemiř ardından 90 dk reperfüzyon yaptıktan sonra yaptıkları ölçümlerde pro-MMP-9 ve aktif MMP-9 un anlamlı derecede yükseldiđini tespit etmiřlerdir (110).

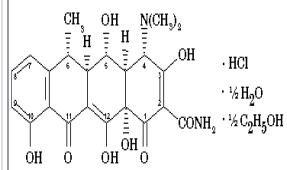
Caron ve arkadařları böbrek iskemi-reperfüzyon hasarında MMP-2 ve MMP-9' un endotel fraksiyonunda artış olduđunu göstermiřlerdir. Bu alıřmada gelatin zymografi ile iskeminin proteolitik aktiviteyi kuvvetle stimüle ettiđi buna bađlı pro-MMP-2 ve pro-MMP-9' un hızla aktif forma getiđini;

ayrıca Western blott yöntemi ile TIMP-1 ve TIMP-2 düzeyinin de anlamlı şekilde arttığını göstermişlerdir (111).

2.4. DOKSİSİKLIN

Doksisiklin tetrasiklin grubu bir antibiyotiktir. Doksisiklin genellikle monohidrat ve hyclate formu olmak üzere iki kimyasal formül halinde kullanılmaktadır (112).

KİMYASAL İSİM	DOKSİSİKLIN MONOHİDRAT
KİMYASAL YAPI	
KİMYASAL İSİM	DOKSİSİKLIN MONOHİDRAT
MOLEKÜLER FORMÜL	$C_{22}H_{24}N_2O_8 \cdot H_2O$
MOLEKÜLER AĞIRLIK	462.46

KİMYASAL İSİM	DOKSİSİKLIN HYCLATE
KİMYASAL YAPI	
KİMYASAL İSİM	DOKSİSİKLIN HYDROKLORİD HEMİHİDRAT HEMİETANOL
MOLEKÜLER FORMÜL	$C_{22}H_{24}N_2O_8 \cdot HCl \cdot 1/2 C_2H_5OH \cdot 1/2 H_2O$
MOLEKÜLER AĞIRLIK	512.94

Son yıllarda tetrasiklin grubu bir antibiyotik olan doksisiklinin antimikrobal etkileri dışında da biyolojik özellikleri olduğu ortaya kondu. Bunlar matriks metalloproteinazların inhibisyonu, tümör kaynaklı angiogenezin önlenmesi, kemik resorpsiyonu, polimorfik nötrofillerden oksijen radikal salınımının baskılanması, indüklenebilir nitrik oksit sentaz (iNOS) inhibisyonu; (önemli bir inflamasyon medyatörü) ve peroxynitrite kurtarımı (scavenge) ile protein tyrosine azotlanmasının inhibisyonudur. Deneysel ve klinik çalışmalar doksisiklinin romatoid artrit ve diğer inflamatuvar hastalıkların tedavisinde yararlı olabileceğini göstermiştir. Son yıllarda yapılan çalışmalarda

doksisiklinin submikrobiyal dozlarda kullanımı ile reperfüzyon hasarını azaltıcı etkisine yönelik sonuçlar elde edilmiştir (102,112,113,114,115).

Artmış mikrovasküler permeabilite inflamasyonun temel noktalarından biridir ve iskemi reperfüzyon hasarındaki ödematöz doku hasarının esasını oluştururlar. Bu da lökositlerin elastaz gibi proteazlar aracılığı ile kadherinler ve diğer bağ elamanlarını yıkması ve MMP-2, MMP-9 gibi metalloproteinazlar ile de bazal laminanın ve ekstraselüler matriksi parçalaması ile mümkün olmaktadır. Böylece lökosit ekstraselüler matriksin bazı evrelerinde görev alarak lökositlere bağlı hasarda önemli rol oynarlar. (105,116,117,118,119)

Doksisiklin bakteriyostatik, geniş spektrumlu antimikrobiyal aktiviteye sahip, semisentetik, uzun etkili, ikinci jenerasyon tetrasiklin grubu bir antibiyotiktir. Aynı zamanda doksisiklinin antimikrobiyal özelliği dışında farklı olarak submikrobiyal dozda anti inflamatuvar özelliğe de sahip olduğu son zamanlarda yazarlarca sıklıkla vurgulanmaktadır. Bu antiinflamatuvar özellik sitokin salınımının azaltılmasını ve MMP'lerin inhibisyonunu kapsamaktadır.(113,114,115,116)

DeneySEL ve klinik çalışmalar doksisiklin tedavisinin artmış MMP aktivitesinin rol aldığı inflamatuvar hastalıklarda yararlı olduğunu göstermiştir. TNF- α gibi sitokinler MMP'ler de dahil olmak üzere pek çok inflamatuvar medyatörleri içeren kaskadları tetiklemektedirler. Sonuçta MMP'ler ve diğer metalloproteinazlar konvertaz gibi davranarak membrana bağlı olarak bulunan sitokinler, sitokin reseptörleri ve adezyon moleküllerini çözümler formlarına çevirir (113,115,118).

Bir membran proteini olan TNF- α -converting enzimi (TACE) disintegrin ve metalloproteinaz bölümüne sahiptir ve etkin bir TNF- α ve TNF reseptörlerinin konvertazıdır. Böylelikle MMP'lerin ve sitokinlerin rol oynadığı inflamasyonda önem kazanır. Doxycycline TACE' i inhibe eder ve TNF- α salınımını azaltır. Bu yolla IL-1'i bloke ederek, MMP-2 ve MMP-9 ekspresyonunu ve aktivitesini

downregüle eder ve IL-6 ekspresyonunu inhibe eder. Ayrıca tetrasiklin grubu antibiotikler MMP'lerin doğru konformasyonunu oluşturabilmeleri için gerekli olan kalsiyum ve çinkoyu bağlayabilme özelliklerini inhibe edebilirler. Bu yollarla doksisisiklin inflamasyona ve apoptozise karşı etkinlik göstermektedir.(112,118,119,120)

Doksisisiklin iNOS mRNA indüksiyonunu azaltarak NOS protein üretimini inhibe eder ve aynı zamanda ICE (caspase -1) indüksiyonunu azaltır. ICE caspase ailesi proteazlardandır ve inaktif prekürsör olan pro-interleukin-1 β 'yi parçalayarak proinflamatuvar bir sitokin olan IL-1 β oluşumunu sağlar.(121,122)

Smith ve ark. yaptıkları çalışmada doksisisiklinin PMN lökositlerde süperoksit sentezini ve degradasyonunu inhibe ettiğini, dolayısı ile PMN lökositler aracılığı ile eritrosit, fibroblast, endotel sitotoksitesinin önüne geçilebileceğini ortaya koymuşlardır. Oluşturdukları deneysel modelde doksisisiklinin hepatik ve mezenterik iskemi/reperfüzyon hasarını anlamlı derecede azalttığı tespit edilmiştir.(117,123)

Birçok çalışmada myokard infarktüsü sonrası myokard dokusunun iyileşmesi ve yeniden düzenlenmesinde matriks metalloproteinazlarının inhibisyonunun etkili olduğu gösterilmiştir. Tessone ve ark.'nın rat çalışmasında geniş ön yüz myokardial infarktüsü olan gruba verilen (25mg/gün SC) doksisisiklinin dört hafta sonunda ekokardiografi ve MRI ile yapılan myokard fonksiyon ölçümlerini anlamlı olarak arttırdığı gözlenmiştir. Chessung ve ark.'nın yaptığı çalışmada ise doksisisiklinin myokard infarktüsü sonrası oluşan iskemi/reperfüzyon hasarını, serum MMP-2 düzeyini azaltarak inhibe ettiği ortaya konulmuştur.(104,106)

Doksisisiklinin iskemi/reperfüzyon hasarını azaltıcı etkisini gösteren yayınlar arttıkça stroke ile ilgilenen araştırmacıların da ilgisini çekmiş; yapılan birçok deneysel çalışma doksisisiklinin yakın zamanda stroke tedavisinin bir parçası olabileceğini göstermiştir. Clark ve ark.'nın yaptığı rat modellerinde

iskemiden 30 dk önce verilen (10mg/kg IV) doksisisiklinin santral sinir sisteminde reperfüzyon hasarını belirgin olarak azalttığı gösterilmiştir.(114)

Doksisisiklinin antibiyotik etkisinin yanında antiinflamatuvar etkisinin olduğu gösteren çalışmaların artmasını takiben eş zamanlı yapılan birçok yayında ise apoptozisi artırıcı etkisi vurgulanmaya başlanmıştır. Kansere ile ilgilenenleri umutlandıran bu çalışmalarda doksisisiklinin özellikle caspase 3 aktivitesini artırarak apoptozisi tetiklediği vurgulanmaktadır.(120,121,124)

Iwasaki ve ark.'nın yaptıkları çalışmada T lenfoblastik insan lösemik hücre kültürlerinde doksisisiklinin hem caspase 3 aktivitesini artırarak hem matris metalloproteinazları inhibe ederek apoptozisi tetikledikleri gösterilmiştir.(115)

Bettany ve ark.'nın yaptıkları çalışmada ise osteoklast hücre kültürlerinde doksisisiklinin apoptozisi aktive ederek matür hücrelerin formasyonunu arttırdığını ve kemik rezorpsiyonunu inhibe ettiğini göstermişlerdir.(116)

2.5. APOPTOZİS

Ökaryotik organizmalarda belirli hücre gruplarının zamanı gelince programlanmışçasına ölmesi apoptozis olarak adlandırılır. Apoptozis çok sayıda ve çeşitte mediatör tarafından düzenlenmektedir. Bunlar arasında bazı iyonlar (kalsiyum), moleküller (seramid), genler (c-myc), proteinler (p53), bulunmaktadır (125).

Sitokrom c mitekondri iç membranında bulunan elektron transport zincirinin bir proteindir.Son yıllarda anlaşılan önemi ile apoptozis sürecinde merkezi bir yere oturmuştur (125).

Bu yüzden de sitokrom c' nin mitekondriden sitoplazmaya saliverilmesi apoptozis yoluna girmiş bir hücrede irreversibl bir yola girildiğini işaret eder. Sitokrom c mitekondriden "apoptozis indükleyici faktör" (AİF) ile birlikte sitoplazmaya salınır (125,126).

Sitokrom c AIF' e bağlanır ve onu aktive eder; ardından ATP' nin de katılımı ile apoptozom adı verilen bir kompleks oluşur. Bu kompleks inaktif olan prokaspaz-9' un aktif kaspaz-9 haline dönüşmesini sağlar. Aktif kaspaz-9 ise efektör kaspazlardan prokaspaz-3 ü aktive eder. Aktif kaspaz-3 kaspazla aktifleşen deoksiribonükleaz inhibitörünü inaktifleştirir; böylece kaspazla aktifleşen deoksiribonükleaz serbestleşir ve bu da apoptozisin karakteristik bulgularının biri olan kromatin kondensasyonuna ve DNA fragmentasyonuna neden olur.

Kaspazlar zimojen olarak sitoplazmada bulunan ve aktif merkezlerinde sistein yer aldığından sistein proteazlar olarak adlandırılan bir grup enzimlerdir. Kaspazlar birbirlerini aktifleştirerek proteolitik bir kaskada neden olurlar. Bazıları başlatıcı (2,8,9,10) bazıları efektör kaspaz (3,6,7) olarak bilinir. Başlatıcı kaspazlar apoptotik uyarı ile başlayan ölüm sinyallerini efektör kaspazlara naklederler. Efektör kaspazlar ise ilgili proteinleri parçalayarak apoptotik hücre morfolojisinin oluşmasına neden olurlar (126,127).

Apoptozisi saptamak için çeşitli yöntemler geliştirilmiştir. 1972 yılında apoptozis terimi ilk kez kullanıldığında hücrenin morfolojik görünümüne bakarak buna karar verilmişti. Oysa günümüzde apoptozise özgü olduğu bilinen bazı aktivasyonların (aktif kaspaz-3 gibi) moleküler düzeyde belirlenmesiyle de saptanabilmektedir (125).

Matriks metalloproteinazların malign hücrelerin büyümesinde, invazyonunda ve metastazında etkisi olduğu uzun zamandır bilinmektedir. Son on yılda bir MMP inhibitörü olduğu ortaya konan doksisisiklinin tümör hücresinin büyümesini aktive eden MMP üretimini baskılayarak apoptozisine yol açtığına dair çalışmalar artmıştır (126).

Doksisisiklinin antibiyotik etkisinin yanında antiinflamatuvar etkisinin olduğu gösteren çalışmaların artmasını takiben eş zamanlı yapılan birçok yayında ise apoptozisi arttırıcı etkisi vurgulanmaya başlanmıştır. Kanseri ile

ilgilenenleri umutlandıran bu çalışmalarda doksisisiklinin özellikle caspase 3 aktivitesini arttırarak apoptozisi tetiklediği vurgulanmaktadır.(120,121,124)

Fife ve ark. in vitro ortamda osteosarkom hücreleri üzerinde yaptıkları çalışmada doksisisiklinin bu hücrelerin proliferasyonunu önlediği ve apoptozisi indüklediği gösterilmiştir.(118) J. Wu ve ark. yaptığı çalışmada da doksisisiklinin T lenfosit proliferasyonunu inhibe ettiği, apoptozisi indükleyerek tümör hücre proliferasyonunu önlediği gösterilmiştir.(128)

3. MATERYAL VE METOD

Bu deneysel çalışma Eskişehir Osmangazi Üniversitesi Tıp Fakültesi Deneysel Hayvanları Üretim Ve Araştırma Laboratuvarında gerçekleştirildi.Çalışma Eskişehir Osmangazi Üniversitesi Tıp Fakültesi Etik Kurulu tarafından 13.02.07 tarihi 2007/46 sayılı karar ile onaylanmıştır. Çalışmada ağırlıkları 225-250 gr olan 42 adet erkek-dişi Sprague-Dawley cinsi rat kullanıldı. Ratlar ortam sıcaklığı 22-25 C olan ortamda, tahıldan zengin ve çeşme suyundan oluşan diyetle beş gün süre ile beslenip ardından altı gruba ayrıldı.

Grup 1 : Kontrol grubu

Grup 2 : Sham grubu

Grup 3 :Abdominal kompartman + serum fizyolojik + dekompresyon
1. saatte laparotomi

Grup 4 : Abdominal kompartman + serum fizyolojik + dekompresyon
24. saatte laparotomi

Grup 5 : Abdominal kompartman + doksisisiklin + dekompresyon
1. saatte laparotomi

Grup 6 : abdominal kompartman + doksisisiklin + dekompresyon
24. saatte laparotomi

Grup 1 : 7 denekten oluşan kontrol grubu olarak planlandı. Deneklere 100mg/kg dozunda ketamin anestezisi IM olarak verilerek genel anestezi uygulandıktan sonra hiçbir işlem yapılmadan dekapitasyon yöntemi ile kurban edilmişlerdir. Deneklerden intrakardiak olarak 3 cc kan alındı,

laparotomi yapılarak treitz ligamanının 2 cm distalinden yaklaşık 5 cm jejunum ansı rezeke edildi. Spesmen iki kısma ayrılarak bir kısmı alüminyum folyoya sarılıp -70 derece derin dondurucuya konulurken diğer kısmı apoptozis çalışması için formol bulunan kaba konuldu.İntrakardiak alınan kan ise 5000 devir/ dk da santrifüj edilerek serumu ayrılıp yine -70 derece derin dondurucuda saklanmıştır.

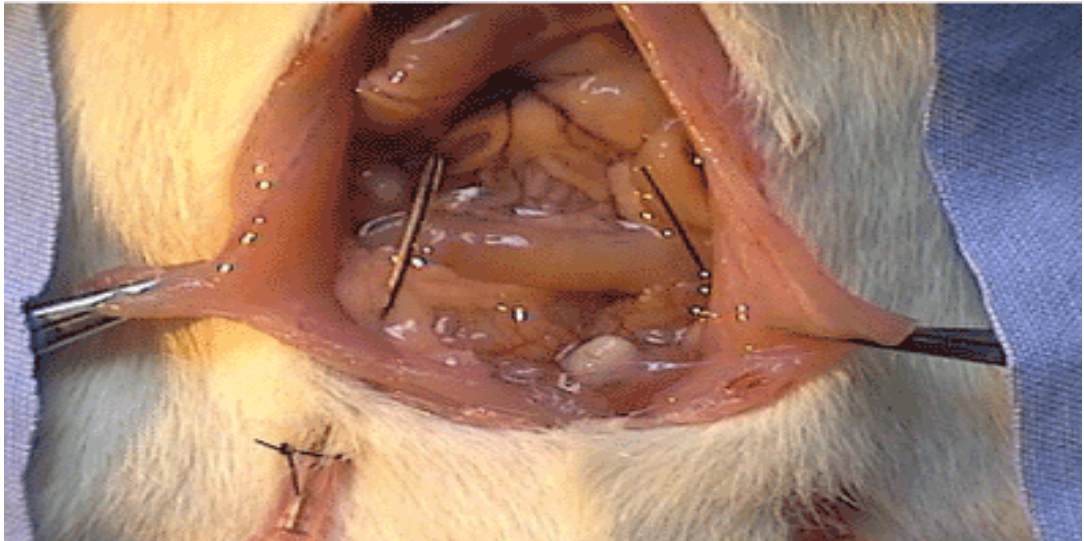Grup 2 : 7 denekten oluşan sham grubudur.100 mg/kg dozunda ketamin IM verilerek genel anestezi uygulandı.16 numara enjektör iğnesi ile batına girildi ve insuflatör cihazı (Storz elektronik laparoflatör) ile batın CO₂ gazı ile şişirildi. İnsuflatör 20 mmHg basınçta sabit tutularak 60 dk süre ile IAH yaratıldı.İşlem sonunda batın desufle edildi.Grup 1 deki gibi sakrifiye edildikten sonra benzer şekilde kan ve doku örnekleri alınıp aynı koşullarda saklandı.

Grup 3 : 7 denekten oluşmaktadır.Denekler diğer gruptaki gibi aynı doz ketamin ile uyutulup katater takılıp insufle edildi.İnsuflasyon işlemine başlamadan batına yerleştirilen kataterden 1 cc serum fizyolojik intraperitoneal olarak verildi.20 mmHg basınçta 60 dk IAH oluşturuldu süre sonunda desufle edildi.Aynı şekilde sakrifiye edilen deneklerden aynı şekilde kan ve doku örnekleri alınıp,işlemden geçirilip aynı ortamda saklandılar.

Grup 4 : 7 denekten oluşmaktadır.Denekler aynı doz ketamin ile uyutulup;katater yerleştirilip insufle edilmiş grup 3' deki gibi insuflasyona başlamadan batın içine yerleştirilen kataterden 1 cc serum fizyolojik verilmiştir.Aynı şekilde 20 mmHg sabit basınçta 60 dk IAH oluşturulmuş süre sonunda desuflasyon yapılarak deneklerin uygun şekilde uyanabilecekleri; uyandıklarında su ve yeme kolay ulaşabilecekleri kafeslerine konulmuş oda sıcaklığında 24 saat takip edilmişlerdir.24. saat sonunda diğer gruptaki gibi sakrifiye edilen deneklerden aynı şekilde kan ve doku örnekleri alınıp benzer işlemlerden geçirilerek aynı ortamda saklanmışlardır.

Grup 5 : 7 denekten oluşmaktadır.Denekler aynı doz ketamin anestezisi ile uyutulup, kataterize edilip insufle edilmişlerdir.İnsuflyasyondan hemen önce batına yerleştirilen kataterden 10 mg/kg doksisiklin batın içine verilmiştir.Diğer gruplarla benzer şekilde 20 mmHg sabit basınçta 60 dk IAH oluşturulan denekler süre sonunda desufle edilmişler, benzer şekilde sakrifiye edildikten sonra aynı yöntemler ile kan ve doku örneği alınmış, benzer işlemlerden geçirilerek aynı ortamda saklanmışlardır.

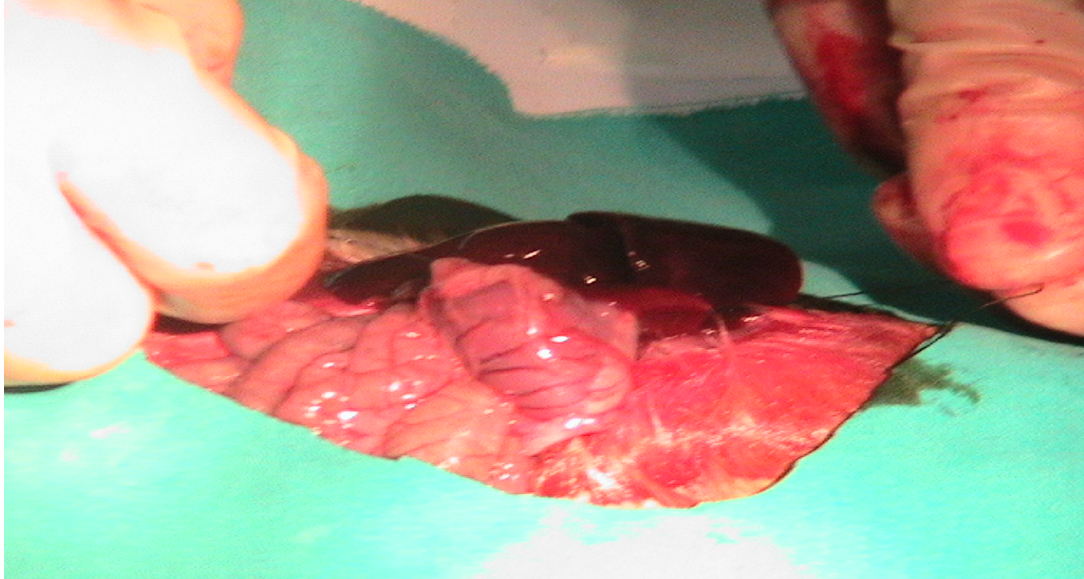
Grup 6 : 7 denekten oluşmaktadır. Denekler aynı doz ketamin anestezisi ile uyutulup, kataterize edilip insufle edilmişlerdir.İnsuflyasyondan hemen önce batına yerleştirilen kataterden 10 mg/kg doksisiklin batın içine verilmiştir.Diğer gruplarla benzer şekilde 20 mmHg sabit basınçta 60 dk IAH oluşturulan denekler süre sonunda desufle edilmişler uygun şekilde uyanabilecekleri; uyandıklarında su ve yeme kolay ulaşabilecekleri kafeslerine konulmuş oda sıcaklığında 24 saat takip edilmişlerdir.24. saat sonunda diğer gruplardaki gibi sakrifiye edilen deneklerden aynı şekilde kan ve doku örnekleri alınıp benzer işlemlerden geçirilerek aynı ortamda saklanmışlardır.



Şekil 5 : Laparotomi ile intraabdominal katater yerleştirilmesi



Şekil 6 : İnsuflatör cihazı (Storz elektronik laparoflatör)



Şekil 7 : Laparotomi yapılarak ince barsak rezeksiyonu yapılışı



Şekil 8 : Rezeke edilen ince barsak ansının yaş ağırlığının ölçümü

3.1. BİYOKİMYASAL ÖLÇÜMLER

Doku örneklerinin homojenizasyonu 1/10 oranında 0.1 M, fosfat tamponu (pH:7.4) ile IKA T18 Basic marka (Wilmington NC, USA) homojenizatör ile yapıldı. Homojenatlar 8000 rpm, +4 °C de 10 dakika santrifüj edildi ve süpernatantlar numune olarak kullanıldı. TNF- α , IL-1 beta, IL-6, MMP-2, TIMP-1 düzeyleri R&D Systems Inc. (U.S. Canada) firmasına ait ELISA kitleri kullanılarak ölçüldü.

MDA düzeyleri Agilent 1100 Series marka HPLC sisteminde Chromsystems Diagnostics (Munich, Germany) firmasına ait kolon ve kitler kullanılarak ölçüldü. Tüm doku örneklerinde sonuçlar gram doku proteini başına verilmiştir. Doku proteinleri Fluka marka kit ile spektrofotometrik olarak ölçülmüştür.

3.2. HİSOPATOLOJİK İNCELEME

Alınan doku örnekleri %10 nötral formalinde fikse edildi ve rutin histolojik doku takip metodu ile takip edilerek parafine gömüldü. Parafin bloklardan 5 µ kalınlığında seri kesitler alındı ve her örnek sırasıyla rutin olarak Hematoksilen-Eosin, immunohistokimyasal olarak anti-bcl-2 ve apoptosis detection kitler ile boyandı. İmmunohistokimyasal boyama için bcl-2 (+) hücrelerin tespiti amacıyla;

1. primer antikor olarak; sc-7382
2. sekonder antikor olarak; lot co 705
3. kromojen olarak ; mouse monoclonal Ig G 1
4. Zıt boyama için ise; sant cruz biotechnology kullanıldı.

Apoptosis varlığını göstermek içinse Apoptosis Detection kit (Chemicon 57101 Apop Tag plus peroxidase in situ apoptosis detection kit) kullanıldı.

Yapılan immunohistokimyasal boyama sonunda lamalar değerlendirilirken her örnekte mevcut apoptotik ve bcl-2 (+) hücreler x40 objektif büyümede 6 farklı büyüklükte villusta sayılmak suretiyle hesaplandı.

İstatistiksel analiz için SPSS for Windows 10.0 kullanıldı. Elde edilen veriler One Way ANOVA metodu ve Posthoc Scheffe testi kullanılmak suretiyle analiz edildi. Sonuçların değerlendirilmesinde $p < 0.05$ değerleri anlamlı olarak kabul edildi.

4.BULGULAR

Tablo 1: Biyokimyasal verilerin istatistiksel analizi

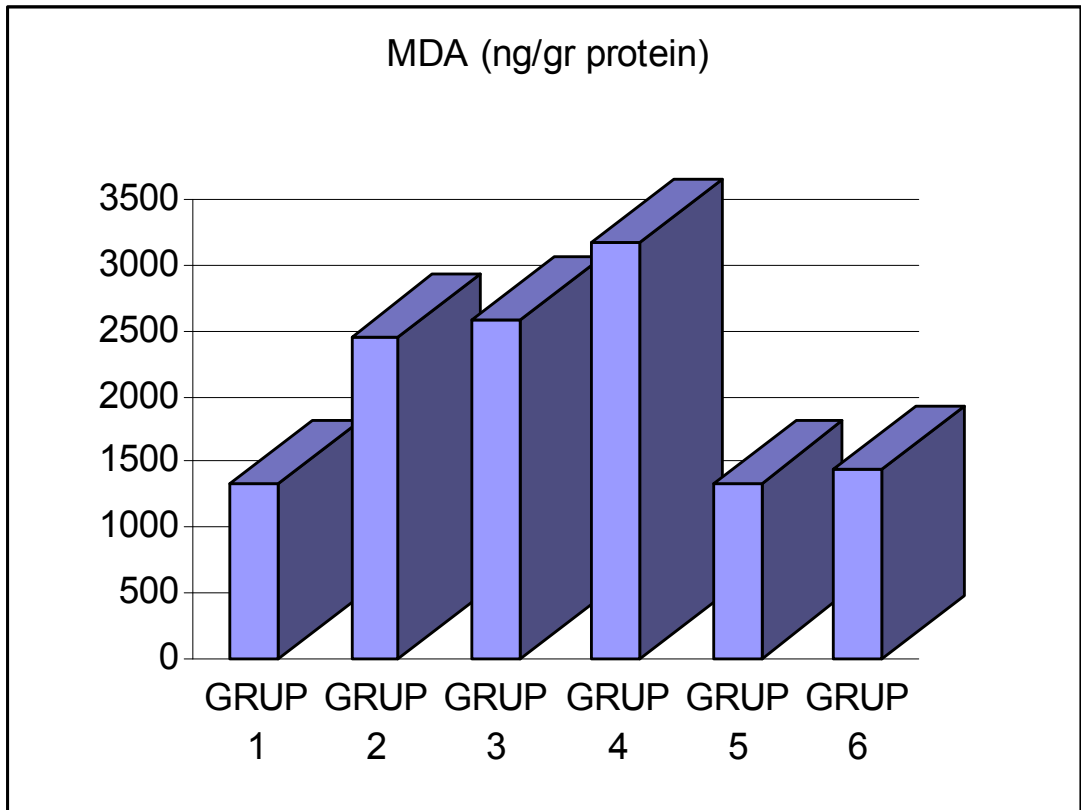
	KONTROL GRUBU (n=7) Medyan (%25-%75)	SHAM GRUBU (n=7) Medyan (%25- %75)	ABD. KOMP. +SF 1. SAAT (n=7) Medyan (%25- %75)	ABD. KOMP. +SF 24. SAAT (n=7) Medyan (%25-%75)	ABD. KOMP. + DOX 1. SAAT (n=7) Medyan (%25-%75)	ABD. KOMP. + DOX 24. SAAT (n=7) Medyan (%25-%75)	p
MDA	1442 (1185-1802)	2446 (2117-2595)	2624 (2111-3358)	3256 (1665-3820)	1324 (607-1967)	1484 (624-1984)	P<0,01
IL-1 Beta	30 (13-68)	42 (24-61)	43 (15-78)	37 (10-57)	5 (3-11)	7 (2-18)	P<0,05
IL-6	22 (12-47)	42 (22-84)	43 (9-108)	38 (20-66)	10 (6-23)	7 (1-31)	P<0,05
TNF Alfa	15 (4-29)	27 (18-44)	30 (6-67)	30 (13-45)	9 (3-16)	10 (3-18)	P<0,01
MMP-2	1186 (492-2189)	1824 (1221-3305)	1862 (1112-3616)	1796 (1043-2464)	1420 (893-1974)	1236 (520-1686)	P<0,01
TIMP-1	422 (164-877)	436 (302-692)	564 (298-938)	652 (359-1070)	1084 (295-1456)	1201 (869-2866)	P<0,01

İstatistiksel analiz için SPSS for Windows 10.0 kullanıldı. Elde edilen veriler Kruskal Wallis testi kullanılmak suretiyle analiz edildi. Sonuçların değerlendirilmesinde $p<0.05$ değerleri anlamlı olarak kabul edildi

4.1. MDA Sonuçları (ng/gr protein)

Tablo 2: Doku MDA sonuçları

	Grup 1	Grup 2	Grup 3	Grup 4	Grup 5	Grup 6
1	1500	2595	2542	1787	1133	1984
2	802	2534	3237	3413	1314	1921
3	1412	2359	2111	2293	607	1133
4	1185	2547	2260	3482	1580	1701
5	1282	2419	3358	1665	1443	624
6	1802	2558	2428	3464	1349	1103
7	1330	2171	2165	3820	1967	1593



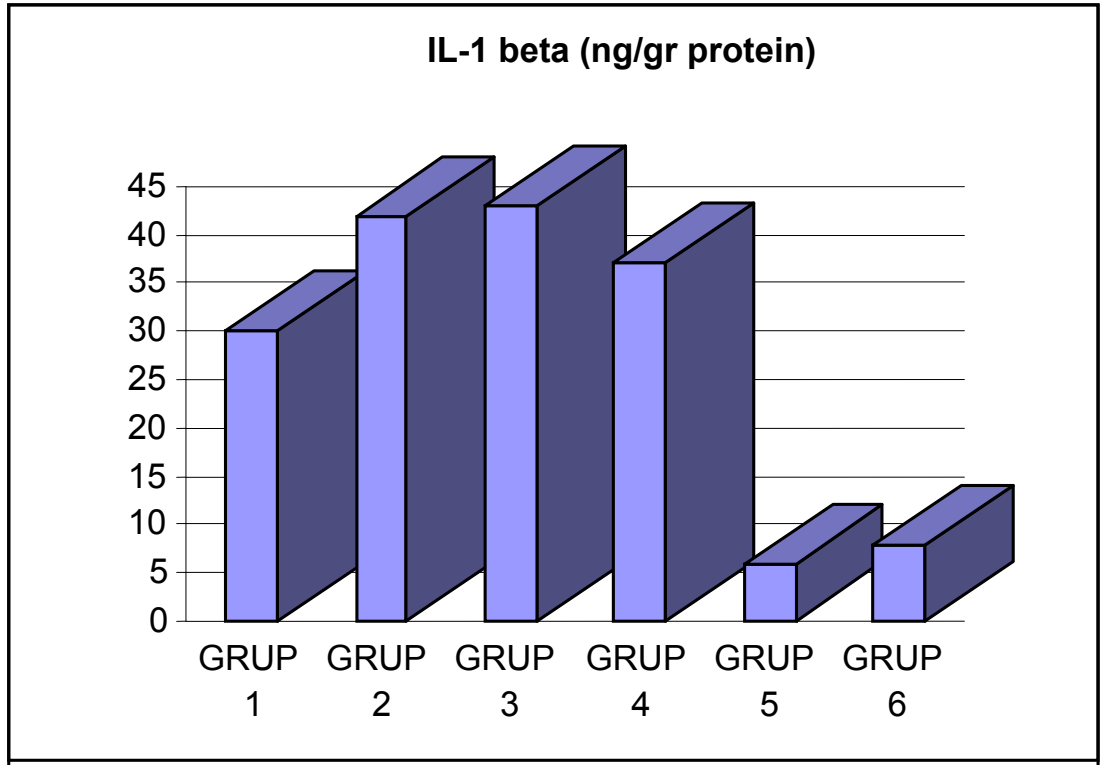
4.2. Doku MDA sonuçlarının istatistiksel olarak değerlendirilmesi

1. İstatistiksel olarak altı grup arasında anlamlı fark vardır.($p<0,001$)
2. Kontrol grubu ile abdominal kompartman oluşturularak dekompresyonu takiben sakrifiye edilen sham grubu arasında istatistiksel olarak anlamlı fark tespit edildi. ($p<0,001$)
3. Kontrol grubu ile intraabdominal hipertansiyona başlarken intraperitoneal olarak SF verilen; 1. ve 24. saatlerde sakrifiye edilen gruplardaki (grup 3,4) MDA düzeylerinde istatistiksel olarak anlamlı artış vardı. ($p<0,001$) 24.saatte sakrifiye edilen grupta MDA ölçümlerinin hem sham grubu hem de 1. saatte sakrifiye edilen gruptan yüksek tespit edilmesine rağmen istatistiksel olarak anlamlı fark yoktu. ($p>0,05$)
4. İntraabdominal hipertansiyon oluşturmaya başlarken intraperitoneal olarak doksisisiklin verilen dekompresyonu takiben 1. ve 24. saatlerde sakrifiye edilen gruplardaki (grup 5,6) doku MDA ölçümlerinde sham grubu (grup 2) ve SF gruplarına (grup 3,4) göre istatistiksel olarak anlamlı derecede azalma tespit edilmiştir. ($p<0,001$).Grup 5 ve 6 daki doku MDA sonuçları kontrol grubuna yakın çıkmış; bu gruplar ile kontrol grubu arasında istatistiksel olarak fark bulunamamıştır. ($p>0,05$)
5. İntraabdominal hipertansiyon oluşturmaya başlarken intraperitoneal olarak doksisisiklin verilen dekompresyonu takiben 1. ve 24. saatlerde sakrifiye edilen gruplardaki (grup 5,6) doku MDA ölçümlerinde istatistiksel olarak anlamlı bir fark tespit edilmemiştir. ($p>0,05$)

4.3. IL-1 beta sonuçları (ng/gr protein)

Tablo 3: Doku IL-1 beta sonuçları

	Grup 1	Grup 2	Grup 3	Grup 4	Grup 5	Grup 6
1	17,63	60,96	15,65	33,91	10,55	11,14
2	68,24	47,71	40,88	41,16	8,17	17,89
3	19,26	30,44	78,42	55,09	3,08	6,17
4	27,94	38,38	29,51	20,77	5,54	9,49
5	13,27	23,65	59,47	53,59	7,19	5,37
6	52,50	48,85	70,33	10,06	7,23	8,13
7	27,09	52,62	15,16	57,22	8,18	1,82



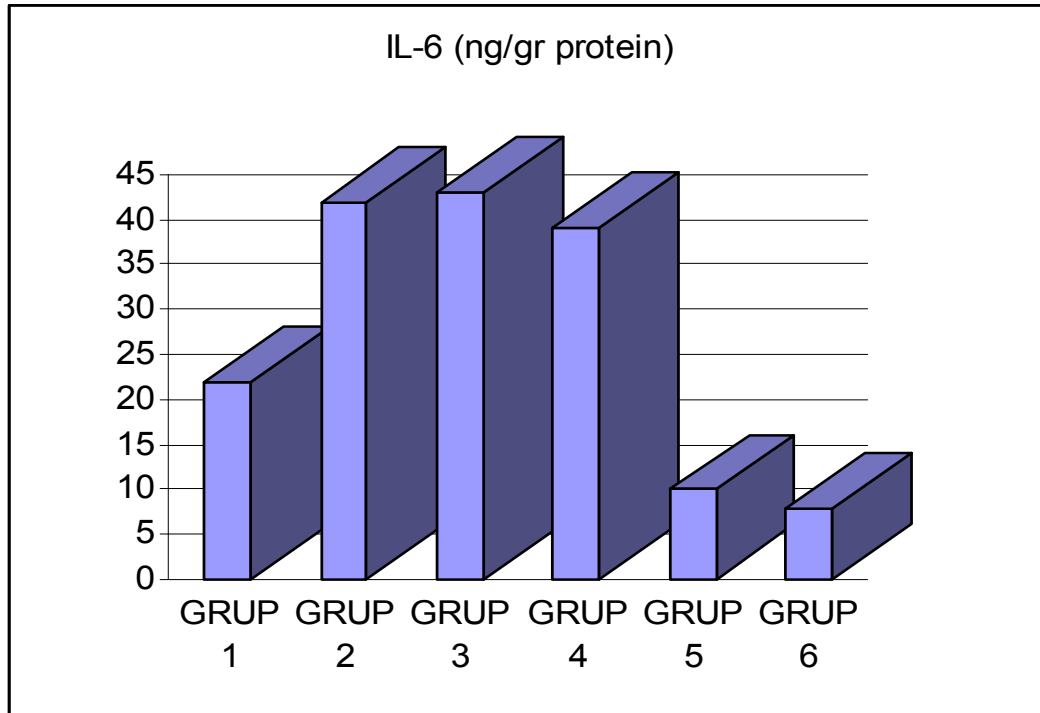
4.4. Doku IL-1 beta sonuçlarının istatistiksel olarak değerlendirilmesi

1. Doku IL-1 beta sonuçları altı grup arasında istatistiksel olarak anlamlı düzeyde farklı tespit edilmiştir.
2. Kontrol grubu ile abdominal kompartman oluşturularak dekompresyonu takiben sakrifiye edilen sham grubu arasında istatistiksel olarak anlamlı fark tespit edildi. ($p<0,05$)
3. Kontrol grubu ile intraabdominal hipertansiyona başlarken intraperitoneal olarak SF verilen; 1. ve 24. saatlerde sakrifiye edilen gruplardaki (grup 3,4) IL-1 beta düzeylerinde istatistiksel olarak anlamlı artış vardı. ($p<0,05$) 24. saatte sakrifiye edilen grupta IL-1 beta ölçümlerinin hem sham grubu hem de 1. saatte sakrifiye edilen gruptan düşük tespit edilmesine rağmen istatistiksel olarak anlamlı fark yoktu. ($p>0,05$)
4. İntraabdominal hipertansiyon oluşturmaya başlarken intraperitoneal olarak doksisisiklin verilen dekompresyonu takiben 1. ve 24. saatlerde sakrifiye edilen gruplardaki (grup 5,6) doku IL-1 beta ölçümlerinde sham grubu (grup 2) ve SF gruplarına (grup 3,4) göre istatistiksel olarak anlamlı derecede azalma tespit edilmiştir. ($p<0,05$). Grup 5 ve 6 daki IL-1 beta seviyelerindeki düşüş kontrol grubu ile de istatistiksel olarak anlamlıdır ($p<0,05$).
5. İntraabdominal hipertansiyon oluşturmaya başlarken intraperitoneal olarak doksisisiklin verilen dekompresyonu takiben 1. ve 24. saatlerde sakrifiye edilen gruplardaki (grup 5,6) doku IL-1 beta ölçümlerinde istatistiksel olarak anlamlı bir fark tespit edilmemiştir. ($p>0,05$)

4.5. IL-6 Sonuçları (ng/gr protein)

Tablo 4: Doku IL-6 sonuçları

	Grup 1	Grup 2	Grup 3	Grup 4	Grup 5	Grup 6
1	11,79	84,33	25,75	65,94	22,73	1,28
2	12,56	48,46	108,51	45,83	6,47	31,30
3	20,47	58,77	64,79	23,98	6,51	1,25
4	18,56	16,23	48,45	19,77	1,86	20,86
5	46,73	48,63	9,27	41,93	12,31	2,54
6	16,23	21,67	52,17	40,55	7,47	20,26
7	17,56	24,43	10,99	46,51	16,80	4,14



4.6. Doku IL-6 sonuçlarının istatistiksel olarak değerlendirilmesi

1. Doku IL-6 sonuçları altı grup arasında istatistiksel olarak anlamlı düzeyde farklı tespit edilmiştir. ($p < 0.05$)

2. Kontrol grubu ile abdominal kompartman oluşturularak dekompresyonu takiben sakrifiye edilen sham grubu arasında istatistiksel olarak anlamlı fark tespit edildi. ($p < 0,05$)

3. Kontrol grubu ile intraabdominal hipertansiyona başlarken intraperitoneal olarak SF verilen; 1. ve 24. saatlerde sakrifiye edilen gruplardaki (grup 3,4) IL-6 düzeylerinde istatistiksel olarak anlamlı artış vardı. ($p < 0,05$) 24. saatte sakrifiye edilen grupta IL-6 ölçümlerinin hem sham grubu hem de 1. saatte sakrifiye edilen gruptan düşük tespit edilmesine rağmen istatistiksel olarak anlamlı fark yoktu. ($p > 0,05$)

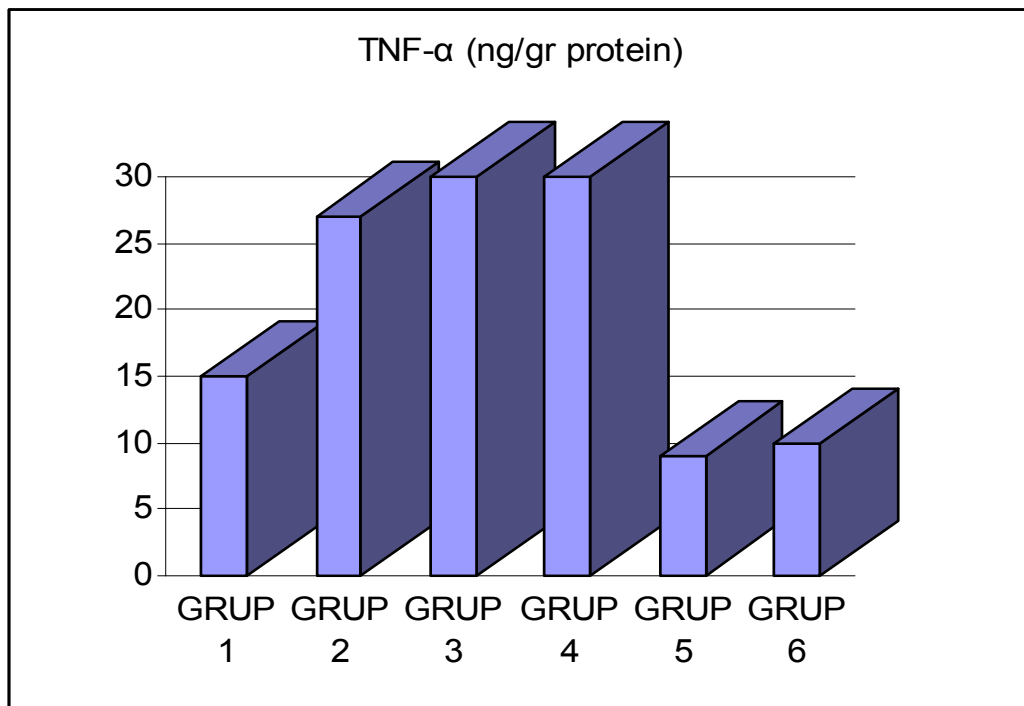
4. İntraabdominal hipertansiyon oluşturmaya başlarken intraperitoneal olarak doksisisiklin verilen dekompresyonu takiben 1. ve 24. saatlerde sakrifiye edilen gruplardaki (grup 5,6) doku IL-6 ölçümlerinde sham grubu (grup 2) ve SF gruplarına (grup 3,4) göre istatistiksel olarak anlamlı derecede azalma tespit edilmiştir. ($p < 0,05$). Grup 5 ve 6 daki IL-6 seviyelerindeki düşüş kontrol grubu ile de istatistiksel olarak anlamlıdır ($p < 0,05$).

5. İntraabdominal hipertansiyon oluşturmaya başlarken intraperitoneal olarak doksisisiklin verilen dekompresyonu takiben 1. ve 24. saatlerde sakrifiye edilen gruplardaki (grup 5,6) doku IL-6 ölçümlerinde istatistiksel olarak anlamlı bir fark tespit edilmemiştir. ($p > 0,05$)

4.7. TNF- α Sonuçları (ng/gr protein)

Tablo 5: Doku TNF alfa sonuçları

	Grup 1	Grup 2	Grup 3	Grup 4	Grup 5	Grup 6
1	8,18	34,89	15,52	25,97	12,01	17,51
2	3,66	28,59	33,20	13,07	13,68	14,88
3	11,14	17,95	59,89	36,05	3,44	9,36
4	18,69	44,19	25,26	36,12	16,12	10,87
5	29,09	20,54	5,67	45,09	6,45	3,13
6	15,50	21,54	66,94	26,56	8,81	12,55
7	23,67	31,75	13,74	37,36	6,25	7,89



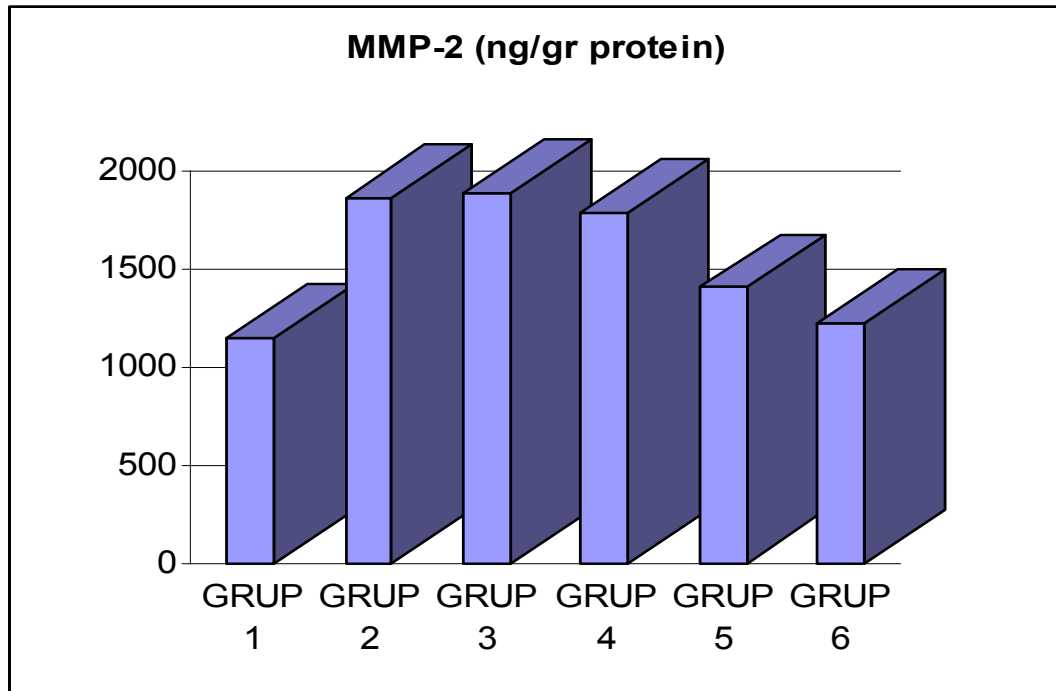
4.8.Doku TNF alfa sonuçlarının istatistiksel olarak değerlendirilmesi

- 1.** Doku TNF alfa sonuçları altı grup arasında istatistiksel olarak anlamlı düzeyde farklı tespit edilmiştir.($p<0,001$)
- 2.** Kontrol grubu ile abdominal kompartman oluşturularak dekompresyonu takiben sakrifiye edilen sham grubu arasında istatistiksel olarak anlamlı fark tespit edildi. ($p<0,001$)
- 3.** Kontrol grubu ile intraabdominal hipertansiyona başlarken intraperitoneal olarak SF verilen; 1. ve 24. saatlerde sakrifiye edilen gruplardaki (grup 3,4) TNF alfa düzeylerinde istatistiksel olarak anlamlı artış vardı. ($p<0,001$) 24.saatte sakrifiye edilen grupta TNF alfa ölçümlerinin hem sham grubu hem de 1. saatte sakrifiye edilen gruptan düşük tespit edilmesine rağmen istatistiksel olarak anlamlı fark yoktu. ($p>0,05$)
- 4.** İntraabdominal hipertansiyon oluşturmaya başlarken intraperitoneal olarak doksisisiklin verilen dekompresyonu takiben 1. ve 24. saatlerde sakrifiye edilen gruplardaki (grup 5,6) doku TNF alfa ölçümlerinde sham grubu (grup 2) ve SF gruplarına (grup 3,4) göre istatistiksel olarak anlamlı derecede azalma tespit edilmiştir. ($p<0,001$).Grup 5 ve 6 daki TNF alfa seviyelerindeki düşüş kontrol grubu ile de istatistiksel olarak anlamlıdır ($p<0,001$).
- 5.** İntraabdominal hipertansiyon oluşturmaya başlarken intraperitoneal olarak doksisisiklin verilen dekompresyonu takiben 1. ve 24. saatlerde sakrifiye edilen gruplardaki (grup 5,6) doku TNF alfa ölçümlerinde istatistiksel olarak anlamlı bir fark tespit edilmemiştir. ($p>0,005$)

4.9. MMP-2 Sonuları (ng/gr protein)

Tablo 6: Doku MMP-2 sonuları

	Grup 1	Grup 2	Grup 3	Grup 4	Grup 5	Grup 6
1	1542,11	1301,82	1188,41	1583,58	893,41	1686,08
2	2189,12	1922,95	1112,20	2464,95	1143,01	871,93
3	1211,63	1714,63	2057,89	1743,86	1974,49	1613,58
4	651,25	1761,04	1983,02	1043,08	1112,31	520,51
5	1072,73	1826,98	1696,45	1302,43	1635,16	1442,39
6	888,64	3305,88	3616,67	2277,54	1672,34	1082,29
7	492,42	1221,43	1530,23	1211,34	1416,67	1369,70



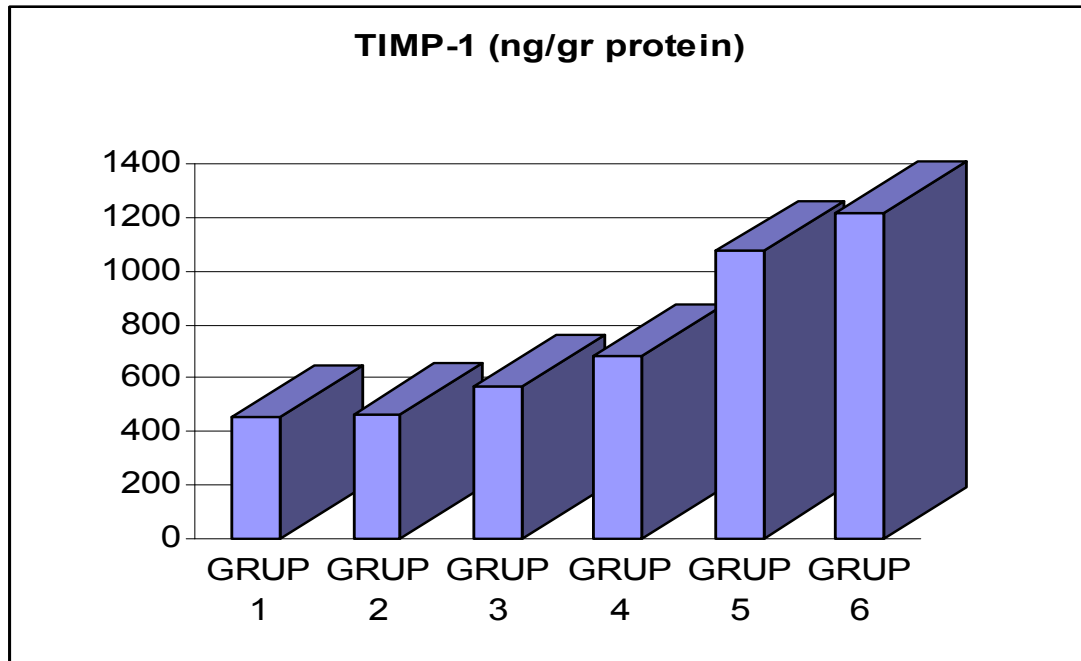
4.10. Doku MMP-2 sonuçlarının istatistiksel olarak değerlendirilmesi

1. Doku MMP-2 sonuçları altı grup arasında istatistiksel olarak anlamlı düzeyde farklı tespit edilmiştir. ($p<0,001$)
2. Kontrol grubu ile 1 saatlik abdominal hipertansiyonu takiben sakrifiye edilen sham grubundaki MMP-2 düzeylerindeki fark istatistiksel olarak anlamlıdır. ($p<0,001$) Sham grubunda MMP-2 düzeyinde belirgin artış olmuştur.
3. Kontrol grubu ile intraabdominal hipertansiyona başlarken intraperitoneal olarak SF verilen; 1. ve 24. saatlerde sakrifiye edilen gruplardaki (grup 3,4) MMP-2 düzeylerinde istatistiksel olarak anlamlı artış vardı. ($p<0,001$) 24. saatte sakrifiye edilen grupta MMP-2 ölçümlerinin hem sham grubu hem de 1. saatte sakrifiye edilen gruptan düşük tespit edilmesine rağmen istatistiksel olarak anlamlı fark yoktu. ($p>0,05$)
4. İntraabdominal hipertansiyon oluşturmaya başlarken intraperitoneal olarak doksisisiklin verilen dekompresyonu takiben 1. ve 24. saatlerde sakrifiye edilen gruplardaki (grup 5,6) doku MMP-2 ölçümlerinde sham grubu (grup 2) ve SF gruplarına (grup 3,4) göre istatistiksel olarak anlamlı derecede azalma tespit edilmiştir. ($p<0,001$). Grup 5 ve 6 daki MMP-2 seviyelerindeki düşüş kontrol grubu ile istatistiksel olarak anlamlı tespit edilmemiştir. ($p>0,05$).
5. İntraabdominal hipertansiyon oluşturmaya başlarken intraperitoneal olarak doksisisiklin verilen dekompresyonu takiben 1. ve 24. saatlerde sakrifiye edilen gruplardaki (grup 5,6) doku MMP-2 ölçümlerinde 24. saatte sakrifiye edilen grupta daha düşük değerler elde edilmiş ancak istatistiksel olarak anlamlı bir fark tespit edilmemiştir. ($p>0,05$)

4.11. TIMP-1 Sonuçları (ng/gr protein)

Tablo 7: Doku TIMP-1 sonuçları

	Grup 1	Grup 2	Grup 3	Grup 4	Grup 5	Grup 6
1	702,63	476,36	523,19	747,76	940,66	1189,87
2	164,12	691,80	297,56	836,99	737,63	966,67
3	581,40	615,85	378,95	1070,18	1455,81	1253,09
4	241,25	407,79	937,74	572,12	295,38	1294,87
5	877,27	447,62	733,73	358,74	1739,06	515,82
6	352,27	338,82	627,78	719,79	1387,23	2865,63
7	298,48	301,79	477,91	387,63	954,55	868,69



4.12. Doku TIMP-1 ölçümlerinin istatistiksel olarak değerlendirilmesi

1. Doku TIMP-1 sonuçları altı grup arasında istatistiksel olarak anlamlı düzeyde farklı tespit edilmiştir. ($p < 0,001$)
2. Kontrol grubu ile 1 saatlik abdominal hipertansiyonu takiben sakrifiye edilen sham grubundaki TIMP-1 düzeylerindeki fark istatistiksel olarak anlamlı değildir. ($p > 0,05$) Sham grubunda TIMP-1 düzeyinde artış olmuş ancak istatistiksel olarak değer bulmamıştır.
3. Kontrol grubu ile intraabdominal hipertansiyona başlarken intraperitoneal olarak SF verilen; 1. ve 24. saatlerde sakrifiye edilen gruplardaki (grup 3,4) TIMP-1 düzeylerinde artış vardı. Ancak bu istatistiksel olarak anlamlı değildi. ($p > 0,05$) 24. saatte sakrifiye edilen grupta TIMP-1 ölçümlerinin hem sham grubu hem de 1. saatte sakrifiye edilen gruptan yüksek tespit edilmesine rağmen istatistiksel olarak anlamlı fark yoktu. ($p > 0,05$)
4. İntraabdominal hipertansiyon oluşturmaya başlarken intraperitoneal olarak doksisisiklin verilen dekompresyonu takiben 1. ve 24. saatlerde sakrifiye edilen gruplardaki (grup 5,6) doku TIMP-1 ölçümlerinde sham grubu (grup 2) ve SF gruplarına (grup 3,4) göre istatistiksel olarak anlamlı derecede artış tespit edilmiştir. ($p < 0,001$). Grup 5 ve 6 daki TIMP-1 seviyelerindeki artış kontrol grubu ile de istatistiksel olarak anlamlı tespit edilmemiştir. ($p > 0,05$)).
5. İntraabdominal hipertansiyon oluşturmaya başlarken intraperitoneal olarak doksisisiklin verilen dekompresyonu takiben 1. ve 24. saatlerde sakrifiye edilen gruplardaki (grup 5,6) doku TIMP-1 ölçümlerinde 24. saatte sakrifiye edilen grupta daha yüksek değerler elde edilmiş ancak istatistiksel olarak anlamlı bir fark tespit edilmemiştir. ($p > 0,05$)

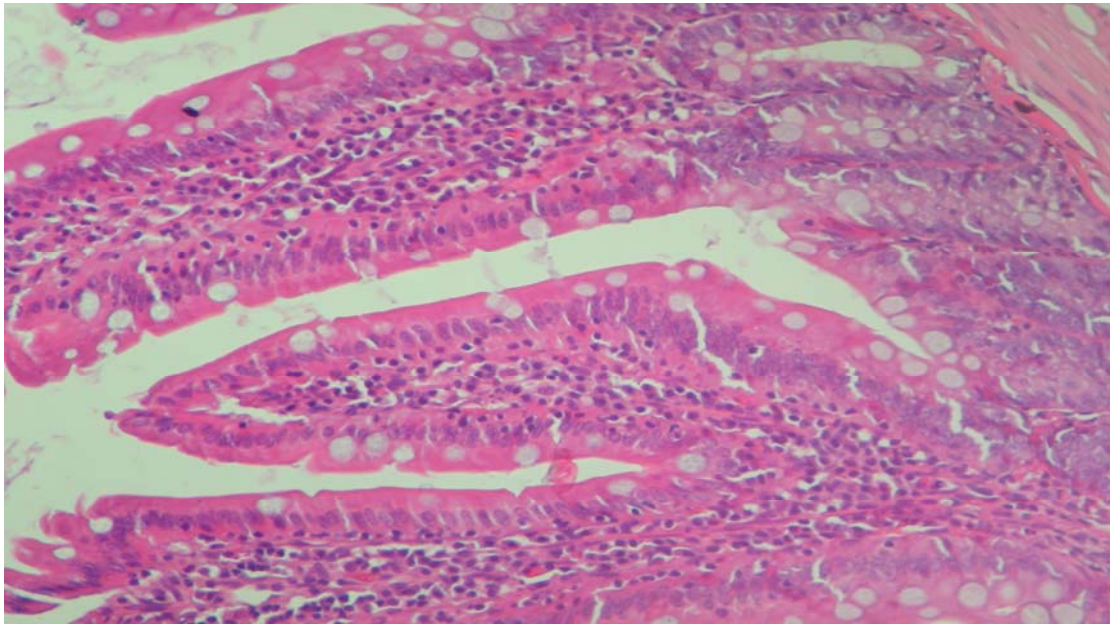
4.13.Histokimyasal bulgular ve istatistiksel olarak değerlendirilmesi

Tablo 8: Histokimyasal bulgular ve istatistiksel değerlendirilmesi

	Hematoksilen Eosin	Apoptosis	Bcl-2
Grup 1	Normal intestinal doku	Villusun Apikal bölgede belirgin olmak üzere apoptotik hücreler mevcuttu. Ort:15.9	Belirgin düzeyde bcl-2 ekspresyonları lamina propria tabakasında mevcuttu Ort:8.63
Grup 2	İnflamasyon (+) Ödem neovaskülarizasyon (Konjesyon) (+) Nekroz (-)	Apikal bölgede daha belirgin ama ve villusun alt bölgelerinde de mevcut apoptotik hücreler mevcuttu. Ort:23.13	Belirgin düzeyde bcl-2 ekspresyonları (hafif artmış olarak) lamina propria tabakasında mevcuttu Ort: 12
Grup 3	İnflamasyon (++) Ödem neovaskülarizasyon (Konjesyon) (+) Nekroz (-)	Villusun Epitel ve lamina propriasında belirgin ve yaygın apoptotik hücreler mevcuttu. Ort:32.56	Belirgin düzeyde bcl-2 ekspresyonları lamina propria tabakasında artmış olarak mevcuttu Ort:25
Grup 4	İnflamasyon (+++) Ödem,neovaskülarizasyon (Konjesyon) (++) Nekroz (Saçılmış halde tek tek nekrotik hücreler vardı)	Villusun her tarafında yaygın olarak saçılmış halde apoptotik hücreler tespit edildi Ort:92.5	Lamina propriada çok belirgin ve yaygın güçlü bcl-2 ekspresyonları mevcuttu. Ort: 35.88
Grup 5	İnflamasyon (++) Ödem ve neovaskülarizasyon (Konjesyon) (++) Nekroz (-)	Villus üzerinde saçılmış halde sayısı Grup 4'e göre daha artmış apoptotik hücreler tespit edildi. Ort:127.22	Lamina propria'da yaygın ancak zayıf bcl-2 ekspresyonları mevcuttu Ort:24.25
Grup 6	İnflamasyon (++) Ödem ve neovaskülarizasyon (Konjesyon) (++) Nekroz (-)	Villus üstünde saçılmış halde yaygın apoptotik hücreler tespit edildi. Ort:133.54	Lamina propria'da daha az yaygın ancak zayıf bcl-2 ekspresyonları mevcuttu.Ort:14.88

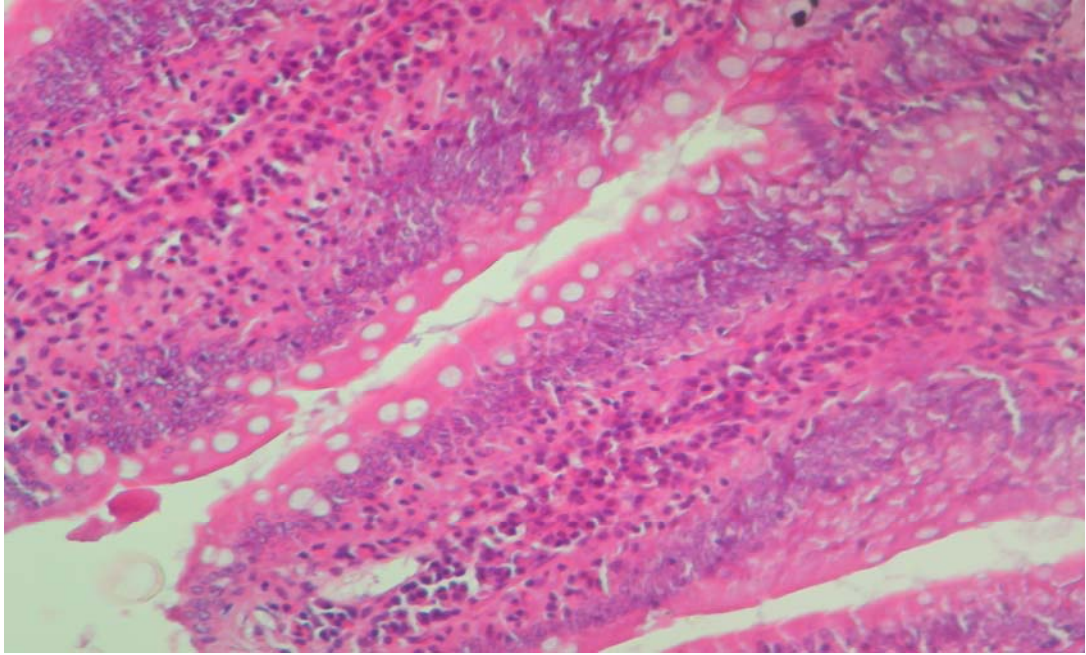
Hematoksilen Eosin boyamada intestinal dokuda kontrol grubu ile diğer gruplar arasındaki histolojik değişiklikler karşılaştırılmak suretiyle değerlendirildi.

Yapılan histolojik incelemede; batin içi basıncın artışına paralel olarak intestinal dokuda stres oluşmaya başladığı tespit edildi. Batin içine kanül konularak intraabdominal hipertansiyon oluşturulan Grup:2'de intestinal dokuda hafif inflamatuvar değişiklikler oluşmaya başladığı tespit edildi. Bu inflamatuvar değişikliklerin bilhassa villus üzerindeki lamina propria tabakasında oluşmaya başladığı belirlendi.



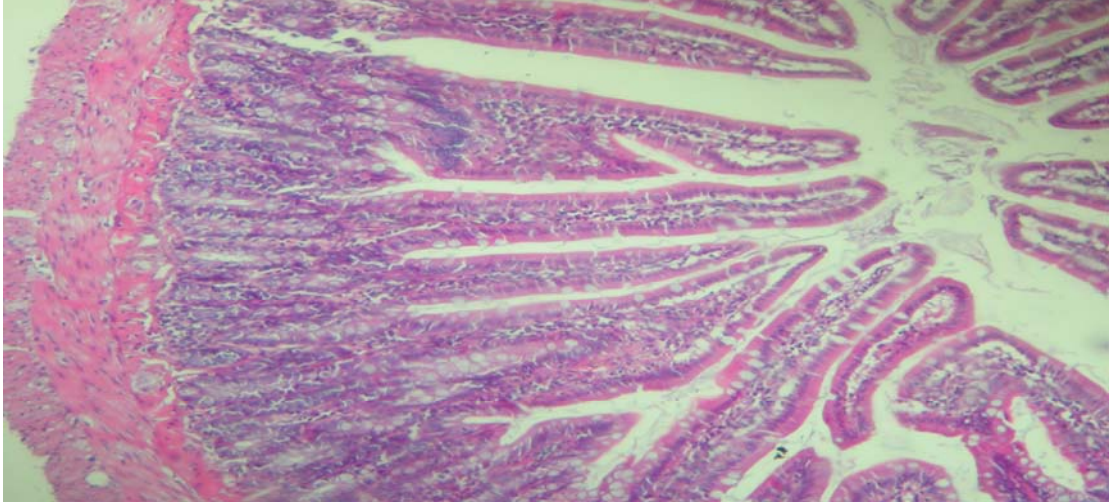
Şekil 9 : Grup 2'de intestinal dokuda inflamatuvar değişikliklerin bilhassa villus üzerindeki lamina propria tabakasında oluşmaya başladığı görülmektedir.

Grup:3'de ise bu inflamasyonun daha belirginleştığı ve lamina propria'da bol miktarda plasmosit, lenfosit ve yer yer makrofaj infiltrasyonları olduğu tespit edildi. Ayrıca vaskülarizasyonda hafif artış ve hafif konjesyon dikkati çeken diğer bulgulardır. Ancak hiçbir nekrotik hücreye rastlanmadı.



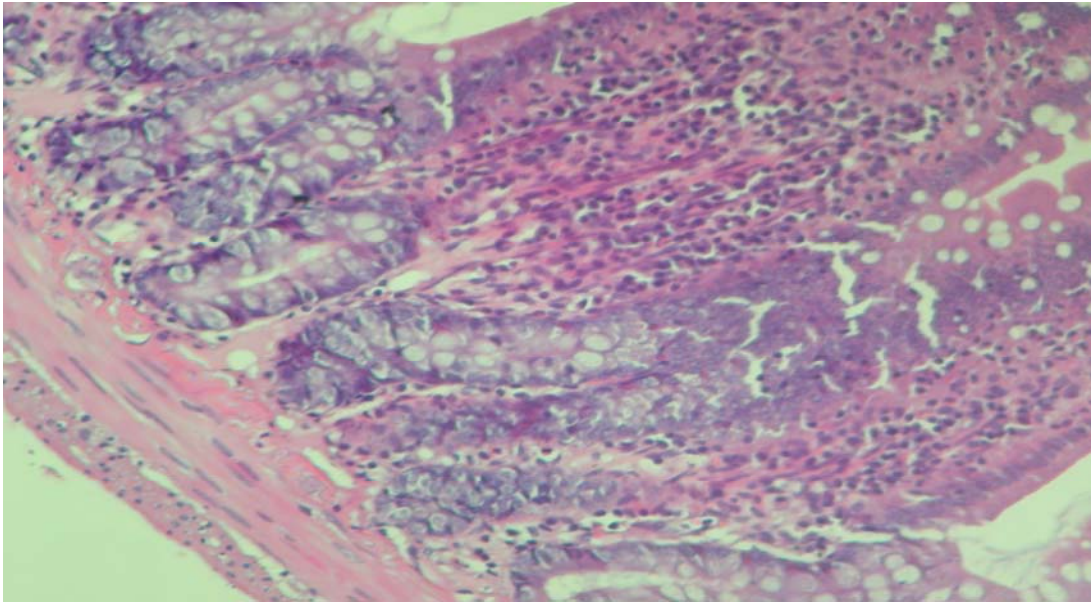
Şekil 10 : Grup 3' de inflamasyonun daha belirginleştığı ve lamina propria'da bol miktarda plasmosit, lenfosit ve yer yer makrofaj infiltrasyonları, vaskülarizasyonda hafif artış ve hafif konjesyon dikkati çekmektedir.

Bununla birlikte, Grup:4'te gerek inflamasyon, gerek konjesyon çok belirginleşmişti. Öte yandan lamina propria tabakası içinde tek tük saçılmış halde oldukça az miktarda olmak üzere hiperkromatik nükleuslu nekrotik hücreler tespit edildi. Ancak herhangi bir nekrotik alan veya grup şeklinde nekrotik hücreler tespit edilemedi.



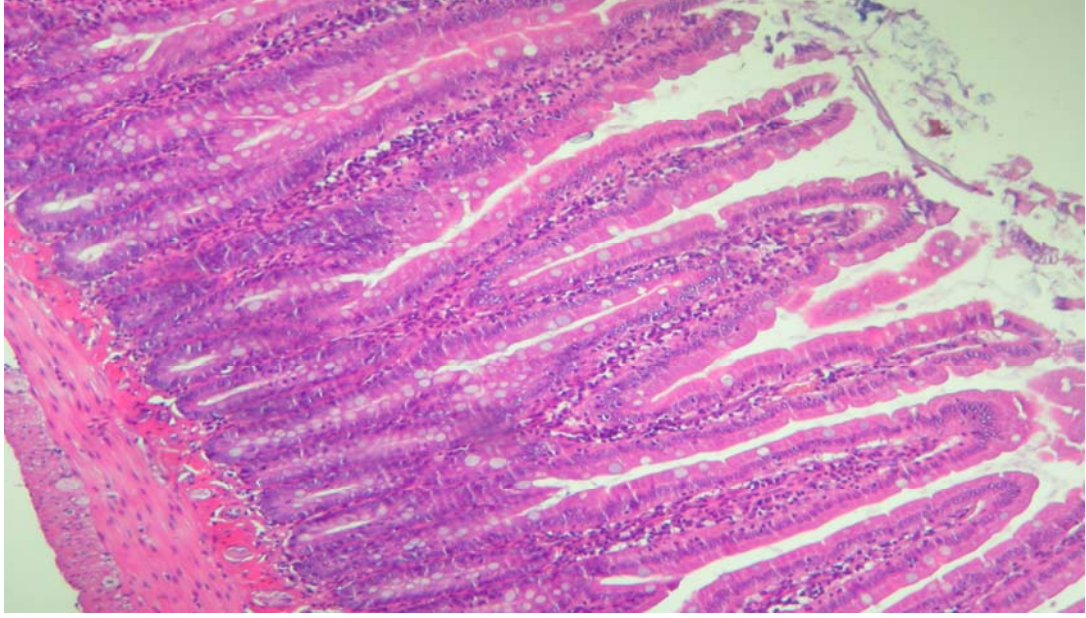
Şekil 11 : Grup 4'te inflamasyon konjesyon çok belirginleştiği lamina propria tabakası içinde tek tük saçılmış halde oldukça az miktarda olmak üzere hiperkromatik nükleuslu nekrotik hücreler görülmektedir.

Tedavi grubunun ilki olan Grup:5'te ise inflamasyonun hafif azalmış olduğu ancak konjesyonda çok değişme olmadığı tespit edildi. Öte yandan hiçbir nekrotik hücreye rastlanmadı.



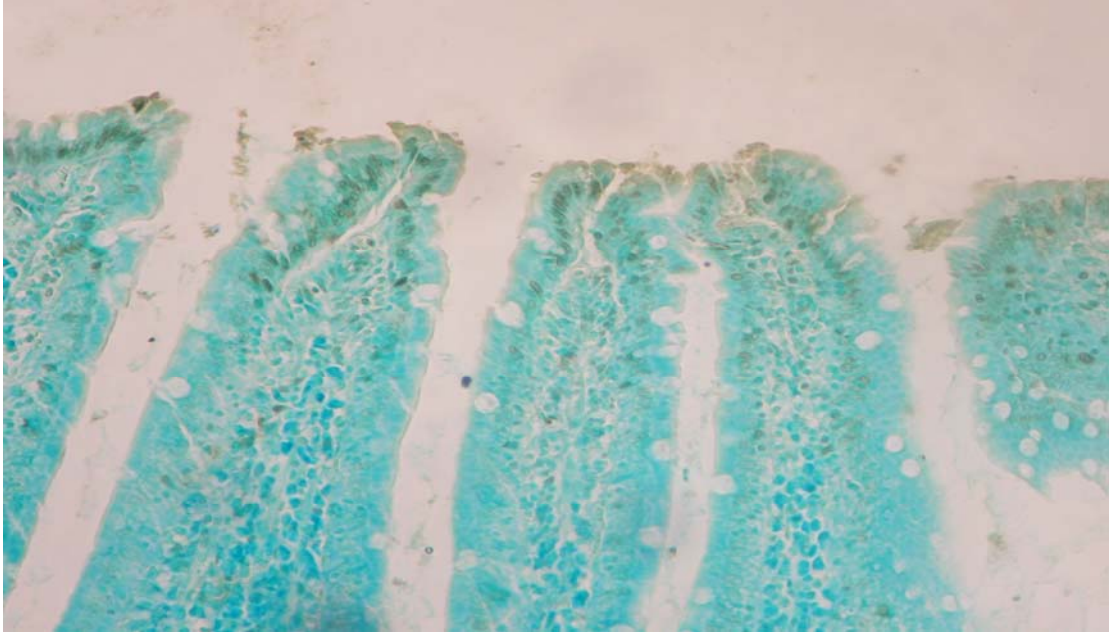
Şekil 12 : Grup 5'te ise inflamasyonun hafif azalmış olduğu ancak konjesyonda çok değişme olmadığı görülmektedir.

Aynı şekilde Grup:6'da da inflamasyon ve konjesyonun benzer özellikler gösterdiği ve histolojik açıdan bu kriterler açısından değerlendirildiğinde Grup:4'e göre çok belirgin bir azalma olmadığı (iyileşme olmadığı) tespit edildi.

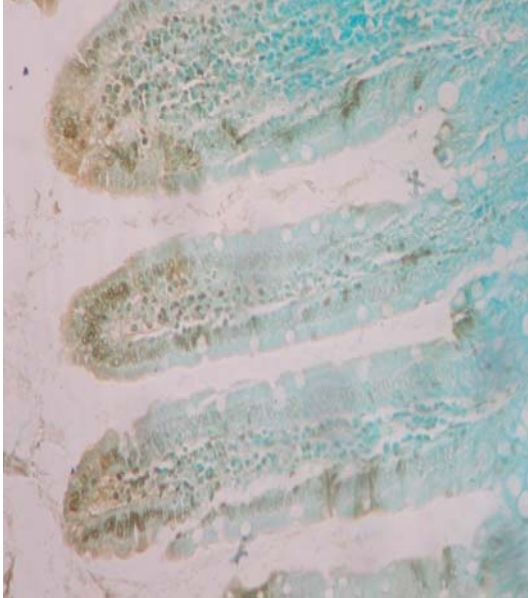


Şekil 13 : Grup 6'da da inflamasyonun hafif azalmış olduğu ancak konjesyonda çok değişme olmadığı görülmektedir.

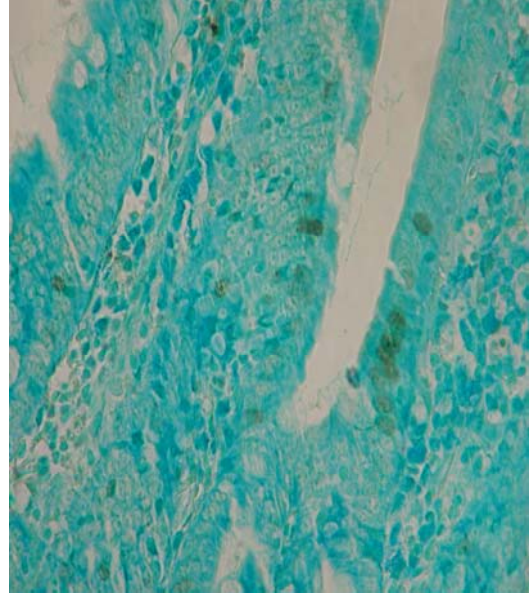
Yapılan immunohistokimyasal incelemede; Apoptotik hücre sayısındaki artış kontrol grubuyla (Grup:1) karşılaştırıldığında Grup:2,Grup 3, Grup 4 , Grup 5, Grup 6'da istatistiksel anlamlıydı (sırasıyla $p=0,000$, $p=0,000$, $p=0,042$ $p=0,039$, $p=0.000$). Bununla birlikte, Grup 5, ve Grup 6 daki apoptotik hücre artışı diğer tüm gruplardan anlamlı olarak farklıydı.(sırasıyla $p=0,000$ ve $p=0,000$).



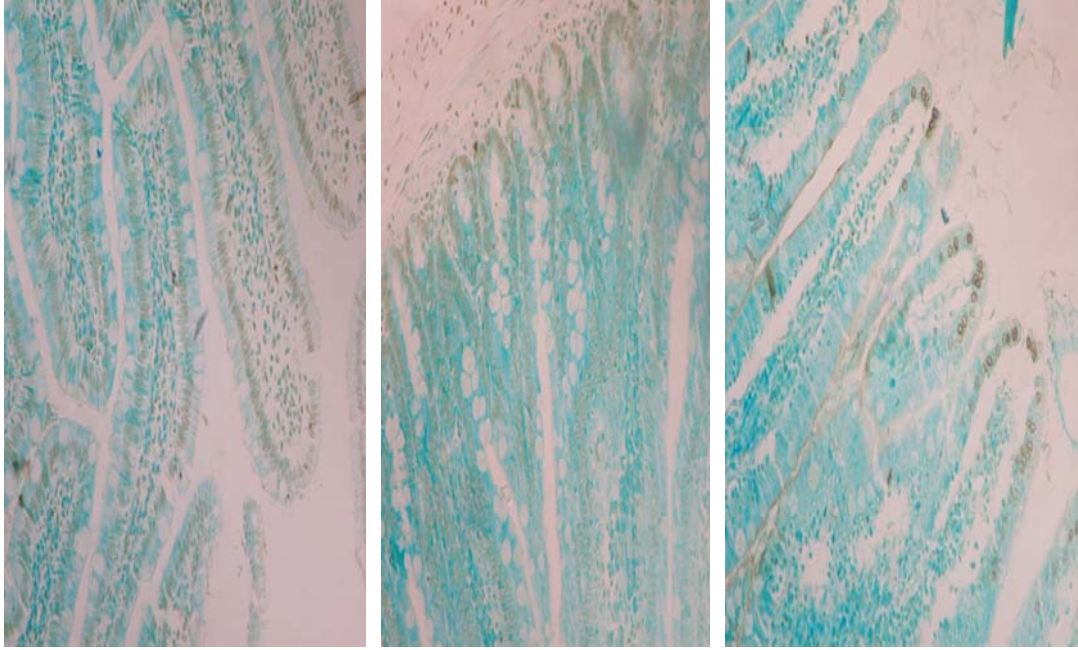
Şekil 14 : immünohistokimyasal yöntemle yapılan boyamada grup 1 de intestin mukozasının hızlı turn-over' ına bağlı olarak yer yer apoptotik hücreler görülmektedir.



Grup 2

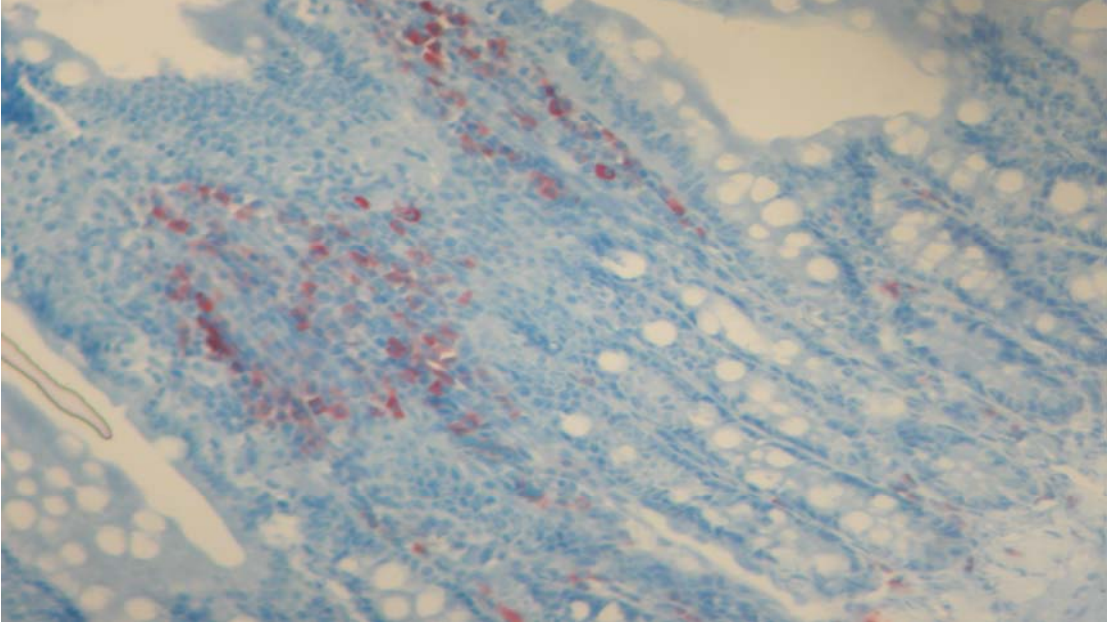


Grup 3

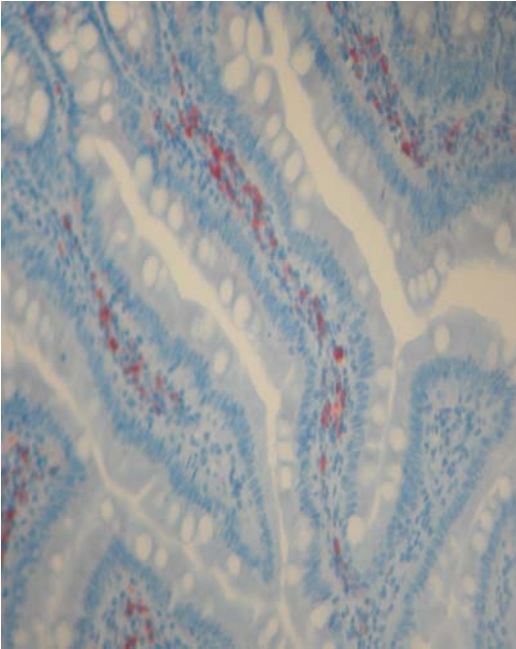
**Grup 4****Grup 5****Grup 6**

Şekil 15 : İntraabdominal hipertansiyon oluşturulan kontrol grubu dışındaki tüm gruplarda apoptotik hücre sayısında anlamlı artış olduğu; doksisisiklin verilen gruplarda (grup 5,6) ise bu artışın diğer tüm gruplardan belirgin olarak fazla olduğu görülmektedir.

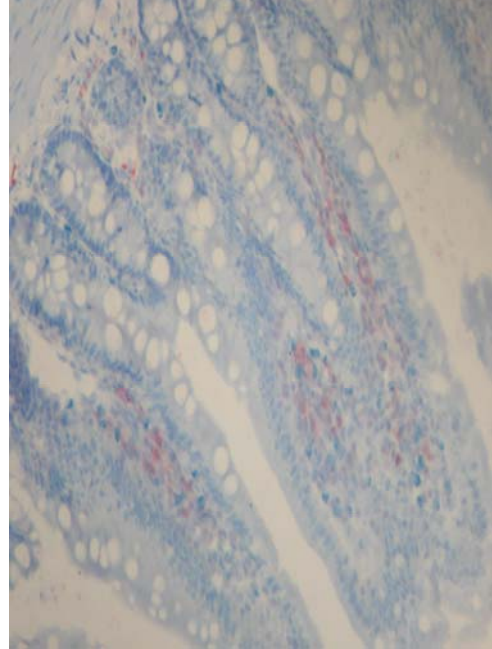
Diğer yandan bcl-2 ekspresyonu değerlendirilmesinde bcl-2 (+) hücreler sayıldığında ve yine kontrol grubuyla (Grup:1) karşılaştırıldığında Grup:2,Grup 3, Grup 4 , Grup 5, Grup 6'da istatistiksel anlamlıydı (sırasıyla $p=0,000$, $p=0,000$, $p=0,042$ $p=0,039$, $p=0.027$). Bununla birlikte, Grup:5 ve 6'daki bcl-2 ekspresyonundaki azalma diğer tüm gruplardan istatistiksel olarak anlamlı derecede farklıydı. (sırasıyla $p=0,000$ ve $p=0,000$).



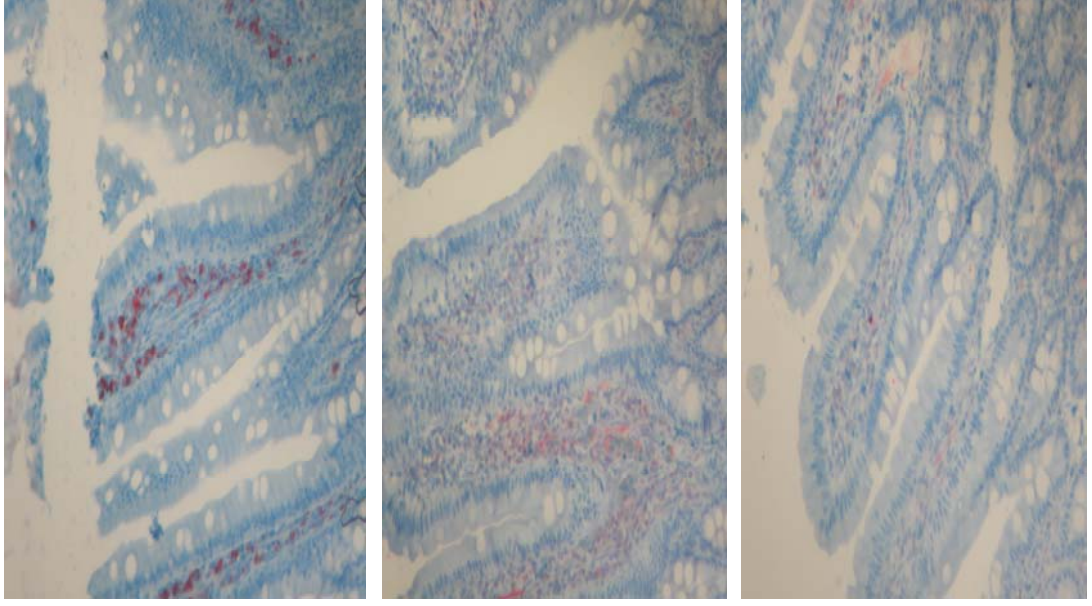
Şekil 16 : İmmünohistokimyasal yöntemle yapılan boyamada grup 1 de intestin mukozasının hızlı turn-over' ina bağlı olarak yer yer bcl-2 (+) hücreler görülmektedir.



Grup 2



Grup 3

**Grup 4****Grup 5****Grup 6**

Şekil 17 : İnterabdominal hipertansiyon oluşturulan kontrol grubu dışındaki tüm gruplarda bcl-2 (+) hücre sayısında anlamlı artış olduğu; doksisiklin verilen gruplarda (grup 5,6) ise istatistiksel olarak anlamlı derecede azalma olduğu görülmektedir.

Elde edilen sonuçlar göstermektedirki abdominal kompartman sendromu gelişmiş ratlarda doksisiklin uygulaması intestinal dokuda gelişmiş olan inflamatuvar reaksiyon üzerine iyileştirici anlamda çok belirgin etki etmemesine karşın apoptotik hücre ölümünü belirgin derecede arttırmaktadır. Bu apoptotik süreçte etkin olan yolak ise bcl-2 yolağı olup tedavi grubunda apoptotik hücre sayısına ters orantılı olarak azalma olmaktadır.

5. TARTIŞMA

Yaptığımız deneysel çalışma ile intraabdominal hipertansiyon oluşturup belirli bir süre dokuları iskemik bırakıp dekompresyonu takiben oluşacak reperfüzyon hasarını son zamanlarda etkisini sitokinler ve MMP enzimleri üzerinden gösterdiği anlaşılan doksisisiklin ile ortadan kaldırmayı amaçladık.

Çalışmamızda deneklerimize anestezi altında intraperitoneal katater yerleştirip insuflatör yardımı ile İAB'ı 20 mmHg' ya getirip 60 dk süre ile basıncı sabit tutarak abdominal kompartman sendromu oluşturmaya çalıştık.

Karın içi basıncı spontan nefes alan canlıda atmosfer basıncına eşit veya altındadır. İntraabdominal basınç artışının organ sistemleri üzerinde anlamlı histokimyasal değişiklik yapacağı seviye konusunda çok farklı görüşler vardır. Malbrain bu kritik seviyeyi 12 mmHg olarak yazmış (1999), Sugrue ve arkadaşları ancak 15 mmHg ve üzeri basınçlarda anlamlı histokimyasal değişiklikler tespit edilebileceğini belirtmişlerdir (1995). Zamanla bu kritik seviye Ivatury ve ark. tarafından 20 mmHg' ya (1997); Töns ve ark. tarafından ise 25 mmHg' ya çıkarılmıştır (2000).(129)

Uluslararası intraabdominal hipertansiyon ve abdominal kompartman sendromu uzmanları konferansı 2006 bildirgesinde intraabdominal hipertansiyon için kritik seviyenin 12 mmHg olduğu; ancak 20 mmHg ve üzeri basınçlarda abdominal kompartman sendromunun oluşabileceği bildirilmiştir (129).

Diebel ve arkadaşlarının domuzlar üzerinde yaptığı deneysel çalışmada abdominal kaviteye linge laktat solüsyonu verilerek İAB 10,20,30 ve 40 mmHg ya çıkarılmış; 1.saat sonunda mezenterik arter kan akım hızı, intestinal mukoza kan akım hızı, intramukozal pH, kardiak out-put, pulmoner kapiller wedge basınç ölçümleri yapmışlardır. Duodenum mukozasına

yerleřtirdikleri laser doppler flowmetre ile kan akımında 20 mmHg ve üzeri basınçlarda anlamlı derecede azalma olduđunu gözlemiřlerdir (14,31,35).

Friedlander ve arkadaşlarının yaptıkları deneysel çalışmada ise denekler iki gruba ayrılmıř. Birinci grupta intraabdominal basınç 20 dk da bir arttırılmak üzere 10, 20, 30, 40 mmHg ya çıkarılıp her basınçta kardiyak out-put, superior mezenterik arter kan akım hızı ölçülmüř; basınç artışı ile kardiyak out-put ve superior mezenterik arter kan akım hızındaki azalmanın korele olduđu görülmüř ancak anlamlı deđişikliklerin olduđu kritik seviye olarak 20 mmHg işaret edilmiřtir. (130).

Sener ve ark. nın yaptıđı deneysel çalışmada abdominal kompartman sendromu oluşturulmuř ratlarda pineal bez fonksiyonları, melatonin salınımı incelenmiř; birinci grupta intraabdominal basınç 1 saat süre ile 20 mmHg basınçta sabit tutulmuř ardından basınç normal seviyelere düşürölüp sakrifiye edilmiř; ikinci grupta intraabdominal basınç 1 saat süre ile 20 mmHg basınçta sabit tutulmuř ardından basınç normal seviyelere düşürölüp 1 saat reperfüzyona bırakıldıktan sonra sakrifiye edilmiřtir. Her iki grupta da iskeminin biyokimyasal belirteçlerinden olan doku MDA ve MPO seviyelerinde anlamlı yükselme tespit edilmiřtir. (131).

Bizim çalışmamızda da denekler 1 saat süre ile 20 mmHg basınç altında tutulup dekompresyonu takiben 1. ve 24. saatlerde sakrifiye edilerek iskemi reperfüzyon hasarı oluşturulmaya çalışılmıřtır. Hematoksilin-eosin boyama ile yapılan çalışmalarda dekompresyonu takiben 1. saatte sakrifiye edilen gruplarda iskemik hasara bađlı olarak rat ince barsak dokusunda inflamasyon, ödem, konjesyon izlenmiř; 24. saatte sakrifiye edilenlerde ise reperfüzyon hasarının da etkisi ile inflamasyon, ödem ve konjesyonda artış ile birlikte yer yer nekrotik hücrelere rastlanmıřtır. Böylece abdominal kompartman sendromu oluşturularak iskemi reperfüzyon hasarının histokimyasal belirtilerinin izlenmesi için 20 mmHg ile 1 saatlik kompresyonun uygun basınç ve yeterli süre olduđu görülmüřtür.

Bunun yanında literatürlerde abdominal kompartman sendromu oluşturularak değişik dokularda iskemi reperfüzyon hasarını incelemek için farklı basınç ve süre kullanan yazarlar da vardır. Shu ve ark. abdominal kompartman sendromunda hepatosit hasarını inceledikleri deneysel çalışmada basıncı 30 mmHg da 90 dk süre ile sabit tutmuş kontrol gruplarında, karaciğer dokusunda iskemi reperfüzyona dair anlamlı bulgulara ulaşmışlardır. Doty ve ark.'nın çalışmasında ise abdominal kompartman sendromunun renal fonksiyonlar üzerine etkisini incelemek için intraabdominal basınç 30 mmHg da 2 saat süre ile sabit tutulmuş, 2.saatin sonunda basınç normal seviyelere indirilerek 1 saat reperfüzyona bırakıldıktan sonra denekler sakrifiye edilmiş; bu süre ve basıncın böbrek dokusunda iskemi reperfüzyon hasarının histokimyasal belirteçlerini görebilmek için uygun olduğu yazılmıştır (132).

Reperfüzyon yaralanmasında doku hasarını başlatan temel mekanizma serbest oksijen radikallerinin oluşumu ve bir dizi kimyasal reaksiyonu tetiklemesidir. Araştırmalarda kullanılan kimyasal maddenin reperfüzyon hasarına etkisini göstermede doku veya plazmada serbest oksijen radikallerini göstermek kullanışlı bir yöntem değildir. Çünkü serbest oksijen radikalleri doku ve plazmada stabil olmadıkları için ömürleri kısadır; gösterilmeleri zordur. Bu nedenle dokudaki serbest oksijen radikallerinin gösterilmesinde, girdikleri reaksiyonların son ürünleri veya reaksiyona katılan antioksidanların gösterilmesi gibi indirekt yöntemler uygulanmaktadır. Literatürlerde sıklıkla spesifik dokuda MDA düzeyi ölçümü serum MDA düzeyi ölçümünden daha iyi sonuçlar vereceği yazmaktadır. Biz de çalışmamızda serbest oksijen radikallerinin gösterilmesinde lipid peroksidasyonunun indirekt göstergesi olan doku malonildialdehit (MDA) ölçüm yöntemini kullandık (65,73,90).

İskemi reperfüzyon sonrası IL-1, IL-6 ve Tümör nekrozis faktör alfa sirkülasyonda gözlenir. Bu ajanlara karşı antagonistler kullanılarak bu sitokinlerin vasküler yaralanmaya katkıda buldukları anlaşılmıştır

(71,72,73,133).Biz de çalışmamızda doksisisiklinin iskemi reperfüzyon hasarındaki etkisini araştırmak için diğer biyokimyasal parametreler olarak da doku TNF alfa, IL-1 beta ve IL-6 düzeyini ölçtük.

Literatürde abdominal kompartman sendromu oluşturarak doksisisiklinin iskemi reperfüzyon hasarını önleyici etkisini araştıran çok fazla çalışma yoktur. Ancak temel olarak benzer mekanizma ile iskemi reperfüzyon hasarı oluşturmuş, superior mezenterik arteri klemplemiş araştırmacıların çalışmaları ile de kendi çalışmamızın sonuçlarını karşılaştırdık.

Unsal ve ark.'nın yaptığı çalışmada abdominal kompartman sendromu oluşturularak intestinal iskemi reperfüzyon hasarı oluşturulmuş intestinal doku MDA düzeyi çalışılarak ve histopatolojik inceleme ile hasarın düzeyi tespit edilmiştir. Bunun için ilk gruba 10 mmHg, ikinci gruba 20 mmHg basınç altında 1 saat kompresyon uygulamışlardır. Her iki grupta da mukozal ve submukozal doku MDA düzeyi anlamlı olarak artmış; düz kaslar düzeyinde doku hasarı ise sadece ikinci grupta izlenmiştir (134).

Kaya ve ark.'nın çalışmasında ise iki deney aynı anda yürütülmüş ilk deneyde 30 tavşan 10' arlı üç gruba ayrılmış kontrol grubu dışındaki gruplara 60 dk süre ile 15 ve 25 mmHg basınç uygulanmış ve desuflasyonu takiben 60. dk da sakrifiye edilmişlerdir. İkinci deneyde ise 48 fare 12' şerli 4 gruba ayrılmış sham grubu dışındaki 3 grupta da superior mezenterik arter 60 dk süre ile klemplenmiş reperfüzyon başlamasından itibaren sırası ile gruplara 60 dk süre ile 0 , 15, 25 mmHg basınç uygulandıktan sonra sakrifiye edilmiştir. Doku MDA düzeyleri, yağ/kuru doku ağırlıkları ölçümü; mukozal hasar skorlaması yapılmıştır. Sonuç olarak ilk deneyde 25 mmHg basınç uygulanan grupta doku MDA düzeyleri anlamlı derecede yüksek bulunmuştur. İkinci deneyde de reperfüzyon aşamasında intraabdominal 25 mmHg basınç uygulanan grupta doku MDA düzeyi diğer gruplara göre anlamlı derecede yüksek tespit edilmiştir (149).

Smith ve arkadaşlarının mezenterik iskemi reperfüzyon hasarında doksisisiklinin koruyucu etkisini inceledikleri çalışmalarında iskemi oluşturmadan 2 saat önce 10 mg/ml/vücut ağırlığı dozunda doksisisiklini intraperitoneal olarak vermişler nötrofil aracılı hücre hasarını önlemeye çalışmışlardır.Çölyak arteri bağlayarak iskemi oluşturmuşlar sonuç olarak doksisisiklin verilen grupta jejunum ve ileum doku MDA, IL-1, TNF alfa düzeylerinin kontrol grubundan anlamlı derecede düşük olduğunu, surveyin daha fazla olduğunu tespit etmişlerdir (123).

Steinberg ve ark.'nın domuzlar ile yaptıkları çalışmada doksisisiklinin intestinal iskemi reperfüzyon hasarındaki etkisi araştırılmış, çölyak arterin 45 dk klemplenmesi ve ardından klempin açılmasından sonraki 45. dk da alınan duodenum biyopsilerinde mukozal hasar skorlaması, ve doku MDA,IL-1 ve TNF alfa ölçümleri yapılmıştır.Arterin klemplenmesi ile birlikte intravenöz doksisisiklin verilen grupta kontrol grubuna göre mukozal hasarın anlamlı derece azaldığı, doku MDA, IL-1 ve TNF alfa düzeylerinde istatistiksel olarak anlamlı derecede azalma olduğu tespit etmişler; doksisisiklinin serbest oksijen radikali oluşumunu azaltarak ve proinflamatuvar sitokinlerin salınımını inhibe ederek antiinflamatuvar etki gösterdiğini yazmışlardır (133).

Bunların yanında doksisisiklinin değişik dokularda ve hastalıklarda proinflamatuvar sitokinleri inhibe ederek antiinflamatuvar etki gösterdiğini yazan çalışmacılar da vardır. Cintia ve ark.'nın kuru göz hastalığında yaptıkları klinik çalışmada doksisisiklinin proinflamatuvar sitokinler olan IL-1 beta, IL-6 ve TNF alfa' nın ekspresyonunu azaltarak inflamasyonu önlediği tespit edilmiştir (135). Keith ve ark.'da çalışmalarında metabolik kemik hastalıklarının tedavisi için selektif olarak proinflamatuvar sitokinlerin ekspresyonunu baskılayan doksisisiklinin kullanılabileceğini göstermişlerdir (136). Yochai ve ark.'nın yaptığı klinik çalışmada da doksisisiklinin IL-1 beta, IL-6 ve TNF alfa' nın ekspresyonunu azaltarak korneal ödemin gerilemesinde etkili olduğu bildirilmiştir (137). Krakauer ve ark. nın yaptığı çalışmada stafilokoksik toksik şok sendromunda doksisisiklinin serum TNF-alfa,IL-1,IL-6 ve IL-8 düzeyini

azaltarak antiinflamatuvar etki gösterdiği izlenmiştir. Teresa ve ark.'nın yaptığı deneysel çalışmada doksisisiklinin myokard infarktüsü sonrası remodelling de TNF-alfa , IL-1 beta ve IL-6 düzeyini azaltarak iyileşme sürecini hızlandırıcı etki gösterdiğini yazmışlardır (138).

Çalışmamızda da doku MDA, TNF alfa, IL-1 beta, IL-6 sonuçları altı grup arasında istatiksel olarak anlamlı derecede farklı tespit edilmiştir. Sham grubunda her birinin düzeyi kontrol grubuna göre anlamlı derecede artmış (bu da abdominal kompartman oluşturmak için uygulanan basınç ve sürenin iskemi oluşturmak için yeterli olduğunun biyokimyasal göstergesidir); SF verilen gruplarda bu artış sebat etmiş; doksisisiklin verilen gruplarda ise istatiksel olarak anlamlı derecede düşüş olduğu görülmüştür. Sonuç olarak çalışmamızda doksisisiklinin intestinal iskemi reperfüzyon hasarında etkili olduğunu; bunu da antiinflamatuvar etki mekanizmalarından birisi olan sitokin salınımını inhibe etmesi yolu ile olduğunu gösterdik.

Bütün nötrofil aracılı doku hasarında olduğu üzere iskemi-reperfüzyon yaralanmasında da matriks yıkımı önemli bir patolojik süreçtir. Vasküler bazal membranı oluşturan temel madde tip-4 kollojendir. Bu nedenle son yıllarda tip-4 kollojenaz aktivitesi bilinen MMP-2 enzim sistemi iskemi-reperfüzyon yaralanmalarının da odak noktası olmuştur. Doksisisiklinin nonspesifik matriks metalloproteinaz aktivitesi inhibitörü olduğuna dair yazılar gün geçtikçe artmaktadır. Biz de çalışmamızda doku MMP-2 ve spesifik inhibitörü TIMP-1 düzeyini ölçerek doksisisiklinin etkisini araştırdık.

Rongxiu ve ark.'nın endometrium epitel ve stroma hücre kültürleri ile yaptıkları çalışmada doksisisiklinin TNF alfa ve proMMP-2 ekspresyonunu baskılayarak inflamasyonu önlediği gösterilmiştir (139,140).

Dorothee ve ark.'nın çalışmalarında ise serebral iskemi reperfüzyon oluşturulmuş deneklerde doksisisiklinin MMP-2 ve MMP-9 inhibisyonu yaparak

plazminojen sistemini baskıladıđı ve doksisisiklinin potensiyel anti-iskemik ajan olarak kullanılabileceđini yazmıřlardır (141).

Jie ve ark. ise kardiovasküler hastalıklarda MMP-2 nin TNF alfa ekspresyonunu arttırarak ve apoptozis yolunu tetikleyerek myosit yıkımını arttırdıđını; MMP-2 inhibisyonu ve primer TNF alfa blokajı yapan doksisisiklinin iskemik kardiovasküler hastalıklarda kullanılabileceđini yazmıřlardır (146).

Wilfried ve ark.'nın alıřmasında ise norepinefrin tedavisine bađlı sol ventrikülden meydana gelen fibrozise doksisisiklinin etkisi arařtırılmıřtır. Düzenli olarak peroral verilen doksisisiklinin 3. günden itibaren MMP-2 düzeyinde belirgin azalma yarattıđını norepinefrin ile tedavi edilenlerde doksisisiklinin bu etkisinden yararlanılarak ventrikülden fibrozisin önlenebileceđini yazmıřlardır (142).

Jian Liu ve ark.'nın insan aort hücre kültürlerinde yaptıkları alıřmada aort anevrizmasının fizyopatolojinde ana rol üstlenen MMP-2 aracılı matriks protein yıkımının nonspesifik MMP-2 inhibitörü olan doksisisiklin ile azaltılabileceđi; risk gruplarında doksisisiklinin rutin kullanılması gerektiđi yazılmıřtır (143). John ve ark. da alıřmalarında da abdominal aort anevrizması olan hastalarda doksisisiklinin MMP-9 ve proMMP-2 aktivitesini baskılayarak konnektif dokuda stabilatör rol üstlendiđini göstermiřlerdir (144).

Bununla birlikte Ding ve ark.'nın yaptıđı alıřmada düşük doz doksisisiklinin abdominal aort anevrizması olan hastalardaki etkisi arařtırılmıřtır. Cerrahiden önceki bir ay boyunca hastalara 100 mg/gün oral doksisisiklin verilmiř perop anevrizma duvarından MMP-1,-2,-3,-7,-9,-11,-12 ,-14 ve TIMP-1 ölçümü yapılmıř sonuçların plasebo verilen gruptan anlamlı derecede farklı olmadıđı görülmüř; düşük doz doksisisiklin tedavisinin anevrizma duvarında MMP ve TIMP aktivitesini etkilemediđini yazmıřlardır (150).

Bizim çalışmamızda ise MMP-2 düzeyinin 1 saatlik abdominal hipertansiyona maruz kalan, dekompresyonu takiben sakrifiye edilen sham grubunda kontrol grubuna göre istatistiksel olarak anlamlı derecede artış olduğu görülmüştür. SF verilerek 1. ve 24. saatlerde sakrifiye edilen gruplarda da kontrol grubuna göre anlamlı artış olmuştur (iskemi reperfüzyon hasarı oluşturmada uygun basınç ve yeterli süre kompresyon uyguladığımızın bir diğer biyokimyasal göstergesidir). İntraabdominal hipertansiyon oluşturulmaya başlanması ile birlikte intraperitoneal olarak doksisisiklin verilen ve dekompresyonu takiben 1. ve 24. saatlerde sakrifiye edilen grup 5 ve 6 da ise hem kontrol hem de SF gruplarına göre MMP-2 düzeyinde anlamlı azalma gözlenmiştir. TIMP-1 düzeyinde ise kontrol grubuna göre sham grubunda ve insüflasyon ile birlikte intraperitoneal olarak SF verilen ve 1. saatte sakrifiye edilen grupta artış tespit edilmiş ancak bu istatistiksel olarak anlamlı bulunmamıştır. SF verilerek dekompresyonu takiben 24. saatte sakrifiye edilen grupta ise TIMP-1 düzeyindeki artış kontrol grubuna göre anlamlı derecede farklıdır. İntraabdominal hipertansiyon oluşturulmaya başlanması ile birlikte intraperitoneal olarak doksisisiklin verilen ve dekompresyonu takiben 1. ve 24. saatlerde sakrifiye edilen iki gruptaki TIMP-1 düzeyindeki artış diğer dört gruptan da anlamlı derecede farklıdır. Sonuç olarak çalışmamızda doksisisiklinin, iskemi reperfüzyon hasarının azaltılmasında kollojen yıkımını tetikleyen MMP-2 yi spesifik inhibitörü olan TIMP-1' i arttırmak yolu ile inhibe ederek etkili olduğu gösterilmiştir.

Çalışmamızda ayrıca doksisisiklinin iskemi reperfüzyon hasarına histopatolojik düzeyde etkisi ve apoptozis ile ilişkisini araştırdık. Bunun için her denekten alınan ince barsak örnekleri hem Hematoksilen Eosin ile hem de apoptotik ve bcl-2 (+) hücreleri araştırmak için immünohistokimyasal boyalar ile boyandı.

Iwasaki ve ark.'nın yaptıkları çalışmada T lenfoblastik insan lösemik hücrelerinde doksisisiklinin etkisi araştırılmış; doksisisiklinin caspase 3 yolağını aktive ederek apoptozisi tetiklediği gösterilmiştir.(115)

Xiao ve ark.'nın yaptıkları çalışmada ise insan konjunktiva epitel hücrelerinde doksisisiklinin hem proinflamatuvar hücrelerin aktivitesini baskılayarak hem de apoptozisi artırıcı etkisi ile inflamasyonu engellediği gösterilmiştir (145).

Sandler ve ark.'nın yaptıkları çalışmada insan ve fare mast hücre kültürlerini kullanmışlar; doksisisiklinin apoptozis kaskatını arttırdığını ve antiapoptotik bcl-2 ekspresyon hızını downregüle ettiğini göstermişler ve yakın gelecekte doksisisiklinin antineoplastik ajanlar ile birlikte kullanılabileceğini yazmışlardır.(147)

Chhipa ve ark.'nın yaptığı çalışmada bir antineoplastik ilaç olan siklofosfamid in etkisinin doksisisiklin ile birlikte kullanılarak artırılacağı dolayısıyla siklofosfamidin dozunun düşürülerek yan etkilerin azaltılacağı yazılmıştır. Çalışmada doksisisiklinin antiapoptotik bcl-2 ekspresyonunu azaltarak proapoptotik etki gösterdiği bu yolla siklofosfamidin etkisini arttırdığı bildirilmiştir.(148)

Bizim çalışmamızda ise Hematoksilen Eosin boyaması ile yapılan incelemede abdominal kompartman oluşturulan doksisisiklin verilen ve dekompresyonu takiben 1. ve 24. saatlerde sakrifiye edilen gruplarda inflamasyon, ödem, konjesyonun plasebo verilen gruplara göre anlamlı derecede azaldığı nekrotik hücrelerin her iki grupta da ortadan kalktığı görüldü. İmmünohistokimyasal boyalar ile apoptotik ve bcl-2 (+) hücre tespit edilerek yapılan çalışmalarda ise doksisisiklin verilen gruplarda (grup 5,6) apoptotik hücrelerin anlamlı derecede arttığı ve bcl-2 ekspresyonunun belirgin olarak azaldığı görülmüştür. Çalışmamızda yukarıda bahsedilen değişik dokularda yapılan immünolojik ve histokimyasal incelemelere benzer şekilde doksisisiklinin özellikle reperfüzyon hasarının etkisi ile geç dönemde görülmesi beklenen nekrozu engellediği; caspase 3 yolağını aktive ederek ve antiapoptotik bcl-2 aktivitesini baskılayarak apoptozisi arttırdığı tespit edilmiştir.

6. SONUÇ VE ÖNERİLER

Deneysel çalışmamızda abdominal kompartman oluşturulmuş ratlarda doksisisiklinin iskemi reperfüzyon hasarını azaltıcı veya önleyici etkisi olup olmadığını araştırdık.

1. Doku MDA, IL-1 beta , IL-6, TNF alfa ölçümlerinde abdominal kompartman sendromu oluşturularak dekompresyonu takiben sakrifiye edilen sham grubu ile kontrol grubu arasında istatistiksel anlamlı derecede artış vardı.Bu sonuç ratlarda abdominal kompartman oluşturabildiğimizi; iskemi için uygun süre ile yeterli basınç uyguladığımızı göstermektedir.

2. Kontrol grubu ile karşılaştırıldığında SF verilen gruptaki doku MDA, IL-1 beta , IL-6, TNF alfa ölçümlerinde anlamlı fark yokken doksisisiklin verilen grupta istatistiksel olarak anlamlı azalma tespit edilmiş ve böylece doksisisiklinin proinflamatuvar sitokinleri inhibe ederek reperfüzyon hasarını azalttığı gösterilmiştir.

3. Doku MMP-2 ölçümlerinde abdominal kompartman sendromu oluşturularak dekompresyonu takiben sakrifiye edilen sham grubu ile kontrol grubu arasında istatistiksel anlamlı derecede artış vardı. Bu iskemik hasara reaksiyon olarak beklenen fizyolojik bir yanıtı.Doksisisiklinin verdiğimiz grupta ise doku MMP-2 düzeylerinin diğer tüm gruplara göre istatistiksel olarak anlamlı derecede azalmış tespit edilmesi doksisisiklinin MMP inhibisyonu yolu ile de antiinflamatuvar etki gösterdiğini doğrulamıştır.

4. Kontrol grubu ile 1 saatlik abdominal hipertansiyonu takiben sakrifiye edilen sham grubundaki TIMP-1 düzeylerindeki fark istatistiksel olarak anlamlı değildir. Doksisisiklin verilen dekompresyonu takiben 1. ve 24. saatlerde sakrifiye edilen gruptaki doku TIMP-1 ölçümlerinde diğer tüm gruplara göre istatistiksel olarak anlamlı derecede artış tespit edilmiştir.Bu da bize doksisisiklinin MMP inhibisyonu spesifik inhibitörleri olan TIMP yolu ile yaptığını göstermektedir.

5. Hematoksilen Eosin boyaması ile yapılan çalışmada kontrol grubunda normal intestinal doku; abdominal kompartman oluşturulup dekompresyonu takiben sakrifiye edilen sham grubunda inflamasyon, ödem, konjesyon görüldü; nekroz görülmedi. SF verilen gruplarda inflamasyon, ödem, konjesyon vardı ancak 24. saatte sakrifiye edilen grupta bu bulgular daha belirgindi ve yer yer nekrotik hücreler dikkati çekmekteydi. Doksisisiklin verilen ve dekompresyonu takiben 1. ve 24. saatlerde sakrifiye edilen gruplarda ise inflamasyon, ödem, konjesyon vardı. Nekroz her iki grupta da izlenmedi. Bu da bize SF verilerek 24. saatte sakrifiye ettiğimiz grupta gördüğümüz nekrotik hücrelerin doksisisiklin verdiğimiz grupta doksisisiklinin etkisi ile tamamen ortadan kalktığını göstermiştir.

6. İmmünohistokimyasal boyalar ile apoptotik ve bcl-2 (+) hücre tespit edilerek yapılan çalışmalarda ise kontrol grubunda yer yer apoptotik ve bcl-2 (+) hücre tespit edildi (intestinal mukozanın hızlı turn-overına bağlı). Sham grubu ile SF verilerek 1. saatte sakrifiye edilen grupta apoptotik ve bcl-2 (+) hücre sayısında hafif artış olduğu tespit edildi. SF verilerek 24. saatte sakrifiye edilen grupta ise apoptotik ve bcl-2 (+) hücreler belirgin olarak artmıştı. Doksisisiklin verilen gruplarda ise apoptotik hücrelerin arttığı ve bcl-2 ekspresyonunun belirgin olarak azaldığı görülmüştür. Öngördüğümüz şekilde doksisisiklin apoptozisi arttırmış ve anti-apoptotik etki gösteren bcl-2 ekspresyonunu azaltmıştır.

KAYNAKLAR

1. Saagi BH, Sugerman HJ Abdominal compartment syndrome J. Trauma 1998; 45: 597-608
2. Emerson H. Intra-abdominal pressures. Arch Intern Med 1911;7: 754-784
3. Thorington JM, Schmidt CF. A study of urinary output and blood-pressure changes resulting in experimental ascites. Am J Med Sci 1923;165:880-90
4. Gross RE. A new method for surgical treatment of large omphaloceles. Surgery 1948;24:277-292
5. Kron IL, Harman PK, Nolan SP. The measurement of intra-abdominal pressures a criterion for abdominal re-exploration. Ann Surg 1984;199:28-30
6. Bloomfield GL, Ridings PC Proposed relationship between increased intraabdominal, intrathorasic and intracranial pressure. Crit. Care Med 1997;5: 496-503
7. Lynch FP, Ochi T Cardiovascular,renal cerebral effects of increased intraabdominal pressure J Ped. Surg 1993;217:576-586
8. Chiristen Y. Reymond MA Hemodynamic effects of intermittent pneumatic compression of the lower limb during laparoscopic cholecystectomy Am. J. Surg 1995;70:549-597
9. Schein M, Wittmann D, Aprahamian C, Condon R. The abdominal compartman syndrome: the phsiological and consequences of elevated intraabdominal pressure. J. Am. Coll Surg. 1995;180:745-753
10. Nebelkopf H. Abdominal compartman syndrome Am J Nurs. November 1999;99:53-56

11. Smith PC, Tweddell JS Alternative approaches to abdominal wound closure in severely injured patients with massive visseral edema J. Trauma 1992; 32:16-20
12. Lozen Y. Intraabdominal hypertension and abdominal compartment syndrome in trauma: pathophysiology and interventions. AACN Clin Issues. 1999;10:104-112
13. Offner P. De Souza A. Moore E et al. Avoidance of abdominal compartment syndrome in damage-control laparotomy after trauma. Arch. Surg 2001;136:678-681
14. Diebel L. Saxe J. Dulehovsky S. Effects of intraabdominal pressure on abdominal wall blood flow. Am Surg 1992;58:575-755
15. Biffl WI, Moore EE, Burch JM, Offner PJ, Franciose RJ, Johnson JL. Secondary abdominal compartment syndrome is a highly lethal event. Amer J Surg. 2001; 182:645-648
16. Eddy V, Nunn C, Morris JA. Abdominal compartment syndrome Surg Clin North Amer 1997;77:801-812
17. Burch JM, Moore EE, Moore FA, Franciose R. The abdominal compartment syndrome Surg Clin North Amer 1996; 76: 833-842
18. Lee SL, Anderson JT, Kraut EJ, Wisner DH, Wolfe BM. A simplified approach to the diagnosis of elevated intraabdominal pressure. J Trauma 2002;52:1169-1172
19. Nayduch D, Sullivan K, Reed RN. Abdominal compartment syndrome J. Trauma Nurs. 1997;4: 5-11
20. Fritsch DE, Steinman RA, Managing trauma patients with abdominal compartment syndrome Crit Care Nurse 2000;20: 48-58

21. Malbain MLNG: Intraabdominal pressure in the intensive care unit In Yearbook of intensive care and emergency medicine Intensive Care Med. 2001;57:565-585
22. Chetham ML, Safcsak K : Intraadominal pressure a revised method for measurement. J Am Coll Surg 1998,186: 594-595
23. Sugre M. Intraabdominal pressure: time for critical practice guidelines. Intensive Care Med. 2002;28:389-391
24. Sanchez NC, Tenofsky PL, Dort JM, Shen LY, Helmer SD, Smith RS. What is normal intraabdominal pressure? Am Surg 2001;67:243-248
25. Fusco MA, Martins RS, Chang MC. Estimation of intraabdominal pressure by bladder pressure measurement: validity and methodology. J Trauma 2001;50:297-302
26. Balogh F Jones S, D' Amours, Parr M continious intraabdominal pressure measurement technique. The American Journal of Surgery 2001;6: 679-684
27. Akıncı ÖF, Uzunkaya A. Abdominal basıncın bir göstergesi olarak mesane içi basıncın ölçümü. Ulusal Cerrahi Dergisi 1997;13:329-332
28. Meldrum DR, Moore FA, Prospective characterization and selective menagement of the abdominal chompartment syndrome Am J Surg 1997;174:667-673
29. Avery B. Nathens MD. Frederic D. Brenneman MD. Baulanger MD. The Abdominal Compartment Syndrome. Canadian Journal of Surgery 1997;40: 254
30. Cullen DJ. Coyle JP. Teplic R. Long MC Cardiovascular, pulmonary and renal effects of massively increased intraabdominal pressure in critical ill patients. Crit Care Med 1989;17:118-121

31. Diebel LN, Wison RG, Dulchavsky SA, Saxe J Effects of increased intraabdominal pressure on hepatic arterial, portal venous and hepatic microcirculatory blood flow. *J Trauma* 1992;33:279-283
32. Nathens AB, Brenneman FD, Boulanger BR. The Abdominal Compartment Syndrome. *Can J Surg* 1997;4:254.
33. Sieh KM, Chu KM, Wong J. Intra abdominal hypertension, and Abdominal Compartment Syndrome. *Langenbeck's archives of surgery* 2001;386:53-61
34. Balogh Z, Mckinley BA, Holcomb JB, Miller CC, Cocanour CS, Koz RA, et al. Both primary and secondary abdominal compartment syndrome can be predicted early and are harbingers of multiple organ failure. *J Trauma* 2003;54:848-59.
35. Diable LN, Dulchavsky SA, Brown WJ. Splanchnic ischemia and bacterial translocation in the abdominal compartment syndrome. *J Trauma* 1997;43:852-5.
36. Schwarz B, Salak N, Hofstotter H, Pajik W, Kontzer H, Mayr A. Intestinal ischemia reperfusion syndrome: Pathophysiology, clinical significance, therapy. *Wien Klin Wochenschr* 1999;111:539-48
37. Thorington JM, Schmidt CF A study of urinary output and blood pressure changes resulting in experimental ascites *Am J Med Sci* 1923;165:880-890
38. Bradley SE, Bradley GP The effects of increased intraabdominal pressure on renal function in man. *J Clin Invest* 1995;26:1011-1022
39. Williams M, Sims HH Abdominal compartment syndrome: case reports and implications for management in critically ill patients. *Am Surg* 1997;63(6):555-558.

40. Sugrue M, Jones F, Lee A, Intraabdominal pressure and gastric intramucosal pH: is there any association? *World J Surg* 1996;20:988-991
41. Plattel CF, Hall J, Clarc G Intra-abdominal pressure and renal function after surgery to the abdominal aorta. *Aust NZ J Surg* 1990;10:213-218.
42. Sherly MP, Robinson AA, Hesfold JW Hemodynamic effects following surgical release of increased intra-abdominal pressure. *Br J Anesth* 1987;59:800-805
43. Wittmann R, Dietmar H *Compartment Syndrome of the Abdominal Cavity. Intensive care medicine* New York , Lipincott, 1996 :1884-1904
44. Roth DL, Nysca M, Glick SM The effect of abdominal pressure on plasma antidiuretic hormone levels in the dog. *J Surg Res* 1982;32:65-68.
45. Kashtan J, Green JF, Parsons EQ Hemodynamic effects of increased abdominal pressure. *J Surg Res* 1981;30:249-255.
46. Rasmussen IB, Bergrenn U, Arvidson D Effects of pneumoperitoneum on splanchnic hemodynamics: an experimental study in pigs. *Eur J Surg* 1995;161:819-824
47. Eleftheriadis E, Kozampassi K, Papanotas K. Gut ischemia, oxidative stress, and bacterial translocation in elevated abdominal pressure in rats. *World J Surg* 1996;20:11-15
48. Pusajo JF, Bumashyn E, Agurolla A. Postoperative intra-abdominal pressure: its relation to splanchnic perfusion, sepsis, multiple organ failure and surgical re-intervention. *Int Crit Care Dig* 1994;13:2-8.
49. Ivantury RR, Dibel LN, Intraabdominal hypertansion and abdominal compartment syndrome *Surg Clin North Am* 1997;77:783-800

50. Bongard FB, Ryan M Advers cocequences of increased intraabdominal pressure on bowel tissue oxygen J Trauma 1995;39:519-524
51. Ein SH, Superina R. Ischemic bowel after primary clossure for gastrochisis J Ped Surg 1998;23:728-730
52. Parra MW. Al-Khayat H. Smith HG. Cheatham ML. Paracentesis for resuscitation-induced abdominal compartment syndrome: an alternative to decompressive laparotomy in the burn patient. Journal of Trauma-Injury Infection & Critical Care. 2006; 60(5):1119-21.
53. Corcos AC, Sherman HF. Percutaneous treatment of secondary abdominal compartment syndrome. J Trauma. 2001;51:1062-1064
54. Latenser BA, Kowal-Vern A, Kimball D, Chakrin A, Dujovny N. A pilot study comparing percutaneous decompression with decompressive laparotomy for acute abdominal compartment syndrome in thermal injury. J Burn Care Rehabil. 2002;23: 190 -195.
55. Rotando M. Treatment and sequelae of abdominal compartment syndrome: early and later management of the open abdomen. Program and abstracts of the 85th Annual Clinical Congress of the American College of Surgeons; October 10-15, 1999; San Francisco, Calif.
56. Flores AE, Avila GE, Gonzales GE, Rivera BE, Lopez JL, Reynoso T : Early diagnosis and risk factors associated with abdominal compartment syndrome. Am J Surg 2005; 73(3):179-183.
57. Serpytis M, Ivaskevicius J; Intra-abdominal hypertension and multiple organ dysfunction syndrome. Medicina, 2005; 41(11): 903-909.
58. Moore EE Staged laparatomy for the hypothermia,ascidosis and chogulopathy syndrome Am J Surg 1996;174:666-673

59. Morris JA, Eddy YA The staged celiotomy for trauma Ann Surg 1993;217:576-588
60. Saxe JM, Ledgerwood AM Managemend of the difficult abdominal clossure Surg Clin North Am 1993;73:243-251
61. Brock WB , Barker DE Temporary closure of open abdominal wound the vacuum pack Am Surg 1995;61:30-35
62. İntraabdominal hipertansiyonun önlenmesinde prostetik mesh kullanımı.Dr. Aslı Akbilen.Uzmanlık Tezi.Cerrahpaşa Tıp Fakültesi Genel Cerrahi AD. 1999
63. N. Nagai, Y. Oike, K. Izumi-Nagai, T. Urano, Y. Kubota, K. Noda, Y. Ozawa,M. Angiotensin II Type 1 Receptor-Mediated Inflammation Is Required for Choroidal Neovascularization Arterioscler. Thromb. Vasc. Biol., 2006; 26(10): 2252 - 2259
64. Y. Ye, Y. Lin, S. Atar, M.-H. Huang, J. R. Perez-Polo, B. F. Uretsky, and Y. Birnbaum Myocardial protection by pioglitazone, atorvastatin, and their combination: mechanisms..and possible interactions Am J Physiol Heart Circ Physiol , 2006;291(3):1158-1169.
65. L.Michalik and W. Wahli Involvement of PPAR nuclear receptors in tissue injury and wound repair.J. Clin. Invest. 2006;116(3):598-606.
66. D. G. Johns, Z. Ao, M. Eybye, A. Olzinski, M. Costell, S. Gruver, S. A. Smith, S. A. Douglas,and C.H.Macphee Rosiglitazone Protects against Ischemia/Reperfusion-Induced Leukocyte Adhesion in the Zucker Diabetic Fatty Rat J. Pharmacol. Exp. Ther , 2005; 315(3): 1020 -1027.
67. Welbourn CR, Goldman G, Paterson IS, Valeri CR, Shepro D, Hechtman HB. Pathophysiology of ischaemia-reperfusion injury: central role of the neutrophil. Br. J. Surg. 1991; 78: 651-5.

68. Thomas CE, Morehouse LA, Aust SD. Ferritin and superoxide dependent lipid peroxidation. *J. Biol. Chem.* 1985; 260: 3275-80.
69. Moncada S, Gryglewski R, Bunting S, Vane JR. An enzyme isolated from arteries transforms prostaglandin endoperoxides to an unstable substance that inhibits platelet aggregation. *Nature* 1976; 263: 663-5.
70. Forman MB, Velasco CE, Jackson EK. Adenosine attenuates reperfusion injury following regional myocardial ischaemia. *CardioVasc. Res.* 1993; 27: 917.
71. Lewis MS, Whatley RE, Cain P, McIntyre TM, Prescott SM, Zimmerman GA. Hydrogen peroxide stimulates the synthesis of platelet activating factor by endothelium and induces endothelial cell-dependent neutrophil adhesion. *J. Clin. Invest.* 1988; 82: 2045-55.
72. Otamiri T, Togesson C. Role of phospholipase A2 and oxygenated free radicals in mucosal damage after small intestinal ischemia and reperfusion. *Am. J. Surg.* 1989; 157: 562-6.
73. Koko KJ. Free radical effects on membrane protein in myocardial ischemia and reperfusion injury. *Moll. Cell. Cardiol.* 1987; 19: 209-16.
74. Kellog EW. Superoxide, hydrogen peroxide and singlet oxygen in lipid peroxidation by a xanthine oxidase system. *J. Biol. Chem.* 1975; 250: 8812-7
75. Vane JR, Anggard EK, Botting RM. Regulatory functions of the vascular endothelium. *N. Engl. J. Med.* 1990; 323: 27-36.
76. Rees DD, Palmer RMJ, Schulz R, Hodson IIF, Moncada S. Characterization of three inhibitors of endothelial nitric oxide synthase in

vitro and in vivo. *Am. J. Pharmacol.* 1990; 101: 746-52.

77. Karasawa A, Guo JP, Ma XL, Tsao PS, Lefer AM. Protective actions of a leukotriene B₄ antagonist in splanchnic ischemia and reperfusion in rats. *Am. J. Physiol.* 1991; 261:191-198.
78. Qu XW, Rozenfeld RA, Huang W, Bulkley GB, Hsueh W. The role of xanthine oxidase in platelet activating factor induced intestinal injury in the rat. *Gut* 1999; 44: 203-11.
79. Rubin BR, Smith A, Liauw S, Isenman D, Romaschin AD, Walker PM. Complement activation and white cell sequestration in postischemic skeletal muscle. *Am. J. Physiol.* 1990; 259: 525-31.
80. Rubanyi GM, Vanhoutte PM. Hypoxia releases a vasoconstrictor substance from the canine vascular endothelium. *J. Physiol.* 1985; 364: 45-56. 64. Lopez Farre A, Riesco A, Espmosa G, Digiuni E, Cernades MR, Alvares V, et al. Effect of endothelin-1 on neutrophil adhesion to endothelial cells and perfused heart. *Circulation* 1993; 88: 1166-71.
81. Ignarro LJ, Buga GM, Wood KS, Byms RE, Chaudhuri G. Endothelium-derived relaxing factor produced and released from artery and vein is nitric oxide *Proc. Natl. Acad. Sci.* 1987; 84: 9265-9.
82. Ignarro LJ, Fukuto JM, Griscavage JM, Rogers NE, Byrns RE. Oxidation of nitric oxide in aqueous solution to nitrite but not nitrate: comparison with enzymatically formed nitric oxide from L-arginine. *Proc. Natl. Acad.* 1993; 90: 8103-7.
83. Park JH, Chang SH, Lee KM, Shin SH. Protective effect of nitric oxide in an endotoxin-induced septic shock. *Am. J. Surg.* 1996; 171: 340-5.

- 84.** Clancy RM, Leszczylska-Piziak J, Abramson SB. Nitric oxide, an endothelial cell relaxation factor, inhibits neutrophil superoxide anion production via a direct action on the NADPH oxidase. *J. Clin. Invest.* 1992; 90: 1116-21.
- 85.** Reilly MR, Schiller JH. Pharmacologic approach to tissue injury mediated by free radicals and other reactive oxygen metabolites. *Am J Surg* 1991;161:488-503
- 86.** Kondo K, Mitchell JA, de Nucci G, Vane JR. Simultaneous measurement of endothelium-derived relaxing factor by bioassay and guanylate cyclase stimulation. *Pharmacol.* 1989; 98: 630-6.
- 87.** Alataş O, Sahin A, Colak O, Inal M, Köken T, Yaşar B, Karahüseyinoglu E. Beneficial effects of allopurinol on glutathione levels and glutathione peroxidase activity in rat ischaemic acute renal failure. *J Int Med Res.* 1996 Jan-Feb;24(1):33-9.
- 88.** Muller CD, Schuber F. Fluorometric determination of polystyrene latex: application to the measurement of phagosomes and phagocytosis. *Annal. Biochem.* 1986; 152: 167-71.
- 89.** Granger DL, Taintor RR, Boockvar KS, Hibbs JB. Determination of nitrate and nitrite in biological samples using bacterial nitrate reductase coupled with the Griess reaction. *Methods Enzymology* 1996; 268: 142-51.
- 90.** Halliwell B. Superoxide, iron, vascular endothelium and reperfusion injury. *Free Radic. Res. Commun.* 1989; 5: 315-8.
- 91.** Tosa Y, Lee WPA, Kollias N. Monoclonal antibody interselluler adhesion molecule 1 protects ischemia reperfusion injury *Plast*

Reconstr Surg 1998;1001:1586-1596

92. Seven A, Candan G, Serbest radikaller ve lipid peroksidasyonu. Klinik Gelişim. 1995;8:3906-3911
93. Sier CF, et al. Tissue levels of matrix metalloproteinases MMP-2 and MMP-9 are related to the overall survival of patients with gastric carcinoma. Br J Cancer 1996; 74(3):413-7
94. Musso O, et al. In situ detection of matrix metalloproteinase-2 (MMP2) and the metalloproteinase inhibitor TIMP2 transcripts in human primary hepatocellular carcinoma and in liver metastasis. J Hepatol. 1997;26(3):593-605.
95. Schwartz JD, Monea S, Marcus SG. Soluble Factor(s) Released From Neutrophils Activates Endothelial Cell Matrix Metalloproteinase-2. J Surg Res. 1998;76: 79-85.
96. Soo C. Shaw WW, Zhang X. Differential Expression of Matrix Metalloproteinases and Their Tissue-Derived Inhibitors in Cutaneous Wound Repair. Plast Reconstr Surg. 2000;105: 638 - 647.
97. La Fleur M, Underwood JL, Rappolee DA. Basement Membrane and Repair of Injury to Peripheral Nerve: Defining a Potential Role for Macrophages, Matrix Metalloproteinases, and Tissue Inhibitor of Metalloproteinases J Exp Med. 1996;184: 2311-2326.
98. Howard EW, Bullen EC, Banda MJ. Preferential inhibition of 72- and 92-kDa Gelatinases by Tissue Inhibitor Of Metalloproteinase-2. J Biolog Chem. 1991 ;266: 1370-1375
99. Imren S. Kohn DB. Shimada H. Overexpression of Tissue Inhibitor of

Metalloproteinases-2 by Retroviral Mediated Gene Transfer in Vivo Inhibits Tumor Growth and Invasion. *Cancer Res.* 1996;56:2891-2895.

100. Bigatel Da, Elmore JR, Carey DJ. The matrix metalloproteinase inhibitor BB94 limits expansion of experimental abdominal aortic aneurysms. *J Vasc Surg* 1999;29: 130 -139.
101. Jenkins GM, Crow MT, Bilato C. Increased Expression of Membrane-Type Matrix Metalloproteinase and Preferential Localization of Matrix Metalloproteinase-2 the Neointima of Balloon-Injured Rat Carotid Arteries. *Circulation.* 1998;97: 82-90.
102. Curci JA, Petrincic D, Liao S. Pharmacologic suppression of experimental abdominal aortic aneurysms: A comparison of doxycycline and four chemically modified tetracyclines. *J Vasc Surg.* 1998;28: 1082-1093.
103. Cheung P, Sawicki G, Wozniak M. Matrix Metalloproteinase-2 Contributes to Ischemia-Reperfusion Injury in the Heart. *Circulation.* 2000;101: 1833 -1839.
104. Petrincic D, Liao S, Holmes DR, Reilly JM, Parks WC, Thompson RW: Doxycycline inhibition of aneurysmal degeneration in an elastase-induced rat model of abdominal aortic aneurysm: preservation of aortic elastin associated with suppressed production of 92 kD gelatinase. *J Vasc Surg* 1996; 23:336-346
105. Curci JA, Mao D, Bohner DG, Allen BT, Rubin BG, Reilly JM, Sicard GA, Thompson RW: Preoperative treatment with doxycycline reduces aortic wall expression and activation of matrix metalloproteinases in patients with abdominal aortic aneurysms. *J Vasc Surg* 2000;31 :325-342

- 106.** Boyle JR, McDermott E, Crowther M, Wills AD, Bell PR, Thompson MM: Doxycycline inhibits elastin degradation and reduces metalloproteinase activity in a model of aneurysmal disease. *J Vasc Surg* 1998, 27:354-361
- 107.** Greenwald RA, Moak SA, Ramamurthy N, Golub LM: Tetracyclines suppress matrix metalloproteinase activity in adjuvant arthritis and in combination with flurbiprofen, ameliorate bone damage. *J Rheumatol* 1992;19:927-938
- 108.** Gilbertson-Beadling S, Powers EA, Stamp-Cole M, Scott PS, Wallace TL, Copeland J, Petzold G, Mitchell M, Ledbetter S, Poorman R: The tetracycline analogs minocycline and doxycycline inhibit angiogenesis in vitro by a non-metalloproteinase-dependent mechanism. *Cancer Chemother Pharmacol* 1995; 36:418-424
- 109.** M. H. Schoenberg and H. G. Beger Oxygen radicals in intestinal ischemia and reperfusion *Chemico-Biological Interaction*. 1990;76: 141-161
- 110.** H. Sobral do Rosário, C. Saldanha and J. Martins e Silva Increased Leukocyte–Endothelial Interaction in the Mesenteric Microcirculation Following Remote Ischemia–Reperfusion *Microvascular Research* 1999;57:199-202
- 111.** Annick Caron, Richard R. Desrosiers and Richard Béliveau Ischemia injury alters endothelial cell properties of kidney cortex: Stimulation of MMP-9 *Experimental Cell Research*. 2005;310: 105-116
- 112.** Nelson MW: Chemical and biological dynamics of tetracyclines. *Adv*

Dent Res 1998;12:5-11

113. Ryan ME, Ramamurthy S, Golub LM: Matrix metalloproteinases and their inhibition in periodontal treatment. *Curr Opin Periodontol* 1996; 3:85-96
114. R. K. Clark, E. V. Lee, R. F. White, Z. L. Jonak, G. Z. Feuerstein and F. C. Barone Reperfusion following focal stroke hastens inflammation and resolution of ischemic injured tissue *Brain Research Bulletin*. 1994;35:387-392
115. Iwasaki H, Inoue H, Mitsuke Y, Badran A, Ikegaya S. Doxycycline induces apoptosis by way of caspase-3 activation with inhibition of matrix metalloproteinase in human T-lymphoblastic leukemia CCRF-CEM cells *Journal of Laboratory and Clinical Medicine*. 2002;140: 382-386
116. J. T. Bettany, N. M. Peet, R. G. Wolowacz, T. M. Skerry and P. S. Grabowski Tetracyclines induce apoptosis in osteoclasts *Bone*. 2000;27: 75-80
117. Smith J.R. and Gabler, WL Doxycycline suppression of ischemia reperfusion induced hepatic injury *Inflammation* 1994;18(2):193-201
118. Fife RS, Sledge Jr GW: Effects of doxycycline on in vitro growth, migration, and gelatinase activity of breast carcinoma cells. *J Lab Clin Med* 1995;125:407-411
119. Seftor RE, Seftor EA, De LJ, Kleiner DE, Leferson J, Stetler-Stevenson WG, McNamara TF, Golub LM, Hendrix MJ: Chemically modified tetracyclines inhibit human melanoma cell invasion and metastasis. *Clin Exp Metastasis* 1998;16:217-225

120. Tamargo RJ, Bok RA, Brem H: Angiogenesis inhibition by minocycline. *Cancer Res* 1991;51 :672-675
121. Rudek MA, Figg WD, Dyer V, Dahut W, Turner ML, Steinberg SM, Liewehr DJ, Kohler DR, Pluda JM, Reed E: Phase I clinical trial of oral COL-3, a matrix metalloproteinase inhibitor, in patients with refractory metastatic cancer. *J Clin Oncol* 2001;19:584-592
122. Guerin C, Laterra J, Masnyk T, Golub LM, Brem H: Selective endothelial growth inhibition by tetracyclines that inhibit collagenase. *Biochem Biophys Res Commun* 1992;188:740-745
123. Smith J.R. and Gabler, WL Protective effects of doxycycline in mesenteric ischemia and reperfusion. *Research Communications in Molecular Pathology and Pharmacology* 1995;83(3):303-316
124. TeKoppele JM, Beekman B, Verzijl N, Koopman JL, DeOroot J, Bank RA: Doxycycline inhibits collagen synthesis by differentiated articular chondrocytes. *Adv Dent Res* 1998;12:63-67
125. Cohen, J. J., R. C. Duke, V. A. Fadok, and K. S. Sellins. Apoptosis and programmed cell death in immunity. *Annu. Rev. Immunol.*1992; 10: 267-293
126. McConkey, D. J., S. Orrius, and M. Jondal.. Cellular signaling in programmed cell death (apoptosis). *Immunol. Today* 1994;11: 120-121
127. Thompson, C. B. Apoptosis in the pathogenesis and treatment of disease. *Science* 1995; 267:1456-1462
128. Rose, S. F., T. R. Bruce, P. Carmen, and W. S. George Jr. Inhibition of proliferation and induction of apoptosis by doxycycline in cultured

human osteosarcoma cells. *J. Lab. Clin. Med* 1997;130: 530-534

- 129.** Malbrain M, Cheatham M, Kirkpatrick A, Sugrue M, Parr M, Waele, J, Balogh Z, Leppäniemi A, Olvera C. Results from the International Conference of Experts on Intra-abdominal Hypertension and Abdominal Compartment Syndrome. I. Definitions *Intensive Care Medicine*, 2006;11:1722-1732(11)
- 130.** Arthur H. Friedlander and Michael S. Golub Intra-abdominal Hypertension and Abdominal Compartment Syndrome *J. Lab. Clin. Med* 2006;101:95-101
- 131.** Sener G, Kaçmaz A, Polat A, User Y, Tilki M, Özkan S Octreotide improves reperfusion-induced oxidative injury in acute abdominal hypertension in rats *Journal of Gastrointestinal Surgery* 2004;8:113-119
- 132.** Ming S , Chenghong P , Hao C, Boyong S , Guangwen Z , Chuan S and Hongwei L. Intra-abdominal Hypertension and Abdominal Compartment Syndrome *Chinese Journal of Organ Transplantation*, 2006;27(1): 22–25
- 133.** Steinberg J. Halter J, Schiller H , Gatto L, Carney D, Lee H, Golub L, Nieman G. Pretreatment with Simvastatin Reduces Lung Injury Related to Intestinal Ischemia-Reperfusion in Rats *Shock*. 2005 ;24(4):348-356
- 134.** Unsa M, Imamoglu M, Kadioglu M, Aydin S, Ulku C, Kesim M, Alver A The acute alterations in biochemistry, morphology, and contractility of rat-isolated terminal ileum via increased intra-abdominal pressure *Pharmacological Research* 2006; 53:135-141
- 135.** Cintia S. De Paiva, Rosa M. Corrales, Arturo L. Villarreal, William J. Farley, De-Quan Li, Michael E. Stern and Stephen C. Pflugfelder Corticosteroid and doxycycline suppress MMP-9 and inflammatory

cytokine expression, MAPK activation in the corneal epithelium in experimental dry eye *Experimental Eye Research* 2006;83:526-535

- 136.** Kirkwood K, Martin T, Andreadis S, Kim Y.J Chemically modified tetracyclines selectively inhibit IL-6 expression in osteoblasts by decreasing mRNA stability *Biochemical Pharmacology*, 2003;66: 1809-1819
- 137.** Yochai S, Jacob P, Victoria D, Joseph F, and Solomon A. Increased Expression of Inflammatory Cytokines and Matrix Metalloproteinases in Pseudophakic Corneal Edema *Investigative Ophthalmology and Visual Science*. 2005;46:1940-1947
- 138.** Teresa T and Buckley M. Doxycycline Is Anti-Inflammatory and Inhibits Staphylococcal Exotoxin-Induced Cytokines and Chemokines *Antimicrob Agents Chemother*. 2003; 47(11): 3630–3633
- 139.** Steinberg J , Halter J, Schiller H, Gatto L, Carney D , Lee H.S Chemically modified tetracycline prevents the development of septic shock and acute respiratory distress syndrome I a clinically applicable porcine model. *Shock*. 2005;24(4):348-356
- 140.** R. Li, X. Luo, D. Archer, N. Chegini Doxycycline alters the expression of matrix metalloproteases in the endometrial cells exposed to ovarian steroids and pro-inflammatory cytokine. *Journal of Reproductive Immunology*, 2001;73: 118-129
- 141.** Burggraf, Dorothe; Liebetrau, Martin; Martens, Helge K.; Wunderlich, Nathalie; Jäger, Gabriele; Dichgans, Martin; Hamann, Gerhard F. Matrix metalloproteinase induction by EMMPRIN in experimental focal cerebral ischemia *European Journal of Neuroscience* 2005;22:273-277(5)

- 142.** Briest W, Holzl A, Rabler B , Deten A, Baba H , Significance of matrix metalloproteinases in norepinephrine-induced remodelling of rat hearts *Cardiovascular Research* 2003;57: 379–387
- 143.** Liu J , Xiong W, Baca-Regen L , Nagase H , Baxter B.T Mechanism of inhibition of matrix metalloproteinase-2 expression by doxycycline in human aortic smooth muscle cells 2000;38: 1376-1383
- 144.** John C, Dongli M, Diane G. B., Brent T. A., Brian G., Reilly J.M, Sicard A and Thompson R.W. Preoperative treatment with doxycycline reduces aortic wall expression and activation of matrix metalloproteinases in patients with abdominal aortic aneurysms *Journal of Vascular Surgery*. 2000;31: 325-342
- 145.** Xiao QG, Liu ZG, Zhang M, Zheng JL, Zhang ZH, Luo LH, Chen JQ. Effect of doxycycline on inflammation-related cytokines and apoptosis in human conjunctival epithelial cells *Zhonghua Yan Ke Za Zhi*. 2005 ;41(9):842-6
- 146.** Jie S, Darryl O.B and Yi X. Matrix metalloproteinase-2 contributes to tumor necrosis factor alpha induced apoptosis in cultured rat cardiac myocytes *Biochemical and Biophysical Research Communications* 2006;4:1011-1020
- 147.** Sandler C, Nurmi K, Lindstedt K.A, Sorsa T, Golub L.M, Chemically modified tetracyclines induce apoptosis in cultured mast cells *International Immunopharmacology* 2005;5: 1611-1621
- 148.** Chhipa R.R, Sandeep S, Sachin V. , Malepillil V.V. and Kumar M Doxycycline potentiates antitumor effect of cyclophosphamide in mice. *Toxicology and Applied Pharmacology* 2005;202:268-277

- 149.** Kaya Y, Coskun T, Demir M.A, Var A; Ozsoy Y, Aydemir E.O
Abdominal Insufflation-Deflation Injury in Small Intestine in Rabbits
European Journal of Surgery. 2002;168:410 - 417
- 150.** Ding D, Cathy L., Burnand K.G, Sullivan E, Smith A, Matrix
Metalloproteinases in the Aneurysm Wall of Patients Treated with Low-
Dose Doxycycline Vascular. 2005;13(5):290-297

ÖZET

Özdemir, R. Abdominal kompartman oluşturulan ratlarda submikrobiyal dozda doksisisiklinin intestinal iskemi reperfüzyon hasarı üzerine etkisi. Eskişehir Osmangazi Üniversitesi Tıp Fakültesi Genel Cerrahi Anabilim Dalı Tıpta Uzmanlık Tezi, Eskişehir, 2007. Bu çalışma Eskişehir Osmangazi Üniversitesi Tıp Fakültesi Deney Hayvanları Üretim ve Araştırma Laboratuvarında yapılmıştır. Çalışmada abdominal kompartman sendromu oluşturulan ratlarda doksisisiklinin iskemi reperfüzyon hasarını önleyici etkisi olup olmadığı araştırıldı. Bunun için kontrol grubu (grup 1); abdominal kompartman ve dekompresyonu takiben sakrifiye edilen sham grubu (grup 2); abdominal kompartman oluşturulurken intraperitoneal 1cc SF verilen dekompresyonu takiben 1.ve 24. saatte sakrifiye edilen gruplar (grup 3,4); abdominal kompartman oluşturulurken intraperitoneal 10 mg/kg doksisisiklin verilen dekompresyonu takiben 1.ve 24. saatte sakrifiye edilen gruplar (grup 5,6) olmak üzere altı gruba ayrıldı. Biyokimyasal olarak MDA, IL-1 beta, IL-6, TNF alfa, MMP-2, TIMP-1 ve histokimyasal olarak hematoksilen eozin boyası ile inflamasyon, konjesyon ve nekroz bakıldı; ayrıca apoptozis ve bcl-2 boyamaları ile inceleme yapıldı. Sonuç olarak doksisisiklin verilen gruplarda doku MDA, IL-1 beta, IL-6, TNF alfa ve MMP-2 ölçümlerinde istatistiksel olarak anlamlı azalma TIMP-1 düzeyinde de anlamlı artış tespit edildi. Hematoksilen eozin boyaması ile yapılan incelemede doksisisiklin verilen 24. saatte sakrifiye edilen grupta gözlenmesi beklenen nekrotik hücrelerin tamamen ortadan kalktığı görüldü. Yine doksisisiklin verilen gruplardaki apoptotik hücre sayısındaki artış ve antiapoptotik etkili bcl-2 ekspresyonundaki azalma istatistiksel olarak anlamlı düzeydeydi. Dolayısıyla doksisisiklinin iskemi reperfüzyon hasarını önlemede hem proinflamatuvar sitokinleri azaltarak hem TIMP-1' i arttırıp MMP-2 aktivitesini baskılayarak diğer taraftan apoptozisi tetikleyerek ve antiapoptotik etkili bcl-2 ekspresyonunu baskılayarak etkili olduğunu düşünmekteyiz.

Anahtar Kelimeler: Abdominal kompartman sendromu, iskemi reperfüzyon hasarı, doksisisiklin, apoptozis

ABSTRACT

Ozdemir, R. Effects of submicrobial dose of doxycycline on ischemia reperfusion injury following induction of abdominal compartment syndrome in rat models. Eskisehir Osmangazi University, Faculty of Medicine, General Surgery Department. This experimental study took place in Experimental Animals Production and Study Laboratory of Faculty of Medicine, Eskisehir Osmangazi University. Protective effects of doxycycline on ischemia reperfusion injury in rat models are observed in this study. Animals are grouped into six, including control group (group 1), sham group (group 2) which was sacrificed after induction of abdominal compartment syndrome and decompressed, group 3 and 4 which were sacrificed on the first and 24th hour, respectively, after induction of abdominal compartment syndrome and injection of 1 cc of saline followed by decompression, group 5 and 6 which were sacrificed on the first and 24th hour, respectively, after induction of abdominal compartment syndrome and injection of 10 mg/kg of doxycycline followed by decompression. Biochemical parameters of MDA, IL-1 beta, IL-6, TNF alpha, MMP-2, TIMP-1 were studied and histologically inflammation, congestion and necrosis with hematoxyllin eosin dye and immunohistologically apoptosis with bcl-2 dye were observed. As a result, in groups which were treated with doxycycline, decrease in levels of tissue MDA, IL-1 beta, IL-6, TNF alpha, MMP-2 and increase in level of TIMP-1 statistically significant. It is observed that in the group of animals which were treated with 1 mg/kg of doxycycline and sacrificed on the 24th hour, necrotic cells which were expected to be seen with hematoxyllin eosin dye were diminished tremendously. The increase in the number of the apoptotic cells in the doxycycline treated group and the decrease in the expression of antiapoptotic bcl-2 were statistically significant. Therefore, we hypothesized that doxycycline is protective against ischemia reperfusion injury by decreasing proinflammatory cytokines, MMP-2 activity, antiapoptotic bcl-2 expression while increasing TIMP-1 level and triggering apoptosis.

Keywords: abdominal compartment syndrome, ischemia reperfusion injury, doxycycline, apoptosis