

T C
ESKİŐEHİR OSMANGAZI ÜNİVERSİTESİ
SAĐLIK BİLİMLERİ ENSTİTÜSÜ
ANATOMİ ANABİLİM DALI

İNTRAUTERİN DÖNEMDE AŐIRI A VİTAMİNİ'NE MARUZ
KALAN SIĐANLARDA KRANİOFASİYAL MORFOLOJİNİN VE
PİRİDOKSİN (VİTAMİN B₆)'İN KORUYUCU ETKİLERİNİN
İNCELENMESİ

DOKTORA TEZİ

HAKAN AY


DANIŐMAN:
PROF. DR. NEDİM ÜNAL

Bu alıŐma EskiŐehir Osmangazi Üniversitesi Bilimsel AraŐtırma Projeleri
Fonu'nun 200611002'nolu Projesi ile desteklenmiŐtir.


KABUL ve ONAY SAYFASI

Hakan AY'ın doktora tezi olarak hazırladığı "İntrauterin Dönemde Aşırı A Vitamini'ne Maruz Kalan Sıçanlarda Kraniofasiyal Morfolojinin ve Piridoksin (Vitamin B₆)'in Koruyucu Etkilerinin İncelenmesi" başlıklı bu çalışma Eskişehir Osmangazi Üniversitesi Lisansüstü Eğitim ve Öğretim Yönetmeliği'nin ilgili maddesi uyarınca değerlendirilerek "KABUL" edilmiştir.


08.10.2008


Üye : Prof.Dr.Nedim ÜNAL



Üye : Prof.Dr.H.Hamdi ÇELİK


Üye : Prof.Dr.Ferruh YÜCEL


Üye : Prof.Dr.A.Kağan KARABULUT


Üye : Doç.Dr.Emel ULUPINAR

Eskişehir Osmangazi Üniversitesi Sağlık Bilimleri Enstitüsü Yönetim Kurulu'nun 15./10./2008 tarih ve 762./3533 sayılı kararı ile onaylanmıştır.


Prof.Dr.Ferruh YÜCEL
Enstitü Müdürü

ÖZET

Konjenital anomaliler yeni doğan bebekler arasında yaygın olarak görülmektedir bunların ve %5-10'u annenin çevresel etkenlere maruz kalmasından kaynaklanmaktadır. Bu çevresel etkenlerin arasında vitaminler önemli bir rol oynamaktadır. Özellikle yüksek dozda A vitamini maruziyeti; teratojenik etkilere neden olmakta ve bu etkiler esas olarak da, kraniyofasiyal yapıları hedef almaktadır.

Epidermal büyüme faktörü reseptörü (EGFR); damağın median düzlemde kaynaşmasında önemli bir role sahiptir. Hücre kültürlerine dışarıdan eklenen A vitamini, damaktaki EGFR ifade edilimini arttırarak damağın kaynaşmasını engellemekte ve yarık damak anomalilerine sebep olmaktadır.

Bu çalışmada; gebeliklerinin 10. gününde, oral yolla 100, 500 ve 1000 mg/kg A vitamini verilen sıçanlarda, doza bağlı olarak oluşan kraniyofasiyal malformasyonlar incelenmiştir. Damaklarda gözlenen anomaliler ve nörovasküler yapılar morfolojik; EGFR ifade edilimi ise, immunohistokimyasal yöntemler kullanılarak gözlenmiştir. Çalışmamızın ikinci bölümünde; 10 mg/kg dozunda Piridoksin (Vitamin B₆) yüksek dozda A vitamini ile beraber verilerek, bu kombinasyonun kraniyofasiyal anomaliler üzerinde önleyici bir etkisinin olup olmadığı araştırılmıştır.

Bulgularımız; A vitamininin teratojenik etkilerinin, özellikle gelişen göz ve damak yapılarında ortaya çıktığını göstermiştir. Yarık damak anomalisine sahip olan embriyolarda, medial kenar epitelindeki EGFR ifade ediliminin devam ettiği gözlenmiştir. Piridoksinin orta ve yüksek dozda A vitamini ile beraber verilmesi, göz ve damak anomalilerinin görülme sıklığını anlamlı olarak arttırmıştır. Bu sonuçlar; teratojenik dozlardaki A vitamini maruziyetine ek olarak piridoksin verilmesinin; embriyoları kraniyofasiyal anomalilerden korumadığını, aksine teratojenik etkileri arttırdığını göstermektedir.

Anahtar Kelimeler: A vitamini, EGFR, kraniyofasiyal, Piridoksin.

SUMMARY

Congenital anomalies are common among newborns and about 5-10% of them are caused by maternal exposure to environmental factors. Among these environmental factors, vitamins play an important role. Especially excess dose of vitamin A has teratogenic effects targeting particularly craniofacial structures. Cleft lip and/or cleft palate are the most frequently seen of them.

Epidermal Growth Factor Receptors (EGFR) plays an important role in the fusion of palatal structures at the midline. Exogenous vitamin A increases the EGFR expression in the palate region that leads to palatal clefting.

In the present study, craniofacial malformations were studied at dose dependent manner of vitamin A, 100, 500 and 1000 mg/kg, administered orally to the rats at their 10th day of gestation. Structural abnormalities and neurovascular patterns in the palate region were examined morphologically and EGFR expression in this region was investigated immunohistochemically. In the second part of study; 10 mg/kg of pyridoxine (vitamin B6) was co-administrated with excess vitamin A to examine whether this treatment prevents the formation of craniofacial malformations.

Our results showed that, teratogenic effects of vitamin A primarily targeted developing eyes and palates. In embryos having cleft palate anomalies, there was a persistent expression of EGFR in the medial edge epithelium. Combination of pyridoxine and moderate or high doses of vitamin A significantly increased the incidence of eye and palate anomalies. These results indicate that consuming of high doses of vitamin A in the presence of additional pyridoxine appears to aggravate teratogenicity rather than protecting embryos from craniofacial malformations.

Keywords: Craniofacial, EGFR, pyridoxine, vitamin A.

İÇİNDEKİLER

1. GİRİŞ ve AMAÇ	1
2. GENEL BİLGİLER	3
2.1. Teratoloji'ye Kısa Bir Bakış	3
2.1.1. Teratogenezin Prensipleri	3
2.1.2. Teratoloji Çalışmalarında Tercih Edilen Denekler	5
2.2. Sıçan Damağının Anatomisi	6
2.3. Sıçan Damağının Gelişimi	12
2.4. Sıçan Damağının Damarlanması	13
2.5. Sıçan Damağının İnnervasyonu	15
2.5.1. Gelişim	15
2.5.2. Damaktaki sinirlerin orjini	15
2.5.3. Damak sinirlerinin seyri	16
2.5.4. İnce dallar	17
2.6. Vitaminler	17
2.7. Retinoidler	18
2.7.1. Retinoik Asit Etkisinin Mekanizması	19
2.7.2. A Vitamini'nin Maternal / Fetal Taşınması	19
2.7.3. A Vitamini ve Embriyo Gelişimi	20
2.7.3.1. Embriyoda Retinoid Sentezi ve Yıkımı	20
2.7.3.2. A Vitamini'nin Gelişen Embriyodaki Fonksiyonu	22
2.7.4. Fazla A Vitamini'nin Etkileri	24
2.8. Piridoksin (B6 Vitamini)	27
2.9. Epidermal Büyüme Faktörü Reseptörü	27
3. GEREÇ ve YÖNTEM	30
3.1. İmmünohistokimyasal Yöntemler	32
3.1.1. EGFR immunohistokimyası	32
3.1.2. Neurofilament-L immunohistokimyası	34
3.2. Damarların Görüntülenmesi	36
3.2.1. Çini mürekkebi ile damarların açığa çıkarılması	36

3.2.2. Metilmetakrilatlı korozyon dolgu malzemesi ile damarların açığa çıkarılması	36
3.3. İstatistiksel Analiz	37
4. BULGULAR	38
5. TARTIŞMA	53
6. SONUÇ ve ÖNERİLER	61
7. KAYNAKLAR DİZİNİ	62
8. ÖZGEÇMİŞ	70

TABLO DİZİNİ

Tablo 3.1.	31
Tablo 4.1.	39
Tablo 4.2.	40
Tablo 4.3.	40
Tablo 4.4.	41
Tablo 4.5.	43
Tablo 4.6.	44
Tablo 4.7.	44

ŞEKİL DİZİNİ

Şekil 4.1.	48
Resim 2.1.	7
Resim 4.1.	38
Resim 4.2.	42
Resim 4.3.	45
Resim 4.4.	46
Resim 4.5.	49
Resim 4.6.	51
Resim 4.7.	52

SİMGE ve KISALTMALAR DİZİNİ

A./a.	: arteria
ALDH	: aldehit dehidrogenaz
atRA	: all- <i>trans</i> retinoik asit
DNA	: deoksiribonükleikasit
E	: embriyonik gün
EGF	: epidermal growth factor
EGFR	: epidermal growth factor receptor
g	: gram
ggl.	: ganglion
HRP	: horseradish peroxidase
IU	: international unit (uluslar arası ünite)
kg	: kilogram
mg	: miligram
MKE	: medial kenar epiteli
mm	: milimetre
mRNA	: messenger (haberci) ribo-nükleik-asit
N./n.	: nervus
NFL	: neurofilament-L
Nn./nn.	: nervi
°C	: derece santigrat
R./r.	: ramus
RA	: retinoik asit
RALDH	: retinaldehit dehidrogenaz
RAR	: retinoik asit reseptörü
RNA	: ribonükleikasit
TGF	: transforming growth factor
vit	: vitamin
W	: watt
YD	: yeni doğan
α	: alfa
β	: beta
γ	: gamma

1. GİRİŞ ve AMAÇ

Konjenital malformasyonlar; bir organ veya dokunun normal gelişiminde meydana gelen fonksiyonel veya morfolojik bozukluklardır [33]. Canlı doğan bebeklerin, %2-3'ünde major bir gelişimsel bozukluk görülmektedir. Bu oran; mikroskopik düzeydeki yapısal bozukluklar ile nörolojik ve davranışsal bozukluklar da göz önüne alındığında; daha da artmaktadır [62]. Konjenital malformasyonların %60'ı idiyopatik nedenlerden kaynaklanmaktadır. Etiyolojisi bilinen bozuklukların; %90'ı genetik faktörler nedeniyle oluşurken, %5-10'luk bir bölümü çevresel etkenlerden oluşmaktadır [64]. Etiyolojinin saptanması genetik danışma açısından çok önemlidir. Zira bozuklukların tekrarlama riski etiyojolojiye göre değişmektedir. Genetik hastalıklarda tekrarlama riski kalıtım modeline göre değişkenlik gösterirken; çevresel etkenlerin sebep olduğu konjenital bozukluklar ise, önemli bir değişiklik olmaksızın görülme eğilimindedir [10]. Bu nedenle; tekrarlama riskini azaltmak için, döllenmeden önce veya intrauterin dönemde, anne tarafından maruz kalındığında, çocukta yapısal veya fonksiyonel bozuklukları arttıran çevresel etkenler, elimine edilmelidir [64].

Konjenital anomalilere sebep olan teratojenik ajanlar arasında ilk sırayı ilaç ve kimyasallar almaktadır. Gebe kadınların %80'inde gebeliği sırasında reçeteli veya reçetesiz ilaç kullanımı söz konusudur [33]. Nitekim; multivitamin preparatları, konjenital bozukluklardan korunmak amacıyla gebelere rutin olarak verilmektedir [83]. Bunlar arasında A vitamini (Retinol), embriyonun normal gelişimini ve ergin organizmanın da hücre farklılaşmasını sürdürebilmesi için gereklidir. Ancak; A vitamini'nin fazla dozu embriyoda teratojenik, erişkinde ise membranolitik ve hepatotoksik etkilere sahiptir [71]. Teratojenik etki; özellikle kalp, kafatası, iskelet, ekstremiteler, beyin, gözler ve kraniyofasiyal yapıları hedef almaktadır.

Kraniyofasiyal şekil bozuklukları, konjenital malformasyonlar arasında en sık görülenidir. Yaklaşık her 1000 doğumun 15'inde kraniyofasiyal bir şekil bozukluğu gözlenmektedir. Bunlardan en sık rastlanılanı ise; yarı damak ve / veya yarı dudak anomalisidir. Dudak damak yarıkları, 700–1000 doğumda bir görülebilir ve bu

çocukların çoğunda başka bir doğumsal anomali görülmez [51, 66]. Normal bir hamilelikte dudağı oluşturan yapılar gebeliğin 5–6. haftasında, damağı oluşturan yapılar gebeliğin 10. haftasında birleşir. Karşılıklı damak raflarının median düzlemde birleşmesi için, orta hattaki hücrelerde apoptosis olması gereklidir. [27]. Bu süreç esnasında; medial kenar epitelinden epidermal growth factor (EGF) ve buna paralel olarak epidermal growth factor reseptör (EGFR)'ü ifade edimleri azalmaktadır [69]. In vitro deneylerde, ekzojen EGF'nin damaktaki orta hat hücre farklılaşmasını bozduğu gösterilmiştir [29]. EGFR mutant farelerde ise; kaynaşmanın gerçekleşmemesi nedeniyle yarı damak anomalileri gözlenmektedir [57]. Abbott ve arkadaşları; damak kültürleri üzerinde yapmış oldukları çalışmalarda, ekzojen Retinol'ün EGFR düzeyini arttırdığını göstermişlerdir [2].

Bu çalışmanın ilk bölümünde; intrauterin dönemde hiper A vitaminoza maruz kalan sıçan embriyolarının fasiyal morfolojileri incelenerek, özellikle damak bölgesinde meydana gelen damarlanma ve innervasyon tipolojilerinin ortaya konması amaçlanmıştır. Çalışmanın ikinci bölümünde; bu embriyolara A vitaminine ek olarak, kraniyofasiyal şekil bozukluklarının önlenmesinde etkili bir vitamin olduğu gösterilen Piridoksin (Vitamin B₆) verilmiştir. Negatif kontrol grubunda ise teratojen olarak kortizon kullanılmıştır. Daha sonra, bu kıyasallara maruz kalan embriyoların tipolojilerinde meydana gelen değişikliklerin ve damaklarındaki EGFR ifade edimlerinin karşılaştırılması amaçlanmıştır.

2. GENEL BİLGİLER

2.1. Teratoloji'ye Kısa Bir Bakış

Teratoloji; çevresel etkenlerden kaynaklanan doğumsal bozuklukları inceleyen bir bilim dalıdır. Yavrularda yapısal veya fonksiyonel bozuklukları arttıran, herhangi bir ilaç, kimyasal ajan, enfeksiyon veya radyasyon gibi çevresel etkenlere teratojen adı verilmektedir. İlk kez; 1920 ve 1930'lu yıllarda, yağca yüksek veya vitamin A bakımından zayıf bir diyetle beslenmenin domuz yavrularında teratojenik etkisi olabileceğine ilişkin gözlemler yapılmıştır. Bu domuz yavrularının tümünde çeşitli şekil bozuklukları gözlenmiştir; en sık gözlenen anomali ise gözsüz doğan yavrular olmuştur. 1942 yılında maternal Rubella ve 1956'da çevresel civa kontaminasyonu sonucu yavrularda görülen doğumsal şekil bozuklukları; teratojenik etkilerin sadece doğrudan alınan ilaç ve kimyasallarla sınırlı olmadığını göstermiştir. Son olarak da 1961 yılında yaşanan Thalidomide faciası; erişkinlerde minimal toksisiteye neden olan bir analjezik ilacın, gelişen insan embriyosunda toksik olabileceğine dikkat çeken ilk vaka olmuştur. Daha da önemlisi; gebelikten önceki dört yıllık bir zaman diliminin herhangi bir döneminde tek bir düşük doza dahi maruz kalan annelerin bebeklerinde, % 20-30 oranında ilaca bağlı konjenital malformasyon görülmüştür. Bu olaydan sonra; yeni ilaçların resmi olarak piyasaya sürülmeden önce, hayvanlar üzerinde test edilmesi şartı getirilmiştir. Yapılan bu çalışmalar sonucunda da teratogenezisi indükleyen faktörler belirlenmiştir [7].

2.1.1. Teratogenezin Temel Prensipleri

1. Teratogenezin görülebilmesi, deneğin genetik yapısı ile çevresel etkenler arasındaki etkileşime bağlıdır.

Tüm teratolojik çalışmalarda, tür içi ve türler arası çeşitlilikler gözlenebilmektedir. Bu farklılıklar türün veya bireyin genetik yapısına, plasentanın özelliklerine, çevresel faktörlere, metabolik yolak ve ürünlerdeki farklılıklara bağlı olabilmektedir.

2. Teratojene verilen cevap, bu ajana maruz kalınan gelişim basamağına bağlıdır.

Teratojene en hassas olunan dönem, organogenezin kritik periyoduna denk gelmektedir. Actinomycin D, cyclophosphamide gibi bazı teratojenler ise; ancak organogenezden önce uygulandıkları zaman şekil bozukluklarına sebep olurlar. Zira aktif hale gelebilmeleri için zamana ihtiyaç duymaktadırlar. Teratojenik ajana maruz kalma, erken organogenez esnasında olursa; merkezi sinir sisteminde, göz ve uzuvlarda şekil bozuklukları ortaya çıkmaktadır. Daha geç evrelerde meydana gelmesi halinde ise; kulaklar, ürogenital organlar, diş ve damakta bozukluklara ve büyüme problemlerine sebep olabilmektedir.

3. Teratojenik ajanlar, gelişen hücre ve dokularda özel mekanizmalar aracılığıyla anormal embriyogeneze sebep olurlar.

Teratojenik patogenez, çoğunlukla apoptosis, biyosentez ve morfogenezde değişikliklere sebep olarak etkimektedir. Bu etkileri; mitozu müdahale ederek, RNA veya protein sentezini değiştirerek; substratlarda, prekürsörlerde veya enerji kaynaklarında yetersizliğe sebep olarak, hücre yüzeyi veya matriksinde değişikliğe sebep olarak gerçekleştirebilmektedir.

4. Anormal gelişim kendini; ölüm, şekil bozuklukları, büyüme yavaşlaması ve fonksiyonel bozukluklar şeklinde gösterir.

Teratojenik ajana implantasyondan önce maruz kalınması, embriyonun ölümüne sebep olabilirken, daha geç evrelerde veya düşük dozlarda maruz kalınması; büyüme yavaşlaması veya fonksiyonel bozukluklar şeklinde kendini gösterebilir.

5. Gelişen bir dokuya zararlı bir çevresel ajanın girmesi, ajanın doğasına bağlıdır.

Annenin teratojen ajana maruz kalma şekli ve derecesi, teratojenin plasentaya transfer oranı ve bunun simetrisi böyle bir ajanın tesirini etkileyebilir. Dokuda gelişen farklı malformasyonlar; anne ve yavrunun verilen teratojene yatkınlığına bağlı olarak oluşabilmektedir.

6. Anormal gelişim, teratojenik ajanın dozajına bağlı olarak, farklılıklar göstermektedir.

Teratojenik etki ancak teratojenik ajan miktarı belirli bir eşik değeri aşarsa gözlenebilir. Her teratojenin bir eşik değeri bulunmaktadır. Bunun altındaki miktarlarda hiçbir etki gözlenmezken; eşik değer aşıldığında, teratojenik etkiler doz ile doğru orantılı olarak artış gösterirler. Bu etkiler; çıplak gözle bir şeyin görünmemesinden, embriyonun ölümüne kadar değişik şekillerde olabilmektedirler [7].

2.1.2. Teratoloji Çalışmalarında Tercih Edilen Denekler

Teratoloji çalışmalarında en çok kullanılan hayvanlar kemirgenlerdir. Anatomik yapılarının ve embriyonik gelişim basamaklarının insana çok benzemesi, plasentalarının geçirgenliği, genetik stabiliteleri, çok sayıda fetüs vermeleri ve gebelik sürelerinin kısa olması özellikle sıçanları bu tarz deneysel çalışmalar için uygun denekler haline getirmektedir [25].

Gelişimsel çalışmalarda; kraniyofasiyal yapılar ve damaklar oldukça fazla incelenmektedir. Damağın gelişiminin, kemirgenlerde embriyogenezin son dönemlerine rast gelmesi, bu yapıyı ideal bir morfogenetik model haline getirmektedir. Bununla beraber; damağa cerrahi olarak ulaşılmasının kolay ve birçok deneysel çalışmaya olanak sağlayacak boyutlarda olması, çalışmalarda bu yapının tercih edilmesine yol açmaktadır [69].

2.2. Sıçan Damağının Anatomisi

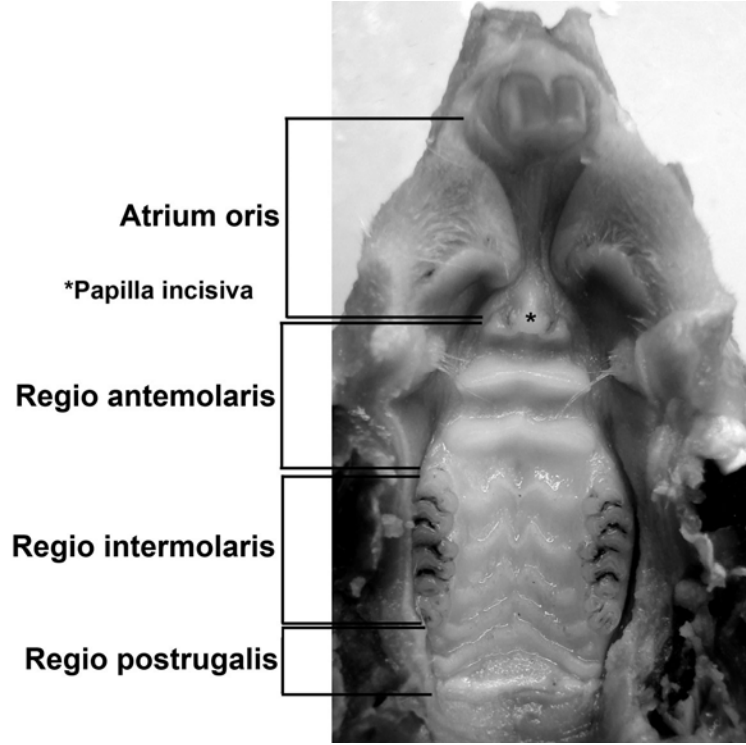
Sıçanın ağız boşluğu, önde üst dudağın içeri katlanmasıyla papilla incisiva'ya kadar huni şekilli bir bölge ve arkada da cavum oris'in kendisi olmak üzere iki bölümden oluşmaktadır. Bu iki bölüm arasındaki bağlantı m.transversus palatinus ile daraltılabilmektedir. Cavitas oris'in bu anterior bölümü atrium oris olarak isimlendirilmiştir [45].

Median hat boyunca sığ bir raphe mediana bulunan sert damak; 4 bölgeye ayrılabilir (Resim 2.1):

- i. Atrium oris'in tavanı;
- ii. Molar dişlerin anterior'unda bulunan antemolar bölge;
- iii. Molar dişler arasında kalan ve son molar dişin arkasına kadara uzanan inter molar bölge;
- iv. Yumuşak ve sert damak arasında bir sınır oluşturan terminal yükseltiyeye kadar uzanan postrugal bölge [45].

Atrium oris'te, papilla incisiva'ya kadar uzanan longitudinal bir kabartı bulunmaktadır. Antemolar bölgede, yüzeylerinde fazla bir değişiklik bulunmayan üç adet düz, yüksek ve transvers uzanan ruga bulunmaktadır. Bu rugaların, şekilleri parmak ile kolayca değiştirilebilecek kadar yumuşak ve oldukça da esnek oldukları görülmektedir. İntermolar bölgede daha az yükseklikte ve ilk üçü M harfi şeklinde olan beş adet ruga bulunmaktadır. Bu bölgedeki son iki ruga ise basit bir eğri şeklinde

görülmektedir. Buradaki ruga'lar daha sık bir düzende yerleşmişlerdir ve daha sert olarak gözlenmektedirler. Postrugal bölge çok sayıda ince papilla barındırmaktadır ve posterior'da terminal yükselti ile sonlanmaktadır [45].



Resim 2.1: Sıçan damağı fotoğrafı (makro çekim).

i. Atrium oris: Atrium oris'in tavanı dardır ve median hat boyunca longitudinal bir yükselti bulundurmaktadır. Bu atriyal yükseltinin üzerinde, özellikle de posterior bölümünde, yassı yuvarlak papillalar bulunurken, daha uzun olan anterior bölümünde sekonder longitudinal yükselti bulunur. Bu atriyal yükseltinin her iki tarafındaki müköz membran bir plika oluşturacak şekilde yükselmiştir. Bu plika mediale eğik olmaktadır ve enine kesitte orak şeklinde görünmektedir. Her iki taraftaki bu plikalar, atriyal yükselti'yi saran yarım bir kılıf oluşturmaktadırlar. Atriyal bölümün müköz bölümü kemikten (premaxilla), ortada tendinöz bir raphe ile birleşen, lateralde ise incelerek dağılan ve nihayetinde sinüs kıllarını taşıyan deriye tutunan, m.transversus palatinus ile ayrılmıştır. Atriyal yükseltinin merkezi, üzerini örten epitele, sekonder yükselti merkezi ve yuvarlak papillalara, iyi gelişmiş lamina papillaris ile derin invaginasyonlar gönderen, yoğun kollajenli bağ dokusundan oluşmuştur. İnce

elastik lifler koryum'da gevşek bir ağ oluşturmaktadırlar. Posterior bölümde, m.transversus palatinus'lar birbirlerinden daha uzak noktadan origolarını almaktadırlar. Bunlar foramen incisivum'lardan gelen daha yoğun ve daha güçlü elastik lifler içeren bir doku tarafından ayrılmaktadırlar. Atriyal yükseltinin üzerini örten epitel, atrium oris'in duvarlarını ve atriyal plika'ları örten epitele göre belirgin farklılıklar göstermektedir. Atriyal yükseltinin yumuşak bölümünde bulunan stratum granulosum'daki hücreler daha yassıdırlar ve atriyal plika'nın stratum granulosum'undaki hücrelere göre daha ince granüller içermektedirler. Atriyal plika'ların stratum korneum'u ince ve gevşek iken; atriyal yükseltinin stratum korneum'u oldukça kalın olarak gözlenmektedir ve yüzeyel tabakası dökülmeyen, küçük çekirdekli yassı hücrelerden oluşmuştur. Atriyal yükselti epitelinin bu özellikleri, tüm sert damak mukozasının özellikleri ile aynıdır ve sadece oranlarında farklılıklar göstermektedir [45].

ii. Antemolar bölge: İlk düz uzanan ruga, orta hatta, papilla incisiva'nın arka yüzü ile kaynaştığı için yüzeyi yonca yaprağına benzemektedir. İlk ruga'nın iki lateral sonlanması, apeksi medialde küçük frontal bir krista oluşturacak biçimde uzamış olan bir piramide benzemektedir. İkinci ruga birincisinden geniş bir sulcus ile ayrılmaktadır ve bu sulcus'un tabanı genellikle düz olmaktadır. İkinci ruga'yı üçüncüden ayıran ve antemolar bölgeyi intermolar ruga'lardan ayıran sulcus'ların özellikleri de birincisiyle aynı olmaktadır. İkinci ve üçüncü ruga'lar önemli sayılabilecek keskinlikler ve yassılıklar göstermektedirler. İki ruga da lateral'de künt ve hafifçe sarkan bir yükseltide sonlanmaktadır. Düz ruga'lar gevşek bağ dokusundan oluşmuş bir bölgeden menşei almakta, zengin kan damarları ve sinirler bulundurmaktadırlar. Bolca elastik lif, az miktarda yağ hücresi içermekte ve tipik bir submukoza görünümü sergilemektedirler. Ruga'lardan enine kesit alındığında, düzgün bir üçgen şekil ortaya çıkmaktadır. Sıkı kollajenli bağ dokusundan oluşan ince dış tabakası ve lamina propria'sı rugalar arası sulcus'larda da devam etmektedir. Lamina propria, üçüncü ruga'nın posterior'unda biraz daha yüksek olan düzensiz papilla'lar içermektedir. Ruga'ların merkezi, içerisinde değişik boyutta elastik lifler barındıran, gevşek yapıda ince kollajen demetlerden oluşmaktadır [45].

Düz ruga'ların üzerini örten yumuşak epitel doku oldukça ince gözlenmektedir, ancak ikinci ve üçüncü ruga'da belirgin olarak kalınlaşmaktadır. Epitel doku; bazal membran üzerine oturan bir bazal hücre tabakasından, ince granüllü germinatif hücre içeren ve hemen yassılaştıran, bir iki tabaka stratum granulozumdan, bunu örten bazofilik stratum lusidum'dan ve en üstte de, yassı keratinize olmuş hücreler içeren stratum korneum'dan oluşmuştur [45].

ii. İntermolar bölge: Beş intermolar ruga'dan birincisi, ilk molar dişin önünden geçen bir düzlemden uzanmaktadır. İkinci ruganın ikinci molar dişe göre yerleşimi de aynı olmaktadır. Dolayısıyla birinci ve ikinci ruga arasında oldukça geniş bir alan uzanmaktadır. Bu alan posterior'da ikinci ve üçüncü ruga arasında daralmaya başlamaktadır. Üçüncü ruga, ikinci molar dişlerin distal cuspis'lerinden geçen çizgiye denk düşmektedir. Dördüncü ruga üçüncü molar dişlerin ortasından geçen düzleme, beşincisi ise son molar dişlerin arkasına yerleşmiştir. İntermolar ruga'ların biçimleri birincisinden beşincisine doğru basitleşmektedir. Özellikle son iki ruga, büyük M harfine veya medianda birleşen iki adet S harfine benzeyen, diğer ruga'lardan oldukça farklı görünmektedirler. Posterior'e gidildikçe ruga'ların kıvrımları belirginsizleşmekte ve nihayetinde son iki tanesi, öne doğru konveks olan basit bir yaya benzemektedir. İntermolar ruga'lar; molar gingiva'ya yakın, yüksekçe, bazen de çatallanmış olan, düzensiz veya oval birer yumrudan başlamaktadırlar. Lateral uçlarındaki yükseltileri düz iken, ruga'ların gövdesi üzerinde sagittal yönde uzanan, birbirine yakın, keskin kertikler bulunmaktadır. İntermolar ruga'ların tabanında ve bu kertiklerin arasında kalan bölgenin posterior'a bakan tarafında küt uçları bulunan, alçak koni şekilli papillalar bulunmaktadır. Dördüncü ve beşinci ruga'ların lateral uçları arasında, zaman zaman iki papilla'ya ayrılmış olan yuvarlak bir yükselti bulunmaktadır. Dış görünüş olarak yukarıda tarif edilen ve diğer intermolar ruga'ların lateral sonlarında bulunan yumrulara benzemektedirler [45].

İntermolar bölgenin submukoza yapısı uniform değildir. Molar gingiva'ya yakın bölgeler; antemolar bölgenin submukozasına benzemektedir. Bununla beraber, buradaki lateral yuvarlak yumruların dermal ve epitelial yapıları da temelde düz ruga'ların

yapısından fazla bir farklılık göstermemektedirler. İntermolar ruga'ların esas bölümlerindeki submukoza ise, altındaki sert damağın kemiğine sıkı sıkıya yapışmış yoğun bir bağ dokusundan oluşmaktadır. Bu bağ dokusu; kemiğe yakın bölümleri elastik liflerle örülmüş olan, kalın kollajen lif demetlerinden oluşmaktadır. Bu rugaların üzerinde, kertiklerin arasında kalan ikincil papilla'ların dermal merkezleri başlamaktadır. Bu papilla'lar; anterior ve posterior yüzlerinde sığ oluklar bulunan ve lateralden sıkıştırılmış olan koni şekilli yükselti şeklinde gözlenmektedirler. Bu olukların bazal bölümlerinde ince koni şekilli uzantılar bulunmaktadır. Bu ikincil papilla'ların bağ dokusu merkezleri, daha çok hücre bulundurmakta ve hem kollajen, hem de retiküler lifler içermektedirler. Ruga'ların arasındaki yüzeylerin örtüsü; stratum granulosum ve korneum'u belirgin bir şekilde daha kalın olduğu halde, düz ruga'larıinkiyle aynı olmaktadır. İkincil papilla'larda ise bir stratum granulosum bulunmamaktadır. Bunun yerine, üzerinde hematoksilen-eosin'le boyanmayan bir stratum korneum'u olan, birkaç tabaka yoğun sitoplazmalı yassı hücreler bulunmaktadır. Granüler tabakadan başlamayan bu tip bir keratinizasyon, özellikle kertiklerin arasında bulunan koni şekilli ikincil papilla'larda göze çarpmaktadır. Bu ikincil papilla'ların pikrik asit-nigrosin ile parlak bir sarıya boyanması bunların yüksek derecede keratinizasyonunu göstermektedir. Ruga'lar arası bölgenin stratum korneum'u da ruga'lardakiyle aynı şekilde boyanmıştır [45].

iv. Postrugal bölge: Bu bölge posterior'da, üzerinde yer yer yuvarlakça şekilli, ikincil yükselti bulunan, alçak bir terminal yükselti ile sınırlanmıştır. Bu yükselti, tam olarak sert ve yumuşak damak arasındaki sınıra denk gelmekte ve her iki tarafta son intermolar ruga'nın yumuşak, yumru şekilli lateral yükseltilerinin hemen arkasından başlamaktadır. Dolayısıyla postrugal bölge, son plika palatina'nın arkasındaki konkavite içerisinde bulunmaktadır. Postrugal bölgenin merkezinin anterior'unda bulunan papilla'lar, oldukça güçlü ve koni şekilli apeks'leri anterior'a yönelmiş olarak gözlenmektedir. Bu papilla'ların yükseklikleri ise posterior'a doğru azalmaktadır [45].

Postrugal bölge, çok yoğun kollajenli bağ dokusu içeren bir dokudan başlamaktadır. Bu doku sayısız ince ve düzensiz yükseltiyle örtülmektedir. Bu

yükseltiler; median çizgiye neredeyse paralel yerleşmişlerdir. Bölge merkezinin anterior bölümündeki dermal yükseltileri; uçları ikiye veya üçe çatallanmış olan ikincil papilla'lar şekillendirmektedirler. Bu ikincil papilla'ların çapları, lateral ve posterior'de azalmaya başlamakta ve apeks'lerinde çatallanma göstermektedirler. Postrugal bölgenin merkezinin anterior bölgesinin örtüsü, karakter ve kalınlık olarak, intermolar bölgenin son interrugal bölümünün örtüsüne oldukça benzemektedir. Bölgenin lateral ve posterior'unda, epitelial örtünün kalınlığı, bu bölgedeki papillaların yüksekliğine paralel olarak azalmaktadır. Bu; özellikle yüzeyde yüksekliği azalan papillaların sadece tepelerinin görüldüğü en arka bölümde daha da belirgindir. Yumuşak damağı sert damaktan ayıran sınırı oluşturan, terminal yükseltinin epiteli özellikle eosin'e affinite göstermektedir. Postrugal bölgenin geneli; ileri derecede keratinleşme gösterirken, terminal yükseltideki keratinleşmenin bu kadar yüksek olmadığı görülmüştür [45].

Sinir sonlanmaları: Damak mukozasının tümünde; düzensiz olarak genişlemiş, miyelinsiz sinir liflerine rastlanabilmektedir. Bunların çoğu, epitel hücrelerinin arasında serbestçe sonlanmaktadır. Diğerleri ise Merkel'in temas hücreleri ile bağlantıda olan sepet şekilli ağlar oluşturmaktadırlar. Bu sinir sonlanmaları kendine özgü bir dağılım göstermektedir. Tek uzanan lifler bulunsa da, lifler iki bölgede toplanmışlardır; damağın anterior bölümündeki ikinci ve üçüncü ruga'nın lateral yükseltileri birçok temas hücresi barındırmaktadır. Bununla beraber, ikinci antemolar ruga'nın medianında da bu sinir sonlanmalarına rastlanabilmektedir. İkinci bölge ise yoğun bir Merkel hücresi popülasyonu içeren postrugal bölge olmaktadır [45].

Tat tomurcukları: Damak mukozasındaki tat tomurcuklarının dağılımı özeldir ve dilin üzerindeki dağılımla ilişkili olmaktadır. Dildeki tat tomurcukları papilla vallata ve foliata'lar arasında yoğun olarak bulunmaktadırlar. Dildeki bu bölgeye, damakta terminal yükseltiden postrugal sahaya, oradan da yumuşak damağın bazı bölümlerine kadar uzanan ve bolca tat tomurcuğı içeren bir bölge denk gelmektedir. Bu bölgedeki tat tomurcukları özellikle orta çizgide yoğunlaşmışlardır. Dilin hareketli ön bölümünde, dev papilla (antemolar tüberkül)'nin önündeki alanda bulunan fungiform papilla'lar dağınık olarak yerleşmişlerdir ve bunların her biri sadece bir tat tomurcuğı

taşımaktadır. Bu bölge; ductus nasopalatinus'larla yakın ilişkisi olan papilla incisiva'nın arka yüzünde ve ilk antemolar ruga'da bulunan tat tomurcukları ile ilişkide olmaktadır [45].

2.3. Sıçan Damağının Gelişimi

Memelilerin fasiyal bölge gelişimi, epitelyo-mezenşimal ve epitelyo-epitelyal etkileşimlerin de dahil olduğu karmaşık morfolojik süreçlerden oluşmaktadır. Nazal plakotlar daha rostral yüzdeki ektodermden oluşan iki epitelyal kalınlaşma halinde iken medial ve lateral nazal uzantılar tarafından sarılmaktadırlar. Bu iki uzantının maxillar uzantı ile kaynaşması birincil nazal boşluğu ve bununla beraber de birincil damağı oluşturmaktadır. Fare embriyolarında bu muhtemel kaynaşma bölgesindeki epitel hücreleri süreçle paralel olarak bir dizi ince yapısal değişikliklere maruz kalmaktadırlar. Yarık damak bu gelişimsel süreçteki bir bozukluğun sonucu olmakta ve birincil damak ile ikincil damağın kaynaşamamasından kaynaklanmaktadır [61].

Karşılıklı epitellerin kaynaşması sadece burun ve birincil damak oluşumunun bir özelliği değil, aynı zamanda ikincil damak, nöral tüp, fallus, kulak kepçesi oluşumu ve göz kapaklarının kapanmasında da önemli bir işleve sahip olmaktadır. İkincil damağın kaynaşması oldukça iyi anlaşılmıştır. Karşılıklı damak rafları bir noktada temas etmekte ve raphe buradan her iki yöne doğru uzanmaya başlamaktadır. Raphe oluşumundan sonra medial kenar epitel (MKE) hücreleri apoptosis'e uğramakta, nazal veya oral epitele göç etmekte ya da mezenşim hücrelerine dönüşmektedirler. Bu süreç Transforming Growth Factor-beta 3 (TGF- β 3) ifade edilimini gerektirmektedir. MKE hücrelerinde ifade edilen TGF- β 3'ün engellenmesi, kaynaşmanın gerçekleşmemesi nedeniyle yarık damağa sebep olmaktadır. Ancak bu farelerde birincil damak yapısında anormalliklere rastlanmamaktadır. Dolayısıyla TGF- β 3'ün medial ve lateral nasal uzantıların kaynaşmasında doğrudan bir rol oynadığı düşünülmemektedir [28].

Palatogenezde rol oynayan diğerk bir molekül ise Epidermal Growth Factor (EGF)'dür. EGF; hücre büyümesi, farklılaşması ve bunlarla ilgili olan DNA replikasyonu'nu da uyaran 53 amino asitten oluşmuş bir peptittir. EGF, EGF reseptörü (EGFR)'ne bağlanarak reseptör tiroSinkinaz aracılığıyla hücre içi sinyal iletim sistemini aktive etmektedir. EGFR mutant farelerde anormal burun delikleri ve yarıkd damak anomalileri gözlenmektedir. Bu da EGF iletiminin birincil ve ikincil damak kaynaşmasındaki önemine dikkat çekmektedir. Araştırmalar EGFR'nin kemirgenlerde MKE hücreleri de dahil olmak üzere hem embriyonik, hem de ekstra embriyonik dokularda ifade edildiğini göstermiştir [28]. Abbott ve arkadaşları EGFR'nin ikincil damağın medial kenar epitelindeki ifade edilimini haritalandırmışlar ve bu ifade ediliminin kaynaşmadan hemen önce azaldığını göstermişlerdir. Dışarıdan verilen EGF'nin de doku kültüründeki damaklarda MKE hücrelerinin birbirine yapışmasını ve dejenerasyonunu engellediğini bildirilmiştir [2]. Bununla beraber yarıkd damaklı veya yarıkd damaksız yarıkd dudak için aday gösterilen genlerin EGFR'nin başka bir ligandı olan TGF- α 'nın lokusu ile ilgili olması da EGFR'nin yarıkd damak ve yarıkd dudak oluşumundaki öneminin altını çizmektedir [28].

2.4. Sıçan Damağının Damarlanması

A.carotis interna'nın boyun bölümünden ayrılan kalın bir dal olan a. pterygopalatina; nasomaxillar kompleksin en önemli arteri olarak kabul edilmektedir. Bu damar, bulla tympanicus'u geçtikten sonra, a. pterygoidea ve a. palatina olmak üzere iki ana dala ayrılmaktadır. A. palatina; a. alveolaris posterior superior, a. ophtalmica, a. infraorbitalis, a. sphenopalatina, a. palatina descendens dallarını vermektedir. A. palatina descendens de a. palatina major ve a. palatina minor olmak üzere iki dala ayrılmaktadır [17].

A. alveolaris posterior superior; maxilla'daki molar dişleri, vestibular gingiva'nın bir bölümünü ve yanağın bir bölümünü beslemektedir. A. ophtalmica; orbita'nın içerisindeki yapıları beslemektedir. A. infraorbitalis; orbita'dan geçtikten sonra

maxilla'daki kesici dişlere ve burunun dış bölümlerine küçük dallar göndermektedir. A. sphenopalatina; cavum nasi'ye girdikten sonra, septum nasiye giden bir r. nasalis medialis ve konkalarla burunun lateral duvarına giden bir r. nasalis lateralis'e ayrılmaktadır [17].

A. palatina descendens; sert damağın oral yüzeyine foramen palatina posterior'dan ulaşmakta ve sert damağın büyük bir bölümünü beslemektedir. A. palatina posterior; a. palatina descendens'den foramen palatina posterior'dan çıktıktan hemen sonra ayrılmaktadır. Bu damar, sert damağın dorsal bölümü ile yumuşak damağın rostral bölümünü beslemektedir. Yumuşak damağın dorsal bölümü ise; a. lingualis'in dalı olan a. palatina ascendens tarafından beslenmektedir. A. palatina major; sert damağın oral yüzündeki bir oluk içerisinde rostrale doğru uzanmaktadır. Sağ ve sol a. palatina major'lar, canalis nasopalatinus'ların lateralinde rostromediale doğru kıvrılarak anastomozlaşmaktadırlar. Damağın ön tarafındaki bu anastomozdan, iki küçük arter (r. palatonasalis) foramen incisivum'dan yukarıya geçerek kendi tarafındaki r. medialis nasalis a. sphenopalatini ile anastomozlaşmaktadır. A. palatina minor; birinci molar diş hizasında a. palatina major'den ayrılmaktadır ve bunun medialinde rostrale doğru uzanmaktadır. Canalis palatinus'ların dorsalinde sağ ve sol a. palatina minor'lar anastomozlaşarak medianda bir dorsal palatal anastomoz oluşturmaktadırlar [17].

Venöz drenaj: Sağ ve sol a. palatina minor'un uç uca geldiği yerin dorsalinde venöz bir plexus gözlenmektedir. Söz konusu venöz plexus ile a. palatina minor'lar arasında anastomozlar gözlenmektedir. Damağın esas drenajı, damağın dorsalindeki plexus pterygoideus'a boşalan ve a. palatina major'un genelde lateralinde uzanan, v. palatina tarafından sağlanmaktadır [17].

2.5. Sıçan Damağının İnnervasyonu

2.5.1. Gelişim

Hoggs ve Bryant (1969) sıçan embriyolarının 11. günden 22. güne kadar gelişen oral duyu innervasyonunu tanımlamışlardır.

Kaynaşmadan önce processus palatinus'lar dilin her iki tarafına yerleşmişlerdir. Bu aşamada ana innervasyon processus'ların lateralinde bulunmaktadır. Kaynaşmadan sonra ise ana innervasyon damağın oral tarafından ve kısmen de rostral bölümünden gerçekleşmektedir. Rostral bölgeyi innerve eden n.nasopalatinus, cavum nasi'nin tabanı ve ductus nasopalatinus'ların lateral duvarından en öndeki antemolar rugaya kadar uzanmaktadır [88].

2.5.2. Damaktaki sinirlerin orjini

Haller ve Hallerstein (1934)'ın da belirtmiş olduğu gibi, küçük memelilerin çoğunda, nasal tabanın kaudalinde ggl. sphenopalatinum ile beraber başka küçük ganglionlar da bulunmaktadır. Bu ganglionlardan oluşmuş plexus'a plexus sphenopalatinus denilmektedir. Bu plexus'ta n. petrosus major, n. maxillaris'e katılmaktadır. Bu plexus'tan aşağıdaki sinirler çıkmaktadır:

1. n. palatinus anterior (n. palatinus major)
 2. n. palatinus medius
 3. n. palatinus posterior
 4. n. nasopalatinus [88].
- } nn. palatini minores

2.5.3. Damak sinirlerinin seyri

Nn. nasopalatini, plexsus nasopalatinus'tan çıkarak cavum nasi'nin mukoperiosteum'u boyunca ductus nasopalatini'nin medial yüzüne kadar uzanmaktadırlar. Burada bu ductusların medial duvarı içerisine kıvrılarak aşağı doğru seyretmektedirler. Damağa ulaşan lifler, birinci antemolar rугanın medial bölümünü ve papilla incisiva'yı innerve ederler.

Nn. palatini; foramen palatinus major'dan damağın oral bölümüne çıkmaktadırlar. Foramen'ler üçüncü moların ortası hizasında, üçüncü ve dördüncü intermolar rугanın arasına yerleşmişlerdir. Nn. palatini anteriores neredeyse dümdüz bir hat halinde rostrale, ductus nasopalatinus'lara doğru uzanmaktadırlar ve bunların laterallerinden geçmektedirler. Nn. palatini anteriores; antemolar rугa'nın rostral yüzünde atrium oris'e doğru uzanmaktadırlar. Nn. palatini medii üçüncü ve dördüncü intermolar rугanın bir bölümünü innerve etmektedirler.

Nn. palatini posteriores; caudale doğru uzanarak son molar rугadan önce dallamaktadırlar. Her iki tarafta da bir posterior dal postrugal bölgeye doğru uzanmaktadır.

Beşinci intermolar rугanın dorsal yüzünün küçük bir bölümü n.glossopharyngeus'un bir dalı tarafından innerve edilmektedir. Damağın ana innervasyonu simetrik olmaktadır. Ancak ince dallanmalarda küçük farklılıklar göze çarpmaktadır [88].

2.5.4. İnce dallar

Antemolar ruga dolaylarında dallar çok ince diffüz bir ağa ayrılmaktadırlar. İntermolar bölgede nn.palatini'nin lateralindeki dallanma medialinekinde göre daha fazla olmaktadır.

Molar dişlerin çevresindeki gingiva n. palatinus anterior ve posterior tarafından innerve edilmektedir. Terminal dalların çoğu, özellikle intermolar bölgede, rugalardaki papillaların içerisinde sonlanmaktadır. Bu terminal dallar, her iki taraftan bu papillaların içerisine doğru uzanmaktadırlar [88].

2.6. Vitaminler

Vitaminler, vücutta metabolik olayların normal bir şekilde meydana gelmesi ve sağlıklı durumun sürdürülmesi için gerekli olan, vücutta sentez edilmeyen veya yetersiz derecede sentez edilen ve besinler içinde çevreden ufak miktarlarda alınması zorunlu olan organik maddelerdir. Sağlıklı olabilmek için besin içinde ufak miktarlarda alınmaları gereken vitaminlere; demir, çinko, bakır, iyot, selenyum ve krom gibi esansiyel mineral bileşiklerine mikrobeseleyiciler adı verilir. Besinlerin dört ana ögesi olan; proteinler, yağlar, karbonhidratlar ve elektrolit dengesi için gerekli inorganik tuzlar gibi makrobeseleyiciler saf olarak alındıklarında, yeterli miktarlarda vücuda girseler bile, sağlıklı durumun sürdürülmesini sağlayamazlar. Bunlarla birlikte; vitaminlerin, esansiyel aminoasitlerin, esansiyel doymamış yağ asitlerinin ve demir, magnezyum molibden gibi esansiyel minerallerin de alınması gereklidir [42].

Vitaminlerin fizyolojik olaylardaki önemleri, bunların bazılarında vücutta oluşan metabolitlerin hücrelerde koenzim ve kofaktör fonksiyonu yapmalarından kaynaklanmaktadır. A ve D vitamini öncülerinden (prekürsör) oluşan aktif metabolitler

ise; kendilerine özgü reseptörler aracılığı ile belirli genlerin ifade edilimi üzerinde steroid benzeri etkileriyle hedef hücrelerdeki temel olayları kontrol etmektedirler [42].

Vitaminler, suda ve yağda çözünen vitaminler olmak üzere ikiye ayrılırlar. Vitaminler genel olarak bitkisel besinlerden alınsa da, A ve D vitamini gibi yağda çözünen vitaminler vücutta birikmeleri nedeniyle hayvansal kaynaklı besinlerden de alınabilirler [42].

2.7. Retinoidler

A vitamini ve türevleri (retinoidler), besinler içinde çeşitli şekillerde bulunurlar. Türevlerinden (vitamer) vücutta en yaygın olanı retinol'dür. Bu madde kimyaca, izopren birimlerinden oluşan doymamış bir alifatik zincirin ucunda β -iyonon (sikloheksenil) halkası içeren ve yağda çözünen bir primer alkoldür. Kasaplık hayvanların ve deniz balıklarının etinde, özellikle karaciğerinde ve uzun zincirli yağ asitleri ile esterleşmiş şekilde bulunur. En fazla bulunan esteri retinol palmitat'tır. Bitkisel besinler ise bunun prekürsörü olan karotenleri içerirler. Bunlar sarı veya kırmızı renkli meyve ve sebzeler, ıspanak ve pancar yaprağı gibi yeşil sebzelerdir [42].

Vitamin A ve türevleri, hem normal embriyo gelişimi için hem de erişkin organizmada farklılaşmanın sürdürülmesi için gereklidirler [21, 22, 32]. A vitamini'nin yetersiz olduğu durumlarda, embriyo segmentasyonu ve büyümesi başarısız olur, vaskülarizasyon durur ve sonuçta embriyo rezorbe olur [50, 84, 91]. Erişkinde özellikle epiteliyal farklılaşma A vitamini'ne gereksinim duymaktadır. Eksikliği ise, ileri aşamada epitelin karakteristiklerini değiştirerek ölümüne sebebiyet veren skuamoz metaplazi'ye neden olmaktadır [22, 77]. Diğer taraftan A vitamini'nin fazlalığı embriyogenez esnasında şekil bozukluklarına sebep olurken, erişkinde membranolitik ve hepatotoksik etki yapmaktadır [63]. Bu nedenle, retinoid dengesinin korunması, sağlıklı organizmanın normal fizyolojisinin korunması için son derece önemlidir [72].

2.7.1. Retinoik Asit Etkisinin Mekanizması

A vitamini (retinol) retinil esteri şeklinde veya karotenoid halinde, besin yoluyla alınır. Ya öncelikle karaciğerde ester olarak depo edilir veya doku işlevlerini desteklemek üzere metabolize edilir. Gözde ise görme döngüsünü desteklemek üzere oksidasyona uğramakta ve 11-*cis* retinaldehit'e izomerize olmaktadır. Diğer dokuların çoğunda ise, retinol iki basamaklı bir süreç ile önce all-*trans*-retinaldehit'e ve sonra irreversibl bir şekilde all-*trans*-retinoik asit (atRA)'e dönüştürülmektedir [13].

Retinoik asit (RA); etkisini alt basamaklarındaki hedef genlerinin transkripsiyonunu aktive eden veya baskılayan çekirdek reseptör proteinlerine bağlanarak göstermektedir [12].

2.7.2. A Vitamini'nin Maternal / Fetal Taşınması

Dişide üremenin gerçekleşebilmesi için A vitamininin gerekli olduğu görülmüştür. Bununla beraber; buna bağlı üremenin gerçekleşmemesinin bu eksikliğin zamanlaması ve miktarına bağlı olduğu gözlenmiştir. Çiftleşmeden önce yüksek dozda A vitaminine maruz kalan dişilerin, vajinal simirlerinde kornifiye hücreler görülmeye devam etmektedir ve üreme daha implantasyondan önce sekteye uğramaktadır. Vajinal epitelin değişmiş görünümüne rağmen A vitamini eksikliği bulunan dişilerde ovulasyon devam etmektedir ve corpus luteum'ları düzenli veya düzensiz aralıklarla oluşmaya devam etmektedir [13].

Retinoidler embriyoya annenin dolaşım sistemi vasıtasıyla ulaşmaktadır. Retinol, retinaldehit ve retinoik asidin taşınımı; bu kimyasalların gebe hayvanlara yüksek dozlarda verilmesiyle ayrıntılı bir şekilde incelenmiştir [16, 30, 43, 74]. Kemirgenlerde vitellus kesesi plasentası, retinol'ün anne tarafından fetus tarafına taşınmasında önemli bir işlev üstlenmektedir. Bu işlev gebelik boyunca da önemini korumaktadır [40].

Kemirgenlerin tersine, insanlarda vitellus kesesi geçici ve ilk trimesterin sonunda dejenere olan bir organdır; bu organın yerini koriyoallantoik plasenta almaktadır [20]. Gerek retinol, gerekse retinoik asit; anneden fetus'a taşınabilmektedir. Bununla beraber, gebelik esnasında retinoik asidin transferinin gerekli olup olmadığı halen bilinmemektedir. Yolk kesesinin ve koriyoallantoik plasenta'nın retinoid transfer mekanizmaları ise henüz aydınlatılamamıştır [13].

2.7.3. A Vitamini ve Embriyo Gelişimi

2.7.3.1. Embriyoda Retinoid Sentezi ve Yıkımı

Yüksek performanslı likit kromatografinin kullanılmasıyla embriyonik gün (E) 9–14'te embriyoların tümünde tanımlanan all-*trans* retinol ve atRA olmuştur [37, 75]. Fare ekstremite tomurcukları ve insan embriyosu dokularında, en çok all-*trans* retinol gözlenmiştir [18, 76]. Daha sonraları E 10.5 ve 13'de ayrı ayrı dokular üzerinde (medulla spinalis, somitler, brankiyal arklar, prozensefalon, mezensefalon, rhombensefalon, ekstremite ve kuyruk tomurcukları) yapılan çalışmalar bu dokuların tespit edilebilir miktarlarda retinoik asit içerdiklerini göstermiştir [37]. En yüksek atRA seviyesi medulla spinalis'te görülmüştür; bu miktar, prozensefalon'daki miktarın yaklaşık 15 kat fazlası olarak saptanmıştır [53]. Ancak daha erken aşamadaki fare embriyolarında (erken primitif çizgi basamağında) atRA yerine retinaldehit'e rastlanmıştır [87]. Primitif çizgi evresinin ortalarında ve geç nöral plak evreleri arasında atRA ve all-*trans*-retinol tespit edilebilir hale gelmektedir. AtRA'in gelişimin daha geç bir aşamasında (3-4 somitlik fare embriyosu) radyoaktif işaretlenmiş all-*trans*-retinol'den oluşturulduğunun gözlenmesi, retinoidlerin erken aksiyal şekillenmede de önemli bir rol oynadıklarını göstermektedir [35].

Transgenik fare embriyosunun posterior bölümünde ve primitif çizginin anteriorunda (Hensen's nodu) güçlü retinoik asit bağlanması gözlenmektedir. Somit oluşumu ve nöral tüpün kapanması sırasında, gelişen rhombensefalon'un muhtemel 2. ve 3. rombomerleri arasındaki sınırı şekillendiren preotik sulcus'a denk gelen bölgede

belirgin bir sınır oluşturacak bir boyanma gözlenmiştir. Bu sonuçlar, retinoid haberleşmesinin kritik yer ve zamanda aktive edilmesinin erken aksiyal şekillenmenin yanı sıra, gelişen rombensefalon'da da önemli bir rol oynadığı fikrini desteklemektedir [87].

Gelişimin daha ileri safhalarında; somitlerde, kalpte, lens, nöral retina, bağırsağın endoderm tabakası, ekstremite tomurcuklarının tabanındaki mezenşimde, medulla spinalis'in servikal ve lumbal bölümlerinde retinoik asit varlığı gözlenmiştir [8, 14, 60, 70]. Gelişimin daha sonraki zamanlarında ise retinoik asit bağlanması, nazal plakotta mandibula ve maxilla arasında, gelişen kulak, deri, somit kaynaklı dokular, bazı organlar (mide, metanefrik böbrek), göz ve gelişen ekstremitelerde saptanmıştır [73]. Bunlara ek olarak, mezen/rombensefalon sınırında ventral prozensefalon'un ganglionik kabartısında da retinoik asit bağlanması görülmüştür [53]. Transgenik farelerde yapılan *in vivo* çalışmalara ek olarak, aynı gen yapısına sahip hücre serileri de retinoik asite benzer aktiviteleri ölçmek ve bu aktivitenin embriyonik dağılımını incelemek için kullanılmıştır. Bu çalışmaların sonuçları; retinoidlerin düzenlediği protein ifade ediliminin sadece vücut planı oluşturulduğunda gerçekleşmediğini, bu ifade ediliminin aynı zamanda özel hücre farklılaşmasında da önemli olduğunu göstermektedir [5, 6, 14, 46, 54, 86, 89, 93].

Retinol'den retinoik asit üretilmesinde rol oynayan aldehit dehidrogenaz (ALDH) ailesinin üç üyesi klonlanmıştır (RALDH1, RALDH2, RALDH3) ve bunların embriyoda dağılımı incelenmiştir. Bu üç enzimin erken embriyoda üretilen tüm atRA'dan sorumlu olabileceklerini gösterilmiştir [55]. Fare embriyosunda görülen ilk enzim RALDH2 olmuştur. Erken fare gelişimi (gastrula) esnasında, Hensen's nodu ve primitif çizgi'ye bitişik mezoderimde ifade edilmektedir. RALDH2 beyin bölümlerinin oluşmaya başladığı embriyoda da muhtemel rombensefalon bölgesinde ifade edilmektedir. RALDH2 ifade edilimi, farklılaşmamış somitlerde, nöral tüpü çevreleyen mezenşimde, gelişen bağırsak, farklılaşan ekstremite ve başın belirli bölgelerinde lokalize olmuştur [34]. Gelişen medulla spinalis içerisinde, ekstremiteleri innerve eden motor nöronlarının bulunduğu cornu anterius'ta da ifade edilmektedir. RALDH

mRNA'sının veya proteininin ifade edilimi, kalp, akciğerler, böbrekler ve gözde çok iyi haritalandırılmıştır. RALDH2 mRNA'sının Hensen's noduna bitişik mezodermdaki erken ifade edilimi, retinoik asidin erken embriyonik gelişimde aksiyal biçimlenmede rolü olduğu görüşünü desteklemektedir. Sonraki evrelerdeki ifade edilimi de A vitamini'nin rombensefalon, medulla spinalis, vertebra, kalp, göz, böbrek ve bağırsak gelişiminde rol oynadığı görüşlerini desteklemektedir [9, 52, 60, 90, 94].

RALDH3 önce E8.5–9 arasında muhtemel göz sahasının yüzey ektoderminde görülmüştür. Daha sonraki aşamalarda da ventral retina, dorsal pigment epiteli, lateral ganglionik kabartı, otik vezikülün dorsal kenarı ve olfaktor nöroepitel'de ifade edilmektedir. [31, 48, 57, 82].

2.7.3.2. A Vitamini'nin Gelişen Embriyodaki Fonksiyonu

A vitamini'nin embriyo gelişimindeki önemi ve etki mekanizmasıyla ilgili, aşırı ve yetersiz A vitamini'ne maruz kalma, annenin retinoid antagonistleri ile beslenmesi ve genetik yaklaşımların da dahil olduğu, bir seri çalışmalar yapılmıştır. Bu çalışmalara ek olarak, retinoidlere, yarışmalı antagonistlere ve retinoid sentetik enzim inhibitörlerine maruz bırakılan hücre ve organ kültürlerinin yanı sıra *in vivo* çalışmalar da yapılmıştır [11, 29, 56, 59, 72, 95].

A vitamini bakımından yetersiz beslenmenin doğumsal şekil bozukluklarına neden olabileceği ile ilgili ilk bilgiler, Hale'in (1935) domuzları A vitamini bakımından yetersiz bir diyetle beslenmesi şeklinde, yapmış olduğu bir çalışmaya dayanmaktadır. Yeni doğanların (YD) çoğu gözsüz doğmuştur, bazılarının sadece tek bir gözü bulunurken, bazılarının da bir büyük ve bir küçük gözü olmuştur; gözleri bulunan yavruların dahi hepsi görme bozukluğu ile doğmuştur. Yarık damak, tavşan dudak, küçük dış kulaklar ve böbreklerde gelişim bozukluğu gibi diğer kusurlar da daha düşük bir sıklıkta gözlenmiştir. Tüm kusurlar, kontrol grubu besinine, balık ciğeri yağı veya yeşil yem verilmesiyle önlenebilmiştir. Bu çalışmalar, yukarıda bahsi geçen kusurlardan

sorumlu olan faktörlerin kalıtsaldan ziyade, besinsel olduğunu göstermektedir. Buna karşın, daha önce yapılmış olan çalışmalar (Evans, 1928); A vitamininin sıçanların üremesi için gerekli olduğu, ama bunun yeni doğanda doğumsal şekil bozukluklarına sebep olmadığı yönünde görüş bildirmiştir. Ancak bu araştırmacıların yanımlarının sebebi, besinde A vitamininin olmamasının implantasyonu engellemesi veya embriyonun rezorbsiyonuna neden olması olmuştur.

1940'larda yapılan çalışmalar, A vitamini eksikliğine bağlanabilecek geniş bir doğumsal bozukluklar spektrumunu tanımlamıştır. Bu spektrum; "A vitamini eksikliği sendromu" olarak adlandırılmıştır. Warkany ve Schraffenberger (1946), A vitamini bakımından eksik bir diyetle besledikleri dişilerin embriyo ve yeni doğanları üzerinde yapmış oldukları incelemelerde; bazı dişilerin aşırı kanamaları nedeniyle gebeliklerine son vererek embriyolarını histolojik inceleme yapılmak üzere tespit etmişlerdir. Geriye kalan hayvanlardan bazısı gebeliğin 14'cü gününden önce ölmüştür veya embriyolarını rezorbe etmişlerdir. Bunların dışında kalanlar ise doğum yapmıştır. Doğan yavrularda en sık (%75) gözlenen oküler bozukluk ise, kapalı gözlerle doğmaları gerekirken, açık gözlerle doğmaları olmuştur. Bu hayvanların histolojik incelemeleri sonucunda da en çok görülen bozukluk; gözdeki damarların bağ dokusunda ortaya çıkan anormal bir artış olmuştur. Koloboma, retinal eversiyon, mezodermal dokunun retina'ya penetre olması, optik sapın optik kadehe az tutunması ve iris kusurları da gözlenmiştir. Başka araştırmacılar da benzer sonuçlar elde etmişler ve bunlar da bu kusurları, gebelik boyunca A vitamini takviyesi yaparak önleyebilmişlerdir.

A vitamini ile ilgili diğer çalışmalar da A vitaminin embriyonik gelişimdeki önemini göstermişlerdir. Takip eden çalışmalarda yukarıdakilere ek olarak, genitoüriner sistemde (YD'ların %42'si), böbreklerde (YD'ların %38'i), diyafragma'da (YD'ların %31'inde herniasiyon), arcus aorta'da (YD'ların %9'u) ve kalpte (YD'ların %4'ü) yeni doğumsal bozukluklar tanımlanmıştır [13].

Gastrula safhasında retinoid ihtiyacının arttığı kritik bir pencere bulunmaktadır. Bu ihtiyacın karşılanmadığı durumlarda, embriyonun gelişen dolaşım ve sinir sisteminde çeşitli şekil bozuklukları meydana gelmekte ve bunların sonucunda da embriyonun ölümü gerçekleşmektedir. A vitamini eksikliği bulunan ve atRA ile desteklenen sıçanların kullanıldığı modeller ile A vitamini'nin erken ve geç embriyonik gelişimdeki rolünü ortaya koymak mümkün olmuştur. Bu çalışmalar, Warkany ve arkadaşları tarafından 1940 ve 1950'lerde tarif edilen şekil bozukluklarının yanı sıra, içerisinde erken rombensefalon, kraniyofasiyal bölge, postotik kraniyal sinirler, faringeal arkusların, otik vezikülün, kardinal venin, sinuatral kapakçığın, aksiyal iskelet ve ön ekstremitelerin de bulunduğu şekil bozukluklarını da tanımlamıştır. Bu klinik tablolar da artık A vitamini eksikliği sendromu'nun içerisinde dikkate alınmaktadır [13].

2.7.4. Fazla A Vitamini'nin Etkileri

Retinoidler iyi bilinen teratojenlerdir [16]. Fazla A vitamini ile teratogenez'in oluşabileceği ilk kez 1953 yılında Cohlan tarafından bildirilmiştir. Bundan sonra da birçok çalışma A vitamini ve metabolitlerinin teratojenik etkisini onaylamıştır. Verilen yüksek dozda A vitamininin zamanlaması oluşacak şekil bozukluğunun türünü belirlemektedir [36, 78]. Yüksek dozda A vitamini; retinoid sinyal iletimi ile beraber retinoid reseptörlerinin aşırı aktivasyonuna neden olarak çalışmaktadır. Retinoidlerin gelişimdeki etkileri, bir yapının veya sistemin aşırı atRA tarafından bozulduğunun gözlemlendiği çalışmalardan anlaşılabilmiştir. Bununla beraber; vitamin A sinyal iletiminin önemli aşamaları atRA gibi aktif metabolitlerin sentezi ve/veya yıkımını gerektirdiğinden, bir doku normal koşullar altında fazla A vitaminine hemen bir hedef oluşturmayabilmektedir. Retinoik asit reseptörü (RAR) mutant fareler üzerinde yapılan gözlemler, belirli bir yapının normal gelişimi için gerekli olmayan bir reseptör alt tipinin delesyonunun, bu yapıda atRA kaynaklı şekil bozukluklarına karşı koruyucu olduğunu göstermiştir. Örneğin RAR γ mutant fareler, normalde E 8-9.5'te fazla atRA'e maruz kalan yabancı tiplerde görülen şekil bozukluklarını göstermemişlerdir. Buna karşın RAR γ mutant farelerin atRA kaynaklı kraniyal ve fasiyal şekil bozukluklarına

karşı daha hassas oldukları görülmüştür. Bu bulgular, bilim adamlarını retinoik asitin teratojenik etkilerinin gözlenmesi yoluyla, bu bileşiğin normal fizyolojik işlevinin araştırmaları yönünde teşvik etmiştir. Alternatif olarak da; bir bölgedeki RAR γ 'nın kaybının başka bir RAR alt tipi tarafından dengelenerek o bölgenin normal gelişiminin sağlandığı, ancak teratojenik etkinin belirebilmesi için reseptörlere bir bütün olarak ihtiyaç olduğu düşünülmektedir [49].

Yüksek dozda A vitamininin kranial bölgede en sık oluşturduğu doğumsal şekil bozukluklarından birisi de yarı damaktır. Retinoik asidin yarı damağa sebep olan mekanizması erken ve geç embriyonik evrede farklılıklar göstermektedir. Normalde E8'de kranial crista neuralis hücreleri, damak raflarını şekillendiren birinci visceral arcus'a göç etmektedirler. E8'de aşırı RA'e maruz kalındığında, yarı damak oluşumunun sebebi olarak; crista neuralis hücrelerinin göçünün kesintiye uğraması ve bunun da sonucu olarak küçük damak raflarının oluşması gösterilmektedir. Bununla beraber, aynı dönemde 13-cis-RA'ya maruz kalındığında kista nöralis hücrelerindeki ölüm insidansının arttığı da bildirilmiştir. Böylece aşırı RA'e maruz kalan E 8 kemirgen embriyolarında yarı damağın sebebinin az sayıda öncü ve göç eden hücrenin hayatta kalmasına bağlanmıştır [3].

E 10'da kranial kista nöralis hücrelerinin göçü henüz tamamlanmamış olduğundan RA sebebiyle yarı damak oluşumunun mezenşim hücrelerinin proliferasyonunun inhibe olmasıyla ilgili olduğu düşünülmektedir. RA'in *in vitro*'da mezenşim hücrelerinin proliferasyonunu inhibe ettiği bildirilmiştir. Azalmış mezenşimal hücre proliferasyonu, temas edemeyen küçük damak raflarına sebep olabilmektedir [3].

Embriyonik gelişimin daha ileri aşamalarında, RA sebebiyle yarı damak oluşumunun sebebi büyüme inhibisyonundan daha farklı olmaktadır. Normal damak gelişimi esnasında damak rafları prominentia maxillaris'lerden gelişen yapılar olarak gözlenmektedirler. Başlangıçta dikey olarak uzayan damak rafları sonra dilin üzerinde yatay olarak uzamaya devam ederler. Karşılıklı damakların kaynaşmasından önce MKE

hücrelerindeki EGFR ifade edilimi azalmaktadır, dolayısıyla bölgeye bağlanan EGF miktarı da azalmaktadır. Temastan hemen önce, MKE hücreleri proliferasyonunu durdurmaktadırlar ve peridermal hücreler dejenere olmaktadır. Bu aşamada aşırı RA'e maruz kalınmasının damak raflarının elevasyonunu, MKE hücrelerinin gelişimsel programlarını, yapışmalarını veya kaynaşmaları gibi olguları bozabileceği düşünülmektedir [3].

EGFR'ü erken embriyonik gelişim esnasında damakta yoğun olarak ifade edilirler. EGFR'nün embriyonik gelişim ve damak gelişiminde önemli bir rol oynadığı düşünülmektedir. *In vitro* ortamda dışarıdan verilen EGF'nin, medial hücre farklılaşmasını bozduğu gözlenmiştir. *In vivo* ortamda ise; medial damak hücrelerindeki EGF ifade edilimi kaynaşmadan hemen önce azalmaktadır. RA'in *in vitro* ortamda EGF ifade edilimini arttırdığı bilinmektedir [3].

E10'da aşırı RA'e maruz kalan embriyolarda ekstremite tomurcuklarında şekil bozuklukları ve yarı damak gözlenmektedir. E12'de aşırı RA'e maruz kalan yavrularda ise yarı damak gözlenmekle beraber ekstremite bozuklukları gözlenmemektedir. Bu iki embriyonik dönem karşılaştırıldığında; E10'un E12'ye göre yarı damak oluşumu bakımından RA'e daha hassas olduğu gözlenmiştir [3].

Thompson ve arkadaşları (1989), RA'in hücre yüzeyinde EGF bağlanma miktarını arttırdığını birçok farklılaşmayan hücre sisteminde göstermişlerdir. Hücre serileriyle yapılan birçok araştırma retinoidlerin hücre yüzeyindeki EGF reseptörü sayılarını bunların afinitesini değiştirmeden arttırdığını göstermiştir. Retinoidlerin, EGF bağlanması, EGF internalizasyonu-degradasyonu ve down regülasyonundan sonraki EGF bağlanmasının yeniden sağlanması üzerinde yapılan çalışmalar; retinoid aktivitesinin asıl hedefinin EGFR ifade edilimi oranı üzerinden olduğunu göstermiştir. [85].

2.8. Piridoksin (B₆ Vitamini)

Hidroksillenmiş ve iki metil alkol grubu bağlanmış bir piridin türevidir. Besinler içerisinde ve vücutta piridoksin fosfat ve kısmen de aktif türevleri olan piridoksal 5'-fosfat ve piridoksamin fosfat halinde bulunur. Maya ve hububat içinde nispeten fazla miktarda piridoksin türevleri mevcuttur. Yeşil yaprak şeklindeki sebzelerde, süt ve yumurtada daha az miktarda bulunur. Barsak florasındaki bakteriler tarafından da sentez edilerek vücut tarafından kullanılır [42].

Vitamin B₆'nın bir seri reaksiyon için koenzim olması nedeniyle aminoasit metabolizmasında önemli bir rolü vardır. Bunların arasında transaminasyon ve dekarboksilasyon bulunmaktadır. Aynı zamanda glikojen fosforilaz için de koenzim olarak görev yapmaktadır ve steroid ve diğer hormonların gen ifade edimlerinde modülatör görevi görmektedir [39].

Birçok klinik araştırma vitamin B₆'nın bazı kraniyofasiyal şekil bozukluklarını önleyebildiğini göstermiştir. Yapılan hayvan çalışmalarında da vitamin B₆'nın bu etkisi bildirilmiştir [39]. Peer ve arkadaşları (1958) vitamin B₆'nın kortizonun neden olduğu yarı damak insidansını azalttığını göstermişlerdir [67]. Bu verilere dayanarak, Jacobsson ve arkadaşları (1996) bir vitamin A türeviden kaynaklı kraniyofasiyal şekil bozuklukları üzerinde çalışmışlardır ve vitamin B₆'nın bunları önleyici etkiye sahip olduğunu göstermişlerdir [38].

2.9. Epidermal Büyüme Faktörü Reseptörü

1962 yılında farenin tükrük bezlerinden saflaştırılan bir peptidin yeni doğan farede kesici dişlerin çıkmasını ve gözkapasının açılmasını hızlandırdığı gözlenmiştir. Bu peptide, epidermal growth factor (epidermal büyüme faktörü=EGF) adı verilmiştir. Bundan kısa bir süre sonra da bu büyüme faktörleri ailesinin peptidleri birçok fizyolojik

ve patolojik kaynaktan tanımlanmıştır. EGF; hücre yüzeyinde bulunan EGF reseptörü (EGFR)'ne bağlanmaktadır. Bu reseptöre bağlandığında bunun sitoplazmik kuyruğunda biyokimyasal bir modifikasyona (fosforilasyon) sebep olur. Fosforile edilmiş reseptör; sinyal transdüksiyonunu sağlayan enzimlere bağlanma yeri oluşturarak, hücre içerisindeki biyokimyasal yolları aktive eder. Bu hücre içi iletim; hücre bölünmesi, farklılaşması ve göçü üzerine etkilidir. Aşırı aktif reseptörlere veya aşırı ifade edilmiş ligandlara bağlı bir anormal EGFR iletimi, birçok kanser tipiyle ilişkilendirilen gelişimsel hatalara sebep olabilmektedir. Ancak; EGFR'nin gelişimsel doku morfogenezindeki ve patolojik süreçlerdeki sinyal iletim mekanizmaları halen tam olarak anlaşılamamıştır [81].

In vivo dokulardaki EGFR aktivasyonunun zamansal ve ortamsal ifadesi net olarak aydınlatılmıştır. *In vivo* reseptör aktivasyonu ligandın hazır bulunmasına bağlıdır. Bu reseptör ortamda bol olarak bulunmakla birlikte, aktivasyonu lokal olarak ifade edilecek ligandların varlığına bağlıdır. Genelde reseptörü ifade eden hücreler, bunu aktive edecek ligandı da ifade ederler. İstenmeyen ligand-reseptör aktivitesinin önlenmesi için bu ikilinin fiziksel olarak ayrı tutulması gerekmekte veya alternatif olarak, ligand üretimi ligand-releasing enzimlerinin üretimi veya bulunmasıyla sınırlandırılabilir [81].

Miettinen ve arkadaşları (1999); EGFR mutant fareler üzerinde yapmış oldukları çalışmayla, bu reseptörün normal kraniyofasiyal gelişim için gerekli olduğunu göstermişlerdir. Bu reseptöre bağlanan EGF ve TGF α (Transforming growth factor alpha) ligandlarından özellikle TGF α nın yarık dudak ve damak sendromlarıyla ilgili olduğu gösterilmiştir. TGF α , EGFR ifadesinin de yüksek olduğu, birbirleriyle kaynaşmak üzere olan damak raflarının, daha sonraları dejenere olan, medial kenar epitelinde yoğun olduğu bilinmektedir. EGFR mutant farelerde; dar, uzun bir burun, az gelişmiş alt çene fenotipi ve yarık damak insidansında artış gözlemlenmiştir [58].

Östrojen ve retinoik asidin EGFR ifadesini gen düzeyinde regüle ettiği düşünülmektedir. Bu iki ajanın fonksiyonu için gerekli olan hücre içi reseptörlerinin

transkripsiyon faktörleri olarak görev yaptıkları gösterilmiştir. Retinoik asidin hücre yüzeyinde EGF bağlanmasını arttırdığı hücre kültürü çalışmalarıyla gösterilmiştir. Bu EGF bağlanma aktivitesindeki artış, teratokarsinoma oluşturan retinoid analogları için spesifiktir. Birçok çalışmadan elde edilen veriler, retinoidlerin hücre yüzeyindeki EGFR miktarını bunların afinitesini değiştirmeden arttırdıklarını göstermektedir. Bu ve EGF'nin hücre tarafından işlenmesi ile ilgili diğer veriler, retinoid aktivitesinin hedefinin EGFR sentezi olduğunu düşündürmüştür [85].

Retinoidlerin hücre yüzeyindeki EGFR miktarını artırması, özellikle damak raflarındaki uzamayı sağlayan, medial kenar epitelinin apoptosise uğramasını engellemektedir. Bu hücrelerin ölmemesi birbirine yaklaşan damak raflarının kaynaşmasını engellemektedir [1, 80]. Fujino ve arkadaşları (2003) da damak raflarının kaynaşması için EGFR ifade ediliminin sonlanmasının gerekli olduğuna işaret etmişlerdir [28].

3. GEREÇ ve YÖNTEM

Bu çalışmada doğum yapmamış altmış adet Spraque-Dawley ırkı dişi sıçan kullanıldı. Bu hayvanların on tanesi pilot çalışmalar için kullanıldı. Sıçanların menstrüel safhaları vajinal simir ile saptanarak, östrus döneminde olanlar erkek sıçanlarla çiftleştirildi. Ertesi gün alınan vajinal simirlerinde sperm gözlenen dişiler gebe (E0) olarak kabul edildi.

Çalışmada beşer anneden oluşan on grup oluşturuldu:

1. Grup: Kontrol grubu olarak kullanılan bu hayvanlara teratojen ajan yerine serum fizyolojik verildi.

2. Grup: Bu gruptaki hayvanlara gebeliklerinin 10. gününde 100 mg/kg (20.000 IU/kg) retinyl palmitat [Vitamin A (Merck)] intragastrik gavaj yoluyla verildi [68].

3. Grup: Bu gruptaki hayvanlara gebeliklerinin 10. gününde 500 mg/kg (100.000 IU/kg) retinyl palmitat intragastrik gavaj yoluyla verildi.

4. Grup: Bu gruptaki hayvanlara gebeliklerinin 10. gününde 1000 mg/kg (200.000 IU/kg) retinyl palmitat intragastrik gavaj yoluyla verildi [68].

5. Grup: Bu gruba, E10 da intragastrik gavaj yoluyla verilen 100 mg/kg retinyl palmitat ile beraber, B₆ vitamini'nin koruyucu etkilerini incelemek amacıyla, E9've E10'da 10 mg/kg intraperitoneal Piridoksin (vitamin B₆) [Pyridoxin (Merck)] enjekte edildi [40].

6. Grup: Bu gruba, E10 da intragastrik gavaj yoluyla verilen 500 mg/kg retinyl palmitat ile beraber, E9've E10'da 10 mg/kg intraperitoneal Piridoksin enjekte edildi.

7. Grup: Bu gruba, E10 da intragastrik gavaj yoluyla verilen 1000 mg/kg retinyl palmitat ile beraber, E9' ve E10'da 10 mg/kg intraperitoneal Piridoksin enjekte edildi.

8. Grup: Vitamin B₆'nın gebe sıçanlar üzerindeki etkisini kontrol etmek amacıyla bu sıçanlara gebeliklerinin 9. ve 10. günlerinde 10 mg/kg intraperitoneal Piridoksin enjekte edildi.

9. Grup: Bu grupta A vitamini'ne benzer şekilde teratojenik etki gösteren hidrokortizon [Hydrocortisone 21-acetate (Sigma)] uygulandı. Bu amaçla, gebeliğin 10. gününde subcutaneal enjeksiyonla 100 mg/kg hidrokortizon verildi [4].

10. Grup: Piridoksinin koruyucu etkilerini göstermek amacıyla; gebeliğin 10. gününde subcutaneal enjeksiyonla 100 mg/kg hidrokortizon verilen hayvanlara hidrokortizondan bir gün önce ve hidrokortizon ile aynı anda olmak üzere 10 mg/kg intraperitoneal Piridoksin enjekte edildi (Tablo 3.1).

Tablo 3.1: Gruplara uygulanan kimyasallar. 8. gruba E 9 ve E 10'da sadece vitamin B₆ enjekte edildi.

	Serum Fiziolojik	100 mg/kg Vitamin A	500 mg/kg Vitamin A	1000 mg/kg Vitamin A	100 mg/kg Kortizon
	1.Grup	2.Grup	3.Grup	4.Grup	9.Grup
+vitamin B ₆		5.Grup	6.Grup	7.Grup	10.Grup

Tüm gruplardaki gebe hayvanlardan 19. günde Halotan anestezisi altında sezaryan ile alınan embriyolar, paraformaldehit ile fikse edildi. Yavrular makroskopik olarak incelendikten sonra, damaktaki EGFR ifade ediliminin ve sinirlerin damaktaki yerleşimlerinin gösterilebilmesi için immunohistokimyasal yöntemler kullanıldı. Damarların görüntülenebilmesi için ise metil metakrilatlı dolgu malzemesi (MercoxII) veya çini mürekkebi kullanıldı.

3.1. İmmünohistokimyasal Yöntemler

Embriyoların damakları diseke edildi. Damaklar, akan çeşme suyu altında 3–4 saat yıkandıktan sonra yükselen alkol serisine tabi tutularak, dokularındaki su çekildi. 30 dakika ksilol I ve 10 dakika da ksilol II’de bekletildikten sonra birer saatlik 3 aşamalı parafin serisinde tutuldular ve müteakiben parafin bloklara gömüldüler.

3.1.1. EGFR immunohistokimyası

Bloklardan, mikrotom (Leica RM 2125RT) ile alınan 5µm kalınlığındaki kesitler; malzemelerin kullanma kılavuzlarındaki talimatlar esas alınarak, aşağıdaki işlemlere tabi tutuldu. İmmünohistokimyasal boyama için “Ultratek HRP Anti-Rabbit Staining System” [ScyTek] kullanıldı:

- i) Kesitlerden parafinin uzaklaştırılması: Lamlar ksilol dolu şalelere konularak mikrodalga fırında [Pelco Biowave] 250W güç uygulanarak 90 saniye bekletildiler. Parafinin tam çözünmemesi durumunda bu işlem 30 saniye süreyle yeniden uygulandı. Bu işlemi takiben preparatlar, %95’lik alkol dolu şalelere aktarıldıktan sonra, yeniden 30 saniye süreyle 250W’lık mikrodalga uygulandı. Yıkama işlemi de yine 250W mikrodalga ile distile su içerisinde yapıldı.
- ii) Antijen açığa çıkarma: Şalelere ikişer adet lam konularak üzerleri 1:9 oranında seyreltilmiş sitrat tampon [Citate Buffer (DBS)] ile örtüldü. Üç defa 5’er dakikalık sürelerle Mikrodalgada 650W güçte kaynatıldı. Şaleler kaynatmalar arasında 5’er dakika Cold Spot üzerinde bekletildiler.

Preparatlar oda sıcaklığında 20 dakika bekletildikten sonra üç defa 5’er dakikalık sürelerle distile su ile yıkandılar.

- iii.) Peroksidaz Bloğu: Preparatların üzerine %0,3'lük H_2O_2 [Riedel de Haën] damlatıldı ve 30 dakika oda sıcaklığında bekletildi. Müteakiben iki defa 5'er dakikalık sürelerle fosfat tampon ile yıkandı [Fosfat tampon: 500 ml distile su için; 1,5 g NaH_2PO_4 + 10,875 g Na_2HPO_4 , pH 7,4 (Merck)].
- iv.) Ardalan Bloklama: Preparatların üzerine Background Blocker [Super Block (ScyTek)] damlatılarak oda sıcaklığında 15 dakika bekletildi. Lamlar bu süre sonunda iki defa 5'er dakika fosfat tampon ile yıkandı.
- v.) Primer Antikorun Uygulanması: 1:50 oranında seyreltilmiş birincil antikor [anti EGFR Cell Signalling Technologies] preparatların üzerine damlatılarak bir gece boyunca buzdolabında $+4^{\circ}C$ 'te bekletildi. Ertesi gün; preparatlar üç defa 5'er dakika fosfat tampon ile yıkandı.
- vi.) Sekonder Antikorun Uygulanması: Preparatlar üzerine kullanıma hazır ikincil antikor [Biotinylated Goat anti-rabbit (ScyTek)] damlatıldı ve 20 dakika oda sıcaklığında bekletildi. Müteakiben üç defa 5'er dakika fosfat tampon ile yıkandı.
- vii.) HRP (Horseradish Peroxidase) Uygulanması: Preparatlar üzerine kullanıma hazır HRP [UltraTek HRP (ScyTek)] damlatılarak 20 dakika oda sıcaklığında bekletildi. Ardından üç defa 5'er dakika fosfat tampon ile yıkandı.
- viii.) Kromojen ile Boyama: Hazırlanan Kromojen [1 damla kromojen 5 ml substrat ile karıştırıldı (AEC Substrat Kit-ScyTek)] preparatların üzerine damlatıldı, istenilen miktarda boyama gerçekleşene kadar beklendi (5–15 dakika arası). Boyanma gerçekleştikten sonra preparatlar distile su ile yıkandı.

Kesitler kapatma sıvısı [Aqueous Mount (ScyTek)] kullanılarak lamel ile kapatıldı ve ışık mikroskobu [Olympus CH 40] ile incelenerek fotoğrafları [Olympus Q Color 3 görüntüleme sistemi] çekildi.

3.1.2. Neurofilament-L immunohistokimyası

Bloklardan, mikrotom (Leica RM 2125RT) ile alınan 5µm kalınlığındaki kesitler; malzemelerin kullanma kılavuzlarındaki talimatlar esas alınarak, aşağıdaki işlemlere tabi tutuldu. İmmünohisokimyasal boyama için “Ultravision Detection System” [Labvision] kullanıldı:

- i) Kesitlerden parafinin uzaklaştırılması: Lamlar ksilol dolu şalelere konularak mikrodalga fırında (Pelco Biowave) 250W güç uygulanarak 90 saniye bekletildiler. Parafinin tam çözünmemesi durumunda bu işlem 30 saniye süreyle yeniden uygulandı. Bu işlemi takiben preparatlar, %95’lik alkol dolu şalelere aktarıldıktan sonra, yeniden 30 saniye süreyle 250W’lık mikrodalga uygulandı. Yıkama işlemi de yine 250W mikrodalga ile distile su içerisinde yapıldı.
- ii) Antijen açığa çıkarma: Şalelere ikişer adet lam konularak üzerleri 1:9 oranında seyreltilmiş sitrat tampon [Citrata Buffer (DBS)] ile örtüldü. Üç defa 5’er dakikalık sürelerle Mikrodalgada 650W güçte kaynatıldı. Şaleler kaynatmalar arasında 5’er dakika Cold Spot üzerinde bekletildiler.

Preparatlar oda sıcaklığında 20 dakika bekletildikten sonra üç defa 5’er dakikalık sürelerle distile su ile yıkandılar.

- iii.) Peroksidaz Bloğu: Preparatların üzerine %0,3’lük H₂O₂ [Riedel de Haën] damlatıldı ve 30 dakika oda sıcaklığında bekletildi. Müteakiben iki defa 5’er dakikalık sürelerle fosfat tampon ile yıkandı [Fosfat tampon: 500 ml distile su için; 1,5 g NaH₂PO₄ + 10,875 g Na₂HPO₄, pH 7,4 (Merck)].

- iv.) Ardalan Bloklama: Preparatların üzerine Background Blocker [Ultra V Block

(Labvision)] damlatılarak oda sıcaklığında 10 dakika bekletildi. Lamalar bu süre sonunda iki defa 5'er dakika fosfat tampon ile yıkandı.

v.) Primer Antikoron Uygulanması: 1:50 seyreltilmiş birincil antikor (NFL) [Neurofilament-L (Cell Signalling Technologies)] preparatların üzerine damlatılarak bir gece boyunca buzdolabında +4°C'te bekletildi. Ertesi gün; preparatlar üç defa 5'er dakika fosfat tampon ile yıkandı.

vi.) Sekonder Antikoron Uygulanması: Preparatlar üzerine kullanıma hazır ikincil antikor [Biotinylated Goat Anti-polyvalent (Labvision)] damlatıldı ve 10 dakika oda sıcaklığında bekletildi. Müteakiben üç defa 5'er dakika fosfat tampon ile yıkandı.

vii.) HRP (Horseradish Peroxidase) Uygulanması: Preparatlar üzerine kullanıma hazır HRP [Streptavidin peroxidase (Labvision)] damlatılarak 10 dakika oda sıcaklığında bekletildi. Ardından üç defa 5'er dakika fosfat tampon ile yıkandı.

viii.) Kromojen ile Boyama: Hazırlanan Kromojen [20 µl kromojen 1 ml AEC substrat ile karıştırıldı (Labvision)] preparatların üzerine damlatıldı, istenilen miktarda boyama gerçekleşene kadar beklendi (5–15 dakika arası). Boyanma gerçekleştikten sonra preparatlar distile su ile yıkandı.

Kesitler kapatma sıvısı [Aqueous Mount (ScyTek)] kullanılarak lamel ile kapatıldı ve ışık mikroskobu [Olympus CH 40] ile incelenerek fotoğrafları [Olympus Q Color 3 görüntüleme sistemi] çekildi.

3.2. Damarların Görüntülenmesi

3.2.1. *Çini mürekkebi ile damarların açığa çıkarılması*

Gebeliğin 19. gününde anne karnından alınan yavruların göğüs kafesi açıldı. Sol ventriküllerine varistaltik pompa [Manostat Vera] vasıtasıyla 1:1 oranında serum fizyolojik ile seyreltilmiş çini mürekkebi verildi. Bu işlem yavru tamamen boyanana kadar sürdürüldü. İşlemi müteakiben yavruların damakları stereomikroskop [Olympus SZX 9] altında diseke edilerek fotoğrafları [Olympus Q Color 3 görüntüleme sistemi] çekildi.

3.2.2. *Metilmetakrilatlı korozyon dolgu malzemesi ile damarların açığa çıkarılması*

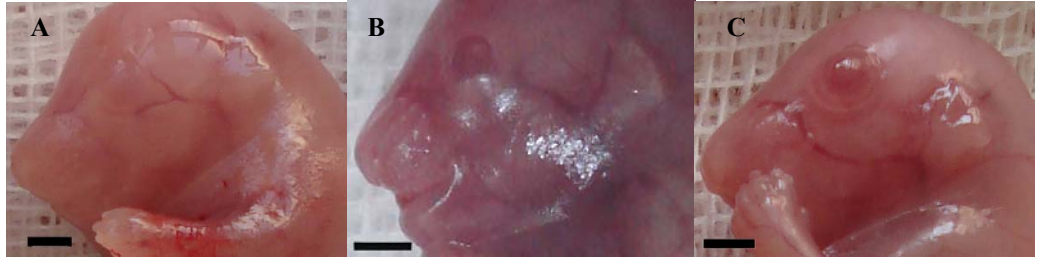
Gebeliğin 19. gününde anne karnından alınan yavrulara heparin [Nevaparin (Mustafa Nevzat)] enjekte edildi. Kırmızı renkli sıvı bir reçine ile katalizör kremden ibaret olan Mercox II [Ladd Research Industries] isimli metilmetakrilatlı dolgu malzemesi; 1 ml reçine'ye 0.01 g krem ilave edilerek hazırlandı. Katalizör reçinede çözüldükten sonra insülin enjektörüne alındı ve enjektör perfüzyon pompasına [Braun Perfusor Compact] bağlandı. Müteakiben yavruların göğüs kafesleri açıldı ve hazırlanmış olan reçine, sol ventriküllerinden vücutlarına verildi. Pompa çalıştırıldıktan sonra sağ atriumları, kanın boşalabilmesi için makas ile kesildi. Mercox reçinesinin katılaşması, 30 dakika ila 1 saat arasında sürdüğünden ve ekzotermik bir reaksiyon olduğundan, perfüze edilen yavrular yaklaşık bir saat +4°C'de tutuldu ve ardından 24 saat paraformaldehitte tespit edildi. Daha sonra, yavruların damakları stereomikroskop [Olympus SZX 9] altında diseke edilerek fotoğrafları [Olympus Q Color 3 görüntüleme sistemi] çekildi.

3.3. İstatistiksel Analiz

Makroskopik gözlemlerin deęerlendirilmesinde iki oran z testi (two proportions z test), gerekli durumlarda ise Fisher's exact test'i kullanıldı. Bu istatistiksel yöntemler için Minitab 14 yazılımı kullanıldı.

4. BULGULAR

Çalışmamızda bireysel özelliklerden kaynaklanabilecek farklılıkları azaltabilmek için; gözlemler her grupta en az üç farklı anneden sezaryen ile alınan fetüsler üzerinde yapıldı. Kontrol grubu da dahil olmak üzere, toplam 243 yavru incelendi. Kraniyofasiyal bölgede, en sık göz anomalilerine rastlandı. Gözlerdeki bu anomaliler hem bilateral, hem de unilateral olarak gözlendi. Bu yavruların gözkapakları erken açılmıştı ve/veya göz kapakları bulunmaktaydı (Resim 4.1). Diğer sık rastlanan makroskopik anomali ise yarık damak idi. Bu bazen tam, bazen de yarım yarık damak olarak gözlendi.



Resim 4.1: Hiper A vitaminoza maruz kalan fetüslerde gözlenen göz anomalileri. Kontrol grubundaki fetüslerde gözler kapalı olarak bulunurken (A); deney gruplarında gözkapaklarının erken açılması (B) veya bulunmaması (C) şeklinde anomaliler gözlendi. Makro çekim, ölçek = 2 mm.

Her grupta incelenen yavru sayısı ve bu yavrularda gözlenen, göz ve yarık damak anomali sayıları Tablo 4.1’de verildi. Kontrol grubunda (1. Grup) incelenen 30 yavrunun hiçbirinde bir anomali gözlenmedi.

Deney gruplarından ikinci, üçüncü ve dördüncü gruplara sırasıyla; 100, 500 ve 1000 mg/kg dozunda A vitamini verildi. Bunlardan ikinci grupta yer alan 15 yavruda hiçbir anomali gözlenmedi. Üçüncü grupta incelenen 16 yavrudan yalnızca birinde göz anomalisi görüldü. Dördüncü grupta incelenen 27 yavrudan 7’sinde göz anomalisi, 2’sinde ise; yarık damak anomalisi gözlendi.

Beşinci, altıncı ve yedinci gruplara A vitamini’ne ek olarak B₆ vitamini de verildi. Beşinci grupta bulunan 30 yavrunun hiçbirinde göz anomalisi gözlenmezken, yalnızca

bir tanesinde yarık damak anomalisi gözlemlendi. Altıncı grupta bulunan 25 yavrunun 9'unda göz, 7'sinde yarık damak anomalisi görüldü. Yedinci grupta bulunan 39 yavrunun 32'sinde göz, 28'in de ise yarık damak anomalisine rastlandı.

E9 ve E10'da sadece B₆ vitamini enjekte edilen sekizinci grupta, 12 yavru vardı; Bu yavruların hiçbirinde yarık damak anomalisi gözlenmezken, bir tanesinin her iki gözü de bulunmuyordu.

E10'da 10 mg/kg subcutaneal hidrokortizon enjekte edilen 9. grupta, 19 yavru vardı; bu yavruların hiçbirinde göz anomalisine rastlanmazken, yalnızca birinde yarık damak anomalisi gözlemlendi. E10'daki hidrokortizon'un yanı sıra E 9 ve E 10'da 10 mg/kg B₆ vitamini enjekte edilen 10. grupta ise ne göz, ne de yarık damak anomalisi gözlenmedi (Tablo 4.1).

Tablo 4.1: E 19'da alınan fetüslerde gözlenen göz ve yarık damak anomalisi sayısı.

Gruplar		n	Göz anomalisi	Yarık damak
1.	Grup: K	30	-	-
2.	Grup: 100 mg/kg (vitA)	15	-	-
3.	Grup: 500 mg/kg (vitA)	16	1	-
4.	Grup: 1000 mg/kg (vitA)	27	7	2
5.	Grup: 100 mg/kg (vitA)+B ₆ (10 mg/kg)	30	-	1
6.	Grup: 500 mg/kg (vitA)+B ₆ (10 mg/kg)	25	9	7
7.	Grup: 1000 mg/kg (vitA)+B ₆ (10 mg/kg)	39	32	28
8.	Grup: B ₆ (10 mg/kg)	12	1	-
9.	Grup: Kortizon (100 mg/kg)	19	-	1
10.	Grup: Kortizon (100 mg/kg)+B ₆ (10 mg/kg)	30	-	-

n= yavru sayısı

Göz anomalileri bakımından deney ve kontrol grupları birbirleriyle karşılaştırıldığında; ikinci (100 mg/kg A vit), üçüncü (500 mg/kg A vit), beşinci (100 mg/kg A vit + B₆), sekizinci (B₆), dokuzuncu (Kortizon) ve onuncu (Kortizon + B₆) gruplar ile kontrol grubu arasında anlamlı bir fark bulunmadı. A vitamininin 1000 mg/kg dozunda verildiği dördüncü grupta ise, göz anomalisi görülme olasılığı, K grubuna göre %26 oranında arttı ($p < 0.005$, Tablo 4.2).

A vitamininin B₆ vitamini ile birlikte verildiği deney gruplarında ise, göz anomalisi görülme olasılığı doza bağımlı olarak anlamlı düzeyde artış gösterdi (p<0.001). Kontrol gruplarına göre deney gruplarındaki artış oranı; altıncı grup için (500mg/kg A vit+B₆) için %36'iken; yedinci grup (1000 mg/kg A vit+B₆) için %82 olarak bulundu (Tablo 4.2).

Tablo 4.2: Göz anomalisi görülme oranlarının kontrol grubuyla karşılaştırılması.

Gruplar	1.Oran (%)	2.Oran (%)	p
K-100 mg/kg (vitA)	0	0	1
K-500 mg/kg (vitA)	0	6.3	0.4
K-1000 mg/kg (vitA)	0	26	0.003**
K-100 mg/kg (vitA)+B ₆ (10 mg/kg)	0	0	1
K-500 mg/kg (vitA)+B ₆ (10 mg/kg)	0	36	<0.001***
K-1000 mg/kg (vitA)+B ₆ (10 mg/kg)	0	82	<0.001***
K-B ₆ (10 mg/kg)	0	8.3	0.3
K-Kortizon (100 mg/kg)	0	0	1
K-Kortizon (100 mg/kg)+B ₆ (10 mg/kg)	0	0	1

*İki oran Z, Fisher exact testi kullanılmıştır (*p<0.05, ** p<0.01, *** p<0.001)*

Vitamin B₆'nın koruyucu bir etkiye sahip olup olmadığını incelemek amacıyla, teratojen ajan olarak A vitamini veya Kortizon uygulanmış gruplar ile bunların vitamin B₆'ile kombine edildiği gruplara (5., 6., 7. ve 10. Grup) ait göz anomali oranları Tablo 4.3'te verildi. Beşinci (100 mg/kg A vit+B₆) ve onuncu gruplarda (Kortizon + B₆) göz anomalisi gözlenmedi. Göz anomalileri altıncı grupta (500 mg/kg A vit+B₆) %36, yedinci grupta (1000 mg/kg A vit+B₆) ise %82 oranında artış gösterdi. Bunlardan sadece 1000 mg/kg dozda A vitamininin kullanıldığı gruplar (4.ve 7. Grup) arasındaki fark anlamlı bulundu (p<0.001, Tablo 4.3).

Tablo 4.3: Sadece teratojen ve teratojen + B₆ vitamini verilen gruplardaki göz anomalisi görülme oranlarının karşılaştırılması.

Gruplar	1.Oran (%)	2.Oran (%)	p
Kortizon (100 mg/kg)-Kortizon (100 mg/kg)+B ₆ (10 mg/kg)	0	0	1
100 mg/kg-100 mg/kg+B ₆	0	0	1
500 mg/kg-500 mg/kg+B ₆	0.6	36	0.06
1000 mg/kg-1000 mg/kg+B ₆	26	82	<0.001***

*İki oran Z, Fisher exact testi kullanılmıştır (*p<0.05, ** p<0.01, *** p<0.001)*

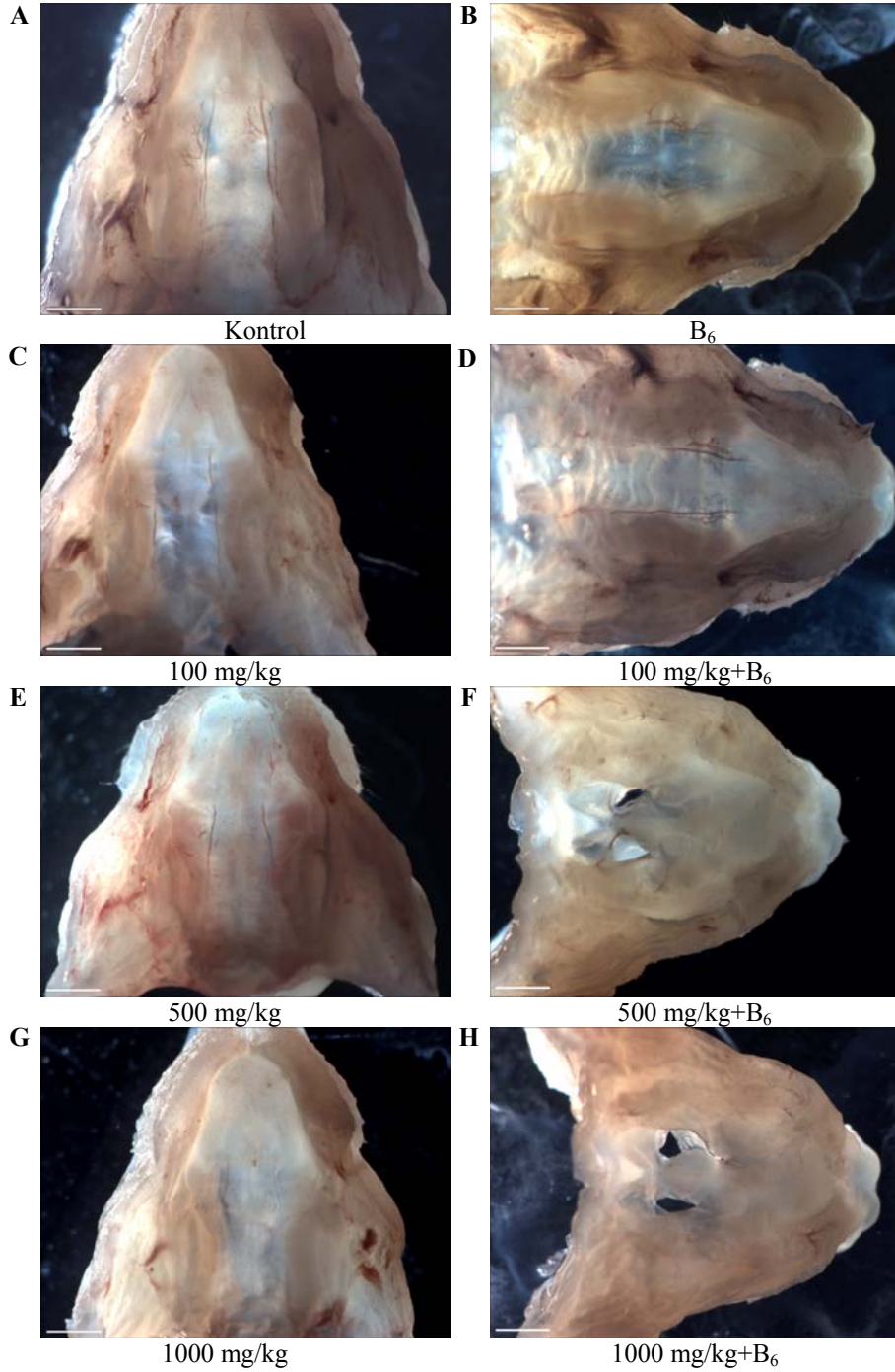
A vitamininin tek başına veya B₆ vitamini ile kombine edilerek kullanıldığı gruplardaki göz anomalilerinin, doza bağımlı olarak görülme oranları Tablo 4.4'te verildi. A vitamini dozuna bağılı olarak göz anomalisi görülme oranları; üçüncü grupta (500 mg/kg) %6.3, dördüncü grupta (1000 mg/kg) ise; %26 oranında artış gösterdi. İkinci (100 mg/kg) grupta göz anomalisine rastlanmadı. Dolayısıyla bu oranlar birbirleri ile karşılaştırıldığında; sadece 100 mg/kg ile 1000 mg/kg dozunda A vitamini verilen gruplar (2. ve 4.Grup) arasındaki fark anlamlı olarak bulundu (p<0.05, Tablo 4.4). A vitamininin B₆ vitamini ile kombine edilerek kullanıldığı gruplarda ise göz anomalilerine rastlanma olasılığı çok ileri derecede anlamlı (p<0.001) olarak arttı. Bu gruplar kendi aralarında karşılaştırıldığında, her üç gruba ait oranlar arasındaki fark anlamlı bulundu (Tablo 4.4).

Tablo 4.4: Sadece A vitamini veya A + B₆ vitamin kombinasyonu uygulanan gruplarda, doza bağılı olarak göz anomalisi görülme oranlarının karşılaştırılması.

Gruplar	1.Oran (%)	2.Oran (%)	p
100 mg/kg (vitA)–500 mg/kg (vitA)	0	6.3	1
100 mg/kg (vitA)–1000 mg/kg (vitA)	0	26	0.04*
500 mg/k (vitA)g–1000 mg/kg (vitA)	6.3	26	0.2
100 mg/kg (vitA)+B6(10 mg/kg)–500 mg/kg (vitA)+B6(10 mg/kg)	0	36	<0.001***
100 mg/kg (vitA)+B6(10 mg/kg)–1000 mg/kg (vitA)+B6(10 mg/kg)	0	82	<0.001***
500 mg/kg (vitA)+B6(10 mg/kg)–1000 mg/k (vitA)g+B6(10 mg/kg)	36	82	<0.001***

*İki oran Z, Fisher exact testi kullanılmıştır (*p<0.05, ** p<0.01, *** p<0.001)*

Kraniyofasiyal bölgede gözlediğimiz diğer bir yapısal bozukluk ise, damak anomalileri idi. Kontrol ve deney gruplarına ait damak morfolojileri incelendiğinde, sadece A vitaminine maruz kalan embriyolarda damak anomalisi oldukça nadiren gözlemlendi. Oysa B₆ vitamini ile kombine edildiğinde, özellikle 500 ve 1000 mg/kg A vitamini uygulanan gruplarda, yarı damak anomalileri gözlemlendi (Resim 4.2).



Resim 4.2: Kontrol ve deney gruplarında gözlenen damak morfolojileri. Kontrol (A), B₆ (B), 100 mg/kg A vitamini (C), 100 mg/kg A + B₆ vitamini (D) ve 500 mg/kg A vitamini (E) uygulanan gruplarda damak anomalisi gözlenmedi. A vitamininin yüksek dozda (G) veya B₆ vitamini ile kombine edildiği gruplarda ise [500 mg/kg A + B₆ vitamini (F), 1000 mg/kg A + B₆ vitamini (H)] damak anomalileri gözlendi. Mikrograf, ölçek = 1 mm.

Kontrol ve deney grupları damak anomalileri bakımından birbirleriyle karşılaştırıldığında; ikinci (100 mg/kg A vit), üçüncü (500 mg/kg A vit), dördüncü (1000 mg/kg A vit), beşinci (100 mg/kg A vit + B₆), sekizinci (B₆), dokuzuncu (Kortizon) ve onuncu (Kortizon + B₆) gruplar ile kontrol grubu arasında anlamlı bir fark bulunmadı. Altıncı (500 mg/kg A vit + B₆) ve yedinci (1000 mg/kg A vit + B₆) gruplarda ise anlamlı bir fark gözlemlendi (sırasıyla; p<0.01 ve p<0.001). Damak anomalisi görülme oranı, kontrol grubuna göre altıncı grupta %28, yedinci grupta %72 oranında artış gösterdi (Tablo 4.5).

Tablo 4.5: Damak anomalisi görülme oranlarının kontrol grubuyla karşılaştırılması.

Gruplar	1.Oran (%)	2.Oran (%)	p
K-100 mg/kg (vitA)	0	0	1
K-500 mg/kg (vitA)	0	0	1
K-1000 mg/kg (vitA)	0	7.4	0.2
K-100 mg/kg+B ₆ (vitA)	0	3.3	1
K-500 mg/kg+B ₆ (vitA)	0	28	0.002**
K-1000 mg/kg (vitA)+B ₆ (10 mg/kg)	0	72	<0.001***
K-B ₆ (10 mg/kg)	0	0	1
K-Kortizon (100 mg/kg)	0	5.3	0.4
K-Kortizon (100 mg/kg)+B ₆ (10 mg/kg)	0	0	1

*İki oran Z, Fisher exact testi kullanılmıştır (*p<0.05, **p<0.01, ***p<0.001)*

A vitamininin B₆ vitamini ile birlikte verildiği deney gruplarında; damak anomalisi görülme olasılığı da göz anomalilerinde olduğu gibi doza bağımlı olarak artış gösterdi. Damak anomalilerinin görülme oranı; beşinci grupta (100 mg/kg A vit+B₆) %3.3, altıncı grupta (500 mg/kg A vit+B₆) %28, yedinci grupta (1000 mg/kg A vit+B₆) ise; %72 artış gösterdi. Bunlardan 500 mg/kg (p<0.05) ve 1000 mg/kg (p<0.001) dozlarındaki artışlar anlamlı olarak bulundu. Teratojen ajan olarak kortizon verilen grupta ise; B₆ vitamininin uygulanması damak anomalisi görülme oranında anlamlı bir değişikliğe yol açmadı (Tablo 4.6).

Tablo 4.6: Sadece teratojen ve teratojen + B₆ vitamini verilen gruplardaki damak anomalisi görülme oranlarının karşılaştırılması.

Gruplar	1.Oran (%)	2.Oran (%)	p
Kortizon (100 mg/kg)–Kortizon (100 mg/kg)+B ₆ (10 mg/kg)	5.3	0	0.4
100 mg/kg (vitA)–100 mg/kg (vitA)+B ₆ (10 mg/kg)	0	3.3	1
500 mg/kg (vitA)–500 mg/kg (vitA)+B ₆ (10 mg/kg)	0	28	0.03*
1000 mg/kg (vitA)–1000 mg/kg (vitA)+B ₆ (10 mg/kg)	7.4	72	<0.001***

İki oran Z, Fisher exact testi kullanılmıştır (*p<0.05, ** p<0.01, *** p<0.001)

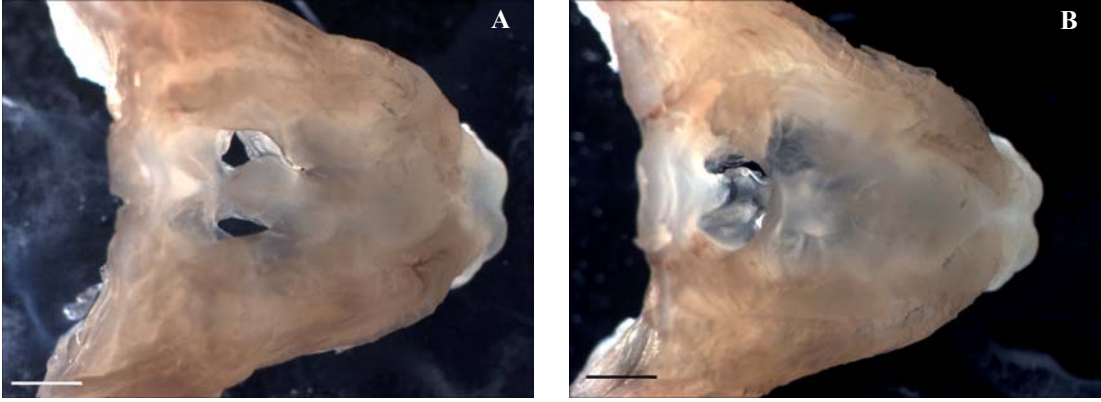
A vitamininin tek başına veya B₆ vitamini ile kombine edilerek kullanıldığı gruplardaki damak anomalilerinin, doza bağımlı olarak görülme oranları Tablo 4.7’de verildi. A vitamini dozuna bağımlı olarak damak anomalisi görülme oranı; sadece dördüncü grupta (1000 mg/kg) %7.4 oranında artış gösterdi. İkinci (100 mg/kg) ve üçüncü (500 mg/kg) gruplarda ise damak anomalisine rastlanmadı. Dolayısıyla bu oranlar birbirleri ile karşılaştırıldığında; gruplar arasında anlamlı bir fark bulunmadı (Tablo 4.7). A vitamininin B₆ vitamini ile kombine edilerek kullanıldığı gruplarda damak anomalilerine rastlanma olasılığı, göz anomalilerinde olduğu gibi, doza bağımlı olarak anlamlı olarak bir artış gösterdi (p<0.05 ve p<0.001, Tablo 4.7).

Tablo 4.7: Sadece A vitamini veya A+ B₆ vitamin kombinasyonu uygulanan gruplarda, doza bağımlı olarak damak anomalisi görülme oranlarının karşılaştırılması.

Gruplar	1.Oran (%)	2.Oran (%)	p
100 mg/kg (vitA)–500 mg/kg (vitA)	0	0	1
100 mg/kg (vitA)–1000 mg/kg (vitA)	0	7.4	0.5
500 mg/kg (vitA)–1000 mg/kg (vitA)	0	7.4	0.5
100 mg/kg (vitA)+B ₆ (10 mg/kg)–500 mg/kg (vitA)+B ₆ (10 mg/kg)	3.3	28	0.02*
100 mg/kg (vitA)+B ₆ (10 mg/kg)–1000 mg/kg (vitA)+B ₆ (10 mg/kg)	3.3	72	<0.001***
500 mg/kg (vitA)+B ₆ (10 mg/kg)–1000 mg/kg (vitA)+B ₆ (10 mg/kg)	28	72	<0.001***

İki oran Z, Fisher exact testi kullanılmıştır (*p<0.05, ** p<0.01, *** p<0.001)

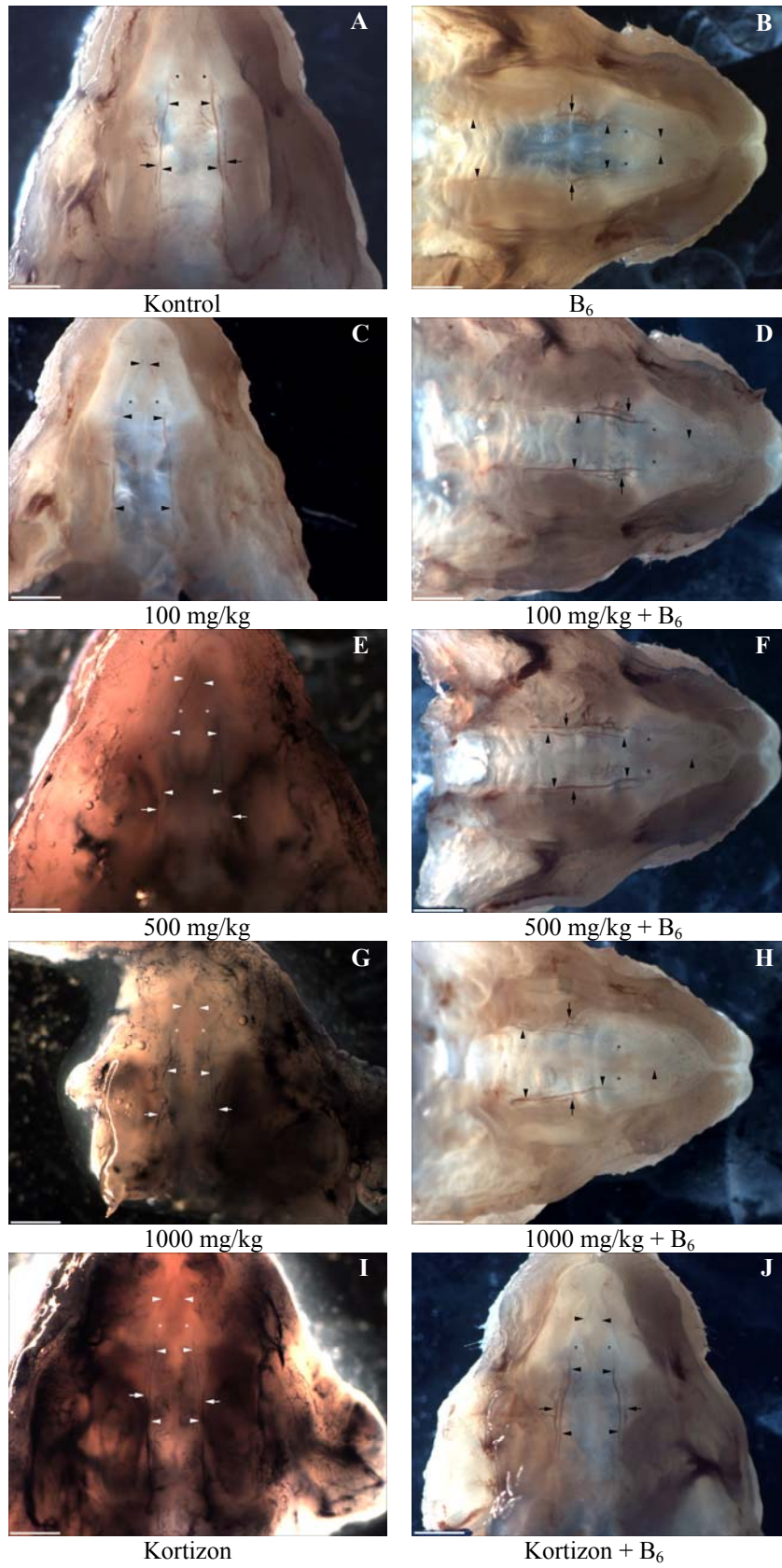
Teratojene maruz kalan embriyoların damak morfolojileri incelendiğinde, tam ve yarım yarı damak olmak üzere başlıca iki tip anomali gözlemlendi. Tam yarı damakta; damak raflarının gelişme derecesine bağımlı olarak, orta hattaki kaynaşma gerçekleşmemişti. Yarım yarı damak olgularında ise; damak raflarının rostral bölümleri kaynaşmışken, caudal bölümlerindeki kaynaşma gerçekleşmemişti (Resim 4.3).



Resim 4.3: Hiper A vitaminoza maruz kalan gruplarda gözlenen damak anomalileri. Bu gruplardaki bozukluklar, tam (A) veya yarım (B) yarı damak anomalisi şeklinde gözlemlendi. Mikrograf, ölçek = 1mm.

Kontrol ve deney grubu embriyoların damaklarındaki damarlanma yapısı çini mürekkebi veya metilmetakrilatlı dolgu malzemesi kullanılarak incelendi. Daha sonra bu gruplarda gözlenen damarların seyirleri, mikroskopik görüntüleri bilgisayar ekranına aktarılarak, şematize edildi (Şekil 4.1).

Kontrol grubundayer alan veya deney gruplarında yer almasına rağmen damak anomalisi gözlenmeyen embriyolardaki arterlerin seyri; benzerlik göstermekteydi. Damağı besleyen ana damar olan a. palatina major'lar, foramen palatina posterior'den çıktıktan sonra, rostrale doğru, intermolar bölgeye uzanmaktaydı. Burada sert damağın median hattı ile lateral kenarlarının ortalarında kalacak şekilde seyretmekteydi. Her iki taraftaki a.palatina major'lar; regio antemolaris'te, mediale doğru hafif bir yay çizerek bu bölgenin ortalarında birbirlerine hafifçe yaklaşmaktaydı. Papilla incisiva'nın etrafından dolaşan a.palatina major'lar, atrium oris'te aniden mediale dönerek, birbirlerine doğru yaklaşarak, papilla incisiva'nın önünde, bir üçgenin tepesini oluşturacak şekilde anastomozlaşmaktaydılar (Resim 4.4).



Resim 4.4: Kontrol (A) ve deney gruplarındaki (B-J) normal damaklarda gözlenen damarlanma yapısı. Kırmızı renkli görülen damarlar Mercor II ile, siyah renkli görülen damarlar ise; çini mürekkebi ile dolduruldu. Ok başı= a. palatina major, ok= v. palatina major, asteriks= papilla incisiva içerisindeki ductus nasopalatinus'lar. Mikrograf, ölçek = 1 mm.

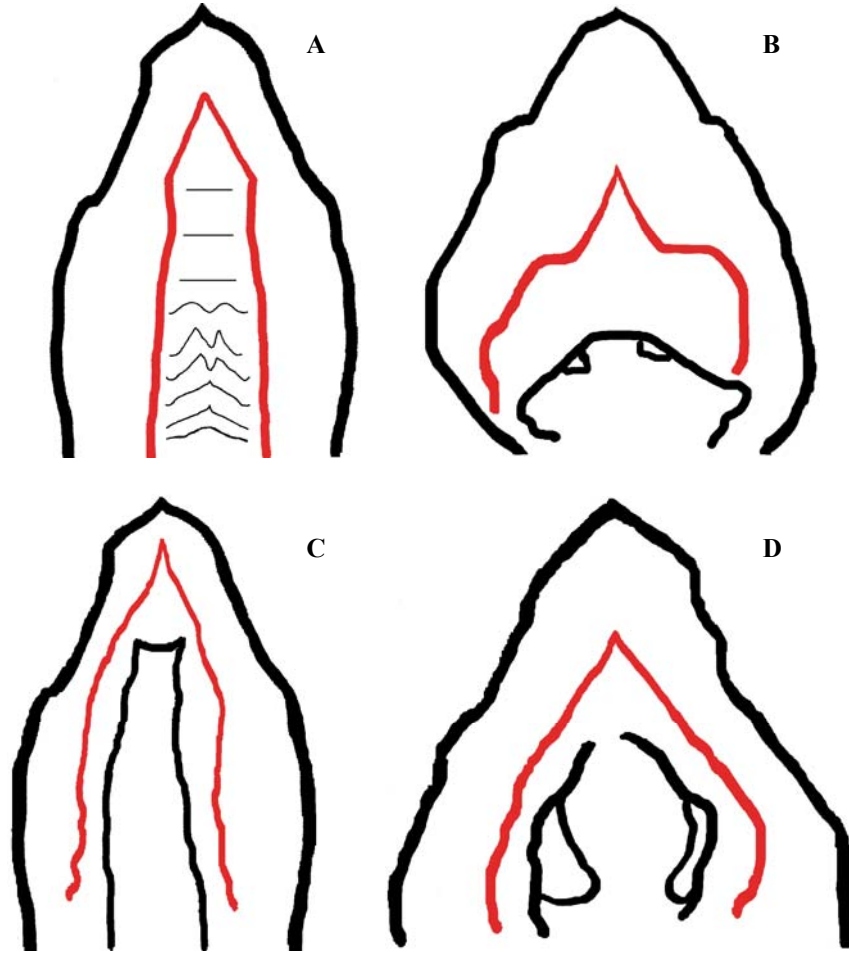
Hiper A vitaminoza bağlı olarak damak anomalisine sahip olan fetüslerin damarlanma özellikleri incelendiğinde; arterlerin seyri damak anomalilerin tam veya yarım olmasına göre farklılık göstermekteydi. Yarım yarı damak anomalisine sahip embriyolarda, a. palatina major, intermolar bölgede normal seyrine göre daha lateralde uzanmaktaydı. Bu damar; antemolar bölgede kısa bir seyirden sonra mediale keskin bir dirsek yaparak neredeyse yatay bir istikamette orta hatta doğru seyretmekteydi. Ductus nasopalatinus'ların lateral kenarı hizasında tekrar keskin bir dirsek yapan damar, rostral yönde seyrine devam etmekteydi. Her iki taraftan gelen a. palatinus major'lar atrium oris'te papilla incisiva'nın önünde anastomozlaşmaktaydılar (Resim 4.5-A, F).

Tam yarı damak anomalisi damak raflarının gelişme derecesine göre başlıca iki biçimde gözlemlendi. Bunlardan birincisinde damak rafları neredeyse orta çizgiye kadar gelişmişti, ancak burada birbirlerine kaynaşacak kadar yaklaşmamaktaydı (Resim 4.5-C). İkincisinde ise, damak rafları tam gelişmediğinden orta hatta geniş bir yarı bırakmaktaydı (Resim 4.5-B, D, E).

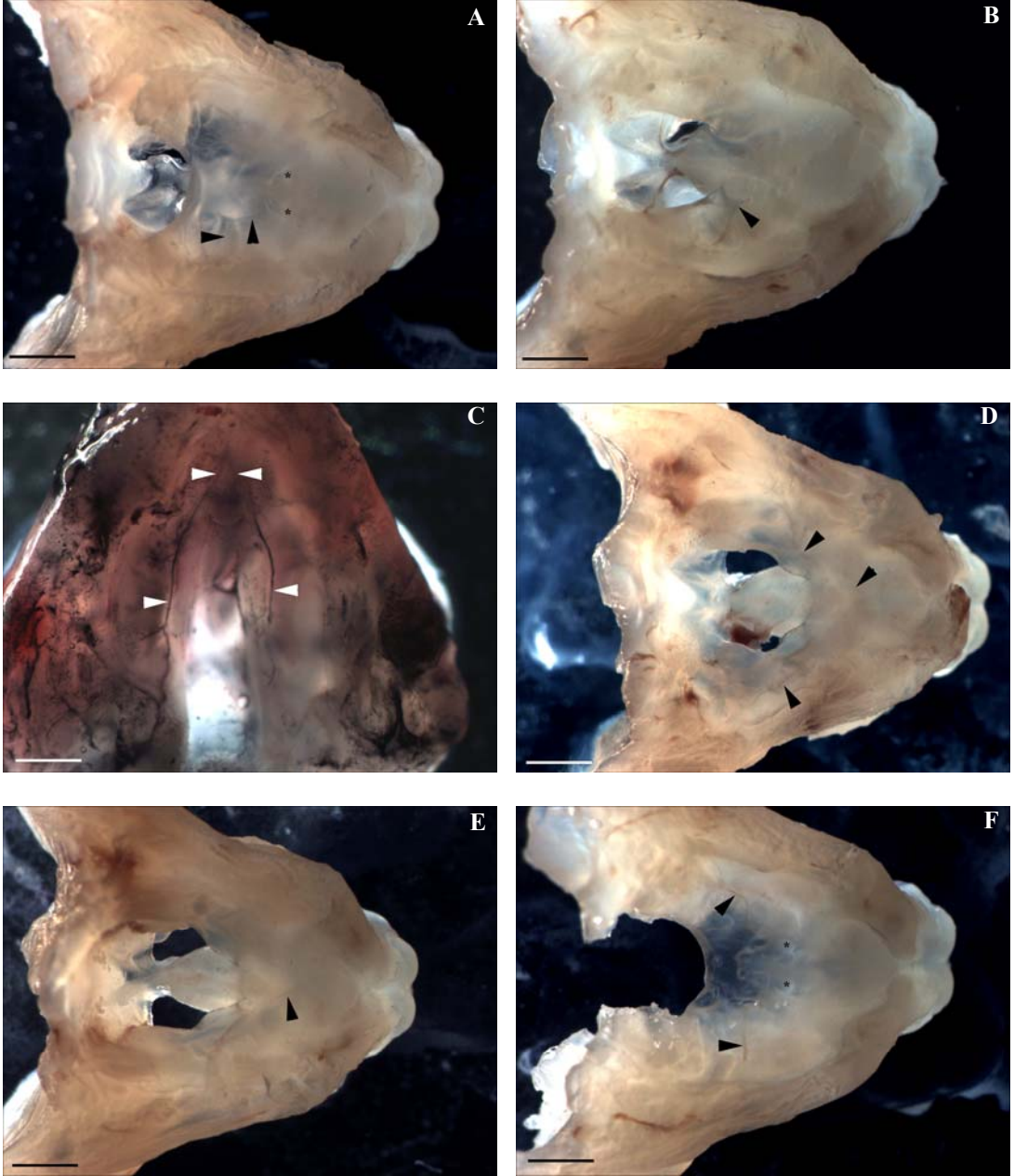
Birinci tipteki tam yarı damak yapısında; a.palatina major, foramen palatina posterior'den dik bir açıyla çıkararak, intermolar bölgede rostrale doğru uzanmaktaydı. Antemolar bölgede; atrium oris'e karşı taraftan gelen a. palatina major ile ağızlaşacağı bölgeye doğru, geniş bir açıyla uzanmaktaydı. Atrium oris'e her iki taraftan uzanan damarlar ise tipik açılanma ile birleşerek V harfi şeklinde median düzlemde anastomozlaşmaktaydı (Resim 4.5-C).

İkinci tipteki tam yarı damak yapısında; damak rafları yeterince gelişemediğinden ve orta hatta yanaşamadığından; median düzlemde geniş oval bir yarı oluşturmaktaydı. Bu tip damaklarda; a. palatina major; foramen palatina major'dan çıktıktan sonra, damak raflarının şekline uygun olarak geniş bir yay çizerek

uzanmaktaydı. İntermolar bölgeden antemolar bölgeye geçtiğinde ise; lateralden mediale doğru yönelerek atrium oris'te, papilla incisiva'nin önünde anastomozlaşmaktaydı (Resim 4.5-B, D, E).



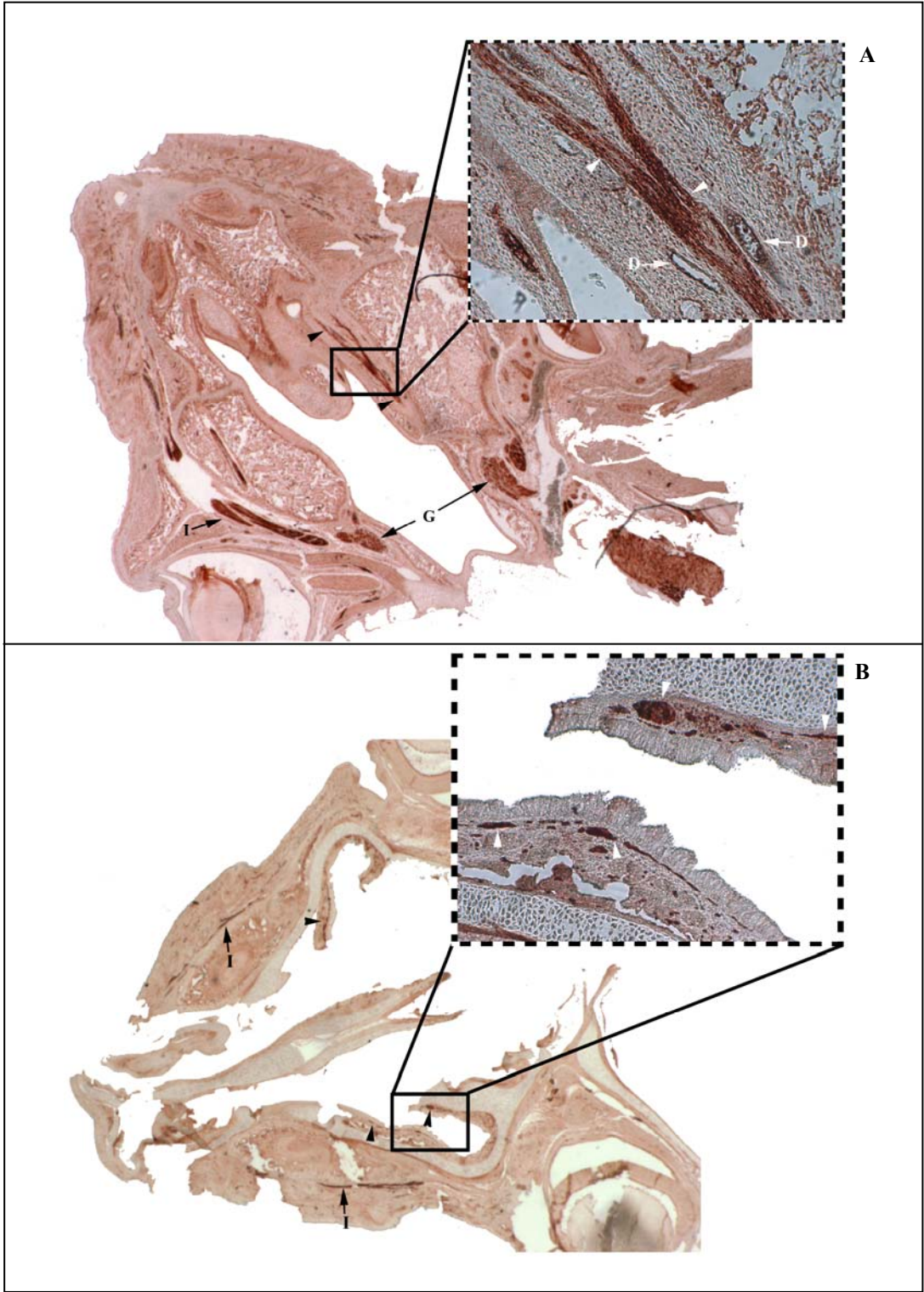
Şekil 4.1: Kontrol (A) ve damak anomalili olgulardaki a. palatina major'un gözlenen yarık damak tiplerindeki seyri. Yarık damak anomalilerinin, yarım (B) ya da tam [(C) birinci tip, (D) ikinci tip] oluş şekillerine göre arterlerin seyri farklı açılanmalar göstermektedir. A.palatina major kırmızı ile gösterildi.



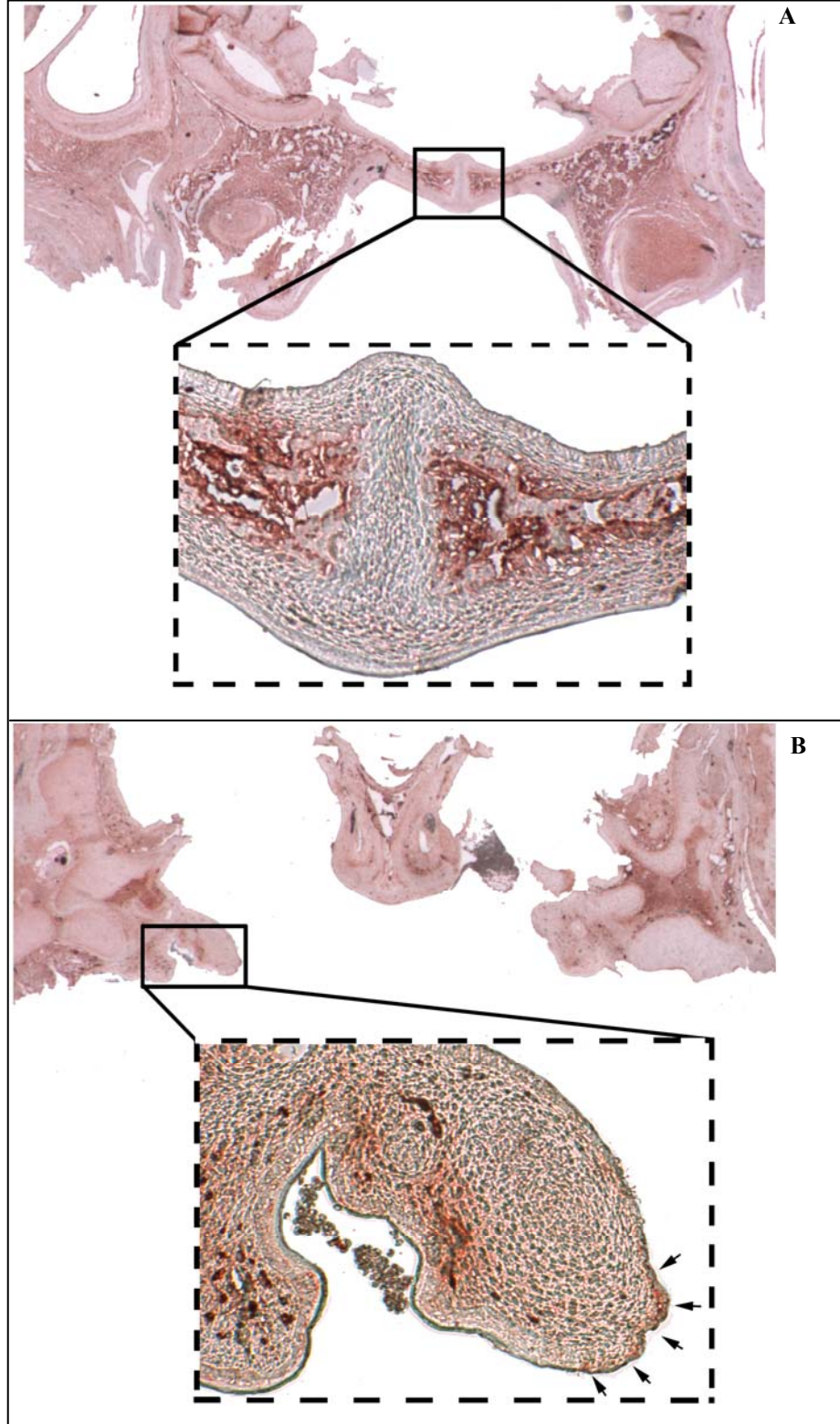
Resim 4.5: Tam yarıklık (B-E) ve yarım yarıklık (A, F) damak anomalisi bulunan gruplardaki damarlanma şekilleri. Kırmızı renkli damarlar Mercocox II ile, siyah renkli damarlar ise çini mürekkebi ile dolduruldu. Ok başı= a. palatina major, asteriks= papilla incisiva içerisindeki ductus nasopalatinus'lar. Mikrograf, ölçek = 1 mm.

Kontrol ve deney gruplarının damaklarındaki innervasyon özellikleri, periferik sinirler üzerinde bulunan nörofilamentleri işaretleyen NFL antikoru kullanılmak suretiyle incelendi. Bu kesitlerde periferik sinirlerin demetler halinde seyrettiği bölgeler ve ganglionlarda yoğun boyanmalar gözlemlendi. Boyanmalar özellikle; ggl. pterygopalatinum'da, yanaktaki büyük foliküllerini innerve eden n. infraorbitalis'te ve median düzleme paralel olarak uzanan n. palatinus anterior'da lokalize olmuştu. N. palatinus anterior'e medialinde ve lateralinde olmak üzere aynı yönde uzanan kan damarları eşlik etmekteydi (Resim 4.6A). Damak anomalisi bulunan embriyolardan alınan kesitlerde; median düzlemde, rostral istikamette uzanması beklenen n. palatinus anterior'un, damak rafının medial kenarının şekline göre seyrettiği gözlemlendi. Damak rafları gelişimini tam olarak tamamlayamadığı ve incelmış olduğu için, alınan kesitlerde sinir trasesi kesik çizgiler halinde gözlenmekteydi (Resim 4.6B).

EGFR; palatogenez esnasında, karşılıklı damak raflarının median düzlemde birleşmesi sürecinde rol oynayan bir proteindir. Bu nedenle damak anomalisi gözlenen embriyolardaki EGFR ifade edilimi immunohistokimyasal yöntemler kullanılarak incelendi. Kontrol grubundaki embriyoların damak kesitlerinde, ağız ve burun epitelinde EGFR ifade edilimi görülmedi. Median düzlemdeki raphe bölgesinde, perifere doğru göç ettiği için incelmış şekilde görülen hücreler gözlemlendi. Bu hücrelerde EGFR boyanması gözlenmezken; raphe dışında kalan, oral ve nazal epitel arasındaki mezenşim bölgesinde yoğun bir EGFR boyanması mevcuttu (Resim 4.7A). Damak anomalisi gözlenen olgularda ise; birleşmemiş damak raflarının birbirlerine bakan uçlarındaki medial kenar epitel hücrelerinde EGFR mevcudiyetinin devam ettiği gözlemlendi (Resim 4.7B).



Resim4.6: Kontrol ve deney gruplarındaki damakların innervasyon özellikleri. Kontrol (A) ve damak anomalisi gösteren (B) fetüslerden alınan horizontal kesitlerde NFL antikoruna işaretlenen n. palatinus anterior'un seyri (okbaşı) gösterilmektedir. Kutu içerisine alınan bölgenin büyük (100x) büyütmedeki görüntüsü, kesikli çizgilerin içerisinde gösterilmiştir. D=kan damarı, I= N. infraorbitalis, G= ggl. pterygopalatinum. Büyütme: 14x.



Resim 4.7:Damak anomalisi bulunan embriyolardaki EGFR ifade edilimi. Kontrol grubundaki (A) fetüslerde raphe bölgesini çevreleyen mezenşim, yoğun olarak boyanmıştır. Yarık damaklardan (B) alınan kesitlerde ise; boyanma medial kenar epiteli boyunca (oklar) gözlenmektedir. Kutu içerisine alınan bölgenin büyük (100x) büyütmedeki görüntüsü, kesikli çizgilerin içerisinde gösterilmiştir. Büyütme 25x.

5. TARTIŞMA

Annenin teratojen adı verilen çevresel faktörlere maruz kalması, embriyoda gelişme kusurlarına yol açmaktadır. Teratojenlere karşı oluşan yanıt; hücreler arasındaki hatalı etkileşimlerden, hücre ölümüne kadar uzanan geniş bir yelpazede etkilerini gösterebilmektedir. Bu etkilerin görülmesinde; gelişmenin kritik dönemi, teratojenin dozu veya embriyonun genotipi önemli rol oynamaktadır. Hayvanlarda yapılan deneysel çalışmalar, teratojenler hakkında önemli bilgiler vermektedir. Ancak; hayvanlarda zararlı etki göstermeyen bir kimyasal ajan, insanlar için teratojenik olabilmektedir. Bununla beraber; aynı teratojen maddeye maruz kalan embriyoların etkilenme düzeyleri de farklılıklar gösterebilmektedir.

Teratojen ajanlardan embriyopatik özellikleri ilk fark edilenlerinden biri vitaminlerdir. Bunlardan retinoidler üzerine 1920’li yıllardan itibaren birçok teratolojik araştırmalar yapılmıştır [7]. Bu çalışmalarda, retinoidlerin gebelik esnasında yetersiz miktarda alınmaları sonucunda yavrularda gözlenen etkiler incelenmiştir. “A vitamini eksikliği sendromu” olarak da adlandırılan bu tabloda; embriyoların çoğunluğu gebeliğin 14’cü gününden önce rezorbe olmaktadır. Doğan yavrularda ise; en sık (%75) oküler bozukluklar görülmektedir [13]. Öte yandan; gebelik esnasında A vitaminine yüksek dozda maruz kalınması, teratojenik etkilidir. Bu etkilerin görülmesinde, A vitamininin dozu kritik bir öneme sahiptir. Piersma ve arkadaşları (1996); E10’da, 100, 300, 1000 mg/kg dozlarında A vitaminine maruz kalan sıçan embriyolarındaki doz-cevap ilişkilerini incelemişlerdir. Bunlardan; düşük doz verilen grup hariç, diğer gruplarda, konjenital anomali düzeylerinde anlamlı artışlar gözlemişlerdir [68]. Ritchie ve arkadaşları (1998)’nin yapmış oldukları çalışmalarda ise; gebelik esnasında; günde 25.000 IU’nin üzerindeki vitamin A maruziyetinin, anlamlı bir risk oluşturduğu, 500.000 IU/gün’ün üzerindeki dozların ise teratojenik olduğu belirlenmiştir [71]. Çalışmamızda A vitamininin dozuna bağlı olarak meydana gelen gelişme kusurları incelendiğinde; düşük (100 mg/kg / 20.000 IU) veya orta (500 mg/kg / 100.000 IU) dozda retinol’e maruz kalan embriyolarda istatistiksel olarak anlamlı düzeyde, herhangi bir anomali görülmemiştir. Yüksek dozda (1000 mg/kg / 200.000 IU) retinol uygulanan

yavrularda ise; göz anomalisi görülme olasılığı %26 oranında, yarı damak görülme olasılığı da %7.4 oranında; artış göstermiştir. Levine ve arkadaşları (1999); sıçan embriyolarını E9 ve E10'da, 1000 mg/kg A vitamini'ne maruz bırakmak suretiyle yapmış oldukları çalışmada; 266 embriyodan 25 tanesinde hiçbir morfolojik malformasyona rastlamadıklarını bildirmişlerdir. En sık görülen kraniofasiyal bozuklukların; fasiyal papillaların sayısı ve pozisyonlarındaki değişiklikler, kulak kepçesi anomalileri mikroftalmi ve/veya anoftalmi şeklinde oluşan göz anomalileri olduğunu belirtmişlerdir. Bu çalışmada; A vitamini distile su veya solvent içinde çözüldükten sonra anneye verildiğinde, görülen teratojenik etkiler, ajanın verilmiş şekline göre farklı sıklıkta görülmüştür. Bizim çalışmamızdaki metoda benzer şekilde uygulandığında, kraniofasiyal bölgede görülen anomalilerin oranları, bizim oranlarımız ile paralellikler göstermektedir. Bu çalışmada da; yarı damak görülme oranı; 21/94, açık gözkapağı görülme oranı; 23/83, göz anomalisi görülme oranı; 22/95 olarak bildirilmiştir [47]. Bununla beraber; teratojenin metaboliti şeklinde olan ajanların oluşturduğu etkiler; farklı düzey ve şekillerde anomalilere yol açabilmektedir. Collins ve arkadaşları (1994); A vitamini metabolitlerinden, *all-trans*-retinoik asit (atRA), *13-cis*-retinoik asit ve *all-trans* retinil palmitat arasında; atRA'nın en potent teratojenik etkiye sahip olduğunu göstermişlerdir. Bu metabolitin 15 mg/kg dozunda kullanıldığı embriyolarda, yarı damak görülme sıklığının %61 oranında arttığını bildirmişlerdir [15]. Dolayısıyla; deneysel çalışmalarda gözlenen yapısal değişikliklerin sayısal farklılıkları; teratojen ajanın ve/veya metabolitin dozajından veya verilmiş şeklinden kaynaklanabilmektedir.

Çalışmamızda; özellikle yüksek dozda (1000 mg/kg) A vitaminine maruz kalan embriyolarda; en sık, göz anomalilerine rastlanmıştır. Bu etkilenmeden; göz gelişiminin kritik periyodunun teratojene maruz kalınan döneme denk gelmesi sorumlu olabilir. Ozeki ve arkadaşları (1999)'nın, gözlerin teratojene en hassas oldukları dönemi incelemek amacıyla yapmış oldukları çalışmada; fareler beş gruba ayrılarak, bunlara E7-E11'de, 12.5 mg/kg dozunda atRA vermişlerdir. Daha sonra 18 günlük embriyolar üzerinde yapılan morfolojik incelemelerde; atRA'ye E7'de maruz kalanlarda, mikroftalmi, yarı damak/dudak ve merkezi sinir sistemi anomalileri görülürken; E8'de maruz kalanlarda sadece mikroftalmi şeklindeki göz anomalileri gözlenmiştir. Diğer üç

grupta ise; hiçbir makroskobik malformasyon gözlememişlerdir [65]. Bu nedenle; göz gelişiminin kritik periyodu, E9'dan daha erken döneme karşılık gelmektedir. Sıçanlarda gebelik süresi farelere göre 2-3 gün daha uzun olduğundan, bu dönem sıçan embriyoları için yaklaşık olarak E8-E9'a denk gelmektedir [26]. Bizim çalışmamızda da teratojenik ajan olarak E10'da kullanılan A vitamini; gözlerde tek veya çift taraflı olarak, çeşitli makroskobik anomalilere yol açmıştır. En sık gözlenen yapısal bozukluklar, göz kapaklarının erken açılması veya bulunmaması şekillerinde olmuştur.

Hiper A vitaminoza maruz kalan embriyolarda sıklıkla gözlediğimiz diğer bir malformasyon da, damak anomalileri olmuştur. Ancak çalışmamızda; bu anomalilerin görülme sıklığı kontrol gruplarına göre anlamlı düzeyde artış göstermemiştir. Oysa literatürlerde yapılan çalışmalar farklı sonuçlar bildirmişlerdir. Piersma ve arkadaşları (1996)'nın yapmış oldukları çalışmada; E10'da gavaj yoluyla verilen 300 veya 1000 mg/kg dozlarındaki retinolün, yavruların damak morfolojilerinde anlamlı derecede anomalilere sebep olduğu bildirilmiştir [68]. Daha sonra yapılan bir çalışmada, Ritchie ve arkadaşları (1998); sıçanlara E9'da 300.000 IU/kg ve 600.000 IU/kg A vitamini vermişlerdir ve sadece yüksek dozda gözlenen yarı damak anomalilerinin görülme sıklığının anlamlı düzeyde olduğunu bildirmişlerdir [71]. Bu iki çalışma karşılaştırıldığında; A vitamininin daha düşük dozda (300 mg/kg) kullanıldığı ilk çalışmada, anomalilere rastlanırken; daha yüksek dozda (300.000 IU / yaklaşık 1500 mg/kg) kullanıldığı ikinci çalışmada ise; damak anomalilerine rastlanmadığı görülmektedir.

Literatürde; intrauterin dönemde maruz kalınan kortizonun, A vitaminine benzer bir mekanizma ile damak anomalilerine yol açtığı belirtilmektedir [80]. Yapılan araştırmalarda; kortizon verilen yavrularda EGF ifade ediliminin baskılandığı, bu nedenle DNA sentezi ve hipertrofi'nin azaldığı, bundan dolayı da damak raflarının tam gelişemeyerek rudimenter kaldığı gösterilmiştir. Bu nedenle çalışmamızda negatif kontrol grubunda teratojen olarak kortizon kullanılmıştır; Abott ve arkadaşlarının (1994) çalışması da model olarak alınmıştır. Abbott ve arkadaşları (1994); farelere E10-E13 arasında, 100 mg/kg dozunda hidrocortisone-21-acetate'i subcutaneal olarak

enjekte etmiş ve E14'de alınan embriyoları incelemişlerdir. Bunlardan; %29.4'ünde yarık damak anomalisi gözlediklerini bildirmişlerdir [4]. Ancak bizim çalışmamızda; teratojenik ajan olarak A vitamini yerine, 100 mg/kg dozunda kortizon verilen gruplarda gözlenen damak anomalileri, anlamlı düzeyde bulunmamıştır. Aynı batından elde ettiğimiz embriyoların bazılarının damaklarında hiçbir yapısal bozukluk gözlenmezken, bazılarında tam veya yarım yarık damak şeklinde anomaliler gözlenmiştir. Sonuçlarda gözlenen bu değişiklikler; bireysel farklılıkların ve teratojen ajanın doğasının; konjenital malformasyonların oluşmasındaki önemini vurgulamaktadır.

Yarık damak ve dudak anomalilerinin patogenezi; gelişim mekanizmalarının karmaşıklığından ve heterojen olmalarından dolayı halen tam olarak aydınlatılamamıştır [41]. Ancak; gebelik esnasındaki yetersiz beslenme bu anomalilerin görülme riskini önemli ölçüde arttırmaktadır. Yapılan deneysel çalışmalar; B₆ vitamininin özellikle fasiyal malformasyonların görülme ve tekrarlama riski üzerinde koruyucu etkilere sahip olduğunu göstermektedir [24]. Bu konuya ilk dikkati çeken çalışmalardan biri Peer ve arkadaşları (1958) tarafından 11 günlük fare embriyoları üzerinde yapılmıştır. Bu hayvanlara teratojen olarak, 2.5 mg kortizon asetat verildikten sonra; koruyucu olarak, 10µg folik asit, 10µg piridoksin (vitamin B₆) veya bunların kombinasyonu verilmiştir. Yarık damak görülme sıklığının, folik asit verilen grupta 59/98; piridoksin verilen grupta 25/49; folik asit ve piridoksin kombinasyonu verilen grupta ise, 17/21 oranında azaldığı gözlenmiştir [67]. Daha sonradan yapılan bir başka çalışmada ise; teratojenik ajan olarak E15'te 600 mg/kg dozunda β-aminopropionitril verilmiştir. Koruyucu olarak E14 ve E15'te 10 mg/kg dozunda intramüsküler B₆ vitamini enjekte edilen sıçan embriyolarında yarık damak görülme oranı, çok ileri derecede anlamlı olarak düşüş göstermiştir. Bu oran; teratojen verilen grupta 28/29 iken, B₆ vitamini verilen grupta 9/37 olarak bulunmuştur [39]. Çalışmamızda; bu araştırmacıların protokolü referans alınarak; 10 mg/kg dozda B₆ vitamini, teratojen uygulamasından bir gün önce ve aynı günde olmak üzere, iki kez intraperitoneal olarak verilmiştir. Teratojen ajan olarak A vitaminine orta (500 mg/kg) ve yüksek (1000 mg/kg) dozlarda maruz kalan sıçanlarda gözlenen kraniofasiyal anomaliler, B₆ vitamini enjeksiyonu sonrasında, anlamlı ölçüde artış göstermiştir. Orta dozda A vitaminine maruz kalan grupta; damak anomalisi

görülme sıklığı %28, göz anomalisi görülme sıklığı ise; %36 oranında artmıştır. Bu değerler yüksek dozda A vitaminine maruz kalan grupta ise çok daha yüksek olarak (damak anomalisi %72, göz anomalisi %82) bulunmuştur. B₆ vitamininin doz cevap ilişkisi incelendiğinde; kraniyofasiyal malformasyonların doza bağımlı olarak, çok ileri derecede anlamlı olarak, arttığı gözlenmiştir. Öte yandan; B₆ vitamininin tek başına uygulandığı veya teratojenik ajan olarak verilen kortizon ile beraber verildiği gruplarda göz ve yarı damak görülme oranlarında anlamlı bir değişiklik görülmemiştir. Bu sonuçlar; 10 mg/kg dozunda uygulanan B₆ vitamininin, tek başına uygulandığında teratojenik bir etkisinin olmadığını; ancak, A vitamini tarafından oluşturulan teratojenik etkiyi arttırdığını göstermektedir. Jacobsson ve Granström (1996); teratojenik ajan olarak, sentetik bir retinoid türeviden olan etretinate'ı, koruyucu olarak da çalışmamızda kullanılan benzer bir protokol ile B₆ vitamini vermişlerdir. Bunun sonucunda da, yarı damak ve göz anomalileri sayılarında anlamlı düşüşler olduğunu bildirilmişlerdir [38]. Sonuçlarımızda gözlenen bu farklılıkların nereden kaynaklandığı bilinmemekle beraber; teratojen ajanın verilmiş şekli bu farklılıklara yol açan faktörlerden biri olabilir. Genel olarak; intraperitoneal ilaç uygulamalarında, intramüsküler uygulamalara göre, daha yüksek bir yoğunluk elde edilmektedir. Esasen, ilaçların oluşturduğu sistemik etkiler, ilacın biyoyararlanımı ile paralellik göstermektedir. Biyoyararlanım geniş anlamıyla; ilacın aktif maddesinin, absorbe edilme ve vücuttaki etki yerine erişebilme hızı ve derecesi olarak tanımlanabilir [92]. Çalışmamızda da; B₆ vitamininin retinol ile birlikte verildiği durumlarda, vitaminlerin biyoyararlanımlarında değişiklikler meydana gelmiş olabilir. Özellikle yüksek dozlarda A vitaminine maruz kalan embriyolarda, B₆ vitamini; A vitaminin emilim veya etki yerlerine ulaşma miktarlarını değiştirmiş olabilir. Alternatif olarak; B₆ vitamini A vitamininin metabolize edilmesini hızlandırmış olabilir. Dolayısıyla; anomalilerde gözlenen artışlar, metabolitlerden birisinin yoğunluğundaki artıştan veya her ikisinin birbirleriyle etkileşiminden de kaynaklanabilir. Daha önceden de değinildiği gibi A vitamini metabolitleri, teratojenik etkiler bakımından vitaminin kendisine göre daha potent teratojendirler.

Öte yandan Piridoksin; steroid hormonların, glukokortikoidlerin, retinolün ve retinoik asitin hücre çekirdeğinde yer alan reseptörlerine bağlanmasında etkili bir

kofaktördür. Bu hormon-reseptör komplekslerinin doğrudan hücre içi sinyal iletim yolları ile bağlantıda olması; piridoksinin gen ifade edimlerinde modülatör bir rol üstlenmesini sağlamaktadır [79]. Piridoksinin normalden fazla miktarda bulunduğu durumlarda, A vitamini ile reseptörü arasındaki ayrışma hızı artarak, reseptörlere daha fazla miktarda retinol bağlanması mümkün olmaktadır. Bu nedenle; piridoksine, yüksek dozda A vitamini ile birlikte maruz kalan dokularda, ilaç etkilerine karşı hassasiyetin artmış olması söz konusu olabilir.

Hiper A vitaminoza maruz kalan embriyolardaki damak anomalileri, yarım veya tam yarı damak olmak üzere iki grupta toplanmıştır. Bu embriyolarda damak raflarının şekillerine paralel olarak damarlanma ve innervasyon özelliklerinde de farklı biçimler gözlenmiştir. Diewert (1976), damak raflarının yönelmesinde ve hareketinde; damağın nöro-vasküler demetinin etkili bir rol oynadığını ve rafların büyümesiyle damarların gelişmesi arasında doğru bir orantı bulunduğunu belirtmiştir. Farklı teratojenlere (60.000 IU/kg A vitamini + 20mg/kg kortizon veya 6-aminonikotinamid veya X-ışını) maruz kalan sıçanların damaklarındaki damarların; yarığın kenarlarına oldukça yakın seyir ettiğini göstermiştir [23]. Dolayısıyla damar ve sinir yapılarının seyirleri; teratojen ajanın cinsinden ziyade, damakta meydana gelen yapısal bozukluk tarafından belirlenmektedir. Bizim çalışmamızda da yarı damak anomalili olgularda damarlar yarığın şekline ve boyutuna bağlı olarak, normal seyirlerinin daha lateralinde olacak şekilde bir seyir izlemiştirler. Damar seyirlerinin damak raflarına paralel olarak bulunması; damak raflarının büyümesi esnasında birbirleriyle etkileşim halinde bulduklarına işaret etmektedir.

Damak raflarının normal gelişimi E10'da başlamaktadır. Bu süreç esnasında düşey istikamette uzanan damak rafları; E13-14'ten itibaren yatay istikamete geçerek, birbirlerine doğru uzamaya başlamakta ve E17'de median düzlemde, epiteliyal bir raphe oluşturmak suretiyle kaynaşmaktadır [26]. Ancak medial kenar epitel hücrelerinin, dezmozomlar oluşturarak, yapışma yeteneği bulunmamaktadır. Çünkü damak dokusunun çevresindeki diğer dokularla istenmeyen kaynaşmalarını, bir bariyer oluşturarak engellemek üzere programlanmışlardır. Bu nedenle damak rafları birbirine

temas ettiğinde, bu tabakanın ortadan kalkarak; esas yapışma yeteneğine sahip olan bazal laminanın açığa çıkması gerekmektedir. Bu tabakanın ortadan kalkmasında rol oynayan mekanizmalardan en önemlisi; medial kenar epitel hücrelerinde gerçekleşen programlanmış hücre ölümüdür [27]. Apoptotik mekanizmaların devreye girmesinde; burada bulunan hücrelerin yeterli miktarda büyüme faktörüne erişim sağlayamaması önemli rol oynamaktadır [28]. Damak raflarının erken gelişim dönemlerinden itibaren mezenşim hücrelerinde yoğun bir EGF, TGF α ifade edilimi söz konusudur. Bu büyüme faktörleri medial kenar epitelinde EGFR ifade edilimini uyarmaktadır [44]. Damak epitelindeki TGF α ve EGF salınımlarının, E13' den itibaren kaybolmaya başlaması; medial kenar epiteli boyunca gözlenen EGFR ifade ediliminin de sonlanmasına neden olmaktadır [68]. Bu hücrelerin kaybolması sonucunda açığa çıkan bazal laminanın yapışma özelliği sayesinde kaynaşma gerçekleşebilmektedir. EGFR'nün azalmaması durumunda, palatogenez sekteye uğrayarak, yarı damak anomalileri ortaya çıkmaktadır [28].

Embriyonik damak dokuları üzerinde yapılan çalışmalar; kültür ortamına EGF ilave edilmesinin; damakların medial kenar epitelindeki hücrelerin EGFR sentezine devam etmelerine neden olduğunu, bu bölgedeki EGFR varlığının apoptosisi engellediğini ve bunun da karşılıklı damak raflarının kaynaşmaması ile sonuçlandığını göstermiştir [28]. EGFR mutant fareler üzerinde yapılan çalışmalarda da; yarı damak insidansında artış gözlenmiştir. Ancak bu farelerdeki anomaliler; TGF α ve EGF'nin etkilerini gösterememelerinden kaynaklanmaktadır [58]. Çalışmamızda yapılan immunohistokimyasal boyamalar; sağlıklı damakların orta hatlarında EGFR ifade ediliminin bulunmadığını göstermiştir. Bununla beraber; deney gruplarının patolojik damaklarında yaptığımız işaretlemeler; damak raflarının medialinde bulunan, medial kenar epitelinde EGFR ifade ediliminin devam etmekte olduğunu göstermiştir. Retinoik asit tarafından oluşturulan yarı damak anomalilerinde EGFR'nin rolü olup olmadığını araştıran *in vitro* ve *in vivo* çalışmalar; dışarıdan retinoik asit verildiğinde, damaklarda kapanma kusurları olduğunu ve EGFR ifade ediliminin devam ettiğini göstermiştir. Bununla beraber; patolojik olmayan damakların orta hattındaki mezenşim dokusunda ve raphe'de EGFR ifade edilimi gözlenmemiştir [2]. Thompson ve Rosner (1989); retinoik

asidin EGFR gen transkripsiyonunu arttırdığını, ancak retinoik asit reseptörünün EGFR promoteri ile nasıl etkileştiği konusunda yeterli bilgi bulunmadığını bildirmişlerdir [85].

Bulgularımız; oral yolla alınan, A vitaminin teratojenik etkisini yüksek dozlarda öncelikle gözler üzerinde gösterdiğini ve EGFR'nün özellikle yarık damak oluşumunda önemli bir rolü olduğunu göstermiştir. Piridoksinin A vitamini kaynaklı teratojenik etkiler üzerinde önleyici etkilerinin bulunmadığını, aksine ortaya çıkan etkileri arttırdığı görülmüştür.

6. SONUÇ ve ÖNERİLER

Yüksek dozda A vitamini; embriyolarda teratojenik etkiye sahiptir. E10'da uygulanan yüksek dozdaki A vitamini; kraniyofasiyal bölgede gelişimsel bozukluklara yol açmaktadır. Teratojenik etki öncelikle gözleri hedef almaktadır. Ancak bu etkiler organizmanın bireysel farklılıklarına göre değişik derece ve şekillerde gözlenebilmektedir.

Damaklardaki damar sinir paketinin gelişimi; damak raflarının gelişimi ile etkileşim halindedir. Patolojik damaklardaki damar sinir paketinin seyri; damaktaki malformasyonun biçimine göre şekillenmektedir. Bu yapıların etkileşiminde rol oynayan mekanizmaların araştırılması, yarık damak patogeneziyi aydınlatacaktır.

A vitamininin kraniyofasiyal bölgedeki teratojenik etkisi EGF ve TGF α 'yı hedef alarak, bu büyüme faktörlerinin bağlandığı EGFR'ü salınımını arttırmak suretiyle oluşabilir.

Piridoksin (B₆ vitamini), orta ve yüksek dozda uygulanan A vitamininin teratojenik etkisini artırarak, göz anomalileri ile birlikte yüksek oranda yarık damak anomalisine neden olmaktadır. Daha önce yapılan çalışmaların aksine; çalışmamızda, piridoksin'in teratolojik etkiler üzerinde herhangi bir iyileştirici özelliği gözlenmemiştir. Hatta piridoksin ile A vitamininin kombinasyonunun teratojenik etkisi doza bağlı olarak artmaktadır. Piridoksinin teratolojik etkisi hakkında fazla çalışma bulunmamaktadır ve metabolizmada A vitamini ile etkileşimi de tam olarak bilinmemektedir. Bu konuda ileride yapılacak çalışmalar, bu beklenmedik etkinin görülmesinde rol oynayan mekanizmaları açıklığa kavuşturacaktır. Ancak; prenatal takip esnasında, A ve B vitaminlerinin birlikte alınmasının, teratojenik etkileri arttırabileceği ihtimalinin göz önünde bulundurulması gerekmektedir.

7. KAYNAKLAR DİZİNİ

1. Abbott, B.D., Pratt, R.M., 1987, Retinoids and epidermal growth factor alter embryonic mouse palatal epithelial and mesenchymal cell differentiation in organ culture, *J Craniofac Genet Dev Biol*, 7, 219-240.
2. Abbott, B.D., Adamson, E.D., Pratt, M., 1988, Retinoic acid alters EGF receptor expression during palatogenesis, *Development*, 102, 853-867.
3. Abbott, B.D., Haris, M.W. Birnbaum, L.S., 1989, Etiology Of Retinoic Acid-Induced Cleft Palate Varies With the Embryonic Stage, *Teratology*, 40, 533-553.
4. Abbott, B.D., Perdew, G.H., Buckalew, A.R., Birnbaum, L.S., 1994, Interactive regulation of Ah and glucocorticoid receptor in synergistic induction of cleft palate by 2, 3, 7 8-tetrachlorodibenzo-p-dioxin and hydrocortisone, *Toxicology and Applied Pharmacology*, 128, 138-150.
5. Ang, H.L., Deltour, L., Hayamizu, T.F., Zgombic-Knight, M., Duester, G., 1996, Retinoic acid synthesis in mouse embryos during gastrulation and craniofacial development linked to class IV alcohol dehydrogenase gene expression, *J Biol Chem*, 271, 9526-9534.
6. Ang, H.L., Deltour, L., Zgombic-Knight, M., Wagner, M.A., Duester, G., 1996, Expression patterns of class I and class IV alcohol dehydrogenase genes in developing epithelia suggest a role for alcohol dehydrogenase in local retinoic acid synthesis, *Alcohol Clin Exp Res*, 20, 1050-1064.
7. Bailey, J., Knight, A., Balcombe, J., 2005, The future of teratology is in vitro, *Biogenic Amines*, 19, 2, 97-146.
8. Balkan, W., Colbert M., Bock, C., Linney, E., 1992, Transgenic indicator mice for studying activated retinoic acid receptors during development, *Proc Natl Acad Sci USA* 89, 3347-3351.
9. Batourina, E., Girn, S., Bello, N., Shy, M., Clagett-Dame, M., 2001, Vitamin A controls epithelial/mesenchymal interactions through Ret expression, *Nat Genet* 27, 74-78.
10. Brent, R.L., 2004, Environmental causes of human congenital malformations: the pediatrician's role in dealing with these complex clinical problems caused by a multiplicity of environmental and genetic factors, *Pediatrics*, 113, 4 Suppl, 957-968.
11. Burrow, C.R., 1999, Retinoids and Renal development, *Exp Nephrol* 8, 219-225.
12. Chambon, P., 1996, A decade of molecular biology of retinoic acid receptors, *FASEB J.* 10, 940-954.

KAYNAKLAR DİZİNİ (devam ediyor)

13. Clagett-Dame, M., DeLuca, H.F., 2002, The Role of Vitamin A in Mammalian Reproduction and Embryonic Development, *Annu Rev Nutr* 22, 347-381.
14. Colbert, M.C., Linney, E., LaMantia, A.S., 1993, Local sources of retinoic acid coincide with retinoid-mediated transgene activity during embryonic development, *Proc Natl Acad Sci USA* 90, 6572-6576.
15. Collins, M.D., Tzimas, G., Hummler, H., Burgin, H., Nau, H., 1994, Comparative teratology and transplacental pharmacokinetics of all-trans-retinoic acid, 13-cis-retinoic acid, and retinyl palmitate following daily administrations in rats, *Toxicol Appl Pharmacol* 127, 132-144.
16. Collins, M.D., Mao, G.E., 1999, Teratology of retinoids, *Annu Rev Pharmacol Toxicol* 39, 399-430.
17. Cox, N.H., Dorenbos, J., 1974, The blood supply of the rat palate; *J Anat* 118, 3, 507-510.
18. Creech Kraft, J., Juchau, M.R., 1992, Conceptual biotransformation of 4-oxo-all-trans-retinoic acid, 4-oxo-13-cis-retinoic acid and all-trans-retinoyl- β -glucuronide in rat whole embryo culture, *Biochem Pharmacol* 43, 2289-2292.
19. Creech Kraft, J., Shepard, T., Juchau, M.R., 1993, Tissue levels of retinoids in human embryos/fetuses, *Rep Toxicol* 7, 11-15.
20. Dancis, J., Levitz, M., Katz, J., Wilson, D., Blaner, W.S., 1992, Transfer and metabolism of retinol by the perfused human placenta, *Pediatr Res* 32, 195-199.
21. DeLuca, L.M., 1991, Retinoids and their receptors in differentiation, embryogenesis, and neoplasia, *FASEB J* 5, 2924-2933.
22. DeLuca, L.M., Darwiche, N., Jones, C.S., Scita, G., 1995, Retinoids in differentiation and neoplasia, *Sci Am Sci Med* 2, 28-32.
23. Diewert, V.M., 1976, Effects of three teratogens on development of arteries in the secondary palate in rats, *Teratology*, 13, 113-130.
24. Faron, G., Drouin, R., Pedneault, L., Poulin, L.D., Laframboise, R., Garrido-Russo, M., Fraser, W.D., 2001, Recurrent cleft lip and palate in siblings of a patient with malabsorption syndrome, probably caused by hypovitaminosis A associated with folic acid and riboflavin deficiencies, *Teratology*, 63, 161-163.
25. Ferguson, M.W.J., 1977, The mechanism of palatal shelf elevation and pathogenesis of cleft palate, *Virchows Arch. A Path. Anat. And Histol.*, 375, 97-113.

KAYNAKLAR DİZİNİ (devam ediyor)

26. Ferguson, M.W.J., 1987, Palate development: mechanisms and malformations (Conway Review Lecture), *Irish Journal of Medical Sciences*, 156, 309-315.
27. Fitchett, J.E., Hay, E.D., 1989, Medial edge epithelium transforms into mesenchyme after embryonic palatal shelves fuse, *Developmental Biology*, 131, 455-474.
28. Fujino, M., Osumi, N., Youchirou, N., Sachiko, I., Yoshinobu, S., Kazuhiro, E., 2003, Disappearance of epidermal growth factor receptor is essential in the fusion of the nasal epithelium, *Anatomical Science International*, 78, 25-35.
29. Gavalas, A., Krumlauf, R., 2000, Retinoid signaling and hindbrain patterning, *Curr Opin Genet Dev* 10, 380-386.
30. Greene, R.M., Pratt, R.M., 1976, Developmental Aspects of Secondary Palate Formation, *J Embryol. Exp. Morphol.* 36, 225-245.
31. Grün, F., Hirose, Y., Kawauchi, S., Ogura, T., Umesono, K., 2000, Aldehyde dehydrogenase 6, a cytosolic retinaldehyde dehydrogenase prominently expressed in sensory neuroepithelia during development, *J Biol Chem* 275, 41210-41218.
32. Gudas, L.J., Sporn, M.B., Roberts, A.B., 1994, Cellular Biology and Biochemistry of the retinoids. In: *The Retinoids* (Sporn M.B., Roberts A.B., Goodman D.S., ed.), Raven, New York, 443-520.
33. Gurnee, M.C., Sylvestri, M.F., 1998, Teratogenicity of drugs, *U.S.Pharmacist*, Jacobson Publication.
34. Haselbeck, R.J., Hoffmann, I., Duester, G., 1999, Distinct functions for Aldh1 and Raldh2 in the control of ligand production for embryonic retinoid signaling pathways, *Dev Genet* 25, 353-364.
35. Hogan, B.L., Thaller, C., Eichele, G., 1992, Evidence that Hensen's node is a site of retinoic acid synthesis, *Nature* 359, 237-241.
36. Holson, R.R., Adams, J., Ferguson, S.A., 1999, Gestational stage-specific effects of retinoic acid exposure in the rat, *Neurotoxicol Teratol* 21, 393-402.
37. Horton, C., Maden, M., 1995, Endogenous distribution of retinoids during normal development and teratogenesis in the mouse embryo, *Dev Dyn* 202, 312-323.
38. Jacobsson, C., Granström, G., 1996, Prevention of etretinate-induced craniofacial malformations by vitamin B6 in the rat, *Eur J Oral Sci*, 104, 5-6, 583-588.

KAYNAKLAR DİZİNİ (devam ediyor)

39. Jacobsson, C., Granström, G., 1997, Effects of vitamin B6 on beta-aminopropionitrile-induced palatal cleft formation in the rat, *Cleft Palate-Craniofacial Journal* 34, 2, 95-100.
40. Johansson, S., Gustafson, A.L., Eriksson, U., Dencker, L., 1997, Retinoid binding proteins in mouse yolk sac and chorio-allantoic placentas, *Anat Embryol* 195, 483-490.
41. Jones, M.C., 1993, Facial clefting. Etiology and developmental pathogenesis, *Clin Plast Surg*, 20, 4, 599-606.
42. Kayaalp, O., 2000, *Tıbbi Farmakoloji*, 9. Baskı Cilt 2, Hacettepe TAŞ, S: 1541-1591.
43. Kochhar, D.M., Penner, J.D., Satre, M.A., 1988, Derivation of retinoic acid and metabolites from a teratogenic dose of retinol (vitamin A) in mice, *Toxicol Appl Pharmacol* 96, 429-441.
44. Kudlow, J.E., Bjorge, J.D., Kobrin, M.S., Paterson, A.J., 1998, Regulation of EGF receptor and transforming growth factor-alpha expression, *Adv Exp Med Biol*, 234, 105-126.
45. Kutuzov, H., Sicher, H., 1952, Anatomy and Function of the palate in the white rat, *Anat Rec* 114, 1, 67-84.
46. LaMantia, A.S., Colbert, M.C., 1993, Linney E: Retinoic acid induction and regional differentiation prefigure olfactory pathway formation in the mammalian forebrain, *Neuron* 10, 1035-1048.
47. Levine, B.S., Yousef, A., Kirchner, D.L., 1999, Retinyl palmitate as a positive control agent in rat and rabbit developmental toxicity studies, *Toxicology Methods*, 9, 229-243.
48. Li, H., Wagner, E., McCaffery, P., Smith, D., Andreadis, A., Drager, U., 2000, A retinoic acid synthesizing enzyme in ventral retina and telencephalon of the embryonic mouse, *Mech Dev* 95, 283-289.
49. Lohnes, D., Kastner, P., Dierich, A., Mark, M., LeMeur, M., Chambon, P., 1993, Function of retinoic acid receptor γ in the mouse. *Cell* 73:643-58.
50. Maden, M., Gale, E., Kostetskii, I., Zile, M., 1996, Vitamin A deficient quail embryos have a half hind brain and other neural defects, *Curr Biol* 6, 417-426.
51. Malek, F.A., Möriz, K.U., Fanghänel, J., Bienengraber, V., 2003, Sex-related differences in procarbazine-induced cleft palate and microgenia and the anti-teratogenic effect of prenatal folic acid supplementation in rats, *Ann Anat* 185, 465-470.

KAYNAKLAR DİZİNİ (devam ediyor)

52. Malpel, S., Mendelsohn, C., Cardoso, W.V., 2000, Regulation of retinoic acid signaling during lung morphogenesis, *Development* 127, 3057-3067.
53. Mata de Urquiza, A., Solomin, L., Perlmann, T., 1999, Feedback-inducible nuclear-receptor-driven reporter gene expression in transgenic mice, *Proc Natl Acad Sci USA* 96, 13270-13275.
54. McCaffery, P., Drager, U.C., 1994, Hot spots of retinoic acid synthesis in the developing spinal cord, *Proc Natl Acad Sci USA* 91, 7194-7197.
55. McCaffery, P., Drager, U.C., 1997, A sensitive bioassay for enzymes that synthesize retinoic acid, *Brain Res Brain Res Protocols* 3, 232-236.
56. McCaffery, P., Drager, U.C., 2000, Regulation of retinoic acid signaling in the embryonic nervous system: a master differentiation factor, *Cytokine Growth Factor Rev* 11, 233-249.
57. Mic, F.A., Molotkov, A., Fan, X., Cuenca, A.E., Duester, G., 2000, RALDH3, a retinaldehyde dehydrogenase that generates retinoic acid, is expressed in the ventral retina, otic vesicle and olfactory pit during mouse development, *Mech Dev* 97, 227-230.
58. Miettinen, P.J., Chin, J.R., Shum, L., Slavkin, H.C., Shuler, C.F., Derynck, R., Werb, Z., 1999, Epidermal growth factor receptor function is necessary for normal craniofacial development and palate closure, *Nature Genetics*, 22, 69-73.
59. Morriss-Kay, G.M., Ward, S.J., 1999, Retinoids and mammalian development, *Int Rev Cytol* 188, 73-131.
60. Moss, J.B., Xavier-Neto, J., Shapiro, M.D., Nayeem, S.M., McCaffery, P., 1998, Dynamic patterns of retinoic acid synthesis and response in the developing mammalian heart, *Dev Biol* 199, 55-71.
61. Moxham, B.J., 2003, The development of the rat palate-a brief review, *Eur J Anat*, 7, Suppl 1, 53-74.
62. National Research Council, Commission on Live Sciences, Board on Environmental Studies and Toxicology, Committee on Developmental Toxicology, 2000, *Scientific Frontiers in Developmental Toxicology and Risk Assessment*, National Academy Press Washington, DC, 10-20.
63. Nau, H., Chahoud, I., Dencker, L., Lammer, E.J., Scott, W.J., 1994, Teratogenicity of vitamin A and retinoids. In: *Vitamin A in Health and Disease* (Blomhoff R. ed.), Dekker, New York, 615-663.
64. Ornoy, A., Arnon, J., 1993, Clinical teratology, In *Fetal Medicine*, *West J Med*, 159, 382-390.

KAYNAKLAR DİZİNİ (devam ediyor)

65. Ozeki, H., Shirai, S., Ikeda, K., Ogura, Y., 1999, Critical period for retinoic acid-induced developmental abnormalities of the vitreous in mouse fetuses, *Exp Eye Res*, 68, 223-228.
66. Päivi, J.M., Chin, J.R., Shum, L., Slavkin, H.C., Shuler, C.F., Derynck, R., Werb, Z., 1999, Epidermal growth factor receptor function is necessary for normal craniofacial development and palate closure, *Nature Genetics* 22, 69-73.
67. Peer, L.A., Bryan, W.H., Streaun, L.P., Walker, J.C., Bernhard, W.G., Peck, G.C., 1958, Induction of cleft palate in mice by cortisone and its reduction by vitamins, *J Int College of Surgeons*, 30, 2, 249-254.
68. Piersma, A.H., Bode, W., Verhoef, A., Olling, M., 1996, Teratogenicity of a single oral dose of retinyl palmitate in the rat, and the role of dietary vitamin A status, *Pharmacol Toxicol*, 79, 3, 131-135.
69. Pratt, R.M., 1987, Role of Epidermal Growth Factor in Embryonic Development. In: *Current Topics in Developmental Biology: The Molecular and Developmental Biology of Keratins*. (R. Sawyer, ed.), Academic Press New York, 175-193.
70. Reynolds, K., Mezey, E., Zimmer, A., 1991, Activity of the β -retinoic acid receptor promoter in transgenic mice, *Mech Dev* 36, 15-29.
71. Ritchie, H.E., Webster, W.S., Eckhoff, C., Oakes, D.J., 1998, Model predicting the teratogenic potential of retinyl palmitate, using a combined in vivo/in vitro approach, *Teratology*, 58, 113-123.
72. Ross, S.A., McCaffery, P.J., Drager, U.C., DeLuca, L.M., 2000, Retinoids in Embryonal Development, *Physiol Rev* 80, 1021-1054.
73. Rossant, J., Zirngibl, R., Cado, D., Shago, M., Giguere, V., 1991, Expression of a retinoic acid response element-hsplacZ transgene defines specific domains of transcriptional activity during mouse embryogenesis, *Genes Dev* 5, 1333-1344.
74. Sass, J.O., Tzimas, G., Elmazar, M.M., Nau, H., 1999, Metabolism of retinaldehyde isomers in pregnant rats: 13-cis- and all-trans-retinaldehyde, but not 9-cis-retinaldehyde, yield very similar patterns of retinoid metabolites, *Drug Metab Dispos* 27, 317-321.
75. Satre, M.A., Penner, J.D., Kochhar, D.M., 1989, Pharmacokinetic assessment of teratologically effective concentrations of an endogenous retinoic acid metabolite, *Teratology* 39, 341-348.

KAYNAKLAR DİZİNİ (devam ediyor)

76. Scott, W.J. Jr., Walter, R., Tzimas, G., Sass, J.O., Nau, H., Collins, M.D., 1994, Endogenous status in retinoids and their cytosolic binding proteins in limb buds of chick vs mouse embryos, *Dev Biol* 165, 397-409.
77. Semba, R.D., Muhilal Ward, B.J., Griffin, D.E., Scott, A.L., Nadatisastra, G., West, K.P., Sommer, A., 1993, Abnormal T-cell subset proportions in vitamin A deficient children, *Lancet* 341, 5-8.
78. Shenefelt, R.E., 1972, Morphogenesis of malformations in hamsters caused by retinoic acid: relation to dose and stage at treatment, *Teratology*, 5, 103-118.
79. Shils, H., Olson, J.A., Shike M., 1994, *Modern nutrition in health and disease*, Vol.1, 8th Ed. Lea & Febiger, Philadelphia, 383-362.
80. Shimizo, N., Aoyama, H., Hatakenaka, N., Kaneda, M., Teramoto, S., 2001, An in vitro screening system for characterizing the cleft palate-inducing potential of chemicals and underlying mechanisms, *Reproductive Toxicology*, 15, 665-672.
81. Shvartsman, Y., Wiley, H.S., Lauffenburger, D.A., 2004, Epidermal growth factor receptor signaling in tissues, *IEEE Control Systems Magazine*, 24, 4, 53-61.
82. Suzuki, R., Shintani, T., Sakuta, H., Kato, A., Ohkawara, T., 2000, Identification of RALDH-3, a novel retinaldehyde dehydrogenase, expressed in the ventral region of the retina, *Mech Dev* 98, 37-50.
83. Talarova, M., 1982, Periconceptional Supplementation with Vitamins and Folic Acid to Prevent Recurrence of Cleft Lip, *The Lancet* 24, 217
84. Thompson, J.N., Howell, J.M., Pitt, G.A.J., McLaughlin, C.I., 1969, The biological activity of retinoic acid in the domestic fowl and the effects of vitamin A deficiency on the chick embryo, *Br J Nutr*, 23, 471-490.
85. Thompson, K. L., Rosner, M. R., 1989, Regulation of epidermal growth factor gene expression by retinoic acid and epidermal growth factor, *Journal of Biological Chemistry*, 264, 6, 25, 3230-3234.
86. Toresson, H., Mata de Urquiza, A., Fagerstrom, C., Perlmann, T., Campbell, K., 1999, Retinoids are produced by glia in the lateral ganglionic eminence and regulate striatal neuron differentiation, *Development* 126, 1317-1326.

KAYNAKLAR DİZİNİ (devam ediyor)

87. Ulven, S.M., Gundersen, T.E., Weedon, M.S., Landaas, V.O., Sakhi, A.K., 2000, Identification of endogenous retinoids, enzymes, binding proteins, and receptors during early post implantation development in mouse: important role of retinaldehydehydrogenase type 2 in synthesis of all-trans-retinoic acid, *Dev Biol*, 220, 379-91.
88. Van der Werf, A.A.D., Liem, R.S.B., Jansen, H.W.B., 1980, The innervation of the hard palate in the wistar albino rat; *Acta Morphol Neerl-Scand*, 18, 125-132.
89. Wagner, M., Han, B., Jessell, T.M., 1992, Regional differences in retinoid release from embryonic neural tissue detected by an in vitro reporter assay, *Development* 116, 55-66.
90. Wagner E., McCaffery P., Drager U.C., 2000, Retinoic acid in the formation of the dorsoventral retina and its central projections, *Dev Biol*, 222, 460-470.
91. Wellik, D.M., DeLuca, H.F., 1995, Retinol in addition to retinoic acid is required for successful gestation in vitamin A deficient rats, *Biol Reprod* 53, 1392-1397.
92. Yetley, E.A., 2007, Multivitamin and multimineral dietary supplements: definitions, characterization, bioavailability, and drug interactions, *Am J Clin Nutr*, 85, 1, 269-276.
93. Zetterström, R.H., Lindqvist, E., Mata de Urquiza, A., Tomac, A., Eriksson, U., 1999, Role of retinoids in the CNS: differential expression of retinoid binding proteins and receptors and evidence for presence of retinoic acid, *Eur J Neurosci* 11, 407-416.
94. Zhao, D., McCaffery, P., Ivins, K.J., Neve, R.L., Hogan, P., 1996, Molecular identification of a major retinoic-acid-synthesizing enzyme, a retinaldehyde-specific dehydrogenase, *Eur J Biochem* 240, 15-22.
95. Zile, M.H., 2001, Function of vitamin A in vertebrate embryonic development, *J Nutr* 131, 705-708.

8.ÖZGEÇMİŞ

Bireysel Bilgiler

Adı-Soyadı : Hakan AY
Doğum tarihi ve yeri : 25 MAYIS 1973- Fürth-Bavyera (Almanya)
Uyuđu : Türkiye Cumhuriyeti
Medeni durumu : Evli
İletişim adresleri : Eskişehir Osmangazi Üniversitesi Tıp Fakültesi
Anatomi Anabilim Dalı 26480 ESKİŞEHİR

Eğitim Durumu

İlkokul : 1979–1984- Kiderlinschule (Fürth)
Ortaokul : 1984–1987- İzmir Hasan Tahsin Ortaokulu
Lise : 1987–1991- İzmir Eşrefpaşa Lisesi
Lisans : 1992–1996- Ege Üniversitesi Fen Fakültesi Biyoloji Bölümü,
Zooloji Ağırlıklı Eğitim Programı.
Yüksek Lisans : 1999–2002- Osmangazi Üniversitesi Sağlık Bilimleri Enstitüsü,
Anatomi Anabilim Dalı
Yabancı dilleri : Almanca, İngilizce

Mesleki Deneyim

1998–1999- Zırhlı Birlikler Okulu ve Eğitim Tümen Komutanlığı-Ankara, Tercüman,
Bilgi Toplama Yayım ve Dokümantasyon Subayı.
1999- Eskişehir Osmangazi Üniversitesi Tıp Fakültesi Anatomi Anabilim Dalı-
Araştırma Görevlisi

Üye Olunan Bilimsel Kuruluşlar

Türkiye Beyin Araştırmaları ve Sinir Bilimleri Derneği (TÜBAS)

Yayımlar

Yüksek Lisans Tezi:

Laktasyonun çeşitli periyodlarında uygulanan yetersiz beslenmenin yavruların gelişimi üzerindeki etkisi (2002).

Makaleler:

Ortuğ G, Yücel F, Ay H: “The role of Austrian physicians and Prof. Joseph Hyrtl (1810–1894) on modernization of Ottoman-Turkish Medicine”; *Annals of Anatomy*, 185, 593–596, 2003.

Sözlü Bildiriler:

Ay H, Ulupınar E, Ünal N: “İntrauterin Dönemde Hiper A Vitaminoza Maruz kalan Sıçanlarda Epidermal Büyüme Faktörü Reseptörü (EGFR) ifade edilimi” XI. Ulusal Anatomi Kongresi, 25–29 Ekim 2007, Pamukkale-Denizli.

Posterler:

1. Ay H, Yücel F: “Laktasyonun çeşitli dönemlerinde dolaylı olarak yetersiz beslenen sıçanların organ ağırlıkları”; VI Ulusal Anatomi Kongresi, 3–7 Eylül 2001, Edirne.
2. Güven G, Ay H, Yücel F, Onur S: “Diabetik anneye ait yavruların laktasyon dönemindeki gelişimlerinin değerlendirilmesi”; VI Ulusal Anatomi Kongresi, 3–7 Eylül 2001, Edirne.
3. Ay H, Yücel F: “The effects of early postnatal undernutrition on the skeletal growth of rats”; European Association of Clinical Anatomy 8th Congress, 30 Haziran-03 Temmuz 2005, Palermo-İtalya (*Surgical Radiologic Anatomy*, 27, Special Issue, S144, 2005).
4. Ay H, Yücel F, Ünal N: “Development of rat pups from diabetic mothers”; 4th Asian-Pacific International Congress of Anatomists” 7–10 Eylül 2005, Kuşadası.
5. Özden H, Turgut A, Güven G, Yıldız Z, Demir A, Bülbül K, Ay H: “Humerus hattı kırıklarında Sulcus Nervi Radialis’in kırık hattı ile ilişkisi ve N.radialis’in yaralanması” X.Ulusal Anatomi Kongresi, 6–10 Eylül 2006, Bodrum.

6. Ünal N, Ay H, Ulupınar E: “Piridoksin (Vitamin B6)’in Hiper A Vitaminoz Sonucu Oluşan Kraniofasiyal Anomaliler Üzerindeki Etkisi” XI. Ulusal Anatomi Kongresi, 25–29 Ekim 2007, Pamukkale-Denizli.

Projeler:

Hiper A vitaminozunun sıçan kraniofasiyal morfolojisi üzerindeki teratojenik etkisi ve piridoksin (vitamin B6)’in koruyucu etkileri (Eskişehir Osmangazi Üniversitesi Araştırma Projeleri Fonu)

Bilimsel Etkinlikler

1. “Bazı Etkin Morfometrik ve Stereolojik Metotlar ve Bunların Biyolojik Araştırmalardaki Kullanımı” Workshop’u; 16–18 Eylül 1999; Osmangazi Üniv., Eskişehir.
2. “Scanning Electron Microscope” Kursu, 19-20 Nisan 2001, Hacettepe Üniv., Ankara.
3. “Tıpta Araştırma ve Veri Analizi Yöntemleri” Kursu; 22–24 Haziran 2001; Osmangazi Üniversitesi, Eskişehir.
4. “I.Deneysel Hayvan Çalışmaları Temel Eğitim Günleri”, 11–13 Mart 2002, Osmangazi Üniv., Eskişehir.
5. “IV. Deneysel Hayvan Çalışmaları Temel Eğitim Günleri”, 24–25 Ekim 2005, Eskişehir Osmangazi Üniv., Eskişehir.

