

**T.C.
ESKİŞEHİR OSMANGAZİ ÜNİVERSİTESİ
SAĞLIK BİLİMLERİ ENSTİTÜSÜ
HİSTOLOJİ VE EMBRİYOLOJİ ANABİLİM DALI**

**GANODERMA LUCIDUM'UN (KIRMIZI REİŞHİ MANTARI) DIŐI
GENİTAL SİSTEM ÜZERİNE ETKİSİNİN MİKROSKOBİK
OLARAK İNCELENMESİ**

YÜKSEK LİSANS TEZİ

GÖKSEN YILMAZ

YRD. DOÇ. DR. DİLEK BURUKOĞLU

KASIM 2011

T.C.
ESKİŐEHİR OSMANGAZİ ÜNİVERSİTESİ
SAĐLIK BİLİMLERİ ENSTİTÜŐÜ
HİSTOLOJİ VE EMBRİYOLOJİ ANABİLİM DALI

GANODERMA LUCİDUM'UN (KIRMIZI REİŐHİ MANTARI) DİŐİ
GENİTAL SİSTEM ÜZERİNE ETKİSİNİN MİKROSKOBİK
OLARAK İNCELENMESİ

YÜKSEK LİSANS TEZİ

GÖKSEN YILMAZ

DANIŐMAN: YRD. DOĐ. DR. DİLEK BURUKOĐLU

KABUL VE ONAY SAYFASI

Göksen YILMAZ'ın Yüksek Lisans Tezi olarak hazırladığı "*Ganoderma lucidum*"un (Kırmızı Reishi Mantarı) dişi genital sistem üzerine etkisinin mikroskobik olarak incelenmesi" başlıklı bu çalışma Eskişehir Osmangazi Üniversitesi Lisansüstü Eğitim ve Öğretim Yönetmeliği'nin ilgili maddesi uyarınca değerlendirilerek "KABUL" edilmiştir.

Tarih

09.12.2011

Üye: Prof.Dr. Cegiz BAYÇU

Üye: Prof.Dr. Varol ŞAHİNTÜRK

Üye: Prof.Dr. Fatma Sultan KILIÇ

Üye: Doç.Dr. Gül GÜVEN

Üye: Yrd.Doç.Dr. Dilek BURUKOĞLU

Eskişehir Osmangazi Üniversitesi Sağlık Bilimleri Enstitüsü Yönetim Kurulu'nun 16.12.2011 tarihi ve 897/.../418 sayılı kararı ile onaylanmıştır.


Prof.Dr. Kazım ÖZDAMAR

Enstitü Müdürü

ÖZET

Ganoderma lucidum, özellikle Çin başta olmak üzere bütün dünyada alternatif tıp tarafından kullanılan bir mantar türüdür. Dünyanın pek çok ülkesinde ‘‘Ölümsüzlük Mantarı’’ olarak bilinmektedir. Geleneksel ilaçların tek aktif madde içerdiği ve bu tek bileşenin çeşitli hastalar üzerinde klinik denemelerde ve kapsamlı hayvan çalışmalarında etkili ve güvenli olarak denendiği bilinmektedir. Buna karşılık, *Ganoderma lucidum* hakkında yeterli sayıda çalışma bulunmadığından *Ganoderma* ürünlerinin, farmakolojik gereksinimler ve ilaç kontrol yasalarını karşılamaması nedeniyle bu konuda güçlükler bulunmaktadır.

Bu çalışmada, *Ganoderma lucidum*'un (Kırmızı Reishi Mantarı) dişi genital sistem üzerine etkisinin histolojik olarak ışık mikroskopik düzeyde incelenmesi amaçlandı. Çalışmamızda 40 adet, 200±250 gram ağırlığında *Sprague-Dawley* türü erişkin dişi sıçan kullanıldı. Deney hayvanları kontrol, *Ganoderma lucidum*, *Ganoderma lucidum*+C vitamini ve C vitamini deney grubu olmak üzere 4 gruba ayrıldı. Kontrol grubunu oluşturan toplam 10 adet sıçan 15 gün süreyle standart pelet yem ve normal çeşme suyu ile beslendi. *Ganoderma lucidum* deney grubunu oluşturan toplam 10 adet sıçana 15 gün boyunca gavaj ile *Ganoderma lucidum* ekstratı (600mg/kg) verildi. *Ganoderma lucidum*+C vitamini deney grubunu oluşturan toplam 10 adet sıçana 15 gün süreyle gavaj ile *Ganoderma lucidum* ekstratı ve intraperitoneal olarak C vitamini (100mg/kg) verildi. C vitamini deney grubunu oluşturan toplam 10 adet sıçana 15 gün süreyle intraperitoneal olarak C vitamini verildi.

Sonuç olarak, yaptığımız bu çalışmada uygulanan doz ve sürede *Ganoderma lucidum*'un sıçan dişi genital sistemi üzerine herhangi bir olumsuz etkisinin olmadığı görüldü.

Anahtar sözcükler: *Ganoderma lucidum*, C vitamini, Sıçan, Dişi genital sistem, Işık mikroskop

SUMMARY

Ganoderma lucidum, is a mushroom which used for alternative medicine worldwide particularly in China, also known as “Immortality Mushroom”. Traditional medicines usually contain a single active compound, and it is well-known that this single-compound has been found to be efficient and safe in preclinical models and several animal studies. However, there are some difficulties in using the preparations of *Ganoderma*, which do not meet the pharmacological requirements and drug control regulations due to lack of the well-designed studies.

The present study aimed to investigate the effects of *Ganoderma lucidum* (Red Reishi mushroom) on female genital system histologically by light microscopy. 40 adult female Sprague-Dawley rats weighing 200-250g were used in the experiments. Study animals were divided into 4 groups as control, *Ganoderma lucidum*, *Ganoderma lucidum* + vitamine C, and vitamine C groups. Total 10 rats in the control group fed with standart pellet chow and tap water for 15 days. Total 10 rats in the *Ganoderma lucidum* group received *Ganoderma lucidum* extract (600mg/kg) by gavage for 15 days. Total 10 rats in the *Ganoderma lucidum*+ vitamine C group received *Ganoderma lucidum* extract by gavage and vitamine C intraperitoneally (100mg/kg) for 15 days. Total 10 rats in the vitamine C group received only vitamine C intraperitoneally for 15 days.

In conclusion, the results of the present study revealed no unfavorable effects of *Ganoderma lucidum* on rat female genital system at that dose and duration of exposure.

Key words: *Ganoderma lucidum*, vitamine C, rat, female genital system, light microscopy.

İÇİNDEKİLER

ÖZET.....	4
SUMMARY	5
İÇİNDEKİLER	6
TABLO DİZİNİ	9
ŞEKİL DİZİNİ.....	10
SİMGELER VE KISALTMALAR	12
1. GİRİŞ VE AMAÇ	1
2. GENEL BİLGİLER.....	4
2.1. Dişi İç Genital Sistem Anatomisi	4
2.1.1. Ovaryum anatomisi.....	4
2.1.2. Tuba uterina anatomisi	5
2.1.3. Uterus anatomisi.....	6
2.1.3.2. Uterusun yapısı	7
2.2. Dişi Genital Sistem Embriyolojisi.....	8
2.2.1. Ovaryum embriyolojisi.....	9
2.2.2. Tuba uterina ve uterus embriyolojisi	11
2.3. Dişi Genital Sistem Histolojisi.....	13
2.3.1. Ovaryum histolojisi	14
2.3.1.1. Ovaryum folikülleri	16
2.3.1.2. Folikül gelişimi	17
2.3.1.2.1. Primordiyal folikül	17
2.3.1.2.2. Primer (birincil) folikül	18
2.3.1.2.3. Sekonder (ikincil) folikül	19
2.3.1.2.4. Olgun (Graaf) folikül	20
2.3.1.3. Ovulasyon.....	20
2.3.1.4. Korpus luteum (sarı cisim).....	21
2.3.1.5. Ovaryumun histofizyolojisi	22
2.3.2. Tuba uterina histolojisi.....	23
2.3.2.1. Tunika mukoza	24

2.3.2.1.1. <i>Epitel</i>	24
2.3.2.1.1.1. Kinosilyalı hücreler	24
2.3.2.1.1.2. Salgı hücreleri (Peg hücreleri)	25
2.3.2.1.2. <i>Lamina propria</i>	27
2.3.2.2. <i>Tunika muskularis</i>	28
2.3.2.3. <i>Tunika seroza</i>	28
2.3.3. Uterus histolojisi	28
2.3.3.1. <i>Endometriyumun döngüsel değişimi (Mensturiyal siklusu)</i>	31
2.3.3.1.1. <i>Mensturiyasyon dönemi</i>	31
2.3.3.1.2. <i>Proliferasyon dönemi (Foliküler dönem)</i>	32
2.3.3.1.3. <i>Sekresyon dönemi (Luteal dönem)</i>	32
2.4. <i>Ganoderma lucidum</i>	32
2.4.1. <i>Ganoderma lucidum</i> mantarlarının bulunuşu ve özellikleri	32
2.4.2. <i>Ganoderma lucidium</i> sistematığı	34
2.4.3. <i>Biyolojik bileşimler</i>	35
2.4.3.1. <i>Triterpenler ve triterpenoidler</i>	35
2.4.3.1.1. <i>Bitterness (Acı tadı olan maddeler)</i>	36
2.4.3.1.2. <i>Sitotoksisite</i>	36
2.4.3.1.3. <i>Trombosit agregasyonu inhibisyonu</i>	36
2.4.3.1.4. <i>Anti-hipertansiyon etkisi</i>	37
2.4.3.1.5. <i>Karaciğeri koruyucu etkisi</i>	37
2.4.3.1.6. <i>Anti-HIV özelliği</i>	37
2.4.3.1.7. <i>Kan şekerini düşürücü (Hipoglisemik) etkileri</i>	38
2.4.3.2. <i>Polisakkaritler</i>	38
2.4.3.3. <i>Fungal immünomodülatör proteinler</i>	39
2.4.3.4. <i>Steroidler</i>	39
2.4.4. <i>Geleneksel kullanımı</i>	40
2.4.5. <i>Ganoderma lucidum</i> ürünleri	41
2.5. C Vitamini (Askorbik Asit)	44
4. GEREÇ VE YÖNTEM	47
3.1. Deney Hayvanları.....	47
3.1.1. <i>Kontrol grubu</i>	47

3.1.2. <i>Ganoderma lucidum</i> uygulanan deney grubu.....	47
3.1.2. <i>Ganoderma lucidum</i> +C vitamini uygulanan deney grubu	48
3.1.4. C vitamini uygulanan deney grubu.....	48
3.2. Kimyasal Maddeler ve Hazırlanışları	48
3.3. Vücut Ağırlıklarının Ölçümü.....	49
3.4. Deney Süreci.....	49
3.5. İstatistiksel Yöntem	56
4. BULGULAR	57
4.1. Histolojik Bulgular	57
4.1.1. <i>Ovaryum için histolojik bulgular</i>	57
4.1.2. <i>Tuba uterina için histolojik bulgular</i>	60
4.1.3. <i>Uterus için histolojik bulgular</i>	61
4.2. İstatistiksel Bulgular	83
4.2.1. <i>Biyokimyasal analiz</i>	83
4.2.2. <i>Vücut ağırlıkları analizi</i>	86
5. TARTIŞMA	88
6. SONUÇ VE ÖNERİLER	100
KAYNAKLAR	102
ÖZGEÇMİŞ.....	111

TABLO DİZİNİ

Tablo 1. Ovaryum için uygulanan doku takibi.....	50
Tablo 2. Tuba uterina ve uterus için uygulanan doku takibi.....	51
Tablo 3. Hematoksilen-Eozin boyama yöntemi.....	53
Tablo 4. Masson Trikrom boyama yöntemi.....	54
Tablo 5. PAS-Hematoksilen (H) boyama yöntemi.....	55

ŞEKİL DİZİNİ

Şekil 1. <i>Ganoderma lucidum</i> basidiokarp yapısı (spawn ortamında).....	34
Şekil 2. <i>Ganoderma lucidum</i> 'un dilimlenmiş hali.....	42
Şekil 3. <i>Ganoderma lucidum</i> 'un kapsül formu.....	43
Şekil 4. Askorbik asit ve dehidroaskorbik asidin kimyasal yapıları.....	44
Şekil 5. Kontrol grubu (HE).....	63
Şekil 6. Kontrol grubu (PAS+H).....	64
Şekil 7. Kontrol grubu (Masson trikrom).....	65
Şekil 8. C vitamini grubu (HE).....	66
Şekil 9. C vitamini grubu (PAS+H).....	67
Şekil 10. C vitamini grubu (Masson trikrom).....	68
Şekil 11. <i>Ganoderma lucidum</i> grubu (HE).....	69
Şekil 12. <i>Ganoderma lucidum</i> grubu (PAS+H).....	70
Şekil 13. <i>Ganoderma lucidum</i> grubu (Masson trikrom).....	71
Şekil 14. <i>Ganoderma lucidum</i> + C vitamini grubu (HE).....	72
Şekil 15. <i>Ganoderma lucidum</i> + C vitamini grubu (PAS+H).....	73
Şekil 16. <i>Ganoderma lucidum</i> + C vitamini grubu (Masson trikrom).....	74
Şekil 17. Kontrol grubu tuba uterina kesiti.....	75
Şekil 18. C vitamini grubu tuba uterina kesiti.....	76
Şekil 19. <i>Ganoderma lucidum</i> grubu tuba uterina kesiti.....	77
Şekil 20. <i>Ganoderma lucidum</i> + C vitamini grubu tuba uterina kesiti	78
Şekil 21. Kontrol grubu uterus kesiti.....	79
Şekil 22. C vitamini grubu uterus kesiti.....	80
Şekil 23. <i>Ganoderma lucidum</i> grubu uterus kesiti.....	81
Şekil 24. <i>Ganoderma lucidum</i> + C vitamini grubu uterus kesiti.....	82
Şekil 25. ALT değerleri.....	84
Şekil 26. Creatin değerleri.....	84
Şekil 27. LDH değerleri.....	85
Şekil 28. ALP değerleri.....	85
Şekil 29. AST değerleri.....	86

Şekil 30. Vücut ağırlıkları analizi.....87

SİMGELER VE KISALTMALAR

C Vit	C Vitamini
°C	Santigrat Derece
ml	Mililitre
mg	Miligram
cm	Santimetre
gr	Gram
SRY	Cinsiyet Belirleyici Gen
DNA	Deoksiribonükleik Asit
OMI	Oosit Maturation İnhibitor
MİS	Müller Baskılayıcı Madde
GnRH	Gonadotropin Salgılayıcı Hormon
FSH	Folikül Stimulan Hormon
LH	Lüteinizan Hormon
µm	Mikrometre
PAS+H	Periyodik Asit Schiff+Hematoksilen
ZP	Zona Pellusida
mm	Milimetre
hCG	İnsan Koryon Gonadotropin
HIV	İnsan Bağışıklık Yetmezlik Virüsü
CO ₂	Karbondioksit
NK	Natural Killer (Doğal Katil Hücreler)
FIP	Fungal İmmüno-modülatör Proteinler
i.p.	İntraperitoneal
H-E	Hematoksilin Eozin Boyası
Fe	Demir
α	Alfa
β	Beta
LDL	Laktat Dehidrojenaz
ALP	Alkalin Fosfataz

AST	Aspartat Aminotransferaz
ALT	Alanin Aminotransferaz
MDA	Malondialdehit
AIG	Hepatik protein
PCOS	Poli Kistik Over Sendromu
BCG	Calmette-Guerin Basilli
LDL	Düşük Yoğunluklu Protein
HDL	Yüksek Yoğunluklu Protein
VLDL	Çok Düşük Yoğunluklu Protein

1. GİRİŞ VE AMAÇ

Ganoderma lucidum; Japonca'da Reishi, Çince'de Ling Zhi, Latince'de *Ganoderma lucidum* olarak adlandırılan, dünyanın pek çok ülkesinde de 'Mushroom of Immortality' yani "Ölümsüzlük Mantarı" diye bilinen bir mantar türüdür. Ling Zhi'nin anlamı "otların ruhani gücü"dür. Ling Zhi, kötülüklerle karşı kişileri veya evleri korumak için büyülu güçlere sahip olduğuna inanılan bir nesne olarak da kullanıldığından eski Japon, Kore ve Çin sanatında en çok betimlenen mantar olmuştur (40). *Ganoderma* türleri yenilebilir mantarlar gruplarında değerlendirilmezler. Bunun nedeni kalın, sert bir meyva yapısına sahip olmalarıdır. Dünya genelinde *Ganoderma* cinsine giren yaklaşık ikiyüzelli taksonomik isim bildirilmiştir. Bu türlerden en fazla araştırılanı *Ganoderma lucidum* türüdür (40).

Ganoderma lucidum'un kimyasal bileşenleri karmaşık yapılu karbonhidratlar, proteinler, nükleik asitler, triterpenoidler, steroller, yağ asitleri, betain, vitaminler ve diğer eser elementlerdir (40).

Geleneksel Çin Tıbbında, ister diğer tıbbi bitkilerle birlikte, isterse tek başına kullanılsın, Ling Zhi'nin önemli bir yeri vardır. Zihinsel kapasiteyi ve hafızayı geliştirmesi, çevikliği arttırması, yaşam süresini uzatması, karaciğer hastalıkları, nefritler, artrit, astım, gastrik ülser, diyabet ve anoreksiya gibi tedavisi ve iyileşmesinde geleneksel tıpta çok kullanılmaktadır (122).

Genellikle, geleneksel ilaçların tek aktif madde içerdiği ve bu tek bileşenlerin çeşitli hastalar üzerinde klinik denemelerde ve kapsamlı hayvan çalışmalarında etkili ve güvenli olarak denendiği bilinmektedir. Buna karşılık, *Ganoderma* ürünleriyle ilgili olarak yeterli araştırma olmaması sonucu farmakolojik gereksinimler ve ilaç kontrol yasalarını karşılamaması nedeniyle bu konuda güçlükler bulunmakta olup, bu durum üreticileri endişelendirmektedir. Bununla beraber, mantarın farmakolojik özelliklerini tanımlamak için yapılan hayvan denemeleri ve kullananlardaki gözlemler, *Ganoderma*'nın bazı bileşenlerinin önemli biyoaktiviteye sahip olduğunu açıkça ortaya

koymaktadır. İnsanların immün sistemlerini güçlendirmek için alkol ekstraktları (triterpenler) ve sıcak su ekstraktları (polisakkaritler) ile ekstrakte edilebilen biyoaktif bileşenleri diyet katkıları veya besleyiciler olarak özellikle kullanılmaktadır (122). Ganoderma polisakkaritlerinin yarattığı anti tümör aktivitesinin esas olarak aktive olan makrofaj ve T lenfositlerden çıkan sitokinler aracılığıyla gerçekleştiği ileri sürülmektedir. *Ganoderma lucidum* meyvası üzerinde yapılan çalışmalar oldukça eskiye dayanmakta iken sporları üzerinde yapılan çalışmalar daha yeni ve azdır (10). *Ganoderma lucidum* sporlarından izole edilen polisakkaritlerin yapısal analiz konformasyonları ve immunoaktiviteleri üzerinde yapılan bir çalışmada yüksek derecede dallanmış bir glukan ve metabolitler tanımlanmıştır. *Ganoderma lucidum* sporlarının sıcak su ile elde edilen ekstraktlarının kuvvetli anti tümör aktivitesi gösterdiği belirtilmiştir (40).

Ganoderma lucidum'un kimyasal bileşenleri içerisinde olan polisakkaritler özellikle anti kanser aktivitesi içermektedir (134). Polisakkaritler bir çok atomun birleşmesinden meydana gelen, vücutta emilmesi oldukça zor organik bir yapıdır. Emilimin kolayca gerçekleşebilmesi için bu sayı azaltılmalıdır. *Ganoderma lucidum* ile alınan C vitamini, bu mantar türü içerisinde bulunan polisakkaritlerin daha az sayıda atom içeren oligoglukanlara çevirmektedir. Böylece polisakkaritlerin emilimi daha çok olmakta ve *Ganoderma lucidum* daha çok etkisini göstermektedir.

C vitamini yapıca, glukoza ve diğer altı karbonlu monosakkaritlere benzeyen, kapalı formülü $C_6H_8O_6$ olan ve suda çözünen bir vitamindir. İnsan ve diğer primatlarda, kobaylarda vücutta sentez edilemez, bu yüzden insanlar C vitaminini diyetle almak zorundadırlar (57,58,96,99).

C vitamini dokularda bir enzimin katalitik aracılığı olmadan bile kolayca dehidroaskorbik aside oksitlenir. Bu özelliği nedeniyle askorbik asit indirgeyici nitelik gösterir; dehidro şekline dönüşmesi molekül başına iki hidrojen atomunun serbest kalmasına neden olur. Dehidroaskorbik asit ortamda iki hidrojen atomu almak suretiyle kolaylıkla C vitaminine indirgenir. Bu kimyasal özelliklerinden dolayı, C vitamini ve

dehidroaskorbik asit vücut sıvılarında denge halinde bulunurlar, birbirlerine kolayca dönüşürler ve böylece redoks niteliği gösterirler. İki şekilde aynı derecede fizyolojik etkinlik gösterirler (57).

C vitamini en fazla limon, portakal ve greyfurt gibi turunçgil meyvalarda bulunur. Yeşil yaprak şeklindeki sebzeler, domates, kuşburnu bitkisinin meyvası, yeşil biber, lahana, üzüm, çilek, kavun, karpuz, muz ve taze patateste de vardır. Portakal suyunun ml'sinde yaklaşık 0.5mg C vitamini bulunur. Hayvansal besinlerin C vitamini kaynağı olarak önemi yoktur (57).

Son yıllarda ülkemizde ticari amaçlı satılan *Ganoderma lucidum* türüne ait ürünler halk tarafından tercih edilmekte ve alternatif tıp tarafından uygulanmaktadır. Bunun sonucu olarak bu mantar türü bilim adamlarının dikkatini çekmiştir. Bu tür ile ilgili bir çok konuda araştırma yapılmıştır ve hala çalışmalar devam etmektedir. Ancak yapılan çalışmalar daha çok karaciğer, böbrek gibi organlar üzerinde yoğunlaşmıştır. Dolayısıyla *Ganoderma lucidum* dişi genital sistem üzerindeki etkisinin ne olduğu ortaya konulmamıştır. Bu düşünceden yola çıkılarak yapılan bu çalışmada *Ganoderma lucidum* mantar türünün dişi genital sistem üzerine etkisinin ışık mikroskopik düzeyde incelenmesi ve yeni araştırmalara ışık tutulması amaçlanmıştır.

Bu çalışmada *Ganoderma lucidum* türünün ticari amaçla satılan meyvaları alınmıştır ve kaynatılarak ekstratı elde edilmiştir. *Ganoderma lucidum* kimyasal içeriğinde bulunan polisakkarit maddesinin emiliminin kolaylaştırılması amacıyla C vitamini bu mantar türüne takviye olarak verilmiştir (21).

2. GENEL BİLGİLER

2.1. Dişi İç Genital Sistem Anatomisi

2.1.1. Ovaryum anatomisi

Ovaryumlar, kadında temel üreme organları olup, küçük pelvisin dış-yan duvarlarındaki fossa ovaricalara otururlar. Sağ-sol bir çift organ olan ovaryumlar erkekteki testislerin homologudurlar. Ovaryumlar, seksüel yönden olgun bir dişide, dişi üreme hücreleri olan oositler (yumurta) ile dişi seks hormonları olan östrojen ve progesteronu üretirler (132).

Herbir ovaryum, grimsi pembe renkte, badem şeklinde, solid, nodüler yüzeyle 3x2x1 cm boyutlarında, 3-5 gr ağırlığındadır.

Ovaryum, bir periton plikası olan mesovarium aracılığı ile ligamentum latum uterinumun arka yüzüne, ligamentum ovarii proprium aracılığı ile tuba uterinumun tutunma yerine yakın olarak uterus yan duvarına bağlanır. Mesovariumun iki yaprağı arasında, hilum ovariiye ulaşan arter, ven ve lenfatikler ile sınırlar bulunur. Ovaryum, pelvik duvara ligamentum suspensorium ovarii “ infundibulopelvik bağ” ile bağlanır (8).

Ovaryumun serbest dış yüzü, peritonun mezotelyumu ile uzanan epithelium superficiale (germinal tabaka-waldeyer tabakası) ile sarılmıştır. Bu örtünün altında, kompakt bir bağ dokusundan yapılmış olan tunika albuginea bulunur. Tunika albugineanın altındaki ovaryum dokusu, dışta cortex ovarii (zona parenchymatosa), içte medulla ovarii (zona vasculosa) yapılıdır. Cortex ovariiinin parankimatöz dokusu, gelişim ve dejenerasyonun çeşitli aşamalarındaki foliküllerden ibarettir. Foliküller, primordiyal, primer, sekonder ve Graaf follikülü olmak üzere dört aşamada bulunurlar. Tersiyer folikülün ileri aşaması olgun folikül Graaf folikülü olup ovulasyon ile sonuçlanır. Ovulasyondan sonra, yırtılan Graaf folikülünün yerinde korpus luteum (sarı cisim) oluşur. Korpus luteum, geçici bir endokrin bez niteliğindedir. Atılan yumurta döllenip

gebelik gerçekleşirse, menstruasyon meydana gelmez ve korpus luteum kaybolmaz; tersine büyür; buna korpus luteum graviditatis denir. Eğer gebelik gerçekleşmemiş ise corpus luteum 2 hafta progesteron salgılayarak görevini bitirir; bu yapıya korpus luteum cyclicum (menstruasyon) denir. Gerilemeye başlayan corpus luteum, korpus luteum regressum olarak adlandırılır. Böyle bir sarı cisim zamanla bağ dokusunca işgal edilir ve nonfoksiyonel bir yapı olan korpus albicans oluşur (8,116,130,132).

Doğumda bir ovaryumda 100-400 bin adet primordial folikül bulunur. Ergenliğe kadar bunların büyük bir bölümü dejenere olduğundan bu dönemde ancak 20 bin adet primer folikül mevcuttur. Kadının ovulasyon periyodunda bunlardan ancak 400 tanesi oosit oluşturacak düzeye erişir (8).

2.1.2. Tuba uterina anatomisi

Tuba uterinalar, uterus fundusundan ovaryumlara doğru uzanan 10-12 cm uzunluğunda bir çift muskuler borudur. Sağ-sol herbir salpinks, ligamentum latum uterinin üst kenarları boyunca, onun iki yaprağı arasında yer alır. Ligamentum latum uterinin tuba uterinaya komşu bölümüne mesosalpinks denir. Tuba uterinanın ovaryumla direkt bağlantılı olmayan dış-yan ucundaki, karın boşluğuna açılan deliğine ostium abdominale tuba uterina, uterus boşluğuna açılan deliğine de ostium uterinum tuba denir (8).

Ovaryumdan ovulasyon (yumurtlama) ile atılan oosit (yumurta), ostium abdominaleden tuba uterina boşluğuna girer. Oosit, tuba uterinanın peristaltik dalgaları ve mukozasındaki siliaların yardımı ile uterus lümenine doğru itilir.

Tuba uterina 4 bölüme ayrılır:

- a. **İfundibulum:** Ovaryum tarafında, huni şeklinde olan 2 cm'lik bölümdür. Burada ostium abdominale tubae tarafında fimbria tubae denen saçaklar vardır.

- b. Ampulla:** Tuba uterinanın en uzun, ince duvarlı orta bölümüdür. Oosit, spermiumlar tarafından genellikle burada döllenir.
- c. Isthmus:** Uterusa yakın dar bölümüdür.
- d. Pars uterina (pars intramuralis):** Tuba uterinanın, uterus duvarı içinde kalan 1 cm uzunluktaki, en dar lümenli bölümüdür.

Tuba uterinanın duvar yapısı, içi boşluklu organların duvar yapısına uyar (8,132).

2.1.3. Uterus anatomisi

Uterus, pelvis boşluğunda, rektum ile mesane arasında yer alan, kalın duvarlı, içi boş, musküler bir organdır. Önden arkaya basık, ters duran bir armuta (veya bal kabağı şeklinde) benzeyen uterusun üst bölümünün (fundus) iki yanına tuba uterinalar açılır; alt bölümü (servix) ise vajina ile devam eder.

Zigotla başlayan insan yaşamının ontogenetik evriminin geçtiği yer olan uterus, insan yavrusunun bu gelişim ve değişimi esnasındaki beslenmesi yanında doğumunu da sağlar.

Doğurmamış yetişkin bir kadında, uterusun uzunluğu 7-8 cm en geniş yerindeki genişliği 5 cm, ağırlığı ise 30-50 gr'dır.

Uterus 4 bölüme ayrılır:

- a. Fundus:** Uterusun üst bölümüdür. Salpinksler buraya tutunur.
- b. Corpus (korpüs):** Uterus kitlesinin yaklaşık 2/3'ünü kapsayan, fundus dışındaki geniş üst bölümüdür. İçerisinde cavitas uteri yer alır.
- c. Isthmus :** Uterus korpüsü ile boynu arasında kalan yaklaşık 1 cm'lik bölümüdür.
- d. Servix (boyun):** Uterus kitlesinin 1/3 alt bölümüdür. Boyun bölümü içinde kalan uterus boşluğuna canalis cervicis (servikal kanal) denir. Servikal kanal

internal os ile cavitas uteriye, eksternal os ile vajinaya bağlanır. Serviksin bir bölümü vajina içinde kalır (portio vaginalis).

Arkada uterus ile rectum arasındaki periton çıkmasına excavatio recto-uterina (douglas çıkması), önde uterus ile mesane arasındaki çıkma ise excavatio vesico-uterina denir (8,116).

2.1.3.1. Uterusun normal duruşu

Küçük pelvisin ortasında, mesane ile rektum arasında duran uterusun uzun eksenini axis pelvise uyar. Uterusun, kadınların %80'inde görülen bu normal duruşu "anteversiyon+antefleksiyon" terimleri ile belirtilir. Antefleksiyon, internal os düzeyinde corpusun öne, cervix uteriye doğru bükülmesidir (antefleksiyon açısı 140-170 derecedir). Vajina uzun eksenini ile uterus uzun eksenini arasındaki, açıklığı öne bakan 90-120 derecelik açıya da anteversiyon açısı denir. Uterusun normal pozisyonunu koruyan ve uterusun yerinde durmasını sağlayan yapılar şunlardır: Ligamentum latum uteri, ligamentum teres uteri, ligamentum cardinale (ligamentum transversum servicis= ligamentum cardinale-mackenrodt bağı - en güçlü bağıdır), ligamentum pubocervicalis, ligamentum sacrocervicalis. Ligamentum latum uteri'nin uterusu yakın bölümüne mesometriyum, tuba uterinaya yakın bölümüne mesosalpinx, ovaryuma yakın bölümüne mesovarium denir. Ligamentum latum uterinin iki yaprağı arasında bulunan bağ dokusu parametriyum olarak adlandırılır (8,130).

2.1.3.2. Uterusun yapısı

İçi boşluklu bir organ olan uterusun duvarı üç katmandan oluşmuştur.

Endometriyum (tunika mukoza)

Miyometriyum (tunika muskularis)

Perimetriyum (tunika seroza)

Endometriyum, tek katlı, silindirik epitel ile basit tbler bezler (gll.uterinae) ieren lamina propriadan oluřur. Endometriyum, menarř (ilk ay hali) ile menapoz (ay halinin sona ermesi) arası dnemde periyodik deęiřiklikler gsterir. 28 → 4 gnlk periyodlarla gerekleřen endometriyal siklus, ovaryum hormonları tarafından kontrol edilir. Her siklusun (menstrual siklus) sonunda parsiyel dekuamasyon ve kanama (menses, katamenia, ay hali kanaması) meydana gelir. Dklen endometriyal dokular ve kan, 3-5 gn iinde vajina yolu ile atıldıktan sonra, endometrium kendini yenilemek zere yeni bir sıklusa bařlar (8).

Endometriyum, menstrual sıklustan etkilenme zellięine gre iki tabakaya ayrılır: Fonksiyonel tabaka ve bazal tabaka. Fonksiyonel tabaka, menstrual siklus esnasında fonksiyonel ve yapısal deęiřiklikler (yıkılma ve tekrar yenilenme) gsteren ince yzeysel tabakadır. Bazal tabaka ise daha kalın olup, menstrual siklus esnasında ok az deęiřiklikten sonra, fonksiyonel tabakayı yeniler. Menstrual siklusun proliferasyon (ovulasyona kadar 10 gn srer), sekresyon (ovulasyonla bařlar 2 hafta srer), dekuamasyon ve rejenerasyon (4-5 gn srer) fazları vardır. Proliferasyon fazında strojen, sekresyon fazında progesteron hakimdir.

Miyometriyum; uterus duvarının en kalın tabakası olup dz kaslardan oluřmuřtur. Miyometriyumu oluřturan kas lifleri, uzunlamasına, sirkler ve diagonal řekilde seyrederek. Doęum esnasında gerekli motor g miyometriyum tarafından taratılır. Miyometriyum ayrıca menstrasyon ve orgazm esnasında da kasılır.

Perimetriyum, peritonun visseral yapraęından ibaret bir tabakadır. Perimetriyum, yanlarda lig.latum uteri (mesometrium) olarak uzanır (8).

2.2. Diři Genital Sistem Embriyoloęisi

Genital sistem erken dnemde her iki cinste de birbirine benzer, bu nedenle genital sistemin geliřiminin bařlangı periyodu “seksel geliřimin farkedilmemiř evresi” olarak isimlendirilir. Gonadlar (testisler ve ovaryumlar)  kaynaktan kken alırlar:

- Karnın arka duvarı mezoteli (mezodermal epitel)
- Mezenşimal bağ dokusu (embriyonik bağ dokusu)
- Primordial germ hücreleri.

2.2.1. Ovaryum embriyolojisi

Genital sistem, erken embriyonik dönemde dişi ve erkek yapısal özelliğine sahip değildir. Gelişimin 7. haftasına değin farklanmamış olan gonadlar, bu evrede testis ya da ovaryumlara farklanırlar. Farklanmada birçok gen işlevsel role sahiptir (104).

XY kromozomuna sahip farklanmamış gonadlar, gelişimin 7. haftasında Y kromozomu üzerinde bulunan ve testis belirleyici faktörü kodlayan SRY geninin etkisiyle, testise farklanırlar. XX kromozoma sahip olanlar ise X kromozomu üzerinde bulunan bir dizi genin etkisiyle ovaryuma dönüşürler.

Gonadlar gelişimin 5. haftasında sölom epitelinin çoğalması ve altındaki mezenşimin yoğunlaşmasıyla oluşan, bir çift genital ya da gonadal kabartılar şeklinde belirirler (103,104).

Gelişimin 5. haftasından başlayarak gonadal kabartılara ilkel (primordiyal) üreme hücreleri göç eder ve burada düzensiz şekilli kordonları oluştururlar (94).

İlkel üreme hücreleri, gelişimin 2. haftasında embriyonik primer ektodermden (epiblast) köken alırlar. Daha sonra epiblasttan ayrılarak ameboid hareketlerle vitellus kesesinin ekstraembriyonik yapılarına göç ederler. 4. haftada son bağırsağın mezenterinin dorsali boyunca ilerleyerek 5. haftanın başında ilkel gonadlara ulaşırlar. 6. haftada ise genital kabartıları işgal ederler (36).

İlkel üreme hücrelerinin ilkel gonadlara ulaşmasından hemen önce ve ulaşması sırasında, genital kabartının epitelî çoğalır ve epitel hücrelerinin altındaki mezenşimin içine gömülürler. Burada ilkel cinsiyet kordonları olarak adlandırılan düzensiz şekilli kordonları oluştururlar. Erkek ve dişi embriyonlarda bu kordonlar yüzey epiteline bağlıdır ve bu evrede erkek ya da dişi gonadların birbirinden ayırt edilebilmesi olanaksızdır. Bu nedenle bu evreye faklanmamış dönem, bu gonada ise faklanmamış gonad denir (36,104).

Faklanmamış gonad, ilkel cinsiyet kordonlarının oluşumuyla birlikte 2 bölgeye ayrılır. Dışta yer alan bölge korteks, içte yer alan bölge ise medulla olarak adlandırılmaktadır. X cinsiyet kromozomuna sahip embriyonlarda faklanmamış gonadın korteksi ovaryuma faklanır (94).

7. haftada dişi gonadın yüzey epitelinden köken alan hücre kordonları alttaki mezenşimin içine gömülür. Bunlar yüzeye yakın yeşirler ve ikincil kordonlar olarak adlandırılırlar. 16. haftada, bu kordonlar izole hücre kümelerine parçalanır. Bu hücre kümeleri bir ya da daha çok sayıda ilkel üreme hücresini çevrelemektedir. Bu üreme hücreleri zamanla oogonyumlara dönüşür. Oogonyumların çevreleri ise kordonların oluşturduğu hücre kümelerinden köken alan foliküler hücreler ile sarılır (94).

Doğum öncesi evrede ilkel üreme hücrelerinden köken alan oogonyumların çoğunluğu hızla mitoz bölünme geçirirken, bir kısmı bölünmesini 1.mayoz bölünmenin profaz aşamasında durdurarak primer oositlere faklanır. Bu evrede primer oositler DNA'larını iki katına çıkararak birinci mayoz bölünmeye başlarlar. Gelişimin 20. haftasında, fetal ovaryumlardaki üreme hücre sayısı yaklaşık 7 milyona ulaşır. Gelişimin 28-30. haftalarında ovaryum yüzeyine yakın bulunan az sayıdaki oogonyum dışındaki tüm oogonyumlar yok olur. Varlıklarını sürdürenler, 1.mayoza başlayan primer oositlerdir. Primer oositler çevrelerini saran yassı foliküler hücreler ile birlikte primordiyal folikül adını alır (37,94,104).

Doğumda ovaryumlarda sayısı 7-2 milyon arasında değişen primer oosit bulunduğu sanılmaktadır. Bu sayı puberteye değin 400 bin'e düşer. Bu evreye değin primer oositler 1.mayoz bölünmelerini tamamlamadan beklerler. Oositlerin olgunlaşması foliküler hücrelerce salgılanan oosit olgunlaşmasını baskılayan madde OMI (oosit maturation inhibitor) tarafından engellenir (94,104).

Puberteye gelindiğinde, primordiyal folikül büyüyen folikül aşamasına geçer. Böylece folikül hücrelerinde, oositte ve bunlara eşlik eden stromada değişiklikler oluşur. Başlangıç olarak oosit büyür ve bunu saran folikül hücreleri kübik bir şekil alırlar. Daha sonra folikül hücreleri çoğalarak çok sıralı bir epitel tabakası oluştururlar. Çoğalan bu hücrelere granüloza hücreleri denir. Bu hale gelen folikül ise 'Primer Folikül' olarak adlandırılır. Gelişme sürdükçe granüloza hücreleri arasında içi sıvıyla dolu boşluklar belirir. Boşlukların birbirleriyle birleşmesi sonucu bir antrum oluşur ve folikülü 'Sekonder Folikül' adını alır. Folikül ovulasyona yakın daha da büyür ve 'Graaf Folikül' olarak adlandırılır (36).

2.2.2. Tuba uterina ve uterus embriyolojisi

Dişi ve erkek embriyolarda iki çift genital kanal vardır. Bunlar mezonefrik (Wolfian) ve paramezonefrik (Müllerian) kanallarıdır. Mezonefrik kanallar erkek genital kanalların gelişiminde önemli yer tutarken, paramezonefrik kanallar dişi genital kanallarının gelişiminde rol oynar. Gelişimin 5. ve 6. haftalarında genital sistem farklılaşmamış evrede olduğundan, genital kanalların her iki çiftide bulunur. Dişi fetüslerde, mezonefrik kanal işlevsel olmayan bir kaç kalıntı dışında tümüyle dejenere olur (94,103,104,110).

Paramezonefrik kanallar, gonad ve mezonefrik kanalların lateralinde gelişir. Paramezonefrik kanal ürogenital şişkinliğin ön-yan yüzeyindeki epitelin uzunlamasına invaginasyonu halinde biçimlenir. İnvaginasyonların kenarları birbiriyle kaynaşarak kanal halini alır. Bu kanalların huni şekilli kranial uçları pelvis boşluğuna açılır. Paramezonefrik kanallar embriyonun gelecekteki pelvik bölgesine ulaşmaya değin,

mezonefrik kanallara kořut olarak, kaudale doęru uzanırlar. Pelvik bölgeye ulařtıklarında, mezonefrik kanalları ventralde aprazlar ve orta hatta birleřerek "Y" biimli, uterovaginal primordiumu oluřtururlar. Bu tbler yapı, rogenital sinsn dorsal duvarı iine uzanır ve burada bir kabartı olan sins (Mllerian) tberkln yapar (94,104).

Diři embriyonlarda testosteron yokluęu nedeniyle mezonefrik kanallar gerilerken, MİS (mllerian baskılayıcı madde) yokluęu nedeniyle de paramezonefrik kanallar geliřir. Erkek cinsiyet geliřiminin uyarılması iin testosteron hormonu gerekirken; diři cinsiyet geliřiminde ovaryumların ya da hormonların varlıęı gerekli deęildir (94,104).

Bařlangıta her iki paramezonefrik kanalda da  bölge tanımlanabilir:

- Karn boşluęuna aılan kranial vertikal para,
- Mezonefrik kanalları aprazlayan horizontal para,
- Karşı taraftan gelen eřiyle birleřen kaudal vertikal bölge.

Ovaryumların kaudale doęru yer deęiřtirmesiyle birlikte ilk iki bölgeden tuba uterinalar geliřir. Paramezonefrik kanalların kaudal bölgeleri de uterusu oluřturmak iin birleřir. Paramezonefrik kanalların ikinci bölgelerinin medio-kaudal ynde yer deęiřtirmeleriyle rogenital kabartılar giderek daha enlemesine bir konuma yerleřirler. Kanallar orta hatta birleřtikten sonra pelvis iinde kalın enlemesine bir kıvrım oluřur. Birleřmiř paramezonefrik kanalların lateralinden pelvis duvarına uzanan bu kıvrıma uterusun sınırlayıcı ligamenti denir. Bunun kranial sınırında tuba uterinalar, arka yznde de ovaryumlar yer alır (94,104).

Uterorektal ve uterovezikal boşluklar olmak zere uterus ve sınırlayıcı ligamentler pelvisi ikiye bler. Uterusun korpusu ve serviksi kaynařan paramezonefrik kanallardan geliřir. Bunların evresi uterusun kas katmanını ve periton rts olan perimetriyumu oluřturan bir mezenřim tabakasıyla sarılmıřtır (94).

Paramezonefrik kanalın kraniyal ucunun bir kısmı; tuba uterinanın infundibulum bölümünün yapısına katılmaz ve veziküler bir yan oluşum olan Morgagni hidatiği olarak kalır (77).

Tuba uterinaların gelişimlerinin belirginleşmesi 16-20. haftalar arasında olur.

12 haftalık fetüste tuba uterinanın ampullasının lümeni yarıklı şeklindedir. 15. haftada mukoza lümenine doğru hafif katlantılar gösterir. Epitel kinosilyasız tek katlı prizmatiktir. 18. haftada lümen H şeklini alır. Epitel yalancı çok katlı epitele dönüşmüştür. 18-22. haftalarda tuba uterinelerde belirgin bir büyüme görülür. Tüp boyları uzar. Mukoza ve kas katmanı farklanır. Fimbriyalar gelişir. İfundibulum, ampulla ve isthmus belirgin hale gelir. 20-31. haftalar arasında lümen katlantıları artar ve epitelde kinosilyalı hücreler izlenir. 40. haftalarda yetişkin tuba uterina yapısı görülür (68).

2.3. Dışı Genital Sistem Histolojisi

Kadın üreme sistemine pelviste yerleşik iç genital organlar kapsamında değerlendirilen bir çift ovaryum ile genital kanallar olan tuba uterineler (ovidukt veya fallop tüpleri), uterus ve vajina dahildir. Labia major, labia minor ve klitoris ise dış genital organlar kapsamında incelenir. Meme bezleri ve plasenta, genital organ olmamakla birlikte fonksiyonel olarak genital sistemle ilişkilidirler. Tuba uterineler oositin fertilizasyonunun gerçekleştiği alanlardır, uterus ise fertilize olan oositin gebelik süresince barındığı yerdir. Ovaryumlar ve uterus, menstrual siklus olarak bilinen, düzenli aralıklarla tekrarlayan değişikliklere uğrarlar. Vajina ise, iç genital organların vücut dışına açıldığı yerdir (130).

Üreme sisteminin gelişim ve işlevi gonadotrop hormonlarının kontrolü altındadır. Ergenliğe kadar dinlenme konumunda kalan organlar menarş adı verilen ilk menstüriyel kanamayla birlikte yirmisekiz günlük devreler halinde hormonal, fizyolojik ve histolojik

değişiklikler gösterir. 9 ve 15 yaşları arasında menarşla girilen bu üreme döngüsü menapoz adı verilen adetlerin düzensizleşmesi, hormonal ve nörolojik belirtilerle sonlanır. Menapozdan sonra üreme organlarında gerileme (involüsyon) izlenir (130).

2.3.1. Ovaryum histolojisi

Ovaryum pelvis boşluğunun yan duvarında erişkinde 3-5 cm. uzunluğunda, 2-3 cm. genişliğinde ve 1 cm. kalınlığında kadın üreme sisteminin merkezini oluşturan oval bir organdır. Doğum yapmamış kadınlarda ovaryum çift, badem şeklinde, pembe-beyaz bir yapıdadır. Menapoz sonrası kadınlarda ovaryum, üreme yaşamındaki boyutunun ¼ boyutuna geriler. Puberteden önce ovaryum yüzeyi düzgün iken üreme yaşamı boyunca tekrarlayan ovulasyonlar nedeniyle düzensiz bir hal alır (7). Dıştan germinal epitel (doğurucu epitel) adı verilen, çocukluk döneminde kübik hatta prizmatik, ileri yaşlarda yassılaştıran epitel hücreleriyle döşelidir. Eskiden cinsiyet hücrelerinin bu epitelden köken aldıkları düşünülerek bu isim verilmiştir. Elektron mikroskopunda epitelin periton boşluğuna bakan yüzünde mikrovilluslar, az sayıda kinosilyum; epitel sitoplazmalarında yaygın mitokondriyonlar ve apikal pinositoz vezikülleri gözlenmiştir. Bazal yüzünde ise, ovaryumun beyazımsı rengini veren, tunika albuginea olarak adlandırılan sıkı bağ dokusu katmanı bulunur (116).

Ovaryumun birbiriyle ilişkili iki fonksiyonu vardır:

- 1- Gametlerin üretimi (Gametogenezis)**
- 2- Steroidlerin üretimi (Steroidogenez)**

Kadınlarda gamet üretimi oogenezis adını alır. Ovaryumdan östrojen ve progesteron olmak üzere iki ana hormon sekrete edilir (118).

- 1- Östrojenler:** İç ve dış seks organlarının büyüme ve olgunlaşmasını destekler. Puberteye birlikte gelişen dişi seks karakterlerinden sorumludur. Östrojenler meme

bezi üzerine de etki edip duktal ve stromal büyümei uyarırlar. Ayrıca yağ birikimine de neden olup meme gelişiminde önemli rol alırlar (11).

- 2- **Progesteronlar:** Başta uterus olmak üzere iç seks organlarını hamilelik için hazırlarlar. Bununla birlikte lobular çoğalmayı da destekleyerek meme bezini süt vermeye hazırlarlar (11).

İki hormon da fertilize oositin uterusu implantasyonunu sağlamak için menstruel sıklusta önemli rol oynar. İmplantasyon gerçekleşmezse uterus endometriyumu dejenere olur ve menstruasyon siklusu devam eder (102).

Hipotalamustaki nörosekretuar hücreler, GnRH (gonadotropin salgılatıcı hormon) sentezler ve bu hormon hipofiz bezinin ön lobuna hipofizyel portal sistem aracılığıyla iletilir. GnRH, hipofizde üretilen ve ovaryumlar üzerine etkili iki hormonun salınmasını uyarır (101).

- 1- **Folikül Stimulan Hormon (FSH):** Ovaryum folikülünün gelişmesini ve folikül hücrelerinden östrojen salınımını uyarır.
- 2- **Lüteinizan Hormon (LH):** Ovulasyonu tetikler, folikül hücrelerini ve korpus luteumu uyarak progesteron üretilmesini sağlar (101).

Histolojik kesitlerde ovaryum iki kısımda incelenir:

Korteks: Organın dış ve işlevsel bölümüdür. Değişik gelişim aşamalarındaki folikülleri ve korpus luteum yapılarını içerir.

Medulla: Kan ve lenf damarlarıyla sinirlerin bulunduğu soluk izlenen iç kısımdır. Korteks ve medullayı histolojik olarak ayırmak mümkün değildir.

Ovaryum stroması kortekste kollajen lifler, retikulum lifleri ağı, damar duvarlarında bulunan elastin lameller ve ince-uzun mekik şeklinde stroma hücrelerinden meydana gelir. Stroma hücreleri fibroblastlardan farklı olarak hormon salgılayan teka interna

hücrelerine dönüşebilen ayrıcalıklı hücrelerdir. Stroma, medullada benzer şekilde devam eder. Elastin lamellerden zengin, düz kas hücrelerini içeren fibroelastik gevşek bağ dokusundan oluşmuştur. Medullada ayrıca oksidasyon enzimlerini ve diğer enzimleri içeren hücreler bulunur; bunların sayıları yaşla artar, menapozda %80 oranında bulunurlar. İnterstisyel hücreler poligonal şekilli, ortada yuvarlak çekirdeği ve belirgin çekirdekçikleri olan epiteloid hücrelerdir. Sitoplazmalarında küçük yağ hücreleri bulunur. Luteinize hücelere benzedikleri için atreziye giden folikülerin teka internalarından oluştukları düşünülmektedir. Bunlar ovaryumun stromasında tek tek veya gruplar halinde bulunur ve östrojen salgırlar. Bu hüceler, çok yavrulayan memelilerde fazladır, interstisyel bez olarak anılır; insanda ilk adet kanamasından sonra azalır, erişkinde çok azdır. Hilus hüceleri, başka bir iri epiteloid hücre grubudur, küçük adacıklar şeklinde hilusta gözlenir. Testisin Leydig hücelerine benzer ve sitoplazmalarında yağ damlacıkları, lipofüksin pigmenti, Reinke kristallerini içerir; androjenleri salgılar. Kortikomedüller stroma geçişinde arjirofil gösteren nöroendokrin (APUD) hüceler, kadınlarda %6 oranında gösterilmiştir (3,6.116,130).

2.3.1.1. Ovaryum folikülleri

Ovaryum folikülleri (foliculi ovari) ortada bir oosit ve bunun çevresinde tek ya da çok sıralı folikül (granüloza) hüceleriyle çevrili yuvarlak ya da oval yapılarıdır. Fötal yaşam sırasında oluşan foliküller (primordiyal foliküller, foliculus ovaricus primordialis) tek sıralı yassı follikül hüceleriyle çevrilidirler ve ortada bir primer oosit içerir. Bu foliküller, kortikal bölgenin en üst katmanında yer alırlar. Primordiyal folikülün içindeki oosit yaklaşık 25 µm çapında ve yuvarlak biçimdedir. Büyük bir çekirdeği ve oldukça büyük bir çekirdekçığı vardır. Bu hüceler, I. mayoz bölünmenin profaz evresindedir. Kromozomlar çoğunlukla çözülmüş haldedir ve koyu boyanmazlar. Sitoplazmadaki organeller çekirdeğe yakın yerleşikler. Sitoplazmada çok sayıda mitokondriyon, birkaç Golgi kompleksi ve endoplazmik retikulum bulunur. Folikül hücelerinin altındaki bazal lamina, folikülleri çevreleyen stromadan ayıran sınırı oluşturur.

Ergenlikle birlikte bir grup primordiyal folikül, foliküler büyüme olarak adlandırılan bir sürece başlar. Bu süreç oositler, granüloza hücreleri ve folikülleri çevreleyen stromadaki hücrel değişimleri kapsar. Büyüme sürecine giren foliküllerin, çok sayıda primordiyal folikül arasından nasıl seçildiği bilinmemektedir (3.52).

2.3.1.2. Folikül gelişimi

Folikülerin gelişimi menarşdan menapoza kadar süreklilik gösterir ve gebelik, ovulasyon, anovulasyon dönemlerinde de sürer. Embriyoda 5. aya kadar mitozlarda sayılarını arttıran foliküler yaklaşık 7 milyona ulaşır. Bu sayı doğumda 700 bin, ergenlikte 40-50 bin seviyelerine düşer, ovulasyonla atılan ise 400-500 yüz oositir. Ovaryumda farklı gelişim evrelerinde 4 tip folikül görülür:

Primordiyal folikül (ilkel folikül),

Tek katlı ve çok katlı primer folikül (birincil folikül),

Sekonder folikül (ikincil folikül),

Graaf folikülü (olgun folikül) (6,89,115,116,130).

2.3.1.2.1. Primordiyal folikül

Embriyoda primordiyal germ hücrelerinden oogonyumların farklılaşması 9. haftadan itibaren başlar, bunlar sayılarını mitozlarla artırırken 12-13. haftalarda primer oositlere farklılaşırlar. Primer oositler mayoz bölünmenin profazının diploten evresinde kalır ve beklerler. Bu aşamada uzun yıllar bekleyebilirler bu nedenle bu döneme dinlenme (diktiyoten) evresi denir. Ovaryumda tunika albuginea altında bu şekilde bekleyen primer oositler hem embriyoda hem de doğumdan sonra atreziye uğrarlar. Erkekten farklı olarak oogonyumlar sadece embriyonel hayatta kalırlar. Oogonyumlar ve primer oositler tek katlı yassı stroma hücreleriyle çevrilidir. Folikül hücreleri adını alan stroma hücreleriyle çevrili içerisinde primer oositi bulunduran bu yapı primordiyal folikül adını alır. Folikül hücreleri arasında desmozomlar bulunur. Oositin çapı yaklaşık

olarak 25 µm, folikülün çapı ise 40-70 µm'dur (3,6,89,116). Çekirdek hücrenin kenarına yakın yerleşiktir ve oldukça belirgin bir ya da daha fazla çekirdekçik içerir. Çekirdek plazması açılmış kromozomlar nedeniyle veziküler olarak görülür. Oosit sitoplazmasında, Balbiani cisimciği olarak adlandırılan; Golgi kompleksi membranları ve vezikülleri, endoplazmik retikulum, birçok mitokondriyon ve lizozomların birikmesiyle oluşmuş bir yapı bulunur (11,34,123). Ergenlikten sonra her mensturiyal döngüde bu foliküllerden 5-15 kadarı ileri gelişmeye gider ve oosit mayoz bölünmenin ileri aşamalarına geçer. Büyüme başlatıcı uyarı kesin olarak bilinmese de büyüme ve gelişmenin devamı için FSH (Folikül uyarıcı hormon) uyarısı gereklidir (3,6,116,130).

2.3.1.2.2. Primer (birincil) folikül

Oosit büyüme devam ederken çevresindeki yassı epitel hücreleri önce kübik, sonra prizmatik olur ve tek katlı primer folikül olarak adlandırılır. Folikül hücreleri çoğalmaya devam edip de çok katlı hale geldiğinde foliküle çok katlı primer veya antrum oluşmasından bir önceki devre olduğu için preantral folikül denir. Çoğalan folikül hücreleri granüloza hücreleri olarak adlandırılır. Oositi saran en içteki hücre tabakasıyla, en dışta bazal lamina üzerine oturan hücre sırası prizmatik şeklini korur, diğerleri poligonaldır. Folikül beslenmesini difüzyonla sağlar, damardan yoksundur. Granüloza hücreleri soluk sitoplazmalı, poligonal ve hiperkromatik çekirdeklidir; FSH etkisiyle birbirleri ve oosit arasında oluklu bağlantılar oluşur. Folikül hücrelerindeki çoğalmayı oositin salgıladığı aktivin uyarır. Primer folikül içerisindeki primer oosit büyür, iri geniş bir çekirdeğe sahiptir, bu çekirdeğe germinal vezikül denir. Oosit 60-80 µm çapa ulaştığında, oosit ve onu çevreleyen granüloza hücreleri arasında eozinofilik, homojen, PAS (+) bir tabaka seçilir. Buna zona pellusida ismi verilir. Oosit ve granüloza hücreleri tarafından sentezlenir. Zona pellusidayı çevreleyen ilk sıra granüloza hücresi katı korona radyata olarak isimlendirilir. Zona pellusida glikoprotein ve glikozaminoglikandan zengindir. Gelişimini tamamlayınca kalınlığı 10-15 µm'ye ulaşır. Zona pellusidanın üç tane glikoprotein içerdiği gösterilmiştir. Bunlar ZP-1, ZP-2, ZP-3'dür. ZP-3'teki disakkarid dizilimi spermatozoon başı üzerindeki özel membran

proteinleri için reseptör oluşturur. Böylece birden fazla spermatozoonun oosit sitoplazmasına giriři engellenir (3,6,116,123,130).

3-5 sıra granüloza hücresine sahip çok katlı primer folikül çevresinde stroma hücrelerinden farklı olan ve folikülü saran bağ dokusu kılıfı, teka folikülü meydana gelir. Folikül geliřtikçe geliřir. İki bölüme ayrılır: teka interna ve teka eksterna. İkisi arasında kesin sınır yoktur. Teka interna, granüloza hücrelerinden bazal laminayla ayrılır ve fibroblast benzeri iğ şeklindeki hücrelerden yapılmıřtır, bol kılcak damar içerir. Plazmalemmalarında LH reseptörleri bulunduran teka interna hücreleri androstenodion hormonu yapar, granüloza hücrelerine diffüzyonla geçen hormon buradaki aromataz enzimiyle östrodiol çevrilir. Teka eksterna daha çok fibröz bağ dokusu yapısındadır; düz kas hücreleri, kollajen demetleri ve daha büyükçe kan damarlarından yapılmıřtır (3,116).

2.3.1.2.3. Sekonder (ikincil) folikül

Folikül 200 µm'ye, granüloza hücreleri 6-12 kata ulařınca folikül içinde antrum denilen boşluklar oluřmaya bařlar. Boşluklarda granüloza hücrelerinden salgılanan folikül sıvısı yani likör folikülü vardır. Boşluklar birleřerek tek bir büyük antrum meydana getirir. Sekonder foliküle antral folikül de denir. Sekonder folikül içindeki oosit 120-130 µm çapa ulařınca büyümesi durur. Ancak, granüloza hücreleri FSH'n etkisiyle sayıca artmaya devam eder ve folikül çapı artar.

Folikül sıvısı düşük lipid ve glikoz yoğunluđuna sahip, farklı amino asit yoğunluđunda tekadan gelen kanın filtrasyonu ile oluřur. Steroid bağlayıcı proteinler, proteoglikanlar ve glikozaminoglikanlar içerir. Folikül sıvısının PH'ı 7.3 tür. En çok östrojenler olmak üzere progesteron ve androjenler gibi steroid hormonlarla FSH, LH, inhibin, aktivin gibi steroid yapıda olmayan hormonlar folikül sıvısında bulunur. Folikül sıvısının oluřumunu oosit kontrol eder (3,6,116,130).

Birçok folikül bu aşamada atreziye gider, ancak bazılarının granüloza hücreleri dejenere olmaz ve androjen salgılayan küçük gruplar şeklinde kalırlar. Birkaç sekonder folikül ise ileri gelişmeye giderek olgun folikülü yapar (116,123,130).

2.3.1.2.4. Olgun (Graaf) folikül

Antrumun ileri büyümesiyle oosit, çevresindeki granüloza hücreleriyle beraber bir kutba doğru itilir. Granüloza hücreleri çoğaldıkça birbirinden uzaklaşır, kısa sitoplazmik uzantılarla birbirine bağlanıp köşeli veya yıldız şeklinde görünürler. Oositin granüloza hücre tabakalarıyla bağlantısı gevşer. Oositin korona radiatayla sarılı olarak follikül boşluğuna yapmış olduğu çıkıntıya yumurta tepciği (kümülüs ooforus) denir. Bu dönemde granüloza hücreleri oosite komşu olan kümülüus hücreleri ve komşu olmayan mural granüloza hücreleri olarak isimlendirilir. Oosit mural hücrelerin farklanmasını baskılatıp kümülüus hücrelerinin farklanmasını ilerleterek kendi mikroçevresini kontrol eder. Bu etkiyi parakrin sinyal faktörlerini salgılayarak yapar. Çoğu mural granüloza hücresi bazal laminayla ilişki halindedir. Granüloza ve teka folikülü hücreleri oldukça farklılaşır. Teka, androjenlerin esas kaynağıdır bunun yanında renin, prostaglandin ve anjiojenik faktörler salgılar. Ovulasyondan hemen önce izlenen bu foliküle preovulatuvar folikül de denir (3,116,130).

2.3.1.3. Ovulasyon

Granüloza hücrelerinde LH reseptörleri belirledikten sonra gonadotropinlere cevap gelişir. LH salınımından 24-36 saat sonra hızla folikül sıvısı artar. Ovulasyon öncesinde oositin çapı 120 µm, folikülün çapıysa 15-25 mm' ye ulaşır. LH' ın etkisiyle lokal bir faktör olan mayoz uyarıcı maddenin salınımıyla Graaf folikülü dönemine kadar profazda olan oosit, ovulasyondan 24-36 saat önce prometafaz ve metafaz aşamalarına ulaşır. Ovulasyon anında oosit hızla telofaz ve anafaz aşamalarını geçirerek, birinci mayoz bölünmeyi tamamlar ve birinci kutup cisimciği previtellin aralıkta izlenir. Erkekten farklı olarak bu bölünmede sitoplazma dağılımı dengesizdir. Kutup cisimciği

dar sitoplazmalı, oosite göre küçük bir hücredir. Ovulasyonla tuba uterinaya atılan hücre sekonder foliklüdür; ikinci mayoz bölünmenin metafazında döllenmeyi bekler.

Graaf folikülünde sürekli olarak granüloza hücreleri tarafından yapımı süren proteoglikanlar ve hyalüronik asit su tutar bu da hem folikülün büyümesine hem de mural granüloza hücrelerinin birbirleriyle olan bağlantılarını kaybetmelerine neden olur. Ovulasyondan hemen önce ovaryum yüzeyinde Graaf folikülün bulunduğu yerde soluk, kansız, ince duvarlı bir kabarıklık izlenir. Buraya stigma denir. Duvarın incelmesinde hücreler yer değiştirme ve teka ile tunika albugineadaki kollajen tel demetlerinin yıkılması söz konusudur. Foliküllerde ovulasyondan hemen önce kollajenaz yüksek bulunmuştur. Folikül sıvısı plazminojen içermektedir, ovulasyon öncesi LH' in etkisiyle granüloza hücreleri plazminojen aktivatörü sentezler. Bu da plazminojenin aktif plazmine dönüşmesine ve prokollajenazın aktive olarak bazal membran, teka ve tunika albugineadaki kollajenin yıkılmasına yardımcı olur. Dejenerasyonla stigma bölgesinde açılan delikten olgun oosit ve çevresindeki bir miktar granüloza hücresi, folikül sıvısıyla periton boşluğuna atılır. Bu olaya ovulasyon denir. 28 günlük menstrüyal döngünün yaklaşık 14. gününe uyar. Atılan oositi tuba uterinanın fimbriyaları yakalar. Oositin tuba uterinadaki yolculuğu yaklaşık dört gün sürer, bu sürede döllenirse mayozun ikinci olgunluk bölünmesi tamamlanır, sekonder oosit ve ikinci kutup cisimi oluşur. Fertilizasyon (döllenme) gerçekleşmezse sekonder folikül 24 saat içinde dejenere olur (3,6,116,118,130).

2.3.1.4. Korpus luteum (sarı cisim)

Ovulasyondan sonra folikül duvarı teka eksternadaki düz kasların da etkisiyle büzülür ve kıvrıntılı hale gelir. Granüloza ve teka interna arasındaki bazal lamina depolimerize olur ve teka internanın kılcal damarlarından sızan kanla ortadaki boşlukta bir pıhtı oluşur. Bu yapıya korpus luteum hemorajikum denir. Teka interna hücreleri çevrede olmak üzere; kan ve lenf damarları, fibroblastlar ve bunlara eşlik eden bağ dokusu granüloza hücreleri arasına girip makrofajlarca temizlenmiş orta boşluğu doldurarak endokrin bir bez fonksiyonu yapan korpus luteumu oluşturur. Korpus

luteumda granüloza hücreleri büyür, soluk boyanır ve korpus luteumun %80'nini oluşturur. Poligonal şekilli ve çevreleri mikrovilluslar içeren hücrelerdir. İyi gelişmiş granülsüz endoplazma retikulumu, çok sayıda küçük golgi kompleksi, bol tübüler kristal mitokondriyonlar, bol yağ damlacıkları izlenen; hafif heterokromatin çekirdek, belirgin çekirdekçik içeren granüloza lutein hücreleri haline gelirler. İçlerindeki yoğun granüllerin bir kısmı lizozom yapısında bir kısmıyla relaksin ve teka lutein hücrelerinden gelen androjenleri östrojenlere çevirirler. Progesteron endometriyumda salgı (sekresyon) dönemini sağlar. Diğer taraftan teka interna hücrelerinde de değişiklikler gözlenir. Bunlar daha küçük, koyu boyanan hücrelerdir ve korpus luteumun %20'sini oluştururlar. Çevresinde mikrovillus yoktur. Granülsüz endoplazma retikulumu boldur, sitoplazmada yağ damlacıkları birikir, az gelişmiş golgi kompleksi, heterokromatin çekirdek izlenir. Bunlara teka lutein hücreleri denir. Bunlar az miktarda östrojenler, progesteron ve androjenleri salgılar (3,6,116,130).

Korpus luteumdan salgılanan östrojen ve progesteron ön hipofizden salgılanan LH ve FSH salgılanmasını engeller. FSH yokluğu yeni folikül gelişmesine ve ikinci bir ovulasyona engel olur. Korpus luteumun durumu döllenmenin olup olmasına göre değişir. Döllenme olmazsa LH'nin yokluğu menstruasyon korpus luteumunun oluşmasına neden olur. 10-12 gün sonunda granüloza ve teka hücreleri küçülür ve geriler, sitoplazmalarında vakuoller oluşur, östrojen ve progesteron salgıları azalır. Teka eksternadaki fibroblastlar kollajen sentezleyerek gerileyen hücrelerin yerlerini doldururlar. Korpus luteumdan geriye kalan hücresiz, kollajen ve hyalinden oluşan beyazımsı küçük yapıya korpus albicans (beyaz cisim) denir. Bu giderek küçülür ve ovaryum yüzünde ufak bir iz olarak kalır. Gebelik gerçekleşirse trofoblastlardan salgılanan hCG (human koryonik gonadotropin) nedeniyle korpus luteumu adını alır (korpus luteum gravidarum) (116).

2.3.1.5. Ovaryumun histofizyolojisi

Hipotalamustan 90 dakikalık aralıklarla salgılanan GnRH hipofiz ön lobundan gonadotrop hormonların (FSH,LH) salgılanmasını kontrol eder. Yarılanma ömrü 2-4dk.

olan bir dekapeptittir. Bunların ovaryumlara etkisiyle menstüriyal döngü içinde östrojen ve progesteron salgılanması ardarda gerçekleşir. Menstüriyal döngü ortalama 28 gündür. Bunun 14 günü foliküler, 14 günü luteal dönemdir. Ovulasyon yaklaşık olarak 14. günde gerçekleşir.

Granüloza ve teka interna hücrelerinden salgılanan steroid hormonlar hipotalamo-hipofizyal sistemi etkileyerek gonadotrop hormon salgılamasını düzenler. Siklusun ilk yarısında primer folikülerin oluşumu gonadotrop hormonlardan bağımsızdır ancak daha sonraki gelişme için FSH gereklidir. Foliküler dönemin başında artan FSH, primer folikülerin büyümesini uyarır, granüloza hücrelerinde FSH reseptörlerinin sayısını artırır. Bu etkiyle granüloza hücreleri çoğalır ve bu hücrelerde aromataz enzimi yapılır. Yüksek östrojen FSH'ı azaltırken, LH'ı artırır. LH reseptörleri teka interna hücrelerinde bulunur. Bu hücrelerde kolesterolden androjenler sentezlenerek salgılanır ve diffüzyonla granüloza hücrelerine geçer. Aromataz, androjenleri östrojenlere dönüştürür. Oluşan östrojen diffüzyonla teka internaya geçip kılcal damarlarla genel dolaşıma katılır. Artan östrojenler direkt hipofizi etkileyerek, indirektse GnRH sentezini negatif etkileyerek FSH salgılanmasını kısıtlar. Artan östrojenler hemen ovulasyon öncesi LH salgısının artmasını sağlar ve ovulasyon gerçekleşir. FSH ve östrojenlerin etkisiyle granüloza ve teka hücrelerinde LH reseptörleri artınca LH'nin etkisi gözlenir. Bu da luteal dönemde progesteron yapımını artırıp östrojen yapımını azaltır. Progesteron endometriyumun olası gebeliğe hazırlar, LH'ı baskılar ve folikül gelişmesine engel olur. FSH azalması folikülleri olumsuz etkiler en büyük folikül büyümeye devam etse de diğerleri gerileyip atreziye uğrar (3,116,118,130).

2.3.2. Tuba uterina histolojisi

Tuba uterina duvarı 3 katmandan oluşur. Bunlar içten dışa doğru sırasıyla tunika mukoza, tunika muskularis, tunika seroza katlarıdır.

2.3.2.1. Tunika mukoza

Tunika mukoza, epitel ve lamina propriadan oluşur. Tunika mukoza ampulla bölgesinde kalındır. Sekonder ve tersiyer dallanmalar yapan, birçok longitudinal (boyuna) plikalar içerir. Bu nedenle transvers (enine) kesitlerde, lümen düzensiz yıldız şeklinde görülür. Ampullanın longitudinal mukoza plikaları, infundibulumdan ovaryumun yüzeyine dallanarak uzanırlar. Bunlara fimbriya (fimbriae ovaricae) denir. Fimbriyalar ovulasyonla ovaryumdan atılan oositin tuba uterinaya çekilmesinde rol oynar. Ampulladan uterusu doğru longitudinal mukoza katlantıları alçak ve dallanmalar azalır. İntramural parçada mukoza katlantıları oldukça alçak ve az sayıdadır, dallanma göstermezler (30,39,59,114).

2.3.2.1.1. Epitel

Epitel tek katlı prizmatiktir. Boyu ampullada daha yüksek olup, uterusu doğru göreceli olarak alçakır. Epitelde iki hücre tipi bulunur. Bunlar kinosilyalı ve salgı oluşturan hücrelerdir. Menstrual döngünün proliferasyon ve sekresyon evrelerinde hormonal değişikliklere koşut olarak silyalı ve salgı yapıcı hücrelerin yapı ve sayısında, hücrelerin birbirlerine oranlarında değişiklikler olur.

Silyaların hareketi uterusu doğrudur. Bunlar epitel yüzeyini kaplayan akıcı sıvının hareketini sağlarlar. İsthmustan fimbriya bölgesine doğru gidildikçe kinosilyalı hücre oranı giderek artarken salgı hücreleri azalır (24,27,28,66,69,100,119,126).

2.3.2.1.1.1. Kinosilyalı hücreler

Kinosilyalı hücreler yükseklikleri yaklaşık 30 µm, genişlikleri 12 µm olan ve sitoplazmaları açık renk boyanan hücrelerdir. Her hücre lümene bakan apikal yüzünde yaklaşık elli adet kinosilya içerir. Silya sayıları 200-300'e ulaşabilir. Kinosilyalar 7-10 µm uzunluğunda, 0,2 µm çapındadır ve ışık mikroskopuyla gözlemlenebilir. Silyalar eş

zamanlı olarak uterus yönünde hareket eder ve ovulasyon ile atılan oositin de aynı yönde ilerlemesini sağlarlar (49).

Hücrelerin çekirdekleri yaklaşık 8-10 µm çapında oval yada yuvarlaktır. Hücrenin ortasında yada biraz daha apikalinde yerleşim gösterir ve ökromatiktir. Sitoplazmada granüllü endoplazmik retikulum tübülsleri az, buna karşın granülsüz endoplazmik retikulum tübülsleri çoktur. Ayrıca çok sayıda mitokondriyon ve filamanlar içerirler. Kinosilyaların hareketleri genelde uterusu doğrudur. Aynı zamanda az sayıda silya ovaryuma doğru süpürme hareketi yaparak spermiyumun oosite ulaşmasını kolaylaştırır. Silyaların uterusu doğru hareketleriyle tuba uterina lümeninde bulunan salgı, oosit ya da zigot uterusu doğru taşınır (5).

Silyaların boyları ve sayıları hormonlarca denetlenir. Folikülogenez evresinde östrojen hormonu düzeyindeki artışla bu hücreler büyürler ve silyaların sayısında artış olur (silyogenez). Östrojen ayrıca silya hareketini artırır. Böylece foliküler evrede oositin ya da erken dönem embriyonun taşınması için gerekli ortam oluşur. Lutealiz sırasında progesteron hormonu etkisiyle silyalı hücrelerdeki kinosilyalar yok olur (desiliasyon) (59,102).

2.3.2.1.1.2. Salgı hücreleri (Peg hücreleri)

Silyalı hücrelerden daha küçük, prizmatik hücrelerdir. Çekirdekleri oval şekilli olup hücrenin orta ya da bazal bölümüne yakın yerleşimlidir. Salgı hücrelerinin çekirdekleri Hematoksilen – eozin boyanmasıyla silyalı hücrelere karşın daha koyu boyanır. Sitoplazmalarında salgı granülleri içerirler, bu nedenle koyu renkte boyanır (102). Salgı hücreleri sitoplazmadaki salgı birikimleri nedeniyle şişerek diğer hücrelere baskı yapar. Bu nedenle armut yada fiçı gibi değişik şekiller alırlar. Özellikle luteal evrede hücrelerin bu durumları daha da belirginleşir. Şişerek fiçı şeklini alan salgı hücreleri salgı içeriklerini lümene boşaltırlar.

Oluşturulan salgı maddesi, tuba uterina lümeninde toplanarak, bir yandan oositin korunma ve beslenmesini, diğer yandan ise spermiyumun kapasitasyonunu sağlar (30). Tuba uterina mukozasını kaplayan ince sıvı tabakanın hareketi ile birlikte kas katmanının kasılmasıyla oositin ya da zigotun uterusu doğru taşınmasına yardım eder (52). Bu sıvı akımı aynı zamanda uterustan periton boşluğuna mikroorganizmaların geçişine engel olur (49).

Hücrelerde mitokondriyonlar daha çok apikal sitoplazmada bulunurlar. Mitokondriyonlar iyi gelişmiştir ve sayıca kinosilyalı hücrelerden daha fazladır. Çekirdek üzeri bölgede iyi gelişmiş bir Golgi kompleksi bulunur. Apikal sitoplazmada membranla sarılı elektron yoğun salgı granülleri vardır. Granüllü endoplazmik retikulum, düz endoplazmik retikuluma karşın daha fazladır. Ayrıca çok sayıda serbest ribozom, filamanlar ve mikrotübüller kapsar (46,59,67,102).

Birçok araştırmacı tarafından yapılan çalışmalarda tuba uterina mukoza epitelinin endojen ve ekzojen hormonların etkisiyle yapısal ve işlevsel değişiklik gösterdiği bildirilmiştir. Östradiol silyalı ve salgı hücrelerini etkileyip çoğalmalarını ve farklılaşmalarını uyarırken; salgının artışı ve silyalı hücrelerin dejenere oluşu progesteronun denetimini altındadır. Tuba uterina epiteli ekzojen östrojen ve progesterona etkin kaldığında belirgin bölgesel farklılıklar göstermektedir (70).

Ovulasyon sırasında silyasız hücrelerin dağılımının; ampulla ve isthmusta, pre - ampullar bölgeye oranla daha fazla olduğu ve özellikle isthmustaki epitel hücrelerinin çoğunluğunun silyasız olduğu belirlenmiştir. Elektron mikroskopik incelemelerde ise; salgı yapan Peg hücrelerinin ince yapısında bölgesel farklılıklar gözlenmiştir. Fimbriyalardaki silyasız hücrelerin lümene doğru çıkıntı yaptığı, ampulla ve isthmusta sitoplazmalarının bazofilik boyanmış olduğu saptanmıştır (1).

Fimbria bölgesindeki salgı hücrelerinde, orta derecede elektron yoğun matriks içeren küçük salgı granülleri ve birçok lipid damlacığına benzer cisimcikler görülmüştür. Ampulla bölgesindeki hücrelerin apikal sitoplazmasında orta derecede

elektron yoğun matrikse sahip küçük salgı granülleri bulunmuştur. İsthmus bölgesinde ise birçok salgı granülünde sık sık elektron yoğun bölgeler belirlenmiştir. Az yoğun maddeyle dolu veziküllere, isthmustaki hücrelerde sıklıkla rastlanırken ampullada ender rastlanılmıştır. İstmustaki salgı hücrelerinin yüzeyinden lümeneye doğru uzanan çok uzun sterosilyaların bulunduğu belirtilmiştir (2).

İfundibulum bölgesinde salgı hücreleri östrus döngüsünün evreleri ile bağlantılı, tipik sitolojik değişiklikler gösterirler. Değişikliğin en fazla foliküler evrede gerçekleştiği belirlenmiştir. Salgı yapan hücrelerin bu evrede iyi gelişmiş granüllü endoplazmik retikuluma, birçok ribozoma, çeşitli biçim, yoğunluk ve boyutlardaki salgı granüllerine sahip olduğu görülmüştür (95).

Salgı hücreleri, infundibulum bölgesinde az sayıda, ampulla ve isthmus bölgelerinde daha fazla sayıda bulunur. Genel olarak salgı hücreleri kinosilyalı hücrelerin yoğun olduğu alanlarda daha az sayıdadır (26).

2.3.2.1.2. Lamina propria

Lamina propria gevşek bağ dokusundan yapıldır. İnce kollagen ve retiküler lifler içerir. Kollagen iplikler ince demetler yaparlar. Bağ dokusu hücrelerinden fibroblastlar, histiyositler ve mast hücreleri bulunur. Lamina propria kan damarları, lenf damarları ve sinirlerden zengindir. Kan damarları özellikle fimbriya bölgesindeki lamina propriyada boldur. Bu kan damarları arasında düz kas demetleri ağ şeklinde yerleşmiştir. Damarlara kan dolması ve düz kas demetlerinin kasılmasıyla infundibulum bölgesi ovaryum yüzeyi ile etkileşerek oositin tuba uterina lümenine alınmasını sağlar. Fimbriyaların hareketi de bu düzenek ile sağlanır (14,33,39,105).

2.3.2.2. Tunika muskularis

Tunika muskularis; düz kas dokusundan yapılmıştır. Kas liflerinin farklı yönde uzandığı iki katman ayırt edilir. İç katman, sirküler ya da birbiriyle dar açılar yaparak çaprazlaşan kas demetlerinden oluşur. Dış katta ise kas lifleri longitudinal seyir gösterir. Longitudinal kas tabakası uterusu doğru kalınlaşır. Sirküler ve longitudinal kas katları kesin sınırlar ile ayrılmamışlardır. Sirküler kat, dış sınıra doğru longitudinal kas lifleriyle devam eder. Tunika muskularisin kas demetleri arasında gevşek bağ dokusu bulunur. Elastik liflerden zengin olan bu doku oldukça gelişkindir ve ligamentum latum ile tunika seroza içine doğru yayılır. Kas tabakasının en kalın olduğu kısım isthmus bölgesidir. Kas katmanı dışında çok ince tunika subseroza bulunur (8,39).

2.3.2.3. Tunika seroza

Tunika seroza, peritondan (peritoneum viscerale) oluşur (30). Periton, intramural bölge dışında tüm tuba uterinayı sarar ve bir periton bağ oluşturur (8). Seroza katmanında büyük kan damarları görülür (59).

2.3.3. Uterus histolojisi

Pelvisin ortasına yerleşmiş kalın duvarlı tek bir organdır. 7 cm. uzunluğunda, 4 cm. genişliğinde ve 2,5 cm. kalınlığındadır. Fundus, korpus, serviks olmak üzere 3 kısma ayrılır. Korpus, tuba uterinanın açıldığı 2/3'lük kısımdır; bunun üstündeki çatı şeklinde geniş kısma fundus, dar boru şeklinde vajinaya açılan 1/3'lük bölümüne ise serviks denir. Üç histolojik kesite sahiptir, bu katlar özel isimlerle anılır.

1. Seroza katı = perimetriyum
2. Kas katı = miyometriyum
3. Mukoza katı = endometriyum

Perimetriyum, uterusun en dış tabakasıdır. Fundus ve kopus kısmının arka yüzleri visseral periton ve bağ dokusundan oluşan serozayla kaplıyken mesaneye komşu ön yüz adventisya ile kaplıdır (3,116,130).

Miyometriyum, 12 mm. kalınlığında, yassı ve silindirik düz kas demetlerinden oluşmuş en kalın bölümüdür. Birbiri içine geçmiş 3 tabakadan oluşur. Uzunlamasına kaslar iç ve dış katları oluştururken, ortadaki kat genellikle dairesel düzenlenmiş kaslardan oluşur. Orta tabakada büyük kan ve lenf damarları bulunur; arterlerin yer aldığı kanlanması zengin bu bölgeye vasküler kat (stratum vaskulare) denir. Uterus servikse doğru daralırken kas dokusunda incilir ve yerini fibröz bağ dokusuna bırakır. Miyometriyum ovaryumlardan salınan östrojen hormonunun etkisi altında kalınlığını değiştirir. Düz kasların uzunluğu 40-90 µm arasında değişir, östrojenin en düşük düzeyde olduğu adet döneminin sonunda en kısadır. Östrojen yokluğunda atrofiye giderler. Hormonların çok yüksek olduğu gebelik döneminde kasların uzunluğu yaklaşık 10 kat artar, uterusun hacmi ise yirmidört kat artar. Bu büyümede kasların hipertrofisi ve hiperplazisi yanında kasların arasında artan bağ dokusunun da rolü vardır. Kollajen miktarı 10 kat artar. Kas hücrelerinin sayısal artışı tartışma konusudur. Bu hücrelerdeki artışın kas hücrelerinin mitozuyla mı yoksa farklılaşmamış mezangiyal hücrelerin kas hücrelerine dönüşmesinden dolayı mı olduğu araştırılmaktadır; ancak ikinci olasılık daha akla yatkın gelmektedir. Hamilelik sonrası kasların boyu hızla kısalır, büyük bir kısmı apoptozisle ölür, artmış olan kollajen yıkılır ve uterus eski haline döner.

Kaslar hormonlara cevap verir; korpus luteumdan ve plasentadan salgılanan relaksin kasılmayı önlerken doğum sırasında salınan oksitosin ve prostaglandinler kaslarda kasılmayı sağlayarak doğumu gerçekleştirir.

Endometriyum, tek katlı kinosilyalı prizmatik epitel ve altındaki gevşek bağ dokusundan yapılmış lamina propriyadan meydana gelir. Silyalı hücrelerin yanında silya içermeyen salgı hücreleri vardır. Silyaların genellikle hareket yönü servikse doğrudur. Lamina propriada miyometriyuma kadar uzanan basit tübüler bezler bulunur; bazen birkaçı dallı olabilir. Bez epiteli yüzey epiteline benzer ancak silyalı hücreler

bulunmaz. Bezler arasındaki bağ dokusu fibroblasttan zengin, özel stromal hücreler, bol hücre (lenfosit, makrofaj, granülosit) içeren kollajen ve retikulum liflerinin ağ şeklinde seyrettiği özel bir dokudur. Elastik lameller ancak arterioller çevresindedir. Bezler ve arasındaki özel bağ dokusu hormonlara bağlı olarak aylık değişiklikler gösterir. Endometriyum fonksiyonel ve bazal olarak iki kısımdan oluşur (3,6,116,130).

Fonksiyonel kısım, 2/3'lük üsteki kalın bölümdür aylık döngüsel değişim gösterir ve menstüriyal kanamayla birlikte atılır. İki kısımda adlandırılır; lümene yakın kompakte bezlerin lümenlerinin olduğu spongiyoza. Bazal kısım, 1/3 alt kısımdır, bezlerin son kısımlarını içerir; menstüriyal kanamayla atılmaz. Buradaki bez son kısımları ve aralarındaki bağ dokusu çoğalarak her ay yeniden fonksiyonel kısmın oluşmasını sağlar. Endometriyumu besleyen arterlerin de özel bir önemi vardır. Board ligamanı uzunlamasına geçerek uterusu gelen uterin arterler miyometriyumun damardan zengin vaskülar katında karşı taraf arterlerle anastomoz yaparak arkuat arterleri yaparlar. Mukozaya doğru ilerleyen arkuat arterler endometriyum-miyometriyum sınırında düz arterleri verirler ve bazal kısmın beslenmesini sağlarlar. Fonksiyonel kısma devam edenler dallanmaz ve kıvrıntılı arterleri (spiral arterler) oluştururlar. Fonksiyonel tabakanın alt kısmında arteriollerini verir epitel altındaysa yoğun bir kılcal damar ağı yaparlar. Bu kanlanma oluşan blastosistin erken dönemde beslenmesi için son derece önemlidir.

Endometriyumun esas görevi spermatozoonlar için uygun bir geçiş ortamı oluştururken eğer döllenme olduysa gömülme öncesi ve hemen gömülmeden sonra blastosistin beslenmesi ve uygun şartlarda yaşamasının sağlanmasıdır; plasentanın anneye ait maternal kısmını yine endometriyum oluşturur.

Serviks kısmı, uterusun yaklaşık 3 cm.lik alt silindirik parçasıdır. Histolojik olarak korpustan ayrı bir yapıya sahiptir. Mukus salgılayan yüksek prizmatik epitel dölşelidir, vajinaya açılan dış yüz aynı vajen epitel gibi çok katlı yassı epitelidir; buraya porsiyö vajinalis denir. Vajinaya açıldığı delik eksternal os olarak adlandırılır. Serviks duvarı korpustan farklı olarak düzensiz sıkı bağ dokusundan ve elastik lamellerden

zengindir, %15 düz kas içerir. Doğum sırasında oluşan yumuşama ve silinme buradaki kollajenin erimesiyle (kollajenolysis) oluşur.

Mukozaya katılan epitel altındaki bağ dokusu içinde mukus salgılayan dallı serviks bezleri vardır. Bezlerin salgı miktarı ve özellikleri hormonların etkisiyle değişiklik gösterse de mukoza endometriyum gibi aylık döngü göstermez ve mensturiyal kanmayla atılmaz. Bu bezlerin kanallarının tıkanıp akamadığı durumlarda Nabothian kistleri meydana gelir. Luteal dönem ve gebelikte progesteronun etkisiyle servikal mukus bezleri daha yoğun kıvamlı ve bol mukus salgısı yaparlar. Bu sayede uterusu mikroorganizma ve spermatozoon geçişi engellenir. Mukustaki lizozim enzimi bakteri duvarını yıkar ve savunmayı sağlar. Ovulasyon sırasında daha sulu kıvamdadır ve spermatozoonların geçişini kolaylaştırır (3,6,116,130).

2.3.3.1. Endometriyumun döngüsel değişimi (Mensturiyal siklusu)

Hipofiz ön lobundan salgılanan hormonların etkisi altında ovayumlardan salgılanan östrojen ve progesteron endometriyumda döngüsel değişikliklere neden olur. Buna mensturiyal siklus denir ve yaklaşık süresi 28 gündür. 12-15 yaşlarında ergenlikle birlikte menarjla başlar ve 45-50 yaşlarına kadar sürer (3).

2.3.3.1.1. Mensturiyasyon dönemi

Döllenme ve gömülme gerçekleşmezse korpus luteum ondört gün sonunda işlevini kaybeder. Progesteron ve östrojen hızla düşer. Sekresyon döneminin sonunda kıvrıntılı arterlerde büzüşme (kontraksiyon) olur ve kan akımı durur; bunu iskemi ve nekroz izler. Beslenemeyen fonksiyonel kısım ve yüzey epiteli mensturiyal kanama şeklinde atılır. Endometriyumda gerileme (invölüsyon) ve bölgesel ayrılma olur. Alınan doku örneklerinde endometriyum koyu boyanır, intersitisyel sıvı azaldığından çok hücreli görülür. Bezlerde salgı durmuştur; kısa ve büzüşmüş olarak izlenirler. Bazal tabaka sağlam ve canlıdır (3,6,116,130).

2.3.3.1.2. Proliferasyon dönemi (Foliküler dönem)

Mensturiyasyon kanamasıyla atılan endometriyumda ince bir bağ dokusu ve bezlerin son kısımları kalır (bazal kısım). Bu dönemde foliküller gelişir ve östrojen salgılar. Hücrel çöğalma yüzey epiteli ve bezlerin yeniden oluşturulmasını sağlar. Bağ dokusu hücrelerinin çöğalması ve salgısıyla endometriyum kalınlaşır; dönemin sonunda 3 mm.'ye ulaşır. Bezler dar lümenli, prizmatik epitelle döşeli olarak izlenir. Hücrelerde GER ve Golgi kompleksi çok iyi gelişmiştir. Mitoz gösteren bez epiteli hücrelerinin görülmesi tipiktir. Kıvrıntılı arterler yeniden oluşur ve stromada ilerler (3).

2.3.3.1.3. Sekresyon dönemi (Luteal dönem)

Endometriyumun 14. günü ovulasyondan sonra korpus luteumdan salgılanan progesteron etkisinde kaldığı dönemdir. Bezlerden glikoprotein yapıda salgı lümene verilir. İmplantasyondan (gömülme) önce embriyonun beslenmesi için esas kaynağı bu salgı oluşturur. Bezler çok kıvrıntılı, tirbüşon görünümündedir. Erken dönemde çekirdek altında glikojen birikir daha sonra oluşan glikoprotein salgı, geniş bez lümeninde gözlenir. Bu dönemde endometriyum salgı ve stromadaki ödem nedeniyle en kalın dönemindedir (22.gün). Sekresyon döneminde mitoz nadirdir. Kıvrıntılı arterler uzamasına ve kıvrılmasına devam eder; endometriyumun süperfisiyal bölgesine ulaşır (3,116,130).

2.4. Ganoderma lucidum

2.4.1. Ganoderma lucidum mantarlarının bulunuşu ve özellikleri

Ganoderma lucidum ve ilgili türleri, en az 4 bin yıldır tedavi edici amaçlar için kullanılmaktadır (136). Bu mantar Japonya'da Reishi veya Mannetake (10 bin yıl mantarı) olarak adlandırılır. Çin ve Kore'de ise, farklı olarak Ling Chi, Ling Chih ve Ling Zhi (Ölümsüzlük Mantarı) olarak adlandırılmaktadır. *Ganoderma lucidum* eski

Japon, Kore ve Çin sanatında en çok betimlenen mantardır ve daha çok Çin kraliyetine ait resimli örtülerde anlatılmıştır. Reishi, kötülöklere karşı kişileri veya evleri korumak için büyütlü güçlere sahip olduđu inanılan bir nesne olarak da kullanılmıştır (47).

Anavatani Çin olan *Ganoderma lucidum* tedavi ve beslenme için yüksek değere sahiptir. İlk Çin endüstriyel ilaç üretimi çalışmalarında *Ganoderma lucidum*'un acı bir tadının olduđu ancak birçok gizemli etkiye sahip olduđu, vücudu yapılandırıcı, hastalıkları önlemek için organların fonksiyonlarını geliştirici ve yaşamı uzatmak için nadir bir güçlendirici olarak rol oynadığı gözlenmiştir (48). Bu mantarlar dünyanın birçok yerinde yetiştirilmekte ve yapay olarak da geliştirilmektedir, ancak bu yolla üretimin maliyeti oldukça yüksek olduğundan nadir olarak yapılmaktadır (47).

Ganoderma lucidum meşe ve diğler sert ağaçlar üzerinde yetişir. Bu tür yıllık mantarlar tipik olarak ölü ya da kuru ağaçlar üzerinde, kışın yapraklarını döken özellikle akçaağaç, karaağaç, söğüt, manolya, akasya ve Asya'da erik ağaçları üzerinde de yetişebilmektedir. *Ganoderma lucidum* kültürde yetiştirme sürecinde çevresel manipölasyonlara karşılık uzun saplar oluşturur. *Ganoderma lucidum*'un hem sert ağaç talaşları hem de bazı kozalaklı ağaçlar üzerinde rahatlıkla gelişip meyva verebilmesi için, bu mantarların yetişebilmesini sadece habitata bağlamamak gerekir. *Ganoderma lucidum*'a daha çok sıcak bölgelerde rastlanır.

Bu mantarlar kahverengi renge sahip, böbrek şeklinde ve nemli olduklarından verniklenmiş görünümünde parlak bir yüzeye sahiplerdir. Meyva kısımları geliştiğinde spor üreten alt tabaka, hymenium, beyaz ve gözeneklidir (111) (Şekil 1). *Ganoderma* meyvaları yenilebilir olmadığından sadece medikal amaçlı kullanılmaktadır (17).



Şekil 1: *Ganoderma lucidum* basidiokarp yapısı (Spawn ortamında)

2.4.2. *Ganoderma lucidium* sistematığı

Chang ve Miles'in 2004'de yaptıkları çalışmaya göre günümüzde kabul gören sistematik kuralları içinde *Ganoderma lucidium*' un sistematikteki yeri şöyledir:

Alem : Fungi

Filum : Basidiomycota

Sınıf : Homobasidiomycetes

Takım : Polyporales

Aile : Ganodermataceae

Cins : Ganoderma

Tür : *Ganoderma lucidium* (18).

2.4.3. Biyolojik bileşikler

Modern analitik tekniklerin son yıllardaki uygulamaları çoğu durumda gözlemsel deneylere bilimsel bir temel oluşturmaktadır. Ganoderma'nın çok sayıda faydasının olduğu ve çeşitli hastalıklara karşı olumlu etkisinin olduğu kabul edilmiştir. Ganoderma'nın faydalı ve tıbbi etkisi Ganoderma'nın içermiş olduğu biyoaktif bileşiklerden kaynaklanmaktadır. Ganoderma çok sayıda biyoaktif protein, nükleik asit ve bunlar gibi çok sayıda biyoaktif bileşik içermektedir. Buna rağmen içermiş olduğu başlıca bileşikler önemli farmakolojik aktivitesi ile görünen triterpenler ve polisakkaritlerdir (81).

Ganoderma lucidum, *Ganor* mantarından izole edilen fungal immunomodulator protein grubu özellikle ilginçtir. Bu protein grubu aminoasit sırasındaki ve immünolojik etkilerindeki benzerlikler temel alınarak farklı bir protein grubu içinde sınıflandırılır.

Ganoderma'nın meyvasından, sporundan, miselinden, sıvı kültüründen fiziksel ve kimyasal yapılarından 200'den fazla bileşik izole edilmiştir ama en önemlileri triterpenler ve polisakkaritlerdir (63,64,65).

2.4.3.1. Triterpenler ve triterpenoidler

Ganoderma lucidum'dan ilk izole edilen triterpen bileşikler ganodermik asit A ve ganodermik asit B'dir. Bundan sonra Ganoderma'da lanostane tipte 150'den fazla triterpenoid belirlenmiş ve yapısal benzerliklerine, bilinen biyolojik ve tıbbi etkilerine göre 10 gruba ayrılmışlardır (9,60,122). Bu bileşikler Ganoderma'nın meyvasından, sporundan ve miselinden izole edilmiştir. Kimyasal yapıları ise mikroorganizma ve hayvanlardaki triterpen ve steroidlerin biyosentez yolunda önemli bir aracı olan lanosterolden temel almaktadır. Triterpenlerin sitotoksik, karaciğeri koruyucu ve lipid düşürücü özellikleri vardır. Bunların yanı sıra trombosit agregasyonunu etkiler ve angiotensin çevirici enzimlerin etkisini ve histamin boşalmasını inhibe eder.

Farklı triterpenler farklı tıbbi özellikler göstermektedir. Bazı triterpenlerin aktiviteleri aşağıdaki gibi olmaktadır (9).

2.4.3.1.1. Bitterness (Acı tadı olan maddeler)

Ganoderma diğer hiçbir mantarda bulunmayan çok güçlü bir acılığa sahiptir. Bu acılık sap kısmında şapka kısmına nazaran daha fazladır. Üretim yerine, yetiştirme şartlarına ve kullanılan türe göre değişir. Fakat gerek misel kültüründe gerekse de sıvı kültüründe acılık bulunmamaktadır. Bu acılık özelliği farmakolojik etkili bir bileşik olarak dikkati çekmiştir. Çünkü acılık Ganoderma'nın meyve kalitesinin bir göstergesidir. Bu yüzden Koreli satıcılar *Ganoderma lucidum*'un bitterness miktarına bakmaktadırlar. Mantar, meyve üretimi boyunca acılık özelliği gösterir. Meyvaların bu acılığına ganoderik asit A, C, I ve J gibi maddeler katkıda bulunmaktadır.

Bu triterpenoidler genel olarak iki tipe ayrılabilir. Bunlardan bir tanesi C3 ganoderik asit tip, diğeri ise C27 lusidenik tiptir (97).

2.4.3.1.2. Sitotoksiste

Sitotoksik triterpenlerin anti kanser ajan potansiyelleri vardır. Bu bileşenler misel ve mantar meyvası ekstraktlarından izole edilmiştir. Hepatoma hücrelerinde, miselden elde edilen ganoderik asitler Z, Y, X, W, V ve T'nin in vitro sitotoksik aktivitelerinin araştırıldığı ve mantar meyvasından izole edilen çeşitli lanosteroidlerin in vitro uygulamalarda tümör hücrelerinin inhibisyonunda etki gösterdiği bildirilmektedir (60).

2.4.3.1.3. Trombosit agregasyonu inhibisyonu

Kandaki trombositler damar sisteminde herhangi bir problem olmadıkça inaktif haldedir. Ama adhezyon, agregasyon ve koagülasyon ile damar sistemi zarar gördüğü

anda hızlı bir şekilde cevap vermeye başlarlar. Trombosit agregasyonu inhibitörleri felcin tedavisinde potansiyel bir öneme sahiptir. Bir triterpen olan ganoderic asit S trombosit agregasyonunda amfipatik bir etki gösterir (31,113,127).

2.4.3.1.4. Anti-hipertansiyon etkisi

Morigiwa ve arkadaşları (1996) ganoderic asit-F'in güçlü bir antihipertansiyon aktivitesi olduğunu, ganoderic asit-B, D, Y ve H'nin oldukça zayıf antihipertansiyon etkisi olduğunu göstermişlerdir (55).

2.4.3.1.5. Karaciğeri koruyucu etkisi

Çin'de halk tıbbında, *G. lucidum*'un meyvaları kronik hepatitin tedavisinde kullanılmıştır. Hirano ve arkadaşları (1986), misel kültürlerinden elde edilen ganoderic asit-R ve S'nin güçlü antihepatotoksik aktivitesi olduğunu göstermişlerdir. Bunun yanı sıra spordan eter ekstraksiyonu ile elde edilen ganoderic asit-A'nın karaciğer hücrelerini koruyan özelliklere sahip olduğu gösterilmiştir (22,55).

2.4.3.1.6. Anti-HIV özelliği

HIV (Human immunodeficiency virus), AIDS (acquired immunodeficiency disease syndrome) hastalarından izole edilen bir virüstür (55). *G. lucidum*'un suda çözünen maddelerinden elde edilen ekstraktlar anti- HIV aktivitesi göstermektedir (29,42,61). el-Mekawy ve arkadaşları (1998), *G. lucidum*'dan anti-HIV etkili ganoderiol-F ve ganodermanontriol bileşenlerini izole etmişlerdir. Min ve arkadaşları da (1998), anti- HIV etkili ganoderic asit-b, ganodermanontriol, ganolucidik asit-A ve lucidumol-B'yi izole etmişlerdir (90).

2.4.3.1.7. Kan şekerini düşürücü (Hipoglisemik) etkileri

G. lucidum'un meyvasından izole edilen ganoderan A, B ve C gibi çeşitli triterpenlerin, hipoglisemik etkiye sahip oldukları gösterilmiştir (44). Diyabette kullanılan ilaçların yan etkileri Ganoderma'nın kullanılmasıyla azaltılabilir. Diyabet hastalarının birçok ciddi rahatsızlığa yakalanma korkuları vardır. Bu hastalıklar arasında koroner arter rahatsızlıkları, immün sistem zayıflığı, hipertansiyon, göz rahatsızlıkları vb. sayılabilir. *G. lucidum*'da bulunan kimyasal bileşenlerinin en önemli özellikleri diyabet hastalarının şikayetlerini hafifletme ve bu hastalıklardan korumalarıdır.

2.4.3.2. Polisakkaritler

Ganoderma lucidum'un sulu çözeltili ekstraktları farelerdeki tümör hücrelerin gelişimini inhibe etmiştir (71). Bunun yanı sıra su-etanol karışımındaki bir kısım polisakkarit, farelerdeki tümör hücrelerine karşı anti-tümör etkisi sergilemiş ve tümör metastazlarını inhibe etmiştir (43,72).

G. lucidum'un misel ve meyvasında 50'den fazla karsinostatik polisakkarit bulunmuştur (51).

Çok sayıda polisakkaritin sıcak su, amonyum okzalat solüsyonu, alkali solüsyonu, dimetil sülfoksit solüsyonu ve CO₂ sıvısında ekstraksiyonu gerçekleşmiş ve çeşitli kromatografik metodlarla separasyonu sağlanmıştır. *Ganoderma lucidum*'un farklı bölgelerinden izole edilen polisakkaritler bu bölgelerde bulunan bileşiklerin varlığında güçlü anti-tümör aktivitesine sahiptir (92).

Bu bileşiklerin kan şekeri düşürücü özellikleri de bulunmaktadır (80,81,92). *Ganoderma lucidum*'un sıvı misel kültüründe ve %28,8 karbonhidrat, %17,2 protein içeren bir glikoprotein bulunmaktadır (131). *Ganoderma lucidum*'un meyvası, sıvı kültürü ve miseli gibi farklı bölgelerinin ekstraktları farklı fonksiyonlara sahiptir. Polisakkaritlerin antitümör ve anti-kanser etkisi doğrudan sidal etkisinden çok

organizmanın bağışıklık sistemini güçlendirmesinden kaynaklanmaktadır (23,56,75,128,137).

Bağışıklık sistemi aktif makrofaj, NK (doğal katil hücreler), sitotoksik T hücreleri gibi çok değişik bileşikleri ve tümör nekrozis faktör, reaktif-nitrojen ve oksijen araçları ve interlökin gibi salgı ürünlerini içermektedir.

2.4.3.3. Fungal immünomodülatör proteinler

Değişik mantar türlerinden yeni bir grup FIP (fungal immünomodülatör proteinler) bildirilmiştir. Bunlar *G. lucidum*'dan LZ-8 (Ling Zhi-8) (63), *Flammulina velutipes*' ten FIP-fve (64), *Volvariella volvace*'den FIP-vvo ve *G. tsugae*'den FIP-gts'dir (79).

G. lucidum'un miselinden elde edilen LZ-8'in 3.13µg/mL konsantrasyonu farelerin dalak hücrelerinde, kan hücrelerinin şekillenmesinde maksimum aktivite göstermiştir (63). Buna ek olarak FIP genç, dişi ve obez olmayan diyabetik farelerde otoimmün diyabetin oluşumunu engellemektedir (124).

2.4.3.4. Steroidler

G. lucidum yüksek oranlarda steroid içermektedir. Steroidler, ergasterol ve kolesterol olmak üzere iki grup altında incelenir. Yaklaşık olarak 20 farklı steroid *G. lucidum*'dan izole edilmiştir (41). Bu steroidler anti-aterosklerotik ve lipid düşürücü etkilere sahiptir (62,122).

2.4.4. Geleneksel kullanımı

Lingzhi gerek tek başına gerekse de diğer bitkisel ilaçlarla olan kombinasyonu ile geleneksel Çin tıbbında önemli bir rol oynar. Eski halk tıbbındaki kullanımında nefrit, astım, gastrik ülser, artrit, arteriyoskleroz, lökopenia, diyabet, anoreksia gibi birçok hastalığın tedavisini içerir. Zihinsel hafızayı ve kapasiteyi geliştirme, direnci artırma ve hayat süresini uzatmak gibi etkileri de bulunmaktadır (15,51).

Çağdaş geleneksel Çin tıbbı da birçok hastalığın tedavisinde *Ganoderma* kullanımını içerir (16,56,111,122).

Bu tedavilerin arasında sinir zayıflığı, halsizlik, uykusuzluk, iştahsızlık, baş dönmesi, kronik karaciğer iltihabı, yüksek kolesterol, yüksek tansiyon, mantar zehirlenmeleri, yaşlı bireylerde bronşiyal öksürük (133) ve kolesterol sentezi inhibisyonu (61) gibi birçok hastalık sayılabilir.

Çin'de uzun bir zamandır *Ganoderma* her derde deva olarak bilinir ve tüm hastalıkların tedavisinde kullanılır.

Doğu geleneğine göre bazı *Ganoderma* ürünleri bitkisel ilaç formunda bazıları da sağlık yiyeceği olarak tüketilerek tedavi etmektedir. Aslında *Ganoderma lucidum*'un meyvaları kalın, kuru ve sert bir yapıya sahiptir. Doğrudan yenebilen mantarlar gibi etli bir yapıya sahip değildir; bu yüzden onlar gibi sınıflandırılmaz. Yiyecek ya da içecek olarak pazarlanan bu mantarın her ne kadar meyvası yenilmese de misel ürünü ve meyvanın ekstraktı yiyecek ve içeceklere ilave edilerek kullanılır. İlaç olarak adlandırılmayan bu ürün çoğu durumda artırılmamış ekstraktlar, artırılmış ya da yarı artırılmış ekstraktlar şeklinde bulunmaktadır.

Genel olarak anlaşılıyor ki geleneksel ilaçlar sadece bir tane aktif bileşik içerirler ve bu tek bileşiğin hayvanlardaki ve insanlardaki kapsamlı çalışmaların kullanılması sayesinde etkili ve güvenli bir şekilde test edilir. Bu yüzden satışlarında ilaç olarak

adlandırılırlar. Fakat ilaç olarak nitelendirilecek gereksinimleri sağlayamadığı ve devletten gerekli izni alamadıkları için *Ganoderma lucidum* bu konuda hala zorluklarla yüz yüzedir.

Her ne kadar ilaç olarak nitelendirilmese de yirmi yılı aşkın bir süredir yürütülen hayvansal çalışmaların temelinde Ganoderma'nın uzun süreli tedavi edici etkisinin gözlemsel deneyleri ve farmakolojik etkisinin farkına varılması Ganoderma'nın bileşenlerinin önemli biyoaktiviteye sahip olduğunu göstermiştir (56).

Ganoderma'nın toksik etkisinin ve yan etkisinin bulunmadığı tekrar tekrar bildirilmiştir ve Ganoderma ürünü daha çok bir ilaç olarak değil de bitkisel bir ürün olarak kabul edilir (56,82).

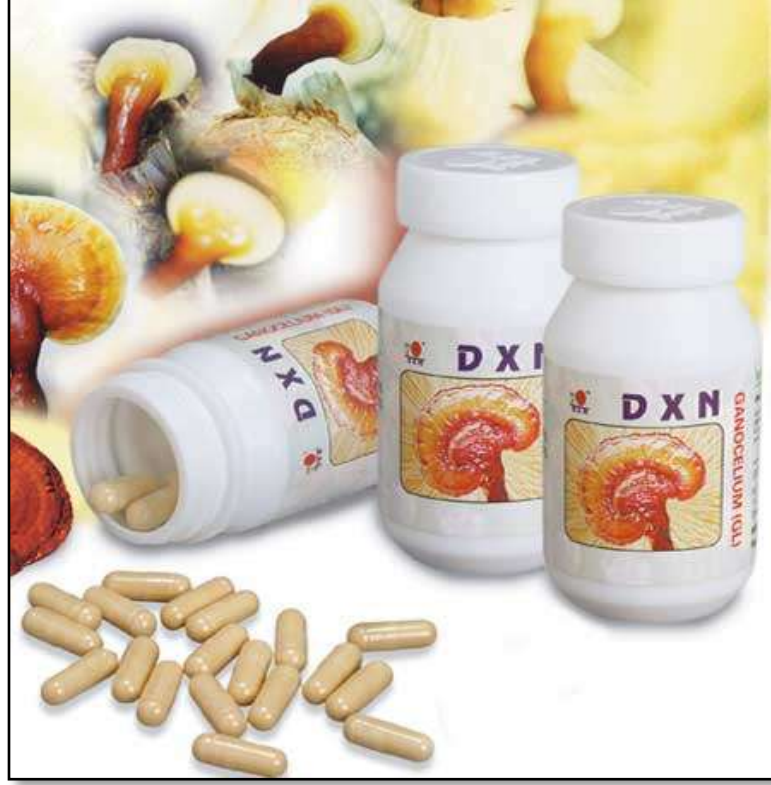2.4.5. *Ganoderma lucidum* ürünleri

Çin geleneğine göre; *Ganoderma lucidum* meyvaları medikal amaçlı kullanımında hem sıcak suda kaynatılarak hem de Çin liköründe ıslatılarak kullanılmaktadır (Şekil 2). Mantarın medikal etkisini açıklayan bu geleneksel metodlar *Ganoderma lucidum*'da bulunan iki başlıca bileşik olan polisakkarit ve triterpenlerin ekstraktlarının kullanıldığı modern tekniklerle, büyük bir yakınlık gösterir. Bu ekstraktlar tablet, kapsül, granül ve enjeksiyon gibi birçok farklı formda üretilmektedir. En popüler form kapsül formudur (Şekil 3). Şu anda marketlerde çok sayıda *Ganoderma lucidum* ürünleri mevcut bulunmaktadır. Bunların içerikleri şu şekilde sıralanabilir (9,56,122).



Şekil 2: *Ganoderma lucidum*'un dilimlenmiş hali

1. *Ganoderma lucidum* meyvaları toz haline getirilmekte ve sonra kapsül ya da tablet formunda üretilmektedir (Şekil 3).
2. Fermentasyon tankında sıvı kültürde gelişen miseller kurutulur ve toz haline getirilir.
3. Misel ve mantar primordiyumu yarı-katı besi ortamına inoküle edilir ve primordiyum gelişinceye kadar inkübasyonu sağlanır.
4. Fermentasyon tankında sıvı kültürde gelişen miselin sıcak su ekstraktı hazırlanır (84).



Şekil 3: *Ganoderma lucidum*'ün kapsül formu

5. Meyvaların sıcak su ya da alkol ekstraktı belirli oranlarda birleştirilir.

6. Son yıllarda etkili bir şekilde ilerleme gösteren saf spor kapsüllerinin medikal etkisi hala tartışılmaktadır. Sporların duvarının kırılabilirliği ya da yer değiştirmesi konusu çok tartışılmaktadır. Sporların duvarları mekanik metodlarla kırılabilir ya da yer değiştirebilir; fakat bu konuda da net bir bilgi bulunmamaktadır. Yapılan bir araştırmaya göre; çimlenmemiş sporlar çimlenmiş sporlara oranla daha fazla yağ ve şeker içerirken; buna karşılık çimlenmiş sporların çimlenmemiş sporlara oranla daha fazla protein ve polisakkarit içerdiği belirtilmiştir. Çimlenmiş sporların içerdiği yağ kolayca oksitlenir ve bazı garip kokular meydana gelir. Bu da ürün kalitesi ve saklama süresini etkilemiş olur. Fakat spor ekstraktları etkili bir hepatik koruma davranışı gösterirler. Klinikte atrofik kas bükülmezliğinin tedavisinde kullanılırlar (76).

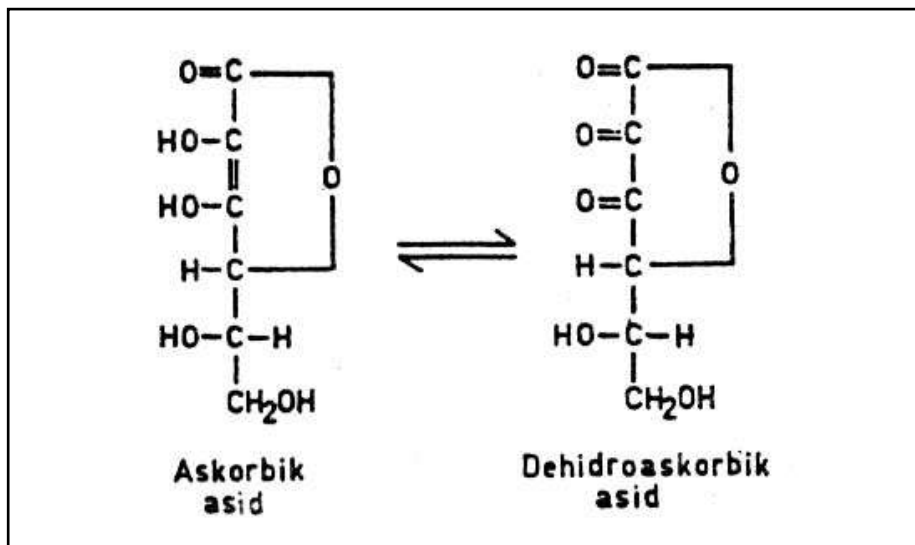
7. Tıbbi otların karışımı olarak hazırlanmış diğer Ganoderma ürünleri de bulunmaktadır. Bunlara Ganoderma çayı, Ganoderma kahvesi, Ganoderma birası ve saç

toniği örnek verilebilir. Bunlardan başka şansın, mutluluğun ve sağlığın sembolü olarak Ganoderma çiçek kabı olarak marketlerde bulunmaktadır. (22,84,87).

2.5. C Vitamini (Askorbik Asit)

Askorbik asit yapıcı, glukoza ve diğer altı karbonlu monosakkaritlere benzeyen, kapalı formülü $C_6H_8O_6$ olan ve suda çözünen bir vitamindir. İnsan ve diğer primatlarda, kobaylarda vücutta sentez edilemez, bu yüzden insanlar askorbik asidi diyetle almak zorundadırlar (58,57,96,99).

Askorbik asit dokularda bir enzimin katalitik aracılığı olmadan bile kolayca dehidroaskorbik aside oksitlenir (Şekil 4). Bu özelliği nedeniyle askorbik asit indirgeyici nitelik gösterir; dehidro şekline dönüşmesi molekül başına iki hidrojen atomunun serbest kalmasına neden olur. Dehidroaskorbik asit ortamda iki hidrojen atomu almak suretiyle kolaylıkla askorbik aside indirgenir. Bu kimyasal özelliklerinden dolayı, askorbik asit ve dehidroaskorbik asit vücut sıvılarında denge halinde bulunurlar, birbirlerine kolayca dönüşürler ve böylece redoks niteliği gösterirler. İki şekilde aynı derecede fizyolojik etkinlik gösterirler (57).



Şekil 4: Askorbik asit ve dehidroaskorbik asidin kimyasal yapıları

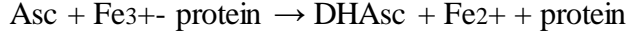
Askorbik asit en fazla limon, portakal ve greyfurt gibi turunçgil meyvalarda bulunur. Yeşil yaprak şeklindeki sebzeler, domates, kuşburnu bitkisinin meyvası, yeşil biber, lahana, üzüm, çilek, kavun, karpuz, muz ve taze patatestede de vardır. Portakal suyunun ml'sinde yaklaşık 0.5 mg askorbik asit bulunur. Hayvansal besinlerin askorbik asit kaynağı olarak önemi yoktur (57).

Askorbik asit mide-barsak kanalından doyurulabilir bir taşıma olayı ile kolayca absorbe edilir. Bir kezde alınan miktar 1 gr'm altında ise biyoyararlanım tam veya tama yakındır; 1 gr dozunda absorpsiyon yaklaşık %75'tir ve bunun üstünde dozla ters orantılı bir şekilde biyoyararlanım giderek daha da düşer. Hücrelerin içi dahil vücutta geniş bir alana dağılır. Plazmadaki konsantrasyonu 1 mg/dl dolayındadır. Günde 75 mg veya daha yüksek dozlarda C vitamini verildiğinde vücut bu vitamin bakımından doymuş hale gelir. Böbreklerden atılımında, tıpkı glukoz da olduğu gibi eşik değer söz konusudur ve bu eşik değer yukarıda belirtilen doyumluk konsantrasyonuna aşağı yukarı eşittir. Fazla C vitamini alındığında eşik değer aşıldığından C vitamininin fazlası hızla atılır. Normal durumda C vitamininin vücuttan eliminasyonunun yarılanma ömrü yaklaşık onaltı gün olarak hesaplanmıştır (57).

C vitamini güçlü indirgeyici aktivitesi nedeniyle aynı zamanda güçlü bir antioksidandır (25,26,139) hatta hücre dışı sıvıda bulunan en önemli antioksidan maddedir. Hücrelerin içinde de antioksidan etkinlik gösterir. Süperoksit anyonunu, hidrojen peroksit, hipoklorit, hidroksil radikali, peroksil radikalleri ve singlet oksijeni güçlü bir şekilde bağlayarak işlevsiz kılar. Plazma lipitleri ile yapılan incelemeler, peroksil radikali oluşmasını teşvik eden maddelerin yaptığı lipid peroksidasyonunu baskılayan en önemli plazma komponentinin askorbik asit olduğunu göstermiştir. Böylece biyomembranları ve DNA'yı peroksidatif zedelenmeden koruyabilir. Ayrıca tokoferol'un antioksidan etkinliğini güçlendirir (57,121,139).

C vitamininin, ferri demiri ferro demire indirgeyen, süperoksit radikali dışındaki tek hücresel ajan olduğu düşünülmektedir. Böylece askorbat, aynı zamanda proteine bağlı ferri demiri uzaklaştırıp fenton reaksiyonunda hidrojen peroksit ile etkileşmeye

uygun olan ferro demire dönüştürdüğünden dolayı serbest radikal reaksiyonlarının önemli bir katalizörüdür (83).



C vitamini organizmada birçok hidroksilasyon reaksiyonlarında indirgeyici ajan olarak görev yapar. Kollagen sentezinde lizin ve prolinin hidroksilasyonu için gereklidir. Epinefrinin tirozinden sentezinde dopamin β - hidroksilaz basamağında, tirozin yıkımında p-hidroksi-fenil piruvatın homogentisata oksidasyonunda ve safra asitlerinin oluşumunda α -hidroksilaz başlangıç basamağında gereklidir. Demirin emiliminde enzimatik olmayan bir yol ile indirgeyici rol oynar. Midede ferri demirin ferro demire indirgenip absorpsiyonunda görev alır. Bağışıklık ve yara iyileşmesinde gereklidir (57,86,93,96,121).

Erişkinler için C vitaminine olan günlük gereksinim 10 mg kadardır (57).

4. GEREÇ VE YÖNTEM

Bu tez çalışması, Eskişehir Osmangazi Üniversitesi, Histoloji ve Embriyoloji Anabilim Dalı laboratuvarlarında gerçekleştirildi.

3.1. DeneY Hayvanları

Bu çalışmada 200±250 gram ağırlığında 40 adet erişkin dişi *Sprague-Dawley* türü sıçan kullanıldı. Sıçanlar 24±2°C ısıda, günlük 12 saat ışık/karanlık siklusuna sahip, nem oranı yaklaşık %40-50 olan hayvan laboratuvarlarında bakıma alındı. Tüm deneY grubu sıçanları standart pelet yem ve su ile beslendi. Çalışmamızda yapılan tüm işlemler Eskişehir Osmangazi Üniversitesi Hayvan Deneyleri Yerel Etik Kurulu tarafından 02.02.2011 tarihli ve 184 sayılı kararı ile onaylandı. DeneY hayvanları 4 ana gruba ayrıldı.

3.1.1. Kontrol grubu

Kontrol grubunu oluşturan toplam 10 adet sıçana 15 gün süreyle vücut ağırlıklarına göre hacmi hesaplanarak belirlenen dozda serum fizyolojik gavaj ile verildi. Sıçanlar deneY süresince standart pelet yem ve içme suyu ile beslendi.

3.1.2. *Ganoderma lucidum* uygulanan deneY grubu

Ganoderma lucidum grubunu oluşturan toplam 10 adet sıçana 15 gün süreyle gavaj yolu *Ganoderma lucidum* (600mg/kg) ekstratı verildi. Sıçanlar deneY süresince standart pelet yem ve içme suyu ile beslendi (78,134).

3.1.2. *Ganoderma lucidum*+C vitamini uygulanan deney grubu

Ganoderma lucidum+C vitamini grubunu oluşturan toplam 10 adet sıçana 15 gün süreyle gavaj ile *Ganoderma lucidum* (600mg/kg) ekstratı ve intraperitoneal olarak C vitamini (100mg/kg) verildi. Sıçanlar deney süreci boyunca standart pelet yem ve içme suyu ile beslendi (78,137,139).

3.1.4. C vitamini uygulanan deney grubu

C vitamini grubunu oluşturan toplam 10 adet sıçana 15 gün süreyle intraperitoneal olarak C vitamini (100mg/kg) verildi. Sıçanlar deney süreci boyunca standart pelet yem ve içme suyu ile beslendi (139).

3.2. Kimyasal Maddeler ve Hazırlanışları

Deneyde kimyasal madde olarak *Ganoderma lucidum* ekstratı (GanoTurk) ve C vitamini (Bayer) kullanılmıştır. *Ganoderma lucidum* ekstratı, GanoTurk firmasının ürettiği kurutulmuş mantar dilimlerinden alınarak elde edilmiştir. C vitamini olarak Redoxon ampulleri kullanılmıştır.

Ganoderma lucidum ekstratı elde etmek için kurutulmuş mantar dilimleri cam bir kaptaki doza uygun olarak distile suda kaynamaya bırakıldı. Kaynamaya başladıktan sonra ateş kısılarak en az 60 dakika kaynatıldı. Buharlaşma miktarında göz önüne alınarak hazırlanan ekstrat sıçanlara eşit olarak 15 gün süreyle gavaj yolu ile verildi (yaklaşık olarak bir hayvana 10cc ekstrat verildi). Kaynatma işlemi sırasında kesinlikle metal kap kullanılmadı. C vitamini ise her hayvana eşit olarak intraperitoneal yolla verildi. Her bir hayvan için ayrı enjektörler kullanıldı. Enjeksiyonlar ve gavaj her gün aynı saatte (10-12 arasında) yapıldı (9,16,107).

3.3. Vücut Ağırlıklarının Ölçümü

Deney başından itibaren hayvanların vücut ağırlıkları uygulanacak madde dozlarını belirlemek üzere günlük olarak tartıldı. Deney sonunda ağırlıkları tartılarak kaydedildi.

3.4. Deney Süreci

Ganoderma lucidum'un (kırmızı reishi mantarı) dişi genital sistem üzerine etkisinin mikroskopik düzeyde incelendiği çalışmamız 15 gün boyunca sürdü. 15 günlük deney süresince; tüm sıçanların günlük yem ve su tüketimleri takip edildi ve deney başlangıcında ve bitiminde vücut ağırlıkları kaydedildi. Deney süresi sona erdiğinde sıçanlar 12 saatlik açlığı takiben anestezi madde (Ketamine 50mg/kg + Xylazine 10mg/kg, i.p.) uygulanarak uyutuldu ve biyokimya incelemeleri için kalplerinden kan alınarak servikal dislokasyon ile öldürüldü. Hayvanların karın bölgesi açılarak ovaryum, uterus ve tuba uterinalleri alındı. Ovaryumlar ve tuba uterinaller sağ ve sol olmak üzere ayrıldı ve ayrı kaplara alındı. Ovaryumlar, formaldehit fiksatifinde 48 saat süre, tuba uterinaller ve uterüsler ise 24 saat süre ile fikse edildi. Fiksasyon işleminden sonra alınan dokulara uygun takip işlemi yapılarak parafin blokları hazırlandı. Parafin blokları hazırlanan dokuların her birinden 2µm kalınlığında seri kesitler alındı. Kesitlerde dokuların genel yapı ve özelliklerini ortaya koymaya yönelik Masson Trikrom, Peryodik Asit Schiff (PAS)-Hematoksilen (H) ve Hematoksilen-Eozin (H-E) ile boyandı.

Parafin bloklar hazırlamak için kullanılan doku takip yönteminin basamakları Tablo1 ve Tablo 2'de gösterilmiştir.

Tablo 1: Ovaryum için uygulanan doku takibi

Kimyasal madde	Uygulama süresi
➤ Formaldehit solüsyonunda fiksasyon	48 saat
➤ Yıkama (akar suda)	3 saat
➤ 70°'lik alkol	24 saat
➤ 80°'lik alkol	45 dakika
➤ 90°' lik alkol	45 dakika
➤ 96°' lik alkol I	15 dakika
➤ 96°' lik alkol II	10 dakika
➤ Ksilol I	10 dakika
➤ Ksilol II	10 dakika
➤ Parafin I	45 dakika
➤ Parafin I I	45 dakika
➤ Parafin I I I	60 dakika

Tablo 2: Tuba uterina ve uterus için uygulanan doku takibi

Kimyasal madde	Uygulama süresi
➤ Formaldehit solüsyonunda fiksasyon	24 saat
➤ Yıkama (akar suda)	2 saat
➤ 70°'lik alkol	24 saat
➤ 80°'lik alkol	45 dakika
➤ 90°' lik alkol	30 dakika
➤ 96°' lik alkol I	15 dakika
➤ 96°' lik alkol II	10 dakika
➤ Ksilol I	10 dakika
➤ Ksilol II	10 dakika
➤ Parafin I	60 dakika
➤ Parafin I I	60 dakika
➤ Parafin I I I	60 dakika

Kesitlerde dokuların genel özelliklerini ortaya koymaya yönelik Hematoksilen-Eozin (H-E), Masson Trikrom ve Peryodik Asit Schiff (PAS)-Hematoksilen (H) boyama yöntemleri Tablo 3, Tablo 4, Tablo 5,'de gösterilmiştir.

Tablo 3: Hematoksilen-Eozin boyama yöntemi

Kimyasal madde	Uygulama süresi
➤ Ksilol I	20 dakika
➤ Ksilol II	20 dakika
➤ 96° lik alkol I	5 dakika
➤ 96° lik alkol II	5 dakika
➤ 90° lik alkol	5 dakika
➤ 80°lik alkol	5 dakika
➤ 70°lik alkol	5 dakika
➤ Distile Su	5 dakika
➤ Hematoksilen	2 dakika
➤ Yıkama (akar suda)	5 dakika
➤ Eozin	5 dakika
➤ 70°lik alkol	3 dakika
➤ 80°lik alkol	3 dakika
➤ 90° lik alkol	3 dakika
➤ 96° lik alkol I	3 dakika
➤ 96° lik alkol II	3 dakika
➤ Ksilol I	20 dakika
➤ Ksilol II	20 dakika

Tablo 4: Masson Trikrom boyama yöntemi

Kimyasal madde	Uygulama süresi
➤ Ksilol I	20 dakika
➤ Ksilol II	20 dakika
➤ 96° lik alkol I	5 dakika
➤ 96° lik alkol II	5 dakika
➤ 90° lik alkol	5 dakika
➤ 80°lik alkol	5 dakika
➤ 70°lik alkol	5 dakika
➤ Distile Su	5 dakika
➤ Hematoksilen	1 dakika
➤ % 1 'lik glasiyal asetik asit	1 dakika
➤ Yıkama (akar suda)	5 dakika
➤ Asit fuksin	5 dakika
➤ Distile su	1 dakika
➤ Fosfomolibdik asit	5 dakika
➤ Light green	5 dakika
➤ Distile su	1 dakika
➤ % 1 'lik glasiyal asetik asit	10 saniye
➤ 70°lik alkol	1 dakika
➤ 80° lik alkol	1 dakika
➤ 90° lik alkol	1 dakika
➤ 96° lik alkol I	1 dakika
➤ 96° lik alkol II	1 dakika
➤ Ksilol I	5 dakika
➤ Ksilol II	5 dakika

Tablo 5: PAS-Hematoksilen (H) boyama yöntemi

Kimyasal madde	Uygulama süresi
➤ Ksilol I	20 dakika
➤ Ksilol II	20 dakika
➤ 96° lik alkol I	3 dakika
➤ 96° lik alkol II	3 dakika
➤ 90° lik alkol	3 dakika
➤ 80°lik alkol	3 dakika
➤ 70°lik alkol	3 dakika
➤ Distile su	1 dakika
➤ Periyodik asit	5 dakika
➤ Distile Su	2 dakika
➤ Schiff boyası	15 dakika
➤ Çesme suyu	2 dakika
➤ Hematoksilen	2 dakika
➤ Çesme suyu	2 dakika
➤ 70°lik alkol	2 dakika
➤ 80° lik alkol	2 dakika
➤ 90° lik alkol	2 dakika
➤ 96° lik alkol I	2 dakika
➤ 96° lik alkol II	2 dakika
➤ Ksilol I	5 dakika
➤ Ksilol II	5 dakika

3.5. İstatistiksel Yöntem

Verilerin analizi Windows için SPSS 18.0 paket programında yapıldı. Sürekli ölçümlü değişkenlerin dağılımının normale uygun olup olmadığı Shapiro Wilk testi ile araştırıldı. Normalite testinin sonuçlarına göre parametrik veya non parametrik testler uygulandı.

Kan plazması içerisindeki Creatin, LDH, ALP, AST ve ALT düzeyleri var olabilecek farkın önemliliği açısından parametrik (One Way Anova, Paired Sample t-testi) ve non-parametrik (Kruskal Wallis, Wilcoxon) testler ile araştırıldı.

$p < 0.05$ için sonuçlar istatistiksel olarak anlamlı kabul edildi.

4. BULGULAR

4.1. Histolojik Bulgular

4.1.1. Ovaryum için histolojik bulgular

Işık mikroskopik olarak kontrol ve deney gruplarını oluşturan sıçan ovaryumunda genel görünümü saptamak için Hemotoksilen-Eosin (H-E) boyası, Periyodik Asit Schiff (PAS)+Hemotoksilen (H) boyası ve Masson Trikrom boyası yapıldı.

1) **Kontrol grubu:** Kontrol grubunu oluşturan sıçan ovaryumları üzerinde yapılan mikroskopik incelemelerde organın normal histolojik yapıda olduğu görüldü (Şekil 5-7). Organın dışında tek katlı kübik epitel ile germinal epitel altında yoğun olarak bağ dokusu lifleri ve hücrelerinden oluşan tunika albuginea yapısı görüldü (Şekil 5b,5c,6b,7c). Ovaryumun korteksinde çeşitli sayıda ve tipte foliküllerin olduğu gözlemlendi (Şekil 5-7). Primordiyal foliküllerde içte oosit ve oositin çevresinde tek katlı yassı folikül hücreleri yer almıştı. Oosit büyük ökromatik bir nükleusa sahip olup nükleolusu belirgindi (Şekil 5b,5c,6b,7c). Primer foliküllerde oosit çevresinde tek katlı kübik şekilli granüloza hücrelerine sahip unilaminar folikül ve çok katlı kübik şekilli hücreleri olan multilaminar folikül yapıları gözlemlendi. Oosit ile granüloza hücreleri arasında zona pellusida yapısı görüldü (Şekil 5d,6c,6d). Sekonder foliküllerde oositin etrafında çok katlı epitel görünümündeki granüloza hücreleri ile oosit ve granüloza hücreleri arasında oluşan antrum yapısı ve zona pellusida belirgin olarak gözlemlendi. Sekonder foliküllerde granüloza hücreleri dışında teka folikülü oluşmaya başladığı görüldü (Şekil 5c,6d,7b,7c,7d). Graaf foliküllerinde çok tabakalı granüloza hücreleri arasında düzensiz boşluklar vardı. Bazı Graaf foliküllerinde boşluklar birleşerek tek bir boşluk (antrum) oluşturmuştu. Ayrıca antrumun iç kısımlarına doğru oosit ve granüloza hücrelerinin birlikte kümülüs ooforusu şekillendiği görüldü (Şekil 5f,6a). Folikülü dıştan saran teka folikülü iki tabakalı olarak gözlemlendi. Teka internada fibroblastlar, küçük kas demetleri ve kan damarları görüldü. Teka eksternada ise düz kas demetleri ile birlikte kollajen lifleri de gözlemlendi. Korteks tabakasında ayrıca korpus luteum gözlemlendi (Şekil 7d).

Ovaryumun medullasında kortekse göre daha az sayıda hücre olduğu görüldü. Medulladaki hücrelerin nükleusları merkezde olup sitoplazmaları ise bazofilik boyanmıştı. Ayrıca bağ dokusu hücreleri de görüldü. Bununla birlikte medulladaki lif ve kas demetleri de kortekse göre daha belirgin olarak gözlemlendi (Şekil 5a,6a,7a). PAS-H ile boyanmış kesitlerde sekonder ve Graaf foliküllerde PAS (+) zona pellusida yapısı belirgin olarak gözlemlendi (Şekil 6c,6d). Masson trikrom yöntemi ile boyanmış ovaryum kesitlerinde medullada, kortekste foliküllerin arasında ve tunika albuginea da yoğun bağ dokusu lifleri ayırt edildi. Bağ dokusu lifleri arasında kırmızıya boyanmış kas lifleri seyrek olarak gözlemlendi (Şekil 7a-d).

2) C vitamini grubu: C vitamini grubunu oluşturan sıçan ovaryumları üzerinde yapılan ışık mikroskopik incelemelerde C vitamini uygulanmış sıçanlardan elde edilen H-E, Masson trikrom ve PAS-H boyası uygulanan ovaryum kesitlerinin yapısal özelliklerinin kontrol grubu ile benzer olduğu görüldü. Ovaryumun dışında tek katlı kübik germinal epitel yapısı ve altında tunika albuginea yer almıştı (Şekil 8e,10b). H-E ile boyanmış kesitlerde ovaryum korteksinde bulunan primordiyal, primer, sekonder ve Graaf foliküllerin yapısı ve sayıları kontrol grubuyla benzerdi. Foliküllerin içerisinde bulunan oosit normal yapıda olup büyük nükleuslu ve nükleolusu belirgin halde gözlemlendi. Oositin etrafını saran granüloza hücreleri ve teka tabakalarında dejenerasyon gözlemlenmedi ayrıca medullada bulunan stromal hücrelerde herhangi bir dejenerasyon görülmedi (Şekil 8a-f). PAS-H ile boyanmış ovaryum kesitlerinde sekonder ve Graaf foliküllerde PAS (+) zona pellusida belirgin olarak gözlemlendi (Şekil 9b,9c). Masson trikrom ile boyanmış ovaryum kesitlerinde bağ dokusu lifleri medullada, kortekste foliküllerin arasında ve tunika albuginea da belirgin şekilde yeşil renkte gözlemlendi. Ayrıca kas lifleri de kırmızı renkte gözlemlendi (Şekil 10a-d).

3) *Ganoderma lucidum*: *Ganoderma lucidum* grubunu oluşturan sıçan ovaryumları üzerinde yapılan ışık mikroskopik incelemelerde H-E, Masson trikrom ve PAS+H ile boyanan ovaryum kesitlerinde, ovaryumu dıştan saran germinal epitel tek katlı kübik hücrelerden oluşmaktaydı. Germinal epitelin altında tunika albuginea yer

almıştı. Genel görüntü kontrol grubuna çok yakındı (Şekil 11-13). H-E ile boyanmış kesitlerde ovaryumda herhangi bir histopatolojik bulgu görülmedi. Primordiyal, primer, sekonder ve Graaf foliküllerin yapısı ve sayıları kontrol grubuyla benzerdi. Foliküllerin içerisinde bulunan oosit normal yapıda olup büyük nükleuslu ve nükleolusu belirgin halde gözlemlendi. Oositin etrafını saran granüloza hücreleri, kümülüs ooforus ve teka tabakalarında dejenerasyon gözlenmedi. Korpus luteum yapısı normal görüldü ayrıca medullada bulunan stromal hücrelerde herhangi bir dejenerasyon görülmedi (Şekil 11a-f). PAS-H ile boyanmış ovaryum kesitlerinde sekonder ve Graaf foliküllerde (PAS) (+) zona pellusida belirgin ve kontrol grubuna yakın görünümde gözlemlendi (Şekil 12c-d). Masson trikrom ile boyanmış ovaryum kesitlerinde bağ dokusu lifleri medullada, kortekste foliküllerin arasında ve tunika albuginea da belirgin şekilde yeşil renkte kontrol grubuna yakın özellikte gözlemlendi. Ayrıca kas lifleri de kırmızı renkte gözlemlendi (Şekil 13a-d).

4) *Ganoderma lucidum*+ C vitamini grubu: *Ganoderma lucidum*+ C vitamini grubunu oluşturan sıçan ovaryumlarının yapılan ışık mikroskopik incelemelerinde H-E, Masson trikrom ve PAS+H ile boyanan ovaryum kesitlerinde ovaryumu dıştan saran germinal epitel tek katlı kübik hücrelerden oluşmaktaydı. Germinal epitelin altında tunika albuginea yer almıştı. Genel görüntü normale çok yakındı. Herhangi bir dejenerasyon görülmedi (Şekil 14a-c,15a,16a,b). H-E ile boyanmış kesitlerde ovaryumda herhangi bir histopatolojik bulgu görülmedi. Primordiyal, primer (unilaminar folikül ve multinaminar folikül), sekonder ve Graaf foliküllerin yapısı ve sayıları kontrol grubuyla benzerdi. Foliküllerin içerisinde bulunan oosit normal yapıda olup büyük nükleuslu ve nükleolusu belirgin halde gözlemlendi. Oositin etrafını saran granüloza hücreleri, kümülüs ooforus ve teka tabakalarında (teka interna ve teka eksterna) dejenerasyon gözlenmedi. Korpus luteum yapısı normal görüldü ayrıca medullada bulunan stromal hücrelerde herhangi bir dejenerasyon görülmedi. (Şekil 14a-f). PAS-H ile boyanmış ovaryum kesitlerinde sekonder ve Graaf foliküllerde (PAS) (+) zona pellusida oldukça belirgin ve kontrol grubuna yakın görünümde gözlemlendi (Şekil 15b-d). Masson trikrom ile boyanmış ovaryum kesitlerinde bağ dokusu lifleri medullada, kortekste foliküllerin arasında ve tunika albuginea da belirgin şekilde yeşil

renkte kontrol grubuna yakın özellikte gözlendi. Ayrıca kas lifleri de kırmızı renkte gözlendi (Şekil 16a-d).

4.1.2. Tuba uterina için histolojik bulgular

Işık mikroskopik olarak kontrol ve deney gruplarını oluşturan sıçanların tuba uterinalarında genel görünümü saptamak için preparatlarda Hemotoksilen-Eosin (H-E) boyası, Periyodik Asit Schiff (PAS)+H boyası ve Masson Trikrom boyası yapıldı.

1) Kontrol grubu: Kontrol grubunun yapılan mikroskopik incelemelerinde tuba uterinanın kesitleri incelendiğinde, genel görüntüde tunika mukoza lümen içine kıvrımlar yaparak tuba uterinanın ampullaya özgü labirent görünümünü almıştı. Tunika mukoza katmanları içerisindeki epitelin tek katlı kinosilyalı prizmatik olduğu, lamina propriyanın epitel altında ince bir katman halinde olduğu görüldü. Epitelde çekirdekler hücre şekline uyumlu ve genelde bazalde yerleşik oval şekilli idi. Epitelde bulunan kinosilya yapıları ve salgı hücreleri görüldü. Yapılan PAS+H boyası ile bazal lamina çok iyi gözlendi. Tunika muskularis genelde sirküler uzanım gösteriyordu ve tunika seroza tabakasının mezotel yapısı net olarak görüldü (Şekil 17a-f).

2) C vitamini grubu: C vitamini grubunun yapılan mikroskopik incelemelerinde tuba uterinanın kesitleri incelendiğinde, genel görüntüde tunika mukoza, tunika muskularis ve tunika seroza tabakaları kontrol grubuna yakın olarak gözlendi. Epitel ve kinosilya yapıları düzgün olarak gözlendi. Yapılan PAS+H boyası ile görülen bazal lamina normal gözlendi (Şekil 18a-f).

3) *Ganoderma lucidum* grubu: *Ganoderma lucidum* grubunun yapılan mikroskopik incelemelerinde tuba uterinanın kesitleri incelendiğinde, genel görüntüde tunika mukoza tabakasındaki tek katlı kinosilyalı prizmatik epitel ve kinosilyalar normale yakın görüldü. Tunika muskularis ve tunika seroza tabakalarında herhangi bir

dejenerasyon görülmedi.Yapılan PAS+H boyası ile görülen (PAS) (+) bazal lamina normal gözlendi (Şekil 19a-f).

4) *Ganoderma lucidum*+ C vitamini grubu : *Ganoderma lucidum*+ C vitamini grubunun yapılan mikroskopik incelemelerinde tuba uterinanın kesitleri incelendiğinde, genel görüntüde tunika mukoza tabakasındaki tek katlı kinosilyalı prizmatik epitel ve kinosilyalar kontrol grubuna yakın olarak görüldü. Tunika muskularis tabakasında herhangi bir dejenerasyon görülmedi. Tunika seroza tabakalarındaki mezotel yapısı normale yakın olarak görüldü.Yapılan PAS+H boyası ile görülen (PAS) (+) bazal lamina normal olarak gözlendi (Şekil 20a-f).

4.1.3. Uterus için histolojik bulgular

Işık mikroskopik olarak kontrol ve deney gruplarını oluşturan sıçan uterusunun genel görünümünü saptamak için preparatlarda Hemotoksilen-Eosin (H-E) boyası, Periyodik Asit Schiff (PAS)+H boyası ve Masson Trikrom boyası yapıldı.

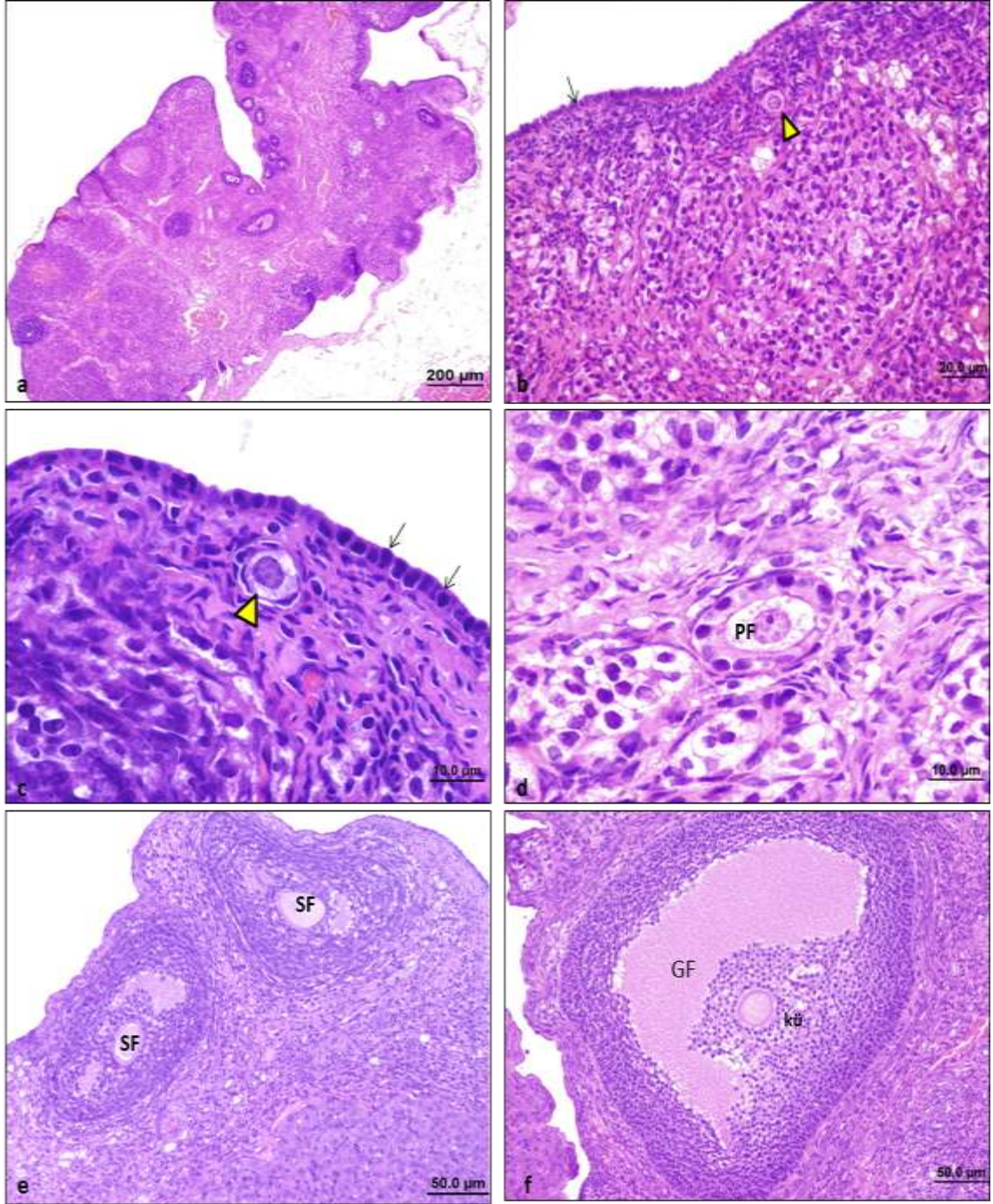
1) Kontrol grubu: Kontrol grubunun yapılan mikroskopik incelemelerinde uterusun kesitleri incelendiğinde, genel görüntüde tunika mukoza (endometriyum) tabakasına ait lamina epitelyalis kısmında tek katlı kinosilyalı prizmatik epitel yapısı görüldü. Lamina propria tabakasında uterus bezleri (endometriyal bezler) ve etrafındaki PAS pozitif bazal lamina gözlendi. Endometriyumdaki stratum fonksiyonalis ve stratum bazalis kısımları ayırt edildi. Uterusun en kalın tabakası olan tunika muskularis (miyometriyum) tabakasında düz kas hücre demetleri görüldü. Mezotelle örtülü tunika seroza (perimetriyum) tabakası normal yapıda gözlendi (Şekil 21a-f).

2) C vitamini grubu: C vitamini grubunun yapılan mikroskopik incelemelerinde uterusun kesitleri incelendiğinde, genel görüntüde tunika mukoza (endometriyum) ve uterus bezleri (endometriyal bezler) normale yakın gözlendi. Tunika muskularis

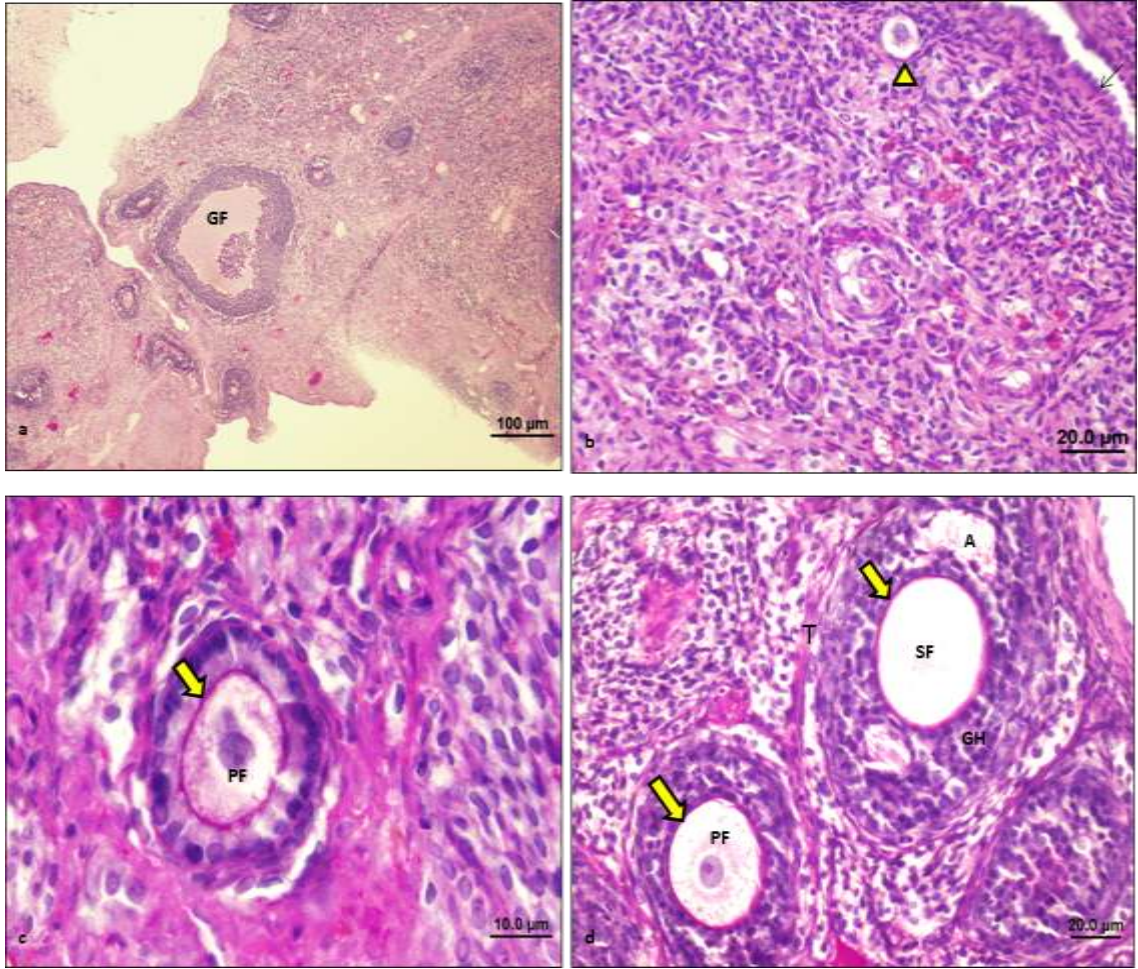
(miyometriyum) ve mezotelle örtülü tunika seroza (perimetriyum) tabakası kontrol grubuna benzer yapıda gözlendi (Şekil 22a-b).

3) *Ganoderma lucidum* grubu: *Ganoderma lucidum* grubunun yapılan mikroskopik incelemelerinde uterusun kesitleri incelendiğinde, genel görüntüde tunika mukoza (endometriyum), tunika muskularis (miyometriyum) ve tunika seroza (perimetriyum) tabakası kontrol grubuna yakın gözlendi. Normale yakın tek katlı kinosilyalı prizmatik epitel ve endometriyal bezler gözlendi (Şekil 23a-f).

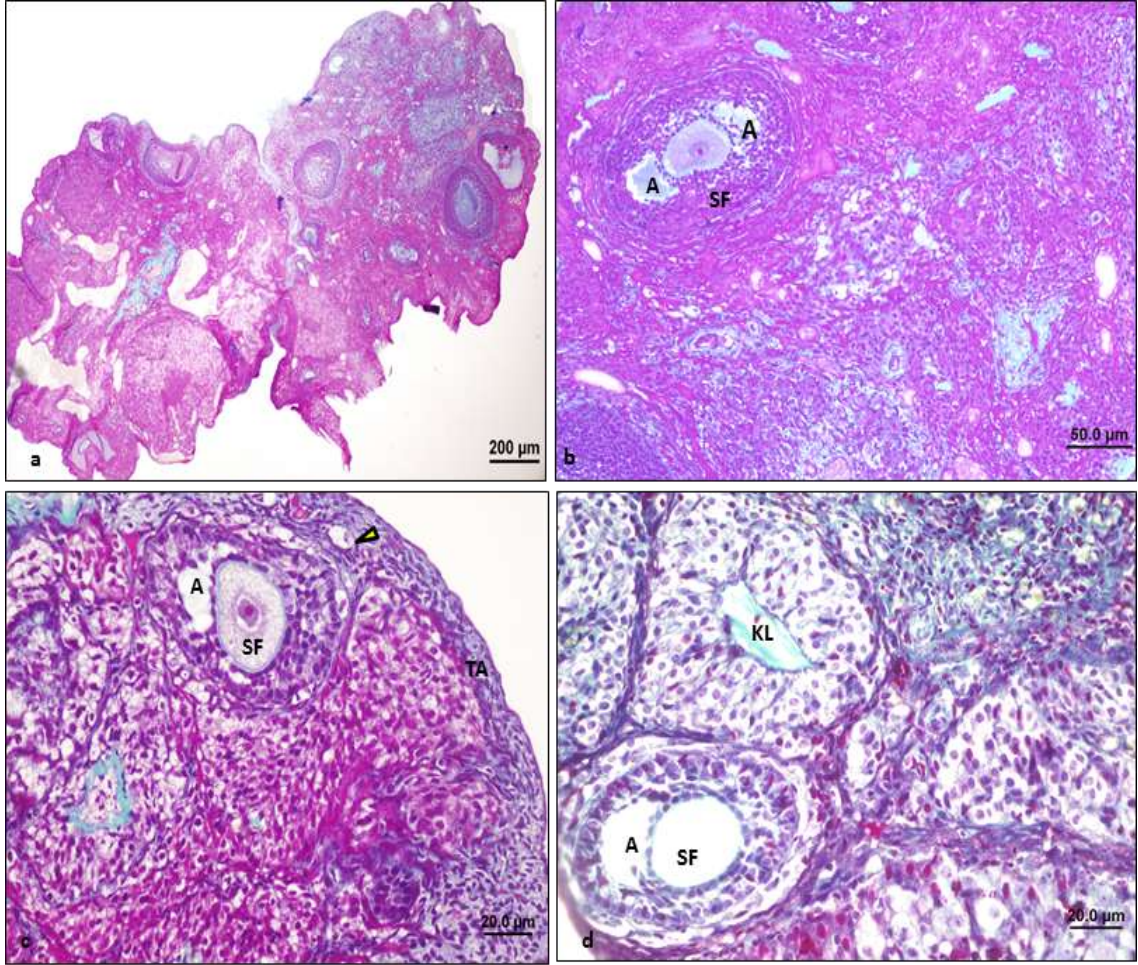
4) *Ganoderma lucidum*+C vitamini grubu: *Ganoderma lucidum*+C vitamini grubunun yapılan mikroskopik incelemelerinde uterusun kesitleri incelendiğinde, genel görüntüde tunika mukoza (endometriyum) tabakasına ait lamina epitelyalis kısmında tek katlı kinosilyalı prizmatik epitel normale yakın görüldü. Lamina propria tabakasında uterus bezleri (endometriyal bezler) ve etrafındaki miyoepitel hücreleri kontrol grubuna benzer özellikte gözlendi. Tunika muskularis (miyometriyum) tabakasında düz kas hücre demetleri ve mezotelle örtülü tunika seroza (perimetriyum) tabakası normale yakın gözlendi (Şekil 24a-f).



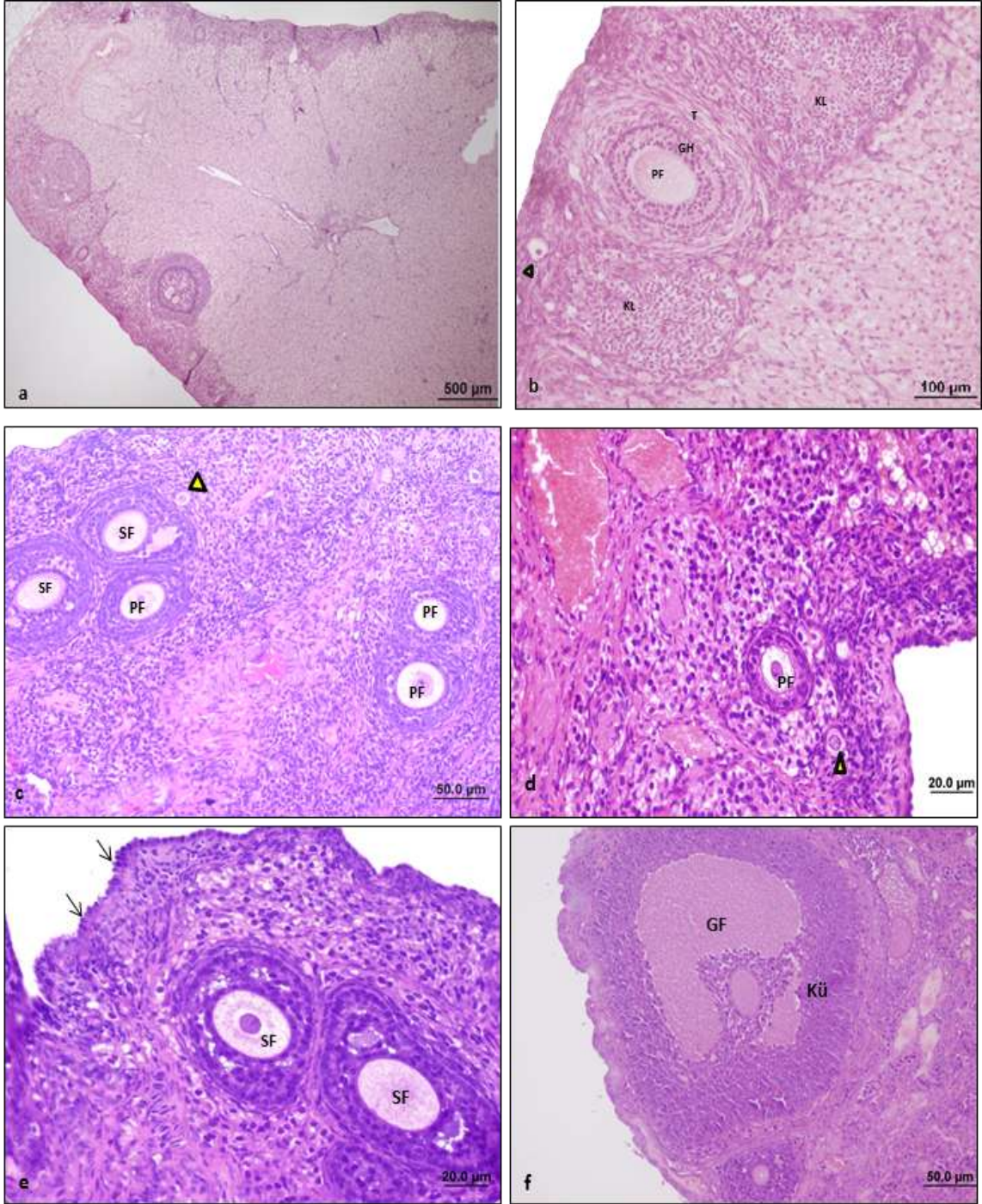
Şekil 5: Kontrol grubu (HE): Siçan ovaryumlarının ışık mikroskopik görüntüsü. a: Ovaryumun genel görüntüsü (bar:200 µm). b,c: Normal yapıdaki germinal epitel yapısı (→) ve primordiyal folikül (►) (bar:20.0µm, bar:10.0µm). d: Unilaminar primer folikül (PF) (bar:10.0µm). e: Sekonder folikül (SF). f: Kümüls ooforus hücreleriyle (kü) birlikte Graaf folikülü (GF) gözlenmekte (bar:50.0µm).



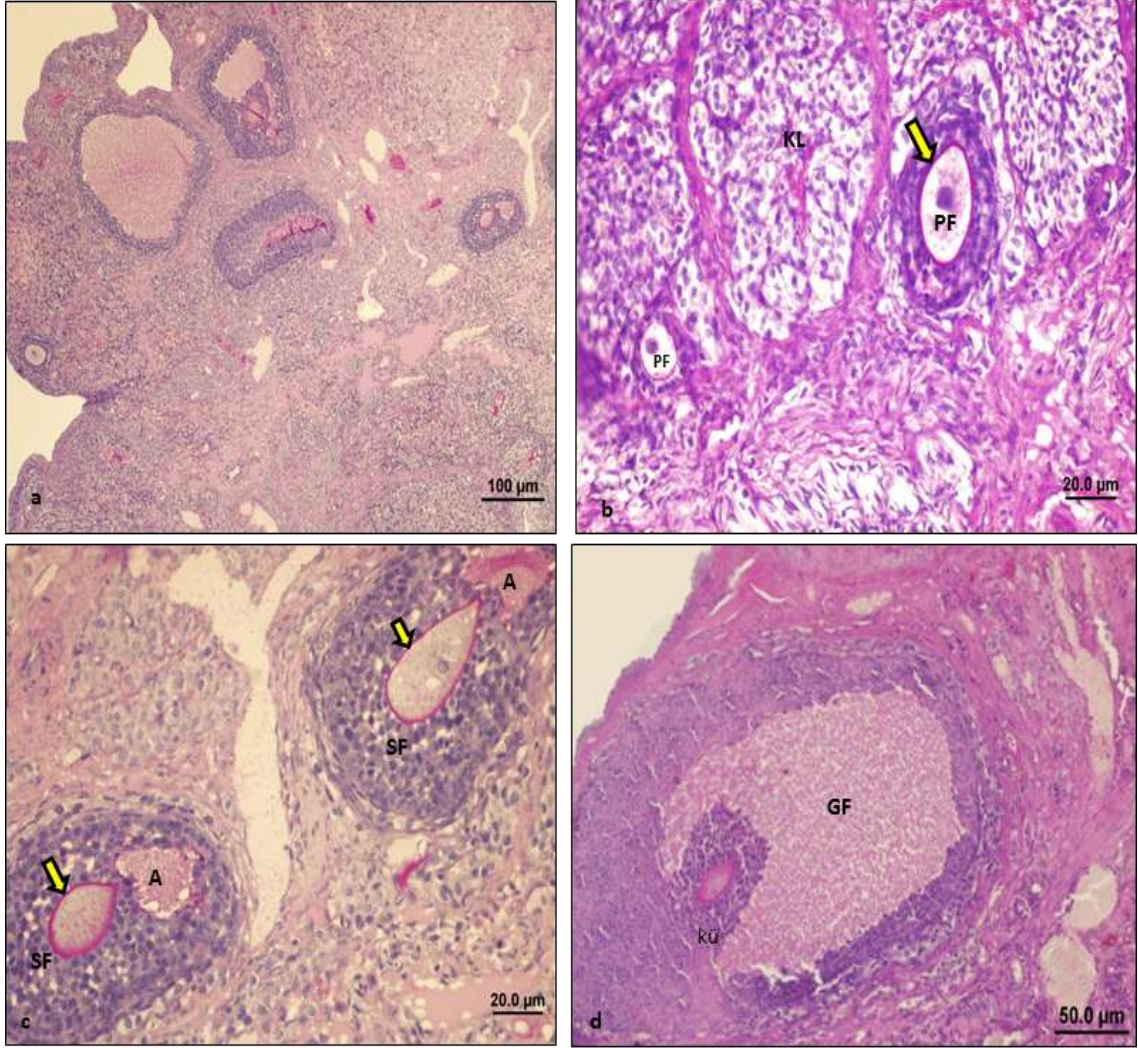
Şekil 6: Kontrol grubu (PAS+H): Sıçan ovaryumlarının ışık mikroskopik görüntüsü. a: Ovaryumun genel görüntüsü ve Graaf folikülü yapısı (GF) (bar:100 µm). b: Normal görünümdeki germinal epitel yapısı (→), primordiyal folikül (▴) (bar:20.0µm), c,d: Unilaminar primer folikül (PF), PAS pozitif zona pellusida (→), sekonder folikül (SF), antrum (A), teka interna ve ekstema (T) tabakası ve granüloza hücreleri (GH) gözlenmekte (bar:10.0µm, bar:20.0µm).



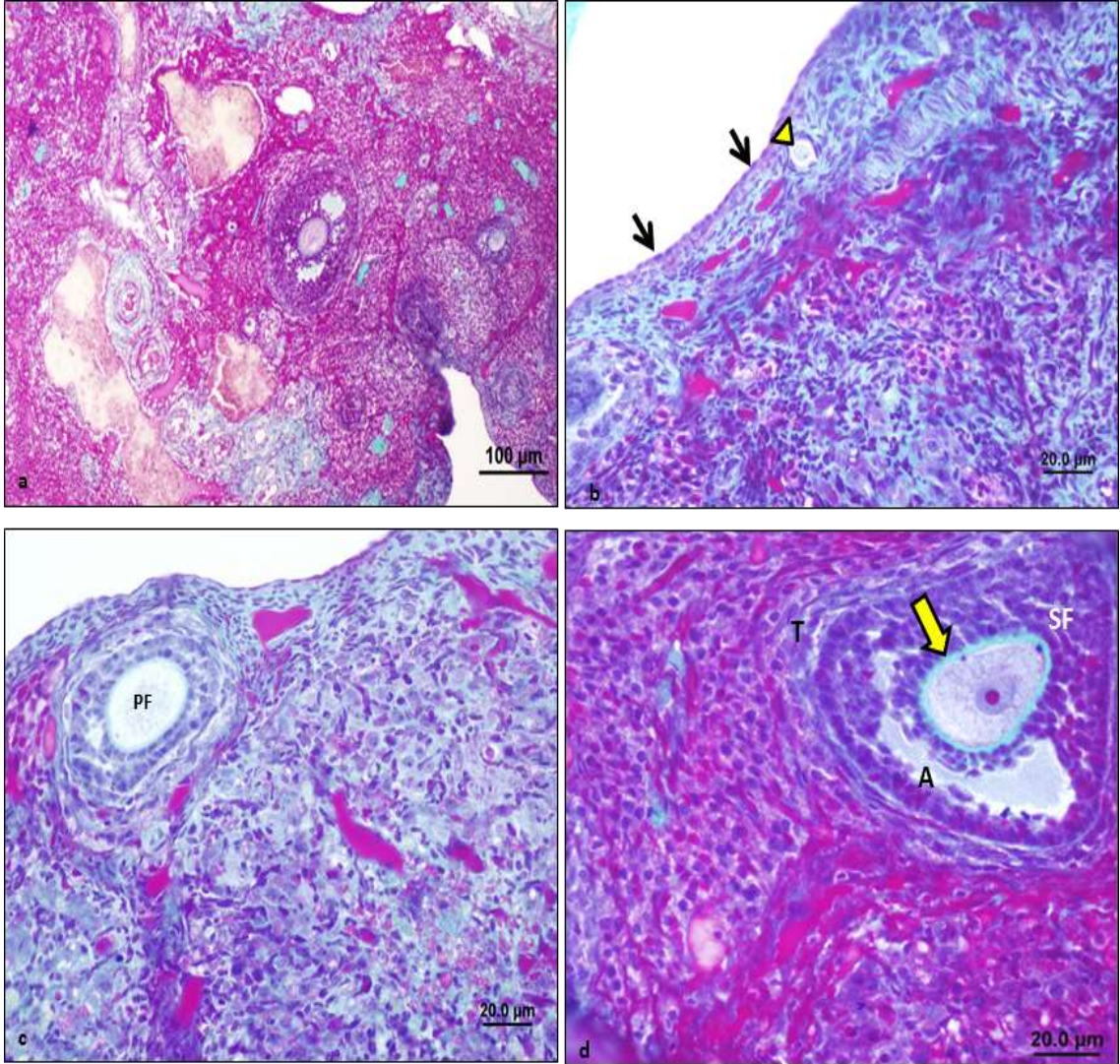
Şekil 7: Kontrol grubu (Masson trikrom): Sıçan ovaryumlarının ışık mikroskopik görüntüsü. a: Ovaryumun genel görüntüsü (bar:200 µm). b,c,d: Normal görünümlü sekonder folikül (SF) yapısı, antrum (A), tunika albuginea (TA), primordiyal folikül (►) ve korpus luteum (KL) yapısı gözlenmekte (bar: 50.0µm, bar: 20.0µm).



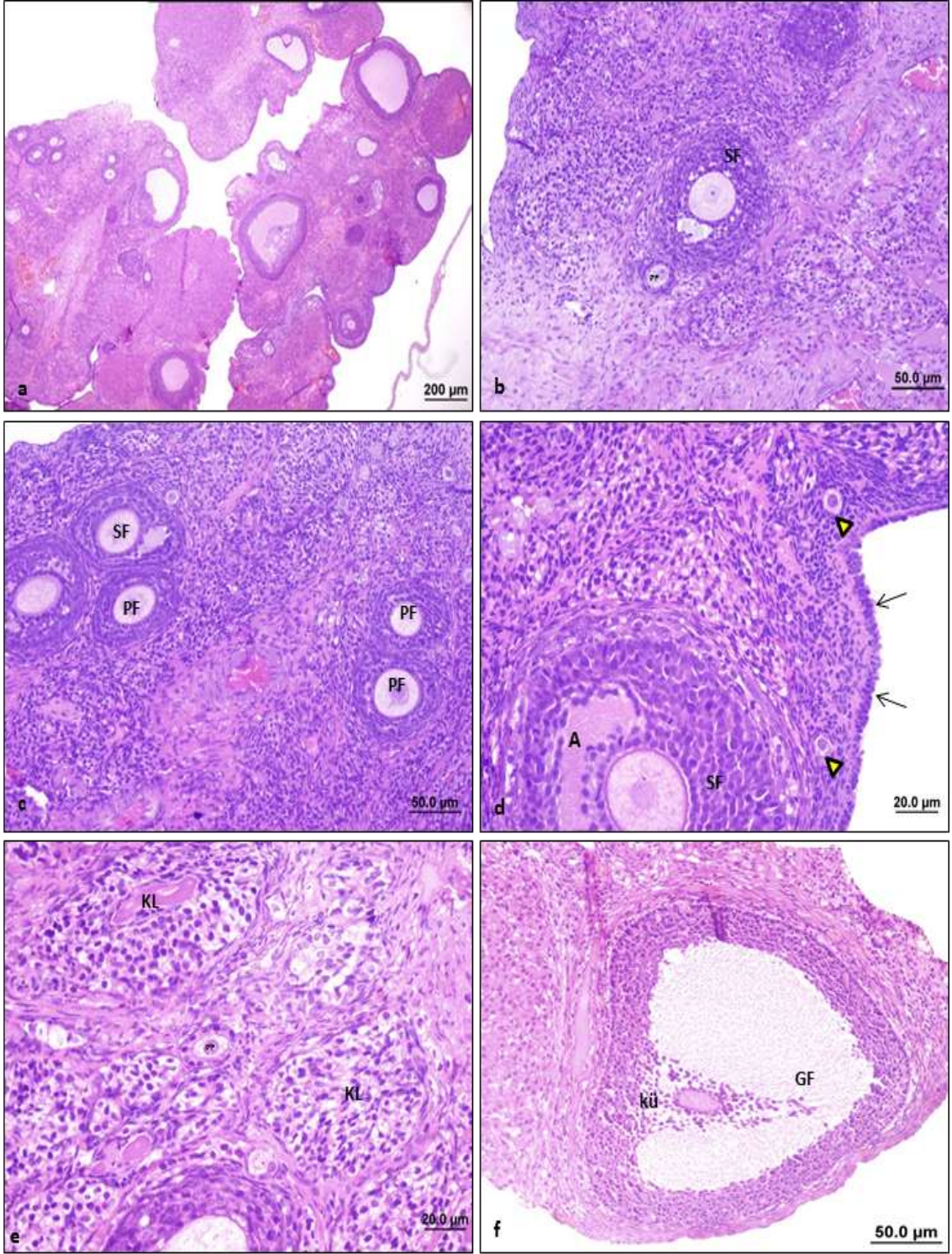
Şekil 8: C vitamini grubu (HE): 100mg/kg C vitamini verilmiş sıçan ovaryumlarının ışık mikroskopik görüntüsü. a: Ovaryum ve kortekste yer alan folikül yapılarının genel görünümü (bar:500µm). b,c,d,e: Normal görünümlü primordiyal folikül (▶) unilaminar ve multilaminar primer folikül (PF), granüloza hücreleri (GH), teka eksterna ve interna tabakası (T), ve sekonder folikül (SF) (bar:100µm, bar:20.0µm, bar:50.0µm). f: Kümülüs ooforus (kü) hücreleriyle birlikte Graaf folikülü (GF) yapısı gözlenmekte (bar:50.0µm).



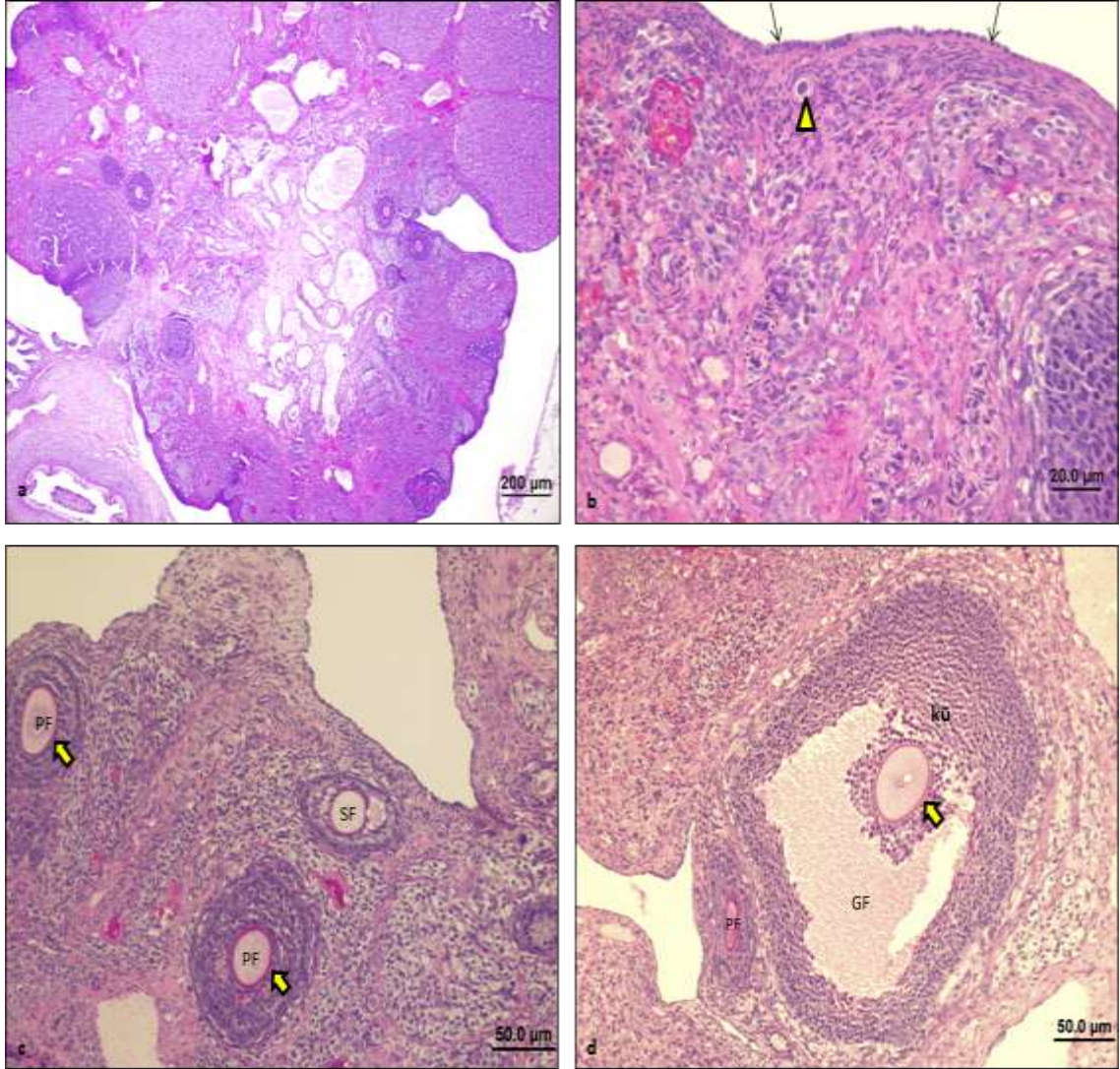
Şekil 9: C vitamini grubu (PAS+H): 100mg/kg C vitamini verilmiş sıçan ovaryumlarının ışık mikroskopik görüntüsü. a: Ovaryum ve kortekste yer alan folikül yapılarının genel görünümü (bar:100µm). b:Normal görünümlü unilaminar ve multilaminar primer folikül (PF), korpus luteum (KL) (bar:20.0µm). c: Sekonder folikül (SF), antrum (A), PAS pozitif zona pellusida (→) yapısı (bar:20.0µm). d: Kümülüs ooforus (kü) hücreleriyle birlikte Graaf folikülü (GF) yapısı gözlenmekte (bar:50.0µm).



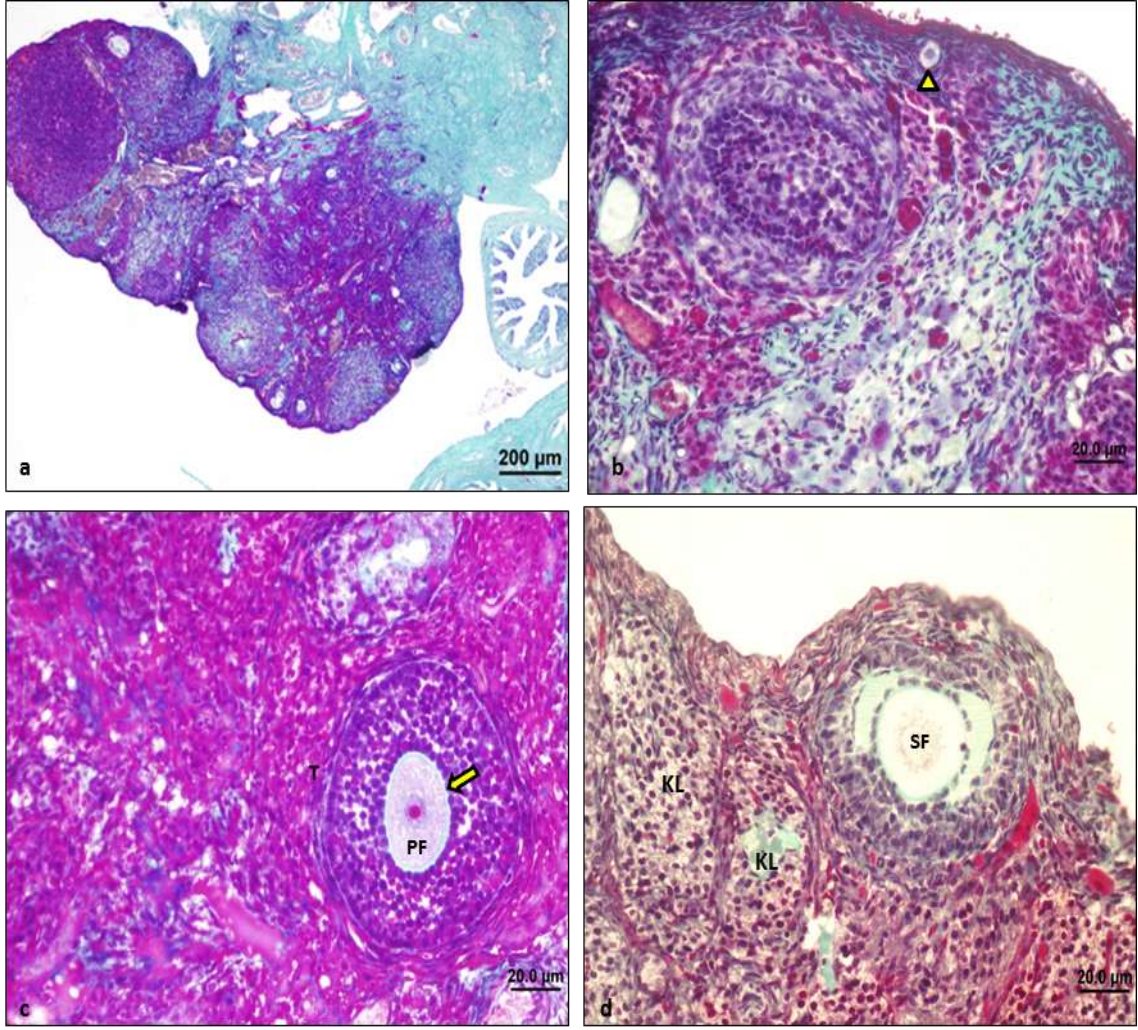
Şekil 10: C vitamini grubu (Masson trikrom): 100mg/kg C vitamini verilmiş sıçan ovaryumlarının ışık mikroskopik görüntüsü. a:Ovaryum ve kortekste yer alan folikül yapılarının genel görünümü (bar:100µm). b:Normal görünümlü germinal epitel yapısı (→), primordiyal folikül (►) (bar:20.0µm). c:Multilaminar primer folikül (PF) (bar:20.0µm), d:Sekonder folikül (SF), antrum (A), zona pellusida (→) yapısı, teka interna ve eksterna tabakası (T) gözlenmekte (bar:20.0µm).



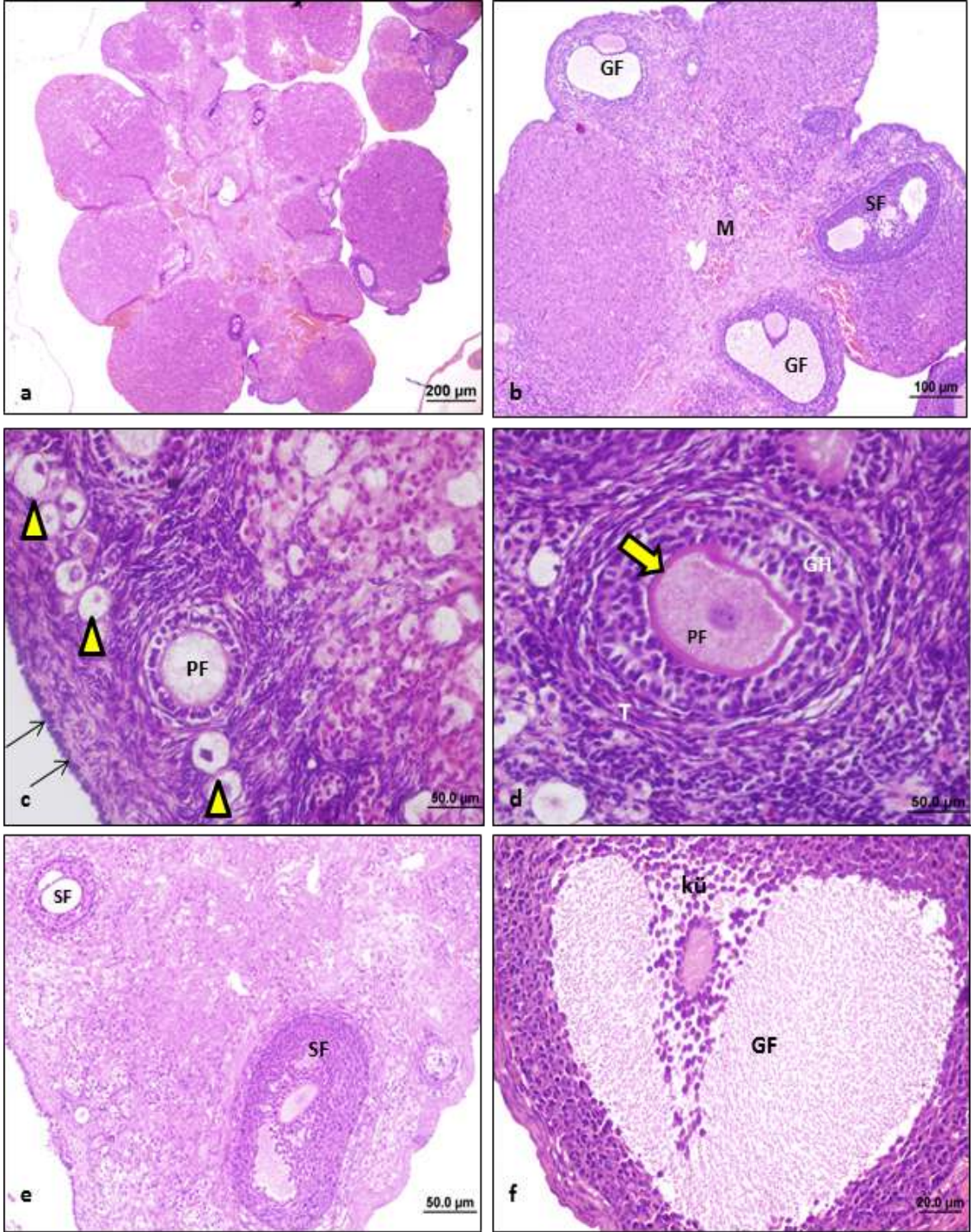
Şekil 11: *Ganoderma lucidum* grubu (HE): 600mg/kg *Ganoderma lucidum* verilmiş sıçan ovaryumlarının ışık mikroskopik görüntüsü. a: Ovaryum ve kortekste yer alan folikül yapılarının genel görünümü (bar:100µm). b,c,d:Normale yakın görünümlü unilaminar ve multilaminar primer folikül (PF), sekonder folikül (SF), antrum (A), germinal epitel (→), primordiyal folikül (▶) (bar:50.0µm, bar:20.0µm). e:Korpus luteum (KL) yapısı (bar:20.0µm). f:Kümüls ooforus hücreleri (kü) ile birlikte Graaf folikülü (GF) yapısı gözlenmekte (bar:50,0µm).



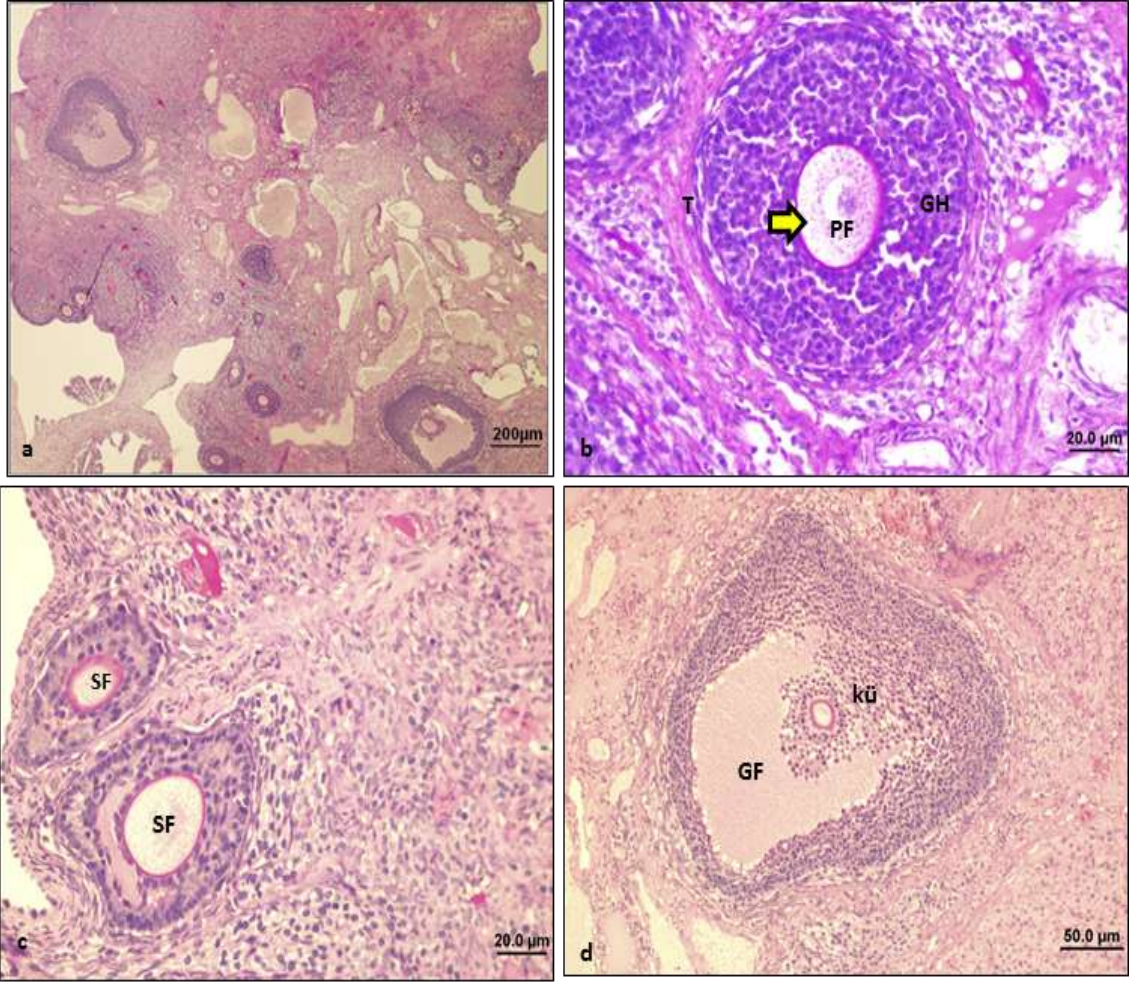
Şekil 12: *Ganoderma lucidum* grubu (PAS+H): 600mg/kg *Ganoderma lucidum* verilmiş sıçan ovaryumlarının ışık mikroskopik görüntüsü. a:Ovaryum ve kortekste yer alan folikül yapılarının genel görünümü (bar:200µm). b:Normale yakın görünümlü primordiyal folikül (►), germinal epitel yapısı (→) (bar:20.0µm). c,d:Multilaminar primer folikül (PF), sekonder folikül (SF), PAS pozitif zona pellusida yapısı (►), kümülüs ooforus hücreleri (kü) ile birlikte Graaf folikülü (GF) gözlenmekte (bar:50.0µm).



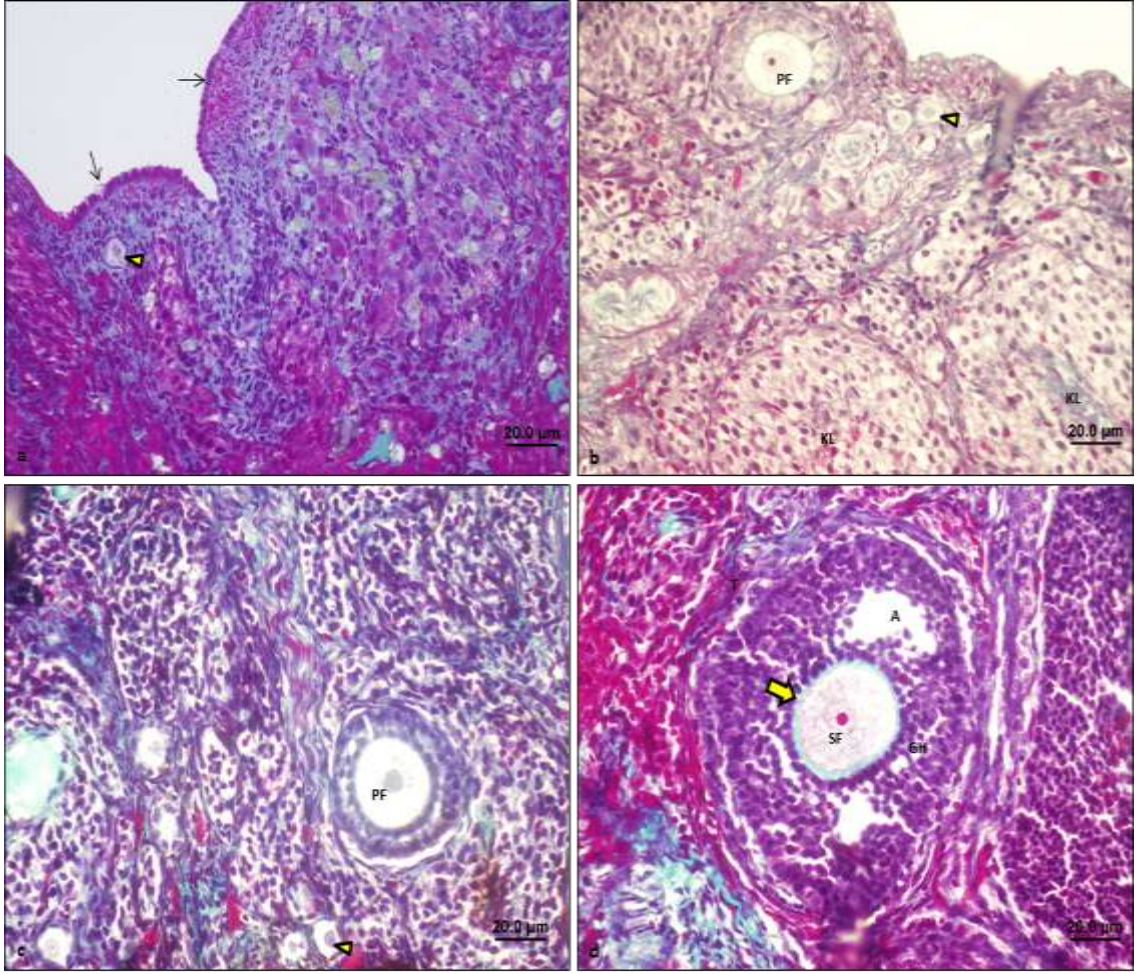
Şekil 13: *Ganoderma lucidum* grubu (Masson trikrom): 600mg/kg *Ganoderma lucidum* verilmiş sıçan ovaryumlarının ışık mikroskopik görüntüsü. a:Ovaryum ve kortekste yer alan folikül yapılarının genel görünümü (bar:200µm). b:Normale yakın görümlü primordiyal folikül (►) (bar:20.0µm). c:Multilaminar primer folikül (PF), teka interna ve eksterna tabakası (T), zona pellusida (→) yapısı (bar:20,0 µm). d:Sekonder folikül (SF) ve korpus luteum (KL) yapıları gözlenmekte (bar:20.0µm).



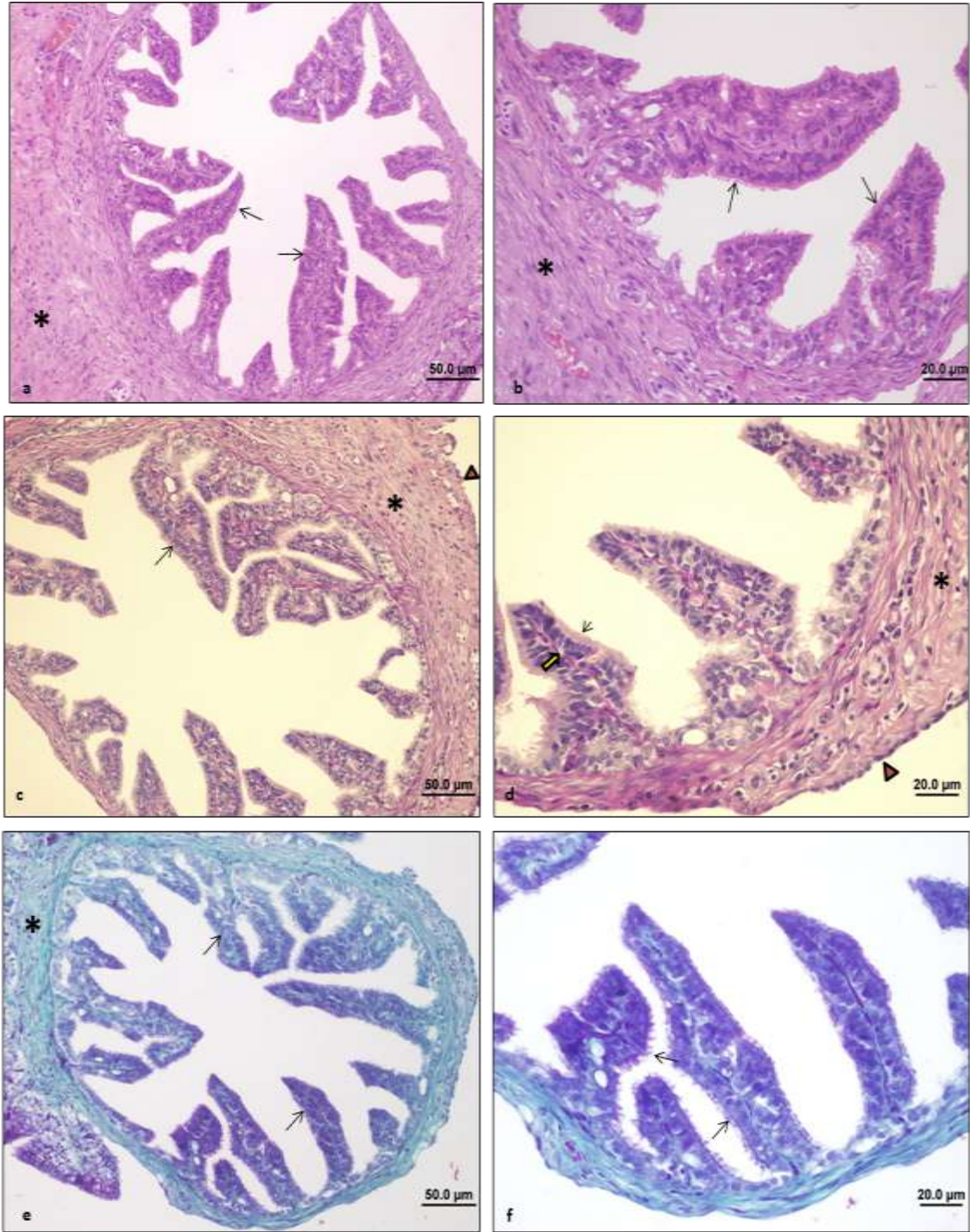
Şekil 14: *Ganoderma lucidum*+C vitamini grubu (HE): 600mg/kg *Ganoderma lucidum* ve 100mg/kg C vitamini verilmiş sıçan ovaryumlarının ışık mikroskopik görüntüsü. a:Ovaryum ve kortekste yer alan folikül yapılarının genel görünümü (bar:200µm). b:Normale yakın görünümlü ovaryum korteksi ve medullası (M), sekonder folikül (SF) ve Graaf folikülü (GF) yapısı (bar:100 µm). c:Germinal epitel (→), primordiyal folikül (▶), unilaminar primer folikül (PF) yapısı (bar:50.0µm). d:Multilaminar primer folikül (PF), granuloza hücreleri (GH), teka interna ve eksterna tabakası (T), zona pellucida (→) yapısı (bar:50.0 µm). e:Sekonder folikül yapıları (SF) (bar:50.0 µm). f:Kümüls ooforus hücreleri (kü) ile birlikte Graaf folikülü (GF) yapısı gözlenmekte (bar:20.0µm).



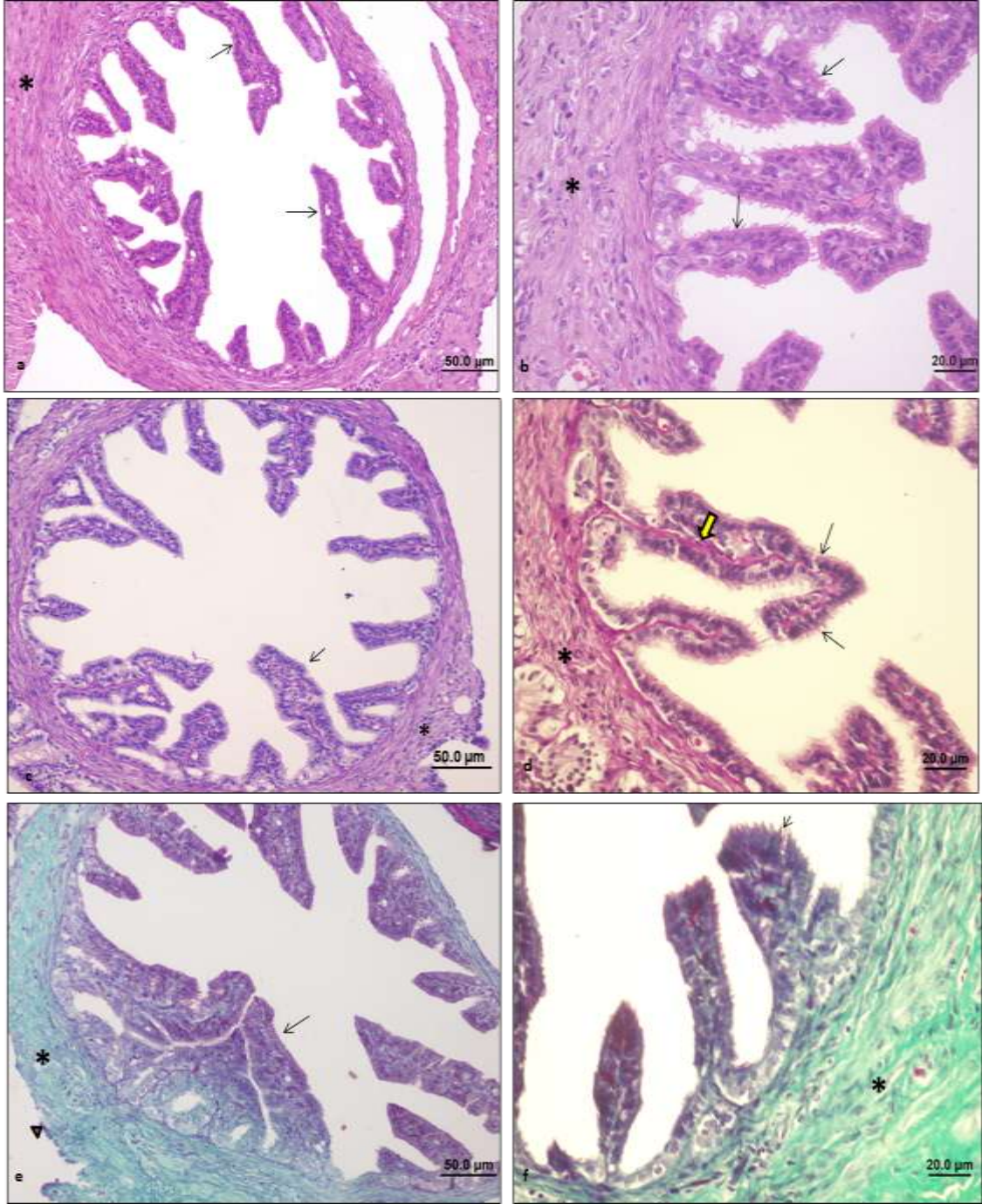
Şekil 15: *Ganoderma lucidum*+C vitamini grubu (PAS+H): 600mg/kg *Ganoderma lucidum* ve 100mg/kg C vitamini verilmiş sıçan ovaryumlarının ışık mikroskopik görüntüsü. a:Ovaryum ve kortekste yeralan folikül yapılarının genel görünümü (bar:200µm). b:Normale yakın görümlü multilaminar primer folikül (PF), granüloza hücreleri (GH), teka interna ve eksterna tabakası (T), zona pellusida (→) yapısı (bar:20.0 µm). c:Sekonder folikül (SF) yapısı (bar:20.0µm). d:Kümüllüs ooforus hücreleri (kü) ile birlikte Graaf folikülü (GF) yapısı gözlenmekte (bar:50.0µm).



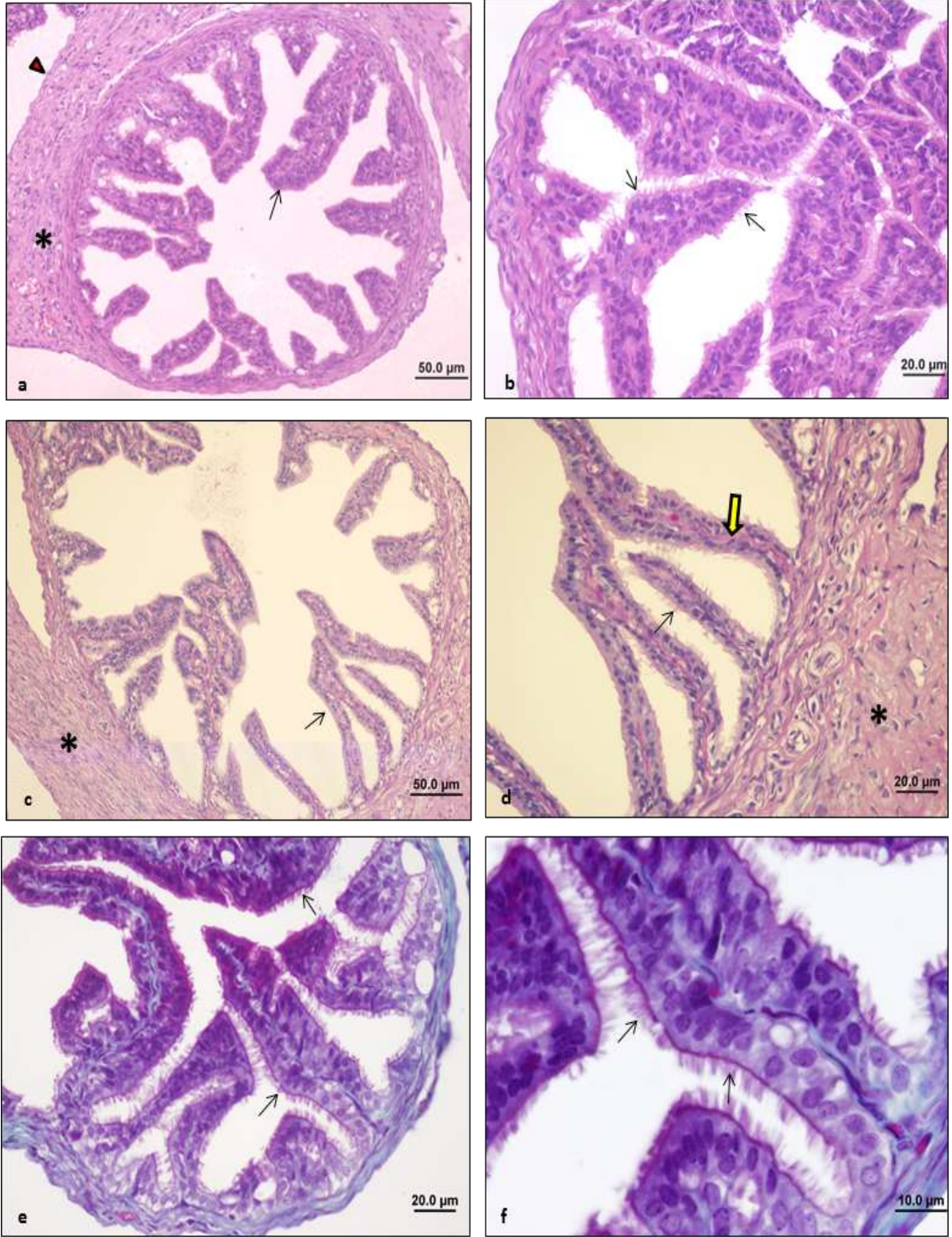
Şekil 16: *Ganoderma lucidum*+C vitamini grubu (Masson trikrom): 600mg/kg *Ganoderma lucidum* ve 100mg/kg C vitamini verilmiş sıçan ovaryumlarının ışık mikroskopik görüntüsü. a,b,c:Normale yakın görünümlü germinal epitel yapısı (→), primordiyal folikül (▶), unilaminar ve multilaminar primer folikül (PF), korpus luteum yapısı (KL) d: Sekonder folikül (SF), granüloza hücreleri (GH), antrum (A), teka intema ve ekstema tabakası (T), zona pellusida (→) gözlenmekte (bar:20.0µm).



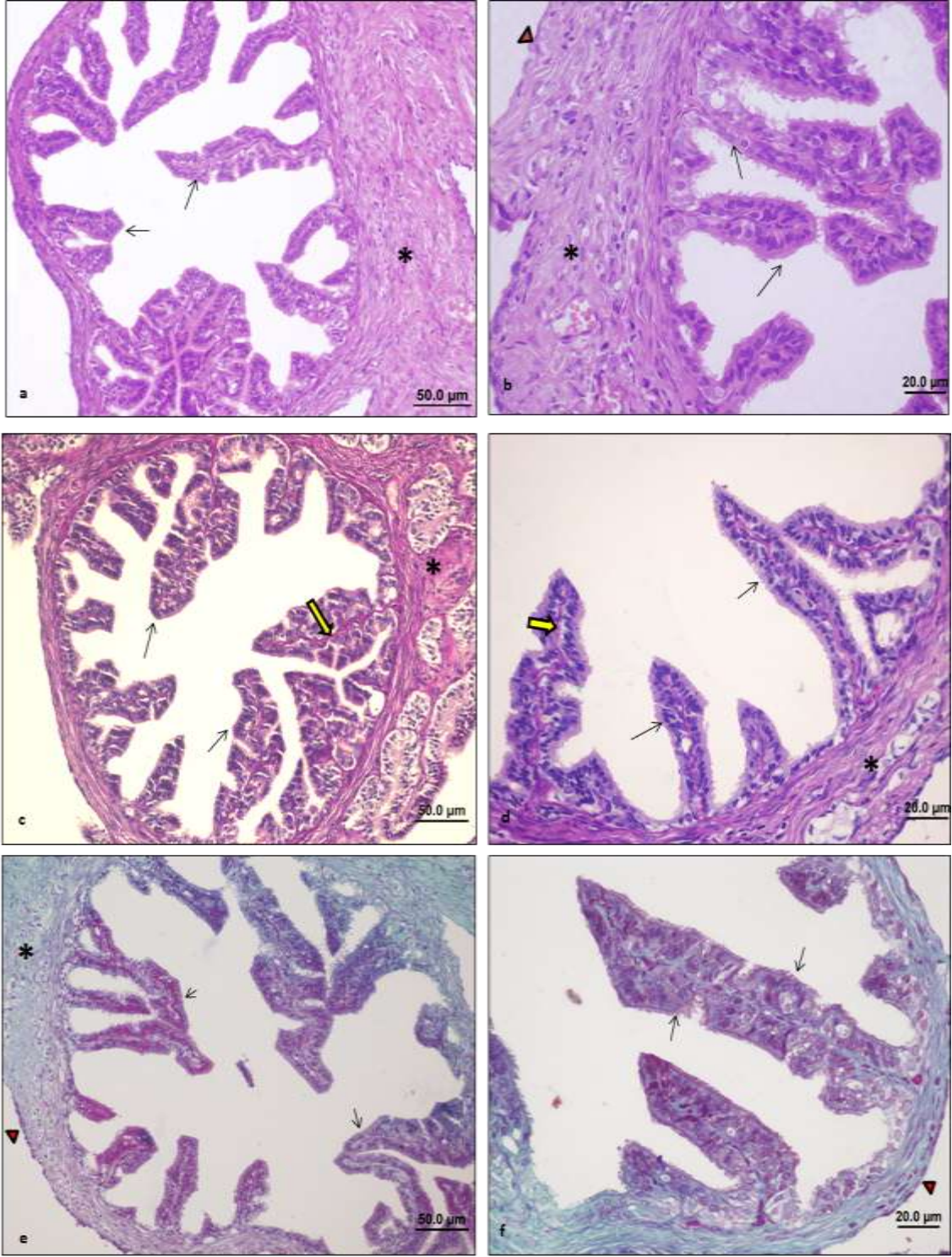
Şekil 17: Kontrol grubu tuba uterina kesiti: Siçan tuba uterinasının ışık mikroskopik görüntüsü. a,b:Normal görünümlü tunika mukoza tabakası, tek katlı kinosilyalı prizmatik epitel yapısı, kinosilya yapıları (→) ve tunika muskularis (*) tabakaları (bar:50.0µm, bar:20.0µm) (HE). c,d:Normal görünümlü tunika mukoza tabakası, tek katlı kinosilyalı prizmatik epitel yapısı, kinosilya yapıları (→), tunika muskularis (*) ve tunika seroza (▶) tabakaları, PAS pozitif bazal lamina yapısı (→) (bar:50.0µm, bar:20.0µm) (PAS+H). e,f:Normal görünümlü tunika mukoza tabakası, tek katlı kinosilyalı prizmatik epitel yapısı ile kinosilya yapıları (→) ve tunika muskularis (*) tabakaları (bar:50.0µm, bar:20.0µm) (Masson trikrom).



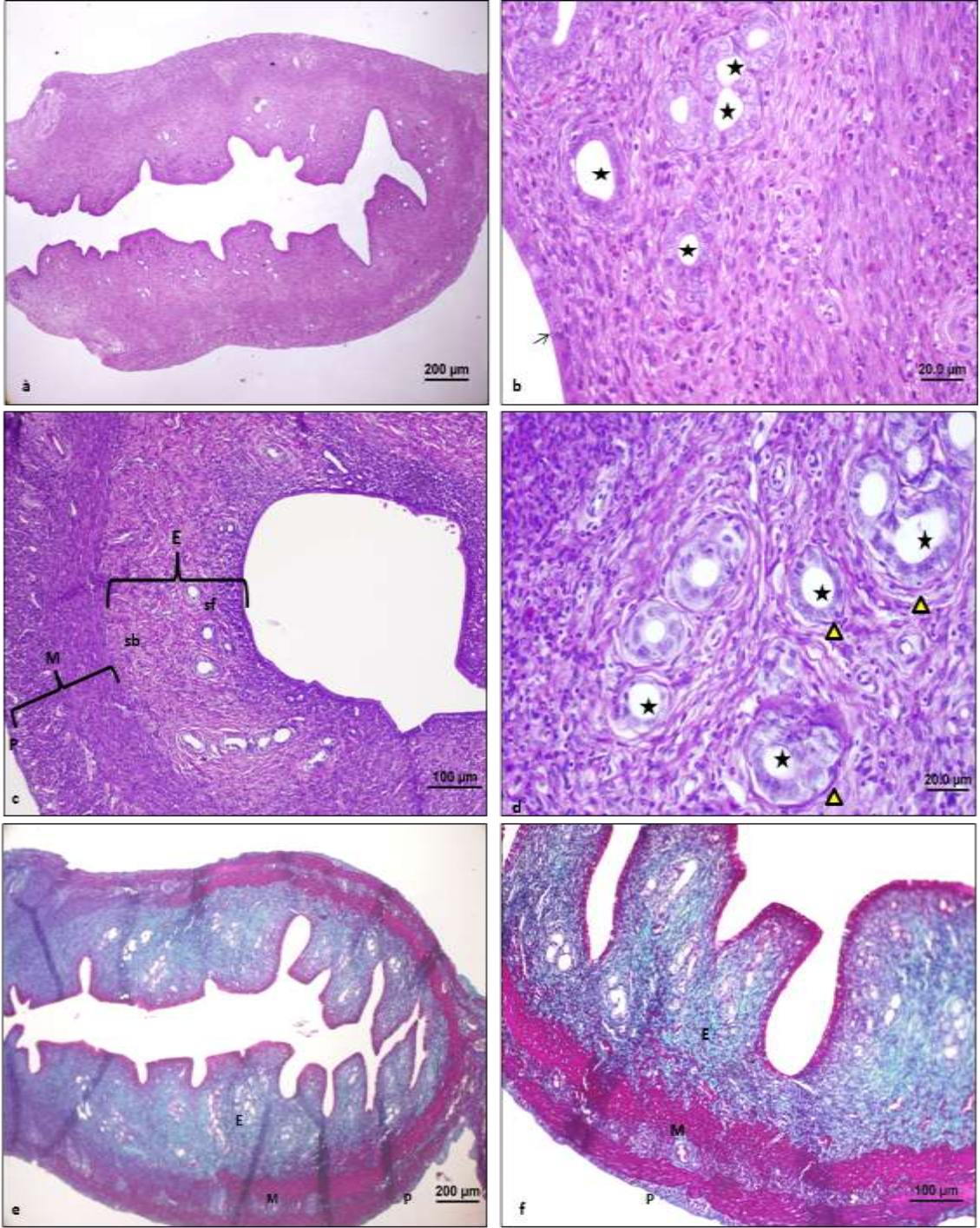
Şekil 18: C vitamini grubu tuba uterina kesiti: Sıçan tuba uterinasının ışık mikroskopik görüntüsü. a,b:Normal görünümlü tunika mukoza tabakası, tek katlı kinosilyalı prizmatik epitel yapısı, kinosilya yapıları (→) ve tunika muskularis (*) tabakaları (bar:50.0µm, bar:20.0µm) (HE). c,d:Normal görünümlü tunika mukoza tabakası, tek katlı kinosilyalı prizmatik epitel yapısı, kinosilya yapıları (→), tunika muskularis (*) tabakası, PAS pozitif bazal lamina yapısı (→) (bar:50.0µm, bar:20.0µm) (PAS+H). e,f:Normal görünümlü tunika mukoza tabakası, tek katlı kinosilyalı prizmatik epitel ile kinosilya yapıları (→), tunika muskularis (*) ve tunika seroza (▶) tabakaları (bar:50.0µm, bar:20.0µm) (Masson trikrom).



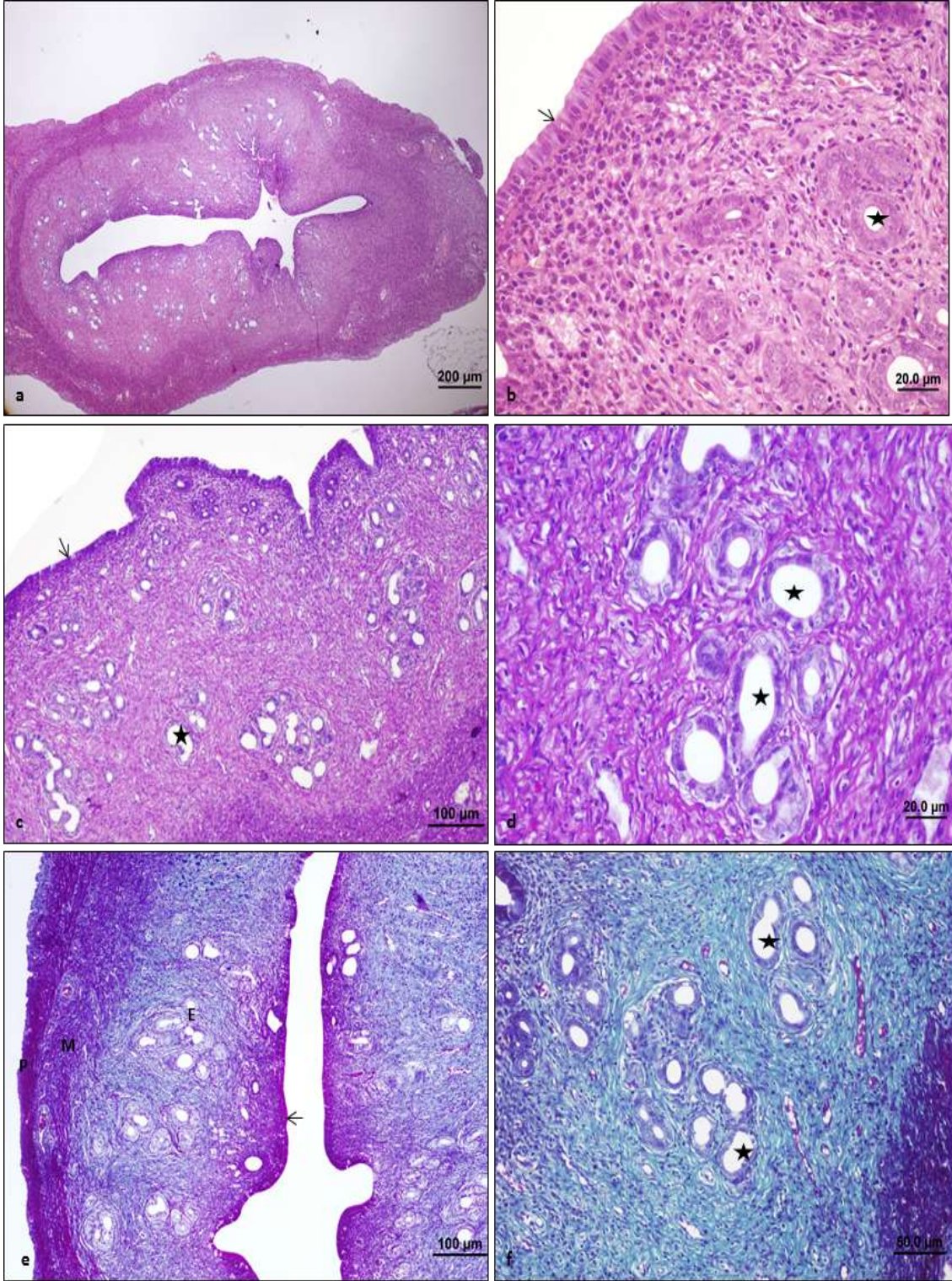
Şekil 19: *Ganoderma lucidum* grubu tuba uterina kesiti: Siçan tuba uterinasının ışık mikroskopik görüntüsü. a:Normal görünümlü tunika mukoza tabakası, tek katlı kinosilyalı prizmatik epitel yapısı, kinosilya yapıları (→), tunika muskularis (*) ve tunika seroza (▶) tabakaları (bar:50.0µm, bar:20.0µm) (HE). c,d:Normal görünümlü tunika mukoza tabakası, tek katlı kinosilyalı prizmatik epitel yapısı, kinosilya yapıları (→), tunika muskularis (*), PAS pozitif bazal lamina yapısı (⇨) (bar:50.0µm, bar:20.0µm) (PAS+H). e,f:Normal görünümlü tunika mukoza tabakası, tek katlı kinosilyalı prizmatik epitel ile kinosilya yapıları (→) (bar:20.0µm, bar:10.0µm) (Masson trikrom).



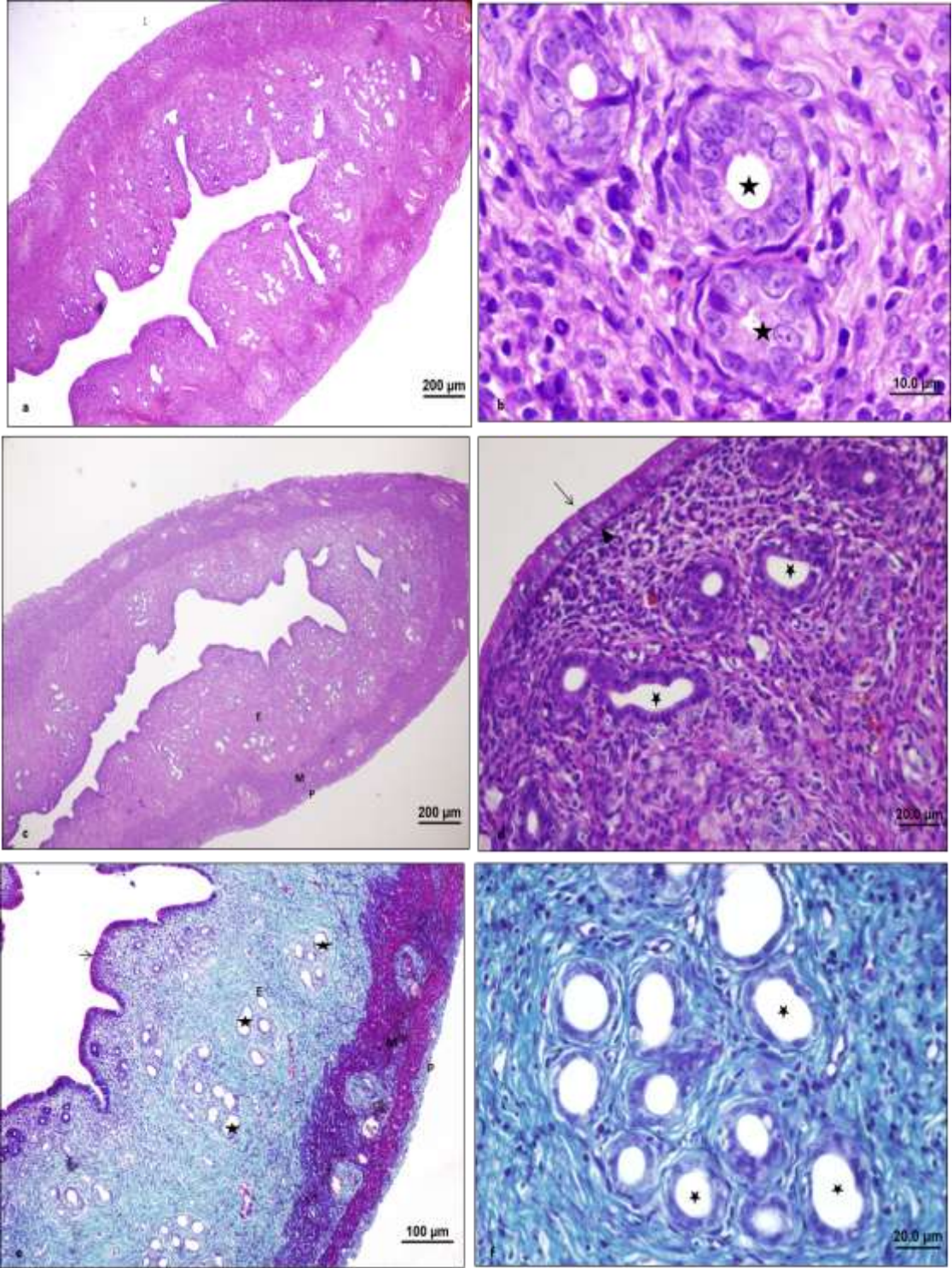
Şekil 20: *Ganoderma lucidum*+C vitamini grubu tuba uterina kesiti: Sıçan tuba uterinasının ışık mikroskopik görüntüsü. a,b:Normal görünümlü tunika mukoza tabakası, tek katlı kinosilyalı prizmatik epitel yapısı, kinosilya yapıları (→), tunika muskularis (*) ve tunika seroza (▶) tabakaları (bar:50.0μm, bar:20.0μm) (HE). c,d:Normal görünümlü tunika mukoza tabakası, tek katlı kinosilyalı prizmatik epitel yapısı, kinosilya yapıları (→), tunika muskularis (*), PAS pozitif bazal lamina yapısı (↘) (bar:50.0μm, bar:20.0μm) (PAS+H). e,f:Normal görünümlü tunika mukoza tabakası, tek katlı kinosilyalı prizmatik epitel ile kinosilya yapıları (→) (bar:50.0μm, bar:20.0μm) (Masson trikrom).



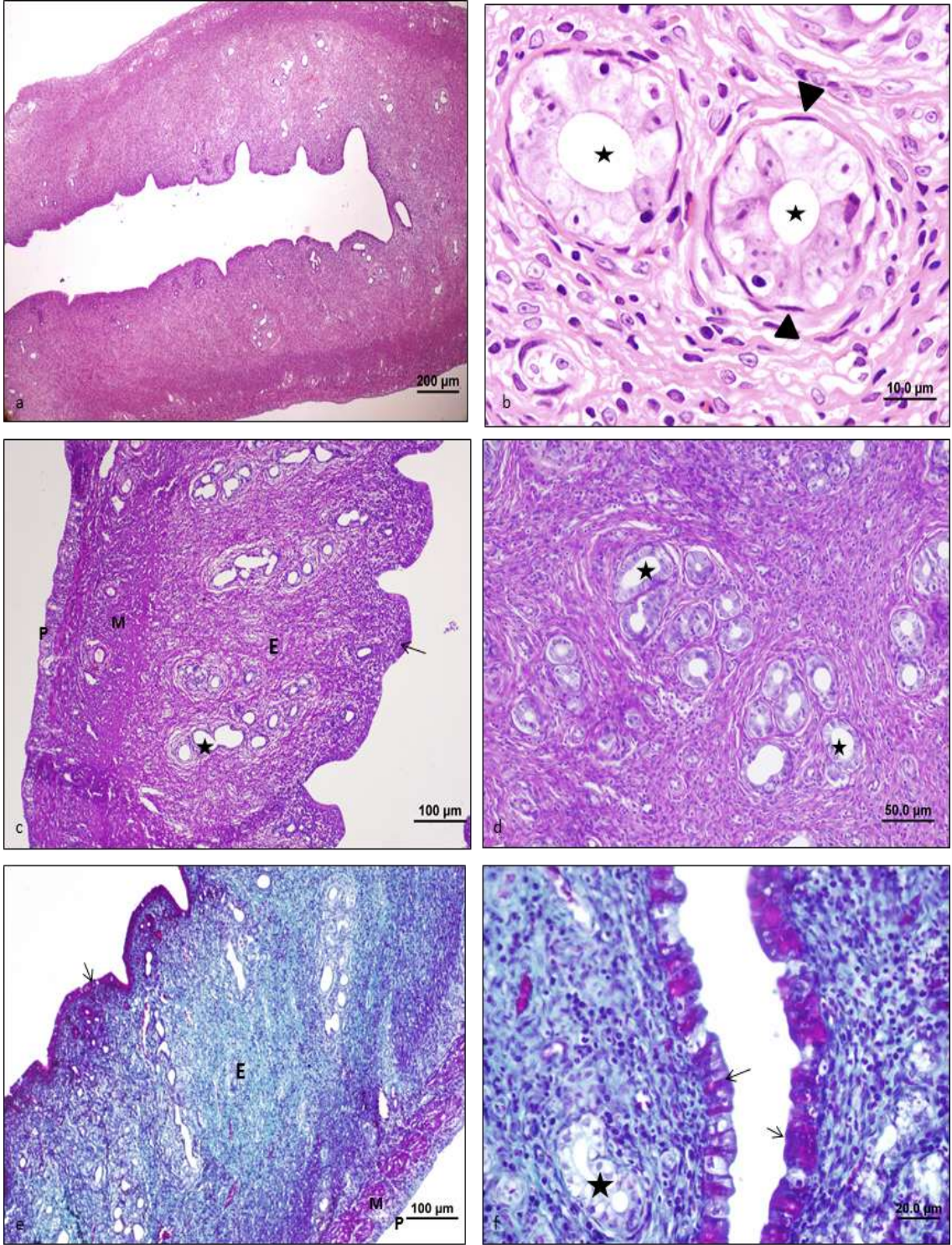
Şekil 21: Kontrol grubu uterus kesiti: Siçan uterusunun ışık mikroskopik görüntüsü. a,b:Normal görünümlü uterus yapısı, tek katlı kinosilyalı prizmatik epitel (→) ve endometriyal bezler (*) (bar:200µm, bar:20.0µm) (HE). c,d:Normal görünümlü endometriyum tabakası (E) (stratum fonksiyonale (sf)+ stratum bazale (sb)), miyometriyum (M), perimetriyum (P), uterus bezleri (*) ve etrafındaki PAS pozitif bazal lamina (▶) yapısı (bar:100µm, bar:20.0µm) (PAS+H). e,f:Normal görünümlü endometriyum (E), miyometriyum (M) ve perimetriyum (P) tabakaları görülmekte (bar:200µm, bar:100µm) (Masson trikrom).



Şekil 22: C vitamini grubu uterus kesiti: Sıçan uterusu ışık mikroskopik görüntüsü. a,b:Normal görünümlü uterus yapısı, tek katlı kinosilyalı prizmatik epitel (→) ve endometriyal bezler (*) (bar:200µm, bar:20.0µm) (HE). c,d:Normal görünümlü tek katlı kinosilyalı prizmatik epitel (→) ve endometriyal bezler (*) (bar:100µm, bar:20.0µm) (PAS+H). e,f:Normal görünümlü endometriyum (E), miyometriyum (M) ve perimetriyum (P) tabakaları ve uterus bezeri (*) görülmekte (bar:100µm, bar:50.0µm) (Masson trikrom).



Şekil 23: *Ganoderma lucidum* grubu uterus kesiti: Sıçan uterusu ışık mikroskopik görüntüsü. a,b: Normal görünümlü uterus, tek katlı kinosilyalı prizmatik epitel (→) ve endometriyal bezler (*) (bar:200µm, bar:10.0µm) (HE). c,d:Normal görünümlü endometriyum (E), miyometriyum (M) ve perimetriyum (P) tabakaları, uterus epiteli (→) endometriyal bezler (*) ve PAS (+) bazal lamina yapısı (▶) (bar:200µm, bar:20.0µm) (PAS+H). e,f:Normal görünümlü endometriyal bezler (*), endometriyum (E), miyometriyum (M) ve perimetriyum (P) tabakaları görülmekte (bar:100µm, bar:20.0µm) (Masson trikrom).



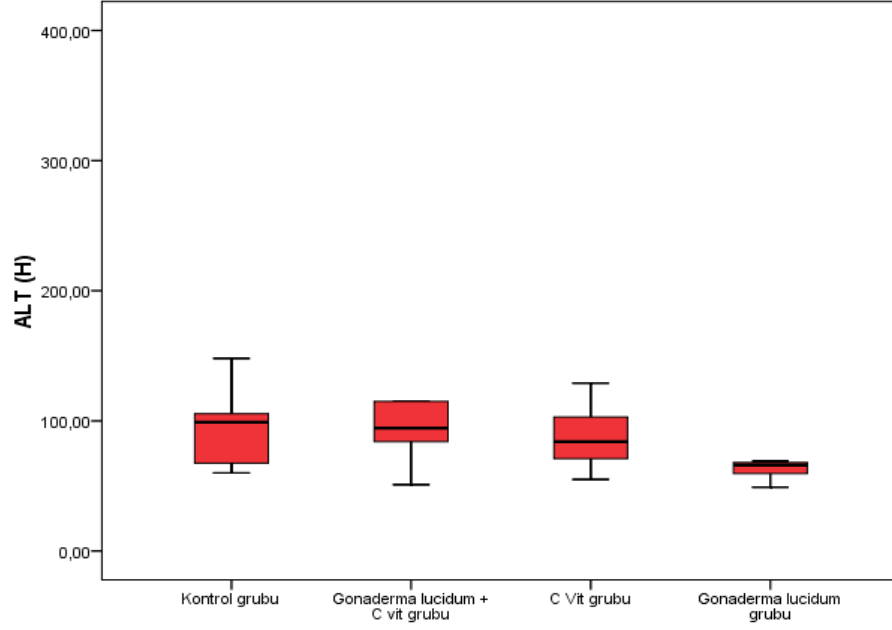
Şekil 24: *Ganoderma lucidum*+C vitamini grubu uterus kesiti: Sıçan uterusu ışık mikroskopik görüntüsü. a:Normal görünümlü uterus yapısı, endometriyal bezler (*) ve bezlerin etrafındaki miyoepitel hücreleri (▶) (bar:200µm, bar:10.0µm) (HE). c,d:Normal görünümlü endometriyum (E), miyometriyum (M) ve perimetriyum (P) tabakaları, uterus epiteli (→) ve endometriyal bezler (*) (bar:100µm, bar:50.0µm) (PAS+H). e,f:Normal görünümlü endometriyal bezler (*), tek katlı kinosilyalı prizmatik epitel (→) ve endometriyum (E), miyometriyum (M) ve perimetriyum (P) tabakaları görülmekte (bar:100µm, bar:20.0µm) (Masson trikrom).

4.2. İstatistiksel Bulgular

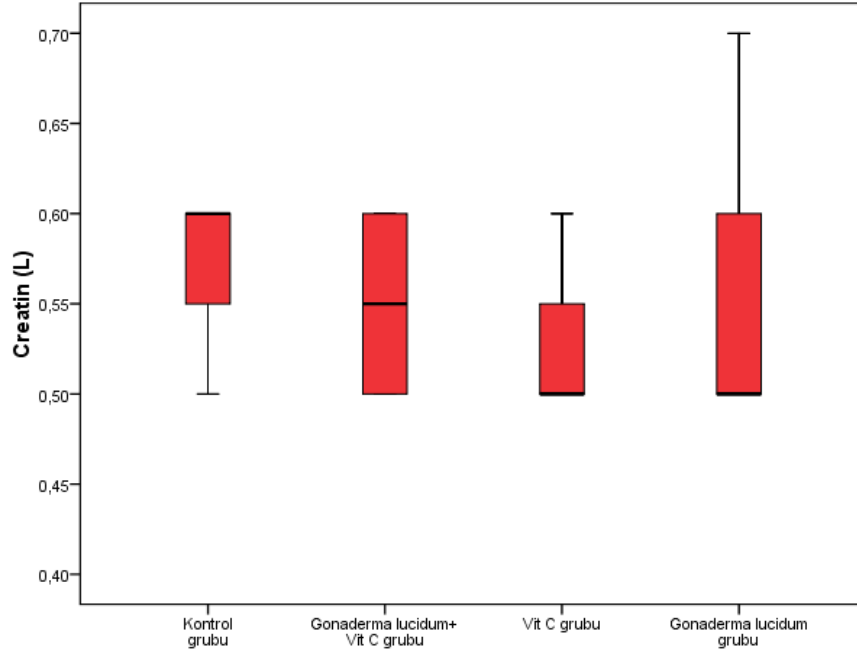
4.2.1. Biyokimyasal analiz

Çalışmamızda istatistiksel olarak deney grupları arasında kan plazması içerisindeki Creatin, LDH, ALP, AST ve ALT düzeylerinin değişim gösterip göstermediği istatistiksel olarak değerlendirildi. Sürekli ölçümlü değişkenlerin dağılımının normale uygun olup olmadığı Shapiro Wilk testi ile araştırıldı. Normalite testinin sonuçlarına göre parametrik (One Way Anova, Paired Sample t-testi) ve non parametrik testler (Kruskal Wallis, Wilcoxon) uygulandı. $p < 0.05$ için sonuçlar istatistiksel olarak anlamlı kabul edildi.

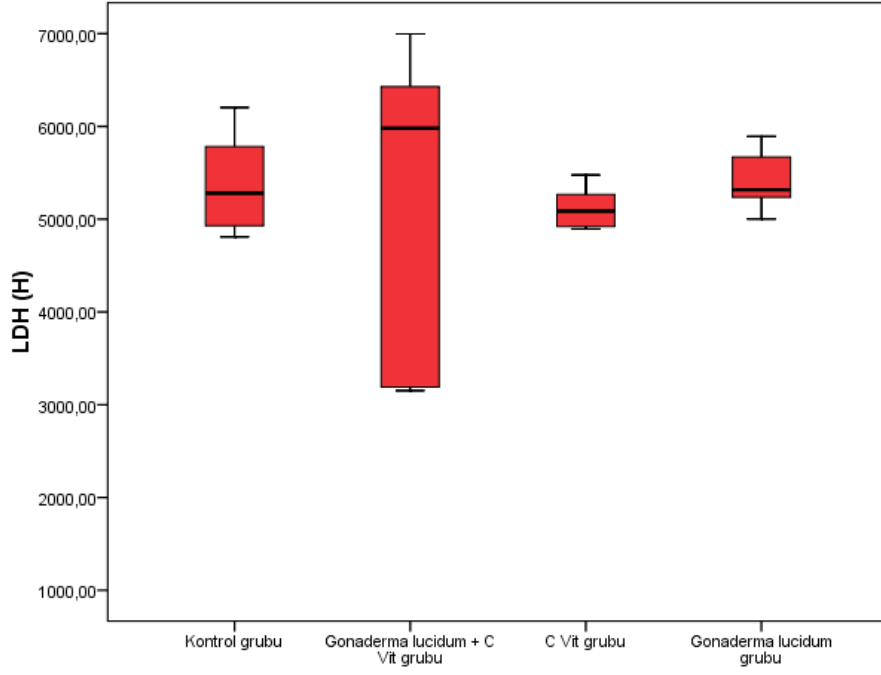
Kontrol grubunun; Creatin, LDH, ALP, AST ve ALT düzeyleri; C vitamini, *Ganoderma lucidum*+C vitamini ve *Ganoderma lucidum* uygulanan gruplarla karşılaştırıldığında istatistiksel olarak anlamlı bir fark gözlenmedi ayrıca *Ganoderma lucidum*+C vitamini grubu ve C vitamini uygulanan grup arasında da istatistiksel olarak anlamlı bir fark görülmedi (Şekil 25- 29).



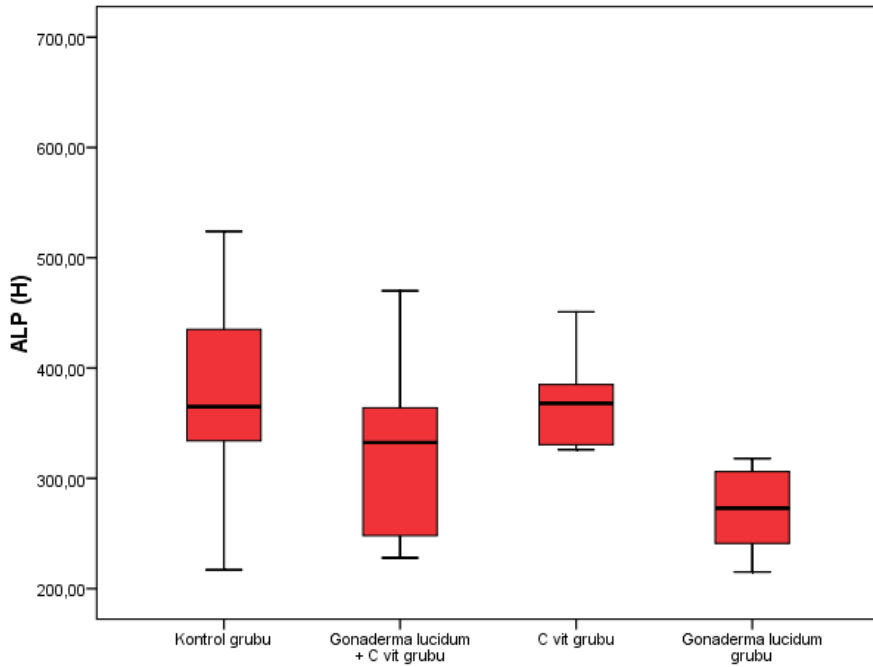
Şekil 25 ALT değerleri: $p < 0,05$ için ALT değerlerinde anlamlı bir fark görülmedi.



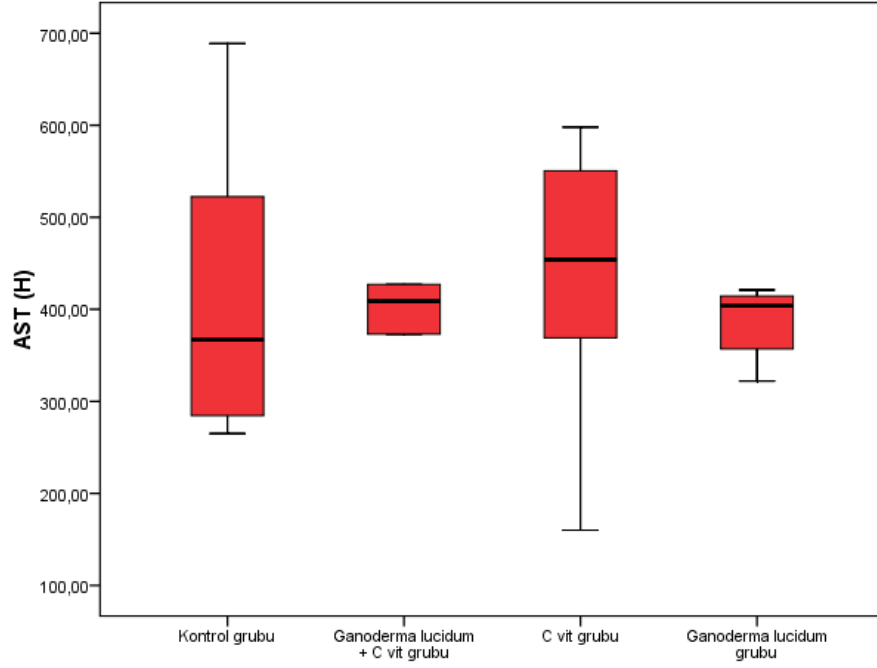
Şekil 26 Creatin değerleri: $p < 0,05$ için Creatin değerlerinde anlamlı bir fark görülmedi.



Şekil 27 LDH değerleri: $p < 0.05$ için LDH değerlerinde anlamlı bir fark görülmedi.



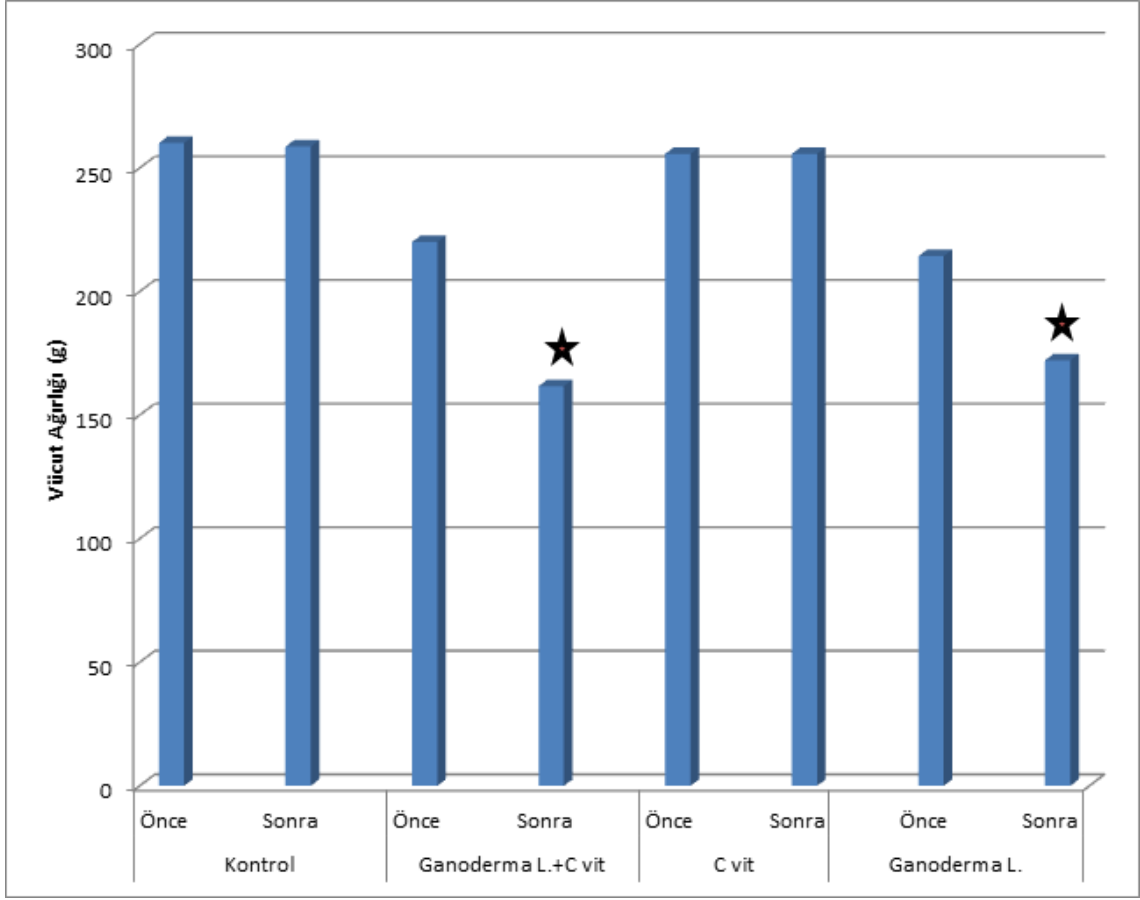
Şekil 28 ALP değerleri: $p < 0.05$ için ALP değerlerinde anlamlı bir fark görülmedi



Şekil 29 AST değerleri: $p < 0.05$ için AST değerlerinde anlamlı bir fark görülmedi.

4.2.2. Vücut ağırlıkları analizi

Yapılan istatistiksel analizler ile deney öncesi ve deney sonrası eşdeğer gruplar ayrı ayrı olmak üzere, grup içi karşılaştırmaları yapılarak elde edilen bulgular Şekil 30'da gösterilmiştir. Şekil 30'daki verilere bakıldığında kontrol grubu ve C vitamini grubunda deney öncesi ve sonrası herhangi bir vücut ağırlığı değişimi gözlenmedi. *Ganoderma lucidum*+C vitamini ve *Ganoderma lucidum* gruplarında deney öncesi ve deney sonrası istatistiksel $p < 0.05$ için olarak anlamlı bir azalma görüldü.



Şekil 30 Vücut ağırlıkları analizi: $p < 0.05$ için (*) grup içerisinde istatistiksel olarak anlamlı bir azalma görülmüştür (grup içi hayvan sayısı 10).

5. TARTIŞMA

Bu çalışmada, ölümsüzlük mantarı olarak bilinen *Ganoderma lucidum*'un dişi genital sistem üzerine etkileri ışık mikroskopik düzeyde araştırılmıştır.

Çin'de “*Lingzhi*” olarak bilinen *Ganoderma lucidum* için Japonya'da *Reishi*, *Mannentake* veya *Sachitake*, Kore'de ise *Youngzi* isimleri kullanılır. Çin geleneklerine göre, *Lingzhi* “mucize” veya “uğurlu” mantar olarak bilinip genellikle mutluluğun, iyi şansın, sağlığın ve uzun yaşamın sembolüdür (129).

Ganoderma lucidum'un son yıllarda Basidiocarp adı da verilen meyvalarının sağlık üzerine yararlı etkileri anlaşılmış olup, yalnız Japonya ve Çin'de değil; Kuzey Amerika ve Dünya'nın diğer subtropik bölgeleriyle Güneydoğu Asya'da yaygın şekilde üretimi yapılmaya başlanmıştır. *Ganoderma*'nın meyva dokusunun bileşiminde alkaloidler, aminoasitler, peptidler, inorganik maddeler, steroidler, yağ ve organik asitler bulunmasına rağmen bu mantardan ekstrakte edilen ve bu mantara özgü tıbbi etkinin temelini oluşturan en önemli maddeler polisakkaritler ve triterpenlerdir (87). Son 30 yıl içerisinde 150'den fazla triterpen (60) ve 50'den fazla karsinostatik polisakkarit (51) izole edilmiştir. Farklı polisakkaritler ve triterpenler veya bunların kombinasyonları *Ganoderma lucidum*'un farklı farmakolojik etkilerinin temelidir (74).

Chang ve arkadaşları 1999'da, *Ganoderma* mantarlarının yenilebilir olmadığını sadece medikal amaçlı kullanıldığını, *Ganoderma lucidum*'un insan sağlığı üzerine olumlu etkilerinden dolayı eski tarihlerden beri “mucize mantar” olarak bilindiğini bildirmişlerdir (17).

Chang ve Busswell 1996'da, doğu ülkeleri geleneğinde *Ganoderma*'dan tıbbi mantar, diğer mantarlardan ise sağlıklı gıda olarak bahsedildiğini bildirmişlerdir. Gerçekten de *Ganoderma lucidum*, yenilebilen mantarlar sınıfına dahil edilmemektedir. Çünkü mantarın basidokarpı kalın, katı ve sert olup, *Agaricus bisporus* ve *Lentinula edodes* gibi yenilebilen mantarların karakteristik özelliği olan etli yapıda değildir.

Bununla birlikte, misel ürünleri ya da mantar ekstraktları, yiyecek veya içeceklere karıştırılarak kullanılabilmekte ve daha sonra ‘‘sağlık ieceęi’’ veya ‘‘sağlık gıdası’’ olarak satılmaktadır (16).

Ganoderma lucidum asmalarda, zeytin ağacı, kauuk, ay ve dięer ekonomik neme sahip tropikal rnlerde bazı hastalıklara sebep olmasına raęmen, meyvaları in, Japonya, Kore ve dięer Asya lkelerinde uzun zamandır geleneksel tıpta ila olarak kullanılmaktadır (4,85,88,106,112,120). İerdięi doęal aktif maddeler nro-endokrin sistem ile baęıřıklık sistemini aktive ederek, insanların hastalıklara direnli hale gelmesini saęladıęı gibi, iyileřmeyi hızlandırma ve zellikle antitmr aktivitesinin bulunması , kardiyovaskler etkileri ile antihepatotoksik aktiviteleri de iyi bilinmekte ve kendisine duyulan bilimsel ilgiyi arttırmaktadır (61,73,78).

1,3 b-D-ęlukan, *Ganoderma lucidum*'un ekstraselller polisakkaritlerinden biri olup, immn tedavilerde kullanılabilecek yeni bir antikarsinojenik ajandır (92).

Bir triterpen olan ganoderik asit anti-HIV etkinlięi ve antitmr zellikleriyle nem tařıyan bir bileřiktir ve yapılan arařtırmalar gstermiřtir ki *Ganoderma lucidum*' dan ekstrate edilen bu bileřik farmakolojik ve terapik deęer tařıyan en nemli maddedir (29,90).

Bunlar dıřında *Ganoderma lucidum*'un bileřenlerinden biri olan germanyumun, antiiskemik, antioksidan, antiamiloid, analjezik (12,35) ve hipoglisemik aktiviteleri olduęu yapılan arařtırmalarda gsterilmiřtir (44).

Ganoderma lucidum'un sporlarının *Ganoderma*'nın iermiř olduęu biyoaktif maddeleri yapısında bulundurduęuna inanılmasına raęmen, *Ganoderma lucidum* ile ilgili bilimsel arařtırmalar, miseller ve meyvalar zerine yoęunlařmıřtır. *Ganoderma lucidum* sporları nadiren alıřma konusu olmuřtur (60).

Kim ve arkadaşları 2002'de yaptıkları bir çalışmada, *Ganoderma lucidum*'un kimyasal yapısının lanosterol özellikte olduğunu bulmuşlardır. Lanosterol, hayvanlar ve mikroorganizmalarda triterpenler ve steroidler için biyosentetik yapıda önemli bir ara bileşendir. Triterpenler, sitotoksik, hepatoprotektif ve hipolipidemik özelliklere sahip bileşiklerdir ve farklı triterpenler farklı biyoaktif özellikler gösterirler. Sitotoksik triterpenlerin anti-kanser ajanı potansiyelleri vardır. Araştırmacılar, bu bileşenleri misel ve mantar meyvası ekstraktlarından izole etmişlerdir. Hepatoma hücrelerinde, miselden elde edilen ganoderik asitler Z, Y, X, W, V ve T'nin *in vitro* sitotoksik aktivitelerinin araştırıldığı ve mantar meyvasından izole edilen çeşitli lanosteroidlerin *in vitro* uygulamalarda tümör hücrelerinin inhibisyonunda etki gösterdiği bildirilmiştir (60). Bunu destekleyen başka bir çalışmada, *Ganoderma lucidum*'un immunoregülatör ve anti-tümör üzerine bir araştırma yapılmıştır. Araştırmacılar, *Ganoderma lucidum*'un su ekstrasının ve polisakkaritinin, tümör bulunduran hayvanlarda bağışıklık sistemini aktive ederek büyük ölçüde anti-tümör aktivitesi gösterdiğini belirlemişlerdir (78).

Jong ve Birmingham 1992'de yaptıkları çalışmada, *Ganoderma lucidum*'un miselinden ve basidiokarpından 50'den fazla karsinostatik polisakkarit izole etmişlerdir. Polisakkaritlerin anti-kanser ve anti-tümör etkilerinin, bu bileşenlerin sitosidal etkilerinden ziyade konağın bağışıklık sistemini geliştirerek gerçekleştirdiklerini göstermişlerdir (51).

YouGuo ve arkadaşlarının 2009'de yaptığı bir çalışmada over kanseri oluşturulmuş sıçanlarda *Ganoderma lucidum*'un polisakkaritlerinin düzenleyici etkisi araştırılmıştır. Bu çalışmada *Ganoderma lucidum* meyvası satın alınarak toz haline getirilmiş ve distile su ile ekstratı elde edilmiştir. Deneyde kullanılan sıçanlar kontrol, model ve tedavi grubu olarak ayrılmıştır. Model gruplarına düşük ve yüksek doz (150 mg/kg ve 300 mg/kg) *Ganoderma* ekstratı verilerek, 10 gün boyunca tedavi uygulanmıştır. Araştırmada *Ganoderma lucidum*'dan elde edilen polisakkaritlerin antikanser etkisi araştırılmıştır. Sonuç olarak over kanseri oluşturulan sıçan modellerinde MDA içeriğinin azaldığı gözlenerek bu mantar türünün antikanser yönünden faydalı olabileceği görülmüştür (134).

Sunulan bu çalışmada da *Ganoderma lucidum* mantarının dişi genital sistem üzerine etkisi araştırılmıştır. Araştırmamızda diğer çalışmalarla benzer şekilde *Ganoderma lucidum* meyvaları satın alınarak distile su ile ekstratı elde edilmiş ve deney grubunu oluşturan sıçanlara 15 gün boyunca *Ganoderma lucidum* ekstratı (600 mg/kg) verilmiştir. 15. günün sonunda elde edilen histolojik incelemeler ve biyokimyasal analizlere göre uygulanan doz ve sürede deney grubunu oluşturan sıçanların ovaryum, uterus ve tuba uterinalarında herhangi bir hasar görülmemiştir.

Lin ve arkadaşlarının 2006'da yaptıkları bir araştırmada sıçanlarda CCl₄ ile indüklenerek oluşturulan karaciğer fibrozine *Ganoderma lucidum*'un yararlı etkisi araştırılmıştır. Yapılan çalışmada deney grubunu oluşturan sıçanların karaciğeri 8 hafta süreyle haftada 2 kere CCl₄ ile indüklenmiştir. Karaciğer fibrozisi oluşturulmuş deney grubunda dalak ağırlığı, MDA (malondilal dehyde), HP (hydroxyproline) değerleri artmıştır. Plazma albumin içindeki AIG hepatik protein oranı ise düşmüştür. Tedavi grubuna ise bu süre içinde 600 mg/kg *Ganoderma lucidum* ekstratı gavaj yolu ile verilmiştir. Deney sonlandırıldığında CCl₄ ile indüklenen grup ve tedavi grubunun vücut ağırlıklarında anlamlı bir değişme görülmemiştir. *Ganoderma lucidum* ekstratı ile tedavi edilen deney grubunda AIG oranının iyi yönde arttığı, karaciğerdeki hidroksiprolin içeriğinin iyi yönde azaldığı gözlemlenmiştir. Sonuç olarak *Ganoderma lucidum* ekstratının kronik karaciğer hasarını azalttığı ayrıca hiposellüler nekrozu ve radikal tutucu özelliğini iyi yönde etkilediği görülmüştür (78).

Ganoderma lucidum ekstratının dişi genital sistem üzerine etkisini incelediğimiz çalışmamızda ise 15 gün süreyle 600 mg/kg *Ganoderma lucidum* ekstratı gavaj yolu ile deney grubu sıçanlarına verilmiştir. Oluşturulan deney grubu sıçanlarının, deney öncesi ve deney sonrası vücut ağırlıkları tartılmış ve ağırlıkları arasında anlamlı bir düşüş görülmüştür.

Shi ve arkadaşlarının 2008'de fareler üzerinde yaptıkları çalışmada D-galaktosamine ile indüklenen karaciğer hasarına karşı *Ganoderma lucidum* peptidlerinin hepatoprotektif etkilerini araştırmışlardır. Yapılan çalışmada 50 fare kullanılmış ve 5

grup oluşturulmuştur. 3 deney grubu *Ganoderma lucidum* ekstratının farklı dozlarda verilmesiyle (60 mg/kg, 120 mg/kg, 180mg/kg) oluşturulan tedavi gruplarından oluşturulmuştur. Diğer iki grup ise kontrol grubu ve D-GalN grubunu oluşturmuştur. GLP (*Ganoderma lucidum* peptidleri) ile 2 hafta süreyle ön tedavi uygulanan farelere deney sonunda D-GalN verilmiştir. Histopatolojik incelemeler için karaciğer dokusu değerlendirildiğinde D-GalN kontrol grubunda hepatositlerde vakualizasyon, sinüzoidal dilatasyon, hücre infiltrasyonu ve hücre nekrozu görülmüştür. Biyokimyasal analizlerine bakıldığında kontrol grubuna göre ALT ve AST oranlarının yükseldiği gözlemlenmiştir. *Ganoderma lucidum* peptidleri ile ön tedavi yapılan gruplarda hepatik lezyonların daha normal olduğu ve nekrozun az olduğu görülmüştür (109).

Zhang ve arkadaşlarının 2002'de yaptıkları başka bir çalışmada BCG (Bacille Calmette-Guerin) ile indüklenerek oluşturulmuş karaciğer hasarına karşı *Ganoderma lucidum* polisakkaritlerinin koruyucu etkisi araştırılmıştır. Deney grubu farelerine BCG ile karaciğer hasarı oluşturulmuştur. *Ganoderma lucidum* polisakkaritlerinin çeşitli dozları 1 hafta süreyle gavaj yolu ile verilerek tedavi uygulanmıştır. Deney sonlandırıldığında histopatolojik incelemeler için karaciğer dokuları alınmış, ayrıca ALT değerleri için biyokimyasal analizleri yapılmıştır. BCG hasarı oluşturulmuş karaciğerde hücreyel infiltrasyon, hepatosit hücrelerinde hipertrofi, hepatosit sitoplazmasında vakuolizasyon, granülizasyon ve çekirdek yoğunlaşması görülmüştür. ALT değerleri ise kontrol grubuna göre yükselmiştir. *Ganoderma lucidum* polisakkaritleri ile tedavi uygulanan deney gruplarının histopatolojik incelenmesi sonucunda bu değerlerin iyi yönde azaldığı gözlemlenmiştir. Kontrol gurubuna göre ALT değerleri yükselen deney grubunun, tedavi sonrası ALT değerlerinde anlamlı bir azalma görülmüştür (135).

Bu çalışmalardan farklı olarak yaptığımız bu çalışmada 15 gün süreyle *Ganoderma lucidum* ekstratı verilen deney grubu hayvanlarının histolojik incelemeler için ovaryum, uterus ve tuba uterinaları alınmıştır. Biyokimyasal analizleri için deney sonlandırılmadan deney grubunu oluşturan sıçanlardan kan alınmış ve ALT değerlerine

bakılmıştır. Yapılan biyokimyasal analizler sonucu alınan dokularda gruplar arasında herhangi bir farka raslanmamıştır.

Tominaga ve arkadaşları 2009'da polikistik over sendromu (PCOS) için koruyucu ajanları inceleyen bir çalışma yapmışlardır. Koruyucu ajan olarak makro mantar türlerini incelemişlerdir. Bu mantar türleri *Grifola frondosa*, *Polyporus umbellatus*, *Meripilus giganteus*, *Grifola albicans*, *Agaricus bisporus*, *Ganoderma applanatum*, *Ganoderma lucidum*, *Tremella fuciformis* ve *Phellinus liteus* olarak belirtilmiştir. Bu çalışmada ham mantarların meyvaları ya da miselleri işlenerek kullanılmıştır. Sıcak su veya etanol yardımıyla oluşturulan ekstratlar kullanılmıştır. Çalışma sonucunda PCOS hastalarına bu makro mantar türlerinin ekstratlarının güvenle kullanılması önerilmiştir. Araştırmacılar sadece PCOS hastalarının değil, çocuk sahibi olmak isteyen ve evlenmemiş kadınlarında güvenli bir şekilde kullanmasını tavsiye etmişlerdir (117).

Araştırmamızda *Ganoderma lucidum* meyvaları alınarak sıcak distile suda ekstratı elde edilmiş ve 15 gün süreyle dişi sıçanlara verilmiştir. Deney sonlandırıldığında histolojik inceleme için sıçanların ovaryumları, uterusları ve tuba uterinaları alınmıştır. İncelemeler sonucu deney grubunun ovaryumları ve Graaf folikülleri, kontrol grubu ile karşılaştırıldığında anlamlı bir değişimin olmadığı gözlemlenmiştir. Kullandığımız mantar türünün Graaf foliküllerinin devamlılığına bir zarar vermediği gözlemlenmiştir. Genel histolojik incelemede ovaryumlar, uterus ve tuba uterinaların kontrol grubu ile benzer histolojik yapıda olduğu görülmüştür.

Sheena ve arkadaşları 2003'de yaptıkları bir çalışmada antikanser ilacı olan sispilatinden kaynaklanan nefrotoksisiteye karşı *Ganoderma lucidum*'un koruyucu etkisini araştırmışlardır. Sisplatin, kanser hastalarının kemoterapi sırasında yaygın olarak kullandıkları bir ilaçtır ve doza bağlı olarak hastalarda nefrotoksisiteye sebep olmaktadır. Araştırmacılar yaptıkları bu çalışmada kullandıkları dişi farelere ön tedavi olarak farklı dozlarda (250 mg/kg, 500 mg/kg) *Ganoderma lucidum* ekstratı vermişlerdir. Tedavi uygulamasından 1 saat sonra sisplatin enjeksiyonu yapılmıştır. 72 saat sonra deney sonlandırılmıştır. Serum kreatinin ve üre değerlerine bakılmıştır.

Değerler kontrol grubu ile karşılaştırıldığında deney grubu hayvanlarından iyi değerler elde edilmiştir. Sonuç olarak araştırmacılar yapılan bu çalışmada *Ganoderma lucidum* mantarının kemoterapotik ilaçlara karşı koruyucu olarak kullanılmasını önermişlerdir (108).

Araştırmamızda kullanılan dişi sıçanlara 15 gün süreyle 600 mg/kg dozunda *Ganoderma lucidum* ekstratı verilmiştir. Toksikite için serum kreatinin değerlerine bakılmıştır. Elde edilen değerler kontrol grubuyla karşılaştırıldığında anlamlı bir değişiklik olmadığı görülmüştür.

Seto ve arkadaşlarının 2008'de obez/diyabetik fareler üzerinde yaptıkları çalışmada *Ganoderma lucidum*'un sulu ekstratının hipoglisemik etkileri araştırılmıştır. Yapılan çalışmada diyabetik fareler *Ganoderma lucidum* ekstratının farklı dozları ile tedavi edilmiştir. Deney sonuçlarına bakıldığında, *Ganoderma lucidum*'un serbest radikal temizleyici olarak faaliyet gösterdiği ve C vitaminine göre 100 kat daha güçlü anti-oksidan özellikte olduğu gözlenmiştir (107).

Başka bir Hikino ve arkadaşları tarafından 1985'de yapılan çalışmada, *Ganoderma lucidum*'un şapkalarından izole edilen ganoderan A, B ve C gibi çeşitli triterpenlerin, etkili hipoglisemik etkiye sahip olduklarını göstermişlerdir. Yazarlara göre diyabette kullanılan ilaçların yan etkileri *Ganoderma*'nın kullanılmasıyla azalmıştır. Diyabet hastalarının birçok ciddi rahatsızlığa yakalanma korkuları vardır. Bu hastalıklar arasında koroner arter rahatsızlıkları, bağışıklık sistemi zayıflığı, hipertansiyon, göz rahatsızlıkları vb. sayılabilir. *Ganoderma lucidum*'da bulunan kimyasal bileşenlerin özellikleri ile diyabet hastalarının farklı şikayetlerinin azaldığı gözlemlenmiştir (44).

Berger ve arkadaşları 2004'de, *Ganoderma lucidum*'un in vitro ve in vivo koşullarda domuzlar ve hamsterler üzerinde kolesterol düşürücü etkisini araştırmışlardır. *Ganoderma lucidum*'un mantar meyvasını % 2.5 ve % 5 oranında deney hayvanlarının besinleri içerisine ilave etmişlerdir. Bu uygulamanın sonucunda ise

hamsterlarda % 5 oranında uygulanan *Ganoderma lucidum* mantarının kullanılması kötü huylu kolesterol olan LDL'nin düşmesinde herhangi bir değişiklik göstermemiştir. Fakat bu uygulama total kolesterolü % 9.8 oranında ve iyi huylu kolesterol olan HDL'yi ise % 11.2 oranında düşürmüştür. Domuzlarda ise % 2.5 oranında uygulanan *Ganoderma lucidum*'un, total kolesterolü % 20, HDL kolesterolü % 18 ve LDL kolesterolü ise % 27 oranında düşürdüğü gözlenmiştir (13).

Ganoderma lucidum'un kolesterol düşürücü özelliklerinin araştırıldığı ve SHR sıçanlarının kullanıldığı başka bir çalışmada da kurutulmuş *Ganoderma lucidum*'un mantar meyva tozunun total kolesterolü düşürdüğü saptanmış, ayrıca VLDL, LDL ve HDL üzerine etkileri araştırılmıştır (53).

Ganoderma lucidum'un fibröz bileşenler içerdiği ve bu bileşenlerin safra asidi ve nötral sterolün absorpsiyonu ve geri dönüşümünde etkili olduğu belirtilmektedir. Fibröz bileşenlerin kolesterol sentezini, lipofilik komponentlerin geri alınımını etkileyerek engellediği bulunmuştur (38,98).

Cheng ve Buswell'in 1996'da yaptığı başka bir çalışmada mantarın meyva şeklinde kullanılması toplam kolesterol düzeyinde ortalama %41.35 gibi önemli düzeyde kolesterol artışına neden olmuştur. Literatür verileri *Ganoderma lucidum* mantarının meyvalarının iki saatlik kaynatma sonucu elde edilen sulu ekstraktlarının toplam kolesterol değerlerinin düşmesinde daha etkili olduğunu ortaya koymaktadır. Bunun nedeni kolesterol üzerinde etkili olan polisakkarit bileşiklerinin suda çözünür özellikte olmasıdır. Elde ettiğimiz bu sonuçlar literatür bulgularını doğrulamakta olup, kullanıcılara meyva yerine sulu ekstraktlarının tüketilmesinin daha etkili olacağı önerilebilir (25).

Ganoderma lucidum mantar meyvasının besin olarak kullanıldığı sıçan ve tavşan deneylerinde; normal diyetle beslenen sıçanlarda toplam kolesterol miktarı ve vücut ağırlığı sürekli yükselmiştir. Mantar ve kolesterolden oluşan besinle beslenen hayvanlarda başlangıç kolesterol düzeyi 45. günde belirgin şekilde yükselmiş, 66. günde

bir miktar düşmüş, 79. günde tekrar yükselmiştir. Genel olarak mantar ve kolesterol içeren besinle beslenen sıçanlarda kolesterol düzeyi başlangıca göre yükselmiştir. Sadece kolesterol ilave edilen besinlerle beslenen hayvanlarda bütün ölçüm dönemlerinde elde edilen kolesterol değerleri birbirine çok yakın bulunmuştur. (32).

Yapılan çalışmalar göstermektedir ki *Ganoderma lucidum* mantar meyvası besin olarak tüketildiğinde sıçanlarda kolesterolü düşürmezken, tavşanlarda hem kolesterol önemli düzeyde düşmüş hem de gelişmede sorun yaşanmamıştır. Literatür verilerinin büyük çoğunluğu, *Ganoderma lucidum* mantarının küçük parçalara bölündükten sonra en az iki saat su içerisinde kaynatılması ve suyun besin olarak tüketilmesinin yararından bahsetmektedir. Çalışmaların sonuçları, tavşanlarda meyva şeklinde tüketimin uygun olabileceğini gösterse de sıçanlarda beklenen sonuçların elde edilememesi, bu mantarın sıvı ekstraktlar şeklinde tüketilmesinin daha yararlı olacağını göstermiştir.

Araştırmamızda *Ganoderma lucidum*'un kurutulmuş meyvaları satın alınmış ve distile suda 60 dakika kaynatılarak mantarın ekstası elde edilmiştir. *Ganoderma* içinde bulunan polisakkaritlerin bu kaynatma süresinde parçalanması beklenmiştir. Polisakkaritlerin parçalanmasını kolaylaştırmak amacıyla deneyde kullanılan sıçanlara intraperitoneal olarak C vitamini verilmiştir. C vitamini litaritürlere göre büyük moleküllere sahip polisakkaritleri parçalayarak hücre zarından geçişini kolaylaştırmaktadır. Bu amaçla deneyimizde 15 gün boyunca *Ganoderma lucidum* ve C vitamini birlikte dişi sıçanlara verilmiştir. Deney sonlandırıldığında biyokimyasal ve histolojik incelemelerin sonuçlarına göre olumsuz bir bulguya raslanmamıştır.

Lindequist 1995'de, modern analitik tekniklerle yapılan son araştırmalar ve uygulamaların daha önceki bilimsel olmayan gözlemleri doğruladığını ve *Ganoderma*'nın çeşitli hastalıklara (kolesterol, şeker, diabet) farklı yararlarının ve önemli tedavi edici etkilerinin olduğunu açıklamıştır (81).

Hirotani ve arkadaşları 1986'da, misel kültüründen elde ettikleri ganoderik asit R ve S'nin, sıçan hepatosit kültürlerinin galaktozamin indüklemeye sitotoksik testlerinde

güçlü antihepatotoksik etki gösterdiklerini bulmuşlardır (45). El-Mekawiy ve arkadaşları 1998'de, Anti HIV bileşenlerini izole ederek bunların ganoderiol F ve ganodermanontriol olduğunu saptamışlardır (29).

Chen ve Yu 1999'da, geleneksel Çin tıbbında, *Ganoderma lucidum*'un mantar meyvasını kronik hepatitlerin tedavisinde kullanmışlardır (22).

Liu 1999'da, Çin'de halk arasında Ganoderma'nın her türlü hastalığın tedavisinde kullanımının bilindiğini ve eski Çin tıp kaynaklarında uzun süre yüksek dozda kullanıldığı zaman bile toksik ve yan etkilerinin olmamasından dolayı değerli bir mantar olarak bahsedildiğini ortaya koymuştur (82).

Kim ve arkadaşları 2000'de, Çin tıbbında, *Ganoderma lucidum* tıbbi mantarının, sinir bozukluğu, uzun süren hastalıkların verdiği yorgunluğun iyileştirilmesi, uykusuzluk, baş dönmesi, kronik hepatit, yüksek kolesterol, mantar zehirlenmesi, koroner kalp rahatsızlıkları, kötü huylu tümörler gibi hastalıkların tedavisinde ve kolesterol sentezinin engellenmesi gibi durumlarda kullanıldığını ispatlamışlardır. *Ganoderma lucidum*'un içerdiği doğal aktif maddeler nöroendokrin sistem ile bağışıklık sistemini aktive ederek, insanların hastalıklara dirençli hale gelmesini sağlamıştır. İyileşmeyi hızlandırma ve özellikle antitümör aktivitesinin bulunması kardiyovasküler etkileri ile antihepatotoksik aktiviteleri de iyi bilinmekte ve bu özellikler kendisine duyulan bilimsel ilgiyi arttırmaktadır (61).

Leung ve arkadaşları 2002'de yaptıkları çalışmada, *Ganoderma lucidum*'dan önemli kimyasal bileşenleri olan polisakkarit ve triterpenleri izole etmiş ve etkilerini araştırmışlardır. *Ganoderma lucidum*'dan elde edilen farklı triterpen ve polisakkaritler ile bunların farklı kombinasyonundan oluşmuş ürünlerin çeşitli hastalıkların tedavisinde iyi sonuçlar verdiği bulunmuştur (74).

Zülkadir ve arkadaşları, makro mantarların alternatif tıp ve tıp alanlarında kullanımını inceledikleri çalışmada bu mantarın bir çok türünü incelemişlerdir.

Yaptıkları arařtımda makro mantar üretiminin dünya genelinde bir endüstri niteliđi taşıdığını görmüşlerdir. Özellikle uzak doğuda pek çok mantar türünün gıda olarak kullanıldığı ve yüzyıllardır geleneksel olarak hastalıkların tedavilerinde kullanıldığını gözlemlemişlerdir. Bu makro mantarlar arasında özellikle ölümsüzlük mantarı olarak bilinen *Ganoderma lucidum* türü bulunmaktadır (138).

Chang ve arkadaşlarının 1996'da yaptıkları bir çalışmada makro mantarların önemi anlatılmıştır. *Ganoderma lucidum* türünün bu makro mantarlar içerisinde önemli bir değere sahip olduğunu gözlemlemişlerdir. Bu türün iç organlara, koku alma duyularına çok yararlı olduğu ayrıca zekayı arttırdığı ve yaşlanma sürecini geciktirdiğini görmüşlerdir. *Ganoderma lucidum*'dan elde edilen polisakkaritlerin anti-tümör etkisi, bağışıklık sistemini güçlendirmesine dayalı önemli bir potansiyeli olduğu belirtilmiştir (19).

Chang 1999'da yaptığı bir arařtımda geleneksel Çin tıbbında, ister diđer tıbbi bitkilerle birlikte, isterse tek başına kullanılsın, *Ganoderma lucidum*'un önemli bir yeri olduğunu görmüşlerdir. Zihinsel kapasiteyi ve hafızayı geliřtirmesi, çevikliği arttırması, yaşam süresini uzatması, karaciđer hastalıkları, nefritler, astım, gastrik ülser, arteriyosklerozis, lökopeniya, diyabet ve anoreksiya gibi hastalıkların tedavisinde geleneksel tıpta çok kullanılmaktadır (20).

Yukarıda verilen bu bilgiler ve çalışmamızdaki gözlemler ışığında *Ganoderma lucidum* mantar türünün özellikle meyvalarından oluşan sıvı ekstratlarının sağlık alanında kullanılması önerilmektedir.

Sonuç olarak çalışmamızda biyokimyasal ve histolojik incelemelere göre, kullanılan *Ganoderma lucidum* ekstratının uygulanan süre ve dozda diři genital sistem üzerine belirgin bir zararı görülmemiştir.

Dolayısıyla bu kadar fazla yararı olabilecek bu mantar türünün çeřitli hastalıkların tedavisinde yardımcı ajan olarak kullanılabilmesi açısından çalışmamızın ileride,

enzimatik, biyokimyasal ve immünohistokimyasal düzeyde yapılacak arařtırmalara ışık tutacağını düşünmekteyiz.

6. SONUÇ VE ÖNERİLER

Günümüzde özellikle Çin’de ve bütün dünyada alternatif tıp tarafından kullanılan bir mantar olan *Ganoderma lucidum*, dünyanın pek çok ülkesinde ‘‘Ölümsüzlük Mantarı’’ olarak bilinmektedir. *Ganoderma lucidum* yaşam süresini uzatması, hafızayı güçlendirmesi, karaciğer hastalıkları ve astım gibi birçok hastalıkların tedavisinde geleneksel tıpta çok kullanılmaktadır. Bunlarla birlikte *Ganoderma lucidum* hakkında yeterli sayıda çalışma bulunmadığından Ganoderma ürünlerinin, farmakolojik gereksinimler ve ilaç kontrol yasalarını karşılamaması nedeniyle bu konuda güçlüklerle karşılaşmaktadır.

C vitamini, glukoza ve diğer altı karbonlu monosakkaritlere benzeyen, kapalı formülü $C_6H_8O_6$ olan ve suda çözünen bir vitamindir. C vitamini en fazla limon, portakal ve greyfurt gibi turunçgil meyvalarda bulunur ve güçlü indirgeyici aktivitesi nedeniyle güçlü bir antioksidandır hatta hücre dışı sıvıda bulunan en önemli antioksidan maddedir.

Bu çalışmada, *Ganoderma lucidum* ekstratının sıçan dişi genital sistemi üzerine etkisi ışık mikroskopik düzeyde ve biyokimyasal analizler ile araştırılmıştır.

Deney süreci sonunda yapılan istatistiksel analizlere göre;

*Deney hayvanlarının deney başlangıcında ve deney sonunda ölçülen vücut ağırlıklarıyla ilgili olarak *Ganoderma lucidum* deney grubu ve *Ganoderma lucidum*+C vitamini deney grubuna ait sıçanların vücut ağırlıklarında deney öncesine göre azalma görüldü. Dolayısıyla *Ganoderma lucidum*’un vücut ağırlığında önemli bir azalmaya sebep olduğu tespit edildi.

*Kontrol grubu ve C vitamini grubu arasında yapılan karşılaştırmalarda, kontrol grubuna ait sıçanların vücut ağırlıkları ile C vitamini deney grubunu oluşturan sıçanların vücut ağırlıkları arasında anlamlı bir fark gözlenmedi. Kontrol grubuna ait sıçanların

vücut ağırlıkları ile *Ganoderma lucidum* deney grubunu oluşturan sıçanların vücut ağırlıkları arasında istatistiksel olarak anlamlı bir azalma görüldü. Ayrıca kontrol grubu ve *Ganoderma lucidum*+C vitamini deney grubunu oluşturan sıçanların vücut ağırlıkları arasında istatistiksel olarak anlamlı bir azalma gözlemlendi.

*Kontrol grubunun Creatin, LDH, ALP, AST ve ALT düzeyleri; C vitamini, *Ganoderma lucidum*+C vitamini ve *Ganoderma lucidum* uygulanan gruplarla karşılaştırıldığında istatistiksel olarak anlamlı bir fark gözlenmedi ayrıca *Ganoderma lucidum*+C vitamini grubu ve C vitamini uygulanan grup arasında da istatistiksel olarak anlamlı bir fark görülmedi.

*Histolojik olarak grupların birbirleri arasında yapılan değerlendirilmesinde ise, C vitamini ve *Ganoderma lucidum* deney gruplarının ovaryum, tuba uterina ve uterus dokularının kontrol grubu ile benzer histolojik yapıda olduğu görüldü. *Ganoderma lucidum* deney grubu ve *Ganoderma lucidum*+C vitamini deney grupları arasındaki histolojik değerlendirmede ise *Ganoderma lucidum*+C vitamini uygulanan deney grubu kontrol grubuna benzer histolojik yapıda görüldü. Sonuç olarak *Ganoderma lucidum* mantarının polisakkaritlerini parçalaması ve daha etkili olması için oluşturduğumuz *Ganoderma lucidum*+C vitamini grubunda dokular normal histolojik yapıda görüldü.

**Ganoderma lucidum* mantarının ilaç olarak kullanılması için daha ayrıntılı olarak incelenmesi ve mekanizmalarının daha net bir şekilde açığa çıkarılmasının, biyokimyasal analizler, immunohistokimya ve aynı zamanda hücre kültürü gibi ileri düzeydeki çalışmaların birlikte yapılması ile mümkün olacağı kanısındayız.

KAYNAKLAR

1. Abe, H. and Oikawa, T., 1991, Regional differences in the ultrastructural features of secretory cells in the golden hamster (*Mesocricetus auratus*) oviductal epithelium, 175: 147-158p.
2. Abe, H., 1994, Regional variations in the ultrastructural features of secretory cells in the rat oviductal epithelium, *Anat Rec.*, 240(1): 77-85p.
3. Abraham, L., 2006, Histoloji ve hücre biyolojisi patolojiye giriş, (Çev: Demir, R.,) Pame yayıncılık.
4. Adaskaveg., J.E. and Gilbertson, 1987, Infection and colonization of grapevines by *Ganoderma lucidum*, *Plant Dis*, 71, 251-253p.
5. Akay, T., 2004, Sitoloji, 4. Baskı, Palme yayıncılık, Ankara.
6. Aksoy, A., 2008, Yaşlanmaya karşın sıçan ovaryumunda follikül ince yapısı ve follikül uyaran hormon reseptörlerinin (FSHR), östrojen reseptörlerinin (ER), progesteron reseptörlerinin (PR) immünohistokimyasal olarak belirlenmesi, Yüksek Lisans Tezi, Gazi Üniversitesi, Sağlık Bilimleri Enstitüsü, Ankara.
7. Andolf, E., 1987, Ultrasound measurement of the ovarian volume, *Acta obstet gynecol scand*, 66(5): 387-9p.
8. Arıncı, K. ve Elhan, A., 2001, Anatomi, I. cilt, Güneş kitap evi, Ankara.
9. Balın, T., 2007, *Ganoderma lucidum* mantarının subkritik su ile ekstrasyonu ve bileşenlerinin tanımlanması, Yüksek Lisans Tezi, Çukurova Üniversitesi, Fen Bilimleri Enstitüsü, Adana.
10. Bao, X., Wang, X., Dong, Q., Fang, J., Li, X., 2001, Structural features of immunologically active polysaccharides from *Ganoderma lucidum*, 59:175-181p.
11. Başar, M., 2006, Süperovulasyonun ovaryum dokusu yapısı üzerine etkilerinin morfolojik yönden araştırılması, Yüksek Lisans Tezi, İstanbul Üniversitesi, Sağlık Bilimleri Enstitüsü, İstanbul.
12. Benjamin, R.F., Peter, L.G., Bruce, A., 1991, Metal and their compounds in the environmental, Weinheim, Newyork.
13. Berger, A., Rein, D., Kratky, E., Monard, I., Hajjaj, H., Meirim, I., Piguet-Welsch, C., Hauser, J., Mace, K., Niederberger, P., 2004, Cholesterol-lowering properties of *Ganoderma lucidum* in vitro, ex vivo and in hamster and minipgs, *Lipids in health and disease*, 3:2p.
14. Bjorkman, N. ve Fredricsson, B., 1962, Ultrastructural features of the human oviduct epithelium, 7 (3): 259-266p.
15. Chang, H.M. and But, R.P., 1986, Pharmacology and applications of Chinese materia medica, World Scientific Press, Singapore, 642-653p.
16. Chang, S.T. and Buswell, J.A., 1996, Mushroom nutraceuticals, *World J. Microp, Biotechnol.*, 12, 473- 476p.
17. Chang, S.T. and Buswell, J.A., 1999, *Ganoderma lucidum*(Curt. :Fr.) P. KARST. (Aphylophoromycetidae) a mushrooming medicinal mushroom, *Int. J. Med. Mushrooms*, 1, 139-146p.

KAYNAKLAR DİZİNİ (devam ediyor)

18. Chang, S.T. and Miles, P.G., 2004, Mushrooms, CRC pres. Boca raton London Newyork Washington, 12, 473- 476p.
19. Chang, S.T., 1996, Mushroom nutraceuticals, 12,473-476p.
20. Chang, S.T., 1999, Gobal of edible and medicinal mushrooms on human welfare in the 21st century, nongreen revolution, Int.J.Med. Mushrooms, 1,1-7p.
21. Chang, Y. and Lu, T., 2003, Molecular characterization of polysaccharides in hot-water extracts of *Ganoderma lucidum* fruiting bodies, 1:59-67p.
22. Chen, R.Y. and YU, D.Q., 1999, Studies on the triterpeneoid constituents of the spores of *Ganoderma lucidum* (Curt.:Fr)P.Karst., Int. J. Med: Mushrooms, 1, 147-152p.
23. Chen, W.C., Hau, D.M., Wang, C.C., Lin, I.H., Lee, S.S., 1995, Effects of *Ganoderma lucidum* and krestin on subset T-cell in spleen of gammairradiated mice, Am. J. Chin. Med., 23, 289-298p.
24. Cheng, S.V. and Pollard, J.W., 1986, C-rasH and ornithine decarboxylase are induced by oestradiol-17 beta in the mouse uterine luminal epithelium independently of the proliferative status of the cell, FEBS Lett, 196(2): 309-14p.
25. Cheng, T. and Buswell, J.A., 1996, Mushroom nurticeuticals, World J. Microb. Biyotechnol., 12: 473-476p.
26. Crow, J., Amso, N.N., Lewin, J., Shaw, R.W., 1994, Morphology and ultrastructure of fallopian tube epithelium at different stages of the menstrual cycle and menopause, 9(12): 2224-33p.
27. Dickson, R.B., McManaway, M.E., Lippman, M.E., 1986, Estrogen-induced factors of breast cancer cells partially replace estrogen to promote tumor growth, 232(4757): 1540-3p.
28. Eastman-Reks, S.B. and Vedeckis, W.V., 1986, Glucocorticoid inhibition of cmyc, c-myb, and c-Ki-ras expression in a mouse lymphoma cell line, Cancer Res, 46(5): 2457-62p.
29. El-Mekawy, S., Mesellhy ,M.R., Nakamura ,N., Tesuk, Y., Hattori, M., Kakiuchi, N., Shimotohno, K., Kawahata, T., Otake, T., 1998, Anti-HIV and anti-HIV-Protease substances from *Ganoderma lucidum*, Phytochemistry, 49,1651-1657p.
30. Erdoğan, D., Hatipoğlu, M.T., Görgün, M., Ilgaz, C., 2007, Özel histoloji. 2. Baskı, Hatipoğlu yayınevi, Ankara.
31. Frusawa, E., Chou, S.C., Frusawa, S., Hirazumi, A., Dang, Y., 1992, Antitumour activity of *Ganoderma lucidum* an edible mushroom, on intraperitonelly implanted lewis lung carcinoma in synergenic mice, Phytother. Res., 6, 300-304p.
32. Fukushima, M., Nakono, M., Morii, Y., Ohashi, T., Fujiwara, Y., Sonoyama, K., 2000, Hepatic LDL receptor mRNA in rats is increased by dietary mushrooms (*Agaricus bisporus*) fiber and sugar beet fiber, J Nutr, 130:2151-2156p.
33. Ganong, W.F., 2002, Tibbi fizyoloji, 20. baskı, Nobel tıp kitabevi, Ankara.
34. Gartner, P.L. and Hiatt, L.J., 2001, Color textbook of histology, 2. Baskı, W.B. saunders company, A.B.D.
35. Goodman, S., 1988, Therapeutis effects of organic germanium, Med hypotetheses.

KAYNAKLAR DİZİNİ (devam ediyor)

36. Gülgen, S., 2009, Kemoterapi uygulamasının sıçan ovaryum follikülleri üzerine etkisi ve çeşitli antioksidanların koruyucu rollerinin yapısal ve immünohistokimyasal düzeyde belirlenmesi, Doktora tez çalışması, Gazi Üniversitesi, Sağlık Bilimleri Enstitüsü, Ankara.
37. Güle, K., 2008, Fare ovaryumunda poli (Adp-Ribozil)asyon yolu, Doktora Tez Çalışması, Süleyman Demirel Üniversitesi, Sağlık Bilimleri Enstitüsü, Isparta.
38. Günde-Cimerman, N. and Cimerman, A., 1995, *Pleurotus* fruiting-bodies contain the inhibitor of 3-hydroxy-3-methylglutaryl-coenzyme A reductase lovastatin, *Experimental mycology*, 19: 1-6p.
39. Gürel, A., 2007, Menstrüel siklusta Tuba Uterinada epidermal büyüme faktör reseptörlerinin dağılımlarının immünohistokimyasal olarak gösterilmesi, Yüksek Lisans Tezi, Gazi Üniversitesi, Sağlık Bilimleri Enstitüsü, Ankara.
40. Güzeldağ, G., 2007, Polyporaceae türlerinde üretim ve biyoteknolojik optimizasyon olanaklarının araştırılması, Doktora Tezi, Çukurova Üniversitesi, Biyoloji Anabilim Dalı.
41. Ha, T.B., Gerhauser, C., Zhang, W.D., Ho-Chong-Line, N., Fouraste, I., 2000, New lanostanoids from *Ganoderma lucidum* that induce NAD(P) H: Guinone oxidoreductase in cultured hepatic 7-murine hepatoma cells, *Planta Med.*, 66,681-684p.
42. Hattori, M., El-Mekawy, S., Mesellhy, R., 1997, Inhibitory effects of components from *Ganoderma lucidum* on the growth of human immunodeficiency virus (H₁V) and the protease activity , in proceedings of the 1st international symposium on *Ganoderma lucidum* in Japan, 128-135p.
43. He, Y.Q. and Li. R.Z., 1989, Studies of active polysaccharides of *Ganoderma lucidum*, *J. Beijing Med. Univ.*, 21, 225-227p.
44. Hikino, H. and Konn, C., 1985, Isolation and hypoglycaemic activity of *Ganoderma* A and B. glycans of *Ganoderma lucidum* fruit bodies, *Planta Med*, 4, 339-340p.
45. Hirofani, M., Ino. C., Fyruya, T., Shiro, M., 1986, Ganoderic acids T, S, and R, new triterpenoids from the cultured mycelia of *Ganoderma lucidum* , *Chem. Pharm. Bull.*, 34, 2282-2285p.
46. Hollis, D.E., Frith, P.A., Vaughan. J.D., Chapman, R.E., Nancarrow, C.D., 1984, Ultrastructural changes in the oviductal epithelium of Merino ewes during the estrous cycle, *171(4)*: 441-56p.
47. http://www.fruiting-bodies.co.uk/cancer_research/cr_chapter3.htm, Anonim, (2006a).
48. [http://www.fungichina.com/mushroomextract/Ganodermalucidum\(reishi\)polysaccharide.htm](http://www.fungichina.com/mushroomextract/Ganodermalucidum(reishi)polysaccharide.htm), Anonim, (2006b).
49. http://www.gfmer.ch/International_activities_En/El_Mowafi/Fallopian_tube.htm, 2007.
50. Jang, S. C., and Birmingham, J. M., 1992, Medicinal benefits of the mushroom *Ganoderma*, *Adv. Appl. Microb.*, 37, 101-134p.
51. Jong, S.C. and Birmingham, J.M., 1992, Medicinal benefits of the mushroom *Ganoderma*, *Adv. Appl. Microb.*, 37:101-134p.
52. Junqueira, C.L. ve Carneiro, J., 2003, Temel histoloji, 10. Baskı, Noel tıp kitapçevleri, Brezilya, 449-459s.

KAYNAKLAR DİZİNİ (devam ediyor)

53. Kabir, Y., Kimura, S., Tamura, T., 1988, Dietary effect of *Ganoderma lucidum* mushroom on blood pressure and lipid levels in spontaneously hypertensive rats (SHR), J Nutr Sci Vitaminol (Tokyo), 34:433-438p.
54. Kabir, Y., Kimura, S., Tamura, T., 1988, Dietary effect of *Ganoderma lucidum* mushroom on blood pressure and lipid levels in spontaneously hypertensive rats (SHR), J Nutr Sci Vitaminol (Tokyo), 34:300-312p.
55. Karadeniz, E., 2007, Yüksek sıcaklığa dayalı *Ganoderma lucidum* monokoryon misel üretimi ve *Ganoderma* SP. 'nin Türkiye izolatlarında RFLP kalıplarının araştırılması, Yüksek Lisans Tezi, Çukurova Üniversitesi, Fen Bilimleri Enstitüsü, Adana.
56. Karataş, G., 2009, *Ganoderma lucidum* üretiminde inokulum büyüklüğünün meyva oluşturma hızına ve ürün miktarına etkisi, Yüksek Lisans Tezi, Çukurova Üniversitesi, Fen Bilimleri Enstitüsü, Adana.
57. Kayaalp, O., 2000, Tıbbi Farmakoloji, Vitaminler, Cilt 2, 9. baskı, Hacettepe taş kitabevi, 1541-1575s.
58. Kazanç, M.B., 1997, Antioksidan vitaminler, Sendrom, Temmuz , 14-23s.
59. Kierszenbaum, A.L., 2006, Histoloji ve hücre biyolojisi patolojiye giriş, 2. baskı, Palme yayıncılık, Ankara.
60. Kim, H.W. and Kim, B.K., 2002, Recent advances on the biologically ctive triterpenoids of *Ganoderma lucidum*, in *Ganoderma*, Genetics, Chemistry, Pharmacology and Therapeutics, LIN, Z.B., Ed., Beijing Medical University Press, Beijing, 10-19p.
61. Kim, H.W., Shim, M.J., Kim, B.K., 2000, *Ganoderma lucidum* (Curt.:Fr) P.karst. (Aphyllphoromycetideae) inhibits proliferation of human peripheral blood lymphocytes by blocking interleukin-2 secretion, int. J.Med.Mush., 2, 313-321p.
62. Kimura, Y., Okuda, H., Arichi, S., 1988, Effects of the extracts of *Ganoderma lucidum* on blood glucose level in rats, Planta Med., 54, 290-294p.
63. Kino, K., Yamashita, A., Yamaoka, K., Watnabe, J., Tanaka, S., Ko, K., Sih_Mizu, K., Tsunoo, H., 1989, Isolation and characterization of a new immunomodulatory protein, Ling Zhi-8 from *Ganoderma lucidum* , J.Biol.Chem., 264, 472-478p.
64. Ko, J.L., Hsu, C.I., Lin, R.H., Kao, J.L., Lin, J.Y. 1995, A new fungal immunomodulatory protein, FIP-fve isolated from the edible mushroom, *Flammulina velutipes* and its complete amino acid sequence, Eur. J. Biochem., 228,244-249p.
65. Ko, J.L., Lin, S.J., Hsu, C.I., Kao, C.L., Lin, J.Y., 1997, Molecular cloning and expression of a fungal immunomodulatory protein, FIP-fve, from *Flammulina velutipes*, J. Formosan Med. Assoc., 96, 517-524p.
66. Koike, S., Sakai, M., Muramatsu, M., 1987, Molecular cloning and characterization of rat estrogen receptor cDNA, Nucleic Acids Res, 15(6): 2499-2513p.
67. Komatsu, M. and Fujita, H., 1978, Electron-microscopic studies on the development and aging of the oviduct epithelium of mice, 152(3): 243-59p.

KAYNAKLAR DİZİNİ (devam ediyor)

68. Konishi, I., 1987, Development of ciliated cells in the human fetal oviduct, An ultrastructural study, the anatomical record. 219: 60-68p.
69. Kuiper, G.G., Enmark, E., Pelto-Huikko, M., Nilsson, S., Gustafsson, J.A., 1996, Cloning of a novel receptor expressed in rat prostate and ovary, Proc Natl Acad Sci U S A, 93(12): 5925–5930p. (
70. Lauschov, I., 1999, Influence of estrogen and progesterone on ultrastructural indices of oviductal epithelium in sexually immature mice, 68: 13-21p.
71. Lee, S.S., Chen, F.D., Chang, S.C., Wei, Y.H., Liu, I., Chen, C.F., Wei, R.D., Chen, K.Y., Han, P.W., 1984, In vivo anti-tumor effect of crude extracts from the mycelium of *Ganoderma lucidum*, J. Chin. Oncol. Soc., 5,22-28p.
72. Lee, S.S., Wei, Y.H., Chen, C.F., Wang, S.Y., Chen, K.Y., 1995, Anti-tumor effect of *Ganoderma lucidum*, J. Chin. Med., 6, 1–12p.
73. Lee, S.Y., 1990, Cardiovascular effects of mycelium extract of *Ganoderma lucidum*, inhibition of sympathetic outflow as a mechanism of its hypotensive action, Chem Pharm, 38,1359-1364p.
74. Leung, S.W.S., Yeung, K.Y., Ricky, Y.L.S., Man, Y.K., 2002, Lingzhi (*Ganoderma*) research-the past, present and future perspectives, in *Ganoderma: Genetics, chemistry, pharmacology and therapeutics*, Lin, Z.B., ED., Beijing Medical University Press.
75. Lieu, C.W., Lee, S.S., Wang, S.Y., 1992, The effect of *Ganoderma lucidum* on induction of differentiation in leukemic U937 cells, Anti-cancer Res., 12, 1211-1215p.
76. Lin, D.X., 2000, Discussion on *Ganoderma lucidum* as a supplementary curing of cancer, Edible Fungi China, 19, 3-5p.
77. Lin, P.C., Bhatnagar, K.P., Nettleton, G.S., Nakajima, S.T., 2002, Female genital anomalies affecting reproduction, Fertility and sterility, 78 (5): 899-912p.
78. Lin, W.C. and Lin, W.L., 2006, Ameliorative effect of *Ganoderma lucidum* on carbon tetrachloride-induced liver fibrosis in rats, 14;12(2):265-270p.
79. Lin, W.H., Hung, C.H., Hsu, C.I., Lin, J.Y. 1997, Dimerization of the nterminal amphipathic b-helix domain of the fungal immunomodulatory protein from *Ganoderma tisugae* (F_P-gts) defined by a yeast two-hybrid system and site-directed mutagenesis, J. Biol.Chem., 272, 20244-20048p.
80. Lin, Z.B., 1996, Physiological effect of *Ganoderma lucidum*, in modern research on *Ganoderma lucidum* [in Chinese], Beijing Medical University, Beijing China, 148-177p.
81. Lindequist, U., 1995, Structure and biological activity of triterpens, polysaccharides and other constituents of *Ganoderma lucidum*, in research advances in *Ganoderma lucidum* research, Pharmaceutical Society of Korea, Seoul, 61-91p.
82. Liu, G.T., 1999, Recent advances in research of pharmacology and clinical applications of *Ganoderma* P. Karst. species (Aphyllphromycetideae) in China, Int. J. Med. Mushrooms, 1: 63-67p.
83. Lunec, J., Blake, D., 1990, Oxygen free radicals, Their relevance to disease processes, In: Cohen RD, Lewis B, Albert KGMM, The metabolic and molecular basis of acquired disease, Balliere tindall, London, 189-212p.

KAYNAKLAR DİZİNİ (devam ediyor)

84. Ma, J., Ye, Q., Hua, Y., Zhang, D., Cooper, R., Chang, M.N., Chang, J.Y., Sun, H.H., 2002, New lanostanoids from the mushroom *Ganoderma lucidum*, J. Nat.Prod., 65, 72-75p.
85. Mahmood, T., 1971, *Ganoderma lucidum*, a virulent incitant of basal stem rot, a malady of hard woods in West Pakistan, 55: 1130-1131p.
86. Mayes, P.A., 1993, Structure and function of the water-soluble vitamins, In: Murray RK, Granner DK, Mayes PA - Rodwell VW, Harper's biochemistry, 23. Ed, Lange medical publication, London, 573-87p.
87. Mekkawy, S., 1998, Anti HIV-1 and Anti-HIV-A-Protease substances from *Ganoderma lucidum*; Phytochemistry, vol., 1651-1657p.
88. Miller, R.N.G., Holderness, M., Bridge, P.D., Paterson, R.R.M., Sariah, M., Hussin, M.Z., Hilsley, E.J., 1995, A Multi-Disciplinary approach to the characterization of *Ganoderma* in oil-palm cropping systems, 57-66p.
89. Mills, S.E., 2007, Histology for pathologists, 3. Baskı, Lippincott Williams & Wilkins, A.B.D.
90. Min, C.N., Nakamura, N., Miyashiro, H., Bae, K.W., Hattori, M. 1998, Triterpenes from the spores of *Ganoderma lucidum* and their Inhibitory activity againsts HIV-1 protease, Chem. Pharm. Bull., 46, 1607-1612p.
91. Min, C.N., Nakamura, N., Miyashiro, H., Bae, K.W., Hattori, M. 1998, Triterpenes from the spores of *Ganoderma lucidum* and their Inhibitory activity againsts H₂O₂-1 protease, Chem. Pharm. Bull., 46, 1667-1670p.
92. Mizuno, T., Wang, G.Y., Zhang, J., Kawagishi, H., Nishitoba, T., Li, J.X., 1995, Reishi, *Ganoderma lucidum* and *Ganoderma tsugae*, bioactive substances and medicinal effects, 11, 151-166p.
93. Mooradian, A.D., Failla, M., Hoogwerf, B., Maryniuk, M., Wyliesett, J., 1994, Selected vitamins and minerals in diabetes, Diabetes care, 17 : 464-7p.
94. Moore, L., 2002, Klinik yönleri ile insan embriyolojisi, 1. baskı, Noel tıp kitapçevleri, İstanbul.
95. Nayak, R.K., Albert, E.N., Kassira, W.N., 1976, Cyclic ultrastructural changes in ewe uterine tube (oviduct) infundibular epithelium, 37(8): 923-33p.
96. Niki, E., 1991, Vitamin C as an antioxidant selected vitamins, minerals and functional consequences of maternal malnutrition, World Rev Nutr Diet, 64 : 1-30p.
97. Nishitoba, T. and Mizuno, T., 1996, Bitter terpenoides, in *Ganoderma lucidum*, Pharm. Co., Ltd., Seoul, Korea, 256-260p.
98. Ogawa, H., Hasumi, K., Sakai, K., Murakawa, S., Endo, A., 1991, Pannorin, a new 3-hydroxy-3-methylglutaryl coenzyme a reductase inhibitor produced by *Chrysosporium pannorum*, J Antibiot (Tokyo), 99: 597-600p.
99. Özdener, H., ve Çelik, C., 1993, Vitamin C' nin metabolik ve klinik önemi, yeni yaklaşımlar, T Klin Tıp Bilimleri Dergisi, 13 : 200-9s.

KAYNAKLAR DİZİNİ (devam ediyor)

100. Reitsma, P.H., Rothberg, P.G., Astrin, S.M., Trial, J., Bar-Shavit, Z., Hall, A., Teitelbaum, S.L., Kahn, A.J., 1983, Regulation of myc gene expression in HL-60 leukaemia cells by a vitamin D metabolite, Nature, 306(5942): 492-4p.
101. Ross, M.H., 2003, Histology: A text and atlas, 4th ed, Philadelphia, PA: Lippincott Williams & Wilkins, 726-742p.
102. Ross, M.H. and Pawlina, W., 2006, Histology, a text and atlas with correlated cell and molecular biology, 5th ed. Philadelphia, Lippincott Williams & Wilkins.
103. Sadler, T., 1996, W. Longman' s medical embryology, 9. Baskı, Palme yayıncılık, Ankara.
104. Sadler, T., 2005, W. Langman's medikal embriyoloji, 9. Baskı, Palme yayınları, Ankara.
105. Sağlam, M., Aştı, N.R., Özer, A., 2001, Genel histoloji, 6. Baskı, Yorum matbaacılık, Ankara.
106. Seo, G.S., 1987, Studies on cultural characteristics of *Ganoderma lucidum* (Fr.) Karst. MSc Thesis in Korean.
107. Seto, S.W., Lam, T.Y., Tam, H.L., Au, A.L.S., Chan, S.W., 2008, Novel hypoglycemic effect of *Ganoderma lucidum* water-extract in obese/diabetic (+db/+db) mice, 16,426-436p.
108. Sheena, N., Ajith, T.A., Janardhanan, K.K., 2003, Prevention of nephrotoxicity induced by the anticancer drug cisplatin, using *Ganoderma lucidum*, a medicinal mushroom occurring in South India, 85,4,25p.
109. Shi, Y., Sun, J., He, H., Guo, H., Zhang, S., 2008, Hepatoprotective effect of *Ganoderma lucidum* peptides against D-galactosamine-induced liver injury in mice, 117, 415-419p.
110. Snell, R.S., 1975, Clinical embryology for medical students, second edition, Little brown and company Boston/ Toronto, 215-222p.
111. Stamets, P., 2000 (3rd edition), Growing gourmet and medicinal mushrooms, Ten speed press, PO Box 7123, Berkeley, California, 352-366p.
112. Steyaert, R.L. 1967, Les *Ganoderma palmicoles*, Bull, 37:465-492p.
113. Su, C.Y., Shiao, M.S., Wang, C.T., 1999, Predominant inhibition of ganodermic acid S on the thromboxane A2-dependent pathway in human platelets response to collagen, Biochim. Biophys. Acta, 1437, 223-234p.
114. Şahin, Ş., 2008, Yaşlanmaya koşut sıçan tuba uterusunda cinsiyet hormonlarının immünohistokimyasal olarak ve ultrastrüktürel değişimlerinin incelenmesi, Yüksek Lisans Tezi, Gazi Üniversitesi, Sağlık Bilimleri Enstitüsü, Ankara.
115. Şahinarslan, N., 2009, Nitrik oksitin sıçan ovaryumunda folikül gelişimi üzerine etkilerinin ışık ve elektron mikroskopik deneyde incelenmesi, Yüksek Lisans Tezi, İstanbul Üniversitesi, Sağlık Bilimleri Enstitüsü, İstanbul.
116. Tekelioğlu, M., 2002, Özel histoloji ince yapı ve gelişme, Antıp yayın, Ankara, 215s.
117. Tominaga, K., 2009, Therapeutic agent for polycystic ovary syndrome (PCOS), 291100p.

KAYNAKLAR DİZİNİ (devam ediyor)

118. Topal, F., 2010, Ovaryum dokusunu, vitrifikasyon ve yavaş soğutma teknikleriyle korunurluğunun histopatolojik yönden karşılaştırılması, Tıpta Uzmanlık Tezi, Tıp Fakültesi, Ankara Üniversitesi, Ankara.
119. Tremblay, G.B., Tremblay, A., Copeland, N.G., Gilbert, D.J., Jenkins, N.A., Labrie, F., Giguère, V., 1997, Cloning, chromosomal localization, and functional analysis of the murine estrogen receptor beta, *Mol Endocrinol*, 11(3): 353-65p.
120. Turner, P.D., 1965, Infection of oil palms by *Ganoderma*, phytopathology hypha-spore attractions in *Schizophyllum commune* Fr. *Wentia* 13, 1-113p.
121. Ural, M., 2004, Siklosporin A'nın sıçanlarda oluşturduğu nefrotoksisiteye vitamin C ile vitamin E'nin ve verapamilin etkilerinin ışık mikroskopunda değerlendirilmesi, Tıpta Uzmanlık Tezi, Süleyman Demirel Üniversitesi, Tıp Fakültesi, Isparta.
122. Uysal, Y., 2006, Tıbbi mantar *Ganoderma lucidum*'un antikolesteromik etkisinin araştırılması, Yüksek Lisans Tezi, Çukurova Üniversitesi, Fen Bilimleri Enstitüsü.
123. Uzun, D., 2010, Gebelikte olaylanan deneysel hipokside *Ginkgo biloba* 'nın ovaryon dokusuna etkilerinin belirlenmesi, Yüksek Lisans Tezi, Gazi Üniversitesi, Sağlık Bilimleri Enstitüsü, Ankara.
124. Van Der Heun, L.G., Van Der Vleit, J.A., Bocken, C.F.M., Kino, K., Ho_Stman, A.J., Tax, W.J.M., 1995, Lingh zhi-8: studies of a new immunomodulatory agent, *transplantation*, 60, 438-443p.
125. Vydra, N. and Malusecka, E., 2006, Spermatoocyte-specific expression of constitutively active heat shock factor 1 induces HSP70 resistant apoptosis in male germ cells, *Cells death and differentiation*, 13:212-222p.
126. Walker, P., Weichsel, M.E., Hoath, S.B., Poland, R.E., Fisher, D.A., 1981, Effect of thyroxine, testosterone, and corticosterone on nerve growth factor (NGF) and epidermal growth factor (EGF) concentrations in adult female mouse submaxillary gland: dissociation of NGF and EGF responses, *Endocrinology*, 109(2): 582-7p.
127. Wang, C.N., Chen, J.C., Shiao, M.S., Wang, C.T., 1997, The inhibition of human platelet by ganodermic acids, *Biochem. J.*, 277, 189-197p.
128. Wang, S.Y., Hsu, M.L., Hsu, H.C., Tseng, C.H., Lee, S.S., Shiao, M.S., Ho. C.K., 1997, Anti-tumor effect of *Ganoderma lucidum* is mediated by cytokines released from activated macrophages and T lymphocytes, *Int. J. Cancer*, 70, 669-705p.
129. Wasson, R.G., 1968, Soma-divine mushroom of immortality, harcourt, brace & world, New York, 38p.
130. William, K. ve Patrick, C., 2009, Netter temel histoloji, (Çev: Müftüoğlu, S., Kaymaz, F., Atilla, P.), Güneş tıp kitapçevleri, Ankara.
131. Yang, B.K., Jeong, S.C., Park, J.B., Cho, S.P., Lee, H.J., Das, S., Yun, J.W., Lin, W.J., Song, C.H., 2001, Swimming endurance capacity of mice after administration of exo-polymer productet from submerged mycelia culture of *Ganoderma lucidum*, *J. Microbiol. Biotechnol*, 11, 902-905p.
132. Yıldırım, M., 1999, İnsan Anatomisi, 4. Baskı, Nobel tıp kitapçevleri, İstanbul, 215s.

KAYNAKLAR DİZİNİ (devam ediyor)

133. Ying, L.Z., Mao, Z.L., Ma, Q.M., Zong, Y.C., Wen, H.A., 1987, Icons of medical fungi from China, Science Press, Beijing, China, 144-145p.
134. YouGuo, C., Zongji, S., XiaoPing, C., 2009, Modulatory effect of *Ganoderma lucidum* polysaccharides on serum antioxidant enzymes activities in ovarian cancer rats, 78, 258-262p.
135. Zhang, G.L., Wang, Y.H., Ni, W., Ling, H., Lin, Z.B., 2002, Hepatoprotective role of *Ganoderma lucidum* polysaccharide against BCG-induced immune liver injury in mice, 8(4):728-733p.
136. Zhao, J.D. and Zhang, X.Q., 1994, Resources and taxonomy of Lingzhi (*Ganoderma*) in China, Beijing, Beijing Medicinal University, 132p.
137. Zhu, S.N., and Mori, M., 1993, The research on *Ganoderma lucidum* (Part one), Shanghai Medical University Press, Shanghai, 346p.
138. Zülkadir, A. ve Arpacı, B.B., 2000, Makro mantarların alternatif tıp ve tıp alanlarında kullanımları, 3:256-234s.
139. Zünti, M., Kanter, M., Akpolat, M., Topçu, Y., 2008, İyonizan radyasyonun neden olduğu ince bağırsak hasarına karşı curcumin ve C vitamininin koruyucu etkilerinin incelenmesi, Tırakya Üniversitesi, Edirne, 6 (2) :77 -85s.

ÖZGEÇMİŞ

Bireysel Bilgiler

Adı-Soyadı : Göksen Yılmaz
Doğum tarihi ve yeri : 01-03-1986-İstanbul
Uyruğu : T.C.
Medeni durumu : Bekar
İletişim adresleri : g.o.k.s.e.n@hotmail.com

Eğitim Durumu

2005-2009 : ESOGÜ Fen Edebiyat Fakültesi Biyoloji Bölümü
2000-2004 : Nevzat Ayaz Anadolul Lisesi-İstanbul
1997-2000 : Çakmak İlk Öğretim Okulu-İstanbul
1992-1997 : Çakmak İlk Öğretim Okulu-İstanbul
Yabancı dil : İngilizce

Mesleki deneyim

Üye Olunan Bilimsel Kuruluşlar

Yayınlar

Bilimsel Etkinlikler

Türkiye Bilimler Akademisi Katılım Belgesi, 24-25 Haziran 2011, Ankara
X. Ulusal Histoloji ve Embriyoloji Kongresi Katılım Belgesi, 17-20 Mayıs 2010, İzmir
ESOGÜ Deney Hayvanları Kullanım Sertifikası, 2010, Eskişehir
HACCP ve ISO 2009 Eğitim Sertifikası, 2009, Eskişehir
Wallstreet İngilizce Kursu (Intermediate), 2009, Eskişehir
Eczacıbaşı Staj Sertifikası, 2008, İstanbul