



**T.C**

**ESKİŞEHİR OSMANGAZI ÜNİVERSİTESİ**

**SAĞLIK BİLİMLERİ ENSTİTÜSÜ**

**ANATOMİ ANABİLİM DALI**

**SIÇANLARDA BÖBREK İSKEMİ/REPERFÜZYON HASARI  
ÜZERİNE A VİTAMİNİNİN ANTIOKSİDAN VE  
MORFOLOJİK ETKİLERİNİN ARAŞTIRILMASI**

**DOKTORA TEZİ**

**ABDULLAH ORTADEVECİ**

**PROF. DR. HİLMİ ÖZDEN**

**2019**





**T.C**

**ESKİŞEHİR OSMANGAZI ÜNİVERSİTESİ**

**SAĞLIK BİLİMLERİ ENSTİTÜSÜ**

**ANATOMİ ANABİLİM DALI**

**SIÇANLARDA BÖBREK İSKEMİ/REPERFÜZYON HASARI  
ÜZERİNE A VİTAMİNİNİN ANTIOKSİDAN VE  
MORFOLOJİK ETKİLERİNİN ARAŞTIRILMASI**

**DOKTORA TEZİ**

**ABDULLAH ORTADEVECİ**

**PROF. DR. HİLMİ ÖZDEN**

**2019**

## KABUL VE ONAY SAYFASI

Abdullah ORTADEVECİ'nin Doktora Tezi olarak hazırladığı “*Sıçanlarda böbrek iskemisi/reperfüzyon hasarı üzerine A vitamininin antioksidan ve morfolojik etkilerinin araştırılması*” başlıklı bu çalışma Eskişehir Osmangazi Üniversitesi Lisansüstü Eğitim ve Öğretim Yönetmeliği'nin ilgili maddesi uyarınca değerlendirilerek “KABUL” edilmiştir.

24/12 /2019

Üye: Prof. Dr. Hilmi ÖZDEN

Üye: Prof. Dr. Ferruh YÜCEL

Üye: Prof. Dr. Ayhan CÖMERT

Üye: Prof. Dr. Tolga ERTEKİN

Üye: Doç. Dr. Dilek BURUKOĞLU DÖNMEZ

Eskişehir Osmangazi Üniversitesi Sağlık Bilimleri Enstitüsü Yönetim Kurulu'nun ... / ... / ... tarih ve ... / ... sayılı kararı ile onaylanmıştır.

Prof. Dr. İ. Özkan ALATAŞ

Enstitü Müdürü

## ÖZET

Şok, sepsis, böbrek nakli, aort anevrizması gibi klinik durumlar ile kısmi nefrektomi, kardiyopulmoner bypass benzeri bazı cerrahi girişimler sırasında böbreğe giden kan akımının azalması veya durması böbrekte iskemi oluşumuna sebep olur. Sonrasında böbreğin yeniden kanlanması ise reperfüzyon olarak adlandırılır. Hem iskemi hem de reperfüzyon periyodları böbrekte ciddi bir hasar oluşturur. Çalışmamızın amacı böbrekte iskemi/reperfüzyon ile oluşturulmuş hasar üzerine A vitaminin morfolojik ve antioksidan etkilerini araştırmaktır.

Çalışmada 40 Sprague- Dawley sıçan her bir grup 8'er hayvan olacak şekilde 5 gruba ayrıldı. Kontrol grubu hariç tüm gruplarda sol böbreğe 45 dakikalık iskemi ve bunu takiben reperfüzyon uygulandı. 24 saatlik iyileşme sürecinin ardından 1. gruba 7 gün süreyle 1.000 IU/kg/gün, 2. gruba 3.000 IU/kg/gün, dozunda 3. gruba ise 9.000 IU/kg/gün dozunda oral gavaj yoluyla A vitamini uygulaması yapıldı. 4. gruba iskemi/reperfüzyon uygulamasından sonra 7 gün boyunca oral gavaj yoluyla ayçiçek yağı verildi. Kontrol grubuna ise normal değerleri elde etmek amacı ile hiçbir uygulama yapılmadı, sıçanlar standart pelet yem ile ad libitum beslendi. 7 günlük uygulamanın sonunda intrakardiyak kan örnekleri ve sol böbrek alındı. Kan örneklerinden süperoksit dismutaz (SOD), malondialdehit (MDA) ve katalaz (KAT) seviyeleri belirlendi. Doku örnekleri ise hematoksilin/eozin ile histokimyasal olarak boyandı ve böbrek histolojisindeki değişiklikler ışık mikroskopunda incelendi.

Çalışma sonucunda böbrek histolojisinde A vitamini ile tedavi edilen gruplarda iskemi/reperfüzyon grubuna göre böbrekte oluşan hasar azaldı. SOD, MDA ve KAT değerlerinin ise A vitamini uygulanan gruplarda kontrol grubu değerlerine yaklaştığı gözlemlendi.

Sonuç olarak, böbrekte iskemi/reperfüzyon sonrasında yapılan A vitamini uygulaması histolojik hasarı azaltıcı ve antioksidan değerleri restore edici bir etki ortaya çıkarmıştır.

**Anahtar kelimeler;** İskemi/reperfüzyon, sıçan, böbrek, A vitamini.

## SUMMARY

In some clinical conditions such as shock, sepsis, kidney transplantation, aortic aneurysm, and during surgical interventions such as partial nephrectomy, cardiopulmonary bypass decreased or ceased blood flow to the kidney can cause renal ischemia. Then, re-supply of blood to the kidney is called reperfusion. Both ischemia and reperfusion periods cause serious damage to the kidney. The aim of this study is to investigate the morphological and antioxidant effects of vitamin A on ischemia / reperfusion injury in the kidney.

In the study, 40 Sprague-Dawley rats were divided into 5 groups, each group being 8 animals. The rats in all groups except the control group underwent ischemia of the left kidney for 45 minutes followed by reperfusion. After 24 hours of recovery, vitamin A was administered to the 1st group by oral gavage at a dose of 1.000 IU/kg/d for 7 days, to the 2nd group with 3.000 IU/kg/d, and to the 3rd group with 9.000 IU/kg/d. Group 4 received sunflower oil by oral gavage for 7 days after ischemia / reperfusion. In the control group (5th group), no application was performed to obtain normal values, rats were fed ad libitum with standard pellet feed. At the end of 7 days of application, intracardiac blood samples and left kidney were collected. Superoxide dismutase (SOD), malondialdehyde (MDA) and catalase (CAT) levels were determined from blood samples. Tissue samples were stained histochemically with hematoxylin/eosin and changes in renal histology were examined under light microscope.

As a result of the study, renal damage was decreased in vitamin A treated groups compared to ischemia/reperfusion group. It was observed that SOD, MDA and CAT values were closer to the control group values in vitamin A groups compared to those of ischemia/reperfusion group.

Consequently, the administration of vitamin A after renal ischemia/reperfusion resulted in reducing the histological damage and restoring the antioxidant values.

**Keywords;** Ischemia/reperfusion, rat, kidney, vitamin A.

# İÇİNDEKİLER

1. GİRİŞ VE AMAÇ .....	1
2. GENEL BİLGİLER .....	4
2.1. Böbrek Anatomisi .....	4
2.1.1. <i>Fascia perirenalis</i> .....	5
2.1.2. <i>Böbreğin komşulukları</i> .....	6
2.1.3. <i>Böbreğin yapısı</i> .....	8
2.1.4. <i>Böbreğin damarları ve innervasyonu</i> .....	10
2.2. Böbrek Histolojisi .....	14
2.2.1. <i>Nefron</i> .....	16
2.2.2. <i>Toplayıcı tübüller</i> .....	20
2.2.3. <i>Renal intersitisyum</i> .....	21
2.3. Serbest Radikaller ve İskemi/Reperfüzyon Hasarı .....	21
2.3.1. <i>Oksijen ve oksidatif stres</i> .....	21
2.3.2. <i>İskemi periyodu</i> .....	24
2.3.3. <i>Reperfüzyon periyodu</i> .....	26
2.3.4. <i>Böbrek iskemi/reperfüzyon hasarı</i> .....	28
2.3.5. <i>Antioksidanlar ve A vitamini</i> .....	31
3. GEREÇ VE YÖNTEMLER .....	36
3.1. Deney Hayvanları ve Barınma Koşulları .....	36
3.2. Deney grupları .....	36
3.3. Kullanılan Kimyasallar ve Çözeltiler .....	38
3.3.1. <i>A vitamini</i> .....	38
3.3.2. <i>Serum fizyolojik</i> .....	38
3.3.3. <i>Anestezikler</i> .....	38
3.4. Cerrahi İşlemler ve Oral Gavaj .....	39
3.5. Kan Alımı ve Biyokimyasal Analiz .....	42
3.5.1. <i>Katalaz (KAT) aktivitesinin ölçümü</i> .....	43

3.5.2.	<i>Süperoksit dismutaz (SOD) aktivitesi ölçümü</i> .....	44
3.5.3.	<i>Malondialdehit (MDA) seviyesinin tespiti</i> .....	45
3.6.	Doku Alımı ve Histolojik Muayene .....	46
3.6.1.	<i>Böbrek dokusunun histolojik takibi</i> .....	46
3.6.2.	<i>Hematoksilen-Eozin boyama yöntemi</i> .....	47
3.7.	İstatistiksel Analiz.....	47
4.	BULGULAR .....	49
4.1.	Biyokimyasal Bulgular .....	49
4.1.1.	<i>Hemolizatta malondialdehit (MDA) düzeyi</i> .....	51
4.1.2.	<i>Hemolizatta süperoksit dismutaz (SOD) düzeyi</i> .....	52
4.1.3.	<i>Hemolizatta katalaz (KAT) aktivitesi</i> .....	53
4.2.	Histolojik ve Morfolojik Bulgular .....	56
5.	TARTIŞMA.....	70
6.	SONUÇ VE ÖNERİLER.....	80
	KAYNAKLAR DİZİNİ.....	82
	EKLER DİZİNİ.....	93
	ÖZGEÇMİŞ .....	94



## TABLO DİZİNİ

<b>Tablo 2.1</b>	Endojen ve eksojen serbest radikal kaynakları.....	23
<b>Tablo 4.1</b>	1.000 IU A vitamini uygulanan gruptaki sıçanlara ait antioksidan veriler.....	49
<b>Tablo 4.2</b>	3.000 IU A vitamini uygulanan gruptaki sıçanlara ait antioksidan veriler.....	50
<b>Tablo 4.3</b>	9.000 IU A vitamini uygulanan gruptaki sıçanlara ait antioksidan veriler.....	50
<b>Tablo 4.4</b>	İskemi/reperfüzyon uygulanan gruptaki sıçanlara ait antioksidan veriler.....	51
<b>Tablo 4.5</b>	Kontrol grubundaki sıçanlara ait antioksidan veriler.....	51
<b>Tablo 4.6</b>	Gruplara göre ortalama MDA düzeyleri.....	52
<b>Tablo 4.7</b>	Gruplara göre ortalama SOD düzeyini gösteren tablo.....	53
<b>Tablo 4.8</b>	Gruplara göre ortalama KAT aktivitesini gösteren tablo.....	54
<b>Tablo 4.9</b>	Deney gruplarından elde edilen MDA, SOD, KAT değerleri ve bu değerlerin istatistik olarak karşılaştırılmasını içeren tablo.....	55
<b>Tablo 4.10</b>	Kontrol grubundaki sıçanların böbrek hasarına dair histolojik skorlama tablo.....	57
<b>Tablo 4.11</b>	İskemi/reperfüzyon grubundaki sıçanların böbrek hasarına dair histolojik skorlama tablosu.....	59
<b>Tablo 4.12</b>	7 gün boyunca 1.000 IU/kg A vitamini uygulanan gruptaki sıçanların böbrek hasarına dair histolojik skorlama tablosu	61
<b>Tablo 4.13</b>	7 gün boyunca 3.000 IU/kg A vitamini uygulanan gruptaki sıçanların böbrek hasarına dair histolojik skorlama tablosu	63
<b>Tablo 4.14</b>	7 gün boyunca 9.000 IU/kg A vitamini uygulanan gruptaki sıçanların böbrek hasarına dair histolojik skorlama tablosu	65

<b>Tablo 4.15</b>	Tübüler hasarın histolojik skorlamasının tüm gruplar arasındaki istatistikî anlamlılık verileri.....	66
<b>Tablo 4.16</b>	Tüm grupların tübüler dilatasyon yönünden istatistikî olarak karşılaştırılmasını ve p değerlerini içeren tablo.....	67
<b>Tablo 4.17</b>	Tüm grupların glomerular hasar skorlaması yönünden istatistikî olarak karşılaştırılmasını ve p değerlerini içeren tablo.....	68
<b>Tablo 4.18</b>	Tüm grupların hücrel infiltrasyon skorlaması yönünden istatistikî olarak karşılaştırılmasını ve p değerlerini içeren tablo.....	69

## ŞEKİL DİZİNİ

Şekil 2.1	Karın arka duvarında böbreklerin pozisyonu.....	4
Şekil 2.2	Yetişkin ve yenidoğanda böbreğin dış görünümü.....	5
Şekil 2.3	Böbreğin ön yüz komşuluklarını gösteren çizim.....	7
Şekil 2.4	Böbreğin arka yüz komşuluklarını açıklayan görsel.....	8
Şekil 2.5	Böbreğin anatomik yapısı.....	9
Şekil 2.6	Böbreğin damarları ve segmentasyonu.....	12
Şekil 2.7	Normal böbrek histolojisini gösteren şekil.....	15
Şekil 2.8	İskemi periyodunda ortaya çıkan bir takım hücresel olaylar....	26
Şekil 2.9	İskemi sonrasında gerçekleştirilen 30 dakikalık reperfüzyon sürecinin hücresel etkilerini gösteren diyagram.....	28
Şekil 2.10	A vitamininin alkolsüz formu olan retinol'ün yapısı ve karbon sayısı.....	34
Şekil 2.11	Retinil esterlerinin ve karotenoidlerin vitamin A'nın farklı aktif formlarına biyodönüşümü.....	34
Şekil 3.1	Deri ve deri altı dokuların açılması.....	40
Şekil 3.2	Böbreklerin ortaya çıkarılması.....	40
Şekil 3.3	Böbrek damarlarının tespiti ve klemplenmesi.....	41
Şekil 3.4	Böbreğin iskemiye uğraması sonucunda böbrek renginin siyaha yakın bir hal alması.....	41
Şekil 3.5	İskemi süresince hayvanların takip edilmesi ve operasyon sonrası deri ve deri altı dokuların kapatılması.....	42
Şekil 3.6	Kardiyak perfüzyon sonrası böbrek dokusunun çıkarılması ve kasete yerleştirilmesi.....	46
Şekil 4.1	Gruplara göre ortalama MDA değerlerini gösteren grafik.....	52
Şekil 4.2	Gruplara göre ortalama SOD düzeylerini gösteren grafik.....	53

<b>Şekil 4.3</b>	Gruplara göre ortalama KAT aktivitelerini gösteren grafik.....	54
<b>Şekil 4.4</b>	Kontrol grubunu oluşturan sıçan böbreklerinin farklı büyütmelerdeki ışık mikroskopik görüntüleri.....	56
<b>Şekil 4.5</b>	I/R grubunu oluşturan sıçan böbreklerinin farklı büyütmelerdeki ışık mikroskopik görüntüleri.....	58
<b>Şekil 4.6</b>	1.000 IU/kg vit A grubunu oluşturan sıçan böbreklerinin farklı büyütmelerdeki ışık mikroskopik görüntüleri.....	60
<b>Şekil 4.7</b>	3.000 IU/kg vit A grubunu oluşturan sıçan böbreklerinin farklı büyütmelerdeki ışık mikroskopik görüntüleri.....	62
<b>Şekil 4.8</b>	9.000 IU/kg vit A grubunu oluşturan sıçan böbreklerinin farklı büyütmelerdeki ışık mikroskopik görüntüleri.....	64

## SİMGE VE KISALTMALAR DİZİNİ

<b>A.</b>	Arteria
<b>ABH</b>	Akut Böbrek Hasarı
<b>ACE</b>	Angiotensin Converting Enzyme
<b>ADH</b>	Anti-diüretik hormon
<b>DNA</b>	Deoksiribonükleik asit
<b>dd</b>	Distile deiyonize
<b>EDTA</b>	Etilen diamin tetra asetat
<b>ELISA</b>	Enzyme linked immunosorbent assay
<b>Ggl.</b>	Ganglion
<b>GSH</b>	Glutasyon
<b>GSH-P<sub>x</sub></b>	Glutasyon peroksidaz
<b>H<sub>2</sub>O<sub>2</sub></b>	Hidrojen peroksit
<b>HE</b>	Hematoksilen- Eozin
<b>IU</b>	International Unit
<b>İ/R</b>	İskemi/reperfüzyon
<b>KAT</b>	Katalaz
<b>Kg</b>	Kilogram
<b>L</b>	Litre
<b>MDA</b>	Malondialdehit
<b>mL</b>	Mililitre
<b>µl</b>	Mikrolitre
<b>µm</b>	Mikrometre
<b>NADPH</b>	Nikotinamid adenin dinükleotit fosfat
<b>nmol</b>	Nanomol
<b>nm</b>	Nanometre
<b>pH</b>	Power of hydrogen (hidrojen'in gücü)
<b>SOD</b>	Süperoksit dismutaz
<b>SOR</b>	Serbest oksijen radikalleri
<b>TBA</b>	Tiyobarbütirik asit
<b>V.</b>	Vena
<b>WST</b>	Water-soluble tetrazolium salt

## 1. GİRİŞ VE AMAÇ

Böbrek hastalıkları modern yaşamda insan hayatının kalitesini düşüren en önemli sebeplerdendir (Chertow, Burdick, Honour, Bonventre, & Bates, 2005). Özellikle iskemi/reperfüzyon tarafından indüklenen renal disfonksiyon halen klinikte karşılaşılan en zorlayıcı durumlardan birisidir (Zou et al., 2016). İskemi/reperfüzyon hasarı organın bir kısmına veya tamamına gelen kan miktarındaki ani azalmalar veya kan akışının tamamen durması sonrasında normal kan akışının tekrar sağlanması ile oluşur. Bu durum böbrekte kardiyak arrest, şok, organa gelen kan akışında azalmaya sebep olan kısmi nefrektomi vb. durumlara ilaveten böbrek nakli sırasında da ortaya çıkar (Chatauret, Badet, Barrou, & Hauet, 2014). Böbrekte iskemi/reperfüzyon hasarı olduğu zaman ise ani bir renal disfonksiyon ve yüksek mortalite oranları ile seyreden akut böbrek hasarı (ABH) olarak bilinen klinik tablo ortaya çıkar (Hoste et al., 2006; Kellum, Unruh, & Murugan, 2011). Yapılan çalışmalar ile ABH'nin hastaların tedavi sürecini uzatmanın yanında, kronik böbrek hastalıklarına sebep olduğu ve dolayısıyla hastayı hızlı bir şekilde böbrek hastalığının son aşamasına getirdiği belirtilmiştir (Coca, Yusuf, Shlipak, Garg, & Parikh, 2009; Munshi, Hsu, & Himmelfarb, 2011). Aynı zamanda akut böbrek yetmezliği (ABY) olarak da bilinen bu klinik durumu ortadan kaldırmak veya hasarı azaltabilmek adına pek çok çalışma yapılmıştır. İskemi/reperfüzyon hasarı ise deneysel olarak ABH oluşturmak için kullanılan yöntemlerin en önemlilerinden birisidir.

Böbrekte meydana gelen iskemik durum bir takım kompleks ve birbiriyle bağlantılı olayların başlangıcına sebep olur. Tüm bu olayların sonucu böbrek hasarı ve nekrozdur (Lieberthal & Levine, 1996; Thadhani, 1996). Böbreğin tekrar kanlanması ile reperfüzyon periyodu başlar. Yapılan çalışmalar ile reperfüzyonun da böbrek üzerinde ilave hasar oluşturduğu ortaya koyulmuştur (Chatauret et al., 2014). Post-iskemik böbrekte vazokonstriksiyon ve nekroz ile birlikte gözlenen tübüler epitelyal dökülmeler karakteristiktir. Glomeruler filtrasyonda hızlı bir düşüş ve atıkların vücuttan uzaklaştırılması, idrarın konsantrasyonunun ayarlanması, sıvı-elektrolit dengesini korumak gibi temel

görevlerin yerine getirilememesi akut böbrek hasarının belirtileridir (Schrier, Wang, Poole, & Mitra, 2004). Böbrek hasarının altında yatan sebepler halen tam olarak aydınlatılamamış olsa da; reaktif oksijen türleri, nötrofil infiltrasyonu, vazoaaktif peptidler, ATP yetersizliği gibi durumların iskemi/reperfüzyon tarafından indüklenmiş ABH'na katkıda buldukları rapor edilmiştir (Edelstein et al., 1997).

İskeminin süresi ortaya çıkacak hasar bakımından çok önemlidir. Süreye bağlı olarak organ tamamen iyileşebilir veya iskemi için kritik süre aşılsa hücrenel hasar kalıcı olabilir. İnsanlarda vücut ısısında kritik iskemi süresi beyin için olan birkaç dakika ile böbrek için olan 30 dakika arasında değişir (Kalogeris, Baines, Krenz, & Korthuis, 2012). Hipoksiye daha uzun maruziyet reperfüzyon sonrasında da hücrenel metabolizmada olumsuz sonuçlara yol açmaya devam edecektir. İskemi durumunda gerçekleşecek ilk olay organa gidecek kan akımının ve oksijen seviyesinin azalmasıdır. Reperfüzyonda ise kan akımı ve oksijen seviyesi restore edilir ve ekstrasellüler pH hızlı bir şekilde normale döndürülür. Fakat düşünülenin aksine normaliteye bu hızlı dönüş iskemiye maruz kalmış hücreler üzerinde olumsuz etkilere sahiptir (Chatauret et al., 2014).

Oksijen hücrede enerji üretiminde kullanılan hayati öneme sahip bir moleküldür. Oksidanlar ise aerobik metabolizmanın normal bir ürünü olarak oluşur ve patofizyolojik durumlarda artarlar. Vücutta bulunan pek çok antioksidan savunma mekanizması ise bu oksidanların uzaklaştırılmasında görev alır. Antioksidanlar ve oksidanlar arasındaki dengenin oksidanlar lehine kayması ve potansiyel bir hücre hasarı oluşturması durumu ise "oksidatif stres" olarak adlandırılır (Sies, 1997). Bu durumda antioksidan savunma mekanizmalarının nötralize edebileceğinden daha fazla serbest radikal ortaya çıkar ve bu durum biyolojik araştırmalar arasında giderek artan bir öneme sahip olmaya başlamıştır (Ozsurekci & Aykac, 2016). Serbest radikaller ile antioksidan savunma arasındaki dengenin bozulması hücrede oksidatif hasara yol açan bazı faktörleri tetikler. Bu da bakteriyel, viral, paraziter enfeksiyonlara, otoimmün bozukluklara, aterosklerotik aktivitelere, diyabete,

böbrek hastalıklarına, deri hastalıklarına ve nörodejenerasyona sebep olabilir (Baek & Lee, 2016; Pisoschi & Pop, 2015; Rahal et al., 2014).

Serbest radikallerin oluşumunu engellemek, miktarını azaltmak ve meydana getirdikleri hasarı ortadan kaldırmak adına vücudun endojen antioksidan savunma sistemleri devreye girer. Eksojen kaynaklı antioksidanlara ise vitaminler ve ilaç olarak kullanılan antioksidanlar dâhil edilebilir (Şener & BÇ, 2009). A vitamini ise keşfedilen en eski vitaminlerden birisi olmasına rağmen antioksidan özellikleri üzerindeki belirsizlikler halen devam etmektedir.

Biz de çalışmamızda ABY'nin major sebeplerinden biri olan iskemi/reperfüzyon hasarı modelini sıçanlar üzerinde uyguladık. Sıçanlara iskemi/reperfüzyon uygulamasından sonra postoperatif olarak 7 gün süreyle farklı dozlarda A vitamini uygulamasının hasar üzerine olan etkilerini araştırmayı amaçladık.

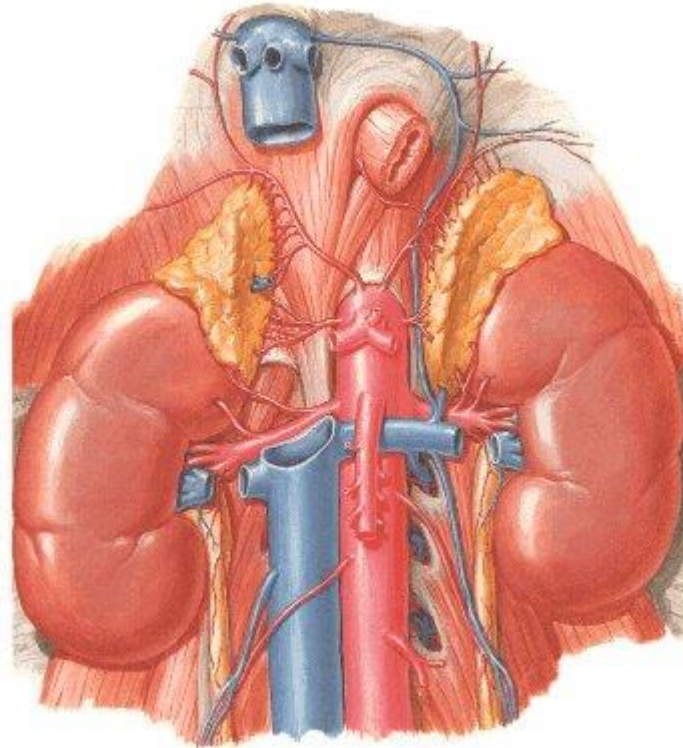


## 2. GENEL BİLGİLER

### 2.1. Böbrek Anatomisi

Böbrek suyun fazlasının ve metabolizmanın son ürünlerinin vücudun dışına çıkarılmasından sorumlu organdır. Bu görev vücuttaki çeşitli maddelerin konsantrasyonlarının kontrolünün sağlanmasında ve vücut sıvılarındaki su-elektrolit dengesinin neredeyse sabit tutulmasında çok önemlidir.

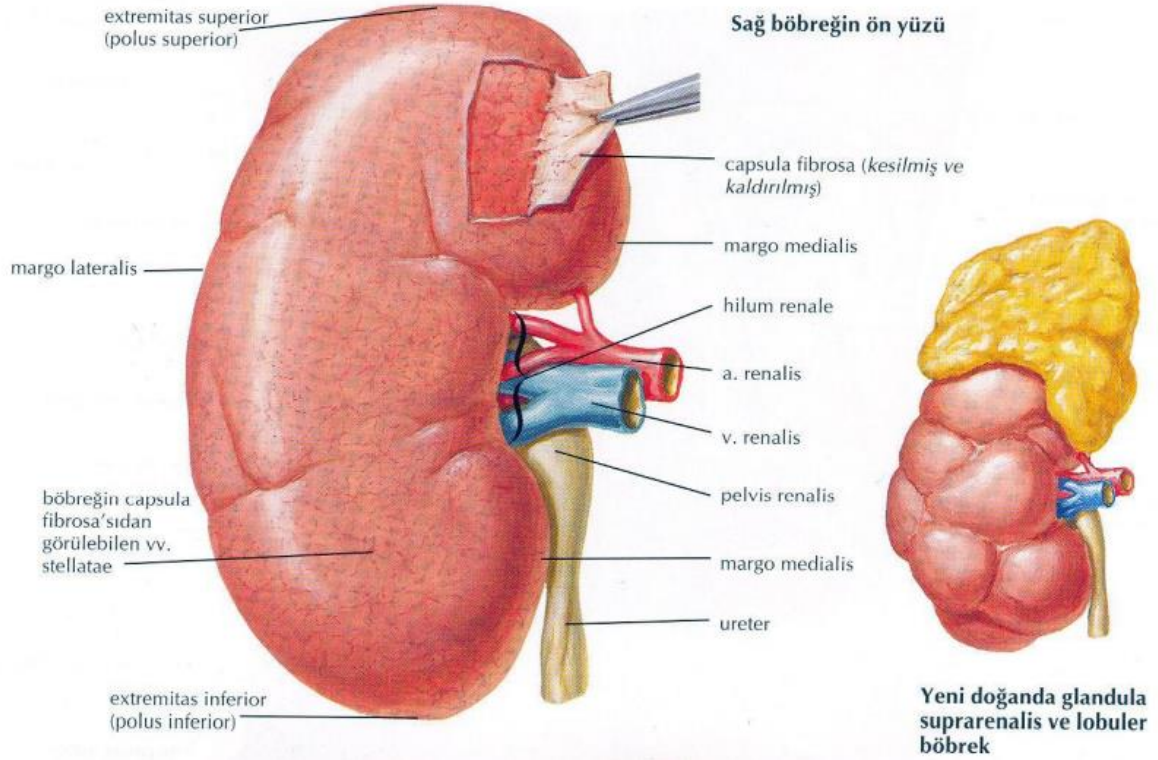
Böbrek aynı zamanda kırmızı kan hücresi üretiminde görev alan eritropoietin'in, kan basıncı üzerine etki eden renin'in, kalsiyum absorpsiyonu ve metabolizmasında rol oynayan 1,25-di-hidroksikolekalsiferol'ün (D vitamininin metabolik olarak aktif formu) üretimi ve salınması gibi endokrin fonksiyonlara da sahiptir (Standring, 2015).



**Şekil 2.1** Karın arka duvarında böbreklerin pozisyonu (Netter & Colacino, 1989).

Canlı organizmada böbrek kırmızı-kahverengi bir görünüme sahiptir. Peritonun arkasında, columna vertebralis'in her iki yanında yerleşmiştir ve yağ dokusu ile sarıdır. Üst tarafta onikinci torakal vertebranın üst sınırı ve alt tarafta üçüncü lumbal vertebra arasında uzanır (Şekil 2.1).

Sağ böbrek, karaciğerle olan komşuluğunun bir sonucu olarak sol böbreğe göre biraz daha aşağı seviyededir (Standring, 2015). Böbreklerin her biri 11,5 cm civarında uzunluğa ve 5-7 cm arası bir genişliğe sahiptir. Önden arkaya doğru olan mesafesi ise (kalınlık) 2,5 cm civarındadır. Böbreklerin ağırlığı erkekler için 125- 170 gr aralığında seyrederken, kadınlarda 115- 155 gr civarındadır (Arıncı & Elhan, 1995) (Şekil 2.2).



**Şekil 2.2** Yetişkin ve yenidoğanda böbreğin dış görünümü (Netter & Colacino, 1989).

### **2.1.1. Fascia perirenalis**

Gerota fasyası olarak da bilinen fascia perirenalis böbrek, böbrek üstü bezi ve perirenal yağ dokusunu birlikte saran yoğun elastik bir bağ dokusudur. Başlangıçta anterior ve posterior olmak üzere iki ayrı fasyadan oluştuğu düşünülen fascia perirenalis'in, daha sonraki çalışmalarda farklı fasyaların kaynaşmasıyla oluşan bir fasya değil çok katmanlı tek bir fasya olduğu ortaya çıkmıştır.

Klasik olarak, anterior perirenal fasyanın duodenum ve pankreasın arkasında mesenterium kökündeki damarları saran yoğun bağ doku kütlesiyle karıştığı ve böylece perirenal boşluk ile orta hattın karşısının bağlantısını engellediği belirtilir. Posterior perirenal fasya ise m.psoas major kasının fasyasıyla kaynaşır. Böbreküstü bezinin üzerinde anterior ve posterior fasya birleşir ve diyaframın fasyasıyla kaynaşır (Standring, 2015).

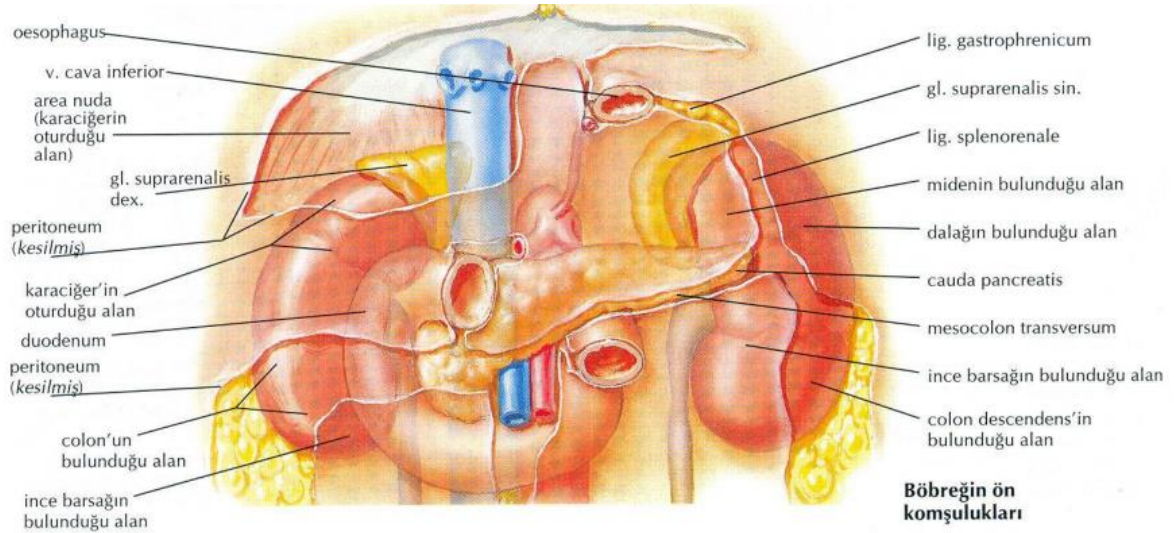
### **2.1.2. Böbreğin komşulukları**

Her iki böbreğin de üst ucu kalın ve yuvarlaktır. Her biri kendine ait böbreküstü bezi ile komşudur. Alt uçları daha incedir ve crista iliaca'nın içine doğru 2,5 cm kadar uzanır.

Böbreğin lateral sınırı dış bükey, medial sınırı iç bükeydir. Medial sınırda anteromedial olarak derin vertikal bir yarık bulunur. Bu yarık renal pelvisi, renal damarlar ile sınırları içerir ve *hilum renale* olarak isimlendirilir. Hilar yapılar önde v.renalis, ortada a.renalis ve arkada pelvis renalis olacak şekilde yerleşmişlerdir. Böbreklerin ön yüz komşulukları sağda ve solda değişirken, arka yüz komşulukları her iki tarafta benzerlik gösterir (Standring, 2015).

Sağ böbreğin üst ucu, bu ucun medial kısmının üst parçasının üzerini örten sağ böbrek üstü bezi ile temas halindedir. Bu kısmın hemen altındaki geniş alan karaciğerin sağ lobu ile yakın komşuluk gösterir ve periton yaprağı ile birbirinden ayrılır. Medialde kalan dar bir alan ise duodenum'un retroperitoneal olan inen parçası ile doğrudan ilişkilidir.

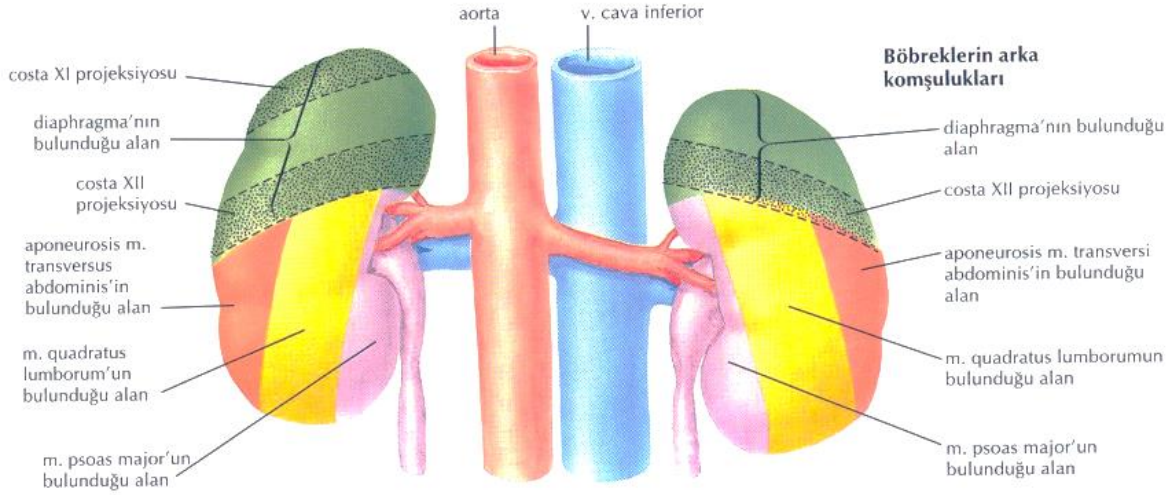
Ön yüz daha aşağı kısımda lateralde; retroperitoneal olan flexura coli dextra ile temas halindeyken, medialde; intraperitoneal olan ince bağırsaklar ile komşuluk yapar (Standring, 2015) (Şekil 2.3).



**Şekil 2.3** Böbreğin ön yüz komşuluklarını gösteren çizim(Netter & Colacino, 1989).

Sol böbrekte üst uçta medialde küçük bir alan sol böbreküstü beziyle komşuluk halindedir. Ön yüz lateralde dalak ile komşuluk yapar ve iki yapı periton tarafından birbirinden ayrılır. Ortada kalan dörtgen bir alan retroperitoneal pankreas ve dalak damarları ile doğrudan temas halindedir. Bu kısmın üzerinde dalak ve böbreküstü bezinin komşuluk alanlarının arasında kalan küçük, değişken ve üçgen bir alan vardır. Burası ise mideyle temas halindedir ve iki yapı periton tabakasıyla ayrılır.

Pankreas ve dalağın komşuluk alanlarının altında lateralde böbreğin dış kenarına kadar uzanan dar bir şerit alan bulunmaktadır. Bu alan retroperitoneal olan flexura coli sinistra ve colon descendens ile doğrudan komşuluk yapmaktadır. Medialde kalan geniş bir alan ise intraperitoneal olan jejunum lupu ile komşuluk eder (Standring, 2015) (Şekil 2.3).



**Şekil 2.4** Böbreğin arka yüz komşuluklarını açıklayan görsel (Netter & Colacino, 1989).

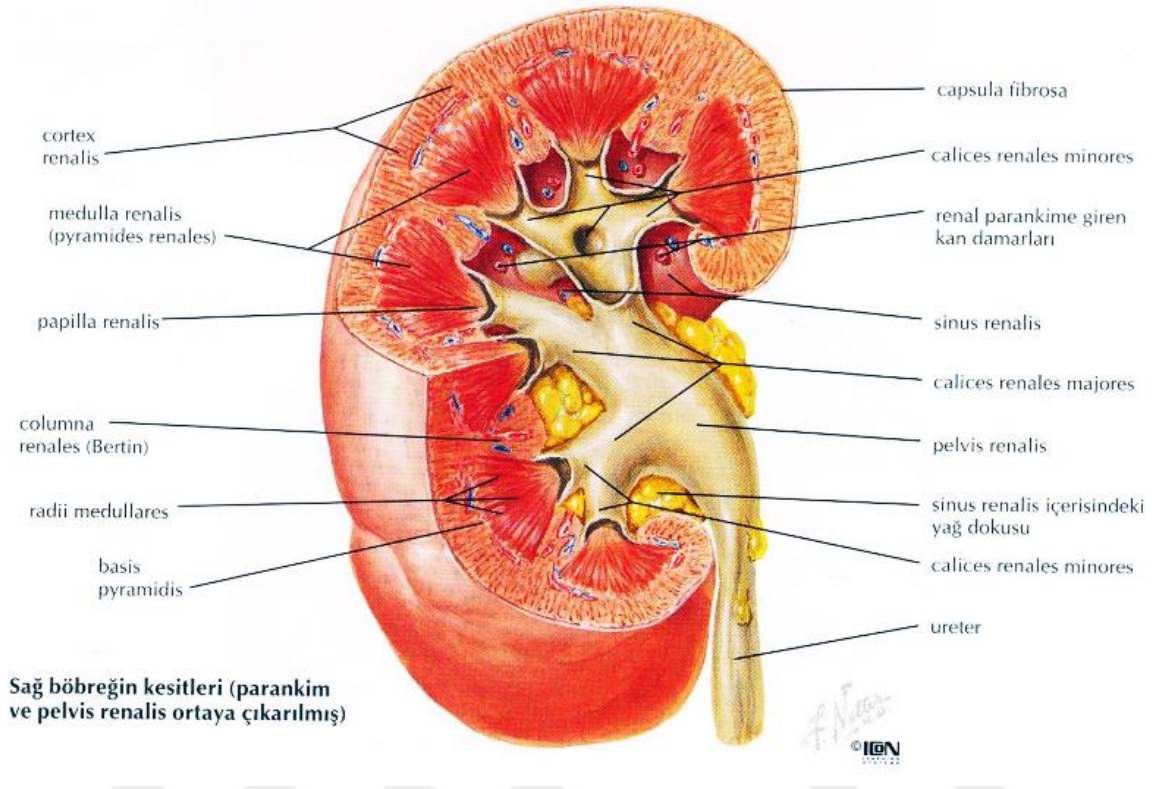
Böbreklerin posteromedial yüzeyi yağ içerisine gömülü vaziyettedir ve peritondan yoksundur. Bu yüzeyde sağ ve sol böbrek benzer komşuluklara sahiptir. Üstte diyafram ile birlikte lig. arcuatum mediale ve lig. arcuatum laterale ile komşuluk yapar. Daha aşağıda medialden laterale doğru m.psoas major, m. quadratus lumborum ve m. transversus abdominis'in aponörotik tendonu, subcostal damarlar, n. subcostalis, n. iliohypogastricus ve n. ilioingiunalis ile komşulukları gözlenir. Sağ böbreğin üst ucu 12. kaburga seviyesinde, sol böbreğin üst ucu ise 11. ve 12. kaburga arasında yerleşmiştir (Standring, 2015) (Şekil 2.4).

### **2.1.3. Böbreğin yapısı**

Doğumdan sonra böbrek biraz elastik biraz da düz kas lifleri içeren kollojenden zengin bağ dokusundan oluşmuş ince bir zar ile sarılı şekildedir. Bazı böbrek hastalıklarında bu zar böbreğe yapışma gösterebilir (Standring, 2015).

Böbreği ön ve arka olacak şekilde ikiye ayırıp iç yüzeyleri incelersek iç kısımların ve dış kısımların farklı olduğunu görebiliriz. Daha açık kırmızı olan ve dışta kalan kısma *cortex renalis*, daha koyu görünümlü olan ve çizgiler içeren iç kısma ise *medulla renalis* ismi verilir. Orta kısımda ise böbrek şekline benzer bir boşluk bulunur. Bu boşluk ise *sinus renalis* olarak adlandırılır. Korteks

kısmı nefrojen dokudan köken alır ve idrarı süzen yapıları içerir (Şekil 2.5). Medulla kısmı ise kökeninin üreter tomurcuğundan alır ve toplayıcı kanalları içerir (Arıncı & Elhan, 1995).



Şekil 2.5 Böbreğin anatomik yapısı (Netter & Colacino, 1989).

Böbrek medullası *pyramis renalis* (*Malpighi piramitleri*) denilen 10-20 adet konik yapı tarafından oluşturulur. Bu piramitlerin tabanları böbrek dış yüzüne bakarken, *papilla renalis* olarak isimlendirilen uçları böbrek sinus renalis'e doğru yönelmiştir. Böbrek piramitleri *columna renalis* denilen korteks uzantıları tarafından ile birbirlerinden ayrılmış bir şekilde ve sinus renalis etrafına dizilmiş halde gözlenirler. Bir *pyramis renalis*'e ve onun etrafını saran korteks kısmına ***lobus renalis*** denilir. Böylece böbreklerde lop sayısı ile piramit sayısı birbirine eşit olmuş olur (Arıncı & Elhan, 1995).

Böbrek korteksi, *papilla renalis*ler hariç böbrek piramitlerinin etrafını çevreleyen böbrek dokusundan oluşur. İki ana kısımdan oluşur. Birinci kısım fibröz kapsül ile böbrek piramitlerinin tabanları arasında kalan kısımdır. İkinci kısmı ise böbrek piramitlerinin arasında bulunan korteks kısmıdır. Sinus renalis'e kadar uzanan bu yapılara *columna renalis* (*Bertini sütunları*) denilir.

Taze bir böbrekte korteksin ilk kısmı olan ve böbreği bir kabuk gibi saran bölgenin aslında iki ayrı bölümden oluştuğu gözlemlenebilir. Bunlardan ilki daha koyu renkte olan ve medullanın korteks içerisine gönderdiği uzantılardan oluşan *pars radiata (stria medullaris= Ferrein uzantıları)* kısmıdır. Ferrein uzantılarının arasında kalan daha açık renkli ve daha karmaşık yapıları alanlar ise *pars convoluta* olarak isimlendirilir. Burada küçük kırmızı renkte olan ve kandan idrarı süzme görevini yerine getiren *corpusculum renale (Malphigi cisimciği)* adı verilen yapılar görülür. Bu cisimcikler idrarın kandan süzülmesini sağlayan *glomerulus* adı verilen damar yumaklarını içerirler (Arıncı & Elhan, 1995).

Böbreği ön ve arka olacak şekilde ikiye ayırdığımızda hilum renale'nin böbrek içine doğru bir boşluk olarak devam etmesi ile oluşmuş olan sinus renalis pelvis renalis'in üst bölümünü, calyx renalis'leri, böbrek damarlarını ve bunların arasında kalan yağ dokusunu barındırır. Böbreğin dış yüzünü saran fibröz kapsül hilum'dan içeri girerek sinus renalis'in iç, pelvis renalis'in dış yüzünün döşemesini yapar (Arıncı & Elhan, 1995).

Renal sinus içerisinde böbrek nefronlarının toplayıcı tübülleri papilla renalis'lerin tepesinden *calyx renalis minor* adı verilen kadeh benzeri yapılara açılırlar. Genellikle her bir calyx minor bir papilla'nın etrafını sararken bazen bu 2-3 papilla da olabilmektedir. Minor calix'ler yakınlarındaki diğer minor calix'ler ile birleşerek daha büyük hazneler oluştururlar ki bunlara *calyx renalis major* adı verilir. Calyx major'lar infundibulum adı verilen boşluklara dökülürler. Genelde böbrekte üst ve alt olmak üzere iki infundibulum bulunsa da bazen orta kısımda üçüncü bir infundibulum bulunabilmektedir. Bu infundibulum'ların birleşimi ile renal pelvis oluşur ve huni şeklindeki renal pelvis inferomedial'e doğru ilerledikçe incilir. Hilum'u geçtikten sonra üreter olarak devam eder (Standring, 2015).

#### **2.1.4. Böbreğin damarları ve innervasyonu**

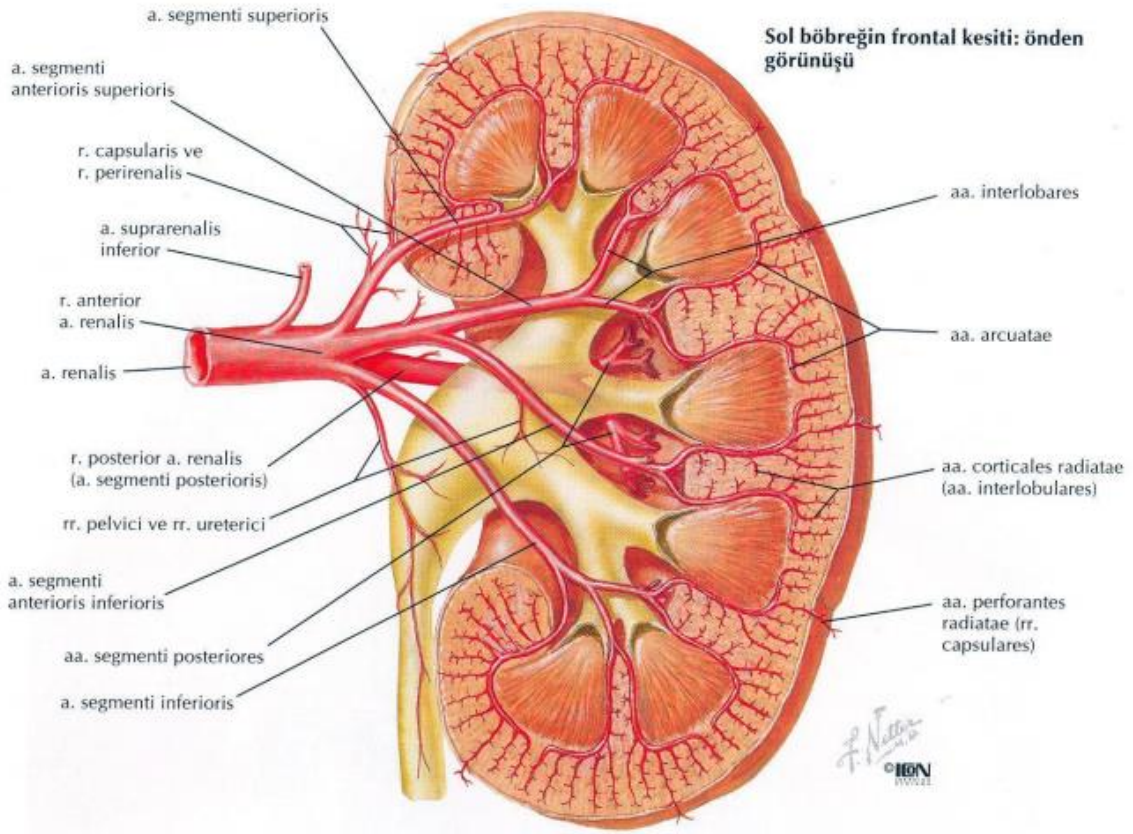
A. renalis'ler ağırlığı vücudun toplam ağırlığının %1'inden daha azına karşılık gelen bir organ olan böbreği beslemek için kalpten çıkan kanın yaklaşık %20'sini alırlar. Renal arterler aorta abdominalis'ten a. mesenterica superior'un

çıktığı yerin hemen üzerinden yanlara doğru çıkarlar. Sağ renal arter genellikle daha uzun ve daha yukarıdadır. V. cava inferior, v. renalis dextra, caput pancreatis ve duodenum'un inen parçasının arkasından geçer. Sol renal arter ise biraz daha aşağıdadır ve v. renalis sinistra, corpus pancreatis ile v.splenica'nın arkasından geçer.

İnsanların yaklaşık %70'inde tek bir renal arter bulunur. Böbrek dışındaki seyri sırasında bir ya da daha fazla sayıda a. suprarenalis inferior'e ilaveten üreteri besleyen bir dal ve perinefrik doku, böbrek kapsülü ve böbrek pelvisi için de bazı dallar verir. A. renalis hilum renale yakınlarında anterior ve posterior olmak üzere ikiye ayrılır. Bu dallar ise daha sonra renal vazküler segmentleri besleyen a.segmentalis'lere ayrılırlar. A. renalis'ler alt bölümleri sırasıyla a. segmentalis, a. lobaris, a. interlobaris, a. arcuata, a.interlobularis ve nihayetinde afferent ve efferent glomeruler arteriyollerdir (Standring, 2015).

Böbrek genel olarak kan damarlarının dağılım sahasına göre 5 segmentten oluşur. Bu segmentler segmentum superius (üst uçta), segmentum inferius (alt uçta), segmentum posterius (arka kısımda üst ve alt segmentler arasında), segmentum anterius superius (ön kısımda alt ve üst segmentler arasında daha üstte) ve segmentum anterius inferius (ön kısımda alt ve üst segmentler arasında daha altta) olarak isimlendirilmiştir. A. renalis'lerde hilum kısmına girdikten sonra buna uygun şekilde 5 dala ayrılırlar. Bu dallara *a.segmentalis* ismi verilir (Şekil 2.6). Kısmi nefrektomi yapılması gereken böbrek hücrelerinin kanserlerinde renal vazküler anatomisinin bilinmesi çok önemlidir. Bu girişimde renal arterin dalları belirlenir ve böylece cerrah tümör barındıran böbrek kısmını kalan böbrek dokusunun vazkülerizasyonuna hasar vermeksizin çıkarabilir (Arıncı & Elhan, 1995; Standring, 2015).





**Şekil 2.6** Böbreğin damarları ve segmentasyonu (Netter & Colacino, 1989).

Segmental arterlerin başlangıç dalları genellikle her biri bir renal piramide giden *a. lobaris*'lerdir. Bu arterler piramitlere ulaşmadan önce *a. interlobaris* adı verilen ve her bir piramidin etrafındaki korteks kısmına kadar uzanan 2- 3 dal verirler. İnterlobar arterler ise korteks ve medullanın birleşme yerinde dik açı ile ikiye ayrılarak *a. arcuata* adını alırlar. Bunlar ise korteks ve medulla arasındaki hatta bir ark oluşturduktan sonra ışınsal olarak kortekse doğru uzanan dallar olan *a. interlobularis*'leri verirler. Birbirlerine yakın olarak seyreden arkuat arterler anastomoz yapmazlar. *A. interlobularis*'ler korteks yüzeyine doğru giderler ve bazen bu sırada dallar verebilirler. Bu dallardan bazıları kıvrımlı ve geriye doğru kavisli bir şekilde yüzeye varmadan medulla'ya doğru dönerler. Bazıları ise perforan arterler olarak yüzeye çıkıp plexus capsularis (renal, inferior suprarenal ve gonadal arterlerden gelen dallar tarafından oluşturulur.) ile anastomoz yaparlar (Standring, 2015).

İnterlobular arterlerden yanlara doğru çıkan ince dallara *arteriola glomerularis afferens* adı verilir. Bunlar capsula glomerularis'in (Bowman

kapsülü) *polus vascularis*'inden içeri girerek *rete capillare glomerulare* adı verilen kılcal damar yumağını oluştururlar. Bu damar yumağından tek bir damar oluşarak afferent arteriolün girdiği kutuptan tekrar dışarı çıkar. Glomerulus'tan dışarı çıkan bu damara ise *arteriola glomerularis efferens* adı verilir. Glomeruluslardan çıkan efferent arteriollerin çoğu proksimal ve distal kıvrımlı tübüllerin yakınında yoğun bir damar ağı oluşturur. Bu damar ağına *rete capillare peritubulare* adı verilir. Renal kortikal dolaşımında glomerulus ile birlikte bu iki damar ağı birbirlerine efferent glomerular arteriol ile bağlantılandırılır. Renal medulla'nın vazkularizasyonu ise genellikle juxtamedullar glomerulus'ların efferent arteriolü tarafından sağlanır. Buna ilaveten yüzeysel glomerulus'ların efferent arteriolleri ve aglomerular arterioller de bölgenin beslenmesine katkıda bulunur. Medulla'ya geçen efferent arterioller nispeten uzun ve geniş damarlardır. Medullaya girmeden önce etrafındaki kapillar pleksuslara birkaç dal verirler ve medulla'da 12- 25 adet *vasa recta* adı verilen damarları oluşturacak şekilde dallanırlar. Adından anlaşılacağı üzere dik bir şekilde medulla'nın derinine doğru ilerler ve çok fazla varyasyon gösterirler. Bu sırada inen ve çıkan henle kulbuna ve toplayıcı kanallara yakın şekilde bulunan ışınal olarak uzanan kapillar pleksuslara da yan dallar verirler. Kapillarların venöz uçları arkuat veya interlobular venlere drene olan çıkan *vasa recta*lar ile birleşir (Arıncı & Elhan, 1995; Standring, 2015).

İnterlobüler venlerin çoğu fibröz renal kapsülün altındaki stellat venlerin birleşmesi ile başlar. Stellat venler, korteksin en yüzeysel tabakasını drene eden venlerdir ve isimlerini yıldız benzeri şekillerinden almışlardır. V. interlobularis'ler birkaç çıkan *vasa recta* ile birleşir ve sonrasında kortikomeduller hattı geçerek v. arcuata'lara (A. arcuata'lar ile birlikte seyrederek) boşalır. Bu venöz seyir böbrek içerisinde sırasıyla v. *interlobularis*, v. *arcuata*, v. *interlobularis*, v. *segmentalis* olarak seyrederek ve sonucunda v. *renalis* olarak v. cava inferior'a kadar gelir. Renal venler renal arterlerin önünde seyrederek ve v. cava inferior'a neredeyse dik açı ile açılır. Sol renal ven sağdakine göre neredeyse üç kat uzundur. Bu yüzden de canlı bağışçıkların nefrektomisi sırasında genellikle sol böbrek tercih edilir. V. *renalis sinistra* başlangıcından

itibaren v. splenica ve corpus pancreatis'in arkasında seyreder, aorta'nın ön yüzünden ve a. mesenterica superior'un köken aldığı yerin hemen altından geçerek devam eder. V. renalis sinistra'nın aorta ve a. mesenterica superior arasında sıkışması sonucu sol renal ven hipertansiyonu ile karakterize olan Nutcracker sendromunun çocuklarda gözlenen hematüri ve varikozel durumları ile ilişkili olduğu ortaya konulmuştur. Aynı zamandan gonadal venlerin de sol renal vene doğrudan açılması anatomik olarak iki renal ven arasındaki farklılıklardan birisidir (Arıncı & Elhan, 1995; Standring, 2015).

Böbreğin lenf drenajı üç farklı nokradan başlar; renal tübüllerin çevresinden, böbrek kapsülünün altından ve perirenal yağ dokusundan. İntrarenal pleksustan gelen toplayıcı kanallar 4- 5 trunkus oluşturarak renal veni takip eder ve *nodi aortici laterales* adı verilen lenf düğümlerine açılırlar. Böbrek kapsülünün altından gelen lenf, bu kanallara böbrek hilum'undan çıktıktan sonra katılır. Plexus perirenalis'te yine aynı lenf düğümlerine drene olur (Standring, 2015).

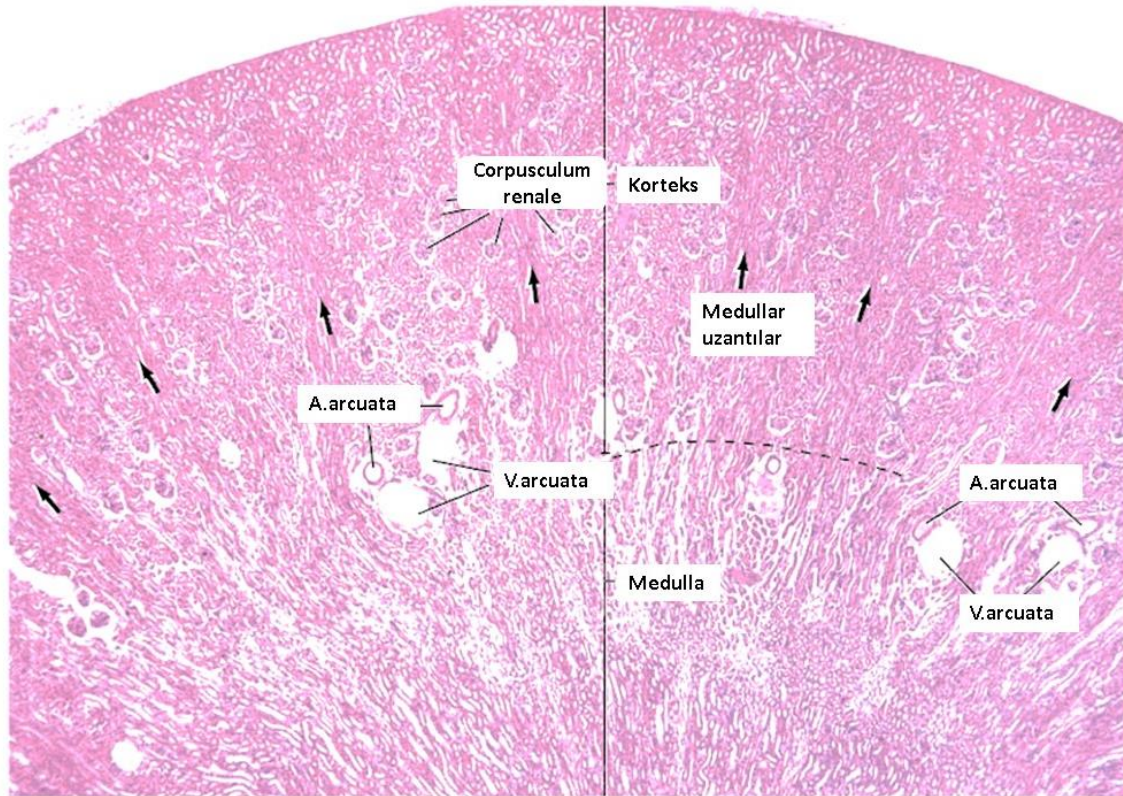
*Plexus renalis* ggl. coeliacum ve plexus coeliacus'dan, ggl. aorticorenale'den, son torakal ve ilk lumbal splanknik sinirlerden ve plexus aorticus'tan gelen dallar tarafından a. renalis çevresinde oluşturulmuş yoğun bir sinir ağıdır. Oluşan bu sinir ağı içerisinde birçok ufak ganglion vardır. Bunlardan en büyük olanı ise *ggl aorticorenale*'dir ve a. renalis'in hemen arkasında bulunur. Böbreğe gelen sempatikler damarları daraltarak böbrekten kan akışını ve bunun neticesinde süzülen idrar miktarını azaltır. Parasempatikler böbreğe n. vagus'tan gelirler. Fakat bazı kaynaklar böbreğin parasematiğinin olmadığını belirtmişlerdir. Böbrek ağrısı tüm bel bölgesinde ve şiddetli bir şekilde hissedilir (Arıncı & Elhan, 1995; Standring, 2015).

## 2.2. Böbrek Histolojisi

Böbrek kan damarlarını, lenfatikleri ve sinirleri içinde barındıran gevşek bir bağ dokusuyla sarılmış, kıvrımlı ve birbirine yakın şekilde bulunan pek çok idrar tübülünden oluşmuş bir organdır. Her bir tübül embriyolojik kökenleri farklı olan iki ayrı parçadan meydana gelir. Bunlardan birincisi idrarı üreten *nefron* kısmıdır. İkinci kısım ise idrarın konsantrasyonunu tamamlayan ve

idrarın calyx renalis, pelvis renalis, üreter ve idrar kesesine kadar gönderilmesine aracılık eden *toplayıcı kanallardır* (Standring, 2015).

Yarıdan kesilmiş böbrek görünümü dışta korteks ve içte medulla olmak üzere iki kısımdan oluşur. Kortikal bölge kahverengi bir görünümde ve granüler yapıdadır. Medulla ise 6- 12 adet piramit şekilli, soluk ve çizgili bölgeleri içerir ki bunlara *pyramis renalis* adı verilir. Tabanları korteks ile uyumlu şekilde yerleşim gösterirken, papilla renalis olarak isimlendirilen uçları ise hilum'a doğru uzanır. Piramitlerin uçları Bellini kanalları adı verilen 20 civarı kanalın açıklığını üzerinde barındırır ve bu elek benzeri görünümünden dolayı area cribrosa adı verilir. Uçlar calyx minor'ler tarafından sarılmıştır ve her 2-3 komşu kaliks birleşerek calyx major'leri oluştururlar (Şekil 2.7). 3- 4 majör kaliks birleşerek pelvis renalis'e açılırlar ve buradan üreterin proksimal kısmına ulaşırlar (Gartner & Hiatt, 2006).



**Şekil 2.7** Normal böbrek histolojisini gösteren şekil (Ross & Pawlina, 2017).

### 2.2.1. Nefron

Nefron, plazmanın süzülmesinden sorumlu olan renal korpuskül ve idrarın oluşumu için filtrattan seçici reabsorpsiyon görevini yerine getiren renal tübül kısımlarından oluşur. Toplayıcı kanallar çeşitli renal tübüllerden gelen sıvıyı papilla renalis'lerin ucundaki ductus papillaris'lere taşırlar (Standring, 2015).

İnsan böbreğinde renal korpusküllerinin yerleşimi ve Henle kulplarının uzunluklarına göre sınıflandırılmış iki tip nefron bulunur; daha kısa olan kortikal nefronlar ve daha uzun olan juxtamedullar nefronlar. Her iki tip nefronun da renal korpuskülleri kortekste bulunurken, tübüler kısımları medulla'nın derinlerine kadar uzanır (Gartner & Hiatt, 2006).

*Corpusculum renale* adı verilen cisimcikler ortalama 0,2 mm çapında, yuvarlar şekilli, küçük yapılardır. Böbrek korteksinin periferinde dar bir alanda gözle görülebilirler. Her birinin merkezinde bulunan glomerulus'u ve renal tübüllerin orijin aldığı bir glomerular kapsülü (Bowman kapsülü) bulunur. Her bir böbrekte yaklaşık 1 milyon renal korpuskül vardır. Bu korpusküller yaşla birlikte azalırken bu azalma süreci yüksek kan basıncı tarafından daha da hızlandırılabilir. Doğumdan sonra nefron gelişimi sona erer ve kaybedilen nefronların yeri doldurulamaz. Renal korpuskül sayısındaki azalmanın yansıması 40'lı yaşlara doğru glomerular filtrasyon hızında azalma olarak ortaya çıkar (Standring, 2015).

*Glomerulus* afferent arteriol'ün dallarından çıkan çok sayıda anastomoz yapmış kılcalın öbikleşmesiyle oluşmuş bir yapıdır. Afferent arteriol filtratin tübüle geçtiği yer olan üriner kutbun tam karşısından (vazküler kutup) kapsülün içerisine girer. Efferent arteriol de afferent arteriol'ün girdiği yer olan vazküler kutuptan çıkar. Böylelikle hem afferent hem efferent kısmı arterlerden oluşmuş olur. Afferent arteriyolün bağ doku komponenti Bowman kapsülüne girmez; normal bağ doku hücrelerinin yerlerini *mesangial hücreler* olarak bilinen özelleşmiş hücreler alır. Bunlar vazküler kutupta yerleşmiş *ekstaglomerular mesangial* hücreler veya renal korpuskülde yerleşmiş *intraglomerular mesangial* hücrelerdir. Afferent arteriolün dış çapı efferent

arteriolün dış çapından büyük olsa da lümen çapları neredeyse eşittir. Efferent glomerular arter kan akışına ciddi bir direnç gösterir ve bu durum glomerulus'ta diğer kapillar yataklardan daha fazla basınç oluşmasına sebebiyet verir. Kapillar endotelyal duvar, bazal lamina ve Bowman kapsülünün visseral yaprağının oluşturduğu karmaşık bariyer yoluyla glomerulus'tan süzülen idrar Bowman aralığına geçer (Gartner & Hiatt, 2006). Glomeruluslar geç prenatal döneme kadar basit bir formdadırlar. Bazıları doğumdan sonra 6 ay daha bu şekilde kalabilir. Çoğunluğu 6 yaşa kadar gelişimini tamamlarken, 12 yaşına gelindiğinde tüm glomeruluslar gelişimini tamamlamış olur (Standring, 2015). 2500 gr ağırlıktan daha az bir doğum ağırlığı olarak tanımlanan düşük doğum ağırlığı durumlarının glomerular sayı ve hacimde azalma ile ilişkili olduğu daha önce yapılan çalışmalar ile ortaya konulmuştur (Mañalich, Reyes, Herrera, Melendi, & Fundora, 2000).

*Bowman kapsülü* renal tübülün kör, genişlemiş ucu olarak tanımlanır ve glomerulus kapsül içerisine derin bir şekilde girmiş vaziyettedir. Dış (pariyetal) duvarı tek katlı yassı epitel ile örtülüyken, iç (visseral) duvarı özelleşmiş epitelyal hücreler olan podositlerden oluşmuştur. Bu iki duvar arasında basit bir bowman aralığı vardır ve proksimal kıvrımlı tübül olarak devam eder (Standring, 2015). Bowman kapsülünün visseral tabakası, süzme işlemini gerçekleştirebilmek için modifiye olmuş epitelyal hücrelerden oluşur. Podositler olarak bilinen bu hücreler çok sayıda uzun ve ince sitoplazmik uzantıya sahiptir ki bu uzantılar primer (major) çıkıntılar olarak bilinirler. Bunlar glomerulus'u takip ederler ama genellikle yakın temas halinde bulunmazlar. Her bir primer çıkıntılar ise pedisel olarak bilinen pek çok sekonder çıkıntıya sahiptir. Bu pediseller başka bir podositin komşu primer çıkıntılarında gelen pediseller ile iç içe geçerek glomeruler kapillarların çoğunu sararlar (Gartner & Hiatt, 2006).

Bowman aralığı üriner kutuptan proksimal tübüle boşalır. Bazen proksimal tübülün boynu olarak da isimlendirilen bu geçiş bölgesi, Bowman kapsülünün pariyetal tabakasındaki tek katlı yassı epitel ile proksimal tübülü örten tek katlı kübik epitelin birleştiği noktadır. 60 µm çapında ve 14 mm uzunluğundaki prksimal tübüller böbrek korteksinin çoğunu oluşturur. Tübülün çok kıvrımlı olan pars convoluta kısmı renal korpusküle yakın olarak,

daha düz olan pars recta (Henle kulbunun inen kalın kısmı) korteks ve medullada aşağı doğru iner ve henle kulbu olarak devam eder (Gartner & Hiatt, 2006).

Proksimal tübülün pars recta'sı Henle kulbunun ince kolu olarak devam eder. Ortalama 15- 20 µm çapında olan bu ince tübül, yükseklikleri 1,5- 2 µm olan yassı epitelyal hücrelerden oluşmuştur. Bu ince kısmın uzunluğu nefronun bulunduğu yere göre değişmektedir. Kortikal nefronlarda bu ince kısım 1- 2 mm uzunluğundadır, hatta bazen bu kısım hiç bulunmayabilir. Juxtaglomerular nefronlarda ise bu kısım çok daha uzundur (9- 10 mm) ve bir tel toka şeklinde medullanın derinlerine doğru, nerdeyse renal papilla'lara kadar uzanır. Proksimal tübülün pars recta kısmının devamı ile oluşan bu bölgeye inen ince kol, tel toka benzeri bükülme kısmına Henle kulbu, burayı distal tübülün pars recta kısmına bağlayan bölgeye ise çıkan ince kol denilir. Henle kulbunun inen ince kolu sayısız aquaporin-1 su kanallarını bulundurmasından dolayı suya karşı oldukça geçirgendir. Bu kısım üre, sodyum, klor ve diğer iyonlara karşı da makul bir geçirgenliğe sahiptir. Çıkan ve inen ince kollar arasındaki temel fark çıkan ince kolun suya karşı geçirgenlik seviyesinin daha düşük olmasıdır (Gartner & Hiatt, 2006).

Distal tübül, Henle kulbunun çıkan ince kolunun devamı olan pars recta (Henle kulbunun çıkan kalın kolu) ve pars convoluta'dan oluşur. Henle kulbunun çıkan kalın kolu ile distal kıvrımlı tübül arasında yerleşmiş olan modifiye distal tübül kısmı ise macula densa olarak adlandırılır. Henle kulbunun çıkan kalın kolu 9- 10 mm uzunluğunda ve 30- 40 µm çapındadır. Henle kulbunun çıkan kalın kolu suya veya üreye karşı geçirgen değildir. Buna ilaveten buradaki hücreler klorun tübül lümeninden aktif transportunu sağlayan klor pompalarına (ve bazen sodyum) sahiptir. Bu sayede filtrat distal tübül lümeninde böbrek korteksine doğru yaklaştıkça tuz konsantrasyonu düşerken üre konsantrasyonu yüksek kalır. Henle kulbunun çıkan kalın kolu kendi renal korpuskülünün yanından geçerken afferent ve efferent glomerular arteriollerin arasında uzanır. Distal tübülün bu kısmı *macula densa* olarak adlandırılır. Macula densa hücreleri uzun ve dar olduğundan dolayı bu hücrelerin çekirdekleri distal tübül hücrelerinin çekirdeklerine göre birbirlerine

çok daha yakın bir şekilde görünürler. Distal kıvrımlı tübüller kısadır ve ortalama çapları 25- 45 µm arasında değişir. Parafin kesitte, bu tübüllerin lümenleri geniş açıklıktadır, küboid epitelinin granüler sitoplamaları proksimal kıvrımlı tübülünkilerden daha açık renktedir. Hücreleri daha dar olduğu için tübülden geçen kesitlerde daha fazla çekirdek gözlenir. Çekirdekleri neredeyse yuvarlak şekillidir, bir veya iki adet yoğun çekirdekçiğe sahiptir ve apikal olarak yerleşmiştir. Distal kıvrımlı tübüller proksimal kıvrımlı tübüllerden daha kısa olduğu için herhangi bir böbrek korteksi kesitinde çok daha fazla proksimal kıvrımlı tübül ile karşılaşırız. Renal korpüskülü çevreleyen proksimal kıvrımlı tübüllerin distal kıvrımlı tübüllere oranı 7'ye 1 şeklindedir (Gartner & Hiatt, 2006).

Juxtaglomerular aparat distal tübülün macula densa kısmı, yakın afferent (bazen de efferent) glomerular arteriol ve extraglomerular mesangial hücrelerden oluşur. Macula densa hücreleri çekirdekleri merkezlerinde yerleşmiş olan uzun, dar ve soluk hücrelerdir. Bunların yoğun şekilde boyanan çekirdekleri hücrelerin darlığından dolayı birbirlerine yakındır ve ışık mikroskobunun altında toplu bir şekilde yoğun bir nokta gibi gözlenirler. Bu hücreler elektron mikroskobunda incelendiğinde ise sayısız mikrovilluslar, küçük mitokondriler ve infranükleer olarak yerleşmiş Golgi cisimcikleri gözlenir. Afferent glomerular arter'in (bazen de efferent) tunica media kısmında yerleşmiş düz kas hücreleri olan juxtaglomerular hücreler sempatik sinir lifleri tarafından yoğun bir şekilde innerve edilir. Bu hücrelerin çekirdekleri uzunlamasına değil yuvarlaktır. Bu hücreler proteolitik enzim renin olarak gösterilen küçük granülleri içerir. Ayrıca anjiotensin dönüştürücü enzim (angiotensin converting enzyme- ACE), anjiyotensin- I ve anjiyotensin- II de bu hücrelerde bulunur. Juxtaglomerular hücreler ve macula densa hücreleri arasında özel bir lokasyon ilişkisi vardır. Normalde epitelde ve diğer dokularda bulunan bazal laminanın burada bulunmaması macula densa ve juxtaglomerular hücrelerin birbiri ile yakın temas halinde olmasına izin verir. Juxtaglomerular aparatın üçüncü üyesi olan ekstraglomerular mesangial hücreler afferent arteriol, macula densa, efferent arteriol ve renal korpüskülün vazküler kutbu tarafından sarılmış bir alana yerleşmiştir. Bu hücreler nadiren



granüller içerirler ve muhtemelen intraglomerular hücreler ile bitişik halde bulunurlar (Gartner & Hiatt, 2006).

### **2.2.2. Toplayıcı tübüller**

Toplayıcı tübüller nefrona ait bir parça değildir. Bunlar farklı embriyonik kökenlere sahiptirler. Gelişimin son dönemlerinde nefronla buluşurlar ve birbirlerine bağlanarak devam eden bir yapı oluştururlar. Birçok nefronun distal tübülünün kıvrımlı parçası toplayıcı tübüllere doğru devam etmek için bir araya gelerek birleştirici tübülleri oluştururlar. Toplayıcı tübüllere gelen ultrafiltrat modifiye edilir ve medullar papilla'ya gönderilir. Toplayıcı tübüller yaklaşık 20 mm uzunluğundadır ve 3 kısımdan oluşur: Kortikal, medullar ve papillar. Kortikal toplayıcı tübüller medullar uzantıda yerleşmişlerdir ve prinsipal (esas) hücreler, interkalat hücreler olmak üzere iki tip küboid hücreden oluşur. Prinsipal hücreler oval ve merkezi yerleşimli çekirdeklere, birkaç mitokondriye ve kısa, seyrek mikrovillus'lara sahiptirler. İnterkalat hücreler ise 50- 200 nm çapında apikal veziküllere, apikal plazmalemma'larının üzerinde mikropilika'lara ve bolca mitokondriye sahiptirler. Bunların çekirdekleri ise yuvarlak şekilli ve merkezi yerleşimlidir. Medullar toplayıcı tübüller daha büyüktürler çünkü bunlar birçok kortikal toplayıcı tübülün birleşimiyle oluşmuşlardır. Medullanın dış kısmında olanlar kortikal toplayıcı tübüllerle benzer şekilde prinsipal ve interkalat hücrelere sahiptir. Medullanın iç kısmında olanlar ise yalnızca prinsipal hücrelere sahiptirler. Papillar toplayıcı tübüllerin (Bellini kanalları) her biri çok sayıda medullar toplayıcı tübülün bir araya gelmesiyle oluşmuştur. Bunlar 200- 300 µm çapında geniş kanallardır ve area cribrosa kısmına dökülürler. Area cribrosa ise idrarı böbreğin minör kalikslerine ileten renal papillaya açılır. Bu kanallar yalnızca uzun kolumnar prinsipal hücreler tarafından döşenmiştir (Gartner & Hiatt, 2006).

Toplayıcı kanallar suya karşı geçirgen değildir. Ancak ADH varlığında suya karşı (ve belli derecede üreye) geçirgendirler. Bu yüzden ADH olmadığında idrar bol miktarda ve hipotonik iken, ADH varlığında idrar miktarı daha az ve yoğunluğu daha fazladır.

### **2.2.3. Renal intersitisyum**

Böbrek yoğun bir şekilde düzensiz bağ doku kollajenleri ve bu kollajen demetlerinin arasına yerleşmiş bazı elastik lifler tarafından sarılmıştır. Bu kapsül altında bulunan kortekse sıkı bir şekilde yapışık değildir. Kortikal bölge yalnızca kortikal hacmin %7'sinden daha azını oluşturan hassas bağ doku elementlerine sahiptir ve bu hacmin çoğu idrar tübüllerini döşeyen bazal membran ve bunların vazküler kaynakları ile ilişkilidir. Kortikal bağ dokunun iki sellüler komponenti vardır. Bunlar fibroblast'lar ve intersitisyel dentritik hücrelerdir.

Medullar intersitisyel bağ dokunun komponenti kortekste bulunandan daha kapsamlıdır. Nitekim bu kısım iç medullanın yaklaşık %30'unu oluşturur. İdrar tübüllerinin çeşitli bileşenlerine ilaveten medulladaki kapsamlı damar ağı da bu bağ doku içerisinde gömülü şekilde bulunur. Bu bağ dokunun hücresel popülasyonu fibroblastlar, makrofajlar ve intersitisyel hücrelerden oluşur (Gartner & Hiatt, 2006).

## **2.3. Serbest Radikaller ve İskemi/Reperfüzyon Hasarı**

### **2.3.1. Oksijen ve oksidatif stres**

Oksijen havada dioksijen veya moleküler oksijen olarak bilinen molekül formunda (O<sub>2</sub>) olarak bulunur. İlk kez 1772- 1774 yılları arasında karakterize ve izole edilmiştir. Jeolojik kanıtlar oksijenin mikroorganizmaların (mavi- yeşil algler) fotosentetik aktivitesi sonucu ortaya çıktığını göstermektedir. Atmosferik oksijen konsantrasyonundaki yavaş ve istikrarlı artışa stratosferdeki ozon tabakasının oluşumu eşlik eder. Hem ozon tabakası hem de oksijen yoğun ultraviyole güneş ışınlarının yeryüzüne ulaşmasında kritik bir filtredir. Evren ağırlıklı olarak hidrojen ve helyum gazlarıyla varlığını devam ettirirken, bunun aksine dünya evrenin içerisindeki eşsiz bir oksidasyon merkezi olarak yerini alır. Kuru havadaki oranı yaklaşık %21 olan oksijen bu miktarı dolayısıyla azottan (%78) sonra atmosferde en çok bulunan element olarak bilinir. Aerobik yaşamda oksijen hayat için gerekli olan kimyasal veya ısı enerjisini elde etmek amacıyla karbonu ya da hidrojenden zengin substratları (yiyecekler) oksitlemek (yakmak) için kullanılır (Gutteridge, 1995).

Genellikle bir atom merkezde bulunan bir çekirdek ve onun yörüngesinde dönen elektron çiftlerinden oluşur. Fakat bazı atomlar veya moleküller eşlenmemiş elektronlara sahiptirler ve bunlara serbest radikaller denir. Serbest radikaller genellikle stabil değildir ve eşlenmemiş elektronlarının diğer elektronlar ile çiftler oluşturmaya meyilli olmasından dolayı oldukça reaktiftirler. Bir oksijen molekülü ( $O_2$ ) in vivo olarak metabolize olurken dört elektron kaybına maruz kalır. Bu sırada elektronların eksitasyonu ile reaktif oksijen metabolitleri ortaya çıkar. Bunlar normal oksijen molekülüne göre bir hayli reaktiftirler. Genel bir bakış açısıyla süperoksit, hidrojen peroksit, hidroksil radikalleri ve singlet oksijen reaktif oksijen türlerindedir. (Yoshikawa & Naito, 2002).

Oksijen hücrede enerji üretiminde kullanılmasından dolayı hayati önem arz eden bir moleküldür. Serbest radikaller ise aerobik metabolizmanın normal bir ürünü olarak oluşurlar. Vücutta bulunan pek çok antioksidan savunma mekanizması ise oksidan olan bu serbest radikallerin uzaklaştırılmasında görev alır. Serbest radikallerin oluşumu ile antioksidan savunma sistemlerinin onları uzaklaştırması arasında kritik bir denge vardır. Normal aerobik metabolizma sonucunda oluşmuş olan serbest radikallerin seviyeleri bazı patofizyolojik durumlarda artış gösterir. Antioksidan savunma sistemlerinin oluşan serbest radikalleri uzaklaştırmakta yetersiz kalması ve dengenin serbest oksijen radikalleri lehine kayması ile ortaya çıkan muhtemel hücre hasarı durumu ise “oksidatif stres” olarak adlandırılır (Sies, 1997). Bu durumda meydana gelen reaktif oksijen türleri ve serbest radikaller biyolojik membranlarda ve dokularda bulunan moleküllere saldırarak çeşitli hastalıkları tetiklerler. Oksidatif stres’in bazı durumlarda faydalı olduğu da bilinmektedir. Örneğin, doğum kanalının doğuma hazırlanması için gerekli olan apoptozis oksidatif stres tarafından indüklenir. Ayrıca uygun fiziksel egzersiz ve iskemi sırasında meydana gelen oksidatif stres’in vücudun savunma mekanizmalarını güçlendirdiği belirtilmiştir (Yoshikawa & Naito, 2002).

Sağlıklı hücrelerde biriken radikaller antioksidan savunma tarafından ortadan kaldırılması durumu ise farklı yollar ile gerçekleşir. Hücreleri radikallerin hasarından koruyan savunma sistemleri başlıca enzimatik olanlar

ve enzimatik olmayanlar olarak iki gruba ayrılır. Enzimatik olan antioksidan savunmaya methemoglobin redüktaz, süperoksit dismutaz, katalaz, glutatyon peroksidaz, glutatyon redüktaz, glutatyon s-transferaz dahildir. Enzimatik olmayanlara ise glutatyon, vitamin E, vitamin C, redükte nikotinamid adenin dinükleotit-NADH<sup>-</sup>, redükte nikotinamid adenin dinükleotit fosfat- NADPH<sup>-</sup> dahil edilir. Hücrelerde serbest radikallerin endojen ve eksojen kaynakları vardır. Bu serbest radikal kaynakları aşağıdaki tabloda verilmiştir (Tablo 2.1) (AKSOY, 2002).

**Tablo 2.1** Endojen ve eksojen serbest radikal kaynakları (AKSOY, 2002).

Endojen Kaynaklar	Eksojen Kaynaklar
<ul style="list-style-type: none"> <li>• Mitokondriyal elektron transport zinciri</li> <li>• Mikrozomal elektron transport zinciri</li> <li>• Oksidan enzimler</li> <li>• Ksantin oksidaz</li> <li>• İndolamin dioksijenaz</li> <li>• Galaktoz oksidaz</li> <li>• Siklooksijenaz</li> <li>• Lipoksijenaz</li> <li>• Monoamin oksidaz</li> <li>• Fagositik hücreler</li> <li>• Nötrofiller</li> <li>• Monositler ve makrofajlar</li> <li>• Eozinofiller</li> <li>• Endotelyal hücreler</li> <li>• Otooksidasyon reaksiyonları (ör, Fe +2 )</li> </ul>	<ul style="list-style-type: none"> <li>• Redoks siklus bileşikleri (ör, paraquat, doksorubisin)</li> <li>• İlaç oksidasyonları (ör, parasetamol)</li> <li>• Sigara</li> <li>• Güneş ışığı</li> <li>• Isı şoku</li> <li>• Okside glutatyon</li> </ul>

Oksidatif stres'in derecesini belirlemek yıllardır bilim insanları için ilgi çekici bir alan olmuştur. Çünkü böyle bir durumun doğru saptanması hem çeşitli patolojik durumların araştırılması için hem de ilaç etkinliğinin değerlendirilmesi için kritiktir. Ayrıca biyolojik belirteçlerin kullanılarak oksidatif stres'in boyutlarının belirlenmesi klinik bakış açısı bakımından da önemlidir. Kan, idrar ve diğer biyolojik sıvılardan elde edilen biyolojik belirteçler değerlendirmede öne çıksa da oksidatif strese maruz kalan organ ve dokunun bilgisayarlı tomografi ile taranması ve manyetik rezonans yöntemi ile görüntülenmesi de teşhise kesinlik katmak için gereklidir (Yoshikawa & Naito, 2002).

Vücudun oksidatif strese karşı bir savunması olmasına rağmen vücutta bulunan bazı bileşenler serbest radikallerden zarar görebilir. Bunun sonucunda ortaya çıkan oksidatif ürünler ise oksidatif stres'in boyutlarının tespit edilmesindeki belirteçler olarak kullanılır. Örneğin malondialdehit ve 4-hidroksinonenal lipidlerin oksidatif hasarını belirlemek için kullanılırken, izoprostan ise araşidonik asitin serbest radikal oksidasyonunun seviyesini belirlemek için kullanılır (Yoshikawa & Naito, 2002).

### ***2.3.2. İskemi periyodu***

İskemi organın bir kısmına veya tamamına yeterli kan akışının sağlanamaması sonucu ortaya çıkan durum olarak tanımlanır. Bu durum hasarın ilk seviyesini belirtir. İskeminin sebebi yetersiz oksijenden bulunması ve bu durumdan kaynaklı olarak hücrel metabolizmanın anaerobik yollarla sağlanmaya başlamasıdır. Kritik iskemi süresi ise bir organın tolere edebileceği veya kan akışı tekrar sağlandığında fonksiyonunu sürdürmeye devam edebileceği en uzun oksijensiz kalma süresi olarak bilinir (Siemionow & Arslan, 2004). Bahsi geçen kritik iskemi süresi aşılsa organda meydana gelen hasar kalıcı olabilir. Organdan organa veya dokudan dokuya kritik üskemi süreci değişmektedir. Vücutta oksijensizliğe karşı en hassas organ olan beyin için bu süre birkaç dakikadan ibarettir. Bizim çalışmamızın hedef organı olan böbrekte ise bu süre 30 dakikaya kadar uzayabilmektedir. Doku veya organdaki hasarın boyutu iskeminin süresine ve iskemik alanın büyüklüğüne göre değişmektedir.

Bu sürelerden daha uzun bir iskemi maruziyeti organ veya dokunun hücrel metabolizmasında değişikliklere sebep olur ve bu değişiklikler reperfüzyon ile birlikte zararlı sonuçlar ortaya çıkarır (Kalogeris et al., 2012).

İskemi ile birlikte ortaya çıkan ilk değişiklik doku veya organa gelen oksijen miktarındaki azalmadır. Azalan oksijen seviyesi ise trikarboksilik asit döngüsü aracılığıyla 1 molekül glikozdan 36 molekül ATP üretimi gerçekleştirilebilen aerobik metabolizmayı sekteye uğratar. Bunun yerine daha çok laktat sentezi yoluyla 1 molekül glikozdan 2 molekül ATP üretilen anaerobik metabolizma gerçekleşmeye başlar. Bu anaerobik metabolizma aerobik dokuların ihtiyacını karşılayamaz. Bu yüzden hücre içi ATP seviyeleri hızlı bir şekilde düşer ve bu düşüş iskemi süresiyle doğrudan ilişkilidir. Buna ilaveten gerek laktat bağımlı ATP üretiminden gerekse bu laktatın kan akışıyla uzaklaştırılmamasından dolayı hücre içinde ve hücreler arasında laktat seviyesinin artmasından kaynaklı intrasellüler asidoz durumu ortaya çıkar. Hücre içi pH ve ATP'nin düşmesi sonucunda iki durum ortaya çıkar. Bunlardan ilki, lizozom membranları destabilize olur ve buradan çeşitli hidrolazların sızmasıyla hücre yapısında bozulmalar ortaya çıkar. İkincisi ise iyon pompaları, özellikle de  $\text{Na}^+/\text{K}^+$  ATPaz pompası inhibe olur. Bu da hücrel elktrolit dengesini bozarak ciddi miktarda  $\text{Na}^+$  ve suyun hücre içerisine girmesine ve ödeme sebep olur. Hali hazırda artmış olan  $\text{Na}^+$  seviyesi, protonu hücre dışına sodyum'u ise hücre içerisine alarak hücre içi pH'yı dengelemeye çalışan  $\text{Na}^+/\text{H}^+$  değiştiricisi tarafından daha da artırılır. Hücre içerisinde  $\text{Na}^+$  seviyesindeki artış  $\text{Na}^+/\text{Ca}^{2+}$  değiştiricisinin  $\text{Ca}^{2+}$ 'u dışarı göndermeyi bırakıp ters yöne çalışmasına sebep olur. ATP'nin azalmasından dolayı inhibe edilmiş olan endoplazmik retikulumdan kalsiyum geri alınımı durumu ise hücre içi kalsiyumun daha da artışına sebep olur. Bu durum kalpain gibi kalsiyum bağımlı proteazların aktivasyonuna sebep olur. Bunlar iskemiden kaynaklı olan düşük hücre içi pH durumunda inaktif haldedirler. Fakat reperfüzyon sonrasında pH normalleşmesini takiben aktive olacaklar ve hücrel hasara sebebiyet vereceklerdir (Şekil 2.8) (Inserte, Hernando, & Garcia-Dorado, 2012; Kosieradzki & Rowiński, 2008; Sugiyama et al., 1988).



Reperfüzyon sonrası aerobik ATP üretimi için gerekli olan oksijen ve substratlar organa ulaşır. Ayrıca hücre içinde birikmiş olan H<sup>+</sup> kan akışı sayesinde hücreden uzaklaştırılarak hücre içi pH normal seviyelere getirilir. Fakat tüm bunlara rağmen reperfüzyonun kendisinin de hücre için zararlı sonuçlar ortaya çıkardığı bilinmektedir. Bu paradoks ilk kez yaklaşık 60 yıl kadar önce koroner ligasyon uygulanan kalpte reperfüzyonun nekroz gelişimini hızlandırmasıyla gözlemlenmiştir (Jennings, 1960). Reperfüzyon hasarı terimi iskemik periyotta meydana gelmediği halde organ veya dokuya kan akışının tekrar sağlandığı periyotta ortaya çıkan ve reperfüzyon periyodundaki müdahaleler ile azaltılabilen veya tamamen ortadan kaldırılabilen hasar durumları tanımlamak için kullanılmaktadır. Daha önce oluşan iskemi hasarından ayrı olarak meydana gelen böylesine ciddi bir reperfüzyon hasarı hala tartışılmaktadır. Fakat myokardiyal reperfüzyon sürecinde yapılan bir müdahale ile iskemik enfarktüs alanının %50'ye kadar azaldığını gösteren bir çalışma bu tartışmalardaki dengeyi reperfüzyon fazının kendine özgü bir hasar oluşturabileceği lehine kaydıran önemli bir sebeptir (Yellon, 2007).

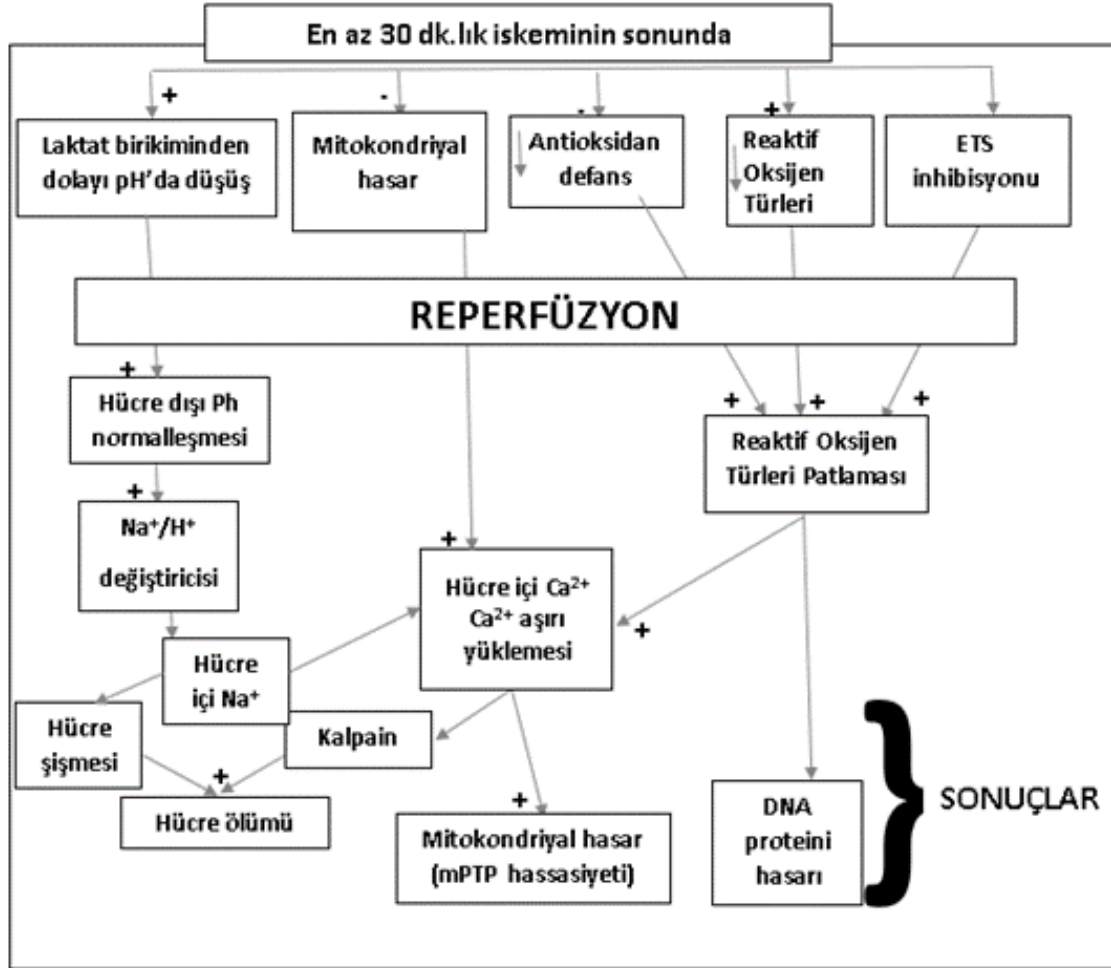
Reperfüzyon hasarının altında yatan mekanizmalar karmaşıktır ve pek çok nedenden kaynaklanır. Temel olarak bu mekanizmaları bazı başlıklar altında toplamak gerekirse bu başlıkları aşağıdaki gibi sıralayabiliriz.

- Kan akışı tekrar sağlandığında moleküler oksijenin hücreye ulaşmasıyla tetiklenen reaktif oksijen türlerinin üretimi,
- Kalsiyum aşırı yüklemesi (overload),
- MPT (mitokondriyal permeabilite transisyonu) porlarının açılması,
- Endotelial disfonksiyon,
- Bir protrombojenik fenotipin ortaya çıkışı,
- Yangısal yanıt.

Bu konu ile ilgili tartışmalar devam ediyor olsa da iskemiye uğrayan organ veya dokudaki toplam hasarı belirlerken yalnızca iskemiye maruziyet sırasında meydana gelen hasarların değil, reperfüzyonun ortaya çıkardığı hasarın da dikkate alınması gerektiği açıktır (Kalogeris et al., 2012; Yellon,



2007). Reperfüzyon periyodu oldukça deęişken bir dönemdir. Yapılan bir çalışma reperfüzyonun başlatıldığı andan 3 gün sonraki döneme kadar bile hücre ölümünün devam edebildiğine dair kanıtlar sunmuştur (Zhao et al., 2000). Reperfüzyon periyodunda gerçekleşen hüresel olaylar ile ilgili detaylı bir diyagram şekil 2.9'da sunulmuştur (Şekil 2.9).



Şekil 2.9 İskemi sonrasında gerçekleştirilen 30 dakikalık reperfüzyon sürecinin hüresel etkilerini gösteren diyagram (Chatauret et al., 2014).

#### 2.3.4. Böbrek iskemi/reperfüzyon hasarı

Yapılan çalışmalar iskemi ve sonrasında yapılan reperfüzyon ile oluşturulmuş hasarın boyutlarının iskeminin süresi ile doğrudan ilişkili olduğunu ortaya koymuştur (Bulkley, 1987). Bu yüzden iskemiden etkilenmiş olan organa kan akışının yeniden sağlanması birincil öneme sahiptir. Hasar oluşturulmuş dokuda aktive edilmiş endotelyum kaynaklı kemokin, sitokin ve reaktif oksijen türlerinin salınımı, mast hücrelerinin ve makrofajların

aktivasyonu ve nötrofillerin endotelial adhezyon ve imigrasyonu gibi iskemi/reperfüzyon hasarına karşı ortaya çıkan ortak yanıtlar gözlenir. Tüm bunların yanında ortaya çıkacak hasarın boyutu, şiddeti ve geri döndürülebilirliği organa has özellikler tarafından etkilenir ve değişebilir. Bu farklılıkların biyolojik temeli halen tam olarak aydınlatılabilmemiş değildir. Ama tüm dokularda soğutmanın hücrel hasarı yavaşlatıcı bir etkisinin olduğu bilinmektedir ve bu etki organ transplantlarının daha iyi korunabilmesi için operasyon sırasında kullanılabilir (Baumgartner et al., 1989).

20 dakikadan daha az bir iskemi maruziyeti sonrasında geri dönüştürülemez bir hasarın ortaya çıktığı beyin dokusu kan akışındaki azalmaya en hassas organdır (Ordy et al., 1993). Beynin iskemiye karşı en dayanıksız organ olmasının altında bu organın bazı kendine has özellikleri yatar. Birim ağırlık başına düşen metabolik aktivitede vücudun en önde olan organı olan beyin tüm vücudun oksijen tüketimi içerisinde %20- 25'lik bir alanı teşkil eder. Bu yüksek metabolik ihtiyaç aşırı glikoz gereksinimi ile giderilir. Ama diğer dokularla kıyaslandığında glikoz/glikojen depolanma seviyeleri oldukça düşüktür (Kristián, 2004). Bunun tam aksine kaslar ise sınırlı bir süre anaerobik metabolizmaya çalışabilirler. Çünkü hem kaslar hem de karaciğer beyine göre çok daha ciddi miktarda karbonhidrat depolarına sahiptir. Ayrıca beyin kalp, karaciğer, böbrek ve akciğere kıyasla önemli derecede düşük koruyucu antioksidan aktiviteye sahiptir. Süperoksit dismutaz, katalaz, glutatyon peroksidaz, hemoksijenaz-1 gibi antioksidan enzimlerin seviyesi bahsi geçen organlara kıyasla beyinde oldukça düşüktür (Adibhatla & Hatcher, 2010; Damle et al., 2009).

Organa has kritik iskemi süreci göze alırsa beyin ve kalpten sonra bu sürenin en kısa olduğu organlardan birisi de böbrektir. Açık böbrek cerrahisi sırasında 30 dakika veya daha az süre maruz kalınan iskemi durumunun böbrekte kalıcı hasar oluşturmadığı yapılan bir çalışma ile ortaya konulmuştur (McDougal, 1988). Hatta hayvan modellerinde renal damarların daha uzun süre klemplenmesi bile uygun gözükmektedir (Humphreys et al., 2009).

Böbrek parankiminin oksijenasyonu en yüksek oksijen seviyesi kortekste, orta derecede oksijen seviyesi dış medullada ve en düşük oksijen

seviyeleri papillada olacak şekilde sıralanabilir. Bunun bir sonucu olarak kortikal hücreler oksijensizliğe karşı en hassas hücrelerken, dış medulla kısmındaki hücrelerin oksijenden bağımsız metabolizmaya geçebilmeleri onları oksijensizliğe karşı daha dayanıklı hale getirir. Medullanın iç kısmında ve papilla kısmındaki hücreler ise glikozu ATP'ye daha çok anaerobik glikolizis yoluyla çevirirler. Bu özelliklerinden dolayı bahsi geçen hücreler iskemiye karşı daha az hassasiyet gösterirler (Kalogeris et al., 2012).

Böbrek tübüler epitelyal hücreler, glomerular hücreler, intersitisyel hücreler gibi hücre tiplerinin de dâhil olduğu en az 26 hücre tipinden oluşmuş bir organdır. Bu rakama endotelyal hücrelerin farklı alt tipleri de dâhil edildiğinde sayı daha da artacaktır. Bazı hücreler hipoksiye karşı daha direçliyen bazıları ise daha hassastır. İskemi reperfüzyon hasarıyla alakalı olan en temel hücre tipleri ise endotelyal ve tübüler epitelyal hücrelerdir (Al-Awqati & Oliver, 2002; Chatauret et al., 2014).

Endotelyal hücreler hem soğuk hem de sıcağa karşı aşırı hassastır ve her iki durumda bu hücrelerin apoptozis'e uğramasını tetikler. Bu yüzden endotelyal hücreler tam organ iskemisi sırasında oluşan hasardan en çok mağdur olan hücre tipidir. Buna ilaveten iskemi/reperfüzyon hipoksi kaynaklı vazoaaktif gen ekspresyonunun yanında vazokonstrüksiyon gibi endotelyuma bağlı etkileri de tetikler. Bu genlerin ekspresyonundaki değişiklikler organın iyileşme süresini ve iskemi/reperfüzyonun sonuçlarını doğrudan etkiler (Faller, 1999; Koo et al., 2001).

Böbrek farklı bölgelerinde farklı oksijenizasyon seviyelerine sahip olan organ olmasından dolayı organın farklı bölgelerindeki epitelyal hücreler kendi bölgelerine uyumlu şekilde oksijenizasyon seviyelerine sahiptir(Silva, 1990). Renal epitelyal hücrelerin laktat sentez kapasiteleri bir sıçan nefronunda homojen değildir. Distal segmentlerde laktat üretimi gerçekleşirken proksimal segmentlerde bu üretim gözlenmez (Bagnasco, Good, Balaban, & Burg, 1985). Dış kortekste bulunan epitelyal hücreler yüksek oksijen rezervine sahip olmalarından dolayı bu hücreler kısa iskemi sürelerine karşı nispeten korunmuş haldedir. Dış meduller epitelyal hücreler ise hipoksiye en duyarlı hücrelerdir. Çünkü normal bir böbrekte dahi bu hücreler anoksi sınırında

çalışırlar ve reabsorbsiyon görevlerini yerine getirmek için yüksek metabolik hıza sahiptirler (Brezis, Rosen, Silva, & Epstein, 1984).

### **2.3.5. Antioksidanlar ve A vitamini**

Yeryüzünde yaşayan organizmalar ilk olarak ortaya çıktığında çok düşük oksijen seviyesi içeren bir atmosfere maruz kaldılar. Bir başka deyişle bu organizmalar anaerob canlılardı. Anaerobik mikroorganizmalar hala canlılıklarını sürdürmekte fakat bu canlıların büyümesi inhibe edilmiş durumda. Bu canlılar bugünün atmosferik oksijen seviyesinden (%21) dolayı genellikle ölürler. Bugün yaşayan anaerobik mikroorganizmalar muhtemelen o dönemde yaşayan ilkel anaerob canlıların artan oksijen seviyesine karşı adapte olabilenleri ile aynı soydan gelmekte. Bu süreçte organizmalar oksijen toksisitesine karşı korunmak amacıyla değişime uğradılar ve antioksidan savunma sistemleri gelişti. Oksijen varlığını tolere edebilen organizmalar ise oksijeni metabolik transformasyonlarda kullanabilecek ve elektron transfer zincirinde terminal elektron alıcı olarak kullanarak (mitokondrilerdeki gibi) verimli enerji üretimi sağlayabilecek şekilde değişime uğradılar. Şunu da ifade etmek gerekir ki bizim antioksidan sistemlerimiz %21'lik atmosferik oksijene maruziyete karşı organizmayı koruyacak şekilde gelişmiştir (Halliwell, 1994).

%21'lik atmosferik oranın üzerindeki bir oksijen maruziyetinin aerob organizmalar için zararlı etkileri kanıtlanmıştır. Oluşan hasar çalışılan organizmanın yaşına, fizyolojik durumuna, diyetine göre çok değişken olabilmektedir. Etki farklı dokularda farklı şekillerde ortaya çıkar. Mesela timsah, kurbağa gibi soğukkanlı canlılar serin ortamlarda oksijene karşı daha dirençliyken, sıcak ortamlarda ise daha hassaslardır. Bir başka örnek ise genç sıçanlarda %100 oksijenik atmosferde yaşlılara göre daha hafif bir akciğer hasarı ortaya çıkması durumudur (Balentine, 1982).

Vücutta oksijenli solunum sonrası ortaya çıkan serbest radikaller ve bunları ortadan kaldırmaktan sorumlu antioksidan sistemler arasında bir denge bulunmaktadır. Daha önce bahsettiğimiz gibi serbest radikaller iskemi/reperfüzyon hasarı sonucunda aşırı bir şekilde üretilirler. Serbest radikaller ayrıca UV ışınları, bazı ilaçlar, yağ oksidasyonu, immun reaksiyonlar, radyasyon, stres, sigara veya alkol kullanımı, biyokimyasal

redoks reaksiyonları gibi pek çok yolla ortaya çıkabilirler. Antioksidanların seviyelerindeki yetersizlik veya antioksidan enzimlerin inhibisyonu lipidler, proteinler ve deoksiribonükleik asit de dâhil hücrenin tüm kompartmanlarına zarar veren ve oksidatif stres olarak adlandırılan duruma yol açar (Halliwell, 2012).

Antioksidanlar kendileri oksidize ettirmek suretiyle diğer moleküllerin oksidize olmasını engelleyen ajanlardır. Bunlara örnek olarak askorbik asit, tiyoller veya polifenoller verilebilir. Bitkiler ve hayvanlar glutatyon, A vitamini, C vitamini ve E vitamini gibi antioksidanların yanında, katalaz, süperoksit düsmutaz ve çeşitli peoksidazlar vasıtasıyla antioksidan savunma sistemi sağlarlar. Herhangi bir vitamin eksikliği olmaması şartıyla vücudun kendi sentezlediği antioksidan savunma sistemleri kişilerin ilave olarak aldıkları E ve C vitaminlerinde, karotenoidlerden veya flavonoidlerden çok daha önemlidir (Halliwell, 2012). Antioksidanlar diyet katkılarında yoğun bir şekilde kullanılırlar. Ayrıca kanser, koroner kalp hastalıkları, yüksek irtifa hastalığı gibi pek çok hastalıktan korunma amacıyla çalışmalar yapılmıştır. Başlangıçta yapılan çalışmalar antioksidan katkısının sağlığa iyi geleceğini belirtmiş olsa da son zamanlarda yapılan bazı çalışmalar herhangi bir faydasının tespit edilemediğini hatta antioksidan olduğu varsayılan maddelerin zararlı olabileceğini ortaya koymuşlardır (Baillie et al., 2009; Bjelakovic, Nikolova, Gluud, Simonetti, & Gluud, 2007).

Antioksidanların oksidatif hasar üzerine etkileri çok farklı şekillerde gözlenebilmektedir. Antioksidanlar bu etkilerini;

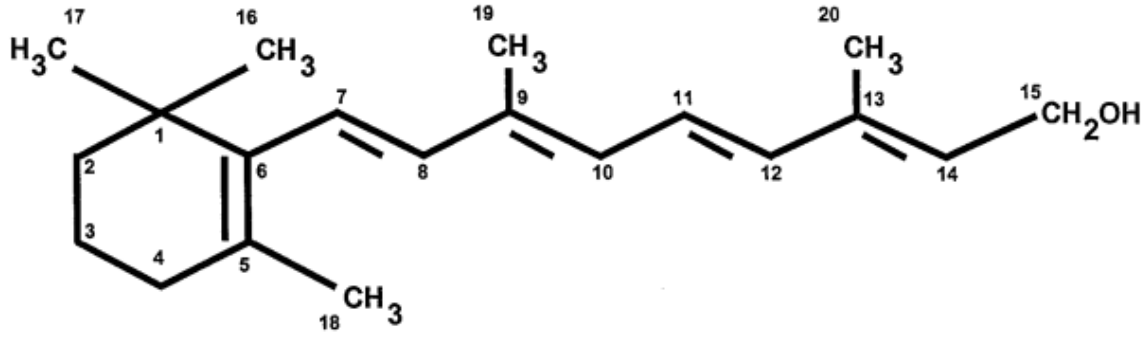
- Oksijeni uzaklaştırarak veya bölgesel olarak oksijen konsantrasyonunu azaltarak,
- Katalitik metal iyonları uzaklaştırarak,
- Süperoksit ve hidrojen peroksit gibi kilit reaktif oksijen türlerini uzaklaştırarak,
- Hidroksil, alkoksil ve peroksil türleri gibi başlatıcı serbest radikalleri süpürerek,
- Oksidasyon zincirinin başlatıcı sekanslarından birini kırarak,

- Singlet oksijeni süpürerek veya söndürerek gösterirler (Gutteridge, 1995).

Bir antioksidan olarak vitaminler reaktif oksijen türlerine karşı süpürücü etki gösterirler ve antioksidan enzimlerin aktivitelerini artırır. Vitaminler arasında en önemli antioksidan olarak E vitamini gösterilmektedir. Diyetle E vitamini eksikliğinin hepatik katalaz, glutatyon peroksidaz ve glutatyon redüktaz aktivitelerini azlattığı, karaciğerde lipid peroksidasyonunu artırdığı, nörolojik ve kardiyovasküler hastalıklara sebep olduğu belirtilmiş ve tüm bu etkilerin diyetle E vitamini takviyesi ile tersine döndürülebileceği ifade edilmiştir (Carr, Zhu, & Frei, 2000; Chow & Reddy, 1969; Muller, 1990).

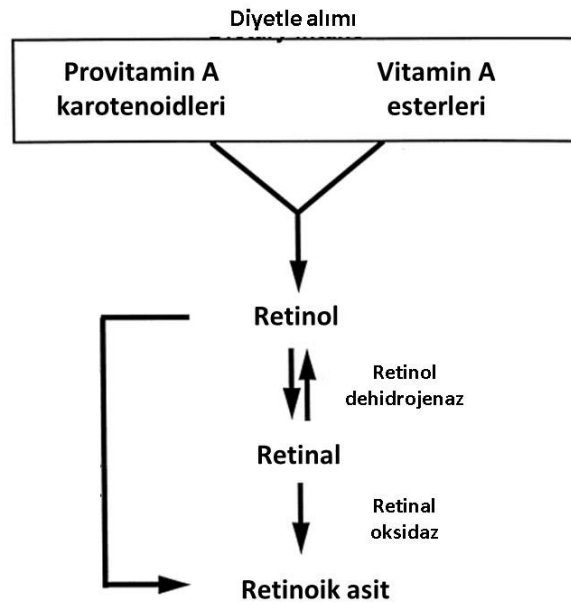
Retinoidler kimyasal veya yapısal olarak A vitamini (retinol) ile ilgili olan geniş bir grup bileşenden oluşurlar. İnsan vücudunun gelişimi ve devamlılığı için gerekli olan A vitamini vücutta sentezlenemez ve bu yüzden mutlaka diyetle bulunmalıdır. A vitaminin alkolü ve onun esterleri diyetdeki A vitamini kaynağının esasını oluştururlar. A vitamini esterlerine, aldehitine (retinal) ve asitine (retinoik asit) metabolize edilir ve karaciğerde depolanır. A vitaminin büyümenin sürdürülmesinde, epitelyal dokuların diferansiyasyon ve proliferasyonunun düzenlenmesinde, görsel ve reproduktif fonksiyonların yerine getirilmesinde önemli olduğu uzun süredir bilinmektedir (Lucek & Colburn, 1985). Pek çok sistem üzerinde etkisi olan A vitamininin eksikliği veya fazlalığı durumu klinikte karşılaşılan durumlar arasındadır. Bu yüzden eksikliğinde veya fazlalığında ortaya çıkan durumlar ve A vitamininin terapötik etkileri üzerine olan araştırmalar yoğun şekilde devam etmektedir.

A vitamini keşfedilen ilk vitaminlerden birisi olmasına rağmen halen biyolojik aktivitelerinin tamamı tespit edilebilmiş değildir (Wolf, 1984). A vitaminin basit kimyasal yapısı şekil 2.10'da gösterilmiştir (Şekil 2.10).



**Şekil 2.10** A vitamininin alkolsüz formu olan retinol'ün yapısı ve karbon sayısı (Palace, Khaper, Qin, & Singal, 1999).

A vitamininin alkolsüz formu olan retinol enzimatik aktiviteyle aktif formu olan retinal'e dönüştürülebilir. Daha sonra retinal de retinoik asite dönüştürülür fakat bu dönüşüm geri alınamaz. Retinol'ün retinoik asite doğrudan dönüştüğünü ortaya atan bazı çalışmalar da bulunmaktadır. Retinal kendisini ya tekrar retinole dönüştüren ya da retinoik asite transformasyonunu sağlayan enzimlerden dolayı retina haricindeki dokularda oldukça düşük konsantrasyonlarda bulunur. Karotenoidlerin ve retinil esterlerinin biyo dönüşümleri şekil 2.11 de gösterilmiştir (Blomhoff, Green, Berg, & Norum, 1990; Napoli & Race, 1988; Palace et al., 1999) (Şekil 2.11).



**Şekil 2.11** Retinil esterlerinin ve karotenoidlerin vitamin A'nın farklı aktif formlarına biyodönüşümü (Palace et al., 1999).

A vitaminin ve karotenoidlerin antioksidan etkisini ortaya koyan ilk çalışmalar Monaghan ve Schmitt tarafından 1932 yılında yapılmıştır. Yapılan bu çalışma ile hem A vitaminin hem de karotenoidlerin lipidleri bozulmaya karşı koruduğu ortaya koyulmuştur (Monaghan & Schmitt, 1932). Daha sonra yapılan çalışmalar ile bu sonucun altında yatan biyokimyasal mekanizmalar araştırılmış ve karotenoidlerin singlet oksijen söndürücüsü olarak antioksidan rol oynadıkları tespit edilmiştir (Foote & Denny, 1968). En az bir düzine A vitamini formları izole edilmiştir ve 600'den fazla karotenoidin varlığı tespit edilmiştir (Stahl & Sies, 1996). Son yıllarda A vitaminin antioksidan etkileri üzerine olan ilgi ve bu etkiyi detaylandırmak adına yapılan çalışmaların sayısı giderek artmaktadır.

Çalışmamızda literatürde A vitaminin terapötik dozu olarak geçen 1.000 IU/kg (düşük), 3.000 IU/kg (orta) ve 9.000 IU/kg (yüksek) dozlarını seçtik (de Oliveira, Silvestrin, e Souza, & Moreira, 2008).

Antioksidan savunmanın tespit edilmesinde pek çok yöntem vardır. Bunlardan bazıları kandan elde edilen antioksidan enzimler ve bazı parametrelerdir. Çalışmamızda antioksidan enzimlerden süperoksit dismutaz (SOD) ve katalaz'ın (KAT) aktivitelerini değerlendirerek antioksidan savunmaya dair bilgi elde ettik. Ayrıca lipid peroksidasyonunun ikincil ürünü olan malondialdehit (MDA) seviyesi de tespit edildi ve A vitaminin lipid peroksidasyonu üzerine olan etkisi değerlendirildi.



### **3. GEREÇ VE YÖNTEMLER**

Çalışmamız Eskişehir Osmangazi Üniversitesi rektörlüğüne bağlı “Hayvan Deneyleri Yerel Etik Kurulu (HADYEK)” tarafından 10.10.2018 tarihinde yapılan 129 numaralı toplantı sonucunda alınan 687 numaralı karar ile onaylanmıştır. Çalışmamızın deney aşaması Eskişehir Osmangazi Üniversitesi Tıbbi ve Cerrahi Deney Hayvanları Uygulama ve Araştırma Merkezinde tamamlanmıştır. Alınan doku örnekleri histolojik inceleme için Eskişehir Osmangazi Üniversitesi Tıp Fakültesi Histoloji ve Embriyoloji Anabilim Dalı laboratuvarlarında hazırlanmıştır. Alınan kan örneklerinin incelenmesi Eskişehir Osmangazi Üniversitesi Tıp Fakültesi Tıbbi Biyoloji Anabilim Dalı laboratuvarlarında yapılmıştır.

#### **3.1. Deney Hayvanları ve Barınma Koşulları**

Çalışmada 250- 300 gram ağırlığında Sprague- Dawley cinsi erkek sıçanlar kullanıldı. Tüm sıçanlar Eskişehir Osmangazi Üniversitesi Tıbbi ve Cerrahi Deney Hayvanları Uygulama ve Araştırma merkezinden alındı ve deney süresince bakımları burada yapıldı. Sıçanlar 12 saat aydınlık ve 12 saat karanlık döngüde, sıcaklığın sabit olduğu bir ortamda ( $21 \pm 3$  °C) ve ortalama 4-5 sıçandan oluşan kafeslerde barındırıldı. Yeme veya suya erişimin sınırsız olduğu bir şekilde beslendi. Operasyon sonrasında birden fazla sıçanın aynı kafeste bulunmasının oluşturacağı riskler düşünülerek her sıçan ayrı bir polikarbon şeffaf kafese alındı.

#### **3.2. Deney grupları**

Deneyde kullanılacak sıçanlar rastgele olarak 8'er sıçandan oluşan 5 gruba ayrıldı. Gruplar ve bu gruplardaki sıçanlara uygulanan işlemler aşağıdaki gibi uygulandı. Yapılacak cerrahi işlemlerden önce hayvanlar anestezide alındı.

Grup 1 (1.000 IU/kg A vitamini grubu): Bu gruptaki sıçanların sol a.renalis ve v.renalis'leri 45 dakika boyunca kleplendi ve iskemi oluşturuldu. 45 dakikanın sonunda klemp kaldırıldı ve organın yeniden kanlanması sağlandı (reperfüzyon). 24 saatlik iyileşme sürecini takiben 7 gün boyunca günde bir kez

1.000 IU/kg A vitamini uygulaması oral gavaj yoluyla yapıldı. A vitamini uygulaması yapılırken çözücü olarak Ayçiçek yağı kullanıldı. 7 günlük uygulamanın sonucunda anestezi altında kan ve doku örnekleri alındı. Yüksek miktarda kan alınmak suretiyle bu gruptaki deney hayvanlarına ötanazi uygulandı.

Grup 2 (3.000 IU/kg A vitamini grubu): Bu gruptaki sıçanların sol a.renalis ve v.renalis'leri 45 dakika boyunca kleplendi ve iskemi oluşturuldu. 45 dakikanın sonunda klemp kaldırıldı ve organın yeniden kanlanması sağlandı (reperfüzyon). 24 saatlik iyileşme sürecini takiben 7 gün boyunca günde bir kez 3.000 IU/kg A vitamini uygulaması oral gavaj yoluyla yapıldı. A vitamini uygulaması yapılırken çözücü olarak Ayçiçek yağı kullanıldı. 7 günlük uygulamanın sonucunda anestezi altında kan ve doku örnekleri alındı. Yüksek miktarda kan alınmak suretiyle bu gruptaki deney hayvanlarına ötanazi uygulandı.

Grup 3 (9.000 IU/kg A vitamini grubu): Bu gruptaki sıçanların sol a.renalis ve v.renalis'leri 45 dakika boyunca kleplendi ve iskemi oluşturuldu. 45 dakikanın sonunda klemp kaldırıldı ve organın yeniden kanlanması sağlandı (reperfüzyon). 24 saatlik iyileşme sürecini takiben 7 gün boyunca günde bir kez 9.000 IU/kg A vitamini uygulaması oral gavaj yoluyla yapıldı. A vitamini uygulaması yapılırken çözücü olarak Ayçiçek yağı kullanıldı. 7 günlük uygulamanın sonucunda anestezi altında kan ve doku örnekleri alındı. Yüksek miktarda kan alınmak suretiyle bu gruptaki deney hayvanlarına ötanazi uygulandı.

Grup 4 (İskemi/reperfüzyon grubu): Bu gruptaki sıçanların sol a.renalis ve v.renalis'leri 45 dakika boyunca kleplendi ve iskemi oluşturuldu. 45 dakikanın sonunda klemp kaldırıldı ve organın yeniden kanlanması sağlandı (reperfüzyon). 24 saatlik iyileşme sürecini takiben 7 gün boyunca günde bir kez Ayçiçek yağı uygulaması oral gavaj yoluyla yapıldı. Uygulanan ayçiçek yağı hacmi diğer gruplara uygulanan toplam hacim ile aynı hacimde tutuldu. 7 günlük uygulamanın sonucunda anestezi altında kan ve doku örnekleri alındı.

Yüksek miktarda kan alınmak suretiyle bu gruptaki deney hayvanlarına ötanazi uygulandı.

Grup 5 (Kontrol grubu): Bu gruptaki sıçanların üzerinde normal değerleri elde etmek adına hiçbir tıbbi ya da cerrahi uygulama yapılmadı ve deney süresince yukarıda bahsedilen standart bakım şartları altında beslendi. 7 günlük deney süresinin sonunda anestezi altında kan ve doku örnekleri alındı. Yüksek miktarda kan alınmak suretiyle bu gruptaki deney hayvanlarına ötanazi uygulandı.

### **3.3. Kullanılan Kimyasallar ve Çözeltiler**

#### **3.3.1. A vitamini**

Çalışmamızda Merck® firmasından temin edilen A vitamini kullanıldı. Vitamin A palmitat içeren etken maddemizin oral kullanım için uygun olan formu seçildi.

Çalışmamızda kullanmak adına literatürde daha önce A vitamininin terapötik dozları olarak belirtilmiş doz aralığından düşük (1.000 IU/kg), orta (3.000 IU/kg) ve yüksek (9.000 IU/kg) dozları seçtik (de Oliveira, Silvestrin, e Souza, & Moreira, 2008).

Temin edilen ürünün 1 mililitresinin içinde 200.000 IU A vitamini bulunmaktadır. Bahsi geçen üründen her bir sıçan için hacmi en fazla 0,6 cc olacak şekilde 1.000, 3.000 ve 9.000 IU/kg A vitamini içeren çözeltiler hazırlandı. Ürünün seyreltilmesi için Ayçiçek yağı kullanıldı.

#### **3.3.2. Serum fizyolojik**

Deney aşamasında ve kardiyak perfüzyon sırasında kullanmak amacıyla serum fizyolojik solüsyonu % 0,09'luk izotonik NaCl (Eczacıbaşı- Baxter®) temin edildi.

#### **3.3.3. Anestezikler**

Tüm cerrahi işlemler ve ötanazi işlemleri anestezi altında gerçekleştirilmiştir. Anestezik maddelerden ketamin ve xylazine kullanılmıştır.

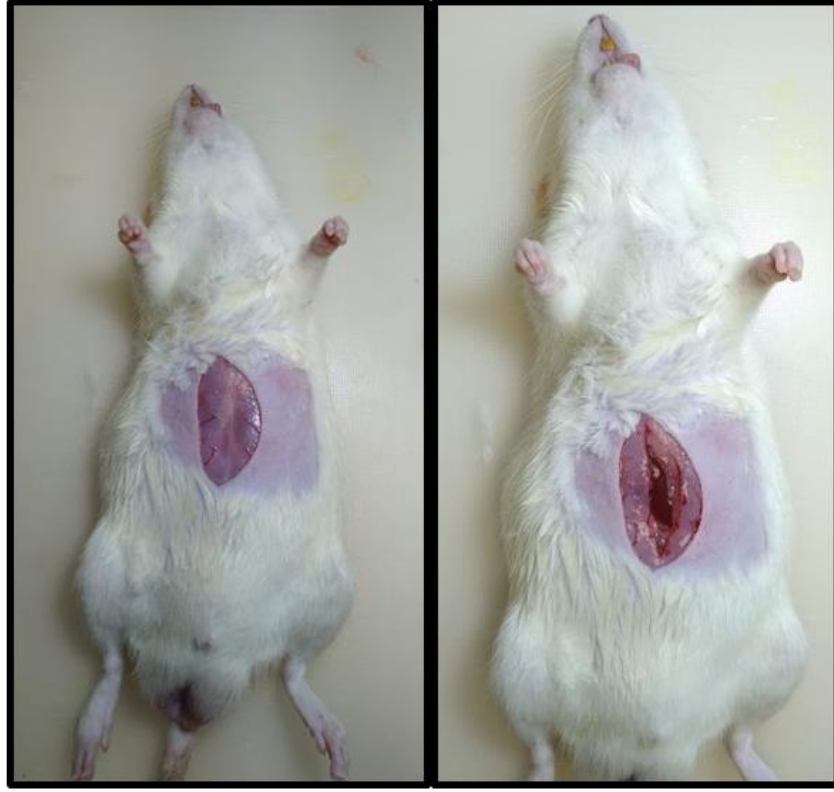Ketamin 50 mg/kg intramüsküler olarak enjekte edilmiştir (Ketalar®).

Xylazine ise 10 mg/kg intramüsküler olarak enjekte edilmiştir (Rhompun®).

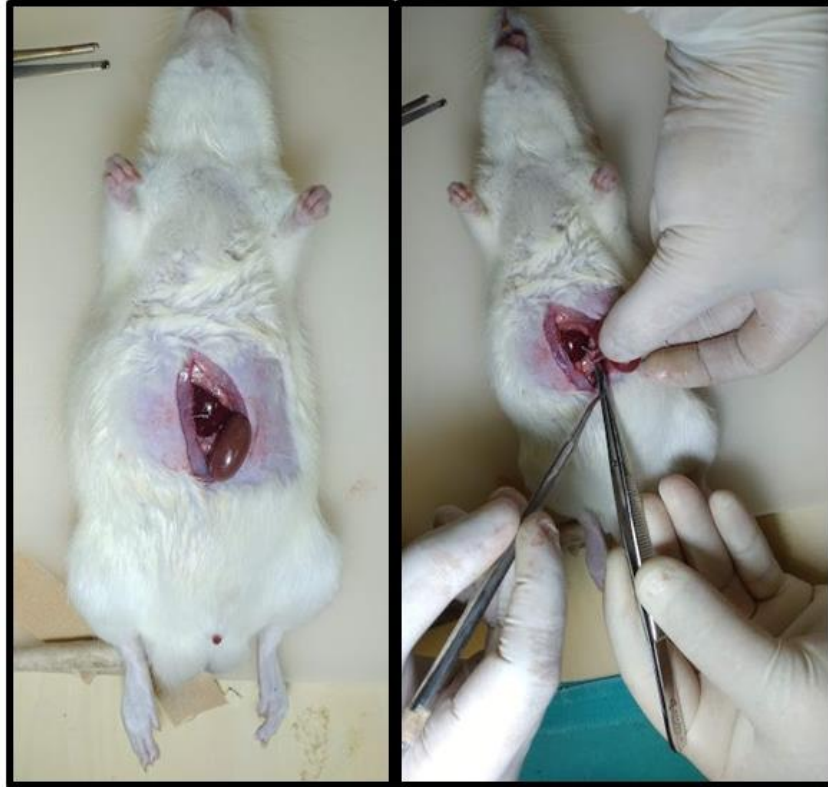
### **3.4. Cerrahi İşlemler ve Oral Gavaj**

Sıçanlara cerrahi olarak böbrek iskemi/reperfüzyonu uygulaması yapılmıştır. Tüm cerrahi işlemler sıçanlar derin anestezi altındayken yapıldı. Derin anestezi Ketamin (50 mg/kg) ve Xylazine'in (10 mg/kg) intramüsküler olarak uygulanmasıyla sağlandı. Operasyonlar, doku alımı ve perfüzyon sırasında sıçanların derin anestezi altında oldukları kornea ve tırnak reflekslerinin her 2 dakikada bir muayene edilmesiyle teyit edildi.

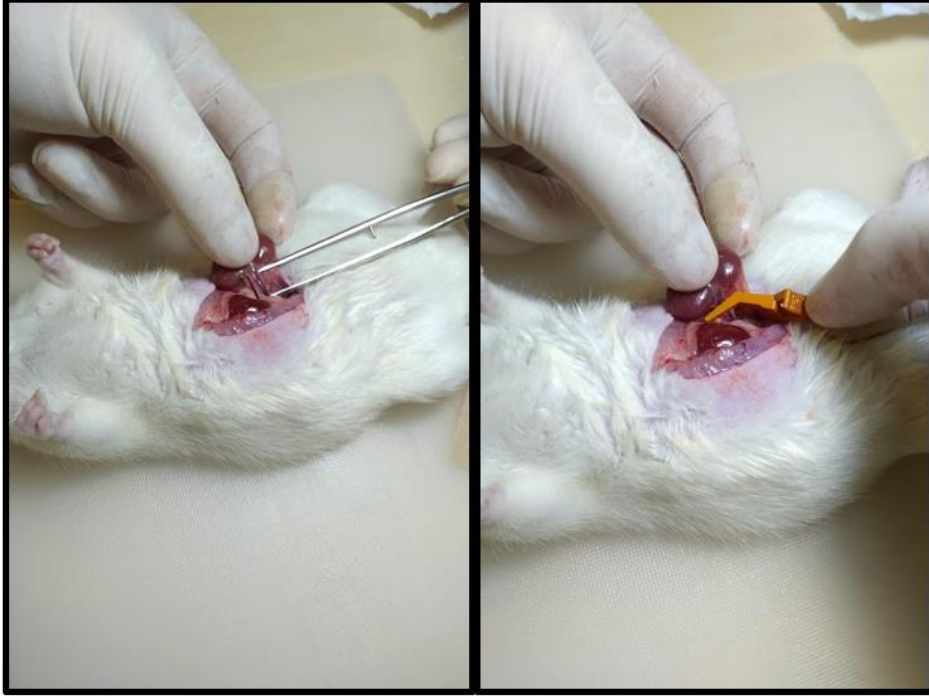
İlk olarak sıçanlar sırt kısmı altta kalacak ve abdomen operasyonu yapan kişiye dönük olacak şekilde cerrahi işlem sehpasına sabitlenmiştir. Kaburgaların alt sınırından pelvik bölgeye kadar olan deri kısmı tıraşlanmıştır. Median hat üzerinde (linea alba) seyreden 2 cm'lik bir insizyon ile önce deri ve deri altı dokular sonrasında kas katmanı geçildi ve abdominal boşluğa ulaşıldı (Şekil 3.1). Mide, bağırsaklar ve komşu yapıların sol taraftan uzaklaştırılması ve bazı manevralar yoluyla karın arka duvarında bulunan sol böbreğe ulaşıldı (Şekil 3.2). Böbrek ve böbrek damarları tespit edildi ve böbrek damarları kleplendi (Şekil 3.3). Klemp 45 dakika boyunca damarlar üzerinde tutulduktan sonra kaldırıldı ve reperfüzyon sağlandı. Böbrek rengindeki koyulaşma ile iskemi oluşturulduğu teyit edildi (Şekil 3.4). Sırasıyla kas ve deri katmanları kapatıldı (Şekil 3.5). Operasyonu tamamlanan sıçanlar tekli kafeslere sağ tarafları altta kalacak şekilde yatırıldı. Reanimasyon ve iyileşme süreci 24 saat boyunca belli aralıklar ile kontrol edildi.



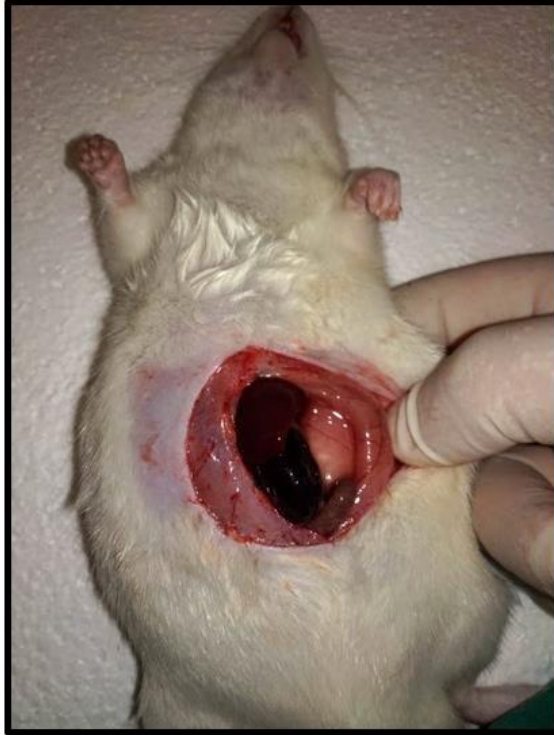**Şekil 3.1** Deri ve deri altı dokuların açılması.



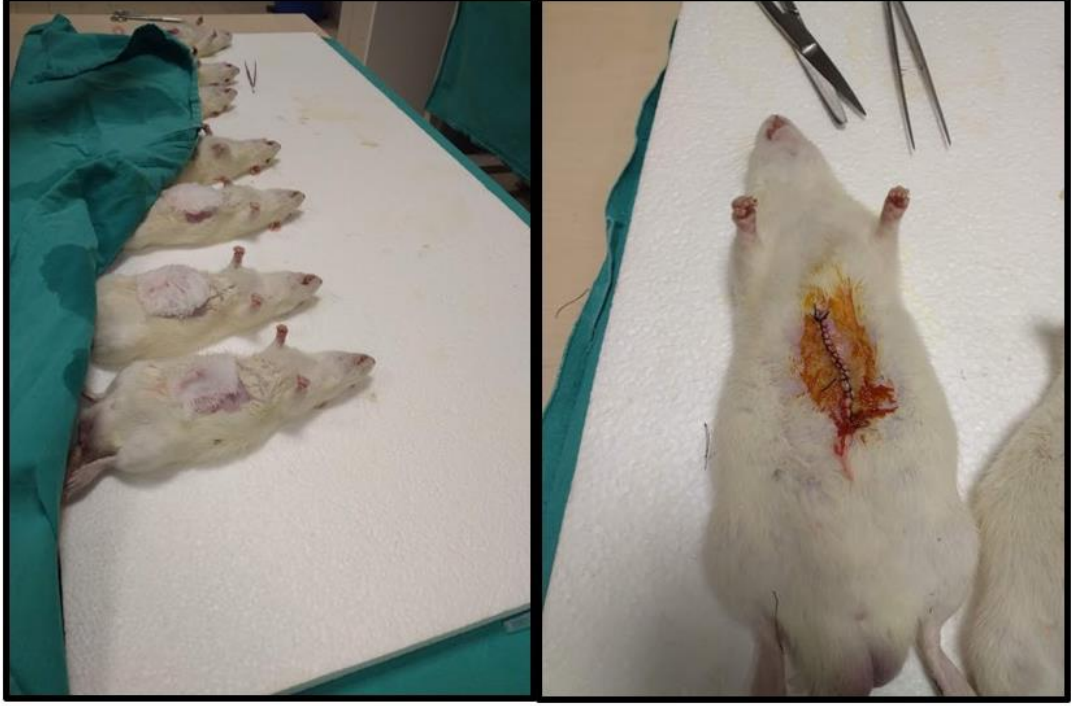**Şekil 3.2** Böbreklerin ortaya çıkarılması.



**Şekil 3.3** Böbrek damarlarının tespiti ve klemlenmesi.



**Şekil 3.4** Böbreğin iskemiye uğraması sonucunda böbrek renginin siyaha yakın bir hal alması.



**Şekil 3.5** İskemi süresince hayvanların takip edilmesi ve operasyon sonrası deri ve deri altı dokuların kapatılması.

Operasyonun üzerinden geçen 24 saatin sonunda sıçanlar tartıldı ve ağırlıklarına ve gruplarına göre A vitamini dozajı ayarlandı. 7 gün boyunca her gün bir kez sıçanlara oral gavaj uygulandı. Oral gavaj yoluyla deney gruplarına 1.000, 3.000 ve 9.000 IU/kg dozda A vitamini verilirken, iskemi/reperfüzyon grubuna Ayçiçek yağı uygulaması yapıldı. Oral gavaj sırasında sıçanların rahatsızlıklarını en aza indirmek adına sessiz bir ortam seçildi ve irrite edici faktörler en aza indirildi. Uygulama için çelik oral gavaj kanülleri kullanıldı (Şekil 3.1).

### **3.5. Kan Alımı ve Biyokimyasal Analiz**

Deney sonrasında anestezi altından sıçanlardan intrakardiyak yöntemle kan alınmış ve sıçanlar aşırı kanatma yöntemi ile ötanazi edilmiştir.

Eritrosit hemolizati hazırlanması için Sun ve arkadaşlarının 1988'de yayınladığı metot kullanıldı (Sun, Oberley, & Li, 1988).

Kan deęerlerini incelerken lipid peroksidasyonunun ikinci ürünü olan malondialdehit'in (MDA) yanında antioksidan enzimlerden süperoksit dismutaz (SOD) ve katalaz (KAT) seviyelerini belirledik.

Eritrosit hemolizatlarını hazırlamak için kan örnekleri EDTA içeren tüplere alındı. Örnekler 1500 devirde 5 dakika boyunca santrifüj edildi ve plazma ayrıldı. Eritrositler üç kez salin ile yıkandı ve eritrosit paketleri hazırlandı. Eritrosit hemolizatları SOD, MDA ve KAT aktiviteleri tespit edilinceye kadar -80°C'de saklandı.

### **3.5.1. Katalaz (KAT) aktivitesinin ölçümü**

Küçük moleküler aęırlıklı alkoller katalazın peroksidatif aktivitesi için elektron donörü olarak çalışırlar. KAT ölçümünde kullanılacak hemolizatları hazırlamak için CAYMAN enzim tespit kitinde belirtilen homojenat hazırlama adımları takip edildi (CAYMAN CAT Assay Kit No: 707002). Bu kitin ölçüm prensibi ise uygun hidrojen peroksit konsantrasyonunda enzim ile metanol'ün reaksiyonuna dayanır.

Öncelikle standart hazırlandı. Bunun için;

- Stok solüsyonu için 10 µl Katalaz Formaldehit Standart, 9,99 ml örnek tamponu ile sulandırıldı.
- Standart stok solüsyonu kullanılarak final formaldehit konsantrasyonları sırasıyla 0, 5, 15, 30, 45, 60, 75 µM formaldehit olacak şekilde 7 ayrı konsantrasyonda solüsyon hazırlandı.

Ölçüm yöntemi için ise aşağıdaki adımlar takip edildi.

- Plate üzerinde standart olarak belirlenmiş kuyucuklara; 100 µl Analiz Tamponu, 30 µl metanol ve daha önceden hazırlanmış standart viallerinden 20 µl standart, eklendi.
- Katalaz kontrol kuyucuklarına; 100 µl Analiz Tamponu, 30 µl metanol ve 20 µl sulandırılmış koyuldu.
- Örnek kuyucuklarına; 100 µl Analiz Tamponu, 30 µl metanol ve 20 µl örnek eklendi.



- Reaksiyonu başlatmak için tüm kuyucuklara 20 µl sulandırılmış Hidrojen Peroksit koyuldu.
- Plate 20 dk. oda sıcaklığında karıştırıcı üzerinde inkübe edildi.
- Reaksiyonun sonlanması için her kuyucuğa 30 µl Potasyum Hidroksit eklendi.
- Her kuyucuğa reaksiyonda kromojen olarak işlev görmesi amacıyla 30 µl Katalaz Purpald eklendi.
- Plate tekrar oda sıcaklığında 10 dk. boyunca karıştırıcı üzerinde inkübe edildi.
- Her kuyucuğa 10 µl Katalaz Potasyum Periyodat eklendi ve plate 5 dk. oda sıcaklığında inkübe edildi.
- Absorbans değerleri ELISA okuyucu ile 540 nm' de ölçüldü.

Son olarak standart kuyucuklarından okunan absorbans değerlerine karşılık gelen formaldehit konsantrasyonları ile standart grafik çizildi. Grafikten okunan değerlerle KAT aktivitesi aşağıdaki formül kullanılarak hesaplandı.

$$\text{KAT aktivitesi (nmol / min / ml)} = \frac{\mu\text{M örnek}}{20 \text{ dk.}} \times \text{Örnek Sulandırması}$$

### **3.5.2. Süperoksit dismutaz (SOD) aktivitesi ölçümü**

SOD aktivitesi WST (water-soluble tetrazolium salt) reaksiyonu bazı Sigma SOD tespit kiti ile belirlendi (Cat no: 19160). Sırasıyla aşağıdaki adımlar izlendi.

- 20 µl örnek, tüm örnek ve blank 2 kuyucuklarına eklendi ve 20 µl ddH<sub>2</sub>O blank 1 ve blank 3 kuyucuklarına eklendi.
- 200 µl WST solüsyonu tüm kuyucuklara eklendi ve karıştırıldı.
- 20 µl Dilüsyon Buffer tüm blank 2 ve blank 3'lere eklendi.
- 20 µl Enzim Çalışma Solüsyonu tüm blank 1'lere eklendi ve karıştırıldı.

- 37 °C'de 20 dk. inkübe edildi.
- 450nm'de ELISA okuyucu ile absorbans değerleri okundu.

SOD aktivitesi aşağıdaki denklem kullanılarak hesaplandı.

$$(\% \text{ inhibisyon oranı}) = \{[(A_{\text{blank 1}} - A_{\text{blank 3}}) - (A_{\text{örnek}} - A_{\text{blank 2}})] / (A_{\text{blank 1}} - A_{\text{blank 3}})\}$$

### **3.5.3. Malondialdehit (MDA) seviyesinin tespiti**

Lipid peroksidasyon ürünlerinden birisi olan MDA seviyesinin ölçümü ise tiyobarbitirik asit (TBA) kullanılarak ve renk reaksiyonuna bağlı olarak yapılır. 0,1 mL homojenat, 3 mL %1'lik fosforik asit, 0,5 mL distile su, 1 mL %0,6'lık 2-TBA karıştırıldı ve 45 dakika boyunca kaynatıldı. 4 mL n-bütanol/piridin ilavesinden sonra homojenat ve hemolizat MDA seviyeleri 532 nm'de spektrofotometrik olarak ölçüldü (Uchiyama & Mihara, 1978).

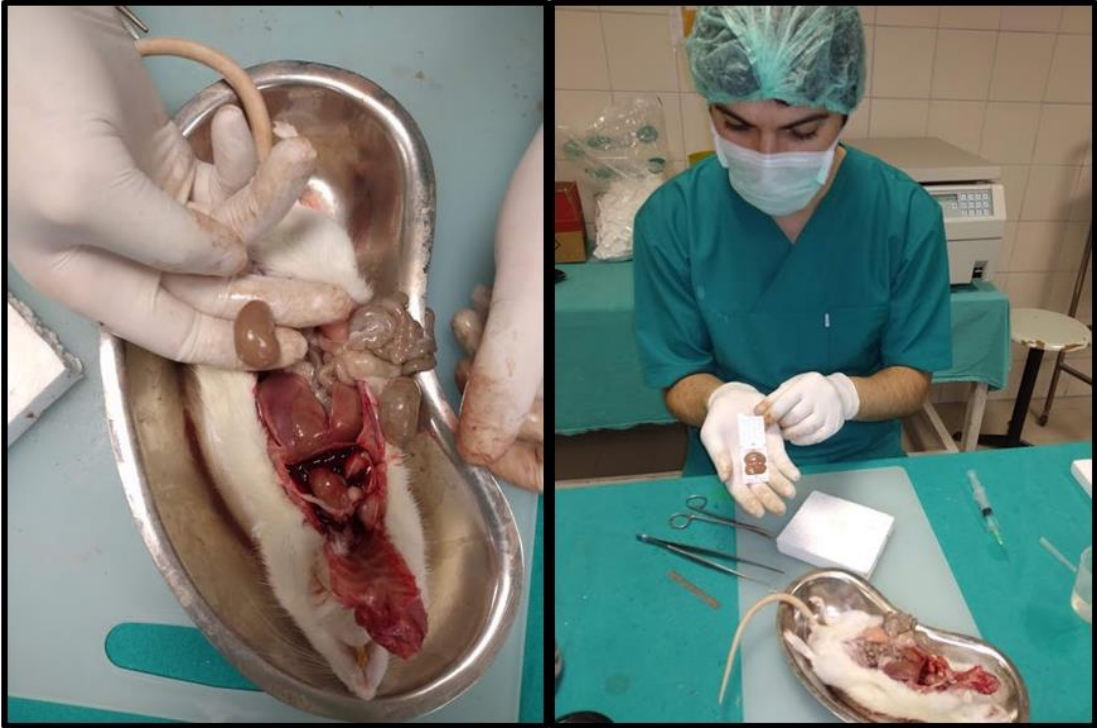
Her ölçümde bir kör ve örnek tüpleri hazırlandı. Kör tüpüne; 0.5 ml distile su, 3 ml fosforik asit çözeltisi, 1 ml TBA çözeltisi, örnek tüpüne; 0.5 ml hemolizat, 3 ml fosforik asit çözeltisi, 1 ml TBA çözeltisi ilave edildi.

- Kör ve örnek tüpleri bir beherde su içinde 45 dakika kaynatıldı.
- Tüpler soğuduktan sonra içlerine 4 ml butanol ilave edildi.
- 3500 rpm'de 10 dak santrifüj edildi.
- Ölçüm için süpernatant alındı
- Spektrofotometre 532 nm'de distile su ile sıfırlandıktan sonra kör ve örnek tüplerinin absorbansları okundu.

Son olarak sonucun hesaplanmasına geçildi. Konsantrasyonların belirlenebilmesi için; lipit peroksit standard (1.1.3.3. tetraetoksipropan) 1, 2, 4, 6, 8, 10 nmol/ml de hazırlandı. Standart eğrisinin hazırlanması için ise: kör tüpüne; 0,5 ml distile su, 3 ml fosforik asit çözeltisi, 1 ml TBA çözeltisi konuldu. Standart tüplerine; 0,5 ml farklı konsantrasyonlarda standart, 3 ml fosforik asit çözeltisi, 1 ml TBA çözeltisi ilave edildi ve absorbanslar okundu.

### 3.6. Doku Alımı ve Histolojik Muayene

Kan alımından sonra kardiyak perfüzyon başlatılmış ve tüm organlar iyi derecede fikse edilinceye kadar perfüzyon devam etmiştir. Abdomen açıldıktan sonra sol böbrek alındı ve serum fizyolojik ile yıkandı. Böbrekler histolojik inceleme için uygun şekilde longitudinal ekseninde kesilerek ön ve arka kısım olarak ayrıldı. Kasetlere yerleştirildi %10'luk tamponlanmış formaldehit içeren kaplara alındı (Şekil 3.6).



**Şekil 3.6** Kardiyak perfüzyon sonrası böbrek dokusunun çıkarılması ve kasete yerleştirilmesi.

#### 3.6.1. Böbrek dokusunun histolojik takibi

Histolojik takip aşağıdaki protokole göre yapıldı.

- % 10'luk formaldehit solüsyonunda 48 saat,
- 70°'lik alkolde 1 saat,
- 80°'lik alkolde 1 saat,
- 90°'lık alkolde 1 saat,
- 96°'lık alkol I'de 45 dakika,
- 96°'lık alkol II'de 45 dakika,

- Ksilol I'de 15 dakika,
- Ksilol II'de 15 dakika,
- Parafin I'de 1 saat,
- Parafin II'de 1 saat
- Parafin III'te 1 saat.

### **3.6.2. Hematoksilen-Eozin boyama yöntemi**

Parafin bloklardan alınan 5 µm'lik kesitler Hematoksilen- Eozin yöntemi ile boyandı.

- Ksilol I: 20 dakika
- Ksilol II: 20 dakika
- 96° lik Alkol I: 5 dakika
- 96° lik Alkol II: 5 dakika
- 90° lik Alkol: 5 dakika
- 80° lik Alkol: 5 dakika
- 70° lik Alkol: 5 dakika
- Distile su: 5 dakika
- Hematoksilen: 2 dakika
- Yıkama (akarsuda): 5 dakika
- Eozin: 5 dakika
- 70° lik Alkol: 3 dakika
- 80° lik Alkol: 3 dakika
- 90° lik Alkol: 3 dakika
- 96'lik Alkol I: 3 dakika
- 96'lik Alkol II: 3 dakika
- Ksilol I: 20 dakika
- Ksilol II: 20 dakika
- Entellan ile kapama

### **3.7. İstatistiksel Analiz**

Çalışma sonucunda elde edilen sürekli değişkenlerin gruplardaki dağılımının normal dağılıma uygunluğu Kolmogorov- Smirnov ve Shapiro- Wilk

testleri uygulanarak belirlendi. Normal dađılım gösteren deđişkenlerin gruplar arasındaki karşılařtırmaları tek yönlü varyans analizi (One way analysis of variance, ANOVA) ile yapıldı. Normal dađılım göstermeyen deđişkenlere ise Kruskal- Wallis testi yapılarak istatistiki anlamlılıklar incelendi.

Deđişkenlere ait tanımlayıcı istatistikler ortalama  $\pm$  standart sapma olarak verildi. Tüm analizler SPSS (IBM Spss statistics 21), SigmaStat ve MINITAB paket programlarında yapıldı. İstatistiksel anlamlılık düzeyi  $p < 0,05$  olarak belirlendi.



## 4. BULGULAR

### 4.1. Biyokimyasal Bulgular

Çalışmamızda antioksidan sistem için önemli göstergeler olan SOD, MDA ve KAT değerleri belirlenmiştir. Aşağıdaki kısımda deneyde kullanılan her bir hayvana ait belirtilen parametrelerin seviyesini gösteren 5 ayrı tablo bulunmaktadır (Tablo 4.1, Tablo 4.2, Tablo 4.3, Tablo 4.4, Tablo 4.5).

Çalışma sonucunda elde edilen sürekli değişkenlerin gruptaki dağılımının normal dağılıma uygunluğu Kolmogorov- Smirnov ve Shapiro- Wilk testleri uygulanarak belirlendi. Normal dağılım gösteren değişkenlerin gruplar arasındaki karşılaştırmaları tek yönlü varyans analizi (One way analysis of variance, ANOVA) ile yapılmıştır. Değişkenlere ait tanımlayıcı istatistikler ortalama  $\pm$  standart sapma olarak verilecektir. Tüm analizler SPSS (IBM Spss statistics 21), SigmaStat ve MINITAB paket programlarından elde edilmiştir. İstatistiksel anlamlılık düzeyi  $p < 0,05$  olarak belirlenmiştir.

**Tablo 4.1** 1.000 IU A vitamini uygulanan gruptaki sıçanlara ait antioksidan veriler.

Hayvanın Grubu	MDA(nmol/mg)	SOD(Inh %)	KATALAZ (kU/ml protein)
1000 IU Vit A	5,6625	54,9269	1,4043
1000 IU Vit A	5,7540	54,7911	1,2177
1000 IU Vit A	5,3370	54,4339	1,2312
1000 IU Vit A	5,2592	54,3586	1,3311
1000 IU Vit A	5,6548	57,1363	1,3245
1000 IU Vit A	5,5218	55,3491	1,3313
1000 IU Vit A	5,3638	53,2452	1,1495
1000 IU Vit A	5,6157	54,2051	1,2652

**Tablo 4.2** 3.000 IU A vitamini uygulanan gruptaki sıçanlara ait antioksidan veriler.

<b>Hayvanın Grubu</b>	<b>MDA(nmol/mg)</b>	<b>SOD(Inh %)</b>	<b>KATALAZ (kU/ml protein)</b>
<b>3000 IU Vit A</b>	4,5518	62,5417	1,4832
<b>3000 IU Vit A</b>	4,7220	61,1777	1,5121
<b>3000 IU Vit A</b>	4,4682	63,1724	1,4612
<b>3000 IU Vit A</b>	4,4253	62,9048	1,5102
<b>3000 IU Vit A</b>	4,4736	59,9715	1,5063
<b>3000 IU Vit A</b>	4,5748	57,7711	1,4654
<b>3000 IU Vit A</b>	4,5809	58,8742	1,4731

**Tablo 4.3** 9.000 IU A vitamini uygulanan gruptaki sıçanlara ait antioksidan veriler.

<b>Hayvanın Grubu</b>	<b>MDA(nmol/mg)</b>	<b>SOD(Inh %)</b>	<b>KATALAZ (kU/ml protein)</b>
<b>9000 IU Vit A</b>	3,6364	69,4827	1,8221
<b>9000 IU Vit A</b>	3,8287	70,5938	1,8951
<b>9000 IU Vit A</b>	3,7489	66,0277	1,9600
<b>9000 IU Vit A</b>	3,8624	67,9033	1,7777
<b>9000 IU Vit A</b>	3,7244	67,6532	1,9084
<b>9000 IU Vit A</b>	3,7024	66,1050	1,9097
<b>9000 IU Vit A</b>	3,9383	72,1995	1,8947
<b>9000 IU Vit A</b>	3,8233	67,5473	1,9185

**Tablo 4.4** İskemi/reperfüzyon uygulanan gruptaki sıçanlara ait antioksidan veriler.

Hayvanın Grubu	MDA(nmol/mg)	SOD(Inh %)	KATALAZ (kU/ml protein)
İ/R	5,9501	50,9226	1,0798
İ/R	5,9219	51,5181	1,2040
İ/R	5,8656	49,6207	1,1750
İ/R	5,7155	49,4785	1,1534
İ/R	5,6134	47,0443	1,0909
İ/R	5,8416	50,3153	1,0017
İ/R	5,6008	51,5151	1,0752
İ/R	5,8695	52,4417	1,1692

**Tablo 4.5** Kontrol grubundaki sıçanlara ait antioksidan veriler.

Hayvanın Grubu	MDA(nmol/mg)	SOD(Inh %)	KATALAZ (kU/ml protein)
Kontrol	4,4193	70,6881	1,7837
Kontrol	4,5542	67,5162	1,8085
Kontrol	4,4895	67,9251	1,7653
Kontrol	4,4494	67,5024	1,7660
Kontrol	4,4422	66,7395	1,6927
Kontrol	4,5021	65,1250	1,6971
Kontrol	4,5222	67,5171	1,7331
Kontrol	4,5609	66,4517	1,7034

#### 4.1.1. Hemolizatta malondialdehit (MDA) düzeyi

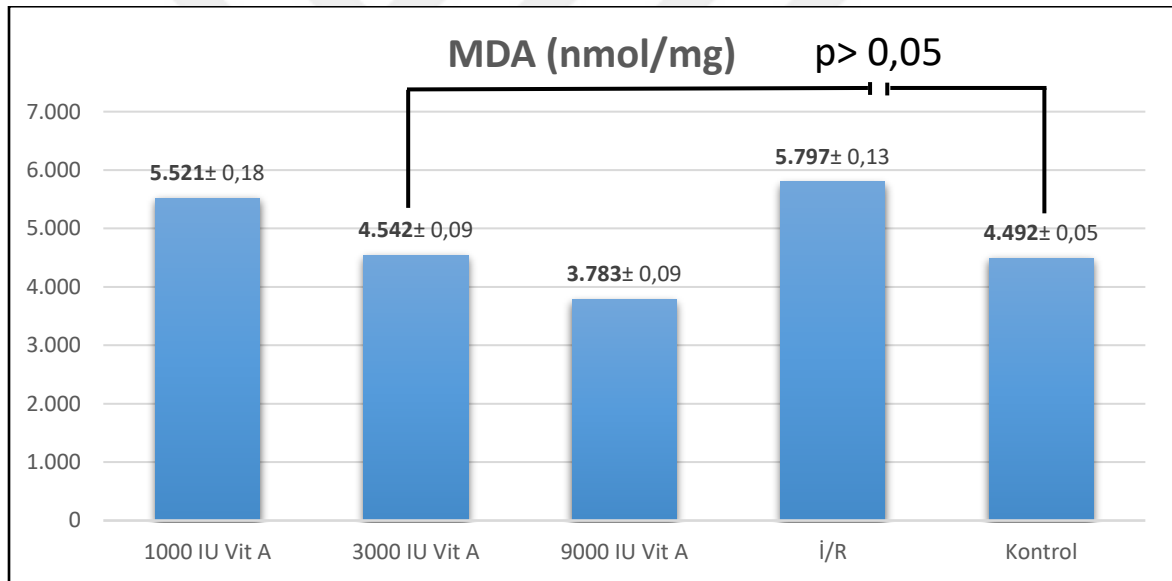
İskemi-reperfüzyon grubunun MDA seviyesi ortalamasında ( $5,797 \pm 0,13$ ) kontrol grubundaki MDA düzeyine ( $4,492 \pm 0,05$ ) kıyasla ileri düzeyde artış gözlenmiştir ( $p < 0,001$ ). 3.000 IU Vitamin A grubunun MDA seviyelerinin ortalaması ( $4,542 \pm 0,09$ ) ise tekrar normal seviyelere yaklaşmış durumdaydı ve



kontrol grubu MDA seviyelerinin ortalaması ( $4,492 \pm 0,05$ ) ile aralarında anlamlı bir fark bulunamadı ( $p>0,05$ ) (Şekil 4.1, Tablo 4.6).

**Tablo 4.6** Gruplara göre ortalama MDA düzeyleri (veriler ortalama± standart sapma olarak verilmiştir).

Gruplar	N	MDA (nmol/mg)
İskemi+Reperfüzyon + 1000 IU Vit A	8	$5,521 \pm 0,18$
İskemi+Reperfüzyon + 3000 IU Vit A	7	$4,542 \pm 0,09$
İskemi+Reperfüzyon + 9000 IU Vit A	8	$3,783 \pm 0,09$
İskemi-Reperfüzyon	8	$5,797 \pm 0,13$
Kontrol	8	$4,492 \pm 0,05$



**Şekil 4.1** Gruplara göre ortalama MDA değerlerini gösteren grafik (veriler ortalama± standart sapma olarak verilmiştir).

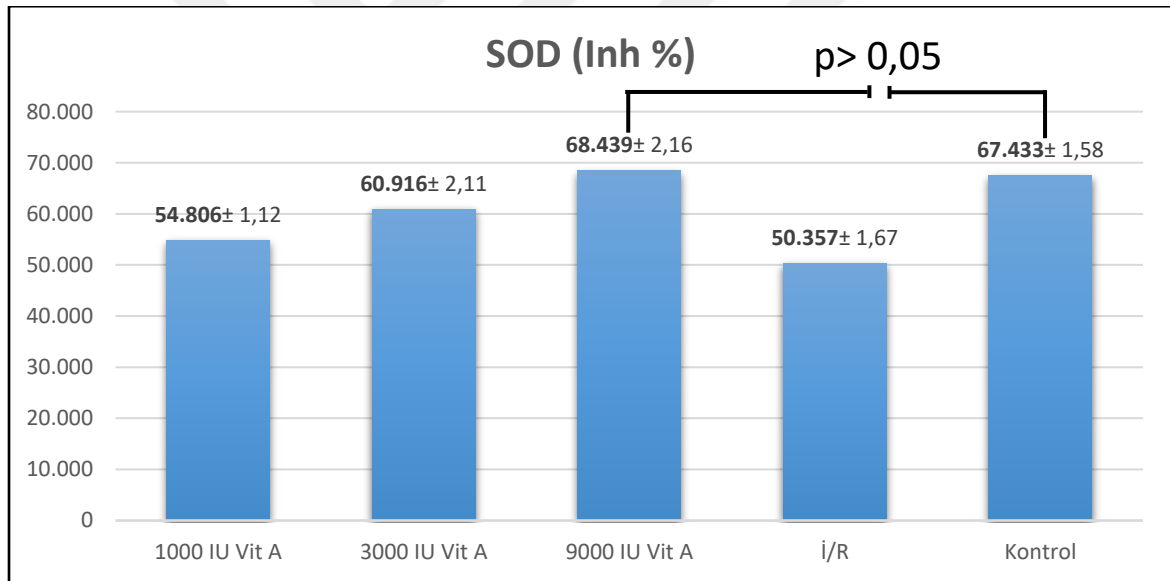
#### 4.1.2. Hemolizatta süperoksit dismutaz (SOD) düzeyi

İskemi-reperfüzyon grubunun SOD değerlerinde ( $50,357 \pm 1,67$ ) kontrol grubunun SOD değerlerine göre ( $67,433 \pm 1,58$ ) ileri düzeyde azalma tespit edildi ( $p<0,001$ ). 9.000 IU Vitamin A grubunun SOD değerleri ise ( $68,439 \pm 2,16$ ) kontrol grubundan elde edilen ortalama SOD değerlerine ( $67,433 \pm 1,58$ ) yakın

olarak tespit edildi ve aralarında anlamlı bir farka rastlanmadı ( $p>0,05$ ) (Şekil 4.2, Tablo 4.7).

**Tablo 4.7** Gruplara göre ortalama SOD düzeyini gösteren tablo (veriler ortalama $\pm$  standart sapma olarak verilmiştir).

Gruplar	N	SOD (Inh %)
İskemi+Reperfüzyon + 1000 IU Vit A	8	54,806 $\pm$ 1,12
İskemi+Reperfüzyon + 3000 IU Vit A	7	60,916 $\pm$ 2,11
İskemi+Reperfüzyon + 9000 IU Vit A	8	68,439 $\pm$ 2,16
İskemi-Reperfüzyon	8	50,357 $\pm$ 1,67
Kontrol	8	67,433 $\pm$ 1,58



**Şekil 4.2** Gruplara göre ortalama SOD düzeylerini gösteren grafik (veriler ortalama $\pm$  standart sapma olarak verilmiştir).

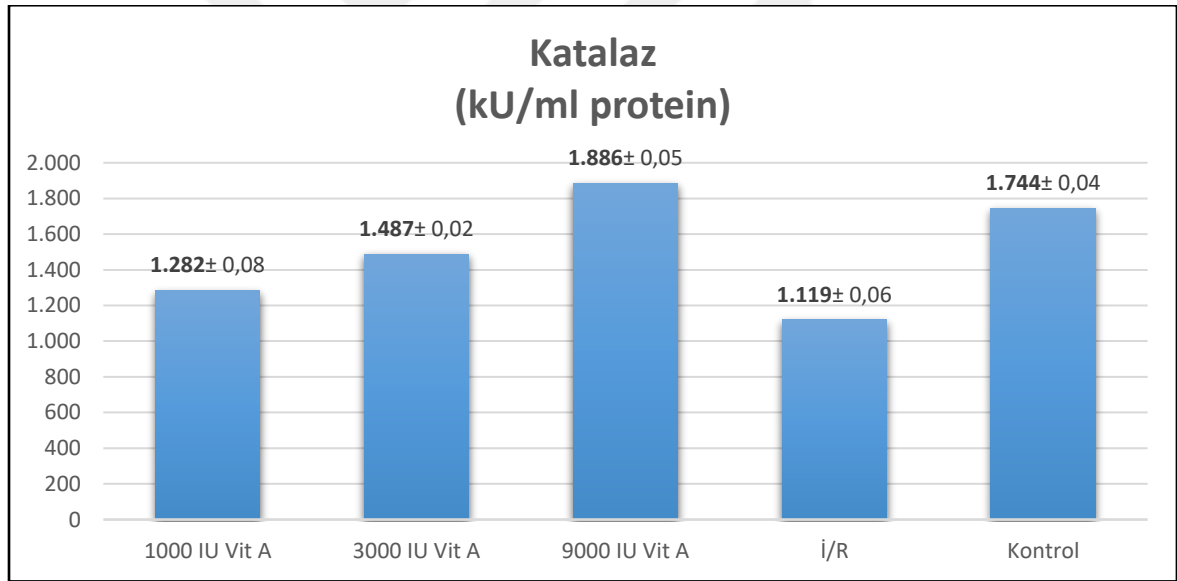
#### 4.1.3. Hemolizatta katalaz (KAT) aktivitesi

İskemi/reperfüzyon grubundaki katalaz aktivitesi ( $1,119 \pm 0,06$ ) kontrol grubunun katalaz aktivitesine ( $1,744 \pm 0,04$ ) kıyasla ileri düzeyde azalma göstermiştir ( $p<0,001$ ). 9.000 IU Vitamin A grubunun katalaz aktivitesi değerleri ise ( $1,886 \pm 0,05$ ) kontrol grubundan elde edilen değere ( $1,744 \pm 0,04$ )

yaklaşmış olsa da aralarında önemli derecede fark bulunmuştur ( $p < 0,01$ ) (Şekil 4.3, Tablo 4.8).

**Tablo 4.8** Gruplara göre ortalama KAT aktivitesini gösteren tablo (veriler ortalama± standart sapma olarak verilmiştir).

Gruplar	N	Katalaz (kU/ml protein)
İskemi+Reperfüzyon + 1000 IU Vit A	8	1,282 ± 0,08
İskemi+Reperfüzyon + 3000 IU Vit A	7	1,487 ± 0,02
İskemi+Reperfüzyon + 9000 IU Vit A	8	1,886 ± 0,05
İskemi-Reperfüzyon	8	1,119 ± 0,06
Kontrol	8	1,744 ± 0,04



**Şekil 4.3** Gruplara göre ortalama KAT aktivitelerini gösteren grafik (veriler ortalama± standart sapma olarak verilmiştir).

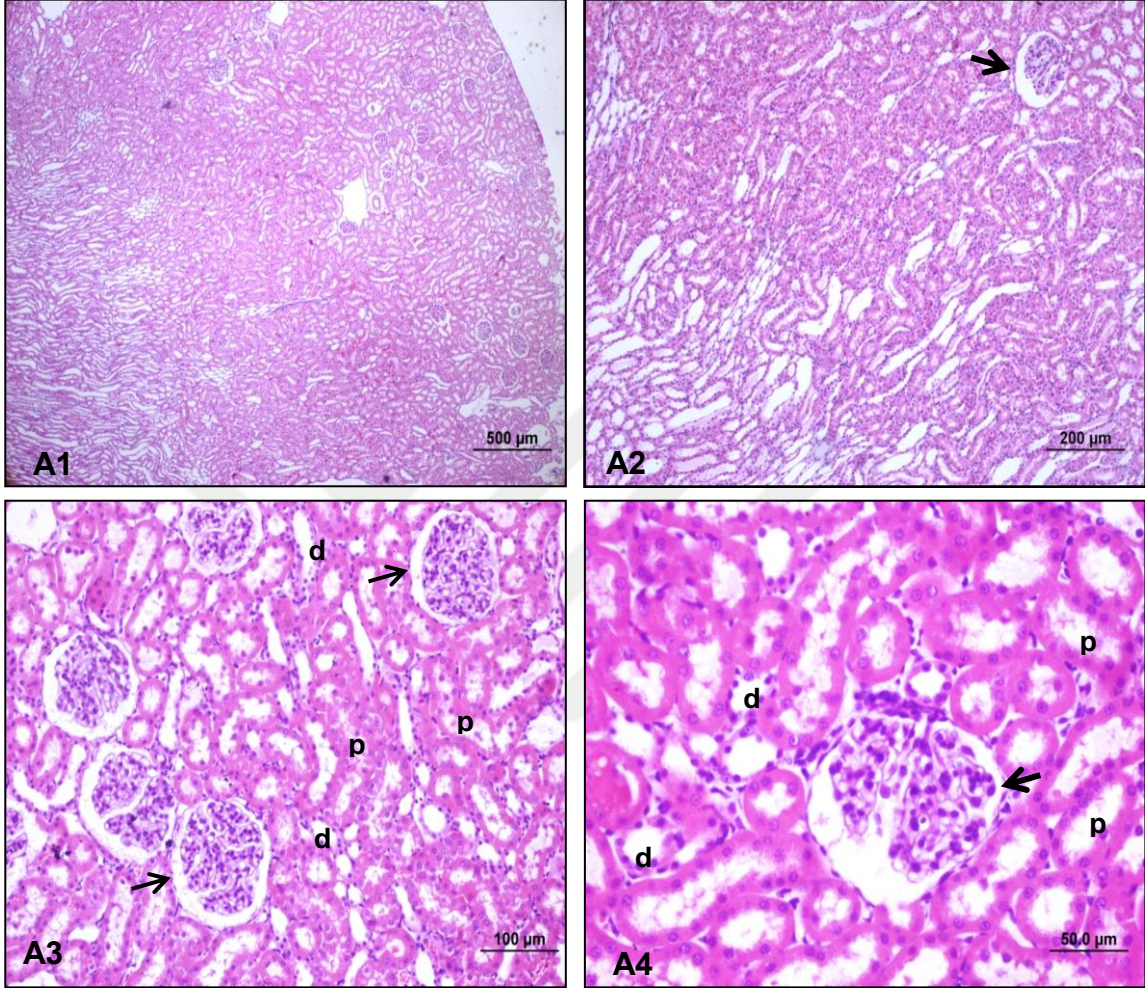
Tüm gruplara ait biyokimyasal veriler tablo halinde verilmiştir (Tablo 4.9).

**Tablo 4.9** Deney gruplarından elde edilen MDA, SOD, KAT değerleri ve bu değerlerin istatistik olarak karşılaştırılmasını içeren tablo (veriler ortalama± standart sapma olarak verilmiştir).

<b>Gruplar</b>	<b>Grup No</b>	<b>MDA (nmol/mg)</b>	<b>SOD (Inh %)</b>	<b>Katalaz (kU/ml protein)</b>
<b>İskemi+Reperfüzyon + 1.000 IU Vit A</b>	G1	5,521± 0,18	54,806 ± 1,12	1,282 ± 0,08
<b>İskemi+Reperfüzyon + 3.000 IU Vit A</b>	G2	4,542± 0,09	60,916 ± 2,11	1,487 ± 0,02
<b>İskemi+Reperfüzyon + 9.000 IU Vit A</b>	G3	3,783± 0,09	68,439 ± 2,16	1,886 ± 0,05
<b>İskemi-Reperfüzyon</b>	G4	5,797± 0,13	50,357 ± 1,67	1,119 ± 0,06
<b>Kontrol</b>	G5	4,492± 0,05	67,433 ± 1,58	1,744 ± 0,04
<b>Grupların arası p değeri</b>	<b>G1-G2</b>	<0,001	<0,001	<0,001
	<b>G1-G3</b>	<0,001	<0,001	<0,001
	<b>G1-G4</b>	<0,001	<0,001	<0,001
	<b>G1-G5</b>	<0,001	<0,001	<0,001
	<b>G2-G3</b>	<0,001	<0,001	<0,001
	<b>G2-G4</b>	<0,001	<0,001	<0,001
	<b>G2-G5</b>	0,931	<0,001	<0,001
	<b>G3-G4</b>	<0,001	<0,001	<0,001
	<b>G3-G5</b>	<0,001	0,784	<0,001
	<b>G4-G5</b>	<0,001	<0,001	<0,001

## 4.2. Histolojik ve Morfolojik Bulgular

Yapılan histolojik inceleme sonucunda kontrol grubunda normal renal histoloji gözlenirken, Kontrol grubuna ait histolojik görüntüler şekil 4.4'te, histolojik hasar skorlaması ise tablo 4.10'da sunulmuştur (Şekil 4.4, Tablo 4.10).



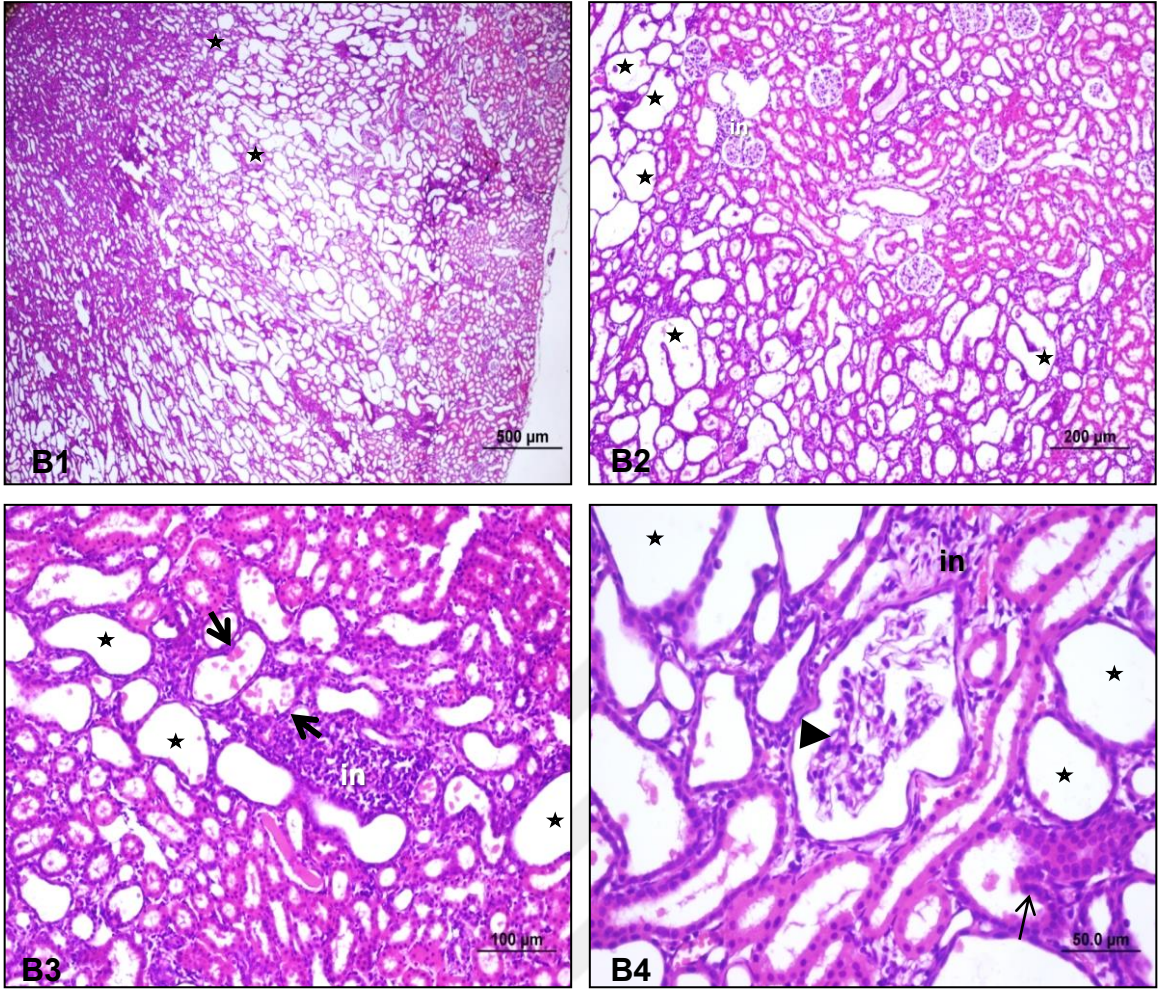
**Şekil 4.4** Kontrol grubunu oluşturan sıçan böbreklerinin farklı büyütmelelerdeki ışık mikroskopik görüntüleri (A1-A4) (HE, scale bar: 500µm, 200µm 100µm, 50 µm). Bowman kapsülü, glomerüler yapısıyla birlikte Malpighi cisimcikleri (→), distal tübül (d) ve proksimal tübüller (p) normal histolojik yapıda izlenmektedir.

**Tablo 4.10** Kontrol grubundaki sıçanların böbrek hasarına dair histolojik skorlama tablosu.

<b>Kontrol Grubu</b>	<b>Tübüler</b>			
	<b>hasar- epitel hücrelerinde dökülmeler</b>	<b>Tübüler dilatasyon</b>	<b>Glomerüler hasar</b>	<b>Hücrel infiltrasyon</b>
<b>Hayvan 1</b>	0	0	0	0
<b>Hayvan 2</b>	0	0	0	0
<b>Hayvan 3</b>	0	0	0	0
<b>Hayvan 4</b>	0	0	0	0
<b>Hayvan 5</b>	0	0	0	0
<b>Hayvan 6</b>	0	0	0	0
<b>Hayvan 7</b>	0	0	0	0
<b>Hayvan 8</b>	0	0	0	0

**Not:** Skorlamada; 0: hasar yok, 1: az hasar, 2: orta hasar, 3:yoğun hasar olarak skorlanmıştır.

İ/R grubuna ait sıçanların böbreklerinde yoğun tübüler hasar, tübül epitel hücrelerinde dökülmeler ve dilatasyon, Malpighi cisimlerinde glomerüler hasar ve intersitisyel alanda hücrel infiltrasyon gözlenmiştir. İ/R grubuna iat sıçanların böbrek histolojisi görüntüleri Şekil 4.5'te, histolojik hasar skorlamaları ise tablo 4.11'de sunulmuştur (Şekil 4.5, Tablo 4.11).



**Şekil 4.5** İ/R grubunu oluşturan sıçan böbreklerinin farklı büyütmelelerdeki ışık mikroskopik görüntüleri (B1-B4) (HE, scale bar: 500µm, 200µm 100µm, 50 µm). Tübül epitel hücrelerinde dökülmeler (→) ve dilatasyon (\*), Malpighi cisimciklerinde glomerüler hasar (▶) ve intersitisyel alanda hücreyel infiltrasyon (inf) gösterilmektedir.

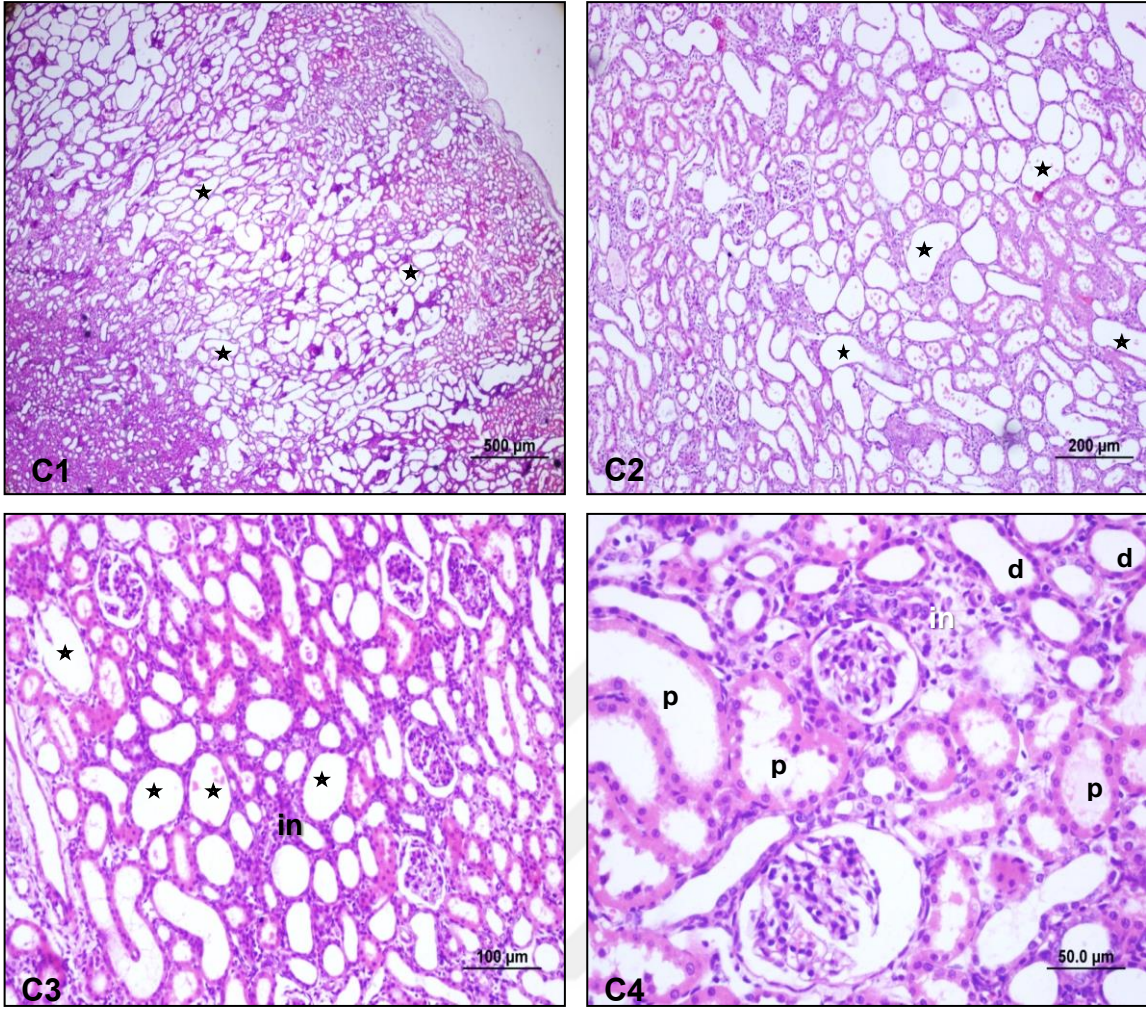
**Tablo 4.11** İskemi/reperfüzyon grubundaki sıçanların böbrek hasarına dair histolojik skorlama tablosu.

İ/R grubu	Tübüler			
	hasar- epitel hücrelerinde dökülmeler	Tübüler dilatasyon	Glomerüler hasar	Hücrel infiltrasyon
Hayvan 1	3	3	3	3
Hayvan 2	3	2	3	2
Hayvan 3	3	3	3	2
Hayvan 4	3	3	3	2
Hayvan 5	2	3	3	3
Hayvan 6	3	2	3	3
Hayvan 7	3	3	3	3
Hayvan 8	2	3	3	3

**Not:** Skorlamada; 0: hasar yok, 1: az hasar, 2: orta hasar, 3:yoğun hasar olarak skorlanmıştır.

1.000 IU/kg vit A grubuna ait sıçanların böbreklerinde yoğun tübüler hasar ve dilatasyon ile intersitisyel alanda hücrel infiltrasyonun devam ettiği gözlenmektedir. Bu gruba ait histolojik görüntüler şekil 4.6'da, histolojik hasar skorlaması ise tablo 4.12'de verilmiştir (Şekil 4.6, Tablo 4.12).





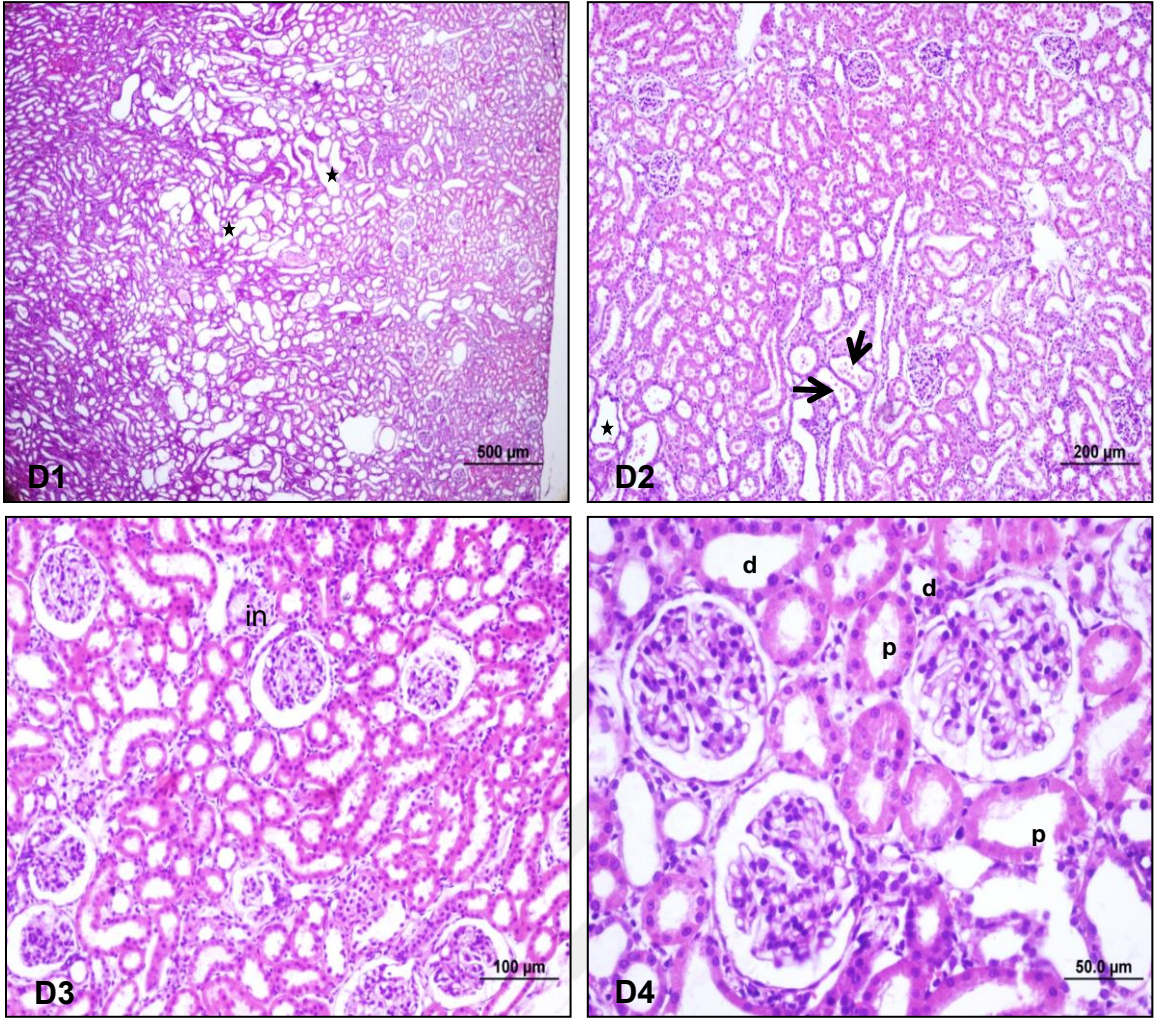
**Şekil 4.6** 1.000 IU/kg vit A grubunu oluşturan sıçan böbreklerinin farklı büyütmelelerdeki ışık mikroskopik görüntüleri (C1-C4) (HE, scale bar: 500µm, 200µm 100µm, 50 µm). Yoğun tübüler hasar ve dilatasyon (\*) ile intersitisyel alanda hücresel infiltrasyon (inf) gösterilmiştir (d: distal tübül, p: proksimal tübül).

**Tablo 4.12** 7 gün boyunca 1.000 IU/kg A vitamini uygulanan gruptaki sıçanların böbrek hasarına dair histolojik skorlama tablosu.

1.000 IU A vitamini grubu	Tübüler			
	hasar- epitel hücrelerinde dökülmeler	Tübüler dilatasyon	Glomerüler hasar	Hücresel infiltrasyon
Hayvan 1	3	3	2	3
Hayvan 2	2	3	3	3
Hayvan 3	2	3	2	2
Hayvan 4	3	3	2	3
Hayvan 5	2	3	2	3
Hayvan 6	3	3	2	3
Hayvan 7	2	2	2	2
Hayvan 8	2	2	1	3

**Not:** Skorlamada; 0: hasar yok, 1: az hasar, 2: orta hasar, 3:yoğun hasar olarak skorlanmıştır.

3.000 IU/kg vit A grubuna ait sıçanların böbreklerinde İ/R grubuna kıyasla azalmış hasar görülmekle beraber tübül epitel hücrelerinde dökülmelerin ve dilatasyonun, intersitisyel alanda da hücresel infiltrasyonun kısmen devam ettiği gözlenmektedir. Bu gruba ait histolojik görüntüler şekil 4.7’de, histolojik hasar skorlaması ise tablo 4.13’te sunulmuştur (Şekil 4.7, Tablo 4.13).



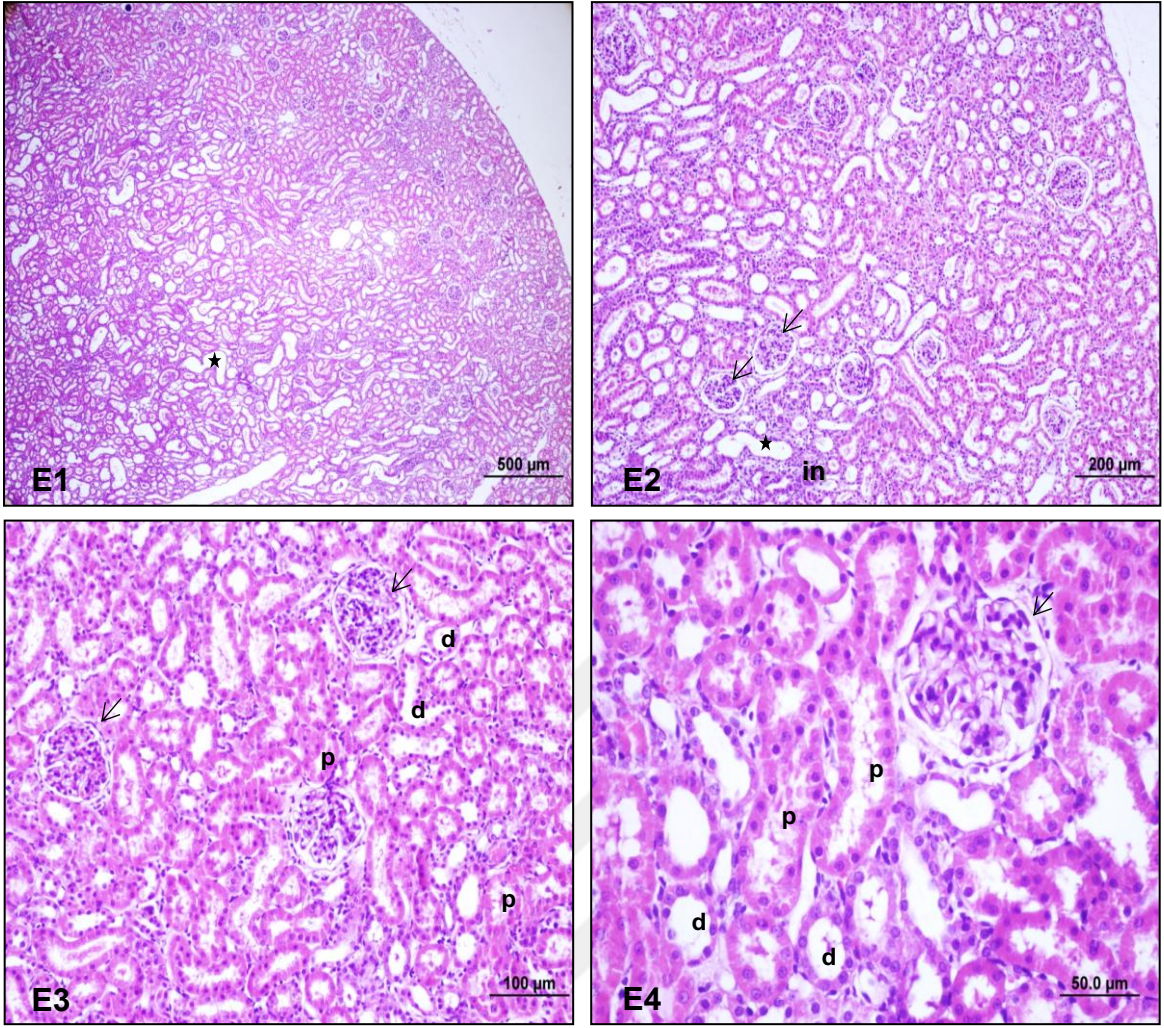
**Şekil 4.7** 3.000 IU/kg vit A grubunu oluşturan sıçan böbreklerinin farklı büyütmelerdeki ışık mikroskopik görüntüleri (D1-D4) (HE, scale bar: 500µm, 200µm, 100µm, 50 µm). Tübül epitel hücrelerinde dökülmeler (→) ve dilatasyon (\*), intersitisyel alanda da hücreyel infiltrasyon (in) gösterilmiştir (d: distal tübül, p: proksimal tübül).

**Tablo 4.13** 7 gün boyunca 3.000 IU/kg A vitamini uygulanan gruptaki sıçanların böbrek hasarına dair histolojik skorlama tablosu.

<b>3.000 IU/kg A vitamini grubu</b>	<b>Tübüler hasar- epitel hücrelerinde dökülmeler</b>	<b>Tübüler dilatasyon</b>	<b>Glomerüler hasar</b>	<b>Hücrel infiltrasyon</b>
<b>Hayvan 1</b>	<b>2</b>	<b>2</b>	<b>1</b>	<b>2</b>
<b>Hayvan 2</b>	<b>2</b>	<b>2</b>	<b>1</b>	<b>2</b>
<b>Hayvan 3</b>	<b>3</b>	<b>1</b>	<b>2</b>	<b>3</b>
<b>Hayvan 4</b>	<b>2</b>	<b>2</b>	<b>2</b>	<b>3</b>
<b>Hayvan 5</b>	<b>2</b>	<b>2</b>	<b>2</b>	<b>2</b>
<b>Hayvan 6</b>	<b>2</b>	<b>1</b>	<b>2</b>	<b>2</b>
<b>Hayvan 7</b>	<b>1</b>	<b>2</b>	<b>1</b>	<b>2</b>

**Not:** Skorlamada; 0: hasar yok, 1: az hasar, 2: orta hasar, 3:yoğun hasar olarak skorlanmıştır.

9.000 IU/kg vit A grubuna ait sıçanların böbreklerinde İ/R grubuna kıyasla azalmış hasar görülmekte. Distal tübül, proksimal tübül ve Malpighi cisimlerinin normale yakın olduğu gözlenmektedir. Sadece birkaç dilate tübül yapısı ile intersitisyel alanda kısmi hücrel infiltrasyon dikkat çekmektedir. Bu gruba ait histolojik görüntüler şekil 4.8’de, histolojik skorlama tablosu ise tablo 4.14’te verilmiştir (Şekil 4.8, Tablo 4.14).



**Şekil 4.8** 9.000 IU/kg vit A grubunu oluşturan sıçan böbreklerinin farklı büyültmelerdeki ışık mikroskopik görüntüleri (E1-E4) (HE, scale bar: 500µm, 200µm, 100µm, 50 µm). Distal tübül (d), proksimal tübül (p) ve Malpighi cisimcikleri (→), dilate tübül yapısı (\*) ve intersitisyel alanda kısmi hücresel infiltrasyon (in) gösterilmektedir.

**Tablo 4.14** 7 gün boyunca 9.000 IU/kg A vitamini uygulanan gruptaki sıçanların böbrek hasarına dair histolojik skorlama tablosu.

<b>9.000 IU/kg A vitamini grubu</b>	<b>Tübüler hasar- epitel hücrelerinde dökülmeler</b>	<b>Tübüler dilatasyon</b>	<b>Glomerüler hasar</b>	<b>Hücrel infiltrasyon</b>
<b>Hayvan 1</b>	<b>1</b>	<b>2</b>	<b>2</b>	<b>1</b>
<b>Hayvan 2</b>	<b>1</b>	<b>1</b>	<b>2</b>	<b>2</b>
<b>Hayvan 3</b>	<b>1</b>	<b>1</b>	<b>2</b>	<b>2</b>
<b>Hayvan 4</b>	<b>1</b>	<b>2</b>	<b>1</b>	<b>1</b>
<b>Hayvan 5</b>	<b>1</b>	<b>1</b>	<b>2</b>	<b>1</b>
<b>Hayvan 6</b>	<b>2</b>	<b>1</b>	<b>2</b>	<b>2</b>
<b>Hayvan 7</b>	<b>1</b>	<b>1</b>	<b>1</b>	<b>2</b>
<b>Hayvan 8</b>	<b>2</b>	<b>1</b>	<b>2</b>	<b>1</b>

**Not:** Skorlamada; 0: hasar yok, 1: az hasar, 2: orta hasar, 3:yoğun hasar olarak skorlanmıştır.

Oluşan hasarın gerek histolojik incelemesi ve skorlaması Eskişehir Osmangazi Üniversitesi Tıp Fakültesi Histoloji ve Embriyoloji Anabilim Dalında yapılmıştır.

Hasarın histolojik skorlanması sonrasında gruplar arasında istatistiksel farklılık olup olmadığı incelendi. Veriler üzerinde Kolmogorov- Smirnov ve Shapiro- Wilk normalite testleri yapıldı ve dağılımın non-parametrik olduğu tespit edildi. Bunun üzerine Kruskal- Wallis testi yapılarak istatistiki anlamlılıklar incelendi.

Tübüler hasar yönünden yapılan incelemede kontrol grubunda herhangi bir hasar tespit edilememişken, iskemi/reperfüzyon grubu hasar skoru en yüksek grup olarak öne çıktı. Kontrol grubu ile i/r grubu ( $p<0,0001$ ), 1.000 IU/kg A vitamini grubu ( $p= 0,0003$ ) ve 3.000 IU/kg A vitamini grubu ( $p= 0,0085$ ) arasında tübüler hasar skorlaması yönünden anlamlı derecede fark tespit

edildi. 9.000 IU/kg A vitamini uygulaması yapılan grup ile kontrol grubu verileri arasında ise anlamlı bir fark tespit edilemedi ( $p= 0,6735$ ). Tübüler hasarın histolojik skorlamasının tüm gruplar arasındaki farklılığına dair istatistikler tablo 4.15'te belirtilmiştir (Tablo 4.15).

**Tablo 4.15** Tübüler hasarın histolojik skorlamasının tüm gruplar arasındaki istatistikî anlamlılık verileri.

Grup adı	Anlamlılık	P değeri
<b>Kontrol ve İR</b>	Evet	<0,0001
<b>Kontrol ve 1.000</b>	Evet	0,0003
<b>Kontrol ve 3.000</b>	Evet	0,0085
<b>Kontrol ve 9.000</b>	Hayır	0,6735
<b>İR ve 1.000</b>	Hayır	>0,9999
<b>İR ve 3.000</b>	Hayır	>0,9999
<b>İR ve 9.000</b>	Evet	0,0166
<b>1.000 ve 3.000</b>	Hayır	>0,9999
<b>1.000 ve 9.000</b>	Hayır	0,2094
<b>3.000 ve 9.000</b>	Hayır	>0,9999

Tübüler dilatasyonunun histolojik skorlaması yönünden yapılan incelemede en yüksek hasar skoru İR grubunda tespit edildi. Kontrol grubunda ise herhangi bir hasara rastlanmadı. Yapılan istatistikî incelemede Kontrol grubu ile İR grubu ( $p< 0,0001$ ) ve 1.000 IU/kg A vitamini uygulaması yapılan grup ( $p< 0,0001$ ) arasında tübüler dilatasyon skoru yönünden istatistikî olarak anlamlı fark tespit edildi. Kontrol grubu ile 3.000 IU/kg ( $p= 0,0598$ ) ve 9.000 IU/kg ( $p= 0,6258$ ) A vitamini uygulaması yapılan gruplar arasında ise anlamlı bir farka rastlanmadı. Tüm grupların tübüler dilatasyon yönünden istatistikî olarak karşılaştırılması ve p değerleri tablo 4.16 da verilmiştir (Tablo 4.16).

**Tablo 4.16** Tüm grupların tübüler dilatasyon yönünden istatistikî olarak karşılaştırılmasını ve p değerlerini içeren tablo.

<b>Grup adı</b>	<b>Anlamlılık</b>	<b>P değeri</b>
<b>Kontrol ve İR</b>	Evet	<0,0001
<b>Kontrol ve 1.000</b>	Evet	<0,0001
<b>Kontrol ve 3.000</b>	Hayır	0,0598
<b>Kontrol ve 9.000</b>	Hayır	0,6258
<b>İR ve 1.000</b>	Hayır	>0,9999
<b>İR ve 3.000</b>	Hayır	0,4140
<b>İR ve 9.000</b>	Evet	0,0343
<b>1.000 ve 3.000</b>	Hayır	0,4140
<b>1.000 ve 9.000</b>	Evet	0,0343
<b>3.000 ve 9.000</b>	Hayır	>0,9999

Glomerular hasar bakımından kontrol grubundaki skorlar normal olarak gözlenirken, iskemi/reperfüzyon grubundaki sıçanların böbreklerine ait hasar skorları en yüksek olarak tespit edildi. Kontrol grubundan elde edilen glomerular hasar skorlaması verileri ile İ/R ( $p < 0,0001$ ), 1.000 IU/kg ( $p = 0,0061$ ) ve 9.000 IU/kg ( $p = 0,0386$ ) A vitamini uygulaması yapılan gruplardan elde edilen veriler karşılaştırıldığında anlamlı bir fark ortaya çıktı. Buna karşın kontrol grubu ile 3.000 IU/kg A vitamini uygulanan gruplardan elde edilen glomerular hasar skorlama verileri arasında anlamlı bir fark tespit edilemedi ( $p = 0,1760$ ). Tüm grupların glomerular hasar skorlaması yönünden istatistikî olarak karşılaştırılması ve p değerleri tablo 4.17 da verilmiştir (Tablo 4.17).



**Tablo 4.17** Tüm grupların glomerular hasar skorlaması yönünden istatistikî olarak karşılaştırılmasını ve p değerlerini içeren tablo.

<b>Grup adı</b>	<b>Anlamlılık</b>	<b>P değeri</b>
<b>Kontrol ve İR</b>	Evet	<0,0001
<b>Kontrol ve 1.000</b>	Evet	0,0061
<b>Kontrol ve 3.000</b>	Hayır	0,1760
<b>Kontrol ve 9.000</b>	Evet	0,0386
<b>İR ve 1.000</b>	Hayır	0,2661
<b>İR ve 3.000</b>	Evet	0,0108
<b>İR ve 9.000</b>	Hayır	0,0588
<b>1.000 ve 3.000</b>	Hayır	>0,9999
<b>1.000 ve 9.000</b>	Hayır	>0,9999
<b>3.000 ve 9.000</b>	Hayır	>0,9999

Hücrel infiltrasyon bakımından kontrol grubundaki skorlar normal olarak gözlenirken, iskemi/reperfüzyon grubundaki sıçanların böbreklerine ait hasar skorları en yüksek olarak tespit edildi. Kontrol grubundan elde edilen hücrel infiltrasyon skorlaması verileri ile İ/R ( $p= 0,0001$ ), 1.000 IU/kg ( $p< 0,0001$ ) ve 3.000 IU/kg ( $p= 0,0063$ ) A vitamini uygulaması yapılan gruplardan elde edilen veriler karşılaştırıldığında anlamlı bir fark ortaya çıktı. Buna karşın kontrol grubu ile 9.000 IU/kg A vitamini uygulanan gruplardan elde edilen hücrel infiltrasyon skorlama verileri arasında anlamlı bir fark tespit edilemedi ( $p= 0,5314$ ). Tüm grupların hücrel infiltrasyon skorlaması yönünden istatistikî olarak karşılaştırılması ve p değerleri tablo 4.18 da verilmiştir (Tablo 4.18).

**Tablo 4.18** Tüm grupların hücrel infiltrasyon skorlaması yönünden istatistikî olarak karşılaştırılmasını ve p değerlerini içeren tablo.

<b>Grup adı</b>	<b>Anlamlılık</b>	<b>P değeri</b>
<b>Kontrol ve İR</b>	Evet	0,0001
<b>Kontrol ve 1.000</b>	Evet	<0,0001
<b>Kontrol ve 3.000</b>	Evet	0,0063
<b>Kontrol ve 9.000</b>	Hayır	0,5314
<b>İR ve 1.000</b>	Hayır	>0,9999
<b>İR ve 3.000</b>	Hayır	>0,9999
<b>İR ve 9.000</b>	Hayır	0,1516
<b>1.000 ve 3.000</b>	Hayır	>0,9999
<b>1.000 ve 9.000</b>	Hayır	0,0608
<b>3.000 ve 9.000</b>	Hayır	>0,9999

## 5. TARTIŞMA

A vitamini keşfedilen ilk vitaminlerden birisi olmasına rağmen hâlâ faaliyet ve fonksiyonlarının tamamı keşfedilebilmiş değildir (Wolf, 1984). A vitaminin bağışıklık sisteminin aktivitesi, sellüler metamorfoz, üreme ve görme üzerine olan etkileri daha önce yapılan çalışmalar ile ortaya konulmuştur (H Nau, 1994; Heinz Nau, 1995; Noa, 2000; Pauken, LaBorde, & Bolon, 1999; Tzimas, Thiel, Chahoud, & Nau, 1997). A vitamini ve carotenoidlerin antioksidan özellikleri ise ilk kez, lipidleri bozulmaya karşı koruduğunu gösteren bir çalışma ile 1932 yılında Monaghan ve Schmitt tarafından gösterilmiştir (Monaghan & Schmitt, 1932). Yıllar içerisinde A vitaminin canlılar üzerindeki farklı etkilerini araştırmak bilim insanlarının ilgisini çeken bir konu olmaya devam etmiştir.

Biz ise çalışmamızda antioksidan özellikleri bilinen A vitaminini, böbrekte oluşturulmuş iskemi/reperfüzyon hasarından sonra kullanarak antioksidan özelliklerinin yanında böbrek morfolojisi üzerine terapötik etkisini de göstermeyi amaçladık. Çalışmamızda kontrol ve iskemi/reperfüzyon gruplarına ilaveten, düşük, orta ve yüksek dozda A vitamin uygulanan gruplardan alınan doku ve kan örneklerini inceledik.

Kan değerlerini incelerken lipid peroksidasyonunun ikinci ürünü olan malondialdehit'in (MDA) yanında antioksidan enzimlerden süperoksit dismutaz (SOD) ve katalaz (KAT) seviyelerini belirledik.

Çalışmamızda iskemi/reperfüzyon grubunda MDA değerinin kontrol grubuna göre arttığı görülmüştür. Tedavi amaçlı verilen farklı dozlarda A vitamini gruplarında ise bu değer kontrol grubuna yaklaştığı ve hatta 9.000 IU/kg A vitamini uygulanan grupta kontrol grubu değerinin altına düştüğü belirlendi.

İskemi/reperfüzyon grubunda kontrol grubuna göre azalan SOD değeri A vitamini ile tedavi edilen gruplarda arttığı belirlendi. A vitamini gruplarındaki bu artış SOD değerini kontrol grubundaki SOD değerine yakınlaştırdığı belirlendi.

İskemi/reperfüzyon grubunda kontrol grubuna göre azalan katalaz değeri terapötik olarak A vitamini uygulanan gruplarda artmıştır. A vitamini uygulamasının bu grupların katalaz seviyesini kontrol grubundaki katalaz değerine yaklaştırdığı belirlendi.

Daha önce yapılan birçok çalışmada bu üç parametre antioksidan değerleri belirlemede kullanılmıştır. A vitamini kullanılarak farklı organların iskemik durumlarında elde edilen sonuçların çoğu çalışmamız ile paralellik gösterirken bazı çalışmalar değişen vitamin A dozlarının ve kronik kullanımının oksidan etki yapabileceğini iddia etmiştir.

Böbrekte oluşturulmuş iskemi/reperfüzyon hasarı üzerine vitamin A'nın etkisi literatürde yeterince çalışılmamış bir konu olarak karşımıza çıkmaktadır. Bu yüzden çalışmamızın sonuçlarını daha önce başka organlar üzerinde yapmış ve vitamin A'nın antioksidan etkilerini ölçmeye yönelik araştırmalar ile karşılaştırdık. Bu çalışmalar arasından beyin, karaciğer, kalp ve ovaryum iskemisi yapılan çalışmaların yanında farklı organlarda oluşturulan hasarlara karşı A vitamininin antioksidan, prooksidan ve terapötik etkilerini değerlendiren çalışmaları belirledik ve benzer parametreleri karşılaştırdık.

Rao ve ark. tarafından 2010 yılında sıçanlar üzerinde yapılan bir çalışmada karaciğerde iskemi/reperfüzyon hasarı oluşturulmuş ve A vitamininin aktif bir metaboliti olan all-trans retinoik asit (atRA) protektif olarak kullanılmıştır. Farklı dozlarda uygulanan atRA sonrası karaciğer hasarının azaldığı rapor edilmiştir. Yine aynı çalışmada atRA ön uygulamasının MDA miktarını azalttığı ve SOD aktivitesini artırdığı belirtilmiş ve karaciğer hasarındaki azalmanın buna bağlı olduğu öne sürülmüştür (Rao, Zhang, Wang, Lu, & Zhang, 2010). Bizim çalışmamızda da A vitamininin benzer bir etki göstererek MDA miktarını azalttığı ve SOD aktivitesini artırdığı ortaya konmuştur.

Karameşe ve ark. tarafından 2015 yılında sıçanlar üzerinde yapılmış bir başka çalışmada ise A vitamini prekürsörlerinden beta karoten'in ovaryum üzerinde oluşturulmuş iskemi reperfüzyon hasarına karşı koruyucu etkisi ölçülmüştür. Hasar grubunda MDA seviyelerinde anlamlı bir artış gözlenirken,

SOD seviyelerinde ciddi bir azalma bulunmuştur. Fakat iskemi/reperfüzyon hasarı oluşturmadan 30 dakika önce beta karoten uygulanan gruplarda MDA ve SOD değerlerinin normale yaklaştığı gözlemlenmiştir (Karamese et al., 2015). Burada da A vitamini prekürsörlerinden olan beta karotenin antioksidan parametreler üzerine olan etkisi bizim çalışmamızda tespit etmiş olduğumuz etkiler ile benzerlik göstermektedir.

Tao ve arkadaşları tarafından 2019 yılında yapılmış bir diğer çalışmada ise farelerde myokardiyal iskemi/reperfüzyon hasarı oluşturulmuş ve bu hasar üzerine bir A vitamini analogu olan retinol palmitatın koruyucu etkisi araştırılmıştır. Bu çalışmada da retinol palmitat ön uygulaması yapılan gruplarda SOD aktivitesi artarken, MDA seviyelerinde azalma tespit edilmiştir. Buna ilaveten doz ile paralel olarak bu etkilerde artış görülmüştür (Tao et al., 2019). Hem SOD ve MDA seviyelerindeki değişimler hem de doza bağlı olarak protektif etkinin artış durumu bizim çalışmamızla benzer özelliklere sahiptir.

De Oliviera ve arkadaşlarının 2012 yılında sıçanlar üzerinde yaptığı bir çalışmada hayvanlara 3 ay boyunca 500, 1.000 ve 2.500 IU/kg/gün dozunda retinol palmitat (A vitamini türevi) takviyesi yapılmıştır. Deney prosedürünün sonucunda substantia nigra ve striatum üzerine olan etkiler değerlendirilmiştir. Bu değerlendirmenin sonucunda test edilen dozlarda A vitamininin hem nigral hem striatal lipid peroksidasyonunu artırdığını ortaya koymuşlardır. Yine hem nigral hem de striatal SOD aktivitesinde artış ve Katalaz aktivitesinde azalmayı belirlemişlerdir (de Oliveira, da Rocha, de Bittencourt Pasquali, & Moreira, 2012). Bu çalışmadan elde edilen veriler ile bizim çalışmamızda elde ettiğimiz SOD aktivitesi değişimi uyumlu olmakla birlikte, katalaz aktivitesi ve lipid peroksidasyonuna dair sonuçlar bizim verilerimiz ile ters düşmektedir. Burada dikkate alınması gereken öncelikli husus dozaj ve uygulama süresindeki farklılıklardır. Kronik vitamin A takviyesi bu farklılıklara sebep olmuş olabilir. Kayda değer bir başka husus ise bizim çalışmamızdaki antioksidan enzimlerin ölçümü hemolizatta yapılmışken, bahsi geçen çalışmada ise dokudan yapılmıştır.

Benzer şekilde, de Oliviera ve arkadaşlarının 2007 yılında sıçanlar üzerinde yaptığı 1.000 IU, 2.500 IU, 4.500 IU ve 9.000 IU dozlarda A vitaminini 3, 7 ve 28 günlük periyotlarda oral gavaj yöntemiyle uyguladığı çalışmasında da A vitamininin substantia nigra ve davranışlar üzerinde oluşturduğu sonuçlara göre prooksidan etkisinin olduğunu ileri sürmüşlerdir (de Oliveira, Silvestrin, e Souza, & Moreira, 2008). Bu iddiayı lipid peroksidasyonunun bir göstergesi olan tiyobarbütirik asit reaktif türlerinde ve SOD/KAT oranındaki artışa dayandırmışlardır. Bu oranın artışına SOD seviyeleri yükselirken, KAT seviyelerindeki düşüş sebep olmuştur. Bizim çalışmamızda hem SOD hem de KAT seviyeleri kontrol grubu seviyelerine yaklaşmıştır.

De Oliviera ve arkadaşlarının 2007 yılında yaptığı bir başka çalışmada da sıçanlar benzer deney prosedürü uygulanmış ve 3, 7, 28 gün boyunca 4 ayrı dozda A vitamini takviyesi yapılmıştır. 3 günlük vitamin A uygulamasının hem SOD hem de KAT değerlerini düşürdüğünü, 7 günlük grupta ise SOD aktivitesinde değişiklik olmadığını ama KAT aktivitesinin düştüğünü rapor etmişlerdir. Kronik uygulamada ise SOD aktivitesi değişirken, KAT aktivitelerinde bir değişiklik saptanmamıştır (de Oliveira, de Bittencourt Pasquali, Silvestrin, e Souza, & Moreira, 2007). Bu çalışmada takviye olarak uygulanan A vitaminini biz iskemi/reperfüzyon hasarı üzerine terapötik olarak kullandık. Çalışmada elde edilen SOD değerlerindeki değişiklikler bakımından bizim çalışmamızla benzer özellikler göstermektedir. Fakat elde edilen KAT değerleri bizim elde ettiklerimiz ile paralellik göstermemektedir.

Güven ve ark. tarafından 2007 yılında tavşanlar üzerinde deneysel akut sinuzit oluşturulmuş ve parenteral yolla 100.000 IU A vitamini uygulaması yapılmıştır. Sinuzit tedavisi için uygulanan antibiyotikten sonra antioksidan değerleri normale çevirmek için A vitamini verilmiştir. Elde edilen sonuçlar A vitamini uygulamasının SOD değerlerinde anlamlı bir değişikliğe sebep olmadığını, KAT ve MDA aktivitesini ise düşürdüğünü ortaya koymuştur (Güven et al., 2007). MDA seviyelerindeki düşüş lipid peroksidasyonunun azalmasının bir göstergesidir. KAT değerlerindeki azalma ise antioksidan kapasitenin azaldığını gösteren bir belirteç olarak göz önüne alınmalıdır. Bu bağlamda Güven ve ark. tarafından yapılan çalışmada elde edilen sonuçlar,

bizim çalışmamızda elde ettiğimiz sonuçlar ile kısmi uyumluluk göstermektedir.

Wang ve ark. 2014 yılında sıçanlar üzerinde yaptığı bir çalışmada *ductus choledochus* ligasyonu yaparak karaciğer hasarı oluşturmuş ve bu hasar üzerine A vitamininin etkilerini araştırmışlardır. Yapılan çalışmada elde edilen sonuçlara göre A vitamini uygulanan grubun SOD ve KAT değerlerinin ligasyon grubuna göre anlamlı şekilde arttığı, MDA değerlerinin ise anlamlı şekilde azaldığı belirtilmiştir (Wang, Xiu, Li, Xin, & Li, 2014). Bu çalışmada da bizim çalışmamızda olduğu gibi A vitamini uygulaması yapılan grupta antioksidan enzimlerde artış, MDA aktivitesinde ise azalma belirlenmiştir. Ayrıca histolojik inceleme sonucunda A vitamini uygulanan sıçan karaciğerlerinde safra kanallarındaki proliferasyonun, nekrozun ve yangı hücresi infiltrasyonunun da azaldığı belirtilmiştir.

Elsayed ve arkadaşlarının 2016 yılında sıçanlar üzerinde yaptığı çalışmada kanser tedavilerinde sıklıkla kullanılan bir antineoplastik ajan olan “cisplatin” uygulamasının oluşturduğu böbrek hasarına karşı A vitamininin etkileri araştırılmıştır. A vitamininin aktif metabolitlerinden atRA'nın kullanıldığı deney sonrasında bazı antioksidan parametreler değerlendirilmiştir. Bunun sonucunda yalnızca A vitamini uygulanan grupların SOD değerleri ile kontrol grubundaki sıçanlardan elde edilen SOD değerleri arasında anlamlı bir farklılık saptanamazken, MDA seviyesinde anlamlı bir azalma ve KAT aktivitesinde anlamlı artış belirlenmiştir. Cisplatin etken maddesi ile birlikte kullanılan A vitamininin ise MDA seviyesini anlamlı bir şekilde düşürdüğü gözlenirken, SOD ve KAT aktivitelerine etkisinin minimal düzeyde olduğu belirtilmiştir (Elsayed, Abdelghany, Akool, Abdel-Aziz, & Abdel-Bakky, 2016). Bu etkileri bakımından A vitamininin gerek cisplatin uygulanan gerekse uygulanmayan grupta antioksidan savunmaya katkı bulunduğu düşünülse de cisplatinin klinik kullanımı sırasında böbrek üzerinde oluşturacağı hasarın dikkate alınması tavsiye edilmiştir. Bahsi geçen çalışmada A vitamininin antioksidan parametreler üzerine olan etkisi ise bizim çalışmamızda elde ettiğimiz sonuçlar ile uyumluluk göstermektedir.

2018 yılında Khafaga ve ark. tarafından sıçanlar üzerinde yapılan çalışmada bir başka antineoplastik ajan olan doksorubisin ile oluşturulmuş kardiyotoksisite üzerine A vitamininin etkileri değerlendirilmiştir. Doksorubisin uygulanan grupta MDA seviyesinde anlamlı bir artış gözlenirken, SOD ve KAT aktiviteleri anlamlı bir şekilde azalmıştır. A vitamininin biyolojik olarak aktif formu olan atRA'nın doksorubisin ile birlikte uygulanması sonrası MDA seviyesinde azalma, SOD ve KAT aktivitelerinde ise artış görülmüş ve bu değişiklikler değerleri kontrol grubu seviyelerine yaklaştırmıştır. Aynı çalışmada yalnızca atRA uygulanan sıçanlardan elde edilen parametrelerin kontrol grubundan elde edilen parametrelere anlamlı bir farklılık göstermediği de belirtilmiştir (Khafaga & El-Sayed, 2018). Bu çalışmada da A vitamininin antioksidan parametrelere olan etkisi bakımından bizim çalışmamız ile benzer sonuçlar ortaya konulmuştur.

Araştırmamızda böbrekte iskemi/reperfüzyon hasarı sonrası A vitamini uygulamasının antioksidan parametreler üzerine olan etkisinin yanında böbrek histolojisine olan etkileri de incelenmiştir. İskemi ve takiben reperfüzyon olayı her canlı dokuda belli başlı bozukluklar ortaya çıkarır. Yaptığımız çalışmada İ/R grubundaki sıçanların böbrek histolojisinde tübüler dejenerasyon, tübül epitel hücrelerinde dökülme ve dilatasyon, glomerular hasar, intersitisyel alanda hücrel infiltrasyon vb. belirtiler ortaya çıktı. A vitamini ile tedavi edilen gruplarda ise bu bozukluklarda azalma bulunmuş ve normal renal histolojik görüntüye daha yakın bir böbrek histolojisi ortaya çıkmıştır. Histolojik skorlamalar sonucunda ortaya çıkan tabloda en ciddi hasar beklenildiği gibi iskemi/reperfüzyon grubuna ait sıçanların böbreğinde ortaya çıktı. Kontrol grubunda ise hasar skorları "0" olarak tespit edildi. Kullanılan A vitamininin dozuna bağlı olarak histolojik hasar skorlamasında bir azalma meydana geldi.

Tübüler hasar yönünden yapılan incelemede 9.000 IU/kg A vitamini uygulanan sıçanların böbreğindeki hasar skorlaması ile kontrol grubu böbreğindeki hasar skorlaması arasında anlamlı bir fark tespit edilemedi ( $p=0,6735$ ). Bu da bize 9.000 IU/kg A vitamini uygulamasının böbrekteki iskemi/reperfüzyon ile indüklenmiş tübüler hasarı azalttığını göstermektedir.



Tübüler dilatasyon yönünden yapılan incelemede ise hem 9.000 IU/kg ( $p=0,6258$ ) hem de 3.000 IU/kg ( $p=0,0598$ ) A vitamini ile tedavi edilen sıçanların böbreklerinden elde edilen hasar skorları ile kontrol grubu sıçanlarının böbreklerinden elde edilen hasar skorları ile anlamlı bir farklılık göstermedi. Sonuç olarak bahsi geçen her iki doz A vitamini uygulamasının iskem/reperfüzyon hasarıyla ortaya çıkan tübüler dilatasyonu azaltarak böbreği normal histolojik görünümüne yaklaştırdığı öne sürülebilir.

Glomerular hasar yönünden yapılan incelemede ise 3.000 IU/kg A vitamini uygulanan grubun histolojik hasar skorları ile kontrol grubunun histolojik hasar skorları arasında anlamlı bir fark tespit edilemedi ( $p=0,1760$ ). Elde edilen bu veriye göre 3.000 IU/kg A vitamini uygulamasının iskem/reperfüzyon ile oluşturulmuş böbrek hasarında glomerular hasarı azalttığı söylenebilir.

Hücrel infiltrasyon yönünden yapılan incelemede 9.000 IU/kg A vitamini uygulanan grubun histolojik hasar skorları ile kontrol grubundan elde edilen histolojik hasar skorlaması arasında anlamlı bir fark tespit edilemedi ( $p=0,5314$ ). Bu sonuç ise 9.000 IU/kg A vitamini uygulamasının iskem/reperfüzyon ile oluşturulmuş böbrek hasarında hücrel infiltrasyonu skorunu normal değerlere yakınlaştırdığını göstermektedir.

Sonuç olarak, A vitamininin böbrekte iskem/reperfüzyon ile indüklenmiş hasarı azalttığı ortaya çıkmıştır. Hasarın azalması sırasında hasarı oluşturan farklı parametrelerin tamamında azalma ortaya çıkmıştır. Farklı hasar türleri üzerine olan terapötik etkinin A vitaminin dozuyla ilişkisi olduğu da düşünülmektedir. Bu etki değişikliği böbrek dokusunun farklı bölgelerinin oksijene karşı duyarlılığındaki değişikliklerden kaynaklı olarak ortaya çıkmış olabilir. Böbrek dokusunun kanlanmasındaki farklılıklar da hasarın ortaya çıkış ve iyileşme sürecine etki etmiş olabilir. A vitaminin farklı dozlarda ve ilgili böbrek kısmına göre değişen terapötik etkisinin altında yatan mekanizmalar halen çalışmaya açık bir alandır.

Literatürde A vitamininin böbrek ve diğer organlar üzerindeki etkileri üzerine yapılmış çalışmalar bulunmaktadır. Bu çalışmaların bazıları bizim

çalışmamızda elde ettiğimiz bulgularla benzerlik gösterirken, bazıları ise farklılıklar arz etmektedir.

Zhang ve arkadaşları 2018 yılında sıçanlar üzerinde yaptığı bir çalışmada A vitamininin glomeruloskleroz üzerindeki etkisini araştırmışlardır. Çalışmada böbrek fonksiyonunu ölçmek için uygulanan testlerin yanında histopatolojik inceleme de yapılmış ve A vitamini uygulamasının böbrek morfolojisi üzerine etkisi incelenmiştir. Kontrol grubunda renal histoloji normal olarak gözlenirken, glomeruloskleroz grubuna ait sıçanların böbreklerinde glomerular hipertrofi, duvar kalınlaşması, fokal segmental glomeruloskleroz, tübüllerde genişleme veya atrofi ve intersitisyel alanda çok sayıda multifocal mononükleer hücre gözlenmiştir. A vitamini grubundaki sıçanların böbreklerinde ise bu belirtilerin azaldığı ifade edilmiştir (Zhang, Chen, Qin, Jiang, & Qin, 2018). Bizim çalışmamızda da iskemi/reperfüzyon sonrası böbrek histolojisinde benzer değişiklikler oluşmuş ve A vitamini tedavisi sonrası bu belirtilerde azalma ve normale yakın böbrek histolojisi gözlenmiştir. Böbrek histolojisindeki anormal değişimleri hafifletmesi bakımından Zhang ve arkadaşlarının yaptığı çalışma ile bizim çalışmamız benzer özellikler göstermektedir.

Dai ve arkadaşları tarafından 2017 yılında fareler üzerinde yapılan bir çalışmada A vitamininin nefrotoksik serum ile indüklenmiş glomerulonefrit üzerine olan etkileri araştırılmıştır. Çalışmada A vitamini tedavisi uygulanan grupta kresentik glomerulonefrit de dâhil birçok renal hasar durumunda artan CD44 ekspresyonunun anlamlı bir şekilde baskılandığını belirtmişlerdir. Aynı çalışma A vitamini uygulamasının kresentik glomerulonefritin olumsuz etkilerini azalttığını, pariyetal epitelyal hücre proliferasyonunu inhibe ettiğini ve bunların podosite transdifferansiyasyonunu indüklediğini belirtmiştir (Dai et al., 2017). Bu çalışmada elde edilen sonuçlarda A vitaminin böbrek histolojisinde oluşan hasar üzerine olan zayıflatıcı etkisini göstermesi bakımından bizim çalışmamızla aynı doğrultudadır.

Suzuki ve arkadaşları 2003 yılında yaptığı bir çalışmada sıçanlarda puromisin aminonüklosit ile indüklenmiş böbrek hasarı oluşturmuş ve bu hasar üzerine A vitamininin etkilerini araştırmışlardır. Çalışmada A vitamininin

aktif metaboliti olan all-trans retinoik asit uygulanan sıçanlardaki böbrek hasarı deney grubundaki sıçanların böbreğinde gözlenen hasar ile karşılaştırılmıştır. Çalışma sonucunda A vitaminin podositlerde oluşan hasarı tedavi etme süreciyle bağlantılı olduğu rapor edilmiştir (Suzuki et al., 2003). Burada görülen A vitaminin böbrek histolojisindeki patolojik değişiklikleri azaltıcı etkisi, bizim çalışmamızda da farklı parametreler üzerinde gözlenmiştir. Bu bağlamda her iki çalışma A vitamininin böbrekte oluşmuş hasarı azaltıcı etkisi olduğunu belirtmesi bakımından paralellik göstermektedir.

Wu ve arkadaşları tarafından mikrodomuzlar üzerinde yapılan bir çalışmada kontrast maddeyle indüklenmiş akut böbrek hasarı oluşturulmuş ve A vitamini ön uygulamasının bu hasar üzerine etkisi araştırılmıştır. Yapılan çalışmada kontrast madde (ioheksol) ile renal hasar oluşturulan grupta gözlenen renal fibrozis'in A vitamini uygulanan grupta ciddi şekilde azaldığı belirtilmiştir. Yine yapılan inceleme sonucunda A vitamini gruplarında fibrotik belirteçlerin de fibrosis ile uyumlu şekilde azaldığı ve apoptozis'in inhibe edildiği rapor edilmiştir (Wu et al., 2019). Bu çalışmada da A vitamini böbrek hasarını azaltmış ve elde edilen sonuçlar bizim çalışmamızda elde edilen sonuçlar ile benzerlik göstermiştir.

De Lema ve arkadaşları tarafından 2004 yılında yapılan bir çalışmada retinoik asit tedavisinin glomerular hastalıklar üzerindeki etkisini araştıran bir çalışma yapılmıştır. Araştırmada taşıdıkları gen dolayısıyla lupus benzeri bir böbrek hastalığına sahip olan MRL/lpr fareler kullanılmıştır. Yemlerine A vitamini takviyesi yapılarak tedavi edilen grupta glomerular hasarda; hem glomeruler hipersellularite hem de mesangial matriks genişlemelerinde azalma ile karakterize bir düşüş gözlemlendiği belirtilmiştir. Yine aynı çalışmada endokapiller hücre proliferasyonu ve glomerular hasar skorunda ciddi bir azalma olduğu ortaya konulmuştur. Ayrıca A vitamini uygulaması yapılan grupta nekrotik, sklerotik ve kresentik belirtilerin bulunmadığı da ilave edilmiştir (De Lema et al., 2004). De Lema ve arkadaşları yaptıkları çalışma ile yemlerine A vitamini takviyesi yapılan deney gruplarının böbrek hasarındaki azalmaya vurgu yapmışlardır. Bu çalışmada da bizim çalışmamızda olduğu gibi

glomerular ve hücresel hasar A vitamini uygulaması ile daha hafif bir hal almıştır. A vitaminin renal hasarı azaltıcı etkisinin gösterilmesi bakımından her iki çalışma ortak noktalar barındırmaktadır.



## 6. SONUÇ VE ÖNERİLER

Böbrek hastalıkları insanların yaşam kalitesini düşüren hastalıklar arasında önde gelenlerden birisidir. Halen devam eden pek çok çalışma akut böbrek hasarının engellenmesine ve tedavisine odaklanmış olsa da, bu konuda bilim insanlarının yapması gereken araştırma hayli fazladır.

Hayvan modelleri birçok hastalıkta tedavi ve korunma alternatiflerini ortaya çıkarmak için en verimli yöntemdir. Akut böbrek hasarı oluşturmak için kullanılan modeller arasında en yaygın böbrekte iskemi/reperfüzyon hasarı oluşturmaya dayanan yöntemdir. Böbreğe giden kanın durdurulması ve belli bir iskemi süresinden sonra organa kan akışının tekrar sağlanması ile oluşturulan bu hasar modeli hem öncesinde hem de sonrasında uygulama yapılabilir olmasından dolayı etkili sonuç elde edilmesi bakımından kullanışlı bir metottur. Literatürde yapılan bazı çalışmalar antioksidan, koruyucu vs. özelliklere sahip etken maddeyi hasarı oluşturmada önce protektif olarak kullanırken, bazı çalışmalarda bu etken maddeler hasar oluşumundan sonra kullanılarak terapötik ve hasarı azaltıcı etkileri araştırılmıştır.

Serbest oksijen radikallerindeki artış ortaya çıkan hücrel ve biyokimyasal değişikliklerin temel sorumlularından birisidir. Bu yüzden koruma ya da tedavide kullanılan maddeler genellikle antioksidan özelliklere sahip maddelerdir. A vitamini antioksidan özellikleri daha önceki çalışmalar ile ortaya konulmuş bir etken maddedir. Sıçanlar üzerinde oluşturulmuş böbrek iskemi/reperfüzyon hasarı üzerine farklı dozlarda A vitamininin nasıl bir etki yapacağı konusu ise literatürde yeterince çalışılmamıştır.

Araştırmamızda böbrekte iskemi/reperfüzyon hasarı sonrası A vitamini uygulamasının antioksidan parametreler üzerine olan etkisinin yanında böbrek histolojisine olan etkileri de incelenmiştir. İskemi ve takiben reperfüzyon olayı her canlı dokuda belli başlı bozukluklar ortaya çıkarır. Yaptığımız çalışmada İ/R grubundaki sıçanların böbrek histolojisinde tübüler dejenerasyon, tübül epitel hücrelerinde dökülme ve dilatasyon, glomerular hasar, intersitisyel alanda hücrel infiltrasyon vb. belirtiler ortaya çıktı. A vitamini ile tedavi edilen gruplarda ise bu bozukluklarda azalma bulunmuş ve normal renal

histolojik görüntüye daha yakın bir böbrek histolojisi ortaya çıkmıştır. Histolojik skorlamalar sonucunda ortaya çıkan tabloda en ciddi hasar beklenildiği gibi iskemi/reperfüzyon grubuna ait sıçanların böbreğinde ortaya çıktı. Kontrol grubunda ise hasar skorları “0” olarak tespit edildi. Kullanılan A vitamininin dozuna bağlı olarak histolojik hasar skorlamasında bir azalma meydana geldi.

Çalışmamızda lipid peroksidasyonunun ikincil ürünü olan MDA değerleri de incelendi. İskemi/reperfüzyon grubunda MDA değerinin kontrol grubuna göre arttığı görülmüştür. Tedavi amaçlı verilen farklı dozlarda A vitamini gruplarında ise bu değer kontrol grubuna yaklaştığı ve hatta 9.000 IU/kg A vitamini uygulanan grupta kontrol grubu değerinin altına düştüğü belirlendi. İskemi/reperfüzyon grubunda kontrol grubuna göre azalan SOD değeri A vitamini ile tedavi edilen gruplarda arttığı belirlendi. A vitamini gruplarındaki bu artış ile SOD değerinin kontrol grubundaki SOD değerine yaklaştığı belirlendi. İskemi/reperfüzyon grubunda kontrol grubuna göre azalan katalaz değeri terapötik olarak A vitamini uygulanan gruplarda artmış ve normal değerlere yaklaşmıştır. A vitamini uygulamasının bu grupların katalaz seviyesini kontrol grubundaki katalaz değerine yaklaştırdığı belirlendi.

Çalışmamızda bir hafta boyunca üç farklı dozda uyguladığımız A vitamini gerek böbrek histolojisindeki hasarı azaltması, gerekse antioksidan parametreler olan SOD, MDA ve KAT seviyelerini normal düzeylere yaklaştırması bakımından böbrekteki hasar üzerine olumlu bir etkide bulunmuştur. Bu verilerin bir sonucu olarak renal transplantasyon, parsiyel nefrektomi, şok vb. bir çok durumda ortaya çıkan renal iskemi/reperfüzyon hasarının tedavisinde A vitamininin kullanılmasının tedavi edici bir etki ortaya çıkaracağı söylenebilir. Bundan sonra konu üzerinde yapılması düşünülen çalışmalar hasarı azaltan bu etkilerin hücresel ve moleküler alt yapısını izah etmek üzerine planlanmalıdır.

## KAYNAKLAR DİZİNİ

- Adibhatla, R. M., & Hatcher, J. F. (2010). Lipid oxidation and peroxidation in CNS health and disease: from molecular mechanisms to therapeutic opportunities. *Antioxidants & redox signaling*, 12(1), 125-169.
- AKSOY, Y. (2002). Antioksidan mekanizmada glutatyonun rolü. *Türkiye Klinikleri Journal of Medical Sciences*, 22(4), 442-448.
- Al-Awqati, Q., & Oliver, J. A. (2002). Stem cells in the kidney. *Kidney international*, 61(2), 387-395.
- Arıncı, K., & Elhan, A. (1995). Anatomi 1. cilt. *Güneş Kitabevi, Ankara*, 388.
- Baek, J., & Lee, M.-G. (2016). Oxidative stress and antioxidant strategies in dermatology. *Redox Report*.
- Bagnasco, S., Good, D., Balaban, R., & Burg, M. (1985). Lactate production in isolated segments of the rat nephron. *American Journal of Physiology-Renal Physiology*, 248(4), F522-F526.
- Baillie, J., Thompson, A., Irving, J., Bates, M., Sutherland, A., Macnee, W., Webb, D. (2009). Oral antioxidant supplementation does not prevent acute mountain sickness: double blind, randomized placebo-controlled trial. *QJM: An International Journal of Medicine*, 102(5), 341-348.
- Balentine, D. J. (1982). Pathology of oxygen toxicity.
- Baumgartner, W. A., Williams, G. M., Fraser, J. C., Cameron, D. E., Gardner, T. J., Burdick, J. F., Reitz, B. A. (1989). Cardiopulmonary bypass with profound hypothermia. An optimal preservation method for multiorgan procurement. *Transplantation*, 47(1), 123-127.

## KAYNAKLAR DİZİNİ (Devam Ediyor)

- Bjelakovic, G., Nikolova, D., Glud, L. L., Simonetti, R. G., & Glud, C. (2007). Mortality in randomized trials of antioxidant supplements for primary and secondary prevention: systematic review and meta-analysis. *Jama*, *297*(8), 842-857.
- Blomhoff, R., Green, M. H., Berg, T., & Norum, K. R. (1990). Transport and storage of vitamin A. *Science*, *250*(4979), 399-404.
- Brezis, M., Rosen, S., Silva, P., & Epstein, F. H. (1984). Renal ischemia: a new perspective. *Kidney international*, *26*(4), 375-383.
- Bulkley, G. (1987). Free radical-mediated reperfusion injury: a selective review. *The British journal of cancer. Supplement*, *8*, 66.
- Carr, A. C., Zhu, B.-Z., & Frei, B. (2000). Potential antiatherogenic mechanisms of ascorbate (vitamin C) and  $\alpha$ -tocopherol (vitamin E). *Circulation research*, *87*(5), 349-354.
- Chatauret, N., Badet, L., Barrou, B., & Hauet, T. (2014). Ischemia-reperfusion: From cell biology to acute kidney injury. *Progrès en urologie*, *24*, 4-12.
- Chertow, G. M., Burdick, E., Honour, M., Bonventre, J. V., & Bates, D. W. (2005). Acute kidney injury, mortality, length of stay, and costs in hospitalized patients. *Journal of the American Society of Nephrology*, *16*(11), 3365-3370.
- Chow, C., & Reddy, K. (1969). Tappel Al. Effect of dietary vitamin E on the activity of glutathione peroxidase in vitro and in vivo studies. *J Clin Invest*, *48*, 1957.



## KAYNAKLAR DİZİNİ (Devam Ediyor)

- Coca, S. G., Yusuf, B., Shlipak, M. G., Garg, A. X., & Parikh, C. R. (2009). Long-term risk of mortality and other adverse outcomes after acute kidney injury: a systematic review and meta-analysis. *American journal of kidney diseases*, 53(6), 961-973.
- Dai, Y., Chen, A., Liu, R., Gu, L., Sharma, S., Cai, W., Shankland, S. J. (2017). Retinoic acid improves nephrotoxic serum-induced glomerulonephritis through activation of podocyte retinoic acid receptor  $\alpha$ . *Kidney international*, 92(6), 1444-1457.
- Damle, S. S., Moore, E. E., Babu, A. N., Meng, X., Fullerton, D. A., & Banerjee, A. (2009). Hemoglobin-based oxygen carrier induces heme oxygenase-1 in the heart and lung but not brain. *Journal of the American College of Surgeons*, 208(4), 592-598.
- De Lema, G. P., Lucio-Cazaña, F. J., Molina, A., Luckow, B., Schmid, H., Moreno-Manzano, V., Schlöndorff, D. (2004). Retinoic acid treatment protects MRL/lpr lupus mice from the development of glomerular disease. *Kidney international*, 66(3), 1018-1028.
- De Oliveira, M. R., da Rocha, R. F., de Bittencourt Pasquali, M. A., & Moreira, J. C. F. (2012). The effects of vitamin A supplementation for 3 months on adult rat nigrostriatal axis: Increased monoamine oxidase enzyme activity, mitochondrial redox dysfunction, increased  $\beta$ -amyloid1-40 peptide and TNF- $\alpha$  contents, and susceptibility of mitochondria to an in vitro H<sub>2</sub>O<sub>2</sub> challenge. *Brain Research Bulletin*, 87(4-5), 432-444.
- De Oliveira, M. R., de Bittencourt Pasquali, M. A., Silvestrin, R. B., e Souza, T. M., & Moreira, J. C. F. (2007). Vitamin A supplementation induces a prooxidative state in the striatum and impairs locomotory and exploratory activity of adult rats. *Brain research*, 1169, 112-119.

## KAYNAKLAR DİZİNİ (Devam Ediyor)

- De Oliveira, M. R., Silvestrin, R. B., e Souza, T. M., & Moreira, J. C. F. (2008). Therapeutic vitamin A doses increase the levels of markers of oxidative insult in substantia nigra and decrease locomotory and exploratory activity in rats after acute and chronic supplementation. *Neurochemical research*, 33(3), 378-383.
- Edelstein, S. L., Knowler, W. C., Bain, R. P., Andres, R., Barrett-Connor, E. L., Dowse, G. K., Muller, D. C. (1997). Predictors of progression from impaired glucose tolerance to NIDDM: an analysis of six prospective studies. *Diabetes*, 46(4), 701-710.
- Elsayed, A. M., Abdelghany, T. M., Akool, E.-S., Abdel-Aziz, A.-A. H., & Abdel-Bakky, M. S. (2016). All-trans retinoic acid potentiates cisplatin-induced kidney injury in rats: impact of retinoic acid signaling pathway. *Naunyn-Schmiedeberg's archives of pharmacology*, 389(3), 327-337.
- Faller, D. V. (1999). Endothelial cell responses to hypoxic stress. *Clinical and Experimental Pharmacology and Physiology*, 26(1), 74-84.
- Foote, C. S., & Denny, R. W. (1968). Chemistry of singlet oxygen. VII. Quenching by. beta.-carotene. *Journal of the American Chemical Society*, 90(22), 6233-6235.
- Gartner, L. P., & Hiatt, J. L. (2006). *Color textbook of histology e-book*: Elsevier Health Sciences.
- Gutteridge, J. (1995). Lipid peroxidation and antioxidants as biomarkers of tissue damage. *Clinical chemistry*, 41(12), 1819-1828.
- Guven, M., Aladag, I., Eyibilen, A., Onuk Filiz, N., Özyurt, H., & Yelken, K. (2007). Experimentally induced acute sinusitis and efficacy of vitamin A. *Acta oto-laryngologica*, 127(8), 855-860.

## KAYNAKLAR DİZİNİ (Devam Ediyor)

- Halliwell, B. (1994). Free radicals and antioxidants: a personal view. *Nutrition reviews*, 52(8), 253-265.
- Halliwell, B. (2012). Free radicals and antioxidants: updating a personal view. *Nutrition reviews*, 70(5), 257-265.
- Hoste, E. A., Clermont, G., Kersten, A., Venkataraman, R., Angus, D. C., De Bacquer, D., & Kellum, J. A. (2006). RIFLE criteria for acute kidney injury are associated with hospital mortality in critically ill patients: a cohort analysis. *Critical care*, 10(3), R73.
- Humphreys, M. R., Castle, E. P., Lohse, C. M., Sebo, T. J., Leslie, K. O., & Andrews, P. E. (2009). Renal ischemia time in laparoscopic surgery: an experimental study in a porcine model. *International Journal of Urology*, 16(1), 105-109.
- Inserte, J., Hernando, V., & Garcia-Dorado, D. (2012). Contribution of calpains to myocardial ischaemia/reperfusion injury. *Cardiovascular research*, 96(1), 23-31.
- Jennings, R. á. (1960). Myocardial necrosis induced by temporary occlusion of a coronary artery in the dog. *Arch Pathol*, 70, 68-70.
- Kalogeris, T., Baines, C. P., Krenz, M., & Korthuis, R. J. (2012). Cell biology of ischemia/reperfusion injury. In *International review of cell and molecular biology* (Vol. 298, pp. 229-317): Elsevier.
- Karamese, S. A., Toktay, E., Unal, D., Selli, J., Karamese, M., & Malkoc, I. (2015). The protective effects of beta-carotene against ischemia/reperfusion injury in rat ovarian tissue. *Acta histochemica*, 117(8), 790-797.

## KAYNAKLAR DİZİNİ (Devam Ediyor)

- Kellum, J. A., Unruh, M. L., & Murugan, R. (2011). Acute kidney injury. *BMJ clinical evidence*, 2011, 2001.
- Khafaga, A. F., & El-Sayed, Y. S. (2018). All-trans-retinoic acid ameliorates doxorubicin-induced cardiotoxicity: in vivo potential involvement of oxidative stress, inflammation, and apoptosis via caspase-3 and p53 down-expression. *Naunyn-Schmiedeberg's archives of pharmacology*, 391(1), 59-70.
- Koo, D. D., Welsh, K. I., West, N. E., Channon, K. M., Penington, A. J., Roake, J. A., Fuggle, S. V. (2001). Endothelial cell protection against ischemia/reperfusion injury by lecithinized superoxide dismutase. *Kidney international*, 60(2), 786-796.
- Kosieradzki, M., & Rowiński, W. (2008). *Ischemia/reperfusion injury in kidney transplantation: mechanisms and prevention*. Paper presented at the Transplantation proceedings.
- Kristián, T. (2004). Metabolic stages, mitochondria and calcium in hypoxic/ischemic brain damage. *Cell calcium*, 36(3-4), 221-233.
- Lieberthal, W., & Levine, J. S. (1996). Mechanisms of apoptosis and its potential role in renal tubular epithelial cell injury. *American Journal of Physiology-Renal Physiology*, 271(3), F477-F488.
- Lucek, R., & Colburn, W. (1985). Clinical pharmacokinetics of the retinoids. *Clinical pharmacokinetics*, 10(1), 38-62.
- Mañalich, R., Reyes, L., Herrera, M., Melendi, C., & Fundora, I. (2000). Relationship between weight at birth and the number and size of renal glomeruli in humans: a histomorphometric study. *Kidney international*, 58(2), 770-773.

## **KAYNAKLAR DİZİNİ (Devam Ediyor)**

- McDougal, W. S. (1988). Renal perfusion/reperfusion injuries. *The Journal of urology*, 140(6), 1325-1330.
- Monaghan, B. R., & Schmitt, F. O. (1932). The effects of carotene and of vitamin A on the oxidation of linoleic acid. *Journal of Biological Chemistry*, 96, 387-395.
- Muller, D. (1990). Antioxidant therapy in neurological disorders. In *Antioxidants in Therapy and Preventive Medicine* (pp. 475-484): Springer.
- Munshi, R., Hsu, C., & Himmelfarb, J. (2011). Advances in understanding ischemic acute kidney injury. *BMC medicine*, 9(1), 11.
- Napoli, J. L., & Race, K. R. (1988). Biogenesis of retinoic acid from beta-carotene. Differences between the metabolism of beta-carotene and retinal. *Journal of Biological Chemistry*, 263(33), 17372-17377.
- Nau, H. (1994). Retinoid teratogenesis: toxicokinetics and structure-specificity. In *Use of Mechanistic Information in Risk Assessment* (pp. 118-127). Springer, Berlin, Heidelberg.
- Nau, H. (1995). Chemical structure—teratogenicity relationships, toxicokinetics and metabolism in risk assessment of retinoids. *Toxicology letters*, 82, 975-979.
- Netter, F. H., & Colacino, S. (1989). *Atlas of human anatomy*: Ciba-Geigy Corporation.
- Noa, N. (2000). Retinoid-binding proteins: mediators of retinoid action. *Biochemical Journal*, 348(3), 481-495.

## KAYNAKLAR DİZİNİ (Devam Ediyor)

- Ordy, J., Wengenack, T., Bialobok, P., Coleman, P., Rodier, P., Baggs, R., Kates, B. (1993). Selective vulnerability and early progression of hippocampal CA1 pyramidal cell degeneration and GFAP-positive astrocyte reactivity in the rat four-vessel occlusion model of transient global ischemia. *Experimental neurology*, 119(1), 128-139.
- Ozsurekci, Y., & Aykac, K. (2016). Oxidative stress related diseases in newborns. *Oxidative medicine and cellular longevity*, 2016.
- Palace, V. P., Khaper, N., Qin, Q., & Singal, P. K. (1999). Antioxidant potentials of vitamin A and carotenoids and their relevance to heart disease. *Free Radical Biology and Medicine*, 26(5-6), 746-761.
- Pauken, C. M., LaBorde, J. B., & Bolon, B. (1999). Retinoic acid acts during peri-implantational development to alter axial and brain formation. *Anatomy and embryology*, 200(6), 645-655.
- Pisoschi, A. M., & Pop, A. (2015). The role of antioxidants in the chemistry of oxidative stress: A review. *European journal of medicinal chemistry*, 97, 55-74.
- Rahal, A., Kumar, A., Singh, V., Yadav, B., Tiwari, R., Chakraborty, S., & Dhama, K. (2014). Oxidative stress, prooxidants, and antioxidants: the interplay. *BioMed research international*, 2014.
- Rao, J., Zhang, C., Wang, P., Lu, L., & Zhang, F. (2010). All-trans retinoic acid alleviates hepatic ischemia/reperfusion injury by enhancing manganese superoxide dismutase in rats. *Biological and Pharmaceutical Bulletin*, 33(5), 869-875.
- Ross, M., & Pawlina, W. (2017). *Histology, A text and atlas, with correlated cell and molecular biology*: Lippincott Williams & Wilkins, 698-734.

## KAYNAKLAR DİZİNİ (Devam Ediyor)

- Schrier, R. W., Wang, W., Poole, B., & Mitra, A. (2004). Acute renal failure: definitions, diagnosis, pathogenesis, and therapy. *The Journal of clinical investigation*, 114(1), 5-14.
- Siemionow, M., & Arslan, E. (2004). Ischemia/reperfusion injury: a review in relation to free tissue transfers. *Microsurgery: Official Journal of the International Microsurgical Society and the European Federation of Societies for Microsurgery*, 24(6), 468-475.
- Sies, H. (1997). Oxidative stress: oxidants and antioxidants. *Experimental Physiology: Translation and Integration*, 82(2), 291-295.
- Silva, P. (1990). *Energy and fuel substrate metabolism in the kidney*. Paper presented at the Seminars in nephrology.
- Stahl, W., & Sies, H. (1996). Lycopene: a biologically important carotenoid for humans? *Archives of Biochemistry and biophysics*, 336(1), 1-9.
- Standring, S. (2015). *Gray's anatomy e-book: the anatomical basis of clinical practice*: Elsevier Health Sciences.
- Sugiyama, S., Hanaki, Y., Ogawa, T., Hieda, N., Taki, K., & Ozawa, T. (1988). The effects of SUN 1165, a novel sodium channel blocker, on ischemia-induced mitochondrial dysfunction and leakage of lysosomal enzymes in canine hearts. *Biochemical and biophysical research communications*, 157(2), 433-439.
- Sun, Y., Oberley, L. W., & Li, Y. (1988). A simple method for clinical assay of superoxide dismutase. *Clinical chemistry*, 34(3), 497-500.

## KAYNAKLAR DİZİNİ (Devam Ediyor)

- Suzuki, A., Ito, T., Imai, E., Yamato, M., Iwatani, H., Kawachi, H., & Hori, M. (2003). Retinoids regulate the repairing process of the podocytes in puromycin aminonucleoside-induced nephrotic rats. *Journal of the American Society of Nephrology*, 14(4), 981-991.
- Şener, G., & BÇ, Y. (2009). İskemi reperfüzyon hasarı. *Klinik Gelişim Derg*, 22(3), 5-14.
- Tao, L., Huang, K., Wang, J., Xue, Y., Zhou, Y., He, F., Ji, K. (2019). Retinol palmitate protects against myocardial ischemia/reperfusion injury via reducing oxidative stress and inhibiting apoptosis. *American journal of translational research*, 11(3), 1510.
- Thadhani, R. (1996). pascual M, Bonventre Jv. *Acute renal failure. N Engl J Med*, 334, 1448-1460.
- Tzimas, G., Thiel, R., Chahoud, I., & Nau, H. (1997). The area under the concentration–time curve of all-trans-retinoic acid is the most suitable pharmacokinetic correlate to the embryotoxicity of this retinoid in the rat. *Toxicology and applied pharmacology*, 143(2), 436-444.
- Uchiyama, M., & Mihara, M. (1978). Determination of malonaldehyde precursor in tissues by thiobarbituric acid test. *Analytical biochemistry*, 86(1), 271-278.
- Wang, G., Xiu, P., Li, F., Xin, C., & Li, K. (2014). Vitamin A supplementation alleviates extrahepatic cholestasis liver injury through Nrf2 activation. *Oxidative medicine and cellular longevity*, 2014.
- Wolf, G. (1984). Multiple functions of vitamin A. *Physiological Reviews*, 64(3), 873-937.



## KAYNAKLAR DİZİNİ (Devam Ediyor)

- Wu, J., Wan, X., Zhang, H., Li, W., Ma, M., Pan, B., Cao, C. (2019). Retinoic acid attenuates contrast-induced acute kidney injury in a miniature pig model. *Biochemical and biophysical research communications*, 512(2), 163-169.
- Yellon, D. (2007). Hausenloy DJ. *Myocardial reperfusion injury*. *N Engl J Med*, 357, 1121-1135.
- Yoshikawa, T., & Naito, Y. (2002). What is oxidative stress? *Japan medical association journal*, 45(7), 271-276.
- Zhang, L., Chen, X.-P., Qin, H., Jiang, L., & Qin, Y.-H. (2018). ATRA attenuate proteinuria via downregulation of TRPC6 in glomerulosclerosis rats induced by adriamycin. *Renal failure*, 40(1), 266-272.
- Zhao, Z.-Q., Nakamura, M., Wang, N.-P., Velez, D. A., Hewan-Lowe, K. O., Guyton, R. A., & Vinten-Johansen, J. (2000). Dynamic progression of contractile and endothelial dysfunction and infarct extension in the late phase of reperfusion. *Journal of Surgical Research*, 94(2), 133-144.
- Zou, Y.-R., Zhang, J., Wang, J., Peng, L., Li, G.-S., & Wang, L. (2016). *Erythropoietin receptor activation protects the kidney from ischemia/reperfusion-induced apoptosis by activating ERK/p53 signal pathway*. Paper presented at the Transplantation proceedings.

## EKLER DİZİNİ



# ÖZGEÇMİŞ

## Bireysel Bilgiler

**Adı-Soyadı:** Abdullah ORTADEVECİ

**Doğum tarihi ve yeri:** 09.11.1990 Amsterdam/HOLLANDA

**Uyruğu:** T.C

**Medeni durumu:** Evli

**İletişim adresleri:** Vişnelik mah. Atatürk bulvarı, No: 203 Alkonak sitesi b blok daire: 33, Odunpazarı/ESKİŞEHİR

**Eğitim Durumu (Tarih sırasına göre eskiden yeniye doğru ilköğretim, lise, üniversite, yabancı dil / diller):**

İlköğretim- Şehit Ahmet Senih Durum İlköğretim Okulu

Lise – Özel Başak Lisesi

Üniversite – Selçuk Üniversitesi, Veterinerlik Fakültesi

Yabancı Dil; İngilizce

**Mesleki Deneyim:** 2014- halen Eskişehir Osmangazi Üniversitesinde çalışmakta.

**Üye Olunan Bilimsel Kuruluşlar:** Türk Anatomi ve Klinik Anatomi Derneği (TAKAD)

**Yayınlar :** (Makale, Sözlü Bildiri, Poster Bildiri, Kitap, Kitap Bölümü vd.)

**Bilimsel Etkinlikler**

**Burslar : -**

**Ödüller :-**

**Projeler :-**

**Sözlü Konferans veya Seminerler :** “Anatomide kadavranın önemi ve fiksasyon yöntemleri”

**Kurslar ve Eğitim Programları :** “Fetüs Mikrodiseksiyon Kursu”, “Deney Hayvanları Kullanım Sertifikası”



