

**T.C.
TRAKYA ÜNİVERSİTESİ
TIP FAKÜLTESİ
ORTOPEDİ VE TRAVMATOLOJİ
ANABİLİM DALI**

Tez Yöneticisi
Prof. Dr. Kenan SARIDOĞAN

**EKSTERNAL FİKSATÖR, DİNAMİK KALÇA VIDASI
VE PARSİYEL HEMİARTROPLASTİ İLE TEDAVİ
EDİLEN İNTERTROKANTERİK KIRIKLARIN
KARŞILAŞTIRMALI SONUÇLARI**

(Uzmanlık Tezi)

Dr. Onur COŞKUN

EDİRNE-2006

TEŐEKKÜR

Trakya Üniversitesi Tıp Fakóltesi Ortopedi ve Travmatoloji Anabilim Dalı'ndaki uzmanlık eğitimim süresince bilgi, beceri ve tecrübelerini benimle paylaşan ve yetiřmemde büyük pay sahibi olan deęerli hocalarım Prof. Dr. Osman Uęur ALPUR, Prof. Dr. Erol YALNIZ ve Prof. Dr. Hakan GÜRBÜZ' e teőekkür ederim.

Tez alıřmam boyunca tüm bilgi, donanım ve deneyimini benimle paylaşan ve yol gösteren deęerli hocam Prof. Dr. Kenan SARIDOęAN' a teőekkür ederim.

Uzmanlık eğitimim ve tez alıřmam boyunca bana destek veren asistan arkadaşlarıma ve tüm klinik alıřanlarına teőekkür ederim.

İÇİNDEKİLER

	Sayfa
GİRİŞ VE AMAÇ	1
GENEL BİLGİLER	2
TARİHÇE	2
ANATOMİ	3
KALÇA EKLEMİ BİYOMEKANİĞİ	10
İNTERTROKANTERİK FEMUR KIRIKLARI	11
İNTERTROKANTERİK KIRIKLARDA SINIFLAMA	14
İNTERTROKANTERİK FEMUR KIRIKLARINDA TEDAVİ	16
DİNAMİK KALÇA VİDASI UYGULAMASINDA CERRAHİ TEKNİK	20
EKSTERNAL FİKSATÖR UYGULAMASINDA CERRAHİ TEKNİK	23
PARSİYEL HEMİARTROPLASTİ UYGULAMASINDA CERRAHİ TEKNİK	24
KOMPLİKASYONLAR	24
GEREÇ VE YÖNTEMLER	27
BULGULAR	33
TARTIŞMA	57
SONUÇLAR	70
ÖZET	72
SUMMARY	74
KAYNAKLAR	76

KISALTMALAR

- AÖ** : Ameliyat Öncesi
AS : Ameliyat Sonrası
AP : Antero-posterior
DKV : Dinamik Kalça Vidası
EF : Eksternal Fiksator
KYV : Kısmi Yük Verme
PHA : Parsiyel Hemiartroplasti
TYV : Tam Yük Verme
THK : Toplam Hastanede Kalış

GİRİŞ VE AMAÇ

İntertrokanterik femur kırıkları, yaşlı popülasyonun artması nedeni ile ülkemizde ve dünyada sıklığı giderek artan bir sağlık problemidir (1).

Yaşlılarda sıklıkla basit travmalarla oluşan intertrokanterik kırıklar, ileri yaşın güçlkle dengede duran kardiyopulmoner ve ruhsal durumunu bozarak yüksek oranda morbidite ve mortaliteye sebep olmaktadır. Kalça kırığı sonrası tedavi şekli ne olursa olsun bir yıl içinde % 15-40'a varan oranlarda mortalite gözlenmektedir (2,3).

Diabetes Mellitus, hipertansiyon, kalp yetmezliği, renal yetmezlik, nörolojik hastalıklar yaşlı hastalarda sık karşılaşılan sistemik problemlerdir. İntertrokanterik femur kırığı görülen hastaların, sistemik hastalıklar ile birlikteliği çok fazladır. Bu nedenle hastaların çoğu operasyon açısından yüksek derecede risklidir (4). Mevcut sistemik hastalıkları ve hızla bozulan genel durumları nedeniyle, hastaların erken dönemde mobilizasyonu amaçlanmalı, immobilizasyonun getireceği komplikasyonlardan kaçınılmalıdır (1,2).

İntertrokanterik kırıkların cerrahi tedavisinde sıklıkla internal fiksasyon, eksternal fiksasyon ve artoplastik yöntemler uygulanmaktadır.

Retrospektif olarak yapılan bu çalışmanın amacı; intertrokanterik kırık nedeni ile kliniğimizde eksternal fiksator (EF), dinamik kalça vidası (DKV) ve parsiyel hemiartroplasti (PHA) uygulanan hastaların klinik ve radyolojik sonuçlarını değerlendirerek birbirlerine olan üstünlüklerini belirlemektir.

GENEL BİLGİLER

TARİHÇE

Tarihte kalça kırıkları ilk olarak konservatif metotlarla tedavi edilmeye çalışılmıştır. Kalça bölgesi kırıkları ile ilgili ilk bildiriye Fransız cerrah Ambroise Pare (1510-1590) yapmış, bu bölge kırıklarının uygun pozisyon ve istirahatla iyileşebileceğini tariflemiştir (5,6). Hildanus (1537-1619) kırıkta traksiyon ve karşı traksiyon metotlarını uygulamış, 1902 yılında Whittmann kalça kırığının tedavisinde genel anestezi altında kapalı redüksiyon ve alçılama ile tespit yöntemini tariflemiştir (5).

Konservatif yöntemlerle kalça kırığı tedavisinin yüz güldürücü sonuçlar vermemesi ve komplikasyonlarının çok olması nedeni ile cerrahi yöntemler gündeme gelmiş ve araştırmalar bu yönde ilerlemiştir. 1925 yılında Smith Peterson, femur boyun kırıkları için üç kanatlı kalça çivisini geliştirmiş ve bu alanda devrim yaparak tüm dünyada bilinir hale gelmiştir. 1930 yılında Mc Laughlin, Smith Peterson'un geliştirdiği kalça çivisine bir yan plak ilave edip kama plak sistemini geliştirmiştir. 1941'de Jewett, Mc Laughlin'in kama plak sisteminde sık görülen kırılmaları önlemek için iki parçalı sistemi, tek parça olan, sabit açılı plak haline getirmiştir (6). İntertrokanterik femur kırıklarında kullanılan ilk kayıcı kalça çivisi Pugh tarafından ortaya atılmış (1955), Massie 1958 yılında hem kayıcı, hem de kompresyon yapıcı çivi geliştirmiştir. 1960 sonrası bu çiviler, Richards firması tarafından lag vidası eklenerek, kompresyon sağlayan plaklı çiviler haline sokulmuştur (1). 1958'den sonra Müller, Allgöwer ve Villeneger, AO (Arbeitsgemein-schaft für Osteosynthesefragen) grubu olarak, kalça için mono blok olan 130 ve 95 derecelik kondil plaklarını kullanmışlardır. 1966 yılında Küntscher, intramedüller çivinin proksimalinde yaptığı değişiklikler ile, intramedüller

çivileme yöntemini, kalça kırıklarının tedavisinde ilk olarak kullanan kişi olarak tarihteki yerini almıştır (5).

Yaşlıların femur boyun kırıklarında yaygın olarak kullanılan artroplastik yöntemler trokanterik bölge kırıklarında da kullanılmaya başlanmış ve seçilmiş hasta gruplarında iyi sonuçlar verdiği görülmüştür. 1970'li yıllarda Stern ve Goldstein Leinbach tipi parsiyel protezi uygulamış, yine aynı yıllarda Gilberty ve Bateman da bipolar protez uygulamasına başlamışlardır (1,6).

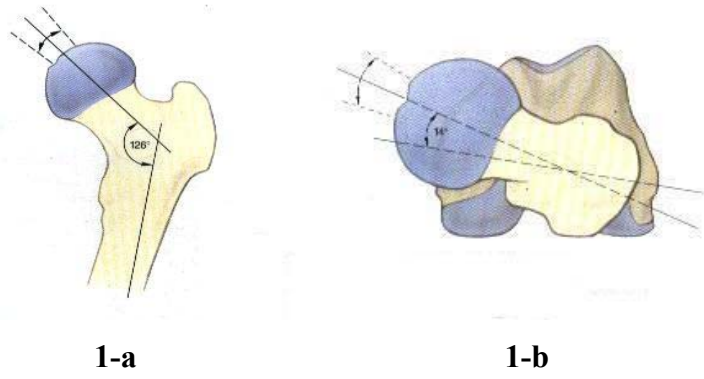
İntertrokanterik femur kırıklarının eksternal fiksator ile tedavisine ait ilk yayın, 1957 yılında ABD'li Scott tarafından yapılmıştır (5).

ANATOMİ

Kalça kemiği os ilium, os ischii, os pubis adını alan üç kemiğin birleşmesinden oluşur. Başlangıçta bu üç kemik birbirlerine kırıldak doku ile bağlı iken 15-16 yaşlarında kırıldak doku yerini kemik dokuya bırakarak os coxae adını alan tek bir kalça kemiği ortaya çıkar (7,8).

Femur, insan vücut uzunluğunun yaklaşık olarak $\frac{1}{4}$ 'ü kadardır. Diğer uzun kemiklerde olduğu gibi shaft (gövde), proksimal ve distal uçlara sahiptir. Femur proksimal ucunda caput femoris, collum femoris, trochanter major ve trochanter minor adı verilen dört ana yapı vardır. Femur başı adı verilen caput femorisin büyük kısmı eklem kırıldak ile örtülüdür ve küre şeklindedir. Başı gövdeye bağlayan dar bölüme ise collum femoris (femur boynu) adı verilir. Femur boynu gövde ile 120-135 derecelik açı ile birleşir, bu açığa baş-boyun açısı denir (Şekil 1-a). Bu açı çocuklarda daha geniş iken, yaş ilerledikçe binen yüklerin etkisiyle bir miktar daralır ve erişkin şeklini alır. Kadınlarda baş-boyun açısı erkeklere göre biraz daha dardır. Femur boynu gövdeye göre, yukarı içe ve bir miktarda öne doğru yönelmiştir, öne doğru olan transvers plandaki bu açılanmaya anteversiyon açısı denir. Anteversiyon açısı yaklaşık olarak 10-15 derecedir (Şekil 1-b) (7,9,10).

Collum femoris'in gövde ile birleştiği dış tarafta bulunan büyük çıkıntıya trochanter major, bunun arka alt ve iç tarafında bulunan küçük çıkıntıya ise trochanter minor denir. İki çıkıntıyı önde linea intertrochanterika, arkada crista intertrochanterika birbirine bağlar (Şekil 2). Femur cismi silindirik yapıya sahip olup öne doğru konvektir. Enine kesitlerde yuvarlak olan gövdenin ön yüzü düzdür. Arka yüzünde kas ve fasyaların yapıştığı linea aspera bulunur (8,10,11)



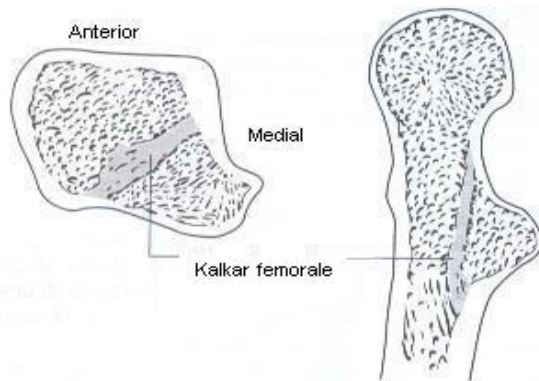
Şekil 1. Baş-boyun açısı (1-a), anteversiyon açısı (1-b) (12)



Şekil 2. Femur üst uç kemik yapısı: A-Önden, B-Arkadan (13)

Femoral Kalkar

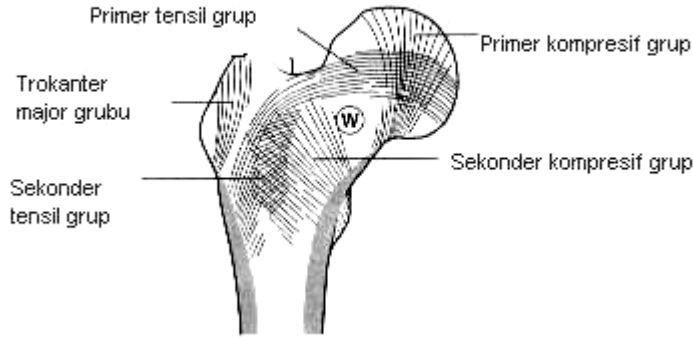
Femur boynuna sağlamlık veren ana yapıdır. Küçük trokanterin 2-3 cm distalinden femur cismi posteromedial kısmından başlayarak, femur boyununun arka alt duvarı ile birleşen ve lateralde büyük trokantere doğru incelenerek devam eden yoğunlaşmış lamellerden oluşan kemik yapısıdır. Bu bölge, kırığın operasyon öncesi değerlendirilmesi ve tedavi planlaması açısından önem taşır (Şekil 3) (10,14).



Şekil 3. Femoral kalkar (14)

Trabeküler Kolonlar, Singh İndeksi

Femur proksimalinin trabeküler yapısı ilk olarak 1838’de Ward tarafından tariflenmiştir. Femur baş ve boynunun trabeküler yapılarının bu bölge kırıkları ile yakın ilgisi vardır. Trokanterik bölgeden femur proksimaline doğru uzanan dört trabeküler kolon vardır. Bunlardan ikisi kompresyon (sıkıştırıcı), ikisi tensil (gerilim) kolonlarıdır. Kompresyon trabeküllerinin dansiteleri daha fazladır ve zorlamalara karşı direnç sağlarlar. Femur boynu inferomedialinden başlayıp yukarıya femur başına doğru uzanan gruba primer kompresif grup, küçük trokanter bölgesinden yukarıya büyük trokanter bölgesine uzanan gruba sekonder kompresif grup adı verilir. Gerilme kolonları ise büyük trokanter distalinden başlar. Femur cismi lateralinden başlayıp femur başına doğru genişçe kavis oluşturan gruba primer tensil grup, yine femur cismi lateralinden başlayıp ikincil kompresif grupla ağ yapan gruba sekonder tensil grup adı verilir. Dört ana gruba ek olarak büyük trokanter boyunca uzanan trokanter grubu da bulunmaktadır. Bu trabeküler kolonların ortasında kesişmenin olmadığı, kemik doku hacminin az ve kemik gücünün nispeten zayıf olduğu alana Ward üçgeni adı verilir (Şekil 4) (14,15).



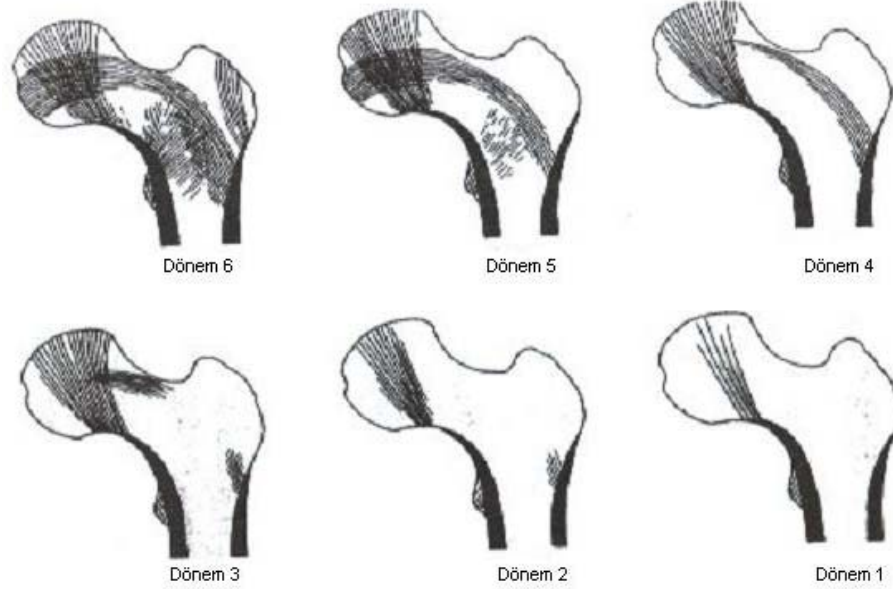
Şekil 4. Femur proksimalinin kompresif ve tensil trabekülasyonları (14)

Bu trabeküler yapıları oluşturan lamellerin yaşa bağlı olarak zamanla azalması ile kemik dansitesinde azalma, Ward üçgeninde genişleme ve osteoporoz ortaya çıkar. Böylece kemik yapı, gelen kuvvetlere karşı daha kırılabilir bir hal alır. Femur başı ve boynunun osteopeni dereceleri Singh indeksine göre yapılır. AP (anteroposterior) planda çekilen kalça radyografilerinde tensil ve kompresif grupların varlığına göre osteopeni derecelendirmesi 6 döneme ayrılır;

6. dönem: Primer ve sekonder tensil ve kompresif trabeküller mevcut. Ward üçgeni dolu. Normal kalça.

5. dönem: Ward üçgeninde trabeküllerin görülmemesi.

4. **dönem:** Sekonder kompresyon ve tensil trabeküllerin görülmemesi.
3. **dönem:** Büyük trokantere yönelik primer tensil trabeküllerin az görülmesi.
2. **dönem:** Primer tensil trabeküllerin hiç görülmemesi.
1. **dönem:** Primer kompresyon trabeküllerinde azalma (Şekil 5) (15).



Şekil 5. Singh indeksine göre osteoporozun derecelendirilmesi (15)

Kalça Eklemi

Kalça eklemi, femur'un caput femoris'i ile os coxa'nın asetabulum'u arasında oluşan, her tür hareketi yapabilen, çok eksenli eklemdir. Konkav eklem yüzünü oluşturan asetabulum'un tümü eklem katılmaz, sadece eklem kıkırdağı ile kaplı olan yarımay şeklindeki facies lunata eklem katılır. Eklem katılmayan asetabulumun diğer bölgeleri yağ dokudan zengin sinovyal yapı ile doludur. Ayrıca konkav eklem yüzünü artırmak için asetabulumun kenarında fibrokartilajinöz yapıda labrum asetabulare denen halka bulunur. Bu halka asetabulumu derinleştirir ve eklem yüzleri arasındaki teması artırır. Labrum asetabularenin incisura asetabuli üzerinden geçen bölümüne lig. transversum asetabuli denir (7-9). Pelvis kemikleri aracılığı ile femur'a nakledilen vücut ağırlığı, sağlam ve kalın bir yapı olan facies lunata aracılığı ile caput femoris'e nakledilir. Konveks eklem yüzüne sahip caput femoris'in, lig. capitis femoris'in yapıştığı yer olan fovea capitis femoris hariç her yeri eklem kıkırdağı ile kaplıdır (7,13).

Eklem kapsülü dardır ve eklemi sıkıca sarar. Kapsül asetabulumun kemik kenarından başlayarak labrum asetabulare ve ligamentum transversumunu içine alır. Kapsül femur'a, önde trochanter major ve linea intertrochanterica üzerine, arkada ise crista

intertrochanterica'nın 1.5 cm iç tarafına olacak şekilde tutunur. Arka tarafta kapsül femur boynunun büyük kısmını içine alacak şekilde tutunur, sadece eksternal rotator kasların yapıştığı yer olan fossa trochantericayı dışarıda bırakır (8,9,11).

Kalça Eklemi Bağları

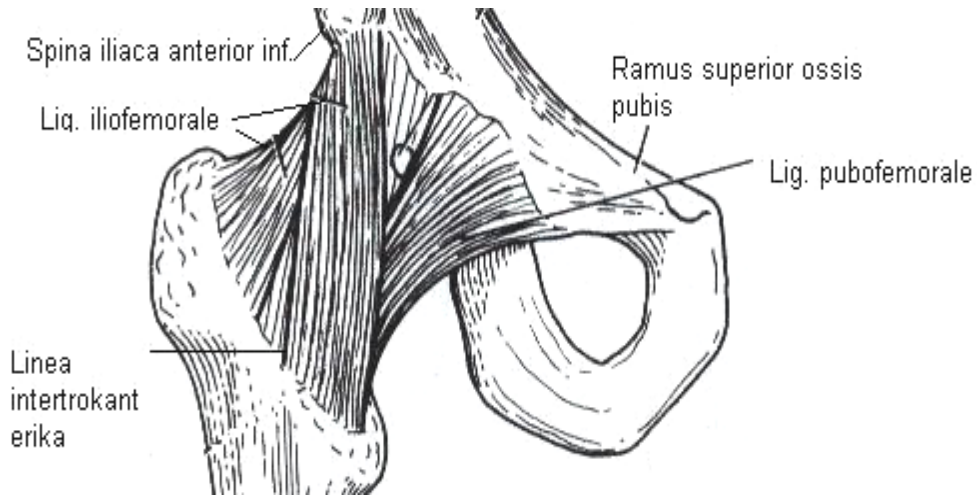
Eklem kapsülünü kuvvetlendiren üç dış bağ, bir de iç bağ bulunur;

Lig. iliofemorale: En kuvvetli bağıdır. Ters y şeklindedir. Yukarıda spina iliaca anterior inferior'a, aşağıda linea intertrochanterica'nın alt ve üst kısımlarına tutunur. Ayakta durma esnasında aşırı ekstansiyonu önler.

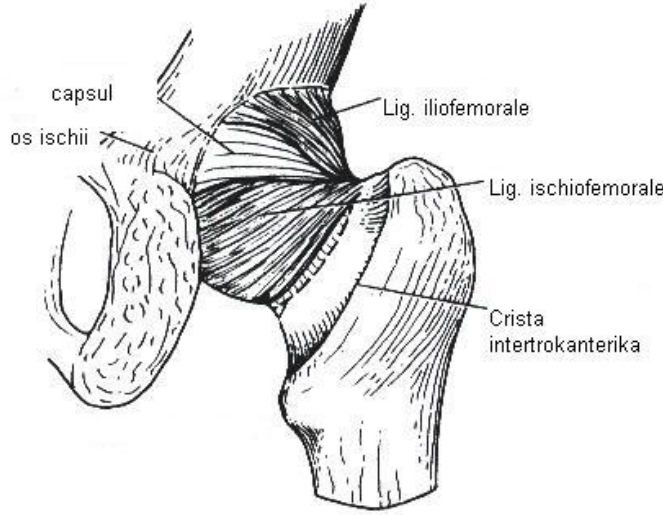
Lig. pubofemorale: Üçgen şeklindedir. Tepesi linea intertrochanterica'nın medial kısmına, tabanı ramus pubis superior'a tutunur. Kalça eklemi ekstansiyonunu ve abduksiyonunu kısıtlar.

Lig. ischiofemorale: Spiral şeklindedir. Eklem kapsülünün arka tarafındadır. Yukarıda tuber ischiadicum'dan başlayan lifler önce horizontal olarak dış yana doğru, sonra yukarı ve öne doğru giderek liflerinin bir kısmı kapsül'e, bir kısmı fossa trochanterica'ya, bir kısmı da lig. iliofemorale'nin üst liflerine karışarak linea intertrochanterica'nın üst kısmına tutunur. Bu bağ femur'un arkaya doğru hareketini ve iç rotasyon hareketini frenler.

Lig. capitis femoris: Eklem kapsülünün içinde kalan iç bağıdır. Lig. capitis femoris'in ortasında bulunan fovea capitis femoris'ten başlar, iç yana doğru giderek lig. transversum acetabuli'ye tutunur. Kalçanın adduksiyon ve dış rotasyon hareketlerini engeller (Şekil 6) (7,8,11,15).



A-Önden



B-Arkadan

Şekil 6. Kalça eklemi bağları: A-Önden, B-Arkadan (8)

Kalça ve Uyluk Kasları

1-Gluteal bölge kasları: Kalçanın arka tarafındaki kaslardır. Beş ana gruptan oluşurlar.

a-M. gluteus maximus: Vücudun en büyük ve kalın kasıdır, gluteal bölgeye kabarıklığını verir. Sakrum ve coccyx'in arka yüzünden, lig. sacrotuberale ve ilium'un dış yüzünden başlar. Aşağı doğru uzanan kas liflerinin büyük çoğunluğu tractus iliotibialis'e, bir kısmı da tuberositas glutea'ya yapışır. Uyluğun en kuvvetli ekstensörüdür, ayrıca dış rotasyon, abduksiyon ve adduksiyon hareketlerine de yardımcı olur. N. gluteus inferior tarafından innerve edilir.

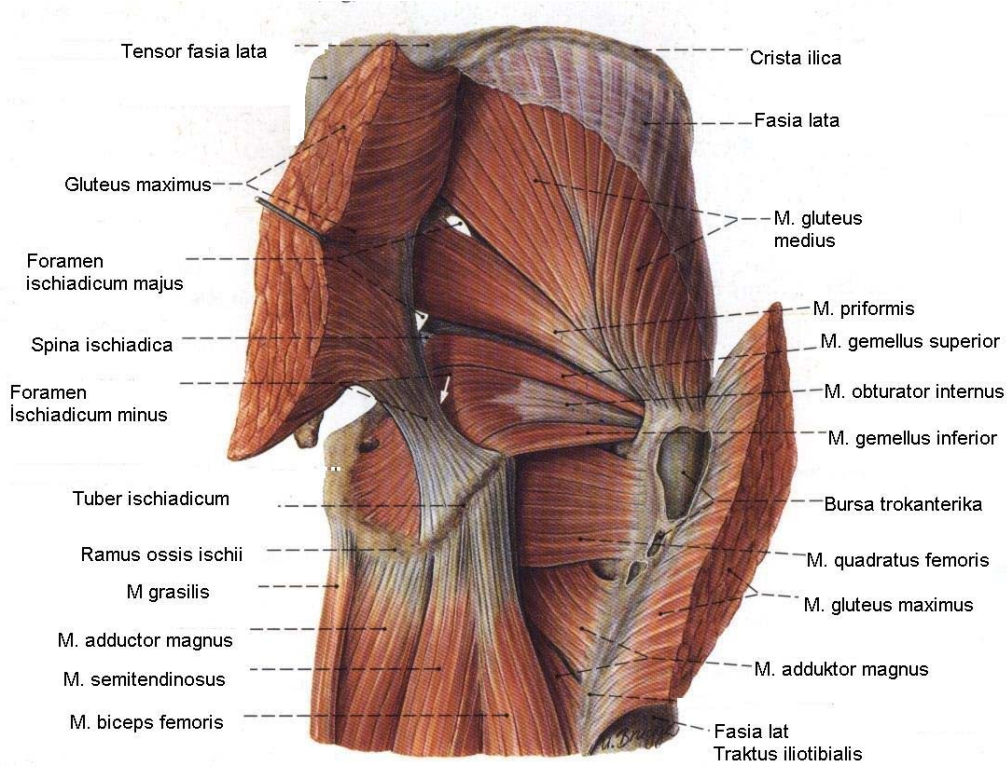
b-M. gluteus medius: Kısmen M. gluteus maximus'un altında bulunur. Crista iliaca, linea glutea anterior ve posterior'dan başlar. Aşağıda trochanter major'un dış yüzünde sonlanır. Uyluğun en kuvvetli abduktörüdür. Yürüme ve koşma esnasında yere basan ayak tarafında kasılarak, gövdenin boşa kalan karşı tarafa doğru eğilmesini önler. N. gluteus superior tarafından innerve edilir.

c-M. gluteus minimus: M. gluteus medius'un derininde bulunur. Linea glutea anterior ve inferior arasından başlar. Aşağı doğru uzanan lifleri trochanter major'un ön kenarında sonlanır. M. gluteus medius ve tensor fascia lata ile beraber uyluğa abduksiyon hareketi yaptırır. N. gluteus superior tarafından innerve edilir.

d-M. tensor fascia lata: Crista iliaca'nın dış yüzünde spina iliaca anterior superior ile tuberculum iliacum arasından başlar. Aşağı doğru uzanan lifleri tractus iliotibialis'te sonlanır.

Uyluğa fleksiyon ve iç rotasyon hareketi yaptırır, aynı zamanda tractus iliotalialis aracılığı ile de diz ekstansiyonunu sağlar. N. glutealis superior tarafından innerve edilir.

e-Dış rotator kaslar: M. gluteus maximus'un derininde bulunurlar. Uyluğa dış rotasyon yaptırır. M. piriformis, M. gemellus superior, M. gemellus inferior, M. obturator internus, M. obturator externus, M. quadratus femoris kaslarından oluşur (Şekil 7) (8,11).



Şekil 7. Gluteal bölge kasları (12)

2-Kalça ve uyluğun ön bölge kasları: Bu bölge kasları M. sartorius, M. quadriceps femoris, M. iliopsoas'tan oluşur.

a-M. sartorius: Vücudun en uzun kasıdır. Spina iliaca anterior superior'dan başlar. Uyluğun ön yüzünü çaprazlayarak M. gracilis ve M. semitendinosus liflerine karışır ve pes anserinus oluşturur. Hem kalça hem de diz eklemlerini hareket ettirir. Uyluğa fleksiyon abduksiyon ve iç rotasyon yaptırır. Bacağa ise fleksiyon ve diz fleksiyon konumunda iken iç rotasyon yaptırır. N. femoralis tarafından innerve edilir.

b-M. iliopsoas: M. iliacus ve M. psoas kaslarının birleşmesi ile oluşur. Her iki kas karın boşluğundan başlar, lifleri aşağı yönde ilerleyip birleşir ve küçük trokanerde sonlanır. Uyluğa fleksiyon, uyluk sabit ise gövdeye fleksiyon yaptırır. Ayrıca uyluğa dış rotasyon hareketine de yardımcı olur. M. iliacus, N. femoralis tarafından, M. psoas ise plexus lumbalis'ten gelen sinirler tarafından innerve edilir.

c-M. quadriceps femoris: M. rectus femoris, M. vastus lateralis, M. vastus medialis, M. vastus intermedius olmak üzere dört kas grubundan oluşur. Kasların başlangıç yerleri farklıdır fakat distalde birleşerek quadriceps tendonu adını alırlar ve patella'nın üst kutpuna tutunurlar. Patella, patellar tendon aracılığı ile tuberositas tibia'ya tutunur. M. quadriceps femoris dize ekstansiyon yaptırır. N. femoralis tarafından innerve edilir (8,11).

3-Uyluk medial taraf kasları: Uyluğun medialindeki kaslardır. M. gracilis, M. pectineus, M. adductor longus, M. adductor brevis, M. adductor magnus ve M. adductor minimus'tan oluşurlar. Bunlara uyluk adduktor kasları da denir. M. pectineus, femoral sinir tarafından innerve edilir, diğer kas grupları ise obturator sinir tarafından innerve edilirler. M. adductor minimus, M. adductor magnus'un yüzeysel olan bölümüdür ve uyluğun en kuvvetli adduktorudur (11).

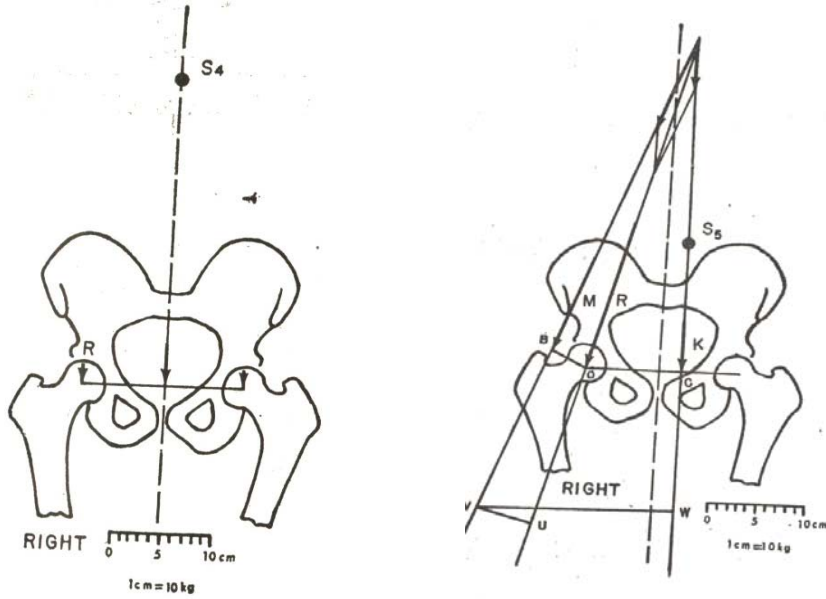
KALÇA EKLEMİ BİYOMEKANİĞİ

Kalça eklemi, her tür hareketin gözlendiği, çok eksenli bir eklemdir. Kalça eklemine maksimum hareket genişlikleri; fleksiyon-ekstansiyon 140 derece, abduksiyon-adduksiyon 75 derece, rotasyon 90 derecedir. Fleksiyon-ekstansiyon için hafif abduksiyon ve nötral pozisyon, abduksiyon-adduksiyon için hafif fleksiyon ve eksternal rotasyon, rotasyon hareketi için fleksiyon pozisyonu, kalça eklemine maksimum hareket açıklığının gözlendiği en uygun pozisyonlardır. Yürüme esnasında hareket açıklığı; 50-60 derece fleksiyon-ekstansiyon, hafif derecede abduksiyon-adduksiyon ve rotasyon hareketi ile sınırlıdır (16,17).

Yük verme sırasında bası kuvvetleri, femur başı ve boynuna pelvis hangi pozisyonda olursa olsun 165-170 derecelik açı ile gelir. Kuvvet düzlemi femur boynunun medial bölümünde yer alır. Yürüme siklusunun değişik fazlarında femur başının yük altında kaldığı anatomik segmentler değişir. Topuk yere temas ettiği zaman anterosuperomedial, parmaklar yerden kaldırıldığı zaman posterosuperolateral bölge yük altında kalır. Direk radyografilerde görülen asetabulumun kemik yoğunluğunun arttığı subkondral bölge, asetabulumun yük taşıma yüzeyini gösterir (16,18).

Alt ekstremitelerin üzerindeki gövdenin ağırlığı (S_4), ayakta çift durma esnasında her iki kalça eklemine eşit olarak dağılır. Her kalçaya gelen statik kuvvet (R), gövdenin bütün ağırlığının yarısı veya $1/3$ 'den daha azdır (Şekil 8) (17,19). Yürümenin salınım fazında olduğu gibi sol ayak yerden kesildiğinde, sol alt ekstremitenin ağırlığı gelen gövde ağırlığına eklenir ve normalde median sagittal düzlemde olan yer çekimi merkezi (S_5) ve binen total yük (K vektörü) sola kayar (C noktası). Bu durumda dengeyi sağlamak amacıyla abduktör kaslar trochanter major üzerinden (B noktası) karşı kuvvet uygularlar (M vektörü). Sağ kalçaya

binen total yük iki kuvvetin toplamına eşittir (R vektörü) ve femur başı anterosuperomedialinden geçer (O noktası). Bileşke kuvveti oluşturan R kompresif bir güçtür ve vertikal eksen ile 16-20 derecelik bir açılanma yapar. Vücut ağırlığının kaldıraç kolu (OC çizgisi), abduktör kas kaldıraç kolunun (BO çizgisi) 3 katıdır. Bu şekilde iken dengeyi sağlamak için abduktör kas gücünün vücut ağırlığına göre 3 kat daha fazla olması gerekir. Abduktör kaldıraç kolu ne kadar uzun olursa kaldıraç kolları arasındaki oran o kadar küçülür ve dengeyi sağlamak için gerekli abduksiyon kuvveti azalır, böylece femur başına gelen yük azalmış olur (Şekil 8) (16,17,19).



Şekil 8- Kalça eklemi biyomekaniğinin şematik olarak gösterilmesi (19)

İNTERTROKANTERİK FEMUR KIRIKLARI

İntertrokanterik femur kırıkları, trochanter major ve minor arasında, iyi vaskülarize olan, metafizyel alanda görülen, ekstrakapsüler kırıklardır. İyi kanlanması nedeniyle bu bölge kırıklarında nonunion (kaynama yokluğu) nadirdir. En sık görülen komplikasyon, kırık görülen alt ekstremitede kısalık ve maluniondur (kötü kaynama). Subtrokanterik femur kırıkları trochanter minor'un hemen altından, 5 cm distaline kadarki bölümü içeren kırıklardır (20).

İntertrokanterik femur kırıklarını, radyolojik tanı esnasında, femur boynu baziservikal kırıklarından ayırdetmek zordur (21). İntertrokanterik kırıklar, femur boynu kırıklarına kıyasla daha sık ve osteoporozun belirgin olduğu daha ileri yaşlarda görülür, tedavisi daha zor ve ölüm oranı daha yüksektir (22). Bulunduğu anatomik lokalizasyonun

özelliğinden dolayı, intertrokanterik femur kırıklarında, yaklaşık 1200 cc kadar kanama gözlelenebilir.

İnsidans ve Mortalite

Günümüzde önemli sağlık sorunlarından biri olan intertrokanterik kalça kırıkları, sıklıkla 60 yaş üstü insanlarda, ortalama 65-75 yaş arasında görülür. Kadınlarda erkeklere oranla daha fazla görülmekte ve bu oran kadınlarda ileri yaşlarda daha da artmaktadır. Menopoz sonrası osteoporoz, bu cinsiyet farkını yaratan önemli bir etkidir. Kadınlarda sık görülmesinin sebepleri arasında, metabolik kemik hastalıklarına daha sık maruz kalmaları, pelvis yapısının daha geniş olması, femur boyun cisim açısının daha dar olması ve daha uzun yaşamaları gösterilebilir (23).

Kalça kırığı görülme sıklığı yaşla birlikte artar ve 50 yaşından sonra her dekada iki katına çıkar. Beyaz kadınlarda, zenci kadınlara oranla daha sık görülür. Kalça kırığı görülme sıklığını artıran majör risk faktörü osteoporoz olmakla beraber, aşırı alkol ve kafein kullanımı, fiziksel inaktivite, düşük vücut ağırlığı, uzun vücut yapısı, önceden kalça kırığı geçirme hikayesi, demans, Alzheimer diğer risk faktörleridir (20).

İntertrokanterik femur kırıkları, ileri yaş hastaların önemli oranda mortalite ve morbidite sebebidir. Kırık yüzü geniş olduğundan 800-1200 cc kadar kanama gerçekleşebilir. Bu durum ileri yaşın güçlüğüle dengede duran solunum, dolaşım, mental fonksiyonlarını hızlı bir şekilde bozar ve yüksek oranda ölüm gözlelenebilir. Moran ve ark. (3) operasyon öncesi dört günlük bir gecikmenin mortalite ve morbidite üzerine etkili olmadığını, bu süre zarfında hastanın, anestezi için uygun pozisyona getirilmesinin uygun olacağını göstermişlerdir. Kalça kırıklı hastaların mortaliteleri üzerinde yaptıkları çalışmada, Tierney ve ark. (2) ilk bir yıllık dönemde mortalite oranını %15-40 olarak bulmuşlar, bunların da büyük bir bölümünün ilk 2-8 ay içinde gerçekleştiğini saptamışlardır. Ameliyat sonrası bir yıllık dönemin ardından, yaşam beklentisi normal yaş grubuna dönmektedir (22).

İleri yaş, erkek cinsiyet, demans, intertrokanterik tip kırık, kırık öncesi ve sonrası hareket azlığı, ek dahili problemler, postoperatif komplikasyon varlığı, ameliyata kadar geçen sürenin uzunluğu, kalça kırığı olan hastalarda mortaliteyi artıran başlıca etkenlerdir (2,23).

Etyoloji

Genç erişkin hastalarda intertrokanterik femur kırıkları sıklıkla motorlu araç yaralanması, yüksekte düşme, ateşli silah yaralanması gibi yüksek enerjili travmalar sonucu görülür. Buna karşın yaşlı hastalarda ana sebep, %90 oranında basit düşmedir. Görme

kapasitesinde azalma, kas gücünde ve reflekslerde zayıflama, nörolojik rahatsızlıklar, kan basıncı değişikliklerindeki sık oynamalar, dahili hastalığa bağlı kullanılan ilaçlar, kas iskelet sistemi patolojileri, yaşlı hastalarda sıkça görülen düşmelerin ana etkenleridir (20,21).

Yaşlı insanlarda düşme sonrası kalça kırığı oluşumunu kolaylaştıran bazı faktörler vardır. İlerleyen yaşla beraber refleksler zayıflar, elleri ile kendilerini koruyamazlar ve direk kalça üzerine düşerler. Düşme sonrası şoku azaltacak kalça çevresi ciltaltı yağlı dokuları azalmıştır. Gelen darbeye dayanacak kemik yoğunluğu azalmıştır (21).

İntertrokanterik kırıklar direk ve indirek mekanizmalar sonucu gerçekleşir. Bacaklar abduksiyonda iken yüksekte düşme ile uyluk yukarı doğru itilir, baş asetabulumu doğru bası yapar ve zayıf kansellöz yapıya sahip intertrokanterik bölgede kırık oluşur. Yaşlılarda trochanter major üzerine düşme sonucu direk mekanizma ile kırık gerçekleşir, genellikle bu travmaya femur boyunca iletilen torsiyonel kuvvetler de katılır. Ayrıca iliopsoas'ın küçük trokanteri çekmesi, gluteus medius ve minimus'un büyük trokanter'i çekmesi ile de bu bölgede kırıklar gözlenebilir. Bu düşmelerin büyük çoğunluğu, evde gün içinde basit düşmeler sonucu meydana gelmektedir. Hastalar düşme esnasında kalça bölgesine gelen direk travmadan veya vücudun kalçaya göre ani dönme hareketinden bahsederler (22).

Klinik Muayene ve İlk Değerlendirme

İntertrokanterik femur kırıkları genelde yaşlı popülasyonda görüldüğünden, hızlı tanı ve tedavi amaç olmalıdır. Travma nedeni ile başvuran hastada hastanın yaşı, anamnez, travmanın şekli, hastanın klinik görünümü bize tanı ve tedavide yol gösterici olur.

İntertrokanterik bölgenin özelliğinden dolayı görülen kanama ve kırıktan kaynaklanan ağrı nedeni ile şok belirtileri görülebilir. İleri yaş grubunda sıklıkla görülen dolaşım ve solunum problemlerine eklenen şok, hastanın genel durumunun süratle bozulmasına neden olur. Geç başvuran hastalarda sıvı ve elektrolit dengesine dikkat edilmeli ve hemodinamik stabilite sağlanmalıdır (21,24).

Hastalar tipik olarak yatar pozisyonda, kırık olan alt ekstremiteleri eksternal rotasyonda gelirler. Etkilenen ekstremitelerinde kısalık vardır. Hareket genişliği ağrı nedeni ile belirgin olarak azalmıştır. Hareket ile beraber krepitasyon alınabilir. Trochanter major palpasyonla hassastır. Travmanın ertesi günü, yerçekiminin etkisi ile, yatan hastada, trochanter major arkasında yaygın ekimoz görülebilir. Uyluk proksimali kanama nedeni ile çapı artmış olarak görülür. Kalça bölgesi değerlendirmesinin ardından, vücudun diğer ekstremiteleri de dikkatlice muayene edilmelidir. Bu bölge kırıklarına, %7-15 oranında radius

distal uç kırıkları, humerus kırıkları, omurganın kompresyon kırıkları, kot kırıkları eşlik edebilir (21,24).

Hastaların kırık öncesi mobilizasyon derecelerinin ve mental durumlarının sorgulanması, tedavinin planlanması ve tedavi sonrası ulaşılabilecek seviyenin belirlenmesi bakımından önemlidir. Uygulanan tedavinin başarısı, hastanın kırık öncesi dönemdeki günlük aktivitelerine geri dönüp dönememesi ile ölçülür (25).

Görüntüleme Yöntemleri

Kalçanın standart radyografik değerlendirmesi, uygun pozisyonda çekilen anteroposterior (AP) ve lateral radyografiler ile yapılır. AP radyografi, bacak nötral pozisyonda, patella tam yukarı bakacak şekilde iken çekilir. Pelvis AP radyografi çekimi ile karşı kalçada kıyaslama yapılır. Bu sayede, nondeplase ve impakte kırıkların tanısı konulmuş olur. AP radyografi ile kırık hattı oblikitesi, lokalizasyonu, medial desteğin olup olmaması ve kemik kalitesi değerlendirilir. Lateral radyografi, posterior fragmanı değerlendirme açısından önemlidir (21).

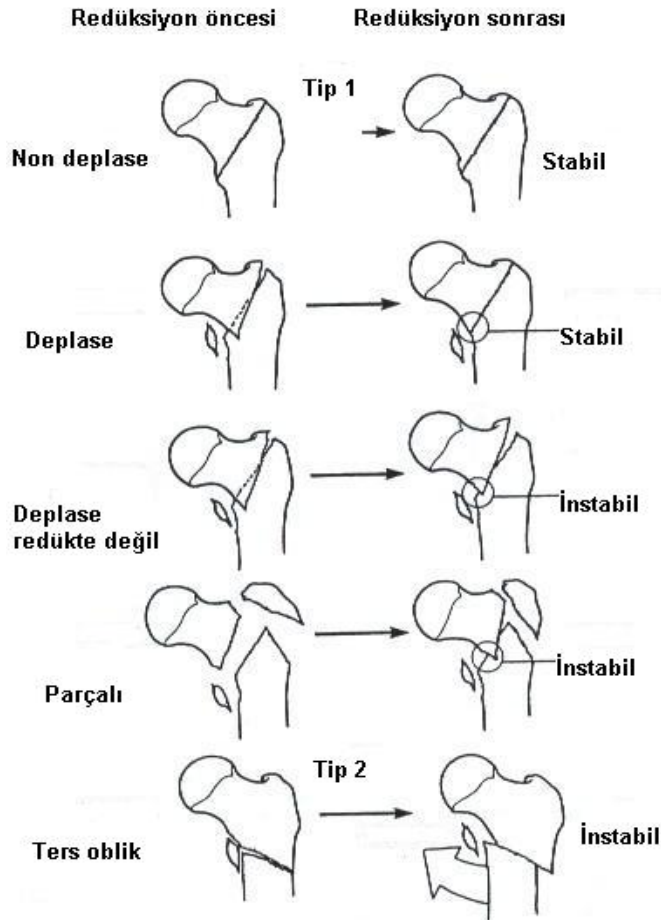
Kalça kırığından şüphelenilen fakat direk radyografilerde gözlenmeyen durumlarda, teknesyum kemik sintigrafisi, BT (Bilgisayarlı Tomografi), MRI (Magnetic Resonance Imaging) önem kazanır. Kemik sintigrafisinin kırıktan üç gün sonra çekilmesi, pozitif sonuç alma açısından önemlidir. Eğer başlangıç kemik sintigrafisi sonucu negatif ve ağrı halen devam ediyorsa, 7-10 gün sonra işlem tekrarlanır. MRI kırık sonrası ilk 24 saatte değerlidir (21,22).

İNTERTROKANTERİK KIRIKLARDA SINIFLAMA

Trokanterik bölge kırıkları için birçok sınıflama yapılmıştır. Tanımlamalar radyolojik görüntü, stabilite ve tedaviye yönelik olmak üzere üç grupta toplanır. Bu bölge kırıklarının sınıflaması anatomik repozisyon, tedavi yöntemi, ameliyat sonrası rehabilitasyon ve prognoz açısından önemlidir. Sınıflandırma sistemi öncelikle stabilite yönünden ve anatomik repozisyonu elde edebilme olasılığına dair bilgi içermeli ve internal tespit sonrası oluşabilecek repozisyon kaybını tahmin edebilmemizi sağlamalıdır. 1949 yılında Evans'ın intertrokanterik kırıklar için uyguladığı sınıflama, kırığın stabilitesi hakkında bilgi verir, aynı zamanda instabil bir kırığın anatomik repozisyonla, stabil kırık şekline dönebilirliğini açıkça ortaya koyar (21,26).

Evans Sınıflaması

Evans'a göre stabil redüksiyon, posteromedial korteks bütünlüğünün restorasyonuna bağlıdır. Bu bölge kırıkları, kırık yönüne göre iki ana grupta toplanır. Tip 1'de kırık çizgisi küçük trokanterden başlar, yukarıya ve laterale doğru uzanır. Tip 2'de kırık çizgisi küçük trokanterden başlar, aşağıya ve laterale doğru uzanır. Tip 2 kırıklar ters oblik kırık olarak adlandırılırlar, femur cisminde medial'e kayma eğilimi vardır ve instabil kırıklardır. Tip 1 kırıkların çoğu stabil kırık olmakla beraber, kendi içinde dört alt gruba ayrılırlar. Tip 1a nondeplasedir, posteromedial korteks bütünlüğü korunmuştur, stabildir. Tip 1b deplase, posteromedial korteks bütünlüğü bozulmuş ama anatomik repozisyon sağlanabildiği zaman stabil hale dönen kırıklardır. Tip 1c kırıklar deplase, posteromedial kortekste parçalanmanın görüldüğü ve stabil repozisyonun sağlanamadığı, instabil kırıklardır. Tip 1d, büyük ve küçük trokanterde çoklu parçalanmanın görüldüğü, posteromedial korteks bütünlüğünün sağlanamadığı, instabil kırıklardır (22,26).



Şekil 9. İntertrokanterik kırıklarda Evans sınıflaması (24)

İntertrokanterek kırıklar, Evans sınıflaması dıřında, Boyd Griffin sınıflaması, Ender sınıflaması, Kyle sınıflaması, Tronzo sınıflaması, Jensen tarafından modifiye edilen Evans sınıflaması, AO (Arbeitsgemein-schaft für osteosynthesefragen) sınıflaması ile de deęerlendirilebilirler.

İNTERTROKANTERİK FEMUR KIRIKLARINDA TEDAVİ

İntertrokanterek kalça kırıkları sıklıkla yařlı popülasyonda görüldüęü için, ciddi sorunlara yol açabilirler. Kardiyopulmoner ve metabolik düzenleri sıklıkla bozulmuş, ayakta durmada zorluk çeken bu hastaların tedavisinde amaç, hastaları bir an önce yatalak durumdan kurtararak, mortalite ve komplikasyonları azaltmak ve kırık öncesi yaşam düzeylerine geri döndürmek olmalıdır. İntertrokanterek kırıkların standart bir tedavi řekli yoktur. Her hasta özelliklerine göre deęerlendirilerek en uygun tedavi řekli seçilmelidir (1).

Konservatif Tedavi

Geçmişte uzun yıllar boyunca intertrokanterek kırıkların tedavisinde konservatif metodlar uygulanmıştır. Konservatif yöntemler ile tedavi edilen olgularda, sık görülen komplikasyon oranları nedeni ile, günümüzde uygulama endikasyonu kısıtlıdır. Konservatif tedavi uygulanan olgularda mortalite başta olmak üzere, bası yarası, pnömoni, idrar yolu enfeksiyonu, eklem sertlięi, pulmoner emboli, derin ven trombozu, ruhsal sıkıntılar daha sık görülür. Ayrıca bu hastalarda rijid fiksasyon yapılamadıęı için, kısalık, eksternal rotasyon ve varus deformitesi sıktır (21,26,27). Bosworth'un 1950 yılında yaptıęı çalışmada, trokanterek kırıklarda konservatif tedavi uygulandıęında, hastanede mortalite oranı %34, hastanede kalma süresi 14 hafta olarak bulunmuş, buna karşın ameliyat edilenlerde mortalite oranı %14, hastanede kalma süresi 8 hafta ile sınırlı kalmıştır. Horowitz'in yaptıęı çalışmada, traksiyonla tedavi edilenlerde mortalite oranı %34, internal fiksasyon yapılanlarda mortalite oranı %17.5 olarak bulunmuştur (26,28).

1960 yılından sonra internal fiksasyon tekniklerinde hızlı gelişme sonucu, cerrahi tedavi ön plana çıkmıştır. Günümüzde konservatif tedavi, operasyonu kabul etmeyenlerde, az ağrısı olan yatalak hastalarda, terminal dönem hastalıęı olanlarda, eski kırıklarda, operasyon bölgesinde bası yarası olanlarda, dahili patolojileri operasyona izin vermeyenlerde uygulanmaktadır (21,27).

Konservatif tedavi yöntemleri: İki ana başlık altında toplanır;

1-Hiçbir girişimde bulunmadan, hastanın ağrı limitleri ölçüsünde, erken dönemde mobilizasyonuna izin verilir. Hastalar birkaç gün içerisinde analjezik ilaçlar verilerek tekerlekli sandalyeye alınır, ardından yürüteç veya koltuk değneği ile ayağa kaldırılırlar. Bu yöntem, devamlı immobilizasyona bağlı görülen komplikasyonları azaltır. Tedavi şeklinin ortaya çıkacak kısıklık, eksternal rotasyon ve varus deformitesi üzerine etkisi yoktur (21,22).

2-Majör cerrahi girişim uygulamadan, minimal invaziv yöntemlerle kırık redüksiyonu sağlanır ve kaynaması beklenir (27).

Çocuk ve gençlerin intertrokanterik kırıklarında pelvipedal alçı ile tespit uygulanabilir. Gerekli olgularda skopi eşliğinde redüksiyon sonrası pelvipedal açılama yapılır.

Femur distalinden veya tuberositas tibia'dan geçirilen Steinman çivisi ile, vücut ağırlığının %15'i kadar iskelet traksiyon uygulanır. Diz altına konan yastık ile diz hafif fleksiyona getirilir, bacak hafif abduksiyon ve iç rotasyona alınarak 8-12 hafta boyunca kaynama görülünceye kadar traksiyon uygulanır (26,28).

Cerrahi Tedavi

Konservatif tedavinin sınırlı endikasyonları dışında, intertrokanterik kırıkların ana tedavisi cerrahidir. Cerrahide amaç; hastanın erken dönemde mobilizasyonunu sağlamak, bu sayede gelişecek komplikasyonlardan kaçınmak, ve hastayı hızlı bir şekilde ameliyat öncesi konumuna getirmektir. Bu da cerrahi olarak rijid ve stabil bir fiksasyonla sağlanabilir. Tedavinin başarısında, iç (intrensik) ve dış (ekstrensik) faktörler etkilidir. İntrensik faktörler: Osteoporoz, kırık hattındaki parçalanmanın derecesi ve bu bölgedeki kasların devamlı varusa zorlamasıdır. Ekstrensik faktörler: Redüksiyonun uygunluğu (skopi eşliğinde kapalı, cerrahi olarak açık redüksiyon), implant seçimi ve fiksasyonun rijiditesidir (21,28,29).

Tedavi öncesi her hastaya, tam kan sayımı, pıhtılaşma zamanı, kan biokimyası, idrar analizi, akciğer radyografisi, EKG (Elektrokardiyografi) mutlaka bakılmalıdır. Gerekli dahili bölümlerden konsültasyon istenmeli ve anestezi için hazırlık yapılmalıdır (28,30).

Cerrahi tedavi yöntemleri: Cerrahi tedavi yöntemleri arasında; internal tespit, minimal invaziv olan eksternal fiksasyon ve artroplastik yöntemler bulunur. Çeşitli internal tespit implantları bu bölge kırıklarının tedavisinde yaygın olarak kullanılmaktadır.

1-Açılı plakla internal tespit: 1941 yılında Jewet, Smith Petersen'in femur boyun kırıkları için uyguladığı çiviye, sabit açılı yan plak ekleyerek intertrokanterik kırıkların tedavisinde uygulamıştır. Sabit açılı olan bu plakların açıları 135, 140, 150 derece arasında değişmektedir. Mc Laughlin ise, plak çivi arasında açığı, ameliyat esnasındaki konuma göre

ayarlanabilen, deęişken açılı plak haline getirmiş ve tedavide kullanmıştır. AO grubunun geliştirdiđi 90 ve 130 dereceli sabit açılı plaklar günümüzde kullanılmaktadır.

Bu plakların en büyük dezavantajı, kırık bölgesinde kontrollü bir impaksiyonun oluşmasını sağlayamamaktır. Anatomik repozisyon ve stabil redüksiyonun sağlanamadığı durumlarda, çivinin başa penetrasyonu sıkça rastlanan problemdir (1).

2-Kompresyonlu kayıcı plak çiviler: Pugh kayıcı çivi plađı, Massie'nin teleskoplu kayan çivi plađı, Deyerle'nin delikli femoral plađı geçmişte sıkça kullanılmış, bugün için terkedilmiş implantlardır. Günümüzde, 1970 yılında Richards firması tarafından geliştirilen kayma ve dinamik kompresyon özelliđi olan Richards çivisi, 1991 yılında Medoff tarafından geliştirilen çift düzlemde kayma özelliđi gösteren Medoff çivisi (31) ve Synthes tarafından geliştirilen DKV, intertrokanterik femur kırıklarının tedavisinde yaygın olarak kullanılmaktadır.

Bu çivilerin, sabit açılı plaklarla kıyaslandığında, birçok avantajları vardır. Sabit açılı plaklarda ana sorun çivinin femur başına penetrasyonudur. Kayıcı ve kompresyon yapıcı plakların ucu künttür, kırık sahasında kontrollü impaksiyona izin verir ve penetrasyon , sabit açılı plaklara oranla daha az rastlanır (28).

3-Osteotomi ve plakla internal tespit: Küçük trokanterin çok parçalı kırıklarında, stabil posteromedial desteđin sağlanamadığı durumlarda implant fiksasyonu uygulandıđı zaman, osteosentez materyaline etki eden yük artar. Bu gibi durumlarda daha rijid fiksasyon elde edebilmek için Dimon-Hughston osteotomisi, Sarmiento valgus osteotomisi uygulanır.

Dimon-Hughston medial kaydırma osteotomisinde proksimal fragmanın ucu, distal fragmanın medüller kanalı içine saplanır, boyun kısalır, böylece varus moment kolu kısalarak medial stabilite artmış olur. Dimon ve Hughston, osteotomi sonrası fiksasyon materyali olarak Jewett çivisini kullanmışlardır (21,22,27,29).

Sarmiento, proksimal fragmanda oblik bir valgus osteotomisi önermiştir. Osteotomiyi medialde laterale göre 1 cm distalde kalacak şekilde yapar (28,29).

4-İntramedüller tespit: İntramedüller tespit Ender çivileri ve intramedüller kilitli çiviler ile yapılır.

Ender çivileri 4.5 mm çapa sahip elastiki çivilerdir. Kondilosefalik yönde, medial femoral kondilden femur başına doğru çok sayıda gönderilerek fiksasyon yapılır. Avantajları; kırık hattı açılmadığı için kan transfüzyonuna olan gereksinim azdır, enfeksiyon oranı düşüktür, cerrahi süre kısadır ve mortalite oranı düşüktür. Dezavantajları; çiviler başa doğru veya kondillerden geriye doğru yer deđiştirebilir, kırık hattında rotasyonel ve varus deformitesini engelleyemezler. Diz eklemine ağrı ve kısıtlılık yapabilirler.

İntramedüller kilitli çiviler içinde günümüzde sıklıkla, Zickel çivisi ve Gamma nail kullanılır. Antegrad olarak uygulanan bu çiviler, özellikle moment kolunu kısaltarak instabil kırıklarda avantaj sağlarlar. Ameliyat süresinin kısa olması, kanamanın az olması, cerrahi kesinin küçük olması gibi avantajları nedeni ile son yıllarda kullanımı giderek artmaktadır (28,32,33).

5-Eksternal fiksasyon: İntertrokanterik femur kırıklarının tedavisinde EF, 1957 yılında Scott tarafından uygulanmaya başlanmıştır. Uzun bir suskunluk döneminin ardından 1980 sonrası tekrar gündeme gelmiştir. Gerektiğinde lokal anestezi ile uygulanabilirliği, kısa ameliyat süresi, kanamanın olmaması, erken mobilizasyonun sağlanabilmesi avantajları arasındadır. Eksternal fiksator uygulamasının dezavantajı, operasyon esnasında mutlak skopi ihtiyacı ve sık görülen çivi dibi enfeksiyonudur (28).

6-Artroplastik yöntemler: Çok yaşlı, ileri derecede osteoporozu olan, kalça ekleminde dejeneratif değişiklikler görülen, çok parçalı instabil kırık nedeni ile internal fiksasyonun güvenli olmayacağı düşünülen hastalarda, artroplastik yöntemler uygulanabilir. Artroplastik uygulamasında temel amaç; hastaların erken dönemde mobilize edilerek immobilizasyona bağlı görülen komplikasyonlardan kaçınmak ve osteosentez materyaline bağlı görülen implant yetmezliği gibi sorunları ortadan kaldırmaktır.

1970'li yıllarda osteosentez sorunları düşünülerek, instabil kırıklı hastalarda parsiyel artroplastik yöntemler uygulanmaya başlanmıştır. Stern, bu tip kırıkların tedavisinde Leinbach tipi parsiyel protezi uygulamış, hastalar ameliyattan bir hafta sonra yürütülmüş ve komplikasyonların azaldığı görülmüştür. Leinbach tipi protezler modüler yapıdadır ve zamanla asetabulumu etki ederek aşınmalara yol açarlar, bu tip protezlerin son yıllarda kullanımı azalmıştır.

Leinbach tipi modüler protezlerde görülen asetabuler aşınmayı önlemek için bipolar artroplastik uygulamaları başlamıştır. Bu tip protezlerde en dışta metal bipolar cup, cup içine giren polietilen parça ve metal femoral kafa vardır. Üç parça arasında hareketlilik asetabuler aşınmayı önler. Ayrıca bu protezler ileride total proteze çevirilebilirler.

İntertrokanterik kırıkların tedavisinde total artroplastik uygulamaları, yaşlı, beklenen yaşam süresi kısa olan hastalarda önerilmez. Ancak asetabulum kırıkta olduğu ileri derecede hasarlı, artrozlu olgularda uygulanabilir (21,22,28).

DİNAMİK KALÇA VİDASI UYGULAMASINDA CERRAHİ TEKNİK

DKV implant sistemi iki ana parçadan oluşur; DKV lag vidası ve DKV plağı. Namlu uzunluğuna göre iki tipi vardır; 38 mm uzunluğa sahip standart namlulu plak ve 25 mm uzunluğa sahip kısa namlulu plak. Kısa namluluların kullanımı nadirdir, özellikle küçük femurda ve medial deplasman osteotomisi uygulananlarda tercih edilebilir. Namlu açısına göre 135, 140, 145, 150 derece plaklar üretilmiştir. Çoğu olguda 135 derece plak kullanılır. 150 derece plakların cerrahi esnasında uygun pozisyonda yerleştirilmesi daha zordur fakat bunların daha iyi kayma karakterine sahip olması gibi biyomekanik avantajları vardır. 135 ve 150 derece plakların 2, 4, 6, 8,10, 12 deliklileri, 140 ve 145 derece plakların 4, 5, 6 deliklileri bulunur (34).

Hasta Pozisyonu ve Redüksiyon Manevrası

Hasta supin pozisyonda, radyolusen traksiyon masasına alınır. Her iki alt ekstremité sabitlendikten sonra ameliyata başlamadan önce kırığın AP ve lateral planda görüntüleri alınır. Bu işlem redüksiyon sonrası karşılaştırma açısından önemlidir. Kırık genelde kapalı redükte edilir, kapalı redükte edilemeyenlerde açık redüksiyon gerekir. Kapalı redüksiyon, bacağa longitudinal aks boyunca traksiyon, 10 derece kadar abduksiyonu takiben önce eksternal rotasyon sonra 15 derece internal rotasyonla sağlanır. Redüksiyon esnasında varus açılanmasına, posteromedial kortekte temasa ve malrotasyona dikkat edilmelidir. Varus açılanması traksiyon ve abduksiyonla düzeltilebilir. Düzelmeyen varus açılanmasında, mutlaka lateral radyografi çekilmeli ve posterior açılanma olup olmadığı kontrol edilmelidir. Lateral radyografide posterior açılanmanın görüldüğü durumda, traksiyon gevşetilir, kırık hattı elle maniple edilir ve redüksiyonun devamı için kırık hattının posterioruna destek konulur. Redüksiyonun uygunluğunu ölçmede ve ameliyat esnasındaki diğer prosedürler boyunca iki planlı radyografiler çekilerek kontrol mutlaka yapılmalıdır (29,34,35).

Cerrahi Kesi


Cerrahi boyama ve örtme işleminin ardından, büyük trokanter'den başlayıp lateral femoral kondile doğru, düz lateral insizyonla cilt ciltaltı kesilir. Cilde uygun fascia lata kesisinin ardından, vastus lateralis, linea aspera boyunca posterior orijinininden kaldırılır. Cerrahi kesi esnasında profunda femoral arterin dallarının bulunup bağlanması veya koterize edilmesi gerekir. Cerrahi kesinin büyüklüğü, kullanılacak plağın uzunluğuna göre ayarlanır (35,36).

Kılavuz Telin Yerleştirilmesi

Kılavuz telin giriş yeri plak açısına göre değişir. 135 derecelik DKV plağı için giriş yeri, tuberculum innominatum'un 2.5 cm altıdır, burası küçük trokanterin ortasından çekilen transvers çizginin lateral femoral korteks üzerindeki iz düşümüdür. Kılavuz telin gönderilmesi, operasyonun en önemli aşamasıdır. Giriş yeri belirlendikten sonra, 135 derecelik DKV plağı için ayarlanmış kılavuz, femur shaftının ortasına oturtulur ve ucu yivli kılavuz tel, femur başına doğru gönderilir (Şekil 10). Kılavuz tel, eklem mesafesine 10 mm kalana dek gönderilir. Bu noktada skopi ile kılavuz telin konumu kontrol edilir. Çekilen AP ve lateral radyografilerde kılavuz tel, femur boynunun tam ortasında olmalıdır. Uygun pozisyonda gönderilen kılavuz telin ardından boy ölçümü yapılır. Bu aşamada, kırık hattı redüksiyon kaybını önlemek için, ikinci bir Kirschner teli, büyük trokanter'den femur başına doğru gönderilebilir (1,35,36).

Femur Başının Oyulması

Femur başı ve boynunun oyulması, DKV setindeki kanüllü üçlü oyucular ile yapılır. Oyucular, ölçülen kılavuz teli boyundan 1 cm kısa olacak şekilde ayarlanır, bu aynı zamanda lag vidası boyunu gösterir. Bunun sebebi, lag vidasının kırık hattında yaklaşık 0.5-1 cm kadar impaksiyon yapmasıdır. Oyma işlemi mutlaka skopi eşliğinde yapılmalıdır. Bu esnada kılavuz telin ekleme ve pelvis içine penetrasyonundan kaçınılmalıdır (Şekil 10) (28,34).



A-

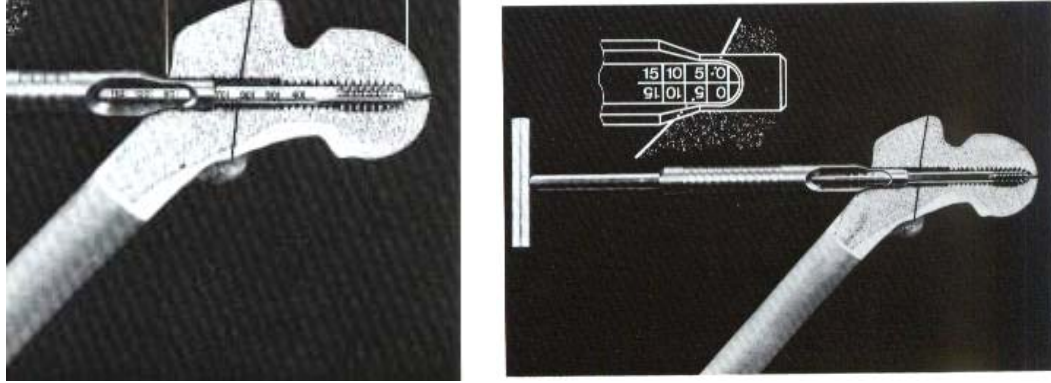
B-

Şekil 11. A-Kılavuz telin yerleştirilmesi, B-Femur başının oyulması (34)

Femur Başına Yiv Açılması ve Lag Vidasının Yerleştirilmesi

Osteoporotik kemiklerde yiv açma işlemine gerek duyulmaz, ama genç ve sklerotik kemiklerde, lag vidası yiv açılmadan gönderilirse, vida femur başına dönme kuvveti uygular.

Yiv açılmasının ardından, lag vidası subkondral kemiğe 1 cm kalacak şekilde gönderilir (Şekil 12) (35).

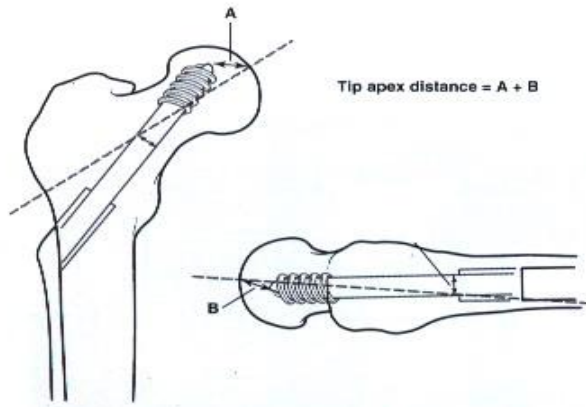


A-

B-

Şekil 12. A- Femur başına yiv açılması, B-Lag vidasının yerleştirilmesi (34)

Baumgartner, yaptığı çalışmada lag vidasının femur başı içindeki konumunu değerlendirmiş ve TAD (Tip-Apex Distance) kavramını geliştirmiştir. TAD mesafesi milimetrik olarak hesaplanır. Çekilen AP ve lateral radyografilerde, lag vidası ucunun femur başı apeksine olan uzaklıkları toplamına eşittir (Şekil 13). Baumgartner yaptığı çalışmada TAD mesafesi 27 mm ve altında olanlarda cut-out saptamamış, TAD mesafesi 45 mm ve üzeri olanlarda %60 oranında cut-out tespit etmiştir. Bugün için TAD mesafesi 25 mm üzerinde ise cut-out riski yüksektir. Bu gibi durumlarda operasyon esnasında tekrar değerlendirme yapılması önerilmektedir (26,27,35).



Şekil 13. Femur başı içindeki lag vidasının TAD kavramına göre değerlendirilmesi (27)

Plak ve Vidanın Yerleştirilmesi

Uygun boyda lag vidasının gönderilmesinin ardından 135 derece açılı plak femur proksimali lateral kısmına yerleştirilir. Sıklıkla 3 veya 4 delikli, standart namlulu plaklar tercih edilir. Femur proksimaline kemik pensi ile geçici olarak tutturulan plak, 4.5 mm'lik kortikal vidalar ile femur'a tespit edilir. Kemik pensi çıkarılır, impaksiyon yapması için traksiyon yavaşça gevşetilir ve son olarak kompresyon vidası ile sıkıştırılarak kırık hattına kompresyon uygulanır (28,34,35).

EKSTERNAL FİKSATÖR UYGULAMASINDA CERRAHİ TEKNİK

İntertrokanterik kırıkların tespitinde unilateral (tek planlı) eksternal fiksatorler kullanılır. İlizarov sistemi ile de Cattaneo ve Cattagni'nin tariflediği femoral ark ve rodlarla tespit yaparak unilateral çerçeve kurmak mümkündür (37).

Lokal, spinal veya genel anestezi altında hasta traksiyon masasına alınır. Skopi eşliğinde gerekiyorsa kapalı redüksiyon uygulanır. Redüksiyon bacağa 15-20 derece abduksiyon, 10-15 derece internal rotasyonla gerçekleştirilir (28).

Redüksiyon işleminin ardından, skopi kontrolünde 2mm'lik Kirschner teli, femurun baş-boyun ve anteversiyon açısına uygun olacak şekilde, AP planda collum femorisin superior korteksini sıyrarak femur başına doğru gönderilir. Lateral planda Kirschner telinin tam ortada bulunması idealdir. Bu işlemi yapmadaki amaç, Schanz çivilerini uygun anteversiyon ve baş-boyun açısında göndermektir (38).

Kılavuz telin ardından, 1 cm'lik küçük insizyonla, femur başına doğru en az 2, en fazla 4 adet Schanz çivisi gönderilir. İşlem esnasında skopi kontrolü yapılmalı, Schanz çivilerinin baş ve boyun içindeki pozisyonundan emin olunmalıdır. Schanz çivileri, subkondral kemiğe 1 cm mesafe kalana dek gönderilir (28,38). Günümüzde uygulanan Schanz çivileri öncesinde oyma ve yiv açma işlemine gereksinim yoktur.

Femur başına gönderilen Schanz çivilerinin ardından, femur shaftına Schanz çivisi gönderilir. Femura gönderilecek Schanz çivilerinin yeri, kullanılacak fiksatöre bağlıdır. Moroni ve ark. (38) bu bölge kırıkları için uyguladıkları Orthofix eksternal fiksatörde, Schanz çivilerini femur proksimal 1/3'e göndermişlerdir. Farklı bir uygulama olarak, Schanz çivileri femur suprakondiler bölgeden de gönderilebilir. Femur'a en az 2 veya 3 Schanz çivisi, karşı korteksi tutacak şekilde, lateralden mediale doğru ve femur longitudinal aksına dik olarak gönderilir. Tüm Schanz çivilerinin yerleştirilmesi tamamlandıktan sonra, redüksiyon skopi eşliğinde kontrol edilir, sistem sıkılaştırılır ve operasyona son verilir. Küçük insizyonda cilt sütürüne gerek duyulmaz (1,28,38).

PARSİYEL HEMİARTROPLASTİ UYGULAMASINDA CERRAHİ TEKNİK

Hasta operasyon masasında kırık taraf üstte olacak şekilde, lateral dekübit pozisyonunda yatırılır. Trochanter major ortalanacak şekilde posterior yaklaşım ile cilt, ciltaltı ve fascia lata kesilir. M. gluteus maximus lifleri arasından, trochanter major ve eksternal rotator kaslara ulaşılır (39).

Kalça internal rotasyona alınır ve eksternal rotator kaslar açığa çıkarılır (39,40). Siyatik sinire konulan ekartörün ardından, eksternal rotator kaslar kesilir ve kapsül açığa çıkarılır.

Kapsül asetabuler köşeye kadar T şeklinde kesilir. İntertrokanterik kırıklar ekstrakapsüldür. Femur başının çıkarılması esnasında, anterior kapsül femur boynuna yapışık olduğu için zorluk yaşanabilir. Femur başı tirbuşon yardımı ile çıkarılırken yapışık olan anterior kapsül insize edilir ve femoral kanal ortaya konulur (40).

Açılan intramedüller kanalın hazırlanmasına geçilir. Yaşlı hastalarda intramedüller kanal geniş olduğu için aşırı oyma işleminden kaçınılmalıdır. Başlangıç oyucusundan sonra, femoral kanal, uygun raspalar ile raspanır. Ardından protez denemesine geçilir ve kalça redükte edilerek nötral pozisyona alınır. Bu aşamada trochanter major'un anatomik lokalizasyonunda olması önem taşır. Trochanter major, anatomik lokalizasyonunda ise, uygulanan protezin femur başı merkezi ile trochanter majorun tepe noktası aynı seviyede olmalıdır (6,40).

Cerrahi sahanın yıkama ve temizlenmesinin ardından, intramedüller kanal kemik çimentosu ile doldurulur ve anteverسیون açısı ayarlanarak femoral stem yerleştirilir. Kalkar desteği bozulmuş kırıklarda, posteromedialdeki defektin üzerine oturan kalkar destekli femoral stemler kullanılır. Femoral stemin yerleştirilmesinin ardından bipolar kafa yerleştirilip kalça redükte edilir. Operasyon esnasında kapsül zedelenmeden kesilmelidir, cerrahi kapama esnasında yumuşak doku desteği sağlaması açısından kapsülün tekrar dikilmesi önemlidir (39,40). 1 adet dren fasya altına konularak operasyon sonlandırılır.

KOMPLİKASYONLAR

Genel komplikasyonlar ve implant bağımlı komplikasyonlar olarak iki ana başlık altında toplanırlar.

Genel Komplikasyonlar

1-Sıvı-elektrolit dengesizliği: İntertrokanterik kırıklı hastalar yaşlı hastalardır. Bazen günlerce yerde yatarken, oral alımları yetersiz, dehidrate bir şekilde bulunurlar. Kullanılan

anestezi ajanlarının nefrotoksik etkisi de sıvı-elektrolit dengesizliğini yaratan diğer bir etkidir.

2-Konfüzyon: Kırığın yarattığı ağrı ve kırık hattından 1200 cc'e kadar kanama, hastaları hızlı bir şekilde şok tablosuna sokabilir ve hastalarda bilinç bozukluğu görülür. Ameliyat esnasında anestezi ajanlara maruz kalma da konfüzyonun diğer bir nedenidir (21,41).

3-Bası yarası: Kalça kırığı nedeni ile tedavi edilen hastaların %20'sinde karşılaşılan problemdir. Sıklıkla topukta, gluteal bölgede ve sakral bölgede görülürler. Yatak içi mobilizasyon ve havalı yataklar ile önlenebilirler (41).

4-Peroneal paralizi: Operasyon öncesi yapılan cilt traksiyonun bağlı gelişir. Sıklıkla ek müdahaleye gerek duyulmadan spontan iyileşme gözlenir (21,28,41).

5-Tromboemboli: Venöz tromboembolik hastalık kalça kırığı olan geriyatrik hasta grubunda sık karşılaşılan problemdir. Profilaktik tedavi almayan kalça kırıklı hastalarda DVT (Derin ven trombozu) görülme sıklığı %40-90 oranında değişir. Profilaktik tedaviye rağmen PE (Pulmoner emboli) görülme sıklığı ise %2'nin üzerindedir. DVT tanısını koymak kimi zaman zor olabilir. Hastalarda klinik olarak, baldırda hassasiyet, şişlik, ısı artışı tespit edilir. Tanıda venografi ve doppler ultrasonografiden faydalanılır. PE tanısında akciğer radyografisi, arter kan gazı, pulmoner anjiyografi, ventilasyon-perfüzyon sintigrafisinden faydalanılır.

PE ve DVT'nin profilaktik tedavisinde aspirin, warfarin, düşük moleküler ağırlıklı heparin, elastik çoraplar, pnömotik manşonlar kullanılır. Hastaların erken dönemde mobilizasyonu profilakside önemlidir (27,41).

6-Pnömoni: Anestezi sırasında yapılan entübasyon ve mide içeriğinin aspirasyonu pnömoni gelişimine zemin hazırlar.

8-İdrar yolu enfeksiyonu: Hastane enfeksiyonudur. Yapılan çalışmalarda sıklığı %10-20 arasında bildirilmektedir.

9-Kalp yetmezliği: Kullanılan anestezi ajanlarının kalp üzerinde aritmi, miyokardiyal depresyon yapıcı etkisinden kaynaklanır. Operasyon sonrası hastaların yüklenme bulgularına dikkat etmeden yapılan sıvı replasmanı da diğer bir etkidir.

10-Myositis ossifikans: Heterotopik ossifikasyon olarak ta tanımlanır. Kemik doku dışında yumuşak dokularda gelişen kemik formasyonudur (21,41).

11-Enfeksiyon: Yara yeri enfeksiyonu insidansı %1.7 ile %16.9 arasında değişir. Yaşlı, mental kapasitesi azalmış, bası yarası olan, idrar-gaita inkontinansı olan hastalarda yara yeri enfeksiyonu daha sık görülür. Profilaktik antibiyotik tedavisi ile enfeksiyon oranı belirgin derecede azalır (42). Yara yeri enfeksiyonunda ana etken stafilokokkus aureus'tur. Klinik

olarak şişlik, kızarıklık, ısı artışı görülür. Kan değerlerinden lökosit, sedimentasyon ve CRP (C reaktif protein) değerlerinde artış gözlenir

Enfeksiyon, yüzeysel veya derin olabilir. Tedavide debridman ve operasyon esnasında alınan kültür sonucuna göre antibiyoterapi esastır (21,27).

12-Mortalite: İntertrokanterik kırıklar collum femoris kırıklarına kıyasla daha ileri yaşlarda görülürler ve mortalite oranları daha yüksektir. Kalça kırığı sonrası ölüm %10-54 oranında görülür. Mortalite en çok kırığı takip eden ilk 1 ayda, sonra 2. ayda olur. Ameliyat sonrası birinci yılın ardından mortalite insidansı normal yaş grubu seviyesine düşer (27,41). Lawrence ve ark. (43) kalça kırıkları sonrası görülen medikal komplikasyonlar üzerine yaptıkları çalışmalarında, ciddi kardiyak ve pulmoner komplikasyon görülen hastaların mortalite oranlarını anlamlı derecede yüksek bulmuşlardır.

İmplant Bağımlı Komplikasyonlar

1-Dinamik kalça vidası uygulamasında görülen komplikasyonlar: Ameliyat sırasında ve ameliyat sonrasında görülen komplikasyonlar olarak iki ana grupta toplanırlar.

a-Ameliyat esnasında görülen komplikasyonlar: Genelde teknik uygulama sırasındaki hatalardan kaynaklanırlar. Repozisyonun yetersiz olması veya operasyon sürecinde bozulması, kılavuz telin kırılması, kılavuz telin asetabulum ve pelvise penetrasyonu, matkap ucu kırılması, uzun vida kullanımı sonucu a. profunda femoris hasarı, kısa veya uzun lag vidası seçimi, operasyon esnasında cerrahi teknikle ilgili görülen komplikasyonlardır (34,35).

b-Ameliyat sonrası görülen komplikasyonlar: DKV uygulaması sonrasında aseptik nekroz, redüksiyon kaybı, implant yetmezliği, nonunion, malunion, lag vidasında cut-out, alt ekstremitede kısalık gibi komplikasyonlar görülebilir (34,35,44).

2-Eksternal fiksator uygulamasında görülen komplikasyonlar: Ameliyat sırasında ve sonrasında görülen komplikasyonlar olarak iki grupta ele alınır.

a-Ameliyat sırasında görülen komplikasyonlar: Schanz çivisi gönderme esnasında femur korteksinde çatlama, damar sinir yaralanması, kas tendon yaralanması görülebilir (45).

b-Ameliyat sonrası görülen komplikasyonlar: Çivi dibi enfeksiyonu, repozisyon kaybı, çivilerin asetabulum penetrasyonu, çivi yolunda kırık, malunion, nonunion, fiksator çıkarımı sonrası refraktür gözlenebilir (38,45).

3-Parsiyel hemiartroplastî uygulaması sonrası görülen komplikasyonlar: Protez luksasyonu, aseptik gevşeme, asetabuler aşınma, rotasyonel deformite, trochanter major pseudoartrozu, periprotetik kırık, kısalık gözlenebilir (27,46).

GEREÇ VE YÖNTEMLER

Trakya Üniversitesi Tıp Fakültesi Ortopedi ve Travmatoloji Anabilim Dalı'nda, Aralık 1999 ile Ocak 2006 tarihleri arasında, 60 yaş üzerinde intertrokanterik kırık tanısı alan 280 hastaya cerrahi tedavi uyguladık. Retrospektif olarak yaptığımız çalışmada hastalar telefon ile son kontrollerine çağırıldı. Telefon ile ulaşılamayan, ameliyat sonrası dönemde görülen mortalite nedeni ile takipleri yapılamayan ve son kontrollerini kabul etmeyen hastalar çalışma dışında bırakıldığında, takipleri düzenli olarak yapılabilen 56 olgu değerlendirmeye alındı. Yaptığımız çalışmada, Evans sınıflamasına göre Tip 1 kırıklar değerlendirmeye alındı, Tip 2 kırıklar çalışma dışında bırakıldı

Olguların 17'sine (%30) EF, 19'una (%34) DKV, 20'sine (%36) PHA uygulandı.

Olgular acil servise başvurduğunda genel fizik muayeneleri yapıldı. Öncelikle hayatı tehdit eden patolojiler üzerinde duruldu ve tedavide öncelik bunlara verildi. Ayrıntılı fizik muayenenin ardından kırık olan kalçanın AP ve lateral radyografileri çekildi. Radyografiler; Trakya Üniversitesi Tıp Fakültesi Radyoloji Anabilim Dalı'nda Fuji 2001 Computed Radiography FCR 500 R ve Kodak 2005 Computed Radiography CR 850 makineleri ile çekildi.

Olgularımıza, intertrokanterik femur kırığı tanısı aldıktan sonra cilt traksiyonu uygulandı. Hastalara aynı gün, tromboemboli profilaksisi için düşük moleküler ağırlıklı heparin başlandı.

Operasyon öncesi her olguya rutin olarak tam kan sayımı, kan biyokimyası, kanama zamanı, pıhtılaşma zamanı bakıldı, akciğer radyografisi ve elektrokardiyografi çekildi. Hastaların tümüne genel anestezi hazırlığı yapıldı ve anestezi biriminin önerisi doğrultusunda

Hb değeri 10'un üzerine çıkarıldı. Dahili patolojileri olanlar ilgili dahili bölümlerce değerlendirildi ve ameliyata en uygun koşullarda girmeleri sağlandı.

Olgular ameliyat öncesi, radyolojik olarak, Evans sınıflamasına göre değerlendirildi. Değerlendirmeler, olguların acil servise başvuru anındaki radyografilerine göre yapıldı. Evans'a göre Tip 1 saptanan olgular çalışma grubuna alındı, Tip 2 saptanan olgular çalışma grubunun dışında bırakıldı. Tip 1a ve Tip 1b saptanan olgular stabil, Tip 1c ve Tip 1d saptanan olgular instabil olarak değerlendirildi.

EF uygulanan hastalarda operasyonlar, traksiyon masasında, sırtüstü yatar pozisyonda ve skopi eşliğinde yapıldı. Skopi eşliğinde yapılan kapalı redüksiyonun ardından, küçük insizyonlarla femur başına doğru 2 veya 3 Schanz çivisi, femur shaftına ise 2, 3 veya 4 Schanz çivisi gönderildi. Femur shaftına Schanz çivileri olabildiğince proksimalden yerleştirildi ve kısa segment fiksasyon amaçlandı. Schanz çivilerinin konumu ve redüksiyonun uygunluğu kontrol edildikten sonra Schanz tutucu, rod ve femoral arklarla sistem fiske edilerek operasyon sonlandırıldı.

DKV uygulamasında hastalar, sırtüstü yatar pozisyonda traksiyon masasına alındı. Skopi eşliğinde kırığa, önce kapalı redüksiyon denendi. Kapalı redüksiyonun başarısız olduğu durumlarda açık redüksiyon uygulandı. Cerrahi keside, klasik lateral insizyon tercih edildi. Vastus lateralis ters L şeklinde yapışma yerinden kaldırıldı. Operasyon esnasında kalkar desteğin tekrar şekillendirilmesine özen gösterildi. Uygulama esnasında tüm aşamalarda skopi ile kontrol yapıldı. DKV'nin yerleştirilmesinin ardından traksiyon gevşetildi ve tepe vidası yerleştirilerek kırık hattına kompresyon uygulandı. Fasya altına yerleştirilen 1 adet drenin ardından katlar kapatılarak operasyon sonlandırıldı.

PHA uygulanan hastalar, lateral dekübit pozisyonunda operasyon masasına alındı ve trochanter majoru ortalayan posterior insizyon tercih edildi. Cilt, ciltaltı geçildi. Fasya kesisinin ardından eksternal rotator kaslar açığa çıkarıldı. Operasyon süresince siyatik sinire ekartör takılarak sahadan uzaklaştırıldı. Eksternal rotator kasların ve kapsül kesisinin ardından kırık hattına ulaşıldı ve tirbuşon yardımı ile femur başı ve boynu çıkarılarak medüller kanal ortaya konuldu. Femur medullasının oyma ve raspalama işleminin ardından femoral stem denemesi yapıldı. Femoral kalkarda defekti olan kırıklarda defekti dolduran kalkar destekli femoral stem uygulandı. Medüller kanalın sementizasyonunu takiben femoral stem ve bipolar kafa yerleştirildi. Fasya altına konulan 1 adet drenin ardından katlar anatomisine uygun olarak kapatılarak operasyon sonlandırıldı.

EF uygulanan hastalarda kaynama saptandıktan sonra Schanz çivileri, poliklinik şartlarında anestezisiz veya lokal anestezi ile çıkarıldı.

Opere edilen hastalara ameliyat sonrası, en az 1,5 ay boyunca profilaktik tromboemboli tedavisine devam edildi.

Retrospektif olarak yaptığımız çalışmada olgular; yaş, cins, kırık olan kalça tarafı, takip süresi, kırık etyolojisi, intertrokanterik kırık dışında var olan ek yaralanma, dahili hastalık birlikteliği, hastaneye yatıştan operasyona kadar geçen ameliyat öncesi (AÖ) süre, operasyondan taburculuğa kadar geçen ameliyat sonrası (AS) süre, toplam hastanede hastanede kalış (THK) süresi, kısmi yük verme (KYV) süresi, tam yük verme (TYV) süresi, ameliyat sonrası gelişen komplikasyonlar açısından değerlendirildi.

Hasta dosyalarından alınan bilgiler doğrultusunda ortalama kanama miktarı ve operasyon süresi belirlendi. Olguların operasyon sürelerine dosyalardaki anestezi formundan ulaşıldı ve operasyon süresi olarak toplam anestezi süresi belirtildi.

AÖ ve AS dönemde hastaların yürüme yetenekleri değerlendirildi. Değerlendirmede Parker ve Palmer mobilite skoru kullanıldı (Tablo 1) (47).

Olguların radyolojik olarak değerlendirilmesinde EF ve DKV grubu için Foster kriterleri (48) (Tablo 2), PHA grubu için Kwok kriterleri kullanıldı (49). Mükemmel ve iyi sonuçlar başarılı, orta ve kötü sonuçlar başarısız olarak değerlendirildi.

Olgular son kontrollerinde günlük yaşamsal fonksiyonları açısından değerlendirildi. Değerlendirme; intertrokanterik kırıklarda tedavi sonrası yaşamsal fonksiyonlarının değerlendirilmesinde kullanılan Merle D'Aubignie ve Postel kriterlerine göre yapıldı (Tablo 3) (50,51).

Tablo 1. Parker ve Palmer mobilite skorlaması (47)

Hareket	Zorlanmadan	Destekle	Başkasının yardımıyla
Ev içinde	3	2	1
Ev dışına çıkabilme	3	2	1
Alışverişe gidebilme	3	2	1

6 Puan ve üzeri : İYİ
5 Puan ve altı : KÖTÜ

Tablo 2. Foster'ın radyolojik değerlendirme skorlaması (48)

Grade 1	25 derecenin üzerinde varus, 2,5 cm'nin üzerinde kısalık	Kötü
Grade 2	10-25 derece varus, 1,5-2,5 cm kısalık	Orta
Grade 3	10 derecenin altında varus, minimal kısalık	İyi
Grade 4	Uygun pozisyonda kaynama, kısalık yok	Mükemmel

PHA uygulanan olguların Kwok kriterlerine göre radyolojik değerlendirmesi (49):

1-Baş büyüklüğü: Sağlam taraftaki femur başından protez başı çapının 2mm küçük veya 3mm büyük olması kabul edilebilir değerlerin üst ve alt sınırlarıdır.

2-Boyun uzunluğu: Femur başı merkezinden geçen transvers çizgi trochanter majorun tepesine teğet geçmelidir. 5mm altından ve 5 mm üzerinden geçmesi normal sınırlar olarak kabul edilir.

3-Protez sapı ile femur cismi arası açı: Her ikisinin uzun aksları arasındaki açı 5 derece ve altında olmalıdır. Sap-cisim açısının 5 derecenin üzerinde olması protezin distalinin femur lateral korteksine temas ettiğini, protezin varusta çakıldığını gösterir.

4-Kalkar yerleşimi: Protezin düz, ağırlık binen bir yüzeye, kemik çıkıntılarının veya kalkarda defektin olmadığı bir alana oturması uygun yerleşim kabul edilir.

Kwok kriterlerine göre; 4 kriter uygunsa mükemmel, 3 kriter uygunsa iyi, 2 kriter uygunsa orta, 1 kriter uygunsa kötü sonuç olarak değerlendirildi.

Tablo 3. Günlük yaşamsal fonksiyonların değerlendirilmesi
Merle D'Aubignie ve Postel kriterleri (50,51)

AĞRI	Sürekli, otururken ve yatarken, uykuyu bozan ağrı	0
	Ayağa kalkmanın hemen ardından başlayan ağrı	1
	Yürümenin ilk 10 dakikasında başlayan kuvvetli ağrı	2
	İlk 10-20 dakikada ortaya çıkan, dayanılabilir ağrı	3
	Yürümeden 30-60 dk sonra ortaya çıkan istirahatla geçen ağrı	4
	Aktiviteyi engellemeyen istirahatla geçen ağrı	5
	Ağrı yok	6
HAREKET AÇIKLIĞI	Kötü pozisyonda ankiloz	0
	İleri derecede hareket kısıtlılığı ile beraber deformasyon	1
	40 dereceden az fleksiyon, minimal abduksiyon	2
	40°-60° arası fleksiyon, 20° eksternal rotasyon deformitesi	3
	60°-80° arası fleksiyon, 10° eksternal rotasyon deformitesi	4
	80°-90° arası fleksiyon, 25° abduksiyon, deformite yok	5
	90 dereceden fazla fleksiyon, 40 derece abduksiyon	6
YÜRÜME	Yürüme yok	0
	Yürüteç ile yürüme	1
	Çift koltuk değneği ile yürüme	2
	Değneksiz çok zor, değnekle 1 saatten az yürüyüş	3
	Değneksiz kısa bir süre, değnekle uzun süreli yürüyüş	4
	Değneksiz ama topallayarak yürüyüş	5
	Normal yürüyüş	6

Hareket açıklığı 4 ve altında olanlarda, fleksiyon-dış rotasyon deformitesi için 1 puan, abduksiyon-adduksiyon ve iç rotasyon deformitesi için 2 puan düşülmesi gerekir.

18 puan: Mükemmel

17 puan: Çok iyi

13-16 puan: İyi

9-12 puan: Orta

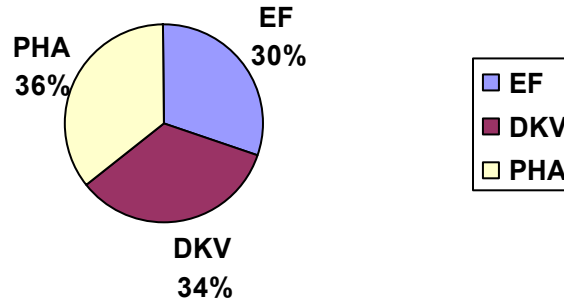
0-8 puan: Kötü

İstatistik çalışmaları, Trakya Üniversitesi Tıp Fakültesi Biyoistatistik Anabilim Dalı'nın katkılarıyla gerçekleştirildi. İstatistiksel analiz, Trakya Üniversitesi Tıp Fakültesi Dekanlığı Bilgi İşlem Merkezi'ndeki Statistica Axa (Lisans numarası: AXA: 507C775506FAN3) programı kullanılarak yapıldı. Ölçülebilir verilerin normal dağılıma uygunluğu için tek örnek Kolmogorov-Smirnov testi, gruplar arası karşılaştırmada varyans analizi, varyans analizi sonrası anlamlı fark çıkanlarda homojen gruplar için Bonferroni t testi, non homojen gruplar için Dunnett T3 testi kullanıldı. Niteliksel verilerin gruplar arası karşılaştırmasında Ki-kare testi kullanıldı, Ki-kare testi sonrası beklenen değer 5'den küçük ise 2 Örnek Kolmogorov-Smirnov testi uygulandı. Yöntemlerin kendi içinde; kırık tipine göre

hastanede kalış ve operasyon süresi bakımından karşılaştırılmasında Mann-Whitney-U testi, AÖ ve AS hareketlilik düzeylerinin karşılaştırılmasında Mc Nemar testi kullanıldı, p değeri 0,05 altında olanlar anlamlı olarak kabul edildi.

BULGULAR

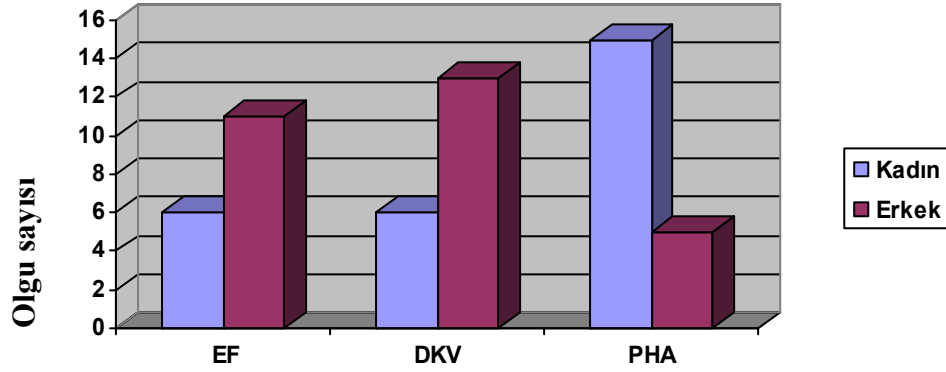
Aralık 1999 Ocak 2006 yılları arasında Trakya Üniversitesi Tıp Fakültesi Ortopedi ve Travmatoloji Anabilim Dalı'na başvuran ve intertrokanterik femur kırığı tanısı ile cerrahi tedavi gören 280 hastadan, son kontrolleri yapılabilen 56 olguyu değerlendirdik. Olguların 17'sine (%30) EF, 19'una (%34) DKV, 20'sine (%36) PHA uygulandı (Şekil 1).



EF:Eksternal fiksator; **DKV:** Dinamik kalça vidası; **PHA:** Parsiyel hemiartroplasti

Şekil 1. İntertrokanterik kırıklı olgularda uygulanan tedavi yöntemlerinin yüzde oranları

EF uygulanan 17 olgunun 6'sı kadın (%35,3), 11'i erkek (%64,7), DKV uygulanan 19 olgunun 6'sı kadın (%31,6), 13'ü erkek (%68,4), PHA uygulanan 20 olgunun 15'i kadın (%75), 5'i erkek (%25) idi. Yöntemler, cinsiyet oranları açısından karşılaştırıldığında PHA uygulanan grupta, kadın cinsiyet oranının, diğer gruplara kıyasla yüksek olduğu saptandı ($p=0,011$) (Şekil 2).



EF:Eksternal fiksator; DKV: Dinamik kalça vidası; PHA: Parsiyel hemiartroplasti

Şekil 2. Olguların yöntemlere göre cinsiyet oranlarının dağılımı

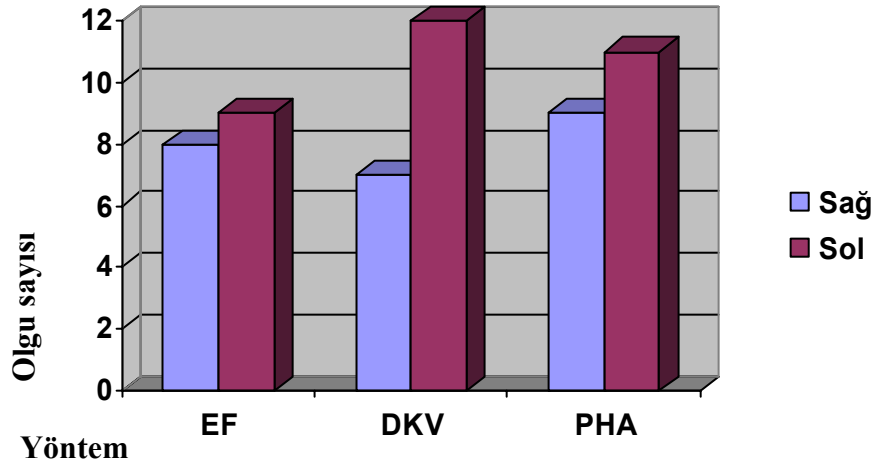
Olguların seçiminde yaş önemli bir kriter olarak kullanıldı. Yaşlı hastalarda seçilen tedavi yöntemlerinin karşılaştırılması amaçlandı ve 60 yaşın altında olan hastalar çalışma grubunun dışında bırakıldı. Yöntemler yaş ortalamaları açısından karşılaştırıldığında fark saptanmadı (p=0,52). Yöntemlerin kendi içinde yaş ortalamaları Tablo 1’de gösterildi.

Tablo 1. Olguların yöntemlere göre yaş ortalaması dağılımı

Yöntem	N (Olgu sayısı)	Yaş ortalaması (yıl)	P
EF	17	73,2 ± 7,2	P>0,05
DKV	19	74,3 ± 9,7	
PHA	20	76,8 ± 7,0	

EF: Eksternal fiksator; DKV: Dinamik kalça vidası; PHA: Parsiyel hemiartroplasti.

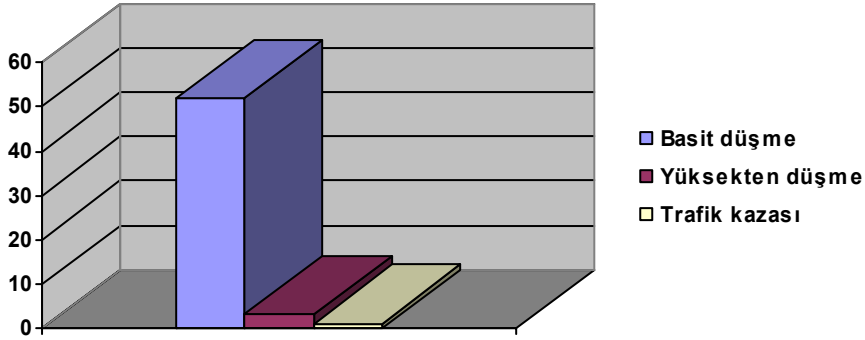
Çalışmaya alınan 56 olgunun 24’ünde sağ (%43), 32’sinde sol (%57) kalça kırığı saptandı. Olguların kırık olan taraf dağılımı Şekil 3’te gösterildi. Yöntemler arasında, olguların kırık olan taraf dağılımları açısından fark saptanmadı (p=0,80).



EF:Eksternal fiksator; DKV: Dinamik kalça vidası; PHA: Parsiyel hemiarthroplasti

Şekil 3. Olguların kırık olan kalçalarının sağ ve sol oranları

Olguların kırık oluşumuna neden olan travma şekli incelendiğinde; 52 olguda basit düşme (%93), 3 olguda yüksekten düşme (%5), 1 olguda trafik kazası (%2) saptandı (Şekil 4). PHA uygulanan olguların tümünde kırık etyolojisi basit düşme idi. EF uygulanan 17 hastanın 1'inde yüksekten düşme, 16'sında basit düşme, DKV uygulanan 19 hastanın 2'sinde yüksekten düşme, 1'inde trafik kazası, 16'sında basit düşme nedeni ile kırık olduğu görüldü.



Şekil 4. Olguların travma etyolojilerinin dağılımı

Basit düşme ve trafik kazası nedeni ile başvuran olguların hiçbirinde kalça kırığı dışında ek yaralanma saptanmadı. Yüksekten düşme nedeni ile başvuran 1 olguda ipsilateral femur kırığı (%1,7), 1 olguda ise colles kırığı saptandı (%1,7). İpsilateral femur kırığı olan olguya uzun sistem EF uygulandı. Colles kırığı olan olgu ise DKV grubundaydı ve el bileği eksternal fiksator ile tedavi edildi.

Olgularımızın, yaş ortalamasının yüksek olması nedeni ile, 44'üne (%80) çeşitli sistemik hastalıkların eşlik ettiği gözlemlendi. Hastalarda sıklıkla hipertansiyon gözlenmekteydi, 2. sırada Diabetes Mellitus, 3. sırada ise kalp yetmezliği olduğu dikkati çekti. Hastaların 11'inde (%20) izole hipertansiyon, 16'sında (%27) hipertansiyona eşlik eden ek bir dahili hastalık, 4'ünde izole Diabetes Mellitus (%7), 8'inde (%14) ise Diabetes Mellitus'a eşlik eden ek bir dahili hastalık mevcuttu. 12 olguda (%21) ise herhangi bir sistemik patolojiye rastlanmadı.

Ameliyat öncesi kırık tipleri Evans sınıflamasına göre değerlendirildi. Sınıflama hastaneye başvuru anındaki radyografilerine göre yapıldı ve kırık tipi stabil, instabil olmak üzere iki gruba ayrıldı. EF ve DKV uygulanan grupta, stabil kırık oranının, PHA uygulanan gruba kıyasla daha yüksek olduğu saptandı ($p<0,05$) (Tablo 2).

Tablo 2. Hastaların kırık tipi oranlarının yöntemlere göre dağılımı

YÖNTEM	Stabil		İnstabil		p
	N (Olgu sayısı)	%	N (Olgu sayısı)	%	
EF *	12	%71	5	%29	p<0,05
DKV †	14	%73	5	%27	
PHA	5	%25	15	%75	

EF: Eksternal fiksator; **DKV:** Dinamik kalça vidası; **PHA:** Parsiyel hemiarthroplasti.

*: EF grubu ile PHA grubu arasında istatistiksel yönden anlamlı fark var ($p<0,05$).

†: DKV grubu ile PHA grubu arasında istatistiksel yönden anlamlı fark var ($p<0,05$).

Olgular; hastaneye yatıştan ameliyata kadar geçen AÖ süre, ameliyattan taburculuğa kadar geçen AS süre ve THK süresi açısından yöntemler arasında karşılaştırıldı. Yöntemler arasında AÖ süre bakımından istatistiksel fark saptanmadı ($p=0,90$) (Tablo 3). AS ve THK süreleri açısından ise yöntemler arasında istatistiksel fark saptandı ($p=0,009$, $p=0,012$). EF uygulanan olguların ameliyat sonrası daha erken dönemde taburcu oldukları ve THK sürelerinin daha kısa olduğu görüldü (Tablo 4).

Tablo 4. Olguların ameliyat öncesi, ameliyat sonrası ve toplam hastanede kalış süresi

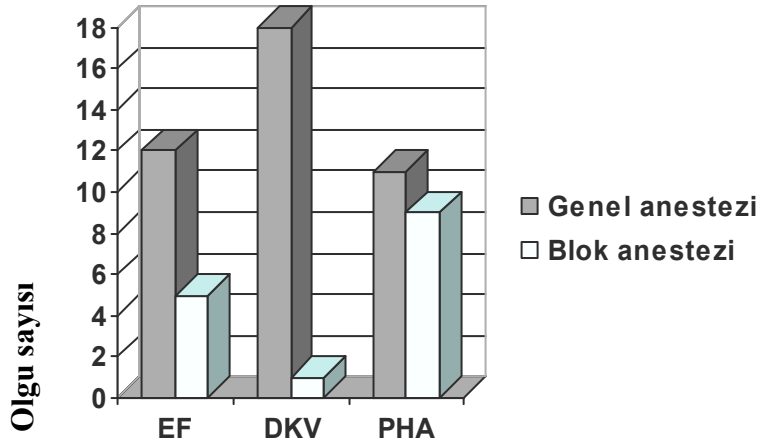
Yöntem	EF	DKV	PHA	P değeri
AÖ süre (gün)	5±3	5±3	5±3	p>0,05
AS süre (gün)	6± 2 ^{*,#}	10± 6	10± 5	p<0,05
THK süresi (gün)	10± 4 ^{*,#}	15± 7	16± 6	p<0,05

AS: Ameliyat sonrası; **THK:** Toplam hastanede kalış.

EF: Eksternal fiksator; **DKV:** Dinamik kalça vidası; **PHA:** Parsiyel hemiartroplasti.

*: EF grubu ile DKV grubu arasında istatistiksel yönden anlamlı fark var (p<0,05). #: EF grubu ile PHA grubu arasında istatistiksel yönden anlamlı fark var (p<0,05).

Çalışmaya alınan olguların 41'ine (%73) genel anestezi, 15'ine (%27) blok anestezi uygulandı. Yöntemlerin anestezi tipi oranları Şekil 5'te gösterildi.



EF: Eksternal fiksator; **DKV:** Dinamik kalça vidası; **PHA:** Parsiyel hemiartroplasti.

Şekil 5. Olguların yöntemlere göre anestezi tipi oranlarının dağılımı

Olguların ameliyat sürelerini yöntemler arasında karşılaştırdık. EF grubu, diğer iki gruba kıyaslandığında anlamlı fark saptandı (p=0,00, p=0,003). Yine PHA grubu, DKV grubu ile karşılaştırıldığında istatistiksel fark saptandı (p=0,00). Çalışma sonucunda en kısa ameliyat süresinin EF grubunda, en uzun ameliyat süresinin ise DKV grubunda olduğu görüldü (Tablo 5)

Tablo 5. Olguların ortalama operasyon sürelerinin yöntemlere göre dağılımı

Yöntem	EF	DKV	PHA	P değeri
Ortalama operasyon süresi (dk)	68± 18 ^{*,#}	159± 40	93± 24 [†]	p<0,05

EF: Eksternal fiksator; DKV: Dinamik kalça vidası; PHA: Parsiyel hemiartroplasti.

*: EF grubu ile DKV grubu arasında istatistiksel açıdan anlamlı fark var (p<0,05); #: EF grubu ile PHA grubu arasında istatistiksel açıdan anlamlı fark var (p<0,05); †: PHA grubu ile DKV grubu arasında istatistiksel açıdan anlamlı fark var (p<0,05).

Uygulanan yöntemler arasında, olguların operasyon esnasındaki kanama miktarlarını inceledik. EF grubunda, kanamanın ihmal edilebilir düzeyde az olduğu görüldü ve diğer iki yönteme oranla istatistiksel fark saptandı (p=0,00). PHA grubu, DKV grubu ile karşılaştırıldığında kanama miktarı açısından istatistiksel fark saptandı (p=0,00). İnceleme sonucunda EF yöntemi ile yapılan operasyonlarda kanamanın önemsenmeyecek kadar az olduğu görüldü. DKV yapılan hastalarda kanamanın çok olduğu, buna karşın PHA uygulanan hastalarda kanamanın daha az olduğu saptandı (Tablo 6).

Tablo 6. Olguların operasyon esnasındaki kanama miktarları

Yöntem	EF	DKV	PHA	p<0,05
Ortalama kanama miktarı (cc)	0±0 ^{*,#}	466±184	208±88 [†]	

EF: Eksternal fiksator; DKV: Dinamik kalça vidası; PHA: Parsiyel hemiartroplasti.

*: EF grubu ile DKV grubu arasında istatistiksel açıdan anlamlı fark var (p<0,05); #: EF grubu ile PHA grubu arasında istatistiksel açıdan anlamlı fark var (p<0,05); †: PHA grubu ile DKV grubu arasında istatistiksel açıdan anlamlı fark var (p<0,05).

Olgular ortalama 17 ay takip edildi. Takip süresi ortalamaları; EF grubunda 18 ay, DKV grubunda 17 ay, PHA grubunda ise 16 ay idi. Yöntemlerin, takip süresi ortalamaları açısından fark saptanmadı (p=0,81).

Olguların AÖ ve AS dönemde yürüme düzeyleri değerlendirildi. Değerlendirme, Parker-Palmer mobilite skoruna göre yapıldı. AÖ yapılan değerlendirmede; EF grubunda 17 hastanın 17'si (%100) iyi, DKV grubunda 19 hastanın 17'si (%90) iyi, 2'si (%10) kötü, PHA grubunda 20 hastanın 19'u (%95) iyi, 1'i (%5) kötü idi. AS yapılan değerlendirmede; EF grubunda 17 hastanın 13'ü (%77) iyi, 4'ü (%23) kötü, DKV grubunda 19 hastanın 15'i (%79) iyi, 4'ü (%21) kötü, PHA grubunda 20 hastanın 11'i (%55) iyi, 9'u (%45) kötü olarak bulundu. Her 3 yöntemde de, AÖ hareketlilik düzeyleri kötü olan tüm hastaların AS hareketlilik düzeyleri de kötü olarak bulundu. AÖ hareketlilik düzeyi iyi iken AS kötü olan, EF grubunda 4 hasta (%24), DKV grubunda 2 (%11) hasta, PHA grubunda 8 (%40) hasta

olduğu saptandı (Tablo 7). Her 3 yöntemin, AÖ iyi iken AS kötüleşen hareketlilik düzeyine olan etkileri açısından fark saptanmadı ($p=0,35$)

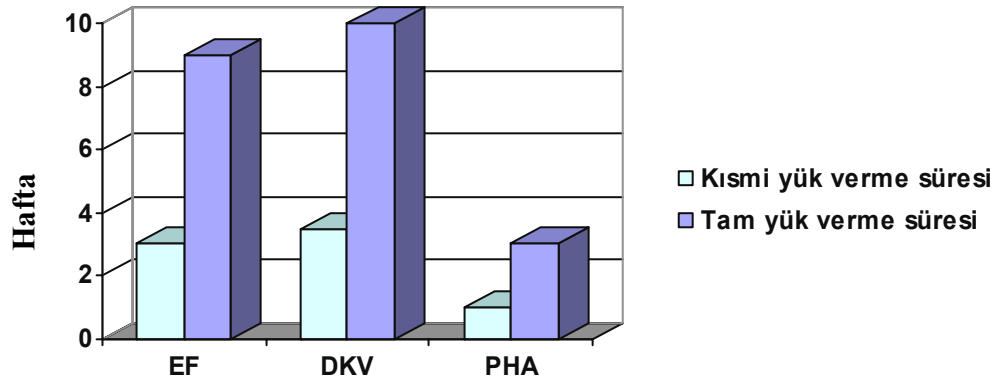
Tablo 7. Olguların, Parker-Palmer mobilite skoruna göre değerlendirilen ameliyat öncesi ve ameliyat sonrası hareketlilik düzeylerinin oranı

Yöntem	AÖ mobilite düzeyi				AS mobilite düzeyi			
	İyi		Kötü		İyi		Kötü	
	Olgu sayısı	%	Olgu sayısı	%	Olgu sayısı	%	Olgu sayısı	%
EF	17	%100	0	%0	13	%77	4	%24
DKV	17	%90	2	%11	15	%79	4	%21
PHA	19	%95	1	%5	11	%55	9	%45
p değeri	$p>0,05$				$p>0,05$			

AÖ: Ameliyat öncesi, AS: Ameliyat sonrası.

EF: Eksternal fiksator; DKV: Dinamik kalça vidası; PHA: Parsiyel hemiartroplasti.

Olguların, AS dönemde, KYV ve TYV zamanları incelendi. Yöntemler arasında KYV ve TYV süreleri açısından fark saptandı ($p=0,00$). Yaptığımız karşılaştırma sonucu PHA uygulanan hastaların, EF ve DKV uygulanan hastalara kıyasla daha erken dönemde kısmi ve tam yük vermeye başladıkları görüldü. EF ve DKV yöntemleri ile tedavi edilen hastaların kısmi ve tam yük verme sürelerinin daha uzun olduğu görüldü ve her iki yöntem arasında yürüme süreleri açısından fark saptanmadı (Şekil 6).



EF: Eksternal Fiksator; DKV: Dinamik Kalça Vidası; PHA: Parsiyel Hemiartroplasti.

Şekil 6. Olguların, ameliyat sonrası dönemde kısmi ve tam yük vererek yürüme sürelerinin dağılımı

Uygulanan 3 yöntem arasında, olguların komplikasyon görülme oranlarını değerlendirdik. EF uygulanan 17 olgunun 8'inde (%41), DKV uygulanan 19 olgunun 8'inde (%42), PHA uygulanan 20 olgunun 7'sinde (%35) genel veya yöntem spesifik komplikasyona rastlandı. Yöntemler arasında komplikasyon görülme sıklığı açısından fark saptanmadı (p=0,66). Görülen komplikasyonlar ve oranları Tablo 8, Tablo 9 ve Tablo 10'da gösterildi.

Tablo 8. Eksternal fiksator uygulanan olgulardaki komplikasyonlar ve oranları

Komplikasyon	N (Olgu sayısı)	%
Bası yarası	3	%18
İdrar yolu enfeksiyonu	2	%12
Yüzeyel çivi dibi enfeksiyonu	2	%12
Derin çivi dibi enfeksiyonu nedeniyle fiksator çıkarımı	2	%12
Yetersiz redüksiyon	2	%12
Çivilerin asetabuler penetrasyonu sonucu malunion	1	%6
Konfüzyon	1	%6

EF uygulanan hiçbir hastada damar sinir yaralanması, kas tendon yaralanması, nonunion, fiksator çıkarımı sonrası refraktür gibi komplikasyonlar görülmedi. 2 hastada varusta kaynama görüldü. 1 hastada çivilerin asetabuler penetrasyonu ve redüksiyon kaybı sonucu malunion gelişti. Diğer olguların hiçbirinde operasyon sonrası redüksiyon kaybı olmadı. 2 hastada günlük pansumana ve antibiyotik tedavisine yanıt vermeyen çivi dibi enfeksiyonu nedeni ile fiksatorler erken dönemde çıkarıldı, hastalarda osteomyelit gelişmeden iyileşme gözlemlendi.

Tablo 9. Dinamik kalça vidası uygulanan olgulardaki komplikasyonlar ve oranları

Komplikasyon	N (Olgu sayısı)	%
Bası yarası	2	%10
İdrar yolu enfeksiyonu	1	%5
Pnömoni	1	%5
Fibuler sinir paralizisi	1	%5
Derin ven trombozu	1	%5
Yüzeyel yara yeri enfeksiyonu	1	%5
Nonunion	1	%5

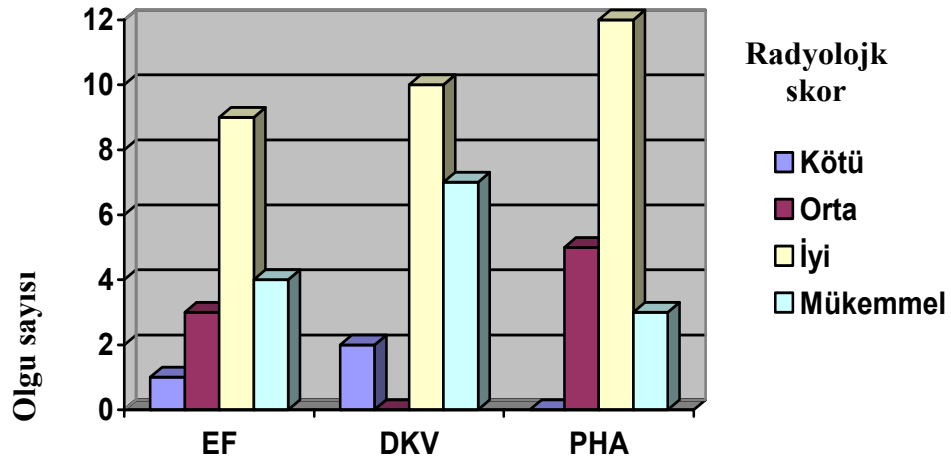
DKV uygulanan hastaların hiçbirinde cut-out, implant kırılması, bükülmesi gibi komplikasyonlar gözlenmedi. 1 hastada yüzeysel yara yeri enfeksiyonu görüldü, debridman ve antibiyoterapi ile tedavi edildi. Fibuler sinir lezyonu olan hastada spontan iyileşme gözlendi, muhtemel cilt traksiyonuna bağlı olduğu düşünüldü. Bir hastada implant migrasyonu sonucu redüksiyon kaybı gözlendi ve nonunion gelişti. İmplant migrasyonu ve redüksiyon kaybı, operasyon esnasında lag vidasının gönderilmesi esnasında femur lateral kortekste kırık oluşumu sonucu, kırık instabilitesinde artmaya bağlandı. Diğer olguların hiçbirinde operasyon sonrası redüksiyon kaybı görülmedi

Tablo 10. Parsiyel hemiarthroplastisi uygulanan olgulardaki komplikasyonlar ve oranları

Komplikasyon	N (Olgu sayısı)	%
Bası yarası	2	%10
İdrar yolu enfeksiyonu	2	%10
Kalp yetmezliği	1	%5
Konfüzyon	2	%10
Yüzeysel yara yeri enfeksiyonu	1	%5
Aseptik gevşeme	1	%5
Trochanter major pseudoartrozu	1	%5
Myositis ossifikans	1	%5

PHA grubunu oluşturan çalışma olgularının hiçbirinde, periprotetik kırık, protez luksasyonu gibi komplikasyonlara rastlanmadı.

Olgular, son kontrollerinde radyolojik ve fonksiyonel açıdan değerlendirildi. Radyolojik değerlendirmede; EF ve DKV grubu için Foster kriterleri, PHA grubu için ise Kwok kriterleri kullanıldı. Kötü ve orta sonuçlar başarısız, iyi ve mükemmel sonuçlar başarılı olarak değerlendirildi. Her üç yöntem arasında, radyolojik skorların oranı bakımından fark saptanmadı (p=0,26) (Şekil 7).



EF: Eksternal fiksator; DKV: Dinamik kalça vidası; PHA: Parsiyel hemiartroplasti

Şekil 7. Olguların yöntemlere göre radyolojik skorlarının dağılımı

Olguların günlük yaşamsal fonksiyonlarının değerlendirilmesinde Merle D'Aubignie ve Postel kriterleri kullanıldı. Kötü ve orta sonuçlar başarısız; iyi, çok iyi, mükemmel sonuçlar başarılı olarak değerlendirildi. Yöntemler arası karşılaştırmada, olguların fonksiyonel skorları oranında istatistiksel fark saptandı ($p=0,04$).

Tablo 11. Olguların Merle D'Aubignie ve Postel kriterlerine göre günlük yaşamsal fonksiyonlarının değerlendirilmesinde alınan sonuçlar

Fonksiyonel skor	EF [‡]		DKV [*]		PHA		p
	N (Olgu sayısı)	%	N (Olgu sayısı)	%	N (Olgu sayısı)	%	
Kötü	1	%5,9	2	%10,5	0	%0	p<0,05
Orta	3	%17,6	1	%5,3	9	%45	
İyi	7	%41,2	5	%26,3	8	%40	
Çok İyi	2	%11,8	6	%31,6	3	%15	
Mükemmel	4	%23,5	5	%26,3	0	%0	

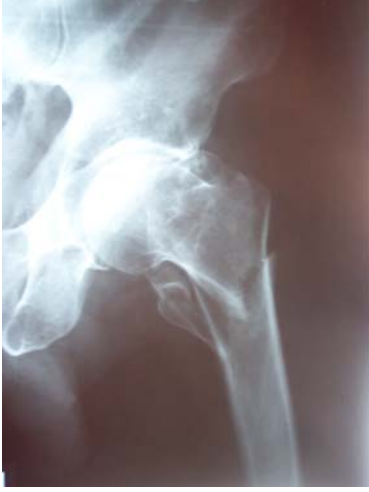EF: Eksternal fiksator; DKV: Dinamik kalça vidası; PHA: Parsiyel hemiartroplasti.

[‡]: EF grubu ile PHA arasında istatistiksel yönden anlamlı fark var ($p<0,05$); ^{*}: DKV grubu ile PHA grubu arasında istatistiksel yönden anlamlı fark var ($p<0,05$).

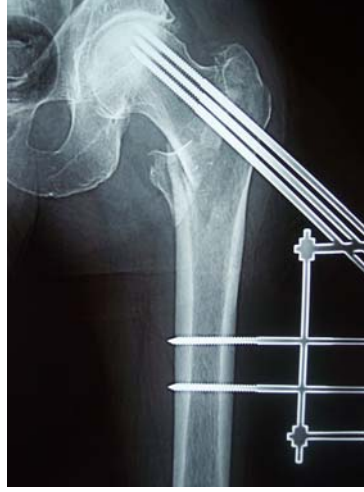Fonksiyonel bakımdan iyi, çok iyi, mükemmel olan EF grubunda 13 (%76), DKV grubunda 16 (%84), PHA grubunda 13 (%55) olgu saptandı. Fonksiyonel açıdan orta ve kötü olan EF grubunda 4 (%24), DKV grubunda 3 (%16), PHA grubunda 9 (%45) olgu saptandı.

Olgularımızdan Örnekler

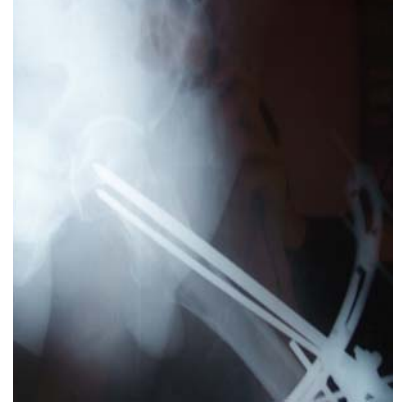
1-Olgu sıra no 6 (Tablo 12): AK, L-intertrokanterik femur kırığı, 72 yaş, erkek. Basit düşme, ek yaralanma yok, instabil kırık, yetersiz redüksiyon.. Yöntem: EF. Takip süresi 24 ay. Radyolojik skor iyi, fonksiyonel skor çok iyi. Baş-boyun açısı 125 derece.



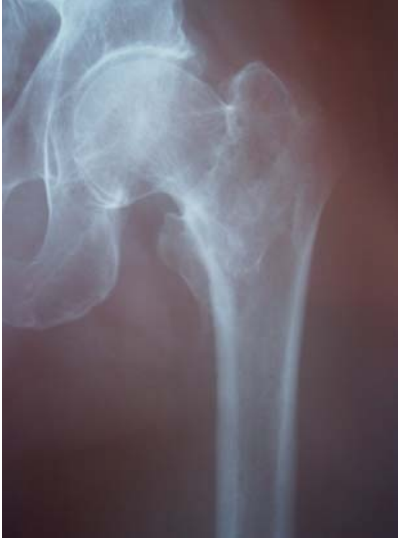Şekil 8. Operasyon öncesi AP radyogram



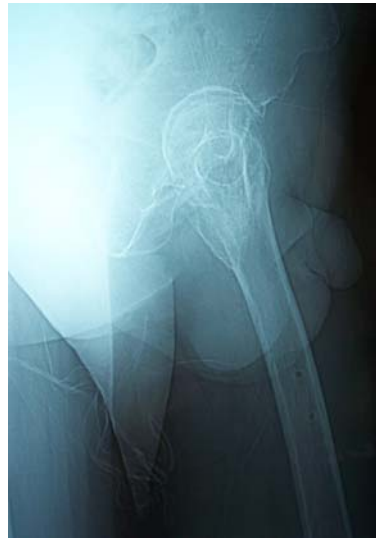Şekil 9. Operasyon sonrası AP radyogram



Şekil 10. Operasyon sonrası lateral radyogram

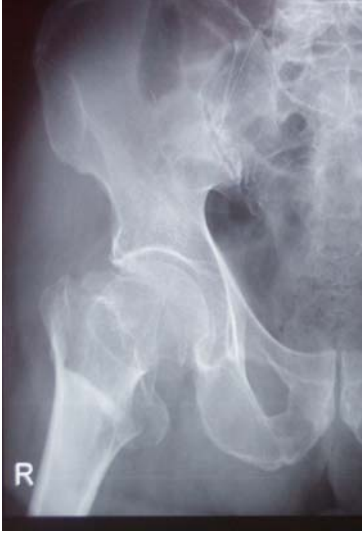

Şekil 11. Post op. 24 ay AP radyogram

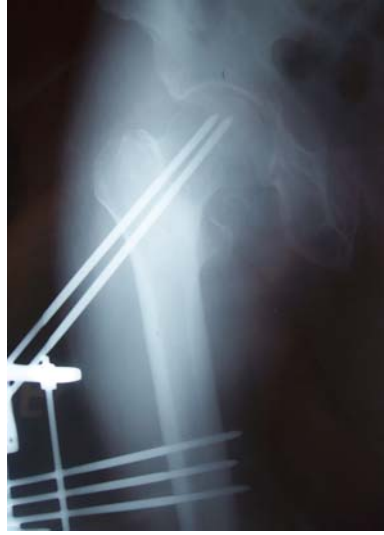

Şekil 12. Post op. 24 ay lateral radyogram

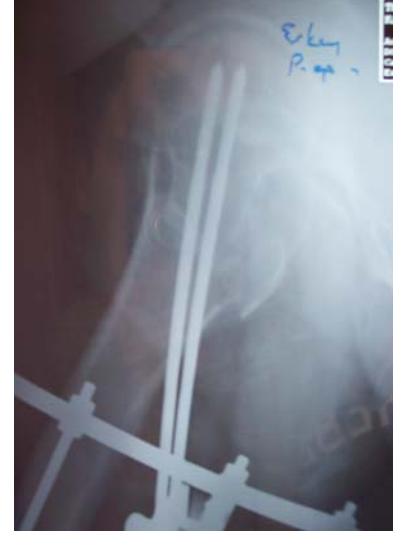
2-Olgu sıra no 14 (Tablo 12): MK, R-intertrokanterik femur kırığı, 90 yaş, erkek. Basit düşme, ek yaralanma yok, instabil kırık. Yöntem: EF. Takip süresi 13 ay. Radyolojik skor orta, fonksiyonel skor çok iyi. Baş-boyun açısı 119 derece, varusta kaynama.



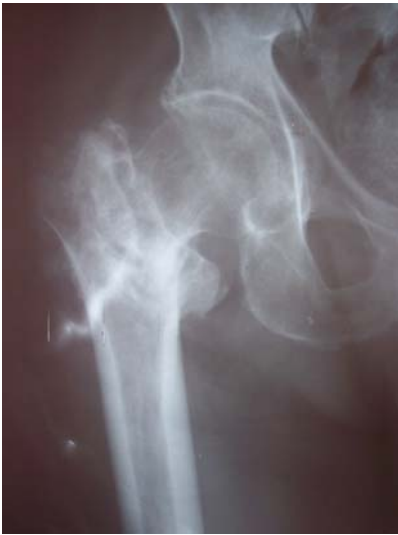**Şekil 13. Operasyon öncesi
AP radyogram**



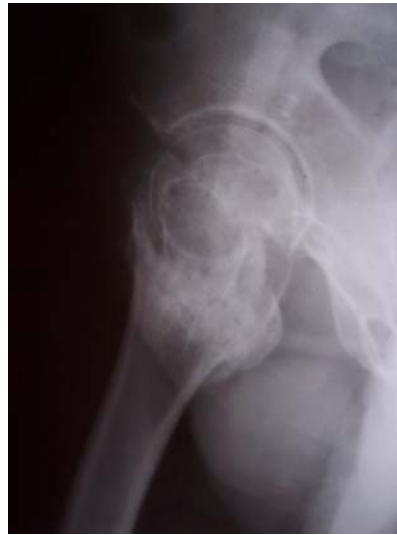**Şekil 14. Operasyon sonrası
AP radyogram**



**Şekil 15. Operasyon sonrası
lateral radyogram**

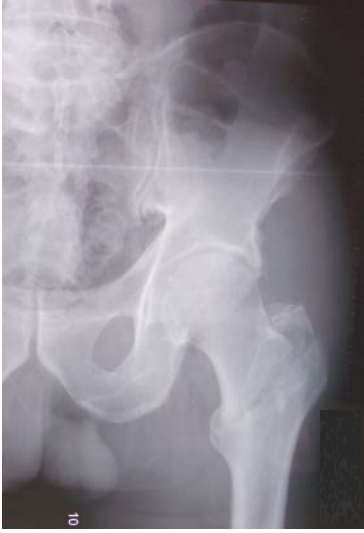

**Şekil 16. Post op. 13 ay
AP radyogram**

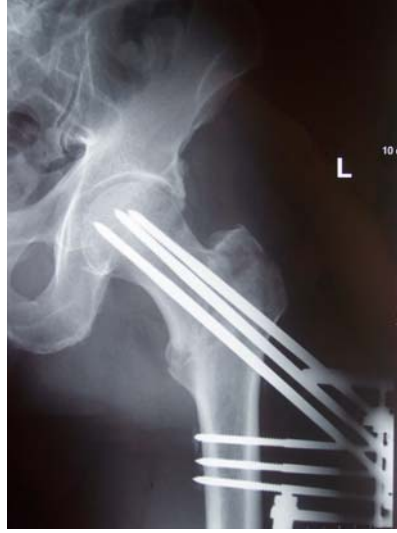

**Şekil 17. Post op 13 ay
lateral radyogram**

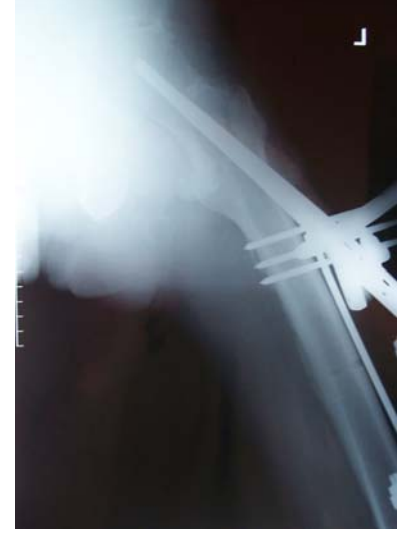3-Olgu sıra no 16 (Tablo 12): MAİ, L-intertrokanterik femur kırığı, 72 yaş, erkek. Basit düşme, ek yaralanma yok, stabil kırık. Yöntem: EF. Takip süresi 10 ay. Radyolojik skor mükemmel, fonksiyonel skor mükemmel.



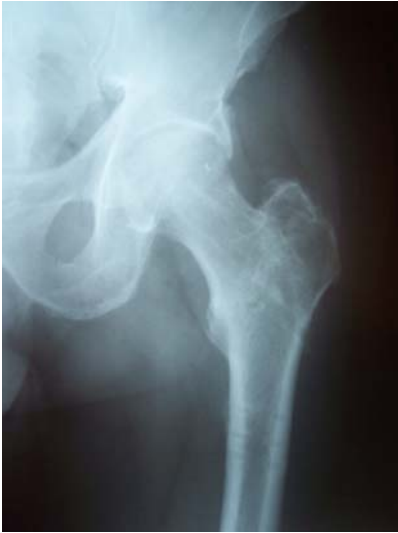**Şekil 18. Operasyon öncesi
AP radyogram**



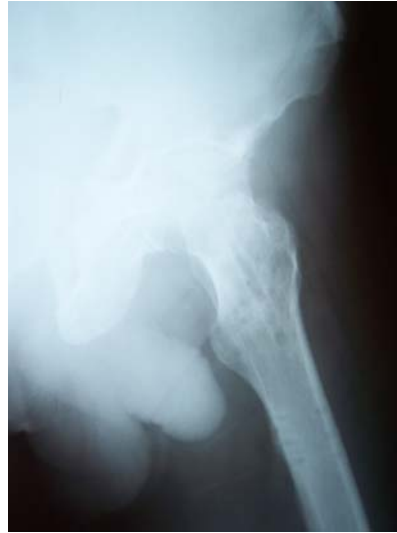**Şekil 19. Operasyon sonrası
AP radyogram**



**Şekil 20. Operasyon sonrası
lateral radyogram**

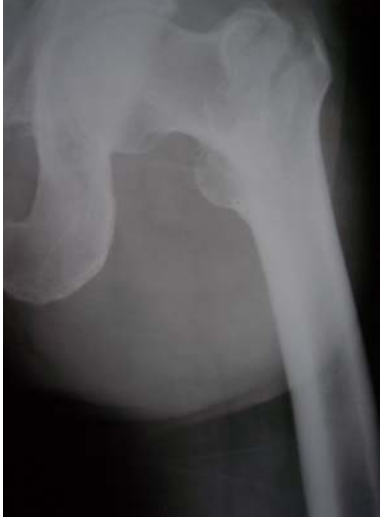

**Şekil 21. Post op. 10 ay
AP radyogram**

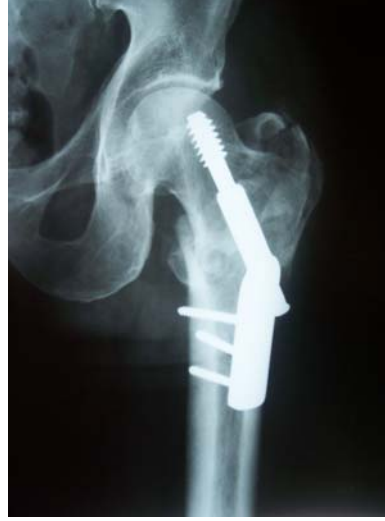

**Şekil 22. Post op. 10 ay
lateral radyogram**

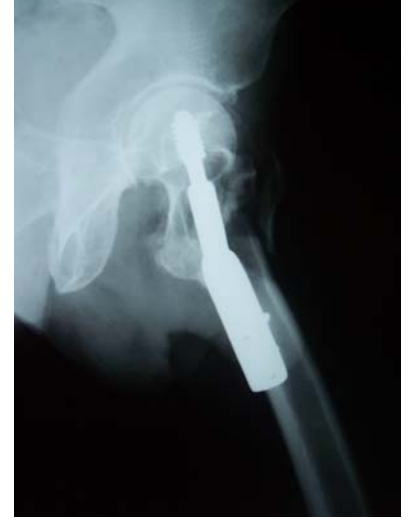4- Olgu sıra no 20 (Tablo 12): HA, L-intertrokanterik femur kırığı, 73 yaş, erkek. Yüksekten düşme, ek yaralanma yok, stabil kırık. Yöntem: DHS. Takip süresi 24 ay. Radyolojik skor iyi, fonksiyonel skor çok iyi.



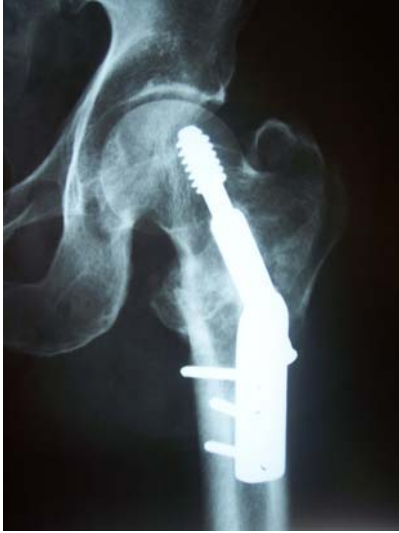**Şekil 23. Operasyon öncesi
AP radyogram**



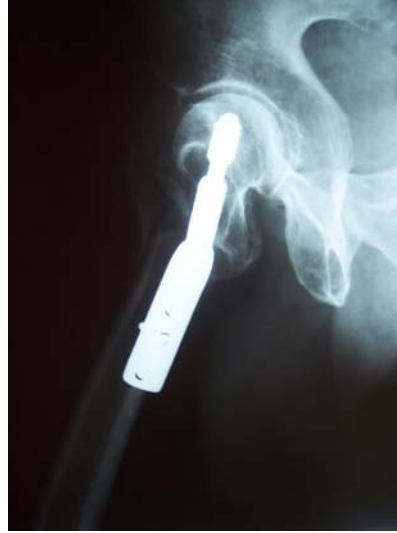**Şekil 24. Operasyon sonrası
AP radyogram**



**Şekil 25. Operasyon sonrası
lateral radyogram**

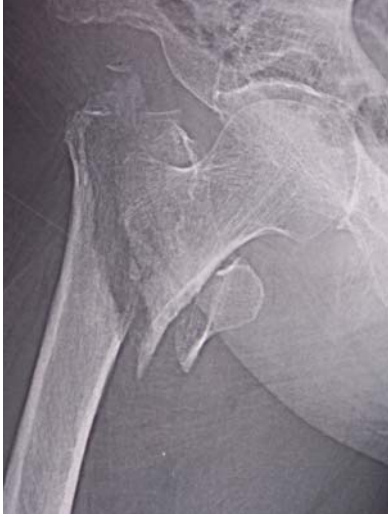

**Şekil 26. Post op. 24 ay
AP radyogram**

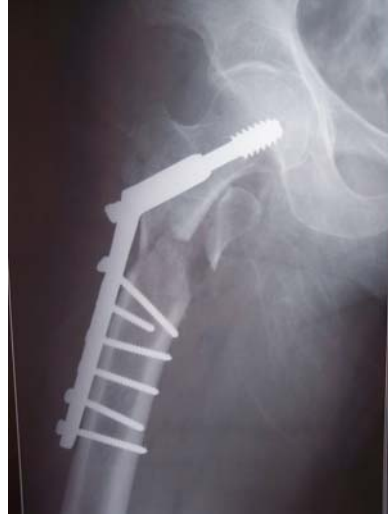

**Şekil 27. Post op. 24 ay
lateral radyogram**

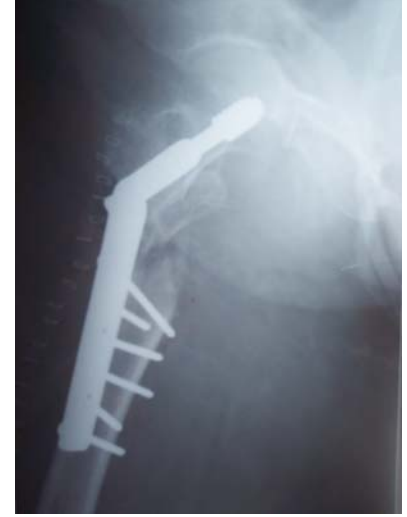5-Olgu sıra no 31 (Tablo 12): RK, R-intertrokanterik femur kırığı, 81yaş, kadın. Basit düşme, ek yaralanma yok, instabil kırık, operasyon sırasında ters oblik kırık oluşumu. Yöntem: DKV. Takip süresi 15 ay. İmplant migrasyonu, redüksiyon kaybı, nonunion (+). Radyolojik skor kötü, fonksiyonel skor kötü.



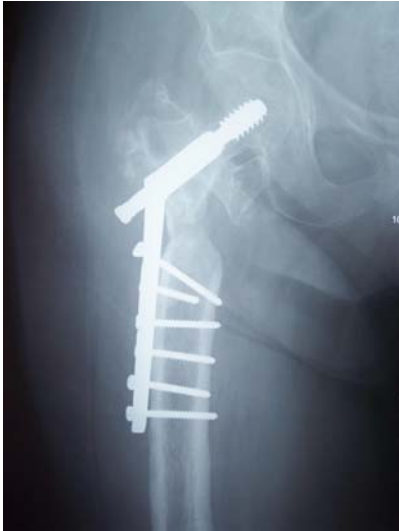**Şekil 28. Ameliyat öncesi
AP radyogram**



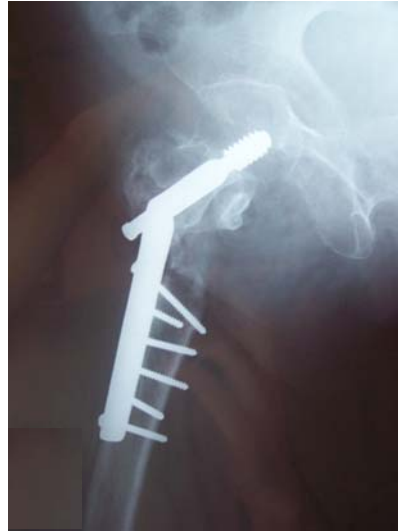**Şekil 29. Ameliyat sonrası
AP radyogram**



**Şekil 30. Ameliyat sonrası
lateral radyogram**

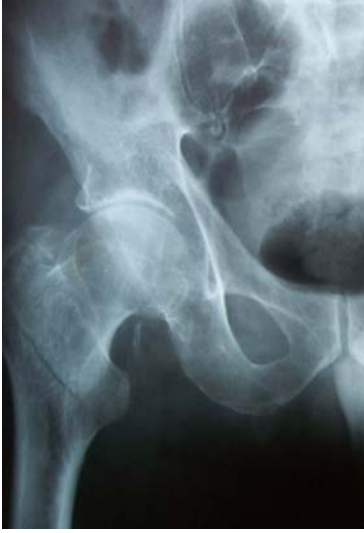

**Şekil 31. Post op 15 ay
AP radyogram**

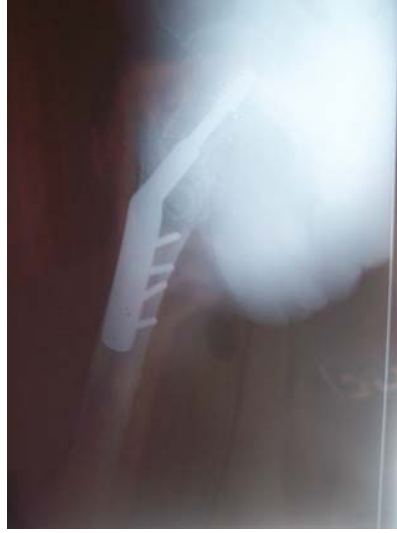

**Şekil 32. Post op 15 ay
lateral radyogram**

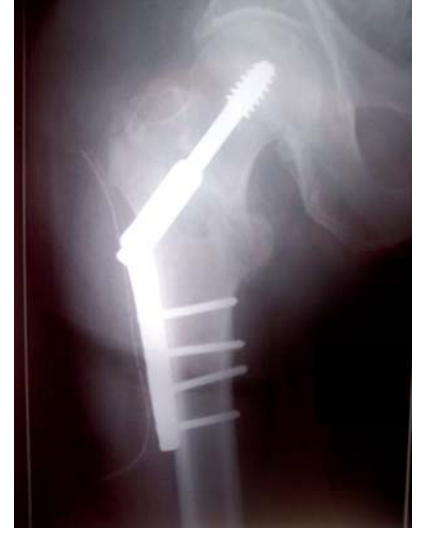6-Olgu sıra no 32 (Tablo 12): HŞ, R-intertrokanterik femur kırığı, 78 yaş, erkek. Basit düşme, ek yaralanma yok, stabil kırık. Yöntem: DKV. Takip süresi 13 ay. Radyolojik skor mükemmel, fonksiyonel skor çok iyi.



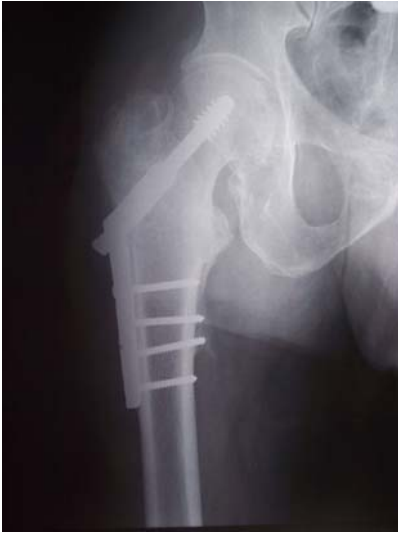**Şekil 33. Ameliyat öncesi
AP radyogram**



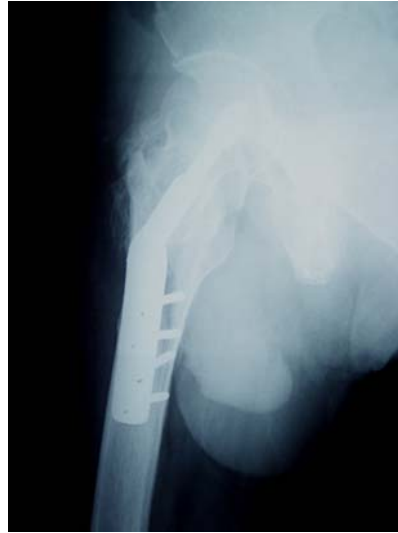**Şekil 34. Ameliyat sonrası
AP radyogram**



**Şekil 35. Ameliyat sonrası
lateral radyogram**

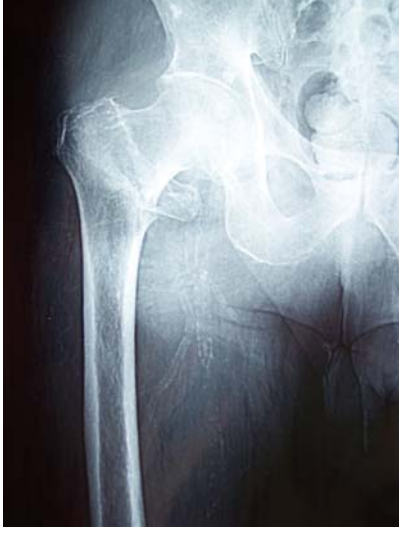

**Şekil 36. Post op 13 ay
AP radyogram**

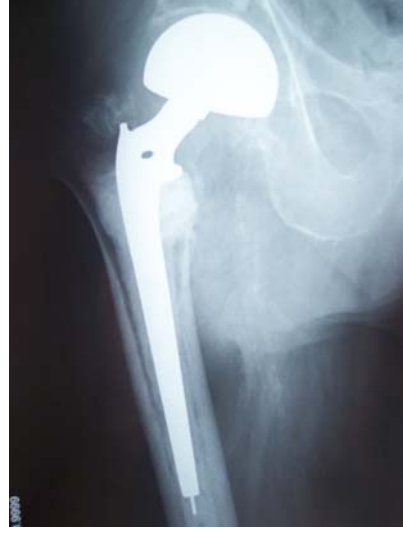

**Şekil 37. Post op 13 ay
lateral radyogram**

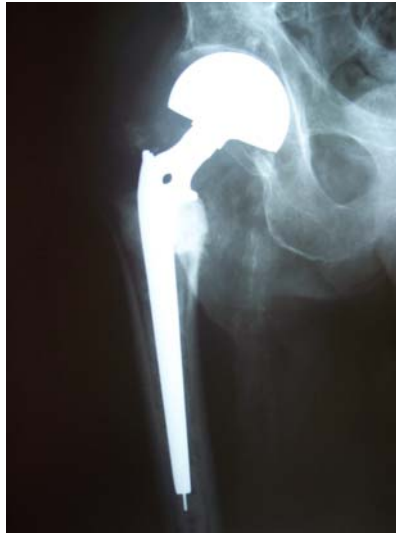7-Olgu sıra no 48 (Tablo 12): HS, L-intertrokanterik femur kırığı, 81 yaş, erkek. Basit düşme, ek yaralanma yok, stabil kırık. Yöntem: PHA. Takip süresi 13 ay. Radyolojik skor iyi, fonksiyonel skor iyi.



**Şekil 38. Ameliyat öncesi
AP radyogram**

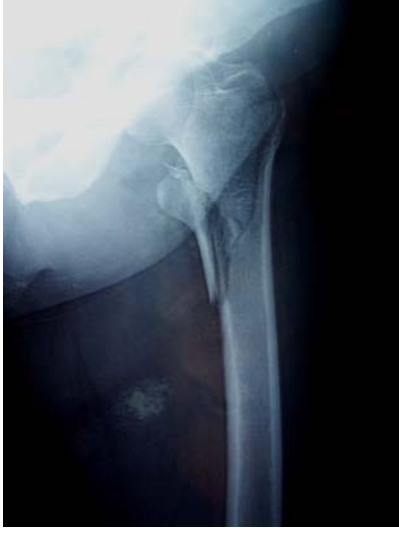

**Şekil 39. Ameliyat sonrası
AP radyogram**

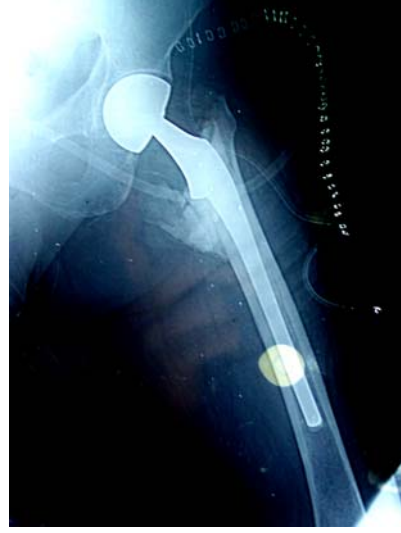

**Şekil 40. Post op 13 ay AP
radyogram**

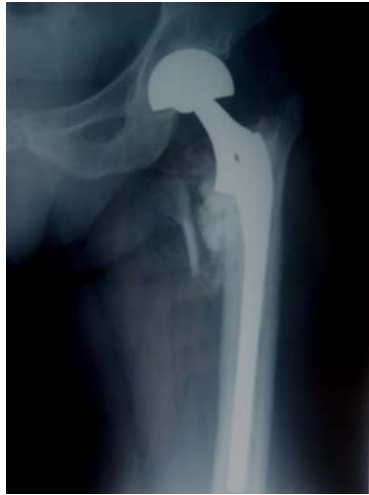8-Olgu sıra no 56 (Tablo 12): PG, L-intertrokanterik femur kırığı, 63 yaş, kadın. Basit düşme, ek yaralanma yok, instabil kırık. Yöntem: PHA. Takip süresi 17 ay. Radyolojik skor iyi, fonksiyonel skor çok iyi.



**Şekil 41. Ameliyat öncesi
AP radyogram**



**Şekil 42. Ameliyat sonrası
AP radyogram**



**Şekil 43. Post op. 17 ay
AP radyogram**

Tablo 12. Olguların yaş, cins ve kırık olan kalça tarafları, kırık etyolojileri, kalça kırığı dışında varolan ek yaralanmaları ve takip süreleri

Sıra	İsim	Yöntem	Protokol	Yaş (yıl)	Cins	Taraf	Takip süresi(ay)	Kırık etyolojisi	Ek yaralanma
1	HA	EF	28623	79	K	L	24	B. düşme	Yok
2	TT	EF	40724	60	E	L	24	B. düşme	Yok
3	HK	EF	46592	70	E	R	24	B. düşme	Yok
4	NU	EF	47804	78	K	R	24	B. düşme	Yok
5	GD	EF	45899	69	E	R	25	B. düşme	Yok
6	AK	EF	46944	72	E	L	23	B. düşme	Yok
7	SÖ	EF	53823	78	K	L	10	B. düşme	Yok
8	İK	EF	54498	82	E	L	23	B. düşme	Yok
9	ÖÖ	EF	135786	62	K	R	16	B. düşme	Yok
10	RÖ	EF	61171	76	K	R	20	B. düşme	Yok
11	HD	EF	203334	68	E	L	16	Y. düşme	Femur
12	İD	EF	159700	75	E	R	13	B. düşme	Yok
13	HP	EF	214798	66	E	L	14	B. düşme	Yok
14	MK	EF	215475	90	E	R	13	B. düşme	Yok
15	EC	EF	222872	78	E	R	10	B. düşme	Yok
16	MAİ	EF	123929	72	E	L	10	B. düşme	Yok
17	FZ	EF	244667	69	K	L	9	B. düşme	Yok
18	YD	DKV	26276	90	E	L	11	TK	Yok
19	İÖ	DKV	38871	80	E	L	12	B. düşme	Yok
20	HA	DKV	6377	73	E	L	24	Y. düşme	Yok
21	ŞK	DKV	48565	76	K	L	24	B. düşme	Yok
22	VA	DKV	47908	61	E	L	20	B. düşme	Yok
23	İA	DKV	82217	92	E	R	21	B. düşme	Yok
24	EK	DKV	101238	60	E	R	22	B. düşme	Yok
25	ZA	DKV	129120	62	E	L	24	B. düşme	Colles
26	ME	DKV	152095	66	E	R	11	B. düşme	Yok
27	ŞB	DKV	174904	61	E	L	23	B. düşme	Yok
28	Aİ	DKV	75917	68	E	L	18	B. düşme	Yok
29	KT	DKV	192539	84	K	L	17	B. düşme	Yok
30	SB	DKV	190097	77	E	R	17	B. düşme	Yok
31	RK	DKV	86325	81	K	R	15	B. düşme	Yok
32	HŞ	DKV	60297	78	E	R	13	B. düşme	Yok
33	EY	DKV	213327	79	K	L	13	B. düşme	Yok
34	NK	DKV	228288	84	K	L	10	B. düşme	Yok
35	NE	DKV	222551	75	K	R	11	B. düşme	Yok
36	YE	DKV	239900	76	E	L	10	B. düşme	Yok
37	HŞ	PHA	121631	80	K	R	28	B. düşme	Yok
38	HMA	PHA	66573	90	K	L	26	B. düşme	Yok
39	HR	PHA	160415	72	K	R	24	B. düşme	Yok
40	SK	PHA	2904	82	E	L	26	B. düşme	Yok
41	AK	PHA	4437	83	E	R	20	B. düşme	Yok
42	FK	PHA	103577	70	K	L	18	B. düşme	Yok

EF: Eksternal fiksator; **DKV:** Dinamik kalça vidası; **PHA:** Parsiyel hemiarthroplasti.

K: Kadın; **E:** Erkek; **L:** Sol; **R:** Sağ; **B. düşme:** Basit düşme; **Y. düşme:** Yüksekten düşme; **TK;** Trafik kazası.

Tabo 12 Devam. Olguların yaş, cins ve kırık olan kalça tarafları, kırık etyolojileri, kalça kırığı dışında varolan ek yaralanmaları ve takip süreleri

Sıra	İsim	Yöntem	Protokol	Yaş (yıl)	Cins	Taraf	Takip süresi (ay)	Kırık etyolojisi	Ek yaralanma
43	SÇ	PHA	74577	63	K	R	18	B. düşme	Yok
44	FY	PHA	194971	84	K	L	17	B. düşme	Yok
45	FA	PHA	201622	80	K	L	15	B. düşme	Yok
46	GB	PHA	206266	71	K	R	14	B. düşme	Yok
47	NK	PHA	207023	73	K	L	14	B. düşme	Yok
48	HS	PHA	61209	81	E	L	13	B. düşme	Yok
49	İB	PHA	32416	73	E	R	13	B. düşme	Yok
50	MK	PHA	214571	80	K	R	13	B. düşme	Yok
51	ZÖ	PHA	223921	80	K	R	11	B. düşme	Yok
52	GE	PHA	223879	80	K	L	11	B. düşme	Yok
53	MÇ	PHA	227324	81	K	R	11	B. düşme	Yok
54	NA	PHA	229807	80	E	L	10	B. düşme	Yok
55	AA	PHA	230006	70	K	L	10	B. düşme	Yok
56	PG	PHA	188673	63	K	L	17	B. düşme	Yok

EF: Eksternal fiksator; DKV: Dinamik kalça vidası; PHA: Parsiyel hemiartroplasti.

K: Kadın; E: Erkek; L: Sol; R: Sağ; B. düşme: Basit düşme; Y. düşme: Yüksekten düşme; TK; Trafik kazası.

Tablo 13. Olguların kırık tipi, anestezi tipi, mevcut dahili hastalıkları, operasyon süresi ve operasyon esnasında kanama miktarları

Sıra	İsim	Yöntem	Kırık tipi	Dahili hastalık	Anestezi tipi	Operasyon Süresi(dk.)	Kanama miktarı(cc)
1	HA	EF	Stabil	Yok	GA	60	0
2	TT	EF	Stabil	SVH, HT	GA	80	0
3	HK	EF	Stabil	HT	GA	75	0
4	NU	EF	Stabil	HT, DM	GA	75	0
5	GD	EF	Stabil	DM, SVH	GA	60	0
6	AK	EF	İnstabil	HT	GA	60	0
7	SÖ	EF	Stabil	HT	Blok	80	0
8	İK	EF	İnstabil	Parkinson	Blok	45	0
9	ÖÖ	EF	Stabil	Yok	GA	60	0
10	RÖ	EF	İnstabil	Yok	GA	60	0
11	HD	EF	Stabil	Yok	GA	120	0
12	İD	EF	Stabil	HT, KBY	GA	90	0
13	HP	EF	Stabil	DM	GA	50	0
14	MK	EF	İnstabil	Yok	Blok	60	0
15	EC	EF	İnstabil	HT, Kalp yetm	Blok	50	0
16	MAİ	EF	Stabil	Kalp yetm.	GA	60	0
17	FZ	EF	Stabil	KOAH	Blok	65	0

EF: Eksternal fiksator; DKV: Dinamik kalça vidası; PHA: Parsiyel hemiartroplasti; GA: Genel anestezi.

HT: Hipertansiyon; SVH: Serebrovasküler hastalık; HT: Hipertansiyon; KBY: Kronik böbrek yetmezliği.

Tablo 13 Devam. Olguların kırık tipi, anestezi tipi, mevcut dahili hastalıkları, operasyon süresi ve operasyon esnasında kanama miktarları

Sıra	İsim	Yöntem	Kırık tipi	Dahili hastalık	Anestezi tipi	Operasyon Süresi(dk.)	Kanama miktarı(cc)
18	YD	DKV	İnstabil	HT, Kalp yetm.	GA	100	300
19	İÖ	DKV	Stabil	KOAH	GA	150	500
20	HA	DKV	Stabil	Yok	GA	150	400
21	ŞK	DKV	Stabil	HT,DM,KBY	GA	200	800
22	VA	DKV	Stabil	DM	GA	210	800
23	İA	DKV	Stabil	Kalp yetm.	GA	180	500
24	EK	DKV	Stabil	HT, Polio sekeli	GA	180	500
25	ZA	DKV	Stabil	Yok	GA	210	600
26	ME	DKV	Stabil	Yok	GA	180	300
27	ŞB	DKV	Stabil	DM, SVH	GA	200	600
28	Aİ	DKV	Stabil	DM, HT	Blok	150	350
29	KT	DKV	Stabil	HT, Parkinson	GA	90	200
30	SB	DKV	Stabil	SVH, KOAH	GA	110	300
31	RK	DKV	İnstabil	HT	GA	200	600
32	HŞ	DKV	Stabil	HT	GA	140	200
33	EY	DKV	İnstabil	HT, Kalp yetm.	GA	200	700
34	NK	DKV	Stabil	DM,HT,Kalp yetm	GA	100	300
35	NE	DKV	İnstabil	HT	GA	120	300
36	YE	DKV	İnstabil	DM	GA	150	500
37	HŞ	PHA	İnstabil	SVH, Kalp yetm.	GA	100	250
38	HMA	PHA	İnstabil	HT, Alzheimer	GA	120	300
39	HR	PHA	İnstabil	HT	Blok	100	200
40	SK	PHA	İnstabil	HT, SVH	GA	100	200
41	AK	PHA	Stabil	HT,DM	GA	80	100
42	FK	PHA	İnstabil	Yok	GA	150	200
43	SÇ	PHA	İnstabil	HT	GA	100	200
44	FY	PHA	İnstabil	HT,Kalp yetm.	GA	80	150
45	FA	PHA	İnstabil	DM	GA	100	200
46	GB	PHA	Stabil	HT,Kalp yetm.	Blok	100	300
47	NK	PHA	İnstabil	Yok	GA	60	150
48	HS	PHA	Stabil	SVH, Kalp yetm.	GA	100	200
49	İB	PHA	Stabil	SVH, HT	Blok	70	100
50	MK	PHA	İnstabil	HT	GA	110	300
51	ZÖ	PHA	İnstabil	Alzheimer	Blok	120	400
52	GE	PHA	Stabil	HT	Blok	90	300
53	MÇ	PHA	İnstabil	Yok	Blok	60	100
54	NA	PHA	İnstabil	Yok	Blok	50	100
55	AA	PHA	İnstabil	KOAH, Kalp yetm	Blok	60	150
56	PG	PHA	İnstabil	HT	Blok	100	300

EF: Eksternal fiksator; **DKV:** Dinamik kalça vidası; **PHA:** Parsiyel hemiartroplasti **GA:** Genel anestezi.

HT: Hipertansiyon; **SVH:** Serebrovasküler hastalık; **HT:** Hipertansiyon; **KBY:** Kronik böbrek yetmezliği.

Tablo 14. Olguların, yatıştan operasyona kadar geen sre, ameliyattan taburculuĐa kadar geen sre, toplam hastanede kalıř sresi, ameliyat ncesi ve ameliyat sonrası hareketlilik dzeyi, kısmi ve tam yk verme sreleri

Sıra	İsim	Yntem	A geen sre(gn)	AS geen sre(gn)	THK sresi(gn)	A mobilite dzeyi	AS mobilite dzeyi	KYV sresi (hafta)	TYV sresi (hafta)
1	HA	EF	7	3	10	İyi	İyi	3	12
2	TT	EF	3	8	11	İyi	İyi	6	15
3	HK	EF	2	7	9	İyi	İyi	2	8
4	NU	EF	9	9	18	İyi	İyi	2	8
5	GD	EF	3	6	9	İyi	İyi	4	8
6	AK	EF	1	4	5	İyi	İyi	2	10
7	S	EF	10	6	16	İyi	İyi	3	8
8	İK	EF	10	10	20	İyi	Kt	6	14
9		EF	5	4	9	İyi	Kt	5	14
10	R	EF	3	10	13	İyi	Kt	4	9
11	HD	EF	6	5	11	İyi	İyi	2	8
12	İD	EF	6	5	11	iyi	İyi	2	7
13	HP	EF	1	3	4	İyi	İyi	3	10
14	MK	EF	7	4	11	İyi	İyi	4	9
15	EC	EF	1	6	7	İyi	Kt	4	18
16	MAİ	EF	5	5	10	İyi	İyi	2	8
17	FZ	EF	4	1	5	İyi	İyi	2	5
18	YD	DKV	4	8	12	Kt	Kt	4	12
19	İ	DKV	3	7	10	İyi	İyi	2	8
20	HA	DKV	5	10	15	İyi	İyi	3	8
21	řK	DKV	3	34	37	İyi	İyi	3	10
22	VA	DKV	7	15	22	İyi	İyi	3	8
23	İA	DKV	4	7	11	İyi	Kt	5	11
24	EK	DKV	2	8	10	İyi	İyi	2	8
25	ZA	DKV	5	8	13	İyi	İyi	3	8
26	ME	DKV	5	7	12	İyi	İyi	3	7
27	řB	DKV	7	9	16	İyi	İyi	2	8
28	Aİ	DKV	7	7	14	İyi	İyi	3	10
29	KT	DKV	16	8	24	İyi	İyi	3	8
30	SB	DKV	3	8	11	İyi	İyi	4	10
31	RK	DKV	3	11	14	Kt	Ky	8	20
32	Hř	DKV	4	2	6	İyi	İyi	3	8
33	EY	DKV	9	14	23	İyi	Kt	4	13
34	NK	DKV	2	21	23	İyi	İyi	4	10
35	NE	DKV	4	6	10	İyi	İyi	3	8
36	YE	DKV	6	5	11	İyi	İyi	4	10
37	Hř	PHA	2	15	17	İyi	Kt	2	5
38	HMA	PHA	4	12	16	İyi	Kt	2	3
39	HR	PHA	5	20	25	İyi	Kt	2	3

EF: Eksternal fiksator; **DKV:** Dinamik kala vidası; **PHA:** Parsiyel hemiarthroplasti; **A:** Ameliyat ncesi.

AS: Ameliyat sonrası; **THK:** Toplam hastanede kalıř; **KYV:** Kısmi yk verme; **TYV:** Tam yk verme.

Tablo 14 Devam. Olguların, yatıştan operasyona kadar geçen süre, ameliyattan taburculuğa kadar geçen süre, toplam hastanede kalış süresi, ameliyat öncesi ve ameliyat sonrası hareketlilik düzeyi, kısmi ve tam yük verme süreleri

Sıra	İsim	Yöntem	AÖ geçen süre(gün)	AS geçen süre(gün)	THK süresi(gün)	AÖ mobilité düzeyi	AS mobilité düzeyi	KYV süresi (hafta)	TYV süresi (hafta)
40	SK	PHA	2	24	26	İyi	Kötü	2	4
41	AK	PHA	2	13	15	İyi	Kötü	1	3
42	FK	PHA	7	15	22	İyi	İyi	1	2
43	SÇ	PHA	2	6	8	İyi	İyi	1	2
44	FY	PHA	7	8	15	İyi	İyi	1	2
45	FA	PHA	6	10	16	İyi	Kötü	2	6
46	GB	PHA	6	7	13	İyi	Kötü	2	5
47	NK	PHA	7	10	17	İyi	İyi	1	2
48	HS	PHA	1	9	10	İyi	İyi	1	3
49	İB	PHA	5	15	20	İyi	Kötü	2	4
50	MK	PHA	15	7	22	İyi	İyi	1	4
51	ZÖ	PHA	5	6	11	İyi	İyi	1	3
52	GE	PHA	7	5	12	Kötü	Kötü	3	5
53	MÇ	PHA	3	4	7	İyi	İyi	1	3
54	NA	PHA	3	6	9	İyi	İyi	1	3
55	AA	PHA	3	6	9	İyi	İyi	1	3
56	PG	PHA	11	12	23	İyi	İyi	1	3

EF: Eksternal fiksator; **DKV:** Dinamik kalça vidası; **PHA:** Parsiyel hemiartroplasti; **AÖ:** Ameliyat öncesi. **AS:** Ameliyat sonrası; **THK:** Toplam hastanede kalış; **KYV:** Kısmi yük verme; **TYV:** Tam yük verme.

Tablo 15. Olguların radyolojik skorları, fonksiyonel skorları, komplikasyonları

Sıra	İsim	Yöntem	Radyolojik skor	Fonksiyonel skor	Komplikasyon
1	HA	EF	İyi	İyi	Yok
2	TT	EF	İyi	İyi	Bası yarası, idrar yolu enf.
3	HK	EF	İyi	İyi	Yok
4	NU	EF	Orta	İyi	Yok, varusta kaynama mevcut
5	GD	EF	İyi	İyi	Yok
6	AK	EF	İyi	Çok iyi	Yetersiz redüksiyon, İdrar yolu enf.
7	SÖ	EF	İyi	İyi	Yetersiz redüksiyon, bası yarası
8	İK	EF	Orta	Orta	Pindibi enf., fiksator erken çıkarımı
9	ÖÖ	EF	Orta	Orta	Pindibi enf., fiksator erken çıkarımı
10	RÖ	EF	İyi	Orta	Yok
11	HD	EF	İyi	İyi	Yok
12	İD	EF	Mükemmel	Mükemmel	Yok

EF: Eksternal fiksator; **DKV:** Dinamik kalça vidası; **PHA:** Parsiyel hemiartroplasti.

Tablo 15 Devam. Olguların radyolojik skorları, fonksiyonel skorları, komplikasyonları

Sıra	İsim	Yöntem	Radyolojik skor	Fonksiyonel skor	Komplikasyon
13	HP	EF	Mükemmel	Çok iyi	Yok
14	MK	EF	Orta	Çok iyi	Yok, varusta kaynama mevcut
15	EC	EF	Kötü	Kötü	Bası yarası,asetabuler penetrasyon,malunion
16	MAİ	EF	Mükemmel	Mükemmel	Yok
17	FZ	EF	Mükemmel	Mükemmel	Yüzeyel pindibi enf.
18	YD	DKV	İyi	Orta	Yok
19	İÖ	DKV	Mükemmel	İyi	Derin ven trombozu
20	HA	DKV	İyi	Çok iyi	Yok
21	ŞK	DKV	Mükemmel	İyi	Fibuler sinir paralizisi
22	VA	DKV	Mükemmel	Mükemmel	Yok
23	İA	DKV	İyi	İyi	Bası yarası
24	EK	DKV	İyi	Çok iyi	Yok
25	ZA	DKV	Mükemmel	Mükemmel	Yok
26	ME	DKV	Mükemmel	Çok İyi	Yok
27	ŞB	DKV	İyi	Mükemmel	Yok
28	Aİ	DKV	İyi	Mükemmel	İdrar yolu enfeksiyonu
29	KT	DKV	İyi	İyi	Pnömoni
30	SB	DKV	İyi	Orta	Yok
31	RK	DKV	Kötü	Kötü	Bası yarası, implant migrasyonu, nonunion
32	HŞ	DKV	Mükemmel	Çok iyi	Yok
33	EY	DKV	Kötü	Kötü	Bası yarası, nonunion
34	NK	DKV	İyi	Çok iyi	Yüzeyel yara yeri enf.
35	NE	DKV	Mükemmel	Çok iyi	Yok
36	YE	DKV	İyi	Çok iyi	Yok
37	HŞ	PHA	İyi	Orta	Yok
38	HMA	PHA	Mükemmel	İyi	Bası yarası, myositis ossifikans
39	HR	PHA	Orta	Orta	Yüzeyel yara yeri enf.
40	SK	PHA	İyi	Orta	Yok
41	AK	PHA	İyi	Orta	Derin ven trombozu, konfüzyon
42	FK	PHA	Orta	İyi	Yok
43	SÇ	PHA	Mükemmel	İyi	Yok
44	FY	PHA	Orta	İyi	Yok
45	FA	PHA	Mükemmel	İyi	İYE
46	GB	PHA	Orta	Orta	Yok
47	NK	PHA	İyi	Çok iyi	Yok
48	HS	PHA	İyi	Orta	Yok
49	İB	PHA	Orta	Orta	Bası yarası, konfüzyon
50	MK	PHA	İyi	Orta	Yok
51	ZÖ	PHA	İyi	İyi	Trokanter majör pseudoartrozu
52	GE	PHA	İyi	Orta	Yok
53	MÇ	PHA	İyi	Çok iyi	Yok
54	NA	PHA	Kötü	Orta	Yok
55	AA	PHA	İyi	İyi	Yok
56	PG	PHA	İyi	Çok iyi	Kalp yetmezliği

EF: Eksternal fiksator; DKV: Dinamik kalça vidası; PHA: Parsiyel hemiarthroplasti.

TARTIŞMA

Yaşlı nüfusun önemli bir sağlık problemi olan intertrokanterik femur kırığı, insan ömrünün uzamasına bağlı olarak tüm dünyada ve ülkemizde önemli oranda artmaktadır. Bu kırıklar, hastane masraflarının ve doluluk oranının büyük bir bölümünü oluşturmaktadır. İntertrokanterik kırık sonrası bir yıl içinde görülen mortalite oranı %15-40'dır (52). İntertrokanterik kırıklar, modern tıp teknolojisindeki gelişmelere rağmen, yaşlı popülasyonun önemli oranda mortalite ve morbidite sebebi olmaya devam etmektedir (37,53,54). Bu bölge kırıkları, yaklaşık 1200 cc'e kadar kanamaya neden olmakta ve ileri yaşın güçlkle dengede duran kardiyopulmoner ve nörolojik durumunu hızlı bir şekilde bozmaktadır (28).

İntertrokanterik kırık tedavisinde seçilecek yöntem karar verilirken; hastanın yaşı, genel durumu ve eşlik eden sistemik hastalıkları, kemik kalitesi, oluşan kırık tipi dikkate alınmalıdır (56).

Trokanterik bölge kırıkları, osteoporozun daha belirgin olduğu ileri yaşlarda görülmektedir (54,55). Bu bölge kırıkları, 65-75 yaş arasında, ortalama 70 yaş civarında kadınlarda daha sık olarak görülür (1). Literatür çalışmalarında farklı yaş ortalamaları ve farklı kadın-erkek oranlarına rastlanmaktadır. Görgeç ve ark. (56), intertrokanterik femur kırıklarının her yaşta görüldüğünü ve her iki cinstede benzer oranlarda olduğunu belirtmişler, bunu nüfusumuzun daha genç olması ve erkeklerin sosyo-ekonomik hayata daha sık katılımlarına bağlamışlardır. Tomak ve ark. (37) geriyatrik intertrokanterik femur kırıklı hastaların tedavisinde EF uyguladıkları çalışmalarında ortalama yaş 77, erkeklerde ortalama yaş 75, kadınlarda ise 78 olarak tespit etmişler, %40 erkek, %60 kadın cinsiyet saptamışlardır. Kesemenli ve ark. (4) yaptıkları çalışmada intertrokanterik kırıklı hastalara Leinbach tipi protez uygulamışlar, ortalama yaş 78, kadın erkek oranını eşit olarak

saptamışlardır. Moroni ve ark. (57) osteoporotik pertrokanterik kırıklarda DKV ile EF uygulamalarını karşılaştırmış, DKV grubunda ortalama yaş 82, EF grubunda 78 olarak saptanmıştır. Broos ve ark. (58) yaşlı pertrokanterik hastalarda uzun stem endoprotez uygulamalarında ortalama yaş 83, erkek:kadın oranı 1:2,7 olarak bulunmuştur. Yaptığımız çalışmada EF grubunda ortalama yaş 73, kadın:erkek oranı 1:1,9, DKV grubunda ortalama yaş 74, kadın:erkek oranı 1:2,2, PHA grubunda ortalama yaş 77, kadın:erkek oranı 3:1 olarak saptandı. 56 olgunun genel değerlendirmesinde ortalama yaşı 76, kadın:erkek oranını 1:1,07 olarak saptadık (27 kadın, 29 erkek). Yaş dağılımı yerli ve yabancı literatürle, kadın erkek oranı ise yerli literatürle uyumlu olarak bulunmuştur.

Genç hastalarda yüksekten düşme veya trafik kazası gibi nedenlerle oluşan intertrokanterik femur kırıkları, yaşlı hastalarda büyük oranda ev içi basit düşme sonucu gelişir. Gelişen ani hipotansiyon atakları ve kas iskelet sistemi rahatsızlıkları düşmeye zemin hazırlar, sonuçta refleksleri azalmış olan yaşlı hastalarda kolaylıkla kırık gözlenebilir. Kesemenli ve ark.(4) %77, Arpacıoğlu ve ark. (59) %68 Ay ve ark. (60) %80 oranında kırıktan sorumlu etkeni basit düşme olarak bildirmişlerdir. Çalışmaya aldığımız olgular 60 yaşın üzerinde idi ve kırığa neden olan etken; %93 olguda basit düşme, %5 olguda yüksekten düşme, % 2 olguda trafik kazası olarak saptandı.

İntertrokanterik kırıkların sıklıkla yaşlı popülasyonda görülmesi nedeni ile, hastaların sistemik hastalık ile birlikteliği çok fazladır. Çalışmaya alınan olguların %80’de bir veya birden fazla ek dahili hastalık tespit ettik. EF grubunda bu oran %72, DKV grubunda %84, PHA grubunda %80 olarak saptandı. İlk sırayı hipertansiyon’un aldığı, 2. sırayı ise Diabetes Mellitus’un aldığı görüldü. Haentjens ve ark.(51) çalışma olgularının %80’de, Akçalı ve ark. (55) %78’de, Kesemenli ve ark. (4) %100’de sistemik hastalık tespit etmişlerdir. Görüldüğü üzere hastaların, ileri yaş nedeni ile önemli derecede sistemik hastalık ile beraberliği vardır, bu da operasyon için risk doğurmaktadır. Hastalar AÖ dönemde mutlaka sistemik hastalıklar yönünden incelenmeli, gerekli dahili konsültasyonları yapılarak operasyona en uygun sağlık koşullarında girmeleri sağlanmalıdır.

İntertrokanterik femur kırıklı hastalarda ameliyatın zamanlaması konusunda yazarlar arasında görüş birliği yoktur. Bu tip kırıklara yapılan erken müdahalenin, tedavi sonrası dönemde görülen mortalite ve morbiditeye etkisi üzerine birbirine zıt görüşler vardır. Bununla birlikte genel görüş, hastaların sistemik açıdan stabilize edilip ilk 2 gün içerisinde ameliyat edilmesi yönündedir (48). Kenzora ve ark. (61) 406 hasta üzerinde yaptıkları retrospektif çalışmada, hastaların ameliyat edilme süreleri ile mortalite görülme oranını karşılaştırmıştır. Yıllık ölüm oranını ilk 24 saat içinde ameliyat olanlarda %34, ikinci günde ameliyat olanlarda

%6, üçüncü günde ameliyat olanlarda %4,8, dördüncü günde ameliyat olanlarda %5,5, beşinci günde ameliyat olanlarda %11 olarak saptamışlardır. Ameliyat sonrası bir yılın ardından, beklenen ölüm oranının normal yaş grubu seviyesine düştüğünü bildiren yayınlar vardır (3,52). Çalışmamızda, her 3 yöntemde de, hastaneye yatıştan operasyona kadar geçen süre, ortalama 5 gün olarak bulunmuştur. Bu süre, uzun gibi görülse de, hastalarda yüksek oranda sistemik sorunların olması ve ameliyat öncesi dönemde giderilmeye çalışılması ile açıklanabilir. Retrospektif olarak yaptığımız çalışma, ameliyat sonrası dönemde görülen mortalite nedeni ile son kontrolleri yapılamayan hastaları içermemektedir. Bu nedenle çalışmamız, olguların tedavi sonrası mortalite oranı hakkında bilgi vermemektedir.

İntertrokanterik kırıkları tanımlayan çeşitli sınıflamalar yapılmıştır. Bu sınıflamalar içinde Evans sınıflaması, kırığı tanımlamanın yanında stabil redüksiyonun varlığı hakkında da bilgi verir (27). Çalışmamızda kırıkları, Evans sınıflamasına göre stabil ve instabil olarak değerlendirdik. Sınıflamada Tip 1a ve Tip 1b kırıklar stabil, Tip 1c ve Tip 1d kırıklar instabil olarak değerlendirildi, Tip 2 kırıklar ise çalışma dışında bırakıldı. İstatistiksel olarak yöntemlerin stabil, instabil oranları açısından fark saptandı. PHA yapılan olgularda instabil kırık oranı yüksek iken, EF ve DKV uygulanan çalışma grubunda stabil kırık oranı yüksek olarak bulundu. Özdemir ve ark. (48), % 76'sı stabil, %24'ü instabil, Tomak ve ark. (37) %60'ı stabil, %40'ı instabil olan intertrokanterik kırıklı olguları EF ile tedavi etmişlerdir. Hardy ve ark. (47) 16 stabil (%32), 34 (%68) instabil kırıklı olguya DKV uygulamıştır. Haentjens ve ark.'nın (51), Vahl ve ark.'nın (62), Rodop ve ark.'nın (63) bipolar artroplasti uyguladıkları intertrokanterik kırıkların hepsi instabil kırıktır.

Sabit açılı plaklar, özellikle Jewett çivisi, geçmişte bu bölge kırıklarının tedavisinde sık olarak kullanılmaktaydı. Bu plaklar ile tespit, stabil bir kırık tespiti sağlar, fakat en büyük dezavantajları kırık hattında impaksiyona izin vermemeleridir. Eğer stabil bir redüksiyon sağlanamamış ise implantta kırılma, bükülme, cut-out gibi komplikasyonlar yüksek oranlarda görülür. Jewett çivisi ile tespit sonrası %44 oranında fiksasyon başarısızlığı bildiren yayınlar vardır (64,65).

Turgut ve ark. (66) çeşitli plak çivi kombinasyonlarını karşılaştırdıkları çalışmalarında, fiksasyon başarısızlığını, Richards çivisi uygulanan olgularda %8,5, Jewett çivisi uygulanan olgularda %30 olarak saptamışlardır.

Sabit açılı plakların kırık hattında impaksiyona izin vermemesi nedeniyle (1,28), günümüzde intertrokanterik kırık tedavisinde osteosentez materyali olarak, kırık impaksiyonuna izin veren Richards çivisi ve DKV gibi kayıcı ve kompresyon yapıcı plak-çiviler tercih edilmektedir. Bu çiviler teleskop etkisi göstererek kırık hattında sınırlı miktarda

kompresyona izin vermekte ve kaynamayı kolaylaştırmaktadır. Rotasyonel stabiliteyi artırması açısından 6,5'lik kanüllü veya spongios vida kullanılmasını destekleyen yayınlar da vardır. Bu çiviler ile tedavi, stabil kırıkların yanında, anatomik repozisyonun sağlandığı instabil kırıklarda da olumlu sonuçlar alınması nedeniyle, intertrokanterik kırıkların tedavisinde halen güncelliğini korumaktadır (65,66). Bu özelliğinden dolayı literatürde, intertrokanterik kırık tedavisinde, geçmişte kullanılan ve yeni geliştirilen implantların, DKV ile karşılaştırmalı sonuçlarına sıkça rastlanmaktadır.

Esser ve ark. (65) intertrokanterik kırık tedavisinde Jewett çivisi ile DKV'yi karşılaştırdıkları çalışmalarında ortalama yaş 81 olarak bulunmuştur. DKV'de operasyon süresi 57 dakika iken, Jewett çivisinde bu süre 48 dakika olarak hesaplanmış ve anlamlı fark saptanmamıştır. Ay ve ark. (60), DKV ile tedavi uyguladıkları intertrokanterik kırıklarında ortalama yaş 53, ortalama operasyon süresi 90 dakika olarak bulunmuştur. Moroni ve ark. (57), kadın cinsiyette osteoporotik pertrokanterik kırıklarda EF ve DKV'yi karşılaştırmış; EF grubunda ortalama yaş 78, ortalama operasyon süresi 34 dk iken, DKV uygulanan grupta ortalama yaş 82, ortalama operasyon süresi 65 dk olarak saptanmıştır. Çalışmaya aldığımız DKV ile tedavi edilen olgularda ortalama yaş 74, ortalama operasyon süresi 159 dk olarak bulunmuştur. Literatürle karşılaştırıldığında operasyon süresinin uzun olduğu dikkati çekmektedir. Bu süre tüm olgularda skopi eşliğinde kapalı redüksiyon denenmesi ve cerrahi boyama örtme işlemini de içeren toplam anestezi süresinin operasyon süresi olarak değerlendirilmesi ile açıklanabilir. Ayrıca DKV uygulamasındaki cerrahi deneyim de önemli bir faktör olarak görülmektedir.

İntertrokanterik kırıkların DKV ile tedavisinde sıklıkla 4 delikli plak tercih edilmektedir. Biz de kliniğimizde sıklıkla 4 delikli plak ile fiksasyonu tercih etmekteyiz. Verhofstad ve ark. (67) 148 olgu üzerinde yaptıkları çalışmada, stabil pertrokanterik kırıklarda 2 delikli DKV'yi kullanmışlar ve daha az invaziv yöntemle yeterli stabiliteyi sağladıklarını belirtmişlerdir. 145 hastada kırık iyileşmesi görülmüş, 2 hastada cut-out, 1 hastada ise implant kırılması saptanmıştır. 4 delikli DKV uygulanan gruba kıyasla hastaların mobilizasyon sürelerinde de anlamlı fark saptamamışlardır.

Başlangıçta konservatif tedaviye alternatif olarak düşünülen, son yıllarda ise kullanımı giderek yaygınlaşan çeşitli EF tipleri, bu bölge kırıklarının tedavisinde kullanılmaktadır. Bu yöntemle kırık hattı açılmamakta, kırık hematomu ve periosta dokunulmadığı için erken callus oluşmaktadır. Uygulama esnasında cerrahi kesiye gerek duyulmaz, bu sayede minimal doku hasarı ve kanama gözlenir. Uyumlu hastalarda lokal anestezi ve sedasyon altında uygulanabilirliği, kısa ameliyat süresi, poliklinik şartlarında ikinci operasyona gerek

duyulmadan implantın çıkarılması gibi avantajları vardır. EF uygulamasında en sık karşılaşılan sorun ise çivi dibi enfeksiyonudur (37,48,57,68).

EF uygulaması sonrasında mekanik komplikasyonların daha az görülmesini açıklayacak nedenler net değildir (68). Yapılan biyomekanik çalışmalar sonucu, 3000 N kuvvet uygulaması ile Richards çivisinde eğilme görüldüğü halde EF’de eğilmenin 5000 N kuvvet uygulaması ile gerçekleştiği saptanmıştır (28). Üzerinde durulan diğer bir nokta ise, EF üzerinden zorlayıcı aksiyel yükün suprakondiler bölgeye iletilmesidir. Moroni ve ark. (38,57) çivilerin elastik özelliğinden dolayı yük altında eğildiğini ve kırık uçları arasında stabil bir kompresyon sağladığını belirtmişler, bu sayede düşük oranda görülen mekanik komplikasyon sıklığını açıklamaya çalışmışlardır. Vossinakis ve Badras (68,69) bu durumu farklı bir şekilde açıklamaya çalışmışlardır. Schanz çivileri kemik ile geniş temas yüzeyine sahiptir ve Schanz çivilerinin fiksator üzerinde kayma özelliği yoktur. Buna rağmen düz olan gövdeleri sayesinde femur lateral korteksi üzerinde az da olsa kayma hareketi yaparlar, bu da kırık hattında kontrollü impaksiyonu sağlar.

Tomak ve ark. (37), geriyatrik hastalardaki intertrokanterik femur kırıklarını, Cattaneo ve Cattagni’nin tariflediği femoral ark, rod ve Schanz çivilerinden oluşan modifiye İizarov sistemi ile tedavi etmişlerdir. Tedavi edilen olgularda ortalama yaş 77, ortalama operasyon süresi 40 dk olarak bulunmuştur. Özdemir ve ark. (48) intertrokanterik kırıkların tedavisinde modüler aksiyel fiksatorü kullanmışlar, çalışmaya alınan olgularda ortalama yaş 70, ortalama operasyon süresi 34 dk, ortalama anestezi süresini 30 dk olarak saptamışlardır. Biz de Tomak ve ark.(37) gibi, Cattaneo ve Cattagni’nin tariflediği modifiye İizarov EF ile tedavi uyguladık. EF uyguladığımız olgularda ortalama yaş 73, ortalama operasyon süresi 68 dk olarak saptandı. Skopi eşliğinde redüksiyon, cerrahi sahanın boyama işlemi ve anestezi süresi operasyon süresine dahil edildi. EF uygulamasında femur başına doğru 2-3 Schanz çivisi, femur shaftına 2, tercihen 3 Schanz çivisi ile fiksasyon yapıldı. Femur shaftına, Schanz çivileri olabildiğince proksimalden yerleştirildi ve bu sayede kısa segment fiksasyon amaçlandı. Vossinakis ve Badras’a (68) göre, bu şekilde fiksasyon ile, distal Schanz çivilerinin, vastus lateralis ve fascia lata’yı fiske etmesine bağlı gelişen, geçici diz sertliği görülme sıklığı azalmaktadır.

Günümüzde özellikle instabil, osteoporotik intertrokanterik kırıkların tedavisinde tercih edilen diğer bir yöntem de PHA uygulamalarıdır. İntertrokanterik kırıkların tedavisinde endoprotezler, internal fiksasyon uygulanıp fiksasyon yetmezliği gelişen ve tekrar fiksasyon uygulaması istenmeyen hastalarda kullanılmaktaydı. Daha sonra seçilmiş olgularda başarılı sonuçların bildirilmesi ile primer tedavi yöntemi olarak kullanılmaya başlanmıştır (70,71).

Artroplastik yöntemler sıklıkla yaşlı, düşkün hasta grubunda tercih edilir. Bu sayede kırık kaynamasını beklemek için kontrollü yük vermeye gerek duyulmaz ve ameliyat sonrası erken dönemde tam yük vererek yürümleri sağlanır (40). Artroplastik uygulamalarında kemik bütünlüğünün korunmasından vazgeçilir. Amaç; hastaları erken dönemde ayağa kaldırıp ameliyat öncesi sağlık durumuna döndürmek ve immobilizasyonun getirdiği olumsuzlukları gidermektir. Böylece osteoporotik kemikte internal fiksasyonun getirdiği implant yetmezliklerinden de kaçınılmış olur (51,72).

İlk olarak 1970'lerde Stern ve Goldstein instabil, osteoporotik intertrokanterik kırıkların tedavisinde Leinbach tipi protezi kullanmaya başlamışlardır. Yaptıkları çalışmada ortalama yaş 79 yıl olarak saptanmış ve %88 başarı oranı tespit etmişlerdir (28). 1987 yılında Stern ve Angerman parçalı ve instabil kırığı olan 105 hastaya Leinbach tipi protez uygulamış, ortalama yaş 80 yıl olarak saptanmış ve %90 oranında başarılı sonuç almışlardır (73). Kliniğimizde yapılan çalışmada Gürbüz ve ark. (54) 14 intertrokanterik femur kırıklı olguyu Leinbach tipi protezle tedavi etmiş, ortalama yaş 74 yıl olarak saptanmış ve %80 olguda iyi sonuç alındığını bildirmişlerdir. Leinbach tipi protezlerde ana sorun, asetabuler kartilajda görülen aşınma (74) ve gereklilik halinde total proteze çevirilememesidir. Gelişen teknoloji ile beraber günümüzde, intertrokanterik femur kırıklarının tedavisinde, posteromedialdeki defektin üzerine yerleşen kalkar destekli PHA uygulamaları yapılmaktadır. Biz de protez ile tedavi edilen olgularda kalkar destekli bipolar protez uyguladık.

Vahl ve ark. (62) yaşlı, osteoporotik ve instabil intertrokanterik kırıklı hastaları hemiarthroplastisi ile tedavi etmiş, ortalama operasyon süresini 150 dk olarak saptamışlardır. Chan ve Gill (75) intertrokanterik kırıklı hastalara sementli hemiarthroplastisi ile tedavi uygulamış, ortalama yaş 84, ortalama operasyon süresi 79 dk olarak saptanmıştır. Rodop ve ark. (63) instabil intertrokanterik kırıklı 54 hastayı primer hemiarthroplastisi ile tedavi etmiş, ortalama yaş 75, ortalama operasyon süresi 40 dk olarak saptanmıştır. Haentjens ve ark. (51) instabil intertrokanterik kırıklı hastalarda internal tespit ile parsiyel hemiarthroplastiyi karşılaştırdıkları çalışmalarında, artroplastisi grubunda operasyon süresini 85 dk olarak saptamışlardır. Yaptığımız çalışmada, PHA ile tedavi edilen olgularda ortalama yaş 77, ortalama operasyon süresi 93 dk olarak saptanmıştır. Operasyon süresi hastaya pozisyon verilmesi ve cerrahi boyama örtme işlemini de içeren ve toplam anestezi süresi olarak hesaplanmıştır.

Olguların toplam anestezi süreleri olarak belirtilen ortalama operasyon sürelerine baktığımızda; EF grubunda 68 dk, DKV grubunda 159 dk, PHA grubunda 93 dk olarak

hesaplandı ve EF ile tedavi edilen olgularda ameliyat süresinin anlamlı derecede kısa olduğu saptandı.

Çalışmaya aldığımız olguları, THK süresi ve ameliyattan taburculuğa kadar geçen AS süre açısından değerlendirdik. THK süresi; EF uygulanan olgularda ortalama 10 gün, DKV ve PHA uygulanan olgularda ortalama 15 gün olarak saptandı. İntertrokanterik kırıklarda EF uyguladıkları çalışmalarında, THK süresini; Kourtzis ve ark.(76) 7 gün, Vossinakis ve ark. (68) 8 gün, Özdemir ve ark. (77) 10 gün olarak saptamışlardır. Moroni ve ark. (57) intertrokanterik kırıklarda EF ve DKV uygulamalarını karşılaştırmış, EF uygulanan olgularda THK süresi 6 gün iken DKV uygulanan olgularda 7 gün olarak saptanmıştır. Kesmezaçar ve ark. (78), intertrokanterik kırıklarda internal tespit ile artroplastik yöntemleri karşılaştırmış; İnternal tespit uygulanan grupta THK süresi 17 gün iken, artroplasti uygulanan grupta bu süre 21 gün olarak saptanmıştır. Tarantino ve ark. (79) bu bölge kırıklarında DKV ile Gamma çivisini karşılaştırmışlar; her iki grupta da THK süresini ortalama 18 gün olarak hesaplamışlardır

Olgular AS süre açısından değerlendirildiğinde; EF uygulananlarda ortalama 6 gün, DKV ve PHA uygulanan olgularda ortalama 10 gün olarak saptandı. Yaptığımız çalışma sonucunda, EF uygulanan olguların erken dönemde taburcu olduğu ve toplam hastanede kalış sürelerinin daha kısa olduğu saptandı ve literatür çalışmalarıyla uyumlu olduğu görüldü. DKV ve PHA ile tedavi edilen olguların, AS ve THK sürelerinin uzun olmasını, yara yeri bakımı ve ameliyat sonrası rehabilitasyon programına alınmaları ile açıklamaktayız.

Operasyon esnasında EF grubunda ihmal edilebilir miktarda kanama saptadık. DKV uygulanan olgularda ortalama 450 cc, PHA uygulanan olgularda ortalama 200 cc kanama saptadık. Tomak ve ark. (37), Moroni ve ark. (57) bu bölge kırıklarına EF uygulamış ve operasyon esnasında kanama saptamamışlardır. Vossinakis ve ark. (69), EF ile DKV'yi karşılaştırdıkları çalışmalarında EF uyguladıkları olgularda hiç kanama saptamazken, DKV uyguladıkları hasta grubunda ortalama 560 cc kanama saptamışlardır. Tarantino ve ark. (79), Radford ve ark. (32) intertrokanterik kırıklarda DKV ile Gamma çivisini karşılaştırdıkları çalışmalarında; DKV uygulanan olgularda ortalama 250 cc kanama saptamışlardır. Her iki çalışmada da DKV uygulamasındaki ortalama operasyon süresi 60 dk olarak hesaplanmıştır. Bu süre, DKV ile tedavi uyguladığımız olguların ortalama operasyon süresi ile kıyaslandığında, oldukça kısa olduğu görülmektedir. Haentjens ve ark. (51) intertrokanterik kırıklarda artroplasti ile internal fiksasyonu karşılaştırmış, artroplasti grubunda ortalama kanama miktarı 600 cc, internal fiksasyon grubunda 750 cc saptanmıştır. Bizim çalışmamızda EF uygulaması kapalı redüksiyon sonrası küçük insizyonla yapıldı ve kanama ihmal edilebilir

miktarda idi. DKV uygulanan olgularda, PHA ile tedavi edilen olgulara kıyasla, kanama miktarının fazla olmasını operasyon süresindeki uzamaya bağlamaktayız.

Çalışmaya alınan tüm olgular ameliyat sonrası 2. günde destekle ayağa kaldırıldı ve tolere edebildikleri kadar yük vererek yürüme amaçlandı. Olgular AS dönem süresince fizyoterapist eşliğinde rehabilitasyon programına alındı. Olguların, retrospektif olarak, ameliyat sonrası dönemde, kırık olan kalçaları üzerine yarım yük vererek ve tam yük vererek yürüme zamanlarını sorguladık. Yarım yük vererek yürüme zamanı; EF uygulanan olgularda 2,5 hafta, DKV uygulanan olgularda 3 hafta, PHA uygulanan olgularda 1 hafta olarak saptandı. Tam yük vererek yürüme zamanı; EF uygulanan olgularda 9 hafta, DKV uygulanan olgularda 10 hafta, PHA uygulanan olgularda 3 hafta olarak saptandı. Koval ve ark. (80) intertrokanterik ve collum femoris kırığı olan hastalara ameliyat sonrası dönemde yürüme analizi yapmışlardır. Nondeplase collum femoris kırığı olan ve stabil intertrokanterik kırıklı hastalara internal fiksasyon uygulamışlar ve grup 1 içinde değerlendirmişler, deplase collum femoris kırığı olan ve instabil intertrokanterik kırıklı hastalara internal fiksasyon uygulamışlar ve grup 2 içinde değerlendirmişler, artroplasti uyguladıkları hastaları ise grup 3 içinde değerlendirmişlerdir. Yaptıkları çalışmada bir, üç, altı ve onikinci haftalarda olgulara, F-Scan sistemi ile bilgisayarlı yük verme analizi yapmışlardır. Birinci haftada ortalama yük verme %50, üçüncü haftada %65, altıncı haftada %80, onikinci haftada %87 olarak saptanmıştır. İlk 3 haftada, artroplasti uygulanan grubun, internal fiksasyon uygulanan gruba göre daha fazla yük verdiği, 12. haftanın ardından fark görülmediğini saptamışlar ve kalça kırığı sonrası tedavi edilen hastaların istemli olarak etkilenen ekstremiteleri üzerine yük vermekten kaçındıklarını, bu yük verme süresinin de internal fiksasyon grubunda daha uzun olduğunu bildirmişlerdir.

Literatür çalışmalarında, EF, DKV ve PHA ile tedavi uygulanan hastaların, erken dönemde yük vererek yürütülmesi önerilmektedir (37,40,60,68,69,81). Biz de, her 3 yöntemle tedavi uyguladığımız olguların, ameliyat sonrası dönemde tam yük vererek yürümelerini amaçladık fakat; retrospektif olarak yürüme özelliklerini sorguladığımızda, etkilenen ekstremiteleri üzerine yarım ve tam yük vererek yürüme sürelerinin beklenenden daha uzun sürede gerçekleştiğini gördük. Bu durumu, Koval ve ark.'nın (80) yaptıkları çalışma ile paralel olarak, hastaların istemli olarak yük vermekten kaçınmalarına bağlamaktayız.

Kalça kırığı sonrası, immobilizasyona bağlı, hastalarda %20 oranında bası yarası görülebilir. EF uygulanan 3 (%18) olguda, DKV uygulanan 3 (%16) olguda, PHA uygulanan 2 (%10) olguda bası yarası saptadık. Kourtzis ve ark. (76) yaş ortalaması 88 olan intertrokanterik kırıklı hastalara EF uyguladıkları çalışmalarında %15 oranında bası yarası

saptamışlardır. Ay ve ark. (60) bu bölge kırıklarını DKV ile tedavi etmişler ve %10 oranında bası yarası saptamışlardır. Haentjens ve ark. (51), intertrokanterik kırıklarda internal fiksasyon ile artroplasti uygulamasını karşılaştırdıkları çalışmalarında, artroplasti grubunda %3, internal fiksasyon grubunda %20 oranında bası yarası saptamışlardır. Bası yarası gelişiminde en büyük etken immobilizasyondur. Bu nedenle hastalar bir an önce ameliyat edilmeli ve ayağa kaldırılmalı, operasyonu geciken hastalarda ise havalı yatak uygulaması ile profilaksi sağlanmalıdır.

EF uygulamasında en sık karşılaşılan sorun çivi dibi enfeksiyonudur (57,76,82). Özdemir ve ark. (48) intertrokanterik kırıklı 25 hasta üzerinde yaptıkları çalışmalarında, 10 olguda (%40) çivi dibi enfeksiyonu saptamış, tüm olguların antibiyoterapi ile iyileştiğini bildirmiştir. Dahl ve ark. (82) %4 oranında derin çivi dibi enfeksiyonu nedeni ile fiksatorü erken dönemde çıkarmışlar ve traksiyon ile tedaviye devam etmişlerdir. Kourtzis ve ark. (76) %9 oranında çivi dibi enfeksiyonu saptamış, 1 olguda osteomyelit nedeni ile sistem çıkarılıp debridman uygulandıktan sonra pelvisten femura, kalçayı köprüleyen yeni bir fiksator yerleştirmişlerdir. Moroni ve ark. (57), EF uyguladıkları intertrokanterik kırıklı hastalarda, hidroxyapatite kaplanmış Schanz çivileri ile fiksasyon yapmışlar, bu sayede enfeksiyonun azaldığını bildirmişlerdir. Çalışma olgularımızın 2'sinde (%12) günlük pansumana yanıt veren yüzeysel çivi dibi enfeksiyonu ile karşılaştık. 2 hastada (%12) ise derin çivi dibi enfeksiyonu nedeni ile uygulanan EF, ameliyat sonrası 2. ayda çıkarıldı. Hastalara debridman sonrası alınan kültür sonucuna göre antibiyotik başlandı. Her iki olgu, fiksator çıkarımı sonrası üzerine yük vermeden yürütüldü ve osteomyelit gelişmeden iyileşme gözlemlendi.

Kalça cerrahisi sonrası enfeksiyon görülme sıklığı %5 ile %16 arasında değişmektedir (21). Hastanın sistemik hastalıklarının olması, idrar ve gaita inkontinansı bulunması, ameliyat süresinin uzaması, üriner kateterizasyon süresinin uzaması, operasyon sahasında ölü boşluk bırakılması ameliyat sahasında enfeksiyon görülme riskini artıran faktörlerdir. Bodoky ve ark. (42) DKV uygulanan intertrokanterik kırıklarda, ameliyat esnasında ve ameliyat sonrası 12. saatte verilen profilaktik antibiyotik tedavisi ile enfeksiyon oranının %1'e düştüğünü saptamıştır. Kliniğimizde, operasyon sonrası profilaktik olarak, olgulara tek doz sefalosporin grubu antibiyotik yapmaktayız. Çalışmamızda, DKV uygulanan 1 olguda (%5) ve PHA uygulanan 1 (%5) olguda yüzeysel yara yeri enfeksiyonu gelişti. İki olguda da sistemin çıkarılmasına gerek duyulmadan antibiyoterapi ile iyileşme gözlemlendi.

EF uygulanan 2 olguda (%12), DKV uygulanan 1 olguda (%5), PHA uygulanan 2 olguda (%10) idrar yolu enfeksiyonu saptadık. Kourtzis ve ark. (76) EF uyguladıkları olguların %4'ünde, Hardy ve ark. (47) DKV uyguladıkları olguların %5'inde, Broos ve ark.

(58) PHA ile tedavi ettikleri olguların %11'inde, Harwin ve ark. (81) PHA ile tedavi uyguladıkları olguların %15'inde idrar yolu enfeksiyonu saptamışlardır.

Lawrence ve ark.'a göre (43), kalça kırığı sonrası en sık kardiyovasküler ve pulmoner sisteme ait komplikasyonlar görülmektedir. 8930 kalça kırıklı hasta üzerinde yaptıkları çalışmada, kardiyak ve pulmoner komplikasyon gelişen hastalarda yüksek oranda mortalite görüldüğünü bildirmişlerdir. Çalışmaya aldığımız 56 olgu, ameliyat sonrası dönemde mortalite gözlenmeyen hastalardan oluşmakta idi. Olguların sadece 1'inde (%1,8) ameliyat sonrası gelişen kalp yetmezliği, 1'inde (%1,8) pnömoni, 1'inde (%1,8) DVT (Derin Ven Trombozu) saptadık. Olguların hiçbirinde PE (pulmoner emboli) saptanmadı. Çalışmamız, kalça kırığı tedavisi sonrası gelişen mortalite oranı ve mortalite gelişen hastalarda sıklıkla rastlanan kardiyovasküler ve pulmoner sisteme ait komplikasyonlar hakkında yeterli bilgi içermemektedir.

Majör cerrahi girişimler sonrası, özellikle kalça ve diz ameliyatlarından sonra PE (Pulmoner emboli) riski artmakta ve yüksek oranda mortaliteye neden olmaktadır. Kliniğimize yatan intertrokanterik kırıklı hastalara, tanı anından itibaren düşük moleküler ağırlıklı heparin ile profilaktik tedavi uygulamaktayız. Bu sayede DVT ve PE görülme sıklığını azaltmayı amaçlamaktayız.

Kalça kırığı nedeni ile opere olan hastalarda konfüzyon görülebilmektedir. İleri yaştaki hastaların anestezi ajanlarına maruz kalmaları, sıvı elektrolit dengesizlikleri konfüzyonun muhtemel sebepleri arasında gösterilmektedir (41). Chan ve ark. (75), intertrokanterik kırıklı 54 hastayı hemiartroplasti ile tedavi ettikleri çalışmalarında %10 oranında konfüzyon saptamışlardır. Bizim çalışma olgularımızın %7'sinde ameliyat sonrası konfüzyon saptadık

Literatürde nadir rastlanmasına karşın, çalışma olgularının 1'inde (%2) fibuler sinir paralizisi saptadık. DKV ile tedavi uygulanan bu olguda spontan iyileşme gözlemlendi ve kalça kırığı sonrası uyguladığımız cilt traksiyonuna bağlı olarak geliştiği düşünüldü.

İntertrokanterik kırıklı olgularda PHA uyguladıkları çalışmalarında, Arpacioğlu ve ark. (59) %18 oranında heterotopik ossifikasyon saptamışlardır. Heterotopik ossifikasyon gelişiminde, erkek cinsiyet, kas içi kanamalar, kas içine saçılan kemik partikülleri risk oluşturmaktadır. Bazı yazarlarca profilaktik indometazin önerilmektedir. Bizim çalışmamızda, PHA grubundaki 1 olguda (%5) heterotopik ossifikasyon saptadık.

Trochanter major pseudoartrozu, artroplastik girişimler sonrası karşılaşılabilen bir sorundur. Rodop ve ark. (63), 54 olguluk çalışmalarında 4 olguda (%8), Green ve ark. (40) çalışmaya aldıkları intertrokanterik kırıklı olguların %10'unda trochanter major pseudoartrozu

tespit etmişlerdir. Harwin ve ark. (81), yaptıkları çalışmada intertrokanterik kırıklarda PHA uygulamışlar, çok parçalı trochanter majoru, üzerindeki fasya örtüsü ile yerinde bırakmışlardır. Bu olgularda trochanter major pseudoartrozu görüldüğünü fakat, hastaların ağrı seviyesine ve yürüme potansiyeline etkisi olmadığını belirtmişlerdir. Broos ve ark. (58) da artroplasti uygulaması esnasında, operasyon süresini uzatacağı için trochanter majör tespitini gerekli görmemektedirler. Çalışmamızda, PHA uyguladığımız 20 olgudan 1'inde (%5) trochanter major pseudoartrozu saptadık.

Artroplastik girişimler sonrası protez luksasyonu, aseptik gevşeme, periprotetik kırık, aseptabuler aşınma gibi komplikasyonlara ait çeşitli oranlar bildirilmiştir. İntertrokanterik kırıkların tedavisinde PHA uyguladıkları çalışmalarında Green ve ark. (40) %0, Haentjens ve ark. (51) %5, Kesmezaçar ve ark. (78) %3, Vahl ve ark. (62) %1 oranında protez luksasyonu görüldüğünü bildirmişlerdir. Çalışmamızda, PHA uyguladığımız olgularının hiçbirinde protez luksasyonu saptamadık. PHA uygulanan tüm olgularda posterior insizyon tercih edildi. Kapsülün ve yumuşak dokuların tekrar yerine dikilmesine özen gösterildi.

PHA ile tedavi sonrası %0,4-7,8 oranında periprotetik kırık görülebilir (46). PHA uygulanan hastalarda periprotetik kırık sıklıkla basit düşme sonucu gelişir. PHA uyguladığımız çalışma olgularının hiçbirinde ikinci bir düşme sonrası periprotetik kırık saptamadık. Green ve ark. (40), instabil intertrokanterik kırığı olan 20 olguluk çalışmalarında, 1 olguda (%5) basit düşme sonrası periprotetik kırık saptamışlardır. Haentjens ve ark. (51) ise kendi serilerinde periprotetik görülme sıklığını %3 olarak bildirmişlerdir. Gelişen periprotetik kırık sonrası tedavide, traksiyon, serklaj teli ile tespit, plak vida ile fiksasyon, kemik greftleri, uzun stem artroplasti revizyonu uygulanabilir (83,84).

PHA sonrası 1 (%5) olguda aseptabuler aşınma, 1 olguda (%5) femoral stemde aseptik gevşeme saptadık. Her iki olgu da kontrollerde ağrıdan şikayet etmekteydi.

EF uygulaması sonrası mekanik yetmezlik görülme sıklığı, %2,5-7 arası değişen oranlarda görülmektedir (48). Bu oran DKV uygulanan olgularda %10 olarak bildirilmiştir (37). EF sonrası düşük oranda görülen mekanik yetmezliğin sebebi, EF'lerin biyomekanik açıdan daha güçlü olmaları ile açıklanmaktadır (38,57). Tomak ve ark. (37), Moroni ve ark. (38), EF ile tedavi ettikleri intertrokanterik kırıklı hastalarda, reoperasyon gerektiren implant yetmezliği saptamamışlardır. Vossinakis ve Badras (69) intertrokanterik kırıklarda DKV ile EF uygulamalarını karşılaştırmış ve EF uygulanan olgularda düşük oranda mekanik yetmezlik geliştiğini bildirmiştir. Korkmaz ve ark. (85) DKV ile tedavi uyguladıkları serilerinde mekanik komplikasyon saptamamışlardır. Milenkovic ve ark. (53) DKV ile EF uygulamalarını karşılaştırmışlar. EF uygulanan grupta %2 oranında, DKV grubunda %3

oranında mekanik yetmezlik saptamışlardır. Bizim çalışmamızda, EF ve DKV uygulanan olguların hiçbirinde implant yetmezliği saptamadık.

Kourtzis ve ark. (76), EF uyguladıkları yaşlı intertrokanterik kırıklı hastalarda, 14 olguda (%14) redüksiyon kaybı ve varus açılanması saptamışlardır. Redüksiyon kaybını, Schanz çivilerindeki aseptik gevşemeye bağlamışlardır. 6 olguda (%6), Schanz çivilerinin kalça eklemine doğru ilerlediğini görmüşler, erken dönemde müdahale ile Schanz çivilerini önceki konumuna getirmişler, kontrollü yük verme ile redüksiyon kaybı ve varus açılanması gelişmeden kaynama saptamışlardır. EF uyguladığımız 2 (%12) olguda varus deformitesi saptadık. Varus deformitesinin sebebi operasyon esnasındaki yetersiz redüksiyon idi. Posteromedial kalkar devamlılığının sağlanamadığı durumlar yetersiz redüksiyon olarak değerlendirildi. 1 olguda (%6), Schanz çivilerin ekleme penetrasyonu sonucu fiksasyon yetmezliği ve redüksiyon kaybı saptadık. Redüksiyon kaybı nedeni ile geç başvuran hastada malunion geliştiği gözlemlendi.

DKV ile tedavi sonrası redüksiyon kaybı 3 ana sebepten dolayı gelişmektedir. İmplantın gevşemesi, eğilmesi, kırılması. İmplantın kompresyon vidasının, yük vermeyi takiben femur boynunun superior'undan kemiği yırtması (cut-out). Kırık hattında kontrolsüz impaksiyon sonucu implant migrasyonu (60). DKV ile tedavi uyguladığımız 1 olguda (%6) implant migrasyonu nedeni ile redüksiyon kaybı ve fiksasyon yetmezliği saptadık. Redüksiyon kaybının sebebi, operasyon esnasında lag vidasının gönderilmesi aşamasında femur lateral korteksinde kırık oluşması ve kırık instabilitesinde artma idi. Sonuç olarak hastada nonunion gelişti ve 2. operasyon önerildi. Literatürde cut-out görülme sıklığı %0-15 oranındadır (86). Olgularımızın hiçbirinde cut-out, implant kırılması ve bükülmesi sonucu redüksiyon kaybı saptamadık. İntertrokanterik kırıklarda DKV uyguladıkları çalışmalarında, Ay ve ark. (60) %12 oranında, Radford ve ark. (32) %3 oranında fiksasyon yetmezliği saptamışlardır.

İntertrokanterik bölgenin iyi kanlanan spongiöz yapısından dolayı, bu bölge kırıklarının tedavisi sonrası nonunion nadir karşılaşılan bir problemdir. İntertrokanterik kırık fiksasyonu sonrası %1 oranında görülmesine karşın, parçalı intertrokanterik kırıklarda bu oran %10'a kadar çıkabilmektedir (29). EF uyguladığımız olgularda nonunion ile karşılaşmadık. DKV ile tedavi ettiğimiz 1 olguda (%6) nonunion saptadık. Heyse ve Moore %0,9 oranında kaynama yokluğu saptamış ve bunu kemik stoğunun yetersizliğine bağlamışlardır. Ay ve ark.'nın (60) serisinde bu oran %6 olarak bulunmuştur.

EF ve DKV uygulanan olgular Foster kriterlerine göre, PHA uygulanan olgular Kwok kriterlerine göre radyolojik açıdan değerlendirildi. EF uygulanan olguların %77'sinde, DKV

uygulanan olguların %90'ında, PHA uygulanan olguların %75'inde başarılı radyolojik sonuç alındı. Özdemir ve ark. (48) EF uyguladıkları intertrokanterik kırıkların radyolojik değerlendirmesinde, % 70 oranda mükemmel, %20 oranında iyi radyolojik sonuç almışlardır. Mevcut literatür bilgileri eşliğinde yaptığımız değerlendirmede, PHA ve DKV uygulanan çalışmalarda radyolojik skorlamaya rastlamadık.

EF uygulanan olgularda klinik başarı oranı %76 iken, Tomak ve ark. (37) %75, Özdemir ve ark. (48) %80 başarı oranları bildirmişlerdir.

DKV uyguladığımız olgularda klinik başarı oranı %86 iken, Orhun ve ark. (87) %74, Korkmaz ve ark. (85) %78, Görgeç ve ark. (56) %87 oranında klinik başarı bildirmişlerdir.

PHA uyguladığımız olgularda %55 oranında klinik başarı saptadık. Haentjens ve ark.(51) %75, Vahl ve ark. (62) %70, Arpacıoğlu ve ark. (59) %85 oranında klinik başarı saptamışlardır.

Çalışmamızda, tedavi yöntemleri seçilirken hastanın yaşı, kırık tipi, sistemik hastalık mevcudiyeti göz önüne alındığında, stabil kırıkların ve açık redüksiyon ile posteromedial kalkar devamlılığının sağlanabildiği instabil kırıkların tedavisinde DKV ile tedavi, başarılı sonuçlar vermektedir. Yüksek derecede anestezi riski nedeni ile anestezi ajanlardan sakınılan hastalarda, sedasyon ve lokal anestezi eşliğinde uygulama avantajı nedeniyle, EF uygulaması ile başarılı sonuçlar alınmaktadır. Çalışmamızdaki düşük klinik başarı oranına rağmen, instabil kırıklı, yaşlı, osteoporoz nedeni ile kemik kalitesinde azalmaya bağlı implant yetmezliği riski olan hastalarda, erken dönemde mobilizasyon ve fiksasyon materyalinin getireceği komplikasyonlardan kaçınma gibi avantajları nedeni ile artroplastik yöntemler bu bölge kırıklarının tedavisinde uygulanabilir.

SONUÇLAR

Olguların, dosyalarından alınan bilgiler eşliğinde, son kontrollerindeki fonksiyonel ve radyolojik sonuçlarını değerlendirerek yaptığımız retrospektif çalışmanın sonuçları:

1-DKV ile tedavi edilen olguların, Merle D'Aubignie kriterlerine göre klinik başarı oranı ve Foster kriterlerine göre radyolojik başarı oranı diğer iki yöntemle karşılaştırıldığında yüksektir. DKV uygulamasının, EF ve PHA grubu ile karşılaştırıldığında; operasyon süresi uzundur ve operasyon esnasında kanama fazladır.

2-Anestezi açısından yüksek derecede riskli hastalar, lokal anestezi ve sedasyon eşliğinde uygulama avantajı nedeni ile, EF ile tedavi edilebilir. EF ile tedavi sonrası Merle D'Aubignie kriterlerine göre klinik başarı oranı ve Foster kriterlerine göre radyolojik başarı oranı yüksektir. EF uygulaması sonrası operasyon süresi ve THK süresi kısadır. Operasyon esnasında kırık hattı açılmadığı için kanama ihmal edilebilir miktardadır. Bu yöntemde en sık karşılaşılan sorun, çivi dibi enfeksiyonudur.

3-PHA ile tedavi edilen olguların Kwok kriterlerine göre radyolojik başarı oranı yüksek iken, Merle D'Aubignie kriterlerine göre klinik başarı oranı düşüktür. Buna karşın hastaların rehabilitasyonu daha hızlıdır ve hastalar erken dönemde mobilize olmaktadır. DKV uygulanan gruba kıyasla operasyon süresi daha kısadır ve operasyon esnasında kanama daha azdır.

4-Stabil veya posteromedial kalkar devamlılığın sağlanabildiği instabil kırıkların tedavisinde ilk seçeneğin, DKV olması gerektiği düşüncesindeyiz. Anestezi açısından riskli hastaların tedavisinde, lokal anestezi ve sedasyon eşliğinde EF uygulaması, bu bölge kırıklarının tedavisinde tercih edilebilir diğer bir yöntemdir. Ameliyat öncesi dönemde sınırlı

oranda mobilize olan yaşı hastaların, instabil kırıklı hastaların, osteoporozaya bađlı fiksasyon yetmezliđi gelişme riski olan hastaların tedavisinde PHA uygulaması ile hastaların erken dönemde mobilizasyonu sağlanabilir.

ÖZET

Yaptığımız retrospektif çalışmada, intertrokanterik kırık nedeni ile cerrahi tedavi uygulanan 56 olguyu son kontrollerinde radyolojik ve fonksiyonel açıdan inceledik. 17 olguya eksternal fiksator, 19 olguya dinamik kalça vidası, 20 olguya parsiyel hemiarthroplasti uygulandı.

Olguların yaş ortalaması; eksternal fiksator uygulananlarda 73, dinamik kalça vidası uygulananlarda 74, parsiyel hemiarthroplasti uygulananlarda 77 idi.

Eksternal fiksasyon uygulanan olgularda toplam hastanede kalış süresi ortalama 10 gün iken bu süre dinamik kalça vidası ve parsiyel hemiarthroplasti uygulananlarda 15 gün olarak saptandı.

Eksternal fiksator uygulanan olgularda ortalama operasyon süresi 68 dk iken, parsiyel hemiarthroplasti uygulananlarda 93 dk, dinamik kalça vidası uygulananlarda 159 dk idi. Operasyon esnasında eksternal fiksator uygulananlarda hesaplanabilir kanama saptanmadı. dinamik kalça vidası uygulananlarda ortalama kanama miktarı 460 cc, parsiyel hemiarthroplasti uygulananlarda ortalama kanama miktarı 200 cc olarak saptandı.

Parsiyel hemiarthroplasti uygulanan hastaların, ortalama 3 haftada kırık olan ekstremiteleri üzerine tam yük vererek yürüdükleri görüldü. Bu süre eksternal fiksator uygulananlarda 8 hafta iken, dinamik kalça vidası uygulananlarda 9 hafta idi.

Olguların son kontrollerindeki günlük yaşamsal fonksiyonlarının değerlendirilmesi Merle D'Aubignie ve Postel kriterlerine göre yapıldı. Eksternal fiksator uygulananların %76'sında, dinamik kalça vidası uygulananların %84'ünde, parsiyel hemiarthroplasti uygulananların %55'inde başarılı sonuç alındı.

Çalışma olgularının istatistiksel analizi Statistica Axa programı ile yapıldı. Karşılaştırma sonucu; eksternal fiksator uygulanan olguların ameliyat süresinin kısa olduğu,

operasyon esnasında kanamanın ihmal edilebilir düzeyde olduđu ve erken dönemde taburcu oldukları saptandı. Eksternal fiksator ve dinamik kalça vidası ile tedavi edilen olguların klinik ve radyolojik başarı oranı yüksek iken, parsiyel hemiarthroplasti uygulanan olguların radyolojik başarı oranı yüksek, klinik başarı oranı düşük olarak bulunmuştur.

Anahtar kelimeler: İntertrokanterik femur kırığı, eksternal fiksator, dinamik kalça vidası, parsiyel hemiarthroplasti.

THE COMPARATIVE RESULTS OF INTERTROCHANTERIC FRACTURES TREATED WITH EXTERNAL FIXATOR, DYNAMIC HIP SCREW AND PARTIAL HEMIARTHROPLASTY

SUMMARY

In our retrospective study, we evaluated 56 patients treated surgically for intertrochanteric fracture with their radiologic and functional results. 17 of 56 patients were treated with external fixation, 19 of them with dynamic hip screw and 20 of them with partial hemiarthroplasty.

Mean age was 73 for external fixator group, 74 for dynamic hip screw group and 77 for partial hemiarthroplasty group.

Mean hospitalization time was 10 days for external fixator group and 15 days for dynamic hip screw and partial hemiarthroplasty group.

Mean operation time was 68 minutes for external fixator group, 93 minutes for partial hemiarthroplasty and 159 minutes for dynamic hip screw group. Amount of blood loss in operation was 460 cc for dynamic hip screw group, 200 cc for partial hemiarthroplasty group and minimal blood loss for external fixator group.

Patients treated with partial hemiarthroplasty were available to walk full weight bearing at 3 weeks after surgery, though 8 weeks for external fixator group and 9 weeks for dynamic hip screw group.

Merle D'Aubignie and Postel criterias were used to evaluate the patients for daylife activity in their last checks. %76 of external fixator group, %84 of dynamic hip screw group

and %55 of partial hemiarthroplasty group gave satisfactory results. Statistical analysis were made by Statistica Axa programme. In our acquired comparison results; The patients treated with external fixator group had advantages; shorter hospitalization time, minimal blood loss in operation and early discharge from hospital. The ratio of clinical and radiological achievement in external fixator and dynamic hip screw group were found superior. In the partial hemiarthroplasty group, the ratio of radiological achievement was found superior, however, the clinical outcomes were found poor.

Key words: Intertrochanteric hip fractures, external fixator, dynamic hip screw, partial hemiarthroplasty.

KAYNAKLAR

1. Ege R. Travmatoloji. Ankara: Bizim Büro Basımevi, 2003:2866-68,2894-901,3014-94.
2. Tierney SG, Goulet AJ, Greenfield LM, Port KF. Mortality after fracture of the hip in patients who have end-stage renal disease. J Bone Joint Surg Am 1994;76:709-12.
3. Moran GC, Wenn TR, Sikand M, Taylor MA. Early mortality after hip fractures: Is delay before surgery important. J Bone Joint Surg Am 2005;87:483-9.
4. Kesemenli C, Subaşı M, Arslan H, Kırkgöz T, Necmioğlu S. İleri yaşlarda intertrokanterik kırıkların Leinbach tipi endoprotezle tedavisi. Ulusal Travma Dergisi 2001;7:254-7.
5. Ege R. Kalça ile ilgili tarihi gelişme. Ege R (Ed.). Kalça cerrahisi ve sorunları'nda. Ankara: Türk Hava Kurumu; 1994. s.1-17.
6. Seyhan F. Endoprotez artroplastisi. Ege R (Ed.). Kalça cerrahisi ve sorunları'nda. Ankara:Türk Hava Kurumu Basımevi;1994. s.827-41.
7. Kuran O. Sistematik anatomi. İstanbul: Filiz Kitabevi, 1983:71-8,116-9.
8. Snell S Richard (Çeviri: Yıldırım M). Tıp fakültesi öğrencileri için klinik anatomi. İstanbul: Nobel Tıp Kitabevi; 1998:509-44.
9. Arıncı K, Elhan A. Anatomi. Ankara: Güneş Kitabevi, 1997:28-31,120-4.
10. Harty M. Anatomy. In: Steinberg EM (Ed.). The hip and its disorders. Philadelphia: W. B. Saunders Company; 1991. p.27-46.

11. Dere F. Anatomi. 3. Baskı. Adana: Genel Dağıtım, 1994:206-25.
12. Putz R, Pabst R (Çeviri: K. Arıncı). Sobotta insan anatomisi atlası. Cilt 2. İstanbul: Beta Basım Yayın; 1994:274-76.
13. Thompson CJ. Netter anatomi atlası (Çeviri:Acaroğlu E). Ankara: Palme Yayıncılık;2002:169-70.
14. Baumgaertner RM, Higgins FT. Femoral neck fractures. In: Bucholz WR, Heckman DJ (Eds.). Rockwood and Green's fractures in adults vol.2 , 5th ed. Philadelphia: Wolters Kluwer Co; 2001. p.1582-93.
15. Swiontkowski FM. Intracapsular hip fractures. In: Browner DB, Jupiter BJ, Levine MA, Trafton GP (Eds.). Skeletal trauma vol.2, Philadelphia: W. B. Saunders Company; 1992. p.1386-88.
16. Günel U. Kalça biyomekaniği. Ege R (Ed.). Kalça cerrahisi ve sorunları'nda. Ankara: Türk Hava Kurumu; 1994. s.53-63.
17. Cochran BVG. A primer of orthopaedic biomechanics. New York: Churchill Livingstone, 1982:238-50.
18. Greenwald SA, Phil D. Biomechanics of the hip. In: Steinberg EM (Ed.). The hip and its disorders. Philadelphia: W. B. Saunders Company; 1991. p.47-54.
19. Turek LS (Çeviri: R. Ege). Ortopedi. Ankara: Yargıçoğlu Matbaa; 1980:1049-52.
20. Zuckerman DJ. Hip fracture. N Engl J Med 1996;334(23):1519-25.
21. Levy NR, Capozzi DJ, Mont AM. Intertrochanteric hip fractures. In: Browner DB, Jupiter BJ, Levine MA, Trafton GP (Eds.). Skeletal trauma vol.2, Philadelphia: W B Saunders Co; 1992. p.1443-79.
22. Kyle FR. Intertrochanteric fractures. In: Steinberg EM (Ed.). The hip and its disorders. Philadelphia: W. B. Saunders Company; 1991. p.280-90.
23. Ünay K, Demirçay E, Akan K, Şener N. Kalça kırıklı altmış yaş üstü kadınlarda osteoporoz risk faktörleri. Acta Orthop Traumatol Turc 2005;39(4):295-9.
24. Koval JK, Zuckerman DJ (Çeviri: U. Şaylı). Hareket sistemi kırıkları ve çıkıkları el kitabı. Ankara: Güneş Kitabevi; 2004:182-88.

25. Vatansever A, Öziç U, Okcu G. Femur üst uç kırıkları nedeni ile hemiarthroplasti ile tedavi edilen hastalarda yaşam kalitesinin değerlendirilmesi. *Acta Orthop Traumatol Turc* 2005;39(3):237-42.
26. La Velle GD. Fractures of hip. In: Canale ST (Ed.). *Campbell's operative orthopaedics* vol.3, 10th ed. St Louis: Mosby-Year Book; 2003. p.2873-97.
27. Koval JK, Zuckerman DJ. Intertrochanteric fractures. In: Bucholz WR, Heckman DJ (Eds.). *Rockwood and Green's fractures in adults* vol.2, 5th ed. Philadelphia: Wolters Kluwer Co; 2001. p.1635-61.
28. Ege R. Trokanterik bölge kırıkları. Ege R (Ed.). *Kalça cerrahisi ve sorunları'nda*. Ankara: Türk Hava Kurumu; 1994. s.1041-70.
29. Laros SG. Intertrochanteric fractures. In: Evarts MC (Ed.). *Surgery of the musculoskeletal system* vol.2, 1st ed. New York: Churchill Livingstone; 1983. p.123-47.
30. Devas M. *Geriatric orthopaedics*. London: Academic Press, 1977:115-24.
31. Medoff JR, Maes K. A new device for the fixation of unstable pertrochanteric fractures of the hip. *J Bone Joint Surg Am* 1991;73:1192-9.
32. Radford JP, Needoff M, Webb KJ. A prospective randomised comparison of the dynamic hip screw and the gamma locking nail. *J Bone Joint Surg Br* 1993;75:789-93.
33. Leung SK, So SW, Shen YW, Hui WP. Gamma nails and dynamic hip screws for pertrochanteric fractures. *J Bone Joint Surg Br* 1992;74:345-51.
34. Regazzoni P, Rüedi T, Winqvist R, Allgöwer M. The dynamic hip screw implant system. Berlin: Springer-Verlag, 1985. p.5-16.
35. Koval JK. Intertrochanteric fractures. In: Koval JK, Zuckerman DJ (Eds.). *Atlas of orthopaedic surgery*. Philadelphia: Lipincott Williams Wilkins; 2004. p.232-9.
36. Goldstein AL, Dickerson CR. *Atlas of Orthopaedic surgery*. 2nd ed. St Louis: C V Mosby Company, 1981:306-9.
37. Tomak Y, Kocaoğlu M, Pişkin A, Yıldız C, Gülman B, Tomak L. Treatment of intertrochanteric fractures with a modified external fixator. *Injury* 2005;36:635-43.
38. Moroni A, Faldini C, Pegreff F, Hoang-Kim A, Gianni S. Osteoporotic pertrochanteric fractures can be successfully treated with external fixation. *J Bone Joint Surg (Am)* 2005;87:42-51.

39. Hoppenfeld S, De Boer P. Surgical exposures in orthopaedics. Philadelphia: Lippincott Williams&Wilkins, 2003:426-33.
40. Green S, Moore T, Proano F. Bipolar prosthetic replacement for the management of unstable intertrochanteric hip fractures in the elderly. Clin Orthop Relat Res 1987;(218):169-77.
41. Wilkins MR, Winter GW. Complications of treatment of fractures and dislocations of hip. In: Epps HC (Ed.). Complications in orthopaedic surgery 2nd ed. Philadelphia: JB Lippincott Company; 1986. p.482-502.
42. Bodoky A, Neff U, Heberer M, Harder F. Antibiotic prophylaxis with two doses of cephalosporin in patients managed with internal fixation for a fracture of the hip. J Bone Joint Surg Am 1993;75:61-5.
43. Lawrence AW, Hilsenbeck GS, Noveck H, Poses MR, Carson LJ. Medical complications and outcomes after hip fracture repair. Arch Int Medicine 2002;162(18):2053-57.
44. Mariani ME, Rand AJ. Nonunion of intertrochanteric fractures of the femur following open reduction and internal fixation. Clin Orthop Relat Res 1987;(218):81-9.
45. Karunakar AM, Bosse JM. Principles of external fixation. In: Bucholz WR, Heckman DJ (Eds.). Rockwood and Green's fractures in adults vol.1, Philadelphia: Lippincott Williams Wilkins; 2001. p.240-41.
46. Koval JK, Meek R, Schmeitsch E, Liporace F, Strauss E, Zuckerman DJ. An AOA critical issue. Geriatric trauma: young ideas. J Bone Joint Surg Am 2003;85:1380-8.
47. Hardy RCD, Descamps YP, Krallis P, Febck L, Smets P, Bertens LC. Use of an intramedullary hip screw compared with a compression hip screw with a plate for intertrochanteric femoral fractures. J Bone Joint Surg Am 1998;80:618-30.
48. Özdemir H, Ürgüden M, Dabak K, Söyüncü Y. İntertrokanterik femur kırıklarının modüler aksiyel fiksator ile tedavisi. Acta Orthop Traumatol Turc 2002;36:375-83.
49. Doru M. Erişkin Femur İntertrokanterik Kırıklarında Uygulanan Cerrahi Tedavi Sonuçlarının Değerlendirilmesi (tez). Samsun: Ondokuz Mayıs Üniversitesi Tıp Fakültesi;2001.
50. Sebik A. Kalça işlevlerinin değerlendirilmesi. Artroplasti Artroskopik Cerrahi 1994;5(9):15-24.

51. Haentjens P, Casteleyn PP, De Boeck H, Hendelberg F, Opdecam P. Treatment of unstable intertrochanteric and subtrochanteric fractures in elderly patients. *J Bone Joint Surg Am* 1989;71:1214-24.
52. Cassaletto AJ, Gatt R. Post-operative mortality related to waiting time for hip fracture surgery. *Injury* 2003;35:114-20.
53. Milenkovic S, Mitkovic M, Radenkovic M, Mladenovic D, Golubovic Z, Stanojlovic M. Surgical treatment of the trochanteric fractures by using the external and internal fixator methods. *Medicine and Biology* 2003;10(2):79-83.
54. Gürbüz H, Yalnız E, Kocabey Y, Kokino MJ. Leinbach protezi ile tedavi edilen intertrokanterik femur kırıkları. *Acta Orthop Traumatol Turc* 1998;32:48-50.
55. Akçalı Ö, Kıter E, Kabaklıoğlu T, Araç Ş. Femoral kalkar bütünlüğünün bozulduğu kalça kırıklarında Leinbach tipi protez uygulamaları. *Acta Orthop Traumatol Turc* 1998;32:116-9.
56. Görgeç M, Harutoğlu H, Kafadar A, Türkmen Mİ, Nalbantoğlu U. İntertrokanterik femur kırıklarının 135 derece açılı kompresyonlu kalça çivisi ile tedavisi. *Acta Orthop Traumatol Turc* 1994;28:105-8.
57. Moroni A, Faldini C, Pegreffı F, Hoang Kim A, Vannini F, Giannini S. Dynamic hip screw compared with external fixation for treatment of osteoporotic pertrochanteric fractures. *J Bone Joint Surg Am* 2005;87:753-9.
58. Broos OLP, Willemsen AJP, Rommens MP, Stappaerts HK, Gruwez AJ. Pertrochanteric fracture in the elderly. *Unfallchirurg* 1989;92:234-9.
59. Arpacıoğlu ÖM, Rodop O, Sarıoğlu A, Kaçmaz Z. İntertrokanterik kalça kırıklarının primer tedavisinde düz saplı parsiyel protez uygulaması. *Acta Orthop Traumatol Turc* 1997;31:106-9.
60. Ay Ş, Ateş Y, Bektaş U, Ülker B, Korkusuz Z. Trokanterik bölge kırıklarında 135 dereceli kompresyonlu açılı plak uygulamaları. *Acta Orthop Traumatol Turc* 1995;29:124-8.
61. Kenzora EJ, McCarty ER, Lowell DJ, Sledge BC. Hip fracture mortality. *Clin Orthop Relat Res* 1984;186:45-56.
62. Vahl CA, Jacobs DBP, Pakta P, Harman M. Hemiarthroplasty in elderly, debilitated patients with an unstable femoral fracture in the trochanteric region. *Acta Orthop Belgic* 1994;60:274-9.

63. Rodop O, Kıral A, Kaplan H, Akmaz İ. Primary bipolar hemiprosthesis for unstable intertrochanteric fractures. *Int Orthop* 2002;26:233-7.
64. Lorich GD, Geller SD, Nielson HJ. Osteoporotic pertrochanteric hip fractures. *J Bone Joint Surg Am* 2004;86:398-410.
65. Eser PM, Kassab YJ, Jones AHD. Trochanteric fractures of the femur. *J Bone Joint Surg Br* 1986;68:557-60.
66. Turgut A, Günal İ, Eren A, Seber S, Göktürk E, Maralcan G. İntertrokankerik femur kırıklarında cerrahi tedavi sonuçları. *Acta Orthop Traumatol Turc* 1997;31:110-3.
67. Verhofstad JH, Werken DVC. DHS osteosynthesis for stable pertrochanteric femur fractures with a two hole side plate. *Injury* 2004;35:999-1002.
68. Vossinakis IC, Badras LS. Management of pertrochanteric fractures in high risk patients with an external fixation. *International Orthopaedics* 2001;25:219-22.
69. Vossinakis IC, Badras LS. The external fixator compared with the sliding hip screw for pertrochanteric fractures of the femur. *J Bone Joint Surg Br* 2002;84(B):23-9.
70. Zhang B, Chiu K, Wang M. Hip arthroplasty for failed internal fixation of intertrochanteric fractures. *Journal Arthroplasty* 2004;19(3):329-33.
71. Haidukewych JG, Berry JD. Hip arthroplasty for salvage of failed treatment of intertrochanteric hip fractures. *J Bone Joint Surg Am* 2003;85:899-904.
72. Haentjens P, Lamraski G. Endoprosthetic replacement of unstable, comminuted intertrochanteric fracture of the femur in the elderly, osteoporotic patient. *Disability and Rehabilitation* 2005;27(18-19):1167-80.
73. Stern BM, Angerman A. Comminuted intertrochanteric fractures treated with a Leinbach prosthesis. *Clin Orthop Relat Res* 1987;(218):75-80.
74. Dalldorf GP, Banas PM, Hicks GD, Pellegrini DV. Rate of human acetabular cartilage after hemiarthroplasty. *J Bone Joint Surg Am* 1995;77:877-82.
75. Chan CK, Gill SG. Cemented hemiarthroplasties for elderly patients with intertrochanteric fractures. *Clin Orthop Relat Res* 2000;(371):206-15.
76. Kourtzis N, Pafilas D, Kasimatis G. Management of pertrochanteric fractures in the elderly patients with an external fixation. *Injury* 2001;32:115-28.

77. Özdemir H, Dabak KT, Ürgüden M, Gür S. A different treatment modality for trochanteric fractures of the femur in surgical high risk patients. *Acta Orthop Traumatol Turc* 2003;123:538-43.
78. Kesmezaçar H, Ögüt T, Bilgili G, Gökay S, Tenekecioğlu Y. Yaşlılarda intertrokanterik kırıkların tedavisi internal tespit mi, hemiartroplasti mi?. *Acta Orthop Traumatol Turc* 2005;39(4):287-94.
79. Tarantino U, Oliva F, Impagliazzo A, Mattei A, Cannatta G, Pompili SFG. A comparative prospective study of dynamic angle hip screw and Gamma nail in intertrochanteric hip fractures. *Disabil Rehabil* 2005;27(18-19):1157-65.
80. Koval JK, Sala AD, Kummer JF, Zuckerman DJ. Postoperative weight bearing after a fracture of the femoral neck or an intertrochanteric fracture. *J Bone Joint Surg Am* 1998;80:352-6.
81. Harwin FS, Stern ER, Kulick GR. Primary Bateman-Leinbach bipolar prosthetic replacement of the hip in the treatment of unstable intertrochanteric fractures in the elderly. *Orthopedics* 1990;13(10):1131-6.
82. Dhal A, Varghese M, Bhasin BV. External fixation of intertrochanteric fractures of the femur. *J Bone Joint Surg Br* 1991;73:955-8.
83. Mont AM, Maar CD. Fractures of the ipsilateral femur after hip arthroplasty. *J Arthroplasty* 1994;9(5):511-9.
84. Haddad SF, Duncan PC, Berry CD, Lewallen GD, Gross EA, Chandler PH. Periprosthetic femoral fractures around well-fixed implants. *J Bone Joint Surg Am* 2002;84:945-50.
85. Korkmaz A, Hüner H, Akyıldız M, Cever İ, Çetinus E. İntertrokanterik kırıklarda dinamik kompresyon çivisi uygulaması ve sonuçları. *Acta Orthop Traumatol Turc* 1992;26:24-7.
86. Wu CC, Shih HC, Chen JW, Tai LC. Treatment of cut-out of a lag screw of a dynamic hip screw in an intertrochanteric fracture. *Acta Orthop Trauma Surg* 1998;117:193-6.
87. Orhun H, Kavaklı B, Eren H, Bilgiç E. Femur intertrokanterik kırıklarında osteosentez komplikasyonları. *Acta Orthop Traumatol Turc* 1995;29:10-6.