

T.C.  
ESKİŐEHİR OSMANGAZİ ÜNİVERSİTESİ  
TIP FAKÜLTESİ

OSTEOİD OSTEOMA RADYOFREKANS ABLASYON  
TEDAVİSİ SONRASI TEDAVİ ETKİNLİĐİNİ  
DEĐERLENDİRMEDE KLİNİK BULGULAR İLE 3 TESLA  
MANYETİK REZONANS, BİLGİSAYARLI TOMOGRAFİ  
BULGULARININ KARŐILAŐTIRILMASI

Dr. Mehmet Ali KAPTAN

Radyoloji Anabilim Dalı  
TIPTA UZMANLIK TEZİ

ESKİŐEHİR  
2016



T.C.  
ESKİŐEHİR OSMANGAZİ ÜNİVERSİTESİ  
TIP FAKÜLTESİ

OSTEOİD OSTEOMA RADYOFREKANS ABLASYON  
TEDAVİSİ SONRASI TEDAVİ ETKİNLİĐİNİ  
DEĐERLENDİRMEDE KLİNİK BULGULAR İLE 3 TESLA  
MANYETİK REZONANS, BİLGİSAYARLI TOMOGRAFİ  
BULGULARININ KARŐILAŐTIRILMASI

Dr. Mehmet Ali KAPTAN

Radyoloji Anabilim Dalı  
TIPTA UZMANLIK TEZİ

TEZ DANIŐMANI  
Yrd. DoĐ. Dr. Berat ACU

ESKİŐEHİR  
2016

**TEZ KABUL VE ONAY SAYFASI**

T.C.  
ESKİŞEHİR OSMANGAZİ ÜNİVERSİTESİ  
TIP FAKÜLTESİ DEKANLIĞINA

Dr. Mehmet Ali KAPTAN' a ait ‘‘Osteoid osteoma Radyofrekans ablasyon tedavisi sonrası tedavi etkinliğini deęerlendirmede klinik bulgular ile 3 Tesla Manyetik Rezonans, Bilgisayarlı Tomografi bulgularının karşılaştırılması’’ adlı alıřma jürimiz tarafından Radyoloji Anabilim Dalı’nda Tıpta Uzmanlık Tezi olarak oy birlięi ile kabul edilmiřtir.

Tarih:

Jüri Bařkanı

Yrd. Do. Dr. Berat ACU  
Radyoloji Anabilim Dalı

Üye

Do. Dr. Cüneyt ALIŐIR  
Radyoloji Anabilim Dalı

Üye

Do. Dr. Erkan GÖKE  
Tokat Gaziosmanpařa Üniversitesi Tıp Fakültesi  
Radyoloji Anabilim Dalı

Eskiřehir Osmangazi Üniversitesi Tıp Fakültesi Fakülte Kurulu’nun .....

Tarih ve .....Sayılı Kararıyla onaylanmıřtır.

Prof. Dr. Enver İHTİYAR  
Dekan

## TEŐEKKÜR

Tezimin her aŐamasında destek olan, ilgi ve yardımlarını esirgemeyen, tezimin hazırlanması sürecinde bana yol gösteren deđerli hocalarım; Yrd. Doç. Dr. Berat ACU'ya ve Doç. Dr. Ulukan İNAN'a, uzmanlık eğitim süresince süresince bilgi ve deneyimlerini esirgemeyen, her zaman destek olan Prof.Dr. Ragıp ÖZKAN, Prof.Dr. Baki ADAPINAR, Prof. Dr. Mahmut KEBAPÇI, Prof.Dr. Nevbahar AKÇAR DEĐİRMENCİ, Doç. Dr. Cüneyt ÇALIŐIR, Doç. Dr. Suzan ŐAYLISOY'a, ve Yrd. Doç. Dr. Taylan KARA'ya saygı ve Őükranlarımı sunarım. Tezimin İstatistiksel verilerin deđerlendirilmesinde yardımını esirgemeyen yol gösteren Dr. Mehmet Enes GÖKLER'e, tezimin hazırlanması sırasında beni cesaretlendiren ve yardımlarını esirgemeyen EskiŐehir Osmangazi Üniversitesi Radyoloji Anabilim Dalı'nda çalışan radyoloji teknisyeni Sercan ÇETİNKAYA'ya, Semih ADAK'a ve Ahmet İÇEL'e teŐekkürü bir borç bilirim.



## ÖZET

**Kaptan, M. A. Osteoid osteoma radyofrekans ablasyon tedavisi sonrası tedavi etkinliğini değerlendirmede klinik bulgular ile 3T MR, BT bulgularının karşılaştırılması. Eskişehir Osmangazi Üniversitesi Tıp Fakültesi Radyoloji Anabilim Dalı Tıpta Uzmanlık Tezi, Eskişehir, 2016.** Bu çalışmanın amacı perkutan radyofrekans termo-ablasyon (RFTA) ile tedavi edilen osteoid osteoma olgularında prospektif olarak, tedavi öncesi ve sonrası vizüel analog sistemi (VAS) bulgularının; 3T MRG ve BT bulguları ile karşılaştırılması olarak değerlendirilmesidir. Ağustos 2014 ile Ocak 2016 tarihleri arasında girişimsel radyoloji bilim dalına başvuran 13 hasta çalışmaya dahil edildi. Hasta grubunda yaş aralığı 8 ile 37 yaş aralığındaydı. Tüm hastalarda (RFTA) işlemi soğuk tip problar ile yapıldı. Prob seçimi, RFTA uygulama süresi, jeneratör güç ayarı, nidus boyutları gözönüne alınarak kullanılan ticari markanın kullanıma yönelik önerdiği kılavuzlara göre yapıldı. Her olguya tedavi öncesi ve sonrası 3. ayda kontrastsız ince kesit (0.5 mm) BT ve kontrastlı 3T MRG görüntüleme çalışıldı. Klinik değerlendirme amaçlı her olgu VAS adı verilen anket formu ile tedavi öncesi ve sonrası 3. ayda değerlendirmeye tabi tutuldu. Yapılan değerlendirmede BT'de tedavi öncesi ve sonrası nidus medio-lateral (ML), kranio-kaudal (KK) çapları ve hacim bulguları arasında anlamlı istatistiksel farklılık elde edildi. MRG'lerde ise tedavi öncesi ve sonrası nidus antero-posterior (AP), ML, KK çapları, hacim, nidus intensite değişiklikleri ve kontrastlanma farkları arasında anlamlı istatistiksel farklılık elde edildi. BT ve MRG'de kortikal kalınlaşma tedavi öncesi ve sonrası aksiyel ve sagittal planda istatistiksel olarak regrese olarak izlendi. Tedavi öncesi ve sonrası VAS ağrı ortalama puanları arasında anlamlı istatistiksel farklılık saptandı. Tedavi öncesi ve sonrası anlamlı istatistiksel farklılık gösteren radyolojik görüntüleme bulguları ile VAS ağrı ortalama puanları arasında istatistiksel korelasyon mevcuttu.

**Anahtar Kelimeler:** 3 Tesla Manyetik Rezonans Görüntüleme, Bilgisayarlı

Tomografi, Osteoid Osteoma, Radyofrekans Termo Ablasyon,

## ABSTRACT

**Kaptan, M. A. Evaluation of the treatment efficacy after radiofrequency ablation of osteoid osteoma: correlation of 3-T MR and CT imaging findings with clinical findings. Eskişehir Osmangazi University, Faculty of Medicine, Department of Radiology. Eskişehir, 2016.** The purpose of this prospective study was to evaluate the pre- and post-treatment 3-T MR and CT imaging findings of osteoid osteoma patients treated with radiofrequency thermo-ablation (RFTA) and to compare these findings with the pre and post-treatment visual analog pain scale (VAS) scores. From August 2014 to January 2015, thirteen consecutive patients with osteoid osteoma (age range, 8-37) who had been referred to our interventional radiology department for RFTA treatment, were included in this study. All RFTA procedures were performed with the use of cooled radiofrequency (RF) probes. All patients were examined with non- enhanced CT and contrast enhanced 3-T MR studies at baseline and at 3 months after the procedure. Clinical follow up was performed with visual analog scale (VAS) scores at baseline and at 3 months after the procedure. The evaluation of the CT images revealed a statistically significant difference between the pre-procedural and post-procedural findings with regard to medio-lateral and cranio-caudal nidus diameters and the nidus volume measurements. The evaluation of the MR images showed a statistically significant difference between the pre- and postprocedural findings with regard to medio-lateral ,cranio-caudal and antero-posterior nidus diameters, nidus volumes, nidal signal intensity changes and the degree of enhancement. When compared to pre-procedural images, cortical thickening was found to be significantly regressed on post-procedural axial and sagittal CT and MR images. Baseline mean VAS scores were significantly different than the post-procedural scores. The imaging findings that showed a statistically significant difference between the pre- and post-procedural evaluations also showed a statistical correlation with the mean VAS scores.

Keywords: 3- Tesla Magnetic Resonance Imaging, Computed Tomography, Osteoid Osteoma, Radiofrequency Thermo Ablation

**İÇİNDEKİLER**

	Sayfa
TEZ KABUL VE ONAY SAYFASI	iii
TEŞEKKÜR	iv
ÖZET	v
ABSTRACT	vi
İÇİNDEKİLER	vii
SİMGELER VE KISALTMALAR	x
ŞEKİLLER	xi
TABLolar	xii
1. GİRİŞ	1
2. GENEL BİLGİLER	3
2.1. Embriyoloji	3
2.1.1. Genel Embriyoloji	3
2.1.2. Kemik Gelişimi (Osteogenezis)	5
2.1.3. Histoloji	6
2.1.4. Kemik Anatomisi ve Terminolojisi	9
2.2. Kemik Tümörleri	11
2.3. Osteoid Osteoma	13
2.3.1. Genel Bilgiler - Histopatoloji	13
2.3.2. Osteoid Osteomanın İskelet Sisteminde Dağılımı	15
2.3.3. Osteoid Osteomanın Yerleşim Yerine Göre Sınıflanması	16
2.3.4. Osteoid Osteomada Klinik Bulgular	17
2.3.5. Osteoid Osteomada Nidusun Doğal Seyri	19
2.4. Osteoid Osteoma Görüntüleme Yöntemleri	19
2.4.1. Konvansiyonel Radyografi	19
2.4.2. Bilgisayarlı Tomografi	20
2.4.3. Manyetik Rezonans Görüntüleme (MRG)	21
2.4.4. Radyonüklid Görüntüleme	22
2.4.5. Ultrasonografi	23
2.4.6. Anjiyografi	23
2.5. Osteoid Osteomada Ayırıcı Tanı	23



	Sayfa
2.5.1. Radyolojik Tanıda Güçlükler ve Ayırıcı Tanı	23
2.6. Osteoid Osteomada Tedavi Yöntemleri	26
2.6.1. Medikal Tedavi	26
2.6.2. Cerrahi Tedavi	27
2.6.3. Perkutan Ablasyon Yöntemleri	28
3. GEREÇ VE YÖNTEM	39
3.1. Hasta Hazırlığı	39
3.2. BT Protokolü	39
3.3. MRG Protokolü	40
3.4. Osteoid Osteoma Tanısı	40
3.5. RFTA Uygulama Protokolü	40
3.6. Post-RFTA Sonrası Klinik ve Radyolojik Değerlendirme-Takip	41
3.7. BT, MRG ve Vizüel Analog Sistem (VAS) Bulgularının Değerlendirilmesi	44
3.8. İstatistiksel Analiz	46
4. BULGULAR	47
4.1. Demografik Özellikler	47
4.2. BT ve MRG Bulguları	48
4.2.1. BT ve MRG Nidus AP,ML,KK Boyut Özellikleri	48
4.2.2. BT ve MRG Nidus Hesaplanmış ve 3D Hacim Bulguları	50
4.2.3. Nidus Kalsifikasyonu	53
4.2.4. Kortikal Kalınlaşma	54
4.2.5. Perinidal Kortikal ve İntramedüller Skleroz	56
4.2.6. Periost Reaksiyonu	57
4.2.7. Kemik deformitesi	58
4.2.8. Nidus İntensite Değişiklikleri	58
4.2.9. Kemik İliği ve Çevre Yumuşak Doku Ödemi	61
4.2.10. Periostit	63
4.2.11. Efüzyon ve Sinovit Varlığı	63
4.2.12. Kas Atrofisi	65
4.2.13. Nidal Kontrastlanma	66
4.2.14. Kanül Trakt Paterni	67
4.2.15. MRG İşlem Sonrası İzlenen Bölgesel Üçlü Patern	68

	Sayfa
4.2.16. Klinik Bulgular	69
4.2.17. Komplikasyon Varlığı	70
4.2.18. Başarı Değerlendirilmesi	70
Olgu Örnekleri	71
5. TARTIŞMA	78
6. SONUÇ VE ÖNERİLER	90
KAYNAKLAR	93



**SİMGELER VE KISALTMALAR**

AP	Antero-Posterior
BT	Bilgisayarlı Tomografi
COX-1	Siklooksijenaz-1
COX-2	Siklooksijenaz-2
CRP	C-Reaktif Protein
FLAIR	Fluid Attenuasyon Inversion Recovery
HIFU	Yüksek Yoğunluklu Odaklanmış Ultrason
ILA	İnterstisyel Lazer Ablasyon
KK	Kranio-Kaudal
ML	Medio-Lateral
MPR	Multiplanar Rekonstrüksiyon
MRG	Manyetik Reoznans Görüntüleme
MR	Manyetik Rezonans
NSAİİ	Non-Steroidal Anti-İnflamatuar İlaç
PD	Proton Dansite
PD FS	Proton Dansite Yağ Baskılı
PGE <sup>2</sup>	Prostoglandin E <sup>2</sup>
RFTA	Radyofrekans Termal Ablasyon
RF	Radyofrekans
VAS	Vizüel Analog Sistem
SNR	Sinyal Gürültü Oranı
T1 AG	T1 Ağırlıklı Görüntü
T2 AG	T2 Ağırlıklı Görüntü
T2 FS	T2 Yağ Baskılı
US	Ultrason
Z1,2,3	Zone 1,2,3

**ŞEKİLLER**

	Sayfa
2.1.16 günlük embriyonun dorsal görünümü	3
2.2.Embriyonik diskin kranial yarısının çizimi.	4
2.3.Enkondral ossifikasyon şeması	6
2.4.Kemik yapı elemanları ve hücrelerini içeren mikroskopik görünüm	7
2.5.Kompakt ve spongiyoz kemik yapı elemanlarını içeren diagram	8
2.6.Uzun kemik gross anatomisini gösteren çizim	10
2.7.Osteoid osteoma gross patolojik ve mikroskopik görünüm.	14
2.8.AFIP enstitüsünün yaptığı çalışmada osteoid osteoma kemik dağılımı.	16
2.9.Osteoid osteomaların kemikte yerleşim lokasyonlarına göre sınıflandırma	17
2.10.ILA şematik gösterim	30
2.11.HIFU ablasyon şematik gösterimi	31
3.1.VIVA RF® system RFTA problarda ısı dağılım şeması	42
3.2.VIVA RF® system RFTA problarda ısı dağılım şeması	43
4.1.Hasta grubu nidus yerleşimi kemik dağılımı	47
4.2.İşlem öncesi ve sonrası efüzyon-sinovit bulguları değerlendirme	65

## TABLOLAR

	Sayfa
2.1. Dünya Sağlık Örgütü kemik tümörleri sınıflaması	11
2.2. Dünya Sağlık Örgütü kemik tümörleri sınıflaması (Devam).	12
3.1. BT değerlendirme kriterleri	44
3.2.MRG değerlendirme kriterleri	45
3.3 VAS değişikliklerinin değerlendirilmesi	45
4.1 Hasta grubu demografik bulgular	48
4.2.BT görüntüleme işlem öncesi ve sonrası AP, ML, KK boyut dağılımları	49
4.3.MR görüntüleme işlem öncesi ve sonrası AP,ML,KK boyut dağılımları	50
4.4.BT görüntüleme işlem öncesi ve sonrası hesaplanmış hacim ve 3D hacim dağılımı	51
4.5.MR görüntüleme işlem öncesi ve sonrası hesaplanmış hacim ve 3D hacim dağılımı	52
4.6.İşlem öncesi-sonrası hesaplanmış ve 3D hacimlerin bulgularını gösterir istatistiksel veriler	53
4.7.Nidus kalsifikasyon klasifikasyonu	54
4.8.İşlem öncesi ve sonrası nidus kalsifikasyon değişikliklerini gösterir istatistiksel veriler	54
4.9.BT ve MRG de aksiyel ve sagittal planda yapılan kortikal kalınlaşma ölçümleri arasında yapılan istatistiksel değerlendirme	55
4.10.Perinidal kortikal skleroz bulgularının işlem öncesi ve sonrası dağılımını gösteren tablo	56
4.11.Perinidal intramedüller skleroz bulgularının işlem öncesi ve sonrası dağılımını gösteren tablo	57
4.12.Periost reaksiyonu bulgularının işlem öncesi ve sonrası dağılımını gösteren tablo	57
4.13.İşlem öncesi ve sonrası T1 sinyal intensite değişiklikleri	59
4.14.İşlem öncesi ve sonrası T2 sinyal intensite değişiklikleri	60
4.15.İşlem öncesi ve sonrası PD-STIR sinyal intensite değişiklikleri	61
4.16.İşlem öncesi ve sonrası kemik iliği ödemi ile ilgili değişiklikler	62
4.17.İşlem öncesi ve sonrası yumuşak doku ödemi ile ilgili değişiklikler.	62

4.18.İşlem öncesi ve sonrası periostit ile ilgili değişiklikler	63
4.19.İşlem öncesi ve sonrası efüzyon bulgularında değişiklikler	64
4.20.İşlem öncesi ve sonrası sinovit bulgularında değişiklikler	64
4.21.İşlem öncesi ve sonrası nidal kontrastlanma yüzdelerini gösteren tablo	66
4.22.İşlem öncesi ve sonrası kontrastlanma yüzdelik gruplara göre değerlendirme	67
4.23.İşlem sonrası görüntülerde BT ve MRG trakt patern bulgularına göre hasta dağılımı	68
4.24.RFTA sonrası kontrol süre ile MRG de üçlü patern varlığı arasında değerlendirme	69
4.25.İşlem öncesi ve sonrası hasta ağrı skorlarındaki değişiklikler	70

## 1. GİRİŞ

Osteoid Osteoma sıklıkla çocukluk ve adolesan çağda görülen iyi huylu soliter, benign kemik tümörüdür. En sık femurda olmak üzere sıklıkla uzun kemiklerde yerleşim göstermektedir. Osteoid osteomanın klasik bulgusu özellikle geceleri artan, ağrı kesicilere (NSAİİ) yanıt veren ağrıdır [1]. Osteoid osteomanın rutinde radyolojik tanısında Direkt Grafi, BT ve MRG kullanılmaktadır. Direkt Grafi ve BT bulgusu sklerotik nidusun gösterimidir. MRG bulguları ise nidus çevresi belirgin kemik iliği ödemi ve farklı sinyal intensitesindeki nidus formasyonudur [2].

NSAİİ ile tedavi konservatif yöntemdir. NSAİİ'lerin uzun dönem kullanımında ortaya çıkan yan etkiler tedavide kısıtlama oluşturur. Nidusun cerrahi yöntem ile çıkarılması veya minimal invaziv işlemler ile (RFTA, İnterstisyel Lazer Ablasyon, Mikrodalga Ablasyon) ablate edilmesi standart tedavi yöntemlerini oluşturur [3-5]. Cerrahi tedavi yöntemleri arasında nidusun ameliyat öncesi görüntüleme ile yerleşiminin belirlenmesi "burr-down" tekniği ile intralezyonel çıkarılması veya nidus ile beraber çevre reaktif dokunun "en blok" rezeksiyonudur [5-7]. Bu yöntemlerde operasyon esnasında nidusu bulma güçlüğü, işlem sonrası hospitalizasyon ve kemikte oluşabilecek zayıflamalar nedeniyle görüntüleme eşliğinde minimal invaziv işlemler cerrahi tedavinin yerini almıştır. BT eşliğinde RFTA ve MRG eşliğinde İLA (İnterstisyel lazer ablasyon) minimal invaziv tedavi yöntemlerini oluşturur [8-10]. Minimal invaziv terapiler, açık cerrahi rezeksiyonlara göre daha yüksek başarı ve düşük komplikasyon artışına sahiptir [11].

BT eşliğinde RFTA genel veya lokal anestezi altında BT ünitesinde nidusun belirlenmesi ve koaksiyel kemik biyopsi iğnesi ile lezyonun tespiti ve bu alana elektrotlar aracılığı gönderilen radyofrekans dalgaları ile ablasyonunu içerir [12].

RFTA sonrası yanıt değerlendirmede klinik bulgular vizüel analog sistemi adı verilen anket formu ile nidus lokalizasyonunun değerlendirilmesi ise BT ve MRG ile yapılır [13, 14]. RFTA ile tedavi sonrası BT ve MRG paternleri hakkında literatürde çok fazla yayın bulunmamakla beraber, son zamanlarda yayınlanan makalelerde post-terapötik dönemde görüntüleme yöntemleri ile morfolojik değişikliklerin tedavi başarısını değerlendirmede kullanılabileceği gösterilmiştir [15].

Bu alıřmada olguların iřlem ncesi ve sonrası vizel analog sistemi, BT ve 3T MRG bulgularının kıyaslamalı deęerlendirilmesini ngrdk. Bu sayede klinik - grntleme yntemleri arasında uyumluluk olup olmadığı ve subjektif olan klinik bulgular yerine objektif olan radyolojik bulgularla tedavi bařarısını ve nidus formasyonundaki deęiřiklikleri deęerlendirmeyi hedefledik.



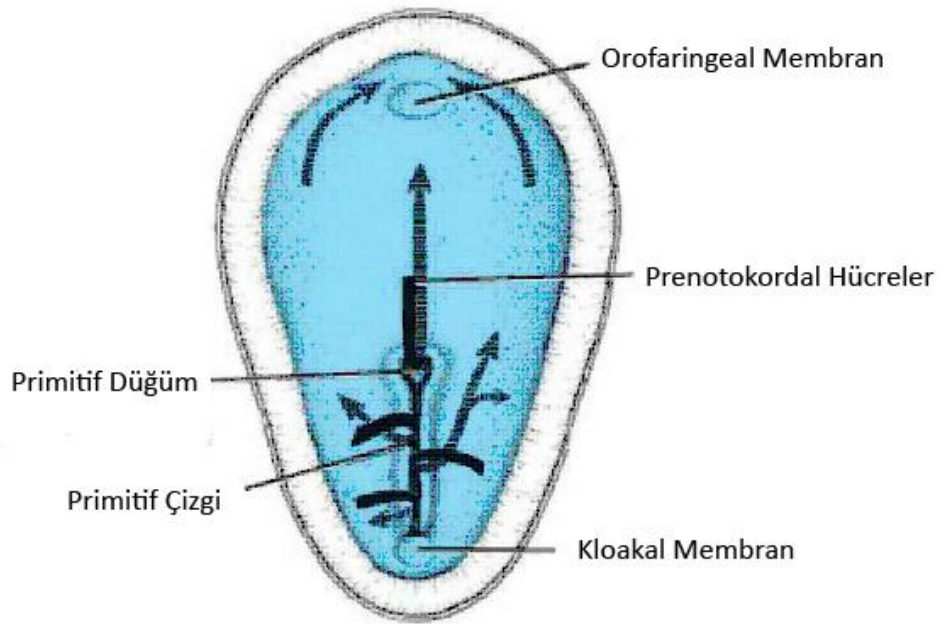


## 2. GENEL BİLGİLER

### 2.1. Embriyoloji

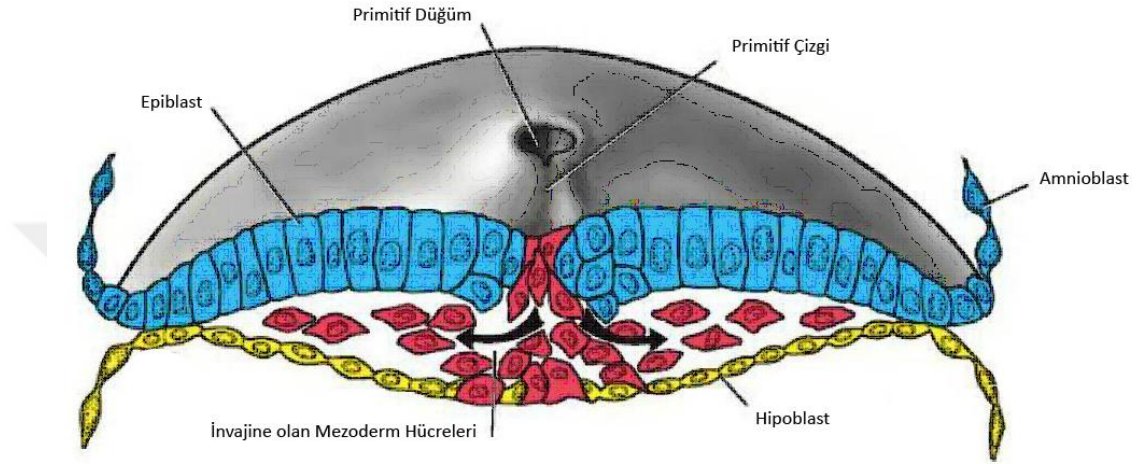
#### 2.1.1. Genel Embriyoloji

Gestasyonel yaşamın ikinci haftasında embriyonu oluşturacak olan germinal disk, epiblast ve hipoblast germ yapraklarından meydana gelir. Üçüncü haftada gastrulasyon safhası gerçekleşir. Gastrulasyon, bilaminer embriyonik diskin, trilaminer embriyonik diske dönüşmesidir. Gastrulasyon primitif çizginin oluşumu ile başlar. Epiblastların çizgisel bir bant halinde kalınlaşmasıyla oluşan primitif çizgi, embriyonik diskin dorsalinde, orta hat üzerinde ve kaudalde belirir. Primitif çizgi boyunca çoğalan epiblastlar iki germ yaprağı arasına göç ederek invajinasyon olayını meydana getirir. Primitif çizgi, kaudal ucuna hücrelerin eklenmesiyle bu yönde uzarken, kranial ucunda hücre çoğalımı ile primitif düğüm oluşur. Bu sırada primitif çizgide dar bir oluk oluşur. Bu oluğa primitif oluk adı verilir. Primitif düğümde oluşan çöküntüye ise primitif çukur denir (Şekil 2.1).



Şekil 2.1. 16 günlük embriyonun dorsal görünümü [16]

İnvajinasyon esnasında hipoblastın yerine geçen hücreler endodermi oluştururken; epiblast ile yeni oluşmuş endoderm arasına göç eden hücreler mezodermi meydana getirir. Epiblast yaprağında kalan hücreler de ektodermi oluşturur. Üçüncü haftanın bitiminde üç germ yaprağı da oluşmuş olur. Mezoderm germ yaprağı yerleşimine göre paraaksiyal, intermediyer ve lateral kısımlara ayrılır (Şekil 2.2).



Şekil 2.2. Embriyonik diskin kranial yarısının çizimi.[16]

Üçüncü haftanın sonunda iskelet sistemi paraksiyal mezoderm, mezodermin somatik plağı ve nöral krestten gelişir. Paraksiyal mezoderm oksipital bölgeden kaudale doğru uzanan somit olarak isimlendirilen doku bloklarını oluşturur. Dördüncü haftanın başında somitler sklerotom ve dermomyotoma farklılaşmaya başlar. Dördüncü hafta sonunda sklerotom hücreleri mezenkimal dokuyu oluşturur. Mezenkimal hücreler de fibroblast, kondroblast veya osteoblast şekline dönüşür.

Embriyonik gelişimin beşinci haftasında ekstremitiyi oluşturacak olan tomurcuklar vücut duvarının ventro-lateralinde küçük bir çıkıntı şeklinde belirmeye başlar. Ekstremitte kemiklerinin öncüsü olan hiyalin kıkırdak modelleri ilk 6 haftada ortaya çıkar. Fötal yaşamda iskeleti oluşturan kemiklerin büyük bir kısmı hiyalin kıkırdak modellerden gelişim gösterir. Gelişim ile birlikte kıkırdaklar, zamanla ortadan kalkıp yerini kemik dokuya bırakır [16, 17].

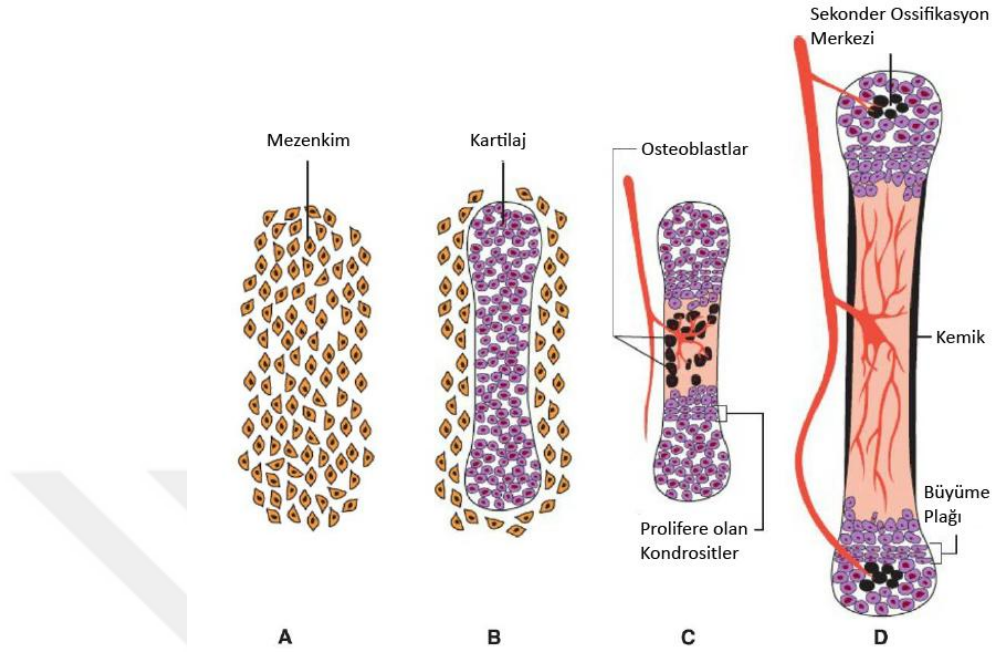
### 2.1.2. Kemik Gelişimi (Osteogenezis) [16, 17]

Kemik gelişimi intramembranöz (direkt) ve endokondral (indirekt) ossifikasyon şeklinde olabilir.

Intramembranöz ossifikasyon: Mezenşimal doku yoğunlaşır vaskülaritesi artar, bazı mezenşimal hücreler de osteoblastlara (kemik yapıcı hücreler) farklılaşır. Osteoblastlar mineralize olmayan matriksi (osteoid) yapmaya başlar, sonra bu matrikse kalsiyum fosfatın çökmesi ile birlikte matriks kemik yapıya dönüşür. Kemik osteoblastları matriks ile çevrelenir ve osteositlere dönüşür. Intramembranöz kemikleşme, kısa kemiklerin büyümesi ve uzun kemiklerin kalınlaşmasında rol alır.

Endokondral ossifikasyon: Kıkırdak içi kemikleşme olan kıkırdak modellerde gerçekleşir.

Uzun kemikte primer ossifikasyon merkezleri diyafizde ortaya çıkar ki kemiğin gövde kısmı bu şekilde oluşur. Bu bölgede kıkırdak hücrelerinde hipertrofi meydana gelir. Matriks kalsifikasyonu ile birlikte hücreler ölür. Böylece diyafizi çevreleyen perikondrium altında ince bir kemik çatı oluşur. Bu sayede perikondrium periost şeklini alır. Periostu saran damardan zengin bağ dokusu periostu delerek yayılan hücrelerin bir kısmı hematopoetik hücrelere farklılaşır. Bu olay kemiğin uçlarına doğru devamlılık gösterir. Diyafiz-epifiz bileşkesinde uzun kemiklerin uzaması gerçekleşir. Kemiklerin uzaması epifiziyal kıkırdak plaklarına bağlıdır. Doğumda diyafizler kemikleşmiş olup epifizler büyük ölçüde kıkırdak yapıda izlenmektedir. Sekonder ossifikasyon merkezleri doğumdan sonraki ilk birkaç yılda epifiziyal bölgelerde oluşmaya başlar. Bu bölgede kemikleşme ışınsal tarzda ilerler. Büyüme tamamlandığında epifiz ve diyafizel bölge birleşir (Şekil 2.3).

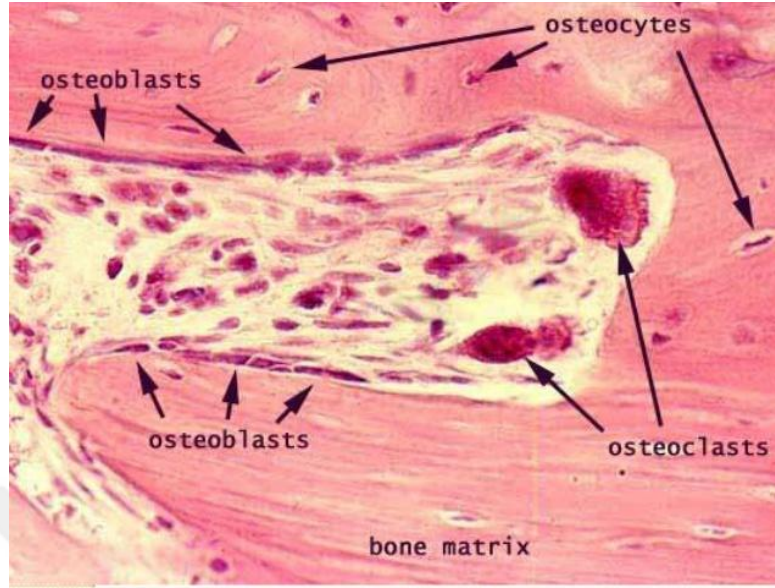


Şekil 2.3 A' dan D' ye encondral ossifikasyon şematize edilmiştir [17].

### 2.1.3. Histoloji

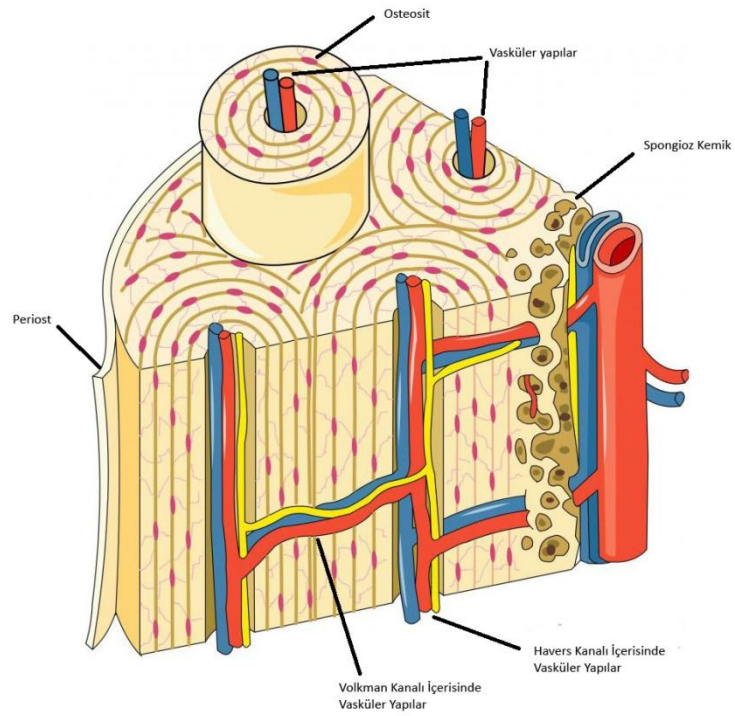
Kemikler primer olarak iki tür bağ dokusundan köken almaktadır. Bunlar mezenşimal doku ve kıkırdak dokudur. Kemik dokusunda mezenşimden köken alan üç ayrı hücre tipi bulunur. Bunlar: osteosit, osteoblast ve osteoklasttır. Hücreler arası kalsifiye olmuş maddeye de kemik matriksi adı verilir. Osteositler lakuna denilen kavitelere bulunan hücrelerdir. Vasküler sistem ile metabolit alışverişi ve kalsiyumun kana geçişinde rolleri vardır. Osteoblastlar kemik dokunun sentezinden sorumlu olup, sentez ettikleri matriks ile çevrelenerek osteosit ismini alırlar. Osteoklastlar multipl nükleusa sahip kemik rezorpsiyonunda görev alan hücrelerdir. Matriksin organik kısımlarının sentezini yapan osteoblastlar, kemik dokunun rezorpsiyonunu ve yeniden yapılandırılmasını sağlayan osteoklastlardır. Kemik matriksi ise inorganik komponenti kalsiyum, fosfat, bikarbonat, sitrat, magnezyum,

potasyum ve sodyum içerirken organik komponenti protein ve glikozaminoglikanlar içeren bir destek dokudur [18] (Şekil 2.4).



Şekil 2.4 Kemik yapı elemanları ve hücrelerini içeren mikroskopik görünüm [19].

Kemik yapısal anlamda incelendiğinde; kavitesiz yoğun sahalar kompakt kemiği, birbiriyle çok sayıda ilişkili kavitelere oluşan yapılar da süngerimsi kemiği oluşturur. Kompakt kemikte kan damarları, sinirler ve gevşek bir bağ dokusu içeren, kanal etrafını saran Havers sistemi-Osteon adı verilen yapılar bulunur. Bu oluşumlar aracılığıyla kemiğin beslenmesi sağlanır. Havers kanallarına transves ve oblik pozisyonlarda seyreden Volkman kanalları ile de kemik iliği, periost ile bağlantı sağlanır [20] (Şekil 2.5).



Şekil 2.5.Kompakt ve spongiyoz kemik yapı elemanlarını içeren diagram

Spongiyoz kemik dallanan ve birbirleri ile ilişkili kemik trabeküllerinden oluşur. Bu trabeküler yapılar da eğilmeye karşı dirençli-kemik sütrüktürün sağlamlığını arttıran yaklaşık  $90^{\circ}$  açılı gruplar halinde bulunurlar. Uzun kemiklerin epifizer kısımları ince bir kompakt kemik ile çevrelenmiş spongiyoz kemikten oluşurken diyafizer kısımları içte medüller kaviteyi saran spongiyoz komponent hariç kompakt kemikten oluşur. Küçük kemikler ise kompakt kemik ile çevrelenmiş olan spongiyoz kemikten oluşmaktadır. Tüm kemiklerin iç-dış yüzleri, kemiği oluşturan hücreler ve bağ dokusundan oluşan tabakalarla örtülüdür. Dışta olana periosteum, içte olana endosteum denir. Endosteum osteoprogenitör hücreler ve az miktarda bağ dokudan oluşur. Periosteum dışta kollajen lifleri-fibroblastlardan, içte ise osteoblastlara farklılaşabilen osteoprogenitör hücrelerden oluşur. Bu iki tabakanın görevi kemik dokuyu beslemek, kemik dokunun onarım ve büyümesi için gerekli olan osteoblastları sağlamaktır [17, 18].

### 2.1.4. Kemik Anatomisi ve Terminolojisi

#### Kemik Yapının Fonksiyonları

Kemik yapı insan iskeletinin temel birimidir. Vücut ağırlığını taşıyan, hayati organları koruyan, mekanik hareketi destekleyen bir yapı oluşturur. Ayrıca hematopoetik hücrelere ev sahipliği yapar. Ayrıca içerdiği yüksek mineral deposu sayesinde mineral homeostazisinde önemli görevleri vardır [18].

#### Kemik Klasifikasyonu [17]

Kemikler vücuttaki konum, şekil, boyut ve yapısına göre sınıflandırılabilirler.

Konumlarına göre;

Aksiyel İskelet; kafatası kemikleri, omurga, sternum ve kaburga kemikleri

Apendiküler İskelet; pektoral kuşak kemikleri, pelvik kemikler ve ekstremiteler kemikleri

Şekillerine göre;

Uzun Kemikler: Boyları genişliklerinden fazla olan kemiklerdir. Klavikula, humerus, femur örnek olarak verilebilir. Diyafiz denen bir gövdeleri ve epifiz denen iki uçları bulunur. İç kısımlarında medüller kanal vardır. Medüller kanal içerisinde kemik iliği bulunur. Eklem kıkırdağı dışında kalan alanlarda periost ile örtülmüşlerdir.

Kısa Kemikler: El ve ayak bileğinde bulunan küboidal şekilli kemiklerdir. İnce tabaka kompakt kemik ile çevrelenmiş spongiyöz kemik ve kemik iliğinden oluşur.

Yassı Kemikler: İki tabaka kompakt kemik ve arada süngerimsi kemik-kemik iliğinden oluşmaktadırlar. Kosta, sternum, skapula ve kafatasının yassı kemiklerini içerir.

İrregüler Kemikler: İnce bir kompakt kemik ile çevrili, spongiöz kemik içeren kemiklerdir. Kafatası kemikleri, vertebra, koks kemikleri örnek olarak verilebilir.

Sesamoid Kemikler: Bazı tendonların içerisinde gelişerek, sürtünmeyi minimize ederler.

#### Kemik Gros Anatomisi [21, 22]

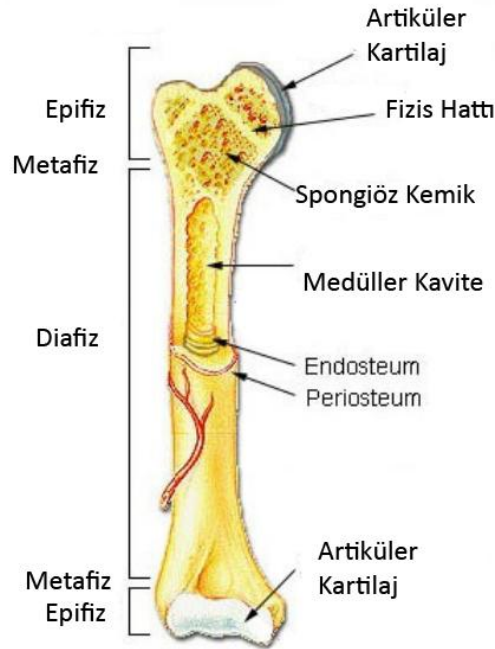
Özellikle uzun kemik yapılarında kemik epifiz, metafiz, diyafiz ve büyüme plağı adı verilen komponentlerden oluşmaktadır.

Epifiz: İnce bir kompakt kemik ile çevrili spongiyöz kemikten oluşur. Hyalin kıkırdak ile çevrili eklem yüzeyleri içerir.

**Metafiz:** Metafiz büyüme plağı ve diyafiz arasındaki bölgeye verilen isimdir. Bol spongiyöz kemik yapı içerir, kortikal kompakt kemik bu bölgede diyafize göre incedir.

**Diyafiz:** Uzun kemiklerin şaft bölgesini oluşturur. Kemiğin iki tarafı arasındaki metafizer bölge arasında yerleşim göstermektedir. Dışta belirgin kompakt kemik izlenmekle birlikte santralinde spongiyöz kemik ve medüller kemik iliği barındırır.

**Büyüme Plağı:** Bu bölgeye fizis hattı da denir. Metafizden epifizi ayıran bölgedir. Aktif olarak büyüyen kemikte endokondral ossifikasyon merkezi iken büyümesi tamamlanmış kemikte skar bölgesi olarak izlenir (Şekil 2.6).



Şekil 2.6.Uzun kemik gross anatomisini gösterir çizim



## 2.2. Kemik Tümörleri

Kemik ve yumuşak doku tümörlerinde altın standart tanı yöntemi histopatolojik tanı olması nedeniyle Dünya Sağlık Örgütü histopatolojik tanı şeması ortaya koymuştur. Bu sınıflama tabloda belirtilmiştir (Tablo 2.1).

Tablo 2.1. Dünya Sağlık Örgütü kemik tümörleri sınıflaması [23].

<p><b>PRİMER KEMİK TÜMÖRLERİ SINIFLAMASI</b></p> <p>1. KEMİK DOKU OLUŞTURAN TÜMÖRLER</p> <p>A. Benign</p> <p>1. Osteoma</p> <p>2. Osteoid Osteoma ve Osteblastoma</p> <p>B. Malign</p> <p>1. Osteosarkom</p> <p>a. Santral</p> <p>b. Periferik</p> <p>Parosteal</p> <p>Periosteal</p> <p>Yüksek dereceli yüzeysel</p> <p>2. KIKIRDAK DOKU OLUŞTURAN TÜMÖRLER</p> <p>A. Benign</p> <p>1. Kondroma</p> <p>a. Enkondroma</p> <p>b. Periosteal (Jukstakortikal) Kondroma</p> <p>2. Osteokondrom</p> <p>a. Soliter</p> <p>b. Multiple</p> <p>3. Kondroblastom</p> <p>4. Kondromiksoid Fibrom</p> <p>B. Malign</p> <p>1. Konvansiyonel Kondrosarkom</p> <p>2. Dediferansiye Kondrosarkom</p> <p>3. Periosteal Kondrosarkom</p> <p>4. Mezenkimal Kondrosarkom</p> <p>5. Clear cell Kondrosarkom</p> <p>6. Malign Kondroblastom</p> <p>3. DEV HÜCRELİ TÜMÖR</p> <p>4. KEMİK İLİĞİ TÜMÖRLERİ</p> <p>A. Ewing Sarkom</p> <p>B. Kemiğin Nöroektodermal Tümörü</p> <p>C. Kemiğin Malign Lenfoması</p> <p>D. Myelom</p>
--

Tablo 2.2. Dünya Sağlık Örgütü kemik tümörleri sınıflaması [23] (Devam).

5.DAMAR TÜMÖRLERİ
A.Benign
1.Hemanjiyom
2.Lenfanjiyom
3.Glomus Tümörü
B.Davranışı iyi bilinmeyen veya intermedier tip tümörler
1.Hemanjioendotelyoma
2.Hemanjioperisitoma
C.Malign
1.Anjiyosarkom
2.Malign hemanjioperisitoma
6.BAĞ DOKUSU TÜMÖRLERİ
A.Benign Tümörler
1.Benign Fibröz Histiyositom
2.Lipoma
B.İntermediyet Desmoplastik Fibroma
C.Malign Tümörler
1.Fibrosarkom
2.Malign Fibröz Histiyositom
3.Liposarkom
4.Malign Mezenşimoma
5.Leiomyosarkom
6.indiferansiye Sarkom
7. DİĞER TÜMÖRLER
A.Benign
1.Nörinom
2.Nörofibrom
B.Malign
1.Kordoma
2.Adamantinoma
8.TÜMÖRE BENZER LEZYONLAR
A.Soliter Kemik Kisti
B.Anevrizmal Kemik Kisti
C.Jukstaartiküler Kemik Kisti(İntraosseöz Ganglion)
D.Metafizel Fibröz Defekt(Non-ossifiya Fibrom)
E.Eozinofilik Granülom
F.Fibröz Displazi
G.Myozitis ossifikans
H.Hiperparatiroidinin kahverengi tümörü (Brown tümör)
İ.İntraosseöz epidermoid kist
J.El ve ayakların dev hücreli granülomu

## 2.3. Osteoid Osteoma

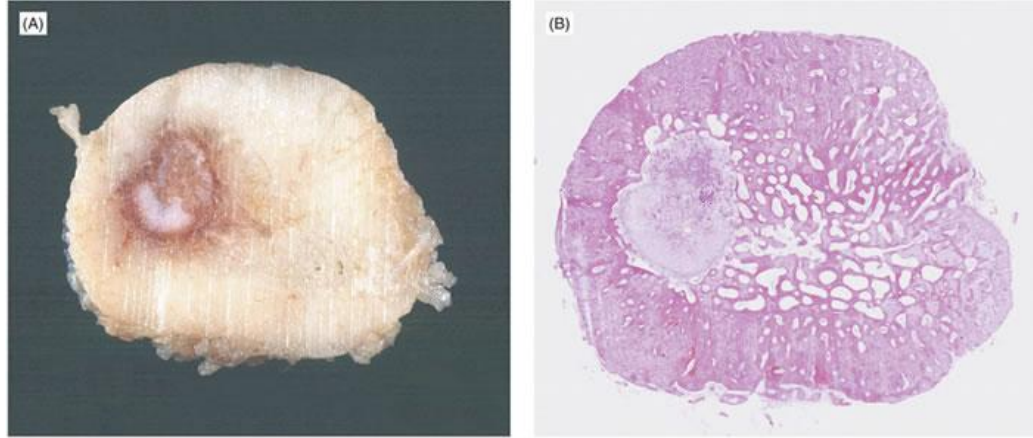
### 2.3.1. Genel Bilgiler - Histopatoloji

Osteoid Osteoma Dünya Sağlık Örgütü'nün yaptığı sınıflamaya göre osteoblastik özellikte, çapı 1 cm'den küçük, perilezyonel reaktif kemik oluşumu gösteren, belirli bir zaman içerisinde kendini sınırlayabilen bir tümör olarak tanımlanmaktadır [24]. Histolojik olarak ise etrafı sklerotik kemikle çevrili, hipervasküler nidusu bulunan, benign kemik tümörü olarak tanımlanır [25]. Osteoid osteoma nidusu, vaskülarize bağ doku stroması ile ilişkili osteoid trabeküllerinin oluşturduğu yapıdır [26]. Sıklıkla tek olmakla birlikte literatürde birden çok nidus içeren multisentrik ve birden çok kemikte bulunan multifokal vakalar yayınlanmıştır [27]. Literatürde osteoid osteoma benzeri lezyonlar ilk kez 1930' lu yıllarda Bergstrand tarafından bildirilmekle birlikte lezyonların tam olarak yapısı tanımlanamamıştır. 1935 yılında Jaffe, osteoid osteomanın klinik ve patolojik ayrı bir antite olduğunu; lezyonun osteoid ve atipik kemik içeren osteoblastik bir lezyon olduğunu tanımlamıştır [28].

Osteoid osteoma benign kemik tümörleri içinde 3. sıklıkta izlenmektedir. Benign kemik tümörlerinin %10'unu, tüm primer kemik tümörlerinin yaklaşık %3'ünü oluşturmaktadır [7, 29]. En sık 7-25 yaşlar arasında görülmekle birlikte daha küçük ve daha yaşlı bireylerde de saptanabilir. Ancak 7-25 yaş aralığı dışında lezyonun görülme sıklığında belirgin azalma izlenmektedir [30]. Erkeklerde kadınlara göre yaklaşık olarak 2-3 kat daha fazla sıklıkta rastlanır [31, 32].

Osteoid osteoma etyolojisinde herhangi bir faktör ortaya konamamış olup olguların çoğunda travma öyküsü yoktur. Mikrobiyolojik etiyolojik faktörler açısından yapılan kültürlerde herhangi bir üreme saptanmamıştır. Kalıtsal olarak da anlamlı bulgular saptanmamıştır [31, 33].

Osteoid osteomanın yapılan histolojik doku çalışmalarında nidusun, osteoid doku ya da immatür mineralize kemik dokusundan oluştuğu gösterilmiştir. Osteoid matriks ince yapıda-geniş kalın sklerotik yapıya varan düzensiz trabeküller oluşturmaktadır. Bu trabeküler yapılar da osteoblastik ve osteoklastik aktivite gösteren yüksek vasküler fibröz stroma ile çevrelenmişlerdir (Şekil 2.7).



© Muir's Textbook of Pathology, 14th edition, 2008 Edward Arnold (Publishers) Ltd

Şekil 2.7.Fibula yerleşimli osteoid osteoma aksiyel kesi gross patolojik görünümü ve H&E ile hazırlanmış mikroskopik görünümde iyi sınırlı nidus,çevresinde sklerotik odak izlenmekte [34].

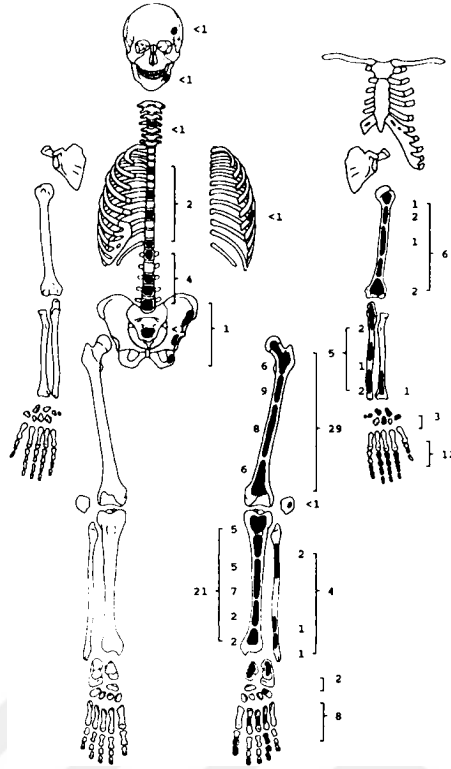
Hücresele seviyede osteoid osteomadaki osteoblastlarda normal osteoblastlara göre yüksek metabolik aktivite ile uyumlu düzensiz nükleuslar ve atipik görünümlü mitokondriler izlenmiştir. Osteoid osteoma fibröz bölgesinde ve nidusunda, osteoblastom gibi diğer tümörlerde izlenmeyen S-100 protein pozitifliği, sinir fiberleri ve nörofilamanlar gösterilmiştir. Ayrıca bu bölgelerde prostaglandin ve COX-1/COX-2 sentezlendiği de gösterilmiştir. Nidustaki osteoblastlarda siklooksijenaz (COX)-2 enzimi yönünden yoğun difüz boyanma gösterilmekle birlikte COX-2 enzimi prostoglandinlerin özellikle de PGE<sup>2</sup>'nin üretiminde anahtar enzim olarak rol almaktadır [35]. İlgili nidus bölgesindeki serbest sinir sonlanmalarının; bu bölgede üretilen prostaglandinler aracılığıyla uyarımı klinikte ortaya çıkan ağrının temel sebebi olduğu düşünülmüştür [35, 36].

Tümör boyutu (nidus) en fazla 1.5-2 cm'ye ulaşım göstermekle birlikte osteoblastom ile ayırıcı tanısında boyut önemli bir belirteçtir [37]. Literatürde sınırlı sayıda yayında osteoid osteomanın osteoblastoma transformasyonu gösterilmiştir. Ancak osteoid osteomanın malign transformasyonu henüz tanımlanmamıştır [38, 39].

### 2.3.2. Osteoid Osteomanın İskelet Sisteminde Dağılımı

Osteoid osteoma tüm kemiklerde izlenebilir [25]. Lezyonlar ağırlıklı olarak uzun kemiklerin diyafizer-metafizer bölgelerinde yerleşim gösterir. Nadir olarak da epifizer bölgede de yerleşim bildirilmiştir [40]. Lezyonların %50'sinden fazlası femur ve tibia yerleşimi gösterir. En sık yerleşim gösterdiği kemik femur olmakla birlikte bunu tibia takip eder [24, 31]. Yaklaşık olarak lezyonların %30'u eşit oranda olmak üzere vertebra, el ve ayakta izlenir. Vertebral bölgede en sık yerleşim gösterdiği bölge lomber bölgedir. Bunu sırasıyla servikal, torakal ve sakral bölge vertebraları takip eder [36]. Vertebral tutulumda ise posterior elemanları tutma eğilimindedir [39]. Elde en sık proksimal falanks ve metakarpal kemiklerde; karpal kemiklerden de en sık skafoidde izlenir [41].

Osteoid osteomalar intraartiküler yerleşim de gösterebilir. İntraartiküler tanımlaması ile anlatılmak istenen lezyonun sadece sinovyal kavite içerisinde yerleşim göstermesi olarak algılanmamalıdır. İntraartiküler osteoid osteoma tanımlaması eklemden, çevresinde ya da eklem kapsülüne yakın yerleşim gösteren nidus varlığında kullanılan bir terminolojidir. Vakaların yaklaşık %10'unda intraartiküler yerleşim izlenir. Bu yerleşim tipi en sık kalça ekleminde görülür [42]. İntraartiküler yerleşim efüzyona, sinovite ve periartiküler osteoporoza sebebiyet verebilir [31, 43] (Şekil 2.8).



Şekil 2.8.AFIP enstitüsünün kırk yıl içerisinde topladığı 225 osteoid osteoma vakasının, kemik dağılımının gösterimi [40].

### 2.3.3. Osteoid Osteomannın Yerleşim Yerine Göre Sınıflanması

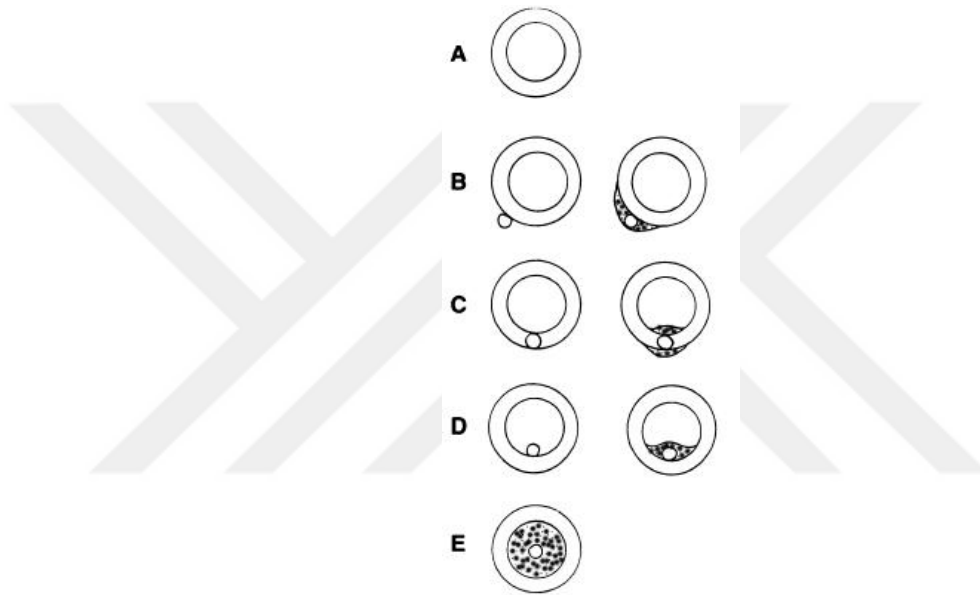
Radyografik yerleşimlerine göre yapılan çalışmada Edeiken ve ark. 3 tip osteoid osteoma bildirmiştir. Kortikal, medüller ve subperiosteal osteoid osteoma [44] (Şekil 2.9).

**Kortikal Osteoid Osteoma:** En sık gözlenen tiptir. Özellikle uzun kemik yerleşim osteoid osteomalarda kemik diyafizinde fuziform sklerotik genişleme şeklinde bulgu verir. Nidus, radyografilerde radyolusen görünümde, osteosklerozun genelde santralinde bulunur.

**Subperiosteal Osteoid Osteoma:** En nadir izlenen subtiptir. Tipik yerleşim bölgeleri femur boyun mediali ile el ve ayaktır. Altındaki kemikte atrofi veya düzensiz kemik rezorpsiyonu oluşturabilirler. Subperiosteal yerleşim gösteren osteoid osteomaların tamamı yakınında reaktif skleroz izlenmemiştir. Nidus kortikal kemiğin dış yüzeyinde yerleşim gösterir [42].

Medüller Osteoid Osteoma: Daha çok femur boynu, intertrokanterik bölge, el ve ayak kemikleri ile vertebralarda görülür. Osteoskleroz saptandığında hafif-orta derecede olur ve lezyondan uzak yerleşim gösterebilir. Kortikal osteoid osteomada olduğu gibi nidus her zaman osteosklerozun santralinde yer almamaktadır ki özellikle tedavide sadece sklerozun çıkarılması amaçlanırsa, nidusun tam çıkarılamamasına sekonder tedavi başarısızlığı gözlenebilir.

Lezyonların kemiklerde neden farklı lokasyonlarda yerleşim gösterdikleri belirlenememiştir [40].



Şekil 2.9. Osteoid osteomaların kemikte yerleşim lokasyonları ve sklerotik değişikliklere göre şematize edilmesi A. Normal kemik B. Subperiostal yerleşim C. İntrakortikal D. Subkortikal-İntramedüller E. İntramedüller yerleşim [45].

#### 2.3.4. Osteoid Osteomada Klinik Bulgular

Osteoid osteomada özellikle geceleri artan ağrı mevcuttur. Non-steroidal anti-inflamatuar ilaçlara (NSAİİ) özellikle de aspirine hızlı yanıt vermesi tipik bulgusudur. Bu bulgular hastaların yaklaşık %75'inde görülür [36, 46, 47]. Ağrı hastalığın ilk dönemlerinde hafif ve aralıklı olup zamanla şiddetlenip, süreklilik kazanır. Şiddetli ağrı, lezyonlar radyolojik olarak görüntülünebilir duruma gelmeden de oluşabilir [40]. Ağrı lokalizasyonu daha çok lezyona komşu olan eklem yansıır. Ancak bu

durum kural olmayıp yansıyan ağrılara sebebiyet vererek ilgili ekstremitte dışı bölgelerde de ağrı oluşabilir. Hastaların bir kısmı sadece fiziksel aktivite ile ağrı tanımlamıştır. Ancak çoğu lezyonda ağrı, istirahatle azalmamaktadır [33]. Ağrının neden geceleri ortaya çıktığı aydınlatılmamış olsa da ağrı mekanizmasının lezyon nidusunda sinir lifleri varlığı ve lezyon içerisinde yüksek prostaglandin üretimine bağlı olduğu düşünülmüştür [48]. Bu bulgular ağrının prostaglandinlerin etkisiyle artmış olan vasküler basıncın nidusda bulunan afferent sinirleri uyarmasına bağlı olarak oluştuğunu düşündürmektedir [49-51]. Osteoid osteoma vakalarının çok düşük bir kısmında ağrı gözlenmeyebilir. Literatürde bildirilen bu vakalarda klinik bulgular, şişlik, kitle, şekil bozukluğu ya da ağrısız aksama olarak bildirilmiştir. Şişlik, parmaklar ve yüzeysel yerleşimli uzun kemiklerde izlenebilir. Sistemik bulgular izlenmediği gibi laboratuvar değerlendirmeler de normaldir [40, 49, 52].

Fizik muayenede alt ekstremitte yerleşimli olgularda kullanılmaya bağlı kas atrofisine sekonder topallama veya yürüme bozukluğu gözlenebilir. Fizis hattına yakın lezyonlarda ekstremitte uzunluk farklılıkları oluşabilir ki bunun nedeni tümörün salgıladığı prostaglandinlerin hiperemi oluşturarak fizis hattında aktiviteyi arttırmasıdır. Ayrıca fizis hattında erken kapanmaya sebebiyet verip deformiteler yaratabilir. Osteoid osteoma vakalarında patolojik fraktür tanımlanmamıştır [53]. Vertebral kolon yerleşimli osteoid osteomalarda klinik bulgu olarak ağırlı kifoskolyoz ve tortikollis oluşabilir. Oluşan bu skolyoz gerçek olmayıp paraspinal kas spazmına bağlı olarak ortaya çıkar. Spinal kanal lezyonlarında motor, duyu, nörolojik defisit izlenmez [40, 54]. İntraartiküler osteoid osteomalarda bulgular nonspesifiktir. Bulgular efüzyon, sinovit ve yumuşak doku şişliğidir. Eklemde fonksiyon kaybına sekonder hareket kısıtlılığı, sertlik, kontraktür izlenebilir. Eklem tutulumu sekonder sinovit-osteoartrite sebebiyet verebilir. Sekonder sinovitin tümörün salgıladığı prostoglandinlere sekonder oluştuğu düşünülmektedir [55]. Ayrıca lezyon karpal kemiklerden birisine yerleşim göstermiş ise karpal tünel sendromu gibi bulgulara da neden olabilir [56].



### 2.3.5. Osteoid Osteomada Nidusun Doğal Seyri

Tedavi edilmeyen osteoid osteomalarda, 2 yıldan 15 yıla kadar değişen bir zamanda nidusun zamanla kalsifiye olup çevre sklerotik kemiğe dönüşüm gösterdiği bildirilmiştir. Bu süreç içerisinde lokal ağrının azaldığı da bildirilmiştir [39, 57]. Ancak özellikle intra-artiküler yerleşim gösteren olgularda sekonder osteoartrit riski ve uzun süreli NSAİİ kullanımının komplikasyonlara yol açabileceği düşünülerek tedavinin erken dönemde verilmesi de bir gerekliliktir.

## 2.4. Osteoid Osteoma Görüntüleme Yöntemleri

### 2.4.1. Konvansiyonel Radyografi

Direkt radyografiler osteoid osteoma tanısında ilk seçilecek tanı yöntemidir. Ayrıca çoğu olguda tanıyı koymak için tek başına yeterli olmaktadır. Radyografilerde sklerotik radyopak alan ile çevrelenmiş yuvarlak ya da ovoid radyolusen nidus şeklinde bulgu verir. Nidus etrafındaki skleroz miktarı değişiklik gösterir [46]. Olguların yaklaşık olarak %75'inde nidus normal kemik dokuya göre radyolusen olarak izlenmekte olup yaklaşık olarak 1.5 cm çapındadır. Nidus değişik oranlarda kalsifikasyon gösterebilir. Bu durumlarda radyopak sklerotik alandan ayrımı net olarak yapılamaz. Ancak klinik bulgular ile özellikle nonspesifik kemik kortekste sklerotik artış, osteoid osteoma ön tanısında uyarıcı olmalıdır. Kortikal osteoid osteomalarda nidus skleroz alanı ortasında yer alır [58]. Nadir olarak izlenen intramedüller osteoid osteomalarda, lezyon spongiyoz kemik içerisinde yer alır. Nidus etrafında skleroz yoktur veya rim şeklinde izlenir. Bu bulgunun lezyonun korteks-periosttan uzak yerleşim göstermesine sekonder olduğu düşünülmüştür [31]. İntraartiküler osteoid osteomalarda periartiküler osteoporoz benzeri sinovit bulguları, enflamatuar artrit ile karışabilir [59]. İntraartiküler olgularda fonksiyonel periost olmaması nedeni sklerotik değişiklikler genelde izlenmez. Bu nedendir ki intraartiküler yerleşimli lezyonlarda radyografi ile tanı koymak zorlaşır [60]. Nidusun ekleme 1 cm ve yakın yerleşimli olgularda; ekleme 4 cm'den uzak yerleşim gösteren lezyonlara oranla daha yoğun periosteal kemik oluşumu gösterdiği bildirilmiştir [61]. Subperiosteal osteoid osteomalarda kortikal osteoid osteomalardan az, intramedüller osteoid osteomalardan çok reaktif kemik oluşumu izlenir. Bu

lezyonlarda lezyonu dışarıdan komprese eden bir yapı olmaması nedeniyle; lezyonlar hızlı büyür ve erken semptom verir. İç kortekste bası atrofisi ve rezorbsiyona da neden olabilir. [50]. Klinik seyir ile birlikte, nidusun radyografik görünümü de değişir. Zamanla nidus ossifiye olur, bu olay hasta asemptomatik oluncaya kadar devam eder. Nidus kaybolduktan sonra kortikal kalınlaşma ve skleroz devam eder [62]. Ancak nidusun tedavi ile ortadan kaldırıldığı durumlarda (cerrahi, ablasyon) osteosklerozda belirgin regresyon gözlenir [49].

#### **2.4.2. Bilgisayarlı Tomografi**

Bilgisayarlı tomografi günümüzde ince kesit elde edilmesi ile birlikte kemik patolojilerini değerlendirmede önemli bir avantaj sağlar. Nidusun kesin lokasyonu için iyi bir tanı aracıdır [63]. BT sadece lezyonun tespit edilmesini sağlamaz, lezyonun komşu yapılarla ilişkisini, nidus boyutlarının değerlendirilmesini, reaktif kemik değişikliklerini, varsa eşlik eden yumuşak doku komponentlerini ve tedavi aşamasında gerçek zamanlı görüntüleme desteğini sağlar. Nidusun tam olarak çıkarılmadığı cerrahi vakalarında nidusun gösterilmesinde de BT başarılı bir tanı yöntemidir [58]. Ayrıca direkt grafi ile tespiti zor olan bölgelerde, özellikle aksiyel iskelet lezyonlarında, BT ilk tercih edilmesi gereken tanı yöntemidir [64]. BT' de nidus iyi sınırlı, yuvarlak veya oval, 1.5 cm' yi geçmeyen, düşük dansiteli alan şeklinde izlenir. Nidus içerisinde değişken boyut ve dansitede yoğunluk artışı, mineralize olmuş osteoidleri temsil eder. Nidus çevresinde ayrıca hafif sklerozdan; belirgin periost reaksiyonuna kadar değişkenlik gösteren reaktif kemik değişiklikleri de izlenebilir [58]. BT ile nidusu görüntüleme genellikle kontrast madde kullanımına gerek yoktur. Ancak osteoid osteoma benzeri lezyonlar ile ayırıcı tanısında dinamik kontrastlı BT çalışmalarının faydalı olabileceği gösterilmiştir [52]. BT, tümörün yerleşim gösterdiği bölgede kemik iliği ödemi, yumuşak doku değişikliklerini ve intrakapsüler bölge yerleşimli ise sinovyal bölge değişikliklerini göstermede yetersizdir [40].

### 2.4.3. Manyetik Rezonans Görüntüleme (MRG)

MRG, yumuşak doku kontrastı sağlaması ve gelişen teknolojik çekim protokolleri multiplanar görüntülemeye olanak sağlaması ile birlikte, kas-iskelet sistemi görüntülemesinde önemli bir yere sahiptir. MRG kemik iliği, lezyona komşuluk gösteren kas-nörovasküler yapıları değerlendirmede yüksek çözünürlüğü ile önemli bir tanı aracıdır. Ancak kortikal kemikte periost reaksiyonları, kalsifikasyonların değerlendirilmesinde MRG BT'ye göre başarılı değildir [65]. Osteoid osteoma nidusunun görüntülenmesinde yapılan çeşitli yayınlara göre MRG'nin BT'ye anlamlı bir üstünlüğü saptanmamıştır. MRG'de her vakada nidusdaki kalsifikasyon derecesi, çevre reaktif sklerozun boyutuna bağlı nidus gösterme oranı değişkenlik göstermektedir [66]. İntrakapsüler osteoid osteoma vakalarında; MRG'de çoğunlukla anormal bulgular izlenmekle birlikte nidus gösterme oranı düşüktür [13, 67]. MRG'nin kemik iliği ödemi tespiti ile BT'de ayrımı net yapılamayan medüller ve intraartiküler yerleşimli osteoid osteomalarda nidusun tanımlanmasına yardımcı olabileceği de bildirilmektedir [13, 65]. MRG'de izlenebilir nidus T1 AG'de komşu kas yapılarına göre izo-hipointens görünümde izlenirken, T2 AG'de hiperintens olarak izlenir. Nidus içerisindeki kalsifiye alanlar ve perinidal reaktif skleroz tüm serilerde hipointens olarak izlenir [68]. Nidusun T2 AG'de hiperintens izlenmesi olası artmış COX-1 ve COX-2 seviyelerine bağlı olduğu düşünülmektedir [69]. Postkontrast T1 AG'de belirgin kontrast tutulumu saptanmıştır. Ayrıca dinamik kontrastlı MRG çalışmalarının da faydalı olabileceği bildirilmiştir [70]. Osteoid osteoma tanısında kesitsel yöntemlerin karşılaştırıldığı çalışmalarda dinamik kontrastlı MRG'nin osteoid osteoma tanısında konvansiyonel MRG'ye göre belirgin, ince kesit BT ile de benzer seviyede tanı koydurucu bulgu verdiği saptanmıştır [70]. Perkutan tedavi öncesi dinamik MRG çalışmasında 90 sn.'den daha kısa sürede ulaşılan pik kontrastlanma noktası ve ardından gelen yıkanma veya plato tarzı kontrastlanmanın osteoid osteomanın karakteristik bir bulgusu olduğu da bildirilmektedir [71]. MRG'nin nidusa sekonder oluşan kemik iliği ve yumuşak doku ödemi, intraartiküler olgularda efüzyon ve sekonder sinovit bulgularını göstermede başarısı yüksektir. Ayrıca günümüzde MRG eşliğinde yapılan perkutan tedavi yöntemlerinde BT'ye göre iyonizan radyasyon içermemesi ve BT'ye göre ilgili hedef bölgesi ile nörovasküler yapıları daha yüksek rezolusyonda ayırt

etmesi açısından da önemli bir avantaj sağlar [64]. MRG'nin diğer bir avantajı özellikle perkutan girişimler sonrasında ilgili bölgedeki yumuşak doku değişikliklerinin izlenmesine olanak vermesidir [15]. Ayrıca perkutan girişimler sonrasında lokal nüks veya rekürrenslerin değerlendirilmesinde dinamik kontrastlı MRG çalışmalarının yüksek duyarlılıkta kullanılabileceği de belirtilmektedir [71]. Günümüzde 3T MRG yöntemleri ile birlikte 1.5T MRG sistemlerine göre kas iskelet görüntülemeye büyük avantajlar sağlanmıştır. Günümüzde kabul görmüş avantajları sinyal gürültü oranındaki (SNR) artış, görüntü optimizasyonu, özel görüntüleme tekniklerinin kullanılmasıdır. SNR artışı uzaysal ve temporal rezolüsyonu artırarak çekim süresinde azalma sağlar [72].

#### **2.4.4. Radyonüklid Görüntüleme**

Osteoid osteoma nidusunu görüntülemek için kullanılan sintigrafik kemik çalışmaları yüksek duyarlılığa sahip olan incelemelerdir [73]. Klinik kullanımda özellikle atipik semptomları olan, radyografik ve kesitsel görüntülemeye şüpheli veya tartışmalı olgularda yardımcı olabileceği bildirilmiştir [40]. Sintigrafide tetkikin temelini artmış osteoblastik aktivite ile birlikte artmış kan akımı belirler. Bu nedenle nidusun net olarak değerlendirilemediği bölgelerde, (aksiyel iskelet yerleşimli veya intraartiküler) sintigrafik değerlendirmeler aktif nidus varlığını belirlemede önemli bir yer tutar [74]. Klinikte Teknesyum-99' un kullanıldığı 3 fazlı radyonüklid inceleme tekniği kullanılmaktadır. Bu teknikte nidusun santralindeki osteoblastik aktivite ve yoğun vasküler yapıya sekonder belirgin tutulum izlenirken, periferde sklerotik zeminde daha az yoğun tutulum izlenir. Bunun sonucunda "Double Density" işareti olarak adlandırılan bir görünüm oluşur. Bu bulgu özellikle osteoid osteoma için tipik bir görünüm olup; kemik absesinden ayırt etmede önemli bir bulgu olduğu bildirilmiştir [75, 76].

### **2.4.5. Ultrasonografi**

Ultrasonografi kemik lezyonlarının rutin görüntülenmesinde kullanılmamakla birlikte özellikle yüzeysel yerleşimli lezyonlarda kortikal düzensizliğin gösterilmesi amaçlı kullanılabilir. Ayrıca intraartiküler yerleşimli osteoid osteomalarda fokal sinovit bulgularının da ultrasonografi ile değerlendirilebileceği belirtilmiştir [77]. Ayrıca yüzeysel yerleşimli osteoid osteomalarda nidusun posterior akustik güçlenme yaratan hipoekoik görünümde izlenebileceği ve hipervasküler olan nidusun Doppler inceleme ile belirlenebileceği de bildirilmiştir [36].

### **2.4.6. Anjiyografi**

Anjiyografi primer olarak osteoid osteoma tanısında kullanılan bir tetkik olmamakla birlikte nidus lokasyon-yerleşimini belirlemek için kullanılabilir. Anjiyografi ile nidusta, arteriyel fazda belirgin boyanma ve venöz fazda da boyanmanın devamlılığı izlenir [78].

## **2.5. Osteoid Osteomada Ayırıcı Tanı**

### **2.5.1. Radyolojik Tanıda Güçlükler ve Ayırıcı Tanı**

Çoğu olguda klinik öykü ve radyolojik görüntüleme yöntemleri ile osteoid osteoma tanısı konulabilir. Ancak nidus çevre sklerozunun nidusu örtmesi, nidusun çok küçük boyutlarda olması, çevre sklerozun bulunmaması veya minimal olması, lezyonun nadir görülen yaş grubunda, lokasyonda veya radyolojik açıdan değerlendirilmesinin zor olduğu bölgede bulunması, klinik olarak atipik semptomlar vermesi gibi durumlarda tanı süresinde belirgin uzamanın izlendiği bildirilmiştir [79]. Ayrıca nidusun radyografilerde net görülebilir duruma gelmeden önceki aşamalarında da ağrı izlenebilir. Bu hastalar klinik görüntüleme negatifliği ile uzun süre tanı alamayabilirler. Bu hastalarda radyolojik görünümün birkaç ay ile bir yıla kadar değişen bir sürede oluşabileceği belirtilmektedir [31, 80]. Bazı lezyonlar oluşan, lokalize kortikal kalınlaşma, osteolitik lezyon komşuluğunda reaktif skleroz ve kemik iliğinde ödem bulguları ile osteoid osteoma ile ayırıcı tanıya girer. Bu

lezyonlar stres fraktürü, intrakortikal hemanjiyom, intrakortikal abse (Brodie absesi), intrakortikal osteosarkom, enostoz (kemik adacıđı), kompensatuar pedinkül hipertrofisi, fibröz kortikal defekt, tenosinovit, juvenil romatoid artrit ve en önemlisi osteoblastom olarak sıralanabilir.

Stres kırıkları osteoid osteoma ile karşılaştırıldığında daha lineer görünümde izlenmekle birlikte kortekste belli bir açı ile seyrederek. Ayrıca stres fraktüründe görülen radyolusensi kortikal kalınlaşmanın santralinde düzensiz lineer yapıda izlenirken, nidus formasyonu kortikal kalınlaşma içerisinde yuvarlak veya ovoid konfigürasyonda izlenir [81]. Sintigrafik görüntüleme stres fraktürlerinde lineer radyonüklid uptake'i izlenirken osteoid osteomada "double-dens" bulgusu tipiktir [82].

İtrakortikal hemanjiyom özellikle tibia yerleşimi gösteren nadir görülen bir tümördür [83]. Histolojik olarak intrakortikal hemanjiyomlarda genişlemiş Haversian kanallar içerisinde proliferasyon olmuş dilate kavernoöz damarlar ve kan materyallerinden oluşur [84]. Radyografik olarak kortikal kalınlaşma ve intrakortikal osteolitik lezyon olarak kendini gösterir. Sadece radyografik görüntüleme ile ayırıcı tanıya gitmek bazı olgularda zor olabilir. Tanıda BT ve MRG yararlı tetkikler olup BT'de hipodens intrakortikal lezyon içerisinde noktasal internal kalsifikasyonlar veya tel örgü şeklinde görünüm izlenir. MRG'de hiperintens lezyon içerisinde hipointens septalar izlenir [85].

Osteoid osteoma, Jaffe'nin lezyonu tanımlamasından önce, kronik kemik absesi, sklerozan nonsüpüratif osteomyelit, anüler sekestrumlu osteomyelit olarak değerlendirilmiştir. Eğer intrakortikal absede sekestrum oluşumu var ve osteoid osteoma nidusu kalsifiye ise radyografik değerlendirmede osteoid osteoma ve intrakortikal abse ayırıcı tanısı zor olabilir. İki lezyonun ayırıcı tanısında BT görüntüleme yardımcı olabilir [85]. Osteoid osteomada nidus çevresinde veya lezyon merkezinde kalsifik değişiklikler izlenir. İtrakortikal absede ise iç marjın düzensiz yapıda olup, genellikle merkezin dışında yerleşimli sekestrum göze çarpar [86]. İtrakortikal osteoid osteomada lezyon santralinde kontrastlanma izlenirken, absede lezyon periferinde kontrastlanma izlenir. Ayrıca lezyon santralinde kontrastlanma saptanmaz [87]. Ayrıca osteomyelit ve Brodie absesinde klinik (ilgili bölgede ağrı, ısı artışı) ve laboratuvar bulgularında (CRP, hemogram, sedimentasyon) değişiklikler görülür [30].

Kortikal osteoid osteomalar, nadir görülen intrakortikal osteosarkomlar ile karışabilmektedir. İntrakortikal osteosarkomlar radyografilerde çevresi skleroze radyolusen lezyon olarak izlenir. Bazı olgularda radyolusen alan içerisinde saçaklı dansiteler izlenebilmektedir. Lezyon bölgesinde hafif periost reaksiyonu izlenebilir. Genellikle boyutları 1-4 cm arasında bildirilmiştir [36].

Enostozlar, radyografilerde fırçamsı kenarları ve çevre trabeküllere karışan dikensi uzantıları olan radyopak lezyonlar olarak izlenir. Çevre kemik dokuda anlamlı sklerotik lezyon oluşturmazlar [36].

Kompansatuvar pedinkül hipertrofisi, tek taraflı spondilolizis varlığında karşı taraf pedinkülde kalınlaşma ile birlikte sklerotik değişiklikler meydana getirir. Bu bulgular osteoid osteoma ile ayırıcı tanıya girebilir. Ancak bulguların izlendiği taraf kontralateralinde izlenen spondilolizis bulgusu kompansatuvar pedinkül hipertrofisi tanısını netleştirir [85].

Fibröz kortikal defekt özellikle çocuk ve adolesan çağda izlenen lezyonlardır. Özellikle distal femur veya proksimal-distal tibiada metafizer veya diyafizo-metafizer bileşkede, 2-3 cm' den küçük, korteks yerleşimli ve skleroz ile iyileşen lezyonlardır. Periosteal reaksiyon ve/veya medüller alana uzanım göstermezler. Lezyon çevresi çok ince skleroz izlenebilir [88].

Tenosinovit-juvenil romatoid artrit ile osteoid osteoma özellikle intraartiküler yerleşim gösteriyor ise klinik karışıklığa sebebiyet verebilir. İntraartiküler osteoid osteomanın görüntüleme bulguları radyografilerde zorluk göstermekle birlikte BT ve MRG intraartiküler osteoid osteoma tanısında önemli yer tutar [13, 67]. Klinik ayırıcı tanıda özellikle çocuk-adolesan yaş grubunda sinovitin lenfoproliferatif olduğu durumlarda osteoid osteoma da akılda tutulmalıdır [89]

Osteoid osteoma ile osteoblastom ayırıcı tanısında radyolojik ve histolojik olarak zorluklar bulunmaktadır. Histolojik olarak osteoid osteomanın periferden nidusa doğru daha organize olup, maturasyona uğrayan bir doku olduğu; osteoblastom' un ise osteoid ve trabeküler yapılarda daha az maturasyon gösterip daha az organize olduğu belirtilmektedir [2]. Bazı araştırmacılar osteoblastom ve osteoid osteomu benign osteoblastik tümör grubunun benzer üyeleri olarak değerlendirmektedir [90]. Bu nedenle boyut, yerleşim, klinik ve radyolojik bulgulara göre ayırıcı tanıya gidilir [28]. Osteoid osteoma ile osteoblastom ayırıcı tanısındaki en önemli faktör lezyon boyutudur. Osteoid osteomada nidusunun boyutu 1,5-2 cm

civarındadır. Osteoblastomda ise lezyon boyutu genellikle 2 cm'yi aşar. Ayrıca osteoblastomlarda periost reaksiyonu osteoid osteomadan daha belirgin olarak izlenmektedir [36]. Osteoid osteomada ağrı osteoblastomaya göre daha şiddetlidir ve salisilatlarla cevabı belirgindir. Ayrıca osteoblastomda osteoid osteomada görülen gece ağrısı öyküsü net değildir [91]. Osteoblastom olgularının üçte birinden fazlası vertebra, altıda biri tibia ve femur yerleşimi gösterir. Osteoid osteoma olgularının ise yaklaşık yarısı femur ve tibia, onda biri de vertebra yerleşimi gösterir [7]. Aynı zamanda osteoblastom osteoid osteomanın aksine progresif büyüme paterni gösterir [92].

## **2.6. Osteoid Osteomada Tedavi Yöntemleri**

### **2.6.1. Medikal Tedavi**

Osteoid osteomada nidus bölgesindeki serbest sinir sonlanmalarının bu bölgede üretilen prostaglandinler aracılığıyla uyarımı klinikte ortaya çıkan ağrının temel sebebi olduğu düşünülmektedir [35, 36]. Ayrıca nidusda yaygın olarak bulunan COX-2 proteini araziidonik asit metabolizmasını aktive edip, intraartiküler osteoid osteomalarda sinovite sebep olduğu da bildirilmektedir [69]. Bu bulgular ışığında ağrıyı azaltmak amaçlı (prostaglandin üretim inhibisyonu amaçlanarak) NSAİİ kullanımı ilk kez, osteoid osteoma tanımını literatüre kazandıran Jaffe tarafından bildirilmiştir [93]. Sonrasında yapılan çalışmalarda NSAİİ ile tedavi edilen osteoid osteoma olguları bildirilmiştir. NSAİİ'lerin ağrı semptomunun tamamen ortadan kaldırdıktan sonra alınan radyografilerde lezyonun iyileşebileceği de gösterilmiştir [94]. Uzun süreli (yaklaşık olarak 2.75 yıl) NSAİİ kullanımı ile semptomların tamamen düzeldiği bildirilmiştir [46, 47]. Tedavi edilemeyen osteoid osteomalarda 2 yıldan 15 yıla kadar değişen bir zamanda lezyonlarda nidusun zamanla kalsifiye olup çevre sklerotik kemiğe dönüşüm gösterdiği düşünüldüğünde [57], medikal tedavinin nidusu tedavi etmekten ziyade semptomatik tedaviyi sağladığı ve bu süreç içerisinde lezyonun doğası gereği kaybolduğu düşünülebilir. Yaklaşık 2-3 yılı bulan medikal tedavi süreci NSAİİ ilaçların yan etki spektrumu göz önüne alındığında, en başta gastrointestinal semptomlar gibi, tedavide kısıtlama oluşturur [33]. Medikal tedaviye,



lezyona erişimin zor olduğu ve cerrahinin uygun olmadığı olgularda başvurulmasının daha uygun olacağı belirtilmektedir [47].

### 2.6.2. Cerrahi Tedavi

Osteoid osteoma tedavisinde başarılı tedavi için nidusun eksize edilip çıkarılması veya tahrip edilmesi amaçlanır [49]. Klinik olarak cerrahi yöntemler geniş cerrahi çıkarım (en blok rezeksiyon) ve açık küretaj şeklinde sınıflandırılabilir [95]. En blok rezeksiyonda tümörle birlikte geniş bir kemik blok çıkarılır. Bu da kemikte dayanıklılığı azaltıp, postoperatif dönemde kırıkların oluşumu için bir risk oluşturur. Bu nedenle işlem sonrasında internal fiksasyon, kemik greftleme ve postoperatif immobilizasyon gerekebilir [96]. Ayrıca bu tedavi yönteminde lezyona ulaşımın zor olduğu femur baş-boyun, asetabulum bölgelerinde önemli komplikasyonlar ortaya çıkabilir [97]. Açık küretaj cerrahisinde, genellikle BT gibi görüntüleme yöntemleri ile nidus her üç düzlemde belirlenir. Kemik periostu ve nidus çevresinde izlenen sklerotik odak kaldırılır. Ortaya çıkan nidus küretaj ile çıkarılır. Nidus duvarı çevre alandan birkaç milimetre uzaklığa kadar traşlanıp, çıkan reaktif kemik parçalar ile oluşan boşluk doldurulur [95]. Her iki yöntemin en büyük zorluğu ameliyat esnasında nidusun tespitidir. Bu nedenle tedaviye yardımcı yöntemler olarak BT eşliğinde eksplorasyon, ameliyat anında tetrasiklin floresan görüntüleme, ameliyat öncesi görüntüleme yöntemleri ile nidusun tel ile işaretlenebileceği bildirilmektedir [1, 98-100]. Cerrahi sonrası yaklaşık olarak %9-28 oranında rekürrens bildirilmiştir. En sık cerrahi rekürrens faktörleri cerrahinin agresif yapılamaması ve nidusun ameliyat sırasında gösterilememesi olarak düşünülmektedir [101]. Ağrının cerrahi sonrası devam etmesi nidusun tam olarak çıkarılamaması olarak değerlendirilir.

Cerrahi yöntemlerin dezavantajları: genişletilmiş cerrahinin kemikte zayıflamaya yol açması, buna bağlı hastanede kalış sürelerinde uzama, patolojik kemik kırıkları veya işlem sırasında internal kemik fiksasyona gerek duyulabilmesidir. Ayrıca işlem sonrası hareket kısıtlılığı da ilgili bölge eklemlerinde kontraktür gelişimi, fonksiyonel gelişimde gecikme gibi bulgulara neden olabilir

[101]. Ayrıca açık cerrahi yöntemlerin osteoid osteoma RF ablasyon tedavisine maliyet oranının 2.7 kat daha fazla olduğu da bildirilmektedir [102].

### 2.6.3. Perkutan Ablasyon Yöntemleri

Perkutan tedavi iğne, kanül, kateter veya benzeri ekipman ile görüntüleme eşliğinde herhangi bir organ veya dokuya küçük bir cilt kesisi ile ulaşım sonrası tedavi işleminin gerçekleştirilmesi olarak adlandırılabilir. Ablasyon, tıbbi literatürde spesifik bir tümöral odağın tam veya tama yakın hasarlanmasını tetiklemek amacıyla kimyasal veya fiziksel yöntemlerin ilgili tümöral bölgeye uygulanması olarak tanımlanmıştır [103]. Perkutan ablasyon tedavi yöntemlerinde US, BT ve MRG gibi gelişen görüntüleme modaliteleri ile gerçek zamanlı görüntüler alınarak ilgili bölgeye ulaşımında kolaylık sağlanabilir. US özellikle solid organ görüntülemesinde kullanılmakta olup, kemik yapı değerlendirmede kullanımı sınırlıdır. Kemik lezyonlarının değerlendirilmesinde BT, MRG'ye göre üstündür. Periost reaksiyonu, çevre yumuşak doku değişiklikleri gibi bulguların değerlendirilmesinde ise MRG, BT'ye göre başarılıdır. BT'de iyonizan radyasyon varlığı bir dezavantaj olarak değerlendirilebilir. MRG ise iyonizan radyasyon yokluğu avantaj olması yanında, manyetik alan içerisinde metalik ekipmanların kullanılamaması ve yüksek maliyet, perkutan tedavi yöntemlerinin kullanımını sınırlamıştır [104].

Perkutan ablasyon tedavi yöntemleri: kimyasal (alkol) ablasyon, lazer fotokoagülasyon, kriyoablasyon, mikrodalga ablasyon ve RFTA olarak sıralanabilir. Perkutan tedavi yöntemleri düşük maliyet, hastane yatış ve rehabilitasyon sürelerinde kısalma, düşük morbidite-komplikasyon ve nüks oranları ile cerrahi yöntemlere göre belirgin üstünlük sağlamaktadır [39]. Perkutan ablasyon işlemleri genellikle anestezi altında gerçekleştirilir. Kullanılacak anestezi şekli, lezyon yapısına, ablasyon tekniğine ve hasta durumuna göre değişiklik gösterir.[100]

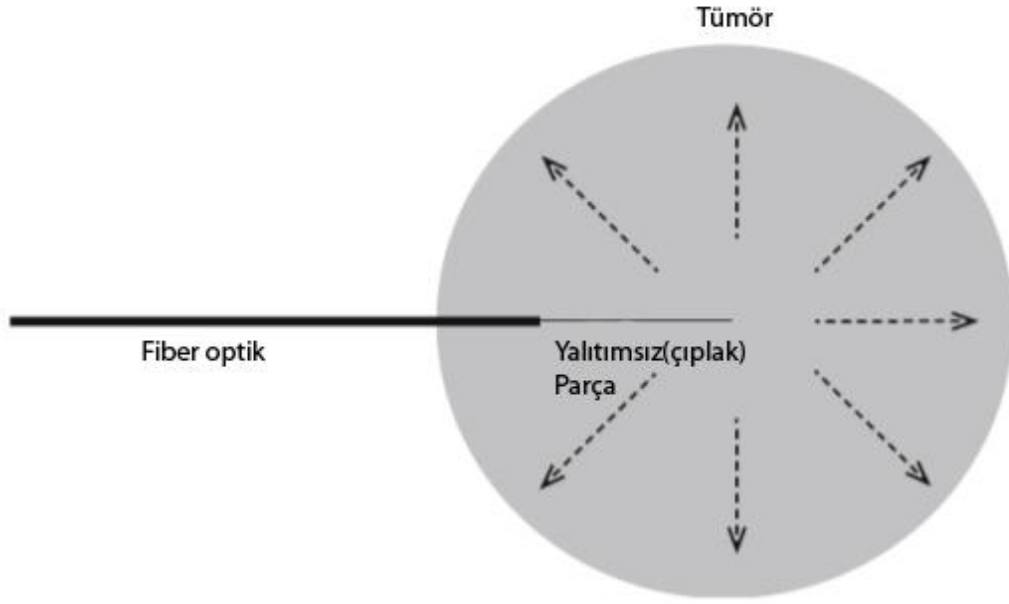
### **Kimyasal (Alkol - Asetik Asit) Ablasyon**

Tümöral alan içerisine iğne ile ulaşım sağlandıktan sonra alkol (etanol) veya asetik asitin ilgili bölgeye uygulanması esasına dayanır. Alkol, hücrel dehidratasyona bağlı koagülasyon nekrozu, endotel hasarı ve damar trombozuna sekonder hücre ölümünü tetikler. Her iki maddenin de etki mekanizması benzerdir. Asetik asit etanole göre daha diffüz yayılım paterni göstermekle birlikte tümör septalarına iyi nüfuz eder [105]. Asetik asit etanolla eşit volümde uygulandığında da daha geniş bir alanda nekroza sebebiyet verir, bu nedenle büyük tümörlerde tercih edilir. Kimyasal ajanların kontrol edilebilir olmaması nedeniyle günümüzde kimyasal ablasyon teknikleri azalan sıklıkta kullanılmakla birlikte özellikle hepatoselüler kanserde ısıl ablasyon teknikleri ile kombine olarak kullanılmaya başlanmıştır [106]. Alkol ile ablasyon, metastatik kemik tümörleri ve daha az sıklıkta osteoid osteoma tedavisinde kullanılabilir [107, 108]

### **İnterstisyel Lazer Ablasyon (ILA)**

ILA bir veya birkaç adet fiber-optik kablo ile ışık enerjisinin tümör içerisine gönderilmesi ve dokuda yayılan ışık enerjisinin ısı enerjisine dönüşmesine; hücrelerin ısıtılarak yakılması esasına dayanır. Dokudaki ısı artımı hücrelerde protein denatürasyonu ve hücrel disfonksiyona bağlı koagülasyon nekrozu oluşturur. ILA'da kızılötesi dalgalar kullanılır. (700 ve 1200 nm) Dokuda yayılımı, nekroz alanı ve lazerin dalga boyu belirler [109]. Ablasyon zon genişliğini fiberoptik tipi ve boyutu, lazer dalga boyu, dokunun termal ve optik özellikleri, lazer gücü ve uygulama süresi belirler. *Verilen enerji (joules)=Güç (Watt) x Zaman (saniye)* olarak ölçülür [110].

Kemik lezyonlarının tedavisinde kullanılmakla birlikte, özellikle osteoid osteoma tedavisinde kullanımı mevcuttur [32]. Ayrıca MR ve kardiyak pace-makerlar ile uyumludur [111]. Osteoid osteoma tedavisinde lazer ablasyon ile başarı oranları farklı çalışmalarda %87-%100 arasında bildirilmektedir [109, 112, 113] (Şekil 2.10).



Şekil 2.10.ILA şematik gösterim, yalıtımsız (çıplak) fiberoptik ucu lezyonun merkezine yerleştirilip; santralden perifere doğru yayılan ısı ablasyon sağlar [110].

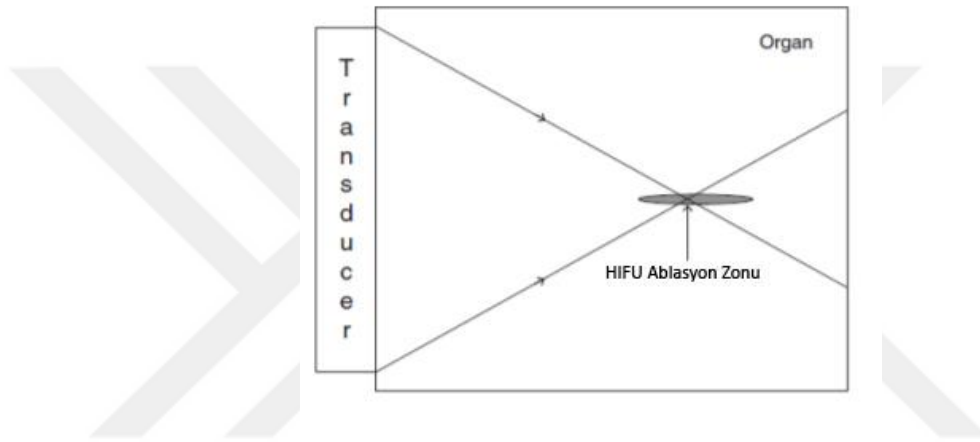
### **Yüksek Yoğunluklu Odaklanmış Ultrason (HIFU)**

HIFU ultrason özelliklerini kullanan non-invaziv bir ablasyon tekniğidir. HIFU yüksek yoğunluklu ultrason dalgalarını hedef noktaya odaklar. Böylece hedeflenen odakta yüksek enerji birikimi ile birlikte canlı dokularda hücre ölümüne yol açar [110]. US yoğunluğu ses basıncı ile doğru orantılıdır. HIFU biyolojik etkileri ilk olarak 1927 de Wood ve ark. tarafından bildirilmiştir [114].

İlk klinik deneyimler 1950 yılında hayvan beyinlerinde fokal lezyonlarda, sonrasında Parkinson hastalığının tedavisinde kullanılmıştır [110]. Diyagnostik US dalga yoğunluğu  $100 \text{ mW/cm}^2$  civarında olup ( maksimum  $720 \text{ mW/cm}^2$  ) biyolojik etkileri sınırlıdır. HIFU sistemlerde odaklanmış sonografik dalgalar,  $10 \text{ W/cm}^2$  yi aşan akustik yoğunluk oluşturarak, odaklanmış alanda canlı hücre yapılarında koagülasyon nekrozuna neden olur. Termal ve mekanik etkiler ortaya çıkarır. Termal efekt, doz zamanı ve sıcaklık artışı ile doğru orantılıdır. Mekanik efekt sadece yüksek yoğunluklu sonografik sistemlerde gözlenir. Mekanik efekt, kavitasyon ve radyasyon etkilenimi "radiaton force" olarak adlandırılır. Yüksek yoğunluklu US dalgası yayılırken, vibrasyon ve moleküler yapıda kompresyon ve ekspansiyonlara sebebiyet verir. Bu fenomen de dokuda kavitasyonlar oluşmasını

sağlar. [110]. Radyasyon etkilenim (radiation force) ile yüksek yoğunlukta US dalgaları serbest sıvı ortamında yansıtılır veya absorbe edilir. Enerjinin yüksek yoğunluklu US dalgalarından sıvıya geçişi ile sıvıda hareketlenme oluşur (akustik akışkanlık). Bu da enerji kayma stresi oluşturur. Bu etki hücrelerde apoptozis oluşumuna sebebiyet verir. HIFU ablasyon işlemleri MRG ve US eşliğinde yapılabilir [110].

HIFU ablasyon sistemi ile tedavi edilen spinal yerleşimli olmayan osteoid osteomalarda tedavi başarı oranının yaklaşık %90 olduğu bildirilmektedir [115].



Şekil 2.11.HIFU ablasyon şematik gösterimi,Transdüser aracılığı ile gönderilen HIFU dalgaları cilt ve dokuları geçerek ilerler. Odaklandığı bölgede puro şeklinde bir alanda etkilenim meydana getirir [110].

### **Mikrodalga Ablasyon**

Mikrodalga ablasyon sistemlerinde ısı üretimi amaçlı elektromanyetik dalgalar kullanılır. Bu sistemlerde 915 MHz veya 2.45 GHz frekanslarda elektromanyetik dalga üretilir. Elektromanyetik dalga, ilgili bölgedeki molekülleri hareketlendirir. Oluşan bu hareket ile sürtünme ve sonuç olarak ısı artış meydana gelir. Oluşan ısı artma ile birlikte dokularda koagülasyon nekrozu meydana gelir. Mikrodalga enerjisi tüm doku tiplerinde iletilebilir. RF dalgası ise elektriksel iletim ile ilgili bir kavramdır. Bu nedenle RF iletimi havalanan akciğer ve kömürleşmiş dokular gibi yüksek impedanslı dokularda zayıf veya yoktur. Pulse veya kademeli güç arttırımlı ısı ablasyon sistemlerinde doku empedansı da işlem ile birlikte artar.

Bunun için bu tarz sistemlerde iletimi arttırmak amacıyla sıvı enjeksiyon sistemleri gerekebilir. Mikrodalga sistemleri ise böyle bir ihtiyaç göstermezler. Yüksek vasküler dokularda karaciğer ve böbrek gibi vasküler dokunun soğutma etkisine bağlı olarak ısı arttırılmasında güçlük ve ablasyon alanı boyutlarında istenilen seviyeye ulaşamama gözlenebilir. Mikrodalga ablasyon sistemlerinde ise vasküler soğutmaya bağlı etkiler, hızlı ısıtma ve yüksek sıcaklık değerlerine ulaşma nedeniyle izlenmez. Bu karakteristik sonuçlar da mikrodalga ablasyon sistemlerini, RFTA sistemlerine göre avantajlı kılmaktadır. Ayrıca mikrodalga sistemlerde ablasyon zamanında azalma ile birlikte sedasyon veya genel anestezi altında kalınan sürenin azaltılması da RFTA'a göre farklı bir avantajıdır. Ancak mikrodalga sistemleri RF sistemlerine göre kompleks cihazlardır. Bu nedenle maliyeti, RFTA sistemlerine göre yüksektir. Koaksiyel kabloların, stifferların çapı RF sistemlerine göre belirgin büyüktür. Mikrodalga sistemlerde geniş alan ve yüksek ısı değerlerine ulaşım nedeniyle; gücün, güvenli ve kontrollü bir şekilde hasta üzerinde kullanımında yüksek dikkat gerektirir. Hızlı ve geniş ablasyon potansiyeli sekonder istenmeyen ısı hasarlanmalara sebep olabilir. Ayrıca RFTA sistemlerine göre klinik veriler net olarak ortaya konulamamıştır [110].

### **Kriyoablasyon**

Kriyoablasyon metodu dokuyu soğutarak yok etmek prensibine dayanır. Dondurucu olarak argon gazı kullanılır. Perkutan kriyoablasyon işlemi özelleştirilmiş kriyoablasyon iğnelerinin görüntüleme eşliğinde ilgili hedefe yerleştirilmesi ile başlar. Kriyoablasyon iğnesi hızlıca sıfırın altında bir sıcaklığa soğutulmuş olarak iletim yoluyla dokunun soğutulması sağlanır. Hızlı ekstraselüler soğutma işlemi, ekstraselüler buz kristallerinin oluşumuna, bu da ekstraselüler alanda tonisitenin artışına sebep olur. Osmotik basıncın ekstraselüler alanda artışı ile birlikte hücre içi serbest su ekstraselüler alana yönelir. İntraselüler solüt yük konsantrasyon artışı da hücre içi stoplazmik enzimlerde hasarlanmaya ve hücre membranında yıkıma, apoptozise sebep olur [116]. Hızlı intraselüler soğutma sonucunda hücre ölümü mekanizması tam bilinmese de olası intraselüler buz formasyonunun fiziksel açıdan intraselüler ve hücre membranlarında oluşturduğu hasarlanmaya sekonder olduğu düşünülmektedir [117]. Çözülme sürecinde ise ekstraselüler ortam intraselüler ortama göre hipotonikleşir. Bu osmotik gradient de su molekülünün tekrar hücre içine girişine sebebiyet verir. Hücre içinde bulunan serbest su kristallerinin artışı hücre hasarlanmasına neden olur [118]. Hücre hasarlanması dört faktör ile değiştirilebilir: soğutma oranı artışı, düşürülen hedef sıcaklığı, düşük hedef sıcaklığında kalış süresinin artırılması, çözünme oranının azaltılması [110]. Kriyoablasyon sistemlerinde gerçek zamanlı suyun buz haline geçmesine bağlı olarak US, BT ve MR'da buz topu görünümü gözlenebilir. Bu da işlem esnasında ilgili bölgedeki etkileşimi izleme imkanı tanır [119]. Doku soğutması sinirlerde anestetik etkilenim yaratır ki bu da ısı sistemlere bağlı ablasyonlara (RFTA ve mikrodalga ablasyon) göre anestezi gerekliliğini ortadan kaldırır. Hastalar sedo-aneljezi eşliğinde işleme alınabilir. Kriyoablasyon cihazları mekanik temeller üzerine çalışır ve MR-BT uyumlu cihazlardır. Her kriyoprob birbirinden bağımsız çalıştırılabilir bu özellik ablasyon alanında aynı anda farklı problemlerle çalışma imkanı sağlar [110]. Takip eden kriyoablasyon döneminde tümör proteinleri in situ devamlılık gösterirken ısı sistemlerinde proteinler denatüre olur. Canlı olmayan tümör antijenleri ve hücre kaynaklı tümöral bileşikler immün cevabı aktifleyerek tümörasidal etkiyi de kuvvetlendirir [120]. Kriyoablasyon tedavisinin genel anestezi olmadan çocuk hastalarda güvenilir bir şekilde kullanılması işlemin önemli bir avantajıdır [121].

## **Radyofrekans Termal Ablasyon (RFTA)**

### **Genel Bilgiler**

Radyofrekans ablasyon temelinde yüksek frekanslı alternatif elektrik akımının biyolojik doku ile etkileşimi esasına dayanır. Yüksek frekanslı elektrik akımı dokuda bipolar moleküllerde (özellikle su molekülü) vibrasyon hareketi oluşturur. Vibrasyon hareketi dokuda bitişik moleküller arasında yayılır. Bu enerji yayılımı esnasında sürtünme ile birlikte ısı enerjisi ortaya çıkar. Oluşan ısı belirli bir seviyeye ulaştığında hipertermi ile birlikte dokularda koagülasyon nekrozu meydana gelir. Radyofrekans ablasyon tekniğinde enerji genellikle 375-500 khz frekans aralığında oluşturulur [110]. Radyofrekans işleminde 3 önemli komponent bulunmaktadır. Bunlar RF elektrodu, referans elektrod (pad) ve RF jeneratörüdür. RF elektrodu tipik olarak metal bir şafttan oluşur. Bu metalik şaft iletim amaçlı yalıtılmış bir kılıf ve doku ile iletişime geçen iletken bir uçtan oluşur. RF jeneratörü elektroda güç taşıyan RF voltajı üretip, yalıtılmış şaft ile elektroda bağlantı sağlar. Referans elektrod ilgili bölgede iyi bir elektrik ve termal yayılımı sağlayan, hastanın geniş bir yüzeyde cildiyle temasa geçen pad sistemidir [122]. RF jeneratörü aktif doku ile temasa geçen RF elektrodu ile referans elektrod (pad) arasında voltaj farkı oluşturur. Üretilen elektrik akımı da aktif prob ile referans prob arasında gerçekleşir [122]. RF termal ablasyonun amacı, çevre vital yapılara zarar vermeden minimal invaziv yöntemlerle tümöral dokunun ısı enerjisi ile yıkılmasıdır. Bu tedavi genellikle lezyon çevresindeki yaklaşık 0.5-1 cm'lik bir alanın yakılmasını (cerrahi sınır) kapsar. Böylece tümöral doku çevresi mikroskobik yayılımın net olarak kestirilemediği alanlar ile birlikte gerçek tümöral dokunun yok edilmesi sağlanır. Doku destrüksiyonunu sağlayan ana parametre sıcaklıktır [110].

Hücrel homeostaz yaklaşık olarak 40 derecelik sıcaklık yükselmelerinde korunabilir. Sıcaklık 42-45 dereceye (hipertermi) yükseldiği zaman hücreler kemoterapi ve radyasyon gibi ajanlara daha duyarlı hale gelir [123]. Ancak bu sıcaklıklarda hücrel fonksiyonlar devam eder. Sıcaklık 46 dereceye yükseltildiğinde 60 dk. bekleme ile geri dönüşsüz hücre hasarı meydana gelir [124]. Sıcaklık sadece birkaç derece arttırılıp, 50-52 derecelere yükseltildiğinde ise 4-6 dk. gibi kısa sürelerde hücrel sitotoksite meydana gelir [125]. 60-100 dereceler arasında



sitozolik ve mitokondriyal enzimlerde (nükleik asit-histon protein kompleksi) geri dönüşsüz ani protein koagülasyonu meydana gelir [126]. Sıcaklığa maruz kalan hücrelerde akut dönemde termal hasar, birkaç gün içerisinde koagülatif nekroz gelişir. Koagülasyon nekrozu terimi geri dönüşsüz termal hücre hasarı ile oluşan hücre ölümlerinin histolojik olarak karşılığıdır [122]. Dokularda sıcaklık 105 derece ve üzerinde ısıya maruz bırakıldıklarında kaynama, buharlaşma ve karbonizasyon (yanma ) olayı gerçekleşir. Bu oluşumlar doku direncinde artışa neden olarak ablasyonun temeli olan enerji yayılımını azaltırlar [125]. Bu nedenle RFTA tedavisinde, ilgili doku hacminde sıcaklığın 50-100 dereceler arasında tutulması amaçlanır. Ayrıca hedef dokudaki vasküler doku yoğunluğu soğutucu etki nedeniyle RF ablasyon etkinliğini azaltan bir faktördür [102]. RF ablasyon tekniğinde enerji kademeli enerji artışı veya direnç regüle olarak ayarlanabilir. Termal yolla dokuda oluşturulan nekroz alanı enerji birikimi ve lokal doku etkileşimleri ile doğru orantılıdır. Ablasyon etkinliğini arttırmak amacı ile termal enerjinin iletiminde artış (tümör çevresine elektrolit açıdan yüksek sıvı solüsyonu enjeksiyonu), tümörün ısı direncinde azaltma (vazooklüzif tedavi yöntemleri ve antianjiyogenetik ajan kullanımı) ve enerji yükünde artış yapılabilir. Günümüzde internal soğutmalı problemler kullanılmaya başlanmıştır. Bu sistemlerde iki lümenli prob içerisinde işlem esnasında soğutucu su çözeltisi akımı sağlanarak prob ucunda soğutma sağlanır. Böylece doku direncinde artışa neden olan karbonizasyon azaltılmaya çalışılır [125].

Çevre dokuda izlenen sıcaklık değerleri elektroda olan uzaklık ile ters orantılıdır. Elektroda uzaklık ile sıcaklık artışı  $T:1/r^4$  olarak tanımlanabilir (T: sıcaklık r: elektroda olan uzaklık). RFTA problemleri ile ortaya çıkarılan nekroz alanı, prob aktif uç çevresi sferik bir yapı şeklinde izlenmektedir [110]. Ayrıca yalıtımsız elektrod ucu boyutu ile koagülasyon nekroz alanı arasında doğrudan bir ilişki vardır [122]. Klinik kullanımda RFTA osteoid osteoma, kondroblastom, osteoblastom, enkondrom gibi kemik tümörlerinde; akciğer, karaciğer, böbreğin primer ve metastatik tümörlerinde; tiroid nodüllerinde; memenin malign lezyonlarında; variköz venöz damarların; kardiyak aritmilerin tedavisinde kullanılabilir [110].

### **Osteoid Osteomada RFTA Endikasyonu**

Osteoid osteoma BT görüntüleme ile radyofrekans ablasyon, klinik öykü varlığı ve nidusun radyolojik yöntemler ile gösterilebildiği hastalarda uygulanabilir [127]. Yapılan çalışmalarda RFTA öncesi alınan biyopsilerde osteoid osteoma patolojik tanısının düşük oranlarda konulduğu ve tedavi endikasyonunu belirlemede gerekli olmadığı bildirilmektedir [71, 128]. Ancak, radyolojik ve klinik anlamda şüphe varlığında biyopsi veya ileri radyolojik yöntemlerin yapılması ( Dinamik kontrastlı MR ve BT görüntüleme) ile başka tedavi yöntemleri gerektiren, osteoid osteomayı taklit eden olguların yanlış tedavisi önlenebilir.

### **Osteoid Osteomada RFTA Kontraendikasyonlar**

BT görüntüleme eşliğinde olması nedeniyle gebelik varlığı RFTA için kontraendikasyon oluşturur. İlgili bölgedeki selülit, sepsis ve koagülopati varlığı kontraendikasyon olarak değerlendirilir. Rölatif kontrendikasyon, el ve omurga yerleşimli (özellikle nörovasküler demete 1 cm'den yakın olan olgular) lezyonlar olarak bildirilmektedir [129].

### **Potansiyel Komplikasyonlar**

Yüzeysel yerleşimli osteoid osteomalarda ciltte, derin yerleşimli olanlarda ise perilezyonel yumuşak dokuda oluşabilecek termokoagülasyona sekonder cilt-yumuşak doku yanıkları oluşabilir [129]. Özellikle el ve vertebra yerleşimli olan olgularda nörovasküler yapılara yakınlık nedeniyle nörovasküler yaralanmalar meydana gelebilir. Bu nedenle RF elektrodu ile nörovasküler alan arasında en az 1 cm mesafe bırakılması önerilmektedir. İğne veya kanül geçiş hattı düzeyinde kanama, nöral doku hasarı, yara yeri enfeksiyonu meydana gelebilir [2]. Ekleme yakın yerleşim gösteren lezyonlarda da eklem kıkırdağı hasarlanması ve mikroorganizma inokülasyonu gözlenebilir. Bu nedenle transartiküler yaklaşımlardan kaçınılmalıdır [130].

### **Radyofrekans Ablasyon Tedavisi Uygulama Yöntemi**

Osteoid osteoma tedavisinde öncelikle lezyonun görüntülenmesi gereklidir. Radyofrekans ablasyon tedavisinde primer görüntüleme yöntemi olarak BT kullanılır. Hasta, BT suiteinde gerekli hazırlık aşamasından sonra giriş şeklinin uygun olacağı pozisyonda BT masasına yatırılır. İlgili ekstremitte, hareket artefaktı ve açı sapmalarının önüne geçilmesi amacıyla fikse edilmeye çalışılır. BT ile tüm lezyonu içerecek şekilde 1-3 mm kesit kalınlığında ilgili bölgeden görüntüler alınarak nidus yerleşimi ve giriş yeri ile ilgili planlama yapılır. RF jeneratörü hazırlandıktan sonra sistemin işlevsellik kazanabilmesi ve güvenlik amacı ile referans elektrodları hastaya yerleştirilir. Referans elektrodlar, hastanın anatomik giriş bölgelerine yakın olarak yerleştirilir. Bu sayede hastadan geçecek olan akımın mesafesi kısaltılmış olur. BT ile giriş noktası belirlendikten sonra hastaya sedo-aneljezi uygulanır. Cilt kesisi ile işleme başlanır. Koaksiyel kemik biyopsi iğnesi cilt kesisinden kemik kortekse kadar kontrol kesitsel görüntülemeler ile ilerletilir. Koaksiyel kemik biyopsi iğnesinin kemikte ilerletilmesi manuel yapılabileceği gibi, "drill" veya çekiç de kullanılabilir. Koaksiyel kemik biyopsi iğnesinin nidus santral kesime ulaştığı BT ile doğrulanır. Kanül içinden RFTA elektrodu ilerletilir ve kontrol görüntüleme yapılır. Teknik olarak RFTA elektrodunun ucu nidusun orta kesiminde yerleştirilmiş olması teknik başarı olarak kabul edilir. Ancak lezyon boyutlarında asimetri (boy-çap farklılığı vb.) gibi durumlarda ilgili prob ablasyon alan bilgileri de göz önüne alınarak proba açı da verilebilir. Referans ve RFTA elektrodu, jeneratör bağlantıları ve RFTA prob soğutma sirkülatörü kontrol edilir. Radyofrekans jeneratörü çalıştırılır ve elektriksel iç direnç (empedans) ölçülür. Isıtma işlemi, jeneratör güç aralığı ve süresi üretici firmanın belirlemiş olduğu kılavuzlara göre uygulanır.

### **Radyofrekans Ablasyon Tedavisi Sonrası Bulgular**

#### **Klinik Bulgular**

İşlem sonrasında ağrı 1-2 gün devam etmekle birlikte bu dönemde de analjezi genellikle gerekmektedir. Klinik anlamda iyileşmeyi objektif açıdan değerlendirmek için Vizüel Analog Sistemi (VAS) adı verilen hastanın normal yaşantısına olan

etkilerini puanladığı bir ağrı anket sistemi kullanılır. İşlem sonrası Vizüel Analog Sisteminde hastanın belirgin ağrıda regresyon tanımlaması genellikle 3. günden sonra ortaya çıkar. Ancak yaklaşık ilk bir haftalık sürede hastaların eski ağrı şiddetine ulaşmayan hafif düzeyli ağrı atakları olabilir.

### **Radyolojik Bulgular**

RFTA tedavisi sonrasında kemikte ısıl değişiklikler sonucu bazı fizyolojik olaylar ortaya çıkmaktadır. Yapılan hayvan deneylerinde, RFTA uygulanan kemikte MRG tetkikleri ile histopatolojik değişikliklerin korelasyon gösterdiği bildirilmiştir [131]. Osteoid osteomanın perkütan RFTA sonrası MRG ile izlemine değerlendiren çalışmalarda post RFTA sonrası farklı dönemlerde değişen MRG bulguları elde edilmiştir. Bu çalışmalarda histopatolojik bulgular ile MRG bulgularının 1 haftadan 2-3 aya kadar varan bir aralıkta takip edilebileceği ve tedavi başarısının MRG ile değerlendirilebileceği öngörülmüştür [15]. RFTA sonrası farklı günlerdeki kemik iliği sinyal değişikliklerinin de MRG ile değerlendirilebilir bir parametre olduğu bildirilmektedir [132]. BT ve MR perfüzyon görüntülemenin işlem öncesi ve sonrası bulgularını karşılaştırarak nidus alandaki perfüzyon defektinin gösterilmesi ile tedavi yanıtının radyolojik açıdan yüksek duyarlılıkta gözlemlenebileceği bildirilmektedir [52, 71]. Ayrıca BT görüntülemenin de osteoid osteoma RFTA yanıtını değerlendirmek için kullanılabilmesi belirtilmiştir. Komplet ossifikasyon, minimal nidus kalıntısı veya yokluğu, termonekroz bulgularının sadece tedavi başarısı olan hastalarda görüldüğü ve bu bulguların özellikle tedavi sonrası 12 ay ve üzeri takiplerde gözlemlendiği bildirilmiştir [128].

### **Radyofrekans Ablasyon Tedavisi Başarısızlığını Etkileyen Risk Faktörleri**

Teknik yetersizlikler (termokoagülasyon süresi, arter-sinir traselerine yakın komşuluk, skleroz ve kistik oluşumlar gibi iğnenin optimal pozisyonlandırılmadığı durumlar) risk faktörü olarak bildirilmiştir. Ayrıca 10 mm sınır alındığında lezyon boyutları ile tedavi başarısızlığı arasında da ilişki gözlemlenmiştir [129].

### 3. GEREÇ VE YÖNTEM

ESOGÜ Tıp Fakültesi İlaç Dışı Klinik Araştırmalar Etik Kurulu Başkanlığının 21,08,2014 tarih 01 sayılı kararı ile bu prospektif tez çalışmasının yapılması uygun bulunmuştur.

Eskişehir Osmangazi Üniversitesi Tıp Fakültesi Radyoloji Anabilim Dalında, Ağustos 2014 ile Ocak 2015 tarihleri arasında Ortopedi Kliniğinden Girişimsel Radyoloji Bilim dalına refere edilen veya başka merkez tetkikleri ile Girişimsel Radyoloji Bilim dalına başvuran 13 olgu çalışmaya dahil edildi. RFTA öncesi ve sonrası tüm hastalara kontrastsız ince kesit BT, kontrastlı MRG tetkikleri yapıldı. Klinik değerlendirme amaçlı tüm hastalara işlem öncesi ve sonrası ağrı skalasını objektif olarak değerlendirmek amacıyla Vizüel Analog Sistemi adı verilen bir anket formu doldurmaları istendi.

#### 3.1. Hasta Hazırlığı

Kliniğimize başvuran hastalardan işlem öncesi ve sonrası BT, kontrastlı MRG tetkikleri ve RFTA işlemi öncesi gönüllü rıza formu imzalatılıp işlemle ilgili bilgi verildi.

#### 3.2. BT Protokolü

İşlem öncesi ve sonrası tüm çekimler Toshiba Aquilion 64 kesit BT (Toshiba Medical Systems Corporation, OTAWARA, JAPAN) tetkiki ile 0.5 mm kalınlıkta kemik doku penceresi baz alınarak yapıldı. GE Medical Systems AW volume share 5 (General Electric Healthcare, Milwaukee, WI) iş istasyonu kullanılarak görüntüler 3D ve MPR olarak rekonstrükte edildi. Nidus yerleşimi, boyutu ve çevre yapılar ile ilişkisi işlem öncesi alınan BT çalışmaları ile değerlendirildi. Böylelikle işlem öncesi muhtemel giriş traktı BT kullanılarak belirlendi.

### 3.3. MRG Protokolü

İşlem öncesi ve sonrası tüm çekimler 3T MRG cihazında (General Electric Healthcare, Milwaukee, WI) 16 kanallı fleksibl koil (GEM suite, GE Healthcare;USA) kullanılarak yapıldı. Çekimlerdeki hasta pozisyonları nidusun yerleşimine göre supin veya prone olarak gerçekleştirildi. Her hastaya aksiyel T1, T2FS, T2, T2 STIR, PDFS; sagittal T2, PDFS, T1 CUBE 0.5 mm<sup>3</sup>; koronal T1, T2 STIR, PDFS ve postkontrast aksiyel T1 ve sagittal T1 CUBE 0.5 mm<sup>3</sup> sekans ve planları çalışıldı.

### 3.4. Osteoid Osteoma Tanısı

Osteoid osteoma tanısı öykü, klinik ve radyolojik görüntüleme bulguları esas alınarak konuldu. İşlem öncesi hastalara perkutan biyopsi yapılmadı.

### 3.5. RFTA Uygulama Protokolü

İşlem öncesi tam kan sayımı, biyokimyasal ve koagülasyon parametreleri değerlendirildi. İşlemden hemen önce 1 gr 2. veya 3. kuşak sefalosporin i.v. olarak uygulandı. Tüm işlemler, BT suiteinde gerçekleştirildi. Gerekli hazırlık aşamasından sonra giriş şeklinin uygun olacağı pozisyonda hasta masaya yatırıldı. İşlem yapılacak ekstremiteye uygun pozisyon verilerek hareket artefaktını önlemek için ekstremitelere fikse edildi. BT ile tüm lezyonu içerecek şekilde 1-3 mm kesit kalınlığında görüntüler alınarak giriş trasesi belirlendi.

RF jeneratörü hazırlandıktan sonra sistemin işlevsellik kazanabilmesi ve güvenlik amacı ile referans elektrodu (pad) lezyonun olduğu ekstremitelere yerleştirildi. BT ile belirlenen giriş yeri işaretlendikten sonra steril şartlarda gerekli arıtım ve örtümü takiben hastaya anestezi tarafından derin sedoanaljezi uygulandı. Giriş yapılacak kesime küçük bir cilt kesisisi yapıldı. Bu cilt kesisinden 13G 10-15 cm kemik biyopsi iğnesi ile kemik kortekse ulaşıldı. Kemik biyopsi iğnesinin osteoid osteoma nidusuna ilerletilmesi drill, perküsyon çekici veya manuel güç kullanılarak yapıldı. Kemik biyopsi iğnesinin nidusa ulaştığı BT ile doğrulandı.

Kemik biyopsi iğnesinin stylet' i çıkarıldı. Kalan penetrasyon kanülü içinden RF elektrodu nidusa yerleştirildi. Elektrodun nidusu ortaladığı BT ile teyit edildi. Bu

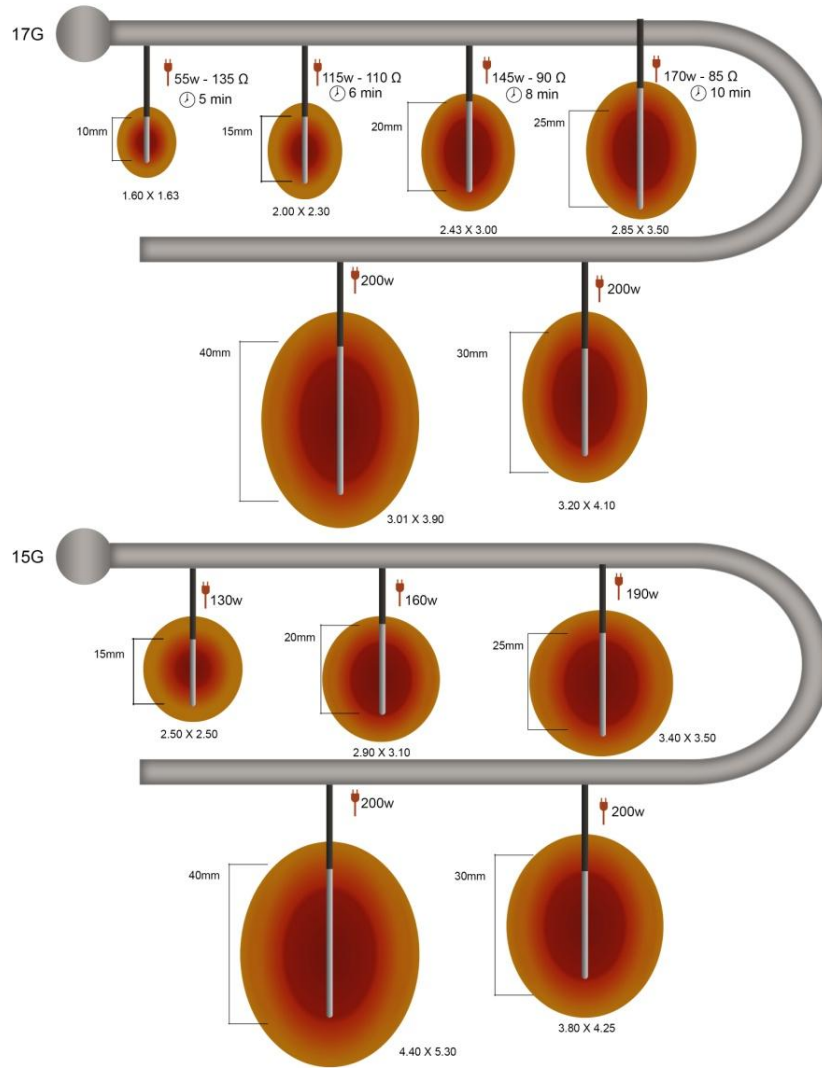
teknik başarı olarak kabul edildi. Referans, RFTA elektrodu, jeneratör bağlantıları, RFTA prob soğutma sirkülatörü gözden geçirilerek işlem öncesi kontrol edildi. RFTA jeneratörü çalıştırılıp; elektriksel iç direnç(empedans) ölçüldü. Tüm hastalarda lezyon boyutu ve doku empedans değişikliklerine göre VIVA RF® system (STARmed Co. Ltd. GYEONGGI-DO,KOREA) RFTA prob çalışma sistemlerinde belirtildiği üzere ilgili diagramlar göz önünde bulundurularak RFTA işlemi gerçekleştirildi (Şekil 3.1, Şekil 3.2)

İşlem sonrası giriş yeri gerekli steril şartlar sağlanıp, pansuman yapılarak kapatıldı.

### **3.6. Post-RFTA Sonrası Klinik ve Radyolojik Değerlendirme-Takip**

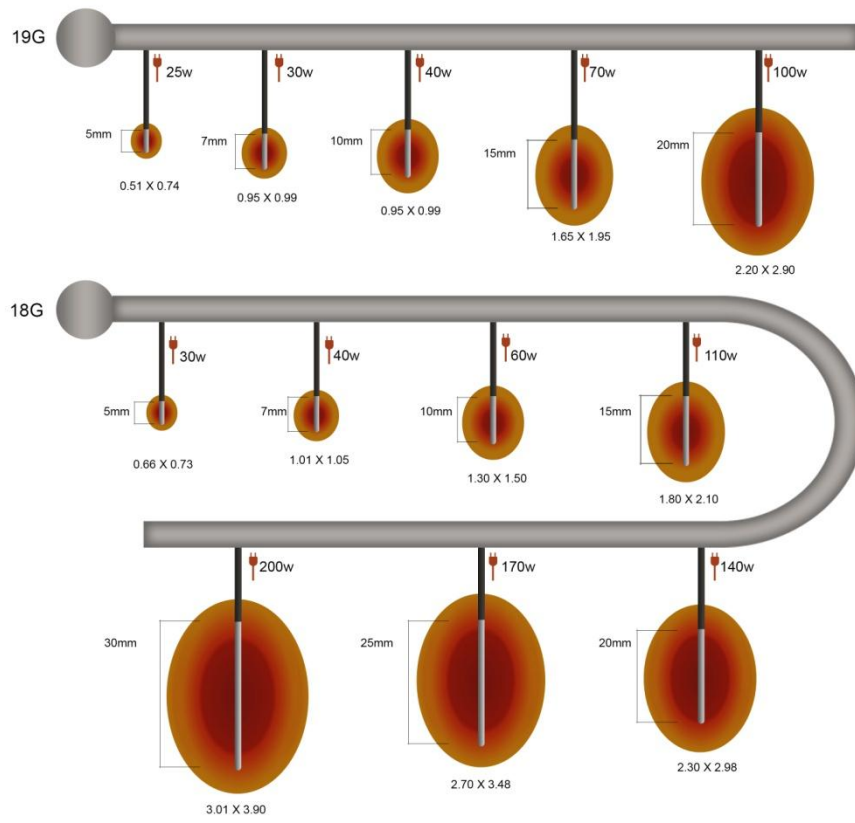
Olgular RFTA sonrası klinik takip amaçlı bir gün süre ile Ortopedi servisinde yakın gözleme alındı. Hasta işlemden bir gün sonra klinik değerlendirmeye alındı. Yara yeri bakımı ve ağrı açısından klinik değerlendirme yapıldı. Ortopedi veya Girişimsel Radyoloji hekimlerinin önerisi ile antibiyoterapi ve analjezikler reçete edilerek taburcu edildi. Hastalara yaklaşık 1 aylık süre içinde işlemin uygulandığı ekstremiteler için aktif spor - ağır egzersizden kaçınması önerildi.

Hastalar işlemden sonra 1. hafta, 1. ay ve 3-4. aylar arası kontrole çağrıldı. İlk iki değerlendirmede yara yeri ve klinik regresyon sorgulandı. Üçüncü değerlendirmede hastalardan VAS anketi doldurmaları istendi. Ayrıca üçüncü değerlendirmede hastalardan post-RFTA BT ve kontrastlı MRG tetkikleri çalışıldı.



Şekil 3.1. VIVA RF<sup>®</sup> system RFTA problemlerde ısıl dağılım şeması





Şekil 3.2. VIVA RF<sup>®</sup> system RFTA problemlerde ısıl dağılım şeması

### 3.7. BT, MRG ve Vizüel Analog Sistem (VAS) Bulgularının Değerlendirilmesi

İşlem öncesi ve sonrası alınan BT ve kontrastlı MRG bulguları iş istasyonunda GE Medical Systems AW volume share 5 (General Electric Healthcare, Milwaukee, WI), değerlendirildi. Değerlendirme yaklaşık 12 yıllık deneyimi bulunan uzman radyolog ve 4 yıllık tecrübesi olan radyoloji asistanı tarafından ilgili görüntüleme bulguları için bir konsensus oluşturularak yapıldı. Değerlendirme aşağıda yer alan tablolarda belirtilen kriterlere göre yapıldı (Tablo 3.1,Tablo 3.3).

Tablo 3.1. BT değerlendirme kriterleri

BT Değerlendirme Kriterleri
.Cinsiyet
.Yaş
.Kemik yerleşim,Kemik lokalizasyon(epifizo-metafizer,metafiz,diyafiz)
.Nidus lokasyonuna göre tiplendirme
.RFTA Sonrası Kontrol BT süresi (gün)
.İşlem öncesi ve sonrası BT AP, ML, KK boyut
.İşlem öncesi ve sonrası hesaplanmış hacim(APxMLxKKx0.52)
.İşlem öncesi ve sonrası 3D hacim (İş istasyonunda "postprocessing" ile oluşturulan 3D hacim)
.İşlem öncesi ve sonrası nidus kalsifikasyonu
.İşlem öncesi ve sonrası kortikal kalınlaşma
.Nidus düzeyi normal korteks kalınlığı
.İşlem öncesi ve sonrası nidus seviyesi aksiyel korteks kalınlığı
.İşlem öncesi ve sonrası santrali nidus seviyesi baz alınarak sagittal korteks kalınlığı
(Ölçüm sadece aksiyel korteks kalınlığında artış olanlarda yapılmıştır.)
.İşlem öncesi ve sonrası perinidal kortikal skleroz
.İşlem öncesi ve sonrası intramedüller skleroz
.İşlem öncesi ve sonrası periost reaksiyonu
.İşlem öncesi ve sonrası kemik deformitesi varlığı
.RF trokar traktı varlığı, kalınlığı , skleroz varlığı

Tablo 3.2.MRG değerlendirme kriterleri

<b>MRG Değerlendirme Kriterleri</b>
.RFTA sonrası kontrol MR süresi (gün)
.İşlem öncesi ve sonrası nidus intensitesi T1,T2,PD,STIR
.İşlem öncesi ve sonrası nidus AP,ML,KK boyut
.İşlem öncesi ve sonrası hesaplanmış hacim (APxMLxKKx0,52)
.İşlem öncesi ve sonrası 3D hacim (İş istasyonunda "postprocessing" ile iş istasyonunda oluşturulan 3D hacim)
.İşlem öncesi ve sonrası Kemik iliği ödemi varlığı
.İşlem öncesi ve sonrası Kemik iliği ödemi var ise sagittal aksta boyut
.İşlem öncesi ve sonrası yumuşak doku ödemi varlığı
.İşlem öncesi ve sonrası kortikal kalınlaşma varlığı-nidus seviyesi normal korteks kalınlığı
.İşlem öncesi ve sonrası kortikal kalınlaşma var ise nidus seviyesi aksiyel korteks kalınlığı
.İşlem öncesi ve sonrası kortikal kalınlaşma var ise nidus seviyesi sagittal korteks kalınlığı
.İşlem öncesi ve sonrası periost reaksiyonu
.İşlem öncesi ve sonrası periostit
.Nidusa en yakın eklem hangisi olduğu ve eklem mesafesi
.İşlem öncesi ve sonrası en yakın eklemden efüzyon-sinovit varlığı
.İşlem öncesi ve sonrası ilgili ekstremitede kas atrofisi varlığı
.İşlem öncesi ve sonrası nidus kontrastlanma oranı ve yüzdesi
.İşlem sonrası RFTA traktı intramedüller ulaşım varlığı
.İşlem sonrası RFTA traktı intramedüller ulaşım varsa trakt paterni
.İşlem sonrası nidus çevresi bölgesel değişiklikler

Tablo 3.3 VAS değişikliklerinin değerlendirilmesi

<b>Vizüel Analog Sistemi Değişikliklerinin Değerlendirilmesi</b>
.İşlem öncesi VAS ağrı ortalama puanı
.İşlem öncesi hangi tedavi kullanımı mevcuttu-Kullanılan tedavi ağrınızı ne kadar azaltmaktaydı
.İşlem sonrası VAS ağrı ortalama puanı
.İşlem sonrasında işlem öncesine göre medikal tedavide ne kadar azalma gözlemlendi
.RFTA tedavisinin ne oranda fayda sağladığı
.RFTA işlemine bağlı gelişen komplikasyonların değerlendirilmesi

### 3.8. İstatistiksel Analiz

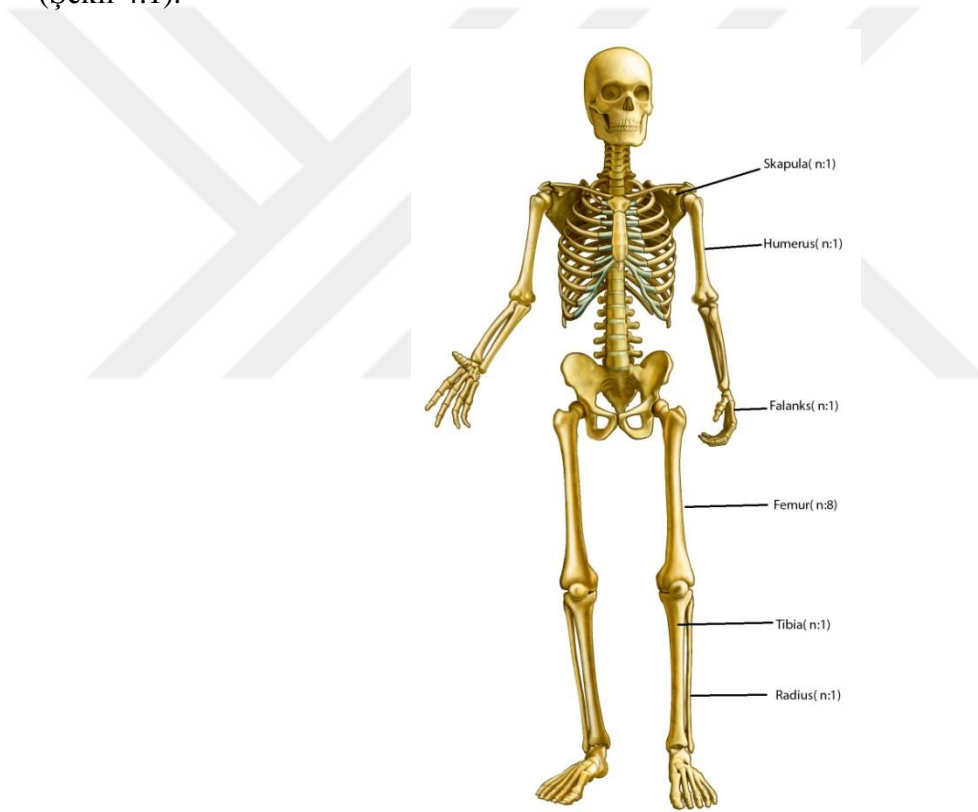
Sürekli veriler Ortalama  $\pm$  Standart Sapma olarak verildi. Kategorik veriler ise hasta sayısı olarak verildi. Yüzde (%) dağılımlı tablolarda satır yüzdeleri verildi. Hasta örneklem hacmi sayısının 30' un altında olması nedeniyle non-parametrik testler kullanıldı. Bağımlı grupların karşılaştırılmasında Wilcoxon, McNemar, Marginal Homojenite Testleri; bağımsız grupların karşılaştırılmasında Kruskal Wallis ve Mann-Whitney U testleri kullanıldı. Analizlerin uygulanmasında IBM SPSS Statistics 20.0 (SPSS Inc, Chicago, IL, USA) programından yararlanıldı. İstatistiksel önemlilik için  $p \leq 0.05$  değeri kriter kabul edildi.



## 4. BULGULAR

### 4.1. Demografik Özellikler

Toplam 13 hasta çalışmaya dahil edildi. Hasta grubunun yaş aralığı 8 ile 37 yaş arasında değişmekte iken, hasta grubu yaş ortalaması  $19,23 \pm 8,66$ ; median değeri 19 idi. Hasta grubunda 2 (%15,4) kadın, 11 (%84,6) erkek hasta bulunmaktaydı. 13 hastada nidus yerleşim dağılımı femur (n:8-%61,5), skapula (n:1-%7,7), humerus (n:1-%7,7), falanks (n:1-%7,7), radius (n:1-%7,7), tibia (n:1-%7,7) şeklindeydi (Şekil 4.1).



Şekil 4.1.Hasta grubu nidus yerleşimi kemik dağılımı

13 hastanın 5'inde (%38,5) nidus metafizer, 7'sinde (%53,8) diyafiz; 1 tanesinde (%7,7) epizifo-metafizer (korakoid) yerleşim göstermekteydi. 13 hastanın 10 (%76,9) tanesinde nidus intrakortikal nidus yerleşim gösterirken, 3'ünde (%23,1) ise subkortikal-intramedüller yerleşim göstermekteydi.

RFTA sonrası kontrol görüntüleme takip süre ortalaması  $145,15 \pm 150,21$ ; median değeri 96 gün, minimum takip süresi 65; maksimum takip süresi 633 gün olarak saptandı. Demografik bulgular hasta numaraları ile birlikte tabloda belirtilmiştir (Tablo 4.1).

Tablo 4.1 Hasta grubu demografik bulgular

Hasta Numarası	Cinsiyet	Yaş	Kemik Yerleşim	İşlem Öncesi VAS Ort.	İşlem Sonrası VAS Ort.	Komplikasyon
1	kadın	29	femur	8	0	izlenmedi
2	erkek	37	tibia	8	1	f.osteomyelit*
3	erkek	24	femur	8	0	izlenmedi
4	erkek	8	femur	8	0	izlenmedi
5	erkek	25	femur	9	0	izlenmedi
6	erkek	11	femur	9	0	izlenmedi
7	erkek	20	radius	9	0	y.d.- cilt ö.**
8	erkek	19	skapula	9	0	izlenmedi
9	erkek	16	humerus	9	0	izlenmedi
10	erkek	17	falanks	9	0	cilt yanığı
11	kadın	9	femur	8	0	izlenmedi
12	erkek	25	femur	8	0	izlenmedi
13	erkek	10	femur	9	0	izlenmedi

\* fokal osteomyelit \*\* yumuşak doku-ciltaltı ödemi

## 4.2. BT ve MRG Bulguları

### 4.2.1. BT ve MRG Nidus AP,ML,KK Boyut Özellikleri

Hasta grubunda yer alan 13 hastanın nidus AP, ML ve KK boyut ölçümleri BT ve MRG olmak üzere sırası ile tabloda belirtilmiştir (Tablo 4.2).

İşlem öncesi MRG KK boyut ortalaması  $9,98 \pm 3,64$  mm olarak; kontrol incelemelerde KK boyut ortalaması  $6,49 \pm 3,27$  mm olarak ölçüldü. İstatistiksel olarak işlem öncesi ve sonrası KK boyut değerlendirmede  $z:3,077$ ;  $p:0,002$  olarak hesaplanmış olup işlem öncesi ve sonrası KK boyut değişikliğinde istatistiksel olarak anlamlı farklılık saptandı.

Tablo 4.3).

İşlem öncesi BT AP boyut ortalaması  $6.46 \pm 2,28$  mm olarak; kontrol incelemelerde AP boyut ortalaması  $5.16 \pm 2,66$  mm olarak ölçüldü. İstatistiksel olarak işlem öncesi ve sonrası AP boyut değerlendirmede  $z:1.805$ ;  $p:0,071$  olarak hesaplandı. İşlem öncesi ve sonrası AP boyut değişikliğinde istatistiksel olarak anlamlı farklılık saptanmadı.

İşlem öncesi BT ML boyut ortalaması  $6,36 \pm 1,94$  mm olarak; kontrol incelemelerde ML boyut ortalaması  $5.6 \pm 2,04$  mm olarak ölçüldü. İstatistiksel olarak işlem öncesi ve sonrası ML boyut değerlendirmede  $z:2,699$ ;  $p:0,007$  olarak hesaplanmış olup işlem öncesi ve sonrası ML boyut değişikliğinde istatistiksel olarak anlamlı farklılık saptandı.

İşlem öncesi BT KK boyut ortalaması  $11,4 \pm 4,25$  mm olarak; kontrol incelemelerde KK boyut ortalaması  $9,56 \pm 3,81$  mm olarak ölçüldü. İstatistiksel olarak işlem öncesi ve sonrası KK boyut değerlendirmede  $z:2,699$ ;  $p:0,008$  olarak hesaplanmış olup işlem öncesi ve sonrası KK boyut değişikliğinde istatistiksel olarak anlamlı farklılık saptandı.

Tablo 4.2. BT görüntülemesinde işlem öncesi ve sonrası AP, ML, KK boyut dağılımları

<b>BT İşlem Öncesi ve Sonrası AP,ML,KK Boyut Dağılımı</b>						
	İşlem Öncesi BT AP Boyut (mm)	İşlem Öncesi BT ML Boyut (mm)	İşlem Öncesi BT KK Boyut (mm)	İşlem Sonrası BT AP Boyut (mm)	İşlem Sonrası BT ML Boyut (mm)	İşlem Sonrası BT KK Boyut (mm)
H. Sayısı	13	13	13	13	13	13
Mean	6,46	6,36	11,4	5,16	5,6	9,56
Median	6,8	6	10,9	4,6	5,3	9,2
S. Deviasyon	2,28	1,94	4,25	2,66	2,04	3,81
Minimum	2,8	3,5	4,4	0,4	2,5	4,1
Maksimum	10,6	9	20	8,4	8,5	18,1
BT İşlem Öncesi ve Sonrası AP,ML,KK Boyut İstatistiksel Değerlendirme *						
AP ( $z:1,805$ ; $p:0,071$ ); ML ( $z:2,699$ ; $p:0,007$ ); KK ( $z:2,669$ ; $p:0,008$ )						
*Bağımlı Grup Wilcoxon Testi						

İşlem öncesi MRG AP boyut ortalaması  $6.46 \pm 2,86$  mm olarak; kontrol incelemelerde AP boyut ortalaması  $4,24 \pm 2,25$  mm olarak ölçüldü. İstatistiksel olarak işlem öncesi ve sonrası AP boyut değerlendirmede  $z:3,040$ ;  $p:0,002$  olarak

hesaplanmış olup, işlem öncesi ve sonrası AP boyut değişikliğinde istatistiksel olarak anlamlı farklılık saptandı.

İşlem öncesi MRG ML boyut ortalaması  $5,8 \pm 1,76$  mm olarak; kontrol incelemelerde ML boyut ortalaması  $4,21 \pm 2,05$  mm olarak ölçüldü. İstatistiksel olarak işlem öncesi ve sonrası ML boyut değerlendirmede  $z:3,115$ ;  $p:0,002$  olarak hesaplanmış olup işlem öncesi ve sonrası ML boyut değişikliğinde istatistiksel olarak anlamlı farklılık saptandı.

İşlem öncesi MRG KK boyut ortalaması  $9,98 \pm 3,64$  mm olarak; kontrol incelemelerde KK boyut ortalaması  $6,49 \pm 3,27$  mm olarak ölçüldü. İstatistiksel olarak işlem öncesi ve sonrası KK boyut değerlendirmede  $z:3,077$ ;  $p:0,002$  olarak hesaplanmış olup işlem öncesi ve sonrası KK boyut değişikliğinde istatistiksel olarak anlamlı farklılık saptandı.

Tablo 4.3.MR görüntülemelerde işlem öncesi ve sonrası AP,ML,KK boyut dağılımları

<b>MR İşlem Öncesi ve Sonrası AP,ML,KK Boyut Dağılımı</b>					
	İşlem Öncesi MRG AP Boyut (mm)	İşlem Öncesi MRG ML Boyut (mm)	İşlem Öncesi MRG KK Boyut (mm)	İşlem Sonrası MRG AP Boyut (mm)	İşlem Sonrası MRG ML Boyut (mm)
H.Sayısı	13	13	13	13	13
Mean	6,46	5,8	9,98	4,24	4,21
Median	6,3	6,1	9,8	4,6	4,5
S. Deviasyon	2,86	1,76	3,64	2,25	2,05
Minimum	2,6	2,8	5,5	0	0
Maksimum	12,4	8,9	17	7,4	7
MR İşlem Öncesi ve Sonrası AP,ML,KK Boyut İstatistiksel Değerlendirme *					
AP ( $z:3,040$ ; $p:0,002$ ); ML ( $z:3,115$ ; $p:0,002$ ); KK ( $z:3,077$ ; $p:0,002$ )					
*Bağımlı Grup Wilcoxon Testi					

#### 4.2.2. BT ve MRG Nidus Hesaplanmış ve 3D Hacim Bulguları

Nidus hesaplanmış hacimleri  $AP \times ML \times KK \times 0,52$  formülü ile hesaplandı. 3D hacimler ilgili iş istasyonunda ince kesit BT görüntülerden ; MRG' de ise 3D değerlendirmeye olanak sağlayan T1 FSE CUBE sekansları üzerinden



gerçekleştirildi. Bulgular sırası ile BT ve MR olarak tabloda belirtilmiştir (Tablo 4.4,Tablo 4.5)

İşlem öncesi BT hesaplanmış hacim ortalaması  $293,48 \pm 199,93 \text{ mm}^3$  olarak ölçülmüş olup; kontrol incelemelerde hesaplanmış hacim ortalaması  $206,49 \pm 170,32 \text{ mm}^3$  olarak ölçüldü. İstatistiksel olarak işlem öncesi ve sonrası hesaplanmış hacim  $z:2,830$ ;  $p:0,005$  olarak hesaplandı. İşlem öncesi ve sonrası hesaplanmış hacim değişikliğinde istatistiksel olarak anlamlı farklılık saptandı.

İşlem öncesi BT 3D hacim ortalaması  $353 \pm 249,08 \text{ mm}^3$  olarak ölçülmüş olup; kontrol incelemelerde 3D hacim ortalaması  $233,38 \pm 198,04 \text{ mm}^3$  olarak ölçüldü. İstatistiksel olarak işlem öncesi ve sonrası 3D hacim değerlendirmede  $z:2,9$ ;  $p:0,004$  olarak hesaplandı. İşlem öncesi ve sonrası 3D hacim değişikliğinde istatistiksel olarak anlamlı farklılık saptandı.

Tablo 4.4.BT görüntülemelerde işlem öncesi ve sonrası hesaplanmış hacim ve 3D hacim dağılımı

<b>BT İşlem Öncesi ve Sonrası Hesaplanmış ve 3D Hacim Dağılımı</b>				
	İşlem Öncesi BT Hesaplanmış Hacim ( $\text{mm}^3$ )	İşlem Öncesi BT 3D Hacim ( $\text{mm}^3$ )	İşlem Sonrası BT Hesaplanmış Hacim ( $\text{mm}^3$ )	İşlem Sonrası BT 3D Hacim ( $\text{mm}^3$ )
H.Sayısı	13	13	13	13
Mean	293,48	353	206,49	233,38
Median	256,9	279	176	235
S.Deviasyon	199,93	249,08	170,32	198,04
Minimum	29,04	37	15,6	22
Maksimum	582,6	753	468,4	630
BT İşlem Öncesi ve Sonrası Hesaplanmış ve 3D İstatistiksel Değerlendirme *				
BT Hesaplanmış Hacim ( $z:2,830$ ; $p:0,005$ ) 3D Hacim ( $z:2,900$ ; $p:0,004$ )				
*Bağımlı Grup Wilcoxon Testi				

İşlem öncesi MRG hesaplanmış hacim ortalaması  $243,51 \pm 193,31 \text{ mm}^3$  olarak ölçülmüş olup; kontrol incelemelerde hesaplanmış hacim ortalaması  $98,18 \pm 96,06 \text{ mm}^3$  olarak ölçüldü. İstatistiksel olarak işlem öncesi ve sonrası hesaplanmış hacim

değerlendirmesinde  $z:3,110$ ;  $p:0,002$  olarak hesaplandı. İşlem öncesi ve sonrası hesaplanmış hacim değişikliğinde istatistiksel olarak anlamlı farklılık saptandı.

İşlem öncesi MRG 3D hacim ortalaması  $331,63 \pm 238,55 \text{ mm}^3$  olarak ölçülmüş olup; kontrol incelemelerde 3D hacim ortalaması  $139,38 \pm 127,72 \text{ mm}^3$  olarak ölçüldü. İstatistiksel olarak işlem öncesi ve sonrası hesaplanmış hacim değerlendirmesinde  $z:2,578$ ;  $p:0,01$  olarak hesaplandı. İşlem öncesi ve sonrası 3D hacim değişikliğinde istatistiksel olarak anlamlı farklılık saptandı.

Tablo 4.5.MR görüntüleme de işlem öncesi ve sonrası hesaplanmış hacim ve 3D hacim dağılımı

<b>MR İşlem Öncesi ve Sonrası Hesaplanmış ve 3D Hacim Dağılımı</b>				
	İşlem Öncesi MRG Hesaplanmış Hacim ( $\text{mm}^3$ )	İşlem Öncesi MRG 3D Hacim ( $\text{mm}^3$ )	İşlem Sonrası MRG Hesaplanmış Hacim ( $\text{mm}^3$ )	İşlem Sonrası MRG 3D Hacim ( $\text{mm}^3$ )
H.Sayısı	13	13	13	13
Mean	243,51	331,63	98,18	139,38
Median	229,1	364	51,1	91
S.Deviasyon	193,31	238,55	96,06	127,72
Minimum	20,8	21	0	0
Maksimum	661	630	262	380
MR İşlem Öncesi ve Sonrası Hesaplanmış ve 3D Hacim İstatistiksel Değerlendirme *				
MR BT Hesaplanmış Hacim ( $z:3,110$ ; $p:0,002$ ) 3D Hacim ( $z:2,578$ ; $p:0,01$ )				
*Bağımlı Grup Wilcoxon Testi				

Ayrıca tanımlayıcı istatistiksel değerlendirmede 7 no'lu hastada BT ve MRG AP, ML, KK boyutlarda işlem öncesine göre işlem sonrası boyut bulgularında regresyon izlenmemiş olup; 3 aksta da boyutlarda artış izlenmekteydi. Ayrıca ilgili hastanın hesaplanmış ve 3D hacim değerlendirmelerinde de eski incelemesine göre hacimde artış mevcuttu. 1 numaralı hastada işlem sonrası dönemde gebelik planlaması nedeniyle 3. ay takibe katılamamış olup 633 gün sonra alınan kontrol BT ve MRG tetkiklerinde; nidus lokalizasyonu BT de silik çizgiler taşıyan bir alan olarak değerlendirildi. MRG' de ise çevre kemik korteksten net ayırım yapılarak

ölçüm yapılabilecek nidusun ortaya konulamaması nedeniyle tama yakın nidus regresyonu olarak değerlendirildi. İlgili hastada BT ölçümleri yapıldı. MR ölçümleri yapılamaması nedeniyle 0 (sıfır-tama yakın regrese ) olarak değerlendirildi.

İşlem öncesi-sonrası hesaplanmış ve 3D hacimler kendi aralarında değerlendirildiklerinde anlamlı istatistiksel farklılıklar izlenmiş olup, tüm hastalarda BT ve MRG' de 3D hacim ölçümlerinin, hesaplanmış hacimden daha fazla ölçüldüğü dikkati çekti. Gruplar arası istatistiksel veriler tabloda belirtilmiştir (Tablo 4.6).

Tablo 4.6.İşlem öncesi-sonrası hesaplanmış ve 3D hacimlerin bulgularını gösterir istatistiksel veriler

<b>İşlem Öncesi ve Sonrası Hesaplanmış ve 3D Hacimler Arasında İstatistiksel Değerlendirme</b>				
	İşlem öncesi BT de hesaplanmış ve 3D hacim farklılığı	İşlem Sonrası BT de hesaplanmış ve 3D hacim farklılığı	İşlem öncesi MRG de hesaplanmış ve 3D hacim farklılığı	İşlem öncesi MRG de hesaplanmış ve 3D hacim farklılığı
z*	2,9	2,341	2,49	2,667
p	0,004	0,019	0,013	0,008
*Bağımlı Grup Wilcoxon Testi				

#### 4.2.3. Nidus Kalsifikasyonu

İşlem öncesi ve sonrası nidal bölgede kalsifikasyonlar dört gruba ayrıldı. Nidus kalsifikasyon klasifiye edilme kriterleri tabloda belirtilmiştir.(Tablo 4.7) İşlem öncesi 3 hastada (%23.1) kalsifikasyon izlenmedi. 1 hasta (%7.7) %26-50, 5 hasta (%38.5) %26-50, 4 hasta (%30,8) ise %51-75 oranında kalsifikasyon gösterdi. İşlem sonrası 1 hastada (%7,7) kalsifikasyon izlenmedi. 2 hasta (%15,4) %26-50, 4 hasta (%30,8) %26-50, 4 hasta (%30,8) %51-75, 2 hasta (%15.4) %76-100 oranında kalsifikasyon gösterdi. Bulgular her iki grupta kıyaslamalı olarak değerlendirilmiş olup tabloda belirtilmiştir.(Tablo 4.8)

Tablo 4.7.Nidus kalsifikasyon klasifikasyonu

<b>Nidus Kalsifikasyon Klasifikasyonu</b>
<b>%0:</b> kalsifikasyon izlenmedi
<b>%1-25:</b> nidusda buzlu cam görünümü veya nidal alanda ilgili parametreyi karşılayan yüzdeler dilimde kalsifikasyon varlığı.
<b>%26-50:</b> nidusda punktat kalsifiye odak varlığı veya nidal alanda ilgili parametreyi karşılayan yüzdeler dilimde kalsifikasyon varlığı.
<b>%51-75:</b> nidal alanda ilgili parametreyi karşılayan yüzdeler dilimde kalsifikasyon varlığı.
<b>%76-100:</b> nidal alanda ilgili parametreyi karşılayan yüzdeler dilimde kalsifikasyon varlığı veya total kalsifiye nidus.

İşlem öncesi ve sonrası nidal kalsifikasyon varlığı açısından istatistiksel olarak anlamlı farklılık saptanmadı. (z:1,841; p:0,066)

Tablo 4.8.İşlem öncesi ve sonrası nidal kalsifikasyon değişikliklerini gösterir istatistiksel veriler

		<b>İşlem Sonrası Nidus Kalsifikasyonu</b>					Toplam
		İzlenmedi	%0-25	%26-50	%51-75	%76-100	
İşlem Öncesi Nidus Kalsifikasyonu	İzlenmedi	1	2	0	0	0	3
	%0-25	0	0	0	0	1	1
	%26-50	0	0	4	0	1	5
	%51-75	0	0	0	4	0	4
Toplam		1	2	4	4	2	13
İşlem Öncesi ve Sonrası Nidal Kalsifikasyon Değişiklikleri İstatistiksel Değerlendirme * (z:1,841;p:0,066)							
*Marginal Homojenite Testi							

#### 4.2.4. Kortikal Kalınlaşma

Kortikal kalınlaşma varlığı BT ve T1 AG MR görüntülerde nidal düzey aksiyel kesit incelenerek yapıldı. Kortikal kalınlaşma olsun ya da olmasın normal korteks kalınlığı ölçüldü. Kortikal kalınlaşması olanlarda nidusun izlendiği aksiyel kesitte en geniş korteks kalınlığı dikkate alındı. Korteks kalınlaşması olmayanlarda kortikal kalınlaşma sıfır (0) olarak değerlendirildi. Eğer hastada korteks kalınlığı

mevcut ise nidus KK aksta santralde yer alacak şekilde sagittal planda kortikal kalınlaşma da ölçüme tabi tutuldu.

İşlem öncesi BT ve T1 AG MRG'de 10 hastada (%76.9) kortikal kalınlaşma mevcut iken 3 hastada (%23.1) kortikal kalınlaşma izlenmedi. İşlem sonrası takip tetkiklerinde işlem öncesi korteks kalınlaşması olanlarda kortikal kalınlaşmanın devam ettiği görüldü. İşlem öncesi kortikal kalınlaşma izlenmeyen grupta da yeni gelişen kortikal kalınlaşma izlenmedi. Bulgular işlem öncesi ve sonrası kortikal kalınlaşma varlığı açısından istatistiksel olarak anlamlı değerlendirilmedi (z:1;p:1). Ancak aksiyel ve sagittal planda yapılan kortikal kalınlaşma ölçümleri arasında yapılan istatistiksel değerlendirmede hem BT hem de T1 MRG'de anlamlı istatistiksel farklılık ortaya konuldu. (BT Kortikal kalınlaşma aksiyel ve sagittal z:2,666, p:0,008) (MRG kortikal kalınlaşma aksiyel z:2,807, p:0,005; sagittal z:2,666,p:0,008). Bulgular tabloda belirtilmiştir. (Tablo 4.9)

BT görüntülemesinde kortikal kalınlaşma işlem öncesi aksiyel planda ortalama  $7,88 \pm 4,7$  mm, sagittal planda ortalama  $36,78 \pm 28,28$  mm; işlem sonrası aksiyel planda ortalama  $6,2 \pm 3,86$  mm, sagittal planda ortalama  $30,59 \pm 27,98$  mm ölçüldü. MRG görüntülemesinde kortikal kalınlaşma işlem öncesi aksiyel planda ortalama  $7,76 \pm 5,82$  mm, sagittal planda ortalama  $46,48 \pm 34,41$  mm; işlem sonrası aksiyel planda ortalama  $6,05 \pm 5,19$  mm, sagittal planda ortalama  $35,14 \pm 29,27$  mm olarak ölçüldü.

Tablo 4.9.BT ve MRG de aksiyel ve sagittal planda yapılan kortikal kalınlaşma ölçümleri arasında yapılan istatistiksel değerlendirme

<b>BT VE MR Kortikal Kalınlaşma Boyutu (mm)</b>				
	BT İşlem Öncesi ve Sonrası Aksiyel Kortikal Kalınlaşma Boyutu(mm) İstatistiksel Değerlendirme	BT İşlem Öncesi ve Sonrası Sagittal Kortikal Kalınlaşma Boyutu(mm) İstatistiksel Değerlendirme	MR İşlem Öncesi ve Sonrası Aksiyel Kortikal Kalınlaşma Boyutu(mm) İstatistiksel Değerlendirme	MR İşlem Öncesi ve Sonrası Sagittal Kortikal Kalınlaşma Boyutu(mm) İstatistiksel Değerlendirme
z*	2,666	2,666	2,807	2,666
p	0,008	0,008	0,005	0,008
*Bağımlı Grup Wilcoxon Testi				

#### 4.2.5. Perinidal Kortikal ve İntramedüller Skleroz

İşlem öncesi ve sonrası BT görüntülerde kortikal-intramedüller skleroz yok,hafif,orta,şiddetli olmak üzere dört gruba ayrılmış olup; işlem öncesi ve sonrası bulgular istatistiksel değerlendirmeye tabi tutuldu. İşlem öncesi ve sonrası perinidal kortikal ve intramedüller skleroz bulguları tabloda belirtilmiştir.(Tablo 4.8-4.9)

İstatistiksel değerlendirmede perinidal kortikal skleroz  $z:0,378$ ;  $p:0,705$  olarak; intramedüller kortikal skleroz  $z:0,577$ ;  $p:0,564$  olarak hesaplandı. İşlem öncesi ve sonrası bulgularda istatistiksel anlamlı farklılık saptanmadı.

Tablo 4.10.Perinidal kortikal skleroz bulgularının işlem öncesi ve sonrası dağılımını gösteren tablo

<b>Perinidal Kortikal Skleroz</b>					
		İşlem Sonrası Perinidal Skleroz			Toplam
		yok	hafif	orta	
İşlem Öncesi Perinidal Skleroz	yok	3	0	0	3
	hafif	1	4	0	5
	orta	2	1	2	5
Toplam		6	5	2	13
İşlem Öncesi ve Sonrası Perinidal Skleroz İstatistiksel Değerlendirme* ( $z:0,378$ $p:0,705$ ) *Marginal Homojenite Testi					

Tablo 4.11.Perinidal intramedüller skleroz bulgularının işlem öncesi ve sonrası dağılımını gösteren tablo

<b>Perinidal İntramedüller Skleroz</b>					
		İşlem Sonrası Perinidal İntramedüller.skleroz			Toplam
		yok	hafif	orta	
İşlem Öncesi Perinidal İntramedüller Skleroz	yok	3	0	0	3
	hafif	0	5	0	5
	orta	1	2	2	5
Toplam		4	7	2	13
İşlem Öncesi ve Sonrası İntramedüller Skleroz İstatistiksel Değerlendirme* (Z:0,577 p:0,564) *Marginal Homojenite Testi					

#### 4.2.6. Periost Reaksiyonu

İşlem öncesi ve sonrası nidal seviyede kemik kortekste izlenen periost reaksiyonu yok, hafif ve orta olarak üç grupta değerlendirildi. Bulgular sadece olguların BT görüntüleri üzerinden yapıldı. İşlem öncesi ve sonrası bulgular tabloda belirtilmiştir.

Tablo 4.12.Periost reaksiyonu bulgularının işlem öncesi ve sonrası dağılımını gösteren tablo

<b>Periost Reaksiyonu</b>				
		İşlem Sonrası Periost Reaksiyonu		Toplam
		yok	orta	
İşlem Öncesi Periost Reaksiyonu	yok	10	0	10
	hafif	2	0	2
	orta	0	1	1
Toplam		12	1	13
Periost Reaksiyonu İstatistiksel Değerlendirme* (z:1,414;p:0,157) *Marginal Homojenite Testi				

10 hastada işlem öncesi ve sonrası periost reaksiyonu izlenmedi. 2 hasta hafif'ten yok'a regrese olduğu gözlemlendi. 1 hastanın ise orta şiddetli periost reaksiyonunun benzer devamlılık gösterdiği saptandı. İstatistiksel değerlendirmede işlem öncesi ve sonrası periost reaksiyonu açısından anlamlı farklılık saptanmadı.(z:1,414; p:0,157)

#### **4.2.7. Kemik deformitesi**

Kemik deformitesi BT görüntüler üzerinden kemikte yapısal bozulma (kemik kortekste bombeleşme, kortekste kontürel bozulmalar ) şeklinde var veya yok olarak değerlendirildi. 5 hastada (%38.5) işlem öncesi ve sonrası kemik deformitesi izlenirken, 7 hastada (%53.8) kemik deformitesi işlem öncesi ve sonrası tetkiklerde izlenmedi. Sadece 1 hastada işlem öncesi izlenen kemik defomitesi kontrol tetkiklerinde yok olarak izlendi. İstatistiksel değerlendirmede her iki grup arasında anlamlı farklılık saptanmadı.

#### **4.2.8. Nidus İntensite Değişiklikleri**

MRG'de nidus sinyal intensiteleri T1, T2, PD, STIR AG'lerde işlem öncesi ve sonrası olarak değerlendirildi. Tüm serilerde kasa göre sinyal intensite değişiklikleri (+3 pozitif) hiperintens, (+2 pozitif) hiperintens, (+1 pozitif) hiperintens, kas ile izointens (0), (+3 pozitif) hipointens, (+2 pozitif) hipointens, (+1 pozitif) hipointens ve heterojen (+1 pozitif) hipo-hiperintens olarak değerlendirildi.

İşlem öncesi T1 AG'lerde 10 hasta (%76.9) (+1 pozitif) hiperintens, 2 hasta (%15.4) kas ile izointens, 1 hasta (%7.7) (+2 pozitif) hiperintens sinyal intensite özelliği gösterdi. RFTA sonrası T1 AG'lerde 1 hasta (%7.7) (+3 pozitif) hipointens izlenirken,12 hastada (%92.3) heterojen (+1 pozitif) hipo-hiperintens heterojen sinyal intensite değişiklikleri gösterdi. İşlem öncesi ve sonrası T1 sinyal intensite değişiklikleri istatistiksel olarak anlamlı değerlendirildi (z:3,572; p:0,001)(Tablo 4.13).



Tablo 4.13.İşlem öncesi ve sonrası T1 sinyal intensite değişiklikleri

<b>T1 Sinyal intensite Değişiklikleri</b>				
		İşlem Sonrası Nidus İntensitesi		Toplam
		(+3) hipointens korteksle benzer	(+1) heterojen hipo-hiperintens	
İşlem Öncesi Nidus İntensitesi	(+2) hiperintens	0	1	1
	(+1) hiperintens	0	10	10
	kas ile İzointens	1	1	2
Toplam		1	12	13
*Marginal Homojenite Testi		( z*:3,572;p:0,001)		

İşlem öncesi T2 AG'lerde 6 hasta (%46.2) (+2 pozitif) hiperintens, 7 hasta(%53.8) (+1 pozitif) hiperintens sinyal intensite özelliği gösterdi. RFTA sonrası T2 AG'lerde 1 hasta (%7.7) (+1 pozitif) hiperintens, 1 hasta(%7.7) (+3 pozitif) hipointens, 11 hasta(%84.6) heterojen (+1 pozitif) hipo-hiperintens heterojen sinyal intensite özelliği gösterdi. İstatistiksel değerlendirmede T2 sinyal intensite değişiklikleri anlamlı olarak değerlendirildi (z:3,192; p:0,001).

Tablo 4.14.İşlem öncesi ve sonrası T2 sinyal intensite değişiklikleri

T2 Sinyal İntensitesi					
		İşlem sonrası Nidus İntensitesi			Toplam
		(+1) hiperintens	(+3) hipointens korteksle benzer	(+1)heterojen hipo- hiperintens	
İşlem	(+2)	0	0	6	6
Öncesi	hiperintens				
Nidus	(+1)	1	1	5	7
İntensitesi	hiperintens				
Toplam		1	1	11	13
Marginal Testi*	Homojenite	(z*:3,192;p:0,001)			

İşlem öncesi ve sonrası STIR ve PD görüntüler benzer sinyal intensite özellikler gösterdiği saptandı. Bu nedenle aynı grupta değerlendirildi.

İşlem öncesi STIR ve PD AG'lerde 7 hasta (%53,8) (+1 pozitif ) hiperintens, 5 hasta (%38,5) (+2 pozitif) hiperintens, 1 hasta (%7.7) (+3 pozitif) hiperintens sinyal intensite özelliği gösterdi. RFTA sonrası STIR ve PD AG'lerde 11 hasta (%84.6) (+1 pozitif) hipo-hiperintens heterojen, 1 hasta(%7.7) (+3 pozitif) hipointens, 1 hasta(%7.7) (+1 pozitif) hiperintens sinyal intensite özelliği gösterdi. İstatistiksel değerlendirmede STIR ve PD sinyal intensite değişiklikleri anlamlı olarak değerlendirildi.(z:3,431;p:0,001)(Tablo 4.15).

Tablo 4.15.İşlem öncesi ve sonrası PD-STIR sinyal intensite değişiklikleri

PD ve STIR Sinyel İntensite					
		İşlem Sonrası PD-STIR Sinyel İntensitesi			Toplam
		(+1) hiperintens	(+3) hipointens korteksle benzer	(+1) heterojen hipo- hiperintens	
İşlem Öncesi PD-STIR Sinyal İntensitesi	(+3) hiperintens	0	0	1	1
	(+2) hiperintens	0	0	5	5
	(+1) hiperintens	1	1	5	7
Toplam		1	1	11	13
*Marginal Testi	Homojenite	(z*:3,431;p:0,001)			

#### 4.2.9. Kemik İliği ve Çevre Yumuşak Doku Ödemi

Nidusun izlendiği kemik iliği ve çevre yumuşak doku planlarında ödem varlığı T2, T2FS, PD, PD FS AG' lere bakılarak karar verildi. Kemik iliği ödemi yok, hafif, orta ve şiddetli olarak değerlendirildi. Kemik iliğinde ödem var ise işlem öncesi ve sonrası en geniş aksta sagittal planda ödem zonu genişliği ölçüldü. İşlem öncesi ve sonrası kemik iliği ödemi ile ilgili değişiklikler tabloda belirtilmiştir. (Tablo 4.14)

Yapılan istatistiksel değerlendirmede işlem öncesi ve sonrası kemik iliği ödeminde anlamlı istatistiksel farklılık saptanmadı ( z:1,279 p:0,201). Ayrıca kemik iliğinde ödem izlenen hastalarda sagittal planda en geniş ödem zonunda yapılan ölçümlerde işlem öncesi ödem zonu ortalaması 57,6±35,61 mm (minimum:0 mm, maksimum:145 mm; median:54 mm); işlem sonrası ödem zonu ortalaması 34,34±26,79 mm(minimum:0 mm, maksimum 88 mm; median25 mm) olarak ölçüldü. Kemik iliği ödem zonundaki işlem öncesi ve sonrası yapılan ölçümlerde anlamlı istatistiksel farklılık saptanmadı (z:1,3; p:0,194) (Tablo 4.16).

Tablo 4.16.İşlem öncesi ve sonrası kemik iliği ödemi ile ilgili değişiklikler

<b>Kemik İliği Ödemi</b>						
		İşlem Sonrası K.İ Ödemi				Toplam
		yok	hafif	orta	şiddetli	
İşlem Öncesi K.İ Ödemi	yok	0	0	0	1	1
	hafif	1	2	1	0	4
	orta	0	6	0	0	6
	şiddetli	0	1	1	0	2
Toplam		1	9	2	1	13

İşlem Öncesi ve Sonrası Kemik İliği Ödemi İstatistiksel Değerlendirme \*  
(z:1,279;p:0,201)  
\* Marginal Homojenite Testi

K.İ: Kemik İliği

Nidusun izlendiği düzey komşuluğu yumuşak-kas doku planlarında ödem varlığı; ödemin izlenmemesi, hafif, orta ve şiddetli olarak değerlendirildi. İşlem öncesi ve sonrası yumuşak doku ödemi ile ilgili parametreler tabloda belirtilmiştir (Tablo 4.15). Yapılan istatistiksel değerlendirmede işlem öncesi ve sonrası çevre yumuşak doku ödem bulgusunda anlamlı farklılık saptanmadı (z:1,3;p:0,194) (Tablo 4.17).

Tablo 4.17.İşlem öncesi ve sonrası yumuşak doku ödemi ile ilgili değişiklikler.

<b>Çevre Yumuşak Doku Ödemi</b>						
		İşlem Sonrası Çevre Y. Doku Ödemi				Toplam
		yok	hafif	orta	şiddetli	
İşlem Öncesi Çevre Yumuşak Doku Ödemi	yok	0	1	0	1	2
	hafif	3	1	1	0	5
	orta	1	3	0	0	4
	şiddetli	0	2	0	0	2
Toplam		4	7	1	1	13

İşlem Öncesi ve Sonrası Çevre Yumuşak Doku Ödemi İstatistiksel Değerlendirme \* (z:1,3;p:0,194)  
\* Marginal Homojenite Testi

#### 4.2.10. Periostit

Postkontrast T1AG'de işlem öncesi ve sonrası nidus düzeyinde izlenen periosteal kontrastlanma artımı ve/veya T2 AG'de periost çevresi sinyal artışı periostit olarak kabul edilip; periostit var ve yok olarak değerlendirildi. İlgili parametre ile ilgili bulgular işlem öncesi ve sonrası olmak üzere tabloda belirtilmiştir. (Tablo 4.18)

Tablo 4.18.İşlem öncesi ve sonrası periostit ile ilgili değişiklikler

<b>Periostit</b>				
		İşlem Sonrası MR Periostit		Toplam
		yok	var	
İşlem Öncesi MR Periostit	yok	2	1	3
	var	5	5	10
Toplam		7	6	13
İşlem Öncesi ve Sonrası MR Periostit İstatistiksel Değerlendirme * (z:0,221;p:0,219)				
*Mann-Whitney U				

Yapılan istatistiksel değerlendirmede işlem öncesi ve sonrası periostit bulgusunda anlamlı farklılık saptanmadı(z:0,221; p:0,219)

#### 4.2.11. Efüzyon ve Sinovit Varlığı

MRG' lerde nidusa en yakın eklem komşuluğu arasındaki mesafe ölçüldü. Nidusa en yakın eklem komşuluğu, işlem öncesi ve sonrası efüzyon-sinovit değişiklikleri tablolarda belirtilmiştir.(Tablo 4.19,Tablo 4.20)

Tablo 4.19.İşlem öncesi ve sonrası efüzyon bulgularında değişiklikler

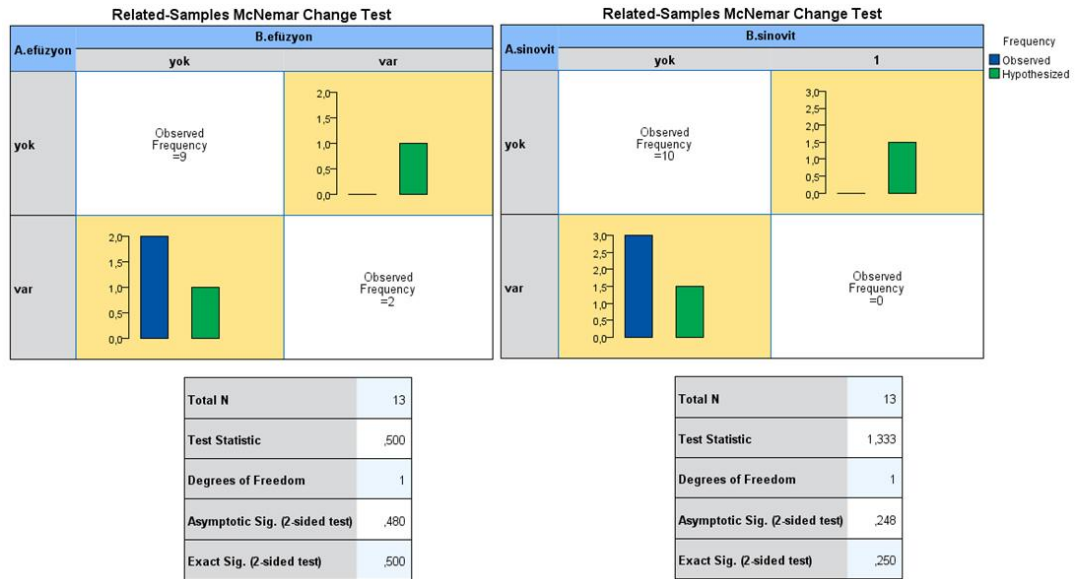
<b>Efüzyon</b>			
		İşlem Sonrası Efüzyon	
		yok	Toplam
İşlem Öncesi Efüzyon	yok	9	9
	var	4	4
Toplam		13	13
İşlem Öncesi ve Sonrası Efüzyon İstatistiksel Değerlendirme (z:0,480;p:0,5) *McNemar			

Nidus yerleşimine göre en yakın eklem komşuluğu 6 vakada (%46.2) kalça, 3 vakada (%23.1) diz, 2 vakada (%15.4) omuz, 1 vakada (%7.7) metakarp, 1 vakada (%7.7) DIP eklem olarak izlendi.

İstatistiksel olarak işlem öncesi ve sonrası efüzyon-sinovit parametrelerinde anlamlı farklılık saptanmadı (Efüzyon p:0,5 - Sinovit p:0,250).

Tablo 4.20.İşlem öncesi ve sonrası sinovit bulgularında değişiklikler

<b>Sinovit</b>			
		İşlem Sonrası Sinovit	
		yok	Toplam
İşlem Öncesi Sinovit	yok	10	10
	var	3	3
Toplam		13	13
İşlem Öncesi ve Sonrası Efüzyon İstatistiksel Değerlendirme*(z:0,248;p:0,250) *McNemar			



Şekil 4.2.İşlem öncesi ve sonrası efüzyon-sinovit bulguları ile nidusun eklem mesafesine uzaklığı arasında grafiksel değerlendirme

Nidus ile en yakın eklem mesafesi varlığı arasındaki uzaklık ortalaması  $66,07 \pm 55,74$  mm (minimum:13 mm ;maksimum 228 mm; median 54 mm) olarak ölçüldü. En yakın eklem mesafesi ile efüzyon-sinovit varlığı arasında istatistiksel değerlendirmede anlamlı farklılık elde olundu. (Efüzyon p:0,034 - Sinovit p:0,028). Bulgular şek,1de belirtilmiştir.( Şekil 4.2)

#### 4.2.12. Kas Atrofisi

Kas atrofisi hastalardaki fizik muayene ve MRG bulguları baz alınarak değerlendirildi. İşlem öncesi 13 hastanın 3 (%23.07) tanesinde kas atrofisi izlendi. RFTA tedavisi sonrası 3 hastanın MRG ve fizik muayenede kas atrofisi bulgularında tama yakın regresyon izlendi.

6 no'lu hastada nidus sol femur intertrokanterik bölge yerleşimliydi. İşlem öncesi belirgin adduktör kaslarda atrofi mevcuttu. İşlem sonrası 3. ayda kontrol tetkiklerinde fizyoterapi almadan kas atrofisinde düzelme izlendi. 3.aydan sonra ise yaklaşık 3 aylık fizyoterapi ile sol ayakta izlenen yürüyüş bozukluğu tümüyle regrese oldu. Ancak tüm hastalarda istatistiksel değerlendirmede işlem öncesi ve sonrası kas atrofisi değişiklikleri arasında anlamlı farklılık saptanmadı (p:0,250).

#### 4.2.13. Nidal Kontrastlanma

İşlem öncesi ve sonrası T1 AG'ler yağ baskılama olmadan çalışılmış olup, işlem öncesi ve sonrası nidus kontrastlanma yüzdesi hesaplandı. MRG'lerde nidusu tama yakın kapsayacak eşit alana sahip ROİ seçimleri ile nidus sinyal intensite değişiklikleri not edilip; işlem öncesi ve sonrası MRG sinyal intensite ölçümleri kendi aralarında değerlendirildi. Kontrastlanma yüzdesi aşağıda belirtildiği şekilde hesaplandı.

$$\text{Kontrastlanma yüzdesi} = \frac{\text{Kontrastlı} - \text{Kontrastsız}}{\text{Kontrastsız} \times 100}$$

Nidal kontrastlanma yüzdeleri değerlendirildiğinde işlem öncesi nidal kontrastlanma ortalaması 1,03±0,38 (minimum:0,26, maksimum: 1,64; median: 0,96); işlem sonrası nidal kontrastlanma ortalaması 0,31±0,24 (minimum:0,06, maksimum:0,75; median:0,26 ) olarak değerlendirildi. Bulgular tabloda belirtilmiştir (Tablo 4.21).

Tablo 4.21. İşlem öncesi ve sonrası nidal kontrastlanma yüzdelerini gösteren tablo

<b>Nidal Kontrastlanma Yüzdesi</b>		
	İşlem Öncesi(%)	İşlem Sonrası(%)
H. Sayısı	13	13
Mean	1,03	0,31
Median	0,96	0,26
S. Deviasyon	0,38	0,24
Minimum	0,26	0,06
Maksimum	1,64	0,75
(z*:3,272; p:0,001)		
*Marjinal Homojenite Testi		



Ayrıca hastalar nidal kontrastlanma oranlarına göre gruplara ayrılmış olup işlem öncesi ve sonrası kontrastlanma yüzdeleri %0-50, %51-100, %101-150, %151-200 olarak dört gruba ayrıldı. İşlem öncesi ve sonrası kontrastlanma değerlendirilmesi tabloda belirtilmiştir.(Tablo 4.22)

RFTA işlemi öncesi ve sonrası nidal kontrastlanma ve kontrastlanma yüzdeleri istatistiksel olarak değerlendirildiğinde anlamlı farklılık saptandı.(Nidal kontrastlanma p:0,001- nidal kontrastlanma yüzdesi p:0,001)

Tablo 4.22.İşlem öncesi ve sonrası kontrastlanma yüzdelerine göre değerlendirme

<b>Nidal Kontrastlanma Yüzdelerine Göre</b>				
		İşlem Sonrası Nidal Kontrastlanma		Toplam
		%0-50	%51-100	
İşlem Öncesi Nidal Kontrastlanma	%0-50	1	0	1
	%51-100	6	0	6
	%101-150	3	1	4
	%151-200	0	2	2
Toplam		10	3	13
(z*:3,181;p:0,001)				
*Wilcoxon				

#### 4.2.14. Kanül Trakt Paterni

Post-RFTA dönemi iyileşme paternlerini değerlendirmek amaçlı hastaları nidusun lokalize olduğu kortekse direkt ulaşım veya intramedüller yol kullanılarak erişim şeklinde iki gruba ayrıldı. Bu iki grupta BT ve MRG bulguları ile demografik özellikler değerlendirildi.

13 hasta grubunun 3'ünde (%23.1) direkt nidusa ulaşım ,10 hastada (%76,9) intramedüller yolla erişim sağlandı.

BT görüntülemesinde RF kanülü trakt kalınlığı ortalaması  $2,72 \pm 0,69$  mm (minimum 1,6 mm-maksimum 3,7 mm) olarak ölçüldü.

BT görüntülemesinde trakt paternleri üç gruba ayrıldı. Bu gruplarda trakt hattı net seçilemeyen, kesintili skleroz varlığı, devamlı skleroz varlığı olarak belirlendi. MRG ise trakt paterni özellikle T2, PD ve STIR görüntülerde santrali hiperintens, çevresi lineer hipointens olarak izlenen trakt paterni olarak izlendi. Bu patern varlığı var veya yok olarak değerlendirildi. İşlem sonrası görüntülerde BT ve MRG trakt patern bulguları tabloda gösterilmiştir.

Tablo 4.23)

Tablo 4.23. İşlem sonrası görüntülerde BT ve MRG trakt patern bulgularına göre hasta dağılımı

<b>İşlem Sonrası BT ve MR Trakt paterni</b>			
		İşlem Sonrası MR Trakt Patern	Toplam
		var	
İşlem Sonrası BT Trakt Değişiklikler	yok	4	4
	kesintili	3	3
	devamlı	3	3
Toplam		10	10

RFTA sonrası BT çekim süresi ile trakt çevresi sklerotik değişiklikler ( $z:3,631$ ;  $p:0,163$ ) veya MR çekim süresi ile trakt varlığı ( $z:0,424$ ;  $p:0,692$ ) arasında istatistiksel olarak anlamlı farklılık saptanmadı.

#### 4.2.15. MRG İşlem Sonrası İzlenen Bölgesel Üçlü Patern

İşlem sonrası MRG'de farklı sinyal intensitelerinde lokal değişiklikler saptandı. RFTA uygulanan nidal düzeyde farklı sinyal intensitelerinin olduğu bölgesel üçlü patern varlığı değerlendirildi. Buna göre bölgesel üçlü patern mevcudiyeti var veya yok olarak değerlendirildi.

13 hastanın 9'unda (%69.2) bölgesel üçlü patern varlığı var iken 4 hastada (%30.8) belirtilen patern izlenmedi.

İlgili patern değişiklikleri ile VAS ağrı farkı (Z:1; p:1), RF sonrası kontrol MR süresi (gün) (z:0.643; p:0.710) arasında istatistiksel olarak anlamlı farklılık saptanmadı. RFTA sonrası kontrol süre ile MRG'de bölgesel üçlü patern varlığı bulguları tabloda belirtilmiştir (Tablo 4.24).

Tablo 4.24.RFTA sonrası kontrol süre ile MRG de üçlü patern varlığı arasında değerlendirme

<b>RF Sonrası Kontrol Süre (gün) ile MRG' de Bölgesel Üçlü Patern Varlığı</b>				
		İşlem Sonrası Üçlü Patern		Toplam
		yok	var	
RFTA Sonrası Kontrol MR Süresi (gün)	65	0	1	1
	91	1	1	2
	92	1	1	2
	95	0	1	1
	96	0	1	1
	97	0	1	1
	102	0	1	1
	110	0	1	1
	117	1	0	1
	206	0	1	1
	633	1	0	1
	<b>Toplam</b>		4	9

#### 4.2.16. Klinik Bulgular

Hastalarda işlem öncesi ve sonrası klinik değerlendirmeyi objektif hale getirmek amacıyla Vizüel Analog Sistemi adı verilen anket formunu doldurmaları istendi. VAS'da hastanın işlem öncesi ağrı ortalaması, RFTA öncesi hangi tedavi yöntemini kullandığı, kullanılan tedavi yönteminin ağrılarını ne kadar azalttığı, RFTA tedavisi sonrası VAS ağrı ortalaması, RFTA tedavisinin ağrısını ne oranda azalttığı, işlem öncesi kullanılan medikal tedavinin ne oranda azalma gösterdiği değerlendirilmeye tabi tutuldu.

13 hasta RFTA tedavisi öncesi NSAİİ kullandığını, 4'ü %80 ; 9'u %90 oranında medikal tedaviden başarı gördüğünü belirtti. 13 hasta RFTA tedavisi sonrası NSAİİ kullanımında belirgin azalma (%100) olduğunu belirtti.

RFTA tedavisi sonrası VAS ağrı ortalamasını 12 hasta %0 olarak bildirdi. 1 hasta (2 no'lu hasta) ise %10 olarak bildirdi. (Tablo 4.25)

Tablo 4.25.İşlem öncesi ve sonrası hasta ağrı skorlarındaki değişiklikler

<b>VAS Ağrı Ortalama(10 Puan üzerinden)</b>				
		İşlem Sonrası VAS Ağrı Ortalama		Toplam
		0 puan	1 puan	
İşlem Öncesi VAS Ağrı Ortalama	8 puan	5	1	6
	9 puan	7	0	7
Toplam		12	1	13

#### 4.2.17. Komplikasyon Varlığı

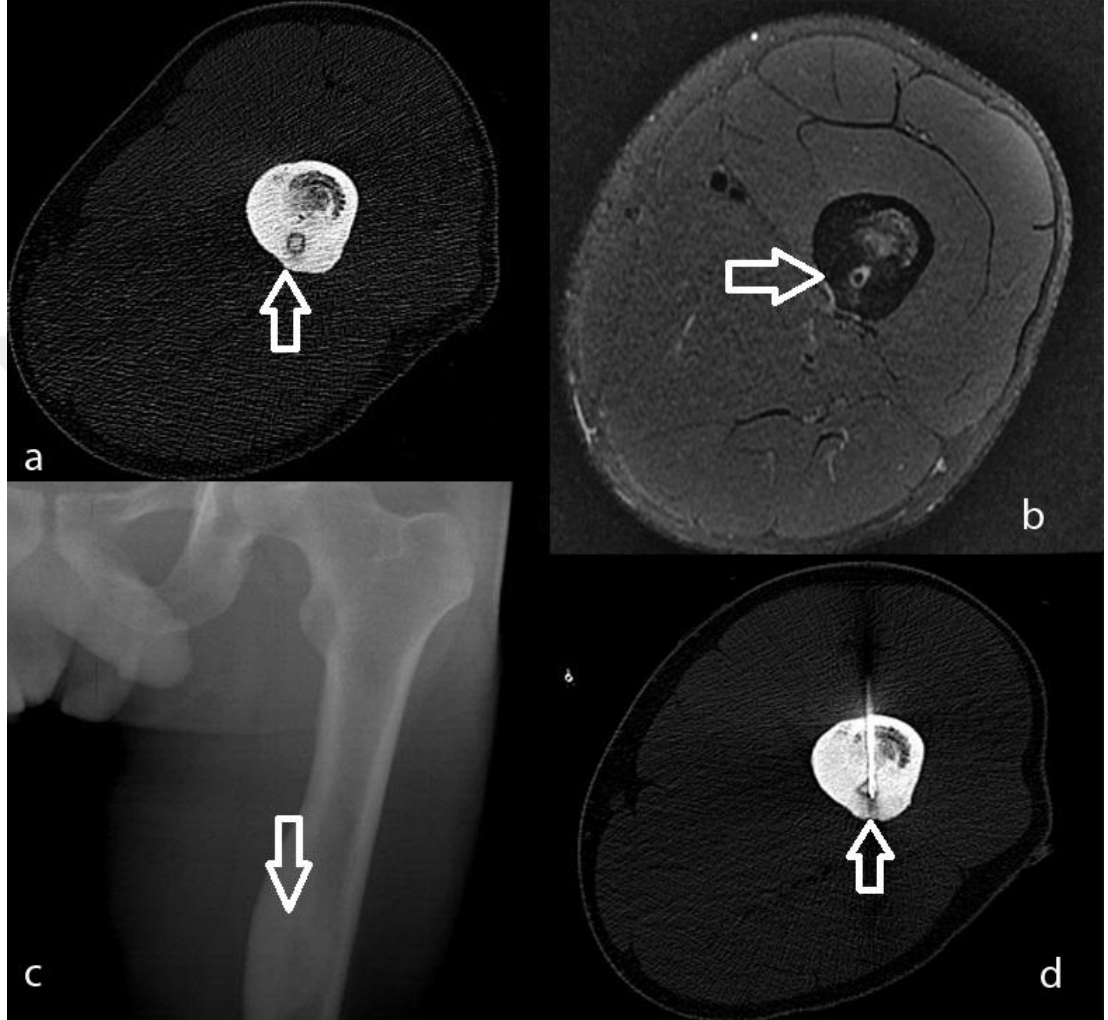
İşlem sonrası 13 hastanın 3'ünde komplikasyon izlendi. Bunlar fokal osteomyelit (1), yaygın cilt-ciltaltı doku ödemi(1) ve ciltte 1. derecede yanık(1). Fokal osteomyelit dışında 2 hasta semptomatik tedavilere cevap verdi. Fokal osteomyelitli hastada ortopedik cerrahi işlem yapıldı.

#### 4.2.18. Başarı Değerlendirilmesi

Başarı değerlendirilmesi klinik ve radyolojik teknik başarı olarak iki gruba ayrıldı. Klinik başarı, RFTA işlemi öncesine göre günlük yaşamını etkileyen, nidusa bağlı ortaya çıkan, ağrının belirgin regresyonu olarak tanımlandı. VAS değerlendirmesi ile 13 hastada (%100) klinik başarı saptandı. Radyolojik teknik başarı, işlem esnasında RFTA elektrodunun nidus santral kesimine doğru şekilde yerleştirilmesi olarak değerlendirildi. Tüm hastalarda işlem sırasında alınan BT görüntüleri ile RFTA elektrodunun nidus santralinde olduğunun doğrulanması nedenli radyolojik teknik başarı da tam (%100) olarak değerlendirildi.

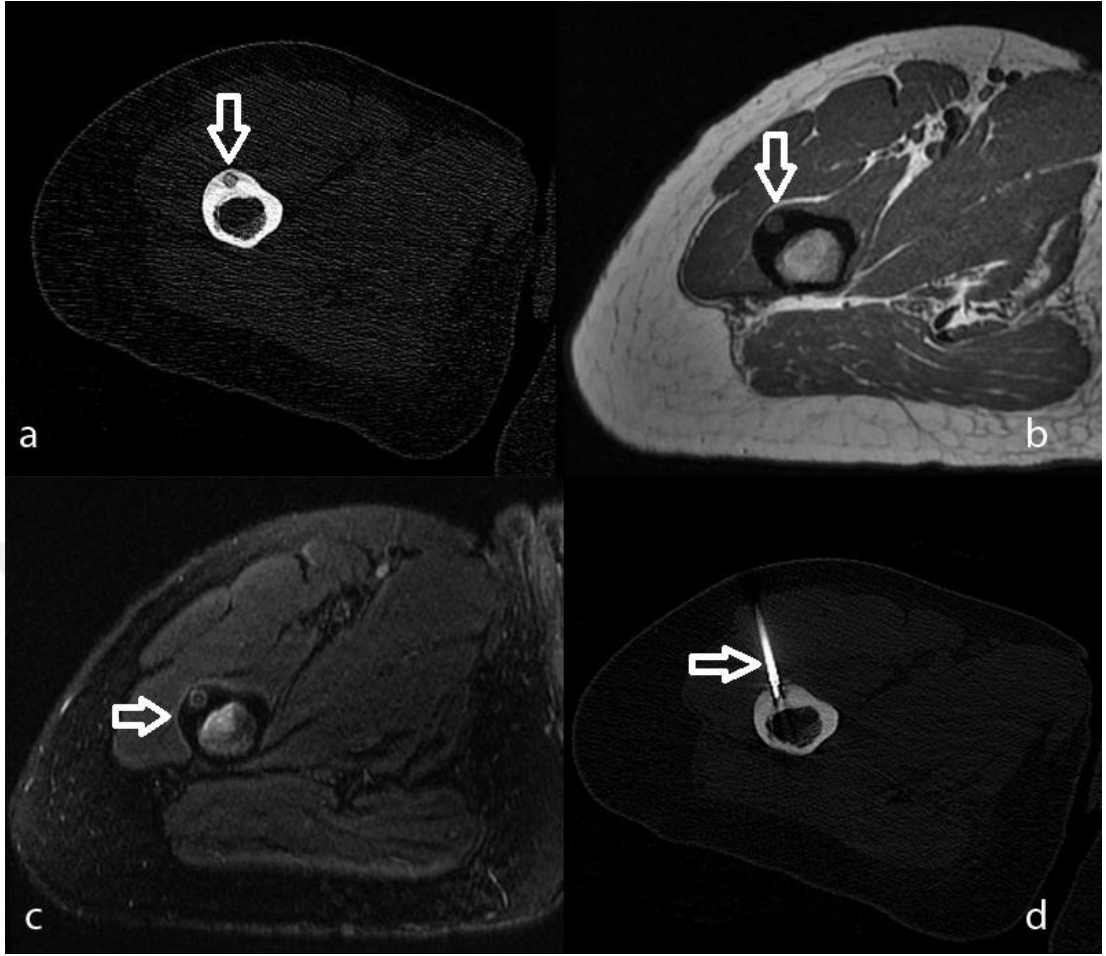
## Olgu Örnekleri

Olgu 1: 24 yaşında erkek, femur diyafizi intrakortikal yerleşimli osteoid osteoma olgusu;



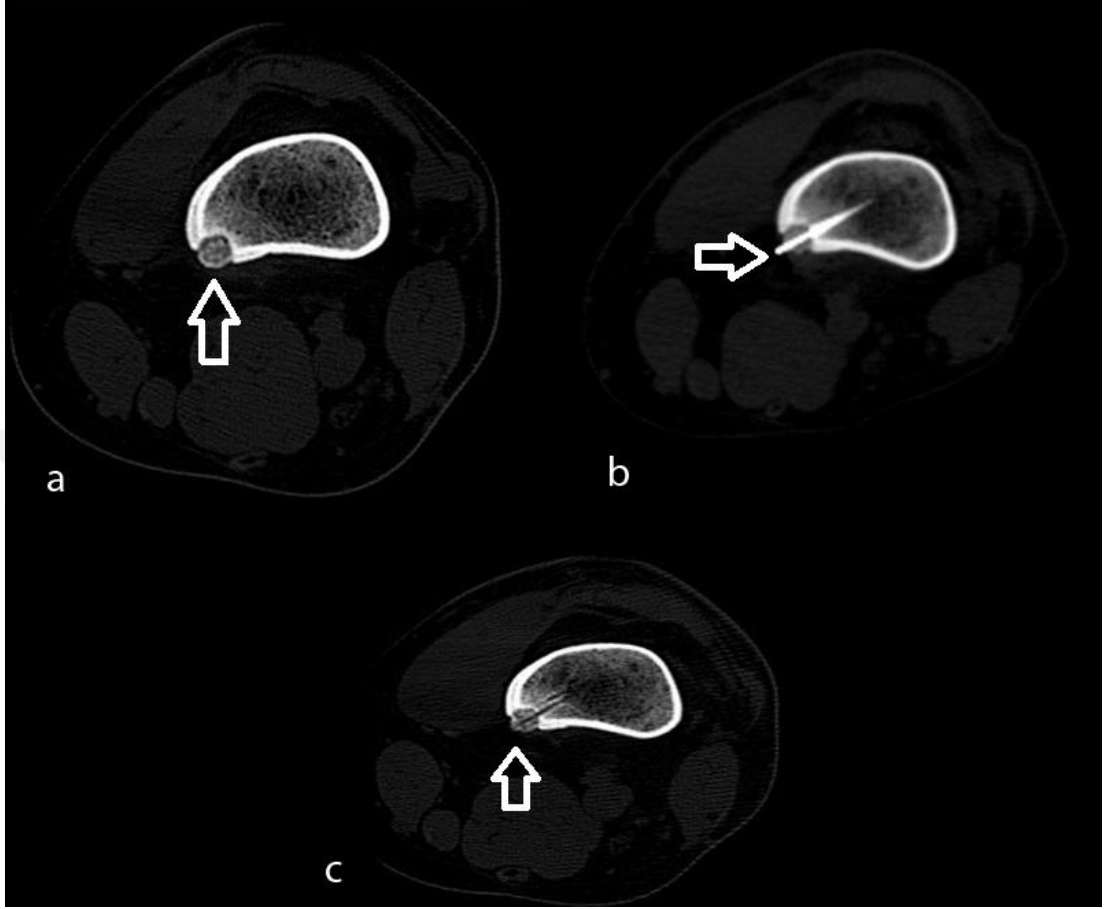
**a.** BT görüntüde intrakortikal yerleşimli santralinde kalsifik odağı izlenen nidus görünümü **b.** PD FS MRG perinidal lineer intensite artımı ile birlikte santralinde kalsifikasyona sekonder sinyal kaybının izlendiği, minimal kemik iliği ödemi izlenen nidus görünümü **c.** Direkt grafide sol femur diyafizinde kortikal kalınlık artışı ve santralde silik kontürlü nidus görünümü **d.** RFTA işlemi sırasında BT ile radyofrekans elektrodunun nidus santralinde olduğunu gösterir BT görüntüsü

Olgu 2: 29 yaşında kadın, femur dyiafizinde intrakortikal osteoid osteoma olgusu;



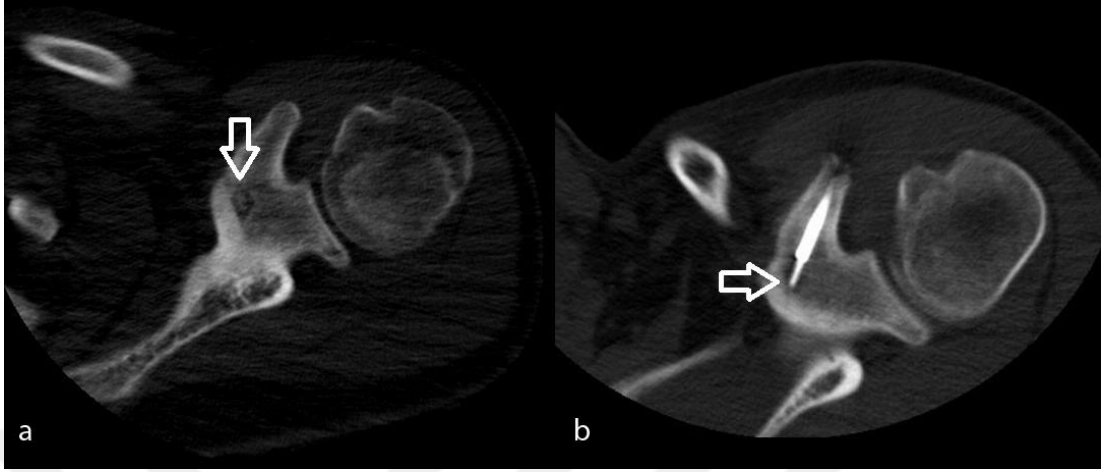
**a.** BT görüntüde intrakortikal yerleşimli santralinde kalsifik odağı izlenen nidus görünümü **b.** MRG T1 AG' de kasa göre hiperintens sinyal intensitesinde nidus görünümü **c.** MRG T2 FS AG' de kasa göre hiperintens-santrali izointens sinyal intensitesinde nidus görünümü **d.** RFTA işlemi sırasında BT ile radyofrekans elektrodunun nidus santralinde olduğunu gösterir BT görüntüsü

Olgu 2: 25 yaşında erkek, hasta; femur metafizinde intrakortikal osteoid osteoma olgusu;



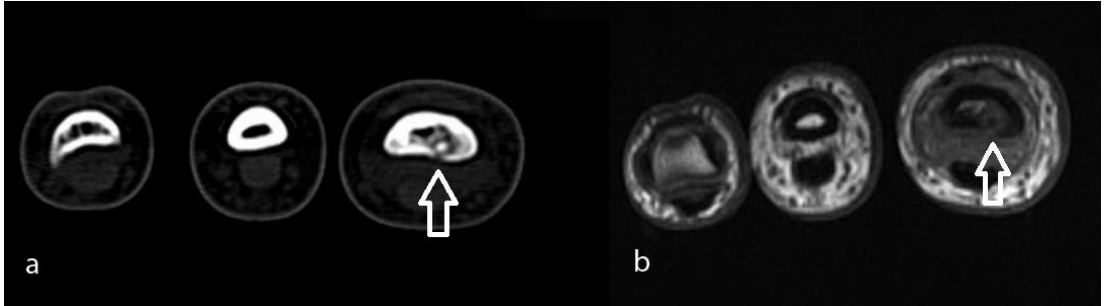
**a.** BT görüntüde femur metafizinde yerleşimli intrakortikal punktat kalsifiye nidus görünümü **b.** RFTA işlemi sırasında BT ile radyofrekans elektrodunun nidus santralinde olduğunu gösteren BT görüntüsü **c.** RFTA tedavisi sonrası kontrol BT görüntülemeye nidus santrali ve intramedüller kanül trakt paterni

Olgu 3: 19 yaşında erkek, skapula korakoid proçes bazisi yerleşimli osteoid osteoma olgusu;



**a.** BT görüntüde korakoid proçes bazisi yerleşimli nidus görünümü **b.** RFTA işlemi sırasında BT ile radyofrekans elektrodunun nidus santralinde olduğunu gösteren BT görüntüsü

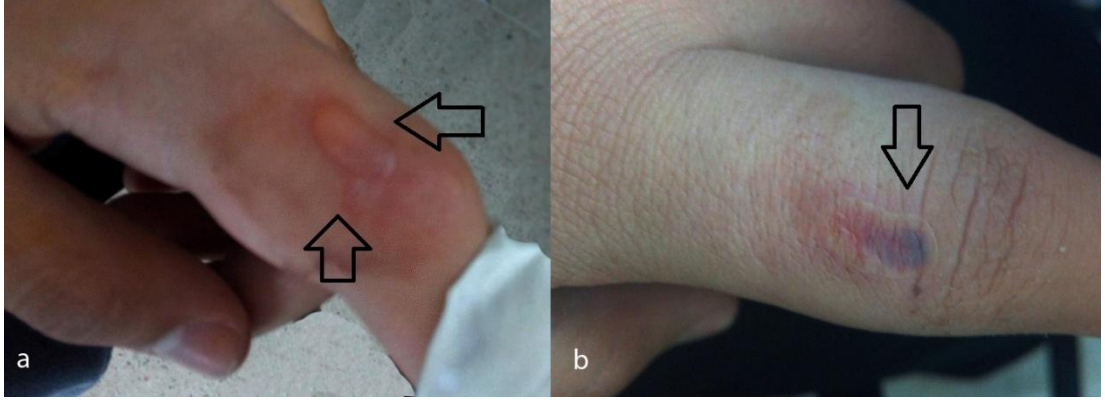
Olgu 4: 17 yaşında erkek, proksimal falanks yerleşimli intrakortikal osteoid osteoma olgusu;



**a.** BT görüntülemelerde falanksda intrakortikal yerleşimli santrali kalsifiye nidus görünümü **b.** MR T1 AG'de kasa göre kalsifiye santrali hipointens, çevresel hiperintens intrakortikal nidus görünümü

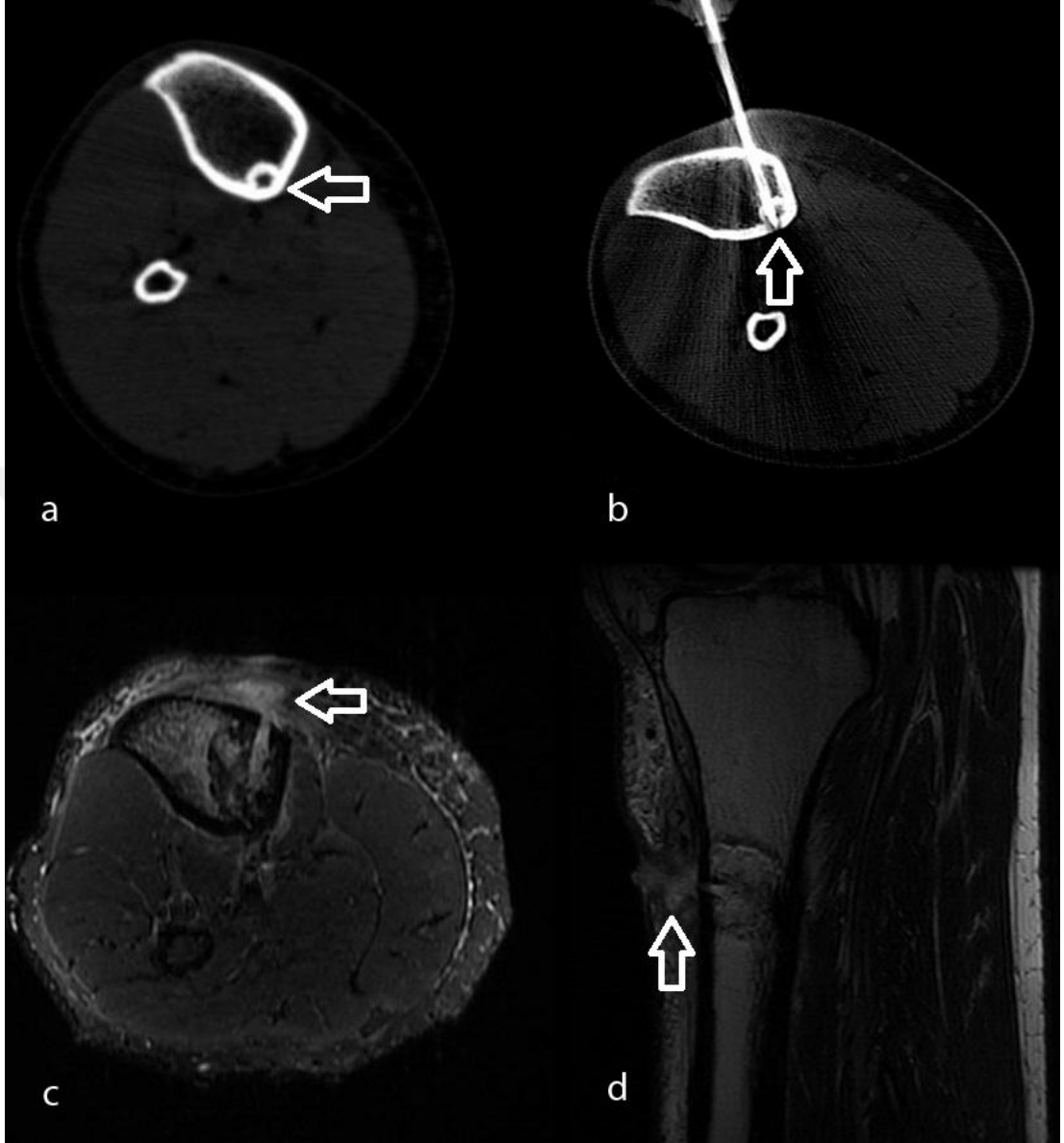


Olgu 4 (devamı): 17 yaşında erkek, proksimal falanks yerleşimli intrakortikal osteoid osteoma;



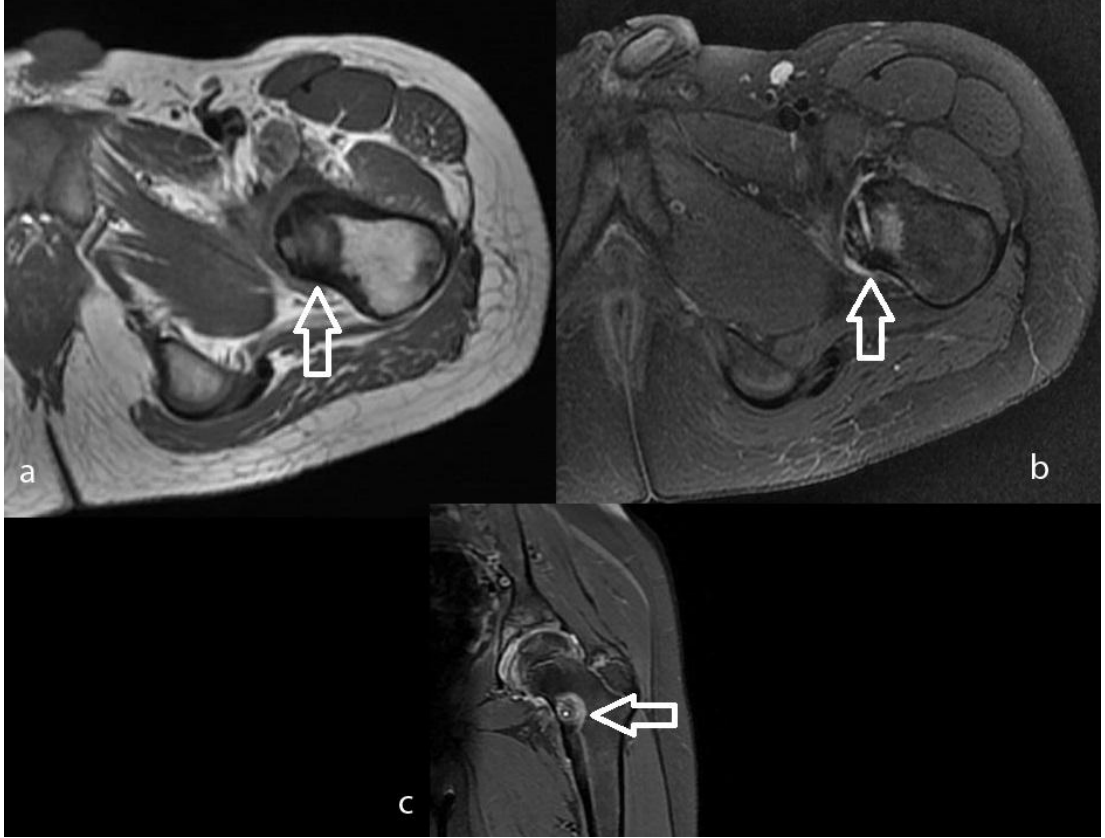- a.** RFTA sonrası tedavinin 2. gününde gelişen 1. derece büllöz cilt yanığı izlenmekte
- b.** RFTA sonrası tedavinin 7. gününde gelişen 1. derece büllöz cilt yanığında regresyon

Olgu 5: 37 yaşında erkek, tibia diafiz yerleşimli subkortikal osteoid osteoma olgusu;



**a.** BT görüntülemelerde subkortikal yerleşimli nidus görünümü **b.** RFTA işlemi sırasında BT ile radyofrekans elektrodunun nidus santralinde olduğunu gösteren BT görüntüsü **c.** İşlem sonrası kontrol MR STIR görüntülemelerde intramedüller alanda hiperintens kanül traktı. Cilt altı alanda kirlenme ve heterojen sinyal intensite artımlarına ait görünüm. **d.** İşlem sonrası MR T2 AG'de RFTA uygulanan alanda heterojen sinyal intensite değişiklikleri ve kanül traktında yaygın heterojen sinyal intensite artımları izlenmekte (hasta kliniği ile birlikte focal osteomyelit olarak değerlendirildi).

Olgu 6: 11 yaşında erkek, femur metafiz yerleşimli intrakortikal osteoid osteoma olgusu;



**a.** İşlem sonrası MR T1 AG de nidus düzeyi heterojen üçlü bölgesel sinyal intensite değişiklikleri izlenmekte. **b.** İşlem sonrası MR PD FS görüntülemeye kanül traktı hiperintens, lezyon çevresinde hiperintens sinyal intensite değişiklikleri izlenmekte. **c.** işlem sonrası MR PD FS görüntülemeye santralde hiperintens kanül traktı çevresel hipointensite ve onu çevreleyen hiperintens sinyal intensite değişiklikleri izlenmekte. Ayrıca eklemden sinovit bulgularını gösteren sinyal intensite artımları mevcut.

## 5. TARTIŞMA

Osteoid osteoma osteoblastik özellikte, çapı 1 cm'den küçük, perilezyonel reaktif kemik oluşumu gösteren, zamanla kendini sınırlayabilen bir tümör olarak tanımlanmaktadır [1]. İlk olarak 1935 yılında Jaffe, lezyonun osteoid ve atipik kemik içeren osteoblastik bir lezyon olduğunu belirtmiştir [28]. Osteoid osteoma benign kemik tümörleri içerisinde 3. sıklıkta izlenmektedir. Benign kemik tümörlerinin %10'unu, tüm primer kemik tümörlerinin yaklaşık %3'ünü oluşturmaktadır [7]. En sık 7-25 yaşlar arasında gözlenmekle birlikte, daha küçük ve yaşlı bireylerde de izlenebilir. Ancak 7-25 yaş aralığı dışında lezyonun görülme sıklığında belirgin azalma izlenmektedir [30]. Çalışmamızda 13 hastanın yaş aralığı 8 ile 37 yaş arasında değişmekte iken, hasta grubu yaş ortalaması  $19,23 \pm 8,66$  median değeri 19 idi. Hasta grubunda 2 (%15,4) kadın; 11 (%84,6) erkek hasta bulunmaktaydı.

Osteoid osteoma tüm kemiklerde izlenebilir. Genelde lezyonlar uzun kemiklerin diyafizer-metafizer bölgelerinde yerleşim gösterir. Nadir olarak da epifizer bölgede yerleşim bildirilmiştir. Lezyonların %50'sinden fazlası femur ve tibia yerleşimi gösterir. En sık yerleşim gösterdiği kemik femur olmakla birlikte bunu tibia takip eder [40]. Elde en sık proksimal falanks ve metakarpal kemiklerde, karpal kemiklerden de en sık skafoidde izlenir [91]. Çalışmamızda en sık kemik yerleşimi femurda izlendi (8 hasta %61,5). El yerleşimli tek olguda da nidus proksimal falanks yerleşimi göstermekteydi.

Osteoid osteomada özellikle geceleri artan ve nonsteroidal anti-inflamatuar ilaçlara (NSAİİ); özellikle aspirine, hızlı yanıt veren ağrı tipik bulgudur. Bu bulgu hastaların yaklaşık %75 inde gözlenir [36, 46]. Çalışmamızda NSAİİ kullanımı tüm hastalarda mevcuttu. Ağrının NSAİİ'lara 9 hastada (%69,2) %90 yanıt; 4 hastada (%30,8) %80 yanıt verdiği saptandı.

Osteoid osteoma tedavi yöntemleri medikal, cerrahi ve görüntüleme kılavuzluğunda perkutan lokal ablatif yöntemlerdir. Uzun süreli (yaklaşık olarak 2,75 yıl) NSAİİ kullanımı ile semptomların tamamen düzeldiğini bildiren yayınlar mevcuttur [47]. Ancak en az 2-3 yılı bulan medikal tedavi süreci NSAİİ'lerin yan etki spektrumu göz önüne alındığında, en başta gastrointestinal semptomlar, tedavide kısıtlama oluşturmaktadır. Bu nedenle medikal tedavinin özellikle erişimin zor

olduğu bölge lezyonlarında veya cerrahi-anestezinin uygun olmadığı durumlarda denenebileceği belirtilmiştir [33].

Cerrahi yöntemler, geniş cerrahi çıkarım (en blok rezeksiyon) ve açık küretaj şeklinde sınıflandırılabilir [95]. Cerrahi sonrası yaklaşık olarak %9-28 oranında rekürens bildirilmiştir. Cerrahi yöntemlerin dezavantajları; özellikle genişletilmiş cerrahinin kemikte zayıflamaya yol açması, buna bağlı hastanede kalış sürelerinde uzama, patolojik kemik kırıkları veya işlem sırasında internal kemik fiksasyonuna gerek duyulabilmesidir. İşlem sonrası hareket kısıtlılığı da ilgili bölge eklemlerinde kontraktür gelişimi gibi bulgulara sebebiyet verebilir [101]. Ayrıca Condes ve ark. yaptığı 2009 yılındaki bir çalışmada RFTA işlemine göre cerrahi işlemlerin yaklaşık olarak 2.7 kat daha maliyetli olduğu hesaplanmıştır [102].

Görüntüleme kılavuzluğunda perkutan yöntemler arasında alkol ile ablasyon, ILA, HIFU ablasyon, kriyoablasyon ve RFTA osteoid osteoma tedavisinde kullanılabilen yöntemlerdir. Son dönemde osteoid osteoma tedavisinde başlıca kullanılan yöntem RFTA'dır [110].

RFTA ile tedavide literatürde yüksek teknik başarılar mevcuttur (%90-100). Ayrıca primer RFTA seansında %76-100, ikinci seans RFTA da %87-100 arasında tedavi başarı oranları bildirilmektedir. RFTA sonrası nüks oranları yaklaşık %5-10 arasındadır [39, 53, 127]. Nükslerin büyük çoğunluğu tedaviden sonraki ilk 7 ayda gözlenmektedir [133].

Çalışmamızda 12 hasta, RFTA tedavisi sonrası VAS ağrı ortalamasını %0, 1 hasta (2 no'lu hasta) %10 olarak bildirdi. 2 no'lu hasta, post RFTA dönemi sonrasında antibiyoterapiyi uygulamadığını ve yara yerinden akıntı şikayeti olduğunu bildirdi. Yapılan MRG değerlendirmede hastada trakt hattı düzeyinde fokal enfeksiyon bulguları izlendi. Hastadaki bulgular fokal osteomyelit olarak değerlendirildi. Fokal enfekte kemik sahası ve trakt hattının temizlenmesi amaçlı ortopedik cerrahik girişime tabi tutuldu.

Osteoid osteomada BT kılavuzluğu ile yapılan radyofrekans ablasyon, klinik öykü varlığı ve nidusun radyolojik yöntemler ile gösterilebildiği hastalarda uygulanabilir [127]. RFTA öncesi alınan biyopsilerde osteoid osteoma tanısı patolojik olarak düşük oranlarda bildirilmektedir. Perkutan tedavi endikasyonunda da direkt patolojik tanı gerekli değildir [52]. Bu nedenle çalışmamızda tanı klinik ve

radyolojik bulgulara göre konulmuş olup, RFTA öncesi hiçbir hastadan biyopsi alınmadı.

RFTA için gebelik varlığı, ilgili bölgedeki selülit, sepsis varlığı ve koagülopati bulguları işlem öncesi kontraendikasyon olarak değerlendirildi. Rölatif kontraendikasyon el ve omurga yerleşimli (özellikle nörovasküler demete 1 cm'den yakın olan olgular) osteoid osteoma olarak bildirilmektedir. [129] Çalışmamızda işleme engel kontraendikasyon mevcut değildi. Ancak falanks yerleşimli bir olguda (10 no'lu hasta) lezyon nörovasküler yapılara yaklaşık 1 cm mesafedeydi. Bu hastada 1. derece cilt yanığı dışında komplikasyon izlenmedi. Tedavi takiplerinde de VAS ağrı skalasında tam regresyon izlenmekle birlikte takiplerinde nüks ya da rekürrens saptanmadı.

RFTA'a sekonder potansiyel komplikasyonlar iğne veya kanül geçiş hattı düzeyinde kanama, nöral doku hasarı, yara yeri enfeksiyonu, kompartman ödemi, cilt yanığı olarak sıralanabilir [2, 130]. Çalışmamızda 1 hastada (2 no'lu hasta) fokal osteomyelit, 1 hastada(7 no'lu hasta) geçici hafif düzeyli cilt-cilt altı-yumuşak doku ödemi, 1 hastada (10 no'lu hasta) 1. derece cilt yanığı izlendi. Fokal osteomyelit gelişen hastaya ortopedik cerrahi işlem uygulandı. Komplikasyon gelişen diğer 2 hastada da semptomatik tedaviler ile regresyon sağlandı.

RFTA tedavisi sonrası tedavi başarısı ve erken dönem nüks olgularını belirlemeye yönelik literatürde kesin bir konsensus olmayıp günümüzde rezidü-rekürrens varlığı klinik değerlendirme ile mümkün olmaktadır. Tedavi sonrası rezidüel veya rekürren tümör ile ilgisi olmayan ağrı oluşabilir. Ayrıca rezidüel veya rekürren tümör varlığında ağrılar tekrarlayabilir. Objektif klinik ve görüntüleme kriterlerinin olmaması nedeni rekürren veya rezidü tümör mevcudiyeti hastaların ikinci tedavi için geç tanı almalarına neden olabilir. Bundan dolayı lezyonun yerleştiği lokasyona bağlı olarak komplikasyonlar ortaya çıkabilir. Teixeira ve ark. yaptığı bir çalışmada iki hastada, tedaviden bir yıl sonra nüks tanısının geç konması nedeniyle (lezyonlar "proksimal femur" ve "torasik omurga" da izlenmiştir). iyatrojenik osteonekroz ve dejeneratif diskopati gibi ciddi komplikasyonlar gözlenmiştir [71].

Bu çalışmada işlem öncesi ve sonrası BT ve MRG görüntüleme bulguları ile klinik bulguları temsil eden Vizüel Analog Sistemi (VAS) bulgularını inceledik. Bu

amaçla tedavi başarısının gösterilmesinde görüntüleme yöntemleri ile klinik bulgular arasında bir ilişkinin olup olmadığını değerlendirdik.

Teixeira ve ark. yaptığı çalışmada işlem öncesi ve sonrası nidus sinyal-zaman intensite eğrisinde düşüklük, tedavi yanıtını değerlendirmede önemli bir parametre olarak değerlendirilmektedir. Ayrıca klinik bulgular ortaya çıkmadan da dinamik perfüzyon görüntüleme bulgularının osteoid osteoma nüksü konusunda ciddi bir işaret olarak kullanılabilmesi; bu durumlarda yapılan MR perfüzyonların %92.3 ve %95.2'lik hassaslık ve spesifikte nüks veya rezidüyü gösterebileceği belirtilmektedir [71].

Çalışmamızda 3T MRG sisteminde yazılımsal eksiklik nedeniyle MR perfüzyon görüntüleme çalışmaya dahil edilemedi. Bu nedenle nidusun işlem öncesi ve sonrası kontrastlanma paterni hakkında detaylı değerlendirme yapabilmek amacıyla, işlem öncesi ve sonrası nidus bölgesinde sabit alan ve yeri gösteren ROİ'ler kullanılarak sinyal intensite ölçümleri yapıldı. İşlem öncesi ve sonrası nidus kontrastlanma yüzdeleri hesaplandı. Yapılan istatistiksel değerlendirmede işlem öncesi ve sonrası nidus kontrastlanma yüzdelerinde anlamlı istatistiksel farklılık ortaya konuldu (p:0,001). İşlem öncesi nidus kontrastlanma yüzdesi ortalaması  $1,03 \pm 0,38$  (minimum:0.26; maksimum:1,64 kat kontrastlanma farklılığı); işlem sonrası nidus kontrastlanma yüzdesi ortalaması  $0,31 \pm 0,24$  (minimum: 0,06; maksimum: 0,75 kat kontrastlanma farklılığı) bulundu. Bulgular ışığında perfüzyon görüntüleme yapılamayan hastalarda T1 kontrastsız görüntüler ile benzer MRG parametrelerindeki T1 kontrastlı görüntüler arasındaki kontrastlanma farklılığının tedavi başarısını değerlendirmede önemli bir parametre olabileceğini düşünmekteyiz.

İşlem öncesi ve sonrası BT-MRG ML, KK çap değişiklikleri istatistiksel olarak farklılık göstermektedir (sırasıyla p:0,007; p:0,008). Bulgular RFTA sonrası BT ve MRG görüntülemelerin yapıldığı literatür çalışmaları ile benzerlik göstermektedir [128]. Çalışmamızda işlem öncesi ve sonrası BT AP boyut değerlendirme istatistiksel olarak anlamlı bulunmadı (p:0,071). İşlem öncesi ve sonrası AP boyutu MRG ile değerlendirmede ise istatistiksel olarak anlamlı değerlendirildi (p:0,002). Çalışmamızda hastaların kemik biyopsi iğne girişinin aksiyel planda AP düzlemde yapıldığı dikkati çekti. RFTA işleminin de sferik bir yapıda gerçekleştiği düşünülürse 3 aylık kısa dönem takiplerde yeterli ısı enerjisi ile doku destrüksiyonu sağlansa bile kontürel seçilebilirlik BT'de ML, KK planda

belirgin iken; AP planda belirgin olmamasının bu sonucu ortaya çıkardığını düşünmekteyiz. Ayrıca anlamsız istatistiksel bulgunun yüksek hasta popülasyonlu çalışmalarda farklılık da gösterebileceğini düşünmekteyiz.

Ayrıca BT görüntülerde AP, ML, KK boyutlarda izlenen değişiklikler bazı hastalarda eski incelemesi ile benzer olarak izlendi. Ancak MRG'lerde tüm hastalarda 3 aksta da anlamlı farklılık olduğu izlendi. Belirtilen bulguların nidusun kontürel seçilebilirliğinde MRG'nin BT'ye göre yumuşak doku görüntülenmesindeki üstünlüğünden kaynaklandığını düşündürmektedir.

İşlem sonrası 1 hastada (7 no'lu hasta) BT ve MRG'de her üç aksta da boyut farklılığı regresyon yerine hafif düzeyli artımla sonuçlandı. Ancak konvansiyonel MRG sekanslarında nidusun olduğu düzeyde sinyal intensite değerlerinde anlamlı düşüklük sağlanmış olup bölgesel üçlü paternden nidusun santralde Z1 bölgesinde tutulduğu da gösterildi. Hastanın VAS ağrı skalasında ağrı ortalaması 0 (sıfır) olarak saptandı. Bulgular doğrultusunda hastada %100 teknik ve klinik başarı sağlandığı düşünüldü. Tedavi sonrası yaygın cilt, ciltaltı-yumuşak doku ödematöz bulguları olan hastada nidal bölgedeki ödematöz değişikliklerin bu yanlış sonucu ortaya çıkardığı düşünüldü. Bulgular işlem sonrası enflamatuvar değişiklikleri belirgin olan hastalarda yakın dönemde yapılan MRG ve BT'de üç boyut değerlendirmenin tedavi başarısını saptamada spesifik bir parametre olamayacağını düşündürmektedir.

AP, ML, KK akslarda istatistiksel olarak saptanan boyut azalmasının hacimsel anlamda da azalmaya neden olduğu saptandı. İşlem öncesi ve sonrası BT ve MRG'de hesaplanmış ve 3D hacim değerlendirmelerinde istatistiksel olarak anlamlı farklılık saptandı. Hastalarda tek aks değerlendirmede özellikle BT'de işlem öncesi ve sonrası bazı hastalardaki boyut regresyonu minimal veya izlenmemiş olarak bulundu (özellikle AP boyut).

MRG'nin ise tek aks değerlendirmede BT'ye göre daha sağlıklı sonuçlar verdiği saptandı. Bu bulgular göz önüne alındığında hasta takiplerinde özellikle tek boyut değerlendirilecekse MRG'nin daha faydalı olacağını; hacim değerlendirilmesinde ise BT ve MRG'nin aynı başarı oranında kullanılabileceğini düşünmekteyiz. Bu nedenle nidusun işlem öncesi ve sonrası tek boyut değerlendirilmesi yerine, hesaplanmış ve 3D hacim değerlendirmelerinin daha sağlıklı sonuçlar vereceği kanaatindeyiz.



BT ve MR'de hesaplanmış ve 3D hacim ölçümlerinde de işlem öncesi ve sonrası istatistiksel olarak anlamlı farklılık mevcuttu (BT işlem öncesi hesaplanmış hacim -3D hacim p: 0,004 / BT işlem sonrası hesaplanmış hacim-3D hacim p:0,019 / MR işlem öncesi hesaplanmış hacim-3D hacim p:0,013 / MR işlem sonrası hesaplanmış hacim-3D hacim p:0,008 ). Belirtilen farklılığın nidusun asimetric şekil varlığına sekonder olduğunu düşünmekteyiz. Bu nedenle işlem öncesi ve sonrası hacim değerlendirmelerinde 3D hacim değerlendirmeye izin veren CUBE benzeri sekansların kullanımının olası değerlendirme hatalarının önüne geçebileceğini düşünmekteyiz.

BT sonrası RFTA başarısını değerlendiren çalışmalarda nidus alanda kalsifikasyon varlığı tedavi başarısını değerlendirmede önemli bir parametre olabileceği belirtilmiştir [128, 134]. Çalışmamızda nidus kalsifikasyon varlığı izlenmedi (%0), %1-25, %26-50, %51-99, %100 kalsifiye olarak 5 grupta değerlendirilmiş olup işlem sonrası ve öncesi değerlendirmede anlamlı istatistiksel farklılık izlenmedi ( p:0,066). RFTA sonrası nidus BT bulgularının özellikle 12 aydan sonra ortaya çıktığı bildirilmektedir. İlgili çalışmada nidus kalsifikasyon bulgusu özellikle bir yıldan uzun takiplerde gözlenir bulgu olduğu belirtilmektedir [128, 134]. Bu nedenle BT bulgularındaki istatistiksel anlamsızlık öncelikle takip süre kısalığına bağlı olduğunu düşündürmektedir. 1 numaralı hastada kontrol BT tetkikleri 633 gün sonra çalışılmış olup, bu tetkikte nidusun tama yakın kalsifiye olduğu ve lezyonun zorlukla seçilebilir olduğu izlendi. Bu bulgu nidus kalsifikasyon değerlendirmesi yapılacaksa uzun dönem takiplerin faydalı olabileceğini göstermektedir.

Kortikal kalınlaşma osteoid osteomada perinidal alandan başlayıp bazı hastalarda geniş bir kemik yüzeye yayılan korteks kalınlık artışı şeklinde izlenmektedir. Üçüncü ay takip görüntülerde işlem öncesi ve sonrası kortikal kalınlaşma varlığı-yokluğu açısından anlamlı istatistiksel farklılık saptanmadı. Ancak aksiyel ve sagittal kortikal kalınlaşma bulgularında istatistiksel olarak anlamlı farklılık saptandı. İstatistiksel bulgular ışığında kısa süreli takiplerde RFTA sonrası kortikal kalınlaşmada tama yakın regresyon izlenmemekle birlikte boyutsal anlamda regresyondan bahsedilebilir. Bu bulgu literatür ile uyumaktadır [49].

Sklerotik değişiklik osteoid osteomada perinidal alan komşuluğunda korteks veya meduller alanda BT' de hiperdens dansite artımı şeklinde bulgu verir. İşlem

öncesi ve sonrası BT görüntülerde kortikal-intramedüller skleroz: yok, hafif ve orta olmak üzere üç gruba ayrıldı. Yapılan istatistiksel değerlendirmede kortikal-intramedüller skleroz bulguları arasında işlem öncesi ve sonrası anlamlı istatistiksel farklılık ortaya konulamadı (kortikal skleroz p:0,705; intramedüller p:0,564 ). Olgu bazlı değerlendirildiğinde işlem öncesi ve sonrası perinidal kortikal- intramedüller skleroz varlığı üç hastada regresyon göstermekle birlikte; hiç bir hastada kortikal-intramedüller sklerozda artış izlenmemiştir. Bulgular yakın dönem BT takiplerinde kortikal-intramedüller sklerotik değişikliklerin tedavi başarısını değerlendirmede optimal bir parametre olamayacağını düşündürmektedir.

Periost reaksiyonu osteoid osteoma, eozinofilik granülom, enfeksiyon gibi benign süreçlerde izlenebileceği gibi osteomyelit, osteosarkom gibi malign süreçlerde de izlenebilir bir bulgudur [6]. Osteoid osteomada periost reaksiyonu kronik dönemde nidusun ortaya çıkardığı elementer kemik lezyonudur. Tedavi sonrası periost reaksiyonunda teorik olarak anlamlı bir regresyon beklenmektedir.

On hastada işlem öncesi ve sonrası periost reaksiyonu izlenmedi. İki hasta "hafif" ten "yok" a regrese oldu. Bir hastada da "orta" şiddetli periost reaksiyonu benzer olarak devamlılık gösterdi. İstatistiksel değerlendirmede işlem öncesi ve sonrası periost reaksiyonu açısından anlamlı farklılık saptanmadı (p:0,157). Ancak çalışmamızda 2 hastanın işlem öncesi "hafif" olarak belirtilen periost reaksiyonu işlem sonrası "yok" olarak değerlendirildi. Bir hastada "orta" şiddetli periost reaksiyonu benzer olarak devamlılık gösterdi. Bu bulgular ışığında işlem sonrası takiplerde özellikle yakın dönem takiplerinin periost reaksiyonu değişikliklerini tam anlamıyla ortaya koyamadığını ancak erken dönemde bazı hastalarda tedavi ile birlikte periost reaksiyonunun kaybolabileceğini düşündürmektedir. 1 no'lu hastanın uzun dönemli takip tetkikinde periost reaksiyonunun tama yakın regresyonu da literatürü destekler niteliktedir.

Kemik deformitesi, BT görüntüler üzerinden kemikte yapısal bozulma (kemik kortekste bombeleşme, kortekste kontürel bozulma ) şeklinde değerlendirilmiş olup "var" veya "yok" olarak belirlendi. Beş olguda (%38.5) işlem öncesi ve sonrası kemik deformitesi izlenirken, 7 olguda (%53.8) kemik deformitesi işlem öncesi ve sonrası tetkiklerde izlenmedi. Sadece 1 olguda(%7.7) işlem öncesi izlenen kemik defomitesi kontrol tetkiklerinde "yok" olarak saptandı. İstatistiksel değerlendirmede her iki grup arasında anlamlı farklılık saptanmadı (z:1 p:1). İşlem öncesi izlenen

kemik defomitesi kontrol tetkiklerinde "yok" olarak saptanan olgunun (1 no'lu hasta) kontrol BT tetkikinin 3 aydan uzun sürede elde olunduğu gözlemlendi. Bu nedenle bulgular yakın dönem takiplerde kortikal kalınlaşmanın tama yakın regrese olmaması olarak değerlendirildi. Ancak uzun dönem takiplerde işlem öncesi ve sonrası kortikal kalınlaşmada aksiyel ve sagittal kalınlık artışındaki regresyonun kemik defomitesinde de regresyona sebebiyet vereceği düşünüldü. Bu bulgu RFTA tedavisinin osteoid osteomanın oluşturduğu kemik defomitesini ortadan kaldırdılabileceğini düşündürmektedir.

Nidus sinyal intensite değişiklikleri T1, T2, PD ve STIR MRG sekans ve planları üzerinden yapıldı. İşlem öncesi ve sonrası sinyal intensiteleri arasında istatistiksel olarak farklılıklar ortaya konuldu (T1, T2, PD ve STIR p:0,001). İşlem öncesi ve sonrası STIR ve PD intensite değişiklikleri benzer sinyal özellikleri göstermesi nedeniyle aynı grupta değerlendirildi.

Sinyal intensiteleri tek başına değerlendirildiğinde; T1 AG'de işlem öncesi 10 hasta "(+1) hiperintens", 2 hasta "kas ile izointens", 1 hasta "(+2) hiperintens" sinyal intensite özelliği gösterirken; işlem sonrası 12 hasta "(+1) heterojen hipohiperintens", 1 hasta "(+3) hipointens (korteksle benzer)" sinyal özelliği gösterdi. Stoller ve ark. ve Rehnitz ve ark.'ın belirttiği üzere "nidus sinyal intensitesi T1AG'de izo-hipointens izlenir" şeklindeki değerlendirmesi [68, 135, 136] çalışmamızla örtüşmemektedir. "T1 AG'de nidus, yüksek sinyal intensitesi gösterir" varsayımı çalışmadaki hasta sayısı azlığı nedeniyle yanlış bir değerlendirme olabilir, ancak T1 AG'de nidus sinyal intensitesinin kasa göre hiperintens izlenebileceği de bir gerçektir.

T2 AG'de işlem öncesi 7 hasta "(+1) hiperintens", 6 hasta "(+2) hiperintens" sinyal intensite özelliği gösterirken işlem sonrası 11 hasta "(+1) heterojen hipohiperintens", 1 hasta "(+1) hiperintens", 1 hasta "(+3) hipointens (korteksle benzer)" sinyal intensite özellikleri gösterdi. Bulgular Stoller ve ark. ve Rehnitz ve ark.'ın belirttiği üzere "nidus T2 AG'de çoğunlukla hiperintens izlenir" bulgusu ile örtüşmektedir [68, 135, 136]

PD ve STIR AG'de işlem öncesi 7 hasta "(+1) hiperintens", 5 hasta "(+2) hiperintens", 1 hasta "(+3) hiperintens" sinyal intensite özelliği gösterirken işlem sonrası 11 hasta "(+1) heterojen hipohiperintens", 1 hasta "(+1) hiperintens", 1 hasta

"(+3) hipointens (korteksle benzer)" sinyal intensite özellikleri gösterdi. Bulgular yaklaşık olarak T2 AG ile benzerlik göstermektedir.

Bulgular değerlendirildiğinde tüm serilerde nidus sinyal intensitelerindeki belirgin düşüklük tanıda yardımcı olabilecek bir parametre olarak dikkati çekmektedir. Bu bulgu Rehnitz ve ark. yaptığı çalışma ile uyumludur [136].

İşlem öncesi ve sonrası sinyal intensite farklılıklarının belirgin olduğu sekanslar T2 ve PD-STIR görüntülerdir. Ayrıca işlem öncesi T2 AG'deki sinyal intensite yüksekliğinin olası artmış COX-1 ve COX-2 seviyelerine bağlı olduğu düşünüldüğünde [69] tedavi sonrası T2 sinyal intensitesindeki azalmanın ağrıdaki azalma ile korele olabileceğini düşündürmektedir. Bu nedenle T2 ve PD-STIR'de izlenen işlem öncesi sinyal intensite yüksekliğinin düşürülmesi tedavinin değerlendirilmesinde önemli bir bulgu olarak düşünülebilir. Çalışmadaki istatistiksel bulgular da bu hipotezi desteklemektedir. Ancak olgu bazlı değerlendirildiğinde tedavi başarılı olgularda da sinyal intensite değişikliklerinin olmaması da dikkati çekti. Örneğin 13 no'lu hastanın işlem sonrası T1 AG'lerinde sinyal intensitesinde düşüklük izlenirken T2 ve PD-STIR AG'lerde işlem sonrası sinyal intensite düşüklüğü aynı oranda izlenmedi. Bu veri nidus intensite değerlendirmesinin her olguda tedavi takibinde optimal bir parametre olamayacağını düşündürmektedir.

İşlem öncesi ve sonrası kemik iliği ödeminde, boyutsal veya "varlık-yokluk" açısından yapılan istatistiksel değerlendirmede anlamlı farklılık saptanmadı.(p:0,201; p:0,194).

RFTA, işlem bölgesinde koagülatif nekroz oluştururken çevre kemik ve yumuşak dokuda da ödematöz değişiklikler ortaya çıkartabilir. Post RFTA sonrası takiplerde sadece 1 hastada "hafif" olan kemik iliği ödemi "orta" şeklinde progrrese oldu. Diğer hastalarda ise ödem şiddetinde devamlılık veya azalma izlendi. Bulgular RFTA tedavisi sonrası ödemin azaldığı ancak yakın dönem takiplerde anlamlı farklılığın ortaya çıkmadığı yönündedir.

Ayrıca çevre yumuşak doku ödem değişiklikleri de benzer özellikler gösterdi. İşlem öncesi ve sonrası çevre yumuşak doku ödem değişikliklerinde istatistiksel olarak farklılık saptanmadı (p:0,194). Olgu bazlı değerlendirildiğinde bir hastada işlem öncesi izlenmeyen ödem "şiddetli"; bir hastada da "hafif şiddette" olan ödem varlığı "orta şiddete" progrrese oldu. İşlem sonrası fokal osteomyelit komplikasyonu izlenen bir olguda işlem öncesi ödem izlenmemiş olup, işlem sonrası şiddetli olarak

değerlendirildi. Diğer hastalarda çevre yumuşak doku ödemi devamlılık gösterdi veya azaldı. Bulgular ışığında yakın dönem takiplerde kemik iliği ve çevre yumuşak doku ödeminin tedavi takibinde kullanılmayacağı görüşüdeyiz.

Postkontrast T1AG'de işlem öncesi ve sonrası nidus düzeyinde izlenen periosteal kontrastlanma artımı ve/veya T2 AG'de periost çevresi sinyal artışı periostit olarak kabul edilmiş olup, bulgular periostit "varlık-yokluk" durumuna göre değerlendirildi. İstatistiksel olarak işlem öncesi ve sonrası periostit bulgusunda anlamlı farklılık izlenmedi (p:0,219). Periostit işlem sonrası kanül girişine ve RFTA'a sekonder oluşabilir. Çalışmamızda istatistiksel farklılığın ortaya konulamamasının sebebi girişime sekonder periostta oluşan değişiklikler olarak değerlendirildi. Bu nedenle bu bulgunun uzun dönem takiplerde kaybolacağı düşünülmekle birlikte yakın dönem takiplerde etkili bir tedavi takibi parametresi olamayacağı görüşüdeyiz.

İşlem öncesi ve sonrası nidusa komşu eklemde efüzyon ve sinovit değerlendirildiğinde istatistiksel olarak anlamlı farklılık saptanmadı (p:0,5 ; p:0,250). Ancak olgu bazlı değerlendirdiğimizde işlem öncesi efüzyonu olan 4 hastada; sinoviti olan 3 hastada efüzyon ve sinovit varlığının regresyon gösterdiğini saptadık. Çalışma bulgularımızın istatistiksel olarak uyumsuz oluşu hasta popülasyonunun yetersizliği ile ilişkili olabilir. Çünkü nidusun eklem komşuluğu ile efüzyon-sinovit varlığı-yokluğunu değerlendirdiğimizde istatistiksel olarak anlamlı farklılık saptandı (p:0,034; p:0,028). Bu bulgu, ilgili eklemdeki efüzyon varlığının olası yakın komşuluk nedeni nidusun salgıladığı prostaglandinlerin etkisiyle oluştuğunu düşündürebilir. Bu nedenle nidusun yıkımı da ilgili eklemdeki efüzyon-sinovit regresyonunu açıklayabilir. Bu bulgu tedavi başarısında etkili olmasa da yardımcı bir parametre olarak kullanılabilir. Ancak bu konu ile ilgili geniş popülasyon çalışmalarının gerekli olduğu kanaatindeyiz. İşlem öncesi ve sonrası kas atrofisi bulguları da benzer değişiklikler göstermektedir. İşlem öncesi 3 hastada olan kas atrofisi işlem sonrası regresyon gösterdi. Ancak istatistiksel olarak anlamlı farklılık ortaya konulamadı (p:0,250). Efüzyon ve sinovit varlığı gibi kas atrofisi bulgusunun değerlendirilmesinde de daha geniş popülasyon çalışmalarının gerekli olduğu kanaatindeyiz.

Hastalarda eğer nidusa erişim trasesi boyunca medüller geçiş var ise işlem sonrası kanül çevresinde izlenen sklerotik değişikliklerin tedavi başarısında etkisi olup

olmadığı veya RFTA sonrası takip süreleri ile ilişkisi olup olmadığını değerlendirdik. Yaptığımız değerlendirmede 10 hastada intramedüller geçiş vardı. 10 hastanın BT'sinin 4'ünde skleroz izlenmedi. 3 hastada trase boyunca kesintili, 3 hastada da kesintisiz devam eden skleroz mevcuttu. Bu 10 hasta MRG'de T2 serilerde santrali hiperintens, çevresi lineer hipointens trakt paterni gösterdi. Takip süresi ile BT ve MRG trakt paternleri arasında istatistiksel anlamlılık izlenmedi ( $p:0,692$ ). Belirtilen bulguların tedavi takibinde kullanılamayacağı ancak işlem sonrası trakt lokasyonu değerlendirilmesinde özellikle MRG'nin etkili bir yöntem olabileceğini düşündürmektedir.

RFTA ile osteoid osteoma tedavisi sonrası kontrol değerlendirmelerde işlem sahasında histolojik bulgular ile korele olabilecek MRG bulgularından bahsedilmiştir. [128]. Bu yayınlarda RFTA sonrası ilgili kemikte bölgesel üçlü zondan oluşan hedef tahtası görünümünde MRG bulgularının olduğu bildirilmektedir. Bu bölgeler Zone 1 koagülasyon merkezinin olduğu nidusu içerir bölge; Zone 2 likefiye nekroz alanı; Zone 3 ödematöz değişikliklerin izlendiği normal kemik doku alanı olarak bildirilmektedir. Zone 1 T1 ve T2 AG'de hipointens ; Zone 2 T1 ve T2 AG'de hiperintens; Zone 3 ise silik kontürlü T1 ve T2 AG'de düşük intensitede hiperintens olarak izlenmiştir. Yapılan çalışmalarda bu bulguların 1 haftadan 2-3 aya kadar varan bir aralıkta takip edilebileceğini; özellikle Zone 1 bölgesinin nidusu içerecek şekilde kontrol tetkiklerde gösterilmesi tedavi başarısının önemli bir göstergesi olabileceği bildirilmiştir [15, 131]. Çalışmamızda ilgili paternler izlenmiş olup santral zone (Zone 1) heterojen hipo-hiperintens; Zone 2 T2 ve STIR'de belirgin hiperintens ve Zone 3 ,Zone 2 ile arasında ince hipointens rim izlendiği T2, STIR ve PD serilerde silik hiperintens olarak izlenmiştir. İlgili alanlarda santral zonda hafif düzeyli kontrastlanma izlenmekle birlikte Zone2-Zone 3 arasında da belirgin kontrastlanma varlığı dikkati çekmiştir. Yaptığımız çalışmada 13 hastanın 9 (%69.2)'unda bölgesel üçlü patern varlığı var iken 4 (%30.8) hastada belirtilen patern izlenmedi.

İlgili patern değişiklikleri ile VAS ağrı farkı ( $z:1 p:1$ ), RF sonrası kontrol MR süresi (gün) ( $z:0.643$ ;  $p:0.710$ ) arasında anlamlı istatistiksel farklılık saptanmadı. İşlem sonrası üçlü patern izlenmeyen hasta popülasyonuna bakıldığında 4 hastanın 2 tanesi 3 aydan uzun süreli takip MRG süresine sahip iken 2 hastada MRG takip süresi yaklaşık 3 ay olarak belirlendi. Ayrıca üçlü bölgesel paterne sahip 3 hastanın

da takip MRG sürelerinin 3 aydan daha uzun olduğu da dikkati çekti. Bulgular ışığında Lee MH ve ark.[15] belirttiği üzere üçlü patern varlığı ile RFTA sonrası MRG süresi arasında anlamlı farklılık bizim çalışmamızda belirgin değildi. Belirtilen değişikliklerin kemik yerleşim farklılığı ,yaş, cinsiyet ve RFTA işlem uygulama değişikliklerinden etkilenebileceğini düşünmekteyiz. Üçlü bölgesel paterne sahip hastalarda Lee MH ve ark. ın [15] yaptığı çalışmada nidusun işlem öncesi görüntüler karşılaştırılarak birinci zonda tutulmasının spesifik olmamakla birlikte,tedavi yanıtını değerlendirmede duyarlı bir belirteç olarak kullanılabilceğini düşünmekteyiz. Ayrıca bu bulgu işlem sonrası RFTA elektrodunun nidus içerisine doğru bir şekilde yerleştirildiğinin ve dolayısıyla teknik başarının göstergesi olarak kullanılabilir.

Bu prospektif çalışmanın limitasyonları mevcuttur. Bunlar; kısa hasta takip süresi, hasta populasyon yetersizliği, her hasta için sabit tedavi takip sürelerinin uygulanamayışı, RFTA prosedürünün her hasta için özelleştirilmesi (nidus boyutu, şekli ve yerleşimi) ve buna bağlı ısıl değişikliklerin farklılık göstermesi olarak belirtilebilir.

## 6. SONUÇ VE ÖNERİLER

Günümüzde osteoid osteoma tedavi takibinde optimal yöntem klinik değerlendirme olarak görülmektedir. Klinik değerlendirme VAS adı verilen anket formu ile yapılır. VAS'da tedavi öncesi ve sonrası hayat kalitesini düşürücü ağrının derecelendirilmesi yapılarak olgunun klinik bulgularında objektivite arttırmaya çalışılır. Ancak klinik bulgular ile takip özellikle genç hastalarda nüks veya rezidü varlığını geç ortaya koyabilir. Nüks-rekürrens olgularında işlem sonrası kullanmama atrofisi, kemik deformitesi veya osteonekroz gibi ciddi komplikasyonlar ortaya çıkabilir veya ilgili ekstremitede farklı bir patoloji osteoid osteoma nüks-rezidü ile karıştırılabilir. Ayrıca VAS ile klinik değerlendirme günümüz nüks-rezidü varlığını değerlendirir. İlerleyen süreçte nüks-rezidü olmayacağı hakkında bilgi vermemesi en büyük dezavantajdır. Bu nedenle takiplerde objektif olarak değerlendirebilen ve hastanın nüks-rezidü semptomları oluşmadan önce bulgu veren görüntüleme yöntemlerine ihtiyaç duyduğumuzu söyleyebiliriz.

Bu tez çalışmasında Eskişehir Osmangazi Üniversitesi Tıp Fakültesi Radyoloji Anabilim Dalında, Ağustos 2014 ile Ocak 2015 tarihleri arasında Ortopedi polikliniğinden Girişimsel Radyoloji kliniğine refere edilen veya dış merkez tetkikleri ile Girişimsel Radyoloji kliniğine direkt başvuran 13 hasta çalışmaya dahil edilmiştir.

Çalışmanın amacı RFTA sonrası BT ve MRG bulgularının tedavi başarısını değerlendirme etkinliğini ortaya koymak olarak belirlenmiştir.

Çalışmamızda tüm hastalarda VAS ağrı skalasında tedavi öncesine göre belirgin düşüklük saptandı.

Çalışmamızda RFTA sonrası AP, ML, KK boyut değerlendirmede MRG'nin BT'ye göre bir üstünlüğü olduğu söylenebilir. MRG ve BT'de her üç boyut regresyonu istatistiksel olarak anlamlı azalmalar saptamakla birlikte olgu bazlı değerlendirildiğinde özellikle MR görüntülemesinde tek boyutta yapılan ölçümler BT'ye göre daha sağlıklı sonuçlar verebilir.

Tek boyut değerlendirmede tartışmalı bulguların olabileceği göz önüne alınarak hastalarda işlem öncesi ve sonrası hesaplanmış ve 3D hacim ölçümlerinin osteoid osteoma tedavisinin başarısını değerlendirmede tek boyuta göre daha objektif



bir parametre olduğunu düşünmekteyiz. Ayrıca MRG'de asimetrik boyutsal yapıya sahip olan nidusun hacimsel anlamda optimal değerlendirilmesi amaçlı 3D hacim değerlendirmeye izin veren CUBE benzeri sekansların kullanımının da takip başarısını arttıracığı görüşündeyiz. Ancak yakın dönem takiplerde hastalarda gelişen enflamatuvar-ödematöz değişikliklerin boyutsal ve hacimsel yanlış sonuçlar ortaya çıkarabileceği de göz önünde bulundurulmalıdır.

Nidus intensite değişiklikleri olgu bazlı değerlendirmede şüpheli sonuçlar verebilir. Ancak genel popülasyonda T2 ve T1 AG'de belirgin sinyal intensite düşüklüğü takiplerde yardımcı olabilecek bir parametredir.

Nidal bölgesel üçlü patern bulguları heterojen bir dağılım göstermektedir. Literatürde belirtilen bölgesel üçlü patern varlığı ile RFTA sonrası MRG süresi arasında anlamlı farklılık bizim çalışmamızda izlenmemiştir. Bölgesel üçlü patern bulgularının, yaş, cinsiyet ve RFTA işlem uygulama farklılıklarından etkilenebileceğini düşünmekteyiz. Bölgesel üçlü patern bulgularını, tedavi değerlendirmesinde spesifik olmamakla birlikte duyarlı bir belirteç olarak görmekteyiz. Özellikle RFTA probunun ilgili bölgeye optimal yerleştirildiğinin önemli bir göstergesi olarak kullanılabileceğini düşünmekteyiz.

Nidus kalsifikasyonu, perinidal kortikal-intramedüller skleroz, periost reaksiyonu, periostit, kemik iliği-çevre yumuşak doku ödemi, efüzyon-sinovit değişiklikleri, kas atrofisi bulguları hastalarda işlem öncesi ve sonrası anlamlı istatistiksel farklılıklar göstermedi.

Çalışmamızda efüzyon ve sinovit varlığının nidusun ilgili eklem mesafesi uzaklığı ile ilişkili olduğu istatistiksel olarak doğrulandı. Bu bulgu nidusun salgıladığı prostaglandinlerin komşu eklemden efüzyon-sinovit oluşturduğunu desteklemektedir. Çalışma hastalarımızda efüzyon izlenen 3 hastanın işlem sonrası efüzyon-sinovit bulgularında regresyon izlenmesi tedavi başarısını izlemde kullanılabilir bir bulgu olduğunu düşündürmektedir. İşlem öncesi efüzyon-sinovit bulgularının "var-yok" olarak yapıldığı değerlendirmede istatistiksel anlamlılığın saptanamaması olası hasta popülasyon yetersizliğine bağlanmıştır. Benzer bulgular kas atrofisi değişiklikleri için de geçerlilik göstermektedir.

Tedavi takibinde kortikal kalınlaşmada azalma sağlandığı istatistiksel olarak saptandı. Ancak kemik deformitesi bulgularının "var-yok" olarak yapıldığı değerlendirmede, bulgular istatistiksel olarak anlamlı bulunmadı. Sonuçlardaki

farklılığın öncelikle tedavi takip sürelerinin kısa olmasına ikincil olduğu düşünöldü. Bu nedenle uzun dönem takiplerde kortikal kalınlaşmanın tama yakın regresyonu, tedavi başarısını gösterir bir parametre olarak kullanılabilir.

Çalışmamızda tedavi öncesi ve sonrası kontrastlanma farklılıkları değerlendirildi. İstatistiksel olarak anlamlı farklılık bulundu. T1 kontrastsız görüntüler ile benzer MRG parametrelerindeki T1 kontrastlı görüntüler arasındaki kontrastlanma yüzdeleri, tedavi başarısını değerlendirmede önemli bir belirteç olarak kullanılabilir.

Ayrıca tedavi takibinde konvansiyonel BT ve MRG bulgularından; nidus sinyal intensite değişiklikleri, boyut veya hacimsel regresyon, efüzyon-sinovit veya kas atrofisi olan olgulardaki regresyon tedavi başarısını gösterebilir. Ancak konvansiyonel BT ve MRG tetkiklerinden çalışmamızda değerlendirdiğimiz hiç bir parametrenin kesin doğrulukta osteoid osteoma nüks-rezidü takibinde kullanılamayacağı düşünölmektedir.

**KAYNAKLAR**

1. Frassica, F.J., et al., *Clinicopathologic features and treatment of osteoid osteoma and osteoblastoma in children and adolescents*. Orthop Clin North Am, 1996. **27**(3): p. 559-74.
2. Motamedi, D., et al., *Thermal Ablation of Osteoid Osteoma: Overview and Step-by-Step Guide 1*. Radiographics, 2009. **29**(7): p. 2127-2141.
3. Gangi, A., et al., *Interventional radiology with laser in bone and joint*. Radiol Clin North Am, 1998. **36**(3): p. 547-57.
4. Sans, N., et al., *Osteoid osteoma: CT-guided percutaneous resection and follow-up in 38 patients*. Radiology, 1999. **212**(3): p. 687-92.
5. Laus, M., et al., *Osteoid osteoma of the cervical spine: surgical treatment or percutaneous radiofrequency coagulation?* European Spine Journal, 2007. **16**(12): p. 2078-2082.
6. Tuzuner, S. and S. Gur, *Diagnosis and treatment criteria of osteoid osteoma*. Acta Orthopaedica et Traumatologica Turcica, 2004. **30**(4): p. 355-360.
7. Jackson, R.P., F.W. Reckling, and F.A. Mants, *Osteoid osteoma and osteoblastoma. Similar histologic lesions with different natural histories*. Clin Orthop Relat Res, 1977(128): p. 303-13.
8. Rosenthal, D., et al., *Ablation of osteoid osteomas with a percutaneously placed electrode: a new procedure*. Radiology, 1992. **183**(1): p. 29-33.
9. Streitparth, F., et al., *MR-guided laser ablation of osteoid osteoma in an open high-field system (1.0 T)*. Cardiovasc Intervent Radiol, 2009. **32**(2): p. 320-5.
10. Sequeiros, R.B., et al., *MR imaging-guided laser ablation of osteoid osteomas with use of optical instrument guidance at 0.23 T*. Eur Radiol, 2003. **13**(10): p. 2309-14.
11. Palussière, J., et al., *Radiofrequency ablation of bone tumours*. Diagnostic and interventional imaging, 2012. **93**(9): p. 680-684.

12. Ronkainen, J., R. Blanco Sequeiros, and O. Tervonen, *Cost comparison of low-field (0.23 T) MRI-guided laser ablation and surgery in the treatment of osteoid osteoma*. Eur Radiol, 2006. **16**(12): p. 2858-65.
13. Davies, M., et al., *The diagnostic accuracy of MR imaging in osteoid osteoma*. Skeletal Radiol, 2002. **31**(10): p. 559-69.
14. Goldberg, S.N., et al., *Image-guided tumor ablation: standardization of terminology and reporting criteria*. Journal of Vascular and Interventional Radiology, 2009. **20**(7): p. S377-S390.
15. Lee, M.H., et al., *Osteoid osteoma treated with percutaneous radiofrequency ablation: MR imaging follow-up*. Eur J Radiol, 2007. **64**(2): p. 309-14.
16. TW., S., *Langman's medikal embriyoloji. (Çeviri: Başaklar C.). Palme Yayıncılık, Ankara, 1993: 134-44. 1993.*
17. Keith L. MOORE, T.V.N.P., *Embriyoloji ve Doğum Defektlerinin Temelleri - Before We Are Born (Çeviri Müftüoğlu S, Atila P, Kaymaz F)*. 2009.
18. Ganong, W.F., *Tıbbi Fizyoloji, (Çeviri Andaç, O ve arkadaşları) Hacettepe Üniversitesi Yayınları, A/21 Ankara 440-450. 1972.*
19. Wisconsin, U.o. <http://histologyatlas.wisc.edu/>. 2015.
20. Cooper, R.R., J.W. Milgram, and R.A. Robinson, *Morphology of the osteon. An electron microscopic study*. J Bone Joint Surg Am, 1966. **48**(7): p. 1239-71.
21. Davies, D.V., Coupland, R.E., *Gray's anatomy, longmans Green and Co.Ltd., London 263-267, 1969*
22. CP, A., *Bones and bone tissue: normal anatomy and histology. Bone Diseases. New York, NY: Springer-Verlag; 2000: 1-30.*
23. <https://www.iarc.fr/en/publications/pdfs-online/pat-gen/bb5/bb5-classifbone.pdf>.
24. F., S., *Tumors and tumor-like lesions of bone and joints, Spinger-Verlag: New York; 1981. p. 34-56.*

25. Pratali, R., et al., *Open resection of osteoid osteoma guided by a gamma-probe*. Int Orthop, 2009. **33**(1): p. 219-23.
26. Wetzel, L.H., E. Levine, and M.D. Murphey, *A comparison of MR imaging and CT in the evaluation of musculoskeletal masses*. Radiographics, 1987. **7**(5): p. 851-874.
27. Bush, L.A., R.B. Gayle, and B.D. Berkey, *Multicentric Osteoid Osteoma Presenting a Diagnostic Dilemma*. Radiology Case Reports, 2008. **3**(3): p. Article 217.
28. Jaffe, H.L., "*osteoid-osteoma*": *A benign osteoblastic tumor composed of osteoid and atypical bone*. Archives of Surgery, 1935. **31**(5): p. 709-728.
29. Orłowski, J.P. and R.D. Mercer, *Osteoid osteoma in children and young adults*. Pediatrics, 1977. **59**(4): p. 526-32.
30. Mira JM, P.P., Gold RH. , *Bone tumors*. Philadelphia: Lea and Febiger, 1989; 226-248.
31. Cohen, M.D., T.M. Harrington, and W.W. Ginsburg, *Osteoid osteoma: 95 cases and a review of the literature*. Semin Arthritis Rheum, 1983. **12**(3): p. 265-81.
32. Gangi, A., et al., *Osteoid osteoma: percutaneous laser ablation and follow-up in 114 patients*. Radiology, 2007. **242**(1): p. 293-301.
33. Rosenthal, D.I., *Radiofrequency treatment*. Orthop Clin North Am, 2006. **37**(3): p. 475-84, viii.
34. David L., R.R., Alistair D.B., David J.H. Stewart F., *Muir's Textbook of Pathology, Fourteenth Edition*. 2008.
35. Mungo, D.V., et al., *COX-1 and COX-2 expression in osteoid osteomas*. J Orthop Res, 2002. **20**(1): p. 159-62.
36. Greenspan A, J.G., Remagen W. , *Differential diagnosis in orthopaedic oncology*. Lippincott Williams & Wilkins. (2006).
37. KK, U., *Osteoid osteoma*. In: *dahlin's bone tumours: general aspect and data on 11,087 cases*. 5th edition. 1996:121.

38. Sung, H.W. and C.C. Liu, *Can osteoid osteoma become osteoblastoma? A case report.* Arch Orthop Trauma Surg, 1979. **95**(3): p. 217-9.
39. Lee, E.H., M. Shafi, and J.H. Hui, *Osteoid osteoma: a current review.* J Pediatr Orthop, 2006. **26**(5): p. 695-700.
40. Kransdorf, M.J., et al., *Osteoid osteoma.* Radiographics, 1991. **11**(4): p. 671-96.
41. Worland, R., C. Ryder, and A. Johnston, *Recurrent osteoid-osteoma. Report of a case.* The Journal of Bone & Joint Surgery, 1975. **57**(2): p. 277-278.
42. Swee, R.G., R.A. McLeod, and J.W. Beabout, *Osteoid osteoma. Detection, diagnosis, and localization.* Radiology, 1979. **130**(1): p. 117-23.
43. Bauer, T.W., et al., *Juxta-articular osteoid osteoma.* Am J Surg Pathol, 1991. **15**(4): p. 381-7.
44. Edeiken, J., A.F. DePalma, and P.J. Hodes, *Osteoid osteoma. (Roentgenographic emphasis).* Clin Orthop Relat Res, 1966. **49**: p. 201-6.
45. Kayser, F., et al., *Evidence of the subperiosteal origin of osteoid osteomas in tubular bones: analysis by CT and MR imaging.* AJR Am J Roentgenol, 1998. **170**(3): p. 609-14.
46. Ward, E., et al., *Musculoskeletal interventional radiology: radiofrequency ablation.* Radiol Clin North Am, 2008. **46**(3): p. 599-610, vi-vii.
47. Ilyas, I. and D.A. Younge, *Medical management of osteoid osteoma.* Can J Surg, 2002. **45**(6): p. 435-7.
48. Schulman, L. and Dorfmann H.D., *Nerve fibers in osteoid osteoma.* The Journal of Bone & Joint Surgery, 1970. **52**(7): p. 1351-1356.
49. DC, D., *Bone tumors: General aspects and data on 8542 cases. 4th ed.* Springfield, III: Thomas. 1987:88-101.
50. Klein, M.H. and S. Shankman, *Osteoid osteoma: radiologic and pathologic correlation.* Skeletal radiology, 1992. **21**(1): p. 23-31.

51. Ciabattoni, G., F. Tamburrelli, and F. Greco, *Increased prostacyclin biosynthesis in patients with osteoid osteoma*. *Eicosanoids*, 1991. **4**(3): p. 165-7.
52. Gondim Teixeira, P.A., et al., *Wide area detector CT perfusion: can it differentiate osteoid osteomas from other lytic bone lesions?* *Diagn Interv Imaging*, 2014. **95**(6): p. 587-94.
53. Cantwell, C.P., J. Obyrne, and S. Eustace, *Current trends in treatment of osteoid osteoma with an emphasis on radiofrequency ablation*. *Eur Radiol*, 2004. **14**(4): p. 607-17.
54. Pettine, K.A. and R.A. Klassen, *Osteoid-osteoma and osteoblastoma of the spine*. *J Bone Joint Surg Am*, 1986. **68**(3): p. 354-61.
55. Greco, F., F. Tamburrelli, and G. Ciabattoni, *Prostaglandins in osteoid osteoma*. *International orthopaedics*, 1991. **15**(1): p. 35-37.
56. Herndon, J.H., R.G. Eaton, and J.W. Littler, *Carpal-tunnel syndrome. An unusual presentation of osteoid-osteoma of the capitate*. *J Bone Joint Surg Am*, 1974. **56**(8): p. 1715-8.
57. Kneisl, J.S. and M.A. Simon, *Medical management compared with operative treatment for osteoid-osteoma*. *J Bone Joint Surg Am*, 1992. **74**(2): p. 179-85.
58. Gamba, J.L., et al., *Computed tomography of axial skeletal osteoid osteomas*. *AJR Am J Roentgenol*, 1984. **142**(4): p. 769-72.
59. Moser, R.P., Jr., et al., *Osteoid osteoma of the elbow. A review of six cases*. *Skeletal Radiol*, 1990. **19**(3): p. 181-6.
60. Bloom W, F.D., *A textbook of histology. Tenth ed. W.B. Saunders, Philadelphia( 1975)*
61. Kattapuram, S.V., et al., *Osteoid osteoma: an unusual cause of articular pain*. *Radiology*, 1983. **147**(2): p. 383-7.
62. WF., E., *Musculoskeletal tumor surgery, Churchill ll Livingstone, 1983, Cilt 2, p.1021-1054.*

63. Herrlin, K., et al., *Computed tomography in suspected osteoid osteomas of tubular bones*. Skeletal Radiol, 1982. **9**(2): p. 92-7.
64. Rosenthal, D.I., et al., *Osteoid osteoma: percutaneous radio-frequency ablation*. Radiology, 1995. **197**(2): p. 451-454.
65. Assoun, J., et al., *Osteoid osteoma: MR imaging versus CT*. Radiology, 1994. **191**(1): p. 217-23.
66. Houang, B., et al., *Osteoid osteoma of the cervical spine. Misleading MR features about a case involving the uncinat process*. Neuroradiology, 1990. **31**(6): p. 549-51.
67. Goldman, A.B., R. Schneider, and H. Pavlov, *Osteoid osteomas of the femoral neck: report of four cases evaluated with isotopic bone scanning, CT, and MR imaging*. Radiology, 1993. **186**(1): p. 227-32.
68. DW., S., *Bone and soft tissue tumors in Stoller DW MRI in orthopedics and sports medicine, 2nd ed. Lippincott and Raven Publishers, Philadelphia, 1977*.
69. Kawaguchi, Y., et al., *Intraarticular osteoid osteoma associated with synovitis: a possible role of cyclooxygenase-2 expression by osteoblasts in the nidus*. Mod Pathol, 2000. **13**(10): p. 1086-91.
70. Liu, P.T., et al., *Imaging of Osteoid Osteoma with Dynamic Gadolinium-enhanced MR Imaging*. Radiology, 2003. **227**(3): p. 691-700.
71. Teixeira, P.A., et al., *Dynamic MR imaging of osteoid osteomas: correlation of semiquantitative and quantitative perfusion parameters with patient symptoms and treatment outcome*. Eur Radiol, 2013. **23**(9): p. 2602-11.
72. Fukatsu, H., *3T MR for clinical use: update*. Magn Reson Med Sci, 2003. **2**(1): p. 37-45.
73. Roger, B., et al., *Osteoid osteoma: CT-guided percutaneous excision confirmed with immediate follow-up scintigraphy in 16 outpatients*. Radiology, 1996. **201**(1): p. 239-42.



74. Thompson, G.H., et al., *Magnetic resonance imaging of an osteoid osteoma of the proximal femur: a potentially confusing appearance*. Journal of Pediatric Orthopaedics, 1990. **10**(6): p. 800-804.
75. Helms, C.A., *Osteoid osteoma. The double density sign*. Clin Orthop Relat Res, 1987(222): p. 167-73.
76. Helms, C.A., R.S. Hattner, and J.B. Vogler, 3rd, *Osteoid osteoma: radionuclide diagnosis*. Radiology, 1984. **151**(3): p. 779-84.
77. <http://emedicine.medscape.com/article/392850-overview#a2>.
78. O'Hara, J.P., 3rd, et al., *Angiography in the diagnosis of osteoid-osteoma of the hand*. J Bone Joint Surg Am, 1975. **57**(2): p. 163-6.
79. Fleta Zaragoza, J., et al., [*Osteoid osteoma in childhood: apropos of 6 cases*]. An Esp Pediatr, 1988. **29**(5): p. 401-5.
80. Ober, W.B., *Tumors and Tumorous Conditions of the Bones and Joints*. The Yale Journal of Biology and Medicine, 1959. **31**(4): p. 252-253.
81. Murcia, M., R.E. Brennan, and J. Edeiken, *Computed tomography of stress fracture*. Skeletal Radiol, 1982. **8**(3): p. 193-5.
82. Connolly, L.P., S.A. Connolly, and S.T. Treves, *Differentiation of anterior tibial stress fracture from osteoid osteoma*. Clin Nucl Med, 2001. **26**(1): p. 54-6.
83. Murphey, M.D., et al., *From the archives of the AFIP. Musculoskeletal angiomatous lesions: radiologic-pathologic correlation*. Radiographics, 1995. **15**(4): p. 893-917.
84. Hayashi, T., et al., *Intracortical hemangioma of the mandible. Case report*. Dentomaxillofac Radiol, 1999. **28**(2): p. 127-9.
85. Chai, J.W., et al., *Radiologic Diagnosis of Osteoid Osteoma: From Simple to Challenging Findings*. RadioGraphics, 2010. **30**(3): p. 737-749.
86. Mahboubi, S., *CT appearance of nidus in osteoid osteoma versus sequestration in osteomyelitis*. J Comput Assist Tomogr, 1986. **10**(3): p. 457-9.

87. Tehranzadeh, J., et al., *Imaging of Osteomyelitis in the Mature Skeleton*. Radiologic Clinics. **39**(2): p. 223-250.
88. Goodin, G.S., et al., *PET/CT characterization of fibroosseous defects in children: 18F-FDG uptake can mimic metastatic disease*. AJR Am J Roentgenol, 2006. **187**(4): p. 1124-8.
89. Corbett, J.M., et al., *Intra-articular osteoid osteoma; a diagnostic problem*. Clin Orthop Relat Res, 1974(98): p. 225-30.
90. De Souza Diaz, L. and H.M. Frost, *Osteoid osteoma--osteoblastoma*. Cancer, 1974. **33**(4): p. 1075-81.
91. CJ., C., *Osteoid osteoma and osteoblastoma, Musculoskeletal surgery*. Editör. *Evarts CMC: Churchill Livingstone; 1983. p. 181-8*.
92. Kurugoglu, S., et al., *Lumbosacral osseous tumors in children*. Eur J Radiol, 2008. **65**(2): p. 257-69.
93. Jaffe, H.L. and Lichtenstein .L., *Osteoid osteoma further experience with this benign tumor of bone*. With Special Reference to Cases Showing the Lesion in Relation to Shaft Cortices and Commonly Misclassified as Instances of Sclerosing Non-Suppurative Osteomyelitis or Cortical-Bone Abscess, 1940. **22**(3): p. 645-682.
94. Saville, P.D., *A medical option for the treatment of osteoid osteoma*. Arthritis & Rheumatism, 1980. **23**(12): p. 1409-1411.
95. Campanacci, M., et al., *Osteoid osteoma. Direct visual identification and intralesional excision of the nidus with minimal removal of bone*. J Bone Joint Surg Br, 1999. **81**(5): p. 814-20.
96. Lee, D.H. and M.M. Malawer, *Staging and Treatment of Primary and Persistent (Recurrent) Osteoid Osteoma: Evaluation of Intraoperative Nuclear Scanning, Tetracycline Fluorescence, and Tomography*. Clinical orthopaedics and related research, 1992. **281**: p. 229-238.
97. Kruger, G.D. and M.G. Rock, *Osteoid osteoma of the distal femoral epiphysis. A case report*. Clin Orthop Relat Res, 1987(222): p. 203-9.

98. Tuzuner, S. and S. Gur, *Diagnosis and treatment criteria of osteoid osteoma*. Acta Orthopaedica et Traumatologica Turcica, 1996. **30**(4): p. 355-360.
99. Engel, E.E., et al., *CT-guided percutaneous drilling is a safe and reliable method of treating osteoid osteomas*. SpringerPlus, 2013. **2**: p. 34.
100. Moser, T., et al., *[Image-guided ablation of bone tumors: review of current techniques]*. J Radiol, 2008. **89**(4): p. 461-71.
101. Healey, J.H. and B. Ghelman, *Osteoid osteoma and osteoblastoma. Current concepts and recent advances*. Clin Orthop Relat Res, 1986(204): p. 76-85.
102. Condes, J.S., et al., *Treatment of osteoid osteoma by means of CT-guided radiofrequency*. Revista española de cirugía ortopédica y traumatología (English edition), 2010. **54**(1): p. 20-26.
103. Goldberg, S.N., et al., *Image-guided tumor ablation: standardization of terminology and reporting criteria*. Journal of Vascular and Interventional Radiology, 2005. **16**(6): p. 765-778.
104. Israeli, A., et al., *Use of radionuclide method in preoperative and intraoperative diagnosis of osteoid osteoma of the spine. Case report*. Clin Orthop Relat Res, 1983(175): p. 194-6.
105. Xiao, Y.-Y., et al., *CT-guided percutaneous chemical ablation of adrenal neoplasms*. American Journal of Roentgenology, 2008. **190**(1): p. 105-110.
106. Azab, M., et al., *Radiofrequency ablation combined with percutaneous ethanol injection in patients with hepatocellular carcinoma*. Arab Journal of Gastroenterology, 2011. **12**(3): p. 113-118.
107. Gangi, A., et al., *Injection of alcohol into bone metastases under CT guidance*. Journal of computer assisted tomography, 1994. **18**(6): p. 932-935.
108. Adam, G., et al., *[The percutaneous CT-guided treatment of osteoid osteomas: a combined procedure with a biopsy drill and subsequent ethanol injection]*. RoFo: Fortschritte auf dem Gebiete der Rontgenstrahlen und der Nuklearmedizin, 1995. **162**(3): p. 232-235.

109. Gangi, A., et al., *Interstitial laser photocoagulation of osteoid osteomas with use of CT guidance*. Radiology, 1997. **203**(3): p. 843-848.
110. Clark, T. and T. Sabharwal, *Interventional radiology techniques in ablation*. 2012: Springer Science & Business Media.
111. Streitparth, F., et al., *MR-guided laser ablation of osteoid osteoma in an open high-field system (1.0 T)*. Cardiovascular and interventional radiology, 2009. **32**(2): p. 320-325.
112. Witt, J., et al., *Interstitial laser photocoagulation for the treatment of osteoid osteoma results of a prospective study*. Journal of Bone & Joint Surgery, British Volume, 2000. **82**(8): p. 1125-1128.
113. Gangi, A., et al., *Percutaneous laser photocoagulation of spinal osteoid osteomas under CT guidance*. American journal of neuroradiology, 1998. **19**(10): p. 1955-1958.
114. Wood, R.W. and A.L. Loomis, *XXXVIII. The physical and biological effects of high-frequency sound-waves of great intensity*. The London, Edinburgh, and Dublin philosophical magazine and journal of science, 1927. **4**(22): p. 417-436.
115. Geiger, D., et al., *MR-guided focused ultrasound (MRgFUS) ablation for non-spinal osteoid osteoma treatment: a prospective multicenter evaluation*. Journal of Therapeutic Ultrasound, 2014. **2**(Suppl 1): p. A24.
116. Mazur, P., *Freezing of living cells: mechanisms and implications*. American Journal of Physiology-Cell Physiology, 1984. **247**(3): p. C125-C142.
117. Bryant, G., *DSC measurement of cell suspensions during successive freezing runs: implications for the mechanisms of intracellular ice formation*. Cryobiology, 1995. **32**(2): p. 114-128.
118. Gage, A.A. and J. Baust, *Mechanisms of tissue injury in cryosurgery*. Cryobiology, 1998. **37**(3): p. 171-186.
119. Tacke, J., et al., *Imaging of Interstitial Cryotherapy—An In Vitro Comparison of Ultrasound, Computed Tomography, and Magnetic Resonance Imaging*. Cryobiology, 1999. **38**(3): p. 250-259.

120. Den Brok, M., et al., *Efficient loading of dendritic cells following cryo and radiofrequency ablation in combination with immune modulation induces anti-tumour immunity*. British journal of cancer, 2006. **95**(7): p. 896-905.
121. Wu, B., et al., *CT-guided percutaneous cryoablation of osteoid osteoma in children: an initial study*. Skeletal Radiol, 2011. **40**(10): p. 1303-10.
122. Goldberg, S.N., *Radiofrequency tumor ablation: principles and techniques*. European Journal of Ultrasound, 2001. **13**(2): p. 129-147.
123. Seegenschmiedt, M., L. Brady, and R. Sauer, *Interstitial thermoradiotherapy: review on technical and clinical aspects*. American journal of clinical oncology, 1990. **13**(4): p. 352-363.
124. Larson, T.R., D.G. Bostwick, and A. Corica, *Temperature-correlated histopathologic changes following microwave thermoablation of obstructive tissue in patients with benign prostatic hyperplasia*. Urology, 1996. **47**(4): p. 463-469.
125. Goldberg, S.N., et al., *Radiofrequency tissue ablation: importance of local temperature along the electrode tip exposure in determining lesion shape and size*. Academic radiology, 1996. **3**(3): p. 212-218.
126. Goldberg, S.N., et al., *Treatment of intrahepatic malignancy with radiofrequency ablation*. Cancer, 2000. **88**(11): p. 2452-2463.
127. Rosenthal, D.I., et al., *Percutaneous radiofrequency coagulation of osteoid osteoma compared with operative treatment*. J Bone Joint Surg Am, 1998. **80**(6): p. 815-21.
128. Vanderschueren, G.M., et al., *The healing pattern of osteoid osteomas on computed tomography and magnetic resonance imaging after thermocoagulation*. Skeletal radiology, 2007. **36**(9): p. 813-821.
129. Vanderschueren, G.M., et al., *Osteoid osteoma: factors for increased risk of unsuccessful thermal coagulation*. Radiology, 2004. **233**(3): p. 757-762.
130. Pinto, C.H., et al., *Technical considerations in CT-guided radiofrequency thermal ablation of osteoid osteoma: tricks of the trade*. American Journal of Roentgenology, 2002. **179**(6): p. 1633-1642.

131. Lee, J.M., et al., *Radiofrequency thermal ablation in canine femur: evaluation of coagulation necrosis reproducibility and MRI-histopathologic correlation*. American Journal of Roentgenology, 2005. **185**(3): p. 661-667.
132. Cantwell, C.P., et al., *MRI features after radiofrequency ablation of osteoid osteoma with cooled probes and impedance-control energy delivery*. AJR Am J Roentgenol, 2006. **186**(5): p. 1220-7.
133. Hoffmann, R.-T., et al., *Radiofrequency ablation in the treatment of osteoid osteoma—5-year experience*. European journal of radiology, 2010. **73**(2): p. 374-379.
134. Martel, J., Á. Bueno, and E. Ortiz, *Percutaneous radiofrequency treatment of osteoid osteoma using cool-tip electrodes*. European journal of radiology, 2005. **56**(3): p. 403-408.
135. Ayvaz, M. and M.C. Aksoy, *Kemiğin tümör ve tümör benzeri lezyonlarına yaklaşım*.
136. Rehnitz, C., et al., *CT-guided radiofrequency ablation of osteoid osteoma: correlation of clinical outcome and imaging features*. Diagnostic and Interventional Radiology, 2013. **19**(4): p. 330.

