

T.C.  
ESKİŐEHİR OSMANGAZİ ÜNİVERSİTESİ  
TIP FAKÜLTESİ

**MALİGN BİLİYER OBSTRÜKSİYONLARIN PALYATİF  
TEDAVİSİNDE PERKÜTAN ENDOBİLİYER  
RADYOFREKANS ABLASYON (RFA) YÖNTEMİ İLE  
STENT YERLEŐTİRİLMESİ, TEDAVİ SONRASI STENT  
PATENSİNDE RFA YÖNTEMİNİN ETKİNLİĐİ**

**Dr. Esin KURTULUŐ ÖZTÜRK**

**Radyoloji Anabilim Dalı  
TIPTA UZMANLIK TEZİ**

**ESKİŐEHİR  
2016**



T.C.  
ESKİŐEHİR OSMANGAZİ ÜNİVERSİTESİ  
TIP FAKÜLTESİ

**MALİGN BİLİYER OBSTRÜKSİYONLARIN PALYATİF  
TEDAVİSİNDE PERKÜTAN ENDOBİLİYER  
RADYOFREKANS ABLASYON (RFA) YÖNTEMİ İLE  
STENT YERLEŐTİRİLMESİ, TEDAVİ SONRASI STENT  
PATENSİNDE RFA YÖNTEMİNİN ETKİNLİĐİ**

**Dr. Esin KURTULUŐ ÖZTÜRK**

**Radyoloji Anabilim Dalı  
TIPTA UZMANLIK TEZİ**

**TEZ DANIŐMANI  
Yrd. Doç. Dr. Berat ACU**

**ESKİŐEHİR  
2016**

**TEZ KABUL VE ONAY SAYFASI**

T.C.  
ESKİŞEHİR OSMANGAZİ ÜNİVERSİTESİ  
TIP FAKÜLTESİ DEKANLIĞINA

Dr. Esin KURTULUŞ ÖZTÜRK' e ait ‘‘Malign biliyer obstrüksiyonların palyatif tedavisinde perkütan endobiliyer radyofrekans ablasyon(RFA) yöntemi ile stent yerleştirilmesi, tedavi sonrası stent patensinde RFA yönteminin etkinliği’’ adlı çalışma jürimiz tarafından Radyoloji Anabilim Dalı’nda Tıpta Uzmanlık Tezi olarak oy birliği ile kabul edilmiştir.

Tarih:

Jüri Başkanı

Yrd.Doç. Dr. Berat ACU  
Radyoloji Anabilim Dalı

Üye

Prof.Dr. Nevbahar AKÇAR DEĞİRMENCİ  
Radyoloji Anabilim Dalı

Üye

Doç. Dr. Cemil GÖYA  
Dicle Üniversitesi Tıp Fakültesi  
Radyoloji Anabilim Dalı

Eskişehir Osmangazi Üniversitesi Tıp Fakültesi Fakülte Kurulu’nun .....

Tarih ve .....Sayılı Kararıyla onaylanmıştır.

Prof. Dr. Enver İHTİYAR  
Dekan

## TEŞEKKÜR

Uzmanlık eğitimim boyunca ve uzmanlık tezimin hazırlanması sürecinde her aşamada destek olan, ilgi ve yardımlarını esirgemeyen ve bana yol gösteren değerli hocam; Yrd. Doç. Dr. Berat ACU' ya, uzmanlık eğitimim süresince bilgi ve deneyimlerini esirgemeyen sayın hocalarım Prof.Dr.Ragıp ÖZKAN, Prof.Dr.Baki ADAPINAR, Prof.Dr.Mahmut KEBAPÇI, Prof.Dr. Nevbahar AKÇAR DEĞİRMENCİ, Prof.Dr. Cüneyt ÇALIŞIR, Doç.Dr. Taylan KARA'ya ve Doç.Dr. Suzan ŞAYLISOY'a teşekkür ederim. Eğitimim boyunca ve tezimin hazırlanması sürecinde her zaman desteğini yanımda hissettiğim sevgili eşim ve meslektaşım Dr.Saffet ÖZTÜRK'e teşekkür ederim.



## ÖZET

**Kurtuluş Öztürk, E. Malign biliyer obstrüksiyonların palyatif tedavisinde perkütan endobilyer radyofrekans ablasyon(RFA) yöntemi ile stent yerleştirilmesi, tedavi sonrası stent patensinde RFA yönteminin etkinliği. Eskişehir Osmangazi Üniversitesi Tıp Fakültesi Radyoloji Anabilim Dalı Tıpta Uzmanlık Tezi, Eskişehir, 2016.** Bu çalışmada amacımız; malign biliyer obstrüksiyonların palyatif tedavisinde perkütan transhepatik RFA işleminin uygulanabilirliğini ve güvenilirliğini ortaya koymak, stent patensini ve RFA yönteminin etkinliğini değerlendirmektir. Unrezektabl tümöre ikincil malign biliyer obstrüksiyonu gelişen, farklı histopatolojik tanılara sahip 21 hastaya Haziran 2014 ile Ekim 2015 tarihleri arasında perkütan biliyer drenaj sonrası, perkütan transhepatik endobilyer RFA ve stent (SEMS) yerleştirme işlemleri uygulandı. İşlem sonrası 6 ay boyunca aylık biyokimyasal ve sonografik takip yapılarak takip süresince gelişen komplikasyonlar kaydedildi. Takip edilen 3 hastada(%15) ortalama 3 ay sonra tümör ingrowthuna bağlı stent tıkanıklığı gelişti ve tekrar perkütan endobilyer RFA uygulandı. Çalışmamızda 21 hastaya 24 perkütan endobilyer RFA işlemi %100 teknik başarı ile uygulandı. İşlem sonrası medikal tedaviye yanıt veren ağrı ve kolanjit atakları sık görülen komplikasyonlardı. İlk 30 günde endobilyer RFA uygulama ile direkt ilişkili ölüm saptanmadı. Takiplerde 1.ayda bilirubin düzeyleri bütün hastalarda normal sınırlara(<2mg/dl)indi ve klinik başarı %100 olarak saptandı. Ingrowthu gelişen hastalarda kolanjit ataklarında istatistiksel anlamlı artış saptandı.Takip sürecinde 21 hastanın 1'i takibi bıraktı,17'si eksitus oldu ve 3'ü halen yaşamına devam etmektedir. İstatistiksel analizlere göre kümülatif ortanca genel sağ kalım süresi76(5-542)gün, ortanca stent patensi 133(5-251)gün saptandı. Unrezektabl tümöre ikincil malign biliyer obstrüksiyonu gelişen hastalarda perkütan endobilyer RFA uygulama güvenilir ve uygulanabilir bir palyatif tedavi yöntemidir. Stent patensine ve genel sağ kalım süresine erken dönemde olumlu etkisi olabilir. Perkütan endobilyer RFA 'nın genel sağ kalım ve stent patensi üzerindeki kısa ve uzun dönem etkilerini ortaya çıkarmak için homojen özelliklere sahip çok sayıda hasta içeren ve kontrol grubu olan randomize kontrollü prospektif klinik çalışmalar gerekmektedir.

Anahtar Kelimeler: Malign biliyer obstrüksiyon, perkütan, endobilyer radyofrekans ablasyon, stentleme, stent patensi

## ABSTRACT

**Kurtuluş Öztürk, E. Percutaneous endobiliary radiofrequency ablation(RFA) combined with biliary stent placement in the palliative treatment of malignant biliary obstructions, the efficacy of RFA on stent patency. Eskişehir Osmangazi University, Faculty of Medicine, Department of Radiology. Eskişehir, 2016.** The purpose of this prospective study was to investigate the feasibility and safety of percutaneous transhepatic endobiliary RFA combined with biliary stenting in the palliative treatment of malignant biliary obstruction. We also aim to evaluate the efficacy of RFA on stent patency. Between June 2014 and October 2015, a total of 21 patients with different histopathological diagnosis and developing malignant biliary obstruction due to unresectable tumours, who had been referred to our interventional radiology department, were included in this study. After percutaneous biliary drainage, percutaneous endobiliary RFA combined with biliary stenting procedures underwent. Patients were followed-up every month during the 6 month. Biochemical and sonographic follow-up was performed to confirm stent patency and the complications were recorded. During follow-up, in 3 patients (15%) stent restenosis due to tumour ingrowth occurred approximately 3 months later and percutaneous endobiliary RFA was performed again successfully. In our study, a total of 24 percutaneous endobiliary RFA was performed with 100% technical success in 21 patients. In the first 30 days there were no deaths directly related to endobiliary RFA. In the first month follow-up the levels of bilirubin decreased in the normal range (<2mg/dl) in all patients, Therefore, our clinical success was detected %100. During follow up, 1 patient left the study, 17 patients were lost and 3 patients were still alive. According to Kaplan Meier analysis, median survival was 76 days (5-542) and median stent patency was 133 days (5-251). Percutaneous endobiliary RFA procedure is a safe and feasible palliative therapeutic option for unresectable malignant biliary obstruction. Percutaneous RFA can have positive short term effects on survival and stent patency. Efficacy of percutaneous endobiliary RFA in short and long terms of survival and stent patency remains to be proven in future, randomized, controlled, prospective clinical trials with homogenous larger number of patients and control groups.

**Keywords:** Malignant biliary obstruction, percutaneous, endobiliary, radiofrequency ablation, stent placement, stent patency

**İÇİNDEKİLER**

	Sayfa
TEZ KABUL VE ONAY SAYFASI	iii
TEŞEKKÜR	iv
ÖZET	v
İÇİNDEKİLER	vii
SİMGELER VE KISALTMALAR DİZİNİ	ix
ŞEKİLLER DİZİNİ	x
TABLolar DİZİNİ	xi
1. GİRİŞ	1
2. GENEL BİLGİLER	3
2.1. Biliyer Sisteme Genel Bakış	3
2.1.1. Biliyer Sistem Embriyolojisi	3
2.1.2. Biliyer Sistem Histolojisi	4
2.1.3. Biliyer Sistem Anatomisi	5
2.1.4. Biliyer sistem fizyolojisi	8
2.1.5. Hiperbilirubinemi ve Kolestaz	11
2.1.6. Biliyer Sistem Radyolojisi:	14
2.2. Malign Biliyer Obstrüksiyon Nedenleri ve Tedavi Yaklaşımları	21
2.3. Perkütan Girişimsel İşlemler	33
2.3.1. Genel bilgiler	33
2.3.2. Perkütan Transhepatik Kolanjiyografi	35
2.3.3. Perkütan Biliyer Drenaj	37
2.3.4. Perkütan Endobiliyer Stentleme	39
2.3.5. Biliyer Stentler	41
2.3.6. Stent Komplikasyonları	44
2.4. Ablasyon Tedavisi	45
2.4.1. Tümör ablasyon yöntemleri	45
2.4.2. Radyofrekans Ablasyon Tedavi	48
2.4.3. Perkütan Endobiliyer Transhepatik RFA Uygulama	50
3. GEREÇ VE YÖNTEM	53
3.1. Hasta Seçimi ve Demografik Bilgiler	53
3.2. Teknik	55



3.2.1. Preoperatif Deęerlendirme	55
3.2.2. İşlem	56
3.2.3. Postoperatif Takip	58
3.3. Terimlerin tanımlanması ve deęerlendirme	59
3.4. İstatiksel Analiz	60
4. BULGULAR	61
4.1. Olgu Örnekleri	68
5. TARTIŞMA	76
6. SONUÇ VE ÖNERİLER	85
KAYNAKLAR	87



**SİMGELER VE KISALTMALAR**

ALP	Alkalen fosfataz
ALT	Alanin aminotransferaz
AST	aspartat aminotransferaz
BT	Bilgisayarlı Tomografi
ERKP	Endoskopik Retrograd Kolanjiyopankreatografi
EUS	Endoskopik Ultrason
GGT	Gama Glutamil transpeptidaz
HIDA	Hepatobiliyeriminodiasetikasit
HIFU	Yüksek Yoğunluklu Odaklanmış Ultrason
ILA	İnterstisyel Lazer Ablasyon
IRE	İrreversibl Elektroporasyon
MRG	Manyetik Rezonans Görüntüleme
MRKP	Manyetik Rezonans Kolanjiyopankreatografi
MWA	Mikrodalga Ablasyon
PEE	Perkütan Etanol Enjeksiyon
PET-BT	Pozitron Emisyon Tomografi – Bilgisayarlı tomografi
PTK	Perkütan Transhepatik Kolanjiyografi
PBD	Perkütan Biliyer Drenaj
RFA	Radyofrekans Ablasyon
RF	Radyofrekans
SEMS	Self Ekspandibl Metalik Stent
US	Ultrason

## ŞEKİLLER

	Sayfa
2.1. Biliyer sistem embriyolojik gelişim aşamaları	4
2.2. Biliyer sistem anatomisinin şematik görünümü	7
2.3. Biliyer sistem varyasyonları	20
2.4. Malign biliyer obstrüksiyon nedenleri	21
2.5. Bismuth-Corlette sınıflaması	23
2.6. Kendiliğinden Genişleyen Metalik Stent(SEMS) çeşitleri	43
3.1. Habib Endo HPB TM (EMcision UK, London, UK)RFA cihazı	56



**TABLÖLAR**

	Sayfa
2.1. Bismuth-Corlette sınıflaması	23
2.2. İntrahepatik kolanjiyokarsinom TNM sınıflaması	24
2.3. Perihiler kolanjiyokarsinom TNM sınıflaması	25
2.4. Distal kolanjiyokarsinom TNM sınıflaması	26
2.5. Pankreas kanseri TNM sınıflaması	30
3.1. Hasta ve tümör özellikleri.	54
3.2. TNM sınıflamasına göre yapılan evrelemede hasta dağılımı	55
4.1. Perkütan endobilyer RFA uygulama özellikleri, teknik ve klinik başarı	62
4.2. Perkütan biliyer işlemler öncesi ve sonrası total ve direkt bilirubin değerleri	63
4.3. Perkütan RFA sonrası takip sürecinde gelişen komplikasyonlar	65
4.4. Takip sürecinde ölen ve hala yaşayan hastaların sağkalım sürelerini gösteren noktasal grafik	66
4.5. Takip edilen hastaların Kaplan-Meier sağkalım ve stent açık kalım(patens) eğrileri	67

## 1. GİRİŞ

Malign biliyer obstrüksiyon pankreas başı tümörleri, safra kesesi tümörü, kolanjiyo karsinom, ampulla tümörleri, duodenum tümörleri, safra yolu metastaz ve invazyonlarına bağlı gelişir. Biliyer obstrüksiyon kaşıntı, sarılık, hiperbillirubinemi, nutrisyonel bozukluklar, kolanjit, kolanjiyosepsis bu hastalarda önemli morbidite ve mortalite nedenidir[1,2]. Tümörün yaygınlığı ve rezektabilitesi US,BT,MRG, MRKP, ERKP ve PTK gibi yöntemlerle ortaya konur[3,4]. Bu hastalıklarda tek küratif tedavi cerrahi olmasına rağmen, çoğu tümör tanı esnasında unrezektabldır ve palyatif tedaviler önem kazanmaktadır[5].

Radyofrekans ablasyon (RFA) yöntemi, cerrahi tedaviye alternatif yöntemler arasında günümüzde sıklıkla kullanılan bir termal ablasyon yöntemidir. Tedavinin çalışma prensibi, dokularda ısı etkisiyle koagülasyon nekrozu oluşturulması esasına dayanmaktadır. Endoskopik yolla, perkütan yolla, laparoskopik olarak veya açık cerrahiyle birlikte uygulanabilir[6]. RFA tedavisi lokorejyonel veya sistemik tedavi yöntemleriyle kombine edilebilmektedir. RFA, primer veya metastatik karaciğer tümörlerinin tedavisinde etkili ve sık kullanılmaktadır. Ayrıca atriyal fibrilasyon, Barret özofagus, kronik sırt ve bel ağrılarında, akciğer, meme, kemik lezyonları ve tiroiddeki solid nodüllerin tedavisinde de kullanılmaktadır. Yüksek nekroz oranlarına rağmen, lokal tümör rekürrensi ve yeni tümör oluşumu önemli bir sorundur[7].

Malign biliyer obstrüksiyonlarda dekompresif cerrahi, perkütan veya endoskopik işlemler palyasyonu sağlayabilir[8]. Perkütan biliyer drenaj işlemi ve sonrasında yapılan stent yerleştirme işlemi kolay ve güvenilir yöntemdir. Stent komplikasyonları kanama, perforasyon veya tümör ingrowth sonucu stentin tıkanması olarak sayılabilir. Minimal invaziv tedaviler, cerrahi palyatif tedaviye göre daha uygulanabilir ve düşük komplikasyonlara sahiptir[9,10]. Günümüzde stent patensinin daha uzun olması veya ingrowth geliştiğinde patensi tekrar sağlamak için yeni bir yöntem olarak RFA yöntemi kullanılmaktadır. Malign biliyer darlıklarda endoskopik veya perkütan transhepatik RFA(Habib™ EndoHPB -EMcision) ile ablasyon uygulandıktan sonra self ekspandible metalik stent(SEMS) yerleştirilerek palyatif tedavi yapılabilir[11].

Bu alıřmada amacımız; malign biliyer obstrüksiyonların palyatif tedavisinde perkütan transhepatik RFA işleminin uygulanabilirliğini ve güvenilirliğini ortaya koymak, stent patensini ve RFA yönteminin etkinliğini deęerlendirmektir.



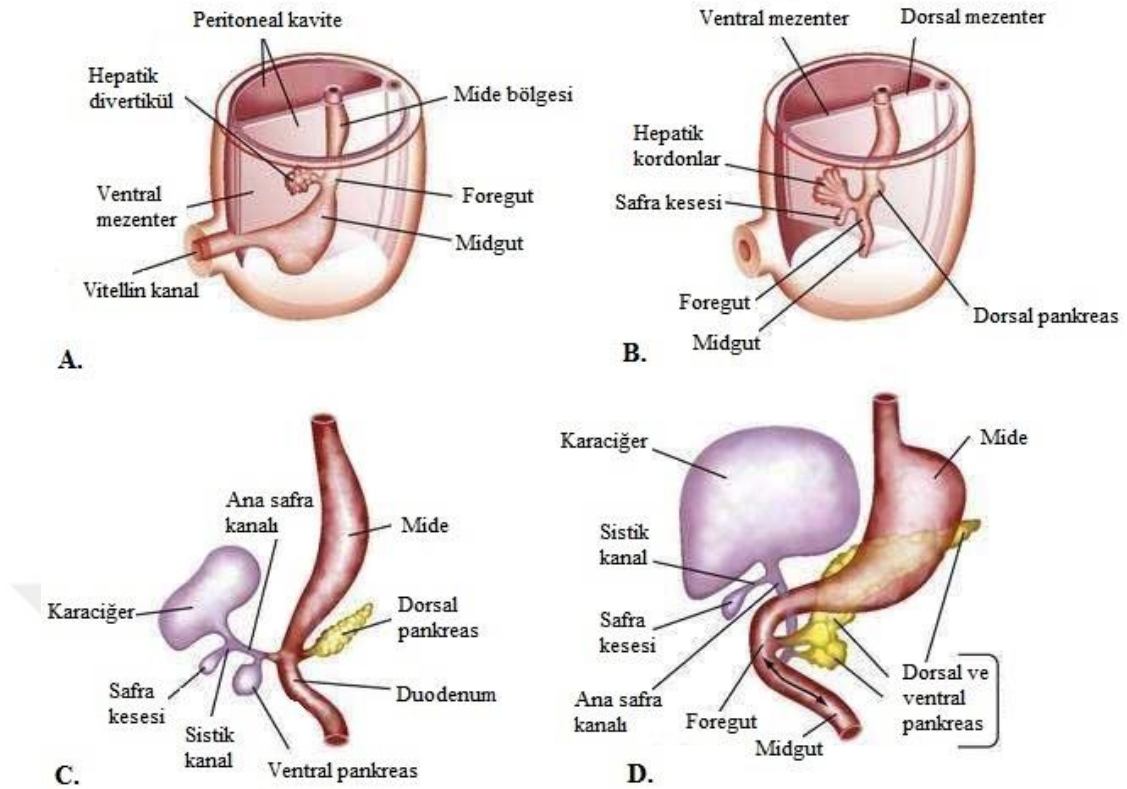
## 2. GENEL BİLGİLER

### 2.1. Biliyer Sisteme Genel Bakış

#### 2.1.1. Biliyer Sistem Embriyolojisi

Karaciğer ve safra yolları, fetal hayatta 4.haftada ön barsağın kaudal kısmının ventral duvarından hepatik divertikül-tomurcuk septum transversuma uzanmasıyla oluşmaya başlar. Hepatik divertikülün septum transversuma uzanırken kraniyal (büyük) ve kaudal (küçük) olmak üzere iki bölüme ayrılır. Kraniyal bölümünden karaciğer sağ-sol lob gelişirken, önbarsak ile bağlantının devamlılığını sağlayan kaudal bölümünden ise safra yolları ve pankreas ventral dal gelişir. Safra kanalından kaynaklanan küçük bir ventral çıkıntı safra kesesi ve sistik kanal haline gelir. Hepatositlerin septum transversum içerisindeki mezodermal yapılar ile sınırlanması ile küçük safra kanalları oluşur.

Safra kanalı intrauterin erken dönemde açık iken gelişim aşamalarında endotel proliferasyonu ile lümen doğru kalınlaşır ve solid yapı haline gelir. Daha sonra epitelin genişlemesi ile birlikte vakuolizasyon sonucu rekanalize olur. Rekanalizasyon 5.hafta sonunda ana safra kanalından başlar ve distale doğru ilerler, 7.haftada sistik kanalda, 12.haftada safra kesesinde izlenir. Ana safra kanalı(koledok) duodenumun ön yüzüne açılır. İntrauterin 6.haftada duodenum rotasyonu sonucu(180°) duodenum arka yüzüne açılır ve anatomik şeklini alır. 7-8.haftalarda ana safra kanalı ve pankreatik kanalların uzamasıyla duodenum duvarı ile birleşerek duodenum lümenine açılır. [12]. Oddi sfinkteri kas tabakası kanallardaki ince düz kas tabakasının devamlılığı ve konsantrik kalınlaşması ile gelişir. 12.haftada fetal karaciğer safra salgılamaya başlar(Şekil 2.1).



Şekil 2.1. Biliyer sistem embriyolojik gelişim aşamaları A, Dördüncü hafta. B ve C, Beşinci hafta. D, Altıncı hafta. [13]

Konjenital anomalilerin büyük kısmı tomurcuklanmadaki değişiklikler sonucu oluşan safra yolları varyasyonları ve safra kesesi duplikasyonlarıdır. Genellikle asemptomatiklerdir ve patolojik durumlarda önem kazanabilirler. Rekanalizasyondaki yetersizlikler sonucunda ise mortaliteyi etkileyen ekstrahepatik veya intrahepatik biliyer atreziler gelişebilir [12,14].

### 2.1.2. Biliyer Sistem Histolojisi

Karaciğer parankiminde histolojik ve fizyolojik olarak üç farklı lobül tanımlanmıştır. Klasik karaciğer lobülü karaciğerin yapısal ve fonksiyonel üniteleridir. Her bir lobül, altı adet portal alan tarafından çevrelenmiş olup santralde hepatik venin terminal uzantısı olan sentrilobuler ven mevcuttur. Sentrilobüler venden periferine doğru ışınal sıralanan hepatositler Remark kordonlarını oluşturur. Tek sıra hepatositler arasında ise sinüzoidler ışınal uzanım gösterir. Portal alanlarda (portal triad) bir arteriol (hepatik arter dalı), bir venül (portal ven dalı), safra



kanalikulü ve birçok lenf-sinir ağları bulunur. Kan akımı periferden merkeze doğrudur. Safra akışı merkezden periferde doğrudur. Portal lobül tanımı ise safra salgılanımını fonksiyonel olarak açıklar. Üç klasik karaciğer lobülün sentrilobüler venlerini köşe kabul eden, santralda portal alan bulunan üçgen yapıdır. İki komşu klasik lobül içinde aynı hepatik arter ve vena porta dalından kanlanan hücre grupları ise hepatik asinus olarak tanımlanır.

İki hepatositin bitişik olduğu her yerde hepatositlerin plazma yüzeylerinin sıkı bağlantılar ile oluşturduğu safra kanalikülleri mevcuttur. Karmaşık bir yapıya sahip safra kanalikülleri birbiriyle bağlantılı olan yer yer duvar yapısına sahip küçük safra kanalcıklarına ve literatürde yeni tanımlanan Hering kanallarına açılır. Bu kanallar da portal alanda yer alan kübik hücrelerden oluşan intralobüler safra kanallarına; intralobüler safra kanalları da kübik-prizmatik epitelle döşeli interlobüler safra kanallarına açılır. Bu yapılar giderek birleşerek sağ-sol hepatik kanalları oluşturur. Sağ ve sol hepatik kanallar karaciğer dışında birleşerek ana hepatik kanalı oluşturur. Hepatik kanal safra kesesinden çıkan sistik kanalla birleştikten sonra ana safra kanalını(koledok) oluşturur. Hepatik, sistik ve ana safra kanalları tek katlı prizmatik epitel, lamina propria ve ince bir düz kas tabakasından oluşur. Düz kas tabakası distalde konsantrik kalınlaşır ve Oddi sfinkterini oluşturur. Safra kesesi ise tek katlı prizmatik epitelle döşeli mukoza, düz kas tabakası, bağ doku ve seröz membrandan oluşur. Safra kesesi mukozası katmanlar ve kıvrımlar oluşturur[15,16].

### **2.1.3. Biliyer Sistem Anatomisi**

#### **İntrahepatik Safra Kanalları:**

Safra iki komşu hepatosit arasında yer alan canaliculus biliferilere(safra kapillerleri = kanalikülleri) salgılanır. Birkaç safra kanalikulü birleşerek intralobüler ve daha sonra interlobüler safra kanallarını oluşturur. İnterlobüler kanallar arteria hepatica propria ve portal ven dalı ile portal kanal(Kiernan aralığı) içinde portal triadı oluşturur. Sırasıyla birbiriyle birleşen safra kanalları segmental dalları oluşturur. Segmental dallarında birleşmesiyle sağ ve sol hepatik kanallar meydana gelir. Karaciğer içerisinde ilerleyen bu safra yolları birbirleri ile birleşirler, sonunda kanalların sayısı gittikçe azalır, çapları büyür ve duvarları kalınlaşır. Sol hepatik

kanal sol lob, kaudat lobun sol yarısı drene eder. Sağ hepatik kanal ise sağ lob ve kaudat lobun sağ yarısını drene eder.

### **Ekstrahepatik Safra Kanalları:**

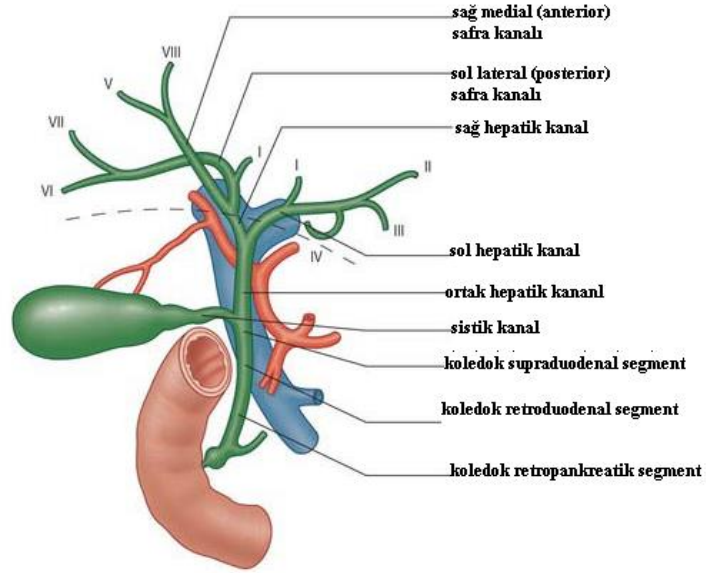
Sağ ve sol hepatik kanallar porta hepatisde birleşerek ortak hepatik kanalı oluşturur. Ekstrahepatik safra yolları ana hepatik kanal ile başlar. Ortak hepatik kanal yaklaşık 4mm çapta 2-4cm uzunluktadır. Omentum minus ligamentum hepatoduodenale parçası içerisinde aşağı seyir gösterir, sağ tarafa açılma yapar ve safra kesesinden gelen sistik kanalla birleşerek koledok(ana hepatik) kanalını oluşturur.

Koledok 5-6mm çapta 8-10cm uzunluktadır. Ligamentum hepatoduodenale içerisinde, arkasında vena porta, solunda hepatica propria arteri seyir gösterir. Ligamentum hepatoduodenale içerisindeki yapılar foramen epiploicum ön duvarını oluşturur. Koledok kanalı dört segmentten oluşur:

- Supraduodenal segment; lig. hepatoduodenale içerisinde foramen epiploicum önünde yer alır.
- Retroduodenal segment; lig. hepatoduodenale içerisinde çıkan koledok kanalı duodenumun 1.kısım ve ampulla kısmının arkasında seyir gösterir. Sağ tarafta gastroduodenal arter ile komşudur.
- Pankreatik segment; koledok kanalının pankreasın arkasından geçen segmentidir. Bu seviyede oluk içerisinde veya pankreasa gömülmüş olabilir. Pankreatik kanal ile komşuluktadır. Solunda pankreatikoduodenal arter, sağında ise duodenum 2.kısım ile komşudur.
- İnamural segment; koledok kanalı ve ana pankreatik kanal duodenum 2.segmenti posteromedial duvarda oblik olarak aşağı doğru ilerler. Pilordan 8-10cm uzaklıkta papilla duodeni majör ile duodenuma açılır.

Pankreatik kanalla birleşerek ampulla hepatopankreatika adı verilen genişleme gösterir ve duodenuma açılır. İki kanal varyasyonları sıktır. Koledok kanalı distal uçta sirküler kas tabakası sphincter ductus choledociyi oluşturur ve güçlüdür. Ana pankreatik kanal distal uçtada zayıf sirküler kas tabakası sphincter ductus pancreaticiye oluşturur. Her iki kanal birleşmesiyle distal uçtaki sirküler kas

tabakası normalde kapalı olan sphincter ampullaeyi(Oddi sfinkteri) oluşturur (Şekil 2.2) [17].



Şekil 2.2. Biliyer sistem anatomisinin şematik görünümü [18].

### Safra Kesesi (vesica biliaris)

Karaciğerin visseral yüzeyinde kuadrat lob ve sağ lob arasında fossa vesica biliariste yerleşimlidir ve normalde 6-10cm uzunluktadır. Fundus, korpus ve boyun olmak üzere 3 bölüme ayrılır. Boyundan devamlılık gösteren sistik kanal ana hepatik kanal ile birleşerek koledok kanalını oluşturur. Fundus kesimi peritonla örtülüdür. Midklavikular hattın 9.kostayı kestiği yerde palpe edilebilir(Murphy noktası). Karın ön duvarı, duodenum 2.segment ve kolon hepatik fleksura ile komşudur. Karaciğer ile arasında gevşek bağ doku bulunur. Karaciğer, ana hepatik kanal ve sistik kanal arasında kalan üçgene Calot üçgeni denir. Boyun kesimi bir keseleşme yaratabilir(Hartman poşu). Sistik kanal(duktus sistikus) ligamentum hepatoduodenale içerisinde porta hepatisin arkasında ana hepatik kanalla birleşir. 2-4cm uzunlukta, 3mm çaptadır.

**Arterleri:** Ekstrahepatik safra kanallarının proksimal kesimini sistik arter; orta kesimi hepatica propria arteri ramus dexter; distal kesimi ise pankratikoduodenal superior arterin superior-posterior dalı besler.

Safra kesesi ve sistik kanalı, hepatica propria arterin ramus dexterin dalı sistik arter besler.

**Venleri:** Ekstrahepatik safra yollarının proksimal kesimi karaciğere; distal kesim superior pankreatikoduodenal ven aracılığıyla portal vene drene olur.

Safra kesesi ve sistik kanal venöz drenajı sistik ven aracılığı ile porta hepatisse gerçekleşir.

**Lenfatikleri:** Komşuluklarına göre nodi cysticus, nodi hepatici ve nodi coeliaciye drene olur.

**İnnervasyon:** Parasempatik innervasyon çölyak pleksustan(n.vagus) gelir. Kolinerjik impulslar safra kesesini kasar, Oddi sfinkterini gevşetir. Sempatik innervasyon splanknik sinirlerden gelir. Visseral afferent sinirler ise frenik sinir aracılığı ile T6-T8 dermatom sahalarına uyar ve biliyer ağrı bu sahalara yansır[17,18].

#### 2.1.4. Biliyer Sistem Fizyolojisi

##### Safranın Oluşturulması ve Salgılanması

Karaciğerden günde yaklaşık 500-1200ml safra salgılanır. Hepatositlerden sürekli salgılanan safra, safra kesesinde depolanır ve uyarıldıkça duodenuma salınır. Safra bir sindirim salgısı olmakla birlikte metabolik son ürünler de safra aracılığıyla atılır. Safranın %90'ı safra tuzları, kolesterol; geri kalanı safra pigmentleri (bilirubin ve biliverdin), yağ asitleri ve inorganik tuzlardır. Safra tuzları; taurin ve glisin ile konjuge olmuş kolesterolden sentezlenen safra asitlerinin, sodyum ve potasyum tuzlarıdır.

Karaciğerde oluşturulan safra asitlerine(kolik asit, kenodeoksikolik asit) birincil safra asitleri denir. Safra tuzlarının %90-95'i ince barsaklardan, özellikle terminal ileumdan emilir. Kolondaki bakteriler ise kalan %5-10 primer safra asitlerini ikincil safra asitlerine(deoksikolik asit, litokolik asit) dönüştürür. İkincil safra asitlerinin bir kısmı kolonda tekrar emilir. Emilen safra tuzları portal ven aracılığı ile karaciğere taşınır ve tekrar safraya salgılanır (enterohepatik dolaşım). Safra tuzları yağların yüzey gerilimini düşürür, yağları ince barsakta sindirim ve emilime hazırlamak için emülsiyon haline getirir(miçel oluşumu). Safra

salgılanmazsa yemeklerle alınan yağın %50'si sindirilemez, yağ emilimi azalır, yağda eriyen vitaminlerin ciddi malabsorbsiyonu gelişir. Safraya rengini veren glukuronidleri olan bilirubin ve biliverdindir.

Safradan ayrıca prostaglandinler, yağda eriyen vitaminler, bakır ve çinko gibi metallere, penisilin, sülfat, glukuronid ve glutatyon bileşikleri gibi ilaçlar ve toksinler steroid hormonlar ve bazı ilaçlar atılır.

Normalde Oddi sfinkteri kapalıdır ve karaciğer tarafından devamlı salgılanan safra sistik kanal yoluyla safra kesesine geçer. Safra kesesi yemek aralarında ve gece açlığı boyunca su emilimi ile safrayı yoğunlaştırır ve depolar.

Safra kesesinin maksimum hacmi 30-60 ml'dir. Ancak 450 ml safrayı yoğunlaştırarak depolayabilir. Safra tuzları, bilirubin, kolesterol, lesitin safra kesesinde 5-20 kez konsantre edilir. Ancak sodyum, klor ve bikarbonat gibi elektrolitler ise sürekli emilir. Karaciğer safrasının pH'ı 7,8-8.6 iken safra kesesi safrasının pH'ı 7.0-7.4'e düşerek asitleşir.

Safra kanalları boyunca epitel hücreleri safraya bikarbonat ve sodyum iyonları içeren mideden gelen asidi nötralize eden sıvı salgılar. Mideye gelen asidik sıvı ile birlikte duodenum ve jejunum mukozasından safrada bikarbonat salınımını artıran sekretin hormonu salgılanır. Sekretinden daha az etkili olan glukagon, kolesistokinin ve mide mukozasından kana salgılanan gastrin de safra kanalı epitelinden su ve sodyum bikarbonat salgılanmasına neden olur.

Özellikle yağlı besinlerin alımı ile Oddi sfinkteri direnci azalır ve duodenuma geçen yağ asitlerinin etkisi ile duodenum mukozasından kolesistokinin hormonu salgılanır. Kolesistokinin safra kesesinin kasılmasını sağlar ve en güçlü kasılmasını sağlayan etkidir. Sekretin ve vagal uyarılarla kolesistokinin etkisi artar[19,20].

### **Bilirubin Metabolizması**

#### **Bilirubin Oluşumu**

Eritrositlerin parçalanmasıyla ortaya çıkan hemoglobin retiküloendotelial sistemde yani başlıca karaciğer, dalak ve kemik iliğinde yıkılır ve hem kısmından bilirubin oluşur. Retiküloendotelial sistemde hemoglobinden globin ayrılır ve "hem" serbestleşir. Sonra hem'den Fe<sup>2+</sup> ayrılarak protoporfirin meydana gelir. Protoporfirinin porfin halkasının açılmasıyla yeşil renkli biliverdin oluşur. Biliverdinin indirgenmesi sonucunda sarı veya turuncu renkli bilirubin oluşur.

Hemoglobinin yıkılmasıyla serbestleşen Fe<sup>2+</sup> retikuloendotelial sistemde depo edilir veya tekrar hemoglobin sentezine katılmak üzere transferrinle kemik iliğine iletilir. Hemoglobinin yıkılmasıyla serbestleşen globin, protein olarak depolanır. Hemoglobinin yıkılmasıyla serbestleşen bilirubin ise safra ile atılır[20].

### **Bilirubin Taşınması ve Atılması**

Kemik iliğindeki anormal hemoglobin sentezi ile oluşan hemoglobin, hemoglobin olmayan hemler, karaciğerde yıkılan miyogloblin, katalaz, peroksidaz, sitokrom b5 ve sitokrom p-450 de bilirubin kaynaklarıdır.

İndirekt bilirubin(unkonjuge bilirubin), hemoglobinin hem kısmının yıkılmasıyla oluşmaktadır. İndirekt bilirubin suda çözünmez, idrara geçmez ve safra ile atılmaz. İndirekt bilirubin yağda çözünür, membranlardan kolaylıkla dokulara diffüze olabilir ve toksisite(kernikterus) riski yaratır.

Karaciğer dışı retikuloendotelial sistem hücrelerinde meydana gelen indirekt bilirubin, genellikle albümine bağlanıp dolaşıma katılarak karaciğere taşınır. Asidoz, anoksi, serbest yağ asitleri yüksekliğinde indirekt bilirubinin albümine bağlanması azalır. İndirekt bilirubin karaciğer sinüzoidal plazmada albüminden ayrılır ve hepatositlerin sitoplazmasına geçer. İndirekt bilirubin, hepatositlerin sitoplazması içinde Y ve Z adı verilen iki taşıyıcı sitoplazmik proteine bağlanarak düz endoplazmik retikuluma taşınır ve mikrozomlarda mikrozomal bir enzim olan UDP-glukuronil transferaz enzimi (UGT1A1) ile glukronik asitle esterleştirilip bilirubin mono ve diglukronid yani direkt bilirubin(konjuge) oluşturulur [21].

Direkt bilirubin indirekt bilirubinin karaciğerde glukronik asitle konjugasyonu veya çok az oranda sülfatlanmasıyla oluşur. Direkt bilirubin suda çözünür ve safra ile atılır. Direkt bilirubin yağda çözünmez ve lipid membranlardan geçemez, kernikterus riski yaratmaz. Toplam plazma bilirubini çoğunlukla serbest bilirubin ve az miktarda konjuge bilirubinden oluşur.

Hepatositlerde oluşan direkt bilirubin, safra kanaliküllerine ve safra yolları aracılığıyla barsağa atılır. Barsaktaki konjuge bilirubinler, terminal ileumda ve çoğunlukla kalın bağırsakta bir  $\beta$ -glukuronidaz etkisiyle glukronattan ayrılır. Büyük çoğunluğu çekumda ve özellikle çıkan kolonda bulunan anaerobik bakteriler tarafından bilinojenler veya ürobilinojenlere(renksiz) indirgenir. Ürobilinojenlerin bir

kısmı barsaktan emilerek portal dolaşım yoluyla karaciğere gelirler(enterohepatik dolaşımı). Karaciğere gelen ürobilinojenlerin büyük kısmı metabolizma sonrası tekrar safra yoluyla bağırsağa atılırlar, çok az bir kısmı ise dolaşıma geçerek idrarla atılır. İdrardaki ürobilinojen oksijenle karşılaşınca ürobiline dönüşür. Dışkıdaki ürobilinojen ise havadaki oksijen ile okside olunca sterkobiline dönüşür. Ürobilin ve sterkobilin geri dönüşümsüz ve renkli bilirubin ürünleridir[20,21].

### 2.1.5. Hiperbilirubinemi ve Kolestaz

Sağlıklı bir yetişkinde plazma total bilirubin değeri 0.2-1 mg/dL(3.4-17.1 µmol/L), direkt bilirubin değeri ise 0.2 mg/dL(3.4 µmol/L)'nin altında olmalıdır.

Kanda bilirubin 1,0 mg/dl'yi aştığında hiperbilirubinemi oluşur. Plazma aşırı doyduğunda(2-2,5 mg/dl) dokulara ve kan beyin bariyerinden beyin parankimine geçmeye başlar. Plazmada böbrek eşik değeri 1,5mg/dl'yi aştığında idrara geçer [22]. Hiperbilirubinemiler 3 grupta incelenir[20]:

- İndirekt hiperbilirubinemiler: Edinsel veya kalıtsal bir defekte bağlı olarak bilirubin konjugasyonu bozular.
  - Aşırı bilirubin yapımı: Hemolitik anemiler, büyük internal hemorajilerden kanın resorbsiyonu, inefektif eritropoez
  - Azalmış hepatik alım: İlaçlar(rifampin, kontrast maddeler), Gilbert Sendromu
  - Bilirubin konjugasyonunda bozulma: Gilbert sendromu, Crigler-Najjar Sendromu I ve II, yenidoğanın fizyolojik sarılığı, diffuz hepatosellüler hastalık(hepatit,siroz)
- Direkt hiperbilirubinemiler: Post-hepatik nedenlerden kaynaklanırlar.
  - Bilirubinün intrahepatik atılımında azalma: Dubin-Johnson ve Rotor sendromu, ilaçlar(oral kontraseptifler), hepatosellüler hastalık(viral hepatitler), primer biliyer siroz, sklerozan kolanjit, sepsis.
  - Ekstrahepatik biliyer tıkanma: Safra taşları, peripankreatik tümörler (pankreas, safra yolu, ampullar bölge), safra yolu darlıkları(safra yolu operasyonları, sklerozan kolanjit), ekstrahepatik biliyer atrezi.

- İndirekt ve direkt hiperbilirubinemiler: Hepatik hasar yapan tüm hastalıklarda görülür. Uzun süren safra yolu tıkanıklarında da hepatosit hasarı gelişir; bu yüzden direkt ve indirekt bilirubin artar.

Serbest veya direkt bilirubin kanda biriktiğinde deri skleralar ve müköz zarlar sarıya döner. Deri ve skleralarda birikmesi sonucunda oluşan gözle görülür sarı renk değişikliğinin eşlik ettiği klinik tabloya sarılık(ikter) denir.

Sarılık nedenleri 3 grupta incelenir[20]:

- Pre-hepatik nedenler: Aşırı hemolizden kaynaklanır.
- Hepatik nedenler: Bilirubin üretimi hasara bağlı değişken de olsa vardır. Karaciğer hasarı nedeniyle konjugasyon ve bilirubin salgılama fonksiyonlarının bozulması sonucu oluşur. Hepatosit hasarı ile giden hepatit ve siroz hepatik nedenlerdendir. Serumda direkt ve indirekt bilirubin artmıştır. İdrarda bilirubin yüksek, ürobilinojen normal veya yüksek saptanır.
- Post-hepatik(obstrüktif) nedenler(kolestatik sarılık): Safra kanallarının tıkanması sonucu bilirubin barsak yerine genel dolaşıma geçmesiyle sonucu gelişir. Normalde idrarda miktarı çok düşük olan ürobilinojen tıkanma sarılıklarında idrarda hiç bulunmaz. Dışkıda ürobilinojen, sterkobilinojen hiç yok veya çok az saptanır.

### **Kolestaz ve Etkileri**

İlaçlar, infeksiyonlar, otoimmün, metabolik ve genetik hastalıklar gibi değişik etyolojik nedenlere bağlı safranın oluşumunda ve/veya safra akımındaki bozukluk sonucunda ortaya çıkan klinik tablo olarak tanımlanır.

Kolestazda klinik olarak ikter, kaşıntı, koyu renkli idrar ve açık renkli (akolik) dışkı görülür. Bunlarla birlikte daha nadir olarak özellikle uzamış kolestatik karaciğer hastalığı olan kişilerde pigmentasyon artışı, çomak parmak, yağlı dışkılama, yağda eriyen vitaminlerin eksikliği ve pıhtılaşma bozuklukları görülebilir.

Klinik belirti ve bulgular ile birlikte laboratuvar ve görüntüleme yöntemleri kolestaz tanısında önemli rol oynamaktadır. Kolestazın erken döneminde ve hafif klinik durumlarda ALP ve GGT yüksekliği görülürken, direkt hiperbilirubinemi daha ileri ve şiddetli tablolarda görülür. Malign tıkanıklıklarda progresif bilirubin artışı izlenir. Serum transaminazları aspartat aminotransferaz(AST) ve alanin



aminotransferaz(ALT) normalin 2-3 katı artarken, alkalen fosfataz(ALP) normalin 10 katı artar. Uzamış ekstrahepatik tıkanmalarda ALP'nin normal olması nadirdir. Gama Glutamil transpeptidaz(GGT) bunlara paralel olarak normalin 2-4 katı artış gösterir[22].

Histopatolojik olarak; biliyer staz sonucu safra yolları çevresinde inflamasyon ve sonrasında hepatositlerde hasarlanma gerçekleşir. İlk 1-2 hafta içerisinde bulgular geri dönüşümlüdür. Ancak uzun süreli tıkanıklıklarda yoğun inflamasyona bağlı periportal fibrojeniz başlar ve karaciğerde geri dönüşümsüz hasar gelişir[20,23,24].

- Biliyer staz bakteriyel enfeksiyonlara(asendan kolanjit) zemin hazırlar ve bu durum hasarı daha da artırır.
- Hepatosit hasarlanmasına ikincil karaciğer fonksiyon testlerinde bozulma, pıhtılaşma sürelerinde uzama, bilirubin yüksekliğine bağlı mental değişiklikler(kernikterus) meydana gelir.
- Safranin barsağa geçişinin azalması ile zararlı maddeler kanda birikir.
- Retiküloendotelial sistem fonksiyonlarında bozulma sonucu immun sistem baskılanır.
- İntestinal mukozanın yapı ve fonksiyonlarında değişiklikler ile birlikte barsak duvarında oksidatif hasar gelişir.
- Safra tuzlarının enterohepatik dolaşımının bozulması dolayısıyla antibakteriyel ve deterjan etkisinin engellenmesi sonucu bakteriyemi ve sepsis gelişebilir.

Tanı ve tedavi açısından kolestaz intrahepatik ve ekstrahepatik olmak üzere iki ana grupta değerlendirilir.

### **İntrahepatik Kolestaz**

Hepatoselüler disfonksiyon ve intrahepatik safra yollarının obstrüksiyonlarına ikincil gelişir [25-27].

- Parankimal nedenler: Akut viral hepatit, alkol kullanımının bağlı hepatit, primer sklerozan kolanjit, primer biliyer siroz, ilaca bağlı toksik hepatit(ko-trimaksazol, tetrasiklin, fenitoin gibi hepatotoksik ilaçlar ), otoimmün hepatit, orak hücreli anemi krizi, siroz
- İnfiltratif nedenler: Sarkoidoz, lenfoma, tüberküloz

- Sistemik nedenler: Sepsis, total parenteral nutrisyon, gebelik kolestazı, benign rekürren intrahepatik kolestaz
- Yer kaplayan lezyonlar: Abseler, paraziter kistler, primer veya sekonder malignitelerin infiltrasyonu

### **Ekstrahepatik Kolestaz**

Segmental, lobar, ana hepatik kanal, sistik kanal ve ana safra kanalında (koledok) obstrüksiyonuna bağlı gelişir. Tanı ve tedavi yaklaşımı açısından malign ve benign biliyer obstrüksiyon olmak üzere ikiye ayrılır[23,25,27].

Benign biliyer obstrüksiyon semptomatik olmayabilir, biyokimyasal değerler yüksek çıkabilir veya kolestaz semptomları da gösterebilir. Hastanın öyküsünde cerrahi, karaciğer transplantı, kolelitiazis, pankreatit ve kolanjit yok ise malign süreçler açısından hastaya şüpheli yaklaşılmalıdır. Biliyer veya hepatik cerrahi sonrası iyatrojenik safra yolu hasarlanması(en sık neden), inflamatuvar hastalıklar (kronik pankreatit, kolelitiazis, kolanjit, primersklerozan kolanjit, Crohn hastalığı...), parazitler(askaris, fasiyola, kist hidatik), travma ve iskemik durumlar benign biliyer striktürlere neden olabilirler[28].

Malign biliyer obstrüksiyon nedenleri ve tedavi yaklaşımı ‘malign biliyer obstrüksiyon nedenleri ve tedavi yaklaşımları’ alt başlığında ayrıntılı yer almaktadır.

### **2.1.6. Biliyer Sistem Radyolojisi:**

Safra yolları patolojilerini saptamak için genellikle multimodaliter bir yaklaşım gerekir. Biliyer obstrüksiyonda görüntülemenin amacı darlık seviyesini, şiddetini ve nedenini saptamaktır. Görüntüleme metodu seçilirken, hastanın yaşı, klinik ve biyokimyasal değeri göz önünde bulundurulmalıdır[3,4].

### **Röntgen Tetkikleri[3,4]**

Ortak safra kanalı röntgenolojik olarak günümüzde operatif kolanjiografi, T-tüp kolanjiografi, PTK ve ERCP ile incelenir.

- Direkt grafi:

Biliyer sistemin değerlendirilmesinde direkt grafi tanı yöntemi olarak kullanılmamaktadır. Ancak direkt grafi ile safra kesesi yerleşimli veya intrahepatik safra yollarındaki gaz veya kalsifiye taşlar görüntülenebilir.

- Oral kolesistografi:

Oral alınan kontrast maddenin safra yolu ile atılması prensibine dayanır. Kontrast maddenin oral alımın 12saat sonrasında grafiler alınır. Safra kesesi içerisinde dolun defekti var ise taştan şüphelenilir. Eğer safra kesesi düşük kontrastlanıyorsa kolesistitten şüphelenilir. Günümüzde yerini US'ye bırakmıştır.

- İntravenöz Kolanjiyokolesistografi:

IV yolla suda eriyen iyotlu kontrast madde verilir. 15-20dakika sonra safra yolları ve safra kesesini görüntülemek amacıyla grafiler alınır. Başlıca koledoku göstermek amacıyla uygulanır. Bazen safra kesesine geçiş 2 saate kadar uzayabilir. Günümüzde yerini US'ye bırakmıştır.

- Direkt Kolanjiyografi:

Biliyer sisteme iğne veya katater aracılığı ile direkt kontrast madde verilerek safra yolları değerlendirilir. Düşük kontrastlı iyotlu bileşikler radyopak madde olarak kullanılır. İki şekilde yapılabilir:

1. Operatif kolanjiyografi: Ameliyat esnasında sistik kanala konulan bir kateterden veya ameliyat sonunda koledoka konulan T tüp içerisinde radyopak madde verilerek yapılır.

2. Postoperatif T tüp kolanjiyografi: Post-operatif 7-10. günde T tüp alınmadan önce koledokun durumunu ve radyopak maddenin barsağa akışını değerlendirmek amacıyla yapılır [3,4].

- Perkütan transhepatik kolanjiyografi (PTK):

İntrahepatik safra kanallarına perkütan yolla ince bir iğne ile girilip, kontrast madde verilerek safra yollarının floroskopi eşliğinde görüntülenmesi işlemidir. PTK sıklıkla biliyer sistemde obstrüksiyon ya da kaçak varlığının, nedeninin ve seviyesinin tespit edilmesi amacıyla yapılır. Ayrıca ilerlemiş tıkanma sarılıklarında preoperatif ve malign biliyer obstrüksiyonlarda palyatif amaçlı ekstrenal biliyer drenaj ve stent işleminin uygulanabilmesi için öncül yöntem olarak kullanılır. İntrahepatik safra yolları dilatasyonunda başarı sansı yüksektir. Günümüzde ultrasonografi yardımı ile de yapılabilir.

- Endoskopik Retrograd Kolanjiyopankreatografi (ERKP):

Endoskop aracılığıyla Oddi sfinkterine sokulan kateter ile safra yollarının ve pankreatik kanalların retrograd yaklaşımla kontrast madde verilerek floroskopi eşliğinde görüntülenmesi yöntemidir. ERKP safra yollarının görüntülenmesinde altın standart yöntem olarak kabul edilmektedir. Fiberoptik endoskopi ile duodenum ikinci bölümüne girilir, ampullası kanule edilir ve opak madde verilir. Önemli bilgiler vermesine rağmen hasta için rahatsız edici ve uygulaması güç bir yöntemdir. Hastalarda incelemeden sonra geçici olarak abdominal rahatsızlıklar görülebilir ve kan amilaz düzeyleri yükselebilir. Tanısal amaçlı kullanılabildiği gibi safra kanalları ve pankreatik kanaldan taşın çıkarılması ve papilla Vateri sfinkteromisi gibi terapötik uygulamalar için de kullanılabilir[3,4,29].

### **Ultrasonografi (US)**

Yüksek sensitivite ve doğruluk oranları, kolay uygulanabilir ve ucuz bir yöntem olması, invaziv olmaması, iyonizan radyasyon içermemesi, safra kesesi ve safra yollarını değerlendirmede ultrasonografiyi tanı algoritminde birincil yöntem haline getirmiştir. Biliyer obstrüksiyonu ve lokasyonu saptamada ultrasonografi yüksek sensitivite ve duyarlılığa sahiptir(duyarlılık>%90), ancak etyolojiyi belirlemede duyarlılık %30-70'e kadar düşmektedir[30]. Ayrıca operatöre bağlı bulguların değişkenlik göstermesi ve hastaya bağlı faktörler nedeniyle tanıda kısıtlılıklara neden olabilmektedir. Bu durumda kesitsel yöntemler üst modalite olarak seçilebilir. Ek olarak kolesistit komplikasyonları(perforasyon, gangren) ve safra kesesi safra yolları lezyonları(polip, primer ve metastatik tümörler) incelemesinde kullanılır[31].

Endoskopik ultrasonografi ve intraduktal sonografi teknikleri de biliyer obstrüksiyonda ERKP'ye yakın yüksek sensitivite ve doğruluk oranları ile kullanılabilir. Endoskopik ultrasonografi ile intraduktal erişimle biyopsi ve drenaj işlemleri yapılabilir[29,30].

### **Bilgisayarlı Tomografi (BT)**

Çok kesitli BT, safra kesesi ve safra yolları görüntülenmesine spesifik olmamakla birlikte safra yollarını ayrıntılı değerlendirmede, patolojileri saptamada tanısal potansiyeli yüksek noninvaziv görüntüleme yöntemidir. Son yıllarda,

teknolojisinin hızla gelişmesi ile ince kesitlerle elde edilen yüksek çözünürlüklü görüntülerden, multiplanar reformasyon(MPR), maksimum intensite projeksiyon(MIP), minimum intensite projeksiyon(MinIP), üç boyutlu görüntüleme ve sanal endoskopi gibi “post-processing” yazılımlar yardımıyla oluşturulan BT görüntüleri, safra yollarının değerlendirilmesinde kullanılmaya başlanmıştır. Hepatobiliyer ve pankreatik sistemde bifazik veya trifazik kontrastlı BT çalışmaları, daha çok tümör tespiti ve evrelemesi amacı ile yapılmaktadır. Biliyer sistem tümöral lezyonlarının tanı ve evrelemesinde, invazyonları saptamada en değerli tanı yöntemi[2].

Günümüzde biliyer ve pankreatik kanalların ayrıntılı değerlendirilmesinde yeni yöntem olarak üç boyutlu çok kesitli BT kolanjiyografi yöntemi de kullanılmaktadır. MRKP'ye göre biliyer ağacın distal dallanmalarını göstermede daha iyi olduğu bildirilmektedir. Bilirubin düzeyleri 3mg/dl üzerinde ise BT kolanjiyografi tetkiki yapılmamalıdır. Bu nedenle BT kolanjiyografi malign biliyer obstrüksiyonun dışlamak için ve transplant öncesi ve sonrası değerlendirme için kullanılması önerilmektedir[32]. Pozitron emisyon tomografisi ise uzak metastazları saptamada evrelemede ve postoperatif takiplerde yardımcıdır[2].

### **Manyetik Rezonans Görüntüleme (MRG) ve Manyetik Rezonans Kolanjiyopankreatografi (MRKP)**

Safra kesesi, safra yolları ve pankreatik kanalın anatomi ve patolojilerinin değerlendirilmesinde, kontrast madde ve premedikasyon gerektirmeyen, iyonize radyasyon içermeyen, komplikasyonu olmayan noninvaziv kesitsel tanı yöntemi. Biliyer obstrüksiyon lokasyonu, etyolojisi, çevre dokulara infiltrasyonu ve yapılacak cerrahi veya girişimsel işlemi planlamada önemli bilgiler verir.

Ağır T2 sekanslar ile sıvı duyarlılığı artırılarak elde edilen MRKP yönteminde üç boyutlu görüntüler oluşturulabilir ve lüminal değerlendirme yapılabilir. MRKP rutinde kontrastsız yapılır. Kontrast madde alerjisi, gebelerde, hafif ve orta derece böbrek yetmezliğinde biliyer ağacı değerlendirmede kontrastsız MRKP inceleme kullanılabilir[32,33]. Ancak safra kaçakları ve fistülleri değerlendirmede kontrastlı MRKP uygulanabilir. Uzun tetkik süresi, pahalı yöntem oluşu, periampuller bölgenin görüntülenmesinde düşük duyarlılık, MR uyumsuz operasyon materyali olan hastalarda kontrendike olması, hasta ve hareket

faktörlerinden etkilenmesi ve klostrifobili olgularda uygulanamaması, bu yöntemin temel dezavantajlarıdır. Etyolojiye yönelik malign-benign ayırımında tanısal doğruluğu artırmak için MRKP görüntülere konvansiyonel MRG incelemesinde eklenmesi gerekmektedir [34].

### **Radyonüklid Görüntüleme (Kolesintigrafi)**

Radyofarmasötik ajan olarak, Tc-99m(Teknesyum) ile işaretli iminodiasetik asit radyoizotopu kullanılarak safra yollarının fonksiyonunun görüntülediği non invaziv dinamik bir incelemedir. En sık kullanılan ajan, HIDA(Hepatobilyeriminodiasetikasit)' dir. HIDA, biliyer sistemde, bilirubine benzer şekilde işlem görür. Normal safra yolu drenajı var ise, 60-90 dakika sonra safra yollarına 4-6 saat sonrasında ise radyoizotop duodenuma ulaşır. Özellikle safra kaçağı ve biliyer atrezi tanısında önemli yeri vardır[3,4].

### **Biliyer Sistemin Normal Radyolojik Anatomik Görünümü**

Safra yolları portal venöz sisteme paralellik gösterir. Karaciğer, “Couinaud” tarafından portal beslenmesi ve safra yollarının ayrı olmasına göre, sekiz ayrı segmente ayrılmıştır.

Karaciğer sağ lob segment VI. ve VII. segmentlerini drene eden safra kanalları birleşerek posterior dalı oluşturur. Sağ lob V. ve VIII. segmentleri drene eden safra kanalları da kendi aralarında birleşerek anterior dalı oluşturur. Anterior ve posterior dal birleşerek; sağ hepatik safra kanalını oluşturur. Solda lobda ise; önce segment II ile III safra kanalı birleşir. Daha sonra buna segment IV safra yolu eklenmesi ile sol hepatik safra kanalı oluşur. Karaciğerin segment I'i olan kaudat lobu drene eden kanal, sol veya sağ hepatik kanalın orijinine açılır. Sağ hepatik kanal ile sol hepatik kanal, porta hepatis düzeyinde birleşip ortak hepatik kanal oluşturur. Porta hepatis distal kesiminde, sistik kanal ile ana hepatik kanal birleşerek koledok kanalını oluşturur. Koledok, pankreatik kanal ile birleşerek ampullar bölge ve sonrasında duodenum 2.kıtaya açılır[4].

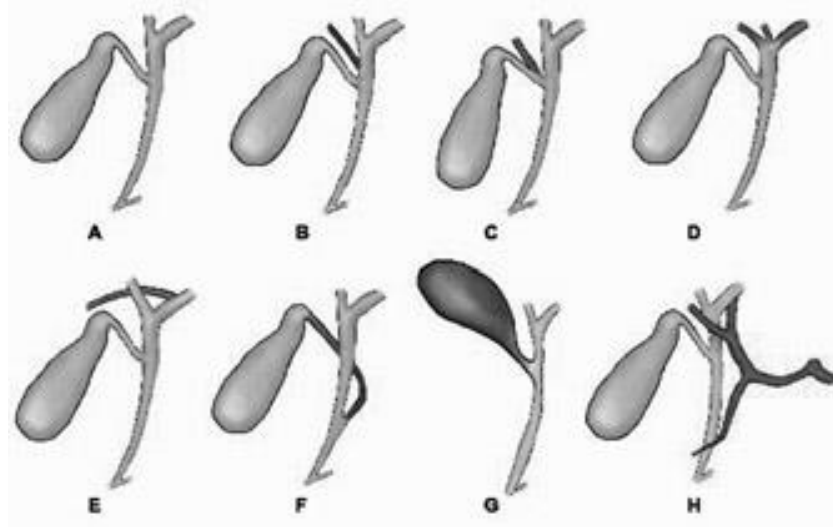
Normalde intrahepatik safra kanal çapı komşu portal ven çapının %40'ından fazla olmamalıdır. Ortak hepatik kanal yaklaşık 2,5cm uzunlukta; portal ven ve hepatik arter sağında seyir gösterir. Koledok genellikle 7,5-10cm uzunlukta. Çapı 7-10mm arasında olmakla birlikte yaşa bağlı değişkenlik gösterir. Operasyon veya

kolesistektomi öyküsü var ise 10mm'ye kadar normal kabul edilir. Sistik kanal 2-4cm boyutta olup safra kesesi boyun kesiminden çıkarak ortak hepatik kanal ile birleşir. Safra kesesinin normalde çapı 3-4cm, uzunluğu 7-10cm duvar kalınlığı en fazla 3 mm'dir [31].

### **Varyasyonlar**

Tanısal incelemelerde, endoskopik veya perkütan girişimlerde, açık veya laparoskopik kolesistektomi ameliyatlarında, segmental-lober hepatektomilerde ve transplant karaciğerin segmentasyonunda varyasyonların bilinmesi önemlidir.

Biliyer sistem varyasyonları araştırmacılar tarafından, genellikle sağ posterior safra kanalı esas alınarak sınıflandırılmıştır. Normal ekstrahepatik biliyer anatomi popülasyonda %58 oranında görüldüğü bildirilmektedir. Safra yolları intrahepatik veya ekstra hepatik düzeyde gelişimsel varyasyon gösterebilmektedir. Bifurkasyon seviyesindeki varyasyonlar(aberan sağ hepatik kanal-ortak hepatik kanala drenaj, sağ posterior segment duktusunun sol hepatik kanala drenajı, trifurkasyon), sistik kanal seviyesindeki varyasyonlar(sistik kanalın normalden daha distalde ve/veya medial kenardan koledok ile birleşmesi, kısa sistik kanal, sistik kanal-ortak hepatik kanalın yakın seyri), safra kesesinin superior yerleşimi, ortak hepatik kanal üzerinde vasküler bası, pankreatikobiliyer bileşke anomalileri olmak üzere birçok varyasyon görülebilir. En sık görülenler trifukasyon ve sağ posterior segment duktusun sol hepatik kanala drenajıdır(Şekil 2.3) [35,36] .

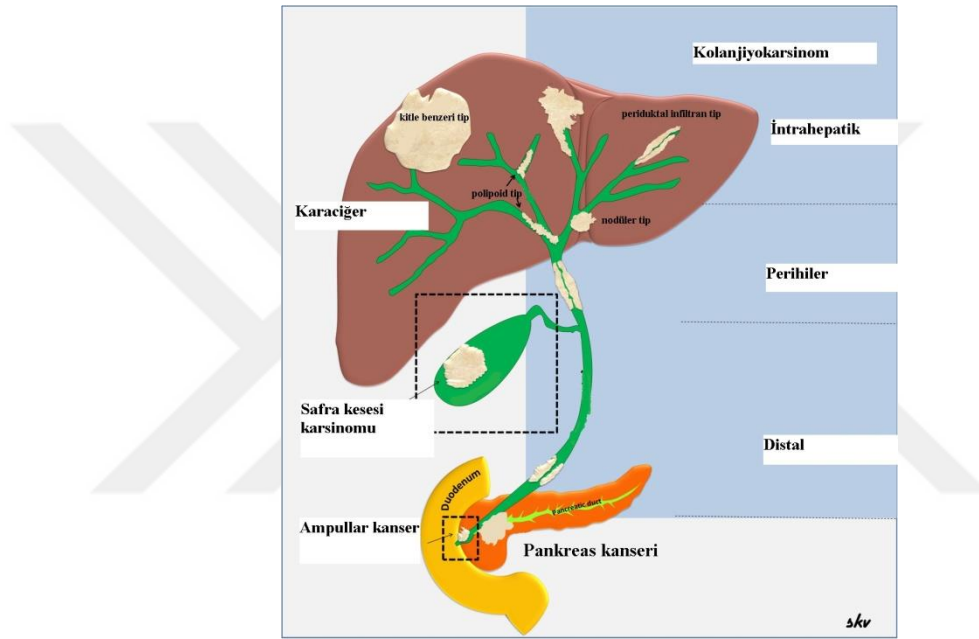


Şekil 2.3. Biliyer sistem varyasyonları; A. normal ekstrahepatik biliyer anatomi, B. Aberran sağ hepatik kanal (ortak hepatik kanalla birleşme), C. Aberran sağ hepatik kanal(sistik kanalla birleşme), D. Trifukasyon, E. Sağ superior segment kanalının sol hepatik kanalla birleşmesi, F. Sistik kanalın distal ve medialden ortak hepatik kanalla birleşmesi, G. Yukarı lokalizasyonlu safra kesesi, H. Ortak hepatik kanal üzereinde vasküler bası [36].



## 2.2. Malign Biliyer Obstrüksiyon Nedenleri ve Tedavi Yaklaşımları

- Safra yolları malign tümörleri
- Pankreas malign tümörleri
- Safra kesesi malign tümörleri
- Ampullar bölge malign tümörleri
- Metastazlar (mide, böbrek, kolon, meme, akciğer, over kanserleri, hepatoma, melanoma) ( Şekil 2.4) [1].



Şekil 2.4. Malign biliyer obstrüksiyon nedenleri [2].

### Kolanjiyokarsinomlar

Kolanjiyokarsinomlar intrahepatik veya ekstrahepatik safra kanallarının epitel hücrelerinden kaynaklanan, tanı alındığında genellikle ileri evrede olan kanserlerdir.

Anatomik lokalizasyonlarına göre 3'e ayrılır.

- İntrahepatik Kolanjiyokarsinom: İntrahepatik kanallardan kaynaklanırlar. Nadir görülürler. Primer karaciğer tümörleri gibi tedavi edilirler.
- Perihiler Kolanjiyokarsinom: Tüm kolanjiyokarsinomların %60-80'ini oluştururlar. Ortak hepatik kanal bifurkasyonunu tutan tümörler intrahepatik ya da ekstrahepatik olup olmadığına bakılmaksızın, Klatskin tümörleri olarak adlandırılır. Hepatik kanalların tutulum paternine göre sınıflandırılır.

- Distal Ekstrahepatik Kolanjiyokarsinom: Tüm kolanjiyokarsinomların % 10-30'undan sorumludur. Daha çok hiler bölgeye yakın proksimalde izlenir[20,37].

Karaciğer primer malign tümörleri arasında hepatosellüler karsinomdan sonra en sık görülen ikinci tümördür. Tüm gastrointestinal malignitelerin yaklaşık %3'ünü oluştururlar. Kolanjiyokarsinomlar en sık 50-70 yaş aralığında ve göreceli olarak erkeklerde daha sık görülürler. İleri evreye gelene kadar asemptomatiktirler, bu nedenle geç tanı alırlar. Tanı alındığında tümör unrezektabl saptanır ve prognozu kötüdür. Çoğu vakalar sporadiktir. Risk faktörleri primer sklerozan kolanjit, koledokal kistler, ülseratif kolit, hepatolitiyazis, kolelitiyazis, biliyoenterik anastomozlar, biliyer trakt enfeksiyonları(clonorchis), toksik madde maruziyeti(thorotrast) sayılabilir[37].

Birçok sınıflama kullanılmaktadır. Ancak günümüzde fizyopatolojik ve radyolojik açıdan uygun olan sınıflama sisteminde kitle benzeri, periduktal infiltran ve intraduktal polipoid tipte olmak üzere 3 sınıfta incelenirler. Kolanjiyokarsinomların %90'dan fazlası adenokarsinomdur; ikinci sırada squamöz hücreli karsinom gelir. Orta ve kötü diferansiye olarak da derecelendirilir. Adenokarsinomlar ayrıca noduler, sklerozan ve papiller olmak üzere üç tipte incelenirler[2,23].

Klinik semptom ve bulguları olarak intrahepatik kolanjiyokarsinomlarda karaciğerde kitle, kilo kaybı, ağrı, iştahsızlık gibi nonspesifik bulgular ile başlar, ileri dönemde sarılık belirginleşir. Ekstrahepatik kolanjiyokarsinomlarda ise biliyer obstrüksiyona bağlı sarılık, akolik gaita, bulantı, kusma kilo kaybı görülür[36].

Radyolojik olarak hipovasküler ve desmoplastik tümörlerdir. Geç fazda kontrastlanırlar, fibröz, müsin veya kalsifikasyon içeriğine göre heterojenite gösterirler [3].

- **Kitle benzeri tip:** karaciğer parankiminde irregular sınırlı, daha çok homojen, iyi sınırlı, periferik ve geç fazda heterojen kontrastlanan kitle şeklinde izlenirler. Satellit nodüller eşlik edebilir. Kapsüler retraksiyon sıklıkla izlenir. Kitle proksimalinde dilate safra yolları izlenir.
- **Periduktal-infiltran tip:** BT ve US'de saptanması zor olabilir. Kitle proksimalindeki safra yollarında dilatasyon ve lezyon seviyesinde diffüz

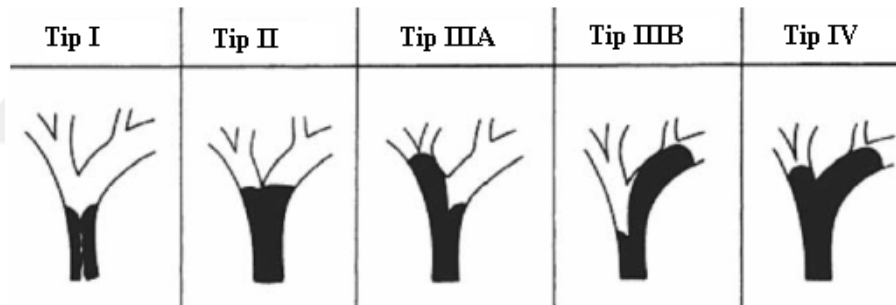
daralan oblitere olan safra yollarının net seçilemediği retrakte düzensiz sınırları belirsiz lezyon şeklinde izlenir.

- **İntraduktal-polipoid tip:** İntraduktal mukozadan kaynaklanan küçük polipoid lezyonlar parsiyel obstrüksiyon yapabilirler. Müsin salgıyabilirler ve US’de müsin ekojen izlenir[38-40].

Biliyer striktürlerin malign ve benign ayrımı zordur. Multifaz BT’de koledoktaki bir striktür hepatik arteriyel veya portal venöz fazda kontrastlanıyor, 1,5mm’den kalın asimetrik duvar kalınlaşması şeklinde ve uzun segment tutuyor ise bu striktür daha çok malign düşünülür. Benign striktürler genelde kısa segment düzgün sınırlı konsantrik daralma yaparlar[41].

Hiler kolanjiyokarsinom evrelemesi için ilk olarak Bismuth-Corlette sınıflaması kullanılmıştır (Şekil 2.5) ( Tablo 2.1) [42].

### Bismuth-Corlette Sınıflaması



Şekil 2.5. Bismuth-Corlette sınıflaması [42].

Tablo 2.1. Bismuth-Corlette sınıflaması [2].

Bismuth-Corlette Sınıflaması [42]	
<b>Tip I</b>	Ana hepatik kanal tutulumu
<b>Tip II</b>	Sağ ve sol hepatik kanalların bileşke düzeyinde
<b>Tip IIIA</b>	Sağ hepatik kanal tutulumu
<b>Tip IIIB</b>	Sol hepatik kanal tutulumu
<b>Tip IV</b>	Hem sağ hemde sol hepatik kanal tutulumu

Günümüzde lokalizasyonlarına göre değişken olmakla birlikte tümörlerin evrelemesi TNM sınıflamasına kullanılarak yapılmaktadır[43]. Bu sınıflama tablolarında belirtilmiştir (Tablo 2.2, Tablo 2.3, Tablo 2.4).

Tablo 2.2. İntrahepatik kolanjiyokarsinom TNM sınıflaması [43].

**İntrahepatik Kolanjiokarsinom: TNM sınıflaması AJCC 7.baskı****Primer tümör (T)**

<b>Tx</b>	Primer tümör değerlendirilemiyor
<b>T0</b>	Primer tümör bulgusu yok
<b>Tis</b>	Karsinoma in situ (intraduktal tümör)
<b>T1</b>	Vasküler invazyonu olmayan soliter tümör
<b>T2a</b>	Vasküler invazyonu olan soliter tümör
<b>T2b</b>	Vasküler invazyon olsun ya da olmasın multipl tümör
<b>T3</b>	Viseral peritonu perforasyon eden ya da direk invazyonla lokal ekstrahepatik yapıları tutan tümör
<b>T4</b>	Periduktal invazyonlu tümör

**Lenf Nodları (N)**

<b>Nx</b>	Bölgesel lenf nodları değerlendirilemiyor
<b>N0</b>	Bölgesel lenf nodu metastazı yok
<b>N1</b>	Bölgesel lenf nodu metastazı var

**Uzak Metastaz (M)**

<b>M0</b>	Uzak metastaz yok
<b>M1</b>	Uzak metastaz var

**Evreleme:**

<b>Evre 0</b>	Tis	N0	M0
<b>Evre I</b>	T1	N0	M0
<b>Evre II</b>	T2	N0	M0
<b>Evre III</b>	T3	N0	M0
<b>Evre IVA</b>	T4	N0	M0
<b>Evre IVB</b>	Herhangi T	N1	M0
	Herhangi T	Herhangi N	M1

Tablo 2.3. Perihiler kolanjiyokarsinom TNM sınıflaması [43]

**Perihiler Kolanjiokarsinom: TNM sınıflaması AJCC 7.baskı****Primer tümör (T)**

<b>Tx</b>	Primer tümör değerlendirilemiyor
<b>T0</b>	Primer tümör bulgusu yok
<b>Tis</b>	Karsinoma in situ
<b>T1</b>	Fibröz doku ya da kas tabakalarına kadar uzanım gösteren, safra yoluna sınırlı tümör
<b>T2a</b>	Safra yolu duvarını aşmış, çevre yağ dokusuna invaziv tümör
<b>T2b</b>	Komşu karaciğer parankiminde tutulum gösteren tümör
<b>T3</b>	Tek taraflı portal ven veya hepatik arter dallarını tutan tümör
<b>T4</b>	Ana portal ven ya da onun iki taraflı dallarına; ya da ana hepatik artere; ya da iki taraflı ikincil safra yolları dallanmalarına; ya da karşı taraf portal ven veya hepatik arter tutulumuyla birlikte tek taraflı ikincil safra yolları dallanmalarına yayılım gösteren tümör

**Lenf Nodları (N)**

<b>Nx</b>	Bölgesel lenf nodları değerlendirilemiyor
<b>N0</b>	Bölgesel lenf nodu metastazı yok
<b>N1</b>	Bölgesel lenf nodu metastazı (sistik kanal, ana safra yolları, hepatik arter ve portal ven boyunca bulunan lenf nodları)
<b>N2</b>	Periaortik, perikaval, superior mezenterik arter ve/veya çölyak arter lenf nodları metastazı

**Uzak Metastaz (M)**

<b>M0</b>	Uzak metastaz yok
<b>M1</b>	Uzak metastaz var

**Evreleme:**

<b>Evre 0</b>	Tis	N0	M0
<b>Evre I</b>	T1	N0	M0
<b>Evre II</b>	T2a-b	N0	M0
<b>Evre IIIA</b>	T3	N0	M0
<b>Evre IIIB</b>	T1-3	N1	M0
<b>Evre IVA</b>	T4	N0-1	M0
<b>Evre IVB</b>	Herhangi T	N2	M0
	Herhangi T	Herhangi N	M1

Tablo 2.4. Distal kolanjiyokarsinom TNM sınıflaması [43].

<b>Distal Kolanjiokarsinom: TNM sınıflaması AJCC 7.baskı</b>			
<b>Primer tümör (T)</b>			
<b>Tx</b>	Primer tümör değerlendirilemiyor		
<b>T0</b>	Primer tümör bulgusu yok		
<b>Tis</b>	Karsinoma in situ		
<b>T1</b>	Histolojik olarak safra kanalına sınırlı tümör		
<b>T2</b>	Safra kanalı duvarının ötesine invaze tümör		
<b>T3</b>	Çölyak aks veya süperior mezenterik arter dışında safra kesesi, pankreas, duodenum ya da diğer çevre organlara invaze tümör		
<b>T4</b>	Çölyak aks veya süperior mezenterik artere invaze tümör		
<b>Lenf Nodları (N)</b>			
<b>Nx</b>	Bölgesel lenf nodları değerlendirilemiyor		
<b>N0</b>	Bölgesel lenf nodu metastazı yok		
<b>N1</b>	Bölgesel lenf nodu metastazı var		
<b>Uzak Metastaz (M)</b>			
<b>M0</b>	Uzak metastaz yok		
<b>M1</b>	Uzak metastaz var		
<b>Evreleme:</b>			
<b>Evre 0</b>	Tis	N0	M0
<b>Evre IA</b>	T1	N0	M0
<b>Evre IB</b>	T2	N0	M0
<b>Evre IIA</b>	T3	N0	M0
<b>Evre IIB</b>	T1	N1	M0
	T2	N1	M0
	T3	N1	M0
<b>Evre III</b>	T4	Herhangi N	M0
<b>Evre IV</b>	Herhangi T	Herhangi N	M1

Unrezektabilite kriterleri [5,44];

- Retropankreatik ve paraçölyak lenf nodlarının tutulumu(N2)
- Karaciğer, pulmoner ve peritoneal metastaz
- Portal ven ya da ana hepatik arter invazyonu
- Karaciğer dışı organ invazyonu
- Karaciğer atrofisi, siroz
- Dissemine hastalık varlığı

Kolanjiyokarsinomlarda cerrahi tedavi, uygulanabilecek tek küratif tedavidir. Distal kolanjiyokarsinomlar en yüksek rezektabilite oranlarına sahipken, proksimal özellikle perihiler tümörler en düşük rezektabilite oranlarına sahiptir. Hastada peritoneal veya lenf nodu metastazı yok ise ve lokal rezektable tümör ise opere edilebilir.

İntrahepatik tümörlerde lokal hepatik rezeksiyon yapılır. Perihiler kolanjiyokarsinomlar Tip 1-2 tümörler için tümör rezeksiyonu ve Roux-en-Y hepatojejunostomili reyonel lenfadenektomi prosedürü uygulanır. Tip 3 için hepatik lobektomi eklenir. Distal tümörler için genellikle pankreatikoduodenektomi (Whipple) prosedürü uygulanır[45].

Unrezektable tümörler için ise palyatif tedaviler uygulanır. Adjuvan kemoterapi ve radyoterapinin yaşam süresine ve yaşam kalitesine anlamlı etkisi saptanmamıştır. Kemoterapötik olarak tek başına 5-florourasil veya 5-florourasil, Mitomisin-C ve doksorubisin kombinasyonları kullanılmaktadır. Radyoterapi ve komoterapinin birlikte kullanımının daha efektif olduğu düşünülmektedir[46,47].

Radyoterapide en sık kullanılan yöntemler eksternal ışın, intraoperatif radyoterapi ve brakiterapidir. Bu tedavilerin uygulanabilmesi için bilirubin değerlerinin normal aralıkta olması gerekmektedir. Bu nedenle perkütan veya endoskopik yolla biliyer drenajın sağlanması ve metalik yada plastik stent uygulaması gibi palyatif yöntemler uygulanmaktadır. Ayrıca bilirubin düzeyini düşürmek için fotodinamik terapi ile ilgili de çalışmalar bulunmaktadır[11,48].

Unrezektable tümörü olan hastaların ortalama beklenen yaşam süresi 5-8 aydır. Rezektable tümör için ortalama beklenen yaşam süresi ise 32-38 aydır. Cerrahi uygulanan hastalarda 5 yıllık sağ kalım oranı Japonya'da yapılan bir araştırmada %33 bulunmuştur[49,50].

### **Pankreas Malign Tümörleri:**

Pankreasın malign hastalıklarının %90-95'i ekzokrin pankreastan gelişir. Bunlar pankreatik duktal sistemden köken alır. Pankreas başı tümörlerinde kolestaz bulguları gelişebileceği için daha erken tanı şansına sahiptirler. Pankreas gövde ve kuyruk kesim tümörleri ise geç semptom verdiği için geç tanı alırlar.

Pankreasın ekzokrin(%99) tümörleri solid tümörler, miks kistik-solid tümörler, kistik tümörler olmak üzere gruplandırılırlar. Bunlar da kendi içinde malign ve benign potansiyellerine göre ayrılırlar. Solid tümörlerin %90'dan fazlası pankreatik adenokarsinomdur .

Endokrin tümörleri ise fonksiyonel(insulinoma, glukagonoma, somatostatinoma, gastrinoma, Vipoma) ve nonfonksiyonel tümörler olarak iki grupta incelenir[20,51].

Pankreas kanseri oldukça kötü prognozlu ve ileri evrede tanı alan kanserlerden biridir. Amerika Birleşik Devletleri'nde dördüncü sıklıkta kanser ölüm nedenidir ve görülme sıklığı giderek artmaktadır. Kolorektal kanserden sonra en sık ölüme sebep olan gastrointestinal sistem kanserlerindedir. Genelde 60 yaş üzerinde ve görece erkeklerde daha sık görülür. Sigara, lifli gıdalardan fakir diyet, alkol ve kahve tüketimi, kanserojen madde maruziyeti, diyabet, kronik pankreatit, geçirilmiş mide cerrahisi risk faktörleridir. Ailede pankreas kanseri varlığı riski 2-3 kat artırır. Klinik semptomlar iştahsızlık, kilo kaybı, dispepsi, bulantı, biliyer obstrüksiyon bulguları, üst abdomen ve lomber ağrı, ani diyabet, steatore, idyopatik pankreatit, gezici tromboflebitler sayılabilir[52].

Pankreatik kanserlerin %60'ı baş kısmından gelişir ve en sık duktal adenokarsinomlar izlenir. %15'i gövde, %5'i kuyruk, %20 ise diffüz yerleşir. Adenoskuamöz karsinom, asiner hücreli karsinom ve indifreansiye adenokarsinom nadirdir. Duktal adenokarsinom infiltratif ve desmoplastik tümörlerdir. Perinöral ve perilenfatik hızlı yayılım gösterirler. Tanı anında %20'sinden azı rezektabldır.

Pankreatik intraepitelyal neoplaziler premalign lezyonlardır. Pankreatik karsinogenezde, k-RAS onkogeninin aktivasyonu; p16, SMAD4 ve p53 tümör supressor genlerinin inaktivasyonu izlenir[23]. Tanı için biyokimyasal tümör belirteçlerinden yararlanılabilir. Karsinoembriyojenik antijen(CEA) ve CA 19-9 tümör belirteçleri olarak kullanılmaktadır. Ancak bu belirteçler diğer gastrointestinal malignitelerde de yükselebilir[52].

Görüntüleme olarak US, dual faz(arteriyel ve portal) BT, MR, anjiyografi, ERKP, endoskopik US'den yararlanılabilir. Tanısal laparaskopi, tanısal laparotomi,



laparoskopik peritoneal sitoloji veya ince iğne aspirasyon biyopsisi yapılabilir. Dual faz BT, tümörün yayılımı ve rezektabilitesini değerlendirmede rezolüsyonu yüksek ve sık kullanılan bir yöntemdir. Günümüzde MRG'nin BT'ye pankreas adenokarsinomunu saptama ve evrelemesinde üstünlüğü kabul edilmiştir[53,54].

Pankreas baş tümörleri biliyer obstrüksiyona neden olur. Çevresinde desmoplastik alan oluşturan infiltran yumuşak doku kitlesi izlenir. Komşu organ yayılımı, bölgesel lenf nodu tutulumu, pankreasta atrofi ve metastazlar saptanabilir. Pankreatik kanal ve koledokta dilatasyon izlenir. Radyolojik olarak bu bulguya çift kanal(double duct) bulgusu denir[1,53]. Pankreatik kanserler sıklıkla komşu sinirleri sararak retroperitoneal boşluğa yayılırlar ve dalak, adrenal bezler, vertebral kolon, transvers kolon ve mideyi invaze ederler. Ayrıca peripankreatik, gastrik, mezenterik, omental ve portal lenf nodları sıklıkla tutulur. İntraperitoneal yayılım ile birlikte karsinomatozis ve assit gelişmesi, karaciğere, akciğere, kemiğe ve beyine hematojen metastazlar da hastalığın doğal seyri içinde yer alır[52]. Pankreas solid malign tümörü evrelemesi TNM sınıflamasına kullanılarak yapılmaktadır(Tablo 2.5) [43].

Tablo 2.5. Pankreas kanseri TNM sınıflaması [43].

<b>Pankreas kanseri: TNM sınıflaması AJCC 7.baskı</b>			
<b>Primer tümör (T)</b>			
<b>Tx</b>	Primer tümör değerlendirilemiyor		
<b>T0</b>	Primer tümör bulgusu yok		
<b>Tis</b>	Karsinoma in situ		
<b>T1</b>	Pankreasa sınırlı en büyük boyutu 2 cm veya daha küçük tümör		
<b>T2</b>	Pankreasa sınırlı en büyük boyutu 2 cm'den büyük tümör		
<b>T3</b>	Çölyak aks veya süperior mezenterik artere invaze olmadan pankreas dışına uzanım gösteren tümör		
<b>T4</b>	Çölyak aks veya süperior mezenterik artere invaze tümör (unrezektabl tümör)		
<b>Lenf Nodları (N)</b>			
<b>Nx</b>	Bölgesel lenf nodları değerlendirilemiyor		
<b>N0</b>	Bölgesel lenf nodu metastazı yok		
<b>N1</b>	Bölgesel lenf nodu metastazı var		
<b>Uzak Metastaz (M)</b>			
<b>M0</b>	Uzak metastaz yok		
<b>M1</b>	Uzak metastaz var		
<b>Evreleme:</b>			
<b>Evre 0</b>	Tis	N0	M0
<b>Evre IA</b>	T1	N0	M0
<b>Evre IB</b>	T2	N0	M0
<b>Evre IIA</b>	T3	N0	M0
<b>Evre IIB</b>	T1	N1	M0
	T2	N1	M0
	T3	N1	M0
<b>Evre III</b>	T4	Herhangi N	M0
<b>Evre IV</b>	Herhangi T	Herhangi N	M1

Pankreas kanseri unrezektabilite kriterleri[55]:

- Superior mezenterik arter 180 dereceden fazla çevrilmiş veya çölyak arter tutulum
- Rekonstrükte edilemeyecek superior mezenterik ven/portal ven tutulumu
- Aorta invazyonu
- Uzak metastaz varlığı
- Rezeksiyon alanı dışında lenf nodu tutulumu

Küratif tedavi cerrahidir. Pankreas kanserinde uygulanan rezeksiyonlar pankreatikoduodenektomi(Whipple ameliyatı), total pankreatektomi ve distal pankreatektomidir. Bunlardan en sık uygulanan Whipple ameliyatıdır. Whipple

ameliyatında pankreas başı, duodenum, distal koledok, safra kesesi ve mide distal kesim çıkarılır. Gastrojejunostomi, koledokojejunostomi ve pankreatikojejunostomi ile gastrointestinal devamlılık sağlanır. Whipple ameliyatı sonrası sağkalım, evreye ve rekürrense göre değişkenlik göstermektedir. Cerrahi sonrası ortalama sağkalım süresi yaklaşık 22 ay olarak bildirilmektedir. Cerrahi sonrası nüksü önlemek için adjuvan kemoterapi ve radyoterapi uygulanmaktadır. Ancak bazı kliniklerde neoadjuvan kemoradyoterapinin daha yararlı olabileceğine dair çalışmalar mevcuttur.

Unrezektable tümörlerde ise biliyer obstrüksiyon, duodenal obstrüksiyon ve ağrıya yönelik palyatif tedaviler gerekebilir. Biliyer obstrüksiyonun cerrahi tedavisinde koledokoduodenostomi, kolesistojejunostomi, hepatiko(koledoko) jejunostomi yer alır. Minimal invaziv girişimsel işlemler ise perkütan transhepatik veya endoskopik drenaj ve stent yerleştirilmesidir. Duodenal obstrüksiyonda ise biliyer bypass esnasında enterik bypass ameliyatı da yapılır[45].

Ayrıca lokal ileri unrezektabl hastalıkta palyatif kemoradyoterapi uygulanır. Evre 4 metastatik hastalarda ise sadece sistemik kemoterapi uygulanır. 5FU, gemcitabine, erlotinib ve kombinasyonları kemoterapötik olarak kullanılmaktadır. Yeni kemoterapi kombinasyonu FOLFİRİNOX (5-florourasil, lökovorin, irinotekan, oxaliplatin) metastatik tümörler için agresif ve toksik bir kombinasyondur ancak metastatik pankreas kanserinin sağkalım süresini 7 aydan 11 aya yükselten çalışmalar bildirilmiştir. Ayrıca günümüzde pankreas kanserine yönelik immünmodülatör ilaçlar üzerinde çalışmalar devam etmektedir. 5 yıllık yaşam oranı %5'in altındadır. Hastaların çoğu 1 yıl içerisinde kaybedilir. Unrezektabl tümörlerde ortalama yaşam 6 aydır[52].

### **Safra Kesesi Tümörleri**

Safra kesesinin epitel hücrelerinden kaynaklanır ve safra kesesinin en sık görülen malign tümördür. Batı ülkelerinde gastrointestinal malignitelerinin yaklaşık %2-4'ünü oluşturmakta olup en sık görülen beşinci malignitesidir. Kadınlarda ve 7.dekatta sık görülür. Nedeni bilinmemekle birlikte Meksika ve Şili'de sık görülür. Safra taşları, polipler (>15mm) tekrarlayan enfeksiyon ve inflamasyonlar, sklerozan kolanjit, porselen kese anormal pankreatobiliyer bileşkeler risk faktörleridir. Çoğu safra kesesi kanserleri(%80- 90) adenokarsinom olup diğerleri skuamöz,

adenoskuamöz veya anaplastik tümörlerdir. İnfiltratif veya egzofitik gelişim gösterirler[20,23,45].

Başlangıç semptomları nonspesifiktir ve tipik olarak kolesistit veya kolelitiazisten(abdominal ağrı, sarılık, anoreksi, bulantı, kusma) ayrımı zordur.

Radyolojik olarak safra kesesinden orjin alan kitle, safra kesesi duvarında fokal veya diffüz kalınlaşma, polipoid kitle şekillerinde izlenebilirler. Sınırları belirsiz, hafif kontrastlanan lezyonlardır. Tanı aldığında çoğunlukla komşu organ invazyonu, biliyer obstrüksiyon, periportal peripankreatik, peritoneal lenf nodu tutulumu ve uzak metastazlar saptanır. Safra kesesi duvarı diffüz kalınlaşma 12mm'den fazla ise maligniteden şüphelenilmelidir[1,2].

Küratif tedavi cerrahidir. Rezektabilite tanımlamasının yeri tartışmalıdır. Seroza tutulması ve lenf bezi metastazları prognozu belirleyen faktörlerdir. Evre I hastalarda kolesistektomi, evre 2 hastalarda ise genişletilmiş kolesistektomi ve reyonel lenfadenektomi önerilmektedir. Evre 3 veya 4 tümör için ise peritoneal veya uzak metastaz ya da yayılım yok ise hepatektomi ve komplet tümör rezeksiyonu ve lenfadenektomi uygulanabilir. Kemoterapi ve radyoterapi adjuvan veya palyatif uygulanabilir.

Safra kesesi kanserleri hızlı lokal invazyon ve lenf nodu invazyonu yaptıklarından kötü prognozludur ve tanı aşamasında tümörlerin çoğu küratif cerrahi şansını kaybetmiştir. Unrezektable tümörlerin ortalama beklenen yaşam süresi 6 aydır [20,45,50].

### **Ampulla Vateri Tümörleri**

Ampulla Vateri, duodenumun inen parçasının duvarında, koledok ve pankreas kanalının açıldığı düzeyde bulunan, yaklaşık 1,5 cm uzunluğunda bir tübüler yapıdır. Pankreas başı, duodenum ve distal koledok periampüller bölgede yer alan anatomik yapılardır. Ampulla çevresindeki 2 cm'lik alan periampüller bölge olarak adlandırılır. Sporadik veya familyal adenomatozis poli hastalarında adenomlar gelişebilir. Adenomlar prekanseröz lezyonlardır. Duodenum ve ampulla Vateri tümörlerinin prognozu benzer olup distal safra kanalı ve pankreas tümörlerine oranla daha iyidir. İntestinal ve pankreatikobiliyer tip olmak üzere ikiye ayrılır[2].

Ampuller tümörler makroskopik olarak polipoid ya da ülseratif tipte olabilirler. Ülseratif tipte olanlar daha geç semptomatik olurlar ve dolayısıyla daha ileri evrede tanı alırlar[23].

Radyolojik olarak ampullada polipoid veya infiltran kitle şeklinde izlenebilirler. Proksimalde safra yolları dilatasyonu izlenir. BT ve MRKP tanı için yeterli olmamakla birlikte ERCP ve EUS ile histopatoloji tanı konabilir[1,2]. Ampulla Vateri tümörleri lokal invazyon gösteren tümörlerdir. Porta hepatisteki lenf nodlarına ya da karaciğere metastaz yapabilirler. Tümör boyutu, hücresel diferansiyasyon derecesi, komşu organ, lenf nodu ve vasküler yayılımı ve uzak metastazların varlığı sağ kalım süresini etkileyen faktörlerdir[1].

Ampuller adenomların cerrahi tedavisinde uygulanan yöntemler endoskopik lokal transduodenal rezeksiyon(1cm ve altı) ,pankreatikoduodenektomi ve pankreas koruyucu duodenektomidir. Pankreatik adenokanserlerde adjuvan kemoradyoterapi sıklıkla kullanılmasına rağmen ampuller adenokanserlerdeki etkinlik konusunda yeterli veri yoktur. Unrezektable tümörlerde ortalama beklenen yaşam süresi 5-9 aydır. 5 yıllık sağkalım oranları diğer tümörler kıyasla yüksektir[45,50].

### **2.3. Perkütan Girişimsel Radyolojik İşlemler**

#### **2.3.1. Genel Bilgiler**

Perkütan biliyer girişimler pek çok safra yolu patolojisinin primer ya da palyatif tedavisinde etkin minimal invaziv yöntemlerdir. Safra yollarının normal anatomisinin ve varyasyonlarının, çeşitli girişimsel tekniklerin, kullanılan malzemelerinve görüntüleme yöntemlerinin iyi bilinmesi gereklidir. Ayrıca işlem öncesi ve sonrasında uygun klinik değerlendirme ve takip önemlidir[9].

Perkütan girişimsel işlemler:

- Perkütan transhepatik kolanjiografi(PTK)
- Perkütan biliyer drenaj
- Perkütan balon dilatasyon
- Perkütan stent yerleştirilmesi
- Perkütan kolesistomi
- Perkütan taş çıkarılması
- Perkütan balon sfinkteroplasti

Perkütan biliyer girişimlerin temelde iki endikasyonu vardır. Biliyer obstrüksiyon(benign veya malign) ve biliyer kaçak yaralanmalardır. Biliyer yaralanmalar iyatrojenik(cerrahi/ERKP esnasında) veya travmatik olabilir. Biliyer kaçaklar ise bilioenterik anastomoz kaçakları veya bilioenterik fistüllerdir.

Biliyer obstrüksiyonun tedavisinde endoskopinin başarısızlığı veya uygunsuz olduğu durumlarda, bilioenterik anastomozda veya operasyon sırasında koledokta veya safra yollarındaki hasarlarda safra yollarını kontrol etme ve gereklilik halinde tedavi etme amaçlı perkütan biliyer girişim gereklidir.

Perkütan biliyer girişimlerin kontrendikasyonları ise düzeltilemeyen koagülopati, iyotlu kontrast madde alerjisi, ileri evre hastalık, uyumsuz hasta, massif assit ve karaciğer parankiminin erişim sağlamak için uygun olmamasıdır(arteriyovenöz vasküler malformasyon, hipervasküler tümörler)[9,56].

Malign biliyer obstrüksiyonlarda hastanın primer tümörüne yönelik palyatif kemoradyoterapi alabilmesi için bilirubin düzeyinin <2mg/dl olması gerekmektedir. Çünkü kemoradyoterapide hepatotoksik ilaçlar kullanıldığı için hastanın toksik tabloya girme riski artmaktadır[56].

### **İşlem Öncesi Değerlendirme**

Perkütan biliyer girişimler öncesi hasta iyi değerlendirilmelidir. Hastanın tıbbi öyküsü ve kullandığı ilaçlar(antikoagülan kullanımı, kanama diyatezi...) ve özellikle hepatobiliyer sistemle ilişkili operasyon varlığı sorgulanmalıdır. İşlem öncesi hastanın koagülasyon parametrelerine bakılmalıdır.

Perkütan biliyer girişim için değerlendirmede etyoloji ne olursa olsun işlem öncesi mutlaka noninvazif görüntüleme yöntemlerinden öncelikle US ardından BT, MRG veya MRKP yapılır. Biliyer darlık/obstrüksiyon seviyesi ve etyoloji saptanır. Mevcut görüntülemelerle işlem planlaması yapılır. Safra yolları anatomisi, olası varyasyonları saptayarak teknik olarak en iyi yaklaşım, tedavi yöntemi ve karşılaşılabilecek olası komplikasyonlar işlem öncesi belirlenir[9].

Perkütan biliyer girişimler floroskopi altında yapılır. Tercihen floroskopinin yanında kılavuz yöntem olarak US'de kullanılabilir.

İşlem öncesi en az 4-6 saatlik bir açlık gereklidir. Özellikle trakt dilatasyonu veya darlıklar geçilirken çok ağrılı olabileceği için hastaya uygun ve yeterli bilinçli

sedoanaljezi ve giriş yerine lokal anestezi uygulanmalıdır. Lokal anestezi için lidokain, sedasyon için midozolam kullanılabilir. Ancak hastanın komorbid faktörleri, genel durum bozukluğu, kooperasyon yetersizliği varsa veya pediatrik yaş grubunda ise genel anestezi altında işlemler yapılmalıdır[9].

Tüm biliyer girişimlerden önce özellikle gram(-) bakterileri de kapsayan antibiyotik profilaksisi önerilmektedir. İşlem esnasında da geçici bakteriyemi veya kolanjit-abse gelişimi riski artmıştır. Bu nedenle işlem sırasında ve sonrasında antibiyotik profilaksisine devam edilebilir[57].

Ayrıca özellikle malign obstrüksiyon olguları gibi uzun süredir oral alımı bozuk hastalar hepatorenal sendrom riskini azaltmak için IV hidrasyon desteği verilmelidir.

Koagülasyon parametreleri bozuk kanama diyatezi olan hastaların ise taze donmuş plazma veya K vitamini desteği ile koagülasyon parametrelerinin düzeltilmesi gereklidir. INR değerinin(>1,5) normal sınırlarda olması ve trombosit sayısının en az 50000 üzerinde olması önerilmektedir[9].

### **2.3.2. Perkütan Transhepatik Kolanjiyografi(PTK)**

Periferik safra yollarına ince iğnelerle perkütan girilip kontrast madde verilerek safra yollarının floroskopik görüntülenmesidir. Tanısal amaçlı veya tedaviye yönelik(drenaj veya stentleme) girişimlerin öncesinde kılavuzluk amaçlı yapılır. PTK biliyer obstrüksiyonun etyolojisi, yerini ve derecesini saptamada, biliyer ağaç varyasyonlarını ortaya koymada, biliyer kaçak-fistül yerinin belirlenmesinde, koledokolitiazis şüphesinde endikedir. İntrahepatik safra yolları dilate iken teknik başarı oranı yüksektir. Günümüzde ERKP ile tanı ve tedaviye yönelik işlemler yapılabildiği için PTK, ERKP'nin yapılamadığı hastalarda veya intrahepatik safra yolları değerlendirmede ek bilgiler gerektiğinde tanı amaçlı yapılmaktadır[9].

### **İşlem**

Steril şartlar altında hasta supin pozisyonda lokal anestezi yapıldıktan sonra perkütan yolla karaciğere 21 Gauge veya daha küçük Chiba iğnesi ile floroskopi eşliğinde ponksiyon yapılır. Genellikle sağdan girişim yapılır. İğnenin trasesini görüntülemek için sadece floroskopi kullanılabileceği gibi US ve floroskopi

kullanımı erişim açısından kolaylık sağlayabilir. Sağdan, soldan veya her iki taraftan giriş yapılabilir.

Sağ taraf girişlerde karaciğer alt sınırı, kolonik segment ve diyaframa dikkat edilerek kostofrenik açının altından, orta aksiller hatta ve olabilecek en aşağı interkostal aralıktan yapılır. İğne kraniyale doğru floroskopi masasına paralel olacak şekilde torakal vertebraların hemen lateraline kadar ilerletilir. Sol taraf girişlerde ise iğne ksifoid sınırın hemen medialinden girerek sağa ve posteriora yönlendirilir ve karaciğer parankiminde ilerletilir. İstenilen yere ilerletildikten sonra iğne geri çekilir ve çekilirken lümeninden kontrast madde verilerek iğnenin ucunun safra yollarında olup olmadığına floroskopide bakılır. Bu aşamada, safra yollarının dilatasyonuna bağlı olarak, iğne lümeninden safra gelip gelmediğine de bakılabilir. Safra yoluna verilen kontrast madde karaciğer hilusuna doğru daha yavaş şekilde lümeni doldururken santralde obstrüksiyon olmasa bile kontrast madde hemen temizlenmez. İki duktusun birleşim yeri girim yeri açısından uygundur. Kolanjiyografi esnasında en azından anterior, sağ oblik ve sol anterior oblik görüntüler elde edilmelidir. Safra yollarında dilatasyon yok ise iğne safra yolları ile anatomik komşu olan portal ven dallarına yönlendirilir ve safra yoluna ponksiyon olasılığı artırılır.

Floroskopi eşliğinde yapılan işlemlerde genellikle birkaç kez tekrarlayan girişimler sonucu safra kanalına ulaşabilmektedir. US'nin safra yollarına ulaşmada traseyi belirlemek ve komplikasyonları azaltmak amaçlı kılavuz yöntem olarak kullanılması günümüzde giderek yaygınlaşmaktadır. Özellikle sol girişimlerde US kılavuzluğu yararlı olabilir. PTK ile floroskopik görüntüleme yapıldıktan sonra iğne çekilerek girişim bölgesine kısa bir baskı uygulanması ve sonrasında hastanın birkaç saatlik takibi önerilir[9].

### **Komplikasyonlar**

Biliyer komplikasyonlar majör ve minör olmak üzere iki grupta incelenebilir. Minör komplikasyonlar safra kaçağı, ağrı, minör venöz hemobili, kolanjit, ateş titreme ve geçici hiperamilazemi ile birlikte pankreatittir. Majör komplikasyonlar ise enfeksiyon, sepsis, belirgin venöz hemobili, arteryel hemobili, safra peritoniti ve pnömotoraks sayılabilir. Peritoniti engellemek için antibiyotik profilaksisi ve safra



yollarına erişildiği anda safranin aspire edilip, aspire edilen safradan daha az miktarda kontrast madde verilmesi önerilmektedir[9].

### **2.3.3. Perkütan Biliyer Drenaj(PBD)**

PBD perkütan transhepatik yolla safra sistemine drenaj amaçlı kateter yerleştirilmesi işlemidir. İşlem öncesi yapılan PTK kılavuz tel ve kateter yerleştirilmesi için yol haritasını belirler. PBD malign veya benign obstrüksiyona ikincil gelişen safra staz ve safra kaçağı-yaralanmalarında terapötik amaçlı safranin perkütan drenajını sağlar. PBD’de PTK gibi kademeli işlemlerin(stent yerleştirme, balon dilatasyon) bir basamağıdır.

PBD’nin endikasyonları, malign biliyer obstrüksiyonlarda palyasyon veya preoperatif drenaj, bilirubin yüksekliği kolanjit tedavisi, ERKP’nin başarısız olduğu taş, darlık ve biliyer kaçak tedavisi, benign biliyer darlıklar, fistüllerin tedavisi, stent yerleştirilmesi ve transhepatik fırça biyopsisidir.

PBD ile PTK’nin kontraendikasyonları benzerdir. Ayrıca masif assiti olan hastalarda PBD’de peritoneal kutanöz fistül ve kronik assit sıvı kaçağı riski artar[9].

#### **İşlem**

Biliyer obstrüksiyonlar alçak ve yüksek yerleşimli olmak üzere ikiye ayrılır. Bu ayrım sistik kanal yerleşimine göre belirlenir. Alçak yerleşimli obstrüksiyonlarda endoskopik yaklaşımla drenaj yapılırken, yüksek yerleşimli(perihiler) obstrüksiyonlarda perkütan yaklaşımla drenaj yapılır[9,58].

İşlemden önce ve PTK yaparken drenaj kateteri yerleştirilmesi için mümkün olduğunca periferik safra yolu olacak şekilde işlem planı yapılmalıdır. Sağdan yaklaşım kılavuz tel ve kateter manipülasyon kolaylığı, daha kolay erişim ve operatörün ellerinin radyasyon alanı dışında kalması nedeniyle daha çok tercih edilir. Sağ lob tamamıyla infiltre olmuşsa, sadece sol hepatik kanal obstrükte olmuşsa soldan yaklaşım yapılabilir. Sadece sol lobdan drenaj yapılacaksa sol lobun palyasyon sağlayacak kadar büyük olması gerekir. Ancak assit ve kolon interpozisyonu var ise soldan yaklaşım önerilmektedir. Karaciğerde kitle veya metastazlar var ise US eşliğinde mümkün olduğunca sağlam dokudan geçerek işlem yapılmalıdır.

İşlem için 21-22G Chiba iğnesi, mikrokılavuz tel, koaksiyel dilatatör, drenaj kateteri gereklidir. Günümüzde safra yolu perkütan girişimleri için hazırlanmış setler

mevcuttur ve bu setlerde birbiriyle uyumlu olmak üzere giriş iğnesi (21G), kılavuz tel(0.018 inch), koaksiyel dilatör/kılıf sistemleri(4F) bulunmaktadır. Drenaj işleminin ilk basamağında PTK'ya benzer şekilde perkütan transhepatik yolla safra yoluna 21G iğne ile girilip biliyer ağaç opasifiye edilir. İğne içerisinden ilerletilen kılavuz tel(0,018inch) floroskopi eşliğinde, hilusa ve mümkünse ana safra kanalına kadar ilerletilir. Bu tel üzerinden genellikle koaksiyel dilatör/kılıf sistemi(4ya da6F) safra yoluna ilerletilir. Set safra yoluna ulaştığında sertleştirici sabit tutulmalı ve iç plastik stile ve kılıf safra yolu içerisine ilerletilir. Daha sonra kılavuz tel ve iç plastik stile çıkarılır. 0,035 inç J uçlu hidrofilik kılavuz tel yerleştirilir. Kılavuz tel üzerinden manipülasyon kateteri(vertebral katetere benzer) ilerletilerek obstrüksiyon geçilir. Obstrüksiyon seviyesi geçildikten sonra kılavuz tel duodenuma kadar ilerletilir. Bu aşamada PBD sonrası başka işlemler planlanıyor ise kılavuz tel üzerinden uygun bir kılıf yerleştirilebilir ve diğer aşamalara geçilebilir. Sonrasında hidrofilik kılavuz tel superstiff kılavuz telle(Amplatz) değiştirilir. Gereklik halinde 7F-9F dilatörlerle giriş traktı genişletilebilir. Kılavuz tel üzerinden kilitli 8F internal-eksternal biliyer drenaj kateterinin pig-tail görünümündeki distal ucu duodenum ya da ince barsak içerisinde forme edilip yerleştirilir, proksimal ucu ise vücut dışında kalır. Bu drenajda safra, hem kateter proksimal ucuna bağlanmış olan torbaya hem de distal delikler yardımıyla barsağa drene olabilmektedir. Kateterin uygunluğunu kontrol etmek amaçlı kontrast madde verilerek deliklerin uygunluğuna bakılır. Kateter yerleşimi uygun ise kateter cilde genellikle 2,0 sütürlerle fikse edilir. Drenaj kateteri ucuna maksimum safra drenajı ve sepsis riskini azaltmak için drenaj torbası takılır. Birkaç gün sonra vücut dışındaki proksimal uç kapatılır ve intenal drenaja çevrilir. İnternal drenajda safra yolu fizyolojik yolun devamlılığı sağlanır ve sıvı elektrolit kaybı gözlenmez. İnternal-eksternal drenajda dislokasyon riski azdır ve PBD sonrası stentleme gibi işlemler planlanıyor ise manipülasyon ve yol haritasını belirlemek daha kolaydır.

Darlık hidrofilik kılavuz tel ile geçilemezse eksternal drenaj kateteri obstrüksiyonun proksimaline yerleştirilir ve eksternal drenaj yapılır. Bu durumda ise safra sıvısı sadece kateterin proksimal ucundaki drenaj torbasına drene olur barsağa ulaşamaz. Eksternal kateterler dislokasyona yatkındır ve sıvı elektrolit kaybına neden olurlar. Birkaç gün sonra biliyer dekompresyon sağlandıktan sonra tekrara girişim planlanabilir[58].

Çift iğne tekniğinin tek farkı ise ilk giriş sonrası uygun periferik safra yoluna ulaşabilmek için iğne içinden 18G iğne kullanılır ve bu iğne içerisine kılavuz tel gönderilir. Bu aşama sonrası drenaj kateteri yerleştirme aşamaları benzerdir.

İşlem sonrası takip önemlidir; çünkü kanama veya hepatorenal sendrom açısından risk yüksek olduğundan hastanın vital bulguları, hematokrit değerleri ve kateteri sık kontrol edilmeli ve gereklilik halinde ağrı palyasyonu yapılmalıdır. Kateter yeri temiz tutulmalı gün aşırı pansuman yapılmalı ve kateterin tıkanıklığını engellemek için her 8 saatte bir 10cc serum fizyolojik kateterden gönderilmelidir. Her 4-8 ayda bir kılavuz tel üzerinden drenaj kateterleri değiştirilmelidir. Kateter tamamen çıkarıldığında fistül veya kaçağı önlemek için gelfoam ya da lipiodol bileşikleri ile floroskopi eşliğinde trakt embolize edilir[58].

### **Komplikasyonlar**

PTK komplikasyonları ile benzerdir. Ancak kateter girişim sırasında gelişen arteryel hasar ciddi sorunlara yol açabilir. Arteryel hemobili masif veya sürekli ise fistül açısından çölyak anjiyografi yapılmalıdır. Fistül veya psödoanevrizma saptanır ise embolize edilmelidir. Safra kaçağı genellikle iğne giriş sırasında çok fazla girişim yapılması veya kateter deliklerinin yanlış pozisyonlandırılmasına bağlı gelişebilir ve biliomlar oluşabilir. Biliomların drenajı yapılmaz ise hepatik abse riski artar. Geç dönemdeki komplikasyonlar ise genellikle kateterle(tıkanma, kırılma, yer değiştirme veya tamamen çıkma) ilişkilidir. Ayrıca takiplerde barsakla direk bağlantısı olması nedeniyle asendan bakteriyel translokasyona bağlı kolanjit atakları gelişebilir[9,58].

Operable lezyonlarda da operasyon öncesi biliyer dekomprasyon amacıyla perkütan transhepatik biliyer drenaj işlemi uygulanmaktadır. Bazı büyük lezyonu olan ve karaciğer parankimde fazla eksizyon yapılacak vakalarda operasyon sonrası karaciğer yetmezliğini önlemek için rezidü parankimin hipertrofisine yönelik operasyon öncesi kontralateral portal ven embolizasyonu yapılabilmektedir[59].

### **2.3.4. Perkütan Endobiliyer Stentleme**

Malign biliyer obstrüksiyonlarda uygulanan perkütan biliyer drenaj işlemi sonrası internal-ekstrenal drenaj kateterlerinin periyodik değişimi, dislokasyon riski ve hastanın mobilitesinde yarattığı olumsuzluklar nedeniyle, hasta cerrahiye uygun değil veya yaşam beklentisi fazla ise biliyer trakta stent yerleştirilmesi

önerilmektedir. İşlem floroskopi altında yapılır. Bu hastalarda metalik stentler kullanılmaktadır. Metalik stentler plastik stentlere kıyasla daha uzun patensi mevcuttur.

Biliyer obstrüksiyonlarda genellikle 8-10mm çapta stentler kullanılmaktadır. Stent çap ve boyu işlem öncesi alınan floroskopik görüntülerde hesaplanır ve hastaya uygun stent belirlenir. Stent seçimi yapılırken migrasyonu önlemek için koledok çapını ve darlık olan segmentin 1-2cm proksimali ve distalindeki normal alanı kapsayacak şekilde boyu belirlenmelidir. Ya da stent distali duodenum lümenine sarkıtılabilir[9].

### **İşlem**

Malign biliyer obstrüksiyon hidrofilik kılavuz tel ve manipülasyon kateteri ile geçildikten sonra kılavuz kateter üzerinden 8F çaplı vasküler kılıf veya kılavuz kateter yerleştirilir. Hidrofilik tel superstiff tel ile değiştirilir. Stent bu tel üzerinden direkt olarak yerleştirilebileceği gibi çok sıkı darlıklarda balon ile ön dilatasyon yapılabilir. Stent tel üzerinden ilerletilerek darlık bölgesinde proksimal ve distalde 1-2cm'lik normal alan kalacak şekilde ya da distali duodenuma sarkıtacak şekilde yerleştirilir. Stent yerleştirildikten sonra tam açılıp duvar ile bütünleşmesini sağlamak için balon dilatasyon yapılır.

Günümüzde kendiliğinden açılan(self ekspandibl) stentler kullanılmaktadır. Stent içi zamanla safra yolu ile örtülür. Stentin distali eğer duodenuma sarkıtılırsa erozyon-inflamasyona neden olabileceği için stent distal uç karşı duvara değdirilmemelidir, bunun için de ya lümen içinde kalacak şekilde ya da duodenum 3.segmente uzatılmalıdır. Stent yerleştirildikten sonra lokasyon kontrol amaçlı vasküler kılıftan kontrast madde verilerek bağırsağa geçiş kontrol edilir. Kontrast madde geçişi iyi ise drenaj kateteri bırakılmaz kılıf ve tel çekilir. Ancak balon dilatasyona veya işleme bağlı gelişen hemobili durumlarında drenaj kateteri birkaç günlüğüne sistemde bırakılabilir ve birkaç gün sonra kontrol kolanjiyogramlarla değerlendirilerek çekilir.

Koledok distal kesimdeki malign darlıklarda tek stentleme işlemi yeterlidir. Distal safra yolu tıkanıklığında eğer ki hemobili gelişmez ise tek seansta biliyer drenaj ve stentleme yapılabilir. Stent yerleştirimi ERKP eşliğinde de yapılabilir.

Hiler yerleşimli her iki sağ ve sol hepatik venler bileşke seviyesindeki malign infiltrasyona bağlı obstrüksiyonlarda sağ ve soldan iki perkütan girişim yapılarak iki ayrı kılavuz tel duodenuma sarkıtılır. Stentlemede her iki drenaj yolunda ilerletilen iki stentin eş zamanlı açılarak(Y konfigürasyonda) yapılan bilateral yan yana stentleme tekniği kullanılabilir. Tek girişim yapılır ise stentin birinci stent sağdan sola ikinci stent ise sağdan ampullaya yerleştirilerek(T konfigürasyonda) yapılabilir [9,10].

Genelde sağ lob safra yollarını drene ettiğinden ve bu drenaj hasta için yeterli olacağından PTK sonrası hasta değerlendirilerek sol safra yolları drenajı yapılmayabilir. Ancak tersi durumda eğer ki sol lob yeterince hipertrofik değilse sadece sol lob drenajı sarılığın palyatif ortadan kaldırılmasında yeterli olmayacaktır[60].

### **Komplikasyonlar**

Erken dönemde en sık komplikasyonlar enfeksiyon ve hemobilidir. Erken dönem komplikasyonlarını engellemek için drenaj kateterinin birkaç günlüğüne biliyer sistemde bırakılabilir. Geç dönem komplikasyonlar ise stent tıkanıklığı ve stent kırılmasıdır. Stent safra çamuruna veya tümörün stent içi büyümesine bağlı tıkanabilir. Stent tıkanıklıklarında balon anjiyoplasti ve tekrar girişim ile yeni bir stent(daha uzun bir stent ile stent içi stent) takılabilir. Stent kırılmasında komplikasyon gelişmedi ise stent içi istent yöntemiyle tekrar stent takılabilir[60].

### **2.3.5. Biliyer Stentler**

Son 20 yıldır endoskopik ya da perkütan yolla malign veya benign biliyer obstrüksiyonda drenajın devamlılığını sağlamak için palyatif veya küratif tedavi amaçlı biliyer stentler kullanılmaktadır.

Kronolojik açıdan bakıldığında ilk olarak ERKP eşliğinde kullanılan plastik stentler ortaya çıkmıştır. Günümüzde ise perkütan ya da ERKP eşliğinde teknolojik olarak geliştirilmiş stent patensini artırmak, migrasyonunu önlemek amaçlı çeşitli stentler üretilmektedir. Stent seçiminde obstrüksiyonun etyolojisi, hastanın beklenen yaşam ömrü ve uygun maliyetli olması önemlidir[61].

### **Plastik Stentler**

Daha çok ERKP işlemi eşliğinde yerleştirilirler. Polietilen, poliüretan veya teflondan üretilirler. Çapı 7F-11,5F arasında boyu 1-18cm arasında değişir. Plastik

stentler çıkarılabilir veya değiştirilebilirler. Birçok konfigürasyonda olabilirler(ucu kıvrık, açılı, düz, çok delikli veya proksimal distal yan delikli). Bütün plastik stentler radyoopaktır, proksimal ve distalde markırları vardır. Safra çamuru oluşumu nispeten sıktır ve buna bağlı obstrüksiyon gelişir. Genellikle 3-4 ayda bir değiştirilirler. Metalik stente kıyasla maliyet açısından daha ucuzdur[62].

Teflon ve polietilen plastik stentlerde ise terapötik başarısızlık ve komplikasyon gelişme riski teflon stentlerde daha yüksek bulunmuştur[63].

Benign biliyer ve pankreatik striktürlerde ve rezektable malign biliyer tümörlerde kullanılabilir. Ayrıca maliyet açısından daha düşük ve uygun olduklarından yaşam beklentisi düşük(6 aydan az) olan malign biliyer obstrüksiyonlu hastalarda da kullanılması önerilmektedir[61].

### **Metalik Stentler**


Genişleyebildiği çapa göre, mekanizmasına göre, boyutuna göre ve duvar kalınlığına göre değişkenlik gösterirler. Paslanmaz çelik veya nitinolden üretilirler. Nitinol (%55nikel+%45 titanyum) biyolojik uyumluluk gösterir ve superelastiktir. Çapı 6-10mm arasında genişleyebilir, uzunluğu 4-12cm arasında değişir. Bütün metalik stentler radyoopaktır. Proksimal ve distalde markırları vardır. Metalik kaplama stentin iç veya dış yüzeyinden yapılabilir. Politetraflorouroetilen, propilen veya silikon membranlarla kaplanabilir.

Unrezektable malign biliyer obstrüksiyonu olan hastalarda(beklenen yaşam süresi >6ay) ve özellikle hiler kolanjiyokarsinomlarda plastik stentlere üstünlükleri vardır.

Kendiliğinden açılan(self expandable-SEMS) ve sabit olmak üzere iki çeşittir. [61-62].Stent ekspansiyonunu artırarak patensi artırılmaya, migrasyonu önlenmeye çalışılmıştır. SEMS'lerde mekanik özellikler özellikle radial(ekspansiyon) ve aksiyel (uzama) güçlerinin bilinmesi stentin yerleştirilmesi ve migrasyonunu önlemede önemlidir[64].

Plastik ve metal stentler arasında teknik, terapötik başarısızlık, komplikasyon gelişme riski, sağ kalım veya yaşam kalitesi açısından farklılık olmadığı ancak biliyer obstrüksiyon nüksü metalik stentlerde daha az geliştiği saptanmıştır. Plastik stentlerinde maliyet uyumluluk açısından tercih edilebilirliği daha yüksek bulunmuştur[63].

Plastik stentler ve SEMS arasında terapötik ve teknik başarı anlamında anlamlı farklılık saptanmamış; ancak stent patensi açısından plastik stentlerde daha erken tıkanıklık(ortalama 4ay) geliştiği bildirilmektedir[64]. Kaplı ve kapsız olmak üzere iki çeşit SEMS vardır( Şekil 2.6)



Şekil 2.6. Kendiliğinden Genişleyen Metalik Stent(SEMS) çeşitleri A. Kapsız ve B.Kaplı paslanmaz çelik metalik stent, C. Kapsız ve D. Kaplı nitinol metalik stent[66]

- Kapsız metalik stentler:

Kafes şeklinde örgü biçiminde metalik iskeletten oluşurlar. Stent içinde epitelizasyon geliştiği için çıkarılamazlar ve tümör ingrowthuna bağlı tıkanıklar gelişebilir[65].

- Kaplı Metalik Stentler:

Stent çeperinde kaplama olduğu için stent içerisine epitelizasyon veya tümör ingrowthu gelişmez. Ancak stentin safra yolu duvarına yerleşmesi optimal olmayabilir ve migrasyon izlenebilir.

Kaplı metalik stentler, malign biliyer obstrüksiyonda(rezektable veya unrezektable) benign biliyer ve pankreatik striktürlerde(özellikle kronik pankreatite sekonder gelişen), biliyer kaçaklarda ve koledokolitiazis tedavisinde kullanılmaktadır. Metalik stentlerin mukoza içine gömülen uç dişleri sayesinde yerinden kayma(migrasyon) ihtimali plastik stentlere kıyasla daha azdır.

Çıkarılabilirler ve değiştirilebilirler[64]. Kaplı metalik stentler ise parsiyel ve tam kaplı olmak üzere 2'ye ayrılırlar.

Kaplı stentlerde kolesistit ve pankreatit gelişim sıklığının arttığına dair çalışmalar mevcuttur. Yapılan çalışmalarda kapsız ve kaplı stentler arasında stent patensi, hasta sağkalım süresi ve komplikasyon oranı açısından anlamlı farklılık saptanmamıştır[67,68].

### 2.3.6. Stent Komplikasyonları

- Erken komplikasyonlar: (ilk 24 saat ve 1-30 gün olarak değerlendirilebilir) Abdominal ağrı, hafif ateş, hemobili, kanama, pankreatit, kolesistit, kolanjit, duodenal stent migrasyonu, çamur oluşumu.
- Geç dönem komplikasyonlar: Kolanjit, stent tıkanması(en sık ve stent başarısızlığının en temel nedeni), çamur formasyonu, abse, stent migrasyonu [69,70].

### Stentte Tıkanıklık

Yapılan çalışmalarda metalik stentlerin patensi ortalama 7,5 ay olarak bildirilmektedir[10].

ERKP eşliğinde de biliyer drenaj veya stentleme işlemleri ile palyasyon yapılabilmektedir. Malign biliyer obstrüksiyonlarda distal safra yollarında daha çok müdahale edilirken proksimal-hiler bölgeye de endoskopik yolla drenaj-stentleme işlemleri yapılabilmektedir. Plastik veya metalik stentler kullanılabilir.

Cerrahi palyasyona(hepatikojejunostomi) kıyasla düşük mortalite ve morbidite, hospitalizasyon süresi kısalığı ve minör girişim olması nedeniyle avantajlıdır. Ancak hasta sağkalım süresi veya yaşam kalitesine anlamlı farklılık saptanmamıştır. Ayrıca stent tıkanıklığı, migrasyonu, tekrarlayan girişimsel işlemler cerrahiye oranla dezavantajlarıdır. ERKP 'de endoskopik yolla papilla seviyesine ulaşılır. Papilla sfinkterotomi ile kanülasyon gerçekleştirilerek koledoka ilerletilen kateter yardımı ile malign biliyer darlık seviyesine ulaşılır ve stent yerleştirilir[71].

ERKP işlemi sırasında anatomik değişkenlikler, periampüller tümörler ve divertiküllere bağlı bazen kanülasyon gerçekleştirilemez. Bu durumda perkütan transhepatik biliyer girişimsel işlem veya endoskopik ultrasonografi(EUS) yardımı



ile biliyer girişimsel işlem yapılabilir. EUS eşliğinde yapılan biliyer drenaj ve stentlemede başarı oranının yüksek olduğu bildirilmektedir[72].

ERKP ile malign biliyer darlık seviyesine ulaşılamaz ise perkütan transhepatik biliyer girişimsel işlemlere geçilebilir[73].

## **2.4. Ablasyon Tedavisi**

### **2.4.1. Tümör Ablasyon Yöntemleri**

Tümör ablasyonu; kimyasal, termal, sonografik ya da elektriksel yöntemlerin spesifik tümör odağına doğrudan uygulanarak tümörün destrüksiyonu ve ortadan kaldırılması işlemidir.

Komorbid hastalıklar, organ fonksiyon yetersizliği, tümör lokalizasyonu ya da ileri evre nedeniyle cerrahi işlemlerin mümkün olmadığı hastalarda tümöre yönelik palyatif veya küratif amaçlı lokal tümör ablasyon yöntemleri uygulanabilir. Karaciğer, böbrek, kemik, prostat, adrenal tümörler başta olmak üzere pankreas, meme, tiroid ve beyin tümörlerinde de ablasyon yöntemleri kullanılmaktadır.

Tümörün lokalizasyonu, boyutu, uygulanacak yöntem ve hasta faktörlerine bağlı olarak açık cerrahi, laparoskopik veya perkütan yolla bu yöntemler uygulanabilir. Uygulanan yöntemi planlamak, hedefi belirlemek ve ulaşmak, monitörize ve işlem kontrolünü sağlamak ve dokunun işleme cevabını saptamak amacıyla çeşitli görüntüleme yöntemleri eşliğinde(floroskopi, US, BT, MRG, PET-BT) uygulanmaktadır[74].

Kimyasal ablasyon:

- Perkütan etanol enjeksiyonu (PEE)

Termal ablasyon:

- Radyofrekans Ablasyon (RFA)
- Mikrodalga Ablasyon (MWA)
- Kriyoablasyon
- Yüksek yoğunluklu fokus ultrasonografi (HIFU)
- Lazer ablasyon

Elektriksel ablasyon:

- Geri dönüşümsüz elektroporasyon (IRE)

### **Perkütan Etanol Enjeksiyonu**

Bilinen en eski ablasyon yöntemi olup küçük HCC'lerin tedavisinde en yaygın kullanılan yöntemdir. US ya da BT eşliğinde perkütan yolla iğne(19-22G) ile genel anestezi altında lezyon içine girilerek saf etanolün veya asetik asit enjekte edilmesi ile tümörde hücresel dehidratasyon sonucu koagülasyon nekrozu gelişir. Genellikle küçük hepatosellüler karsinom, metastatik karaciğer lezyonları, primer veya sekonder paratiroid adenom, tiroid nodülleri ve diğer benign endokrin neoplazmların tedavisinde kullanılmaktadır.

Özellikle karaciğer fonksiyon testleri bozuk hastalarda sağlam karaciğer dokusuna zarar vermemek ve kalan hepatik rezervi korumak için bu tedavi yöntemi uygun bir seçenektir.

Güvenli, ucuz, uygulaması kolay ve etkin bir yöntem olmasına rağmen en önemli dezavantajı yüksek nüks oranlarıdır. Özellikle septa ve kapsül varlığında penetrasyonu zayıftır.

Komplikasyonları; ağrı, hemoperitoneum, ateş, iğne trasesinde tümör ekilimi olarak sayılabilir[74,75].

### **Mikrodalga Ablasyon**

Mikrodalga jeneratörü ve bir anten aracılığı ile izolasyon uygulanamamış alanda elektromanyetik alan oluşturularak(900MHz -2.45GHz ) prob çevresindeki dokuda su moleküllerinde hızlı osilasyon-sürtünmeye bağlı ısı ortaya çıkar. Ortaya çıkan ısının termal etkisine bağlı istenilen dokuda koagülasyon nekrozu ve hücre ölümü gerçekleşir. Kapalı elektrik devre sistemi gerekmez. Kemik ve akciğer gibi yüksek empedanslı dokular da bile etkilidir.

Büyük damarlar komşuluğunda 'heat sink ' etkisine daha az duyarlıdır ve ablasyon zonunda daha az distorsiyon oluşturur[6].

### **Kriyoablasyon**

Tanımlanan en eski termal ablasyon yöntemi olup çok yüksek derecede soğuk(eksi 20-30 dereceler) hücre membran hasarı, hücresel dehidratasyon ve protein denatürasyonu na neden olur ve irrerversible hücre ölümü gerçekleşir.

Yüksek basınç altındaki argon gazı düşük basınçta genişleyerek kriyoprob çevresinde soğumaya neden olur. Santral ablasyon zonunda -140 derecelere ulaşan

donma etkisi görülebilir. Donma siklusu sonrası prob içerisinde helyum gazı geçirirler ve erime siklusu oluşturulur. İki kez donma erime siklusu ile ablasyon zonu oluşturulur.

Perkütan veya laparoskopik yolla görüntülemem eşliğinde çok sayıda prob kullanılarak 6-8cm'ye ulaşan ablasyon zonu oluşturulabilir. İşlem daha az ağrılı ve görüntüleme yöntemleri ile daha net ayırım yapılabilirken; işlem süresinin uzun olması ve pahalı bir teknik olması dezavantajlarıdır[6].

### **Yüksek Yoğunluklu Odaklanmış Ultrason (HIFU)**

Odaklanmış ses dalgalarının dokuda oluşturduğu vibrasyonların ortaya çıkardığı termal ve mekanik etkiye bağlı koagülasyon nekrozu ve doku hasarı meydana gelir. Noninvaziv bir yöntemdir ve kemik yapılar tümöre ulaşımına engel olabilir. Hedefe farklı açılardan ulaşan ses dalgalarının etkisiyle dokuda sıcaklığın 50 dereceyi aşması sağlanır ve bu sıcaklık 80 dereceye kadar çıkabilir.

Pahalı sistem ve ablasyon süresi uzundur. 2-3cm'lik bir tümör için 2 saatlik ablasyon süresi gereklidir. Uterin myom ablasyonu ve prostat kanserinde sınırlı klinik kullanımı vardır [76].

### **İnterstisyel Lazer Ablasyon (ILA)**

Tümör içerisine yerleştirilen birkaç adet lazer fiberinin dokuda yaydığı ışık enerjisi ile dokuda termal hasar oluşturulur. Kızılötesi ışınlar kullanılarak(dalga boyu 1064nm) foton enerjisi ile doku yeterli sıcaklık değerine kadar(55 derece ve üzeri) ısıtılır. Kemik lezyonlarının tedavisinde kullanılır[6].

### **İrreversibl Elektroporasyon (IRE)**

Cerrahi ve diğer lokal ablatif yöntemlerle tedavi edilemeyen tümörlerde yüksek voltajlı elektrik pulsları verilerek hücre zarında por-delikler oluşturulur ve hücre ölümü gerçekleşir. Damar invazyonu gözlenen, komşu kritik organlara zarar verilmesinden korkulan pek çok tümörde güvenli ve etkin olarak kullanılan bir tedavi yöntemidir.

Termal nekroz ve termal nekroz sonucu gelişen çevre dokularda fibröz ve skar doku izlenmez. Bu nedenle termal hasardan kolaylıkla etkilenecek hasar gören kapsüller zarlar, damarlar, safra kanalları ve nörovasküler yapılar bu teknikte

korunabilirler. İşlem sonrası ağrı çok azdır veya hiç yoktur. “Heat/cold sink etkisi” yoktur. Ablasyon süresi kısadır. Görüntüleme eşliğinde ablasyon zonu gerçek zamanlı görülebilir. Pankreas kanserlerinde, karaciğer tümörlerinde, santral böbrek tümörlerinde, prostat ve akciğer tümörlerinde nörovasküler yapıları invaze etse bile kullanılabilir. Çok sayıda iğne şeklindeki probun tümöral dokuya paralel yerleştirilerek elektrik akımı verilir. Kas kontraksiyonu ve kardiyak aritmiye neden olabilir. Bu nedenle genel anestezi ve komplet kas relaksasyonu işlem için gereklidir [77].

#### **2.4.2. Radyofrekans Ablasyon (RFA)**

Yüksek frekanslı radyofrekans dalgalarının(375-500 kHz) enerjisiyle ortaya çıkan termal enerji kullanılarak yapılan, günümüzde etkinliği ve güvenilirliği kanıtlanmış, yaygın kullanılan tümör ablasyon yöntemidir.

RFA işleminde kapalı bir elektrik devresi oluşturularak dokuda elektromanyetik enerji birikimi meydana gelir ve elektrot çevresindeki dokudaki iyonların uyarılması ve hareket etmesine neden olur. Bu hareketlenme ile iyonlar arasında sürtünme ve sürtünmeye bağlı ısı oluşumu meydana gelir. Isı oluşumu hücre dehidratasyonuna neden olarak koagülasyon nekrozu oluşturur. Hedef dokuda irreversible hasar gelişmesi için sitotoksik sıcaklıklara(55-60derece) ulaşılması ve bu sıcaklığın en az 4-6 dakika sürdürülmesi gerekir. Uygulanan alan çevresindeki dokularda da dehidratasyon gelişir ve etki azalır, dolayısıyla termal alan sınırlanır. Hasar alanının boyutu kullanılan elektrodun boyutuna, pozisyonuna ve şekline bağlıdır[6].

Radyofrekans ablasyonu tedavisi karaciğer tümörlerinde ilk olarak 1993 yılında Rossi ve ark. tarafından kullanılmıştır. RFA perkütan, endoskopik, laparoskopik veya açık cerrahi sırasında kullanılabilir. Açık cerrahi esnasında görüntüleme yöntemi olarak US kullanılırken perkütan işlemlerde US, BT, MRG kullanılabilir. Dokuya 50-100 derece arasında 4-6 dakika süreyle ya da impedans, doku direnci hızla yükselene kadar ablasyon uygulanır. Tedaviye efektif cevap alınabilmesi için tümöral doku ve çevresindeki 5-10mm normal parankim dokusu ablasyon alanı içerisinde olmalıdır[78].

Kapalı devre sistemini; RF probu, RF jeneratörü ve geniş topraklama elektrodu oluşturur. Hasta kapalı devre sistemin parçasıdır. Aplikatör tiplerine göre monopolar tip, bipolar tip, çok iğneli 'expandable' tip, 'cool' tip(dokuya temas etmemek üzere sisteme salın gönderilerek internal soğutma yapılır) ve perfüze tip(dokuya temas etmek üzere sisteme salın gönderilerek internal soğutma yapılır) olmak üzere çeşitli RF elektrodları kullanılır[74,79].

Problara enerji sağlayan RF jeneratörlerde ise, probun ucundan gelen sıcaklık bilgisine göre akımı ayarlayan sıcaklık bazlı ve dokuda elektrik akımına karşı oluşan dirence göre akımı ayarlayan empedans bazlı, olmak üzere iki farklı kontrol mekanizması mevcuttur. İşlem sırasında elektrod normal karaciğer parankiminden geçilerek hedefteki tümörün tamamen ablasyona uğratacak şekilde yerleştirilir. Lezyon içinde ısı tutulumu heterojendir. En fazla proba yakın alanda termal hasar gelişir ve uzaklaştıkça etki azalır. Etkilenen dokuda yüksek ısıya(>100derece) bağlı buharlaşma, gaz oluşumu, kuruma ve son olarak karbonlaşma ortaya çıkar. Karbonlaşan(kömürleşmiş) doku ise iletken özelliğini kaybeder ve ablasyon alanının daralmasına neden olur[78].

Ablasyon alanı komşuluğunda(>3mm) vasküler yapılar var ise kan akımına bağlı ablasyon zonunda doku soğuması olur ve koagülasyon nekrozu için gerekli sitotoksik sıcaklık derecelerine ulaşılamaz ve ablasyon sınırlı kalır. Kan akımına bağlı oluşan bu etkiye 'heat sink' etkisi denir[6].

En sık heptosellüler karsinom ve kolorektal karsinom karaciğer metastazlarında yapılır. Ayrıca böbrek, akciğer, pankreas, meme, mide, boyun, kemik tümörlerinde ve nöroendokrin tümör metastazları da bu yöntemle tedavi edilebilir. 5cm altındaki tümörlerin termal ablasyona yanıtı çok iyi olup nüks riski oldukça azdır[7,80]. Endobilyer RFA uygulama ilk olarak ERKP eşliğinde güvenlik ve etkinliği değerlendirilmiştir. Malign biliyer striktürlerde kullanıldığı gibi benign biliyer striktürlerde de klinik çalışma az da olsa tedavide güvenli ve etkili değerlendirilmiştir [81].

### 2.4.3. Perkütan Endobilyer Transhepatik RFA Uygulama

Günümüzde malign biliyer obstrüksiyonlarda perkütan transhepatik veya endoskopik yolla safranin internal drenajı için traktta termal ablasyon oluşturulmakta ve stentleme yapılmaktadır.

Malign biliyer obstrüksiyonlarda stent yerleştirilmesi öncesinde intraduktal RFA stentin tümör invazyonu ile tıkanmasının engellenmesi amacıyla uygulanmaktadır. Stent açık kalım süresini uzatmasının dışında endoluminal RFA stent tıkanıklıklarının tedavisinde de uygulanmaktadır [82].

#### Endikasyonları

Malign biliyer obstrüksiyonu olan ve inoperable tümörü olan yani cerrahiye uygun olmayan hastalarda palyatif amaçlı endoskopik yolla veya perkütan transhepatik biliyer drenaj işlemi yapıldıktan sonra aynı seans veya farklı bir seansta stent yerleştirilerek safra sıvısının internal akışı sağlanır.

Genellikle 3 aydan fazla yaşam beklentisi olan hastalara kaplı veya kapsız metalik stent(SEMS) yerleştirilir. Stent patensi açısından görülen en önemli komplikasyon tümör ingrowth veya overgrowth gelişimine bağlı stent tıkanıklığıdır. Bu nedenle tümör ingrowthuna bağlı stent tıkanıklığını önleyerek stent patensini artırmak veya stent tıkanıklığı geliştiğinde yeniden traktı açmak için kullanılır[83].

#### Kontraendikasyonları

Düzeltilmeyen koagülopati, malign striktürün geçilememesi, pacemaker varlığı(tek kesin kontrendikasyon) ve gebelik

#### Ablasyon Öncesi Değerlendirme

Histopatolojik tanı ve evreleme sonrası unrezektable tümörü olan hastalar RFA endikasyonu ve planı açısından US ve BT tetkikleri değerlendirilir. Klinik ve özgeçmiş bilgileri(kanama diyatezi, antikoagülan kullanımı, kronik karaciğer veya böbrek hastalıkları, pacemaker varlığı, komorbid hastalıklar v.s ) sorgulanmalıdır [84].

## İşlem

İşleme başlamadan önce antibiyotik profilaksisi uygulanır ve işlem sırasında gereklilik halinde ve enfeksiyon yüksek riskli hastalarda antibiyotik tedavisine devam edilebilir. Malign biliyer obstrüksiyonu olan hastalara tedavinin birinci basamağı olan perkütan biliyer drenaj işlemi sonrası aynı seans veya başka seansta steril şartlarda hasta genel anestezi altında floroskopi eşliğinde striktür seviyesine RFA kateteri(Habib™ EndoHPB -EMcision) ilerletilir. Yapılan hayvan modellerinde ve insan çalışmalarında komplikasyon riskini azaltmak için ablasyon enerjisi 7-10watt ve 90saniyenin uygulanması gerektiği öngörülmüştür. Tümöral dokunun yakılması ile trakt açılır. Kateter lezyon düzeyine floroskopi eşliğinde ulaştırıldıktan sonra ablasyon işlemi gerçekleştirilir. Eğer obstrüktif segment uzunluğu 2,5 cm'den fazlaysa, kateter yine lezyon düzeyini kapsayacak şekilde farklı lokasyonlarda aktive edilir ve bu şekilde tüm lezyon düzeyinde ablasyon sağlanmış olunur. Ablasyon sonrası kateter inaktive edilir. Kateter hareket ettirilmeden 1dk beklenir ve lümen serum fizyolojik ile yıkanır. Bu yolla ablasyon sonrası kateterin komşu dokulara zarar vermeden hareket ettirilmesi sağlanır ve lümende oluşan koagülatif artıkların ortamda uzaklaştırılır. Perkütan transhepatik endobilyer RFA uygulama sonrası striktür uzunluk ve çapına uygun genellikle metalik stentler(SEMS) yerleştirilir[82,84].

Endobilyer RFA uygulama perkütan ya da endoskopik yolla uygulanabilir. Bu uygulama için günümüzde FDA onayı ve CE onayı almış tek ürün bulunmaktadır. RFA uygulama için kullanılan Habib EndoHPBTM(EMcision UK, London, United Kingdom) kateteri çapı 8F(2,6mm), uzunluğu ERKP için 180cm perkütan işlem için 90cm uzunlukta olup 0,035 inch kılavuz tel üzerinden ilerletilebilen tek kullanımlık bipolar bir kateterdir. Kateter üzerinde distal uçta 5mm'lik bir başlık sonrası aralarında 8mm mesafe bulunan 8mm uzunlukta 2 halkasal elektrod yerleştirilmiştir. Bipolar aktivasyon ile dokuda yaklaşık olarak 2,5cm uzunlukta koagülasyon nekrozu oluşturabilirler. Alternatif akım yaratarak radyofrekans dalgalarını oluşturan farklı marka ve modellerde elektrik jeneratörü(RITA 1500XRF generator Angiodynamics, Latham, NY, USA veya ERBE generator Surgical Technology Group, Hampshire, England, UK) kullanılır. ERCP veya perkütan yolla endobilyer RFA uygulaması bu cihaz ile yapılmaktadır [82].

Değerlendirme ve raporlamada teknik işlemler, başarı veya başarısızlık oranları belirtilmelidir. Takiplerde ise klinik başarı veya başarısızlık, işlemle ilişkili ölümler, 30 günlük mortalite, komplikasyonlar değerlendirilmelidir[74].

### **Yan etkiler ve Komplikasyonlar**

Ani gelişen(ilk 6-24 saat içinde) ve erken dönem (ilk bir ay içinde) ve geç dönem olmak üzere gruplandırılabilir. İşlem sonrası medikal tedaviye yanıt veren, 2 haftaya kadar uzayabilen ağrı ve bulantı görülebilir. Hemorajik komplikasyonlar genellikle kendini sınırlar. Enfektif kolanjit, kolesistit veya pankreatit gelişebilir. İlk hafta içerisinde ateş, terleme, rahatsızlık ve bulantı ile karakterize postablasyon sendromu denilen grip benzeri bulgular ortaya çıkabilir. Ciddi komplikasyonlar ise safra yolu perforasyonu, safra kaçağı, termal hasar, sepsistir. Geç dönem komplikasyonları ise stent tıkanıklığı, migrasyon sayılabilir[7,83].



### 3. GEREÇ VE YÖNTEM

Eskişehir Osmangazi Üniversitesi Tıp Fakültesi Klinik Araştırmalar Etik Kurulu Başkanlığının 24.11.2015 tarih 80558721/283 sayılı kararı ile bu prospektif tez çalışmasının yapılması uygun bulunmuştur.

Eskişehir Osmangazi Üniversitesi Tıp Fakültesi, Radyoloji Anabilim dalı, Girişimsel Radyoloji Bilim dalında Haziran 2014 ile Ekim 2015 tarihleri arasında Genel Cerrahi, Medikal Onkoloji ve Radyasyon Onkolojisi kliniklerinden veya dış merkezlerden unrezektable tümörü olan malign biliyer obstrüksiyonu nedeniyle palyatif tedavi amaçlı refere edilen 21 hasta çalışmaya dahil edildi.

#### 3.1. Hasta Seçimi ve Demografik Bilgiler

Dahil edilme kriterleri:

Histopatolojik tanısı olan, unrezektable tümörüne ikincil malign biliyer obstrüksiyonu gelişen, hiperbilirubinemisi saptanan ve yaşam beklentisi 3 aydan fazla olan hastalar

Dışlama kriterleri:

Kardiyak pacemaker varlığı, düzeltilemeyen koagülopati, hamilelik

Sarılığı olan, kolestaz düşünülen ve total-direkt billirubin değerlerinde belirgin artış saptanan hastalara radyoloji kliniğinde veya dış merkezde kontrastlı BT tetkiki yapıldı. Tarafımıza refere edilen hastaların dış merkez veya hastane bilgi sistemi kayıtlı kontrastlı BT incelemeleri değerlendirildi. Histopatolojik tanısı olmayan hastalara görüntüleme eşliğinde perkütan tru-cut biyopsi yapılarak primer malignite tanısı konuldu. Daha önce malignite tanısı olan hastalar ise metastatik veya lokal invaze olarak kabul edildi. Histopatolojik tanı ve görüntüleme bulguları birlikte inoperable değerlendirilen 21 hasta evrelemesi yapılarak çalışmaya dahil edildi.

Perkütan trans hepatic endobilyer RFA uygulanan yaşları 34 ile 86 (ortalama  $67 \pm 13,6$ ) aralığında değişen 21 hastanın 9'u kadın (%57,1) 12'si erkek(%42,9)'ti. Kadın hastalar 34-86 yaş aralığı(ortalama  $65 \pm 16,2$ )iken; erkek hastalar 44-81 yaş aralığı(ortalama  $68,5 \pm 11,8$ )ndaydı.

Malign biliyer obstrüksiyona neden olan primer tümörler 10 hastada (%47,6) pankreas tümörü, 5hastada (%23,8) mide malign neoplazmı, 3 hastada (%14,3) perihiler kolanjiyosellüler karsinom, 1hastada (%4,8) distal kolanjiyokarsinom, 1hastada (%4,8) safra kesesi malign neoplazmı, 1 hastada (%4,8) larenks kanseri

metastazı olduğu histopatolojik ve radyolojik olarak saptandı. Histolojik subtiplere bakıldığında larenks metastazı tespit edilen 1 hastanın (%4,8) skuamöz hücreli kanser olduğu, diğer hastaların tümünün (%95,2) adenokarsinom olduğu saptandı. Tümör diferansiyasyon derecelerine(grade) bakıldığında ise 1 hasta dış merkezli olduğu için veri elde edilemedi. Diğer 20 hastanın tümörlerinin 6'sı (%30) iyi diferansiye, 9'u (%45) orta diferansiye, 5'i (%25) az diferansiye idi(Tablo 3.1).

Tablo 3.1. Hasta ve tümör özellikleri.

Değişken	N	% - (aralık)	ortalama
Hasta sayısı	21		
Yaş(ortalama)	67±13,6	(34-86)	
Cinsiyet			
Kadın	9	(%57,1)	
Erkek	12	(%42,9)	
Primer tümör			
Pankreas	10	(%47,6)	
Mide	5	(%23,8)	
Safra yolları	4	(19,1)	
Safra kesesi	1	(%4,8)	
Larenks(metastaz)	1	(%4,8)	
Histopatolojik subtip			
Adenokarsinom	20	(%95,2)	
Skuamöz hücreli karsinom	1	(%4,8)	
Differansiyasyon derecesi			
İyi	6	(%30)	
Orta	9	(%45)	
Az	5	(%25)	
Tutulan koledok segmenti			
Proksimal	6	(%28,6)	
Distal	15	(%71,4)	
Malign darlık çapı (mm)	1,47 ± 0,17	(1,3 - 1,8)mm	
Malign darlık uzunluğu(cm)			
BT ile değerlendirme	3,8 ± 1,07	(2 - 6)cm	
Floroskopik değerlendirme	3,7 ± 1,22	(1,8 - 6,5)cm	
Tümör kitle hacmi (cm <sup>3</sup> ) (ortanca)	31,10 cm <sup>3</sup>	(3 - 197 cm <sup>3</sup> )	

TNM sınıflaması(AJCC cancer staging 7th edition) kullanılarak hastaların evrelemesi(stage) ve klinik evrelemesi yapıldı(Tablo 3.2).

Tablo 3.2. TNM sınıflamasına göre yapılan evrelemede hasta dağılımı

<b>TNM sınıflamasına göre evreleme (AJCC cancer staging 7th edition)</b>		
	Hasta sayısı(n)	(%)
<b>TNM:</b>		
<b>T3N1M0</b>	1	%4,8
<b>T3N1M1</b>	3	%14,3
<b>T4N1M0</b>	11	%52,4
<b>T4N1M1</b>	5	%23,8
<b>T4N2M2</b>	1	%4,8
<b>EVRE(Stage):</b>		
<b>Evre 3</b>	10	%47,6
<b>Evre4</b>	11	%52,4
<b>KLİNİK EVRELEME :</b>		
<b>Lokalize-unrezektable</b>	11	%52,4
<b>Metastatik</b>	7	%33,3
<b>Nüks-lokal invazyon</b>	2	%9,5
<b>Nüks-metastatik</b>	1	%4,8
<b>Toplam hasta:</b>	21	%100

## 3.2. Teknik

### 3.2.1. Preoperatif Değerlendirme

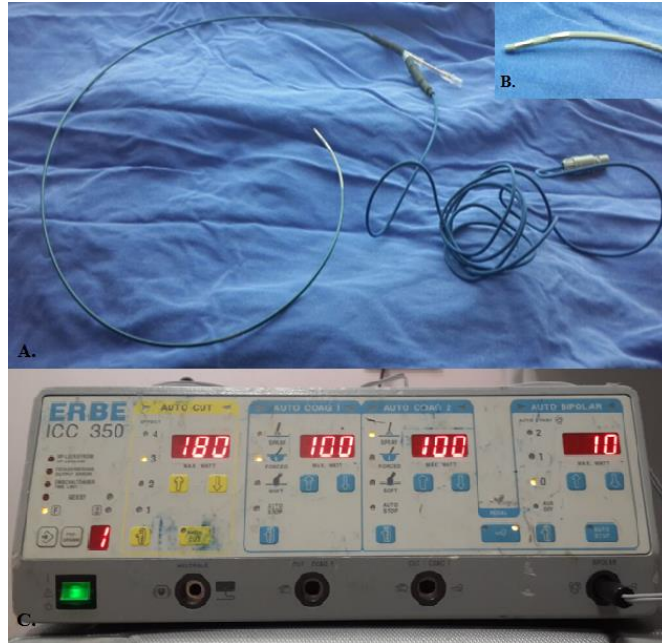
Kliniğimize başvuran hastaların klinik ve özgeçmiş hikayeleri (kanama diyatezi, antikoagülan ilaç kullanımı, pacemaker varlığı, komorbid hastalıklar... ) sorgulandıktan sonra işlem öncesi hemogram, kanama parametreleri, bilirubin değerlerini de içeren karaciğerfonksiyon testleri ve böbrek fonksiyon testleri bakıldı. Kanama parametreleri uygun olmayan hastalara gerekli destek tedavi verildi. İşlem yapılacak hastalara ‘Bilgilendirilmiş Gönüllü Olur Formu ‘ile bilgi verilir

kendilerinden ya da 1.derece yakınından aydınlatılmış onamları alındı. Unrezektable tümörleri olan ve malign biliyer obstrüksiyonu gelişen hastalar işlem öncesi ultrasonografi yapılarak işlem planlaması yapıldı.

### 3.2.2. İşlem

Girişimsel işlemler öncesi tüm hastalara geniş spektrumlu antibiyotik(IV yolla 1gr 3.kuşak sefalosporin ) profilaksisi uygulandı. Kolanjiti olan hastalara ise antibiyotik tedavisine işlem sırası ve sonrasında da devam edildi. Hastalarda en az 4-6 saatlik işlem öncesi açlık sağlandı. Bütün işlemler dijital floroskopi cihazı (MultiDiagnost 4;Philips Digital, Medical Solution, Netherlands) kullanılarak skopik görüntüleme eşliğinde yapıldı.

RFA uygulama için kullanılan Habib EndoHPBTM (EMcision UK, London, United Kingdom)kateteri çapı 8F(2,6mm), ERKP için 180cm perkütan işlem için 90cm uzunlukta olup 0,035 inch kılavuz tel üzerinden ilerletilebilen tek kullanımlık bipolar bir kateterdir. Kateter üzerinde distal uçta 5mm'lik bir başlık sonrası aralarında 8mm mesafe bulunan 8mm uzunlukta 2 halkasal elektrod yerleştirilmiştir. Bipolar aktivasyon ile dokuda yaklaşık olarak 2,5cm uzunlukta koagülasyon nekrozu oluşturabilirler. Alternatif akım yaratarak radyofrekans dalgalarını oluşturan elektrik jeneratörü olarak ERBE generator Surgical Technology kullanıldı(Şekil 3.1).



Şekil 3.1. Habib Endo HPB TM (EMcision UK, London, United Kingdom)RFA cihazı A.RFA kateteri, B.Kateter distal uç, C.RF jeneratörü

Malign biliyer obstrüksiyonu olan hastalara tedavinin birinci basamağı olan ve yol haritası çizen perkütan biliyer drenaj işlemi gerçekleştirildi. Steril şartlarda, hasta sedoanaljezi altında, supin pozisyonda sağ subkostal alan-orta aksiller hattı kesen lokalizasyona lokal anestezi yapıldıktan sonra floroskopi ve US rehberliğinde kolonik segmentler ve diyafragma dikkat edilerek perkütan yolla karaciğere 21 gauge Chiba iğnesi ile girildi. Görüntüleme eşliğinde kontrast madde verilerek biliyer ağaç görüntülendi. İğne içerisinden ilerletilen kılavuz tel(0,018inch) floroskopi eşliğinde, hilusa ve mümkünse ana safra kanalına kadar gönderildikten sonra bu kılavuz tel üzerinden koaksiyel dilatör/kılıf sistemi(4ya da6F) safra yoluna ilerletildi. Set safra yoluna ulaştığında sertleştirici sabit tutularak iç plastik stile ve kılıf safra yolu içerisine ilerletildi. Daha sonra kılavuz tel ve iç plastik stile çıkarıldı,0.035 inç J uçlu hidrofilik kılavuz tel yerleştirildi. Kılavuz tel üzerinden manipülasyon kateteri(5F Bern Boston Scientific 5 Fr× 100 cm Imager II Selective-Berenstein tip veya femoral vertebral kateter ) ilerletilerek obstrüksiyon geçildi ve duodenum 2.kıtaya ulaşıldı. Manipülasyon kateteri içerisinden kılavuz tel duodenuma kadar ilerletildi. Sonrasında hidrofilik kılavuz tel 0,035" superstiff kılavuz telle(Amplatz Super Stiff PTFE Guidewire) değiştirildi. Superstiff kılavuz tel üzerinden kilitli 8F internal-eksternal biliyer drenaj kateterinin pigtail görünümündeki distal ucu duodenum içerisinde forme edilip kalacak, proksimal ucu ise vücut dışında kalacak şekilde yerleştirildi. Kateter yerleşimi alınan kolanjiyogramlarla değerlendirildi, uygun şekilde yerleştirilmişse ise kateter cilde 2,0 sütürlerle fikse edildi.

RFA uygulaması ve stentleme biliyer dekompresyon sağlandıktan sonra elde edilen kolanjiyogram görüntüleri değerlendirilerek başka seansa bırakıldı. Ancak kolanjiti olmayan bir hastamıza biliyer drenaj, RFA uygulaması, stentleme ve balon işlemleri tek seansta yapıldı ve komplikasyon izlenmedi.

Başka seansta steril şartlarda hasta genel anestezi altında internal eksternal drenaj kateteri üzerinden duodenuma gönderilen süper stiff kılavuz tel sabit tutularak drenaj kateteri çıkarıldı. Kılavuz tel üzerinden 8F-10F vasküler kılıf yerleştirildi ve kontrast madde gönderilerek alınan kolanjiyogramlarla dar olan segmentin seviyesi, uzunluğu belirlendi. RFA uygulaması ve stent işlem planı ve gerekli malzemeler (uygun boyutta stent )belirlendi. Superstiff kılavuz tel üzerinden Habib™ EndoHPB

-EMcision RFA kateteri ilerletilerek darlık seviyesine kateter yerleştirildi ve RFA kateterine alternatif akım gönderen jeneratör ile 10watt güç değerinde kateter aktive edildi. Her seansta 10 saniye aralıklarla iki kere 90 (40-40-10)saniyelik aktivasyon floroskopi altında gerçekleştirildi. Darlık segmentine göre değişmekle birlikte tüm lezyonu kapsayacak şekilde lezyonun proksimal ve distaline ya da proksimal, orta ve distaline birer seans ablasyon gerçekleştirildi. Her seansta RFA kateteri darlık proksimaline çekildi ve herhangi bir komplikasyon (perforasyon?) gözlemlemek için kontrast madde verilerek elde edilen kolanjiyogramlarla kontrollü ablasyon gerçekleştirildi. Lümen genişliği RFA kateteri veya daha fazlasına ulaşmadığında ek 90 saniye veya tam bir seans daha yapıldı. Stent tıkanıklığı gelişen hastalarda ise 12watt 90 saniyelik aktivasyonlar uygulandı.

RFA uygulaması bittikten sonra kateter üzerinden süper stiff tel gönderildi. Self ekspandable nitinol kapsız stent(Protégé EverFlex,EV3, Minneapolis, Minn / S.M.A.R.T. Control, CordisJohnson & Johnson, Miami Lakes, Fla / Wallstent,Boston Scientific, Natick, MA) tel üzerinden ilerletilerek darlık bölgesinde proksimal ve distalde 1-2cm'lik normal alan kalacak şekilde ya da distali duodenuma sarkacak şekilde yerleştirdi.

Stent yerleştirdikten sonra tam açılıp duvar ile bütünleşmesini sağlamaya yardımcı olmak için bazı olgulara balon dilatasyon yapıldı. Stent yerleşimi ve yeterli safra drenajını kontrol etmek amaçlı kılavuz kateterden kontrol kontrast madde verilerek bağırsağa geçişi kontrol edildi. Kontrast madde geçişi iyi ise kılıf ve tel direkt çekildi. İşlem öncesi kolanjit bulguları var ise veya erken aşamada yeterli drenaj sağlanmıyorsa ya da işlem sırasında balon dilatasyon yapılmadı ise drenaj kateteri birkaç günlüğüne eksternal drenajı kapatılarak sadece internal akışı sağlayacak şekilde tekrar yerleştirildi. Birkaç gün sonra kontrol kolanjiyogramlarla normal safra drenajı tespit edildikten sonra kateter çekildi.

### **3.2.3. Postoperatif Takip**

İşlem sonrası ilk 24-48 saatte hasta vital takip, ağrı kontrolü, profilaktik antibiyoterapi, komplikasyon(kolanjit?hemobili?) değerlendirmek amaçlı takip edildi. Malign biliyer obstrüksiyonu ve genellikle uzun süredir oral alımı bozukluğu olduğu için hastalarda hepatorenal sendrom riski yüksekti ve bunu önlemek için

hastalara işlem sırası ve sonrasında IV hidrasyon desteği yapıldı. İşlemden 24 saat sonra bilirubin düzeyleri ve ultrasonografi ile kontrol amaçlı hasta değerlendirildi.

Bilirubin düzeyleri normal sınırlara indikten sonra palyatif amaçlı kemoradyoterapi tedavisi için tarafımıza refere edilen bölüme yönlendirildi. Ancak stent takip amaçlı işlem sonrası 1.hafta, 1.ay, 2.ay, 3.ay ve 6.ay bilirubin düzeyleri ve US ile hasta değerlendirildi. Bu süreçte hastalarda gelişen komplikasyonlar sistem kayıtlarına alındı.

Bilirubin artışı saptanan 3 hastaya yapılan US ve kontrastlı BT incelemeleri sonrası tümör ingrowthuna bağlı stent tıkanıklığı tespit edildi. Bu hastalara perkütan biliyer drenaj sonrası RFA uygulaması ve balon dilatasyon işlemleri tekrar uygulandı.

### **3.3. Terimlerin Tanımlanması ve Değerlendirme**

**Teknik başarı:** Perkütan endobiliyer RFA (stent yerleştirilme işlemi var ya da yok) uygulaması sonrası verilen kontrast maddenin rahatlıkla distale geçişinin gösterilmesi

**Klinik başarı:** Perkütan endobiliyer RFA (stent yerleştirilme işlemi var ya da yok) uygulaması sonrası ilk 1 hafta içinde perkütan biliyer drenaj işlemi öncesi bilirubin değerlerinde %50'den fazla düşme veya 1 aylık süre sonunda total bilirubin değerinin 2mg/dl'nin altına düşmesi

**Acil komplikasyonlar:** Perkütan endobiliyer RFA uygulaması sonrası ilk 24 saat içinde gelişen komplikasyonlardır.

**Erken dönem (periprosedüral) komplikasyonlar:** Perkütan endobiliyer RFA uygulaması sonrası 1gün-30gün aralığında gelişen komplikasyonlar

**Geç komplikasyonlar:** Perkütan endobiliyer RFA uygulaması sonrası sonrası 30 gün ve sonrasında gelişen komplikasyonlar

**Kolanjit:** Sarılık, titremenin eşlik ettiği aralıklı ateş ve sağ üst kadranda bulguları ve bilirubin artışı saptanması

**Ingrowth:** Tümör dokusunun stent örgü yapısını geçerek lümen içerisinde büyümesi

**Overgrowth:** Tümör dokusunun stent distal veya proksimal ucunda lümen içerisinde büyümesi

İşlemlle ilişkili ölüm: Perkütan endobilyer RFA uygulaması ile ilişkili ölüm  
30 günlük mortalite: Perkütan endobilyer RFA uygulaması sonrası ilk 30gün  
içindeki ölümler

Hasta sağkalım süresi: Perkütan endobilyer RFA uygulamasından ölüme  
kadar geçen süre

Stent patensi(açık kalım süresi): Perkütan endobilyer RFA uygulamasından  
sonra stentin tıkanmasına kadar geçen süre

Stent tıkanıklığı: Perkütan endobilyer RFA uygulamasından sonra tekrar  
sarılığın ortaya çıkması, total bilirubin değerinin 2mg/dl'nin üzerine çıkması ve  
radyolojik görüntüleme yöntemleri ile nedenin belirlenmesi.

### **3.4. İstatiksel Analiz**

Analizler IBM SPSS Statistics 20.0(SPSS Inc, Chicago,IL,USA) istatistik  
analiz paket programında yapıldı. Hasta örneklem hacmi 30'un altında olması  
nedeniyle nonparametrik testler kullanıldı. Verilerin normal dağılıma uygunluğu  
Shapiro-Wilk testiyle test edilmiştir. Sürekli değişkenler ortalama, standart sapma,  
minimum, maksimum değerleri ile birlikte; kategorik değişkenler frekans tabloları ve  
yüzdeleri ile verildi. Kategorik değişkenler 2x2 çapraz tablolarda Pearson ki-kare  
veya Fischer exact testi kullanılarak karşılaştırıldı. İşlem öncesi ve sonrası bilirubin  
değerlerini kıyaslamak için ise paired sample t test kullanıldı. İstatiksel anlamlılık  
için  $p \leq 0,05$  değeri kriter olarak kabul edildi.



#### 4. BULGULAR

Malign biliyer obstrüksiyonu olan inoperabl 21 hastaya Haziran 2014 ile Ekim 2015 tarihleri arasında perkütan biliyer drenaj sonrası, perkütan transhepatik RFA ve stent yerleştirmesi işlemleri uygulandı. Çalışmaya dahil edilen 21 hastadan 20'si Mart 2016 tarihine kadar takip edilerek verileri toplandı. 1 hasta taburculuk sonrası kontrollerine gelmedi ve hasta ile iletişime geçilemediğinden takipten çıkarıldı.

Primer tanısı olmayan 16 hastaya işlem öncesi görüntüleme eşliğinde perkütan tru-cut biyopsi uygulanarak histopatolojik tanıları elde edildi. Radyolojik görüntüleme (BT) ve tru-cut biyopsi işlemi arasında geçen süre ortalama  $7,06 \pm 4,83$  (aralık 0-16 gün) olarak hesaplandı. Hastaların görüntüleme bulguları ve histopatolojik tanısı birlikte değerlendirilerek inoperabl olarak değerlendirildi. Malign biliyer obstrüksiyon tanısı konulan hastaya biliyer dekompresyon amacıyla perkütan transhepatik biliyer drenaj işlemi uygulandı. Biliyer drenaj işlemi sırasında alınan kolanjiyogramlar ve hastanın yaşam beklentisi değerlendirilerek perkütan transhepatik RFA uygulama sonrası stent yerleştirme işlemi planlandı. Drenaj işlemi ve stent yerleştirme arasında geçen süre ortalama  $15,05 \pm 11,37$  gün (aralık 0-42 gün) olarak hesaplandı.

Biliyer drenaj sonrası 21 hastanın 18'ine 1 kez; ingrowth geliştiği için 3 hastaya 2 kez olmak üzere toplamda 24 perkütan endobiliyer RFA uygulaması yapıldı. 21 hastaya yapılan 24 RFA uygulamada RFA probu 23 uygulamada (%4,2) darlık segmentinin proksimali ve distali olmak üzere 2 düzeyde; 1 uygulamada (%95,2) ise darlık segmentinin proksimal orta ve distali olmak üzere 3 düzeyde RFA uygulandı. 10 saniye ara ile iki defa yapılan 90 saniyelik aktivasyon bir seans olup her lokasyona 1 seans RFA uygulandı.

Biliyer drenaj ve RFA uygulama sonrası stentleme işlemi 21 hastanın 20 sine (%95,2) iki ayrı seansta; 1 hastaya (%4,8) ise tek seansta bütün işlemler uygulandı. 21 hastanın 10'una (%47,6) RFA sonrası stentleme yapılırken; 11'ine (%52,3) RFA sonrası stentleme ve balon dilatasyon işlemleri yapıldı. Stent tıkanıklığı gelişen 3 hastaya ise RFA sonrası sadece balon dilatasyon işlemi uygulandı.

Endobiliyer RFA uygulama sonrası 21 hastanın 7'sine (%33,3) 10mmx60mm boyutta; 9'una (%42,9) 10mmx80mm boyutta; 2'sine (%9,5) 8mmx60mm boyutta;

1'ine (%4,8) 8mmx80mm boyutta; 2'sine(%9,5)9x60mm boyutta çap x uzunlukları değişken MRG uyumlu 21 adet kendiliğinden genişleyen nitinol stent yerleştirildi.

Endobilyer RFA uygulama sonrası stent yerleştirilen hastalara ve stent tıkanıklığı gelişen hastalara stent boyutlarında ve çapında balonlu kateterle 10 atm basınçta dilatasyon işlemi yapıldı.

İşlem öncesi kitle invazyonuna sekonder total obstrükte olan ana safra yolunda darlık segmentinden geçen katetere göre yapılan değerlendirmede malign biliyer darlık çapı endobilyer RFA uygulama öncesi 1,47( $\pm$ 0,17)mm; uygulama sonrası 5,23( $\pm$ 1,54)mm ölçüldü(Tablo 4.1).

Yapılan 24 RFA uygulaması sonrası alınan kolanjiyogram görüntülerde kontrast maddenin duodenuma rahatlıkla geçişi izlenmiş olup teknik başarı %100 olarak saptandı.

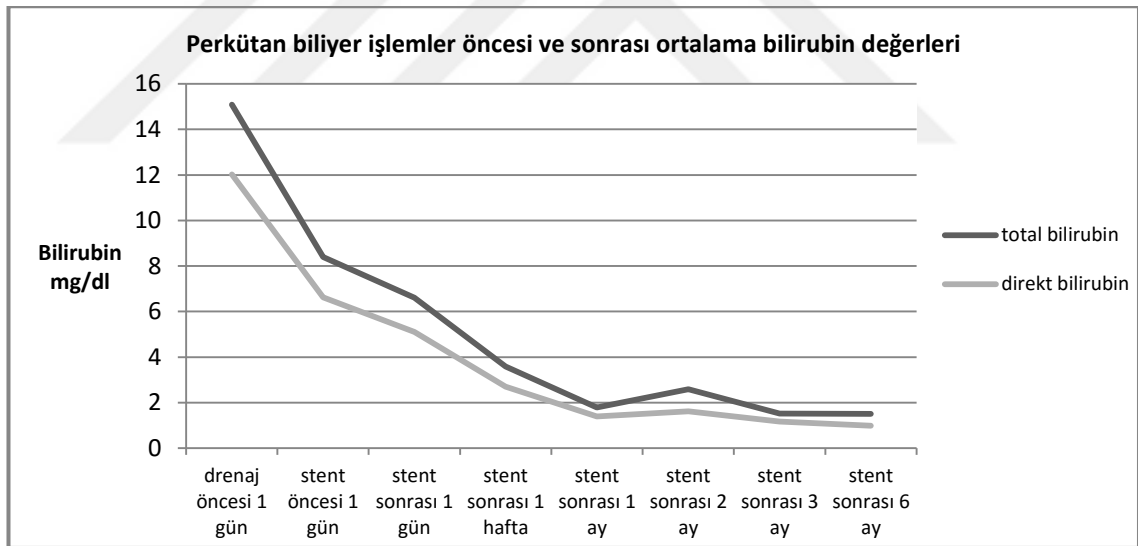
Tablo 4.1. Perkütan endobilyer RFA uygulama özellikleri, teknik ve klinik başarı

<b>Perkütan endobilyer RFA uygulama:</b>	
<b>Güç:</b>	10-12watt
<b>Süre:</b>	90 sn
<b>Ablasyon sayısı:</b>	2(2-3)
<b>Malign darlık çapı:</b>	
İşlem öncesi	1,47 $\pm$ 0,17 (1,3-1,8)mm
İşlem sonrası	5,23 $\pm$ 1,5 (3,2 – 8,6)mm
<b>Teknik Başarı:</b>	%100
<b>Total/Direkt Bilirubin ortalama değerleri:</b>	mg/dl
<b>PBD öncesi 1.gün</b>	
Total Bilirubin	15,09 $\pm$ 8,59
Direkt Bilirubin	12,02 $\pm$ 6,56
<b>RFA işlem öncesi 1.gün</b>	
Total Bilirubin	8,39 $\pm$ 7,34
Direkt Bilirubin	6,62 $\pm$ 5,82
<b>RFAişlem sonrası 1.gün</b>	
Total Bilirubin	6,61 $\pm$ 4,84
Direkt Bilirubin	5,11 $\pm$ 3,66
<b>RFA işlem sonrası 1.hafta</b>	
Total Bilirubin	3,59 $\pm$ 2,85
Direkt Bilirubin	2,70 $\pm$ 2,04
<b>RFA işlem sonrası 1.ay</b>	
Total Bilirubin	1,24 $\pm$ 0,59
Direkt Bilirubin	0,94 $\pm$ 0,61
<b>Klinik başarı:</b>	%100

Endobilyer RFA uygulama sonrası hospitalizasyon süresi ortalama  $3,7 \pm 1,7$  gün olarak saptandı.

Endobilyer RFA uygulama öncesi ve sonrası 6 aylık takiplerde hastaların total ve indirekt bilirubin değerlerine bakılmış olup biliyer drenaj sonrası bilirubin değerlerinde progresif azalma saptandı. Total ve indirekt bilirubin ortalama değerleri ile oluşturulan tabloda progresif azalma mevcuttur (Tablo 4.2). Tabloda izlenen stent sonrası 2.aydaki hafif düzeyli yükseliş ingrowth ve kolanjit gelişen hastalardaki bilirubin değerlerinin analize etkisi olarak düşünüldü. Takiplerde stent sonrası 1.ayda bilirubin düzeyleri 21 hastanın 21'inde normal sınırlara( $<2\text{mg/dl}$ ) inmiş olup klinik başarıımız %100 olarak saptandı. Endobilyer RFA uygulama öncesi ve sonrası 1.günlerde bakılan total bilirubin değerlerinde ve direkt bilirubin değerlerinde azalma yönünde anlamlı farklılık saptandı.( $p<0,05$ )

Tablo 4.2. Perkütan biliyer işlemler öncesi ve sonrası total ve direkt bilirubin değerleri (6 aylık takip)



Endobilyer RFA uygulama sonrası 1.hafta,1.ay, 2.ay, 3.ay ve 6.ay olmak üzere 6 aylık takip sürecinde 1 hasta 1.hafta kontrolü yapıp hastaneden taburcu olduktan sonra kontrollere gelmedi, hastayla iletişime geçilemedi ve takip dışı bırakıldı. 20 hasta 6 aylık takip sürecinde eksitus olana kadar kontrollerine geldi. 1.hafta ve ilk 3 ayda bilirubin değerleri ve ultrasonografik görüntüleme ile; 6. ayda ise bilirubin değerleri, US, BT veya PET/BT tetkikleri ile stent kontrolü yapıldı.

Perkütan biliyer işlemler sonrası bilirubin düzeyleri normal sınıra inince (<2mg/dl) palyatif kemoradyoterapi tedavilerine başlamak için uygun şartlar sağlandı. 21 hastanın 4'ü (%19)kendi isteği ile palyatif kemoradyoterapi tedavisini reddetti; 10'u (%47,6)sadece kemoterapi tedavisi aldı; 7'si (%33,3) ise kemoradyoterapi tedavisi aldı.

Endobiliyer RFA uygulama sonrası acil komplikasyonlar (ilk 24 saat) arasında yer alan işlemle ilişkili hemoraji, kolesistit, pankreatit, kolanjiyosepsis safra yolu perforasyonu veya safra kaçağı gözlenmedi. Yapılan 24 RFA uygulaması sonrası 10 hastada(%41,6) analjezik medikasyona cevap veren abdominal ağrı şikayeti izlendi; 2 hastada ise (%8,3)medikal tedaviye cevap veren kolanjit gelişti. İlk 24 saatte endobiliyer RFA uygulama ile direkt ilişkili ölüm saptanmadı.

Endobiliyer RFA uygulama sonrası erken dönemde komplikasyonlar (ilk 30gün) arasında yer alan hemoraji, kolesistit, pankreatit ve safra kaçağı izlenmedi. İlk ayda 3 hastada 3 kolanjit atağı saptandı ve hospitalizasyon sonrası uygun medikasyon ile tedavi edildi. İşlem sonrası 22.günde 1 hastada traktta hepatik abse gelişti ve perkütan transhepatik abse drenajı işlemi ile hasta tedavi edildi. 20 hastanın 2'si işlemle ilişkisiz işlem sonrası 5.ve7.günlerde akut böbrek yetmezliği ve solunum yolu enfeksiyonu nedeniyle; 2'si ise 17.ve 27.günlerde hastalık progresyonu nedeniyle kaybedildi. İşlemle ilişkisiz olmakla birlikte ilk 30 günlük mortalite % 20 olarak hesaplandı. İlk 30günde endobiliyer RFA uygulama ile direkt ilişkili ölüm saptanmadı.

Endobiliyer RFA uygulama sonrası geç dönem görülen komplikasyonlar (30gün-6ay) arasında yer alan stent tıkanıklığı (tümör ingrowthuna bağlı) 20 hastanın 3'ünde (%15) saptandı. Bu hastalara tekrar perkütan endobiliyer RFA uygulama ve balon dilatasyon yapıldı ve takip sürecine devam edildi. 20 hastanın hiçbirinde tümör overgrowthu saptanmadı. Geç dönemde 9 hastada 13 kolanjit atağı saptandı ve hospitalizasyon sonrası uygun medikasyon ile tedavi edildi.

Toplamda komplikasyonlara bakıldığında takip edilen 20hastanın 11'inde(%55) herhangi bir komplikasyon saptanmadı. Komplikasyon olarak kolanjit atakları 20 hastanın 9'unda (%45); tümör ingrowthuna bağlı stent tıkanıklığı 3 hastada (%15); hepatik abse 1 hastada (%5) izlendi. Kolanjiti olan 9 hastanın 2'sinde (%22,2) 4 atak; 1'inde (%11,1) 3atak; 2'sinde (%22,2) 2 atak; 4'ünde(%44,4) 1 atak

geçirmiş olup 4 atak ve 3 atak geçiren 3 hastada tümör ingrowthuna bağlı stent tıkanıklığı saptandı(Tablo 4.3).

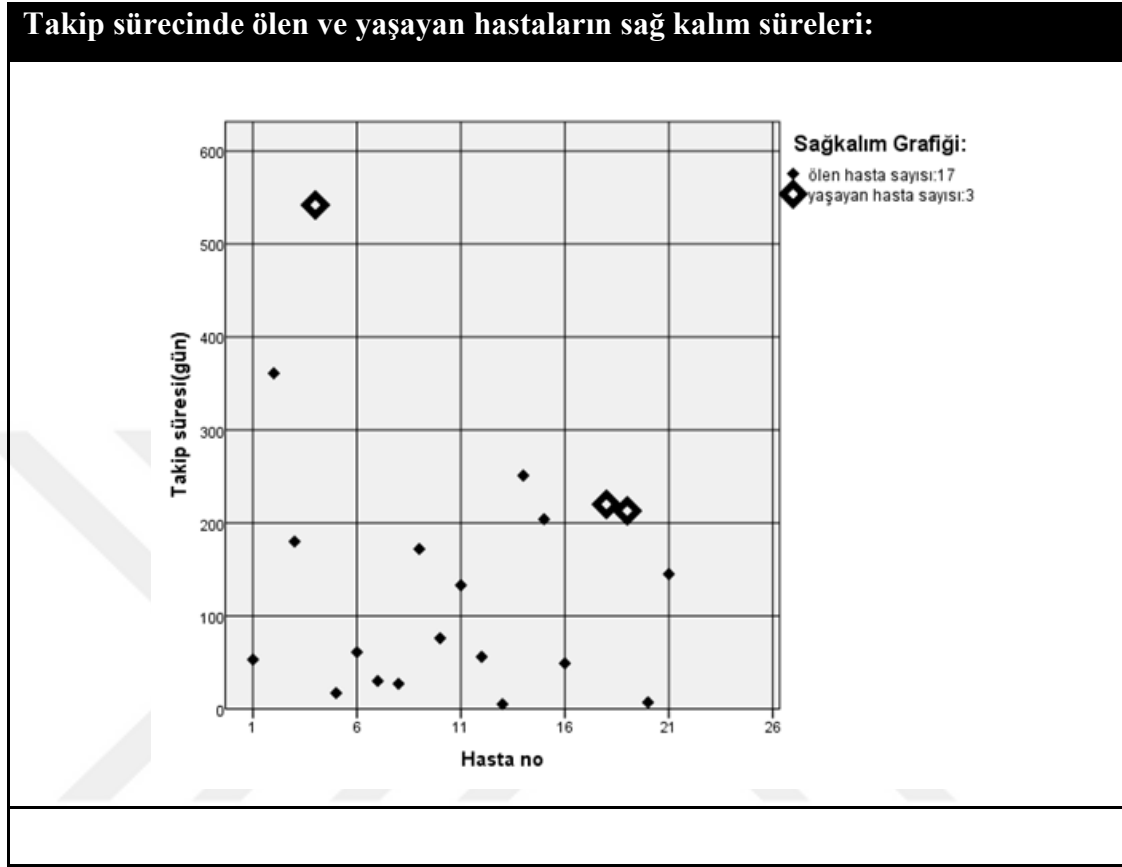
Takip sürecinde tümör ingrowthu gelişen hastalarda klinik ve biyokimyasal bulgular, tümöral özellikler, yapılan işleme ait özellikler ve takip süresinde gelişen komplikasyonlar arasında istatistiksel anlamlı bir ilişki saptanmadı. Tümör ingrowth ile kolanjit arasında anlamlı bir ilişki saptanmasa da kolanjit atak sayısı ile tümör ingrowthu arasında anlamlı bir ilişki bulundu( $p=0,02$ ). Tümör ingrowthu gelişen hastalarda daha çok kolanjit atağı izlendiği düşünüldü.

Tablo 4.3. Perkütan RFA sonrası takip sürecinde gelişen komplikasyonlar

<b>Komplikasyonlar:</b>	<b>Hasta sayısı (n)</b>
<b>Komplikasyon gelişen(+)</b>	<b>10</b>
<b>Komplikasyon gelişmeyen(-)</b>	<b>11</b>
<b>Acil komplikasyonlar (İlk 24 saat)</b>	
<b>Ağrı</b>	10
<b>Kolanjit</b>	2
<b>Erken dönem komplikasyonlar (24saat-30gün)</b>	
<b>Kolanjit</b>	3
<b>Hepatik abse</b>	1
<b>Geç dönem komplikasyonlar (1-6ay)</b>	
<b>Kolanjit</b>	9
<b>Stent tıkanıklığı (ingrowth)</b>	3

10 Haziran 2014(ilk hastaya endobilyer RFA uyguladığımız tarih) – 15 Nisan 2016 tarihleri aralığında 21hastaya 6 aylık takip süreci planlandı. 6 aylık takip sürecinde 1hasta takibi bıraktı, 17 hasta eksitus oldu, takibini tamamlayan ve hala yaşayan 3 hasta mevcuttur. Ölen 17 hastanın 16 sında (%94,1)hastalık progresyonu sonucu,1 hasta(%5,9) ise pulmoner emboli nedeniyle eksitus oldu. Takip sırasında ölümlerle sonuçlanan vakaların son bir ay içerisinde bilirubin değerlerinde artış ve US ile yaptığımız kontrollerde biliyer obstrüksiyon bulguları saptanmadı. Bu nedenle ölen hastalarda stent fonksiyonel olarak kabul edildi. Ölen hastaların işlem sonrası ortalama sağ kalım süresi 107 gün (5-361) olarak hesaplandı. Yaşayan 3 hastanın ise ortalama sağ kalım süresi 325gün (213-542) olarak hesaplandı(Tablo 4.4).

Tablo 4.4. Takip sürecinde ölen ve hala yaşayan hastaların sağkalım sürelerini gösteren noktasal grafik

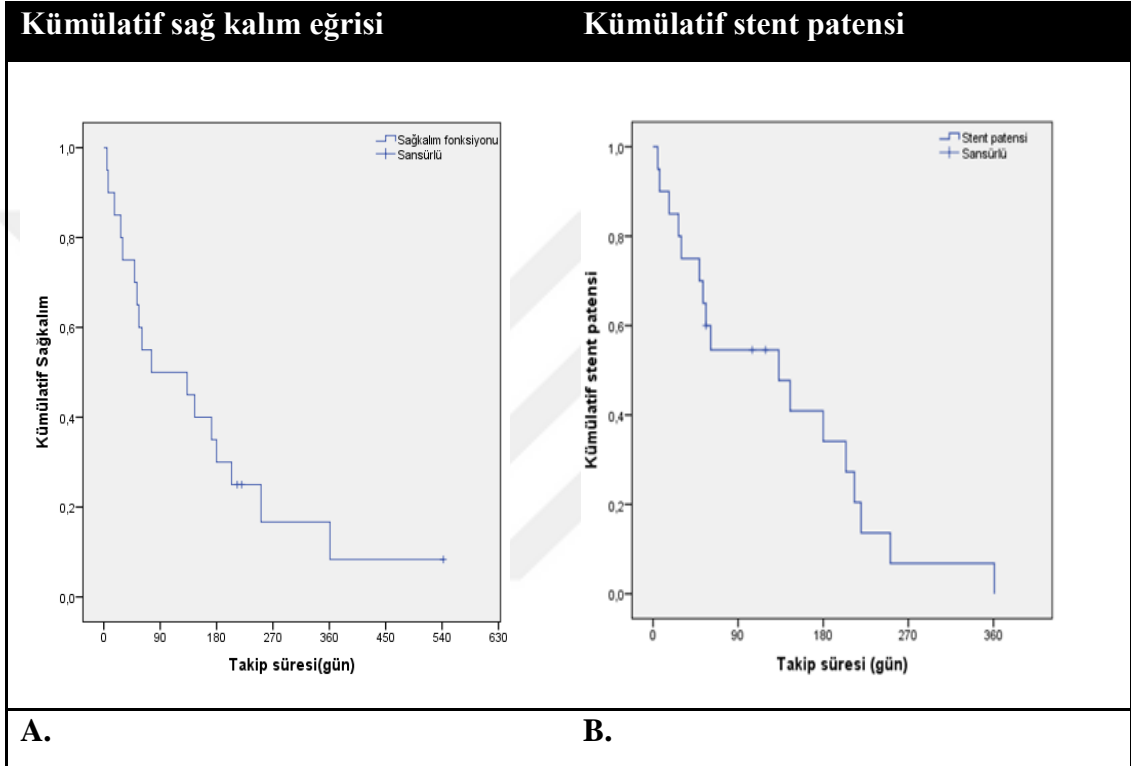


Takip sürecinde 3 hastada sırasıyla 105, 119 ve 56.günlerde ortalama 93.günde tümör ingrowthuna bağlı stent tıkanıklığı gelişti. Hastalara ikinci kez Perkütan transhepatik biliyer drenaj işlemi sonrası endobilyer RFA uygulama ve balon dilatasyon işlemleri aynı seansta yapıldı. Tümör ingrowthu gelişen iki hasta, yapılan ikinci endobilyer RFA uygulama sonrası takiplerinde 52. ve 20.günlerinde işlemle ilişkisiz hastalık progresyonu nedeniyle kaybedildi. Diğer hasta ise halen yaşamakta olup ikinci endobilyer RFA uygulama sonrası (15Nisan 2016 itibariyle) 437.güne kadar biliyer obstrüksiyon saptanmadı ve ilk RFA-stent sonrası 542.günde yaşamına devam etmektedir.

Kaplan-Meier sağkalım analizi sonuçlarına göre kümülatif olarak hesaplanan genel ortanca sağ kalım süresi 76 gün olup %95 güven aralığı 0-233 gün arasındaydı. 30 günlük ve 180 günlük kümülatif sağ kalım oranları sırasıyla %75 ve %30 olarak hesaplandı.

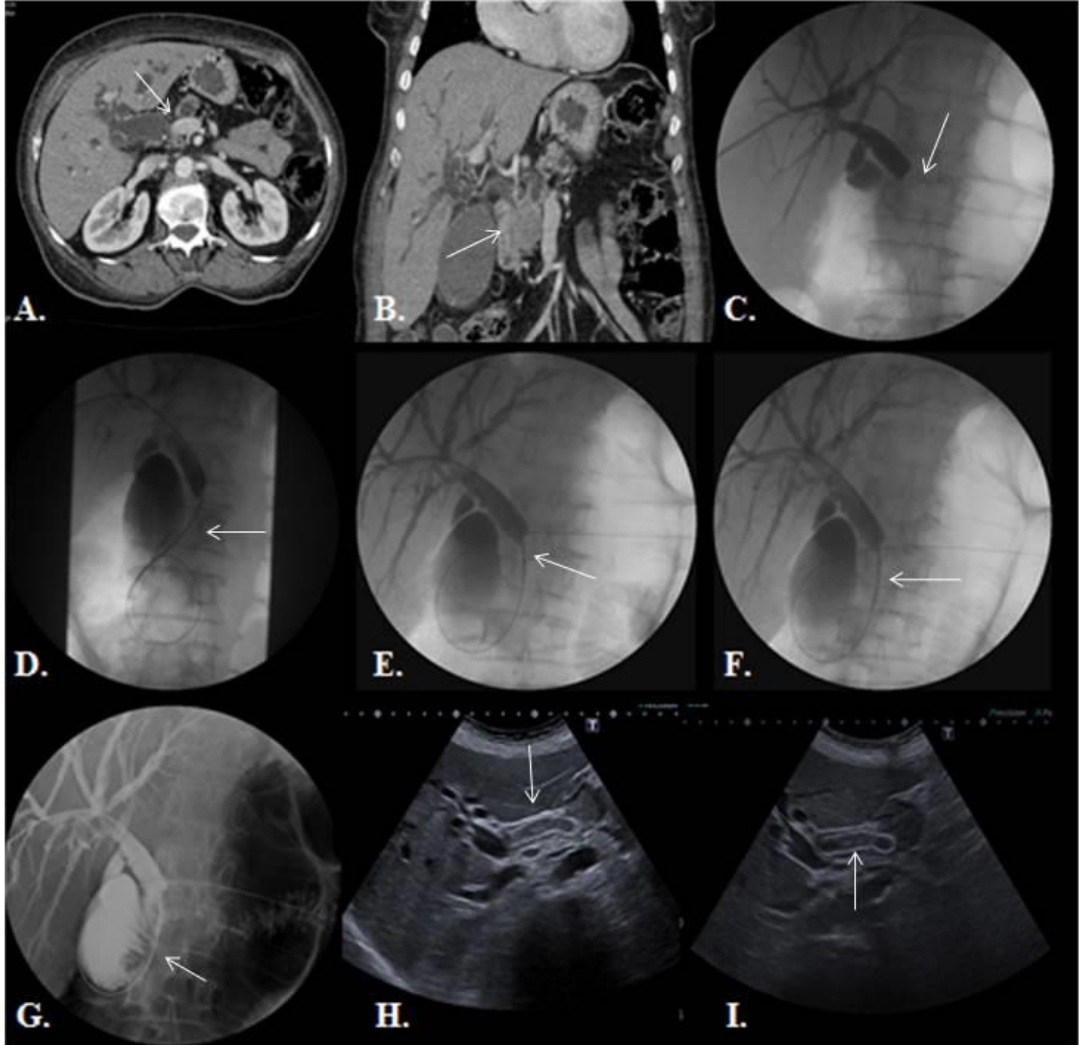
İşlem sonrası ortalama stent açık kalım(patensi) süresi 133gün olup %95 güven aralığı 25-240 gün arasındaydı. 30 günlük ve 180 günlük kümülatif stent açık kalım oranları sırasıyla %75 ve %34,1 olarak hesaplandı ( Tablo 4.5).

Tablo 4.5. Takip edilen hastaların Kaplan-Meier sağkalım ve stent açık kalım(patens) eğrileri A. Kümülatif sağkalım eğrisi, B. kümülatif stent açık kalım eğrisi



#### 4.1. Olgu Örnekleri

**Olgu 1:** 61 yaşında kadın hasta, iyi diferansiye pankreas adenokarsinomu histopatolojik tanı, evre 3 (T4N1M0), unrezektabl tümörüne sekonder malign obstrüksiyonu olan olgu;

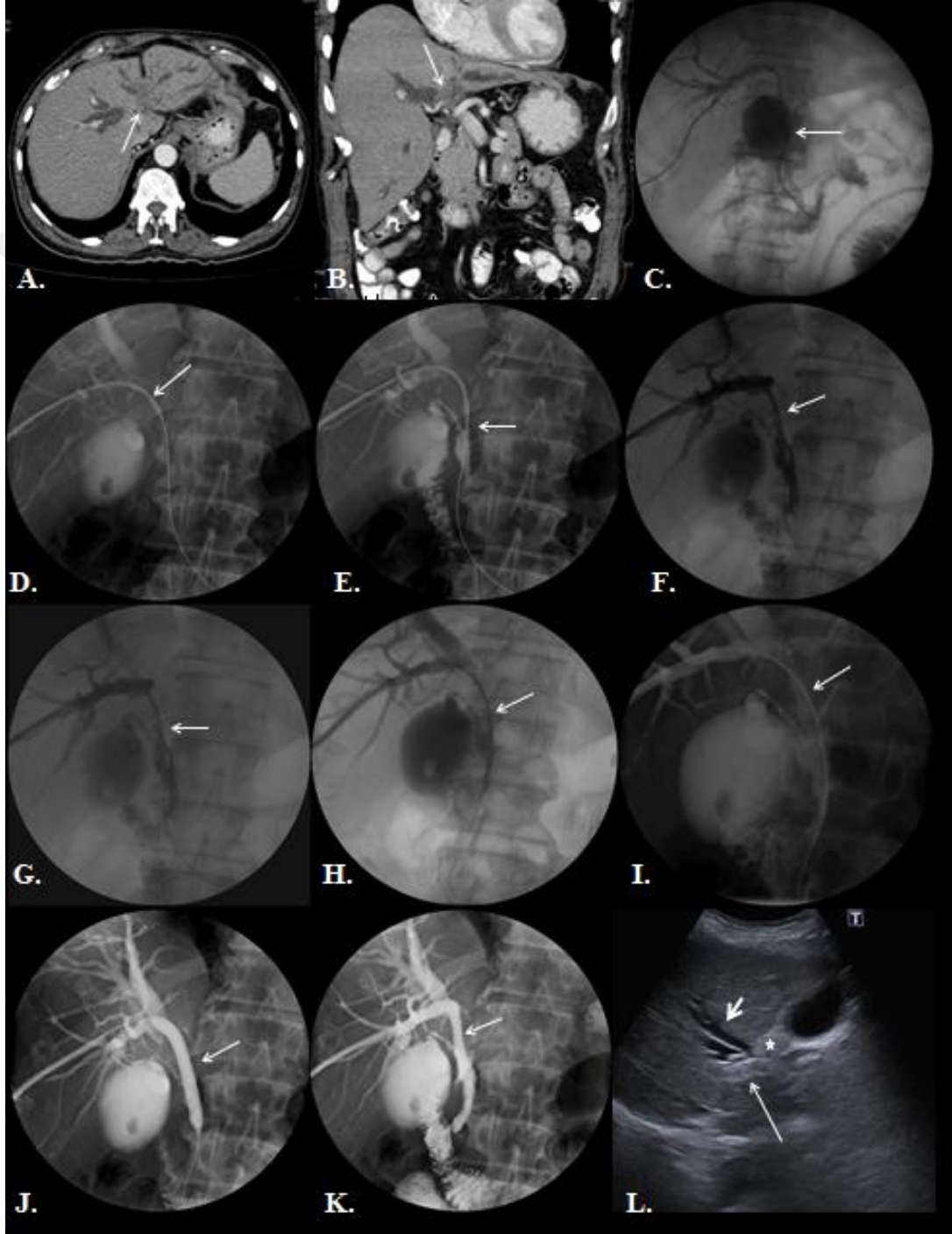


**A**, Aksiyel ve **B**, koronal kontrastlı üst abdomen BT görüntülerde safra yollarında ve ana pankreatik kanalda dilatasyona neden olan, portal veni invaze eden pankreas başında yerleşimli kitle saptandı. **C**, Sağdan yaklaşımla yapılan PTK ile koledok distalinde geçişe izin vermeyen malign biliyer darlık-obstrüksiyon izlendi. **D**, Malign biliyer darlık seviyesi kılavuz tel ile geçilerek duodenuma ulaşıldı. **E**, Proksimal ve **F**, distal seviyede endobiliyer RFA kateteri malign biliyer darlığa yerleştirilerek aktive edildi. **G**, Perkütan endobiliyer RFA işlem sonrası stent (nitinol kapsız SEMS) yerleştirilerek kontrol kolanjiyogramla stent açıklığı gösterildi ve darlık seviyesinde lümeninde yaklaşık 2,7 mm genişlik elde edildi. **H**, Sagittal ve **I**, aksiyel US



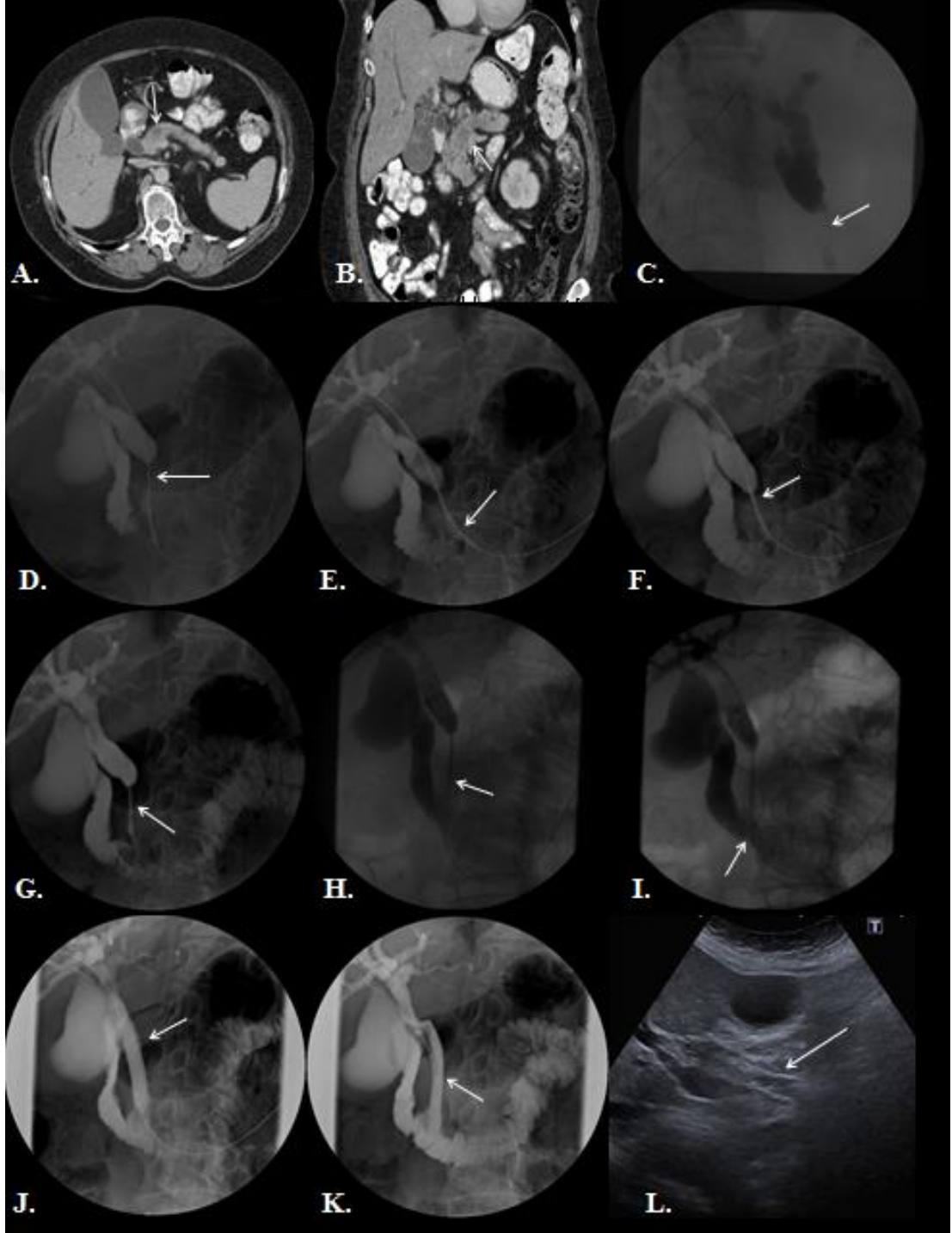
görüntülerde 6.ay kontrolünde stentin patent olduğu gösterildi. Hasta perkütan endobiliyer RFA ve stentleme sonrası 361.günde hastalık progresyonu nedeniyle eksitus oldu.

**Olgu 2:** 76 yaşında erkek hasta, orta diferansiye perihiler kolanjiyokarsinom histopatolojik tanı, evre 4 (T4N1M0), unrezektabl tümörüne sekonder malign obstrüksiyonu olan olgu;



**A**, Aksiyel ve **B**, koronal kontrastlı üst abdomen BT görüntülerde sağ ve sol lob intrahepatik safra yollarında dilatasyona neden olan perihiler yerleşimli (Bismuth-Corlette sınıflaması tip IIIB )kitle saptandı. **C**, İlk aşamada sağdan yaklaşımla PBD ile internal eksternal biliyer drenaj kateteri yerleştirildi. Kitle sol hepatik kanala doğru uzandığı için ve sağ biliyer drenaj ile yeterli klinik cevap alındığı için sol hepatik kanala perkütan biliyer drenaj işlemi yapılmadı. **D**, Proksimal ve **E**, distal seviyede endobiliyer RFA kateteri malign biliyer darlığa yerleştirilerek aktive edildi. **F** ve **G**, Perkütan endobiliyer RFA işlem sonrası kontrol kolanjiyogramlar ile darlık düzeyindeki ablasyon seviyelerinde komplikasyon saptanmadı. **H**, Stent açılmadan önce ve **I**, açıldıktan sonraki kolajiyogramlarla darlık bölgesinde proksimali normal alanda ve distali duodenuma sarkacak şekilde yerleştirilen stentin (nitinol kapsız SEMS) lokalizasyonu kontrol edildi. **J**, Stent yerleştirildikten sonra tam açılıp duvara apoze olmasını sağlamaya yardımcı balon dilatasyon işlemi uygulandı. **K**, İşlemler sonrası alınan son kolanjiyogramda stent açıklığı gösterildi ve darlık seviyesinde lümende yaklaşık 4,6 mm genişlik elde edildi. **L**, Aksiyel US görüntülerde 2.ay kontrolünde stentin(ince beyaz ok) patent olduğu, tümör(yıldız) invazyonuna sekonder drenajı yapılmayan sol lob intrahepatik safra yollarında dilatasyonun izlendiği(kalın beyaz ok) ancak sağ lobda intrahepatik safra yollarında dilatasyonun izlenmediği gösterildi. Hasta perkütan endobiliyer RFA ve stentleme sonrası 56.günde hastalık progresyonu nedeniyle eksitus oldu.

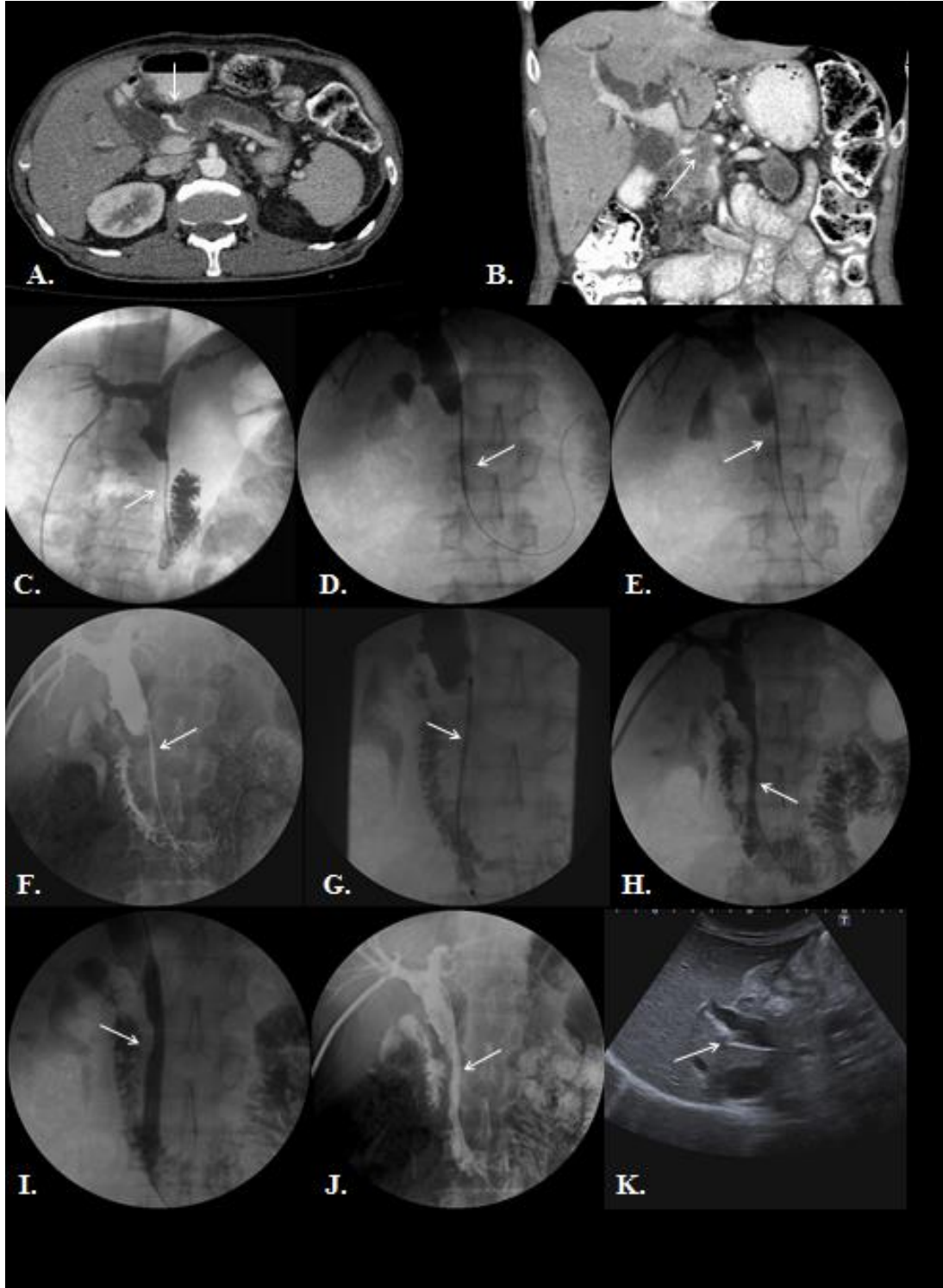
**Olgu 3:** 86 yaşında kadın hasta, iyi diferansiye pankreas adenokarsinomu histopatolojik tanı, evre 3(T4N1M0), unrezektabl tümörüne sekonder malign obstrüksiyonu olan olgu;



**A,** Aksiyel ve **B,** koronal kontrastlı üst abdomen BT görüntülerde safra yollarında ve ana pankreatik kanalda dilatasyona neden olan, portal veni invaze eden pankreas başında yerleşimli kitle saptandı. **C,** Sağdan yaklaşımla yapılan PTK ile koledok

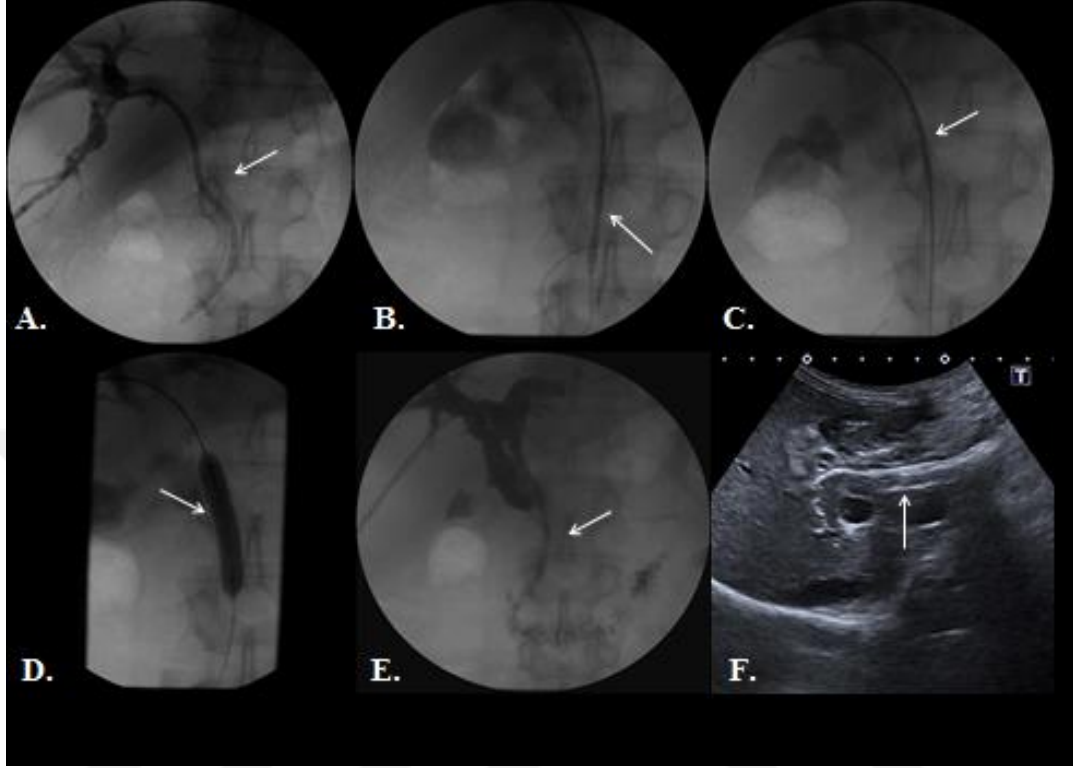
distalindeki malign biliyer darlık gösterildi. **D**, Malign biliyer darlık seviyesi kılavuz tel ile geçilerek duodenuma ulaşıldı. **E**, Distal ve **F**, proksimal seviyede endobiliyer RFA kateteri malign biliyer darlığa yerleştirilerek aktive edildi. **G**, Perkütan endobiliyer RFA işlem sonrası kontrol kolanjiyogramlar ile darlık düzeyindeki ablyasyon seviyelerinde komplikasyon saptanmadı. **H**, Stent açılmadan önce ve **I**, açıldıktan sonraki kolajiyogramlarla darlık bölgesinde proksimali normal alanda ve distali duodenuma sarkacak şekilde yerleştirilen stentin (nitinol kapsız SEMS) lokalizasyonu kontrol edildi. **J**, Stent yerleştirildikten sonra tam açılıp duvara apoze olmasını sağlamaya yardımcı, balon dilatasyon işlemi uygulandı. **K**, Bütün işlemlerin aynı seansta yapıldığı hastanın alınan son kolanjiyogramında komplikasyon saptanmadı ve darlık seviyesinde lümende yaklaşık 7,2 mm genişlik elde edildi. **L**, Aksiyel US görüntüde 6.ay son kontrolünde stentin patent olduğu ve intrahepatik safra yollarında dilatasyonun izlenmediği gösterildi. Hasta perkütan endobiliyer RFA ve stentleme sonrası 251.günde pulmoner tromboemboli nedeniyle eksitus oldu.

**Olgu 4:** 73 yaşında erkek hasta, orta diferansiye pankreas adenokarsinomu histopatolojik tanı, evre 3(T4N1M0), unrezektabl tümörüne sekonder malign obstrüksiyonu olan olgu;



**A**, Aksiyel ve **B**, koronal kontrastlı üst abdomen BT görüntülerde safra yollarında ve ana pankreatik kanalda dilatasyona neden olan, superior mezenterik arteri çepeçevre saran, portal veni invaze eden pankreas başında yerleşimli kitle saptandı. **C**, İlk aşamada sağdan yaklaşımla PBD ile internal eksternal biliyer drenaj kateteri yerleştirildi. **D**, Distal ve **E**, proksimal seviyede endobiliyer RFA kateteri malign biliyer darlığa yerleştirilerek aktive edildi. **F**, Perkütan endobiliyer RFA işlem sonrası alınan kontrol kolanjiyogramlar ile darlık düzeyindeki ablasyon seviyelerinde komplikasyon saptanmadı. **G**, Stent açılmadan önce ve **H**, açıldıktan sonra alınan kolanjiyogramlarla darlık bölgesinde proksimali normal alanda ve distali duodenuma sarkacak şekilde yerleştirilen stentin (nitinol kapsız SEMS) lokalizasyonu kontrol edildi. **I**, Stent yerleştirildikten sonra tam açılıp duvara apoze olmasını sağlamaya yardımcı, balon dilatasyon işlemi uygulandı. **J**, İşlemler sonrası alınan son kolanjiyogramda stent açıklığı gösterildi ve darlık seviyesinde lümeninde yaklaşık 4,7 mm genişlik elde edildi. **K**, Aksiyel US görüntüde 3.ay kontrolünde 105.günde tümör ingrowthuna sekonder santralde daha belirgin olmak üzere intrahepatik safra yollarında dilatasyon ve bilirubin değerlerinde artış saptandı.

Perkütan endobiliyer RFA ve stentleme sonrası 105.günde tümör ingrowthuna sekonder stent tıkanıklığı gelişen hastaya tekrar perkütan endobiliyer RFA ve balon dilatasyon işlemi uygulandı.



**A**, İlk aşamada sağdan yaklaşımla PBD ile internal eksternal biliyer drenaj kateteri yerleştirildi. **B**, Distal ve **C**, proksimal seviyede endobiliyer RFA kateteri stent içinde ingrowtha sekonder gelişen malign biliyer darlığa yerleştirilerek aktive edildi. **D**, Perkütan endobiliyer RFA sonrası balon dilatasyon işlemi uygulandı ve ablasyon seviyelerinde komplikasyon saptanmadı. **E**, İşlemler sonrası alınan son kolanjiyogramda stent açıklığı gösterildi ve darlık seviyesinde lümeninde yaklaşık 3,2 mm genişlik elde edildi. **F**, Aksiyel US görüntüde 6.ay son kontrolünde stentin patent olduğu ve intrahepatik safra yollarında dilatasyonun izlenmediği gösterildi. Hasta perkütan endobiliyer RFA ve stentleme sonrası 542.günündedir, palyatif kemoradyoterapi tedavisini tamamlamış ve son 9 aydır tedavisiz olmak üzere yaşamına devam etmektedir.

## 5. TARTIŞMA

Malign biliyer obstrüksiyon; kolanjiyokarsinomlar ve pankreas tümörleri daha sık olmakla birlikte safra kesesi tümörleri, ampulla vateri tümörleri, duodenal tümörler ve safra yollarına metastatik tümörlerin ekstrahepatik veya intrahepatik safra yollarını invaze etmesi sonucu gelişir[1]. Klinik ve biyokimyasal kolestaz bulguları ile prezente olan hastalara ilk görüntüleme yöntemi olarak US inceleme yapılır. Safra yollarında herhangi bir segmentte kitlesel, infiltran veya düzensiz sınırlı striktür şeklinde segmenter darlık ve bu seviye proksimalindeki safra yollarında dilatasyon var ise malign biliyer obstrüksiyondan şüphelenilmeli ve etyolojiye yönelik ileri görüntüleme yöntemlerine başvurulmalıdır [2,85].

Malign biliyer obstrüksiyonu gelişen hastalarda tümörün yayılımını ve rezektabiliteyi değerlendirmek için birçok görüntüleme yönteminden yararlanır. Öncelikle ve sıklıkla non-invaziv tekniklerden çok kesitli BT/BT kolanjiyografi veya MRKP, invaziv tekniklerden ise PTK, ERKP veya EUS kullanılmakla birlikte klinik gereklilik halinde PET-BT veya kolesintigrafiden de yararlanılmaktadır [3].

Görüntüleme yöntemleri ile malign biliyer obstrüksiyona neden olan tümörün yayılımı ve evrelemesi yapılarak rezektabilitesine karar verilir. Biliyer trakt ve pankreas kanserlerinde küratif tedavi, cerrahidir. Ancak biliyer trakt ve pankreas kanserleri tanı alındığında genellikle tümör rezektabilite şansını kaybetmiştir. Unrezektable tümörlerin prognozu oldukça kötü olup ortalama sağ kalım süresi kolanjiyokarsinomlar için 5-8 ay, pankreas kanserleri için 6 ay olarak bildirilmektedir [49,50,52].

Unrezektable tümörlerde palyatif adjuvan kemoterapi ve radyoterapi tedavileri uygulanmaktadır[11,52]. Ancak yapılan çalışmalarda unrezektable kolanjiyokarsinomlarda adjuvan kemoterapi ve/veya radyoterapinin mortalite ve morbiditeye anlamlı etkisi saptanmadığına dair bulgular bildirilmektedir[46].

Unrezektable tümörü olan hastalarda gelişebilecek malign biliyer obstrüksiyon, duodenal obstrüksiyon veya ağrısına yönelik palyatif uygulamalar yapılmaktadır.Malign biliyer obstrüksiyonlarda hiperbilirubinemiye bağlı erken dönemde sepsise kadar ilerleyebilen toksik durumları önlemek için safra drenajını sağlamak gerekir. Ayrıca hastanın primer tümörüne yönelik palyatif kemoradyoterapi tedavilerini alabilmesi için bilirubin düzeyinin <2mg/dl altında olması



gerekmektedir[56].Cerrahi palyasyonda biliyer ve duodenal obstrüksiyonun tedavisinde aynı operasyonda biliyer bypass (koledokoduodenostomi, kolesistojunostomi, hepatikojunostomi) ve enterik bypass (Roux-en-Y gastrojejunostomi) ameliyatları yapılabilmektedir[45].

Malign biliyer obstrüksiyonu olan ve inoperable tümörü olan yani cerrahiye uygun olmayan hastalarda palyatif amaçlı endoskopik yolla veya perkütan transhepatik biliyer drenaj işlemi sonrası stent yerleştirilerek safra sıvısının internal akışı sağlanır[9,10,58].

Günümüzde perkütan biliyer girişimsel işlemler endoskopinin başarısızlığı veya uygunsuz olduğu durumlarda, biliyoenterik anastomozlarda, iyatrojenik safra yolu hasarlarında safra yollarını kontrol etmek ve gereklilik halinde tedavi etmek için tercih edilmektedir. Hiler bölge tümörlerinde endoskopik ve perkütan yolla biliyer drenaj yapılabilir ancak teknik başarı ve uygulama açısından perkütan yaklaşım daha çok tercih edilmektedir[9].

Yapılan metaanalizlerde inoperabl hastalarda yaşam beklentisi en az 6 ay ise cerrahi palyasyon; yaşam beklentisi 4 aydan az ise endoskopik plastik stent yerleştirilmesi; yaşam beklentisi 4-6 ay ise tedavi yaklaşımı belli olmamakla birlikte endoskopik yolla metalik stent yerleştirilmesi önerilmektedir[86].Stentleme ve palyatif cerrahi arasında teknik ve terapötik başarı, sağkalım süresi açısından benzer oldukları ancak cerrahi palyasyon ve endoskopik biliyer drenaj kıyaslandığında cerrahi palyasyonda artmış postoperatif mortalite-morbidite, maliyet ve uzun hospitalizasyon süreleri saptanmıştır. Endoskopik biliyer palyasyonda ise tekrarlayan sarılık, stent tıkanıklığı, tekrar girişimsel işlem gerekliliği ve duodenal obstrüksiyon daha sık izlenmektedir[87].

Perkütan transhepatik biliyer drenaj ve endoskopik biliyer drenaj arasında ise mortalite oranı, teknik başarısızlık ve komplikasyon oranları(komplikasyon çeşidi farklı olsa bile) benzerdir. Literatürde yapılan ilk çalışmalarda perkütan yaklaşımda majör komplikasyon ve mortalite oranları yüksek çıkmıştır. Ancak yeni çalışmalarda endoskopik yolla yapılan girişimler ile kıyaslandığında morbidite ve mortalite açısından benzer olduğu bildirilmektedir[8,88].

Unrezektable malign biliyer obstrüksiyonu olan hastalarda beklenen yaşam süresi 6 ay üzerinde ve özellikle hiler yerleşimli kolanjiyokarsinomlarda metalik stentler (SEMS) kullanılmaktadır. Tarihsel olarak ilk plastik stentler ve daha

sonrasında kapsız metalik stentler klinik kullanıma girmiştir. Plastik stentler daha çok endoskopik işlemlerde kullanılmaktadır. Plastik ve metal stentler arasında teknik-terapötik başarı, komplikasyon gelişme riski, sağkalım ve yaşam kalitesi açısından benzerdir ancak biliyer obstrüksiyon nüksü metalik stentlerde daha az gelişmektedir. Plastik stentlerin maliyet açısından tercih edilebilirliği daha yüksek bulunmuştur[87].

Kapsız metalik stent içerisinde epitelizasyon geliştiği için çıkarılamazlar, migrasyon nadirdir ancak tümör ingrowthuna bağlı tıkanıklar gelişebilir[61]. Bu nedenle kapsız stentlere alternatif olarak kaplı stentler geliştirilmiş olup stent çeperinde kaplama olduğu için stent içerisinde epitelizasyon veya tümör ingrowthu gelişmez, Ancak stentin safra yolu duvarına yerleşmesi optimal olmayabilir ve migrasyon kaplı stentlere oranla sık izlenebilir[64].

Yapılan çalışmalarda kapsız ve kaplı stentler arasında stent patensi, hasta sağkalım süresi ve komplikasyon oranı açısından benzer oldukları ancak kaplı stentlerin maliyet açısından daha pahalı olduğu bildirilmektedir[67]. Yapılan çalışmalarda stent tıkanıklığı hastaların %50'sinde ilk 6-8 ay içerisinde gelişmektedir[89]. Bu nedenle stent patensini artırmak, tıkanıklığın gelişimini engellemek amaçlı ilk olarak stentlerin organik polimerlerle kaplanması, stent bileşenlerinin değiştirilmesi gibi teknik değişiklikler yapılmıştır.

Günümüzde endobilyer RFA veya fotodinamik terapi gibi lokal tümör progresyonunu engellemek ve kontrol sağlamak amaçlı yeni tekniklere de ilgi artmaktadır[90]. Endobilyer fotodinamik terapinin sağkalıma etkisi belirlenememiş olmakla birlikte kolanjit, hemobili ve fotosensitivite gibi komplikasyonlar fotodinamik terapide sık bildirilmektedir [11,91]. Bu nedenle ümit vaat eden endobilyer RFA tekniğine yaklaşım ve ilgi artmış olup çalışmalar ilk olarak endoskopik yolla gerçekleştirilmiştir.

RFA uygulama, yüksek frekanslı radyofrekans dalgalarının enerjisiyle ortaya çıkan termal enerji kullanılarak yapılan, günümüzde etkinliği ve güvenilirliği kanıtlanmış, yaygın kullanılan tümör ablasyon yöntemidir[6]. RFA perkütan, endoskopik, laparoskopik veya açık cerrahi sırasında kullanılabilir. Açık cerrahi esnasında görüntüleme yöntemi olarak US kullanılırken perkütan işlemde US, BT, MRG kullanılabilir. En sık HCC ve kolorektal karsinom karaciğer metastazlarında RFA uygulama yapılmaktadır[80]. Ayrıca böbrek, akciğer, pankreas, özofagus,

meme, mide, boyun, kemik tümörlerinde ve nöroendokrin tümör metastazları da bu yöntemle tedavi edilebilir[7]. Malign biliyer darlıklarda kullanıldığı gibi benign biliyer darlıklarda da klinik çalışma az da olsa tedavide güvenli ve etkili değerlendirilmiştir[81,92].

Endobiliyer RFA uygulamaları klinik uygulamaya geçmeden önce *ex vivo* ve *in vivo* domuz modellerinde deneysel çalışmalar yapılarak ablasyonun doku üzerindeki makroskopik ve mikroskopik değişiklikleri araştırılmıştır. RF enerjisi ve süresi artırıldıkça termal hasarın arttığı saptanmıştır. Itoi ve ark. RFA kateterini direkt rezeke edilmiş taze (30dk önce) domuz karaciğeri içerisine yerleştirerek RFA uygulama yapmış ve ablasyon zonunu uzunluk ve çap olarak ölçmüştür. *Ex vivo* yapılan deneysel çalışmada ablasyon işlemi için 7-10W güçte 2 dakika uygulanmasının efektif olacağı öngörülmüştür[93]. Dağlılar ve ark. yaptığı *in vivo* sağlıklı domuz modellerinde endobiliyer RFA uygulamada 90 saniyede 5W'lık bir enerjide safra yolunda parsiyel ablasyon 7W'lık bir enerjide intramural ablasyon 10W'lık bir enerjide ise transmural ablasyon gelişmiştir [94]. Zacharoulis ve arkadaşlarının *in vivo* sağlıklı domuz modelleri ile yaptığı benzer bir çalışmada ise 6-7W 50-60 saniyelik bir RF ablasyonda safra kanalında tam kat koagülasyon gelişmiş ancak çevre yapılar etkilenmemiştir. İnsan ve tümöral dokunun farklı direnç gösterebileceği düşünülmüş ve RFA uygulaması için 6-7W güç 60 saniyenin uygun olacağı öngörülmüştür[95].

Endobiliyer RFA uygulama endoskopik veya perkütan transhepatik yolla uygulanabilmektedir. Klinik olarak ilk endoskopik yolla Steel ve arkadaşları tarafından Ocak 2009-Nisan2010 tarihleri arasında stent patensi ve güvenilirliği değerlendirmek amaçlı 21 hastaya başarıyla uygulanmış ve literatürde ilk çalışma olarak rapor edilmiştir. Steel ve arkadaşlarının yaptığı ilk klinik deneysel çalışmada endobiliyer RFA uygulama için optimum değerlerin 7-10W güçte ve 120 saniye olması gerektiği bildirilmiştir[82].

Endobiliyer RFA uygulamanın insan safra yolunda makroskopik ve mikroskopik bulgularını ilk olarak Law ve arkadaşları 2013 yılında endoskopik yolla RFA sonrası operasyona giden iki hastada tanımlamışlar. İnsan ve hayvan deneylerinde RFA uygulama sonrası nekroz alanı ve doku direncinin farklı olduğu, ancak kanseröz doku ve komşu damarlardan geçen 'heat sink' etkisinin bu farklılığı oluşturmada etkili olabileceğini öne sürmüşlerdir [96]. Ayrıca literatürde endoskopik

RFA uygulamanın inoperabl kolanjiyokarsinomlarda ve pankreas kanserlerinde güvenilir ve uygulanabilir bir teknik olduğunu bildiren çok sayıda çalışma mevcuttur. Ancak stent patensi ve sağkalım süresine etkisi hakkında farklı bildirimler mevcuttur[97-99].

Literatürde yer alan çoğunlukla az sayıdaki hasta popülasyonuna sahip çalışmalarda endoskopik yolla yapılan endobilyer RFA işleminin kısa dönem sonuçlarına göre güvenilir ve uygulanabilir olduğu konusunda ortak kanıya varılmıştır. Ancak genel sağkalım süresi ve stent patensine etkinliği hakkında farklı bildirimler mevcuttur[83,100,101].

Sharaiha ve ark. endoskopik yolla endobilyer RFA ile ilgili hasta sayısının literatürde en fazla olduğu ve (n=69) kolanjiyokarsinom tanısının çoğunluk olduğu çalışmada mevcut veritabanları ile karşılaştırıldığında genel sağkalım oranlarında belirgin artış olduğu bildirilmiştir [102]. Liang ve ark. unrezektabl ekstrahepatik kolanjiyokarsinomlarda endoskopik yolla endobilyer RFA uygulama ile ilgili yaptığı bir çalışmada ise stent patensi ve hasta sağkalım süresinde kontrol grubuna kıyasla artış olduğu ancak komplikasyon oranlarının benzer olduğu saptanmıştır[103]. Kallis ve ark. unrezektabl pankreas kanserlerinde endoskopik yolla endobilyer RFA ile ilgili çalışmada hastalarda stent patensinde ve komplikasyon oranlarında anlamlı farklılık saptanmamış ancak hasta sağkalım süresinde belirgin artış izlenmiştir[98].

Endobilyer RFA işleminin endoskopik yolla uygulanmasının güvenilirliği, uygulanabilirliği ve etkinliği hakkında birçok çalışma bildirilmekle birlikte perkütan transhepatik endobilyer RFA uygulama hakkında literatürde çok az çalışma mevcuttur. Günümüzde yayınlanan Mizandari ark. ve Wu ark. yaptığı sadece 2 adet kapsamlı (n>20) çalışma mevcuttur. Ayrıca literatürde daha az sayılarda hasta popülasyonlu 2 adet çalışma ve birkaç vaka bildirimleri mevcuttur.

Perkütan transhepatik endobilyer RFA uygulama ile ilgili ilk kapsamlı çalışma Mizandari ve ark. 39 hasta popülasyonu üzerinde RFA uygulamanın teknik ve komplikasyonlarını açıkladığı 2012 yılında yayınlanan retrospektif çalışmadır[104,105]. Bizim çalışmamız perkütan endobilyer RFA işleminin uygulanabilirliği, güvenilirliği ve etkinliği hakkında literatürdeki 3. kapsamlı çalışmadır.

Yapılan çalışmalarda biliyer dekompresyon sonrası birkaç gün sonra perkütan endobilyer RFA ve stentleme işlemi yapılmıştır. Biz de çoğu hastamıza bu

prosedürü uyguladık. Ancak bir hastamıza perkütan biliyer drenaj, perkütan endobiliyer RFA, stentleme ve balon dilatasyon işlemi aynı seansta gerçekleştirildi. Uygun postoperatif medikasyon ile işlem sonrası takiplerde hastada herhangi bir komplikasyon gelişmedi. Perkütan işlemlerin uygun pre ve post medikasyon ile aynı seansta uygulanabileceğini gösterdik.

Mukund ve ark. stent tıkanıklığı gelişen bir hastaya RFA uygulama sonrası balon dilatasyon uygulamış ve bu tekniğin güvenilir ve uygulanabilir olduğunu bir hasta ile bildirmiştir[106]. Bizim çalışmamızda ise 20 hastanın 11'ine perkütan transhepatik RFA uygulama sonrası stentleme ve balon dilatasyon; stent tıkanıklığı gelişen 3 hastaya da RFA uygulama sonrası balon dilatasyon olmak üzere toplam 14 defa RFA uygulama sonrası balon dilatasyon işlemi yapıldı. İşlem sonrası erken dönem komplikasyon gelişmemiş olup RFA uygulama sonrası balon dilatasyon işlemi uygulanabilir ve güvenilir bulundu.

Perkütan transhepatik endobiliyer RFA uygulamada her ablasyon ortalama 10W güçte ve ortalama 90 sn uygulanmış olup diğer çalışmalarda benzer güçte ve 90-120 sn aralıkta uygulanmıştır. Çalışmamızda ortalama malign striktür çapı ablasyon öncesi 1,47( $\pm$ 0,17)mm olup ablasyon sonrası 5,23( $\pm$ 1,54)mm ölçülmüş olup diğer çalışmalarla benzerdir. Endobiliyer RFA uygulama sonrası farklı boyutlarda kendiliğinden genişleyen kapsız metalik stent (SEMS) optimal yerleştirilerek kontrast maddenin geçişinin rahat olduğu izlendi. Teknik başarı diğer çalışmalarla benzer %100 saptandı.

İşlem sonrası ilk 24 saatte sadece 10 hastada (%41,6) medikasyona yanıt veren ağrı gelişmiş olup diğer çalışmalarla benzerdir. Antibiyotik profilaksisi yapılmasına rağmen 2 hastada ise (%8,3) medikal tedaviye yanıt veren kolanjit gelişmiştir. Erken dönemde endobiliyer RFA uygulama sonrası biliyer perforasyon geliştiğine dair vakalar mevcut olup perforasyona bağlı komplikasyonların stentleme ile önlenebileceği bildirilmiştir [107].

Bizim çalışmamızda biliyer perforasyon veya kaçak, hemoraji, pankreatit gibi erken majör komplikasyonlar veya ölüm izlenmedi. İşlem sonrası, işlemle ilişkili ilk 30 günde mortalite (%0) saptanmamıştır. Ancak işlemle ilişkisiz hastalık progresyonu sonucu böbrek yetmezliği ve solunum yolları enfeksiyonu nedeniyle ilk ayda 4 hasta kaybedildi, bu yüzden işlemle ilişkisiz ilk 30 gün mortalite %13,3

saptandı. İşlem sonrası 22.günde 1 hastada işlem traktında gelişen hepatik abse perkütan transhepatik abse drenajı işlemi ile tedavi edildi.

Bilirubin düzeylerinde erken dönemde gerileme mevcuttur. Takiplerde stent sonrası 1.ay sonunda bilirubin düzeyleri normal sınırlara (<2mg/dl) inmiş olup terapötik başarımız %100 olarak saptandı. Bilirubin düzeylerinin normal sınırlara inmesi ile birlikte hastalar palyatif kemoradyoterapi tedavilerine devam edebildi.

Yapılan çalışmalarda hasta takipleri sadece hospitalizasyon süresince ve stent tıkanıklığına yönelik yapılmış olup uzun süreçte gelişen komplikasyonlar hakkında takip yapılmamıştır. Bizim çalışmamızda ise 6 aylık takip süresince stentle ilişkili gelişebilecek komplikasyonlara yönelik aylık biyokimyasal ve sonografik takip yapıldı.

Geç dönem komplikasyonu olarak en çok tekrarlayan kolanjit atakları (%45) gelişti. Takip sürecinde tümör ingrowthu gelişen hastalarda hastaların klinik ve biyokimyasal bulguları, tümöral özellikler, yapılan işleme ait özellikler ve takip süresinde gelişen komplikasyonlar arasında istatistiksel anlamlı bir ilişki saptanmadı. Tümör ingrowthu ile kolanjit arasında anlamlı bir ilişki saptanmasa da kolanjit atak sayısı ile tümör ingrowthu arasında anlamlı bir ilişki bulundu.(p=0,02) Tümör ingrowthu gelişen hastalarda daha çok kolanjit atağı izlendi. Ancak tümör ingrowthu gelişen hastaların hepsinin tanısı pankreas adenokarsinom olması ve ingrowth gelişen hastalarda sayıca daha çok kolanjit atağı geliştiği gözlemlendi.

Stent tıkanıklığı gelişen hastalara RFA uygulaması etkililik- maliyet açısından önemlidir. Yeni bir stent ile tek kullanımlık RFA probu kıyaslandığında RFA probunun daha ucuz olduğu bildirilmektedir. Bu yüzden stent tıkanıklığı gelişen hastalara da perkütan endobilyer RFA işleminin tekrar uygulanabileceğine dair olgu bildirimleri mevcuttur[108].

Bizim çalışmamızda stent tıkanıklığı gelişen hastalara tekrar perkütan endobilyer RFA uygulama sonrası stentsiz balon dilatasyon işlemlerini başarı ile gerçekleştirdik ve işlem sonrası majör komplikasyon veya nüks tıkanıklık gelişmedi. Böylelikle stent tıkanıklıklarında endobilyer RFA işleminin stentsiz uygulanabileceğini, nüks tıkanıklık geliştiğinde tekrarlanabileceğini gösterdik. Pai ve arkadaşlarının yaptığı benzer çalışmada (n:9) da stent tıkanıklığı gelişen hastalara tekrar perkütan RFA uygulanmış sonrasında stent içi tekrar stent yerleştirilmemiştir[109].

Takip sürecinde 1 hasta takip dışı kalmış olup takip edilen 20 hastadan 17 (%85) hasta öldü, takibini tamamlayan ve hala yaşayan 3 hasta(%15) vardır. Geç dönemde stentle ilişkili ölüm saptanmamış olup ölen hastalarda stent fonksiyonel kabul edilmiştir.

Endobilyer RFA uygulama ile birlikte tümöre yönelik lokorejyonel veya sistemik tedavilerin palyatif amaçlı uygulandığında stent patensi ve genel sağkalım süresine katkıda bulunabileceğine dair yeni çalışmalar mevcuttur[110]. Çalışmamızda en uzun yaşayan hasta pankreas başı adenokanser histopatolojik tanısı mevcuttu, hastamıza bir kere ingrowth geliştikten sonra ikinci perkütan RFA uygulandı ve hasta kemoradyoterapi tedavilerine devam ederek tedaviyi tamamladı. Hasta stent sonrası 542.gününde ve 9 aydır tedavisiz takip altında olmakla birlikte kontrol PET-BT incelemesinde tümörün stabil olduğu izlendi ve tümörde aktif tutulum saptanmadı. Bu hastada tümör stabilizasyonunun perkütan endobilyer RFA ve kemoradyoterapi veya diğer palyatif tedavilerin kombine kullanılmasının etkili olabileceği düşünüldü.

Literatürde en fazla hasta sayısına sahip çok merkezli bir çalışmada malign biliyer obstrüksiyonu olan hastalara endoskopik yolla RFA uygulama yapılmış ve histopatolojik tanılarına göre stent patensi ve sağkalım süreleri araştırılmıştır. Çalışmada sağkalım süresi pankreas kanserinde en az olmak üzere (5,0-8,8 ay arasında) histopatolojik tanılarına göre farklılık gösterdiği bildirilmiştir[111]. Perkütan endobilyer RFA uygulamalarından Mizandari ve ark. yaptığı kolanjiyokarsinom ağırlıklı çalışmada 39 hastanın kümülatif sağkalım süresi 89,5 gün ve stent patensi 84,5 gün bildirilmiştir. Wu ve ark. yaptığı perkütan yaklaşım açısından en çok sayıda hasta popülasyonuna sahip kolanjiyokarsinom ağırlıklı çalışmada 47 hastaya 65 perkütan transhepatik endobilyer RFA uygulama yapılmış ve stent patensi 149 gün, kümülatif sağkalım süresi ise 181 gün bulunmuştur. Her iki çalışma kolanjiyokarsinom ağırlıklı iken bizim çalışmamız pankreas adenokarsinomu ağırlıklı olup 21 hastaya 24 perkütan transhepatik endobilyer RFA uygulama yapılmış ve stent patensi 133 gün, kümülatif sağ kalım süresi ise 76 gün bulundu. Bizim çalışmamızda genel sağ kalım süresinin düşük olmasında hasta popülasyonunun heterojen histopatolojik tanılarda ve daha çok pankreas adenokarsinomlu (n:11) hastaların çalışmada yer almasının etkili olabileceği düşünüldü. Yapılan diğer çalışmalarda ise çoğunlukla kolanjiyokarsinom ağırlıklı

inoperable malign biliyer obstrüksiyonu gelişen hastalara perkütan transhepatik RFA uygulama sonrası stent yerleştirme işlemi uygulanmıştır ve genel sağkalım süreleri bizim çalışmamıza göre daha fazla bildirilmiştir. Bu nedenle yapılan çalışmalarda primer malignite ve evrenin genel sağ kalım süresini anlamlı ölçüde etkilediği düşünüldü. Ancak stent patensinde çalışma sonuçları benzerdir. Wang ve ark.nın 18 hasta ve kontrol grubuyla yaptığı en güncel çalışmada ise RFA uygulamada stent patensine etkili olduğu ancak genel sağkalım süresi açısından benzer olduğu bildirilmiştir[112]. Ek olarak bizim çalışmamızda da perkütan endobiliyer RFA uygulamanın stent patensisine daha etkili olduğu ancak sağkalım süresinde anlamlı etki yaratmadığı düşünüldü.

Bizim çalışmamızın birtakım limitasyonları bulunmaktadır. Bunlar;

- Hasta popülasyon yetersizliği nedeniyle kontrol grubu oluşturulamaması ve bulguların kıyaslanamaması,
- Hastalar arasındaki sağ kalım süresi ve stent patensini etkileyebilecek faktörlerde heterojenite,
- Hasta takip süresinin kısalığı nedeniyle uzun dönem sonuçlarının değerlendirilememesidir.



## 6. SONUÇ VE ÖNERİLER

Malign biliyer obstrüksiyonlarda dekompresif cerrahi, endoskopik veya perkütan girişimsel işlemler palyasyonu sağlayabilir. Günümüzde malign biliyer darlıklarda stent yerleştirme işlemi cerrahiye kıyasla düşük mortalite ve morbidite oranları nedeniyle daha çok tercih edilmekte olup endoskopik veya perkütan yolla uygulanabilmektedir.

Perkütan transhepatik biliyer stentleme malign biliyer darlıklarda endoskopinin başarısızlığı veya uygunsuz olduğu durumlarda, geçirilmiş cerrahilere sekonder anatomik değişikliklerde uygulanmaktadır. Perkütan biliyer drenaj işlemi ve sonrasında yapılan stent yerleştirme işlemi kolay ve güvenilir yöntemdir. Malign safra yolu tıkanıklıklarında genellikle kendiliğinden açılan stentler (SEMS) kullanılmakta olup biliyer metalik stentlemede izlenebilen en sık komplikasyonlar erken dönemde; enfeksiyon ve hemoraji iken geç dönemde tümöral büyümeye bağlı tıkanıklıktır. Malign biliyer obstrüksiyonlarda geç dönem komplikasyonlar arasında en sık izlenen tümör ingrowthu veya overgrowthuna bağlı gelişen stent tıkanıklığını önlemeye yönelik çeşitli teknikler uygulanmaktadır. Günümüzde teknolojinin gelişmesiyle birlikte tıkanıklığı önlemeye yönelik stent yapısının teknik olarak değiştirilerek yeni metalik stent modelleri geliştirilmiştir. Ayrıca endobiliyer RFA ve fotodinamik tedavi gibi yeni teknikler de palyasyon amaçlı kullanılmaktadır.

Endobiliyer RFA işlemi ilk olarak endoskopik yolla uygulanmıştır. Endoskopik yolla RFA uygulamanın güvenilirliği, uygulanabilirliği ve etkinliği hakkında birçok çalışma bildirilmekle birlikte perkütan transhepatik endobiliyer RFA uygulama hakkında literatürde çok az çalışma mevcuttur.

Yapılan iki kapsamlı çalışmanın kısa dönem sonuçlarına göre perkütan transhepatik endobiliyer RFA işleminin güvenilir ve uygulanabilir olduğu bildirilmiştir. Ancak stent patensi ve genel sağkalım süresine etkinliği hakkında farklı bildirimler mevcuttur.

Sonuç olarak unrezektabl tümörü olan malign biliyer obstrüksiyonu gelişen hastalarda perkütan transhepatik endobiliyer RFA uygulama güvenilir ve uygulanabilir bir palyatif tedavi yöntemidir. Stent patensi ve genel sağ kalım süresine

erken dönemde olumlu etkisi olabilir. Endobilyer RFA uygulamanın farklı histopatolojik tanısı olan hastalarda tümördeki etkinlikleri farklı olabilir. Hastalar arasındaki sağ kalım süreleri ve stent patensi arasındaki heterojenite; farklı histopatolojik tanı, evre ve komorbid faktörler ile ilişkili olabileceği düşünülmüştür. Bizim çalışmamızda perkütan endobilyer RFA uygulamanın stent patensisine daha etkili olduğu ancak genel sağkalım süresine anlamlı etki yaratmadığı düşünüldü.

Perkütan endobilyer RFA uygulamanın genel sağ kalım ve stent patensisi üzerindeki kısa ve uzun dönem etkilerini tanımlamak için homojen özelliklere sahip çok sayıda hasta içeren ve kontrol grubu olan randomize kontrollü prospektif klinik çalışmalar gerekmektedir.



## KAYNAKLAR

1. Skucas, Jovitas Advanced imaging of the abdomen. Vol. 1. Berlin: Springer, 2006 :461-484.
2. Henedige, Tiffany Priyanthi, Wee Thong Neo, and Sudhakar Kundapur Venkatesh. "Imaging of malignancies of the biliary tract-an update." *Cancer Imaging* 14.1 (2014): 14.
3. O'Connor, Owen J., Siobhan O'Neill, and Michael M. Maher. "Imaging of biliary tract disease." *American Journal of Roentgenology* 197.4 (2011): W551-W558.
4. David Sutton Textbook of Radiology and Imaging, 7th edition, 202 volume I, Section 3, 25: 711-737
5. Demols, Anne, et al. "Biliary tract cancers: From pathogenesis to endoscopic treatment." *Best Practice & Research Clinical Gastroenterology* 21.6 (2007): 1015-1029.
6. Knavel, Erica M., and Christopher L. Brace. "Tumor ablation: common modalities and general practices." *Techniques in vascular and interventional radiology* 16.4 (2013): 192-200.
7. Webb, Heather, Meghan G. Lubner, and J. Louis Hinshaw. "Thermal ablation." *Seminars in roentgenology*. Vol. 46. No. 2. WB Saunders, 2011.
8. Moss, Alan C., et al. "Malignant distal biliary obstruction: a systematic review and meta-analysis of endoscopic and surgical bypass results." *Cancer treatment reviews* 33.2 (2007): 213-221.
9. Pomerantz, Benjamin J. "Biliary tract interventions." *Techniques in vascular and interventional radiology* 12.2 (2009): 162-170.
10. Brown, Karen T., and Anne M. Covey. "Management of malignant biliary obstruction." *Techniques in vascular and interventional radiology* 11.1 (2008): 43-50.

11. Khan, Shahid A., et al. "Guidelines for the diagnosis and treatment of cholangiocarcinoma: an update." *Gut* 61.12 (2012): 1657-1669
12. Langman's medical embryology. Sadler, T W (Thomas W); Langman, Jan. Medical embryology. 12th ed,2012.217-221
13. Ando H. Embryology of the biliary tract. *Dig Surg.* 2010;27(2):87-90
14. Moore KL. The developing human. Philadelphia, Pa.: WB Saunders; 1973.
15. Mescher AL. Junqueira's Basic Histology: Text & Atlas. 14th ed. New York: McGraw-Hill Medical; 2016. 335-345
16. Roskams, Tania A., et al. "Nomenclature of the finer branches of the biliary tree: canals, ductules, and ductular reactions in human livers." *Hepatology* 39.6 (2004): 1739-1745.
17. Clinically oriented anatomy, Moore, Keith L., Arthur F. Dalley, and Anne MR Agur. Lippincott Williams & Wilkins, 3rd ed, 2007. 170-173
18. Gray's anatomy: the anatomical basis of clinical practice. Standring, Susan, Elsevier Health Sciences, 39.ed, 2005. 1227-1230
19. Ganong WF. Review of medical physiology. 23th ed. Stamford: McGraw Hill; 2010. 438-441
20. Kumar V, Cotran R.S, Robbins S.L: Karaciğer ve safra yolları. Temel Patoloji 2008 631-671
21. Wang, Xia, Jayanta Roy Chowdhury, and Namita Roy Chowdhury. "Bilirubin metabolism: applied physiology." *Current Paediatrics* 16.1 (2006): 70-74.
22. Nychytailo MIu, Malyk SV: Biochemical markers in diagnosis and prognosis of obturative jaundice. *Klin Khir.* 2004 ; ;(8):13-18.
23. Rosai, Juan. Rosai and Ackerman's surgical pathology. Elsevier Health Sciences, 2011.
24. Assimakopoulos SF, Vagianos CE, Patsoukis N, Georgiou C, Nikolopoulou V, Scopa CD: Evidence for intestinal oxidative stress in obstructive jaundice-induced gut barrier dysfunction in rats. *Acta Physiol Scand* 2004; 180(2):177-185

25. Heathcote, E. Jenny. "Diagnosis and management of cholestatic liver disease." *Clinical Gastroenterology and Hepatology* 5.7 (2007): 776-782.
26. European Association For The Study Of The Liver. "EASL Clinical Practice Guidelines: management of cholestatic liver diseases." *Journal of Hepatology* 51.2 (2009): 237-267.
27. Modha, Kunjam. "Clinical Approach to Patients With Obstructive Jaundice." *Techniques in vascular and interventional radiology* 18.4 (2015): 197-200.
28. Shanbhogue, Alampady Krishna Prasad, et al. "Benign biliary strictures: a current comprehensive clinical and imaging review." *American Journal of Roentgenology* 197.2 (2011): W295-W306.
29. Domagk, Dirk, et al. "Endoscopic retrograde cholangiopancreatography, intraductal ultrasonography, and magnetic resonance cholangiopancreatography in bile duct strictures: a prospective comparison of imaging diagnostics with histopathological correlation." *The American journal of gastroenterology* 99.9 (2004): 1684-1689.
30. Blackburne, Lorne H., et al. "The sensitivity and role of ultrasound in the evaluation of biliary obstruction." *The American surgeon* 60.9 (1994): 683-690.
31. Rumack CM, Wilson SR, Charboneau JW, Levine D. *Diagnostic Ultrasound*. 4th ed. Mosby; 2011.
32. Yeh, Benjamin M., et al. "MR Imaging and CT of the Biliary Tract 1." *Radiographics* 29.6 (2009): 1669-1688.
33. Lopera, Jorge E., Jorge A. Soto, and Felipe Múnera. "Malignant Hilar and Perihilar Biliary Obstruction: Use of MR Cholangiography to Define the Extent of Biliary Ductal Involvement and Plan Percutaneous Interventions 1." *Radiology* 220.1 (2001): 90-96.
34. Stroszcynski, C., and M. Hunerbein. "Malignant biliary obstruction: value of imaging findings." *Abdominal imaging* 30.3 (2005): 314-324.

35. Choi, Jin Woo, et al. "Anatomic variation in intrahepatic bile ducts: an analysis of intraoperative cholangiograms in 300 consecutive donors for living donor liver transplantation." *Korean journal of radiology* 4.2 (2003): 85-90.
36. Düşünceli, Ebru, Ayşe Erden, and I. Erden. "[Anatomic variations of the bile ducts: MRCP findings]." *Tanıs ve girişimsel radyoloji: Tıbbi Görüntüleme ve Girişimsel Radyoloji Derneği yayın organı* 10.4 (2004): 296-303.
37. Blechacz, Boris, et al. "Clinical diagnosis and staging of cholangiocarcinoma." *Nature Reviews Gastroenterology and Hepatology* 8.9 (2011): 512-522.
38. Lim, Jae Hoon. "Cholangiocarcinoma: morphologic classification according to growth pattern and imaging findings." *American Journal of Roentgenology* 181.3 (2003): 819-827.
39. Han, Joon Koo, et al. "Cholangiocarcinoma: Pictorial Essay of CT and Cholangiographic Findings 1." *Radiographics* 22.1 (2002): 173-187.
40. Chung, Yong Eun, et al. "Varying Appearances of Cholangiocarcinoma: Radiologic-Pathologic Correlation 1." *Radiographics* 29.3 (2009): 683-700.
41. Choi, Seung Hong, et al. "Differentiating Malignant from Benign Common Bile Duct Stricture with Multiphasic Helical CT 1." *Radiology* 236.1 (2005): 178-183.
42. Bismuth H, Nakache R, Diamond T. Management strategies in resection for hilar cholangiocarcinoma. *Ann Surg* 1992;215:31–8.
43. Edge SB, Byrd DR, Compton CC, Fritz AG, Greene FL, Trotti A, editors. *AJCC cancer staging manual*, 7th ed. New York: Springer; 2010
44. Jarnagin, William R., et al. "Staging, resectability, and outcome in 225 patients with hilar cholangiocarcinoma." *Annals of surgery* 234.4 (2001): 507-519.
45. FC Brunnicardi, DK Andersen, TR Billiar, DL Dunn, JG Hunter, JB Matthews, RE Pollock (Eds.), *Schwartz's principles of surgery* (10th ed), McGraw-Hill Education (2015) 1134-1138

46. Horgan, Anne M., et al. "Adjuvant therapy in the treatment of biliary tract cancer: a systematic review and meta-analysis." *Journal of clinical oncology* 30.16 (2012): 1934-1940.
47. Morganti, Alessio G., et al. "Combined modality treatment in unresectable extrahepatic biliary carcinoma." *International Journal of Radiation Oncology\* Biology\* Physics* 46.4 (2000): 913-919.
48. Saito, Hiroya, et al. "Radiation therapy and photodynamic therapy for biliary tract and ampullary carcinomas." *Journal of hepato-biliary-pancreatic surgery* 15.1 (2008): 63-68.
49. Miyakawa, Shuichi, et al. "Biliary tract cancer treatment: 5,584 results from the Biliary Tract Cancer Statistics Registry from 1998 to 2004 in Japan." *Journal of hepato-biliary-pancreatic surgery* 16.1 (2009): 1-7.
50. Kondo, Satoshi, et al. "Guidelines for the management of biliary tract and ampullary carcinomas: surgical treatment." *Journal of hepato-biliary-pancreatic surgery* 15.1 (2008): 41-54.
51. Cho, Hee-Woo, et al. "Pancreatic tumors: emphasis on CT findings and pathologic classification." *Korean journal of radiology* 12.6 (2011): 731-739.
52. Ducreux, M., et al. "Cancer of the pancreas: ESMO Clinical Practice Guidelines for diagnosis, treatment and follow-up." *Annals of Oncology* 26.suppl 5 (2015): v56-v68.
53. Low, Gavin, et al. "Multimodality imaging of neoplastic and nonneoplastic solid lesions of the pancreas." *Radiographics* 31.4 (2011): 993-1015.
54. Brennan, Darren DD, et al. "Comprehensive Preoperative Assessment of Pancreatic Adenocarcinoma with 64-Section Volumetric CT 1." *Radiographics* 27.6 (2007): 1653-1666.
55. Tempero, Margaret A., et al. "Pancreatic adenocarcinoma, Version 2.2012 featured updates to the NCCN Guidelines." *Journal of the National Comprehensive Cancer Network* 10.6 (2012): 703-713.

56. Levy, Jennifer L., et al. "Percutaneous biliary drainage effectively lowers serum bilirubin to permit chemotherapy treatment." *Abdominal Radiology* (2015): 1-7.
57. Nomura, Tatsuya, Yoshio Shirai, and Katsuyoshi Hatakeyama. "Bacteribilia and cholangitis after percutaneous transhepatic biliary drainage for malignant biliary obstruction." *Digestive diseases and sciences* 44.3 (1999): 542-546.
58. Covey, Anne M., and Karen T. Brown. "Percutaneous transhepatic biliary drainage." *Techniques in vascular and interventional radiology* 11.1 (2008): 14-20.
59. Tsetis, Dimitrios, et al. "Malignant biliary obstruction: the current role of interventional radiology." *Annals of gastroenterology: quarterly publication of the Hellenic Society of Gastroenterology* 29.1 (2016): 33.
60. Sutter, Christopher M., and Robert K. Ryu. "Percutaneous Management of Malignant Biliary Obstruction." *Techniques in vascular and interventional radiology* 18.4 (2015): 218-226.
61. Srinivasan, Indu, and Michel Kahaleh. "Biliary stents in the millennium." *Advances in therapy* 28.11 (2011): 960-972.
62. Pfau, Patrick R., et al. "Pancreatic and biliary stents." *Gastrointestinal endoscopy* 77.3 (2013): 319-327.
63. Moss, Alan C., Eva Morris, and Padraic Mac Mathuna. "Palliative biliary stents for obstructing pancreatic carcinoma." *Cochrane Database Syst Rev* 2 (2006).
64. Isayama, Hiroyuki, et al. "Covered metallic stents in the management of malignant and benign pancreatobiliary strictures." *Journal of hepato-biliary-pancreatic surgery* 16.5 (2009): 624-627.
65. Kaassis, Mehdi, et al. "Plastic or metal stents for malignant stricture of the common bile duct? Results of a randomized prospective study." *Gastrointestinal endoscopy* 57.2 (2003): 178-182.
66. Wallstent resim



67. Yoon, Won Jae, et al. "A comparison of covered and uncovered Wallstents for the management of distal malignant biliary obstruction." *Gastrointestinal endoscopy* 63.7 (2006): 996-1000.
68. Kullman, Eric, et al. "Covered versus uncovered self-expandable nitinol stents in the palliative treatment of malignant distal biliary obstruction: results from a randomized, multicenter study." *Gastrointestinal endoscopy* 72.5 (2010): 915-923.
69. Lee, Byung Hee, et al. "Metallic stents in malignant biliary obstruction: prospective long-term clinical results." *AJR. American journal of roentgenology* 168.3 (1997): 741-745.
70. Kahaleh, Michel, et al. "Efficacy and complications of covered Wallstents in malignant distal biliary obstruction." *Gastrointestinal endoscopy* 61.4 (2005): 528-533.
71. Cipolletta, L., et al. "Endoscopic palliation of malignant obstructive jaundice: an evidence-based review." *Digestive and liver disease* 39.4 (2007): 375-388.
72. Siddiqui, Ali A., et al. "Endoscopic ultrasound-guided transduodenal placement of a fully covered metal stent for palliative biliary drainage in patients with malignant biliary obstruction." *Surgical endoscopy* 25.2 (2011): 549-555.
73. Bapaye, Amol, Nachiket Dubale, and Advay Aher. "Comparison of endosonography-guided vs. percutaneous biliary stenting when papilla is inaccessible for ERCP." *United European gastroenterology journal* 1.4 (2013): 285-293.
74. Goldberg, S. Nahum, et al. "Image-guided Tumor Ablation: Proposal for Standardization of Terms and Reporting Criteria 1." *Radiology* 228.2 (2003): 335-345.
75. Shiina, S., et al. "Percutaneous ethanol injection therapy for hepatocellular carcinoma: results in 146 patients." *AJR. American journal of roentgenology* 160.5 (1993): 1023-1028.

76. Beland, Michael, Peter R. Mueller, and Debra A. Gervais. "Thermal ablation in interventional oncology." *Seminars in roentgenology*. Vol. 42. No. 3. Elsevier, 2007.
77. Lee, Edward W., Christopher T. Loh, and Stephen T. Kee. "Imaging guided percutaneous irreversible electroporation: ultrasound and immunohistological correlation." *Technology in cancer research & treatment* 6.4 (2007): 287-293.
78. Rhim, Hyunchul, et al. "Essential Techniques for Successful Radio-frequency Thermal Ablation of Malignant Hepatic Tumors 1." *Radiographics* 21.suppl\_1 (2001): S17-S35
79. Gazelle, G. Scott, et al. "Tumor ablation with radio-frequency energy 1." *Radiology* 217.3 (2000): 633-646.
80. Geyik, Serdar, et al. "Radiofrequency ablation of unresectable hepatic tumors." *Diagnostic and Interventional Radiology* 12.4 (2006): 195.
81. Hu, Bing, et al. "Intraductal radiofrequency ablation for refractory benign biliary stricture: pilot feasibility study." *Digestive Endoscopy* 26.4 (2014): 581-585.
82. Steel AW, Postgate AJ, Khorsandi S, Nicholls J, Jiao L, Vlavianos P, et al. Endoscopically applied radiofrequency ablation appears to be safe in the treatment of malignant biliary obstruction. *Gastrointest Endosc* 2011;73:149–53.
83. Rustagi, Tarun, and Priya A. Jamidar. "Intraductal radiofrequency ablation for management of malignant biliary obstruction." *Digestive diseases and sciences* 59.11 (2014): 2635-2641.
84. Brennan, Ian M., Salomao Faintuch, and Muneeb Ahmed. "Preparation for percutaneous ablation procedures." *Techniques in vascular and interventional radiology* 16.4 (2013): 209-218.
85. Pu, Leonardo Zorrón Cheng Tao, et al. "Malignant Biliary Obstruction: Evidence for Best Practice." *Gastroenterology Research and Practice* 2016 (2016).

86. Glazer, Evan S., Mark C. Hornbrook, and Robert S. Krouse. "A meta-analysis of randomized trials: immediate stent placement vs. surgical bypass in the palliative management of malignant biliary obstruction." *Journal of pain and symptom management* 47.2 (2014): 307-314.
87. Moss, Alan C., Eva Morris, and Padraic Mac Mathuna. "Palliative biliary stents for obstructing pancreatic carcinoma." *Cochrane Database Syst Rev* 2 (2006).
88. van Delden, Otto M., and Johan S. Laméris. "Percutaneous drainage and stenting for palliation of malignant bile duct obstruction." *European radiology* 18.3 (2008): 448-456.
89. Loew, Burr J., et al. "Comparative performance of uncoated, self-expanding metal biliary stents of different designs in 2 diameters: final results of an international multicenter, randomized, controlled trial." *Gastrointestinal endoscopy* 70.3 (2009): 445-453.
90. Stern, N., and R. Sturges. "Endoscopic therapy in the management of malignant biliary obstruction." *European Journal of Surgical Oncology (EJSO)* 34.3 (2008): 313-317.
91. Zoepf, Thomas, et al. "Palliation of nonresectable bile duct cancer: improved survival after photodynamic therapy." *The American journal of gastroenterology* 100.11 (2005): 2426-2430.
92. Fidelman, Nicholas. "Benign Biliary Strictures: Diagnostic Evaluation and Approaches to Percutaneous Treatment." *Techniques in vascular and interventional radiology* 18.4 (2015): 210-217.
93. Itoi, Takao, et al. "Evaluation of effects of a novel endoscopically applied radiofrequency ablation biliary catheter using an ex-vivo pig liver." *Journal of hepato-biliary-pancreatic sciences* 19.5 (2012): 543-547.
94. Daglilar, Ebubekir S., et al. "Controlled swine bile duct ablation with a bipolar radiofrequency catheter." *Gastrointestinal endoscopy* 77.5 (2013): 815-819.

95. Zacharoulis, Dimitris, et al. "Habib EndoHPB: a novel endobiliary radiofrequency ablation device. An experimental study." *Journal of Investigative Surgery* 26.1 (2013): 6-10.
96. Law, Ryan, et al. "The effects of endobiliary radiofrequency ablation in two patients with pancreatic cancer: Gross and microscopic findings." *Gastrointestinal Intervention* 2.2 (2013): 124-126.
97. Laquière, A., et al. "Safety and feasibility of endoscopic biliary radiofrequency ablation treatment of extrahepatic cholangiocarcinoma." *Surgical endoscopy*(2015): 1-7.
98. Kallis, Yiannis, et al. "Analysis of endoscopic radiofrequency ablation of biliary malignant strictures in pancreatic cancer suggests potential survival benefit." *Digestive diseases and sciences* 60.11 (2015): 3449-3455.
99. Sharaiha, Reem Z., et al. "Comparison of metal stenting with radiofrequency ablation versus stenting alone for treating malignant biliary strictures: is there an added benefit?." *Digestive diseases and sciences* 59.12 (2014): 3099-3102.
100. Alis, H., Sengoz, C., Gonenc, M., Kalayci, M.U. and Kocatas, A. (2013) Endobiliary Radiofrequency Ablation for Malignant Biliary Obstruction. *Hepatobiliary & Pancreatic Diseases International*, 12, 423-427.
101. Figueroa-Barojas, Paola, et al. "Safety and efficacy of radiofrequency ablation in the management of unresectable bile duct and pancreatic cancer: a novel palliation technique." *Journal of oncology* 2013 (2013).
102. Sharaiha, Reem Z., et al. "Impact of radiofrequency ablation on malignant biliary strictures: results of a collaborative registry." *Digestive diseases and sciences* 60.7 (2015): 2164-2169.
103. Liang, Huihong, et al. "Metal Stenting with or without Endobiliary Radiofrequency Ablation for Unresectable Extrahepatic Cholangiocarcinoma." *Journal of Cancer Therapy* 6.11 (2015): 981.
104. Wu, Tian-Tian, et al. "Percutaneous Intraluminal Radiofrequency Ablation for Malignant Extrahepatic Biliary Obstruction: A Safe and Feasible Method." *Digestive diseases and sciences* 60.7 (2015): 2158-2163.

105. Mizandari, Malkhaz, et al. "Percutaneous intraductal radiofrequency ablation is a safe treatment for malignant biliary obstruction: feasibility and early results." *Cardiovascular and interventional radiology* 36.3 (2013): 814-819.
106. Mukund, Amar, et al. "Percutaneous management of resistant biliary-enteric anastomotic strictures with the use of a combined cutting and conventional balloon cholangioplasty protocol: a single-center experience." *Journal of Vascular and Interventional Radiology* 26.4 (2015): 560-565.
107. Zhou, Chuanguo, et al. "Biliary tract perforation following percutaneous endobiliary radiofrequency ablation: A report of two cases." *Oncology Letters*.
108. Mukund, A. Arora, S. Rajesh, P. Bothra, Y. Patidar Endobiliary radiofrequency ablation for reopening of occluded biliary stents: a promising technique *J Vasc Interv Radiol*, 24 (2013), pp. 142–144
109. Pai, Madhava, et al. "Percutaneous intraductal radiofrequency ablation for clearance of occluded metal stent in malignant biliary obstruction: feasibility and early results." *Cardiovascular and interventional radiology* 37.1 (2014): 235-240.
110. Duan, Xu-Hua, et al. "Intraductal Radiofrequency Ablation Followed by Locoregional Tumor Treatments for Treating Occluded Biliary Stents in Non-Resectable Malignant Biliary Obstruction: A Single-Institution Experience." *PloS one* 10.8 (2015): e0134857.
111. Dolak, Werner, et al. "Endoscopic radiofrequency ablation for malignant biliary obstruction: a nationwide retrospective study of 84 consecutive applications." *Surgical endoscopy* 28.3 (2014): 854-860.
112. Wang, Jianfeng, et al. "Percutaneous Intraductal Radiofrequency Ablation Combined with Biliary Stent Placement for Nonresectable Malignant Biliary Obstruction Improves Stent Patency but not Survival." *Medicine* 95.15 (2016): e3329.

