

T.C.
ESKİŐEHİR OSMANGAZI ÜNİVERSİTESİ
TIP FAKÜLTESİ

FEMUR TROKANTERİK
KIRIKLARININ PROKSİMAL FEMORAL ÇİVİ İLE
TEDAVİSİNDE BAŐARIYI ETKİLEYEN FAKTÖRLER

Dr. Aytek Hüseyin ÇELİKSÖZ

Ortopedi ve Travmatoloji Anabilim Dalı
TIPTA UZMANLIK TEZİ

ESKİŐEHİR
2019

T.C.
ESKİŐEHİR OSMANGAZİ ÜNİVERSİTESİ
TIP FAKÜLTESİ

FEMUR TROKANTERİK
KIRIKLARININ PROKSİMAL FEMORAL ÇİVİ İLE
TEDAVİSİNDE BAŐARIYI ETKİLEYEN FAKTÖRLER

Dr. Aytek Hüseyin Çeliksöz

Ortopedi ve Travmatoloji Anabilim Dalı
Uzmanlık Tezi

Tez Danışmanı
Prof. Dr. Akın Turgut

EKİŐEHİR

2019

TEZ KABUL VE ONAY SAYFASI

T.C.
ESKİŞEHİR OSMANGAZİ ÜNİVERSİTESİ
TIP FAKÜLTESİ DEKANLIĞINA

Dr. Aytek Hüseyin ÇELİKSÖZ' e ait ' Femur Trokanterik Kırıklarının Proksimal Femoral Çivi ile Tedavisinde Başarıyı etkileyen faktörler'' adlı çalışma jürimiz tarafından Ortopedi ve Travmatoloji Anabilim Dalı'nda Tıpta Uzmanlık Tezi olarak oy birliği ile kabul edilmiştir.

Tarih: 03/07/2019

Jüri Başkanı:

Prof.Dr.Akın TURGUT
Ortopedi ve Travmatoloji Anabilim Dalı

Üye

Doç.Dr.Muhammed Cüneyd GÜNAY
Ortopedi ve Travmatoloji Anabilim Dalı

Üye

Doç. Dr. Gökhan MARALCAN
Afyon Kocatepe Üniversitesi Tıp Fakültesi
Ortopedi ve Travmatoloji Anabilim Dalı

Eskişehir Osmangazi Üniversitesi Tıp Fakültesi Fakülte Kurulu'nun..... Tarih veSayılı Kararı ile onaylanmıştır.

Prof.Dr.Ali ARSLANTAŞ
Dekan

TEŞEKKÜR

Uzmanlık eğitimim süresince ve tez çalışmalarım sırasında tüm engin tecrübelerini benimle paylaşan klinisyen hayatım boyunca örnek almaya çalışacağım değerli hocalarım Prof.Dr Erol Göktürk' e ve Prof.Dr Akın Turgut'a, olguları toplamamda ve radyolojik değerlendirmeleri yapmamda emeği geçen tüm asistan arkadaşlarıma, Eskişehir Osmangazi Tıp Fakültesi Ortopedi ve Travmatoloji Anabilim Dalı'ndaki uzmanlık eğitimi sürem boyunca bilgi ve deneyimlerini benimle paylaşan tüm hocalarıma en derin teşekkürlerimi sunarım.



ÖZET

Yaşlı popülasyondaki femur trokanterik kırıkları giderek daha yaygın hale gelmiş ve son zamanlarda büyük bir sağlık sorununa dönüşmüştür. Yaşlı popülasyonda ortaya çıkan kırıkların çoğunluğu önemli bir morbidite ve mortalite nedenidir. Bu kırıklarda, ameliyat sonrası mortalite ilk 6–12 ayda % 20 - % 30 kadar bildirilmektedir. Son yıllarda femur trokanterik kırıklarının tedavisinde proksimal femoral çivi sık olarak kullanılmaktadır. Çalışmada femur trokanterik kırık nedeniyle proksimal femoral çivi uygulanarak tedavi edilen olgularda başarıyı etkileyen faktörler araştırıldı. Çalışmada Ocak 2015-Ocak 2019 arasında Eskişehir Osmangazi Üniversitesi Ortopedi ve Travmatoloji A.B.D’ da tedavileri yapılan 18 yaşından büyük, aynı tarafta pelvis ve diz bölgesinde kırık olmayan, çoklu travma geçirmemiş ve patolojik olmayan 152 femur trokanterik kırık olgusu retrospektif olarak değerlendirildi. Olguların yaş, cinsiyet ve ek hastalık bilgileri toplandı. Olguların ameliyat öncesi ve sonrası klinik ve radyografik verileri, AO/OTA sınıflaması, lag vidasının femur boynundaki konumu, tip-apex mesafesi, kırık redüksiyonun yeterliliği, implant tipi (PFN-A, çift lag PFN, İntertan), femur proksimalinin lateral duvarının durumu, ameliyat öncesi ve sonrası sosyal fonksiyon(Jensen) indeksi, Parker ve Palmer mobilite skorları değerlendirildi. İstatiksel analiz için IBM SPSS 21 programı kullanıldı. Olgulardan 142’sinin (%95,6) 65 yaş üzerinde olduğu saptandı. Stabil olmayan 31-A2.3 kırık tipi 67 (%44,1) olgu ile en sık olarak görülen kırık tipidir. Kırık tipi ve femur baş-boynuna uygulanan vidanın kemikten sıyrılması (cut-out) arasında anlamlı bir ilişki saptanmadı ($p=0.283$). Vidanın konumunun anteriorda olmasının tedavi başarısızlığında önemli etkenlerden olduğu belirlendi ($p<0.0001$). Kırık redüksiyonu kötü olan 18(%12) olgunun 12’sinde sıyrılma (cut-out) görüldü. Kırık redüksiyonunun kötü olması tedavi sonucunu etkileyen önemli risk faktörü olarak değerlendirildi. Cerrahi girişim sırasında 4 farklı implant tipi kullanıldı (çift lag PFN, DLT-PFN, İnterTAN, PFN-AII). PFN-AII kullanılan olgularda sıyrılmanın (cut-out) daha çok olduğu saptandı ($p<0.005$). Ameliyata kadar geçen süre ve mortalite arasında istatistiksel olarak anlamlı bir ilişki belirlenmedi.

Anahtar kelimeler: Proksimal femoral çivi, PFN, trokanterik kırık, tedavi

sonuçları, tedavi başarısı

ABSTRACT

Due to aging population, higher number of osteoporosis-related fracture, mainly affect older people. The treatment outcome for many femur trochanteric fracture patients remains to be improved. Young patients is uncommon. Today, proximal femoral nails (PFN) are mostly used for treatment. In this thesis, the factors affecting the success of the treatment of intertrochanteric fracture with PFN in orthopedics and traumatology are important in terms of treatment process, workload aspects. A retrospective review of 152 patients with intertrochanteric fractures at Eskişehir Osmangazi University Medical Faculty, Orthopedics and Traumatology department between Jan 2015-Jan 2019. Patients older than 18 years, without pathologic, ipsilateral pelvic and knee fractures were included in the study. Patients' age, sex, and additional disease information were collected. Patient radiographic data before and after surgery, AO / OTA classification, Cleveland zone, type-apex distance, adequacy of fracture reduction, implant type (PFN-A, double lag PFN, Intertan), lateral Cortex status, preoperative and postoperative social function (Jensen) index, Parker and Palmer mobility scores were evaluated. IBM SPSS 21 program was used for statistical analysis. While the age range of 6 (4.1%) patients was 55-64, it was found that the age range of 142 (95.6%) patients was greater than 65. Unstable 31-A2.3 fracture type was the most common with 67 (44.1%) patients. There was no significant relationship between fracture type and cut-out ($p = 0.283$). Anterior position of the screw was found to be an important factor in treatment failure ($p < 0.0001$). Poor fracture reduction was considered as an important risk factor affecting treatment outcome. Four different types of implants were used (double-lag PFN, DLT-PFN, InterTAN, PFN-AII). Cut-out was found to be higher in PFN-AII patients in relation to implant type and treatment success ($p < 0.005$). There was no statistically significant relationship between delay to surgery and mortality.

Keywords: Proximal femoral nail, PFN, trochanteric fracture, treatment results, treatment success.

İÇİNDEKİLER

TEZ KABUL VE ONAY SAYFASI	III
TEŞEKKÜR	IV
ÖZET	V
ABSTRACT	VI
İÇİNDEKİLER	VII
SİMGELER VE KISALTMALAR DİZİNİ	VIII
ŞEKİLLER DİZİNİ	IX
TABLolar DİZİNİ	XI
1. GİRİŞ	1
2. GENEL BİLGİLER	2
2.1 Femur Trokanterik Kırıklar	2
2.2 Femur Trokanterik Kırıklarının Sınıflaması	2
2.3 Femur Trokanterik Kırıkların Tedavisi	4
3. GEREÇ VE YÖNTEM	23
4. BULGULAR	32
5. TARTIŞMA	52
6. SONUÇ VE ÖNERİLER	63
KAYNAKLAR	65

SİMGELER VE KISALTMALAR

AİTK	Araç İçi Trafik Kazası
ADTK	Araç Dışı Trafik Kazası
AP	Antero posterior
ASY	Ateşli Silah Yaralanması
BT	Bilgisayarlı Tomografi
CaITAD	Kalkar referanslı Tip-apeks
DM	Diabetes Mellitus
DMAH	Düşük Molekül Ağırlıklı Heparin
DVT	Derin Ven Trombozu HT: Hipertansiyon
İMHS	İntramedüller Kalça Çivisi
İV	İntravenöz
KAH	Koroner Arter Hastalığı
KY	Kalp Yetmezliği
Max	Maximum
Min	Minumum
MRI	Manyetik Rezonans Görüntüleme
Ort	Ortalama
PE	Pulmoner Emboli
PFÇ	Proksimal Femoral Çivi
PFN	Proksimal Femoral Çivi
PFNA	Proksimal Femoral Çivi Antirotasyon
PO	Postoperatif
Sd	Standart Sapma
SVH	Serebrovasküler Hastalık
Tc ₉₉	Teknesyum 99m fosfat kompleksi
TFN	Trokanterik Femoral Çivi

ŞEKİLLER

2.1. Jensen Sınıflaması	3
2.2. Ao/Ato Sınıflaması	4
2.3. Tip Apeks Ölçümü	7
2.4. Lateral Duvar Anatomik Yeri	8
2.5. Yönlendirici Tel Ön-Arka Görüntüde 5mm Mediyalde	11
2.6. Yan Görüntüde Yönlendirici Tel 5mm Arkada Olmalı	12
2.7. A-B Cobb Elevatör Yardımı İle Redüksiyon	13
2.8. A-B 3.2mm K-Teli İle Redüksiyonun Korunması	14
2.9. Kemik-Hook Yardımı İle Redüksiyon Sağlanması	14
2.10. Kemik-Hook İle Redüksiyon Sağlanması Ve K-Teli İle Redüksiyonun Korunması Ve K-Teli Konumu	15
2.11. A) Ön-Arka Grafide Mediyal Kortikal Redüksiyon İçin Pozitif, Nötral, Negatif Destek. B) Yan Grafide Ön Kortikal Redüksiyon İçin Pozitif, Nötral, Negatif Destek	17
2.12. Pozitif Mediyal Kortikal Destek (Pmkd); Proksimal Baş-Boyun Fragmanı, Femur Cismi Proksimal Mediyal Fragmanına Göre Daha Mediyalde	18
2.13. Negatif Mediyal Kortikal Destek (Nmkd); Baş-Boyun Fragmanı, Femur Cismi Proksimal Mediyal Fragmanına Göre Daha Lateraldir. Siyah Çizgiler Duvarları Göstermektedir	19
2.14. Nötral Pozisyon (Np); Her İki Korteks Düzgün Olarak Devamlılık Göstermektedir.	20
4.1. Orthofix Çift Lag Pfç	36
4.2. Dlt-Tek Lag Bıçaklı Pfç	37
4.3. Smith-İntertan Pfç	38
4.4 .Pfn-A II	39

4.5. Sosyal Fonksiyon (Jensen İndeksi)- Ameliyat Öncesi Ve Sonrası	47
4.6. Sosyal Fonksiyon (Jenden İndeksi)-Ameliyat Öncesi Ve Cut-Out Sonrası	48
4.7. Ameliyat Öncesi Ve Sonrası Parker Ve Palmer Mobilite Skorları	48
4.8. Ameliyat Öncesi Ve Cut-Out Sonrası Parker Palmer Mobilite Skorları	49
5.1.Kalkar Referanslı Tip-Apeks Ölçümü	58



TABLÖLAR

Sayfa

3.1 Kırık redüksiyonun durumu	24
3.2 Sosyal Fonksiyon Değerlendirilmesi (jensen İndeks)	25
3.3 Parker ve Palmer'in Mobilite Skoru	26
3 4 Hasta Veri Kayıt Formu	27
4.1 Ön-Arka Vida Konumu	33
4.2 Yan Grafide Vida Konumu	34
4.3 Kırık Redüksiyon Durumu	34
4.4 Proksimal Femoral Çivi (PFÇ)	34
4.5 Proksimal Femoral Çivinin Uzunluğu	40
4.6 Proksimal Çivinin Genişliği	40
4.7 Distal Kilit Vidasının Tipi	41
4.8 Distal Kilit Vidasının Sayısı	41
4.9 Sosyal Fonksiyon (Jensen İndeks) (Ameliyat Öncesi)	42
4.10 Sosyal Fonksiyon (Jensen İndeks) (Ameliyat Sonrası)	42
4.11 Parker ve Palmer Mobilite Skoru (Ameliyat Öncesi)	43
4.12 Parker ve Palmer Mobilite Skoru (Ameliyat Sonrası)	43
4.13 Tip-apiks mesafesi ve Femur Cisim Boyun Açısı	44
4.14 Proksimal Femoral Çivi Tipleri	45
4.15 Distal Kilit Vida Sayısı	45

1. GİRİŞ

Femur trokanterik kırıkları daha çok osteoporozlu ve yaşlı kişilerin basit düşmeleri sonucunda görülmektedir. Çağımızda ortalama yaşam süresi arttığından bu tip kırıkların daha sık görülmesi ve artması beklenmektedir. Araştırmacılara göre 2050 yılına yaklaşırken dünyamızda her yıl altı milyona yakın kişide kalça bölgesi kırığının görülmesi beklenmektedir(1). Bu tür kırıklarla sık karşılaşmanın kaçınılmazlığı, mortalitesinin yüksekliği, iş gücü ve ekonomik maliyetinin yüksekliği ortopedi ve travmatoloji bilimdalındaki araştırmacıların ilgilendikleri önemli olgulardan biri olmasına neden olmaktadır.

Femurun trokanterik kırıklarının internal tespitinde kullanılan çok çeşitli implantlar bulunmaktadır. Bu tür olguların cerrahi tedavisinde proksimal femur plağı, dinamik kalça vidası, dinamik kondiler vida, gama çivisi, proksimal femur çivisi gibi implantlar kullanılmaktadır. 1950’li yıllarda uygulanmaya başlayan ve kayıcı tipte kompresyon sağlayan ‘plak-çivi kombinasyonu tedavi yöntemi’ günümüzde altın standart kabul edilmekte ve bir ekstramedullar implant olarak yaygın olarak kullanılmaktadır. 1980’li yıllardan itibaren bu tür olguların cerrahi tedavisinde intramedullar implantların kullanıldığı görülmektedir. İntramedullar implantların daha küçük insizyonla, kapalı yöntemle uygulanabilmesi ve cerrahi komplikasyon miktarının azalması, daha uzun, geniş ve şekilli implantlar kullanılarak, büyük insizyonlarla yapılan “açık redüksiyon internal fiksasyon yöntemine” göre avantajlı yönleri olarak sayılabilir (2).

2.GENEL BİLGİLER

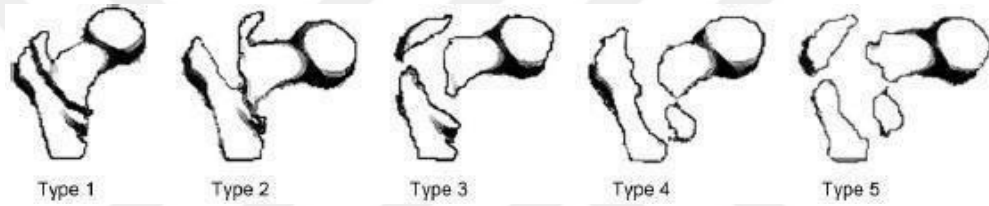
2.1. Femur Trokanterik Kırıklar

Femur trokanterik kırıkları femurun proksimal bölgesindeki ekstrakapsüler kırıklardır. Çoğu zaman bu kırıkları intrakapsüler femur boyun kırıklarından tam olarak ayırmak güç olabilir. Kalça kırıkları tüm dünyada 1.5 milyon insanı etkileyen ve ortalama yaşam süresinin artmasıyla 2050’li yıllarda 6.5 milyon insanı etkilebileceği öngörülen kırıklardandır. Kalça kırıklarının yaklaşık %70’ini trokanterik kırıklar oluşturur(3). ABD verilerine göre 2050 de 65 yaş üstü 89 milyon kişinin, femur trokanterik kırıkla karşılaşma riskinden dolayı, önemli bir finansal konu olacağı belirtilmektedir. Yaşlı bir olgunun kırık sonrası ilk yılında tedavisine harcanan miktar ABD rakamlarına göre ortalama 40000\$, Birleşik Krallık rakamlarına göre 2 milyon£ olarak bildirilmektedir. Bu kırıktan sonraki ilk 30 günde mortalitenin oldukça yüksek olduğu belirtilmektedir(4). Erken hareket ve rehabilitasyonun kalça kırığı olgularında 1 yıl içinde mortalite olasılığı olsa bile erken fonksiyonel sonuçlarının iyi olduğu bildirildi(5). Olguların alt ekstemitesinde ağrı ve ambulasyon yapamaması ilk klinik bulgudur. Etkilenen ekstremitede kısıklık ve dış rotasyon görünümü vardır. Radyografik olarak ön-arka ve çapraz- masa lateral görüntü yeterlidir. Özellikle gerçek ön-arka ve yan görüntü hem tedavi planlaması hem de ameliyat sırasında vida konumlandırma önemlidir(6). Bilgisayarlı tomografi ve manyetik rezonans görüntüleme; stress kırıklarında, izole büyük trokanterik kırıklarda intertrokanterik kırık varlığının incelenmesinde, ayrılma göstermeyen kırıkların değerlendirilmesinde ve bazı olgularda ameliyat öncesi sınıflama için yaptırılabilir(7-9).

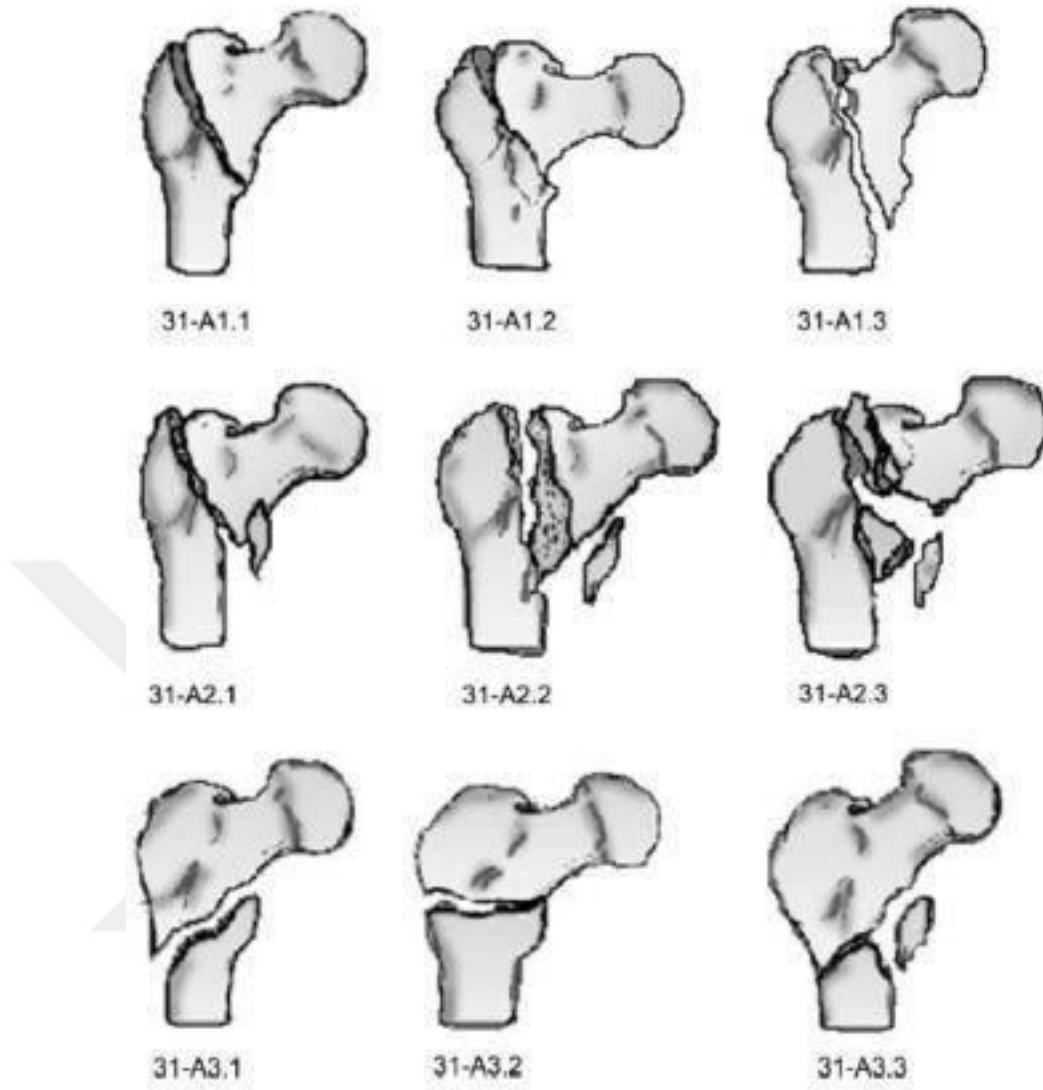
2.2 Femur Trokanterik Kırıkların Sınıflandırması

Femur trokanterik kırıkları oldukça fazla kırık tipine sahiptir. Bu durum trokanterik kırıklarında birden fazla sınıflamanın ortaya çıkmasına neden olmaktadır. Geçmişten günümüze Body ve Griffin, Jensen ve günümüzde sıklıkla kullanılan AO/OTA sınıflaması mevcuttur. (Şekil 1 ve 2) Fakat bu sınıflamaların hiç biri güvenilirlik için kabul edilebilir eşik değerini aşamamaktadır. Cerrahi girişim sırasında kullanılacak implant tipi, kırığın stabil olup olmaması ve kırığın çok parçalı olmasına göre belirlenmektedir AO/OTA ve Jensen sınıflamalarının ameliyat öncesi ve ameliyat sırasındaki güvenilirlik değerlendirmesinde zayıf oldukları gösterilmiştir.

Ancak AO/OTA sınıflamasında alt tiplerinin çok olması ve stabil olmayan kırık paternlerinin daha fazla gösterilmesi nedeniyle Jensen sınıflamasına göre biraz daha güvenilir olduğu bildirilmektedir.(10-12)



Şekil 2.1. Jensen Sınıflaması



Şekil 2.2. Ao/Ato Sınıflaması

2.3 Femur Trokanterik Kırıklarının Tedavisi

Femur trokanterik kırıklarının tedavisinde 1960'ların öncesinde cerrahi olmayan tedaviler tercih edilirken, güncel standard tedavisi internal tespit aracı ile kırığı stabilize etmek, olguların erken mobilizasyonunu sağlamak ve erkenden ayağa kaldırmak ana hedeftir. Yüksek riskli hastalarda (ASA 3-4) alternatif olarak eksternal fiksator ile tedavi yöntemleri vardır(13).

İntramedüller Çivilerin Tarihçesi

1970' lerden günümüze intramedüller osteosentez araçları tanımlandı. Kırık hattının açılmaması, enfeksiyon riskinin ve kan kaybının az olması intramedüller çivilerin üstünlükleri olarak sıralanabilir.

Tarihsel Olarak Intramedüller Çiviler Sırasıyla Belirtilmiştir

- Rijit kondilosefalik çiviler
- Kilitli intramedüller çiviler
- Gama çivisi
- İntramedüller kalça vidası (İMHS)
- Trokanterik antegrad nail (TAN)
- Proksimal Femoral Nail (PFN)
- Proksimal Femoral Nail –Antirotasyon (PFN-A)
- Vero nail (Orthofix muadil)
- İnterTAN (Smith&nephew)

Cerrahi Tedavinin Zamanlaması

Literatürde oldukça geniş çalışmalar olmakla birlikte genel olarak 2 günden sonra yapılan cerrahi tedavide erken mortalitenin arttığı, fakat 1 yıllık mortalitede 2 gün içinde yapılan cerrahi girişime göre anlamlı farkın olmadığını bildirildi(14). Erkeklerde fazla olmak üzere 1 yıllık mortalite %30 olarak bildirilmiştir. Mortaliteyi artıran nedenleri araştıran kısa ve uzun dönemli çalışmalar olsa dahi bu araştırmaların sonuçları tartışmalıdır(14, 15). Ricci ve meslektaşları tarafından yapılan çalışmada, 2 günden sonra yapılan cerrahi girişimlerde 30 günlük mortalite oranları %32 ve 1 yıllık mortalite oranları %31 olarak bildirildi. Bu çalışmada öne çıkan ölüm sebepleri inme ve miyokardial iskemi olarak belirtildi(16). Cerrahi girişimin gece yapılıp yapılmaması konusu tartışmalıdır. Gece yapılan girişimlerde, teknik ekip ve ekipmanların yetersizliği nedeniyle cerrahi sürenin uzadığı, kan kaybının arttığı saptanmış olmasına rağmen 1 ve 2 yıllık mortalite oranlarında gece alınan olgularda anlamlı fark saptanmadı(17).

Dinamik Kalça Vidası Ve Proksimal Femoral Çivinin Kıyaslanması

Femur trokanterik kırıklarının cerrahi tedavisinde dinamik kalça vidası uzun yıllar altın standart olarak kullanıldı(18) Şahin ve meslektaşlarının belirttiğine göre, Gundle ve meslektaşlarının çalışmasında dinamik kalça vidası uygulanan olgularda %24'e varan yetersizlik oranları bildirildi(18). Özellikle stabil olmayan kırıklarda dinamik kalça vidası yerine proksimal femoral çivi kullanılmasının yetersizlik oranlarını azalttığı gösterildi(18, 19). Buna rağmen, teorik olarak proksimal femoral çivinin, dinamik kalça vidasına göre kırık stabilitesini arttırdığı gösterilse de ileriye dönük randomize klinik çalışmalarda saptanamadı(18). Kırık tipine göre implant seçiminin incelendiği çalışmada intramedüller implantın, stabil olmayan kırık tipinde (AO/OTA 31-A2), dinamik kalça vidasına göre daha başarılı sonuç verdiği bildirildi(20).

Kırıklarda Kısa Ya Da Uzun Çivi Kullanılması

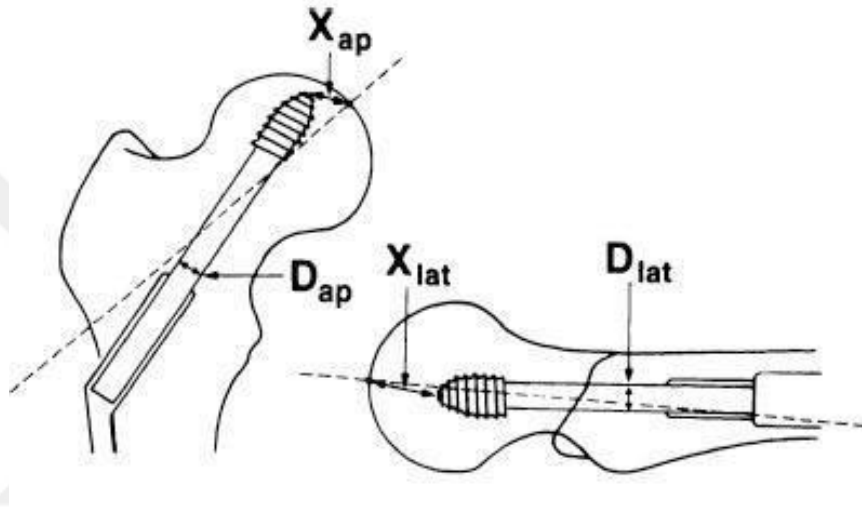
Femur trokanterik kırıklarının tedavisinde kısa ya da uzun çivi kullanılması tartışılan konulardandır. Kısa çivi kullanıldığında implant distalinde oluşabilecek femur cisim kırığı komplikasyonu olabileceği belirtilmektedir. İatrojenik femur cisim kırığı komplikasyonu oluşmaması için kullanılan uzun çivi ile kısa çivilerin komplikasyon farkı olmadığı, uzun çivi kullanımının kan kaybını artırdığı, cerrahi süresini uzattığı ve zorlaştırdığı, hastanede yatış süresini uzattığı, fakat komplikasyonlar yönünden kısa ve uzun çivi uygulaması arasında istatistiksel bir fark olmadığı saptandı(21). AO/OTA A1 ve A2 tiplerinde kısa ve uzun çivilerin incelendiği çalışmada uzun çivilerin cerrahi süreyi uzattığı, komplikasyon ve tekrar ameliyat oranları arasında farkın olmadığı bildirildi (22).

Kırıkların Proksimal Femoral Çivi İle En Uygun Tedavisi

Tip Apeks Mesafesinin Kullanılması

Tip apeks mesafesi kavramı Baumgaertner ve meslektaşları tarafından tanımlandı (Şekil 3)(23, 24). Ameliyat sırasında kullanışlı bir belirteçtir. Eski teorilerde lag vidasının femur boynunun arka ve alt kısmında olmasının vidanın kemikten sıyrılması (cut-out) tehlikesini azalttığı bildirilmesine karşın, vidanın

merkez-merkez olmayan konumlarda olmasının tip-apeks mesafesini artırdığından vidanın sıyrılma (cut-out) olasılığını artırdığı ileri sürülmektedir. Vidanın kemikten sıyrılmasında(cut-out) en önemli risk faktörü tip-apeks mesafesinin 25 mm'den fazla olmasıdır(25). Lag vidasının femur boynu içindeki en uygun konumu ön-arka ve yan pozisyonda merkezde olması ve subkondral kemiğin 10 mm içinde olmasıdır. Tip-apeks mesafesinin 25 mm'den az olması genel olarak güçlü, kullanışlı prediktif bir değerdir. Fakat çoğu travmatolojist bu değer 20 mm'nin altında olmasını amaçlar(26).

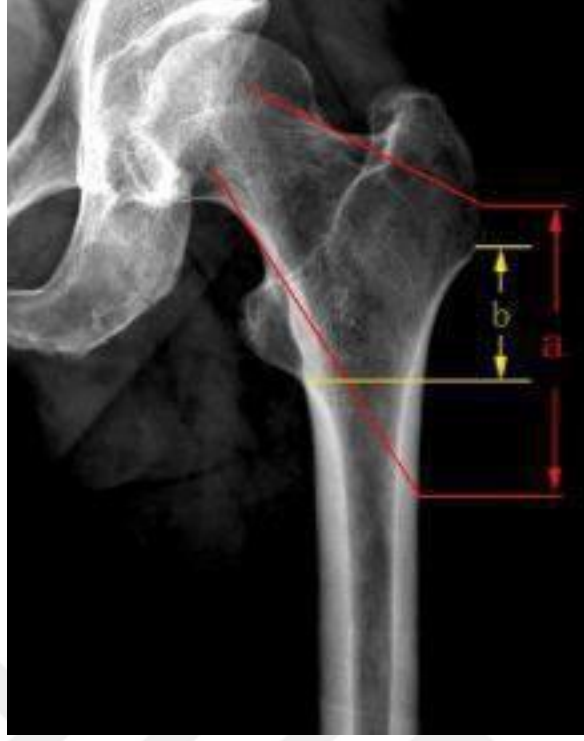

$$TAD = \left(X_{ap} \times \frac{D_{true}}{D_{ap}} \right) + \left(X_{lat} \times \frac{D_{true}}{D_{lat}} \right)$$

Şekil 2.3. Tip Apeks Ölçümü (27)

Lateral Duvarın Sağlamlığı

Femur baş-boyun fiksasyonu için destek (buttress) oluşturan lateral duvarın neresi olduğu tartışmalıdır. Ma ve meslektaşlarının belirttiğine göre, Haq ve meslektaşları lateral duvarı, femur boynunun femur proksimalinin lateral korteksindeki izdüşümü olarak tanımlarlar (Şekil 4a). Ma ve meslektaşları ise, vastus sınırının proksimali ve lüçük trokanter düzleminin distali arasındaki lateral korteksi lateral duvar olarak belirttiler(28). (Şekil 4b).



Şekil 2.4. Lateral Duvar Anatomik Yeri.(28)

Femur trokanterik kırıkların lateral duvarı içermesi, diğer adıyla ters oblik veya transtrokanterik kırıklarda femur proksimalinde destek etkisi yapamayacağından femur cisminin içeriye doğru yer değiştirmesi veya femur proksimalinin dışarıya doğru yer değiştirmesi görülebilir. Bunun sonucunda lag vidasının kemikten dışarıya çıkması, kaynama yokluğu ve malunion olasılığı artar(26).

Ameliyat sırasında lateral duvar kırılarak AO/OTA 31-A2 kırıklar AO/OTA 31-A3 kırık haline dönüşebilir. Bu durum farkedilmediğinde femur cisminin iç tarafa, proksimal kırık parçasının dış tarafa doğru yer değiştirmesi şeklinde pozisyon kayıpları görülebilir. Sağlam lateral duvar ciddi bir stabilite sağlamaktadır(29, 30). AO/OTA 31-A2 ve A3 kırıklarında uzun proksimal çivi kullanılmasının başarıyı olumlu etkilediğini gösteren çalışmalar olduğu gibi kısa ve uzun proksimal femoral çivi kullanılması arasında anlamlı farkın olmadığı gösteren çalışmalar da vardır. Bu çalışmalarda klinik ve fonksiyonel farkın olmadığı gösterilmiştir. Diğer araştırmacıların proksimal femoral çivi ile plakları karşılaştırdığı çalışmalar vardır. Proksimal femoral civiler ile 95 derece

ekstramedüller kondiler plakalara göre üstünlük gösterilse de prospektif randomize kontrollü karşılaştırılmış çalışma henüz yoktur(26, 29, 31).

Stabil Olmayan Trokanterik Kırıklarda Yaklaşım

Klasik olarak ters oblik kırıklar, transtrokanterik kırıklar, kalkar desteğin kaybolmasına neden olan büyük posteromediyal parça içeren kırıklar ve subtrokanterik bölgeye uzanım gösteren kırıklar stabil değildir(26). Bu tip kırıklarda intramedüller implant uygulanması önerilmektedir. İntramedüller çiviler, kayan çivilere göre ağırlık merkezine daha yakın olması nedeniyle çaprazlayan kuvvetlere belirgin olarak daha güçlü karşı koyarlar. Bu bir çok komplikasyonu engeller, özellikle femur cisminin içeriye doğru yer değiştirmesine engel olur. Ufak bir küçük trokanter parçası görülse bile stabil olmayan bir kırık olarak kabul edilmeli ve intramedüller çivi tercih edilmelidir. Bu tip kırıklarda, kalkar destekli protezler ile proksimal femoral çivinin kıyaslandığı çalışmada, fonksiyonel sonuçlar arasında fark olmadığı gösterilmesine rağmen, kısa cerrahi süresi, kan kaybının az olması, daha düşük mortalite oranları nedeniyle klinik olarak proksimal femoral çivilerin üstün olduğu bildirildi(32).

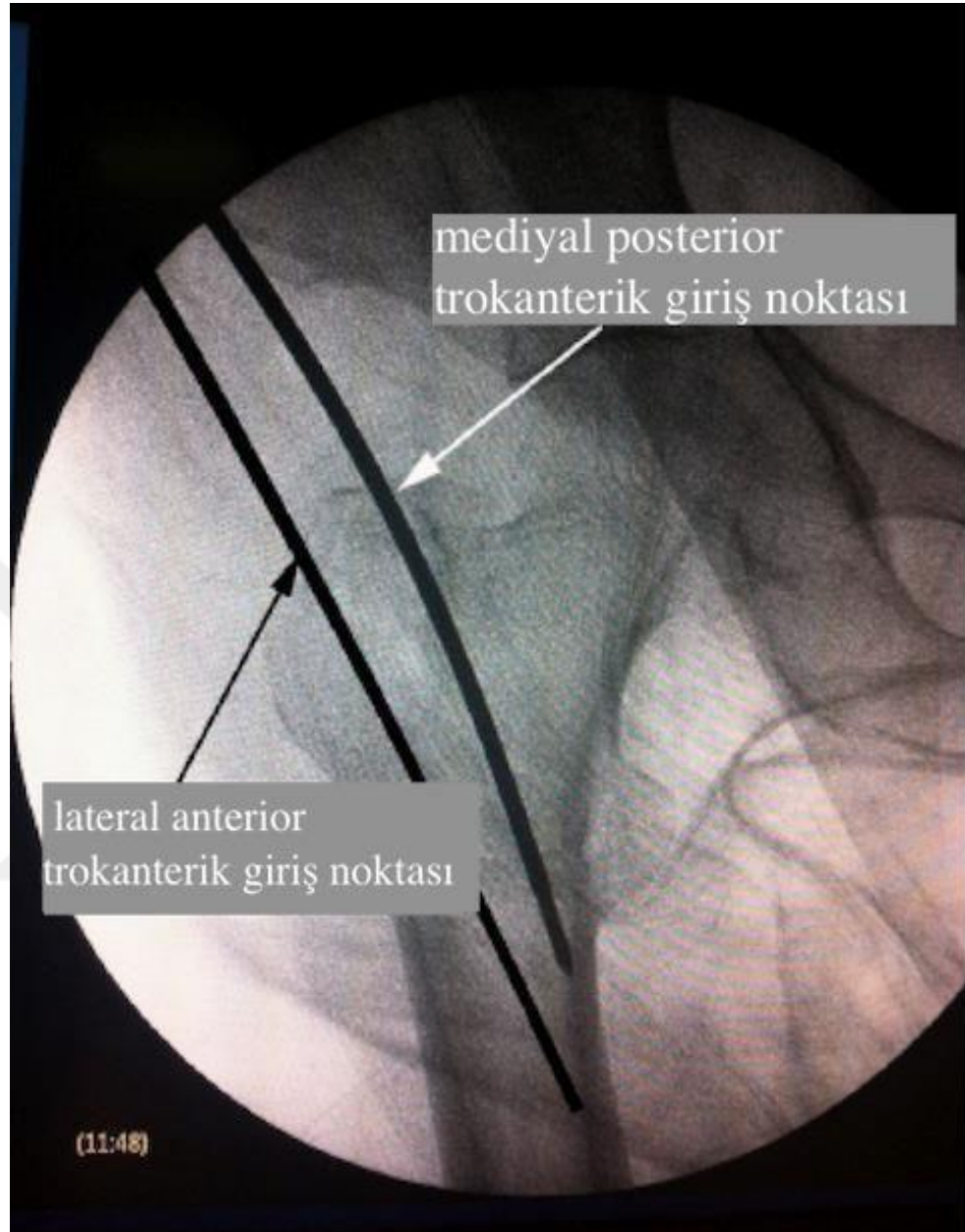
Femur Cisminin Anterior Eğimine Dikkat Edilmeli

İnsanların yaşları ilerledikçe femur cismi genişler ve femoral eğim (bowing) artar. Tasarlanan yeni intramedüller implantlar çoğunlukla eğim artılarak üretilmektedir. Düz intramedüller implantlar eğimli osteopenik femurlarda distalde kemiğin ön korteksine dayanabilir, hatta perfore edebilir. Distalde kemiğin ön korteksine dayanan intramedüller implanta distal kilit vidası uygulandığında, stress yükü artacağından (stress riser) implant distalinden rehabilitasyon sırasında kırık görülebilir(26, 33).

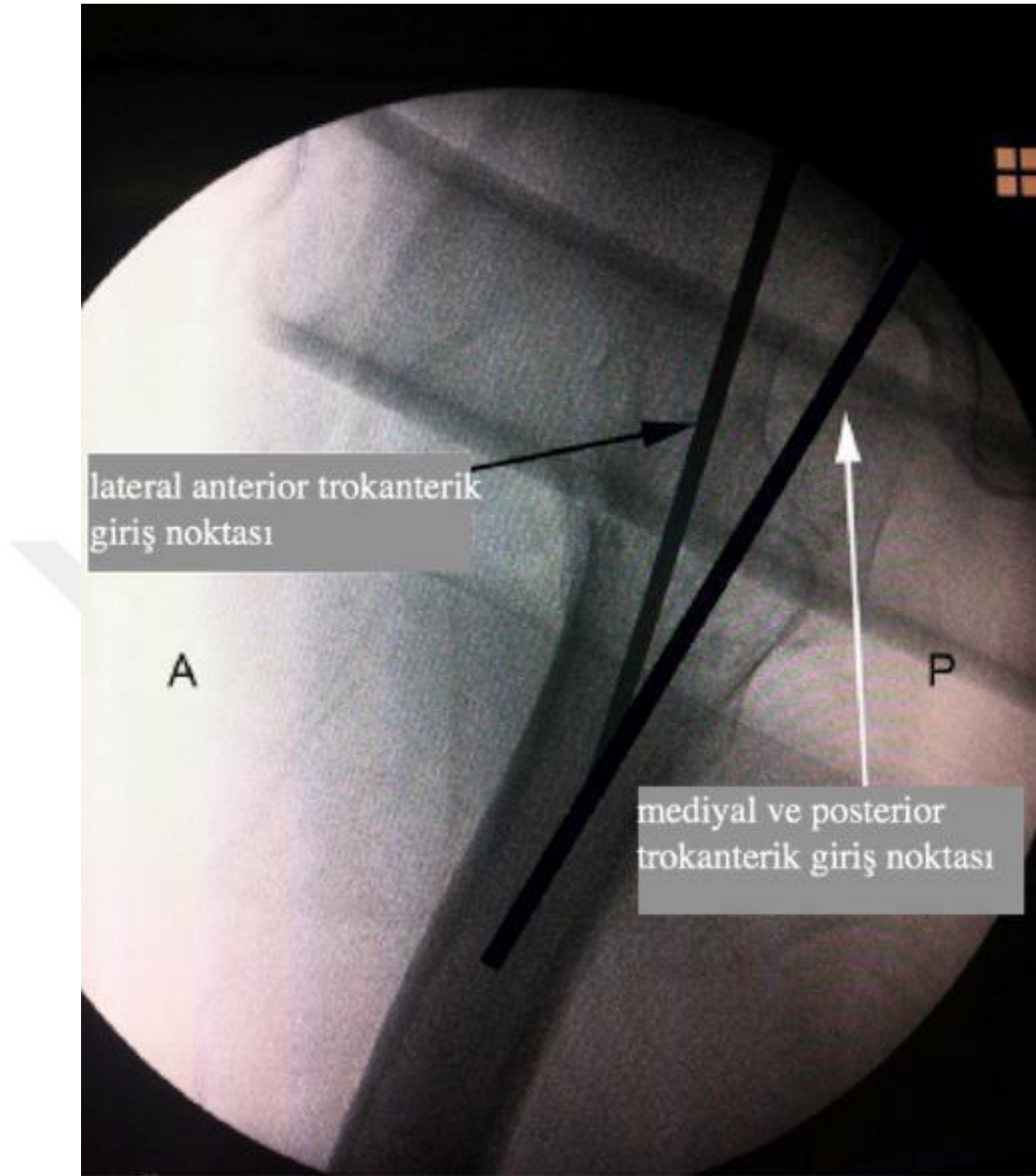
Proksimal Femoral Çivinin Giriş Yeri

Olguların yumuşak doku kalınlığı, ameliyat sahasını örtme teknikleri, oyma işlemi, ve çivinin yerleştirilmesi genellikle ilk girilen noktayı laterale doğru genişletir. Eğer ilk girilen nokta hedeflenen noktanın bir miktar medyalinde olmaz ise giriş noktası laterela kayarak varus malredüksiyonu ve lag vidasının femur boynunda üstte yerleşmesine neden olacaktır. Bu durumlardan kaçınmak özellikle büyük trokanter girişli proksimal femoral çivilerde, oyucu kalınlığını da düşünerek bir miktar medyale alınmalıdır(26). Çivi giriş yerinin bir miktar medyal ve posteriora alınmasının (5 mm) güvenilirliği artırdığı ve redüksiyon kaybını azalttığı bildirildi(34).





Şekil 2.5. Yönlendirici tel Ön-arka görüntüde 5mm mediyalde

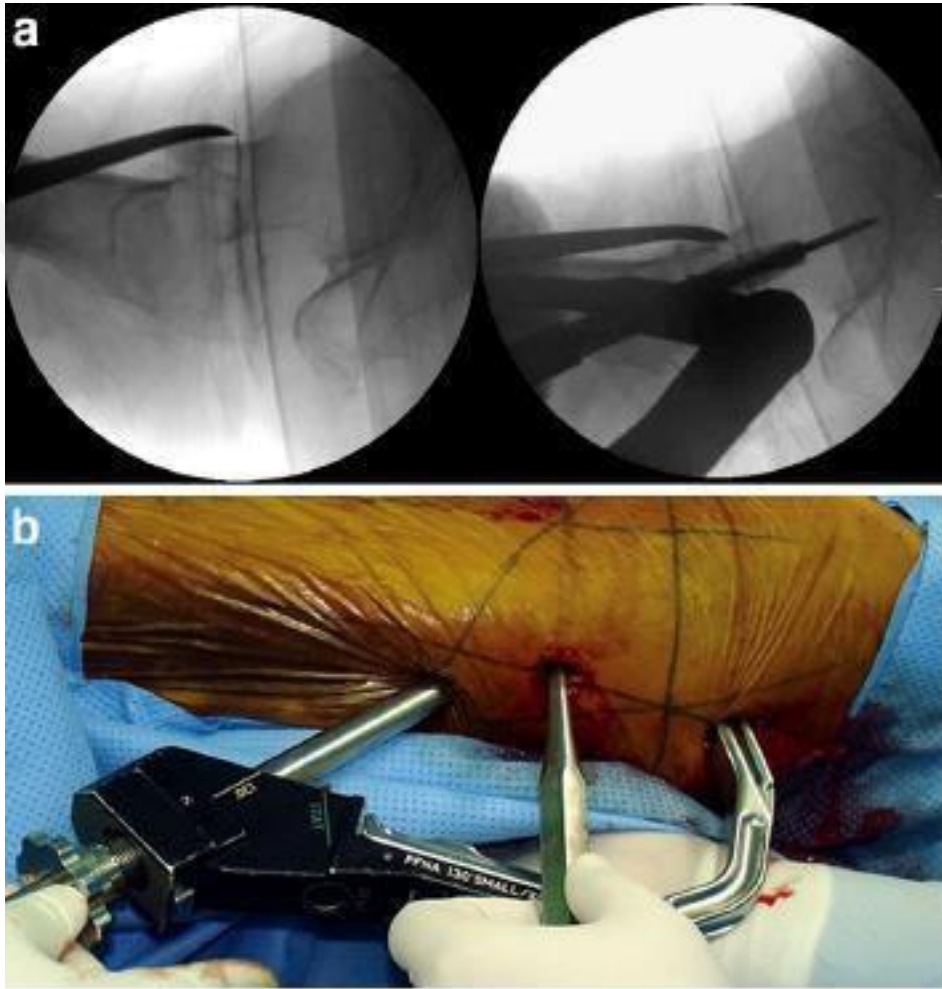


Şekil 2.6. Yan görüntüde yönlendirici tel 5mm arkada olmalı

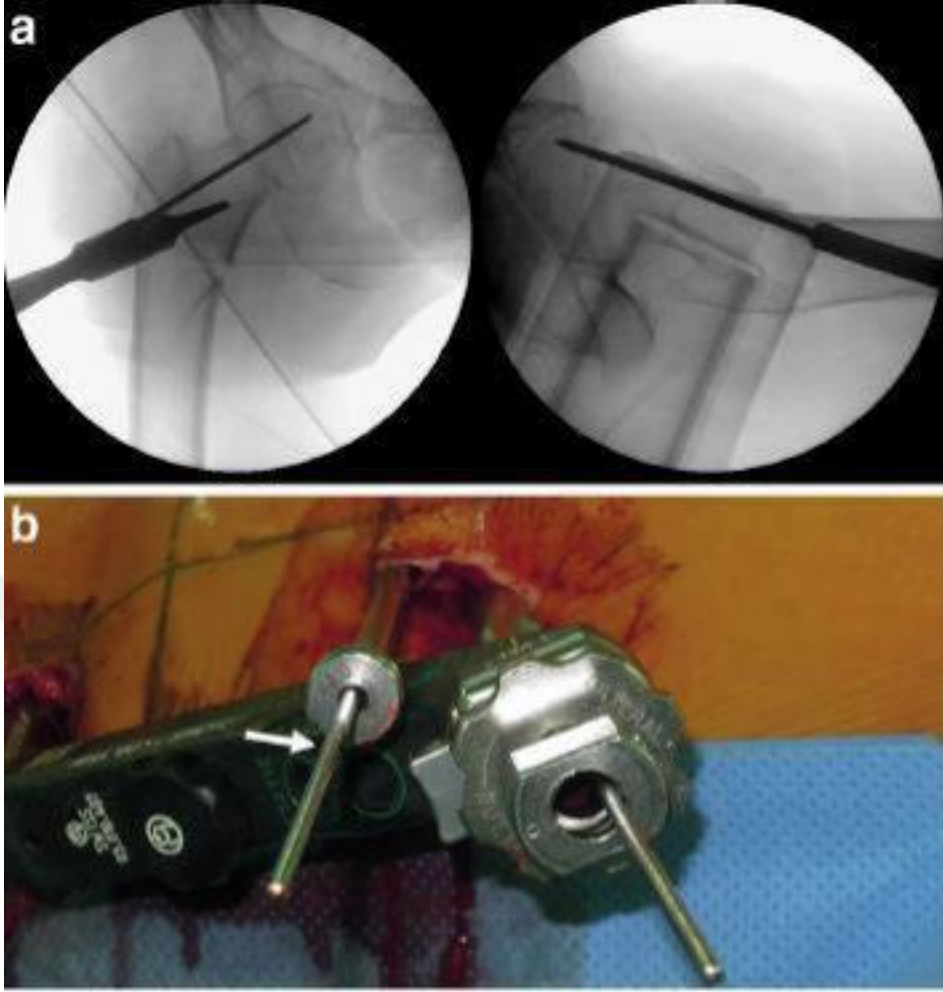
Redükte Olmamış Trokanterik Kırık Oyulmamalı

Redükte olmamış trokanterik kırıklarda intramedüller çivi geçerken kırık redükte olmaz. Çünkü proksimal parçanın kanalı oldukça geniş ve kemik yapısı yumuşaktır. Dizilim sağlandıktan sonra oyma işlemi yapılmalıdır. Redüksiyon işlemi kapalı yöntemle uygulanmalı, redüksiyon sırasında kaslar gevşemiş olmalı ve kibar redüksiyon manevrası ile yapılmalıdır., Eğer redüksiyon manevrası yeterli olmaz ise kemik çengeller, joys-stick, K-telleri, kemik redüksiyon klempleri ile

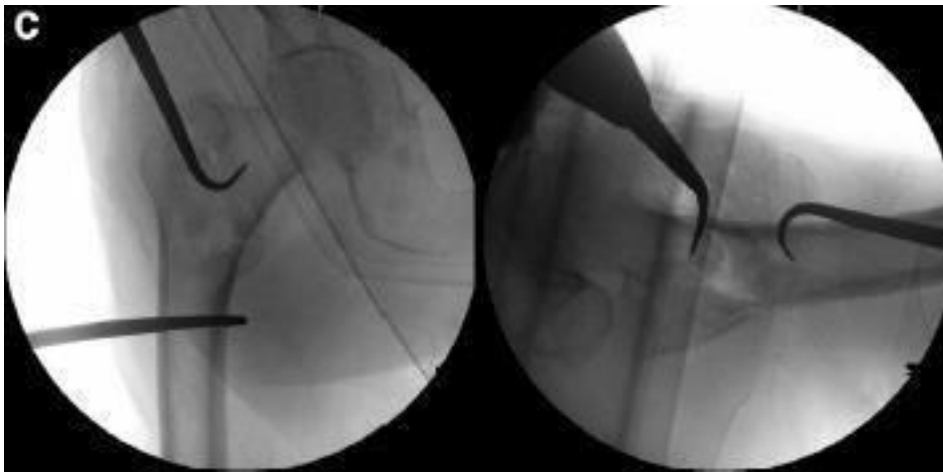
redüksiyon sağlanmalıdır. Redüksiyonun devam ettirilmesi önemli bir basamaktır. Proksimal femoral çivi ilerletilirken redüksiyon kaybı görülebilir. Bu durumu önlemek amacıyla geliştirilen teknikler vardır: Çivi yerleştirildikten sonra femur boynunun ön ve üstüne yakın olacak şekilde 3.2mm tel gönderilerek redüksiyonun korunması sağlanabileceği gibi, Cobb's elevator yardımı ile femur boynuna önden destek sağlanarak redüksiyonun korunması sağlanabilir(26, 35) (Şekil 7 a-b) (Şekil 8 a-b-c-d)



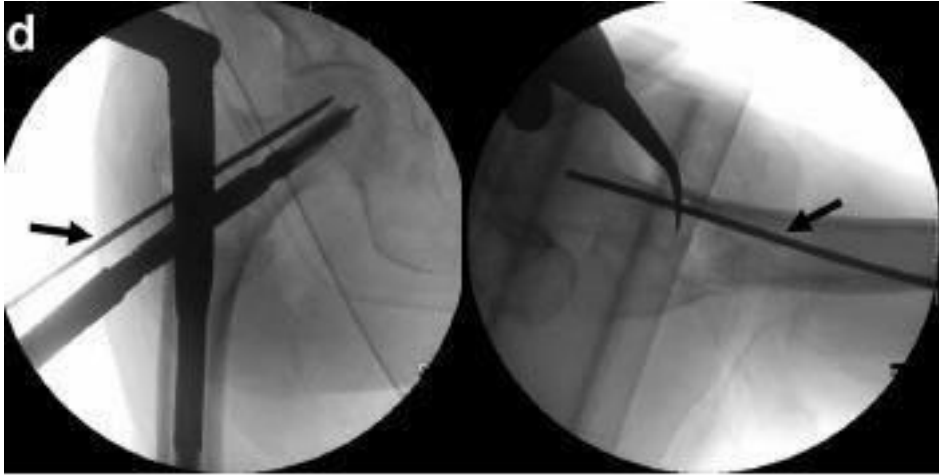
Şekil 2.7. a-b Cobb elevatör yardımı ile redüksiyon(35)



Şekil 2.8. a-b 3.2mm K-teli ile redüksiyonun korunması(35)



Şekil 2.9. Kemik-hook yardımı ile redüksiyon sağlanması



Şekil 2.10. Kemik-hook ile redüksiyon sağlanması ve K-teli ile redüksiyonun korunması ve K-teli konumu(35).

Proksimal Femoral Çivi Yerleştirilirken Çekiç Kullanmaktan Kaçınılmalı

Proksimal femoral çivi yerleştirilirken el ile ufak rotasyon hareketleri yapılarak yerleştirilmelidir. Eğer çivi ilerlemiyorsa veya distalde sıkıştığı görülürse, çivi boyutundan 1mm büyük bir oyucu ile oyulduktan sonra çivi yerleştirilmelidir. Çivinin tam oturması sırasında son manupilasyon sırasında çekiç ihtiyacı duyulursa sorun olduğu düşünülmelir. Çivi distalde femurun ön korteksine dayanmış olabilir. Bu durumda çekiç kullanılması iyatrojenik femur cisim kırığı oluşmasına neden olabilir(36).

Proksimal Parçanın Varus Açılanmasından Kaçınılması Ve Ameliyat Sırasında Değerlendirilmesi

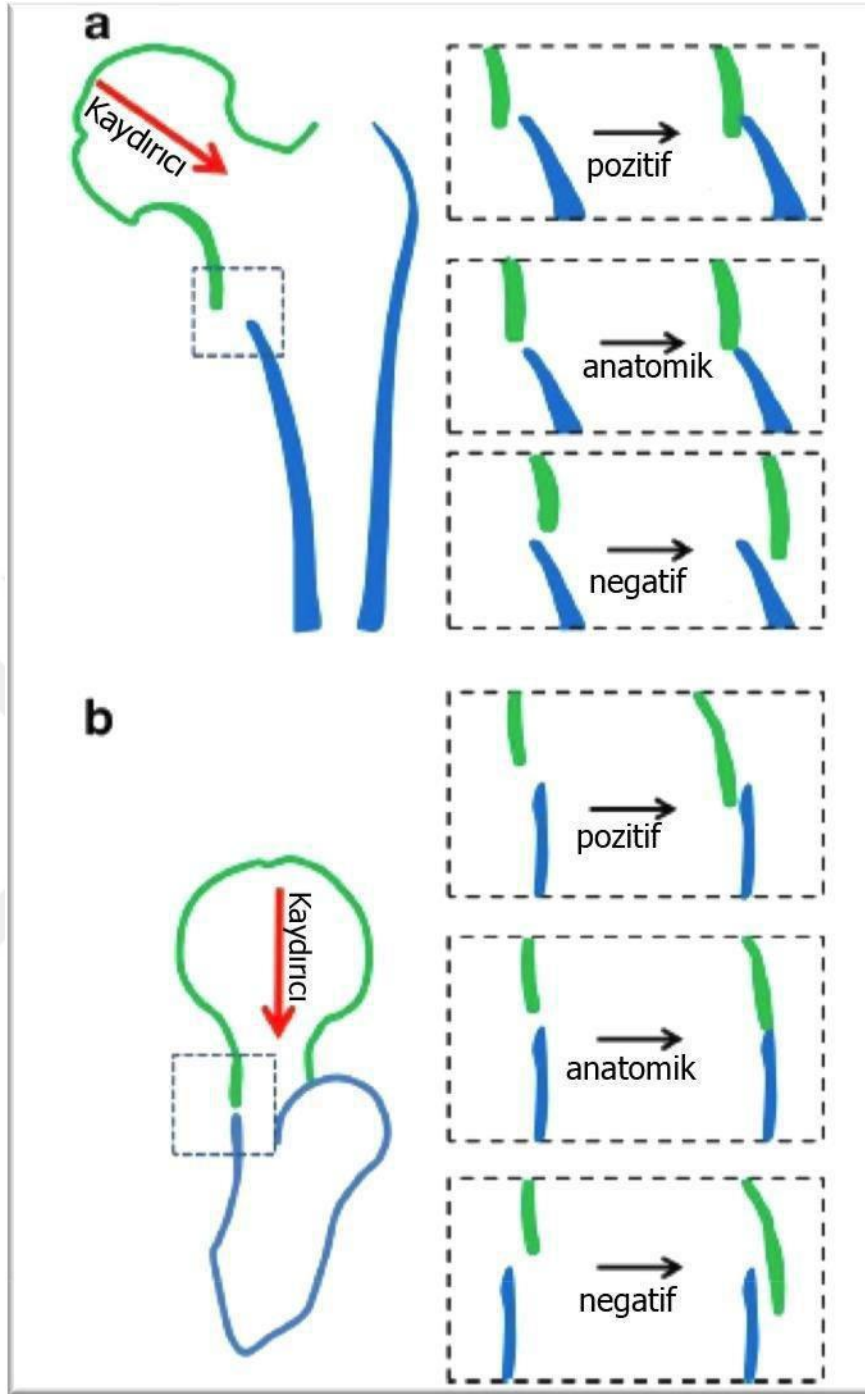
Proksimal parçanın varus açılanması yük kolunu artırır. Femur boynu daha horizontal duruma geldiğinden lag vidası boyun içinde daha yukarıda yerleşecektir. Bu durum vidanın femur boynunda kemikten dışarı çıkmasını (cut-out) kolaylaştırır(37). Büyük trokanterin uç kısmı femur başının merkezinin distalinde ise valgus, proksimalinde ise varus pozisyonu söz konusudur. Anatomik redüksiyonu sağlamak her zaman mümkün olmamaktadır. Femur başının büyük trokanterin proksimalinde olduğu, anatomik redüksiyon sağlanamamış fakat daha kabul

edilebilir redüksiyonlar vardır. Bu durumlar için pozitif medyal kortikal destek ve negatif medyal kortikal destek tanımlamaları vardır (37).

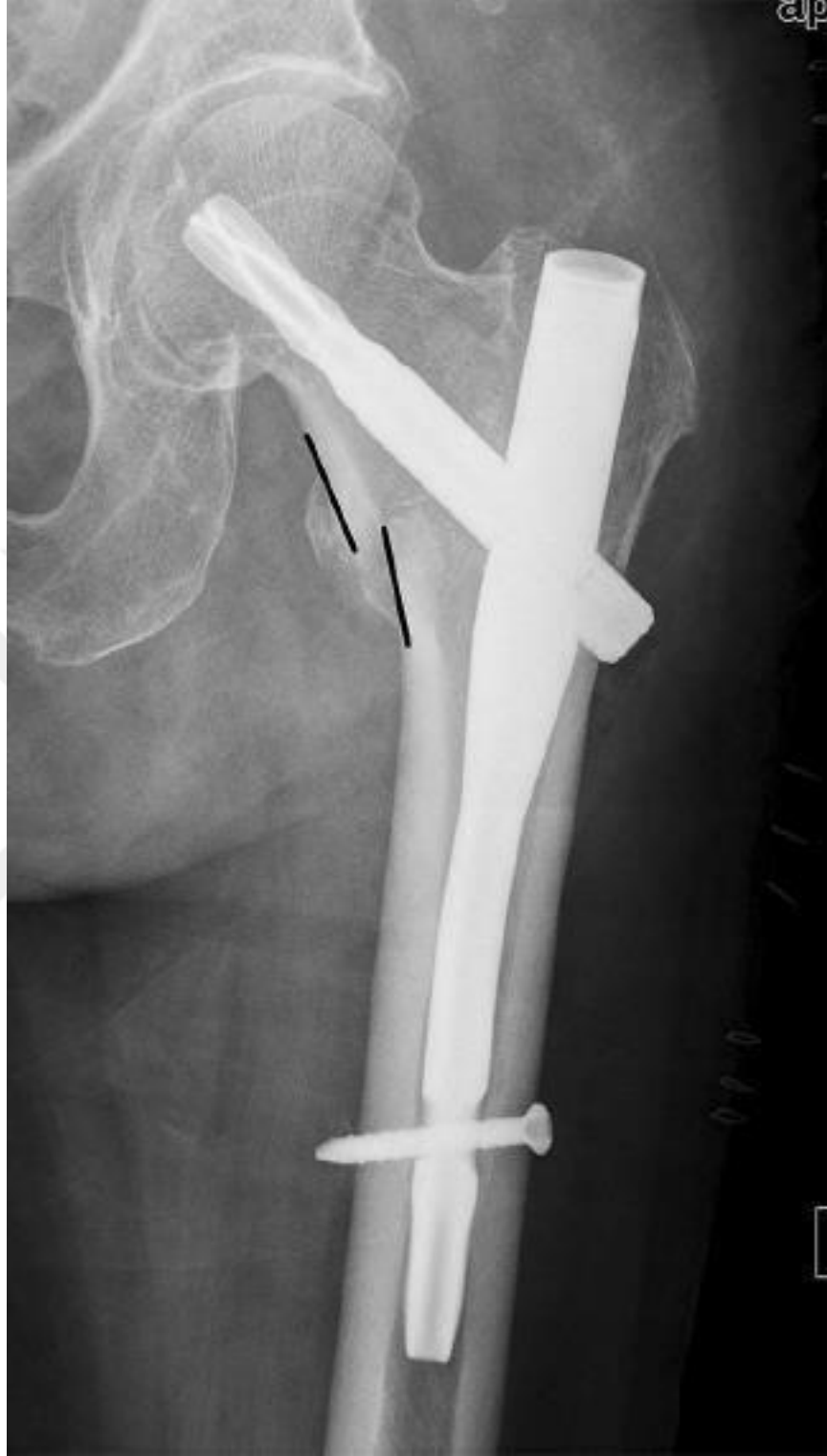Pozitif Mediyal Kortikal Destek (PMKD); Ön arka grafide baş-boyun fragmanındaki medyal korteksin, femur cisminin proksimaldeki medyal korteksinin az miktarda superomedyalinde olmasıdır(38). PMKD stabil olmayan trokanterik kırıkların düzeltilmesinde anahtar elementtir. Ameliyat sonrası bu kırık fragman kayarak femur cismindeki medyal korteks ile temas ederek iyi bir mekanik destek oluşturacaktır(38). (Şekil 9 ve 10)

Negatif Mediyal Kortikal Destek (NKMD); Trokanterik kırıklarda proksimal parçanın baş-boyun medyal korteksinin, femur cisminin proksimalindeki medyal parçasına göre ön-arka grafide az miktarda inferomedyalinde olmasıdır(38, 39). Az miktarda ifadesi; korteks kalınlığı dikkate alınarak belirtilmektedir. İntertrokanterik hatta kırık kemik korteksi 4-5mm olarak ölçülmüştür. Bu kalınlığın yarısının kayması . <2 mm az kaymalar PMKD, >2mm fazla kaymalar NKMD, düzgün olarak görülen korteks devamlılığı nötral olarak kabul edilmektedir. NKMD malredüksiyon olarak kabul edilir ve medyal destek yoktur(38).

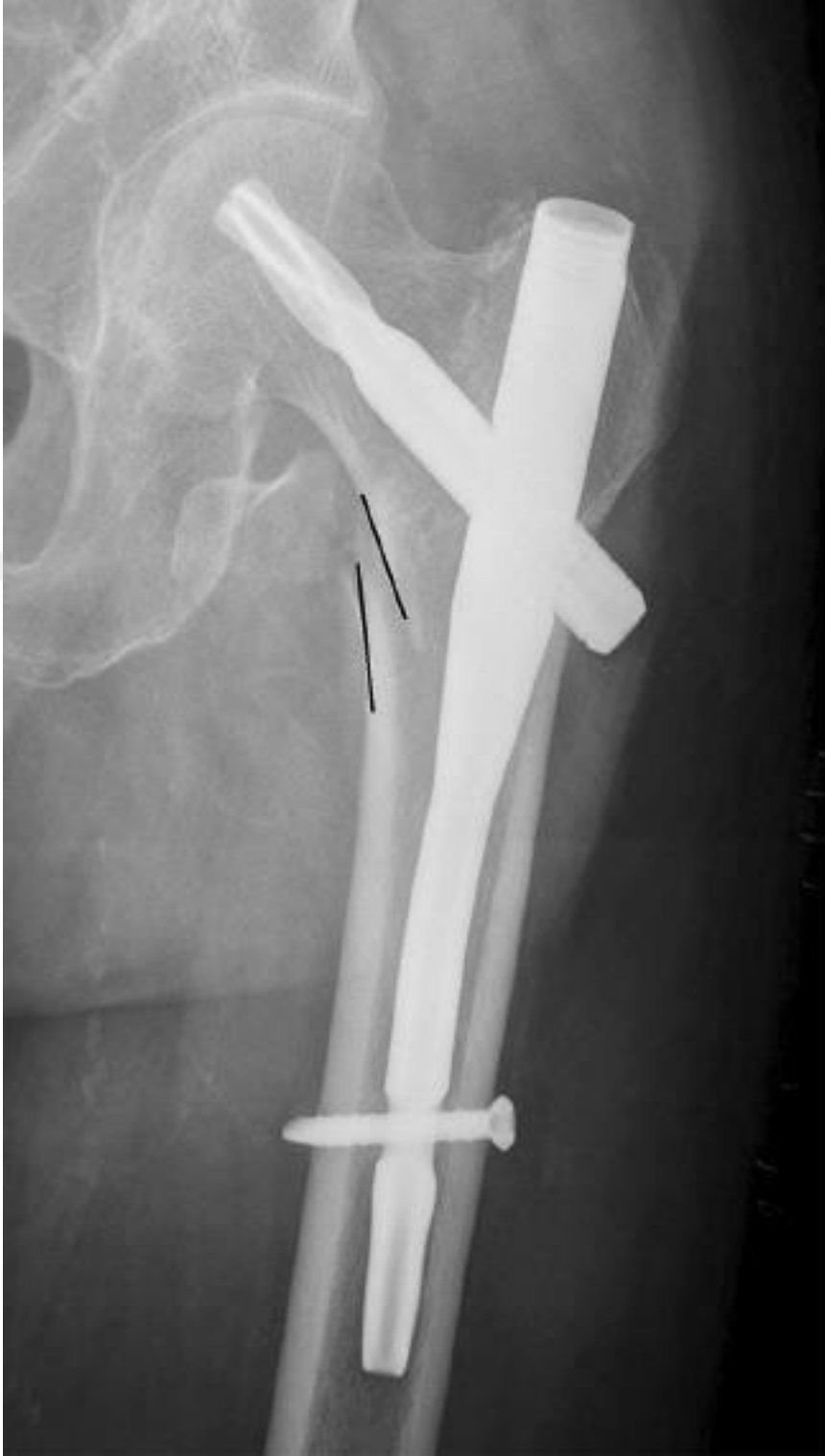Anteromediyal Kortikal Destek: Ön-arka grafide mediyal korteksin, yan grafide anterior korteksin konumunu anlatır. Bu tanım esas olarak inferior anteromediyal köşeye vurgu yapmaktadır. Her iki radyografi pozisyonunda, öne ve mediale >2mm fazla olan açıklık pozitif, arkaya ve laterale >2mm olan açıklık negatif, düzgün sınırlı olan durum nötral olarak belirtilmiştir. Her zaman anatomik redüksiyon sağlamak oldukça zordur. Pozitif kortikal destek ikincil stabilite sağlar. Femur cismi medyal korteksi femur baş-boyun fragmanın laterale kaymasını engeller. Anterior korteks de kemik kontakt oluşmasına baş-boyun fragmanın kaymasına engel oluşturur. Medyal korteksin, anterior kortekse göre daha iyi bir engelleyici olduğu bilinmekle birlikte, hem anterior hem de medyal korteks devamlılığı en iyi redüksiyon durumudur(39).



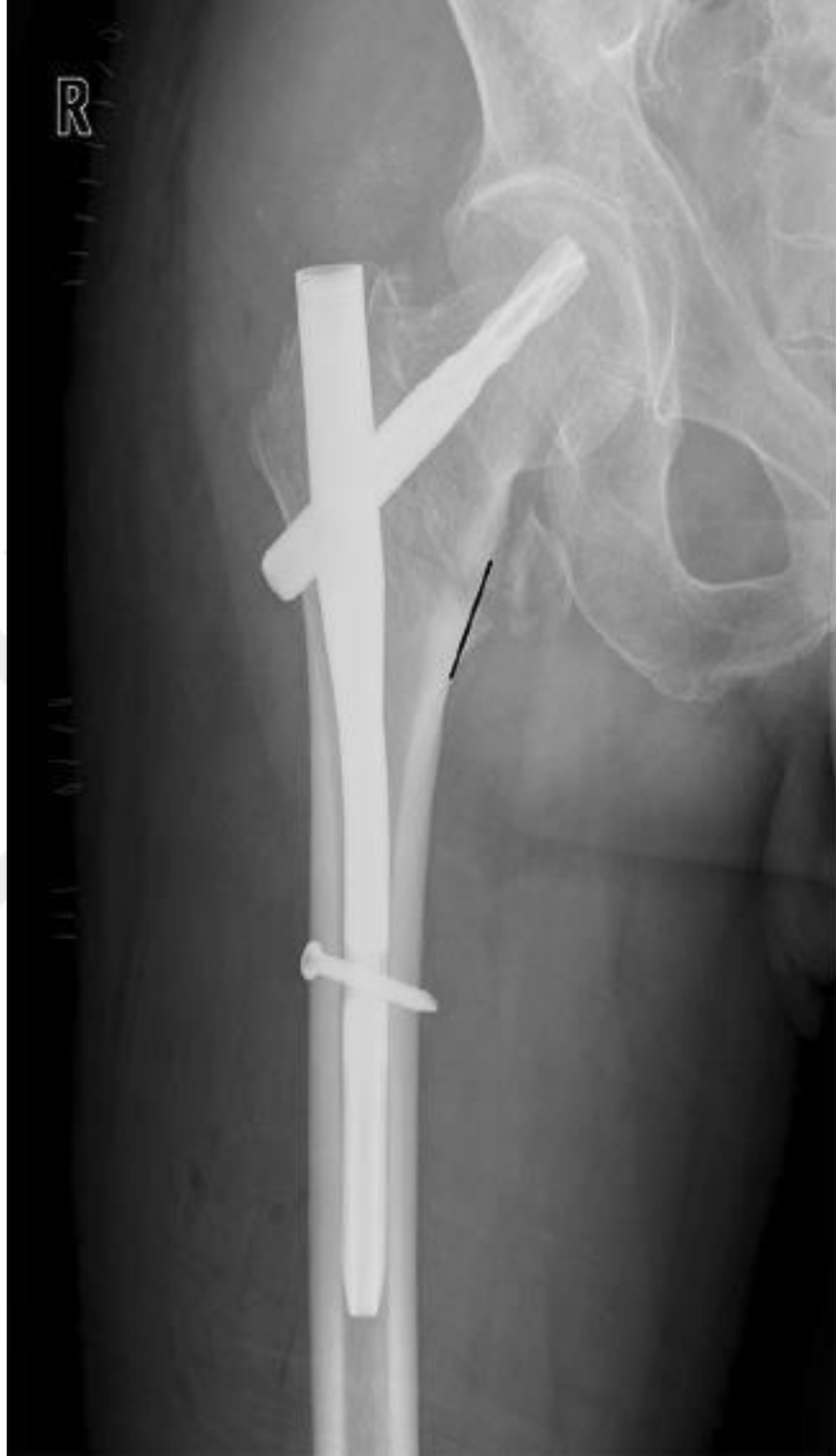Şekil 2.11. a) Ön-arka grafide mediyal kortikal redüksiyon için pozitif, nötral, negatif destek. b) Yan grafide ön kortikal redüksiyon için pozitif, nötral, negatif destek (38)



Şekil 2.12. Pozitif mediyal kortikal destek (PMKD); proksimal baş-boyun fragmanı, femur cismi proksimal mediyal fragmanına göre daha mediyalde(38)



Şekil 2.13. Negatif mediyal kortikal destek (NMKD); baş-boyun fragmanı, femur cisim proksimali mediyal fragmanına göre daha lateraldir. Siyah çizgiler duvarları göstermektedir.(38)



Şekil 2.14. Nötral pozisyon (NP); Her iki korteks düzgün olarak devamlılık göstermektedir.(38)

Distal Vidaların Konumu Ve Kilitlenmesi

Bir çok stabil olmayan kırıklarda uzun intramedüller çiviler seçilmektedir. Bu çivilerde de kırık stabilitesini artırdığı bilindiği için distal vidalar ile kilitlenir. Yeni geliştirilen implantların distal kitleme vidaları daha küçük çaplarda tasarlandığından, bu bölgede stress artırıcı kuvvetleri azaltılmıştır. Stabil kırıklarda distal kitleme vidalarının stabiliteye katkısı gösterilmiş olmamasına rağmen, kaynama sırasında olabilecek ekstremite kısıtlılığı veya rotasyonun engellenmesi için distale vida konulması önerilmektedir(2, 26, 40).

Çivi Uygulanırken Kırık Distraksiyonundan Kaçınılmalı

Çiviler transtrokanterik ve ters-oblik trokanterik kırıklar için kullanılırken, distal kitleme vidaları uygulandığı sırada traksiyon sonlandırılmalı ve floroskopi görülerek kemik-kemik temasın olduğu gözlenmelidir. Aksi takdirde intramedüller implant kullanılmasına rağmen, sistemin tüm yükü zayıf olan kemik alanında çivinin üzerine bineceğinden kaynamama ve implant kırılması gibi sorunlara yol açacaktır(26).

2.4 Femur Trokanterik Kırıklarının Komplikasyonları

Redüksiyonun Yetersiz Olması: Traksiyon masasında redüksiyonun yetersiz yapılması, varus açılanması, kısa lag vidası gönderilmesi, lag vidasının baş-boyun içinde uygun pozisyon alamamasına neden olur(41, 42)

İyatrojenik Femur Cisim Kırığı : Kısa proksimal femoral çivi kullanıldığı zaman özellikle çekiç ile çivi medullada ilerletilmeye çalışılırsa femur cisim kırığı görülebilir(26).

Varus Malpozisyonu: Trokanterik giriş ile tasarlanmış çivilerde lateralden girildiğinde lateral korteksde boşluk oluşturup varus malpozisyonuna neden olabilir(42, 43).

Vidanın Kemikten Sıyırılması (Cut-Out): Olgunun yaşı, kemik kalitesi, kırık tipi, kırık redüksiyonunun durumu, lag vidanın femur ba-boyun içindeki pozisyonu, implant tasarımı gibi değişkenlerle ilişkilidir (42, 44-52).

Z-Efekt Ve Ters Z-Efekt: Fizyolojik yüklenme sırasında, çift lag kullanılan PFN tasarımlarında inferiorda lag vidasının laterale, superiordaki lag

vidasının medyale yönelmesi, migre olmasıdır. Ters inferiordaki lag vidasının mediyale, superiordaki lag vidasının laterale migre olması ters-Z efektidir(53, 54)

Femoral arter zedelenmesi, enfeksiyon, ameliyat sonrası delirium, derin ven trombozu, pulmoner emboli, dekübit ülseri, kaynamama, yanlış kaynama (malunion), femur başının avaskuler nekrozu, ölüm, görülebilen diğer komplikasyonlardandır(42, 55-57)



3. GEREÇ VE YÖNTEM

Çalışmanın gerecini, Eskişehir Osmangazi Üniversitesi Tıp Fakültesi Ortopedi ve Travmatoloji Ana Bilim Dalı'nda Ocak 2015-Ocak 2019 tarihleri arasında femur trokanterik bölgede kırık nedeniyle proksimal femoral çivi uygulanan 18 yaşından büyük olgular oluşturmaktadır. Patolojik kırıklar, daha önce kalça ve femur bölgesinde ameliyat geçiren olgular, subtrokanterik kırıklar ve aynı taraf pelvis ve diz bölgesinde kırık olan çoklu travma olguları çalışma kapsamına alınmadı. Örneklem büyüklüğü literatürdeki çalışmalar ve güç analizi eşliğinde değerlendirilmiş olup 152 olgu çalışmaya dahil edildi. ESOGÜ Etik Kurul tarafından 03.08.2017 tarihinde karar no 5 ile onaylanmıştır.

Başvuran tüm olgulara dosya çıkartıldı. Öyküleri alınıp fizik muayeneleri yapıldı, Olgularda ek hastalık varlığı sorgulandı. Kalça bölgesi, femur cismi ve diz bölgesinin grafileri alındı. Gerek duyulan olgularda kırık bölgesinin bilgisayarlı tomografik incelemesi yapıldı.

Olgulara hemoraji, enfeksiyon, kardiyak, respiratuvar, trombotik komplikasyonlar ile böbrek yetmezliği, sinir zedelenmesi, kırıkta kaynama gecikmesi ve kaynamama, implant yetmezliği gibi komplikasyonlar konusunda ayrıntılı bilgi verilip cerrahi girişim onamları alındı.

Olgulara yatışlarından itibaren 40mg/gün enoksaparin derin ven trombozu profilaksisi için cilt altı olarak uygulandı. Ameliyattan 12 saat önce ilaç kesildi ve ameliyattan 12 saat sonra tekrar aynı uygulama başlandı. Olgular taburcu edilirken ilaç reçete edildi ve 35 gün kullanımı önerildi. Yüksek riskli olgularda ise kardivasküler cerrahi bölümü ve göğüs hastalıkları bölümü önerileri ile 60mg/gün enoksaparin 2x1 olarak uygulama yapıldı. Uygulama Türk Toraks Derneği Derin ven trombozu ve Pulmoner Emboli Kılavuzu'na göre belirlendi(58).

Olgulara cerrahi girişim genel anestezi ya da spinal anestezi ile uygulandı. Kırık redüksiyonu ve fiksasyonu kırık masası ya da standard ameliyat masasında olgular sırt üstü pozisyonda yapıldı. Kırığın redüksiyon ve fiksasyonu sırasında floroskopi kullanıldı. Ameliyat sonrası birinci hafta içinde yürüteç ya da koltuk değneği ile ayağa kaldırılan olgular, kısmi, ağırlık vererek yürümeye başladı. Stabil olmayan kırıklarda ağırlık verme geciktirildi. Klinik ve radyografik kırık iyileşme bulgularına göre tam ağırlık vererek yürümeye başladı. Olguların 1, 3, 6 ve 12.

aylarda klinik ve radyografik kontrol muayeneleri yapıldı. Ameliyat öncesi tek doz sefuroksim 1.5 gr ve ameliyat sonrası 2 gün 1.5 gr sefuroksim intravenöz olarak uygulandı.

Kırık sınıflandırması AO/OTA sınıflama sistemine göre yapıldı. (59, 60) Ameliyatta femur baş-boyununa uygulanan vidanın tip-apeks mesafesi ve kırık redüksiyonun yeterliliği Baumhaerterner ve meslektaşları tarafından modifiye edilen ölçütlere göre değerlendirildi(23) (Tablo 3.1). Femur baş-boyununa uygulanan vidanın konumu ise ön-arka ve yan radyografilerde Cleveland metoduna göre değerlendirildi(61).

Tablo 3.1 Kırık redüksiyonunun durumu

1. Dizilim	
Ön-arka görüntü	Normal femur boyun cisim açısı, hafif valgus
Yan görüntü	20 dereceden az açılma
2. Ana Fragman Deplasmanı	Her iki planda % 80'den fazla örtüşme : 5mm'den daha az kısalma

İyi: Her iki ölçütün sağlanması ; **kabul edilebilir:** sadece bir ölçütün sağlanması;
kötü: her iki ölçütün sağlanamaması

Olguların ameliyat öncesi ve sonrası sosyal fonksiyonları Jensen İndeksi 'ne göre değerlendirildi(62) (Tablo 3.2)

Tablo 3.2 Sosyal Fonksiyon Değerlendirilmesi (Jensen İndeksi)

Skor	Sosyal Fonksiyon Grupları	Tanım
1	Bağımsız	Her şeyi yönetir Muhtemelen çalışıyor
2	Çok az bağımlı	Ev işlerini yönetir Yemek yardımı alır, Ev yardımı ≤ 4 saat/hafta
3	Orta derecede bağımlı	Kişisel ihtiyaçlarını yönetir Ev yardımı ≥ 5 saat/hafta
4	Tam bağımlı	Bakım evinde yaşar ya da evde uzun dönem hasta bakımı alır

Olguların ameliyat öncesi ve sonrası hareketlikleri Parker ve Palmer Mobilite Skorları ile değerlendirildi.(63)(Tablo 3.3)

Tablo 3.3: Parker ve Palmer'in Mobilite Skoru

Yürüyüş Yeteneği	Zorlan ma Yok	Yardımcı Cihazla Yalnız	Bir Kişinin Yardımla
Ev içinde yürüyebilir	3	2	1
Ev dışında yürüyebilir	3	2	1
Alışverişe, restoranta ya da aile bireyelerine ziyarete gidebilir	3	2	1

Olguların izlemi sırasında; femur baş boynuna uygulanan vidanın konumu, femur boyun cisim açısındaki değişiklikler, kırık iyileşmesi, cut-out (femur baş-boyuna uygulanan vidanın boyundan çıkması), back-out (femur baş-boyuna uygulanan vidanın boyundan geriye çıkması), implant yetmezliği, implant ilişkili kırıklar, kaynama yokluğu gibi komplikasyonlar radyolojik olarak değerlendirildi. (64).

Olgulara ait tüm veriler ‘ Hasta Veri Kayıt Formu’ na kaydedildi.(Tablo 3.4) Hasta Veri Kayıt Formu’ndaki bilgileri içermeyen olgular değerlendirmeye alınmadı.

Tablo 3.4 Hasta Veri Kayıt Formu

Demografik Analiz, Ameliyat ve İzlem	Komplikasyonlar
<p>Adı-Soyadı: _____ Dosya No: _____</p> <p>Yaş: _____ Cins: Kadın () Erkek () Meslek: _____</p> <p>Ağırlık: _____ Boy: _____ Vücut / Kitle İndeksi: _____</p> <p>İnjüri Tipi:</p> <p>Düşme () Trafik Kazası () Yüksekten Düşme () Diğer () (Belirtiniz)</p> <p>Kırık Tarafı: Sağ () Sol ()</p>	<p>Hemoraji</p> <p>() Derin</p>
<p>Kırık Tipi</p> <p>31-A1.1 () 31-A1.2 () 31-A1.3 () 31-A2.1 () 31-A2.2 () 31-A2.3 () 31-A3.1 () 31-A3.2 () 31-A3.3 ()</p>	<p>İnfeksiyon</p> <p>() Akciğer () Üriner Sistem () Yara, yüzeysel () Yara,derin () Septisemi () Nedeni bilinmeyen ateş</p>
<p>90 Gün İçinde Kaçıncı Ameliyat (Belirtiniz)</p>	
<p>Ameliyat Zamanı</p> <p>İlk 8 saat () İlk 24 saat () İlk 48 saat () Diğer (Belirtiniz)</p>	<p>() Respiratuvar yetmezlik</p>
<p>Ameliyatta Hastanın Pozisyonu</p> <p>Sırt üstü () Yan ()</p>	
<p>Ameliyat Sırasında Kırık Masası Kullanımı</p> <p>Evet () Hayır ()</p>	<p>Kardiyak</p> <p>() Hipotansiyon () Kalp yetmezliği</p>
<p>Kan Kaybı</p> <p><100 100-500 501-999 >1000 () () () ()</p>	<p>() Myokard infarktüsü () Aritmi</p>
<p>Lateral Duvar</p> <p>Ameliyat Öncesi Sağlam () Kırık ()</p>	<p>Trombotik</p>

Ameliyat Sırasında Kırıldı () Kırılmadı ()	() Derin venöz tromboz
Tip Apeks Mesafesi Ön Arka : Yan :	() Pulmoner emboli () Serebrovasküler infarkt
Vidanın Baş Boyun İçindeki Konumu (Cleveland Metot) Ön Arka: Üst () Merkez () Alt () Yan: Ön () Merkez () Arka ()	() Ekstremitte oklüzyonu () Diğer vasküler Komplikasyonlar
Kırık Redüksiyonu İyi () Kabul Edilebilir () Kötü ()	() Böbrek yetmezliği () Uriner retansiyon

Tablo 3.4. 'Devam' Hasta Veri Kayıt Formu

Femur Boyun Cisim Açısı					
Ameliyat Sonrası:		İzlem:			
Kullanılan İmplant					Femur Boynunda
İsmi:					
Vida Uzunluğu:		Çivi Uzunluğu:		Çivi Genişliği:	Kısalık
Distal Kilit Vidasının Tipi:					
Distalde ()		Distalde Değil ()		Vida	Var () () (cm)
Sayısı(Belirtiniz)					Yok ()
Sosyal Fonksiyon (Jensen İndeks)					İmplant sorunları
Kırık Öncesi:		1 ()	2 ()	3 ()	
Kırık Öncesi:		1 ()	2 ()	3 ()	4 ()
Parker ve Palmer Mobilite Skoru					() İmplant kırılması
Kırık Öncesi:		0 ()	1 ()	2 ()	
Kırık Sonrası:		0 ()	1 ()	2 ()	3 ()
Kırık İyileşmesi					() Diğer - Belirtiniz
Kırık İyileşme Süresi:					
Kaynama Gecikmesi ()		Kaynama Yokluğu ()			Sinir zedelenmesi
Malunion ()					
Cut Out:		Var () (Yön belirtiniz)		Yok ()	Yok ()
Back Out:		Var ()	Yok ()		
ASA:		1 ()	2 ()	3 ()	4 ()
5 ()					

<p>Diyabet : Var () Yok ()</p> <p>Osteoporoz:</p> <p>Diğer Zedelenmeler (Varsa belirtiniz):</p> <p>Ek Hastalıklar(Varsa belirtiniz):</p> <p>Ameliyat Tarihi:</p> <p>Anestezi Türü:</p> <p>Ameliyat Süresi: Floroskopi Süresi:</p> <p>Yatış Tarihi:</p> <p>Çıkış Tarihi:</p> <p>İzlem Süresi:</p> <p>İletişim:</p>	<p>Çeşitli komplikasyonlar (Varsa belirtiniz)</p> <p>() Komplikasyon yok</p> <p>() Eksitus (Postop süre belirtiniz)</p>
--------------------------------------------------------------------------------------------------------------------------------------------------------------------------------------------------------------------------------------------------------------------------------------------------------------------------------------------------	-----------------------------------------------------------------------------------------------------------------------------------------------------------------------------------------

Olgunun cinsi, kırık tipi, implant tipi, lateral duvarın durumu, tip-apex mesafesi vb ile internal fiksasyon yetmezliği ve/veya revizyon cerrahisi arasındaki ilişki analiz edildi. Femur baş boyuna uygulanan vidanın kemikten sıyrılması (cut-out), femur boyun cisim açısı değişiklikleri, kırık iyileşme süresi, Jensen indeks ve Parker ve

Palmer mobilite skorları ile kullanılan implant tipi ve kırık tipi arasındaki ilişki istatistiksel olarak araştırıldı.

İstatistiksel analizde, sürekli veriler ortalama \pm standart sapma olarak, kategorik veriler ise yüzde (%) olarak verildi. Verilerin normal dağılıma uygunluğunun araştırılmasında Shapiro Wilk's testinden yararlanıldı. Normal dağılım gösteren grupların karşılaştırılmasında, grup sayısı iki olan durumlar için bağımsız örnek t- testi analizi, grup sayısı üç ve üzerinde olan durumlar için tek yönlü varyans analizi (One-Way ANOVA) kullanıldı. Oluşturulan çapraz tabloların analizinde Pearson Ki-Kare, Yate's Ki-Kare, Fisher's Kesin (Exact) Ki-Kare ve Pearson Kesin (Exact) Ki-Kare analizleri kullanıldı. Risk faktörlerin belirlenmesinde Lojistik Regresyon analizi kullanıldı. Analizlerin uygulanmasında IBM SPSS Statistics 21.0 (IBM Corp. Released 2012. IBM SPSS Statistics for Windows, Version 21.0. Armonk, NY: IBM Corp.) programından yararlanıldı. İstatistiksel önemlilik için $p < 0.05$ değeri kriter kabul edildi.

4.BULGULAR

Çalışma kapsamına giren 152 olgudan 87'si (%57.2) kadın, 65'i (%42,8) erkek idi. En küçük olgu 55 yaşında, en büyük olgu ise 99 yaşında olup, yaş ortalaması 82.2 olarak bulundu. Yaralanma tipi 142 olguda (%93.4) basit düşme (bulunduğu zemin yüksekliğinden), 6 olguda (%3.9) yüksekten düşme, 3 olguda (%2.0) trafik kazası, 1 olguda (%0,7) diğer, olarak saptandı. Olgulardan 86'sında (%56,6) kırık sağ, 66'sında(%43.4) ise sol tarafta yerleşim gösteriyordu.

Ek hastalık olarak 32 (%22,7) kalp yetmezliği, 9 (%5,9) kronik obstrüktif akciğer hastalığı, 78(%51,3) diyabetes mellitus, 97 (%68,8) hipertansiyon, 4(%2,8) kanama hastalığı saptandı. 12 olguda (%8.6) alzheimer hastalığı ve 2 olguda (%1,4) diyaliz ihtiyacı olduğu belirlendi. 77 olguda (%54,8) osteoporoz saptanmış olup, 12 olguda kemik mineral yoğunluğu değerlerine göre tanı konulduğu, diğerlerinde ise radyolojik olarak osteoporoz düşünüldüğü saptandı.

AO/OTA sınıflamasına göre 31-A2.3 tipi kırık 67 (%44.1) olguda en sık görülen kırık tipi iken sırasıyla, 31-A2.2 tipi kırık 31 (%20,4) , 31-A1.2 tipi kırık 23(%16), 31-A1.1 tipi kırık 13 (%8,6), 31-A1.3 tipi kırık 8 (%5,3), 31-A2.1 tipi kırık 8(%5,3), 31-A3.1 tipi kırık 4(%2,6), 31-A3.2 tipi kırık 4(%2.6), 31-A3.3 tipi kırık 1(%0,7) olguda saptandı.

Olgular cerrahi işleme hemodinamik olarak stabilken alınmış olup, hemodinamik olarak stabil olmayan ya da hemostaz değerleri normal sınırlarda olmayan olgularda normal değerlerine ulaşılan kadar beklendi. 152 olgunun 17'sine (% 11.2) yatışından itibaren ilk 24 saatte, 49'una (%32,2) 24-48 saatte, 86'sına(%56.6) 48 saatten sonra cerrahi girişim uygulandı. İlk 8 saatte cerrahi girişim uygulanan olgu yoktu. 48 saatten sonra cerrahi girişim uygulanan 86 olgunun gün dağılımının 10 güne kadar ulaştığı belirlendi..

Olguların tümünde sırt üstü pozisyonda iken cerrahi işlem yapıldı. 64 olguya (%42,1) genel anestezi, 88 olguya(%57,9) ise spinal anestezi uygulandığı saptandı.

Cerrahi girişim 152 olgudan 110'nunda (%72,4) kırık masasında, 42'sinde (%27,6) ise standart ameliyat masasında uygulandı. Olgularda cerrahi işlem kapalı olarak yapıldı. Kan kaybı 119 olguda (%78,3) <100cc, 15(%9,9) <500cc olarak izlenmiştir, 18 olgunun (%11,8) kayıtlarına ulaşılamamıştır.

Olgular en az 12 ay, en çok 48 ay, ortalama 25.5 ay izlendi.

Vida konumları kayıt edilen 148 olguda ön-arka grafilerde ameliyat sonrası vida konumları Tablo : 4.1’de verildi.

Tablo : 4.1. Ön –arka vida konumu

Vida Konumu	Olgu Sayısı	%
Üst	32	21.6
Merkez	79	53.4
Alt	37	25.0
Toplam	148	100.0

Vida konumları kayıt edilen 148 olguda yan grafilerde ameliyat sonrası vida konumları Tablo : 4.2’de gösterildi.

Tablo 4.2. Yan grafide vida konumu

Vida Konumu	Olgu Sayısı	%
Ön	34	23.0
Merkez	92	62.2
Arka	22	14.8
Toplam	148	100.0

Tablo 4.1 ve Tablo 4.2’de görüldüğü üzere 79 olguda vidanın ön-arka görüntüde merkezde konumlandığı, yan görüntüde 92 olguda merkezde konumlandığı belirlendi.

Kırık redüksiyonu durumu kayıt edilen 150 olguda kırık redüksiyonunun durumu Tablo 4.3’de gösterildi

Tablo 4.3. Kırık redüksiyonu durum

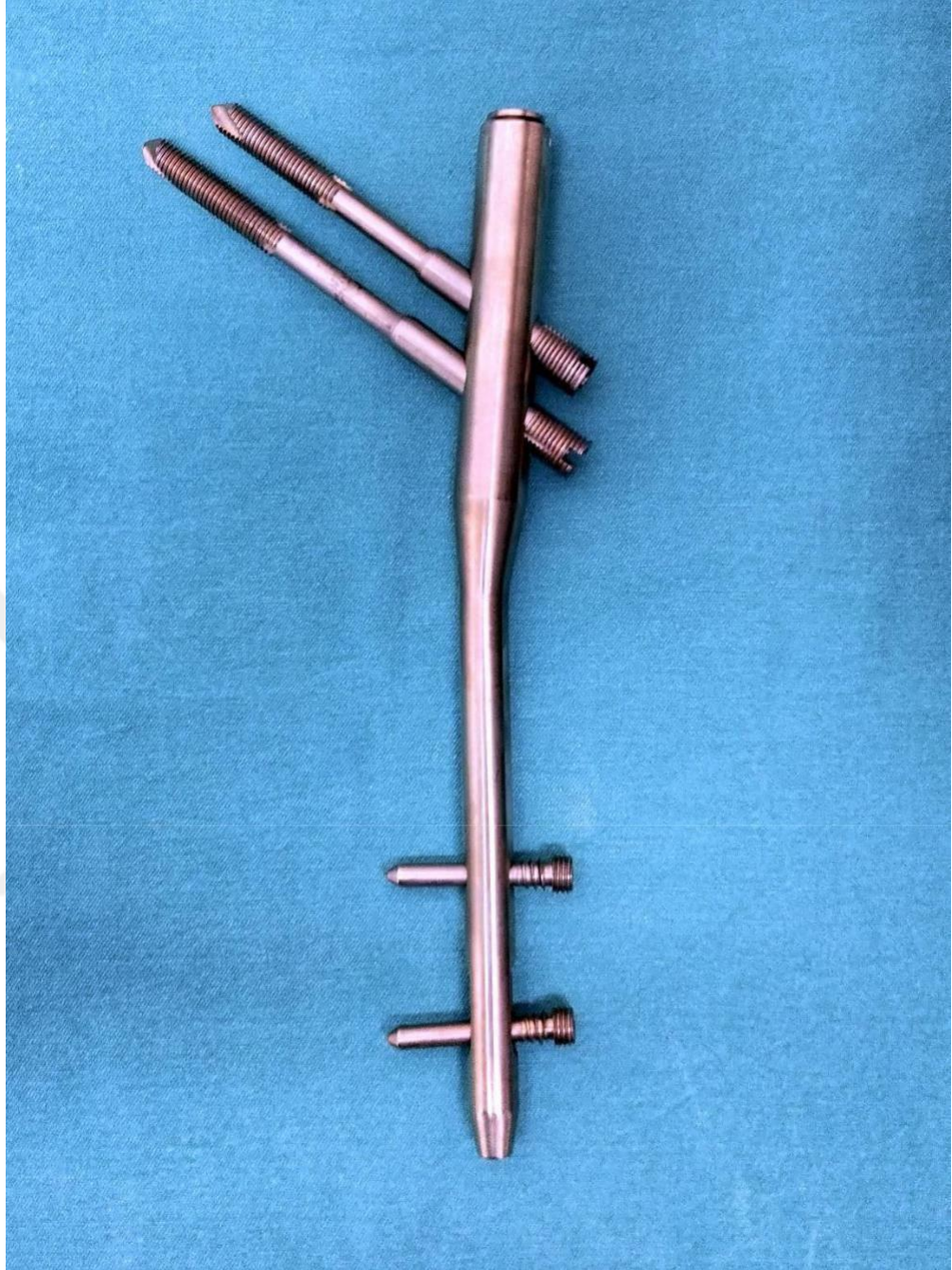
Kırık Redüksiyonu	Olgu Sayısı	%
İyi	79	52.7
Kabul Edilebilir	53	35.3
Kötü	18	12.0
Toplam	150	100.0

Kayıtlarda cerrahi girişim sırasında kullanılan proksimal femoral çivi tipi belirtilen 145 olguda çivi tipleri Tablo 4.4’de verildi.

Tablo 4.4. Proksimal femoral çivi(PFÇ) tipi

PFÇ Tipi	Olgu Sayısı	%
Ortofix vera-çift lag	34	23.4
DLT-Pfn –tek lag bıçaklı	59	40.7
Smith İntertan	31	21.4
PFNA II	21	14.5
Toplam	145	100.0

Cerrahi işlem sırasında kullanılan proksimal femoral çivi tipleri şekil 13-14-15-16’ da gösterildi.



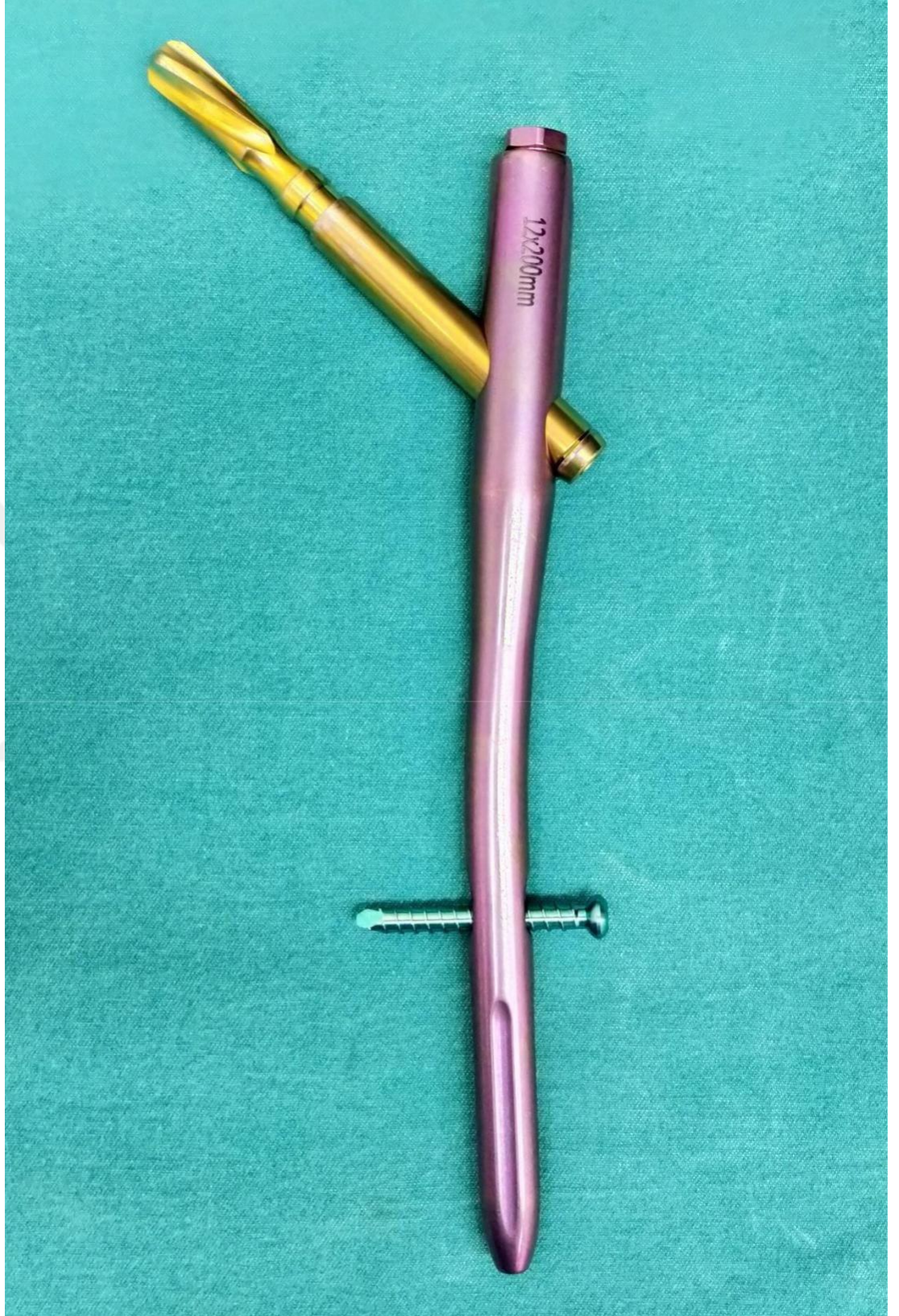
Şekil 4.1. Orthofix Çift lag PFÇ



Şekil 4.2. DLT-Tek Lag bıçaklı PFÇ



Şekil 4.3. Smith-İnterTan PFÇ



Şekil 4.4. PFN-A II

Kayıtlarda cerrahi girişim sırasında uygulanan çivilerin uzunlukları belirtilen 147 olgudaki çivi uzunlukları Tablo 4.5’de verildi.

Tablo 4.5.Proksimal femoral çivinin uzunluğu

Çivi Uzunluğu (mm)	Olgu Sayısı	%
200	138	93.9
210	1	0.7
240	3	2.0
300	1	0.7
320	4	2.7
Toplam	147	100.0

Kayıtlarda cerrahi girişim sırasında uygulanan çivilerin genişlikleri belirtilen 147 olgudaki çivi genişlikleri Tablo 4.6’de verildi.

Tablo 4.6.Proksimal femoral çivinin genişliği

Çivi Genişliği(mm)	Olgu Sayısı	%
10	53	36.1
11	20	13.6
11.50	29	19.7
12.00	45	30.6
Toplam	147	100.0

Kayıtlarda distal kilit vidasının tipi belirtilen 147 olgudaki veriler Tablo 4.7’de verildi.

Tablo 4.7. Distal kilit vidasının tipi

Distal Kilit Vidası		
Tipi	Olgu Sayısı	%
Distalde	95	64.6
Distalde Değil	52	35.4
Toplam	147	100.0

Kayıtlarda distal kilit vidasının sayısı belirtilen 146 olgudaki veriler Tablo 4.8’de verildi.

Tablo 4.8. Distal kilit vidasının sayısı

Distal Kilit Vida		
Sayısı	Olgu Sayısı	%
Bir	55	37.7
İki	91	62.3
Toplam	146	100.0

Kayıtlarda ameliyat öncesi ve sonrasında saptanan sosyal fonksiyona (Jensen indeks) ilişkin bulgular belirtilen 147 olguya ait veriler sırasıyla Tablo 4.9 ve Tablo 4.10'da gösterildi.

Tablo 4.9. Sosyal fonksiyon (Jensen indeks) (Ameliyat öncesi)

Sosyal Fonksiyon İndeksi (Jensen İndeksi)	Olgu Sayısı	%
1	33	22.4
2	49	33.4
3	61	41.5
4	4	2.7
Toplam	147	100.0

Tablo 4.10. Sosyal fonksiyon (Jensen indeks) (Ameliyat sonrası)

Sosyal Fonksiyon İndeksi (Jensen İndeksi)	Olgu Sayısı	%
1	7	4.8
2	51	34.7
3	72	49.0
4	17	11.5
Toplam	147	100.0

Kayıtlarda ameliyat öncesi ve sonrasında saptanan Parker ve Palmer Mobilite Skoru'na ilişkin bulgular belirtilen 150 olguya ait veriler sırasıyla Tablo 4.11 ve Tablo 4.12'de gösterildi.

Tablo 4.11. Parker ve Palmer Mobilite Skoru (Ameliyat öncesi)

Mobilite Skoru	Olgu Sayısı	%
0	1	0.7
2	34	22.7
3	95	63.3
4	20	13.3
Toplam	150	100.0

Tablo 4.12. Parker ve Palmer Mobilite Skoru (Ameliyat sonrası)

Mobilite Skoru	Olgu Sayısı	%
0	1	0.7
2	59	39.3
3	66	44.0
4	24	16.0
Toplam	150	100.0

Olguların 14'ünde (%9,8) ameliyat sonrası izlemlerde vidanın femur boynunda kemikten dışarıya çıktığı (cut-out) saptandı. Vidanın 9 olguda yukarıya, 4 olguda ise aşağıya doğru kemikten çıktığı görüldü.

12 olguda (%7,9) femur boynunda kısıalma olduğu saptandı. Olguların 6'sında 1 cm, 1'inde 1.5 cm ve 4'ünde 2 cm ekstremitte kısıalığı saptandı

Olgularda vasküler ve sinir komplikasyonları görülmedi. Periprostetik kırık saptanmadı. 33 (%21,7) hastanın exitus olduğu kayıtlarda görüldü.

Olgularda tip-apeks mesafesi ve femur cisim-boyun açısı ölçümlerine ait veriler Tablo 4.13’de gösterildi.

Tablo 4.13. Tip-Apeks mesaafesi ve femur cisim boyun açısı

	N	En düşük	En yüksek	Ortalama	Std. sapma
Tip Apeks Ön	149	4,50	28,00	13,8361	4,12103
Tip Apeks Yan	149	5,50	26,00	12,3279	3,63800
Femur Boyun Açısı Erken İzlem	148	118,00	145,00	128,6959	4,84264
Femur Boyun Açısı Geç İzlem	129	103,00	145,00	125,9380	9,07930

Vidanın femur boynunda kemikten dışarıya çıkması (cut-out)’nın analizi

Tip-apeks mesafesi en düşük 14 mm, en yüksek 52 mm olarak belirlendi. Vidanın femur boynunda kemikten dışarıya çıktığı (cut-out) 14 olgunun 13’ünde tip-apeks mesafesinin 25 mm’den yüksek olduğu, sadece 1 olguda 25 mm’den düşük olduğu saptandı. Tip-apeks mesafesi ile vidanın femur boynunda kemikten dışarıya çıkması (cut-out) arasında ilişki olduğu kanısına varıldı ($p < 0.005$). Tip-apeks mesafesinin 25 mm’den büyük olmasının vidanın femur boynunda kemikten dışarıya çıkmasını (cut-out) 12 kat artırdığı saptandı.

Olguların 5’inde (%3,3) cerrahi öncesi lateral duvar kırık iken, 3 olgunun (%2.0) lateral duvarının ameliyat sırasında kırıldığı görüldü. Vidanın femur boynunda kemikten dışarıya çıktığı (cut-out) 14 olgunun ameliyat öncesi ve ameliyat sırasında lateral duvar kırılan olgular içerisinde yer almadığı saptandı.

Vidanın femur boynunda kemikten dışarıya çıktığı (cut-out) 14 olguda, vidanın femur boynu içindeki konumu araştırıldı. Ön arka grafilerde 5 olguda vida üstte, 7 olguda merkezde ve 2 olguda alta yerleşim gösteriyordu. Vidanın yan grafilerde 11 olguda önde, 1 olguda merkezde ve 2 olguda arkada yerleştiği saptandı. Vidanın önde konumlanmasının diğer 2 duruma göre vidanın femur boynunda kemikten dışarıya çıkmasını (cut-out) 16 kat artırdığı belirlendi. İstatistiksel olarak, vidanın femur boynunda kemikten dışarıya çıkması (cut-out) riski vidanın önde konumlanmasında

en yüksek, arkada konumlanması merkeze göre yüksek, ortada konumlanmasında ise en az olarak bulundu

Vidanın femur boynunda kemikten dışarıya çıktığı (cut-out) 14 olgudan 12'sinde kırık redüksiyonun kötü, 1 olguda kabul edilebilir , 1 olguda ise iyi olduğu görüldü.

Proksimal femoral çivinin tipine göre vidanın femur boynunda kemikten dışarıya çıkma (cut-out) verileri Tablo 4.14'de verildi.

Tablo 4.14. Proksimal femoral çivi tipi

Çivi Tipi	Cut-Out Yok	Cut-Out Var	Toplam
Orthofix vera-çift lag	33 (%23,4)	3 (%21,4)	36 (%23,2)
DLT-PFÇ tel kal bıçaklı	60 (%45,2)	3 (%21,4)	63 (%42,8)
Smith İnterTan	34 (%24,2)	0 (%0)	34 (%21,7)
PFN-A II	11 (%7,3)	8 (%57,1))	19 (%12,3)
Toplam	124 (%100)	14 (%100)	152 (%100)

Proksimal femoral çivinin distalindeki kilitleme vidası sayısına göre vidanın femur boynunda kemikten dışarıya çıkma (cut-out) verileri Tablo 4.15'de verildi. Distalde kilitleme vidası tek olan çivi tipinde 11 femur boynunda kemikten dışarıya çıkma (cut-out) saptandı. Bu durum istatistiksel olarak anlamlı bulundu ($P<0.005$).

Tablo 4.15. Distal kilit vidası sayısı

Distal kilit vidasının sayısı	Cut-Out Yok	Cut-Out Var	Toplam
Bir	49 (%33,6)	11 (%78,6)	60 (%38,1)
İki	89 (%66,4)	3 (%21,4)	92 (%61,9)
Toplam	125 (%100)	14 (%100)	152 (%100)

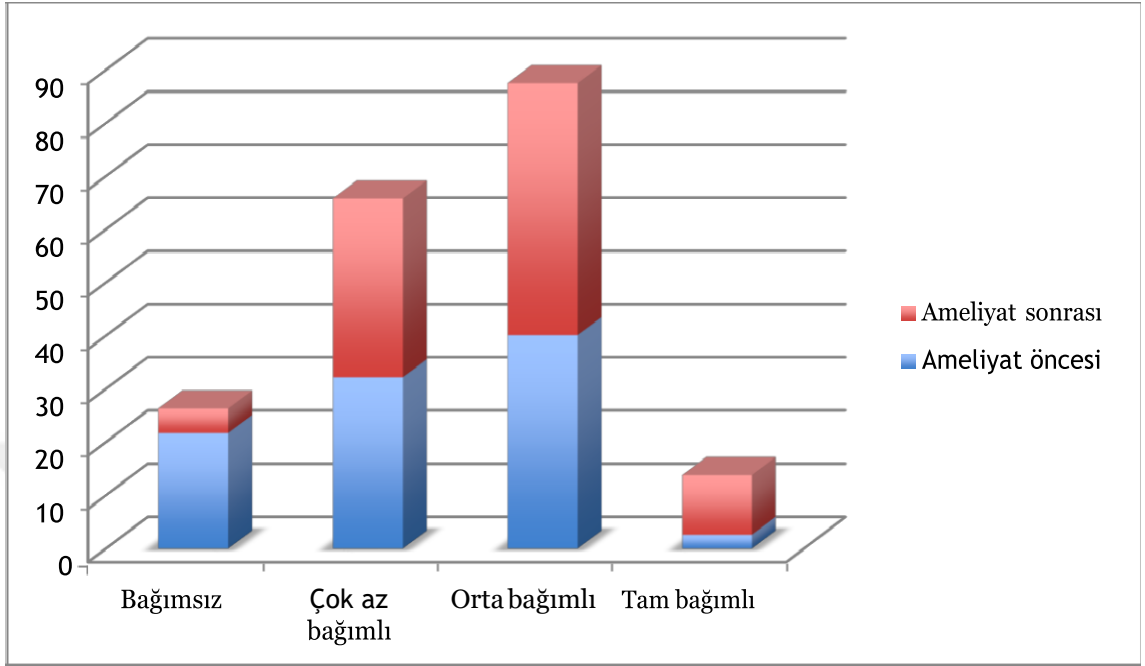
Kırık tipi ve vidanın femur boynunda kemikten dışarıya çıkma (cut-out) arasında anlamlı bir ilişki saptanmadı. 14 femur boynunda kemikten dışarıya çıkma (cut-out) olgusunun 11' inde kırık masası kullanılmadığı belirlendi. Kırık masası kullanılmamasının sıyrılma (cut-out) için risk faktörü olduğu gösterildi ($p < 0.001$). Bu riskin 13 kat fazla olduğu %95 güvenilirlikle bulunmuştu.

Olguların Sosyal Fonksiyonlarının (Jensen İndeksi) Değerlendirilmesi

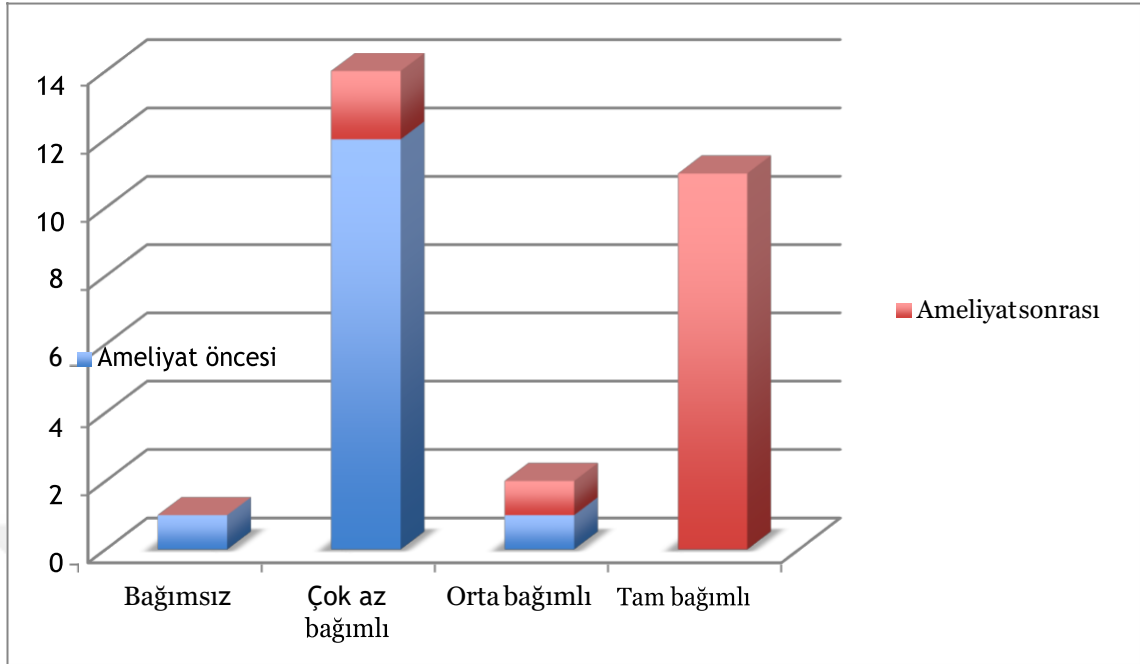
Ameliyat öncesi öz bakımını yarımsız (%22,4), çok az bağımlı (%33,3), orta derece bağımlı (%41,5), tam bağımlı (%2,7) dağılımda olan hasta grubunun, ameliyat sonrası dağılımını öz bakım yarımsız (%4,8), çok az bağımlı (%39,5), orta derece bağımlı (%49,0), tam bağımlı (%11,6) olarak saptandı. Bağımsız hastaların tam bağımlı hastalara doğru eğilim gösterdiği belirlendi.

Hastalarda sosyal fonksiyonlarında ameliyat öncesi çok az bağımlı olan hasta grubunun oranı daha fazla iken cut-out meydana geldikten sonra ameliyat sonrasında tam bağımlı hasta oranı belirgin olarak artmaktadır.

Olgularda Sosyal Fonksiyon (Jensen İndeksi) Şekil 17 ve Şekil 18’de gösterildi.

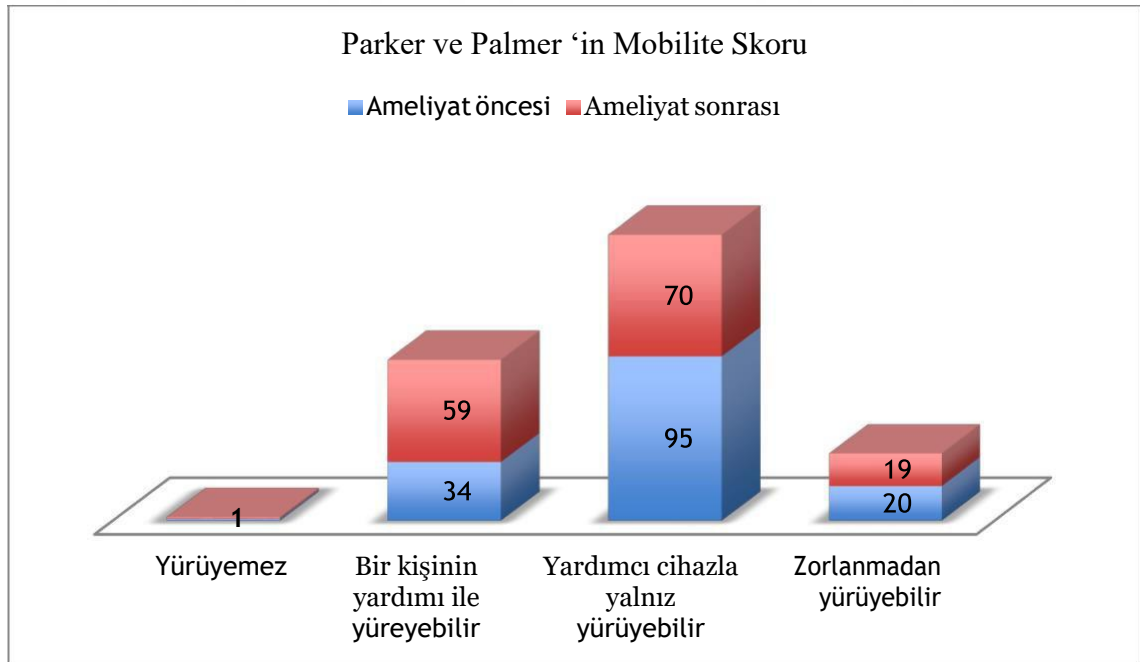


Şekil 4.5. Sosyal Fonksiyon (Jensen İndeksi)- Ameliyat öncesi ve sonrası



Şekil 4.6. Sosyal fonksiyon (Jenden İndeksi)-Ameliyat öncesi ve cut-out olduktan sonra

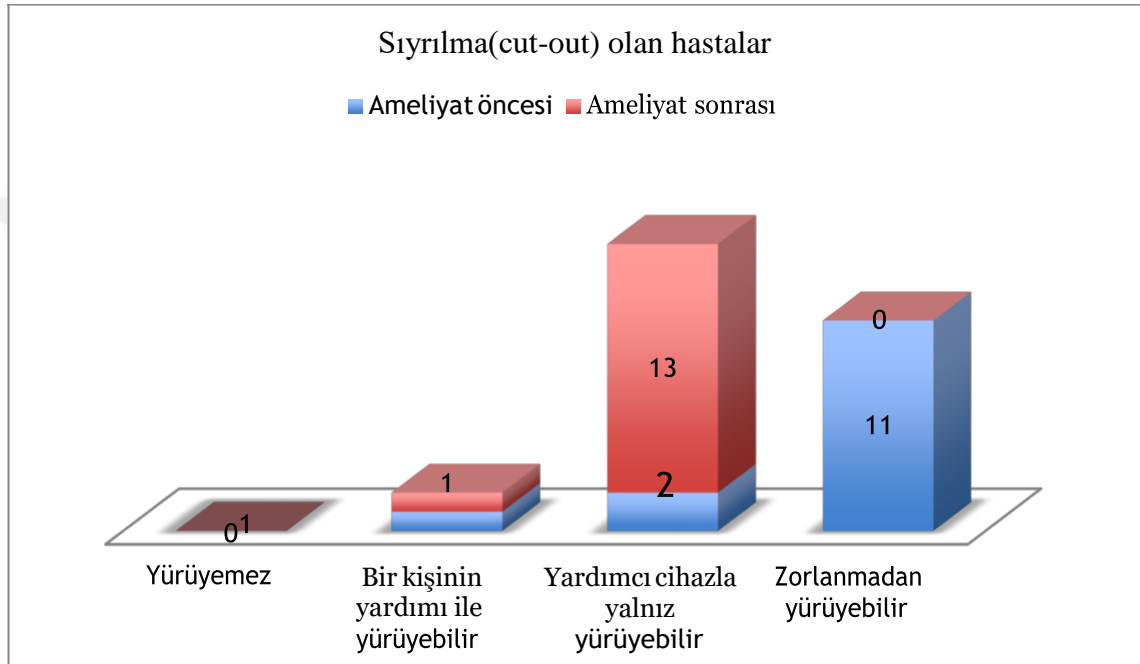
Olgularda Parker ve Palmer Mobilite Skorları Şekil 19’da verildi.



Şekil 4.7. Ameliyat öncesi ve sonrası Parker ve Palmer Mobilite Skorları

Ameliyat öncesi yardımsız veya yardımcı cihazla yürüyebilen olgularda azalma izleniyor. Ameliyat sonrası bir kişinin yardımıyla yürüyen olgu sayısının arttığı gözleniyor.

Olgularda cut-out verileri Şekil 20 'de verildi.



Şekil 4.8. Ameliyat öncesi ve cut-out sonrası Parker Palmer Mobilite skorları

Sıyırılma (cut-out) gelişen 14 olguda mobilite skorları değerlendirildiğinde olguların revizyon cerrahileri sonrası takiplerinde zorlanmadan yürüyebilen olgular olmadığı, fakat yardımcı cihazla yalnız yürüyebilen olguların çoğunlukta olduğu görüldü.

Kırık iyileşmesi sorunu olan 10 hastanın 4 (%2,6)'ünde kaynama gecikmesi saptandı. Bu olgunun 9. ayında kırığın kaynamaya başladığı görüldü. 5 olguda (%3,3) malunionda kaynama görüldü. 1 (%0,7) olgunun 12 aylık takibinde kaynamama görüldü. Bu olguların kırık iyileşmeme durumunun implant tipi, implantın uygulama biçimi, lateral duvarın sağlamlığı, vidaların baş içerisindeki konumu ve uzunluğu, femur boyun cisim açısı ile ilişkisi olmadığı saptandı.

Kırık tipi 31-A2.3 olan olgulardan 4'ünde kırık iyileşmesinde gecikme, kırık tipi 31-A1.2 olan olgulardan 4'ü malunionda iyileşme, kırık tipi 31-A2.2 olan olgulardan 1'inde malunionda kaynama, 31-A3.3 olan olgulardan 1'inde kaynamama görüldü. Kaynama sorunu ve kırık tipi arasında istatistiksel olarak anlamlı ilişki bulunmadı ($p=0.46$).

Kırık tipi ve ameliyat sonrası sosyal fonksiyon durumu (Jensen indeks), kırık tipi basit kırıktan daha komplike çok parçalı kırığa gittikçe sosyal fonksiyonda ameliyat sonrası azalma görüldü. Ancak istatistiksel olarak anlamlı fark bulunmadı ($P=0.009$).

Kırık tipi ve Parker ve Palmer mobilite skoru değerlendirildiğinde, kırık tipinin basit kırıktan daha komplike, çok parçalı kırığa gittikçe mobilite skorlarında azalma görüldü. Ancak istatistiksel olarak anlamlı fark bulunmadı ($P=0.007$).

Olguların 67'sinde (%44.1) 31-A2.3 tipi kırık saptandı. Ameliyat sonrası ölüm değerlendirildiğinde yine bu kırık tipinde ölüm daha yüksek olarak bulundu. Ancak kırık tipleri ile ölüm arasında anlamlı ilişki saptanamadı. Kırık tipi 31-A1.1 bir, kırık tipi 31-A1.2 bir, kırık tipi 31-A1.3 bir, kırık tipi 31-A2.1 bir, kırık tipi 31-A2.2 beş, kırık tipi 31-A2.3 yirmialtı olmak üzere toplam 33 ölüm görüldü.

Kırık redüksiyonu iyi ve kabul edilebilir olan olguların ameliyat sonrası sosyal fonksiyon skorları (Jensen indeks) istatistiksel olarak anlamlı bulundu ($p<0.0001$). Kırık redüksiyonu iyi ve kabul edilebilir olan olgularda ameliyat sonrası Parker ve Palmer Mobilite Skorlarının daha iyi olduğu istatistiksel olarak bulundu ($p<0.0001$).

Ameliyat öncesi sosyal fonksiyon skoru (Jensen indeks) yüksek olan olguların ameliyat sonrası Parker ve Palmer Mobilite Skorlarının istatistiksel olarak daha iyi olduğu saptandı ($p<0.0001$).

Ameliyat öncesi sosyal fonksiyon skoru (Jensen indeks) ve Parker ve Palmer Mobilite Skorları düşük olan olguların ameliyat sonrası ölüm oranlarının yüksek olduğu istatistiksel olarak saptandı. ($p<0.0001$).

Genel anestezi uygulanan olgularda ölüm sayıları daha fazla olduğu saptandı. Ancak istatistiksel olarak anlamlı bulunmadı ($p=0,204$).

Ameliyata kadar geçen süre artıkça ameliyat sonrası Parker ve Palmer Mobilite Skorları azalan olgu sayısı daha fazla olarak bulundu. Ancak istatistiksel olarak fark saptanmadı($p=0.3$).

Ameliyata kadar geçen süre artıkça hastaların ölüm oranlarının arttığı görüldü. Ancak istatistiksel olarak fark saptanmadı($p=0.28$).



5. TARTIŞMA

Çalışmada femur trokanterik kırığı nedeniyle kliniğimize gelen 152 olguya proksimal femoral çivi uygulandı. Bunların 87'si (%57,2) kadın, 65(%42,8) erkek idi. Kyle ve meslektaşları(65), 622 olgudan oluşan çalışmada cinsiyet dağılımını kadın %58, erkek %42; Pan ve meslektaşları(34) ise 212 olgudan %69,3'nün kadın, erkek %30,6'sının erkek olduğunu bildirdiler. İstatistiksel olmasa da kadın olgu sayısının fazla olmasının nedeni olarak; kemik mineral yoğunluğunun (KMD) kadınlarda daha düşük ve Asya topluluklarında femur boynunda kısalık ve boyun-cisim açısının daha dar olmasını ileri süren çalışmalar vardır(66).

İlerleyen yaşlarda basit düşmeler sonrası oluşan trokanterik kırıkların çok olmasının nedeni olarak kemik mineral yoğunluğunun azalması ve kemik kalitesinin yetersiz olması düşünülmektedir. Ayrıca kalça kırığı olan olgularda D vitamini eksikliğinin görüldüğünü belirten çalışmalar vardır(67).Ülkemizde 75 yaşından büyük olgularda antirezorptif tedavi radyolojik veri istenmeksizin, daha genç olgularda ise KMD değerleri değerlendirilerek başlanmaktadır. Çalışmada 65 yaş üstü olgularda radyolojik olarak kemik kalitesinin azaldığı belirgin olarak saptandı. Fakat KMD ölçümleri her olguda kırık öncesi bulunmadığından istatistiksel bir sonuç elde edilemedi. (67, 68).

Olgular hemodinamik olarak stabil, sistem muayeneleri normal ve ameliyat sırasında hayati risk oluşturabilecek durumların önüne geçilecek koşullar sağlanarak cerrahiye alındı. Olguların Hb değerleri erkekler de 12g/dl, kadınlarda 11g/dl altında olması anemi kabul edilmektedir. Fakat kardiyak komorbitesi olmayan, Hb düzeyinin 10g/dl altında olmasına rağmen klinik ve yansıması olmayan (taşıkardi, taşipne..vs) olgular da cerrahiye alındı.

Serum sodyum seviyesi anormallikleri yaşlı olgularda hastanede yatış süresini uzatan ve hastanede yatarken ölüm sebeplerinin başında gelen bir etkidir. Sodyum düşüklüğünün olgularda sıklıkla dehidratasyon,böbrek, karaciğer ilişkili hastalıkların belirteci olduğu bilinmekte olup bu değerlerin 135-150 mEq/dl arasında tutulması amaçlanır. Serum sodyum seviyesi bu değerlerde olmayan olgularda değerlerin normale gelmesi için beklenmesi, genel olarak geriatrik kalça kırığı olgularının 24-48 içerisinde ameliyat edilmesi önerisinin göz ardı edilmesini gerektirir(69, 70). Ayrıca Ayus ve meslektaşları (71) hiponatremi saptanan yaşlı olgularda bilişsel

yetersizlik ve buna bağılı yürüme dengesizliğı ve düşmeler olduđunu, sodyum seviyesinin düşük olmasının kemikte rezorbtif süreci başlatarak serum sodyum seviyesini artırmaya çalıştıđını bildirdiler. Dengesiz yürüyüş ve konfüzyonu olan yaşlı olgularda serum sodyum seviyesinin kontrol edilmesini, 100 ml 3% sodyum klorid (Na 513 Meq/L) akut tedavi ile nörolojik semptomları geri dönüşümlü duruma getirilebileceđini önerdiler.

Olgular sırt üstü pozisyonda ameliyat edildiler. Cerrahi girişim 110 olguda (%72,4) kırık masasında, 42 (%27,6) olguda ise standart ameliyat masasında uygulandı. Kırık masası kullanımı femur proksimal kırıkları için sık kullanılan bir yöntemdir. Aksiyel redüksiyonun sağlanması ve kırık redüksiyonun korunması için gerekli olduđu bilinmektedir. Kırık masası kullanılmayan durumlarda özellikle yan pozisyondaki redüksiyon başarısızlığı tedavinin kötü prognostik faktörlerindedir. Çalışmada 14 sıyrılma (cut-out) görülen olguların 11'nde kırık masası kullanılmadı. Kırık masası kullanılmamasının sıyrılma(cut-out) için risk faktörü olduđu saptandı($p<0.001$). Bu riskin 13 kat fazla olduđu %95 güvenilirlikle bulundu. Kırık masası ve lateral dekübit pozisyonun kıyaslandıđı çalışmalarda; olgunun lateral dekübit pozisyonda daha hızlı cerrahiye hazır olduđu, cerrahinin daha kısa sürdüđu savunulmaktadır. Kırık masası kullanılırken olguya öncelikle floroskopi altında redüksiyon sağlanır ve daha sonra cerrahiye hazırlanır. Lateral dekübit pozisyonda cerrahi işlem yapılacaksa öncelikle olgu hazırlanır, cerrahi işlem sırasında redüksiyon uygulanır. Yine lateral dekübit pozisyonda olgunun trokanterik tip bölgesine daha hakim olunduđu, gluteus medius ve abduktor kas grubuna daha az zarar verildiđi, artroplastie geçilmeye karar verilirse masanın ve hastanın pozisyonun daha elverişli olduđu, kırık redüksiyonu için de proksimal femura daha hakim olduđu belirtilmektedir. Yan görüntü için ise sağlam taraf kalçanın ameliyat öncesi fleksiyon pozisyona getirilerek, radyölüsen masada yan görüntü alınabildiđi bildirilmektedir(72, 73). Olguların mortaliteleri, kan transfüzyonu, revizyon cerrahisi ihtiyaçları gibi cerrahi sürenin kısalıđı dışındaki özelliklerde farklılık görülmediđi gösterildi. Yine olgu sırt üstü pozisyonda yapılan cerrahide manuel traksiyon ve kırık masası kıyaslanan çalışmalarda manuel traksiyon uygulamasında cerrahi sürenin kısa olduđu savunulmaktadır. Redüksiyonun devamının asistan tarafından korunduđu belirtilmektedir. Kırık masası kullanılmadan sırt üstü yatan olgunun yan radyografik

görüntüsü, olgunun etkilenen tarafına daha yakın olacak şekilde, sakrumun altına yükseklik sağlayacak materyal koyarak kırık kalça tarafının yaklaşık 30 derece yükselmesi sağlanarak C-kol ile tam yan görüntü elde edildiği savunulmaktadır(6, 26, 74).

Kan transfüzyonu cerrahi sonrası ilk 72 saat içinde olgulara gerekli olmadı. 119 (%78,3) olguda 100cc'den az, 15(%9,9) olguda 100-500cc kan kaybı görülmüştür. Çalışmadaki geri kalan 18 olgunun kan kaybı verilerine ulaşılammıştır. Kan tranfüzyon ihtiyacının Olguda kardiyak risk faktörü olmaması durumunda Hb<7g/dl olması durumunda kan transfüzyonu yapılması önerilmektedir. Kan transfüzyon ihtiyacı sefolomedüler çivi yapılan olgularda, hemiartroplasti yapılanlara göre 5 kat daha azdır(75).

Femur proksimali lateral duvarı kırık stabilitesinde lateral destek etkiyi sağlayacağından oldukça önemlidir. Lateral duvar kırığında yüksek implant yetmezliği oranı mevcut olduğu savunulmaktadır(76). AO/OTA 31-A2 kırık lateral duvarın kırılması ile AO/OTA 31-A3 kırığa dönüşerek femurun medyalizasyonu ile sonuçlanabilir(30). Çalışmada 5 olgunun (%3.3) ameliyat öncesi lateral duvarı kırık iken, 3 olgunun (%2) ameliyat sırasında lateral duvarının kırıldığı saptandı. Bu olguların izlemlerinde çivilerde sıyrılma(cut-out), femur medyalizasyonu ve kaynamama gibi komplikasyonlar görülmedi. Lateral duvarı incelemek için yeterli olgu sayısı olmamakla birlikte, literatür verileri çerçevesinde lateral duvar kırıklarında intramedüller bir implant kullanmanın daha uygun olduğu kanısındayız. Dinamik kalça vidası kullanılan olgularda vastus sınırının destek etkisi çok önemliken, ameliyat sırasında oluşabilecek lateral duvar kırığının proksimal femoral çivi ile revizyonun düşünülebileceğini belirten çalışmalar vardır. Tawari ve meslektaşları (76) yaptığı çalışmada intraoperatif lateral duvar kırığında kırığın ters oblik kırığa dönüştüğünü belirterek dinamik kalça vidası kullanmanın 'lateral prostetik duvar' oluşturacağını bildirdiler. Lateral duvar zayıf görülürse metil metakrilat veya biyolojik sement ile destekleneceğini belirttiler. Eğer büyük trokanterde parçalı kırık varsa sütürler veya büyük trokanterik plak ile fiksasyon sağlamayı önerdiler.Pradeep ve meslektaşları(77) lateral duvar kalınlığının 21 mm'den az olduğu durumda intramedüller bir implant kullanılmasını, dinamik kalça çivisi kullanıldığında intraoperatif lateral duvar kırığı olabileceğini gösterdiler

($p<0.005$). Gao ve meslektaşları(78) lateral duvar kırığının implant yetersizliği için risk faktörü olduğunu belirttiler. Hatta ameliyat öncesinde lateral duvarın kırık olduğundan şüphelendiğinde bilgisayarlı tomografi ile hatta 3D yapılandırılarak incelenmesi gerektiğini vurguladılar. Aynı çalışma lateral duvar kırığının anterior ve posterior olarak sınıflanmamasının bilgisayarlı tomografi kullanılması gerekliliğini gösteren nedenlerdendir. Ayrıca lateral duvar kırığında uygun implant seçimi ile ilgili kaynak olmadığını vurgulayarak, önceki yazarlardan farklı olarak ekstramedüller bir implant ile kırık stabilizasyonu yapılmasını, hatta 95^0 bir proksimal femoral plak olmasını önerdiler. Yine lateral duvar kırığı grafilerde şüphelendiğinde helikal bıçaklı proksimal femoral çivi kullanılmamasını özellikle vurguladılar. Lateral duvarda serbest kemikler olsa bile ek vidalar, gerekirse lag vidaları ile lateral duvarın anatomik bütünlüğünün sağlanmasının implant yetersizliğini önlemede çok önemli olduğunu belirttiler(78). Lateral duvar kırığında distal femur plağını distal kısmını proksimale gelecek şekilde kullanan çalışmalar vardır, fakat proksimal femoral çividen sonuçları daha başarılı değildir.(79)

Çalışmada vidanın sıyrıldığı (cut-out) 14 olguda, vidanın femur boynu içindeki konumu araştırıldı. Ön arka grafilerde 5 olguda vida üstte, 7 olguda merkezde ve 2 olguda altta yerleşim gösteriyordu. Vidanın yan grafilerde 11 olguda önde, 1 olguda merkezde ve 2 olguda arkada yerleştiği saptandı. Vidanın önde konumlanmasının diğer iki duruma göre sıyrılmayı (cut-out) 16 kat artırdığı gösterildi($p<0.005$). İstatistiksel olarak, vidanın femur boynunda kemikten dışarıya çıkması (cut-out) riski vidanın önde konumlanmasında en yüksek, arkada konumlanması merkeze göre yüksek, ortada konumlanmasında ise en az olarak bulundu. Vida konumunun en önemli sonucu tip-apex mesafesini azaltması veya artırması olarak gösterilmesine rağmen, alt orta ve alt arka konumlandırılan vidalarda aksiyel yüklenmelere daha dayanıklı olduğu kemik model örnekleri ve kadavra çalışmalarında gösterildi(37, 80). Cut-out risk faktörlerinin araştırıldığı çalışmalarda tip-apex mesafesinin en önemli belirteç olduğu ve vidanın orta-orta konumlanması ile 25 mm'den az olacağı belirtilmektedir(42). Risk faktörlerinin araştırıldığı bir diğer çalışmada cut-out nedeni olarak en önemli durumun düzeltilemeyecek nedenlerden olan posteromediyal kırık ve lateral duvarın kırığı olduğu gösterildi.($p<0.005$)(42). Çalışmada,vidanın merkez-merkez konumlanmasının tip-

apeks mesafesini azaltarak sıyrılma riskinin azalttığı ve vida konumunu başarıyı etkileyen önemli sebeplerden birisi olduğu kanısına varıldı.

Kırık redüksiyonunun yeterliliği, trokanterik kırıkların tedavi sonucunu etkileyen en önemli etkenlerdendir. Kırık masası kullanılacak ise kalça fleksiyon traksiyon ekstansiyona alınırken iç rotasyon manevrası ile redüksiyon sağlanmaya çalışılır. Kırık masasına alınan ekstremiteler floroskopi altında kırık redüksiyonu değerlendirilir. Her zaman anatomik pozisyon sağlamak mümkün olmayabilir(24, 35, 81). Çalışmada sıyrılma(cut-out) görülen 14 olgudan 12'sinde redüksiyonun kötü, 1'inde redüksiyonun kabul edilebilir, 1'inde redüksiyonun iyi olduğu belirlendi. Çalışmada kırık redüksiyonu ile sıyrılma arasında önemli ilişki olduğu saptanmış olup ($p<0.001$), trokanterik kırıklarda kırık redüksiyonunun sonucu etkilenen faktörlerden birisi olduğu kanısına varıldı. AO/OTA A2 ve A3 kırıklarda redüksiyonu sağladıktan sonra korumak çok kolay değildir. Bazı araştırmacılar bunun için redüksiyon sağlandıktan sonra K-telleri ile geçici fiksasyon önerirler. Femur vastus sınırının önünden boyuna doğru 2 mm kalınlığında veya daha kalın teller ile fiksasyon korunmaya çalışarak proksimal femoral çivi uygulanır. Tellerin giriş yeri intramedüller çivinin girişine engel olmayacak şekilde planlanmalıdır(35, 82, 83). Her zaman anatomik redüksiyon elde etmek zordur. Bu nedenle pozitif medyal kortikal destek olacak şekilde hafif valgus redüksiyon kabul edilebilir. Çalışmada kötü redüksiyonda çivi uygulanan 18 olgudan 12'sinde sıyrılma (cut-out) görülmesinin yanısıra, 1'inde kaynama gecikmesi, 1 diğerinde kaynamama olduğu görüldü. Diğer 4 olguda ise ameliyat sonrası mobilite skorlarının ameliyat öncesine ve iyi redüksiyon yapılan gruplara göre sayısal olarak daha kötü bulundu. Fakat istatistiksel olarak fark saptanamadı. Kötü redüksiyon, negatif kortikal destek veya varus malpozisyonu sonucu başarının azalmasına neden olacaktır. Kırık redüksiyonu iyi veya kabul edilebilir olan olguların ameliyat sonrası sosyal fonksiyon ve mobilite skorlarının daha iyi olduğu saptandı.($p<0.001$).

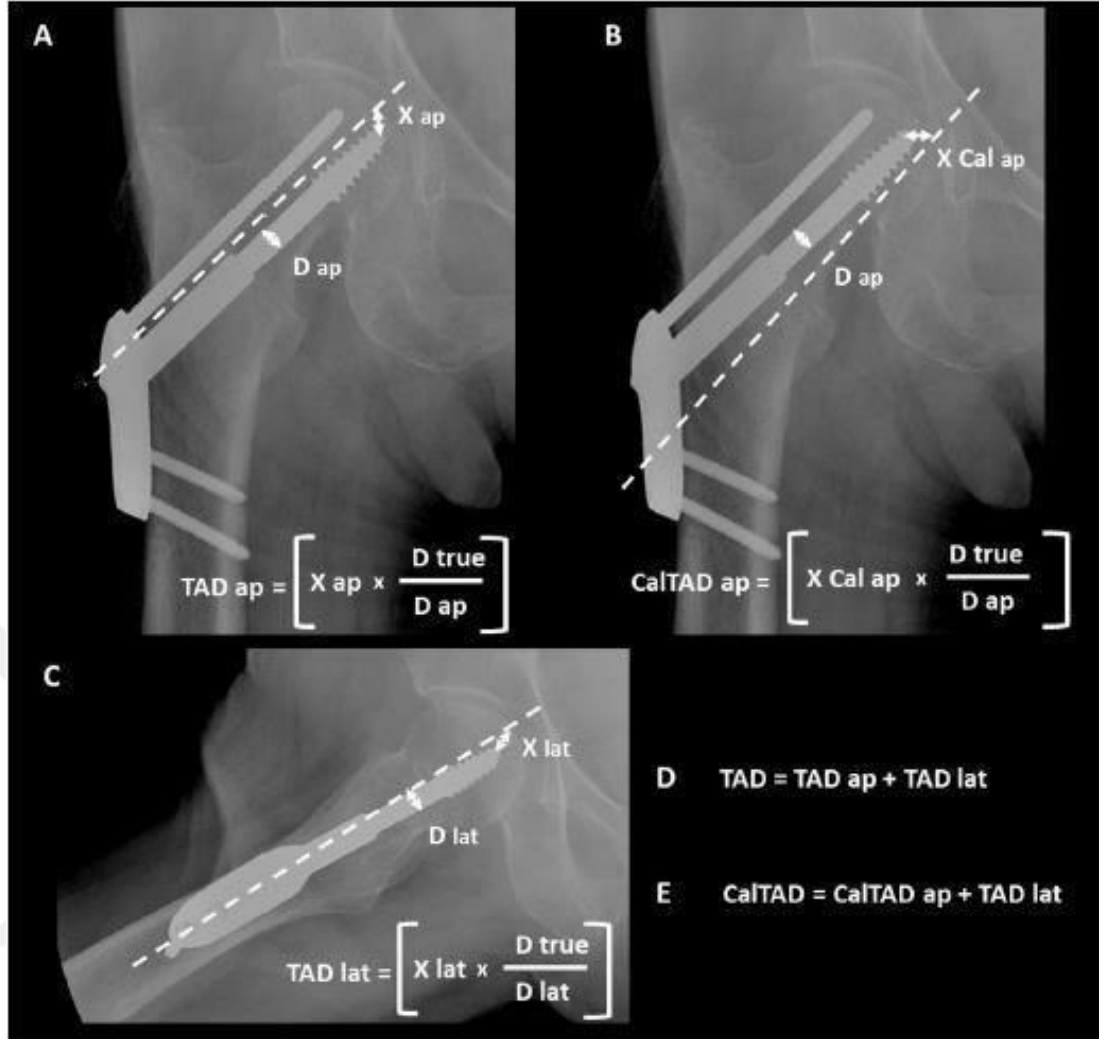
AO/OTA grubu 1997 yılında proksimal femoral çivi (PFÇ) geliştirdi. Bu ilk geliştirilen PFÇ'de 2 lag vidası vardı. Alttaki vida yükü taşıyan ve üstünde rotasyona engel olan bir vida daha vardı. Distal çapı daha önceki benzer implantlara göre daha küçüktü ve bu stresi azaltıyordu. Simmermacher ve meslektaşları(84) 191 olgudan oluşan çalışmalarında ilk kez bu yeni tasarım PFÇ' nin sonuçlarını yayınladılar. Az

sayıda sıyrılma (cut-out) olduğunu, implant ilişkili kırılma, bükülme gibi sorunların olmadığını, stabil olmayan trokanterik kırıklarda iyi bir seçenek olduğunu bildirdiler. İlerleyen yıllarda artan çalışmalar PFC'nin önceki jenerasyon çivilere göre üstünlüğü olsa da, sıyrılma (cut-out) görüldüğünü belirttiler(84-87). Yeni implant geliştirme ihtiyacının üzerine 2004'de AO/OTA grubu yeni dizayn PFN-A ürettiler. Bu implantın tek lag vidası vardı, vidanın ucu helikal bıçaklı ve lateral korteksi deldikten sonra çivi çekiç ile ilerletiliyordu.Çivinin proksimal medyal-lateral açısı 6 derece, orta distal kısmında tek kilit vidası vardı. Çivinin distal ucu esnek ve ince olarak tasarlandı. Bu implantın sonuçlarını 2009 yılında Mereddy ve meslektaşları(87) yayınladılar. Sonuçlarının 62 olguda başarılı olduğunu, 2 olguda sıyrılma(cut-out) saptadıklarını, bunun redüksiyonun kötü olmasından kaynaklandığını belirttiler. İlerleyen yıllarda bu çivinin laterel korteksde sıkışma ve kırıklara neden olduğu görüldü, proksimal medyal-lateral açısı azaltılan PFN-A II çivisi geliştirildi(88). Helikal bıçak yerleştirme sırasındaki kemik sıkışması (kompaksiyonuna) rotasyonlara ve varus kollapsa büyük bir direnç göstermektedir. Fakat aksiyel yüklenmelerde daha az etki gösterdiği ve baş içinde ilerleyip başı deldiği savunuldu(46). Bu mekanik sonuçları destekleyen, PFN-A ve PFN-A II uygulanan olgularda vidanın femur başını deldiğini veya sıyrılma (cut-out) gösterdiğini bildiren bir çok çalışma vardır(46, 89-91). Yeni nesil proksimal femoral çivi tasarımlarından İntertan çivisi ile PFNA II karşılaştırıldığında İntertan çivisinin komplikasyon oranının az, fonksiyonel sonuçlarının daha iyi olduğu bildirildi(92) Çalışmada sıyrılma (cut-out) görülen 14 olgunun 8 inde PFN-A II kullanılmıştır. Bu implantta diğer implant türlerine göre (TABLO PFN TIPI) 30 kat daha fazla sıyrılma ihtimali olduğu saptandı($p<0.001$). Vida yerleştirilirken çekiç kullanılmasının kemik redüksiyonunu bozabileceği, özellikle osteoporotik kemiklerde helikal bıçağın yetersiz kalabileceği ve rotasyona engel olamayacağı düşünülmektedir.

Distal kilit vidasının olması ve olmamasının tartışıldığı çalışmalarda kilitlemenin daha başarılı sonuçlar verdiği gösterildi(93). Çalışmada tüm olgularda kilitleme vidası kullanıldı. 14 sıyrılma(cut-out) görülen olgunun 11'inde kilitleme vidasının distalde olmadığı ve tek vida olduğu saptandı. İstatistiksel olarak distalde kilitleme vidası olmayan olgularda sıyrılmanın daha fazla görüldüğü saptandı ($p<0.005$). Sıyrılma(cut-out) görülme ihtimali distalde kilit vidası olmayan olgularda

10 kat artmaktadır. Çalışmada distale her zaman kilit vidası konulması, hatta stabil ve redüksiyonu iyi görülen trokanterik kırıklarda bile distalde dinamik vidası kullanılması kanısına varıldı.

Baumgaertner ve meslektaşları(94)'nın tanımladığı gerçek tip-apeks ölçüm yöntemi sıklıkla kullanılır. Bu yöntemde ölçümün sağladığı, vidanın baş içindeki pozisyonuna güvenilirliktir. Vidanın merkezde olması önerilmektedir. Lag vidasının inferiora yerleştirmesini öneren araştırmacılar tip-apeks mesafesi için kalkar referansı (Şekil 9) CalTAD tanımladılar ve tip-apeks mesafesinin 20 mm'den az olması gerektiğini belirttiler(51) Parmar ve Kumar(95) tip-apeks mesafesinin 25mm'den az olduğunu gösteren çalışmasında Baumgaertner ve meslektaşlarının(94) çalışmasını desteklemektedir. Kumar ve meslektaşları (96) tip-apeks mesafesi ve kalça rotasyonu ilişkisini araştırdıkları çalışmalarında, eğer vida önde konumlandıysa tip-apeks mesafesi iç rotasyon azalacağından, arka konumlandıysa dış rotasyonda azalacağından bahsetmişlerdir. Bu durum eğer vida merkezde değilse, önde ise iç rotasyonda radyografik olarak değerlendirilerek vidanın eklemde olmadığı görülmesini önermişlerdir. Vida arka da ise dış rotasyonda radyografilerle (yaklaşık 30 derece iç veya dış rotasyonda) değerlendirilerek vidanın eklemde olup olmamasını görülmesini önermişlerdir. İntraoperatif tip-apeks mesafesi ölçümü çok kolay değildir. Berstock ve Bradford(97) lag vidası distalinin tahmini enine kalınlığının bilinmesini ve ameliyat sırasında buna göre tahmini ölçüm yapılabileceğine çalışmalarında göstermişlerdir. Tip-apeks mesafesi literatürde cut-out açısından oldukça önemlidir.(27, 47-49, 98)



Şekil 5.1. Kalkar referanslı Tip-Apeks Ölçümü

Çalışmada 14 sıyrılma (cut-out) olgusunun 13'ünde tip-apeks mesafesinin 25 mm'den fazla, 1'inde ise 25 mm'den az olduğu saptandı. Tip-apeks mesafesinin 25 mm'den fazla olduğu olgularda sıyrılma (cut-out) olasılığının daha fazla olduğu kanısına varıldı ($p < 0.001$). Tip-apeks mesafesinin 25 mm'den fazla olması halinde 12 kat daha fazla sıyrılma (cut-out) görüleceği sonucuna varıldı.

Çalışmada kırık tipi ile sıyrılma (cut-out) arasında anlamlı bir ilişki saptanamadı. Andruszkow ve meslektaşları(47) stabil olmayan kırıklarda sıyrılma (cut-out) riskinin hipotetik olarak daha fazla olduğunu belirterek tip-apeks mesafesinin önemini vurguladılar.

Sıyrılma (cut-out) olan olguların ameliyat öncesi sosyal fonksiyonlarında “çok az bağımlı olan hasta” oranı fazla iken, ameliyat sonrasında “tam bağımlı hasta

oranı” belirgin olarak artmaktadır. Ancak istatistiksel olarak anlamlı bir ilişki bulunmadı ($p=0.2$) Sıyrılma (cut-out) sonrası gerekecek revizyon cerrahisi ki çoğunlukla artroplastik ameliyatlardır, mobilite skorlarına göre hastaların bir kişi ile yardımcı veya yardımcı cihazla yürümesi öngörülmüştür(99). Çalışmamızda da cut-out sonrasında çoğunlukla yardımcı cihazla yürüyen hastaların olduğu sonucuna bulundu.

Çalışmada kırık iyileşmeme durumunun implant tipi, implantın uygulama biçimi, lateral duvarın sağlamlığı, vidaların baş içerisindeki konumu ve uzunluğu, femur boyun cisim açısı ile ilişkisi olmadığı görüldü. Kırık tipi AO/OTA 31-A2.3 olan olgulardan 4’ünde, 31-A1.2 olan olgulardan 4’ü, 31-A2.2 olan olgulardan 1’i, 31-A3.3 olan olgulardan 1’inde hastanın kırık kaynama gecikmesi, kaynamama ve ya malunion olduğu saptandı. Kırık tipi ve kırık iyileşmesi arasında istatistiksel ilişki saptandı ($p=0.046$)

Kırık tipi ve ameliyat sonrası sosyal fonksiyon durumu (Jensen indeks), kırık tipi basit kırıktan daha komplike , çok parçalı kırığa gittikçe sosyal fonksiyonda ameliyat sonrası azalma görüldü. Ancak kırık tipi ve ameliyat sonrası sosyal fonksiyon durumu (Jensen indeks) arasında istatistiksel olarak ilişki saptanmadı ($p=0.009$).

Kırık tipi ve Parker ve Palmer’ın mobilite skoru değerlendirildiğinde kırık tipinin basit kırıktan daha komplike çok parçalı kırığa gittikçe mobilite skorlarında azalma görüldü. Ancak kırık tipi ve Parker ve Palmer’ın mobilite skoru arasında istatistiksel olarak ilişki saptanmadı ($p=0.007$).

Çalışmada AO/OTA 31-A2.3 kırık tipi çoğunluktadır. Ameliyat sonrası mortalite değerlendirildiğinde yine bu kırık tipinde ölüm daha yüksektir. Ancak kırık tipi ile mortalite arasında ilişki saptanmadı. Kırık iyileşmesi gerçekleşen olguların sosyal fonksiyon skorlarının daha kötüye gitmediği görüldü. Fakat bu durum kırık iyileşmesi olan olguların sosyal fonksiyonu üzerine direkt etkisi olduğunu göstermemektedir ($p=0.09$). Kırık iyileşmesi gerçekleşen olguların mobilite skorları arasında anlamlı bir ilişki saptanmadı. Stabil olmayan kırıklarda kaynamama görülme ihtimali yüksek olduğu düşünülse de, yapılan çalışmalarda trokanterik bölge kırıklarında kırık tipinden bağımsız olarak kaynama gecikmesi veya kaynamama oldukça nadir bir komplikasyondur(100-102).

ASA skorları ile sosyal fonksiyon ve mobilite skorları değerlendirildi. ASA skor kayıtlarına 41 olguda ulaşıldı. ASA 3-4 olguların ameliyat öncesi ve sonrası sosyal fonksiyon skorları ve mobilite skorlarının düşük olduğu saptandı.

Proksimal femur kırıklarının tedavisinden sonra erken ve geç mortalitenin yüksek olduğu bilinmekle birlikte kesin nedeni bilinmemektedir. Kovar ve meslektaşları(103) serum kalsiyum-fosfat seviyesinin mortalite ile ilişkili olduğunu bildirdiler. Albumin ve lenfositin serumda düşüklüğü malnutrisyon göstergesi olup mortalite ile ilişkisi olduğu bildirilmektedir. Ayrıca serum sodyum ve potasyumun azlığı ve çokluğunun mortalite ile ilişkisi olduğu gösterildi (104, 105). Serum kreatin seviyesinin proksimal femur kırığı sonrası klinik sonucu etkilemediği saptandı(105) Parker(106) ın yaptığı araştırma derlemesinde; 3 durumun, cerrahi zamanı(erken cerrahi), cerrah tecrübesi, perioperatif antibiyotik mortalite ve morbitiyeyi azalttığını diğer hasta ile ilişkili durumların (kan değerleri, sosyal fonksiyon seviyeleri, ek hastalıklar...) ‘düzeltilemez’ durumlar olduğunu belirtmektedir. Kalça kırıklarında 2 günden sonra cerrahi girişim uygulanması durumunda komplikasyonların arttığı bildirildi(3-5, 107, 108) Anthony ve meslektaşları(107) kalça kırıkları sonrası artoplasti yapılmayan olgularda komplikasyon oranının arttığını, fakat başvurudan ilk 4 güne kadar cerrahi yapılmayan olgularda mortalite oranında belirgin bir artış olmadığını belirtmektedirler. Beslenme ve kalça kırığı prognozu ilişkisini inceleyen çalışmalarda metodolojik farklılıklardan dolayı birbiri ile çelişen yorumlar bulunmaktadır. Fakat beslenme destekleri kısa ve uzun dönemde serum albumin seviyesini düzenleyeceğinden iyi prognoz elde edilebileceği gösterildi(104, 109, 110). Sosyoekonomik durum ve mortalite ilişkisi incelendiğinde, yüksek gelirin daha az osteoporoz ve osteoporozla bağlı kırıkların görüldüğü belirtilmekle birlikte, sosyoekonomik seviye ve kalça kırıkları sonrası mortalite arasındaki ilişki konusunda yeterli kanıt bulunmamaktadır (111).

Çalışmada ameliyat öncesi sosyal fonksiyon indeksi yüksek olan olgularda ameliyat sonrası da mobilite skorlarının yüksek olduğu saptandı ($p<0.005$). Ameliyat öncesi sosyal fonksiyon indeksi ve mobilite skorları daha kötü olan olguların ameliyat sonrası mortalitesinin daha yüksek olduğu belirlendi($p<0.005$). Olgunun yaş ve cinsiyeti, kırık tipi, çivi tipi, kırık iyileşme durumu ile mortalite arasında

anlamli bir iliŒki saptanamadı. Genel anestezi altında cerrahi giriŒim uygulanan olgularda mortalite daha fazla olmakla birlikte anestezi türü ve mortalite arasında anlamli iliŒki saptanamadı. ASA-4 grubu olgularda mortalite yüksek bulundu($p<0.005$). Olguların kayıtlarında yeterli bilgi olmadığından mortalite nedenleri belirlenemedi. Mortalite kayıtlarına ulaŒılabilen 33 olgunun tamamının ilk 12 ay içinde öldüğü görülmüş olup ilk 1 yıllık mortalite oranı %21,7 olarak bulundu. Randomize kontrollü prospektif mortalite çalışmasının literatüre katkısı olacağı kanısına varıldı.



6.SONUÇ ve ÖNERİLER

Çalışmada olgular klinik ve radyolojik değerlendirilip kaynaklar eşliğinde yorumlandıktan sonra varılan sonuçlar aşağıda belirtildi.

1-Femur trokanterik kırıklar sıklıkla yaşlı kişilerde basit düşmeler, düşük enerjili travmalar sonucu görülür ve gençlerde nadir görülür.

2-Yaşlı olgular metabolik sorunlar, sistemik hastalıklar, nörolojik sorunlar olması nedeniyle sıklıkla düşmektedir. Bu olguların kemik kalitesinin genellikle kötü olması, D vitamini yetersizliği ve osteoporoz görüldüğünden stabil olmayan çok parçalı kırıklar daha sık görülür.

3-Trokanterik kırığı olan yaşlı olgularda cerrahi tedavinin amacı kırığın en kısa süre içinde stabilize edilip erkenden mobilize etmektir. Böylelikle bu olgularda sistemik komplikasyonları azaltıp, kırık öncesi fonksiyonel duruma getirilmesi amaçlanır.

4-Olgunun ameliyat zamanını planlarken, mevcut hemodinamik ve sistemik sorunları göz önüne alınmalı, stabil duruma getirdikten sonra ameliyata alınmalıdır. Bu durumlar göz ardı edilirse erken cerrahi girişim risk taşımaktadır.

5-Trokanterik kırıkların tedavisinde proksimal femoral çivi tercih edilecek ise, implant seçiminde kaynaklar takip edilmeli, çift lag ve kompresyon sağlayabilen implantlar tercih edilmelidir.

6- Ameliyat sırasında kırık redüksiyonuna önem verilmeli, olabildiğince anatomik redüksiyon sağlanmalı, varus redüksiyonundan mutlaka kaçınılmalıdır.

7-Kırık redüksiyonunun iyi yapılabilmesi ve görüntüleme cihazının etkin kullanılabilmesi için ameliyat sırasında kırık masası kullanılmalıdır.

8- Proksimal femoral çivi yapılan olgularda lag vidasının femur boynunun anterior ve superiorunda olmamasına dikkat edilmelidir. Aksi takdirde vidanın sıyrımına (cut-out) olasılığı artar.

9-Proksimal femoral çivinin lag vidalarının subkondral alana yakın olmasına, fakat eklemden olmamasına dikkat edilmelidir.Gerekli görülürse kalçanın iç ve dış rotasyon görüntüleri floroskopi ile değerlendirilmelidir.

10-Ameliyat öncesi sosyal olarak düşkün olgularda çok erken zamanda mobilizasyon düşünülmesi, gerekirse artroplasti seçeneği akılda tutulmalıdır.

11-Femur trokanterik kırıklı olgularda mortalite riskini arařtıracak, risk faktörlerini belirleyebilecek randomize kontrollü arařtırmaların yapılması önemli görölmektedir.



KAYNAKLAR

1. Leighton RK, Schmidt AH, Collier P, Trask K. Advances in the treatment of intracapsular hip fractures in the elderly. *Injury*. 2007;38(3):24-34.
2. Kanakaris NK, Tosounidis TH, Giannoudis PV. Nailing intertrochanteric hip fractures: short versus long; locked versus nonlocked. *J OrthopTrauma*. 2015;29:S10-S6.
3. Mattisson L, Bojan A, Enocson A. Epidemiology, treatment and mortality of trochanteric and subtrochanteric hip fractures: data from the Swedish fracture register. *BMC musculoskeletal disorders*. 2018;19(1):369.
4. Giannoulis D, Calori GM, Giannoudis PV. Thirty-day mortality after hip fractures: has anything changed? *European Journal of Orthopaedic Surgery & Traumatology*. 2016;26(4):365-70.
5. Dubljanin-Raspopović E, Marković-Denić L, Marinković J, Nedeljković U, Bumbaširević M. Does early functional outcome predict 1-year mortality in elderly patients with hip fracture? *Clinical Orthopaedics and Related Research*. 2013;471(8):2703-10.
6. Wu CS, Shih KS, Chen PY, Hou SM. Modified patient position on a fracture table for hip fixation. *Orthopedics*. 2007;30(7).
7. Feldman F, Staron RB. MRI of seemingly isolated greater trochanteric fractures. *American Journal of Roentgenology*. 2004;183(2):323-9.
8. Kim J, Yoon HJ, Yoo JJ, Kim HJ. Multiplanar reformation computed tomogram is better than MR imaging in decision making for apparently isolated fractures of the greater trochanter. *Journal of orthopaedic trauma*. 2013;27(8):e181-e5.

9. Shen J, Hu F, Zhang L, Tang P, Bi Z. Preoperative classification assessment reliability and influence on the length of intertrochanteric fracture operations. *International orthopaedics*. 2013;37(4):681-7.
10. Schipper IB, Steyerberg EW, Castelein RM, Vugt ABv. Reliability of the AO/ASIF classification for pertrochanteric femoral fractures. *Acta Orthopaedica Scandinavica*. 2001;72(1):36-41.
11. Green DP. *Rockwood and Green's fractures in adults*: Lippincott Williams & Wilkins; 2010. 1600 p.
12. van Embden D, Rhemrev SJ, Meylaerts SA, Roukema GR. The comparison of two classifications for trochanteric femur fractures: the AO/ASIF classification and the Jensen classification. *Injury*. 2010;41(4):377-81.
13. Vossinakis I, Badras L. Management of pertrochanteric fractures in high-risk patients with an external fixation. *International orthopaedics*. 2001;25(4):219-22.
14. Karres J, Kieviet N, Eerenberg J-P, Vrouwenraets BC. Predicting early mortality after hip fracture surgery: the hip fracture estimator of mortality Amsterdam. *Journal of orthopaedic trauma*. 2018;32(1):27-33.
15. Endo A, Baer HJ, Nagao M, Weaver MJ. Prediction model of in-hospital mortality after hip fracture surgery. *Journal of orthopaedic trauma*. 2018;32(1):34-8.
16. Ricci WM, Brandt A, McAndrew C, Gardner MJ. Factors effecting delay to surgery and length of stay for hip fracture patients. *Journal of orthopaedic trauma*. 2015;29(3):e109.
17. Chacko AT, Ramirez MA, Ramappa AJ, Richardson LC, Appleton PT, Rodriguez EK. Does late night hip surgery affect outcome? *Journal of*

- Trauma and Acute Care Surgery. 2011;71(2):447-53.
18. Sahin O, Demirors H, Akgun R, Senturk I, Tuncay IC. Dynamic hip screw versus proximal femoral nail for treatment of trochanteric hip fractures: an outcome analyses with a minimum 2 years of follow-up. *European Journal of Orthopaedic Surgery & Traumatology*. 2012;22(6):473-80.
 19. Boldin C, Seibert FJ, Fankhauser F, Peicha G, Grechenig W, Szyszkowitz R. The proximal femoral nail (PFN)-a minimal invasive treatment of unstable proximal femoral fractures: a prospective study of 55 patients with a follow-up of 15 months. *Acta Orthopaedica Scandinavica*. 2003;74(1):53-8.
 20. Marmor M, Liddle K, Pekmezci M, Buckley J, Matityahu A. The effect of fracture pattern stability on implant loading in OTA type 31-A2 proximal femur fractures. *Journal of orthopaedic trauma*. 2013;27(12):683-9.
 21. Zhang Y, Zhang S, Wang S, Zhang H, Zhang W, Liu P, et al. Long and short intramedullary nails for fixation of intertrochanteric femur fractures (OTA 31-A1, A2 and A3): A systematic review and meta-analysis. *Orthopaedics & Traumatology: Surgery & Research*. 2017;103(5):685-90.
 22. Johnson-Lynn S, Ngu A, Holland J, Carluke I, Fearon P. The effect of delay to surgery on morbidity, mortality and length of stay following periprosthetic fracture around the hip. *Injury*. 2016;47(3):725-7.
 23. Baumgaertner MR, Curtin SL, Lindskog DM. Intramedullary versus extramedullary fixation for the treatment of intertrochanteric hip fractures. *Clinical Orthopaedics and related research*. 1998(348):87-94.
 24. Baumgaertner MR, Solberg BD. Awareness of tip-apex distance reduces failure of fixation of trochanteric fractures of the hip. *The Journal of bone and joint surgery British volume*. 1997;79(6):969-71.

25. Yam M, Chawla A, Kwek E. Rewriting the tip apex distance for the proximal femoral nail anti-rotation. *Injury*. 2017;48(8):1843-7.
26. Haidukewych GJ. Intertrochanteric fractures: ten tips to improve results. *JBJS*. 2009;91(3):712-9.
27. Johnson LJ, Cope MR, Shahrokhi S, Tamblyn P. Measuring tip-apex distance using a picture archiving and communication system (PACS). *Injury*. 2008;39(7):786-90.
28. Ma Z, Chang S. Letter to the editor: where is the lateral femoral wall? *Int Orthop*. 2014;38(12):2645-6.
29. Irgit K, Richard RD, Beebe MJ, Bowen TR, Kubiak E, Horwitz DS. Reverse oblique and transverse intertrochanteric femoral fractures treated with the long cephalomedullary nail. *Journal of orthopaedic trauma*. 2015;29(9):e299-e304.
30. Gotfried Y. The lateral trochanteric wall: a key element in the reconstruction of unstable pertrochanteric hip fractures. *Clinical Orthopaedics and Related Research (1976-2007)*. 2004;425:82-6.
31. Okcu G, Ozkayin N, Okta C, Topcu I, Aktuglu K. Which implant is better for treating reverse obliquity fractures of the proximal femur: a standard or long nail? *Clinical Orthopaedics and Related Research®*. 2013;471(9):2768-75.
32. Kim S-Y, Kim Y-G, Hwang J-K. Cementless calcar-replacement hemiarthroplasty compared with intramedullary fixation of unstable intertrochanteric fractures: a prospective, randomized study. *JBJS*. 2005;87(10):2186-92.
33. Kokoroghiannis C, Aktselis I, Deligeorgis A, Fragkomichalos E, Papadimas D, Pappadas I. Evolving concepts of stability and intramedullary fixation of

- intertrochanteric fractures—a review. *Injury*. 2012;43(6):686-93.
34. Pan S, Liu X-H, Feng T, Kang H-J, Tian Z-G, Lou C-G. Influence of different great trochanteric entry points on the outcome of intertrochanteric fractures: a retrospective cohort study. *BMC musculoskeletal disorders*. 2017;18(1):107.
35. Cho W-T, Cho J-W, Yoon Y-C, Kim Y, Oh C-W, Oh J-K. Provisional pin fixation: An efficient alternative to manual maintenance of reduction in nailing of intertrochanteric fractures. *Archives of orthopaedic and trauma surgery*. 2016;136(1):55-63.
36. Bhandari M, Schemitsch E, Jönsson A, Zlowodzki M, Haidukewych GJ. Gamma nails revisited: gamma nails versus compression hip screws in the management of intertrochanteric fractures of the hip: a meta-analysis. *Journal of orthopaedic trauma*. 2009;23(6):460-4.
37. Kuzyk PR, Zdero R, Shah S, Olsen M, Waddell JP, Schemitsch EH. Femoral head lag screw position for cephalomedullary nails: a biomechanical analysis. *Journal of orthopaedic trauma*. 2012;26(7):414-21.
38. Chang S-M, Zhang Y-Q, Ma Z, Li Q, Dargel J, Eysel P. Fracture reduction with positive medial cortical support: a key element in stability reconstruction for the unstable pertrochanteric hip fractures. *Archives of orthopaedic and trauma surgery*. 2015;135(6):811-8.
39. Chang S-M, Zhang Y-Q, Du S-C, Ma Z, Hu S-J, Yao X-Z, et al. Anteromedial cortical support reduction in unstable pertrochanteric fractures: a comparison of intra-operative fluoroscopy and post-operative three

- dimensional computerised tomography reconstruction.
International orthopaedics. 2018;42(1):183-9.
40. Baldwin III PC, Lavender RC, Sanders R, Koval KJ. Controversies in intramedullary fixation for intertrochanteric hip fractures. *Journal of orthopaedic trauma*. 2016;30(12):635-41.
 41. Sarmiento A. Intertrochanteric fractures of the femur: 150-degree-angle nail-plate fixation and early rehabilitation: a preliminary report of 100 cases. *JBJS*. 1963;45(4):706-22.
 42. Mavrogenis AF, Panagopoulos GN, Megaloikonomos PD, Igoumenou VG, Galanopoulos I, Vottis CT, et al. Complications after hip nailing for fractures. *Orthopedics*. 2016;39(1):e108-e16.
 43. Ostrum RF, Marcantonio A, Marburger R. A critical analysis of the eccentric starting point for trochanteric intramedullary femoral nailing. *Journal of orthopaedic trauma*. 2005;19(10):681-6.
 44. Ciufu DJ, Zaruta DA, Lipof JS, Judd KT, Gorczyca JT, Ketz JP. Risk factors associated with cephalomedullary nail cutout in the treatment of trochanteric hip fractures. *Journal of orthopaedic trauma*. 2017;31(11):583-8.
 45. Bojan AJ, Beimel C, Taglang G, Collin D, Ekholm C, Jönsson A. Critical factors in cut-out complication after Gamma Nail treatment of proximal femoral fractures. *BMC musculoskeletal disorders*. 2013;14(1):1.
 46. Brunner A, Büttler M, Lehmann U, Frei HC, Kratter R, Di Lazzaro M, et al. What is the optimal salvage procedure for cut-out after surgical fixation of trochanteric fractures with the PFNA or TFN?: a multicentre study. *Injury*. 2016;47(2):432-8.
 47. Andruszkow H, Frink M, Frömke C, Matityahu A, Zeckey C, Mommsen P,

- Tip apex distance, hip screw placement, and neck shaft angle as potential risk factors for cut-out failure of hip screws after surgical treatment of intertrochanteric fractures. *International orthopaedics*. 2012;36(11):2347-54.
48. De Bruijn K, den Hartog D, Tuinebreijer W, Roukema G. Reliability of predictors for screw cutout in intertrochanteric hip fractures. *JBJS*. 2012;94(14):1266-72.
49. Buyukdogan K, Caglar O, Isik S, Tokgozoglu M, Atilla B. Risk factors for cut-out of double lag screw fixation in proximal femoral fractures. *Injury*. 2017;48(2):414-8.
50. Parker MJ. Cutting-out of the dynamic hip screw related to its position. *J Bone Joint Surg Br*. 1992;74(4):625.
51. Caruso G, Andreotti M, Pari C, Soldati F, Gildone A, Lorusso V, et al. Can TAD and CalTAD predict cut-out after extra-medullary fixation with new generation devices of proximal femoral fractures? A retrospective study. *Journal of clinical orthopaedics and trauma*. 2017;8(1):68-72.
52. Murena L, Moretti A, Meo F, Saggiaro E, Barbati G, Ratti C, et al. Predictors of cut-out after cephalomedullary nail fixation of pertrochanteric fractures: a retrospective study of 813 patients. *Archives of orthopaedic and trauma surgery*. 2018;138(3):351-9.
53. Pires RES, Santana EO, Santos LEN, Giordano V, Balbachevsky D, dos Reis FB. Failure of fixation of trochanteric femur fractures: clinical recommendations for avoiding Z-effect and reverse Z-effect type complications. *Patient safety in surgery*. 2011;5(1):17.
54. Werner-Tutschku W, Lajtai G, Schmiedhuber G, Lang T, Pirkl C, Orthner E. Intra-und perioperative Komplikationen bei der Stabilisierung von per-und

- subtrochantären Femurfrakturen mittels PFN®. Der Unfallchirurg. 2002;105(10):881-5.
55. Bartoníček J, Fric V, Skála-Rosenbaum J, Douša P. Avascular necrosis of the femoral head in pertrochanteric fractures: a report of 8 cases and a review of the literature. Journal of orthopaedic trauma. 2007;21(4):229-36.
56. Bartoníček J, Skála-Rosenbaum J, Douša P. Valgus intertrochanteric osteotomy for malunion and nonunion of trochanteric fractures. Journal of orthopaedic trauma. 2003;17(9):606-12.
57. Han CD, Lee YH, Yang KH, Yang IH, Lee WS, Park YJ, et al. Relationship between distal screws and femoral arteries in closed hip nailing on computed tomography angiography. Archives of orthopaedic and trauma surgery. 2013;133(3):361-6.
58. PULMONER TROMBOEMBOLİZM TANI VE TEDAVİ UZLAŞI RAPORU-2015-2015_
<https://www.toraks.org.tr/book.aspx?list=1875&menu=269&menu=269>.
59. Marsh J, Slongo TF, Agel J, Broderick JS, Creevey W, DeCoster TA, et al. Fracture and dislocation classification compendium-2007: Orthopaedic Trauma Association classification, database and outcomes committee. Journal of orthopaedic trauma. 2007;21(10 Suppl):S1-133.
60. Meinberg EG, Agel J, Roberts CS, Karam MD, Kellam JF. Fracture and Dislocation Classification Compendium-2018. J Orthop Trauma. 2018;32 Suppl 1:S1-s170.
61. Cleveland M, Bosworth DM, Thompson FR, Wilson HJ, Jr., Ishizuka T. A ten-year analysis of intertrochanteric fractures of the femur. The Journal of bone and joint surgery American volume. 1959;41-a:1399-408.

62. Jensen JS. Determining factors for the mortality following hip fractures. *Injury*. 1984;15(6):411-4.
63. Parker MJ, Palmer CR. A new mobility score for predicting mortality after hip fracture. *J Bone Joint Surg Br*. 1993;75(5):797-8.
64. Watanabe Y, Minami G, Takeshita H, Fujii T, Takai S, Hirasawa Y. Migration of the lag screw within the femoral head: a comparison of the intramedullary hip screw and the Gamma Asia-Pacific nail. *Journal of orthopaedic trauma*. 2002;16(2):104-7.
65. Kyle R, Gustilo R, Premer R. Analysis of six hundred and twenty-two intertrochanteric hip fractures. *Orthopedic Trauma Directions*. 2010;8(06):25-9.
66. Han J, Hahn MH. Proximal femoral geometry as fracture risk factor in female patients with osteoporotic hip fracture. *Journal of bone metabolism*. 2016;23(3):175-82.
67. Johnson AL, Smith JJ, Smith JM, Sanzone AG. Vitamin D insufficiency in patients with acute hip fractures of all ages and both sexes in a sunny climate. *Journal of orthopaedic trauma*. 2013;27(12):e275-e80.
68. Switzer JA, Jaglal S, Bogoch ER. Overcoming barriers to osteoporosis care in vulnerable elderly patients with hip fractures. *Journal of orthopaedic trauma*. 2009;23(6):454-9.
69. Egol KA, Strauss EJ. Perioperative considerations in geriatric patients with hip fracture: what is the evidence? *Journal of orthopaedic trauma*. 2009;23(6):386-94.
70. Hagino T, Ochiai S, Watanabe Y, Senga S, Saito M, Takayama Y, et al. Hyponatremia at admission is associated with in-hospital death in patients

- with hip fracture. Archives of orthopaedic and trauma surgery. 2013;133(4):507-11.
71. Carlos Ayus J, Negri AL, Kalantar-Zadeh K, Moritz ML. Is chronic hyponatremia a novel risk factor for hip fracture in the elderly? Nephrology Dialysis Transplantation. 2012;27(10):3725-31.
 72. Ozkan K, Cift H, Akan K, Sahin A, Eceviz E, Ugutmen E. Proximal femoral nailing without a fracture table. European Journal of Orthopaedic Surgery & Traumatology. 2010;20(3):229-31.
 73. Sonmez MM, Camur S, Erturer E, Ugurlar M, Kara A, Ozturk I. Strategies for proximal femoral nailing of unstable intertrochanteric fractures: lateral decubitus position or traction table. JAAOS-Journal of the American Academy of Orthopaedic Surgeons. 2017;25(3):e37-e44.
 74. Şahin E, Songür M, Kalem M, Zehir S, Aksekili MAE, Keser S, et al. Traction table versus manual traction in the intramedullary nailing of unstable intertrochanteric fractures: A prospective randomized trial. Injury. 2016;47(7):1547-54.
 75. Kadar A, Chechik O, Steinberg E, Reider E, Sternheim A. Predicting the need for blood transfusion in patients with hip fractures. International orthopaedics. 2013;37(4):693-700.
 76. Tawari AA, Kempegowda H, Suk M, Horwitz DS. What makes an intertrochanteric fracture unstable in 2015? Does the lateral wall play a role in the decision matrix? Journal of orthopaedic trauma. 2015;29:S4-S9.
 77. Pradeep AR, KiranKumar A, Dheenadhayalan J, Rajasekaran S. Intraoperative lateral wall fractures during Dynamic Hip Screw fixation for intertrochanteric fractures-Incidence, causative factors and clinical outcome.

- Injury. 2018;49(2):334-8.
78. Gao Z, Lv Y, Zhou F, Ji H, Tian Y, Zhang Z, et al. Risk factors for implant failure after fixation of proximal femoral fractures with fracture of the lateral femoral wall. *Injury*. 2018;49(2):315-22.
79. Haq RU, Manhas V, Pankaj A, Srivastava A, Dhammi IK, Jain AK. Proximal femoral nails compared with reverse distal femoral locking plates in intertrochanteric fractures with a compromised lateral wall; a randomised controlled trial. *International orthopaedics*. 2014;38(7):1443-9.
80. Goffin JM, Pankaj P, Simpson AH. The importance of lag screw position for the stabilization of trochanteric fractures with a sliding hip screw: a subject-specific finite element study. *Journal of Orthopaedic Research*. 2013;31(4):596-600.
81. Fogagnolo F, Kfuri M, Paccola CAJ. Intramedullary fixation of pertrochanteric hip fractures with the short AO-ASIF proximal femoral nail. *Archives of orthopaedic and trauma surgery*. 2004;124(1):31-7.
82. Cho J-W, Kim H-J, Kim J, Cho W-T, Jeong C-D, Oh J-K. Provisional pin fixation can maintain reduction in A3 intertrochanteric fractures. *Archives of orthopaedic and trauma surgery*. 2016;136(7):945-55.
83. Jain MJ, Mavani KJ, Patel D. Role of Provisional Fixation of Fracture Fragments By Steinmann-Pin and Technical Tips in Proximal Femoral Nailing for Intertrochanteric Fracture. *Journal of Clinical and Diagnostic Research: JCDR*. 2017;11(6):RC01.
84. Simmermacher R, Bosch A, Van der Werken C. The AO/ASIF-proximal femoral nail (PFN): a new device for the treatment of unstable proximal femoral fractures. *Injury*. 1999;30(5):327-32.

85. Domingo L, Cecilia D, Herrera A, Resines C. Trochanteric fractures treated with a proximal femoral nail. *International orthopaedics*. 2001;25(5):298-301.
86. Windolf J, Hollander DA, Hakimi M, Linhart W. Pitfalls and complications in the use of the proximal femoral nail. *Langenbeck's archives of surgery*. 2005;390(1):59-65.
87. Mereddy P, Kamath S, Ramakrishnan M, Malik H, Donnachie N. The AO/ASIF proximal femoral nail antirotation (PFNA): a new design for the treatment of unstable proximal femoral fractures. *Injury*. 2009;40(4):428-32.
88. Macheras GA, Koutsostathis SD, Galanakos S, Kateros K, Papadakis SA. Does PFNA II avoid lateral cortex impingement for unstable peritrochanteric fractures? *Clinical Orthopaedics and Related Research®*. 2012;470(11):3067-76.
89. Sadic S, Custovic S, Jasarevic M, Fazlic M, Smajic N, Hrustic A, et al. Proximal femoral nail antirotation in treatment of fractures of proximal femur. *Medical archives*. 2014;68(3):173.
90. Şahin EK, Imerci A, Kınık H, Karapınar L, Canbek U, Savran A. Comparison of proximal femoral nail antirotation (PFNA) with AO dynamic condylar screws (DCS) for the treatment for unstable peritrochanteric femoral fractures. *European Journal of Orthopaedic Surgery & Traumatology*. 2014;24(3):347-52.
91. Sawaguchi T, Sakagoshi D, Shima Y, Ito T, Goldhahn S. Do design adaptations of a trochanteric nail make sense for Asian patients? Results of a multicenter study of the PFNA-II in Japan. *Injury*. 2014;45(10):1624-31.
92. Gavaskar AS, Tummala NC, Srinivasan P, Gopalan H, Karthik B, Santosh S. Helical blade or the integrated lag screws: a matched pair analysis of 100

- patients with unstable trochanteric fractures. *Journal of orthopaedic trauma*. 2018;32(6):274-7.
93. Borges A, Caneppele T, Luz M, Pucci C, Torres C. Color stability of resin used for caries infiltration after exposure to different staining solutions. *Operative dentistry*. 2014;39(4):433-40.
94. Baumgaertner MR, Curtin SL, Lindskog DM, Keggi JM. The value of the tip-apex distance in predicting failure of fixation of peritrochanteric fractures of the hip. *The Journal of bone and joint surgery American volume*. 1995;77(7):1058-64.
95. Parmar V, Kumar AJ. The importance of surgical education in the accuracy of implant placement during hip fracture fixation. *Journal of orthopaedics and traumatology : official journal of the Italian Society of Orthopaedics and Traumatology*. 2009;10(2):59-61.
96. Kumar AJ, Parmar VN, Kolpattil S, Humad S, Williams SC, Harper WM. Significance of hip rotation on measurement of 'Tip Apex Distance' during fixation of extracapsular proximal femoral fractures. *Injury*. 2007;38(7):792-6.
97. Berstock JR, Bradford OJ. Intraoperative estimation of tip-apex distance. *Techniques in Orthopaedics*. 2012;27(1):83.
98. Bonnaire F, Weber A, Bosl O, Eckhardt C, Schwieger K, Linke B. ["Cutting out" in pertrochanteric fractures--problem of osteoporosis?]. *Der Unfallchirurg*. 2007;110(5):425-32.
99. Dziadosz D. Considerations with failed intertrochanteric and subtrochanteric femur fractures: how to treat, revise, and replace. *Journal of orthopaedic trauma*. 2015;29:S17-S21.
100. Biber R, Bail H-J, Stedtfeld H-W. Lateral cortical notching in specific cases of delayed unions or nonunions after intertrochanteric and reversed fractures. *Archives of orthopaedic and trauma surgery*. 2013;133(4):495-501.

101. Vidyadhara S, Rao SK, Pandian S, Gnanadoss J. Closing lateral wedge valgus osteotomy with dynamic hip screw for the treatment of varus nonunion of pertrochanteric fracture: can restoration of biomechanics and stabilization alone heal? *Arch Orthop Trauma Surg.* 2009;129(6):827-32.
102. Marti R, Raaymakers EL, Nolte P, Besselaar PP. [Pseudarthrosis of the proximal femur]. *Der Orthopade.* 1996;25(5):454-62.
103. Kovar FM, Endler G, Wagner OF, Wippel A, Jaendl M. Basal elevated serum calcium phosphate product as an independent risk factor for mortality in patients with fractures of the proximal femur—A 20 year observation study. *Injury.* 2016;47(3):728-32.
104. Bohl DD, Shen MR, Hannon CP, Fillingham YA, Darrith B, Della Valle CJ. Serum Albumin Predicts Survival and Postoperative Course Following Surgery for Geriatric Hip Fracture. *The Journal of bone and joint surgery American volume.* 2017;99(24):2110-8.
105. Mosfeldt M, Pedersen OB, Riis T, Worm HO, Mark Svd, Jørgensen HL, et al. Value of routine blood tests for prediction of mortality risk in hip fracture patients. *Acta orthopaedica.* 2012;83(1):31-5.
106. Parker MJ. Reducing morbidity and mortality in the hip fracture patient group. *Orthopaedics and Trauma.* 2016;30(2):153-8.
107. Anthony CA, Duchman KR, Bedard NA, Gholson JJ, Gao Y, Pugely AJ, et al. Hip Fractures: Appropriate Timing to Operative Intervention. *The Journal of arthroplasty.* 2017;32(11):3314-8.
108. Vestergaard P, Rejnmark L, Mosekilde L. Loss of life years after a hip fracture: Effects of age and sex. *Acta orthopaedica.* 2009;80(5):525-30.
109. Helminen H, Luukkaala T, Saarnio J, Nuotio M. Comparison of the Mini-Nutritional Assessment short and long form and serum albumin as prognostic indicators of hip fracture outcomes. *Injury.* 2017;48(4):903-8.
110. O'Daly BJ, Walsh JC, Quinlan JF, Falk GA, Stapleton R, Quinlan WR, et al. Serum albumin and total lymphocyte count as predictors of outcome in hip fractures. *Clinical nutrition (Edinburgh, Scotland).* 2010;29(1):89-93.

111. Quah C, Boulton C, Moran C. The influence of socioeconomic status on the incidence, outcome and mortality of fractures of the hip. *The Journal of bone and joint surgery British volume*. 2011;93(6):801-5.



