

T.C  
EGE ÜNİVERSİTESİ  
TIP FAKÜLTESİ  
KADIN HASTALIKLARI VE DOĞUM ANABİLİMDALI  
BAŞKAN: PROF. DR. NİYAZİ AŞKAR

SERVİKAL NEOPLAZİK SÜREÇTE  
LAMİNİN-5 $\gamma$ 2 VE P16 (INK4a) EKSPRESYONU  
VE SAĞKALIM İLE İLİŞKİSİ

UZMANLIK TEZİ  
DR. ENES TAYLAN

DANIŞMAN  
PROF. DR. AYDIN ÖZSARAN

İZMİR-2016

## ÖNSÖZ

*Engin bilgi ve tecrübeleriyle bizlere her türlü desteği veren ve yetişmemizde katkıları olan başta değerli anabilim dalı başkanımız **Prof. Dr. Niyazi Aşkar** olmak üzere, tüm değerli hocalarıma teşekkürü bir borç bilirim.*

*Uzmanlık eğitimim süresince ve tez hazırlamamda bilgi ve deneyimini esirgemeyip, her konuda yardımcı olan değerli hocalarım **Prof. Dr. Aydın Öz saran** ve **Prof. Dr. M. Coş an Terek**'e teşekkür ederim .*

*Tez çalışmamda katkılarından dolayı Patoloji Anabilim Dalı öğretim üyelerinden Sayın **Prof. Dr. Osman Zekioğlu**'na teşekkür ederim.*

*Uzmanlık eğitimim süresince bilgi ve deneyimlerini esirgemeyip tüm içtenlikleri ile aktaran, sabırlı ve hoşgörülü kişilikleri ile bizlere her konuda destek olan ve bizleri yönlendiren, özellikle cerrahi becerilerimi kazanmamda katkıları büyük olan değerli hocalarım **Prof. Dr. Teks in Çırpan**, **Doç. Dr. A. Mete Ergenoğlu**, **Doç. Dr. A. Özgür Yeniel**, klinik uzmanlarımızdan **Uzm. Dr. Ali Akdemir**, **Uzm. Dr. Levent Akman**, **Uzm. Dr. Çağ daş Şah in** ve birlikte çalışmaktan mutluluk duyduğum tüm asistan arkadaşlarıma, hemşire ve personellere teşekkürlerimi sunarım.*

*Bugünlere gelmemde sonsuz emekleri olan başta sevgili annem ve babama ve her zaman yanımda olan kardeşlerime çok teşekkür ederim.*

**İzmir, Ocak 2016**

**Dr. Enes TAYLAN**

# İÇİNDEKİLER

ÖZET .....	iv
KISALTMALAR.....	vi
TABLO VE ŞEKİLLER.....	vii
1. GİRİŞ ve AMAÇ .....	1
2. GENEL BİLGİLER .....	2
3. GEREÇ VE YÖNTEM.....	25
4. BULGULAR.....	28
5. TARTIŞMA .....	31
6. SONUÇ.....	35
7. KAYNAKLAR .....	36

# Servikal Neoplazik Süreçte Laminin-5 $\gamma$ 2 ve p16 (INK4a) Ekspresyonu ve Sağkalım ile İlişkisi

## ÖZET:

**Amaç:** Servikal neoplazilerin gelişim sürecinde ekstrasellüler matriksin önemli bir bileşeni olan Laminin-5 $\gamma$ 2 ve hücre siklusunda rol alan bir tümör supresör protein olan p16 (INK4a) moleküllerinin etkinliğini ve hastaların sağkalımı ile olan ilişkilerini değerlendirmek.

**Yöntem:** Retrospektif olarak tasarlanan bu çalışmanın araştırma grubuna Ocak 2004 – Ocak 2014 tarihleri arasında Ege Üniversitesi Kadın Hastalıkları ve Doğum Ana Bilim Dalı, Jinekolojik Onkoloji Bilimdalına başvuran toplam 140 hasta dahil edilmiştir. Ayrıca kontrol grubuna Kadın Hastalıkları ve Doğum Ana Bilim Dalı'nda benign jinekolojik nedenlerle histerektomi uygulanmış olan 10 hasta alınmış ve toplamda 150 hasta çalışmaya dahil edilmiştir. Araştırma grubu CIN-1 (n:30), CIN-3 (n:30), mikroinvaziv servikal karsinom (n:20), adenokarsinom (n:30) ve skuamöz hücreli karsinom (n:30) olmak üzere beş alt gruba ayrılmıştır. Kontrol grubu ise uterin myomlar nedeniyle histerektomi uygulanmış 10 hastadan oluşmaktadır. Çalışmaya dahil edilen hastalar telefon ile aranarak çalışma hakkında bilgi verilmiş ve onamları alınarak çalışmaya dahil edilmişlerdir. Tüm hastaların servikal doku kesitlerinde Laminin-5 $\gamma$ 2 ve bir tümör supresör protein olan p16 (INK4a) molekülleri immünohistokimyasal olarak boyanma düzeyleri açısından incelenmiştir.

**Bulgular:** Çalışmaya dahil edilen tüm hastalar için yaş BMI(Vücut Kitle İndeksi), parite, sigara kullanımı, laminin-5 $\gamma$ 2 ve p16 (INK4a) boyanma düzeyleri (negatif, 1+,2+,3+ şeklinde) incelenmiş ve kanser olgularının 5 yıllık sağkalımı ile incelenen moleküllerin ilişkisi değerlendirilmiştir. Adenokarsinom, skuamöz hücreli karsinom ve mikroinvaziv kanser gruplarındaki hastalarda yaş ve BMI oranlarındaki artışa paralel olarak p16 (INK4a) ve Laminin-5 $\gamma$ 2 boyanma düzeylerinin de istatistiksel olarak anlamlı düzeyde arttığı görülmüştür. Ayrıca mikroinvaziv kanser grubunda parite ile birlikte

Laminin-5 $\gamma$ 2 boynama düzeyinin de arttığı saptanmış ancak p16(INK4a) boynama düzeyinde parite ile anlamlı bir ilişki saptanmamıştır.

Araştırma gruplarındaki tüm hastalar gruplara bakılmaksızın değerlendirildiğinde yaş ve BMI artışıyla birlikte Laminin-5 $\gamma$ 2 ve p16(INK4a) boynama düzeylerinin de arttığı ve istatistiksel olarak anlamlı bir korelasyon olduğu görülmüştür. Ancak sigara kullanımı ve parite için bu korelasyon gözlenmemiştir.

**Sonuç:** Laminin-5 $\gamma$ 2 ve p16(INK4a) molekülleri servikal neoplazik süreçte anlamlı olarak pozitif saptanmaktadır. Ancak bu moleküllerin patofizyolojisinin ve servikal karsinogenezdeki rollerinin daha net anlaşılabilmesi için daha geniş serilerde araştırmaların yapılması gerekmektedir.

## KISALTMALAR

- ABD:** Amerika Birleşik Devletleri
- AGC:** Atipik Glandüler Hücreler (Atypical Glandular Cells)
- AIS:** Adenokarsinoma in situ
- ASC-H:** Atipik Skuamöz Hücre-Yüksek dereceli lezyon dışlanamayan (Atypical Squamous Cell- can not exclude H-SIL)
- ASC-US:** Atipik Skuamöz Hücre- Önemi Belirlenemeyen (Atypical Squamous Cell- Undetermined Significance)
- CDK:** Siklin bağımlı kinaz (Cyclin Dependent Kinase)
- CIN:** Servikal İntraepitelyal Neoplazi (Cervical Intraepithelial Neoplasia)
- ESM:** Ekstrasellüler Matriks
- FIGO:** Uluslararası Jinekoloji ve Obstetri Federasyonu.
- HPV:** Human Papilloma Virus
- HIV:** İnsan İmmün Yetmezlik Virüsü (Human Immunodeficiency Virus)
- L-SIL:** Düşük Dereceli İntraepitelyal Lezyon (Low Grade Intraepithelial Lesion)
- H-SIL:** Yüksek Dereceli İntraepitelyal Lezyon (High Grade Intraepithelial Lesion)
- LEEP:** Loop Elektrocerrahi Eksizyon Prosedürü

## TABLO VE ŐEKİLLER

**Tablo-1:** 2001 Bethesda Sistemi, servikal sitolojide anormal bulguların sınıflandırılması.

**Tablo-2:** Serviks kanserinin histolojik sınıflandırılması.

**Tablo-3:** Serviks Kanseri, 2009 FIGO Evrelemesi.

**Tablo-4:** Piver-Rutledge-Smith Histerektomi Sınıflaması.

**Tablo-5:** Serviks kanserinde evre ile sağkalım ilişkisi.

**Tablo-6:** Laminin zincirleri ve dağılım gösterdikleri dokular.

**Tablo-7:** Çalışmaya alınan grupların tanımlayıcı istatistiksel verileri.

**Őekil-1:** Servikal sitolojik ve histolojik bulguların tanımlanması.

**Őekil-2:** Servikal premalign lezyonların Bethesda ve LAST sistemine göre sitolojik ve histolojik sınıflandırılması.

**Őekil-3:** Skuamöz hücreli karsinom, büyük hücreli non-keratinize tip.

**Őekil-4:** Serviks adenokarsinomu.

**Őekil-5:** Serviks Kanseri FIGO Evrelemesi.

**Őekil-6:** Laminin-1 proteinin yapısal görünümü.

**Őekil-7:** Günümüzde bilinen 12 farklı laminin izoformunun yapısal görünümleri.

**Őekil-8:** INK4a/ARF lokusu tarafından kodlanan tümör supresör proteinlerin fonksiyonları ve etkileşimleri.

**Őekil-9:** Skuamöz hücreli karsinom olgusunda Laminin-5y2 molekülünün immünohistokimyasal boyama kesiti görülmekte.

**Őekil-10:** Skuamöz hücreli karsinom olgusunda p16(INK4a) molekülünün immünohistokimyasal boyama kesiti görülmekte.

## 1. GİRİŞ VE AMAÇ

Serviks kanseri, özellikle gelişmekte olan ve servikal tarama programlarının yetersiz olduğu ülkelerde kadınlarda en sık görülen (100.000 kadında 17,8) ve ölüme neden olan (100.000 kadında 9,8) ikinci sıradaki kanserdir (1). Gelişmiş ülkelerde ise, örneğin A.B.D.'de, serviks kanseri en sık görülen ve ölüme neden olan üçüncü jinekolojik kanserdir (2).

Serviks kanseri insidansı son 50 yılda özellikle tarama programlarının başarılı olduğu ülkelerde %75'e yakın oranda azalmış ve buna bağlı mortalite oranlarında belirgin bir düşüş izlenmiştir. Ancak az gelişmiş veya gelişmekte olan ülkelerde serviks kanseri insidansı ve buna bağlı mortalite halen yüksek seyretmektedir. Dünya genelinde olguların %84'ü az gelişmiş ve gelişmekte olan ülkelerde tanı almaktadır (2,3).

Serviks kanserinin gelişim sürecinde, preneoplastik lezyonların gelişimi ve bunların kansere dönüşümü sürecinde çok sayıda etken rol oynamaktadır. Günümüzde kanıtlanmış en önemli etken HPV virüsüdür ve olguların %99,7'sinde pozitif saptanmaktadır (4). Bunun yanısıra viral karsinogenezde ve kanserin yayılım patofizyolojisinde etkili olduğu öne sürülen çeşitli tümör süpresör genler ve ekstrasellüler matriks elemanları belirlenmiştir.

Bu çalışma ile servikal neoplazik süreçte ekstrasellüler matriksin temel bileşenlerinden biri olan ve özellikle servikal dokuda bulunan Laminin-5y2 molekülü ile birlikte karsinogenezde kilit rol oynayan bir tümör süpresör protein olan p16(INK4a) ekspresyonu incelenmiş ve bu moleküllerin hastaların sağkalımı ile ilişkilerinin olup olmadığı değerlendirilmiştir.



## **2. GENEL BİLGİLER**

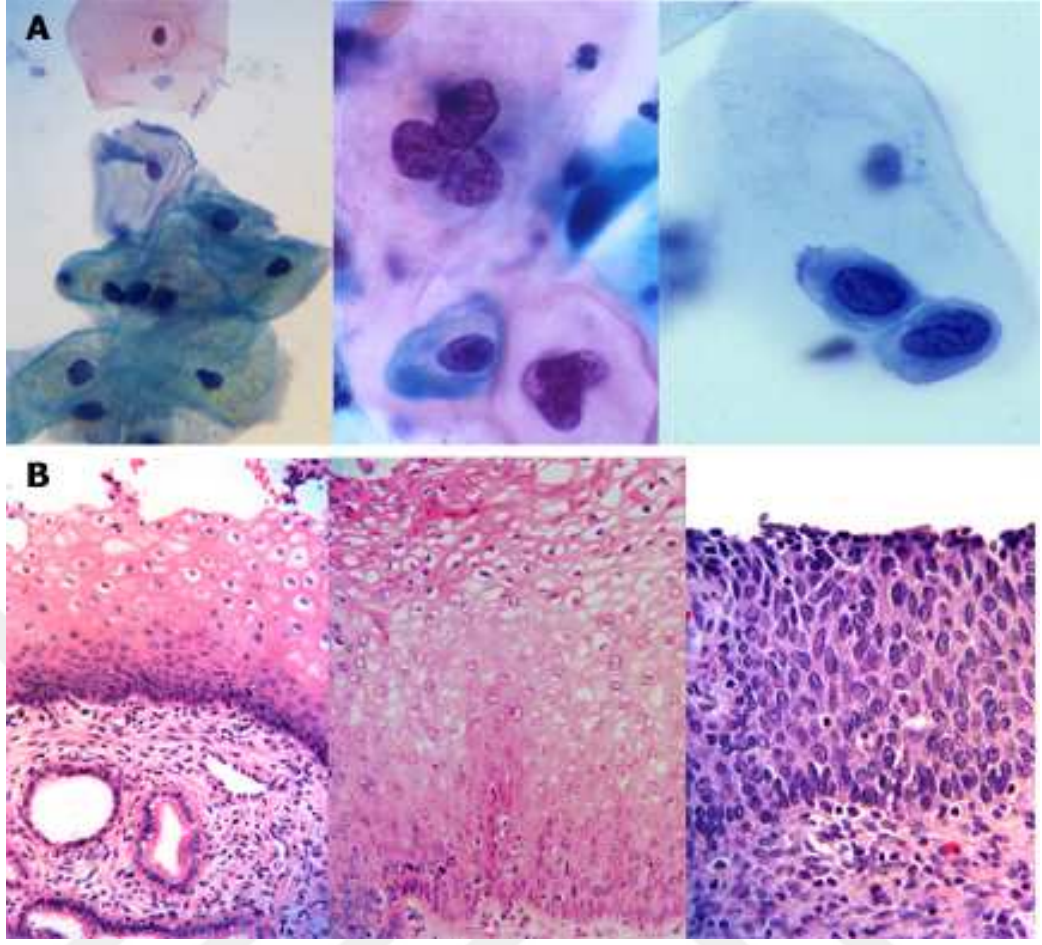
### **2.1. SERVİKAL PREMALİGN LEZYONLAR**

Servikal premalign lezyonlar, servikal kanser için öncü lezyonlar olmakla birlikte invaziv özellikleri olmayan epitelyal anormallikleri kapsamaktadır. Servikal İntraepitelyal Neoplazi (CIN) tanımı düşük düzeyli displastik sitoplazmik ve nükleer değişikliklerden şiddetli displaziye doğru giden bir spektrumu içerir. Bu lezyonların ortak özelliği bazal membranda tutulumun olmamasıdır. CIN tanımlaması serviksin dış yüzeyini (ektoserviks) döşeyen çok katlı skuamöz epitel için yapılmıştır ve skuamöz epitel katmanının etkilenen oranına göre CIN 1 (alt 1/3'de sınırlı), CIN 2 (orta 1/3'e kadar uzanmakta) veya CIN 3 (üst 1/3'e kadar uzanmakta) olarak tanımlanmıştır. Servikal kanalı döşeyen tek bir tabaka kolumnar epitel için böyle bir tanımlama bulunmamaktadır. Buradaki histolojik anormallikler adenokarsinoma in situ (AIS) veya adenokarsinom şeklinde tanımlanmıştır.

Servikal sitolojik ve histolojik bulgular 1988 yılında düzenlenen Bethesda sınıflamasına göre farklı terminolojileri içermekte idi (5). Şekil-1'de sitolojik ve histolojik bulguların karşılaştırılmasını göstermektedir. Ancak yakın bir geçmişte Amerikan Patoloji Derneği ve Amerikan Kolposkopi ve Servikal Patoloji Topluluğu'nun ortak bir projesiyle hazırlanan LAST (Lower Anogenital Squamous Terminology) çalışmasıyla alt genital sistemin HPV ilişkili premalign lezyonları için sitolojik ve histolojik bulgular ortak bir terminolojiyle tanımlanmıştır (6). Şekil-2'de eski ve yeni tanımlamalar gösterilmektedir.

#### **2.1.1.Epidemiyoloji ve Risk Faktörleri**


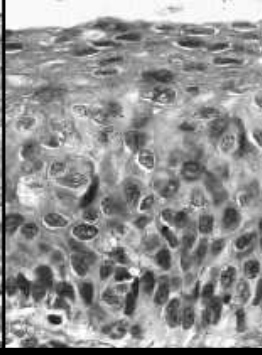
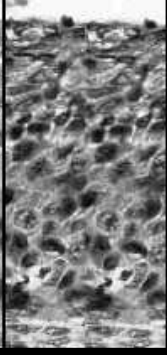

Amerika Birleşik Devletleri (ABD)'nde CIN için tahmini yıllık insidans %4-5 olarak rapor edilmiştir (7). Pap test ve kolposkopinin tam bir duyarlılığa sahip olmamaları nedeniyle bu sıklık gerçek sıklığı yansıtmamaktadır. Bununla birlikte yüksek dereceli lezyonlar özellikle 25-35 yaş aralığında görülmekte ve tanıdan genellikle 8-13 yıl sonra 40'lı yaşlara gelindiğinde invaziv lezyonlar saptanmaktadır.



**Şekil-1:** Servikal sitolojik ve histolojik bulguların tanımlanması. A) Sırasıyla normal, düşük ve yüksek grade’li servikal sitolojiler. B) Sırasıyla CIN 1,2 ve 3.

CIN lezyonlarının az bir kısmı invaziv kansere dönüşme eğilimindedir. Bu lezyonlardaki temel etiyolojik etken olan HPV enfeksiyonu takip eden 6-18 ayda %50, takip eden 2-5 yılda ise %80-90 oranında temizlenmektedir (8).

CIN 1 lezyonlarının %52’si gerileme gösterirken ancak %1 oranında invaziv kansere dönüşme riski taşımaktadır. Bu risk displazi derecesinin artmasıyla birlikte artış göstermektedir. CIN 2 lezyonlarda gerileme oranı %43 ve invaziv kansere dönüşme oranı %5, CIN 3 lezyonlarda ise invaziv kansere dönüşme oranı %12’den fazla iken gerileme oranı %32 olarak bildirilmiştir (8,9).

LAST System <sup>[1]</sup>	Cytology	LSIL	HSIL		
	Histology	LSIL	p16 staining should be performed*	HSIL	
Bethesda Classification System <sup>[2]</sup>	Cytology	LSIL	HSIL		
	Histology	CIN 1	CIN 2	CIN 3	
Previous terminology		Mild dysplasia	Moderate dysplasia	Severe dysplasia Carcinoma in-situ	
Histologic images					

**Şekil-2:** Servikal premalign lezyonların Bethesda ve LAST sistemine göre sitolojik ve histolojik sınıflandırılması.

Servikal premalign lezyonlar için belirlenmiş olan risk faktörleri invaziv kanser için saptanan risk faktörleriyle benzerdir. En önemli risk faktörü yüksek riskli HPV (Tip 16, 18, 31, 33, 45 ve 58) enfeksiyonunun varlığı ve bu enfeksiyonun persistansı olarak saptanmıştır (10). Bunun yanı sıra ırk, yaş, parite, düşük sosyoekonomik düzey, sigara kullanımı, erken yaşta cinsel ilişki, çok sayıda cinsel partner, diyetle çeşitli vitamin (A,C,E) eksiklikleri, yetersiz servikal tarama programları ve immünsüpresyon (HIV, transplant alıcıları, kemoterapi vb.) gibi çeşitli önemli risk faktörleri de gösterilmiştir.

### 2.1.2.Tanı Yöntemleri

Servikal premalign lezyonların tanısında tarama testi olarak günümüzde en sık kullanılan yöntem Pap testidir. Pap test konvansiyonel ve sıvı bazlı (LBC-Liquid Based Cytology) olmak üzere iki farklı şekilde uygulanmaktadır. Günümüzde özellikle son on yılda sıvı bazlı yöntem tercih edilen yöntem olmuştur. Konvansiyonel yöntemde alınan servikal materyal aynı seansta lam üzerine yayılarak inceleme için örnek alınmaktadır. Sıvı bazlı örneklemede ise alınan servikal materyal bir solüsyon içerisine alınır ve daha

sonra bu solüsyon işleminden geçirilerek inceleme için tek bir hücre katmanı içerecek şekilde lam hazırlanır. Hangi yöntemin daha güvenilir ve etkin olduğuna dair literatürde çelişkili çalışmalar olmasına karşın, sıvı bazlı yöntem daha fazla oranda hücrenin elde edilebilmesi açısından konvansiyonel yöntemle kıyasla daha güvenilir görünmektedir ve daha yaygın olarak kullanımı tercih edilmektedir (11-13).

Amerikan Kanser Topluluğu ve Amerikan Jinekoloji ve Obstetri Derneği'nin önerileri doğrultusunda, servikal tarama testi günümüzde 21 yaşına ulaşan tüm kadınlarda veya cinsel aktivitenin başlamasından sonraki üçüncü yıldan itibaren önerilmektedir. Otuz yaş altı kadınlarda yıllık örnekleme, otuz yaş üzeri kadınlarda ise 2-3 yılda bir tarama yapılması önerilmektedir. Yetmiş yaşına gelmiş, en az 3 negatif tarama sonucu olan veya son on yılda anormal bir tarama sonucu bulunmayan kadınların ise tarama programından çıkarılabileceği önerilmektedir. Bununla birlikte subtotal histerektomi geçirmiş hastaların taramalarına anlatılan şekilde devam edilir. Ancak hasta benign nedenlerle total histerektomi geçirmiş ise taramadan çıkarılabilir. Bu durumlara ek olarak HIV pozitif veya immün yetmezlik tanıları olan yüksek riskli grupta bulunan hastaların servikal taramalarının yıllık olarak yapılması önerilmektedir (14,15).

Servikal premalign lezyonların taranmasında sitolojik incelemeye ek olarak günümüzde HPV DNA testi de uygulanmaktadır. Özellikle yüksek riskli HPV virüslerinin servikal neoplazi gelişiminde temel faktör olduğu göz önüne alındığında HPV DNA incelemesiyle birlikte yüksek dereceli servikal neoplazilerin saptanmasında Pap testinin başarı oranı %85'e ulaşmaktadır (16) HPV DNA testi 30 yaş üzeri kadınlarda önerilmektedir çünkü daha genç yaştaki kadınlarda virüsün yaygınlığı nedeniyle spesifitesi azalmaktadır ve maliyeti arttırmaktadır (17).

### **2.1.3. Bulguların Yönetimi**

Sitoloji raporunda karşılaşılabilecek epiteliyal hücre anormallikleri 2001 Bethesda sisteminde belirtilmiştir (Tablo-1).

**Tablo-1:** 2001 Bethesda Sistemi, servikal sitolojide anormal bulguların sınıflandırılması.

---

**Skvamöz Hücre Anormallikleri**

---

- *ASC-US:* Atipik skuamöz hücre – önemi belirlenememiş.
- *ASC-H:* Atipik skuamöz hücre – H-SIL dışlanamamış.
- *L-SIL:* Düşük dereceli intraepitelyal lezyon.
- *H-SIL:* Yüksek dereceli intraepitelyal lezyon.
- *Skvamöz hücreli karsinom*

---

**Glandüler Hücre Anormallikleri**

---

- *AGC:* Atipik glandüler hücreler. (Endoservikal, endometrial ayrımı yapılamayan)
  - *AIS:* Adenokarsinoma in situ.
  - *Adenokarsinoma*
- 

Servikal sitoloji sonucu ASC-US olarak saptanan hasta için 6-12 ay sonra sitoloji tekrarı, HPV DNA testi veya direkt kolposkopi seçeneklerinden herhangi birisi tercih edilebilir. Ancak hastanın tekrarlayan anormal sitolojisi mevcut ise veya daha önceki HPV DNA testi pozitif ise doğrudan kolposkopi önerilmelidir. Bunun dışında saptanan diğer sitolojik anormalliklerde (ASC-H, L-SIL, H-SIL, AGC vb.) hastalara doğrudan kolposkopi önerilmelidir. Atipik glandüler hücre varlığında kolposkopiye ek olarak endoservikal kanal örnekleme ve gerekirse endometrial örnekleme (örneğin postmenapozal hasta ise) yapılması gerekmektedir (18).

Kolposkopi servikal patolojilerin tanısında basit, hızlı ve ayaktan kolaylıkla uygulanabilen önemli bir yöntemdir. Anormal sitoloji saptandığı takdirde serviks in ve transformasyon zonunun mikroskop altında daha detaylı olarak incelenmesine olanak sağlar. Ayrıca patolojik izlenen alanlardan direk bakı altında biyopsi alınmasına olanak sağlamaktadır.

#### **2.1.4. Tedavi Yaklaşımları**

CIN tedavisinde seçilecek yöntemler ablatif ve eksizyonel olmak üzere ikiye ayrılmaktadır. Bu yöntemlerden hangisinin seçileceğine hastanın yaşı, tıbbi durumu, ek hastalıkları, doğum sayısı, gebelik istemi, servikal anatomi, lezyonların lokalizasyonu ve boyutu, daha önceki uygulanan tedaviler gibi pek çok faktör göz önüne alınarak karar verilir. Ablatif yöntemler (kriyoterapi, karbondioksit lazer ve elektrofulgurasyon gibi) lokal olarak servikal lezyonun ortadan kaldırılmasını sağlarken, eksizyonel yöntemler (LEEP, Soğuk Konizasyon, Karbondioksit Lazer Konizasyon gibi) daha invaziv bir şekilde lezyonla birlikte servikal dokunun çıkarılmasını içermektedir. Çocuk istemi olmayan ve yüksek dereceli servikal lezyonu olan hastalarda ise histerektomi bir tedavi seçeneği olarak sunulabilir (19,20).

## **2.2. SERVİKS KANSERİ**

### **2.2.1. Epidemiyoloji ve Risk Faktörleri**

Tüm dünyada 2012 yılında 528.000 yeni serviks kanseri olgusu ve serviks kanserine bağlı 266.000 ölüm rapor edilmiştir. Ortalama tanı yaşı 48'dir. Serviks kanseri, A.B.D. gibi gelişmiş ve servikal tarama programlarının başarıyla uygulandığı ülkelerde üçüncü sıklıkta görülen jinekolojik kanser olmasına karşın Doğu Afrika ve Orta Asya'daki az gelişmiş ülkelerde halen kadınlardaki en sık görülen kanserdir (3,21).

Serviks kanseri için tanımlanmış en önemli risk faktörü persistan yüksek riskli HPV virüsü enfeksiyonudur ve olguların % 99,7'sinde pozitif saptanmıştır (22). Tanımlanmış 40'tan fazla HPV tipi içerisinde en önemli yüksek riskli suşlar 16 ve 18'dir. HPV virüsünün yanı sıra serviks kanseri için belirlenen diğer çeşitli risk faktörleri ise; ırk (Hispaniklerde en yüksek insidans, 10.5/100.000), erken yaşta cinsel aktivite, çok sayıda cinsel partner, cinsel yolla bulaşan hastalık öyküsü, sigara kullanımı (skuamöz hücreli karsinom), multiparite, ilk doğumun erken yaşta olması, oral kontraseptif kullanımı, immüsupresyon ve düşük sosyoekonomik düzeydir (23-26).

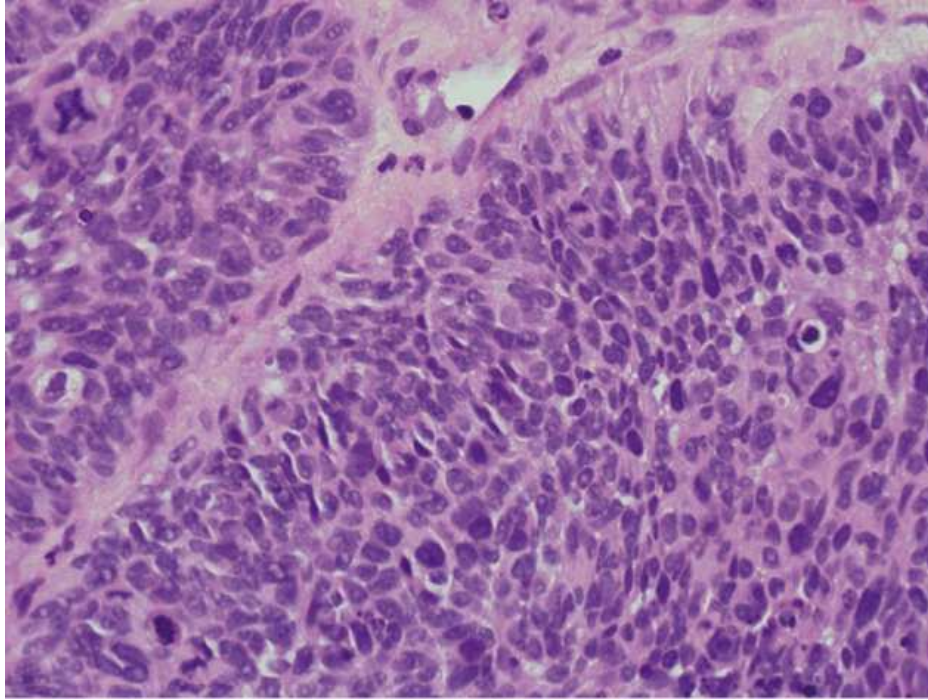
Serviks kanseri için tanımlanmış bir genetik geçiş bulunmamaktadır. Ancak yapılan çeşitli çalışmalarda immün sistem, sitokin üretimi, anjiyogenez, tümör baskılayıcı yollar



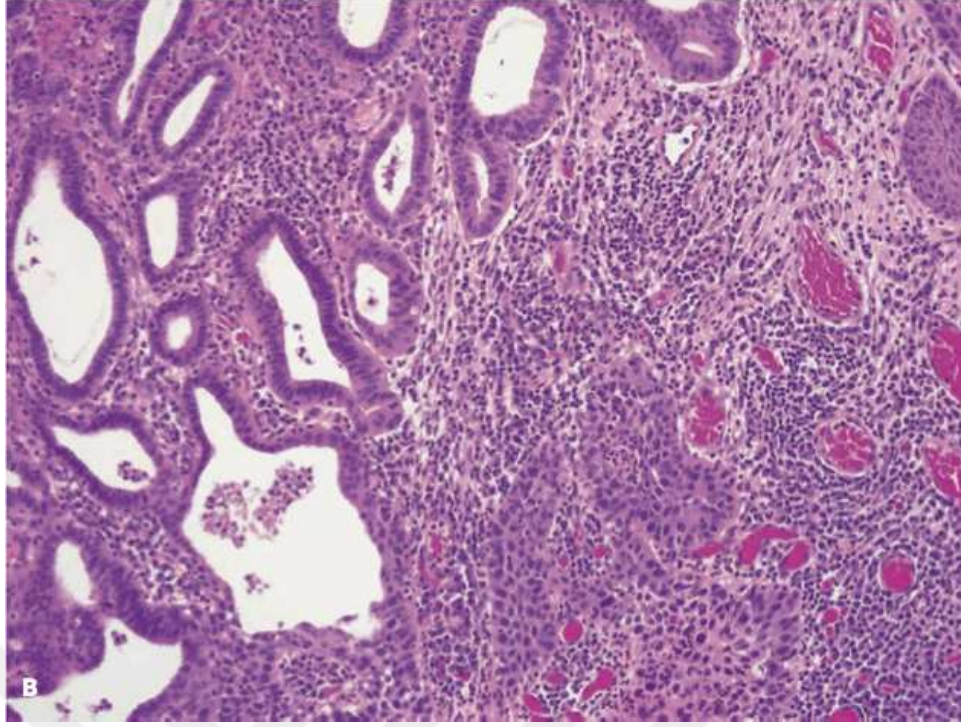
ve intrasellüler sinyal iletimi gibi belirli hücresel ve moleküler yollardan sorumlu genlerin polimorfizmi ile serviks kanseri arasında ilişki olduğu öne sürülmüştür (27-32).

### 2.2.2. Histolojik Tipler

En sık saptanan histopatolojik tip, serviksin skuamöz hücreli karsinomu (olguların yaklaşık % 70'i) olmakla birlikte son 20 yılda özellikle genç yaştaki olgularda adenokarsinom sıklığı giderek artmaktadır. Bunun nedeni olarak özellikle adenokarsinom ile ilişkili olan HPV tip 16 ve 18 prevalansının giderek artmış olması öne sürülmektedir (33,34). Serviks kanserinin histopatolojik sınıflaması Tablo-2'de, serviks skuamöz ve adenokarsinomlarının mikroskopik görünüşleri ise Şekil-3 ve Şekil-4'de gösterilmektedir.



**Şekil-3:** Skuamöz hücreli karsinom, büyük hücreli non-keratinize tip. Eozinofilik sitoplazmaları, belirgin hücre sınırları ve düzensiz kümelenmiş tümör hücreleri izlenmekte.



**Şekil-4:** Serviks adenokarsinomu. Endoservikal hücreleri taklit eden, glandlar oluşturan, vakuollü müsinöz sitoplazmalı, nükleer atipili tümöral hücreler izlenmekte.

### 2.2.3. Tanı

Erken evrede serviks kanseri genellikle asemptomatiktir ancak en sık görülen semptomlar postkoital kanama ve anormal vajinal kanamadır (35). Ayrıca tümör dokusunun enfeksiyonuna sekonder kötü kokulu, pürülan, mukoid vajinal akıntı saptanabilir ancak bu semptomların hiçbiri serviks kanseri için spesifik değildir. Bu açıdan özellikle asemptomatik hastalarda tarama testlerinin önemi büyüktür. İleri evre olgularda ise pelvik ve lomber ağrı, genitoüriner semptomlar (hematüri, hematokezya veya bası belirtileri gibi) saptanabilir.

Serviks kanseri tanısı genellikle olguların erken evrede asemptomatik olması ve semptomların non-spesifik olması nedeniyle servikal biyopsinin histolojik değerlendirilmesi sonrası konulur. Bu açıdan öncelikle detaylı bir pelvik muayene şüpheli tüm olgularda önemlidir. Serviksin tam olarak gözlenmesi, gerekirse kolposkopi yapılması ve şüpheli lezyonlardan biyopsi alınması tanı için kritik öneme sahiptir.



**Tablo-2:** Serviks kanserinin histolojik sınıflandırılması.

<p><b>1- Skuamöz hücreli karsinom</b></p> <ul style="list-style-type: none"><li>a. <i>Büyük hücreli keratinize tip</i></li><li>b. <i>Büyük hücreli non-keratinize tip</i></li><li>c. <i>Verrüköz karsinom</i></li><li>d. <i>Papiller skuamöz ve transizyonel hücreli tip</i></li><li>e. <i>Lenfo- epitelyal karsinom</i></li></ul>
<p><b>2- Adenokarsinom</b></p> <ul style="list-style-type: none"><li>a. <i>Müsinöz, endoservikal tip</i></li><li>b. <i>Müsinöz, intestinal tip</i></li><li>c. <i>Müsinöz, adenoma malignum</i></li><li>d. <i>Müsinöz, villoglandüler adenokarsinom</i></li><li>e. <i>Endometroid tip</i></li><li>f. <i>Berrak hücreli tip</i></li><li>g. <i>Papiller seröz tip</i></li><li>h. <i>Mezonefrik tip</i></li></ul>
<p><b>3- Adenoskuamöz karsinom</b></p>
<p><b>4- Adenoid kistik karsinom</b></p>
<p><b>5- Nöroendokrin</b></p> <ul style="list-style-type: none"><li>a. <i>Karsinoid tip</i></li><li>b. <i>Küçük hücreli tip</i></li><li>c. <i>Büyük hücreli tip</i></li></ul>
<p><b>6- Diferansiye olmamış karsinom</b></p>
<p><b>7- Miks epitelyal ve mezensimal tümörler</b></p>

Serviks kanserinin en sık gelişim bölgesinin transformasyon zonu olması nedeniyle özellikle bu bölgenin çok iyi gözlemlenmesi ve değerlendirilmesi gerekmektedir. Lezyonlar ektoservikal yerleşimli olabileceği gibi endoservikal kanala yerleşim göstermiş de olabilirler. Özellikle adenokanserler, endoserviks yerleşimli olup servikte genişlemeye ve “fıçı serviks” gelişmesine neden olurlar. Bu nedenle serviks palpasyonu, rektovajinal muayene ve parametriumların değerlendirilmesi tümörün boyutunun ve evresinin belirlenmesinde çok önemlidir.

#### **2.2.4. Evreleme**

Serviks kanserlerinde evreleme klinik olarak yapılmaktadır. Serviks kanseri evrelemesi 2009 yılında FIGO tarafından revize edilerek 1994 yılındaki sınıflamada kısmen değişiklik yapılmıştır (36). Eski sınıflama üzerindeki değişiklikler şu şekildedir; Evre 0 tanımı sınıflamadan kaldırılmış, Evre 2A ise Evre 2A1 (4 cm $\geq$  tümör) ve Evre 2A2 (4 cm $<$  tümör) şeklinde yeniden tanımlanmıştır. Tablo-3 ve Şekil-5’de serviks kanserinin evrelemesi gösterilmektedir. Hastalar özellikle anestezi altında pelvik muayene ile değerlendirilmelidirler. Bununla birlikte evrelemede çeşitli ek laboratuvar ve görüntüleme yöntemlerinden de yararlanılabilir. Tüm hastalar için tam kan sayımı, karaciğer ve böbrek fonksiyon testleri, idrar analizi yapılması önerilir. Hastalığın metastatik olup olmadığı, üreteral tutulumun değerlendirilmesi veya lenf nodu tutulumu açısından görüntüleme yöntemlerinden intravenöz pyelografi, abdominopelvik bilgisayarlı tomografi (BT), manyetik rezonans görüntüleme (MRI) ve pozitron emisyon tomografi (PET)’den yararlanılabilir. Özellikle MRI tümör boyutunun belirlenmesi, parametrial yayılım ve stromal invazyonun değerlendirilmesinde bilgisayarlı tomografiye oranla çok daha başarılıdır (37). Ayrıca serviks kanseri olan gebelerde de MRI kullanılabilmesi açısından tomografiden üstündür.

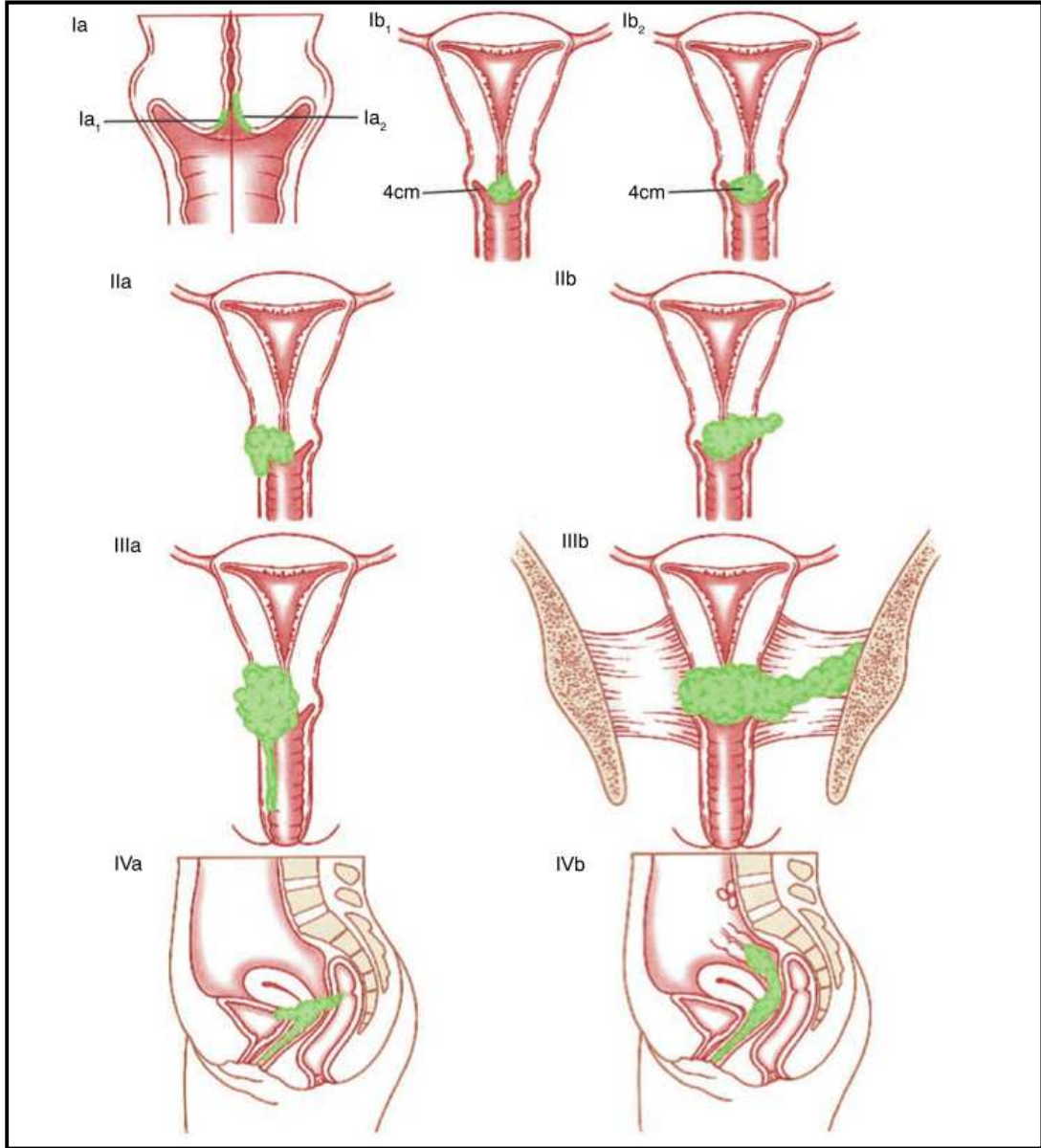
Belirtilen non-invaziv görüntüleme yöntemlerine ek olarak mesane invazyonu için sistoskopi veya rektum tutulumu için proktoskopi gibi daha invaziv görüntüleme yöntemlerine gerektiği takdirde başvurulabilir.

Serviks kanserlerinde cerrahi evrelemenin yararı tartışmalıdır. Pelvik ve para-aortik lenf nodlarının diseksiyonu, metastazların saptanmasına olanak sağlar ve ileri evre olgularda tedavi ve prognoz üzerine olumlu etkisi olabilir. Ayrıca makroskopik pozitif

lenf nodlarının cerrahi olarak çıkarılması sonradan uygulanacak radyoterapinin bölgesinin değişmesine ve buna sekonder gelişebilecek komplikasyonların azaltılmasına yardımcı olabilir. Ancak öne sürülen çeşitli teorik avantajlarına karşın retroperitoneal lenf nodlarının agresif çıkarılmasının sağ kalıma olumlu etkisinin yalnızca %4-6 kadar olduğu saptanmıştır (38-41). Bu nedenle serviks kanserinde lenf nodu eksizyonunun yararı halen tartışmalı bir konudur.

**Tablo-3:** Serviks Kanseri, 2009 FIGO Evrelemesi (36).

<p><b>Evre 1;</b> Servikse sınırlı tümör.</p> <p><i>1A1: Stromal invazyon derinliği <math>\leq 3</math>mm ve yaygınlığı <math>\leq 7</math> mm.</i></p> <p><i>1A2: Stromal invazyon derinliği 3-5 mm ve yaygınlığı <math>&lt; 7</math> mm.</i></p> <p><i>1B1: Klinik olarak saptanan, <math>\leq 4</math> cm tümör.</i></p> <p><i>1B2: Klinik olarak saptanan, <math>&gt; 4</math> cm tümör.</i></p>
<p><b>Evre 2;</b> Serviksi aşmış, ancak pelvik yan duvar ve vajina alt 1/3'üne yayılım yok.</p> <p><i>2A1: Parametrial invazyon yok, klinik olarak saptanan, <math>\leq 4</math> cm tümör.</i></p> <p><i>2A2: Parametrial invazyon yok, klinik olarak saptanan, <math>&gt; 4</math> cm tümör.</i></p> <p><i>2B: Parametrial yayılım mevcut.</i></p>
<p><b>Evre 3;</b> Serviksi aşmış, pelvik yan duvar tutulumu var ve/veya vajina 1/3 alt kısmına yayılım mevcut.</p> <p><i>3A: Pelvik yan duvar tutulumu yok, vajina 1/3 alt kısım tutulumu mevcut.</i></p> <p><i>3B: Pelvik yan duvar tutulumu mevcut, hidronefroz veya nonfonksiyonel böbrekler mevcut.</i></p>
<p><b>Evre 4;</b> Pelvis dışına yayılım mevcut veya mesane ve/veya rektum invazyonu mevcut.</p> <p><i>4A: Komşu organlara yayılım (mesane, rektum) mevcut.</i></p> <p><i>4B: Uzak organlara metastaz mevcut.</i></p>



**Şekil-5:** Serviks Kanseri FIGO Evrelemesi.

### 2.2.5. Yayılım Şekli

Serviks kanseri gerek direkt olarak gerekse lenfatik veya hematojen yolla yayılabilir. Direkt olarak uterin korpus, vajina, parametriumlar, mesane veya rektuma yayılabilir. Overlerin direkt olarak tutulumu serviks kanserinde çok nadirdir ve sırasıyla skuamöz ve adenokarsinomlarda % 0.5 ve % 1.7 olarak bildirilmiştir (42). En sık hematojen yayılım alanları akciğerler, karaciğer ve kemiklerdir.

Serviks kanserinin en sık yayılım yolu lenfatik yayılımdır ve en sık obturator lenf nodlarına yayılım gerçekleşmektedir (43). Daha sonra bunu sırasıyla pelvik yan duvar, iliak ve aortik lenf nodları takip etmektedir. Ancak bazı çalışmalarda bu sıraya uymaksızın bu nodlardan herhangi birine ilk önce yayılım gerçekleşebileceği bildirilmiştir (44-46).

### **2.2.6. Tedavi**

Serviks kanserinde primer tedavi yaklaşımları cerrahi ve radyoterapidir (RT). Radyoterapi her evrede kullanılabilir ancak cerrahi tedavi seçeneği Evre 1 ve Evre 2A hastalar için mümkündür ancak özellikle Asya ülkelerinden yapılan çeşitli yayınlarda Evre 2B hastalarda da cerrahinin uygulanabildiği bildirilmiştir (47-49).

Cerrahi tedavide uygulanabilecek histerektomi tipleri Piver-Rutledge-Smith Sınıflaması ile belirlenmiştir (50)(Tablo-4). Evre 1A1 hastalıkta konizasyon veya Tip 1 (Ekstrafasiyal) histerektomi uygun seçeneklerdir. Evre 1A2 hastalıkta ise Tip 2 histerektomi ve pelvik lenf nodu diseksiyonu önerilmektedir (50,51). Ayrıca reproduktif yaş grubundaki hastalarda da uygun olduğu takdirde fertilitate koruyucu cerrahi düşünülebilir. Bu genç yaş grubundaki kadınlarda Evre 1A2 ve 1B1 hastalıkta radikal trakelektomi giderek önem kazanan bir tedavi seçeneğidir (52). Evre 1B1 hastalıkta Tip 3 radikal histerektomi ile birlikte pelvik-paraaortik lenf nodu diseksiyonu önerilmektedir. Evre 1B2 ve 2A hastalıkta günümüzde önerilen tedavi yaklaşımı öncelikle kemoradyoterapi şeklindedir. Radyoterapiye ek olarak platin bazlı kemoterapötik ajanların (sisplatin) prognoz ve yaşam süresi üzerine yararlı etkilerinin olduğu gösterilmiştir. Lokal ileri evre hastalıkta (Evre 2B - 4A) standart tedavi kemoradyoterapidir. Cerrahinin yüksek riskli olduğu hastalarda ise öncelikli tedavi olarak RT uygulanabilir (53).

**Tablo-4:** Piver-Rutledge-Smith Histerektomi Sınıflaması.

<p><b><u>Tip 1:</u></b></p> <p><i>Ekstrafasial Histerektomi.</i> Lenfatikler açısından zengin alt uterin segment ve servikal fasya uterus ile birlikte çıkarılır.</p>
<p><b><u>Tip 2:</u></b></p> <p><i>Modifiye Radikal Histerektomi.</i> Kardinal ve uterosakral ligamentlerin medial yarısı ve vajina 1/3 üst segment çıkarılır.</p>
<p><b><u>Tip 3:</u></b></p> <p><i>Radikal Histerektomi.</i> Kardinal ve uterosakral ligamentlerin tamamı ile vajina 1/2 üst segment çıkarılır.</p>
<p><b><u>Tip 4:</u></b></p> <p><i>Genişletilmiş Radikal Histerektomi.</i> Uterus ile birlikte periüreteral dokuların tamamı, süperior vezikal arter ve vajina 3/4 üst segmenti çıkarılır.</p>
<p><b><u>Tip 5:</u></b></p> <p><i>Pelvik Ekzenterasyon.</i> Tip 4 histerektomiye ek olarak mesanenin ve üreterin bir kısmı da çıkarılır.</p>

### 2.2.7. Prognoz

Serviks kanserlerinde prognostik faktörler içerisinde en önemlisi hastalığın evresidir (54,55). Tablo-5’de hastalık evresi ile sağ kalım oranları arasındaki ilişki gösterilmiştir. Bunu lenf nodu tutulumu izlemektedir. Lenfatik metastaz hastalığın evresini değiştirmemesine karşın adjuvan tedavi seçimini etkilemekte ve sağ kalım üzerinde önemli etkisi olmaktadır. Paraaortik lenfatik metastaz varlığı ve metastatik lenf nodu sayısının artışı ile birlikte prognoz olumsuz yönde etkilenmektedir (56-59). Literatürde erken evre serviks kanserinde lenfovasküler alan tutulumunun prognozda

bağımsız bir gösterge olduğuna dair yapılan 25 çalışmadan yalnızca 3'ünde olumlu sonuç saptanmıştır. Bu nedenle lenfovasküler alan tutulumunun erken evre serviks kanserinde bağımsız bir prognostik belirteç olduğu konusunda kesin bir fikir birliği bulunmamaktadır (60). Ayrıca hastanın yaşı, tümörün boyutu, histolojik tipi ve diferansiyasyon derecesi de diğer önemli prognostik faktörlerdir.

**Tablo-5:** Serviks kanserinde evre ile sağkalım ilişkisi (61).

Hastalık Evresi	1 Yıllık Sağ kalım	3 Yıllık Sağ kalım	5 Yıllık Sağ kalım
<b>IA1</b>	99.8	99.5	97.5
<b>IA2</b>	98.5	96.9	94.8
<b>IB1</b>	98.2	95.0	89.1
<b>IB2</b>	95.8	88.3	75.7
<b>IIA</b>	96.1	88.3	73.4
<b>IIB</b>	91.7	79.8	65.8
<b>IIIA</b>	76.7	59.8	39.7
<b>IIIB</b>	77.9	59.5	41.5
<b>IVA</b>	51.9	35.1	22.0
<b>IVB</b>	42.2	22.7	9.3

## **2.3. LAMİNİN, P16 (INK4a) VE KARSİNOGENEZ**

### **2.3.1. Servikal Karsinogenez**

Serviks kanserinin patofizyolojik gelişim sürecinde kanıtlanmış en önemli etiyolojik etken yüksek riskli HPV virüsünün persistan enfeksiyonudur (22).

HPV (Human Papilloma Virus), Papovavirus ailesinin Papillomavirus sınıfında yer alan zarfsız bir DNA virüsüdür. Genomu çift iplikli, yaklaşık olarak 7900 baz içeren ve sirküler yapıda bir DNA'dır. İkozahedral simetrik yapıda ve 55 nanometre çapında bir kapsidi bulunur. Bu virüslerin tanımlanmış yüzden fazla tipi mevcuttur. Cilt ve müköz membranlarda yer alan epitelyal hücreleri enfekte ederek hücre çekirdeğinde genomlarının replikasyonunu gerçekleştirirler. İnsanlarda özellikle onkojenik

potansiyelleri olması nedeniyle pek çok enfeksiyöz virüs ailesinden daha fazla önem arz etmektedir. Orofaringeal, anogenital ve servikal kanserlerle yüksek oranda korelasyon göstermektedirler (62,63).

HPV virüsünün genomu, enfekte olan hücrenin çekirdeğine yerleşmesinin ardından ayrı bir şekilde epizom oluşturabilir veya hücre kromozomlarına entegre olarak çeşitli viral proteinlerin sentezlenmesini sağlayabilir. Viral genom tarafından kodlanan ve konak hücre çekirdeğinde transkripsiyonu gerçekleşen temel onkojenik proteinler E6 ve E7 proteinleridir. Bu moleküller hücre siklusu için kritik öneme sahip tümör süpresör proteinler olan p53 ve Rb proteinlerini sırasıyla inhibe ederek viral onkogeneze neden olmaktadır. Ayrıca E6 proteini c-myc protoonkogenini aktive ederek kromozomlardaki telomeraz enzimi aktivitesini arttırmaktadır. Telomeraz aktivitesinin artışı ise beraberinde viral enfeksiyonun persistansına ve kanser gelişimine katkı sağlamaktadır (64-70).

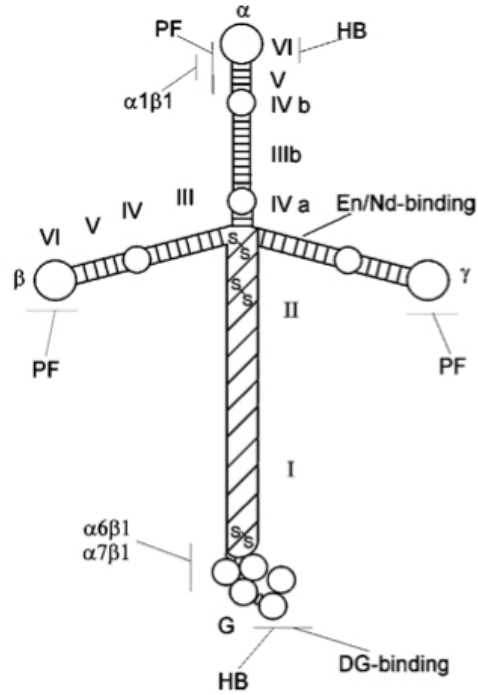
HPV kaynaklı viral karsinogenezde ayrıca hücre siklusunda önemli bir rol oynayan tümör süpresör gen olan p16(INK4a) ve transkripsiyon ürünü proteinin önemi yapılan çok sayıda çalışmalara paralel olarak giderek artmaktadır. Bununla birlikte tümörün invazyon ve yayılım sürecinde mikroçevrenin rolü daha da önem kazanmaktadır. Özellikle tümör mikroçevresinde yer alan bazal membran ve bağ dokusu elemanları (örneğin laminin proteinleri) kanser biyolojisinde göz ardı edilemez bir role sahiptirler (71,72). Burada özellikle laminin ve p16 moleküllerinin, servikal kanserin patofizyolojisindeki rolleri üzerinde durulacaktır.

### **2.3.2. Laminin**

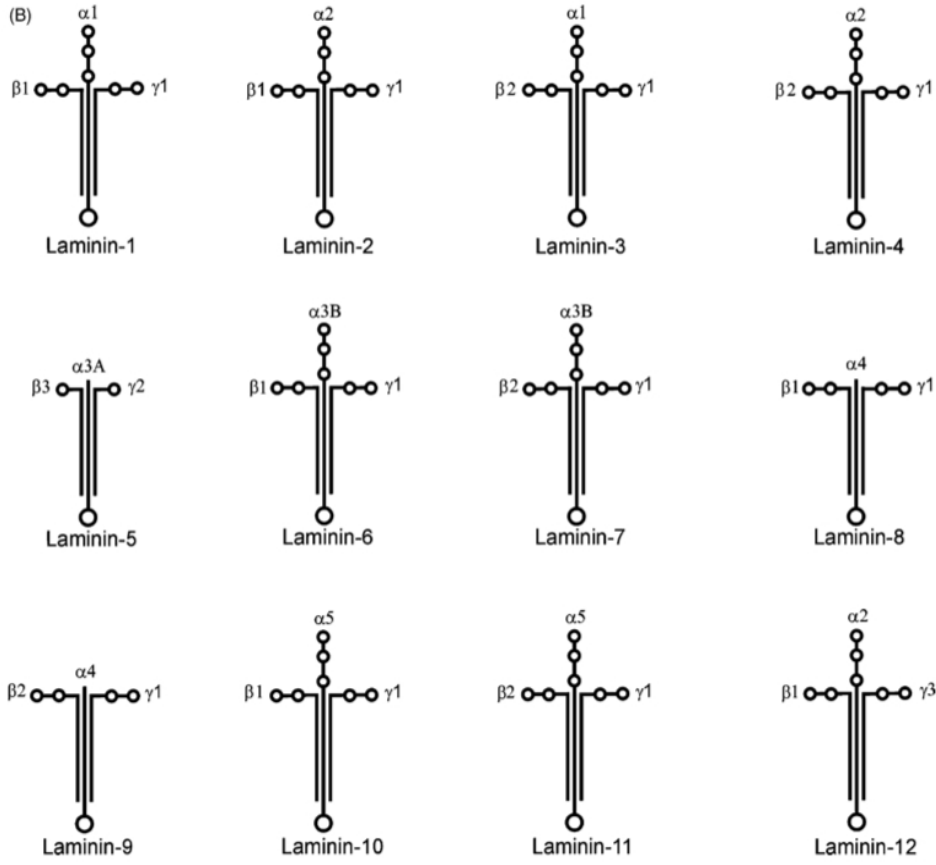
Lamininler, bazal membranın önemli bir bileşeni olan ekstrasellüler matriks (ESM) proteinleridirler. Bazal membran epiteliyal dokuyu bağ dokusundan, çevreleyen vasküler ve kas dokudan ayıran bir ESM tabakasıdır. Bazal membranlar dokulara mekanik destek sağlarlar, hücrelerin organizasyonuna ve adezyon, migrasyon, proliferasyon, diferansiyasyon gibi hücrel aktivitelere rol alırlar. Benzer şekilde Lamininler adezyon, migrasyon ve sinyal iletiminde fonksiyonları olan  $\alpha\beta\gamma$  heterotrimerik yapıda glikoproteinlerdir. (73-75).



İlk laminin proteini, bugünkü ismiyle laminin-1( $\alpha1\beta1\gamma1$ ), yaklaşık 30 yıl önce bir deney faresinde tümör dokusundan izole edilmiştir (73). Şekil-6'da laminin-1 molekülünün yapısal görünümü betimlenmiştir. 1980'li yılların sonlarına doğru moleküler klonlama tekniklerinin gelişmesine paralel olarak çok sayıda laminin izoformu keşfedilmiştir (Şekil-7).



**Şekil-6:** *Laminin-1* proteinin yapısal görünümü. İntegrinler için bağlanma noktaları olan  $\alpha1$ ,  $\beta1$  ve  $\gamma1$  zincirleri görülmekte. Diğer moleküllerin bağlanma noktaları; heparin bağlanma noktası (HB), distroglykan bağlanma noktası (DG), enaktin/nidojen bağlanma noktaları (En/Nd) ve polimer formasyon bölgesi (PF) şeklinde belirtilmiştir (76).



**Şekil-7:** Günümüzde bilinen 12 farklı laminin izoformunun yapısal görünüşleri. Bu izoformlar 5 farklı  $\alpha$ , 3 farklı  $\beta$  ve 3 farklı  $\gamma$  zincirinin farklı kombinasyonlarından oluşmaktadırlar.  $\alpha$ -zinciri C-terminal uçta tekrarlayan G modülleri bulundurmasıyla diğer iki zincirden farklılık göstermektedir.

Lamininler  $\alpha$ ,  $\beta$  ve  $\gamma$  zincirlerinin disülfid bağlarıyla birbirlerine bağlanmasıyla üçlü helikal yapılar oluşturan yaklaşık 400-800 kDa boyutlarında heterotrimerik glikoproteinlerdir.  $\alpha$ -zincirleri özellikle C-terminal uçlarında taşıdıkları tekrarlayan büyük globüler domainler (G-domain) ile ayırt edilirler. Bunlar pek çok hücre yüzey reseptörü için bağlanma noktasını oluşturmaktadırlar (73-75).

Lamininler pek çok dokuda sentezlenmektedir ve özellikle lamininlerin  $\alpha$ -zincirleri hücre veya dokuya özgüllük göstermektedirler. Monoklonal antikorların geliştirilmesiyle birlikte laminin izoformlarının farklı dokulardaki dağılımları da daha net bir şekilde incelenebilmiştir.  $\alpha1$  ve  $\alpha3$  zincirleri  $\beta3$  ve  $\gamma2$  zincirleriyle birlikte özellikle

epitelyal hücreler tarafından eksprese edilmekte iken,  $\alpha 2$  ve  $\alpha 4$  zincirleri özellikle mezenşimal hücreler tarafından eksprese edilmektedirler.  $\alpha 5$ ,  $\beta 1$ ,  $\beta 2$  ve  $\gamma 1$  zincirleri ise daha yaygın şekilde hücreler tarafından eksprese olmaktadır. Bunun yanı sıra embriyolojik gelişim sürecinde dokulardaki laminin kompozisyonu da zamanla değişiklik gösterebilmektedir. Ayrıca hem epitelyal hem de mezenşimal hücreler ortak bir bazal membranın oluşumuna laminin sentezleyerek katkıda bulunurlar (75,76). Tablo-6'da laminin zincirlerinin doku dağılımları belirtilmiştir.

**Tablo-6:** Laminin zincirleri ve dağılım gösterdikleri dokular.

<b>Laminin Zincir</b>	<b>Doku Dağılımı</b>
$\alpha 1$	Embriyo, neroretina, böbrek proksimal tübül, tükürük ve meme bezleri.
$\alpha 2$	İskelet ve kalp kası, periferik sinirler, kapillerler, trofoblast, beyin ve çeşitli dokular.
$\alpha 3$	Cilt ve diğer pek çok epitelyal doku.
$\alpha 4$	Fetal iskelet kası, kalp ve düz kaslar, sinirler, damar endoteli, kemik iliği ve diğer dokular.
$\alpha 5$	Böbrekler, kan damarları, kemik iliği, sinaptik bazal membran ve gelişim aşamasındaki kas dokusu.
$\beta 1$	Çoğu doku.
$\beta 2$	Nöromusküler bileşke, kan damarları ve böbrek glomerülleri.
$\beta 3$	Cilt ve pek çok epitelyal doku.
$\gamma 1$	Çoğu doku.
$\gamma 2$	Cilt ve pek çok epitelyal doku.
$\gamma 3$	Böbrekler, akciğerler, reproduktif sistem, beyin ve sinirler.

Lamininler, integrin adı verilen ve hücre yüzeyinde bulunan  $\alpha\beta$  heterodimerik proteinler ile etkileşime geçerek hücrelerin adezyon, migrasyon ve diferansiyasyonunda görev alır. İntegrinler özellikle laminin izoformlarının  $\alpha$ -zincirini tanır ve hücrenin laminine tutunmasını sağlarlar. İntegrinler  $\beta$  ve  $\gamma$  zincirlerini de tanırlar ancak bunlarla ilgili yeteri kadar veri henüz mevcut değildir (77).

Laminin  $\alpha$ -zincirindeki bir mutasyon çeşitli hastalıklara neden olabilir. Örneğin konjenital muskuler distrofi ve epidermolizis bülloza sırasıyla laminin  $\alpha2$  ve  $\alpha3$  zincirlerinde oluşan mutasyonlar nedeniyle görülmektedirler (77,78). İntegrinler laminin izoformlarını tanıyarak gerek normal ve gerekse tümöral hücrelerin ekstrasellüler matriks elemanlarıyla etkileşimini koordine ederler ve hücre içine sinyal iletimi, hücrenin dış uyaranlara yanıtı gibi görevlerde rol oynarlar (79). İntegrinler dışında çeşitli hücre yüzey molekülleri olan  $\alpha$ -dystroglikan, 32/67-kDa laminin reseptörü, galaktozid bağlayıcı lektin, galaktoziltransferaz ve Ig-ilişkili bazal hücre adezyon molekülü gibi moleküller de laminin izoformlarıyla etkileşim halindedirler (80).

Laminin-1 hücre diferansiyasyonunu ve meme salgı bezlerinde süt proteini üretimini indükler (81). Laminin-2 ise iskelet kası myoblastalarının migrasyonunu ve nöronal hücrelerden nörit gelişimini uyarmaktadır (82). Laminin-5 glikoproteini epitelyal hücrelerin adezyonu ve migrasyonundan sorumludur. Buna ek olarak yara iyileşmesinde etkin bir role sahiptir (83). Laminin-8 ve laminin-10 molekülleri kemik iliği stromal hücrelerinde sentezlenirler. Her ikisi birlikte özellikle vasküler bazal membranlarda yer alırlar ve trombositlerle lökositlerin vasküler duvara adezyonunda rol alırlar (84-86).

Bazal membranın önemli bir bileşeni olan lamininler dokuları birbirinden ayıran lineer yapısal bir bariyer oluşturmaktadır. Tümöral hücreler stromaya geçebilmek ve yayılabilmek amacıyla bu bariyere penetre olarak invaze ederler (87). Malign tümöral dokularda bazal membran bütünlüğünün bozulduğu veya yapısal eksiklikler olduğu görülmektedir. Bunun nedeni olarak proteolitik enzimler veya tümör hücrelerinin çeşitli sitokinler etkinliğiyle azalmış bazal membran sentezi olduğu gösterilmiştir (88).

İnsan neoplazilerinin yaklaşık %90'ı epitelyal tümörlerdir ve laminin-5 glikoproteini bu karsinomlarda sıklıkla saptanmaktadır (89). Özellikle laminin  $\gamma2$  zincirinin invaze olan malign epitelyal tümörlerin tomurcuklanan veya derine penetre olan kısımlarında daha fazla olduğu ancak diğer bölgelerdeki tümöral hücrelerde sıklıkla

negatif olduğu saptanmıştır (90,91). Kanser hücreleri laminin üreten stromal hücrelerle iletişim halindedirler ancak laminin  $\gamma 2$  zincirini neden daha fazla sentezledikleri tam olarak bilinmemektedir. Ayrıca tümör stromasındaki fibroblastların laminin  $\alpha 4$  zincirini artmış oranda sentezledikleri saptanmıştır (92). Ayrıca tümöral hücrelerin yüzeylerinde bulunan ve lamininler ile etkileşim kuran integrin reseptör dağılımının da değişiklik gösterdiğini saptayan çalışmalar mevcuttur (93-95).

Tümöral dokuların büyümesi ve metastazında anjiyogenez kritik bir öneme sahiptir ve yeni kapillerlerin gelişimi mikrovasküler endotelial hücreleri çevreleyen bazal membranın lokal yıkım noktalarından başlamaktadır (96). Bu süreçte endotelial hücreler ESM elemanlarıyla etkileşime geçerek göç eder, çoğalır ve farklılaşırlar. Laminin-8 ve laminin-10 normal ve tümöral dokularda gerçekleşen bu anjiyogenetik süreçte önemli bir yere sahiptir (97,98).

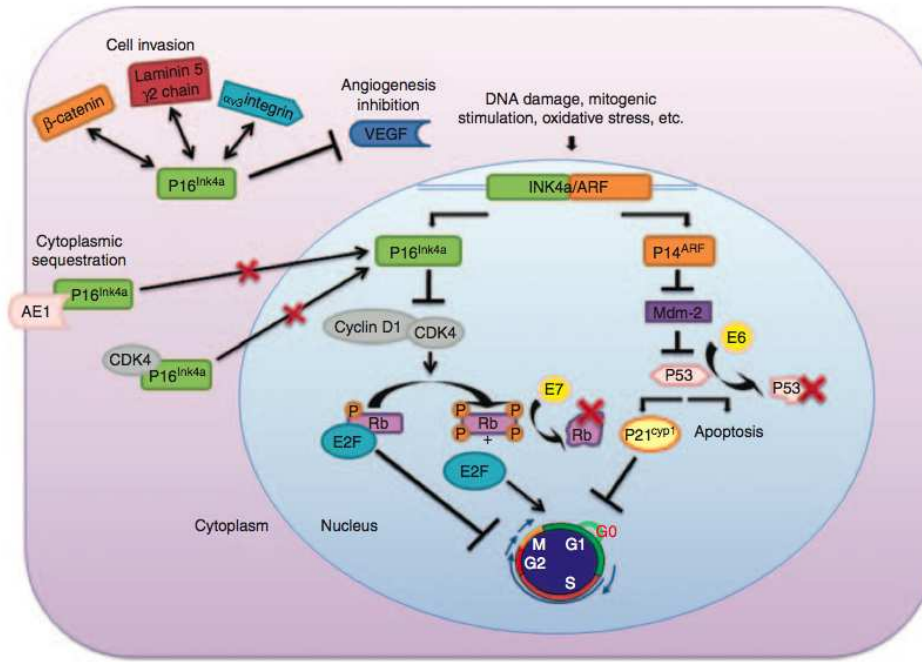
Anjiyogenez ile birlikte tümöral hücrelerin metastatik aktivitelerinde laminin-8 ve laminin-10 açısından zengin vasküler bazal membranın infiltrasyonu diğer bir aşamayı oluşturmaktadır. Bu aşamada bazal membran komponentlerinin matriks metalloproteinaz enzimleriyle yıkılması söz konusudur. Tümöral hücreler intravasküler alana ulaştıklarında çoğunlukla plateletler tarafından sarılırlar ve uzak organlara yayılım gösterirler. Plateletlerin laminin salgılamaları bu fenomende temel role sahiptir (99). Ayrıca plateletler ile sarılmış tümöral hücre topluluğu uzak organlara ulaştığında yine dokuya invaze olurken vasküler bazal membranı yıkarak stromaya ulaşırlar. Bu nedenle metastatik süreçte de lamininler kilit bir role sahiptirler (100).

### **2.3.3. P16 (INK4a)**

Hücre siklusunun düzenlenmesinde görev alan proteinlerden biri olan p16 (INK4a), en önemli tümör süpresör proteinlerinden biridir. CDK (Siklin bağımlı kinaz) inhibitörlerinden olan INK ailesinin bir üyesidir ve 9. kromozomda bulunan INK4a/ARF lokusu tarafından kodlanmaktadır. Bu lokus iki farklı protein olan p16 (INK4a) ve p19 (ARF) proteinlerini kodlamaktadır (101,102).

P16(INK4a), hücre siklusunda S fazına geçişi inhibe ederek siklusun regülasyonunda görev alır. P16(INK4a), CDK4/6'ya bağlanarak Cyclin D-CDK4/6

kompleksi oluşumunu bloke eder. Bu kompleksin inhibisyonu Rb proteinini hipofosforile halde tutarak hücre siklusunun G1 fazında kalmasını sağlar. ARF ise diğer önemli bir tümör süpresör protein olan p53 proteini yolağında etkinlik gösterir (101). Şekil-8’de, INK4a/ARF lokusu tarafından kodlanan tümör süpresör proteinler ve fonksiyonları gösterilmiştir (103).



**Şekil-8:** *INK4a/ARF* lokusu tarafından kodlanan tümör süpresör proteinlerin fonksiyonları ve etkileşimleri. INK4a ailesine ait proteinler CDK4/6’ya bağlanarak inaktive eder ve Rb fosforilasyonunu bloke ederek hücre döngüsü arrestine neden olurlar. ARF ise MDM2 proteinini inhibe ederek p53 proteininin stabilizasyonunu sağlar. P53 ise hücresel apoptozisi veya siklus arrestini tetikler. Burada HPV tarafından sentezlenen viral onkoproteinler olan E6 ve E7 proteinleri ve etki noktaları da görülmektedir. Ayrıca p16(INK4a) ile laminin-5γ2 etkileşiminin olduğuna ve tümör hücresi invazyonunda da rol aldığına dikkat ediniz. (103 no’lu kaynaktan alınmıştır.)

P16(INK4a) ekspresyonunun yaşlanma, oksidatif stress ve DNA hasarında arttığı çalışmalar ile gösterilmiştir (104-106). P16(INK4a)’nın tümör süpresör protein olarak hücre döngüsündeki rolü dışında hücresel invazyon ve anjiyogenez gibi kanser biyolojisinde önemli aşamalarda da etkili olduğu görülmüştür. Endometrium kanseri,

kolorektal kanser ve bazal hücreli karsinom gibi tümörlerde artmış ekspresyonu bildirilmiştir (107-109). Ayrıca çeşitli invitro çalışmalar ile gliom hücrelerinin invazyonunda, meme kanseri hücrelerinin migrasyonu ve tümöral hücrelerin ESM bileşeni olan laminin-5 $\gamma$ 2 ile etkileşiminde de yer aldığı ortaya konmuştur (110-112). Bazı çalışmalarda ise p16(INK4a)'nın bcl-x ve NF- $\kappa$ B üzerinden eritropoetik hücreleri etkileyerek hematopoez üzerinde de temel etkilerinin olduğu rapor edilmiştir (113).

P16(INK4a), evrensel bir tümör süpresör protein olmasının yanı sıra proliferasyon, invazyon ve anjiyogenez gibi pro-neoplastik aktiviteleri de inhibe etmektedir. Tüm insan kanserlerinin yaklaşık %50'sinde bu tümör baskılayıcı proteinin inaktive olduğu görülmektedir (114). Özellikle pankreas karsinomu olgularının %98'inde p16(INK4a) inaktivasyonu olduğu gösterilmiştir (115).

Kanser gelişimi sürecinde kritik bir tümör baskılayıcı protein olan p16(INK4a) inaktivasyonu sıklıkla görülmesine karşın ilginç bir şekilde ve nedeni tam olarak anlaşılamamış da olsa bu proteinin aşırı ekspresyonu da gözlemlenmiştir. Özellikle yüksek riskli HPV enfeksiyonu ilişkili kanserler olan serviks kanseri, baş ve boyun kanserleri ve perianal neoplazilerde p16(INK4a) aşırı ekspresyonu görülmüş ve bu kanserlerin tanılmal metodları arasında da kullanılabileceği öne sürülmüştür (116-119). Bu tümörlerde artmış olan p16(INK4a) ekspresyonunun Rb proteininin inaktivasyonuna sekonder olarak artmış olan hücre proliferasyonunu durdurmaya yönelik bir mekanizma olduğu tahmin edilmektedir. Rb proteinin HPV-E7 proteini tarafından inhibisyonu sonrası p16(INK4a) üzerindeki negatif feedback etkisi ortadan kalkmakta ve hücre döngüsünü kontrol altına almaya yönelik p16(INK4a) ekspresyonu artmaktadır (120).

HPV ilişkili olan ve p16(INK4a) artmış ekspresyonu görülen kanserlerin önemli bir özelliği, bu tümörlerin HPV ilişkili olmayan kanserlere göre çok daha radyosensitif olmalarıdır. Bu durum radyoterapiye daha duyarlı olmalarına ve prognozlarının daha iyi olmasına neden olmaktadır (121,122).

Sonuç olarak p16(INK4a), gerek inaktivasyonu ve gerekse de aşırı ekspresyonu kanser biyolojisinde etkili olan, kanserlerin tanı, tedavi ve prognozunda biyokimyasal belirteç olarak kullanılabilen hücre döngüsünün en önemli tümör baskılayıcı proteinlerinden biridir. Bu nedenle giderek daha fazla önem kazanmakta ve daha fazla araştırmaya konu olmaktadır.

### **3. MATERYAL METOD (GEREÇ VE YÖNTEMLER)**

#### **3.1. ÇALIŞMA PLANI VE ÇALIŞMAYA DAHİL EDİLME KRİTERLERİ:**

Çalışmaya alınan hastalar, Ege Üniversitesi Kadın Hastalıkları ve Doğum Ana Bilim Dalı, Jinekolojik Onkoloji Bölümüne Ocak 2004 – Ocak 2014 tarihleri arasında başvuran hastaların dosyaları retrospektif olarak taranarak seçilmiştir. Çalışma toplamda 5 araştırma grubu ve 1 kontrol grubu olacak şekilde tasarlandı. Retrospektif dosya incelemelerinde veri kayıtları yeterli ve eksiksiz olan, iletişim bilgileri bulunan hastaların dosyaları incelemeye alındı. Çalışmadaki gruplar şu şeklide tasarlanmıştır;

Grup 1: Kolposkopik biyopsi sonucu CIN-1 saptanan herhangi bir jinekolojik malignitesi olmayan reproduktif çağıdaki kadınlar (n: 30).

Grup 2: Kolposkopik biyopsi sonucu CIN-2 veya CIN-3 saptanan herhangi bir jinekolojik malignitesi olmayan reproduktif çağıdaki kadınlar (n: 30).

Grup 3: Mikroinvaziv serviks karsinomu tanısı almış hastalar (n: 20).

Grup 4: Skuamöz hücreli serviks kanseri tanısı almış hastalar (n: 30).

Grup 5: Serviks adenokarsinomu tanısı almış hastalar (n: 30).

Grup 6: Kontrol grubu. Benign jinekolojik nedenle (myoma uteri) histerektomi yapılmış olan hastalar (n: 10). Bu hastaların serviks dokusu kontrol amacıyla incelenmiştir.

Çalışmaya dahil edilen hastalar telefon ile aranarak çalışma hakkında bilgi verilmiş ve onamları alınan hastalar çalışmaya dahil edilmiştir. Tüm hastaların servikal doku kesitlerinde Laminin-5y2 ve bir tümör supresör protein olan p16 (INK4a) molekülleri incelenmiştir.

#### **3.2. LABORATUAR ÖLÇÜMLERİ:**

Olgulara ait arşivimizde bulunan formalin tespitli parafine gömülü doku bloklarından immunhistokimyasal yöntemle Laminin-5y2 ve p16 (INK4a) çalışılmak üzere iki adet beş mikron kalınlığındaki seri kesitler pozitif yüklü lam üzerine alındı.



Laminin-5y2 (4fg, predilüe, DakoCytomation) ve p16 (INK4a) (55k, 1/100, DakoCytomatio) için immünhistokimyasal boyama yöntemi olarak biyotinsiz, HRP multiper bazlı, hidrojen peroksit substrat ve 3, 3' diaminobenzidin tetrahidroklorit kromojeni hazır kit (*ultraView*<sup>TM</sup> Universal DAB Detection Kit, Catalog number 760-500, Ventana Medical Systems, Tucson, AZ) ile tam otomatik immünhistokimya boyama cihazı (Ventana BenchMark XT, Ventana Medical Systems, Tucson, AZ) kullanıldı (60 dakika standart kaynatma sistemi kullanıldı). Doku kesitleri 50°C'da en az iki saat kurutuldu. Deparafinizasyon ve antijen açığa çıkarma işlemleri de dahil olmak üzere tüm immünhistokimya (IHK) boyama süreci BenchMark XT tam otomatik immünohistokimya boyama cihazında gerçekleştirildi. Primer antikor 37°C'de 32 dakika inkübe edildi. Cihazda zıt boyaması hematoksilen ve mavileştirici solüsyon ile tamamlanan kesitlerin dehidratasyonu, ksilen ile şeffaflandırılması ve lamel kapatılması aşamaları otomatik olarak (Dako CoverStainer, CS100-10073) yapılarak işlem sonlandırıldı.

Patolojik kesitlerin immünhistokimyasal boyamalarının değerlendirilmesinde p16 (INK4a) ve Laminin-5y2 için aşağıda belirtilen şekilde yorumlama kriterleri kullanılmıştır:

- A) *P16 (INK4a)***; nükleer ve sitoplazmik boyanma pozitif olarak kabul edilmiştir. Boyanma olmayan olgular negatif kabul edilmiştir. Hücrelerin boyanma yüzdesine göre % 5'den az ise 1+, % 5-50 ise 2+, % 50'den fazla ise 3+ kabul edilmiştir (129).
- B) *Laminin-5y2***; sitoplazmik ve bazal membran boyanması %1'den fazla olan olgular pozitif olarak kabul edilmiştir. Boyanma oranı % 1-5 ise 1+, % 5-30 ise 2+ ve % 30'dan fazla ise 3+ olarak kabul edilmiştir (125).

### 3.3. İSTATİKSEL DEĞERLENDİRME:

Veriler (SPSS, Chicago IL, Version 17) paket programında değerlendirilmiştir. Öncelikle sürekli değerlerin tanımlayıcı istatistikleri verilmiştir. Tanıtıcı istatistikler gösterilirken (ort±std.sapma) ve Frekans (Yüzde %) olarak belirtilmiştir. Değişkenler normallik, varyansların homojenliği ön şartlarının kontrolü yapıldıktan sonra (Shapiro Wilk ve Levene Testi) değerlendirilmiştir. Veri analizi yapılırken, iki grup karşılaştırması için Bağımsız 2 grup t testi (Student's t test), önşartlar sağlamadığında ise Mann Whitney-

U testi, üç ve daha fazla grup karşılaştırması için Tek Yönlü Varyans Analizi ve çoklu karşılaştırma testlerinden Tukey HSD testi ile sağlanmadığında ise Kruskal Wallis ve çoklu karşılaştırma testlerinden Bonferroni-Dunn testleri kullanılmıştır. Sürekli iki değişken arasındaki ilişki Pearson Korelasyon Katsayısı ile parametrik test ön şartlarını sağlamadığı durumda ise Spearman Korelasyon Katsayısı ile değerlendirilmiştir. Kategorik verilerin analizinde ise ki kare ve fisher exact's test yöntemleri kullanılmıştır. Anlamlılık düzeyi  $\alpha=0,05$  olarak kabul edilmiştir ( $p < 0,05$ ).



## 4. BULGULAR

Çalışmaya dahil edilen araştırma ve kontrol gruplarındaki toplam 150 için tanımlayıcı istatistiksel veriler Tablo-6'da belirtilmiştir. Tüm hastalar için yaş, BMI (Vücut Kitle İndeksi), sigara kullanımı ve parite değerlendirilmiştir. Ayrıca çalışma grupları ile kontrol grubu hastalarının p16 (INK4a) ve Laminin-5y2 molekülleri için boyanma düzeyleri hesaplanmıştır. Adenokarsinom, skuamöz hücreli karsinom ve mikroinvaziv kanser tanılı hasta grupları ile CIN-1 ve CIN-3 tanılı hasta grupları karşılaştırıldığında ortalama yaşların ilk üç grupta anlamlı düzeyde daha yüksek olduğu görülmüştür. Mikroinvaziv kanser ve CIN-3 grubundaki hastaların ortalama BMI değerleri CIN-1 grubundaki hastalardan anlamlı düzeyde yüksek saptanmış ve Adenokarsinom ve skuamöz hücreli karsinom gruplarındaki hastalarda ise CIN-1 ve CIN-3 gruplarına kıyasla anlamlı düzeyde daha yüksek BMI oranları saptanmıştır. Parite ve sigara kullanımı açısından gruplar arasında anlamlı bir farklılık saptanmamıştır. Ayrıca adenokarsinom, skuamöz hücreli karsinom ve mikroinvaziv kanser tanılı hasta gruplarının 5 yıllık sağkalım açısından anlamlı bir farklılık göstermediği görülmüştür.

**Tablo-7:** Çalışmaya alınan grupların tanımlayıcı istatistiksel verileri.

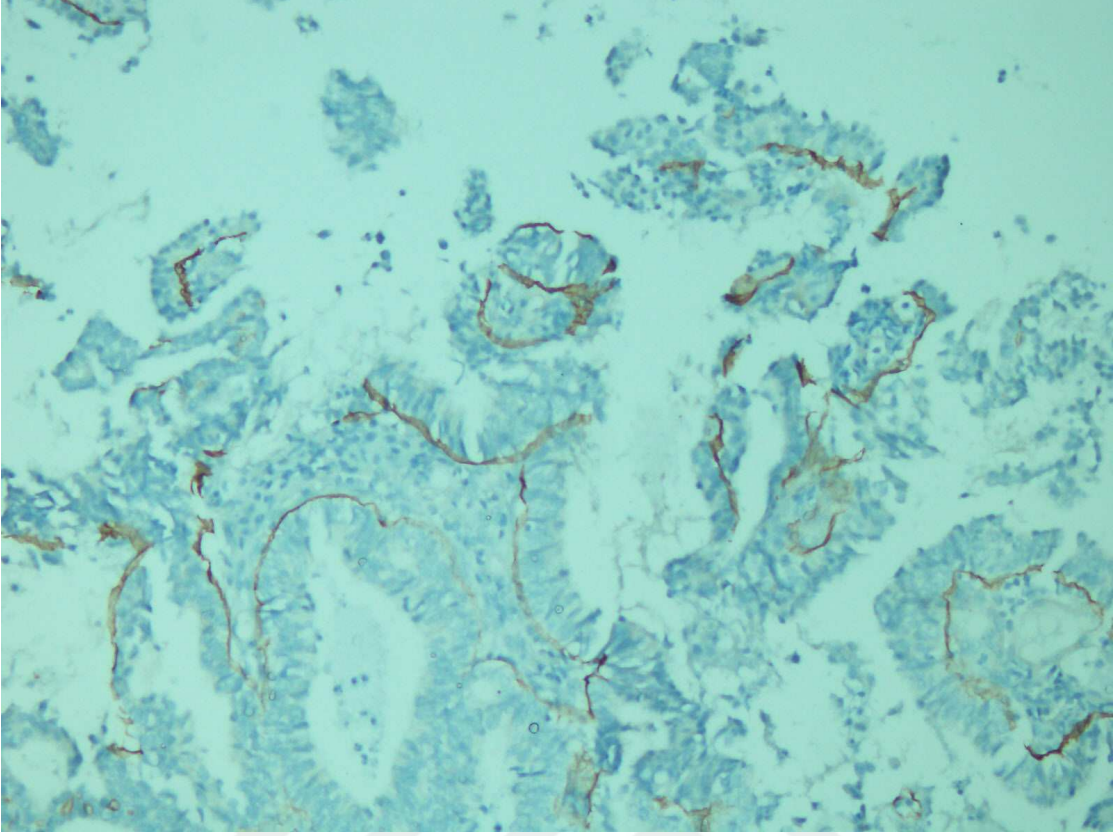
	Grup-1	Grup-2	Grup-3	Grup-4	Grup-5	Kontrol
<b>n</b>	30	30	30	30	20	10
<b>Yaş</b>	30,93±4,27	36,03±6,13	46,2±6,75	45±11,92	47,6±10,71	49,9±6,49
<b>BMI</b>	23,91±3,43	26,99±3,66	29,44±3,16	30,17±3,5	28,17±3,15	31,1±3,8
<b>Parite</b>	1,13±1,17	1,77±1,31	1,87±1,28	1,77±1,16	1,85±1,57	2,4±0,97
<b>Sigara Kullanımı</b>	11(%36,7)	12(%40)	18(%60)	19(63,3)	8(%40)	3(%30)
<b>5 Yıllık Survî</b>	30(100)	30(100)	28(%93,3)	28(%93,3)	20(%100)	10(%100)
<b>Laminin</b>						
<b>Negatif</b>	10 (33,3)	6(%20)	9(%30)	7(%23,3)	2(%10)	10(%100)
<b>1 pozitif</b>	12(%40)	10(%33,3)	0	0	7(%35)	0
<b>2 pozitif</b>	8(%26,7)	10(%33,3)	7(%23,3)	10(%33,3)	7(%35)	0
<b>3 pozitif</b>	0	4(%13,3)	14(%46,7)	13(%43,3)	4(%20)	0
<b>p16</b>						
<b>Negatif</b>	15(%50)	5(%16,7)	0	0	4(%20)	10(%100)
<b>1 pozitif</b>	10(%33,3)	10(%33,3)	0	0	4(%20)	0
<b>2 pozitif</b>	5(%16,7)	11(%36,7)	4(%13,3)	2(%6,7)	8(%40)	0
<b>3 pozitif</b>	0	4(%13,3)	26(%86,7)	28(%93,3)	4(%20)	0

Grupların tek başlarına analizlerinde CIN-1 ve CIN-3 gruplarında p16 (INK4a) ve Laminin-5y2 boyanma düzeyleri ile yaş ve BMI gibi parametreler arasında herhangi bir korelasyon saptanmamıştır. Ancak adenokarsinom, skuamöz hücreli karsinom ve mikroinvaziv kanser gruplarındaki hastalarda yaş ve BMI oranlarındaki artışa paralel olarak p16 (INK4a) ve Laminin-5y2 boyanma düzeylerinin de istatistiksel olarak anlamlı düzeyde arttığı görülmüştür. Ayrıca mikroinvaziv kanser grubunda parite ile birlikte Laminin-5y2 boyanma düzeyinin de arttığı saptanmış ancak p16(INK4a) boyanma düzeyinde parite ile anlamlı bir ilişki saptanmamıştır.

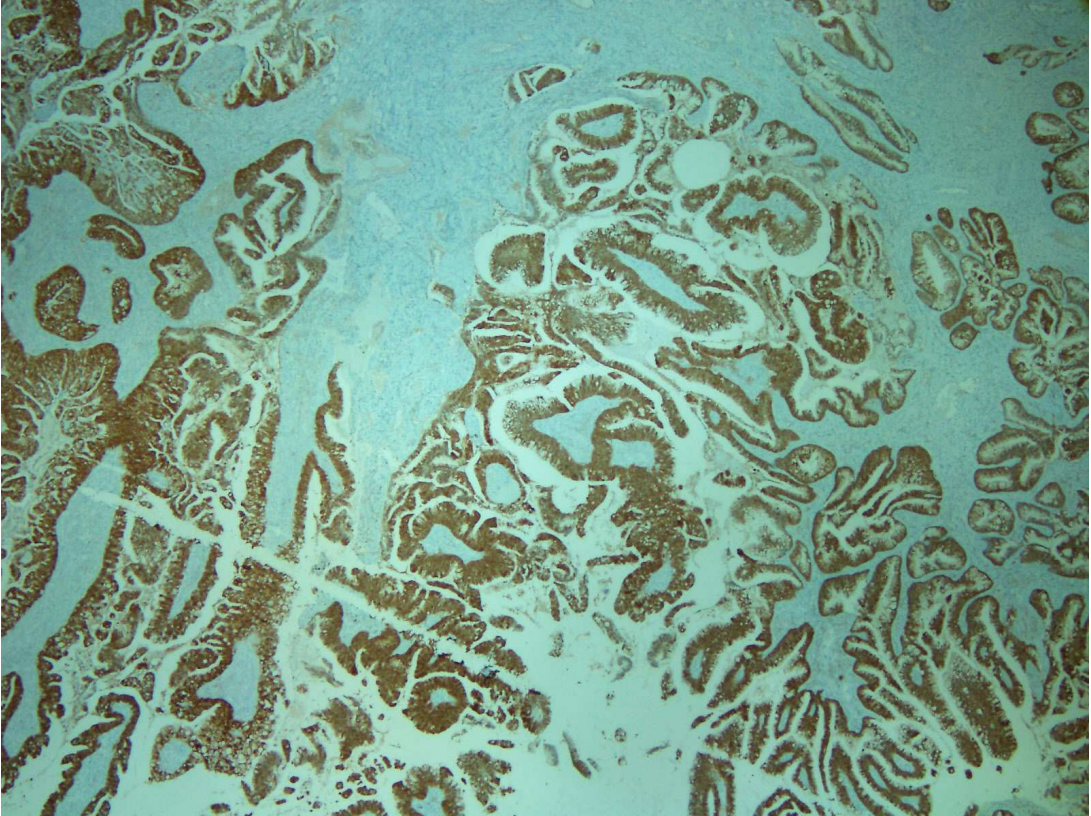
Araştırma gruplarındaki tüm hastalar gruplara bakılmaksızın değerlendirildiğinde yaş ve BMI artışıyla birlikte Laminin-5y2 ve p16(INK4a) boyanma düzeylerinin de arttığı ve istatistiksel olarak anlamlı bir korelasyon olduğu görülmüştür. Ancak sigara kullanımı ve parite için bu korelasyon gözlenmemiştir.

Çalışmaya dahil edilen servikal kanser olgularının tamamı erken evrede olmaları nedeniyle opere edilmiş hastalardır. En az 5 yıllık postoperatif takipleri yapılmış olan bu olgularda 5 yıllık sağ kalım ile p16(INK4a) boyanma düzeyi arasında istatistiksel olarak anlamlı bir ters korelasyon olduğu görülmüştür ancak Laminin-5y2 için bu ilişki saptanmamıştır.

Şekil-9 ve Şekil-10'da Laminin-5y2 ve p16(INK4a) moleküllerinin immünohistokimyasal boyamalarına ait örnekler gösterilmiştir.



**Şekil-9:** Skuamöz hücreli karsinom olgusunda Laminin-5y2 molekülünün immünohistokimyasal boyama kesiti görülmekte.



**Şekil-10:** Skuamöz hücreli karsinom olgusunda p16(INK4a) molekülünün immünohistokimyasal boyama kesiti görülmekte.

## 5. TARTIŞMA

Serviks kanseri, tarama programlarının yaygınlaşması ve tanısal yeni tekniklerin geliştirilmesine karşın halen tüm dünyada kadınlarda en sık ölüme neden olan ikinci sıradaki jinekolojik kanserdir (1,2). Bununla birlikte temel etiyolojik faktörün HPV virüsü olduğunun bilinmesi ve viral karsinogeneizde yapılan araştırmalarla patofizyolojik mekanizmalarının daha net bir şekilde ortaya çıkarılmasıyla birlikte tanı ve tedavide umut vaad eden gelişmeler olmuştur.

HPV virüsünün servikal dokuda neoplastik transformasyonu tetiklemesi ve neoplastik hücrelerin invazyon ve yayılımındaki mekanizmalarla ilgili çok sayıda araştırma yapılmıştır. Kohlberger ve ark. yaptıkları bir çalışmada servikal intraepitelyal neoplazi (CIN) derecesi ile laminin-5 immünohistokimyasal ekspresyonu arasındaki ilişkiyi incelemişler ve displazi oranı arttıkça servikal epitelyal hücrelerde gerek sitoplazma gerekse bazal membranda laminin-5 ekspresyon oranının doğru orantılı olarak arttığını gözlemlemişlerdir (123). Noel ve ark. çalışmalarında CIN ile birlikte invaziv servikal karsinom olgularını da araştırmışlar ve laminin-5 $\gamma$ 2 glikoproteini ekspresyonunun displazi derecesinin artmasıyla birlikte arttığını ve bu artışın özellikle geç dönemde daha da fazla olduğunu saptamışlardır. Ayrıca invaziv servikal karsinom olgularında komşu HSIL bölgelerinde invaziv komponenti olmayan olgulara göre anlamlı düzeyde artmış laminin-5 $\gamma$ 2 ekspresyonu olduğunu göstermişlerdir. Bunun sonucu olarak HSIL saptanan olgularda laminin-5 $\gamma$ 2 incelemesinin tümör progresyonunda önemli bir ipucu sağlayacağını öne sürmüşlerdir (124). Servikal skuamöz karsinom ve adenokarsinom olgularında laminin-5 $\gamma$ 2 ekspresyonunun araştırıldığı toplam 89 olgu içeren başka bir çalışmada ise 54 skuamöz karsinom olgusunda %80, 35 adenokarsinom olgusunda % 66 oranında laminin-5 $\gamma$ 2 ekspresyonu saptanmıştır. Ancak laminin-5 $\gamma$ 2 ekspresyonunun istatistiksel olarak prognostik değerinin olmadığını belirtmişlerdir (125). Boulet ve ark. yüksek HPV-16 viral yükü olan invaziv servikal kanser olgularında laminin-5 ekspresyonunun anlamlı düzeyde artmış olduğunu saptamışlardır (126). Imura ve ark. ise laminin-5 $\gamma$ 2 ekspresyonunun adenokarsinom olgularında invazyon derecesi ile korelasyon gösterdiğini gözlemlemiş ve servikal adenokarsinomların invazyon düzeyi için bir belirteç olarak kullanılabileceğini öne sürmüşlerdir (127).

Wang ve ark. yaptıkları bir çalışmada ise servikal neoplazinin gelişiminde laminin-5 $\gamma$ 2 ve p16(INK4a) moleküllerini birlikte incelemişler ve bu proteinlerin ekspresyon düzeyleriyle progresyon hızlarını değerlendirmişlerdir. Yaptıkları çalışmada artmış p16(INK4a) ekspresyonu olan olguların en hızlı progresyon gösteren olgular olduklarını saptamışlardır (128).

Servikal premalign ve malign lezyonlarda p16(INK4a) ekspresyonunu inceleyen bir çalışmada 26 serviks kanseri olgusunun tamamında artmış ekspresyon izlenmiş ancak bu durum premalign lezyonlarda daha düşük oranda saptanmıştır. Ayrıca HPV pozitif olgularda anlamlı olarak p16(INK4a) ekspresyonun arttığı bildirilmiştir. Bu sonuçlara dayanarak artmış p16(INK4a) ekspresyonunun HPV enfeksiyonu ve displazi derecesi ile ilişkili olduğu öne sürülmüştür (129). Nieh ve ark. Pap smear sonucu ASC-US saptanan 66 hastanın takiplerinde alınan servikal biyopsilerin ileri incelemelerinde p16(INK4a) ekspresyonunun HPV testine oranla reaktif değişiklik ve displazi ayırımında çok daha yararlı bir belirteç olduğunu öne sürmüşlerdir (130). Roelens ve ark. ise minör sitolojik sonuçların yönetiminde p16(INK4a) immünohistokimya incelemesinin HPV testine oranla daha yüksek spesifite ancak daha düşük sensitivite gösterdiğini rapor etmişlerdir (131).

Yapılan pek çok çalışma ve literatürdeki veriler göz önüne alındığında servikal neoplazik süreçte p16(INK4a) tümör süpresör proteini ve laminin-5 $\gamma$ 2 glikoproteininin önemi anlaşılmaktadır. Bizim yaptığımız çalışmada ise gerek servikal premalign lezyonlar gerekse de invaziv servikal karsinomlar her iki proteinin ekspresyonu açısından tek çatı altında incelenmiştir ve bununla birlikte histopatolojik bulguların hastaların prognozu ile ilişkili olup olmadığı ayrıca değerlendirilmiştir. Çalışmamızda CIN-1 ve CIN-3 tanımlı hastalarla karşılaştırıldığında mikroinvaziv kanser, adenokarsinom ve skuamöz hücreli karsinom olgularında her iki molekülün de anlamlı düzeyde daha yüksek oranda boyandığı saptanmıştır. Elde ettiğimiz bu sonuç literatürdeki diğer çok sayıda çalışmaları ile de uyumlu görülmektedir.

Yaptığımız çalışmadaki servikal premalign lezyonlar olan CIN-1 ve CIN-3 olguları ile mikroinvaziv kanser olgularını birlikte ele aldığımızda laminin-5 $\gamma$ 2 için CIN-1 olgularının hiçbirinde 3+ boyanma saptanmazken CIN-3 olgularının %13,3'ünde ve mikroinvaziv kanser olgularının %20'sinde 3+ boyanma saptadık. Bu sonuç laminin-5 $\gamma$ 2 glikoproteininin özellikle tümör invazyonu için önemli bir role sahip olduğunu göstermektedir ve Noel ve ark. (124) tarafından yapılan çalışmayı desteklemektedir.



Çalışmamızdaki adenokarsinom ve skuamöz hücreli karsinom olgularının tamamında p16(INK4a) pozitif saptanmasına karşın adenokarsinom olgularında %30 ve skuamöz hücreli karsinom olgularında %23,3 oranında laminin-5 $\gamma$ 2 negatif saptanmıştır. Buna dayanarak servikal kanser gelişiminde bir tümör supresör protein olan p16(INK4a)'nın çok daha temel bir faktör olduğu söylenebilir. Kanser olgularında genellikle beklenen durumun tümör supresor proteinde kayıp veya azalma olmasına karşın çalışmamızda da saptandığı üzere serviks kanseri olgularında bu proteinin artmış olduğu görülmüştür. Bu ilginç durumun açıklaması olarak HPV-E7 proteininin diğer bir önemli tümör supresör molekül olan Rb proteinini bloke etmesi ve böylece bu proteinin p16(INK4a) üzerindeki negatif feedback etkisinin ortadan kalkması şeklinde öne sürülmektedir (120). Ancak viral onkogeneizde altta yatan moleküler mekanizmaların büyük bir kısmı halen net olarak açıklanabilmiş değildir ve ileri araştırmaların yapılması gerekmektedir.

Laminin-5 $\gamma$ 2 proteini epitelyal dokuların bazal membranında yer alan ekstrasellüler matriksin bileşeni olması nedeniyle intrasellüler onkojenik bir etken olmaktan ziyade tümör dokusunun mikroçevresinde yer alarak kanser hücrelerinin invazyonu ve metastazında rol almaktadır. Bizim çalışmamızdaki serviks kanseri hastaların tamamının erken evrede olması ve ileri evre yada metastatik olgu bulunmamasının bu hastaların bir kısmında laminin-5 $\gamma$ 2 molekülünün negatif saptanmasının temel nedeni olduğunu düşünmekteyiz. Laminin-5 $\gamma$ 2 proteininin servikal kanserin progresyonundaki fonksiyonu ve ayrıca hastaların sağkalımındaki öneminin daha kesin bir şekilde ortaya çıkarılabilmesi için metastatik ve ileri evre serviks kanseri olgularının da yer aldığı çok daha geniş kapsamlı çalışmalara ihtiyaç vardır.

Yaptığımız çalışmada laminin-5 $\gamma$ 2 ve p16(INK4a) moleküllerinin, yaş ve vücut kitle indeksinde artışa paralel olarak boyanma düzeylerinin de arttığı özellikle bunun p16(INK4a) için çok daha belirgin olduğunu saptadık. Serviks kanseri için belirtilen diğer risk faktörleri olan sigara kullanımı ve parite ele alındığında çalışmamızda anlamlı bir ilişki saptanmadı. Ayrıca çalışmamızdaki serviks kanseri olgularında laminin-5 $\gamma$ 2 ve p16(INK4a) moleküllerinin pozitifliğinin sağkalım ile olan ilişkisi yalnızca p16(INK4a) için anlamlı olarak saptanmıştır. Ancak bu durum araştırma gruplarındaki hasta sayısının istatistiksel olarak yeterli anlamlılığı sağlayacak minimum sayıda olmasına ve çalışmaya yalnızca erken evre serviks kanseri olgularının dahil edilmesine bağlanabilir. Bu



moleküllerin hastaların sağkalımı ile ilişkisini daha doğru bir şekilde değerlendirilebilmesi için özellikle farklı evrelerdeki kanser olgularından oluşan, randomize ve çok sayıda hastanın dahil olduğu prospektif çalışmalar gerekmektedir.



## 6. SONUÇ VE ÖNERİLER

Serviks kanseri jinekolojik kanserler içerisinde önemli bir mortalite nedeni olması ve erken tanının tedavide kritik bir öneme sahip olması nedeniyle servikal neoplazik süreçte rol oynayan etmenler güncel bir araştırma konusudur.

Servikal neoplazik süreçte yüksek riskli HPV virüsü enfeksiyonu kanıtlanmış bir gerçek olmakla birlikte HPV virüsü varlığı doğrudan kanser gelişimine neden olmamaktadır. Bu nedenle kansere progresyonda ve prognostik belirteç olarak p16 (INK4a) gibi önemli bir tümör süpresör gen ve bazal membranın önemli bir bileşeni olan laminin-5 $\gamma$ 2 moleküllerinin çok sayıda çalışma ile gelecek vadettiği belirtilmektedir.

Yaptığımız çalışmada, literatürdeki benzer çalışmalarla paralellik gösterecek şekilde laminin-5 $\gamma$ 2 ve p16(INK4a) moleküllerinin servikal karsinogenezde giderek artan bir oranda saptandığı gözlenmiştir. Özellikle p16(INK4a) molekülü için bu artış çok daha belirgin olarak saptanmıştır. Bizim çalışmamızda özellikle p16(INK4a)'nın sağkalımda etkili olduğu saptanmış olmasına karşın bu moleküllerin hastaların sağkalımları ile doğrudan bir ilişkisi olup olmadığı kesin olarak gösterilememiştir.

Laminin-5 $\gamma$ 2 ve p16(INK4a) moleküllerinin serviks kanserinin gelişim ve progresyonundaki rolünün daha net bir şekilde anlaşılması ve tanı yöntemleri içerisine alınabilmesi için daha geniş kapsamlı olgu serilerinde ileri araştırmaların yapılması gerekmektedir.

## **KAYNAKLAR:**

- 1- Torre LA, Bray F, Siegel RL, et al. Global cancer statistics, 2012. *CA Cancer J Clin* 2015; 65:87.
- 2- Siegel R, Ward E, Brawley O, Jemal A. Cancer statistics, 2011: The impact of eliminating socioeconomic and racial disparities on premature cancer deaths. *CA Cancer J Clin* 2011; 61:212.
- 3- Siegal R, Naishadham D, Jemal A. Cancer statistics 2013. *CA Cancer J Clin* 2013;63:11–30.
- 4- WHO/ICO Information Center of HPV and Cervical Cancer (HPV Information Center). Human Papillomavirus and Related Cancers in the World. Summary Report 2010. (<http://www.who.int/hpvcentre/en/> )
- 5- Solomon D, Davey D, Kurman R, et al. The 2001 Bethesda System: terminology for reporting results of cervical cytology. *JAMA* 2002; 287:2114.
- 6- Darragh TM, Colgan TJ, Thomas Cox J, et al. The Lower Anogenital Squamous Terminology Standardization project for HPV-associated lesions: background and consensus recommendations from the College of American Pathologists and the American Society for Colposcopy and Cervical Pathology. *Int J Gynecol Pathol* 2013; 32:76.
- 7- Insinga RP, Glass AG, Rush BB. Diagnoses and outcomes in cervical cancer screening: a population-based study. *Am J Obstet Gynecol* 2004; 191:105.
- 8- Ostor AG, Rome RM: Micro-invasive squamous cell carcinoma of the cervix: a clinico-pathologic study of 200 cases with long-term follow-up. *Int J Gynecol Cancer* 1994;4:257.
- 9- Nobbenhuis MA, Helmerhorst TJ, van den Brule AJ, et al. Cytological regression and clearance of high-risk human papillomavirus in women with an abnormal cervical smear. *Lancet* 2001; 358:1782.

- 10- Schiffman MH, Bauer HM, Hoover RN, et al. Epidemiologic evidence showing that human papillomavirus infection causes most cervical intraepithelial neoplasia. *J Natl Cancer Inst* 1993; 85:958.
- 11- Baker JJ: Conventional and liquid-based cervicovaginal cytology: a comparison study with clinical and histologic follow-up. *Diagn Cytopathol* 2002;27:185.
- 12- Chhieng DC, Gallaspy S, Yang H, et al: Women with atypical glandular cells: a long-term follow-up study in a high-risk population. *Am J Clin Pathol* 2004;122:575.
- 13- Ronco G, Segnan N, Giorgi-Rossi P, et al: Human papillomavirus testing and liquid-based cytology: results at recruitment from the new technologies for cervical cancer randomized controlled trial. *J Natl Cancer Inst* 2006;98:765.
- 14- U.S. Preventive Services Task Force, 2003.
- 15- American College of Obstetricians and Gynecologists, Cervical Cancer Screening Guideline, 2003.
- 16- American College of Obstetricians and Gynecologists: ACOG Practice Bulletin No. 61: Human Papillomavirus. *Obstet Gynecol* 105:905, 2005b
- 17- American College of Obstetricians and Gynecologists: Committee Opinion No. 330. Evaluation and management of abnormal cervical cytology and histology in the adolescent. *Obstet Gynecol* 107:963, 2006a
- 18- Wright TC Jr, Massad LS, Dunton CJ, et al: 2006 American Society for Colposcopy and Cervical Pathology-sponsored Consensus Conference. 2006 consensus guidelines for the management of women with abnormal cervical cancer screening tests. *Am J Obstet Gynecol* 2007;197:346,a.
- 19- Spitzer M, Chernys AE, Shifrin A, et al: Indications for cone biopsy: pathologic correlation. *Am J Obstet Gynecol* 1998;178:74.
- 20- Martin-Hirsch PL, Paraskevaidis E, Kitchener H: Surgery for cervical intraepithelial neoplasia (Review). *Cochrane Collaboration* 2006;1:1.

- 21- Cervical cancer. Estimated incidence, mortality and prevalence worldwide in 2012. ([http://globocan.iarc.fr/Pages/fact\\_sheets\\_cancer.aspx](http://globocan.iarc.fr/Pages/fact_sheets_cancer.aspx))
- 22- Walboomers JM, Jacobs MV, Manos MM. Human papillomavirus is a necessary cause of invasive cervical cancer worldwide. *J Pathol*. 1999;189:12–19.
- 23- International Collaboration of Epidemiological Studies of Cervical Cancer. Comparison of risk factors for invasive squamous cell carcinoma and adenocarcinoma of the cervix: collaborative reanalysis of individual data on 8,097 women with squamous cell carcinoma and 1,374 women with adenocarcinoma from 12 epidemiological studies. *Int J Cancer* 2007; 120:885.
- 24- International Collaboration of Epidemiological Studies of Cervical Cancer, Appleby P, Beral V, et al. Cervical cancer and hormonal contraceptives: collaborative reanalysis of individual data for 16,573 women with cervical cancer and 35,509 women without cervical cancer from 24 epidemiological studies. *Lancet* 2007; 370:1609.
- 25- Franco EL, Schlecht NF, Saslow D. The epidemiology of cervical cancer. *Cancer J* 2003; 9:348.
- 26- Green J, Berrington de Gonzalez A, Sweetland S, et al. Risk factors for adenocarcinoma and squamous cell carcinoma of the cervix in women aged 20-44 years: the UK National Case-Control Study of Cervical Cancer. *Br J Cancer* 2003;89:2078.
- 27- Liu L, Yang X, Chen X, et al. Association between TNF- $\alpha$  polymorphisms and cervical cancer risk: a meta- analysis. *Mol Biol Rep* 2012;39:2683.
- 28- Grimm C, Watrowski R, Baumühlner K, et al. Genetic variations of interleukin-1 and -6 genes and risk of cervical intraepithelial neoplasia. *Gynecol Oncol* 2011;121:537.
- 29- Wang Q, Zhang C, Walayat S, et al. Association between cytokine gene polymorphisms and cervical cancer in a Chinese population. *Eur J Obstet Gynecol Reprod Biol* 2011;158:330.

- 30- Craveiro R, Bravo I, Catarino R, et al. The role of p73 G4C14-to-A4T14 polymorphism in the susceptibility to cervical cancer. *DNA Cell Biol* 2012; 31:224.
- 31- Wang L, Gao R, Yu L. Combined analysis of the association between p73 G4C14-to-A4T14 polymorphisms and cancer risk. *Mol Biol Rep* 2012; 39:1731.
- 32- Wang K, Zhou B, Zhang J, et al. Association of signal transducer and activator of transcription 3 gene polymorphisms with cervical cancer in Chinese women. *DNA Cell Biol* 2011; 30:931.
- 33- Smith HO, Tiffany MF, Qualls CR, Key CR. The rising incidence of adenocarcinoma relative to squamous cell carcinoma of the uterine cervix in the United States--a 24-year population-based study. *Gynecol Oncol* 2000; 78:97.
- 34- Eifel PJ, Burke TW, Morris M, Smith TL. Adenocarcinoma as an independent risk factor for disease recurrence in patients with stage IB cervical carcinoma. *Gynecol Oncol* 1995;59:38.
- 35- DiSaia PJ, Creasman WT. Invasive cervical cancer. In: *Clinical Gynecologic Oncology*, 7th ed., Mosby □Elsevier, Philadelphia 2007.
- 36- FIGO Committee on Gynecologic Oncology. Revised FIGO staging for carcinoma of the vulva, cervix, and endometrium. *Int J Gynecol Obstet* 2009;105:103–104.
- 37- Subak LL, Hricak H, Powell B, et al. Cervical carcinoma: Computed tomography and magnetic resonance imaging for preoperative staging. *Obstet Gynecol* 1995;86:43–50.
- 38- Hacker NF, Wain GV, Nicklin JL: Resection of bulky positive lymph nodes in patients with cervical carcinoma. *Int J Gynecol Cancer* 1995;5:250.
- 39- Holcomb K, Abulafia O, Matthews RP, et al: The impact of pretreatment staging laparotomy on survival in locally advanced cervical carcinoma. *Eur J Gynaecol Oncol* 1999;20:90.
- 40- Petereit DG, Hartenbach EM, Thomas GM: Para-aortic lymph node evaluation in cervical cancer: The impact of staging upon treatment decisions and outcome. *Int J Gynecol Cancer* 1998;8:353.

- 41- Kupets R, Thomas GM, Covens A: Is there a role for pelvic lymph node debulking in advanced cervical cancer? *Gynecol Oncol* 2002;87:163.
- 42- Sutton GP, Bundy BN, Delgado G, et al. Ovarian metastases in stage IB carcinoma of the cervix: a Gynecologic Oncology Group study. *Am J Obstet Gynecol* 1992;166:50.
- 43- Pilleron JP, Durand JC, Hamelin JP. Prognostic value of node metastasis in cancer of the uterine cervix. *Am J Obstet Gynecol* 1974;119:458.
- 44- Metcalf KS, Johnson N, Calvert S, Peel KR. Site specific lymph node metastasis in carcinoma of the cervix: Is there a sentinel node? *Int J Gynecol Cancer* 2000;10:411.
- 45- Levenback C, Coleman RL, Burke TW, et al. Lymphatic mapping and sentinel node identification in patients with cervix cancer undergoing radical hysterectomy and pelvic lymphadenectomy. *J Clin Oncol* 2002;20:688.
- 46- Bader AA, Winter R, Haas J, Tamussino KF. Where to look for the sentinel lymph node in cervical cancer. *Am J Obstet Gynecol* 2007;197:678.e1.
- 47- Suprasert P, Srisomboon J, Kasamatsu T. Radical hysterectomy for stage IIB cervical cancer: A review. *Int J Gynecol Cancer* 2005;15:995–1001.
- 48- Kim JH, Kim HJ, Hong S, et al. Post-hysterectomy radiotherapy for FIGO stage IB–IIB uterine cervical carcinoma. *Gynecol Oncol* 2005;96:407–414.
- 49- Hockel M, Horn L-C, Fritsch H. Association between the management compartment of uterovaginal organogenesis and local tumor spread in stage IB–IIB cervical cancer: A prospective study. *Lancet Oncol* 2005;6:751–756.
- 50- Piver MS, Rutledge F, Smith JP. Five classes of extended hysterectomy for women with cervical cancer. *Obstet Gynecol* 1974;44:265.
- 51- Bansal N, Herzog TJ, Shaw RE, et al. Primary therapy for early-stage cervical cancer: radical hysterectomy vs radiation. *Am J Obstet Gynecol* 2009; 201:485.e1.
- 52- Plante M, Gregoire J, Renaud MC, Roy M. The vaginal radical trachelectomy: an update of a series of 125 cases and 106 pregnancies. *Gynecol Oncol* 2011; 121:290.

- 53- Berek JS, Hacker NF. Berek & Hacker's Gynecologic Oncology. 2015; 6<sup>th</sup> Edition:326-390.
- 54- Quinn MA, Benedet JL, Odicino F, et al. Carcinoma of the cervix uteri. FIGO 26th Annual Report on the Results of Treatment in Gynecological Cancer. Int J Gynaecol Obstet 2006; 95 Suppl 1:S43.
- 55- Delgado G, Bundy B, Zaino R, et al. Prospective surgical-pathological study of disease-free interval in patients with stage IB squamous cell carcinoma of the cervix: a Gynecologic Oncology Group study. Gynecol Oncol 1990;38:352.
- 56- Averette HE, Nguyen HN, Donato DM, et al. Radical hysterectomy for invasive cervical cancer. A 25-year prospective experience with the Miami technique. Cancer 1993;71:1422.
- 57- Lee YN, Wang KL, Lin MH, et al. Radical hysterectomy with pelvic lymph node dissection for treatment of cervical cancer: a clinical review of 954 cases. Gynecol Oncol 1989;32:135.
- 58- Lovecchio JL, Averette HE, Donato D, Bell J. 5-year survival of patients with periaortic nodal metastases in clinical stage IB and IIA cervical carcinoma. Gynecol Oncol 1989;34:43.
- 59- Tinga DJ, Timmer PR, Bouma J, Aalders JG. Prognostic significance of single versus multiple lymph node metastases in cervical carcinoma stage IB. Gynecol Oncol 1990; 39:175.
- 60- Creasman WT, Kohler MF. Is lymph vascular space involvement an independent prognostic factor in early cervical cancer? Gynecol Oncol 2004; 92:525.
- 61- Quinn MA, Benedet JL, Odicino F, et al. Carcinoma of the cervix uteri. Int J Gynaecol Obstet 2006;95:S43.
- 62- Bernard HU. The clinical importance of the nomenclature, evolution and taxonomy of human papillomaviruses. J Clin Virol 2005; 32(suppl 1):S1-S6.
- 63- de Villiers E-M, Fauquet C, Broker TR, et al. Classification of papillomaviruses. Virology 2004;324:17-27.



- 64- Klingelhutz AJ, Foster SA, McDougall JK. Telomerase activation by the E6 gene product of human papillomavirus type 16. *Nature* 1996;380:79–82.
- 65- McMurray HR, McCance DJ. Human papillomavirus type 16 E6 activates TERT gene transcription through induction of c-Myc and release of USF-mediated repression. *J Virol* 2003;77:9852–9861.
- 66- Dyson N, Howley PM, Munger K, et al. The human papilloma virus-16 E7 oncoprotein is able to bind to the retinoblastoma gene product. *Science* 1989;243:934–937.
- 67- Gage JR, Meyers C, Wettstein FO. The E7 proteins of the nononcogenic human papillomavirus type 6b (HPV-6b) and of the oncogenic HPV-16 differ in retinoblastoma protein binding and other properties. *J Virol* 1990;64:723–730.
- 68- Berezutskaya E, Yu B, Morozov A, et al. Differential regulation of the pocket domains of the retinoblastoma family proteins by the HPV16 E7 oncoprotein. *Cell Growth Differ* 1997;8:1277–1286.
- 69- Boyer SN, Wazer DE, Band V. E7 protein of human papilloma virus-16 induces degradation of retinoblastoma protein through the ubiquitin-proteasome pathway. *Cancer Res* 1996;56:4620–4624.
- 70- Helt A-M, Galloway DA. Mechanisms by which DNA tumor virus oncoproteins target the Rb family of pocket proteins. *Carcinogenesis* 2003;24:159–169.
- 71- Hanahan D, Weinberg RA. The hallmarks of cancer. *Cell* 2000;100:57–70.
- 72- Lukashev ME, Werb Z. ECM signalling: orchestrating cell behaviour and misbehaviour. *Trends Cell Biol* 1998;8:437–441.
- 73- Ekblom P, Timpl R. *The Laminins*. Harwood Academic Publishers, 1996, Amsterdam.
- 74- Aumailley M, Smyth N. The role of laminins in basement membrane function. *J Anat* 1998;193:1–21.

- 75- Colognato H, Yurchenco PD. Form and function: the laminin family of heterotrimers. *Dev Dyn* 2000;218:213–234.
- 76- Mercurio AM. Laminin receptors: achieving specificity through cooperation. *Trends Cell Biol* 1995;5:419–423.
- 77- Ryan MC, Christiano AM, Engvall E, Wewer UM, Miner JH, Sanes JR, Burgeson RE. The function of laminins: lessons from *in vivo* studies. *Matrix Biol* 1996;15:369–381.
- 78- Gustafsson E, Fässler R. Insights into extracellular matrix functions from mutant mouse models. *Exp Cell Res* 2000;261:52–68.
- 79- Mercurio AM, Rabinovitz I. Towards a mechanistic understanding of tumor invasion-lessons from the  $\alpha 6\beta 4$  integrin. *Semin Cancer Biol* 2001;11:129–141.
- 80- Castronovo V. Laminin receptors and laminin-binding proteins during tumor invasion and metastasis. *Invasion Metastasis* 1993;13:1–30.
- 81- Streuli CH, Schmidhauser C, Bailey N, Yurchenco P, Skubitz AP, Roskelley C, Bissell MJ. Laminin mediates tissue-specific gene expression in mammary epithelia. *J Cell Biol* 1995;129:591–603.
- 82- Yao C-C, Ziober BL, Sutherland AE, Mendrick DL, Kramer RH. Laminins promote the locomotion of skeletal myoblasts via the alpha 7 integrin receptor. *J Cell Sci* 1996;109:3139–3150.
- 83- Carter WG, Wayner EA, Gahr J. Epiligrin, a new cell adhesion ligand for  $\alpha 3\beta 1$  integrin in epithelial basement membranes. *Cell* 1991;65:599–610.
- 84- Frieser M, Nöckel H, Pausch F, Röder C, Hahn A, Deutzmann R, Sorokin LM. Cloning of mouse laminin  $\alpha 4$  cDNA. Expression in a subset of endothelium. *Eur J Biochem* 1997;246:727–735.
- 85- Sorokin LM, Pausch F, Frieser M, Kröger S, Ohage E, Deutzmann R. Developmental regulation of the laminin  $\alpha 5$  chain suggests a role in epithelial and endothelial cell maturation. *Dev Biol* 1997;189:285–300.

- 86- Geberhiwot T, Ingerpuu S, Pedraza C, Neira M, Lehto U, Virtanen I, Korttesmaa J, Tryggvason K, Engvall E, Patarroyo M. Blood platelets contain and secrete laminin-8 ( $\alpha 4\beta 1\gamma 1$ ) and adhere to laminin-8 via  $\alpha 6\beta 1$  integrin. *Exp Cell Res* 1999;253:723–732.
- 87- Liotta LA, Kohn EC. The microenvironment of the tumour–host interface. *Nature* 2001;411:375–379.
- 88- Barsky SH, Siegal GP, Jannotta F, Liotta LA. Loss of basement membrane components by invasive tumors but not by their benign counterparts. *Lab Invest* 1983;49:140–147.
- 89- Ziober BL, Lin C-S, Kramer RH. Laminin-binding integrins in tumor progression and metastasis. *Semin Cancer Biol* 1996;7:119–128.
- 90- Määttä M, Virtanen I, Burgeson R, Autio-Harminen H. Comparative analysis of the distribution of laminin chains in the basement membranes in some malignant epithelial tumors: the  $\alpha 1$  chain of laminin shows a selected expression pattern in human carcinomas. *J Histochem Cytochem* 2001;49:711–725.
- 91- Pyke C, Römer J, Kallunki P, Lund LR, Ralfkiär E, Danö K, Tryggvason K. The  $\gamma 2$  chain of kalinin/laminin 5 is preferentially expressed in invading malignant cells in human cancers. *Am J Pathol* 1994;145:782–791.
- 92- Pierce RA, Griffin GL, Mudd S, Moxley MA, Longmore WL, Sanes JR, Miner JH, Senior RM. Expression of laminin  $\alpha 3$ ,  $\alpha 4$ , and  $\alpha 5$  chains by alveolar epithelial cells and fibroblasts. *Am J Respir Cell Mol Biol* 1998;19:237–244.
- 93- Ljubimova JY, Lakhter AJ, Loksh A, Yong WH, Riedinger MS, Miner JH, Sorokin LM, Ljubimov AV, Black KL. Overexpression of  $\alpha 4$  chain containing laminins in human glial tumors identified by gene microarray analysis. *Cancer Res* 2001;61:5601–5610.
- 94- Fukushima Y, Ohnishi T, Arita N, Hayakawa T, Sekiguchi K. Integrin  $\alpha 3\beta 1$ -mediated interaction with laminin-5 stimulates adhesion, migration and invasion of malignant glioma cells. *Int J Cancer* 1998;76:63–72.

- 95- Ardini E, Tagliabue E, Magnifico A, Buto S, Castronovo V, Colnaghi MI, Menard S. Co-regulation and physical association of the 67-kDa monomeric laminin receptor and the  $\alpha 6\beta 4$  integrin. *J Biol Chem* 1997;272:2342–2345.
- 96- Zetter BR. Angiogenesis and tumor metastasis. *Annu Rev Med* 1998;49:407.
- 97- Ausprunk DH, Folkman J. Migration and proliferation of endothelial cells in preformed and newly formed blood vessels □ during tumor angiogenesis. *Microvasc Res* 1997;14:53–65.
- 98- Form DM, Pratt BM, Madri JA. Endothelial cell proliferation during angiogenesis. *In vitro* modulation by basement □ membrane components. *Lab Invest* 1986;55:521–530.
- 99- Honn KV, Tang DG, Chen YQ. Platelets and cancer metastasis: more than an epiphenomenon. *Semin Thromb Hemost* 1992;18:392–415.
- 100- Ziober BL, Chen YQ, Ramos DM, Waleh N, Kramer RH. Expression of the  $\alpha 7\beta 1$  laminin receptor suppresses melanoma growth and metastatic potential. *Cell Growth Differ* 1999;10:479–490.
- 101- Pei XH, Xiong Y. Biochemical and cellular mechanisms of mammalian CDK inhibitors: a few unresolved issues. *Oncogene* 2005;24: 2787–2795.
- 102- Serrano M. The tumor suppressor protein p16INK4a. *Exp Cell Res* 1997;237:7.
- 103- Romagosa C, Simonetti S, Lopez-Vicente L, Mazo A, Lleonart ME, Castellvi J, Ramon y Cajal S. p16 (INK4a) overexpression in cancer: a tumor suppressor gene associated with senescence and high-grade tumors. *Oncogene* 2011;30:2087-2097.
- 104- Ressler S, Bartkova J, Niederegger H, Bartek J, Scharffetter-Kochanek K, Jansen-Durr P et al. p16INK4A is a robust in vivo biomarker of cellular aging in human skin. *Aging Cell* 2006;5:379–389.
- 105- Quereda V, Martinalbo J, Dubus P, Carnero A, Malumbres M. Genetic cooperation between p21Cip1 and INK4 inhibitors in cellular senescence and tumor suppression. *Oncogene* 2007;26:7665–7674.

- 106- Fordyce C, Fessenden T, Pickering C, Jung J, Singla V, Berman H et al. DNA damage drives an activin a-dependent induction of cyclooxygenase-2 in premalignant cells and lesions. *Cancer Prev Res* 2010;3:190–201.
- 107- Horree N, van Diest PJ, Sie-Go DM, Heintz AP. The invasive front in endometrial carcinoma: higher proliferation and associated derailment of cell cycle regulators. *Hum Pathol* 2007;38:1232–1238.
- 108- Jung A, Schrauder M, Oswald U, Knoll C, Sellberg P, Palmqvist R et al. The invasion front of human colorectal adenocarcinomas shows co-localization of nuclear beta-catenin, cyclin D1, and p16INK4A and is a region of low proliferation. *Am J Pathol* 2001;159:1613–1617.
- 109- Svensson S, Nilsson K, Ringberg A, Landberg G. Invade or proliferate? Two contrasting events in malignant behavior governed by p16(INK4a) and an intact Rb pathway illustrated by a model system of basal cell carcinoma. *Cancer Res* 2003;63:1737–1742.
- 110- Chintala SK, Fueyo J, Gomez-Manzano C, Venkaiiah B, Bjerkvig R, Yung WK et al. Adenovirus-mediated p16/CDKN2 gene transfer suppresses glioma invasion in vitro. *Oncogene* 1997;15:2049–2057.
- 111- Li L, Lu Y. Inhibition of hypoxia-induced cell motility by p16 in MDA-MB-231 breast cancer cells. *J Cancer* 2010;1:126–135.
- 112- Palmqvist R, Rutegard JN, Bozoky B, Landberg G, Stenling R. Human colorectal cancers with an intact p16/cyclin D1/pRb pathway have up-regulated p16 expression and decreased proliferation in small invasive tumor clusters. *Am J Pathol* 2000;157:1947–1953.
- 113- Minami R, Muta K, Umemura T, Motomura S, Abe Y, Nishimura J et al. p16(INK4a) induces differentiation and apoptosis in erythroid lineage cells. *Exp Hematol* 2003;31: 355–362.
- 114- Gonzalez S, Serrano M. A new mechanism of inactivation of the INK4/ARF locus. *Cell Cycle* 2006;5: 1382–1384.

- 115- Bardeesy N, Aguirre AJ, Chu GC, Cheng KH, Lopez LV, Hezel AF et al. Both p16(Ink4a) and the p19(Arf)-p53 pathway constrain progression of pancreatic adenocarcinoma in the mouse. *Proc Natl Acad Sci USA* 2006;103:5947–5952.
- 116- Milde-Langosch K, Bamberger AM, Rieck G, Kelp B, Loning T. Overexpression of the p16 cell cycle inhibitor in breast cancer is associated with a more malignant phenotype. *Breast Cancer Res Treat* 2001;67: 61–70.
- 117- Ivanova TA, Golovina DA, Zavalishina LE, Volgareva GM, Katargin AN, Andreeva YY et al. Up-regulation of expression and lack of 5<sup>0</sup> CpG island hypermethylation of p16 INK4a in HPV- positive cervical carcinomas. *BMC Cancer* 2007;7: 47.
- 118- Lam AK, Ong K, Giv MJ, Ho YH. p16 expression in colorectal adenocarcinoma: marker of aggressiveness and morphological types. *Pathology* 2008;40: 580–585.
- 119- O'Neill CJ, McBride HA, Connolly LE, McCluggage WG. Uterine leiomyosarcomas are characterized by high p16, p53 and MIB1 expression in comparison with usual leiomyomas, leiomyoma variants and smooth muscle tumours of uncertain malignant potential. *Histopathology* 2007;50: 851–858.
- 120- Reuschenbach M, Waterboer T, Wallin KL, Einenkel J, Dillner J, Hamsikova E et al. Characterization of humoral immune responses against p16, p53, HPV16 E6 and HPV16 E7 in patients with HPV-associated cancers. *Int J Cancer* 2008;123: 2626–2631.
- 121- Lassen P, Eriksen JG, Hamilton-Dutoit S, Tramm T, Alsner J, Overgaard J. Effect of HPV-associated p16INK4A expression on response to radiotherapy and survival in squamous cell carcinoma of the head and neck. *J Clin Oncol* 2009;27: 1992–1998.
- 122- Fischer CA, Zlobec I, Green E, Probst S, Storck C, Lugli A et al. Is the improved prognosis of p16 positive oropharyngeal squamous cell carcinoma dependent of the treatment modality? *Int J Cancer* 2010;126: 1256–1262.
- 123- Kohlberger P, Beneder Ch, Horvat R, Leodolter S, Breitenacker G. Immunohistochemical expression of laminin-5 in cervical intraepithelial neoplasia. *Gynecol Oncol.* 2003;89:391-4.

- 124- Noel JC, Fernandez-Aguilar S, Fayt I, Buxant F, Ansion MH, Simon P, Anaf V. Laminin-5 gamma 2 chain expression in cervical intraepithelial neoplasia and invasive cervical carcinoma. *Acta Obstet Gynecol Scand* 2005;84:1119-23.
- 125- Andersson S, Hellström AC, Angström T, Stendahl U, Auer G, Wallin KL. The clinicopathologic significance of laminin-5 gamma2 chain expression in cervical squamous carcinoma and adenocarcinoma. *Int J Gynecol Cancer* 2005;15:1065-72.
- 126- Boulet GA, Schrauwen I, Sahebbali S, Horvath C, Depuydt CE, Vereecken A, Broeck DV, Van Marck EA, Bogers JJ. Correlation between laminin-5 immunohistochemistry and human papillomavirus status in squamous cervical carcinoma. *J Clin Pathol* 2007;60:896-901.
- 127- Imura J, Uchida Y, Nomoto K, Ichikawa K, Tomita S, Iijima T, Fujimori T. Laminin-5 is a biomarker of invasiveness in cervical adenocarcinoma. *Diagn Pathol*. 2012;7:105.
- 128- Wang JL, Andersson S, Li X, Hellström AC, Auer G, Angström T, Lindström MS, Wallin KL. p16(INK4a) and laminin-5gamma2 chain expression during the progression of cervical neoplasia. *Acta Oncol* 2006;45:676-84.
- 129- Lambert AP, Anschau F, Schmitt VM. P16(INK4a) expression in cervical premalignant and malignant lesions. *Exp Mol Pathol* 2006;80:192-6.
- 130- Nieh S, Chen SF, Chu TY, Lai HC, Lin YS, Fu E, Gau CH. Is p16(INK4A) expression more useful than human papillomavirus test to determine the outcome of atypical squamous cells of undetermined significance-categorized Pap smear? A comparative analysis using abnormal cervical smears with follow-up biopsies. *Gynecol Oncol* 2005;97:35-40.
- 131- Roelens J, Reuschenbach M, von Knebel Doeberitz M, Wentzensen N, Bergeron C, Arbyn M. P16(INK4a) immunocytochemistry versus human papillomavirus testing for triage of women with minor cytologic abnormalities: a systematic review and meta-analysis. *Cancer Cytopathol* 2012;120:294-307.