



***SALVIA OFFICINALIS* L. (TIBBİ ADAÇAYI)'İN  
FARMASÖTİK BOTANİK ÖZELLİKLERİ VE  
HIZLI ÜST ÇENE GENİŞLETMESİNDE YENİ  
KEMİK YAPIMI ÜZERİNE ETKİSİNİN  
*IN VIVO* OLARAK İNCELENMESİ**

**Yüksek Lisans Tezi**

**Uzm. Dr. Emre KAYALAR**

**Eskişehir 2019**

***SALVIA OFFICINALIS* L. (TIBBİ ADAÇAYI)'İN FARMASÖTİK BOTANİK  
ÖZELLİKLERİ VE HIZLI ÜST ÇENE GENİŞLETMESİNDE YENİ KEMİK  
YAPIMI ÜZERİNE ETKİSİNİN *IN VIVO* OLARAK İNCELENMESİ**

**Uzm. Dr. Emre KAYALAR**

**YÜKSEK LİSANS TEZİ**




**Farmasötik Botanik Anabilim Dalı  
Danışman: Doç. Dr. Sevim KÜÇÜK**

**Eskişehir  
Anadolu Üniversitesi  
Sağlık Bilimleri Enstitüsü  
Temmuz 2019**

*Bu tez çalışması BAP Komisyonunca kabul edilen 1701S029 no.lu proje kapsamında desteklenmiştir.*

## JÜRİ VE ENSTİTÜ ONAYI

Emre KAYALAR'ın "SALVIA OFFICINALIS L. (TIBBİ ADAÇAYI)'İN FARMASÖTİK BOTANİK ÖZELLİKLERİ VE HIZLI ÜST ÇENE GENİŞLETMESİNDE YENİ KEMİK YAPIMI ÜZERİNE ETKİSİNİN *IN VIVO* OLARAK İNCELENMESİ" başlıklı tezi 22/07/2019 tarihinde aşağıdaki jüri tarafından değerlendirilerek "Anadolu Üniversitesi Lisansüstü Eğitim-Öğretim ve Sınav Yönetmeliği"nin ilgili maddeleri uyarınca, Farmasötik Botanik Anabilim dalında Yüksek Lisans tezi olarak kabul edilmiştir.

	<u>Ünvanı Adı Soyadı</u>	<u>İmza</u>
Üye (Tez Danışmanı)	: Doç. Dr. Sevim KÜÇÜK	
Üye	: Doç. Dr. Fatih GÖGER	
Üye	: Öğr. Gör. Dr. Fatih KAHRAMAN	

Prof. Dr. Nalan GÜNDOĞDU-KARABURUN  
Enstitü Müdürü



## FINAL APPROVAL FOR THESIS

This thesis titled “PHARMACEUTICAL BOTANICAL CHARACTERISTICS OF *SALVIA OFFICINALIS* L. (SAGE) AND *IN-VIVO* INVESTIGATION OF THE EFFECT OF SAGE ON NEW BONE FORMATION IN RAPID MAXILLARY EXPANSION” has been prepared and submitted by Emre KAYALAR in partial fulfillment of the requirements in “Anadolu University Directive on Graduate Education and Examination” for the Degree of Master of Science in Pharmaceutical Botany Department has been examined and approved on 22/07/2019.

### Committee Members

Member (Supervisor): Assoc.Prof.Dr. Sevim KÜÇÜK  
Member: Assoc.Prof.Dr. Fatih GÖGER  
Member: Assist.Prof.Dr. Fatih KAHRAMAN

Signature

  
.....  
  
.....

Prof. Dr. Nalan GÜNDOĞDU-KARABURUN

Director

Graduate School of Health Sciences



## ÖZET

### *SALVIA OFFICINALIS* L. (TIBBİ ADAÇAYI)'İN FARMASÖTİK BOTANİK ÖZELLİKLERİ VE HIZLI ÜST ÇENE GENİŞLETMESİNDE YENİ KEMİK YAPIMI ÜZERİNE ETKİSİNİN *IN VIVO* OLARAK İNCELENMESİ

Uzm. Dr. Emre KAYALAR

Farmasötik Botanik Anabilim Dalı

Anadolu Üniversitesi, Sağlık Bilimleri Enstitüsü, Temmuz 2019

Danışman: Doç. Dr. Sevim KÜÇÜK

*Salvia officinalis* L. (SO, Tıbbi adaçayı) geleneksel tıpta kardiovasküler hastalıkların tedavisinde yaygın şekilde kullanılan ve içeriğindeki fenolik asitler sayesinde çok iyi antioksidan özellikleri olduğu bilinen bir bitki türüdür. Bazı çalışmalar *Salvia* türlerinin kemik yapımını hızlandırmada önemli bir rol oynayabileceğini bildirmiştir. Bu çalışmanın amacı sistemik *S. officinalis* ekstresinin sıçanlarda hızlı premaksilla genişletmesinde yeni kemik oluşumuna etkisinin histomorfometrik olarak incelenmesidir.

On dört adet erkek Sprague Dawley sıçan raslantısal olarak iki gruba ayrılmıştır: yalnızca genişletme (YG; n=7) ve genişletme artı *S. officinalis* (SO; n=7). Premaksiller suturanın genişletilmesi amacıyla, bütün sıçanların üst kesici dişlerine birer açıcı zemberek yağıştırılmıştır. 5 günlük genişletme süreci sonrasında 12 günlük pekiştirme süreci gerçekleşmiştir. 17 günlük boyunca, SO grubundaki sıçanlara oro-gastrik tüp yoluyla sistemik olarak 20 mg SO/kg/gün verilmiştir. On yedi günlük deney süreci sonunda sıçanlar kurban edilmiştir. Sonrasında premaksilla disseke edilmiş ve histomorfometrik inceleme yapılmıştır.

SO grubunda yeni kemik yapımı alanlarında, inflamatuvar hücrelerin yoğunluğunda, osteoklast ve osteoblast sayılarında meydana gelen artışlar kontrol grubuna göre anlamlıdır. *S. officinalis* ekstresi genişletilmiş ortra palatal suturada genişletme ve pekiştirme sürecinde yeni kemik rejenerasyonunu stüminüle edebilecek özelliktedir. Bu çalışma *S. officinalis* ekstresinin RME'de yeni kemik yapımına etkisini inceleyen ilk çalışma olmasıyla özgündür.

**Anahtar Kelimeler:** Kemik yapımı, Hızlı üst çene genişletmesi, *Salvia officinalis*,

Tıbbi adaçayı

## ABSTRACT

### PHARMACEUTICAL BOTANICAL CHARACTERISTICS OF *SALVIA OFFICINALIS* L. (SAGE) AND *IN-VIVO* INVESTIGATION OF THE EFFECT OF SAGE ON NEW BONE FORMATION IN RAPID MAXILLARY EXPANSION

Dr. Emre KAYALAR

Department of Pharmaceutical Botany

Anadolu University, Graduate School of Health Sciences, July 2019

Supervisor: Assoc. Prof. Dr. Sevim KÜÇÜK

*Salvia officinalis* L. (sage) is a common traditional medicine widely used for the treatment of cardiovascular and cerebrovascular diseases, and its well-known antioxidant properties are attributed mainly to the presence of phenolic acids. Several studies have shown that the *Salvia* species may play an important role in accelerating bone remodeling. The aim of this thesis to histomorphometric evaluation of the effects of *S. officinalis* extract on new bone formation in the rapid premaxillary expansion.

Four-teen male Sprague Dawley rats were randomly divided into two groups: expansion only (EO; n=7), and expansion plus *S. officinalis* (SO; n=7). An open-loop spring was bonded to maxillary incisors of each animal to expand the premaxillary suture. After a 5-day expansion period, there was a consolidation period of 12 days. Rats in the SO group 20 mg SO/kg/day were systemically administered per day via the orogastric route, for 17 days. Rats were sacrificed at the end of the 17 days experimentation period. Then, the premaxillas were dissected and histomorphometric examination was performed.

*S. officinalis* leaf extract can stimulate bone regeneration in the expanded midpalatal suture during expansion. There were increases in newly formed bone area, intensity of inflammatory cells, number of osteoblasts and osteoclasts in study group comparing control group. To the best of our knowledge, this study is the first to report the positive effects *S. officinalis* extract intake with these parameters.

**Keywords:** Bone formation, Rapid maxillary expansion, *Salvia officinalis*, Sage

## TEŞEKKÜR

Yüksek lisans eğitimim ve tez çalışmalarım boyunca yanımda olan, deneyim ve bilgilerini benden esirgemeyen değerli danışmanım sayın Doç. Dr. Sevim KÜÇÜK'e,

Çalışmalarım gerçekleştirilebilmesi için Anadolu Üniversitesi Eczacılık Fakültesi'nin tüm olanaklarından yararlanmamızı sağlayan Eczacılık Fakültesi Dekanı Sayın Prof. Dr. Yusuf ÖZTÜRK'e ve Farmakognazi Anabilim Dalına,

Hayvan deneyine aşamasında bana eşlik eden Uzm. Dr. Gül Taş'a ve histolojik incelemeler sırasında emek veren Dr. Öğr. Üyesi Olgu Enis TOK'a

Deneylerde ve proje aşamasında desteğini her zaman hissettiğim sayın Doç. Dr. Fatih GÖGER'e,

Laboratuar çalışmalarında desteğini esirgemeyen arkadaşlarım Merve HAS ve Ceren Sinem TUYAN'a

Hayatım boyunca beni her konuda destekleyen, teşvik ve takdir eden annem, babam ve ablama yürekten teşekkür ederim.

22/07/2019

### ETİK İLKE VE KURALLARA UYGUNLUK BEYANNAMESİ

Bu tezin bana ait; özgün bir çalışma olduğunu; çalışmamın hazırlık, veri toplama, analiz ve bilgilerin sunumu olmak üzere tüm aşamalarında bilimsel etik ilke ve kurallara uygun davrandığımı; bu çalışma kapsamında elde edilen tüm veri ve bilgiler için kaynak gösterdiğimi ve bu kaynaklara kaynakçada yer verdiğimi; bu çalışmamın Anadolu Üniversitesi tarafından kullanılan “bilimsel intihal tespit programı”yla tarandığını ve hiçbir şekilde “intihal içermediğini” beyan ederim. Herhangi bir zamanda, çalışmamla ilgili yaptığım bu beyana aykırı bir durumun saptanması durumunda, ortaya çıkacak tüm ahlaki ve hukuki sonuçları kabul ettiğimi bildiririm.



Emre KAYALAR



22/07/2019

**STATEMENT OF COMPLIANCE WITH ETHICAL PRINCIPLES AND RULES**

I hereby truthfully declare that this thesis is an original work prepared by me; that I have behaved in accordance with the scientific ethical principles and rules throughout the stages of preparation, data collection, analysis and presentation of my work; that I have cited the sources of all the data and information that could be obtained within the scope of this study, and included these sources in the references section; and that this study has been scanned for plagiarism with “scientific plagiarism detection program” used by Anadolu University, and that “it does not have any plagiarism” whatsoever. I also declare that, if a case contrary to my declaration is detected in my work at any time, I hereby express my consent to all the ethical and legal consequences that are involved.

.....

.....

## İÇİNDEKİLER

	<u>Sayfa</u>
BAŞLIK SAYFASI.....	ii
JÜRİ VE ENSTİTÜ ONAYI .....	iii
FINAL APPROVAL FOR THESIS .....	iv
ÖZET .....	v
ABSTRACT .....	vi
TEŞEKKÜR.....	vii
ETİK İLKE VE KURALLARA UYGUNLUK BEYANNAMESİ .....	viii
STATEMENT OF COMPLIANCE WITH ETHICAL PRINCIPLES AND RULES.....	ix
İÇİNDEKİLER.....	x
TABLolar DİZİNİ .....	xii
ŞEKİLLER DİZİNİ .....	xiii
GÖRSELLER DİZİNİ.....	xiv
SİMGELER VE KISALTMALAR DİZİNİ.....	xv
1.GİRİŞ VE AMAÇ.....	1
1.1. Araştırma Sorusu .....	2
1.2 Amaç .....	2
1.3. Hedefler .....	2
2. GENEL BİLGİLER .....	3
2.1. <i>Salvia officinalis</i> L. (Tıbbi Adaçayı) .....	3
2.1.1. <i>S. officinalis</i> L.'in Farmakopelerdeki yeri .....	5
2.1.2. <i>S. officinalis</i> L.'in Kullanım Alanları .....	5
2.2. Hızlı Üst Çene Genişletmesi (RME; Rapid Maxillary Expansion).....	6
2.3. RME Sonrası Görülen Nüksün Azaltılmasına Yönelik Çalışmalar .....	8
2.4. <i>S. officinalis</i> ve RME .....	10
3. GEREÇ VE YÖNTEM .....	11
3.1 <i>S. officinalis</i> 'in Toplanması ve Ekstraksiyonu.....	11
3.2. Antioksidan Etkinin Araştırılması.....	11
3.2.1 Toplam fenol miktar tayini.....	11
3.2.2. 1,1-Difenil-2-pikrilhidrazil (DPPH●) radikalini süpürücü etki tayini ....	11

3.2.3. $\beta$ -karoten/linoleik Asit Oksidasyonunu İnhibe Edici Etki Tayini .....	12
3.2.4. ABTS Radikal Süpürücü Etki (TEAC).....	12
3.2.5. LC -MS/MS Analizleri .....	13
3.3. Hayvan Deneyi.....	13
3.3.1. Power analizi.....	14
3.3.2. Deney hayvanının kimliği .....	15
3.3.3 Deney hayvanları üzerinde gerçekleştirilen işlemler .....	15
3.3.4. Aparentlerin hazırlanması ve uygulaması.....	16
3.4. Histopatolojik ve Histomorfometrik İnceleme .....	21
3.4.1 Işık mikroskopik preparasyon ve histopatolojik değerlendirme.....	21
3.4.2. İmmünohistokiyasal değerlendirme .....	23
3.5. İstatistiksel Analiz .....	24
4. BULGULAR .....	25
4.1. Antioksidan Aktivite Bulguları .....	25
4.2. LC-MS/MS Analizleri .....	27
4.3. Histopatolojik ve Histomorfometrik İnceleme Bulguları .....	30
4.4. İmmünohistokimyasal Boyama ile Osteoblast ve Osteoklast Hücre Sayılarının Değerlendirilmesi .....	33
5. TARTIŞMA .....	37
6. SONUÇ .....	41
KAYNAKLAR.....	42
EK-1 Etik Kurul Kararı .....	49
EK-2 Ekstrelerde Tespit Edilen Moleküllerin Kütle Spektrumları .....	50
ÖZGEÇMİŞ .....	58

## TABLolar DİZİNİ

### Sayfa

<b>Tablo 3.1.</b> Çalışmada incelenen gruplar ve hayvan sayısı.....	14
<b>Tablo 4.1.</b> Ekstrelerde LC-MS/MS ile Belirlenen Moleküller.....	29
<b>Tablo 4.2.</b> Histomorfometrik parametrelerin istatistiksel sonuçları.....	31
<b>Tablo 4.3.</b> İmmünohistokimyasal parametrelerin istatistiksel sonuçları.....	35



## ŞEKİLLER DİZİNİ

### Sayfa

Şekil 2.1. <i>S. officinalis</i> yaprağı toz edilmiş bitkisel drogu tanıma çizimi .....	4
Şekil 2.2. Üst çenenin gelişimi sırasında orta palatal suturanın şematik görünümü .....	7
Şekil 4.1. Toplam fenol miktar tayininde kullanılan gallik asit kalibrasyon denklemi...	25
Şekil 4.2. Troloksa Eşdeğer Antioksidan Kapasite (TEAC) deneyinde kullanılan troloks kalibrasyon denklemi .....	26
Şekil 4.3. <i>S. officinalis</i> yaprak ekstresi HPLC kromatogramı.....	27
Şekil 4.4. <i>S. officinalis</i> kök ekstresi HPLC kromatogram.....	28
Şekil 4.5. <i>S. officinalis</i> kök ekstresi TIC kromatogram.....	28
Şekil 4.6. Yeni oluşan kemik alanının gruplar arasında istatistiksel olarak değerlendirilmesi.....	32
Şekil 4.7. Rejenerasyon bölgesinde bulunan kapiller sayısının gruplar arasında istatistiksel olarak değerlendirilmesi.....	33
Şekil 4.8. İnflamatuar hücrelerinin yoğunluğunun semi-kantitatif skorlamasının gruplar arasında istatistiksel olarak değerlendirilmesi.....	34
Şekil 4.9. Osteoblast sayısının gruplar arasında istatistiksel olarak değerlendirilmesi.....	36
Şekil 4.10. Osteoklast sayısının gruplar arasında istatistiksel olarak değerlendirilmesi.....	38

## GÖRSELLER DİZİNİ

	<u>Sayfa</u>
<b>Görsel 2.1.</b> <i>S. officinalis</i> L. genel görünüş.....	3
<b>Görsel 3.1.</b> Hayvan deneyi laboratuvar şartları.....	14
<b>Görsel 3.2.</b> Deney hayvanlarının gruplara göre rastgele ayrıldığı kafesler.....	15
<b>Görsel 3.3.</b> Genel anestezide kullanılan ilaçlar.....	16
<b>Görsel 3.4.</b> Çalışmamızda kullanılan çene genişletme apareyi.....	17
<b>Görsel 3.5.</b> Retansiyon oluklarının hazırlanmasında kullanılan separasyon diski.....	17
<b>Görsel 3.6.</b> Genişletme apareyinin ağız içi görüntüsü.....	18
<b>Görsel 3.7.</b> Genişleme gerçekleşikten sonra ağız içi görünüm.....	19
<b>Görsel 3.8.</b> Genişleme öncesinde ve sonrasında alınan oklüzal radyografiler.....	19
<b>Görsel 3.9.</b> <i>S. officinalis</i> ekstresi ve hayvan deneyinde kullanılan orogastrik tüp.....	20
<b>Görsel 3.10.</b> Parafin içerisine gömülerek bloklanan premaksilla örneği.....	21
<b>Görsel 3.11.</b> Parafin bloklardan mikrotom ile kesitler alınması.....	22
<b>Görsel 3.12.</b> Hematoksilin-Eosin (H&E) ile boyanan, kamera ışık mikroskobu ve görüntü analiz sistemi ile incelenen kesit örneği.....	22
<b>Görsel 3.13.</b> İmmünohistokimyasal boyamalar sonrasında kamera ataçmanlı ışık mikroskobu ve görüntü analiz sistemi ile incelenen kesit örneği.....	23
<b>Görsel 4.1:</b> Genişletilen maksillar sutura bölgesinin histolojik incelenmesi.....	31
<b>Görsel 4.2.</b> Rejenere olan maksillar sutura bölgesinin Osteocalcin ile immünohistokimyasal boyanması.....	35
<b>Görsel 4.3.</b> Rejenere olan maksillar sutura bölgesinin Cathepsin K ile immünohistokimyasal boyanması.....	37

## SİMGELER VE KISALTMALAR DİZİNİ

*	: Bağ dokusu (fotoğraf işareti)
A	: Enine kesi
Aa	: Enine keside tek hücreli salgı tüyü
Ab	: Enine keside eklemli, eğri örtü tüyü
Ac	: Enine keside palizat parenkiması
AÜBİBAM	: Anadolu Üniversitesi Bitki İlaç ve Araştırmalar Merkezi
B	: Diastik stoma taşıyan alt epiderma parçası
Ba	: Körfezli hücresi
Bb	: Diastik stoma
Bc	: Çok kalın, çeperleri bütün tabandaki hücreleri
Bd	: Tek hücreli salgı tüyü
Be	: Yüzeyden görünüşte eklemli, eğri örtü tüyü
C	: Tabandaki hücreler parçalanmış izole halde
cp	: Kapiller
D	: Yandan görünüşte izole halde laminaceae tipi salgı tüyü
E	: Yüzeyden görünüş
Ea	: Çukurlu kısmen çok köşeli hücreli
Eb	: Yüzeyden görünüşte başı iki hücreli salgı tüyü
Ec	: Sapı tek hücreli küçük salgı tüyü
Ed	: Yandan görünüşte başı iki hücreli salgı tüyü
Ee	: Palizat parenkiması
ESI	: Elektro sprej iyonlaşma
F	: Diastik stoma taşıyan alt epiderma parçası
Fa	: Yüzeyden görünüşte epiderma üzerinde laminaceae tipi salgı tüyü
Fb	: Sapı çok hücreli küçük salgı tüyü
G	: Tabandaki hücreler parçalanmış izole halde
H	: Tabandaki hücreler
H&E	: Hematoksilin-Eosin
nb	: Rejenere olan yeni kemik trabekülü

ob	: Eski kemik (Fotoğraf)
RME	: Hızlı üst çene genişletilmesi (Rapid Maksillary Expansion)
SO	: <i>Salvia officinalis</i>
TEAC	: Troloksa eşdeğer antioksidan kapasitesi
TGF	: Dönüştürücü büyüme faktörü





## 1. GİRİŞ VE AMAÇ

Üst çene darlığı çocuklarda, ergenlik dönemindeki bireylerde ve erişkinlerde yaygın görülen bir durumdur. Bu maloklüzyonların düzeltilmesinde rutin tedavi prosedürü orta palatal suturanın genişletilmesidir. Bu teknikte güçlü ortopedik kuvvetler uygulanarak orta palatal suturanın açılması yoluyla dar olan üst çene genişletilmiş olur. Pekiştirme aşamasında ise orta palatal suturada kemik remodeling'i gerçekleşir (Bishara ve Staley, 1987; Kayalar vd., 2016).

Ancak hızlı üst çene genişletmesinden sonra nüks meydana gelmesi kaçınılmazdır (Krebs, 1964; Salgueiro vd., 2015). Nüksün sebebi net olarak anlaşılmamış olsa da araştırmacılar, genişletme sonrasında orta palatal suturadaki yeni kemik yapımının hızının ve kalitesinin genişletme sonrasında meydana gelen nüksü etkilediğini bildirmiştir (Uysal, Amasyali, vd., 2011; Uysal, Gorgulu, vd., 2011; Kara, Altan, vd., 2012; Kara, Erciyas, vd., 2012; Altan vd., 2013; Ekizer vd., 2013; Jiang vd., 2013). Genişleyen sturada yeni kemik yapımının hızlandırılması amacıyla yeni materyaller ve yöntemler denenmektedir. Bu çalışmaların bazılarında antioksidanların osteoblastik aktiviteyi artırarak kemik metabolizmasını olumlu etkilediği bulunmuştur (Uysal, Amasyali, vd., 2011; Uysal, Gorgulu, vd., 2011; Kara, Altan, vd., 2012; Kara, Erciyas, vd., 2012; Ozturk vd., 2012; Altan vd., 2013; Halicioglu vd., 2015).

Lamiaceae (Ballıbabagiller) familyasından çok yıllık bir bitki olan tıbbi adaçayının (*Salvia officinalis* L.) kökeni Akdeniz Bölgesi ve kıyısı olan Avrupa ülkeleridir (Baytop, 1999). Tıbbi adaçayı antioksidan özelliği yüksek bulunmuş bir bitkidir. (Sun vd., 2009; Gong vd., 2015). Kalp damar hastalıklarında yaygın bir şekilde kullanımı olup karaciğer, böbrekler ve akciğerler üzerine güçlü koruyucu etkileri bulunmaktadır (Reignier vd., 1997; Hoffmann vd., 2002; Chen vd., 2003; Bando vd., 2004; Xing vd., 2005; Zhou vd., 2005; Chen ve Wang, 2006; Wang vd., 2006; Wu vd., 2007). Ayrıca geleneksel tıpta yara ve kırık travmalarında yaygın olarak kullanılan etkili bir bitkidir. Yapılan çalışmalar adaçayının kemik metabolizmasında önemli bir görev alabileceğini bildirmiştir (Zhang, 1984; Shi vd., 2000; Muhlbauer vd., 2003; Putnam vd., 2007). Bu çalışmaların ışığında adaçayının hızlı üst çene genişletilmesinde pekiştirme aşamasında yeni kemik yapımını da destekleyebileceği düşünülmüştür.

### 1.1. Arařtırma Sorusu

Üst çene genişletilmesinden sonra amaca yönelik farklı materyaller ve yöntemlerin kullanılmasıyla yeni kemik formasyonunun arttırmak ve hızlandırmak amacıyla yapılan hayvan deneyleri sayısı son yıllarda artmıştır. (Uysal, Amasyali, vd., 2011; Uysal, Gorgulu, vd., 2011; Kara, Altan, vd., 2012; Kara, Erciyas, vd., 2012; Ozturk vd., 2012; Altan vd., 2013; Halicioğlu vd., 2015). Literatürde kemik metabolizmasına pozitif etkileri olduğu bildirilen, geleneksel tıpta yaygın kullanımı olan *S. officinalis* ekstresinin hızlı üst çene genişletmesi işlemi sonrasında yeni kemik yapımını hızlandıracağı düşünülmüştür (Muhlbauer vd., 2003; Putnam vd., 2007; Cui vd., 2012; He ve Shen, 2014).

Bu tez çalışmasında “*S. officinalis* ekstresi sıçanlarda hızlı üst çene genişletmesi tedavisinde yeni kemik yapımını hızlandırarak iyileşme hızını ve kalitesini arttırmaktadır” sıfır hipotezi sorgulanmıştır.

### 1.2. Amaç

Bu deneysel çalışmanın amacı tıbbi adaçayının (*S. officinalis*) genişletilmiş premaksiller suturada yeni kemik yapımına olan etkisinin sıçan modeli üzerine araştırılmasıdır. Bu çalışma *S. officinalis* ekstresinin kemik yapımına etkisini inceleyen ilk çalışmadır.

### 1.3. Hedefler

-*S. officinalis*'in toplanması, kurutulması, yaprak ve kök ekstresinin antioksidan aktivitelerinin belirlenmesi.

-*S. officinalis* ekstresinin genişletilmiş premaksiller suturada yeni kemik yapımına olan etkisinin sıçan modeli üzerine araştırılması. Bu amaçla genişletilmiş premaksiller suturada osteoblast, osteoklast ve kapiller sayısı ve yeni kemik formasyonunun yoğunluğunun histomorfometrik olarak belirlenmesi.

## 2. GENEL BİLGİLER

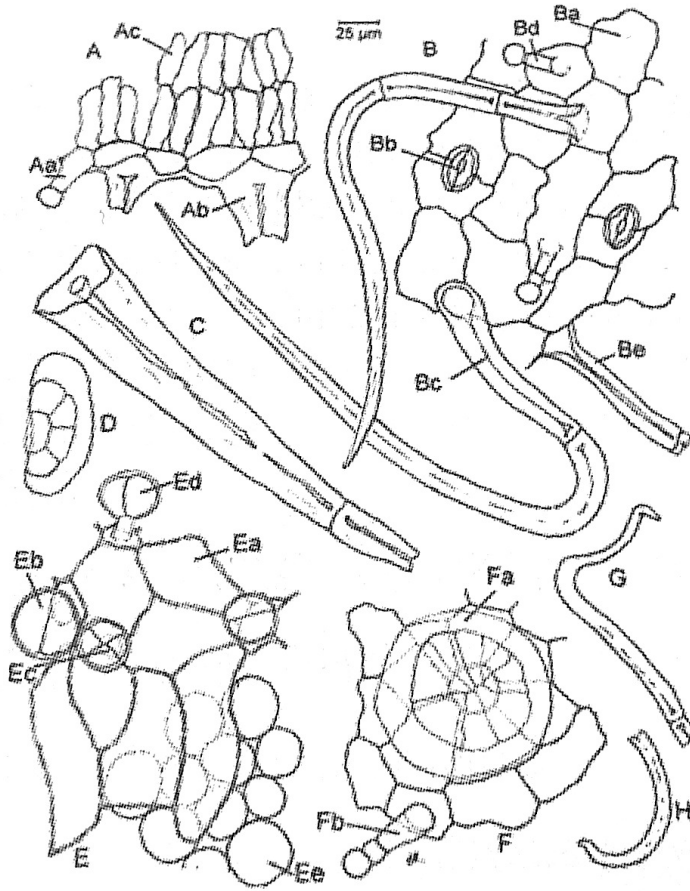
### 2.1. *Salvia officinalis* L. (Tıbbi Adaçayı)

Lamiaceae (Ballıbabagiller) familyasından çok yıllık bir bitki olan tıbbi adaçayının kökeni Akdeniz Bölgesi ve kıyısı olan Avrupa ülkeleridir. Ülkemizde doğal yayılışı olmamakla birlikte çeşitli bölgelerimizde kültürü yapılmaktadır. Yabancı döllenen bitki 60-100 cm'ye kadar boylanabilir. Yaprakları gri-yeşil renkli, oval yumurta şeklinde olup, uzunluğu 10 cm'ye kadar çıkabilir, üzeri yoğun tüylerle kaplıdır. Çiçekleri iki dudaklı çoğunlukla açık viyole olmakla birlikte beyaz ve pembe çiçeklere de rastlanır. Çiçekler 4-8'li gruplar halinde gevşek salkım veya başak şeklinde sap ucunda yer almaktadırlar (Görsel 2.1). Tohumları yuvarlak kahverengi, bin tane ağırlıkları ortalama 3,6-10,6 g olmakla birlikte, ülkemizdekiler ortalama 8 g kadardır (Bahtiyarca Bağdat, 2006).



Görsel 2.1. *S. officinalis* genel görünüş (Foto: Emre Kayalar)

Tam bir tıbbi adaçayı yaprağının (*S. officinalis*) laminası yaklaşık 2 cm'den 10 cm'ye değişen uzunlukta ve 1 cm'den 2 cm'ye değişen genişlikte, oblong-ovat, eliptik şekillidir. Kenarları ince bir şekilde krenattan düze değişen şekildedir. Tepesi subakut veya yuvarlak ve tabanı kordat veya tabanı yaprak sapında daralan yuvarlaktır. Üst yüzey yeşilimsi-gri ve ince taneciklidir; alt yüzey beyaz ve kısa yumuşak tüylü ve ince damarların meydana getirdiği sık bir ağ görülür (Türk Farmakopesi II [Avrupa Farmakopesi Adaptasyonu], 2016).



Şekil 2.1. *S. officinalis* yaprağı toz edilmiş bitkisel drogu tanıma çizimi (Türk Farmakopesi II [Avrupa Farmakopesi Adaptasyonu], 2016)

Mikroskopik olarak incelendiğinde toz açık griden kahverengi-yeşile değişen renktedir. Mikroskopta *klorat hidrat çözeltisi R* kullanılarak incelendiğinde toz aşağıdaki karakteristik elementleri gösterir (Şekil 2.1.): dar boyuna uzamış, tabandaki hücreler çok kalın çeperleri bütün [Bc] veya parçalanmış izole halde [C, G, H] veya

epidermaya bađlı çok sayıda eklemli, eđri örtü tüyleri (enine kesi [Ab]), yüzeyden görünüş [Be]); sapı tek hücreli başı 8-12 hücreden oluşan ve ortak bir kutikula ile çevirili olan laminaceae tipi salgı tüyleri izole halde (yandan görünüş [D]) veya epiderma üzerinde (yüzeyden görünüş [Fa]); sapı çok hücreli [Fb] ya da tek hücreli [Aa, Bd] ve başı çok hücreli genellikle epidermaya bađlı küçük salgı tüyleri; daha nadir olarak sapı tek hücreli [Ec] ve başı iki hücreli [Eb, Ed] salgı tüyleri (yüzeyden görünüş [Eb, Ec], yandan görünüş [Ed]); çukurlu kısmen çok köşeli hücreli [Ea], örtü ve salgı tüylü bazen bir ya da iki tabakalı palizat parenkimasının [Ac, Ee] eşlik ettiđi üst epiderma parçaları (yüzeyden görünüş [E], enine kesi [A]); bazen diastik stoma [Bb] bulunabilir; körfezli hücreli [Ba] ve çok sayıda diastik stoma taşıyan alt epiderma parçaları [B, F] (Türk Farmakopesi II [Avrupa Farmakopesi Adaptasyonu], 2016).

### **2.1.1. *S. officinalis* L.'in Farmakopelerdeki yeri**

Çeşitli farmakopelerde *S. officinalis* L.'in kurutulmuş yapraklarının “*S. officinalis folium*, Tıbbi Adaçayı Yapađı, Sage Leaf” adı ile kayıtlı olduđu görölmektedir. Türk Farmakopesi-II Monograflar (Avrupa Farmakopesi Adaptasyonu)'in 2016 baskısında tıbbi adaçayı yapađının uçucu yađ içeriđinden bahsedilmektedir. *S. officinalis* L.'in tüm ya da parçalanmış kurutulmuş yaprakları, bütün (tüm) drog için (susuz drog) en az 12 mL/kg; parçalanmış drog için (susuz drog) ise en az 10 mL/kg uçucu yađ içermektedir (Türk Farmakopesi II [Avrupa Farmakopesi Adaptasyonu], 2016).

### **2.1.2. *S. officinalis* L.'in Kullanım Alanları**

*Salvia* L. türlerinin herba veya çiçek durumları çay ve halk ilacı olarak eskiden beri kullanılmaktadır (Baytop, 1999; Dirmenci vd., 2007). *Salvia* L. (Adaçayı) cinsi 99 tür ile temsil edilmektedir. (Celep ve Kahraman, 2012). Ülkemizde *Salvia* sp. halk arasında genellikle “Ada çayı, Boşaplı, Eşekotu, Pamuklu, Şalba” isimleri ile bilinmekte, herba veya çiçek durumları çay ve halk ilacı olarak eskiden beri kullanılmaktadır. (Dirmenci vd., 2007).

*S. officinalis* baharat, aromatik, peyzaj, kozmetik, bitkisel boya ve gıda sanayinde dođal koruyucu amaçlarla kullanımı vardır. Tıbbi adaçayı aynı zamanda kuvvetli bir

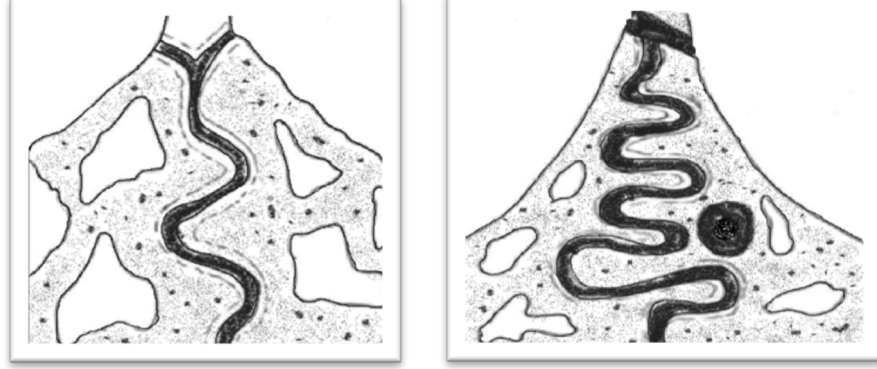
antibakteriyal olmakla birlikte doğal koruyucu olarak et, tavukçuluk, balıkların raf ömürlerinin uzatılması amacıyla antioksidan olarak kullanılmaktadır. Adaçayı ve biberiyeden hazırlanan diğer bir antioksidanın soya yağı ve patates cipsinin raf ömrünü yükselttiği bildirilmektedir (Baytop, 1999; Bahtiyarca Bağdat, 2006). Tıbbi amaçlı kullanımları da oldukça fazla olup, infüzyonu boğaz ağrılarında, ağız ülserleri, bademcik iltihaplarında ve dişeti hastalıklarında gargara terkiplerinde yer almaktadırlar (Beheshti-Rouy vd., 2015). Aşırı ve çok uzun süreli kullanımının toksik etki yapabileceği düşünülmektedir. Günümüzde daha çok tonik olarak kuvvet verici, gaz söktürücü, antiseptik (boğaz ve burun hastalıklarında) ve uyarıcı etkisinden dolayı dahilen ve haricen kullanılmaktadır. %1-2.5 arasında bulunan uçucu yağının bileşiminde %30-50 thujon, %15 sineol ve %10 borneol bulunmaktadır (Baytop, 1999; Bahtiyarca Bağdat, 2006).

*S. officinalis* antioksidan özelliğinin yüksek olduğu kanıtlanmış bir bitkidir (Dauksas vd., 2001; Miura vd., 2002; Kontogianni vd., 2013a; Bakota vd., 2015). Kalp damar hastalıklarında yaygın bir şekilde kullanımı olup karaciğer, böbrekler ve akciğerler üzerine güçlü koruyucu etkileri bulunmaktadır (Reignier vd., 1997; Hoffmann vd., 2002; Chen vd., 2003; Bando vd., 2004; Xing vd., 2005; Zhou vd., 2005; Chen ve Wang, 2006; Wang vd., 2006; Wu vd., 2007). Ayrıca geleneksel tıpta yara ve kırık travmalarında yaygın olarak kullanılan etkili bir bitki olup metabolik kemik hastalıklarında da kullanıldığı bildirilmiştir (Putnam vd., 2007).

## **2.2. Hızlı Üst Çene Genişletmesi (RME; Rapid Maxillary Expansion)**

Üst çenenin transversal (yatay) yöndeki darlığı kafa yüz bölgesindeki iskeletsel düzensizliklerin en yaygın olanlarından (McNamara, 2000). Üst çene darlığının tedavisinde en fazla kullanılan tedavi yöntemi Hızlı Üst Çene Genişletmesidir (RME; Rapid Maxillary Expansion) (Schuster vd., 2005). Üst çene başlangıçta çift taraflı olarak gelişir ve gelişim sırasında premaksilla ve damağı oluşturan kemikler ve sutura palatina mediada birleşir (Şekil 2.1). Damağı oluşturan kemiklerin fiziksel olarak suturadan hızlı bir şekilde ayrılmasıyla yapılan genişletmeye hızlı üst çene genişletmesi denir (Lamparski vd., 2003). Hızlı üst çene genişletmesiyle hedeflenen; dişlere ve alveoler kemiğine ortodontik diş hareketi limitlerinin üzerinde kuvvetler uygulayarak,

ortopedik genişleme gerçekleştirmektir (Timms, 1980; Bishara ve Staley, 1987; Lamparski vd., 2003).



**Şekil 2.2.** Üst çenenin gelişimi sırasında orta palatal suturanın şematik görünümü

Hızlı üst çene genişletilmesi (RME), maksillayı iskeletsel olarak genişleten en uygun ortodontik ve ortopedik prosedür olarak tanımlanır. Üst çene darlığı, yaklaşık 2500 yıl önce Hipokrat tarafından tanımlanmıştır (Timms, 1981). Üst çeneye ortopedik kuvvetler uygulayarak, iskeletsel darlığın düzeltilmesine yönelik ilk yaklaşım ise Angell tarafından 1860 yılında rapor edilmiştir (Angell, 1860). Angell (1860), 14,5 yaşındaki bir kız çocuğunun üst premolarları arasına yerleştirdiği vida vasıtasıyla iki hafta süreyle genişletme yapmış ve ortalama  $\frac{1}{4}$  inch (0,64cm) genişletme elde etmiştir. Midpalatal suturanın açılması ile ark boyutunda artış sağlayan bu yaklaşım hem Amerika'da hem de Avrupa'da birçok taraftar bulmuştur. Ancak bu dönemde bazı yazarlar genişlemenin anatomik olarak imkânsız ve hatta tehlikeli olduğunu iddia etmişlerdir (Coleman, 1865; Quillen, 1890). Amerika'da dönemin ünlü ortodontistlerinin ortopedik ekspansiyon fikrine kayıtsız kalması, başlangıçta RME'nin yaygınlaşmasını engellemiştir (Haas, 1965). O dönemde radyografi ile doğrulanamadığı için desteklenmeyen bu tekniğin güvenilirliği, Landsberg tarafından 1908'de kanıtlanmıştır. Ancak yine de Amerika'da, 20. yüzyılın ortalarına kadar geniş kabul görmemiş ve uygulamaya geçmemiştir. Günümüzde RME, orta palatal suturanın distraksiyon osteogenezi olarak görülmektedir ve ortodonti kliniğinde çok sık uygulanan bir tedavi haline gelmiştir (Timms, 1997).

RME yöntemi ile 0,9-4,5 kg kuvvet uygulayan çeşitli mekanikler kullanılarak haftada 3 mm veya daha fazla miktarda genişletme sağlanmaktadır. Hızlı üst çene genişletmesiyle hedef, dişlere ve alveoler yapılara ortodontik diş hareket limitlerini aşan

kuvvetler uygulayarak ortodontik diř hareketinin miktarını azaltmak ve ortopedik hareket miktarını artırmaktır (Timms, 1980).

Üst çene darlığının tedavisinde, RME tedavisiyle 1 ile 4 hafta, genişletme uygulanarak dar olan üst çene normale getirilmeye çalışılır. Elde edilen durumu korumak ve nüksü engellemek için RME sonrası 3-6 ay boyunca hareketli veya sabit apareyler kullanılarak pekiştirme yapılır. Bu süreçte genişletmeden sonra midpalatal suturada reorganizasyon ve reossifikasyon yani yeni kemik yapımı gerçekleşmektedir (Bishara ve Staley, 1987).

### **2.3. RME Sonrası Görülen Nüksün Azaltılmasına Yönelik Çalışmalar**

RME iki fazda gerçekleşir. Birinci faz, kuvvet uygulaması ile birlikte orta palatal suturanın ayrılması ile oluşan aktif üst çene genişlemesi, ikinci faz ise orta palatal suturanın kalsifikasyonu ve reorganizasyonu için geçen pekiştirme sürecidir. Üst çene genişletmesi sonrasında klinisyenlerin hedefi, nüksü azaltmak yani elde edilen durumun geri dönmesini engellemektir. RME sonrası uzun süreli pekiştirme yapılmadığı takdirde erken dönem geri dönüş gözlenebilmektedir. (Bishara ve Staley, 1987; Petrick vd., 2011).

RME sonrasındaki nükste, çevredeki anatomik yapıların etkileri düşünülmele beraber, en güçlü etkenlerin genişleyen sutura bölgesi kaynaklı olduğu bilinmektedir. Genişletmeye bağlı nüks nedenleri olarak pekiştirme sürecinde oluşan aktif kemik yapımının yetersiz ve kalitesiz olması, üst çeneyi çevresindeki yapılara birleştiren suturalarda biriken rezidüel kuvvetler ve bu suturaların deformasyona karşı direnci, ağız çevresi kas fonksiyonlarının kalıcı olmaması, iskeletsel yapıları saran yumuşak dokular ve bukkal kaslarda, palatal dokularda ve periodontal ligamentlerde oluşan gerilimlerden bahsedilmektedir (Zimring ve Isaacson, 1965; Timms, 1981; Saito ve Shimizu, 1997; Lagravere vd., 2005).

Gerek diřsel gerekse iskeletsel seviyedeki darlıkların giderilmesinde, tedavi süresini kısaltmak, elde edilen durumun devamlılığını sağlamak ve meydana gelebilecek nüksü engellemek hedeflenmektedir. Üst çene genişletmesi sonrası bir miktar nüks oluşabileceği bilirse de literatürde oldukça farklı nüks oranları rapor edilmiştir (Haas, 1970; Haas, 1980; Mew, 1983; Koudstaal vd., 2009; Kayalar vd.,



2016). RME ile uygulanan tedavinin sonuçlarının kalıcı olabilmesi için yeterli bir pekiştirme süresine ihtiyaç vardır. Arat vd. (2003) RME sonrası orta palatal suturada meydana gelen mineralizasyon değişimlerini bilgisayarlı tomografi tekniği kullanarak incelemiş ve 3 aylık pekiştirmeden sonra metabolik aktivitenin başlangıç düzeyine ulaştığını ve 3 aylık pekiştirmenin kemiğin reorganizasyonu için yeterli olduğunu bildirmiştir. Bishara ve Staley (1987), RME sonrası suturanın 3 aylık bir sürede radyolojik olarak normal görüntü verdiğini, histolojik olarak ise ancak 6 ay sonunda organize olup kalsifikasyonunu tamamladığını göstermiştir. da Silva Filho vd. (2006), yaşları 5-10,5 arasında değişen 17 çocukta RME sonrasında orta palatal suturanın tamamen kemikleşmesinin 8-9 ay sürdüğünü aldığı bilgisayarlı tomografi kayıtları üzerinde göstermiştir.

RME'den sonra, genellikle en az 6 ay pekiştirme tedavisi önerilmektedir. Aksi takdirde dişsel ve/veya iskeletsel nüks ile karşılaşılabilir. Bu süre içerisinde orta palatal suturanın kalsifikasyonuna ve üst çenenin diğer sutural bağlantılarının stabilizasyonuna ve yeniden organizasyonuna izin verilmiş olunur (da Silva Filho vd., 2006).

Suturadaki kemik oluşumunun önemi önceden beri bilinmektedir. Haas (1961) orta palatal suturanın açılmasıyla ark genişliğinde elde edilen artışın kalıcılığının suturadaki kemik defektinin yeni kemik ile tamiri sonucunda sağlanabileceğini bildirmiştir. Son yıllarda, üst çene genişletmesi sonrası suturadaki yeni kemik formasyonunu ve kalitesini artırmaya ve böylece stabiliteyi korumaya yönelik çalışmalara literatürde sıklıkla rastlanmaktadır. Bu amaçla birçok yeni yöntem ve yeni ilaç araştırması yapılmıştır. Bunlardan bazıları, lazer stimülasyonu yöntemi, dönüştürücü büyüme faktörü (TGF), bazı vitaminler, lityum klorid, bifosfonatlar ve antioksidanlardır (Sawada ve Shimizu, 1996; Saito ve Shimizu, 1997; Uysal vd., 2009; Tang vd., 2011; Uysal, Amasyali, vd., 2011; Kara, Altan, vd., 2012; Kara, Erciyas, vd., 2012; Ozturk vd., 2012; Aras vd., 2015).

Uysal vd. (2011) erkek Wistar sıçanları (n=30) üzerinde yürüttükleri çalışmalarında C vitamininin genişletilmiş premaksiller suturada kemik yapımına etkisini incelemiş, bu antioksidanın intramuskular enjeksiyonla sistemik uygulamasının kemik yapımını hızlandırdığını, ancak genişlemiş premaksillaya doğrudan lokal enjeksiyonunun kemik yapımına olumsuz etkileri olduğunu bildirmiştir.

Öztürk vd. (2011) erkek Wistar sıçanları (n=36) üzerinde yürüttükleri çalışmalarında bifosfonatların genişletilmiş suturada kemik yapımını desteklediğini, osteoblast sayısını arttırdığını, nüksü azalttığını göstermiştir.

Altan vd. (2013) erkek Wistar sıçanları (n=24) üzerinde yürüttükleri histomorfometrik çalışmalarında, Propolis'in sistemik kullanımının genişletilmiş suturada yeni kemik yapımını hızlandırdığını bulmuştur.

#### **2.4. *S. officinalis* ve RME**

*S. officinalis* antioksidan özelliğinin yüksek olduğu kanıtlanmış bir bitkidir (Dauksas vd., 2001; Miura vd., 2002; Kontogianni vd., 2013a; Bakota vd., 2015). Yapılan çalışmalar, tıbbi adaçayının kemik metabolizmasında önemli bir görev alabileceği konusunda yol göstermektedir (Zhang, 1984; Shi vd., 2000; Muhlbauer vd., 2003; Putnam vd., 2007). Putnam vd. (2007), *S. officinalis*'in osteoklastik aktiviteyi inhibe edip ve kemik mineral yoğunluğunu arttırabileceğini savunmuştur. Muhlbauer ve ark. (2003) *S. officinalis*'in uçucu yağlarının ve monoterpenlerinin ovariektomi yapılmış sıçanlarda kemik rezorbsiyonunu inhibe ettiğini bulmuştur. Literatürde *S. officinalis*'in RME tedavisinin pekiştirme aşamasında orta palatal suturada yeni kemik yapımına olan etkisini inceleyen bir çalışmaya rastlanmamıştır.

### **3. GEREÇ VE YÖNTEM**

#### **3.1. *S. officinalis*'in Toplanması ve Ekstraksiyonu**

*S. officinalis* bitkisi taze olarak, kültürü yapılan Geçit Kuşağı Tarımsal Araştırma Enstitüsü Müdürlüğü, Eskişehir'den toplanmıştır (Görsel 2.1). Temin edilen bitki "Flora of Turkey and the East Aegean Islands" ve "Flora Europaea" esas alınarak tayin edilmiştir (Davis, 1965-1985; 1988; Güner vd., 2000).

Kaba toz haline getirilen bitkiler tartılıp 500 ml'lik erlenlerde 10 katı miktardaki %70'lik metanol çözeltisi ile ekstre edilmiştir. Ekstreler çalkalamalı su banyosunda, oda sıcaklığında bekletilip, 24 saatte bir çözücü değiştirilerek süzüntüler toplanmıştır. İşlem 3 gün süresince devam ettirilmiştir, elde edilen ekstreler rotavaporda yoğunlaştırılarak ve Anadolu Üniversitesi Bitki İlaç ve Araştırmalar Merkezi (AÜBİBAM)'da liyofilize edilmek üzere dondurulmuştur. Liyofilizasyonla suyun uzaklaştırılmasından sonra, ekstreler tartılarak verim hesabı yapılmıştır.

#### **3.2. Antioksidan Etkinin Araştırılması**

##### **3.2.1 Toplam fenol miktar tayini**

Ekstrelerin içerdikleri toplam fenoller gallik asite eşdeğer olarak Folin-Ciocalteu yöntemi kullanılarak hesaplanmıştır (Singleton vd., 1999). 6 ml distile su içeren 10 mL ölçekli kap içerisine 100 µl örnek çözeltisi ve 500 µl Folin-Ciocalteu reaktifi ilave edilmiş 1 dakika sonra 1.5 mL %20'lik sulu Na<sub>2</sub>CO<sub>3</sub> ilave edilip 10 ml'ye su ile tamamlanmıştır. Kontrol olarak ekstre içermeyen reaktif karışımı kullanılıp, 2 saat 25 °C'de inkübe edildikten sonra absorbans 760 nm'de ölçülüp ve gallik asit kalibrasyon eğrisi ile karşılaştırılmıştır. Toplam fenolik madde miktarı gallik asite eşdeğer olarak hesaplanıp ve üç paralel deney yapılarak sonuçlar ortalama değerler olarak verilmiştir.

##### **3.2.2. 1,1-Difenil-2-pikrilhidrazil (DPPH●) radikalini süpürücü etki tayini**

Örneklerin DPPH radikalini süpürücü etkileri Gyamfi vd.'nin metoduna göre yapılmıştır (Gyamfi vd., 1999). Tris-HCl tamponu (50 mM, pH 7.4) içerisinde hazırlanmış 50 µL örnek çözeltisi 450 µL Tris-HCl tamponu (50 mM, pH 7.4) ve 1 mL 0.1 mM metanolde hazırlanmış 1,1-difenil-2-pikrilhidrazil çözeltisi (DPPH) ile

karıştırılmıştır. Kontrol olarak örnek içermeyen reaktif karışımı ve pozitif kontroller (BHT, askorbik asit) kullanılmıştır. Oda sıcaklığında ve karanlıkta 30 dakika inkübe edildikten sonra absorbanslar 517 nm’de okunmuş ve değerler 0.1mg/ml konsantrasyondaki ekstrelerin % inhibisyonu şeklinde verilmiştir ve aşağıdaki formüle göre hesaplanmıştır.

$$\% \text{ inhibisyon} = [(Abs_{\text{kontrol}} - Abs_{\text{örnek}}) / Abs_{\text{kontrol}}] \times 100 \quad (3.1)$$

### 3.2.3. $\beta$ -karoten/linoleik asit oksidasyonunu inhibe edici etki tayini

Örneklerin antioksidan aktivitesi  $\beta$ -karoten soldurma deneyine göre yapılması planlanmıştır (Oomah ve Mazza 1996, Velioglu vd., 1998). Kısaca, 1 ml  $\beta$ -karoten (0,2 mg/ml kloroform içerisinde) içerisinde linoleik asit (40 mg) ve Tween 20 (400 mg) bulunan kap içerisine ilave edilmiştir. Kloroform azot altında yoğunlaştırılarak 50 ml distile su ilave edilerek hızla çalkalanmıştır. Kontrol, örnek ve standart konulmadan aynı prosedür ile hazırlanmıştır. Kontrol ve örneklerin şahitleri ise  $\beta$ -karotensiz olarak hazırlanmıştır. Tüm numunelerin örnekleri 470 nm’de spektrofotometrede ölçümleri yapılmıştır. Sonra örnekler termal otooksidasyon için 50°C de 105 dakika su banyosunda bekletilmiştir.  $\beta$ -Karatene’in solma derecesi 15 dakikalık periyotlarla örnek alınarak izlenmiştir. Antioksidan aktivite sonucu üç deneyin ortalaması olarak verilmiştir (Oomah ve Mazza, 1996; Velioglu vd., 1998).. Hesaplama formül 1 kullanılmıştır

$$AA\% = [1 - (Abs_{0,dk} \text{ örnek} - Abs_{105,dk} \text{ örnek}) / (Abs_{0,dk} \text{ kontrol} - Abs_{105,dk} \text{ kontrol})] \times 100 \quad (3.2)$$

### 3.2.4. ABTS radikal süpürücü etki (TEAC)

Bu deney, antioksidan etkili Trolox (Vitamin E’nin suda çözünen analogu) ile örneklerin stabil ABTS radikalini süpürücü kapasitelerini karşılaştırma esasına dayanmaktadır. Mavimsi-yeşil ABTS, son konsantrasyonları 2.5 mM sodyum persülfat ile 7 mM ABTS’in oda sıcaklığında karanlıkta ve kullanılmadan 12-16 saat önce reaksiyonu sonucu hazırlanmıştır. Konsantre haldeki ABTS çözeltisi, 734 nm’deki absorbans değeri 0.7-0.8 olacak şekilde etanol ile seyreltilmiştir. 10  $\mu$ L örnek (0,6; 0,3 ve 0,1 mg/ml konsantrasyonlarda) çözeltisi 990  $\mu$ L ABTS çözeltisine ilave edilerek,


Trolox standardı (son konsantrasyon 1-20 µM) ve örnek çözeltileri ilave edildikten 1. dk'dan itibaren 40 dakika boyunca kinetik ölçüm yapılarak absorbans değerlerindeki düşüş kaydedilecek ve absorbans değerleri UV/ spektrofotometre cihazı kullanılarak yapılmıştır. Trolox'un stok çözeltisi etanolde ve 2.5 mM konsantrasyon olacak şekilde hazırlanmıştır. Trolox'un çeşitli konsantrasyondaki çözeltilerine kalibrasyon eğrisi oluşturulmuş ve örneklerin ABTS radikal süpürücü etkileri Trolox'a eşdeğer olarak hesaplanmıştır (Papandreou vd., 2006).

### **3.2.5. LC -MS/MS Analizleri**

LC-MS/MS analizleri Absciex 3200Q trap LC-MS/MS Q-Trap MS/MS dedektörüne bağlı Shimadzu 20A HPLC sistemi ile gerçekleştirilmiştir. İyonlaşma negatif moda elektro sprey iyonlaşma (ESI) ile sağlanmıştır. Kromatografik ayrımlar için GL Science Intersil ODS 250 x 4.6 mm 5µm kolon kullanılmıştır. Mobil faz olarak A: metanol: su: formik asit [10:89:1 (h/h/h)] ve B: metanol: su: formik asit [89:10:1 (h/h/h)] kullanılmıştır. B konsantrasyonu %10'dan başlayarak 40 dk sonunda %100 olacak şekilde doğrusal bir şekilde artırılarak gradient akış programı uygulanmıştır. Akış hızı 0,7 ml/dk ve kolon sıcaklığı 40°C olarak ayarlanmıştır. UV kromatogramları Shimadzu SPD M20A DAD dedektör kullanılarak kaydedilmiştir. MS analizleri için 100-1000 amu aralık taranmış ve kaydedilmiştir. Parçalayıcı gaz olarak azot gazı kullanılmış ve spektrumlar Analyst 1.6 yazılımı kullanılarak kaydedilmiştir.

### **3.3. Hayvan Deneyi**

Projenin hayvan deneyi aşaması Bezmiâlem Vakıf Üniversitesi Deney Hayvanları Laboratuvarında gerçekleştirilmiştir (Görsel 3.1). Çalışmamız için uygun nitelikleri taşıyan sıçanlar aynı laboratuardan sağlanmıştır. Projenin uygulanabilmesi için Bezmiâlem Vakıf Üniversitesi Deney Hayvanları Yerel Etik Kurulundan onay alınmıştır (Etik kurul onay no: 2016/110, Bkz. Ek 1).



**Görsel 3.1.** Hayvan deneyi laboratuvar şartları

### 3.3.1. Power analizi

Çalışmada kullanılacak değişkenler dikkate alındığında  $\alpha=0,05$  anlamlılık düzeyinde ve Power = %80 olacak şekilde Power analizi yapıldığında her bir grupta en az 7 denek olması gerektiği hesaplanmıştır (Tablo 3.1).

**Tablo 3.1.** Çalışmada incelenen gruplar ve hayvan sayısı

Grup Adı	Hayvan sayısı
<b>Kontrol grubu</b> (Yalnızca genişletme ve pekiştirme yapılan grup)	7
<b>SO grubu</b> (Genişletme ve pekiştirme sırasında gastrik gavajla <i>S. officinalis</i> ekstresi verilen grup)	7
<b>Toplam</b>	14

### 3.3.2. Deney hayvanının kimliđi

Tür : Sprague Dawley

Soy/Irk : *Rattus norvegicus*

Cinsiyet : Erkek

Yaş/Ađırlık sınırı: 8-12 haftalık / 200±50 gram

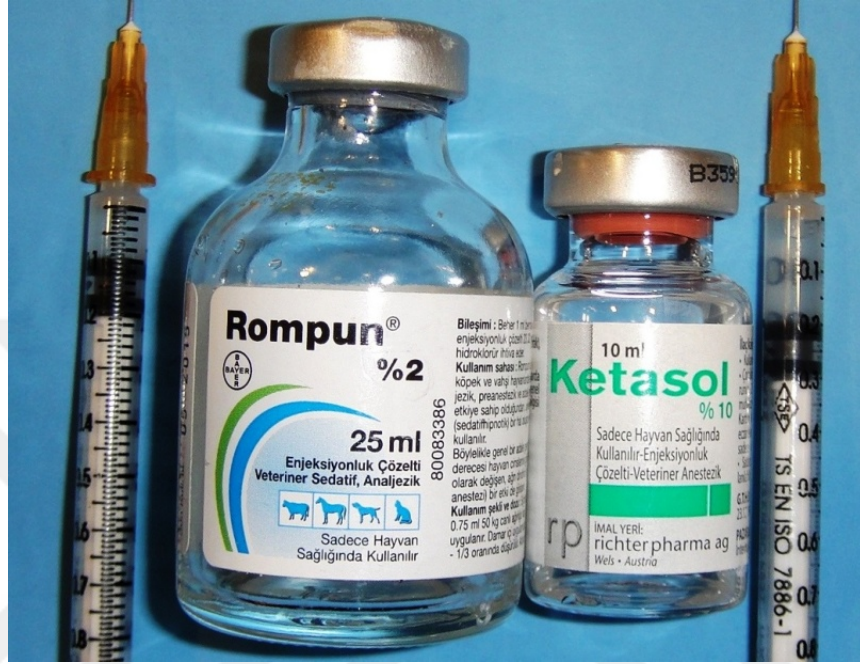### 3.3.3 Deney hayvanları üzerinde gerekleřtirilen iřlemler

Sıanlar toplu beslendikleri yerlerden rastgele alınarak ayrı ayrı kafeslere yerleřtirilmiř ve iki grup oluřturulmuřtur (Görsel 3.2). Sıanlara laboratuvar řartlarında deney süresince normal beslenmeleri dođrultusunda uygun oda ısısı kořullarında yem ve su düzenli olarak verilmiřtir.



Görsel 3.2. Deney hayvanlarının gruplara göre rastgele ayrıldıđı kafesler

Genel anestezi için Xylazine (Rompun, Bayer, İstanbul) 3 mg/kg im. ve Ketamin HCl (Ketasol; Richter Pharma, Austuria) 90 mg/kg im. ilaçları kullanılmıştır (Görsel 3.3).

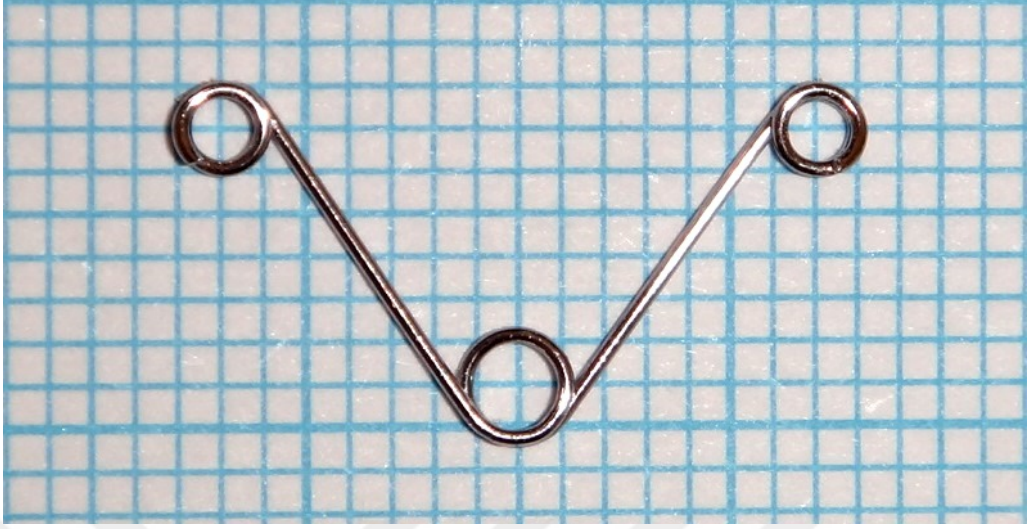


Görsel 3.3. Genel anestezi için kullanılan ilaçlar


#### 3.3.4. Apeylerin hazırlanması ve uygulaması

Bütün sıçanlarda midpalatal suturun ekspansiyonunu sağlamak için Storey, Stark ve Sinclair'in kullandıkları ekspansiyon apeyi değiştirilerek kullanılmıştır (Görsel 3.4) (Storey, 1973a; Stark ve Sinclair, 1987). İlk olarak kesici dişler üzerine separasyon diski ile retansiyon olukları açılmıştır (Görsel 3.5). Apey 0.014 inch'lik ortodontik telden yapılmıştır. Heliksi "Tweed pensi"nin kalın ucu ile tek sarımda, serbest sonlanan kolları ise aynı pensin ince ucu ile şekillendirilmiştir. Zembereğin heliksi 2 mm çapında olup; dış kollar arasındaki mesafe 14 mm ve kol ile heliks arasındaki mesafe 10 mm dir. Apey, heliksin iç kısımları birbirine değdirildiğinde 120 g kuvvet verecek şekilde, kesici dişlerin distallerine yerleştirildiğinde ise 70 g olacak şekilde ayarlanmıştır. Apey kesici dişlerin distal yüzeylerine retansiyon olukları açılıp, apeyın kollarındaki heliksler ligatür teli ile adapte edilmiştir. Daha sonra ligatüre edilen apey ile diş yüzeyi üzerine akışkan kompozit (3M Unitek) ile yapıştırılmıştır (Görsel 3.6).

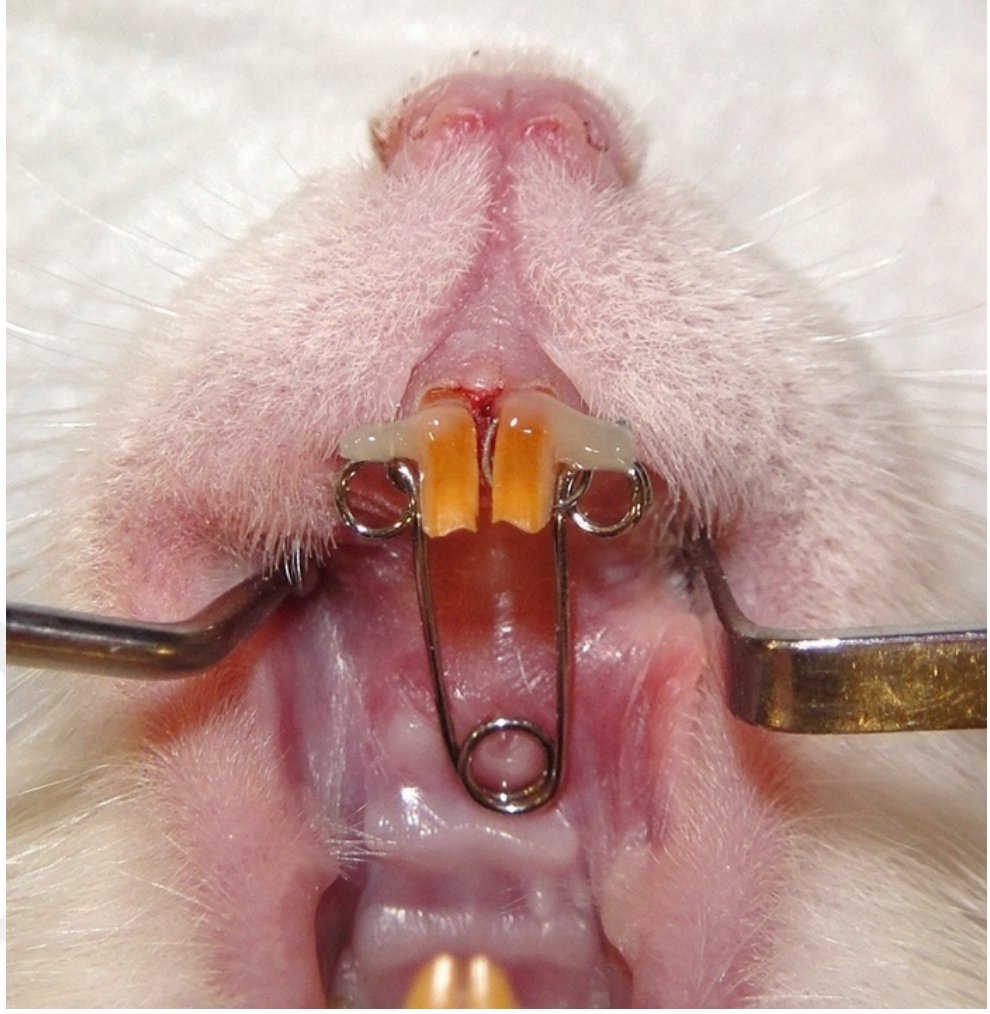



**Görsel 3.4.** Çalışmamızda kullanılan çene genişletme aпараты

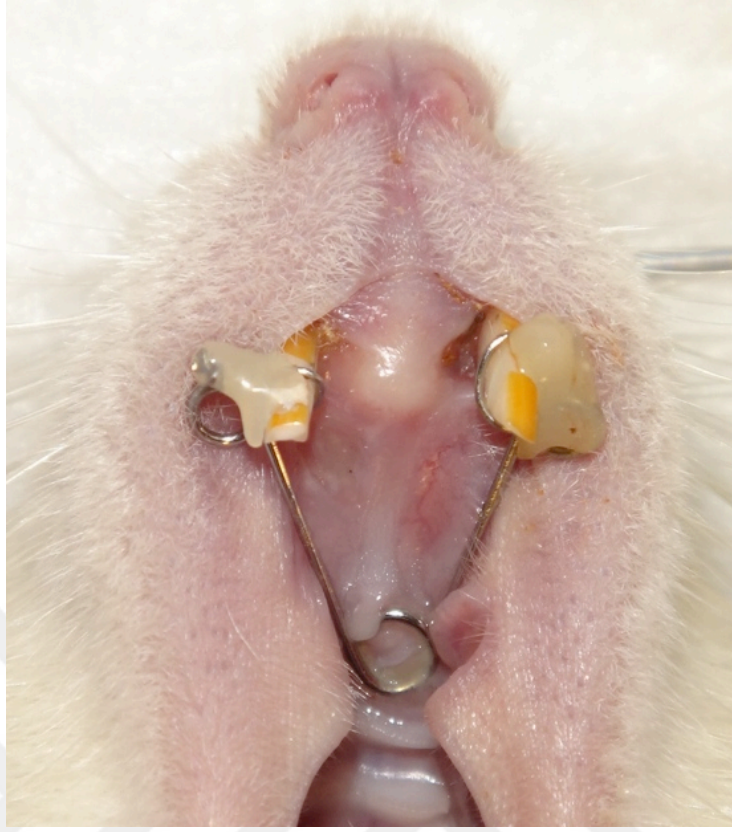

**Görsel 3.5.** Retansiyon oluklarının hazırlanmasında kullanılan separasyon diski

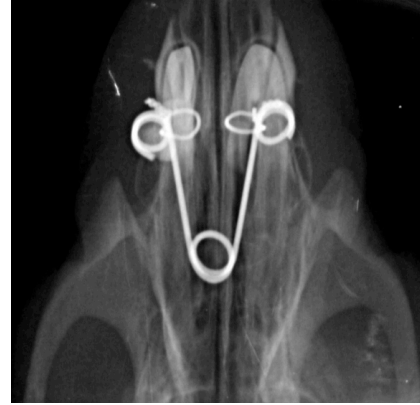
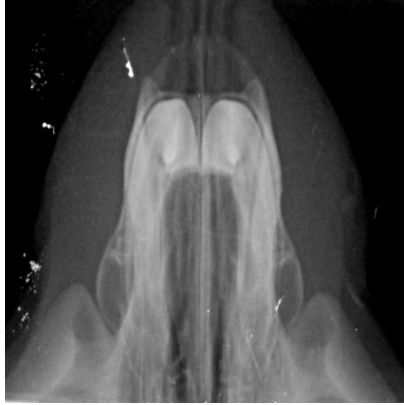
**Görsel 3.6.** *Genişletme apareyinin ağız içi görüntüsü*

Genişletme 5 gün sürmüştür. Üst kesici dişler arasında 1,5 mm aralık oluştuğunda midpalatal suturada genişleme sağlandığı anlaşılmıştır (Görsel 3.7) (Takahashi, 1990; Altan vd., 2013). Genişlemenin gerçekleştiği oklüzal radyografi ile kontrol edilmiştir (Görsel 3.8). Bunun ardından 12 gün pekiştirme süreci beklenmiştir.



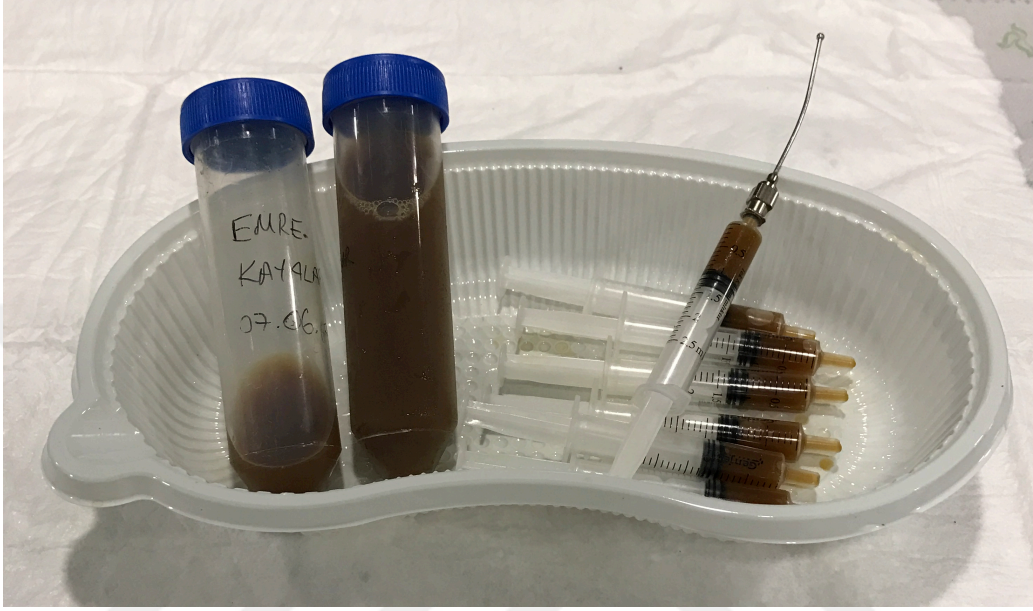
**Görsel 3.7.** Genişleme gerçekleştirildikten sonra ağız içi görünüm



**Görsel 3.8.** Genişleme öncesinde ve sonrasında alınan oklüzal radyografiler

### 3.3.5. *S. officinalis* ekstresinin kullanım şekli ve dozu

Birinci gruba *S. officinalis* 'ten elde edilen yaprak ekstresi orogastrik tüp ile 0,7 ml/gün dozunda 17 gün boyunca uygulanmıştır (n=7) (Görsel 3.9).



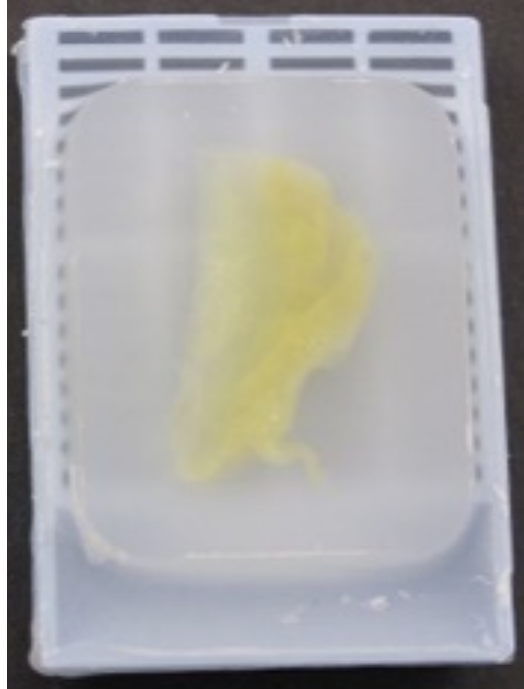Görsel 3.9. *S. officinalis* ekstresi ve hayvan deneyinde kullanılan orogastrik tüp

İkinci grupta yalnızca genişletme ve pekiştirme yapılmış başka bir işlem uygulanmamıştır. 17 gün sonunda sıçanların hepsi 200 mg/kg sodium pentobarbital (Pentothal) ile sakrifiye edilmiştir. Sıçanların premaksillaları disekte edilmiştir.


### 3.4. Histopatolojik ve Histomorfometrik İnceleme

#### 3.4.1 Işık mikroskopik preparasyon ve histopatolojik değerlendirme

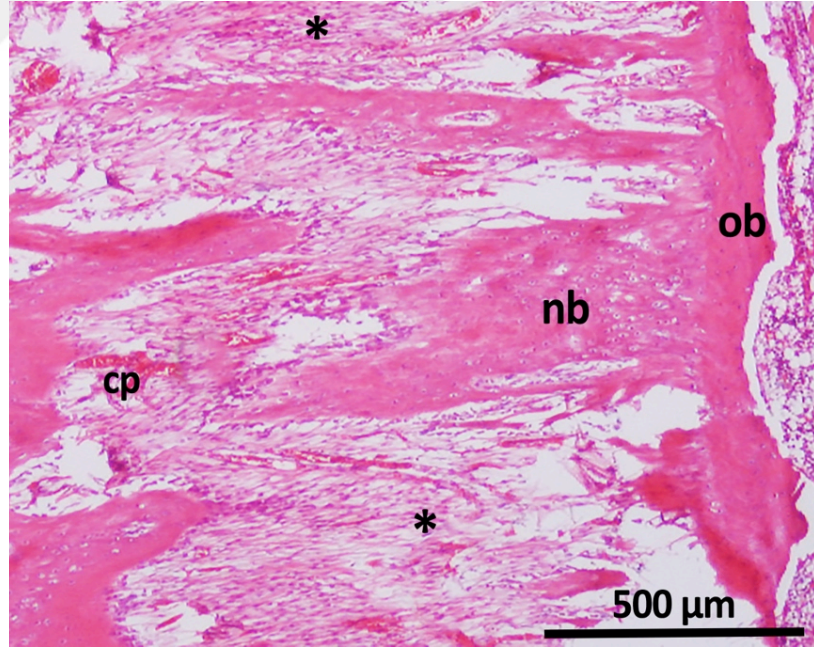
Alınan premaksilla doku örnekleri %10 nötral tamponlu formalin içerisinde fikse edildi. Fiksasyon sonrası dokular 10% EDTA (pH 7,4) dekalsifikasyon solüsyonuna alınarak dekalsifiye edildi. Dekalsifikasyon sonrası dokular distile su ile yıkayıp yükselen alkol serisi (%70, %90, %96 ve %100) ve ksilenden geçirilerek parafin içerisine gömülerek bloklandı (Görsel 3.10). Hazırlanan bloklardan mikrotom ile 5 µm kalınlıkta kesitler pozitif şarjlı lamalar üzerine alındı (Görsel 3.11). Histolojik değerlendirme ve histomorfometrik analizler için Hematoksilin-Eosin (H&E) ile boyandı. Boyanan kesitler Nikon DS-Fi1c (Tokyo, Japan) kamera ataçmanlı Nikon Eclipse i5 (Tokyo, Japan) ışık mikroskobu ve NIS Elements sürüm 4.0 görüntü analiz sistemi (Nikon Instruments Inc, Tokyo, Japan) ile incelenip görüntülendi (Görsel 3.12). Tüm gruplara ait premaksillar kemik kesitlerinin genişletme bölgelerinde histopatolojik inceleme ve rejenere olan bölgede ki kapiller sayımı, yeni oluşan kemik alanı ölçümü için histomorfometrik incelemeler ve inflamatuvar hücre yoğunluğu için de semi-kantitatif skorlama yapıldı.



**Görsel 3.10.** Parafin içerisine gömülerek bloklanan premaksilla örneği



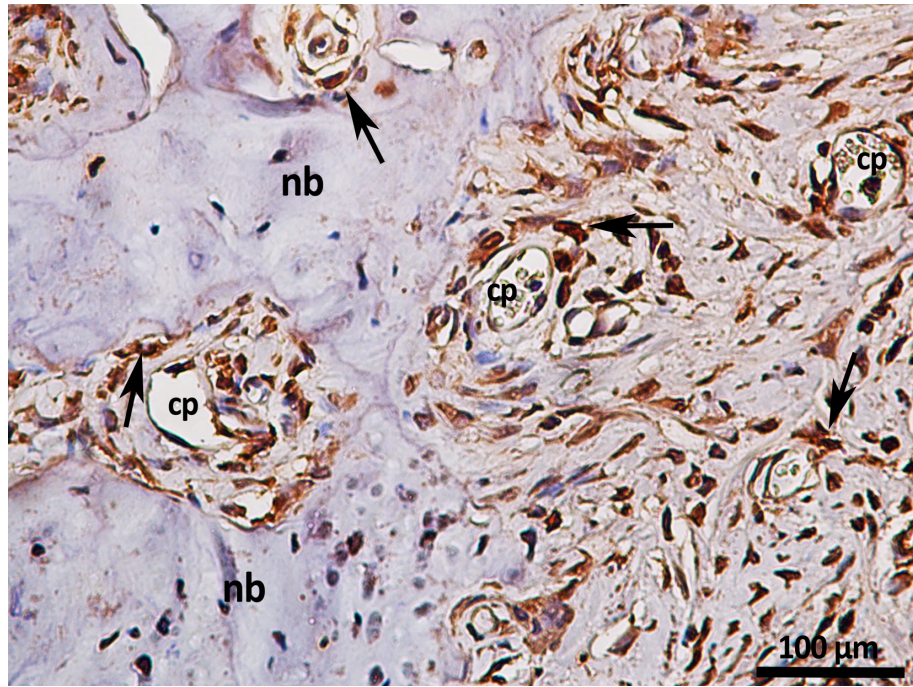
**Görsel 3.11.** Parafin bloklardan mikrotom ile kesitler alınması



**Görsel 3.12.** Hematoksilin-Eosin (H&E) ile boyanan, kamera ışık mikroskobu ve görüntü analiz sistemi ile incelenen kesit örneği (ob: eski kemik, nb: rejenere olan yeni kemik trabekülü, cp: kapiller, \*: bağ dokusu Bar: 500 µm.)

### 3.4.2. İmmünohistokiyasal değerlendirme

Pozitif şarjlı lamlara alınan 5 µm kalınlıkta kesitler deparafinizasyon ve rehidratasyon işlemlerinden sonra %3'lük hidrojen peroksit ile inkübe edilerek endojen enzim blokajı yapıldı. Çeşme suyu ve distile su ile yıkama yapıldıktan sonra sitrat tamponu ile mikrodalgada 200 W'ta 20 dakika bekletilerek antijen geri kazanımı yapıldı. PBS ile yıkamadan sonra %2'lik sığır serum albümin ile 20 dakika inkübe edilerek blokladı. Bloklamadan hemen sonra Osteoblast işaretleyicisi olan Osteocalcin (ABCAM-ab13418) ve Osteoklast işaretleyicisi olan Cathepsin K (ABCAM-ab19027) birincil antikoru ile 4 °C' de bütün gece inkübe edildi. Daha sonra Histostain®-Plus 3rd Gen IHC Deteksiyon kiti kullanarak ikincil antikor ile inkübe edilip PBS yıkama sonrası streptavidin peroksidaz ile 10 dk inkübasyonu takiben 3, 3'-diaminobenzidine (DAB) ile kromojen boyama yapılarak birincil antikorlar görünür hale getirildi. İmmünohistokimyasal boyamalar sonrası kesitler Nikon DS-Fi1c (Tokyo, Japan) kamera ataçmanlı Nikon Eclipse i5 (Tokyo, Japan) ışık mikroskobu ve NIS Elements sürüm 4.0 görüntü analiz sistemi (Nikon Instruments Inc, Tokyo, Japan) ile incelenip, 400X büyütmede rastgele seçilen 3 farklı alanda osteoblast ve osteoclast hücreleri sayıldı (Görsel 3.13).



**Görsel 3.13.** İmmünohistokimyasal boyamalar sonrasında kamera ataçmanlı ışık mikroskobu ve görüntü analiz sistemi ile incelenen kesit örneği

### 3.5. İstatistiksel Analiz

Yapılan bütün ölçümlerin istatistiksel analizi Graph-Pad Prism 5.0 (GraphPad Software, San Diego, CA, USA) programı kullanılarak yapılmıştır. İstatistiksel analizler için One-Way ANOVA yöntemi ve Tukey testi kullanılmıştır.  $p < 0.05$  anlamlı olarak kabul edilmiştir (\*  $p < 0.05$ , \*\*  $p < 0.01$ , \*\*\*  $p < 0.001$ , \*\*\*\*  $p < 0.0001$ ).

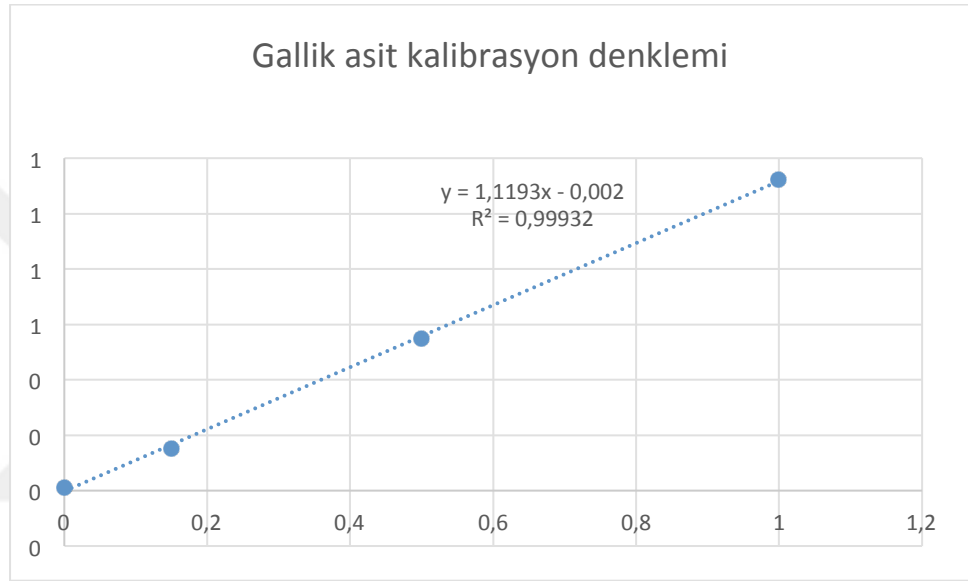




## 4. BULGULAR

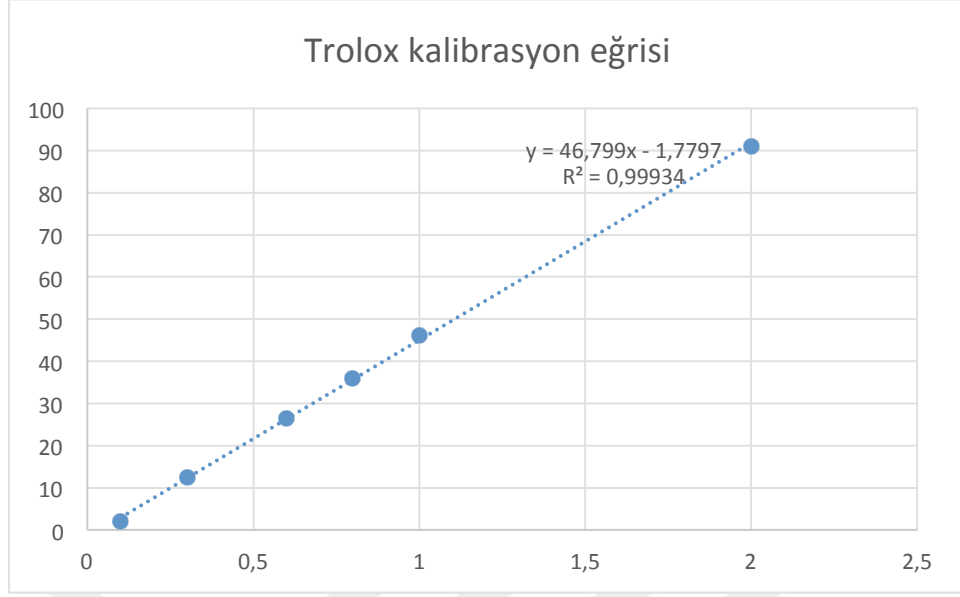
### 4.1. Antioksidan Aktivite Bulguları

Ekstrelerin toplam fenol miktarları 1g ekstrede mg Gallik asite eşdeğer (GAE) olarak hesaplanmış ve yaprak ekstresinde 143,4 mg/GAE fenolik madde bulunmuşken kök ekstresinde 60,6 mg/GAE fenolik madde hesaplanmıştır. Köklerdeki düşük fenolik madde profile HPLC kromatogramlarında da görülmektedir.



Şekil 4.1. Toplam fenol miktar tayininde kullanılan gallik asit kalibrasyon denklemini

Ekstrelerin DPPH radikali süpürücü etki sonuçları incelendiğinde yaprak ekstresi 0,03 mg/ml IC50 değeri göstermiştir. Kök ekstresi ise 0,21 mg/ml IC50 değeri göstermiştir bu bulgular toplam fenol miktarı ve HPLC de gözlemlenen fenolik madde profilleri ile doğru orantılı olarak bulunmuştur. DPPH radikal süpürücü etki standart olarak kullanılan gallik asitde 0,002 mg/ml olarak hesaplanmıştır. Ekstrelerin ABTS radikal süpürücü etki sonuçları mM Troloksa eşdeğer antioksidan kapasitesi (TEAC) olarak hesaplanmıştır. Hesaplama troloks kalibrasyon eğrisi kullanılmıştır. TEAC sonuçlarına göre yaprak ekstresi 1,10 mM TEAC etki gösterirken kök ekstresi 0,44 mM TEAC etki göstermiştir.

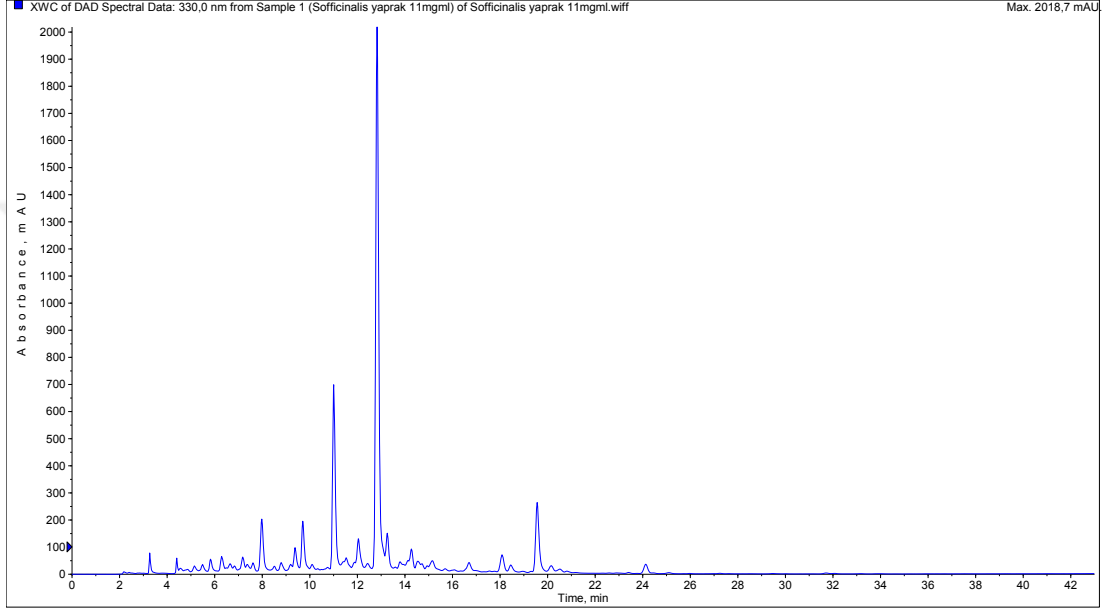


**Şekil 4.2.** Troloksa Eşdeğer Antioksidan Kapasite (TEAC) deneyinde kullanılan troloks kalibrasyon denklemi

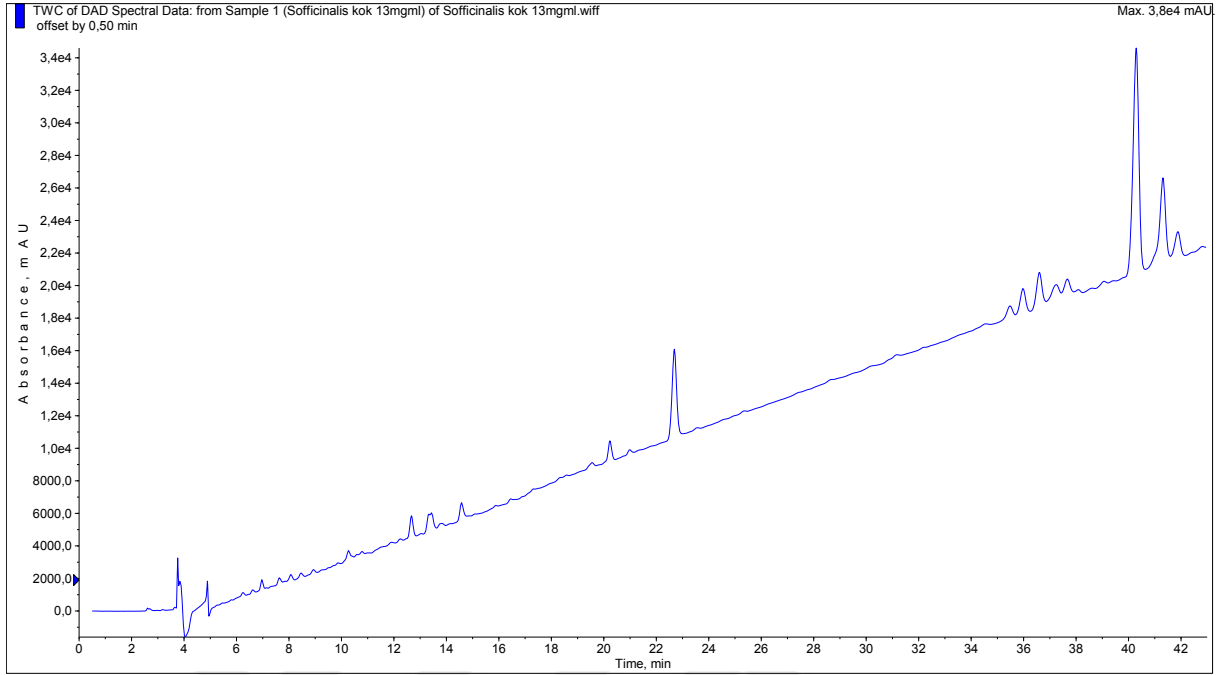
Ekstrelerin  $\beta$ -karoten/linoleik asit oksidasyonunu inhibe edici etki sonuçları benzer bulunmuştur bu deneye göre 10 mg/ml konsantrasyonlarda çalışılan yaprak ve kök ekstreleri sırasıyla  $\beta$ -karoten bozulmasını %39,61 ve %36,69 oranında engellemişlerdir. Pozitif kontrol olarak BHT 1 mg/ml olarak kullanılmış ve  $\beta$ -karoten inhibisyonunu %52,82 engellemiştir.

## 4.2. LC-MS/MS Analizleri

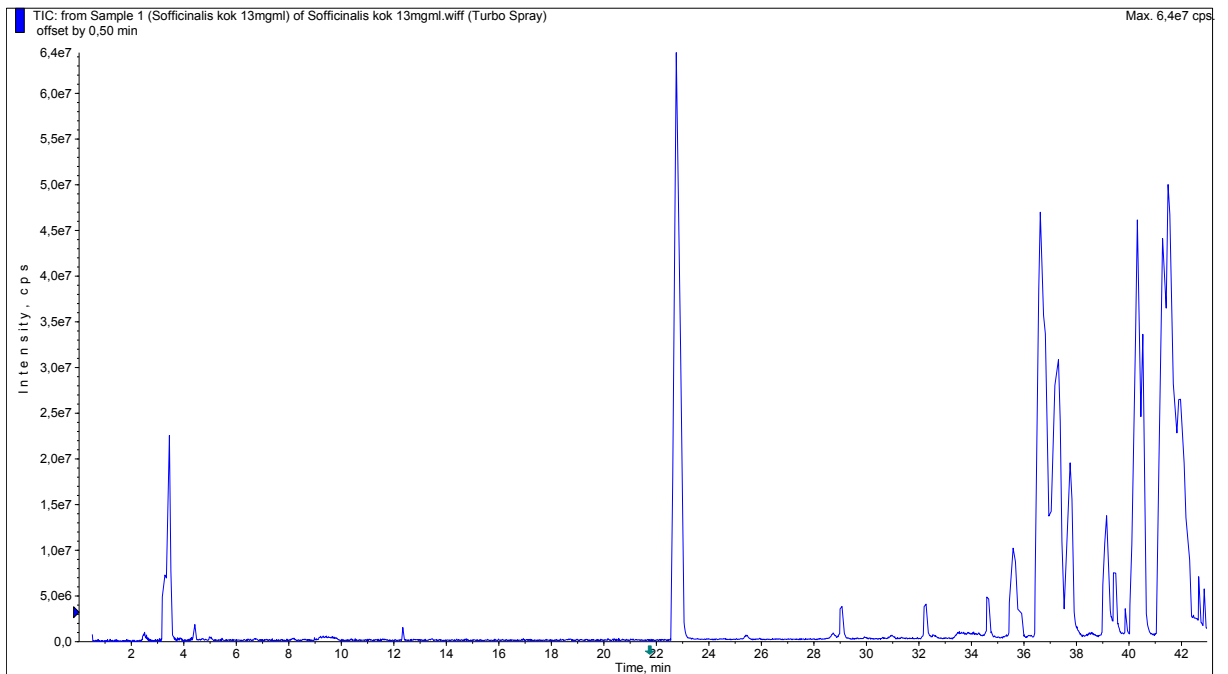
Analiz sonuçlarına göre yaprak ekstresinde rozmarinik asit ana madde olarak bulunmuştur. Yaprak ekstresinde ayrıca çoğu luteolin türevi diğer flavonoidlere de rastlanmıştır. Kök ekstresinde kısıtlı tanımlama yapılabilmektedir ve bazı maddeler bilinmeyen olarak kalmıştır tanımlanan bileşikler Tablo 4.1’de verilmiştir.



Şekil 4.3. *S. officinalis* yaprak ekstresi HPLC kromatogramı



Şekil 4.4. *S. officinalis* kök ekstresi HPLC kromatogram



Şekil 4.5. *S. officinalis* kök ekstresi TIC kromatogram

**Tablo 4.1.** Ekstrelerde LC-MS/MS ile Belirlenen Moleküller

R	m/z [M-H] <sup>-</sup>	MS <sup>2</sup>	Tanımlama	Ekstre	Kaynak
9	447	285	Luteolin glukozit	Yaprak	(Cvetkovikj vd., 2013).
1	461	285	Luteolin glukuronit	Yaprak	(Cvetkovikj vd., 2013).
1	489	285	Luteolin asetilheksozit	Yaprak	(Dias vd., 2014).
1	359	197, 161,	Rozmarinik asit	Yaprak	(Kontogianni vd., 2013b).
1	563	387, 193,	Mediaresinol heksozit	Yaprak	(Mena vd., 2016).
1	285	151, 133,	Luteolin	Yaprak	(Cvetkovikj vd., 2013).
2	313	161, 151,	Salvianolic acid F	Yaprak	(Chen vd., 2011).
2	363	319, 301, 275, 191	Bilinmeyen	Kök	
2	345	283,268,	346 Ma fenolik diterpen (rozmanol, epirozmanol , izorozmanol, epiizorozmanol, metoksi karnosik asit	Yaprak	(Kontogianni vd., 2013b).
2	345	283, 227	346 Ma fenolik diterpen	Yaprak	(Kontogianni vd., 2013b).
3	315	300, 285	izoramnetin türevi benzeri	Kök	(Kontogianni vd., 2013b).
3	331	313, 298, 285, 270	Bilinmeyen	Kök	
4	332	304,208,	Bilinmeyen	Kök	
4	345	301, 285/286	346 Ma fenolik diterpen	Yaprak	(Kontogianni vd., 2013b).
4	332	316, 260	Bilinmeyen	Kök	

### 4.3. Histopatolojik ve Histomorfometrik İnceleme Bulguları

Yapılan histolojik incelemeler sonucunda sadece genişletme yapılan Kontrol grubunda iyileşen sutura bölgesinde yeni oluşan kemik trabekülleri gözlenmekle beraber bağ dokusu daha geniş alan kaplamaktadır. Oluşan kemik trabekülleri bazı bölgelerde suturanın orta hattında karşılıklı gelmesine rağmen birçok bölgede kaynaşmamaktadır. Bağ dokusunda az sayıda kapiller bulunmaktadır (Görsel 4.1-A). SO grubunda ise sutura bölgesinde rejenerasyonda ciddi bir artış gözlenmektedir. Yeni oluşan kemik trabeküllerin sayısı ve rejenerasyon bölgesinde kapladığı alanda ciddi artış görülmektedir. Eski kemiğin bulunduğu bölgeden gelişen trabeküller suturanın orta hattında belli bölgelerde kaynaşmış durumdadır. Yeni oluşan kemik alanının artmasıyla birlikte bağ dokusu miktarı da oldukça azalıp trabeküllerin arasında gözlenmektedir. Bağ dokusunda bulunan kapiller sayısında artış bulunmaktadır. Bununla birlikte inflamatuvar hücre artışı da bu grupta görülmektedir (Görsel 4.1-C).

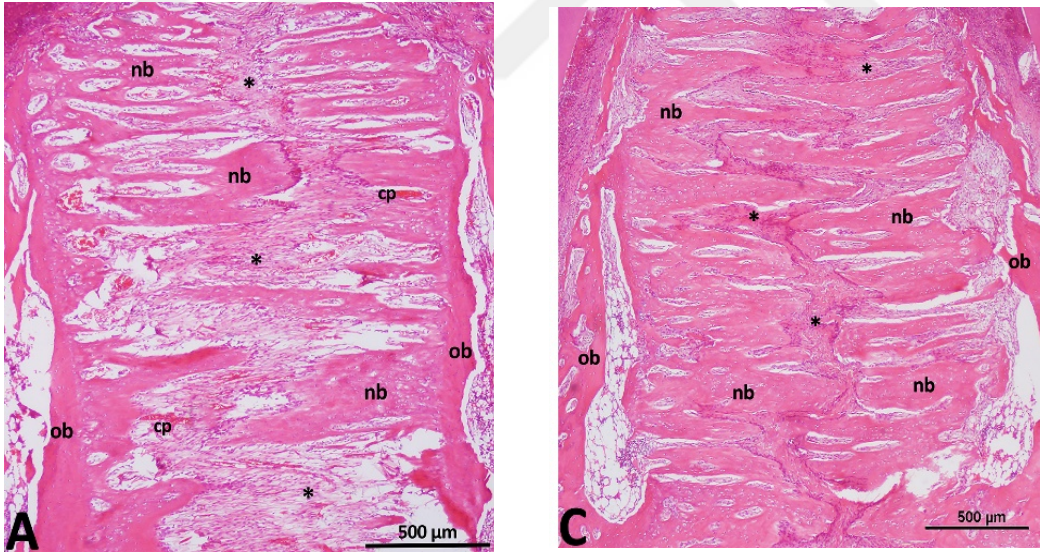
Sutura bölgesinde yeni oluşan kemik alanı ölçümü yüzdesel incelendiğinde Kontrol grubu %  $42,4 \pm 6,4$  ve SO grubu %  $48,6 \pm 7,5$  olarak hesaplanmıştır. Kontrol grubu ile kıyaslandığında yeni oluşan kemik alanı SO grubunda anlamlı şekilde artmıştır ( $p < 0.05$ ) (Şekil 4.6).

**Tablo 4.2.** *Histomorfometrik parametrelerin istatistiksel sonuçları*

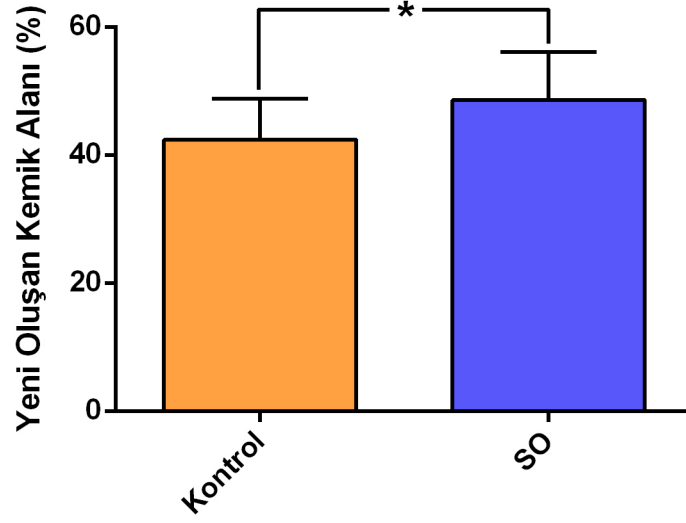
Parametreler	Gruplar	N	Ortalama	SS	SH	Anlamlılık (P değeri)
Yeni Oluşan Kemik Alanı (%)	SO	7	48,64	7,5	2,16	0,04 (*)
	Kontrol	7	42,38	6,37	1,83	
Kapiller Sayısı	SO	7	6,5	1	0,29	0,04 (*)
	Kontrol	7	4,67	2,06	0,59	
İnflamatuvar Hücre Yoğunluğu	SO	7	1,67	0,49	0,14	0,01 (*)
	Kontrol	7	0,83	0,72	0,21	

N: örneklem büyüklüğü; SS: standard sapma; SH: standard hata;

\*: P<.05; \*\*: P<.01; \*\*\*: P<.001

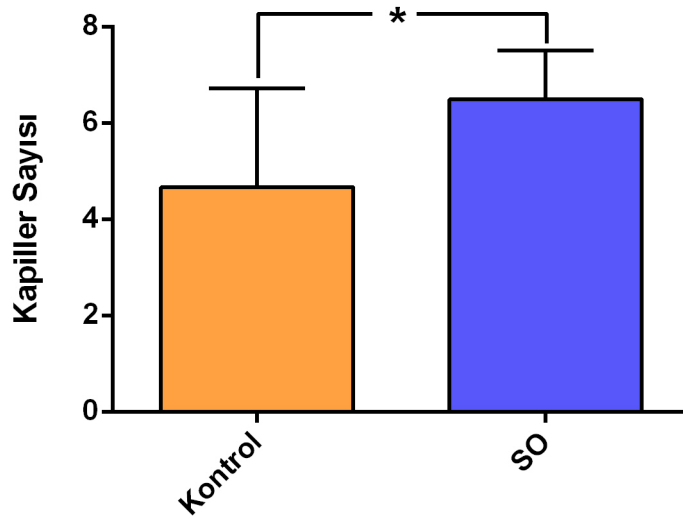


**Görsel 4.1:** *Genişletilen maksillar sutura bölgesinin histolojik incelenmesi (Kontrol grubu (A), ve SO grubu (C)' da sutura bölgesinde rejenerasyon sonucu oluşan kemik trabeküllerinin organizasyonu ve kapladığı alan, bağ dokusu miktarında ve kapiller sayısında değişim görülmektedir (ob: eski kemik, nb: rejenere olan yeni kemik trabekülü, cp: kapiller, \*: bağ dokusu). Hematoksilen&Eosin boyama, Bar: 500 µm.)*



Şekil 4.6. Yeni oluşan kemik alanının gruplar arasında istatistiksel olarak değerlendirilmesi  
\*  $p < 0.05$

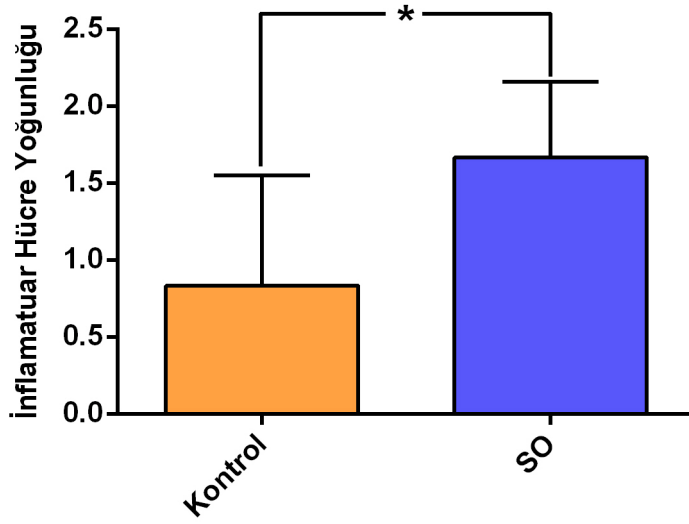
Kapiller sayımı Kontrol grubunda  $4,6 \pm 2,1$  ve SO grubunda  $6,5 \pm 1$  olarak hesaplanmıştır (Şekil 4.7). Kontrol grubu ile kıyaslandığında SO grubunda kapiller sayısında artış gözükmeyle birlikte istatistiksel olarak anlamlı değildir ( $p > 0.05$ ).



Şekil 4.7. Rejenerasyon bölgesinde bulunan kapiller sayısının gruplar arasında istatistiksel olarak değerlendirilmesi. \*  $p < 0.05$



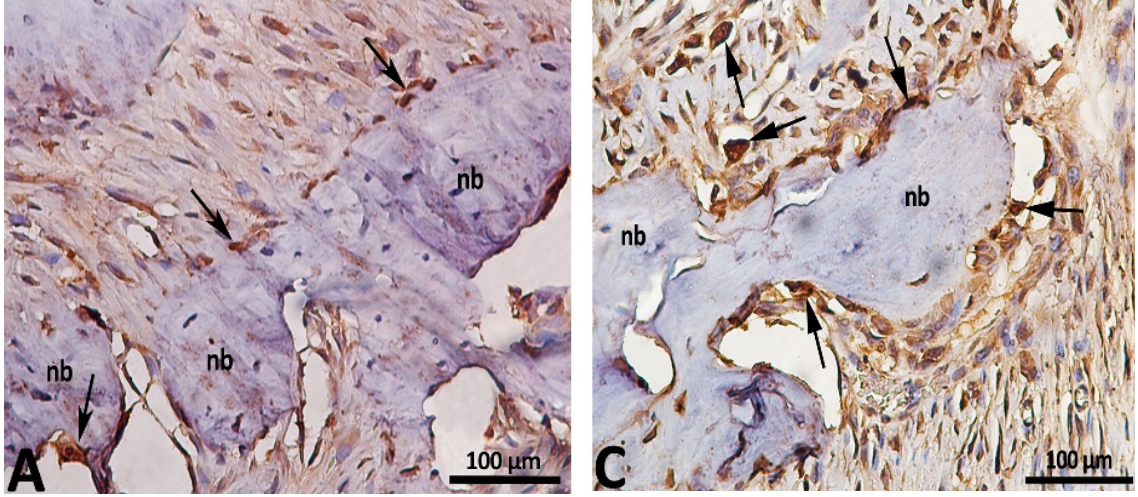
İnflamatuar hücrelerinin yoğunluğunun semi-kantitatif skorlaması sonucunda Kontrol grubu  $0,8 \pm 0,7$  ve SO grubu  $1,7 \pm 0,5$  olarak hesaplanmıştır. Kontrol grubu ile kıyaslandığında inflamatuar hücre yoğunluğu SO grubunda anlamlı şekilde artmıştır ( $p < 0.05$ ) (Şekil 4.8).



Şekil 4.8. İnflamatuar hücrelerinin yoğunluğunun semi-kantitatif skorlamasının gruplar arasında istatistiksel olarak değerlendirilmesi. \*  $p < 0.05$

#### 4.4. İmmünohistokimyasal Boyama ile Osteoblast ve Osteoklast Hücre Sayılarının Değerlendirilmesi

Osteokalsin ile işaretlenmiş Osteoblastlar genellikle yeni oluşan kemik trabeküllerinin yanında gözlenmiştir. Kontrol grubunda rejenerasyonun daha az gözlenmesi ile birlikte osteoblastların varlığı da daha az izlenmektedir (Görsel 4.2-A). SO grubunda ise sutura bölgesindeki rejenerasyonun artması ile birlikte kemik trabeküllerinin oluşumunda ve bununla birlikte osteoblast varlığında artış gözlenmiştir. Osteoblastların varlığı kemik trabeküllerinin etrafında ve trabeküllerin arasında kalan bağ dokusunda bulunan kapiller etrafında yoğunlaştığı görülmektedir (Görsel 4.2-C).



**Görsel 4.2.** *Rejener olan maksillar sutura bölgesinin Osteocalcin ile immünohistokimyasal boyanması. ( Kontrol grubu (A) ve SO grubu (C)'nda sutura bölgesinde rejenerasyon sonucu oluşan kemik trabekülleri (nb), trabeküllerin ve kapillerin (cp) etrafında bulunan osteocalcin ile pozitif boyanmış osteoblastlar (ok simgesi) görülmektedir. Bar: 100 μm)*

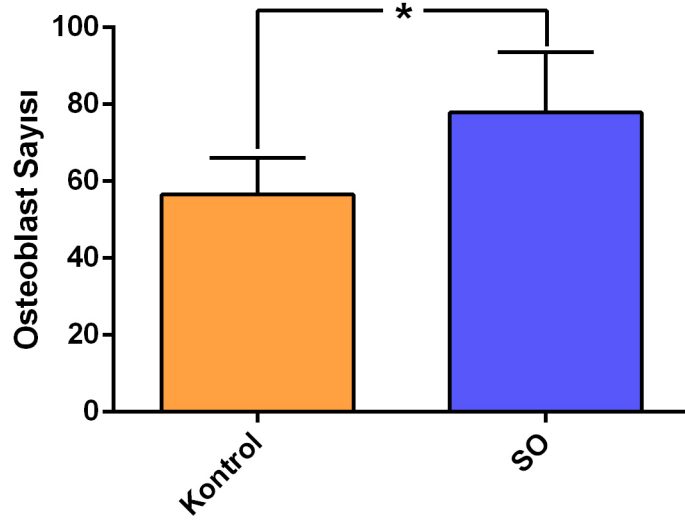
Yapılan sayımlar sonucunda osteoblast sayısı Kontrol grubunda  $56,5 \pm 9,6$  ve SO grubunda  $77,8 \pm 15,8$  olarak hesaplanmıştır. Kontrol grubu ile kıyaslandığında osteoblast sayısı SO grubunda anlamlı şekilde artmıştır ( $p < 0.05$ ) (Şekil 4.9).

**Tablo 4.3.** *İmmünohistokimyasal parametrelerin istatistiksel sonuçları*

Parametreler	Gruplar	N	Ortalama	SS	SH	Anlamlılık (P değeri)
Osteoblast sayısı	SO	7	77,83	15,8	6,5	0,02 (*)
	Kontrol	7	56,50	9,57	3,91	
Osteoklast sayısı	SO	7	3,33	1,3	0,38	0,000 (***)
	Kontrol	7	1,17	0,72	0,21	

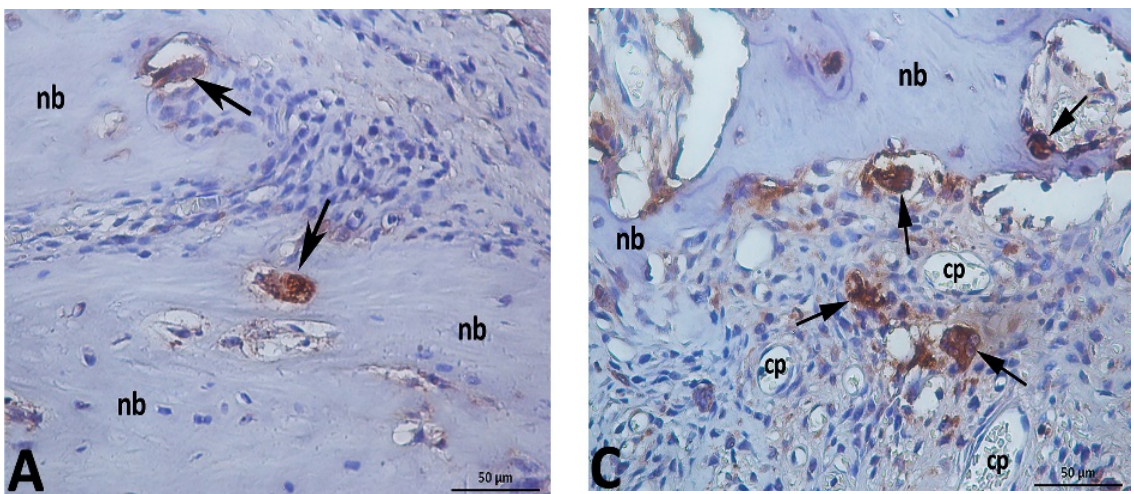
N: örneklem büyüklüğü; SS: standard sapma; SH: standard hata

\*:  $P < 0.05$ ; \*\*:  $P < 0.01$ ; \*\*\*:  $P < 0.001$



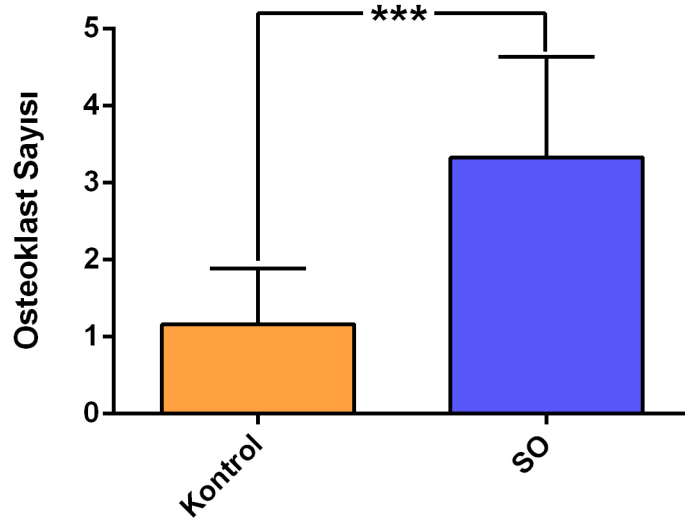
**Şekil 4.9.** Osteoblast sayısının gruplar arasında istatistiksel olarak değerlendirilmesi. \*  $p < 0.05$

Cathepsin K ile işaretlenmiş Osteoklastlar genellikle yeni oluşan kemik trabeküllerinin yanında, nadiren de içinde gözlenmiştir. Kontrol grubunda çok az sayıda Cathepsin K pozitif işaretlenmiş osteoklast yeni oluşan trabeküle komşu ve trabekül içerisinde gözlenmiştir (Görsel 4.3-A). SO grubunda hem kemik trabeküllerinin yanında hem de bağ dokusu içerisinde belli bölgelerde osteoklast varlığında artış gözlenmiştir. (Görsel 4.3-C).



**Görsel 4.3.** Rejenere olan maksillar sutura bölgesinin Cathepsin K ile immünohistokimyasal boyanması. (Kontrol grubu (A) ve SO grubu (C)'nda sutura bölgesinde rejenerasyon sonucu oluşan kemik trabekülleri (nb), trabeküllerin ve kapillerin (cp) etrafında bulunan Cathepsin K pozitif boyanmış osteoklastlar (ok simgesi) görülmektedir. Bar: 50 µm)

Yapılan sayımlar sonucunda osteoklast sayısı Kontrol grubunjde  $1,2 \pm 0,7$  ve SO grubunda  $3,3 \pm 1,3$  olarak hesaplanmıştır. Kontrol grubu ile kıyaslandığında osteoklast sayısı SO grubunda anlamlı şekilde artmıştır ( $p < 0.001$ ) (Şekil 4.10).



Şekil 4.10: Osteoklast sayısının gruplar arasında istatistiksel olarak değerlendirilmesi. \*\*\*  $p < 0.001$

## 5. TARTIŞMA

Bu yüksek lisans tezi çalışmasında tıbbi adaçayı (*Salvia officinalis* L., SO) türünün farmasötik botanik özellikleri incelenmiş, yaprak ve kök ekstraktlarının antioksidan etkisi ve fenolik bileşikleri belirlenmiş ve ayrıca hızlı üst çene genişletilmesinde sığır düzeyinde yeni kemik yapımına olan etkisi sığır modeli üzerine araştırılmıştır. SO'nun *in vivo* olarak sığırda oluşturulan üst çene genişletme işlemi sırasında ve sonrasında, yeni kemik oluşumuna ve iyileşmesine etkileri, histomorfometrik incelemede: yeni oluşan kemik alanı, kapiller sayısı ve inflamatuvar hücrelerinin yoğunluğu, immünokimyasal incelemede ise: osteoblast ve osteoklast sayıları kontrol grubu ile karşılaştırılarak araştırılmıştır. SO'nun kemik yoğunluğuna önemli katkılar sağladığı bulunmuştur ve histomorfometrik olarak kemik yapımını, osteoblastik ve osteoklastik aktiviteyi kontrol grubuna göre anlamlı şekilde arttırdığı gösterilmiştir.

Kemik metabolizmasının incelenmesinde, bu tip çalışmalar etik nedenlerle insanlar üzerinde gerçekleştirilemediğinden, hayvan deneyleri büyük ilgi görmektedir (Ozturk vd., 2012). Sığır ve tavşanların, kuvvet altında kemikte ve suturadaki değişikliklerin incelenmesinde uygun denekler olduğunu bildirilmiştir (Saito ve Shimizu, 1997). Genişletilmiş premaksiller suturadaki kemik formasyonunu inceleyen güncel çalışmalarda daha çok sığır kullanılmıştır (Uysal vd., 2010; Uysal, Amasyalı, vd., 2011; Uysal, Gorgulu, vd., 2011; Kara, Altan, vd., 2012; Kara, Erciyas, vd., 2012; Altan vd., 2013; Ekizer vd., 2013; Jiang vd., 2013; Halicioğlu vd., 2015). Bu sebeple proje kapsamında sığır üzerinde hayvan deneyi gerçekleştirilmesine karar verilmiştir. Gerekli etik kurul onayı alınmıştır.

Geçmişte yapılan çalışmalara göre 20 g'ın altında uygulanan hafif kuvvetlerin premaksillada genişleme gerçekleştirmediğini, ortodontik diş hareketi meydana getirdiği göstermiştir (Storey, 1973b). Bunun yanında Kara vd. (2012) sürekli, güçlü kuvvetlerin periodontal ligamanda nekroza ve alveol kemiğinde hiyalinize alanlara neden olduğunu; böylelikle diş hareketini önleyerek sutural açılmayı gerçekleştirdiğini bildirmiştir. Bu nedenle önceki sığır deneylerine benzer olarak, bu çalışmada 70 g genişletme kuvveti uygulanmıştır (Uysal vd., 2009; Kara, Altan, vd., 2012; Kara, Erciyas, vd., 2012; Altan vd., 2013; Halicioğlu vd., 2015). Bir çok araştırmacı 70 g kuvvet uygulanarak 5 gün genişletme yapılmasının sığırda premaksiller suturanın

açılmasında yeterli olduğunu bildirmiştir (Uysal vd., 2009; Kara, Altan, vd., 2012; Kara, Erciyas, vd., 2012). Bu nedenle bu çalışmada insizal dişler arasındaki mesafe ölçülmemiştir ancak ortopedik genişlemenin sağlandığını doğrulamak için sıçanlardan oklüzal radyografi alınmıştır.

*S. officinalis* geleneksel tıpta yara ve kırık travmalarında yaygın olarak kullanılan etkili bir bitki olup halk arasında metabolik kemik hastalıklarında da kullanıldığı da bildirilmiştir (Putnam vd., 2007). Yapılan çalışmalar, tıbbi adaçayının kemik metabolizmasında önemli bir görev alabileceği konusunda yol göstermektedir (Zhang, 1984; Shi vd., 2000; Muhlbauer vd., 2003; Putnam vd., 2007). Muhlbauer vd. (2003) SO'nun uçucu yağlarının ve monoterpenlerinin ovariektomi yapılmış sıçanlarda kemik rezorbsiyonunu inhibe ettiğini bulmuştur. Bizim projemizin yapıldığı ve tamamlandığı süreç içerisinde literatürde sistemik olarak SO ekstraktı kullanımının üst çene genişletmesinde yeni kemik yapımına etkisini inceleyen herhangi bir çalışmaya rastlanmamıştır. Bu tez çalışması SO kullanımının yeni kemik yapımına olumlu etkileri olduğunu gösteren ilk çalışmadır.

Çalışmamızda SO'nun yaprak ve kök ekstrelerinin karşılaştırıldığı antioksidan sonuçları genel olarak değerlendirildiğinde, ekstrelerin  $\beta$ -karoten/linoleik asit oksidasyonunu inhibe edici etki deney sonuçları hariç tüm sonuçlar ve toplam fenolik madde miktarı arasında bir korelasyon bulunmuştur.  $\beta$ -karoten/Linoleik asit inhibisyon deneyleri birbirine yakın bulunmuştur bu etkiden yaprak ekstresindeki fenolik maddeler sorumlu olarak görülürken kök ekstresinde fenolik olmayan ve fakat yapıları MS ile aydınlatılamamış diğer maddelerin etkili olduğu düşünülmektedir. Yaprak ekstresi bütün deney sonuçlarda kök ekstresinden daha yüksek değerler verse de bu sonuçlar pozitif kontroller kadar yüksek bulunamamıştır. Ekstre olarak değerlendirildiğinde DPPH radikal süpürücü etkisi yüksek olarak gözlemlenmiştir. SO yaprak ekstresi, bütün deney sonuçlarda kök ekstresinden daha yüksek değerler verdiği için çalışmamızda hayvan deneyinde SO yaprak ekstresi kullanılmıştır.

Çalışmamızın bulgularına göre SO, hızlı üst çene genişletmesi ve pekiştirilmesi sonrasında sutural bölgede yeni oluşan kemik alanını, inflamatuvar hücrelerinin yoğunluğunu, osteoblast ve osteoklast sayılarını kontrol grubuna göre anlamlı şekilde arttırmaktadır. SO ekstraktı güçlü bir antioksidandır (Miura vd., 2002). İçeriğinde bulunan özellikle rozmarinik asitin yanında, kuersetin ve rutin gibi flavonoidlerin çok

güçlü antioksidatif etkisi vardır (Azevedo vd., 2013). Kemik yapımını hızlandırmadaki etkisinin, bu antioksidatif içeriklerinden kaynaklandığı düşünülebilir. Bulgularımız yalnızca üst çene genişletilmesi ile sınırlı kalmayıp, SO'nun kemik metabolizması üzerine etkileri ile ilgili gelecekte yapılacak olan potansiyel tedavi edici strateji geliştirme çalışmalarını da destekleyecektir.

*Salvia* L. türleri ve kemik metabolizmasıyla ilgili yapılan çalışmalar incelendiğinde, Cui vd. (2012) başka bir *Salvia* türü olan *Salvia miltiorrhizae*'nin predizon verilen sıçanlarda alkalin fosfotaz aktivitesini arttırarak kemik yıkımını önlediğini bildirmiştir. Ayrıca Cui vd. (2012) *S. miltiorrhizae*'nin, hayvanlarda kemik yapımını arttırarak ve kemik rezorpsiyonunu azaltarak, glukokortikoid nedenli kemik kaybının önüne geçebileceğini göstermiştir. Xu vd. (2014) *S. miltiorrhizae*'nin ERK sinyalizasyonunu aktive ederek mezenkimal kök hücre osteogenezini arttırabileceğini bildirmiştir. He ve Shen (2014), *S. miltiorrhizae*'nin sıçan tibia kemiği kırığında kemik iyileşmesinde etkin bir bileşen olduğu göstermiştir. Çalışmamız, *Salvia* L. türlerinin kemik kırıklarında iyileşmeyi sağlayan kemik remodeling'ini hızlandırmada önemli bir görev alabileceğini savunan çalışmaları desteklemektedir (Zhang, 1984; Shi vd., 2000; He ve Shen, 2014).

Çalışmamızda gerçekleştirilen histopatolojik ve histomorfometrik incelemeye göre, genişleme sonrasında SO uygulamasının kapiller sayısının arttığı gözlenmiştir. Diğer dokuların oluşumunda olduğu gibi osteogenez de damarlanmayla (anjyogenez) yakından ilişkilidir (Viateau vd., 2004). Yapılan önceki çalışmalar bazı *Salvia* L. türlerinin kan hemoreolojisini arttırdığını ve kan dolaşımını hızlandığını bildirmiştir (Yang vd., 2010; Pan vd., 2011). Lay vd. (2003) *S. miltiorrhizae*'nin VEGF ve VEGF reseptör genlerinin sıralı yukarı-regülasyonu yoluyla anjyogenezini desteklediğini savunmuştur. Lin vd. (2018) güncel çalışmalarında, *S. miltiorrhizae*'nin yeni kemik oluşumu ve anjyogenez üzerinde doza bağlı olumlu bir etkisi olduğunu göstermiştir. Önceki *Salvia* L. çalışmalarını destekler şekilde, bizim çalışmamızın bulgularına göre SO yeni oluşan kemik alanını, inflamatuvar hücrelerinin yoğunluğu, osteoblast ve osteoklast sayılarını anlamlı düzeyde arttırarak osteogenezini; kapiller sayısını yani damarlanmayı arttırarak anjyogenezini de hızlandırmaktadır. Kapiller sayısındaki artış ile SO'nun hızlı üst çene genişletmesi sırasındaki pozitif etkisinin sadece yeni kemik

yapımını arttırmakla kalmayıp, aynı zamanda vasküler iskemiye iyileştirme etkisi ile ilişkili olduğu düşünülebilir.





## 6. SONUÇ

*Salvia officinalis* yaprak ekstresi sıçanlarda hızlı premaxilla genişletmesinde yeni kemik oluşumunu hızlandırmaktadır.

- *S. officinalis* yaprak ekstresinin sistemik olarak uygulandığı sıçanlardan elde edilen histomorfometrik bulgular; sutural bölgedeki yeni oluşan kemik alanında, inflamatuvar hücre yoğunluğunda, osteoblast ve osteoklast sayısında ve ayrıca kapiller sayısında artış olduğunu göstermiştir.

- Bu çalışma *S. officinalis* ekstresinin kemik metabolizmasına olan pozitif etkisini bu parametrelerle kanıtlayan ilk çalışmadır ve gelecekte yapılacak olan potansiyel tedavi edici ilaç geliştirme çalışmalarını destekleyecektir.

## KAYNAKLAR

- Altan B. A., Kara I. M., Nalcaci R., Ozan F., Erdogan S. M., Ozkut M. M., Inan S. (2013). Systemic propolis stimulates new bone formation at the expanded suture: a histomorphometric study. *Angle Orthod*, 83(2), 286-291.
- Angell (1860). Treatment of irregularities of the permanent or adult teeth. *Dental Cosmos* 1540-544.
- Aras M. H., Erkilic S., Demir T., Demirkol M., Kaplan D. S., Yolcu U. (2015). Effects of low-level laser therapy on osteoblastic bone formation and relapse in an experimental rapid maxillary expansion model. *Niger J Clin Pract*, 18(5), 607-611.
- Arat Z. M., Gokalp H., Atasever T., Turkkahraman H. (2003). 99mTechnetium-labeled methylene diphosphonate uptake in maxillary bone during and after rapid maxillary expansion. *Angle Orthod*, 73(5), 545-549.
- Azevedo M. I., Pereira A. F., Nogueira R. B., Rolim F. E., Brito G. A., Wong D. V., Lima-Junior R. C., de Albuquerque Ribeiro R., Vale M. L. (2013). The antioxidant effects of the flavonoids rutin and quercetin inhibit oxaliplatin-induced chronic painful peripheral neuropathy. *Mol Pain*, 953.
- Bahtiyarca Bađdat R. (2006). Tibbi ve aromatik bitkilerin kullanım alanları, tibbi adaçayı (*Salvia officinalis* L.) ve ülkemizde kekik adıyla bilinen türlerin yetiştirme teknikleri. *Tarla Bitkileri Merkez Araştırma Enstitüsü Dergisi*, 19-28.
- Bakota E. L., Winkler-Moser J. K., Berhow M. A., Eller F. J., Vaughn S. F. (2015). Antioxidant activity and sensory evaluation of a rosmarinic acid-enriched extract of *Salvia officinalis*. *J Food Sci*, 80(4), C711-717.
- Bando Y., Tsukamoto Y., Katayama T., Ozawa K., Kitao Y., Hori O., Stern D. M., Yamauchi A., Ogawa S. (2004). ORP150/HSP12A protects renal tubular epithelium from ischemia-induced cell death. *FASEB J*, 18(12), 1401-1403.
- Baytop T. (1999). Türkiye'de Bitkilerle Tedavi. İstanbul, Nobel Tıp Kitapevleri II.
- Beheshti-Rouy M., Azarsina M., Rezaie-Soufi L., Alikhani M. Y., Roshanaie G., Komaki S. (2015). The antibacterial effect of sage extract (*Salvia officinalis*) mouthwash against *Streptococcus mutans* in dental plaque: a randomized clinical trial. *Iran J Microbiol*, 7(3), 173-177.
- Bishara S. E., Staley R. N. (1987). Maxillary expansion: clinical implications. *Am J Orthod Dentofacial Orthop*, 91(1), 3-14.
- Celep F., Kahraman A.: *Salvia* L. In Güner A., Aslan S., Ekim T., Vural M., M.T. B. (eds), *A Checklist of the Flora of Turkey -Vascular Plants (Türkiye Bitkileri Listesi -Damarlı Bitkiler*, (ed. İstanbul, Nezahat Gokyigit Botanik Bahçesi ve Flora Araştırmaları Derneği Yayını, 2012, p 585

- Chen C. G., Wang Y. P. (2006). Magnesium lithospermate B ameliorates renal cortical microperfusion in rats. *Acta Pharmacol Sin*, 27(2), 217-222.
- Chen H., Zhang Q., Wang X. M., Yang J., Wang Q. (2011). Qualitative Analysis and Simultaneous Quantification of Phenolic Compounds in the Aerial Parts of *Salvia miltiorrhiza* by HPLC-DAD and ESI/MSn. *Phytochemical Analysis*, 22(3), 247-257.
- Chen Y., Ruan Y., Li L., Chu Y., Xu X., Wang Q., Zhou X. (2003). Effects of *Salvia miltiorrhiza* extracts on rat hypoxic pulmonary hypertension, heme oxygenase-1 and nitric oxide synthase. *Chin Med J (Engl)*, 116(5), 757-760.
- Coleman (1865). On some forms of irregularity of the teeth and their treatment. *Trans Odontolog Soc Gr Brit* 4227-250.
- Cui L., Li T., Liu Y., Zhou L., Li P., Xu B., Huang L., Chen Y., Liu Y., Tian X., Jee W. S., Wu T. (2012). Salvianolic acid B prevents bone loss in prednisone-treated rats through stimulation of osteogenesis and bone marrow angiogenesis. *PLoS One*, 7(4), e34647.
- Cvetkovikj I., Stefkov G., Acevska J., Stanoeva J. P., Karapandzova M., Stefova M., Dimitrovska A., Kulevanova S. (2013). Polyphenolic characterization and chromatographic methods for fast assessment of culinary *Salvia* species from South East Europe. *Journal of Chromatography A*, 1282(0), 38-45.
- da Silva Filho O. G., Lara T. S., da Silva H. C., Bertoz F. A. (2006). Post expansion evaluation of the midpalatal suture in children submitted to rapid palatal expansion: a CT study. *J Clin Pediatr Dent*, 31(2), 142-148.
- Dauksas E., Venskutonis P. R., Povilaityte V., Sivik B. (2001). Rapid screening of antioxidant activity of sage (*Salvia officinalis* L.) extracts obtained by supercritical carbon dioxide at different extraction conditions. *Nahrung*, 45(5), 338-341.
- Dias M. I., Barros L., Alves R. C., Oliveira M. B. P. P., Santos-Buelga C., Ferreira I. C. F. R. (2014). Nutritional composition, antioxidant activity and phenolic compounds of wild *Taraxacum* sect. *Ruderalia*. *Food Research International*, 56(0), 266-271.
- Dirmenci T., Satıl F., Tümen G. (2007). Kazdağı Milli Parkı Çiçekli Bitkileri. Balıkesir, Zeytinli Belediyesi.
- Ekizer A., Uysal T., Guray E., Yuksel Y. (2013). Light-emitting diode photobiomodulation: effect on bone formation in orthopedically expanded suture in rats--early bone changes. *Lasers Med Sci*, 28(5), 1263-1270.
- Gong J., Ju A., Zhou D., Li D., Zhou W., Geng W., Li B., Li L., Liu Y., He Y., Song M., Wang Y., Ye Z., Lin R. (2015). Salvianolic acid Y: a new protector of PC12 cells against hydrogen peroxide-induced injury from *Salvia officinalis*. *Molecules*, 20(1), 683-692.

- Gyamfi M. A., Yonamine M., Aniya Y. (1999). Free-radical scavenging action of medicinal herbs from Ghana: *Thonningia sanguinea* on experimentally-induced liver injuries. *General Pharmacology: The Vascular System*, 32(6), 661-667.
- Haas A. J. (1980). Long-term posttreatment evaluation of rapid palatal expansion. *Angle Orthod*, 50(3), 189-217.
- Haas A. J. (1970). Palatal expansion: just the beginning of dentofacial orthopedics. *Am J Orthod*, 57(3), 219-255.
- Haas A. J. (1961). Rapid expansion of the maxillary dental arch and nasal cavity by opening the midpalatal suture. *Angle Orthod*, 31(2)73-90.
- Haas A. J. (1965). The Treatment of Maxillary Deficiency by Opening the Midpalatal Suture. *Angle Orthod*, 35200-217.
- Halicioglu K., Corekci B., Akkas I., Irgin C., Ozan F., Yilmaz F., Turker A. (2015). Effect of St John's wort on bone formation in the orthopaedically expanded premaxillary suture in rats: a histological study. *Eur J Orthod*, 37(2), 164-169.
- He X., Shen Q. (2014). Salvianolic acid B promotes bone formation by increasing activity of alkaline phosphatase in a rat tibia fracture model: a pilot study. *BMC Complement Altern Med*, 14493.
- Hoffmann S. C., Kampen R. L., Amur S., Sharaf M. A., Kleiner D. E., Hunter K., John Swanson S., Hale D. A., Mannon R. B., Blair P. J., Kirk A. D. (2002). Molecular and immunohistochemical characterization of the onset and resolution of human renal allograft ischemia-reperfusion injury. *Transplantation*, 74(7), 916-923.
- Jiang Y., Liu H. X., Guo J. J., Tang G. H., Qian Y. F. (2013). Stimulation of bone formation in the expanding premaxillary suture with a GSK-3beta inhibitor. *Oral Dis*, 19(1), 73-79.
- Kara M. I., Altan A. B., Sezer U., Erdogan M. S., Inan S., Ozkut M., Nalcaci R. (2012). Effects of Ginkgo biloba on experimental rapid maxillary expansion model: a histomorphometric study. *Oral Surg Oral Med Oral Pathol Oral Radiol*, 114(6), 712-718.
- Kara M. I., Erciyas K., Altan A. B., Ozkut M., Ay S., Inan S. (2012). Thymoquinone accelerates new bone formation in the rapid maxillary expansion procedure. *Arch Oral Biol*, 57(4), 357-363.
- Kayalar E., Schauseil M., Kuvat S. V., Emekli U., Firatlı S. (2016). Comparison of tooth-borne and hybrid devices in surgically assisted rapid maxillary expansion: A randomized clinical cone-beam computed tomography study. *J Craniomaxillofac Surg*, 44(3), 285-293.
- Kontogianni V. G., Tomic G., Nikolic I., Nerantzaki A. A., Sayyad N., Stosic-Grujicic S., Stojanovic I., Gerothanassis I. P., Tzakos A. G. (2013a). Phytochemical profile of *Rosmarinus officinalis* and *Salvia officinalis* extracts and correlation to their antioxidant and anti-proliferative activity. *Food Chem*, 136(1), 120-129.

- Kontogianni V. G., Tomic G., Nikolic I., Nerantzaki A. A., Sayyad N., Stosic-Grujicic S., Stojanovic I., Gerothanassis I. P., Tzakos A. G. (2013b). Phytochemical profile of *Rosmarinus officinalis* and *Salvia officinalis* extracts and correlation to their antioxidant and anti-proliferative activity. *Food Chemistry*, 136(1), 120-129.
- Koudstaal M. J., Wolvius E. B., Schulten A. J., Hop W. C., van der Wal K. G. (2009). Stability, tipping and relapse of bone-borne versus tooth-borne surgically assisted rapid maxillary expansion; a prospective randomized patient trial. *Int J Oral Maxillofac Surg*, 38(4), 308-315.
- Krebs A. (1964). Midpalatal Suture Expansion Studies by the Implant Method over a Seven-Year Period. *Rep Congr Eur Orthod Soc*, 40131-142.
- Lagravere M. O., Major P. W., Flores-Mir C. (2005). Long-term skeletal changes with rapid maxillary expansion: a systematic review. *Angle Orthod*, 75(6), 1046-1052.
- Lamparski D. G., Jr., Rinchuse D. J., Close J. M., Sciote J. J. (2003). Comparison of skeletal and dental changes between 2-point and 4-point rapid palatal expanders. *Am J Orthod Dentofacial Orthop*, 123(3), 321-328.
- Lay I. S., Chiu J. H., Shiao M. S., Lui W. Y., Wu C. W. (2003). Crude extract of *Salvia miltiorrhiza* and salvianolic acid B enhance in vitro angiogenesis in murine SVR endothelial cell line. *Planta Med*, 69(1), 26-32.
- Lin S., Cui L., Chen G., Huang J., Yang Y., Zou K., Lai Y., Wang X., Zou L., Wu T., Cheng J. C. Y., Li G., Wei B., Lee W. Y. W. (2018). PLGA/beta-TCP composite scaffold incorporating salvianolic acid B promotes bone fusion by angiogenesis and osteogenesis in a rat spinal fusion model. *Biomaterials*.
- McNamara J. A. (2000). Maxillary transverse deficiency. *Am J Orthod Dentofacial Orthop*, 117(5), 567-570.
- Mena P., Cirlini M., Tassotti M., Herrlinger K. A., Dall'Asta C., Del Rio D. (2016). Phytochemical profiling of flavonoids, phenolic acids, terpenoids, and volatile fraction of a rosemary (*Rosmarinus officinalis* L.) extract. *Molecules*, 21(11), 1576.
- Mew J. (1983). Relapse following maxillary expansion. A study of twenty-five consecutive cases. *Am J Orthod*, 83(1), 56-61.
- Miura K., Kikuzaki H., Nakatani N. (2002). Antioxidant activity of chemical components from sage (*Salvia officinalis* L.) and thyme (*Thymus vulgaris* L.) measured by the oil stability index method. *J Agric Food Chem*, 50(7), 1845-1851.
- Muhlbauer R. C., Lozano A., Palacio S., Reinli A., Felix R. (2003). Common herbs, essential oils, and monoterpenes potently modulate bone metabolism. *Bone*, 32(4), 372-380.
- Oomah B. D., Mazza G. (1996). Flavonoids and antioxidative activities in buckwheat. *Journal of Agricultural and Food Chemistry*, 44(7), 1746-1750.

- Ozturk F., Babacan H., Gumus C. (2012). Effects of zoledronic acid on sutural bone formation: a computed tomography study. *Eur J Orthod*, 34(2), 141-146.
- Pan C., Lou L., Huo Y., Singh G., Chen M., Zhang D., Wu A., Zhao M., Wang S., Li J. (2011). Salvianolic acid B and tanshinone IIA attenuate myocardial ischemia injury in mice by NO production through multiple pathways. *Ther Adv Cardiovasc Dis*, 5(2), 99-111.
- Papandreou M. A., Kanakis C. D., Polissiou M. G., Efthimiopoulos S., Cordopatis P., Margarity M., Lamari F. N. (2006). Inhibitory activity on amyloid- $\beta$  aggregation and antioxidant properties of *Crocus sativus* stigmas extract and its crocin constituents. *Journal of agricultural and food chemistry*, 54(23), 8762-8768.
- Petrick S., Hothan T., Hietschold V., Schneider M., Harzer W., Tausche E. (2011). Bone density of the midpalatal suture 7 months after surgically assisted rapid palatal expansion in adults. *Am J Orthod Dentofacial Orthop*, 139(4 Suppl), S109-116.
- Putnam S. E., Scutt A. M., Bicknell K., Priestley C. M., Williamson E. M. (2007). Natural products as alternative treatments for metabolic bone disorders and for maintenance of bone health. *Phytother Res*, 21(2), 99-112.
- Quillen M. (1890). Editorial comments on Treatment of irregularities of permanent or adult teeth. *Dent Cosmos* 1540-541.
- Reignier J., Sellak H., Lemoine R., Lubineau A., Mazmanian G. M., Druit H., Chapelier A., Herve P. (1997). Prevention of ischemia-reperfusion lung injury by sulfated Lewis(a) pentasaccharide. The Paris-Sud University Lung Transplantation Group. *J Appl Physiol (1985)*, 82(4), 1058-1063.
- Saito S., Shimizu N. (1997). Stimulatory effects of low-power laser irradiation on bone regeneration in midpalatal suture during expansion in the rat. *Am J Orthod Dentofacial Orthop*, 111(5), 525-532.
- Salgueiro D. G., Rodrigues V. H., Tieghi Neto V., Menezes C. C., Goncales E. S., Ferreira Junior O. (2015). Evaluation of opening pattern and bone neoformation at median palatal suture area in patients submitted to surgically assisted rapid maxillary expansion (SARME) through cone beam computed tomography. *J Appl Oral Sci*, 23(4), 397-404.
- Sawada M., Shimizu N. (1996). Stimulation of bone formation in the expanding midpalatal suture by transforming growth factor-beta 1 in the rat. *Eur J Orthod*, 18(2), 169-179.
- Schuster G., Borel-Scherf I., Schopf P. M. (2005). Frequency of and complications in the use of RPE appliances--results of a survey in the Federal State of Hesse, Germany. *J Orofac Orthop*, 66(2), 148-161.
- Shi W., Fu S., Du N. (2000). [Effect of effective fraction of *Radix Salviae Miltiorrhizae* on procollagen gene expression in fracture healing]. *Zhongguo Zhong Xi Yi Jie He Za Zhi*, 20(4), 269-271.

- Singleton V. L., Orthofer R., Lamuela-Raventós R. M.: [14] Analysis of total phenols and other oxidation substrates and antioxidants by means of folin-ciocalteu reagent. *Methods in enzymology*, (ed., Elsevier, 1999, p 152-178
- Stark T. M., Sinclair P. M. (1987). Effect of pulsed electromagnetic fields on orthodontic tooth movement. *Am J Orthod Dentofacial Orthop*, 91(2), 91-104.
- Storey E. (1973a). The nature of tooth movement. *Am J Orthod*, 63(3), 292-314.
- Storey E. (1973b). Tissue response to the movement of bones. *Am J Orthod*, 64(3), 229-247.
- Sun Y., Zhu H., Wang J., Liu Z., Bi J. (2009). Isolation and purification of salvianolic acid A and salvianolic acid B from *Salvia miltiorrhiza* by high-speed counter-current chromatography and comparison of their antioxidant activity. *J Chromatogr B Analyt Technol Biomed Life Sci*, 877(8-9), 733-737.
- Takahashi O. (1990). [Histological investigations on the effect of interrupted expansion force applied to the midpalatal suture in the rat]. *Nichidai Koko Kagaku*, 16(2), 212-236.
- Tang G. H., Xu J., Chen R. J., Qian Y. F., Shen G. (2011). Lithium delivery enhances bone growth during midpalatal expansion. *J Dent Res*, 90(3), 336-340.
- Timms D. J. (1997). Emerson C. Angell (1822-1903). Founding father of rapid maxillary expansion. *Dent Hist*, (32), 3-12.
- Timms D. J.: Rapid Maxillary Expansion. (ed. Chicago, Quintessence Publishing Co., 1981,
- Timms D. J. (1980). A study of basal movement with rapid maxillary expansion. *Am J Orthod*, 77(5), 500-507.
- Türk Farmakopesi II [Avrupa Farmakopesi Adaptasyonu] I. (2016). Adaçayı Yaprağı, Tıbbi (Sage Leaf, *Salvia officinalis folium*). Ankara, T.C. Sağlık Bakanlığı Yayın No:1040, TİTCK Yayın No:4.
- Uysal T., Amasyali M., Enhos S., Karslioglu Y., Yilmaz F., Gunhan O. (2010). Effect of periosteal stimulation therapy on bone formation in orthopedically expanded suture in rats. *Orthod Craniofac Res*, 13(2), 89-95.
- Uysal T., Amasyali M., Enhos S., Sonmez M. F., Sagdic D. (2009). Effect of ED-71, a New Active Vitamin D Analog, on Bone Formation in an Orthopedically Expanded Suture in Rats. A Histomorphometric Study. *Eur J Dent*, 3(3), 165-172.
- Uysal T., Amasyali M., Olmez H., Enhos S., Karslioglu Y., Gunhan O. (2011). Effect of vitamin C on bone formation in the expanded inter-premaxillary suture. Early bone changes. *J Orofac Orthop*, 72(4), 290-300.

- Uysal T., Gorgulu S., Yagci A., Karslioglu Y., Gunhan O., Sagdic D. (2011). Effect of resveratrol on bone formation in the expanded inter-premaxillary suture: early bone changes. *Orthod Craniofac Res*, 14(2), 80-87.
- Velioglu Y., Mazza G., Gao L., Oomah B. (1998). Antioxidant activity and total phenolics in selected fruits, vegetables, and grain products. *Journal of agricultural and food chemistry*, 46(10), 4113-4117.
- Viateau V., Guillemin G., Yang Y. C., Bensaid W., Reviron T., Oudina K., Meunier A., Sedel L., Petite H. (2004). A technique for creating critical-size defects in the metatarsus of sheep for use in investigation of healing of long-bone defects. *Am J Vet Res*, 65(12), 1653-1657.
- Wang C., Zhao X., Mao S., Wang Y., Cui X., Pu Y. (2006). Management of SAH with traditional Chinese medicine in China. *Neurol Res*, 28(4), 436-444.
- Wu B., Liu M., Zhang S. (2007). Dan Shen agents for acute ischaemic stroke. *Cochrane Database Syst Rev*, (2), CD004295.
- Xing H. C., Li L. J., Xu K. J., Shen T., Chen Y. B., Chen Y., Fu S. Z., Sheng J. F., Chen C. L., Wang J. G., Yan D., Dai F. W., Sha X. Y. (2005). Effects of *Salvia miltiorrhiza* on intestinal microflora in rats with ischemia/reperfusion liver injury. *Hepatobiliary Pancreat Dis Int*, 4(2), 274-280.
- Xu D., Xu L., Zhou C., Lee W. Y., Wu T., Cui L., Li G. (2014). Salvianolic acid B promotes osteogenesis of human mesenchymal stem cells through activating ERK signaling pathway. *Int J Biochem Cell Biol*, 511-9.
- Yang Q., Wang S., Xie Y., Wang J., Li H., Zhou X., Liu W. (2010). Effect of salvianolic acid B and paeonol on blood lipid metabolism and hemorrheology in myocardial ischemia rabbits induced by pituitrin. *Int J Mol Sci*, 11(10), 3696-3704.
- Zhang J. Y. (1984). [Effect of *Salvia miltiorrhiza* root on calcium deposition in experimental fracture healing]. *Zhong Xi Yi Jie He Za Zhi*, 4(9), 536-539, 515.
- Zhou L., Zuo Z., Chow M. S. (2005). Danshen: an overview of its chemistry, pharmacology, pharmacokinetics, and clinical use. *J Clin Pharmacol*, 45(12), 1345-1359.
- Zimring J. F., Isaacson R. J. (1965). Forces Produced by Rapid Maxillary Expansion. 3. Forces Present during Retention. *Angle Orthod*, 35178-186.



## EK-1 Etik Kurul Kararı



T.C.  
**BEZMÎÂLEM VAKIF ÜNİVERSİTESİ**  
**HAYVAN DENEYLERİ YEREL ETİK KURULU**  
**KARAR METNİ**

SAYI: 2016/ 110

KONU: Sn. Doç. Dr. Sevim KÜÇÜK

24.03.2016

**Sayın, Doç. Dr. Sevim KÜÇÜK**

“Salvia officinalis’in Sıçanlarda Hızlı Premaksilla Genişletmesinde Yeni Kemik Oluşumuna Etkisinin Histomorfometrik Olarak İncelenmesi” başlıklı projeniz 24.03.2016 tarihinde yapılan Yerel Etik Kurul toplantısında değerlendirilmiş ve onanmıştır.

Doç. Dr. Fahri AKBAŞ  
Etik Kurul Başkanı

Prof. Dr. Ahmet BELCE  
Üye

Prof. Dr. Erhan AYŞAN  
Üye

Prof. Dr. İsmail MERAL  
Üye

Prof. Dr. Serdar ÜSÜMEZ  
Üye

Yrd. Doç. Dr. Ömer UYSAL  
Üye

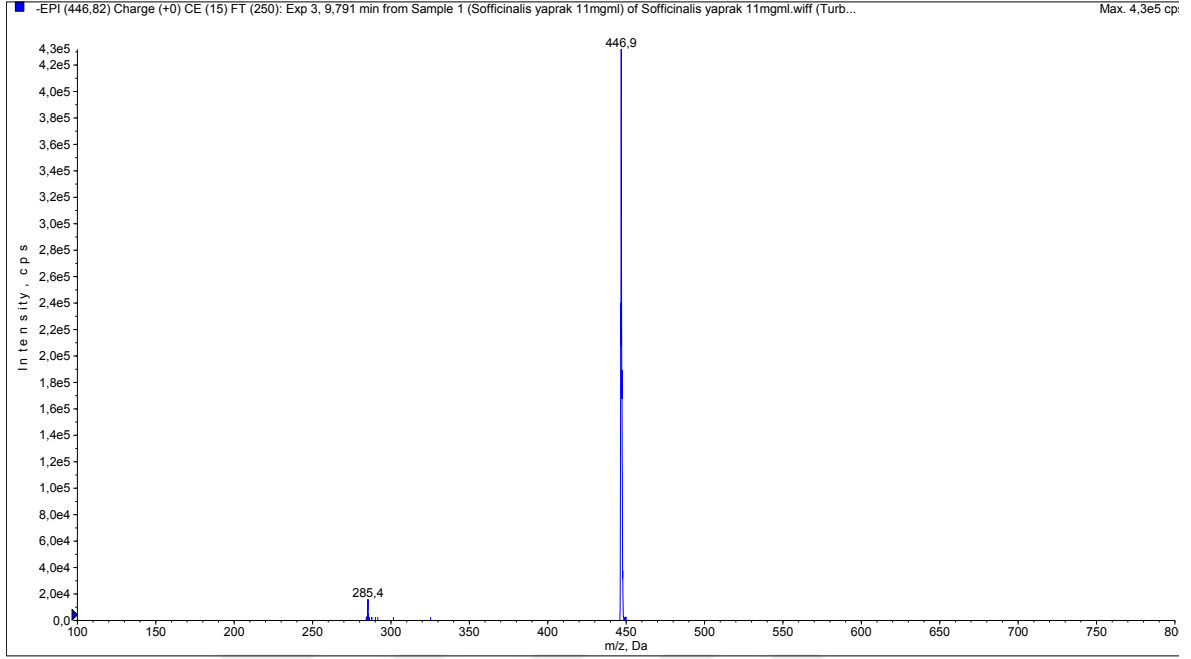
Vet. Hek. Mert ÇELİKTEN  
Üye

Nasuhi GÜNAY  
Üye

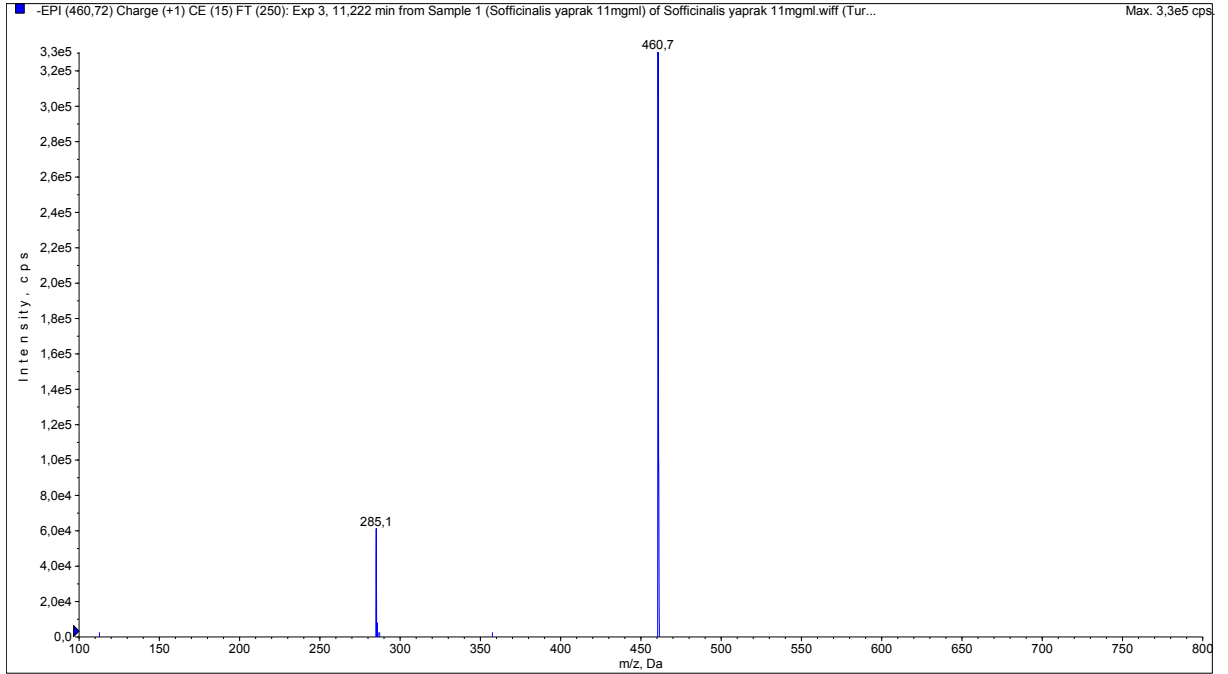
Hakan AKTÜRK  
Üye

- Etik kurumuzdan onam alan her proje için, çalışma başlamadan üç ay önce çalışılacak hayvan rezervinin uygunluğunu (tür, yaş, cinsiyet) belirlemek amacıyla Deney Hayvanları Laboratuvarına başvurulmalıdır.

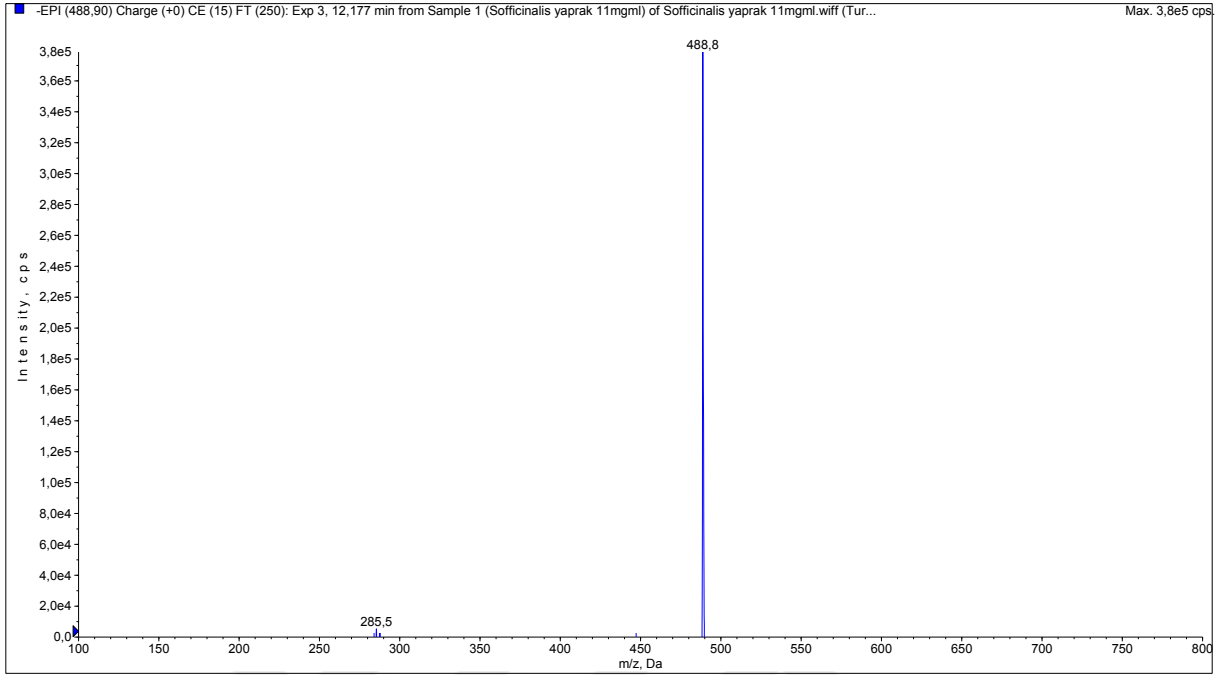
## EK-2 Ekstrelerde Tespit Edilen Moleküllerin Kütle Spektrumları



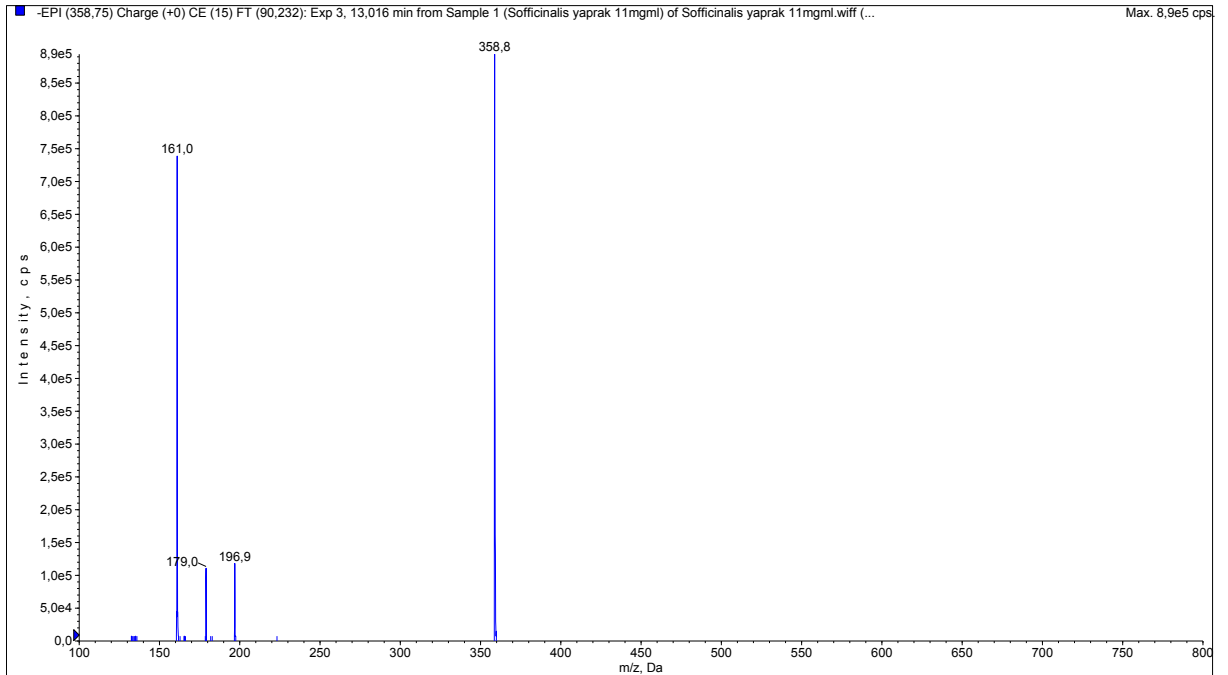
Ek 2.1: *Luteolin glukozit*



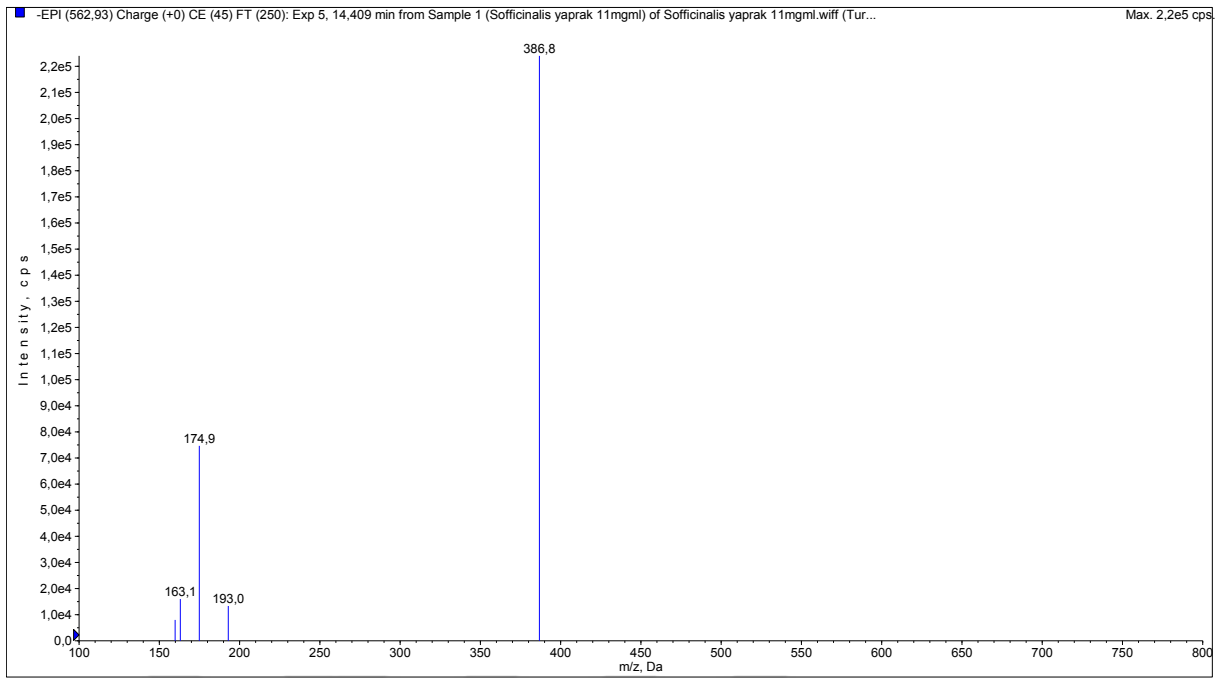
Ek.2.2: *Luteolin glukuronit*



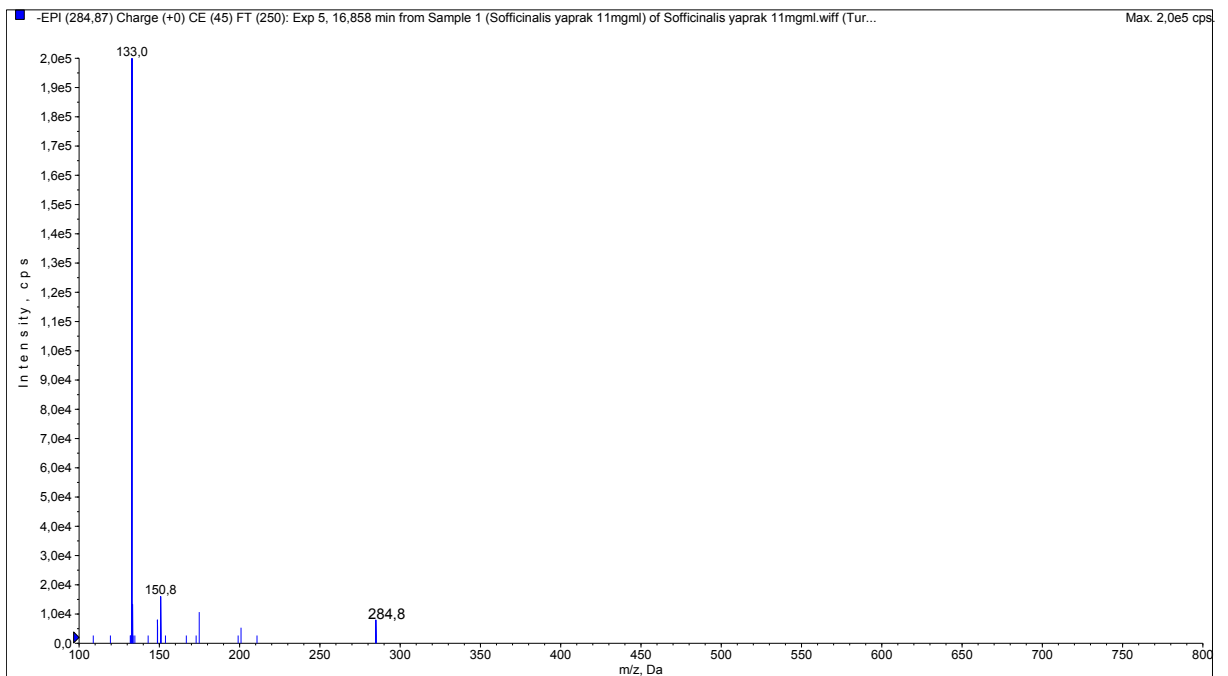
**Ek.2.3: Luteolin asetilheksozit**



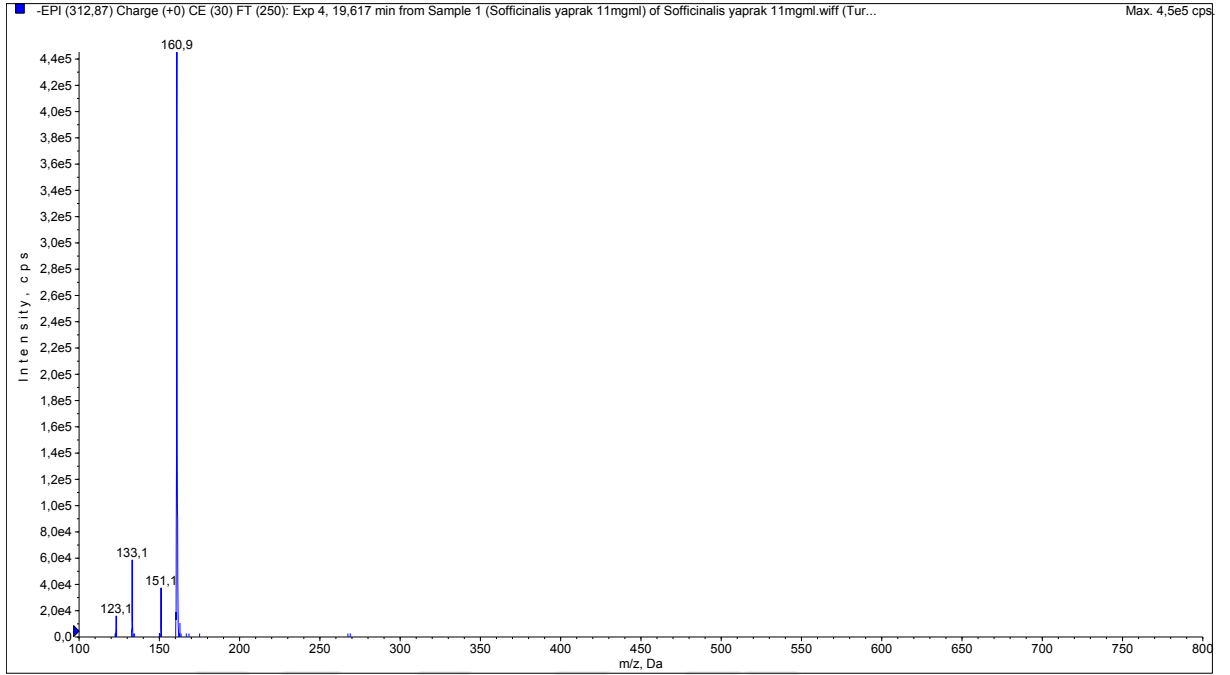
**Ek.2.4: Rozmarinik asit**



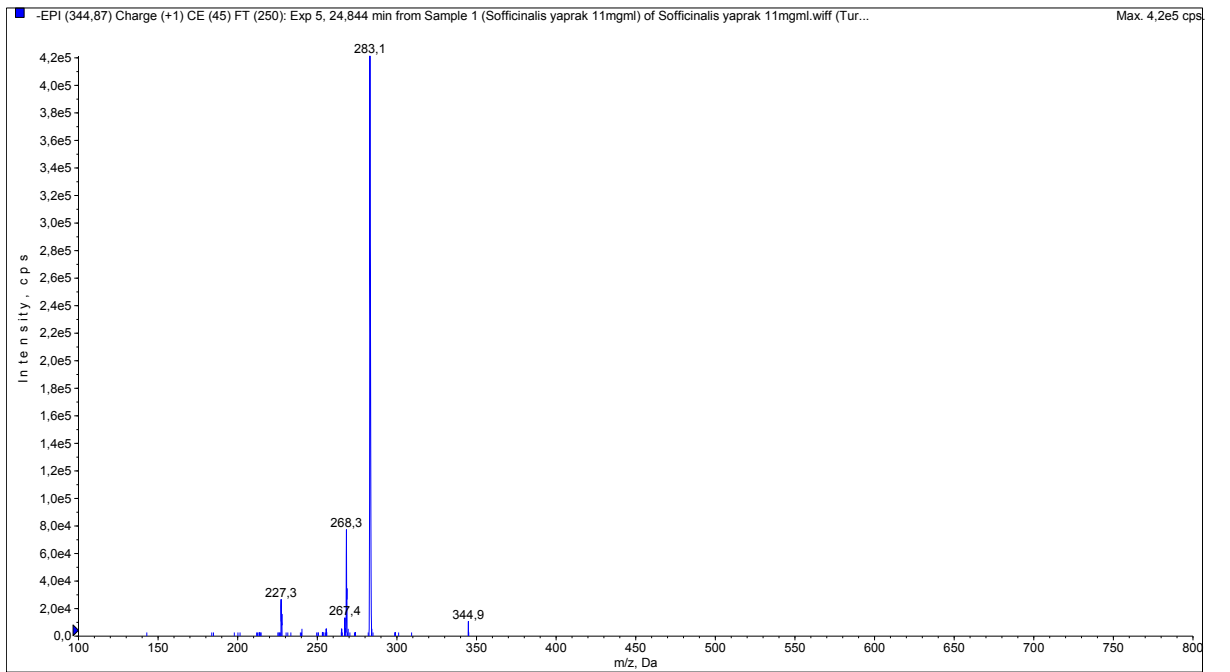
**Ek.2.5:** *Medioresinol glukozit*



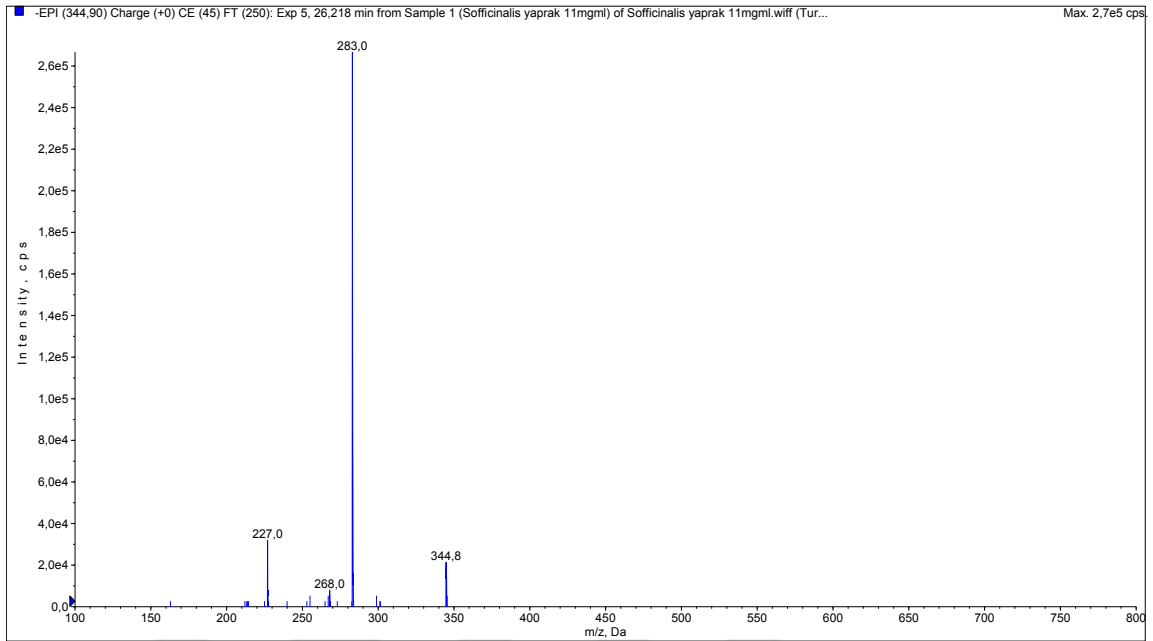
**Ek.2.6:** *Luteolin*



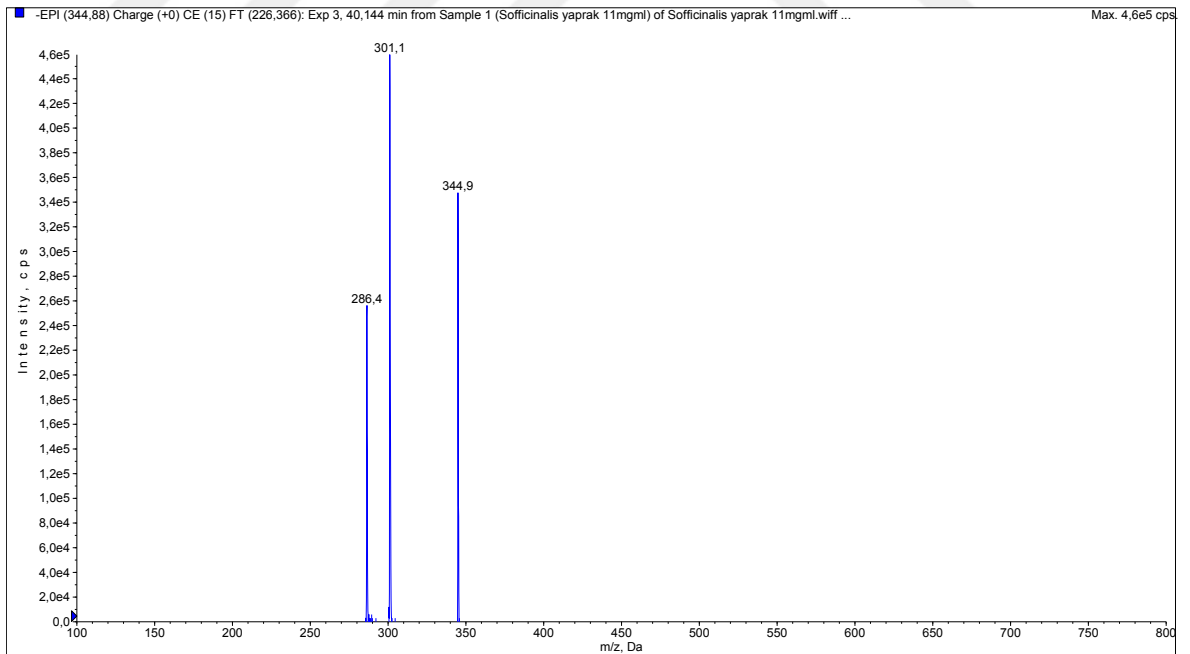
**Ek.2.7:** *Salvianolik asit F*



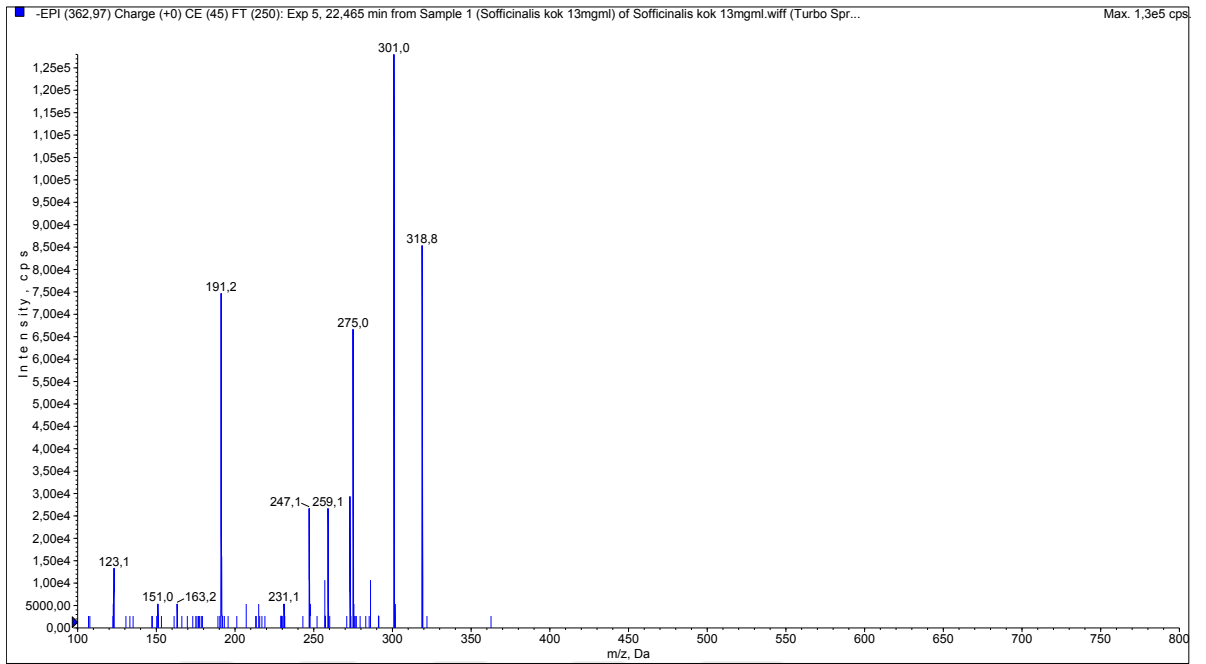
**Ek.2.8:** *Rozmanol, epirozmanol, izorozmanol, epiizorozmanol, metoksi karnosik asit*



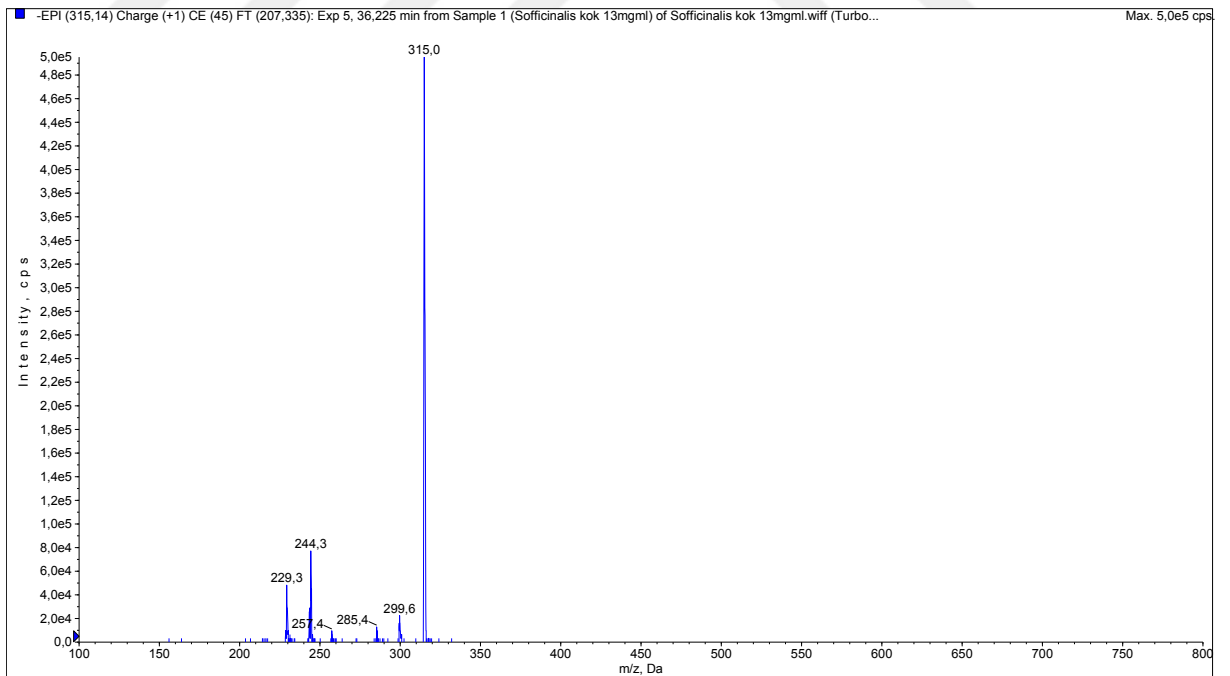
**Ek.2.9:** *Rozmanol, epirozmanol, izorozmanol, epiizorozmanol, metoksi karnosik asit*



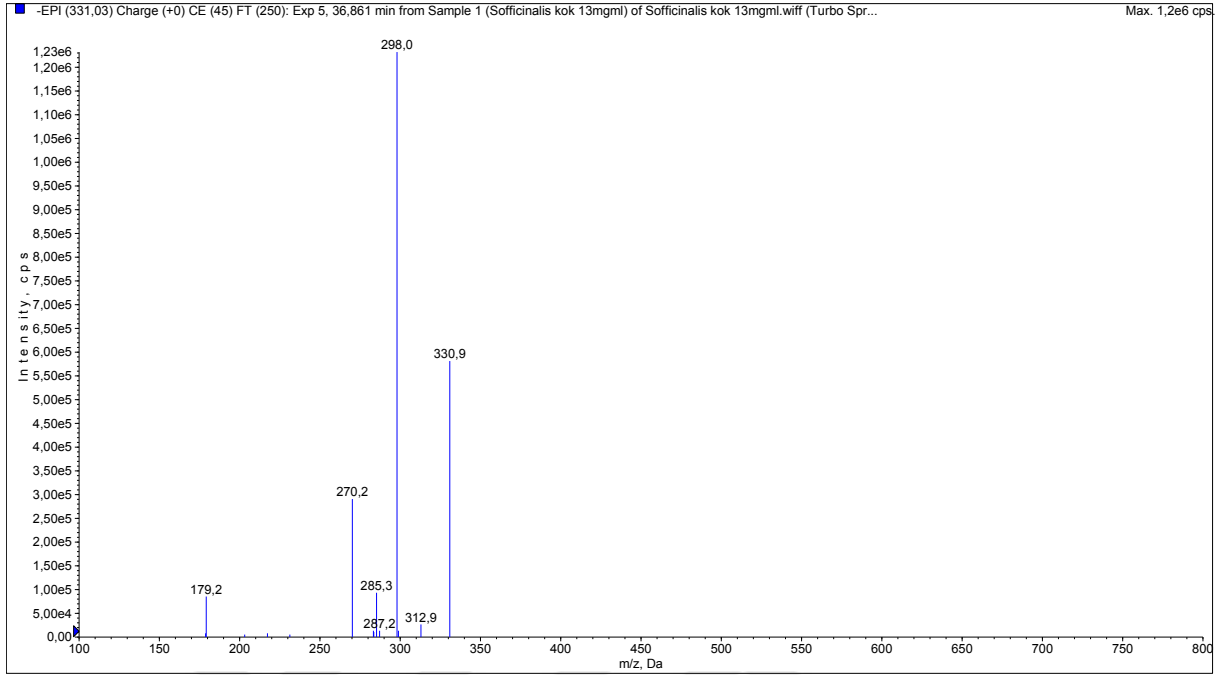
**Ek.2.10:** *Rozmanol, epirozmanol, izorozmanol, epiizorozmanol, metoksi karnosik asit*



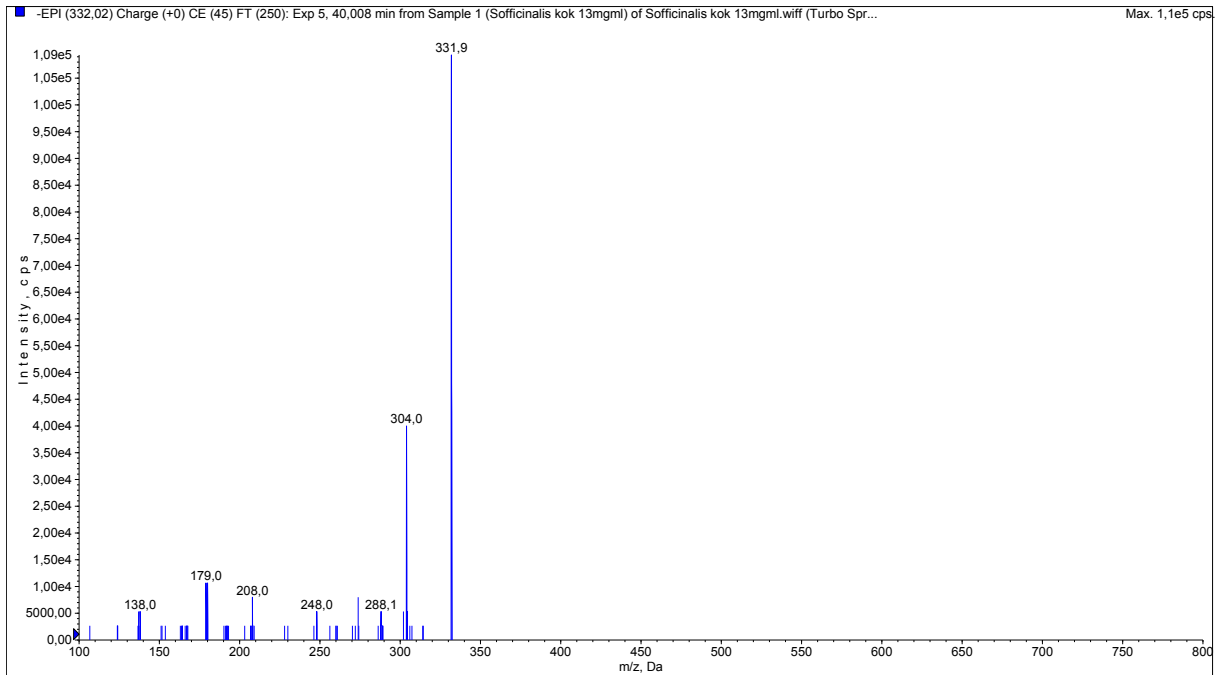
**Ek.2.11: Bilinmeyen (Kök)**



**Ek.2.12: Bilinmeyen (Kök)**

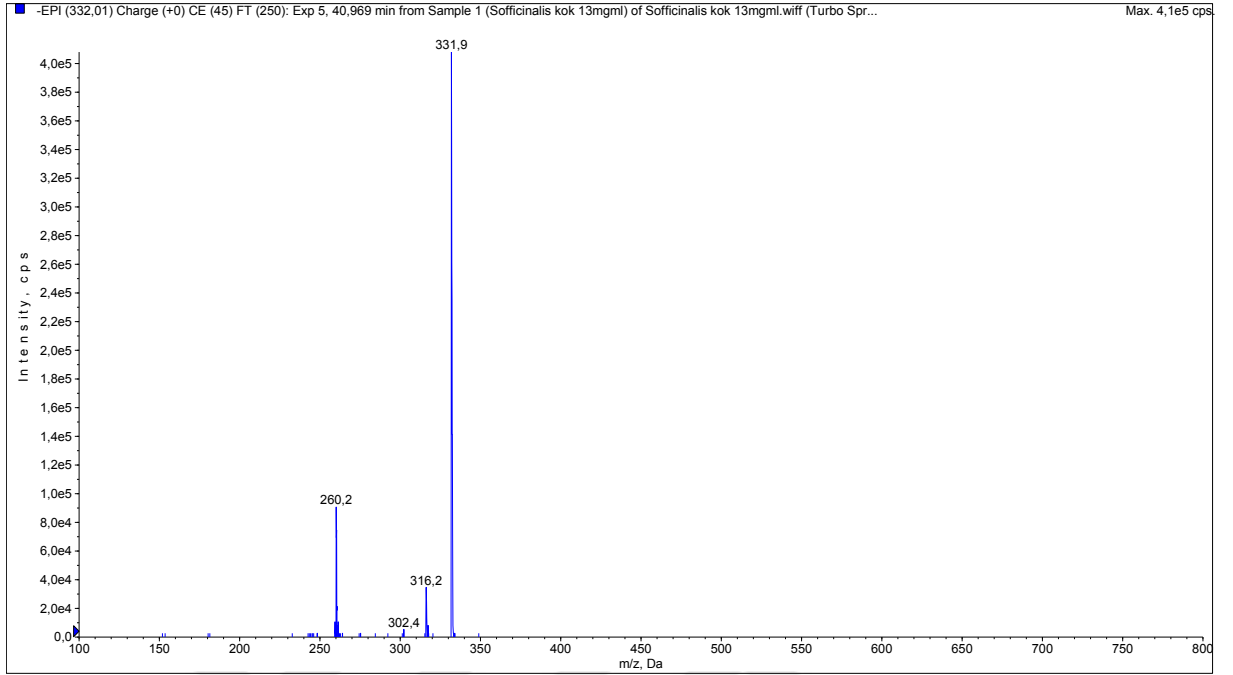


**Ek.2.13: Bilinmeyen (Kök)**



**Ek.2.14: Bilinmeyen (Kök)**





**Ek.2.15:** *Bilinmeyen (Kök)*

## ÖZGEÇMİŞ

Adı ve Soyadı	: Emre KAYALAR
Yabancı Dil	: İngilizce
Doğum Tarihi ve Yeri	: 21.05.1985 / Uzunköprü-Edirne
E-Posta	: drkayalar@me.com
Ünvanı	: Ortodonti Uzmanı Dr. Dt. (DDS, PhD)
Öğrenim Durumu	: Doktora

Derece	Alan	Kurum	Yıl
<b>Lisans</b>	Diş Hekimliği	İstanbul Üniversitesi	2003-2008
<b>Yüksek Lisans</b>	Diş Hekimliği	İstanbul Üniversitesi	2003-2008
<b>2. Üni. (Ön Lisans)</b>	Sağlık Kurumları İşletmeciliği	Anadolu Üniversitesi	2006-2009
<b>Doktora</b>	Ortodonti	İstanbul Üniversitesi	2008-2014
<b>Uzmanlık</b>	Ortodonti	Sağlık Bakanlığı	2014
<b>2. Yüksek Lisans</b>	Eczacılık - Farmasötik Botanik	Anadolu Üniversitesi	2014 - 2019

## Yayımlar

- Kayalar E., Schauseil M., Hellak A., Emekli U., Fıratlı S., Korbmacher-Steiner H. (2019). Nasal soft- and hard-tissue changes following tooth-borne and hybrid surgically assisted rapid maxillary expansion: a randomized clinical cone-beam computed tomography study. *J Craniomaxillofac Surg*, 47(8), 1190-1197 (SCI Expanded)
- Kayalar E., Schauseil M., Kuvat S. V., Emekli U., Fıratlı S. (2016). Comparison of tooth-borne and hybrid devices in surgically assisted rapid maxillary expansion: A randomized clinical cone-beam computed tomography study. *J Craniomaxillofac Surg*, 44(3), 285-293. (SCI Expanded)
- Kayalar E. ve Küçük S. (2016). Innovative Strategies for Accelerating New Bone Formation in the Rapid Maxillary Expansion by Natural Products. *Clinical and Experimental Pharmacology*, 6:2 (Suppl):104-104 (Özet)
- Kayalar E., Küçük S., Göger F. (2016). Determination of antioxidant activity and phenolic profile of *Paliurus spina-christi* P. Mill. *Clinical and Experimental Pharmacology*, 6:2 (Suppl):102-102 (Özet)
- Kayalar E., Batu Güney A., Marşan G., Fıratlı S. (2016). Multiple uses of palatal mini-implants for treatment of skeletal maxillary construction and class II malocclusion in an adult patient. *Oral Health Dent Manag*, 15:8(Suppl): p 67 (Özet)

Kayalar E., Fıratlı S., Schauseil M., Kuvat S.V., Emekli U. (2014). Comparison of tooth-borne and hybrid devices in surgically assisted rapid maxillary expansion: A prospective clinical CBCT study. *Eur J of Orthod*, Oct; 36(5): p 57-57 (SCI Expanded, Özet)

Hüseyin F., Kılıçoğlu H., Kayalar E. (2013). Sınıf II maloklüzyona sahip post-peak dönemdeki bireyde iskeletsel destekli Forsus apareyinin kullanımı. *Dişhekimliğinde Estetik ve İmplant*. 8(24):16-21

Kayalar E., Yırcalı A. (2010). İstanbul Diş Hekimliği Pratiğinde Kök Kanalı Tedavisi: Kimyasal Ajanlar ve Seans Sıklığı. *Türkiye Klinikleri J Dental Sci*;16(1):13-23

Kayalar E., Çetin E., Kılıçoğlu H. (2008) Dişhekimliği adaylarının HIV/AIDS hakkında bilgi ve tutumlarının Ortodonti kapsamında değerlendirilmesi. *Türk Dişhekimliği Dergisi*, 73:15, s.176-181

### **Bildiriler**

Kayalar E. (2018) Does Salvionic acid B (*Salvia militiorrhiza*) have an effect on new bone formation in the expanded inter-premaxillary suture? *The 11th Asian Pacific Orthodontic Conference*'de sunulan sözlü bildiri. Boracay, Filipinler

Kayalar E., Schauseil M., Fıratlı S., Hellak A., Korbmacher-Steiner H. (2017). Three-dimensional evaluation of nasal soft tissue changes after tooth-borne and hybrid surgically assisted rapid maxillary expansion. *Association of Orthodontists (Singapore) Congress*'de sunulan poster, Singapur (Meritorious award)

Kayalar E., Batu Güney A., Marsan G., Fıratlı S. (2016). Multiple uses of palatal mini-implants for treatment of skeletal maxillary construction and class II malocclusion in an adult patient. *18th Asia-Pacific Dental and Oral Care Congress*'de sunulan sözlü bildiri. Melbourne, Australia

Kayalar E., Fıratlı S., Schauseil M., Kuvat S.V., Emekli U. (2015). Comparison of tooth-borne and hybrid devices in surgically assisted rapid maxillary expansion. *115th American Association of Orthodontists Annual Session: Bridging Science & Technology*' de sunulan poster, San Francisco, ABD

Kayalar E, Schauseil M, Fıratlı S, Hellak A, Korbmacher-Steiner H. (2014) [Einfluss der chirurgisch unterstützten Hass-GNE und Hybrid-GNE auf die Weichteil-Morphologie der Nase – eine prospektive 3D RCT-Studie] *Alman Ortodonti Derneği 87. Yıllık Bilimsel Toplantısında* sunulan poster. Münih, Almanya

Kayalar E., Çetin E., Kılıçoğlu H. (2008). Diş Hekimliği Fakültesi 5.Sınıf Öğrencilerinin Hiv/AIDS Konusundaki Tutumlarının Ve Bilgi Düzeylerinin Preventive Ve Interseptive Ortodontik Tedavi Kapsamında Değerlendirilmesi. *İ.Ü.D.H.F. Öğrenci Araştırma Kulübü 15. Bilimsel Toplantısı*'da sunulan sözlü bildiri, İstanbul, Türkiye: İstanbul Üniversitesi

## **Ödüller ve Burslar**

1. Meritorious award, Scientific Poster Competition, Association of Orthodontists (Singapore) Congress, Singapur, 2017
2. Yayın Teşvik (UBYT) Ödülü, TÜBİTAK - ULAKBİM, 2016
3. TÜBİTAK (2211) Yurt İçi Lisansüstü Bursu, 2008-2013

## **Projeler**

1. *Salvia officinalis*'in Sıçanlarda Hızlı Premaksilla Genişletmesinde Yeni Kemik Oluşumuna Etkisinin Histomorfometrik Olarak İncelenmesi, Anadolu Üniversitesi B.A.P. No:1701S029, Araştırmacı, 2017- 2018
2. Sarıcakaya (Eskişehir) İlçesi Ve Köylerinde Etnobotanik Ve Etnofarmakognozik Araştırmalar. Anadolu Üniversitesi B.A.P. No:1304S069, Araştırmacı, 2013-2016
3. Cerrahi Destekli Hızlı Üst Çene Genişletmesinde Diş Destekli ve Hibrit Apeaylerin Etkilerinin İncelenmesi. İstanbul Üniversitesi B.A.P. No:25477, Doktora Tez Projesi, Proje Yöneticisi, 2011-2014

## **Hakemlik**

The Korean Journal of Orthodontics:

List of the international reviewers in 2016. *Korean J Orthod.* 2016 Nov;46(6):409-409.

List of the international reviewers in 2017. *Korean J Orthod.* 2017 Nov;47(6):415-415.

## **Bilimsel Kuruluşlara Üyelikleri**

American Association of Orthodontists

World Federation of Orthodontists

Türk Dişhekimleri Birliği

## **Sertifikalar ve Kurslar**

Invisalign Certification Training, İstanbul, 2019

119th Annual Session of the American Association of Orthodontics, Los Angeles, 2019

The 11th Asian Pacific Orthodontic Conference, Boracay, Filipinler, 2018

Association of Orthodontists (Singapore) Congress, Singapur, 2017

Ortodontinin Geleceği: Lingual Ortodonti (Ortodontinin Gizli Dünyası), Dr.Didem Aktan, İstanbul, 2017

10. Deney Hayvanları Kullanım Sertifikası Kursu- Bezmiâlem Vakıf Üniversitesi, İstanbul, 2016
- 2nd International Conference and Exhibition on Pharmacology & Ethnopharmacology, Chicago, 2016
- 115th Annual Session of the American Association of Orthodontics, San Francisco, 2015
- Course on current options for skeletal anchorage in orthopedic and orthodontic treatment work, Prof.Dr.Benedict Wilmes, Ankara, 2014
- 90th Congress of the European Orthodontic Society, Warsaw, Poland, 2014
- 89th Congress of the European Orthodontic Society, Reykjavik, Iceland, 2013
- Systemized and Effective Orthodontic Care, Dr. Richard P. Mc Laughlin, 2012
- 88th Congress of the European Orthodontic Society, Satiago de Compostela, Spain, 2012
- Further Education and Training Certification, eCliner course, Prof.Dr.TaeWeon Kim, 2011
- 87th Congress of the European Orthodontic Society, İstanbul, Türkiye, 2011
- Lingual Orthodontic Treatment and Microimplants, Prof. Hee-Moon Kyung, 2010
- 7th International Orthodontic Congress, Sydney, Australia, 2010
- Clear-Aligner-system, Dr. Weon Kim, 2010
- Treatment Guidelines in Orthodontics, Dr.R.G.Wick Alexander, 2009
- Fixed Anchorage systems in Orthodontics, Dr.Birte Melsen, 2009
- İstanbul Üniversitesi Diş Hekimliği Fakültesi Ö.A.K. 15. Bilimsel Toplantısı, 2008
- Ankraj amaçlı mini vidalar ve implantlar ortodontinin geleceği mi? Ufuktaki biyolojik alternatifler, 21. yüzyılda ortodonti, Doç.Dr.Ahmet Keleş, 2008
- Ortodontide Kök Rezorbsiyon, Geçici Ankraj Unsurları, Prof.Dr.M.Ali Darendeliler, 2008