

TÜRKİYE CUMHURİYETİ
NECMETTİN ERBAKAN ÜNİVERSİTESİ
SAĞLIK BİLİMLERİ ENSTİTÜSÜ

**ARTERIA CAROTIS INTERNA'NIN ÇOK KESİTLİ
BİLGİSAYARLI TOMOGRAFİ İLE MORFOMETRİK ANALİZİ**

AHMET UĞUZ

YÜKSEK LİSANS TEZİ

ANATOMİ ANABİLİM DALI

TEZ DANIŞMANI

Prof. Dr. MUSTAFA BÜYÜKMUMCU

KONYA 2018

TÜRKİYE CUMHURİYETİ
NECMETTİN ERBAKAN ÜNİVERSİTESİ
SAĞLIK BİLİMLERİ ENSTİTÜSÜ

**ARTERIA CAROTIS INTERNA'NIN ÇOK KESİTLİ
BİLGİSAYARLI TOMOGRAFİ İLE MORFOMETRİK ANALİZİ**

AHMET UĞUZ

YÜKSEK LİSANS TEZİ

ANATOMİ ANABİLİM DALI

TEZ DANIŞMANI

Prof. Dr. MUSTAFA BÜYÜKMUMCU

KONYA 2018

TEZ ONAY SAYFASI

Necmettin Erbakan Üniversitesi Sağlık Bilimleri Enstitüsü Anatomi Anabilim Dalı Yüksek Lisans Öğrencisi 'Ahmet UĞUZ' un "Arteria Carotis Interna' nın Çok Kesitli Bilgisayarlı Tomografi ile Morfometrik Analizi " başlıklı tezi tarafımızdan incelenmiş; amaç, kapsam ve kalite yönünden Yüksek Lisans Tezi olarak kabul edilmiştir.

Konya, Türkiye/14.11.2018

Tez Danışmanı

Prof. Dr. Mustafa BÜYÜKMUMCU

Necmettin Erbakan Üniversitesi

İmzası

Jüri Üyesi

Prof. Dr. Taner ZİYYLAN

KTO Karatay Üniversitesi

İmzası

Jüri Üyesi

Doc. Dr. M. Tuğrul YILMAZ

Necmettin Erbakan Üniversitesi

İmzası

Yukarıdaki tez, Necmettin Erbakan Üniversitesi Sağlık Bilimleri Enstitüsü Yönetim Kurulunun 15/11/2018 tarih ve 22/02. sayılı kararı ile onaylanmıştır.

İmzası

Prof. Dr. Kısmet Esra NURULLAHOĞLU ATALIK

Enstitü Müdürü

İmzası

APPROVAL

We certify that we have read this dissertation entitled "*The Morphometric Analysis of Internal Carotid Artery by Multidetector Computed Tomography*" by "*Ahmet UĞUZ*" that in our opinion it is fully adequate, in scope and quality, as dissertation for the degree of *Master of Science* in the Department of "*Anatomi*", Institute of Health Sciences, University of Necmettin Erbakan

Konya, Turkey / 14.11.2018



Principal Advisor

Prof. Dr. Mustafa BÜYÜKMUMCU

Necmettin Erbakan University

Signature



Examination Committee Member

Prof. Dr. Faher ZIYLAN

KTO Karatay University

Signature



Examination Committee Member

Doc. Dr. M. Tuğrul YILMAZ

Necmettin Erbakan University.

Signature

This thesis has approved for the University of Necmettin Erbakan Institute of Health Sciences.



Prof. Dr. Kısmet Esra NURULLAHOĞLU ATALIK

Director of Institute of Health Sciences

Date and Signature

BEYANAT

Bu tezin tamamının kendi çalışmam olduğunu, planlamasından yazımına kadar hiçbir aşamasında etik dışı davranışımın olmadığını, tezdeki bütün bilgileri akademik ve etik kurallar içinde elde ettiğimi, tez çalışmasıyla elde edilmeyen bütün bilgi ve yorumlara kaynak gösterdiğimi ve bu kaynakları kaynaklar listesine aldığımı, tez çalışması ve yazımı sırasında patente ve telif haklarını ihlal edici bir davranışımın olmadığını beyan ederim.

Tarih

16.11.2018

Ahmet UĞUZ

İmza

M. Büyükmumcu

turnitin

Mustafa Büyükmumcu | Kullanıcı Bilgisi | Mesajlar | Öğretmen | Türkçe | Toplu | Yardım | Çıkış

Odevler Öğrenciler Not Defteri Kütüphaneler Takvim Tartışma Tercihler

GÖRÜNTÜLENİYOR: ANASAYFA > YÜKSEK LİSANS > ARTERIA CAROTIS INTERNA'NIN ÇOK KESİTLİ BİLGİSAYARLI TOMOGRAFİ İLE MORFOMETRİK ANALİZİ

Bu sayfa hakkında

Bu sizin ödev kutunuzdur. Bir yazılı ödevi görüntülemek için yazılı ödevin başlığını seçin. Bir Benzerlik Raporunu görüntülemek için yazılı ödevin benzerlik sütunundaki Benzerlik Raporu ikonunu seçin. Tıklanabilir durumda olmayan bir ikon Benzerlik Raporunun henüz oluşturulmadığını gösterir.

ARTERIA CAROTIS INTERNA'NIN ÇOK KESİTLİ BİLGİSAYAR...

GELEN KUTUSU | GÖRÜNTÜLENİYOR: YENİ ÖDEVLER

Dosyayı Gönder

Çevrimiçi Derecelendirme Raporu | Ödev ayarlarını düzenle | E-posta bildirmeyenler

| YAZAR | BASLIK | BENZERLIK | PUANLA | CEVAP | DOSYA | ÖDEV-NUMARASI | TARİH |
|-------------------------------------|---|-----------|--------|-------|--------------------------|---------------|-------------|
| <input type="checkbox"/> Ahmet Uğuz | ARTERIA CAROTIS INTERNA'NIN ÇOK KESİTLİ ... | %13 | -- | -- | <input type="checkbox"/> | 1020214308 | 15 Eki 2018 |

TEŞEKKÜR

Bu tez çalışması başta olmak üzere yüksek lisans eğitimim boyunca hem pratik, hem teorik hem de akademisyenliğin gereksinimlerini öğrenmem konusunda her zaman yanımda olan, bilgi ve deneyimlerini şahsım ve diğer tüm öğrencileri ile paylaşmaktan çekinmeyen Anatomi Anabilim Dalı Başkanımız ve çok değerli danışmanım Sayın Prof. Dr. Mustafa BÜYÜKMUMCU' ya teşekkür eder, şükranlarımı sunarım.

Lisansüstü eğitimim sırasında pratik ve teorik olarak yetişmemde katkıları olan çok değerli hocalarım Sayın Prof. Dr. Muzaffer ŞEKER, Prof. Dr. Aynur Emine ÇİÇEKÇİBAŞI, Prof. Dr. İsmihan İlknur UYSAL, Doç. Dr. Mehmet Tuğrul YILMAZ, Doç. Dr. Işık TUNCER, Öğr. Gör. Dr. Duygu AKIN SAYGIN, Ar. Gör. Dr. Gökâl ŞAHİN, Arş. Gör. Dr. Gülay AÇAR' a

Tez çalışmam sırasında radyolojik eğitim veren ve çalışma sırasında sürekli destek olan, Sayın Prof. Dr. Ganime Dilek EMLİK' e ve Yrd. Doç. Dr. Cengiz KADIYORAN' a

Başta tez çalışmam olmak üzere gerek seminer, gerek kongre, gerekse yüksek lisans eğitimi sırasında verdiği tüm desteklerden, kendisine ihtiyacım olduğu her zaman diliminde yüz eğmeden her zaman yardımını esirgemeyen çok kıymetli hocam Sayın Anıl Didem AYDIN KABAKÇI' ya

Eğitim hayatım boyunca gerek maddi gerek manevi olarak her zaman yanımda olan çok değerli aileme, arkadaşlarıma ve Özel Anadolu Sevgi Yumağı Özel Eğitim ve Rehabilitasyon idarecileri ve çalışanlarına

Verdikleri destekten dolayı sonsuz teşekkür, şükran ve saygılarımı sunarım.

İÇİNDEKİLER

| | |
|--|------|
| BEYANAT | iv |
| TEŞEKKÜR | v |
| İÇİNDEKİLER | vi |
| KISALTMALAR | viii |
| ŞEKİLLER LİSTESİ | x |
| RESİMLER LİSTESİ | xi |
| TABLO LİSTESİ | xii |
| GRAFİKLER LİSTESİ | xiv |
| ÖZET | xv |
| ABSTRACT | xvi |
| 1. GİRİŞ | 1 |
| 2. GENEL BİLGİLER | 3 |
| 2.1 Vasküler Embriyoloji | 3 |
| 2.2 Arteria Carotis Interna' nın Anatomisi | 7 |
| 2.2.1 Pars Cervicalis | 8 |
| 2.2.2 Pars Petrosa | 8 |
| 2.2.3 Pars Cavernosa | 9 |
| 2.2.4 Pars Cerebralis (Pars Subclinoideus) | 9 |
| 3. GEREÇ VE YÖNTEM | 10 |
| 3.1 Hasta Popülasyonu ve Demografik Veriler | 10 |
| 3.2 Görüntülerin Alınması ve İşlenmesi | 10 |
| 3.3 Görüntülerin Değerlendirilmesi | 11 |
| 3.3.1 Ölçümü Yapılan Morfometrik Parametreler | 12 |
| 3.4 Ölçüm Yöntemi | 13 |
| 3.4.1 Bifurcatio Carotidis Seviyesinde ACC Çapı | 13 |
| 3.4.2 Bifurcatio Carotidis Seviyesinde ACI Çapı | 13 |
| 3.4.3 Bifurcatio Carotidis Seviyesinde ACE Çapı | 14 |
| 3.4.4 Bifurcatio Carotidis'in Mandibula ve Cartilago Thyroidea' ya Göre Konumu | 14 |
| 3.4.5 Bifurcatio Carotidis' in Vertebralara Göre Konumu | 15 |
| 3.4.6 Bifurcatio Carotidis'te ACI ve ACE Ayrılma Yönü | 16 |
| 3.4.7 Canalis Caroticus'a Girmeden Önce ACI' nın Çapı | 16 |

| | |
|--|----|
| 3.4.8 Bifurcatio Seviyesinde ACI ve ACE Arasında Oluşan Açık | 17 |
| 3.4.9 Canalis Caroticus' un Çapı | 18 |
| 3.4.10 ACI' nin Canalis Caroticus İçerisindeki Çapı | 18 |
| 3.4.11 ACI' nin Canalis Caroticus'dan Çıkarken Yaptığı Açık | 19 |
| 3.4.12 ACI' nin Canalis Caroticus'a Girerken Yaptığı Açık | 19 |
| 4.BULGULAR | 20 |
| 4.1.Morfometrik Ölçümler | 20 |
| 4.2. GEOMETRİK ÖLÇÜMLER | 28 |
| 5.TARTIŞMA | 35 |
| 6.SONUÇ | 42 |
| 7.KAYNAKLAR | 44 |
| 8.Özgeçmiş | 47 |

KISALTMALAR

| | |
|-------|------------------------------------|
| a. | Arteria |
| aa. | Arteriae |
| ACC | A. carotis communis |
| ACE | A. carotis externa |
| ACI | A. carotis interna |
| A-P | Anterior-posterior |
| art. | Articulatio |
| BA | Bifurcatio Carotidis Açısı |
| BT | Bilgisayarlı Tomografi |
| Cart. | Cartilago |
| CC | Canalis caroticus |
| CCA | Cammon Carotid Artery |
| CT | Computed Tomography |
| ÇKBT | Çok Kesitli Bilgisayarlı Tomografi |
| ECA | External Carotid Artery |
| for. | Foramen |
| ggl. | Ganglion |
| gl. | Glandula |
| ICA | Internal Carotid Artery |
| KV | Kilo Volt |
| m. | Musculus |
| MaS | Miliamper Saniye |

| | |
|-------|------------------------|
| Max. | Maximum |
| Min. | Minimum |
| mm | Milimetre |
| n. | Nervus |
| Ort. | Ortalama |
| p | Probability (Olasılık) |
| Proc. | Processus |
| r. | Ramus |
| SS | Standart Sapma |
| Tr. | Truncus |
| v. | Ven |

ŞEKİLLER LİSTESİ

- Şekil 1:** 30 günlük bir embriyonun kalbinde primer interventriküler foramen ve atrium primitif'in sol ventriküle açılışını gösteren frontal kesit 3
- Şekil 2:** 4 milimetrelik(mm) (4. hafta sonu) bir embriyoda ana intra ve ekstra embriyonik arterler (kırmızı) ve venlerin (mavi) sadece sol tarafının şematik görünümü..... 4
- Şekil 3:A.** Aortik arkusların 4. haftanın sonundaki durumları. Birinci aortik arkus altıncısı oluşmadan oblitere olur. **B.** Aortik arkus sisteminin 6. haftanın başlangıcındaki durumu..... 4
- Şekil 4:** A. Aortik arkusların ve dorsal aortaların kalıcı biçimlerini almadan önceki halleri. B. Değişimden sonraki aortik arklar ve dorsal aortalar. Oblitere olan yapılar kesik çizgiyle gösterilmiştir. 5
- Şekil 5:** A. carotis interna'nın bölümleri 8
- Şekil 6:** A. carotis interna'nın bölümleri ve bu bölümlerden çıkan dalları 9



RESİMLER LİSTESİ

| | |
|--|----|
| Resim 1: Bifurcatio caroticus seviyesinde ACC'nin anterior-posterior çapı | 13 |
| Resim 2: Bifurcatio carotidis seviyesinde ACI'nın anterior-posterior çapı | 13 |
| Resim 3: : Bifurcatio carotidis seviyesinde ACI'nın anterior-posterior çapı | 14 |
| Resim 4: Sagittal ekseninde bifurcatio carotidis seviyesinin tespiti..... | 15 |
| Resim 5: Aksiyel kesitte bifurcatio carotidis tespit edildikten sonra koronal kesitte vertebra seviyesinin tespiti | 15 |
| Resim 6: Aksiyel ekseninde ACE ve ACI'nın ayrılma yönünü | 16 |
| Resim 7: Canalis caroticus'a girmeden önce ACI'nın aksiyel ekseninde anterior- posterior çapı..... | 16 |
| Resim 8: : A. ACI ve ACE medio-lateral ayırımında ölçüm yöntemi. B. ACI ve ACE anterior-posterior olarak ayrıldığında ölçüm yöntemi..... | 17 |
| Resim 9: : Canalis caroticus'un anterior –posterior çapı'nın sagittal kesitte ölçümü | 18 |
| Resim 10: ACI'nın Canalis caroticus içinde anterior –posterior çapı'nın sagittal kesitte ölçülmesi. .. | 18 |
| Resim 11: ACI'nın sinüs cavernosus'a girerken anterior-posterior yönde yaptığı açının sagittal kesitte ölçülmesi | 19 |
| Resim 12: ACI'nın cranium'a girerken yaptığı açının sagittal kesitte ölçülmesi..... | 19 |
| Resim 13: ACI'nın extracranial parçasının düz seyri..... | 32 |
| Resim 14: ACI'nın extracranial parçasının eğri seyri | 32 |
| Resim 15: ACI'nın extracranial parçasının sarmal seyri..... | 33 |
| Resim 16: ACI'nın extracranial parçasının dirseklenecek seyir göstermesi..... | 33 |

TABLO LİSTESİ

| | |
|---|----|
| Tablo 1: : Aortik Arcus Türevleri tablosu | 6 |
| Tablo 2: Tüm hastalara ait parametrelerin ortalama, minimum, maximum ve standart sapma değerleri..... | 21 |
| Tablo 3: Erkek ve kadın hastalara ait parametrelerin ortalama, minimum, maximum ve standart sapma ve p değerleri | 22 |
| Tablo 4: Erkek ve kadın hastalara ait sağ ve sol parametrelerin ortalama, minimum, maximum ve standart sapma ve p değerleri (n:birey sayısı, min: minimum, Max: Maximum, Ort+SS: Ortalama ve standart sapma değeri) (n:birey sayısı, p<0.005)..... | 23 |
| Tablo 5: Tüm hastaların sağ-sol parametrelerine ait p değeri (p<0.05). | 24 |
| Tablo 6: 50 yaş ve altı ile 50 yaş üstü erkek ve kadın hastalara ait parametrelerin ortalama, minimum, maximum ve standart sapma ve p değerleri | 26 |
| Tablo 7: 50 yaş ve altı ile 50 yaş üstü hastalara ait parametrelerin ortalama, minimum, maximum ve standart sapma ve p değerleri (n:birey sayısı, min: minimum, Max: Maximum, Ort+SS: Ortalama ve standart sapma değeri) (n: birey sayısı, p<0.005)..... | 27 |
| Tablo 8: Tüm hastalarda mandibula ve cartilago thyroidea' ya göre ACI'nın ACC'den ayrılma yüzdeleri (%). | 28 |
| Tablo 9: Erkek-Kadın hastalar ve tüm hastalarda mandibula ve cartilago thyroidea' ya göre ACI'nın ACC'den ayrılma yüzdeleri (%). | 29 |
| Tablo 10: Tüm hastalarda vertebra seviyesine göre ACI'nın ACC'den ayrılma yüzdeleri (%). | 29 |
| Tablo 11: Erkek-Kadın hastalar ve tüm hastalarda vertebra seviyesine göre ACI'nın ACC'den ayrılma yüzdeleri (%). | 30 |
| Tablo 12: Erkek-Kadın hastalar ve tüm hastalarda ACI'nın ACC'den ayrılma konumu yüzdeleri (%) | 30 |
| Tablo 13: Erkek-Kadın hastalar ve tüm hastalarda ACI'nın extracranial parçasının seyir tipi (%) | 31 |
| Tablo 14: ACI'nın extracranial parçasının seyir tipinin yaş gruplarına göre yüzdeleri (%). . | 31 |
| Tablo 15: Elde edilen verilerin korelasyon tablosu..... | 48 |
| Tablo 16: ACI'nın yaş grupların göre geometrik varyasyonları | 35 |
| Tablo 17: ACI' nın hasta bireylerin sağ ve sol taraflarına göre geometrik varyasyonları | 36 |



GRAFİKLER LİSTESİ

Grafik 1:Erkek ve kadın hastalara ait n sayısı ile hasta bireylerin yaş ortalaması 20



ÖZET

Arteria carotis interna (ACI), sağ ve sol taraf arteria carotis communis'ten (ACC) ayrılır. Boyun bölgesinde kafatabanına doğru uzanır ve buradan canalis caroticus'a (CC) gelir. Kanal içerisindeki seyriden sonra kafatası içerisine uzanır. Intrakranial yapıların beslenmesinden sorumlu esas arterdir. Vakaların %4 ile %16'sında ACI'nin extracranial parçasının seyridenki anomalilerin serebrovasküler yetersizliğe sebep olduğu bildirilmiştir. Çalışmamızın amacı ACI'ya ait morfometrik veriler elde ederek veri serisi oluşturmak ve bununla beraber ACI'nin extracranial parçasının seyrini değerlendirmektir.

Çalışmamız, Necmettin Erbakan Üniversitesi Meram Tıp Fakültesi Hastanesi'ne baş ağrısı, boyun ağrısı, baş dönmesi gibi sebepler ile başvuran 101 hastanın boyun BT anjiyografi, kranial BT anjiyografi, arkus aortografi, karotid anjiyografi görüntüleri üzerinde gerçekleştirilmiştir. Çalışmada, sağ ve sol taraf için ACC'nin çapı, ACI'nin ACC'den ayrıldığı yerdeki çapı, ACI'nin CC'ye girmeden önceki çapı, ACI'nin CC içerisindeki çapı, a. carotis externa'nın (ACE) çapı, bifurcatio carotidis açısı, ACI'nin CC'ye giriş yaptığı yerde ve ACI'nin CC'den çıktığı yerde oluşan açı ölçümleri gerçekleştirildi. Ayrıca bifurcatio carotidis seviyesi mandibula ve vertebra düzeylerine göre sınıflandırıldı. ACI'nin boyun bölgesindeki seyri tiplendirildi. ACI'nin ACC'den ayrılma konumu antero-posterior ve medio-lateral olmak üzere iki grup altında sınıflandırıldı.

Çalışmada yer alan hastaların yaş ortalaması 59.98 ± 14.59 idi. ACI'nin ACC'den ayrıldığı yerdeki çapı ortalama 6.75 ± 1.38 mm, CC'ye girmeden önceki çapı ortalama 4.47 ± 0.89 mm, CC içerisindeki çapı 3.74 ± 0.79 mm olarak tespit edilmiştir. ACI'nin kanala ilk girdiği yerdeki açı ortalama $95.79^\circ \pm 23.49^\circ$, kanaldan çıkış açısı ise $133.17^\circ \pm 12.05^\circ$ olarak belirlenmiştir. ACI iki taraflı değerlendirildiğinde, ACI'nin %84.7 oranında ACC'nin antero-posterior yüzünden, %15.3 oranında da medio-lateral yüzünden ayrıldığı belirlendi. Hastaların %53'ünde ACI'nin mandibula'nın $\frac{1}{2}$ alt seviyesi ve %29.2 oranında da C₃ vertebra seviyesi hizasında ACC'den ayrıldığı tespit edilmiştir.

ACI'ya ait anomalilerin bilinmesinin bölgede meydana gelebilecek komplikasyonların engellenmesine, elde edilen verilerin kritik darlık vakalarında darlık derecesinin belirlenmesine faydalı olacağı kanısındayız.

Anahtar Kelimeler: Arteria carotis interna, morfometri, varyasyon

ABSTRACT

Internal carotid artery (ICA) is leaves from right and left common carotid artery. It extends towards the skull in the neck region and reaches the carotid canal (CC). After the course in the carotid canal, it extends into the skull. It is the main responsible artery for the supplying of intracranial structures. It has been reported that anomalies of extracranial part of ICA cause to cerebrovascular insufficiency in 4% to 16% of cases. The aim of our study is to produce a series of data by obtaining morphometric data of ACI and to evaluate the course of extracranial part of ICA

Our study was conducted on the neck CT angiography, cranial CT angiography, arcuate aortography, carotid angiography images of 101 patients who applied to the Meram Medical Faculty Hospital of Necmettin Erbakan University with headache, neck pain and dizziness. In our study, the diameter of the CCA for the right and left side, the diameter of ICA at which the ICA separate from the common carotid artery (CCA), the diameter of ICA before entering the CC, the diameter of ICA within the CC, diameter of the carotis externa (ECA), angle of bifurcatio carotidis, angle where the ICA entered the CC and where the ICA emerged from the CC. In addition, bifurcatio carotidis level was classified according to mandibula and vertebral levels. The course of the ICA was classified in the neck region. The position of ICA leaving from CCA was classified into two groups as antero-posterior and medio-lateral.

The mean age of the patients in this study was 59.98 ± 14.59 . It was determined that the mean diameter of ICA at which the ICA separate from CCA was 6.75 ± 1.38 mm, the mean diameter of ICA before entering the CC was 4.47 ± 0.89 mm, the mean diameter of ICA within the CC was 3.74 ± 0.79 mm. The angle at which the ICA first entered the CC was determined to be $95.79 \pm 23.49^\circ$ and the angle at which the ICA exit from the CC was $133.17^\circ \pm 12.05^\circ$. When ICA was evaluated bilaterally, it was determined that ICA separated from anterior-posterior of ACC by 84.7% and medio-lateral aspect by 15.3%. In 53% of patients, ICA was found to be separated from CCA in the $\frac{1}{2}$ level of the mandible and 29.2% in the C₃ vertebra level.

We believe that the knowledge of the anomalies of ICA will prevent the complications that may occur in the region and that the obtained data will be useful for determining the severity of the critical stenosis cases.

Key words: Internal carotid artery, morphometry, variation

1.GİRİŞ

Arteria carotis interna (ACI) beyni besleyen 2 damardan (diğeri arteriavertebralis) birisidir. ACI bulunduğu taraftaki beyin hemisferinin büyük kısmını, göz ve yardımcı organlarını, burun boşluğu ve alnın ön kısmını besler. ACI, a. carotis communis(ACC)' nin 2 dalından biridir. ACC servikal bölgede genellikle cartilago thyroidea' nın üst seviyelerinde dallarına ayrılır. ACC' dan ayrılan ACI cervical bölgede dal vermeden caranium' a girer. ACI' nın 4 bölümü vardır. Bunlar; pars cervicalis , pars petrosus, pars cavernosus,pars cerebralisdir (Arıncı ve Elhan, 2006; Ozan 2014).

ACI hem uzun seyirli hemde önemli yapıları besleyen bir arterdir. ACI' nın servikal parçasında olan varyasyonlar stenoz, iskemi ve felç gibi birçok serebrovasküler hastalıklarla bağlantılı olduğu için klinik olarak önemlidir. Ayrıca eğri (tortuosity) tip ACI kulak burun boğaz uzmanları tarafından dikkat edilmesi gereken peritonsillar cerrahide(tonsillektomi gibi) ölümcül kanama riskiyle ilişkilidir. Bu yüzden geçtiği bölgelerdeki yapısal farklılıklar; hem ACI' nın fonksiyonel çalışması üzerinde hem de etki ettiği yapılarının çalışması üzerinde önemli derecede etkiye sahip olduğu düşünülmektedir. Araştırmacılar ACI' nın anatomik varyasyonları, morfometrik ölçümleri ve bunların klinik önemi hakkında çalışmalara yönelmişlerdir (Arıncı ve Elhan 2006, Ozan 2014).

Dirseklenme (kinking), sarmal (coiling), ve eğri (tortuosity) gibi ACI' nın ekstrakranial parçasının morfolojik anomalilerinin klinik ilişkisi çoğu anomalinin günümüze kadar doğal seyrinin iyi bilinmemesinden dolayı bir tartışma konusudur. Bir kısım yazarlar ölümcül nörolojik komplikasyonları bile etkisiz hale getirdiğini varsaymasına rağmen bazı yazarlar bir benign anjiyopatiden dolayı bu durumları düşünmektedir (Weibel J, 1965; Morgenlander JC ve ark., 1991;Ballotta E ve ark., 1997;Perdue GD ve ark., 2001).

Anjiyografik çalışmalara göre semptomatik serebrovasküler yetersizlik için ACI anomalilerin sorumluluğunun insidansı %4-16 arasındadır. Bazı yazarlar bu anomalilerin insidansını 10 ve %25-43 arasında değişmekte olduğunu bildirmiştir (Busuttil RW ve ark., 1984; Koskas F ve ark., 1993;Perdue GD ve ark., 2001).

Ekstrakranial ACI anomalileri baş rotasyonu ile serebral iskemi semptomlarını tetikleyerek serebral embolinin kaynağı, intermitent stenoz ya da tıkanıklığın kaynağı olabilir. Ayrıca yaşlı hastalarda ACI anomalileri aterosklerotik stenozik lezyonlar ile ilişkilendirilebilir (Koskas F ve ark., 1993; Poindexter JM Jr, 1987; Rosenthal D, 1981; Collins PC, 1991).

Anatomik çalışmalar; anatomik yapıların özelliklerini, diğer anatomik yapılarla olan komşuluklarını ve bu yapıların birbirleriyle olan ilişkilerini ve anatomik yapıların varsa varyasyonlarının tespitini sağlayan çalışmalardır. Anatomik çalışmalardan elde edilen bilgilerin klinik uygulamalarda önemlidir. Bu çalışmalardan biride morfometrik çalışmalardır. Morfometrik çalışmalar çeşitli yöntemler aracılığı ile gerçekleştirilir. Bu yöntemlerden biri günümüzde tıp alanında kullanılan en önemli görüntüleme yöntemlerinden olan Çok Kesitli Bilgisayarlı Tomografi (ÇKBT) [Multidetector Computed Tomography (MDCT)]' dir.

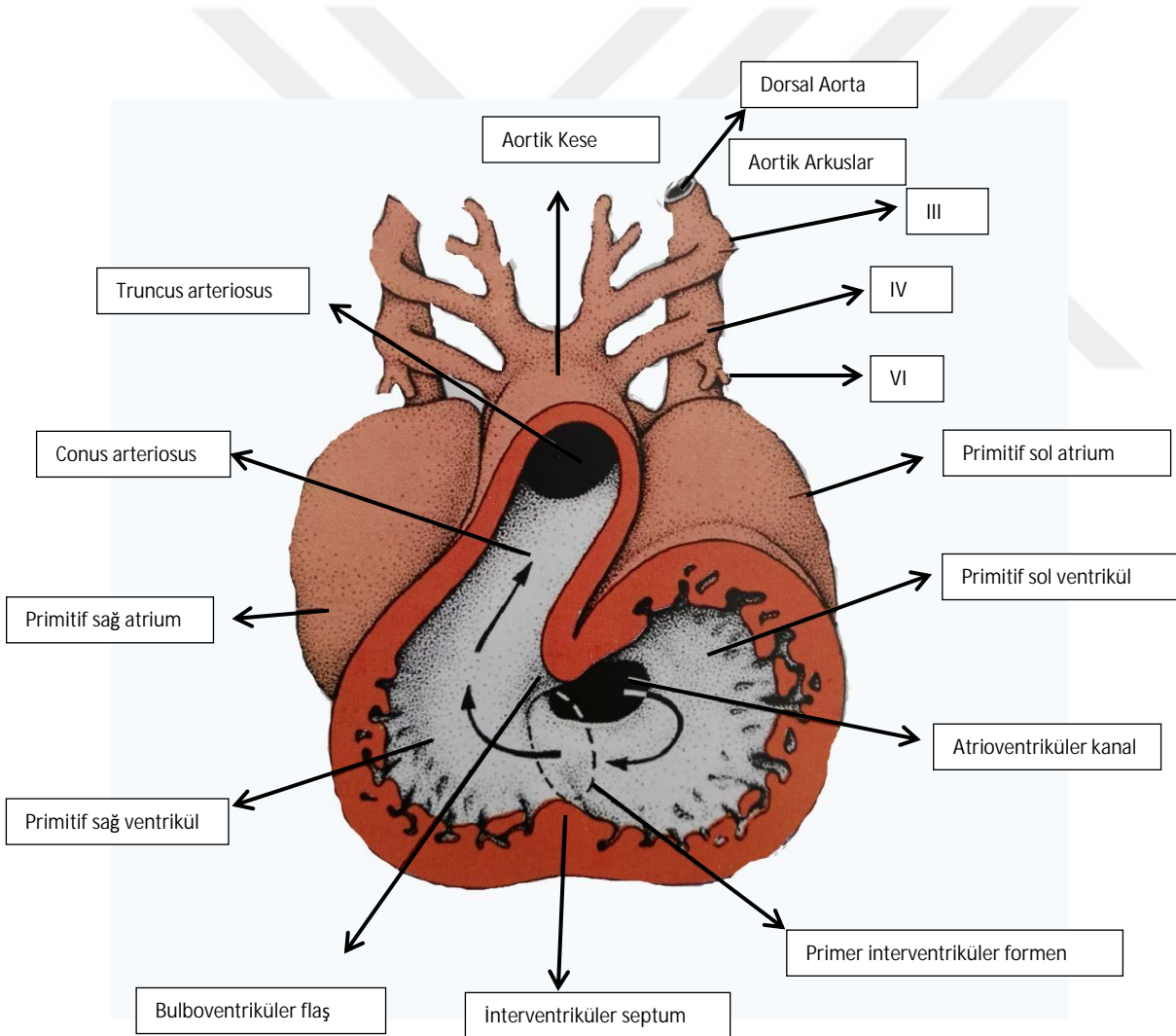
Bu tez çalışmasında ACI' nın gerek beslediği yapılar gerekse geçtiği bölgedeki komşulukları ve bunlarla olan ilişkisindeki önemi nedeniyle ÇKBT ile morfometrik analizi yapılmıştır. Bu analizin amacı ACI' nın ayrılma seviyesi, belirli seviyedeki çapı, diğer anatomik yapılarla ilişkisi ve servikal parçasında meydana gelen geometrik varyasyonları değerlendirmektir.

2.GENEL BİLGİLER

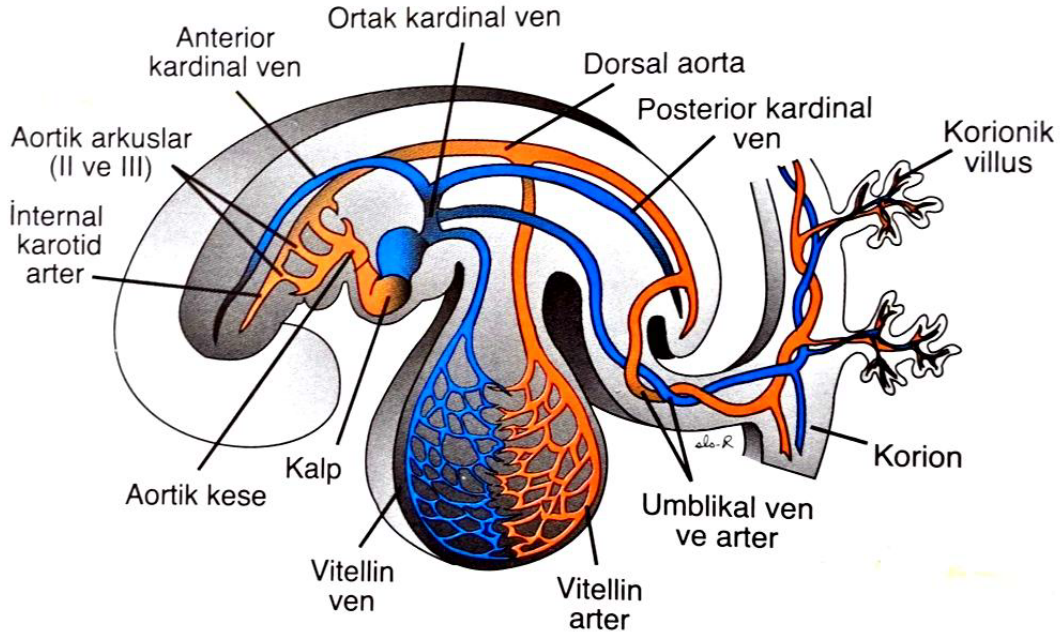
2.1 Vasküler Embriyoloji

Üçüncü haftanın ortasına kadar besin gereksinimini yalnızca difüzyonla sağlayan embriyo bu aşamadan sonra beslenebilmek için yeni bir sisteme ihtiyaç duymaktadır. Damar sistemi işte bu gereksinimin sonucu olarak ortaya çıkar(Sadler, 2011).

Gelişimin 4.- 5. haftaları boyunca brankial arkuslar oluşur. Her arkus kendine ait kranial sinirini ve arterini elde eder. Bu arterler aortik arkuslar olarak bilinir ve aortik keseden gelişirler (Şekil 1 ve Şekil 2)(Sadler, 2011).

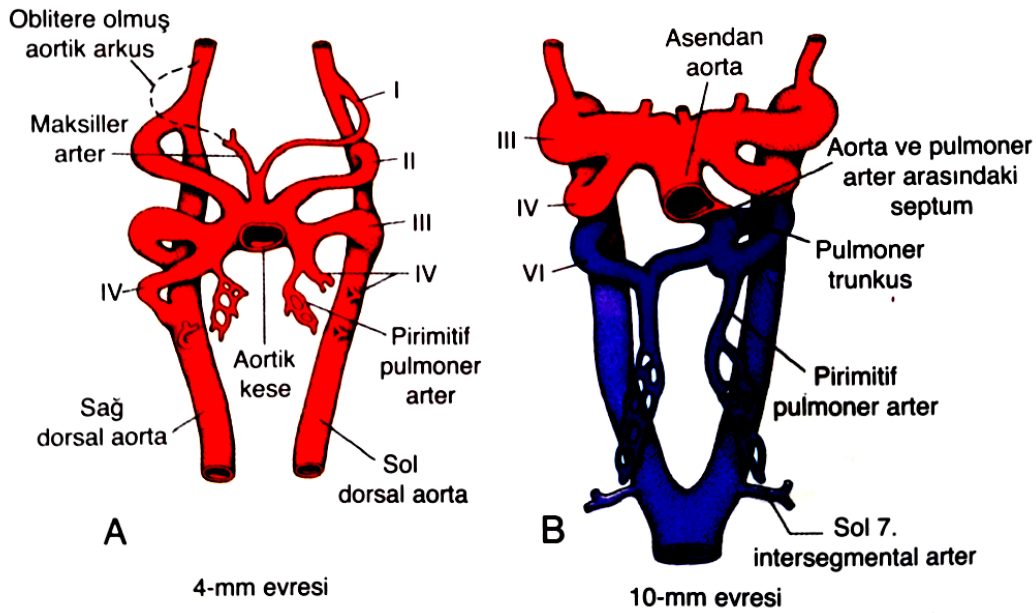


Şekil 1: 30 günlük bir embriyonun kalbinde primerinterventrikülerforamen ve atriumprimitif'in sol ventriküle açılışını gösteren frontal kesit (Sadler, 2011).

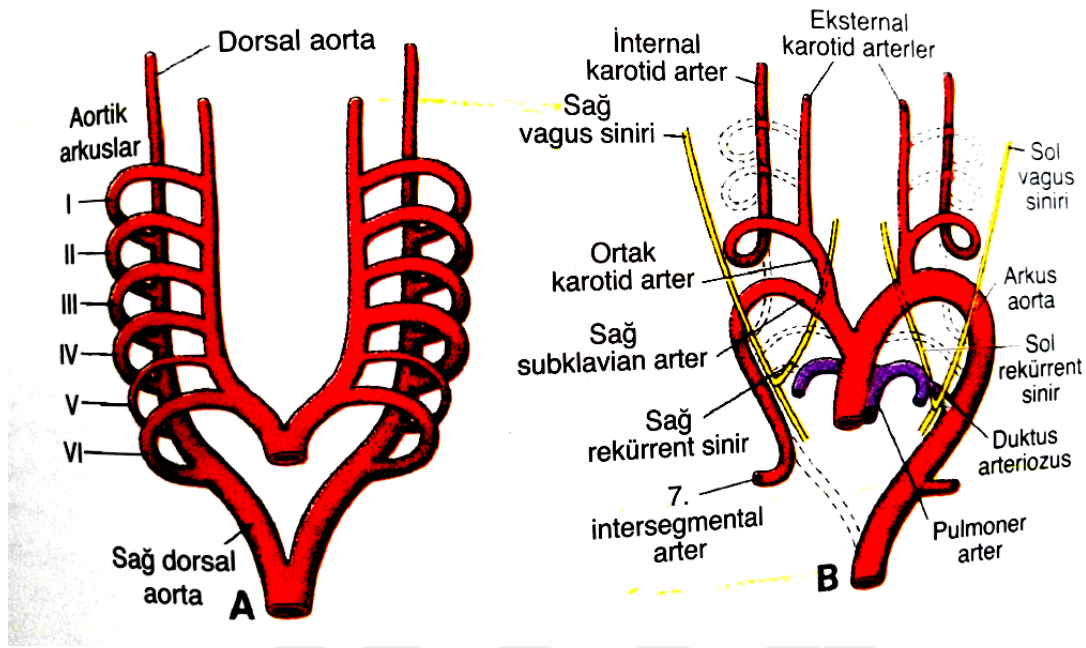


Şekil 2: 4 milimetrelik (4. hafta sonu) bir embriyoda ana intra ve ekstra embriyonik arterler (kırmızı) ve venlerin (mavi) sadece sol tarafının şematik görünümü (Sadler, 2011).

Aortik kese, her yeni oluşan arkusa bir dal vererek, sonuçta toplam 5 çift arter meydana getirir. Beşinci arkus ya hiç oluşmaz ya da kısmen oluşur ve daha sonra geriler. Bu nedenle 5 adet arkus I, II, III, IV ve VI olarak numaralandırılır (Şekil 3 ve Şekil 4) (Sadler, 2011).



Şekil 3: A. Aortik arkusların 4. haftanın sonundaki durumları. Birinci aortik arkus altıncısı oluşmadan oblitere olur. B. Aortik arkus sisteminin 6. haftanın başlangıcındaki durumu (Sadler, 2011).



Şekil 4: A. Aortik arkusların ve dorsal aortaların kalıcı biçimlerini almadan önceki halleri. B. Değişimden sonraki aortik arkular ve dorsal aortalar. Oblitere olan yapılar kesik çizgiyle gösterilmiştir(Sadler, 2011).

27. günde 1. aortik arkus a. maxillaris' i oluşturacak kadar küçük bir kısmını bırakarak kaybolur. Benzer şekilde 2. aortik arkus da kısa sürede kaybolur. 29. günde 1. ve 2. aortik arkus tamamen kaybolmuştur. 3, 4, 6. arkuslar geniştir. Gelişimin ilerleyen döneminde başlangıçtaki simetrik yapı kaybolmaktadır (Sadler, 2011).

3. aortik arkus' dan a. carotis communis ve a. carotis interna' nın ilk parçası oluşur. ACI' nın diğer kısmı dorsal aortae'nın kranial parçasından meydana gelir. A. carotis externa (ACE) 3. aortik arkustan çıkan bir daldır (Tablo 1)(Sadler, 2011).

Tablo 1: Aortik Arcus Türevleri tablosu (Sadler, 2011).

| | Aortik Arkus Türevleri |
|--------------|--|
| Arkus | Arteriyel Türev |
| 1 | A. maxillaris |
| 2 | Rr.hyoidales ve r. stapediales |
| 3 | A. carotis communis ve a. carotis interna' nın ilk parçası |
| 4 sol taraf | A. carotis communis sinistra' dan a. subclavia sinistra' ya kadarki arcus aortae |
| Sağ taraf | A. subclavia dextra' nın proksimal parçası |
| 6 sol taraf | A. pulmonalis sinistra ve ductus arteriozus |
| Sağ taraf | A. pulmonalis dextra |

ACI' nin geri kalan kısımları dorsal aortadan; ACE' nin geri kalan kısımları ise 3. aortik arkus' dan gelişir.

Aortik arkus' un proksimal parçası aortik kesenin sol boynuzundan köken alır; kesenin sağ boynuzu da truncus brachiocephalicus' u oluşturur.

A. subclavia dextra' nın distal parçası ve sol a. subclavia sinistra kendi etrafındaki intersegmental arterlerden gelişir.

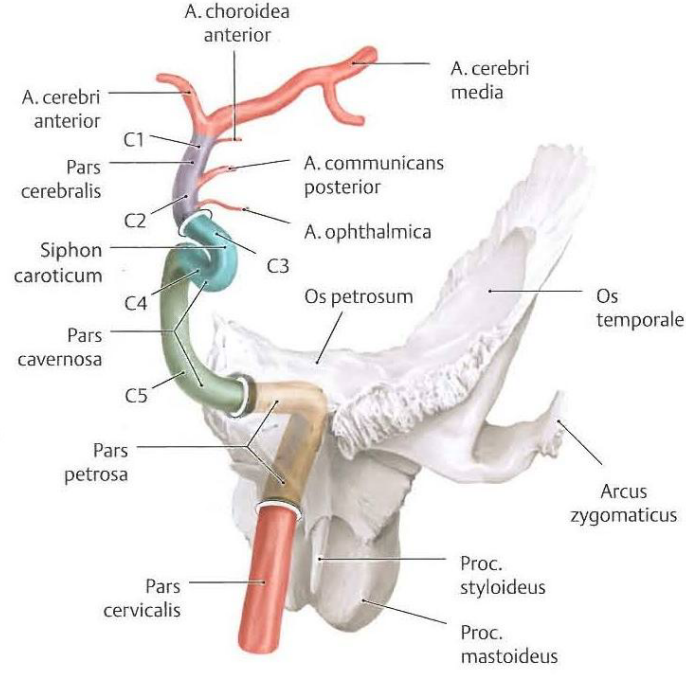
2.2 Arteria Carotis Interna' nın Anatomisi

Arcus aortae'nın konveksliğinden 3 dal çıkar. Bunlar sağdan sola; truncus (tr.) brachiocephalicus, a. carotis communis sinistra ve a. subclavia sinistra'dır. ACC baş ve boyunu besleyen ana arterdir. ACC dextra, articulatio(art.) sternoclavicularis'in arkasında tr. brachiocephalicus'tan, ACC sinistra, manubrium sterniarkasından T3-T4 discus seviyesinde arcus aortae'dan direkt çıkar ve torakal parçası vardır (Yıldırım, 2003;Arıncı ve Elhan, 2006; Ozan, 2014).

ACC' lerin servikal parçaları benzer seyir gösterir ve ikisi de vagina carotica içindedir. Etrafında a.v. vertebralis, a. subclavia, oesophagus, trachea, gl. thyroidea gibi önemli yapılar bulunur (Yıldırım, 2003;Arıncı ve Elhan, 2006; Ozan, 2014).

ACI ve ACE arasında; processus (proc.) styloideus, musculus (m.) styloglossus, m. stylopharyngeus, nervus (n.) glossopharyngeus (11.kranial sinir), n. vagus'un r. pharyngeus dalı, glandula (gl.) parotidea'nın parçası bulunur. ACI'nin başlangıcında ve bifurcatio carotidis'te bir genişleme bulunur. Sinus caroticus denilen bu genişlemede arteriyel kan basıncındaki değişikliklere duyarlı baroreseptörler bulunur. Bifurcatio carotidis'in arkasında bulunan, kırmızı-kahve renkli küçük oluşuma glomus caroticum denir. Respiratuar reflekslerle ilgili olan bu yapı içinde, düşük oksijen konsantrasyonuna ve yüksek karbondioksit ya da yüksek hidrojen iyonu konstantrasyonuna duyarlı kemoreseptörler bulunur. Reseptörlerden bilgiyi n. glossopharyngeus taşır (Yıldırım, 2003;Arıncı ve Elhan, 2006; Ozan, 2014).

Arteria carotis interna bulunduğu taraftaki beyin hemisferinin büyük kısmını, göz ve yardımcı organlarını, burun boşluğu ve alnın ön kısmını besler.Cartilago thyroidea seviyesinde arteria carotis communis'den ayrıldıktan sonra basis cranii'ye gelinceye kadar vertikal olarak ilerleyip canalis caroticus'dan kafatasına girer. Canalis caroticus'da 90 derecelik açı ile öne ve içe doğru hareket eder. ACI, foramen (for.) lacerum'un üzerinden geçip fossa cranii media'ya gelir. Sinus cavernosus'dan geçip proc. clinoides'a gelir. İlerledikten sonra 'S' şeklinde kıvrım yapıp dura mater'i deler. N. opticus ve n. oculomotorius'un arasından geçer ve arteria (a.) cerebri anterior ve a. cerebri posterior dallarına ayrılır. ACI; pars cervicalis, pars petrosa, pars cavernosus, pars cerebralis olmak üzere 4 bölümde incelenir (Yıldırım, 2003;Arıncı ve Elhan, 2006; Ozan, 2014).



Şekil 5: A. carotis interna'nın bölümleri (Prometheus III, 2007)

2.2.1 Pars Cervicalis

Bifurcatio carotidis'ten, temporal kemiğin petroz parçasındaki canalis caroticus'a kadar olan parçasıdır. C1-C3 vertebraların proc. transversus'larının önünde yükselir. Ön tarafında ACE, arkasında ganglion (ggl.) cervicale superius, medialinde pharynx ve a. pharyngea ascendens vardır. N. laryngeus superior ile arkasından çaprazlanır. Kafa tabanında, bu parça ile v. jugularis interna arasında IX, X, XI ve XII'nci cranial sinirler bulunur. Bu parçadan dal çıkmaz (Ozan, 2014).

2.2.2 Pars Petrosa

Canalis caroticus ile sinus cavernosus arasında kalan parçadır. Orta kulak boşluğunun ve cochlean'ın önündedir. Tuba auditiva ve gang. trigeminale ile komşudur. Bu parçadan; arteriae (aa.) caroticotypanicae, a. canalis pterygoidei (vidian arteri) (a. maxillaris'ten gelen aynı isimli arter ile canalis pterygoideus'ta anastomoz yapar) çıkar (Ozan, 2014).

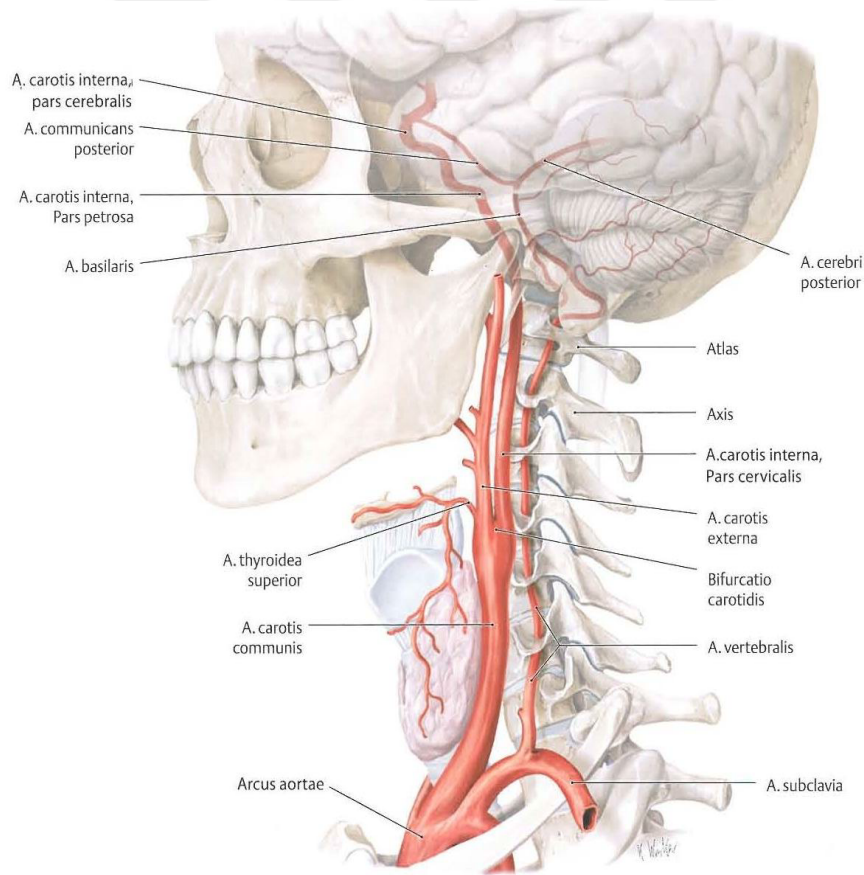
2.2.3 Pars Cavernosa

Sinus cavernosus'un içindeki parçadır. N. oculomotorius, n.trochlear, n. ophtalmicus, n. abducens bu parçanın lateralinde yer alır. Bu parçadan; r. basalis tentorii ve r. marginalis tentorii, r. sinus cavernosi (sinus cavernosus'un duvarını ve gang. trigeminale'yi besler), r.meningeus, a. hypophysialis çıkar (Ozan, 2014).

2.2.4 Pars Cerebralis (Pars Subclinoideus)

ACI'nın sinus cavernosus'tan uç dallarına ayrılma yerine kadar olan parçasıdır. N. opticus ile n. oculomotorius arasından geçip, sulcus lateralis cerebri'nin medial ucunda uç dallarına ayrılır. Kavernöz ve serebral parçası birlikte 'S' şeklindedir. Bu nedenle siphon caroticum olarak isimlendirilir (Ozan, 2014).

Pars cerebralis parçasının dalları; a. cerebri anterior, a. cerebri media, a. communicans posterior, a. cerebri posterior, a. choroidea anterior ve a. ophtalmica'dır.



Şekil 6: A. carotis interna' nın bölümleri ve bu bölümlerden çıkan dalları (Prometheus III, 2007)

3.GEREÇ VE YÖNTEM

Bu çalışma, Girişimsel Olmayan Klinik Araştırmalar Etik Kurulu'nun 13.02.2018 tarihli toplantısında değerlendirilmiş ve 2018/1224 sayılı kararı ile onaylanmıştır.

3.1 Hasta Popülasyonu ve Demografik Veriler

Ocak 2017-Mart 2018 arasında Necmettin Erbakan Üniversitesi, Meram Tıp Fakültesi acil servisi, nöroloji ve kardiyovasküler cerrahi polikliniklerinden endikasyonlara göre alınan karotis BT anjiyografi görüntüleri retrospektif olarak tarandı. Ölçümlerin ve elde edilen verilerin değerlendirilmesine engel olabilecek olan aterosklerotik plakları oluşan veya ACI'nın daralması sonucunda stent takılan hastalar değerlendirme dışı bırakılmıştır. Çalışma için gerekli popülasyonun oluşturulmasıyla beraber 101 hastaya ait görüntüler incelendi. Hastaların yaşları ve cinsiyetleri kaydedildi. Klinik anatomik potansiyeli olan varyasyonların tespit edildiği hastaların tıbbi geçmişleri dosyalarından incelendi.

3.2 Görüntülerin Alınması ve İşlenmesi

Çalışmada 64 kanallı ÇKBT cihazı (Somatom Sensation 64, Siemens, Erlangen Germany) kullanıldı. Hastalara ön kol venlerinden ciltte belirgin görülen birine 22 Gauge intrakret bağlandı ve toplam 100 cc kontrast madde saniyede 3-4 cc hızla verilerek portal fazda (kontrast maddenin verilmeye başlandığı sıfırıncı saniyeden 60-65 saniye sonra) carotid anjiyo görüntüleri aşağıda belirtilen çekim parametrelerine göre alındı: KV:120, MaS:86, Effective MaS: 50-170, Dedektor açıklığı:1,2 mm, Kesit kalınlığı:1,5 mm, Pitch:1.4, Tüpün dönüş hızı: 0.5 sn

Çalışmada kullanılan Karotid Anjiyo BT çekimlerinin görüntüleri iş istasyonuna (Leonardo Workstation, Siemens Medical Solutions Erlangen Germany) aktarıldı. Çalışmada aksiyel, koronal, sagittal ve inspace görüntüleri kullanıldı.

3.3 Görüntülerin Değerlendirilmesi

Tüm hastalarda a. carotis interna dextra ve sinistra, görüntüler üzerinde incelendi. ACC' in bifurcatio seviyesinden sinus cavernosus' a kadar olan seyri incelendi. Bu seyir boyunca anterior- posterior çap ölçümü, açı ölçümü vb. morfolojik ölçümler yapıldı ve değerlendirildi.

ACI'nın cervical parçası ACC'ten ayrıldıktan sonra basis cranium'a kadar vertical ve düz olarak seyretmesi beklendiği halde farklı seyir ve geometrik şekle sahip olan damarlar belirlendi. Bu geometrik şekil varyasyonları değerlendirilip bütün bu varyasyonları kapsayacak tiplendirme yapıldı. ACI'nın servikal parçasındaki geometrik varyasyonları için düz, sarma, dirseklenme ve eğri olmak üzere 4 farklı tipte sınıflandırıldı.

ACI'nın çapının ve seyri boyunca yaptığı açılar bireyler arasında farklılıklar gösterdiği belirlendi. ACI'nın çap ölçümü için bifurcatio carotidis, canalis caroticus'a girmeden önce ve canalis caroticus içerisinde olmak üzere 3 ölçüm noktası belirlendi. Bu noktaların çapları anterior-posterior doğrultuda ölçüldü. ACI'nın seyri boyunca farklı noktalarda yaptığı açılar anterior- posterior doğrultuda ölçüldü.

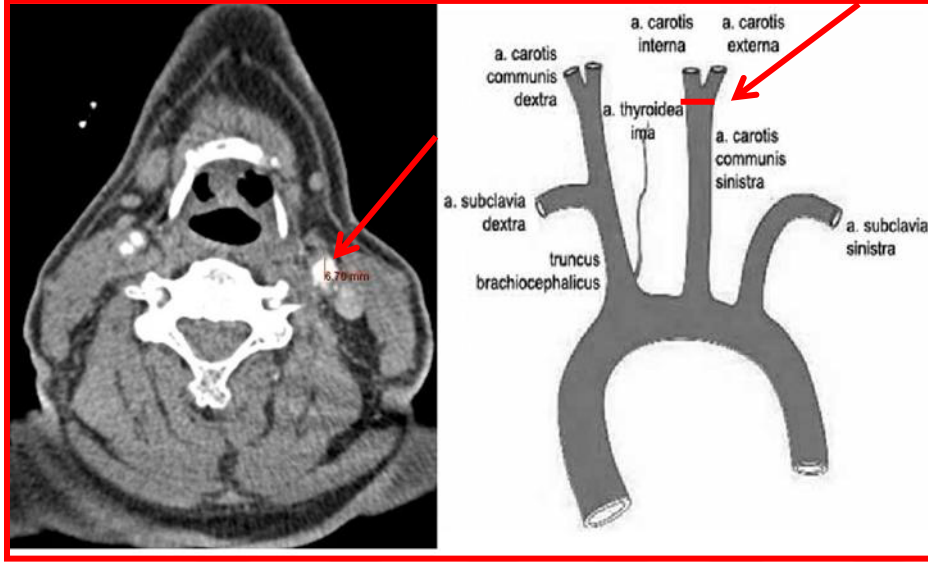
3.3.1 Ölçümü Yapılan Morfometrik Parametreler

| | |
|---------|---|
| DACC | Bifurcatio seviyesinde ACC çapı |
| DICA-1 | Bifurcatio seviyesinde ACI çapı |
| DECA | Bifurcatio seviyesinde ACE çapı |
| BL-1 | Anterior bakış referans alınarak ACC'nin ayrılma seviyesi |
| BL-2 | Vertebral referans alınarak ACC'nin ayrılma seviyesi |
| DICA-2 | Canalis caroticus'a girmeden önce ACI'nin çapı |
| BA | Bifurcatio seviyesinde ACI ve ACE arasında oluşan açı |
| DCC | Canalis caroticus'un çapı |
| DICA-3 | Canalis caroticus içindeki ACI çapı |
| Angel-1 | ACI'nin sinus cavernosus'a girerken yaptığı açı |
| Angel-2 | ACI'nin canalis caroticus'a girerken yaptığı açı |
| Type | Bifurcatio seviyesinde ACE ve ACI'nin ayrılma yönü |

3.4 Ölçüm Yöntemi

3.4.1 Bifurcatio Carotidis Seviyesinde ACC Çapı

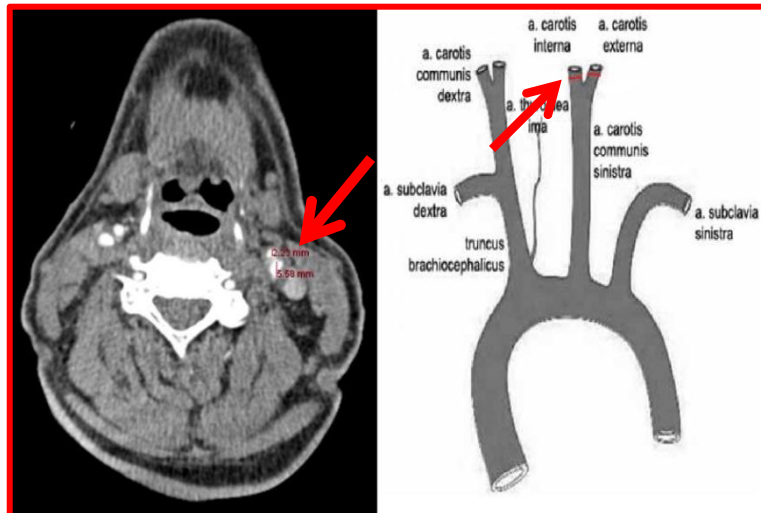
ÇKBT görüntüleri üzerinde aksiyel planlarda bifurcatio carotidis tespit edilip bu seviyede ACC'nin çapı anterior-posterior yönde ölçüldü (Resim 1).



Resim 1: Bifurcatio carotidis seviyesinde ACC'nin anterior-posterior çapı

3.4.2 Bifurcatio Carotidis Seviyesinde ACI Çapı

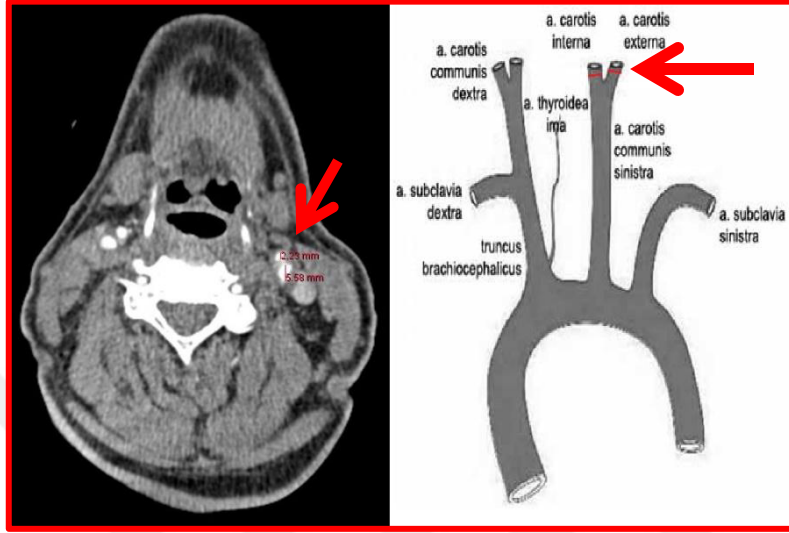
ACI'nın ACC' den ayrıldıktan sonra anterior-posterior doğrultuda çapı ölçüldü (Resim 2)



Resim 2: Bifurcatio carotidis seviyesinde ACI'nın anterior-posterior çapı

3.4.3 Bifurcatio Carotidis Seviyesinde ACE Çapı

ACE'nin ACC'den ayrıldıktan sonra anterior-posterior doğrultuda çapı ölçüldü (Resim 3).

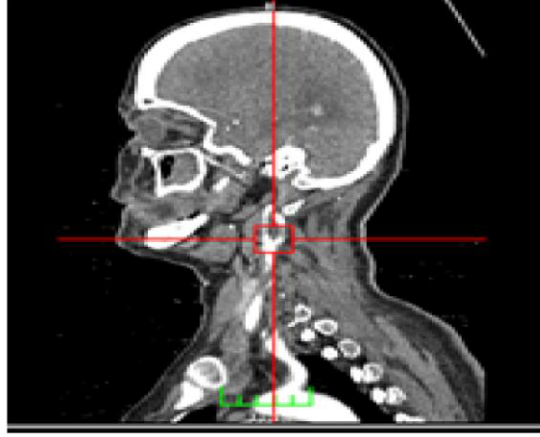
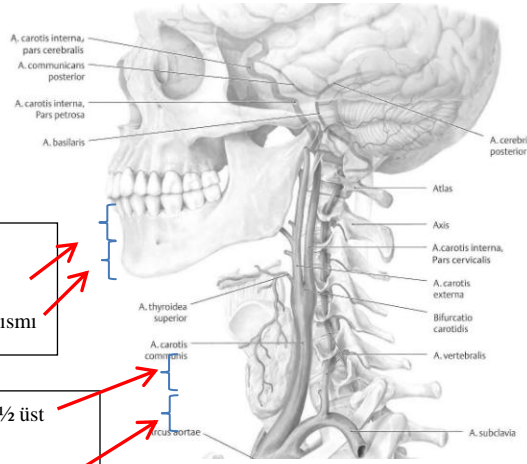


Resim 3 : Bifurcatio carotidis seviyesinde ACE'nin anterior-posterior çapı

3.4.4 Bifurcatio Carotidis'in Mandibula ve Cartilago Thyroidea' ya Göre Konumu

Çalışmamızda bifurcatio carotidis seviyesinin tespiti ve bifurcation noktasının os mandibula ve cartilago thyroidea' ya göre konumu belirlendi. Bu amaçla 4 referans noktası kullanıldı. Bu referans noktaları (Resim 4);

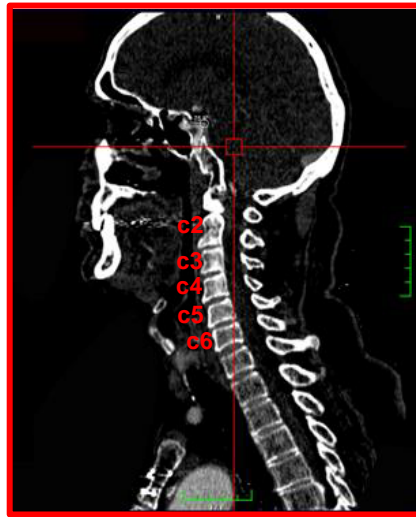- Os mandibula' nın 1/2 üst yarısı
- Os mandibula' nın 1/2 alt yarısı
- Cartilago thyroidea'nın 1/2 üst yarısı
- Cartilago thyroidea'nın 1/2 alt yarısı' dır.



Resim 4: Sagittal ekseninde bifurcatio carotidis seviyesinin tespiti

3.4.5 Bifurcatio Carotidis' in Vertebralara Göre Konumu

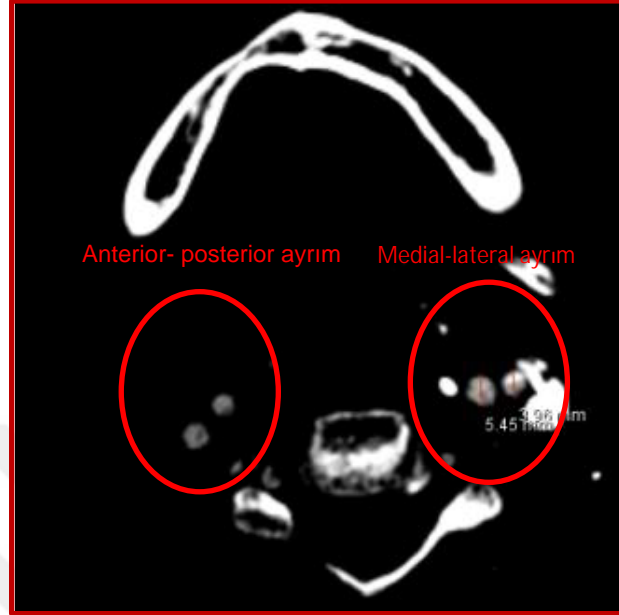
ACC; ACI ve ACE dallarına hangi seviyede ayrıldığı(bifurcatio carotidis) tespit edildi. Bu seviyenin sınıflandırılması: C2 vertebra seviyesi, C2-C3 vertebraları arası, C3 vertebra seviyesi,C3-C4 vertebraları arası, C4 vertebra seviyesi, C4-C5 vertebraları arası, C5 vertebra seviyesi,C5-C6 vertebraları arası, C6 vertebra seviyesi, olmak üzere 9 seviyede gerçekleştirildi (Resim 5).



Resim 5: Aksiyel kesitte bifurcatio carotidis tespit edildikten sonra koronal kesitte vertebra seviyesinin tespiti

3.4.6 Bifurcatio Carotidis'te ACI ve ACE Ayrılma Yönü

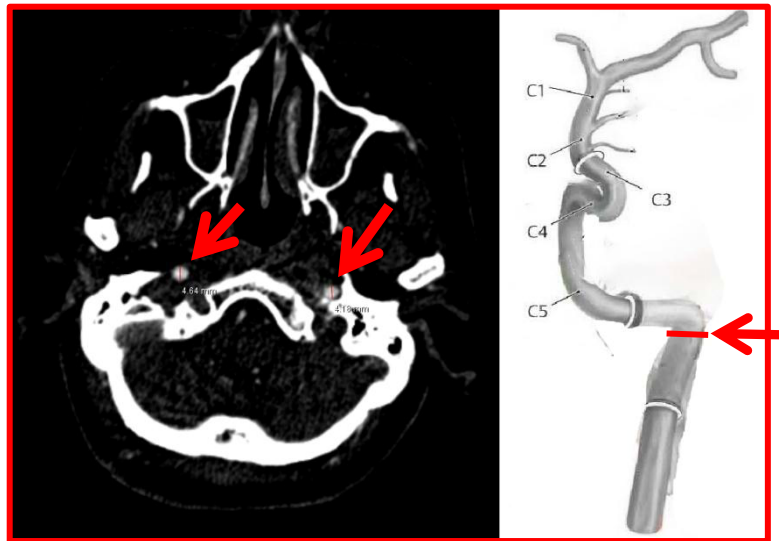
Çalışmamızda bifurcatio carotidis'te ACI ve ACE' nin bazen medial-lateral bazen antero-posterior yönde ayrıldığı görüldü (Resim 6).



Resim 6: Aksiyel eksende ACE ve ACI' nin ayrılma yönünü

3.4.7 Canalis Caroticus'a Girmeden Önce ACI' nın Çapı

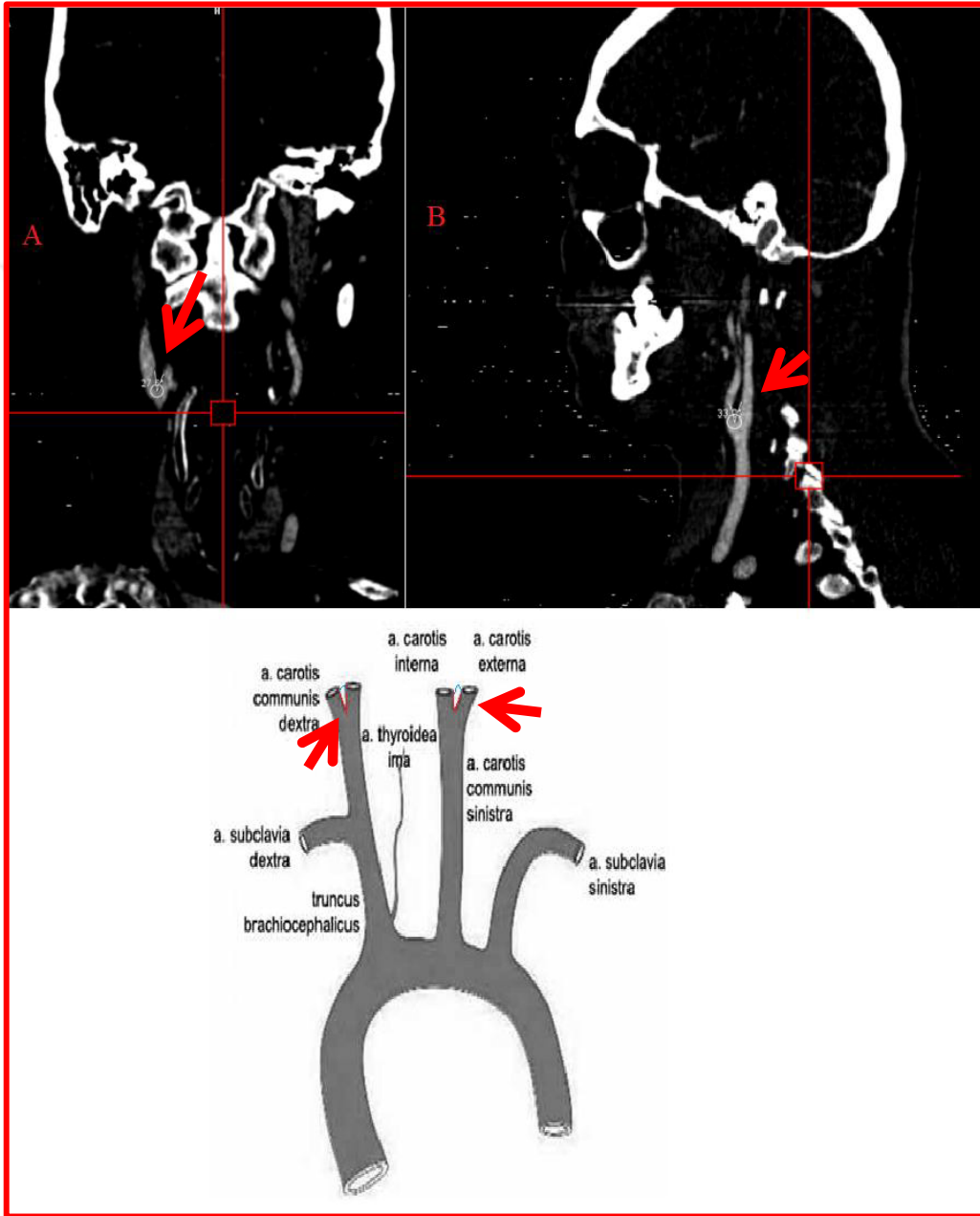
ACI vertikal olarak seyredip basis cranii' ye canalis caroticus'dan giriş yapar. ACI' nin kanala girmeden hemen önceki ACI çapı aksiyel kesitte anterior- posterior doğrultuda ölçüldü (Resim 7).



Resim 7: Canalis caroticus' a girmeden önce ACI' nin aksiyel eksende anterior- posterior çapı.

3.4.8 Bifurcatio Seviyesinde ACI ve ACE Arasında Oluşan Açı

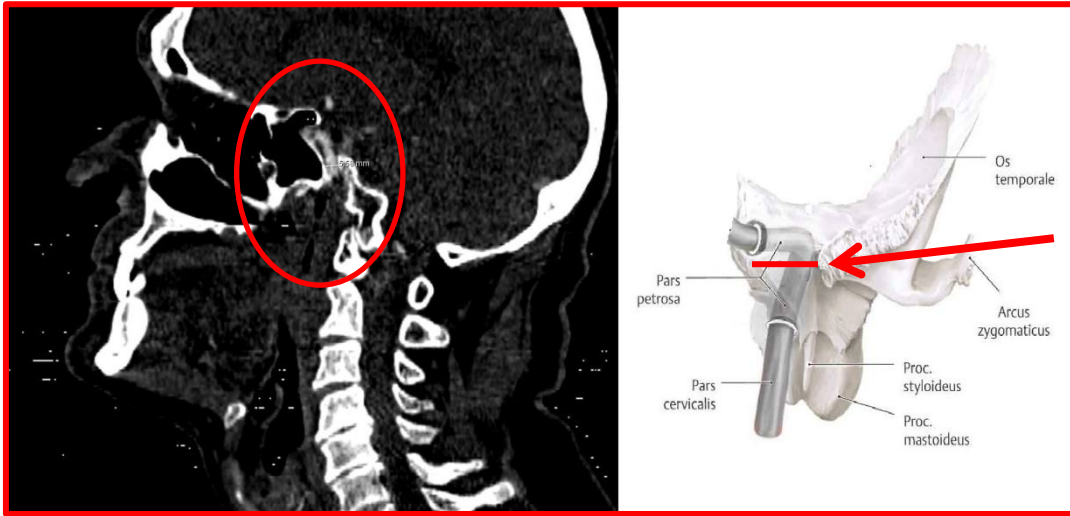
ACI ve ACE ACC'den ayrıldıktan sonra arasında oluşan açı ACI ve ACE'nin ACC'ten anterior-posterior veya medial-lateral yönlerde ayrılmasına göre koranal kesitte veya sagittal kesitte ölçüldü (Resim 8).



Resim 8: : A. ACI ve ACE medio-lateral ayrımında ölçüm yöntemi. B. ACI ve ACE anterior-posterior olarak ayrıldığında ölçüm yöntemi.

3.4.9 Canalis Caroticus' un Çapı

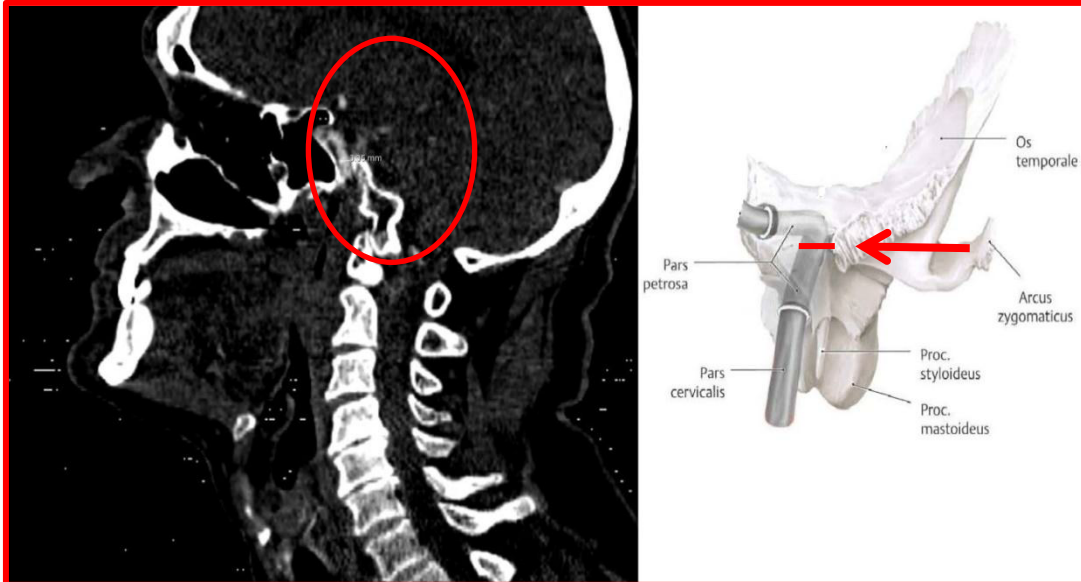
Canalis caroticus' un çapı sagittal kesitte anterior-posterior yönde ölçüldü (Resim 9).



Resim 9: : Canalis caroticus' un anterior –posterior çapı' nın sagittal kesitte ölçümü

3.4.10 ACI' nin Canalis Caroticus İçerisindeki Çapı

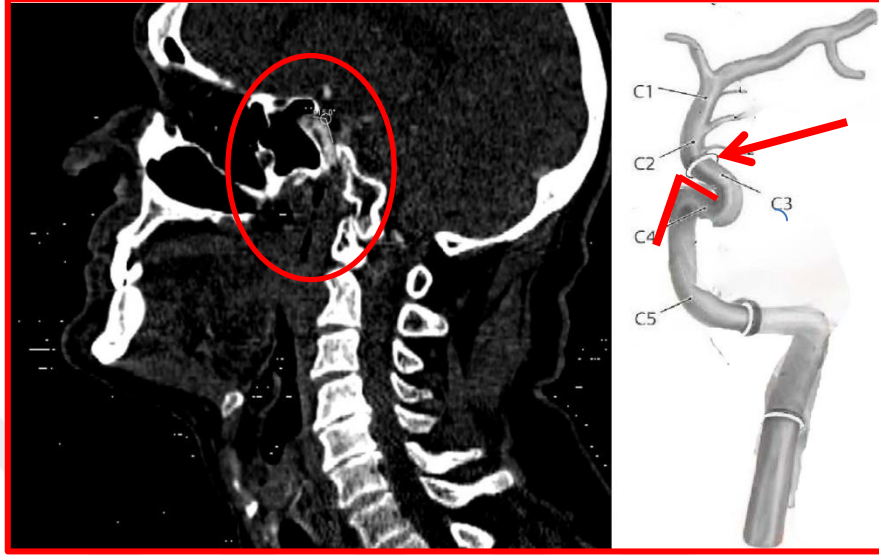
Canalis caroticus içerisinde seyreden ACI' nin sagittal kesitte anterior-posterior çapı ölçüldü (Resim 10)



Resim 10: ACI' nin Canalis caroticus içinde anterior –posterior çapı' nın sagittal kesitte ölçülmesi.

3.4.11 ACI' nin Canalis Caroticus'dan Çıkarken Yaptığı Aç

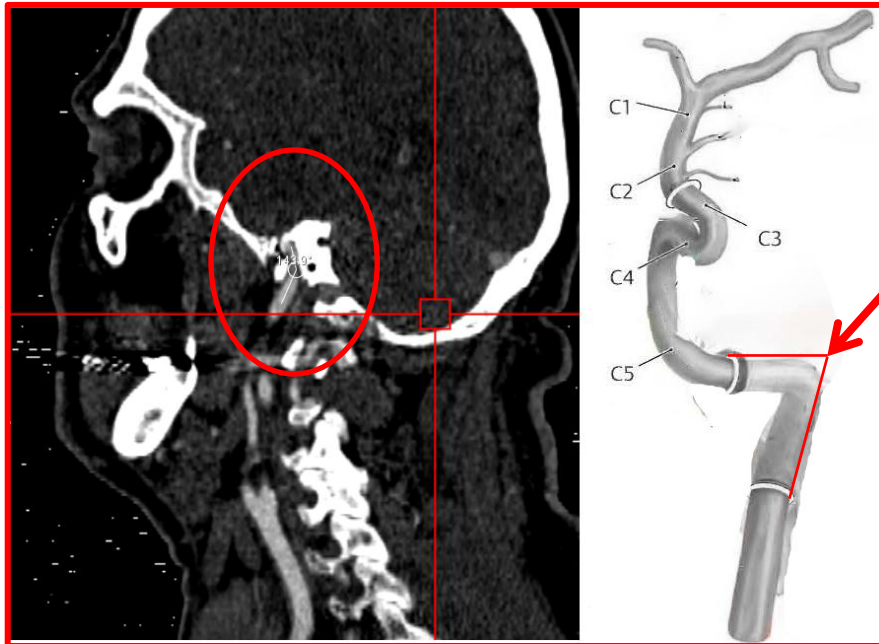
ACI canalis caroticus içerisinde geçtikten sonra sinus cavernosus' a bir açı yaparak girer. ACI' nin sinus cavernosus' a girerken yaptığı açı ölçüldü (Resim 11).



Resim 11: ACI' nin sinus cavernosus' a girerken anterior-posterior yönde yaptığı açının sagittal kesitte ölçülmesi

3.4.12 ACI' nin Canalis Caroticus'a Girerken Yaptığı Aç

ACI kranium girerken yaptığı açının sagittal kesitte ölçüldü (Resim 12)



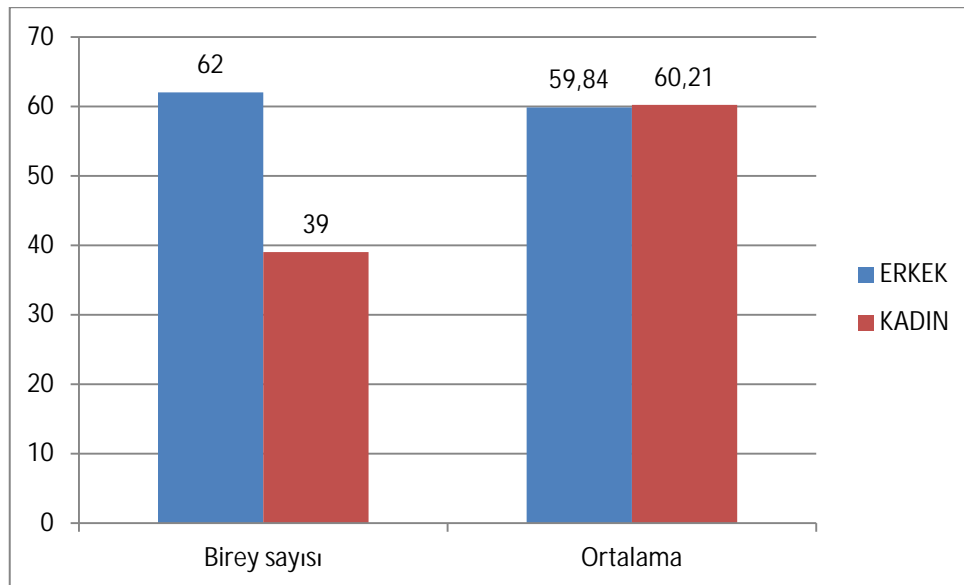
Resim 12: ACI' nin cranium'a girerken yaptığı açının sagittal kesitte ölçülmesi.

4.BULGULAR

Çalışmamızda elde edilen veriler morfometrik veriler ve geometrik bulgular olarak değerlendirildi. Morfometrik ölçümler 101 hasta birey (62 erkek, 39 kadın hasta) üzerinde gerçekleştirildi. Bifurcatio seviyesinde ACC çapı (DCCA), bifurcatio seviyesinde ACI çapı (DICA-1), bifurcatio seviyesinde ACE (DACE), canalis caroticus'a girmeden önce ACI'nın çapı (DICA-2), canalis caroticus içindeki ACI çapı (DICA-3), canalis caroticus'un çapı (DCC), ACI'nın canalis caroticus'a girerken yaptığı açı (Angle-2), ACI'nın canalis caroticus'dan çıkarken yaptığı açı (Angle-1) morfometrik ölçümler olarak değerlendirildi. Ölçüm birimi olarak mm kullanıldı. Pars cervicalis'in geometrik varyasyonları, bifurcatio carotidis'te ACI ve ACE'nin ayrılma yönü, bifurcatio carotidis'in oluşma seviyesi geometrik bulgular olarak değerlendirildi. ACI'nın extracranial parçasının (pars cervicalis) seyri düz, eğri, sarmal ve dirseklenme olarak 4 tip altında sınıflandırıldı. Tiplerin sınıflandırılmasında 107 (64 erkek, 43 kadın hasta) hasta bireyden faydalanıldı.

4.1.Morfometrik Ölçümler

Çalışmamız Necmettin Erbakan Üniversitesi Radyoloji Anabilim Dalında bulunan 62 erkek 39 kadın bireyden elde edilen Çok Kesitli Bilgisayarlı Tomografi ile elde edilen 202 ACI görüntüsü üzerinde gerçekleştirildi. Ölçüm yapılan bireylerin yaşları 20-87 arasında değişmekte idi. Çalışmada yer alan hastaların yaş ortalaması 59.98 ± 14.59 (erkek 59.84 ± 13.92 , kadın 60.21 ± 15.77) idi (Grafik 1).



Grafik 1: Erkek ve kadın hastalara ait n sayısı ile hasta bireylerin yaş ortalaması

Çalışmamızda sağ, sol ve cinsiyet ayırt etmeksizin tüm hastalara ait parametrelerin minimum(min.), maximum(max.), Ort(Ortalama) \pm SS(Standart Sapma) değerleri tablo 1’de gösterilmiştir.

Tablo 2: Tüm hastalara ait parametrelerin ortalama, minimum, maximum ve standart sapma değerleri (mm) (n: birey sayısı, min: minimum, Max: Maximum, Ort+SS: Ortalama değer ve standart sapma değeri).

| | N | Min | Max | Ort+SS |
|----------------|----------|------------|------------|--------------------|
| DCCA | 202 | 5,37 | 15,13 | 8,94 \pm 1,76 |
| DICA_1 | 202 | 3,35 | 11,71 | 6,75 \pm 1,37 |
| DECA | 202 | 2,23 | 9,28 | 5,16 \pm 1,26 |
| DICA_2 | 202 | 0,00 | 6,97 | 4,47 \pm 0,89 |
| BA | 202 | 7,20 | 126,90 | 44,92 \pm 23,51 |
| DCC | 202 | 3,85 | 10,22 | 6,38 \pm 1,1 |
| DICA_3 | 202 | 1,91 | 6,97 | 3,74 \pm 0,79 |
| ANGLE_1 | 202 | 35,70 | 150,30 | 95,79 \pm 23,49 |
| ANGLE_2 | 202 | 78,50 | 158,90 | 133,17 \pm 12,05 |

(DCCA:Bifurcatio carotidis seviyesinde ACC çapı, DICA-1: Bifurcatio carotidis seviyesinde ACI çapı, DECA:Bifurcatio carotidis seviyesinde ACE çapı, DICA-2 :Canalis caroticus’a girmeden önce ACI’nın çapı, BA:Bifurcatio carotidis seviyesinde ACI ve ACE arasında oluşan açı, DCC:Canalis caroticus’ un çapı, DICA_3: Canalis caroticus içinde ACI çapı, Angle_1: Canalis caroticus’ tan çıkarken ACI’nın yaptığı açı, Angle_2: Canalis caroticus’a girerken ACI’nın yaptığı açı)

Çalışmamızda elde edilen veriler kadın-erkek ve sağ-sol olarak değerlendirildi. Erkek ve kadın hastalara ait parametrelerin sağ-sol ayrımı gözetmeksizin minimum(min.), maximum(max.), Ort(Ortalama) \pm SS(Standart Sapma) ve p değerleri ise tablo 2’de,erkek ve kadın hastalara ait parametrelerin sağ ve sol taraflar için minimum(min.), maximum(max.), Ort(Ortalama) \pm SS(Standart Sapma) ve p değerleri tablo 3’de gösterildi.

Tablo 3: Erkek ve kadın hastalara ait parametrelerin ortalama, minimum, maximum ve standart sapma ve p değerleri (mm) (n:birey sayısı, min: minimum, Max: Maximum, Ort+SS: Ortalama ve standart sapma değeri) (n:birey sayısı, p<0.005).

| | ERKEK | | | | KADIN | | | | p değeri |
|-------------------|-------|------|-------|--------------|-------|------|-------|--------------|--------------|
| | N | Min | Max | Ort+SS | N | Min | Max | Ort+SS | |
| DCCA | 124 | 5,37 | 15,13 | 9,2±1,89 | 78 | 5,75 | 13,02 | 8,52±1,44 | 0,004 |
| DICA_1 | 124 | 3,35 | 11,71 | 6,82±1,59 | 78 | 4,2 | 8,38 | 6,64±0,9 | 0,315 |
| DECA | 124 | 2,23 | 9,28 | 5,28±1,28 | 78 | 2,96 | 7,76 | 4,97±1,2 | 0,085 |
| DICA_2 | 124 | 2,52 | 6,28 | 4,54±0,9 | 78 | 2,48 | 6,97 | 4,37±0,86 | 0,192 |
| BA | 124 | 7,2 | 126,9 | 44,51±24,04 | 78 | 12,4 | 104,8 | 45,58±22,77 | 0,750 |
| DCC | 124 | 3,85 | 10,22 | 6,47±1,02 | 78 | 3,95 | 9,43 | 6,24±1,22 | 0,177 |
| DICA_3 | 124 | 1,91 | 6,04 | 3,74±0,75 | 78 | 1,98 | 6,97 | 3,74±0,85 | 0,978 |
| ANGLE_1 | 124 | 35,7 | 150,3 | 93,3±21,41 | 78 | 46,6 | 145,8 | 99,76±26,13 | 0,069 |
| ANGLE_2 | 124 | 97,9 | 158,9 | 134,03±10,85 | 78 | 78,5 | 153,7 | 131,81±13,72 | 0,229 |
| DCC/DICA_3 | 124 | 0,80 | 3,68 | 1,75±0,44 | 78 | 1,11 | 3,50 | 1,80±0,42 | 0,405 |

(DCCA:Bifurcatio carotidis seviyesinde ACC çapı, DICA-1: Bifurcatio carotidis seviyesinde ACI çapı, DECA:Bifurcatio carotidis seviyesinde ACE çapı, DICA-2:Canalis caroticus'a girmeden önce ACI'nın çapı, BA:Bifurcatio carotidis seviyesinde ACI ve ACE arasında oluşan açı, DCC:Canalis caroticus'un çapı, DICA_3: Canalis caroticus içinde ACI çapı, Angle_1: Canalis caroticus'tan çıkarken ACI'nın yaptığı açı, Angle_2: Canalis caroticus'a girerken ACI'nın yaptığı açı)

Tablo 4: Erkek ve kadın hastalara ait sağ ve sol parametrelerin ortalama, minimum, maximum ve standart sapma ve p değerleri (n:birey sayısı, min: minimum, Max: Maximum, Ort+SS: Ortalama ve standart sapma değeri)(mm) (n:birey sayısı, p<0.005).

| | ERKEK | | | | KADIN | | | | p değeri | TÜM HASTALAR | | | |
|----------------|-------|-------|-------|--------------|-------|------|-------|--------------|----------|--------------|-------|--------|--------------|
| | N | Min | Max | Ort+SS | N | Min | Max | Ort+SS | | N | Min | Max | Ort+SS |
| LDCCA | 62 | 5,37 | 15,13 | 9,26±2,05 | 39 | 5,75 | 11,04 | 8,17±1,25 | 0,001 | 101 | 5,37 | 15,13 | 1,39±0,49 |
| LDICA_1 | 62 | 3,41 | 11,71 | 6,88±1,65 | 39 | 5,45 | 8,38 | 6,68±0,77 | 0,399 | 101 | 3,41 | 11,71 | 59,98±14,59 |
| LDECA | 62 | 2,23 | 8,46 | 5,09±1,21 | 39 | 2,96 | 7,76 | 5±1,38 | 0,745 | 101 | 2,23 | 8,46 | 8,84±1,85 |
| LDICA_2 | 62 | 2,52 | 6,28 | 4,63±0,81 | 39 | 2,63 | 6,97 | 4,34±0,9 | 0,114 | 101 | 2,52 | 6,97 | 6,81±1,38 |
| LBA | 62 | 7,2 | 114 | 43,8±22,21 | 39 | 12,4 | 104,8 | 44,97±23,95 | 0,806 | 101 | 7,20 | 114,00 | 5,05±1,27 |
| LDCC | 62 | 3,85 | 10,22 | 6,5±1,06 | 39 | 4,38 | 9,43 | 6,28±1,31 | 0,387 | 101 | 3,85 | 10,22 | 4,52±0,85 |
| LDICA_3 | 62 | 2,02 | 6,04 | 3,84±0,78 | 39 | 2,32 | 6,97 | 3,87±0,96 | 0,834 | 101 | 2,02 | 6,97 | 44,25±22,79 |
| L_ANGLE1 | 62 | 35,7 | 150,3 | 96,07±23,09 | 39 | 46,6 | 144,5 | 102,2±24,98 | 0,22 | 101 | 35,70 | 150,30 | 6,41±1,16 |
| L_ANGLE2 | 62 | 97,9 | 158,9 | 133,32±11,63 | 39 | 97 | 147,3 | 131,12±11,29 | 0,348 | 101 | 97,00 | 158,90 | 3,85±0,85 |
| L_DCC/L_DICA_3 | 62 | 0,80 | 2,50 | 1,65±0,31 | 39 | 1,22 | 3,68 | 1,84±0,58 | 0,067 | 101 | 0,80 | 3,68 | 1,73±0,44 |
| RDCCA | 62 | 5,85 | 13,16 | 9,13±1,73 | 39 | 6,5 | 13,02 | 8,87±1,54 | 0,427 | 101 | 5,85 | 13,16 | 98,44±23,9 |
| RDICA_1 | 62 | 3,35 | 9,81 | 6,75±1,55 | 39 | 4,2 | 8,36 | 6,6±1,01 | 0,566 | 101 | 3,35 | 9,81 | 132,47±11,49 |
| RDECA | 62 | 3,29 | 9,28 | 5,47±1,33 | 39 | 3,15 | 6,86 | 4,94±1 | 0,026 | 101 | 3,15 | 9,28 | 9,03±1,66 |
| RDICA_2 | 62 | 2,92 | 6,19 | 4,52±0,8 | 39 | 2,48 | 6,38 | 4,39±0,83 | 0,465 | 101 | 2,48 | 6,38 | 6,69±1,36 |
| RBA | 62 | 13,7 | 126,9 | 45,22±25,91 | 39 | 13,6 | 91,2 | 46,19±21,81 | 0,84 | 101 | 13,60 | 126,90 | 5,27±1,24 |
| RDCC | 62 | 4,64 | 8,93 | 6,44±0,99 | 39 | 3,95 | 8,61 | 6,2±1,13 | 0,296 | 101 | 3,95 | 8,93 | 4,47±0,81 |
| RDICA_3 | 62 | 1,91 | 5,63 | 3,64±0,71 | 39 | 1,98 | 5,23 | 3,6±0,7 | 0,826 | 101 | 1,91 | 5,63 | 45,6±24,3 |
| R_ANGLE | 62 | 51,3 | 130,5 | 90,53±19,37 | 39 | 48 | 145,8 | 97,31±27,34 | 0,181 | 101 | 48,00 | 145,80 | 145,80±93,15 |
| R_ANGLE2 | 62 | 107,1 | 157,8 | 134,74±10,06 | 39 | 78,5 | 153,7 | 132,5±15,9 | 0,436 | 101 | 78,50 | 157,80 | 133,87±12,61 |
| R_DCC/R_DICA_3 | 62 | 1,11 | 2,81 | 1,76±0,68 | 39 | 1,22 | 3,50 | 1,88±0,47 | 0,178 | 101 | 1,11 | 3,50 | 1,80±0,41 |

(LDCCA: Sol bifurcatio carotidis seviyesinde ACC çapı, LDICA-1: Sol bifurcatio carotidis seviyesinde ACI çapı, LDECA: Sol bifurcatio carotidis seviyesinde ACE çapı, LDICA-2: Sol canalis caroticus'a girmeden önce ACI'nın çapı, LBA: Sol bifurcatio carotidis seviyesinde ACI ve ACE arasında oluşan açı, LDCC: Sol canalis caroticus'un çapı, LDICA_3: Sol canalis caroticus içinde ACI çapı, L_Angle_1: Sol canalis caroticus'tan çıkarken ACI'nın yaptığı açı, L_Angle_2: Sol canalis caroticus'a girerken ACI'nın yaptığı açı, L_DCC/L_DICA_3: Sol canalis caroticus çapının içindeki ACI'ya oranı, RDCCA: Sağ bifurcatio carotidis seviyesinde ACC çapı, RDICA-1: Sağ bifurcatio carotidis seviyesinde ACI çapı, RDECA: Sağ bifurcatio carotidis seviyesinde ACE çapı, RDICA-2: Sağ canalis caroticus'a girmeden önce ACI'nın çapı, RBA: Sağ bifurcatio carotidis seviyesinde ACI ve ACE arasında oluşan açı, RDCC: Sağ canalis caroticus'un çapı, R_DICA_3: Sağ canalis caroticus içinde ACI çapı, R_Angle_1: Sağ canalis caroticus'tan çıkarken ACI'nın yaptığı açı, R_Angle_2: Sağ Canalis caroticus'a girerken ACI'nın yaptığı açı, R_DCC/R_DICA_3: Sağ canalis caroticus çapının içindeki ACI'ya oranı)

Tüm hastaların sağ ve sol parametreleri karşılaştırıldığında LDICA_3 ile RDICA_3 ile L_ ANGELE1 ile R_ ANGLE1 arasında istatistiki açıdan anlamlı bir farklılık tespit edilirken LDCCA ile RDCCA, LDICA_1 ile RDICA_1, LDECA ile RDECA, LDICA_2 ile RDICA_2, LBA ile RBA, LDCC ile RDCC ve L_ ANGLE2 ile R_ ANGLE2 arasında anlamlı bir farklılık bulunamamıştır ($p < 0.005$) (Tablo 5).

Tablo 5: Tüm hastaların sağ-sol parametrelerine ait p değeri(mm) ($p < 0.05$).

| PARAMETRELER | p değeri |
|-------------------------------------|----------|
| LDCCA & RDCCA | 0,290 |
| LDICA_1 & RDICA_1 | 0,440 |
| LDECA & RDECA | 0,100 |
| LDICA_2 & RDICA_2 | 0,580 |
| LBA & RBA | 0,590 |
| LDCC & RDCC | 0,560 |
| LDICA_3 & RDICA_3 | 0,010 |
| L_ ANGLE1 & R_ ANGLE1 | 0,020 |
| L_ ANGLE2 & R_ ANGLE2 | 0,260 |
| L_ DCC/L_ DICA_3 & R_ DCC/R_ DICA_3 | 0,079 |

(LDCCA: Sol bifurcatio carotidis seviyesinde ACC çapı, LDICA-1: Sol bifurcatio carotidis seviyesinde ACI çapı, LDECA: Sol bifurcatio carotidis seviyesinde ACE çapı, LDICA-2: Sol canalis caroticus'a girmeden önce ACI'nın çapı, LBA: Sol bifurcatio carotidis seviyesinde ACI ve ACE arasında oluşan açı, LDCC: Sol canalis caroticus' un çapı, LDICA_3: Sol canalis caroticus içinde ACI çapı, L_Angle_1: Sol canalis caroticus' tan çıkarken ACI'nın yaptığı açı, L_Angle_2: Sol canalis caroticus'a girerken ACI'nın yaptığı açı, L_DCC/L_DICA_3: Sol canalis caroticus çapının içindeki ACI' ya oranı, RDCCA: Sağ bifurcatio carotidis seviyesinde ACC çapı, RDICA-1: Sağ bifurcatio carotidis seviyesinde ACI çapı, RDECA: Sağ bifurcatio carotidis seviyesinde ACE çapı, RDICA-2: Sağ canalis caroticus'a girmeden önce ACI'nın çapı, RBA: Sağ bifurcatio carotidis seviyesinde ACI ve ACE arasında oluşan açı, RDCC: Sağ canalis caroticus' un çapı, R_DICA_3: Sağ canalis caroticus içinde ACI çapı, R_Angle_1: Sağ canalis caroticus' tan çıkarken ACI'nın yaptığı açı, R_Angle_2: Sağ Canalis caroticus'a girerken ACI'nın yaptığı açı, R_DCC/R_DICA_3: Sağ canalis caroticus çapının içindeki ACI' ya oranı)

Çalışmamızdaki erkek ve kadın hastalar 50 yaş ve altı ile 50 yaş üzeri olmak üzere iki grup halinde sınıflandırıldı. Yaş grupları içerisinde erkek ve kadın hastaların ait parametrelerine ait minimum(min.), maximum(max.), Ort(Ortalama) \pm SS(Standart Sapma) tablo 5'de gösterildi. 50 yaş ve altı ile 50 yaş üzeri hasta erkek bireyler arasında parametreler arasında istatistiki açıdan anlamlı bir farklılık gözlenilmedi ($p > 0.005$). Ayrıca çalışmamızda yer alan kadın hastalar 50 yaş ve altı ile 50 yaş üzeri bireyler olarak gruplandırıldığında 50 yaş ve altı kadın bireylerin sayısı 4 olarak tespit edildi. İstatistiki açıdan anlamlı bir sonuca

ulařılamayacađından kadın hasta yař gruplarında karřılařtırılma yapılamadı. Ayrıca alıřmamızda yer alan tm hastalar 50 yař ve altı ile 50 yař zeri olmak zere iki grup halinde sınıflandırıldı. Yař grupları ierisinde hastalara ait parametrelerin minimum(min.), maximum(max.), Ort(Ortalama) \pm SS(Standart Sapma) tablo 6'de gsterildi. 50 yař ve altı ile 50 yař zeri hasta bireyler arasında parametreler arasında istatistiki aıdan anlamlı bir farklılık gzlenilmedi ($p>0.005$) (Tablo 6).



Tablo 6: 50 yaş ve altı ile 50 yaş üstü erkek ve kadın hastalara ait parametrelerin ortalama, minimum, maximum ve standart sapma ve p değerleri (n:birey sayısı, min: minimum, Max: Maximum, Ort+SS: Ortalama ve standart sapma değeri) (mm) (n:birey sayısı).

| PARAMETRELER | ERKEK HASTALAR | | | | | | | | KADIN HASTALAR | | | | | | | |
|--------------|-------------------------------|-------|--------|--------------|-----------------------------|--------|--------|-------------|-------------------------------|--------|--------|--------------|-----------------------------|-------|--------|--------------|
| | 50 yaş ve altı hasta bireyler | | | | 50 yaş üzeri hasta bireyler | | | | 50 yaş ve altı hasta bireyler | | | | 50 yaş üzeri hasta bireyler | | | |
| | N | Min | Max | Ort+SS | N | Min | Max | Ort+SS | N | Min | Max | Ort+SS | N | Min | Max | Ort+SS |
| DCCA | 50 | 5,37 | 14,50 | 9,02±2,02 | 74 | 5,85 | 15,13 | 9,32±1,81 | 4 | 7,43 | 10,27 | 9,02±1,21 | 74 | 5,75 | 13,02 | 8,49±1,45 |
| DICA_1 | 50 | 3,41 | 10,16 | 6,69±1,61 | 74 | 3,35 | 11,71 | 6,9±1,59 | 4 | 6,37 | 7,45 | 6,75±0,48 | 74 | 4,20 | 8,38 | 6,64±0,91 |
| DECA | 50 | 2,23 | 9,28 | 5,24±1,36 | 74 | 2,50 | 8,93 | 5,31±1,23 | 4 | 3,63 | 5,46 | 4,57±0,75 | 74 | 2,96 | 7,76 | 4,99±1,22 |
| DICA_2 | 50 | 2,52 | 6,19 | 4,69±0,77 | 74 | 0,00 | 6,28 | 4,43±0,97 | 4 | 3,25 | 4,64 | 4,15±0,65 | 74 | 2,48 | 6,97 | 4,38±0,87 |
| BA | 50 | 7,20 | 126,90 | 44,73±25,54 | 74 | 13,70 | 114,00 | 44,36±23,15 | 4 | 13,80 | 35,00 | 23,33±9,67 | 74 | 12,40 | 104,80 | 46,78±22,68 |
| DCC | 50 | 3,85 | 8,53 | 6,38±1,04 | 74 | 4,83 | 10,22 | 6,52±1,01 | 4 | 5,19 | 7,91 | 6,56±1,11 | 74 | 3,95 | 9,43 | 6,22±1,23 |
| DICA_3 | 50 | 1,91 | 5,29 | 3,65±0,76 | 74 | 2,20 | 6,04 | 3,79±0,75 | 4 | 3,25 | 4,62 | 4,04±0,57 | 74 | 1,98 | 6,97 | 3,72±0,86 |
| ANGLE_1 | 50 | 46,40 | 150,30 | 92,38±22,04 | 74 | 35,70 | 141,50 | 93,92±21,1 | 4 | 85,40 | 138,00 | 114,23±23,44 | 74 | 46,60 | 145,80 | 98,98±26,18 |
| ANGLE_2 | 50 | 97,90 | 158,60 | 132,61±12,22 | 74 | 111,30 | 158,90 | 134,99±9,79 | 4 | 128,00 | 147,30 | 137,7±9,52 | 74 | 78,50 | 153,70 | 131,49±13,88 |
| DCC/DICA_3 | 50 | 1,13 | 2,81 | 1,76±0,37 | 74 | 0,80 | 3,68 | 1,74±0,48 | 4 | 1,43 | 2,00 | 1,67±0,27 | 74 | 1,11 | 3,50 | 1,8±0,42 |

(DCCA:Bifurcatio carotidis seviyesinde ACC çapı, DICA-1: Bifurcatio carotidis seviyesinde ACI çapı, DECA:Bifurcatio carotidis seviyesinde ACE çapı, DICA-2:Canalis caroticus'a girmeden önce ACI'nın çapı, BA:Bifurcatio carotidis seviyesinde ACI ve ACE arasında oluşan açı, DCC:Canalis caroticus' un çapı, DICA_3: Canalis caroticus içinde ACI çapı, Angle_1: Canalis caroticus' tan çıkark ACI'nın yaptığı açı, Angle_2: Canalis caroticus'a girerken ACI'nın yaptığı açı)

Tablo 7: 50 yaş ve altı ile 50 yaş üstü hastalara ait parametrelerin ortalama, minimum, maximum ve standart sapma ve p değerleri (n:birey sayısı, min: minimum, Max: Maximum, Ort+SS: Ortalama ve standart sapma değeri)(mm) (n: birey sayısı, p<0.005).

| Parametreler | 50 yaş ve altı hasta bireyler | | | | 50 yaş üzeri hasta bireyler | | | | p değeri |
|-------------------|-------------------------------|-------|--------|--------------|-----------------------------|-------|--------|-------------|----------|
| | N | Min | Max | Ort+SS | N | Min | Max | Ort+SS | |
| DCCA | 54 | 5,37 | 14,50 | 9,02±1,96 | 148 | 5,75 | 15,13 | 8,91±1,68 | 0,713 |
| DICA_1 | 54 | 3,41 | 10,16 | 6,69±1,55 | 148 | 3,35 | 11,71 | 6,77±1,3 | 0,749 |
| DECA | 54 | 2,23 | 9,28 | 5,19±1,33 | 148 | 2,50 | 8,93 | 5,15±1,23 | 0,860 |
| DICA_2 | 54 | 2,52 | 6,19 | 4,65±0,77 | 148 | 0,00 | 6,97 | 4,41±0,92 | 0,059 |
| BA | 54 | 7,20 | 126,90 | 43,14±25,31 | 148 | 12,40 | 114,00 | 45,57±22,87 | 0,538 |
| DCC | 54 | 3,85 | 8,53 | 6,39±1,04 | 148 | 3,95 | 10,22 | 6,37±1,13 | 0,911 |
| DICA_3 | 54 | 1,91 | 5,29 | 3,68±0,75 | 148 | 1,98 | 6,97 | 3,76±0,8 | 0,505 |
| ANGLE_1 | 54 | 46,40 | 150,30 | 93,99±22,66 | 148 | 35,70 | 145,80 | 96,45±23,83 | 0,503 |
| ANGLE_2 | 54 | 97,90 | 158,60 | 132,98±12,05 | 148 | 78,50 | 158,90 | 133,24±12,1 | 0,892 |
| DCC/DICA_3 | 54 | 1,13 | 2,81 | 1,75±0,36 | 148 | 0,80 | 3,68 | 1,77±0,45 | 0,797 |

(DCCA:Bifurcatio carotidis seviyesinde ACC çapı, DICA-1: Bifurcatio carotidis seviyesinde ACI çapı, DECA:Bifurcatio carotidis seviyesinde ACE çapı, DICA-2:Canalis caroticus'a girmeden önce ACI'nın çapı, BA:Bifurcatio carotidis seviyesinde ACI ve ACE arasında oluşan açı, DCC:Canalis caroticus'un çapı, DICA_3: Canalis caroticus içinde ACI çapı, Angle_1: Canalis caroticus'tan çıkarken ACI'nın yaptığı açı, Angle_2: Canalis caroticus'a girerken ACI'nın yaptığı açı)

4.2. GEOMETRİK ÖLÇÜMLER

Tüm hastalarda ACI'nın ayrılma seviyesi mandibula ve cartilago thyroidea' ya göre değerlendirildi. Çalışma sonucunda tüm hastaların sol taraflarında ACI'nın 49(%48.5) oranında mandibula'nın ½ alt seviyesinde, bunu takiben sırasıyla 32(%31.7) oranında cartilago thyroidea ½ üst seviyesinde, 19(%18,8) oranında mandibula ½ üst seviyesinde ayrıldığı ve 1 (%1) oranında da cartilago thyroidea ½ alt seviyesinde ACC'ten ayrıldığı tespit edildi. Hastaların sağ taraflarında ise, ACI'nın 58(%57.4) oranında mandibula'nın ½ alt seviyesinde, bunu takiben sırasıyla 29(%28.7) oranında cartilago thyroidea ½ üst seviyesinde, 13(%12,9) oranında mandibula ½ üst seviyesinde ayrıldığı ve 1 (%1) oranında da cartilago thyroidea ½ alt seviyesinde ACC'ten ayrıldığı tespit edildi (Tablo 8).

Tablo 8: Tüm hastalarda mandibula ve cartilago thyroidea' ya göre ACI'nın ACC'den ayrılma yüzdeleri (%).

| | BIFURKASYO SEVİYESİ | |
|---|---------------------|-----------|
| | SOL | SAĞ |
| MANDIBULA 1/2 ÜST SEVİYESİ | 19 (%18,8) | 13(%12,9) |
| MANDIBULA 1/2 ALT SEVİYESİ | 49(%48,5) | 58(%57,4) |
| CART.THYROİDEA 1/2 ÜST SEVİYESİ | 32(%31,7) | 29(%28,7) |
| CART. THYROİDEA 1/2 ALT SEVİYESİ | 1(%1) | (%1)1 |
| TOPLAM | 101(%100) | 101(%100) |

Erkek ve kadın hastalarda ACI'nın ayrılma seviyesi mandibula ve cartilago thyroidea' ya göre değerlendirildi. Çalışma sonucunda erkek hastalarda ACI'nın çoğunlukla cart.thyroidea ½ üst seviyesinde(57-%46), kadın hastalarda ise mandibula ½ alt seviyesinde (52-%66.7) ACC'ten ayrıldığı belirlendi. Tüm hastalar sağ, sol ve cinsiyet ayrımı olmaksızın değerlendirildiğinde ACI'nın sık olarak mandibula ½ alt seviyesinde (107-%53) ACC'ten ayrıldığı tespit edildi (Tablo 9).

Tablo 9: Erkek-Kadın hastalar ve tüm hastalarda mandibula ve cartilago thyroidea' ya göre ACI'nın ACC'den ayrılma yüzdeleri (%).

| | BİFURKASYO SEVİYESİ | | |
|---|----------------------------|--------------|---------------------|
| | ERKEK | KADIN | TÜM HASTALAR |
| | N(%) | N(%) | N(%) |
| MANDIBULA 1/2 ÜST SEVİYESİ | 10(%8,1) | 22(%28,2) | 32(%15,8) |
| MANDIBULA 1/2 ALT SEVİYESİ | 55(%44,4) | 52(%66,7) | 107(%53) |
| CART.THYROİDEA 1/2 ÜST SEVİYESİ | 57(%46) | 4(%5,1) | 61(%30,2) |
| CART. THYROİDEA 1/2 ALT SEVİYESİ | 2(%1,6) | 0(%0) | 2(%1) |
| TOPLAM | 124(%100) | 78 | 202(%100) |

Çalışma sonucunda tüm hastaların sol taraflarında ACI'nın 29(%28.7) oranında C3 vertebra seviyesinde, bunu takiben sırasıyla 23 (%22.8) oranında C3-C4 vertebra arası discus intervertebralis seviyesinde, 21(%20,8) oranında C4 vertebra seviyesinde, 11(%10,9) oranında C2-C3 vertebra arası discus intervertebralis seviyesinde, 8(%7,9) oranında C4-C5 vertebra arası discus intervertebralis seviyesinde, 5(%5) oranında C2 vertebra seviyesinde, 1(%1) oranında C5-C6 vertebra arası discus intervertebralis seviyesinde ve 1(%1) oranında C6 vertebra seviyesinde ACC'ten ayrıldığı tespit edildi. Benzer şekilde hastaların sağ taraflarında ACI'nın 30(%29.7) oranında C3 vertebra seviyesinde, bunu takiben sırasıyla 27 (%26.7) oranında C3-C4 vertebra arası discus intervertebralis seviyesinde, 20(%19.8) oranında C4 vertebra seviyesinde, 11(%10,9) oranında C4-C5 vertebra arası discus intervertebralis seviyesinde, 10(%9.9) oranında C2-C3 vertebra arası discus intervertebralis seviyesinde, 1(%1) oranında C2 vertebra seviyesinde, 1(%1) oranında C5 vertebra seviyesinde ve 1(%1) oranında C6 vertebra seviyesinde ACC'ten ayrıldığı tespit edildi (Tablo 10).

Tablo 10: Tüm hastalarda vertebra seviyesine göre ACI'nın ACC'den ayrılma yüzdeleri (%).

| | BİFURKASYO SEVİYESİ | |
|-----------------------------|----------------------------|------------|
| | SOL | SAĞ |
| C2 VERTEBRA SEVİYESİ | 5(%5) | 1(%1) |
| C2-C3 ARASI | 11(%10,9) | 10(%9,9) |
| C3 VERTEBRA SEVİYESİ | 29(%28,7) | 30(%29,7) |
| C3-C4 ARASI | 23(%22,8) | 27(%26,7) |
| C4 VERTEBRA SEVİYESİ | 21(%20,8) | 20(%19,8) |
| C4-C5 ARASI | 8(%7,9) | 11(%10,9) |
| C5 VERTEBRA SEVİYESİ | 2(%2) | 1(%1) |
| C5-C6 ARASI | 1(%1) | 0(%0) |
| C6 VERTEBRA SEVİYESİ | 1(%1) | 1(%1) |
| TOPLAM | 101(%100) | 101(%100) |

Bifurcatio carotidis seviyesi erkek-kadın hastalar ile tüm hastalar arasında karşılaştırıldığında, ACI'nın sıklıkla erkek hastaların 39(%31.5)'unda C3-C4 vertebra arası discus intervertebralis seviyesinde, kadın hastaların 28(%35.9)'inde C3 vertebra seviyesinde ve tüm hastaların 59(%29.2)'unda C3 vertebra seviyesinde ACC'ten ayrıldığı tespit edildi (Tablo 8).

Tablo 11: Erkek-Kadın hastalar ve tüm hastalarda vertebra seviyesine göre ACI'nın ACC'den ayrılma yüzdeleri (%).

| BIFURKASYO SEVİYESİ | | | |
|-----------------------------|--------------|--------------|---------------------|
| | ERKEK | KADIN | TÜM HASTALAR |
| C2 VERTEBRA SEVİYESİ | 2(%1,6) | 4(%5,1) | 6(%3) |
| C2-C3 VERTEBRA ARASI | 3(%2,4) | 18(%23,1) | 21(%10,4) |
| C3 VERTEBRA SEVİYESİ | 31(%25) | 28(%35,9) | 59(%29,2) |
| C3-C4 VERTEBRA ARASI | 39(%31,5) | 11(%14,1) | 50(%24,8) |
| C4 VERTEBRA SEVİYESİ | 29(%23,4) | 12(%15,4) | 41(%20,3) |
| C4-C5 VERTEBRA ARASI | 14(%11,3) | 5(%6,4) | 19(%9,4) |
| C5 VERTEBRA SEVİYESİ | 3(%2,4) | 0(%0) | 3(%1,5) |
| C5-C6 VERTEBRA ARASI | 1(%0,8) | 0(%0) | 1(%0,5) |
| C6 VERTEBRA SEVİYESİ | 2(%1,6) | 0(%0) | 2(%1) |
| TOPLAM | 124(%100) | 78 | 202(%100) |

Çalışmamızda ACI'nın ACC'ten ayrılma yönü antero-posterior ile medio-lateral olarak değerlendirildi. Çalışma sonucunda, ACI'nın hem erkek hastalarda (sol:51-%82.3, sağ:54-%84.7) hem de kadın hastalarda (sol:33-%84.6, sağ: 33-%84.6) sıklıkla antero-posterior doğrultuda ACC'den ayrıldığı belirlendi (Tablo 9).

Tablo 12: Erkek-Kadın hastalar ve tüm hastalarda ACI'nın ACC'den ayrılma konumu yüzdeleri (%).

| | ERKEK | | | KADIN | | | TÜM HASTALAR | | |
|-------------------------|--------------|------------|---------------|--------------|------------|---------------|---------------------|------------|---------------|
| | N(%) | | | N(%) | | | N(%) | | |
| | SOL | SAĞ | TOPLAM | SOL | SAĞ | TOPLAM | SOL | SAĞ | TOPLAM |
| ANTERO-POSTERIOR | 51(%82,3) | 54(%87,1) | 105(%84,7) | 33(%84,6) | 33(%84,6) | 66(%84,6) | 84(%83,2) | 87(%86,1) | 171(%84,7) |
| MEDIO-LATERAL | 11(%17,7) | 8(%12,9) | 19(%15,3) | 6(%15,4) | 6(%15,4) | 12(%15,4) | 17(%16,8) | 14(%13,9) | 31(%15,3) |
| TOPLAM | 62(%100) | 62(%100) | 124(%100) | 39(%100) | 39(%100) | 78(%100) | 101(%100) | 101(%100) | 202(%100) |

Çalışmamızda, 107 hasta bireylerin ACI'larının extracranial parçasının seyri 4 tip altında sınıflandırıldı. Çalışma sonucunda en sık gözlenen ACI tipi hem erkek hasta bireylerde sağ ve sol tarafta (sağ:45-%70,3, sol:44-%68,8) hem de kadın hastalarda sağ ve sol tarafta (sağ:27-%62,8, sol:31-%72,1) eğri tip (tortuosity) olarak belirlendi. Tüm hastalarda en sık gözlenen ACI seyir tipi 147(%68,7) oranında eğri tip (tortuosity) olarak tespit edildi (Tablo 10).

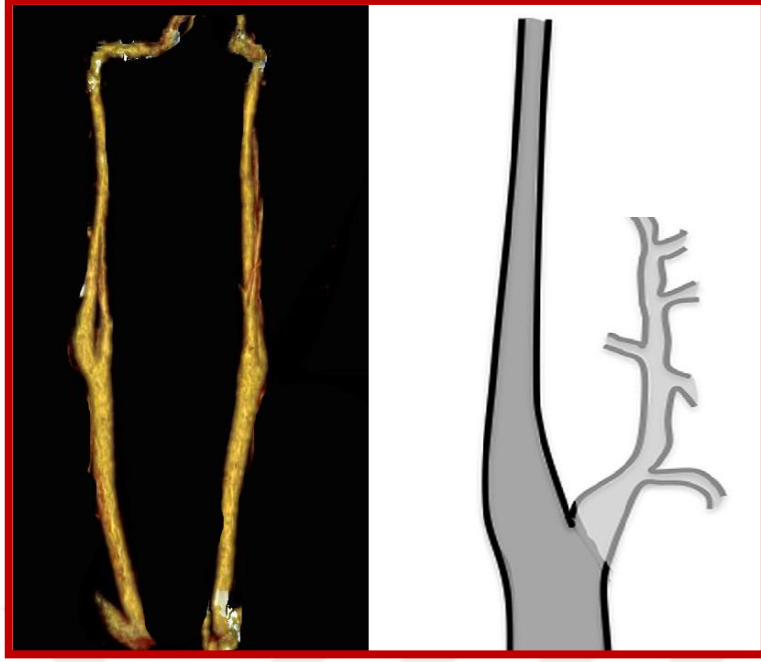
Tablo 13: Erkek-Kadın hastalar ve tüm hastalarda ACI'nın extracranial parçasının seyir tipi (%).

| ACI TİPLERİ | | | | | | |
|-----------------------------|-----------|-----------|-----------|-----------|--------------|-----------|
| | ERKEK | | KADIN | | TÜM HASTALAR | |
| | SAĞ | SOL | SAĞ | SOL | SAĞ | SOL |
| DÜZ(STRAIGHT) | 17(%26,6) | 15(%23,4) | 7(%16,3) | 6(%14) | 24(%22,4) | 21(%19,6) |
| TORTUOSITY(EĞRİ) | 45(%70,3) | 44(%68,8) | 27(%62,8) | 31(%72,1) | 72(%67,3) | 75(%70,1) |
| COILING(SARMAL) | 1(%1,6) | 4(%6,3) | 5(%11,6) | 3(%7) | 6(%5,6) | 7(%6,5) |
| KINKING(DİRSEKLENME) | 1(%1,6) | 1(%1,6) | 4(%9,3) | 3(%7) | 5(%4,7) | 4(%3,7) |
| TOPLAM | 64(%100) | 64(%100) | 43(%100) | 43(%100) | 107(%100) | 107(%100) |

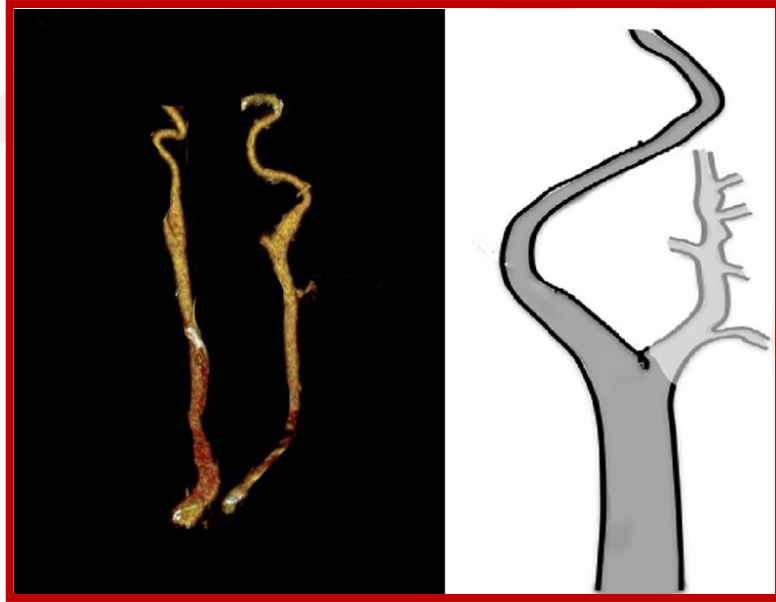
ACI'nın tiplendirilmesinin yapıldığı hasta popülasyonunda 50 yaş ve altı 26 hasta birey (15 erkek, 11 kadın), 50 yaş üzeri 81 hasta birey (49 erkek, 32 kadın) yer almaktadır. ACI seyir tiplerini yaş grupları arasında karşılaştırdığımız zaman en sık gözlenen formun eğri tip (tortuosity) olarak belirlendi (Tablo 11).

Tablo 14: ACI'nın extracranial parçasının seyir tipinin yaş gruplarına göre yüzdeleri (%).

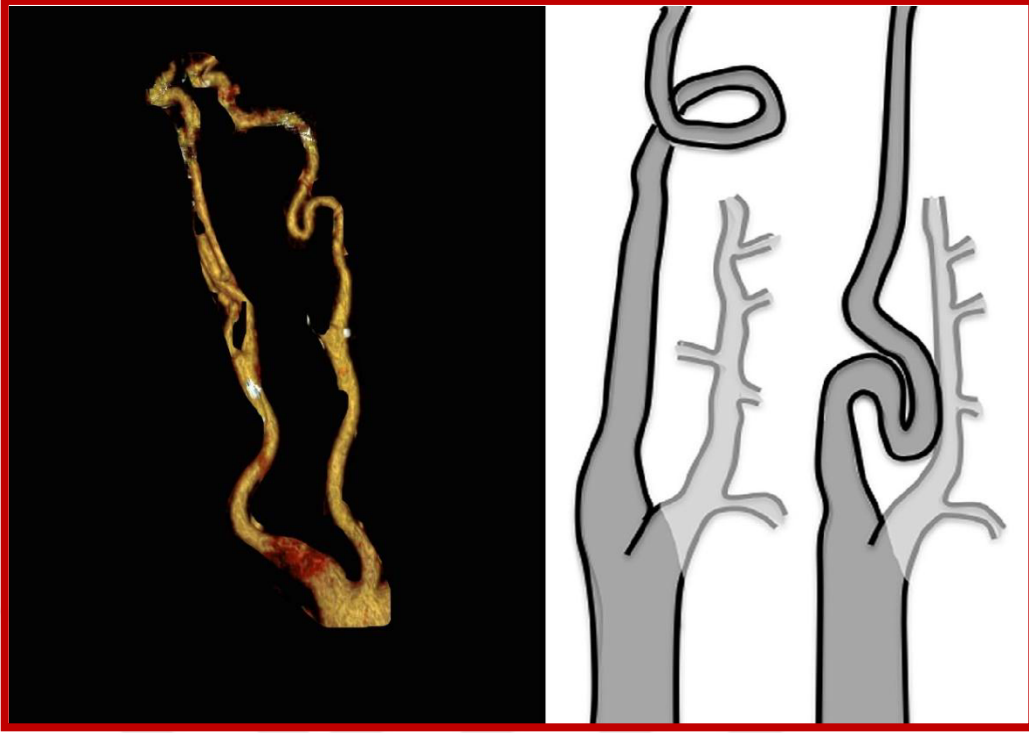
| ACI TİPLERİ | | | | | | |
|-----------------------------|-------------------------------|-----------|----------------------------|-----------|--------------|-----------|
| | 50 YAŞ VE ALTI HASTA BİREYLER | | 50 YAŞ ÜSTÜ HASTA BİREYLER | | TÜM HASTALAR | |
| | SAĞ | SOL | SAĞ | SOL | SAĞ | SOL |
| DÜZ(STRAIGHT) | 11(%42,3) | 12(%46,2) | 13(%16) | 9(%11,1) | 24(%22,4) | 21(%19,6) |
| TORTUOSITY(EĞRİ) | 14(%75,8) | 14(%53,8) | 58(%71,6) | 61(%75,3) | 72(%67,3) | 75(%70,1) |
| COILING(SARMAL) | 1(%3,8) | 0(%0) | 5(%6,2) | 7(8,6) | 6(%5,6) | 7(%6,5) |
| KINKING(DİRSEKLENME) | 0(%0) | 0(%0) | 5(%6,2) | 4(%4,9) | 5(%4,7) | 4(%3,7) |
| TOPLAM | 26(%100) | 26(%100) | 81(%100) | 81(%100) | 107(%100) | 107(%100) |



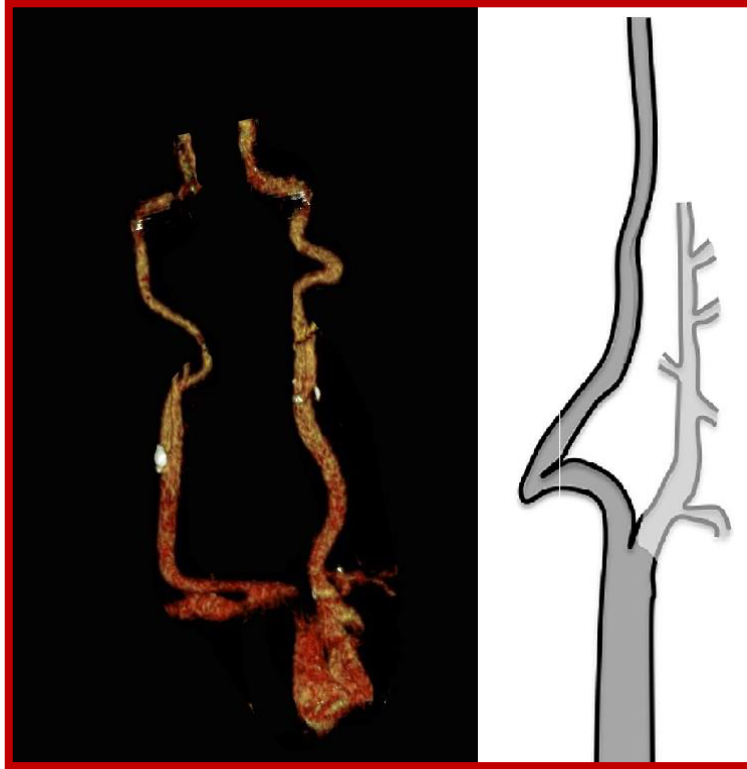
Resim 13: ACI'nin extracranial parçasının düz seyri



Resim 14: ACI'nin extracranial parçasının eğri seyri



Resim 15: ACI'nin extracranial parçasının sarmal seyri



Resim 16: ACI'nin extracranial parçasının dirseklenerak seyir göstermesi

5.TARTIŞMA

ACI'nın dirseklerek seyir göstermesi ACI' nin stenozu, geçici iskemi ve felcde içeren serebrovasküler hastalıklarla ilişkisinden dolayı klinik açıdan oldukça önemlidir (Leipzig TJ ve ark. 1986, Phan TG ve ark. 2011).

Ayrıca dirseklmesi olan ACI, kulak burun boğaz uzmanı tarafından dikkat gerektiren peritonsillar cerrahi operasyonlarında ölümcül kanama riski ile ilişkilendirilir (Corso LD ve ark. 1998, Ozcan KM ve ark 2008, Hosokawa S ve ark 2009, Ogul H ve ark. 2015).

Nagata ve arkadaşlarının (2016) yaptıkları çalışmalarında ACI' nin geometrik varyasyonlarını 148 hasta birey üzerinde değerlendirmişlerdir. ACI'nın geometrik sınıflandırmasında kinking, coiling, tortuosity, straight ve occlusion olmak üzere 5 grup kullanmışlardır. Elde edilen sonuçlar sağ-sol ve yaş grupları olmak üzere grupta değerlendirilmiş ve karşılaştırılmıştır (Tablo 15, Tablo 16).

Tablo 16: ACI'nın yaş grupların göre geometrik varyasyonları (Nagata ve ark. 2016)

| Yaş | Düz | Eğri | Sarmal | Dirseklene | Kapalı | Toplam |
|--------|-----|-----------|--------|------------|--------|--------|
| 10-19 | 2 | 2 | 0 | 0 | 0 | 4 |
| 20-29 | 4 | 2 | 0 | 0 | 0 | 6 |
| 30-39 | 5 | 17 | 0 | 0 | 0 | 22 |
| 40-49 | 5 | 7(6) | 0 | 0 | 0 | 12 |
| 50-59 | 5 | 50(12) | 0 | 0 | 1 | 56 |
| 60-69 | 2 | 71(18)[3] | 1 | 0 | 0 | 74 |
| 70-79 | 4 | 60(21)[3] | 4(1) | 3(1) | 1 | 72 |
| 80-89 | 1 | 45(17)[1] | 4 | 0 | 0 | 50 |
| Toplam | 28 | 254 | 9 | 3 | 2 | 296 |

Parantez içindeki veriler C1-C4 proc. transversus' lar arasındaki çizginin ötesinde posterior sapsması olanlar.

Köşeli parantez içindeki veriler farinks duvarı ile ilişkili olanlardır.

Tablo 17: ACI' nin hasta bireylerin sağ ve sol taraflarına göre geometrik varyasyonları (Nagata ve ark. 2016)

| | Düz | Eğri | Sarmal | Dirsek | Kapalı | Toplam |
|--------|-----|------------|--------|--------|--------|--------|
| Sağ | 14 | 127(32)[4] | 5 | 0 | 2 | 148 |
| Sol | 14 | 127(40)[3] | 4 | 3(2) | 0 | 148 |
| Toplam | 28 | 254(72)[7] | 9 | 3(2) | 2 | 296 |
| % | 9.5 | 85.8 | 3.0 | 1.0 | 0.7 | 100 |

Parantez içindeki veriler C1-C4 proc. transversus' lar arasındaki çizginin ötesinde posterior sapması olanlar.

Köşeli parantez içindeki veriler farinks duvarı ile ilişkili olanlardır.

Fredrich Paulsen ve ark. (2000) yaptıkları çalışmalarında ACI' nin ekstrakranial parçasını straight, coiling, kinking ve curved olmak üzere 4 tip olarak sınıflandırmışlardır ve bu geometrik varyasyonların seyrinin pharynx duvarı ile olan ilişkisini incelemişlerdir. Çalışmalarında 282 ACI incelenmiş ve bunların 191 (%67.73)'inin straight(düz), 74 (%26.24)'ünün eğri, 17 (%6.03)'sinin dirseklenme ya da sarmal, 12 (%4.26)'sinin sadece dirseklenme, 5 (%1.77)'inin ise sadece sarmal olarak seyrettiği belirlenmiştir. Bu parametreleri daha alt başlıklarda değerlendiren Fredrich Paulsen ve arkadaşları 74 eğri ACI' yı medial (n=30), lateral (n=38) ve ventrodorsal (n=6) seyirli olarak gruplandırmışlardır. Dirseklenme ya da sarmal sınıfında bulunan 17 ACI' nin pharynx duvarı ile olan ilişkisi incelenmiş ve 9 ACI' nin pharynx duvarı ile ilişkisinin olmadığı, 8 tanesinin pharynx duvarı ile ilişkili olduğu belirlenmiştir. Sadece dirseklenme sınıfında bulunan 12 ACI'dan ise 6 ACI'nın pharynx duvarı ile ilişkili olduğu, 6 ACI'nın pharynx duvarı ile ilişkili olmadığı, sadece sarmal sınıfında yer alan 5 ACI'dan 3'ünün pharynx duvarı ile ilişkili olmadığı, 2'sinin ise pharynx duvarı ile ilişkili olduğu bulunmuştur. Bu parametreler kadın erkek olarak karşılaştırıldığında düz tip erkeklerde (%69.70) kadınlardan (%66) daha fazla görülmüştür. Eğri tip ACI ise kadınlarda (%27.33) erkeklerden (%25) daha fazla görülmüştür. Kadınlar ile erkekler sadece dirseklenme tipinde karşılaştırıldığında ise bu tipin kadınlarda (%5.33) erkeklerden (%3.03) daha fazla oranda olduğu belirlenmiştir. Sadece sarmal tipte ise erkeklerde (%2.27) kadınlardan (1.33) daha fazla olduğu tespit edilmiştir. Çalışmamızda ACI, Fredrich Paulsen ve arkadaşlarının (2000) çalışmalarına benzer şekilde 4 grup altında sınıflandırıldı. Fredrich Paulsen ve arkadaşlarının (2000) çalışmalarında eğri tip curved olarak belirlenen tip çalışmamızda eğri, tortuosity olarak ifade edildi. Parametreler

karşılaştırıldığında ise Fredrich Paulsen ve ark. elde ettiği düz tip ACI oranı (%67.73) çalışmamızda bulduğumuz düz tip (%21) oranından daha fazladır. Fredrich Paulsen ve ark. (2000) çalışmalarında varyatif ACI oranını %32.27 olarak bulurken çalışmamızda bu oran %79 olarak tespit edilmiştir.

Ozgun Zuhul ve arkadaşlarının (2007) yaptıkları çalışmada ACI' nin servikal parçasında geometrik özellik olarak görülen varyasyonların sınıflandırılmasını düz, eğri, dirseklenme, sarmal olmak üzere 4 tip olarak yapmıştır. 50 birey100 ACI) üzerinde yapılan bu çalışmada sonuçlar 70 düz (%70), 25 eğri ((%25), 5 dirseklenme (%5), 0 sarmal (%0) olarak bulunmuştur. Çalışmadan elde edilen veriler sağ sol olarak karşılaştırıldığında ise düz tip; 40 sağ ACI' da, 30 sol ACI' da, eğri tip; 18 sol ACI' da, 7 sağ ACI' da, dirseklenme tip ise 3 sol ACI' da 2 sağ ACI' da görülmüştür. Ayrıca çalışmalarında varyatif ACI görülme sıklığı yaş grupları açısından da değerlendirilmiştir. Sonuç olarak yaş ilerledikçe geometrik varyasyonun görülme sıklığının arttığı tespit edilmiştir. Ozgun Zuhul ve arkadaşlarının (2007) çalışmalarında düz tip oranını %70 olarak tespit etmişlerdir. Çalışmamızda ise aksine düz tip oranı %21 Ozgun Zuhul ve arkadaşlarına oranla daha az olarak bulunmuştur. Yine çalışmamızda eğri oranı (68,7) Ozgun Zuhul ve arkadaşlarının sonuçlarından (%25) daha yüksek olarak bulunmuştur. Çalışmamızda coiling tip ACI görülme oranı %13 iken, Zuhul Ozgun ve arkadaşları yaptıkları çalışmada coiling tipine rastlamamışlardır.

Sacco ve arkadaşları (2007) de 1217 hasta birey üzerinde yaptıkları çalışmada ACI' nin geometrik varyasyonlarını straight, tortuosity, coiling ve kinking olmak üzere 4 tip olarak sınıflandırmışlardır. 2434 ACI' nin 1997 (%82)'sinin düz, 236 (%9.6)'sının dirseklenme, 195 (%8)'nin eğri, 6 (%0.24)'sının sarmal tip olarak seyrettiği tespit edilmiştir. Sacco ve arkadaşlarının çalışmalarından elde ettikleri veriler sağ sol olarak da değerlendirilmiş ve kinking ve tortuosity tiplerinin sıklıkla sağ tarafta, düz ve sarmal tiplerinin sıklıkla sol taraftaki ACI' larda görüldüğü belirlenmiştir. Sacco ve arkadaşları (2007) çalışmalarında düz tip ACI oranını %82, eğri tip oranını %8, dirseklenme tip oranını %9.6, sarmal tip oranını %0.24 olarak tespit edilmiştir. Çalışmamızda elde edilen düz ve eğri) oranı Simona Sacco MD ve arkadaşlarında oldukça farklıdır. Bununla beraber sarmal, dirseklenme oranları yakındır.

Jinli Yu ve arkadaşları (2017) çalışmalarında dolikoarteriopatikACI' ları kinking, coiling ve tortuosity olmak üzere 3 grupta sınıflamışlardır. Ayrıca Jinli Yu ve ark. kinking tipini 3 farklı seviyede sınıflamışlardır. 3 farklı seviyenin tespitini ACC ile ACI arasında oluşan açığı ölçerek gerçekleştirmişlerdir. Açık 60-90° arasında ise seviye 1, 30-60° arasında

ise seviye 2, 0-30° arasında ise seviye 3 olarak sınıflamışlardır. Çalışmamızda Jinli Yu ve ark. (2017)'larının seviye 3 olarak tanımladığı kinking tipini coiling olarak tanımlamışlardır.

ACI gibi geniş arterlerin aterosklerotik hastalığı felç durumlarının dörtte birinden sorumludur. Plaklar karotid arterde rastgele bir şekilde oluşmaz ama genelde bifurcatio carotidis' in ve siphon caroticum etrafında oluşur. Bifurcatio carotidis'te plaklar bifurcatio carotidis orta noktasından ziyade ACI'nın dış yüzüne dayanır(Thanh G. Phan ve ark. 2012).

Aterosklerotik plakların arteriyel bifurcatioların ve kıvrımların yanında oluşmaya meyilli olduğu gözlemi, hemodinamik kuvvetlerin ateroskleroz progresyonu ve gelişiminde önemli bir rol oynadığı şeklindeki yaygın kabul görmüş bir düşünceye yol açmıştır. Bu kuvvetler esas olarak damar geometrisi ile belirlendiğinden bazı bireylerin sahip oldukları özel vasküler geometri sayesinde ateroskleroz gelişimde daha yüksek risk altında olabileceği öne sürülmüştür. Yapılan ilk çalışmalar hasta ve normal ACI' nın planar anjiogramlarından ölçülen dal çap ve açıların arasında çok az fark olduğunu göstermiştir. Ama karotid bifurcation' u içeren birçok dallanma damarlarının ardışık çalışmalar bu geometrik risk hipotezine nitelikli destek verdiler (Adel ve ark. 1999, Morton ve ark. 1983, Harrison ve ark. 1983, Spelde ve ark. 1990, Fisher ve ark. 1990, Smedby 1996, Ding ve ark. 1997, Smedby 1997, Sitzler ve ark. 2003).

Bifurcatio carotidis açısı (BA)' nın ölçümü ile birçok çalışma yapılmıştır. Bu çalışmalarda bu açının nasıl ölçüleceği ile ilgili olarak ortak kullanılan bir yöntem yoktur. Kamenskiy ve ark. (2012) , Phan ve ark. (2012), Farnoush ve ark. (2013), yaptıkları çalışmalarında BA' yı farklı yöntemler ile ölçmüşlerdir.

Bifurcatio carotidis açısı(BA) bifurcationda 2 damarın lokal doğrultularının düz çizgi ile gösterimlerinin arasında oluşan bir açı olarak tanımlanır. Literatürde ACE ve ACI'nın doğrultularının nasıl seçileceği hakkında fikir birliği yoktur. Kamenskiy ve arkadaşları BA' nın 2 farklı yöntem kullanılarak ölçülebileceğini ifade etmişlerdir. Bu yöntemlerden ilkinde dallanma arteriyel eksenlerinin yön vektörleri tarafından oluşturulan açının hesaplanarak, ikinci yöntemde ise ACI' nın medial duvarı ile ACE' nin lateral duvarı arasında kalan açının ölçülerek belirlenebileceği ifade edilmiştir (Kamenskiy A.V. ve ark. 2012).

Kamenskiy ve arkadaşları (2012) yaptıkları çalışmada, 2. yöntemi kullanılarak BA'yı ortalama 15±14° olarak bulmuşlardır. Çalışmamızda ise BA Kamenskiy A.V. ve ark. (2012)'

larının 2. yönteminden faydalanılarak ölçüldü ve BA ortalama $44,92^{\circ} \pm 23,51^{\circ}$ olarak bulunmuştur.

Serebrovasküler ölçülerin bilgisi norovasküler işlemler için hayatidir. Yetişkinlerde serebral arterlerin çapları hakkında anjiyografik normal veriler bu ölçümlere dayalı üretilen stentler gibi endovasküler araçlar ile literatürde detaylı olarak belirtilmiştir (Muller HR ve ark 1991, Toyota A 1995, Krabbe-Hartkamp MJ 1998, Takegoshi H ve ark. 2007, Rai AT ve ark. 2013).

Toyota ve ark. (1995)' ları 490 hasta bireye ait 517 arter üzerinde yaptıkları çalışmalarında bifurcatio carotidis seviyesinde ACC'nin çapı erkeklerde ortalama 9.24 ± 1.58 mm, kadınlarda ortalama 7.80 ± 1.10 mm olarak; ACI'nın çapını erkeklerde ortalama 8.56 ± 1.84 mm, kadınlarda ortalama 7.66 ± 1.39 mm olarak; ACE'nin çapını erkeklerde ortalama 5.53 ± 1.11 mm, kadınlarda ortalama 4.76 ± 0.91 mm olarak tespit etmişlerdir. Elde ettikleri sonuçların yaş ile ilgili olan ilişkisi değerlendirildiğinde sadece ACC'de istatistiksel açıdan anlamlı farklılık bulunmuştur. Çalışmamızda ACC çapı erkeklerde ortalama 9.2 ± 1.89 , kadınlarda ortalama 8.52 ± 1.44 mm olarak; ACI çapı erkeklerde ortalama 6.82 ± 1.59 mm, kadınlarda ortalama 6.64 ± 0.9 mm; ACE' nin çapı erkeklerde ortalama 5.28 ± 1.28 mm, kadınlarda ortalama 4.97 ± 1.2 mm olarak tespit edildi. Parametreler istatistiksel açıdan karşılaştırıldığında sadece ACC'de kadın-erkek arasında anlamlı bir fark olduğu belirlendi ($p < 0,005$).

Toyota ve ark. 1997 yılında 147 japon hasta (150 arter) üzerinde yaptıkları çalışmada ACC ve ACI çaplarını ölçmüşlerdir. Çalışma sonucunda ACC çapını erkeklerde ortalama 7.47 mm, kadınlarda ortalama 7.07 mm olarak; ACI çapını erkeklerde ortalama 4.96 mm, kadınlarda ortalama 4.83 mm olarak belirlemişlerdir. Ölçülen parametrelerin sonuçlarına bakıldığı zaman ACC ve ACI'nın çapının ortalama olarak erkek hastalarda kadın hastalardan daha yüksek olduğu vurgulanmıştır. ACC'nin çapı yaş ile önemli derecede anlamlı bir korelasyona sahip iken ACI benzer bir korelasyonda sahip değildir.

Toyota ve ark.(1995)'larının 490 hasta bireye ait 517 arter üzerinde yaptıkları çalışmalarında bifurcatio carotidis'in 4. servikal vertebra' nın orta seviyesi düzeyinde yer aldığı belirlenmiştir. Toyota ve ark.(1997)'larının yılında 147 japon hasta (150 arter) üzerinde yaptıkları çalışmalarında bifurcatio carotidis'in 3. servikal vertebra' nın alt düzeyinde yer aldığı tespit edilmiştir. Çalışmamızda bifurcatio carotidis seviyesi cartilago thyroidea-os mandibula ve vertebra düzeyine göre 2 farklı şekilde değerlendirilmiştir. Bifurcatio

carotidis'in cartilago thyroidea ve mandibula' ya göre konumu mandibula' nın ½ alt, ½ üst parçası, cartilago thyroidea' nın ½ alt kısmı ve ½ üst kısmına göre seviyesi olmak üzere 4 grupta sınıflandırıldı, bifurkasyo noktasının vertebralara göre kaçınıcı vertebra düzeyinde yer aldığı tespit edilerek değerlendirildi. Bu parametrelerin değerlendirmeleri sonucunda elde edilen veriler sağ-sol ve kadın-erkek olarak karşılaştırıldı. Çalışma sonucunda bifurcatio carotidis seviyesinin sağ tarafta en çok %57.4 ile mandibula ½ alt seviyesi, ikinci olarak %28.7 ile cartilago thyroidea' nın ½ üst seviyesi; sol tarafta %48.5 ile mandibula ½ alt seviyesi, ikinci olarak %31.7 ile cartilago thyroidea' nın ½ üst seviyesinde yer aldığı belirlendi. Parametrelerin sonuçları kadın erkek olarak değerlendirildiğinde ise erkek bireylerde en çok %46 oranı ile cartilago thyroidea' nın ½ üst seviyesi, ikinci olarak ile mandibula ½ alt seviyesi; kadınlarda ise en çok %66.7 ile mandibula ½ alt seviyesi, ikinci olarak %28.2 ile mandibula ½ üst seviyesinde yer aldığı tespit edildi. Tüm bireylerde ise en çok %53 ile mandibula ½ alt seviyesi, ikinci olarak %30.2 ile cartilago thyroidea' nın ½ üst seviyesinde yer aldığı tespit edildi. Çalışmamızda bifurcatio carotidis' in vertebralara göre seviyesi sağ tarafta sırasıyla C₂ vertebra (%1), C₂ –C₃ vertebra (%9.9), C₃vertebra (%29.7), C₃ –C₄ arası (%26.7), C₄vertebra (%19.8), C₄ –C₅ vertebra (%10.9), C₅ vertebra(%1), C₅ –C₆ vertebra(%0), C₆ vertebra seviyesi(%1), sol tarafta sırasıyla C₂ vertebra (%5), C₂ –C₃ vertebra (%10.9), C₃vertebra (%28.7), C₃ –C₄ arası (%22.8), C₄vertebra (%20.8), C₄ –C₅ vertebra (%7.9), C₅ vertebra(%2), C₅ –C₆ vertebra(%1), C₆ vertebra seviyesi(%1) şeklinde tespit edildi. Bifurcatio carotidis seviyesi kadınlarda sırasıyla C₂ vertebra (%5.1), C₂ –C₃ vertebra (%23.1), C₃vertebra (%35.9), C₃ –C₄ arası (%14.1), C₄vertebra (%15.4), C₄ –C₅ vertebra (%6.4), C₅ vertebra(%0), C₅ –C₆ vertebra(%0), C₆ vertebra seviyesi(%0), erkeklerde sırasıyla C₂ vertebra (%1.6), C₂ –C₃ vertebra (%2.4), C₃vertebra (%25), C₃ –C₄ arası (%31.5), C₄vertebra (%23.4), C₄ –C₅ vertebra (%11.3), C₅ vertebra(%2.4), C₅ –C₆ vertebra(%0.8), C₆ vertebra seviyesi(%1.6) olarak bulundu. Tüm hastalarda C₂ vertebra (%3), C₂ –C₃ vertebra (%10.4), C₃vertebra (%29.2), C₃ –C₄ arası (%24.8), C₄vertebra (%20.3), C₄ –C₅ vertebra (%9.4), C₅ vertebra(%1.5), C₅ –C₆ vertebra(%0.5), C₆ vertebra seviyesi(%1) olarak bulundu.

Daha önce yapılan çalışmalarda bifurcatio seviyesinde ACE ve ACI'nın ayrılma yönü ile ilgili bulgulara rastlanılmadı. Çalışmamızda bifurcatio carotidis'in yönü ile ilgili anterior-posterior doğrultuda ve medial-lateral doğrultuda olmak üzere 2 farklı tipte ayrılma görüldü. 101 hasta bilateral değerlendirildiğinde ACI'sında 171 (%84.7) hasta birey bifurcationunun anterior- posterior doğrultuda, 31(%15.3) hasta bireyde ise medial-lateral doğrultuda olduğu belirlendi. Erkek hasta bireylerin 105 (%84.7)' inde anterior-posterior doğrultuda ayırım, 19

(%15.3)'unda medial-lateral yönde ayırım olduğu görüldü. 101 hasta bireyin sol tarafları değerlendirildiğinde 84 (%83.2)'ünde anterior-posterior doğrultuda, 17 (%16.8)'sinde medial-lateral doğrultuda ayırım olduğu belirlendi. Aynı hastaların sağ tarafı değerlendirildiğinde ACI'nın 87 (%86.1)'sinde anterior-posterior doğrultuda, 14 (%13.9)'ünde medial-lateral doğrultuda ayırım olduğu görüldü.

Daha önce yapılan çalışmalarda ACI'nın canalis caroticus'a girerken yaptığı açı ile ilgili çalışmaya rastlanmadı. Tüm hastalarda Angle-2 ortalama $133,17^{\circ} \pm 12,05^{\circ}$ olarak bulundu. minimum değeri $78,50^{\circ}$, maksimum değeri ise $158,90^{\circ}$ olarak tespit edildi. Erkek hastalarda ortalama $134,03^{\circ} \pm 10,85^{\circ}$, minimum değeri $97,90^{\circ}$, maksimum değeri ise $158,90^{\circ}$ olarak, kadın hastalarda ortalama $131,81^{\circ} \pm 13,72^{\circ}$, min. değeri $78,50^{\circ}$, max. değeri $153,70^{\circ}$ olarak tespit edildi.

Daha önce yapılan çalışmalarda ACI'nın sinus cavernosus'a girerken yaptığı açı ile ilgili bulgulara rastlanılmadı Çalışmamızda ise 101 hastanın ölçüm sonuçları tüm hastalarda ve kadın-erkek olarak değerlendirildi. Tüm hastalarda ortalama $95,79^{\circ} \pm 23,49^{\circ}$, min. değeri $35,70^{\circ}$, max. değeri $150,30^{\circ}$ olarak tespit edildi. Erkek hastalarda ortalama $93,3^{\circ} \pm 21,41^{\circ}$, min. değeri $35,70^{\circ}$, max. değeri ise $150,30^{\circ}$ olarak, kadın hastalarda ortalama $99,76^{\circ} \pm 26,13^{\circ}$, min. değeri $46,60^{\circ}$, max. değeri $145,80^{\circ}$ olarak tespit edildi.

Daha önce yapılan çalışmalarda canalis caroticus ile içerisinde geçen ACI'nın birbirlerine oranı ile ilgili bulgulara rastlanmadı. Kadın hasta bireylerde bu oran ortalama $1,80 \pm 0,42$ mm (min. 1.1 mm, max. 3.5 mm) olarak, erkek hasta bireylerde ise ortalama $1,75 \pm 0,44$ mm (min:0.80 mm, max:3.68 mm) olarak tespit edildi. Tüm hasta bireylerin sağ tarafları ise ortalama $1,80 \pm 0,41$ mm (min: 1.11 mm, max:3.50 mm), sol tarafları ise ortalama $1,88 \pm 0,47$ mm (min: 1.11 mm, max: 2.80 mm) olarak tespit edildi. Kadın ve erkek hasta bireylerden ve sağ sol taraftan elde edilen veriler karşılaştırıldığında istatistiksel açıdan anlamlı bir fark bulunmadı ($p < 0.005$)(Tablo 2).

6.SONUÇ

ACI, beyni besleyen 2 damardan biri olan ve bulunduğu taraftaki beyin hemisferinin büyük kısmını, göz ve yardımcı organlarını, burun boşluğu ve alnın ön kısmını besleyen bir damardır. ACI' nın seyri boyunca bazı yerlerde darlıklar görülebilir. Bu darlıklar ACI' nın beslediği alanların kanlanması ve dolaylı olarak beslenmesinde azalmalara hatta felce sebep olabilmektedir. Çalışmamızda ACI' nın 3 farklı noktada çapları ölçüldü ve elde edilen veriler kadın-erkek, yaş grupları ve sağ-sol olarak değerlendirildi. Çalışmamızda kadın-erkek arasında sol a.carotis communis çapları arasında, sağ a.carotis eksterna arasında anlamlı farklılık bulundu. Sağ ve sol taraf karşılaştırıldığında canalis caroticus içerisindeki ACI çapları arasında ve ACI'nın sinus cavernosus'a girerken yaptığı açılar arasında anlamlı fark bulundu. Bu sonuçlar ışığında klinisyenlere ACI'nın sebep olduğu hastalıkların değerlendirilmesinde faydalı olacağı düşünülmektedir.

ACI' nın servikal parçasını anatomi kitaplarında vertikal olarak düz bir seyre sahip olduğu belirtilmektedir. Literatürde yapılan son çalışmalar ACI' nın servikal parçasının her zaman düz seyretmediğini, Nagata ve ark. (2016) çalışmalarında düz seyrinin nadir olup eğriliği olan ACI sayısının fazla olduğunu göstermiştir. Çalışmamızda ise düz seyirli ACI (%21)'nin, varyatif seyirli ACI(%79)'dan fazla olduğu tespit edildi. Çalışmamızdaki diğer geometrik ölçüm parametreleri; ACI'nın canalis caroticus'a girme açısı, sinus cavernosus'a girme açısı, bifurcatio carotidis'te ACI ve ACE'nin ACC'den ayrılma doğrultusunun belirlenmesidir. Elde edilen parametrik verilerin baş boyun cerrahisinde cerrahi müdahaleler için cerrahlara yardımcı olacaktır.

ACE ve ACI bifurcatio carotidis'te ACC'den aralarından bir açı oluşturarak ayrılır. Bu açı hem kanlanma debisi hem aterom plakların oluşumu, hem de çevre yapılar ile olan ilişkisi açısından oldukça önemlidir. Ayrıca bu açılama sırasında geometrik varyasyonlarda görülebilmektedir. Bu açıdan bu parametrenin sonucu gerek cerrahlar gerekse klinisyenler açısından önemlidir.

ACI, canalis caroticus içerisinde geçer ve ACI ve CC birbirleriyle ilişkilidir. Çalışmamızda elde ettiğimiz veriler şunu gösteriyor ki: her bireyde CC çapı ve içerisinde geçen ACI' nın çapı her zaman aynı değildir. Çalışmamızda ACI ve CC arasında bir ilişki olup olmadığını ACI ve CC 'nin birbirine oranlarının sonuçları üzerinden değerlendirildi. Çalışmamızda ölçümler sonucu elde edilen DCC/DICA_3 veriler kadın-erkek ve sağ-sol olarak değerlendirildi. Kadın hasta bireylerde bu değer ortalama $1,80 \pm 0,42$ mm (min. 1.1 mm, max.

3.5 mm) olarak, erkek hasta bireylerde ise ortalama $1,75\pm0,44$ mm (min:0.80 mm, max:3.68 mm) olarak tespit edildi. Tüm hasta bireylerin sađ tarafları ise ortalama $1,80\pm0,41$ mm (min: 1.11 mm, max:3.50 mm) , sol tarafları ise ortalama $1,88\pm0,47$ mm (min: 1.11 mm, max: 2.80 mm) olarak tespit edildi. Çalışmamızda DCC/DICA_3 oranı ile elde ettiğimiz sonuçları istatistiksel olarak karşılaştırdığımızda ise hem kadın erkek arasında hem sađ sol arasında istatistiksel açıdan anlamlı bir fark bulunmadı ($p<0.005$). Çalışmamızda elde ettiğimiz bu verilerin klinisyenler için önemli olacağı kanaatindeyiz.



7.KAYNAKLAR

- A. Farnoush, A. Avolio, and Y. Qian, Effect of Bifurcation Angle Configuration and Ratio of Daughter Diameters on Hemodynamics of Bifurcation Aneurysms, *AJNR Am J Neuroradiol.* 2013;34:391–96
- Alexey V. Kamenskiy, Jason N. MacTaggart, Iraklis I. Pipinos, Jai Bikhchandani, Yuris A. Dzenis, Three-Dimensional Geometry of the Human Carotid Artery, *Journal of Biomechanical Engineering*, 2012, Vol. 134 / 064502-2
- Arıncı K ve Elhan A, *Anatomi, Güneş Kitabevi*, 2006, Ankara, Türkiye, 4.Baskı, 156-163, 33-34
- Ballotta E, Abbruzzese E, Thiene G ve ark. The elongation of the internal carotid artery: early and long term results of patients having surgery compared with unoperated controls. *Ann Vasc Surg*, 1997;11:120–128
- Busuttill RW, Thomas DS. Coiling and kinking of the carotid artery. In: Rutherford RB (ed) *Vascular surgery*. WB Saunders, Philadelphia, 1984; syf: 1267–1272
- Collins PC, Orecchia P, Gomez E. Correction of spicatures et boucles au cours des endarterectomies carotidiennes. *Ann Vasc.*, 1991; Surg 5:116–120
- Corso LD, Moruzzo D, Conte B, Agelli M, Romanelli AM, Pastine F, ve ark. : Tortuosity, kinking, and coiling of the carotid artery: expression of atherosclerosis or aging? *Angiology*, 1998; 49: 361e371
- Ding Z, Biggs T, Seed WA, Friedman MH. Influence of the geometry of the left main coronary artery bifurcation on the distribution of sudanophilia in the daughter vessels. *Arterioscler Thromb Vasc Biol.* 1997;17: 1356–1360.
- Fisher M, Fieman S. Geometric factors of the bifurcation in carotid atherogenesis. *Stroke.* 1990;21:267–271.
- Friedman MH, Deters OJ, Mark FF, Barger CB, Hutchins GM. Arterial geometry affects hemodynamics. A potential risk factor for atherosclerosis. *Atherosclerosis.* 1983;46:225–231.
- Harrison MJG, Marshall J. Does the geometry of the carotid bifurcation affect its predisposition to atheroma? *Stroke.* 1983;14:117–118.
- Hosokawa S, Mineta H. Tortuous internal carotid artery presenting as a pharyngeal mass, *J Laryngol Otol.* 2010 Sep;124(9):1033-6
- Jinlu Yu, Lai Qu, Baofeng Xu, Shouchun Wang, Chao Li, Xan Xu1, Yi Yang, Current Understanding of Dolichoarteriopathies of the Internal Carotid Artery: A Review, 2017; 14(8): 772-784. doi: 10.7150/ijms.19229
- Jürgen Schünke, *Prometheus Anatomi Atlası*, Çev. Ed. Yıldırım M, Nobel Tıp Kitabevleri, İstanbul, Türkiye, 2009, 1.Baskıdan çeviri, 246.
- Koskas F, Bahnini A, Walden R ve ark. Boucles et plicatures sténosantes de la carotide interne. *Ann Vasc Surg.* 1993;7:530–540
- Krabbe-Hartkamp MJ, van der Grond J, de Leeuw FE, de Groot JC, Algra A, Hillen B, Breteler MM, Mali WP: Circle of Willis: morphologic variation on three-dimensional time-of-flight MR angiograms. *Radiology*, 1998; 207: 103-111.
- Leipzig TJ, Dohrmann GJ: The tortuous or kinked carotid artery: pathogenesis and clinical considerations. A historical review. *Surg Neurol* 1986; 25: 478e486
- Melek AM, Alper SL, Izumo S. Hemodynamic shear stress and its role in atherosclerosis. *J Am Med Assoc.* 1999;282:2035–2042.
- Morgenlander JC, Goldstein LB (1991) Recurrent transient ischemic attacks and stroke in association with an internal carotid artery web. *Stroke* 22:94–98
- Muller HR, Brunholz C, Radu EW, Buser M: Sex and side differences of cerebral arterial caliber. *Neuroradiology*, 1991; 33: 212-216

- Ogul H, Okur A, Pirimoglu B, Kantarci M: Ectopic internal carotid artery causing oropharyngeal obstruction. *J VascSurg*, 2015; 61: 1604
- Ozan H, Ozan Anatomi, Klinisyen Kitabevi, Ankara, Türkiye, 2014; 3. Baskı, 284,285
- Ozcan KM, Ozca I, Selcuk A, Pasaoglu L, Hatipoglu HG, Dere H: Tortuous internal carotid artery narrowing pyriform sinus: two cases. *ClinImaging*. 2008; 32: 220e222
- Paulsen F, Tillmann B, Christowdes C, Richter W, Koebke J (2000) Curving and looping of the internal carotid artery in relation to the pharynx: frequency, embryology and clinical implications. *J Anat* 197(Pt 3):373–381
- Perdue GD, Barreca JP, Smith RB ve ark. The significance of elongation and angulation of the carotid artery. A negative view. *Surgery*, 2001, 77:45–52
- Phan TG, Beare RJ, Jolly D, Das G, Ren M, Wong K, ve ark. : Carotid artery anatomy and geometry as risk factors for carotid atherosclerotic disease. *Stroke* 2012; 43: 1596e1601,
- Poindexter JM Jr, Patel KR, Claus RH Management of kinked extracranial cerebral arteries. *J VascSurg*, 1987; 6:127–133
- Rai AT, Hogg JP, Cline B, Hobbs G: Cerebrovascular geometry in the anterior circulation: An analysis of diameter, length and the vessel taper. *J NeurointervSurg*, 2013; 5: 371-375
- Rosenthal D, Stanton PE Jr, Lamis PA ve ark. Surgical correction of the carotid artery. *Am J Surg*, 1981; 141:295–296
- S Sacco, R Totaro, M Baldassarre, A Carolei. Morphological variations of the internal carotid artery: Prevalence, characteristics and association with cerebrovascular disease *Int J Angiol* 2007; 16(2):59-61
- Sadler TW, Langman Medikal Embriyoloji, Çev. Ed. Başaklar C, Palme Yayıncılık, 2011, Ankara, Türkiye, 11. Baskı, 293-295, 299-300
- Sitzer M, Puac D, Buehler A, Steckel DA, Von Kegler S, Markus HS, Steinmetz H. Internal carotid artery angle of origin: a novel risk factor for early carotid atherosclerosis. *Stroke*. 2003; 34:950–955.
- Smedby O. Geometric risk factors for atherosclerosis in the aortic bifurcation: a digitized angiography study. *Ann Biomed Eng*. 1996; 24: 481–488.
- Smedby O. Geometrical risk factors for atherosclerosis in the femoral artery: a longitudinal angiographic study. *Ann Biomed Eng*. 1998; 26:391–397.
- Spelde AG, de Vos RA, Hoogendam IJ, Heethaar RM. Pathological anatomical study concerning the geometry and atherosclerosis of the carotid bifurcation. *Eur J Vasc Surg*. 1990; 4:345–348.
- Takegoshi H, Kikuchi S: An anatomic study of the horizontal petrous internal carotid artery: Sex and age differences. *AurisNasusLarynx*, 2007; 34: 297-301
- Tetsuji Nagata, Kazuma Masumoto, Yutaro Hayashi, Yoshiko Watanabe, Yuta Kato, Fuminori Katou, Three-dimensional computed tomographic analysis of variations of the carotid artery, *Journal of Cranio-Maxillo-Facial Surgery*, 2016; 44-734e742
- Toyota A, Csiba L, Kollar J, Sikula J: Morphological differences in carotid angiograms and their relation to age. *OrvHetil*, 1995; 136: 1551-1554,
- Toyota A1, Shima T, Nishida M, Yamane K, Okada Y, Csiba L, Kollár J, Sikula J: Angiographical evaluation of extracranial carotid artery: comparison between Japanese and Hungarian. *No To Shinkei*. 1997; 49(7):633-7.
- Weibel J, Fields WS. Tortuosity, coiling, and kinking of internal carotid artery. *Neurology*, 1965; 15:7–18
- Yıldırım M, İnsan Anatomisi, Nobel Tıp Kitabevleri, 2003, İstanbul, Türkiye, 6. Baskı, 130

Zuhal Ozgur · Servet Celik · Figen Govsa · Hüseyin Aktug · Tomris Ozgur; A study of the course of the internal carotid artery in the parapharyngeal space and its clinical importance, *EurArchOtorhinolaryngol*, 2007; 264:1483–1489



8.ÖZGEÇMİŞ

KİŞİSEL BİLGİLER

Doğum Yeri: KONAK/İZMİR

Doğum Tarihi: 06.05.1994

İş Adresi: Nefise Sultan Mahallesi, Molla Fenari Cd. No:59, 70100 Karaman Merkez/Karaman

E-posta: ahmet.uguz94@gmail.com

Telefon: 0544 863 77 70

İş Telefonu : +90 338 213 54 57

EĞİTİM

YÜKSEK LİSANS

Necmettin Erbakan Üniversitesi, Meram Tıp Fakültesi, Anatomi Ana Bilim Dalı,
Konya, Türkiye.

LİSANS (2016)

Afyon Kocatepe Üniversitesi, Fizyoterapi ve Rehabilitasyon Bölümü

MESLEKİ DENEYİM

2015-2016- Afyon Kocatepe Üniversitesi Hastanesi İntörn Fizyoterapist

2018- Özel Anadolu Sevgi Yumağı Özel Eğitim ve Rehabilitasyon Merkezi