

T. C
NECMETTİN ERBAKAN ÜNİVERSİTESİ
SAĞLIK BİLİMLERİ ENSTİTÜSÜ

**KUBİTAL TÜNEL VE KUBİTAL TÜNEL İÇİNDE NERVUS
ULNARİS'İN MORFOLOJİK ÖZELLİKLERİNİN MRG İLE
ARAŞTIRILMASI**

SENEM ÇELİK YOLCULAR

YÜKSEK LİSANS TEZİ

ANATOMİ ANABİLİM DALI

TEZ DANIŞMANI

Prof. Dr. Mustafa BÜYÜKMUMCU

KONYA 2019

T. C.
NECMETTİN ERBAKAN ÜNİVERSİTESİ
SAĞLIK BİLİMLERİ ENSTİTÜSÜ

**KUBİTAL TÜNEL VE KUBİTAL TÜNEL İÇİNDE NERVUS
ULNARİS'İN MORFOLOJİK ÖZELLİKLERİNİN MRG İLE
ARAŞTIRILMASI**

SENEM ÇELİK YOLCULAR

YÜKSEK LİSANS TEZİ

ANATOMİ ANABİLİM DALI

TEZ DANIŞMANI

Prof. Dr. Mustafa BÜYÜKMUMCU

Bu araştırma Necmettin Erbakan Üniversitesi Bilimsel Araştırma Projeleri Koordinatörlüğü tarafından 181318005 proje numarası ile desteklenmiştir.

KONYA 2019

TEZ ONAY SAYFASI

Necmettin Erbakan Üniversitesi Sağlık Bilimleri Enstitüsü Anatomi Anabilim Dalı Yüksek Lisans Öğrencisi **SENEM ÇELİK YOLCULAR**'ın "**Kubital tünel ve kubital tünel içinde nervus ulnaris'in morfolojik özelliklerinin MRG ile araştırılması**" başlıklı tezi tarafımızdan incelenmiş; amaç, kapsam ve kalite yönünden yüksek lisans tezi olarak kabul edilmiştir.


Konya / 29.04.2019

Tez Danışmanı

Prof. Dr. Mustafa Büyükmumcu

Necmettin Erbakan Üniversitesi

İmza



Jüri Üyesi

Jüri Üyesi

Prof. Dr. Muzaffer ŞEKER

Doç. Dr. Abdussamet BATUR

N. Erbakan Ü. Meram Tıp Fakültesi

Selçuk Ü. Tıp Fakültesi

Anatomi Anabilim Dalı

Radyoloji Anabilim Dalı

İmza

İmza

Yukarıdaki tez, Necmettin Erbakan Üniversitesi Sağlık Bilimleri Enstitüsü Yönetim Kurulunun / 201. tarih ve...../sayılı kararı ile onaylanmıştır.

Prof. Dr. Kısmet Esra NURULLAHOĞLU ATALIK


Enstitü Müdürü

İmza

APPROVAL

We certify that we have read this dissertation entitled “**Morphological features of the cubital tunnel and unlar nerve in the cubital tunnel are studied with MRG**” by “**SENEM ÇELİK YOLCULAR**” that in our opinion it is fully adequate, in scope and quality, as dissertation for the degree of Master of Science in the Department of Anatomy, Institute of Health Sciences, University of Necmettin Erbakan.

Konya, Turkey / 29.04.2019




Principal Advisor
Prof. Dr. Mustafa Büyükmumcu
Necmettin Erbakan University
Department of Anatomy
Signature



Examination Committee Member
Prof. Dr. Muzaffer ŞEKER
Necmettin Erbakan University
Department of Anatomy

Signature



Examination Committee Member
Doç. Dr. Abdussamet BATUR
Selcuk University Department of
Radiology

Signature

This thesis has approved for the University of Necmettin Erbakan Institute of Health Sciences.

Prof. Dr. Kısmet Esra NURULLAHOGLU ATALIK
Director of Institute of Health Sciences
Date and Signature

BEYANAT

Bu tezin tamamının kendi çalışmam olduğunu, planlanmasından yazımına kadar hiçbir aşamasında etik dışı davranışımın olmadığını, tezdeki bütün bilgileri akademik ve etik kurallar içinde elde ettiğimi, tez çalışmasıyla elde edilmeyen bütün bilgi ve yorumlara kaynak gösterdiğimi ve bu kaynakları kaynaklar listesine aldığımı, tez çalışması ve yazımı sırasında patent ve telif haklarını ihlal edici bir davranışımın olmadığını beyan ederim.

29.04.2019

Senem ÇELİK YOLCULAR

İmza



29.04.2019

Turnitin

[Yazarlar](#)
[Öğrenciler](#)
[Not Defteri](#)
[Kütüphaneler](#)
[Takvim](#)
[Yardım](#)
[Tercihler](#)

Bu sayfa hakkında

Bu sizin ödev kutunuzdur. Bir yazılı ödevi görüntülemek için yazılı ödevin başlığını seçin. Bir Benzerlik Raporunu görüntülemek için yazılı ödevin benzerlik sütunundaki Benzerlik Raporu ikonunu seçin. Tıklanabilir durumda olmayan bir ikon Benzerlik Raporunun henüz oluşturulmadığını gösterir.

KUBİTAL TÜNEL VE KUBİTAL TÜNEL İÇİNDE NERVUS ULNAR...

Gelen Kutusu | Görüntüleniyor: yeni ödevler ▼

Dosyayı Gönder Çevrimiçi Derecelendirme Raporu | Ödev ayarlarını düzenle | E-posta bildirmeyenler

[Sil](#) | [İndir](#) | [Şuraya taşı...](#)

<input type="checkbox"/>	Yazar	Başlık	Benzerlik	web	yayın	student papers	Puanla	cevap	Dosya	Ödev Numarası	Tarih
<input type="checkbox"/>	Senem ÇELİK	KUBİTAL TÜNEL VE KUBİTAL TÜNEL İÇİNDE NE...	%10 %10	8%	7%	5%	--	--	ödev indir	1101280406	28-Mar-2019

ÖNSÖZ VE TEŞEKKÜR

Bu tez Necmettin Erbakan Üniversitesi Bilimsel Araştırma Projeleri Komisyonu Başkanlığı tarafından 181318005 numaralı proje ile desteklenmiştir. Çalışma Necmettin Erbakan Üniversitesi Meram Tıp Fakültesi Ortopedi ve Travmatoloji ABD ile Fizik Tedavi ve Rehabilitasyon ABD'na dirsek medialinde ağrısı olan ve kubital tünel şüphesiyle başvuran 18 yaş üstü hastaların katılımıyla NEÜ Meram Tıp Fakültesi Radyoloji ABD'da çekilen MRG görüntüleri üzerinde yapılmıştır. Çalışmanın kubital tünelin ve n. ulnaris'in kubital tünel içindeki morfoloji hakkında elde edilen bilgilerin bölgenin daha iyi anlaşılması ile klinik ve cerrahi branşlara katkı sağlayacağı düşünülmektedir.

İlk olarak küçücük yaşına ve omuzlarındaki yüke rağmen bana destek olan ve güç veren, benimle geçireceği zamandan feragat eden, annesi olduğum için daima şükrettiğim oğlum Kayra YOLCULAR'a,

Ömür boyu beni ve oğlumu destekleyen, en zor anlarımızda aile olduğumuzu hatırlatıp ayakta tutan, eğitimim için beni daima yüreklendirip ellerinden gelenin fazlasını yapan, üstümdeki yükü benimle omuzlayarak tezimi tamamlamamı sağlayan hiçbir zaman haklarını ödeyemeyeceğim Annem, Babam ve Kardeşim'e,

Tanıdığım ilk günden itibaren bilgisini, yardım ve desteğini hiçbir zaman esirgemeyen ve her daim bunu hissettiren çok değerli danışman hocam ve Anatomi Anabilim Dalı Başkanımız Prof. Dr. Mustafa BÜYÜKMUMCU'ya,

Dostluğunu esirgemeyerek her daim yanımda olduğunu hissettiren, bilgisini ve tecrübesini paylaşan bu tezi hazırlarken gece veya gündüz demeden bir an bile olsa destek ve yardımlarını esirgemeyen Öğr. Gör. Dr. Anıl Didem KABAKÇI'ya,

Bu tezi hazırlarken bilgisini, yardımını ve emeğini esirgemeyen NEÜ Meram Tıp Fakültesi Radyoloji ABD'dan değerli hocam Prof. Dr. Ülkü KERİMOĞLU'na,

Anatomi camiasına girdiğim günden beri bilgilerini paylaşarak destek olan ve bu yolda ilerlememi sağlayan değerli bölüm hocalarıma çok teşekkür ediyorum. Böyle değerli hocaları tanımanın ve onların öğrencisi olarak anatomi camiasına girmenin onur ve gururunu her daim taşıyacağım.

İÇİNDEKİLER

TEZ ONAY SAYFASI	2
APPROVAL.....	3
BEYANAT.....	4
ÖNSÖZ VE TEŞEKKÜR	6
KISALTMALAR	9
RESİMLER LİSTESİ.....	14
GRAFİKLER LİSTESİ	17
TABLOLAR LİSTESİ	18
ÖZET.....	19
ABSTRACT	21
1. GİRİŞ VE AMAÇ.....	23
2. GENEL BİLGİLER	24
2.1. Üst Ekstremitte Embriyolojisi	24
2.2. Dirseğin Posteromedial Bölgesinde Bulunan Yapılar	36
2.1.1. Kemik Yapılar.....	36
2.1.2. Eklem, Ligamentler ve Bursalar.....	39
2.1.3. Fascia.....	43
2.1.4. Kaslar.....	43
2.1.5. Sinirler	47
2.1.5.1. Nervus Ulnaris	47
2.1.5.2. Nervus Cutaneus Antebrachii Medialis.....	51
2.1.6. Damarlar.....	52
2.1.7. Kubital Tünel.....	56
3. GEREÇ VE YÖNTEM.....	58
3.1. Hasta Popülasyonu ve Demografik Veriler	58
3.2. Görüntülerin Alınması ve İşlenmesi.....	59
3.3. Görüntülerin Değerlendirilmesi	59
3.4. Ölçüm Yöntemi.....	61
3.4.1. Ekstensiyon ve Fleksiyon Pozisyonundaki Ölçümler	61
3.4.2. Sadece Ekstensiyon Pozisyonundaki Ölçümler	70
3.4.3. Fleksiyon Pozisyonundaki Ölçümler.....	71
4. BULGULAR.....	72
4.1. KTR, Kubital Tünel ve N. Ulnaris ile İlgili Bulgular	72

4.2. <i>Sulcus Nervi Ulnaris ve Kubital Valgus ile İlgili Bulgular</i>	91
4.3. <i>Ölçülen Parametrelerin Korelasyonu</i>	93
5. TARTIŞMA VE SONUÇ	99
6. KAYNAKLAR	108
7. EKLER.....	111
<i>EK-A: Etik Kurul Onayı</i>	111
8. ÖZGEÇMİŞ	112



KISALTMALAR

A.	Arteria
AEK	Apikal ektodermal kabarıklık
Art.	Articulatio
KVA	Kubital valgus açısı
DSUA	Sulcus nervi ulnaris'in distal seviyedeki açısı
EAPKtr	Ekstensiyon pozisyonunda kubital tünel retinaculumunun görüldüğü ilk seviyede kubital tünelin anteroposterior çapı
EAPDkt	Ekstensiyon pozisyonunda n. ulnaris'in kubital tünelden çıktığı seviyede kubital tünelin anteposterior çapı
EAPDul	Ekstensiyon pozisyonunda kubital tünelden çıktığı seviyedeki n.ulnaris'in anteroposterior çapı
EAPLcmp	Ekstensiyon pozisyonunda ligamentum collaterale ulnare posterior'un görüldüğü seviyede kubital tünelin anteroposterior çapı
EAPPul	Ekstensiyon pozisyonunda n. ulnaris'in kubital tünel retinaculumu seviyesindeki anteroposterior çapı
EAPSu	Ekstensiyon pozisyonunda n.ulnaris'in epicondylus medialis'den ayrıldığı seviyede kubital tünelin anterioposterior çapı
EUKTR	Ekstensiyon pozisyonunda kubital tünel retinaculumu uzunluğu
EUNU	Ekstensiyon pozisyonunda kubital tünel içinde n. ulnaris'in uzunluğu
EMLKtr	Ekstensiyon pozisyonunda kubital tünel retinaculumunun görüldüğü ilk seviyede kubital tünelin mediolateral çapı

EMLDkt	Ekstensiyon pozisyonunda n. ulnaris'in kubital tünelden çıktığı seviyede kubital tünelin mediolateral çapı
EMLDul	Ekstensiyon pozisyonunda n.ulnaris'in kubital tünelden çıktığı seviyedeki mediolateral çapı
EMLLcmp	Ekstensiyon pozisyonunda ligamentum collaterale ulnare posterior'un görüldüğü seviyede kubital tünelin mediolateral çapı
EMLPul	Ekstensiyon pozisyonunda n. ulnaris'in kubital tünel retinaculumu üst seviyesindeki mediolateral çapı,
EMLSu	Ekstensiyon pozisyonunda n.ulnaris'in epicondylus medialis'den ayrıldığı seviyede kubital tünelin mediolateral çapı
EPNU	Ekstensiyonda n. ulnaris'in kubital tünel içindeki pozisyonu
EKKTR	Ekstensiyon pozisyonunda kubital tünel retinaculumunun kalınlığı
EGKTR	Kubital tünel retinaculumunun ekstensiyondaki genişliği
MSUA	Sulcus nervi ulnaris'in orta seviyedeki açısı
FAPKtr	Fleksiyon pozisyonunda kubital tünel retinaculumunun görüldüğü ilk seviyede kubital tünelin anteroposterior çapı
FAPDkt	Fleksiyon pozisyonunda n. ulnaris'in kubital tünelden çıktığı seviyede kubital tünelin anteoposterior çapı
FAPDul	Fleksiyon pozisyonunda n.ulnaris'in kubital tünelden çıktığı seviyedeki anteroposterior çapı
FAPLcmp	Fleksiyon pozisyonunda ligamentum collaterale ulnare posterior'un görüldüğü seviyede kubital tünelin anteroposterior çapı

FAPPul	Fleksiyon pozisyonunda n. ulnaris'in kubital tnel retinaculumu st seviyesindeki anteroposterior apı
FAPSu	Fleksiyon pozisyonunda n.ulnaris'in epicondylus medialis'den ayrıldıđı seviyede kubital tnelin anterioposterior apı
FCU	Fleksor carpi ulnaris aponrozu
FUKTR	Fleksiyon pozisyonunda kubital tnel retinaculumu uzunluđu
FUNU	Fleksiyon pozisyonunda kubital tnel iinde n. ulnaris'in uzunluđu
FMLKtr	Fleksiyon pozisyonunda kubital tnel retinaculumunun grldđu ilk seviyede kubital tnelin mediolateral apı
FMLDkt	Fleksiyon pozisyonunda n. ulnaris'in kubital tnelden ıktıđı seviyede kubital tnelin mediolateral apı
FMLDul	Fleksiyon pozisyonunda n.ulnaris'in kubital tnelden ıktıđı seviyedeki mediolateral apı
FMLLcmp	Fleksiyon pozisyonunda ligamentum collaterale ulnare posterior'un grldđu seviyede kubital tnelin mediolateral apı
FMLPul	Fleksiyon pozisyonunda n. ulnaris'in kubital tnel retinaculumu st seviyesindeki mediolateral apı
FMLSu	Fleksiyon pozisyonunda n.ulnaris'in epicondylus medialis'den ayrıldıđı seviyede kubital tnelin mediolateral apı
FPNU	Fleksiyonda n. ulnaris'in pozisyonu
FKKTR	Fleksiyon pozisyonunda kubital tnel retinaculumu kalınlıđı
FGKTR	Kubital tnel retinaculumunun fleksiyondaki geniřliđi
KTR	Kubital tnel retinaculumu
Lig.	Ligamentum

M.	Musculus
Max.	Maksimum
Min.	Minimum
Mm.	Musculi
N.	Nervus
Ort.	Ortalama
PSUA	Sulcus nervi ulnaris'in proksimal seviyedeki açısı
R.	Ramus
Rr.	Rami
SS	Standart sapma
V.	Vena
Vv.	Venae

ŞEKİLLER LİSTESİ

- Şekil 2. 1. Üst ekstremitte tomurcuğu ve köken aldığı segmentler. A, 5. haftada üst ekstremitte tomurcuğu. B, 6. haftada üst ekstremitte tomurcuğu. C, 7. haftada üst ekstremitte tomurcuğu (Sadler 2005)..... 26
- Şekil 2. 2. Üst ekstremitenin dermatom sahalarının gelişimi. A, 5. haftanın başında üst ekstremitte tomurcuğunun ventral bölümleri. B, 5. haftanın sonunda dermatom alanlarının dizilimi. C, Yetişkindeki üst ekstremitte dermatom alanlarının dizilimi (Moore ve Persaud 2002)..... 27
- Şekil 2. 3. A, Myotomları ve gelişen kas sistemini gösteren embriyo çizimi (yaklaşık 41 günlük). B, Myotomdan orjin alan epaksiyal ve hipaksiyal bölümleri gösteren transvers kesiti (Moore ve Persaud 2002)..... 28
- Şekil 2. 4. A, Baş, boyun ve göğüs bölgesindeki myotomların 7 haftalık bir embriyoda şematik olarak gösterimi. B, Ekstremitte tomurcuğunun bağlanma yerinin transvers kesiti (Sadler 2005)..... 29
- Şekil 2. 5. Ekstremitte arterlerinin gelişimi. A, 4 haftalık embriyoda (yaklaşık 26 günlük) ilkel kardiyovasküler sistemi gösteren çizim. B, Üst ekstremitteki arterlerin gelişimi (Moore ve Persaud 2002). 30
- Şekil 2. 6. A, 28 günlük bir embriyoda üst ekstremitte tomurcuğu. B, üst ekstremitte tomurcuğunun longitudinal kesitinin çizimi. C, D, E, gelişen üst ekstremitte tomurcuğunun kıkırdak kemik gelişimini longitudinal kesitte gösterimi (Moore ve Persaud 2002)..... 31
- Şekil 2. 7. Ekstremitte tomurcuklarının embriyoda şematik görünümü. A, 5. hafta. B, 6. hafta. C, 8. hafta (Sadler 2005) 32
- Şekil 2. 8. İnsan embriyosunda gelişen ekstremitteki pozisyon değişiklikleri (Moore ve Persaud 2002). 32
- Şekil 2. 9. 4. ve 5. haftalarda ellerin gelişimini gösteren çizimler (Moore ve Persaud 2002). 32
- Şekil 2. 10. A, Çoğu iskelet kaslarını oluşturan somitlerin myotom bölgelerini gösteren 6 haftalık embriyo. B, Gelişen gövde ve ekstremitte kaslarını gösteren 8 haftalık embriyo (Moore ve Persaud 2002). 33
- Şekil 2. 11. Embriyoda üst ekstremitte gelişimi (Moore ve Persaud 2002)..... 35

RESİMLER LİSTESİ

Resim 2. 1. Carnegie 13 döneminde (yaklaşık 28 günlük) embriyonun oblik kesiti. Gelişen kalbin lateralinde palet şeklindeki üst ekstremite tomurcuğu (Moore ve Persaud 2002).....	28
Resim 2. 2. İnsan ellerinin SEM (skanning elektron mikroskop) mikrografileri. A, 48 günlük. B, 51 günlük. C, 56 günlük (Sadler 2005).	33
Resim 2. 3. 12 haftalık insan fetüsü (Moore ve Persaud 2002).	34
Resim 2. 4. Ekstremitas distalis humerus. A, ön taraftan görünüş B, medial taraftan görünüş C, arka taraftan görünüş (Rohen ve ark. 2011)	37
Resim 2. 5. Extremitas Proximalis Ulnae. A, ön taraftan görünüş; B, arka taraftan görünüş (Schünke ve ark. 2007).....	38
Resim 2. 6. Hueter çizgisi ve Hueter üçgeni. A, ekstensiyonda arka taraftan görünüş B, fleksiyonda medial taraftan görünüş C, fleksiyonda arka taraftan görünüş (Schünke ve ark. 2007).	39
Resim 2. 7. Art. cubiti eklem kapsülü ve bağları. A, ekstensiyonda ön taraftan görünüş B, 90° fleksiyonda medial taraftan görünüş (Netter FH. 2011).	42
Resim 2. 8. N. ulnaris'in m. flexor carpi ulnaris'in iki başının arasından geçişi. (Netter FH. 2011).....	45
Resim 2. 9. M. flexor carpi ulnaris ve m. flexor digitorum profundus. A ve B arka taraftan görünüş C, ön taraftan görünüş (Schünke ve ark. 2007).....	46
Resim 2. 10. N. ulnaris'in seyri (Schünke ve ark. 2007).	48
Resim 2. 11. N. ulnaris'in sulcus ulnaris'den geçişi. Dirsek medialinden görünüş (Putz R ve Pabst R 1994).	49
Resim 2. 12. A. brachialis ve dirsek çevresinde yaptığı anastamozlar (Schünke ve ark. 2007)	52
Resim 2. 13. Üst ekstremitenin derin ve yüzeysel venleri (Schünke ve ark. 2007)	54
Resim 2. 14. A, Yüzeysel lenf damarları posterior görünüş; B, Yüzeysel lenf damarları anterior görünüş; C, Üst ekstremite lenf nodülleri (Schünke ve ark. 2007).	56
Resim 2. 15. Shen ve arkadaşlarının kubital tünel ve n. ulnaris'in seyrini gösterdikleri çizim (Shen ve ark. 2016).	57
Resim 2. 16. O'Driscoll ve arkadaşlarının kubital tünel retinakulumu ve varyasyonlarını gösterdikleri çizim (O'Driscoll ve ark. 1991).	58

Resim 3. 1. Dirsek ekstensiyonunda aksiyal kesitte KTR uzunluğu. O, olecranon; ME, epicondylus medialis.....	62
Resim 3. 2. Dirsek fleksiyonunda iken kolda koronal olarak başlayıp önkolda aksiyale dönen bir kesitte KTR uzunluğu. O, olecranon; ME, epicondylus medialis.	62
Resim 3. 3. Dirsek ekstensiyonda iken aksiyal kesitte KTR'nin genişliği. O, olecranon; ME, epicondylus medialis; sarı ok, KTR.....	63
Resim 3. 4. Dirsek fleksiyonda iken kolda koronal olarak başlayıp önkolda aksiyale dönen bir kesitte KTR'nin genişliği. O, olecranon; ME, epicondylus medialis.	63
Resim 3. 5. Dirsek ekstensiyonda iken aksiyal kesitte KTR'nin üst kenarı seviyesindeki anteroposterior (AP) ve mediolateral (ML) çaplar. O, olecranon; ME, epicondylus medialis.....	64
Resim 3. 6. Dirsek fleksiyonda iken kolda aksiyalden başlayıp koronale dönen bir kesitte KTR'nin üst kenarı seviyesindeki anteroposterior (AP) ve mediolateral (ML) çaplar. ME, epicondylus medialis.	64
Resim 3. 7. Dirsek ekstensiyonda iken aksiyal kesitte LCUP seviyesindeki AP ve ML çaplar. O, olecranon; ME, epicondylus medialis.	65
Resim 3. 8. Dirsek fleksiyonda iken kolda aksiyalden başlayıp koronale dönen bir kesitte LCUP seviyesindeki AP ve ML çaplar. ME, epicondylus medialis.....	65
Resim 3. 9. Dirsek ekstensiyonda iken aksiyal kesitte sulcus ulnaris'in alt sınırındaki seviyedeki AP ve ML çaplar. O, olecranon; H, humerus.....	66
Resim 3. 10. Dirsek fleksiyonda iken kolda koronal olarak başlayıp önkolda aksiyale dönen bir kesitte sulcus ulnaris'in alt sınırındaki seviyedeki AP ve ML çaplar. O, olecranon; H, humerus; U, ulna; R, radius.....	66
Resim 3. 11. Dirsek ekstensiyonunda aksiyal kesitte KT'nin distal ucundaki AP ve ML çapları. R, radius; U, ulna; FCU, m. flexor carpi ulnaris.....	67
Resim 3. 12. Dirsek fleksiyonunda kolda koronal olarak başlayıp önkolda aksiyale dönen bir kesitte KT'nin distal ucundaki AP ve ML çapları. R, radius; U, ulna; FCU, m. flexor carpi ulnaris.....	67
Resim 3. 13. Dirsek ekstensiyonunda aksiyal kesitte A, n. ulnaris'in proksimal seviyedeki AP ve ML çapları; B, n. ulnaris'in distal seviyedeki AP ve ML çapları. ME, epicondylus medialis; R, radius; U, ulna; FCU, m. flexor carpi ulnaris.....	68
Resim 3. 14. Dirsek fleksiyonunda kolda koronal olarak başlayıp önkolda aksiyale dönen bir kesitte A, n. ulnaris'in proksimal seviyedeki AP ve ML çapları; B, n. ulnaris'in distal seviyedeki AP ve ML çapları. O, olecranon; ME, epicondylus medialis; R, radius; U, ulna; FCU, m. flexor carpi ulnaris.	68
Resim 3. 15. Dirsek ekstensiyonunda aksiyal kesitte n. ulnaris'in kubital tünel içindeki pozisyonu. A, anterior pozisyonu; B, medial pozisyonu; C, anteromedial	

pozisyonu; D, santral pozisyonu. O, olecranon; ME, epicondylus medialis; sarı ok, n. ulnaris..... 69

Resim 3. 16. Dirsek fleksiyonunda kolda koronal olarak başlayıp önkolda aksiyale dönen bir kesitte n. ulnaris'in kubital tünel içindeki pozisyonu. A, anterior pozisyonu; B, medial pozisyonu; C, anteromedial pozisyonu; D, santral pozisyonu. Sarı ok, n. ulnaris. 70

Resim 3. 17. Kubital valgus açısı (koronal kesitte) 71

Resim 3. 18. Dirsek fleksiyonunda kolda koronal olarak başlayıp önkolda aksiyale dönen bir kesitte kubital tünel taban açısının ölçülmesi. A, proksimal seviyeden; B, orta seviyeden; C, distal seviyeden. 71



GRAFİKLER LİSTESİ

Grafik 4. 1. Şikayetlerine göre KTR, kubital tünel ve n. ulnaris açısından değerlendirilen kolların cinsiyet ve taraf olarak dağılımı. 72

Grafik 4. 2. MRG bulgularına göre değerlendirmeye alınan sağlıklı ve hasta kolların dağılımı 73

Grafik 4. 3. Değerlendirmeye alınan MRG bulgularına göre sağlıklı ve hasta kolların cinsiyete göre dağılımı. 73

Grafik 4. 4. Değerlendirmeye alınan MRG bulgularına göre sağlıklı ve hasta kolların bulunduğu tarafa göre dağılımı. 74



TABLolar LİSTESİ

Tablo 4. 1. Deęerlendirmeye alınan saęlıklı ve hasta kolların ait olduęu bireylerin yař ortalaması.....	74
Tablo 4. 2. MRG'de bulunan patolojik bulgulara gre deęerlendirmeye alınan hasta kolların daęılımı.....	75
Tablo 4. 3. Ekstensiyonda ve fleksiyonda KTR geniřlięinin deęerlendirmeye alınan saęlıklı ve hasta kollara gre daęılımı.	76
Tablo 4. 4. Ekstensiyonda ve fleksiyonda KTR geniřlięinin deęerlendirmeye alınan saęlıklı ve hasta kolların cinsiyete gre daęılımı.....	77
Tablo 4. 5. Deęerlendirmeye alınan ekstensiyonda ve fleksiyonda KTR geniřlięinin 0,5 mm'den fazla olan saęlıklı ve hasta kolların ortalaması (mm).....	78
Tablo 4. 6. Ekstensiyon ve fleksiyon pozisyonunda saęlıklı ve hasta kollarda KTR kalınlık ve uzunluęunun ortalama deęerlerinin cinsiyete gre daęılımı (mm).....	80
Tablo 4. 7. Saęlıklı ve hasta kollarda ekstensiyon ve fleksiyon pozisyonunda KTR kalınlık ve uzunluęunun karřılařtırılması (mm).	81
Tablo 4. 8. Ekstensiyon ve fleksiyon pozisyonunda saęlıklı ve hasta kollarda kubital tnel aplarının ortalama deęerlerinin cinsiyete gre daęılımı (mm).....	84
Tablo 4. 9. Saęlıklı ve hasta kollarda ekstensiyon ve fleksiyon pozisyonunda kubital tnel aplarının karřılařtırılması (mm).	85
Tablo 4. 10. Ekstensiyon ve fleksiyon pozisyonunda saęlıklı ve hasta kollarda kubital tnel iindeki n. ulnaris'in apları ve uzunluęunun ortalama deęerlerinin cinsiyete gre daęılımı (mm).	88
Tablo 4. 11. Saęlam ve hasta kollarda ekstensiyon ve fleksiyon pozisyonlarındaki n. ulnaris'in apları ve uzunluęunun karřılařtırılması (mm).	89
Tablo 4. 12. Ekstensiyonda ve flekiyonda n. ulnaris'in kubital tnel iindeki pozisyonunun deęerlendirmeye alınan saęlıklı ve hasta kollara gre daęılımı.	90
Tablo 4. 13. Ekstensiyonda ve flekiyonda n. ulnaris'in kubital tnel iindeki pozisyonunun deęerlendirmeye alınan saęlıklı ve hasta kolların cinsiyete gre daęılımı.	91
Tablo 4. 14. Sulcus nervi ulnaris'in proksimal, orta ve distal seviyedeki taban aılarının ve kubital valgus aısının saęlıklı ve hasta kollarda cinsiyete gre daęılımı (°).....	92
Tablo 4. 15. Parametreler arası korelasyon tablosu.	98

ÖZET

Kubital tünel tabanını capsula articularis ve lig. collaterale ulnaris'in pars posterior ve pars transversa'sı oluşturken kemik yapıyı humerus'un epicondylus medialis'in posteriorunda bulunan sulcus nervi ulnaris oluşturken yan duvarlarını epicondylus medialis ve olecranon oluşturur. Kubital tünelin tavanını ise epicondylus medialis ile olecranon arasında uzanan kubital tünel retinakulumu (KTR, Osborne ligamenti) ve m. flexor carpi ulnaris'in caput humerale ve caput ulnare'si arasında uzanan fleksor carpi ulnaris aponörozunu (FCU) oluşturur. Kubital tünelin içinden ise n. ulnaris, a. recurrens ulnaris posterior ile vv. recurrens ulnaris posterior seyrederek. N. ulnaris'in tuzak nöropatisinin en sık görüldüğü yer kubital tüneldir. Kubital tünelin ve n. ulnaris'in kubital tünel içindeki morfolojik yapısı hakkında bilgi sahibi olmak gerek klinikte gerekse cerrahide kullanılacak olan tedavi yöntemlerinin belirlenmesinde katkısı olacaktır.

Çalışmamızda Necmettin Erbakan Üniversitesi Meram Tıp Fakültesi Ortopedi ve Travmatoloji Anabilim Dalı ile Fizik Tedavi ve Rehabilitasyon Anabilim Dalı'na dirsek medialinde ağrısı olan ve kubital tünel sendromu şüphesiyle başvuran 18 yaş üstü 31 hastanın Necmettin Erbakan Üniversitesi Meram Tıp Fakültesi Radyoloji Anabilim Dalı'nda hem hasta kollarının hem de sağlam kollarının ekstensiyonda ve 90° lik fleksiyonda olmak üzere iki pozisyonda MR çekimleri yapıldı ve prospektif olarak incelendi.

Çalışmamızda sağlam kol max. KTR genişliği ekstensiyonda 1.31 mm iken fleksiyonda max. KTR genişliği 1.03 mm, hasta kol max. KTR genişliği ekstensiyonda 1.2 mm iken fleksiyonda max. KTR genişliği 1.03 mm tespit edilmiştir. Hem sağlam hem de hasta kollarda KTR uzunluğu ve kalınlığı değerlerinde ekstensiyon ve fleksiyon pozisyonları arasında anlamlı bir ilişki bulunmuştur. Kubital tünelin anteroposterior ve mediolateral çapları belirlenen dört seviyede ölçülmüştür. N. ulnaris'in KTR altındaki pozisyonu belirlendi, n. ulnaris'in iki seviyede anteroposterior ve mediolateral çapları ve n. ulnaris'in tünel içindeki uzunluğu ölçülmüştür. Tüm çap parametrelerinin dirsek pozisyonuna göre değerlerinde değişikliklerin olduğu görülmüştür. Sulcus nervi ulnaris'in üç seviyede taban açısı ve kubital valgus açısı ölçüldü. Sulcus nervi ulnaris'in taban açısının

distale doğru genişlediği görüldü. Çalışmada ölçümü yapılan bir çok parametrenin birbiri ile istatistiki açıdan anlamlı ilişki gösterdiği belirlendi.

Kubital tünelin ve n. ulnaris'in morfolojik yapısının ekstensiyon ve fleksiyon pozisyonunda değişiklik göstermesi klinik açıdan önemlidir. Bu bölgedeki herhangi patolojinin kubital tünelin yapısını etkileyeceğinden teşhis ve tedavi planlaması yapılırken kubital tünelin ve n. ulnaris'in morfolojik yapısı ve varyasyonları göz önünde bulundurulması gerektiği kanısındayız. MRG ile yapılmış yeterli sayıda yayının olmaması nedeniyle elde ettiğimiz bulgular, farklı çalışma ve ölçüm yöntemleri ile karşılaştırılmıştır. Dolayısıyla MRG ile yapılan n. ulnaris ile ilgili az sayıda yayın varken kubital tünelin morfolojik yapısıyla ilgili olmaması, bu konuyla ilgili araştırmaların ilerleyen dönemlerde radyodiagnostik cihazların kapasitesinin artmasıyla nitelik ve nicelik olarak daha güvenilir ve farklı bölgelere ait morfometrik değerlendirmelerin yapılmasının önü açılacaktır. Kubital tünel ile ilgili tanımlamaların ve isimlendirmelerin ayrıntılı olarak belirtilmesinin, karışıklıkları önleyeceği düşünülmektedir.

Anahtar kelimeler: Kubital tünel, kubital tünel retinakulumu, Osborne ligamenti, n. ulnaris, MRG.

ABSTRACT

Osseous structure of the cubital tunnel consists of ulnar sulcus on posterior of the medial epicondyle, olecranon and the medial epicondyle, although the floor of the cubital tunnel is carved out by the capsule of the elbow, the posterior and the transverse parts of the ulnar collateral ligament. The cubital tunnel retinaculum (CTR, Osborne's ligament) which lengthen from olecranon to the medial epicondyle and flexor carpi ulnaris aponeurosis which expanded between the humeral and ulnar head of the flexor carpi ulnaris muscle carved out the roof of the cubital tunnel. Ulnar nerve, the posterior recurrent ulnar artery and veins lie in the cubital tunnel. The most common site of ulnar nerve entrapment neuropathy is the cubital tunnel. Having knowledge the morphological structure of the cubital tunnel and the ulnar nerve in the cubital tunnel will contribute to the determination of the treatment methods that will be used both in the clinic and in the surgery.

In this prospective study, the healthy and sick elbow's MRI of 31 patients, aged 18 and older, who consulted Department of Orthopedics and Traumatology and Department of Physical Therapy and Rehabilitation of Meram Medical Faculty of Necmettin Erbakan University with pain at medial of the elbow and early diagnosis of cubital tunnel syndrome were viewed in two position (full extantion and 90° flexion) by The Department of Radiology of Meram Medical Faculty of Necmettin Erbakan University.

At healthy elbow; the maximum width of CTR was determined 1.31 mm in extantion position, the maximum width of CTR is 1.03 mm in 90° flexion position. At sick elbow; in extantion position the maximum width of CTR was measured 1.2 mm, the maximum width of CTR was 1.03 mm in 90° flexion position. In the healthy and sick elbow, there is a significant difference with both thickness of CTR and length of CTR between positions. Anteroposterior and mediolateral diameter of the cubital tunnel were measured at 4 levels. Anteroposterior and mediolateral diameters of the ulnar nerve were measured at 2 levels. The ulnar nerve length in the cubital tunnel were measured and the ulnar nerve's position was determined under CTR. Diameter values of all parameters with elbow position were seen to be changed. The ulnar nerve groove's base angle was measured at 3 level. It was observed that the the ulnar nerve groove's base angle was widened distally. It was

determined that many parameters measured in this study showed statistically significant correlation with each other.

Morphology of the cubital tunnel and the ulnar nerve in extension and 90° flexion position to be changed is important for clinic. While the diagnosis and treatment plan is performing, the morphological structure and variations of ulnar nerve and cubital tunnel should be considered since any pathology in this region will affect the structure of the cubital tunnel. The findings obtained due to the lack of sufficient number of publications with MRI were compared with different study and measurement methods. Therefore, while there are few publications related to the ulnar nerve with MRI, the lack of morphological structure of the cubital tunnel will increase the capacity of the radiodiagnostic devices in this period and more reliable and qualitatively and morphometric evaluations of the different regions will be made. It is thought that detailed descriptions of the cubital tunnel and the naming will be avoided.

Keywords: Cubital tunnel, cubital tunnel retinaculum, Osborne's ligament, ulnar nerve, MRI.

1. GİRİŞ VE AMAÇ

Dirsek eklemi elin fonksiyonel kullanımını sırasında üst ekstremité boyunun uzatılıp kısaltılmasında önemli bir role sahiptir. Ön kolun, el bileğinin ve parmakların pozisyonlanmasını sağlayan kasların origo veya insersiyolarının dirsek eklemi çevresinde olması, ön kol ve eli besleyen damar ve sinirlerin koldan gelerek dirsek bölgesinden geçip ön kol ve ele ulaşması nedeniyle dirsek bölgesinde oluşacak bir problemin yansımalarının ön kol ve elde olması olağandır. Dolayısıyla bölgenin anatomik yapısının ve yapıların birbirleriyle olan ilişkisinin bilinmesi cerrahi ve klinik açıdan önem arz etmektedir. Sadece dirsek veya ön kolda görülen ağrı, uyuşma ve güçsüzlük gibi semptomlarda değil, elde görülen benzer semptomlarda da dirsekte olabilecek bir problem düşünülmelidir. Ön kol ve eldeki semptomların çok çeşitli sebepleri olabileceği gibi dirsekteki problemde de kaynaklanabileceği göz önünde bulundurulmalıdır.

El ve parmaklarda görülen ağrı, uyuşma, güçsüzlük, atrofi, duyu kaybı gibi durumlarda tuzak nöropatiler akla gelmelidir. Kubital tünel sendromunu karpal tünel sendromundan sonra en sık karşılaşılan tuzak nöropatidir (Andreisek ve ark. 2006; Kowalska ve ark. 2012; Kawanishi ve ark. 2014). Kubital tünel dirseğin posteromedialinde bulunan nervus (n.) ulnaris'in tuzak nöropatilerinin oluşmasına en çok neden olan bölgedir. N. ulnaris, musculus triceps brachii'nin caput mediale'nin iç kenarını takip ederek, humerus'un epicondylus medialis'indeki sulcus nervi ulnaris'in bulunduğu noktada oluşan fibromüsküler bir kanal olan kubital tünele girerek önkolda m. flexor carpi ulnaris'in caput humerale ve caput ulnare'si arasından geçer. M. flexor carpi ulnaris, m. flexor digitorum profundus ve m. flexor digitorum superficialis arasında aşağıya doğru seyreder. Shen ve arkadaşları (2016), kubital tünel tabanını dirsek eklem kapsülü ve ligamentum collaterale ulnare (mediale)'nin pars posterior ve pars transversa'sının; tavanını ise yapılar genellikle birbiriyle devamlı olmasına rağmen proksimalde olecranon'dan epicondylus medialis'e uzanan kubital tünel retinaculumu'nun (KTR, Osborne bandı, Osborne ligamenti) ve distalde m. flexor carpi ulnaris'in caput humerale ve caput ulnare'sinin arasındaki fleksör carpi ulnaris aponözünün (FCU, arcuat ligament) oluşturduğunu belirtmiştir. N. ulnaris fibromüsküler bir kanal olan kubital tünel içinden geçerken çeşitli sebeplerden dolayı oluşacak olan bir bası, nöropatiye sebep olacaktır. Bu

sebepler, kubital tünelin veya n. ulnaris'in morfolojik özelliklerinden kaynaklanabileceği gibi sinovit, artrit, hemoraji, osteofit gibi kubital tünel çapının daralmasına neden olan daha birçok etkenden de kaynaklanabilir. Ayrıca kubital tünelin morfolojik özelliklerinden kaynaklanan n. ulnaris'in subluksasyonu veya dislokasyonu da söz konusu olabilir.

N. ulnaris'in kubital tünel içinde tuzaklanmasının, subluksasyonu veya dislokasyonunun nedenleri de hastaya uygulanacak tedavi yaklaşımları ve cerrahi yöntem gerekiyorsa uygulanacak yöntemin belirlenmesi açısından etkilidir. Dolayısıyla kubital tünel yapısının, varyasyonlarının, n. ulnaris'in morfolojik yapısının, kubital tünelin yapısını etkileyen veya etkileyebilecek yapıların, bilinmesinin klinik, cerrahi ve radyolojik açıdan önemi büyüktür.

2. GENEL BİLGİLER

2.1. Üst Ekstremité Embriyolojisi

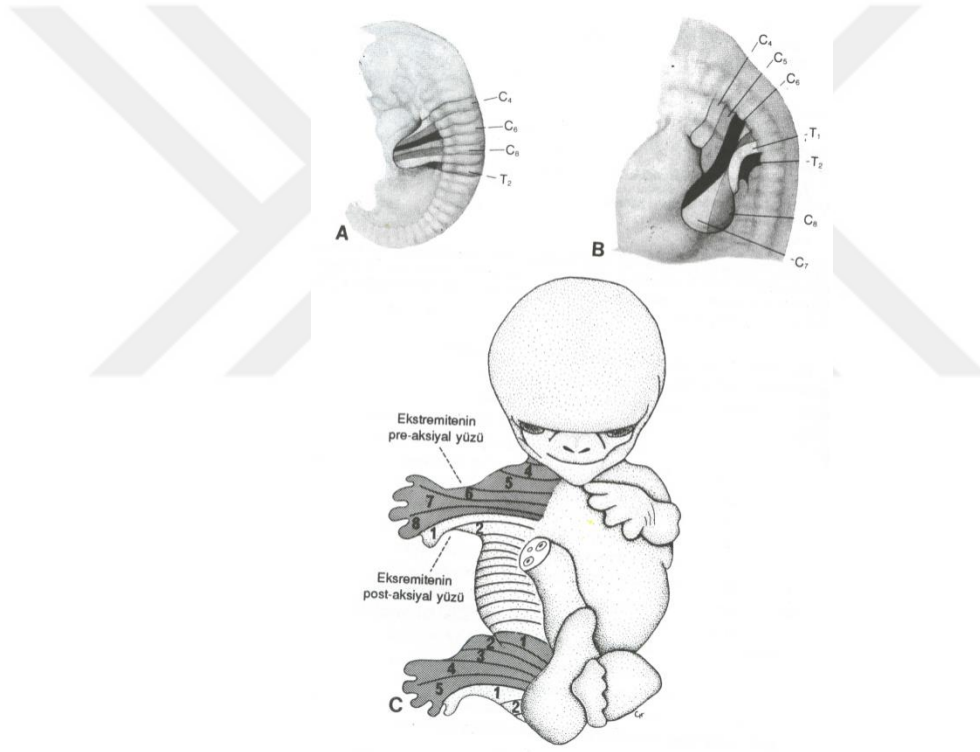
Paraksiyal, lateral ve ara (intermediate) olmak üzere üç bölümden oluşan mezoderm germ yaprağı'nın paraksiyal mezoderm bölümünden 3. haftanın sonunda oluşan somitler üst ekstremitéyi meydana getirir. 4. haftada somitler skleratom (scleratome), dermomyotom olarak farklılaşırlar. Somitlerin ventromedial duvarında skleratomaya farklılaşan epiteloid hücreler mezenşim (mesenchyme) veya embriyonik (genç) bağ dokusunu oluşturur. Mezenşimal hücreler, farklılaşabilme ve göç edebilme özelliğine sahip oldukları için kondroblast, osteoblast ve fibroblastlara dönüşerek kıkırdak, kemik ve bağ dokuyu oluşturur. Somitlerin dorsal duvarında dermomyotoma farklılaşan hücreler dorsolateral ve dorsomedial olmak üzere iki bölgeye ayrılırlar. Dermatomu oluşturacak olan hücrelerin ventraline dorsomedialde bulunan bölge hareket ederek myotomu meydana getirir. Bir defa bölündükten sonra tekrar bölünmeyen myotom hücreleri kendine ait olan vertebral seviyenin kas dokusunu meydana getirir. Farklılaşma esnasında myoblastlar birleşerek çok çekirdekli ve silindirik yapıdaki kas liflerini oluşturur. Sonrasında myofibriller oluşmaya ve 3. ayın sonuna doğru da iskelet kasları çizgili görünüm almaya başlar. Myotomun ortaya çıkmasından sonra dermotom hücreleri epitel özelliklerini kaybederek yüzey ektodermi altında uzanarak deri altı bağ dokuyu ve dermis tabakasını oluşturur. Doğuma kadar iskelet kaslarının büyük kısmı oluşurken arda

kalanlar ise bir yaşına kadar şekillenir (Şeftalioğlu 1996; Moore ve Persaud 2002; Sadler 2005).

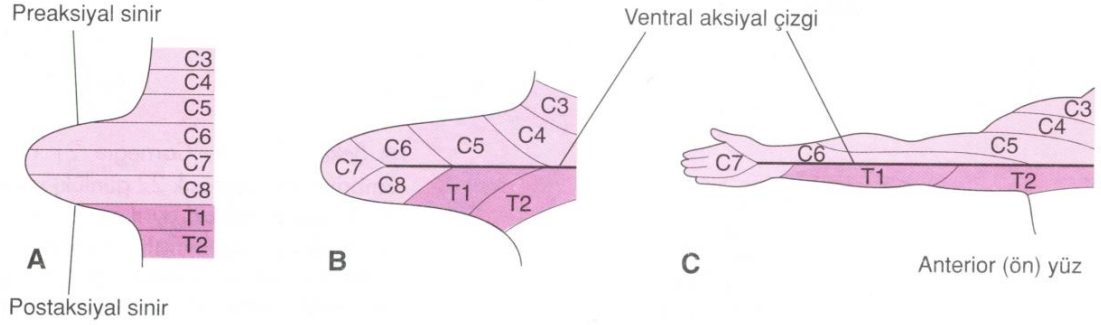
Gebeliğin 4. haftasının sonuna doğru 26. ve 27. gününde embriyonun ventrolateral kısmında kaudal servikal segmentlerin karşısında lateral mezodermin somatik tabakasından orjin alan mezenşimal nüve ve üzerinde ektodermle sarılmış olan üst ekstremite tomurcuğu gözlenir. Ekstremitelerin embriyonun neresinde yer alacağını ve nasıl gelişim göstereceğini Homeobox (HOX) genleri düzenler. Mezenşimal nüvedeki hücrelerin çoğalmasıyla ekstremite boyu uzarken embriyonun kaudal yarısının kranial yarısına göre daha geç gelişmesi nedeniyle üst ekstremite tomurcukları gövde üzerinde normalinden daha aşağıda görülür (Moore ve Persaud 2002; Sadler 2005).

Santral sinir sistemi ve periferik sinir sistemi ektoderm germ tabakasının ileri farklılaşmasından oluşurken spinal, kranial ve otonom ganglionlar ile schwan hücreleri ise nöroektoderm orjinli nöral krista (neural crest) hücreleri tarafından oluşturulur. 4. haftada medulla spinalis'in cornu anteriorundaki (bazal plakaları) sinir hücrelerinden orjin alan motor sinir hücreleri görülmeye başlandıktan sonra gruplar halinde birleşerek ventral sinir köklerini oluştururlar ve uygun segmentlerdeki ventral sinir kökleri üst ekstremite tomurcuğunun mezenşim dokusuna 5. haftada girer. Spinal ganglionlardaki (dorsal kök ganglionları) hücrelerden çıkan liflerden merkezi yönde uzanan ve cornu posteriordan medulla spinalis'e giren sinir lifleri dorsal sinir köklerini oluştururken, distal yönde uzanan lifler ise motor sinir liflerini takip ederek üst ekstremite tomurcuğunun mezenşim dokusuna girer ve ventral sinir köklerine katılarak spinal siniri meydana getirir. Akabinde ventral primer ramuslar ve dorsal primer ramuslar olmak üzere iki dala ayrılan spinal sinirlerin ventral primer ramusları mezenşim dokusunun içerisinde plexus brachialis'i meydana getirir. Plexus brachialis'den çıkan periferik sinirlerin dorsal segmental dalları bir araya gelerek n. radialis'i meydana getirerek ekstansör kasların inervasyonunu sağlarken ventral segmental dalları ise bir araya gelerek n. ulnaris ve n. medianus'u meydana getirerek fleksör kasların inervasyonunu sağlar. Periferik sinirler ekstremite tomurcuklarına girdikleri anda farklılaşan mezodermal dokuyla erkenden temas halinde bulunmaları fonksiyonel olarak sinir ve kas hücrelerinin tam olarak farklılaşabilmeleri açısından önemlidir. Periferik sinirlerin üst ekstremite tomurcuğunun dorsal ve ventral yüzeyindeki deri dağılımı uzayan ekstremite

boyunca devam eder (Şekil 2.1). Ekstremiteler uzadıkça beraberinde periferik sinirleri de taşıdıkları için spinal sinirlerin ekstremitelere distaline daha sonra göçü mümkün değildir. Ekstremiteler gelişirken erken dönemde oluşan dermatom sahaları bir miktar değişime uğramasına rağmen sıralama aynı kalır. Üst ekstremitelerde dermatom sahaları lateralde aşağıya doğru sıralanırken medialde yukarı doğru segmental olarak sıralanır. Bu da periferik sinirlerin oblik olarak seyretmesine neden olur (Şekil 2.2) (Şeftalioğlu 1996; Moore ve Persaud 2002; Sadler 2005).

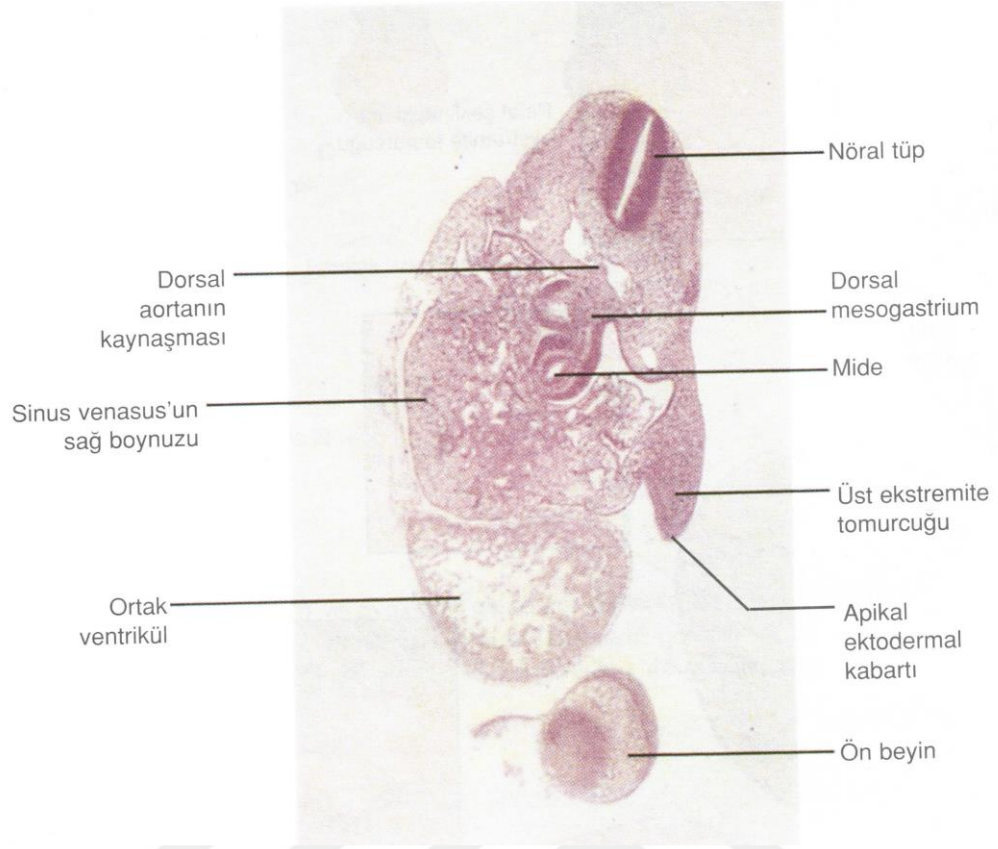


Şekil 2. 1. Üst ekstremiteler tomurcuğu ve köken aldığı segmentler. **A**, 5. haftada üst ekstremiteler tomurcuğu. **B**, 6. haftada üst ekstremiteler tomurcuğu. **C**, 7. haftada üst ekstremiteler tomurcuğu (Sadler 2005)

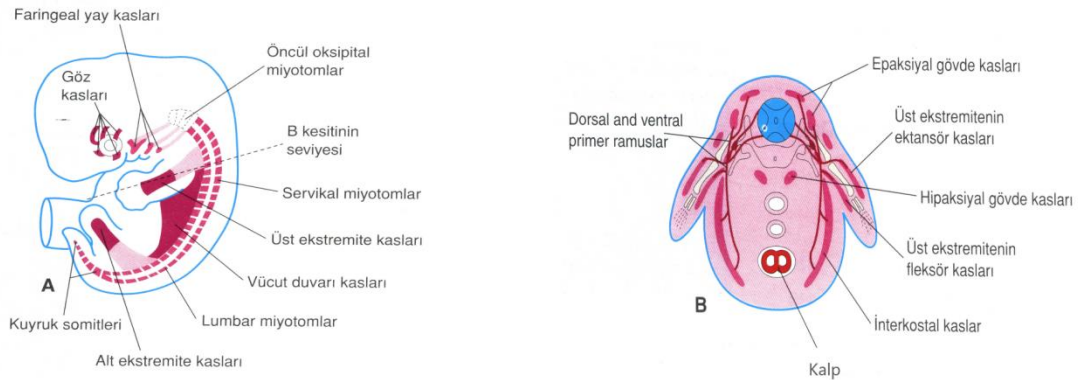


Şekil 2. 2. Üst ekstremitenin dermatom sahalarının gelişimi. **A**, 5. haftanın başında üst ekstremité tomurcuğunun ventral bölümleri. **B**, 5. haftanın sonunda dermatom alanlarının dizilimi. **C**, Yetişkindeki üst ekstremité dermatom alanlarının dizilimi (Moore ve Persaud 2002).

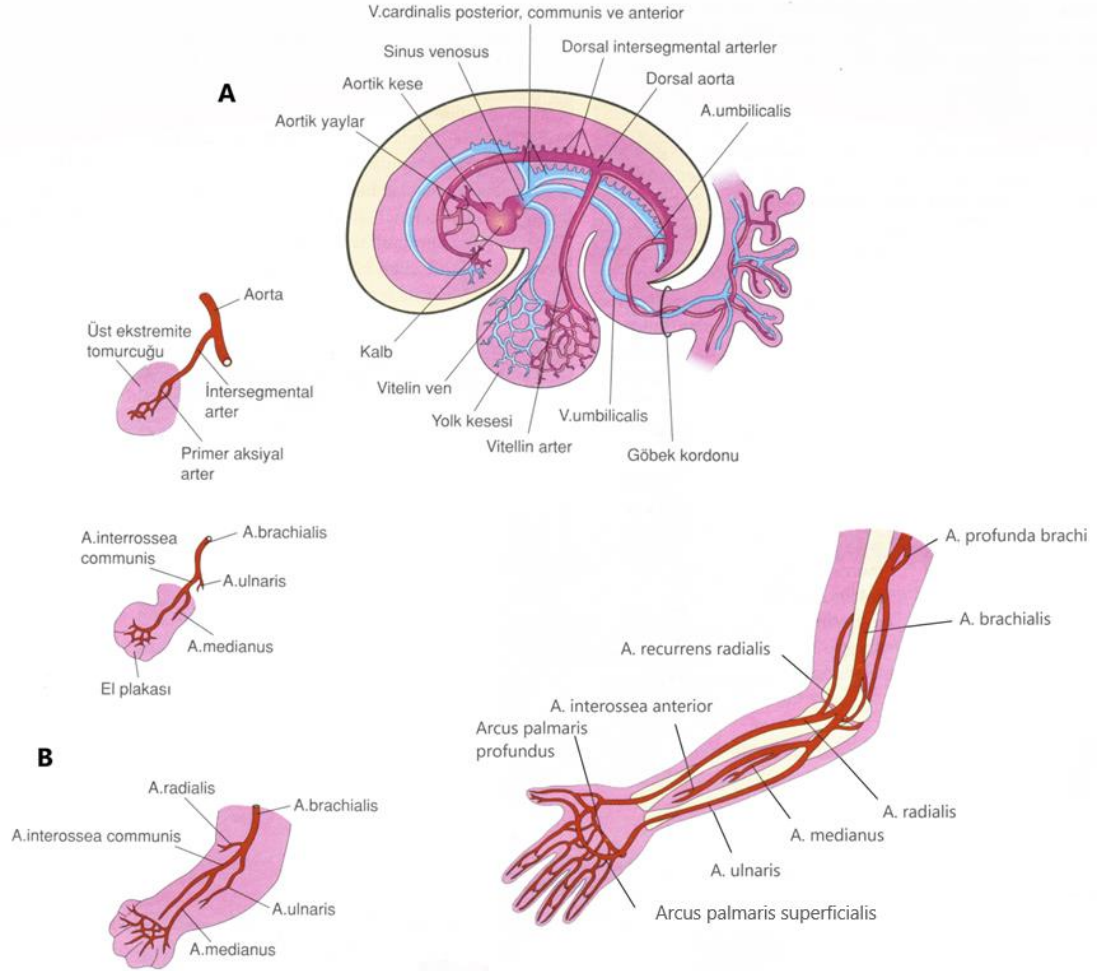
5. haftada üst ekstremité tomurcuğunun üzerindeki ektoderm tabakası apikalde kalınlaşarak apikal ektodermal kabarıklık (AEK veya AER: Apical Ectodermal Ridge) meydana gelir. AEK mezenşimi etkileyerek hızlı bir şekilde çoğalmasını böylece ekstremitenin büyümesini ve gelişmesini sağlar (Resim 2.1). AEK'ya yakın olan mezenşim hücreleri farklılaşmadan çoğalarak ilerleme bölgesini oluştururken uzak olan proksimaldeki mezenşim hücreleri ise farklılaşarak kıkırdak, kemik, kas dokusu ve kan damarlarını oluşturur. Bu nedenle ekstremité gelişimi proksimalden distale doğrudur. Mezenşimal-epitelial değişimin başlamasıyla somitlerin dermomyotomlarının ventral kısımlarından köken alan ve kemiklerin etrafındaki ekstremité kaslarını oluşturacak olan öncü myojenik hücreler ekstremité tomurcuklarına göç eder (Şekil 2.3, Şekil 2.4) (Moore ve Persaud 2002; Sadler 2005).



Resim 2. 1. Carnegie 13 döneminde (yaklaşık 28 günlük) embriyonun oblik kesiti. Gelişen kalbin lateralinde palet şeklindeki üst ekstremité tomurcuđu (Moore ve Persaud 2002).

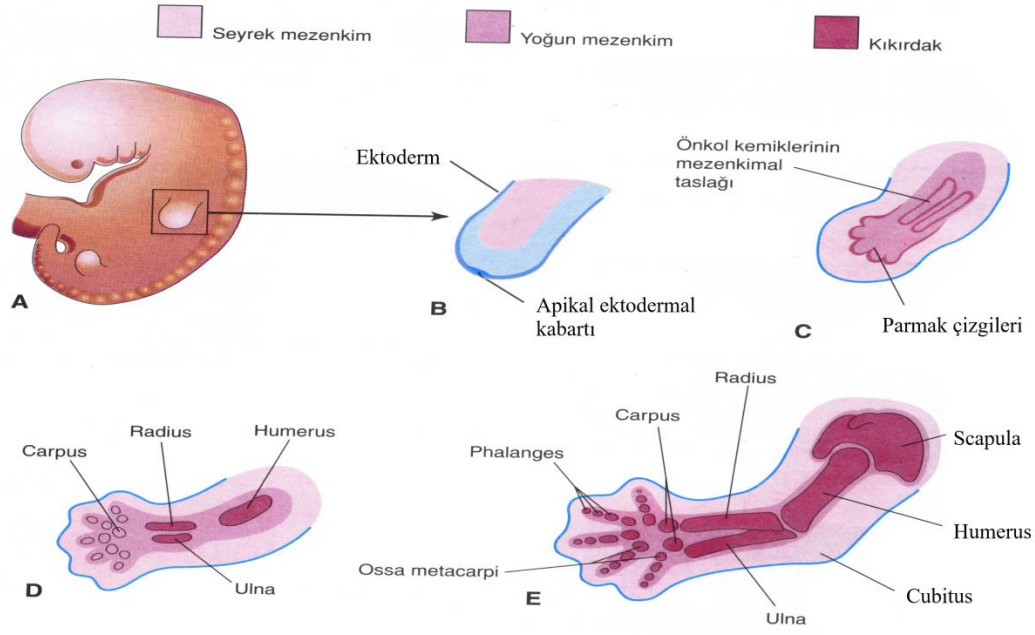


Şekil 2. 3. A, Myotomları ve gelişen kas sistemini gösteren embriyo çizimi (yaklaşık 41 günlük). B, Myotomdan orjin alan epaksiyal ve hipaksiyal bölümleri gösteren transvers kesiti (Moore ve Persaud 2002).



Şekil 2. 5. Ekstremité arterlerinin gelişimi. **A,** 4 haftalık embriyoda (yaklaşık 26 günlük) ilkel kardiyovasküler sistemi gösteren çizim. **B,** Üst ekstremitédeki arterlerin gelişimi (Moore ve Persaud 2002).

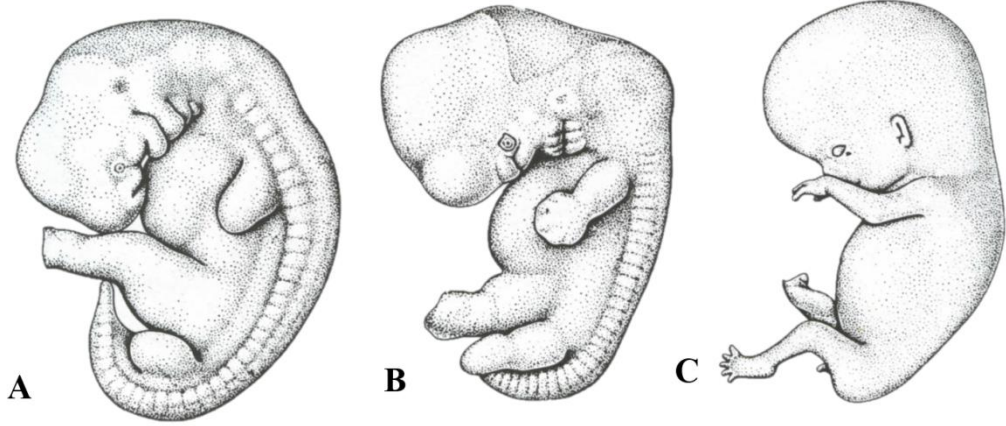
5. haftada mezenşimde yoğunlaşmaya başlanmasıyla mezenşimal kemik modeli belirir ve hücreler kondrositlere dönüşerek ilk kıkırdaklaşma merkezleri ortaya çıkmaya başlar. 6. haftada tüm ekstremitenin hyalin kıkırdak modelleri oluşur, kondrogenezin durmasıyla eklemler, apoptosisle de eklem boşlukları meydana gelir. Üst ekstremité tomurcuğunun distal kısmı yassılaşılarak el plağını meydana getirir. İlk olarak el plağı bilek bölgesini oluşturan bir boğumla ayrılır, sonra daha proksimaldeki ikinci bir boğumla dirsek bölgesi oluşarak ekstremitenin ana parçaları belirginleşir (Şekil 2. 6). AEK alanında görülen mezenşim dokusunun yoğunlaşmasıyla el parmakları şekillenirken apoptosisle de parmaklar belirginleşmeye başlar (Moore ve Persaud 2002; Sadler 2005).



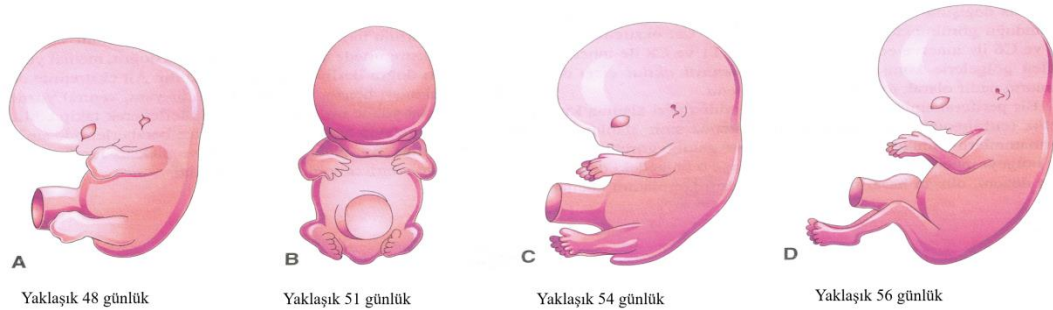
Şekil 2. 6. A, 28 günlük bir embriyoda üst ekstremite tomurcuğu. B, üst ekstremite tomurcuğunun longitudinal kesitinin çizimi. C, D, E, gelişen üst ekstremite tomurcuğunun kıkırdak kemik gelişimini longitudinal kesitte gösterimi (Moore ve Persaud 2002).

7. haftada ventral yönde uzayan üst ekstremite 90° eksternal rotasyon yapar. Böylece üst ekstremitenin lateral ve posterior kısmında ekstensor kaslar yerleşirken medial ve anterior kısmında fleksor kaslar yerleşir. Başparmak laterale yerleşirken, dirsek posteriordadır (Şekil 2. 7, Şekil 2. 8). Parmakların fonksiyonel olarak kullanılabilirliğinin artabilmesi için programlı apoptosis ile parmaklar arasındaki perde yok olur (Şekil 2. 9, Resim 2. 2). Somitlerin dermomyotom hücrelerinden köken alan mezenşimin 7. haftada yoğunlaşmasıyla ekstremite kaslarının oluşumu gözlenir. Kemikleri oluşturan somatik mezodermden orjin alan bağ dokusu kas modelini yönlendirirken kas dokusu uzayan ekstremite tomurcuklarında ekstensor ve fleksor segmentlere ayrılrsa da zamanla kaynaşır. Böylece kaslar birkaç komponentten orjin alır hale gelirler (Şekil 2.10). Uzun kemiklerde görülmeye başlanan ilk kemikleşme noktaları olan primer ossifikasyon merkezleri gestasyonun 7. haftasında görülmeye başlar ve 12. haftaya kadar bütün ossifikasyon merkezleri belirir (Resim 2. 3). Sekonder kemikleşme merkezleri ise femur hariç doğumdan sonra belirmeye başlar. Primer ossifikasyon merkezinden gelişen kemik bölümü diaphysis, sekonder ossifikasyon merkezinden gelişen kemik bölümü ise epiphysis adını alır. Epifiz ile diafiz arasında bulunan ve kemiğin büyümesine izin veren

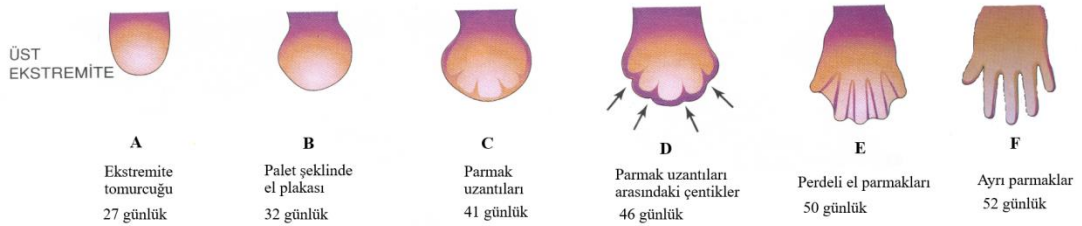
büyüme plağı (lamina epiphysialis) kemik erişkin boyutuna gelene kadar açık kalır. Büyüme lamina epiphysialis kemikleşip kapanınca sona erer. Böylece epifiz ve diafiz birleşir. Kemik taslaklarının arasındaki interzonal mezenşimden eklemler farklılaşır. Membrana synovialis, ligamenta capsularia, eklemin diğer bağları ve yapıları bu mezenşimden gelişir (Moore ve Persaud 2002; Sadler 2005).



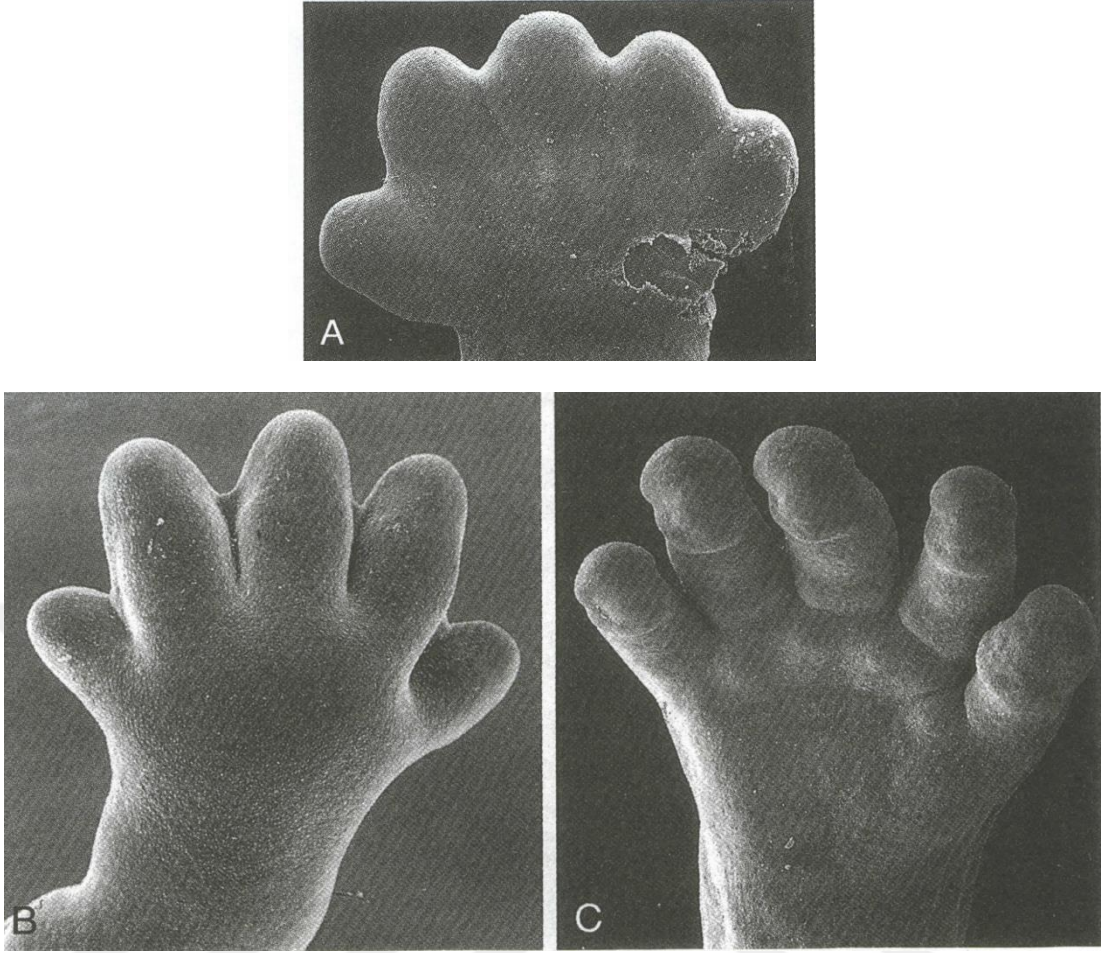
Şekil 2. 7. Ekstremité tomurcuklarının embriyoda şematik görünümü. A, 5. hafta. B, 6. hafta. C, 8. hafta (Sadler 2005)



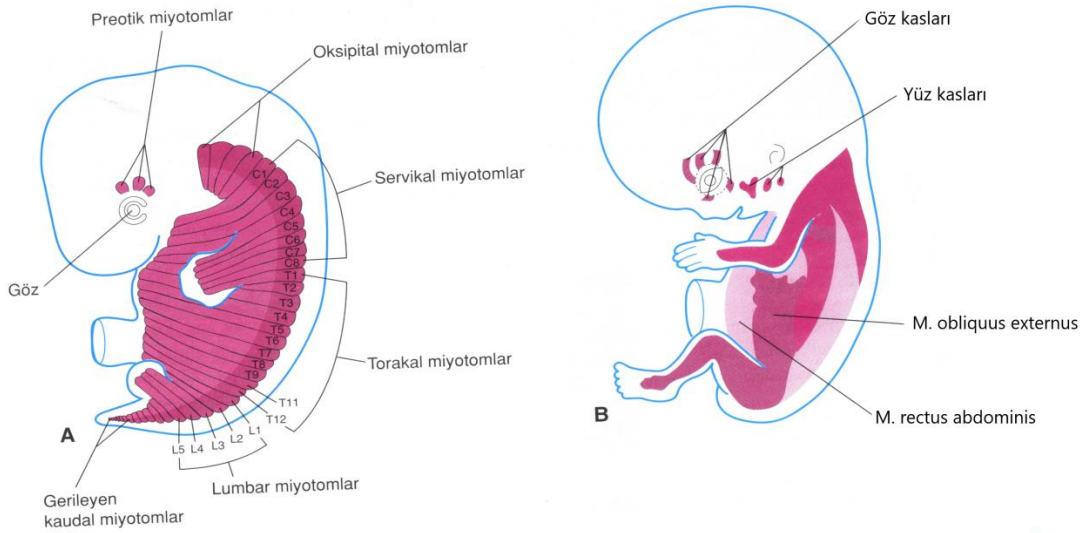
Şekil 2. 8. İnsan embriyosunda gelişen ekstremitédeki pozisyon değişiklikleri (Moore ve Persaud 2002).



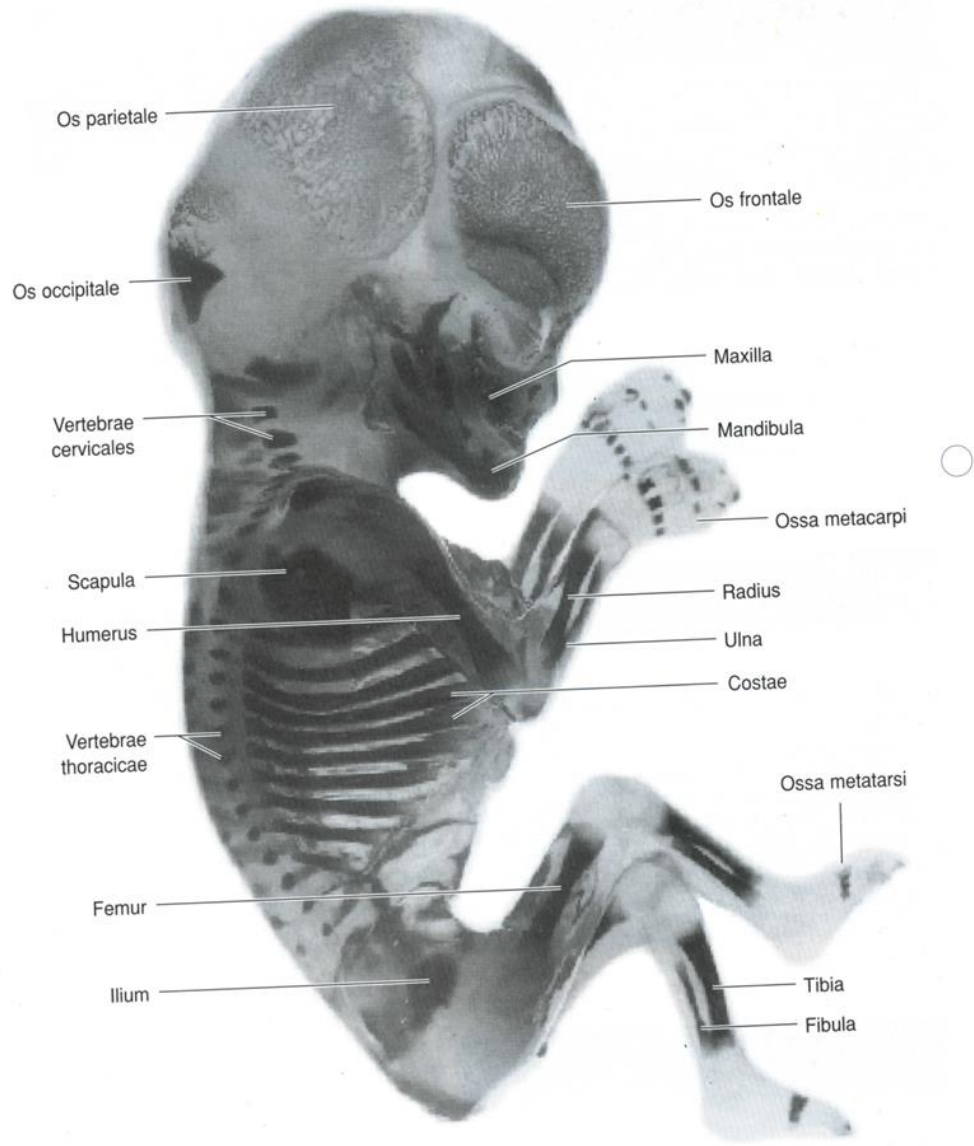
Şekil 2. 9. 4. ve 5. haftalarda ellerin gelişimini gösteren çizimler (Moore ve Persaud 2002).



Resim 2. 2. İnsan ellerinin SEM (skanning elektron mikroskop) mikrografileri. **A**, 48 günlük. **B**, 51 günlük. **C**, 56 günlük (Sadler 2005).



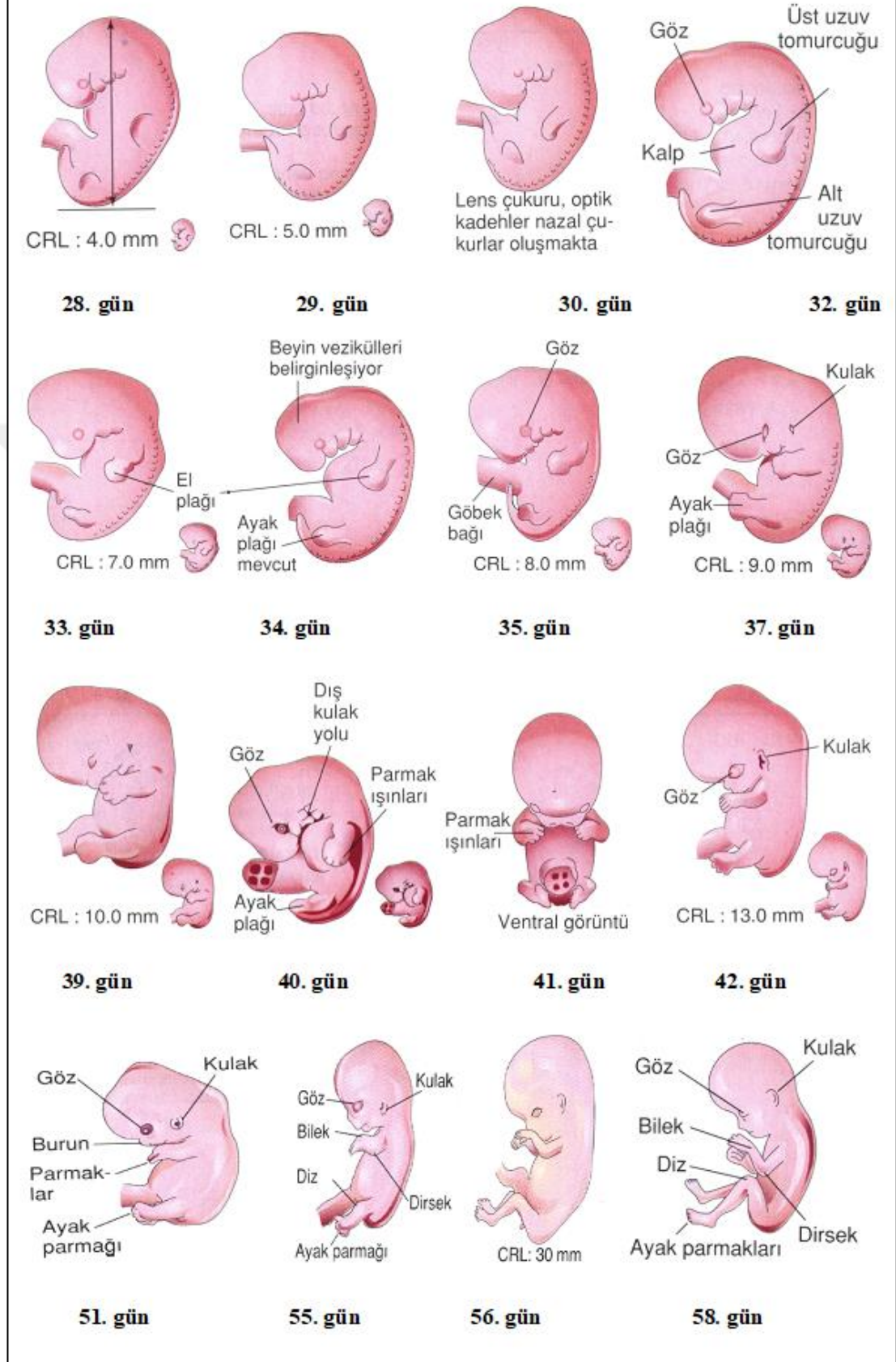
Şekil 2. 10. **A**, Çoğu iskelet kaslarını oluşturan somitlerin myotom bölgelerini gösteren 6 haftalık embriyo. **B**, Gelişen gövde ve ekstremitte kaslarını gösteren 8 haftalık embriyo (Moore ve Persaud 2002).



Resim 2. 3. 12 haftalık insan fetüsü (Moore ve Persaud 2002).

Ekstremitte gelişimi açısından embriyonun teratojenlere en duyarlı olduğu dönem fertilizasyondan sonra 24. ve 36. günleri (4. ve 5. haftaları) arasındır (Moore ve Persaud 2002).

Üst Ekstremité Gelişimi



Şekil 2. 11. Embriyoda üst ekstremité gelişimi (Moore ve Persaud 2002).

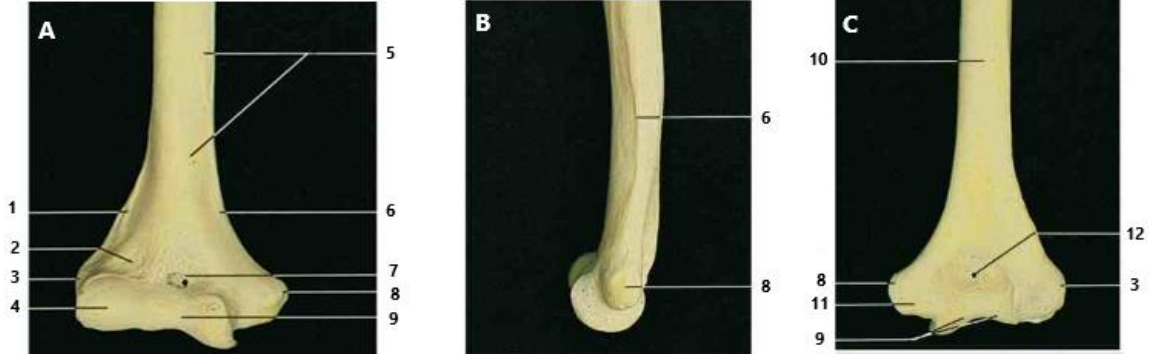
2.2. Dirseğin Posteromedial Bölgesinde Bulunan Yapılar

2.1.1. Kemik Yapılar

Dirsek bölgesinin medialinde bulunan kemik yapılar humerus'un distal ucunun medial yarısı ve ulna'nın proksimal ucudur.

2.1.1.1. Extremitas Distalis Humerus

Humerus, vücudun femur ve tibia'dan sonraki üçüncü büyük kemiği iken üst ekstremitenin en kalın ve en uzun kemiğidir. Humerus distalde medial tarafta ulna ile lateralde radius ile eklem yapar. Extremitas distalis, corpus humeri'nin distalindeki crista supracondylaris medialis ve crista supracondylaris lateralis'in alt kısmında bulunan epicondylus medialis, epicondylus lateralis ve condylus humeri'den oluşur. Condylus humeri, lateralde caput radii ile eklem yapan capitulum humeri ve medialde ulna'nın incisura trochlearis'i ile eklem yapan trochlea humeri'nin bulunduğu humerus'un distal ucudur. Makara veya eyeye benzetilen trochlea humeri'nin medial ve lateral kenarlarında çıkıntı bulunurken orta kısmı sığ bir oluk şeklindedir. Capitulum humeri'nin ön-üst kısmında fossa radialis, lateralinde epicondylus lateralis bulunur. Condylus humeri'nin medialinde bulunan trochlea humeri'nin ön-üst kısmında ulna'nın processus coronoideus'unun dirsek fleksiyonunda girdiği fossa coronoidea, arka-üst kısmında ise olecranon'un oturduğu fossa olecrani bulunur. Condylus humeri'nin medialinde bulunan ve ön kolun fleksor grup kaslarının origolarının yapışma yeri olan epicondylus medialis, epicondylus lateralis'den daha büyük ve belirgindir. Epicondylus medialis'in arkasında bulunan ve trochlea humeri'den ayıran sulcus nervi ulnaris adı verilen oluk bulunur. N. ulnaris'in geçtiği bu oluk kubital tünelin tabanındaki kemik yapıyı oluşturur (Resim 2. 4) (Taner 2000; Yıldırım 2001; Moore ve Dalley 2007; Arıncı ve Elhan 2014; Ozan 2014; Gilroy 2015).



- | | | |
|------------------------------------|-----------------------------------|-------------------------|
| 1 Crista supracondylaris lateralis | 5 Facies anterior medialis | 9 Trochlea humeri |
| 2 Fossa radialis | 6 Crista supracondylaris medialis | 10 Facies posterior |
| 3 Epicondylus lateralis | 7 Fossa coronoidea | 11 Sulcus nervi ulnaris |
| 4 Capitulum humeri | 8 Epicondylus medialis | 12 Fossa olecrani |

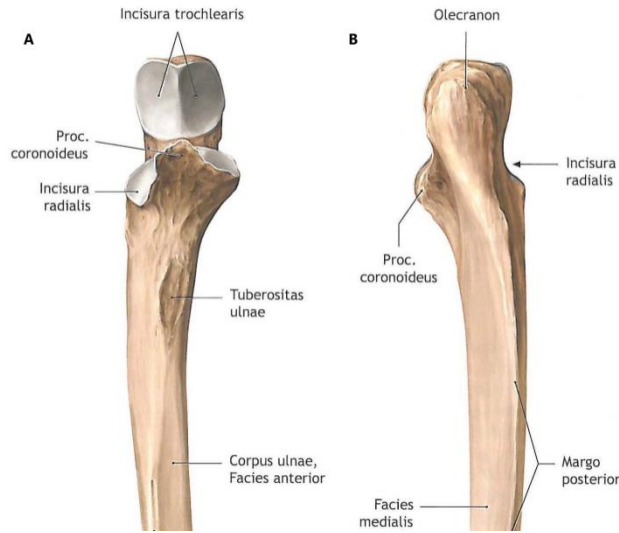
Resim 2. 4. Ekstremitas distalis humerus. **A**, ön taraftan görünüş **B**, medial taraftan görünüş **C**, arka taraftan görünüş (Rohen ve ark. 2011)

Humerus'un 8 ossifikasyon odağından 4'ü ekstremitas distalis humerus'ta bulunur. Bu odaklar capitulum humeri, trochlea humeri, epicondylus lateralis ve epicondylus medialis'tir. İntrauterin hayatın 8. haftasında corpus humeri'de kemikleşme başlamasına rağmen capitulum humeri'de 2 yaşında başlayıp mediale doğru yayılırken epicondylus medialis'te 4-5 yaşlarında, trochlea humeri'de 9-10 yaşlarında, epicondylus lateralis'te 12 yaşında kemikleşme başlar. Distaldeki bu ossifikasyon odaklarından epicondylus medialis'de bulunan ossifikasyon merkezi dışındaki odaklar 16-17 yaşlarında birleşerek bir bütün haline gelir ve bu da 18 yaşlarında corpus humeri ile birleşir. Epicondylus medialis ise capsula articularis dışında kalır ve ancak 20 yaşında humerus distaliyle birleşir (Arıncı ve Elhan 2014).

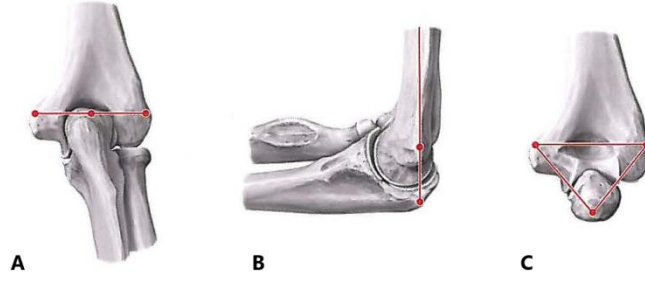
2.1.1.2. *Extremitas Proximalis Ulnae*

Ulna medialde bulunan, ön kolun uzun ve stabilizasyon kemiğidir. Ulna'nın ekstremitas proximalis'i diğer kısımlarına göre daha sağlam ve kalındır. Extremitas proximalis ulnae C şeklini andıran bir yapıdadır. Bu yapının üst-arka kısmında bulunan çıkıntı olecranon, alt ön kısmındaki çıkıntı ise processus coronoideus'tur. Bu yapının konkav kısmını oluşturan incisura trochlearis olecranon'un ön yüzünü oluştururken processus coronoideus ön ve alttan sınırlar. Trochlea humeri ile uyum

sağlayacak şekilde incisura trochlearis'in sagittal düzlemde ortasında kenar şeklinde bir çıkıntı bulunur. Incisura trochlearis trochlea humeri'ye yerleşerek articulatio humeroulnaris'i oluşturur. Dirsek ekstensiyonunda olecranon'un öne doğru olan uzantısı humerus'un distalinde bulunan fossa olecrani'ye girer. Olecranon'un üst kısmına m. triceps brachii'nin tendonu yapışır. Olecranon dirsek ekstensiyonda iken humerus'un epicondylus medialis ve epicondylus lateralis'i ile hemen hemen aynı hizada veya biraz yukarisındadır (Hueter çizgisi), dirsek fleksiyonda iken ise bu çıkıntılar arasında eşkenar bir üçgen (Hueter üçgeni) oluşur (Resim 2. 6). Processus coronoideus dirsek fleksiyonunda fossa coronoidea'ya girer ve dirsek fleksiyon açısının artmasını sağlar. Tuberositas ulnae, ulna'nın ön yüzünde ve processus coronoideus'un alt kısmında yer alan kabarık pürtüklü olan kısımdır ve buraya m. brachialis'in tendonu yapışır. Processus coronoideus'un lateralinde çentik şeklinde bulunan incisura radialis caput radii'nin circumferentia articularis'i ile eklem yapar. Lateralde incisura radialis'in arka-alt kısmında m. supinator'un tutunduğu crista musculi supinatoris bulunur. Burası ile processus coronoideus'un distali arasındaki kısımda fossa supinatorius bulunur (Resim 2. 5) (Taner 2000; Yıldırım 2001; Moore ve Dalley 2007; Schünke ve ark. 2007; Arıncı ve Elhan 2014; Ozan 2014; Gilroy 2015).



Resim 2. 5. Extremitas Proximalis Ulnae. **A**, ön taraftan görünüş; **B**, arka taraftan görünüş (Schünke ve ark. 2007).



Resim 2. 6. Hueter çizgisi ve Hueter üçgeni. **A**, ekstensiyonda arka taraftan görünüş **B**, fleksiyonda medial taraftan görünüş **C**, fleksiyonda arka taraftan görünüş (Schünke ve ark. 2007).

Ulna'da extremitas proximalis, corpus ulnae ve extremitas distalis olmak üzere 3 ossifikasyon merkezi görülür. İlk kemikleşme intrauterin hayatın 8. haftasında corpus ulnae'da başlamasına rağmen doğumda extremitas proximalis ve extremitas distalis kıkırdak yapıdadır. 10 yaşlarında ossifikasyon olekranon'da başlar ve coprus ulnae ile kaynaşması 16 yaşında olur (Arıncı ve Elhan 2014).

2.1.2. Eklem, Ligamentler ve Bursalar

Dirseğin posteromedialinde humerus ile ulna arasındaki articulatio humeroulnaris, eklemi çevreleyen capsula articularis ve medialde humerus ile ulna arasında ligamentum collaterale ulnare bulunur.

2.1.2.1. Articulatio Humeroulnaris

Art. humeroulnaris, art. cubiti'yi oluşturan üç sinoviyal eklemden dirseğin medialde olanıdır. Humerus'un distal ucundaki trochlea humeri ile ulna'nın proksimal ucundaki incisura trochlearis arasında oluşur. Ginglymus tipi bir eklemdir. Bu eklem dirsekte fleksiyon ve ekstensiyon hareketine izin verir. Buna rağmen son 5°-10° e kadar fleksiyon ve ekstensiyon hareketiyle beraber kayma hareketi de vardır. Eklem yüzü hyalin kıkırdak ile kaplıdır. Trochlea humeri'nin orta kısmındaki sığ oluğa incisura trochlearis'in ortasında bulunan kenar şeklindeki kabarıntı oturarak eklemin yanlara kaymasını engeller. Fleksiyonda processus coronoideus trochlea humeri'nin ön-üst tarafında bulunan fossa coronoidea'ya girerek fleksiyon açısının artmasına olanak sağlar. Ekstensiyonda ise olecranon, trochlea humeri'nin arka-üst kısmındaki fossa olecrani'ye girer (Taner 2000; Yıldırım 2001; Rybski 2004; Moore ve Dalley 2007; Arıncı ve Elhan 2014; Ozan 2014; Gilroy 2015).

Art. humeroulnare; ön kol 70° fleksiyon ve 10° supinasyonda dinlenme pozisyonunda, tam ekstensiyon ve supinasyonda ise kilitli olduğu pozisyonudur. Olecranon çıkıntısının kısa olması, bağların gevşek olması gibi nedenler sonucu dirsekte 10°-15° lik hiperekstensiyon görülebilir. Günlük yaşam aktivitelerinin birçoğunda 30° ile 130° derece arasında dirsek fleksiyon ve ekstensiyonu kullanılır. Ön kolun tam ekstensiyon ve supinasyon pozisyonunda humerus'un uzun eksenine ulna'nın uzun eksenine arasındaki açı taşıma açısı veya kubital açı olarak adlandırılır. Bu açı ortalama kadınlarda 163°-170°, erkeklerde 170°-175° dir, ön kol pronasyona geldiğinde ortadan kalkar. Bu valgus açısı elde taşınan nesnenin hafifçe vücuttan uzaklaştırarak vücuda çarpmamasını sağlar (Rybski 2004; Moore ve Dalley 2007; Ozan 2014).

Art. humeroulnaris'te görülen çıkık'lar, art. humeri'den sonra karşılaşılan en sık çıkıklardır. Ön kol fleksiyonda el üzerine düşmeyle ulna'nın posterolaterale doğru çıkmasıdır. Genellikle humerus distali capsula articularis'in zayıf ön kısmının ve lig. collaterale ulnare'nin yırtılması görülür. Ayrıca bunlarla beraber processus coronoideus, olecranon, epicondylus medialis veya caput radii kırığı ile n. ulnaris zedelenmesi görülebilir. Özellikle çocuklarda ön kolun ekstensiyonda aşırı abduksiyona gitmesi sonucunda lig. collaterale ulnare epicondylus medialis'i distale çeker. Bunun sonucunda 20 yaşına kadar humerus distaliyle birleşmeyen epicondylus medialis kopar. Buna bağlı olarak arkasında bulunan ve traksiyona uğrayan n. ulnaris zedelenir (Moore ve Dalley 2007; Ozan 2014).

2.1.2.2. Capsula Articularis

Capsula articularis art. cubiti'yi oluşturan üç eklemi birlikte sarar. Kapsül; üst kısımda fossa radialis ve fossa coronoideus'un proksimaline, medialde epicondylus medialis'in altından trochlea humeri'nin medial kenarına, arka-üst kısımda fossa olecrani'nin proksimaline ve capitulum humeri'nin arka-üst kısmına, lateralde epicondylus lateralis'in altından capitulum humeri'nin lateral kenarına yapışırken alt kısımda ise lig. anulare'ye ve altından devam ederek circumferentia articularis'e, processus coronoideus'un kenarlarına ve incisura trochlearis'in kenarlarına yapışır. Yüzeysel lifleri oblik olarak seyrederken derin lifleri transvers olarak uzanır. İnce bir fibröz tabakaya sahip olan capsula articularis'in arka kısmı ön kısmından daha ince ve zayıftır, lateral ve medial kısımları ise lig. collaterale ulnare ve lig. collaterale

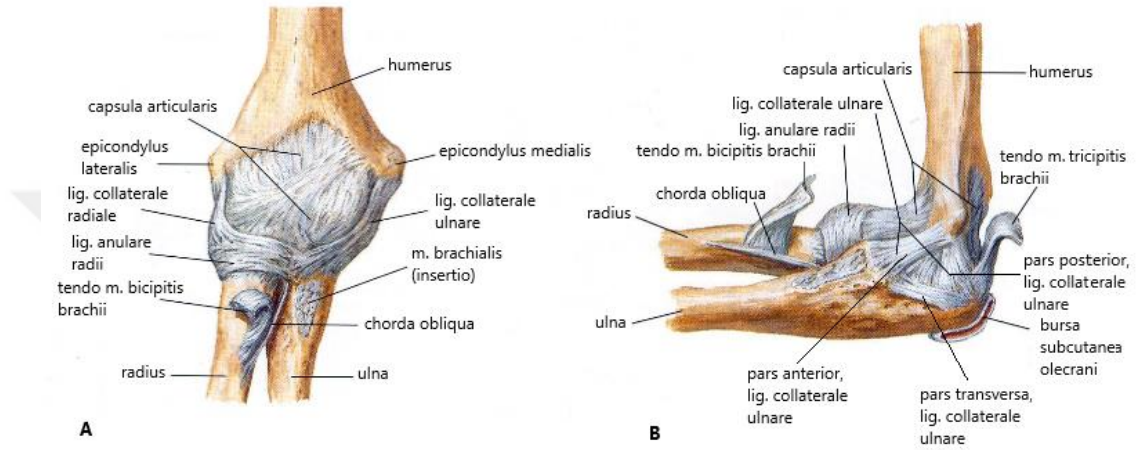
radiale ile desteklenerek güçlendirilmiştir. Ön kol semifleksiyondayken capsula articularis en gevşek pozisyonudur. Kapsüle yapışan tendonlar fleksiyon pozisyonunda ön kısımda, ekstensiyon pozisyonunda arka kısımda oluşan plikaların eklem boşluğuna girmesini engeller. Capsula articularis tarafından fleksiyonu ekstensiyonundan daha fazla engellenen dirsek ekleminde dirsek fleksiyon açısı 150° dir (Resim 2.7) (Rybski 2004; Moore ve Dalley 2007; Arıncı ve Elhan 2014; Ozan 2014).

Membrana synovialis humerus'un intrakapsüler kısmını kapladıktan sonra fibröz tabakanın iç yüzeyini döşeyerek ulna ile radius arasında hilal şeklinde arkadan öne doğru uzanan sinovyal plika kısmen art. humeroulnaris ile art. humeroradialis ve art. radioulnaris proksimalis'i ayırarak aşağıya doğru art. radioulnaris proksimalis'in membrana synovialis'ine uzanır. Capsula articularis'de dört yerde yağ dokusu bulunur. Bunlar; ulna ile radius arasında uzanan membrana synovialis içinde bulunan yağ dokusu, membrana synovialis ile membrana fibrosa arasında fossa olecrani, fossa coronoidea ve fossa radialis yakınlarında yer alan ve eklem içinde çeşitli hareketlerde ortaya çıkan boşlukları dolduran yağ kitleleridir (Moore ve Dalley 2007; Arıncı ve Elhan 2014; Ozan 2014).

2.1.2.3. Ligamentum Collaterale Ulnare

Dirseğin medial kısmında bulunan, epicondylus medialis'in anteriorundan processus coronoideus'un ve olecranon'un medialine uzanan üçgenimsi bir bağıdır. Dirsek eklemini medialden kuvvetlendiren ve destekleyen en önemli yapı, anterior, posterior ve oblik olmak üzere üç bandı olan ligamentum collaterale ulnare'dir. Ligamentum collaterale ulnare'nin posterior ve oblik bandları kubital tünelin tabanını oluşturur ve üzerinden n. ulnaris geçer. Anterior band, ligamentum collaterale ulnare'nin ön kısmında bulunan ve ince bir band şeklinde epicondylus medialis'in ön tarafından processus coronoideus'un medialine tutunan en belirgin, en güçlü ve en önemli parçasıdır. Epicondylus medialis'in alt-arka kısmından yelpaze şeklinde olecranon'un medialine doğru uzanan ligamentum collaterale ulnare posterior bandının, anterior bandın arka kısmında kalan kısmı daha zayıftır, derin planda bulunan lifleri eklem kapsülünün medial kısmıyla karışır ve oblik banda tutunur. Posterior band'ın en belirgin ve en gergin olduğu durum dirseğin 90° fleksiyonda olduğu pozisyonudur. Ligamentum collaterale ulnare'nin posterior bandının (LCUP)

valgus streslerine karşı stabilizatör etkisi azken anterior bandı dirsek ekleminin özellikle 20° ile 120° arasındaki dirsek fleksiyonunda primer stabilizatör olarak görev alır. Anterior ve posterior bandlar arasında olecranon ve processus coronoideus arasında seyreden çok zayıf bir band olan ligamentum collaterale ulnare'nin oblik bandı (transvers band, Cooper bağı) eklemi aproksimasyonda tutarken valgus stabilizasyonuna da yardım eder (Resim 2. 7) (Baltacı ve ark. 2003; Rybski 2004; Moore ve Dalley 2007; Açar ve ark. 2011; Arıncı ve Elhan 2014; Ozan 2014).



Resim 2. 7. Art. cubiti eklem kapsülü ve bağları. **A**, ekstensiyonda ön taraftan görünüş **B**, 90° fleksiyonda medial taraftan görünüş (Netter FH. 2011).

2.1.2.4. Bursalar

Bursa subcutanea olecrani, olecranon üzerindeki fascia içinde bulunan dirseğin en önemli bursasıdır (Resim 2. 7). Olecranon çevresinde düşme veya çarpmaya bağlı zedelenmeler bursa subcutanea olecrani'yi zedeleyebileceği gibi, bu bölgedeki devamlı basınç ve sürtünme de öğrenci dirseği veya subkutanöz olecranon bursiti de denilen iltihaplanmaya neden olur. Tekrarlayan dirsek fleksiyonu ve ekstensiyonu nedeniyle m. triceps brachii'nin tendonu ile olecranon arasında bulunan subtendinöz bursa olecrani, bursa subcutanea olecrani'nin iltihaplanması kadar sık olmasa da görülebilir. İntratendinoz bursa olecrani ise m. triceps brachii'nin tendonunun içinde bulunabilir. Epicondylus medialis'in üstünde de bursa subcutanea epicondylus mediale bulunur (Moore ve Dalley 2007; Ozan 2014).

2.1.3. Fascia

Fascia; derinin altında bulunan lamina superficialis ve kasları saran lamina profundus olmak üzere iki yapraklıdır. Fascia profundus, derinin altında, kemik doku varsa sıklıkla kemiğe tutunur. Fascia deltoidea ve fascia pectoralis'in devamı olan fascia brachii kolu sararak aşağıya doğru iner, olecranon, epicondylus medialis ile epicondylus lateralis'e yapışır ve ön kolun fascia profundus'u olan fascia antebrachii olarak ele doğru devam eder (Moore ve Dalley 2007; Arıncı ve Elhan 2014; Ozan 2014).

Fascia brachii, kolu anterior ve posterior (compartimentum brachii anteriorus ve compartimentum brachii posterius) kompartmanlara ayıran, septum intermusculare laterale ve septum intermusculare mediale denilen fascia yaprakları gönderir. Margo medialis ve margo lateralis'e tutunarak aşağıya doğru iner, crista supraepicondylaris medialis ve crista supraepicondylaris lateralis'e, sonrasında da epicondylus medialis ve epicondylus lateralis'e yapışır. Septum intermusculare mediale septum intermusculare laterale'den daha kalın olup a. collateralis ulnaris superior ve n. ulnaris epicondylus medialis'in yukarisından delerek compartimentum brachii posterius'a geçer (Moore ve Dalley 2007; Arıncı ve Elhan 2014; Ozan 2014).

Fascia antebrachii de kasların arasından medial ve lateralden ulna ve radius'un kenarlarına septumlar göndererek ön kolu ulna-membrana interossea-radius hattından anterior ve posterior olarak compartimentum antebrachii anteriorus (flexorum) ve compartimentum antebrachii posterius (extensorum) adı verilen iki kompartmana ayırır. Ön kolda yer alan kaslar proksimalde bu septumlardan orjin alır. Kompartmanlardaki kaslar yüzeysel ve derin olmak üzere iki grup oluştururken ayrı bir fasyal uzantı ile sarılır ve aralarında oluşan dar fasyal aralık ile bu iki grubu ayırır (Moore ve Dalley 2007; Arıncı ve Elhan 2014; Ozan 2014).

2.1.4. Kaslar

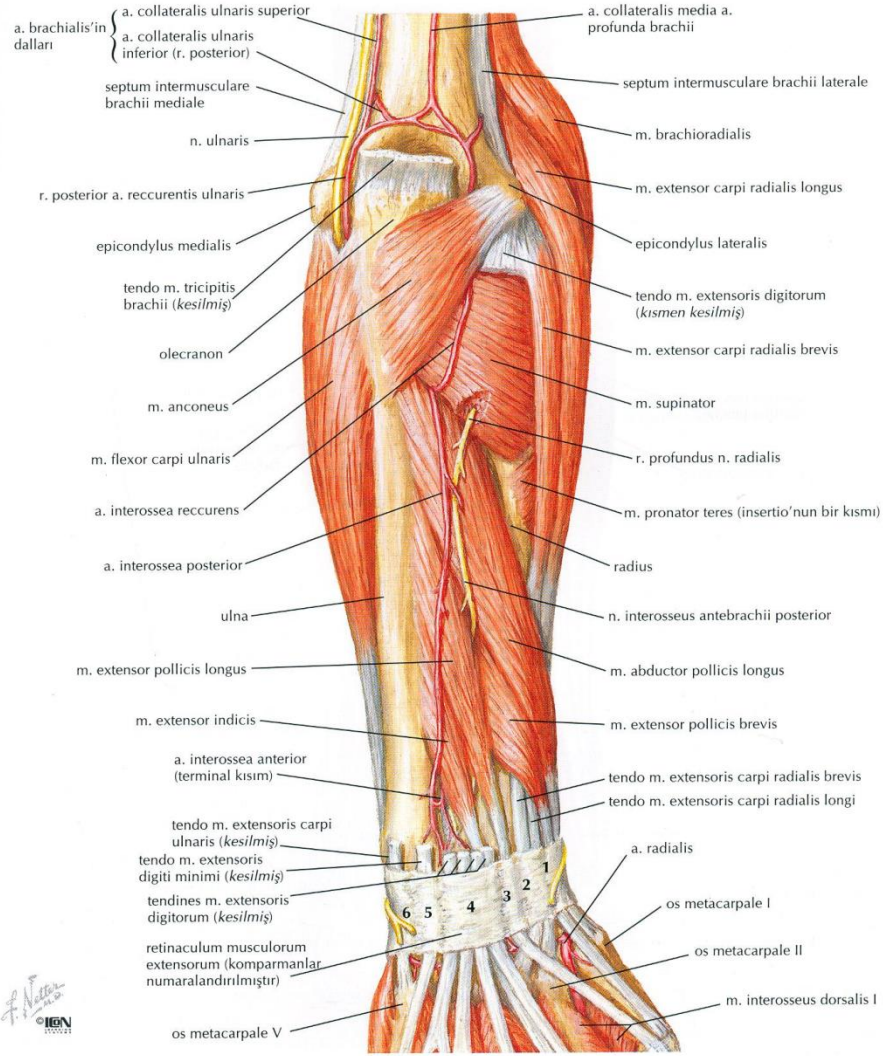
Dirseğin medial kısmında ön kolun yüzeysel tabaka fleksor kasları ortak bir tendonla humerus'un epicondylus medialis'inden ve bir kısım lifleride fascia antebrachii'den başlar. Kubital tünel ve yakınlarında n. ulnaris ile komşuluk yapan kaslar; m. triceps brachii, m. flexor carpi ulnaris, m. flexor digitorum profundus'tur.

2.1.4.1. *Musculus Triceps Brachii*

Kolun arka kompartmanında tek olarak bulunan, koldaki tüm kas yoğunluğunun yaklaşık 2/3'ünü oluşturan, m. triceps brachii üç başlıdır. Bunlar; scapula'nın tuberculum infraglenoidale'sinden orjin alan caput longum, sulcus nervi radialis'in üst kısmından ve septum intermusculare brachii laterale'nin proksimal yarısından orjin alan caput laterale ve septum intermusculare brachii laterale'nin distal yarısından, septum intermusculare brachii mediale'nin tamamından orjin alan caput mediale'dir. Caput mediale'nin kas liflerinin bir kısmı direkt olarak olecranon'a yapışırken kalan diğer kısmı ise caput longum ve caput laterale ile ortak tendon oluşturarak olecranon ve liflerinin bir kısmı da fascia antebrachii'ye tutunur. N. radialis tarafından inerve olan m. triceps brachii ön kola ekstensiyon yaptıran tek kastır. Caput longum'u kolun adduksiyon ve ekstensiyonuna yardım ederek caput humeri'nin stabilizasyonunu sağlayarak inferiora doğru subluksasyonunu önler. Humerus'un distaline yakın septum intermusculare mediale'yi delerek posterior kompartmana geçen n. ulnaris caput mediale'nin medial kenarında seyrederek kubital tünele girer (Moore ve Dalley 2007; Arıncı ve Elhan 2014; Ozan 2014).

2.1.4.2. *Musculus Flexor Carpi Ulnaris*

İki başlı olan m. flexor carpi ulnaris'in caput humerale'si ön kol yüzeyel fleksor kaslarının epicondylus medialis'e yapışan ortak tendonundan başlarken, caput ulnare'si olecranon'un medial kenarı ve ulna'nın margo posterior'unun 2/3 proksimalinden orjin alır. M. flexor carpi ulnaris'in tendonu os piriforme'ye yapışırken, liflerin bir bölümü hamulus ossis hamati'ye bir bölümü de 5. metakarpal kemiğe yapışır. Os pisiforme'den hamulus ossis hamati'ye uzan lifler ligamentum pisohamatum, 5. metakarpal kemiğe uzanan lifler ise ligamentum pisometacarpeum adını alır (Resim 2. 8, Resim 2. 9) (Moore ve Dalley 2007; Arıncı ve Elhan 2014; Ozan 2014).

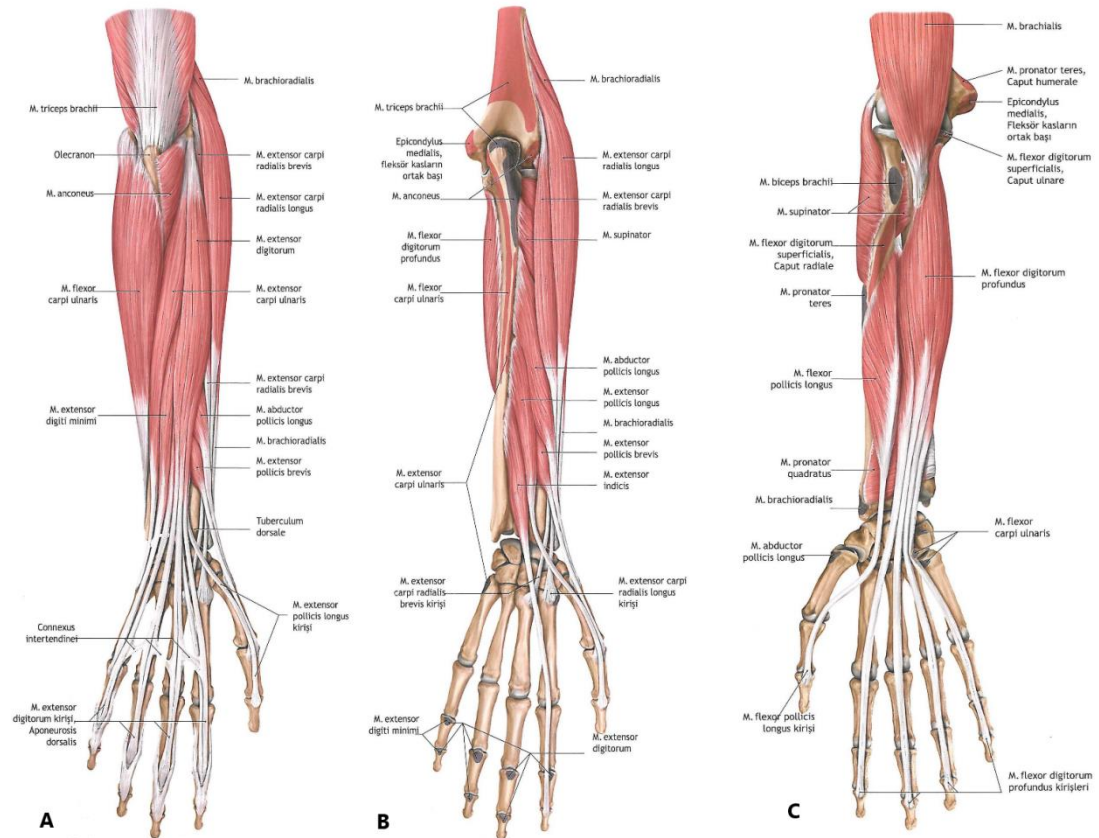


Resim 2. 8. N. ulnaris'in m. flexor carpi ulnaris'in iki başının arasından geçişi. (Netter FH. 2011)

Kubital tünelin tavanını oluşturan ve caput humerale ile caput ulnare arasında bulunan arcus tendineus ulnaris'in (ligamentum arcuatum, fleksor carpi ulnaris aponörozü) altından n. ulnaris ve a. recurrens ulnaris'in ramus posterior'u geçer. N. ulnaris tarafından ön kolda inerve edilen tek kastır. M. flexor carpi ulnaris ele fleksiyon ve ulnar deviasyon (adduksiyon) yaptırır (Resim 2. 8, Resim 2.11) (Moore ve Dalley 2007; Arıncı ve Elhan 2014; Ozan 2014).

2.1.4.3. *Musculus Flexor Digitorum Profundus*

Elin kavramasında önemli olan ön koldaki en güçlü ve en büyük kastır. Ön koldaki derin fleksör kaslardan olan m. flexor digitorum profundus, ulna'nın ön yüzünün üst çeyreğinden ve membrana interossea antebrachii'den başalayarak 2.-5. distal falankların basisinin palmar yüzüne yapışır. İki sinir tarafından inerve edilen tek kas olan m. flexor digitorum profundus'un 4. ve 5. parmaklara giden medial kısmı n. ulnaris tarafından inerve edilirken 2. ve 3. parmaklara giden lateral kısmı ise n. medianus tarafından inerve olur. N. ulnaris ön kolda m. flexor digitorum profundus ile m. flexor carpi ulnaris arasından aşağıya iner. M. flexor digitorum profundus distal falanklara fleksiyon yaptırırken el fleksiyonuna da yardımcı olur. M. flexor digitorum profundus'un tendonları lumbrikal kasların origosunu oluşturur (Resim 2. 9) (Moore ve Dalley 2007; Arıncı ve Elhan 2014; Ozan 2014).



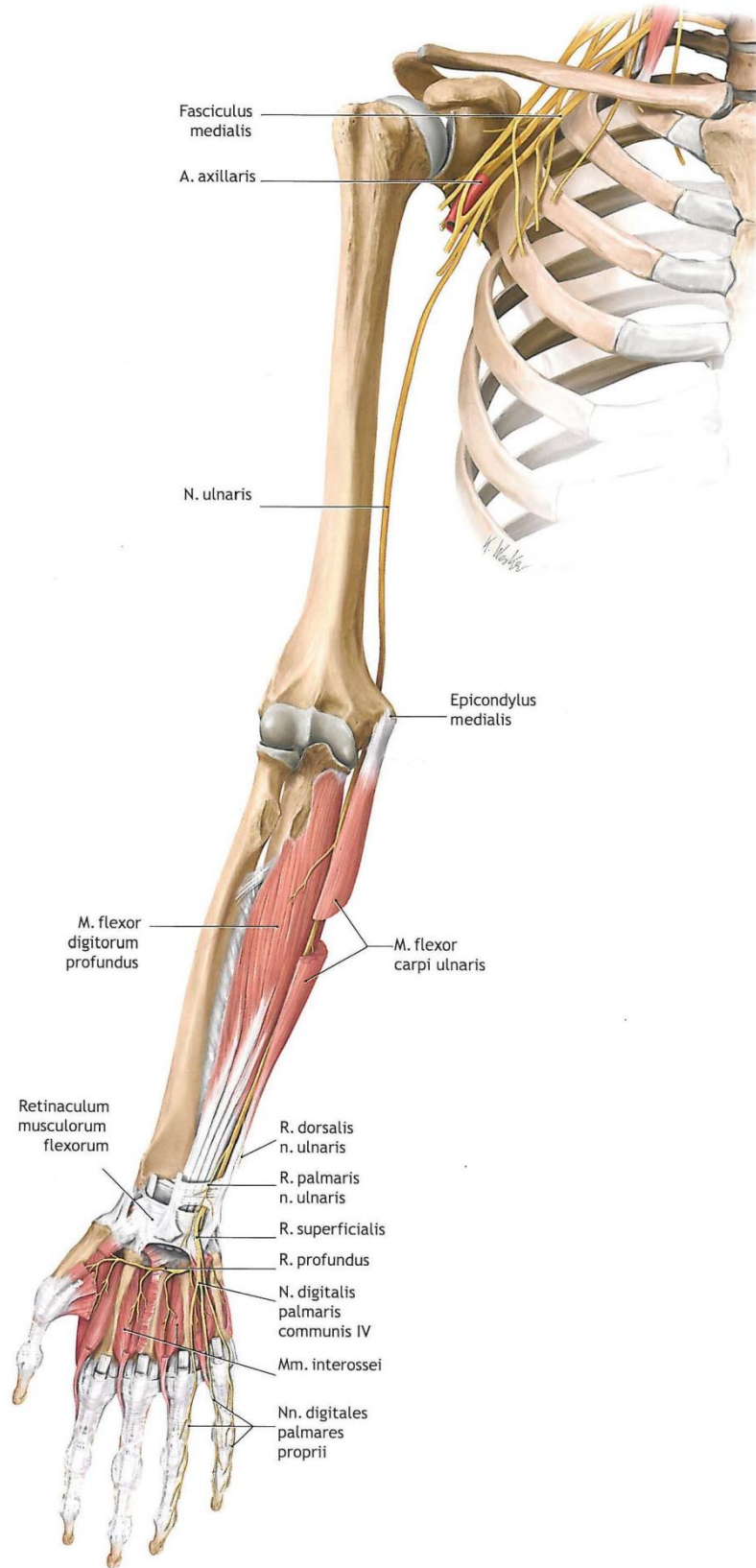
Resim 2. 9. M. flexor carpi ulnaris ve m. flexor digitorum profundus. A ve B arka taraftan görünüş C, ön taraftan görünüş (Schünke ve ark. 2007).

2.1.5. Sinirler

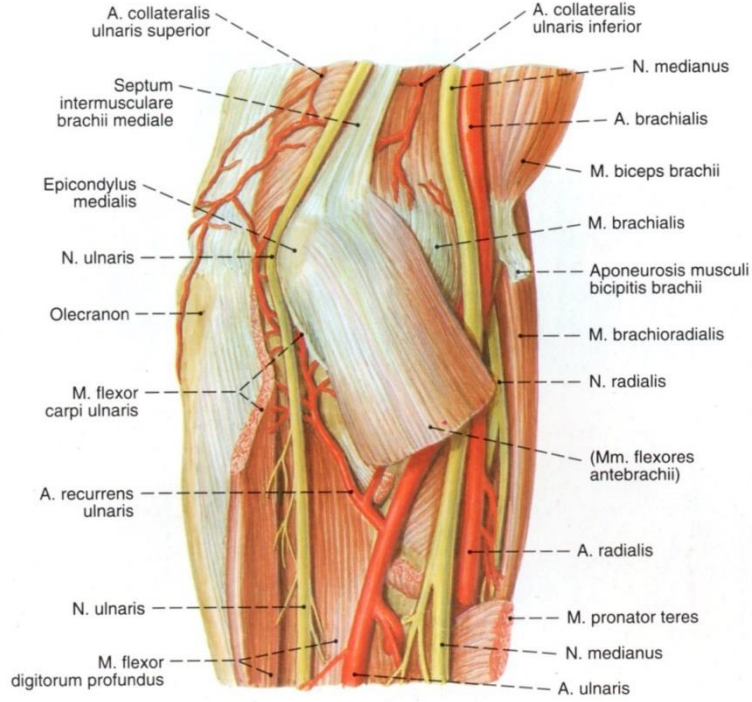
Kubital tünel içinde seyreden n. ulnaris ve deri duyusunu taşıyan n. cutaneus antebrachii medialis dirseğin posteromedialinde bulunur.

2.1.5.1. Nervus Ulnaris

C5-T1 spinal sinirlerin ön dallarının birleşmesiyle oluşan plexus brachialis'in C8-T1 segmentlerinden çıkan ön dallar birleşerek ve çoğunlukla da C7 segmentinden de lifler alarak truncus inferior'u, truncus inferior'un ön dalları fasciculus medialis'i oluşturur. Fasciculus medialis'in devamı şeklindeki terminal dalı ise n. ulnaris' tir. Trigonum supraclaviculare'de yer alan plexus brachialis m. scalenus medius ile m. scalenus anterior'un arasından a. subclavia ile birlikte geçip clavicula ve 1. costa arasından geçtikten sonra fossa axillaris'e gelerek dallarına ayrılır. Fasciculus medialis'in terminal dalı olan n. ulnaris, fossa axillaris'de a. axillaris'in medialindedir. Kolun anterior kompartmanında ise n. medianus, a. brachialis ve vv. brachiales'in medialinden aşağıya doğru m. biceps brachii'nin medial kenarında yer alan sulcus bicipitis medialis'te yüzeysel seyrederken kolun orta kısmında medial ve posteriora doğru yön değiştiren n. ulnaris septum intermusculare mediale'yi delerek posterior kompartmana geçer. Posterior kompartmana geçen n. ulnaris epicondylus medialis'in 6-8 cm proksimalinde bulunan ve m. triceps brachii'in caput medialesi ile septum intermusculare brachii mediale arasında uzanan aponörotik fasial bir band olan Struthers kemerinin (popülasyonun %70'inde görülen) altından geçtikten sonra a. collateralis ulnaris superior ile beraber m. triceps brachii'nin caput mediale'sinin anteriomedialinde seyreder. N. ulnaris a. collateralis ulnaris superior ile beraber epicondylus humerinin proksimaline gelip buradan sulcus nervi ulnaris'ten başlayan kubital tünelden geçer (Resim 2.10, Resim 2.11) (Hunter ve ark. 1995; Marur ve ark. 2005; Robertson ve Saratsiotis 2005; Moore ve Dalley 2007; Polatsch ve ark. 2007; Karataş ve ark. 2009; Arıncı ve Elhan 2014; Ozan 2014; Gilroy 2015; Shen ve ark. 2016).



Resim 2. 10. N. ulnaris'in seyri (Schünke ve ark. 2007).



Resim 2. 11. N. ulnaris'in sulcus ulnaris'den geçişi. Dirsek medialinden görünüş (Putz R ve Pabst R 1994).

M. flexor carpi ulnaris'in iki başının arasından geçerek kubital tünelden çıkan n. ulnaris derin fleksor pronator aponörozunu delip ön kolda m. flexor carpi ulnaris ile m. flexor digitorum profundus arasında daha sonrada m. flexor carpi ulnaris, m. flexor digitorum profundus ve m. flexor digitorum superficialis arasından ön kolun anterior yüzünden aşağıya iner. Daha önce kolda motor ve duyu dalı vermeyen n. ulnaris dirsek eklemine rami articulares (rr. articulares) duyu dallarını verdikten sonra bu seviyede m. flexor carpi ulnaris ve m. flexor digitorum profundus'un ulnar yarısına motor dallar verir. Marur ve ark. (2005) göre n. medianus'dan ayrılan kominikant bir dal %19 oranında n. ulnaris m. flexor digitorum profundus'un ulnar yarısına motor dal verdikten sonra n. ulnaris ile Martin-Gruber anastomozunu yapar. Polatsch ve ark. (2007) göre ise bu anastomoz epicondylus medialis'in 3-10 cm distalindedir. Roy ve ark. (2016) göre ise ilk defa 1964'de Marinacci'nin tanımladığı ön kolun distal yarısında ters Martin-Gruber anastomozu olarak da bilinen n. ulnaris'den ayrılan kominikan bir dalın n. medianus ile yaptığı Marinacci anastomozu popülasyonda seyrek olarak (%1,3 ile %16,7) görülür. Ön kolun yarısına kadar tek olarak seyreden n. ulnaris, ön kolun distal yarısında a. ulnaris ile m. flexor carpi ulnaris'in altında yol alır. Ön kolun ortalarında Henle siniri de denilen n.

cutaneus palmaris (rami cutaneus palmaris) dalını verir. N. cutaneus palmaris, a. ulnaris'e hem dallar vererek hem de üzerinde seyrederek avuç içine kadar yol alır, retinaculum flexorum yakınlarında yüzeyleşerek üzerinden atlar ve avuç içinin medialinin duyusunu alır. Önkolun distal 1/3 kısmında n. ulnaris'ten ayrılan ramus dorsalis nervi ulnaris, (n. cutaneus dorsalis) m. flexor carpi ulnaris'in altından ulnar kısıma geçip fascia antebrachii'nin lamina profunda'sını delerek caput ulnare'nin 3-5 cm proksimalinde önkolun posteromedial yüzüne çıkar. 2 veya 3 dala ayrılarak nervi digitales dorsales adını alan r. dorsalis nervi ulnaris dorsal yüzde el bileğinin ve elin medial kısmının duyusunu alır. M. flexor carpi ulnaris'in proksimalde altında distale doğru lateralinde seyreden n. ulnaris yüzeyleşerek, a. ulnaris ile beraber retinaculum flexorum'un yüzeyel olan lig. carpi palmare tabakasının altından (Guyon kanalından) os pisiforme'nin lateralinden devam ederek avuç içine girer. Burada n. ulnaris'in terminal dalı olan ramus palmaris nervi ulnaris (r. palmaris nervi ulnaris) r. superficialis ve r. profundus olarak iki dala ayrılır. (İlk defa Berrettini tarafından gösterilen n. ulnaris r. superficialis ve r. profundus olarak ikiye ayrılmadan önce n. ulnaris'ten ayrılan ve n. medianus ile aralarında komissür oluşturan ramus communicans cum nervo ulnaris olarak bilinen, Berrettini anastomozunun popülasyonda %80'den fazla görüldüğünü ve araştırmacıların normal anatomi olarak değerlendirdiği Roy ve ark. (2016) tarafından belirtilmiştir.) R. palmaris nervi ulnaris'in r. superficialis dalı, m. palmaris brevis'i inerve eder ve hipotenar bölge, 5. parmak ve 4. parmağın medial yarısının duyusunu alır. R. profundus ise hamulus ossis hamati'nin medialinden geçerek laterale doğru transvers olarak a. ulnaris'in r. profundus dalı ile seyrederek R. profundus bu seyri sırasında m. abductor digiti minimi ile m. flexor digiti minimi brevis arasından, m. opponens digiti minimi'nin içinden, mm. interossei palmares ve mm. interossei dorsales ile III. ve IV. lumbrikal kasların üzerinden geçerek m. adductor pollicis ve m. flexor pollicis brevis'in caput profundus'unda son bulurken tüm bu kasları inerve eder. Ayrıca karpal eklemlere de artikular dallar gönderir. Roy ve ark. (2016) göre n. ulnaris'in yaptığı bir diğer anastomoz ise ilk defa 1897 yılında tanımlanan ve elin palmar yüzeyinde n. ulnaris'in r. profundus dalının tenar kasları inerve eden bölümü ile n. medianus'tan ayrılan rekürren dal ile arasında oluşan Riche-Cannieu anastomozudur (Resim 2.10, Resim 2.11) (Hunter ve ark. 1995; Marur ve ark. 2005; Robertson ve Saratsiotis 2005; Moore ve Dalley 2007; Polatsch ve ark. 2007; Arıncı ve Elhan 2014; Ozan 2014; Gilroy 2015; Roy ve ark. 2016; Shen ve ark. 2016).

N. ulnaris'in koldaki seyri sırasında dirsek bölgesinde en sık karşılaşılan kubital tünelde olmasına rağmen birkaç yerde sıkışması sonucunda n. ulnaris'in tuzak nöropatisi görülebilir. N. ulnaris'in dirsek bölgesinde tuzaklandığı yerler;

- Septum intermusculare mediale'yi geçerken
- Struthers arkı altında
- M. triceps brachii'nin caput mediale'sinin büyüklüğü nedeniyle insersiyon noktasında
- Kubital tünelde
- M. anconeus epitrochlearis'in varlığında
- M. flexor carpi ulnaris'in iki başının birleşim yerinde, Osborn bandı olarak belirtilen fibröz band şeklindeki m. flexor carpi ulnaris ve m. flexor digitorum superficialis fasiyal tabakasının kalınlaşmasıyla (Brown ve ark. 2010)
- Derin fleksor pronator aponözozun altıdır.

(Kleinman 1999; Bozkurt 2005; Karataş ve ark. 2009; Siemionow ve ark. 2007; Brown ve ark. 2010)

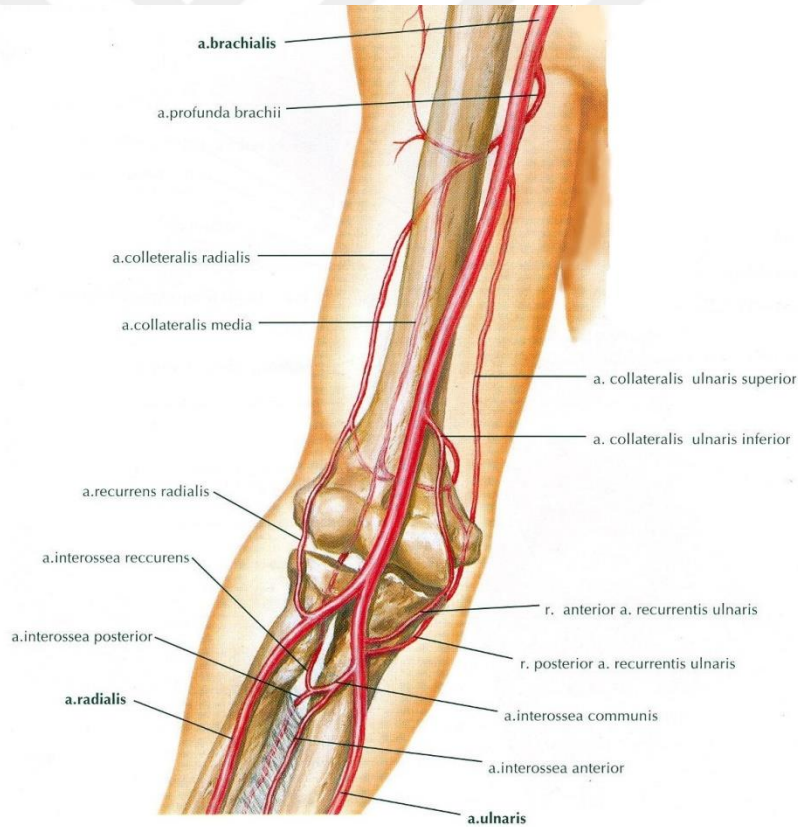
2.1.5.2. Nervus Cutaneus Antebrachii Medialis

N. pectoralis medialis ve n. cutaneus brachii medialis'ten sonra faciculus medialis'ten ayrılan ve C8-T1 segmentlerinden çıkan lifleri taşıyan n. cutaneus antebrachii medialis, a. axillaris ve v. axillaris'in arasında n. ulnaris'e paralel olarak, kolda ise a. brachialis ile birlikte seyrederek. Kolun 1/3 distalinde fascia brachii'nin lamina profundasını deler ve v. basilica ile birlikte yüzeyelleşir. N. cutaneus antebrachii medialis, v. basilica'nın geçtiği delikten geçerken r. anterior ve r. posterior dallarına ayrılır. V. mediana antebrachii'nin yanından geçen r. anterior ön kolun anteromedial tarafında aşağıya doğru uzanarak ön kolun bileğe kadar olan bölgesinin duyusunu taşır. R. posterior ise v. basilica'nın medialinde seyrederek epicondylus medialis'in anteriorundan geçtikten sonra posteriora yönelerek ön kolun bileğe kadar olan posteromedial bölümünde aşağıya doğru uzanarak bu bölgenin deri duyusunu alır. R. posterior'dan ayrılan dallar epicondylus medialis ve olecranon'a doğru uzanarak bu bölgenin deri duyusunu da alır (Moore ve Dalley 2007; Polatsch ve ark. 2007; Arıncı ve Elhan 2014; Ozan 2014; Gilroy 2015).

2.1.6. Damarlar

2.1.6.1. Arterler

A. subclavia 1.kostayı geçtikten sonra a. axillaris olarak devam eder, a. axillaris m. teres major'u geçtikten sonra aşağıya doğru olarak kolda seyrederek ve a. brachialis, kolun yarısında a. collateralis ulnaris superior dalını verir. Bazen a. collateralis ulnaris superior, a. brachialis'den ilk çıkan ve en büyük dalı olan a. profunda brachii'den de ayrılabilir. N. ulnaris ile beraber seyreden a. collateralis ulnaris superior, epicondylus medialis'in posteriorunda kubital tünele doğru uzanır. A. brachialis'den dirsek ekleminin yaklaşık 5 cm proksimalinden ayrılan a. collateralis ulnaris inferior ise n. medianus ve n. ulnaris'in arasında distale doğru epicondylus medialis'in ön tarafına doğru seyrederek (Resim 2.11, Resim 2.12) (Moore ve Dalley 2007; Arıncı ve Elhan 2014; Ozan 2014).

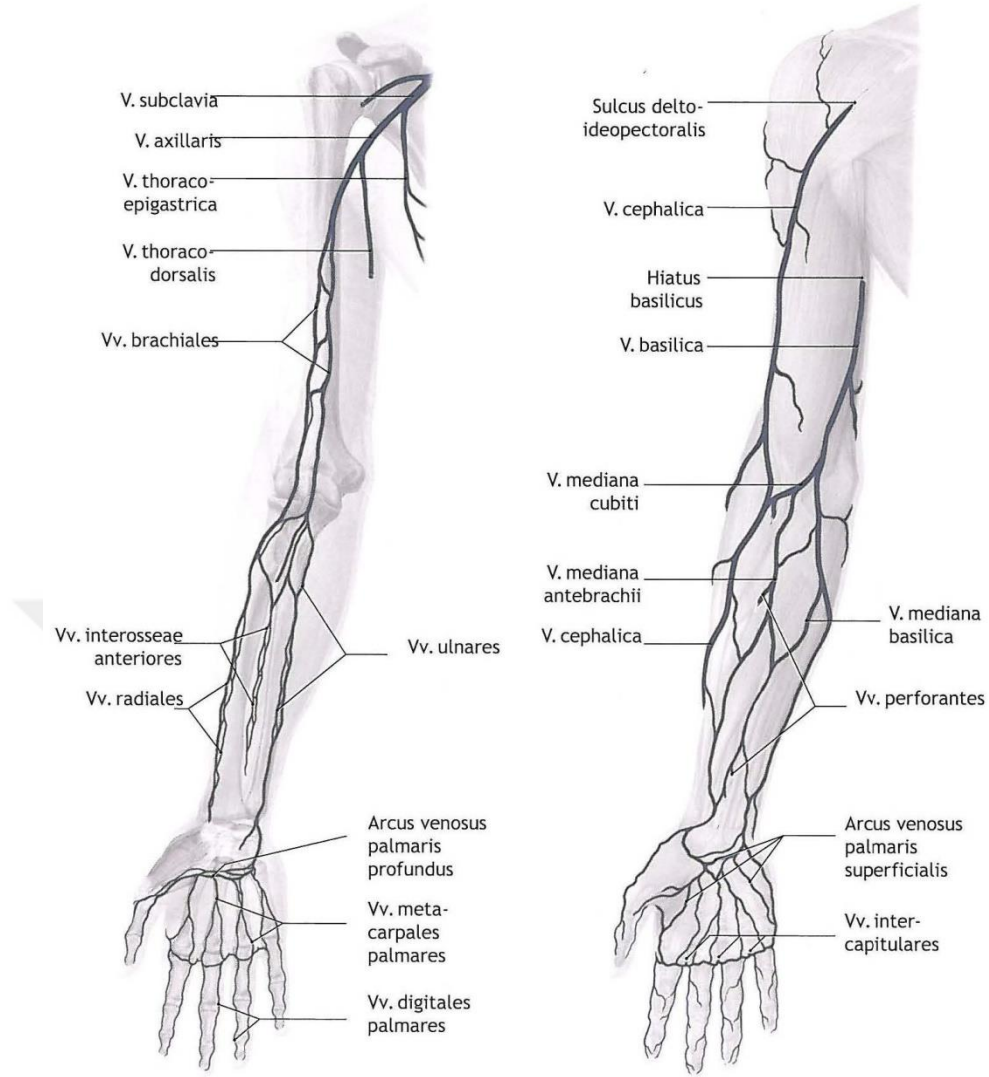


Resim 2. 12. A. brachialis ve dirsek çevresinde yaptığı anastomozlar (Schünke ve ark. 2007)

Ön kola doğru seyreden a. brachialis, collum radii seviyesinde tendo musculi biceps brachii'nin medialinde a. radialis ve a. ulnaris olmak üzere 2 dala ayrılır. A. brachialis'in 2 dala ayrıldığı yerin hemen distalinde dirsek ekleminin alt kısmında a. ulnaris'ten tek bir a. recurrens ulnaris dalı ayrılıp, daha sonra da r. anterior ve r. posterior olmak üzere 2 dal verebilir. Önce a. ulnaris'ten a. recurrens ulnaris anterior ve biraz distalinde de a. recurrens ulnaris posterior tek tek ayrılabilir. A. recurrens ulnaris anterior, m. pronator teres ve m. brachialis'i besleyerek aralarından proksimale doğru çıkar. Epicondylus medialis'in anteriorunda a. collateralis ulnaris inferior ile anastamoz yapar. Daha kalın olan a. recurrens ulnaris posterior ise m. flexor digitorum superficialis ve m. flexor digitorum profundus'un arasından posteromediale doğru geçerek m. flexor carpi ulnaris'in altından daha sonra kubital tünel içinde n. ulnaris'in yanında devam ederek proksimale doğru epicondylus medialis'in arka tarafına ilerler. A. collateralis ulnaris inferior'dan ayrılan bir dal a. collateralis ulnaris superior ile epicondylus medialis'in arka tarafında anastamoz yapar. Bu anastomoza kubital tünel içinde proksimale doğru çıkan a. recurrens ulnaris posterior da katılır. Açar ve ark. (2011) göre a. collateralis ulnaris inferior a. recurrens ulnaris posterior ile kubital tünel içinde anastamoz yapar. A. collateralis ulnaris inferior, a. collateralis ulnaris superior, a. recurrens ulnaris anterior ve a. recurrens ulnaris posterior birbirleri ile yaptıkları anastamozlarla rete articulare cubiti'nin oluşumuna katılırlar. N. ulnaris'in bu bölgedeki beslenmesini ise a. collateralis ulnaris inferior, a. collateralis ulnaris superior ve a. recurrens ulnaris posterior sağlar (Resim 2.11, Resim 2.12) (Moore ve Dalley 2007; Açar ve ark. 2011; Arıncı ve Elhan 2014; Ozan 2014; Li ve ark. 2015).

2.1.6.2. Venler

Yüzeyel ve derin olmak üzere ikiye ayrılan venler distalden proksimale doğru drene olurlarken birbirleriyle delici venler aracılığıyla da anastamozlar yaparlar. Yüzeyel venler fascia superficialis'in lamina superficialis ve lamina profundası arasında seyrederken üst ekstremitte kanının çoğunluğunu drene ederler, derin venler ise fascia profunda'nın derininde arterlere, birbiriyle anastamoz yapan bir çift ven olarak eşlik ederler ve arterle aynı isimi alırlar (Moore ve Dalley 2007; Arıncı ve Elhan 2014; Ozan 2014).



Resim 2. 13. Üst ekstremitenin derin ve yüzeysel venleri (Schünke ve ark. 2007)

Yüzeysel venlerden elin dorsal yüzeyinde parmaklardan başlayan vv. digitales dorsales önce vv. metacarpales dorsales'i sonra da rete venosum dorsale manus'u meydana getirir. Bu ağın ulnar tarafından çıkan dal önkolun dorsomedialinde proksimale doğru v. basilica olarak uzanır, önkolun proksimal yarısında anteriora doğru yönelerek dirsek ekleminin distalinde v. mediana cubiti ile anastamoz yapar. Daha sonra a. brachialis'i çaprazlayarak n. cutaneus antebrachii medialis'in dalları arasından geçerek m. biceps brachii'nin medialinde seyreder. Kolun orta kısmına doğru fascia profunda'yı delerek, n. cutaneus antebrachii medialis ile birlikte a. brachialis'in medialinde proksimale doğru uzanır. Vv. brachiales'lerin de fossa axillaris'te v. basilica'ya drene olmasıyla v. axillaris adını alır. Rete venosum dorsale manus'un radial tarafından çıkan dal ise 1. parmağtan gelen v. digitales dorsales ile birleşerek v. cephalica'yı meydana getirir. Elin dorsolateralinden oblik bir şekilde

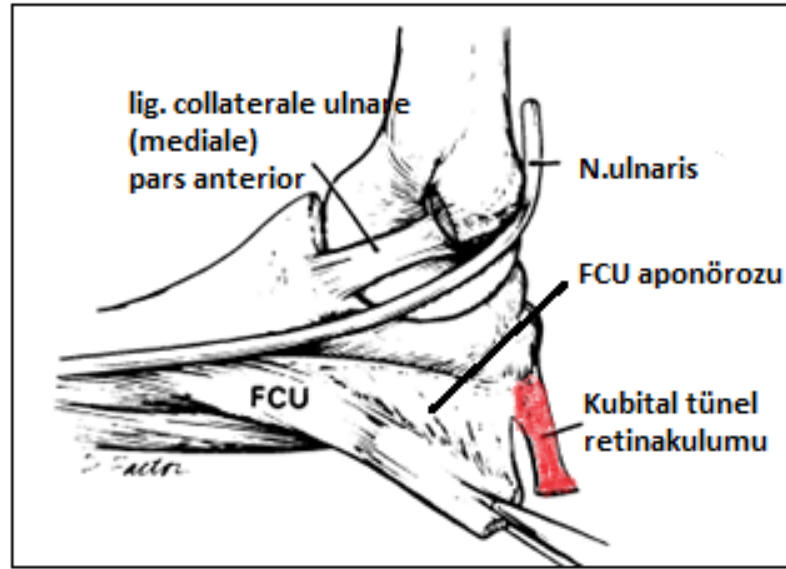
anterolateraline doğru seyrederek proksimale doğru uzanır. Fossa cubiti'nin hemen altında v. mediana cubiti aracılığıyla v. basilica ile anastamoz kurar. Proksimale doğru sulcus bicipitalis lateralis'ten, m. triceps'in lateralinden, sulcus deltoideopectoralis'ten trigonum deltoideopectoralis'e gelerek fascia clavipectoralis'i delerek vv. brachialis'te v. basilica'ya drene olmasıyla v. axillaris adını alır. V. axillaris 1. kostanın lateral kenarını geçince v. subclavia olarak devam eder. Daha sonra her iki tarafın v. subclavia'sı v. brachiocephalica dextra ve v. brachiocephalica sinistra'ya drene olur. V. brachiocephalica dextra ve v. brachiocephalica sinistra birleşerek v. cava superior'u oluşturur ve kalbin atrium dextrum'una boşalır. Elin palmar yüzeyinde ise arcus venosus palmaris superficialis'e vv. digitales palmaris communis'ler, arcus venosus palmaris profunda'ya ise v. metacarpalis palmaris'ler drene olur. Arcus venosus palmaris superficialis'i drene eden v. mediana antebrachii önkolun anteriorunda proksimale doğru uzanarak v. mediana cubiti veya v. basilica'ya drene olur. Arcus venosus palmaris profunda ve arcus venosus palmaris superficialis'den başlayan derin venler ise medialde vv. ulnares ve lateralde vv. radiales olarak aynı isimli arterlere eşlik ederek proksimale doğru seyrederek V. mediana cubiti'ye de kalın bir ven ile anastamoz yapar. Vv. interosseae anteriores ve vv. interosseae posteriores'in de vv. radiales ve vv. ulnares'e drene olur. Vv. ulnares'ten ayrılan vv. recurrens ulnaris posterior a. recurrens ulnaris posterior'a eşlik ederek kubital tünelden distalden proksimale doğru geçer. Vv. ulnares ve vv. radiales kolda birleşerek vv. brachiales olarak devam ederler. Vv. brachiales m. subscapularis civarında v. axillaris'e drene olur (Resim 2.13) (Rosenberg 1995; Moore ve Dalley 2007; Arıncı ve Elhan 2014; Ozan 2014).

2.1.6.3. Lenfatikler

Üst ekstremitede yüzeysel ve derin olmak üzere iki grupta incelenen lenf damarları derinde ven ve arterlere eşlik ederken yüzeyselde ise subkutan olarak yerleşmişlerdir. Distalden proksimale doğru seyreden lenf damarları yüzeyselde üç grupta toplanır. Ulnar (medial, iç) grup v. basilica, radial (lateral, dış) grup v. cephalica ve median (orta) grup ise v. mediana antebrachii ile birlikte seyrederek. Radial kısımda v. cephalica ile seyreden kalın lenf damarı trigonum deltoideopectoralis'deki nodi deltoideopectoralis (infraclaviculares)'e daha sonra da

adlandırılan yapının posteriorunu ise arcuat ligament ile sınırlandırıldığını bildirmişlerdir.

Shen ve arkadaşları (2016) kubital tünel tabanını dirsek eklem kapsülü ve ligamentum collaterale ulnare'nin pars posterior ve pars transversa'sı; tavanını ise yapılar genellikle birbiriyle devamlı olmasına rağmen proksimalde olecranon'dan epicondylus medialis'e uzanan kubital tünel retinakulumunun (KTR, Osborne bandı, Osborne ligamenti), distalde m. flexor carpi ulnaris'in iki başı arasındaki fleksor carpi ulnaris aponörozunun (FCU, arcuat ligament) oluşturduğunu belirtmiştir (Resim 2.15).

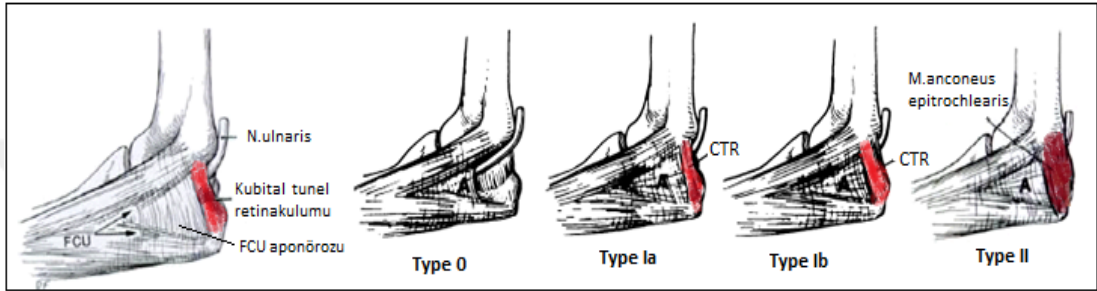


Resim 2. 15. Shen ve arkadaşlarının kubital tünel ve n. ulnaris'in seyrini gösterdikleri çizim (Shen ve ark. 2016).

Granger ve arkadaşları (2017) 1957'de Osborne'nun m. flexor carpi ulnaris'in humeral ve ulnar başları arasında uzanan ve böylece kubital tünelin çatısını oluşturan fibröz doku bandını tanımladığını bildirmiş ve kubital tüneli fibromüsküler bir kanal olarak nitelmişlerdir. Osborne ligamenti'nin FCU'nun iki başının arasındaki üçgen şeklindeki aralığı birleştirdiğini ve kubital tünel çapını oluşturduğunu bildirmiştir.

O'Driscoll ve arkadaşları (1991) kubital tünel retinakulumunun epicondylus medialis'den olecranon'a uzandığını ve distal kenar liflerinin fleksor carpi ulnaris aponörozuna dik olduğunu bildirmiş, kubital tünel retinakulumun varyasyonlarını 4'e ayırmıştır (Resim 2.16). Type 0'da retinakulum yoktur ve n. ulnaris dislokasyonu

vardır. Type Ia'da retinakulum ince ve dirsek ekstensiyonunda gevşek, tam fleksiyonunda gergindir. Type Ib'de retinakulum kalın ve dirsek fleksiyonunun 90°-120° arası gerginleşmeye başlar. Dirsek fleksiyonunda dinamik sinir kompresyonuna neden olabilir. Type II'de retinakulumun yerini m. anconeus epitrochlearis yer almıştır. M. anconeus epitrochlearis'in kütlesi nedeniyle statik kompresyonla ilişkili olabildiği belirtilmiştir. Epicondylus medialis'in inferior yüzündeki oluğun posterior yüzündeki kadar derin olmadığını ve dirsek fleksiyonu ile kubital tünel tabanında yükselmenin ortaya çıktığını da gözlemlemişlerdir.



Resim 2. 16. O'Driscoll ve arkadaşlarının kubital tünel retinakulumu ve varyasyonlarını gösterdikleri çizim (O'Driscoll ve ark. 1991).

3. GEREÇ VE YÖNTEM

TC. Necmettin Erbakan Üniversitesi Meram Tıp Fakültesi İlaç ve Tıbbi Cihaz Dışı Araştırmalar Etik Kurulu 01.12.2017 tarih ve 2017/1096 sayılı kararı ile tez çalışmamıza başlandı. Tez çalışmamızda kubital tünelin morfolojik yapısı ve varyasyonları, n. ulnaris'in kubital tünel içindeki morfolojik yapısı, cinsiyet farklılıklarını, kubital tünel sendromuna neden olan yapılar ve kubital tünel içindeki farklılıklar ortaya konulmuştur. Kubital tünelle ilgili MRG ile yapılan fazla çalışma olmamasına rağmen tuzak nöropatilerinin teşhisinde invaziv olmaması, hastaların radyasyona maruz kalmamaları, güvenilir, hassas ve geriye dönük incelenebilir olması nedeniyle çalışmamızda verilerin elde edilmesinde MR kullanılmıştır.

3.1. Hasta Popülasyonu ve Demografik Veriler

Şubat – Aralık 2018 tarihleri arasında Necmettin Erbakan Üniversitesi Meram Tıp Fakültesi Ortopedi ve Travmatoloji Anabilim Dalı ile Fizik Tedavi ve Rehabilitasyon Anabilim Dalı'na dirsek medialinde ağrısı olan ve kubital tünel

şüphesiyle başvuran 18 yaş üstü hastaların hasta onam formları alınarak Necmettin Erbakan Üniversitesi Meram Tıp Fakültesi Radyoloji Anabilim Dalı'nda hem hasta kollarının hem de sağlam kollarının ekstensiyonda ve 90° lik fleksiyonda olmak üzere iki pozisyonda MR çekimleri yapıldı ve prospektif olarak incelendi. Çalışmaya onkoloji hastaları, 18 yaşından küçükler, dirseğinden ameliyat olmuş hastalar, kırık veya çıkık öyküsü olan hastalar dahil edilmedi. Toplamda 31 hastanın MR çekimi yapıldı. Bu hastaların 4 tanesi şiddetli ağrılarının olması ve MR süresinin uzun olmasından dolayı tolere edememeleri nedeniyle sadece hasta kollarının MR çekimi yapılabildi. Hastaların yaş ve cinsiyetleri kaydedildi.

3.2. Görüntülerin Alınması ve İşlenmesi

Dirsek MRG 1,5 Tesla Siemens (Aera) cihazında yüzeyel koille gerçekleştirildi. Dirsekler önce ekstensiyonda arkasından 90 derece fleksiyondayken görüntüler elde edildi. Dirsek MRG protokolündeki rutin sekanslar; koronal T2 turbo spin eko yağ baskılı, aksiyel T1 turbo spin eko ve T2 turbo spin eko yağ baskılı, sagittal T2 turbo spin eko yağ baskılı, koronal T1 turbo spin eko alındıktan sonra, çalışma için ekstensiyon pozisyonunda sagittal ve koronal T1 turbo spin eko, fleksiyon pozisyonunda sagittal, aksiyel, koronal T1 turbo spin eko sekansları eklendi.

3.3. Görüntülerin Değerlendirilmesi

Tüm hastaların çekilen dirsek MR görüntülerinde dirseğin medial bölümünde bulunan kubital tünel ve kubital tünel içinde n. ulnaris incelendi. Kubital tünel boyunca morfometrik olarak anteoposterior ve mediolateral çap ile açı ölçümleri yapıldı ve değerlendirildi.

Dirseğin ekstensiyon ve fleksiyon pozisyonunda kubital tünelin proksimalinde bulunan KTR (Osborne ligamenti)'nin uzunluk, kalınlık ve genişlik ölçümleri; KTR ilk görüldüğü seviye, lig. collaterale ulnare posterior'un görüldüğü seviye, n. ulnaris'in epicondylus medialis'ten ayrıldığı seviye ve n. ulnaris'in kubital tünelden çıktığı seviye olmak üzere 4 seviyede kubital tünelin anteroposterior ve mediolateral çap ölçümleri yapıldı. Dirseğin fleksiyon pozisyonunda kubital tünelin tabanını oluşturan, humerusta bulunan sulcus nervi ulnaris'in proksimal, orta ve

distal olmak üzere 3 seviyede açı ölçümü yapıldı. Kubital valgus açısının ölçümü ise ekstansiyon pozisyonunda yapıldı.

N. ulnaris'in kubital tünel içindeki seyri incelendi. Buna göre n. ulnaris'in kubital tünel içindeki pozisyonu anterior, medial, anteromedial ve santral olmak üzere 4 şekilde sınıflandırıldı ve KTR seviyesindeki pozisyonu belirleyici olarak dikkate alındı. N. ulnaris'in kubital tünel içindeki uzunluk ölçümü, kubital tünelin hem proksimalinde hem de distalinde n. ulnaris'in anteroposterior ve mediolateral çap ölçümleri yapıldı.

Ölçümleri alınan parametreler, tablo 3. 1, 3. 2 ve 3. 3'de gösterilmiştir.

Tablo 3. 1. Dirseğin ekstansiyonunda ve fleksiyonunda yapılan ölçüm parametreleri.

KKTR	Kubital tünel retinakulumunun kalınlığı
UKTR	Kubital tünel retinakulumunun uzunluğu
GKTR	Kubital tünel retinakulumunun genişliği
APKtr	Kubital tünel retinakulumunun görüldüğü ilk seviyede kubital tünelin anteroposterior çapı
MLKtr	Kubital tünel retinakulumunun görüldüğü ilk seviyede kubital tünelin mediolateral çapı
APLcmp	Ligamentum collaterale ulnare posterior'un görüldüğü seviyede kubital tünelin anteroposterior çapı
MLLcmp	Ligamentum collaterale ulnare posterior'un görüldüğü seviyede kubital tünelin mediolateral çapı
APSu	N.ulnaris'in epicondylus medialis'den ayrıldığı seviyede kubital tünelin anteroposterior çapı
MLSu	N.ulnaris'in epicondylus medialis'den ayrıldığı seviyede kubital tünelin mediolateral çapı
APDkt	N. ulnaris'in kubital tünelden çıktığı seviyede kubital tünelin anteroposterior çapı
MLDkt	N. ulnaris'in kubital tünelden çıktığı seviyede kubital tünelin mediolateral çapı
APPul	N. ulnaris'in KTR üst seviyesindeki anteroposterior çapı
MLPul	N. ulnaris'in KTR üst seviyesindeki mediolateral çapı
APDul	N.ulnaris'in kubital tünelden çıktığı seviyedeki anteroposterior çapı
MLDul	N.ulnaris'in kubital tünelden çıktığı seviyedeki mediolateral çapı
UNU	Kubital tünel içinde n. ulnaris'in uzunluğu
PNU	Kubital tünel içinde n. ulnaris'in pozisyonu

Tablo 3. 2. Dirseğin sadece ekstensiyon pozisyonunda yapılan ölçüm parametresi.

KVA	Kubital valgus açısı
-----	----------------------

Tablo 3. 3. Dirseğin sadece 90° lik fleksiyonunda yapılan ölçüm parametreleri.

PSUA	Sulcus nervi ulnaris'in proksimal seviyedeki açısı
MSUA	Sulcus nervi ulnaris'in orta seviyedeki açısı
DSUA	Sulcus nervi ulnaris'in distal seviyedeki açısı

3.4. Ölçüm Yöntemi

3.4.1. Ekstensiyon ve Fleksiyon Pozisyonundaki Ölçümler

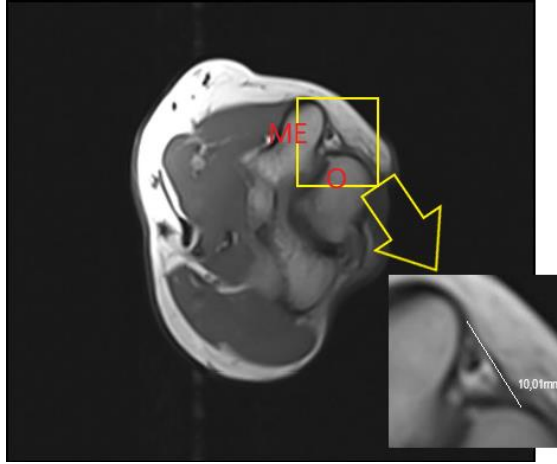
Dirsek ekstensiyonunda çekilen MR görüntülerinde kol ve ön kolda kesitleri aynı iken dirseğin 90° fleksiyonunda pozisyona bağlı olarak kolda kesitler koronal kesit olarak başlayıp dirsek ekleminden itibaren görüntü aksiyal kesite ya da kolda aksiyal kesit olarak başlayıp dirsekten itibaren görüntü koronal kesite dönmektedir. Bu ayrıntıya dikkat edilerek fleksiyon pozisyonundaki ölçümler yapıldı.

3.4.1.1. Kubital Tünel Retinakulumunun Kalınlığı

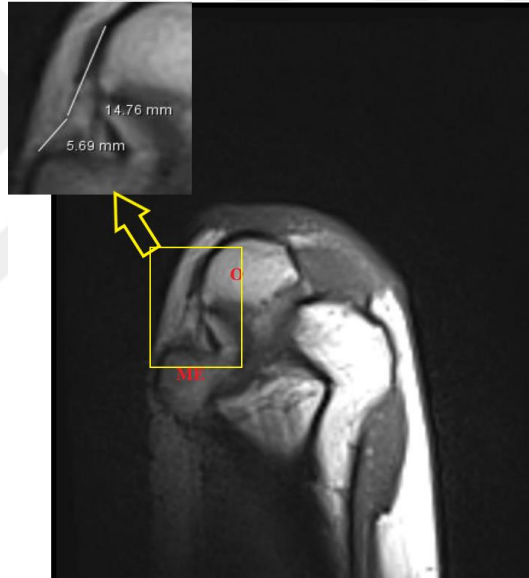
MR görüntüleri üzerinden ekstensiyonda aksiyal kesitte fleksiyonda ise kolda koronal olarak başlayıp önkolda aksiyale dönen bir kesitte kubital tünel retinakulumunun görüldüğü sekanslar sayılıp sekans aralıkları ile çarpılarak kalınlığı hesaplandı.

3.4.1.2. Kubital Tünel Retinakulumunun Uzunluğu

MR görüntüleri üzerinden ekstensiyonda aksiyal kesitte fleksiyonda ise kolda koronal olarak başlayıp önkolda aksiyale dönen bir kesitte kubital tünel retinakulumunun epicondylus medialis ve olecranon arasındaki uzunluğu ölçüldü (Resim 3.1, Resim 3.2).



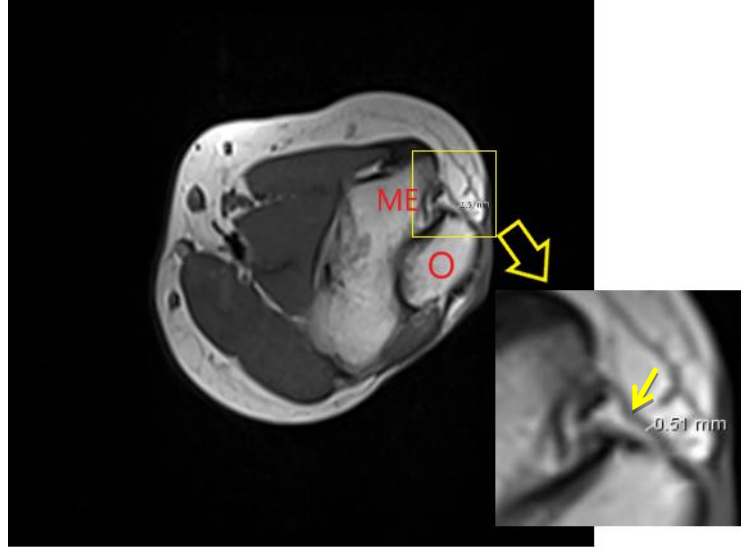
Resim 3. 1. Dirsek ekstensiyonunda aksiyal kesitte KTR uzunluğu. **O**, olecranon; **ME**, epicondylus medialis.



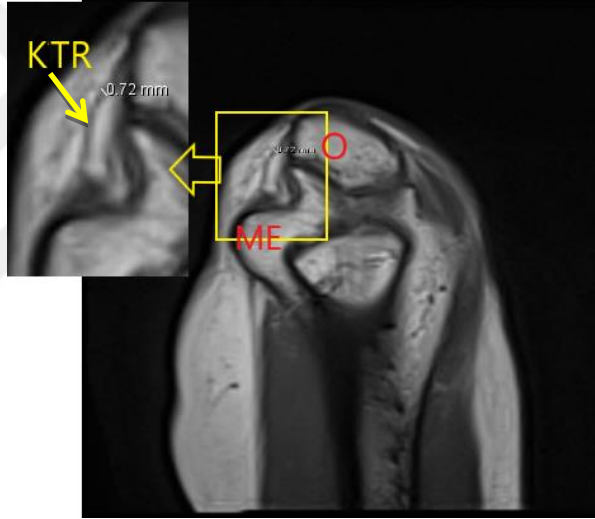
Resim 3. 2. Dirsek fleksiyonunda iken kolda koronal olarak başlayıp önkolda aksiyale dönen bir kesitte KTR uzunluğu. **O**, olecranon; **ME**, epicondylus medialis.

3.4.1.3. Kubital Tünel Retinakulumunun Genişliği

MR görüntüleri üzerinden ekstensiyonda aksiyal kesitte fleksiyonda ise kolda koronal olarak başlayıp önkolda aksiyale dönen bir kesitte kubital tünel retinakulumunun genişliği ölçüldü (Resim 3.3, Resim 3.4).



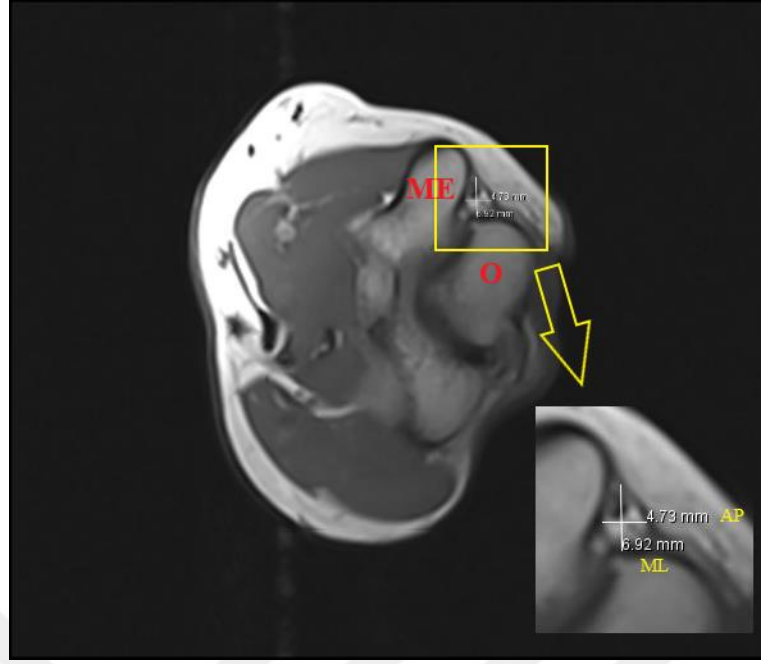
Resim 3. 3. Dirsek ekstensiyonda iken aksiyal kesitte KTR'nin genişliği. **O**, olecranon; **ME**, epicondylus medialis; **sarı ok**, KTR



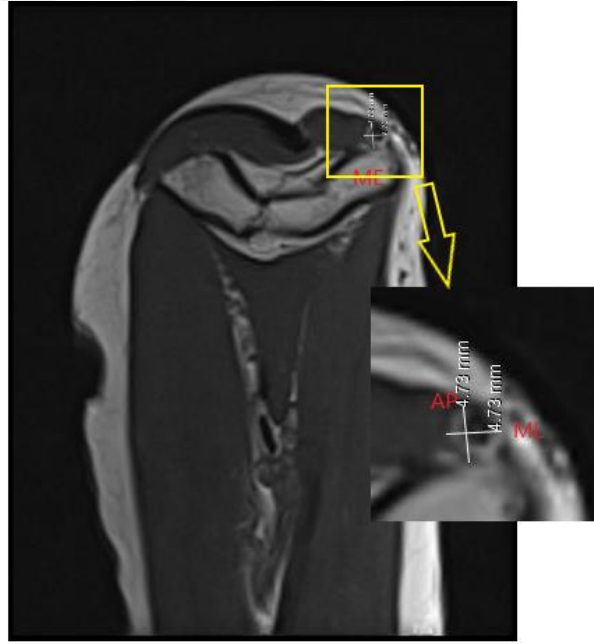Resim 3. 4. Dirsek fleksiyonda iken kolda koronal olarak başlayıp önkolda aksiyale dönen bir kesitte KTR'nin genişliği. **O**, olecranon; **ME**, epicondylus medialis.

3.4.1.4. Kubital Tünel Retinakulumunun Üst Kenarı Seviyesindeki Çaplar

MR görüntüleri üzerinden ekstensiyonda aksiyal kesitte dirsek fleksiyundayken kolda aksiyalden başlayıp koronale dönen bir kesitte kubital tünel retinakulumunun ilk görüldüğü seviyede kubital tünelin anteroposterior (AP) ve mediolateral (ML) yöndeki çapları ölçüldü (Resim 3.5, Resim 3.6).



Resim 3. 5. Dirsek ekstensiyonda iken aksiyal kesitte KTR'nin üst kenarı seviyesindeki anteroposterior (AP) ve mediolateral (ML) çaplar. O, olecranon; ME, epicondylus medialis.

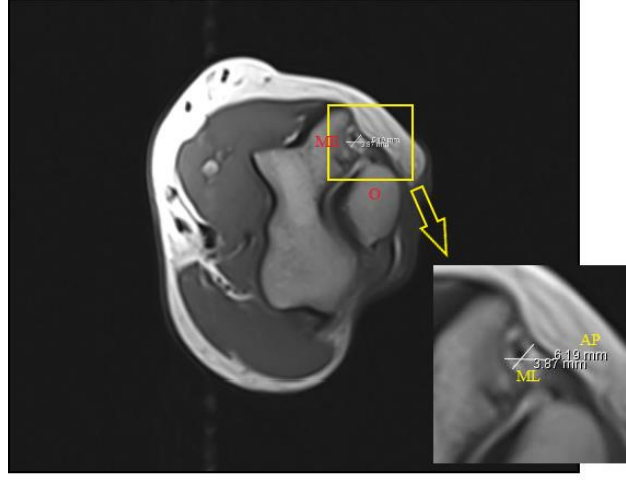


Resim 3. 6. Dirsek fleksiyonda iken kolda aksiyalden başlayıp koronale dönen bir kesitte KTR'nin üst kenarı seviyesindeki anteroposterior (AP) ve mediolateral (ML) çaplar. ME, epicondylus medialis.

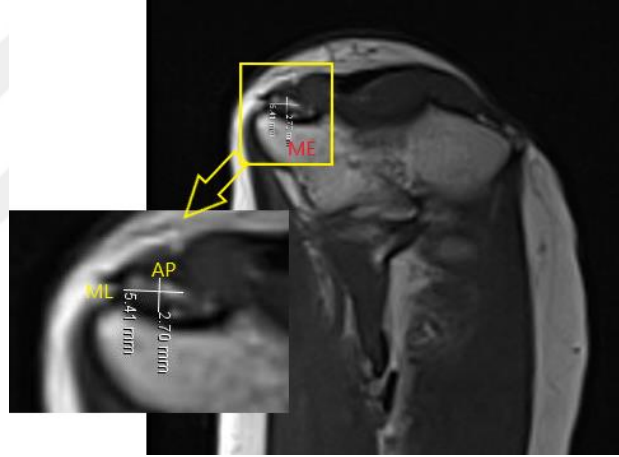
3.4.1.5. Ligamentum Collaterale Ulnare Posterior Seviyesindeki Çaplar

MR görüntüleri üzerinden ekstensiyonda aksiyal kesitte dirsek fleksiyondayken kolda aksiyalden başlayıp koronale dönen bir kesitte ligamentum

collaterale ulnare posterior'un görüldüğü seviyede kubital tünelin anteroposterior ve mediolateral yöndeki çapları ölçüldü (Resim 3.7, Resim 3.8).



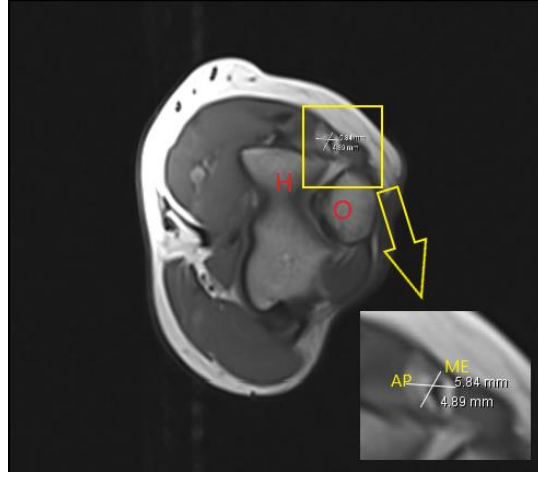
Resim 3. 7. Dirsek ekstensiyonda iken aksiyal kesitte LCUP seviyesindeki AP ve ML çaplar. **O**, olecranon; **ME**, epicondylus medialis.



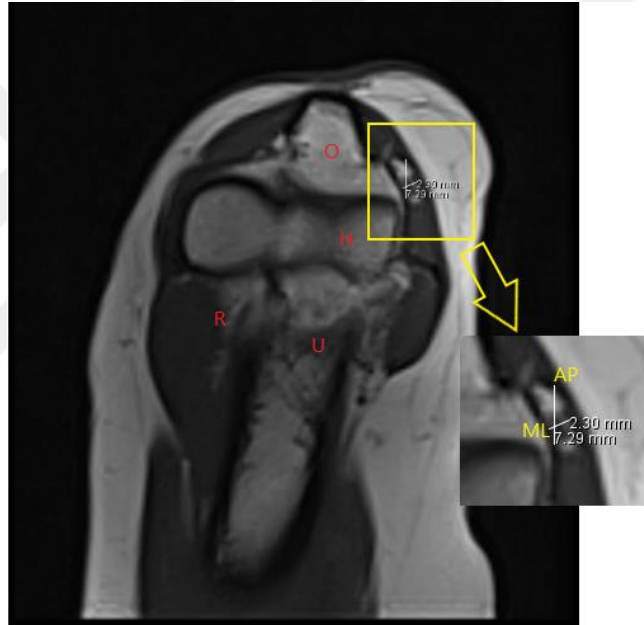
Resim 3. 8. Dirsek fleksiyonda iken kolda aksiyalden başlayıp koronale dönen bir kesitte LCUP seviyesindeki AP ve ML çaplar. **ME**, epicondylus medialis.

3.4.1.6. Sulcus Ulnaris'in Alt Sınırındaki Seviyedeki Çaplar

MR görüntüleri üzerinden ekstensiyonda aksiyal kesitte dirsek fleksiyonda ise kolda koronal olarak başlayıp önkolda aksiyale dönen bir kesitte n. ulnaris'in epicondylus medialis'den ayrıldığı seviyede kubital tünelin anteroposterior ve mediolateral yöndeki çapları ölçüldü (Resim 3.9, Resim 3.10).



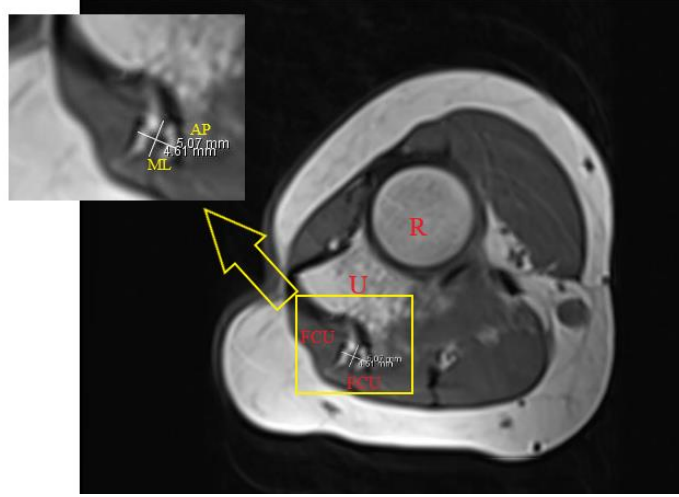Resim 3. 9. Dirsek ekstensiyonda iken aksiyal kesitte sulcus ulnaris'in alt sınırındaki seviyedeki AP ve ML çaplar. **O**, olecranon; **H**, humerus.



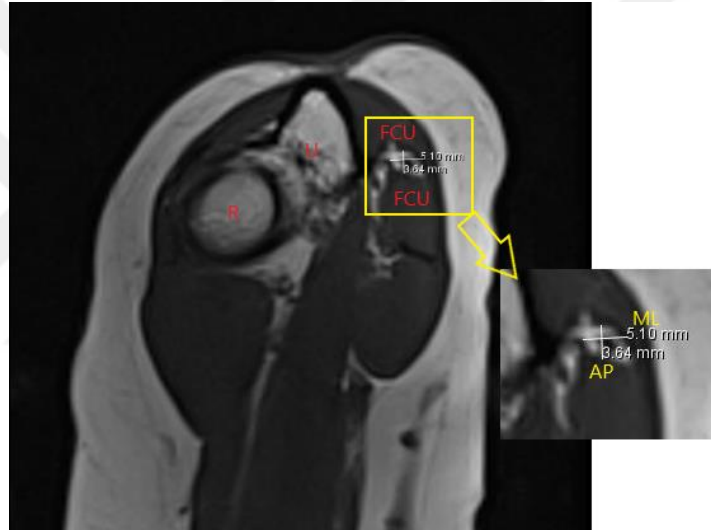
Resim 3. 10. Dirsek fleksiyonda iken kolda koronal olarak başlayıp önkolda aksiyale dönen bir kesitte sulcus ulnaris'in alt sınırındaki seviyedeki AP ve ML çaplar. **O**, olecranon; **H**, humerus; **U**, ulna; **R**, radius.

3.4.1.7. Kubital Tünelin Distal Ucundaki Çaplar

MR görüntüleri üzerinden ekstensiyonda aksiyal kesitte dirsek fleksiyonunda ise kolda koronal olarak başlayıp önkolda aksiyale dönen bir kesitte n. ulnaris'in kubital tünelinden çıktığı derin fleksor pronator aponörozü delip ön kolda m. flexor carpi ulnaris ile m. flexor digitorum profundus arasında ineceği seviyede anteroposterior ve mediolateral yöndeki çapları ölçüldü (Resim 3.11, Resim 3.12).



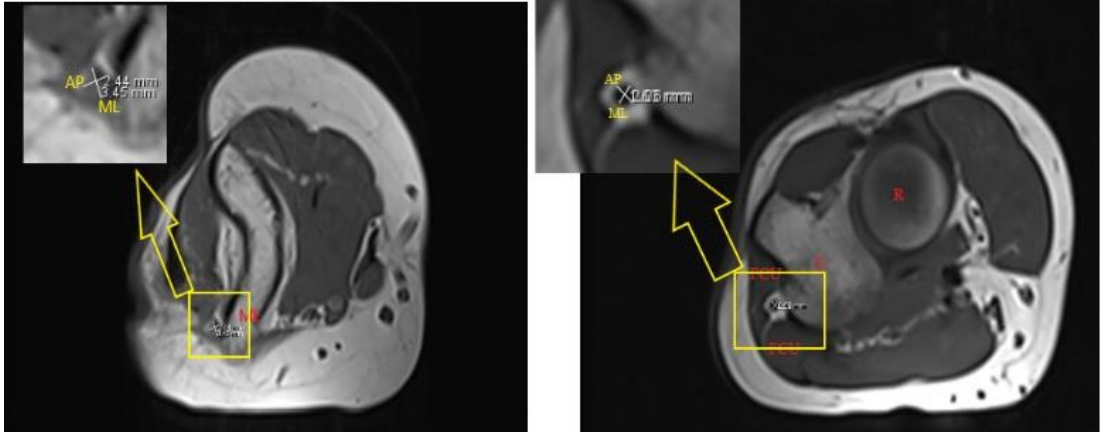
Resim 3. 11. Dirsek ekstensiyonunda aksiyal kesitte KT'nin distal ucundaki AP ve ML çapları. **R**, radius; **U**, ulna; **FCU**, m. flexor carpi ulnaris



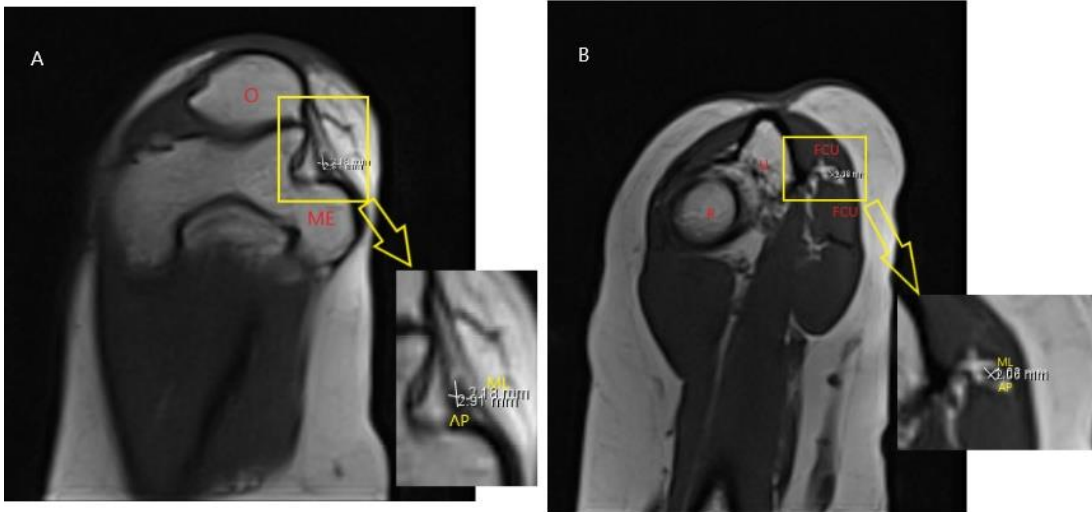
Resim 3. 12. Dirsek fleksiyonunda kolda koronal olarak başlayıp önkolda aksiyale dönen bir kesitte KT'nin distal ucundaki AP ve ML çapları. **R**, radius; **U**, ulna; **FCU**, m. flexor carpi ulnaris

3.4.1.8. *N. Ulnaris'in Kubital Tünel İçindeki Çapları*

MR görüntüleri üzerinden aksiyal kesitte n. ulnaris'in kubital tünel retinakulumunun görüldüğü ilk seviyede (proksimal seviye) ve kubital tünelinden çıktığı seviyedeki (distal seviye) anteroposterior ve mediolateral yöndeki çapları ölçüldü (Resim 3.13, Resim 3.14).



Resim 3. 13. Dirsek ekstensiyonunda aksiyal kesitte **A**, n. ulnaris'in proksimal seviyedeki AP ve ML çapları; **B**, n. ulnaris'in distal seviyedeki AP ve ML çapları. **ME**, epicondylus medialis; **R**, radius; **U**, ulna; **FCU**, m. flexor capri ulnaris.



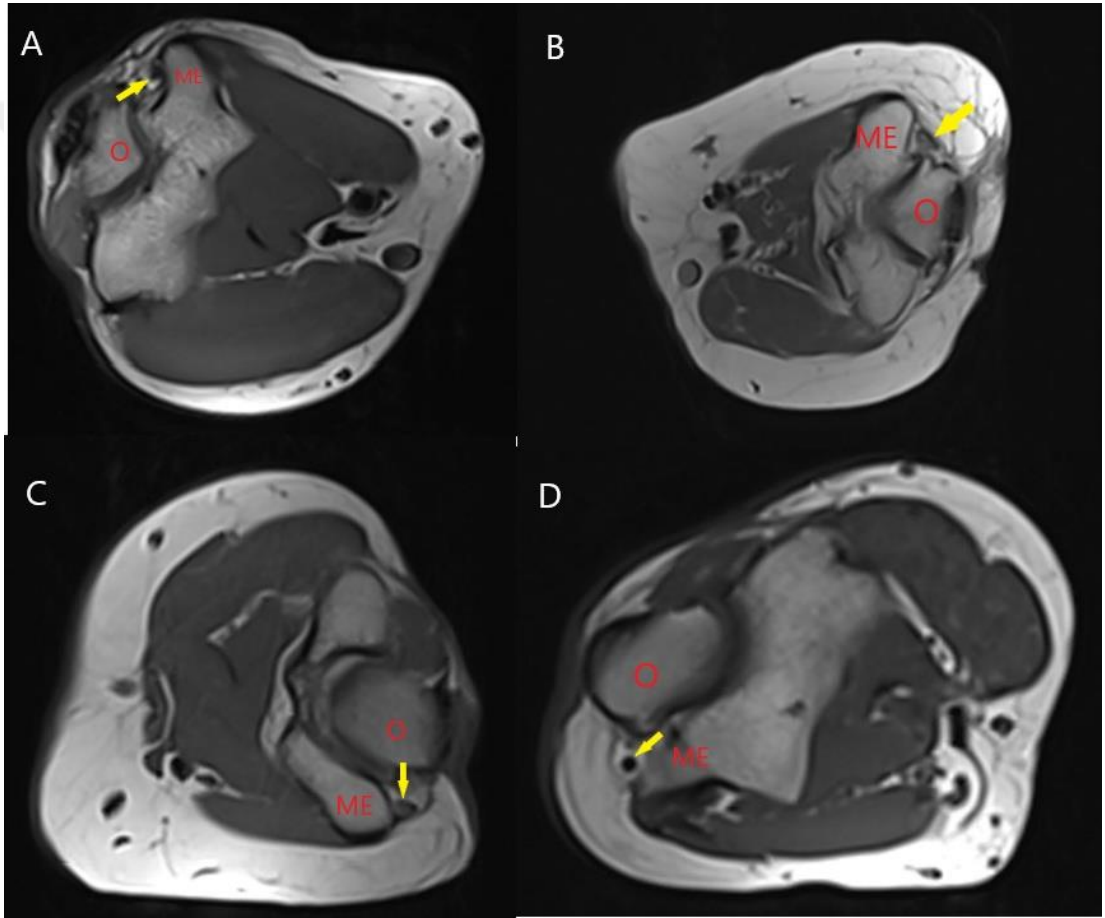
Resim 3. 14. Dirsek fleksiyonunda kolda koronal olarak başlayıp önkolda aksiyale dönen bir kesitte **A**, n. ulnaris'in proksimal seviyedeki AP ve ML çapları; **B**, n. ulnaris'in distal seviyedeki AP ve ML çapları. **O**, olecranon; **ME**, epicondylus medialis; **R**, radius; **U**, ulna; **FCU**, m. flexor capri ulnaris.

3.4.1.9. N. Ulnaris'in Kubital Tünel İçindeki Uzunluğu

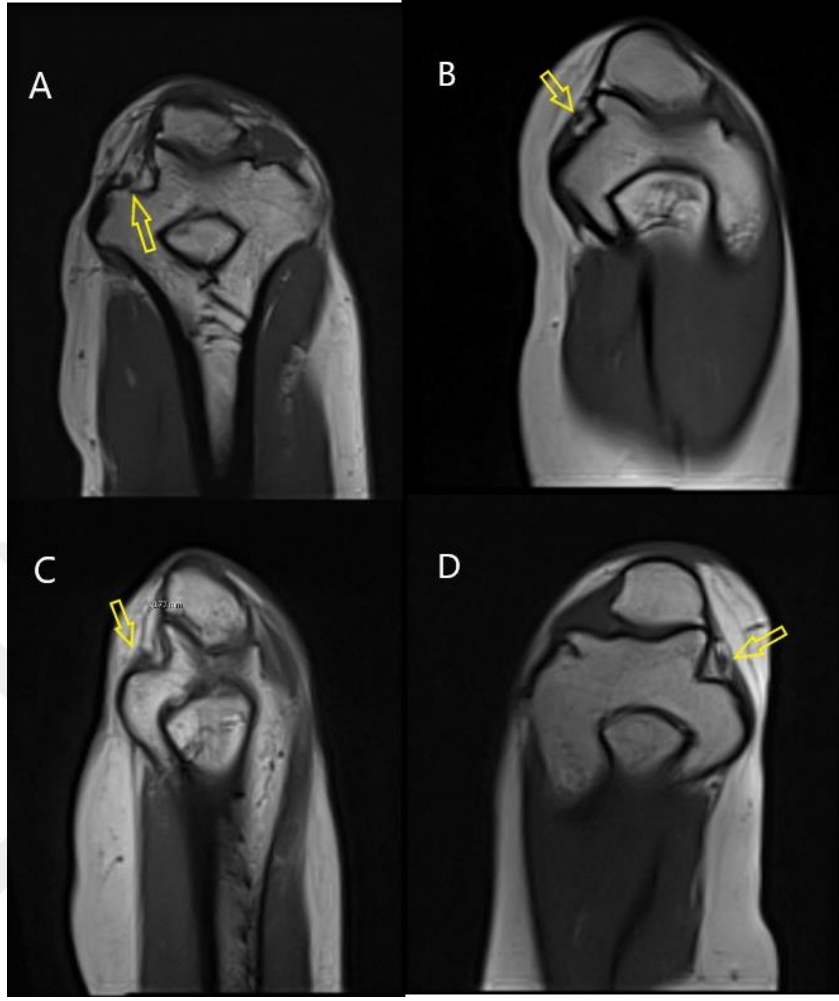
MR görüntüleri üzerinden aksiyal kesitte kubital tünel retinakulumunun görüldüğü ilk sekans ile n. ulnaris'in kubital tünelden çıktığı seviyeye kadar olan sekanslar sayılıp sekans aralıkları ile çarpılarak n. ulnaris'in uzunluğu hesaplandı.

3.4.1.10. N. Ulnaris'in Kubital Tünel İçindeki Pozisyonu

MR görüntüleri üzerinden n. ulnaris'in kubital tünel içindeki pozisyonuna bakılarak özellikle kubital tünel retinakulum seviyesindeki pozisyonu dikkate alınarak anterior, medial, anteromedial ve santral olmak üzere 4 sınıfa ayrıldı (Resim 3.15, Resim 3.16).



Resim 3. 15. Dirsek ekstensiyonunda aksiyal kesitte n. ulnaris'in kubital tünel içindeki pozisyonu. **A**, anterior pozisyonu; **B**, medial pozisyonu; **C**, anteromedial pozisyonu; **D**, santral pozisyonu. **O**, olecranon; **ME**, epicondylus medialis; **sarı ok**, n. ulnaris.

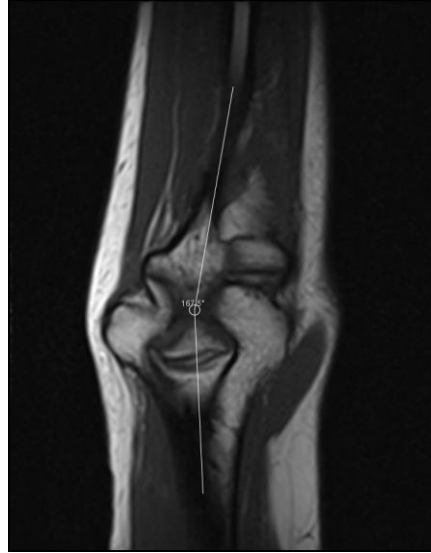


Resim 3. 16. Dirsek fleksiyonunda kolda koronal olarak başlayıp önkolda aksiyale dönen bir kesitte n. ulnaris'in kubital tünel içindeki pozisyonu. **A**, anterior pozisyonu; **B**, medial pozisyonu; **C**, anteromedial pozisyonu; **D**, santral pozisyonu. **Sarı ok**, n. ulnaris.

3.4.2. Sadece Ekstensiyon Pozisyonundaki Ölçümler

3.4.2.1. Kubital Valgus Açısının Ölçülmesi

MR görüntüleri üzerinden koronal kesitte humerus'un uzun eksenini ile ulna'nın uzun eksenini arasındaki açı ölçüldü (Resim 3.17).

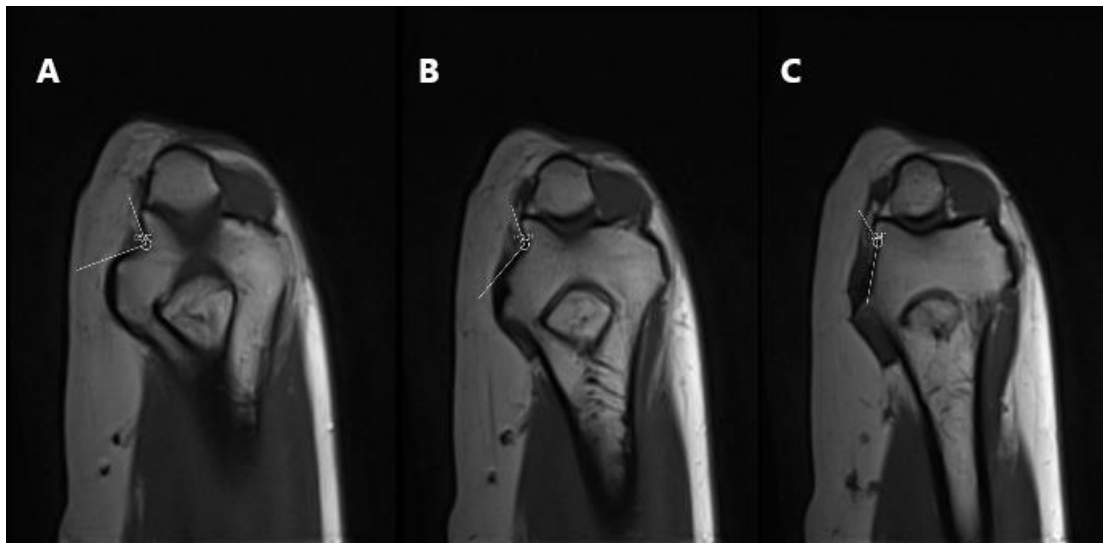


Resim 3. 17. Kubital valgus açısı (koronal kesitte)

3.4.3. Fleksiyon Pozisyonundaki Ölçümler

3.4.3.1. Kubital Tünel Taban Açısının Ölçülmesi

MR görüntüleri üzerinden dirsek fleksiyonunda kolda koronal olarak başlayıp önkolda aksiyale dönen bir kesitte kubital tünelin tabanının kemik yapısını oluşturan sulcus nervi ulnaris'in KTR'nin ilk görüldüğü seviye proksimal seviyesi, LCUP'nun görüldüğü seviye orta seviyesi, epicondylus medialis'in son görüldüğü seviye distal seviyesi kabul edilerek açı ölçümleri yapıldı (Resim 3.18).



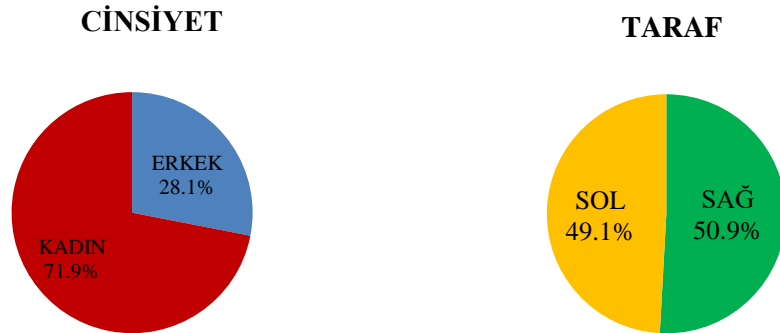
Resim 3. 18. Dirsek fleksiyonunda kolda koronal olarak başlayıp önkolda aksiyale dönen bir kesitte kubital tünel taban açısının ölçülmesi. **A**, proksimal seviyeden; **B**, orta seviyeden; **C**, distal seviyeden.

4. BULGULAR

Çalışmamıza katılan ve Necmettin Erbakan Üniversitesi Meram Tıp Fakültesi Radyoloji Anabilim Dalı'nda dirsek MR'ı çekilen 31 hastadan (23 kadın, 8 erkek hasta) 57 kolun MR görüntüleri KTR, kubital tünel ve n. ulnaris açısından (1 kolun görüntülerinin iyi olmaması nedeniyle bu ölçümleri yapılamadığından değerlendirilmeye alınmadı); 58 kolun MR görüntüleri ise sulcus ulnaris ve kubital valgus açısından değerlendirmeye alındı. Ölçü birimi olarak milimetre (mm) ve derece (°) kullanıldı.

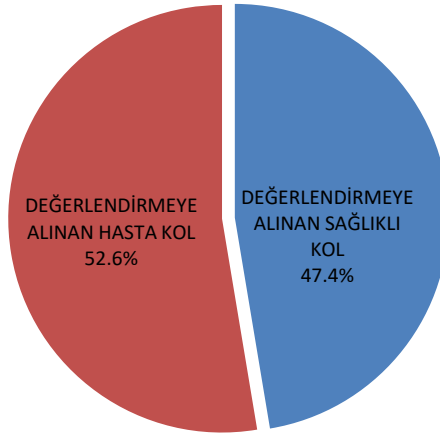
4.1. KTR, Kubital Tünel ve N. Ulnaris ile İlgili Bulgular

Şikayetlerine göre KTR, kubital tünel ve n. ulnaris açısından değerlendirmeye alınan 57 kolun 41'i kadına (%71.9), 16'sı erkeğe (%28.1) aitken 29'u sağ kola (%50.9), 28'i sol kola (%49.1) aittir (Grafik 4.1). MR bulgularına göre ise değerlendirmeye alınan 57 koldan hasta 30 kolun (%52.6) 22'si kadına (%73.3), 8'i erkeğe (%26.7) aitken 15'i sağ kola (%50), 15'i sol kola (%50); sağlıklı 27 kolun (%47,4) 19'u kadına (%70.4), 8'i erkeğe (%29.6) aitken 14'ü sağ kola (%51.9), 13'ü sol kola aittir (%48.1) (Grafik 4.2, Grafik 4.3, Grafik 4.4).

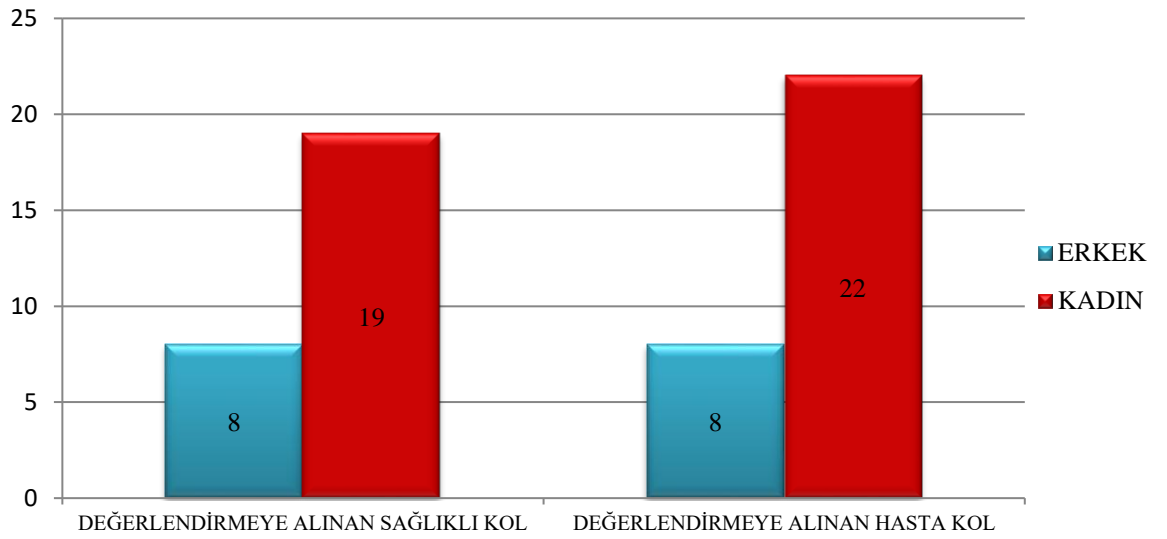


Grafik 4. 1. Şikayetlerine göre KTR, kubital tünel ve n. ulnaris açısından değerlendirilen kolların cinsiyet ve taraf olarak dağılımı.

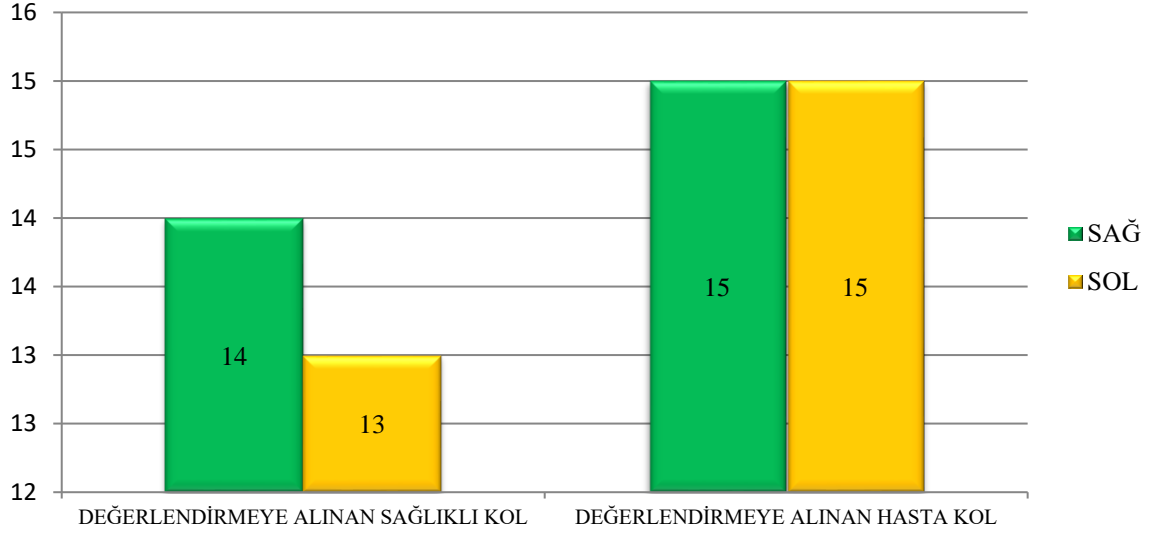
MR BULGULARINA GÖRE



Grafik 4. 2. MRG bulgularına göre değerlendirilmeye alınan sağlıklı ve hasta kolların dağılımı



Grafik 4. 3. Değerlendirilmeye alınan MRG bulgularına göre sağlıklı ve hasta kolların cinsiyete göre dağılımı.



Grafik 4. 4. Değerlendirmeye alınan MRG bulgularına göre sağlıklı ve hasta kolların bulunduğu tarafa göre dağılımı.

Çalışmamızda değerlendirmeye alınan 30 hasta kolun ait olduğu bireylerin yaş ortalaması ise 45.93 ± 10.51 (kadın 48.68 ± 9.56 , erkek 38.38 ± 9.69), 27 sağlıklı kolun ait olduğu bireylerin yaş ortalaması 46.19 ± 7.32 (kadın 46.32 ± 7.54 , erkek 45.88 ± 7.24) idi. Kadınlarda yaş ile sağlıklı kol ve hasta kol arasında anlamlı bir ilişki bulunurken ($p < 0.05$) erkeklerde ve toplamda bakıldığında yaş ile sağlıklı kol ve hasta kol arasında anlamlı bir ilişki bulunamamıştır ($p \geq 0.05$) (Tablo 4.1).

Tablo 4. 1. Değerlendirmeye alınan sağlıklı ve hasta kolların ait olduğu bireylerin yaş ortalaması.

		SAĞLIKLI KOL				HASTA KOL				
		N	Min.	Max.	Ort.±SS	N	Min.	Max.	Ort.±SS	P Değeri
YAŞ	Erkek	8	33	52	45.88 ± 7.24	8	25	52	38.38 ± 9.69	0.889
	Kadın	19	35	65	46.32 ± 7.54	22	30	65	48.68 ± 9.56	0.023
	Toplam	27	33	65	46.19 ± 7.32	30	25	65	45.93 ± 10.51	0.916

(N: birey sayısı, Min.: minimum, Max.: maksimum, Ort.±SS: ortalama±standart sapma değeri, $p < 0.05$)

Çalışmamızda değerlendirmeye alınan hastaların MRG'lerinde dirseğin lateral kısmında görülen patolojiler dirseğin medialinde bulunan kubital tünel ile

ilişkisi olmadığı için tek bir başlık altında değerlendirildi. Dolayısıyla 30 hasta kolun 10'unda (%33.3) dirseğin lateral kısmıyla ilgili problemlerin olduğu görülürken geriye kalan 20 hasta kolun MRG'de elde edilen patolojik bulgulara göre dağılımına bakıldığında 7 hastada (%23.3) medial epikondilit, 3 hastada (%10) yumuşak doku ödemi, 2 hastada (%6.7) osteoartrit, 2 hastada (%6.7) medial epikondilit ve nöroma birlikte, 1 hastada (%3.3) nöroma, 1 hastada (%3.3) reaktif artrit, 1 hastada (%3.3) dirseğin anteromedial kısmında snoviyal kist bulunurken, 1 hastada (%3.3) medial epikondilit ve dirseğin lateral kısmıyla ilgili problemler birlikte, 1 hastada (%3.3) medial epikondilit, nöroma ve dirseğin lateral kısmıyla ilgili problemler birlikte, 1 hastada (%3.3) fleksor tendon parsiyel yırtığı ve dirseğin lateral kısmıyla ilgili problemler birlikte bulundu (Tablo 4.2). Medial bölümde en çok görülen patoloji ise medial epikondilit (%36.6) olarak gözlemlendi.

Tablo 4. 2. MRG'de bulunan patolojik bulgulara göre değerlendirmeye alınan hasta kolların dağılımı.

MRG BULGULARI		N	%
	Medial epikondilit bulgusu olan hasta kol	7	23.3
	Nöroma bulgusu olan hasta kol	1	3.3
	Osteoartrit bulgusu olan hasta kol	2	6.7
	Reaktif artrit bulgusu olan hasta kol	1	3.3
	Yumuşak doku ödemi bulgusu olan hasta kol	3	10.0
	Anteromedialde snoviyal kist bulgusu olan hasta kol	1	3.3
DEĞERLENDİRMEYE ALINAN HASTA KOL	Lateral kısım problemleri bulgusu olan hasta kol	10	33.3
	Medial epikondilit ve nöroma bulgusu olan hasta kol	2	6.7
	Medial epikondilit ve lateral kısım problemleri bulgusu olan hasta kol	1	3.3
	Fleksör tendon parsiyel yırtığı ve lateral kısım problemleri bulgusu olan hasta kol	1	3.3
	Medial epikondilit, nöroma ve lateral kısım problemleri bulgusu olan hasta kol	1	3.3
	Toplam	30	100.0

(N: değerlendirmeye alınan kol sayısı, %: yüzde oranı)

Çalışmamızda KTR genişliğine baktığımızda değerlendirmeye aldığımız 30 hasta kolun 27'sinde (%90) ekstensiyon pozisyonunda KTR genişliği 0.5 mm'ye eşit yada büyükken 3 hasta kolda (%10) KTR'nin genişliği 0.5 mm'den daha az, fleksiyon pozisyonunda ise 20 hasta kolun (%66.7) KTR genişliği 0.5 mm'ye eşit yada büyükken 10 hasta kolda (%33.3) KTR genişliği 0.5 mm'den daha az ölçüldü. Değerlendirmeye aldığımız 27 sağlıklı kolun 25'inde (%92.6) ekstensiyon pozisyonunda KTR genişliği 0.5 mm'ye eşit yada büyükken 2 sağlıklı kolda (%7.4) KTR'nin genişliği 0.5 mm'den daha az, fleksiyon pozisyonunda ise 18 sağlıklı kolun (%66.7) KTR genişliği 0.5 mm'ye eşit yada büyükken 9 sağlıklı kolda (%33.3) KTR genişliği 0.5 mm'den daha az ölçüldü. Genel olarak bakıldığında KTR genişliğinin hem hasta kollarda hem de sağlıklı kollarda olmak üzere çoğunlukla 0.5'e eşit ya da büyük olduğu görülmüştür. İstatistiksel olarakta KTR'nin ekstensiyondaki genişliği ile fleksiyondaki genişliğinin 0.5 mm'ye eşit ya da büyük olması veya 0.5 mm'den az olması ile sağlıklı kol ve hasta kol arasında anlamlı bir ilişki bulunamamıştır ($p \geq 0.05$) (Tablo 4.3).

Tablo 4. 3. Ekstensiyonda ve fleksiyonda KTR genişliğinin değerlendirmeye alınan sağlıklı ve hasta kollara göre dağılımı.

		EGKTR			FGKTR		
		N	%	P	N	%	P
SAĞLIKLI KOL	<0.5 mm	2	7.4	0.730	9	33.3	1
	≥ 0.5 mm	25	92.6		18	66.7	
	Total	27	100.0		27	100.0	
HASTA KOL	<0.5 mm	3	10.0	0.730	10	33.3	1
	≥ 0.5 mm	27	90.0		20	66.7	
	Total	30	100.0		30	100.0	

(**EGKTR:** KTR'nin ekstensiyondaki genişliği, **FGKTR:** KTR'nin fleksiyondaki genişliği, **N:** değerlendirmeye alınan kol sayısı, **%:** yüzde oranı, **p:** p değeri<0.05)

Değerlendirmeye alınan kolların KTR genişliğinin cinsiyete göre dağılımına baktığımızda ise dağılım şu şekilde olmaktadır: erkeğe ait 16 kolun 8'i hasta kola 8'i sağlam kola, kadına ait 41 kolun 22'si hasta kola 19'u sağlam kola aittir. Erkeğe ait kolların KTR genişliklerine bakıldığında hem hasta kola hem de sağlam kolda ait dağılımın eşit olduğu gözlemlendi. Erkeğe ait hem 8 hasta kolun hem de 8 sağlam

kolun KTR genişlikleri ekstensiyon pozisyonunda 7 kolda (%87.5) 0.5 mm'ye eşit veya büyükken 1 kolda (%12.5) 0.5 mm'den daha az, fleksiyon pozisyonunda ise 6 kolda (%75) 0.5 mm'ye eşit veya büyükken 2 kolda (%25) 0.5 mm'den daha az ölçüldü. Kadına ait 41 kolun 22'si hasta kola 19'u sağlam kola aittir. Kadına ait 22 hasta koldan ekstensiyon pozisyonunda 20 hasta kadın kolunda (%90.1) KTR genişliği 0.5 mm'ye eşit veya büyükken 2 hasta kadın kolunda (%9.1) 0.5 mm'den daha az, fleksiyon pozisyonunda ise 14 hasta kadın kolunda (%63.6) KTR genişliği 0.5 mm'ye eşit veya büyükken 8 hasta kadın kolunda (%36.4) 0.5 mm'den daha az ölçüldü. Sağlam kadın koluna ait 19 kol ise ekstensiyon pozisyonunda 18 sağlam kadın kolunda (%94.7) KTR genişliği 0.5 mm'ye eşit veya büyükken 1 sağlam kadın kolunda (%5.3) 0.5 mm'den daha az, fleksiyon pozisyonunda ise 12 sağlam kadın kolunda (%63.2) KTR genişliği 0.5 mm'ye eşit veya büyükken 7 hasta kadın kolunda (%36.8) 0.5 mm'den daha az ölçüldü (Tablo 4.4).

Tablo 4. 4. Ekstensiyonda ve fleksiyonda KTR genişliğinin değerlendirmeye alınan sağlıklı ve hasta kolların cinsiyete göre dağılımı.

CİNSİYET		EGKTR			FGKTR	
			N	%	N	%
ERKEK	SAĞLIKLI KOL	<0,5 mm	1	12,5	2	25,0
		≥0,5 mm	7	87,5	6	75,0
		Total	8	100,0	8	100,0
	HASTA KOL	<0,5 mm	1	12,5	2	25,0
		≥0,5 mm	7	87,5	6	75,0
		Total	8	100,0	8	100,0
KADIN	SAĞLIKLI KOL	<0,5 mm	1	5,3	7	36,8
		≥0,5 mm	18	94,7	12	63,2
		Total	19	100,0	19	100,0
	HASTA KOL	<0,5 mm	2	9,1	8	36,4
		≥0,5 mm	20	90,9	14	63,6
		Total	22	100,0	22	100,0

(EGKTR: KTR'nin ekstensiyondaki genişliği, FGKTR: KTR'nin fleksiyondaki genişliği, N: değerlendirmeye alınan kol sayısı, %: yüzde oranı)

KTR genişliğinin 0.5 mm'ye eşit veya büyük olduğu kollardaki KTR genişliğine baktığımızda ekstensiyon pozisyonunda değerlendirmeye alınan 27 hasta kolun ortalama KTR genişliği 0.71 ± 0.18 mm (Min. 0.5 mm, Max. 1.20 mm) iken 25 sağlıklı kolun ortalaması 0.70 ± 0.24 mm (Min. 0.50 mm, Max. 1.31 mm) ölçüldü. Fleksiyon pozisyonundaysa değerlendirmeye alınan 20 sağlıklı kolun ortalama KTR genişliği 0.74 ± 0.10 mm (Min. 0.67 mm, Max. 1.03 mm) ölçülürken 18 hasta kolun ortalaması 0.73 ± 0.08 mm (Min. 0.67 mm, Max. 1.03 mm) olarak ölçüldü (Tablo 4.5). KTR genişliğinin 0.5 mm'den az olan hasta sayısının fleksiyon pozisyonunda ekstansiyon pozisyonuna oranla artması (Tablo 4.3, Tablo 4.4) ve fleksiyon pozisyonunda minimum KTR genişliğinin 0.67 olması (Tablo 4.5) fleksiyon pozisyonuna bağlı olarak KTR'nin yapısının etkilendiğini ve genişliğinin azaldığını göstermektedir.

Tablo 4. 5. Değerlendirmeye alınan ekstensiyonda ve fleksiyonda KTR genişliğinin 0,5 mm'den fazla olan sağlıklı ve hasta kolların ortalaması (mm).

		N	Min.	Max.	Ort.±SS
SAĞLIKLI KOL	EGKTR	25	0.5	1.31	0.70 ± 0.24
	FGKTR	18	0.67	1.03	0.73 ± 0.08
HASTA KOL	EGKTR	27	0.5	1.2	0.71 ± 0.18
	FGKTR	20	0.67	1.03	0.74 ± 0.10

(EGKTR: KTR'nin ekstensiyondaki genişliği, FGKTR: KTR'nin fleksiyondaki genişliği, N: değerlendirmeye alınan kol sayısı, Min.: minimum, Max.: maksimum, Ort.±SS: ortalama±standart sapma değeri)

KTR kalınlık ve uzunluğuna, kubital tünelin çaplarına, n. ulnaris'in kubital tünel içindeki çapları ve uzunluğuna, cinsiyete göre değerlerdeki değişikliklere baktığımızda ise genel toplamda sağlıklı ve hasta kol değerleriyle cinsiyete göre ayırım yapılarak elde edilen değerlere bakıldığında istatistiksel olarak çoğu değerde anlamlı bir fark olmadığı, bazı değerlerde cinsiyete göre ayırmda anlamlı bir fark olduğu bazı değerlerde ise genel toplamda anlamlı bir fark olduğu gözlemlendi (Tablo 4.6). Ekstensiyonda KTR'nin kalınlığı kadın sağlıklı kollarda ortalama 10.61 ± 2.46 mm (Min.8 mm, Max.16 mm) iken erkeklerde ortalama 9.75 ± 3.28 mm (Min. 6 mm, Max. 16 mm) genel toplamda sağlıklı kollara bakıldığında ise ortalama

10.35±2.7 mm (Min. 6 mm, Max. 16 mm), kadın hasta kollarda ortalama 10.5±2.26 mm (Min.8 mm, Max. 16 mm) iken erkeklerde ortalama 9±2.83 mm (Min. 8 mm, Max. 16 mm) genel toplamda hasta kollarda ortalama 10.1±2.47 mm (Min. 8 mm, Max. 16 mm) ölçüldü. Ekstensiyonda KTR kalınlığının sağlıklı kollarda minimum değeri ve maksimum değeri arasındaki değer aralığı kadınların erkeklere oranla daha geniş iken hasta kollarda değer aralıklarının eşit olduğu görüldü. İstatiki olarak, KTR kalınlığında ekstensiyon pozisyonunda sağlıklı ve hasta kollar arasında hem genel toplamda hem de cinsiyete göre ayırım yapıldığında anlamlı bir fark bulunamamıştır ($p \geq 0.05$). Fleksiyon pozisyonunda KTR kalınlığına baktığımızda kadınlarda sağlıklı kolda ortalama 7.82±1.33 mm (Min. 6 mm, Max. 12 mm) erkeklerdeki ortalama 6.13±1.62 mm (Min. 5 mm, Max. 9 mm) iken genel toplamda sağlıklı kollarda ortalama 7.32±1.6 mm (Min. 5 mm, Max. 12 mm), kadınlarda hasta kollarda ortalama ise 8.57±1.87 mm (Min. 5 mm, Max. 12 mm) iken erkeklerde ortalama 7.68±1.29 mm (Min. 6 mm, Max. 10 mm) genel toplamda hasta kollarda ise ortalama 8.33±1.76 mm (Min. 5 mm, Max. 12 mm) olarak ölçüldü. Fleksiyon pozisyonunda KTR kalınlığının minimum değeri ve maksimum değeri arasındaki değer aralığının en geniş kadın hasta kollarda olduğu ve bununla genel toplamda hasta kolların değer aralığını oluşturduğu görüldü. İstatistiki olarak bakıldığında, fleksiyon pozisyonunda KTR kalınlığının sağlıklı ve hasta kollar arasında kadınlarda anlamlı bir fark bulunmazken ($p \geq 0.05$) hem erkeklerde hem de genel toplamda anlamlı bir fark bulunmuştur ($p < 0.05$) (Tablo 4. 6). Hem sağlam kollarda hem de hasta kollarda KTR kalınlığı ortalaması fleksiyon pozisyonunda belirgin bir azalma göstermiş bu da istatikselsel olarak ekstensiyon ve fleksiyon pozisyonlarında KTR kalınlıkları arasında anlamlı bir fark oluşturmuştur ($p < 0.05$) (Tablo 4. 7.)

Ekstensiyon pozisyonunda KTR'nin uzunluğu kadınlarda sağlıklı kollarda ortalama 12.22±1.91 mm (Min. 9.45 mm, Max. 16.60 mm) iken erkeklerde ortalama 12.36±1.35 mm (Min. 10.50 mm, Max. 14.55 mm) genel toplamda sağlıklı kollarda ortalama 12.26±1.73 mm (Min. 9.45 mm, Max. 16.60 mm), kadınlarda hasta kollarda ortalama 11.84±1.77 mm (Min. 8.76 mm, Max. 15.90 mm), erkeklerde 12.77±1.81 mm (Min. 9.79 mm, Max. 15.09 mm) genel toplamda ise hasta kollarda ortalama 12.09±1.8 mm (Min. 8.76 mm, Max. 15.90 mm) olarak ölçüldü. Ekstensiyonda KTR uzunluğu minimum ve maksimum değer aralıklarının, hem sağlıklı hem de hasta kollarda kadınların erkeklere göre daha geniş bir değere sahip olduğu ve bunun da

genel toplamdaki deęer aralıęını oluřturduęu grld. İstatistiki olarak ise ekstensiyon pozisyonunda KTR uzunluęunun saęlıklı ve hasta kollar arasında hem genel toplamda hem de cinsiyetler arasında anlamlı bir fark bulunamamıřtır ($p \geq 0.05$). Fleksiyon pozisyonunda KTR'nin uzunluęu kadınlarda saęlıklı kollarda ortalama 18.57 ± 1.49 mm (Min. 15.92 mm, Max. 21.50 mm) iken erkeklerde ortalama 19.65 ± 1.99 mm (Min. 16.47 mm, Max. 22.39 mm) genel toplamda saęlıklı kollarda ise ortalama 18.89 ± 1.69 mm (Min. 15.92 mm, Max. 22.39 mm), kadın hasta kollarda ortalama ise 18.93 ± 1.95 mm (Min. 14.02 mm, Max. 23 mm) iken erkeklerde ortalama 18.77 ± 1.61 mm (Min. 16.60 mm, Max. 21.53 mm) genel toplamda hasta kollarda ortalama 18.89 ± 1.84 mm (Min. 14.02 mm, Max. 23 mm) olarak lld. Fleksiyon pozisyonunda KTR uzunluęuna bakıldıęında minimum ve maksimum deęer aralıklarının kadınlarda hasta kollarda en geniř olduęu ve bu da genel toplamda hasta kolların deęer aralıęını oluřturduęu grld. İstatiksel olaraksa fleksiyonda saęlıklı ve hasta kollar arasında hem cinsiyet ayrımı yapıldıęında hem de genel toplamda anlamlı bir fark bulunamamıřtır ($p \geq 0.05$) (Tablo 4.6). Hem saęlam hem de hasta kollarda KTR uzunluęunun belirgin olarak fleksiyon pozisyonunda arttıęı gzlemlendi, dolayısıyla KTR uzunluęu ile fleksiyon ve ekstensiyon pozisyonları arasında istatiksel olarak anlamlı bir iliřkinin olduęu grlmřtr ($p < 0.05$) (Tablo 4.7).

Tablo 4. 6. Ekstensiyon ve fleksiyon pozisyonunda saęlıklı ve hasta kollarda KTR kalınlık ve uzunluęunun ortalama deęerlerinin cinsiyete gre daęılımları (mm).

		SAęLIKLI KOL				HASTA KOL				
		N	Min.	Max.	Ort.±SS	N	Min.	Max.	Ort.±SS	P
KADIN	EKKTR	19	8	16	10.61±2.46	22	8	16	10.5±2.26	0.205
	EUKTR	19	9.45	16.60	12.22±1.91	22	8.76	15.90	11.84±1.77	0.235
	FKKTR	19	6.0	12.0	7.82±1.33	22	5.0	12.0	8.57±1.87	0.158
	FUKTR	19	15.92	21.50	18.57±1.49	22	14.02	23.00	18.93±1.95	0.824
ERKEK	EKKTR	8	6	16	9.75±3.28	8	8	16	9±2.83	0.522
	EUKTR	8	10.50	14.55	12.36±1.35	8	9.79	15.09	12.77±1.81	0.838
	FKKTR	8	5.0	9.0	6.13±1.62	8	6.0	10.0	7.68±1.29	0.024
	FUKTR	8	16.47	22.39	19.65±1.99	8	16.60	21.53	18.77±1.61	0.197
TOPLAM	EKKTR	27	6	16	10.35±2.7	30	8	16	10.1±2.47	0.715
	EUKTR	27	9.45	16.60	12.26±1.73	30	8.76	15.90	12.09±1.8	0.710
	FKKTR	27	5.0	12.0	7.32±1.6	30	5.0	12.0	8.33±1.76	0.027
	FUKTR	27	15.92	22.39	18.89±1.69	30	14.02	23.00	18.89±1.84	0.999

(**EKKTR:** ekstensiyon pozisyonunda KTR kalınlıęı, **EUKTR:** ekstensiyon pozisyonunda KTR uzunluęu, **FKKTR:** fleksiyon pozisyonunda KTR kalınlıęı, **FUKTR:** fleksiyon pozisyonunda KTR uzunluęu, **N:** deęerlendirmeye alınan kol sayısı, **Min.:** minimum, **Max.:** maksimum, **Ort.±SS:** ortalama±standart sapma deęeri, **p:** p deęeri<0.05)

Tablo 4. 7. Sağlıklı ve hasta kollarda ekstensiyon ve fleksiyon pozisyonunda KTR kalınlık ve uzunluğunun karşılaştırılması (mm).

	SAĞLAM KOL				HASTA KOL			
	EKSTENSİYON		FLEKSİYON		EKSTENSİYON		FLEKSİYON	
	N	Ort.±SS	Ort.±SS	P	N	Ort.±SS	Ort.±SS	P
KKTR	27	10.35±2.7	7.32±1.6	0.000	30	10.1±2.47	8.33±1.76	0.002
UKTR	27	12.26±1.73	18.89±1.69	0.000	30	12.09±1.8	18.89±1.84	0.000

(**TKTR:** KTR kalınlığı, **UKTR:** KTR uzunluğu, **N:** değerlendirmeye alınan kol sayısı, **Ort.±SS:** ortalama±standart sapma değeri, **p:** p değeri<0.05)

Kubital tünelin çapları hem ekstensiyon hem de fleksiyon pozisyonunda anteroposterior ve mediolateral yönde olmak üzere dört seviyede ölçüldü. İlk ölçüm KTR'nin ilk görüldüğü seviyede yapıldı. Elde edilen bulgular tablo 4.8'de gösterilmiştir. KTR'nin ilk görüldüğü seviyede kubital tünelin anteroposterior ve mediolateral çaplarının fleksiyon pozisyonundaki değerleri genel olarak ekstensiyon pozisyonundaki değerlere göre daha azdır. Dolayısıyla dirsek fleksiyona gelirken kubital tünelin çapı bu seviyede azalmaktadır. Ekstensiyon pozisyonunda kadın kollarına ait mediolateral çapların minimum ve maksimum değer aralığı genel toplamdaki mediolateral çapların değer aralığını oluşturduğu, fleksiyon pozisyonundaysa sadece kadın hasta kolların mediolateral çapının minimum ve maksimum değer aralığı genel toplamdaki hasta kolların mediolateral çapının değer aralığını oluşturduğu görüldü. İstatiksel olarak baktığımızda ise KTR'nin ilk görüldüğü seviyede kubital tünelin anteroposterior ve mediolateral çaplarının sağlıklı ve hasta kollar arasında hem cinsiyetler arasında hem de genel toplamda anlamlı bir fark olmadığı görülmüştür ($p \geq 0.05$) (Tablo 4. 8). Hem sağlıklı hem de hasta kollarda KTR'nin ilk görüldüğü seviyede ekstensiyon ve fleksiyon pozisyonları arasında kubital tünelin anteroposterior çaplarında istatiksel olarak anlamlı bir fark yok iken ($p \geq 0.05$) mediolateral çapların dirsek fleksiyonunda azalma göstermesiyle ekstensiyon ve fleksiyon pozisyonları arasında anlamlı bir farkın olduğu görülmüştür ($p < 0.05$) (Tablo 4.9).

Kubital tünel çaplarının ölçüldüğü ikinci seviye ise ligamentum collaterale posterior'un görüldüğü seviyedir. Bu seviyede elde edilen bulgular tablo 4.8'de

gösterilmiştir. Genel olarak bakıldığında bu seviyedeki ölçümlerde sadece erkek hasta kollara ait anterioposterior çap ortalaması hariç kubital tünelin anteroposterior ve mediolateral çap değerlerinde dirsek fleksiyonuyla beraber bir azalma olduğu görüldü. Hasta kadın kollarının hem fleksiyonda hem de ekstensiyonda anteroposterior ve mediolateral çap minimum ve maksimum aralık değerlerinin genel toplamda hasta kolların fleksiyon ve ekstensiyondaki anteroposterior ve mediolateral çaplardaki değer aralığını oluşturduğu görüldü. İstatiksel olaraksa kubital tünelin ligamentum collaterale posterior'un görüldüğü seviyedeki anteroposterior ve mediolateral çaplarının ekstensiyon ve fleksiyon pozisyonundayken hasta ve sağlıklı kollar arasında hem cinsiyet ayrımı yapıldığına hem de genel toplamda bakıldığında anlamlı bir fark bulunamamıştır ($p \geq 0.05$) (Tablo 4.8). Bu seviyede ekstensiyon ve fleksiyon pozisyonları arasında sağlıklı ve hasta kollarda kubital tünelin anteroposterior çapları ile hasta kollarda kubital tünelin mediolateral çaplarında istatiksel olarak anlamlı bir fark bulunmazken ($p \geq 0.05$) sağlam kollarda kubital tünelin mediolateral çaplarında istatiksel olarak anlamlı bir ilişki bulunmuştur ($p < 0.05$) (Tablo 4.9).

Kubital tünel çaplarının ölçüleceği üçüncü seviye olarak n.ulnaris'in epicondylus medialis'den ayrıldığı seviye belirlendi. Elde edilen bulgular Tablo 4.8'de gösterilmiştir. Kubital tünelin bu seviyedeki anteroposterior çap ortalamalarından kadın sağlıklı kol ve genel toplamda sağlıklı kol ortalaması haricinde olanlar ile mediolateral çap ortalamalarının fleksiyon pozisyonunda azaldığı görülmüştür. Anteroposterior çapta kadın kollarının minimum ve maksimum değer aralığı genel toplamın değer aralığını oluştururken mediolateral çapta sadece sağlıklı kadın kollarının minimum ve maksimum değer aralığı genel toplamdaki sağlıklı kolların değer aralığını oluşturduğu görülmüştür. İstatiksel olarak bakıldığında da kubital tünelin n.ulnaris'in epicondylus medialis'den ayrıldığı seviyedeki anteroposterior ve mediolateral çaplarının hem ekstensiyonda hem de fleksiyonda sağlıklı ve hasta kollar arasında hem cinsler arasında hem de genel toplamda anlamlı bir farkın bulunmadığı görülmüştür ($p \geq 0.05$) (Tablo 4.8). Hem sağlıklı hem de hasta kollarda bu seviyede ekstensiyon ve fleksiyon pozisyonları arasında kubital tünelin anteroposterior çaplarında istatiksel olarak anlamlı bir fark görülmemişken ($p \geq 0.05$) kubital tünelin mediolateral çaplarında istatiksel olarak anlamlı bir ilişki tesbit edilmiştir ($p < 0.05$) (Tablo 4.9).

Kubital tnel apları son olarak n. ulnaris'in kubital tnelden ıktığı seviyede lld. Bu seviyedeki elde edilen bulgular Tablo 4.8'de gsterilmiřtir. Anteroposterior apta ekstensiyon pozisyonunda kadın hasta kolların minumum ve maksimum deęer aralıęı genel toplamda hasta kolların deęer aralıęını oluřtururken fleksiyon pozisyonundaysa erkek hasta kollar genel toplamdaki hasta kolların deęer aralıęını oluřturduęu grld. Anteroposterior ap ortalamalarında kadın saęlıklı kol ile genel saęlıklı kol ve mediolateral ap ortalamalarında erkek saęlıklı kol ortalamaları hari tm deęerlerde fleksiyon pozisyonunda azalma olduęu grlmřtr. İstatiki olarak baktığımızda kubital tnelin n. ulnaris'in kubital tnelden ıktığı seviyedeki anteroposterior ap ve mediolateral aplarının ekstensiyon ve fleksiyon pozisyonunda hem genel toplamda hem de cinsiyet ayrımı yapıldığında saęlıklı ve hasta kollar arasında anlamlı bir fark olmadığı tespit edilmiřtir. ($p \geq 0.05$) (Tablo 4.7). Bu seviyede ekstensiyon ve fleksiyon pozisyonları arasında saęlıklı ve hasta kollarda kubital tnelin anteroposterior apları ile hasta kollarda kubital tnelin mediolateral aplarında istatikselsel olarak anlamlı bir fark gzlemlenmezken ($p \geq 0.05$) saęlam kollarda kubital tnelin mediolateral aplarında istatikselsel olarak anlamlı bir iliřki bulunmuřtur ($p < 0.05$) (Tablo 4. 9).

Tablo 4. 8. Ekstensiyon ve fleksiyon pozisyonunda sağlıklı ve hasta kollarda kubital tünel çaplarının ortalama değerlerinin cinsiyete göre dağılımı (mm).

		SAĞLIKLI KOL				HASTA KOL				
		N	Min.	Max.	Ort.±SS	N	Min.	Max.	Ort.±SS	P
KADIN	EAPKtr	19	1.96	8.40	5.72±1.68	22	3.43	8.02	5.73±1.44	0.772
	EMLKtr	19	4.01	8.19	6.01±1.11	22	3.00	9.84	6.23±1.45	0.342
	EAPLcmp	19	4.37	9.50	6.32±1.55	22	3.60	9.10	6.17±1.43	0.121
	EMLLcmp	19	3.60	7.72	5.63±1.29	22	3.30	7.65	5.65±1.39	0.810
	EAPSu	19	4.45	9.47	6.4±1.38	22	4.64	8.75	6.63±1.14	0.816
	EMLSu	19	2.91	6.60	4.14±1.03	22	2.21	5.67	3.97±0.8	0.074
	EAPDkt	19	3.11	6.60	4.4±0.94	22	2.44	7.30	4.85±1.14	0.821
	EMLDkt	19	3.00	7.30	4.33±1.06	22	2.77	5.38	3.98±0.76	0.287
	FAPKtr	19	3.38	8.10	5.3±1.43	22	2.70	12.40	5.34±2.26	0.527
	FMLKtr	19	3.38	6.90	5.1±0.89	22	2.91	7.40	5.11±1.04	0.780
	FAPLcmp	19	3.38	9.50	5.81±1.79	22	2.70	11.00	5.68±2.25	0.968
	FMLLcmp	19	3.38	6.77	4.89±0.94	22	2.91	8.80	4.93±1.39	0.558
	FAPSu	19	3.64	12.80	6.61±2.02	22	3.64	8.80	6.26±1.35	0.815
	FMLSu	19	2.20	4.90	3.32±0.73	22	2.06	5.10	3.09±0.79	0.112
	FAPDkt	19	2.90	8.00	4.74±1.28	22	3.60	6.20	4.85±0.86	0.736
	FMLDkt	19	2.20	5.10	3.52±0.86	22	1.63	5.80	3.88±0.97	0.445
ERKEK	EAPKtr	8	4.73	7.29	5.83±1.14	8	4.01	8.09	5.88±1.18	0.846
	EMLKtr	8	5.10	8.02	6.29±1.01	8	4.19	7.01	5.8±0.88	0.543
	EAPLcmp	8	4.39	8.02	6.33±1.44	8	4.19	6.92	5.44±0.93	0.979
	EMLLcmp	8	4.56	8.93	5.81±1.42	8	4.52	7.01	5.76±0.88	0.757
	EAPSu	8	4.73	7.30	6.13±0.94	8	5.22	7.65	6.54±0.81	0.566
	EMLSu	8	2.93	5.48	4.4±0.93	8	3.50	5.83	4.57±0.74	0.538
	EAPDkt	8	2.55	6.19	4.44±1.15	8	3.78	5.83	4.94±0.87	0.937
	EMLDkt	8	2.77	5.41	3.59±0.86	8	3.20	6.20	4.42±1.02	0.077
	FAPKtr	8	2.70	8.02	4.95±1.9	8	2.32	6.23	4.91±1.31	0.648
	FMLKtr	8	3.02	8.02	4.7±1.56	8	3.88	7.08	5.26±1.25	0.518
	FAPLcmp	8	2.87	6.56	5.43±1.34	8	4.06	8.12	5.65±1.69	0.556
	FMLLcmp	8	3.02	5.83	4.7±0.88	8	3.02	8.02	5.32±1.59	0.634
	FAPSu	8	5.10	7.29	5.87±0.73	8	5.10	7.29	6.35±0.78	0.175
	FMLSu	8	2.91	3.64	3.11±0.24	8	2.18	6.09	3.86±1.16	0.270
	FAPDkt	8	3.04	5.15	4.35±0.64	8	2.91	6.56	4.7±1.06	0.303
	FMLDkt	8	3.09	5.25	3.64±0.78	8	1.45	5.10	3.53±1.09	0.736
TOPLAM	EAPKtr	27	1.96	8.40	5.76±1.52	30	3.43	8.09	5.77±1.36	0.968
	EMLKtr	27	4.01	8.19	6.1±1.07	30	3.00	9.84	6.12±1.32	0.948
	EAPLcmp	27	4.37	9.50	6.32±1.49	30	3.60	9.10	5.98±1.34	0.362
	EMLLcmp	27	3.60	8.93	5.68±1.3	30	3.30	7.65	5.68±1.26	0.989
	EAPSu	27	4.45	9.47	6.32±1.25	30	4.64	8.75	6.6±1.05	0.359
	EMLSu	27	2.91	6.60	4.22±0.99	30	2.21	5.83	4.13±0.82	0.705
	EAPDkt	27	2.55	6.60	4.41±0.98	30	2.44	7.30	4.87±1.06	0.094
	EMLDkt	27	2.77	7.30	4.11±1.05	30	2.77	6.20	4.1±0.84	0.962
	FAPKtr	27	2.70	8.10	5.2±1.55	30	2.32	12.40	5.23±2.03	0.954
	FMLKtr	27	3.02	8.02	4.98±1.11	30	2.91	7.40	5.15±1.08	0.559
	FAPLcmp	27	2.87	9.50	5.7±1.65	30	2.70	11.00	5.67±2.09	0.967
	FMLLcmp	27	3.02	6.77	4.83±0.91	30	2.91	8.80	5.04±1.43	0.522
	FAPSu	27	3.64	12.80	6.39±1.76	30	3.64	8.80	6.28±1.21	0.789
	FMLSu	27	2.20	4.90	3.25±0.63	30	2.06	6.09	3.29±0.95	0.854
	FAPDkt	27	2.90	8.00	4.62±1.13	30	2.91	6.56	4.81±0.9	0.503
	FMLDkt	27	2.20	5.25	3.55±0.83	30	1.45	5.80	3.79±1	0.336

(**EAPKtr**: ekstensiyon pozisyonunda KTR'nin görüldüğü ilk seviyede kubital tünelin anteroposterior çapı, **EMLKtr**: ekstensiyon pozisyonunda KTR'nin görüldüğü ilk seviyede kubital tünelin mediolateral çapı, **EAPLcmp**: ekstensiyon pozisyonunda ligamentum collaterale ulnare posterior'un görüldüğü seviyede kubital tünelin anteroposterior çapı, **EMLLcmp**: ekstensiyon pozisyonunda ligamentum collaterale ulnare posterior'un görüldüğü seviyede kubital tünelin mediolateral çapı, **EAPSu**: ekstensiyon pozisyonunda n.ulnaris'in epicondylus medialis'den ayrıldığı seviyede kubital tünelin anterioposterior çapı, **EMLSu**: ekstensiyon pozisyonunda n.ulnaris'in epicondylus medialis'den ayrıldığı seviyede kubital tünelin mediolateral çapı, **EAPDkt**: ekstensiyon pozisyonunda n. ulnaris'in kubital tünelden çıktığı seviyede kubital tünelin anteoposterior çapı, **EMLDkt**: ekstensiyon pozisyonunda n. ulnaris'in kubital tünelden çıktığı seviyede kubital tünelin mediolateral çapı, **FAPKtr**: fleksiyon pozisyonunda KTR'nin görüldüğü ilk seviyede kubital tünelin anteroposterior çapı, **FMLKtr**: fleksiyon pozisyonunda KTR'nin görüldüğü ilk seviyede kubital tünelin mediolateral çapı, **FAPLcmp**: fleksiyon pozisyonunda ligamentum collaterale ulnare posterior'un görüldüğü seviyede kubital tünelin anteroposterior çapı, **FMLLcmp**: fleksiyon pozisyonunda ligamentum collaterale ulnare posterior'un görüldüğü seviyede kubital tünelin mediolateral çapı, **FAPSu**: fleksiyon pozisyonunda n.ulnaris'in epicondylus medialis'den ayrıldığı seviyede kubital tünelin anterioposterior çapı, **FMLSu**: fleksiyon pozisyonunda n.ulnaris'in epicondylus medialis'den ayrıldığı seviyede kubital tünelin mediolateral çapı, **FAPDkt**: fleksiyon pozisyonunda n. ulnaris'in kubital tünelden çıktığı seviyede kubital tünelin anteroposterior çapı, **FMLDkt**: fleksiyon pozisyonunda n. ulnaris'in kubital tünelden çıktığı seviyede kubital tünelin mediolateral çapı, **N**: değerlendirmeye alınan kol sayısı, **Min.:** minimum, **Max.:** maksimum, **Ort.±SS**: ortalama±standart sapma değeri, **p**: p değeri<0.05)

Tablo 4. 9. Sağlıklı ve hasta kollarda ekstensiyon ve fleksiyon pozisyonunda kubital tünel çaplarının karşılaştırılması (mm).

	SAĞLIKLI KOL				HASTA KOL			
	EKSTANSİYON		FLEKSİYON		EKSTANSİYON		FLEKSİYON	
	N	Ort.±SS	Ort.±SS	P	N	Ort.±SS	Ort.±SS	P
APKtr	27	5.76±1.52	5.2±1.55	0.190	30	5.77±1.36	5.23±2.03	0.229
MLKtr	27	6.1±1.07	4.98±1.11	0.000	30	6.12±1.32	5.15±1.08	0.003
APLcmp	27	6.32±1.49	5.7±1.65	0.149	30	5.98±1.34	5.67±2.09	0.510
MLLcmp	27	5.68±1.3	4.83±0.91	0.008	30	5.68±1.26	5.04±1.43	0.069
APSu	27	6.32±1.25	6.39±1.76	0.863	30	6.6±1.05	6.28±1.21	0.276
MLSu	27	4.22±0.99	3.25±0.63	0.000	30	4.13±0.82	3.29±0.95	0.001
APDkt	27	4.41±0.98	4.62±1.13	0.465	30	4.87±1.06	4.81±0.9	0.797
MLDkt	27	4.11±1.05	3.55±0.83	0.035	30	4.1±0.84	3.79±1	0.198

(**APKtr**: KTR'nin görüldüğü ilk seviyede kubital tünelin anteroposterior çapı, **MLKtr**: KTR'nin görüldüğü ilk seviyede kubital tünelin mediolateral çapı, **APLcmp**: ligamentum collaterale ulnare posterior'un görüldüğü seviyede kubital tünelin anteroposterior çapı, **MLLcmp**: ligamentum collaterale ulnare posterior'un görüldüğü seviyede kubital tünelin mediolateral çapı, **APSu**: n.ulnaris'in epicondylus medialis'den ayrıldığı seviyede kubital tünelin anterioposterior çapı, **MLSu**: n.ulnaris'in epicondylus medialis'den ayrıldığı seviyede kubital tünelin mediolateral çapı, **APDkt**: n. ulnaris'in kubital tünelden çıktığı seviyede kubital tünelin anteoposterior çapı, **MLDkt**: n. ulnaris'in kubital tünelden çıktığı seviyede kubital tünelin mediolateral çapı, **N**: değerlendirmeye alınan kol sayısı, **Ort.±SS**: ortalama±standart sapma değeri, **p**: p değeri<0.05)

Kubital tnel iinden geen n. ulnaris'in proksimal ve distalde olmak zere iki seviyede anteroposterior ve mediolateral apı 30 hasta kolda (22 kadın, 8 hasta) ve 27 saėlıklı kolda (kadın 19, erkek 8) lld. N. ulnaris'in proksimal apları KTR'nin st seviyesi olarak KTR'nin ilk grldėu seviyede hem ekstensiyon hem de fleksiyon pozisyonunda llerek sonular Tablo 4.10 ve Tablo 4.11'de gsterilmiřtir. Hem fleksiyonda hem de ekstensiyonda hasta kolların anteroposterior ve mediolateral apının saėlıklı kollara gre daha fazla olduėu, saėlıklı kollarda fleksiyon pozisyonunda anteroposterior ve mediolateral apın ekstensiyon pozisyonuna gre daha az olduėu grlmřtir. İstatiksel olarak bakıldıėındaysa cinsiyete gre ayırım yapıldıėında hem ekstensiyon hem de fleksiyon pozisyonunda anteroposterior ve mediolateral aplarda saėlıklı ve hasta kollar arasında anlamlı bir fark bulunamamıřtır ($p \geq 0.05$). Genel toplamda ise ekstensiyon pozisyonunda hem anteroposterior hem de mediolateral aplarında, fleksiyon pozisyonunda ise mediolateral apta saėlıklı ve hasta kollar arasında anlamlı fark yokken ($p \geq 0.05$) fleksiyon pozisyonunda anteroposterior apta saėlıklı ve hasta kollar arasında anlamlı fark bulunmuřtur ($p < 0.05$) (Tablo 4.10). Saėlam kolların ekstensiyon ve fleksiyon pozisyonlarındaki hem anteroposterior apları arasında hem de mediolateral apları arasında, hasta kolların ekstensiyon ve fleksiyon pozisyonlarında hem anteroposterior apları arasında hem de mediolateral apları arasında istatiksel olarak anlamlı bir fark bulunamamıřtır ($p \geq 0.05$) (Tablo 4.11).

N. ulnaris'in distal apları ise n. ulnaris'in kubital tnelden ıktıėı seviyede dirsek hem ekstensiyondayken hem de fleksiyondayken lld. Tablo 4.10 ve Tablo 4.11'de sonular verilmiřtir. Ekstensiyonda kadın saėlıklı kolda n. ulnaris'in kubital tnel distalindeki anteroposterior ve mediolateral apların minimum ve maksimum deėer aralıėı genel saėlıklı kol deėer aralıėını oluřtururken fleksiyonda ise kadın hasta kolda n. ulnaris'in kubital tnel distalindeki anteroposterior ap deėer aralıėı genel toplam hasta kol deėer aralıėını, kadın saėlıklı koldaki n. ulnaris'in distal mediolateral apı genel toplam saėlıklı kol deėer aralıėını oluřturmaktadır. İstatistiki olarak bakıldıėında fleksiyon pozisyonunda hem cinsiyete gre hem de genel toplamda n. ulnaris'in kubital tnel distalindeki anteroposterior ve mediolateral aplarında, ekstensiyon pozisyonunda hem cinsiyete gre hem de genel toplamda n. ulnaris'in kubital tnel distalindeki anteroposterior aplarında ve yine ekstensiyon pozisyonunda erkek ve genel toplamda n. ulnaris'in kubital tnel distalindeki

mediolateral aplarında sađlıklı kol ile hasta kol arasında anlamlı fark bulunmamıřtır ($p \geq 0.05$), ekstensiyonda n. ulnaris'in kubital tnel distalindeki mediolateral apta kadınlarda sađlıklı kol ile hasta kol arasında anlamlı fark tesbit edilmiřtir ($p < 0.05$) (Tablo 4.10). Sađlam kollarn ekstensiyon ve fleksiyon pozisyonlarındaki hem anteroposterior apları arasında hem de mediolateral apları arasında, hasta kollarn ekstensiyon ve fleksiyon pozisyonlarında hem anteroposterior apları arasında hem de mediolateral apları arasında istatiksels olarak anlamlı bir fark bulunamamıřtır ($p \geq 0.05$) (Tablo 4.11).

N. ulnaris'in kubital tnel iindeki uzunluđuna ait sonular Tablo 4.10 ve Tablo 4.11'de verilmiřtir. N. ulnaris'in kubital tnel iindeki uzunluđundaki minimum ve maksimum deđer aralıđına baktıđımızdaysa genel toplamdaki deđer aralıđını kadın kollara ait deđer aralıđının oluřturduđu grld. İstatistiki olarak ekstensiyon pozisyonunda n. ulnaris'in kubital tnel iindeki uzunluđunda kadınlarda hasta ve sađlıklı kollarn arasında anlamlı fark bulunurken ($p < 0.05$) erkek ve genel toplamda anlamlı bir fark bulunamamıřtır ($p \geq 0.05$), fleksiyon pozisyonunda ise hem cinsiyet ayırımında hem de genel toplamda n. ulnaris'in kubital tnel iindeki uzunluđunda hasta ve sađlıklı kollarn arasında anlamlı fark bulunamamıřtır ($p \geq 0.05$) (Tablo 4.10). Hem sađlam kollarn hem de hasta kollarn ekstensiyon ve fleksiyon pozisyonlarındaki n. ulnaris'in kubital tnel iindeki uzunlukları arasında istatiksels olarak anlamlı bir fark grlmřtr ($p < 0.05$) (Tablo 4.11).

Tablo 4. 10. Ekstensiyon ve fleksiyon pozisyonunda sağlıklı ve hasta kollarda kubital tünel içindeki n. ulnaris'in çapları ve uzunluğunun ortalama değerlerinin cinsiyete göre dağılımı (mm).

		SAĞLIKLI KOL				HASTA KOL				
		N	Min.	Max.	Ort.±SS	N	Min.	Max.	Ort.±SS	P
KADIN	EAPPul	19	1.09	4.70	2.55±1.08	22	1.80	3.60	2.57±0.59	0.440
	EMLPul	19	1.50	3.90	2.59±0.69	22	1.00	4.40	2.74±0.9	0.613
	EAPDul	19	0.80	2.40	1.74±0.42	22	0.72	2.90	1.94±0.67	0.304
	EMLDul	19	0.50	2.50	1.55±0.57	22	0.72	2.30	1.35±0.47	0.022
	EUNU	19	20.0	31.5	25.79±2.95	22	20.0	32.0	26.14±3.65	0.025
	FAPPul	19	1.35	5.10	2.36±0.88	22	1.35	4.40	2.7±0.68	0.778
	FMLPul	19	1.30	3.60	2.14±0.69	22	1.35	3.64	2.41±0.71	0.278
	FAPDul	19	0.40	2.70	1.8±0.53	22	0.70	3.00	1.75±0.62	0.437
	FMLDul	19	0.40	2.30	1.21±0.51	22	0.70	2.30	1.22±0.39	0.561
	FUNU	19	17.5	28.0	22.14±2.48	22	18.0	27.5	23.07±2.16	0.110
ERKEK	EAPPul	8	1.63	3.64	2.43±0.57	8	1.96	3.64	2.78±0.65	0.701
	EMLPul	8	1.31	3.92	2.75±0.94	8	1.82	3.45	2.6±0.49	0.668
	EAPDul	8	1.09	2.33	1.76±0.45	8	1.63	3.47	2.21±0.6	0.883
	EMLDul	8	0.81	1.82	1.25±0.3	8	1.15	2.62	1.84±0.45	0.090
	EUNU	8	20.0	28.0	24±2.14	8	20.0	28.0	23±2.83	0.095
	FAPPul	8	1.35	2.91	2.06±0.5	8	2.14	3.26	2.76±0.43	0.271
	FMLPul	8	1.35	3.02	2.55±0.6	8	2.14	3.54	2.69±0.55	0.146
	FAPDul	8	0.72	2.91	1.68±0.78	8	0.72	2.18	1.57±0.54	0.687
	FMLDul	8	0.72	2.18	1.34±0.48	8	0.70	2.91	1.38±0.71	0.563
	FUNU	8	20.0	25.0	22.63±2.18	8	18.0	25.0	21.25±2.65	0.618
TOPLAM	EAPPul	27	1.09	4.70	2.52±0.95	30	1.80	3.64	2.62±0.6	0.622
	EMLPul	27	1.31	3.92	2.64±0.76	30	1.00	4.40	2.7±0.81	0.767
	EAPDul	27	0.80	2.40	1.74±0.42	30	0.72	3.47	2.01±0.66	0.073
	EMLDul	27	0.50	2.50	1.46±0.52	30	0.72	2.62	1.48±0.51	0.871
	EUNU	27	20.0	31.5	25.26±2.82	30	20.0	32.0	25.3±3.68	0.963
	FAPPul	27	1.35	5.10	2.27±0.79	30	1.35	4.40	2.72±0.62	0.023
	FMLPul	27	1.30	3.60	2.26±0.68	30	1.35	3.64	2.48±0.67	0.223
	FAPDul	27	0.40	2.91	1.77±0.6	30	0.70	3.00	1.7±0.6	0.689
	FMLDul	27	0.40	2.30	1.25±0.5	30	0.70	2.91	1.26±0.49	0.919
	FUNU	27	17.5	28.0	22.28±2.37	30	18.0	27.5	22.58±2.39	0.634

(EAPPul: ekstensiyon pozisyonunda n. ulnaris'in KTR üst seviyesindeki anteroposterior çapı, EMLPul: ekstensiyon pozisyonunda n. ulnaris'in KTR üst seviyesindeki mediolateral çapı, EAPDul: ekstensiyon pozisyonunda n. ulnaris'in kubital tünelden çıktığı seviyedeki anteroposterior çapı, EMLDul: ekstensiyon pozisyonunda n. ulnaris'in kubital tünelden çıktığı seviyedeki mediolateral çapı, EUNU: ekstensiyon pozisyonunda kubital tünel içinde n. ulnaris'in uzunluğu, FAPPul: fleksiyon pozisyonunda n. ulnaris'in KTR üst seviyesindeki anteroposterior çapı, FMLPul: fleksiyon pozisyonunda n. ulnaris'in KTR üst seviyesindeki mediolateral çapı, FAPDul: fleksiyon pozisyonunda n. ulnaris'in kubital tünelden çıktığı seviyedeki anteroposterior çapı, FMLDul: fleksiyon pozisyonunda n. ulnaris'in kubital tünelden çıktığı seviyedeki mediolateral çapı, FUNU: fleksiyon pozisyonunda kubital tünel içinde n. ulnaris'in uzunluğu, N: değerlendirmeye alınan kol sayısı, Min.: minimum, Max.: maksimum, Ort.±SS: ortalama±standart sapma değeri, p: p değeri<0.05).

Tablo 4. 11. Sağlam ve hasta kollarda ekstensiyon ve fleksiyon pozisyonlarındaki n. ulnaris'in çapları ve uzunluğunun karşılaştırılması (mm).

	SAĞLIKLI KOL				HASTA KOL			
	EKSTENSİYON		FLEKSİYON		EKSTENSİYON		FLEKSİYON	
	N	Ort.±SS	Ort.±SS	P	N	Ort.±SS	Ort.±SS	P
APPul	27	2.52±0.95	2.27±0.79	0.309	30	2.62±0.6	2.72±0.62	0.555
MLPul	27	2.64±0.76	2.26±0.68	0.059	30	2.7±0.81	2.48±0.67	0.257
APDul	27	1.74±0.42	1.77±0.6	0.880	30	2.01±0.66	1.7±0.6	0.064
MLDul	27	1.46±0.52	1.25±0.5	0.141	30	1.48±0.51	1.26±0.49	0.097
UNU	27	25.26±2.82	22.28±2.37	0.000	30	25.3±3.68	22.58±2.39	0.001

(**APPul**: n. ulnaris'in KTR üst seviyesindeki anteroposterior çapı, **MLPul**: n. ulnaris'in KTR üst seviyesindeki mediolateral çapı, **APDul**: n. ulnaris'in kubital tünelden çıktığı seviyedeki anteroposterior çapı, **MLDul**: n. ulnaris'in kubital tünelden çıktığı seviyedeki mediolateral çapı, **UNU**: kubital tünel içinde n. ulnaris'in uzunluğu, **N**: değerlendirmeye alınan kol sayısı, **Ort.±SS**: ortalama±standart sapma değeri, **p**: p değeri<0.05).

N. ulnaris'in kubital tünel içindeki pozisyonuna bakılarak özellikle KTR seviyesindeki pozisyonu dikkate alınarak yapılan sınıflandırmada ekstensiyon pozisyonunda n. ulnaris 27 sağlıklı kolun 14'ünde anteriorda, 6'sında medialde, 3'ünde anteromedialde, 4'ünde santralde bulunurken 30 hasta kolun 11'inde anteriorda, 6'sında medialde, 2'sinde anteromedialde, 11'inde santral pozisyonundadır. Fleksiyon pozisyonundaysa n. ulnaris'in 27 sağlıklı kolun 4'ünde anteriorda, 13'ünde medialde, 1'inde anteromedialde, 9'unda santral pozisyondayken 30 hasta kolun 4'ünde anteriorda, 18'inde medialde, 1'inde anteromedialde, 7'sinde santral pozisyonunda bulunduğu görüldü. Ekstensiyonda ve fleksiyonda n. ulnaris'in pozisyonu ile sağlam kol ve hasta kol arasında anlamlı ilişki bulunamamıştır ($p \geq 0,05$) (Tablo 4.12).

Tablo 4. 13. Ekstensiyonda ve flekiyonda n. ulnaris'in kubital tünel içindeki pozisyonunun değerlendirilmeye alınan sağlıklı ve hasta kolların cinsiyete göre dağılımı.

CİNSİYET		EPNU		FPNU		
		N	%	N	%	
ERKEK	SAĞLIKLI KOL	Anterior	5	62.5	2	25.0
		Medial	1	12.5	5	62.5
		Anteromedial	2	25.0	0	0.0
		Santral	0	0.0	1	12.5
		Total	8	100.0	8	100.0
	HASTA KOL	Anterior	3	37.5	3	37.5
		Medial	1	12.5	4	50.0
		Anteromedial	2	25.0	0	0.0
		Santral	2	25.0	1	12.5
		Total	8	100.0	8	100.0
KADIN	SAĞLIKLI KOL	Anterior	9	47.4	2	10.5
		Medial	5	26.3	8	42.1
		Anteromedial	1	5.3	1	5.3
		Santral	4	21.1	8	42.1
		Total	19	100.0	19	100.0
	HASTA KOL	Anterior	8	36.4	1	4.5
		Medial	5	22.7	14	63.6
		Anteromedial	0	0.0	1	4.5
		Santral	9	40.9	6	27.3
		Total	22	100.0	22	100.0

(EPNU: ekstensiyonda n. ulnaris'in pozisyonu, FPNU: flekiyonda n. ulnaris'in pozisyonu, N: değerlendirilmeye alınan kol sayısı, %: yüzde oranı)

4.2. Sulcus Nervi Ulnaris ve Kubital Valgus ile İlgili Bulgular

Kubital tünel'in tabanını oluşturan sulcus nervi ulnaris'in taban açıları KTR'nin görüldüğü ilk seviye proksimal seviye, ligamentum collaterale posterior'un görüldüğü, orta seviye ve epicondylus medialis'in son olarak görüldüğü seviye distal seviye olmak üzere üç seviyede ölçüldü. Sulcus nervi ulnaris'in proksimal seviyedeki ortalama taban açısı kadın sağlıklı kolda $76.71^\circ \pm 12.88^\circ$ (Min. 48.6° , Max. 99°) iken erkek sağlıklı kolda ortalama $73.39^\circ \pm 15.38^\circ$ (Min. 44° , Max. 92°) olarak ölçülürken kadın hasta kolda ortalama $72.51^\circ \pm 13.05^\circ$ (Min. 48.7° , Max. 104.7°) erkek hasta kolda ise ortalama $78.3^\circ \pm 7.82^\circ$ (Min. 69° , Max. 90.2°) olarak ölçüldü. Sulcus nervi ulnaris'in orta seviyedeki taban açısı ortalamasına baktığımızda kadınlarda sağlıklı kolda $99.63^\circ \pm 14.47^\circ$ (Min. 73.2° , Max. 127°) iken erkeklerde sağlıklı kolda ortalama $88.03^\circ \pm 8.77^\circ$ (Min. 69.3° , Max. 95°) olarak ölçülürken, kadınlarda hasta kolda ortalama $92.82^\circ \pm 17.13^\circ$ (Min. 63° , Max. 126.5°) erkeklerde hasta kolda ise ortalama $94.58^\circ \pm 10.44^\circ$ (Min. 83.7° , Max. 114°) olarak ölçüldü. Sulcus nervi

ulnaris'in distal seviyedeki taban açısı ise ortalama kadınlarda sağlıklı kolda $121.28^{\circ} \pm 14.93^{\circ}$ (Min. 91° , Max. 145°) iken erkeklerde sağlıklı kolda ortalama $109.53^{\circ} \pm 11.95^{\circ}$ (Min. 99° , Max. 132°) olarak ölçülürken kadınlarda hasta kolda ortalama $118.85^{\circ} \pm 12.43^{\circ}$ (Min. 92.3° , Max. 141°) erkeklerde hasta kolda ise ortalama $118.05^{\circ} \pm 11.51^{\circ}$ (Min. 95° , Max. 131°) olarak ölçüldü. Sulcus nervi ulnaris'in taban açılarının proksimalden distale doğru arttığı görüldü. Erkeklerde hasta koldaki sulcus nervi ulnaris ortalama taban açıların sağlıklı koldaki ortalama taban açılarından daha geniş, kadınlarda sağlıklı koldaki ortalama taban açısının hasta koldaki ortalama taban açısından daha geniş olduğu görüldü. İstatiksel olarak baktığımızdaysa cinsiyet ayrımı yapıldığında sulcus nervi ulnaris'in tüm seviyelerdeki taban açılarında sağlıklı ve hasta kollar arasında anlamlı bir fark bulunamamıştır ($p \geq 0.05$) (Tablo 4.14).

Humerus'un uzun eksenini ile ulna'nın uzun eksenini arasındaki kubital valgus açısına baktığımızda erkeklerde hasta kolda ortalama $165.75^{\circ} \pm 6.3^{\circ}$ (Min. 155° , Max. 175°) sağlıklı kolda ise ortalama $163.54^{\circ} \pm 6.02^{\circ}$ (Min. 154.9° , Max. 171.4°) , kadınlarda hasta kolda $164.59^{\circ} \pm 5.4^{\circ}$ (Min. 155.4° , Max. 175°) sağlıklı kolda ise $164.57^{\circ} \pm 4.62^{\circ}$ (Min. 153.5° , Max. 171.3°) olarak ölçüldü. Kubital valgus açısının hem erkek hem de kadın sağlıklı ve hasta kolda yakın değerlerde olduğu görülmüştür. İstatiksel olaraksa cinsiyet ayrımı yapıldığında kubital valgus açısında sağlıklı ve hasta kol arasında anlamlı bir fark bulunamamıştır ($p \geq 0.05$) (Tablo 4.14).

Tablo 4. 14. Sulcus nervi ulnaris'in proksimal, orta ve distal seviyedeki taban açıların ve kubital valgus açısının sağlıklı ve hasta kollarında cinsiyete göre dağılımı ($^{\circ}$).

		SAĞLIKLI KOL ÖLÇÜMLERİ				HASTA KOL ÖLÇÜMLERİ				
		N	Min.	Max.	Ort.±SS	N	Min.	Max.	Ort.±SS	P
ERKEK	PSUA	8	44.0	92.0	73.39±15.38	8	69.0	90.2	78.3±7.82	0.434
	MSUA	8	69.3	95.0	88.03±8.77	8	83.7	114.0	94.58±10.44	0.196
	DSUA	8	99.0	132.0	109.53±11.95	8	95.0	131.0	118.05±11.51	0.168
	KVA	8	154.9	171.4	163.54±6.02	8	155.0	175.0	165.75±6.3	0.484
KADIN	PSUA	20	48.6	99.0	76.71±12.88	22	48.7	104.7	72.51±13.05	0.302
	MSUA	20	73.2	127.0	99.63±14.47	22	63.0	126.5	92.82±17.13	0.174
	DSUA	20	91.0	145.0	121.28±14.93	22	92.3	141.0	118.85±12.43	0.569
	KVA	20	153.5	171.5	164.57±4.62	22	155.4	175.0	164.59±5.4	0.989

(**PSUA:** sulcus nervi ulnaris'in proksimal seviyedeki açısı, **MSUA:** sulcus nervi ulnaris'in orta seviyedeki açısı, **DSUA:** sulcus nervi ulnaris'in distal seviyedeki açısı, **KVA:** kubital valgus açısı, **N:** değerlendirmeye alınan kol sayısı, **Min.:** minimum, **Max.:** maksimum, **Ort.±SS:** ortalama±standart sapma değeri, **p:** p değeri<0.05)

4.3. Ölçülen Parametrelerin Korelasyonu

KTR'nin ilk görüldüğü seviyede ve lig. collaterale mediale pars posterior (LCMP) seviyesinde kubital tünelin anteroposterior ve mediolateral çaplarının fleksiyondaki değerleri genel olarak ekstensiyondaki değerlere göre daha azdır (Tablo 4. 9). Dirsek fleksiyonuyla ekstensiyonda gevşek olan KTR'nin gerilmesi ve LCMP'deki gerginlikle birlikte kubital tünele doğru şişlik yapması kubital tünel çaplarının azalmasını etkilemektedir. Dolayısıyla KTR uzunluğu ile ekstensiyon ve fleksiyon pozisyonundaki KTR ve LCMP seviyesindeki mediolateral ve anteroposterior çaplar arasındaki ilişkiye baktığımızda ise ekstensiyon pozisyonunda KTR seviyesinde anteroposterior çap (EAPKtr) ile fleksiyon pozisyonunda LCMP seviyesinde mediolateral çap (FMLLcmp), ekstensiyon pozisyonunda LCMP seviyesinde anteroposterior çap (EAPLcmp) ile fleksiyon pozisyonunda KTR uzunluğu (FUKTR), fleksiyon pozisyonunda KTR seviyesinde anteroposterior çap (FAPKtr) ile FMLLcmp, fleksiyon pozisyonunda LCMP seviyesinde anteroposterior çap (FAPLcmp) ile FMLLcmp, ekstensiyon pozisyonunda KTR uzunluğu (EUKTR) ile FAPLcmp, fleksiyon pozisyonunda KTR seviyesinde mediolateral çap (FMLKtr) ile FMLLcmp arasında 0.05 düzeyinde pozitif yönde anlamlı bir ilişki bulunurken EAPKtr ile EAPLcmp, EAPKtr ile ekstensiyon pozisyonunda LCMP seviyesinde mediolateral çap (EMLLcmp), ekstensiyon pozisyonunda KTR seviyesinde mediolateral çap (EMLKtr) ile EMLLcmp, EMLLcmp ile FMLLcmp, EUKTR ile EAPKtr ve EUKTR ile FMLLcmp arasında 0.01 düzeyinde pozitif yönde anlamlı bir ilişki vardır. FAPKtr ile FAPLcmp, EAPLcmp ile FAPLcmp ve EAPLcmp ile FAPKtr arasında ise 0.01 seviyesinde pozitif açıdan oldukça kuvvetli bir ilişki vardır (Tablo 4.15). KTR kalınlığı da kubital tünelin mediolateral çapına etkili olmaktadır. Bunun sonucunda da n. ulnaris'e özellikle fleksiyonda bası oluşmaktadır. Ekstensiyon pozisyonundaki KTR kalınlığı (EKKTR) ile FMLKtr, hasta kol / sağlam kol ile fleksiyon pozisyonundaki KTR kalınlığı (FKKTR) ile MR sonuçları ile FKKTR arasında 0.05 düzeyinde pozitif yönde anlamlı bir ilişki varken hasta kol/ sağlam kol ile MR sonuçları ve cinsiyet ile FKKTR arasında da 0.01 seviyesinde pozitif yönde anlamlı bir ilişki vardır. Fleksiyon pozisyonundaki KTR genişliği ile EAPLcmp arasında ise 0.05 seviyesinde negatif yönde anlamlı bir ilişki bulunmuştur (Tablo 4.15).

KTR'nin uzunluk ve genişliğinin birbirleri ile ilişkisine baktığımızda EUKTR ile ekstensiyon pozisyonunda KTR genişliği (EGKTR) arasında 0.05 düzeyinde pozitif yönde anlamlı bir ilişki olduğu görülmüştür. Dolayısıyla KTR uzunluğu ile KTR genişliğinin arasındaki bu ilişkinin kubital tünelin KTR ve LCMP seviyelerindeki çaplarını da etkilemektedir (Tablo 4.15).

Kubital tünel boyunca anteroposterior ve mediolateral çapları ile ilgili ilişkiye baktığımızda EAPKTR ile fleksiyon pozisyonunda n. ulnaris' in epicondylus medialis'ten ayrıldığı seviyedeki mediolateral çapı (FMLSu), EMLKtr ile ekstensiyon pozisyonunda n. ulnaris'in epicondylus medialis'den ayrıldığı seviyedeki anteroposterior çapı (EAPSu), EMLLcmp ile ekstensiyon pozisyonunda n. ulnaris'in kubital tünelden çıktığı seviyede mediolateral çapı (EMLDkt), EMLDkt ile FMLSu, EMLDkt ile FMLKtr, EAPSu ile FMLLcmp, EAPSu ile fleksiyon pozisyonunda n. ulnaris'in kubital tünelden çıktığı seviyede anteroposterior çapı (FAPDkt), EAPSu ile FAPLcmp, EAPSu ile FMLSu, ekstensiyon pozisyonunda n. ulnaris'in epicondylus medialis'den ayrıldığı seviyedeki mediolateral çapı (EMLSu) ile ekstensiyon pozisyonunda n. ulnaris'in kubital tünelden çıktığı seviyede anteroposterior çapı (EAPDkt), FAPKtr ile fleksiyon pozisyonunda n. ulnaris'in epicondylus medialis'den ayrıldığı seviyedeki anteroposterior çapı (FAPSu), FAPSu ile FMLSu, FMLSu ile EMLDkt, FAPLcmp ile FMLSu, FMLSu ile fleksiyon pozisyonunda n. ulnaris'in kubital tünelden çıktığı seviyede mediolateral çapı (EMLDkt) arasında 0.05 düzeyinde pozitif yönde anlamlı bir ilişki varken EAPKtr ile EMLDkt, EAPKtr ile EAPDkt, EAPLcmp ile FAPSu, EAPLcmp ile EAPSu, EAPSu ile EAPDkt, EAPSu ile EMLDkt, EAPSu ile FAPKtr, EMLSu ile FMLSu, EAPDkt ile FAPSu, EMLDkt ile FAPSu, EMLDkt ile FMLLcmp, FMLKtr ile FAPSu, FMLLcmp ile EMLDkt, FAPSu ile FAPDkt arasında 0.01 düzeyinde pozitif yönde anlamlı bir ilişki vardır. EAPKtr ile FAPSu, EAPKtr ile EAPSu, EAPSu ile FAPSu arasında ise 0.01 düzeyinde pozitif yönde daha kuvvetli bir ilişki vardır. Ayrıca EUKTR ile FAPDkt, EUKTR ile FMLSu, EKKTR ile EAPDkt, FUKTR ile fleksiyon pozisyonunda n. ulnaris'in kubital tünelden çıktığı seviyede mediolateral çapı (EMLDkt) arasında da 0.05 düzeyinde pozitif olarak anlamlı bir ilişki varken EUKTR ile FAPSu, EUKTR ile EAPSu arasında 0.01 seviyesinde pozitif yönde anlamlı ilişki olması KTR ile kubital tünelin tüm çapları arasında sıkı ilişki

olduğunun göstergesidir. Sağ/sol taraf ile FMLLcmp ve sağ/sol taraf ile FMLDkt arasında 0.05 düzeyinde negatif yönde anlamlı ilişki bulunmuştur (Tablo 4.15).

Sulcus nervi ulnaris'in proksimal seviyedeki açısı (PSUA) ile sulcus nervi ulnaris'in orta seviyedeki açısı (MSUA), MSUA ile sulcus nervi ulnaris'in distal seviyedeki açısı (DSUA) arasında 0.01 düzeyinde pozitif yönde kuvvetli ilişki vardır. FUKTR ile PSUA, FAPLcmp ile DSUA, FAPSu ile PSUA, EMLDkt ile DSUA, EMLDkt ile MSUA, EAPKtr ile MSUA, EAPKtr ile DSUA arasında 0.05 düzeyinde pozitif yönde anlamlı ilişki bulunurken EAPSu ile MSUA, EAPSu ile DSUA, FAPSu ile MSUA arasında 0.01 seviyesinde pozitif yönde anlamlı ilişki vardır. Dolayısıyla sulcus n. ulnaris'in kubital tünelin tabanında oluşturduğu açı kubital tünel çaplarını da oldukça etkilemektedir (Tablo 4.15).

Her ne kadar kubital tünelin çapları önemli olsa da kubital tünelden geçen n. ulnaris'in çapları, pozisyonu ve uzunluğu da oldukça önemlidir. N. ulnaris'in çaplarının normalden fazla olması çapları ortalama değerler arasında olan kubital tünel içinde sıkışması ya da n. ulnaris'in pozisyonundan kaynaklı veya KTR'deki bir defisit nedeniyle subluksasyonu veya dislokasyonu gibi nedenlerle de nöropati görülebilir. Ayrıca n. ulnaris'in kubital tünel içindeki uzunluğu bize kubital tünelin uzunluğunu da verir. N. ulnaris' in çapları ile n. ulnaris' in içinden geçtiği kubital tünel çapları arasındaki ilişkiye bakıldığında olursak ekstensiyon pozisyonunda proksimal seviyede n. ulnaris' in mediolateral çapı (EMLPul) ile FMLKtr, EAPSu ile ekstensiyon pozisyonunda proksimal seviyede n. ulnaris' in anteroposterior çapı (EAPPul), EAPDkt ile EAPPul, FMLKtr ile fleksiyon pozisyonunda proksimal seviyede n. ulnaris' in anteroposterior çapı (FAPPul), FAPKtr ile FAPPul, FAPPul ile fleksiyon pozisyonunda proksimal seviyede n. ulnaris'in mediolateral çapı (FMLPul), ekstensiyon pozisyonunda distal seviyede n. ulnaris'in anteroposterior çapı (EAPDul) ile FAPPul, EAPDul ile FAPDkt, EAPDul ile fleksiyon pozisyonunda distal seviyede n. ulnaris'in anteroposterior çapı (FAPDul), ekstensiyon pozisyonunda distal seviyede n. ulnaris'in mediolateral çapı (EMLDul) ile FAPPul, EMLDul ile FMLPul, EMLDul ile FMLLcmp, EMLDul ile FMLSu, FMLPul ile fleksiyon pozisyonunda distal seviyede n. ulnaris'in mediolateral çapı (FMLDul) arasında 0.05 düzeyinde pozitif yönde anlamlı ilişki mevcutken EMLKtr ile EMLPul, EAPSu ile FAPPul, EAPDkt ile FAPPul, EAPDkt ile EAPDul, EAPPul

ile FAPSu, EAPPul ile FAPPul, EAPPul ile EAPDul, EAPPul ile FAPDkt, FAPSu ile FAPPul, FAPDkt ile FAPDul, FAPDkt ile FAPPul, FMLKtr ile FMLPul arasında 0.01 düzeyinde pozitif yönde anlamlı ilişki mevcuttur. EMLDkt ile EMLDul arasında ise 0.01 seviyesinde pozitif açıdan daha kuvvetli bir ilişki varken EAPDul ile FAPKtr arasında 0.05 düzeyinde ters yönde anlamlı bir ilişki mevcuttur. EMLDul ile PSUA, EMLDul ile DSUA, FAPPul ile PSUA arasında 0.05 düzeyinde pozitif yönde anlamlı bir ilişki varken FAPPul ile MSUA arasında 0.01 düzeyinde pozitif yönde anlamlı bir ilişki bulunmuştur. EUKTR ile EAPPul arasında da 0.05 düzeyinde pozitif olarak anlamlı bir ilişki mevcuttur. Dolayısıyla n. ulnaris'in çaplarının sulcus n. ulnaris'in açılarıyla ve KTR ile arasında bir ilişkinin olması da dolaylı olarak kubital tünel çaplarıyla olan ilişkisini göstermektedir. Ayrıca MR sonuç ile FAPPul, sağlam kol/ hasta kol ile FAPPul arasında da 0.05 seviyesinde pozitif olarak anlamlı bir ilişki vardır (Tablo 4.15).

N. ulnaris' in kubital tünel içindeki pozisyonunu incelediğimizde ise EAPSu ile ekstensiyon pozisyonunda n. ulnaris' in pozisyonu (EPNU), FKKTR ile fleksiyon pozisyonunda n. ulnaris'in pozisyonu (FPNU), sağ/sol taraf ile EPNU, MR sonuç ile EPNU arasında 0.05 düzeyinde pozitif olarak anlamlı ilişki varken FMLPul ile FPNU arasında 0.05 düzeyinde negatif yönde anlamlı ilişki mevcuttur. N. ulnaris'in kubital tünel içindeki uzunluğuna baktığımızda ekstensiyon pozisyonunda n. ulnaris'in uzunluğu (EUNU) ile FMLLcmp, EUNU ile FKKTR arasında pozitif olarak, EAPDkt ile EUNU, EMLSu ile EUNU arasında ise negatif yönde 0.05 düzeyinde anlamlı bir ilişki mevcuttur. N. ulnaris uzunluğunun aynı zamanda kubital tünel uzunluğunu da verdiğini düşündüğümüzde kubital tünel çapları ile anlamlı bir ilişki içinde olduğu görülmektedir. (Tablo 4.15).

Kubital valgus açısı (KVA)'nın kubital tünel ve n. ulnaris ile ilişkisine bakıldığında PSUA ile KVA, FMLDul ile KVA, EAPDkt ile KVA arasında 0.05 düzeyinde pozitif olarak anlamlı bir ilişki bulunurken FAPPul ile KVA arasında 0.01 düzeyinde pozitif olarak daha kuvvetli bir ilişki vardır (Tablo 4.15).

Yaş ve cinsiyetin parametrelerle olan ilişkisine bakıldığında, yaş ile FLKtr, yaş ile FMLDkt, yaş ile EMLKtr, yaş ile FMLDul, yaş ile PSUA, yaş ile MR sonuç, cinsiyet ile FPNU, cinsiyet ile yaş arasında 0.05 düzeyinde pozitif olarak anlamlı ilişki varken yaş ile FUNU, yaş ile FAPSu, yaş ile EMLPul, yaş ile FAPPul, yaş ile

EUNU, yaş ile EAPSu, cinsiyet ile EUNU arasında ise 0.01 seviyesinde daha kuvvetli bir ilişki vardır. Bu da bize yaş ve cinsiyetin tüm kubital tünel parametrelerini doğrudan veya dolaylı olarak etkileyebileceğini düşündürmektedir (Tablo 4.15).



Tablo 4. 15. Parametreler arası korelasyon tablosu.

	KVA	DSUA	MSUA	PSUA	FPNU	FUNU	FMLDul	FAPDul	FMLPul	FAPPul	FMLDkt	FAPDkt	FMLSu	FAPSu	FMLLemp	FAPLemp	FMLKir	FAPKir	FGKTR	FUKTR	FKKTR	EPNU	EUNU	EMLDul	EAPDul	EMLPul	EAPPul	EMLDkt	EAPDkt	EMLSu	EAPSu	EMLLemp	EAPLemp	EMLKir	EAPKir	EGKTR	EUKTR	EKKTR	MR Somuç	sağlam kol/ hasta kol	TARAF	YAŞ	CİNSİYET
CİNSİYET	-0.002	0.196	0.138	-0.040	0.310*	0.134	-0.130	0.117	-0.221	0.083	0.063	0.122	-0.164	0.095	-0.037	0.048	0.053	0.098	-0.110	-0.116	0.344**	0.088	0.343**	-0.092	-0.115	-0.005	-0.024	0.065	-0.021	-0.221	0.074	-0.051	0.112	0.032	-0.042	0.082	-0.141	0.208	0.127	0.033	-0.011	0.273*	1.000
YAŞ	0.985	0.144	0.306	0.766	0.019	0.320	0.333	0.387	0.099	0.541	0.642	0.367	0.223	0.483	0.785	0.722	0.693	0.468	0.413	0.392	0.009	0.515	0.009	0.498	0.395	0.968	0.858	0.632	0.880	0.099	0.587	0.705	0.405	0.813	0.758	0.543	0.296	0.121	0.348	0.808	0.936	0.040	
TARAF	0.152	0.177	0.248	0.312*	0.121	0.423**	0.295*	0.251	0.056	0.464**	0.270*	0.191	0.063	0.420**	-0.002	-0.023	0.238	0.043	0.249	0.334*	0.132	-0.050	0.389**	0.073	0.095	0.446**	0.169	0.227	0.250	0.006	0.372**	0.112	0.164	0.301*	0.225	-0.150	-0.015	0.183	0.270*	-0.014	0.006	1.000	
sağlam kol/ hasta kol	0.259	0.188	0.063	0.018	0.370	0.001	0.026	0.060	0.677	0.000	0.042	0.155	0.640	0.001	0.985	0.867	0.074	0.749	0.062	0.011	0.329	0.715	0.003	0.588	0.481	0.001	0.210	0.089	0.061	0.962	0.004	0.408	0.222	0.023	0.093	0.265	0.911	0.174	0.042	0.918	0.965		
MR Somuç	0.059	0.180	0.088	0.036	0.142	0.092	0.000	-0.060	0.063	0.127	-0.289*	0.169	0.057	0.109	-0.277*	-0.067	0.099	0.070	0.099	-0.087	0.113	0.285*	-0.123	0.088	0.130	0.110	-0.056	0.099	0.027	0.177	0.032	-0.120	-0.049	0.053	0.051	0.057	-0.094	-0.023	0.033	0.018	1.000		
EKKTR	0.665	0.180	0.515	0.789	0.292	0.494	0.999	0.655	0.644	0.348	0.029	0.208	0.675	0.419	0.037	0.622	0.462	0.604	0.463	0.519	0.402	0.032	0.362	0.515	0.337	0.416	0.681	0.465	0.839	0.187	0.815	0.374	0.719	0.697	0.707	0.676	0.486	0.867	0.810	0.891			
EUKTR	0.055	0.063	-0.090	-0.082	-0.090	0.064	0.014	-0.054	0.164	0.304*	0.129	0.092	0.024	-0.037	0.085	-0.006	0.079	0.008	0.000	0.000	0.292*	0.218	0.006	0.022	0.234	0.040	0.068	-0.007	0.223	-0.052	0.125	-0.002	-0.124	0.009	0.005	-0.046	-0.050	-0.050	0.756**	1.000			
EGKTR	0.684	0.639	0.507	0.545	0.504	0.634	0.919	0.689	0.223	0.021	0.341	0.497	0.857	0.785	0.532	0.967	0.558	0.955	1.000	0.999	0.027	0.103	0.963	0.871	0.079	0.768	0.614	0.961	0.095	0.702	0.355	0.989	0.359	0.948	0.968	0.735	0.711	0.714	0.000				
EAPKtr	0.125	0.028	-0.161	0.042	0.056	0.174	0.013	-0.043	0.123	0.312*	0.169	0.134	0.055	0.070	-0.015	-0.062	0.107	-0.061	-0.026	0.078	0.321*	0.264*	0.140	-0.038	0.052	0.148	0.099	-0.050	0.211	0.007	0.212	0.115	0.009	0.078	0.076	-0.162	-0.124	-0.029	1.000				
EMLKtr	0.353	0.837	0.231	0.757	0.681	0.197	0.921	0.751	0.362	0.018	0.210	0.322	0.683	0.604	0.909	0.649	0.427	0.654	0.847	0.562	0.015	0.047	0.298	0.781	0.701	0.273	0.462	0.712	0.115	0.958	0.114	0.395	0.947	0.564	0.573	0.228	0.357	0.832					
EAPLemp	0.038	0.190	0.160	0.043	-0.058	-0.153	-0.013	0.087	0.014	0.119	0.117	0.022	-0.052	0.185	0.047	-0.094	0.264*	-0.071	0.017	0.081	0.011	0.013	0.233	0.051	0.097	0.118	0.178	0.022	0.286*	0.042	0.154	0.219	0.107	0.178	0.166	-0.120	-0.046	1.000					
EAPDkt	0.777	0.157	0.233	0.750	0.670	0.257	0.925	0.518	0.916	0.376	0.385	0.874	0.703	0.168	0.729	0.485	0.047	0.602	0.899	0.548	0.934	0.925	0.082	0.704	0.475	0.380	0.184	0.871	0.031	0.756	0.254	0.102	0.428	0.186	0.216	0.374	0.735						
EAPKir	-0.106	0.206	0.240	-0.011	-0.136	0.052	0.005	0.091	0.216	0.232	0.097	0.332*	0.338*	0.448**	0.349**	0.339*	0.081	0.221	-0.129	0.157	-0.102	0.068	-0.060	0.202	0.192	-0.016	0.295*	0.158	0.207	0.114	0.385**	0.097	0.213	0.190	0.408**	0.302*	1.000						
EMLDkt	0.431	0.124	0.072	0.938	0.312	0.702	0.970	0.503	0.106	0.082	0.475	0.012	0.010	0.000	0.008	0.010	0.549	0.099	0.341	0.243	0.450	0.616	0.657	0.131	0.152	0.906	0.026	0.240	0.122	0.397	0.003	0.471	0.112	0.157	0.002	0.023							
EAPDul	0.134	0.085	0.029	0.030	-0.221	-0.114	-0.054	-0.178	0.017	-0.181	0.095	0.141	-0.050	0.129	0.090	0.180	0.110	0.107	-0.088	0.132	0.063	0.143	-0.184	-0.105	0.229	0.042	0.112	0.153	0.092	0.067	0.150	0.060	0.150	0.096	0.098	1.000							
EAPLemp	0.321	0.529	0.833	0.825	0.099	0.399	0.687	0.184	0.900	0.178	0.481	0.295	0.714	0.340	0.504	0.179	0.413	0.429	0.517	0.327	0.642	0.287	0.172	0.437	0.087	0.757	0.405	0.255	0.497	0.622	0.264	0.657	0.267	0.478	0.470								
EMLKtr	-0.013	0.290*	0.319*	0.127	-0.097	0.209	-0.123	0.003	0.055	0.240	0.159	0.187	0.338*	0.586**	0.305*	0.252	0.013	0.211	-0.116	0.183	0.100	0.243	0.080	0.209	0.141	0.079	0.215	0.480**	0.381**	0.253	0.745**	0.346**	0.473**	0.252	1.000								
EAPDul	0.923	0.029	0.016	0.345	0.473	0.119	0.362	0.982	0.685	0.072	0.238	0.164	0.010	0.000	0.021	0.059	0.926	0.116	0.390	0.173	0.461	0.069	0.556	0.118	0.295	0.558	0.108	0.000	0.003	0.058	0.000	0.008	0.000	0.059									
EAPLemp	0.031	0.086	-0.016	-0.111	-0.089	0.022	0.074	0.229	0.047	0.055	0.192	0.158	0.128	0.137	0.165	-0.006	0.160	-0.033	0.074	0.165	0.016	-0.067	0.084	0.008	0.195	0.382**	0.158	0.074	0.166	0.243	0.318*	0.476**	0.126	1.000									
EAPDul	0.820	0.526	0.905	0.412	0.511	0.869	0.587	0.086	0.731	0.687	0.153	0.240	0.342	0.310	0.220	0.967	0.234	0.806	0.585	0.219	0.904	0.619	0.534	0.953	0.147	0.003	0.240	0.584	0.217	0.069	0.016	0.000	0.351										
EAPLemp	0.090	0.094	0.169	-0.001	-0.115	0.057	-0.195	-0.084	-0.065	0.215	0.013	0.105	0.165	0.373**	0.097	0.592**	0.049	0.512**	-0.305*	0.279**	-0.228	0.205	0.077	-0.149	-0.227	-0.073	0.216	0.110	0.203	0.059	0.488**	-0.060	1.000										
EMLLemp	0.503	0.487	0.208	0.996	0.392	0.671	0.146	0.535	0.631	0.109	0.926	0.438	0.220	0.004	0.472	0.000	0.719	0.000	0.021	0.036	0.087	0.126	0.571	0.268	0.089	0.592	0.107	0.417	0.129	0.661	0.000	0.659											
EAPSu	-0.082	0.086	-0.085	-0.024	0.023	0.092	0.125	0.015	-0.071	-0.242	0.233	0.013	-0.041	0.120	0.373**	-0.133	0.212	-0.150	0.154	0.137	0.195	-0.079	0.186	0.149	-0.077	0.242	-0.039	0.330*	0.103	0.171	0.233	1.000											
EAPLemp	0.542	0.526	0.529	0.861	0.867	0.498	0.353	0.913	0.601	0.070	0.081	0.926	0.764	0.376	0.004	0.322	0.113	0.264	0.253	0.310	0.147	0.560	0.166	0.268	0.571	0.070	0.771	0.012	0.444	0.204	0.081												
EAPSu	-0.045	0.408**	0.386**	0.127	-0.021	0.270*	-0.065	0.082	0.023	0.352**	0.258	0.280*	0.313*	0.640**	0.269**	0.300*	0.074	0.372**	-0.119	0.211	0.194	0.316*	0.192	0.121	0.172	0.161	0.299*	0.466**	0.407**	0.246	1.000												
EMLSu	0.742	0.002	0.003	0.346	0.879	0.042	0.633	0.544	0.864	0.007	0.053	0.035	0.018	0.000	0.043	0.023	0.586	0.004	0.376	0.115	0.148	0.017	0.152	0.370	0.202	0.232	0.024	0.000	0.002	0.065													
EAPDul	-0.003	0.095	-0.100	-0.073	0.133	-0.081	0.000	-0.043	-0.128	0.036	0.010	0.235	0.347**	0.159	-0.130	-0.153	-0.179	-0.084	-0.021	0.067	-0.202	0.188	-0.319*	0.207	0.191	-0.011	0.144	0.244	0.283**	1.000													
EAPDul	0.982	0.484	0.460	0.589	0.326	0.551	0.997	0.751	0.343	0.793	0.939	0.079	0.008	0.237	0.333	0.257	0.183	0.536	0.874	0.622	0.131	0.161	0.016	0.123	0.155	0.934	0.286	0.068	0.033														
EAPDul	0.301*																																										

5. TARTIŞMA VE SONUÇ

Epicondylus medialis'in posterior'unda bulunan kubital tünelin tabanını capsula articularis ve lig. collaterale ulnare'nin pars posterior ve pars transversa'sı, kemik yapı olarak sulcus nervi ulnaris oluştururken tavanını epicondylus medialis ve olecranon arasında uzanan kubital tünel retinakulumu ile m. flexor carpi ulnaris'in caput humerale ve caput ulnare'si arasında uzanan fleksor carpi ulnaris aponörozu oluşturur (Chung ve ark. 2001; Robertson ve Saratsiotis 2005; Polatsch ve ark 2007; Brown ve ark.2010).

Kubital tüneli, Martinoli ve ark. (2000) osteofibroz bir halka olarak tanımlarken Tubbs ve ark. (2010) eliptik fibroosseöz tünel, Granger ve arkadaşları (2017) ise fibromüsküler bir kanal olarak tanımlamışlardır.

Çalışmamızda ise O'Driscoll ve arkadaşlarının (1991) tanımlamalarına uygun olarak kubital tünel retinakulumu (KTR) ve fleksor carpi ulnaris aponörozu tanımlamaları kullanılmıştır. Kubital tünel tavanını tanımlarken Campbell ve ark. (1991) KTR'yi humeroulnar ark olarak isimlendirmiş, Martinoli ve ark. (2000) KTR'den Osborne fasiası, arkuat ligamentten de m. flexor carpi ulnaris' in iki başı arasındaki aponörotik ark olarak bahsetmişlerdir, Chung ve ark. (2001) m. flexor carpi ulnaris' in iki başı arasındaki retinakulum ile fibröz band olarak bahsettikleri KTR'yi birlikte arkuat ligament olarak nitelendirmiş, Robertson ve Saratsiotis (2005) aponörtik band olarak nitelendirdiği KTR'den Osborne'un arkuat ligamenti olarak bahsetmiş, Andreisek ve ark. (2006) KTR'nin epicondylo-olecranon ligamenti veya Osborne bandı olarak da bilindiğinden bahsetmiş, Polatsch ve ark (2007) KTR'yi Osborne ligamenti olarak nitelendirirken fleksor carpi ulnaris aponörozunu Osborne fasiası olarak nitelendirmiş, Macchi (2016) ise Osborne ligamentinden KTR olarak bahsederken arkuat ligamentten de fleksor carpi ulnaris aponörozu olarak bahsederken Granger ve ark. (2017) Osborne'nun 1957 de kubital tünelin tavanını m. flexor carpi ulnaris'in iki başı arasında uzanan fibröz doku bandı olarak tanımlamışlar ve Osborne ligamenti, Osborne'nun arkuat ligamenti, KTR, Osborne fasia, Osborne bandı, arkuat ligament veya tendinöz ark olarak da refere edildiğini bildirmişlerdir. Macchi ve ark. (2014) ise kubital tünel tavanını oluşturan yapıları Von Clemens'in (1957) lig. epitrochleo-anconeum, Dellon (1986), Gonzalez ve ark

(2001) ile Karataş ve arkadaşlarının (2009) Osborne ligamenti, Green ve Rayan 'ın (1999) arcuat ligament olarak, Matsuzaki'nin (2001) Osborne arki, Alp ve arkadaşlarının (2004) KTR ve Osborne ligamenti olarak tanımlandıklarının bildirmiştir. Kubital tünel tavanını oluşturan yapıları isimlendirme ve tanımlamalardaki böyle farklılıkların olması karışıklıklara ve anlamlandırmada zorluklara neden olabileceğini düşündürmektedir. Bu durumda tanımlamaların açık ve net bir şekilde yapılmasıyla karışıklıklar ortadan kaldırılabilecektir.

Kubital tünel sendromu n. ulnaris'in en çok karşılaşılan tuzak nöropatisiyken genel olarak ise karpal tünel sendromundan sonra en sık karşılaşılan tuzak nöropatidir (Andreisek ve ark. 2006; Tubbs ve ark. 2009; Kowalska ve ark. 2012; Kawanishi ve ark. 2014). Kubital tünelin koruyucu bir yapı olmadan derinin hemen altında yer alması kubital tünel içinde seyreden n. ulnaris'i travmalara açık hale getirirken tünelin morfolojik yapısı ve buradaki patolojiler de n. ulnaris'in sıkışmasına ve inflamasyonuna neden olabilir.

Assmus ve arkadaşları (2015) kubital tünel sendromunu primer (idiopatik) ve sekonder (semptomatik) olmak üzere ikiye ayırmış; primer kubital tünel sendromunda n. ulnaris subluksasyonu, m. anconeus epitrochlearis'in varlığı gibi anatomik varyasyonları, sekonder kubital tünel sendromunda travma, artroz gibi ulnar pareziye neden olan patolojileri göstermiş, sekonder kubital tünel sendromu nedenlerini de ektranöral ve intranöral (lipoma, ganglion gibi) olarak ikiye ayırmışlardır. Rosenberg ve arkadaşları (1995) kubital tünel seviyesinde n. ulnaris'in epicondylus medialis'in ucunun hemen posteriorunda olmasını subluksasyon, epicondylus medialis'in anterior veya medialinde olmasını ise dislokasyon olarak tanımlamış, dislokasyonun ve subluksasyonunun nedeni olarak da arkuat ligamentin yokluğu veya laksitesi, epicondylus medialis'in uygun olmayan pozisyonu, sığ fibroosseöz oluk, travma, kubital valgus, kubital varus, m. triceps'in hipertrofinine, sinirin azalan desteği gibi çeşitli fikirleri ortaya koymuştur. Dahners ve ark. (1984) ile Üşçetin ve ark. (2014) seyrek görülen ve aberran bir kas olan m. anconeus epitrochlearis'in kubital tünel sendromuna neden olduğunu olgu bildirimlerinde belirtmişlerdir. Çalışmamıza katılan hastalarda ise m. anconeus epitrochlearis'e, n. ulnaris subluksasyonu veya dislokasyonu, KTR yokluğu gözlenmezken osteoartrit ve nöroma gibi hastalarda görülmüştür. Hastalık bazında sayıların yetersiz olması nedeniyle istatistiksel olarak bakılamamıştır. Spesifik olarak hastalıklar bazında kubital

tünel ile ilgili çalışmaların yapılması patolojilerin kubital tünel üzerindeki etkisini daha net ortaya koyacağı kanaatine varılmıştır.

Assmus ve arkadaşları (2015) kubital tünel sendromunun erkeklerde kadınlara göre iki kat daha fazla rastlandığını, sol tarafın ise sağ tarafa göre 3 kat daha fazla etkilendiğini bildirmiştir. Çalışmamızda ise kadınların erkeklere oranı 2.75 kat daha fazlayken sağ ve sol taraf hasta kol sayıları eşit çıkmıştır. Bu farklılığın nedeni ise çalışmamıza alınan hastaların kesin kubital tünel sendromu tanısı alan hastalar değil ağrı, uyuşma ve güçsüzlük şikayetiyle başvuran hastaların olması olabileceği düşünülmüştür.

O'Driscoll ve arkadaşları (1991) kubital tünel retinakulumunun yaklaşık 4 mm genişliğinde olduğunu belirtirken, çalışmamızda elde ettiğimiz KTR genişliğinden oldukça fazla olduğu belirlenmiştir. Campbell ve arkadaşlarının (1991) 30°lik dirsek fleksiyonundayken yaptıkları kadavra çalışmasında humeroulnar ark olarak nitelendirdikleri KTR'nin kalınlığının ortalama 1-3 mm olduğu belirtilirken, humeroulnar arkın (KTR) proksimal ve distal mesafesinin yaklaşık olarak 1-2 cm olarak bildirilmiştir. Çalışmamızda KTR proksimal (üst) ve distal (alt) mesafesini kalınlık olarak aldığımız için KTR'nin mediolateral mesafesini ise genişlik olarak ölçülmüştür. Bu bağlamda baktığımızda Campbell ve arkadaşlarının kalınlık olarak nitelendirdikleri parametrenin çalışmamızdaki genişlik parametresine karşılık geldiğini, çalışmamızda ölçtüğümüz KTR genişliği ekstensiyonda maksimum 1.31 mm, fleksiyonda ise maksimum 1.03 mm olmasından, çalışma ve ölçüm yöntemlerinin farklı olmasından dolayı kısmen uyumlu olabileceğini, çalışmamızda kalınlık olarak aldığımız ölçüm (ekstensiyonda 6-16 mm, fleksiyonda 5-12 mm) ile humeroulnar arkın proksimal distal mesafesi ise çalışma ve ölçüm yöntemlerinin farklı olmasından dolayı uyumlu olduğu tesbit edilmiştir. James ve ark. (2011) yaptıkları kadavra çalışmasında KTR kalınlığını ortalama $0.15 \text{ mm} \pm 0.08 \text{ mm}$, Macchi ve ark. (2014) ise KTR kalınlığını ortalama $178 \pm 83 \text{ } \mu\text{m}$ (0.178 mm) olarak bildirmişlerdir. Fakat bu değerler çalışmamızda elde ettiğimiz değerlere göre oldukça azdır. Bu uyumsuzluğun çalışma ve ölçüm yöntemlerinin farklı olmasından kaynaklanabileceği düşünülmüştür. Çalışmamızda MR görüntüleri üzerinde KTR kalınlığı olarak KTR'nin aksiyal kesitte ilk görüldüğü seviye ile son görüldüğü seviye arası, KTR genişliği ise aksiyal kesitteki mediolateral mesafesi alındı. Kadavra çalışmalarında kalınlık olarak alınan parametrenin MRG aksiyal kesitte

genişlik olarak aldığımız parametreyi karşıladığını varsaysak bile James ve ark. ile Macchi ve ark. nin elde ettiği değerler çalışmamızla uyum sağlamamaktadır.

Karataş ve arkadaşları (2009) yaptıkları diseksiyon çalışmasında ise Osborne ligamenti (KTR)'nin ise 2,2cm uzunluğunda olduğunu bildirmişlerdir. Çalışmamızda ölçtüğümüz KTR uzunluğunun (ekstensiyonda 8.76 mm - 16.60 mm, fleksiyonda 14.02 mm - 23 mm aralığında) dirsek pozisyonuna göre değişmesi ve ölçüm yöntemlerinin farklı olması göz önüne alındığında uyumlu olduğunu düşünmekteyiz.

Chung ve ark (2001) 90°lik dirsek fleksiyonunun sonuna doğru KTR (arcuat ligament)'nin daha da gerildiğini bildirirken Robertson ve Saratsiotos (2005) her 45° lik dirsek fleksiyonunda m. flexor carpi ulnaris'in iki başı arasındaki aponörotik köprü'nün yaklaşık 5 mm gerildiğini böylelikle kubital tünel daralıp kapandığını bildirmişlerdir. James ve ark. (2011) yaptıkları kadavra çalışmasında dirsek fleksiyonuyla KTR uzunluğu, n. ulnaris uzunluğunu ve kubital tünelin genişliğinin (epicondylus medialis ile olecranon arasındaki tavan uzunluğu, anteroposterior mesafesi) arttığını, KTR ile kubital tünel tabanı arasındaki tünel yüksekliğinin (mediolateral uzunluğu) ise azaldığını bildirmişlerdir. Çalışmamızda ise n. ulnaris'in kubital tünel içindeki uzunluğu azalmaktadır. Bunun nedeni Robertson ve Saratsiotos (2005)'un da bildirdiği gibi kubital tünelin daralıp kapanması olabilir. KTR uzunluğunun ise fleksiyon pozisyonunda istatistiksel olarak anlamlı bir şekilde arttığını dolayısıyla KTR'nin gerginleştiğini, KTR seviyesindeki kubital tünelin anteroposterior çapının ise dirsek fleksiyonu ve ekstensiyonu arasında anlamlı bir farkın olmadığı çalışmamızda elde edilmiştir (Tablo 4.7, Tablo 4.9).

Li ve ark. (2015) kadavra çalışmalarında kubital tünel çapını ortalama 6.0 ± 1.9 mm olarak bildirmişlerdir. Bu değer çalışmamızda elde ettiğimiz değerlerle uyumlu olmasına rağmen çapın ölçüldüğü seviyeler ile anteroposterior veya mediolateral olması elde edilen değerler arasında fark olduğu tesbit edilmiştir (Tablo 4.8, Tablo 4.9). Patel ve ark. (1998) kubital tünelin proksimal kısmının tabanını epicondylus medialisin oluşturduğunu ve üçgenimsi şekilde olduğunu, kubital tünelin aponöroz bölgesinde ise capsula articularis'in medial konveksitesinden dolayı semisirküler olduğunu ve dirsek fleksiyondayken aponörozun gerginleştiğini ve düzleştiğini, kubital tünelin distal kısmının ise yuvarlaklaştığını bildirmişlerdir. Gelberman ve ark. (1998) da MR'da kubital tünelin 0° ve 45° fleksiyonda üçgenimsi, 90° ve 135°

fleksiyonda eliptik görünmeye başladığını kesit alanının fleksiyonla birlikte azaldığını bildirmiştir. Dolayısıyla ölçülen çapın kubital tünel çapının hangi seviyede ve hangi yönde olduğunun da önemli olduğu belirlenmiştir.

Martinoli ve ark. (2000), Chung ve ark. (2001), Robertson ve Saratsiotos (2005) dirsek fleksiyonunda lig. collaterale ulnare içeriye doğru şişlik yaparak kubital tünel alanını daha da daralttığını belirtmişlerdir. Çalışmamızda ise kubital tünel çaplarında ekstensiyon ve fleksiyon pozisyonunda sağlıklı ve hasta kollar arasında anlamlı bir fark bulunmamıza rağmen sağlam kollarda ekstensiyon ve fleksiyon arasında lig. collaterale ulnare posterior seviyesinde dahil olmak üzere tüm seviyelerde mediolateral çaplarda azalma ile birlikte istatistiksel olarak anlamlı bir fark bulunurken hasta kollarda ekstensiyon ve fleksiyon arasında KTR'nin görüldüğü ilk seviyede ve n.ulnaris'in epicondylus medialis'den ayrıldığı seviyede mediolateral çaplarda azalma ile birlikte istatistiksel olarak anlamlı bir fark bulunmuştur (Tablo 4.8, Tablo 4.9).

Kawanishi ve ark. (2014) dirsek osteoartritli hastalarda yaptıkları çalışmada kubital tüneldeki humeral osteofitlerin dirsek ekstensiyonuna göre dirsek fleksiyonunda daha büyük görünürken ulnar osteofitlerin görüntüsünün dirsek pozisyonuyla değişmediğini, kubital tünel sendromu olmayan osteoartritli hastalara göre kubital tünel sendromu olan osteoartritli hastalarda humeral osteofit alanının daha geniş olduğunu ve iki grup arasında da anlamlı bir fark olduğunu bildirmişlerdir. Kubital tünel alanları arasında anlamlı bir fark olmadığını, kubital tünel alanının fleksiyonla azaldığı normal dirseklerden farklı olarak osteoartritli dirseklerde kubital tünel alanının dirsek pozisyonundan etkilenmediğini bildirmiş, osteoartritli dirseklerde kubital tünel sendromuna direkt olarak kubital tünel darlığının değil medial osteofitlerin n. ulnaris'i girmesi ya da friksiyonu ve baskısının kubital tünel sendromuna neden olan faktörler olduğunu ileri sürmüşlerdir. Çalışmamızda osteoartritli hasta olmasına rağmen ayrıca değerlendirmeye almak için istatistiksel olarak yeterli sayıda olmadığından dolayı ayrıca bir değerlendirme yapılmamıştır. Buna rağmen hem sağlıklı hem de hasta grupta kubital tünel çapları fleksiyonda azalmıştır. Osteofit gibi bir yapının kubital tünel alanına çıkıntı yapması kubital tünelin kesit alanını daraltıp tünelin morfolojik yapısını etkileyecek ekstensiyonda n. ulnaris'e bası yapmayan osteofit pozisyona bağlı olarak kubital

tünelde meydana gelen çap değişiklikleri sonucu n. ulnaris'te bası, friksiyona veya gerilmeye neden olabileceği düşünülmektedir.

Macchi ve ark. (2014) diseksiyon çalışmasıyla kubital tünel içinde n. ulnaris uzunluğunu 36 ± 15 cm olarak bildirmiştir (Orijinal yayında böyle geçmesine rağmen buradaki cm ifadesinin mm olduğunu ve yayınsal bir hata olduğunu düşünmekteyiz). N. ulnaris'in kubital tünel içindeki uzunluğunun bu kadar büyük bir değere sahip olmasının mümkün olmadığını düşünmekte, yaptığımız çalışmada elde ettiğimiz bulgular da bunu desteklemektedir (Tablo 4.10, 4.11). Karataş ve ark. (2009) kadavra çalışmalarında n. ulnaris'in kubital tünel içindeki kısmının uzunluğunu ortalama olarak 3.8 cm (min. 3.1 cm, max. 4.7 cm) olarak bildirmişlerdir. Bu değer bulgularımızda elde ettiğimiz değerlerden daha büyük bir değerdir. Bu farklılığın nedeninin ölçümlerin farklı yöntemlerle yapılmasından kaynaklanacağı düşünülmektedir.

Tubbs ve ark. (2010) yaptıkları kadavra çalışmalarında kubital tünelin ortalama uzunluğunu 2.7 cm olarak bildirirken kubital tünel uzunluk aralıklarını sol dirsekte 1.2 cm ile 4.4 cm, sağ dirsekte 1.35 cm ile 4.7 cm, erkeklerde 1.2 cm ile 4.7 cm, kadınlarda ise 1.3 cm ile 4.3 cm olarak bildirmişlerdir. Çalışmamızda n. ulnaris'in uzunluğunu ölçerken n. ulnaris'in kubital tünele girdiği ve çıktığı mesafe arası alındığı için bu mesafe aynı zamanda kubital tünel uzunluğunu vermektedir. Dolayısıyla Tubbs ve ark. nın verdiği ortalama değer ile çalışmamız elde ettiğimiz n. ulnaris ortalama uzunluğu farklı yöntemlerle ölçüm yapılmış olmasına rağmen birbiri ile örtüşmektedir, cinsiyetler arası değer aralıkları ise çalışmamıza göre daha geniş bir aralığa sahiptir (Tablo 4.10, Tablo 4.11). Kubital tünelin ve n. ulnaris'in uzunluğunun dirseğin fleksiyon veya ekstensiyon pozisyonuna göre değiştiği her zaman göz önünde bulundurulmalıdır.

Husarik ve ark. (2009) MRG üzerinden yaptıkları çalışmada n. ulnaris'in dirsek eklemi seviyesindeki kısa çapının 1 mm ile 3 mm, uzun çapının ise 1.9 mm ile 5 mm aralığında olduğunu bildirmiştir. Çalışmamızda elde ettiğimiz n. ulnaris çaplarıyla da uyumluluk göstermektedir.

Li ve ark. (2015) kadavra çalışmalarında n. ulnaris'in kubital tünel içindeki çapını ortalama 4.9 ± 1.3 mm olarak bildirmişlerdir. Bu değer n. ulnaris'in kubital

tünelin proksimal ve distal seviyelerinde ölçtüğümüz çapların değer aralığında kaldığını görmekteyiz. Çalışmamızda n. ulnaris'in kubital tünelin proksimal ve distal seviyelerindeki çapları arasında farkın olduğunu ve distale doğru n. ulnaris'in çaplarının azaldığı tesbit edilmiştir. Ayrıca kadavra çalışmalarında ölçümü yapılan sinir çapının yönünü belirlemek zor olsa da seviyesinin belirlenmesi önemlidir.

James ve ark. (2011) yaptıkları kadavra çalışmasında n. ulnaris kesit alanını ortalama 4.4 ± 1.4 mm² olarak bildirirken çeşitli seviyelerde ölçülen kesit alanları arasında ise anlamlı bir fark bulamadıklarını bildirmişlerdir. Macchi ve ark. (2014) ise USG ile n. ulnaris'in dirsekteki kesit alanını 6.6 ± 1.2 mm² olarak bildirmişlerdir. Tagliafico ve ark. (2008) akromegalisi olan hastalarda yaptıkları USG çalışmasında hastaların %21 inde kubital tünel sendromu olduğunu n. ulnaris kesit alanlarının ise ortalama 16.7 ± 2.9 mm² olarak bildirmiş, hastalığın klinik olarak kontrol altına alınmasıyla kubital tünel semptomlarında %62 oranında azalma olurken n. ulnaris kesit alanlarını 12.2 ± 3.1 mm² olarak bildirmişlerdir. Bäumer ve ark. (2011) MR nörografi ile yaptıkları çalışmada ulnar nöropatisi olan hastaların kubital tüneldeki ortalama n. ulnaris kalınlığının sağlıklı kişilere göre daha geniş olduğunu, ciddi ulnar nöropatisi olan hastaların n. ulnaris kalınlığının ise hafif ulnar nöropatisi olan hastalar veya sağlıklı kişilere göre daha büyük olduğunu bildirmiştir. Patel ve ark. (1998) dirsek fleksiyondayken n. ulnaris'in epicondylus medialis seviyesindeki çapın azaldığını bildirirken Tai ve ark. (2014) fleksiyonla birlikte n. ulnaris çapının artmasına ve yassılaşmasına rağmen n. ulnaris'in kesit alanında anlamlı bir değişiklik olmadığını bildirmiştir. Çalışmamızda n. ulnaris'in kubital tünel içinde çeşitli seviyelerde çaplarına baktığımızda hem sağlıklı kollarda hem de hasta kollarda ekstensiyon ve fleksiyon arasında istatistiksel olarak anlamlı bir fark yokken kadınlarda ekstensiyon pozisyonunda hasta kollarda sağlam kollara göre n. ulnaris'in kubital tünelden çıktığı seviyedeki mediolateral çapta istatistiksel olarak anlamlı bir azalma, genel toplamda ise fleksiyon pozisyonunda hasta kollarda sağlam kollara göre n. ulnaris'in KTR üst seviyesindeki anteroposterior çapında istatistiksel olarak anlamlı bir artış görülmüş, n. ulnaris'in çaplarında ise proksimalden distale doğru bir azalma olduğu belirlenmiştir. (Tablo 4.10, Tablo 4.11). Dolayısıyla aynı seviyelerde ekstensiyon ve fleksiyon arasında n. ulnaris'in kesit alanında anlamlı bir fark olmasa bile sağlam ve hasta kollar arasında n. ulnaris'in kesit alanında bir farkın

oluşabileceğini ayrıca n. ulnaris'in proksimal ve distal seviyelerindeki kesit alanlarında da fark olabileceği düşünülmektedir.

Gelberman ve ark. (1998) da MR'da artan fleksiyonla sinir kalınlığının azaldığı görülmesine rağmen dirsek fleksiyonuyla n.ulnaris'in pozisyonunda değişiklik olmadığını, kubital tünel içinde anterior pozisyonda olduğunu belirtmiştir. Patel ve ark. (1998) n. ulnaris'in fleksiyonda daha da anteriora doğru yer değiştirdiğini bildirirken Tai ve ark. (2014) beyzbol oyuncularını üzerinde yaptıkları çalışmada tekrarlayan fırlatmalara bağlı olarak n. ulnaris'in daha fazla anteriora doğru yer değiştirdiğini bildirmiş ve beyzbol oyuncularında nöropati görülmemesini adaptasyona bağlamıştır. Kawahara ve ark. (2016) fleksiyon ile birlikte n. ulnaris'in bir miktar yer değiştirdiğini ama m. anconeus epitrochlearis'in varlığında n. ulnaris'in hareket açısında azalma olduğunu bildirmişlerdir. Çalışmamızda n. ulnaris'in genel olarak kubital içinde anterior pozisyonda olduğu fleksiyon ile beraber mediale doğru yer değiştirdiği görülmüştür. M. anconeus epitrochlearis, n. ulnaris dislokasyonu veya sublüksasyonu çalışmamızda görülmemiştir.

Rombouts ve ark. (1992) kubital valgus veya instabilitenin n. ulnaris'i gerginleştirebileceğini bildirmiştir. Sharma ve ark. (2014) kubital valgus'un humeroulnar aksın laterale doğru yer değişmesine neden olduğuna ve bununda lig. collaterale mediale'ye ekstra stres bindiren bir tork oluşturduğunu, zamanla mikrotravmalara, inflamasyon ve snovit oluşarak eklem kapsülünün zayıflamasına, lig. collaterale mediale'nin rüptürü, dirsek instabilitesi ve ulnar nöropatiye neden olabileceğine, kemik deformitesi olmaksızın da artan valgus stresinin lig. collaterale mediale laksitesine, n. ulnaris semptomlarına veya her ikisine birden neden olabileceğini bildirmişlerdir. Mortazavi ve ark. (2008) ise yapılan çeşitli yayınlarda travmatik kubitus valgus deformitesinin ciddi n. ulnaris nöropatisine neden olduğunu belirtmişlerdir. Çalışmamızda travmatik veya nontravmatik valgus deformitesi ile karşılaşmamıştır. Fakat korelasyona baktığımızda kubital valgus açısının kubital tünel ve n. ulnaris arasında pozitif olarak anlamlı bir ilişkinin olduğu tesbit edilmiştir.

MRG ile yapılmış yeterli sayıda yayının olmaması nedeniyle elde ettiğimiz bulgular, farklı çalışma ve ölçüm yöntemleri ile karşılaştırılmıştır. Dolayısıyla MRG ile yapılan n. ulnaris ile ilgili az sayıda yayın varken kubital tünelin morfolojik

yapısıyla ilgili olmaması, bu konuyla ilgili arařtırmaların ilerleyen dönemlerde radyodiognastik cihazların kapasitesinin artmasıyla nitelik ve nicelik olarak daha güvenilir ve farklı bölgelere ait morfometrik deęerlendirmelerin yapılmasının önu açılacaktır. Kubital tünel ile ilgili tanımlamaların ve isimlendirmelerin ayrıntılı olarak belirtilmesinin, karışıklıkları önleyeceği düşünölmektedir. Kadavra çalışmalarının daha çok cerrahi tekniklerde yol gösterici olmasının yanı sıra MRG gibi radyolojik çalışmaların hem klinięi destekledięini hem de cerrahi yöntemlerin seçimine yardımcı olacağı belirlenmiştir. MRG ile invaziv olmadan yapılan bir yaklaşımla ulnar nöropatinin kubital tüneldeki hangi patoloji nedeniyle göröldüğünün bilinmesi hem klinikte tedavinin planlanmasında hem de doğru cerrahi yöntemin seçilmesinde fayda sağlayacağı sonucuna varılmıştır.



6. KAYNAKLAR

- Açar H. İ, Bektaş U, Ay Ş. Dirsek eklemi anatomisi ve instabilitesi. *TOTBİD Dergisi*. 2011; 10(1): 7-17
- Andreisek G, Crook D.W, Burg D, Marincek B, Weishaupt D. Peripheral neuropathies of median, radial, and ulnar nerves: MR imaging features. *Radiographics*. 2006 Sep-Oct;26(5):1267-87.
- Arıncı K, Elhan A. *Anatomi 1*. Cilt, Güneş Kitapevi, 2014, 5. Baskı, Ankara, Türkiye, sy: 10-12, 86-89, 184-190.
- Arıncı K, Elhan A. *Anatomi 2*. Cilt, Güneş Kitapevi, 2014, 5. Baskı, Ankara, Türkiye, sy: 45-52, 90-95, 116-118, 162-171.
- Assmus H, Antoniadis G, Bischoff C. Carpal and cubital tunnel and other, rarer nerve compression syndromes. *Dtsch Arztebl Int*. 2015 Jan 5;112(1-2):14-25; quiz 26.
- Baltacı G, Tunay VB, Tuncer A, Ergun N. Spor Yaralanmalarında Egzersiz Tedavisi. *Alp Yayınları*, 2003, 1. Baskı, Ankara, Türkiye, sy:61-62.
- Bozkurt G. Periferik sinir tuzak nöropatileri. *Türk Nöroşirürji Dergisi*. 2005, Cilt: 15, Sayı:3, 206-219.
- Brown JM, Mokhtee D, Evangelista MS, Mackinnon SE. Scratch Collapse Test Localizes Osborne's Band as the Point of Maximal Nerve Compression in Cubital Tunnel Syndrome. *HAND (N Y)*. 2010 Jun;5(2):141-7.
- Bäumer P, Dombert T, Staub F, Kaestel T, Bartsch AJ, Heiland S, Bendszus M, Pham M. Ulnar neuropathy at the elbow: MR neurography-nerve T2 signal increase and caliber. *Radiology*. 2011 Jul;260(1):199-206
- Campbell WW, Pridgeon RM, Riaz G, Astruc J, Sahni KS. Variations in anatomy of the ulnar nerve at the cubital tunnel: pitfalls in the diagnosis of ulnar neuropathy at the elbow. *Muscle Nerve*. 1991 Aug;14(8):733-8.
- Chung CB, Lektrakul N, Gigena L, Resnick D. Magnetic resonance imaging of the upper extremity: advances in technique and application. *Clin Orthop Relat Res*. 2001 Feb;(383):162-74.
- Dahners LE, Wood FM. Anconeus epitrochlearis, a rare cause of cubital tunnel syndrome: a case report. *J Hand Surg Am*. 1984 Jul;9(4):579-80.
- Gelberman RH, Yamaguchi K, Hollstien SB, Winn SS, Heidenreich FP Jr, Bindra RR, Hsieh P, Silva MJ. Changes in interstitial pressure and cross-sectional area of the cubital tunnel and of the ulnar nerve with flexion of the elbow. An experimental study in human cadavera. *J Bone Joint Surg Am*. 1998 Apr;80(4):492-501.
- Granger A, Sardi JP, Iwanaga J, Wilson TJ, Yang L, Loukas M, Oskouian RJ, Tubbs RS. Osborne's Ligament: A Review of its History, Anatomy, and Surgical Importance. *Cureus*. 2017 Mar 6;9(3):e1080.
- Gilroy AM. *Anatomi Temel Ders Kitabı*. Palme Yayıncılık, 2015, Ankara, Türkiye, sy: 237-238, 241-252, 264-265.
- Hunter JM, Mackin EJ, Callahan AD. *Rehabilitation of The Hand: Surgery and Therapy*. Mosby, 1995, 4th Edition, p: 665-675, 917-919.
- Husarik DB, Saupé N, Pfirrmann CWA, Jost B, Hodler J, Zanetti M. Elbow nerves: MR findings in 60 asymptomatic subjects - normal anatomy, variants, and pitfalls. *Radiology*. 2009 Jul;252(1):148-56.
- James J, Sutton LG, Werner FW, Basu N, Allison MA, Palmer AK. Morphology of the cubital tunnel: an anatomical and biomechanical study with implications for treatment of ulnar nerve compression. *J Hand Surg Am*. 2011 Dec;36(12):1988-95.
- Karatas A, Apaydın N, Uz A, Tubbs SR, Loukas M, Gezen F. Regional anatomic structures of the elbow that may potentially compress the ulnar nerve. *J Shoulder Elbow Surg*. 2009 Jul-Aug;18(4):627-631.
- Kawahara Y, Yamaguchi T, Honda Y, Tomita Y, Uetani M. The Ulnar Nerve at Elbow Extension and Flexion: Assessment of Position and Signal Intensity on MR Images. *Radiology*. 2016 Aug;280(2):483-92.
- Kawanishi Y, Miyake J, Omori S, Murase T, Shimada K. The association between cubital tunnel morphology and ulnar neuropathy in patients with elbow osteoarthritis. *J Shoulder Elbow Surg*. 2014 Jul;23(7):938-45.
- Kleinman WB. Cubital tunnel syndrome: anterior transposition as a logical approach to complete nerve decompression. *J Hand Surg Am*. 1999 Sep;24(5):886-97.
- Kowalska B, Sudol-Szopinska I. Ultrasound assessment on selected peripheral nerve pathologies. Part I: Entrapment neuropathies of the upper limb-excluding carpal tunnel syndrome. *J Ultrason*. 2012 Sep;12(50):307-18.

- Li MXL, He Q, Hu ZL, Chen SH, Lv YC, Liu ZH, Wen Y, Peng TH. Applied anatomical study of the vascularized ulnar nerve and its blood supply for cubital tunnel syndrome at the elbow region. *Neural Regen Res.* 2015 Jan;10(1):141-5.
- Macchi V, Tiengo C, Porzionato A, Stecco C, Sarasin G, Tubbs S, Maffulli N, De Caro R. The cubital tunnel: a radiologic and histotopographic study. *J Anat.* 2014 Aug;225(2):262-9.
- Macchi V, Porzionato A, De Caro R. Histotopographic Anatomy of the Cubital Tunnel. *Radiology.* 2016 Sep;280(3):979-80.
- Martinoli C, Bianchi S, Gandolfo N, Valle M, Simonetti S, Derchi LE. US of nerve entrapments in osteofibrous tunnels of the upper and lower limbs. *Radiographics.* 2000 Oct;20 Spec No:S199-213.
- Marur T, Akkın SM, Alp M, Demirci S, Yalçın L, Ögüt T, Akgün I. The Muscular Branching Patterns of the Ulnar Nerve to the Flexor Carpi Ulnaris and Flexor Digitorum Profundus Muscles. *Surg Radiol Anat.* 2005 Nov; 27(4): 322-326.
- Moore KL, Dalley AF. *Kliniğe Yönelik Anatomi.* Nobel Tıp Kitapevi, 2007, 4. Baskı, İstanbul, Türkiye, sy: 669-800.
- Moore KL, Persaud TVN. *Klinik Yönleriyle İnsan Embriyolojisi.* Nobel Tıp Kitapevleri, 2002, 6. Baskıdan Çeviri, İstanbul, Türkiye, sy: 5-6, 420-487
- Mortazavi SM, Heidari P, Asadollahi S, Farzan M. Severe tardy ulnar nerve palsy caused by traumatic cubitus valgus deformity: functional outcome of subcutaneous anterior transposition. *J Hand Surg Eur Vol.* 2008 Oct;33(5):575-80.
- Netter FH. *Netter Anatomi Atlası.* Nobel Tıp kitapevi, 2011, 5. Baskı, İstanbul, Türkiye, sy: 407- 415.
- Ozan H. *Ozan Anatomi. Klinisyen Tıp Kitapevleri,* 2014, 3. Baskı, İstanbul, Türkiye, sy: 12-14, 83-85, 158-162, 292-301, 325-327, 343-344, 623-635.
- O'Driscoll SW, Horii E, Carmichael SW, Morrey BF. The cubital tunnel and ulnar neuropathy. *J Bone Joint Surg Br.* 1991 Jul;73(4):613-7.
- Patel VV, Heidenreich FP Jr, Bindra RR, Yamaguchi K, Gelberman RH. Morphologic changes in the ulnar nerve at the elbow with flexion and extension: a magnetic resonance imaging study with 3-dimensional reconstruction. *J Shoulder Elbow Surg.* 1998 Jul-Aug;7(4):368-74.
- Polatsch DB, Melone CP, Beldner S, Incorvaia A. Ulnar Nerve Anatomy. *Hand Clin.* 2007 Aug;23(3):283-9, v.
- Putz P, Pabst R. *Sabotta İnsan Anatomisi Atlası 2. Cilt.* Nobel Tıp Kitapevi, 1994, 4. Baskı, İstanbul, Türkiye, sy: 237
- Robertson C, Saratsiotis J. A review of compressive ulnar neuropathy at the elbow. *J Manipulative Physiol Ther.* 2005 Jun;28(5):345.
- Rohen JW, Yokochi C, Lütjen-Drecoll E. *Color Atlas of Anatomy, A Photographic Study of the Human Body.* Schattauer GmbH and Lippincott Williams & Wilkins, a Wolters Kluwer, 2011, 7th Edition, p: 373.
- Rombouts JJ, Hoang P, Knoop P. Compression neuropathy of the cubital nerve at the elbow. *Acta Orthop Belg.* 1992;58(3):301-7.
- Rosenberg ZS, Beltran J, Cheung Y, Broker M. MR Imaging of the Elbow: Normal Variant and Potential Diagnostic Pitfalls of the Trochlear Groove and Cubital Tunnel. *AJR Am J Roentgenol.* 1995 Feb;164(2):415-8.
- Roy J, Henry BM, Peçkala PA, Vikse J, Saganiak K, Walocha JA, Tomaszewski KA. Median and ulnar nerve anastomoses in the upper limb: A meta-analysis. *Muscle Nerve.* 2016 Jun;54(1):36-47.
- Rybski M. *Kinesiology for Occupational Therapy.* Slack Incorporated, 2004, Thorofare USA, p:77-87
- Sharma MS, Skinner JA, Spinner RJ. Cubitus valgus and tardy ulnar nerve palsy due to an intracapsular ulnar nerve. *Hand (N Y).* 2014 Jun;9(2):260-4.
- Sadler 2005 Sadler TW. *Langman's Medikal Embriyoloji.* Palme Yayıncılık, 2005, 9. Baskı, Ankara, Türkiye, sy: 167-201, 433.
- Schünke M, Schulte E, Schumacher U. *Prometheus Anatomi Atlası Genel Anatomi ve Hareket Sistemi.* Nobel Tıp Kitapevi, 2007, 1. Baskıdan Çeviri, İstanbul, Türkiye, sy: 218- 357
- Shen L, Masih S, Dakshesh B. P, Matcuk Jr. G. R. MR anatomy and pathology of the ulnar nerve involving the cubital tunnel and Guyon's canal. *Clin Imaging.* 2016 Mar-Apr;40(2):263-74.
- Siemionow M, Agaoglu G, Hoffman R. Anatomic characteristic of a fascia and its bands overlying the ulnar nerve in proximal forearm: a cadaver study. *J Hand Surg Eur Vol.* 2007 Jun;32(3):302-7.
- Şeftalioğlu A. *Genel İnsan Embriyolojisi.* Hacettepe-Taş Kitapçılık, 1996, 2. Baskı, Ankara, Türkiye, sy: 81-109.
- Tai TW, Kuo LC, Chen WC, Wang LH, Chao SY, Huang CN, Jou IM. Anterior translation and morphologic changes of the ulnar nerve at the elbow in adolescent baseball players. *Ultrasound Med Biol.* 2014 Jan;40(1):45-52.

- Tagliafico A, Resmini E, Nizzo R, Derchi LE, Minuto F, Giusti M, Martinoli C, Ferone D. The pathology of the ulnar nerve in acromegaly. *Eur J Endocrinol.* 2008 Oct;159(4):369-73.
- Taner D. Fonksiyonel Anatomi Ekstremiteler ve Sırt Bölgesi. Hekimler Yayın Birliđi. 2000, 2. Baskı, Ankara, Türkiye, sy: 51-58.
- Tubbs RS, Loukas M, Apaydin N, Cossey TD, Yalçın B, Shoja MM, Cohen-Gadol AA. Correlation between the lengths of the upper limb and cubital tunnel: potential use in patients with proximal ulnar nerve entrapment. *Surg Radiol Anat.* 2010 Mar;32(3):239-42.
- Uscetin I, Bingol D, Ozkaya O, Orman C, Akan M. Ulnar nerve compression at the elbow caused by the epitrochleoanconeus muscle: a case report and surgical approach. *Turk Neurosurg.* 2014;24(2):266-71.
- Yıldırım M. İnsan Anatomisi. 2001, 5. Baskı, Nobel Tıp Kitapevi, İstanbul, Türkiye, sy: 22-26, 64.



7. EKLER

EK-A: Etik Kurul Onayı

T.C.
NECMETTİN ERBAKAN ÜNİVERSİTESİ MERAM TIP FAKÜLTESİ
İLAÇ VE TIBBİ CİHAZ DIŞI ARAŞTIRMALAR ETİK KURUL KARARI

Toplantı Sayısı:58

Toplantı Tarihi: 01.12.2017

Karar Sayısı:2017/1096;Fakültemiz Temel Tıp Bölümü Anatomi Anabilim Dalı Başkanı Prof. Dr. Mustafa BÜYÜKMUMCU' nun "Kubital tünel ve kubital tünel içinde nervus ulnaris'in morfolojik özelliklerinin MRG ile araştırılması" başlıklı yüksek lisans tez çalışması ile ilgili 27.11.2017 tarihli dilekçesi ve ekleri görüşüldü, Fizyoterapist Senem ÇELİK YOLCULAR' ın yüksek lisans tez çalışmasının Fakültemiz Temel Tıp Bölümü Anatomi Anabilim Dalı Başkanı Prof. Dr. Mustafa BÜYÜKMUMCU' nun sorumluluğunda bütçe desteğinin sağlandığına dair belgenin İlaç ve Tıbbi Cihaz Dışı Araştırmalar Etik Kuruluna sunulduktan sonra çalışmanın başlamasının uygun olduğuna oybirliği ile karar verilmiştir.

Not: Çalışma ile ilgili gerekli izin ve yasal sorumluluk araştırmacılara aittir.

Sorumlu Araştırmacı: Prof. Dr. Mustafa BÜYÜKMUMCU

Yardımcı Araştırmacılar: Fizyoterapist Senem ÇELİK YOLCULAR, Prof. Dr. Ülkü KERİMOĞLU, Doç. Dr. Onur BİLGE, Doç. Dr. Hilal KOCABAŞ

ASLI GİBİDİR
01.12.2017

Prof. Dr. Ayşe S. SAHİN

İlaç ve Tıbbi Cihaz Dışı Araştırmalar Etik Kurul Başkan Yardımcısı

T.C.
NECMETTİN ERBAKAN ÜNİVERSİTESİ MERAM TIP FAKÜLTESİ
İLAÇ VE TIBBİ CİHAZ DIŞI ARAŞTIRMALAR ETİK KURUL KARARI

Toplantı Sayısı:68

Toplantı Tarihi: 11.05.2018

Karar Sayısı:2018/1354; Fakültemiz Temel Tıp Bölümü Anatomi Anabilim Dalı Başkanı Prof. Dr. Mustafa BÜYÜKMUMCU' nun "Kubital Tünel ve Kubital Tünel içinde Nervus Ulnaris'in Morfolojik Özelliklerinin MRG ile Araştırılması" başlıklı yüksek lisans tez çalışması ile ilgili 10.05.2018 tarihli yardımcı araştırmacı eklenmesi dilekçesi ve ekleri görüşüldü, Fizyoterapist Senem ÇELİK YOLCULAR' ın yüksek lisans tez çalışmasına Öğr. Gör. Dr. Anıl Didem AYDIN KABAKÇI' nın yardımcı araştırmacı olarak eklenmesinin uygun olduğuna oybirliği ile karar verilmiştir.

Not: Çalışma ile ilgili gerekli izin ve yasal sorumluluk araştırmacılara aittir.

Sorumlu Araştırmacı: Prof. Dr. Mustafa BÜYÜKMUMCU

Yardımcı Araştırmacılar: Fizyoterapist Senem ÇELİK YOLCULAR, Prof. Dr. Ülkü KERİMOĞLU, Doç. Dr. Onur BİLGE, Doç. Dr. Hilal KOCABAŞ, Öğr. Gör. Dr. Anıl Didem AYDIN KABAKÇI

ASLI GİBİDİR
11.05.2018

Prof. Dr. Ayşe S. SAHİN

İlaç ve Tıbbi Cihaz Dışı Araştırmalar Etik Kurul Başkan Yardımcısı

8. ÖZGEÇMİŞ



Adı Soyadı: Senem ÇELİK YOLCULAR

E-Posta : senemcelikftr@hotmail.com

Adres Bilgileri : Başaran Mahallesi 3. Zafer Sk. No:2 Kat:3 Osmangazi Bursa

Cep Telefonu : 90 (552) 203 23 26

Doğum Tarihi : 26.09.1980

Doğum Yeri : Bursa

Üniversite (Yüksek Lisans): 06.09.2016-.....

Necmettin Erbakan Üniversitesi

Sağlık Bilimleri Enstitüsü

Anatomi Anabilim Dalı

Üniversite (Lisans):

09.2001-06.2005

Dokuz Eylül Üniversitesi - (Örgün Öğretim)

Fizik Tedavi ve Rehabilitasyon Yüksekokulu

Üniversite (Ön Lisans):

09.2017-.....

Anadolu Üniversitesi

Açıköğretim Fakültesi – Adalet Bölümü

Üniversite (Ön Lisans):

09.1999-06.2001

Hacettepe Üniversitesi - (Örgün Öğretim)

Sağlık Meslek Yüksekokulu - Protez ve Ortez (MYO)

Lise:

1994-1998

BURSA NİLÜFER ANADOLU TİCARET MESLEK LİSESİ

Dış Ticaret Bölümü

Yabancı Dil:

İngilizce (YÖKDİL: 80; YDS: 66,25)

ALES Puanı:

84,79905

Kurslar:

1. AYAK REFLEKSOLOJİ KURSU BÖLÜM 1
PHYSIOMOHD PRACTICE FOR PHYSIOTHERAPY & OSTEOPATHY
06.06.2009-07.06.2009 (16 Saat)
2. OSTEOPATHIC MANUEL THERAPY TECHNIQUES
'EVALUATION AND TREATMENT OF THE CERVICAL SPINE'
PHYSIOMOHD PRACTICE FOR PHYSIOTHERAPY & OSTEOPATHY
01.03.2008-02.03.2008 (16 Saat)
3. ENGELLİ BİREYLERİN İSTİHDAM EDİLEBİLİRLİĞİNİN
ARTIRILMASI İÇİN TEKNİK YARDIM PROJESİ
İŞE HAZIRLIK EĞİTİMİ-EĞİTİMCİNİN EĞİTİMİ
AB ve T.C. desteğiyle HACETTEPE ÜNİVERSİTESİ SBF ERGOTERAPİ
BÖLÜMÜ 19-23 Eylül 2016
4. 'VISCERAL MANUEL THERAPY, MYOFASCIAL RELEASE AND
HARMONIC MOVEMENT THERAPY, OSTEOPATHIC MANUEL
THERAPY FOR EXTREMITIES AND COLLUMNA VERTEBRALIS'
AC-OMT OSTEOPATHIC MANUEL THERAPY
DURA OSTEOPATHIC ASSOCIATION 23.06.2018-24.06.2018 (25 Saat)
5. TEMEL PLASTİNASYON EĞİTİMİ
"I. ULUSLARARASI AKDENİZ ANATOMİ KONGRESİ (IMAC2018) –
19. ULUSAL ANATOMİ KONGRESİ" kapsamında
6. NERVE ENTRAPMENT, TRIGGER POINT AND GRASTON METHOD
OF INSTRUMENT – ASSISTED SOFT TISSUE MOBILIZATION
COURSE
MANUEL TERAPİSTLER DERNEĞİ tarafından 15-16 Eylül 2018 (15 saat)
7. 'INTRA-MUSCULAR MANUEL THERAPY, DRY NEEDLING
(TRIGGER POINT THERAPY)'
AC-OMT OSTEOPATHIC MANUEL THERAPY
DURA OSTEOPATHIC ASSOCIATION 22-23 Eylül 2018 (20 saat)
8. KINESIOLOGIC TAPING
AC-OMT OSTEOPATHIC MANUEL THERAPY
DURA OSTEOPATHIC ASSOCIATION 22-23 Eylül 2018 (20 saat)

Kongreler :

1. Anatomi Kış Günleri 26 – 27 Şubat 2017 Uludağ
2. 1. Uluslararası Katılımlı Yürüyüş ve Denge Kongresi 21 – 23 Eylül 2017
Ankara
3. I. Uluslararası Akdeniz Anatomi Kongresi (IMAC2018) – 19. Ulusal
Anatomi Kongresi 6-9 Eylül 2018 Konya