

T.C.
AKDENİZ ÜNİVERSİTESİ
DİŞ HEKİMLİĞİ FAKÜLTESİ
AĞIZ DİŞ VE ÇENE CERRAHİSİ ANABİLİM DALI

**BİFOSFONAT UYGULANMIŞ RATLARDA, KALSİYUM
ŞELASYONU AMACIYLA UYGULANAN EDTA'NIN
PIEZOCERRAHİ VE STANDART FREZ
CERRAHİSİNDEKİ ETKİNLİĞİNİN
DEĞERLENDİRİLMESİ**

Öznur ÖZALP

DİŞ HEKİMLİĞİNDE UZMANLIK TEZİ

DANIŞMAN
Yrd. Doç. Dr. Alper SİNDEL

2018-ANTALYA

ONAY SAYFASI


Öznur ÖZALP tarafından sunulan bu çalışma jürimiz tarafından **oy birliği / oy çokluğu** ile Ağız, Diş ve Çene Cerrahisi Anabilim Dalında Uzmanlık Tezi olarak kabul edilmiştir. 25.01.2018

Üye : Yrd. Doç. Dr. Alper SİNDEL, Akdeniz Üniversitesi

Üye : Doç. Dr. Ömür DERECİ, Eskişehir Osmangazi Üniversitesi

Üye : Yrd. Doç. Dr. Mehmet Ali ALTAY, Akdeniz Üniversitesi

İmza



Bu tez, 20/02/2018 tarih ve 8/29 sayılı Yönetim Kurulu kararıyla belirlenen ve yukarıda imzaları bulunan jüri üyeleri tarafından kabul edilmiştir.

Diş Hekimliği Fakültesi

Kurum Yöneticisi



Prof. Dr. Karsat ER

ETİK BEYAN

Bu tez çalışmasının kendi çalışmam olduğunu, tezin planlanmasından yazımına kadar bütün safhalarda etik dışı davranışımın olmadığını, bu tezdeki bütün bilgileri akademik ve etik kurallar içinde elde ettiğimi, bu tez çalışmasıyla elde edilmeyen bütün bilgi ve yorumlara kaynak gösterdiğimi ve bu kaynakları da kaynaklar listesine aldığımı beyan ederim.

Aday

Öznur ÖZALP

İmza

Tez Danışmanı

Yrd. Doç. Dr. Alper SİNDEL

İmza

TEŞEKKÜR

Cerrahi eğitimimin ilk gününden bu yana her koşulda bana yardımcı olan, hiçbir zaman emeğini ve desteğini esirgemeyen, yol gösteren, gerek mesleki gerekse hayata dair bana öğrettiklerinden her zaman minnet duyacağım kıymetli danışman hocam ve anabilim dalı başkanımız Sn. Yrd. Doç. Dr. Alper SİNDEL' e,

Samimiyet ve güler yüzlülükle bilgi ve deneyimlerini benimle paylaşan, uzmanlık eğitimim süresince gösterdiği anlayış ve destekle varlığını hep hissettiğim değerli hocam Sn. Doç. Dr. Göksel Şimşek KAYA' ya,

Desteğini ve yakınlığını hep hissettiğim, cerrahi eğitimim boyunca bilgilerini ve tecrübelerini benimle paylaşan, üzerimde çok emeği bulunan değerli hocam Sn. Yrd. Doç. Dr. Mehmet Ali ALTAY' a,

Yoğun çalışma temposuna rağmen bu tezin histopatolojik bulgularının değerlendirilmesindeki ve yorumlanmasındaki emeklerinden ötürü Akdeniz Üniversitesi Tıp Fakültesi Tıbbi Patoloji Anabilim Dalı Öğretim Üyesi Sayın Doç. Dr. Havva Serap TORU' ya,

Birlikte çalışmaktan mutluluk ve onur duyduğum, desteklerini her zaman hissettiğim sevgili araştırma görevlisi arkadaşlarıma,

Tüm hayatım boyunca sevgilerini ve desteklerini hep en yakınımnda hissettiğim, sadece mesleğimi değil beni ben yapan tüm değerleri bana kazandıran, benim için hep orada olacaklarını bilmenin verdiği güvenle ayakta durmamı sağlayan sevgili aileme,

Tüm kalbimle teşekkür ederim.

ÖZET

Amaç: Bifosfonatlar, pek çok hastalığın tedavisinde yaygın olarak kullanılmakta ve buna bağlı olarak bifosfonat ile ilişkili çene osteonekrozu gelişen hastaların sayısı giderek artmaktadır. Bifosfonat grubu ilaçların kemikte depolanarak uzun yıllar etkinlik göstermeleri, yol açtıkları MRONJ tablosunu tedaviye dirençli ve ilerleyici bir hale getirebilmektedir. Bu çalışmanın amacı, bifosfonat uygulamasını takiben çene kemikleri üzerinde piezocerrahi ile konvansiyonel frez cerrahisinin ve bir şelasyon ajanı olan EDTA'nın lokal uygulamasının kemik iyileşmesindeki destekleyici rolünün araştırılmasıdır.

Yöntem: Kırk adet erkek Wistar rat her bir yöntem için iki adet çalışma (P, F) ve iki adet kontrol grubuna (KP, KF) ayrılmıştır. Kontrol gruplarına salin, çalışma gruplarına ise 0.06 mg/kg zoledronik asit, haftada bir kez intraperitoneal olarak 5 hafta süre ile uygulanmıştır. Dördüncü haftanın sonunda, çalışma gruplarında bilateral, kontrol gruplarında ise unilateral olarak, piezocerrahi veya konvansiyonel frez ile mandibula üzerinde 4 mm uzunluk ve 1 mm derinlikte defektler oluşturulmuştur. Çalışma gruplarında çenelerin tek tarafında defekt üzerine EDTA uygulanmıştır. Postoperatif 4. haftada mandibulektomiye takiben ratlar sakrifiye edildikten sonra, defekt alanlarını içeren mandibulalar yeni kemik oluşum miktarlarının değerlendirilmesi için histomorfometrik incelemeye tabi tutulmuştur. Gruplar arasındaki farklılıklar istatistiksel analizlerle değerlendirilmiştir.

Bulgular: Kontrol gruplarında yeni üretilen kemik miktarı çalışma gruplarına göre daha fazla iken ($p < 0,05$), kontrol grupları arasında piezocerrahi veya konvansiyonel frez kullanımı sonrası oluşan kemik miktarları bakımından anlamlı bir fark bulunmamıştır ($p > 0,05$). Çalışma grupları arasında en fazla kemik oluşumunun piezocerrahi ve EDTA'nın birlikte uygulandığı grupta olduğu fakat gruplar arasındaki farkın istatistiksel olarak anlamlı olmadığı gözlenmiştir ($p > 0,05$).

Sonuç: Her ne kadar istatistiksel olarak fark bulunmasa da, bifosfonat kullanımı durumunda şelasyon ajanlarının ve piezocerrahinin kemik iyileşmesi üzerindeki göze çarpan pozitif etkilerinin ileri çalışmalarda daha fazla sayıda denek ve ajan ile değerlendirilmesinin literatüre katkı sağlayacağı düşünülmektedir.

Anahtar Kelimeler: bifosfonat, EDTA, MRONJ, piezocerrahi, şelasyon

ABSTRACT

Objective: The number of the patients encountered with bisphosphonate related osteonecrosis of the jaw has been increasing according to common use of bisphosphonates for treatment of various disorders. The MRONJ may become resistant and progressive in bone due to releasing for many years after high accumulation. The aim of this study was to investigate the adjunctive role of the piezosurgery, conventional bur surgery and the local administration of EDTA as chelating agent on bone healing after bisphosphonate application.

Method: A total of 40 male Wistar rats were randomly allocated into two groups for each surgical procedure as two control (KP, KF) and two study groups (P,F). Study groups received weekly intraperitoneal injections of zoledronic acid (0.06 mg/kg), while control groups were administered saline solution for five weeks. After four weeks, defects were composed on the mandible by using either piezosurgery (P) or conventional burs (F) with dimensions of 4 mm in length and 1 mm in depth. The defects were created bilaterally at the study groups and unilaterally at the control groups. At postoperative 4th week, rats were sacrificed following mandibulectomy. The mandibles with defect areas were conducted for performing the histomorphometric examination to evaluate the consisting bone. The differences between all groups were analyzed statistically.

Results: New bone formation was found to be the highest in control groups ($p < 0,05$). There was no statistically significant difference between use of piezosurgery or conventional burs at control groups ($p > 0,05$). Among study groups, the greatest amount of consisting bone was observed at the piezosurgery group which combined with EDTA application (PE), however, no significant difference was observed between any of the study groups ($p > 0,05$).

Conclusion: Although the findings of our study fail to show statistically significant differences between groups; it can be concluded that in case of bisphosphonate use, the positive effects of chelating agents and piezosurgery on the healing of the bony tissue observed in this study, should be investigated further in studies with larger sample sizes and different agents.

Key words: bisphosphonate, EDTA, MRONJ, piezosurgery, chelation

İÇİNDEKİLER

ÖZET	i
ABSTRACT	ii
İÇİNDEKİLER	iii
SİMGELER ve KISALTMALAR	v
ŞEKİLLER	viii
TABLolar	x
1. GİRİŞ	1
2. GENEL BİLGİLER	3
2.1. Bifosfonatların Tarihçesi	3
2.2. Bifosfonatların Kimyasal Yapısı	4
2.3. Bifosfonatların Farmakokinetiği	7
2.4. Bifosfonatların Farmakodinamiği	8
2.4.1. Bifosfonatların Antirezortif Etkileri	9
2.4.2. Bifosfonatların Tümorosidal Etkileri	10
2.4.3. Bifosfonatların Antianjiyojenik Etkileri	10
2.5. Bifosfonatların Endikasyonları	10
2.5.1. Sıklıkla Reçete Edilen Bifosfonat Türleri, Kullanım Endikasyonları ve Kullanım Şekilleri	11
2.6. Bifosfonatların Kontrendikasyonları	12
2.7. Bifosfonatların Yan Etkileri	13
2.8. Medikasyona Bağlı Çene Osteonekrozu (MRONJ) Tanımı ve Tarihçesi	13
2.8.1. MRONJ'un Görülme Sıklığı	14
2.8.2. MRONJ'un Patofizyolojisi	15
2.8.3. MRONJ Gelişiminde Rol Oynayan Risk Faktörleri	15
2.8.4. MRONJ'un Tanısı ve Evrelendirilmesi	19
2.8.5. MRONJ Tedavi Yaklaşımları	20
2.9. Piezocerrahi	23
2.9.1. Piezocerrahinin Tarihçesi	23
2.9.2. Piezocerrahinin Çalışma Prensibi	24
2.9.3. Piezocerrahinin Avantajları	25

2.9.4. Piezocerrahinin Dezavantajları	26
2.9.5. Piezocerrahinin Oral ve Maksillofasiyal Cerrahide Kullanım Alanları	26
2.10. Etilen Diamin Tetra Asetik Asit (EDTA)	27
2.10.1. EDTA'nın Kimyasal Yapısı ve Etki Mekanizması	27
2.10.2. EDTA'nın Kullanım Alanları	28
3. GEREÇ VE YÖNTEM	30
3.1. Deney Protokolünün Belirlenmesi	30
3.2. Deney Hayvanları	30
3.3. Çalışma Grupları	31
3.4. İlaçların Hazırlanması ve Uygulanması	32
3.4.1. Zoledronik Asit Hazırlanması	32
3.4.2. Anestezik İlaçların Hazırlanması	34
3.5. Cerrahi Girişim	34
3.6. Operasyon Sonrası Bakım	40
3.7. Histopatolojik Preparatların Hazırlanması	40
3.8. Histopatolojik İnceleme	40
3.9. Histomorfometrik Analiz	44
3.10. İstatistiksel Analiz	47
4. BULGULAR	48
4.1. Klinik Bulgular	48
4.2. Histomorfometrik Bulgular	49
4.3. İstatistiksel Bulgular	53
5. TARTIŞMA	57
6. SONUÇ VE ÖNERİLER	71
KAYNAKLAR	73
ÖZGEÇMİŞ	84

SİMGELER VE KISALTMALAR

AAOMS: American Association of Oral and Maxillofacial Surgeons

ABD: Amerika Birleşik Devletleri

ANOVA: Analysis of Variance

ATP: Adenozin Trifosfat

bFGF: Bazik Fibroblastik Büyüme Faktörü

BMP: Kemik Morfojenik Protein

BRONJ: Bisphosphonate Related Osteonecrosis of the Jaws

C: Karbon

°C: Santigrat derece

Ca: Kalsiyum

cc: cubic centimeter

cm: santimetre

COLIA 1: Collagen type I, alpha 1

CrCl: Kreatinin Klerensi

CTX: C-terminal telopeptid

dk: dakika

EDTA: Etilen Diamin Tetra-asetik Asit

EGF: Epidermal Büyüme Faktörü

ER: YAG: Erbium-doped Yttrium Aluminium Garnet

FDA: Food and Drug Administration

FDPS: Farnesyl Diphosphate Synthase

FRFP: Far-Red Fluorescent Pamidronate

gr: gram

H: Hidrojen

HBO: Hiperbarik Oksijen

HCl: Hidroklorik asit

Hz: Hertz

IBM Corp: International Business Machines Corporation

IGF: İnsülin Benzeri Büyüme Faktörü

IU: International Unit

IV: İntravenöz

kg: kilogram

kHz: Kilohertz

LLLT: Düşük Yoğunluklu Lazer Terapisi

MANOVA: Multivariate Analysis of Variance

mg: miligram

mL: milimetre

mm: milimetre

μm : mikrometre

MMP 2: Matrix Metalloproteinase 2

MRONJ: Medication Related Osteonecrosis of the Jaws

N: Nitrojen

NY: New York

O: Oksijen

OPG: Osteoprotegerin

OPN: Osteopontin

P: Fosfor

PDGF: Platelet Kaynaklı Büyüme Faktörü

pg: pikogram

pH: potential of Hydrogen

PRF: Plateletten Zengin Fibrin

PRGF: Büyüme Faktöründen Zengin Plazma

PRP: Plateletten Zengin Plazma

RANK: Receptor Activator of Nuclear Factor κ B

rpm: revolutions per minute

sn: saniye

SPSS: Statistical Package for the Social Sciences

TGF- β : Transforme Edici Büyüme Faktörü Beta

VEGF: Vasküler Endotelyal Büyüme Faktörü

W: Watt

yy: yüzyıl

ZA: Zoledronik Asit

ŞEKİLLER

Şekil 2.1. Pirofosfatın temel kimyasal yapısı

Şekil 2.2. Bifosfonatın temel kimyasal yapısı

Şekil 2.3. Farklı bifosfonat türlerinin R1 ve R2 yan zincirleri

Şekil 2.4. Farklı bifosfonat türlerinin molekül yapıları

Şekil 2.5. EDTA'nın temel kimyasal yapısı

Şekil 2.6. Metal-EDTA kompleksinin kimyasal yapısı

Şekil 3.1. Zoledronik asit solüsyonu (OSTEZOLEN®, Recordati, İtalya)

Şekil 3.2. İntraperitoneal zoledronik asit uygulaması

Şekil 3.3. Maksimum güç ve irrigasyonda ayarlanan piezocerrahi cihazı ve farklı uçlar

Şekil 3.4. 26000 rpm güçte ve maksimum irrigasyonda ayarlanan fizyodispenser cihazı, cerrahi başlık ve tungsten karbid fissür frez

Şekil 3.5. Piezocerrahi cihazı ile mandibulada defekt oluşturulması

Şekil 3.6. Piezocerrahi cihazı ile oluşturulmuş 4 mm uzunluk ve 1 mm genişlikte kemik defekti

Şekil 3.7. EDTA'nın oluşturulan defekt üzerine uygulanması

Şekil 3.8. Standart tungsten karbid frez kullanılarak mandibulada defekt oluşturulması

Şekil 3.9. Standart tungsten karbid frez kullanılarak oluşturulmuş 4 mm uzunluk ve 1 mm genişlikte kemik defekti

Şekil 3.10. Farklı büyütme oranlarında defekt bölgelerini içeren kesitlerin incelenmesi

Şekil 3.11. Sağlam eski kemikte ve yeni üretilen kemikte total alan hesaplamaları

Şekil 4.1. Kemiğe uzanan ekstraoral fistül ve pü varlığı ile izlenen MRONJ lezyonları

Şekil 4.2. Mandibula inferior sınırına uzanan osteonekroz görüntüsü

Şekil 4.3. Piezo (P0) ve Piezo-EDTA (PE) gruplarında ölçülen ortalama yeni üretilen kemik miktarları

Şekil 4.4. Frez (F0) ve Frez-EDTA (FE) gruplarında ölçülen ortalama yeni üretilen kemik miktarları

Şekil 4.5. Kontrol-Piezo (KP) ve Kontrol-Frez (KF) gruplarında ölçülen ortalama yeni üretilen kemik miktarları

Şekil 4.6. Piezo (P0), Piezo-EDTA (PE) ve Kontrol-Piezo (KP) gruplarında ölçülen ortalama yeni üretilen kemik miktarları

Şekil 4.7. Frez (F0), Frez-EDTA (FE) ve Kontrol-Frez (KF) gruplarında ölçülen ortalama yeni üretilen kemik miktarları

Şekil 4.8. Çalışma ve kontrol gruplarında ölçülen ortalama yeni kemik miktarları

TABLULAR

Tablo 2.1. Sıklıkla kullanılan bifosfonatlar ve bunların ticari isimleri, nitrojen içerikleri, endikasyonları, veriliş yolu ve dozajları

Tablo 2.2. MRONJ oluşumunda ilaç ile ilişkili risk faktörleri

Tablo 2.3. MRONJ oluşumu ile ilişkili lokal risk faktörleri

Tablo 2.4. MRONJ oluşumu ile ilişkili demografik ve sistemik faktörler

Tablo 2.5. MRONJ oluşumu ile ilişkilendirilen genler

Tablo 2.6. MRONJ evrelerine göre tedavi yaklaşımları

Tablo 4.1. Gruplara göre klinik olarak MRONJ semptomları gelişme oranları

Tablo 4.2. Piezo (P0) ve Piezo-EDTA (PE) gruplarında yeni oluşan kemik miktarlarının karşılaştırılması

Tablo 4.3. Frez (F0) ve Frez-EDTA (FE) gruplarında yeni oluşan kemik miktarlarının karşılaştırılması

Tablo 4.4. Kontrol-Piezo (KP) ve Kontrol-Frez (KF) gruplarında yeni oluşan kemik miktarlarının karşılaştırılması

Tablo 4.5. Yeni oluşan kemik miktarlarının Piezo (P0), Piezo-EDTA (PE) ve Kontrol-Piezo (KP) gruplarına göre incelenmesi

Tablo 4.6. Yeni oluşan kemik miktarlarının Frez (F0), Frez-EDTA (FE) ve Kontrol-Frez (KF) gruplarına göre incelenmesi

Tablo 4.7. Yeni oluşan kemik miktarlarının çalışma gruplarına göre karşılaştırılması

Tablo 4.8. Çalışma ve kontrol gruplarında yeni oluşan kemik miktarlarının karşılaştırılması

1. GİRİŞ

Bifosfonat grubu ilaçlar, osteoporoz, Paget Hastalığı, multiple myeloma ve kemik metastazı bulunan malignensiler gibi artmış osteoklastik aktivite ile karakterize pek çok hastalığın tedavisinde antirezorptif, tümorosidal ve antianjiyojenik etkilerinden dolayı sıklıkla kullanılmaktadır.

Bifosfonatlar, osteoklastların hücre fonksiyonlarının inhibisyonuna veya osteoklast apoptozuna yol açarak kemik rezorpsiyonunu inhibe ederler. Ancak, bu durum aynı zamanda, kemikte rejenerasyon mekanizmalarının da bozulmasına ve sonuç olarak kemiğin daha az mineralize, daha inelastik ve daha az vital hale gelmesine neden olmaktadır.⁽¹⁾

Bifosfonat grubu ilaçlar, genel olarak etkin ve güvenilir olarak bilinmelerinin yanında, özellikle nitrojen içeren türevlerinin intravenöz (IV) uygulanmasını takiben akut faz yanıtı, renal yetmezlik, atriyal fibrilasyon ve çene kemiklerinde osteonekroz gibi klinik tablolara yol açtığı sıklıkla bildirilmektedir.⁽¹⁾

Bifosfonat kullanımına bağlı çene osteonekrozu ilk kez 2003 yılında Marx⁽²⁾ tarafından bildirilmiştir. Önceleri kanser hastalarının kullandığı diğer kemoterapötik ilaçlar ve steroidlerle ilişkilendirilen bu klinik tablo, ilerleyen yıllarda yalnızca bifosfonat alan hastalarda da ortaya çıkması ve bildirilen olgu raporlarının sayısındaki artış ile birlikte, literatürde ilk önce “BRONJ” (Bisphosphonate-Related Osteonecrosis of the Jaws), daha sonra 2014 yılında “İlaç Kullanımına Bağlı Çene Osteonekrozu Durum Değerlendirmesi” adı altında yapılan son güncellemelerle diğer antirezorptif (denosumab) ve antianjiyojenik tedavileri de yansıtacak biçimde “MRONJ” (Medication-Related Osteonecrosis of the Jaws) olarak adlandırılmıştır.⁽³⁾ Yayınlanan son değerlendirme raporuna göre, MRONJ’un tanı kriterleri mevcut veya geçmişte antirezorptif ve antianjiyojenik ilaç kullanımı bulunan ve çene bölgesinden radyoterapi almamış olan veya çenelere metastaz yapmış bilinen bir hastalığı bulunmayan kişilerde, maksillofasial bölgede 8 haftadan uzun süredir var olan ekspoze kemik ya da intraoral veya ekstraoral bir fistül yoluyla ulaşılabilen kemik varlığı olarak bildirilmektedir.⁽³⁾

MRONJ tedavisinde başarısı kesin olarak kabul edilmiş bir yöntem henüz rapor edilmemiştir. MRONJ tedavisinde medikal, cerrahi ve destek tedaviler olmak üzere üç temel yaklaşım tanımlanmıştır.⁽³⁾

MRONJ lezyonlarında konservatif tedaviye 3 ay boyunca yanıt alınamayan olgularda, cerrahi tedavi uygulanması önerilmekte ise de,⁽⁴⁾ cerrahi girişiminin etkili bir yöntem olmadığı ve tablonun daha da kötüleşmesine yol açabildiğini bildiren çalışmalar da mevcuttur.⁽⁵⁾ Bunlara ek olarak, son yıllarda literatürde, MRONJ'un cerrahi tedavisinde, minimal invaziv bir yaklaşım olarak nitelendirilen piezocerrahinin kullanılmasının olumlu etkilerini bildiren çalışmalar yer almaya başlamıştır.⁽⁶⁻⁸⁾

MRONJ'un medikal ve cerrahi tedavisine ek olarak, iyileşme sürecine katkı sağlamak amacıyla, hiperbarik oksijen tedavisi, plateletten zengin plazma, paratiroid hormon, kemik morfojenik protein (BMP) uygulanması, medikal ozon terapisi, düşük doz lazer terapisi ve en güncel olarak da, kalsiyum şelasyon ajanlarının lokal veya sistemik olarak uygulanması gibi bir takım destekleyici tedaviler de tanımlanmış olup, bu tedavilerin etkinlikleri konusunda çalışmalar halen devam etmektedir.⁽⁹⁻¹²⁾

Bifosfonat tedavisinin durdurulması, hastanın sistemik durumunda yarar-zarar oranı göz önünde bulundurulduğunda her zaman mümkün olmayabilmektedir. Bununla birlikte, bifosfonatların diğer antirezorptif ilaçların aksine kemikte birikmeleri ve kemikte biriken bu moleküllerin ancak depolandıkları kemik rezorbe olduğunda serbest kalabilmelerinden dolayı, tedavinin kesilmesinden yıllar sonra bile osteonekroz oluşumu meydana gelebilmektedir.⁽¹³⁻¹⁸⁾ MRONJ'un tedavisine yönelik pek çok araştırma yapılmış olmasına rağmen, ideal tedavi yöntemi ile ilgili sonuçlar yetersiz ve tartışmalıdır. Tüm bunlar göz önünde bulundurulduğunda, bifosfonat grubu ilaç kullanan hastalarda, MRONJ'u önlemeye ve tedavi etmeye yönelik yöntemlere halen ihtiyaç duyulmaktadır.

Bu çalışmanın amacı, bifosfonat uygulamasını takiben çene kemikleri üzerinde piezocerrahi ile konvansiyonel frez cerrahisinin ve bir şelasyon ajanı olan EDTA'nın lokal uygulamasının kemik iyileşmesindeki destekleyici rolünün araştırılmasıdır.

2. GENEL BİLGİLER

2.1. Bifosfonatların Tarihçesi

Bifosfonatlar, 19. yüzyılda Alman kimyagerler tarafından sentezlenmiş olup, ilk olarak petrol borularında kalsiyum tuzlarının çökmesini engellemek amacıyla, sonraları ise yağ ve metal endüstrisinde, tekstil ve gübre sanayiinde kullanılmıştır. Günümüzde ise kozmetik, fotoğrafçılık, gıdaların pastörizasyon/sterilizasyonu, inşaatçılık gibi pek çok alanda bifosfonatlar yaygın bir şekilde kullanılmaktadır.⁽¹⁹⁾

Tıp alanında ilk kez tanısal radyolojide radyoaktif maddelerin kemiğe taşınması amacıyla kullanılan bifosfonatların, tedavi amaçlı ilk kullanımına ise, 1960'lı yıllarda Fleish ve arkadaşları⁽²⁰⁾'nın bifosfonatların hidroksiapatitin çözünmesini önleyerek antirezorptif etkilerini tanımladıkları çalışmalarını takiben gerçekleşen etidronatın sentezi ile başlamıştır. 1969 yılında etidronatın miyositis ossifikansın tedavisinde kullanılması ile, bifosfonatların insan üzerindeki ilk kullanımı gerçekleşmiştir.⁽²¹⁾ 1970'li yıllara gelindiğinde ise, sentez edilen etidronat Paget hastalığının tedavisinde ve Teknesyum 99m ile birlikte kemik gamma-grafilerinin elde edilmesinde kullanılmıştır. Bu süreçte dental sektörde de etidronatlardan diş macunlarındaki antitartar ve antiplak etkileri nedeniyle yaygın şekilde yararlanılmıştır.^(21, 22) Etidronatın sentezlenmesinin hemen ardından, bir diğer nitrojen içermeyen bifosfonat olan klodronat ile ilgili çalışmalar da ivme kazanarak antirezorptif tedaviler arasında yerini almıştır.^(23, 24)

1970'li ve 1980'li yıllarda etidronat ve klodronatın başarılı klinik kullanımlarını takiben, potansi daha yüksek bifosfonatlar olan pamidronat ve alendronat elde edilmiş, sonraki süreçte ise ibandronat, risedronat ve zoledronik asit gibi etkinlik ve güvenilirliği yüksek bifosfonatlar geliştirilmiştir. Günümüzde bilinen en potent bifosfonatlar risedronat ve zoledronik asittir.

En yaygın kullanıma sahip nitrojen içerikli bifosfonatlardan olan pamidronat (Aredia®), 1995 yılında FDA onayı alarak, osteolitik metastazlar, multiple myeloma gibi hastalıklarda IV yolla kullanılmaya başlamıştır. Aynı yıl içerisinde FDA onayı alan alendronat (Fosamax®) ise, özellikle oral yolla kullanımı ile osteoporozun güncel tedavisinde yer almıştır. Alendronatı takiben, yine yaygın olarak kullanılan

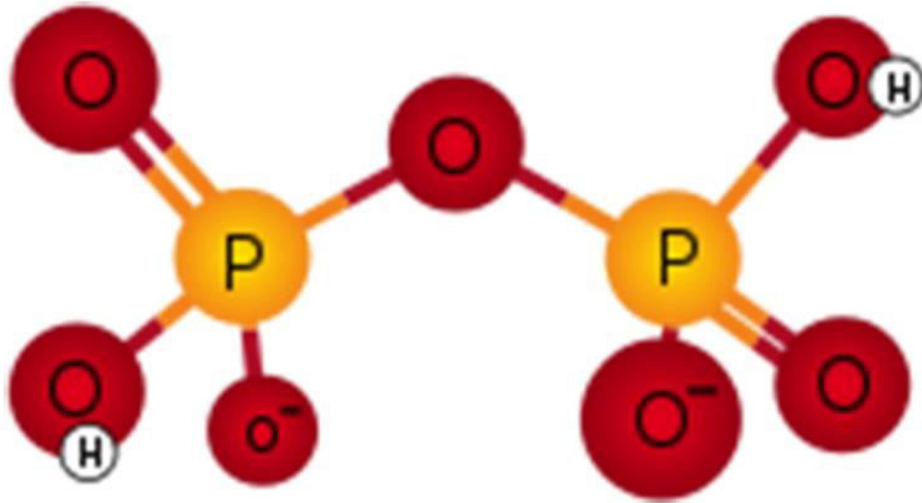
oral bifosfonatlardan olan risedronatın (Actonel®) klinik kullanımı ise, 2001 yılında FDA tarafından onaylanması ile başlamıştır.⁽²¹⁾

Son olarak, yine 2001 yılında FDA onayı alan zoledronik asitin (Zometa®), malignansinin neden olduğu hiperkalsemi tedavisinde IV uygulamalarının başlamasını takiben, zoledronik asit multiple myelom ve kemik metastazı olan tümörlerin tedavisinde en sık tercih edilen antineoplastik ajanlardan biri haline gelmiştir.⁽²¹⁾

Günümüzde bifosfonat grubu ilaçlar, osteoporoz, Paget Hastalığı, multiple myeloma ve kemik metastazı bulunan malignansiler gibi artmış osteoklastik aktivite ile karakterize pek çok hastalığın tedavisinde antirezorptif, tümorosidal ve antianjiyojenik etkilerinden dolayı sıklıkla tercih edilmektedir.

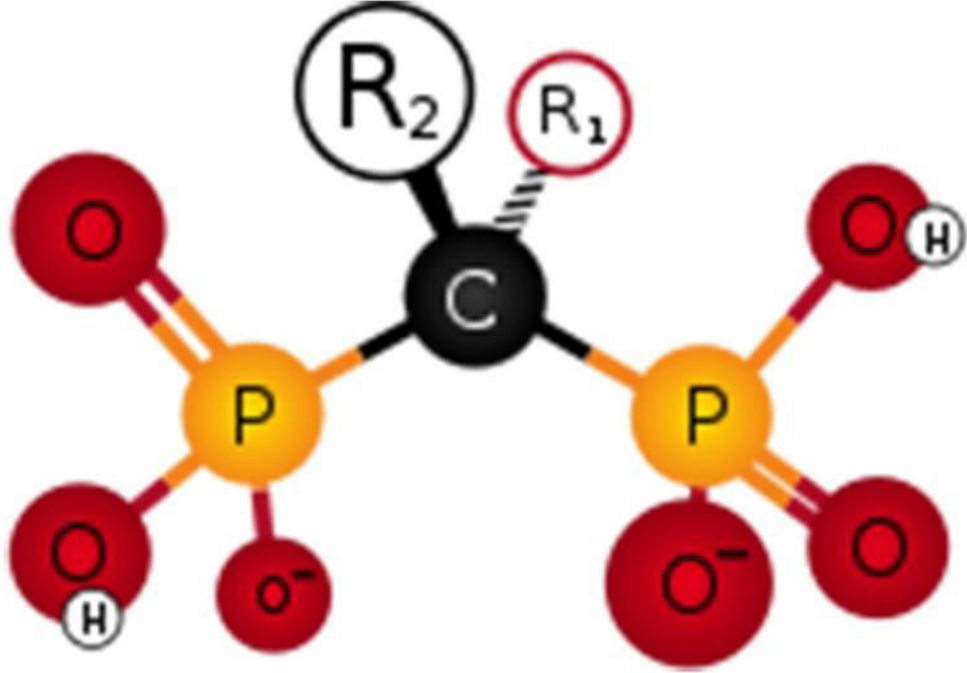
2.2. Bifosfonatların Kimyasal Yapısı

Bifosfonatlar, inorganik pirofosfat ile benzer kimyasal yapıya sahip bileşiklerdir. Pirofosfatlar, kemik mineralizasyonunun endojen düzenleyicileri olup, fosfoanhidrid bağları ile bir merkezi oksijen atomuna bağlı iki fosfat grubundan (P-O-P) oluşurlar (Şekil 2.1.)



Şekil 2.1. Pirofosfatın temel kimyasal yapısı

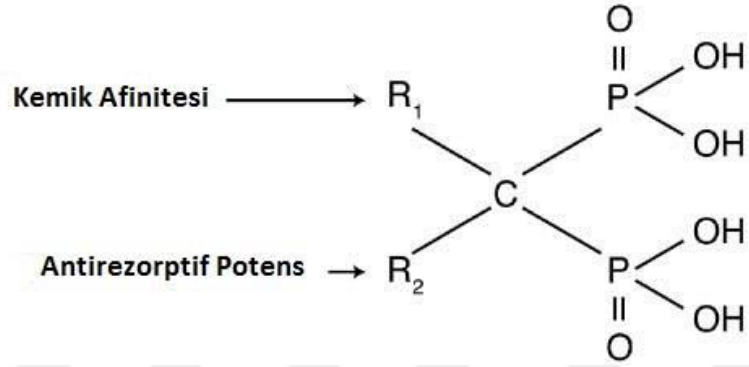
Bifosfonatlarda ise, pirofosfatlardan farklı olarak, iki fosfat grubu, fosfoeter bağı ile bir merkezi karbon atomuna bağlanmıştır (P-C-P). Bu merkezi karbon atomunun varlığı, hem bifosfonatların hidrolize karşı dirençli olmasına, hem de iki tane yan zincirin (R1 ve R2) bu kimyasal yapıya bağlanmasına olanak sağlar.⁽²⁵⁾ (Şekil 2.2.)



Şekil 2.2. Bifosfonatın temel kimyasal yapısı

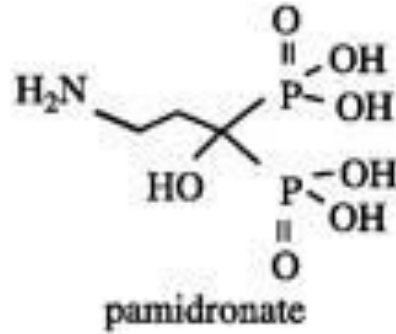
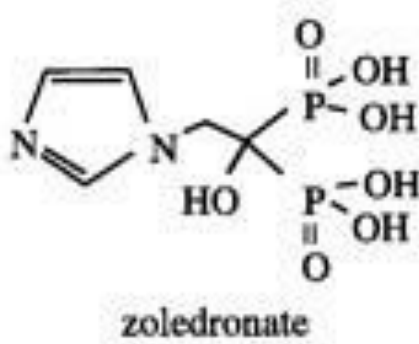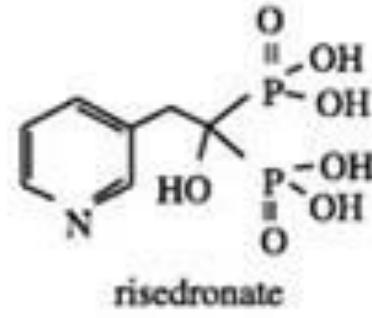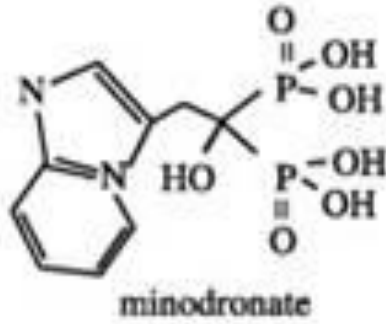
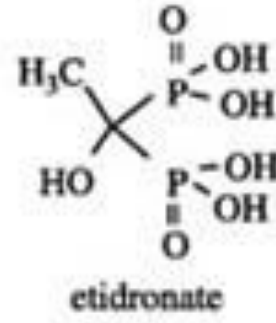
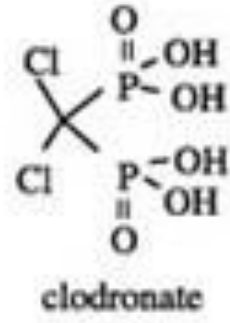
Yan zincirlerden biri (R1) genellikle hidroksil grubu içerir ve bu grup kemik mineraline ve kalsiyum kristallerine yüksek afinite özelliği kazandırarak bileşiğin kemik matrisine tutunmasından sorumludur. İkinci serbest karbon bağına (R2) ise farklı kimyasal gruplar bağlanır ve bu değişkenlik bifosfonatın antirezorptif potansini belirler.⁽²⁶⁾ (Şekil 2.3.) R2 pozisyonunda bir azot veya amino grubunun varlığı, etidronat gibi nitrojen içermeyen bifosfonatlara kıyasla, bifosfonatın antirezorptif potansini 10 ila 10,000 kat artırmaktadır.⁽²⁷⁾

Bifosfonat Türü	R1 Yan Zincir	R2 Yan Zincir
Alendronat	-OH	-(CH ₂) ₃ -NH ₂
Etidronat	-OH	-CH ₃
Ibandronat	-OH	-(CH ₂) ₂ -N-(CH ₃) (pentyl)
Pamidronat	-OH	-(CH ₂) ₂ -NH ₂
Risedronat	-OH	-CH ₂ -3-pyridine
Zoledronat	-OH	-CH ₂ -imidazole



Şekil 2.3. Farklı bifosfonat türlerinin R1 ve R2 yan zincirleri

Nitrojen içermeyen klodronat ve etidronat'ın sentezlenmesini takiben, R2 zincirinde bulunan alkil halkasına bir amino-nitrojen grubu eklenmesiyle, 10-100 kat daha potent olduğu bilinen ikinci nesil bifosfonatlar (pamidronat ve alendronat) elde edilmiştir. Sonraki süreçte, daha kompleks bifosfonatlar (ibandronat, risedronat ve zoledronik asit) geliştirilmiş olup, azot grupları heterosiklik bir halka içerisinde yer alarak potens etkileri artırılmıştır.^(26, 28) (Şekil 2.4.)



Şekil 2.4. Farklı bifosfonat türlerinin molekül yapıları

2.3. Bifosfonatların Farmakokinetiği

Oral yoldan alınan bifosfonatlar gastrointestinal kanaldan paraselüler geçiş ile düşük oranda bağırsaklardan absorbe edilirler.^(15, 19, 29) İlacın absorpsiyonu beslenmeyle birlikte, özellikle kalsiyum ve demir alımı ile belirgin olarak azalır. Plazmadaki ömrü 0,5-2 saat olan bifosfonatlar, yaklaşık %20 oranında iskelet yapıya geçerken, büyük oranda (~%80) böbrekler aracılığı ile ve çok küçük bir oranda da safra yolu ile atılarak hızla dolaşımdan uzaklaşırlar.⁽¹⁵⁾ Oral alınan bifosfonatların aksine, IV yolla uygulanan bifosfonatların yaklaşık %95 oranında kemik dokusuna geçerek depolandığı bildirilmektedir.⁽³⁰⁾ Nitrojen içeren ve içermeyen bifosfonatların metabolizasyonu ve atılım yolları farklılık gösterir. Nitrojen içermeyen bifosfonatlar

hidrolize edilemeyen sitotoksik adenozin trifosfat (ATP) analoglarına metabolize olurlar. Nitrojen içeren bifosfonatlar ise metabolize olmazlar ve kemiğe bağlanarak dolaşıma yavaşça salınırlar. Nitrojen içeren bifosfonatlar, büyük oranda değişime uğramadan böbrekler aracılığı ile vücuttan atılırlar.^(13, 21, 26)

Bifosfonatlar düşük dozlarda verildiğinde osteoklastlarda depo edilirken, yüksek dozlarda uygulandığında ise kemiğin rezorpsiyon ve apozisyon sahalarında birikirler.⁽¹⁹⁾ Bifosfonatlar, kemik matriksi içerisinde yer aldıktan sonra, aylardan yıllara kadar değişkenlik gösteren sürelerce biyoyararlanım sağlayabilirler. Kemik yapısına geçen bifosfonatların, bağlı olduğu hidroksiapatitten yalnızca osteoklastik aktivite ile ayrılabilmesi ve devam eden kemik oluşumu sırasında yeniden salınarak tekrar iskelet yapısına geçmeleri nedeni ile kemikteki yarı ömürleri uzundur. Bu süreç iskeletsel yapının turnover düzeyine göre değişkenlik göstermektedir.^(13, 29) Bu nedenle, her ne kadar bifosfonatların erken yarı ömürleri yaklaşık 10 gün olarak belirlenmiş olsa da, iskeletsel yarı ömürlerinin 10 yıla kadar uzayabildiği bildirilmektedir. Nitrojen içerikli bir bifosfonat olan alendronatın iskeletsel yarı ömrünün 10.9 yıl olduğu,^(1, 31) hatta bazı bifosfonatların ise hayat boyu kemikte kalabildiği bildirilmiştir.⁽¹⁵⁾

2.4. Bifosfonatların Farmakodinamiği

Bifosfonatlar, fizyolojik dozlarda verildiğinde, kemiğe yüksek afiniteleri nedeniyle kemik matriksine kolaylıkla bağlanırlar.^(32, 33) Bifosfonatlar, osteoklastların hem aktivitesini hem de sayısını azaltarak, kemik rezorpsiyonunun inhibisyonuna ve bu yolakla kemik rejenerasyon mekanizmasının bozulmasına neden olurlar.⁽²⁾ Tam olarak bilinmeyen bu mekanizmanın daha iyi anlaşılabilmesi için, bifosfonatların kemik metabolizması üzerindeki etkilerinin hücresel, dokusal ve moleküler düzeylerde incelenmesi gerekmektedir.⁽³⁴⁾

Bifosfonatlar, moleküler düzeyde yapılarındaki alkil zincirlerinde yer alan nitrojen atomu ile osteoklastlar üzerinde toksik etki yaratarak spesifik hücre içi mekanizmalara zarar verirler.⁽³⁵⁾ Nitrojen içermeyen bifosfonatların ise, osteoklastlar tarafından metabolize edilmeleri sonucunda, hücre içinde bir takım sitotoksik metabolitler (nonhidrolize adenozin trifosfat analogları) birikerek osteoklast fonksiyonunun inhibisyonu ve apoptoz süreci başlar.⁽³⁶⁾

Hücresel düzeyde değerlendirildiğinde ise, bifosfonatlar öncül hücrelerin osteoklastlara farklılaşmasını inhibe ederler, osteoklastların kemiğe kemotaksisini ve tutunmasını engelleyerek osteoklastik aktiviteyi azaltırlar ve osteoklastların apoptozuna neden olurlar.^(20, 37)

Bifosfonatların doku düzeyindeki temel etkisi olarak, kemik yıkımının engellenmesine bağlı kemik rejenerasyon mekanizmasının bozulmasından bahsedilebilir. Kemik yıkımının engellenmesi, yeni oluşan kemikte aktivasyon sıklığını azaltarak kemiğin daha az mineralize ve daha inelastik bir hale gelmesine yol açar ve bu durum kemik vitalitesinde azalmaya sebebiyet verir.^(1, 37)

2.4.1. Bifosfonatların Antirezorptif Etkileri

Antirezorptif etki, bifosfonat grubu ilaçların en güçlü ve en önemli etkileri arasında yer almaktadır. Bu etki, bifosfonatların kemikteki konsantrasyon düzeylerine ve bulunma sürelerine göre değişkenlik göstermektedir. Kemik dokusunda inflamasyon veya rezorpsiyon gibi hücresel aktivitenin yüksek olduğu durumlarda, daha yüksek konsantrasyonlarda ve daha uzun süre buldukları bildirilmektedir.^(14, 38)

Nitrojen içermeyen bifosfonatlar, sitotoksik ATP analoglarına metabolize olarak osteoklast hücreleri içerisinde birikirler. Bu metabolitlerin ATP ile yarışmaları sonucunda, osteoklastlar yaşamsal fonksiyonları için gerekli olan enerjiden yoksun kalırlar ve apoptozu uğrarlar. Mevcut osteoklastların sayısı ve fonksiyonundaki bu azalmaya bağlı olarak kemik rezorpsiyonunda inhibisyon gerçekleşir.^(14, 38)

Nitrojen içeren bifosfonatların oluşturduğu osteoklast apoptozunun mekanizması incelendiğinde ise, kolesterol ve sterol üretiminde önemli bir yol olan mevalonat yolağı enzimlerinden farnesil-difosfat sentazın inhibisyonu sonucunda osteoklastik aktivitede düşüş ve buna bağlı olarak da vital intrasellüler proteinlerin sentezlenmesi için gereken protein prenilasyonunun azalması gözlenmektedir.⁽³⁹⁾

Osteoblastlardan salınan osteoklast inhibe edici faktörün stimule edilmesi ve prekürsör hücrelerin osteoklastlara farklılaşmasının inhibisyonu, bifosfonatların hücresel düzeyde yarattığı bir diğer antirezorptif etki olarak karşımıza çıkmaktadır.⁽¹⁴⁾

Tüm bu etkilerin sonucu olarak, osteoklast sayısında ve kemik rezorpsiyon kapasitesinde azalma gerçekleşir. Kemik dokusunun yeniden şekillenmesindeki formasyon-rezorpsiyon dengesi bozularak, mineralizasyonu artmış, osteositlerden yoksun ve daha az elastik bir kemik dokusu oluşumu gerçekleşir.⁽⁴⁰⁾

2.4.2. Bifosfonatların Tümörosidal Etkileri

Bifosfonat grubu ilaçların diğer bir önemli terapötik etkisi de tümörosidal etkileridir. Nitrojen içeren bifosfonatların kanser hücrelerinin aktivitesini azaltarak metastazı kontrol ettiğini gösteren pek çok çalışma mevcuttur.⁽⁴⁰⁻⁴³⁾

Bu etkiyi oluşturan mekanizmaların ilki, protein prenilasyonunun inhibisyonu sonucu kanser hücrelerinin intrasellüler aktivitesinin bozulmasıdır.⁽⁴¹⁾ Diğer mekanizma ise, azalan kemik rezorpsiyonu sonucu, kemik matriksinde bulunan ve aynı zamanda tümör hücrelerinin gelişiminde ve metastazında rol alan bir takım büyüme faktörlerinin (IGF-1, IGF-2, BMP) salınımının inhibe edilmesidir.⁽⁴³⁾ Tüm bu mekanizmaların yanında, bifosfonatların tümör hücrelerinin proliferasyon, adezyon ve invazyonunu kısıtlayarak tümörosidal aktiviteye sahip olan gamma delta T hücrelerinin aktivasyonunu sağladıkları da bildirilmiştir.⁽⁴¹⁻⁴³⁾

2.4.3. Bifosfonatların Antianjiyojenik Etkileri

Bifosfonatların bir diğer önemli terapötik etkisi de antianjiyojenik etkileridir. Anjiyojenez, tümör gelişimindeki temel süreçlerden biri olup, nitrojen içerikli bifosfonatlar bu süreçteki endotelial hücre proliferasyonu ve göçü, kapiller formasyonu gibi pek çok aşamayı engellerler. Bu etkinin, nitrojen içeren bifosfonatların bazik fibroblastik büyüme faktörünü (bFGF) inhibe ederek endotelial hücre apoptozunu tetiklemesi ile gerçekleştiği bildirilmiştir.⁽⁴⁴⁾ Proanjiyojenik faktörler olan vasküler endotelial büyüme faktörü (VEGF) ve platelet kaynaklı büyüme faktörünün (PDGF) dolaşım düzeylerindeki azalmanın ise, bifosfonatların diğer bir antianjiyojenik etkisi olduğu düşünülmektedir.^(45, 46)

2.5. Bifosfonatların Endikasyonları

Antirezorptif, tümörosidal ve antianjiyojenik etkileri nedeniyle bifosfonatlar, malignitelerde kemik metastazlarının önlenmesi ve tedavisinde, orta ve şiddetli malign hastalıklara bağlı hiperkalseminin düzenlenmesinde, kemiğin malign

hastalıklarında metastazın önlenmesinde, multiple myeloma, Paget hastalığı ve osteoporoz tedavisinde sıklıkla tercih edilmektedirler.

Günümüzde tıbbi endikasyonlar gereğince sıkça kullanılan bifosfonat türevlerinin hangi hastalık ya da durumlarda ne şekilde kullanıldığını bilmek, bu hastalara yaklaşımda önemli rol oynamaktadır.

2.5.1. Sıklıkla Reçete Edilen Bifosfonat Türleri, Kullanım Endikasyonları ve Kullanım Şekilleri

Hastalara sıklıkla reçete edilen bifosfonat türleri, endikasyonları ve şekilleri Tablo 2.1.' de gösterilmektedir.

Tablo 2.1. Sıklıkla kullanılan bifosfonatlar ve bunların ticari isimleri, nitrojen içerikleri, endikasyonları, veriliş yolu ve dozajları

Türü	Ticari İsim	Nitrojen İçeriği	Endikasyon	Veriliş Yolu	Dozaj
Etidronat	Didronel®	-	Paget Hastalığı	Oral	350mg/gün 750mg/gün
Alendronat	Fosamax®	+	Osteoporoz	Oral	10mg/gün 70mg/hafta
Risedronat	Actonel®	+	Osteoporoz	Oral	5mg/gün 35mg/hafta
İbandronat	Boniva®	+	Osteoporoz	Oral IV	2.5mg/gün 150mg/ay 3mg/3 ay
Pamidronat	Aredia®	+	Kemik metastazı	IV	90mg/3 hafta
Zoledronik Asit	Zometa® Reclast®	+ +	Kemik metastazı Osteoporoz	IV	4mg/3 hafta 5mg/yıl

Etidronat, en zayıf etkinliğe sahip ve nitrojen içermeyen bir bifosfonat türevi olup, kemik travmaları sonrası meydana gelen aşırı kalsifikasyonları önlemek ve Paget hastalığında kemik üretimini sınırlandırmak üzere 350mg/gün veya 750mg/gün şeklinde oral yol ile kullanılmaktadır.⁽²¹⁾

Alendronat, nitrojen içeren ve osteoporoz /osteopeni hastalarının tedavisinde en sık reçete edilen bifosfonat olup, 10mg/gün veya 70mg/hafta şeklinde oral yol ile kullanılmaktadır.⁽⁴⁰⁾

Risedronat ise, alendronata benzer şekilde nitrojen içerikli ve oral yol ile kullanılan bir bifosfonat olup, osteoporoz ve osteopeni tedavisinde alendronattan sonra ikinci sıklıkta reçete edilen ilaçtır.

Alendronat ve risedronatın kemikteki yarılanma ömürlerinin 10 yıldan fazla olduğu bildirilmektedir.⁽⁴⁷⁾

İbandronat nitrojen içerikli bir bifosfonat olup, kullanımı oral yol ile günlük 2,5 mg veya ayda 150 mg'lık tek bir doz olarak ayarlanır.⁽⁴⁰⁾

Pamidronat, nitrojen içerikli bir diğer bifosfonat olup, IV olarak kullanılan ilk bifosfonattır. Multiple myeloma, metastatik meme kanseri, metastatik prostat kanseri gibi durumlarda kemik metastazını önlemek veya tedavi etmek ve malignensiye bağlı hiperkalseminin düzeltilmesi amacıyla 3 haftada bir 90mg şeklinde IV olarak kullanılmaktadır.⁽⁴⁰⁾

Zoledronik asit, tüm bifosfonatlar içerisinde en etkin ve en güçlü kabul edilen, nitrojen içerikli bir bifosfonat olup, genellikle kemik metastazlarının tedavisinde 3 haftada bir 4 mg ve osteoporoz tedavisinde yıllık 5mg şeklinde IV olarak uygulanmaktadır. Endikasyonları arasında metastatik meme kanseri, multiple myeloma, maligniteye bağlı hiperkalsemi, Paget hastalığı ve solid tümörlerin kemik metastazlarının tedavisi yer almaktadır. Pamidronat ile karşılaştırıldığında, maligniteye bağlı hiperkalsemi ve iskeletsel komplikasyonların azaltılmasında daha etkin olduğu bildirilmektedir.^(26, 48)

2.6. Bifosfonatların Kontrendikasyonları

Bifosfonat tedavisi, ilacın etken maddesine veya içeriğinde yer alan maddelerden birine karşı hipersensitivitesi bulunanlarda ve hipokalsemi varlığında kontrendikedir.⁽²⁰⁾ Hipokalsemi gelişme riskinden dolayı, aminoglikozid grubu antibiyotikler ile birlikte kullanımı endike değildir.⁽³¹⁾

Bifosfonatların itrahi renal yolla gerçekleştiği için, risedronat ve oral/IV ibandronat ve zoledronik asit için kreatinin klerensi (CrCl) <30mL/dk ve alendronat için

CrCl<35 mL/dk olan hastalarda, bu ilaçların kullanımlarının kontrendikasyonu söz konusudur.⁽⁴⁹⁾

Ayrıca, özefagal darlık, dismotilite, akalazya gibi özefagusun mekanik bozukluklarında ve ilacın oral yolla alınmasını takiben 30 dakika boyunca dik pozisyonda kalamayacak hastalarda da oral bifosfonatların kullanımının kontrendike olduğu bildirilmektedir.^(31, 50)

Bifosfonatların gebelik kategorisi D olup, plasentayı geçerek fetüs üzerine sitotoksik etki yaratabileceklerinden ve ayrıca anne sütüne geçebileceklerinden, gebelik ve emzirme dönemlerinde de kullanımları önerilmemektedir.

2.7. Bifosfonatların Yan Etkileri

Bifosfonatlar, metastatik kemik kanserleri, osteoporoz ve multiple myeloma benzeri kemik metabolizmasını etkileyen hastalıklar üzerinde bilinen pek çok olumlu etkilerinin yanı sıra, bir takım kısa ve uzun dönem yan etkilere de sahiptirler. Kısa dönem yan etkileri arasında mide bulantısı, dispepsi, karın ağrısı ve gastrit gibi gastrointestinal rahatsızlıklar,⁽⁵¹⁾ ateş, miyalji ve artralji ile karakterize akut faz reaksiyonları,⁽⁵²⁾ şiddetli kas-iskelet ağrıları,⁽⁵³⁾ hipokalsemi,⁽⁵⁴⁾ özefagus kanseri,⁽⁵⁵⁾ ve oküler inflamasyon⁽⁵⁴⁾ yer almaktadır. Uzun dönemde ise çene osteonekrozu, atriyal fibrilasyon, subtrokanterik femoral fraktürler ve kemik turnoverının ciddi supresyonu gibi yan etkiler bildirilmektedir.⁽⁵⁴⁾

2.8. Medikasyona Bağlı Çene Osteonekrozu (MRONJ) Tanımı ve Tarihçesi

MRONJ, bir takım medikasyonların kullanımı ile ilişkili olarak ortaya çıkan, çene kemiklerinde avasküler, iyileşmeyen, nekroze çıplak kemik alanları olarak tanımlanmaktadır. Bifosfonatlar, MRONJ tablosunun nedeni olarak tanımlanan ilk ilaç grubu olup, günümüzde MRONJ oluşumunun en önemli etkeni olarak görülmektedir. Bifosfonat ilişkili çene osteonekrozu, literatürde ilk kez 2003 yılında Marx⁽²⁾ tarafından tanımlanmış olsa da, ilk örnekleri çok daha öncesine dayanmaktadır. 19. yy'da fosfor endüstrisinde çalışan işçilerde, "phossy jaw" olarak isimlendirilen ilerleyici çene nekrozuyla karakterize bir hastalık ortaya çıkmıştır.⁽⁵⁶⁾ %50 mortalite oranına sahip bu hastalık, o dönemde hem fosfora maruz kalma hem de mikroorganizma kontaminasyonu varlığında, genellikle bir dişin ağrması ve çekimini takiben iyileşmeyen ve ilerleyici çene nekroz alanları olarak tanımlanmıştır.

1906 yılında beyaz fosforun kibrit endüstrisinde kullanımının yasaklanmasından sonra ortadan kaybolan bu tablo, daha sonra Marx ve arkadaşları⁽⁵⁷⁾ tarafından bifosfonat ilişkili osteonekrozun bir formu olarak tanımlamıştır. Hastalığın etki mekanizmasının, beyaz fosfor buharının içeriğindeki stabil olmayan ve kolaylıkla ayrışabilen fosfat oksit formunun, solunum havasındaki H₂O ve CO₂ ile ve solunum yollarındaki lizin gibi aminoasitlerle birleşmesi sonucu alendronat ve pamidronata dönüşmesi olduğu bildirilmiştir.⁽⁵⁷⁾

Bifosfonat grubu ilaç kullanımı ile ilişkili çene osteonekrozu, ilk zamanlarda kanser hastalarının kullandığı diğer kemoterapötik ilaçlar ve steroidlerle ilişkilendirilmiş, fakat ilerleyen yıllarda yalnız bifosfonat alan hastalarda da ortaya çıkması ve bildirilen olgu raporlarının sayısındaki artış ile birlikte, literatürde “BRONJ” (Bisphosphonate-Related Osteonecrosis of the Jaws) olarak yerini almıştır. Amerikan Oral ve Maksillofasiyal Cerrahlar Birliği (AAOMS) tarafından, ilk kez 2006 yılında,⁽⁵⁸⁾ “Bifosfonat Kullanımına Bağlı Çene Osteonekrozu Durum Değerlendirmesi” yayınlanmış, 2009 ve 2013 yıllarında da bir takım güncellemeler yapılmıştır.⁽¹⁷⁾ 2014 yılında ise, “İlaç Kullanımına Bağlı Çene Osteonekrozu Durum Değerlendirmesi” adı altında gerçekleştirilen son güncelleme ile, daha önce kullanılan BRONJ terimi, diğer antirezorptif (denosumab) ve antianjiyojenik tedavileri de yansıtacak biçimde “MRONJ” (Medication-Related Osteonecrosis of the Jaws) şeklinde yeniden adlandırılmıştır.⁽³⁾

Bireyin yaşam kalitesinde ciddi olumsuz etkilere neden olan bu durum, sıklıkla nitrojen içerikli bifosfonatların IV yol ile uygulandığı hastalarda rapor edilmesine rağmen, literatürde oral yolla bifosfonat kullanımına bağlı gelişen MRONJ vakaları da mevcuttur.^(40, 59)

2.8.1. MRONJ’un Görülme Sıklığı

MRONJ ile ilgili ilk makalenin yayınlanmasının üzerinden 14 yıl geçmesine rağmen, gerçek insidansı henüz belirlenmemiştir. Merck Pharmaceuticals tarafından bildirilen raporlara göre, yıllık insidansın 100,000 kişi başına 0.7 olduğu tahmin edilmektedir.^(58, 60) MRONJ insidansı, onkoloji hastalarında en yüksek olup, %0.6 ile %18 arasında değişirken, osteoporoz hastalarında %0.001 ile %0.01 arasında olduğu tahmin edilmektedir.⁽⁶¹⁾ Onkoloji hastaları arasında ise, prostat kanseri hastaları için bildirilen MRONJ insidansı %18’ e kadar yükselirken, bu oran multiple myeloma

hastaları için %1.7 ile %15 ve meme kanseri hastalarında %0.6 ile %6.2 arasındadır.⁽⁶²⁾

2.8.2. MRONJ'un Patofizyolojisi

MRONJ'un patofizyolojisi tam olarak aydınlatılamamıştır.⁽⁶³⁾ Bununla birlikte, bu tablonun çenelere özgü lokalizasyonunu açıklamak amacıyla, inflamasyon veya enfeksiyon, mikrotravma, değişen kemik remodelingi veya kemik rezorpsiyonunun aşırı baskılanması, anjiyogenezin inhibisyonu, bifosfonatların neden olduğu yumuşak doku toksisitesi, oral kavitenin kendine has biyofilmi, mandibulanın terminal vaskülarizasyonu, bağışıklığın baskılanması veya D vitamini eksikliği gibi pek çok hipotez öne sürülmüştür.⁽⁶⁴⁻⁶⁶⁾

2.8.3. MRONJ Gelişiminde Rol Oynayan Risk Faktörleri

MRONJ gelişiminde rol oynayan pek çok risk faktörü tanımlanmış olup, bu faktörler ilaç ile ilişkili, lokal, demografik-sistemik ve genetik faktörler olarak dört ana başlık altında değerlendirilebilir.^(3, 67)

İlaç ile ilişkili risk faktörleri, kullanılan ilacın türü, potensi, uygulama yolu, dozu ve tedavi süresi olarak sınıflandırılabilir. (**Tablo 2.2.**) En potent bifosfonatlar olan ve IV olarak uygulanan zoledronik asitleri, pamidronatlar ve oral bifosfonatlar takip etmektedir. Osteonekroz insidansı, zoledronik asit ile tedavide ilk 1 yılda %3 iken 3. yılda %10 olarak, pamidronatla tedavide ise 1. yılda %1 iken 3. yılda %4 olarak rapor edilmiştir.⁽⁶⁸⁾ IV uygulama, oral kullanıma göre; nitrojen içeren bifosfonatlar ise içermeyenlere göre daha sık kemik nekrozuna neden olmaktadır.^(59, 68-70) Tedavi süresi ile ilgili olarak, 4–12 ay süreyle IV bifosfonat kullanan hastalarda MRONJ insidansı %1,5 iken, 37–48 ay süreyle kullanımda insidans %7,7 olarak bildirilmiştir.^(69, 70)

Tablo 2.2. MRONJ oluşumunda ilaç ile ilişkili risk faktörleri

İlaç ile İlişkili Risk Faktörleri	İlacın Türü
	Uygulama yolu
	Uygulama süresi
	Dozajı

Lokal risk faktörleri arasında dentoalveoler cerrahiler, anatomik faktörler ve eşlik eden oral hastalıklar yer almaktadır. (**Tablo 2.3.**) Dentoalveoler cerrahi işlemler arasında diş çekimi yaygın bir predispozan faktör olup, MRONJ gelişen hastalar %52 ile %61 arasında diş çekimi öyküsü bildirmektedir.⁽³⁾ MRONJ, her iki çenede de görülebilmemesine rağmen (~%4.5), mandibulada görülme oranının (~% 73) maksillada görülme oranından (~%22.5) daha yüksek olduğu bildirilmiştir.⁽³⁾ Periodontal hastalık veya periapikal patoloji gibi önceden mevcut olan inflamatuvar oral hastalıklar da MRONJ açısından bilinen risk faktörlerindedir.

Tablo 2.3. MRONJ oluşumu ile ilişkili lokal risk faktörleri

Lokal Risk Faktörleri	
Girişimsel işlemler	<ul style="list-style-type: none">• <i>Diş çekimi</i>• <i>Oral implantoloji</i>• <i>Periodontal tedavi</i>• <i>Endodontik tedavi</i>• <i>Diğer oral cerrahi işlemler</i>• <i>Travma</i>
Anatomik faktörler	<ul style="list-style-type: none">• <i>Mandibula/maksilla</i>• <i>Dişsizlik</i>• <i>Torus varlığı</i>• <i>Bıçak sırtı alveoler kret</i>• <i>Mylohyoid sırt</i>
Mevcut oral durum	<ul style="list-style-type: none">• <i>Periodontal hastalık</i>• <i>Periapikal patoloji</i>• <i>Kötü oral hijyen</i>• <i>Diş çürükleri</i>• <i>Kserostomi</i>

MRONJ için risk oluşturan demografik-sistemik faktörler arasında yaş, cinsiyet, kortikosteroidler ve sigara kullanımı en sık bildirilen risk faktörleridir.⁽⁶⁷⁾ (Tablo 2.4.)

Tablo 2.4. MRONJ oluşumu ile ilişkili demografik ve sistemik faktörler

Demografik ve Sistemik Risk Faktörleri	<i><u>Yaş*</u></i>	<i>Kemoterapi</i>
	<i><u>Cinsiyet*</u></i>	<i>Radyoterapi</i>
	<i>Obezite</i>	<i>İmmünyosupresyon</i>
	<i><u>Tütün*</u></i>	<i><u>Steroid tedavisi*</u></i>
	<i>Alkol</i>	<i>Romatoid artrit</i>
	<i>Anemi</i>	<i>Hipokalsemi</i>
	<i>Kanserin türü</i>	<i>Osteomalazi</i>
	<i>Kanserin evresi</i>	
	<i>Renal hastalık</i>	

**En sık bildirilen risk faktörleri*

Genetik özellikler ve MRONJ arasındaki ilişkide ise, P450 – 2C sitokromunda ve COLIA 1, RANK, MMP2, OPG, OPN, FDPS ve VEGF genlerindeki nükleotid polimorfizmlerinin MRONJ gelişimi açısından risk oluşturabileceği bildirilmektedir.⁽⁷¹⁾ (Tablo 2.5.)

Tablo 2.5. MRONJ oluşumu ile ilişkilendirilen genler

Genetik Risk Faktörleri	COLIA 1
	RANK
	MMP2
	OPG
	OPN
	FDPS
	VEGF

2.8.4. MRONJ'un Tanısı ve Evrelendirilmesi

AAOMS tarafından 2014 yılında yayınlanan son değerlendirme raporuna göre, MRONJ'un tanı kriterleri mevcut veya geçmişte antirezorptif ve antianjiyojenik ilaç kullanımı bulunan ve çene bölgesinden radyoterapi almamış olan veya çenelere metastazla seyreden bir hastalığı bulunmayan kişilerde, maksillofasiyal bölgede 8 haftadan uzun süredir var olan ekspoze kemik veya kemiğe ulaşan intraoral/ekstraoral bir fistül yolu bulunması olarak bildirilmektedir.⁽³⁾

MRONJ için pek çok farklı evrelendirme tanımlanmış olup, bunlar arasında en çok kabul göreni ve halen sıklıkla tercih edileni, ilk olarak Ruggiero ve arkadaşları⁽⁷⁰⁾ tarafından geliştirilen ve AAOMS tarafından da benimsenen 2014 yılında güncellenmiş evrelendirme sistemidir.^(3, 66)

Risk Grubu: İntravenöz veya oral antirezorptif veya antianjiyojenik tedavi gören, nekrotik kemik izlenmeyen asemptomatik hastalar.

Evre 0 (Non-ekspoze kemik varlığı): İntraoral muayenede ekspoze kemiğin gözlenmediği fakat odontojenik bir nedenle açıklanamayan diş ağrısı, mandibula gövdesinde, temporomandibuler eklem bölgesine de yansiyabilen künt kemik ağrısı, maksiller sinüs duvarında kalınlaşma veya inflamasyonla ilişkili olabilen sinüs ağrısı ve nörosensöriyel değişiklikler şeklinde non-spesifik klinik semptomların bulunduğu, klinik olarak ise kronik periodontal hastalıkla açıklanamayan diş kayıpları, çürüğe bağlı pulpal nekroz ile ilişkili olmayan periapikal ve/veya periodontal fistül varlığı ile karakterize tabloları içeren evredir.

Bu evrede kronik periodontal hastalığa bağlanamayan alveoler kemik kaybı veya kemik rezorpsiyonu, kemiğin trabeküler yapısında değişiklikler, yoğun örgümsü kemik, çekim boşluklarında remodele olmamış kemik varlığı, lamina durada kalınlaşma, periodontal ligament aralığında daralma ve alveoler kemikte ve/veya çevreleyen baziler kemikte osteosklerotik alanlar gibi radyografik bulgular söz konusudur.

Evre 1: Enfeksiyon bulgusu olmayan ve asemptomatik hastalarda, ekspoze ve nekrotik kemik veya kemiğe uzanan fistül varlığı ile birlikte Evre 0'da yer alan alveoler kemikle sınırlı radyografik bulguların da gözlenebileceği evredir.

Evre 2: Enfeksiyon bulgularının eşlik ettiği semptomatik hastalarda ekspoze ve nekrotik kemik veya kemiğe uzanan fistül varlığı ile birlikte Evre 0'da yer alan alveoler kemikle sınırlı radyografik bulguların da gözlenebileceği evredir.

Evre 3: Enfeksiyon bulguları ile ekspoze ve nekrotik kemik veya kemiğe uzanan fistül varlığına ek olarak, hastada mandibulada inferior sınıra, ramusa, maksiller sinüse veya zigomaya ulaşan ekspoze ve nekrotik kemik varlığı, patolojik fraktür gelişimi, ekstraoral fistül bulunması, oroantral ilişki, oronazal ilişki gibi bulgulardan bir veya birkaçının da mevcut olduğu evredir.

2.8.5. MRONJ Tedavi Yaklaşımları

MRONJ tedavisinde başarısı kesin olarak kabul edilmiş bir yöntem henüz mevcut değildir. MRONJ gelişen veya gelişme riski taşıyan hastalarda, hastanın onkolojik tedavisi öncelikli olmak üzere, hastanın eğitimi, ağrı kontrolü, sekonder enfeksiyonun önlenmesi ve mevcut lezyonun ilerlemesinin veya yeni lezyonlar gelişmesinin önlenmesi ile hastanın yaşam kalitesinin artırılması hedeflenmektedir. MRONJ tedavisinde medikal, medikal+cerrahi ve medikal+cerrahi yaklaşıma destek tedaviler uygulanabilir. AAOMS tarafından yayınlanan evrelere göre tedavi yaklaşımları Tablo 2.6.' da gösterilmiştir.

Tablo 2.6. MRONJ evrelerine göre tedavi yaklaşımları

Risk Grubu	Tedavi gerekli değil Hasta eğitimi
Evre 0	Sistemik analjezik ve antibiyotik uygulaması
Evre 1	Antibakteriyel ağız gargarası 3 ayda bir klinik kontrol Hasta eğitimi ve bifosfonat tedavisinin devam gerekliliğinin değerlendirilmesi
Evre 2	Oral antibiyotiklerle semptomatik tedavi Antibakteriyel ağız gargarası Ağrı kontrolü Yumuşak doku irritasyonunun ortadan kaldırılması ve enfeksiyon kontrolü için debridman yapılması
Evre 3	Antibakteriyel ağız gargarası Antibiyotik tedavisi ve ağrı kontrolü Ağrı ve enfeksiyonun daha uzun süreli ortadan kaldırılması için cerrahi debridman/rezeksiyon

MRONJ Tedavisinde Medikal Yaklaşım

MRONJ olgularında enfeksiyonu önlemede ve ağrı, fonksiyon kaybı gibi semptomları gidermede antibakteriyel tedavinin önemi büyüktür. Bu amaçla, analjezikler, antibiyotikler ve klorheksidin içeren gargaralar sıklıkla kullanılmaktadır. Ekspoze nekrotik kemik alanlarından alınan örneklerde en sık izole edilen patojenler Actinomyces, Veilonella, Eikenella, Moraxella, Fusobacterium, Bacillus, Staphylococcus, Streptococcus ve Selenomonas gibi penisiline duyarlı bakterilerdir.⁽⁷²⁾ Bu nedenle tedavide ilk tercih olarak günde 4 defa 500mg penisilin V kullanımı önerilmektedir.⁽⁴⁰⁾ Penisilinler, iyi tolere edilebilmeleri, toksisitelerinin düşük olması ve dirençli suş gelişimi olasılığının düşük olması nedeniyle, uzun süreli kullanıma olanak tanırırlar. İdeal kullanım süresi konusunda literatürde bir görüş

birliđi olmamasının yanında, sürenin klinik bulguların seyrine göre belirlenmesi gerektiđi bildirilmektedir.⁽⁴⁷⁾

Penisiline alerji veya direnç söz konusu olduđunda ise günde 1 kez 100mg doksisisiklin, 500mg levofloksasin veya 500mg azitromisin, yahut günde 3 kez 500mg metronidazol kullanılabilir. Antibakteriyel tedaviye ek olarak, fungal enfeksiyon varlıđında, nistatinin oral süspansiyon formları (100,000 IU/ mL) antibakteriyel tedavi rejimine eklenmelidir.⁽¹⁾ Antiviral tedavinin gerekli görüldüğü hastalarda ise, günde 2 kez 400 mg asiklovir veya 500 mg valasiklovir hidroklorid uygulanabileceđi bildirilmiştir.⁽¹⁾

Hastanın durumu stabil ve semptomları tolere edilebilir düzeyde ise konservatif tedaviye devam edilir. Konservatif tedaviye yanıt alınamayan hallerde ise tedaviye cerrahi yaklaşımlar da dâhil edilebilir.

MRONJ Tedavisinde Medikal+Cerrahi Yaklaşımlar

MRONJ lezyonlarında cerrahi girişim, preoperatif ve postoperatif antibiyotik uygulaması ile birlikte, tüm nekrotik kemiğin uzaklaştırılarak keskin köşelerin yuvarlatılmasını ve bölgenin lokal fleplerle primer kapatılmasını kapsamalıdır.⁽⁴⁾ MRONJ lezyonlarında cerrahi tedavinin başarısı literatürde halen tartışmalıdır. Bu lezyonlarda cerrahi girişiminin etkili bir yöntem olmadığı ve tablonun daha da kötüleşmesine yol açabildiğini bildiren çalışmaların yanında,⁽⁵⁾ konservatif tedaviye 3 ay boyunca yanıt alınamayan olgularda, cerrahi tedavi uygulanması gerekliliđini vurgulayan çalışmalar da mevcuttur.⁽⁴⁾

Bunlara ek olarak, son yıllarda literatürde, MRONJ'un cerrahi tedavisinde, minimal invaziv bir yaklaşım olarak nitelendirilen piezocerrahinin kullanılmasının olumlu etkilerini bildiren çalışmalar da yer almaya başlamıştır.⁽⁶⁻⁸⁾

MRONJ Tedavisinde Medikal+Cerrahi Tedaviye Destek Yaklaşımlar

Literatürde MRONJ tedavisinde iyileşme sürecine katkı sağlamak üzere bir takım destekleyici tedaviler tanımlanmış olup, bu tedavilerin etkinlikleri konusunda çalışmalar halen devam etmektedir.^(9, 12)

Bu tedaviler arasında, hiperbarik oksijen tedavisi, plateletten zengin plazma, paratiroid hormon uygulanması, medikal ozon terapisi, düşük doz lazer terapisi ve en

güncel olarak da, kalsiyum şelasyon ajanlarının lokal veya sistemik olarak uygulanması yer almaktadır.^(10, 11) İdeal destekleyici yaklaşımın hangisi olduğu ve hangi parametrelerle uygulanması gerektiği henüz net olarak ortaya konulamamış olup, bu alanda çok daha fazla sayıda uygulamaya ve kontrollü klinik çalışmalara gereksinim bulunmaktadır.⁽⁴⁷⁾

2.9. Piezocerrahi

Piezocerrahi (piezoelektrik kemik cerrahisi), ultrasonik mikro-titreşime dayalı bir prensiple yumuşak dokuyu koruyarak hassas kemik kesisi yapılmasını sağlayan bir sistemdir. Geleneksel kemik cerrahisinde kullanılan el aletleri ve döner aletlerin aksine, kemikte aşırı ısı ve basınç oluşumuna neden olmaması yönüyle, kullanımı giderek artan ve gelecek vadede bir uygulama olarak literatürde yerini almaya başlamıştır.⁽⁷³⁻⁷⁶⁾

Piezocerrahi, osteoplasti ve osteotomi için ultrasonik titreşimleri kullanan, nispeten yeni sayılabilecek bir tekniktir. Piezocerrahi cihazı frekansı modüle edilmiş ve kontrol edilebilir bir uç titreşim aralığı bulunan ultrasonik bir cihaz olup, ultrasonik frekans 10, 30 ve 60 devir / sn (Hz) ile 29 kHz arasında ayarlanabilir. Düşük frekans, yumuşak dokular yerine mineralize dokuların kesilmesine olanak tanır. Farklı kemik densitelerinde kullanılmak üzere önceden belirlenmiş, 2.8W ile 16W arasında değişen güç ayarı mevcuttur.⁽⁷⁷⁾ Piezocerrahi uç, 60-200 mm aralığında titreşerek fasıllı insizyonlarla temiz bir kesi elde edilmesine olanak tanır.

2.9.1. Piezocerrahinin Tarihçesi

"Piezo" terimi, Yunanca'da "sıkı sıkıya sıkıştırmak" anlamına gelen piezein kelimesinden kaynak almıştır. Piezoelektrik özelliği ilk kez 1880 yılında, Fransız fizikçileri Jacques ve Pierre Curie⁽⁷⁶⁾ tarafından, çeşitli kristaller, seramik veya kemik üzerine uygulanan basıncın elektrik oluşumuna neden olduğunun bulunması ile keşfedilmiştir. Piezo etkisi, elektrik alan şiddeti, polarizasyon, gerilme ve kristal alanın genişlemesi gibi temel elektriksel ve mekanik alanların fiziksel etkileşimlerine ve fenomenlerine dayanır. Bu etkileşimler sonucunda, kristallerden elektrik geçişi sırasında oluşan deformasyon, ultrasonik frekans salınımlarına neden olur. Elde edilen titreşimler büyütülür ve bir titreşim ucuna aktarılır; bu titreşim ucu ile kemik dokusu üzerine hafif bir basınç uygulandığında, yalnızca mineralize doku üzerinde bir kesme etkisi olarak tanımlanan kavitasyon fenomenini ortaya çıkarır.⁽⁷⁸⁾

1953 yılında Catuna,⁽⁷⁹⁾ insan dişlerinde kavite preparasyonu için ultrasonik bir frez geliştirerek ultrasonik etkinin diş sert dokuları üzerinde yarattığı değişimden bahsetmiştir. İlk kez 1957'de Richman⁽⁸⁰⁾, ultrasonik bir keskinin apikal rezeksiyon cerrahisinde kullanımını bildirmiştir. 1960'da ise Mazorow,⁽⁸¹⁾ kemik dokusunu doğrudan kesmek için bistüri benzeri ultrasonik bir bıçağın kullanımını rapor etmiştir. Horton ve arkadaşları,⁽⁷⁸⁾ 1981 yılında yaptıkları çalışmada, kemiğin cerrahi olarak uzaklaştırılmasında ultrasonik uygulamanın klinik yararını değerlendirerek, herhangi bir komplikasyon oluşmadan mineralize dokunun kolayca ve etkin bir biçimde uzaklaştırılmasının yanında hastalar tarafından daha iyi tolere edilebildiğini bildirmişlerdir.

1999 yılında Dr. Tomaso Vercellotti ve Mectron Spa işbirliği ile piezoelektrik kemik cerrahisi için ilk prototip cihaz üretilerek, 2001 yılında PIEZOSURGERY® tanıtılmış, 2002 yılında ise cihaz Almanya'da ticari kullanım için onay almıştır. Vercellotti ve arkadaşları⁽⁸²⁾ 2003 yılında endodontik, ortopedik, nörolojik, periodontal, oral ve maksillofasiyal cerrahiler için ideal frekansları tanımlamışlardır. Daha sonra, Mectron tarafından 2004 yılında bir önceki cihazdan daha güçlü olan 2. nesil piezocerrahi cihazı, 2009 yılında ise 3. kuşak piezocerrahi cihazı geliştirilmiştir.⁽⁷⁴⁾

Günümüzde piezocerrahi, oral ve maksillofasiyal cerrahi, kulak-burun-boğaz hastalıkları, nöroşirürji, göz hastalıkları, ortopedi ve travmatoloji gibi pek çok disiplinde giderek artan bir kullanım alanına sahiptir.

2.9.2. Piezocerrahinin Çalışma Prensibi

Piezocerrahi, gerilim ve sıkışma formundaki mekanik enerjinin elektrik enerjisine dönüştürülmesi (piezoelektrik etki) prensibine dayanır.⁽⁸³⁾ Piezoelektrik ultrasonik frekans, piezo-seramik halkalar üzerinden geçen elektrik akımı ile halkaların deformasyona zorlanması ile oluşur. Ultrasonik frekans, dental uygulamalarda mineralize dokuda kesim yapabilmeye olanak sağlamak için genellikle 24-36 kHz aralığındadır. Böylelikle, halkanın deformasyonu ile oluşan hareket, bir transduser aracılığıyla ultrasonik çıkışı oluşturur. Bu dalgalar, el parçasının ucuna iletilerek, kemik dokusunda longitudinal hareketle mikroskobik kesimler meydana getirir.⁽⁸⁴⁾ Transduser, alet sisteminde piezoelektrik elemanı bulandıran esas parça olup,

elektrik sinyallerinin mekanik titreşimlere ve son olarak da mekanik titreşimlerin elektrik sinyallerine dönüştürülmesini sağlar.

Kavitasyon terimi, ultrasonik titreşim nedeniyle basınçtaki azalmaya bağlı olarak gelişen buharlaşma, kabarcık oluşumu ve daha sonra oluşan büzülme sürecini ifade eder. Basınç arttıkça, boşluklar patlar ve yoğun bir şok dalgası oluşturabilir.^(85, 86) Kavitasyon etkisinin oluşabilmesi için, salınım ucundaki buhar basıncı düşük olmalıdır. Bu etki kemiğin sıcaklığının korunmasında, debrislerin temizlenmesinde, hemostazın düzenlenmesinde önemli rol oynamaktadır. Böylelikle, kavitasyon etkisi ile artan görüş alanı ve kullanım kolaylığı sağlanmış olur.^(86, 87) Kavitasyon etkisi aynı zamanda, bakteri hücre duvarını parçalayarak antibakteriyel özellik göstermesi yönüyle de, kemik cerrahilerinde yüksek öngörülebilirlik ve düşük morbidite sağlanmasına katkıda bulunmaktadır.^(74, 85)

2.9.3. Piezocerrahinin Avantajları

Piezocerrahi, geleneksel döner aletler ve el aletleri ile kıyaslandığında pek çok avantaj barındırması yönüyle, kemiği içeren cerrahi işlemlerde günden güne artan kullanıma sahip bir yöntemdir.^(88, 89)

Konvansiyonel döner aletler, etkili kesim yapılabilmesi için uygulanması gereken kuvvet miktarı 2-3 kg kadar iken, piezocerrahi el aleti 0.5 kg'lık bir kuvvet uygulandığında en yüksek verimliliğine ulaşmaktadır.⁽⁷³⁾ Geleneksel döner aletlerle karşılaştırıldığında, piezocerrahinin çok daha az el basıncı gerektirmesi, operatörün el hassasiyetine ve kontrolüne katkı sağlamaktadır.⁽⁹⁰⁾

Mineralize doku için gerekli olan optimum titreşim frekansına (25-29 kHz) sahip olması, cihaza seçici kesme özelliği kazandırmasının yanı sıra, kesim sırasında kemiğin sürekli temiz tutulmasını ve aşırı sıcaklık artışının önlenmesini sağlamaktadır.⁽⁷⁶⁾ Sadece mineralize dokularla sınırlandırılmış seçici kesme özelliği sayesinde, çevre yumuşak dokuların ve sinüs membranı, inferior alveoler sinir gibi önemli vital yapıların korunmasına yardımcı olur.⁽⁹¹⁾

Ultrasonik cihaz, el parçasının mikro titreşimine bağlı olarak, 20 µm'den 200 µm'ye değişen aralıkta mikrometrik kesime olanak tanır. Bu nedenle, kemik kaybı olmaksızın kesimde üstün hassasiyet sunar.⁽⁷³⁾

Piezocerrahi, daha az kanama yaratmasına bağlı olarak daha iyi görüş alanı sağlamaktadır. Bu durum, piezocerrahinin yarattığı kavitasyon etkisi nedeniyle ortaya çıkan şok dalgasının, mikrokoagülasyon oluşturması ve solüsyonun bir aerosol halini alarak ortamdaki kanı ve artıkları uzaklaştırması ile açıklanmaktadır.⁽⁷³⁾ Sonuç olarak, döner aletlerde oluşan hava-su spreyi etkisi yerine aerosol etkisinin oluşması, subkütan amfizem riskini de azaltmaktadır.⁽⁸⁷⁾

Cihazın daha az gürültü oluşturması ve yalnızca mikro titreşim üretmesi nedeniyle, konvansiyonel döner aletlerle kıyaslandığında, hastada daha az korku ve stres oluşturarak daha tolere edilebilir bir cerrahiye imkân sağlaması, piezocerrahinin bir diğer avantajı olarak karşımıza çıkmaktadır.⁽⁹²⁾

2.9.4. Piezocerrahinin Dezavantajları

Piezocerrahinin temel dezavantajlarından biri kemik preparasyonu için gereken zamanın artmasıdır. Bunun yanında, piezocerrahi her ne kadar yumuşak dokuların zarar görme riskini belirgin ölçüde azaltsa da, ultrasonik dalgaların mekanik enerji taşınması ve bu enerjinin ısı enerjisine dönüşerek komşu yapılara zarar verme ihtimali de söz konusudur. Bu yüzden işlem esnasında yeterli irrigasyon yapılması kritik önem taşımaktadır.⁽⁷³⁾ Cihazın ek parçalarının çok hızlı yıpranması, uçların 10 kullanımdan sonra değiştirilmesi gerekliliğini doğurmaktadır. Bu nedenle gerek cihaz gerekse kullanım maliyetlerinin yüksek olması, piezocerrahinin diğer bir dezavantajıdır.⁽⁷⁶⁾

2.9.5. Piezocerrahinin Oral ve Maksillofasiyal Cerrahide Kullanım Alanları

Piezocerrahinin, konvansiyonel cerrahilerle kıyaslandığında sağladığı avantajlar nedeniyle giderek artan bir kullanım endikasyonu bulunmaktadır.⁽⁸⁵⁾ Kemik grefti alınması, sinüs lift operasyonu, distraksiyon osteogenezi, alveoler kret splitting, endodontik cerrahi, periodontal cerrahi, inferior alveoler sinir repozisyonu, kistektomi, gömülü diş çekimi gibi pek çok oral cerrahi prosedürde kullanımı ile ilgili olumlu sonuçlar bildirilmiştir.⁽⁹³⁾ Hatta güncel yaklaşımlar arasında piezocerrahinin implant cerrahilerinde osseointegrasyona olan olumlu etkileri vurgulanmaktadır.^(73, 90, 93, 94)

Piezocerrahinin kullanımı oral cerrahi ile sınırlı kalmayıp, başta ortognatik ve rekonstrüktif cerrahi olmak üzere kraniyomaksillofasiyal prosedürlere de hızla

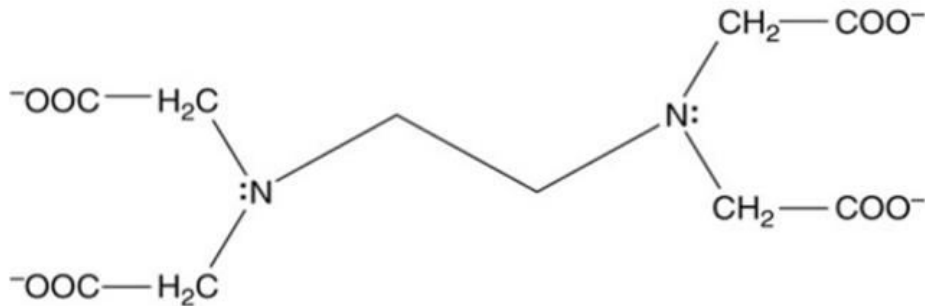
yayılmıştır.⁽⁹³⁾ Maksillada Lefort I-II-III osteotomileri, mandibulada sagittal split osteotomileri, mandibula kenar düzeltmeleri, fasiyal asimetri vakaları, monokortikal kalvarial kemik alımları, orbita tavanına müdahaleler, tümör rezeksiyonları, frontal kemiğin uzaklaştırılması, kraniyofasiyal stenoz ve Crouzon gibi sendromik olarak fasiyal düzensizliğe sahip hastaların cerrahileri gibi yaklaşımlarda piezocerrahi, hassas kesim özelliği ile dura mater, palatal mukoza, alveoler sinir gibi yumuşak dokuları koruması yönüyle de sıkça tercih edilmeye başlamıştır.⁽⁹⁵⁾

2.10. Etilen Diamin Tetra Asetik Asit (EDTA)

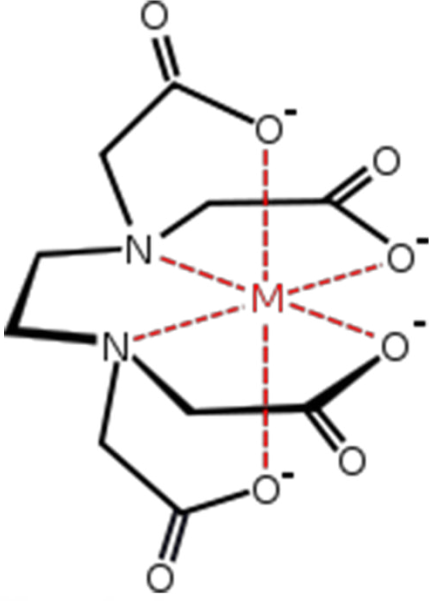Sentetik bir aminoasit olan etilen diamin tetra asetik asit (edetik asit, EDTA), ağır metal zehirlenmelerinde antidot olarak kullanılmak üzere geliştirilmiş ve 1935'de Ferdinand Munz tarafından tanımlanmıştır.⁽⁹⁶⁾ En temel özelliği, kalsiyum (Ca), kurşun (Pb) gibi katyonik metalik ve metalik olmayan iyonları bağlayarak suda çözünür kompleksler oluşturması ve bunları fizyolojik dokudan şelasyon adı verilen bir süreç ile mobilize edebilmesidir.⁽⁹⁷⁾ Renksiz ve suda çözünebilir bir katı olan EDTA, başlıcaları disodyum EDTA ve kalsiyum disodyum EDTA olmak üzere, çeşitli tuzlar halinde üretilir.

2.10.1. EDTA'nın Kimyasal Yapısı ve Etki Mekanizması

EDTA, heksadentat yapıda bir aminopolikarboksilik asit türevidir olup, kimyasal formülü $(\text{HO}_2\text{CCH}_2)_2\text{NCH}_2\text{CH}_2\text{N}(\text{CH}_2\text{CO}_2\text{H})_2$ ' dir. (Şekil 2.5.) 6 adet bağlanma noktası içermesi nedeniyle (4 adet karboksilat ve 2 adet amino grubu) güçlü şelasyon etkisine sahiptir. Bağlandığı metal iyonunun çevresinde, kafes benzeri bir metal-ligand kompleksi oluşturarak oldukça stabil bir forma dönüşmektedir. (Şekil 2.6.)



Şekil 2.5. EDTA'nın temel kimyasal yapısı



Şekil 2.6. Metal-EDTA kompleksinin kimyasal yapısı

2.10.2. EDTA'nın Kullanım Alanları

Günümüzde EDTA, sağlık alanının yanı sıra, metal iyonlarının ayrıştırılmasında, gıda sektöründe koruyucu olarak, temizlik sektöründe, su yumuşatmada, elektroliz işleminde, yağ giderme banyolarında, fotoğrafçılıkta ve gündelik yaşamdaki benzer pek çok alanda kullanım endikasyonuna sahiptir.

EDTA, antihiperkalsemik ve antikoagülan özelliklere sahip bir şelasyon maddesi olan edetatın asit formudur. Edetik asit ile bağlanan kalsiyumun böbrekler tarafından atılmasıyla serum kalsiyum düzeylerinde düşüş meydana gelir. Bu nedenle, ilk olarak hiperkalsemi ve dijital intoksikasyon tedavisinde ve 20. yüzyılın ortalarında da kardiyovasküler hastalığın semptomlarının tedavisinde kullanılmaya başlamıştır.⁽⁹⁸⁾

1951 yılında, EDTA'nın diş sert dokuları üzerindeki demineralize edici etkisinin bildirilmesini takiben, 1957 yılında Nygaard-Østby tarafından ilk kez dar ve kalsifik kanalların preparasyonuna yardımcı olması amacıyla endodontide kullanılmaya başlamıştır.^(99, 100) Bu özelliğinin yanı sıra EDTA, nekrotik dokuları eritmesi, smear tabakasını uzaklaştırması ve antimikrobiyal etkinlik sağlaması nedeniyle, günümüzde endodontide en sık uygulanan ajanlardan biri haline gelmiştir.⁽¹⁰¹⁾ En güncel olarak ise, lokal EDTA uygulamasını takiben oluşan demineralizasyonun, kemik yapısında yer alan bifosfonat içeriğini azaltması üzerine yapılan çalışmalardan elde edilen

olumlu sonuçlar, EDTA'nın MRONJ tedavisinde etkin bir ajan olup olamayacağı yönünde yeni bir soruyu gündeme getirmiştir.^(102, 103)



3. GEREÇ VE YÖNTEM

3.1. Deney Protokolünün Belirlenmesi

Literatürde yer alan MRONJ ve kemik iyileşmesi çalışmalarında genellikle kemirgen hayvanların (rat, tavşan, fare) kullanıldığı ve bunların arasında da en sık ratların tercih edildiği görülmektedir. Bu çalışmada da, temin edilebilme kolaylığı, maliyetlerinin düşük olması, büyük hayvanlara göre daha kolay manipüle edilebilmeleri, daha fazla örnek alınabilme imkânı sunmaları, fizyolojileri hakkında yeterli kaynak bulunması, enfeksiyona olan dirençleri gibi avantajları nedeniyle deney için ratlar tercih edilmiştir. Dişi memeli hayvanların dönemsel hormonal farklılıklara bağlı stabil olmayan bir metabolizmaya sahip olmaları göz önünde bulundurularak, deneyde erkek ratlardan faydalanılmıştır. Çalışmamızda, zoledronik asit türevi olan ostezolenin kullanımına karar verilmiş olup bu kararda zoledronik asitlerin yüksek potensleri sebebiyle MRONJ gelişiminde en sık adı geçen IV bifosfonatlar olmaları, malignensilerin ve kemik hastalıklarının tedavisinde yaygın olarak tercih edilmeleri göz önünde bulundurulmuştur. Kullanılacak zoledronik asit dozu ise, bu konu ile ilgili daha önce yapılmış çalışmalardan yola çıkılarak, insanda malignensilerin tedavisinde sıklıkla uygulanan doz ile (4mg/ay) uyumlu fakat rat metabolizmasının hızına bağlı her hafta 0.06mg/kg'lık tek bir IV doz olarak belirlenmiştir.

MRONJ'un en önemli tanı kriterlerinden biri ekspozite kemiğin ağız içerisinde 8 haftadan daha uzun süre kalmasıdır. Ancak yine ratlardaki kemik metabolizmasının insanlara kıyasla üç kat daha hızlı olması nedeniyle insanlardaki klinik bulguların deney hayvanlarına bire bir yansıtılamayacağı düşünülerek, ratlarda bifosfonatla ilişkili osteonekroz gelişimini değerlendirmek için, insandaki sekiz haftalık sürece karşılık dört haftalık bir süre belirlenmiş olup sakrifikasyon zamanının cerrahi işlem sonrası 4. hafta olarak ayarlanmasına karar verilmiştir.

3.2. Deney Hayvanları

Bu tez çalışmasında ortalama 3 aylık ve ağırlıkları 290-380gr arasında değişen 40 adet erkek Wistar albino rat kullanılmış, deneklerin tamamı Akdeniz Üniversitesi Deney Hayvanları Ünitesi'nden temin edilmiştir. Bu çalışma, Akdeniz Üniversitesi

Hayvan Deneyleeri Yerel Etik Kurulu'nun 03.11.2016 tarih ve 85 sayılı kararı ile onaylanmıřtır.

Ratlar, her bir kafeste 5 adet olmak üzere tabanı talař ile kaplı metabolik kafeslere yerleřtirilerek, deneysel alıřmalar öncesi laboratuvar řartlarına uyum saęlamaları için 1 haftalık alıřma dönemine bırakılmıřtır. Arařtırma, sıcaklıęı $22\pm 2^{\circ}\text{C}$, baęıl nem oranı %55 olan ve 12 saatlik aydınlık ve karanlık döngüsü mevcut ortamda gerekleřtirilmiřtir. Arařtırma boyunca tüm ratların standart pelet formundaki sıan yemi ve musluk suyu ile ad libitum beslenmesi saęlanmıřtır. Deney sürecinde tüm ratlar periyodik olarak cilt deęiřiklikleri, gıda ve su alımında azalma, genel güçsüzlük, vücut aęırlıęında azalma ve ene nekrozu gibi kriterler yönünden deęerlendirilmiřlerdir.

3.3. alıřma Grupları

Denekler randomize olarak iki adet kontrol grubu (KP ve KF) ve iki adet alıřma grubu (P ve F) oluřturmak üzere, her biri 10 adet rat ieren toplam 4 gruba ayrılmıřtır. Cerrahi operasyon sırasında ise alıřma gruplarında yer alan ratlarda, enelerin farklı taraflarını temsil etmek üzere, yine her biri 10 rat ieren 2'řer alt gruba (P0, PE, F0, FE) daha ayrılmıřtır. Tüm gruplarda yapılan cerrahi iřlemler genel anestezi altında gerekleřtirilmiřtir.

1. Kontrol Grubu (KP): Bu grupta yer alan ratlara zoledronik asit enjeksiyonu yerine, 5 hafta süre ile haftalık steril salin enjeksiyonu yapılmıřtır. 4. haftanın sonunda, rastgele seilen saę veya sol mandibula korpus bölgelerinde piezocerrahi ile kemik defektleri oluřturulmuřtur. Cerrahi iřlemden 1 hafta sonra salin enjeksiyonu tekrarlanarak, takip eden 3 hafta herhangi bir enjeksiyon yapılmaksızın ratlar izlenmiřtir. Postoperatif 4. haftada defekt oluřturulan bölgeden kemik örneklerinin alınmasını takiben ratlar sakrifiye edilmiřtir.

2. Kontrol Grubu (KF): Bu grupta da, dięer kontrol grubunda olduęu gibi ratlara zoledronik asit yerine, 5 hafta süre ile haftalık steril salin enjekte edilmiřtir. 4. haftanın sonunda, enelerin rastgele seilen bir tarafında mandibula korpusu üzerinde standart frezler kullanılarak kemik defektleri oluřturulmuřtur. Cerrahi iřlemden 1 hafta sonra salin enjeksiyonu tekrarlanarak, takip eden 3 hafta herhangi bir

enjeksiyon yapılmaksızın ratlar izlenmiştir. Postoperatif 4. haftada defekt oluşturulan bölgeden kemik örneklerinin alınmasını takiben ratlar sakrifiye edilmiştir.

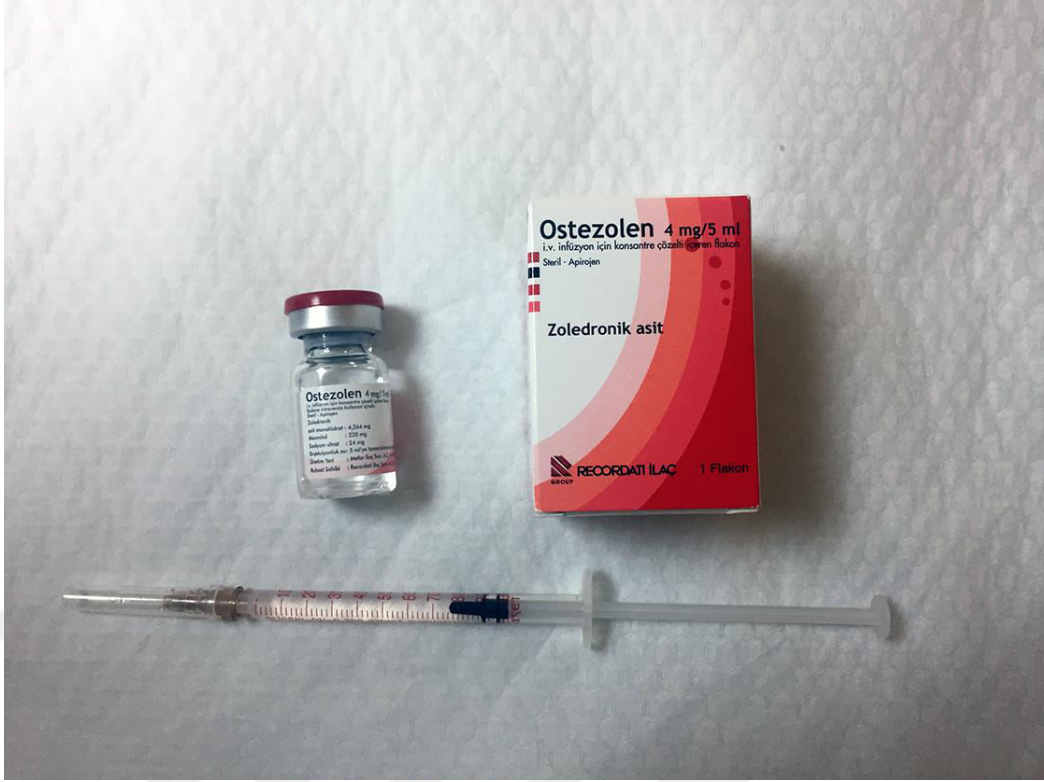
1. çalışma (P) grubu: Bu grupta yer alan ratlara 5 hafta süresince haftada bir defa 0.06mg/kg dozda intraperitoneal ZA uygulaması yapılmıştır. 4. haftanın sonunda, çenelerin her iki tarafında piezocerrahi cihazı kullanılarak kemikte defekt alanları oluşturulmuştur. Daha sonra, çenelerin rastgele seçilen bir tarafına, defekt üzerine EDTA uygulanmış (PE grubu), diğer taraf ise EDTA uygulanmaksızın steril salin ile irrigedilmiştir (P0 grubu). Cerrahi işlemden 1 hafta sonra 0.06mg/kg intraperitoneal ZA enjeksiyonu tekrarlanarak, takip eden 3 hafta herhangi bir enjeksiyon yapılmaksızın ratlar izlenmiştir. Postoperatif 4. haftada ratlar sakrifiye edilmeden hemen önce, defekt oluşturulan bölgelerden kemik örnekleri alınmıştır.

2. çalışma (F) grubu: Diğer çalışma grubuna benzer şekilde, bu grupta yer alan ratlara da 5 hafta süresince haftada bir defa 0.06mg/kg dozda intraperitoneal ZA uygulaması yapılmıştır. 4. haftanın sonunda, çenelerin her iki tarafında standart frezler kullanılarak kemikte defekt alanları oluşturulmuştur. Daha sonra, çenelerin rastgele seçilen bir tarafına, defekt üzerine EDTA uygulanmış (FE grubu), diğer taraf ise EDTA uygulanmaksızın steril salin ile irrigedilmiştir (F0 grubu). Cerrahi işlemden 1 hafta sonra 0.06mg/kg intraperitoneal ZA enjeksiyonu tekrarlanarak, takip eden 3 hafta herhangi bir enjeksiyon yapılmaksızın ratlar izlenmiştir. Postoperatif 4. haftada ratlar sakrifiye edilmeden hemen önce, defekt oluşturulan bölgelerden kemik örnekleri alınmıştır.

3.4. İlaçların Hazırlanması ve Uygulanması

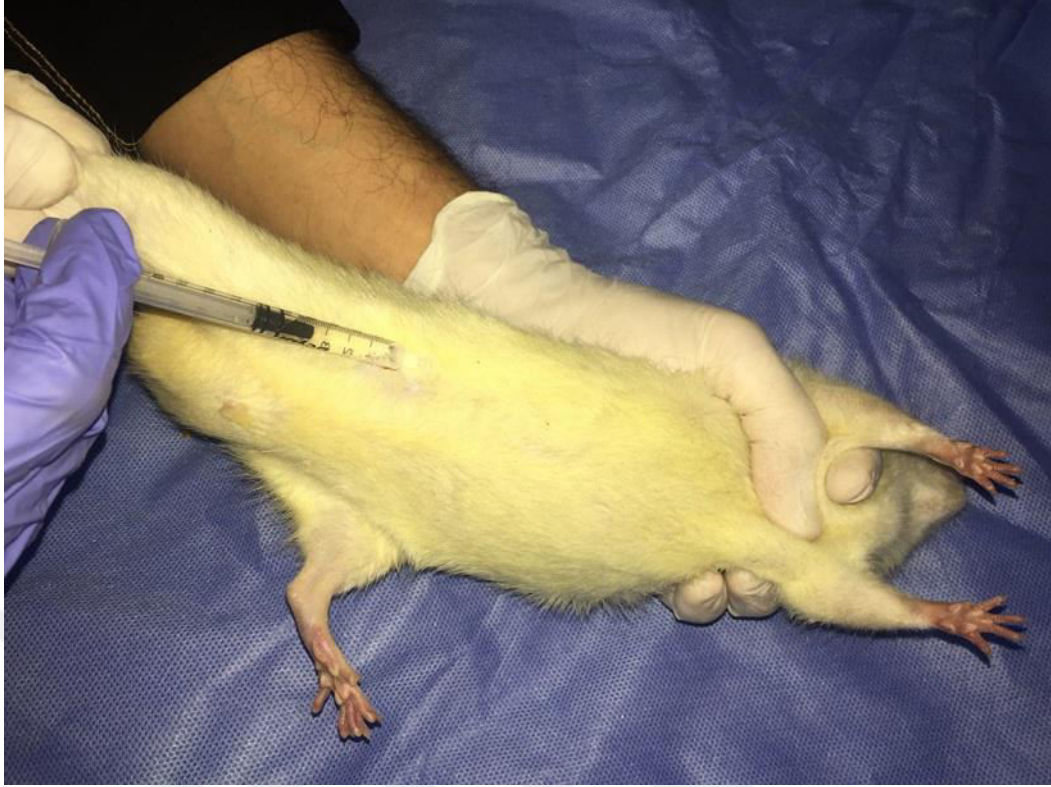3.4.1 Zoledronik Asit Hazırlanması

Deney öncesi ratlar tartılarak kiloları kaydedilmiş ve uygulanacak ilaç miktarları hesaplanarak, 4 mg/5 ml'lik zoledronik asit çözeltisi (OSTEZOLEN®, Recordati, İtalya), son konsantrasyonu 0,08 mg/ml olacak şekilde % 0,9 izotonik sodyum klorür çözeltisiyle seyreltilmiştir. (Şekil 3.1.)



Şekil 3.1. Zoledronik asit solüsyonu (OSTEZOLEN®, Recordati, İtalya)

Cerrahi girişimden 4 hafta önce enjeksiyona başlanmış ve cerrahi girişimden bir hafta sonra bir kez daha uygulanarak toplamda 5 defa ZA uygulaması yapılmıştır. Hazırlanan ZA solüsyonu, 1cc tüberkülin/insülin enjektörü kullanılarak 0.06 mg/kg dozda intraperitoneal yoldan ratlara uygulanmıştır. (Şekil 3.2.) Her enjeksiyon öncesi, deney hayvanlarının vücut ağırlıkları yeniden tartılarak, uygulanacak dozun standardizasyonu sağlanmıştır.



Şekil 3.2. İntraperitoneal zoledronik asit uygulaması

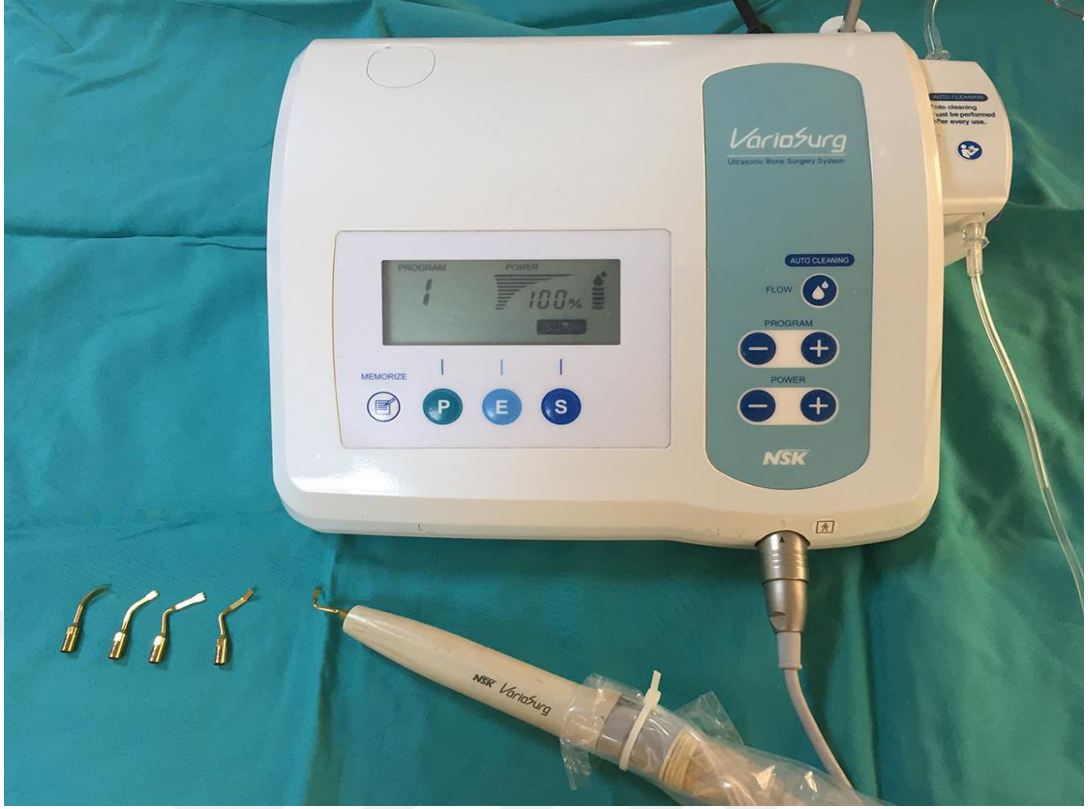3.4.2 Anestezik İlaçların Hazırlanması

Cerrahi girişim öncesi tüm ratlara intraperitoneal enjeksiyon ile preanestezik ajan olarak 20 mg/kg dozda Xylazine HCl (Alfazyne, Ege-Vet, Türkiye) ve genel anestezik ajan olarak 90 mg/kg dozda Ketamin HCl (Ketalar, Eczacıbaşı, Türkiye) uygulanmıştır.

3.5. Cerrahi Girişim

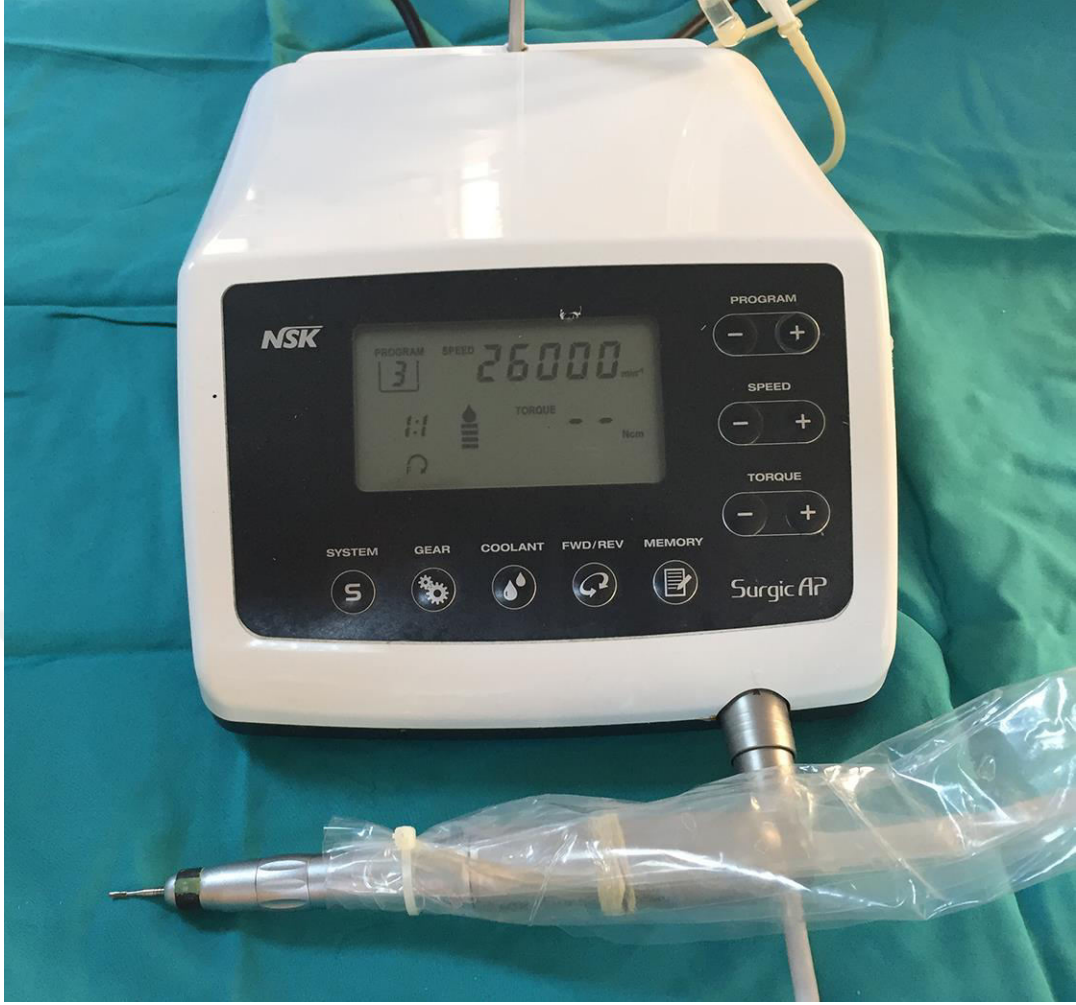Cerrahi girişimlerin tümü, yukarıda anlatılan anestezi protokolü uygulanarak derin anestezi sağlanmasını takiben gerçekleştirilmiştir. Kemik defektleri oluşturulmadan önce, 15 nolu bistüri aracılığıyla mandibula premolar bölgede 1 cm uzunluğunda insizyon gerçekleştirildikten sonra tam kalınlık mukoperiosteal flep kaldırılmıştır.

KP grubunda yer alan ratlarda, mandibula orta hattının sağında veya solunda yer alacak şekilde rastgele seçilen bir tarafta, piezocerrahi cihazı (NSK® VarioSurg Ultrasonic Bone Surgery, ABD) (Şekil 3.3.) kullanılarak uzunluğu 4 mm derinliği 1 mm olan defekt alanları oluşturulmuştur. İşlemi takiben yumuşak dokudaki insizyon rezorbe olabilen sentetik sütür yardımıyla primer olarak kapatılmıştır.



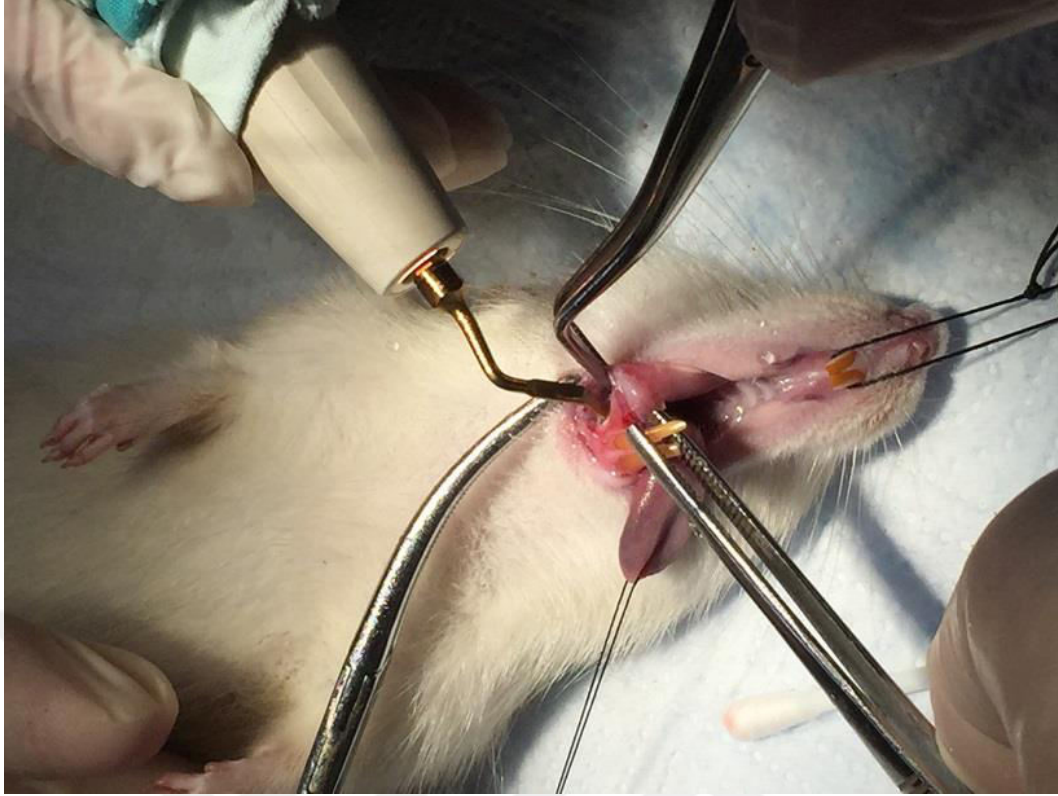
Şekil 3.3. Maksimum güç ve irrigasyonda ayarlanan piezocerrahi cihazı ve farklı uçlar

KF grubundaki ratlarda ise, yine mandibula üzerinde rastgele seçilmiş bir tarafta, fizyodispensera (NSK® Surgic AP, ABD) takılan cerrahi başlık kullanılarak, 1 mm çapındaki steril tungsten karbid fissur frez yardımıyla, 26000 rpm' de serum fizyolojik irrigasyonu altında uzunluğu 4 mm derinliği 1 mm olan kemik defektleri oluşturulmuştur. (**Şekil 3.4.**) İşlemi takiben yumuşak dokudaki insizyon rezorbe olabilen sentetik sütür yardımıyla primer olarak kapatılmıştır.

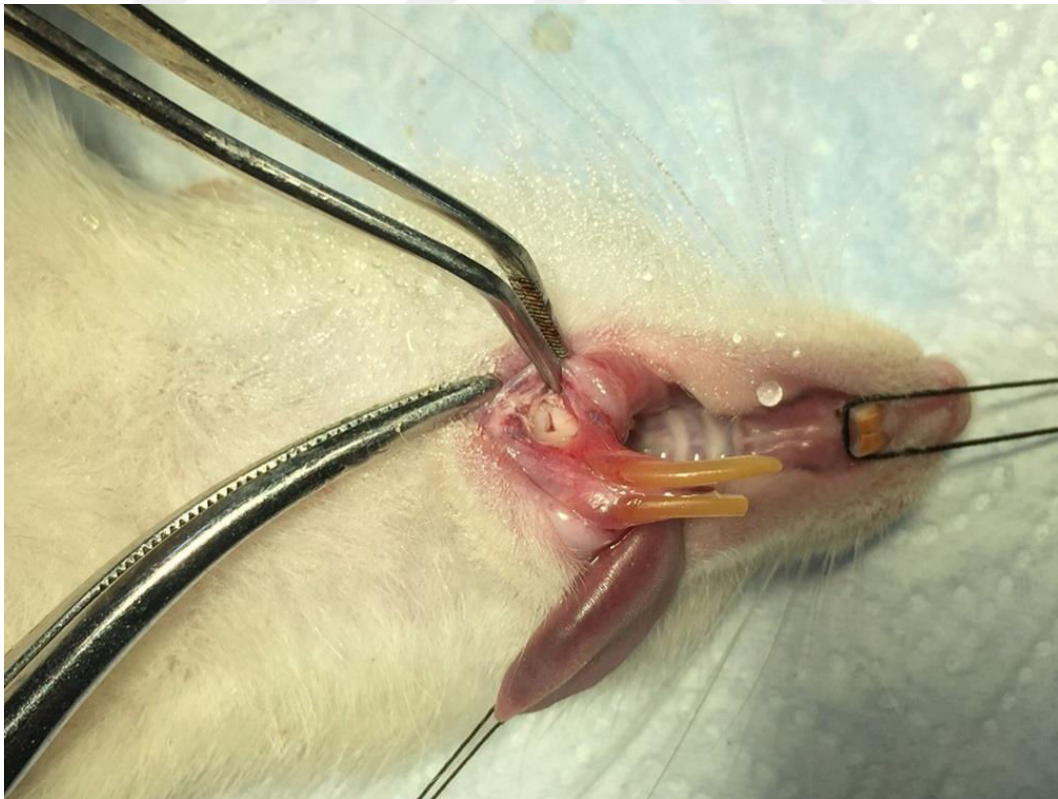


Şekil 3.4. 26000 rpm güçte ve maksimum irrigasyonda ayarlanan fizyodispenser cihazı, cerrahi başlık ve tungsten karbid fissür frez

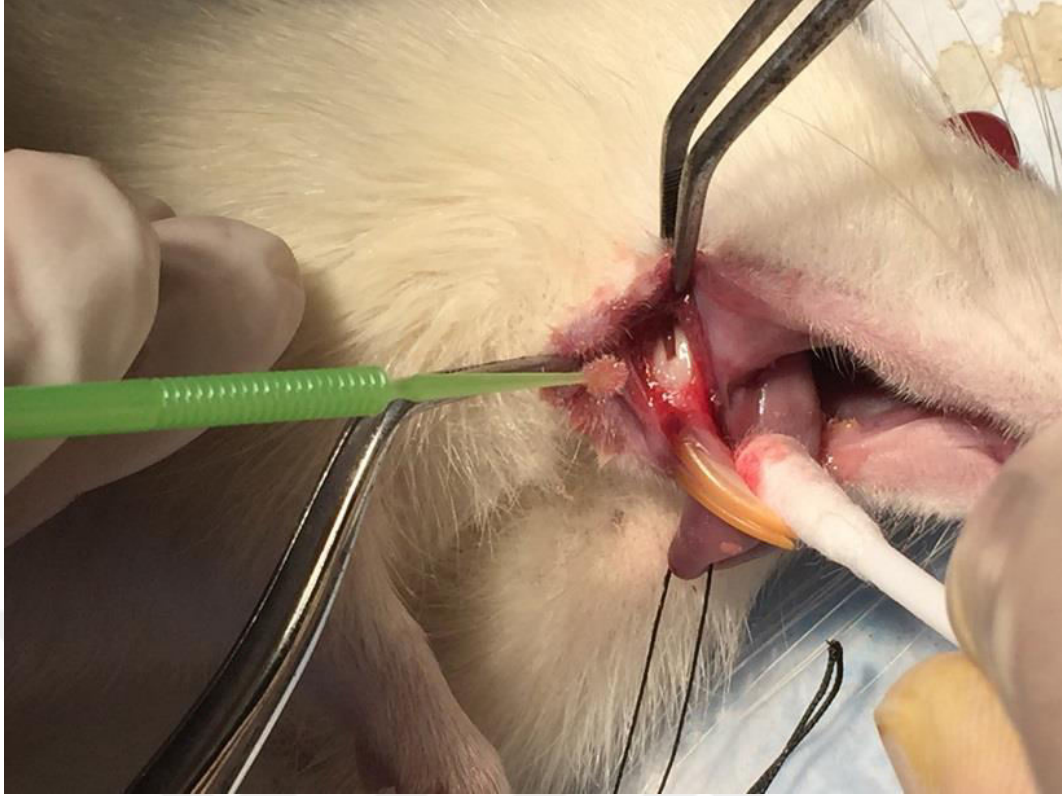1. çalışma (P) grubunda, mandibula orta hattının sağında ve solunda korpus üzerinde üzerinde piezocerrahi cihazı ile uzunluğu 4mm derinliği 1 mm olacak şekilde defekt alanları oluşturulmuş (**Şekiller 3.5. ve 3.6.**) ve çenelerin bir tarafında (PE grubu), yaratılan defekt bölgesi üzerine bir aplikatör aracılığıyla 10 dk süre ile EDTA (Ultradent® EDTA 18%, ABD) uygulanmıştır. (**Şekil 3.7.**) EDTA ile kaplı aplikatörler her 2 dakikada yenisi ile değiştirilmiştir. EDTA uygulanmayan (P0 grubu) taraftaki defekt alanı ise steril serum fizyolojik ile irriga edilmiş, işlem sonunda insizyon bölgeleri sentetik rezorbe olabilen suture ile primer olarak kapatılmıştır.



Şekil 3.5. Piezocerrahi cihazı ile çene kemiğinde defekt oluşturulması

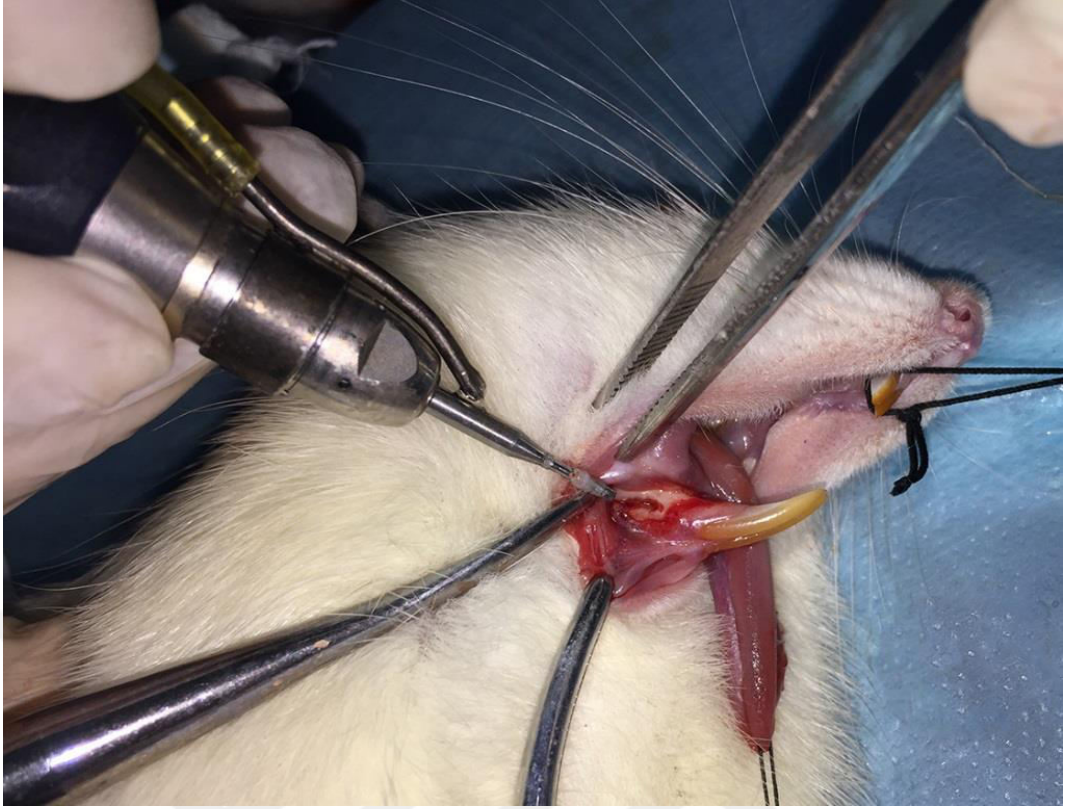


Şekil 3.6. Piezocerrahi cihazı ile oluşturulmuş 4 mm uzunluk ve 1 mm genişlikte kemik defekti

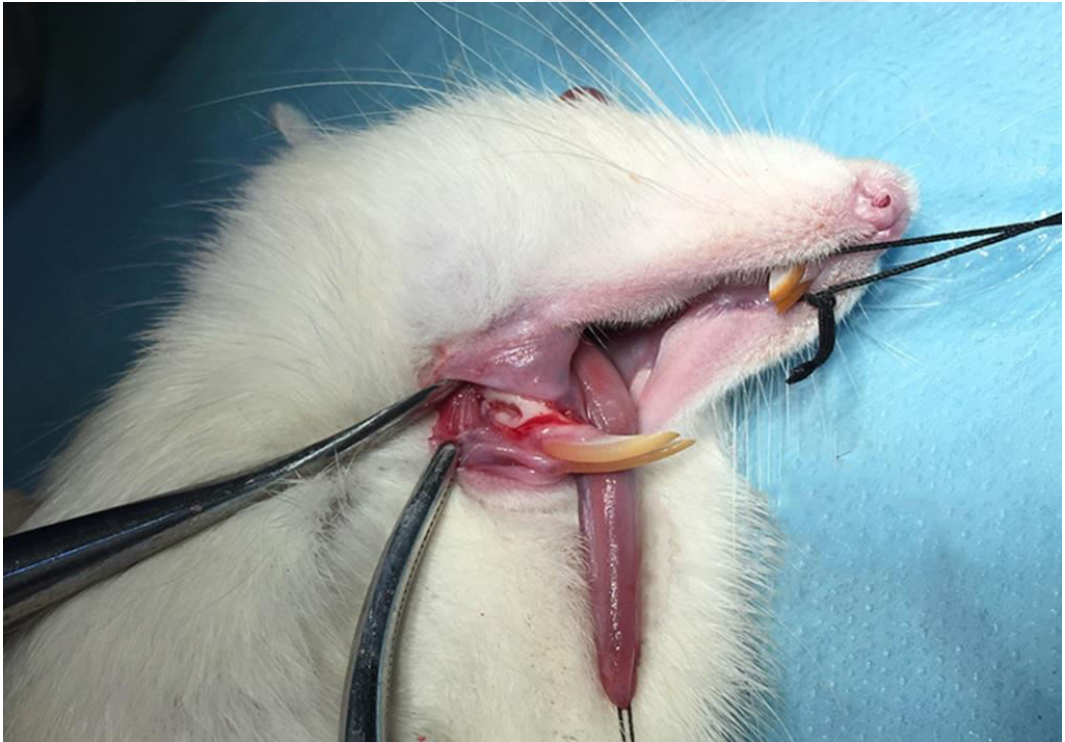

Şekil 3.7. EDTA'nın oluşturulan defekt üzerine uygulanması

2. çalışma (F) grubunda da, yine 1. çalışma grubunda gerçekleştirildiği gibi mandibula üzerinde bilateral olarak uzunluğu 4mm derinliği 1 mm olan defekt alanları oluşturulmuştur. Bu grupta defektler fizyodispensera takılan cerrahi başlıkta, 1 mm çapındaki steril tungsten karbid fissur frez kullanılarak, 26000 rpm' de maksimum serum fizyolojik irrigasyonu altında gerçekleştirilmişlerdir. (**Şekiller 3.8. ve 3.9.**) Çenelerde 1.çalışma grubunda uygulanan yöntemle, tek taraflı olarak defekt alanına aplikatör aracılığıyla 10 dk süre ile EDTA uygulanmış, aplikatör 2 dakikada bir yenilenmiştir (FE grubu). EDTA uygulanmayan (F0 grubu) taraftaki defekt alanı steril serum fizyolojik ile yıkanmış, işlem sonunda insizyon bölgelerinin primer kapatılmasında yine sentetik rezorbe olabilen süturdan yararlanılmıştır.



Şekil 3.8. Standart tungsten karbid frez kullanılarak mandibulada defekt oluşturulması



Şekil 3.9. Standart tungsten karbid frez kullanılarak oluşturulmuş 4 mm uzunluk ve 1 mm genişlikte kemik defekti

3.6. Operasyon Sonrası Bakım

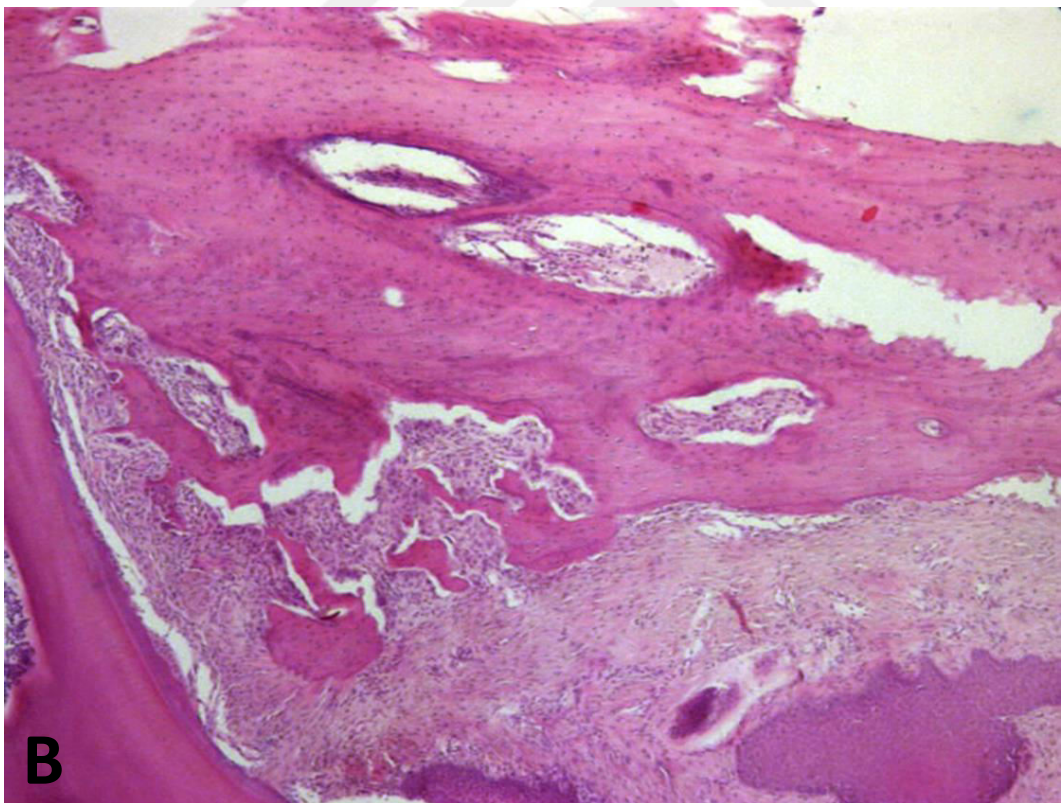
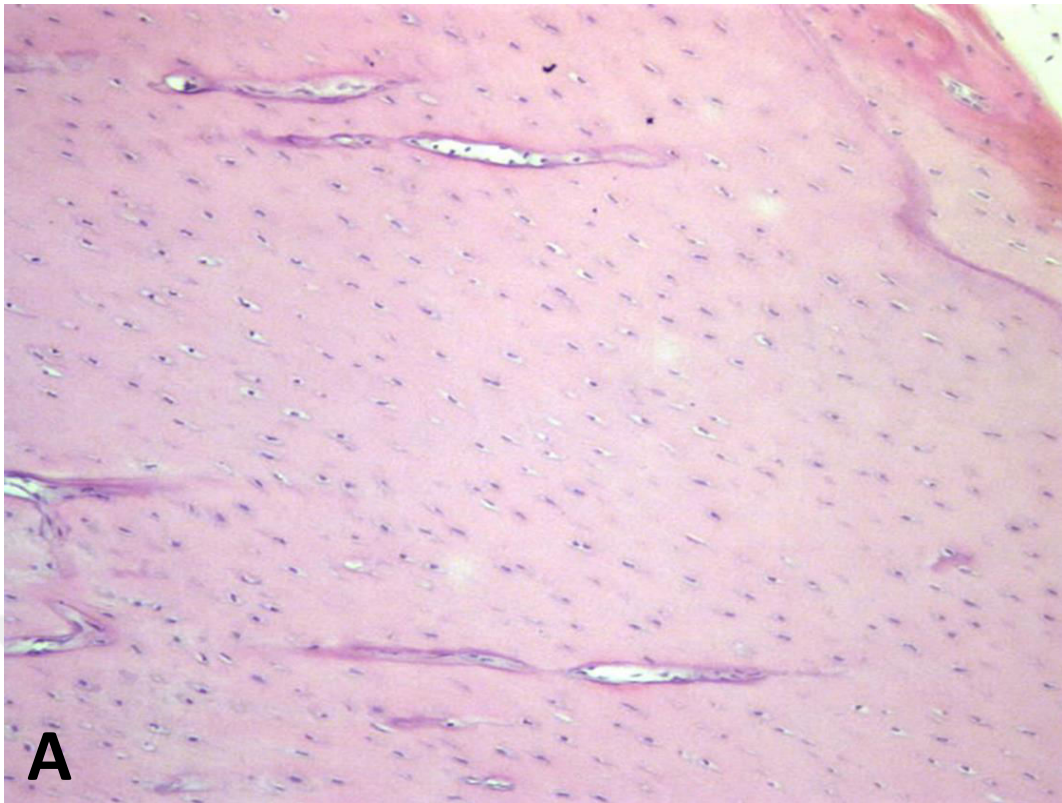
Perioperatif ve postoperatif dönemde herhangi bir beklenmeyen tablo ile karşılaşılmaştır. Postoperatif dönemde analjezik ajan olarak 5 gün boyunca subkütan karprofen (Rimadyl, Pfizer, New York, Illinois, ABD) 5 mg/kg dozda olacak şekilde tüm deneklere uygulanmıştır. Cerrahi girişimden 1 hafta sonra, çalışma gruplarında yer alan ratlara 0.06mg/kg intraperitoneal ZA enjeksiyonu ile kontrol grubundaki ratlara steril salin enjeksiyonu tekrarlanarak, takip eden 3 hafta herhangi bir enjeksiyon yapılmaksızın ratlar izlenmiştir. Postoperatif 4. haftada, denekler IV yüksek doz (150 mg/kg) tiyopental sodyum (Pental®, IE Ulagay, Türkiye) ile sakrifiye edilmeden hemen önce, cerrahi girişim öncesinde uygulanan genel anestezi protokolü ile tüm deneklerin mandibulaları çıkarılarak histopatolojik ve histomorfometrik inceleme için hazırlanmıştır.

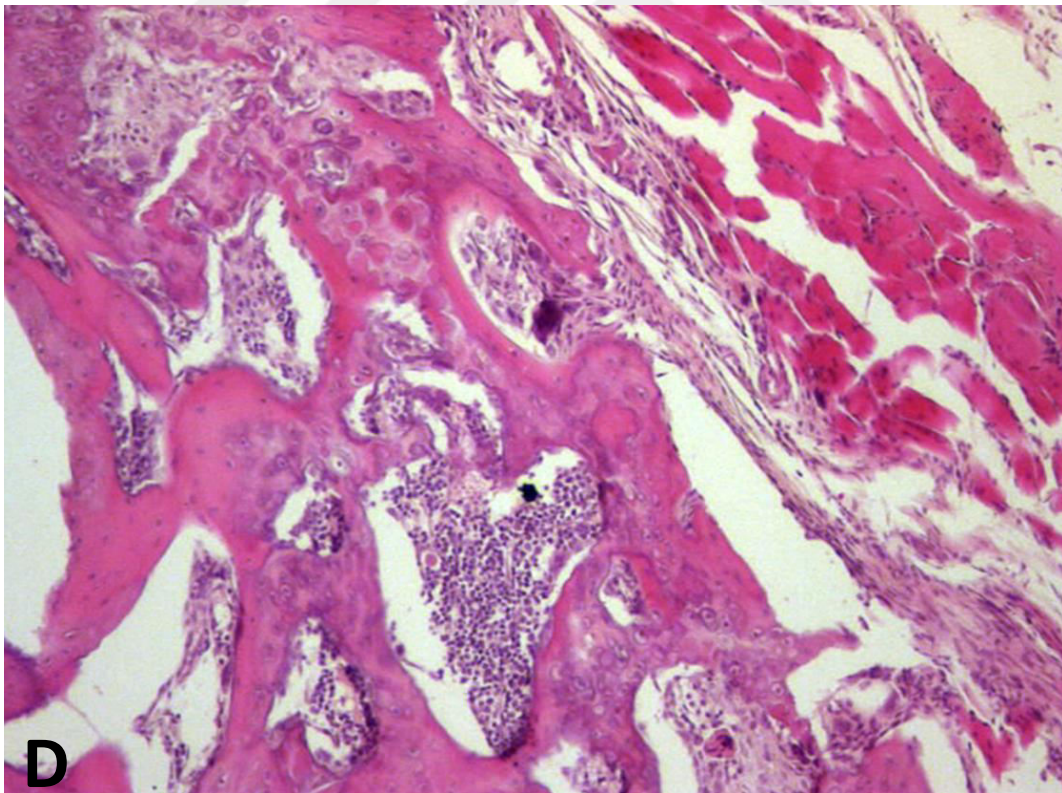
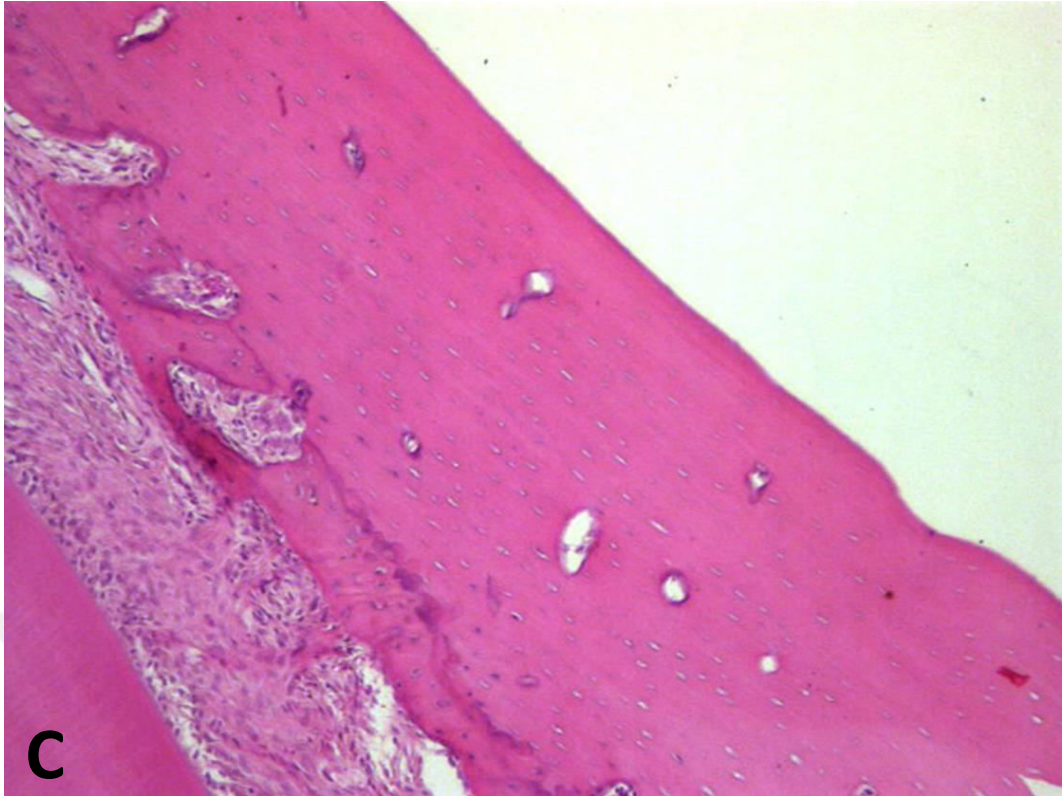
3.7. Histopatolojik Preparatların Hazırlanması

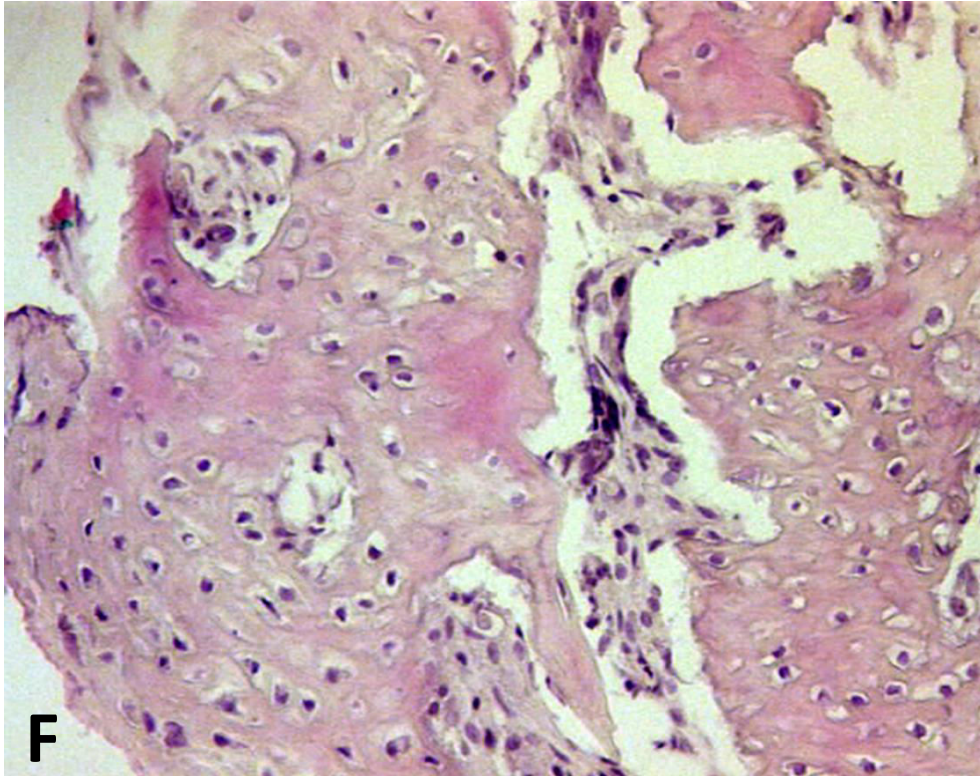
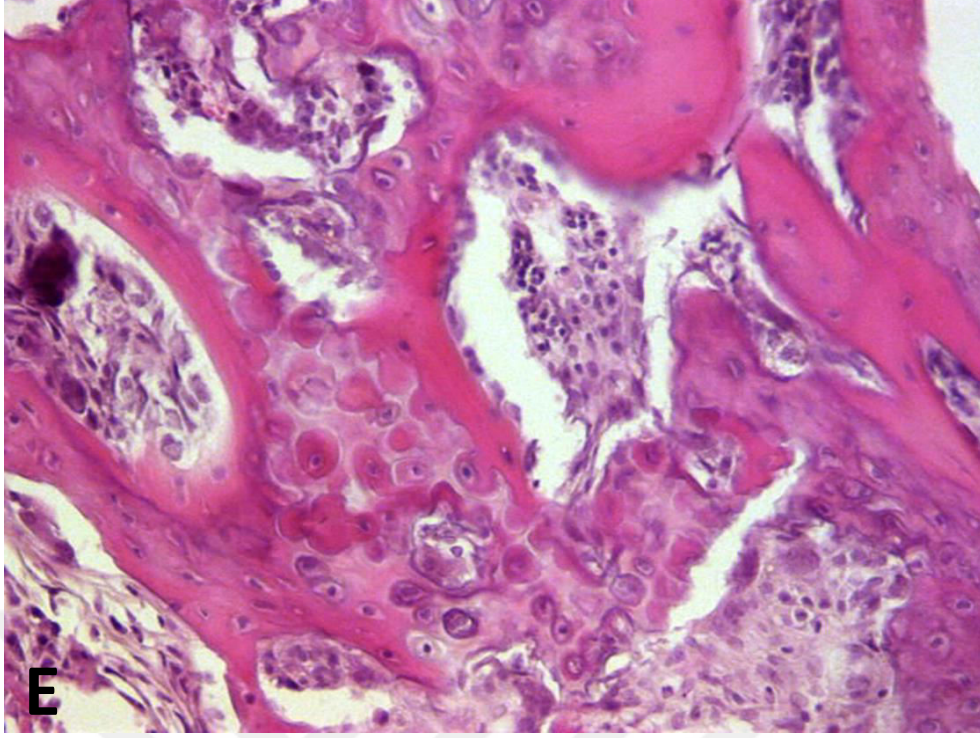
Hemimandibulektomiden hemen sonra, tüm kemik örnekleri % 10 nötral formaldehite alınarak 48 saat süre ile fiksasyon işlemine tabi tutulmuşlardır. Fiksasyonu takiben, tüm örnekler %10 nitrik asit ve %10 sodyum sitrat içeren dekalsifikasyon solüsyonuna alınmış, düzenli kontrollerle asit solüsyonu değiştirilerek yaklaşık 3 gün boyunca tüm örneklerin dekalsifiye olması sağlanmıştır. Dekalsifiye olan dokular, çeşme suyu ile yıkanarak örneklenmiş ve rutin takibin ardından parafin bloklara gömülmüştür. Parafin bloklardan hazırlanan 6µm inceliğindeki kesitler, Hematoksilen Eozin (H&E) ile boyanmıştır.

3.8. Histopatolojik İnceleme

Elde edilen kesitler bilgisayarlı dijital kameraya (AxioCam MRc, Carl Zeiss Microscopy GmbH, Gottingen, Almanya) bağlı ışık mikroskobu (Axioscope 2 Plus, Carl Zeiss Microscopy LLC, New York, NY) altında farklı büyütme değerlerinde incelenerek sağlam eski kemik alanları ve yeni kemik oluşumunun izlendiği alanlar tespit edilmiştir. (**Şekil 3.10.**) Defekt sınırları belirlendikten sonra tüm görüntüler X40 büyütmede kaydedilmiştir.



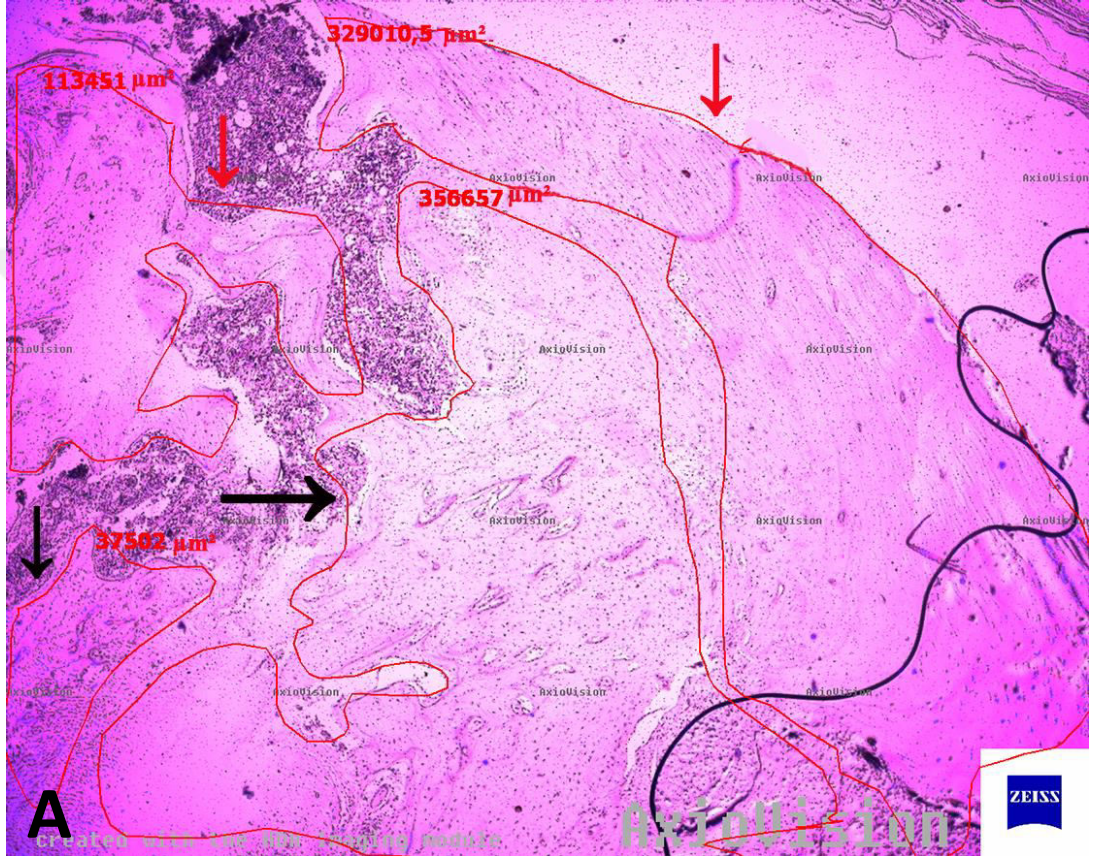


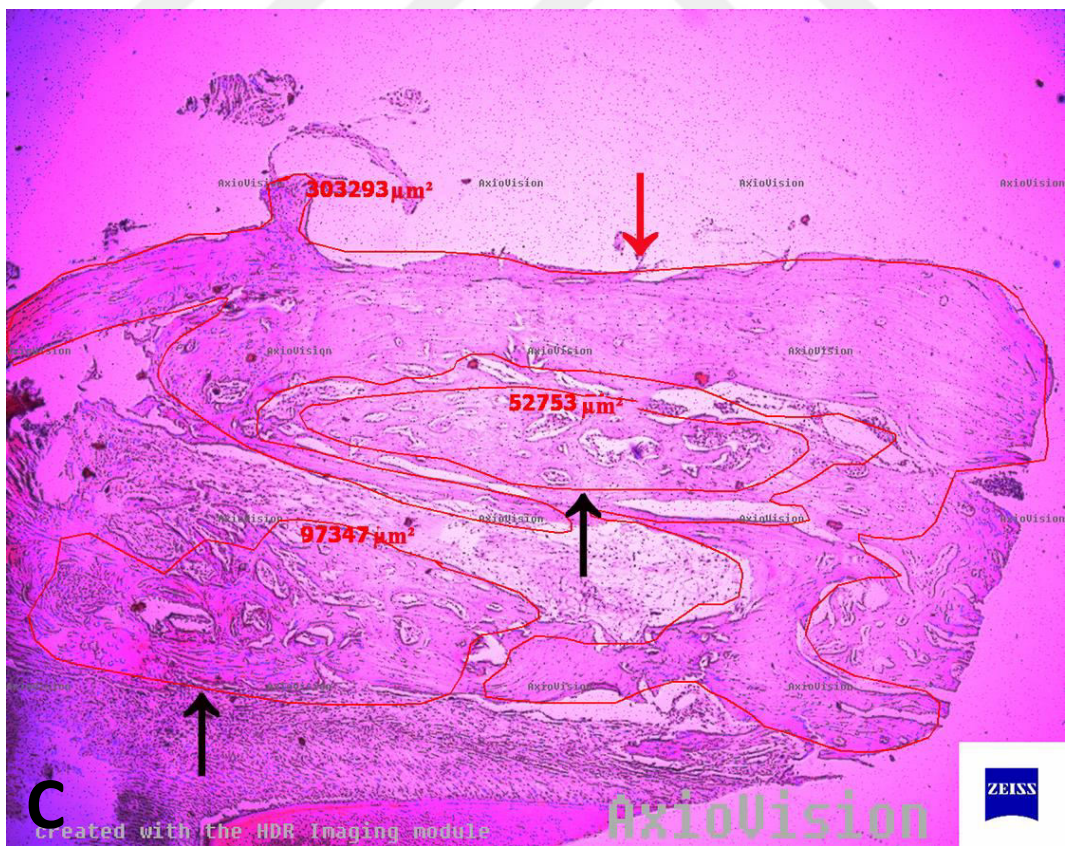
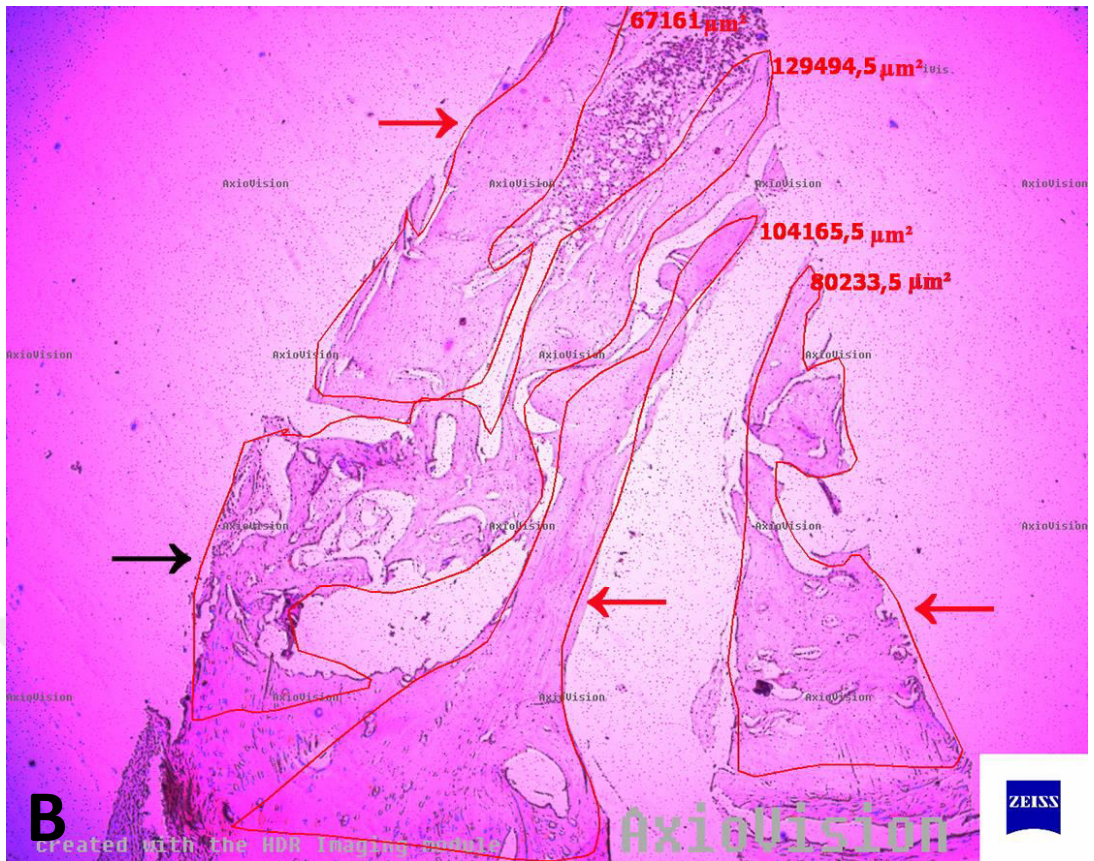


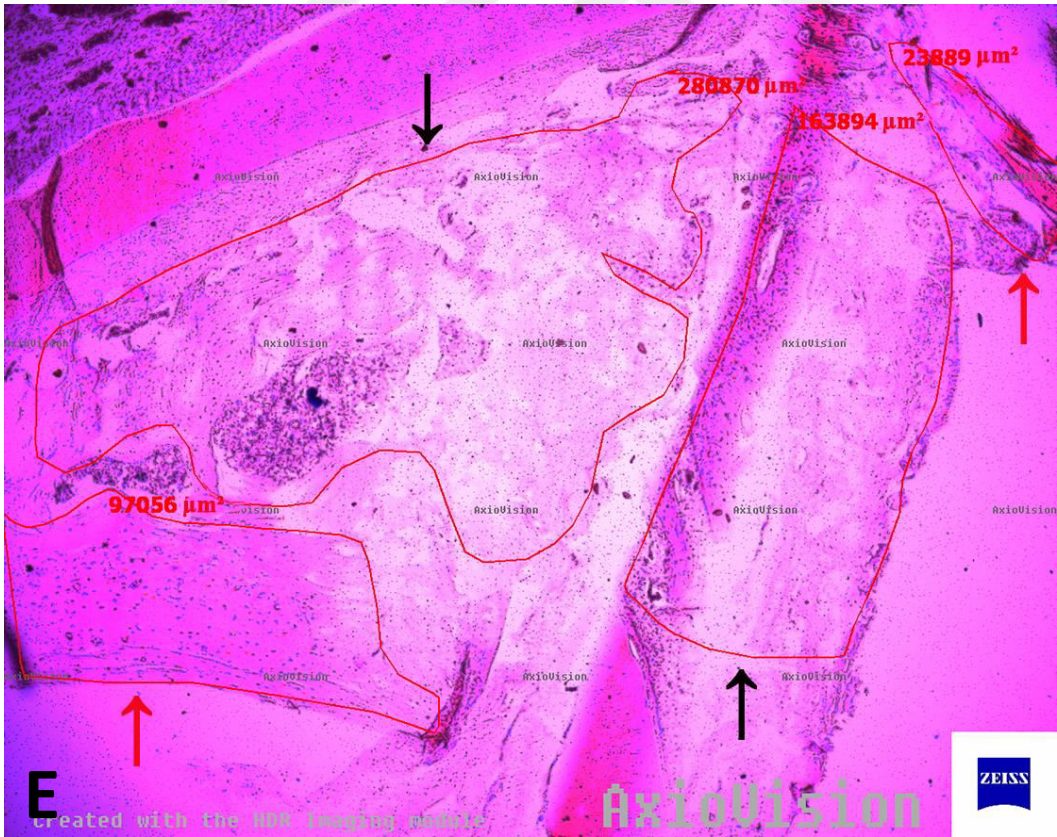
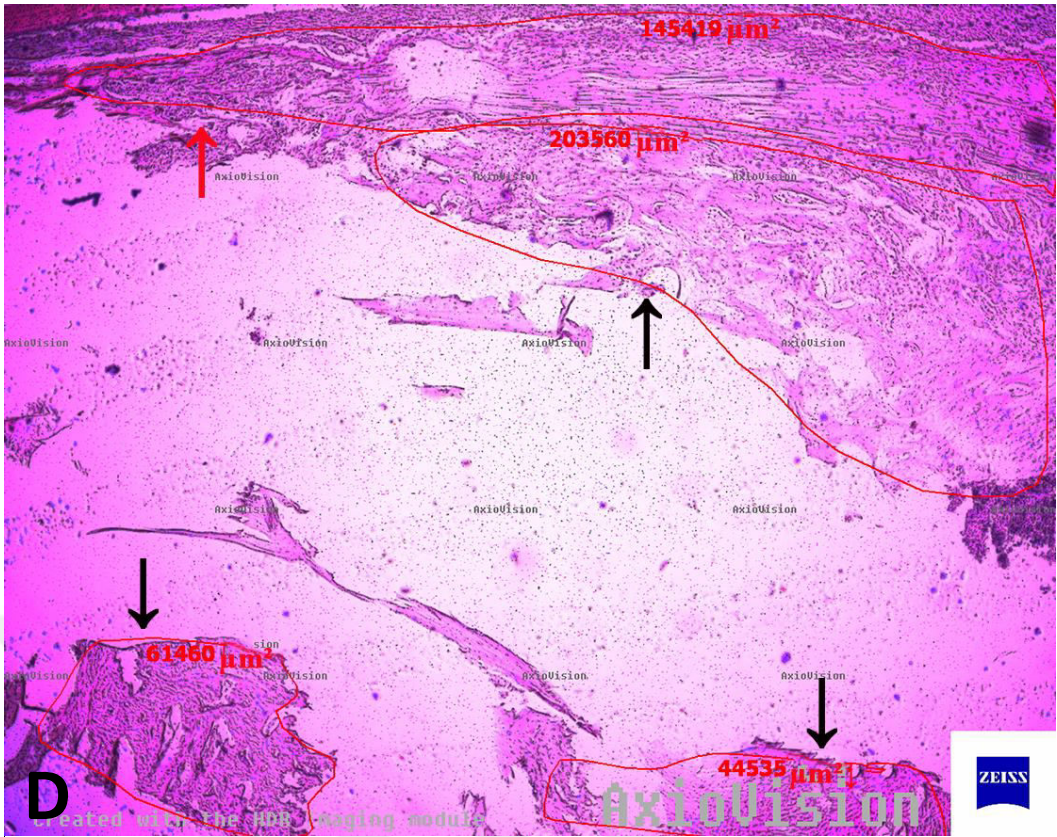
Şekil 3.10. Farklı büyütmelerde defekt bölgelerini içeren kesitlerin incelenmesi **A)** Sağlam eski kemik alanı (X100) **B)** Sağlam eski kemik alanı ve yeni kemik oluşumu alanı (X50) **C)** Sağlam eski kemik alanı ve daha derinde yer alan yeni kemik oluşumu alanı (X100) **D)** Yeni kemik oluşumu alanı (X100) **E)** Yeni kemik oluşumu alanı (X200) **F)** Yeni kemik oluşumu alanının izlendiği bir diğer örnek (X200)

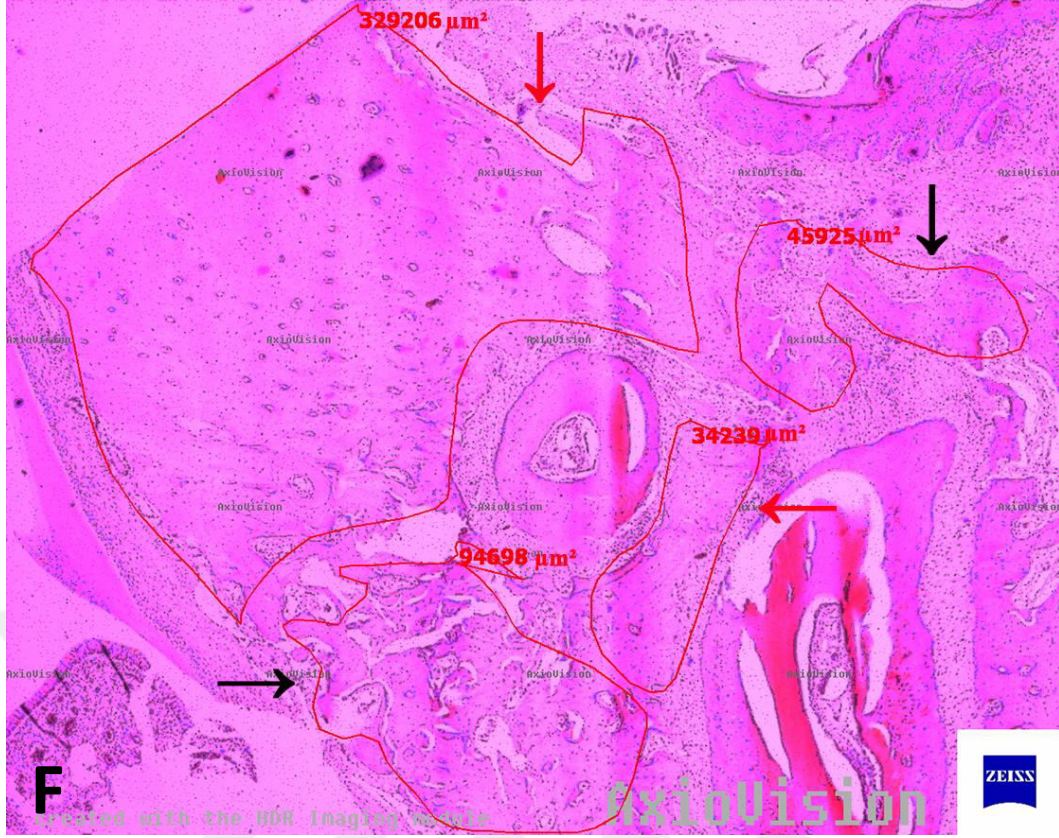
3.9. Histomorfometrik Analiz

Kaydedilen kesit görüntüleri üzerinde sağlam eski kemiği içeren bölgeler ve yeni üretilen trabeküler kemik bölgeleri işaretlenerek, görüntü işleme programı (AxioVision Release 4.8.2 (06-2010), Carl Zeiss MicroImaging GmbH, Jena, Almanya) aracılığı ile μm^2 biriminde total alan hesaplamaları gerçekleştirilmiştir. (Şekil 3.11.)









Şekil 3.11. Sağlam eski kemikte ve yeni üretilen kemikte total alan hesaplamaları. Kırmızı oklar sağlam eski kemik alanlarını, siyah oklar ise yeni üretilen kemik alanlarını göstermektedir. **A)** F0 grubuna ait bir örnekte alan hesaplaması **B)** FE grubuna ait bir örnekte alan hesaplaması **C)** P0 grubuna ait bir örnekte alan hesaplaması **D)** PE grubuna ait bir örnekte alan hesaplaması **E)** KP grubuna ait bir örnekte alan hesaplaması **F)** KF grubuna ait bir örnekte alan hesaplaması

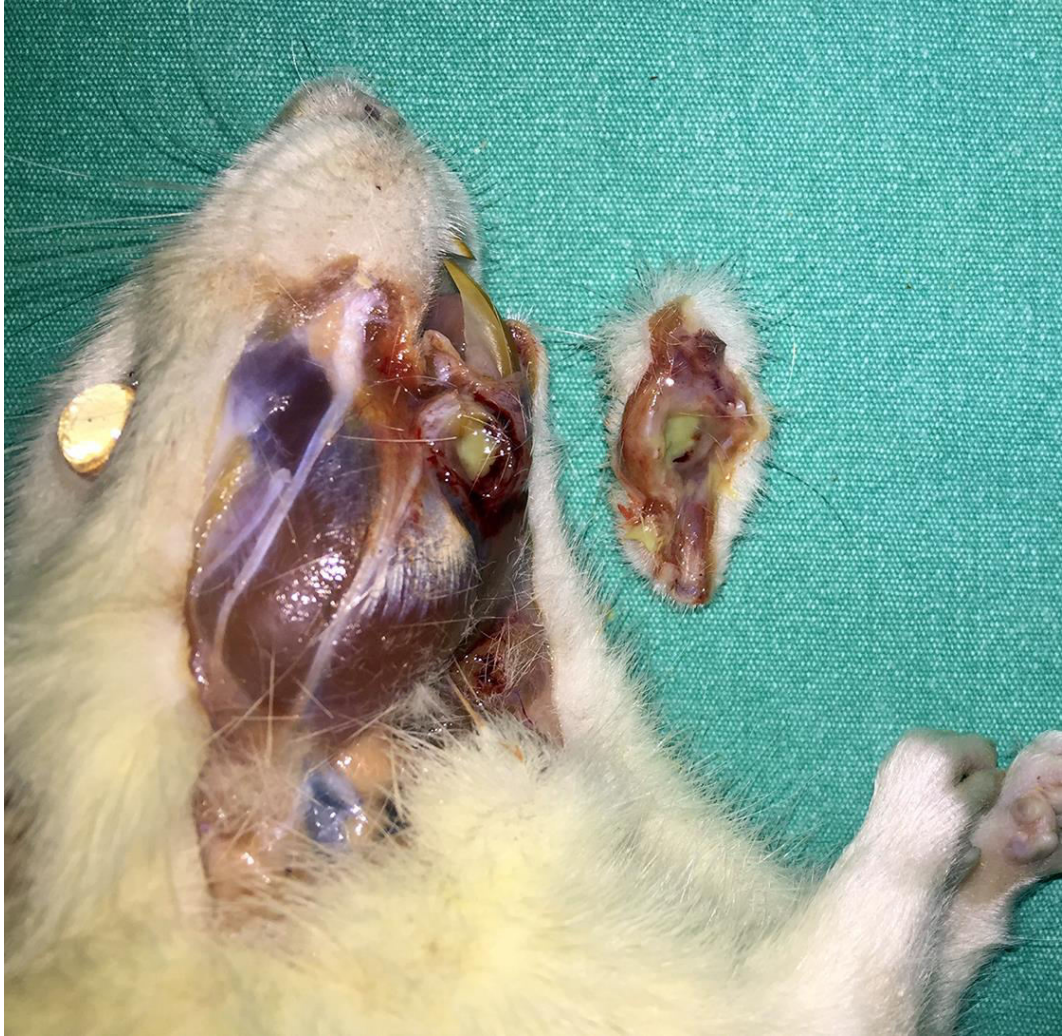3.10. İstatistiksel Analiz

Verilerin istatistiksel analizi SPSS 22.0 paket programı (IBM Corp. Released 2013. IBM SPSS Statistics for Windows, Version 22.0. Armonk, NY: IBM Corp.) kullanılarak gerçekleştirilmiştir. Tanımlayıcı istatistikler frekans, yüzde, ortalama, standart sapma değerleri ile sunulmuştur. Kitlenin grup ortalaması değerinden farklı olup olmadığının test edilmesi için bağımsız örneklem t testi kullanılmıştır. Çalışma gruplarının kemik düzeyi ölçümlerinin karşılaştırılmasında Varyans analizi (ANOVA) testi ve ikili karşılaştırmalar (post. hoc.) için Sidak testi kullanılmıştır. Çalışma gruplarında yeni oluşan kemik doku düzeylerinin karşılaştırılmasında; çok yönlü varyans analizi (MANOVA) testi ve ikili karşılaştırmalar (post. hoc.) için Sidak testi kullanılmıştır. Çalışmada, 0,05'den küçük p değerleri istatistiksel olarak anlamlı kabul edilmiştir.

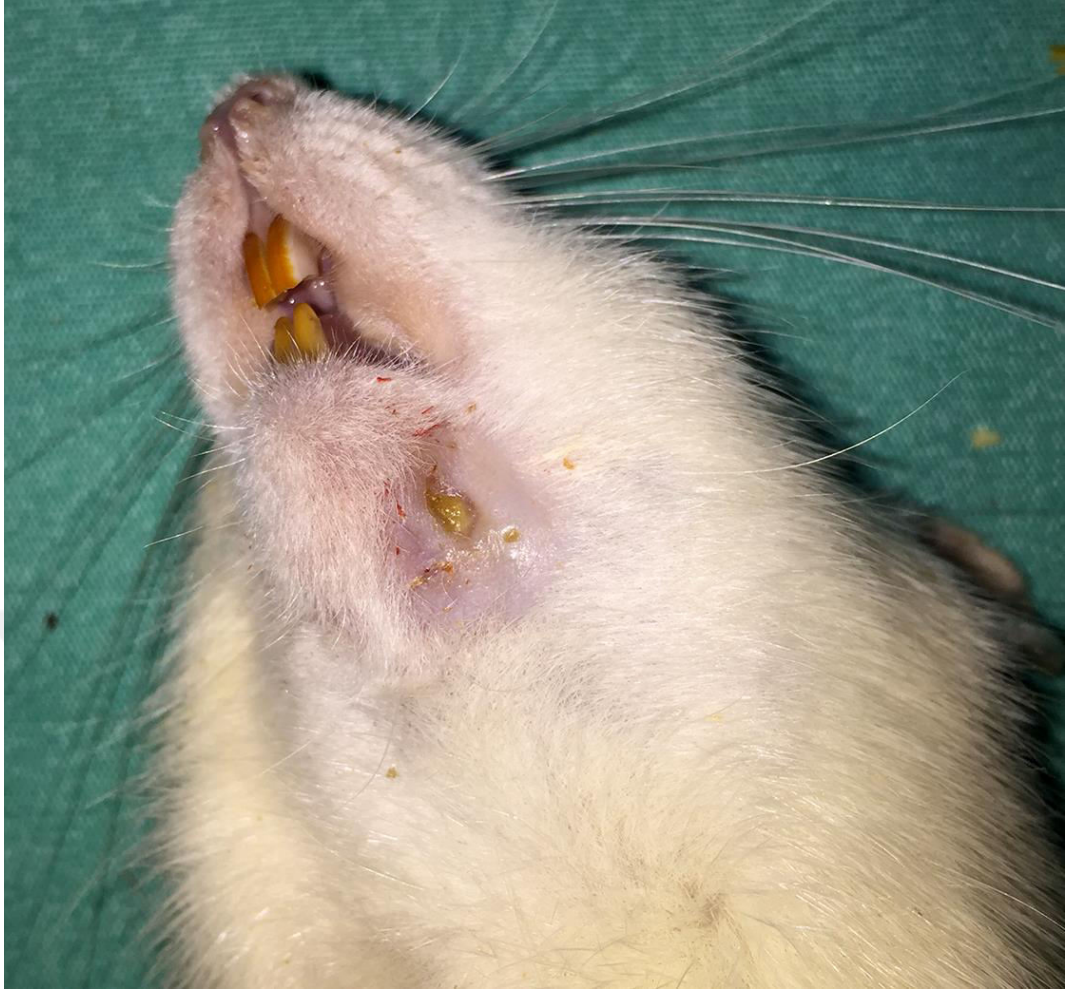
4. BULGULAR

4.1. Klinik Bulgular

Deney süresince, hiçbir grupta denek sayısında kayıp gerçekleşmemiştir. Bununla birlikte, piezocerrahi uygulanan çalışma grubunda 3 adet, frez uygulanan çalışma grubunda ise 5 adet ratta MRONJ bulguları gözlenmiştir. (Şekil 4.1. ve 4.2.) Piezocerrahi uygulanan grupta, tümü unilateral olan lezyonların 2 tanesi yalnızca piezo uygulanan tarafta olup (P0 grubu), 1 tanesi ise piezo sonrası destekleyici EDTA uygulanan (PE grubu) bölgede gelişmiştir. Frez uygulanan grupta ise, 1 ratta bilateral (F0 ve FE), 3 ratta yalnızca frez uygulanan tarafta (F0 grubu) ve 1 ratta ise frez sonrası destekleyici EDTA uygulanan (FE grubu) bölgede MRONJ lezyonları saptanmıştır. (Tablo 4.1.) Kontrol gruplarında yer alan ratlarda ise herhangi bir enfeksiyon bulgusuna rastlanmamış, yumuşak dokuda tam iyileşme gözlenmiştir.



Şekil 4.1. Kemiğe uzanan ekstraoral fistül ve pü varlığı ile izlenen MRONJ lezyonları



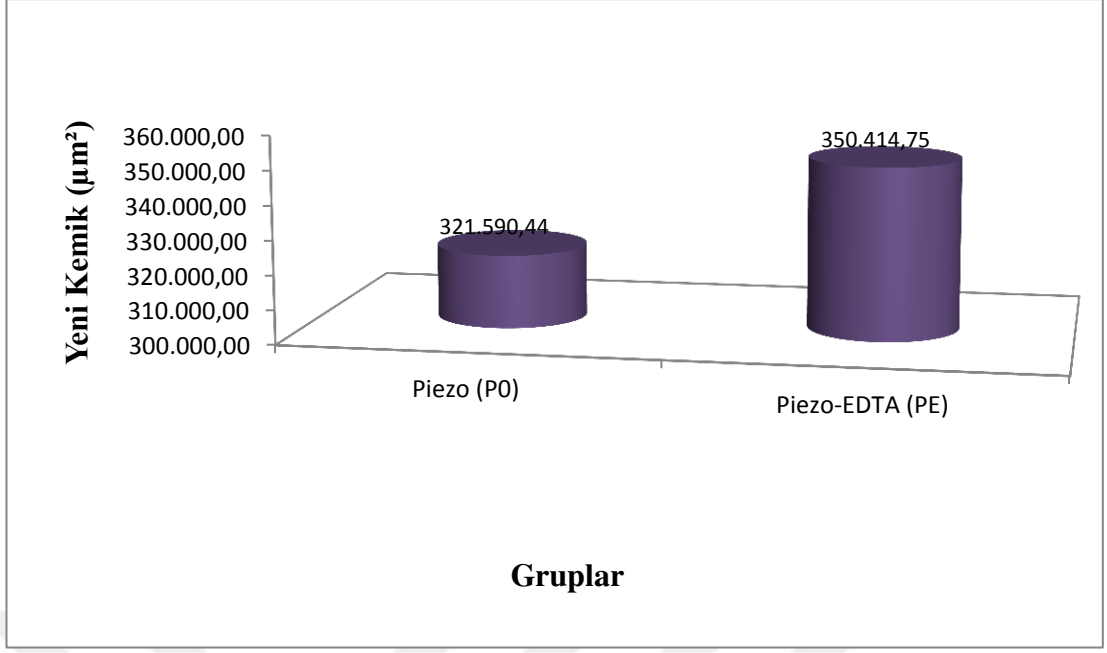
Şekil 4.2. Mandibula inferior sınırına uzanan osteonekroz görüntüsü

Tablo 4.1. Gruplara göre klinik olarak MRONJ bulgusu gelişme oranları

Gruplar	n	MRONJ klinik bulguları (%)
P0	10	%20
PE	10	%10
F0	10	%40
FE	10	%20
KP	10	0
KF	10	0

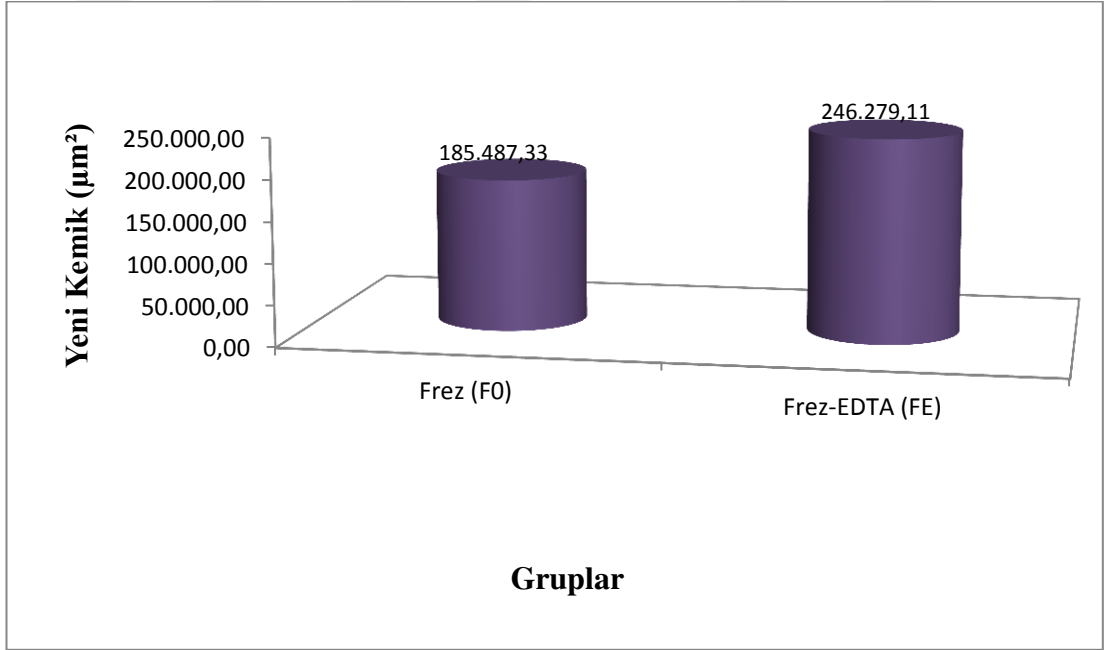
4.2. Histomorfometrik Bulgular

Piezo uygulanan çalışma gruplarında (P0 ve PE) yeni üretilen kemik miktarlarının değerlendirilmesi sonucunda, PE grubunda yeni üretilen kemik ortalamasının P0 grubuna göre daha fazla olduğu gözlenmiştir. (Şekil 4.3.)



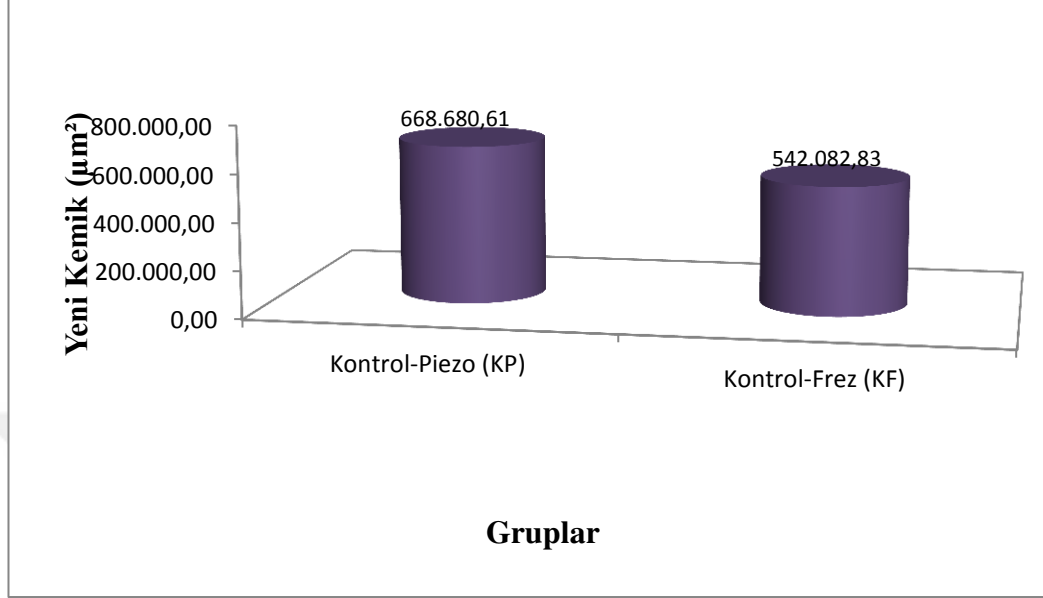
Şekil 4.3. Piezo (P0) ve Piezo-EDTA (PE) gruplarında ölçülen ortalama yeni üretilen kemik miktarları

Frez uygulanan çalışma gruplarında (F0 ve FE) yeni üretilen kemik miktarlarının değerlendirilmesi sonucunda, FE grubunda yeni üretilen kemik ortalamasının F0 grubuna göre daha fazla olduğu gözlenmiştir. (Şekil 4.4.)



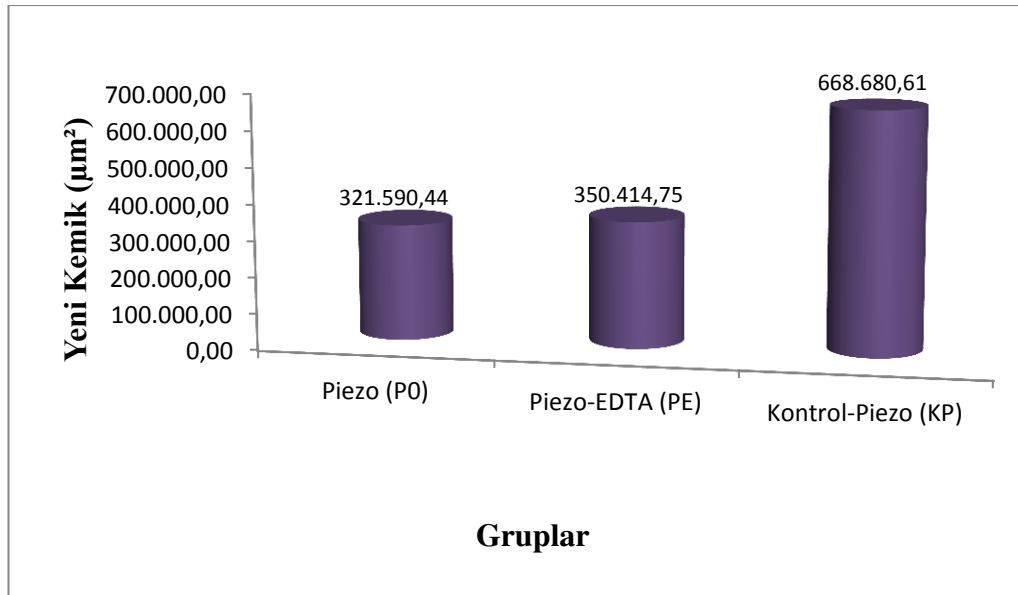
Şekil 4.4. Frez (F0) ve Frez-EDTA (FE) gruplarında ölçülen ortalama yeni üretilen kemik miktarları

Kontrol gruplarında (KP ve KF) yeni üretilen kemik miktarlarının incelenmesi sonucunda, piezo kullanılan kontrol grubunda (KP), frez kullanılan gruba göre (KF) ortalama kemik üretiminin daha fazla olduğu gözlenmiştir. (Şekil 4.5.)



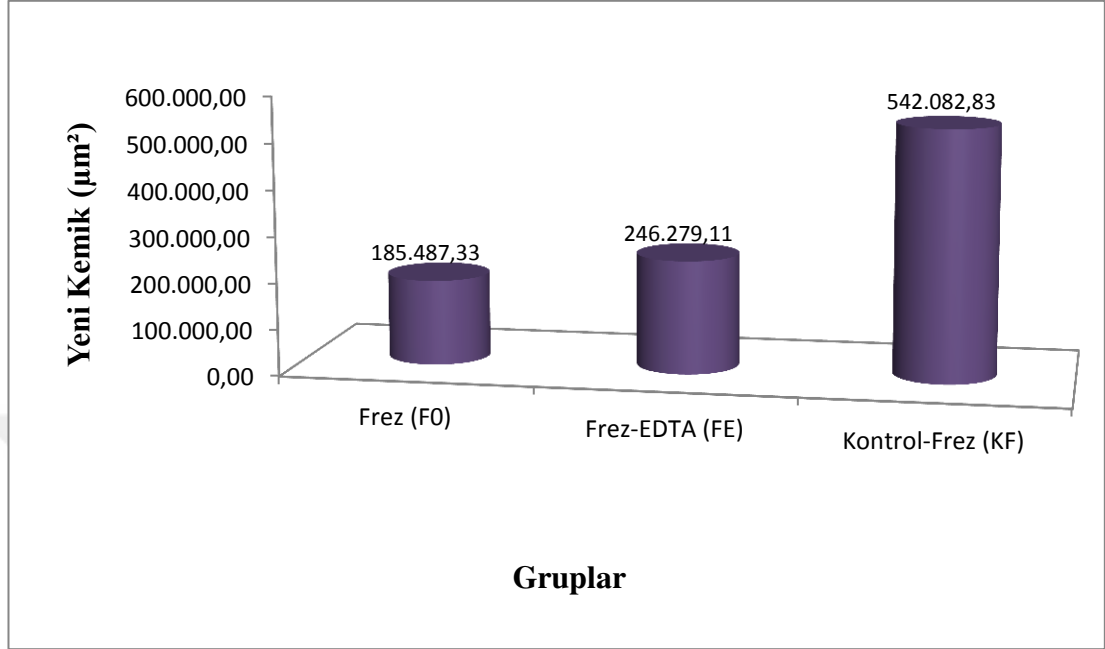
Şekil 4.5. Kontrol-Piezo (KP) ve Kontrol-Frez (KF) gruplarında ölçülen ortalama yeni üretilen kemik miktarları

Piezo gruplarının (P0, PE, KP) yeni üretilen kemik miktarı bakımından değerlendirilmesi sonucunda, en fazla kemik üretiminin KP grubunda olduğu gözlenmiştir. (Şekil 4.6.)



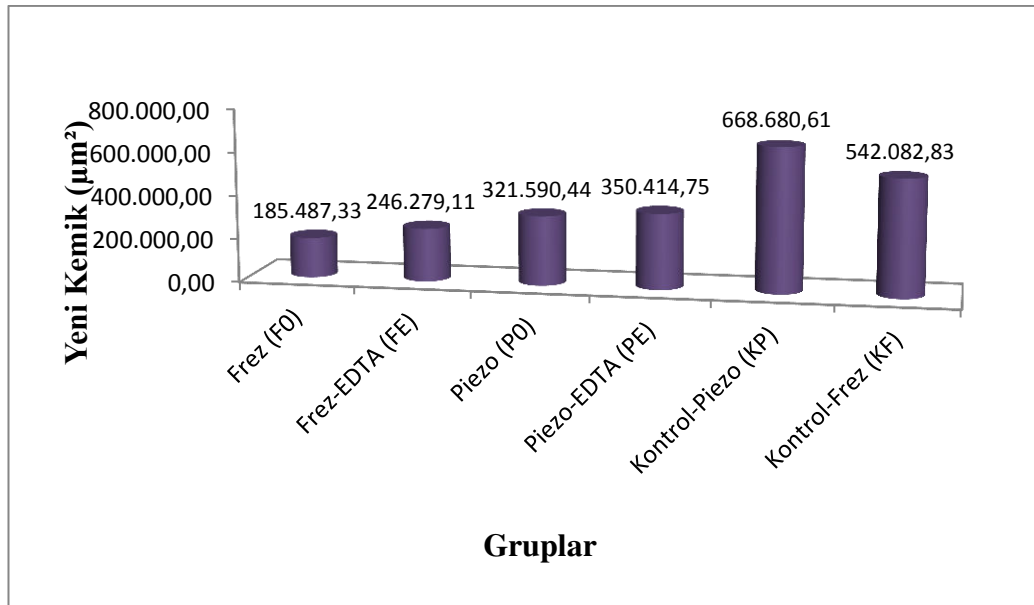
Şekil 4.6. Piezo (P0), Piezo-EDTA (PE) ve Kontrol-Piezo (KP) gruplarında ölçülen ortalama yeni üretilen kemik miktarları

Piezo gruplarına benzer şekilde, frez uygulanan gruplarda (F0, FE, KF) yeni üretilen kemik miktarlarının değerlendirilmesi sonucunda, en fazla kemik üretiminin KF grubunda olduğu gözlenmiştir. (Şekil 4.7.)



Şekil 4.7. Frez (F0), Frez-EDTA (FE) ve Kontrol-Frez (KF) gruplarında ölçülen ortalama yeni üretilen kemik miktarları

Sonuç olarak, incelenen kesitlerde, yeni üretilen kemik miktarlarının gruplara göre dağılımının KP>KF>PE>P0>FE>F0 şeklinde olduğu görülmüştür. (Şekil 4.8.)



Şekil 4.8. Çalışma ve kontrol gruplarında ölçülen ortalama yeni kemik miktarları

4.3. İstatistiksel Bulgular

Piezo uygulanan çalışma gruplarında (P0 ve PE) yeni üretilen kemik miktarlarının istatistiksel değerlendirmesi sonucunda iki grup arasındaki farkın anlamlı değerlere ulaşmadığı tespit edilmiştir ($t=-0,57$, $p=0,56$, $p>0,05$). (Tablo 4.2.)

Tablo 4.2. Piezo (P0) ve Piezo-EDTA (PE) gruplarında yeni oluşan kemik miktarlarının karşılaştırılması

Kemik Türü	Grup	n	Alan (μm^2)	Standart Sapma	t	P
Yeni Kemik	P0	10	321.590,44	222.685,90	-0,57	0,56
	PE	10	350.414,75	239.915,41		

Frez uygulanan çalışma gruplarında (F0 ve FE) yeni üretilen kemik miktarları arasındaki farkın istatistiksel olarak anlamlı olmadığı tespit edilmiştir ($t=-1,84$, $p=0,10$, $p>0,05$). (Tablo 4.3.)

Tablo 4.3. Frez (F0) ve Frez-EDTA (FE) gruplarında yeni oluşan kemik miktarlarının karşılaştırılması

Kemik Türü	Grup	n	Alan (μm^2)	Standart Sapma	t	P
Yeni Kemik	F0	10	185.487,33	92.993,45	-1,84	0,10
	FE	10	246.279,1	124.212,67		

Kontrol grupları arasında yeni üretilen kemik miktarları bakımından istatistiksel olarak bir fark bulunup bulunmadığının değerlendirilmesi sonucunda, aradaki farkın anlamlı olmadığı tespit edilmiştir ($t=1,84$, $p=0,10$, $p>0,05$). (Tablo 4.4.)

Tablo 4.4. Kontrol-Piezo (KP) ve Kontrol-Frez (KF) gruplarında yeni oluşan kemik miktarlarının karşılaştırılması

Kemik Türü	Grup	n	Alan (μm^2)	Standart Sapma	t	P
Yeni Kemik	KP	10	668.680,61	432.915,68	-1,52	0,52
	KF	10	542.082,83	321.731,77		

Piezo uygulanan gruplarda (P0, PE ve KP) yeni üretilen kemik miktarı bakımından istatistiksel olarak değerlendirilmesi sonucunda ise, ortalama yeni kemik ölçümlerinin gruplar arasında farklı düzeylerde olduğu tespit edilmiştir ($F=9,41$, $p=0,01$, $p<0,05$). Farklılığın ise, KP grubundaki deneklerde P0 ve PE grubuna göre daha yüksek düzeyde yeni kemik dokusu üretilmesinden kaynaklandığı bulunmuştur ($p=0,01$). (**Tablo 4.5.**)

Tablo 4.5. Yeni oluşan kemik miktarlarının Piezo (P0), Piezo-EDTA (PE) ve Kontrol-Piezo (KP) gruplarına göre incelenmesi

Kemik Türü	Grup	n	Alan (μm^2)	Standart Sapma	F	p	İkili Karşılaştırma
Yeni Kemik	P0	10	321.590,44	222.685,90	9,14	0,01	KP>P0,PE
	PE	10	350.414,75	239.915,41			
	KP	10	668.680,61	432.915,68			

Frez uygulanan gruplarda (F0, FE ve KF) yeni üretilen kemik miktarı bakımından istatistiksel olarak değerlendirilmesi sonucunda da, ortalama yeni kemik ölçümlerinin gruplar arasında farklı düzeylerde olduğu tespit edilmiştir ($F=2,25$, $p=0,01$, $p<0,05$). Farklılığın ise, KF grubundaki deneklerde F0 ve FE grubuna göre daha yüksek düzeyde yeni kemik dokusu üretilmesinden kaynaklandığı bulunmuştur ($p=0,01$). (**Tablo 4.6.**)

Tablo 4.6. Yeni oluşan kemik miktarlarının Frez (F0), Frez-EDTA (FE) ve Kontrol-Frez (KF) gruplarına göre incelenmesi

Kemik Türü	Grup	n	Alan (μm^2)	Standart Sapma	F	p	İkili Karşılaştırma
Yeni	F0	10	185.487,33	92.993,45			
Kemik	FE	10	246.279,11	124.212,67	2,25	0,01	KF>F0,FE
	KF	10	542.082,83	321.731,77			

Tüm çalışma grupları (F0, FE, P0, PE) arasında, yeni oluşan kemik miktarları bakımından fark olup olmadığının incelenmesi sonucunda, oluşan kemik miktarının tüm çalışma gruplarında benzer düzeylerde olduğu tespit edilmiştir (F=1,55, p=0,22, p>0,05). (Tablo 4.7.)

Tablo 4.7. Yeni oluşan kemik miktarlarının çalışma gruplarına göre incelenmesi

Kemik Türü	Grup	n	Alan (μm^2)	Standart Sapma	F	P
	F0	10	185.487,33	92.993,45		
Yeni	FE	10	246.279,11	124.212,67	1,55	0,22
Kemik	P0	10	321.590,44	222.685,90		
	PE	10	350.414,75	239.915,41		

Son olarak, yeni üretilen kemik miktarlarının tüm gruplar arasında farklı düzeylerde olduğu tespit edilmiştir (F=4,25, p=0,01, p<0,05). (Tablo 4.8.) Farklılığın nedeninin ise, KP ve KF gruplarında daha yüksek düzeyde yeni kemik dokusu bulunması olduğu tespit edilmiştir (p=0,01).

Tablo 4.8. Yeni oluşan kemik miktarlarının çalışma ve kontrol gruplarına göre incelenmesi

Kemik Türü	Grup	n	Alan (μm^2)	Standart Sapma	F	p	İkili Karşılaştırma
	F0	10	185.487,33	92.993,45			
	FE	10	246.279,11	124.212,67			
Yeni Kemik	P0	10	321.590,44	222.685,90	4,25	0,01	KP, KF >
	PE	10	350.414,75	239.915,41			PE, P0, FE, F0
	KP	10	668.680,61	432.915,68			
	KF	10	542.082,83	321.731,77			



5. TARTIŞMA

Bifosfonatlar, antirezorptif, antianjiyojenik ve tümorosidal etkileri nedeniyle 40 yılı aşkın bir süredir osteolitik kemik metastazları, multiple myeloma, osteoporoz, Paget hastalığı, Osteogenesis Imperfecta, osteoskleroz ve primer veya sekonder hiperparatiroidizm gibi artmış kemik rezorpsiyonu ile karakterize pek çok tablonun tedavisinde sıklıkla tercih edilmektedirler.^(21, 104, 105) Yapılan araştırmalar, hastaların yaşam kalitesi ve süresini önemli ölçüde artırmaları nedeniyle kullanımlarının giderek yaygınlaştığını bildirmektedir.^(1, 12)

Bifosfonatlar genellikle iyi tolere edildiği düşünülen güvenilir ilaçlar olarak kabul edilirler. Ancak, literatürde en belirgin yan etki olarak karşılaşılan çene kemiklerinde iyileşmeyen nekrotik ve çıplak kemik alanlarının yanı sıra, gastrointestinal ülserasyonlar, renal toksisite, atriyal fibrilasyon, kemik turnoverında şiddetli supresyon, özefagus kanseri, subtrokanterik femoral fraktürler ve oküler inflamasyon gibi yan etkilerinden de bahsedilmektedir.^(54, 106-108)

2003 yılında Marx⁽²⁾ tarafından kemoterapötik ve steroidlerle ilişkili lezyonların sınıflandırılmasından ayrılarak, pamidronat ve zoledronat ile ilişkili avasküler çene nekrozu olarak tanımlanmıştır. “BRONJ” terimi, gerçekleştirilen pek çok çalışmanın ardından 2014 yılında AAOMS tarafından diğer antirezorptif ve antianjiyojenik tedaviler de dahil edilerek “MRONJ” olarak güncellenmiştir.^(3, 17, 60)

MRONJ’un tariflenmesini takiben, patogenezi ve çene kemiklerine özgü gelişimini açıklayabilmek için çok sayıda çalışma gerçekleştirilmiştir. Ruggiero ve arkadaşları⁽¹²⁾ gerçekleştirdikleri derleme çalışmasında, çene kemiklerindeki yüksek turnover düzeyi nedeniyle bifosfonatların bu kemiklerde daha fazla depolanmasının, yeterli konsantrasyona ulaşan bifosfonatların kemiğin doğal remodellingi üzerindeki olumsuz etkisinin, bifosfonatların yumuşak doku toksisitesine neden olmalarının, çene kemiklerinin ince bir mukoza ile örtülü olmaları nedeniyle travmaya yatkın oluşunun ve dişler aracılığıyla bakteriden zengin olan ağız ortamı ile olan yakın ilişkisinin söz konusu patogeneizde rol oynayabileceğini belirtmişlerdir.

Bifosfonat grubu ilaçların güçlü terapötik etkileri, kemik rezorpsiyonunu azaltmadaki yararları ve malignensi tedavilerindeki önemleri, tüm bilinen yan etkilerine baskın

gelmekte ve kullanım yaygınlığının artmasına bağlı olarak da literatürde artan sayılarda MRONJ olguları rapor edilmektedir.⁽¹⁰⁹⁾ Söz konusu durum, bifosfonat grubu ilaçların oluşturduğu yan etkilerin önlenmesi ve tedavisine yönelik çalışmalara duyulan ihtiyacın gün geçtikçe artmasına yol açmaktadır.

Çalışmamızda klinik sonuçlarıyla hastanın yaşam kalitesini önemli ölçüde düşüren MRONJ oluşumunu engellemek için, farklı cerrahi teknikler ile birlikte uygulanacak destekleyici tedavi protokollerinin denenmesi amaçlanmıştır. Bu düşünce doğrultusunda, piezocerrahi ve konvansiyonel frez kullanılarak oluşturulan kemik defektlerine uygulanan EDTA'nın defektin iyileşmesinde ne kadar etkili olduğunun araştırılması planlanmıştır. Bu konuya yönelik yapılan deneysel çalışmaların azlığı nedeniyle elde ettiğimiz sonuçlar, MRONJ'un tedavisi ve önlenmesinde diğer tedavi yöntemlerini ele alan çalışmalarla karşılaştırılmıştır.

MRONJ gelişen veya gelişme riski taşıyan hastalarda temel hedef, hastanın onkolojik tedavisi öncelikli olmak üzere, hastanın eğitimi, ağrı kontrolü, sekonder enfeksiyonun önlenmesi ve mevcut lezyonun ilerlemesinin veya yeni lezyonlar gelişmesinin önlenmesi ile hastanın yaşam kalitesinin artırılmasıdır.^(3, 110) Bifosfonat kullanımına bağlı gelişen MRONJ lezyonlarının ideal tedavi yönteminin zamanlaması, planlanması ve uygulanması ile ilgili farklı görüşler rapor edilmiştir.

Bifosfonat tedavisine ara verilmesinin, MRONJ'un önlenmesi ve tedavisine katkı sağlayabileceği görüşü halen tartışmalıdır. 2007 yılında Marx ve arkadaşları⁽⁴⁰⁾ tarafından gerçekleştirilen bir çalışmada, invaziv oral girişimlerden önce oral bifosfonatların kullanımına 4-6 ay süre ile ara verilmesi ve bu hastalarda serum C-terminal telopeptid (CTX) düzeyleri açısından yakın takip gerekliliği vurgulanmıştır. 2010 yılında Japon Birleşmiş Çalışma Grupları Komitesi (Allied Task Force Committee of Japanese societies) tarafından yayınlanan bir bildiriye, dentoalveoler cerrahi girişimler öncesinde bifosfonat kullanımına 3 ay ara verilmesinden bahsedilmiştir.⁽¹¹¹⁾

Benzer şekilde Damm ve Jones⁽¹¹²⁾ 2013 yılında, cerrahi girişimler öncesinde bifosfonat kullanımına 2 ay süre ile ara verilmesinin MRONJ gelişiminin önlenmesinde faydalı olabileceğini bildirmişlerdir. Aynı yıl içerisinde, Hasegawa ve arkadaşları⁽¹¹³⁾ rapor ettikleri gözlemsel bir çalışma ile, bifosfonat tedavisinin diş

çekiminden 3 ay önce durdurulmasının MRONJ'un önlenmesindeki önemini vurgulamışlardır.

Kim ve arkadaşları⁽¹¹⁴⁾,na ait 2014 yılında yayınlanan çalışmada ise, bifosfonat kullanımına ara verilmesinin MRONJ'un cerrahi tedavisinde prognostik bir faktör olduğu gösterilmiş ve ilacın kullanımına cerrahi girişimden en az 4 ay önce ara verilmesi tavsiye edilmiştir.

2014 yılında AAOMS tarafından yayınlanan son bildiriye, bilimsel olarak kesin kanıtlar bulunmaması ile birlikte, 4 yıldan uzun süredir oral bifosfonat kullanan osteoporoz hastaları için, Damm ve Jones⁽¹¹²⁾,un da önermiş olduğu gibi bifosfonat kullanımına cerrahi girişimlerden 2 ay önce ara verilmesinin MRONJ oluşumunun önlenmesinde fayda sağlayabileceği bildirilmiştir.⁽³⁾

Amerikan Diş Hekimleri Birliği Bilimsel Çalışmalar Konseyi tarafından 2011 yılında yayınlanan bildiriye ise, MRONJ oluşumunun önlenmesi için dental tedaviler öncesinde antirezorptif ilaçlara ara verilmesini destekleyen yeterli kanıt bulunmadığı bildirilmiştir.⁽¹¹⁵⁾ 2015 yılında yayınlanan uluslararası bir konsensus raporunda da, invaziv oral cerrahi girişimleri takiben hastada yumuşak doku iyileşmesi tamamlanıncaya kadar antirezorptif tedavinin durdurulması önerilmiş fakat bifosfonatların uzun yıllar kemikte kalabilmeleri nedeniyle bu öneri ile ilgili yeterli bilimsel kanıt bulunmadığı da vurgulanmıştır.⁽¹¹⁶⁾ Bunların yanında, Flichy-Fernández ve arkadaşları⁽¹¹⁷⁾,na ait bir vaka raporunda, dental implant cerrahisinden 6 ay önce oral bifosfonat kullanımına ara verilmiş bir hastada çene osteonekrozu gelişimi bildirilmiştir.

Hastaya ait sistemik tablodaki kâr-zarar oranına bağlı olarak ilaç kullanımına verilecek aranın miktarında etkili bir diğer konu da ilacın kullanım şeklidir. Grey ve arkadaşları⁽³⁰⁾ gerçekleştirdikleri çalışmalarında, oral yoldan alınan bifosfonat grubu ilaçların %20 kadarının iskelet yapıya geçerek depolandıklarını, IV yol ile uygulanan bifosfonatlarda ise bu oranın yaklaşık % 95 civarında olduğunu bildirmişlerdir. Bu depolanma nedeni ile bifosfonat moleküllerinin kemik turnoverı tekrarlandıkça, 10 yıldan uzun bir süre boyunca etkinlik gösterebildikleri rapor edilmiştir.⁽⁴⁷⁾ Bu bilgilerin ışığında, literatürde oral cerrahi girişimler öncesinde

bifosfonat kullanımına ara verilme prosedürünün MRONJ'un önlenmesindeki etkinliği konusunda kesin bir yargıya varılamamaktadır.

Bir diğer MRONJ oluşumunu önlemeyi amaçlayan girişim ise, MRONJ gelişme riskini belirlemeye yönelik bir test olan serum C-terminal telopeptid (CTX) testidir. İlk kez 2007 yılında Marx⁽¹¹⁸⁾ tarafından önerilmesinden günümüze kadar çok sayıda araştırmaya konu olmuştur. Kemik rezorpsiyonunu takiben Tip I kollajenin serbestleşmesiyle birlikte salınan CTX, osteoklastik aktiviteyi en iyi gösteren biyolojik markerlardan biri olarak kabul edilmektedir.⁽¹¹⁹⁾ 2000 yılında Christgau ve arkadaşları⁽¹²⁰⁾, serum CTX testinin antirezorptif tedavinin değerlendirilmesinde belirgin özgünlük ve hassasiyete sahip olduğunu göstermişlerdir.

Marx ve arkadaşları⁽⁴⁰⁾'nın 2007 yılındaki çalışmalarında, 100 pg/mL' den düşük CTX değerlerinin yüksek risk, 100 pg/mL ile 150 pg/mL arasındaki CTX değerlerinin orta risk ve 150 pg/mL'nin üzerindeki CTX değerlerinin ise cerrahi prosedürler sonrası MRONJ gelişimi açısından minimum risk oluşturduğu rapor edilmiştir.

Buna karşın 2009 yılında Kunchur ve arkadaşları⁽¹²¹⁾, serum CTX testi ile bir hastada bireysel olarak MRONJ gelişme riskinin öngörülemediğini, fakat CTX düzeyi 150 pg/mL ile 200 pg/mL arasındaki değerlerden daha düşük olan hastaların risk grubunda olarak tanımlanabileceğini bildirmişlerdir.

Hutcheson ve arkadaşları⁽¹²²⁾ tarafından 2014 yılında rapor edilen çalışmada da, serum CTX seviyeleri 150 pg/mL'nin altında olan 177 hastada iyileşmenin normal olarak gerçekleştiği bildirilmiştir. Çalışma sonucunda yazarlar, Kunchur ve arkadaşları⁽¹²¹⁾ ile benzer şekilde, CTX testinin vaka bazında MRONJ riskinin belirlenmesinde kullanımının uygun olmadığını ancak belirgin risk taşıyan vakalarda klinisyen için uyarıcı olabileceğini bildirmişlerdir.

2010 yılında Lee ve arkadaşları⁽¹²³⁾'nin gerçekleştirdiği prospektif bir çalışmada ise, preoperatif serum CTX değerleri 100pg/mL'nin altında olan ve bifosfonat tedavisine ara verilmeyen 21 hastada oral cerrahi girişimi takiben MRONJ gelişmediği bildirilmiş ve serum CTX' in preoperatif MRONJ riskinin değerlendirilmesinde geçerli bir yöntem olmadığı öne sürülmüştür.

2013 yılına ait bir çalışmada ise, Kim ve arkadaşları⁽¹²⁴⁾ MRONJ lezyonu bulunan hastalar ile 2 yıldan uzun süredir bifosfonat kullanan ve dentoalveoler cerrahi takiben MRONJ gelişmeyen hastalar arasında, serum CTX değerleri bakımından anlamlı bir fark bulunmadığını rapor etmişlerdir.

Prá ve arkadaşları⁽¹²⁵⁾ tarafından 2016 yılında bildirilen derleme çalışmasında da, serum CTX testinin bifosfonat kullanan hastalarda çene osteonekrozu gelişme riskinin öngörülmesi bakımından bir değer taşımadığı sonucuna varılmıştır.

Sonuç olarak, mevcut literatür taramasından elde edilen bulgular kapsamında serum CTX testinin de MRONJ gelişme riskinin belirlenmesindeki güvenilirliği konusunda kesin bir kanıya varmanın mümkün olmadığı görülmektedir.

MRONJ lezyonlarının tedavisi için literatürde medikal, medikal+cerrahi ve medikal+cerrahi yaklaşıma destek tedavileri kapsayan 3 temel yöntem önerilmiştir. MRONJ lezyonlarında konservatif tedaviye 3 ay boyunca yanıt alınamayan olgularda, cerrahi tedavi uygulanması önerilmekte ise de,⁽⁴⁾ cerrahi girişiminin etkili bir yöntem olmadığı ve mevcut lezyonların ilerlemesine yol açarak durumu kötüleştirebileceğini bildiren çalışmalar da mevcuttur.⁽⁵⁾

MRONJ'un konservatif tedavisinde antimikrobiyal gargaralar ve antibiyotikler yardımı ile, ekspoz olmuş kemiğin sekonder enfeksiyonuna bağlı olarak gelişen akut semptomların giderilmesi veya azaltılması hedeflenmektedir. MRONJ lezyonlarının büyük çoğunluğu enfeksiyon bulguları ile karakterize olup, antimikrobiyal tedavi gerekliliği konusunda literatürde görüş birliği mevcuttur.^(3, 12, 126, 127) İlk olarak 2005 yılında Ficarra ve arkadaşları⁽¹²⁸⁾ tarafından bifosfonat ile ilişkili çene osteonekrozunun tedavisinde antibiyotikler, anti-inflamatuvar ilaçlar ve % 0.12 klorheksidin ve povidon iyot ile oral gargara kullanımı ve kemik sekestrasyonunun yüzeysel debridmanını içeren konservatif yaklaşım önerilmiş, ve daha sonra bu yaklaşım pek çok araştırmacı tarafından da desteklenmiştir.⁽¹²⁹⁻¹³²⁾

Montebugnoli ve arkadaşları⁽¹³³⁾ tarafından 2007 yılında gerçekleştirilen prospektif bir çalışmada, konservatif yaklaşım ile cerrahi yaklaşımın etkinlikleri değerlendirilmiştir. Belirgin kemik sekestrasyonu bulunan 7 hastada nekrotik kemik cerrahi olarak uzaklaştırılırken, diğer grupta yer alan 9 hastada ise uzun dönem

antibiyotik tedavisi uygulanmış ve çalışmanın sonucunda MRONJ'un uzun dönem antibiyotik tedavisi ile kontrol altına alınabileceği bildirilmiştir.

2011 yılında aynı yazarlar, 34 adet MRONJ vakasını kapsayan bir başka çalışmada, günde iki kez antiseptikli gargara kullanımı ve oral hijyen motivasyonu ile birlikte, enfeksiyonun akut fazlarında antibiyotik kullanımını içeren konservatif yaklaşımın hastaların büyük çoğunluğunda başarılı sonuç verdiğini, cerrahi tedavinin ise yalnızca enfeksiyonun akut fazlarında medikal tedaviye ve antibiyotik tedavisine direnç gösteren vakalarda uygulanması gerektiğini rapor etmişlerdir.⁽¹³⁴⁾

Benzer şekilde, Scoletta ve arkadaşları⁽¹²⁷⁾, na ait 37 MRONJ vakasından oluşan gözlemsel bir çalışmada ise, ekspoze kemiğin cerrahi olarak uzaklaştırılmasının konservatif tedaviye üstünlük sağlamadığı, tek başına antibiyotik tedavisinin ağrıyı azaltmada ve lezyonun ilerlemesini önlemede başarılı sonuçlar verdiği ve bu nedenle cerrahi yaklaşımın yalnızca konservatif tedaviye dirençli vakalarda uygulanmasının daha uygun olacağı bildirilmiştir.

Her ne kadar dirençli lezyonlar dışında konvansiyonel tedaviyi öneren pek çok çalışma bulunsada, literatürde cerrahi yaklaşımların desteklendiği çalışmalar da mevcuttur. Stockmann ve arkadaşları⁽¹³⁵⁾ 2010 yılında yayınlanan çalışmalarında, 50 hastada MRONJ lezyonlarına cerrahi tedavi uygulamışlar ve hastalardan 2'sinde postoperatif 2. ayda, 3'ünde ise postoperatif 3.-6. aylar arasında rekürrens geliştiğini, 39 hastada ise işlem sonrası 12 ay boyunca rekürrens gelişmediğini bildirmişler ve tüm MRONJ hastalarında cerrahi yaklaşımın göz önünde bulundurulmasını tavsiye etmişlerdir. Stockmann ve arkadaşlarının bulgularına paralel bir biçimde, Bedogni ve arkadaşları⁽¹³⁶⁾ da, 30 hastada gerçekleştirdikleri çalışmalarında MRONJ lezyonlarının rezeksiyonunu takiben postoperatif 3. ayda %3.1, 6. ayda ise %9.4 rekürrens oranı bildirerek MRONJ vakalarında nekrotik kemiğin tümünün uzaklaştırılmasının başarısını vurgulamışlardır.

2012 yılında Schubert ve arkadaşları⁽¹³⁷⁾ da rapor ettikleri çalışmalarında, MRONJ tanılı 54 hastada, lezyonların cerrahi olarak uzaklaştırılmasını takiben 3 ay sonra, yaklaşık %80 başarı oranı bulmuşlar ve enfeksiyon bulgularında kaybolma ile yumuşak dokuda tam iyileşme bildirmişlerdir.

88 hastayı kapsayan prospektif bir kohort çalışmasında ise, Holzinger ve arkadaşları⁽¹³⁸⁾ MRONJ'un cerrahi tedavisinin başarısını %59 olarak bildirmişler ve MRONJ lezyonlarında konservatif tedavi ve erken cerrahi girişimin klinik evrede düzelme sağlayabileceği sonucuna varmışlardır.

2014 yılında Sadiq ve arkadaşları⁽¹³⁹⁾ tarafından da 3 MRONJ vakası bildirilmiş, başarılı çene kemiği rezeksiyonunu takiben postoperatif 3.ayda ağrının ortadan kalktığı ve hastaların yaşam kalitelerinde artma gözlemledikleri rapor edilmiştir.

Kim ve arkadaşları⁽¹⁴⁰⁾, MRONJ lezyonları cerrahi olarak tedavi edilmiş 325 osteoporoz hastasını dahil ettikleri retrospektif çalışmalarında, cerrahi sonrası hastaların %30'unda postoperatif 10.gün ve 5,6. yıl arasında rekürrens geliştiğini bildirmişler ve osteoporozlu hastalarda MRONJ tedavisinde, lokal anestezi altında yapılan küretajdan ziyade, geniş sınırlı cerrahi girişimlerin daha yararlı olabileceği görüşünü desteklemişlerdir.

Mevcut literatür değerlendirildiğinde, değişen başarı oranları ile birlikte, nekrotik lezyonun lokal debridmanından radikal çene kemiği rezeksiyonuna kadar varan çok sayıda farklı yaklaşım önerilmiş ise de,^(4, 135, 141-144) cerrahi müdahale sonrası kemik ve yumuşak dokuda yeterli iyileşme sağlanamaması ve rekürrens gelişmesi, MRONJ tedavisinde en sık karşılaşılan major problemler olarak bildirilmiştir.^(5, 110) Sağlıklı kemik marjinlerinin belirlenmesinin MRONJ lezyonlarında osteoradyonekrozlara göre daha zor olduğu düşünülmektedir.^(145, 146) Bununla birlikte, cerrahi girişimin kendisi de kemikte hasara neden olarak, rezeksiyon marjinlerinde sekonder osteonekroz gelişimine öncülük edebileceği ve postoperatif relaps gelişmesi ile de, daha büyük nekrotik ve ekspoze kemik alanlarının oluşabileceği ve bu durumun semptomların kötüleşmesine yol açabileceği rapor edilmiştir.⁽¹³⁴⁾ Bu durum, MRONJ tedavisinde uygulanacak cerrahi tekniğin ve destek yaklaşımların önemini artırmaktadır.

Pek çok in vivo ve in vitro çalışmada lazer kullanımının mukoza ve cildin beslenmesi ve kemiğin mitotik osteoblastik aktivitesi üzerindeki olumlu etkileri, çevre dokularda minimal travma ile insizyon yapılmasına olanak sağlaması ve bakteriyel yükü azalttığı bildirilmiştir, lazerlerin MRONJ tedavisinde de kullanımına zemin oluşturmuştur.⁽¹⁴⁷⁻¹⁴⁹⁾ Bu amaçla, 2010 yılında Vescovi ve arkadaşları⁽¹⁴⁷⁾ tarafından

gerçekleştirilen çalışmada, Er: YAG lazer ile yapılacak orta şiddette invaziv bir yaklaşımın ve düşük doz lazer terapisinin (LLLT), erken evrelerdeki MRONJ lezyonlarında bile, tek başına medikal tedavi uygulanmasından daha etkili olacağı öne sürülmüştür. Yine bir başka çalışmada, Angiero ve arkadaşları⁽¹⁵⁰⁾ farmakolojik tedavi ile kombine olarak ER: YAG lazer kullanımının MRONJ hastalarının %60'ında pozitif etki yarattığını bildirmişlerdir. Bu çalışmaların aksine, 2011 yılında Atalay ve arkadaşları⁽¹⁵¹⁾'nin ER: YAG lazer cerrahisi ve LLLT ile konvansiyonel cerrahinin MRONJ tedavisindeki etkinliklerini karşılaştırdıkları retrospektif bir çalışmada ise, tedavi sonuçları bakımından iki yöntem arasında anlamlı bir fark bulunmadığı bildirilmiştir.

Son yıllarda MRONJ'un cerrahi tedavisinde, konvansiyonel cerrahlere alternatif olarak geliştirilen bir diğer yöntem olan piezoelektrik cerrahinin kullanımı da literatürde yerini almıştır. Piezoelektrik cerrahi kullanımının, hem kavitasyon ve vibrasyon özelliğine bağlı olarak antimikrobiyal etkinlik göstermesi, hem de yumuşak dokuyu koruyarak sekestra ve kemik çıkıntılarını atravmatik şekilde uzaklaştırabilmesi yönüyle, MRONJ tedavisinde avantaj sağlayabileceği düşünülmektedir.^(86, 152) Ek olarak, piezocerrahinin postoperatif ödem ve kanamayı azaltması da bildirilen diğer avantajları arasındadır.⁽¹⁵³⁾ Bunlarla birlikte, piezocerrahinin kardiyak pacemaker kullanan hastalarda kontrendike oluşu ve uzun işlem süresi, piezocerrahi kullanımı ile ilgili ilişkilendirilen dezavantajlar olarak nitelendirilmektedir.⁽⁸⁾

Piezoelektrik cerrahinin, endodontik ve periodontal cerrahi, kistektomi, gömülü diş çekimi gibi pek çok oral cerrahi prosedürde başarılı sonuçlar verdiği bildirilmiştir.⁽⁹³⁾ Bunların yanı sıra, ileri implant cerrahilerinde piezocerrahi kullanımının daha etkin bir iyileşme sağladığı öne sürülmekte ve piezocerrahinin oral implantolojide de kullanımı giderek yaygınlaşmaktadır.^(73, 90, 93, 94)

Beziat ve arkadaşları,⁽⁹⁵⁾ 144 vakada Le Fort I osteotomisi, 140 vakada palatal genişletme, 134 vakada bilateral sagittal split osteotomisi, 2 vakada Crouzon sendromunun tedavisi için Le Fort III osteotomisi, 5 vakada segmental osteotomi, 3 vakada fasiyal asimetrinin düzeltimi için mandibula inferior kenar osteotomisi, 12 vakada monokortikal kalvarial kemik grefti alınması, 20 vakada kraniyofasiyostenoz tedavisi için orbita tavanının uzaklaştırılması, 5 vakada frontal kemiğin

uzaklaştırılması, 10 vakada orbita kavitesindeki tümör nedeniyle frontal sinüse ulaşmada, 4 vakada frontal sinüs aracılığıyla kafa tabanına ulaşılmasında piezocerrahiyi kullanarak, konu ile ilgili literatürdeki en kapsamlı çalışmalardan birini gerçekleştirmişlerdir. Bu çalışmanın sonucunda yazarlar, piezocerrahinin oldukça hassas kesime olanak sağladığını, osteotom gereksinimini ortadan kaldırdığını, dura mater, palatal mukoza ve inferior alveoler sinir gibi yumuşak dokuları koruduğunu ve kemik kesisi zamanını artırdığını fakat yumuşak dokuları korumak için fazladan bir çaba gerektirmemesi nedeniyle toplam ameliyat süresini uzatmadığını bildirmişlerdir.

Piezocerrahinin MRONJ gelişiminin önlenmesine yönelik ilk kullanımı ise, 2011 yılında Scoletta ve arkadaşları⁽¹⁵⁴⁾ tarafından, IV bifosfonat tedavisi alan hastalarda diş çekimi için güvenli bir protokol tanımlamak amacıyla gerçekleştirilen prospektif bir çalışmada bildirilmiştir. Bu çalışma kapsamında, 64 hastada toplamda 220 diş çekimi yapılmış, çekim soketleri piezocerrahi ile temizlenmiş ve tüm soketlere otolog büyüme faktöründen zengin plazma (PRGF) uygulanmıştır. Çalışma sonucunda yazarlar, 4 ile 24 ay arasında değişen takip süreleri boyunca 5 adet çekim bölgesinde (%2.27) MRONJ geliştiğini bildirmişler, önerilen protokolün başarılı klinik etkinlik sağladığını fakat sonuçların daha ileri çalışmalarla desteklenmesi gerektiğini belirtmişlerdir.

2013 yılında da Blus ve arkadaşları⁽⁶⁾, piezocerrahi ile 8 hastada toplam 9 adet MRONJ lezyonunun rezeke edildiği bir vaka serisinde, tüm hastalarda postoperatif 1. yılda yumuşak dokuda tam iyileşme sağladıklarını bildirmişlerdir. Preoperatif parestezi bildiren bir hastada parestезinin kaybolduğunu ve preoperatif trismus bulunan iki hastadan birinde trismusun tamamen düzeldiğini, diğerinde ise gerilediğini bildiren yazarlar, bu sonuçların piezocerrahinin MRONJ tedavisindeki etkinliği üzerine yapılacak in vivo ve in vitro deneysel çalışmalar ile desteklenmesini önermişlerdir. Aynı yıl içerisinde, Anitua ve arkadaşları⁽¹⁵⁵⁾ tarafından bildirilen bir vaka raporunda da, MRONJ lezyonunun piezocerrahi ile rezeksiyonunu takiben bölgeye PRGF uygulanmış ve postoperatif 1. yıl kontrolünde hastada önceden mevcut olan parestезinin tamamen kaybolduğu, yumuşak dokuda ise tam iyileşme elde edildiği bildirilmiştir.

2017 yılında, Blus ve arkadaşları⁽¹⁵⁶⁾ 18 hastada 20 adet MRONJ lezyonunu piezocerrahi kullanarak rezeke ettikleri bir başka vaka serisi daha rapor etmiş ve ilk çalışmalarına benzer şekilde, 10 ila 54 ay arasında değişen takip süreleri boyunca tüm hastalarda yumuşak dokuda tam iyileşme elde ettiklerini, önceden parestezi bulunan bir hastada ise parestезinin tamamen kaybolduğunu bildirmişlerdir.

Ghurye ve arkadaşları⁽⁸⁾ da, konservatif tedaviye dirençli bir MRONJ lezyonuna piezocerrahi ile lokal debridman uygulanması ile başarılı sonuç aldıkları bir vakanın 1 yıllık takibini bildirmişlerdir. Bir başka vaka serisinde ise, Bilimoria ve arkadaşları⁽¹⁵⁷⁾ 6 adet MRONJ lezyonunun piezocerrahi ve plateletten zengin fibrin (PRF) kombinasyonu ile tedavisini takiben, postoperatif 1. yılda hastaların 4'ünde tam yumuşak doku iyileşmesi, diğer iki hastada ise parsiyel iyileşme ve semptomlarda azalma kaydettiklerini belirtmişlerdir.

Gerçekleştirdiğimiz çalışmada, istatistiksel olarak anlamlı değerlere ulaşmamakla birlikte, bifosfonat uygulanan gruplarda piezocerrahi ile oluşturulan defektlerde kemik üretiminin konvansiyonel frez grubuna kıyasla daha fazla olduğu görülmüştür. Bifosfonat uygulanmayan kontrol grubunda da benzer sonuçlar elde edilmiş, istatistiksel fark bulunmaması ile birlikte, piezocerrahi ile oluşturulan defektlerde konvansiyonel frezle oluşturulan defekt alanlarından daha fazla miktarda kemik oluştuğu izlenmiştir.

Sonuç olarak, mevcut literatürde MRONJ'un tedavisinde piezocerrahi kullanımını destekleyen çalışmalarda başarılı sonuçlar bildirilmiş olmasının yanında, bu çalışmaların çoğunun kontrol grubundan yoksun, klinik vaka çalışmaları olduğu görülmektedir. Bildiğimiz kadarıyla bu çalışma, bifosfonat kullanım durumunda piezocerrahi ve konvansiyonel frezlerin çene kemiğindeki iyileşme üzerine etkilerinin karşılaştırıldığı ilk çalışmadır.

MRONJ tedavisinde üçüncü temel yöntem olan medikal+cerrahi yaklaşıma destek tedaviler kapsamında ise, yumuşak doku ve kemik iyileşmesine katkı sağlayabilmek amacıyla günümüze değin çok sayıda yöntem ve ajanın kullanımı önerilmekle birlikte, bu tedavilerin etkinlikleri konusunda görüş ayrılıkları mevcut olup bilimsel kanıtlar halen yetersizdir.^(3, 111)

Düşük dereceli lazer terapinin (LLLT, lazer fototerapi), hücre proliferasyonu, farklanması ve adezyonu üzerinde biyostimülatif etki etmesi ve antimikrobiyal etkinlik göstermesi nedeniyle, MRONJ tedavisinde destekleyici yaklaşım olarak kullanımı öne sürülmüştür.^(147, 158) Pansani ve arkadaşları⁽¹⁵⁹⁾ zoledronik asit uygulanan ve uygulanmayan fibroblastlara uygulanan LLLT'nin, zoledronik asit uygulanmayan grupta hücre proliferasyonunu artırdığını fakat zoledronik asit grubunda hücre proliferasyonunda artış sağlamadığını bildirmişlerdir.

2014 yılında Altay ve arkadaşları⁽¹⁶⁰⁾ ise, medikal+cerrahi tedaviye destek olarak LLLT uygulanan 11 MRONJ hastasında yaptıkları retrospektif bir çalışmada, tüm hastalarda mevcut semptomların kaybolduğunu ve stabil bir mukozal kapanma elde edildiğini gözlemlemişler ve MRONJ hastalarında LLLT'nin güvenli ve etkili bir destekleyici tedavi olabileceğini bildirmişlerdir.

2012 yılında Martins ve arkadaşları⁽¹⁶¹⁾ tarafından ortaya konulan çalışmada ise, medikal yaklaşım, medikal+cerrahi yaklaşım ile lazer fototerapi ve plateletten zengin plazma (PRP) ile desteklenmiş medikal+cerrahi yaklaşımın MRONJ lezyonlarındaki etkinlikleri değerlendirilmiştir. Çalışma sonucunda, lazer fototerapi ve PRP ile kombine antibiyotik uygulanan ve nekrotik kemiğin cerrahi olarak uzaklaştırıldığı grupta, postoperatif 1. ayda diğer yöntemlere kıyasla daha iyi iyileşme gözlemlendiği bildirilmiştir.

Plateletten zengin plazma (PRP), içerdiği platelet kaynaklı büyüme faktörleri (PDGF), transforme edici büyüme faktörü- β (TGF- β), vasküler endotel büyüme faktörü (VEGF), epidermal büyüme faktörü (EGF), insülin benzeri büyüme faktörü (IGF) ve kemik biyolojisinde önemli bir rol oynayabilen osteokondüktif proteinlerin bir konsantrasyonu olup,^(162, 163) kemikte iyileşme ve rejenerasyonu artırma potansiyeli yönüyle MRONJ vakalarında destekleyici tedavi olarak kullanımını öneren çalışmalar yer almaktadır.⁽¹⁶⁴⁻¹⁶⁶⁾ 2014 yılında Sarkarat ve arkadaşları⁽¹⁶⁷⁾ osteonekroz oluşturulan ratlarda çekim soketlerine PRP uyguladıkları çalışmalarında, PRP uygulanan ve uygulanmayan gruplar arasında epitelizasyon, anjiogenezis veya sekestrasyon oluşumu bakımından anlamlı bir fark bulunmaz iken, mevcut vital kemik miktarının PRP uygulanan grupta daha fazla oluştuğunu bildirmişlerdir.

Konservatif tedaviye dirençli MRONJ olgularında önerilen bir diğer destekleyici tedavi, ilk kez 2007 yılında Harper ve Fung⁽¹⁶⁸⁾ tarafından tanıtilan teriparatid uygulamasıdır. Rekombinant insan paratiroid hormonunun ilk 34 amino asidinden oluşan teriparatidin, öncelikli olarak osteoblastlar tarafından kemik oluşumunu ve sonrasında da osteoklastlar tarafından kemik rezorpsiyonunu stimule ederek suprese olmuş kemik remodelingini yeniden aktive edebildiği bildirilmektedir.⁽¹⁶⁹⁾ Ersan ve arkadaşları⁽¹⁷⁰⁾, zoledronik asit uygulaması sonrası diş çekimi yaparak osteonekroz oluşturdukları ratlarda, sistemik teriparatid uygulamasının osteonekrotik alan boyutlarında küçülme sağladığını ve teriparatidin MRONJ hastalarında etkili bir tedavi seçeneği olabileceğini belirtmişlerdir. Literatürde MRONJ tedavisinde teriparatid uygulaması ile başarılı sonuçlar elde edilen vaka raporları bulunması ile birlikte⁽¹⁷¹⁻¹⁷⁴⁾, teriparatid tedavisine cevap alınamayan vakalar da mevcuttur.⁽¹⁷⁵⁾ Bu nedenle, MRONJ vakalarında destekleyici tedavi olarak teriparatid uygulamasının etkinliği konusunda kanıta dayalı sonuçlar elde edilebilmesi için, prospektif randomize kontrollü çalışmalara duyulan gereksinim halen devam etmektedir.

Tüm bunlara ek olarak, teriparatidin kullanım endikasyonları kısıtlı olup, hiperkalsemik bozukluk, osteosarkom, metastatik kemik hastalığı, Paget, gebelik ve iskelet veya yumuşak dokuya radyasyon terapisi uygulanan hastalarda kullanımı önerilmemektedir. Ayrıca, şiddetli renal veya hepatik bozukluğu olan hastalarda da teriparatid kullanımı kontrendikedir.⁽¹⁷⁶⁾

Hiperbarik oksijen tedavisinin (HBO) de, antimikrobiyal etkinliğe sahip olması⁽¹⁷⁷⁾ ve kök hücrelerin mobilizasyonunu,⁽¹⁷⁸⁾ anjiyojenezini⁽¹⁷⁹⁾ ve yara iyileşmesini olumlu etkilemesi⁽¹⁸⁰⁾ yönleriyle MRONJ tedavisindeki destekleyici rolü araştırılmıştır. Bu konu ile ilgili literatürde yer alan ilk prospektif randomize kontrollü çalışma, 2012 yılında Freiburger ve arkadaşları⁽¹⁸¹⁾ tarafından gerçekleştirilmiştir. 46 hastada MRONJ lezyonlarında konservatif yaklaşım ile konservatif yaklaşıma destek tedavi olarak hiperbarik oksijen tedavisinin etkinlikleri karşılaştırılmıştır. Çalışmanın sonucunda yazarlar, iki grup arasında yara iyileşmesi bakımından anlamlı bir fark bulunmadığını fakat hiperbarik oksijenin erken dönem iyileşmede ve ağrının azaltılmasında faydalı olduğunu belirtmişlerdir.

Bir diğer çalışmada ise, Silva ve arkadaşları⁽¹⁸²⁾ bifosfonat uygulanmış ratlarda diş çekim bölgelerinde hiperbarik oksijen tedavisinin etkinliğini değerlendirmişler ve

hiperbarik oksijen uygulanan ve uygulanmayan gruplar arasında lezyonun klinik deęerlendirmesi ile çekim bölgesinde oluşan vital kemik miktarı bakımından anlamlı bir fark bulunmadığını ancak hiperbarik oksijen tedavisinin çekim soketlerinde mikroskobik olarak ölçülen non-vital kemik miktarını azalttığını bildirmişlerdir.

Bunların aksine, hiperbarik oksijenin MRONJ tedavisinde olumlu herhangi bir etkisi olmadığını savunan çalışmalar da bulunmaktadır.^(183, 184) Ayrıca, hiperbarik oksijen tedavisinin, özellikle metastatik kanserler nedeniyle bifosfonat tedavisi altında olan MRONJ hastalarında tümoral dokularda da vasküler artışa neden olabileceği ve doxorubicin gibi bazı kemoterapötik ajanlarla birlikte uygulanmasının kontrendike oluşu da, bu hastalarda kullanımını limitli hale getirmektedir.⁽¹⁸⁵⁻¹⁸⁷⁾

Tüm bu farklı sonuçlar ve yorumlar, hiperbarik oksijen tedavisinin MRONJ tedavisindeki etkinliği konusunda da soru işareti yaratmakta ve bu konuda da daha ileri çalışmalara ihtiyaç olduğunu göstermektedir.

Yukarıda belirtilen, MRONJ tedavisinde destekleyici olarak uygulanan farklı yaklaşımlar henüz tartışılırken, son yıllarda şelasyon ajanları yoluyla kemikte depolanmış bifosfonat moleküllerinin uzaklaştırılabilip uzaklaştırılamayacağı sorusu gündeme gelmiş olup, bu konuyu araştıran çok kısıtlı sayıda çalışmadan elde edilen olumlu sonuçlar, bizleri de bu konuyu araştırmaya teşvik etmiştir.

2007 yılında Kozloff ve arkadaşları⁽¹⁰²⁾ tarafından yapılan bir çalışmada, floresan pamidronatın (FRFP) kemikte apozisyon ve rezorpsiyon bölgelerine bağlanması yoluyla, kemik metabolizmasının in vivo deęerlendirilmesinde uygun bir görüntüleme seçeneği olarak kullanılabileceği bildirilmiştir. Bu çalışmada ayrıca, EDTA ile ex vivo demineralizasyonun, kemikteki bifosfonat içeriğini azalttığının gösterilmesi, MRONJ tedavisinde EDTA'nın rolü olabileceği hipotezini ortaya çıkarmıştır.

EDTA'nın 7.4 pH deęerinde iyonize formdaki halinin, kalsiyuma sıkı bir biçimde bağlanabilmesi nedeniyle, lokal olarak uygulanması ile, kemik yüzeyindeki hidroksiapatitin yapısında bulunan kalsiyumu ve dolayısıyla da kalsiyuma bağlı olan bifosfonat molekülünü uzaklaştırması beklenmektedir.

Bu konu ile ilgili literatürde karşılaştığımız tek çalışma ise, 2015 yılında Howie ve arkadaşları⁽¹⁰³⁾ tarafından floresan pamidronat uygulanan 32 adet rat üzerinde gerçekleştirilmiştir. Bu çalışmada, sistemik ve lokal yoldan uygulanan şelasyon ajanlarının kemikteki bifosfonat moleküllerini uzaklaştırmadaki etkinliği değerlendirilmiş, floresan görüntüleme ile alveolar kemik, femur, tibia ve vertebradaki floresanslıktaki azalmanın yanı sıra, şelasyon tedavisinin sistemik etkileri de incelenmiştir. Sistemik şelasyon grubundaki ratlardan 11 tanesine intraperitoneal floresan pamidronat enjeksiyonunu takiben 1. ve 2. haftalarda birer kez kadmiyum klorid verilmiş, 11 tanesine ise steril su ile gavaj yapılmıştır. Lokal şelasyon grubunda ise, intraperitoneal floresan pamidronat enjeksiyonunu takiben, çenelerin tek tarafında diş çekimi yapılarak 5 ratta çekim soketlerine EDTA, 5 ratta ise sitrik asit uygulanmış ve çekim yapılmayan taraf kontrol grubu olarak kabul edilmiştir

Çalışma sonucunda, sistemik şelasyon grubunda, tüm vücutta pamidronat sinyalinin azalması ile birlikte, maksimum azalmanın alveolar kemik ve femurda olduğu gözlenmiştir. Bunun yanı sıra, sistemik şelasyon uygulamasının kalsiyum homeostazında bozukluğa veya karaciğer ve böbrekler üzerinde sistemik toksik bir etkiye yol açmadığı da bildirilmiştir. Lokal şelasyon grubunda ise, kontrol tarafları ile karşılaştırıldığında hem sitrik asit hem de EDTA uygulanan örneklerde pamidronat sinyalinde belirgin azalma gözlenmesinin yanı sıra, histolojik incelemede de sitrik asit ve EDTA'nın kontrol örneklerine göre soket duvarındaki dekalsifikasyon derinliğini belirgin ölçüde artırdığı rapor edilmiştir.⁽¹⁰³⁾

Bizim çalışmamızda da, istatistiksel olarak anlamlı değerlere ulaşmamış olsa da, lokal EDTA uygulamasının hem piezocerrahi ile hem de standart frez kullanılarak oluşturulan defektlerde üretilen kemik miktarını artırdığını gözlemledik. İleri çalışmalarda, daha büyük örnek sayıları ile çalışılarak, EDTA'nın kemikteki bifosfonat moleküllerini uzaklaştırmak yolu ile MRONJ'un önlenmesi ve tedavisindeki etkinliği konusunda daha kesin sonuçlar elde edilebileceği kanaatindeyiz.

6. SONUÇ VE ÖNERİLER

- Bifosfonat grubu ilaçlar, kemik metabolizmasını etkileyen hastalıklarda ve malignensilerde, yüksek yararları ve olumlu özellikleri nedeniyle vazgeçilemez olmaları ile birlikte, çene kemiklerinde osteonekroz oluşturma potansiyelini de beraberinde taşımaktadırlar.
- Bifosfonat tedavisi uygulanacak, uygulanmakta veya uygulanmış olan hastaların MRONJ riski göz önüne bulundurularak, diş hekimi ya da oral maksillofasiyal cerrahi uzmanı ile konsültasyonu sağlanmalıdır.
- Bifosfonatların kemikte depolanarak uzun yıllar boyunca etkinliklerini sürdürmeleri, yol açtıkları MRONJ tablosunun tedaviye dirençli ve ilerleyici olmasına zemin hazırlayabilmektedir.
- MRONJ'un gelişiminin önlenmesi ve tedavisine yönelik çok sayıda klinik çalışma olmasına karşın, deneysel çalışmaların sayısı sınırlıdır. Çalışmamızda zoledronik asitin ratlarda kemik iyileşmesini olumsuz etkilediği ve osteonekroz gelişimine yol açtığı gözlemlenmiştir. Elde edilen bu bulgular ışığında, ratlar üzerinde uyguladığımız deney protokolünün bifosfonatların çene kemikleri üzerine etkilerinin araştırılmasında uygun bir model olduğu sonucuna ulaşılmıştır. Benzer modellemelerle ileri çalışmaların literatüre katkı sağlayacağı düşünülmektedir.
- Çalışmamız kapsamında, piezocerrahi kullanımının konvansiyonel frez kullanımı ile karşılaştırıldığında, kemik iyileşmesinde rakamsal üstünlük sağlamanın yanında, iki yöntem arasında istatistiksel bir fark bulunmadığı görülmüştür. Bu sonuçtan yola çıkılarak, piezocerrahi ile konvansiyonel cerrahinin, kemik iyileşmesi bakımından aynı etkinlikte olduğu sonucuna varılmış olsa da, piezocerrahi lehine bulunan rakamsal üstünlük daha geniş denek sayılarıyla ileri çalışmalar ihtiyacına işaret etmektedir.
- Mevcut çalışmada, kemikte defekt alanlarına lokal olarak uygulanan EDTA'nın da, yeni üretilen kemik miktarında rakamsal bir artışa neden olduğu ancak bu farkın istatistiksel olarak önemli olmadığı gözlemlenmiştir. EDTA'nın bölgesel olarak bifosfonatları uzaklaştırmak yoluyla iyileşmedeki etkinliğinin daha net değerlendirilmesi için, daha fazla sayıda denekte, farklı doz ve uygulama süreleri ile yapılacak çalışmalara ihtiyaç duyulmaktadır.

- MRONJ oluşumu, bifosfonat tedavisi altındaki hastalarda yüksek riskli ciddi bir tablodur. Gerçekleştirilen bu çalışmadan elde edilen verilerin, mevcut literatüre katkı sağlamasının yanı sıra, yeni tedavi konseptleri üzerine yapılacak araştırmalara öncülük edeceği de düşünülmektedir.



KAYNAKLAR

1. Shannon J, Shannon J, Modelevsky S, Grippo AA. Bisphosphonates and osteonecrosis of the jaw. *J Am Geriatr Soc.* 2011;59(12):2350-5.
2. Marx RE. Pamidronate (Aredia) and zoledronate (Zometa) induced avascular necrosis of the jaws: a growing epidemic. *J Oral Maxillofac Surg.* 2003;61(9):1115-7.
3. Ruggiero SL, Dodson TB, Fantasia J, Goodday R, Aghaloo T, Mehrotra B, et al. American Association of Oral and Maxillofacial Surgeons position paper on medication-related osteonecrosis of the jaw--2014 update. *J Oral Maxillofac Surg.* 2014;72(10):1938-56.
4. Williamson RA. Surgical management of bisphosphonate induced osteonecrosis of the jaws. *Int J Oral Maxillofac Surg.* 2010;39(3):251-5.
5. Saussez S, Javadian R, Hupin C, Magremanne M, Chantrain G, Loeb I, et al. Bisphosphonate-related osteonecrosis of the jaw and its associated risk factors: a Belgian case series. *Laryngoscope.* 2009;119(2):323-9.
6. Blus C, Szmukler-Moncler S, Giannelli G, Denotti G, Orru G. Use of Ultrasonic Bone Surgery (Piezosurgery) to Surgically Treat Bisphosphonate-Related Osteonecrosis of the Jaws (BRONJ). A Case Series Report with at Least 1 Year of Follow-Up. *Open Dent J.* 2013;7:94-101.
7. Geha H, Peron J. BRONJ in cancer patients: early piezosurgery. *British Journal of Oral and Maxillofacial Surgery.* 2012;50:S10-S1.
8. Ghurye S, Kwok J, Thakrar P, Patel V. The use of piezoelectric surgical debridement in the management of bisphosphonate osteonecrosis of the jaw: a case report. *Oral Surgery.* 2017.
9. Favia G, Tempesta A, Limongelli L, Crincoli V, Maiorano E. Medication-related osteonecrosis of the jaws: considerations on a new antiresorptive therapy (Denosumab) and treatment outcome after a 13-year experience. *International journal of dentistry.* 2016;2016.
10. Howie RN, Bhattacharyya M, Salama ME, Refaey ME, Isales C, Borke J, et al. Removal of pamidronate from bone in rats using systemic and local chelation. *Arch Oral Biol.* 2015;60(12):1699-707.
11. Lombard T, Neirinckx V, Rogister B, Gilon Y, Wislet S. Medication-Related Osteonecrosis of the Jaw: New Insights into Molecular Mechanisms and Cellular Therapeutic Approaches. *Stem Cells Int.* 2016;2016:8768162.
12. Ruggiero SL, Mehrotra B. Bisphosphonate-related osteonecrosis of the jaw: diagnosis, prevention, and management. *Annu Rev Med.* 2009;60:85-96.
13. Cremers S, Papapoulos S. Pharmacology of bisphosphonates. *Bone.* 2011;49(1):42-9.
14. Kimmel DB. Mechanism of action, pharmacokinetic and pharmacodynamic profile, and clinical applications of nitrogen-containing bisphosphonates. *J Dent Res.* 2007;86(11):1022-33.
15. Lin JH. Bisphosphonates: a review of their pharmacokinetic properties. *Bone.* 1996;18(2):75-85.
16. Papapoulos SE, Cremers SC. Prolonged bisphosphonate release after treatment in children. *N Engl J Med.* 2007;356(10):1075-6.
17. Ruggiero SL, Dodson TB, Assael LA, Landesberg R, Marx RE, Mehrotra B, et al. American Association of Oral and Maxillofacial Surgeons position paper on bisphosphonate-related osteonecrosis of the jaws--2009 update. *J Oral Maxillofac Surg.* 2009;67(5 Suppl):2-12.

18. Ruggiero SL, Mehrotra B, Rosenberg TJ, Engroff SL. Osteonecrosis of the jaws associated with the use of bisphosphonates: a review of 63 cases. *J Oral Maxillofac Surg.* 2004;62(5):527-34.
19. Fleisch H. Bisphosphonates: mechanisms of action. *Endocr Rev.* 1998;19(1):80-100.
20. Fleisch H. Bisphosphonates in bone disease: from the laboratory to the patient: Academic Press; 2000.
21. Russell RG. Bisphosphonates: the first 40 years. *Bone.* 2011;49(1):2-19.
22. Smith R, Russell R, Bishop M. Diphosphonates and Paget's disease of bone. *The Lancet.* 1971;297(7706):945-7.
23. DELMAS PD, Chapuy M, Vignon E, Charhon S, Briancon D, Alexandre C, et al. Long term effects of dichloromethylene diphosphonate in Paget's disease of bone. *The Journal of Clinical Endocrinology & Metabolism.* 1982;54(4):837-44.
24. Minaire P, Depassio J, Berard E, Meunier P, Edouard C, Pilonchery G, et al. Effects of clodronate on immobilization bone loss. *Bone.* 1987;8:S63-8.
25. Ashcroft AJ, Davies FE, Morgan GJ. Aetiology of bone disease and the role of bisphosphonates in multiple myeloma. *Lancet Oncol.* 2003;4(5):284-92.
26. Papapoulos SE. Bisphosphonate actions: physical chemistry revisited. *Bone.* 2006;38(5):613-6.
27. Drake MT, Clarke BL, Khosla S. Bisphosphonates: mechanism of action and role in clinical practice. *Mayo Clin Proc.* 2008;83(9):1032-45.
28. Russell RG. Bisphosphonates: from bench to bedside. *Ann N Y Acad Sci.* 2006;1068:367-401.
29. Rogers MJ, Frith JC, Luckman SP, Coxon FP, Benford HL, Monkkonen J, et al. Molecular mechanisms of action of bisphosphonates. *Bone.* 1999;24(5 Suppl):73S-9S.
30. Grey A, Reid IR. Differences between the bisphosphonates for the prevention and treatment of osteoporosis. *Ther Clin Risk Manag.* 2006;2(1):77-86.
31. Green JR. Bisphosphonates: preclinical review. *Oncologist.* 2004;9 Suppl 4:3-13.
32. Cheng A, Mavrokokki A, Carter G, Stein B, Fazzalari NL, Wilson DF, et al. The dental implications of bisphosphonates and bone disease. *Aust Dent J.* 2005;50(4 Suppl 2):S4-13.
33. Migliorati CA, Casiglia J, Epstein J, Jacobsen PL, Siegel MA, Woo SB. Managing the care of patients with bisphosphonate-associated osteonecrosis: an American Academy of Oral Medicine position paper. *J Am Dent Assoc.* 2005;136(12):1658-68.
34. Rodan GA, Fleisch HA. Bisphosphonates: mechanisms of action. *J Clin Invest.* 1996;97(12):2692-6.
35. Van Beek ER, Lowik CW, Papapoulos SE. Bisphosphonates suppress bone resorption by a direct effect on early osteoclast precursors without affecting the osteoclastogenic capacity of osteogenic cells: the role of protein geranylgeranylation in the action of nitrogen-containing bisphosphonates on osteoclast precursors. *Bone.* 2002;30(1):64-70.
36. van beek E, Lowik C, van der Pluijm G, Papapoulos S. The role of geranylgeranylation in bone resorption and its suppression by bisphosphonates in fetal bone explants in vitro: A clue to the mechanism of action of nitrogen-containing bisphosphonates. *J Bone Miner Res.* 1999;14(5):722-9.
37. Watts NB. Treatment of osteoporosis with bisphosphonates. *Rheumatic Disease Clinics of North America.* 2001;27(1):197-214.
38. Cartsos VM, Zhu S, Zavras AI. Bisphosphonate use and the risk of adverse jaw outcomes: a medical claims study of 714,217 people. *J Am Dent Assoc.* 2008;139(1):23-30.
39. Roelofs AJ, Thompson K, Gordon S, Rogers MJ. Molecular mechanisms of action of bisphosphonates: current status. *Clin Cancer Res.* 2006;12(20 Pt 2):6222s-30s.
40. Marx RE, Cillo JE, Jr., Ulloa JJ. Oral bisphosphonate-induced osteonecrosis: risk factors, prediction of risk using serum CTX testing, prevention, and treatment. *J Oral Maxillofac Surg.* 2007;65(12):2397-410.

41. Mundy GR. Bisphosphonates as anticancer drugs. *Expert Opin Investig Drugs*. 1999;8(12):2009-15.
42. Neville-Webbe HL, Gnani M, Coleman RE. Potential anticancer properties of bisphosphonates. *Semin Oncol*. 2010;37 Suppl 1:S53-65.
43. Polascik TJ. Bisphosphonates in oncology: evidence for the prevention of skeletal events in patients with bone metastases. *Drug Des Devel Ther*. 2009;3:27-40.
44. Wood J, Bonjean K, Ruetz S, Bellahcene A, Devy L, Foidart JM, et al. Novel antiangiogenic effects of the bisphosphonate compound zoledronic acid. *J Pharmacol Exp Ther*. 2002;302(3):1055-61.
45. Santini D, Vincenzi B, Dicuonzo G, Avvisati G, Massacesi C, Battistoni F, et al. Zoledronic acid induces significant and long-lasting modifications of circulating angiogenic factors in cancer patients. *Clin Cancer Res*. 2003;9(8):2893-7.
46. Vincenzi B, Santini D, Dicuonzo G, Battistoni F, Gavasci M, La Cesa A, et al. Zoledronic acid-related angiogenesis modifications and survival in advanced breast cancer patients. *J Interferon Cytokine Res*. 2005;25(3):144-51.
47. Marx RE, Sawatari Y, Fortin M, Broumand V. Bisphosphonate-induced exposed bone (osteonecrosis/osteopetrosis) of the jaws: risk factors, recognition, prevention, and treatment. *J Oral Maxillofac Surg*. 2005;63(11):1567-75.
48. Diel IJ, Fogelman I, Al-Nawas B, Hoffmeister B, Migliorati C, Gligorov J, et al. Pathophysiology, risk factors and management of bisphosphonate-associated osteonecrosis of the jaw: Is there a diverse relationship of amino- and non-aminobisphosphonates? *Crit Rev Oncol Hematol*. 2007;64(3):198-207.
49. Miller PD, Jamal SA, Evenepoel P, Eastell R, Boonen S. Renal safety in patients treated with bisphosphonates for osteoporosis: a review. *J Bone Miner Res*. 2013;28(10):2049-59.
50. Pazianas M, Cooper C, Wang Y, Lange JL, Russell RG. Atrial fibrillation and the use of oral bisphosphonates. *Ther Clin Risk Manag*. 2011;7:131-44.
51. Greenspan S, Field-Munves E, Tonino R, Smith M, Petruschke R, Wang L, et al. Tolerability of once-weekly alendronate in patients with osteoporosis: a randomized, double-blind, placebo-controlled study. *Mayo Clin Proc*. 2002;77(10):1044-52.
52. Black DM, Delmas PD, Eastell R, Reid IR, Boonen S, Cauley JA, et al. Once-yearly zoledronic acid for treatment of postmenopausal osteoporosis. *N Engl J Med*. 2007;356(18):1809-22.
53. Delmas PD, Adami S, Strugala C, Stakkestad JA, Reginster JY, Felsenberg D, et al. Intravenous ibandronate injections in postmenopausal women with osteoporosis: one-year results from the dosing intravenous administration study. *Arthritis Rheum*. 2006;54(6):1838-46.
54. Kennel KA, Drake MT. Adverse effects of bisphosphonates: implications for osteoporosis management. *Mayo Clin Proc*. 2009;84(7):632-7; quiz 8.
55. Wysowski DK. Reports of esophageal cancer with oral bisphosphonate use. *N Engl J Med*. 2009;360(1):89-90.
56. Hughes JP, Baron R, Buckland DH, Cooke MA, Craig JD, Duffield DP, et al. Phosphorus necrosis of the jaw: a present-day study. *Br J Ind Med*. 1962;19:83-99.
57. Marx RE. Uncovering the cause of "phossy jaw" Circa 1858 to 1906: oral and maxillofacial surgery closed case files-case closed. *J Oral Maxillofac Surg*. 2008;66(11):2356-63.
58. American Dental Association Council on Scientific A. Dental management of patients receiving oral bisphosphonate therapy: expert panel recommendations. *J Am Dent Assoc*. 2006;137(8):1144-50.
59. Badros A, Weikel D, Salama A, Goloubeva O, Schneider A, Rapoport A, et al. Osteonecrosis of the jaw in multiple myeloma patients: clinical features and risk factors. *J Clin Oncol*. 2006;24(6):945-52.

60. Advisory Task Force on Bisphosphonate-Related Osteonecrosis of the Jaws AAO, Maxillofacial S. American Association of Oral and Maxillofacial Surgeons position paper on bisphosphonate-related osteonecrosis of the jaws. *J Oral Maxillofac Surg.* 2007;65(3):369-76.
61. Svejda B, Muschitz C, Gruber R, Brandtner C, Svejda C, Gasser RW, et al. [Position paper on medication-related osteonecrosis of the jaw (MRONJ)]. *Wien Med Wochenschr.* 2016;166(1-2):68-74.
62. Sim Ie W, Sanders KM, Borromeo GL, Seymour JF, Ebeling PR. Declining Incidence of Medication-Related Osteonecrosis of the Jaw in Patients With Cancer. *J Clin Endocrinol Metab.* 2015;100(10):3887-93.
63. Allen MR, Burr DB. The pathogenesis of bisphosphonate-related osteonecrosis of the jaw: so many hypotheses, so few data. *J Oral Maxillofac Surg.* 2009;67(5 Suppl):61-70.
64. Kos M, Junka A, Smutnicka D, Bartoszewicz M, Kurzynowski T, Gluza K. Pamidronate enhances bacterial adhesion to bone hydroxyapatite. Another puzzle in the pathology of bisphosphonate-related osteonecrosis of the jaw? *J Oral Maxillofac Surg.* 2013;71(6):1010-6.
65. Qi WX, Tang LN, He AN, Yao Y, Shen Z. Risk of osteonecrosis of the jaw in cancer patients receiving denosumab: a meta-analysis of seven randomized controlled trials. *Int J Clin Oncol.* 2014;19(2):403-10.
66. Rosella D, Papi P, Giardino R, Cicalini E, Piccoli L, Pompa G. Medication-related osteonecrosis of the jaw: Clinical and practical guidelines. *J Int Soc Prev Community Dent.* 2016;6(2):97-104.
67. McGowan K, McGowan T, Ivanovski S. Risk factors for medication-related osteonecrosis of the jaws: A systematic review. *Oral Dis.* 2017.
68. Durie BG, Katz M, Crowley J. Osteonecrosis of the jaw and bisphosphonates. *N Engl J Med.* 2005;353(1):99-102; discussion 99-.
69. Bamias A, Kastiris E, Bamia C, Moulopoulos LA, Melakopoulos I, Bozas G, et al. Osteonecrosis of the jaw in cancer after treatment with bisphosphonates: incidence and risk factors. *J Clin Oncol.* 2005;23(34):8580-7.
70. Ruggiero S, Gralow J, Marx RE, Hoff AO, Schubert MM, Hurn JM, et al. Practical guidelines for the prevention, diagnosis, and treatment of osteonecrosis of the jaw in patients with cancer. *J Oncol Pract.* 2006;2(1):7-14.
71. Katz J, Gong Y, Salmasinia D, Hou W, Burkley B, Ferreira P, et al. Genetic polymorphisms and other risk factors associated with bisphosphonate induced osteonecrosis of the jaw. *Int J Oral Maxillofac Surg.* 2011;40(6):605-11.
72. Hallmer F, Bjornland T, Andersson G, Becktor JP, Kristoffersen AK, Enersen M. Bacterial diversity in medication-related osteonecrosis of the jaw. *Oral Surg Oral Med Oral Pathol Oral Radiol.* 2017;123(4):436-44.
73. Rahnama M, Czupkałło Ł, Czajkowski L, Graszka J, Wallner J. The use of piezosurgery as an alternative method of minimally invasive surgery in the authors' experience. *Videosurgery and Other Miniinvasive Techniques.* 2013;8(4):321.
74. Agarwal E, Masamatti SS, Kumar A. Escalating role of piezosurgery in dental therapeutics. *J Clin Diagn Res.* 2014;8(10):ZE08-11.
75. Pereira CC, Gealh WC, Meorin-Nogueira L, Garcia-Junior IR, Okamoto R. Piezosurgery applied to implant dentistry: clinical and biological aspects. *J Oral Implantol.* 2014;40 Spec No:401-8.
76. Thomas M, Akula U, Ealla KK, Gajjada N. Piezosurgery: A Boon for Modern Periodontics. *J Int Soc Prev Community Dent.* 2017;7(1):1-7.
77. Vercellotti T. Technological characteristics and clinical indications of piezoelectric bone surgery. *Minerva Stomatol.* 2004;53(5):207-14.
78. Labanca M, Azzola F, Vinci R, Rodella LF. Piezoelectric surgery: twenty years of use. *Br J Oral Maxillofac Surg.* 2008;46(4):265-9.

79. Zhang Y, Wang C, Zhou S, Jiang W, Liu Z, Xu L. A comparison review on orthopedic surgery using piezosurgery and conventional tools. *Procedia CIRP*. 2017;65:99-104.
80. Richman MJ. The use of ultrasonics in root canal therapy and root resection. *J Dent Med*. 1957;12:12-8.
81. Mazorow H. Bone repair after experimentally produced defects. *J Oral Surg*. 1960;18:107-15.
82. Walsh LJ. Piezosurgery: an increasing role in dental hard tissue surgery. *Australasian Dental Practice*. 2007;18(5):52-6.
83. Maria T. Piezosurgery: Ultrasonic bone surgery in periodontics and oral implantology-Review. 2015.
84. Leclercq P, Zenati C, Amr S, Dohan DM. Ultrasonic bone cut part 1: State-of-the-art technologies and common applications. *Journal of Oral and Maxillofacial Surgery*. 2008;66(1):177-82.
85. Nalbandian S. Piezosurgery techniques in implant dentistry. *Australasian Dental Practice*. 2011:116-26.
86. Yaman Z, Suer B. Piezoelectric surgery in oral and maxillofacial surgery. *Annals of Oral and Maxillofacial Surgery*. 2013;1(5):1-9.
87. Sohn D-S, Ahn M-R, Lee W-H, Yeo D-S, Lim S-Y. Piezoelectric osteotomy for intraoral harvesting of bone blocks. *International Journal of Periodontics & Restorative Dentistry*. 2007;27(2).
88. Rashad A, Kaiser A, Prochnow N, Schmitz I, Hoffmann E, Maurer P. Heat production during different ultrasonic and conventional osteotomy preparations for dental implants. *Clinical oral implants research*. 2011;22(12):1361-5.
89. Chopra P, Chopra P. Piezosurgery and its applications in Periodontology and Implantology. *International Journal of Contemporary Dentistry*. 2011;2(4).
90. Seshan H, Konuganti K, Zope S. Piezosurgery in periodontology and oral implantology. *Journal of Indian Society of Periodontology*. 2009;13(3):155.
91. Schlee M, Steigmann M, Bratu E, Garg AK. Piezosurgery: basics and possibilities. *Implant dentistry*. 2006;15(4):334-40.
92. Stübinger S, Landes C, Seitz O, Zeilhofer H, Sader R. Ultrasonic bone cutting in oral surgery: a review of 60 cases. *Ultraschall in der Medizin (Stuttgart, Germany)*. 1980. 2008;29(1):66-71.
93. Pavlíková G, Foltán R, Horká M, Hanzelka T, Borunská H, Šedý J. Piezosurgery in oral and maxillofacial surgery. *International journal of oral and maxillofacial surgery*. 2011;40(5):451-7.
94. Preti G, Martinasso G, Peirone B, Navone R, Manzella C, Muzio G, et al. Cytokines and growth factors involved in the osseointegration of oral titanium implants positioned using piezoelectric bone surgery versus a drill technique: a pilot study in minipigs. *Journal of periodontology*. 2007;78(4):716-22.
95. Beziat J-L, Vercellotti T, Gleizal A. What is Piezosurgery? Two-years experience in craniomaxillofacial surgery. *Revue de stomatologie et de chirurgie maxillo-faciale*. 2007;108(2):101-7.
96. Mohammadi Z, Shalavi S, Jafarzadeh H. Ethylenediaminetetraacetic acid in endodontics. *Eur J Dent*. 2013;7(Suppl 1):S135-42.
97. Nash RA. Metals in medicine. *Altern Ther Health Med*. 2005;11(4):18-25.
98. Clarke CN, Clarke NE, Mosher RE. Treatment of angina pectoris with disodium ethylene diamine tetraacetic acid. *Am J Med Sci*. 1956;232(6):654-66.
99. Ostby NB. Chelation in root canal therapy, Ethylendiamine tetraacetic acid for cleansing and widening of root canals. *Odontologisk Tidskrift*. 1957;65:3-23.
100. Sreebny LM, Nikiforuk G. Demineralization of hard tissues by organic chelating agents. *Science*. 1951;113(2941):560.

101. Kim H-J, Park S-J, Park S-H, Hwang Y-C, Yu M-K, Min K-S. Efficacy of flowable gel-type EDTA at removing the smear layer and inorganic debris under manual dynamic activation. *Journal of endodontics*. 2013;39(7):910-4.
102. Kozloff KM, Weissleder R, Mahmood U. Noninvasive optical detection of bone mineral. *Journal of Bone and Mineral Research*. 2007;22(8):1208-16.
103. Howie RN, Bhattacharyya M, Salama ME, El Refaey M, Isales C, Borke J, et al. Removal of pamidronate from bone in rats using systemic and local chelation. *Archives of oral biology*. 2015;60(12):1699-707.
104. Compston J, Bowring C, Cooper A, Cooper C, Davies C, Francis R, et al. Diagnosis and management of osteoporosis in postmenopausal women and older men in the UK: National Osteoporosis Guideline Group (NOGG) update 2013. *Maturitas*. 2013;75(4):392-6.
105. Shapiro JR, Sponseller PD. Osteogenesis imperfecta: questions and answers. *Current opinion in pediatrics*. 2009;21(6):709-16.
106. Green J, Czanner G, Reeves G, Watson J, Wise L, Beral V. Oral bisphosphonates and risk of cancer of oesophagus, stomach, and colorectum: case-control analysis within a UK primary care cohort. *Bmj*. 2010;341:c4444.
107. Heckbert SR, Li G, Cummings SR, Smith NL, Psaty BM. Use of alendronate and risk of incident atrial fibrillation in women. *Archives of internal medicine*. 2008;168(8):826-31.
108. Shane E. Evolving data about subtrochanteric fractures and bisphosphonates. *N Engl J Med*. 2010;362(19):1761-71.
109. Wat WZM. Current Controversies on the Pathogenesis of Medication-Related Osteonecrosis of the Jaw. *Dentistry Journal*. 2016;4(4):38.
110. Bonacina R, Mariani U, Villa F, Villa A. Preventive strategies and clinical implications for bisphosphonate-related osteonecrosis of the jaw: a review of 282 patients. *J Can Dent Assoc*. 2011;77(5):b147.
111. Yoneda T, Hagino H, Sugimoto T, Ohta H, Takahashi S, Soen S, et al. Bisphosphonate-related osteonecrosis of the jaw: position paper from the allied task force committee of Japanese society for bone and mineral research, Japan osteoporosis society, Japanese society of periodontology, Japanese society for oral and maxillofacial radiology, and Japanese society of oral and maxillofacial surgeons. *Journal of bone and mineral metabolism*. 2010;28(4):365-83.
112. Damm DD, Jones DM. Bisphosphonate-related osteonecrosis of the jaws: a potential alternative to drug holidays. *Gen Dent*. 2013;61(5):33-8.
113. Hasegawa T, Ri S, Umeda M, Komatsubara H, Kobayashi M, Shigeta T, et al. The observational study of delayed wound healing after tooth extraction in patients receiving oral bisphosphonate therapy. *Journal of Cranio-Maxillofacial Surgery*. 2013;41(7):558-63.
114. Kim YH, Lee HK, Song SI, Lee JK. Drug holiday as a prognostic factor of medication-related osteonecrosis of the jaw. *Journal of the Korean Association of Oral and Maxillofacial Surgeons*. 2014;40(5):206-10.
115. Hellstein JW, Adler RA, Edwards B, Jacobsen PL, Kalmar JR, Koka S, et al. Managing the care of patients receiving antiresorptive therapy for prevention and treatment of osteoporosis: executive summary of recommendations from the American Dental Association Council on Scientific Affairs. *The Journal of the American Dental Association*. 2011;142(11):1243-51.
116. Khan AA, Morrison A, Hanley DA, Felsenberg D, McCauley LK, O'Ryan F, et al. Diagnosis and management of osteonecrosis of the jaw: a systematic review and international consensus. *Journal of Bone and Mineral Research*. 2015;30(1):3-23.
117. Flichy-Fernández AJ, González-Lemonnier S, Balaguer-Martínez J, Peñarrocha-Oltra D, Peñarrocha-Diago MA, Bagán-Sebastián JV. Bone necrosis around dental implants: a patient treated with oral bisphosphonates, drug holiday and no risk according to serum CTX. *Journal of clinical and experimental dentistry*. 2012;4(1):e82.

118. Marx RE. Oral and intravenous bisphosphonate-induced osteonecrosis of the jaws. Chicago, Ill, USA: Quintessence. 2007.
119. Rosen H, Moses A, Garber J, Iloputaife I, Ross D, Lee S, et al. Serum CTX: a new marker of bone resorption that shows treatment effect more often than other markers because of low coefficient of variability and large changes with bisphosphonate therapy. *Calcified tissue international*. 2000;66(2):100-3.
120. Christgau S, Bitsch-Jensen O, Bjarnason NH, Henriksen EG, Qvist P, Alexandersen P, et al. Serum CrossLaps for monitoring the response in individuals undergoing antiresorptive therapy. *Bone*. 2000;26(5):505-11.
121. Kunchur R, Need A, Hughes T, Goss A. Clinical investigation of C-terminal cross-linking telopeptide test in prevention and management of bisphosphonate-associated osteonecrosis of the jaws. *Journal of Oral and Maxillofacial Surgery*. 2009;67(6):1167-73.
122. Hutcheson A, Cheng A, Kunchur R, Stein B, Sambrook P, Goss A. A C-Terminal Crosslinking Telopeptide Test-Based Protocol for Patients on Oral Bisphosphonates Requiring Extraction: A Prospective Single-Center Controlled Study. *Journal of Oral and Maxillofacial Surgery*. 2014;72(8):1456-62.
123. Lee CY, Suzuki JB. CTX biochemical marker of bone metabolism. Is it a reliable predictor of bisphosphonate-associated osteonecrosis of the jaws after surgery? Part II: a prospective clinical study. *Implant dentistry*. 2010;19(1):29-38.
124. Kim J-W, Kong K-A, Kim S-J, Choi S-K, Cha I-H, Kim M-R. Prospective biomarker evaluation in patients with osteonecrosis of the jaw who received bisphosphonates. *Bone*. 2013;57(1):201-5.
125. Dal Prá K, Lemos C, Okamoto R, Soubhia A, Pellizzer E. Efficacy of the C-terminal telopeptide test in predicting the development of bisphosphonate-related osteonecrosis of the jaw: a systematic review. *International journal of oral and maxillofacial surgery*. 2017;46(2):151-6.
126. Brozowski MA, Traina AA, Deboni MCZ, Marques MM, Naclério-Homem MdG. Bisphosphonate-related osteonecrosis of the jaw. *Revista brasileira de reumatologia*. 2012;52(2):265-70.
127. Scoletta M, Arduino PG, Dalmaso P, Broccoletti R, Mozzati M. Treatment outcomes in patients with bisphosphonate-related osteonecrosis of the jaws: a prospective study. *Oral Surgery, Oral Medicine, Oral Pathology, Oral Radiology, and Endodontology*. 2010;110(1):46-53.
128. Ficarra G, Beninati F, Rubino I, Vannucchi A, Longo G, Tonelli P, et al. Osteonecrosis of the jaws in periodontal patients with a history of bisphosphonates treatment. *Journal of clinical periodontology*. 2005;32(11):1123-8.
129. Farrugia MC, Summerlin DJ, Krowiak E, Huntley T, Freeman S, Borrowdale R, et al. Osteonecrosis of the mandible or maxilla associated with the use of new generation bisphosphonates. *The Laryngoscope*. 2006;116(1):115-20.
130. Gutta R, Louis PJ. Bisphosphonates and osteonecrosis of the jaws: science and rationale. *Oral Surgery, Oral Medicine, Oral Pathology, Oral Radiology, and Endodontology*. 2007;104(2):186-93.
131. Migliorati CA, Siegel MA, Elting LS. Bisphosphonate-associated osteonecrosis: a long-term complication of bisphosphonate treatment. *The lancet oncology*. 2006;7(6):508-14.
132. Sarin J, DeRossi SS, Akintoye S. Updates on bisphosphonates and potential pathobiology of bisphosphonate-induced jaw osteonecrosis. *Oral diseases*. 2008;14(3):277-85.
133. Montebugnoli L, Felicetti L, Gissi DB, Pizzigallo A, Pelliccioni GA, Marchetti C. Bisphosphonate-associated osteonecrosis can be controlled by nonsurgical management. *Oral Surgery, Oral Medicine, Oral Pathology, Oral Radiology, and Endodontology*. 2007;104(4):473-7.

134. Moretti F, Pelliccioni GA, Montebugnoli L, Marchetti C. A prospective clinical trial for assessing the efficacy of a minimally invasive protocol in patients with bisphosphonate-associated osteonecrosis of the jaws. *Oral Surgery, Oral Medicine, Oral Pathology, Oral Radiology, and Endodontology*. 2011;112(6):777-82.
135. Stockmann P, Vairaktaris E, Wehrhan F, Seiss M, Schwarz S, Spriewald B, et al. Osteotomy and primary wound closure in bisphosphonate-associated osteonecrosis of the jaw: a prospective clinical study with 12 months follow-up. *Supportive care in cancer*. 2010;18(4):449-60.
136. Bedogni A, Saia G, Bettini G, Tronchet A, Totola A, Bedogni G, et al. Long-term outcomes of surgical resection of the jaws in cancer patients with bisphosphonate-related osteonecrosis. *Oral oncology*. 2011;47(5):420-4.
137. Schubert M, Klatte I, Linek W, Müller B, Döring K, Eckelt U, et al. The saxon bisphosphonate register—therapy and prevention of bisphosphonate-related osteonecrosis of the jaws. *Oral oncology*. 2012;48(4):349-54.
138. Holzinger D, Seemann R, Klug C, Ewers R, Millesi G, Baumann A, et al. Long-term success of surgery in bisphosphonate-related osteonecrosis of the jaws (BRONJs). *Oral oncology*. 2013;49(1):66-70.
139. Sadiq Z, Sammut S, Lopes V. Non-complex reconstructive techniques in the management of BRONJ: a case series of patient-related outcomes. *Oral and maxillofacial surgery*. 2014;18(2):223-7.
140. Kim HY, Lee S-J, Kim SM, Myoung H, Hwang SJ, Choi J-Y, et al. Extensive surgical procedures result in better treatment outcomes for bisphosphonate-related osteonecrosis of the jaw in patients with osteoporosis. *Journal of Oral and Maxillofacial Surgery*. 2017;75(7):1404-13.
141. Abu-Id MH, Warnke PH, Gottschalk J, Springer I, Wiltfang J, Yahya A, et al. “Bis-phossy jaws”—high and low risk factors for bisphosphonate-induced osteonecrosis of the jaw. *Journal of Cranio-Maxillofacial Surgery*. 2008;36(2):95-103.
142. Carlson ER, Basile JD. The role of surgical resection in the management of bisphosphonate-related osteonecrosis of the jaws. *Journal of Oral and Maxillofacial Surgery*. 2009;67(5):85-95.
143. Graziani F, Vescovi P, Campisi G, Favia G, Gabriele M, Gaeta GM, et al. Resective surgical approach shows a high performance in the management of advanced cases of bisphosphonate-related osteonecrosis of the jaws: a retrospective survey of 347 cases. *Journal of Oral and Maxillofacial Surgery*. 2012;70(11):2501-7.
144. Stanton DC, Balasarian E. Outcome of surgical management of bisphosphonate-related osteonecrosis of the jaws: review of 33 surgical cases. *Journal of Oral and Maxillofacial Surgery*. 2009;67(5):943-50.
145. Fedele S, Kumar N, Davies R, Fiske J, Greening S, Porter S. Dental management of patients at risk of osteochemonecrosis of the jaws: a critical review. *Oral diseases*. 2009;15(8):527-37.
146. Woo S-B, Hellstein JW, Kalmar JR. Systematic review: bisphosphonates and osteonecrosis of the jaws. *Annals of internal medicine*. 2006;144(10):753-61.
147. Vescovi P, Manfredi M, Merigo E, Meleti M, Fornaini C, Rocca J-P, et al. Surgical approach with Er: YAG laser on osteonecrosis of the jaws (ONJ) in patients under bisphosphonate therapy (BPT). *Lasers in medical science*. 2010;25(1):101.
148. Vescovi P, Merigo E, Manfredi M, Meleti M, Fornaini C, Bonanini M, et al. Nd: YAG laser biostimulation in the treatment of bisphosphonate-associated osteonecrosis of the jaw: clinical experience in 28 cases. *Photomedicine and laser surgery*. 2008;26(1):37-46.
149. Vescovi P, Merigo E, Meleti M, Fornaini C, Nammour S, Manfredi M. Nd: YAG laser biostimulation of bisphosphonate-associated necrosis of the jawbone with and without surgical treatment. *British Journal of Oral and Maxillofacial Surgery*. 2007;45(8):628-32.

150. Angiero F, Sannino C, Borloni R, Crippa R, Benedicenti S, Romanos GE. Osteonecrosis of the jaws caused by bisphosphonates: evaluation of a new therapeutic approach using the Er: YAG laser. *Lasers in medical science*. 2009;24(6):849.
151. Atalay B, Yalcin S, Emes Y, Aktas I, Aybar B, Issever H, et al. Bisphosphonate-related osteonecrosis: laser-assisted surgical treatment or conventional surgery? *Lasers in medical science*. 2011;26(6):815.
152. Joyce E, Phull S, Lorimer J, Mason T. The development and evaluation of ultrasound for the treatment of bacterial suspensions. A study of frequency, power and sonication time on cultured *Bacillus* species. *Ultrasonics sonochemistry*. 2003;10(6):315-8.
153. Sortino F, Pedullà E, Masoli V. The piezoelectric and rotatory osteotomy technique in impacted third molar surgery: comparison of postoperative recovery. *Journal of oral and maxillofacial surgery*. 2008;66(12):2444-8.
154. Scoletta M, Arduino PG, Pol R, Arata V, Silvestri S, Chiecchio A, et al. Initial experience on the outcome of teeth extractions in intravenous bisphosphonate-treated patients: a cautionary report. *Journal of Oral and Maxillofacial Surgery*. 2011;69(2):456-62.
155. Anitua E, Begoña L, Orive G. Treatment of hemimandibular paresthesia in a patient with bisphosphonate-related osteonecrosis of the jaw (BRONJ) by combining surgical resection and PRGF-Endoret. *British Journal of Oral and Maxillofacial Surgery*. 2013;51(8):e272-e4.
156. Blus C, Giannelli G, Szmukler-Moncler S, Orru G. Treatment of medication-related osteonecrosis of the jaws (MRONJ) with ultrasonic piezoelectric bone surgery. A case series of 20 treated sites. *Oral and maxillofacial surgery*. 2017;21(1):41-8.
157. Bilimoria R, Young H, Patel D, Kwok J. The role of piezoelectric surgery and platelet-rich fibrin in treatment of ORN and MRONJ: a clinical case series. *Oral Surgery*. 2017.
158. Luomanen M, Alaluusua S. Treatment of bisphosphonate-induced osteonecrosis of the jaws with Nd: YAG laser biostimulation. *Lasers in medical science*. 2012;27(1):251-5.
159. Pansani TN, Basso FG, Turirioni AS, Kurachi C, Hebling J, de Souza Costa C. Effects of low-level laser therapy on the proliferation and apoptosis of gingival fibroblasts treated with zoledronic acid. *International journal of oral and maxillofacial surgery*. 2014;43(8):1030-4.
160. Altay MA, Tasar F, Tosun E, Kan B. Low-level laser therapy supported surgical treatment of bisphosphonate related osteonecrosis of jaws: a retrospective analysis of 11 cases. *Photomedicine and laser surgery*. 2014;32(8):468-75.
161. Martins MAT, Martins MD, Lascala CA, Curi MM, Migliorati CA, Tennis CA, et al. Association of laser phototherapy with PRP improves healing of bisphosphonate-related osteonecrosis of the jaws in cancer patients: a preliminary study. *Oral oncology*. 2012;48(1):79-84.
162. Arora NS, Ramanayake T, Ren Y-F, Romanos GE. Platelet-rich plasma: a literature review. *Implant dentistry*. 2009;18(4):303-10.
163. Bocanegra-Pérez S, Vicente-Barrero M, Knezevic M, Castellano-Navarro J, Rodríguez-Bocanegra E, Rodríguez-Millares J, et al. Use of platelet-rich plasma in the treatment of bisphosphonate-related osteonecrosis of the jaw. *International journal of oral and maxillofacial surgery*. 2012;41(11):1410-5.
164. Curi MM, Cossolin GSI, Koga DH, Araújo SR, Feher O, dos Santos MO, et al. Treatment of avascular osteonecrosis of the mandible in cancer patients with a history of bisphosphonate therapy by combining bone resection and autologous platelet-rich plasma: report of 3 cases. *Journal of Oral and Maxillofacial Surgery*. 2007;65(2):349-55.
165. Lee CY, David T, Nishime M. Use of platelet-rich plasma in the management of oral bisphosphonate-associated osteonecrosis of the jaw: a report of 2 cases. *Journal of Oral Implantology*. 2007;33(6):371-82.

166. Soydan SS, Uckan S. Management of bisphosphonate-related osteonecrosis of the jaw with a platelet-rich fibrin membrane: technical report. *Journal of Oral and Maxillofacial Surgery*. 2014;72(2):322-6.
167. Sarkarat F, Motamedi MHK, Jahanbani J, Sepehri D, Kahali R, Nematollahi Z. Platelet-rich plasma in treatment of zoledronic acid-induced bisphosphonate-related osteonecrosis of the jaws. *Trauma monthly*. 2014;19(2).
168. Harper RP, Fung E. Resolution of bisphosphonate-associated osteonecrosis of the mandible: possible application for intermittent low-dose parathyroid hormone [rhPTH (1-34)]. *Journal of oral and maxillofacial surgery*. 2007;65(3):573-80.
169. Rubin MR, Bilezikian JP. The anabolic effects of parathyroid hormone therapy. *Clinics in geriatric medicine*. 2003;19(2):415-32.
170. Ersan N, van Ruijven LJ, Bronckers AL, Olgaç V, İlgüy D, Everts V. Teriparatide and the treatment of bisphosphonate-related osteonecrosis of the jaw: a rat model. *Dentomaxillofacial Radiology*. 2013;43(1):20130144.
171. Cheung A, Seeman E. Teriparatide therapy for alendronate-associated osteonecrosis of the jaw. *New England Journal of Medicine*. 2010;363(25):2473-4.
172. Iwamoto J, Yago K, Sato Y, Matsumoto H. Teriparatide therapy for bisphosphonate-associated osteonecrosis of the jaw in an elderly Japanese woman with severe osteoporosis. *Clinical drug investigation*. 2012;32(8):547-53.
173. Lau AN, Adachi JD. Resolution of osteonecrosis of the jaw after teriparatide [recombinant human PTH-(1-34)] therapy. *The Journal of rheumatology*. 2009;36(8):1835-7.
174. Lee JJ, Cheng SJ, Jeng JH, Chiang CP, Lau HP, Kok SH. Successful treatment of advanced bisphosphonate-related osteonecrosis of the mandible with adjunctive teriparatide therapy. *Head & neck*. 2011;33(9):1366-71.
175. Narvaez J, Narvaez J, Gomez-Vaquero C, Nolla J. Lack of response to teriparatide therapy for bisphosphonate-associated osteonecrosis of the jaw. *Osteoporosis international*. 2013;24(2):731-3.
176. Pleiner-Duxneuner J, Zwettler E, Paschalis E, Roschger P, Nell-Duxneuner V, Klaushofer K. Treatment of osteoporosis with parathyroid hormone and teriparatide. *Calcified tissue international*. 2009;84(3):159-70.
177. Knighton DR, Fiegel VD, Halverson T, Schneider S, Brown T, Wells CL. Oxygen as an antibiotic: the effect of inspired oxygen on bacterial clearance. *Archives of Surgery*. 1990;125(1):97-100.
178. Thom SR, Bhopale VM, Velazquez OC, Goldstein LJ, Thom LH, Buerk DG. Stem cell mobilization by hyperbaric oxygen. *American Journal of Physiology-Heart and Circulatory Physiology*. 2006;290(4):H1378-H86.
179. Gallagher KA, Goldstein LJ, Thom SR, Velazquez OC. Hyperbaric oxygen and bone marrow-derived endothelial progenitor cells in diabetic wound healing. *Vascular*. 2006;14(6):328-37.
180. Boykin Jr JV, Baylis C. Hyperbaric oxygen therapy mediates increased nitric oxide production associated with wound healing: a preliminary study. *Advances in skin & wound care*. 2007;20(7):382.
181. Freiberger JJ, Padilla-Burgos R, McGraw T, Suliman HB, Kraft KH, Stolp BW, et al. What is the role of hyperbaric oxygen in the management of bisphosphonate-related osteonecrosis of the jaw: a randomized controlled trial of hyperbaric oxygen as an adjunct to surgery and antibiotics. *Journal of Oral and Maxillofacial Surgery*. 2012;70(7):1573-83.
182. Silva ML, Tasso L, Azambuja AA, Figueiredo MA, Salum FG, da Silva VD, et al. Effect of hyperbaric oxygen therapy on tooth extraction sites in rats subjected to bisphosphonate therapy—histomorphometric and immunohistochemical analysis. *Clinical oral investigations*. 2017;21(1):199-210.
183. Feldmeier J, Carl U, Hartmann K, Sminia P. Hyperbaric oxygen: does it promote growth or recurrence of malignancy? *Undersea & hyperbaric medicine*. 2003;30(1):1.

184. Nastro E, Musolino C, Allegra A, Oteri G, Cicciù M, Alonci A, et al. Bisphosphonate-associated osteonecrosis of the jaw in patients with multiple myeloma and breast cancer. *Acta haematologica*. 2007;117(3):181-7.
185. Monstrey SJ, Mullick P, Narayanan K, Ramasastry SS. Hyperbaric oxygen therapy and free radical production: an experimental study in doxorubicin (Adriamycin) extravasation injuries. *Annals of plastic surgery*. 1997;38(2):163-8.
186. Upton PG, Yamaguchi KT, Myers S, Kidwell TP, Anderson RJ. Effects of antioxidants and hyperbaric oxygen in ameliorating experimental doxorubicin skin toxicity in the rat. *Cancer treatment reports*. 1986;70(4):503-7.
187. Wang P-H, Yuan C-C, Lai C-R, Chao H-T, Tseng J-Y, Chiang H, et al. Rapid progression of squamous cell carcinoma of the cervix after hyperbaric oxygenation. *European Journal of Obstetrics & Gynecology and Reproductive Biology*. 1999;82(1):89-91.



ÖZGEÇMİŞ

Kişisel Bilgiler

Adı	Öznur	Uyruğu	TC
Soyadı	Özalp	Tel no	507 577 1530
Doğum tarihi	08.12.1988	e-posta	oznur_ozalp_@hotmail.com

Eğitim Bilgileri

Mezun olduğu kurum		Mezuniyet yılı
Lise	Kalaba Anadolu Lisesi, Ankara	2006
Lisans/Yüksek Lisans	Hacettepe Üniversitesi Diş Hekimliği Fakültesi, Ankara	2011

İş Deneyimi

Görevi	Kurum	Süre (yıl-yıl)
Diş Hekimi	Özel Keçiören Bilgi Tıp Merkezi	2011-2013

Yabancı Dilleri	Sınav türü	Puanı
İngilizce	YÖKDİL Sınavı	91,25

Yayınlar:

1. (SCI) Sindel A, Özarslan MM, Özalp Ö. Intranasal locking technique: a novel use of the ring block technique at sinus perforations for simultaneous implant placement. International journal of oral and maxillofacial surgery. 2017 Oct 10.
2. (SCIE) Sindel A, Dereci Ö, Hatipoğlu M, Altay MA, Özalp Ö, Öztürk A. The effects of irrigation volume to the heat generation during implant surgery. Medicina oral, patologia oral y cirugia bucal. 2017 Jul;22(4):e506-11.
3. (ESCI) Altay MA, Quereshy FA, Williams JT, Quereshy HA, Özalp Ö, Baur DA. Quantifying Volumetric, Surface Area And Linear Airway Changes After Orthognathic Surgery: A Preliminary Study. Journal of Istanbul University Faculty of Dentistry. 2018.
4. (ESCI) Sindel A, Dereci Ö, Hatipoğlu M, Özalp Ö, Dereci ON, Kocabalkan B, Öztürk A. Evaluation of Temperature Rise Following the Application of Diode and Er, Cr: Ysgg Lasers: An Ex Vivo Study. Journal of Istanbul University Faculty of Dentistry. 2018.

5. (ESCI) Sindel A, Altay MA, Yıldırım N, Özalp Ö. Does Third Molar Surgery Alter Cardiac Parameters? A Retrospective Study. *Pesquisa Brasileira em Odontopediatria e Clínica Integrada*. 2017 Aug 16;17(1):3743.
6. (ESCI) Altay MA, Sindel A, Özalp Ö, Kocabalkan B, Özbudak İH, Erdem R, Salim O, Baur DA. Langerhans Cell Histiocytosis: A Diagnostic Challenge in the Oral Cavity. *Case reports in pathology*. 2017;2017.
7. (ULAKBİM) Alper Sindel, Mehmet Ali Altay, Mehmet Mustafa Özarslan, Hüseyin Alican Tezerişener, Öznur Özalp “Surgical Management of Lingual Epulis Fissuratum. A University Hospital Experience.”, *Clinical Dentistry and Research*, 2017; 41(3): 124-131.

Bildiriler:

Sözlü Sunumlar

1. Sindel A., Dereci Ö., Hatipoğlu M., Özalp Ö., Dereci O.N., Kocabalkan B., et al., "Diyot ve Er,Cr:YSGG Lazer Uygulamalarını Takiben Sıcaklık Artışının Değerlendirilmesi", TAOMS 2017 24. Uluslararası Bilimsel Kongresi, ANTALYA, TÜRKİYE, 23-27 Mayıs 2017, pp.002-002
2. Sindel A., Altay M.A., Özalp Ö., Muslu E., "İntraoral Defektlerin Oral Mukozal Fleplerle Onarılması. ", TAOMS 2017 24. Uluslararası Bilimsel Kongresi, ANTALYA, TÜRKİYE, 23-27 Mayıs 2017, pp.001-001
3. Sindel A., Dereci Ö., Hatipoğlu M., Altay M.A., Özalp Ö., Öztürk A., "The Effects of Irrigation Volume to the Heat Generation During Implant Surgery.", ACBID 2017 11th International Congress, ANTALYA, TÜRKİYE, 19-23 Nisan 2017, pp.54-54
4. Sindel A., Altay M.A., Yıldırım N., Özalp Ö., "Does Third Molar Surgery Alter Cardiac Parameters? A Retrospective Study", ACBID 2017 11th International Congress, ANTALYA, TÜRKİYE, 19-23 Nisan 2017, pp.39-39
5. Altay M.A., Tozoğlu S., Özbudak İ.H., Özalp Ö., "The Effect of Decompression in the Histologic Diagnosis of Cystic Jaw Lesions: A Preliminary Report.", ACBID 2016 10th International Congress, ANTALYA, TÜRKİYE, 11-15 Mayıs 2016, pp.35-35
6. Tozoğlu S., Batmaz V., Hatipoğlu M., Özalp Ö., Kaya G.Ş., Çelik S., et al., "Evaluation of Treatment Outcomes and Periodontal Status After Third Molar

Surgery with the Use of Autologous Platelet-Rich Fibrin", ACBID 2016 10th International Congress, ANTALYA, TÜRKİYE, 11-15 Mayıs 2016, pp.43-43

Poster Sunumları:

1. Şatır Samed, Özalp Öznur, Sindel Alper (2017). "Akustik Etkili" Ektopik Süpernumerer Diş. TDB 23. Uluslararası Dişhekimliği Kongresi.
2. Batmaz Vahdet, Özalp Öznur, Altay Mehmet Ali, Sindel Alper (2017). Surgical Management of Malunion due to Tooth Loss After Trauma: Case Report. TAOMS 2017 24th International Congress
3. Öztürk Canan, Özalp Öznur, Kurt Hakan, Sindel Alper (2017). Management of Internal Resorption and Ectopic Position in Impacted Third Molar Surgery: A Rare Case Report. TAOMS 2017 24th International Congress
4. Özalp Öznur, Yıldırım Nelli, Kocabalkan Burak, Şimşek Kaya Göksel, Sindel Alper, Altay Mehmet Ali (2017). Decompression Followed by Enucleation as the Definitive Treatment Modality of Extensive Cystic Jaw Lesions: Report of a Case. ACBID 2017 11th International Congress
5. Sindel Alper, Özalp Öznur, Şimşek Kaya Göksel, Altay Mehmet Ali, Muslu Emre (2017). Lateral Commissuroplasty Combined with Subnasal Lip Lift: A Treatment Modality for Microstomia. ACBID 2017 11th International Congress
6. Tozoğlu Sinan, Şimşek Kaya Göksel, Çelik Salih, Özalp Öznur, Batmaz Vahdet (2015). Limited Mouth Opening due to Condyle and Zygomatic Bone Fracture. ACBID 2015 9th International Congress
7. Çelik Salih, Tozoğlu Sinan, Sindel Alper, Özalp Öznur, Batmaz Vahdet (2014). A Foreign Body in Maxillary Sinus: A Dental Implant: Case Report. ACBID 2014 8th International Congress.